

**O‘ZBEKISTON RESPUBLIKASI
OLYI VA O‘RTA MAXSUS TA‘LIM VAZIRLIGI**

Sagatov T.A., Mirsharapov O‘.M.

ODAM ANOTOMIYASI

*Ozbekiston Respublikasi Oliy va o‘rta maxsus ta‘lim vazirligi
tomonidan Tibbiyot oliy o‘quv yurtlari “Oliy malakali hamshiralik
ishi” bakalavriat ta‘lim yo‘nalishlarining talabalari uchun darslik
sifatida tavsiya etilgan.*

«TAFAKKUR-BO‘STON»

TOSHKENT–2011

UDK: 611(075)

28.706

S16

Odam anatomiyasi: Tibbiyot oliy ta'lim muassasalari uchun darslik. Sagatov T.A., Mirsharapov O'.M. O'zR Oliy va o'rta maxsus ta'lim vazirligi. -Toshkent. «Tafakkur-Bo'stoni», 2011. 392 bet.

BBK 28.706ya73

Tibbiyot inistitutlariga hozirgi zamon talablariga to'la javob bera oladigan mutaxassislar tayorlash vazifasi yuklatilgan. Talabalar chuqur bilim olishlari uchun zarur sharoitlar yaratish, ularni davlat tilidagi o'quv adabiyotlari bilan ta'minlash maqsadida Respublikamizdagi Tibbiyot institutarining oliy malakali xamshiralik ishi fakulteti talabalari uchun o'zbek tilida odam anatomiyasi darsligi tayyorlandi.

Odam anatomiyasi dasligini yozishda tibbiyot institutlarining fakultetlari o'ziga xos xususiyatlari, odam anatomiyasi faniga ajratilgan mashg'ulot soatlari va dastur talablari e'tiborga olindi. Unda O'zbekiston tibbiyot olimlarining odam anatomiyasini o'zlashtirishga yordam beradigan rangli rasmlaridan foydalanildi.

Ushbu odam anatomiyasi darsligida keltirilgan lotincha terminlar IFAA Xalqaro atamalar komitetining 1996 yil taqdim etgan anatomik terminologiyasiga mos holda yozildi va bunda 2007 yil Toshkentda chop etilgan Xalqaro anatomik terminologiya lug'atidagi atamalar asos qilib olindi. Odam anatomiyasi darsligi tibbiyot institutlari oliy malakali xamshiralik ishi fakultet bakalavrlari uchun mo'ljallangan.

Taqrizchilar: t.f.d professor Sh.M.Axmedov.

t.f.d professor F.H.Azizova.

ISBN - 978-9943-362-41-3

№1556-6356

©«TAFAKKUR-BO'STONI» nashriyoti, 2011

KIRISH

Fanning maqsadi: Odam anatomiyasi fani odam organizmini tizimlarga bo'lgan holda (suyak, bo'g'im va h.k.) o'rgatadi, mazkur fan talabalarni kelgusidagi klinik va profil fanlarni o'zlashtirishlari uchun puxta zamin yaratadi. Oliy hamshiralalar mutaxassisini tayyorlashda, tashqi muhit, turmush tarzi, jismoniy tarbiya, mehnat sharoiti hamda kasbning organizmga ta'sirini, individual, yoshga qarab o'zgarishini, jinsiy xususiyatlarini, e'tiborga olgan holda o'rgatadi. Shu asosda organizmning embrionlikdavrida bo'ladigan o'zgarishi (ontogenez), organizmni rivojlanishida o'zgaruvchan (tug'ma porok holatlari, anomaliya) holatlarini ham e'tiborga olishni ko'zda tutadi. Fanning muhim vazifalaridan biri predmetni o'zlashtirishda ko'nikma, malakalarini shakllantirish va rivojlantirishdan iborat.

Fanning ilmiy muammolari:

— Talaba odam anatomiyasini o'rganish jarayonida odam tanasining tuzilishi, uni tashkil etgan sistemalar, organ va to'qimalar va organizmning yoshga qarab o'zgarishini, tuzilishini bilishi kerak.

Shu bilan bir qatorda o'rganayotgan organ yoki to'qimani ko'z oldiga keltira olishi shart.

— Suyaklarning o'simtlarini, qirralarini, to'piqlarini topa olish. Naysimon suyaklarning tipik (klassik) suyak sinishlarida anatomik ko'rsatkichlarini bilishi, kalla suyaklarining egatlari, do'mboqlari, teshik va kanallarini ko'rsata bilishi kerak.

— Turli kasb egalarida ko'krak qafasi va umurtqa pog'onasining o'zgarishlari, chanoq tuzilishidagi jinsiy tafovutlarni, oyoq gumbazining ahamiyatini, bo'g'imlar harakatini ko'rsata bilish zarur.

— Mushaklarning tanadagi proeksiyasini, mushak qisqarishi natijasida bo'ladigan bo'g'im harakatlarni ko'rsatishi, diafragmaning "bo'sh joylari" ya'ni churra yuzaga kelishi mumkin bo'lgan joylarini bilish.

— Yirik qon tomirlarning (umumiy uyqu, yelka, son, taqim osti arteriyalarining) joylashuvi hamda ularning jarohatlanishida qon ketishini to'xtatishni bilishi zarur.

— Qon tomirlarning pulsasiyasini o'zida ko'rsata bilish.

— 12 juft bosh va orqa miya nervlarini nomlarini bosh miya va kallasuyagidan chiqish joylarini bilish.

— Odam anatomiyasi fanini o'rganish natijasida talabalar boshqa zaminij fanlarni va klinik fanlarni o'zlashtirishga tayyor bo'lishi kerak (kasalliklarning morfologik belgilarini, xirurgik operatsiyalarning anatomik asoslarini bilishga tayyor bo'lishi kerak). Shu bilan birga a'zoning tuzilishini o'rganishda, organ, a'zolar sistemasi va umumiy organizmni talaba ko'z oldiga keltira olishi kerak.

UMUMIY O'QUV MAQSADLARI

Ta'limiy: Anatomiya fanining tarixi. Anatomiyani o'rganish usullari (preparovka, arralash, korrozion, yorug'lik va elektron mikroskopiya, antropometriya, rentgenoskopiya, rentgenografiya, perkussiya, palpatsiya va auskultatsiya yordamida o'rganish. Hozirda qo'llanilayotgan kompyuterdasturlari. interaktiv grafik usullari). Shakl va funksiyaning birligi. Odam organizmini o'rganishda qo'llaniladigan atamalar ularning ma'no va iboralari xususida batafsil to'xtalib o'tish.

Tarbiyaviy: Talabalarga o'qish jarayonida preparatlarga va murdalarga hurmat bilan munosabatda bo'lish kerakligi va kelgusida bemorlar bilan chroyli muomlada bo'lishlari tushuntiriladi.

Rivojlantiruvchi: Talabalarda erkin fikrlash va mustaqil ishlash qobiliyatini rivojlantirish.

Asosiy ma'lumotlar:

Odam anatomiyasi (anatomiya yunoncha anatemno — kesaman so'zidan olingan) odam organizmining shaklini, tuzilishini, uning rivojlanish jarayonini o'rganadigan fandır. Ayni vaqtda har bir a'zoni jinsiy tafovutlar jihatidan, shuningdek atrof muhitning a'zolar tuzilishi hamda vazifasiga bo'lgan ta'sirini o'rganadi.

Qadimiy anatomiya fani a'zolari alohida-alohida o'rganib kelgan, ularning o'zaro munosabatlarini, organizmning bir butunligini hisobga olmasdan, faqatdalillarni to'plash bilan chegaralangan. Hozirgidavrdada esa bu fan tana a'zolarining o'zaro munosabatlarini, ularning bir sistemaga birlashish qonuniyatlarini dialektika qonunlariga asoslangan holda o'rganadi. Organizmning yagona sistema ekanligini, uning tashqi muhit bilan chambarchas bog'liqligini, a'zolarining shakli bilan funksiyasining bir-biriga bevosita aloqador ekanligini nazarda tutadi.

Odam organizmi tuzilishiga ko'ra murakkabligi, mehnatga layoqatliligi bilan hayvonlar organizmi tuzilishidan tubdan farq qiladi. Ana shu tuzilish. rivojlanish qonuniyatlarini uning evolyutsion taraqqiyot qonunlari — filogenezigaga (phylon — avlod. genesis — taraqqiyot) taqqoslangan holda hamda odam holatiga o'tish jarayoni — antropogenezi (antropos — odam)ni o'rganadi. Bu bilan qiyosiy yoki solishtirma anatomiya shug'ullanadi.

Organizmning paydo bo'lishini, tug'ilguncha ona qornida o'sib, rivojlanib borishini embriologiya (embriogenez — embryon — murtak. kurtak) o'rgansa, tug'ilgandan boshlab to hayotining oxirigacha bo'lgandavrmni "yoshga doir" anatomiya o'rganadi.

Organizm tuzilishining jinsiy xususiyatlari, jinsiy tafovutlari va ularning o'ziga xos tomonlari ham anatomiya o'rganadigan masalalar jumlasiga kiradi.

Anatomiya shu bilan birga a'zolarining individual xususiyatlarini. ularning o'zaro munosabatlarini, joylashish — topografiyasini ham o'rganadi. Odam organizmining embriolikdavridagi. ayniqsa, tug'ilgandan keyingi rivojlanishi muhit-

ning ta'siri bilan o'ziga xos xususiyatlarni kasb etadi. Organizmning shakllanib rivojlanishiga iqlimiy-geografik sharoit va ijtimoiy omillar ham katta ta'sir ko'rsatadi. Bu ta'sirlarni antropologiya fani o'rganadi.

Odam organizmi a'zolarining tuzilishi ularning vazifalariga bog'liq holda shakllanib boradi. Bu bog'liqliklarni o'rganish funksional anatomiya fanining vazifasidir.

Fiziologiya (yunoncha physis — tabiat va logos — fan, ta'limot so'zlaridan olingan) esa organizmni, a'zolar sistemasi va alohida a'zolarini, to'qimalar, hujayralarning hayotiy faoliyatini o'rganish bilan shug'ullanadi. Fiziologiya bu xususiyatlarni o'rganishda yoshga, jinsga, tashqi muhitning organizmga bo'lgan ta'sirini ham e'tiborsiz qoldirmaydi. Shunga ko'ra, anatomiya bilan fiziologiya fanlari o'zaro bog'langan. Bu ikki qism biologiyaning ajralmas bo'lagidir. Biologiyada morfologiya fani (yunoncha — morphe shakl so'zidan olingan) organizm hamda a'zolarining tuzilishi va shakllarini o'rgansa, fiziologiya fani ularning hayotiy vazifalarini o'rganish bilan shug'ullanadi.

A'zolarining ichki tuzilishini, ularni tashkil qilgan to'qimalar va hujayralarni gistologiya fani o'rganadi. A'zolarining kasallik holatidagi tuzilishi esa patologik anatomiyada tadqiq qilinadi.

Odam anatomiyasini o'zlashtirishni osonlashtirish uchun bu fan shartli ravishda bir necha sistemaga ajratib o'rganiladi (*sistematik anatomiya*).

Sistematik anatomiya suyaklar qismi — *osteologiya*, suyaklarning o'zaro birlashishi (bo'g'imlarni o'rganadigan qismi — *sindesmologiya*), muskullar — *miologiya*, ichki a'zolar sistemasi — *splanxnologiya*, qon tomirlar sistemasi — *angiologiya*, ichki sekret bezlar qismi — *endokrinologiya*, sezgi a'zolari — *esteziologiya* vanihoyat, nerv sistemasi — *nevrologiya* bo'limlaridan iborat. Ular a'zolarining tuzilishini, shaklini, ularning o'zaro munosabatlarini o'rganishda qo'llaniladi.

Topografik anatomiya esa a'zolarining tuzilishi, shaklidan tashqari ularning o'zaro munosabatlarini, chegarasini va proeksiyalarini o'rganadi.

Shunday qilib, anatomiya fani odam organizmining tuzilishi va funksiyalarini ularning evolyutsion rivojlanish asoslariga bog'lab, atrof-muhit ta'sirida shakllanish qonuniyatlari bilan birgalikda o'rganadi. Ularning yoshga, yashash sharoitiga va vazifalariga qarab rivojlanishini esa dialektika qonuniyatlarga asoslangan holda o'rganadi.

Bulardan tashqari, anatomiya mayib-majruh bo'lib tug'ilgan bolalar organizmining tuzilishini (terantologiya yunoncha — *teratos*), bola tug'ilgandan boshlab qarilikdavrigacha bo'lgan vaqtdagi organizmdagi morfologik o'zgarishlarni ham (yoshga qarab) o'rganadi. Organizmning kasallikdavridagi anatomiyasini esa patologik anatomiya (*patos* — xastalik, azob chekish), shu bilan birga muskullarning qisqarishini (dinamikasini) dinamik anatomiya yoki sport anatomiyasi o'rganadi.

ANATOMIYANI O'RGANISH USULLARI

Odam anatomiyasining o'rganish usullarini bilmay turib anatomiyani bilish va u haqda yetarli ma'lumot olish mumkin emas.

Odam anatomiyasini asosan murda ustida o'rganiladi. Lekin ayni vaqtda tibbiyot xodimlarining bemorlar bilan munosabatda bo'lishini ham e'tiborga o'lmoqlikdarkor. Odam organizmi va a'zolarining tuzilishi, topografiyasi murda ustida o'rganilganda turli usullardan foydalaniladi. Tirik odamlarda esa mavjud bo'lgan texnika vositalaridan foydalangan holda fiziologik usullar qo'llanib o'rganiladi.

Bular quyidagilar:

1. *Antropometrik* usuldagavdaning uzunligi, kengligi va og'irligi o'lchanadi, olingan ma'lumotlar organizmning ayrim bo'laklariga taqqoslanib, o'sishi yoki o'zgarishi kuzatib boriladi.

2. Kesib ochish yo'li bilan *preparatlar (preparete) yasash usuli*.

3. *Arralash* usulini birinchi marta N.I. Pirogov qo'llagan. Udstlab murdani qattiq, muzlatib, so'ngra o'rganish kerak bo'lgan organizm bo'lagini qavatma-qavat qilib arralagan. Bu usulda a'zolar topografiyasini aniqroq o'rganish mumkin.

4. *In'eksiya usuli* (injectio — lotincha quyaman) — ichi kavak a'zolariga, qon tomirlarga turli xil kimyoviy bo'yoqlar yuborib o'rganiladi.

5. *Yoritish, ravshanlashtirish usuli*. Buning uchun a'zoni birorta kislota yoki ishqor suyuqligiga solib kuzatiladi. Vaqt o'tishi bilan har xil to'qimalar nurlarning turlicha sinishi natijasida bir-biridan ajralib ko'rinadi.

6. *Korroziya yoki yemirish usuli* — ichi bo'sh a'zolar ichi tez qotadigan modda bilan to'ldirilib, so'ngra uni turli kislota yoki ishqorlar suyuqligiga solinsa, a'zo to'qimalari yemiriladi va bo'shlig'iga yuborilgan modda a'zolar shaklini saqlab qoladi.

7. *Rentgen nuri yordamida o'rganish usuli*. K. Rentgen nuri kashf etilgandan buyon (1895) qo'llaniladi. Bu usul tirik odam tuzilishini o'rganishga keng imkon beradi. Rentgen nurlari yordamida suyaklar tuzilishini, ayniqsa, uning taraqqiy etishini kuzatish mumkin. Ichi kavak a'zolar rentgen nurlarini ushlab qololmaydi. Shuning uchun ularga rentgen nurini tutib qoluvchi kimyoviy moddalar yuborib, ekranda ko'rish (rentgenoskopiya) yoki rasmini olish (rentgenografiya) yo'li bilan o'rganiladi.

8. *Paypaslab (palpatio) o'rganish usuli*.

9. *Perkussiya (percussio — barmoq yoki bolg'acha bilan urib aniqlash usuli*.

Bu ikki usul kasalni ko'rish paytida qo'llanilib, a'zo chegaralarini o'rganishda keng foydalaniladi.

10. *Auskul'tasiya (auscultatio — eshitib ko'rish) usuli* — maxsus eshituv asboblari yordamida a'zolar (yurak va o'pka)ning ishlab turgan paytidagi tovushi

eshitiladi. Bu usul a'zolarining normal yoki kasallik holatini aniqlashda qo'l keladi.

11. **Mikroskopda ko'rib urganish usuli.** Bunda a'zolarining nozik tuzilishlari maxsus bo'yoqlar bilan bo'yalib, mikroskoplar yordamida o'rganiladi.
12. Tirik odamlarda turli fizikaviy, kimyoviy va texnik usullar keng qo'llaniladi. Bulardan tashqari eksperiment-tajribalar ham keng qo'llaniladi, bunda a'zolarini ko'chirib o'tkazish va hokazo.

ANATOMIYA FANINING QISQACHA TARIXI

Anatomiya fani boshqa fanlar qatori juda uzoq rivojlanish yo'lini bosib o'tdi. Ammo qadimgi diniy aqidalarga ko'ra, murdalarni kesib o'rganish gunoh hisoblangan. Shuning uchun murdalarni kesib o'rganish jiddiy cheklovlar qo'yilgan. Hattoki, jazo tariqasida o'limga hukm etilgan. Binobarin, odam organizmini yorib o'rganish ilmiy tibbiyotdavridan ancha keyinroq boshlangan. Lekin qadimiy Misrda va Vavilonda eramizdan III-II ming yil oldin ko'zga ko'ringan shaxslarning murdalarini mumiyolash odat bo'lganligi sababli, ba'zi bir a'zolarining tuzilishi to'g'risida yuzaki bo'lsa ham ma'lumotlar bo'lgan.

Anatomiyaning haqiqiy rivojlanishdavri qadimiy yunonlar mamlakatidan boshlangan. Yunonistonda ruhoniylar hukmron bo'lmaganligi tufayli ko'pgina fanlar qatori tibbiyot fani ham yaxshi rivojlangan: jumladan. Kos va Knidos maktablari tashkil etilgan. Bu maktablarda boshqa olimlar bilan bir qatorda Gippokrat, Pifagor, Arastu (Aristotel) kabi allomalar ham talim olganlar.

Buqrot (Gippokrat) (eramizdan oldingi 460-377 yillarda yashagan) — tibbiyot sohasida o'zigacha bo'lgan ma'lumotlarni to'plagan, kuzatish va tekshirishlari asosida 72 ta asar yozgan. Tibbiyot fanida bu qo'llanmalardan 2000 yil mobaynida foydalanib kelindi. Buqrot yurak va qon tomirlar tuzilishi to'g'risida ham ma'lumotlar bergan, ammo nervlarni paylardan ajrata olmagan.

Arastu (Aristotel) (eramizdan oldingi 384-322 yillarda yashagan) Yunonistonning atoqli olimi, faylasufi va anatomi. U nervlarning paylardan farqi borligini isbotlagan. Qon tomirlar yurakdan boshlanishini va "aorta"ni birinchi marta aniqlagan.

Gerofil (taxminan eramizdan oldingi 300-yilda tug'ilgan) — Aleksandriya shahrida o'qigan va saroy tabibi bo'lib ishlagan. Gerofil a'zolarning ichki tuzilishiga qiziqib, ularni birinchi marta kesib o'rgangan (anatomiya — anatomio, ya'ni "kesaman", "yoraman") so'zi ham ana shundan kelib chiqqan. Olim ko'proq muskullarni, yurakni, qon tomirlar va periferik nerv sistemalarini o'rganib, birinchi bo'lib harakatchan va sezuvchan nervlarni aniqlagan.

Antikdavrdagi tibbiyot, jumladan, anatomiya fani u qadar rivojlanmagan. Shunga qaramasdan qadimiy Rimda Ruf, Jolinus (Galen) kabi olimlar yetishib chiqqan, bular tarixda birinchi bo'lib anatomiyaning lotincha atamalarini tuzishgan.

Jolinus Hakim (Klavdiy Galen, 130-201) — anatomiya, fiziologiya, falsafa va biologiya fanlarini mukammal o'rgangan. Olim Aflotun va Arastuning

idealistik g'oyalari quvvatlab, organizm o'z vazifalarini uch xil ruh orqali bajaradi: *birinchisi* — jigarda paydo bo'lib, venalar orqali, *ikkinchisi* — yurakda paydo bo'lib, arteriyalar vositasida organizmga tarqaladi, *uchinchisi* esa miyada paydo bo'lib, nervlar orqali organizmning barcha qismlarini idora qiladi, degan yakuniy xulosaga kelgan. U suyaklar, muskullar, bosh va orqa miya anatomiyasini o'rganagan.

Jolinus hayvonlar yuragini va qon tomirlarini o'rganib, arteriyalarda havo emas, balki qon oqishini birinchi bo'lib isbotlagan. U davrda odam anatomiyasini murdalarda o'rganish mumkin bo'lmaganligi tufayli olim odam a'zolari anatomiyasini hayvonlarda o'rganishga majbur bo'lgan. Shu boisdan Jolinusning odam organizmining tuzilishi haqidagi ma'lumotlari xatolardan xoli emas.

O'rta (V-XI) asrlarda dinning fan rivojiga to'sqinlik qilishiga qaramasdan o'rta Osiyoda bir qancha etuk mutafakkirlar etishib chiqqan. Ana shunday ulug' ajdodlarimizdan biri buyuk alloma Abu Ali ibn Sinodir (980-1037). U falsafa, adabiyot, matematika, kimyo, astronomiya, musiqashunoslik va tibbiyot bilan shug'ullangan. U Buxoro shahri yaqinidagi Afshona qishlog'ida tug'ilgan. Dastlabki ilmni Buxoroda olgan va 17 yoshlik chog'idayoq ko'pgina fanlarni mukammal egallagan.

Abu Ali ibn Sino Xorazm va Eronda saroy tabibi bo'lib xizmat qilgan. Shu bilan birgalikda izlanishlarinidavom ettirgan va natijada u tibbiyotdagi jiddiy ilmiy asosdagi qarashlariyu kashfiyotlari evaziga mislsiz shuhrat qozongan.

Ibn Sino 100dan ortiq asar yaratgan, bulardan eng kattasi — "*Tib qonunlari*" 1000-yillarda yozilgan. Kitob 5 jildli bo'lib, birinchi tomi anatomiya va fiziologiyaga bag'ishlangan. Ibn Sino o'zining bu buyuk va o'lmas kitobida tibbiyot sohasidagi dunyoda bo'lgan barcha ma'lumotlarni to'plabgina qolmasdan, o'z kuzatishlari, tekshirishlari va tushunchalari bilan fanni yanada boyitgan. Kitob turli tillarda qayta-qayta nashr qilingan. Ushbu asar dunyoning barcha mamlakatlarda 600 yildan ziyodroqdavr oralig'ida tibbiyot bilim yurtlarida asosiy o'quv qo'llanma vazifasini o'tagan va hali-hanuzgacha bu an'anadavom etib kelmoqda.

Ibn Sino organizmni o'rganishda odam konstitusiyasiga birinchi bo'lib e'tibor berdi. "*Tib qonunlari*" asarida ichki kasalliklar, xirurgiya, farmakologiya, gigiena va tibbiyotning boshqa qismlari to'g'risida batafsil ma'lumotlar berilgan. "*Tib qonunlari*" o'zbek tilida birinchi marta 1954-1956 yillarda Toshkentda bosilib chiqqan.

Vilyam Garvey (1578-1657) anatom va fiziolog bo'lib, o'z kuzatishi va tajribalari asosida 1628-yilda e'lon qilingan "hayvonlarda yurak va qon harakati to'g'risida anatomik tekshirishlar" degan ilmiy asarida katta va kichik qon aylanish sistemalarini tarixda birinchi marta ilmiy ravishda isbotlab bergan. Garvey qonni arteriyadan venaga ko'zga ko'rinmaydigan mayda tomirchalar orqali o'tadi, deb taxmin qilgan.

Leonardoda Vinchi (1452-1519) Uyg'onishdavrining buyuk allomasi,

italiyalik rassom, matematik, muhandis va faylasufdir. Odam portretlarini to'g'ri chizish maqsadida 30dan ortiq murdani kesib o'rgangan va a'zolar rasmini chizib chiqqan. U dunyoda birinchi bo'lib muskullarning ishlash dinamikasini o'rganib, shu bilan plastik anatomiyaga asos solgan.

Andrey Vezaliy (1514-1564) Venesiya dorilfununida anatomiya profesori bo'lib ishladi. U juda ko'p murdalarni kesib o'rgandi. hayvonlarda tajriba o'tqazdi. Shular asosida 1538 yili "Anatomiya jadvallari" atlasini va "Odam tanasining tuzilishi to'g'risidagi etti kitob"ni yozdi.

Vezaliyning anatomiya sohasidagi asarlariga I.P. Pavlov "Vezaliyning asari insoniyatning yangi tarixdagi qadimiy mualliflarni takrorlamaydigan muvaffaqiyatli tadqiqotdir, bu kitob odam anatomiyasidan aql-idrokka tayanadigan birinchi asardir", — deb baho bergan.

N.I. Pirogov (1810-1881) rus harbiy-dala jarrohligining asoschisi va topograf anatomidir. U odam organizmidagi a'zolari muzlatib, sotirib, qavatma-qavat qilib kesib o'rgangan va juda ko'p preparatlar tayyorlab, rasmlarni chizdirgan. N. I. Pirogov organizmdagi fassiyalar, muskullar va qon tomirlarni o'rgandi. Olim o'zining ko'p yillik ilmiy izlanishlari samarasi "Muzlatilgan murdalarni arralab o'rganilgan topografik anatomiya" atlasini (1859) yaratgan.

V.I. Bes (1834-1894) Kiev dorilfununining professori. anatom. U bosh miyaning po'stloq qavatini, buyrak usti bezi va jigardagi qon aylanish tartibini o'rgangan.

V. M. Bexterev (1857-1927) nevropatolog, psixiatr va atoqli anatom. U bosh miyaning po'stloq, qismida joylashgan bir qancha analizator markazlarini va ularning o'tkazuvchi yo'llarini o'rganib, talaygina ilmiy asarlar yozgan.

1950-2000 yillarda SNGdavlatlari olimlaridan S.N. Kasatkin, P. O. Isaev, Y.A. Raximov, F. Abdurahmonov qon tomirlar sistemasini o'rganishda. V.V. Kupriyanov, B.V. Ognev, Ye.P. Melman, M.R.Sapin. Yu.M. Borodinlar limfa sistemasini, nerv sistemasini o'rganishda, V.N. Ternovskiy, P.A. Sokolov, Y.Raxshovlar anatomiya fanini rivojlanishida o'z hissalarini qo'shganlar va ayrimlari bugungi kunda ham bu yo'lda bor kuch-g'ayratini ayamasdan mehnat qilib kelmoqdalar.



R. E. Xudoyberdiev (1920-2002) Toshkentdavlat tibbiyot institutini 1966-1986 yillarda odam anatomiyasi kafedrasini mudiridavrida kafedra xodimlari ustoz boshchiligida kollateral qon aylanish va ichki a'zolar sistemasining ichki qon tomirlarini o'rgandilar va ular rahbarliklarida 20dan ortiq fan nomzodlari va 4 fan doktorlari yetishib chiqdi.

N. K. Ahmedov (1922- 2003) 1979–A.

Beruni mukofoti sovrindori, xizmat ko'rsatgan fan arbobi va Respublikamida birinchi marta o'zbek tilida II-tomli "Odam anatomiya atlası" yaratishga sazovor bo'gan olim. 1984 yillari Toshkentdavlat tibbiyoti inistitutining stomatologiya va sanitariya-gigina fakultetlarining odam anatomiya kursi rahbari, 1984 yildan kafedrasini mudiri 1990 -1997 yillarda II–TashDavTI odam anatomiyasi kaferasi mudiri.



N.K.Ahmedov boshchligida kafedraning ilmiy izlanuvchilar tashqi zararli ekologik muhit ta'sirida oyoqda kollateral qon aylanish va ichki a'zolar sistemasining ichki qon tomirlarini o'rgandilar va ular rahbarliklarida 15dan ortiq fan nomzotlari va 3 ta fan doktorlari yetishib chiqdi.

Bulardan tashqari X. 3. Zohidov, N.A. Iboodovlar ham Respublikamizda anatomiya fanini rivojlanishiga o'z hisalarini qo'shganlar.

Hozirda "Ichki a'zolarining postnatal ontogenezi" F. Bahadirov, S. A. Ten, U. M. Mirsharapov, mikroserulyator o'zani B. A. Hidoyatov, Y. N. Nishonov, T. A. Sagatov, yondosh topografik anatomiyani o'rganishda V. F. Voyno Yaseneskiy, F. A. Amirov, S. A Dalimov, N. X. Shomirzaev, I. K. Qosimxodjayev, Sh.M. Ahmedov, Z.B. Botirova, R.J. Usmonov boshqalar anatomiya va topografik anatomiyani faniga o'zlarining munosib hissalarini qo'shib kelmoqdalar.

A'ZO VA A'ZOLAR SISTEMASI

A'zolar (lotincha organon—qurol) organizmning ajralmas bir qismi bo'lib, ma'lum shaklga ega. A'zolar tarkibida ularni tashkil qilgan asosiy to'qimalardan tashqari, nerv, qon tomirlari va birliktiruvchi to'qimalar ham bo'ladi. Masalan, muskullarning asosiy to'qimasi muskul tolalari (miofibrillalar) hisoblanadi. A'zolar organizmda ma'lum vazifani bajaradi vagavdani tashqi muhitga moslashtiradi. A'zolar organizmning evolyutsion rivojlanish jarayonida mavjud muhitga moslashgan holda saqlanish, ko'payish va hayot kechirishga moslashib rivojlanadi. A'zolar organizmdan tashqari sharoitda funksiyasini bajara olmaydi.

A'zolarining tuzilishi bilan funksiyalari bir-biriga chambarchas bog'liq. Shuning uchun a'zolar tuzilishining o'zgarishi ularning funksiyasiga va, aksincha, funksiyalarning o'zgarishi a'zolarining hajmi va tuzilishiga ta'sir etadi. Bundan tashqari, a'zolarining tuzilishi, shakli va vazni jinsga va yoshga qarab o'zgaradi.

Organizmda bir xil vazifani bajaruvchi a'zolar o'zaro birlashib, a'zolar sistemasini vujudga keltiradi.

A'zolar sistemasini tuzilishi, vazifasi va shakllanishi jihatidan bir-biriga o'xshash bir qancha a'zolarini o'z ichiga oladi.

Tuzilishi va shakllanishi turli a'zolar yoki sistemalar hamkorlikda ma'lum

bir vazifani bajaradi va a'zolar apparatini hosil qiladi. Jumladan, harakat a'zolari yoki harakat apparati suyaklardan (skelet), ularni birlashtiruvchi boylamlar (bo'g'im va boylamlar) va skelet muskullaridan tuzilgan. Bu harakat apparati yordamida organizm harakat qilish va ishlash qobiliyatiga ega bo'ladi. Bundan tashqari, u tayanch va muhofaza vazifalarini bajaradi. Jumladan, kalla bo'shlig'i, ko'krak qafasi, umurtqa pog'onasining kanali va chanoq bo'shlig'ida joylashgan a'zolar tashqi muhit ta'siridan xoli bo'lgan holda o'z funksiyasini bajaradi.

Shunday qilib, organizm a'zolar sistemasidan, a'zolar esa to'qimalardan, to'qimalar esa to'qima elementlaridan iborat. Biroq butun organizmni bir yo'la o'rganish qiyinligidan, odam anatomiyasini ham alohida bo'limlarga ajratilgan holda o'rganiladi. Ular quyidagilardan iborat:

1. **Suyaklar haqidagi ilm (osteologiya)** organizm suyaklari (skeleti)ni o'rganadi.

2. **Bo'g'imlar haqidagi ilm (artrologiya)** suyaklarning o'zaro birlashuvini, bo'g'imlarni o'rganadi.

3. **Muskullar haqidagi ilmda (miologiya)** skelet muskullarining tuzilishi, ularning shakli va organizm uchun ahamiyati o'rganiladi.

4. **Ichki a'zolar haqidagi ilm (splanxnologiya)** ovqat hazm qilish a'zolari, nafas a'zolari sistemasi, siydik va tanosil a'zolari sistemasini, jumladan:

a) ovqat hazm qilish a'zolarining tuzilishi, vazifasi va iste'mol qilingan oziq moddalarning mexanik va kimyoviy parchalanishi hamda ularning so'rilish jarayonlarini o'rganadi;

b) nafas a'zolari sistemasi organizmni kislorod bilan ta'minlab, karbonat angidridgazini organizmdan chiqarish kabi murakkab vazifani ado etadi;

v) siydik a'zolari organizmda moddalar almashinuvini jarayonida hosil bo'ladigan va organizmga zararli moddalar (siydik)ni ajratib, tashqariga chiqaradi;

g) **jinsiy a'zolar.** Siydik chiqarish a'zolarining jinsiy a'zolar bilan rivojlanishi, joylashgan o'rni, o'zaro uzviy birikkanligi tufayli ularni siydik-tanosil a'zolari bilan birga o'rganiladi.

5. **Yrak-qon tomirlar sistemasi** organizmda muhim vazifani bajaradi. Tomirlar ichidagi suyuqlik (qon va limfa) to'qimalarning hayoti uchun zarur barcha moddalarni yetkazib beradi, chiqindi (organizmga keraksiz) moddalarni ma'lum a'zolariga olib boradi. Qon tomirlar sistemasi yurak, arteriyalar, venalar, limfa tomirlari va kapillyarlar singari murakkab tuzilmadan iborat.

6. **Nerv sistemasi** bosh miya, orqa miya, periferik nervlardan iborat. Bosh miya bilan orqa miya markaziy nerv sistemasini, ulardan tarqaluvchi nervlar periferik nerv sistemasini tashkil etadi. Nerv sistemasi organizmdagi turli a'zolarining funksiyalarini idora qiladi, organizmni o'rab turgan tashqi muhitdan ta'sirotlarni qabul qilib, ularga munosib javob qaytarish yo'li bilan organizmni tashqi muhitga uzviy bog'laydi.

7. **Sezgi a'zolari yoki analizatorlar,** eshitish va muvozanat a'zolari

ko'rish, ichki va tashqi muhitdan keladigan turli ta'sir (hid, ta'm bilish, temperatura, turli og'riq, tovush to'lqinlari va h.k.)larni qabul qilishdan iborat.

8. Ichki sekretsiya bezlari haqidagi ilm. Ichki sekretsiya bezlari sistemasi gormonlar—maxsus kimyoviy tuzilmalardan iborat suyuqlik ishlab chiqaradi va ularni qon orqali organizmga tarqatib, uning faoliyatini tartibga solib turadi.

ODAM TANASINING SHAKLLARI, O'LCHOVLARI, YOSHGA VA JINSGA OID XUSUSIYATLARI

Odamgavdasi bir qancha bo'laklardan iborat. Odam kallasi (caput) bo'yin (collum) vositasida tanasiga (truncus) qo'shilib turadi. Odam tanasi ko'krak qafasi (thorax), qorin (abdomen) qismlaridan, ikki qo'l (membra superiores) va ikki oyoqdan (membra inferiores) iborat. Bularndan qo'llargavdaning yuqorisida joylashgan bo'lsa, oyoqlar tanaga pastdan birlashadi.

Ko'krak qafasi ichidagi organlarning turgan joylarini sirdan turib aniqlash uchun bir qancha bo'ylama, tikka chiziqlardan foydalaniladi. 1) Oldingi o'rta chiziq (linea mediana anterior)—to'sh suyagining qoq o'rtasidan o'tadi; 2) to'sh chizig'i (linea sternalis) — to'sh suyagining ikki cheti bo'ylab o'tadi; 3) ko'krak bezi orqali o'tgan chiziq (linea medioclavicularis, s. mamillaris)—sgu bezning so'rg'ichi ustidan o'tadi; 4) to'shning yonbosh chizig'i (linea aparasternalis)—ko'krak bezi va to'sh chiziqdari o'rtasidan o'tadi; 5) oldingi qo'ltiq chizig'i (linea axillaris anterior)—qo'ltiqning oldingi qirrasidan boshlanadi; 6) qo'ltiq o'rta chizig'i (linea axillaris media)—qo'ltiqning o'rta qismidan boshlanadi va (7) qo'ltiq orqa chizig'i (linea axillaris posterior)—qo'ltiqning orqa qismidan o'tadi; 8) kurak chizig'i (linea scapularis)—kurakning pastki burchagidan pastga o'tadi.

Odamning qorin sohasi ham ikkita gorizontaal chiziq vositasida ustma-ust joylashgan uchta bo'lakka (qavatga) ajraladi, chiziqdarning biri ikkala tomondagi o'ninchi qovurg'alarining uchlarini birlashtiradi, ikkinchisi esa yonbosh suyaklarning oldingi tomondagi ustki qirralari o'siqlarini bir-biriga qo'shadi. Bu chiziqdar o'rtasidagi bo'laklarning eng yuqoridagi qorin usti (epigastrium) qorin o'rta (mesogastrium) bo'lagi va qorin pastki bo'lagi (hypogastrium) deb ataladi. Qorinning uchchala bo'lagi o'z navbatida ikkita vertikal chiziq vositasida yana uchtdan sohaga ajraladi. Ustki qavatning o'rta — region epigastrica (markaziy bo'lakchasi to'sh osti) va ikki tomondagi bo'laklari esa o'ng va chap qovurg'a osti sohalari (regions hypochondriacae—dextra et sinistra) deb ataladi. O'rta qavatdagi bo'laklar kindik sohasi (regio umbilicalis), chap va o'ng qorin sohalari (regions lateralis dextra et sinistra) deb ataladi. Nihoyat, uchinchi pastki bo'lak esa o'rta—qov suyagi (regio pubica) va ikkita chov (chap va o'ng) sohalariga (regions inguinales dextra et sinistra) bo'linadi. Odamning qo'li yelka, bilak, tirsak va panjalarga bo'linsa, oyoq-son, tizza, bolder va oyoq panjalaridan tuzilgan.

Odamgavdasining shakllari jinsga, yoshga, irqqa, naslga, tashqi muhitga qarab aniqlanadi va organizm konstitutsiyasi turlarini bildiradi. Lekin

buning uchun organizm morfologiyasi va fiziologiyasi to'g'risidadalillardan tashqari, gavdaning va uning alohida bo'laklarining hajmlarini ham e'tiborga olish lozim. Bundagavdaning tikka turgan holatdagi uzunligi (bo'yi) asosiy o'rin tutadi.

Deniker ma'lumotiga ko'ra, erkak kishining o'ziga xos normal bo'yi 135dan 190gacha. ba'zan bundan uzun odamlar ham uchraydi. ularning bo'yi hatto 2,7 mgacha yetadi. Ammo yer sharining hamma qit'alidagi o'rta bo'yi odamlarning bo'yi orta hisobda 146-175 sm bo'ladi.

Odamgavdasining alohida bo'laklari uzunligi haqida to'xtalganda. ularning bir-biriga munosabatlarini e'tiborga olish zarur. Biroq, ko'p vaqtlardan buyon rassomlar, antropologlar odamgavdasidagi alohida bo'laklarning o'zaro munosabatini aniqlashda alohida me'zonlardan foydalanib keladilar. Organizm alohida bo'laklarining katta-kichikligi odamdagavdaning umumiy uzunligi-ganisbatan foiz hisobi bilan belgilanadi. Gavda qismlarining ba'zi bir muhim o'lchamlari 29 yoshagi 170 sm uzunlikdagi sog'lom erkakni o'lchab quyidagi jadvalda berilgan. Bu jadvalda keltirilgan ma'lumotlar faqat bitta odamga taalluqli bo'lsa ham, katta odamgavdasi alohida qismlarning o'zaro munosabatlarini yetarlicha ravshan ko'rsata oladi.

1-jadval.

O'lchamlari

29 yoshli erkakgavdasining qismlari	Sm hisobida	Protsent hisobida
Bo'yi	170.5	100
Boshining uzunligi	23.2	13.35
Tanasining uzunligi	52.3	30,6
Gavda yuqori qismi uzunligi	85.3	50
Oyoq uzunligi	88.3	51,75
Qo'lning uzunligi	76.9	45,02
Yelkalar o'rtasidagi masofa	42.3	24.7
Yonbosh suyaklari qirralari o'rtasidagi masofa	29	16.95
Son suyaklari katta ko'stlari o'rtasidagi masofa	32.9	19,29
Gavdaning pastki qismi uzunligi	85.2	50

Yuqorida keltirilgan odamgavdasining o'lchamlari bilan bir qatorda uning og'irligi ham katta ahamiyatga ega bo'lib, o'rta yashar erkaklarda u 65 kgga teng.

Jinsiy alomatlari. Odamning erkak va ayollarga ajratadigan belgilari ikki xil bo'ladi, birinchidan, bu vazifani asosan jinsiy organlar, bezlar o'tasa, qolgan belgilari ikkilamchi jinsiy belgilar hisoblanadi. Jumladan, ayollarning bo'yi

erkaklar bo'yi uzunligidan kamroq (Deniker), ularning og'irligi o'rtacha 55 kg. Ayollar tanasi erkaklar tanasiga qaraganda uzunroq, qo'l va oyoqlari esa kaltaroq, yelkari uzunligi qisqaroq, gavdaning pastki qismi (chanoq bo'lagi) kengroq, ya'ni kattaroq bo'ladi.

Ko'krak qafasi yelkalaranisbatan kalta va torroq, qorinlari kattroq bo'ladi, erkak mushaklarining jami o'g'irligi tananing 40 % iga teng keladi, ayollarda faqat 32% ini tashkil qiladi. Shuning uchun ham ayolning kuchi erkakga qaraganda kamroq bo'ladi. Bundan tashqari, ayollarning yog' to'qimalari yaxshi rivojlangan, terisi kam tukli, ko'krak bezlari juda yaxshi rivojlangan bo'ladi. Erkaklar terisi esa ser tuk (ayniqsa yuzida), dag'alroq bo'lib ko'krak bezlari qoldiq sifatida uchraydi.

Yosh xususiyatlari. Yangi tug'ilgan chaqaloqgavdasining shakli va uning hajmi o'rta yashar odamninggavdasidan keskin farq qiladi. Chaqaloq bo'yi uzunligi 50 sm, og'irligi 3250-3500 g bo'lib, kallasi bo'yining $\frac{1}{4}$ bo'lagiga (kattalarda esa $\frac{1}{7}$ - $\frac{1}{8}$ bo'lagiga) teng bo'ladi. Chaqaloqning oyoqlari juda kalta, uzunligi deyarli qo'llari uzunligiga teng. Qorni ko'kragiga qaraganda ko'tarilgan chanog'i tor bo'ladi. Bolaning tugilgandan keyingi o'sishini 4davrga ajratib o'rganiladi.

1. Chaqaloqning tishlari chiqmagan, ko'krak emishdavri — 1 yoshgacha;
2. Sut tishlari chiqqandavri (2-7 yoshgacha), betarafdavr — bu vaqtda o'g'il bolalar bilan qizlarning ikkilamchi tashqi belgilari unchalik rivojlanmagan bo'ladi.

3. Biseksual bolalikdavri — 8 — 15 yoshgacha bo'lib, o'g'il bolalar bilan qiz bolalgavdasi tashqi ko'rinishidagi ikkilamchi belgilar rivojlanib, bir-biridan juda yaxshi farq qiladi.

4. Balog'atga yetishdavri (15-20 yosh), budavrda o'g'il bolalar o'spirin bo'lib, qizlar balog'atga yetadi.

Shunday qilib, yuqoridagi ko'rsatilganidek, bolalar tug'ilganidan keyin organizmdagi o'sish jarayoni faqat embrion rivojlanishdavridagi mavjud qismlarining kattalashuvi hisobiga bo'ladi. Umuman o'sish jarayoni embrionda va tug'ilgan bolalarda bir tekisda kechmaydi. Jumladan, embrionaldavrdagavdaning yuqori qismi va kallasi yaxshi takomil etgan bo'ladi. Chunkigavdasining bu bo'laklari yo'ldoshdan keladigan toza qon bilan ko'proq ta'minlanadi. (embrionning qon aylanish sistemasiga qarang). Bola tug'ilgandan keyin ko'proq oyoqlari rivojlanadi. Bolalgavdasining bo'yiga qarab ko'proq o'sishi 5-7 va 13-16 yoshga, qiz bolalarda 11-14 yoshga to'g'ri keladi; organizmning umumiy o'sishi esa 23-25 yoshgachadavom etadi. Odam gavdasining nisbati ham asta-sekin o'zgarib boradi. Yosh bolalardagavdaning ustki va pastki ikkita bo'laklarga ajratib turadigan chiziqlari kindikdan o'tadigan bo'lsa, organizm o'sgan sari pastki tomonga siljib boradi, katta odamlarda qovuqning ustki qirrasiga to'g'ri keladi.

QOMATNIIG TUZILISHI (KONSTITUTSIYASI) (1 rasm)

Agar har bir shaxs organizmining tuzilishi sinchiklab o'rganilsa, uning anatomiyasida o'ziga xos alohida xususiyatlari borligini ko'ramiz. Binobarin, har bir shaxsning morfologiyasi bilan fiziologiyasida ham ozmi-ko'pmi farq borligi aniqlanadi. Ushbu xususiyatlar vrachlarning kundalik ishlarida, turli qomatga ega bo'lgan odamlar kasalligini aniqlash jarayonida muhim rol o'ynaydi. Bu esa odam qomatini o'rganish zaruratini tug'diradi.

Qomat tabiat va jamiyat ta'sirida odamda o'ziga xos morfologik va fiziologik xususiyatlarga ega bo'lgan individual belgilar yig'indisidan vujudga keladi va organizmdagi barcha o'zgarishlarga (betoblikka ham) bog'liq.

Odam qomati o'z ajdodidan orttirgan asosiy xususiyatlar yig'indisidan taraqqiy etadi. Qomatning rivojlanishida tashqi muhitning ta'siri ayniqsa muhim. Odam bo'yining har turli bo'lishi uning nasliga, ijtimoiy sharoitiga, atrof-muhitga va iqtisodiy ahvoriga bog'liqdir. Odam qomatining morfologik tuzilishiga qarab V.N. Shevkunenko ularni 3 turga ajratgan.

1. **Gipersteniklar yoki braximorflar** (keng yelkali past buylilar) -bunday odamlarning yelkaları keng, gavdalari vazmin, baquvvat va tiqmachiq, semiz bo'ladi. Qo'l va oyoqlari tanasiganisbatan kalta; kalla, ko'krak va qorni deyarli keng hajmlidir. Ularning qorni ham ko'kraganisbatan kattadir. Tananing ko'ndalang o'lchami bo'yiga nisbatan uzunroq bo'ladi.

2. **Asteniklar yoki olixomorflar** (uzun bo'lyi, tor ko'kraklilar)—bo'ylari uzun, organizmi zaif, vazni yengil, qo'l va oyoqlari tanalariga qaraganda uzunroq, kishilar toifasidir. Ularning ko'kraklari qorin qismidan katta va bo'yinlari uzun bo'ladi.

3. **Normosteniklar yoki mezomorflar** (o'rta bo'ylilar) — yuqorida bayon etilgan giperstenik va asteniklar o'rtasidagi odamlar o'rta bo'ylilar hisoblanadi.

Odamgavdasining tashqi tuzilishi ichki a'zolar, qon tomirlar shakliga hamda tuzilishiga ham ta'sir qiladi. Jumladan, giperstenik odamning diafragmasi yuqori joylashgan bo'lsa, yuragi, me'dasi katta hajmli va ko'ndalang o'r mashgan; aortasi keng, o'pkasi qisqa va ingichka, ichagi ko'proq gorizontaal yo'nalishda taxlanib yotadi. Jigar, me'da osti bezi, buyraklari va qora jigari (taloq)ning hajmi kattaroq bo'ladi.

Asteniklarda esa deyarli hamma a'zolari kichik bo'lib, pastroq joylashadi. Lekin bu turdagi odamning ko'kraganisbatan o'pkasining uzun bo'lishi uni boshqa barcha a'zoldan ajratib turadi.

ANATOMIK ATAMALARI

Odam organizmining barcha qismlarini, a'zolarining tuzilishini, shaklini o'rganishda lotin yoki yunon so'zlari keng qo'llaniladi. Anatomiya atamaları birinchi marta 1894 yilda shveysariyaning Bazel shahrida bo'lgan anatomlar s'ezdida qabul qilingan. Ushbu Bazel atamaları anatomiya nomenklaturasi

(BNA) vositasida barcha a'zolar tuzilishi o'rganilgan. Lekin BNA orasida a'zolar tuzilishiga mos kelmaydigan atamalar ham bo'lgan. Shuning uchun 1955 yilda Parijda chaqirilgan Xalqaro anatomlar s'ezdila yangi — Parij anatomiya atamalari (PNA) qabul qilindi. Hozirgi kunda Xalqaro Anatomlarning Federativ Asotsiatsiyasi (IFAA) tomonidan taqdim etilgan anatomik terminologiyaga mos holda 2007 yil O'zbekiston Respublikasi Morfologlar assotsiatsiyaning "Lotincha-ruscha-o'zbekcha anatomik terminlar lug'ati" asosida qayta ishlab chiqildi. A'zolarning organizmdagi joylashib turgan o'rni yoki ularning alohida qismlarini a'zolar nisbatan o'rganishda ko'pincha anatomiyada mavjud bo'lgan uchta: sagittal, frontal va gorizontal sathdan (odamning tikka turgan holatida) foydalaniladi.

1. Sagittal sath — odam tanasining oldindan orqa tomonga qaratib boshidan oxirigacha vertikal (tikka) kesilishi natijasida hosil bo'ladi. Agar sagittal sathi muzlatilgan murdaning qoq o'rta qismidan uni teng ikkita — ung va chap-nimtalarga ajratilsa, o'rta (mediana) sath hosil bo'ladi.

2. Frontal (frontis — peshona) sath sagittal sath nisbatan to'g'ri burchak hosil qilib yoki aniqrog'i odam peshonasiga parallel holatda o'tkazilgan yuzadan vujudga keladi.

3. Gorizontal sath — fazo (gorizontal)ga parallel yoki sagittal holda frontal sathlariga to'g'ri burchak hosil qilib o'tkazilgan yuzadan paydo bo'ladi. Odam organizmini va uning alohida qismlarini o'rganishda, a'zolar tekshirishda ana shu yuqorida ko'rsatilgan uchta sathdan keng foydalaniladi. Yuqorida bayon etilgan sathlar nisbatan joylashgan a'zolar aniqlashda alohida atamalar qo'llaniladi: Masalan, o'rtalik — medialis yoki medius — o'rta deb ataladigan bo'lsa, yonboshi — lateralis, oldingisi — anterior, qoringa yaqinroq joylashgan bo'lsa — ventral (venter — qorin) so'zlari bilan ataladi. Bundan tashqari, orqa tomonni — posterior yoki dorsal (dorsum — orqa), tananing yuqorisiga yaqinroq bo'lsa yuqori superior yoki kranial (cranium — kalla), aksincha, pastki tomonida bo'lsa — inferior (quyi) yoki kaudal (cauda — dum), tana so'zi esa korpus (corpus) nomi bilan ataladi.

Qo'l va oyoqlar nisbatan quyidagi atamalarni qo'llash mumkin. Jumladan, qo'l hamda oyoqlarning yuqori qismi yoki tanaga yaqin joylashgan bo'lagi — qo'lning boshlanish joyi proksimalis (proximalis) deyilsa, tanadan uzoqroq bo'lagi distalis (distalis) deb ataladi. Masalan, oyoqning tizza qismi panjalar nisbatan proksimal bo'lsa, panjalarning o'zi tizzaga nisbatan distal joylashgan.

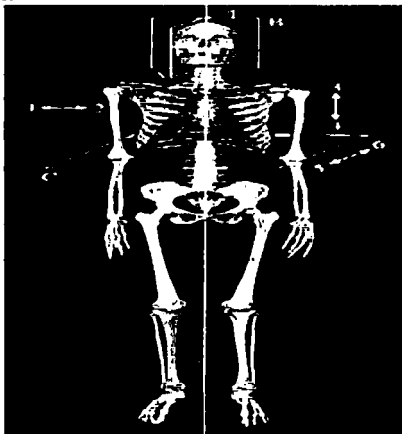
Agar a'zolarning bir-biriga o'xshash qismlari mavjud bo'lsa, u holda bir-biridan kattaroq (major) yoki kichikroq (minor), katta (magnus) yoki kichik (parvus) atamalari qo'llaniladi.

Odam organizmidagi ba'zi bo'shliqlarni yoki alohida a'zolarning joylashish o'rnini aniqrog' ko'rsatish maqsadida sirtqi (externus), ichki (internus) yoki yuza (superficialis), chukurroq (profundus) atamalari ishlatiladi va hokazo. Odam

organizmini o'rganishda qo'llaniladigan boshqa atamalar to'g'risida a'zolarning jumladan, suyak va boylamlar yoritilgan qismlarda ularning ma'no va iboralari xususida batafsil to'xtalib o'tamiz.

Xususiy qism:

O'quv maqsadi: Skelet haqida umumiy ma'lumot. Suyaklarning rivojlanishi (filogenez, ontogenez). Suyaklarning shakliga, tuzilishiga va rivojlanishiga qarab bo'linishi. Suyaklarning tuzilishi. Suyaklarning tuzilishiga mehnat, sport va jismoniy tarbiyaning hamda skletning taraqqiyotiga ijtimoiy va biologik muhitlarning ta'siri, anomaliyalari. Harakat a'zolari sistemasi haqida nazariy bilimlarni shakllantirish.



I-rasm.

Asosiy ma'lumotlar:

Harakat a'zolari sistemasi

Odam hayotidavomida harakat qiladi va bu harakat aktiv (muscular) harakat va passiv (suyak va boylamlar) a'zolar yordamida bajariladi. Lekin muskullar, suyaklar va ularni birlashtirib turgan boylamlarning vazifasi bir-biriga bog'liq bo'lib, bitta embrional qavat—mezodermadan rivojlanadi. Qisqasi, harakat apparati uchta: 1) suyak, 2) suyaklarni birlashtiruvchi boylamlar va 3) muskul sistemadan tashkil topgan.

Harakat sistemasigavdaniy umumiy og'irligiganisbatan 72.45%oni tashkil etadi. Jumladan, muskullargavdaniy 2/5, suyaklar esa 1/5—1/7 qismini tashkil qiladi. Muskullar deyarli hamma suyaklar ustini qoplab turadi vagavdaniy tashqi ko'rinishi (qomat)ning shakllanishida asosiy vazifani bajaradi.

ANDIJON DAVLAT UNIVERSITETI
AXBOROT RESURS MARKAZI
No 360605
www.ziyouz.com kutubxonasi

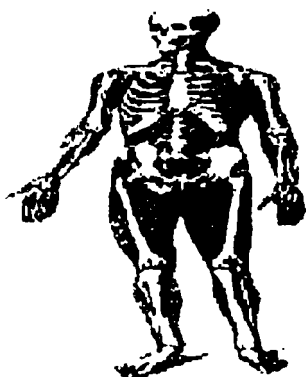ADU ARM
GABUL BUT KAT
B-MI
No 360605

to'qimalar (tuzilmalar yig'indisi)dan iborat. Skelet bir qancha alohida suyaklardan tashkil topgan bo'lib, birliktiruvchi to'qimalar, boylamlar va tog'aylar vositasida o'zaro birlashib turadi hamda sust harakat apparatini hosil qiladi. Skelet organizmda, asosan, tayanch, harakat va himoya vazifasini bajaradi.

1. *Tayanch vazifasi*–yumshoq to'qima va a'zolarining skeletning ayrim qismlariga birikib turishi natijasida vujudga keladi.

2. *Harakat vazifasi* – skeletni tashkil qilgan suyaklarning har xil richaglar hosil qilib, bo'g'im orqali birlashishi va nerv sistemasi yordamida muskullar qisqarishi bilan yuzaga keladi.

3. *Himoya vazifasi* – skeletning alohida qismlaridan vujudga kelgan bo'shliqlar orqali bajariladi. Masalan, umurtqalar yig'ilib, orqa miyaning joylashishiga moslangan kanal, bosh miya uchun kalla suyaklaridan hosil bo'lgan-kallaning miya bo'shlig'i, yurak va o'pkaning saqlanishiga moslangan ko'krak qafasi, jinsiy a'zolari tashqi ta'sirdan saqlab turadigan chanoq bo'shlig'i shular jumlasidandir.



2-rasm. Skelet. 1-Bosh; 2-umurtqa pog'onasi; 3-o'mrov; 4-kurak; 5-qovurg'alar; 6-yelka suyagi; 7-bilak suyagi; 8-tirsak suyagi; 9-kaft usti suyaklari; 10-kaft suyaklari; 11-barmoq suyaklari; 12-yonbosh suyagi; 13- dumg'aza suyagi; 14-qov suyagi; 15-o'tirg'ich suyagi; 16- son suyagi; 17-tizza qopqog'i; 18-katta boldir suyagi; 19-kichik boldir suyagi; 20-oyoq kaft usti suyaklari; 21-oyoq kaft suyaklari; 22-barmoq suyaklari.

Bundan tashqari, suyaklar organizmning biologik muhofazasini bajaradigan va to'qimalarga kislorod yetkazib beradigan qon tanachalarini vujudga keltiradigan ko'mikni ham saqlab turadi. Odam skeleti kalla suyagining tepa bo'lagi va yuz qismining ba'zi suyaklari, o'mrov suyaklarining ko'pgina qismlaridan mustasno. Embriyoning o'rta varag'i – mezoderma uchdavrda: 1) birliktiruvchi to'qima (parda)davri, 2) tog'aylanish va 3) suyaklanish davrlarida rivojlanadi.

SUYAKLAR

Odam skeleti ikki yuzdan ortiq alohida-alohida suyaklardan tuzilgan. og'irligi o'rtacha 5–6 kg yokigavda og'irligining 8–10% ini tashkil etadi. Skelet suyaklarining aksariyati juft suyaklardir. Suyak (os, ossis), asosan, suyak to'qimalaridan iborat.

Suyaklar qattiq va elastik bo'lib, asosan, ikki xil moddadan tuzilgan, ularning 1/3 qismi organik moddalar (ossein, muguz modda) bo'lsa, qolgan 2/3 qismi anorganik moddalardir (asosan, kalsiy tuzlari, ayniqsa fosfat ohak 51,04%ni tashkil etadi). Suyaklar elastikligini ossein moddalar bajaradigan bo'lsa, mineral tuzlar ularga qattqlik (pishiqlik) xossasini beradi. Organik va anorganik moddalarning suyaklar tarkibidaginisabi kerakli bo'lgan mustahkamlikni vujudga keltiradi va bu holat yoshga qarab o'zgarib boradi. Yosh organizm suyaklari tarkibida ossein ko'p bo'lganligidan egiluvchan (elastik) va juda kam sinadigan bo'ladi. Yosh ulg'ayib borgan sayin suyaklarda mineral tuzlar miqdori ko'payadi. Shuning uchun keksa odamlarning suyaklari elastiklik xususiyatini asta-sekin yo'qotib, mo'rt, tez sinadigan bo'lib qoladi.

Suyaklar tarkibida organik va anorganik moddalardan tashqari, vitamin A, D va C ham bo'ladi.

Yosh bolalar suyaklari tarkibida kalsiy tuzlari va vitamin D yetishmasligi natijasida raxit kasalligi vujudga keladi. Bunda suyaklarnimjon bo'lib qoladi va har tomonga qiyshayadi. Agar suyaklarda vitamin A yetishmasa, suyaklar had-dan tashqari yo'g'onlashib, ichidagi bo'shliqlari, har xil kanalchalari kattalashib qoladi.

Ossein bilan anorganik moddaning qo'shilishi natijasida normal suyak muhim fizik xossalarga ega bo'ladi, ya'ni elastik va qattiq (pishiq) bo'ladi. Normal suyak emandaraxtidan pishiq, granitdan qattiq bo'lib, mis bilan temirga barobar keladi.

Suyakning ichki tuzilishini uni arralab qaragandagina ko'rish mumkin. Suyak ikki xil: zich (qattiq – *substantia compacta*) va g'ovak (ko'mik – *substantia spongiosa*) moddalardan iborat. Uzun suyaklarning ikki uchi (yunoncha epiphysis–usti) epifizlari kalta suyaklarga o'xshash tuzilgan bo'lsa, diafizi (tanasi)—diaphysis (yunoncha dia–oraliq) uzunasiga joylashgan kovak silindr shaklli bo'lib, devori qalin zich modda po'stidan iborat. Uzun suyaklarning epifizlari bo'g'im yuzalari (*facies articularis*) bilan tugaydi. Ana shu kovak ilik kanali bo'lib, bu kanal uzun suyakning ikkala uchi (epifiz)dagi g'ovaklarga tutashib ketadi. Suyaklarning epifiz bilan diafiz oraliq qismi metafiz (*metaphysis*) deb ataladi. Bundan tashqari, suyaklarning tuzilishi shakli bilan vazifalariga bog'liq bo'ladi, ya'ni suyaklar vazifasiga qarab ham tuzilishi o'zgaradi yoki buni aksi bo'lishi mumkin.

Suyaklar asosangavers plastinkalaridan tuzilgan ko'pdan — ko'pgavers kanalchalardan iborat. Gavers kanalchani aksari suyaklar bo'yiga qarab joylashgan va o'zaro bir necha zich plastinkasi–kompakt modda o'ragan bo'ladi. Gavers

sistemalar orasidagi bo'shliqlarni oraliq modda (plastinka) lar to'ldirib turadi.

Suyakning sirtqi yuzasi suyak usti pardasi (periost–periosteum) bilan qoplangan (suyakning bo'g'im yuzalari. paylar va boylamlar yopishgan joylarda periost bo'lmaydi). Periost yupqa, pushti rang biriktiruvchi to'qimadan iborat. Periostning o'zi suyaklarning alohida teshiklaridan o'tib, boradigan tolachalari vositasida suyakka mustahkam yopishib turadi.

Periost ikki qavatdan ya'ni tashqi qavati tolali fibroz to'qimadan, ichki qavati esa nerv va qon tomirlarga boy suyak hosil qiladigan qismdan iborat. Qon tomirlar suyaklarga alohida oziq teshiklar (foramen nutricum) orqali boradi. Periostning ichki qavati suyaklarni eniga o'stiradi. Suyaklarning bo'g'im hosil qiladigan sathlari bo'g'im tog'aylari bilan qoplangan (bo'g'imlar haqidagi bobga qaralsin).

Suyak kovaklari, ilik bo'shlig'i (cavitas medullaris) hamma vaqt suyak iligi bilan to'lgan bo'ladi. Ko'pincha naysimon suyaklarda ilik markaziy bo'shliq qismida joylashganligidan uni ilik bo'shlig'i (cavitas medullaris) yoki kanali deb ataladi. Suyak iligi organizmda qon yaratadi va biologik himoya vazifasini bajaradi. Suyaklarda uchraydigan o'siqlarga (do'mboqcha, g'adir-budur va hokazo) apofiz (apophysis–o'siqlar, bo'yinga metafiz yoki suyak bo'yni (collum). suyak boshchasiga (capitulum), bo'g'im chuqurchasiga (fossa articularis) g'adir-budur tepachalar (condylus) kiradi.

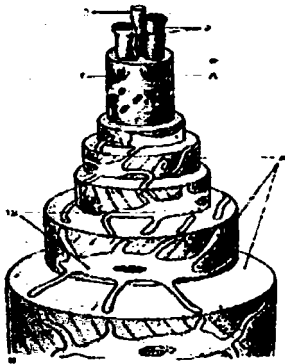
SUYAKLAR RIVOJLANISHI (3 rasm)

Odam embrionida suyaklar to'qimasi boshqa hamma to'qimalarganisbatan kechroq yoki ona qornidagi paytning 6-8 haftalarida mezenhima (embrion biriktiruvchi to'qimasi)dan rivojlanadi. Suyaklar shakllanuvdavrida bir maromda rivojlanmaydi. Briktiruvchi to'qima negizida paydo bo'luvchi suyaklar birlamchi yoki briktiruvchi to'qima suyaklari hisoblanadi. Kallaning miya qismidagi qoplovchi va barcha yuz suyaklari birlamchi suyaklar sirasiga kiradi. Tog'aydan shakl olgan suyaklar ikkilamchi suyaklanish deb ataladi. Suyaklanish jarayoni 4 turga ajratiladi: Ular endesmal', perihondral', periostal va ehondral deb yuritiladi.

1. Endesmal' suyaklanish (en — ichida, desma–aloqa) biriktiruvchi to'qimadan boshlanadi, birlamchi suyaklanish vujudga keladi. Embrionning yosh briktiruvchi to'qimasining ma'lum bir nuqtasi (keyingi suyak nuqtasi – punctum ossificationis–ga yaqin joy)dan osteoblastlar' zo'r berib ko'payib, qator joylashadi va suyakning asosiy moddassini hosil qiladi, o'zi suyak hujayralariga aylanadi. Natijada suyaklanish nuqtasi (yadrosi — punctum ossificationis) hosil bo'ladi. Suyaklanish nuqtasi turli tomonga qarab o'sadi.

2. Perihondral' suyaklanish (peri – atrof, hondral' — tog'ay) mezenhima to'qimalaridan kelgusida hosil bo'ladigan suyaklar shaklida vujudga keladi. Keyinchalik bular yaxlit gialin tog'ayiga aylanib ustilarini tog'ay usti pardasi (perichondrium) qoplaydi. Perixondriumning ichki qavatidagi hujayralar zo'r berib

ko'payishi natijasida osteoblastlar (suyak moddasi)ni hosil qiladi. Suyak moddasi asta-sekin tog'ay moddasini egallaydi va suyakning zich (kontakt) moddasini hosil qiladi.



3- rasm suyak to'qimasi. Osteonning struktur komponentlari.

2-qon tomirlari, 3-nervlar, g-osteoblastlar, d-osteoklastlar,

e-markaziy kanal, j-koncentrik plastinkalar tizimi, 12-osteositlar.

3. Suyaklarning rivojlanishida tog'aydan iborat bo'lgan suyak modeli suyaklanib bo'lgandan keyin tog'ay pardasi suyak usti pardasiga aylanadi. Keyinchalik suyaklarning eniga o'sishi asosan suyak usti pardasi hisobiga bo'lganligidan periostal suyaklanish (peri – atrofi, usti–ostal–suyaklanish) deb ataladi. Shunday qilib, perixondral va periostal suyaklanishdavlari bir-biri bilan bog'langan bo'lib birin-ketin boshlanadi. Periostal suyak eniga o'sadi, ya'ni, kengayib yo'g'on tortadi.

4. Enxondral (ichida) suyaklanishda suyak perixondrumning ishtiroki bilan osteoblastlar yordamida vujudga keladi. Bunday tog'ayning markazida suyak orolchasi (yadrosi yoki nuqtasi) paydo bo'lib, periferiyaga qarab o'sadi va suyakning g'ovak qismini vujudga keltiradi.

Bu xildagi suyaklanishda, tog'aylar to'g'ridan-to'g'ri suyak moddasiga aylanmasdan, balki ular yemirilgandan keyin suyak moddalari vujudga keladi. Shuning uchun bu shakldagi suyaklanish ikkilamchi suyaklanish deb ataladi. Kalla tubi (asos) misol bo'ladi. Suyaklanish jarayoni suyaklarning bajaradigan vazifalariga qarab ularning tanasida paydo bo'ladi. Asosiy og'irlik hamma vaqt suyakning diafiziga tushadi, shu sababli suyaklanish nuqtasi birinchi diafizdan boshlanadi. Qo'shimcha suyaklanish nuqtalari naysimon suyaklarda suyakning metafiz va epifizlarida, so'ngra muskul va boylamlar yopishadigan joylari apofiz (do'mboqlar, qirralar)da kechadi. Shu sababli suyaklar odamda 20–25 yoshgacha bo'yiga o'sadi. Oxirgi suyaklanish nuqtalari suyaklarning apofizida 30–35 yoshlarda tugallanadi.

SUYAKLAR TASNIFI

Odam skeleti quyidagi bo'laklarga ajratilgan: tana suyaklari (umurtqalar, qovurg'alar va to'sh suyagi); kalla suyagi (miya va yuz qismlaridan iborat); yelka kamari (ko'krak va o'mrov suyaklari); qo'l suyaklari (yelka, bilak va panja suyaklari); chanoq suyaklari (yonbosh, qovuq va quymich suyaklari) va son, boldir hamda oyoq panjasi suyaklari.

Suyaklar tuzilishi, rivojlanishi va vazifalariga ko'ra quyidagicha tasnif qilinadi:

I. Naysimon suyaklar.

1. Uzun suyaklar 2. Kalta suyaklar

II. G'ovak suyaklar.

1. Uzun suyaklar. 2. Kalta suyaklar. 3. Sesamasimon suyaklar.

III. Yassi suyaklar.

1. Kalla suyaklari 2. Kamar suyaklari

IV. Aralash suyaklar

Naysimon suyaklar:

1) uzun suyaklar yelka, bilak, son va boldir suyaklari, ya'ni qo'l-oyoq suyaklari bo'lib, g'ovak va zich moddalardan tuzilgan, ilik kanali bo'ladi va richag harakatiga ega bo'lib, tayanch, muhofaza vazifalarini bajaradi;

2) kalta naysimon suyaklarga qo'l-oyoq kafti va panja suyaklari kiradi va kalta harakat qilish richaglariga ega.

G'ovak suyaklar:

1) uzun g'ovak suyaklar-qovurg'a va to'sh suyaklari. Asosan, g'ovak moddasidan tuzilib, uni yupqa zich modda plastinkasi qoplab turadi va tayanch vazifasini bajaradi;

2) kalta g'ovak suyaklariga umurtqalar, qo'l-oyoq, kaft usti suyaklari kiradi;

3) sesamasimon suyaklar-tizza qopqog'i, no'xatsimon suyak va barmoq suyaklarining sesamasimon suyaklari-g'ovak moddasidan tuzilgan muskul paylarining orasida, deyarli bo'g'im atrofida joylashadi, ularni hosil qilishda qatnashadi, harakatini osonlashtiradi.

Yassi suyaklar:

1) kallaning yassi (qopqoq) suyaklari-himoya vazifasini bajaradi;

2) yassi kamar suyaklar-kurak va chanoq suyaklari tayanch va muhofaza vazifalarini bajaradi.

Aralash suyaklar:

Bunga kalla suyagining asosiy qismini tashkil etgan va bir qancha suyaklar birikishidan vujudga kelgan suyaklar kiradi.

SUYAKLARNING O'ZARO BIRLASHUVI-ARTROLOGIYA (4 rasm).

O'quv maqsadi: Suyaklarning o'zaro birlashuvi haqida umumiy tushun-

cha. Birlashuvlarining turlari. klassifikatsiyasi. jinsiy farqlari va yoshga qarab o'zgarishi. Bo'g'im turlari va shaklining funksiyasiga bog'liqligi. Tana va bosh suyaklarining birlashuvi. Yelka kamari va erkin qo'l suyaklarining birlashuvlari. Chanoq kamari va erkin oyoq suyaklarining birlashuvi. Kalla suyaklarining birlashuvi, choklar va sinxondrozlar. Chakka pastki jag' bo'g'imi.

Asosiy ma'lumotlar:

Til osti suyagidan tashqari hamma suyaklar o'zaro turlicha birlashadi. Jumladan, uzluksiz (harakatsiz) birlashmalar – sinartroz (synarthrosis), harakatchan birlashmalar (bo'g'imlar)—diartroz (diarthrosis).

Uzluksiz (sinartroz) birlashmalarda suyaklar o'zaro biriktiruvchi to'qima pardalar yoki tog'aylar bilan birlashgan bo'lib, harakatsiz yoki kam harakatli birlashmalarni vujudga keltiradi. Bu xildagi birlashmalar uch turda uchraydi.

I. Sindesmos (syndesmosis). Suyaklar tolali biriktiruvchi to'qimalar yordamida birlashadi. Biriktiruvchi to'qima turlicha bo'lib, suyaklar orasida keng parda (suyaklararo parda) yoki tutam (boylam) holatda joylashadi. Bundan tashqari, kalla suyaklarining ko'pchiligi yupqa biriktiruvchi to'qima pardasi vositasida chok (sutura) hosil qilib qo'shiladi.

II. Sinxondroz (synchondrosis). Suyaklar o'zaro tog'aylar vositasida birlashadi. Bu xildagi birlashmalarda suyaklar bir tomondan bir oz harakatchan bo'ladi. ikkinchi tomondan suyak oralig'idagi tog'ay amortizator vazifasini bajaradi.

III. Sinostoz (synostosis). Suyaklar oralig'idagi parda suyaklanib ketadi. Natijada bir nechta suyaklar birlashib butun bitta suyakni hosil qiladi. Jumladan, bolalarda dumg'aza umurtqalari tog'ay parda bilan birlashsa, katta odamlarda o'zaro suyaklanib, bitta dumg'aza suyagini vujudga keltiradi. Yoki kalla skeletining tepa suyaklari yosh bolalarda sindesmoz bo'lib birlashsa, katta odamlarda suyaklararo pardaning suyaklanishi natijasida sinostoz bo'lib birlashadi. Sindesmoz bilan sinostoz o'rtasida yarim bo'g'im—simfiz (symphysis) yoki gemiartroz birlashmalari ham uchraydi. Bu xildagi birlashmalarda suyak oralig' tog'aylarida kichikroq bo'shliq bo'ladi. Qov suyaklarining o'zaro birlashishi gemiartrozga misol bo'la oladi.

IV. Diartroz (diarthrosis) yoki bo'g'imlar (articulatio) suyaklarning bir-biriga yaqinlashmasdan o'rtada bo'shliq qoldirib qo'shilishidan vujudga keladi. Bo'g'im quyidagi holatlarda hosil bo'ladi:

1. Bo'g'im hosil qilishda ishtirok etuvchi suyaklarning bir-biriga mos yuzalari (facies articulares) bo'lishi shart. Jumladan, bir suyak uchi yumaloq shaklda bo'lsa (bo'g'im boshchasi), ikkinchisining uchi shunga yarasha botiq (bo'g'im yuzasi) bo'lishi lozim. Agar suyaklarning bo'g'im yuzalari shakl jihatidan moslashmagan bo'lsa, bo'g'im harakatiga xalaqit beradi. Lekingavdada bo'g'im yuzalarining o'zaro moslashmagan hollari ham uchraydi, bunday hol-

larda tog'aylardan tuzilgan turli shakldagi plastinkalar ularni moslashtirib turadi.

2. Suyaklarning bo'g'im hosil qiluvchi yuzalarini 0.2–0.6 mm qalinlikdagi tog'ay plastinkasi (*cartilago articularis*) qoplab, ularning g'adir-budur joylarini tekislaydi va bo'g'imlar harakatida tashqi ta'sirlarni ushlab qolish (*amortizatsiya*) vazifasini bajaradi. Tog'ay plastinkalari doimo sinovial suyuqlik bilan namlanib turadi. Bo'g'imlarni bo'g'im xaltasi (*capsula articularis*) o'rab turadi.

Bo'g'im xaltasi ikki qavat fibroz to'qimadan tuzilgan: tashqi qavat–fibroz kapsulasi (*membrana fibrosa*) va ichki sinovial membrana (*membrana synovialis*). Fibroz kapsulasi, bo'g'im xaltasini mustahkamlash uchun xizmat qilsa, siyrak, birliktiruvchi to'qimadan va endotelial hujayralardan tuzilgan ichki qavat xalta yuzasini silliqlash uchun xizmat qiladi. Sinovial kapsula sarg'ish rangli tiniq (*sinovial*) suyuqlik chiqaradi. Suyuqlik bo'g'im yuzalarini namlaydi va ularni sovib qizishdan saqlaydi. Agar bo'g'im ichida boylam yoki muskul payi bo'lsa, ular ham sinovial parda bilan o'raladi.



4-rasm. Suyaklarning o'zaro birlashuv turlari.

A–sharsimon bo'g'im, *articulatio spherioidea* (*articulatio humeri*); B–kosachasimon bo'g'im, *articulatio cotylica* (*articulatio coxae*); C–g'altaksimon bo'g'im turlari–vintsimon bo'g'im (*articulatio talocruralis*); D–ellipssimon bo'g'im–ellipsoica (*articulatio radiocarpea*); E– silindrsimon bo'g'im turi – buraluvchi bo'g'im–*articulatio trochoidea* (*articulatio radioulnaris proximalis*); F–g'altaksimon bo'g'im–*ginglymus* (*articulatio interphalangea*); G– egarsimon bo'g'im–*articulatio sellaris* (*articulatio carpometacarpea pollicis*).

simon bo'g'im–*articulatio sellaris* (*articulatio carpometacarpea pollicis*).

Ba'zi bo'g'imlarda bo'g'im xaltasidan sinovial bo'shliqlar (*bursa synovialis*) hosil bo'ladi. Bo'g'im xaltalari ba'zi bo'g'imlarda tarang tortilib tursa, boshqalarida bo'sh (*hilpillab*) turadi. Bo'g'im kapsulasi bo'g'imlarni o'rab, suyaklarni ustki pardaga chambarchas birlashtiradi.

3. Bo'g'imlar to'qima tolalaridan tuzilgan boylamlar (*ligamenta*) bilan mustahkamlanadi.

Bo'g'im xaltasining tashqi – fibroz kapsulasi uzunasiga qat-qat bo'lib joylashib, *ligg. extracapsulariani* hosil qiladi. Odatda, boylamlar bir suyakdan hoshlanib bo'g'im osha ikkinchi suyakka yopishadi. Boylamlar, asosan sinovial

parda bilan o'ralgan bo'lib, kapsula ichkarisida bo'lsa, ligg. intracapsularia deyiladi. Bo'g'imdagi boylamlar harakatlarni tormozlash, bo'g'implarni mustahkamlash vazifasini bajaradi. Serharakat bo'g'implarda boylamlar yo'g'on va kuchli bo'lsa, kam harakatlilarda nozik, yupqa va bo'sh bo'ladi.

4. Bo'g'im xaltasi ichida, o'zaro birlashuvchi suyaklar oralig'ida bo'g'im bo'shlig'i bo'ladi. Bo'shliqlarda esa tiniq sinovial suyuqlik bo'ladi. Suyuqlik suyaklarning bo'g'im yuzalarini namlab turadi va ishqalanishdan saqlaydi. Bo'g'implarning harakati suyaklardagi bo'g'im yuzalarining shakliga bog'liq. Odatda, bir suyakning bo'g'im hosil qiluvchi uchi sharsimon bo'lsa, ikkinchi suyakning uchi shunga yarasha botiq bo'ladi yoki suyakning uchi silindr shaklida bo'lsa, ikkinchisi shunga moslangan kemtik bo'ladi va hokazo

Bo'g'im yuzalarini bir-biriga moslashtirish uchun bo'g'im bo'shlig'i ichida tolali tog'aydan tuzilgan bo'g'im lablari – labrum glenoidale, chanoq va yelka bo'g'implarida turli shaklli tog'ay plastinkalar (disk va menisklar–disci va menisci articularis) bo'ladi. Bu disklar plastinka shaklida bo'lib, tashqi yuzasi bilan bo'g'im kapsulasiga yopishib turadi. Menisklar esa yarim oy shaklida bo'lib, bo'g'im yuzalarida joylashgan. Tog'aydan tuzilgan bo'g'im lablari bo'g'im yuzasi qirralarida joylashib, uning yuzalarini kengaytirib, chuqurlashtirib bo'g'im boshchasiga moslashtiradi.

Demak, bo'g'im hosil qilishda ishtirok etuvchi suyaklar bo'g'im boshlarining shakliga qarab ularning harakatlari aniqlanadi. Odam organizmida bir o'qli, ikki o'qli va ko'p o'qli bo'g'implar bo'ladi. Masalan, bo'g'implar (tirsak, barmoqlar bo'g'imi) bir o'q atrofida harakat qilsa, faqat bukib-yoziladi. Bunday bo'g'implarni tashkil qilayotgan suyaklarning uchi g'altak yoki silindr shaklida bo'ladi.

Ikki o'qli bo'g'implarda (bilak suyagi bilan kaft suyaklari o'rtasidagi bo'g'im) suyaklardan bittasining uchi tuxumsimon yoki egarsimon bo'lib, ikki tomonlama harakat qiladi. Ko'p o'qli bo'g'implarda (yelka bo'g'imi) suyak uchi sharsimon bo'lib, har tomonlama harakatlanadi.

Organizmida bo'g'implarning to'rt xil harakati tafovut qilinadi:

1. Frontal (ko'ndalang) o'q atrofida faqat bukish (flexio) va yozish (extensio) mumkin.

2. Sagittal (oldindan orqaga ketgan) o'q atrofida tanaga yaqinlashish (adductio) yoki tanadan uzoqlashish (abductio) harakati vujudga keladi.

3. Doira hosil qilib aylanish–circumductio.

4. Bo'g'im o'qi atrofida burilish harakati sodir bo'ladi – rotatio. Bundan tashqari, kam harakatli yassi bo'g'implarga umurtqalarning bo'g'im o'siqlari orasidagi birlashuv–articulatio intervertebralis kiradi. Ikki suyakning birlashishidan vujudga kelgan bo'g'implar oddiy bo'g'implar (articulatio simplex) deb atalsa, murakkab bo'g'implar (articulatio cimpósito) uchta va undan ko'p suyaklar ishtirokida hosil bo'ladi.

Ikki bo'g'im (pastki jag' bo'g'imi) hamkorligida bitta harakat sodir


bo'lsa, unday bo'g'imlar kombinatsiyalangan bo'g'imlar deb ataladi.

MUSKULLAR HAQIDA TA'LIMOT UMUMIY MA'LUMOTLAR

O'quv maqsadi: Muskullar haqida umumiy ma'lumot, ularning taraqqiyoti, tuzilishi klassifikatsiyasi. Sinergist va antagonist muskullar, muskullarning yordamchi apparatlari: sinovial xaltachalar, paylar, fassiyalar, suyak-fibroz kanallar, muskul ishi. Tana mushaklari va fassiyalari. Elka kamari, qo'l soxasining mushak va fassiyalari. Chanoq sohasi va oyoq sohasining mushak va fassiyalari. Bo'yin sohasining mushak va fassiyalari hamda topografiyasi. Bosh mushaklari va fassiyalari haqida nazariy bilim berish.

Asosiy ma'lumotlar: (5, 6-rasmlar)

Odam organizmida uch xil muskul mavjud: 1) skelet yoki ixtiyoriy qisqaruvchan muskul bo'lib, mikroskop ostida uning tolalari ko'ndalang-targ'il ko'rinadi. Shuning uchun skelet muskullari ko'ndalang-targ'il muskullar deb ataladi; 2) yurak muskullarigarchand ko'ndalang-targ'il muskuldan tuzilgan bo'lsa-da, ixtiyorsiz qisqaradi; 3) silliq yoki ixtiyorsiz qisqaruvchan muskullar ichki a'zo va tomirlar devorida joylashgan.



5-rasm. Gavda muskullari (old tomoni).

1-*m. venter frontalis* (*m. occipitofrontalis*);

2-*m. orbicularis oris*; 3-*m. mentalis*; 4-*m. sternohyoideus*; 5-*m. extensor carpi ulnaris*; 6-*m. extensor digiti minimi*; 7-*m. extensor digitorum*; 8-*m. flexor carpi ulnaris*; 9-*m. anconeus*; 10-*m. rectus abdominis*; 11-*m. obliquus externus abdominis*; 12-*m. pyramidalis*; 13-*m. iliopsoas*; 14-*m. tensor fasciae latae*; 15-*m. pectineus*; 16-*m. abductor longus*; 17-*m. sartorius*; 18-*m. gracilis*; 19-*m. rectus femoris*; 20-*m. vastus lateralis*; 21-*m. vastus medialis*; 22-*m. adductor hallucis*; 23-*m. extensor digitorum longus*; 24-*m. flexor digitorum longus*; 25-*m. extensor digitorum longus*; 26-*m. tibialis anterior*; 27-*m. soleus*; 28-*m. gastrocnemius*; 29-*m. extensor pollicis brevis*; 30-*m. abductor pollicis longus*; 31-*m. extensor carpi ulnaris*; 32-*m. extensor carpi*

radialis brevis; 33-*m. extensor digitorum*; 34-*m. extensor carpi radialis brevis*; 35-*m. extensor carpi radialis longus*; 36-*m. brachioradialis*; 37-*m. brachialis*; 38-*m. triceps brachii*; 39-*m. biceps brachii*; 40-*m. serratus anterior*; 41-*m. pectoralis major*; 42-*m. deltoideus*; 43-*m. trapezius*; 44-*m. sternocleidomastoideus*; 45-*m. depressor anguli oris*; 46-*m. masseter*; 47-*m. zygomaticus major*; 48-*m. orbicularis oculi*; 49-*m. temporalis*.

Skelet muskullari harakat organlari sistemasi orasida o'zining qisqaruv-

chan xususiyati bilan muhim vazifani bajaradi. Muskullar nerv tolalari orqali markaziy nerv sistemasidan keladigan impulslar ta'sirida qisqarganda, gavdada turli harakatlar vujudga keladi. Shu taxlit skelet muskullari odam ixtiyoriga muvofiq qisqaradi.

Skelet muskullari o'rta yashar odamdagavda og'irligining 40 foizini, yosh organizmda esa 20–25 foizni tashkil etadi. Sport bilan shug'ullanuvchilarda esa muskullarning umumiy og'irligiga nisbatan 50 foizgacha yetadi. Yosh ulg'aygan sari muskullar hajmi va og'irligi asta-sekin kamayib boradi. Odamgavdasida 600ga yaqin skelet muskullari bor.

Skelet muskullarining (musculus) har biri ko'ndalang-targ'il tolalardan tuzilgan bo'lib, qisqarish qobiliyatiga ega. Har bir muskulning qisqaruvchi qismi – tanasi (venter) va ikki uchi, ya'ni boshlanish (origo) va biriktiruvchi (pay) qismlari bor. Bundan tashqari, uzun muskullarning boshi (caput) va dumi–yopishadigan pay qismi (insertio) bo'ladi. Yassi muskullar (qorin muskullari)ning yassi payi – aponevrozi (aponeurosis) bo'ladi.



6-rasm. Gavda muskullari (orqa tomoni).

1–venter occipitalis (m. occipitofrontalis);
2–m. semispinalis capitis; 3–m. splenius capitis;
4–m. sternocleidomastoideus; 5–m. trapezius;
6–m. deltoideus; 7–m. triceps brachii; 8–m. biceps brachii; 9–m. brachialis; 10–pronator teres;
11–m. brachioradialis; 12–m. flexor carpi radialis; 13–m. palmaris longus; 14–m. flexor carpi ulnaris; 15–m. flexor digitorum superficialis; 16–m. semitendinosus; 17–m. semimembranosus; 18–m. biceps femoris; 19–m. semimembranosus; 20–m. gastrocnemius; 21–m. soleus; 22–m. peroneus longus; 23–m. peroneus brevis; 24–m. plantaris; 25–m. gluteus maximus; 26–m. gluteus medius; 27–m. obliquus externus abdominis; 28–m. latissimus dorsi; 29–m. serratus anterior; 30–m. teres major; 31–m. infraspinatus; 32–m. teres minor; 33–m. brachioradialis; 34–m. masseter; 35–m. temporalis.

Muskullarni sirtidan biriktiruvchi to'qimadan tuzilgan parda–epimizit (epimysium) yoki fassiya o'rab turadi. Muskul ichidagi muskul tutamlarini o'rgan parda perimizit (perimysium) deb ataladi. Muskul tolasining har birini nafis to'r parda–endomizit (endomysium) o'raydi. Bu pardalar muskul tolalari, tutamlarini o'zaro birlashtiradi va muskulning alohida qisqarishiga imkoniyat tug'diradi. Ularga quyidagilar kiradi:

Fassiyalar – fasci har bir muskulni o'rab turadigan (biriktiruvchi

to'qimadan tuzilgan) parda – fassiya bir muskulni ikkinchi muskuldan ajratib turadi. Shuning uchun ham fassiya har qaysi muskulning alohida qisqarishini ta'minlaydi. Ayrim muskullarni o'ragan fassiyaga fascia propria deyiladi. Fassiyalarning boshqa turi ma'lum bir guruh muskullarni o'rab (umumiy fassiya – fascia communis), so'ngra ichkariga yo'naladi va suyakka borib fassiya to'sig'i (septa intermuscularia)ni hosil qiladi. Fassiyalar odatda qavatma-qavat muskullarni o'rab turadi. Shu bois ular joylashgan o'rniga qarab chuqur, o'rta va yuza yoki teri osti fassiyalariga ajratiladi.

Fassiyalar tibbiyot amaliyotida katta ahamiyatga ega. Ular oralig'ida qon tomirlar va nerv tolalari joylashgan. Yallig'lanish jarayonida vujudga kelgan yiring ham fassiyalar orasidan tarqaladi. Muskulning pay qismi yaltiroq oq yoki sarg'ish rangi bilan ajralib turadi. Muskul odatda suyaklarga pay yoki aponevrozlar yordamida yopishadi. Muskul uzun, qisqa, yassi bo'lishi mumkin. Uzun muskullar aksari qo'l va oyoqda, yassi muskullar esagavdaning old va orqa tomonida joylashgan. Kalta muskullargavdaning chuqur qismida, serbar muskullar esa yuzada joylashadi. Organizmda ikki boshli, uch boshli, to'rt boshli, duksimon, bir va ikki patli, ikki qorinli va boshqa turdagi muskullar uchraydi. Muskul tolalari yo'nalishiga qarab to'g'ri, qiyshiq, ko'ndalang va aylana bo'ladi.

Har bir muskulning o'z qon tomiri va nervlari bor. Muskul tarkibida sezuvchi nerv tolalari sezgilarini markaziy nerv sistemasiga yo'naltirsa, aksincha, markazdan kelayotgan harakat tolalarining ta'sirida muskullar qisqaradi. Simpatik tolalar yordamida muskullar trofikasi (moddalar almashinuvi) bajariladi.

G'altaklar (trochlea) suyaklarda tog'ay va birlashtiruvchi to'qima bilan qoplangan g'altaksimon do'nglar bo'lib, ulardan muskullarni o'rovchi paylar o'tadi. Muskul paylarining g'altaklaridan o'tadigan joyda ularga mos ariqchalar bo'ladi. Ariqchalardan o'tadigan muskul paylari birlashtiruvchi to'qimadan yoki paydan tuzilgan boylamlar (retinaculum tendinea) yordamida mustahkamlangan.

Sesamosimon suyaklar (ossa sesamoidea) turli katta-kichiklikdagi yumaloq suyakchalar bo'lib, muskul payining tagida joylashadi va payni suyaklardan bir oz ko'tarib, ishqalanishdan saqlaydi, aylanish burchagini oshirib, harakatini kuchaytiradi. Eng katta sesamosimon suyak tizza qopqog'i suyagidir.


Sinovial xaltachalar (bursa synovialis) shaklan turli, katta-kichik uzunlikda bo'lib, ichida moysimon suyuqliklar saqlaydi. Xaltacha tashqi qavatining bir tomoni muskullarga, ikkinchi tomoni suyakka yopishadi. Natijada muskullar suyaklarga ishqalanmay, osongina harakat qiladi. Ko'pincha sinovial xaltalar bo'g'im yaqinida joylashib, ular bo'shlig'iga qo'shilgan bo'ladi.

Pay qinlari (vagina tendinis) qo'l-oyoq panjalariga keluvchi muskul paylarni o'rab turadi. Pay qinlari silindr shaklida bo'lib, devori ikki qavat, oraliq bo'shliqlarida esa sinovial suyuqlik bor. Pay qinining ichki qavati uning ichidan o'tadigan muskul payiga yopishsa, tashqi qavati suyaklarga yopishadi. Natijada qo'l-oyoq panjalariga boruvchi muskul paylari panjalar bukilganda, yuk

ko'targanda, odam yurganda siqilmasdan bemalol surila oladi.

MUSKULLARNING SHAKLLARI (7-rasm) MUSKULLAR FIZIOLOGIYASI

Odam organizmidagi muskullar 3ga bo'lib o'rganiladi. 1. sketning ko'ndalang-targ'il yoki ixtiyoriy muskullar. 2. yurak muskullari 3. silliq yoki ixriyorsiz qisqaruvchan muskullar. Muskullarning asosiy vazifasi qisqaruvchanlik bo'lib, qisqargan vaqtda muskul tolalari taranglashadi va harakat vazifasini bajaradi. Natijada odam o'zgavdasini fazoda saqlaydi, harakatlanib bir joydan ikkinchi joyga qo'zg'aladi yoki biror mehnat bajaradi. Yurak muskullari qisqarganda organizmda muayyan qon aylanishi ta'minlanadi. Muskul tolalari xilma-xil vazifalarni nerv-muskul sistemasi orqali bosh miya ta'sirida bajaradi.



7 rasm

I. Duksimon muskul. 1-tendo; 2-venter; 3-tendo.

II. Serbar muskul. 1-aponeurosis.

III. Bir patli muskul.

1-venter; 2-tendo. IV. Ikki patli muskul.

1-venter; 2-tendo. V. Ikki boshli muskul.

1-tendo; 2-caput; 3-venter; 4-tendo.

VI. Ikki qorinli muskul.

1-venter; 2-tendo; 3-venter. VII.

Ko'p qorinli muskul.

1-intersectio tendenea.

Muskul to'qimalariga qisqaruvchanlik, qo'zg'aluvchanlik va o'tkazuvchanlik kabi 3 ta fiziologik xususiyatlar xos.

Ko'ndalang-targ'il muskullar tolalardan iborat bo'lib, muskul tolasi pada-sarkolemma bilan o'ralgan qisqirish qobiliyatiga ega bo'lgan miofibrillalardan iborat. Miofibrillalar o'z navbatida ikki xil yo'g'on va ingicka iplardan tuzilgan. Yo'g'on iplar miozin oqsil moddalardir, ingichkasi esa aktin modalaridan tashkil topgan. Sarkolemmaning protoplazmasi juda ko'p sarkoplazmatik kanalchalardan tashkil topgan to'rchalardan tuzilgan. Kanalchalar devori moddalarni tanlab o'tkazadi. Muskullar tinch turgan paytda sarkoplazmadagi Ca^{++} konsentratsiyasi sarkoplazmatik to'rlarga qaraganda bir qancha past bo'ladi. Muskullar qo'zg'alganda esa aksincha Ca^{++} zudlik bilan sarkoplazmaga o'tib, miozin oqsilini aktivlashtirib, ATPni parchalaydi. Shunday qilib, muskulning qisqarishi uchun zarur bo'lgan energiya paydo bo'ladi.

Skelet muskullari harakatlantiruvchi (motor) nerv tolalarining impulslari

orqali qisqaradi. Odamda hajmi katta bo'lgan 100ga yaqin muskul tolalarini bitta nerv tolasi (akson) impulse ta'minlasa, kichik muskullarda taxminan beshta muskul tolalariga bitta nerv tolasi tarqaladi. Shuning uchun har bir akson tarqaladigan muskul tolalari bilan bilan birga motor birligi deb ataladi.

Nerv to'qimasiga qaraganda muskul to'qimasi bir muncha sekinroq qisqaradi. Muskul tolasining biror qismida qisqarish yuz bergan zahoti u muskul bo'ylab tarqaladi.

Izotonik qisqarishda, muskul tolasining uzunligi o'zgarsad uning taranglikdarajasi unchalik o'zgarmaydi.

Izometrik qisqarishda esa muskul tolasining uzunligi o'zgarmaydi, lekin unda anda zo'riqish kechadi. Izotonik va izometrik qisqarishlarni alohida muskullarda kuzatishimiz mumkin. Lekin odam organizmida bunday qisqarishlar bo'lmaydi. Chunki muskullar bo'g'imning bukilishi orqali qisqarganda o'zining taranglanishdarajasini namoyon qiladi.

Muskullar qisqarganda o'zining og'irligiganisabtan bir necha marta ortiq yukni ko'tara oladi. Muskul kuchi uning ko'tara oladigan yuk miqdori bilan o'lchanadi. Muskul kuchi uning ko'ndalang kesimi miqdoriga qarab aniqlanadi. Muskulning 1 sm kv ko'ndalang kesimi o'rta 10 kggacha yuk ko'taradi. Bu muskul kuchiga absolyut muskul kuchi deyiladi.

Muskullarning absolyut kuchi odam yelkasiga yuk qo'yilib oyoq uchida turish orqali aniqlanadi. Bunda bolder muskullari taranglashib yukni ko'taradi. Ko'tarilgan yuk miqdorini bolder muskulining ko'ndalang kesimiga bo'lish kerak. Jismoniy mashq natijasida muskul tolalari yo'g'onlashib bir-biridab uzoqlashadi. Shunday qilib muskul ko'ndalang kesimining hajmi va kuchi ortadi. Muskullar yuk miqdori o'rta bo'gandagina ko'proq ish bajaradi. Yuk miqdorining oshishi yoki kamayishi tez orada charchashga olib keladi. Shu bilan birga muskullarning ish ritmi bir xil bo'lishi shart. Agarda ish ritmi tezlashsa yoki kamaysa ham tez charchashga olib keladi. Shuning uchun jismoniy ishni hamda sport bilan shug'ullanishni ham bir xil ritmda bajarish maqsadga muvofiqdir.

TANA SKELETI

Odamning tana skeleti umurtqa pog'onasi va o'n ikki juft qovurg'a. to'sh suyagidan tashkil topgan ko'krak qafasi (compages thoracis, tharax-BNA) suyagidan iborat.

Umurtqa pog'onasi (collumna vertebralis) bir-birining ustida joylashgan 33. 34 ta umurtqalar yig'indisidan tashkil topgan bo'lib, bular bo'yin umurtqalari (yettita), ko'krak umurtqalari (o'n ikkita), bel umurtqalari (beshta), dumg'aza umurtqalari (to'rtta), beshyasi o'zaro birlashib bitta dumg'aza suyagini hosil qilgan va dum umurtqalari bo'limlariga ajratiladi.

Umurtqa pog'onasining o'rta uzunligi erkaklarda 73–75 sm, ayollarda esa 69–71 sm. Shundan bo'yin qismi uzunligi 13–14 sm, ko'krak bo'limi 27–30

sm, bel qismi 17–18 sm va dumg'aza qismi 12–15 sm.

Odam umurtqa pog'onasi organizmning tayanchi bo'libgina qolmay, balki umurtqa kanalida joylashgan orqa miyani muhofaza qiladi vagavda bilan kalla harakatida faol qatnashadi.

Har qaysi umurtqaning tayanch vazifasini bajaradigan tanasi (corpus vertebrae), ravog'i (arcus vertebrae) bor, umurtqa ravog'i tanasiga ikkita oyoqchasi (pediculi arcus vertebrae) orqali birlashib, umurtqa teshigini (foramen vertebrale) hosil qiladi. Hamma umurtqalarning teshiklari birga qo'shilib umurtqa kanali (canalis vertebralis) vujudga keladi, orqa miya ana shu kanalda joylashib, tashqi muhit ta'siridan saqlanib turadi. Umurtqa ravog'ida tepa va pastki juft bo'g'im o'simtalari (processus articularis superiores et inferiores) joylashgan. Umurtqa ravog'ining o'rta qismida orqa tomonga bitta o'tkir qirrali o'siq (processus spinosus), ikki yon tomonidan bittadan ko'ndalang o'siq (processus transversus) ko'rinadi. Umurtqa tanasi bilan bo'g'im o'siqlarining o'rta qismlarida yuqori va pastki o'ymalar (incisurae vertebrales superiores et inferiores) joylashgan. Umurtqa pog'onasida yuqoridagi umurtqaning pastki o'ymasi pastki umurtqaning yuqori o'ymasi bilan birlashib, har tarafda bittadan umurtqa oraliq teshigi (foramina intervertebralia)ni hosil qiladi. Bu teshiklar orqali orqa miya nervlari va qon tomirlari o'tadi. Odam umurtqalarining orasida bel va dumg'aza umurtqalari katta hajmli bo'lib, bosh, tana va qo'l og'irligi ana shular vositasida chanoq orqali oyoqqa tarqaladi. Dum umurtqalari, aksincha, odamda o'sishdan to'xtab yo'qolib borayotgan qoldiq umurtqalar hisoblanadi. Bularning tanalari kichkina bo'lib, ravoqlari bo'lmaydi.


UMURTQALAR (8,9 rasmlar)

Odam umurtqa pog'onasining ko'krak qismi (ko'krak umurtqalari–vertebrae thoracicae) 12 dona. Tuzilishiga qarab boshqa umurtqalarganisbatan namuna qilib olinsa bo'ladi.

1. Ko'krak umurtqalarining tanasi – corpus vertebrae (tepadan pastga qarab) hajmi jihatidan kattalasha boradi. Ko'krak umurtqalarining ikki yonboshiga va ko'ndalang (processus transversus) o'simtalarga 12 juft qovurg'aning bo'g'im hosil qilib qo'shilib turishi ularni boshqa umurtqalardan ajratib turadi. Aksariyat qovurg'alarning boshchalari yonma-yon joylashgan ikkita umurtqa tanalarining yonbosh oralig'iga o'rnashgan bo'ladi. Shuning uchun aksariyat umurtqalarning ikkala tomonida (tepa va pastida) yarimtdan chuqurchasi (foveae costales superiores et inferiores) bo'ladi. Bundan birinchi umurtqa mustasno bo'lib, tanasining yuqori qirrasida birinchi qovurg'a uchun bitta butun qovurg'a chuqurchasi (foveae costalis superior), tanasining pastida ikkinchi qovurg'a uchun yarimta qovurg'a chuqurchasi (foveae costalis inferior) bo'ladi. O'ninchi umurtqada esa (X qovurg'a uchun) bitta yarim chuqurcha va XI–XII umurtqalarda har birining ikki yonboshida (tegishli qovurg'alar uchun) bittadan to'la chu-

qurcha joylashgan.

Umurtqa tanasi bilan uning ravog'i o'rtasida umurtqa teshigi (foramen vertebrale) bor. Yuqori va pastdagi bir juftidan frontal holatda joylashgan bo'g'im o'simtalari (processus atriculares superiores) bilan umurtqalar o'zaro birlashib turadi. Umurtqa tanasining ikki yonboshidagi ko'ndalang o'siqlari old tomonida bo'g'im yuzachalari (fovea costalis processus transversus) joylashadi. Umurtqa ravog'ining o'rta qismida o'tkir qirrali o'siq (processus spinosus) joylashgan.



8-rasm. Ko'krak umurtqasi

1—corpus vertebrae; 2—fovea costalis superior; 3—incisura vertebralis superior; 4—processus articularis superior; 5—fovea costalis transversalis; 6—processus transversus; 7—processus spinosus; 8—processus articularis inferior; 9—incisura vertebralis inferior; 10—fovea costalis inferior.

2. Bo'yin umurtqasi (vertebrae cervicales) (9-10-11-rasmlar), (S1-S7) 7 dona bo'lib, yuqoridagi birinchi va ikkinchi umurtqalar boshqa beshta bo'yin umurtqalaridan tuzilishi bo'yicha ancha farq qiladi. Shuning uchun I, II bo'yin umurtqalari tuzilishiga quyida to'xtalib o'tamiz. Qolgan beshtasi umurtqalar kabi tuzilgan. Bo'yin umurtqalarining tana (corpus vertebrae)lari kichkina ko'ndalang-oval shaklda bo'lib, umurtqa teshigi (foramen vertebrale) katta burchak shaklida tuzilgan. Ko'ndalang o'siq (processus transversus)larning oldingi tomoniga embrion o'sishidavridagi qovurg'a qoldiqlari yopishib, ko'ndalang o'siq teshigi (foramen processus transversus)ni hosil qiladi. Shuning uchun ko'ndalang o'siqlar ko'ndalang qovurg'a o'siqlar (processus costotransversarius BNA) deb ham ataladi. Bu o'siqlarning uchlari ko'pincha ikkita do'mboqqa bo'linadi.

9-rasm. Bo'yinning VII umurtqasi (prominens).

O'ng tomondan ko'rinishi. 1—corpus vertebrae; 2—incisura vertebralis superior; 3—processus articularis superior; 4—processus spinosus; 5—processus articularis inferior; 6—incisura vertebralis inferior; 7—processus transversus.



VI umurtqaning oldingi do'mbog'i oldidan uyqu arteriyasi o'tganligi uchun uyqu do'mbog'i (tuberculum caroticum) deb ataladi. Arteriya jarohatlanganda shu do'mboqchadagi qon tomirni bosib qon to'xtatiladi. Ko'ndalang o'simtalarda

paydo bo'lgan barcha teshikchalar yig'indisi umurtqa arteriyasi kanali (canalis art. vertebralis)ni hosil qiladi. Bu kanaldan shu nomli arteriya o'tadi.

II–V bo'yin umurtqalari tanasining orqa tomonida joylashgan o'tkir qirrali o'siq (processus spinosus)lar kalta va uchi ayri (VI–VII umurtqalar bundan mustasno) bo'ladi. VII umurtqaning orqa o'sig'i boshqa bo'g'im umurtqalariganisbatan uzun vayo'g'on bo'lib, tirik odamda teri ostida bilinib turadi. Shuning uchun bu umurtqa turtib chiqqan umurtqa (vertebra prominens–II-rasm) deyiladi.

Birinchi bo'yin umurtqasi – atlant (atlas, 9-rasm)ning tanasi takomil etishdavrida ikkinchi umurtqaga o'tib tishsimon o'siqni hosil qiladi. Natijada uning tanasi o'rniga oldingi ravog'i (arcus anterior) vujudga kelib, umurtqa teshigi (foramen vertebrale) esa kengaygan. Oldingi ravoqning old tomonida oldingi do'mboq (tuberculum anterius) joylashgan. Ravoqning ichki yuzasida esa II bo'yin umurtqasining tishsimon o'sig'i joylashadigan chuqurcha (fovea dentis) bor. Orqa ravog'i (arcus posterior)da o'tkir qirrali o'siq qoldig'i–kichkina do'mboq (tuberculum posterius) paydo bo'lgan. Umurtqaning yonbosh qismi (massae laterales), oldingi va orqa ravoqlarining qo'shilib joylashgan yonbosh qismining yuqori va pastki yuzalarida bo'g'im chuqurchalari (foveae articulares superiores et inferiores) ko'rinadi. Yuqori bo'g'im yuzasi oval shaklli bo'lib, ensa suyagidagi do'ngsimon o'siq bo'g'im yuzasi bilan bo'g'im hosil qilib qo'shiladi. Massae lateralesning orqasida umurtqa arteriya ariqchasi (sulci a.vertebrales) bor.

Bo'yinning II umurtqasi (axis–o'qli, 10-rasm) tishsimon o'siq yoki tish (dens)ning bo'lishi bilan boshqa hamma umurtqalardan ajralib turadi. Ikkinchi umurtqa tishi birinchi umurtqa ravog'iningichki tomonida bo'g'im yuzasi (facies articularis anterior) bilan birlashib turishi kallaning har tomonga burilishiga imkon tug'diradi.

Tishsimon o'siq silindrsimon shaklli bo'lib, uning uchi – apex-i bor. O'siqning oldingi yuzasida joylashgan bo'g'im yuzasi (facies articularis anterior) atlantning oldingi ravog'ini ichki yuzasidan bo'g'im chuqurchasi (fovea dentis) bilan bo'g'im hosil qilib qo'shilsa, dentisning orqa bo'g'im yuzasi (facies articularis posterior) esa atlantning ko'ndalang joylashgan boylami bilan qo'shiladi. Axisning ikki yonboshida joylashgan yuqori bo'g'im yuzasi (facies articularis superior) atlantning pastki bo'g'im chuqurchasi bilan, pastki bo'g'im yuzasi (facies articularis inferior) esa uchinchi bo'g'im umurtqasining yuqori bo'g'im yuzasi bilan qo'shiladi.

3. Bel umurtqalari (vertebrae lumbales) 5 dona (10-rasm), umurtqalar-gagavda og'irligi tushganligi sababli, uning tanasi (corpus vertebrae) kattalashgan buyrak shakliga o'xshash bo'ladi, uning teshigi katta va uchburchak shaklidir. Ko'ndalang o'sig'i (processus transversus) deyarli frontal vaziyatda bo'lib, uchi orqaga qarab turadi. O'tkir qirrali o'siq (processus spinosus) harakatchan bo'lganidan to'ppa-to'g'ri orqaga qarab turadi. Tepa bo'g'im o'siqlari (processus articularis superior)ning bo'g'im yuzalari (facies articularis superior) medial

tomonga, pastki bo'g'im o'siqlari (processus articularis inferior) yuzalari (facies articularis inferior) tashqariga qaragan bo'ladi. Tepa bo'g'im o'sig'ining orqasida kichkina so'rg'ichsimon do'mboq (processus mamillaris) joylashgan.



10-rasm. Bel umurtqasi (vertebra lumbalis). Yon tomondan ko'rinishi.

4. Dumg'aza umurtqalari (vertebrae sacrales) 5 dona (11-rasm) bo'lib, 17–25 yoshlarda o'zaro qo'shilib, bitta butun dumg'aza suyagi (os sacrum)ni vujudga keltiradi. Bu ham odamning vertikal holatga o'tishi bilanavda og'irligining dumg'aza umurtqalariga tushishi natijasida hosil bo'lgan. Dumg'aza suyagi uchburchak shaklida bo'lib, serbar qismi tubi (asosi – basis ossis sacri) bor. Uning ikki yonboshida esa tepa bo'g'im o'sig'i (processus articularis superior), pastga va oldinga qaragan uchi (apex ossis sacri) bor. Dumg'aza suyagi tubi bilan beshinchi bel umurtqasining tanasiga birlashadi. Dumg'aza suyagining oldingi chanoq sathi (facies pelvina) tekis va yoysimon bukilgan bo'lib, to'rtta oldingi teshiklar (foramina sacralia pelvina) va ko'ndalang joylashgan chiziq (lineae transversae) lar ko'rinib turadi.

Dumg'azaning orqa yuzasi g'adir-budur bo'rtib chiqqan bo'lib, u umurtqa o'siqlarining o'zaro suyaklanib ketishidan 5 ta qirra va dumg'azaning orqa to'rtta teshiklari (foramina sacralia dorsalia)ni hosil qiladi. Jumladan, o'tkir qirrali o'siqlarning birlashishidan dumg'azaning o'rta qirrasini (crista sacralis mediana), bo'g'im o'siqlarining birlashishidan oraliq qirrasini (crista sacralis intermediana) orqa teshiklarning tashqi tomonida joylashgan) ko'rinadi. Nihoyat, umurtqalarning ko'ndalang o'siq qoldiqlari yig'indisidan dumg'aza suyagi orqa yuzasining eng chetida joylashgan lateral qirra (crista sacralis lateralis)lari ko'rinadi. Qir-

ralardan tashqariroqda muskullar yopishadigan dumg'aza g'adir-buduri (tuberositas sacralis) joylashgan. O'siqlarning qovurg'a qoldiqlari bilan o'zaro qo'shilib ketishidan paydo bo'lgan dumg'aza tubining yon qismi (partes lateralis) quloqsimon yuza (facies auricularis. 18-rasm) bo'lib, chanoq suyagining ana shunday yuzasi bilan bo'g'im hosil qilib qo'shilib turadi (Chanoq suyaklarining birlashuviga qaralsin). Dumg'aza umurtqalari teshiklari o'zaro qo'shilib dumg'aza kanali (canalis sacralis)ni hosil qiladi. Dumg'aza kanalining pastki teshigi (hiatus sacralis) ikkala tomonidan chiqib turadigan o'siqchalar (cornu sacrale)ni hosil qiladi. Ayollarning dumg'aza suyagi kengroq, kaltaroq va kamroq bukilgan bo'lishi bilan erkaklar dumg'azasidan ajralib turadi.

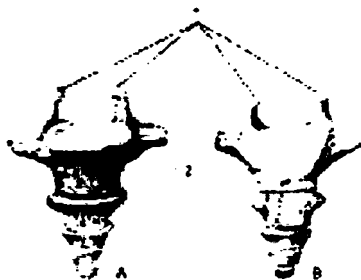


11-rasm. Dumg'aza suyagi (os sacrum). Old tomondan ko'rinishi.

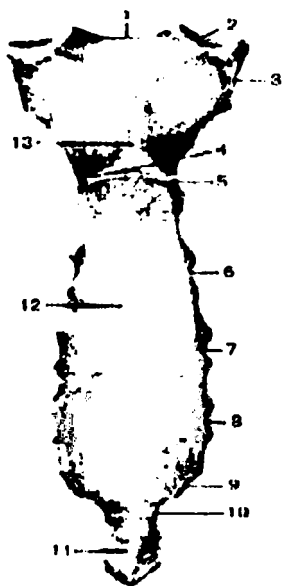
- 1—basis ossis sacri;
- 2—processus articularis superior;
- 3—pars lateralis; 4—lineae transversae;
- 5—apex ossis sacri;
- 6—foramina sacralia pelvina.

5. Dum umurtqalari (vertebrae coccygeae, 15-rasm) 4–5 dona bo'lib, odamda qoldiq (rudiment) umurtqalardan iborat. Bular o'rta yashar odamlarda suyaklanib, dum suyagi (os coccygis)ni vujudga keltiradi. Birinchi dum umurtqasida tanasidan tashqari, uning ikki yonboshida bir juft shoxchasi (cornu coccygeum) ko'rinadi.

12-rasm. Dum suyagi (os coccygis). A—old tomondan ko'rinishi; B—orqa tomondan ko'rinishi. 1—cornu coccygeum; 2—corpus coccygeus.



To'shsuyagi (sternum, 13-rasm). Ko'krak umurtqalari va qovurg'alar bilan birgalikda ko'krak qafasini (thorax)ni hosil qiladi. To'sh suyagi uzunchoq yassi shaklda bo'lib, o'rta yashar odamda uchta ayrim qismlardan iborat.



13-rasm Sternum. 1-incisura jugularis; 2-incisura clavicularis; 3-incisura costalis I; 4-angulus sterni; 5-incisura costalis II; 6-incisura costalis III; 7-incisura costalis IV; 8-incisura costalis V; 9-incisura costalis VI; 10-incisura costalis VII; 11 -processus xiphoideus; 12-corpus sterni; 13-manubrium sterni

1) yuqori qismi – dastasi – manubrium sterni,

2) oʻrta qismi – tanasi – corpus sterni.

3) past qismi – xanjarsimon oʻsiq – processus xiphoideus deb ataladi. Bular oʻzaro yupqa togʻay qatlami bilan qoʻshilgan boʻlib, keksalikdavrida suyaklanib yaxlit bitta toʻsh suyagini hosil qiladi. Dasta qismi keng va qalin boʻlib, tepa qismida chuqurcha – incisura jugularis koʻrinadi.

Dastaning ikki yonboshida oʻmrov suyagining toʻsh suyagiga qaragan uchining qoʻshilishi uchun oʻyma – incisurae claviculares va undan pastda I qovurgʻa togʻayi bilan qoʻshilishi uchun oʻyma boʻladi. Dasta bilan tanasi bir oz oldinga turtib qoʻshilgan joyida angulus steni (toʻsh burchagi)ni koʻrish mumkin. Dasta bilan tanasi oraligʻida II–VII qovurgʻa togʻaylari uchun oʻyma (incisurae costales) bor.


Xanjarsimon oʻsiq (processus xiphoideus) toʻsh suyagining tanasidan pastki tomonda joylashgan turli uzunlik va shaklda boʻladi. Ayollarning toʻsh suyaklari erkaklarning toʻsh suyagidan bir oz kaltarq boʻladi.

QOVURGʻALAR

Qovurgʻalar (costae. 14, 15-rasmlar). 12 juft ingichka yoylardan iborat boʻlib, orqa tomondan koʻkrak umurtqalarining tanalariga yopishib turadi. Har qaysi qovurgʻa ikki qismdan iborat. qovurgʻaning orqa qismi suyak (os costale) va oldingi qismi togʻaydan (cartilago costalis)dan tuzilgan. Yuqoridagi I–VII qovurgʻalar bevosita togʻay qismlari vositasida toʻsh suyagiga birikadi va chin qovurgʻa (costae verae) deb ataladi. Keyingi VIII–IX va X juft qovurgʻalar oʻzining oldingi togʻay qismlari bilan bevosita toʻsh suyagiga yopishmasdan, oʻzidan yuqorida joylashgan qovurgʻaning togʻayiga tutashadi hamda yolgʻon qovurgʻalar (costae spuriae) deb ataladi. Qolgan XI va XII juft qovurgʻalarning togʻaylari esa hech qayerga yopishmasdan qorin muskullarining oralarida erkin joylashgan. Shu sababli juda harakatchan boʻladi. Ular yetim qovurgʻalar (costae fluctuantes) deb

ataladi. Qovurg'alarining oldingi, orqa uchlari va bularning oraliq qismi, tanasi bor. Qovurg'aning orqa uchida yo'g'onlashgan boshchasi (caput costae) bor. II–X qovurg'alar boshchasi umurtqalar oraliq chuqurchalariga qo'shilgani uchun ularning bo'g'im yuzalari qirra (crista capitis costae) bilan ikkita bo'g'im yuzasiga ajralgan. I, XI va XII qovurg'alar boshchalarida qirra bo'lmaydi, chunki umurtqa tanasidagi butun bo'g'im chuqurchalari bilan qo'shilgan bo'ladi. Qovurg'a boshchasi ingichkalashgan bo'yin (collum costae) qismiga o'tadi. Bo'yin qismining qovurg'a tanasiga o'tish chegarasida do'mboqcha (tuberculum costae) ko'rinadi. I–X qovurg'alar do'mboqchalaridagi bo'g'im yuzlari (facies articularis tuberculi costae) ikki qismga ajralgan bo'lib, ularning pastki qismi umurtqalar ko'ndalang o'siqlaridagi bo'g'im chuqurchalariga qo'shilib turadi. Do'mboqchalar bo'g'im yuzalarining yuqori qismlariga esa boylamlar yopishadi. XI–XII qovurg'alardagi do'mboqchalar unchalik rivojlanmagan, bo'g'im yuzalari bo'lmaydi. Qovurg'a tanasida (corpus costae) tashqi, ichki yuzalari, tepa va pastki chekkalari bor. Birinchi qovurg'aning, aksincha yuqori va pastki yuzalari, ichki va tashqi chekkalari bo'ladi. Qovurg'a tanasi bir oz bukilib qovurg'a burchagi (angulus costae) ni hosil qiladi. Ko'pchilik qovurg'alar ichki yuzasining pastki chekkasiga yaqin joyida qovurg'a egatchasi (sulcus costae) (nerv va tomirlar uchun) joylashgan. Qovurg'alarining shakli va uzunligi ko'krak qafasining tuzilishiga hamda shakliga bog'liq. Qovurg'alarining uzunligi Idan VII qovurg'agacha orta borib, VIII qovurg'adan oxirgi XII qovurg'agacha qisqarib kamayadi.

Birinchi qovurg'a boshqa qovurg'alardan uning yuqori yuzasida narvonsimon muskul do'mbog'i (tuberculum musculi scaleni anterioris) bor. Do'mboq oldida o'mrov osti vena egati – sulcus venae subclaviae, do'mboq orqasida esa o'mrov osti arteriya egati – sulcus arteriae subclaviae bo'ladi.



14-rasm. Sakkizinchi o'ng qovurg'a (costa VIII). Ichki yuzasi. 1–caput costae; 2–collum costae; 3–facies articularis capitis costae; 4–crista capitis costae; 5–corpus costae; 6–sulcus costae.

TANA SUYAKLARINING BIRLASHUVI (15-rasm)

Umurtqa pog'onasining o'zaro birlashmalarida birlashishning hamma turlari (sindesmozlar—boylamlar, sinxondrozlar, sinostozlar va bo'g'imlar)ni ko'rish mumkin. Jumladan umurtqa tanalari o'zaro fibroz tolali tog'ay disklar yordamida qo'shiladi. lekin bunday tog'ay I va II umurtqalar o'rtasida bo'lmaydi.



15-rasm. Umurtqa pog'onasining boylamlari.

1—discus intervertebralis; 2—nucleus pulposus; 3—anulus fibrosus; 4—lig. longitudinale anterius; 5—facies articularis inferior; 6—processus articularis superior; 7—processus transversus; 8—lig. supraspinale; 9—lig. interspinale; 10—lig. flavum; 11—foramen intervertebrale; 12—lig. longitudinale posterius.

Dumg'aza va dum umurtqalar yosh organizmda tog'aylar bilan birlasha, keyinchalik umurtqa tanalari o'rtasida tog'aylar suyakka aylanib ketadi. Shunday qilib, umurtqalar o'rtasidagi tog'aylar 23 ta disk (disci intervertebralia)dan iborat bo'ladi. Tog'ay diskining tashqi qismi zich joylashgan va bir oz cho'zilish va qisqarish xususiyatiga ega bo'lgan fibroz tolali halqa (annulus fibrosus)dan iborat. Tog'ay halqa o'rtasida liqildoq—o'zak (nucleus pulposus) modda joylashgan. Bu embrion orqa torining (chorda dorsalis) qoldig'i bo'lib, o'zining elastiklik xususiyati bilan umurtqalarni ezilishdan saqlaydi, tanaga tushadigan og'irlikni kamaytiradi. Umurtqa oraliq diskleri har xil qalinlikda bo'lib, bel qismida ayniqsa yaxshi rivojlangan.

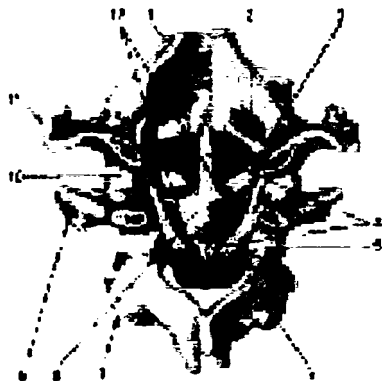Umurtqa pog'onasi rivojlangan boylamga boy. Jumladan bir-biriga yaqin turgan umurtqa ravoqlari o'rtasida sarg'ish rangli boylam (ligamenta flava) joylashgan. Umurtqalarning qirrali yoki orqa o'siqlari orasida o'siq boylam (ligamentum interspinale) hamda ularning ko'ndalang o'siqlari o'rtasida tortilgan boylamlar—ligamentum intertransversale bo'ladi.

Umurtqalarning orqa o'rkir o'siqlari orasidagi boylamlar, o'siqlarning uchiga yetib, bir-biri bilan tutashib o'siq usti boylami (ligamentum supraspinale) nomini oladi. Bu boylam bo'yin qismida yaxshi rivojlangan bo'lib, bo'yin (gardon) boylami (ligamentum nuchae) deb ataladi.

Umurtqalarning bo'g'im o'siqlari o'zaro bo'g'im hosil qilib tutasha, ular tanalarining old tomonida oldingi uzun boylam (ligamentum longitudinale an-

terius), orqa tomonida orqa uzun boylam (ligamentum longitudinale posterius) joylashgan bo'ladi.

Birinchi, ikkinchi bo'yin umurtqalari boshqa umurtqalardan farqli o'laroq, o'zaro bo'g'imlar (articulatio atlantoaxialis lateralis) hosil qilib tutashadi. (16-rasm).



16-rasm. Ensa suyagi va bo'yin umurtqalarining oraliq boylamlari (ichki ko'rinishi).

1—pars basilaris; 2—canalis hypoglossialis; 3—lig. alare; 4—fasciculus longitudinalis; 5—capsula articularis; 6—membrana tectoria; 7—axis; 8—lig. cruciforme atlantis; 9—atlas; 10—capsula articularis (atlantooccipitalis); 11—os occipitale; 12—lig. transversum atlantis.

Ikkinchi umurtqaning tishsimon o'sig'i birinchi umurtqaning oldingi ravog'iga tutashib, articulatio atlantoaxialis medianani hosil qiladi. Bu bo'g'imlar alohida bo'g'im xaltasi bilan o'ralgan. Atlantning old ravog'i ensa suyagidagi katta teshik qirrasining old qismi oralig'ida parda (membrana atlantooccipitalis anterior) bo'lsa, atlantning orqa ravog'i va ensa suyagining katta teshik qirrasidagi orqa qismi oralig'ida orqa parda (membrana atlantooccipitalis posterior) joylashadi. Shu bilan birinchi bo'yin umurtqasining turli tomonga (aylanma) harakat qilishiga imkoniyat tug'diradi. Bosh skeleti ensa suyagining yon qismlarida joylashgan do'nglar vositasida birinchi bo'yin umurtqasining ustki bo'g'im chuqurchasiga bo'g'im (articulatio atlantooccipitalis) hosil qilib qo'shiladi.

Bir xil tuzilishga ega bo'lgan bu ikki bo'g'im birgalikda bir xil harakatni bajarganligi uchun kombinatsiyalashgan bo'g'im turkumiga kiradi. Bu bo'g'im ikkinchi bo'yin umurtqasining tishsimon o'sig'i bilan ensa suyaginingnishiabi o'rtasida tortilgan boylam (ligamentum apicis dentis), tishsimon o'siqning orqasidan ko'ndalang tortilgan boylam (ligamentum transversum atlantis) va ularning tarmoqlari—qanotsimon boylam (ligamentum alarae) bilan mustahkamlangan. Bu boylamlar dens yonboshlaridan boshlanib, condylus occipitalisning medial tomoniga yopishgan. Lig. criciforme atlantis (xochsimon boylam) densning ko'ndalang boylami bilan uzunasiga yo'nalgan. Fibroz to'qima tutami (fasciculi longitudinales—lig. supraspinaleningdavomi)dan tashkil topgan. I-II bo'yin umurtqa bo'g'imlari qalin fibroz parda (membrana tectoria) bilan qoplangan. Bu bo'g'imlar kallani umurtqa pog'onasiga qo'shib, mustahkam ushlaydi. Kallaning

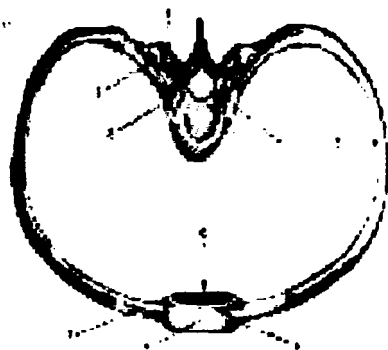
haddan tashqari buralib ketmasligini ta'minlaydi.

Umurtqa pog'onasi umurtqalarning o'zaro ustma-ust qo'shilishidan vujudga keladi va katta yoshdagi odamlarda "S" shaklida joylashadi. Umurtqa pog'onasining bo'yin va bel qismi oldinga fiziologik qiyshaygan (lordoz) bo'lsa, ko'krak va dumg'aza qismlari orqa tomonga fiziologik qiyshaygan (kifoz) bo'ladi. Umurtqa pog'onasining bu qiyshaymalari chaqaloqlarda sezilmaydi, bola o'tira boshlab, keyin yurganda, asta-sekin paydo bo'ladi.

Umurtqa pog'onasi boshni ushlab turadi, tananing tayanch vazifasini bajarib, tikka turishni ta'minlaydi. Umurtqa pog'onasi kanalida orqa miya tashqi ta'sirotlardan saqlanadi. Umurtqa pog'onasida har taraflama turli harakatlar sodir bo'ladi.

QOVURG'ALARNING UMURTQALAR VA TO'SH SUYAGI BILAN QO'SHILISHI (17-rasm)

Qovurg'alar orqa uchi (boshchasi) va do'mboqlaridagi bo'g'im yuzalari bilan ko'krak umurtqalari, ustma-ust turgan tanalarining oralig'i va ko'ndalang o'siqlardagi yuzalarga qo'shilib bo'g'im hosil qiladi.



17-rasm. Qovurg'a-umurtqa-to'sh bo'g'imlari va boylamlari (tepadan ko'rinishi).

1—processus transversus; 2—capsula articulationis capitis costae; 3—corpus costae; 4—ligg. sternocostalia radiata; 5—membrana sterni; 6—corpus sterni; 7—cartilago costalis; 8—caput costae; 9—articulatio costotransversaria; 10—angulus costae.

Qovurg'alar boshchasi bo'g'imi (articulatio capitis costae) qovurg'aga boshchalaridagi bo'g'im yuzalari (facies articularis capitis costae) bilan umurtqa tanalaridagi yuqori va pastki yarim chuqurchalar (fovea costalis) orasida hosil bo'ladi. Har bir qovurg'a (II–X qovurg'alarda) bo'g'imi ichida boylam (lig. capitis costae interarticulare) bo'lib, qovurg'a boshchasidagi qirradan boshlanadi va umurtqa oraliq diskklariga yopishadi. Lekin bu boylam I, XI va XII qovurg'alarda bo'lmaydi. Har bir qovurg'a bo'g'im kapsulasining tashqi tomonidan nur kabi tarqaladigan boylam (lig. capitis costae radiatum)dan boshlanib, ikki umurtqa tanasining yon tomonlariga va umurtqalar orasidagi tog'ay diskka tarqalib yopishadi.

Qovurg'a do'mboqchalar bilan umurtqa ko'ndalang o'sig'i orasidagi

bo'g'im (articulatio costotrans-versaria) qovurg'alar do'mboqlarining bo'g'im yuzalari (facies articularis tuberculi costae) bilan umurtqalar ko'ndalang o'sig'ida joylashgan qovurg'a chuqurchasi orasida bo'ladi. Bo'g'im xaltasining orqasida qovurg'a do'mboqchasi bilan umurtqa ko'ndalang o'sig'i orasida tortilgan boylam – lig. costotransversarium bo'g'imni mustahkamlab turadi.

Qovurg'a–umurtqa bo'g'imlari uyg'un bo'g'imlar bo'lib, ular bir vaqtda bir xil harakatda (qovurg'alarning ko'tarilishi va tushishi) bo'ladi.

Qovurg'alarning oldingi uchlari qovurg'a tog'ayidan iborat bo'lib, birinchi yetti juft to'g'ridan-to'g'ri to'sh suyagining yonboshiga birlashsa, keyingi VIII, IX, X juft qovurg'a tog'aylari bir-biriga tutashib, qovurg'a ravog'ini hosil qiladi. so'ngra to'sh suyagiga birlashadi. XI va XII juft qovurg'alarning uchlari qorin devori muskullari oraliq'ida erkin qoladi. Jumladan. I qovurg'a tog'ayi to'g'ridan-to'g'ri sinxondroz bo'lib, to'sh suyagiga qo'shiladi. II–VII qovurg'alar tog'ay qismining to'sh suyagidagi qovurg'alar o'ymasiga to'sh-qovurg'a bo'g'im (art. sternocostales) hosil qilib qo'shiladi. Bo'g'imlar kapsulasi suyak ustki pardalari hisobidan bo'lib, nur kabi tarqalgan boylam (ligg. sternocostalia radiata), bo'g'imni old va orqa tomondan mustahkamlaydi. Nursimon boylamning oldingi qismi to'sh suyagi ustki pardasi bilan qo'shilib, to'sh membranasi (membrana sterni)ni hosil qiladi.

II qovurg'a bo'g'imi kapsulasi bo'shlig'ida to'sh-qovurg'a bo'g'imi ichkarisidagi boylam (lig. sternocostale intraarticulare) joylashgan.

Yolg'on (VIII–X) qovurg'alarning tog'ay qismlari bir-biriga yonboshlab qo'shiladi. Ba'zan shu tog'aylar orasida bo'shliq tog'aylar oraliq bo'g'imi (art. interchondrales) uchraydi. Bularning bo'g'im kapsulasi suyakning ustki pardasida joylashadi.

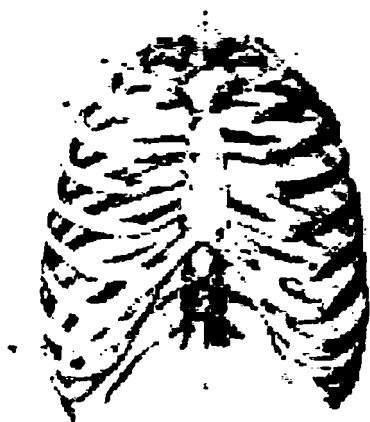
Qovurg'alarning old qismlari orasida tashqaridan ichkariga, tepadan pastga yo'naluvchi tashqi qovurg'alar oraliq membrana (membrana intercostalis externa) bo'lsa, qovurg'alarning orqa qismida pastdan yuqoriga va orqaga yo'naluvchi qovurg'alar oraliq ichki membrana (membrana intercostalis interna) joylashgan.

KO'KRAK QAFASI

Ko'krak qafasi (compages thoracis, 18-rasm) orqa tomondan 12 ta ko'krak umurtqasi, ikki yon tomondan XII juft qovurg'a va ular uchidagi tog'aylar hamda old tomondan to'sh suyagi boylamlari bilan birlashib, ko'krak qafasi bo'shlig'i (cavum thoracis)ni hosil qiladi.

Ko'krak qafasida tepa (apertura thoracis superior) va pastki (apertura thoracis inferior) teshiklar bor. Tepa teshigi kichikroq bo'lib, oldindan to'sh suyagi-dastasi, ikki yondan I qovurg'a va orqa tomondan I ko'krak umurtqasi bilan chegaralanadi, bu teshik orqali kekirdak, qizilo'ngach, qon tomir va nervlar o'tadi. Pastki teshik yuqori teshikkanisbatan kattaroq bo'lib, uni orqadan XII ko'krak

umurtqasi, ikki yondan XII juft qovurg'a va oldindan to'sh suyagining xanjarsimon o'sig'i chegaralab turadi, bu teshik qorin bo'shlig'idan diafragma orqali ajralgan. Ko'krak bo'shlig'ining orqa tomonida joylashgan umurtqa pog'onasining ikki yonboshida o'pkalarning orqa yuzasi joylashadigan egat-sulci pulmones bor. Qovurg'alar oraliq bo'shliqqa spatia intercostalia deyiladi. Ko'krak qafasining hajmi va shakli yosh, jins va kasbga qarab turlicha bo'ladi.



18-rasm. Ko'krak qafasi (thorax) old tomondan ko'rinishi.

- 1—apertura thoracis superior; 2—angulus sterni; 3—spatia intercostalia; 4—catrilago costalis; 5—processus xiphoideus; 6—apertura thoracis inferior; 7—angulus infrasternalis; 8—costae spuriae; 9—costae verae; 10—corpus sterni; 11—manubrium sterni.

Ko'krak qafasi chaqaloqlarda piramida shaklida bo'lib, oldindan orqaga qaragan hajmi ko'ndalang o'lchovganisbatan kattaroq. To'sh osti burchagi (angulus infrasternalis) keng, o'tmas burchak hosil qilib joylashadi. Ayollarning ko'krak qafasi esa erkaklarnikiga qaraganda birmuncha kaltaroq va pastki ravog'i (arcus costalis) yassiroq. O'rta yoshdagi erkaklarning ko'krak qafasi oval shaklda bo'lib, ko'ndalang o'lchovi kattaroq. To'sh osti burchagi to'g'ri burchak hosil qilib joylashgan.

Uch xil ko'krak qafasi tafovut qilinadi.

Giperstenik (past bo'yli) turdagi odamlarning ko'krak qafasi konussimon (yuqori tomoni tor, pastki tomoni keng) shaklda bo'lsa, astenik (novcha bo'yli) odamlarda ko'krak qafasi yassi (oldindan orqaga tomon yassilangan) shaklli, qovurg'alar pastga qarab ko'proq yo'nalib joylashgan bo'ladi. Normostenik (o'rta bo'yli) odamlar ko'krak qafasi giperstenik bilan astenik odamlar ko'krak qafasining oraliq hajmida silindr shaklida uchraydi. Agar odamning muskul va o'pkalari yaxshi rivojlangan bo'lsa, ko'krak qafasi ham shunga yarasha keng bo'ladi. Aksincha muskullar va o'pkalar unchalik yaxshi rivojlanmagan bo'lsa, ko'krak qafasi ancha tor, oldindan orqaga qarab yassilangan bo'ladi. Ba'zan oldingi devori burchak shaklida turtib chiqqan tor ko'krak ("tovuq ko'krak") qafasi ham uchraydi. Ko'krak qafasi nafas olganda ko'tarilib, nafas chiqarganda

pastga tushadi. Bunda muskullar yordamida qovurg'alar va ular tog'aylari to'sh suyagi bilan birga yuqoriga ko'tarilib yon tomonga tortiladi. Bunda ko'krak qafasi kengayadi. Nafas chiqarishda esa qovurg'alar pastga tushib, ko'krak qafasi torayadi.

TANA MUSKULLARI

Tana muskullari ko'krak, qorin va orqa muskullaridan tuzilgan. Orqa (dorsum) tananing keng qismi bo'lib, tepadan ensa do'mbog'i, ensaning tepa g'adirbudur chizig'i va so'rg'ichsimon o'siq bilan, pastdan dumg'aza-chanoq bo'g'imi va dumsimon suyaklar bilan chegaralanadi. Yonbosh tomondan bo'yin sohasida so'rg'ichsimon o'siqdan kurak suyagining yelka o'sig'iga o'tkazilgan chiziq bilan chegaralansa, qo'ltiq osti bo'shlig'ining markaz qismidan yonbosh suyak qirasiga o'tkazilgan tikka chiziq tananing orqasini old tomondan chegaralaydi.

ORQANING YUZA MUSKULLARI (19-rasm)

Trapetsiyasimon muskul (m. trapezius) uchburchak shaklli serbar muskul bo'lib, ensa suyagining g'adirbudur chizig'i ensa boylami (lig. nuchae)dan, barcha ko'krak umurtqalarining qirrali o'siqlaridan boshlanadi. O'mrov suyagining akromial tomondagi qismiga kurakning baland qirradi (spina scapulae) yopishadi. O'ng va chap tomondagi muskullar birgalikda trapetsiyaga o'xshaydi. Muskullarning yuqori tutamlari yuqoridan pastga, o'rta tutamlari ko'ndalang, pastki tutamlari pastdan yuqoriga ko'tariladi.

Funksiyasi. Muskulning yuqori qismi qisqarganda yelka kamarini (kurak va o'mrov suyaklarini) yuqoriga ko'taradi. Qo'lni yuqoriga ko'tarishda qatnashib, kurakning pastki burchagini tashqariga tortadi. Trapetsiyasimon muskullarning pastki qismi qisqarsa, kurak pastga tortiladi. Ikki tomondagi muskulning hamma tolalari qisqarsa, ikkala kurak bir-biriga (umurtqa pog'onasiga) yaqinlashadi.

Qon tomirlari: a.transversa colli, a.occipitalis, a.suprascapularis, aa.intercostales posteriores.

Orqaning serbar muskuli (m. latissimus dorsi) orqa tomonning pastki qismini qoplab, teri ostida (yuzada) yotadi. Bu muskul pastki to'rtta kurak umurtqasining, barcha bel umurtqalarining qirrali o'siqlaridan, yonbosh suyagining tashqi qirrasidan va pastki to'rtta qovurg'adan boshlanadi. Muskul tolalari pastdan yuqoriga va lateral tomonga yo'nalib yig'ilib, asta-sekin xipcha tog'ayga o'tadi va yelka suyagining kichik g'adirbudur qirradi (crista tuberculi minoris) ga yopishadi.

Funksiyasi. Muskul qisqarib yuqoriga ko'tarilgan qo'lni pastga, orqaga tortadi. Agar qo'l qimirlamay tursa, ko'krak qafasi kengayadi, tana qo'lga yaqinlashadi.

Qon tomirlari: aa. trasnversa colli, cervicalis superficialis, a.cervicalis ascendens.


Rombsimon muskullar (mm.rhomboideus major et minor) pastki ikkita

bo'yin va yuqorigi to'rtta ko'krak umurtqalarining qirrali o'siqlaridan boshlanib, kurakning medial chetiga yopishadi.

Funksiyasi. Kurakni medial tomonga, umurtqa pog'onasiga yaqinlashtiradi va yuqoriga tortadi..

Qon tomirlari: a.transversa colli, a.suprascapularis, aa.intercostalis posteriores.

Qon tomirlari: a.transversa colli, a.suprascapularis, aa.intercostalis posteriores.



19-rasm. Orqaning yuza muskulari. 1–m. sternocleidomastoideus; 2–m. trapezius; 3–spina scapulae; 4–m. deltoideus; 5–m. infraspinatus; 6–m. teres minor; 7–m. teres major; 8–m. rhomboideus major; 9–m. latissimus dorsi; 10–m. obliquus internus obdominis; 11–crista iliaca; 12–m. gluteus maximus; 13–m. gluteus medius; 14–m. obliquus externus obdominis; 15–fascia tharocolumbalis; 16–processus spinosus vertebrae thoracicae XII; 17–m. triceps brachii; 18–fascia infraspinata; 19–processus spinosus vertebrae cervicalis VII; 20–m. splenius capitis; 21–protuberantia occipitalis externa.

Kurakni ko'taruvchi muskul (m.levator scapulae). Bu muskul trapetsiyasimon muskulning ostida joylashgan bo'lib, yuqoridagi uchta yoki to'rtta bo'yin umurtqasining ko'ndalang o'sig'idan boshlanib, pastga qarab yo'nalib, kurakning yuqori burchagiga yopishadi.

Funksiyasi. Kurakni yuqoriga ko'tarib bir-biriga yaqinlashtiradi. Kurak qimirlamasa, boshni o'z tomoniga egadi.

Funksiyasi. Kurakni yuqoriga ko'tarib bir-biriga yaqinlashtiradi. Kurak qimirlamasa, boshni o'z tomoniga egadi.

Qon tomirlari: cervicalis ascendens, a. cervicalis superficialis.

Orqaning yuqori tishli muskuli (m. serratus posterior superior) rombsimon muskulning old tomonida joylashgan bo'lib, pastki ikkita bo'yin va yuqori ikkita ko'krak umurtqasining qirrali o'siqlaridan boshlanib, II–V qovurg'alarining orqa tomoniga yopishadi.

Funksiyasi. Qovurg'alarni ko'taradi.

Qon tomirlari: aa.intercostales posteriores, a.cervicalis profunda.

Orqaning pastki tishli muskuli (m.serratus posterior inferior) serbar muskulning old tomonida joylashgan, pastki ikki ko'krak va yuqoridagi ikki bel umurtqalari qirrali o'siqlaridan boshlanib, alohida tishsimon bo'laklar yordamida IX–XII qovurg'alarga yopishadi.

ORQANING CHUQUR MUSKULLARI

Orqaning chuqur muskullari (20-rasmlar) umurtqa pog'onasining ikki yonboshida umurtqa qirrali o'siqlari bilan qovurg'alar burchagining o'rtasida hosil bo'lgan egatchalarda joylashgan. Uch qavat muskullardan iborat chuqur muskullarni orqaning yuza muskullari berkitib turadi.



20-rasm. Orqaning o'rta qavat muskullari.

1-m. semispinalis capitis; 2-splenius capitis; 3-m. splenius cervicis; 4-m. levator scapulae; 5-m. rhomboideus minor; 6-m. rhomboideus major; 7-m. supraspinatus; 8-m. infraspinatus; 9-m. teres minor; 10-m. teres major (kesilgan); 11-m. latissimus dorsi; 12-m. erector spinae; 13-m. obliquus externus abdominis; 14-m. gluteus medius; 15-m. piriformis; 16-m. gemellus superior; 17-m. obturatorius internus; 18-m. gemellus inferior; 19-m. gluteus maximus (kesib ajratilgan); 20-tuber ischiadicum; 21-lig. sacrotuberale; 22-m. gluteus maximus; 23-fascia thoracolumbalis (yuza varag'i); 24-fascia thoracolumbalis (chuqur varag'i); 25-m.

obliquus externus abdominis; 26-m. serratus posterior inferior; 27-m. serratus anterior; 28-m. teres major; 29-m. triceps brachii caput longum (kesilgan); 30-m. teres minor; 31-m. infraspinatus; 32-m. levator scapulae; 33-m. splenius capitis.

Bo'yin va boshning tasma muskullari (m. splenius cervicis et capitis) pastki beshta bo'yin va yuqoridagi oltita ko'krak umurtqalarining qirrali o'siqlaridan boshlanib, ensa suyagiga va chakka suyagining so'rg'ichsimon o'sig'iga yopishadi. Bo'yin qismi II-III bo'yin umurtqalarining ko'ndalang o'siqlariga yopishadi.

Umurtqa pog'onasini tiklovchi muskullar (m. erector spinae) eng kuchi muskul bo'lib, umurtqa pog'onasining ikki yonbosh qismini to'ldirib turadi. Muskel dumg'azaning orqa sathidan, bel umurtqasining ko'ndalang o'siqlaridan, yonbosh suyagining tashqi qirradi va ko'krak-bel fassiyasidan boshlanib, yuqoriga ko'tarildai va ensa suyagigacha yetib boradi. Bu muskul orqaning yuza muskuli ostida joylashgan bo'lib, uch qismga bo'linadi.

Yonbosh-qovurg'a muskuli (m. iliocostalis) m. erector spinae ning lateral qismi bo'lib, yonbosh suyagi qirradi, ko'krak-bel fassiyasining tashqi varag'idan boshlanib, yuqori tomonda uch qism (bel, ko'krak va bo'yin)ga bo'linadi.

Yonbosh-qovurg'a muskulining bel qismi (m. iliocostalis lumborum) yonbosh suyagi qirrasining ko'krak-bel fassiyasidan boshlanib, pastki oltita

qovurg'aning burchak qismlariga yopishadi.

Kurak qismi (m. iliocostalis thoracis) pastki oltita qovurg'aning medial qismidan (yonbosh qovurg'a muskulining bel qismlari yopishgan joydan ilgariroqda) boshlanib, tepada oltita qovurg'aning burchaklariga va bo'yin umurtqasining ko'ndalang o'sig'iga yopishadi.

Yonbosh-qovurg'a muskulining bo'yin qismi (m. iliocostalis cervicis) III, IV va VI qovurg'alarning medial qismidan (yonbosh qovurg'a muskulining ko'krak qismi yopishgan joyidan ichkariroqda) boshlanib, IV–VI bo'yin umurtqalarining ko'ndalang o'siqlari orqa do'mbog'iga yopishadi.

Uzun muskul (m. longissimus) medial holatda joylashgan bo'lib, ko'krak, bo'yin va bel qismlariga bo'linadi. Uzun muskulning ko'krak qismi (m. longissimus thoracis) dumg'aza suyagining orqa yuzasidan, bel umurtqalari va pastki ko'krak umurtqalari ko'ndalang o'siqlaridan boshlanib, pastki 9 ta qovurg'a burchagidan ichki qismlariga, ko'krak umurtqalarining ko'ndalang o'siq uchlariga yopishadi.

Uzun muskulning bo'yin qismi (m. longissimus cervicis) I–V ko'krak umurtqalarining ko'ndalang o'siqlari uchidan boshlanib, II–VI bo'yin umurtqasining ko'ndalang o'siqlari orqa do'mboqlariga yopishadi.

Uzun muskulning bosh qismi (m. longissimus capitis) I–III ko'krak va III–VII bo'yin umurtqalarining ko'ndalang o'siqlaridan boshlanib, to'sh-o'mrov so'rg'ichsimon va boshning tasma muskullari ostidan ko'tarilib, so'rg'ichsimon o'siqning orqa yuzasiga yopishadi.

Qirrali muskul (m. spinalis) ko'krak va bo'yin umurtqalarining qirrali o'siqlari ustida medial holatda joylashgan. uning ko'krak, bo'yin va bosh qismlari tafovut etiladi.

Qirrali muskulning ko'krak qismi (m. spinalis thoracis) I–II bel umurtqalari va XI–XII ko'krak umurtqalarining o'tkir qirrali o'siqlaridan boshlanib, I–VIII ko'krak umurtqalari o'siqlariga yopishadi.

Qirrali muskulning bo'yin qismi (m. spinalis cervicis) I–II ko'krak va VII bo'yin umurtqalarining o'tkir qirrali o'siqlaridan va lig.nuchaening pastki qismidan boshlanib, III–IV bo'yin umurtqalari o'siqlariga yopishadi.

Qirrali muskulning bosh qismi (m. spinalis capitis) yuqori ko'krak va bo'yin pastki umurtqasining qirralari o'siqlaridan boshlanib, yuqori tomonga ko'tarilib ensa suyagi do'mbog'iga yopishadi.

Medial trakt muskul bir qancha mayda muskullardan tuzilgan bo'lib, m.erector spinaening ostida joylashgan.

Ko'ndalang-qirrali muskul (m. transversospinalis) umurtqalarning qirrali o'siqlariga yopishadi. Bu muskullar turlicha uzunlikka ega bo'lganidan uch xil muskul (yarim o'tkir qirrali o'siq muskuli, ko'p tarmoqli muskul va buruvchi muskul)larga bo'linadi.

Umurtqalarning ko'ndalang o'siqlaridan boshlangan yarim o'tkir,

qirrali muskul (m. semispinalis) ko'krak, bo'yin va bosh qismlarga ajralib. yuqoriga (4–6 umurtqalardan o'tib) ko'tarilib, o'tkir qirrali o'siqlarga yopishadi. Oxirgi bosh qismi I–VII ko'krak va IV–VII bo'yin umurtqalarining ko'ndalang o'siqlaridan boshlanib. ensa suyagining tepa va pastki g'adir-budur qirralarigacha ko'tarilib yopishadi.

Ko'p tarmoqli muskul (mm. multifidi) umurtqalarning ko'ndalang o'siqlaridan boshlanadi, yuqoriga ko'tarilib, 3–4 umurtqalardan o'tib, o'tkir qirrali o'siqlarga yopishadi.

Umurtqalarning ko'ndalang o'siqlaridan boshlangan tanani aylantiruvchi muskul (mm. rotatores) bitta umurtqa tepaga ko'tarilib. uning o'tkir o'sig'iga yopishadi.

F u n k s i y a s i. Muskullar qisqarganda tana o'z o'qi atrofida aylanadi.

I–II bo'yin umurtqalari bilan ensa suyagi orasida kalta muskullar chuqur joylashgan.

Boshning orqa katta to'g'ri muskuli (m. rectus capitis posterior major) II bo'yin umurtqasining qirralari o'sig'idan boshlanib, ensa suyagining pastki g'adir-budur chizig'iga yopishadi.

Boshning orqa kichik to'g'ri muskuli (m. rectus capitis posterior minor) I bo'yin umurtqasining o'sig'idan boshlanib, ensa suyagining pastki g'adir-budur chizig'iga yopishadi.

Boshning yuqori qiyshiq muskuli (m. obliquus capitis superior) II bo'yin umurtqasining o'tkir qirrasidan boshlanadi va I bo'yin umurtqasining ko'ndalang o'sig'iga yopishadi. **Boshning pastki qiyshiq muskuli (m. obliquus capitis inferior)** II bo'yin umurtqasining qirrali o'sig'idan boshlanib, atlantning ko'ndalang o'sig'iga yopishadi.

F u n k s i y a s i. Muskullar ikki tomondan qisqarganda kalla orqaga tortiladi. Bir tomonlama qisqarganda kallani o'sha tomonga bukadi.

Qirraaro muskul (m. interspinalis). Bo'yin va bel sohasida ikkita yonmayon joylashgan umurtqalarning qirrali o'siqlari orasida joylashgan.

F u n k s i y a s i. Gavdani tik saqlashda va orqaga bukishda qatnashadi.

Orqa fassiyasi. Orqada yuza va ko'krak-bel fassiyalari (fascia thoracolumbalis) farqlanadi. Teri ostida joylashgan orqaning yuza fassiyalari trapetsiyasimon va orqaning serbar muskullarini ustidan o'raydi. Ko'krak-bel fassiyasi bir oz qalin bo'lib, ikki varaqqa bo'linadi. Yuza varag'i umurtqa pog'onasini tiklovchi muskulning ustki tomonidan o'tib, bel umurtqalarining o'tkir qirrali o'siqlariga, yonbosh suyagi qirrasining oraliq qirrasiga yopishadi. Chuqur varag'i esa shu muskulni ostki tomonidan o'rab orqaning chuqur muskuliga qin hosil qiladi va umurtqalarning ko'ndalang o'siqlariga, bel, qovurg'a boylamiga. XII qovurg'a hamda yonbosh suyagining qirrasiga yopishadi.

Fassiyaning chuqur va yuza varaqlari muskullar tashqi chetida o'zaro

qo'shilib, bitta fassiyani hosil qiladi.

Ko'krak-bel fassiyasi yuqalashib yuqoriga—ko'krak qafasiga o'tib ketadi.

TANANING OLD TOMONIDAGI MUSKULLAR (21, 22-rasmlar)

Tananing old tomonidagi muskullar ko'krak va qorin muskullaridan tashkil topgan.

Ko'krak muskullari. Ko'krak muskullari ikki guruhdan tuzilgan bo'lib, birinchi guruh yuza—serbar muskullardan iborat. Ikkinchi guruh muskullari esa chuqur joylashgan ko'krak qafasining xususiy muskullaridir.


Ko'krak qafasining yuza muskullari deb, embrion rivojlanishi jarayonida avvalo qo'lda paydo bo'lib, keyin ko'krak qafasiga ko'chgan muskullarga aytiladi.

Ko'krakning katta muskuli (*m. pectoralis major*) o'mrov suyagi-ning medial qismi (*pars clavicularis*)dan, to'sh suyaginingdastasidan, II–VII qovurg'alarning tog'ay qismi (*pars sternocostalis*) va qorin to'g'ri muskuli qinining oldingi devori (*pars abdominalis*)dan boshlanib, yelka suyagi katta do'mbog'ining g'adir-budur qirrasini (*crista tuberculi majoris*)ga yopishadi. Bu muskul deltasimon muskuldan deltasimon ko'krak egati bilan ajraladi.

F u n k s i y a s i. Yuqoriga ko'tarilgan qo'lni pastga tortadi va ko'krakka yaqinlashtiradi. Pastga tushirilgan qo'l esa ichkariga buriladi. Qo'l qimirlamagan paytda qovurg'alarni ko'tarib, nafas olishga yordam beradi.

Ko'krakning kichik muskuli (*m. pectoralis minor*) ko'krakning katta muskuli ostida yotadi. II–V qovurg'alardan boshlanib, kurakning tumshuqsimon o'sig'i (*processus coracoideus*)ga yopishadi.

F u n k s i y a s i. Muskul qisqarib yelka kamarini pastga tortsa, qo'l qimirlamay turganda qovurg'alarni ko'tarib, ko'krak qafasini kengaytiradi, nafas olishga yordamlashadi.



21-rasm. Gavdaning old tomonidagi muskullar.

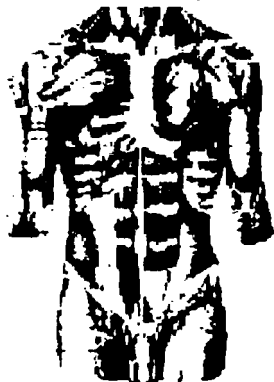
1—*platysma*; 2—*fascia pectoralis (lamina superficialis)*; 3—*m. pectoralis major*; 4—*m. deltoideus*; 5—*fascia brachii*; 6—*aponeurosis m. obliqui externi abdominis*; 7—*fascia lata (lamina superficialis)*; 8—*funiculus spermaticus*; 9—*v. saphena magna*; 10—*hiatus saphenus*; 11—*lig. inguinale*; 12—*linea alba*; 13—*m. obliquus externus abdominis*; 14—*ulna*; 15—*radius*; 16—*aponeurosis m. bicipitis brachii*; 17—*m. serratus anterior*; 18—*m. latissimus dorsi*; 19—*cavitas axillaris*; 20—*m. brachioradialis*; 21—*m. biceps brachii*; 22—*m. pectoralis major*; 23—*m. deltoideus*; 24—*regio infraclavicularis*; 25—*m. trapezius*; 26—*m. sternocleidomastoideus*; 27—*m. sternohyoideus*; 28—*m. omohyoideus*; 29—*m. mylohyoideus*; 30—*m. digastricus*.

O'mrov osti muskuli (m. subclavius) o'mrov suyagidan boshlanib I qovurg'aga yopishadi.

F u n k s i y a s i. O'mrov suyagini pastga tortadi.

Oldingi tishli muskul (m. serratus anterior) keng. to'rt qirrali muskul. yuqori qovurg'alarining 8 va 9 tasidan alohida tishlar (bo'laklar) shaklida boshlanib, kurakning medial chetiga yopishadi.

F u n k s i y a s i. Muskul qisqarib kurakning pastki burchagini oldinga buradi va qo'lni yuqoriga ko'taradi. Qo'l qimirlamay turganda qovurg'alar ko'tarilib, nafas olish yengillashadi.



22-rasm Gavdaning old tomonidagi muskullar.

1-m. sternocleidomastoideus:

- 2-m. trapezius; 3-fascia pectoralis (lamina profunda); 4-v. cephalica; 5- m. pectoralis minor; 6-m. deltoideus; 7-m. serratus anterior; 8-m. biceps brachii; 9-m. brachialis; 10-m. bicipitis brachii payi; 11-aponeurosis m. bicipitis brachii; 12-m. brachioradialis; 13-intersectiones tendineae; 14-m. transversus abdominis; 15-m. obliquus internus abdominis; 16-m. pyramidalis; 17-hiatus saphenus; 18-funiculus spermaticus; 19-v. saphena magna; 20-v. femoralis; 21-m. rectus abdominis; 22-m. obliquus internus abdo-

minis; 23-linea alba; 24-vagina m. recti (old varag'i); 25-vagina m. recti (orqa varag'i); 26-mm. intercostales externi; 27-mm. intercostales interni; 28-m. pectoralis minor; 29-m. deltoideus; 30-m. pectoralis major; 31-m. pectoralis minor; 32-m. omohyoideus.

KO'KRAK QAFASINING XUSUSIY MUSKULLARI (29- rasm)

Qovurg'alararo tashqi muskullar (mm. intercostales externi). Qovurg'alararo tashqi muskullarning tolalari yuqoridan pastga va orqadan oldinga yo'nalgan bo'lib, yuqori qovurg'a pastki chetining tashqi yuzasidan boshlanadi va pastki qovurg'aning yuqori chetiga yopishadi. Bu xildagi muskullar umurtqa pog'onasi bilan qovurg'aning tog'ay oralig'ida joylashgan bo'ladi.

F u n k s i y a s i. Qovurg'alarni ko'taradi.

Qovurg'alararo ichki muskullar (mm. intercostales interni) qovurg'a oralig'ining to'sh suyagi bilan qovurg'a burchagi o'rtasidagi masofani to'ldirib turadi. Muskul tolalari pastdan yuqoriga va oldindan orqaga yo'nalgan. Ichki qovurg'alar muskuli qovurg'aning ustki chetidan boshlanib ustki qovurg'aning pastki chetiga yopishadi.

F u n k s i y a s i. Qovurg'alarni pastga tortadi.

Qovurg'a osti muskuli (m. subcostales) ko'krak qafasining pastki qismida joylashgan bo'lib, tolalari ichki qovurg'alararo muskul tolalariga o'xshab yo'nalgan bo'ladi. Muskul tolalari pastki qovurg'alarining ustki chetidan (qovurg'a burchagiga yaqin joydan) boshlanib, qovurg'aning pastki chetiga 1–2 qovurg'ani tashlab yopishadi.

F u n k s i y a s i. Qovurg'alarni pastga tortadi.

Ko'krakning ko'ndalang muskuli (m. transversus thoracis) to'sh suyagining ichki yuzasidan ko'ndalang yo'nalgan tolalaridan boshlanib, II–VI qovurg'alarining tog'ay qismiga yopishadi.

F u n k s i y a s i. To'sh-qovurg'alar bo'g'imini mustahkamlaydi, qovurg'alarni pastga tortib nafas chiqarishda qatnashadi.

KO'KRAK-QORIN TO'SIG'I–DIAFRAGMA (23-rasm)

Ko'krak-qorin to'sig'i – diafragma (diaphragma) yupqa muskuldan tuzilgan bo'lib, ko'krak qafasi tomonga gumbaz hosil qilib joylashgan. Diafragmaning o'rta (markaz) qismi (centrum tendineum) paydan tuzilgan. Chetlari muskul tolalaridan iborat bo'lib, bel, qovurg'a va to'sh qismlari o'zaro faralanadi.

Bel qismidagi (pars lumbalis) ikkita o'ng va chap oyoqcha (crus dextrum et sinistrum) umurtqa pog'onasi bilan aorta va uning orqasidan ductus thoracicus o'tadigan uchburchak shaklli oraliq (hiatus aorticus)ni hosil qiladi. Bo'shliq chetlari pay plastinkalari bilan qoplangani uchun diafragma harakati aortaga ta'sir etmaydi. Bundan tashqari, o'ng va chap tomondagi oyoqchalar oraliq'idan nn. splanchnici, v. azygos, v. hemiazygos va simpatik nerv stvollari o'tadi. Diafragmaning o'ng va chap oyoqchalari aorta oldida o'zaro qo'shilib yuqoriga bir oz ko'tarilgach, yana ajralib qizilo'ngach va adashgan nervlar o'tishi uchun teshik (hiatus esophagius) hosil etadi. Teshik atrofini o'ragan muskul tolalari qisqarib-ochilib, qizilo'ngachdan ovqatning o'tishini tartibga soladi.

Qovurg'a (pars costalis) bilan bel qism (pars lumbalis) oralig'idagi uchburchak yoriq (trigonum lumbocostale) ko'krak bo'shlig'i fascia endothoracica va plevra bilan o'ralgan qorin bo'shlig'i tomonidan fascia subperitonealis birlashtiruvchi to'qima parda orqali qoplangan. Ba'zan qorin bo'shlig'ida bosim hadidan tashqari oshib ketganda, ichak yoki qorin charvisi ana shu teshiklar orqali ko'krak bo'shlig'i tomoniga yo'nalib, diafragma churrasi yuzaga kelishi mumkin. Qovurg'a bo'lagi (pars costalis) VII–XII qovurg'alar tog'ayidan boshlanib, diafragma pay tomoniga qarab yo'naladi. To'sh qismi (pars sternalis) xanjarsimon o'siq qismidan boshlanib, diafragma markazi tomon yo'naladi. Qovurg'a-to'sh qismi oralig'ida joylashgan teshik (trigonum sternocostale)dan a. thoracica o'tadi. Diafragma pay qismining o'ng tomonida pastki kovak vena o'tadigan teshik (foramen venae cavae) joylashgan.

F u n k s i y a s i. Diafragma qisqarib gumbazi yassilanadi va ko'krak qafasi kengayib, nafas olishga yordam beradi.



23-rasm. Diafragma.

1—aorta; 2—m. transversospinalis; 3—m. erector spinae; 4—m. latis simus dorsi; 5—m. serratus anterior; 6—centrum tendinum; 7—obliquus externus abdominis; 8—m. rectus abdominis; 9—pars sternalis diaphragmatis; 10—pars costalis diaphragmatis; 11—pars lumbalis diaphragmatis; 12—v. cava inferior; 13—m. trapezius; 14—esophagus.

Ko'krak fassiyasi. Ko'krak muskullarida uchta: yuza, xususiy va ko'krak qafasining ichki yuzasini qoplovchi fassiya tafovut qilinadi, ulardan biri teri osti yog' qavatining ostida joylashib, ko'krak muskullarini ustki tomondan qoplab, qo'shni soha tomonga yo'naladi. To'sh suyagi ustki pardasi tepada, ichki tomondan o'mrov ustki pardaga, tashqarida fascia deltoideaga qo'shilib ketadi. Ko'krak xususiy fassiyasi ko'krak katta muskulining tepa qirrasiga kelganda ikki varaqqa ajralib, muskulni old va orqa tomondan o'rab, qin hosil qiladi. Xususiy fassiyaning chuqur varag'i o'mrov-ko'krak fassiyasi (fascia clavipectoralis) ko'krakning kichik muskuli bilan o'mrov osti muskuli sohasiga yaqinlashib, qalinlashadi. Ko'krakning chuqur va yuza (teri osti) varaqlari — m. pectoralis major pastki chetida o'zaro qo'shilgach, qo'ltiq ostiga fascia axillaris bo'lib o'tadi. Ko'krakning ichki fassiyasi (fascia endothoracica) ko'krak qafasining devorini ichki tomondan o'rab turadi.

QORIN MUSKULLARI (24-rasm)

Qorin ko'krak qafasining pastki hamda chanoqning ustki chegarasi (teshigi) o'rtasida joylashgan. Qorin bo'shlig'ini old, ikki yonbosh va qisman orqa tomondan qorin muskullari qoplab turadi.

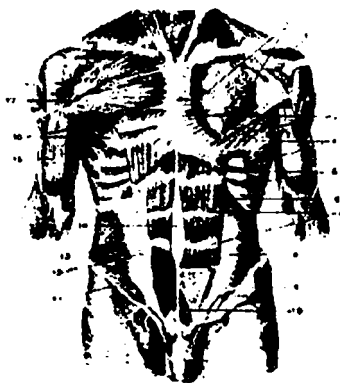
Qorinning tashqi qiyshiq muskuli (m. obliquus externus abdominis) ko'krak qafasining pastki sakkizta qovurg'asidan tishlar orqali boshlanadi. Muskulning pastki tutamlari yonbosh qirrasining tashqi labiga yopishadi. Qolgan o'rta qismidagi muskul tolalari yassi payga aylanib, qorinning to'g'ri muskuli ustidan o'tib, qarama-qarshi tomondagi shu nomli muskul payi bilan o'rta chiziqda tutashadi va oq chiziq (linea alba)ni hosil qiladi.

Qorin tashqi muskul payining bir qismi yonbosh suyagining oldingi tepa do'ngi (spina iliaca anterior superior) bilan qov suyagining do'mboqchasi (tuberculum pubicum) o'rtasida taranglashib, qalinlashadi va ichkarida tarnovsimon ariqcha hosil qilib tutashadi. Shunday qilib, chov boylami (lig. inguinale) hosil bo'ladi. Bu boylam tuberculum pubicumga birlashishdan oldin ikki oyoqchaga

bo'linadi. Ulardan medial oyoqcha—crus mediale qov simfiziga yopishsa, lateral oyoqcha—crus laterale tuberculum pubicumga yopishadi.

Qorinning ichki qiyshiq muskuli (m. obliquus internus abdominis) tashqi qiyshiq muskuli ostida joylashgan bo'lib, yonbosh suyagining qirrasini, chov boylamining tashqi 2/3 qismi va ko'krak-bel fassiyasi (fascia thoracolumbalis)dan boshlanib, yelpig'ichga o'xshab yuqoriga ko'tariladi va XII, XI, X qovurg'alarga yopishadi. Muskul tolalarining pastki tutamlari qorin to'g'ri muskuli chetiga yaqinlashganda serbar pay (aponevroz)ga aylanadi va ikki varaqqa bo'linadi. Aponevrozning oldingi varag'i qorin to'g'ri muskuli (m. rectus)ning old tomonidan, orqa varag'i esa muskulning orqa tomonidan o'tib, muskulning medial qirrasida qo'shilib, yana bitta payga aylanadi va qorinning oq chizig'i (linea alba)ni hosil qilishda qatnashadi.

24-rasm. 1-lamina profunda fasciae pectoralis: 2-m. deltoideus; 3-m. pectoralis major; 4-m. serratus anterior; 5-mm. intercostales interni; 6-m. rectus abdominis; 7-inter-sections tendineae; 8-m. transversus abdominis; 9-m. obliquus internus abdominis; 10-m. pyramidalis; 11-lig. inguinale; 12-aponeurosis m.obliqui interni abdominis; 13-m. obliquus internus abdominis; 14-linea alba (abdominis); 15-m. biceps brachii; 16-m. pectoralis minor; 17-m. pectoralis minor.



Qorinning ko'ndalang muskuli (m. transversus abdominis). Muskul tolalari ko'ndalang yo'nalib pastki oltita qovurg'aning ichki yuzasidan, ko'krak-bel fassiyasi (fascia thoracolumbalis)ning chuqur varag'i, yonbosh suyagi qirrasini va chov boylamining tashqi 2/3 qismidan boshlanib, qorin devorining old qismida serbar payga aylanadi va qorin to'g'ri muskulining orqa tomonidan o'tib, qarama-qarshi joylashgan shu nomli aponevroz bilan tutashadi hamda qorinning oq chizig'ini hosil qiladi.

Qorin ko'ndalang muskulini ichkari tomondan qorinning ko'ndalang fassiyasi qoplab turadi.

Qorinning ichki qiyshiq muskuli va ko'ndalang muskullarning pastki qismidan m. cremaster (moyakni ko'taruvchi muskul) ajraladi.

Qorinning to'g'ri muskuli (m. rectus abdominis) qorin devorining old qismida joylashgan. Pastki, V, XI va VII qovurg'alarning tog'ay qismi ichki yuzasidan va to'sh suyagining xanjarsimon o'sig'idan boshlanib, qov suyagining simfizi va tuberculum pubicumga kelib yopishadi. Muskul tolalarining uch-to'rt

yerida pay belbog'lari (intersectionis tendineae) uchraydi. Pay belbog'lari muskul tolalarining mustahkam bo'lishini ta'minlaydi.

Piramidasimon muskul (m. pyramidalis) uchburchak shaklli kichik hajmdagi muskul, qov birlashmasidan boshlanib, qorinning oq chizig'iga yopishadi.

Belning kvadratsimon muskuli (m. quadratus lumborum) qorin bo'shlig'ining orqa sohasida joylashgan bo'lib, yonbosh suyagi qirrasi (lig. iliolumbale)dan, pastki bel umurtqasining ko'ndalang o'sig'idan boshlanadi va I-IV bel umurtqalarining ko'ndalang o'siqlariga. XII qovurg'aga yopishadi.

Qorin devori fassiyalari. Odam organizmining boshqa sohalari singari yuza, xususiy va chuqur joylashgan fassiyalar tafovut qilinadi. Yuza yoki teri osti fassiyasi teri osti yog' qavatida joylashgan. Qorin devorining xususiy fassiyasi (fascia propria) uch varaqdan iborat bo'lib, qorinning tashqi qiyshiq muskuli, ichki qiyshiq muskuli va ko'ndalang muskulini tashqi tomondan o'rab turadi. Ichki tomondan fassiya bilan o'ralgan (fascia endoabdominalis) sohaga qarab qorin devori turlicha ataladi. Jumladan, diafragmani o'rab turgan qorin fassiyasi (fascia diaphragmatica) diafragma fassiyasi, qorinning ko'ndalang muskulini o'rganan qismi qorinning ko'ndalang fassiyasi (fascia transversalis), yonbosh muskulini o'rganan qismi yonbosh fassiyasi deb ataladi.

Qorin muskullarining funksiyasi. Qorin muskullari qisqarganda qorin bo'shlig'i torayib, bosimi oshadi, bu hol ayollarda tug'ish, defekatsiya (hojat) va qusish jarayonlarini osonlashtiradi, ya'ni kuchanish yuzaga keladi. Bundan tashqari, qorin muskullari bir tomonlama qisqargandagavda oldinga bukiladi. qovurg'alarni pastga tortib, ko'krak qafasini toraytiradi, nafas chiqarishga yordamlashadi. Oyoqlar bo'sh turganda ularni tepaga ko'taradi.

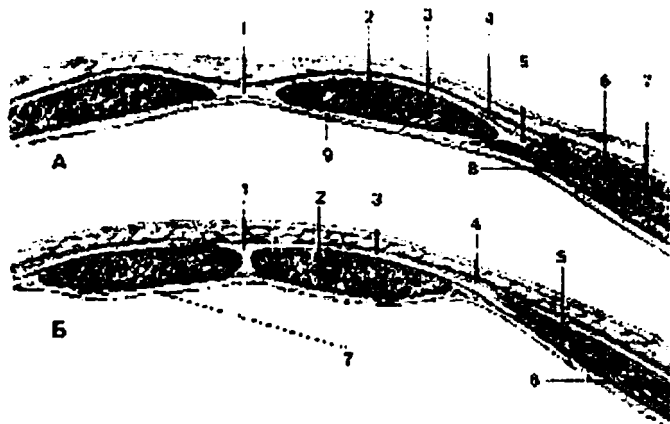
QORIN TO'G'RI MUSKULINING QINI (25-rasm)

Qorin to'g'ri muskulini fibroz xalta (vagina musculi recti abdominis) o'rab turadi. To'g'ri muskul qini kindikdan yuqorida va pastda turlicha tuzilgan. To'g'ri muskul qinining oldingi devori kindikdan yuqorida qorin tashqi qiyshiq muskuli aponevrozining to'g'ri muskul old tomonidan o'tadi. Qorinning ichki qiyshiq muskuli aponevrozi esa qorin to'g'ri muskulining chetiga kelganda ikki varaqqa bo'linadi. Bittasi to'g'ri muskulning old tomonidan, ikkinchisi esa orqa tomonidan o'tib, muskulning medial chekkasida o'zaro tutashadi, so'ngra qorin oq chizig'ini hosil qilishda qatnashadi. Qorin ko'ndalang muskulining aponevrozi to'g'ri muskulning orqa tomonidan (ichki qiyshiq muskul aponevrozidan keyin) o'tadi.

Kindikdan 4-5 sm pastroqda joylashgan uchchala serbar muskul aponevrozlari to'g'ri muskulning old tomonidan o'tadi. Qorin to'g'ri muskuli qinining orqa devori esa faqat qorin ko'ndalang fassiyasi (fascia transversalis) hisobiga tuziladi.

Qorinning oq chizig'i (linea alba). qorin serbar muskullarining aponev-

rozlari qorin to'g'ri muskullari qinini hosil qilib, uning medial chekkasiga kelganda ikkala tomonda o'zaro birlashib, oq chiziq hosil qiladi. Qorin oq chizig'i to'sh suyagining xanjarsimon o'sig'idan qov suyagi birlashmasigacha tortilgan. Oq chiziqning o'rtasida kindik halqasi bor. Qorin oq chizig'ida qontomir va nerv tolalari kam bo'ladi.



25-rasm. Qorin to'g'ri muskulining qini. (Vaginae mm. recti abdominis;) A: 1 -linea alba (abdominis); 2-m. rectus abdominis; 3-lamina anterior vaginae m. recti abdominis; 4-aponeurosis m.obliqui externi abdominis; 5-aponeurosis m. obliqui interni abdominis; 6-m. obliquus externus abdominis; 7-m. obliquus internus abdominis; 8-m. transversus abdominis; 9-lamina posterior vaginae m. recti abdominis. B: 1-linea alba (abdominis); 2-m. rectus abdominis; 3-lamina anterior vaginae m. recti abdominis; 4-aponeurosis m. obliqui externi abdominis; 5-m. obliquus internus abdominis; 6-m. transversus abdominis; 7-fascia transversalis et peritoneum

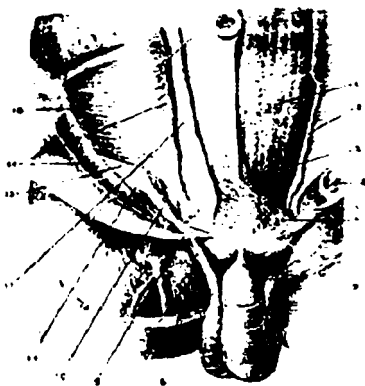
Kindik (chandiqlik) bola tug'ilgandan keyin kindik tizimchasi kesilishidan hosil bo'ladi. Kindik tizimchasi pardaga o'ralgan qon tomirlardan tuzilgan bo'lib, bola tug'ilishdavrigacha ana shu qon tomirlardan oziqlanib o'sadi.

CHOV KANALI

Chov kanali (canalis inguinalis, 26-rasm) chov sohasida, qorin serbar muskullarining pastki qismlari orasida hosil bo'lib, undan ayollarda bachadonning yumaloqlik boylami – lig. teres uteri, erkaklarda esa urug' tizimchasi – funiculus speraticus o'tadi. Chov kanalining ikkita ichki (annulus inguinalis profundus) va tashqi (annulus inguinalis superficialis) teshigi, to'rtta devori bor. Chov

kanalining ichki chuqur teshigi qorin devorining lateral tomonida (lateral chov chuqurchasi sohasida) joylashgan bo'lib, qorin bo'shlig'i tomonidan qorin fassiyasi (fascia transversalis)ning qalin tortib chuqurlashgan voronkasimon qismi bilan qoplangan. Kanalning tashqi (yuza) teshigi to'rtta devor bilan chegaralanib turadi. Lateral va medial devorlari qorin tashqi qiyshiq muskuli aponevrozining ikkiga ajralgan qismi (aponevroz oyoqchalari)dan iborat. Medial aponevroz oyoqcha (crus mediale) qov birlashmasiga, lateral oyoqcha (crus laterale) esa qov do'mboqchasi – tuberculum pubicumga yopishadi. Aponevroz oyoqchalar tepa tomondan oyoqchalararo fibroz tolalar (fibrae intercruralis) bilan birlashsa, past tomondan qaytuvchi boylam (lig. reflexum) bilan chegaralanadi.

Chov kanali pastki devorini chov boylami (lig. inguinale), oldingi devorini qorin tashqi qiyshiq muskuli aponevrozining chov sohasi, yuqoridan qorinning ichki qiyshiq muskuli bilan ko'ndalang muskullarning pastki tutamlari, orqa devorini esa qorin fassiyasi (fascia transversalis) chegaralab turadi.



26-rasm. Chov kanali

1–m. rectus abdominis; 2–vagina m. recti (oldingi varag'i kesilgan); 3–pyramidalis; 4–crus mediale; 5–fibrae intercrurales; 6–falx inguinalis; 7–crus laterale; 8–lig. reflexum; 9–m. cremaster; 10–hiatus saphenus; 11–crus mediale; 12–crus laterale; 13–lig. inguinale reflexum; 14–aponeurosis m. obliqui externi abdominis (kesib ajratilgan); 15–m. obliquus internus abdominis; 16–m. obliquus externus abdominis (kesilgan).


Chov kanali qorin devorining eng bo'sh qismlaridan bo'lib, qorin bo'shlig'i bosimi oshganda (ko'proq ayollarda) kanal orqali churra tushishi mumkin.

QO'L-OYOQ SUYAKLARI

Odam qo'l-oyoq skeletlarining umumiy ko'rinishi. Odamning qo'l skeleti bilan oyoq skeletining tuzilishida bir qadar o'xshashlik bo'lsa ham, vazifalari bir-biridan tubdan farq qiladi. Odam oyoqlari yordamida bir joydan ikkinchi joyga yurib boradi vagavdasini ko'tarib tura oladi. Qo'l esa mehnat quroli bo'lib, ushlar vazifasini bajaradi.

Qo'l-oyoq suyaklari joylashgan joylariga qarab kamar va erkin turgan bo'limga ajratiladi. Qo'l ham o'z kamarlari vositasida tana skeletiga qo'shilib turadi.

Qo'l skeleti (27-rasm) – yelka kamari (cingulum membri superioris) o'mrov va kurak suyaklaridan iborat. Qo'lning erkin joylashgan (skeleton membri superioris libri) yelka suyagi, bilak (tirsak va bilak) suyaklaridan va qo'l panjasi skeletidan iborat.



27-rasm. Qo'l suyaklari.

- 1—ossa digitorum manus;
- 2—ossa metacarpi;
- 3—ossa carpi;
- 4—ulna;
- 5—humerus;
- 6—scapula;
- 7—clavicula;
- 8—radius.

YELKA KAMARI SUYAKLARI

Yelka kamari ikkala tomonda bittadan o'mrov va kurak suyaklaridan tuzilgan.



28-rasm. O'mrov suyagi (clavicula). Tapa yuzasi. 1—extremitas acromialis; 2—extremitas sternalis; 3—facies articularis sternalis.

O'mrov (clavicula, 28-rasm), qo'lni tanaga birlashtirib turadigan birdan-bir suyak bo'lib, shakli lotincha "S" harfiga o'xshab bukilgan. uzun. To'sh suyagiga birlashgan uchiga extremitas sternalis va uning bo'g'im yuzasiga facies articularis sternalis, ikkinchi kurakdagi yelka o'sig'iga birlashadigan uchiga extremitas acromialis deyiladi, unda yelka o'sig'iga bo'g'im hosil qilib birlashadigan kichkina bo'g'im yuzasi – facies articularis acromialis ko'rinadi. O'mrov suyagi yelka bo'g'imining tanadan uzoqroqda bo'lishini ta'minlaydi. Natijada qo'lning

har turli murakkab harakatlarni osongina bajarishiga qulaylik tug'dirib beradi. Ba'zida qo'l tanaga zich yopishadi, deyarli harakatsiz osilib turadi. O'mrov suyagining o'rta qismida tanasi (*corpus clavicaulae*) deyiladi. Tana pastida konussimon do'mboqcha – *tuberculum conoideum* va trapetsiyasimon chiziq–*linea trapesoidea* joylashgan.

O'mrov suyagining suyaklanishi embrion 6 haftaligida boshlanib, bola 16–18 yoshga borganda qo'shimcha suyaklanish nuqtasi (to'sh suyagiga qaragan uchi)da paydo bo'ladi. O'mrov suyagining suyaklanishdavi 20–25 yoshlarga bo'rib tugaydi.

Kurak (*scapula*, 29-rasm) suyagi yassi, uchburchak shaklida bo'lib, ko'krak qafasining orqa tomonidan II–VII qovurg'alar tashqi sohasida turadi. Kurakning uchta chekkasi tafovut qilinadi: umurtqa pog'onasiga qaragan medial chekkasi (*margo medialis*), qo'ltiqqa qaragan lateral chekkasi (*margo lateralis*) va yuqori kalta chekkasi (*margo superior*). Yuqori chekkasida kurak o'ymasi (*incisura scapulae*) ko'rinib turadi. Kurak suyagining uchchala chekkasi o'zaro uchta burchak hosil qilib qo'shiladi: shulardan biri pastga qaragan burchak (*angulus inferior*), ikkinchisi yuqori tomondagi burchak (*angulus superior*) va uchinchi: lateral burchak (*angulus lateralis*).



29-rasm. Kurak suyagi (*scapula*). Orqa yuzasi.

- 1–*angulus inferior*; 2–*margo lateralis*;
- 3–*fossa infraspinata*; 4–*angulus lateralis*;
- 5–*acromion*; 6–*processus coracoideus*;
- 7–*incisura scapulae*; 8–*margo superior*;
- 9–*spina scapulae*; 10–*fossa supraspinata*;
- 11–*angulus superior*;
- 12–*margo medialis*


Lateral burchak yo'g'onroq bo'lib, undagi chuqurroq bo'g'im yuzasi (*cavitas glenoidalis*) orqali yelka suyagi bilan bo'g'im hosil qilib birlashadi. Bo'g'im yuzasining tepasidagi do'mboq – *tuberculum supragenoidale*, pastidagi do'mboq – *tuberculum infraglenoidale* ko'rinib turadi. Bo'g'im yuzasi orqa tomonga in-

gichka bo'yin (collum scapulae) orqali tanaga o'tadi.

Kurak suyagining bo'g'im yuzasi ustida tumshuqsimon o'siq (processus coracoideus) bo'rtib turadi. Kurakning oldingi. qovurg'alarga qaragan yuzasi (facies costalis) botiqroq bo'lib, kurak osti chuquri (fossa subscapularis) ni hosil qiladi, ana shu yuzadagi bir necha g'adir-budur chiziqdan kurak osti muskuli boshlanadi. Kurakning orqa yuzasi baland qirra (spina scapulae) bilan ikkita teng bo'lmagan qismga bo'lingan bo'ladi. Qirraning tepasidagi qirra usti chuqurchasi fossa suprascapularis. pastki chuqurcha fossa infrascapularis deyiladi. Bu chuqurchalarga shu nomdagi muskullar yopishib turadi. Kurakning baland qirrasini lateral tomongadavom etib, baquvvat yelka o'sig'i – akromion (acromion) bo'lib tugaydi. Ana shu o'siq uchidagi bo'g'im yuzasi facies articularis acromialis orqali o'mrov bilan bo'g'im hosil qilib qo'shiladi.

QO'LNING ERKIN TURGAN BO'LIMIDAGI SUYAKLAR

Yelka suyagi (humerus, 30-rasm) rosmana uzun naysimon suyaklar turkumidan bo'lib, unda tana-diafiz (corpus humeri), ikkita (yuqori va pastki) uchi-epifizlar va ular o'rtasida joylashgan metafiz farqlanadi.



30-rasm. Yelka suyagi (humerus).
Old yuzasi.

- 1—sapat humeri;
- 2—collum anatomicum;
- 3—tuberculum minus;
- 4—collum chirurgicum;
- 5—crista tuberculi minoris; 6—facies anterior medialis;
- 7—foramen nutricium;
- 8—margo medialis;
- 9—fossa coronoidea;
- 10—epicondylus medialis; 11—trochlea humeri;
- 12—capitulum humeri;
- 13—epicondylus lateralis; 14—fossa radialis;
- 15—margo lateralis;
- 16—facies anterior lateralis; 17—tuberositas deltoidea;
- 18—crista tuberculi majoris; 19—sulcus intertubercularis;
- 20—tuberculum majus.

Yelka suyagining yuqori uchi sharsimon to'mtoq boshcha (caput humeri) bo'lib tugaydi. Boshcha suyakning qolgan boshqa qismlaridan unchalik chuqur bo'lmagan ariqcha–anatomik bo'yincha (collum anatomicum) orqali ajralib turadi, ana shu bo'yinchaning pastki tomonida ikkita do'mboqcha (lateral tomonda kattarog'i – tuberculum majus va bir oz oldingi tomonda kichigi – tuberculum minus) joylashgan. Har qaysi do'mboqchadan pastga qarab bittadan g'adir-budur qirra crista tuberculi majoris (katta do'mboqdan) va crista tuberculi minoris (kichik do'mboqdan) ketgan. Ana shu ikkala do'mboq va g'adir-budur qirralari orasida egatcha (sulcus intertubercularis) bo'lib, undan yelkaning ikki boshli muskuli uzun boshining payi o'tadi. Do'mboqcha va qirralarga muskullar kelib yopishadi. Yelka suyagining do'mboqchalardan pastki qismi xipcharoq bo'lib, xirurgik bo'yin (collum chirurgicum)–yelka suyagi ko'proq ana shu joyidan sinadi deb ataladi va suyak tanasi (diafiz)ni epifizga qo'shib turadi.

Yelka suyagi tanasining yuqori qismi silindr shaklida, pastki qismi uch chekkali bo'ladi. Chekkalar orasida orqa yuza, oldingi lateral yuzalar – facies posterior, facies anterior, lateralis, oldingi medial yuza – facies anterior medialis va suyakning oldingi lateral yuzasida deltasimon g'adir-budur (tuberositas deltoidea) joylashgan. G'adir-budurning pastidan bilak nervi uchun spiralsimon egat (sulcus nervi radialis) boshlanib, suyak orqa yuzasini aylanib pastga tushadi-da, lateral qirrada tugaydi.

Yelka suyagining pastki kengaygan uchi ikki tomonida g'adir-budur tepachalar hosil qilib tugaydi: medial tepacha (epicondylus medialis) va lateral tepacha (epicondylus lateralis). Tepachalar yuqoriga medial va lateral qirralar bo'libdavom etadi. Medialtepacha ko'proq o'sgan bo'lib, orqa yuzasida tirsak nervi joylashadigan egatcha (sulcus nervi ulnaris) ko'rinadi. Ikkala tepacha orasida bilak suyaklari bilan birlashadigan bo'g'im yuzasi bo'lib, u ikki bo'lakka ajralgan: medial tomonda ko'ndalang joylashgan va tirsak suyagi bilan birlashadigan g'altagi (trochlea humeri) bo'lsa, lateral tomonda bilak suyagi bilan birlashish uchun yarimsharga o'xshash bo'g'im yuzali boshchasi (trochlea humeri) bor. G'altakning tepasida oldingi tomonda toj chuqurchasi (fossa coronoidea) ko'rinadi va tirsak suyagining toj o'sig'i kirib turadi. Toj chuqurchasining lateral tomonidan bilak suyagining boshi kirib turishi uchun chuqurcha (fossa radialis) joylashgan. G'altakning tepasida, orqa tomonda tirsak suyagining tirsak o'sig'i kirib turadigan chuqurcha (fossa olecrani) bor.

Bilak suyaklari – antebrachium naysimon ikkita uzun suyakdan iborat: medial tomonda tirsak suyagi, lateral tomonda esa bilak suyagi.

Tirsak suyagi (ulna, 31- rasm)ning yuqori yo'g'on uchida yelka suyagining g'altagi bilan qo'shiladigan kattagina g'altaksimon bo'g'im o'ymasi (incisura trochlearis) bor. Bo'g'im o'ymasi old tomonda toj o'sig'i (processus coronoideus) va orqa tomonda tirsak o'sig'i (olecranon) bilan chegaralanib turadi.

Toj o'sig'ining lateral tomonida bilak suyagining boshchasi bilan bo'g'im

tuzilishi uchun botiq yuzacha (*incisura radialis*) joylashgan. Toj o'sig'ining pastida (oldingi tomonda) yelka muskuli yopishishidan paydo bo'lgan g'adir-budur joy tirsak g'adir-buduri (*tuberositas ulnae*) deb ataladi. Tirsak suyagining tanasida oldingi, orqa va medial yuzalar bo'lib, ular oldingi, orqa va oraliq qirralar bilan ajralgan. Tirsak suyagining pastki uchi yumaloq tirsak boshi (*caput ulnae*) bilan tugaydi, uning medial chekkasida esa bigizsimon o'siq (*processus styloideus*) chiqib turadi. Uning yonida bilak suyagining botiq bo'g'im yuzasi bilan birlashadigan doira bo'g'im yuzasi (*circumferentia articularis ulnae*) bor. Bilak suyagi (*radius*, 32 -rasm)ning proksimal uchi, aksincha, dumaloq boshcha (*caput radii*) bo'lib, tepa tomonida botiq bo'g'im yuzasi (*fovea articularis*) orqali yelka suyagining boshchasi ana shu chuqurchaga joylashgan bo'ladi. Bilak suyagining gir aylana bo'g'im yuzasi (*circumferentia articularis*) tirsak suyagining bo'g'im yuzasi bilan bo'g'im hosil qiladi. Bilak suyagining boshi boshqa qolgan bo'laklaridan ingichka bo'yin (*collum radii*) bilan ajralib turadi. Bo'yinning pastida g'adir-budur (*tuberositas radii*) joylashgan. Bilak suyagining pastki uchi yo'g'onlashgan bo'lib, tashqi tomonida bigizsimon o'siq (*processus styloideus*) ko'rinib turadi. Ichki tomonidagi botiq bo'g'im o'ymasi (*incisura ulnaris*) esa tirsak suyagining doira bo'g'im yuzasi bilan qo'shiladi. Bilak suyagining tanasida oldingi, orqa va lateral yuzalari bo'lib, ular alohida qirralar orqali bir-biridan ajralib turadi. Bilak suyagi pastki uchining pastki tomoni uchburchak shaklidagi botiq bo'g'im yuzasi (*facies articularis carpea*) vositasida kaft suyaklari bilan bo'g'im hosil qilib qo'shiladi.

Qo'l panjasining skeleti. kaft usti (*ossa carpi* 33-rasm), kaft (*ossa metacarpi*) va barmoq (*falanga*)—*phalanges digitorum manus* suyaklariga ajratiladi.


Kaft usti suyaklari (*ossa carpi*) turli shakldagi 8 ta mayda suyaklardan iborat bo'lib, to'rttadan ikki qator joylashgan. Bulardan birinchi yoki proksimal qator (bosh barmoq tomonidan hisoblaganda), qayiqsimon suyak, yarimoymsimon suyak, uch qirrali suyak va no'xatsimon suyaklardan tashkil topgan.

Qayiqsimon suyak birinchi qatordagi suyaklarning kattasi bo'lib, bo'rtib chiqqan yuzasi va chap tomonda do'mboqchasi (*tuberculum*) ko'rinadi.

Yarimoymsimon suyakning tepa yuzasi qavariq, pastki yuzasi esa botiq bo'ladi. Uch qirrali suyakda (*os triquetrum*, 40-rasm) no'xatsimon suyak qo'shiladigan bo'g'im yuzasi ko'rinadi. No'xatsimon suyak eng kichkina suyak bo'lib, u kaftni tirsak tomonga bukuvchi muskul payining orasida joylashgan. Ana shu to'rtta suyakning birinchi uchtasi o'zaro birlashib ellips shaklidagi qabarib turgan bo'g'im yuzasini hosil qiladi va bilak suyagining bo'g'im yuzasi bilan birikib turadi. Pastki yuzalari esa pastki (ikkinchi) qator suyaklari bilan bo'g'im hosil qilib qo'shiladi.


I kaft suyagi kalta bo'lib, asosida egarsimon bo'g'im yuzasi bor. II kaft suyagi eng uzun, III kaft suyagi esa eng kalta.

Kaft suyaklarining boshchasidagi sharsimon bo'g'im yuzalari birinchi barmoq falanga suyaklari bilan bo'g'im hosil qiladi.



31-rasm. Tirsak suyagi (ulna). Old yuzasi.

1-olecranon; 2-tuberositas ulnae;
3-margo anterior; 4-facies anterior;
5-processus styloideus; 6-caput ulnae;
7-margo interosseus; 8-incisura radialis;
9-processus coronoideus; 10-incisura trochlearis.



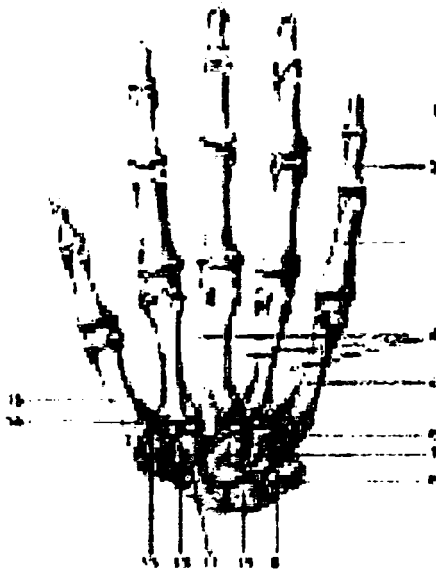
32-rasm. Bilak suyagi (radius). Old yuzasi.

1-saput radii; 2-tuberositas radii; 3-margo interosseus; 4-facies anterior;
5-incisura ulnaris; 6-processus styloideus; 7-margo anterior;
8-foramen nutricium; 9-collum radii; 10-circumferentia articularis.

Barmoq suyaklari (phalanges digitorum) kaft suyaklariga o'xshash kalta naysimon suyaklardan tuzilgan bo'lib, barmoqlarda ketma-ket joylashgan.

Bosh barmoqdan boshqa to'rtta barmoqning uchtadan falanga suyaklari bor, bosh barmoq esa faqat ikkita falanga suyagidan tuzilgan. Bosh barmoqning birinchi va uchinchi falanga suyaklari bo'lib, o'rta falanga suyagi bo'lmaydi. Qolgan to'rt barmoqda proksimal, o'rta va distal falanga suyaklari bo'ladi. Barmoq suyaklarida asosi (basis phalangis), tanasi (corpus phalangis), boshchasi (caput phalangis) tafovut qilinadi.

I va II barmoq suyaklari kaft tomonga bir oz bukilib joylashgan. I barmoq suyaklar asosidagi bo'g'im yuzalari kaft suyaklarining ikkinchi qatoridagisi bilan birlashadi. II va III barmoq suyaklarida g'altaksimon bo'g'im yuzalari joylashgan.



33-rasm. Qo'l panjasining skeleti (ossa manus). Orqa yuzasi.

1—phalanx distalis; 2—phalanx media; 3—phalanx proximalis; 4—spatia interossea metacarpi; 5—os metacarpale V; 6—os hamatum; 7—os capitatum; 8—os piciforme; 9—os triquetrum; 10—os lunatum; 11—os scaphoideum; 12—os trapezoideum; 13—os trapezium; 14—processus styloideus; 15—os metacarpale I.

Kaft suyaklarining uchidagi bo'g'im yuzalari yassi bo'lib, kaft usti suyaklarining ikkinchi qatorda joylashgan suyaklari bilan qo'shilsa, yonbosh yuzalari esa o'zaro bir-biri bilan bo'g'im hosil qilib birlashadi.

Oxirgi tirnoq falangalarining uchlari siqilib, yassi bo'lib, tirnoq g'adirduduri – tuberositas phalangis distalisni hosil qiladi.

QO'L SUYAKLARINING BIRLASHUVI

Yelka kamari suyaklarining birlashuvi (34-rasm). O'mrov suyagining to'mtoq uchi to'sh suyagidastasi bilan qo'shilib to'sh-o'mrov bo'g'imi (articulatio sternoclavicularis)ni, ikkinchi yassi uchi kurak suyagining yelka o'sig'iga qo'shilib, yelka o'sig'i-o'mrov (articulatio acromioclavicularis) bo'g'imini hosil qiladi. O'mrov suyagining to'sh suyagidastasi bilan bo'g'im hosil qiladigan uchi mos bo'lmagani uchun ular orasida tog'ay diski (discus articularis) borligi tufayli bo'g'im bo'shlig'i ikkiga bo'lingan va deyarli har tomonga erkin harakat qila oladi. Bo'g'im kapsulasi oldingi va orqa lig. sternoclaviculares antierius et posterius bilan mustahkamlangan.

O'mrov suyaklarining uchlari o'mrov suyaklari oraliq boylami (lig. costoclaviculare) bilan o'zaro birlashadi. Bundan tashqari, o'mrov suyagi birinchi qovurg'a bilan o'mrov-qovurg'a boylami (lig. sternoclaviculare) orqali tutashadi.




34-rasm. O'mrov-to'sh bo'g'imi.

- 1—discus articularis;
- 2—lig. interclaviculare;
- 3—lig. sternoclaviculare anterius;
- 4—clavicula;
- 5—costa;
- 6—lig. costoclaviculare;
- 7—manubrium sterni.

O'mrov suyagi ikkinchi uchining bo'g'im yuzasi kurak suyagining yelka o'sig'idagi bo'g'im yuzasi bilan yelka o'sig'i—o'mrov-bo'g'im (articulatio acromioclavicularis)ni hosil qilib birlashadi. Bo'g'im hosil qiluvchi suyaklarni bir-biriga moslashtiradigan bo'g'im diski (discus articularis) bo'ladi. Bo'g'im kapsulasining tepa qismida — lig. acromioclaviculare superius, pastki tomonda — lig. acromioclaviculare inferius joylashgan. Bulardan tashqari, kurak suyagining tumshuqsimon o'sig'ini o'mrov suyagiga lig. coracoclaviculare boylami birlashtiradi. Kurak suyagi tana skeletiga to'g'ridan-to'g'ri birlashmasdan, muskullar orasida joylashgan bo'lib, bu yerda kurakning o'ziga xos boylamlari mavjud. Jumladan, kurakning tumshuqsimon o'sig'i bilan yelka o'sig'i (acromion) o'rtasida lig. coracoacromiale tortilgan bo'lsa, kurak suyagining ustki qirrasida joylashgan kesimta (incisura scapulae) chekkalari oralig'ida ligamentum transversum scapulae superius bor.

Yelka bo'g'imi (articulatio humeri, 35-rasm) yelka suyagining sharsimon boshi bilan kurak suyagining bo'g'im chuquri qo'shilishidan hosil bo'ladi. Bo'g'im boshchasi bo'g'im yuzasiga qaraganda taxminan uch baravar katta. Shuning uchun bo'g'im yuzasining qirrasidan boshlangan lab tog'ayi (labrum glenoidale) bo'g'im yuzasini kattalashtirib bo'g'im boshchasiga moslashtiradi. Bu bo'g'im atrofida boylamlar kam, kapsulasi yupqa bo'lganligidan bo'g'imni mustahkamlaydi. Kapsulaning tepa qismi qalinlashib tumshuqsimon—yelka boylami (lig. coracohumerale)ni hosil qiladi. Bu boylam tumshuqsimon o'siqdan boshlanib, yelka suyagining anatomik bo'yniga yopishadi. Bo'g'imni uning atrofida joylashgan muskullar, ayniqsa, bo'g'im xaltasining ichidan o'tgan ikki boshli yelka muskuli uzun boshining payi mustahkamlab turadi.



35-rasm. Yelka bo'g'imi.

1—acromion; 2—lig. coracohumerale; 3—lig. coracoacromiale; 4—processus coracoideus; 5—scapula; 6—capsula articularis; 7—humerus; 8—tendo m. bicipitis brachii (caput longum) payi; 9—vagina synovialis intertubercularis; 10—m. subscapularis.

Yelka bo'g'imida ikkita sinovial xaltacha bo'lib, biri do'mboqlar oraliq sinovial xalta (vagina synovialis intertubercularis)dir, u yelkaning ikki boshli muskuli uzun boshning payini o'rab turadi. Shu bilan muskul payining harakatini osonlashtiradi. Ikkinchi kurak osti muskul payi xaltasi (bursa subtendinea m. subscapularis) shu muskul payini namlaydi. Yelka bo'g'imi sharsimon bo'g'imlar turkumiga kiradi. Shu sababli erkin va har tomonlama harakat qiladi. Frontal o'q bo'ylab yelkani oldinga va orqaga, sagittal o'q orqali tanadan uzoqlashtirish va yaqinlashtirish, vertikal o'q atrofida yelkani ichkariga va tashqariga burish mumkin. Bundan tashqari, yelka bo'g'imi atrofida aylanma harakat ham bo'ladi.

Tirsak bo'g'imi (articulatio cubiti) yelka suyagining pastki uchi bilan bilak va tirsak suyaklarining yuqori uchlari qo'shilishidan hosil bo'ladi.



36-rasm. Tirsak bo'g'imi (old tomoni).

1—capsula articularis;
2—lig. collaterale ulnare;
3—chorda obliqua;
4—ulna;
5—radius;
6—tendo m. bicipitis brachii;
7—lig. anulare radii;
8—lig. collaterale radiale;
9—humerus.

Tirsak bo'g'imi tarkibida yelka-bilak, yelka-tirsak va bilak bilan tirsak suyaklari yuqori uchlarining bo'g'imlari tafovut etiladi. Bu bo'g'imlar bitta kapsulaga o'ralib, paylar bilan tutashib turganligidan tirsak bo'g'imi deb ataladi. Ulardan biri – yelka-tirsak bo'g'imi (*articulatio humeroulnaris*) yelka suyagining pastki uchidagi g'altaksimon qismning bo'g'im yuzasi bilan tirsak suyagining tepa uchidagi g'altak kemtigi qo'shilishidan hosil bo'ladi. G'altaksimon yuzaning botig'i bir tomonga sal qiyshayganligidan bo'g'im vintsimon harakatlanish imkoniyatiga ega bo'ladi.

Yelka-bilak bo'g'imi – *articulatio humeroradialis* yelka suyagining pastki uchidagi sharsimon boshcha bilan bilak suyak boshchasi ustida *fovea capitis* radiining qo'shilishidan hosil bo'ladi. Bu bo'g'im o'zi alohida bo'lmaganidan (bilak suyagi bilan tirsak suyagi o'rtasidagi bo'g'im xalaqit beradi) harakat faqat bitta (ko'ndalang) o'q atrofida bo'ladi.

Articulatio radioulnaris proximalis – bilak suyagi boshchasi atrofidagi aylanma bo'g'im yuzasi (*circumferentia articularis radii*), bilak-tirsak suyagidagi bilak kemtigi (*incisura radialis ulnae*)ning qo'shilishidan hosil bo'lgani uchun silindr shaklidagi bo'g'imlar guruhiga kiradi.

Tirsak bo'g'imi ikki yon tomonidan xuddi yo'g'on kanop ip singari yumaloq va pishiq boylamlar vositasida mustahkamlanadi. Bu boylamlarning ichki (*medial*) tomondagi yonlama tirsak boylami *ligamentum collaterale ulnae* deb atalib, yelka suyagi ichki do'ng usti do'mbog'ining (*epicondylus medialis*) pastki chetidan boshlanadi va tirsak suyagidagi katta kemtikning ichki qirg'og'iga yopishadi.

Ikkinchi boylam, yonlama bilak boylami – *ligamentum collaterale radiale* yelka suyagi distal uchining tashqi do'ngidan boshlanib, bilak suyagining boshini halqa singari o'ragan boylam – *ligamentum anulare radii*ga qo'shilib ketadi. Bu so'nggi boylam tirsak suyagidagi kemtik (*incisura radialis ulnae*) chetidan boshlanib, bilak suyagining boshchasini aylanib o'tadi va kemtikning orqa (qarama-qarshi tomonidagi) chetiga yopishadi. Bu aylanma boylam suyakning boshchasiga birikmaganligi uchun bilak suyagi o'zining vertikal o'q atrofida erkin aylana oladi. Tirsak suyagining *incisura radialis ulnae* qirrasini bilan bilak suyagi bo'yni oralg'ida ko'ndalang tortilgan lig. *quadratum* joylashgan.

Tirsak bo'g'imidagi harakat asosan bitta o'q (ko'ndalang o'q) atrofida sodir bo'ladi (bukilish va yozilish). Shuning uchun u bir o'qli bo'g'imlar guruhiga kiradi. Bunday harakat vaqtida ikki bo'g'im, ya'ni *articulatio humeroradialis* bilan *articulatio humeroulnaris* qatnashadi. Bukilish hadebdavom etavermaydi. Tirsak suyagidagi toj o'sig'i (*processus coronoideus*) yelka suyagidagi shu nomli chuqurchaga kirib taqalgach, bukilish to'xtaydi. Xuddi shuningdek, yozilish ham ma'lum chegaragachadavom etadi. Bunda tirsak suyagining katta o'sig'i (*olecranon*) yelka suyagining orqa tomonidagi tirsak chuquri (*fossa olecrani*)ga kirib taqaladi va yozilishga to'sqinlik qiladi.

Bilak suyaklarining o'zaro birlashuvi. (37-rasm) Bilak suyagi bilan tirsak suyagining bir-biriga qaragan qirralari (margo interossea) o'rtasida fibroz to'qimadan tuzilgan parda – membrana interossea tortilgan. Bu pardaning o'rta qismi qalin va pishiq bo'lib, ikki suyakni bir-biriga mustahkam birlashtirib turadi, lekin ular harakatiga mutlaqo xalaqit bermaydi. Pardaning fibroz tolalari bilak suyagidan tirsak suyagiga qiyshiq holda tortilgan. uning ustki tomonida bir necha mayda teshiklari bor. ulardan arteriyalar o'tadi.

Suyaklarning pastki uchlari o'rtasida hosil bo'lgan bo'g'im-articulatio radioulnaris distalis bilak suyagidagi maxsus kemtik (incisura ulnaris radii) bilan tirsak suyagining boshchasi qo'shilishidan hosil bo'ladi. Bilak suyagidagi kemtikning pastki qirg'og'idan tirsak suyagining bigizsimon o'sig'i tomon fibroz tog'aydan tuzilgan plastinka–discus articularis tortilgan bo'lib, u suyaklarning bo'g'im yuzalarini moslashtiradi.

Bu bo'g'im keng va pishiq kapsula bilan o'ralgan. yuqori qismida har ikkala suyak o'rtasida xaltasimon bo'rtma bo'shliq (cho'ntak) recessus sacciformisni hosil qiladi. Bo'g'im silindr shaklidagi bo'g'imlar guruhiga kiradi.



37-rasm. Tirsak bo'g'imi, suyaklar oraliq parda. pastki bilak-tirsak bo'g'imi (old tomoni).

1–capsula articularis; 2–trochlea humeri; 3–cavum articulare; 4–ulna; 5–membrana interossea antebrachii; 6–articulatio radio-ulnaris distalis; 7–radius; 8–chorda obliqua; 9–tendo m. bicipitis brachii (kesilgan); 10–lig. anulare radii; 11–caput radii; 12–capitulum humeri; 13–humerus.

Suyaklarning yuqori uchidagi bo'g'imda bilak suyagining boshchasi tirsak suyagidagi kemtikka, pastki uchidagi bo'g'imda esa. aksincha tirsak suyagining boshchasi bilak suyagi kemtigiga kirib turadi. Bilak suyaklari o'zaro birlashib silindrsimon bo'g'imlarni vujudga keltirgan. Binobarin, bu bo'g'imlarda aylanma harakat (bilak suyagi boshchasi orqali tirsak suyagi atrofida aylanib) yuzaga kelib, kaft pastga (pronatsiya) va yuqoriga (supinatsiya) harakatlanadi.

Qo'l panjasidagi suyaklarning bilak suyaklari bilan o'zaro birlashishi (38-39-rasmlar). Ikki qator joylashgan kaft usti suyaklari (ossa carpus) birinchi qatordagi uchta suyak–qayiqsimon, yarimoysimon va uch qirrali suyaklarning proksimal tomondagi bo'g'im yuzalari hamda bilak suyagining pastki uchidagi keng bo'g'im yuzasi o'rtasida hosil bo'ladigan bo'g'im–bilak-kaft bo'g'imi – ar-

ticulatio radiocarpeadan iborat. Kaft suyaklarining birinchi qatori bilan ikkinchi qatori o'rtasidagi bo'g'imga esa o'rta kaft bo'g'imi –articulatio mediocarpea deb ataladi. Ana shu ikkita birlashgan panja bo'g'imiga articulatio manus deyiladi. Bundan tashqari, kaft suyaklari ham o'zaro birlashadi.

1. Articulatio radiocarpea tuxumsimon bo'g'im, qator joylashgan uchta kaft usti suyaklari tuxum yarmini eslatadigan ellips shaklini olgan. Lekin bu bo'g'imni hosil qilishda no'xatsimon suyak bilan tirsak suyagi qatnashmaydi. Tirsak suyagi (os ulnae) faqat o'zining pastki uchi (boshchasi) tegib turgan fibroz tog'ay diski (discus articularis) vositasida umumiy bo'g'im yuzasining bir chekkasini to'ldiradi. Bo'g'imni hosil qilishda ishtrok etuvchi uchta kaft usti suyaklari o'zaro ligamenta intercarpea interossea deb ataluvchi boylamlar bilan mustahkamlangan.

Bo'g'im boylamlari, asosan, panjaning kaft va yon tomonida joylashgan. Yon tomonda ikkita boylam bo'lib, bulardan biri ligamentum collaterale carpi radiale (yonlama kaft-bilak boylami) bilak suyagining bigizsimon o'sig'idan boshlanadi va qayiqsimon suyakka yopishadi. Ikkinchi boylam – ligamentum collaterale carpi ulnare (kaft-tirsak yonlama boylami) tirsak suyagining bigizsimon o'sig'idan boshlanib, uch qirrali no'xatsimon suyakka yopishadi.

Kaft tomondagi boylam – ligamentum radiocarpeum palmare suyakning bigizsimon o'sig'idan va shu suyak bo'g'im yuzasining oldingi chetidan boshlanib pastga tushadi-da, birinchi qatordagi kaft usti suyaklariga tarqalib yopishadi. Ikkinchi boylam – ligamentum radiocarpeum dorsale panjaning orqa tomonida turadi.

2. Articulatio mediocarpea–ustki qatordagi uchta suyak (no'xatsimon suyak kirmaydi) bilan ikkinchi qatordagi to'rtta kaft usti suyaklari o'rtasida hosil bo'ladi. Ikkinchi qatordagi suyaklar ham bir-biri bilan ligamentum intercarpea interossea vositasida qo'shilgan. Lekin bu boylamlar tarang tortilmaganligi sababli suyaklar bir-biriga uncha yaqin kelmaydi. Ligamenta intercarpea palmaria et dorsalia deb ataluvchi boylamlar ko'ndalangiga va qiyig'iga kaft usti suyaklarining biridan ikkinchisiga tortilgan bo'lib, o'sha ikkita qo'shiluvchi suyaklarning nomi bilan ataladi. Bundan tashqari, kaft tomondagi bitta boylam boshli suyak (ligamentum carpi radiatum)dan boshlanib, shu'la singari qo'shni suyaklarga taraladi.

No'xatsimon suyak uch qirrali suyak bilan qo'shilib, articulatio ossis pisi-formisni hosil qiladi.

No'xatsimon suyakdan boshlanuvchi ikki boylamning biri (haqiqiy boylam) ilmoqli suyakka yopishgani uchun ligamentum pisohamatum deb ataladi, ikkinchisi esa III, IV va V kaft suyaklarining (ligamentum pisometacarpeum) proksimal uchlariga yopishgan.

Bilak suyagi bilan kaft usti suyaklari o'rtasidagi harakatlar frontal va sagittal o'qlar atrofida sodir bo'ladi. Ko'ndalang o'q atrofida panjaning bukilishi va yozilishi (45°) yuz bersa, sagittal o'q atrofida ikki yon tomonga, ya'ni tana

(ichki) ($35-40^{\circ}$) va tashqi tomonga (20°) harakat sodir bo'ladi. Bundan tashqari, bo'g'imlar ustma-ust joylashganligi tufayli, juda kam chegaralangan aylanma harakat yuzaga keladi. Bilak suyagi bilan kaft usti suyaklari o'rtasidagi tepacha (eminentia carpi radialis), tirsak suyagi va kaft usti suyaklari o'rtasidagi tepacha-eminentia carpi ulnaris orasidagi chuqur egat-sulcus carpi ustidan ko'ndalang boylam (retinaculum flexorum) yoki lig. carpitransversum tortiladi. Bunda hosil bo'lgan kanal canalis carpidan barmoqlarni bukuvchi (bilak) muskul paylari va nervlar. qon tomirlar o'tadi.



38-rasm. Pastki bilak-tirsak bo'g'imi, kaft boylamlari va bo'g'imlari (kaft yuzasi).

1-ulna; 2-articulatio radioulnaris distalis; 3-lig. collaterale carpi ulnae; 4-os pisiforme; 5-lig. pisohamatum; 6-lig. pisometacarpeum; 7-hamulus ossis hamati; 8-lig. carpometacarpeum palmare; 9-lig. metacarpea palmaria; 10-lig. metacarpea transversa profunda; 11-articulatio metacarpophalangea; 12-vagina fibrosa digiti manus; 13-articulationes interphalangea (ochilgan); 14-m. flexoris digitorum profundi; 15-tendo m. flexoris digitorum superficialis (ochilgan); 16-vagina fibrosa digiti manus; 17-lig. collateralia; 18-articulatio carpometacarpea pollicis; 19-os capitatum; 20-lig. carpi radiatum; 21-lig. collaterale carpi radiale; 22-lig. radiocarpeum palmare; 23- os lunatum; 24-radius; 25-membrana interossea antebrachi

3. Articulationes carpometacarpeae-kaft usti va kaft suyaklari o'rtasidagi bo'g'imlar ikkinchi qatordagi kaft usti suyaklarining pastki yuzalari bilan kaft suyaklarining ustki (proksimal) uchlari o'rtasida hosil bo'ladi.

Bosh barmoqlarning kaft suyagi bilan katta ko'p burchakli suyak o'rtasidagi bo'g'im mustaqil bo'lib, u yerda keng bo'g'im xaltasi bor. Bo'g'imning shakli egarsimon, shu sababli ikkita kesishgan o'q atrofida ikki tomonlama erkin harakat qila oladi. ya'ni bitta o'q atrofida bosh barmoq o'zining yon tomoni bilan ikkinchi (ko'rsatkich) barmoqqa yaqinlashib uzoqlasha, ikkinchi o'q atrofida u boshqa barmoqlarga qarama-qarshi (oppositio) bukiladi.

Qolgan to'rtta barmoqning kaft suyaklari bilan kaft usti suyaklari

o'rtasidagi bo'g'implarning harakati juda ham chegaralanganidan ular kam harakatli bo'g'implar guruhiga kiritiladi. Ular kaft (old) tomondan va orqa tomondan *ligamentum carpometarpeae palmaria* va *ligamenta carpometarpeae dorsalia* deb ataluvchi boylamlar vositasida mustahkamlangan. Bu boylamlar tarang tortilganligi sababli bo'g'im harakati ancha (jimjiloqdan boshqa) chegaralangan.

To'rtta barmoq (II–V) kaft suyaklarining ustki uchlari kengayib, bir-biriga yaqinlashganidan ular o'rtasida kaftaro bo'g'implar–*articulationes intermeta carpeae* hosil bo'ladi. Bu bo'g'implar suyaklar asosining oralig'idagi *ligamenta basium dorsalia* deb ataladigan pishiq tolalar bilan, ichkaridan va sirtidan ko'ndalangiga o'tuvchi *ligamenta basium palmaria*, *lig. basium dorsalia* deb ataluvchi boylamlar bilan kaft va orqa tomondan mustahkamlangan.

4. *Articulationes metacarpophalangea* – kaft suyaklari bilan barmoq suyaklari o'rtasidagi bo'g'imni ellips shaklidagi bo'g'implar guruhiga kiritisa bo'ladi. Bu bo'g'implar kaft suyagining distal uchidagi boshchasi bilan birinchi qatordagi barmoq suyaklari (falanganlari)ning ustki uchlari chuqurchasining qo'shilishidan hosil bo'ladi. Bo'g'imning xaltasi keng bo'lib, uning kaft tomoni fibroz tog'ayi aralashishi hisobiga bir oz qalinlashadi. Ikki yon tomondagi, kaft suyagidan boshlanib, barmoq suyagiga yopishgan boylamlar (*lig. collateralia*) bo'g'imni mustahkamlab turadi. Bo'g'im xaltasining kaft tomonidagi qalinlashgan qismi ostida I, II, III, IV kaft achii suyaklarining boshchalari oralig'ida ko'ndalang boylam–*ligamentum palmare* joylashgan. Bo'g'im xaltasi keng bo'lgani uchun harakat erkin bo'ladi. Ikki yon tomondagi, kaft suyagidan boshlanib barmoq suyagiga yopishgan *lig. collaterale* bo'g'imni mustahkamlab turadi. Bo'g'im xaltasining kaft tomondagi qalinlashgan qismi ostida I, II, III, IV kaft suyaklarining boshchalari oralig'idagi ko'ndalang boylamlar – *ligg. meracarpea transversa profundus* suyaklarning boshchalarini ushlab turadi. Bu bo'g'imda harakat ikki o'q atrofida sodir bo'ladi. Frontal o'q atrofida bukilish va yozilish yuz bersa, sagittal o'q atrofida barmoqlar bukilmagan holda bir-biriga yaqinlashadi va uzoqlashadi. Lekin barmoqlar bukilgan holda bo'lsa, yon tomonga harakat qilish mumkin bo'lmay qoladi, chunki yon tomondagi boylamlar (*lig. collaterale*) taranglashib harakat yuz beradi.

39-rasm. Pastki bilak-tirsak bo'g'imi, kaft boylamlari va bo'g'imlari (orqa yuzasi).

1–*lig. collaterale carpi radiale*; 2–*os scaphoideum*; 3–*os trapezium*; 4–*articulatio carpometarpea pollicis*; 5–*os trapezoideum*; 6–*os capitatum*; 7–*ligg. collateralia*; 8–*articulatio interphalangea* (ochilgan); 9–*ligg. palmaria*; 10–*articulatio metacarpophalangea*; 11–*ligg. metacarpea dorsalia*; 12–*ligg. carpometarpea dorsalia*; 13–*os hamatum*; 14–*os triquetrum*; 15–*lig. collaterale carpi ulnare*; 16–*lig. radiocarpeum dorsale*.

5. Articulationes interphalangea manus barmoq suyaklari (falanganlar) o'rtasidagi bo'g'imlar—g'altak shaklidagi bo'g'imlar guruhiga kiradi. Bo'g'im II, III, IV, V barmoqlardagi birinchi va ikkinchi falangalarning pastki g'altaksimon yuzalari bilan har uchala falangalarning ustki bo'g'im chuqurchalari o'rtasida. bosh barmoqlar esa birinchi va ikkinchi falangalar o'rtasida hosil bo'ladi.

Bu bo'g'imlarning ham xaltasi keng bo'lib, ular uchta boylam bilan mustahkamlanadi. Boylamlarning ikkitasi (har qaysi bo'g'imda), ikki yon tomonda (yonlama boylamlar)—ligamenta collateralia bilan joylashgan bo'lsa, uchinchi qo'shimcha boylam esa, kaft tomonda bo'ladi. Barmoq bo'g'imlarida faqat ko'ndalang o'q atrofida harakat (bukilish va yozilish) sodir bo'ladi.

QO'L MUSKULLARI

Qo'l muskullari yelka kamari muskullari va qo'l erkin qismining muskullariga bo'linadi.

YELKA KAMARI MUSKULLARI

Yelka kamari muskullari (48, 49-rasmlar) yelka bo'g'imi atrofida joylashgan bo'lib, ko'krak va orqa muskullar ishtirokida yelka bo'g'imini harakatga keltiradi.

Deltasimon muskul (m. deltoideus) uchburchak shaklida bo'lib, o'mrov suyagining tashqi (lateral) yarmidan. kurak suyagining qirrasi (spina scapulae) va acromion bilan tumshuqsimon o'siq (processus coracoideus)dan boshlanadi. yelka suyagi boshining ustini qoplab o'tib, suyakning deltasimon g'adir-buduri (tuberositas deltoidea)ga yopishadi. Deltasimon muskul bilan tuberculum majus humeri orasida bursa subdeltoidea joylashgan.

F u n k s i y a s i. Muskulning oldingi tutamlari qisqarsa, qo'lni old tomonga va yuqoriga tortadi, orqa tutamlari qisqarsa, qo'l orqaga va yuqoriga tortiladi. Muskulning o'rtta tutamlari yoki hamma tutamlari bir vaqtda qisqarsa, tanadan qo'l

uzoqlashib, yelka baravar ko'tariladi. Qo'lning bundan ham balandga ko'tarilishi kurak suyagining burilishi hisobiga bo'ladi.

Kurak qirrasi usti muskuli (m. supraspinalis) kurak qirrasi ustidagi chuqurqa (fossa supraspinata)dan boshlanib, yelka suyagining katta do'mbog'iga yopishadi. Bu muskul qalin fascia supraspinata bilan qoplanadi.

F u n k s i y a s i. Qo'lni tanadan uzoqlashtiradi.

Kurak qirrasi osti muskuli (m. infraspinalis) kurak qirrasi ostidagi chuqurqa va fassiyadan boshlanib, yelka suyagining katta do'mbog'iga yopishadi.

F u n k s i y a s i. Yelkani tashqi tomonga aylantiradi. Yelka bo'g'imi kapulasini tortadi.

Kichik yumaloq muskul (m. teres minor) kurak suyagining lateral qir-rasi va kurak osti chuqurcha fassiyasidan boshlanib, yelka suyagining katta do'mbog'iga yopishadi.

F u n k s i y a s i. Yelkani tashqi tomonga aylantiradi. Yelka bo'g'imi kap-sulasini tortadi.

Katta yumaloq muskul (m. teres major) kurak qirrasining pasti va pastki burchagidan boshlanib, yelka suyagining kichik do'mbog'i (crista tuberculi mi-noris) g'adir-buduriga yopishadi.

F u n k s i y a s i. Qo'lni pastga va orqaga tortib, tanaga yaqinlashtiradi.

Kurak osti muskuli. (m. subscapularis) kurakning qovurg'alarga qaragan yuzasidan boshlanib, yelka suyagining kichik do'mbog'i (tuberculum minus) va yelka bo'g'imi xaltachasiga yopishadi.

F u n k s i y a s i. Yelkani ichkariga buradi va bo'g'im xaltachasini tortadi.

YELKA MUSKULLARI

Yelka muskullari uzun muskullardan iborat bo'lib, joylashishiga ko'ra old va orqa guruhlariga ajratiladi.

Yelkaning oldingi tomonidagi muskullar. (40-rasm) Yelkaning ikki boshli muskuli (m. biceps brachii) teri ostida yaqqol ko'rinadi. Uning uzun boshi (caput longum) kurak suyagi bo'g'im yuzasi tepasidagi g'adir-budur (tuberculum supraglenoidale)dan boshlanib, uzun payi yelka bo'g'imi bo'shlig'idan o'tadi. g'adir-budur qirralari oraliq egatcha (sulcus intertubercularis)da sinovial qin (vagina synovialis intertubercularis) bilan o'ralgan bo'ladi: kalta boshi (caput brevis) kurakning tumshuqsimon o'sig'i (processus coracoideus)dan boshlanib, ikkala boshi qo'shiladi, so'ngra bilak suyagining g'adir-buduri (tuberositas radi) ga va bilak fassiyasiga pay bo'lib yopishadi. Bilak g'adir-buduri bilan muskul payi oralig'ida—bursa bicipitoradialis joylashgan.

F u n k s i y a s i. Bilakni bukadi va tashqariga buradi.

Yelka muskuli (m. brachialis) ikki boshli muskul ostida joylashgan bo'lib, yelka suyagining old yuzasi va ikki tomondagi septa intermuscularia brachiidan boshlanib, tirsak suyagi g'adir-buduri (tuberositas ulnae)ga yopishadi.

F u n k s i y a s i. Bilakni tirsak bo'g'imida bukadi.

Tumshuqsimon-yelka muskuli (m. coracobrachialis) kurak suyagining tumshuqsimon o'sig'i (processus coracoideus)dan boshlanib, yelka suyagining medial yuzasiga yopishadi.

F u n k s i y a s i. Yelkani ko'taradi va buradi.

Yelkaning orqa tomonidagi muskullar. Yelkaning uch boshli muskuli (m. triceps brachii) yelka suyagining orqa tomonida joylashgan bo'lib, uning uzun boshi (caput longum) kurak suyagi bo'g'im yuzasi ostidagi g'adir-budur (tuberculum infraglenoidale)dan, lateral boshi (caput laterale) yelka suyagining orqa yuza-si lateral qismidan, medial boshi (caput mediale) yelka suyagining orqa yuzasi


medial qismi sulcus n. radialisning pastrog'idan boshlanib, tirsak suyagining tirsak o'sig'ini (olecranon) va tirsak bo'g'imining xaltachasiga birlashadi. Muskul payi bilan tirsak o'sig'ini orasida—bursa olecrani (sinovial xalta) joylashgan.



40-rasm. Yelka kamari va yelka muskullari.

1—m. subscapularis; 2—foramen tri-laterum; 3—m. teres major; 4—m. latissimus dorsi; 5—caput longum m. tricipitis brachii; 6—caput mediale m. tricipitis brachii; 7—fossa cubitalis; 8—epicondylus medialis; 9—aponeurosis m. bicipitis brachii (fascia pirogovi); 10—fascia antebrachii; 11—m. brachioradialis; 12—m. biceps brachii payi; 13—m. pronator teres; 14—m. brachialis; 15—m. biceps brachii; 16—m. coracobrachialis; 17—caput bravis m. bicipitis brachii; 18—m. pectoralis major (kesilgan); 19—caput longum m. bicipitis brachii; 20—m. deltoideus; 21—m. pectoralis minor (kesilgan).

41-rasm. Qo'l muskulla 1—m. pectoralis major; 2—m. obliquus externus abdominis; 3—m. serratus anterior; 4—m. biceps brachii; 5—m. brachioradialis; 6—m. extensor carpi radialis longus; 7—m. extensor carpi radialis brevis; 8—m. flexor carpi radialis; 9—m. abductor pollicis longus; 10—m. extensor pollicis brevis; 11—retinaculum extensorum; 12—m. extensoris pollicis longi payi; 13—m. interosseus dorsalis; 14—m. extensor digitorum; 15—m. anconeus; 16—olecranon; 17—caput mediale m. tricipitis brachii; 18—septum intermusculare brachii laterale; 19—m. tricipitis brachii payi; 20—m. brachialis; 21—caput laterale m. tricipitis brachii; 22—m. latissimus dorsi; 23—caput longum m. tricipitis brachii; 24—m. teres major; 25—m. teres minor; 26—m. infraspinatus; 27—m. deltoideus; 28—m. trapezius.



F u n k s i y a s i. Bukilgan bilakni yozadi. Muskulning uzun boshi esa yelkani yozadi.

Tirsak muskuli (anconeus) kichik uchburchak shaklida bo'lib, yelka suyagining pastki qismidagi lateral g'adir-budur tepacha (epicondylus lateralis) va lig. collaterale radiale dan boshlanib, tirsak suyagining orqa yuzasiga yopishadi.

Uning uzun boshi (caput longum) kurak suyagi bo'g'im yuzasi ostidagi g'adir-budur (tuberculum infraglenoidale) dan, lateral boshi (caput laterale) yelka suyagining orqa yuzasi lateral qismidan, medial boshi (caput mediale) yelka suyagining orqa yuzasi medial qismi sulcus n. radialisning pastrog'idan boshlanib, tirsak suyagining tirsak o'sig'i (olecranon) va tirsak bo'g'imining xaltachasiga birlashadi. Muskul payi bilan tirsak o'sig'i orasida—bursa olecrani (sinovial xalta) joylashgan.

F u n k s i y a s i. Bukilgan bilakni yozadi. Muskulning uzun boshi esa yelkani yozadi.

BILAK MUSKULLARI

Bilak muskullari joylashishiga ko'ra old. orqa va lateral guruhga ajratiladi. Bilakning oldingi guruh muskullari—yuza va chuqur qavat bo'lib joylashgan.

YUZA QAVAT MUSKULLARI

Yumaloq pronator muskul (m. pronator teres) yelka suyagidagi medial g'adir-budur tepachasidan. bilak suyagi g'adir-buduri (tuberositas ulnae) dan boshlanib, bilak suyagining lateral qirrasiga yopishadi.

F u n k s i y a s i. Bilakni ichkariga buradi va bukadi.

Kaftni bilak tomonga bukuvchi muskul (m. flexor carpi radialis) m. pronator teresning medial tomonida joylashgan bo'lib, yelka suyagining medial g'adir-budur tepachasidan va medial tomondagi muskullararo fassiyasidan boshlanib, ikkinchi kaft suyagining asosiga yopishadi.

F u n k s i y a s i. Kaftni oldinga va bilak suyagi tomonga bukadi.

Kaftning uzun muskuli (m. palmaris longus) oldingi muskulning medial tomonida joylashgan bo'lib, yelka suyagining medial g'adir-budur do'mboqchasi (epicondylus medialis) va bilak fassiyasidan boshlanib, uning uzun payi bilakni pastki qismidagi retinaculum flexorum (bukuvchi muskul ushlagichi) ustidan o'tib, kaft-pay plastinkasi (aponevroz)—aponeurosis palmarisga yopishadi. Ba'zan bu muskul bo'lmasligi ham mumkin.

F u n k s i y a s i. Kaft aponevrozini taranglashtirib kaftni bukadi.

Kaftni bukuvchi tirsak muskuli (m. flexor carpi ulnaris) bilakning tirsak suyagi tomonida joylashib, yelka suyagining g'adir-budur tepachasi va tirsak o'sig'idan boshlanib, kaftning no'xatsimon va ilmoqli suyaklariga yopishadi.

F u n k s i y a s i. Kaftni oldinga va tirsak suyagi tomonga bukadi.

Panjani bukuvchi yuza muskul (m. flexor digitorum superficialis) yelka suyagining medial g'adir-budur do'mboqchasi (epicondylus medialis), tirsak suyagining tojsimon o'sig'i (processus coronoideus) va bilak suyagining yuqori

qismidagi old yuzadan boshlanadi. Kaftdagi muskul payi to'rtta alohida paylarga ajralib, II–V barmoqlarga yaqinlashadi. Har qaysi pay o'z navbatida ayrisimon ikkita payga bo'linib, barmoq suyaklaridan ikkinchisining ikki yoniga yopishadi.

F u n k s i y a s i. Muskul qisqarganda II–V barmoqlar bukiladi.

CHUQUR QAVAT MUSKULLARI

Bosh barmoqni bukuvchi uzun muskul (m. flexor pollicis longus) bilak suyagining old yuzasi, yelka suyagining medial g'adir-budur do'mboqchasidan boshlanib, kaftda retinaculum flexorum (bukuvchi muskul ushlagichi) tagidan o'tib, bosh barmoqning ikkinchi barmog'i suyagi asosiga yopishadi.

F u n k s i y a s i. Bosh barmoqni bukadi.

Panjani bukuvchi chuqur muskul (m. flexor digitorum profundus) shu nomli yuza muskul ostida joylashib, tirsak suyagining oldingi va medial sathi hamda suyaklararo pay pardadan boshlanib, bilakning o'rtasida to'rtta alohida payga bo'linadi. Panjani bukuvchi yuza muskul paylari va bilak kanalidan o'tib barmoqlarga borganda II–IV barmoqlarning tirnoq falangasi suyaklariga yopishadi.

F u n k s i y a s i. Barmoqlarni va kaftni bukadi.

Bilakni ichkariga buruvchi kvadrat muskul (m. pronator quadratus) bilak suyaklarining old tomonida va suyaklar oraliq fibroz pardada joylashgan. U tirsak suyagining old yuzasidan boshlanib, bilak suyagining old yuzasiga yopishadi.

F u n k s i y a s i. Bilakni ichkariga bukadi.

BILAKNING LATERAL GURUH MUSKULLARI (42-rasm).

Yelka-bilak muskuli (m. brachioradialis) yelka suyagining old va lateral yuzasidan, muskullararo lateral pardadan boshlanib, m. brachialis bilan m. triceps brachii larning orasidan yo'nalgan holda bilak suyagining orqarog'iga o'tadi va bigizsimon o'siqqa yopishadi.


Panjani yozuvchi uzun bilak muskuli (m. extensor carpi radialis longus) m. brachioradialisning orqa tomonida joylashgan bo'lib, yelka suyagining lateral g'adir-budur tepachasi, bilak suyagining lateral chetidan boshlanib, o'rtada muskul tolalari payga aylanadi va kaft orqa yuzasiga o'tib, retinaculum extensorum (yozuvchi muskul ushlagichi) ostidan yo'nalgan holda II kaft suyagiga yopishadi.

F u n k s i y a s i. Panjani orqa tomonga yozib, bilakni bukadi.

Panjani yozuvchi kalta bilak muskuli (m. extensor carpi radialis brevis)–yelka suyagining lateral g'adir-budur do'mboqchasi (epicondylus lateralis) tirsak bo'g'imi kapsulasidan boshlanib, III kaft suyagining orqa sathiga yopishadi.

F u n k s i y a s i. Panjani yozadi va tanadan uzoqlashtiradi.

F u n k s i y a s i. Bilakni tirsak bo'g'imidan bukadi va pronatsiya. supinatsiyada qatnashadi.



42-rasm. Bilakning lateral guruh muskullari.

1—m. biceps brachii; 2—m. brachialis; 3—m. brachioradialis; 4—m. extensor carpi radialis longus; 5—m. abductor pollicis longus; 6—m. extensor pollicis brevis; 7—m. extensor pollicis longus; 8—m. interosseus; 9—connexus intertendineus; 10—tendineus m. extensoris digitorum; 11—retinaculum extensorum; 12—m. extensor carpi radialis brevis; 13—m. extensor digitorum; 14—m. anconeus; 15—septum intermusculare brachii laterale; 16—m. triceps brachii.

Bilakning orqa guruh muskullari. (43 rasm).

Yuza qavat. Panjani yozuvchi muskul (m. extensor digitorum). Bu muskul panjaning bilak va tirsak yozuvchi muskullari orasida joylashgan bo'lib, yelkaning lateral g'adir-budur do'mboqchasi (epicondylus lateralis) va bilak fassiyasidan boshlanadi. Bilakning o'rta qismida to'rta payga ajraladi va retinaculum extensorum (yozuvchi muskul ushlagichi) tagidan o'tib, panja sohasida ularning har biri uchtdan paychaga ajraladi. O'rta qismi II–V barmoqlarning ikkinchi falangalariga yopishadi. V barmoqqa boruvchi bu muskul jimjiloqning yozuvchi muskuli (m. extensor digiti minimi) deb ham ataladi.

F u n k s i y a s i: II–V barmoqlarni va kaftni yozadi.

Panjani yozuvchi tirsak muskuli (m. extensor carpi ulnaris) yelka suyagining g'adir-budur do'mboqchasi, tirsak suyagining orqa sathidan boshlanib, retinaculum extensorum (yozuvchi muskul ushlagichi) ostidan o'tadi va kaft suyagiga yopishadi.

F u n k s i y a s i. Panjani tirsak tomonga tortib yozadi.

Supinatsiya qiluvchi muskul (m. supinator) bilakning tepa va lateral tomonida, m. brachioradialis ostida joylashadi. Yelka suyagining lateral g'adir-

budur do'mboqchasi – lig. collaterale radialedan boshlanib, bilak suyagi yuqori qismining orqa sathi – tuberositas radiiga yopishadi.

F u n k s i y a s i. Bilakni tashqariga buradi.

Bosh barmoqni olib qochuvchi uzun muskul (m. abductor pollicis longus)–bilak suyaklarining orqa yuzasidan boshlanib, retinaculum extensorum (yozuvchi muskul ushlagichi) ostidan o'tadi va bosh barmoqning birinchi falangasiga yopishadi.

F u n k s i y a s i. Bosh barmoqni qolgan barmoqlardan uzoqlashtiradi.



43-rasm. Bilakning orqa yuza muskullari.

1–m. brachioradialis; 2–m. extensor carpi radialis longus; 3–m. extensor carpi radialis brevis; 4–m. extensor digitorum; 5–m. abductor pollicis longus; 6–m. extensor pollicis brevis; 7–m. extensor pollicis longus; 8–tendines m. extensoris digitorum; 9–connexus intertendineus; 10–m. extensoris digiti minimi; 11–tendi m. extensoris indicis; 12–retinaculum extensorum; 13–m. extensor carpi ulnaris; 14–m. extensor digiti minimi; 15–m. flexor carpi ulnaris; 16–m. anconeus; 17–olecranon; 18–m. triceps brachii.

Bosh barmoqni yozuvchi uzun va qisqa muskullar (m. extensor pollicis longus et brevis) bilak suyagi orqa yuzasining o'rta qismidan boshlanib, kalta muskul payi barmoqning birinchi falangasiga, uzuni esa tirnoq falangasiga yopishadi.

Bilak-kaft bo'g'imi sohasida (bosh barmoq tomonda) m. extensor pollicis longus bilan mm. extensor pollicis brevis et abductor pollicis longus lar oralig'ida anatomik chuqurcha mavjud bo'lib, tamaki chuqurchasi (anatomic-heskaya tabakerka) ham deyiladi.

F u n k s i y a s i. Bosh barmoqni orqaga tortadi.

Ko'rsatkich barmoqni yozuvchi muskul (m. extensor indicis). Tirsak suyagining orqa yuzasidan boshlanib, panjani yozuvchi muskulning ko'rsatkich barmoqqa boruvchi payiga qo'shilib ketadi.

F u n k s i y a s i. Ko'rsatkich barmoqni yozadi.

PANJA MUSKULLARI (44, 45-rasmlar).

Panja-kaft yuzasidagi muskullar 3 guruhga bo'linib joylashgan.

Bosh barmoq do'mbog'i (thenor) bosh barmoqni uzoqlashtiruvchi kalta muskul, bosh barmoqni bukuvchi kalta muskul, bosh barmoqni boshqa barmoqlarga qarshi qo'yuvchi va yaqinlashtiruvchi muskullar hosil qiladi.

Thenor muskullari. I. Bosh barmoqni uzoqlashtiruvchi kalta muskul (m. abductor pollicis brevis) yuza joylashgan retinaculum flexorum (yozuvchi muskul ushlagichi) va qayiqsimon suyak g'adir-buduridan boshlanib, bosh barmoqning I falanga suyagi tashqi yuzasiga yopishadi.

F u n k s i y a s i. Bosh barmoqni uzoqlashtiradi.

II. Bosh barmoqni bukuvchi kalta muskul (m. flexor pollicis brevis) –retinaculum flexorum (bukuvchi muskul ushlagichi)dan (yuza qismi) va katta-kichik trapetsiyasimon hamda boshli suyaklardan (chuqur qismi) boshlanib, bosh barmoq I falangasining asosiga yopishadi.

F u n k s i y a s i. Bosh barmoqni bukadi va boshqa barmoqlarga yaqinlashtiradi.



44-rasm. Panja muskullari va sinovial qismlari (kaft yuzasi).

1–m. pronator quadratus; 2–m. flexor digitorum profundus; 3–m. flexor digitorum superficialis; 4–retinaculum flexorum (kesilgan); 5–vagina synovialis m. flexor communis; 6–vagina synovialis digiti minimi; 7–vaginae synoviales tendinum digitorum; 8–vagina synovialis tendinis m. flexoris pollicis longi; 9–vagina tendinis m. flexoris pollicis longi; 10–vagina synovialis tendinis m. flexoris carpi radialis.

III. Bosh barmoqni boshqa barmoqlarga qarshi qo'yuvchi muskul (m. opponens pollicis) m. abductor pollicis ostida joylashgan bo'lib, retinaculum flexorum va trapetsiyasimon suyak do'mbog'idan boshlanib, I kaft suyagiga yopishadi.

F u n k s i y a s i. Bosh barmoqni boshqa barmoqlarga qarshi bukadi.

IV. Bosh barmoqni yaqinlashtiruvchi muskul (m. adductor pollicis) III kaft suyagidan boshlanib, II kaft suyagi ustidan ko'ndalang yo'nalib, bosh barmoqning I falanga suyagiga yopishadi.

F u n k s i y a s i. Bosh barmoqni boshqa barmoqlarga yaqinlashtiradi.

Jimjiloq tomondagi do'mboq (hypothenor)ni kaftning kalta muskuli, jimjiloqni uzoqlashtiruvchi muskul, jimjiloqni bukuvchi kalta muskul, jimjiloqni bosh barmoqlarga qarshi qo'yuvchi muskullar hosil qiladi.

Hypothenor muskullari. I. Kaftning kalta muskuli (*m. palmaris brevis*) teri ostida joylashadi, u kaft aponevrozi (*retinaculum flexorum*)ning tirsak tomonidan boshlanib, teri osti to'qimasiga qo'shilib ketadi.

F u n k s i y a s i. Kaft aponevrozini taranglashtirib, terida bir qancha chuqurlik hosil qiladi.

II. Jimjiloqni uzoqlashtiruvchi muskul (*m. abductor digiti minimi*) no'xatsimon suyak va kaftni bukuvchi muskul payidan boshlanib, V barmoqning I falangasiga yopishadi.

F u n k s i y a s i. Jimjiloqni boshqa barmoqlardan uzoqlashtiradi.

III. Jimjiloqni bukuvchi kalta muskul (*m. flexor digiti minimi brevis*) *retinaculum flexorum* va os hamatum ilmog'idan boshlanib, jimjiloqning I falanga asosiga yopishadi.

IV. Jimjiloqni boshqa barmoqlarga qarshi qo'yuvchi muskul (*m. opponens digiti minimi*) *retinaculum flexorum* va os hamatum ilmog'idan boshlanib, V kaft suyagiga yopishadi

Orqa tomondagi suyaklararo to'rtta muskul (*mm. interossei dorsales*) I-V kaft suyaklarining bir-biriga qaragan yuzalaridan boshlanib, II-V barmoqlarning dorzal aponevroziga va I falangalariga yopishadi (207, 208, 209, 210, 211-rasmlar).

F u n k s i y a s i: I, II va V barmoqlarni III barmoqdan uzoqlashtiradi.



45-rasm. Panja muskullari va sinovial qinlari (orqa yuzasi).

1—vagina tendinis *m. extensoris carpi radialis*; 2—vagina tendinum *mm. abductoris longi et extensoris brevis pollicis*; 3—vagina tendinis *m. extensoris pollicis longi*; 4—*connexus intertendineus*; 5—vagina tendinis *m. extensoris digiti minimi*; 6—vagina tendinum *mm. extensoris digitorum et extensoris indicis*; 7—vagina tendinis *m. extensoris carpi ulnaris*; 8—*retinaculum extensorum*.

Chuvalchangsimon muskullar (*mm. lumbricales*) *m. flexor digitorum profundus* paylarning bilak suyagi tomonidan boshlanib, II-V barmoqlarning dorzal aponevroziga yopishadi.

F u n k s i y a s i. II-V barmoqlarning I falangalarini bukadi, tirnoq falangalarini esa yozadi.

OYOQ SKELETI (46-rasm)

Oyoq suyaklari qo'l suyaklari singari ikki qismga bo'linadi. Birinchisi oyoq kamari (cingulum membri inferioris) bo'lib, ikkala tomonda bittadan chanoq suyagidan tuzilgan. Ikkinchisi – erkin turgan qismi – skeleton membri inferioris liberi esa uch qimdan iborat: 1) proksimal qismi – son suyagidan; 2) o'rtta qismi – boldir (katta va kichik boldir) suyaklaridan hamda tizza qopqog'i suyagidan; 3) distal qismi—oyoq panjasi skeletidan tashkil topgan.



46-rasm. Oyoq skeleti (skeleton membri inferioris).


- 1—os sacrum;
- 2—os coxae;
- 3—femur;
- 4—patella;
- 5—tibia;
- 6—fibula;
- 7—ossa tarsi;
- 8—ossa metatarsalia;
- 9—ossa digitorum pedis.

OYOQ KAMARI SUYAKLARI

Chanoq suyagi (os coxae, 47-rasm). ikkita yalpoq chanoq yoki nomsiz suyakdan iborat bo'lib, odam yurayotgandagavda og'irligini oyoqqa o'tkazadi va chanoq bo'shlig'idagi a'zolari tashqi muhit ta'siridan saqlab turadi. Chanoq suyagining shunday vazifalari uning murakkab tuzilishiga sabab bo'lgan.

O'rtta yashar odamning chanoq suyagida uchta ayrim suyaklar: yonbosh suyagi (os ilium), qov suyagi (os pubis) va quymich (o'tirg'ich) suyagi (os ischii) tafovut qilinadi. Bu suyaklar 14–16 yoshga kirguncha alohida bo'lib, tog'ay plastikalar vositasida o'zaro qo'shiladi, keyinchalik suyaklanib bir butun chanoq suyagini hosil qiladi. Chanoq suyagining tashqi yuzasida (uchchala suyakning o'zaro birlashgan joyida) son suyagining boshi kirib turadigan quymich kosasi (acetabulum) bo'lib, uning gir atrofi yarim oy bo'g'im yuzasi (facies lunata) bilan o'ralgan, qirg'oqning pastki qismi quymich o'ymasi (incisura acetabuli) bilan chegaralangan. Quymich kosasiga son suyagining boshchasi bo'g'im hosil qilib joylashadi. Quymich kosasining markazida kosa chuqurchasi – fossa acetabuli ko'rinadi.

47-rasm. Chanoq suyagi (os coxae). Tashqi yuzasi.



1-labium externum
 crista iliaca; 2-linea intermedia; 3-labium internum
 crista iliaca; 4-facies gluteae; 5-spina iliaca anterior superior; 6- spina iliaca anterior inferior; 7-corpora ossis ilii; 8-fossa acetabuli; 9-ramus superior ossis pubis; 10- tuberculum pubicum; 11- tuberculum obturatorium anterius; 12- os pubis; 13-ramus inferior ossis pubis; 14-incisura acetabuli; 15- foramen obturatum; 16- ramus ossis ischii; 17- os ischii; 18- tuber ischiadicum; 19- corpora ossis ischii; 20- incisura ischiadica minor; 21- spina ischiadica; 22- facies lunata; 23- linea glutea inferior; 24-incisura ischiadica major; 25-spina iliaca posterior

inferior; 26-spina iliaca posterior superior; 27- linea glutea inferior; 28- os ilium; 29- ala ossis ilii; 30- linea glutea anterior.

Yonbosh suyagi (os ilium)ning pastki yo'g'onroq qismi, tanasi (corpus ossis ilii) quymich kosasining tuzilishida qatnashadi. Yonbosh suyagining tanasidan yuqoriga serbar plastinka. qanot (ala ossis ilii) "s" shaklida keng bo'lib, muskullar yopishadi. Yonbosh suyagining qanoti tepaga qirra (crista iliaca) bo'lib tugaydi. Qirra oldingi tomonda ustki va pastki o'tkir o'siq (spina iliaca anterior superior va spina iliaca anterior inferior) bilan tugaydi. Yonbosh suyak qirrasining orqa tomoni yuqori va pastki o'siq (spina iliaca posterior superior va spina iliaca posterior inferior)lar bilan tugaydi. Qanotning tepa qismida tashqi lab (labium externum) oraliq chizig'i (linea intermedia) va ichki lab (labium internum) joylashgan. Yonbosh suyagining orqa tomonida katta quymich o'ymasi (incisura ischiadica major) va uning pastida o'tkir o'siq (spina ischiadica) joylashgan. Yonbosh suyak qanotining ichki yuzasi silliq va botiqroq bo'lib, yonbosh chuqurchasi (fossa iliaca) deb ataladi. Ana shu chuqurcha pastki yoysimon chiziq (linea arcuata) bilan chegaralanadi, orqa va pastki tomonida quloq supراسi shaklidagi bo'g'im yuzasi (facies auricularis) o'ziga mos keladigan dumg'aza suyagidagi bo'g'im yuzasi bilan birlashib turadi.

Yonbosh suyak qanotining tashqi yuzasida muskullar yopishadigan uchta g'adir-budur chiziqlar bor. U'lar oldingi dumba chizig'i – lineae gluteae anterior,

orqadagi dumba chizig'i – lineae gluteae posterior va pastki dumba chizig'i – lineae gluteae inferioridir.

Qov suyagi (os pubis)ning kalta va keng qismi, tanasi (corpus ossis pubis) bo'lib, quymich kosasining oldingi bo'lagini hosil qiladi. Qov suyagini ikkita: yuqori (ramus superior ossis pubis) va pastki (ramus inferior ossis pubis) butoqlar burchak hosil qilib, o'zaro birlashtirib turadi va ana shu burchakning medial yuzasida oval shakldagi cho'zinchoq bo'g'im yuzasi (facies symphysialis) ikkita qov suyaklarini o'zaro birlashtirib turadi. Yuqori butoqning suyak chegarasida yonbosh qov tepaligi eminentia iliopubica ko'rinadi. Yuqori butoqning facies symphysialisga o'tish chegarasidagi do'mboq – tuberculum pubicum orqaga qov qirrasida (pecten ossis pubis) bo'libdavom etib, qov tepaligiga qo'shiladi. Qov suyagi tepa butog'ining ichkari va pastki yuzasida yopqich egat–sulcus obturatorius joylashgan.

Quymich suyagi (os ischii)ning qov suyagiga o'xshash, quymich kosalarini hosil qilishda qatnashadigan qismi – tanasi (corpus ossis ischii) va undandavom etgan butog'i (ramus ossis ischii) bor. Ana shu butoq burchak hosil qilib pastki butoqqa o'tadi. Bu esa qov suyagining pastki butog'i bilan qo'shiladi. Quymich suyagi butoqlarining o'zaro birlashgan joyi kengayib, yo'g'onlashgan quymich do'mbog'i (tuber ischiadicum)ni hosil qiladi. Quymich suyagi tanasining orqa tomonidagi o'tkir uchli o'siq (spina ischiadica) bilan quymich do'mboq orasida kichkina kesimta (incisura ischiadica minor) joylashgan.

Quymich bilan qov suyaklarining butoqlari o'zaro qo'shilib, kattagina tuxum shaklidagi yopqich teshik (foramen obturatum)ni hosil qiladi.

OYOQNING ERKIN TURGAN BO'LIMIDAGI SUYAKLAR

Oyoq skeletining erkin turgan qismi (skeleton membri inferioris liberi) sonsuyagi (femur), tizza qopqog'i (patella), boldir suyaklari (ossa cruris) va oyoq panjasi skeleti (ossa pedis)dan tashkil topgan.

Son suyagi (femur, 48, 49-rasmlar) naysimon suyaklar orasida eng uzun va kattasi bo'lib, tana (corpus femoris), past va yuqori tomon (epifiz)lardan iborat. Son suyagining yuqori uchida (ichki tomonga qarab joylashgan) sharsimon boshcha (caput femoris) ko'rinib turadi. Boshcha markazining pastrog'ida chuqurcha (fovea capitis ossis feroris) joylashgan. Son suyagining boshchasi tanasiga bo'yin (collum feroris) orqali qo'shilgan. Bo'yin suyak tanasiga 130 o'tmas burchak hosil qilib qo'shilgan. Ayollarda chanoqlarining keng va katta bo'lishiga qarab son suyagining bo'yni to'g'ri burchak hosil qilib qo'shiladi.


Son suyagi bo'ynining tanaga o'tish chegarasida muskul yopishishidan paydo bo'lgan ikkita do'mboq–katta ko'st (trochanter major) va kichik ko'st (trochanter minor) joylashgan. Katta ko'stning ichkarisida chuqurcha (fossa trochanterica) ko'rinadi. Ko'stlar oralig'ida orqa tomonda qirra (crista intertrochanterica) va oldingi tomonda g'adir-budur chiziq (linea intertrochanterica) bo'ladi.



48-rasm. Son suyagi (femur). Old yuzasi.

- 1—fovea capitis;
- 2—linea intertrochanterica;
- 3—trochanter minor;
- 4—epicondylus medialis;
- 5—facies patellaris;
- 6—epicondylus lateralis;
- 7—corpus femoris;
- 8—facies anterior;
- 9—trochanter major;
- 10—collum femoris; 11—caput femoris

Son suyagining tanasi corpus femoris oldinga qarab bir oz bukilgan. uch qirrali dumaloq shaklda bo'lib, orqa tomondan bo'yiga qarab ikkita labdan tashkil topgan g'adir-budur qirradi (linea aspera) ko'rinadi. Uning ichkari tomondagi labi (labium mediale) yuqoridagi kichik do'mboqqachadavom etadi. Do'mboqlar o'z navbatida oraliq-taroqsimon chiziqqa (linea pectinea) qo'shilib ketadi. Tashqi labsimon chiziq (labium laterale) esa katta do'mboqning pastigacha boradi va dumba g'adir-buduri (tuberositas glutea)ga aylanadi. Bu joyga dumba katta muskuli payining bir qismi yopishadi. Ikkala labsimon chiziq pastga yo'nalib bir-biridan uzoqlashadi va tizza osti yuzasi (facies poplitea)ni hosil qiladi.



49-rasm. Son suyagi (femur). Orqa yuzasi.

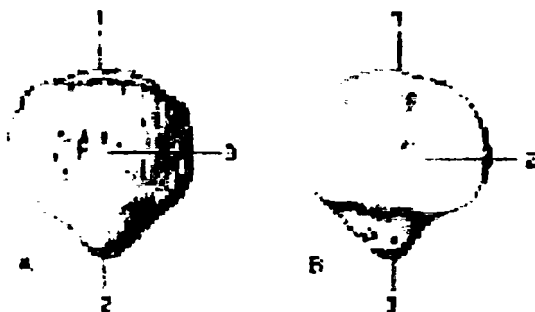
- 1— collum femoris; 2—fossa trochanterica;
- 3—trochanter major; 4—tuberositas glutea; 5—linea aspera; 6—labium laterale asperae; 7—facies poplitea; 8—fossa intercondylaris; 9— epicondylus lateralis; 10—condylus lateralis; 11—condylus medialis;
- 12—linea intercondylaris; 13—labium mediale lineae asperas; 14—linea pectinea; 15—trochanter minor;
- 16—crista intertrochanterica; 17—caput femoris; 18—fovea capitis.

Son suyagining pastki. yo'g'onlashgan distal uchi orqaga qarab burilgan.

ikkita muskul yopishadigan o'siq bilan tugaydi. Uning ichki o'sig'i condylus medialis, tashqi tomondagi o'sig'i condylus lateralis deyiladi. O'siqlar oldingi tomonida tizza bo'g'im yuzasi (facies patellaris) bilan o'zaro tutashib turuvchi tizza qopqog'i joylashadi. Ichki va tashqi o'siqlarning orqasi hamda oralig'ida o'siqlar oralig'idagi chuqurcha (fossa intercondylaris) joylashgan.

Har bir o'siqning bo'g'im yuzalari yon tomoni teparog'ida bittadan g'adirbudur tepachalar: medial tomonda epicondylus medialis, lateral tomonda epicondylus lateralis ko'rinib turadi.

Tizza qopqog'i (patella, 50-rasm) – to'rt boshli son muskuli payining orasida joylashgan eng katta sesamasimon suyak. Tizza qopqog'ining oldingi yuzasi (facies anterior) g'adirbudur bo'lsa, orqasi silliq bo'g'im yuzasi (facies articularis) son suyagi bilan bo'g'im hosil qiladi. Uning keng asosi basis patellae va uchi apex patellae deyiladi.



50-rasm. Tizza qopqog'i (patella).


A–old yuzasi, 1–basis patellae; 2–apex patellae; 3–facies anterior. B–orqa yuzasi. 1–basis patellae; 2–facies articularis; 3–apex patellae.

Boldir suyaklari (61-rasm). ikkita naysimon suyakdan, ya'ni medial (ichki) tomonda joylashgan katta boldir va lateral (tashqi) tomonda joylashgan kichik boldir suyagidan tashkil topgan. Bu ikki suyak orasidagi masofa spatium interosseum cruris deyiladi.

Katta boldir suyagi (tibia 51-rasm) kichik boldir suyagidanibatan katta bo'lib, yuqori uchi (epiphis)da medial do'ng (condylus medialis) va lateral do'ng (condylus lateralis) bor. Ikkala do'ngning yuqorisida son suyagi bilan bo'g'im tuzish uchun botiqroq yuza (facies articularis superior) joylashgan. Ana shu bo'g'im yuzalar ikkita do'mboq (medial do'mboq – tuberculum intercondylare mediale, lateral do'mboq – tuberculum intercondylare laterale)dan tuzilgan tepacha (eminentia intercondylaris) vositasida bir-biridan ajralib turadi. Tepachaning old tomonidagi yuza area intercondylaris anterior, orqa tomonidagi yuza esa area

intercondylaris posterior deyiladi. Lateral do'ngning pastki va orqa tomonida kichik boldir suyagining yuqori uchi birlashadigan yassi bo'g'im yuzasi (facies articularis fibularis) bor.

Katta boldir suyagining tanasi (corpus tibiae) uch qirrali bo'lib, oldinda o'tkir qirra (margo anterior) teri ostidan ko'rinib turadi. Qirraning tepa tomonidagi g'adir-budur tepa tuberositas tibiaega qo'shiladi. Kichik boldir suyagi tomonida lateral qirra (margo interosseus)ga suyakaro parda yopishadi. Medial tomonda to'mtoq qirra (margo medialis) bor. Qirralar orasida uchta yuza tafovut etiladi. Ulardan medial silliq yuza (facies medialis) teri ostida, lateral yuza (facies lateralis), orqa yuza (facies posterior) muskullar ostida joylashgan. Katta boldir suyagining pastki uchi (epiphysis distalis) to'rtburchak shaklida bo'lib, medial tomonda pastga qarab maxsus o'siq-ichki to'piq (malleolus medialis), uning orqasida sulcus malleolaris joylashgan. Katta boldir suyagining pastki uchida oyoq panjasi suyaklari bilan bo'g'im hosil qiladigan botiq bo'g'im (facies articularis inferior) va ichki to'piqning bo'g'im yuzasi (facies articularis malleoli) bor. Katta boldir suyagining lateral tomonida kichik boldir suyagi joylashadigan o'ymani (incisura fibularis) ko'rish mumkin.




51-rasm. Katta boldir suyagi (tibia), kichik boldir suyagi (fibula). Old yuzalari.

- 1—condylus medialis;
- 2—tuberositas tibiae;
- 3—margo interosseus tibiae;
- 4—facies medialis;
- 5—tibia; 6—margo anterior;
- 7—facies lateralis;
- 8—malleolus medialis;
- 9—malleolus lateralis;
- 10—margo interosseus fibulae; 11—fibula;
- 12—margo anterior; 13—facies lateralis;
- 14—caput fibulae; 15—apex capitis fibulae;
- 16—condylus lateralis tibiae.

Kichik boldir suyagi (fibula 51-rasm) juda ingichka va ikki uchi yo'g'on bo'lib, yuqorida (proksimal uchi—epiphysis proximalis) suyak boshi (caput fibulae) va uning uchi (apex capitis fibulae) joylashgan. Uning medial yuzasida katta boldir suyagining lateral do'ngi bilan bo'g'im tuzadigan yuzasi (facies articularis capitis tibulae) bor. Suyak tanasi (corpus fibulae) bir oz buralgan, uchi qirrali bo'lib, uning boshchasi bilan bo'g'im (collum fibulae) orqali ajralgan suyak tanasi

medial yuzasining oraliq pardasi (membrana) va qirrasini (margo interosseus) ko'rish mumkin. Oldingi yuzada margo anterior bo'lsa, orqa yuzada margo posterior joylashgan. Qirralar orasida lateral (facies lateralis), medial (facies medialis) va orqa yuzalar (facies posterior) o'rnashgan. Suyakning pastki uchi (epiphysis distalis) yo'g'onlashib, tashqi to'piq (malleolus lateralis)ni hosil qiladi.



52-rasm. Oyoq panjasining skeleti (ossa pedis). Yuqori yoki dorzal yuzasi.

1—calcaneus; 2—talus; 3—os cuboideum;
4—os naviculare; 5—os cuneiforme laterale ;
6—os cuneiforme inter-medium; 7—os cunei-
forme mediale; 8—basis; 9— os metatarsale I (cor-
pus). 10—os metatarsale II; 11—caput; 12—basis
phalangis; 13—phalanx proximalis; 14—corpus pha-
langis; 15—caput phalangis; 16—phalanx distalis;
17—tuberositas; 18—phalanx distalis; 19—phalanx
media; 20—phalanx proximalis; 21—tuberositas ossis
metatarsalis V; 22—trochlea tali.

To'piqning bo'g'im yuzasi facies articularis malleoli deyiladi. Bo'g'im yuzasining orqa tomonida chuqurcha (fossa malleoli lateralis) joylashgan.

Oyoq panjasi skeleti (ossa pedis, 52-rasm) kaft oldi qismi (tarsus), oyoq kafti (metatarsus) va barmoqlar (phalangea digitorum)dan tuzilgan.

Kaft oldi qismi (tarsus) yettita kalta g'ovak suyaklardan tashkil topgan bo'lib, kaft usti suyaklari singari ikki qator joylashgan; orqa yoki proksimal qator—ikkita (oshiq va tovon) suyakdan iborat, oldingi va distal qator—qayiqsimon, uchta ponasimon va kubsimon suyaklardan tuzilgan.

Oshiq suyak (talus), yirik suyak bo'lib, uning tanasi — corpus tali, boshchasi — caput tali va ularni qo'shib turuvchi bo'yni — collum tali ajratiladi. Oshiq suyakning tepa qismida g'altagi (trochlea tali) bo'lib, unda uchta bo'g'im yuzasi ko'rinadi, ulardan tepa bo'g'im yuzasi (facies superior) katta boldir suyagining pastki bo'g'im yuzasi bilan qo'shiladi, qolgan ikkita yonbosh bo'g'im yuzalari (facies malleolaris medialis va facies malleolaris lateralis) esa tashqi va to'piqlarning bo'g'im yuzalari bilan qo'shiladi. Oshiq suyakning tashqi to'piq yuzasi o'sgan bo'lib, unga (processus lateralis tali) oshiq suyakning yonbosh o'sig'i deyiladi. Oshiq suyak g'altagining orqasidagi o'siq (processus posterior tali)dan m.flexor hallucis longusning payi o'tadigan egat uni ikkita do'mboqcha

(tuberculum mediale va laterale)ga bo'lib turadi. Oshiq suyakning pastki yuzasida tovon suyagi bilan birlashadigan uchta bo'g'im yuzalari joylashgan. O'rta va orqa bo'g'im yuzalari orqasida egat-sulcus tali ko'rinadi. Oshiq suyakning bosh qismidagi bo'g'im yuzasi – facies articularis navicularis qayiqsimon suyak bilan qo'shiladi.

Tovon suyagi (calcaneus.) eng katta suyaklardan bo'lib, oshiq suyak va uchta ponasimon suyaklar orasida joylashgan. Uning orqa tomonida tovon do'mbog'i (tuber calcanei), pastga qaragan yuzasida ikkita do'mboqcha – processus lateralis tuberis calcanei va processus medialis tuberis calcanei ko'rinadi. Tovon suyagining tepasida oshiq suyak hamda pastki bo'g'im yuzalariga mos keladigan bo'g'im yuzalari joylashgan. Ularning o'rta orqa bo'g'im yuzalari o'rtasida joylashgan egat sulcus calcanei oshiq suyakdagi xuddi shunga o'xshash egat bilan qo'shilib kovak (sinus tali)ni hosil qiladi.

Tovon suyagining medial yuzasida oshiq suyakni ko'tarib turuvchi o'siq (sustentaculum tali) bo'lib, lateral yuzada m.peroneus longusning payi o'tadigan egat-sulcus tendineus m.peronei longi joylashgan. Tovon suyagining old tomonida kubsimon suyak bilan birlashadigan bo'g'im yuzasi bor.

Qayiqsimon suyak (os naviculare,) oshiq suyak boshchasi bilan uchta ponasimon suyaklar orasida joylashgan bo'lib, uning orqa tomonida oshiq suyak boshchasi bilan bo'g'im hosil qilib birlashadigan botiq bo'g'im yuzasi ko'rinadi. Oldingi tomonda esa uchta ponasimon suyaklar bilan birlashadigan, sal bo'rtgan uchta bo'g'im yuzalari joylashgan.

Ponasimon suyaklar (ossa cuneiformia,) medial, o'rta va lateral holatda, qayiqsimon suyak (old tomondan) bilan oshiq suyakning boshchasi (orqa tomondan) o'rtasida o'mashgan. Ponasimon suyaklar o'rtasida eng kattasi os cuneiforme mediale birinchi kaft suyagi bilan birlashsa, o'rtadagi os cuneiforme interedium ikkinchi kaft suyagi bilan, lateral tomondagi os cuneiforme laterale esa uchinchi kaft suyagi bilan bo'g'im hosil qilib qo'shiladi.

K u b s i m o n s u y a k (os cuboideum,) tovon suyagi bilan IV va V kaft suyaklari o'rtasida, oyoq panjasining lateral tomonida joylashgan bo'lib, ular bilan birlashadigan bo'g'im yuzalari bor. Bulardan tashqari, qayiqsimon va lateral ponasimon suyaklarni qo'shib turuvchi bo'g'im yuzalari mavjud. Kubsimon suyakning pastki yuzasida g'adir-budur (tuberositas ossis cuboidea) yuzacha bo'lib, oldida kichik boldir muskulining payi o'tadigan egat joylashgan.

Oyoq kafti suyaklari (ossa metatarsalia,) beshta bo'lib, bosh barmoq tomondan I, II va h.k. hisoblanadi. Har bir kaft suyaklarining proksimal uchi – asosi (basis), tanasi (corpus) va distal tomonda boshchasi (caput) bo'ladi, I kaft suyagi eng kalta va yo'g'oni bo'lib, II kaft suyagi eng uzundur. Kaft suyaklari uzunasiga joylashgan oraliq bilan bir-biridan ajralgan. I, II va III kaft suyaklari asosidagi bo'g'im yuzalari I, II va III ponasimon suyaklarga mos keluvchi bo'g'im yuzalariga qo'shilib turadi. IV–V kaft suyaklari basis esa kubsimon suyak bilan birlas-

hadi. II–IV kaft suyaklari ikki yonboshdagi kichkina bo'g'im yuzasi orqali o'zaro birlashadi. I kaft suyagining bo'g'im yuzasi II kaft suyagiga qaragan tomonda. V kaft suyagidagi bo'g'im yuzasi IV kaft suyakka qaragan tomonda bo'ladi. V kaft suyagining lateral tomonidagi g'adir-budur tepacha (tuberositas ossis metatarsalis) I kaft suyagining pastki yuzasida (tuberositas ossis metatarsalis) bo'ladi.

Oyoq barmoqlarining suyaklari falangalar (ossa phalangis) qo'l barmog'i suyaklariga o'xshab tuzilgan bo'lib, bosh barmoqlardan tashqari (bosh barmoqda ikkita falanga bo'ladi) II–V barmoqlarda uchtadan barmoq suyaklari bo'ladi. Birinchi barmoq suyagi kaltaroq, yo'g'onroq, qolganlari bir oz uzunroq. Tirnoq falangalari g'adir-budur do'mboqchalar (tuberositas phalangis distalis) bilan tugaydi.

Odamgavdasining vertikal holatga o'tishi oyoq panjasining skelet tuzilishida ham o'z izini qoldiradi. Natijada oyoq panjasi tayanch nuqtasini bajarishga vagavda og'irligini ko'tarib yurishga moslashadi. Shuning uchun odamda tovon suyagi ancha yo'g'onlashgan, orqadan oldinga (bo'yiga) uzunlashgan va mustahkamlashgan bo'ladi. Oshiq suyak esa tovon suyagining ustida joylashgan bo'lib, yuqorida boldir suyaklari bilan, oldingi tomonda qayiqsimon suyak bilan bo'g'im hosil qilib birlashadi. Binobarin, oshiq suyakning tuzilishi va bo'g'im yuzasi ana shunga moslashgan. Qolgan suyaklar hamgavda og'irligini ko'tarib yurishda muhim ahamiyatga ega. Shuning uchun panja suyaklari asta-sekin kattalashgan va oyoq gumbazini hosil qilib o'zaro qo'shilib joylashgan.

OYOQ SUYAKLARINING BIRLASHUVI

Chanoq suyaklarining birlashuvi (53-54-rasmlar). Ma'lumki, chanoq (pelvis)ni hosil qilishda uchta suyak (ikki yon va old tomondan chanoq suyaklari, orqa tomondan dumg'aza va dum suyagi) qatnashadi. Bu suyaklar o'zaro bo'g'imlar hosil qilib qo'shiladi va bo'g'imlarga aloqador yoki aloqasi bo'lmagan boylamlar vositasida mustahkamlanadi.

1. Dumg'aza va chanoq suyaklaridagi quloqsimon yuzalarning bir-biri bilan qo'shilishidan dumg'aza-yonbosh bo'g'imi – articulatio sacroiliaca hosil bo'ladi. Quloqsimon yassi yuzalar tolali tog'ay bilan qoplangan bo'lib, har jihatdan bir-biriga moslangan, shu sababli bu bo'g'im yassi bo'g'imlar deb ataladi. Bo'g'im xaltasi kalta va tarang tortilgan, bo'g'im bo'shlig'i esa juda tor oraliqdan iborat. Shuning uchun bo'g'im amfiartroz (chala bo'g'imlar) guruhiga kiradi va erkin harakat qila olmaydi.

Articulatio sacroiliaca old tomondan lig. sacroiliaca ventralia, orqa tomondan lig. sacroiliaca dorsalia dumg'aza suyagining oldingi va tashqi qirrasidan boshlanib, yonbosh suyagining ustki va pastki o'siqlariga yopishadi.

Bundan tashqari, dumg'aza suyagi bilan yonbosh suyak quloqsimon yuzalarining orqasidan g'adir-budur qismlari oralig'idagi masofani suyaklararo boylam – lig. sacroiliaca interossea to'ldiradi.

2. Old tomondan ham ikki qov suyaklari bir-biri bilan qo'shilib. yarim (chala) bo'g'im hosil qiladi. Symphysis pubica deb ataladigan bu birlashma qov suyaklarining bo'g'im yuzalari – facies symphysialis o'rtasida hosil bo'ladi. Bu yuzalar bir-biriga taqalmaganidan, o'rtadagi oraliqni tog'ay plastinka–discus interpubicus to'ldirib turadi. Demak, tog'ay bu joyda ikkala suyakni birlashtiradigan vosita hisoblanadi. Ayollarda qalinroq, erkaklarda yuqaroq bo'lgan bu tog'ay plastinka orasida torgina bo'shliq bor. Bundan tashqari, ustki qov boylami – lig. pubicum superius va pastki qov ravog'ining boylami – lig. arcuatum bo'g'imini mustahkamlaydi.

Chanoqni hosil qiladigan suyaklar o'rtasida bo'g'im yoki birlashmalarga aloqasi bo'lmagan bir nechta boylam va pardalar bor.

Qov suyagi bilan quymich suyagining ustki va ostki shoxlari o'rtasidagi yopiluvchi teshik (foramen obturatum)ni fibroz to'qimasidan tuzilgan parda – membrana obturatoria berkitadi. bu parda yopiluvchi teshikning orqa va pastki qirg'oqlaridan boshlanadi va qov suyagining ustki shoxi qirg'og'iga kelganda ikki varaqqa ajraladi va shu joyda yopiluvchi egat (sulcus obturatorius)ning ikki che-tiga yopishadi. Natijada shu nomdagi kanal (canalis obturatorius) hosil bo'ladi.

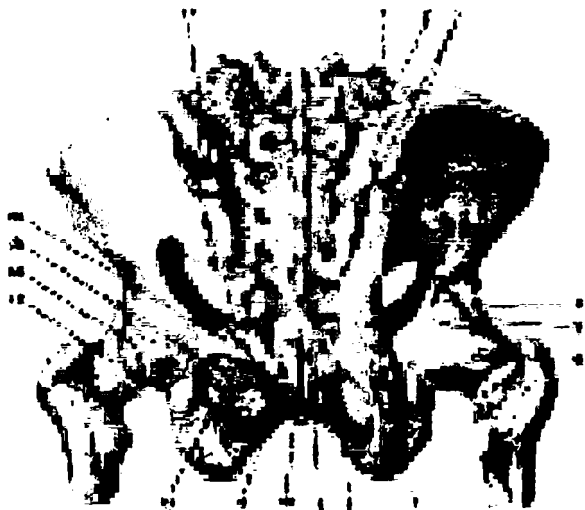

53rasm. Chanoq suyakla-rining boylamlari va bo'g'imlari (old tomo-ni, chap yonbosh suyagi bir oz kesilgan).

Beshinchi bel umurtqasining ko'ndalang o'sig'idan boshlangan lig. ilio-umbale yonbosh suyagi qirrasining orqa qismiga yopishadi. Quyidagi ikkita katta va pishiq boylamlar bo'g'imlardan uzoqda, chanoq suyagi bilan dumg'aza

suyagi o'rtasida tortilgan. Bulardan biri ligamentum sacrotuberale dumg'aza suyagi tashqi chetidan boshlanib, quymich do'ngiga yopishadi. Natijada shu boylam bilan katta quymich kemtigi o'rtasida teshik – foramen ischiadicum majus hosil bo'ladi. Ikkinchi boylam dumg'aza suyagidan boshlanib, chanoq suyagidagi quymich qirrasiga yopishadi va yo'l-yo'lakay lig. sacrotuberale bilan kesishib o'tadi.

Dumg'aza suyagi bilan dum suyagi lig. sacrococcygeum ventrale va sacrococcygeum dorsale boylamlar vositasida o'zaro birlashadi.



54-rasm. Chanoq suyaklarining boylamlari. chanoq-son bo'g'imi (orqa tomoni).

1–lig. lumbocostale; 2–lig. ilio-lumbale; 3–lig. sacroiliacum dorsale; 4–lig. iliofemorale; 5–lig. ischiofemorale; 6–capsula articularis; 7–lig. sacrotuberale; 8–lig. sacrococcygeum laterale; 9–lig. sacrococcygeum dorsale profunda; 10–lig. sacrococcygeum laterale; 11–processus falciformis; 12–lig. sacrotuberale; 13–zona orbicularis; 14–labrum acetabulare; 15–membrana obturatoria; 16–lig. sacrospinale; 17–spina iliaca posterior superior.

CHANOQ HAQIDA U'MUMIY MA'LUMOTLAR (55-rasm).

Yuqorida aytib o'tilgan uchta birlashishdan hosil bo'lgan, katta va kichik chanoq deb yuritiladigan (pelvis major et pelvis minor) ikki qismga bo'linadi. Ularni chegaralovchi linea terminalis chizig'i ajratib turadi. Chegaralovchi chiziq ikki tomondan yonbosh suyagining ravoqsimon chizig'i (linea arcuata), old tomondan esa qov ustki qirg'og'ining bir-biri bilan birlashishidan hosil bo'ladi.

Katta chanoq ikki yon tomondan yonbosh suyaklarining qanotlari va orqa tomondan pastki ikkita bel umurtqasining tanasi bilan o'ralgan bo'lib, old tomoni suyakdan xoli, ochiq, faqat qorin devori muskullarining pastki qismidan iborat. Katta chanoq bo'shlig'i qorin bo'shlig'iningdavomi hisoblanadi va u yerda bir qancha a'zolar joylashadi.

Katta va kichik chanoqlarni ajratuvchi chiziq bilan chegaralangan teshik kichik chanoqning ustki teshigi – apertura pelvis superior yoki katta chanoqning pastki chegarasidan iborat bo'ladi. Dum suyagi lig. sacrotuberale, quymich do'mbog'i, quymich va qov suyaklarining pastki shoxlari hamda lig. arcuatum pubis lar bilan chegaralangan teshik kichik chanoqning pastki (chiqish) teshigi – apertura pelvis inferior deyiladi. Ana shu ustki va ostki teshiklar o'rtasi kichik chanoq bo'shlig'i (yoki chanoq bo'shlig'i) – cavum pelvis bo'lib, unda siydik va tanosil a'zolari, yo'g'on ichakning bir qismi va to'g'ri ichak joylashgan.

Kichik chanoqning atrof devori bir xil kattalikda va tekislikda emas. Orqa devomi dumg'aza va dum suyaklari tashkil qilganidan uzun va keng bo'ladi. Ikki yon devorini yonbosh, qov va quymich suyaklarining tanalari o'zaro qo'shilgan soha, ya'ni quymich kosasi sohasi va shu atrofda boylamlar tashkil qiladi. Eng kalta devor – old devor bo'lib, u faqat qov suyaklari va simfizdan iborat.

Chanoq shakli va katta-kichikligi tegishli o'Ichovlar bilan aniqlanadi¹.

Katta chanoqning old tomoni ochiq bo'ladi, shu sababli uning faqat ko'ndalang masofalarini o'lchash mumkin. Ko'ndalang masofa uch joydan o'lchanadi:

1) ikki yonbosh suyagi oldining ustki o'siqlari (spina iliaca anterior superior) oralig'i (distantia spinarum) –25–27 sm:

2) ikki yonbosh suyagining ustki qirralari (crista iliaca) oralig'i (distantia cristarum)–28–29 sm;



A



B

55-rasm. Erkaklar chanog'i (pelvis masculinum). A.Old tomondan ko'rinishi. B. Ayollar chanog'i (pelvis femininum).

Kichik chanoqning kirish va chiqish teshiklari hamda bo'shlig'ining o'lchovini bilish uchun ular uch tomonlama, ya'ni oldindan orqaga tomon (diametr recta), ko'ndalangiga (diametr transversa) va qiyig'iga (diametr obliqua) o'lchanadi¹.

Quyida shu o'lchovlar ayollar va erkaklar chanog'iganisbatan keltiriladi.

Bu o'lchovlardan tashqari, bir tomondagi yonbosh suyagining oldingi va orqadagi ustki o'siqlari (spina iliaca anterior superior va spina iliaca posterior superior) oralig'i ham o'lchanadi. Bu masofa 14,5–15 smga teng keladi (138-rasm).

1) Oxirgi bel umurtqasi bilan dumg'aza suyagi oralig'idan (promontorium) simfizning ustki chetiga qadar bo'lgan masofa anatomik kon'yugata–conjugata anatomica deb atalib, 11 smga teng.

2) Promontoriumdan simfizning ichki tomoniga ko'proq bo'rtib chiqqan joyga qadar bo'lgan masofa ginekologik kon'yugata (conjugata gynecologica) deb ataladi va o'rta hisobda 10.35 smga teng.

3) Promontoriumdan simfizning pastki qirg'og'iga qadar bo'lgan masofa qiyiq (diagonal) kon'yugata–conjugata diagonalis deyiladi va 12–13 smga teng.

Chanoqning kirish qismidagi va chiqish qismidagi har bir to'g'ri diametr diametr rectaning o'rtasidan bir-biriga qo'shiladigan chiziq, ya'ni chanoq bo'shlig'ining qoq o'rtasidan uzunasiga o'tgan chiziq chanoq o'qi deb ataladi. Ayollarda chanoq bo'shlig'i tug'ruq yo'li (kanali) hisoblangani uchun, bu o'q tug'ruq jarayonida yo'naltiruvchi yetakchi rol o'ynaydi.

Odamning chanog'i hayvonlar chanog'iganisbatan kalta va keng bo'ladi, chunki odamlarning asta-sekin ikkita orqa oyoqqa ko'tarilib tik holatni olishi natijasida qorin bo'shlig'idagi a'zolarining

og'irligi qisman chanoqqa tushgan. To'rt oyoqlab yuruvchilarda esa chanoqqa hech qanday og'irlik tushmaydi, shuning uchun ham ularda chanoq bir-muncha tor va uzun bo'ladi.

Shakl va o'lchovi jihatidan ayollar chanoqlari erkaklarnikidan ancha farq qiladi. Bunday jinsiy tafovut ayniqsa balog'atga yetgandan so'ng yaqqol bilina boshlaydi.

1. Ayollar chanog'i erkaklarnikiganisbatan kalta (silindr shaklida) va keng, chanoq suyaklari ancha yupqa va tekis, erkaklarda esa voronka shaklida bo'ladi.

2. Ikki yonbosh suyak qanotlari ayollarda tashqariga yotiqroq, erkaklarda esa tikka bo'ladi.

3. Ayollar chanog'ining kirish qismi ko'ndalang oval shaklda, erkaklarda oval shaklda bo'ladi.

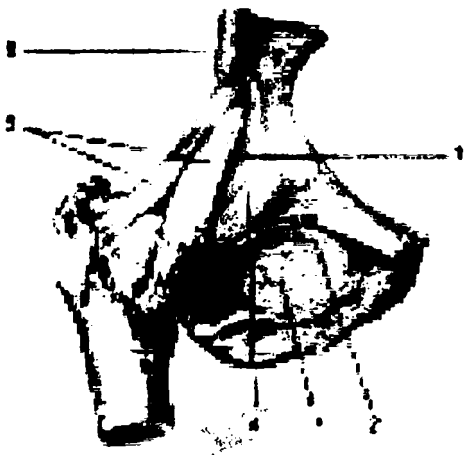4. Chanoqning chiqish teshigi ayollarda erkaklarnikiganisbatan keng. Chanoq dum suyagi ich tomonining u qadar bukilmaganligi hamda quymich do'nglarining tashqariga qarab tarvaqaylashi hisobiga kengaygan.

5. Qov suyaklari qo'shilgan joy (simfiz)ning ostida hosil bo'lgan burchak ayollarda keng, erkaklarda tor bo'ladi.

CHANOQ-SON BO'G'IMI (56-57-rasmlar).

Chanoq-son bo'g'imi (articulatio coxae) chanoq suyagidagi quymich kosasi bilan son suyagining boshi birlashishidan vujudga keladi. Chaqaloqlarda bu bo'g'imda to'rtta suyak ishtirok etadi, jumladan, chanoq suyagining uchta bo'lagi (yonbosh, qov va quymich suyklari) quymich chuqurida tutashib turadi, biroq bir-biri bilan bitishmagan bo'ladi.

Quymich kosasining atrof qirg'og'idagi fibroz tog'ay halqa (labrum acetabulare) bo'g'im tomon bir oz toraygan bo'lgani uchun son suyagi boshini qisib ushlab turadi. Bu halqa quymich kosasining pastki chetidagi kemtik (incisura acetabuli)ni to'ldiradi va quymich kosasining ko'ndalang boylami – lig. transversum acetabuli deyiladi. Chanoq-son bo'g'imi ichida yana bitta boylam (lig. capitis femoris) quymich kosasi o'rtasidagi chuqurchadan boshlanib, son suyagining boshidagi chuqurchaga yopishadi. Bu boylam sinovial parda bilan o'ralgan, uning tarkibida son suyagining boshiga boruvchi arteriya joylashgan.



56-rasm. Chanoq-son bo'g'imi (old tomoni).

1—capsula articularis; 2—canalis obturatorius; 3—membrana obturatoria; 4—lig. pubofemorale; 5—lig. iliofemorale; 6—spina iliaca anterior inferior.

Chanoq-son bo'g'imining xaltasi son suyagining old tomonidagi ko'stlararo chiziq (linea intertrochanterica) bo'ylab, orqadan esa ko'stlararo qirra (crista intertrochanterica)dan boshlanib, quymich kosasi chetining tashqi aylanasiga yopishadi.

Chanoq-son bo'g'imi xaltaning sirtidan to'rtta boylam vositasida mustahkamlanadi: 1) yonbosh-son boylami – lig. iliofemorale bo'g'imning eng baquv-

vat va katta boylami bo'lib, yonbosh o'sig'i (spina iliaca anterior inferior)ning pastki sohalaridan boshlanib, ko'stlararo chiziqqa (linea intertrochanterica) kelib yopishadi; 2) quymich-son boylami – lig. ischiofemorale orqa tomondan quymich suyagining bo'g'imga yaqin qismidan boshlanib, yuqori va yon tomonga ko'tariladi-da, katta ko'stga borib yopishadi; 3) qov-son boylami – lig. Pubofemorale – boylamlar ichida birmuncha kichikroq bo'lib, qov suyagi ustki shoxidan kichik ko'stga tortilgan; 4) yuqorida aytilgan uchta bo'g'im boylamlarining tagida, son suyagining bo'ynini o'rab olgan zona orbicularis deb ataluvchi yana bir boylam bo'lib, u pastki oldingi yonbosh o'siqdan pastki sohaga yopishadi. Bu boylam tolalari uchta boylam tolalari bilan chatishib ketganligidan alohida ajratib bo'lmaydi.



57-rasm. Chanoq-son bo'g'imi (bo'g'im xaltasi kesilib, son suyagi boshchasi ajratilgan).

1–m. rectus femoris; 2–labrum acetabulare; 3–lig. capitis femoris; 4–caput femoris; 5–capsula articularis (kesilgan); 6–membrana obturatoria; 7–lig. transversum acetabuli; 8–facies lunata; 9–quymich kosasidagi yog' qatlami.

Boylamlarning ko'pligi va son suyagi bo'ynining uzunligi erkin harakatga yo'l bermaydi. Bu bo'g'imda harakat asosan uch tomonlama sodir bo'ladi;

1) frontal o'q atrofida son bukiladi va yoziladi; 2) sagittal o'q atrofida son uzoqlashadi ($70-75^{\circ}$ atrofida) yaqinlashadi; 3) vertikal o'q atrofida son tashqari va ichkariga buriladi ($40-60^{\circ}$ atrofida). Bundan tashqari, sonning pastki uchi o'z doirasi atrofida aylanib kelishi ham mumkin.

Bo'g'im xaltasi orqa tomondan son suyagining bo'yniga yopishmaganligi tufayli son juda erkin va yengil bukilishi mumkin (118–120^o), lekin uning yozilishi ancha chegaralangan bo'ladi (19^o), chunki taranglanuvchi yonbosh-son boylami bunga yo'l qo'ymaydi.

Chanoq-son bo'g'imi atrofiga juda ko'p va kuchli muskullar bo'lgani uchun boylamlar harakat vaqtida uncha qattiq taranglashmaydi, bunga muskullar yo'l qo'ymaydi.

TIZZA BO'G'IMI (58-rasm).

Barcha bo'g'imlar ichida eng katta va murakkab tuzilgan tizza bo'g'imi – articulatio genus uchta suyak, ya'ni son suyagi, katta boldir suyagi va tizza qopqog'ining hamkorligida hosil bo'ladi.

Son suyagining pastki uchidagi bo'g'im yuzasi old qismi salgina botib, tizza yuza qopqog'i bilan bo'g'im hosil qilsa, bo'g'im yuzasining qolgan qismi ichki va tashqi do'nglar bo'ylab orqa tomongadavom etgan va anchagina yumaloqlangan. Shuning uchun ham son suyagidagi bu bo'g'im yuzasi katta boldir suyagining ustki uchidagi bo'g'im yuzasiga mos kelmaydi. Binobarin, ikki suyak o'rtasidagi bu yetishmovchilik totali tog'aydan tuzilgan maxsus yarim oy shaklli plastinkalar (menisklar) – menisci yordamida tugaydi. Bunday menisklar bo'g'imda ikkita – meniscus medialis va lateralis bo'lib, qalin va menisklar bo'g'im xaltasi bilan bitishib ketadi, yupqa va o'tkir qirg'oqli ichki chetlari esa erkin turadi. U'larning uchlari old va orqa tomondan do'nglararo tepalikka kaltagina boylamlar bilan yopishgan. Menisklar o'rtasidagi kemtik old tomonidan menisklarning biridan ikkinchisiga tortilgan ko'ndalang tizza boylami (lig. transversum genus) menisklarini ushlab turadi, menisklar esa bo'g'im bo'shlig'ini ustki va ostki qavatlariga ajratadi.

Suyaklarning gialin tog'ay bilan qoplangan bo'g'im yuzalari keng bo'lgani uchun ham bo'g'im xaltasi keng va erkin tortilgan. Katta boldir suyagida va tizza qopqog'ida u tog'ay bilan qoplangan bo'g'im yuzalarining chegarasida yopishsa, son suyagida bo'g'im yuzasi chegarasidan birmuncha o'tib yopishadi. Xaltaning yupqalashgan orqa qismida qon tomir o'tadigan teshiklar bor. Bo'g'im xaltasi tizza qopqog'ining tepasida juda keng qo'shimcha xalta (cho'ntak) – bursa suprapatellarisni hosil qiladi. Bu va bo'shliq son suyagi bilan to'rt boshli muskul orasidan yuqorigadavom etadi va bo'g'im bo'shlig'i bilan tutashadi.

Tizza bo'g'imi xaltaning ichida va sirtida joylashgan bir nechta kuchli boylamlar vositasida mustahkamlanadi. Xaltaning ichida yuqorida aytilgan ko'ndalang boylamdan tashqari yana ikkita juda pishiqli boylam bor. Bir-biri bilan kesishgan boylamlarning oldingisi – lig. cruciatum anterius son suyagi tashqi do'ngining ichki yuzasidan boshlanib, boldir suyagi do'nglari oralig'ining old sohasiga yopishadi. Orqadagi boylam – lig. cruciatum posterius son suyagi medial do'ngining ichki yuzasidan boshlanib, boldir suyagi do'nglari oralig'ining orqa

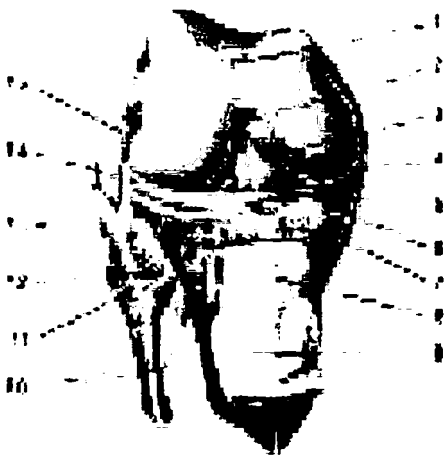
sohasiga borib yopishadi.

Bo'g'im xaltasining ichki (sinovial) qavati tashqi fibroz qavatiganisbatan anchagina keng bo'lganidan burmalar vujudga keladi. Bu burmalarning qo'shilishidan bitta plica synovialis infrapatellaris hosil bo'ladi.

Lig. collaterale tibiale tizza bo'g'imining ichki tomonida joylashgan son suyagining ichki do'ngidan katta boldir suyagiga tortilgan. Lig. collaterale fibulare esa son suyagining tashqi do'ngidan kichik boldir suyagining boshiga tortilgan. Bu boylamlarning ichki yuzasi bo'g'im xaltasi bilan chatishgan. Yonlama boylamlar suyaklarning ikki yon tomonga surilishi yoki bukilishiga yo'l qo'ymaydi.

Bo'g'imning orqa tomonida qiyshiq taqim boylami – lig. popliteum obliquum va ravoqsimon – lig. popliteum arcuatum taqim boylami bo'g'im xaltasi bilan chatishib ketgan. Ularni alohida ajratib bo'lmaydi.

Patellaning pastki chetidan boldir suyagi g'adir-buduriga yo'g'on va mustahkam lig. patellae boylam tortilgan. Bu boylam sonning to'rt boshli muskul payi bo'lib, keyinchalik pay ichida patella vujudga keladi. Muskul payining ana shu qismiga tizza qopqog'i boylami deyiladi. To'rt boshli muskul payining ikki yon tomondagi tolalari esa tizza qopqog'ini bo'g'im harakati vaqtida bir me'yorda ushlab turish vazifasini bajaradi. Ustki tolalar son suyagining ichki va tashqi do'nglariga, pastkilari esa katta boldir suyagi do'nglariga yopishadi. Binobarin, ularning turgan joylariga qarab retinaculum laterale va retinaculum mediale deyiladi.



58-rasm. Tizza bo'g'imi (bo'g'im xaltasi olingan, to'rt boshli muskul payi tizza qopqog'i bilan kesilib, pastga tortilgan).

1–facies patellaris; 2–lig. cruciatum posterius; 3–lig. cruciatum anteriorus; 4–lig. meniscofemorale anteriorus; 5–lig. transversum genus; 6–meniscus medialis; 7–lig. collaterale tibiale; 8–lig. patellae; 9–facies articularis patellae; 10–membrana interossea cruris; 11–caput fibulae; 12–lig. capitis fibulae anteriorus; 13–tendo m. bicipitis femoris; 14–meniscus lateralis; 15–lig. collaterale fibulare.

Bo'g'im atrofida bir nechta shilliq xaltachalar joylashgan bo'lib, ular-


dan ba'zilar bo'g'im bo'shlig'i bilan tutashgan. Ana shular hisobiga bo'g'im bo'shlig'i yana ham kengayadi. Masalan, tizza qopqog'i yaqinida uchta xaltacha bor: 1) bursa subcutanea prepatellaris superficialis – tizza qopqog'i bilan fassiya o'rtasidagi xaltacha; 2) bursa suprapatellaris–son suyagi bilan to'rt boshli muskul oralig'ida; 3) bursa infrapatellaris – tizza qopqog'i boylamining katta boldir suyagiga yopishgan joyidagi xaltacha. Lekin bu so'nggi xaltacha tizzadan uzoqda bo'lgani uchun bo'g'im bo'shlig'i bilan tutashmaydi. Bo'g'imning orqa tomonidagi shilliq bo'shliqlari ko'pincha shu atrofga yopishuvchi muskullarning paylari ostida joylashgan.

Tizza bo'g'imi g'altaksimon bo'g'imlarga kiradi. Unda bukilish va yozilish (frontal o'q atrofida) hamda ichkari va tashqariga buralish (tikka o'q atrofida) harakatlari sodir bo'ladi. Lekin bu so'nggi harakat ancha chegaralangan. Bo'g'im ichidagi kesishma boylamlar va menisklar shunday joylashganki. ular bo'g'imning bukilishiga mutlaqo xalaqit bermaydi. Tizza bo'g'imi yozilganda menisklar son suyagi ostida ezilib, prujina holiga keladi. kesishgan boylamlar tarang tortiladi-da, tizza bo'g'imining yozilishini chegaralab qo'yadi. Bo'g'imning ana shunday taranglashgan holatida boldir bilan son suyagi bir butun to'g'ri oyoqni hosil qiladi va uzoq vaqt shunday qola oladi.

BOLDIR SUYAKLARINING O'ZARO BIRLASHUVI

Katta va kichik boldir suyaklari (59-rasm) o'zaro proksimal va distal uchlari hamda tanalari orqali birlashadi.

59-rasm. Boldir suyaklarining bo'g'imlari va boylamlari.



- 1–tibia;
- 2–lig. capitis fibulae anterioris;
- 3–membrana interossea cruris;
- 4–fibula;
- 5–lig. tibiofibulare anterioris.

Kichik boldir suyagining ustki uchi (boshchasi)dagi bo'g'im yuzasi katta boldir suyagining tashqi do'ng tagidagi maxsus bo'g'im yuzasi bilan birlashib, yassi va harakatsiz bo'g'im – articulatio tibiofibularis proximalisni hosil qiladi. U old va orqa tomonidan har ikki suyak o'rtasida tortilgan boylamlar–lig. capitis fibulae anterior va lig. capitis fibulae posterior vositasida mustahkamlangan.

Suyaklarning pastki uchlari qo'shilishidan harakatsiz bo'g'im vujudga keladi. Bu bo'g'im ham xuddi yuqoridagi singari ikki boylam – lig. tibiofibulare anterius va lig. tibiofibulare posterior bilan mustahkamlanadi. Bu boylamlar tashqi to'piqdan katta boldir suyagining uchiga tortilgan.

Suyaklarning bir-biriga qaragan tomonlaridagi chetlari o'rtasida fibroz to'laridan tuzilgan parda– membrana interossei cruris bo'ladi. Parda to'lalari katta boldir suyagidan kichik boldir suyagiga tomon qiyiq yo'nalgan bo'lib, suyaklar oralig'ini butunlay to'ldiradi, tepa qismida qon tomirlar o'tishi uchun teshiklar qoladi.

Suyaklararo parda shu suyaklarni ma'lum bir tekislikda ushlab turadi. Bundan tashqari, pardadan boldirdagi chuqur muskullar boshlanadi.

OYOQ PANJASI SUYAKLARINING BOLDIR SUYAKLARI BILAN O'ZARO BIRLASHUVI

Ikki boldir suyagining pastki uchlaridagi bo'g'im yuzalari bilan oshiq suyagining ustki va ikki yon tomondagi yuzalari qo'shilishidan oshiq-boldir bo'g'imi – art. talocruralis hosil bo'ladi. Bunda katta boldir suyagining pastki uchidagi bo'g'im yuzasi oshiq suyagining ustki yuzasiga, boldir suyaklaridagi to'piq yuzalari esa oshiqning ikki yon yuzasiga to'g'ri keladi. Birlashgan boldir suyaklari oshiq suyagiga minib turadi. Bu bo'g'im xaltasi old va orqa tomonda birmuncha erkin (bo'sh) tortilgan bo'lib, har uchchala qo'shiluvchi suyaklar bo'g'im yuzalarining cheti bo'ylab yopishgan. Xaltaning erkin turishi harakatni yengillashtiradi.

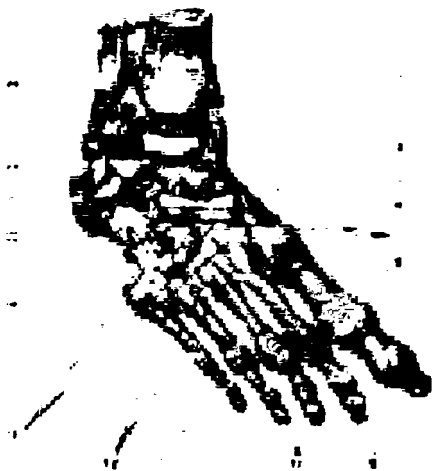Bo'g'im to'rtta boylam vositasida mustahkamlangan: 1) lig. mediale deltoideum (deltasimon boylam) katta boldir suyagi to'pig'idan boshlanadi va xuddi yelpig'ich singari pastga tushadi-da, qayiqsimon suyak, oshiq suyagi va tovon suyagiga yopishadi; 2) lig. talofibulare anterior – oldingi oshiq-boldir boylami, kichik boldir suyak to'pig'idan boshlanib, oshiq suyagiga yopishadi; 3) lig. calcaneofibulare (tovon-boldir boylami) kichik boldir to'pig'idan boshlanib, tovon suyagining tashqi yuzasiga yopishadi; 4) lig. talofibulare posterius (orqa oshiq-boldir boylami) kichik boldir to'pig'idan oshiq suyagiga yopishadi.

Oshiq-boldir bo'g'imi g'altaksimon bo'g'im bo'lganidan harakat faqat bir o'q (ko'ndalang o'q) atrofida (63–66°) orqaga va oldinga bukiladi. Ko'ndalang o'q boldir suyaklarining to'piqlari va oshiq suyagi o'rtasidan o'tadi. Panja pastga tomon bukilganda uni ikki yon tomonga salgina harakatlantirish ham mumkin.

OYOQ KAFTI BOYLAMLARI (60, 61-rasmlar)

Oyoq panjasidagi suyaklar har xil bo'lganidan xilma-xil bo'g'imlar hosil qiladi. Oyoq panjasida quyidagi bo'g'imlar va boylamlar bor.

1. *Articulatio subtalaris* (oshiq ostidagi bo'g'im) oshiq suyagining pastki tomonidagi orqa bo'g'im yuzasi bilan tovon suyagining ustki orqa bo'g'im yuzasi qo'shilishidan hosil bo'ladi. Bo'g'im xaltasi erkin joylashgan va to'rt tomondan boylamlar bilan mustahkamlangan. Bu bo'g'imdagi harakat chegaralangan sagittal o'q atrofida bo'ladi.



60-rasm. Oshiq-boldir

bo'g'imi, oyoq kaftining boylamlari.

1—malleus medialis; 2—*articulatio talocruralis* (kesilgan); 3—lig. mediale (deltoideum, pars tibianavicularis); 4—lig. talonaviculare; 5—lig. calcaneonaviculare; 6—lig. calcaneocuboideum (5, 6 boylamlar qo'shilib, lig. bifurcatum bo'ladi); 7—lig. cuneonavicularia dorsalis; 8—capsula articulationis metatarsophalangeae I; 9—capsula articulationis hallucis interphalangeae; 10—ligg. collaterale; 11—*articulatio metatarsophalangea IV*; 12—ligg. metatarsea dorsalis; 13—ligg. tarsometatarsea dorsalis; 14—lig. cuneocuboidum dorsale; 15—lig. talocalcaneum interosseum; 16—lig.

talocalcaneum laterale; 17—lig. calcaneofibulare; 18—malleolus lateralis; 19—lig. talofibulare arterius; 20—lig. tibiofibulare arterius; 21—membrana interossea cruris.

2. *Articulatio calcaneonavicularis* (oshiq-tovon, qayiqsimon suyaklar o'rtasidagi bo'g'im) tovon suyagining old tomondagi ustki bo'g'im yuzasi, oshiq suyagining old tomonidagi ostki bo'g'im yuzasi va boshi hamda qayiqsimon suyakning chuqur bo'g'im yuzasi qo'shilishidan hosil bo'ladi.

Bo'g'im xaltasi ana shu aytilgan uchta suyakning bo'g'im yuzalari chetiga yopishgan bo'ladi. Bu bo'g'im sirdan quyidagi boylamlar bilan mustahkamlanadi:

a) Lig. talocalcaneum interosseum (oshiq-tovon suyaklari oralig'idagi boylam) ikki suyakning bir-biriga qaragan yuzalari o'rtasidagi egatlar qo'shilishidan hosil bo'lgan bo'shliqlarni to'ldirib turadi va ikkala suyakni birlashtiradi;

b) Lig. calcaneonaviculare plantare – tovon va qayiqsimon suyaklar

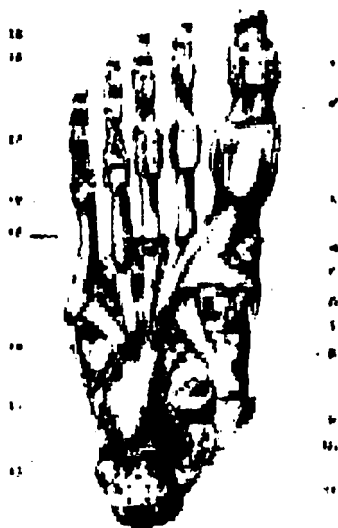oʻrtasidagi kaft boylami, tovon suyagi tanasining oldingi tomonidan boshlanib, qayiqsimon suyakning ichki chetiga yopishadi;

d) Lig. talonaviculare (oshiq va qayiqsimon suyaklar oʻrtasidagi boylam) panjaning ust tomonida oshiq suyagi bilan qayiqsimon suyak oʻrtasida tortilgan;

ye) Lig. tibionaviculare (katta boldir suyagi bilan qayiqsimon suyak oʻrtasidagi boylam) katta boldir suyagi toʻpigʻidan boshlanib, qayiqsimon suyakning ichki-tepa yuzasiga yopishadi.

Boʻgʻim sharsimon boʻlsa ham unda harakat, asosan, sagittal oʻq atrofida boʻladi. Sagittal oʻq tovon suyagi boʻylab qayiqsimon suyak tomon oʻtgan boʻlib, panja shu oʻq atrofida ichkariga va tashqariga salgina buriladi. Bundan tashqari, panja ichki va tashqi tomonga aylanganda. shuningdek, yuqori va pastga bukilganda ham bu boʻgʻimda harakat sodir boʻladi.

3. *Articulatio calcaneocuboidea* (tovon-kubsimon suyak boʻgʻimi) tovon suyagining old tomondagi yuzasi bilan kubsimon suyakning orqa tomonidagi boʻgʻim yuzasi oʻrtasida vujudga keladi. Boʻgʻim xaltasi boʻgʻim yuzalarining chetlari boʻylab tarang tortilgan va ikki tomonda joylashgan boylamlar bilan mustahkamlangan. Boylamlarning kaft tomonidagi lig. *calcaneocuboideum plantare* katta va kuchli boʻlib, uzun kaft boylami – lig. *plantare longum*ning tagida joylashadi. Bu soʻnggi boylam tovon suyagidan boshlanib, uning sirtqi uzun tolalari kaft suyaklarining II va V sigacha boʻlgan asosiga va kubsimon suyakka yopishadi.



61-rasm. Oyoq kaftining

boʻgʻimlari va boylamlari.

1–lig. *vaginale*; 2–ligg. *plantaria*; 3–*articulatio tarsometatarsea* I; 4–m. *peronei longi* payi; 5–ligg. *cuneonavicularia plantaria*; 6–m. *tibialis anterioris* payi; 7–lig. *cuboideonaviculare plantare*; 8–m. *tibialis posterior* payi; 9–lig. *calcaneonaviculare plantare*; 10–m. *flexor digitorum longi* payi; 11–m. *flexor hallucis longi* payi; 12–lig. *plantare longum*; 13–m. *peronei longi* payi; 14–m. *peronei brevis*; 15–ligg. *metatarsea plantaria*; 16–ligg. *collateralia*; 17–*articulatio metatarsophalangea*; 18– *articulatio interphalangea pedis*; 19–*capsula articularis (digiti)*.

Odatda, articulatio calcaneocuboidea bilan uning qatoridagi ikkinchi bo'g'im articulatio talonaviculareni birgalikda bitta umumiy nom bilan, ya'ni ko'ndalang kaft usti bo'g'imi – articulatio tarsi

transversae (yoki Shopar bo'g'imi) deb atash mumkin. Bu ikki bo'g'im bir-biridan oldinma-keyin joylashgani sababli ko'ndalang turgan lotincha "S" harfini eslatadi.

Shopar bo'g'imi ayrisimon boylam – lig. bifurcatum bilan tashqi tomondan mustahkamlanadi. Boylam tovon suyagining tashqi yuzasidan boshlanib ikkiga bo'linadi. Ularning biri – lig. calcaneonaviculare qayiqsimon suyakning ustki chetiga, ikkinchisi lig. calcaneocubodeum kubsimon suyakning ustki yuzasiga yopishadi. Biror sabab bilan oyoq panjasining oldingi qismini shu Shopar bo'g'imidan ajratish kerak bo'lib qolsa, ayrisimon boylamni kesmasdan turib, bu bo'g'imni ajratish qiyin. Shunga ko'ra ayrisimon boylam Shopar bo'g'imining kaliti hisoblanadi. Bo'g'im egarsimon bir o'q atrofida salgina (ichkariga va tashqariga) harakat qiladi, nechta suyaklar ishtirokida paydo bo'lishiga qaramay, umumiy bitta xalta bilan o'ralgan. U har tarafdan bir suyakdan ikkinchisiga o'tuvchi va shu suyaklarning nomi bilan ataluvchi ko'p sonli (ligg. cuneonavicularia plantaria et dorsalia, ligg. intercuneiformia interossea va ligg. intercuneiformia dorsalia et plantaria) boylamlar vositasida mustahkamlanadi. Suyaklar oralig'idagi torgina bo'g'im bo'shlig'i bir-biri bilan tutashgan.

5. Articulationes tarsometatarsee (kaft usti va kaft suyaklari o'rtasidagi bo'g'imlar) uchta ponasimon va kubsimon suyaklarning proksimal uchlaridagi bo'g'im yuzalarining qo'shilishidan hosil bo'ladi. Bu bo'g'imlar birga qo'shilib Lisfrank bo'g'imi deb ham ataladi.

Birinchi ponasimon suyak bilan bosh barmoqning kaft suyagi o'rtasidagi bo'g'inning shakli egarsimon bo'lib, alohida xalta bilan o'ralgan. Ikkinchi va uchinchi ponasimon suyaklar o'rtasidagi ikki bo'g'im bitta xalta bilan, qolgan ikkitasi IV–V kaft suyaklari bilan kubsimon suyak o'rtasidagi ikki bo'g'im ham bitta xalta bilan o'ralgan.

Shunday qilib, ikki qator suyaklar oralig'idagi Lisfrank bo'g'imi ko'ndalangiga yoy shaklida o'rtasi yuqoriga ko'tarilgan, ikki cheti pastga tomon egilgan bo'lib, harakat juda ham chegaralanganidan yarim bo'g'imlar guruhiga kiradi. Bu bo'g'imlarning har biri ust tomondan lig. tarsometatarsea dorsalia, kaft tomondan lig. tarsometatarsea plantaria va ikki yon tomondan lig. tarsometatarsea interossea bilan mustahkamlangan.

Bo'g'im xaltalari ichidagi torgina bo'shliqlar kaft suyaklarining yon oraliqlariga ham kiradi. Shuning uchun II, III, IV va V kaft suyaklarining bir-biriga qaragan yon yuzalari o'rtasidagi bo'g'imlarga art. intermetatarsee deb nom berilgan. Bu so'nggi bo'g'imlar ust va ost (kaft) tomonlarda bir suyakdan ikkinchi suyakka ko'ndalang o'tuvchi lig. metatarsea interossea dorsalia va lig. metatarsea interossea plantaria boylamlari bilan mustahkamlanadi.

6. Articulationes metatarsopha langedae–kaft suyaklari bilan barmoq suyaklari oʻrtasidagi boʻgʻimlar xuddi qoʻl panjasidagi singari kaft suyaklarining boshchalari bilan birinchi barmoq suyaklarining ustki uchlaridagi chuqurcha birlashishidan hosil boʻladi. Har qaysi boʻgʻimning xaltasi boʻgʻim yuzalarining cheti (chegarasi) boʻylab erkin tortilgan. Bu boʻgʻimlarning ikki yon tomonida joylashgan lig. collateralia va kaft tomondagi lig. plantaria dir. Beshta kaft suyaklarining boshchalarini koʻndalangiga tortilgan boylamlar (lig. metatarsium profundum transversum) ushlab turadi.

Bu boʻgʻimlarda harakat koʻndalang oʻq atrofida yuqori va pastga bukilsa, tikka oʻq atrofida barmoqlar uzoqlashib, yaqinlashadi. Bu harakatlar anchagina chegaralangan. Lekin qoʻl ganisbatan oyoqda

4. Articulatio cuneocuboideonavicularis–ponasimon suyaklarning orqa boʻgʻim yuzalari bilan qayiqsimon suyakning oldingi boʻgʻim yuzasi hamda kub-simon suyakning medial tomonidagi boʻgʻim yuzasi qoʻshilishidan hosil boʻladi. Bu boʻgʻim bir barmoqlarning yuqoriga tomon bukilishlari (ayniqsa panjaning uchi pastga qaratilgan holda) kuchli va ancha erkin sodir boʻladi.

7. Articulationes interphalangeae barmoq suyaklari (falangalari) oʻrtasidagi boʻgʻimlar xuddi qoʻldagi barmoqlar oraliq boʻgʻimlariga oʻxshab tuzilgan.

Umuman oyoq panjasi bajaradigan vazifasiga koʻra qoʻl panjasidan ancha farq qiladi. Odam ogʻirligi faqat oyoqqa tushishi sababli oyoq panjasidagi suyaklarning shakli va joylashish tartibi ham oʻzgaradi. Masalan, qadam tashlash vaqtidagavda ogʻirligini yengillatish va oyoqning yerga tegish vaqtidagi zarbni organizmga sezdirmaslik uchun oyoq [oyoq panjasiga ichki (medial) tomondan qaralsa] kaft suyaklarining oldingi (pastki) uchlari bilan tovon suyagining orqa doʻngi yerga qadaladi va ikki punkt oraligʻi yerdan anchagina koʻtarilib, gumbaz holiga kiradi. Tashqi (lateral) tomondan qaraladigan boʻlsa, bunday holatni koʻrmaymiz, chunki panjaning tashqi cheti ham yerga tegib turadi.

Gumbaz hosil boʻlishida uzun kaft boylami – lig. plantare longum bilan oyoq tagidagi muskullarning katta ahamiyati bor. Agar shu omillar (boylam va muskullar) boʻshasha, oyoq gumbazi yoʻqolib, yalpoq panja vujudga keladi, bu esa yurishni qiyinlashtiradi.

Oyoq gumbazi yurish paytida orqada qolgan oyoqni oldinga tashlash uchun koʻtarish paytidagavdani ogʻirligini oyoqqa tushiradi va gumbaz eziladi, soʻngra gumbaz sekin-asta boʻshashib.gavdani oldingi tomonga (xuddi ressor singari) yoʻnaltiradi, yurishni osonlashtiradi. Oyoq panjasidagi suyak, muskul, pay qon va nervlarni yozilishdan saqlaydi. Ana shuning uchun ham oyoq gumbazi yassi (yassi panjali) kishilar uzoq masofaga yura olmay, tez charchaydilar.

OYOQ MUSKULLARI

Oyoq muskullari chanoq, son, boldir va oyoq panjasi muskullaridan tuzilgan.

CHANOQ MUSKULLARI (62-63 -rasmlar)

Chanoq tana bilan deyarli harakatsiz birlashganligi sababli muskullar faqat chanoq-son bo'g'imiga aloqador bo'lib, ikki (oldingi va orqa) guruhlarga ajralib joylashgan.

Oldingi guruh yonbosh-bel muskuli (m. iliopsoas) ikki boshli bo'lib. katta (beldan boshlanuvchi) boshcha (m. psoas major) XII ko'krak va I-IV bel umurtqalaridan va umurtqalararo tog'aylardan boshlanadi, ikkinchi yonbosh boshchasi (m. iliacus) esa yonbosh suyagining shu nomli chuqurchasi (fossa iliaca. spina iliaca anterior, superior et inferior)dan boshlanadi. Ikkala muskul boshchalari o'zaro birlashib, m. iliopsoasni hosil qiladi va chov boylamining osti (lacuna musculorum)dan o'tib, son suyagining kichik ko'stiga yopishadi.

Funksiyasi: Sonni bukadi va qisman tashqariga buradi. Oyoq qimir-lamay turgandagavdani bukishda qatnashadi.

Kichik bel muskuli (m. psoas minor) XII ko'krak va I bel umurtqalari tanasi va umurtqa oraliq tog'aylardan boshlanib, fascia iliacaga qo'shilib ketadi. Bu muskul 40 foiz odamlarda uchramaydi.

Funksiyasi: Fassiyani taranglatadi va belni bukishda qatnashadi.

Orqa guruh muskullari. Katta dumba muskuli (m. gluteus maximus) katta hajmli bo'lib, teri ostida joylashadi. Yonbosh suyagining tashqi yuzasi va fascia thoracolumbalisdan, linea glutea posteriordan, dumg'aza va dumsimon suyaklar yonboshi yuzasidan, lig. sacrotuberaledan boshlanib, pastga yo'naladi va trochanter major ustidan o'tib, tuberositas gluteaga yopishadi. Muskul bilan trochanter major oraliq'ida sinovial xaltacha (bursa trochanterica) joylashgan. Muskulning bir qismi son fassiyasiga qo'shilgan holda son fassiyasi taranglas-huvida qatnashadi.

Funksiyasi: Qisqarganda m. iliopsoasga qarama-qarshi son-chanoq bo'g'imini yozadi, sonni tashqariga buradi. Oyoqlar qimirlamay turganda engashgandavdani to'g'rilaydi, odamning tik turishida qatnashadi.

Dumbaning o'rta muskuli (m. gluteus medius) dumba katta muskuli ostida joylashgan bo'lib, yonbosh suyagining tashqi yuzasi (oldingi va orqa dumba chiziqlari oraliq sathi)dan boshlanib, son suyagining katta ko'stiga yopishadi.

Funksiyasi: Muskulning orqa tutamlari qisqarsa, oyoq tashqariga, oldingi tutamlari qisqarsa, son ichkariga buriladi, o'rta tutamlari qisqarsa, oyoqlar bir-biridan uzoqlashadi.

Dumbaning kichik muskuli (m. gluteus minimus) dumba o'rta musku-lining ostida joylashadi, yonbosh suyagining tashqi yuzasi (o'rta pastki dumba chiziqlari oraliq sathi)dan boshlanib, son suyagining katta ko'stiga yopishadi. Katta ko'st bilan muskul oraliq'ida sinovial xalta (bursa trochanterica) joylash-gan.

Funksiyasi. Sonni tashqariga buradi, son-chanoq bo'g'imini yozadi, engashgandavdani to'g'rilaydi.

Sonning serbar fassiyasini taranglashtiruvchi muskul (m. tensor fasciae latae) yonbosh suyagining oldingi tepa o'tkir o'sig'idan boshlanib, sonning serbar fassiyasiga qo'shilib ketadi.

Funksiyasi. Sonning serbar fassiyasini tarang qiladi, binobarin tizza bo'g'imini mustahkamlaydi, sonni bukadi.

Noksimon muskul (m. piriformis) dumg'aza suyagining chanoq yuzasidan boshlanib, katta quymich teshigi orqali tashqariga chiqadi va sonning katta ko'stiga yopishadi. Bu muskul foramen ischia dicumni to'la qoplamaydi. Shuning uchun muskulning ustki va pastki qismlarida qon tomir va nervlar o'tadigan bo'shliqlar qoladi.

Funksiyasi. Sonni tashqi tomonga buradi, bir oyoqni ikkinchisidan uzoqlashtiradi.

Ichki yopqich muskul (m. obturatoris internus) yonbosh suyagining yopqich teshigi atrofidan va yopqich pardaning yuzasidan boshlanadi, kichik quymich teshikdan tashqariga chiqib, spina ishiadica orqalidavom etadi, so'ngra sonning katta ko'stidagi –fossa trochantericaga yopishadi. Muskulning burilgan joyida muskul bilan spina ischiadica interni oralg'ida sinovial xalta (bursa ischiadica musculi abturatoris interni) joylashadi.

Funksiyasi. Sonni tashqariga buradi.

Sonning to'rt burchakli muskuli (m. quadratus femores) egizak muskul oralg'ida joylashgan quymich do'mbog'i (spina ischiadica)dan boshlanib, sonning ko'stlararo g'adir-buduriga yopishadi.

Funksiyasi. Sonni tashqariga tortadi.

Tashqi yopqich muskul (m. obturatorius externus) yopqich teshik va uning membrana tashqi yuzalaridan boshlanib, chanoq-son bo'g'imi kapsulasining orqa va pastidan o'tib, son suyagining katta ko'st chuqurchasiga yopishadi.

Funksiyasi. Sonni tashqariga buradi.


SON MUSKULLARI

Son muskullari (62-63-rasmlar) uch (oldingi, medial va orqa) guruh bo'lib joylashgan.

Oldingi guruh. To'rt boshli muskul (m. quadriceps femoris) sonning oldingi, qisman yonbosh sathini qoplab joylashadi. Muskulning to'rtta boshchasi bor:

a) to'g'ri (boshchasi) muskul (m. rectus femoris) yonbosh suyagining oldingi pastki o'sig'i (spina iliaca anterior)dan, quymich kosachasi tepa chetidan. m. tensor fasciae latae va m. sartoriusning boshlanish joyidan boshlanib, tepasida boshqa boshchalar bilan qo'shiladi.

b) lateral tomondagi serbar muskul (m. vastus lateralis) linea intertrochantericadan, son suyagi g'adir-budur chizig'ining lateral labidan boshlanib, pastga yo'naladi, patelladan tepada qolgan boshchalar bilan qo'shiladi.



62-rasm. Chanoq va son muskul-

lari.

1–m. psoas minor; 2–m. psoas major; 3–lig. inguinale; 4–m. piriformis; 5–arcus iliopectineus; 6–lacuna vasorum; 7–m. pectineus; 8–m. adductir longus; 9–trigonum femorale; 10–m. gracilis; 11–m. sartorius; 12–m. adductor magnus; 13–m. vastus medialis; 14–retinaculum patellae mediale; 15–tendo m. sartorii; 16–tuberculum tibiae; 17–lig. patellae; 18–patella; 19–tendo m. recti femoris; 20–tractus iliotibialis; 21–m. vastus lateralis; 22–m. rectus femoris; 23–m. tensor fasciae latae; 24–m. iliopsoas; 25–spina iliaca anterior superior; 26–m. iliacus.

d) medial tomondagi serbar muskul (m. vastus medialis) sonning labium mediale linea aspera femorisdan boshlanib, pastga yo'naladi-da, boshqa boshchalar bilan qo'shiladi.

e) o'rtadagi serbar muskul (m. vastus intermedius) son suyagining oldingi yuzasidan boshlanib, bu to'rtta muskul boshchalari son suyagining pastki qismida bitta kuchli payga birlashadi va tizza qopqog'i suyagini o'raydi. boldir tomon borib katta boldir suyagining g'adir-budur do'mbog'i (tuberositas tibiae)ga yopishadi. Muskul payining bir qismi patellaning ikki yonboshida retinacula patellae (payning kengaygan qismi)ni hosil qilib tizza qopqog'ini mustahkamlaydi.

Funksiyasi. Boldirni tizza bo'g'imida yozadi. Muskulning to'g'ri boshchasi esa sonni chanoq-son bo'g'imida bukadi.

Mashinachilar muskuli (m. sartorius) yonbosh suyagining oldingi yuqori o'sig'i (spina iliaca anterior superior)dan boshlanib, katta boldir suyagining g'adir-budur do'mbog'i (tuberositas tibia)ga yopishadi.

Funksiyasi. Tizza bo'g'imida boldirni, chanoq bo'g'imida sonni bukib ichkariga buradi.

Medial guruh. Taroqsimon muskul (m. pectineus) qov suyagining o'tkir qirrali – lig. pubicum superiusdan boshlanib, shu suyakning qirrali chizig'i (linea pectinea)ga yopishadi. Taroqsimon muskul bilan m. iliopsoas oralig'ida uchburchak shaklli chuqurcha (fossa iliopectinea) hosil bo'ladi.

Funksiyasi. Sonni bir-biriga yaqinlashtiradi.

Sonni yaqinlashtiruvchi uzun muskul (m. adductor longus) qov suyagidan boshlanib, son suyagi g'adir-budur chizig'ining ichki labiga yopishadi.

Funksiyasi. Sonni bir-biriga yaqinlashtiradi.

Sonni yaqinlashtiruvchi katta muskul (m. adductor magnus) qov va quymich suyaklari –fuber ischiadicumdan boshlanib, son suyagining g'adir-budur chizig'iga yopishadi. Muskulning tepa qismi ko'ndalang yo'nalgan bo'lib, unga sonni yaqinlashtiruvchi kichik muskul (m. adductor minimus) deyiladi.

Funksiyasi. Sonni bir-biriga yaqinlashtiradi.

Sonni yaqinlashtiruvchi kalta muskul (m. adductor brevis). Sonni yaqinlashtiruvchi katta muskul tagida joylashgan bo'lib, qov suyagidan boshlanib son suyagi g'adir-budur chizig'ining tepa qismiga yopishadi.

Funksiyasi. Sonni bir-biriga yaqinlashtiradi.

Nozik (ingichka) muskul (m. gracilis) sonning medial tomonida teri ostida joylashib, qov suyagining pastki qismidan boshlanadi va boldir suyagining g'adir-budur do'mbog'i (tuberositas tibiae)ga yopishadi.

Funksiyasi. Sonni bir-biriga yaqinlashtiradi.



63-rasm. Chanoq va sonning orqa muskullari.

1–m. gluteus medius (kesilgan);
2–m. gluteus minimus; 3–tendo m. piriformis (kesilgan); 4–m. gemelli; 5–m. obturatorius externus; 6–m. adductor minimus; 7–m. gluteus maximus (kesilgan); 8–septum intermusculare femoris laterale; 9–m. vastus lateralis; 10–lig. popliteus (kesilgan); 12–lig. collaterale fibulare; 13–lig. cruciatum posterius; 14–lig. collaterale tibiale; 15–vastus medialis; 16–m. adductor magnus; 17–m. obturatorius internus (kesilgan); 18–lig. sacrospinale; 19–foramen ischiadicum majus; 20–m. gluteus maximus (kesilgan).

Orqa guruh. Ikki boshli son muskulining (m. biceps femoris) uzun boshchasi (caput longum)– quymich suyagining shu nomli do'mbog'i (lig. sacrotuberosum)dan, kalta boshchasi (caput brevis) esa son suyagi g'adir-budur chizig'ining lateral labi – septum intermusculare laterale femoridan boshlanib, ikkala boshcha birlashgan holda kichik boldir

suyagining boshchasiga yopishadi.

F u n k s i y a s i. Sonni yozadi; boldirni bukib tashqariga buradi.

Yarim pay muskul (m. semitendinosum) muskulning pastki qismi paydan tuzilganligi sababli, shu nom bilan ataladi. Muskul quymich suyagining shu nomli o'sig'idan boshlanib, katta boldir suyagining g'adir-budur do'mbog'iga mashinchilar muskul payi va m. gracilis bilan "g'oz panjasi" (pes anserinus superficialis)ni hosil qilib yopishadi.

F u n k s i y a s i. Sonni yozadi, boldirni bukadi.

Yarim parda muskul (m. semimembranosus) yarim pay muskulining ostida joylashadi. Yarim pardadan iborat muskul; quymich suyagining shu nomli o'sig'idan boshlanib, katta boldir suyagining medial do'ngiga uchta payga ajralib, "chuqur g'oz panjasi"—pes anserinus profundusni hosil qilib yopishadi.

F u n k s i y a s i. Sonni yozadi, boldirni bukadi.

BOLDIR MUSKULLARI

Boldir muskullari (64, 65-rasmlar) uch guruh (oldingi, lateral va orqa guruh) bo'lib joylashgan.

Oldingi guruh. Oldingi katta boldir muskuli (m. tibialis anterior). Katta boldir suyagining yuqori lateral yuzasi, lateral do'ng o'sig'i suyaklararo pardadan boshlanib, pastda pishiqlik payga o'tadi. Bu pay retinaculum externum (yozuvchi muskul pardasi)dan kichik boldir muskul paylari bilan birgalikda birinchi ponasi-mon suyakka va oyoq kaft suyagiga yopishadi.

F u n k s i y a s i. Oyoq panjasini yozadi, panjaning medial tomonini ko'taradi.



64-rasm. Boldir va oyoq panjasi muskullari va fassiyasi.

1—m. vastus medialis; 2—lig. patellae; 3—m. triceps surae; 4—margo anterior; 5—m. tibialis anterior; 6—retinaculum mm. extensorum superius; 7—malleolus medialis; 8—fascia dorsalis pedis; 9—tendo m. extensoris hallucis longi; 10—tendones m. extensoris digitorum longi; 11—retinaculum extensorum inferius; 12—malleolus lateralis; 13—m. extensor digitorum longus; 14—mm. peronei (mm. fibularis); 15—fascia cruris; 16—integumentum commune; 17—caput fibulae; 18—bursa subcutanea prepatellaris.

Barmoqlarni yozuvchi uzun muskul (m. extensor digitorum longus) katta boldir suyagining lateral do'ngi, suyaklararo parda va boldir fassiyasidan

boshlanib, to'rtta payga ajraladi, lateral tomondagi pay kanali orqali o'tib, II-V barmoqlarning dorzal yuzalariga yopishadi. Bu muskulning pastki qismida (lateral tomondan) kichik muskul tutami ajraladi va m. peroneus fibularis (tertius) nomli muskul tutami V kaft suyagiga yopishadi.

Funksiyasi. Panja va barmoqlarni yozadi.

Bosh barmoqni yozuvchi uzun muskul (m. extensor hallucis longus) kichik boldir suyagining medial yuzasi, suyaklararo pardadan boshlanib, pastda-retinaculum mm. extensorum inferius ostidan o'tib, bosh barmoqning birinchi va ikkinchi falangalariga yopishadi.

Funksiyasi. Panjani va bosh barmoqni yozadi, oyoq kaftining ichki tomonini ko'taradi.

Orqa guruh. Bu muskullar yuza va chuqur qavat bo'lib joylashadi.

Yuza qavat. Boldirning uch boshli muskuli (m. triceps surae) boldir muskuli va kambalasimon muskuldan tuzilgan bo'lib, teri ostida yuza joylashadi.

Boldir muskuli (m. gastrocnemius) ikki boshli bo'lib, ular tizza bo'g'imi kapsulasi, katta boldir suyagining medial va lateral do'ng o'siqlaridan boshlanadi va boldirning o'rtalarida kuchli payga aylanib, kambalasimon muskul paygiga qo'shilgan holda tanada eng kuchli tovon payi (Axill payi – tendocalcaneus Achillis¹) nomi bilan tovon suyagi o'sig'iga yopishadi.

Kambalasimon muskul (m. soleus) boldir muskulining ostida joylashgan bo'lib, kichik boldir suyagining tepa qismidan boshlanadi. Uning muskul qismi boldirning o'rtalarida payga aylanib, tovon payiga qo'shiladi hamda tovon suyagining o'sig'iga yopishadi.

Tovon (oyoq kafti) muskuli (m. plantaris) son suyagining taqim yuzasidan, tizza bo'g'imi kapsulasidan boshlanib, so'ngra uzun payga aylanadi va pastda tovon suyagining do'mbog'iga yopishadi. Bu muskul ba'zan uchramaydi.

Funksiyasi. Bu muskullar tizza bo'g'imini bukadi, bo'g'im kapsulasini tortadi. Oyoq kaftlarini bir-biriga yaqinlashtiradi. Odamning tik turishini ta'minlaydi.

Chuqur qavat. Barmoqlarni bukuvchi uzun muskul (m. flexor digitorum longus) katta boldir suyagining orqa yuzasidan boshlanib, boldirning pastki qismida to'rtta payga bo'linadi va II-V barmoqlarning distal falangalariga yopishadi.

Funksiyasi. Oyoq panjasini va II-V barmoqlarni bukadi, boshqa muskullar hamkorligida oyoq uchida turishda qatnashadi. Odam yurganda barmoqlarni bukadi.

Katta boldir orqa muskuli (m. tibialis posterior), boldirning orqa yuzasida chuqur joylashgan bo'lib, boldir suyaklari, suyaklararo membranadan boshlanadi, qayiqsimon suyakning-tuberositas ossis navicularis va ponasimon suyakka, II-IV oyoq kaft suyaklariga yopishadi.

Funksiyasi. Oyoq panjasini bukadi. Oyoqning kaft yoyini saqlaydi.

Bosh barmoqni bukuvchi uzun muskul (m. flexor hallucis longus) ikki patli bo'lib, kichik boldir suyagi orqa yuzasining pastki qismi va suyaklararo pardadan boshlanib, payi oyoq kaftida joylashgan shu muskul nomidagi egat orqali bosh barmoqning tirnoq falangasiga borib yopishadi.

Funksiyasi. Bosh barmoqni bukadi.

Lateral guruh.



65-rasm. Boldir va oyoq panjasining yonboshidagi muskullari.

1—m. quadriceps femoris; 2—epicondylus lateralis femoris; 3—meniscus lateralis; 4—lig. patellae; 5—m. tibialis anterior; 6—m. extensor digitorum longus; 7—m. extensor hallucis longus; 8—retinaculum m. extensorum superius; 9—retinaculum m. extensorum inferius; 10—m. extensor digitorum brevis; 11—tendo m. peronei brevis; 12—m. peroneus tertius; 13—tendines mm. extensorum digitorum longi; 14—m. abductor digiti minimi; 15—retinaculum mm. peroneorum inferius; 16—tendo calcaneus (Achillis); 17—retinaculum m. peroneorum superius; 18—m. peroneus brevis (m. fibularis brevis); 19—m. soleus; 20—m. peroneus longus; 21—m. gastrocnemius (caput laterale); 22—m. biceps femoris; 23—lig. callaterale fibulare.

Kichik boldirning uzun muskuli (m. peroneus longus yoki fibularis longus) qo'sh patli baquvvat muskul bo'lib, kichik boldir suyagining boshchasi va yuqori qismidan. muskullar oraliq parda (septum intermuscularis)dan boshlanib, payi medial to'piq orqasidan o'tadi, oyoq panjasining kaft yuzasidan yo'nalib, I-II oyoq kafti suyagi va ponasimon suyaklarning kaft yuzalariga yopishadi.

Funksiyasi. Oyoq gumbazini mustahkamlaydi, oyoq panjasini va bosh barmoqni bukadi.

OYOQ PANJASI MUSKULLARI (66-67-rasmlar)

Oyoq panjasi muskullari qo'l kafti muskullari kabi dorzal [ustki yozuvchi guruh va pastki (kaft tomon) bukuvchi guruh] muskullardan tuzilgan.

Oyoq panjasining ust tomonida barmoqlarni yozuvchi kalta muskul (m. extensor digitorum brevis) va bosh barmoqni yozuvchi kalta muskul (m. extensor hallucis brevis) joylashgan, ular tovon suyagining lateral yuzasidan boshlanadi va sinus tarsiga kirish oldida to'rtta nozik payga ajralib, m. extensor digitorum

longus, m. extensor hallucis longus paylari bilan birgalikda IV barmoqning ustki yuzasiga yopishadi. Bu muskulning bosh barmoqqa boruvchi medial qismi m. extensor hallucis brevis deb ataladi.

Funksiyasi. Barmoqlarni yozadi.

Oyoq panjasining kaft tomonidagi muskullar bosh barmoq, jimjiloq tomonidagi tepaliklarni hosil qiladi. Ular oralig'ida o'rta guruh muskullari joylashgan.

Bosh barmoq tomondagi muskullar. Uzoqlashtiruvchi muskul (m. abductor hallucis) yuza joylashgan bo'lib, tovon suyagining medial o'sig'i – tube rositas ossis navicularisdan boshlanadi va bosh barmoqning birinchi falangasiga yopishadi.

Funksiyasi. Bosh barmoqni boshqa barmoqlardan uzoqlashtiradi.



66-rasm. Oyoq panjasining sinovial qinlari (pastki yuzasi).

1–Tuber calcanei; 2–retinaculum mm. peroneum (fibularum) inferius; 3–vagina synovialis mm. peroneum (fibularium) comminis; 4–Lig. plantare longum; 5–vagina tendinis m. peronei (fibularis) longi plantaris; 6–vaginae tendinum digitorum pedis; 7–bursae synovialis; 8–pars cruciformis vaginae fibrosae; 9–vagina fibrosa digitorum pedis; 10–pars anularis vaginae fibroseae; 11–vagina tendinis m. flexoris digitorum pedis longi; 12–vagina synovialis tendinis m. tibialis

posterioris; 13–vagina synovialis tendinis m. flexoris hallucis longi; 14–retinaculum mm. flexorum.

67-rasm. Oyoq panjasining sinovial qinlari (yuqori-dan ko'rinishi).

1–vagina tendinis m. tibialis anterioris; 2–vagina tendinis m. extensoris hallucis longi; 3–fascia dorsalis pedis; 4–vaginae tendinum m. extensoris digitorum longi; 5–retinaculum mm. extensorum inferius; 6–vagina synovialis mm. peroneum (fibularium communis); 7–retinaculum m. extensorum superius.



Bosh barmoqni bukuvchi kalta muskul (m. flexor hallucis brevis) medial ponasimon suyak va lig. calcaneocuboideum plantaredan boshlanib (yo'lda

uning tarkibidan m. flexor hallucis longus payi o'tadi), bosh barmoqning birinchi falangasiga yopishadi.

Funksiyasi. Bosh barmoqni bukadi.

Bosh barmoqni yaqinlashtiruvchi muskul (m. adductor hallucis) chuqur joylashgan bo'lib, ikki boshchadan iborat. Qiyshiq boshchasi (caput obliquum) kubsimon suyak, lig. plantare longum, lateral ponasimon suyak va II-IV kaft suyaklaridan boshlanadi va ichki tomonga qiyshiq yo'naladi. Ko'ndalang boshchasi (caput transversum) esa lig. plantare longum, II-V kaft-barmoq suyagi bo'g'im kapsulalaridan boshlanib, birinchi falangaga yopishadi.

Funksiyasi. Bosh barmoqni boshqa barmoqlarga yaqinlashtiradi va oyoq-kaft gumbazini mustahkamlaydi.

Jimjiloq tomondagi muskullar:

Jimjiloqni uzoqlashtiruvchi muskul (m. abductor digiti minimi) oyoq kaftining yonbosh qismida joylashgan bo'lib, tovon suyagidan boshlanadi va jimjiloqning birinchi falangasiga yopishadi.

Funksiyasi. Jimjiloqni boshqa barmoqlardan tortadi.

Jimjiloqni bukuvchi kalta muskul (m. flexor digiti minimi) beshinchi kaft suyagining asosidan boshlanadi va jimjiloqning birinchi falangasi asosiga yopishadi.

Qontomiri: a. plantaris lateralis.

Oyoq kaftining kvadrat muskuli (m. quadratus plantae yoki m. flexor accessorius) tovon suyagidan ikki bosh bilan boshlanib, m. flexor digitorum longus payining lateral chetiga yopishadi. Kichkina to'rtburchak shaklga ega, panjalarni bukuvchi uzun muskul uning qo'shimcha boshchasi hisoblanadi. Pastdan oyoq panjasini bukuvchi kalta muskul bilan, yuqoridan lig. plantare longum va bosh barmoqqa yaqin-lashtiruvchi muskulning qiyshiq boshi bilan chegaralanadi.

Funksiyasi. Barmoqlarni bukishda m. flexor digitorum longusga yordam beradi.

Oyoq panjasining chugalchangsimon muskullari (mm. lumbricales) m. flexor digitorum longus va to'rtta payning medial hamda bir-biriga qaragan yuzalaridan boshlanib, II-V barmoqlarning birinchi falangalariga yopishadi.

Funksiyasi. II-V barmoqlarni bukib, medial tomonga tortadi.

Suyaklararo muskullar (m. interossei). Oyoq panjasi kaft tomonining chuqur qavatida, ossa metatarsi orasida joylashgan. Suyaklararo muskullar ikki guruhga bo'linadi. To'rttasi oyoq panjasining ustki (dorsal) tomonida (mm. interossei dorsales), uchtasi kaft sohasida (mm. plantares) o'r mashgan.

Funksiyasi. mm. interossei plantares lar III, IV va V barmoqlarni medial tomonga, mm. interossei dorsales lar esa II, III va IV barmoqlarni lateral tomonga tortadi.

OYOQ FASSIYALARI

Oyoqda yuza (fascia superficialis) va chuqur (fascia profundus) fassiyalar tafovut qilinadi. Oyoqning yuza fassiyasigavdani boshqa yerlaridagi yuza fassiyalar kabi teri ostida joylashib, oyoqning barcha muskullarini teridan keyin o'rab turadi. Sonning chuqur va serbar fassiyasi (fascia lata) qalin va pishiqlik bo'lib, tepada dumba sohasida (fascia glutea), pastda son va boldirga o'tib ketadi.

Sonning serbar fassiyasi sonning lateral tomonida yanada qalinlashib, yonbosh suyagi bilan sonning lateral ko'st o'sig'i oralig'ida taranglashadi va tractus iliotibialis qismini paydo qiladi. Son fassiyasining yuza varag'i sonning uchburchak (trigonum femorale) sohasida, chov boylami ostida ovalsimon teshik yoki teri osti yirtig'i (hiatus saphenus)ni hosil qiladi. Hiatus saphenusning yoni o'roqsimon qirrasiga margo falciformis deyiladi va tepa shoxi (cornu superius) chov boylamiga birikadi, pastki shoxi (cornu inferius) sonning chuqur fassiyasiga o'tib ketadi. Hiatus saphenus g'alvirsimon plastinka (lamina cribrosa) bilan qoplangan bo'lib, undan v. saphena magna o'tib, son venasiga qo'shiladi. Bundan tashqari, fossa ovalisda limfa tomirlari, teri osti yog' qatlami joylashadi. Fassiyaning chuqur varag'i taroqsimon muskul, bel-yonbosh muskullarini qoplaydi, unga yonbosh-taroqsimon fassiya (fascia iliopectineus) deyiladi. Bu ikki muskulning joylashgan yeri bir oz chuqurroq (fossa iliopectinea) bo'lib, u yerda son arteriyasi va venasi joylashadi.

Son serbar fassiyasining medial va lateral tomonidan muskullararo to'siq (septum intermusculare laterale et mediale) chiqib, son suyagining ikki tomoniga yopishadi. Shunday qilib, sonning serbar fassiyasi oldingi medial va orqa guruh muskullarini alohida-alohida qin hosil qilib o'raydi. Medial tomondagi muskullararo to'siq'i (septum intermusculare mediale) sonning to'rt boshli muskulini sonni yaqinlashtiruvchi muskullardan ajratsa, lateral tomondagi muskullararo to'siq (septum intermusculare laterale) sonning to'rt boshli muskulini orqa muskullardan ajratadi.

Bundan tashqari, sonning hususiy fassiyasi har bir muskulni qin hosil qilib o'rab turadi. Sonning keng fassiyasi sonning lateral tomonida qalinlashib, yonbosh, katta boldir suyagi oralig'ida taranglashadi. Bunga yonbosh katta boldir yo'li tractus iliotibialis deb ataladi.

Sonning yuza fassiyasi bilan chuqur fassiya oralig'ida vena qon tomirlari va nerv tolalari joylashgan.

Boldir fassiyasi sonning serbar fassiyasidavomi bo'lib, boldir sohasida oldingi, orqa va lateral guruh muskullarini qin hosil qilib o'raydi.

Boldir fassiyasi (fascia cruris) katta boldir suyagining oldingi qirrasidan medial yuzasining suyak ustki pardasiga yopishgan bo'lib, oldingi lateral va orqa guruh muskullarini muskullararo to'siq (septum intermusculare) lar orqali bir-biridan ajratib, ularni mustahkam o'rab turadi. Bundan tashqari, septum intermusculare anterius cruris kichik boldirning uzun va kalta muskullarini alohida

qin hosil qilib o'raydi. Orqadagi muskullararo to'siq (septum intermusculare posterius crucis) esa boldirning orqa guruh muskullarini kichik boldir muskullaridan ajratib turadi. To'piq sohasida qalinlashib, ko'ndalang joylashgan old va orqa tasmani hosil qiladi.

Tepadagi ushlagich tasmalar (retinaculum mm. extensorum superius) boldirning old guruh muskul paylarini ushlab turadi. Bu tasmadan pastroqda (oshiqboldir bo'g'imi ro'parasida) yozuvchi muskullarning ikkinchi pastki tasmasi (retinaculum mm. extensorum inferius) joylashgan. Bu tasmalar o'z navbatida muskul payi o'tishiga moslashgan to'rtta kanalchani hosil qiladi. Eng chekkada joylashgan keng kanalchadan m. extensor digitorum longus va m. peroneus tertius paylari o'tadi. Ikkinchi kanaldan—m. extensor hallucis longus. uchinchi kanaldan (bosh barmoq tomonda) m. tibialis anterior o'tadi.

Muskul paylari sinovial qinlar (vagina synovialis) bilan o'ralgan. To'rtinchi kanal o'rta kanalning orqasida joylashgan bo'lib, undan a. et v. dorsales pedis n. peroneus profundus o'tadi. Bundan tashqari, to'piqlar orasida boldir fassiyasi qalinlashib, tasma hosil qiladi. Jumladan ichki to'piq tasmasi (retinaculum mm. flexorum) ostidan m. flexor digitorum longus va m. flexor hallucis longus paylari to'piqni aylanib o'tadi. Bu kanal yuzasida a. tibialis posterior va n. tibialis lar uchun maxsus kanal joylashgan.

Tashqi to'piq orqasida boldir fassiyasi qalinlashib, retinaculum mm. peroneorum superius et inferiusni hosil qiladi, undan mm. peronei longus et brevis paylar o'tadi. Ushbu tasmalar ostidan oyoq panjalariga boruvchi muskul paylari qinlarga o'ralgan bo'ladi. Bu pay-qinlar muskul paylarini ishqalanishdan saqlab turadi. Oyoq panjasi ustidan fassiya (fascia dorsalis pedis) juda yupqa bo'lib joylashadi, ostki (kaft) sohasida esa qalinlashib, kaft aponevrozi (aponeurosis plantaris)ni hosil qiladi. Bu aponevroz orqadan m. flexor digitorum brevisga yopishsa, old tomonda bo'linib, beshta barmoqqa boradi.

BOSH SKELETI

O'quv maqsadi: Bosh Skeleti haqida umumiy ma'lumot. Bosh suyaklarning rivojlanishi (flogenez,ontogenez). Bosh suyaklarning tuzilishi va rivojlantirishiga ijtimoiy va biologik muhitlarning ta'siri, anomaliyalari. Harakat a'zolari sistemasini haqida nazariy bilimlarni shakllantirish.

Asosiy ma'lumotlar:

Bosh skeleti yoki kalla suyagi (Cranium,68-rasm) bosh miya va u bilan birga takomil etgan sezgi a'zolarining tayanchi bo'lib, ularni tashqi muhit ta'siridan saqlab turadi. Bundan tashqari, kalla suyagining yuz qismida organizm hayotida katta ahamiyatga ega bo'lgan nafas sistemasining boshlanish qismi – bu-run bo'shlig'i cavum nasi va ovqat hazm qilish sistemasining boshlanishi–og'iz bo'shlig'i – cavum oris joylashgan. Kalla suyagi ikki bo'limga: kallaning miya

bo'limi – cranium cerebrale yoki neurocranium hamda kallaning yuz bo'limi – cranium viscerale yoki splanchnocraniumga ajratiladi.

Miya bo'limi tepa tomondan kalla qopqog'i (calvaria) bilan qoplangan bo'lib, ichida bosh miya joylashib turadigan kalla bo'shlig'i (cavum crani cerebri) bor. Kalla bo'shlig'i umurtqa kanalining kengaygan uchi bo'lib, u yerda bosh miya va uning pardalari, qon tomirlar joylashgan.

Kalla bo'shlig'i pastki tomondan turli teshik va kanallari bo'lgan kalla tubi – basis cranii bilan chegaralanib turadi.

Kalla qopqog'ining zich moddadan tuzilgan tashqi plastinkasi – lamina cranii externa va ichki yoki shishasimon plastinkasi – lamina cranii interna s. vitrea bo'lib, ular orasida yupqa g'ovak modda (diploe) joylashgan. G'ovak moddadan vena kanallari o'tadi. Ichki plastinkada organik moddalar kam bo'lganligidan u tez sinuvchan, mo'rt bo'ladi. Shishasimon plastinka nomi ham ana shundan olingan. Kalla suyagining miya bo'limi – neurocranium. ensa suyagi (os occipitale), peshona suyagi (os frontale), tepa suyagi (os parietale). ponasimon yoki asosiy suyak (os sphenoidale), g'alvir suyak (os ethmoidale) va chakka suyak (os temporale)dan tuzilgan. Tepa suyagi bilan chakka suyaklar bir juftidan, boshqasi toq.



68-rasm. Bosh skeleti (cranium). Yon tomondan ko'rinishi.

1–corpus maxillae; 2–spina nasalis anterior; 3–sutura zygomaticomaxillaris; 4–incisura nasalis; 5–foramen infraorbitale; 6–fossa temporalis; 7–sutura nasomaxillaris; 8–os lacrimale; 9–lamina orbitalis ossis ethmoidalis; 10–sutura frontozygomatica; 11–facies temporalis alae majoris ossis sphenoidalis; 12–sutura sphenofrontalis; 13–linea temporalis;

14–tuber frontale; 15–margoparietalis ossis temporalis (pars squamosa); 16–sutura sphenoparietalis; 17–sutura coronalis; 18–sutura squamosa; 19–squama temporalis; 20–linea temporalis superior; 21–linea temporalis inferior; 22–sutura lambdoidea; 23–sutura parietomastoidea; 24–sutura occipitomastoidea; 25–porus acusticus externus; 26–processus mastoideus; 27–processus styloideus; 28–arcus zygomaticus; 29–sutura tempozygomatica.

Kallaning yuz bo'limi (cranium viscerale), yuqori jag' (maxilla), tanglay

suyagi (os palatinum), yonoq suyagi (os zygomaticum), burun suyagi (os nasale), ko'z yoshi suyagi (os lacrimale), pastki chig'anoq (concha nasalis inferior), dimog' suyagi (vomer), pastki jag' (mandibula) va til osti (os hioideum) suyaklaridan tuzilgan.

KALLANING MIYA BO'LIMI SUYAKLARI

Ensa suyagi (os occipitale, 69-rasm) qisman kalla qopqog'ining orqa, pastki tomoni va uning asosini tashkil qilishda qatnashadi. U oldingi tomondan ponasimon suyakka, tepa va chakka suyaklariga birlashgan. Unda palla, yon qismlar, asosi yoki tanasi tafovut qilinadi. Ensa suyagining ana shu qismlari katta ensa teshigi atrofida joylashadi. Ensa suyagi katta teshik (foramen occipitale magnum) orqali umurtqa kanaliga qo'shilib turadi.

Ensa suyagining pallasi – squama occipitalis tashqi tomonga qavarib, ichki yuzasi botiq bo'lib egilgan serbar plastinka – palladan (squama occipitalis) iborat. Ensa suyagining tashqi yuzasi markazida, tashqi ensa do'mbog'i (suyaklanish nuqtasining o'mi) – protuberantia occipitalis externa bo'lib, uning ikkala tomonida ko'ndalang yo'nalgan g'adir-budur chiziqlar–linea nuchae superior ko'rinadi. Ammo shu chiziqdan yuqoriroqda parallel joylashgan yuqori g'adir-budur chiziq –linea nuchae suprema joylashgan.


Ensa do'mbog'idan pastga ensaning tashqi qirrasasi – crista occipitalis externa yo'naladi. Ana shu qirradan ikki yonboshga – linea nuchae inferior chiziqlari tarqaladi.

69-rasm. (A) Ensa suyagi (os occipitale). Tashqi yuzasi



1–pars basilaris; 2–processus intrajugularis; 3–condylus occipitalis; 4–canalis condylaris; 5–linea nuchae inferior; 6–linea nuchae superior; 7–linea nuchae suprema; 8–protuberantia occipitalis externa; 9–crista occipitalis externa; 10–fossa condylaris; 11–processus jugularis; 12–incusura jugularis; 13–tuberculum pharyngeum.

Pallaning ichki yuzasi butsimon tepa–eminentia cruciformis bilan to'rtta chuqurchaga bo'lingan, uning o'rtasida esa ichki ensa do'mbog'i protuberantia occipitalis interna bo'lib, unda tepaga yo'nalgan egatlar – sulcus sinus sagittalis superioris bilan birga ikki yonbosh tomonda joylashgan egatchalar sulcus sinus transversus ko'rinadi. Pastki tarmog'i – ensaning ichki qirrasasi – crista occipitalis interna ensa teshigiga qadar boradi.



(B) Ensa suyagi (os occipitale). Ichki yuzasi.

1—clivus; 2—sulcus sinus petrosi inferioris; 3—canalis condylaris; 4—sulcus sigmoidei; 5—margo mastoideus; 6—crista occipitalis interna; 7—protuberantia occipitalis interna (eminentia cruciformis); 8—squama occipitalis; 9—margo lambdoideus; 10—sulcus sinus sagittalis superioris; 11—sulcus sinus transversi; 12—processus jugularis; 13—tuberculum jugulare; 14—incisura jugularis;

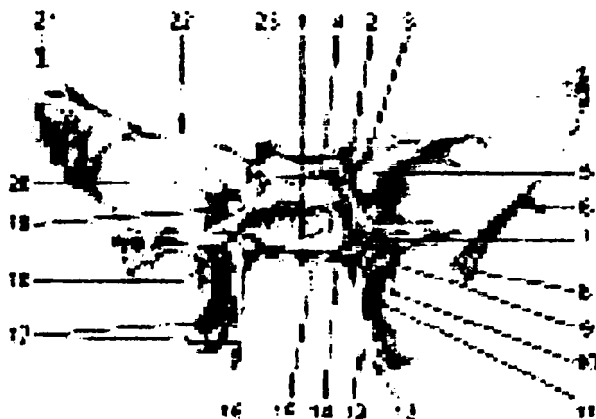
15—pars lateralis; 16—pars basillaris.

Katta ensa teshigining ikki yonboshida pars lateralis joylashgan bo'lib, u pastki yuzada joylashgan ellips shaklidagi bo'g'im do'mboqchalar – condylus occipitalis orqali I bo'yin umurtqasining yuqori bo'g'im yuzasi bilan qo'shiladi. Ensa suyagining bo'g'im do'mboqchalari o'rtarog'ida til osti nervi o'tadigan kanal – canalis condylaris joylashgan. Do'mboqcha yon tomonida esa bo'yinturuq vena o'ymasi—incisura jugularis bo'ladi. Bu o'yma chakka suyagidagi ana shunday o'yma bilan qo'shilib bo'yinturuq teshigi – foramen jugularisni hosil qiladi. Tanasi – pars basilaris ensa teshigining oldingi tomonida joylashgan bo'lib. 18–20 yoshlarda ponasimon suyak tanasiga qo'shilib ketadi. Uning kalla bo'shlig'iga qaragan yuzasi botiq bo'lib, ponasimon suyak tanasidagi xuddi ana shunday yuza bilan qo'shilib, ensa teshigi tomonga yo'nalgannishab – clivusni hosil qiladi. Bunishabda uzunchoq miya va miya ko'prigi turadi. Ensa suyagi tanasining ikki chakkasida pastki toshsimon egatcha – sulcus sinus petrosi inferiores ko'rinib turadi.

Ponasimon suyak (os sphenoidale, 70-rasm) juda murakkab tuzilgan bo'lib, kalla suyagining asosan o'rtasida, deyarli barcha kalla suyaklari bilan birlashgan holda joylashgan. Uning katta va kichik qanotlari – alae majores et minores uchayotgan ko'rshapalak shakliga o'xshash bo'lib, suyak tanasi – corpus sphenoidalega birlashadi.

Ponasimon suyak tanasining kalla bo'shlig'iga qaragan yuqori yuzaning o'rta qismida egarchaga o'xshash chuqurcha – turk egari (sella turcica)ning tubi – fossa hypophysialis bo'lib, bunda miyaning pastki ortiq bezi – gipofiz joylashadi. Egarchaning oldingi tomonida ko'ndalangiga joylashgan do'mboqcha –

egar qoshi – tuberculum sellae va koʻrish nervlarining kesishmasi joylashgan egatcha – chiasmatis bor. Ular ikkala tomonda koʻz boʻshligʻiga ochiladigan koʻrish kanalchalari – canales optici teshigiga tutashadi. Bu kanalchalar orqali kalla boʻshligʻidan koʻrish nervlari oʻtadi.



70-rasm. Ponasimon suyak (os sphenoidale). Orqa tomondan koʻrinishi.

1–corpus ossis sphenoidalis; 2–processus clinoides posterior; 3–processus clinoides anterior; 4–dorsum sellae; 5–fissura orbitalis superior; 6–margo squamosus; 7–canalis pterygoideus; 8–spina ossis sphenoidalis; 9–fossa scaphoidea; 10–lamina lateralis processus pterygoideus; 11–fossa pterygoidea; 12–incisura pterygoidea; 13–lamina medialis processus pterygoideus; 14–processus vaginalis; 15–rostrum sphenoidale; 16–hamulus pterygoideus; 17–processus pterygoideus; 18–sulcus caroticus; 19–foramen rotundum; 20–ala major; 21–margo parietalis; 22–ala minor; 23–canalis opticus.

Turk egari orqa tomonda egar suyanchigʻi – dorsum sellae bilan chegaralanadi. Ponasimon suyak tanasining ikki yonboshida uyqu arteriyasi joylashdigan egatcha – sulcus caroticus bor. Ponasimon suyak tanasining oldingi va pastki yuzasi oʻrtasida qirra – crista sphenoidalis boʻlib, uning ikkala tomonidagi suyak plastinkalar ponasimon chigʻanoqning – conchae sphenoidales bir juft suyak kovaklarini sinus sphenoidalis chegaralab turadi. Oʻng tomondagi boʻshliq chap tomondagi boʻshliqdan sagittal toʻsiq (septum sinum sphenoidalium) orqali ajralib turadi. Bu boʻshliqlar (kovaklar) kovak teshikchasi – aperturæ sinus sphenoidalis orqali burun boʻshligʻiga ochilgan.

Ponasimon suyak tanasi orqali ensa suyagi bilan birlashadi. Suyak tanasida boʻshliq mavjud, u yupqa suyak devori bilan ajralgan. Boʻshliqlar teshikchalar orqali burun boʻshligʻiga ochiladi. Kichik qanot bilan katta qanot oraligʻida

joylashgan yuqori ko'z yorig'i – fissura orbitalis superior ko'z kosasini miya bo'shlig'iga qo'shib turadi, u yerdan uch shoxli nervning tarmog'i hamda boshqa nervlar o'tadi. Kichik qanot miya bo'shlig'i tubini, ko'z kosasi yuqori devorini tashkil qilishda qatnashadi. Tanasining past tomonida ikkita qanotsimon o'siqlar–processus pterygoideus joylashgan.

O'siqlarning tubidagi naycha – canalis pterygoideus sagittal yo'nalishda joylashgan bo'lib, kanaldan nerv va qon tomirlar o'tadi. Qanotsimon o'siqlarning har biri medial (lamina medialis) va lateral plastinka (lamina lateralis)dan tuzilgan. Qanotsimon o'siqlarning oldingi chekkasidan egatcha–sulcus pterygoideus o'tadi. Orqa tomonda processus pterygoideus plastinkalari bir-biridan uzoqlashtirib, fossa pterygoideani hosil qiladi. Past tomondagi chuqurcha. o'yma – incisura pterygoideagachadavom etadi. Qanotsimon o'siqlarning medial pastinkasi lateral plastinkaganisbatan ingichka va uzunroq bo'lib. pastda ilmoq – hamulus pterygoideusni hosil qiladi. Katta qanotning to'rtta yuzasi bor.

1. Kalla bo'shlig'iga qaragan yuza – facies cerebralis.
2. Ko'z kosasiga qaragan yuza – facies orbitalis.
3. Chakka yuza – facies temporalis.
4. Yuqori jag'ga qaragan yuza – facies maxillaris.

Katta qanotning tanaga yaqin joyida yumaloq teshik – foramen rotundum. cho'zinchoq teshik – foramen ovale va o'tkir qirrali teshik – foramen spinosum joylashgan. Yumaloq va cho'zinchoq teshiklardan uch shoxli nerv tarmoqlari o'tsa, o'tkir qirrali teshikdan miya pardasiga boruvchi arteriya o'tadi. Katta qanotning oldingi chekkasi yuqorigadavom etib, peshona suyagi bilan birlashadi.

Chakka suyagi (os temporale, 71-rasm) bir juft bo'lib, murakkab tuzilgan. Unda eshitish, muvozanatni saqlash a'zolari joylashgan. Chakka suyagi to'rt qismdan iborat: palla (tanga) – pars squamosa. nog'ora – pars tympanica, piramida (toshsimon) – pars petrosa va so'rg'ichsimon – pars mastoidea qismlardir. Ana shu qismlar yangi tug'ilgan chaqaloqlarda alohida joylashgan bo'lib, bola bir yoshga yetganda suyaklanib, birlashadi va bitta butun chakka suyagini hosil qiladi. Chakka suyagining to'rttala qismi tashqi eshituv yo'li – meatus acusticus externus atrofida joylashgan.

1. Chakka suyagining tangasimon qismi – pallasi (pars squamosa)ning ichki yuzasi – facies cerebrolisda miya egatlarining izlari bor. Pallaning tashqi yuzasi –facies temporalis silliq bo'lib, chakka chuqurining hosil bo'lishida qatnashadi va undan chiqqan yonoq o'sig'i – processus zygomaticus yonoq suyagi bilan birlashadi. Pastroqda pastki jag' bilan bo'g'im tuzadigan chuqurcha – fossa mandibularis joylashgan. Uning oldingi tuberculum articulare do'mbog'i. pastki jag'ning bo'g'im o'sig'ini chuqurchadan chiqib ketishdan saqlab turadi.

2. Nog'ora qismi (pars tympanica) unchalik katta bo'lmagan va bir oz egilgan plastinkadan iborat bo'lib, chakka suyagi tashqi eshituv yo'lining oldi va orqa tomonini chegaralab turadi, processus mastoideus lateral tomondan

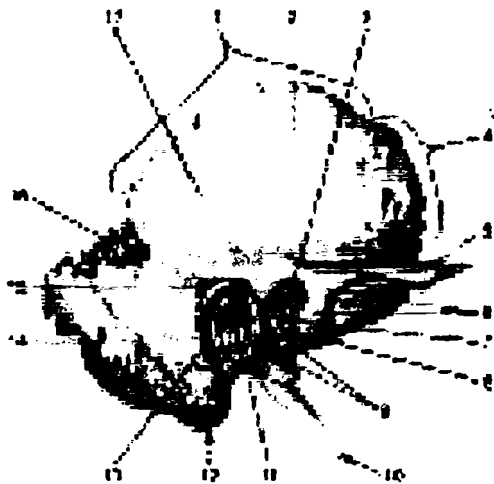
so'rg'ichsimon o'siq – processus stiloideus va medial tomondan piramida qismlari bilan qo'shilib tursa, pastki tomon bigizsimon o'siqning (processus styloideus) ildizini o'raydi.

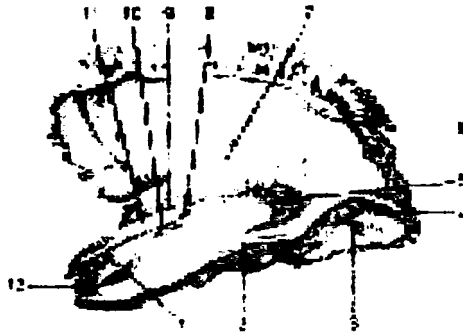3. Toshsimon qism (pars petrosa) chakka suyagining boshqa qismlariga nisbatan qattiqroq tuzilgan, shuning uchun bu bo'lak piramida – pyramis deb ataladi.

Piramida bag'rida eshitish va muvozanatni saqlash a'zolari bo'lib, ular turli tashqi ta'sirotlardan saqlanib turadi.

Piramidaning oldingi yuzasida – facies anterior (piramidaning uchi yaqinida) bosh miya uchlik nerv tugunining chuqur izi – impressio trigemini joylashgan. Chuqurchaning yon tomonida ikkita parallel joylashgan nozik egatcha bor, medial tomonda – sulcus n. retrosi majoris va lateral tomonda – sulcus n. petrosi minoris egatchalar hiatus canalis n. petrosi majoris et minoris nomli teshikchalarga davom etadi. Oldingi yuzaning orqa bag'rida yarim doira – semicanalis kanalining (ichki quloq tuzilishiga qarang) turtib chiqishidan vujudga kelgan tepa – eminentia arcuata bor. Nihoyat piramidaning oldingi yuzasi nog'ora bo'shlig'ining tomi – tegmen tympani holatida joylashgan. Piramidaning orqa yuzasi – facies posterior joylashgan ichki eshituv teshigi – porus acusticus internus orqali bosh miyaning yuz va eshituv nervlari, ichki eshituv qon tomirlari o'tadi.

Piramidaning pastki yuzasi – facies inferior kallaning tubiga qaragan bo'lib, bigizsimon - so'rg'ichsimon teshik – foramen stylomastoideum orqali yuz nervi kalla bo'shlig'idan tashqariga chiqadi. Bigizsimon o'siqning medial tomonida bo'yinturuq chuqurcha – fossa jugularis bor.





71-rasm. A. Chakka suyagi (os temporale). Tashqi yuzasi.
 B. Chakka suyagi (os temporale). Ichki yuzasining tepa tomondan ko'rinishi.

Bu chuqurcha ensa suyagidagi chuqurcha bilan qo'shilib, bo'yinturuq teshik – foramen jugulareni hosil qiladi. Bu yerdan ichki uyqu arteriyasining kalla bo'shlig'iga o'tadigan tashqi teshik – foramen caroticum externum yaqqol ko'rinib turadi. Ichki teshik – foramen caroticum internum esa piramida uchida joylashgan. Piramidaning oldingi chekkasi – margo anterior suyakning palla qismi bilan o'tkir burchak hosil qilib qo'shiladi, shu yerdan muskul – nay kanali – canalis musculotubariusning og'zi ko'rinadi, bu kanalning ikkinchi teshigi esa o'rta quloq bo'shlig'iga ochiladi. Kanal to'siq orqali ikkita yarim kanalga ajralgan. yuqoridagi kichik bo'lagidan (semicanalis m.tensoris tympani) quloq pardasini tarang qiladigan muskul boshlanadi. pastki kattaroq bo'lagi (semicanalis tubae auditivae) eshituv naychasining suyak bo'lagini tashkil qiladi.

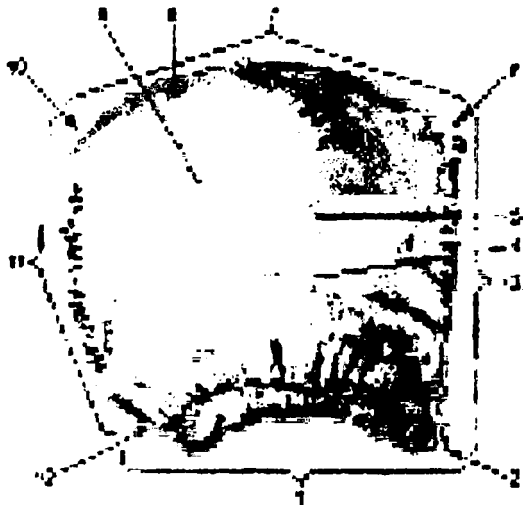
4. So'rg'ichsimon qismida (processus mastoideus) o'siq bo'lib, u tashqi eshituv yo'li orqasida turadi. Bu o'siqqa to'sh-o'mrov so'rg'ichsimon muskuli – m.sternocleidomastoideus yopishadi. So'rg'ichsimon o'siqlarning medial tomonida ikkita qorinchali muskul yopishadigan chuqur o'yma – incisura mastoidea bor. O'ymadan parallel ravishda (ichkari tomonda) ensa arteriyasining egati – sulcus arteriae occipitalis o'tadi. So'rg'ichsimon o'siqlarning tashqi yuzasini tekis uchburchak shaklidagi bo'lakcha egallagan. So'rg'ichsimon o'siqlarning ichki tuzilishi ko'pgina kataklardan – cellulae mastoideae tuzilgan bo'lib, o'rta quloq bilan qo'shilgan. So'rg'ichsimon o'siqlarning miya yuzasida facies cerebrialis sigmasimon (S) egatcha – sulcus sinus sigmoidei bor.

Chakka suyagining kanallari: uyqu arteriyasi kanali – canalis caroticus. piramidaning pastki yuzasida joylashgan foramen caroticum externumdan boshlanib, yuqoriga ko'tariladi va to'g'ri burchak hosil qilib, uyqu arteriyasi kanalining ichki teshigi – foramen caroticum internumda tugaydi. Kanaldan shu nomdagi arteriya o'tadi.

Yuz nervining kanali – canalis facialis ichki eshituv teshigining tubidan boshlanib, avval ko'ndalangiga yo'nalib boradi, so'ngra orqa va pastga qaytarilib tizza – genuculum canalis facialisni hosil qiladi, keyin pastga qarab yo'naladi va foramen stylomastioideum bo'lib tugaydi.

Tepa suyagi (os parietale. 72-rasm) bir juft bo'lib, kalla qopqog'ining o'rta qismini tashkil qiladi. Bosh miya takomillashgan sari tepa suyak ham riv-ojlanadi. Bu suyak kalla qopqog'ining talay qismini egallaydi va bosh miyani mexanik ta'sirotlardan saqlaydi. Tepa suyagi boshqa kalla suyaklariganisbatan qirrali va to'rt burchakli, sirti gumbazsimon bo'rtib chiqqan, plastinka shaklida tuzilgan. Uning oldingi chekkasi margo frontalis peshona suyagining pallasiga birlashadi. yuqori chekkasi – margo sagittalis esa ikkinchi tomondagi tepa suyagining xuddi shunday chekkasi bilan o'rta chiziqda birlashadi.

Orqa chekkasi – margo occipitalis ensa suyagining pallasiga birlashadi. Palla chekkasining (margo squamosus) oldingi qismi ponasimon suyakning katta qanoti bilan, o'rta va orqa bo'lagi esa chakka suyagi pallasiga bilan tishlashib birlashadi. Tepa suyagining old, tepa va orqa chekkalari tishli qirrani hosil qilsa, pastki (to'rtinchi) qirrasini tashqi tomondan qiyshiq holda qir qilgan bo'lib ko'rinadi. Tepa suyagining to'rta burchagi bor:



72-rasm. Tepa suyagi (os parietale). Tashqi yuzasi.

1–margo squamosus; 2–angulus sphenoidalis; 3–margofrontalis; 4–linea temporalis inferior; 5–linea temporalis superior; 6–angulus frontalis; 7–margo sagittalis; 8–foramen parietale; 9–tuber parietale; 10–angulus occipitalis; 11–margo occipitalis; 12–angulus mastoideus.

Birinchi – oldingi-yuqori peshona burchak–angulus frontalis.

Ikkinchi – oldingi-pastki ponasimon burchak–angulus sphenoidalis.

Uchinchi – orqadagi-yuqori ensa burchak–angulus occipitalis va toʻrtinchi –orqadagi-pastki soʻrgʻichsimon burchak – angulus mastoideuslardir.

Tepa suyagining tashqi (qavariq) yuzasi muskul va fassiyalarning birlashishiga moslashgan boʻlib, oʻrtasida tepa suyak doʻmbogʻi – tuber parietale joylashgan.

Pastdagi ikkita parallel chiziqning biri chakka fassiyasining yuqoridagisi – linea temporalis superior boʻlsa, ikkinchisi chakka muskulining (m.temporalis) yopishadigan pastki chizigʻi (linea temporalis inferior)dir.

Tepa suyagining ichki botiq (facies interna) yuzasidan arteriya egatchalari – sulci arteriosi hamda miya qiyiqlarining izlari – foveolae granulares yaqqol koʻrinadi. Bulardan tashqari, tepa qirra boʻylab davom etgan va soʻrgʻichsimon oʻsiq bilan birlashadigan burchak sohasida joylashgan egatchalar bor.

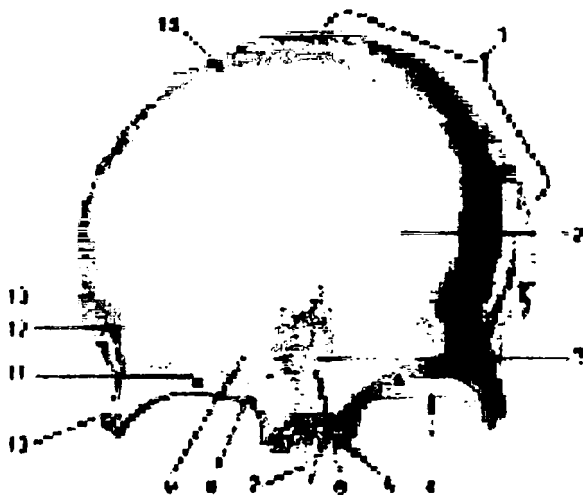
Peshona suyagi (os frontale, 73-rasm) bitta boʻlib, kalla qopqogʻining oldingi qismini tashkil qiladi. Peshona suyagining bu qismi sezgi aʼzolari (koʻrish va hid bilish aʼzolari) bilan uzviy bogʻliq.

Peshona suyagi vertikal joylashgan palla qismi – squama frontalis va gorizontal boʻlakka ajratiladi. Gorizontal boʻlak bir juft koʻz kosasi (pars orbitalis) va burun boʻlagi qismi (pars nasalis)dan tashkil topgan.

Peshona suyagi kalla suyaklarining pallasi singari tashqi tomonga boʻrtib chiqqan plastinkadan iborat boʻlib, unda ikkita yuza tafovut qilinadi. Bulardan biri tashqariga qaragan qavariq yuza – facies externa va ichkari – miyaga qaragan (facies interna) botiq yuzadir. Peshona suyagining tashqi yuzasida bir juft peshona doʻmbogʻi – tuber frontalis koʻrinib turadi. Doʻmboqlarning qoq oʻrtasida chuqurcha – glabella bor. Peshona suyagining pallasi koʻz kosasi qismidan Palanining miya yuzasida bulardan boshqa arteriya egatchalari – sulci arteriosi miya qiyiqlarining izlarini koʻrish mumkin.

Peshona suyagining koʻz kosasi qismi – pars orbitalis gorizontal joylashgan bir juft yupqa plastinkadan iborat. Peshona suyagi koʻz kosasining oʻrtasi gʻalvir suyagi joylashadigan egatcha – incisura etmoidalis bilan ajralgan. Egatchada gʻalvir suyagining plastinkasi – lamina cribrosa joylashgan. Koʻz kosasining yuqori (miya) yuzasida (facies cerebrialis) impressiones digitatae va juga cerebrialia (BNA) koʻrinib turadi. Pastki yuzasi (facies orbitalis) silliq botiq boʻlib, koʻz kosasini yuqori tomondan chegaralab turadi. Lateral burchagida koʻz yoshi bezining chuqurchasi – fossa glandulae lacrimalis va medial tomonda bilinar-bilinmas gʻaltaksimon chuqurcha – fovea trochlearis va oʻsiq – spina trochlearis boʻladi. Ularga togʻay gʻaltak – trochlea yopishadi; unga koʻz soqqasining yuqori qiyshiq muskul payi birikadi. Peshona suyagining burun boʻlagi – pars nasalis gʻalvirsimon oʻyning oldingi tomonida joylashgan. Uning oʻrta qismida oʻtkir qiltanoq (spina nasalis) boʻladi. Qiltanoq burun toʻsigʻi – septum nasini hosil qi-

lishda qatnashadi. Qiltanoqning ikki yonida bir juft peshona bo'shliqlari (sinus frontalis) bo'ladi. Kovaklar sagittal to'siq – septum sinus frontalis bilan ajralgan.



73-rasm. Peshona suyagi (os frontale). Tashqi yuzasi.

1–margo parietalis; 2–tuber frontale; 3–glabella; 4–margosupraorbitalis; 5–pars nasalis; 6–sutura frontalis; 7–spinasalis; 8–incisura frontalis; 9–arcus superciliaris; 10–processus zygomaticus; 11–foramen supraorbitale; 12–linea temporalis; 13–facies temporalis; 14–squama frontalis.

G'alvir suyak (os ethmoidale, 74-rasm) yuz suyaklari orasida markazda, burun bo'shlig'ining peshona suyagi egati tepasida joylashgan. U gorizontal o'rnashgan g'alvirsimon nafis plastinka – lamina cribrosa bilan kalla suyagining tubini (cranium cerebrale), kallada ko'z kosasi medial devorini hosil qilishda qatnashadi.

G'alvir suyak 3 qismdan iborat: gorizontal joylashgan g'alvirsimon plastinka (lamina cribrosa), pastga yo'nalgan perpendikulyar plastinka (lamina perpendicularis) va uning yonida joylashgan labirintlar (g'ovakchalar) labirinti ethmoidales dir. G'alvirsimon plastinkaning juda ko'p teshikchalari bo'lib, ular orqali burun bo'shlig'iga hidlash nervining tolalari o'tadi. Plastinkaning qoq o'rtasida xo'roz tojiga o'xshash o'siq – crista galli ko'rinib turadi. Bosh miyaning qattiq pardasi shu tojga yopishadi. O'siq oldingi tomonga bir juft qanotsimon o'siq – ala crista galli bo'lib davom etadi va peshona suyagi bilan birga ko'rt teshik – foramen caecumni hosil qiladi.



74-rasm. G'alvir suyak (os etmoidale). Pastdan ko'rinishi.

- 1—concha nasalis superior;
- 2—concha nasalis media;
- 3—processus uncinatus;
- 4—infundibulum ethmoidale;
- 5—lamina perpendicularis;
- 6—cellulae ethmoidales;
- 7—cellulae ethmoidales;
- 8—lamina cribrosa.

Falvir suyakning perpendikulyar plastinkasi burun suyaklari. dimog' suyagi va ponasimon suyak qirrası bilan birlashadi va burun to'sig'ining bir qismini hosil qiladi.

Falvir suyagida bir juft katta-kichik suyak kataklari (cellulae ethmoidales) bor. Katakalar lateral tomonda qog'ozsimon yupqa plastinka yoki ko'z kosasi plastinkasi (lamina orbitalis) bilan qoplangan bo'lib, medial devorni hosil qiladi. G'alvir suyakning oldingi kataklari peshona suyagi kataklari (sinus frontales) bilan, orqadagi kataklari esa ponasimon suyak katagi (sinus sphenoidalis) bilan tutashib turadi. Labirintning medial tomonlarida tepa va pastki chig'anoqlar conchae nasalis superior et media joylashgan. Ba'zida eng tepada joylashgan uchinchi burun chig'anog'i conchae nasalis suprema ham uchraydi.


KALLANING YUZ BO'LIMI SUYAKLARI

Yuqori jag' (maxilla. 75-rasm) birmuncha murakkab tuzilgan. Yuqori jag' ko'z ko'zasi, burun va og'iz bo'shliqlarini hosil qilishda va chaynov apparatlari ishida faol qatnashadi.

Yuqori jag'ning tanasi va to'rta o'sig'i bor: tanasi – corpus maxillaening ichida havo saqlanadigan turli shakldagi bo'shliq (Gaymor bo'shlig'i)—sinus maxillaris bo'lib, burun bo'shlig'iga teshik—hiatus maxillaris orqali ochiladi. Tanasida to'rta yuza (oldingi, chakka osti, ko'z kosasi va burun bo'shlig'i yuzasi) tafovut qilinadi.

Oldinga yoki yuzaga qaragan—facies anteriorning pastki tomonida tish ildizlaridan paydo bo'lgan tepachalar—juga alveolaris bor, shu tepachalar yuqorisida – lateral tomonda it chuqurchasi (kuldiringich) – fossa canina o'rin olgan. Ana shu chekkaning pastida joylashgan ko'z kosasi ostidagi teshik – foramen infraorbitale orqali qon tomir va nerv ostida jag' do'mbog'i – tuber maxillae

orqa tomonda mayda teshikchalar – foramina alveolari mavjud.



75-rasm. Yuqori jag' (maxila). Tashqi yuzasi.

1–juga alveoiaria; 2–spina nasalis anterior; 3–fossa canina; 4–incisura nasalis; 5–foramen infraorbitale; 6–margo infraorbitalis; 7–sulcus lacrimalis; 8–crista lacrimalis anterior; 9–processus frontalis; 10–facies orbitalis; 11–processus zygomaticus; 12–culus infraorbitalis; 13–tuber maxillae; 14–foramina alveolaria; 15–arcus alveolaris.

Bu teshikchalardan yuqorida jag' tishlariga boradigan qon tomirlar va nervlar o'tadi. Jag' do'mbog'ining medial tomonida katta tanglay egatchasi – sulcus palatinus major bo'lib, tanglay suyagiga birlashadi va canalis palatinusni hosil qiladi. Yuqori jag' tanasining burunga qaragan yuzasi – facies nasalis burun bo'shlig'ining lateral devorini hosil qilishda qatnashadi. tanglay suyagi pastki burun chig'anog'i bilan birlashadi va pastda tanglay o'sig'ining yuqori yuzasiga o'tib ketadi. Facies nasalisda ikkita g'adir-budur qirra bo'lib, ular crista ethmoidalis (o'rtadagi qirra) va crista conchalis (pastdagi qirra) deb ataladi. ularga burun chig'anoqlari yopishib turadi.

Peshona o'sig'i (processus frontalis)ning orqa tomonida joylashgan churur ko'z yoshi egati – sulcus lacrimalis, ko'z yoshi kanali – canalis nasolacrimalisni hosil qiladi va ko'z bo'shlig'ini burun bo'shlig'iga qo'shib turadi.

Ko'zga qaragan yuzasi – facies orbitalis tekis, bir oz botiqroq uchburchak shaklidagi plastinkadan iborat bo'lib, ko'z kosasining pastki devorini tashkil qiladi. Medial chekkasi ko'z yoshi suyagi, g'alvir suyagining ko'z kosasiga qaragan plastinkasi va tanglay suyagining ko'z o'sig'i (processus orbitalis) bilan birlashib

turadi. Yuzaning orqa chekkasi koʻz kosasining pastdagi yorigʻi – fissura orbitalis inferior bilan chegaralangan. Orqa chekkadan koʻz kosasining ostidagi egatcha-sulcus infraorbitalis boshlanadi va oldingi tomongadavom etib, canalis infraorbitalisga aylanadi, kanal koʻz kosasining pastki teshigi – foramen infraorbitale yuz sohasiga ochiladi. Pastki teshikdan qon tomirlar va nervlar chiqib tarqaladi.

Yuqori jagʻning peshona oʻsigʻi (processus frontalis) peshona suyagiga qoʻshiladi. Peshona oʻsigʻining lateral yuzasida oldingi koʻz yoshi qirrası – crista lacrimalis anterior joylashgan boʻlib, pastki tomonda koʻz kosasining ostki chekkasi (margo infraorbitalis)ga oʻtib ketadi va peshona oʻsigʻi bilan yosh oʻymasi-incisura lacrimalisni oldindan chegaralab turadi. Peshona oʻsigʻining chekkasi koʻz yoshi suyagi bilan birlashib, koʻz yoshi xaltachasining chuquri – fossa sacci lacrimalisni hosil qiladi.

Tishlar turadigan alveolalar oʻsigʻida (processus alveolaris) sakkizta tishning ildizi joylashadigan kataklar (alveoli dentales) bor. Tanglay oʻsiqlari oʻzaro birlashib qattiq tanglay (palatum osseum)ni hosil qiladi.

Tanglay oʻsigʻining medial chekkasida burun qirrası – crista nasalis koʻtarilib turadi. Tanglay oʻsigʻining pastki yuzasi gʻadir-budur boʻlib, bu yerdan qon tomir va nervlar joylashadigan egat-sulci palatini oʻtadi. Oʻng va chap tomondagi tanglay oʻsiqlar oʻrta chiziqda birlashib chok hosil qiladi. Chokning oldingi tomonida kurak tishning teshigi – foramen incisivum koʻrinib turadi, u shu nomli kanalga (canalis incisivus)davom etadi.

Yonoq suyagiga birlashadigan oʻsiq – processus zygomaticus yonoq suyagiga qoʻshiladi.

Bir juft tanglay suyagi (os palatinum, 76-rasm), koʻz kosasi, burun boʻshligʻi, ogʻiz boʻshligʻi va qanot-tanglay chuqurining hosil boʻlishida qatnashadi. Suyakning gorizontall plastinkasi lamina horisontalis orqa tomondan yuqori jagʻ suyagining tanglay oʻsigʻi (processus palatinus maxillae)ga birlashib, qattiq tanglay – palatum osseumni hosil qiladi. Gorizontall plastinka qarama-qarshi tomondagi ana shu nomli plastinka bilan birlashadi va burun qirrasiningdavomi – crista conchalisni vujudga keltiradi. Orqa taraf chekkasi oz-moz bukilgan boʻlib, xonalarning pastki chekkasini hosil qiladi. Gorizontall plastinkaning lateral chekkasi vertikal plastinkaga birlashgan. Uning pastki yuzasida joylashgan katta tanglay teshigi – foramen palatinum majus shu nomli kanal – canalis palatinus-gadavom etadi.

Burunning pastki chigʻanogʻi (concha nasalis inferior) bir juft suyak hamda yupqa bukilgan plastinkadan iborat. Uning yuqori chekkasi burun boʻshligʻining yonbosh devoriga yopishib turadi. Suyakning medial boʻrtib turgan yuzasi burun boʻshligʻiga turtib kirib, burunning oʻrta yoʻlini pastki yoʻldan ajratib turadi.



76-rasm.

Vertikal plastinka – lamina perpendicularis yuqori jag' suyagining burun yuzasi – facies nasalis maxillaega tegib turadi va burun bo'shlig'ining yon devorini hosil qilishda qatnashadi. Vertikal plastinkaning lateral yuzasida joylashgan katta tanglay egati – sulcus palatinus major jag' suyagiga shu nomli egat bilan qo'shilib, canalis palatinus majorni hosil qiladi.

Tanglay suyagining uchta: piramidasimon, ko'z va ponasimon o'siqlari bor. Piramidasimon o'siq – processus pyramidalis tanglay suyagining vertikal plastinkasi bilan gorizontal plastinka birlashgan yerdan boshlanadi. Bu o'siq pastga, orqaga, lateral tomonga yo'nalib, butun kallada ponasimon suyakning qanotsimon o'sig'idagi o'yma – incisura pterygoideusni to'ldirib turadi. Ulardagi mayda kanalchalar canalis minoresdan qon tomir va nervlar o'tadi. Processus orbitalis yon va oldingi tomonga yo'nalib, ko'z kosasining tubini hosil qilishda qatnashadi va g'alvirsimon suyak katakchalarini bir oz bekitib turadi. Ponasimon o'siq processus sphenoidalis medial va orqa tomonga yo'nalib, ponasimon suyak tanasiga birikadi. Bu ikkala o'siq vertikal plastinkaning yuqori chekkasida joylashgan bo'lib, o'zaro ponasimon tanglay o'ymasi–incisura sphenopalatinani hosil qiladi. Bu o'yma ponasimon suyakning tanasi bilan qo'shilganda qanottanglay teshigi (foramen sphenopalatinum)ga aylanadi.

Burun suyagi (os nasale). Bir juft burun suyagi burun qirrasini hosil qiladi. Burun ko'z kosasi medial devorini hosil qilishda qatnashadi. Lateral yuza qirrasida joylashgan egatcha (sulcus lacrimalis) yuqori jag' suyagining peshona o'sig'ida shu nomli egat bilan qo'shilib, ko'z yoshi xaltasining chuqurchasi (fossa sacci lacrimalis)ni hosil qiladi. Past va oldingi tomondan ko'z yoshi suyagi yuqori jag' suyagining peshona o'sig'i bilan, orqadan g'alvir suyagining ko'z kosasiga qaragan plastinkasi, yuqoridan peshona suyagi bilan birlashib turadi.



77-rasm. Burunning pastki chig'anog'i (concha nasalis inferior).



78-rasm. Burun suyagi (os nacale).

A—tashqi yuzasi. B—ichki yuzasi. 1—sulcus ethmoidalis.

Dimog' suyagi (vomer, 80-rasm), noto'g'ri to'rtburchak shakldagi yupqa plastinkadan iborat toq suyak bo'lib, burun to'sig'ini hosil qilishda qatnashadi. Suyakning oldingi chekkasi g'alvir suyagining perpendikulyar plastinkasi bilan tutashadi. Orqa chekkasi bo'sh bo'lib, burun bo'shlig'ining orqa qismi — xoanani ikkiga ajratib turadi. Dimog' suyagi ko'pincha chap tomonga sal qayrilib joylashadi.



79-rasm. Dimog' suyagi (vomer). 1—Ala vomeris; 2—sulcus vomeris.

Ko'z yoshi suyagi (os lacrimale 80-rasm). Bir juft ko'z yoshi suyagi kalla suyaklarining eng yupqa suyaklaridan hisoblanadi. Bu suyak yuqori jag' suyagi peshona o'sig'i Proctssus frontalisning orqa toomonida joylashgan va ko'z kosasining medial devorini hosil qilishda qatnashadi. Chetki yuzasida joylashgan egatcha (sulcus lacrimalis) yuqori jag' suyagining chuqurchasi fossa sacci lacrimalisni hosil qiladi. Pastki va oldingi tomondan ko'z yoshi suyagi yuqorigi jag' suyagiining peshona o'sig'i bilan, orqa g'alvir suyagining ko'z kosasiga qaragan plastinkasi, yuqoridan peshona suyagi bilan birlashib turadi.



80-rasm. Ko'z yoshi suyagi (os lacrimale).

A-tashqi yuzasi. 1-hamulus lacrimalis; 2-fossa sacci lacrimalis; 3-crista lacrimalis posterior; 4-sulcus lacrimalis. B-ichki yuzasi. 1-margo anterior.

Yonoq suyagi (os zygomaticum, 81-rasm) yuz suyaklari orasida eng qattig'i bo'lib, kallaning yuz qismini miya bo'lagiga nisbatan mustahkamlab turadi. Yonoq suyagi chaynov muskulining keng sathini hosil qiladi. Bu suyak lunj va ko'zga qaragan ikkita plastinkadan iborat bo'lib, o'zaro ko'z osti chakkasi (margo infraorbitalis) orqali qo'shiladi.

Yonoq suyagining joylashgan joyiga qarab uchta yuza va ikkita o'siq tafovut qilinadi.



81-rasm. Yonoq suyaklari (os zygomaticum).


A-tashqi yuzasi.

1-facies lateralis; 2-processus frontalis; 3-foramen zygomaticofaciale; 4-processus temporalis. B-ichki yuzasi. 1-processus temporalis; 2-facies temporalis; 3-processus frontalis; 4-

facies orbitalis; 5-foramina zygomaticoorbitalia.

Facies lateralis to'rt qirrali yulduz shaklida bo'lib, unda do'mboq – tubermalare bor. Orqa yuzasi (facies temporalis) silliq bo'lib, shu nomli chuqurchaga qarab turadi. Uchinchi yuzasi facies orbitalis ko'z kosasining devorini hosil qilishda qatnashadi. Peshona o'sig'i – processus frontalis peshona suyagining yonoq o'sig'idagi ponasimon suyak qanoti bilan qo'shilib turadi. Chakka o'sig'i – processus temporalis chakka suyagidagi processus zygomaticus bilan qo'shilib, yonoq ravog'i – arcus zygomaticusni hosil qiladi.

Pastki jag' (mandibula, 82-rasm) kalla suyaklari ichida harakatchanligi, ya'ni chakka suyaklariga bir juft bo'g'im tuzib qo'shilishi bilan farq qiladi. Pastki jag'da tishlar o'mashgan gorizontaal qism tanasi – corpus mandibulae va ikkita vertikal joylashgan shox – rami mandibulae bor, ana shu shoxlar vositasida bo'g'im hosil bo'ladi va chaynov muskullari yordamida pastki jag' harakatlanadi.



82-rasm. Pastki jag' (mandibula). Tashqi yonboshidan ko'rinishi.

1–foramen mentale; 2–juga alveolaria. lingula mandibularis; 4–incisura mandibulae; 5–foramen mandibulae; 6–processus coronoideus; 7–caput mandibulae; 8–collum; 9–processus condylaris; 10–ramus mandibulae; 11–tuberositas masseterica; 12–angulus mandibulae; 13–canalis mandibulae; 14–corpus mandibulae.

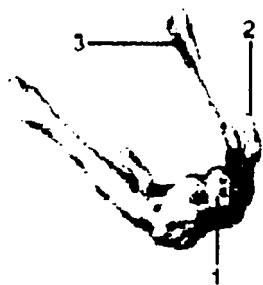
Pastki jag' tanasi shoxlar bilan burchak (angulus mandibulae) hosil qilib qo'shiladi. Pastki jag' burchagining tashqi yuzasiga chaynov muskuli yopishadi va natijada g'adir-budurlik – tuberositas masseterica vujudga keladi, ichki yuzasida esa medial qanotsimon muskul (m. pterygoideus medialis) yopishadigan g'adir-budur (tuberositas pterygoidea) bor. Ana shu chaynov muskullarining vazifasiga va yoshiga qarab pastki jag' burchagi o'zgarib turadi. Jumladan, chaqaloqlarning pastki jag' burchaklari taxminan 150° bo'lsa, o'rta yoshdagi

odamlarda 130–110°gacha kamayadi. Yoshi ulg'aygan qari odamlarning tishlari tushib ketishi bilan chaynov muskullari birmuncha bo'shshadi. Natijada pastki jag' burchagi yassilana borib, chaqaloq bolalarning pastki jag'iga o'xshab qoladi.

Pastki jag'ning yuqori chekkasida tish katakchalari – alveoli dentales bo'lib, ularni to'siqlar – septa interalveolaria bir-biridan ajratib turadi. Tishlar katakchalarining bo'rtib chiqqan tashqi yuzasiga juga alveolaria deyiladi. Tananing pastki chekkasi yumaloq va qalinroq bo'ladi. U pastki jag'ning asosi basis mandibulae deb yuritiladi. Pastki jag' tanasining old yuzasi qoq o'rtasida iyak do'mbog'i (protuberantia mentale) va uning ikki yonboshida engak do'mboqchasi – tuberculum mentale bo'lsa, lateral yuzadan I–II kichik jag' tishlarining teri ostida iyak teshigi (foramen mentale) ko'rinib turadi. Bu teshikdan qontomir va nervlar o'tadi. Pastki jag' tanasining ichki yuzasida qiltanoq do'mboq – spina mentalis bo'lib, uning ikki tomoniga fossa digastricae chuqurchasi (qo'sh qorinli muskulning oldingi qorinchasi) yopishadi. Chuqurchadan yuqoriroqda, lateral tomonda til osti bezi joylashadigan chuqurcha – fovea sublingualis bo'ladi.

Pastki jag' shoxi yuqorida ikkita o'siq bilan tugaydi: bularning oldingi tojsimon o'sig'i – processus coronoideus chakka muskulining ta'sirida vujudga kelgan bo'lsa, orqa tomondagi o'siq–bo'g'im o'sig'i – processus condylaris sifatida silliq boshcha bo'lib tugaydi va chakka suyagining bo'g'im chuqurchasiga kirib turadi.

Til osti suyagi (os hyoideum, 83-rasm) pastki jag' bilan hiqildoq o'rtasida (til ostida) joylashgan. U taqa kabi bukilgan bo'lib, o'rta qismi, tanasi – corpus va katta-kichik ikki juft shoxi (cornu majus et minus) bor, ular tanasi bilan tog'ay orqali birlashadi. Faqat 50 yoshdan keyin suyaklanadi.



83-rasm. Til osti suyagi (os hyoideum). Tapa yuzasi.

- 1–corpus;
- 2–cornu minus;
- 3–cornu majus.

KALLA SUYAKLARINING BIRLASHUVI TO'G'RSIDA MA'LUMOT

Kallaning ayrim suyaklari, ayniqsa uning qopqog'ini tashkil qilgan suyaklar (chakka suyagining palla qismidan tashqari tashqari) o'zaro tishli choklar – sutura serrata hosil qilib qo'shiladi. Turlicha birlashgan bu suyaklarning chek-

kalari kungurador bo'lib, bir suyakning tishlari ikkinchi suyakning tishchalari orasidagi kamgakka kirib turadi.

Chakka suyagining pallasi qiyiq bo'lib, baliq tangasi yoki cherepitsa singari tepa suyakning chekkasiga yopishib, bir oz yopib turadi va tangasimon chok – sutura squamosani hosil qiladi.

Kallaning yuz qismidagi suyaklar bir-biriga tep-tekis chekkalari (sutura plana) bilan tegib birlashadi. Ayrim choklar maxsus nom bilan yoki birlashadigan ikki suyakning nomi bilan ataladi. Masalan, sutura frontalis, sphenoparietalis va hokazo. Bundan tashqari, maxsus nomli choklar ham bo'ladi. Jumladan, peshona suyagi bilan tepa suyaklar o'rtasidagi tojsimon chok – sutura lamboidea, ikkala tepa suyak orasidagi sagittal chok – sutura sagittalis.

Kalla asosini hosil qiladigan suyaklar bir-biri bilan tolali tog'ay vositasida birlashadi – synchondrosis petooccipitalis. Chakka suyagining piramidasiimon qismi bilan ensa suyagining pars basilaris orasida birlashishi shular jumlasidandir. Ular bosh suyagining takomil etishidan qolgan tog'aylar bo'lib, suyaklar o'rtasidagi oraliqlarni to'ldirib turadi. Ba'zi odamlarda doimiy choklardan tashqari har doim uchramaydigan qo'shimcha choklar ham bo'ladi. Bu choklar peshona suyagi pallasining o'rtasida uchraydi va uni ikki bo'lakka ajratib turadi.

BUTUN KALLA

Kalla skeletining yuz qismida tepa tomondan peshona qismi, bir juft ko'z kosasi va ular o'rtasida, pastroqda joylashgan burun bo'shlig'ining noksimon shakldagi kirish teshigi (apertura piriformis nasi)ni ko'ramiz. Burun teshigining lateral tomonidan, yuqori jag'ning oldingi yuzasida o'siq – processus alveolaris va bu o'siqda joylashgan tishlar ko'rinadi.

Ko'z kosasining lateral devori yonoq suyagidan iborat. Bu suyak tepa tomondan peshona suyagi va pastki tomondan yuqori jag' suyaklari bilan chok hosil qilib birlashib turadi. Yuz qismining pastki bo'lagini pastki jag' suyagi va unda joylashgan tishlar tashkil qiladi. Pastki jag' suyagi kallaning asosiga bo'g'im hosil qilib qo'shilgan.

Chakka — pastki jag' bo'g'imi (articulatio temporo-mandibularis, 84-rasm). Pastki jag' suyagining (mandibula) ikki tomonida bo'g'im o'sig'i uchidagi boshcha bilan chakka suyaklaridagi bo'g'im chuqurchasi – fossa mandibularis o'rtasida hosil bo'lgan bo'g'im kombinatsiyalangan bo'g'imlar turkumiga kiradi. Chunki o'ng va chap tomondagi bo'g'imlar ayni vaqtda birgalikda bir xil harakatni bajaradi.

Pastki jag'ning bo'g'im chuqurchasi va boshchalari fibroz tolali tog'ay bilan qoplangan. Bo'g'im bo'shlig'i esa ustma-ust joylashgan fibroz tog'ay plastinkasi (disk) – discus articularis bilan ikki bo'lakka ajraladi. Disklarning chetlari bo'g'im xaltachasiga mustahkam yopishib ketganligidan bo'laklar o'zaro tutashmaydi.



84-rasm. Chakka-pastki jag' bo'g'imi (articulatio temporo-mandibularis). Tashqi ko'rinishi.

- 1—arcus zygomaticus;
- 2—lig. laterale;
- 3—lig. stylomandibulare.

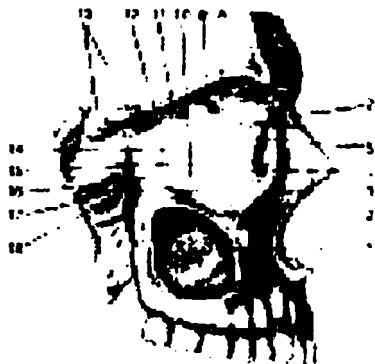
Disklarning ikki cheti baland. o'rtasi chuqur bo'ladi. Shu sababli bo'g'im boshchasi chuqurchaga moslashgan sari pastki jag' harakati osonlashadi.

Pastki jag' bo'g'imi yonoq o'sig'i – processus zygomaticus orqali pastki jag' bilan bo'yin o'rtasida tortilgan asosiy boylam (ligamentum laterale), ponasimon suyak bilan pastki jag' oralig'ida joylashgan boylam – ligamentum sphenomandibulare, pastki jag' bilan chakka suyagining bigizsimon o'sig'i (ligamentum stylomandibulare) oralig'ida tortilgan boylamlar vositasida mustahkamlangan. Pastki jag' bo'g'imi do'ngli bo'g'imlar guruhiga kiradi.

Ko'z kosasi (orbita, 85-rasm) bir juft bo'lib, to'rt burchakli piramidaga o'xshash bo'shliqdan iborat. Piramidaning asosi – og'zi oldinga, uchi esa orqaga (miya bo'shlig'i tomoniga) va medial tomonga qarab joylashgan. Ko'z kosasining medial, lateral, yuqori va pastki devorlari bor. Ko'z kosasining medial devori – paries medialisni yuqori jag' suyagining peshona o'sig'i – processus frontalis, ko'z yoshi suyagi, g'alvir suyakning lateral plastinkasi, ponasimon suyak tanasi (ko'ruv kanalidan oldingi qismi) hosil qiladi.

Lateral devori – paries lateralis ponasimon suyakning katta qanotida ko'z kosasiga qaragan qismi va yonoq suyagidan hosil bo'lgan. Yuqori devori yoki orbitaning tomi peshona suyagining ko'z kosasiga qaragan qismidan va ponasimon suyakning kichik qanotidan vujudga kelgan. Pastki devori paries inferior

yoki tubi yuqori jag' va yonoq suyaklaridan tashkil topgan, bundan tashqari, orqa tomondan tanglay suyagining o'sig'i – processus orbitalis ham qatnashadi. Ko'z kosasining uchida miya bo'shlig'iga ochiladigan ikkita teshik bor, ulardan biri lateral tomonda joylashgan ko'z kosasining tepa tomondagi yorig'i – fissura orbitalis superior bo'lsa, ikkinchisi medial tomonda joylashgan yumaloq shakldagi ko'rish kanali – canalis opticus dir.

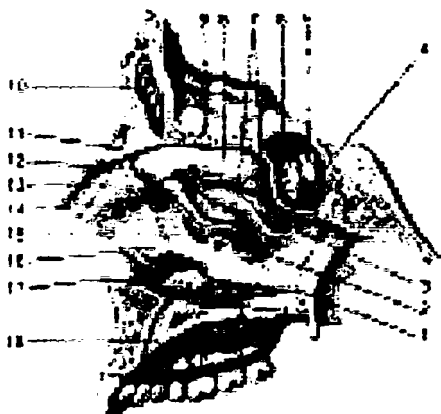


85-rasm. Ko'z kosasi (orbita) va qanot-tanglay chuqurchasi (fossa pterygopalatina).

1–sinus maxillaris; 2–canalis infraorbitalis; 3–sulcus infraorbitalis; 4–sutura lacrimomaxillaris; 5–crista lacrimalis posterior; 6–os lacrimale; 7–sutura frontoethmoidalis; 8–sutura frontoethmoidalis; 9–foramen ethmoidale anterius; 10–facies orbitalis maxillae; 11–foramen ethmoidale posterius; 12–os sphenoidale; 13–canalis opticus; 14–lamina orbitalis ossis ethmoidalis; 15–sutura ethmoideomaxillaris; 16–processus orbitalis ossis palatini lamina perpendicularis; 17–canalis pterygoideus; 18–foramen sphenopalatinum.

Ko'z kosasining lateral va pastki devorlari o'rtasidagi burchakda qanot-tanglay va chakka osti chuqurchalariga ochiladigan pastki yoriq (fissura orbitalis inferior) joylashgan. Ko'z kosasining oldingi medial devori tomonida ko'z yoshi xaltasining chuqurchasi – fossa sacci lacrimalis pastda burun-ko'z yoshi kanali – canalis nasolacrimalisga aylanib, burunning pastki yo'li – meatus nasi inferiorga ochiladi. Peshona suyagining g'alvir suyak bilan birlashgan chokida ikkita teshik ko'rinib turadi, oldingi teshik foramen ethmoidale anterior miya bo'shlig'iga, orqadagi teshik – foramen ethmoidale posterior burun bo'shlig'iga ochiladi. Ko'z kosasining pastki devorida joylashgan kanal – canalis infraorbitalis yuz qismiga ochilgan bo'ladi.

Burun bo'shlig'i (cavitas nasi, 86-rasm) yuzning o'rtasida (markaziy qismida) joylashgan bo'lib, uni yuqoridan kalla bo'shlig'i, ikki yonidan ko'z kosalari va yuqoridan jag' suyagi bo'shliqlari, pastdan og'iz bo'shlig'i o'rab turadi. Burun bo'shlig'i to'siq – septum nasi osseum bilan ikkiga bo'linadi. Burun to'sig'i ko'pincha chapga qiyshayib joylashadi. U g'alvir suyakning vertikal plastinkasi va dimog' suyagidan, peshona suyagining spina nasalis va crista sphenoidalis laridan iborat bo'lib, burun to'sig'ining oldingi qismi burunning uchigacha bormay, uni tog'ay to'ldirib turadi. Burun to'sig'i pastda tepa jag' va tanglay suyaklarining cristae nasalis qismiga yopishadi.



86-rasm. Burun

bo'shlig'ining yonbosh devori (cavum nasi)yu

1—meatus nasi inferior; 2—meatus nasi medius; 3—meatus nasi superior; 4—foramen sphenopalatinum; 5—sinus sphenoidalis; 6—apertura sinus sphenoidalis; 7—orqa katakchalar teshigi; 8—concha nasalis superior; 9—lamina cribrosa; 10—sinus frontalis; 11—spina nasalis; 12—oldingi katakchalar teshigi; 13—infundibulum; 14—processus uncinatus ossis ethmoidalis; 15—hiatus labyrinthi ethmoidalis; 16—concha nasalis inferior; 17—canalis

nasolacimalis; 18—canalis incisivus.

Burun bo'shlig'ining lateral devori jag' suyagining tanasi va peshona o'sig'i. ko'z yoshi suyagi. g'alvir suyak. tanglay suyagining perpendikulyar plastinkasi. ponasimon suyakning medial plastinkasi va pastki burun chig'anog'idan hosil bo'ladi.

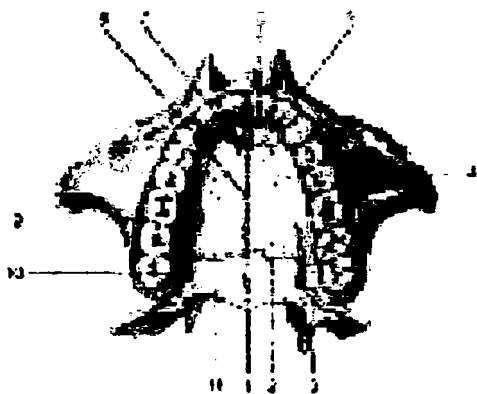
Burun bo'shlig'ining yuqori devorini g'alvir suyakning g'alvirsimon plastinkasi. ponasimon va tanglay suyaklarining ponasimon o'siqlari. qisman peshona suyagi hosil qiladi. Burun bo'shlig'ining tubi—qattiq tanglay (palatum osseum). yuqori jag'ning tanglay o'sig'i (processus palatinus) bilan tanglay suyakning gorizontaal plastinkasi (lamina horizontalis)dan vujudga kelgan.

Burun bo'shlig'idan turtib chiqqan uchta chig'anoq bo'shliqni uch yo'lga bo'ladi. Burun bo'shlig'ining yuqori yo'li — meatus nasi superiori ga g'alvirsimon suyakning orqa kataklari (cellulae ethmoidalis posterior) va ponasimon suyakning tanasidagi bo'shlig'i (sinus sphenoidalis) ochiladi. O'rta yo'l (meatus nasi media) ga g'alvirsimon suyakning o'rta va oldingi havo saqlaydigan (cellulae ethmoidalis mediae et anterior) kataklari. peshona suyagi g'ovagi (sinus frontalis) qo'shilib turadi. Burun bo'shlig'ining pastki yo'lga (meatus nasi inferior) ko'z yoshi-burun kanali (canalis nasolacimalis) ochiladi. Burun bo'shlig'i kallaning yuz qismiga noksimon teshik (apertura piriformis nasi) orqali ochilsa, orqa tomondan halqumning burun qismiga ikkita teshik—xoanalar orqali qo'shiladi.

Og'iz bo'shlig'i (cavum oris)da suyak devorlari kamroq bo'lib, yuqori devorini qattiq tanglay hosil qiladi (87-rasm).

Og'iz bo'shlig'ining ikki yonboshi va oldingi devori yuqori jag' suyaklarining alveolyar o'siqlaridan, pastki jag'ning alveolyar chekkasi bilan tanasidan va tishlardan tashkil topgan. Og'iz bo'shlig'ining tubi muskullardan tuzilgan. Og'iz

bo'shlig'ining orqa tomonidan tashkil topgan tanglay suyagi gorizontial plastinka-sining ikki tomonida katta-kichik teshikchalar joylashgan.



87-rasm. Qattiq tanglay (palatum osseum) – pastdan ko‘rinishi.

1–spina nasalis; 2–sutura palatina transversa; 3–foramina palatina minima; 4–processus palatinus maxillae; 5–sutura incisiva; 6–os incisivum; 7–foramen incisivum; 8–sutura palatina mediana; 9–processus alveolaris maxillae; 10–foramen palatinum majus; 11–lamina horizontalis.

Chakka chuqurchasini (fossa temporalis.) 88-rasm. orqa va tepadan chakkaning pastki chizig‘i – linea temporalis inferior. old tomondan yonoq suyagi, pastdan ponasimon suyakning katta qanotidagi qirra. yonoq ravog‘i (arcus zygomaticus) chegaralaydi. Chuqurchani shu nomli chaynov muskuli to‘ldirib turadi.

Chakka osti chuqurchasi (fossa infratemporalis)ning 88-rasm. oldingi chegarasini yuqori jag‘ va yonoq suyaklarining pastki qismlari. lateral devorchasini yonoq, pastki jag‘ o‘simtasi, yuqoridan ponasimon suyak katta qanotining yuzasi va chakka suyak pallasining ozgina bo‘lagi tashkil qiladi. Chakka osti chuqurchasi chakka chuqurchasi bilan qirra (crista infratemporalis) orqali ajraladi.

Qanot-tanglay chuqurchasi (fossa pterygopalatina.) 88-rasm. oldingi tomondan yuqori jag‘ bilan orqa tomondagi ponasimon suyakning o‘sig‘i orasida joylashgan. Medial devorchasini tanglay suyagining vertikal plastinkasi tashkil qiladi va uni burun bo‘shlig‘idan ajratib turadi. Lateral tomondan chuqurcha chakka osti chuqurchasiga yoriqcha – fissura pterygomaxillaris orqali qo‘shiladi. Chuqurchaning pastki bo‘lagi torayib, shu nomli kanalni hosil qiladi va tanglayga (og‘iz bo‘shlig‘iga qaralsin) ochiladi. Qanot-tanglay bo‘shlig‘i burun bo‘shlig‘iga foramen sphenopalatinum orqali, kalla bo‘shlig‘i bilan foramen rotundum orqali, ko‘z kosasiga fissura orbitalis inferior yordamida, og‘iz bo‘shlig‘iga canalis palatinus major orqali va kalla asosiga canalis pterygoideus yordamida tutashib turadi.

1–foramina alveolaria; 2–foramen sphenopalatinum; 3–fissura orbitalis inferior; 4–sutura sphenozygomatica; 5–sutura sphenosquamosa; 6–ala major; 7–squama ossis temporalis; 8–crista infratemporalis; 9–fossa infratemporalis; 10–

fossa pterygopalatina; 11—lamina lateralis processus pterygoideus; 12—processus pyramidalis ossis palatini; 13—hamulus pterygoideus.




88-rasm. Chakka chuqurchasi (fossa temporalis). chakka osti chuqurchasi (fossa infratemporalis), qanot-tanglay chuqurchasi (fossa pterygopalatina). Yonoq ravog'i kesilgan.

Kalla skeletiga yuqoridan qaraganda tishsimon chok (sutura denta)ning bir necha turlarini ko'rish mumkin. jumladan, peshona suyagi bilan tepa suyaklar ensa suyagi orasida lambdasimon chok bo'lsa, ikkita tepa suyak orasida (o'rtacha chiziqda) sagittal chok ko'rinadi.

Kalla suyagi tubining sirti (basis cranii externa. 89-rasm) oldindan yuz qismi suyaklarining (pastki jag'dan tashqari) pastki yuzalari hamda kallaning miya bo'limi suyaklari yig'indisidan tuzilgan. Kalla suyagi tubi oldingi tomondan yuqori jag'da joylashgan kurak tishlar bilan, orqa tomondan yuqori ensa qirrasini bilan lateral tomondan chakka suyagi osti qirrasini, so'rg'ichsimon o'siqlar bilan chegaralangan.

89-rasm. Kalla suyagi tubining sirti (basis cranii externa).

1—protuberantia occipitalis externa; 2—linea nuchae superior; 3—linea nuchae inferior; 4—crista occipitalis externa; 5—fissura petrooccipitalis; 6—processus mastoideus; 7—tuberculum pharyngeum; 8—synchondrosis sphenooccipitalis; 9—foramen spinosum; 10—foramen lacerum; 11—foramen ovale; 12—lamina lateralis processus pterygoidei; 13—fossa infratemporalis; 14—lamina medialis processus pterygoidei; 15—crista infratemporalis; 16—choanae; 17—lamina horizontalis ossis palatini; 18—processus palatinus; 19—sutura palatina mediana; 20—sutura palatina



transversa: 21–maxilla; 22–spina nasalis posterior; 23–vomer; 24–sutura zygomaticomaxillaris; 25–arcus zygomaticus; 26–sutura sphenosquamosa; 27–fossa scaphoidea; 28–tuberculum articulare; 29–fossa mandibularis; 30–processus styloideus; 31–foramen caroticum externum; 32–foramen stylomastoideum; 33–fossa jugularis; 34–incisura mastoidea; 35–condylus occipitalis; 36–sutura lambdoidea; 37–foramen magnum.

Kalla suyagi tubining sirti uchta (oldingi, oʻrta va orqa) boʻlakka ajratib oʻrganiladi.

Oldingi boʻlagi yuqori jagʻning alveolyar oʻsigʻi va qattiq tanglaydan tuzilgan. Qattiq tanglayning orqa tomonida, alveolyar oʻsiqlar yaqinida (ikkala tomonida) teshikchalar (canalis palatinus major et minor) koʻrinib turadi. Kalla suyagi tubi sirtining oʻrta boʻlagi oldingi tomonida xoana boʻlib, dimogʻ suyag, orqali ikkita boʻlakka (xoanaga) boʻlinadi, kalla suyagi tubining orqa boʻlagida katta teshik – foramen magnum joylashgan. Bundan tashqari, piramida tanasi bilan ensa va ponasimon suyaklarning tanalari orasida notoʻgʻri shaklli “yirtiq” teshik – foramen lacerum, chakka suyagi piramidasiyning pastki yuzasida uyqu arteriyasi kanalining tashqi teshigi – foramen caroticum externum, ovalsimon teshik – foramen ovale va orqa teshikchalar – foramen spinosum koʻrinib turadi. Kalla suyagi tubining tashqarisi ensa suyagidan katta teshikka, yaʼni umurtqa kanaliga ochiladi. Bularning ikki yonboshida birinchi boʻyin umurtqasi bilan boʻgʻim hosil qilib birlashadigan boʻgʻim doʻmboqchalari – condylus occipitalis va ularning orqalarida orqa chuqurchalari – fossa condylaris, til osti nerv kanali – canalis nervi hypoglossi joylashgan. Ensa suyagi bilan chakka suyak piramidasiyda chuqurchalar qoʻshilib, boʻyinturuq teshigi – foramen jugularenii hosil qiladi. Ana shu teshikning lateral tomonida yuz nervining foramen stylomastoideum teshigi, quloqning tashqi teshigi – meatus acusticus externus va turli yoriqchalar joylashgan.

Kalla suyagi tubining ichi (basis crani interna, 90-rasm)ni kallani gorizontal yoki sagittal qilib kesgandagina koʻrish mumkin. Kalla suyagi tubining ichi old, oʻrta va orqa chuqurchalarga ajraladi.

Kalla suyagi tubining oldingi va oʻrta chuqurchalarida bosh miya yarimsharlari joylashsa, orqa chuqurchasida esa miyacha turadi.

Kalla suyagining oldingi chuqurchasi – fossa cranii anterior peshona suyagining koʻz kosasi qismi, gʻalvir suyagining gʻalvir plastinkasi, ponasimon suyakning kichik qanotlari va tanasining bir qismidan tashkil topgan. Oldingi chuqurchada miya yarimsharining peshona qismi joylashgan. Gʻalvir suyakning plastinka qismi chuqurroq boʻlib, unda hid bilish nervi tarmoqlarining burun boʻshligʻiga oʻtadigan teshikchalari bor. Oldingi chuqurcha ponasimon suyak kichik qanotlarining orqa chekkasi bilan oʻrta chuqurchadan chegaralanib turadi.

Kalla suyagining oʻrta chuqurchasi – fossa cranii media oldingi chuqurchasidan hiyla chuqur boʻlib, oʻrta qismi ponasimon suyakdan turk egari bilan

ikki bo'lakka ajralgan. Unda miya yarimsharining chakka qismlari joylashgan. O'rta chuqurcha ponasimon suyakning tanasi va katta qanotlaridan. piramidaning oldingi yuzasi va chakka suyagining palla qismidan tuzilgan.



sphenooccipitalis; 27—impressio trigemini; 28—clivus; 29—fissura petrosquamosa; 30—sulcus petrosus superior; 31—sulcus sigmoideus; 32—canalis condularis; 33—crista occipitalis interna.

90-rasm. Kalla suyagi tubining ichki yuzasi (basis cranii interna).

1—squama ossis occipitalis; 2—foramen magnum; 3—canalis hypoglossi; 4—foramen jugulare; 5—sulcus sinus petrosi inferioris; 6—porus acusticus internus; 7—fissura petrooccipitalis; 8—foramen spinosum; 9—foramen ovale; 10—foramen lacerum; 11—foramen rotundum; 12—ala major; 13—fossa hypophysialis; 14—canalis opticus; 15—tuberculum sellae; 16—sulcus chiasmatis; 17—pars orbitalis ossis frontalis; 18—cristagalli; 19—foramen caecum; 20—lamina cribrosa; 21—lingula sphenoidale; 22—sutura sphenofrontalis; 23—ala minor; 24—dorsum sellae; 25—sulcus caroticus; 26—synchondrosis

Turk egarining old tomonida joylashgan egatcha—sulcus chiasmatis ikkala tomonda ko'rish kanallari — canalis opticusga boradi. Kallaning chuqurchasida ko'z kosasining yuqori yoriqchasi (fissura orbitalis superior), dumaloq (foramen rotundum), ovalsimon (foramen ovale), yirtiqsimon (foramen lacerum) va orqa (foramen spinosum) teshiklar joylashgan. O'rta chuqurchaning orqa chegarasi piramidaning yuqori chekkasi bilan turk egarining suy anchig'idan hosil bo'lgan.

Kallaning orqa chuqurchasi (fossa cranii posterior) yuqorida qayd qilingan ikkala chuqurchaganisbatan chuqur va kengroq bo'lib, ensa suyagi, chakka suyagi va chakka suyagi piramidaning orqa yuzasi, ponasimon suyak tanasining orqa bo'lagi va tepa suyakning orqadagi pastki burchagidan tashkil topgan. Orqa chuqurchadan katta teshik (foramen magnum), til osti nervi kanali (canalis hypoglossi), bo'yinturuq teshigi (foramen jugulare) va piramidaning orqa yuzasida joylashgan quloqning ichki teshiklari (porus acusticus va foramen mastoideum) ko'rinadi.

KALLA SUYAKLARI ONTOGENEZI

Odam kallasi embrion taraqqiyotining boshlanishdavrida orqa tor — chorda dorsalisning yuqori uchidan rivojlanadi. Bu paytda bosh miya mezenxima

pardasi bilan o'ralib, kalla yoki biriktiruvchi to'qimadan tuzilgan kallani paydo qiladi.

Ona qornidagi hayotning ikkinchi oyida mezenxima pardasi (hujayralari) tog'ay to'qimaga aylana boshlaydi. Tog'ay to'qima plastinkalari xordaning oldiga yaqin joyidan va uning ikkala tomonidan hosil bo'ladi. Bular asta-sekin qo'shilib xordani o'z ichiha oladi va kalla tog'ay negizini vujudga keltiradi. Tog'ay plastinkalarida bosh miya nervlarining chiqib ketishi uchun teshiklar bo'ladi. Tog'ay faqat kallaning tubida davom etadi. Kalla qopqog'i esa faqat biriktiruvchi to'qima pardasi bilan qoplangan. Bu parda keyinchalik to'g'ridan-to'g'ri rivojlanib ketadi.

Rivojlanishning uchinchi oyi birinchi yarmida tog'ay kalla yaxshi rivojlanadi: bu vaqtda hidlash organining kapsulasi, korish organlari turadigan chuqurchalar, eshituv organlari kapsulalari va ensa sohasi aniq tafovut qilinadi. Bular hammasi o'zaro birlashib, yaxlit kallani hosil qiladi. Kallaning yuz qismi esa jabra yoki juft vistseral varoqlardan rivojlanadi. Ulardan birinchi jufti pastki jag' ravog'i bo'lsa, ikkinchisi til osti ravog'idir. Qolgan uchinchi, to'rtinchi va beshinchi juftlari jabra ravoqlari nomi bilan ataladi.

Pastki jag' ravog'idan keyinchalik yuqori va pastki jag', o'rta quloq suyakchalari (bolg'acha, sandon, uzangi) rivojlanadi. Til osti suyagining tanasini bir qismi (kichik shoxchalari bilan) uchinchi vistseral ravoqdan, tanasining qolgan qismi va katta shoxlar, qolgan to'rtinchi va beshinchi jabra ravoqlaridan hiqildoq tog'aylari (kallaga aloqasi yo'q) rivojlanadi.

Odamning kalla suyaklari o'zining rivojlanishiga qarab uchga bo'linadi.

1. Bosh miya pardasi (kapsula)ni paydo qiladigan suyaklar :

a) qo'shuvchi to'qima asosida rivojlanadigan – kalla qopqog'i suyaklari; tepa, peshona suyaklari, ensa suyagining pallasi, chakka suyagining palla va nog'ora bo'laklari parda davrining suyaklanish davriga (tog'ay davrisiz) o'tadi.

b) tog'ay asosida rivojlanadigan kallaning saosiy suyaklari — ponasion suyak (qanotsimon o'siqning medial plastikasidan tashqari) ensa suyagining tanasi va yon bo'laklari, chakka suyagining toshsimon qismi va so'rg'ichsimon o'sig'i. Binobarin, bu xildagi suyaklar oldin parda davrini o'tab, so'ngra tog'ay davriga o'tadi. Keyinchalik tog'aylardan suyaklanish boshlanadi.

2. Burun kapsulasiga bog'lanib rivojlanadigan suyaklar:

a) birlamchi suyaklar, ya'ni qo'shuvchi to'qima asosida vujudga keladigan ko'z yoshi, burun, dimog' suyaklari;

b) ikkilamchi suyaklar, ya'ni tog'ay asosida rivojlangan g'alvir suyak. burunning pastki chig'anog'i;

3. Jabra ravoqlaridan rivojlanadigan suyaklar:

a) harakatsiz suyaklar – yuqori jag', tanglay va yonoq suyagi;

b) harakatchan suyaklar – pastki jag', til osti va eshituv suyaklari (bolg'acha, sandon, uzangi).

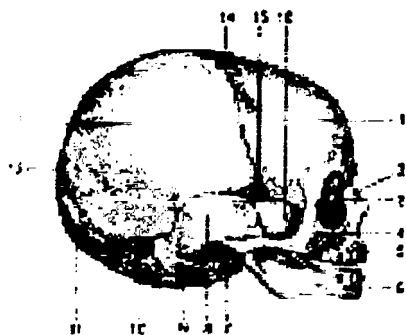
Shunday qilib, bosh miya kapsulasidan rivojlangan suyaklar kallaning

miya qismini tashkil qilsa. qolgan ikki gruppadan taraqqiy qilgan suyaklar. g'alvir suyakdan tashqari kallaning yuz qismi suyaklarini hosil qiladi

CHAQALOQ KALLASI (91, 92-rasmlar).

91-rasm. Chaqaloq kallasi-ning skeleti (yonboshdan ko'rinishi).

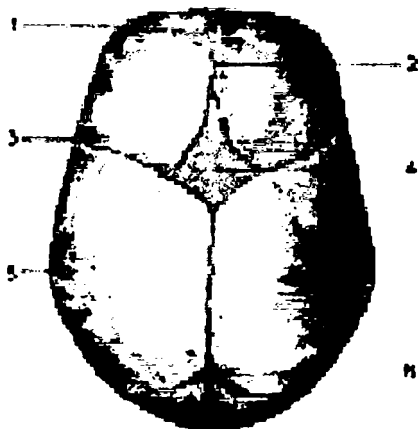
1-tuber frontale; 2-os nasale; 3-os lacrimale; 4-os zygomaticum; 5-maxilla; 6-mandibula; 7-anulus tympanicus; 8-squama temporalis; 9-pars lateralis ossis occipitalis; 10-fonticulus mastoideus; 11-squama occipitalis; 12-fonticulus posterior; 13-tuber parietale; 14-fonticulus anterior;



15-fonticulus sphenoidalis; 16-ala major.

92-rasm. Chaqaloq kallasi-ning skeleti (tepadan ko'rinishi).

1-tuber frontale;
2-sutura frontalis;
3-sutura coronalis;
4-fonticulus anterior;
5-tuber parietale;
6-fonticulus posterior.



Chaqaloq kallasi-ning miya bo'limi yuz bo'limiga qaraganda kattaroq bo'ladi. Kalla tubi kalla qopqog'iga nisbatan kechroq shakllanadi. ko'z kosolari kattaroq bo'ladi.

Chaqaloqlarda dastlab suyaklanish nuqtalari bir-biridan keng, birlashtiruvchi to'qima plastinkalari bilan ajratilgan bo'lib, uzoq saqlanadi. Suyaklangan kalla

qopqog'ining ushbu sohalari parda bilan qoplangan va suyaklanmagan bo'lib, ko'pincha choklar o'zaro kesishgan qismlardagina kuzatiladi. Kalla qopqog'ining ana shunday yumshoq (suyaklanmagan) joylari liqildoq (fonticulus) nomi bilan ataladi. Chaqaloq kallasida quyidagi liqildoqlar bo'ladi:

1. *Romb shaklidagi peshonali qil-dog'i* – fonticulus anterior toj, sagittal va peshona choklari orasida joylashgan (uzunligi 3.5 smgacha, ko'ndalang o'lchami taxminan 2.5 sm) bola ikki yoshga to'lganda suyaklanib yopiladi.

2. *Uchburchak shaklidagi ensali qil-dog'i* – fonticulus posterior sagittal chokning orqa tomonida joylashadi, ya'ni oldindan ikkala tepa suyaklari, orqadan ensa suyagining pallasi bilan chegaralanadi. Bolaning ikki oyligida bekiilib ketadi.

3. *Yonli qil-dog'lar* – fonticuli laterales to'rtta bo'lib, kallaning har bir yonida bir juftdan joylashadi. Ularning oldingisiga – fonticulus sphenoidalis, orqadagisiga so'rg'ichsimon liqildoq –fonticulus mastoideus deyiladi. Fonticulus sphenoidalis tepa suyagining, angulus mastoideus peshona suyagi, ponasimon suyakning katta qanoti va chakka suyagining pallasi orasida bo'ladi va bola 2–3 oyligida suyaklanib bitadi. Unga fonticulus mastoideus deyiladi. Fonticulus sphenoidalis tepa suyagining, angulus mastoideus ensa suyagining pallasi, chakka suyagi piramidasining o'rtasida bo'ladi.

Chaqaloq kallasida choklar bo'lmaydi. Kalla tubi suyaklari orasida esa tog'ay plastinkalari bo'ladi. Chaqaloqlarda chaynov funksiyasi yaxshi rivojlanmaganligi uchun jag' suyaklari unchalik takomillashmagan, pastki jag' ikki bo'lakdan iborat, orasida tog'ay plastinkasi bo'ladi. Jag' suyaklarining alveolyar o'siqlari bo'lmaydi.

Bola kallasining tug'ilgandan keyingi rivoji uch davrga bo'linadi. Birinchi o'sish davri – bola tug'ilgandan keyin yetti yoshgacha davom etib, bu davrda kallaning ensa qismi tez o'sib boradi. Ikkinchi o'sish davri – yetti yoshdan to, balog'atga yetguncha (14–16 yoshgacha) davom etadi, bu davrda kalla bir qadar sekin o'sadi. Uchinchi o'sish davri – balog'atga yetgan vaqtdan gavdaning umumiy suyaklanish davri tamom bo'lguniga qadar (20–25 yoshgacha) davom etadi, bu vaqtda kallaning old qismi juda tez o'sadi.

BOSH MUSKULLARI (93-rasm)

Bosh muskullari mimika va chaynov muskullaridan tuzilgan.

Mimika muskullari (93-rasm) o'zining suyakdan boshlanib teriga yopishishi bilan boshqa muskullardan farq qiladi. Binobarin mimika muskullari qisqarib yuzda har xil o'zgarish (holat) larni vujudga keltiradi. Bundan tashqari, mimika muskullari so'zlash, chaynash jarayonida faol qatnashadi.

Yuzning mimika muskullari aksariyat og'iz, ko'z, burun va quloq atrofiga joylashib, ularning torayishi (sfinkterlar) yoki kengayishi (dilatatorlar)ni ta'minlaydi.

Kallaning tepa qismi kalla tepasi muskuli (m. epicranii) bilan qoplangan

bo'lib, ensa-peshona muskuli va aponevrozdan iborat.

Ensa-peshona muskuli (m. occipito-frontalis) serbar va yupqa bo'lib, uning muskul qismi peshona (venter frontalis) va ensada (venter occipitalis) joylashgan bo'lsa, fibroz plastinka (aponevroz) bo'lagi–galea aponeurotica epicranis ikki muskul o'rtasida joylashib, kallaning tepa qismini qoplaydi. Ensa-peshona muskulining peshona muskul qismi (venter frontalis) qosh terisidan boshlanib, fibroz plastinkaga qo'shiladi. Qisqarganda qosh ko'tarilib, peshonada ajin paydo bo'ladi. Ensa muskul (venter occipitalis) bo'lagi esa ensa suyagining g'adir-buduri – linea nuchae superiordan boshlanib, aponevrozga o'tib ketadi. Qisqarganda aponevrozni orqaga tortadi. Aponevroz tepada bosh terisiga mustahkam birlashgan bo'lib, kalla suyagiga yumshoq to'qima orqali tutashadi. Shuning uchun kallaning aponevrozi osongina harakatlanuvchan bo'ladi. Kalla aponevrozi ikki yonbosh tomonidan quloq atrofida joylashgan chakka-tepa muskuli – m. temporo-parietalisdan iborat. Bu muskul oldingi – m. auricularis anterior, tepa – m. auricularis superior, orqa – m. auricularis posteriordan iborat bo'lib, quloq suprasidan boshlanib, kalla aponevrozi ichiga qo'shilib ketadi. Bu muskullar qoldiq sifatida uchraydi.

F u n k s i y a s i. Ensa-peshona muskulining ensa qismi qisqarganda, aponevroz kalla terisini orqaga tortadi. Muskulning peshona qismi qisqarganda kalla terisi oldinga surilib, peshonada ajinlar paydo bo'ladi, qosh ko'tarilib, odamning hayronlik holatini yuzga keltirishda qatnashadi.

Takabburlik muskuli (m. procerus) peshona suyagining burun qismidan boshlanib, ikki qosh o'rtasidagi teriga yopishadi.

F u n k s i y a s i. Muskul qisqarganda ikki qosh o'rtasida ko'ndalang ajin paydo bo'lib, takabburlik (viqorlik) holati vujudga keladi.

Ko'zning aylana muskuli (m. orbicularis oculi) ko'z kosasining atrofida joylashgan bo'lib, uch qismdan iborat: ko'z kosasi atrofida joylashgan qismi – pars orbitalis, qovoqlarda joylashgan qismi – pars palpebralis va ko'z yosh qismi – pars lacrimalisdan tuzilgan.

Pars orbitalis keng va qalinlashgan qism bo'lib, peshona suyagining burun qismidan, tepa jag' suyagining peshona o'sig'i va ko'z qovoqlarining medial qismidan boshlanadi. Muskulning tepa qismi bosh tepa muskulining peshona qismiga va takabburlik muskuliga qo'shilib ketadi.

Pars palpebralis muskulning nozik qismi bo'lib, ko'z kosasi va qovoqlarining medial qismidan boshlanib, tepa va pastki qovoqlar orqali ko'zning lateral burchagida o'zaro chalkashib qo'shiladi, ko'z kosasining lateral devoriga qisman yopishadi.

Pars lacrimalis ko'z yoshi suyagining qirrasidan boshlanib, ko'z yoshi xaltasini aylanib o'tgach, qovoq muskullariga qo'shilib ketadi.

F u n k s i y a s i. Muskulning birinchi va ikkinchi qismi qisqarganda ko'z yumiladi. Qoshlar pastga tortiladi. Muskulning uchinchi qismi ko'z yoshi xaltasi-

dan boshlanganligi uchun u qisqarganda ko'z yoshi oqadi.

Qoshni chimiruvchi muskul (m. corrugator supercili) ikki qoshning o'rtasida ko'ndalangiga joylashgan bo'lib. arcus superciliarisdan boshlanib, qoshlar terisiga yopishadi. Muskullar qisqarganda, qoshlar o'zaro yaqinlashib, uzunasiga ajin paydo bo'ladi.

I n n e r v a t s i y a s i: n. facialisdan.

Q o n t o m i r l a r i: a. frontalis, a. supraorbitalis.

Yuqori labni ko'taruvchi muskul (m. levator labii superioris) – ko'z kosasining pastki qirg'og'idan boshlanib, burun qanotlariga. lab va lunj terisiga yopishadi.

F u n k s i y a s i. Yuqori labni ko'taradi, burun katagini kengaytiradi.

Yonoqning katta va kichik muskuli (m. zygomaticus major et minor) yonoq suyagidan boshlanib, og'iz burchagi terisiga va lunjga yopishadi.

F u n k s i y a s i. Og'iz burchagini yuqori va yon tomonga tortadi. Natijada yuzda tabassum paydo bo'ladi. **I n n e r v a t s i y a s i:** n. facialisdan.

Kulgi muskuli (m. risorius) quloq oldi bezi fassiyasidan boshlanib, og'iz burchagiga yopishadi.

F u n k s i y a s i. Kulganda ikki yuzda chuqurcha hosil bo'ladi.

Og'iz burchagini pastga tortuvchi muskul (m. depressor anguli oris) pastki jag' qirg'og'idan boshlanib, pastki lab terisiga va og'iz burchagiga yopishadi.

F u n k s i y a s i. Og'iz burchagi va pastki labni pastga tortadi.

Pastki labni pastga tortuvchi muskul (m. depressor labii inferioris) pastki jag'ning qirg'og'idan boshlanib, pastki lab terisiga yopishadi.

F u n k s i y a s i. Pastki labni pastga va chetga tortadi.

Og'iz burchagini ko'taruvchi muskul (m. levator angularis) yuqori jag' suyagining oldingi yuzasidan boshlanib, og'iz burchagiga yopishadi.

F u n k s i y a s i. Og'iz burchagini yuqoriga tortadi.

Engak muskuli (m. mentalis) – pastki jag' suyagining oldingi kesuvchi tishlari tish tepachalari–juga alveolariadan boshlanib, iyak terisiga yopishadi.

Funksiyasi. Iyak terisini ko'tarib, pastki labni yuqori labga yaqinlashtiradi.

Lunj muskuli (m. buccinator)–pastki va yuqori jag' suyaklarining oziq tishlari sohasidagi tish tepachalaridan boshlanib, yuqori va pastki lablar sohasida og'iz aylana muskuliga qo'shilib ketadi. Bu muskul og'iz bo'shlig'ining yonbosh devorini tashkil etadi.

F u n k s i y a s i. Og'iz burchagini orqaga tortadi, lunj va lablarni tishlarga va milkka, havoni tashqariga chiqaradi. Kamay va surnay chalishda yordam beradi.

Og'izning aylana muskuli (m. orbicularis oris) og'iz teshigining atro-fida tepa va pastki lablarning teri ostida joylashgan muskullar lablar burchagida o'zaro qo'shilib ketadi.

93-rasm. Bosh muskulari.(A)

1-*venter frontalis*; 2-*m. orbicularis oculi (pars orbitalis)*; 3-*m. orbicularis oculi (pars palpebralis)*; 4-*m. procerus*; 5-*m. levator labii superioris alae nasi*; 6-*m. levator labii superioris*; 7-*m. zygomaticus minor*; 8-*m. nasalis*; 9-*m. orbicularis oris*; 10-*m. depressor labii inferioris*; 11-*m. depressor anguli oris*; 12-*platysma*; 13-*m. risorius*; 14-*m. zygomaticus major*; 15-*fascia masseterica*; 16-*m. auricularis posterior*; 17-*venter occipitalis*; 18-*galea aponeurotica*; 19-*m. auricularis superior*; 20-*m. temporoparietalis*; 21-*m. auricularis anterior*.



93-rasm. Mimika va chaynov muskullari(B).

1-*galea aponeurotica*; 2-*fascia temporalis (lamina superficialis)*; 3-*fascia temporalis (lamina profunda)*; 4-*m. temporalis*; 5-*venter frontalis*; 6-*m. orbicularis oculi*; 7-*m. corrugator supercilii*; 8-*m. procerus*; 9-*lig. palpebrale mediale*; 10-*m. zygomaticus minor*; 11-*m. levator labii superioris alae nasi*; 12-*m. levator labii superioris*; 13-*m. nasalis*; 14-*m. nasalis (pars alaris)*; 15-*m. levator anguli oris*; 16-*m. orbicularis oris*; 17-*m. depressor anguli oris (kesilgan)*; 18-*m. mentalis*; 19-*m. depressor labii inferioris*; 20-*glandula submandibularis*; 21-*m. sternocleidomastoideus*; 22-*m. trapezius*; 23-*m. masseter*; 24-*m. buccinator*; 25-*glandula parotis*; 26-*ductus parotideus*; 27-*corpus adiposum buccae*; 28-*m. zygomaticus major*; 29-*venter occipitalis*.

Funksiyasi. Og'izni yumadi.

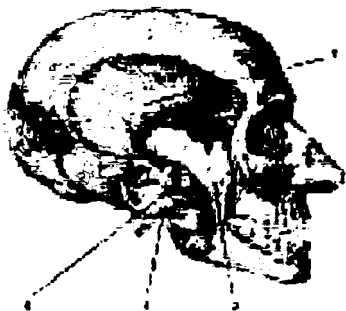Burun muskuli (m. nasalis) burun qanotlaridan yuqorida joylashgan, qisqarganda burun teshigi torayadi.

CHAYNASH MUSKULLARI

Chaynash muskullari to'rt juft bo'lib, kalla suyaklaridan boshlanadi va pastki jag' suyagiga yopishib, chaynashda qatnashadi.

1. **Chaynash muskuli** (m. masseter) yonoq suyagining pastki qirg'og'idan. yonoq ravog'idan boshlanib, pastki jag' suyagining shu nomli g'adir-buduri –tuberositas massetericaga yopishadi.

2. **Chakka muskuli** (m. temporalis, 94-rasm) chakka bo'shlig'ini to'ldirib turadi. chakka suyagi pallasidan boshlanib, pastki jag' suyagining tojsimon o'sig'i – processus coronoideusga birikadi.

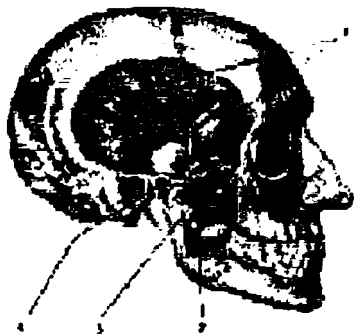


94-rasm. Chaynash muskullari.

- 1–m. temporalis;
- 2–processus coronoideus;
- 3–m. masseter;
- 4–m. pterygoideus lateralis.

3. **Lateral qanotsimon muskul** (m. pterygoideus lateralis) ponasimon suyak katta qanotining pastki yuzasidan va qanotsimon o'siqdan boshlanib, pastki jag' suyagining bo'g'im o'sig'i bo'yniga yopishadi.

4. **Medial qanotsimon muskul** (m. pterygoideus medialis 95-rasm) qanotsimon o'siqning shu nomli chuqurchasi – fossa pterygoideadan boshlanib, pastki jag' burchagining ichki yuzaci – tuberositas pterygoideaga birlashadi.



95-rasm. Chaynash muskullari.

- 1–m. temporalis (kesib ajratilgan);
- 2–m. pterygoideus medialis;
- 3–m. pterygoideus lateralis;
- 4–discus articularis

Chaynash muskullarining f u n k s i y a s i – to'rttala chaynash muskuli pastki jag'ni yuqoriga tortib tishlashni ta'minlaydi. Medial va lateral qanotsimon muskullar bir tomonlama qisqarsa, pastki jag' qarama-qarshi tomonga, ikki tomondan baravar qisqarsa, oldinga siljiydi. Chakka muskulining orqa tolalari qisqarganda, pastki jag' o'z joyiga qaytadi.

BOSH FASSIYASI

Bosh fassiyasi juda zaif shakllangan bo'lib, boshni fibroz qalin parda ustidan qoplab turadi. Bu fassiya ikki chekka sohasida qalinlashib, ikki varaqqa (yuza – lamina superficialis, chuqur – lamina profunda) bo'linib, chakka muskulini o'raydi. Quloq oldi so'lak bezi bilan chaynash muskulini bitta fassiya (fascia masseterica) o'raydi.

BO'YIN MUSKULLARI (96, 97, 98-rasmlar)

Bo'yinning oldingi tomoni bo'yin, orqa tomoni esa ensa sohasi deb ataladi.

Bo'yin muskullari yuza muskullar, til osti suyagiga birikuvchi (o'rta guruh) muskullar va bo'yinning chuqur muskullaridan iborat.



96-rasm. Bo'yinning yuza muskullari.

1–Glandula submandibularis; 2–m. masseter; 3–m. stylohyoideus; 4–m. digastricus (venter posterior); 5–fascia cervicalis (kesib ajratilgan); 6–m. omohyoideus (venter superior); 7–m. sternohyoideus; 8–m. sternocleidomastoideus; 9–fascia colli (kesilgan); 10–m. trapezius; 11–m. pectoralis major; 12–m. sternocleidomastoideus (caput claviculare); 13–m. sternocleidomastoideus (caput sternale); 14–fascia colli; 15–glandula

thyroidea; 16–platysma; 17–m. cricothyroideus; 18–cartilago thyroidea; 19–os hyoideum; 20–m. mylohyoideus; 21–m. digastricus (venter anterior); 22–m. risorius; 23–m. zygomaticus major.

YUZA MUSKULLAR

Bo'yinning teri osti muskuli (m. platysma) bevosita teri ostida joylashgan bo'lib, yupqa plastinkadan tuzilgan. Bu muskul ko'krak fassiyasi – fascia pectoralisdan II qovurg'a sohasida boshlanib, pastki jag' sohasida fascia masseterica va chaynov fassiyasiga yopishadi, qolgan qismi esa og'iz muskullarigadavom etadi.

F u n k s i y a s i. Bo'yin terisini tortib, venada qon oqishini yaxshilaydi, og'iz burchagini pastga tortadi.

To'sh-o'mrov — so'rg'ichsimon muskul (m. sternocleidomastoideus) to'sh va o'mrov suyaklaridan ikkita boshcha holida boshlanib, chakka suyagining so'rg'ichsimon o'sig'iga yopishadi.

F u n k s i y a s i. Har ikkala muskul bir vaqtda qisqarganda boshni tikka ushlab turadi yoki orqa tomonga bukadi. Bir tomondagi muskul qisqarsa, bosh o'sha tomonga bukiladi, yuz qarama-qarshi tomonga qaraydi. Agar ikki tomondan muskul qisqarsa, bosh qimirlamaydi, ko'krak qafasi yuqoriga ko'tarilib, nafas olish osonlashadi.



97-rasm. Bo'yinning yonbosh muskullari.

1–glandula parotis; 2–m. masseter; 3–m. digastricus payi; 4–m. mylohyoideus; 5–m. digastricus (venter posterior); 6–os. hyoideum; 7–m. thyrohyoideus; 8–m. constrictor pharyngis inferior; 9–m. omohyoideus (venter superior); 10–m. sternohyoideus; 11–m. sternocleidomastoideus; 12–m. pectoralis major; 13–m. deltoideus; 14–m. trapezius; 15–m. omohyoideus (venter anterior); 16–m. scalenus posterior; 17–m.

scalenus medius; 18–m. scalenus anterior; 19–m. levator scapulae; 20–m. splenius capitis; 21–m. hyoglossus; 22–m. digastricus (venter posterior); 23–m. stylohyoideus; 24–venter occipitalis (m. occipitofrontalis).

TIL OSTI SUYAGIGA BIRIKUVCHI MUSKULLAR

Til osti suyagiga birikuvchi (o'rta guruh) muskullar ikki xil joylashgan. Bir guruh muskullar til osti suyagidan yuqori sohada bo'lsa, ikkinchi guruh til osti suyagidan pastda joylashadi.

Til osti suyagidan yuqorida quyidagi muskullar joylashgan:

Jag' — til osti muskuli (m. mylohyoideus) keng plastinka holatida, mus-

kul tolalari esa yuqoridan pastga qarab parallel joylashadi. Ikki tomondagi muskul bo'yining o'rta chizig'ida uchrashib, og'iz bo'shlig'i tubini hosil qiladi. Bu muskul pastki jag'ning ichki yuzasi – linea mylohyoidesdan boshlanib, til osti suyagiga yopishadi.

F u n k s i y a s i. Pastki jag' qimirlamay turganda til osti suyagi va hiqildoqni ko'taradi. Til osti suyagi va hiqildoq qimirlamaganda pastki jag'ni pastga tushiradi.

Ikki qorinli muskul (m. digastricus)ning oldingi qorinchasi (venter anterior) pastki jag' suyagining ichki yuzasida fossa digastricadan, orqa qorinchasi venter posterior chakka suyagining so'rg'ichsimon o'sig'i o'ymasi-incisura mas-toideadan boshlanib, o'zaro pay orqali birlashadi. Ikki qorinli muskul shu pay vositasida til osti suyagiga yopishadi.

Bigizsimon o'siq-til osti muskuli (m. stylohyoideus) chakka suyagining bigizsimon o'sig'i (processus stilodeus)dan boshlanib, til osti suyagi tanasiga yopishadi.

98-rasm. Bo'yinning o'rta qavat muskullari.

1–m. hyoglossus; 2–m. mylohyoideus; 3–m. digastricus (venter anterior); 4–raphe m. mylohyoidei; 5–os hyoideum; 6–m. thyrohyoidei; 7–m. constrictor pharyngis inferior; 8–m. omohyoideus (venter superior); 9–m. sternohyoideus; 10–m. sternothyroideus; 11–glandula thyroidea; 12–esophagus; 13–trachea; 14–clavicula (bir qismi); 15–costa I; 16–m. scalenus anterior; 17–m. scalenus medius; 18–m. scalenus posterior; 19–m. omohyoideus (venter inferior); 20–m. levator scapulae; 21–m. longus colli; 22–m. longus capitis; 23–m. semispinalis capitis; 24–m. longissimus capitis; 25–m. splenius capitis; 26–m. sternocleidomastoideus; 27–m. digastricus (venter posterior); 28–m. stylohyoideus; 29–m. masseter.



Iyak-til osti muskuli (m. geniohyoideus) pastki jag'ning qiltanoq do'mboqchasi – spina mentalisdan boshlanib, til osti suyagining tanasiga yopishadi.

F u n k s i y a s i. Yuqorida keltirilgan to'rttala muskul pastki jag' qimirlamay turganda qisqarsa, til osti suyagi va kekirdakni yuqoriga ko'taradi, yoki aksincha, pastki jag' suyagini pastga tortadi. Ovqat yutishga, chaynashga xizmat

qiladi. Bu harakatda bigizsimon o'siq-til osti muskuli qatnashmaydi.

Til osti suyagidan pastda to'sh-o'mrov muskuli (m. sternohyoideus) to'sh suyagidastasining orqa tomonidan boshlanib, til osti suyagining pastki yuzasiga yopishadi.

To'sh-qalqonsimon muskuli (m. sternothyroides) to'sh-til osti muskuli orqasida joylashgan bo'lib, to'sh suyagidastasining orqa yuzasidan I qovurg'a tog'ayidan boshlanadi, yuqoriga ko'tarilib qalqonsimon tog'ayga yopishadi.

Qalqonsimon-til osti muskuli (m. thyreochoideus) qalqonsimon tog'ayning qiyshiq chizig'i – linea obliquadan boshlanib, til osti suyagining tanasiga yopishadi.

Kurak-til osti muskuli (m. omohyoideus)ning taxminan o'rta qismida pay-belbog' bo'lganligi sababli, yuqori va pastki qorinchalar tafovut etiladi. Muskul kurak o'ymasi (incisura scapulae)dan boshlanib, til osti suyagining tanasiga yopishadi. Quyidagi muskullar joylashadi:

F u n k s i y a s i. Til osti suyagidan pastda joylashgan muskullar qisqarib, til osti suyagi va hiquildoqni pastga tortadi.

BO'YINNING CHU'QUR MUSKULLARI (99-rasm)

Oldingi narvonsimon muskul (m. scalenus anterior) III–VI bo'yin umurtqalari ko'ndalang o'siqlaridan boshlanib, uning qovurg'a tepa yuzasidagi egatcha (a. subclaviae) old tomonida shu nomli do'mboqqa (tuberculum m. scaleni anterioris) yopishadi.

O'rtadagi narvonsimon muskul (m. scalenus media) barcha bo'yin umurtqalarining ko'ndalang o'siqlaridan boshlanib, I qovurg'aning tana yuzasiga (sulcus a. subclavae) orqasiga) yopishadi.

Orqadagi narvonsimon muskul (m. scalenus posterior) V–VI bo'yin umurtqalarining ko'ndalang o'siqlaridan boshlanib, II qovurg'aning tashqi yuzasiga yopishadi.

F u n k s i y a s i. Narvonsimon muskullar ikki tomondan qisqarsa, bo'yin umurtqalari oldinga bukiladi, bir tomondan qisqarganda bo'yinni yon tomonga buradi. Bo'yin qimirlamay turganda I–II qovurg'a ko'tarilib, nafas olish yengilashadi.

Bo'yinning uzun muskuli (m. longus colii). Bu muskul II–VI bo'yin umurtqalarining tanasini egallab yotadi. Old tomondan halqum va qizilo'ngach bilan yopilib turadi.

F u n k s i y a s i. Muskullar ikki tomondan baravar qisqarsa, bo'yin oldinga, bir tomondan qisqarsa, yon tomonga bukiladi.

Boshning uzun muskuli (m. longus capitis) III–VI bo'yin umurtqalaridan boshlanib, ensa suyagining pars basilaris iga yopishadi.

F u n k s i y a s i. Ikkala tomon baravar qisqarsa, bosh oldinga bukiladi.



99-rasm. Bo'yinning chuqur muskullari.

1—pars basillaris (ossis occipitalis); 2—m. rectus capitis anterior; 3—m. rectus capitis lateralis; 4—processus transversus atlantis; 5—mm. intertransversarii anteriores cervicis; 6—m. longus colli; 7—tuberculum m. scaleni anterioris; 8—vertebra thoracica III; 9—m. scalenus posterior; 10—m. scalenus medius; 11—m. scalenus anterior; 12—m. levator scapulae (kesilgan); 13—v. longus capitis.

BO'YIN UCHBURCHAKLARI

Bo'yin muskullari o'zining joylashishiga qarab bir qancha soha va uchburchaklarni tashkil etadi. Bu uchburchaklar qon tomir va nervlarni o'rganishda va jarrohlikda muhim ahamiyatga ega. Bu uchburchaklar quyidagilar.

Bo'yinning yonbosh uchburchagi (trigonum colli laterale) oldindan to'sh-o'mrov-so'rg'ichsimon muskul, orqadan trapetsiyasimon muskul (m. trapezius), pastdan o'mrov suyagi bilan chegaralanadi. Bu uchburchak kurak-o'mrov muskuli orqali kurak-o'mrov (trigonum omoclaviculare) va ko'krak trapetsiyasimon uchburchaklari (trigonum omotrapezoideum)ga ajraladi. Ko'krak-o'mrov uchburchagi pastdan o'mrov suyagi, tepadan kurak-til osti muskulining pastki qorinchasi, oldindan to'sh-o'mrov-so'rg'ichsimon muskullar bilan chegaralanadi. Kurak trapetsiyasimon uchburchagi pastdan kurak-til osti muskuli, oldindan to'sh-o'mrov-so'rg'ichsimon muskul, orqadan trapetsiyasimon muskul bilan chegaralanadi. Bundan tashqari, bo'yinning yonbosh uchburchagida narvonsimon muskullar (mm. scalenum anterior, medium et posterior) o'rtasida oldingi (spatium amtescalenum) – o'rta oraliqlar (spatium interscalenum) bo'lib, bular dan qon tomirlari va yelka chigali nervlari o'tadi.

1. **Trigonum colli mediale** bo'yin o'rta sohasidagi uchburchak bo'lib, uni yuqoridan pastki jag' cheti, orqadan to'sh-o'mrov-so'rg'ichsimon muskulning oldingi cheti va medial tomondan bo'yinning o'rta chizig'i chegaralaydi. Bu uchburchak bir qancha uchburchak va sohalarni o'z ichiga oladi.

2. **Trigonum omotrachealeni** orqadan to'sh-o'mrov-so'rg'ichsimon muskul, oldindan kekirdak chegaralaydi.

3. **Trigonum caroticum** orqadan to'sh-o'mrov-so'rg'ichsimon muskul, oldindan va pastdan kurak, til osti muskulining yuqori qorinchasi, tepadan ikki qorinli muskulning orqa qorinchasi chegaralaydi. Uchburchakda uyqu arteriyasi

joylashgan.

4. *Trigonum submandibulae* (fossa submandibularis)ni yuqoridan pastki jag'ning pastki cheti, pastdan ikki qorinchali muskullarning qorinchalari chegaralaydi. Uchburchakda jag' osti bezi, qon tomirlar va nervlar joylashgan.

BO'YIN FASSIYALARI (100- rasm)

Bo'yin sohasidagi a'zolar, qon tomir va nervlar, muskullar 5 ta fassiya (fasciae colli) bilan o'ralgan (V.N.Shevkunenko).

1. Bo'yinning yuza fassiyasi (fascia colli superficialis) teri ostida yuqqa varaq holida joylashgan. Teri osti muskulini (m. platysma) o'rab, yuqoridan yuz fassiyasiga, pastdan ko'krak fassiyasiga o'tib ketadi.

2. Bo'yin xususiy fassiyasining yuza varagi (lamina superficialis fascia colli propria) pastki jag' bilan to'sh suyagidastasi va o'mrov suyaklari oralig'ida tortilib joylashib, bo'yinni hamma tomondan o'rab turadi.

Fassiya orqa tomonda umurtqalarning qirrali o'siqlariga yopishib yo'nalsa, ikkala yonboshida umurtqalarning ko'ndalang o'siqlariga to'siq orqali yopishadi. natijada bo'yin old va orqa sohalarga ajraladi. Fassiya bo'yinning old tomonida qarama-qarshi fassiya bilan tutashib, bo'yinning o'rta chizig'ida oq chiziq (linea alba)ni hosil qilishda qatnashadi. fassiya o'z yo'nalishida kekirdakni qoplab, jag' osti bezi va to'sh-o'mrov-so'rg'ichsimon muskul uchun qin hosil qiladi.

3. Bo'yin xususiy fassiyasining chuqur varagi (lamina profunda fascia colli propria) til osti suyagi bilan to'sh va o'mrov suyaklari orasida joylashgan. Bu fassiya til osti suyagidan pastda joylashgan muskullarga qin hosil qiladi. Til ostida joylashgan muskullar va fassiya qisqarib, venada qon oqishini osonlashtiradi.

100-rasm. Bo'yin fassiyalari (ko'ndalang kesilgan).

1—spatium previscerale; 2—glandula thyroidea; 3—fascia colli superficialis; 4—trachea; 5—esophagus; 6—a. carotis communis; 7—v. jugularis internae; 8—n. vagus; 9—a. et v. vertebrales; 10—m. semispinalis cervicis; 11—m. semispinalis capitis; 12—lig. nuchae; 13—m. trapezius; 14—splenius capitis et m. splenius cervicis; 15—processus spinosus; 16—m. levator scapulae; 17—m. scalenus medius et m. scalenus posterior; 18—m. scalenus anterior; 19—m. longus colli; 20—m. sternocleidomastoideus; 21—m. omohyoideus; 22—fascia endocervicalis; 23—platysma; 24—fascia prevertebralis; 25—m. sternothyroideus; 26—m. sternohyoi-



119

deus; 27–spatium suprasternale; 28–lamina superficialis fascia colli propria; 29–lamina profunda fascia colli propria.

4. **Bo'yinning ichki fassiyasi (fascia endocervicalis)** – ikki (pariyetal va visseral) varaq (lamina viscerale et parietale)dan iborat bo'lib, pariyetal varag'i halqum, hiqildoq, qalqonsimon bez, kekirdak, qizilo'ngach va qon tomirlarni ustidan o'rab o'tsa, visseral varag'i har bir a'zoni alohida o'rab (qin hosil qilib) joylashadi. Natijada pariyetal va visseral varaqlar kekirdak oldida bo'shliq (spatium pretracheale) hosil qiladi. Bu bo'shliq ko'ks oralig'i bilan qo'shilgan. Chunki bo'yin ichki fassiyasi pastda ko'ks oralig'igadavom etadi.

5. **U'murtqa oldi fassiyasi – fascia prevertebralis.** Bu fassiya yuqoridan (halquming orqa tomonida) ensa suyagining asosidan boshlanib, pastga tushganda ko'krak qafasi fassiyasiga o'tib ketadi. Fassiya narvonsimon muskullarni o'rab qin hosil qiladi.

ICHKI A'ZOLAR HAQIDA TA'LIMOT, SPLANXNOLOGIYA

O'quv maqsadi: Ichki a'zolar to'qrisida umumiy tushuncha. Xazm a'zolarining taraqqiyoti. Xazm a'zolarining tuzilishining umumiy hususiyatlari. Og'iz bo'shlig'i va uning topografiyasi. halkum. qizil'ngach. Me'da. Ingichka va yo'g'on ichak.Nafas a'zolarining anatomiyasi.Siydik chiqaruv a'zolarining anatomiyasi.Jinsiy a'zolarining anatomiyasi va topografiyasi. Endokrin bezlarning funksional anatomiyasi haqida nazari bilim berish

Asosiy ma'lumotlar:

Ichki a'zolarga ko'krak. qorin va chanoq bo'shliqlarida joylashgan a'zolar kiradi. Ichki a'zolar bajaradigan ishiga qarab alohida sistemalarga ajratiladi. Hazm a'zolari qorin va ko'krak bo'shliqlarida, nafas a'zolari ko'krak bo'shliqlarida joylashgan. Hazm va nafas a'zolarining boshlanish qismlari esa bo'yin hamda kalla sohasidan o'rin olgan. Siydik ajratish a'zolarining boshlanish qismi qorin pardasining orqa sohasida.davomi esa chanoq bo'shlig'ida joylashgan. Jinsiy a'zolar ham chanoq bo'shlig'ida bo'lib, ko'payish vazifasini bajaradi. Hazm, nafas va siydik ajratish a'zolari, odatda, ichki shilliq, shilliq osti, o'rta muskul va tashqi seroz pardadan tuzilgan.

Shilliq parda (tunica mucosa) hazm a'zolarining hamma qismi (og'iz bo'shlig'i, halqum, qizilo'ngach, me'da va ichaklar)ni ichki tomondan qoplab turadi. Shilliq pardani ustki epiteliy qavati o'rab olgan. Epiteliy qavati hazm a'zolarining hamma qismlarida ham bir xil tuzilmagan. Jumladan, og'iz bo'shlig'i ko'p qavatli yassi epiteliydan iborat bo'lsa, me'da bir qavatli silindrsimon bez epiteliysi bilan qoplangan.

Shilliq pardaning rangi undagi qon tomir va qonning ko'p yoki oz bo'lishiga qarab pushti rangdan to'q qizil ranggacha bo'ladi.

Shilliq osti qavati (tela submucosa) biriktiruvchi to'qimadan tuzilgan bo'lib, shilliq qavatini muskul qavati bilan qo'shib turadi. Shilliq osti qavati hazm, a'zolarining (og'iz bo'shlig'i va halqumdan boshqa) barcha qismida shilliq pardaning burmalari hosil bo'lishida katta ahamiyatga ega.

Muskul parda (tunica muscularis) hazm a'zolari devoridagi shilliq va shilliq osti pardalaridan keyingi uchinchi parda bo'lib, silliq muskul hujayralarining tutamlaridan tuzilgan. Og'iz bo'shlig'i, halqum, qizilo'ngachning yuqori qismi va orqa chiqaruv teshigi devorlari ko'ndalang-targ'il muskul tolalaridan iborat. Silliq muskul hujayralarining tutamlari a'zolar devorida, odatda, ikki qavatdan (aylanma va uzunasiga yo'nalgan) iborat bo'ladi, ba'zan me'dada uchinchi (qiyshiq) qavat ham uchraydi.

Seroz parda (tunica serosa) siyrak tolali biriktiruvchi to'qimadan tuzilgan. U ovqat hazm qilish a'zolarini eng ustidan o'raydi va biriktiruvchi nozik to'qima vositasida muskul qavatga tutashadi. Qorin pardasining ichki varag'ida joylashgan seroz parda qorin bo'shlig'idagi a'zolari ustidan o'rab turadi. Seroz parda bilan o'ralmagan hazm kanalining qismlari (og'iz bo'shlig'i, halqum, qizilo'ngachning bo'yin va ko'krak qismlari, to'g'ri ichakning oxirgi qismi) biriktiruvchi to'qimadan tuzilgan parda bilan o'ralgan.

Me'da, ichaklar shilliq pardasida bez va limfoid to'qimalar joylashgan. Bezlar epiteliy hujayralaridan tuzilgan va turlicha bo'ladi. Jumladan organizmdagi barcha bezlar ajratadigan moddalariga qarab uch turkumga bo'linadi:

1) tashqi sekretsiya bezlari og'iz bo'shlig'i, me'da-ichak devoridagi bezlar, ter va yog' bezlari suyuqliklarini maxsus naychalar orqali tananing ma'lum bir sohasi yoki bo'shlig'iga quyadi;

2) ichki sekretsiya bezlari (gipofiz, buyrak usti bezi, qalqonsimon bez va h.k.) o'z suyuqlig'i (gormonlari)ni to'ppa-to'g'ri qonga quyadi.

3) aralash bezlar (me'da osti bezi va jinsiy bezlar) – bir vaqtda ikki xil suyuqlik ishlab chiqaradi. Sekretning bir qismi (gormon) qonga shimiladi, ikkinchisi maxsus naychalar orqali organizmning ma'lum bir bo'shlig'iga quyiladi.

Tashqi sekretsiya bezlari ikki xil: sodda va murakkab tuzilishga ega. Sodda tuzilgan bezlarning chiqaruv naychalari tarmoqlanmaydi, sekret ishlab chiqaruvchi tub qismlari naysimon yoki alveola (pufakcha)ga o'xshash bo'lishi mumkin. Ularga me'daning fundal va terining yog' bezlari misol bo'ladi. Murakkab tuzilgan bezlarning chiqaruv naychalaridaraxt kabi tarmoqlangan va o'zaro birikkanligi sababli, ularning alohida bo'laklardan tuzilganligi yaqqol ko'zga tashlanadi. Murakkab tuzilgan bezlarga so'lak bezlari va me'da osti bezi kiradi. Bezlardan tashqari, hazm a'zolarining shilliq va shilliq osti pardalarini egallagan holda limfa follikulalari uchraydi. Bular yakka-yakka (solitar) yoki guruh holda (ingichka ichak) joylashgan.

OG'IZ BO'SHLIG'I (101- rasm)

Og'iz bo'shlig'i (cavitas oris, 101-rasm) hazm a'zolari sistemasi boshlanish qismi, ovqat birinchi marta shu bo'shliqda qabul qilinib, tishlar vositasida maydalanadi va so'lak yordamida namlanadi va kimyoviy parchalanish boshlanib, me'daga o'tkazish uchun tayyorlanadi.

Og'iz bo'shlig'i, og'izning kirish qismi – dahlizi (vestibulum oris) va xususiy og'iz bo'shlig'i (cavitas oris propria)dan iborat.

101-rasm. Og'iz bo'shlig'i.

1–philtrum; 2–tuberculum labii superioris; 3–labium superioris; 4–palatum durum; 5–palatum molle; 6–uvula; 7–commissura labiorum; 8–bucca; 9–isthmus faucium; 10–labium inferius; 11–sulcus mentolabialis; 12–arcus dentalis inferior; 13–dorsum linguae; 14–arcus palatoglossus; 15–tonsilla palatina; 16–arcus palatopharyngeus; 17–raphe palati; 18–arcus dentalis superior.



Og'iz dahlizi old tomondan yuqori va pastki lablar, yon tomondan lunjlar, orqa tomondan yuqori va pastki jag' tishlar hamda milklar bilan chegaralanadi.

Lablar (labia oris) tashqi tomondan teri, ichki tomondan shilliq parda bilan qoplanib, uning asosini lablarning aylanma joylashgan mimika muskuli (m. orbicularis oris) tashkil etadi. Tepa va pastki lablar o'rtasidagi yoriq og'izga kirish teshigi (rima oris) deb ataladi. Lablarning shilliq qavatida juda ko'p bezlar joylashgan. Lablarning shilliq qavati tishlarni o'ragan milklargacha (gingiva) davom etib, markaziy qismida yuqori va pastki burmalar (frenulum labii superior et inferioris)ni hosil qiladi.

Lunj (buccae) lablarning bevositadavomi bo'lib, uning chuqur qatlamida yog' qavatlari, shilliq pardasida esa mayda bezchalar joylashgan. Og'izdahlizi lunj vositasida (oziq tish orqasida) xususiy og'iz bo'shlig'iga qo'shiladi.

Xususiy og'iz bo'shlig'i – cavitas oris propriani berk turganda ikki yon va old tomondan tishlar chegaralaydi. Yuqori devorini qattiq va yumshoq tanglay hosil qiladi hamda burun bo'shlig'ini og'iz bo'shlig'idan ajratib turadi. Og'iz bo'shlig'i (tubi)ni pastki jag' diafragmasi (diaphragma oris), bir juft m. mylohoideus berkitib turadi. Og'iz bo'shlig'ining shilliq pardasida mayda bezlar ko'p joylashgan.

Tanglay (palatum) ikki qism (qattiq va yumshoq tanglay)dan iborat: qattiq tanglay – palatum durum yuqori jag'ning tanglay o'sig'i bilan tanglay suyagining ko'ndalang (gorizontal) o'siq bilan birlashishidan hosil bo'lgan. Uni o'rab turgan shilliq pardasida bezlar ko'p uchraydi.

Yumshoq tanglay (palatum molle) muskullardan iborat bo'lib, orqa tomoni halqumga osilib turadi. Uning o'rtasida tilcha – uvula joylashgan. Qattiq tanglay shilliq pardasi yumshoq tanglayga bevositadavom etadi. Yumshoq tanglaydan oldinda til tanglay ravog'i – arcus palatoglossus, orqada tanglay halqum ravog'i – arcus palatopharyngeuslar bo'ladi. Bu ravoqlar orasida murtak bo'shlig'i bo'lib, tanglay murtagi – tonsilla palatina joylashgan. Murtak anatomik tuzilishi jihatidan limfo-epitelial to'qima. uning kattaligi vertikal yo'nalishda –20–25 mm. old-orqa yo'nalishda –15–20 mm. ko'ndalangiga 12–15 mmni tashkil qiladi.

Yumshoq tanglay tarkibiga quyidagi muskullar kiradi:

1. Tanglay-halqum muskuli – m. palatopharyngeus yumshoq tanglay va qanotsimon o'siq ilgagidan boshlanib, shu nomli ravoq tarkibida joylashadi hamda qalqonsimon tog'ay va halqum devoriga birikadi. Bu muskul tanglay chodirini pastga tortadi.

2. Tanglay-til muskuli (m. palatoglossus) yumshoq tanglayning pastki sirtidan boshlanib, shu nomli ravoq tarkibida, tilning yon tomonlariga birikkan holda til ko'ndalang muskullari tolalariga qo'shilib ketadi. Bu muskul qisqarganda tanglay chodiri pastga tortiladi va halqumga o'tish teshigi kichrayadi.

3. Tanglay chodirini ko'taruvchi muskul – m. levator veli palatini bosh suyakning asosi. eshituv nayidan boshlanib, yumshoq tanglayga yo'naladi va tangray chodirini ko'taradi.

4. Tanglay chodirini taranglovchi muskul – m. tensor veli palatini eshituv nayidan boshlanib, vertikal yo'naladi va hamulus processus pterygoideini aylanib o'tib, yumshoq tanglay aponevroziga birikib ketadi. Bu muskul ko'ndalang yo'nalishda tanglay chodirini taranglaydi.

5. Tilcha muskuli –m. uvulae tanglay suyagining spina nasalis posterioridan boshlanib, tilchani kattalashtiradi.

Og'iz bo'shlig'idan halqumga o'tish joyida – bo'g'iz teshik (tomoq) – fauces bo'lib, yuqoridan yumshoq tanglay chodiri, ikki yon tomondan tanglay ravoqlari, pastdan tilning orqa yuzasi va til ildizi bilan chegaralanib turadi.

TISHLAR


Tishlar (dens. dentes. 102-rasm) ovqatni tishlab uzib olish, chaynab maydalash, so'zlarni to'g'ri talaffuz etishda faol ishtirok etadi. Tishlar yuqori va pastki jag'lardagi maxsus katakchalar (alveoli dentales)da joylashgan bo'lib, og'iz bo'shlig'iningdahlizi bilan xususiy og'iz bo'shlig'i o'rtasida chegara bo'lib joylashgan. Shilliq pardaning suyaklangan so'rg'ichlari hisoblangan tishlar epitelij va mezenximadan rivojlanadi va jag' suyaklarining maxsus tish katakchala-

rida mix kabi (gomphosis) joylashadi.

Odamlarda tishlar ikki marta (ba'zida uch marta) almashinadi. Bolalarda sut tishlari – dentes decidui 6–7 oyligidan boshlab birin-ketin chiqqa boshlaydi va bola 2–2,5 yoshga to'lganda (ba'zida bundan ham kechroq) butunlay chiqib bo'ladi. Sut tishi 20 ta bo'lib, 6–7 yoshga qadar turadi. Sut tishlarining formulasi quyidagicha:

2 0 1 2 2 1 0 2

2 0 1 2 2 1 0 2



102-rasm. Doimiy tishlar.

A–yuqori jag' tishlari.

B–pastki jag' tishlari. 1–medial kurak tish (og'izdahliziga qaragan yuzasi):

2–medial kurak tish (chaynov-kesuvchi qirradi):

3–lateral kurak tish (og'izdahliziga qaragan yuzasi):

4–lateral kurak tish (chaynov-kesuvchi qirradi):

5–qoziq tish (og'izdahliziga qaragan yuzasi):

6–qoziq tish (chaynov-kesuvchi

qirradi); 7–I kichik oziq tish (og'izdahliziga qaragan yuzasi): 8–I kichik oziq tish (chaynov yuzasi): 9–II kichik oziq tish (og'izdahliziga qaragan yuzasi): 10–II kichik oziq tish (chaynov yuzasi): 11–I katta oziq tish (og'izdahliziga qaragan yuzasi): 12–I katta oziq tish (chaynov yuzasi): 13–II katta oziq tish (og'izdahliziga qaragan yuzasi): 14–II katta oziq tish (chaynov yuzasi): 15–16–III katta oziq tish (chaynov yuzasi).

Markazdan chetga qarab sanalganda ikkita kurak (dentes incisivi) tish 6–9 oylikda chiqadi. Bitta qoziq tish (dentes canini) 16–20 oylikda chiqadi, ikkita katta oziq tishlar (dentes molares) 15–30 oyda chiqadi. Sut tishlari nozik va kichik bo'lib, unchalik mustahkam joylashmagan. Yosh bolalarda kichik oziq tishlar (dentes pre-molares) bo'lmaydi. 6–7 yoshdan boshlab doimiy tishlar chiqqa boshlaydi.

Doimiy tishlar – dentes permanentes formulasi:

3 2 1 2 2 1 2 3

3 2 1 2 2 1 2 3

Ikkita kesuvchi – kurak (dentes incisivi) tish –8–9 yoshda chiqadi, bitta qoziq tish (dentes caninus) 11–13 yoshda chiqadi, ikkita kichik oziq tish (dentes premolares) 10–15 yoshda chiqadi, uchta katta oziq tish – bulardan birinchisi va ikkinchisi (dentes molares) 7–13 yoshda, uchinchisi (aql tishlar) dens serotinus 18–25 yoshda chiqadi. Aql tishi baʼzida koʻrsatilgan vaqtdan kechroq chiqishi yoki butunlay chiqmasligi ham mumkin. Ogʻiz yumilganda yuqori va pastki jagʻdagi tishlarning chaynov yuzalari bir-biriga yaqinlashadi. Jumladan katta va kichik oziq tishlarning chaynov yuzalari bir-biriga tegib tursa, yuqori tishlar (yuqori jagʻ suyagining ravogʻi kengroq boʻlgandan) pastki jagʻdagi kurak tishlarning oldiga oʻtadi. Bundan tashqari, yuqori jagʻdagi oldingi tishlar til tomoniga qarab yoʻnalgan boʻladi.

Har bir tish uch qismdan iborat: uning ogʻiz boʻshligʻiga oʻsib chiqqan toj qismi (corona dentis), jagʻ suyaklarining tish katakchalariga joylashib turgan tish ildizi (radix dentis) va bu ikki qism oʻrtasida bir oz toraygan (chegara) joyi – tish boʻyinchasi (collum dentis) mavjud. Tishlar kimyoviy tarkibiga koʻra suyakka yaqin, lekin juda zich tuzilgan. Tish toj qismining asosi dentin (dentinum) moddadan tuzilgan boʻlib, ustini eng mustahkam modda – emal (enamelum) oʻrab turadi. Emalning ust tomoni juda yupqa, shoxsimon kutikula pardasi bilan qoplangan. Bu parda emalni yemirilishdan saqlaydi.

Tishning boʻyinchasi va ildizi sement (cementum) moddasidan tuzilgan. Tish ildizining uchidagi teshik orqali tish ildizi kanaliga va toj qismida joylashgan boʻshliq (cavitas dentis pulposus)ga oʻtiladi. Boʻshliqda tishning birliktiruvchi toʻqimadan tuzilgan yumshoq qismi – pulpa (pulpa dentis) joylashgan. Tish boʻshligʻi va kanali (canalis radialis dentis) tish teshigi (foramen apicis dentis) bilan tugaydi. Bu teshik va kanal orqali qontomir va nervlar pulpaga boradi.

Tishlarning ildiz qismlari milk bilan oʻralib mustahkamlanadi.

Tishning toj qismi milk ustida joylashgan boʻlib, uning boʻyin qismini milk oʻrab turadi. Tishlarning ildizi alveolyar chuqurlikda joylashgan, ularning uchida kichik teshik – foramen apicis radialis borligini koʻrish mumkin. Tishning ildizi alveolyar chuqurchalarni hosil qiluvchi suyak bilan mahkam bogʻlangan, bu fibroz tolalar periodont (periodontium) deb ataladi. Tish, periodont, alveola devori va milk birgalikda tish aʼzosi deyiladi.

Tishni tashkil qiluvchi qattiq va yumshoq toʻqimalarga quyidagilar kiradi: 1) qattiq toʻqimalar – emal, dentin va sement; 2) yumshoq toʻqimalar – pulpa va periodont.

Emal (enamelum) tishning eng qattiq to'qimasi bo'lib, prizmalardan iborat. u tishning toj qismini qoplab turadi. Dentin (dentinum) tuzilishi bo'yicha suyakka yaqin tursa ham undan birmuncha qattiq, ammo emaldan yumshoqroq bo'lib, tishning hamma qismlarida uchraydi. Sement (cementum) tishning faqat ildiz qismida bo'lib, qon tomirlari bo'lmagan suyak to'qimasiga o'xshab tuzilgan. **Periodont** – periodontum pishiq kollagen tolalardan iborat bo'lib, tish ildizini alveolyar chuqurchaga mahkamlaydi.

Tishlar jag'larda o'z qismlari bilan yonma-yon joylashib, yuqori va pastki tish qatorlarini yuzaga keltiradi. Har bir tish qatori 16 tishdan iborat bo'lib, tish ravoqlarini hosil qiladi. Har bir tishda 5 ta yuza tafovut qilinadi: 1) og'izdahliziga qaragan yuzasi – (facia vestibularis) oldingi tishlar lablarga, orqadagilari lunjilarning shilliq pardasiga tegib turadi; 2) tilga qaragan yuzasi – facies lingualis; 3) va 4) qo'shni tishlarga yopishib turuvchi yuzasi – facies contactus. Tish ravog'ining markazga qaragan yuzasi facies mesialis (yunoncha meso – orasida), qarama-qarshi yuzasi esa distal yuza (facies distalis) deyiladi; 5) chaynov yuzasi – facies occlusalis – qarama-qarshi qatordagi tishlarning bir-biriga tegib turuvchi yuzasidir. Bunday terminlar tishlarda joylashgan jarohatlarni belgilash uchun keng qo'llanilgan sababli ularni stomatologlar yaxshi bilishlari zarur.

Tishlarning o'ng yoki chap tomonga mansubligini bilish uchun quyidagi uch belgi yordam beradi: 1) ildiz belgisi (bir oz lateral tomonga bukilgan bo'ladi); 2) toj qismining burchak belgisi (kesuvchi qirrası – facies contactus bir xil emas, medial qirrası bir oz o'tkirroq bo'lsa, lateral qirrası tekisroq bo'ladi); 3) toj qismining egrilik belgisi (lab yuzasi bir oz bo'rtgan bo'ladi).

Har bir tishning yuqori yoki pastki jag'ga mansubligi toj qismining shakli, tish ildizlarining soni va shakli bilan aniqlanadi. Shuning uchun har bir tishning toj qismi va ildizlarining tuzilishini bilish lozim.

Kurak tishlar – dentes incisivi har bir jag'da to'rttadan bo'lib, ovqatni kesib olishga mo'ljallangan. Bu tishlar ildizi bitta bo'lib, pastki kurak tishlarda yon tomonda yassilangan. Toj qismlari keng va yassi bo'lib, iskanani eslatadi. Pastki kurak tishlarning tojlari ikki baravar ensizdir.

Qoziq tishlar – dentes canini har jag'da ikkitadan bo'lib, uzun yakka ildizga ega. ildizning yon tomonlarida egachalar bor. Yuqori qoziq tishlarning ildizlari pastki tishlarga nisbatan birmuncha uzun, toj qismlari ham kattaroqdir. Toj qismlari uchburchaksimon bo'lib, burchak hosil qiluvchi ikkita qirquvchi qirralari bor, ularning medial qirrası kaltarok, distali esa bir oz uzunroqdir. Qoziq tishlar ovqatni uzib olish uchun xizmat qiladi. Bu tishlar yirtqich hayvonlarda yaxshi rivojlangan.

Kichik oziq tishlar – dentes premolares har jag'da to'rttadan bo'lib, qoziq tishlardan keyin joylashgan. Bu tishlarning toj qismlarida ikkitadan bo'rtma – tuberculum dentale bor, shuning uchun ularni qo'sh bo'rtmalı tishlar – dentes bicuspidati deyiladi. Yuqori va pastki kichik oziq tishlarning ildizlari bir xil bo'lmaydi.

Birinchilarining ildizlari aksariyat (yarmidan ko'proq holatda) ayrisimon ikkiga ajralgan. pastki kichik oziq tishlarning ildizlari esa yakka bo'ladi. Shuning uchun bu tishlarni olishda doira bo'yicha (rotatsiya) harakat qilinadi.

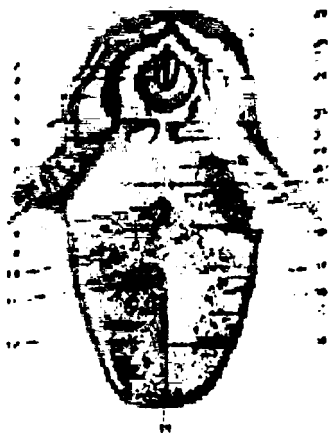Katta oziq tishlar – dentes molares har jag'da oltitadan bo'lib, orqa tomon sari kichiklashib boradi; birinchisi eng katta, uchinchi – eng kichikdir. Uchinchi katta oziq tishlar juda kech chiqadi va shuning uchun aql tish – dens serotinus deb ataladi. Bu tish tamoman chiqmasdan qolishi ham mumkinligi yuqorida eslatilgan edi. Katta oziq tishlarning toj qismlari kubsimon. chaynov yuzasi esa kvadrat shakliga yaqin. uchta va undan ortiq bo'rtiqlari bor. Yuqori jag'dagi katta oziq tishlarning uchta ildizi bo'lib, ularning ikkitasi lunjga. bittasi esa til tomonga qaragan. Pastki katta oziq tishlarning ildizlari ikkita bo'lib, biri oldinga, ikkinchisi orqaga qaragan va uchlari orqa tomonga bir oz egilgan. Ildizlar tarkibida bitta (distal) yoki ikkita (ko'pincha medial) ildiz kanallari bo'ladi. Aql tishlarning uchchala ildizi qo'shilib ketib, bir butun konussimon shaklni qabul qilishi mumkin.

TIL (103-rasm)

Til (lingua, yunoncha – glossa) muskullardan tuzilgan bo'lib, og'iz bo'shlig'ida joylashgan. Til faqat hazm a'zolariga mansub bo'lmasdan, so'zlashda, talaffuzda bevosita faol qatnashadi. Tilning oldida til uchi – apex linguae, o'rtasida til tanasi – corpus linguae va orqa kengaygan qismida til ildizi – radix linguae bo'ladi. Tilning uchi va yon tomonlari (margo linguae) tishlarga tegib turadi. Tilning ustki yuzasining orqa qismi (dorsum linguae) bo'rtgan bo'lib, tanglayga qaragan. Pastki yuzasi (facies inferior) tilning faqat old qismida bo'ladi. Tilning ustki yuzasining o'rtasida (dorsum linguae) joylashgan egatcha (sulcus medianus linguae), orqada ko'r teshik (foramen caecum) bo'lib tugaydi (bu teshik o'rni embrionaldavrda qalqonsimon bez nayini o'rni) ko'r teshikdan har ikki tomon bo'ylab uncha chuqur bo'lmagan "V" raqamga o'xshash chegaralovchi egatcha (sulcus terminalis) joylashgan. Tilning bu qismlari embrionaldavrda turli kur-taklardan rivojlanishi va keyinchalik qo'shilib ketishdarak beruvchi qoldiqdir. Tilning shilliq pardasi I, II, III va IV jabra cho'ntaklaridan rivojlanganligi sababli ushbu ravoqlarni innervatsiya qiluvchi V, VII, IX va X juft bosh miya nervlari ishtirok etadi. Tilning ustki yuzasida to'rt xil so'rg'ich (papillae linguales) mavjud.

1. Ipsimon so'rg'ichlar – papillae filiformes et conicae tilning ust yuzasida duxobasimon tus berib joylashgan. Bu so'rg'ichlar ovqatni qabul qilishda, chaynashda va halqumga yo'naltirishda hamda ovqat luqmasining yumshoqligi va uning mexanik xususiyatlarini sezishda qatnashadi.

2. Zamburug'simon so'rg'ichlar – papillae fungiformes tilning uchi va yonlarida joylashgan bo'lib, ta'm bilishda xizmat qiladi.



103-rasm. Til va hiqildoqqa kirish qismi.

1-rima glottidis; 2-plica vacalis; 3-plica vestibularis; 4-plica aryepiglottica; 5-epiglottis; 6-plica glossoepiglottis lateralis; 7-tonsilla palatina; 8-foramen caecum linguae; 9-papillae foliatae; 10-papilla vallatae; 11-papillae conicae; 12-papillae filiformes; 13-apex linguae; 14-sulcus medianus linguae; 15-dorsum linguae; 16-corporis linguae; 17-papillae fungiformes; 18-sulcus terminalis; 19-folliculi linguales; 20-tonsilla palatina; 21-radix linguae; 22-plica glossoepiglottica mediana; 23-vallecula epiglottica;

24-recessus piriformis; 25-tuberculum cuneiforme; 26-tuberculum corniculatum; 27-incisura interarytenoidea.

3. Halqa bilan o'ralgan (tarnovsimon) so'rg'ichlar – papillae vallatae 7-12 ta bo'lib, tilning ildizi va tana chegarasida, ko'r teshikning ikki yonboshida rimcha "V" raqami shaklida joylashgan. Ularda ta'm bilish so'g'onlari juda ko'p.

4. Varaqsimon yoki bargsimon so'rg'ichlar – papillae foliatae kitob varaqlari kabi tilning yonlarida joylashib, ta'm bilishda qatnashadi.

Tilning pastki yuzasi faqat oldingi qismidagina erkin, qolgan qismi til ildiziga qo'shilib ketgan. Pastki yuzadagi shilliq qavat hisobiga ikkita g'ijim burma (plica sublingualis) hosil qilgan.


Til murtagi – tonsilla lingualis tilning shilliq qavatida yakkama-yakka yoki to'planib joylashgan limfoid to'qimadan iborat. Murtaklar ko'proq til ildizi sohasida uchraydi.

Til muskullari xususiy va skelet muskullaridan iborat. Uch juft skelet muskullari skeletning biror joyidan boshlanib, tilga tutashadi.

1. Engak-til osti muskuli – m. genioglossus pastki jag' suyagining engak o'simtasidan boshlanib, tilga tutashadi. Muskul qisqarib tilni pastga va orqaga tortadi.

2. Til osti-til muskuli – m. hyoglossus til osti suyagidan boshlanib, tilning yon tomonlariga tutashadi. Tilni pastga va orqaga tortadi(115-rasm)..

3. Bigiz-til muskuli – m. styloglossus chakka suyagining bigizsimon o'sig'idan boshlanib, tilning yonboshiga tutashadi. Muskul qisqarib, tilni yuqoriga va orqaga tortadi.



104-rasm. Til va halqum muskullari.

1—m. tensor veli palatini; 2—lamina lateralis processus pterygoidei; 3—m. levator veli palatini; 4—m. constrictor pharyngis superior; 5—m. stylopharyngeus; 6—lig. stylohyoideum; 7—m. hyoglossus; 8—m. constrictor pharyngis medius; 9—membrana thyrohyoidea; 10—m. constrictor pharyngis inferior; 11—esophagus; 12—trachea; 13—m. cricothyroideus (pars obliqua); 14—m. cricothyroideus (pars recta); 15—cartilago thyroidea; 16—m. thyrohyoideus; 17—os hyoideum; 18—m. geniohyoideus; 19—mandibula; 20—m. genioglossus; 21—m. longitudinalis inferior; 22—lingua;

23—maxilla; 24—m. buccinator; 25—m. styloglossus; 26—tuber maxillae.

Tilning xususiy muskul tolalari turli tomonga yo'nalgan. Bu holat tilda ustki va pastki bo'ylama muskul m. longitudinalis superior et inferior, ko'ndalang (m. transversus) va tikka yo'nalgan (m. verticalis) muskullar borligini ko'rsatadi. Bu muskul tolalari o'zaro tutashib, chirmashib ketgan. Buning natijasida til turli tomonga burilib, o'z shaklini o'zgartirish xususiyatiga ega. Tilning muskullari ensa miotomlaridan rivojlanganligi sababli bitta — til osti nervi—n. hypoglossus (XII juft) hisobiga innervatsiya qilinadi.

SO'LAK BEZLARI (105-rasm)

Og'iz bo'shlig'ining shilliq qavatida turli hajmda juda ko'p so'lak bezlari joylashgan. Ular til, lab, lunj va tanglay bezlari nomi bilan ataladi. Shuningdek, katta hajmdagi uch juft so'lak bezlari og'iz bo'shlig'i atrofida joylashgan.

1. Quloq oldi bezi (glandula parotidea) yuz terisi ostida, tashqi quloq pastida va qisman m. masseter ustida joylashadi va orqa tomondagi pastki jag' suyagi chuqurchasi m. sternocleido-mastoideusgacha boradi. Bez alohida-alohida bo'lakchalardan iborat bo'lib, ularning naychalari markaziy nayga qo'shiladi. Bezning og'irligi 25–30 g, fibroz parda bilan o'ralgan. Bez naychasi (ductus parotideus) chaynov muskulidan ko'ndalang o'tib, lunj muskuli orqali og'iz bo'shlig'iningdahliziga, yuqori jag'ning ikkinchi oziq tishlar sohasiga ochiladi. Quloq oldi bezi oqsilga boy tiniq so'lak ajratadi.

2. Pastki jag' osti bezi (glandula submandibularis) 15 g bo'lib, pastki jag' suyagi osti chuqurligida joylashgan. Bu bez yaxshi taraqqiy etgan parda bilan o'ralgan. Uning chiqaruv nayi — ductus submandibularis til ostidagi so'rg'ichlar —

caruncula sublingualisga ochiladi. Jag' osti bezi oqsil aralashgan shilliq suyuqlik ajratadi.

105-rasm. So'lak bezlari.

1—peshona; 2—glandula parotis accessoria; 3—ductus parotidus; 4—fascia parotidea; 5—glandula parotis; 6—m. mas-seter; 7—mandibula; 8—m. digastricus (venter posterior); 9—m. stylohyoideus; 10—glandula submandibularis; 11—ductus submandibularis; 12—m. mylohyoideus; 13—glandula sublingualis; 14—m. digastricus (venter anterior); 15—m. genioglossus; 16—mandibula; 17—ductus sublinguales minores; 18—ductus sublingualis major; 19—coruncula sublingualis; 20—labium inferius; 21—glandula lingualis anterior; 22—lingua; 23—labium superius; 24—glandulae labiales; 25—glandula buccales; 26—glandulae molares.



3. Til osti bezi (glandula sublingualis)ning og'irligi 5 g bo'lib, pastki jag' suyagi ichki yuzasidagi shu nomli chuqurchada. m. mylohyoideus ustida joylashgan. Bez ustini til osti shilliq qavati burmasi qoplab turadi. Bu bez boshqa bezlar kabi bo'lakchalardan tuzilgan. U'larning naylari (ductus sublingualis major et minores) alohida yoki o'zaro qo'shilib, bitta nay hosil qiladi. Bu naylar til ostidagi shilliq burmalar — olica sublingualisga ochiladi. Bez oqsil aralash shilliq so'lak ajratadi.

HALQUM (106-rasm)

Halqum yoki yutqin (pharynx) voronkaga o'xshash, pastga tomon torayib tuzilgan. U kalla suyagining tubi (asosi)dan boshlanib, og'iz va burun bo'shliqlariga keng ochilib turadi. Halqumni (orqa tomondan) umurtqa pog'onasi va undagi muskullar chegaralaydi, old tomonda hiqildoq joylashib, halqumga tutashib turadi.

Halqum bo'shlig'i burun, og'iz va hiqildoq qismlaridan iborat.

Halqumning burun (pars nasalis) qismi eng tepa qism bo'lib, burun bo'shlig'iga bir juft xoana (bo'shliq) orqali qo'shilib turadi. Bu qismning pastki chegarasi yumshoq tanglay ro'parasida bo'lib, bu yerdan halqumni o'rta quloq bilan tutashiruvchi eshituv nayi (ostium pharyngeum tubae) boshlanadi. Nay-

ning tog'ayi halqum tomonga sal bo'rtib chiqqan (torus tubarius). Uni shilliq parda o'rab, orqa tomonida bir oz chuqurlikni vujudga keltiradi. Shu chuqurlikda eshituv nayi bilan yumshoq tanglay o'rtasida limfa to'qimasidan tuzilgan murtak (tonsilla tubaria) joylashgan.

106-rasm. Og'iz bo'shlig'i va hiqildoqning sagittal kesimi.

1–sinus frontalis; 2–concha nasalis media; 3–concha nasalis inferior; 4–cavum oris; 5–vestibulum oris; 6–m. genioglossus; 7–m. geniohyoideus; 8–m. mylohyoideus; 9–corpus ossis hyoideum; 10–cavum laryngis; 11–cartilago thyroidea; 12–trachea; 13–esophagus; 14–cartilago cricoidea; 15–pars laryngea pharyngis; 16–epiglottis; 17–pars oralis pharyngis; 18–arcus palatopharyngeus; 19–tonsilla palatina; 20–arcus palatoglossus; 21–uvula; 22–pars nasalis pharyngis; 23–arcus atlantis; 24–torus tubarius; 25–processus pharyngeus; 26–tonsilla pharyngea; 27–ostium pharyngeum tubae auditivae; 28–sinus sphenoidalis; 29–apertura sinus sphenoidalis; 30–concha nasalis surpema; 31–concha nasalis superior; 32–velum palatinum; 33–palatum durum.



Halqumning og'iz qismi (pars oralis) old tomondan tomoq (fauces) orqali og'iz bo'shlig'iga tutashadi. Halqumning bu qismi ham havo, ham ovqat o'tadigan umumiy yo'l bo'lganidan bu ikki jarayonni yumshoq tanglay tartibga solib turadi. Ovqat luqmasi yutilganda yumshoq tanglay taranglashib ko'tarilib havo yo'lini to'sadi. natijada havo o'tmaydi. Halqum orqa devorining yuqori qismida limfa to'qimasidan tuzilgan murtak (tonsilla pharyngea s. adenoidea) joylashgan. Halqum devorlarida ikkita nay murtagi, bitta halqum murtagi bilan bitta til murtagi va tanglay murtaklari halqa shaklida joylashgan. Shuningdek. oralig'ida ko'pgina limfa to'qimalarini uchratish mumkin. Bu – Pirogov murtak halqasi bo'lib, organizmda himoya vazifasini bajaradi.

Halqumning hiqildoq qismi – pars laryngea (129-rasmlar) birmuncha kalta, u hiqildoqning orqa tomonida joylashgan. Halqumning bu qismi pastda qizilo'ngachga qo'shilib ketadi. Halqum hiqildoq qismining oldingi devorida kirish teshigi bo'lib, uni yon tomondan burmalar chegaralab turadi. Ovqat luqmasi o'tish paytida hiqildoqqa o'tish teshigini hiqildoq usti tog'ayi (hiqildoq qopqog'i)

yopib turadi. Suyuqliklar esa hiqildoq teshigining ikki yonboshidagi egatchalar orqali qizilo'ngach tomonga o'tadi. Halqumning devori uch qavat bo'lib, ichki – shilliq parda, o'rta – muskul parda va tashqi – biriktiruvchi to'qima pardadan iborat.

Shilliq parda – tunica mucosa og'iz, burun bo'shlig'idagi shilliq pardaning davomi hisoblanadi. U ko'p qavatli yassi epiteliy bilan qoplangan. Burun qismi esa kiprikli epiteliydan tuzilgan. Shilliq parda ostida ko'pgina shilliq bezlar joylashgan. Halqumda shilliq qavati rivojlanmagan. Shilliq parda muskul parda bilan fibroz to'qima orqali qo'shilib turadi.

Muskul parda – tunica muscularis ko'ndalang-targ'il muskullardan tuzilgan. Cherepitsaga o'xshab ustma-ust joylashgan halqumning uchta (yuqori, o'rta va pastki) qisuvchi muskullari – mm. constrictor pharyngis superior, media et inferior tafovut qilinadi. Halqumning yuqori qisuvchi muskuli kalla suyagining tubi (asosi)dan boshlansa, o'rta qisuvchi muskul til osti suyagidan, pastki muskul hiqildoq tog'aylaridan boshlanadi, muskul parda halqumni ikki tomonidan o'rab, o'rta chiziqda tutashadi. Bundan tashqari, halqumni ko'taruvchi ikki juft muskul mavjud:

1. *Bigizsimon o'siq* – halqum muskuli – m. stylopharyngeus chakka suyagining bigizsimon o'sig'idan boshlanib, halqum devoriga yopishadi.

2. *Halqum-tanglay muskuli* – m. palatopharyngeus yumshoq tanglaydan boshlanib, halqum devoriga va qisman hiqildoqqa yopishadi.

Halqumning siquvchi va ko'taruvchi muskullari qisqarish tufayli ovqat asta-sekin yuqoridan pastga, qizilo'ngach tomon yo'naladi.

Halqumning tashqi biriktiruvchi to'qima pardasi – tunica adventitia muskul qavatlarini tashqaridan o'rab olgan. Bu pardaning tashqi yuzasini kletchatka (yog' o'rami) o'rab, halqumni qo'shni a'zoldan ajratib turadi.

QIZILO'NGACH

Qizilo'ngach (oesophagus, 107-rasm) 25–30 sm uzunlikdagi muskuldan tuzilgan bo'lib, yuqorida VI bo'yin umurtqasining ro'parasida halqumdan boshlanadi, ko'krak sohasidan diafragma orqali qorin bo'shlig'iga o'tib, XI ko'krak umurtqasi ro'parasida me'daning kirish qismiga ulanadi.

Qizilo'ngach joylashishiga qarab uch bo'limga ajratiladi: *yuqori bo'yin qismi* – pars cervicalis, VI–VII bo'yin umurtqalari chegarasiga to'g'ri keladi, *o'rta ko'krak qismi* – pars thoracica eng uzun qismi bo'lib, II va X–XI ko'krak umurtqalari ro'parasiga to'g'ri keladi. *Pastki qorin qismi* – pars abdominalis eng kalta (taxminan 1–2 sm) bo'lib, diafragma orqali me'daning kirish qismiga qo'shiladi.

107-rasm. Qizilo'ngach.

- 1-pharynx (pars laryngea);
- 2-pars cervicalis;
- 3-pars thoracica;
- 4-pars abdominalis;
- 5-pars cardiaca;
- 6-diaphragma;
- 7-qizilo'ngachning pastki toraygan qismi;
- 8-qizilo'ngachning o'rta toraygan qismi;
- 9-qizilo'ngachning yuqorigi toraygan qismi.



Qizilo'ngach orqa tomondan umurtqa pog'onasi bilan chegaralanadi. oldindan esa kekirdakning parda qismiga tegib turadi. Qizilo'ngachning ikki yonbosh sohasida adashgan nerv—n. vagus joylashgan. Qizilo'ngachning bo'yin sohasi ko'krak qafasiga uning ustki teshigi orqali o'tadi va IV—VII ko'krak umurtqalari oldida chap bronx bilan kesishib, uning orqa tomonidan o'tib, o'ng tomonga bir oz surilib joylashadi. IX ko'krak umurtqasi sohasida, qizilo'ngachning old tomonida aorta joylashadi va u bir oz chap tomonga surilib, diafragma orqali qorin bo'shlig'iga o'tib ketadi.

Qizilo'ngach *devori uch pardadan* iborat. Uning eng ustki pardasi — tunica adventitia biriktiruvchi to'qimadan tuzilgan. Qizilo'ngachning qorin bo'shlig'idagi qismi ust tomondan qorin pardasi bilan o'ralgan. Qizilo'ngachning muskul pardasi — tunica muscularis esa ikki qavatdan iborat bo'lib, tashqi qavati uzunasiga yo'nalgan, ichki qavati aylana joylashgan muskul tutamidan iborat. Qizilo'ngachning yuqori 1/3 qismi ko'ndalang-targ'il muskuldan tuzilgan bo'lib, asta-sekin silliq muskul bilan almashadi. Shuning uchun ham uning pastki 2/3 qismi silliq muskuldan iborat. Qizilo'ngach, odatda, yuqoridan pastga qarab qisqaradi. Qizilo'ngachning muskul bilan shilliq pardalari (tunica mucosa) o'rtasida shilliq osti qavati (tela submucosa) yaxshi rivojlangan. Bu holat shilliq parda harakatchan bo'lishini ta'minlaydi va uzunasiga joylashgan burmalar hosil qiladi. Shilliq osti qavatida joylashgan qizilo'ngachning xususiy bezlari o'z suyuqliklarini qizilo'ngach bo'shlig'iga chiqaradi. Shilliq parda qizilo'ngachning ichki qavati bo'lib, yaxshi rivojlangan muskul plastinkasiga yaqin joylashgan uzunasiga burmalar hosil bo'lishiga va bezlar suyuqligining ajralishiga yordam beradi. Shilliq pardalardagi bez suyuqliklari uning yuzasini namlab turadi va ovqat luqmalari yo'nalishini osonlashtiradi. Qizilo'ngachning uch fiziologik toraygan joyi mavjud: birinchi—qizilo'ngachning boshlangan qismi (halqumdan boshlangan joyida), ikkinchi—kekirdakning ikkita bronxga bo'lingan yeri

(qizilo'ngachning bronx bilan kesishgan sohasida), uchinchi – qizilo'ngachning diafragmadan o'tish joyi.

Qizilo'ngachning asosiy vazifasi ovqat luqmasi va yutilgan suyuqlikni me'daga o'tkazishdan iborat.

ME'DA (108-109-rasmlar)

Me'da (ventriculus.gaster) hazm kanalining eng kengaygan qismi bo'lib, qorin bo'shlig'ining yuqori sohasida joylashgan. Uning ko'p qismi chap tomondagi qovurg'a osti sohasida, oz qismi esa qorin bo'shlig'i tepa bo'lagining o'rtta qismida joylashgan.

Me'daning shakli nokka yoki laboratoriyadagi retorta (idish)ga o'xshaydi. O'rtta yoshdagi odamlarda hajmi taxminan 1–3 litr (ba'zida undan ko'proq) bo'ladi. Me'daning old – paries anterior va orqa devorlari – paries posterior, yuqorida kichik – curvatura ventriculi minor, pastda katta egriliklar – curvatura ventriculi majorni hosil qiladi.


Me'daning kirish va chiqish qismlari tafovut qilinadi. Uning kirish – kardiya (pars cardiaca) qismidagi teshik – ostrum cardiacum (cardia – yurak) XI ko'krak umurtqasi qarshisida bo'lib, yurakka yaqin joylashgan. Me'daning chiqish (pars pylorica) qismi I bel umurtqasining ro'parasida, o'ng tomonda o'n ikki barmoq ichakka qo'shilib ketadi. Me'daning chiqish qismi ikkiga ajralgan: kengaygan qismi (antrium pyloricum) g'orcha deyilsa, uning teshigi (ostrum pyloricum), torayibdavom etgan joyi kanal – canalis pyloricus bo'lagi deyiladi.

Ovqat bilan o'rtacha to'lgan me'da yuqoridan jigar chap bo'lagining pastki yuzasiga va diafragmaning chap gumbaziga, pastki tomondan ko'ndalang chamber ichak va uning tutqichiga tegib turadi. Me'daning oldingi devori qorinning oldingi devoriga, orqa devori me'da osti bezi, chap buyrak va uning ustki beziga hamda taloqqa tegib turadi. Me'da atrofdan qorin parda bilan o'ralgan.

Me'da devori quyidagi 3 pardadan iborat: 1) tunica mucosa – shilliq parda bo'lib, uning shilliq osti qavati – tela submucosa juda yaxshi rivojlangan. 2) tunica muscularis – muskul parda, 3) tunica serosa – seroz parda.

Tunica mucosaning asosiy vazifasi ovqatni kislotali muhitda parchalashga moslashgan bo'lib, bir qavatli prizmatik shilliq ishlab chiqaruvchi epiteliy bilan qoplangan. Shilliq pardada juda ko'p katta-kichik burmalar–plicae gastricae mavjud, ularning yo'nalishi va miqdori katta amaliy ahamiyatga ega. Ushbu burmalardan ikkitasi kichik egrilikka parallel holda joylashib, turli tomonga yo'nalgan bo'ladi, qolgan burmalar me'daning qolgan qismlarida o'ziga xos shaklni tashkil qiladi. Odatda, me'dada uzoq saqlanmaydigan moddalar (suv, choy, mineral suv) mana shu kichik egrilik bo'ylab joylashgan burmalardan to'g'ridan-to'g'ri o'n ikki barmoq ichakka o'tadi ("me'da yo'li"). Shilliq pardada burmalardan tashqari me'da maydonchalari – areae gastricae mavjud. Tepachalar orasida me'da chuqurchalari – foveolae gastricae bo'lib, ularga

me'da bezlari ochiladi.



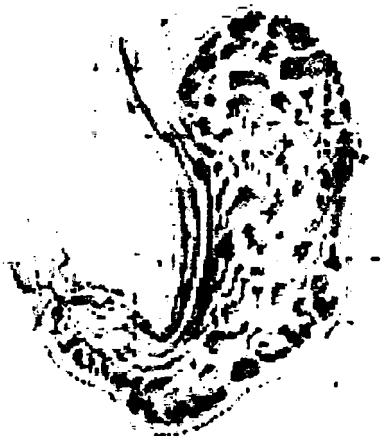108-rasm. Me'da va o'n ikki barmoq ichak.

1—oesophagus (pars abdominalis); 2—pars cardiaca; 3—curvatura ventriculi minor; 4—me'dani o'rgan qorin pardaning kichik charviga o'tish joyi; 5—incisura angularis; 6—pylorus; 7—pars superior duodeni; 8—tunica muscularis duodeni; 9—pars descendens duodeni; 10—antrum pyloricum; 11—pars pylorica; 12—tunica muscularis ventriculi; 13—me'dani o'rgan qorin pardaning

katta charviga o'tish joyi; 14—curvatura ventriculi major; 15—corpus ventriculi; 16—fundus ventricularis; 17—incisura cardiaca ventriculi.

109-rasm. Me'da va o'n ikki barmoq ichak.

1—oesophagus (pars abdominalis); 2—pars cardiaca; 3—curvatura ventriculi minor; 4—me'dani o'rgan qorin pardaning kichik charviga o'tish joyi; 5—incisura angularis; 6—pylorus; 7—pars superior duodeni; 8—tunica muscularis duodeni; 9—pars descendens duodeni; 10—antrum pyloricum; 11—pars pylorica; 12—tunica muscularis ventriculi; 13—me'dani o'rgan qorin pardaning katta charviga o'tish joyi; 14—curvatura ventriculi major; 15—corpus ventriculi; 16—fundus ventricularis; 17—incisura cardiaca ventriculi.



Me'da bezlari joylashishiga qarab quyidagi uch turga bo'linadi va birgalikda me'da shirasini ishlab chiqaradi: 1) kardial bezlar — glandulae cardiacae. 2) me'daning xususiy bezlari — glandulae gastricae propriae. ular me'daning tubi va tanasida juda ko'p miqdorda bosh hujayralar — pepsinogen fermenti, qoplovchi

hujayralar esa xlorid kislotasi ishlab chiqaradi. 3) pilorik bezlar – glandulae pyloricae, asosan, shilliq modda ishlab chiqaradi. Bundan tashqari, shilliq pardada tarqoq joylashgan limfatik follikulalar – folliculi lymphaticigastriци uchraydi.

Me'daning chiqish qismida shilliq parda halqasimon burma hosil qiladi. u o'ziga xos qopqoq (klapan) – valvula pylorica deyiladi va kislotali muhitga ega bo'lgan me'dani, ishqoriy muhitli o'n ikki barmoq ichakdan ajratib turish vazifasini bajaradi. Shilliq osti qavati biriktiruvchi to'qimadan tuzilgan bo'lib, shilliq pardani muskul parda bilan bog'laydi, uning tarkibida bir qancha qon tomir, nerv tolalari o'tadi va ular chigallar hosil qiladi.

Tunica muscularis (133-rasmlar) – muskul pardasi ancha baquvvat bo'lib, uch yo'nalishda joylashgan. Uning tashqi qismi uzunasiga–stratum longitudinale yo'nalgan, o'rta qavati halqasimon – stratum circulare joylashgan, ichki qismidagi muskul tolalari esa qiyshiq – stratum obliquae yo'nalgan. Uzunasiga yo'nalgan muskul tolalari, odatda, kichik va katta egrilikda yaxshi rivojlangan bo'ladi. Halqasimon yo'nalgan muskul tolalari esa me'daning hamma qismlarida yaxshi takomil etgan bo'lib, chiqish (pilorik) joyida zichlashadi va qisuvchi (sfinkter) muskul – m. sphincter pyloriga aylanadi. Qiyshiq yo'nalgan muskul tolalari me'daning tanasi va tubida yaxshi takomil etgan. Qiyshiq yo'nalgan muskul qisqarganda suyuq ovqatlar kichik egrilik orqali me'dadan o'n ikki barmoq ichakka o'tadi. Me'da muskul qavati, kirish qismidan chiqish qismi tomon to'lqinlanib qisqaradi. Tunica serosa – seroz parda (qorin pardaga qaralsin) ichki a'zolari o'raydigan qism bo'lib, me'dani hamma tomondan o'rab turadi. Seroz pardani me'daning muskul pardasiga seroz parda osti qavati qo'shib turadi.

Me'da past bo'yilarda hayvon shoxiga o'xshash shaklda bo'lsa, o'rta bo'yilarda baliq ovlashda ishlatiladigan ilmoqqa o'xshash bo'ladi. Baland bo'yilarda esa ayollar paypog'iga o'xshab ketadi.

INGICHKA ICHAK (110, 111-rasmlar)

Ingichka ichak (intestinum tenuae) qorin bo'shlig'ida me'daning chiqish qismidan boshlanadi, uzunligi 5–6 mgacha boradi.

Ingichka ichak uch qismdan iborat:

1. O'n ikki barmoq ichak – intestinum duodenum. ingichka ichakning boshlang'ich qismi bo'lib, uzunligi 25–30 sm yoki o'n ikkita barmoqning ko'ndalangiga teng.

2. Och ichak – intestinum jejunum o'n ikki barmoq ichakning davomi bo'lib, ingichka ichakning 3/5 qismini tashkil qiladi.

3. Yonbosh ichak – intestinum ileum ingichka ichakning 2/5 qismini tashkil qiladi.

O'n ikki barmoq ichak – intestinum duodenum qorin devorining orqa qismida I–III bel umurtqalari ro'parasida "taqa" shaklida joylashgan. Ichak me'daning chiqish joyidan boshlanib, ingichka ichakka qo'shilib ketadi. Uning

halqasiga me'da osti bezining bosh qismi kirib turadi. O'n ikki barmoq ichak to'rt qismga bo'linadi:

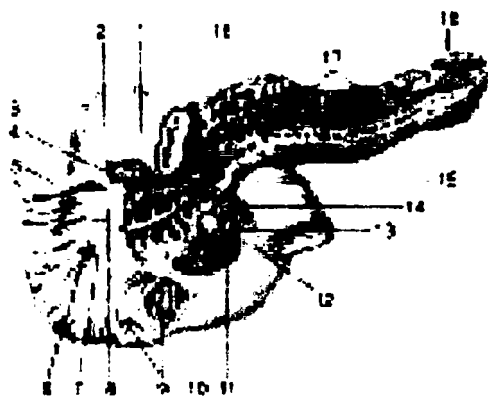
1. *Ustki ko'ndalang qismi* – pars superior me'danining pilorik qismidan boshlanadi, I bel umurtqasi ro'parasida (o'ng tomonda) tepa burilish (flexura duodeni superior) hosil qilib (uzunligi 3–5 sm) ikkinchi qismga o'tadi. Pars superior orqasidadarvoza venasi, umumiy o't yo'li va jigarning kvadrat bo'lagi joylashgan.

2. *Quyi tushuvchi qismi* – pars descendens II–IV bel umurtqalari tanasining o'ng yonboshidan pastga yo'nalib, pastki burilish (flexura duodeni inferior)ni hosil qilib uchinchi qismga o'tadi.

Pars descendens qismining uzunligi 8–10 sm bo'lib, orqasidan o'ng buyrak va umumiy o't yo'li o'tsa, old tomonidan ko'ndalang-chambar ichak charvisi kesib o'tadi.

3. *Pastdagi ko'ndalang qismi* – pars horizontalis III–IV umurtqalar tanasining old tomonidan chap tomonga o'tadi.

4. *Ko'tariluvchi qismi* – pars ascendens uchinchi qismdan boshlanib, bel umurtqalarining chap yonboshidan yuqoriga, II bel umurtqasi ro'parasiga bor-ganda o'n ikki barmoq ichak, och ichak burmasini – flexura duodenojejunalisni hosil qilib, och ichakka o'tadi. Ko'tariluvchi qismning orqa tomonida qorin aortasi, uning gorizontal qismi bilan birikuvchi qismida esa yuqori ichak tutqich arteriyasi va venasi joylashgan.



110-rasm. Me'da osti bezi va o'n ikki barmoq ichak.

1–pylorus; 2–pars superior duodeni; 3–flexura duodeni superior; 4–ductus pancreaticus accessorius; 5–pars descendens duodeni; 6–plicae longitudinales duodeni; 7–papilla duodeni major; 8–papilla duodeni minor; 9–plicae circulares; 10–pars

horizontales duodeni; 11–processus uncinatus; 12–pars ascendens duodeni; 13–v. mesenterica superior; 14–a. mesenterica superior; 15–flexura duodenojejunalis; 16–cauda pancreatis; 17–ductus pancreaticus; 18–corpus pancreatis.

O'n ikki barmoq ichakning quyi tushuvchi qismiga me'da osti bezi yo'li hamda umumiy o't yo'li qo'shiladi va shilliq pardada so'rg'ich (papilla duodeni

major) hosil qiladi.

Och ichak – *intestinum jejunum* va yonbosh ichak – *intestinum ileum* qorin bo'shlig'ining pastki qismini egallagan. Och ichak qorin bo'shlig'ining pastki qavati chap qismini ishig'ol qilsa, yonbosh ichak qorin bo'shlig'ining pastki (yonbosh suyak bo'shlig'i sohasi) qismida joylashgan. Och ichak (chegarasiz) bevosita yonbosh ichakka o'tadi.

III-rasm. Vorsinka (so'rg'ich)lar sxemasi.

- 1–epiteliy;
- 2–markaziy limfatik kapillyar;
- 3–limfa follikulalari; 4–limfa va qon tomirlar chigali;
- 5–qon tomir kapillyarlar to'ri;
- 6–qadahsimon hujayralar.



Ingichka ichak devori quyidagi pardalardan tuzilgan: 1) shilliq parda – *tunica mucosa* va uning shilliq osti qavati – *tela submucosa*; 2) muskul parda – *tunica muscularis*; 3) seroz parda – *tunica serosa*.

Shilliq parda ichakning eng ichkarisida joylashgan bo'lib, shilliq osti qavati tufayli harakatchan bo'ladi va ko'ndalang burmalar hosil qiladi. Shilliq parda yuzasida taxminan 4 mlnga yaqin vorsinkalar (so'rg'ichlar) – villi intestinales mavjud. Vorsinkalar va ular ostidagi o'raga o'xshash chuqurchalar, kriptalar silindrik hoshiyali epiteliy bilan qoplangan bo'lib, unda juda ko'p mikrovorsinkalar tutadi. Ovqat moddalari shular orqali shimiladi va vorsinkalar ichidagi qon hamda limfa tomirlariga so'riladi. Ingichka ichakning shilliq pardasida shilliq ishlovchi qadahsimon hujayralar va ichak shirasini chiqaruvchi hujayralar joylashgan. Bundan tashqari, yakka-yakka folliculi lymphatici solitarii yoki g'uj-g'uj – folliculi lymphatici aggregati joylashgan limfa tugunlari ham bo'ladi. Shilliq osti qavati muskul pardani shilliq qavati bilan biriktirib turadi, u biriktiruvchi to'qimadan tuzilgan. Shilliq osti qavatida qon tomir va nerv chigallari ko'p joy-

lashgan.

MuskuL parda silliq muskuL hujayralaridan tashkil topgan tolalardan tuzilgan bo'lib, tashqi qavati uzunasiga, ichki qavati esa aylanasiga ketgan tolalardan iborat. Seroz parda qorin(peritoneum)ning bir qismi bo'lib, ichaklarni eng ustki tomonidan o'rab turadi. Jumladan o'n ikki barmoq ichakning ko'pchilik qismini faqat old tomondan o'rasa, och va yonbosh ichaklarni chor-atrofdan o'rab, ichak tutqichi – mesenteriumni hosil qiladi.

YO'G'ON ICHAK (112-113-rasmlar)

Yo'g'on ichak (intestinum crassum) ingichka ichakdan keyin boshlanib, orqa chiqarish teshigi bilan tugaydi. Yo'g'on ichakning uzunligi 1,5–2 m bo'lsa, diametri ingichka ichak diametridan deyarli ikki baravar katta. Shuning uchun ham yo'g'on ichak deb ataladi. Yo'g'on ichak ko'richak – caecum, ko'tariluvchi chamber ichak – colon ascendens, ko'ndalang chamber ichak – colon transversum, tushuvchi chamber ichak – colon descendens, "S" simon ichak – colon sigmoideum va to'g'ri ichak – rectumdan iborat.

Shilliq parda uning ostida joylashgan yaxshi rivojlangan shilliq osti qavati yordamida muskuL pardaga yopishgan. Shuning uchun shilliq parda harakatchan bo'lib, burmalar yarim halqa shaklida joylashgan. Yo'g'on ichak shilliq pardasida vorsinkalar (so'rg'ichlar) bo'lmaydi. Unda joylashgan bezlar juda ko'p miqdorda shilliq ishlab chiqaradi. Yo'g'on ichakda limfa tugunlari yakka-yakka joylashgan. Shilliq parda prizmatik epiteliy bilan qoplangan.

MuskuL parda ikki (ichki aylanasiga, tashqi uzunasiga yo'nalgan) qavatlardan iborat. Uzunasiga yo'nalgan muskuL tolalari bir tekis joylashmasdan, tasmalar–teniae coli hosil qiladi. Bu tasmalardan biri yo'g'on ichakning oldingi yuzasida erkin–tenia libera joylashsa, ikkinchisi charvi (tenia omentalis) hosil qilib, katta charviga tomon yo'naladi. Uchinchi tasma (tenia mesocolica) shu ichakning tutqichi bo'lib, uning orqa tomonida joylashgan. Natijada tasmalar oralig'ida, erkin va charvi tasmalarning boshidan oxirigacha bo'lgan masofada yog' o'simta (appendicis epiploicae) lar uchraydi. Yo'g'on ichak tasmalari oralig'ida turtib chiqqan pufakchalarni ko'rish mumkin.

Seroz parda yo'g'on ichak devorining hamma qismini bir xilda o'ramaydi. Ko'richak, ko'ndalang chamber ichak, "S" simon ichaklarni hamma tomondan o'raydi. Hatto ko'ndalang chamber ichak bilan "S" simon ichaklarning ichak tutqichlari – mesocolon transversum, mesocolon sigmoideum bo'ladi. Ko'tariluvchi va tushuvchi chamber ichaklarni esa ikki yonboshi va old tomondangina o'raydi. Ichakning orqa devori birlashtiruvchi to'qima (adventitsiya) bilan o'ralgan. Yo'g'on ichak qismlari: ko'richak (caecum) yo'g'on ichakning boshlang'ich qismi bo'lib, uzunligi 6 sm, diametri 7–8 smgacha. Ko'richak o'ng tarafdagi yonbosh chuqurchada joylashgan, uning yonbosh ichakka qo'shilgan joyida yuqori va pastki labdan tuzilgan qopqoq – valva ileocaecalis bo'ladi. Bu

qopqoq ko'richakka qarab ochilganida ovqat ingichka ichakdan yo'g'on ichakka bemalol o'tadi. Aksincha ko'richakdan ingichka ichakka qaytib o'tishiga yo'l qo'ymaydi.



112-rasm. Ko'richakning shilliq qavati.

- 1—tenia libera;
- 2—haustra coli;
- 3—frenulum vulvae ileocaecalis;
- 4—caecum;
- 5—ostium appendicis vermiformis;
- 6—appendix vermiformis;
- 7—mesoappendix;
- 8—appendix vermiformisga kiritilgan zond;
- 9—intestinum ilium;
- 10—valva ileocaecalis;
- 11—plica semilunaris coli;
- 12—appendix epiploicae.

Ko'richakning orqa tomoni yonbosh va katta bel muskullari ustida joylashgan bo'lib, old tomondan qorin oldingi devorining ichki yuzasiga tegib turadi. Qorin parda ko'pincha ko'richakni hamma tomondan (10 foiz odamlarda qorin parda ko'richakni uchta tomondangina o'raydi) o'rganiga qaramasdan, uning ichak tutqichi bo'lmaydi. Odamda ko'richakning joylashishi turlicha bo'lib, u pastda, kichik chanoqqa kirish qismida, yoki yuqorida, oldingi yonbosh o'tkir o'simtasidan yuqorida bo'lishi mumkin. Ko'richakning orqa medial sirtida chamber ichakning uchchala tasmalari bir nuqtaga yig'iladi va xuddi shu yerdan chualchangsimon o'simta boshlanadi.

Ko'richakning pastki yuzasidan chualchangsimon o'simta (appendix vermiformis) o'sib chiqqan. O'simta 3–6, ba'zida esa 18–20 sm bo'ladi. Devori 0,5–1 sm, ichi esa juda tor (3–4 mm) tuzilgan, u ko'richak bo'shlig'idan shilliq qavatdan tuzilgan burma orqali ajralgan. Chualchangsimon o'simta, odatda, kichik chanoq bo'shlig'iga osilgan holatda joylashgan. Ba'zan o'simta ko'richakning orqa tomonida uchi tepaga qarab joylashgan bo'ladi.

Ko'tariluvchi chamber ichak (colon ascendens) ko'richakning davomi bo'lib, tikka yo'naladi va o'ng qovurg'a osti sohasida jigarning pastki yuzasiga burilib, flexura coli dextrani hosil qilgan holda ko'ndalang chamber ichakka o'tadi. Ko'tariluvchi chamber ichakning old va ikki yonbosh qismini qorin parda o'raydi. Uning orqa yuzasi ochiq qoladi (mezoperitoneal), yonbosh muskuli bilan belning kvadrat muskuliga va o'ng buyrakka tegib joylashadi. Uning medial yuzasi belning katta muskuliga, oldingi yuzasi qorinning oldingi devoriga, lateral yuzasi qorinning o'ng devoriga, medial yuzasi ingichka ichak qovuzloqlariga tegib joylashgan.

Ko'ndalang chamber ichak (colon transversum) ko'tariluvchi chamber ichakning burilgan qismidan keyingi davomidir. Ko'ndalang chamber ichak ko'ndalangiga yo'nalib chap tomonga o'tganda, chap burilish (flexura coli sinistra)ni hosil qilib, quyi tushuvchi chamber ichakka o'tib ketadi. Ko'ndalang chamber ichak tutqich–mesocolon transversum (intraperitoneal) orqali qorin devoriga yopishadi, uning old tomonida katta charvi osilib yotadi.

Ko'ndalang chamber ichakning orqa tomonida o'n ikki barmoq ichak bilan me'da osti bezi joylashgan bo'lsa, oldingi yuzasi bilan me'da qorin pardadan tuzilgan boylam (lig.gastrocolicum) bilan o'zaro tutashib turadi. Ko'ndalang chamber ichakning ustida o'ng tomonda jigar, chap tomonda taloq, pastida – ingichka ichak qovuzloqlari joylashgan.

Tushuvchi chamber ichak (colon descendens) chap burilishidan boshlangan yo'g'on ichakning bu qismi, qorin orqa devorining chap tomoni bo'ylab yo'naladi va chap yonbosh chuqurchaga borganda "S" simon ichakka o'tadi. Ichakning orqa tomoni belning kvadrat va ko'ndalang muskullari, chap buyrakning quyi qismiga tegib tursa, medial tomondan ingichka ichakka, oldingi tomoni bevosita qorinning oldingi devoriga, chap tomondan qorinning chap devoriga yondashib turadi.

"S" simon ichak (colon sigmoideum) tushuvchi chamber ichakning chap yonbosh chuqurchasidan boshlanib, kichik chanoq bo'shlig'ida to'g'ri ichakka o'tib ketadi. Bu yerda uzunligi 10–12 sm bo'lgan "S" simon ichak qorin parda bilan hamma tomondan o'ralgan, ichak tutqichi (mesocolon sigmoideum) bor. Ichak chap siydik yo'li, chap yonbosh arteriyasi va venasi bilan kesishib joylashgan.

To'g'ri ichak (rectum, 124-rasmlar) yo'g'on ichakning oxirgi qismi bo'lib, "S" simon ichakdan III dumg'aza umurtqasi ro'parasida boshlanib, orqa teshik (anus) bilan tashqariga ochiladi. To'g'ri ichakda tasmalar, yog'li o'simta va turtib chiqqan pufakchalar bo'lmaydi. To'g'ri ichak nomiga yarasha juda ham to'g'ri emas, u ikkita bukilma hosil qiladi. Birinchi bukilma dumg'aza suyagiga, ikkinchisi dum suyagining shakliga moslashib paydo bo'ladi.



113-rasm. To'g'ri ichakning shilliq qavati.

1–plica transversalis; 2–plica transversalis; 3–peritoneum; 4–tunica muscularis; 5–tunica mucosa; 6–plica transversalis; 7–ampulla recti; 8–m. sphincter ani internus; 9–m. sphincter ani externus; 10–integumentum communae; 11–sinus ani; 12–canalis analis; 13–zona hemorrhoidalis; 14–columnnae anales; 15–m. levator anales; 16–folliculi lymphatici.

To'g'ri ichakning yuqori qismi – chanoq bo'lagi birmuncha kengaygan (ampulla recti), diametri to'lib turganda 6–8 smgacha bo'ladi. Oxirgi orqa teshikka yaqin qismi ancha toraygan. To'g'ri ichakning ichki tomonida shilliq parda ko'ndalang burma hosil qiladi. Shilliq pardada yo'g'on ichakning bosh qismlariga o'xshash shilliq bezlari, yakka-yakka joylashgan limfa tugunlari uchraydi. Shilliq osti qavati yaxshi rivojlangan. Shuning uchun shilliq parda harakatchan bo'lib, ichakning tashqi teshikka yaqin qismida uzunasiga yo'g'on burmalar paydo qiladi. Bular pastga tushgan sari bir-biri bilan qo'shilib joylashadi. Bu zonada vena qon tomirlari juda yaxshi rivojlangan bo'lib, vena chigalini hosil qiladi. Ba'zida bu venalar kengayib, bavosil kasalligini paydo qilishi mumkin.

Muskul parda to'g'ri ichakda tashqi uzunasiga va ichki aylanasiga joylashgan qavatlardan tuzilgan. Aylanasiga joylashgan muskul tolalari orqa teshik sohasiga kelgach zichlashib, ichki qisqich – m. sphincter ani internusni hosil qiladi. Bundan tashqari, tashqi teshik atrofida ixtiyoriy halqa muskul tolalaridan tuzilgan tashqi qisqich – m. sphincter ani externus bo'ladi. Shilliq qavatning muskul halqalari qalinlashuvidan hosil bo'lgan uchinchi qisqich orqa teshikdan 10 sm yuqorida joylashgan.

To'g'ri ichakning chanoq bo'lagi erkaklarda oldindan qovuqqa, urug' pufakchalari, prostata bezi va urug' tashuvchi tizimchaga tegib turadi. Ayollarda esa to'g'ri ichak bachadon, pastroqda qindan, oraliq bo'shlig'i va unda joylashgan biritiruvchi to'qima bilan ajralib turadi.

ME'DA OSTI BEZI

Me'da osti bezi (pancreas). me'daning orqa sohasida I-II bel umurtqalari qarshisida ko'ndalang joylashgan. Me'da osti bezi og'irligi 70–90 g bo'lib, uch qism (bosh, tana va dum)dan iborat: boshi – caput pancreatis ilgaksimon o'simtasi (processus uncinatus) bilan, tanasi – corpus pancreatis va dumi – cauda pancreatis. Bezning bosh qismini o'rab olgan o'n ikki barmoq ichak taqa shaklida joylashgan. Bezning bosh va tana qismlari chegarasida kemtik – incisura pancreatis bo'lib, u yerdan yuqori ichak tutqich arteriya va venasi o'tadi. Me'da osti bezining tanasi uch qirrali prizmani eslatadi va unda uchta yuza tafovut qilinadi: oldingi yuzasi – facies anterior botiq bo'lib me'daga tegib turadi, orqa yuzasi – facies posterior qorin bo'shlig'ining orqa devoriga yopishgan, pastki yuzasi – facies inferior pastga qaragan. Bu yuzalar uchta qirra – margo superior, anterior va inferior yordamida o'zaro ajralgan. Bez tanasining orqa tomonidan aorta va pastki kovak venasi o'tadi.

Bezning dumi tanasining bevosita davomi bo'lib, asta-sekin ingichkalashadi va taloq darvozasigacha boradi. Me'da osti bezi qorin pardadan tashqarida (ekstraperitoneal) yotadi.

Me'da osti bezi murakkab tuzilgan, chiqaruv nayi (ductus pancreaticus) ko'p tarmoqlangan bezlarga kiradi, ishlab chiqaradigan mahsuloti jihatidan oqsil bezlariga mansub. Me'da osti bezining shirasi ishqoriy reaksiyaga ega bo'lgan rangsiz suyuqlikdir. Shira chiqaruv nayi orqali o'n ikki barmoq ichakning pasiga yo'naluvchi qismiga quyiladi va oqsil, yog', uglevodlarni parchalab shimilishida bevosita qatnashadi. Me'da osti bezi shirasi ovqat yeyila boshlagandan so'ng 2–4 minut o'tgach, ajralib chiqa boshlaydi. Uning ichki sekretiya gormoni – insulin. me'da osti bezining tana va dum bo'laklari tarkibida joylashgan maxsus hujayralar (pankreatik Langergans orolchasi)da ajralib, qonga shimiladi. Insulin qon tarkibida (organizmda) qand miqdorini bir me'yorda saqlaydi. Insulin ishlab chiqarilishining kamayishi qandli diabet kasalligiga sabab bo'ladi.

JIGAR (I14-I15-rasmlar)


Jigar (hepar) qorin bo'shlig'ining yuqori qismida joylashib, tepa yuzasi diafragma – facies diaphragmatica tegib turadi. Jigarning ko'p qismi o'ng qovurg'a osti sohasida joylashgan. Jigarning diafragma qaragan yuzasida o'roqsimon boylam – lig. faciforme bo'lib, u jigarni teng bo'lmagan o'ng – lobus hepatis dexter (katta) va kichik chap – lobus hepatis sinister bo'laklarga bo'lib turadi. Jigar organizmdagi hazm bezlarining kattasi bo'lib, og'irligi 1500 ggacha boradi.



114-rasm. Jigar (tepa yuzasi).

1–lig. coronarium hepatis; 2–diaphragma; 3–lig. triangulare dextrum; 4–lobus dexter; 5–vesica fellea (fundus); 6–margo inferior; 7–incisura lig. teretis; 8–lig. teres hepatis; 9–lig. falciforme hepatis; 10–lobus sinister; 11–appendix fibrosa hepatis; 12–lig. triangulare sinistrum.

Normal holatdagi jigarining pastki qirg'og'i – margo inferior qovurg'a ravog'idan tashqariga chiqmaydi. Jigarining pastki yuzasi – faciea interior (visceralis) bir oz orqaga qaragan bo'lib, unda parallel joylashgan chap va o'ng sagittal chuqur egat (fossa sagittalis dextra va fossa sagittalis sinistra) hamda ular o'rtasida ko'ndalang joylashgan (porta hepatis) egatlar bor. Bu egatlar jigarining pastki yuzasini o'ng, chap, kvadratsimon – lobus quadratus va dumsimon lobus caudatus bo'laklarga ajratadi. O'ng sagittal egatning oldingi qismida o't pufagi – fossa vesicae fellea, orqa qismida esa pastki kovak vena egati – sulcus venae cavae inferior joylashgan. Chap sagittal egatning old qismida (kindik venasi qoldig'i) jigarining dumaloq boylami – lig. teres hepatis, orqa qismida esa (embriondavridagi vena tomirining qoldig'i) vena boylami – lig. venosum joylashgan. Ko'ndalang egat jigardarvozasi – porta hepatis hisoblanib, undan jigarining darvoza venasi–v. portae, jigar arteriyasi – a. hepatica propria, o't yo'li – ductus choledochus, limfa tomirlari va nervlar o'tadi. Jigarining pastki yuzasi me'daga (impressiogastrica), yo'g'on ichakning o'ng burilish qismi ko'ndalang chambar ichakka, o'ng buyrak usti beziga (impressio colica) va intestinum duodenumga (impressio duodenalis) tegib turadi. O'tkir qirra – margo inferior jigarining pastki yuzasini yuqori yuzadan ajratib turadi. Jigarining orqa yuzasida qizilo'ngach izi (impressio oesophagea) uchraydi. Jigarining yuqori chegarasi diafragma gumbazining pastki yuzasiga, ya'ni IV qovurg'a ravog'iga to'g'ri keladi, so'ng chap tomonda yuqoriga ko'tarilib, VII–VIII qovurg'alarining tog'aylari birikkan joyga yetadi. Jigarining orqa tomonidan boshqa hamma qismi (mezoperitoneal) qorin parda bilan o'ralgan bo'ladi. Qorin parda jigardan qo'shni a'zolariga boylamlar hosil qilib o'tadi. Jumladan qorin pardaning jigardan o'n ikki barmoq ichakka o'tishida jigar-o'n ikki barmoq ichak boylami – lig. hepatoduodenale, jigar bilan me'da o'rtasida jigar-me'da boylamlari – lig. hepatogastricum hosil bo'ladi. Jigar bilan diafragma o'rtasida toj boylam – lig. coronarium hepatis va uning ikki uchida chap va o'ng uchburchakli boylamlar lig. triangulare dextrum et sinistrum jigarni ko'tarib turadi.



115-rasm. Jigar (pastki yuzasi).

1–lig. triangulare dextrum; 2–jigarga o'tgan qorin parda joyi; 3–impressio renalis; 4–facies diaphragmatica; 5–impressio suprarenalis; 6–v. cava inferior; 7–processus caudatus; 8–lobus caudatus; 9–processus papillaris; 10–impressio esophagea; 11–tuber omentale; 12–appendix fibrosa hepatis; 13–lobus sinister; 14–impressiogastrica; 15–lig. venosum;

16–a. hepatica propria; 17–v. portae; 18–ductus hepaticus communis; 19–ductus choledochus; 20–lig. teres hepatis; 21–ductus cysticus; 22–impressio duodenalis; 23–lobus quadratus; 24–vesica fellea; 25–impressio colica; 26–lobus dexter.



116-rasm.

Jigar

bo'lakchasing sxemasi.

1–vv. centrales; 2–lobuli hepatis; 3–aa. interlobulares; 4–v. centralis; 5–birlamchi o't yo'li; 6–bo'lakchalar oraliq qon tomirlari va o't yo'li; 7–vesica felleae; 8–v. portae; 9–ductus choledochus; 10–a. hepatica propria; 11–ductus hepaticus; 12–hepar (lobus sinister); 13–v. cava inferior; 14–hepar (lobus dexter); 15–vv. hepaticae.


Jigarning tuzilishi (116-rasm) jigarni o'ragan (qorin parda ostidagi parda) fibroz parda – tunica fibrosa qon tomirlar bilan birga jigarning ichkarisiga kiradi va uni juda ko'p bo'lakchalarga – lobuli hepatisga ajratadi. Bu bo'lakchalar 1–2 mm li olti burchakli prizmagacha o'xshaydi. Bo'lakchalar oraliq'i dadarvoza venasining eng mayda shoxchalari, arteriya shoxchalari, nerv tolalari va mayda limfa naychalari joylashgan. Bo'lakchalar oraliq'idagi arteriya va venalar (a. et v. interlobularis) kapillyarlarga o'tib, bo'lakchalar ichkarisiga kiradi. Bo'lakchalar ichida moddalar almashinuvi davomida venoz qon markaziy venalar (v. centralis)dan yig'uvchi venalarga o'tadi. Bular ham asta-sekin yiriklashib, jigar venasi (v. hepatica)ni hosil qiladi. Bu vena pastki kovak vena (v. cava inferior)ga quyiladi. Jigar hujayralari orasida joylashgan o't naychalaridan (ductuli biliferi) bo'lakchalararo o't naychalari – ductus interlobularis hosil bo'ladi. Bular o'zaro qo'shilib, jigarning o'ng va chap bo'lak o't naychasi – ductus hepaticus dexter et sinisterni hosil qiladi. O'ng va chap bo'lak o't naychalari esa jigardan chiqqandan

so'ng bir-biri bilan qo'shilib, jigarning umumiy o't yo'li – ductus hepaticus communisni hosil qiladi. Jigarning umumiy o't yo'li esa o't pufagi naychasi – ductus cysticus bilan qo'shilib, o'n ikki barmoq ichakning pastki yo'naluvchi qismiga quyiladigan umumiy o't yo'lini – ductus choledochus hosil qiladi. Jigar organizmda muhim vazifani bajaradi: 1) organizmdagi zaharli moddalarni zararsizlantiradi:

O'T PUFAGI

O't pufagi (vesica fellea, 117-rasm) jigar o'ng bo'lagining pastki yuzasida, o't pufagi chuqurchasida – fossae vesicae felleae joylashgan nok shaklidagi a'zo bo'lib, uning tubi – fundus vesicae felleae, tanasi – corpus vesicae felleae va bo'yni – collum vesicae felleae bor. O't pufagining tubi eng kengaygan joydir. O't pufagi to'la bo'lganda bir oz oldinga chiqib, qorin devoriga tegib turadi.

O't pufagining o'ra qismi tanasi hisoblanib, ko'pchilik qismni tashkil etadi. O't pufagi tanasining oldingi toraygan qismi o't pufagining bo'yni hisoblanadi, u o't nayiga – ductus cysticus qo'shilib ketadi. 3–4 sm li o't nayi jigardan kelayotgan umumiy jigar o't yo'li bilan qo'shilib, umumiy o't yo'lini hosil qiladi. Umumiy o't yo'li – ductus choledochus o'n ikki barmoq ichakning tushuvchi qismi (pars descendens) katta so'rg'ichiga me'da osti bezi yo'li bilan birgalikda ochiladi. O't pufagining devori seroz parda, nozik tuzilgan muskul parda va burmalar hosil qilib joylashgan shilliq pardadan iborat. Muskul qavatdan, umumiy o't yo'lining o'n ikki barmoq ichakka ochiladigan joyida qisuvchi muskul halqasi (sfinkter) hosil bo'ladi. Qorin parda o't pufagini faqat pastki tomondan o'raydi. O't pufagining hajmi 50–60 sm³ bo'lib, jigarda ishlanib chiqqan o'tning ortiqcha qismini saqlab turadi.



117-rasm. O't pufagi va yo'llari.

- 1–tunica mucosa vesicae felleae;
- 2–tunica muscularis vesicae felleae;
- 3–corpus vesicae felleae;
- 4–fundus vesicae felleae;
- 5–plicae tunicae mucosae vesicae felleae;
- 6–plica spinalis;
- 7–collum vesicae felleae;
- 8–duodenum;
- 9–ampula hepatopancreatica;
- 10–ductus pancreaticus;
- 11–ductus choledochus;
- 12–ductus hepaticus communis;
- 13–ductus cysticus.

O't shirasi jigar hujayralarida tinmasdan ajralib turadi va o't yo'llari sistemi orqali o'n ikki barmoq ichakka quyiladi.

O't tarkibida o't kislotalar, pigmentlar, xolesterin moddalari bo'ladi. Pigmentlar hayotini tugatgan eritrotsitlarning parchalanishidan vujudga keladi. Pigmentlarning bir qismi ichak devori orqali qonga so'rilsa, ko'proq qismi axlatga rang beradi va tashqariga chiqadi. O't ichakka quyilmay qolganda (o't yo'li yallig'lanib bekilganda, tosh bo'lganda) axlat rangsiz bo'ladi. Odamda bir kechakunduzda o'rtacha 800–1200 ml o't ishlanadi. O't ovqat moddasini, ayniqsa yog'larni parchalab, ularning shimilishida faol ishtirok etadi.

QORIN PARDA (118--rasm)

Qorin parda (peritoneum) qorin devori va qorin bo'shlig'idagi a'zolarni o'rab turuvchi seroz pardadan iborat. Qorin parda ikki varaqdan, ya'ni devorni qoplab turuvchi pariyetal (peritoneum parietale) va ichki a'zolarni o'rab turuvchi ichki visseral (peritoneum viscerale) varaqlardan iborat. Bu ikkala varaq erkaklarda qorin bo'shlig'ini tashqi muhitdan ajratib turadi, ayollarda esa bachadon nayining bir uchi qorin bo'shlig'iga, ikkinchi uchi esa bachadonga ochiladi. Shuning uchun qorin bo'shlig'i, bachadon nayi, bachadon va qin orqali tashqi muhit bilan aloqada bo'ladi. Seroz parda qorin bo'shlig'ini ikki bo'shliqqa: xalta bo'shlig'i (cavitas peritonei) va qorin bo'shlig'i (cavitas abdominalis)ga ajratadi. Qorin bo'shlig'i tepadan diafragma, oldindan serbar muskullar bilan, orqadan umurtqa pog'onasi va uning ikki yonboshida joylashgan muskullar bilan chegaralanadi. Qorin bo'shlig'i past tomondan chanoq bo'shlig'i (cavum pelvis)ga qo'shilib ketadi. Qorin pardaning tashqi bo'shlig'ida yog' to'qimalari, buyrak, buyrak usti bezi va siydik yo'li joylashgan. Qorin parda bu a'zolarning faqat old yuzasini qoplab turadi. Qorin pardaning visseral varag'i qorin bo'shlig'ida joylashgan a'zolarni turlicha o'rab oladi. Jumladan me'da, ingichka ichak va h.k.ni hamma tomondan o'raydi. Bunday a'zolarga intraperitoneal a'zolar deyiladi. A'zolar (jigar, ko'tariluvchi – colon ascendens, tushuvchi – colon descendens, chamber ichaklar va h.k.) qorin parda bilan uch tomondan o'ralib tursa, mezoperitoneal a'zolar deb ataladi.

Qorin parda tashqarisida joylashgan a'zolar (buyrak, buyrak usti bezi, siydik yo'li, me'da osti bezi va h.k.) ekstraperitoneal a'zolar bo'lib, ular seroz parda bilan faqat bir (old) tomondan o'ralib turadi. Seroz parda suyuqlik ishlab chiqaradi. Bu suyuqlik qorin parda yuzalarini namlab turgani uchun qorin parda bo'shlig'idagi a'zolar ishqalanmay harakat qiladi. Qorin pardaning pariyetal varag'i a'zolarga o'tishida yoki aksincha a'zoldan qaytib pariyetal varaqqa o'tishida, ikki varaq o'zaro qo'shilib dublikat hosil qiladi. Bu qorin parda dublikati boylamlar nomi bilan ataladi. Seroz parda ichakka o'tib, me'da-ko'ndalang chamber ichak boylamlari (lig.gastrocolicum)ni vujudga keltiradi. Shuni ham aytib o'tish kerakki, jigarni ushlab turuvchi toj boylam (lig. coronarium hepatis) ji-

garni diafragma yopishtirib turadi. Bu boylam jigarning o'ng va chap tomonida uchburchakli boylamlar (lig. triangulare dextrum et sinistrum)ga o'tadi.



118-rasm. Erkaklar qorin pardasi.

1—corpus sterni; 2—diaphragma; 3—processus xiphoideus; 4—hepar; 5—ventriculus; 6—bursa omentalis; 7—mesocolon transversum; 8—recessus inferior omentalis; 9—colon transversum; 10—cavum peritonei; 11—peritoneum parietale; 12—omentum majus; 13—ileum; 14—spatium retropublica; 15—vesica urinaria; 16—sympysis pybica; 17—corpus cavernosum penis; 18—urethra; 19—glans penis; 20—tunica vaginalis testis; 21—tunica vaginalis propriae; 22—testis; 23—epidymis; 24—ductus deferens; 25—anus; 26—excavatio rectovericalis; 27—rectum; 28—promontorium; 29—mesocolon sigmoideum; 30—jejunum; 31—radix mesenterii; 32—duodenum; 33—spatium retroperitoneale; 34—pancreas; 35—foramen epi-

ploicum zonti; 36—lig.hepatogastricum; 37—recessus superior omentalis; 38—lig. coronarium hepatis.

Qorin parda ichaklar uchun tutqichlar hosil qiladi. Qorin parda bo'shlig'ida joylashgan ingichka ichak seroz parda bilan atroflicha (intraperitoneal) o'ralgan bo'lib, uning orqa tomonidagi ichak tutqichi ildizi – radix mesenterii–qorin bo'shlig'ining orqa devoriga borib yopishadi. Qorin parda ingichka ichakdan tashqari, ko'ndalang chamber ichak–mesocolon transversum. "S" simon chamber ichak–mesocolon sigmoideum va chualchangsimon o'simta – mesoappendix tutqichlarini hosil qiladi. Tutqichlar oralig'ida yog' to'qimalari, limfa tugunlari va qon tomirlar joylashgan. Charvilar ham seroz pardaning dublikatidan vujudga keladi.

Qorin parda old devorining pastki qismida kindikka boruvchi beshta burmani hosil qiladi. Ulardan biri o'rtta burma – plica umbilicalis mediana va ikkita juft–plicae umbilicales mediales va plicae umbilicales lateralis bo'lib, qovuq te-

pasida har ikki tomonda joylashgan ikkitadan chuqurcha (fossa inguinales) chov kanaliga aloqadordir. Shu bilan birga chov boylami medial qismining ostida fossa femoralis bo'lib, shu nomdagi kanalning ichki halqasi sohasiga to'g'ri keladi. Qorin parda kindikdan yuqorida qorinning oldingi devoridagi diafragma o'roqsimon boylam (lig. falciforme hepatis) bo'lib o'tadi. Boylamning oldingi uchidan jigarning dumaloq boylami lig. teres hepatis – puchaygan kindik venasi joylashgan. Qorin parda o'roqsimon boylam orqasida jigarning diafragma yuzasiga tojsimon boylam (lig. coronarium hepatis) holda o'tib, jigar qirrasida uchburchak shaklidagi boylam (lig. triangulare dextrum et sinistrum)ga aylanadi.

Qorin parda jigarning tepa yuzasidan pastki yuzasiga o'tib, o'ng buyrakka – lig. hepatorenale, jigar darvozasidan me'daning egriligi – lig. hepatogastricum, duodenumga lig. hepatoduodenale bo'lib o'tadi (142-rasm). Bu boylamlar qorin parda ikki varag'ining bir-biriga yaqinlashuvidan vujudga kelgan. Lig. hepatoduodenale bilan lig. hepatogastricum lar birlashib, kichik charvi (omentum minus)ni hosil qiladi. Kichik charvi me'daning kichik egriligida ikki varaqqa ajralib, me'dani o'raydi va uning katta egriligida qo'shilib, katta charvini hosil qilishda qatnashadi.

Katta charvi (omentum majus) me'dani o'rab, katta egriligida–orqa va oldingi varag'i birlashib, ko'ndalang chamber ichak hamda ingichka ichak oldida pastga tomon yo'naladi. Katta charvi qorin pardaning to'rtta varag'idan vujudga keladi, ulardan ikkitasi oldingi va ikkitasi orqa varaqdir. Oldingi ikkita varaq me'daning katta egriligidan pastga tushib, qaytib yuqoriga ko'tariladi va katta charvining orqa varaqlari nomi bilan ko'ndalang chamber ichakka borib, uni o'raydi, so'ngra chamber ichak tutqichi (mesocolon transversum) qorin bo'shlig'ining orqa devoriga yopishadi. Katta charvining me'da bilan ko'ndalang chamber ichak oralig'idagi qismi, me'da-ko'ndalang chamber ichak boylami (lig. gastrocolicum) deb ham ataladi.

Katta charvi colon transversumdan fartuk shaklida tushib, ingichka ichakni old tomondan qoplaydi. Charvining oldingi varag'i bilan orqa varag'i oralig'ida joylashgan kichkinagina yoriq charvi xaltasiga ochiladi. Ko'pincha katta charvining oldingi varag'i bilan orqa varaqlari bir-biriga yopishgan bo'lib, tarkibida limfa tugunlari (nodi lymphaciti omentalis) joylashgan.

Qorin parda qorin bo'shlig'ining oldingi devoridan ko'ndalangiga yo'nalib, qorin bo'shlig'ining yonbosh devori orqali orqa devorga o'tib, ko'richak va chualchangsimon o'simtani hamma tomondan o'rab, ushlangich–mesoappendixni hosil qiladi. Qorin pardaning orqa devor qismi colon ascendensni old va ikki yonboshidan o'rab o'tib, o'ng buyrak old yuzasining old qismini o'raydi. medial tomonga yo'nalib, m. psoas va siydik yo'lining old tomonidan ichak tutqichining o'ng tomonini hosil qiladi, yuqoriga ko'tarilib ingichka ichakni hamma tomondan o'rab, pastga qarab yo'naladi va ichak tutqichining chap tomonini hosil qiladi. Keyinchalik ichak tutqichi ildizi (radix mesenterii) orqali qorin bo'shlig'i orqa

devorining chap qismini qoplaydi.

Qorin parda chap tomonda chap buyrak old yuzasining pastki qismini, pastga tushuvchi chambar ichakning old va ikkala yonbosh yuzasini qoplab, qorin bo'shlig'ining yonbosh devori orqali old devorga boradi.

Qorin bo'shlig'i qorin parda orqali uch qavatga bo'linadi.

1. Tapa qavat tepadan diafragma va pastdan mesocolon transversum bilan chegaralanadi. Bu qavatda joylashgan charvi xaltasi (bursa omentalis) qorin parda bo'shlig'ining bir qismi bo'lib, u oldindan omentum minus (lig. hepatogastricum va lig. hepatoduodenaledan iborat), pastdan mesocolon transversum, tepadan jigarining dumsimon qismi bilan chegaralansa, orqadan aortani, pastki kovak vena, chap buyrak bilan buyrak usti bezi va meda osti bezini qoplovchi pardaning pariyetal varag'i chegaralaydi.

Charvi xalta o'ng tomondagi foramen epiploicum teshigi orqali qorin parda bo'shlig'iga qo'shiladi. Xaltaning lig. hepatoduodenale orqasidagi qismi xaltadahlizi vestibulum bursae omentalis deb ataladi. Lig. hepatoduodenale tarkibida umumiy o't yo'li (o'ng tomonda), umumiy jigar arteriyasi (chap tomonda) darvoza venasi (ularning orqa tomon oralig'ida) va limfa tugunlari, tomirlari hamda nervlar joylashgan.

Charvi xaltaning chap devori me'da-taloq boylami (lig. gastrolienale) bilan diafragma-taloq boylami (lig. phrenicolienale) dan tashkil topgan.

2. O'rta qavat mesocolon transversum bilan pastdan kichik chanoq bo'shlig'ining tepa chegarasi oralig'idagi qorin parda bo'shlig'idan iborat.

O'rta qavat ko'tariluvchi va tushuvchi chambar ichaklar ichak tutqichi yordamida to'rt qismga bo'linadi. Qorin bo'shlig'ining yonbosh devori bilan colon ascendens va descendens oralig'ida canales laterales dexter et sinister joylashgan. Qorin parda bo'shlig'ining o'rtasi tepadan o'ng tomonga qarab qiyshiq joylashgan ichak tutqichi vositasida o'ng charvi bo'shlig'i – sinus mesentericus dexter va sinus mesentericus sinisterni bo'linadi.

Ichak tutqichi (mesenterium) qorin bo'shlig'ining orqa devoridagi pariyetal varaqlarning ikki varag'i bo'lib, visseral varaqqa o'tishidan paydo bo'ladi. Ichak tutqichining ana shu qismida 15–17 sm tutqich ildizi – radix mesenterii bo'ladi. Tutqichning ikkinchi erkin qismi ingichka va yonbosh ichaklarni o'raydi. Shuning uchun tutqich bu qismining uzunligi ichaklar uzunligiga teng bo'ladi.

Ichak tutqichi II bel umurtqasining chap ro'parasidan boshlanib, duodenum va pastki kovak vena hamda o'ng siydik yo'li oldidan yo'nalib, o'ng yonbosh chuqurchasiga boradi. Tutqich oralig'ida qon tomirlar, nervlar, yog' to'qimasi, limfa tugunlari va limfa tomirlari joylashgan. Bulardan tashqari, qorin parda duodenumdan och ichakka o'tish joyidagi ichakning burilish joyida cho'ntakcha-recessus duodenalis superior et inferior uchraydi. Yonbosh ichakning ko'richakka

o'tish joyida recessus ileocaecalis inferior et superior hosil bo'ladi, ko'richak orqasida esa recessus retrocaecalis bo'lib, colon ascendenas bilan qorinning orqa devori oralig'igacha boradi. "S" simon ichak charvisining pastki chap tomonida recessus intersigmoideus joylashgan.

3. Pastki qavat kichik chanoq bo'shlig'i sohasi bo'lib, o'rta qavatdan kichik chanoq bo'shlig'iga kirish chegarasi bilan ajralib turadi. Qorin parda kichik chanoq bo'shlig'ining devori (pariyetal varag'i)ni va unda joylashgan a'zolar (visseral varag'i)ni qoplaydi. Jumladan qorin parda "S"simon ichak boshlanish qismini hamma tomondan (interaperitoneal), o'rta qismini oldindan va ikki yonboshidan (mezoperitoneal) qoplasa, pastki qismi (ekstraperitoneal) qorin pardadan tashqarida joylashgan. Erkaklarda qorin parda to'g'ri ichakdan qovuqqa o'tayotib chuqurcha (excavatio rectovesicalis)ni hosil qiladi. Ayollarda to'g'ri ichak bilan qovuq oralig'ida bachadon joylashganligi uchun ikkita chuqurcha bo'ladi. Ulardan biri to'g'ri ichak bilan bachadon oralig'idagi cho'ntak excavatio rectouterina va bachadon bilan qovuq oralig'ida excavatio vesicouterina hosil bo'ladi. Bulardan tashqari, ikkala jins qovug'i oldida spatium prevesicale (oralig) bo'ladi.

NAFAS A'ZOLARI SISTEMASI

Odam hamda quruqlikda yashovchi hayvonlar havo tarkibidan nafas a'zolari yordamida kislorod qabul qilib, nafas orqali karbonat angidrid chiqaradi. Odamning nafas a'zolari – burun bo'shlig'i, hiqildoq, traxeya (kekirdak), bronx va o'pkalardan tuzilgan. Bular, odatda, kislorodni o'pka alveolariga yetkazib beruvchi havo yo'li hisoblanadi. Klinika sharoitida burun bo'shlig'i va hiqildoq yuqori nafas yo'li deb ataladi. Kekirdak va bronxlar pastki nafas yo'li deyiladi.

BURUN BO'SHLIG'I

Burun bo'shlig'i (cavitas nasi 119-rasm) nafas yo'lining boshlanish qismi bo'lib, oldinda tashqi burundan noksimon teshik (apertura piriformis) orqali havo kirib, orqa tomonda joylashgan xoana orqali burun-hiqildoq yo'lga o'tadi. Burun bo'shlig'i yuqoridan peshona suyagi (os frontalis), g'alvir suyakning – lamina cribrosa (g'alvirsimon plastinkasi) va ponasimon suyaklar (os sphenoidale) bilan chegaralanadi.

Burun bo'shlig'ini ikki yonbosh tomondan burun suyagi (os nasale), tepa jag' (maxilla) suyagining tanasi (corpus maxillae) bilan peshona o'siqlari (processus frontalis), ko'z yoshi suyagi (os lacrimali), g'alvir suyak (os ethmoidale), pastki burun chig'anog'i (concha nasalis inferior), tanglay suyagining perpendikulyar plastinkasi (lamina perpendicularis), ponasimon suyakning o'siq plastinkalari chegaralab turadi. Burun bo'shlig'ining pastki chegarasi tepa jag' suya-

gining tanglay o'sig'i (processus palatinus) bilan tanglay suyagining gorizontall plastinkalari (lamina horizontalis) qo'shilib qattiq (palatum durum) va yumshoq tanglay hosil bo'lishidan tashkil topgan. Burun bo'shlig'i to'siq (septum nasi osseum) orqali ikkiga bo'linadi. Uning oldingi qismida canalis incisivus (kesuvchi teshik) bo'ladi. Burun bo'shlig'i to'sig'i esa g'alvir suyakning perpendikulyar plastinkasi, dimog' suyagi va tepadan peshona suyagining (spina nasalis), pastdan tepa jag' suyagi bilan tanglay suyaklari qirra (cristae nasalis) larining o'zaro qo'shilishidan vujudga keladi.

Burun bo'shlig'ida uchta turtib chiqqan chig'anoq bo'shliqni uch yo'lga bo'ladi. Ularning yuqori yo'li (meatus nasi superior) g'alvir suyakning tepa va o'rta burun chig'anoqlari orasida joylashgan. Bu yo'lga g'alvir suyakning orqa kataklari (cellulae ethmoidales) va ponasimon suyak tanasidagi bo'shliq (sinus sphenoidalis) ochiladi.

119-rasm. Burun bo'shlig'i.



- 1—sinus frontalis;
- 2—concha nasalis superior;
- 3—meatus nasi superior;
- 4—os nasale;
- 5—atrium meatus medii;
- 6—concha nasalis media;
- 7—meatus nasi medius;
- 8—vestibulum nasi;
- 9—concha nasalis inferior;
- 10—meatus nasi inferior;
- 11—labium superius;
- 12—palatinum durum;
- 13—ostium pharyngeum tubae auditivae;
- 14—palatum molle;
- 15—axis;
- 16—

arcus anterior atlantis; 17—tonsilla pharyngea; 18—labium posterius torus tubarius; 19—meatus nasopharyngeus; 20—sinus sphenoidalis; 21—apertura sinus sphenoidalis; 22—recessus sphenoehtmoidalis; 23—cristagalli.

Burun bo'shlig'ining o'rta yo'li (meatus nasi medius) o'rta va pastki chig'anoqlar oralig'ida joylashgan bo'lib, unga g'alvir suyakning o'rta va oldingi havo saqlaydigan kataklari (cellulae ethmoidales anteriores et media) va sinus maxillaris ochilib turadi.

Bundan tashqari, g'alvir suyakning piyozsimon o'simtasi (bulla ethmoidalis) bo'lib, uning oldidagi voronkasimon kanal (infundibulum ethmoidale) orqali burun bo'shlig'ining o'rta yo'li (cellulae ethmoidales anteriores) peshona suyagi (sinus frontalis) bilan qo'shilib turadi. Yo'lning orqa tomoni ponasimon

tanglay teshigi (foramen sphenopalatinum) orqali ponasimon tanglay chuqurchasiga qo'shiladi. Burun bo'shlig'ining pastki yo'li (meatus nasi inferior) pastki burun chig'anog'i bilan burun bo'shlig'i pastki chegarasi orasida joylashgan. Bu yo'ning oldingi qismiga ko'z yoshi-burun kanali (canalis nasolacrimalis) ochiladi.

Burun bo'shlig'i qon tomir va bezlarga boy bo'lgan shilliq qavat bilan qoplangan. Bundan tashqari, burun bo'shlig'i shilliq qavatida kiprikli epiteliy ham bo'ladi. Shuning uchun burun bo'shlig'iga kirgan havo qon tomirlar yordamida isib. bez suyuqliklarida namlanadi, kipriklar yordamida ushlangan havo tarkibidagi chang zarrachalarini bezlar qamrab oladi. Shilliq qavat ostida qon tomirlari, ayniqsa vena chigallari yaxshi rivojlangan. Burun bo'shlig'ining yuqori qismidagi shilliq qavatda (hidlash sohasida) hidlash nervlarining oxirlari joylashgan. Burun bo'shlig'i shilliq qavati shamollab shishadigan bo'lsa, qon tomirlar devori yorilib, qon oqishi, nafas olish qiyinlashishi mumkin. Odatda, burun bo'shlig'ining o'rta va pastki qismiga nafas olish bo'lagi deyiladi. Burun bo'shlig'i yon devoridagi chig'anoqlar va uning atrofida joylashgan kovaklar burun bo'shlig'i yuzasini oshirib, nafas olganda burunga kirgan havoning tozalinishini, namlanishini va ilishini ta'minlaydi. Burunga kirish qismi – noksimen teshik (apertura piriformis) oldindan burun suyaklari va tog'aylari bilan chegaralanib, burunning old devorini hosil qiladi. Burunning qanot tog'aylari (cartilago nasi lateralis) uchburchak shaklli, bir juft bo'lib, yonbosh qismida burun qanotlarini, pastda burun qirrasini hosil qiladi. Tog'aydan tuzilgan o'rta devor (cartilago septi nasi) burun teshigini ikkiga bo'ladi.

HIQILDOQ

Hiqildoq (larynx 120-rasm) nafas yo'lining (burun bo'shlig'idan so'ng) ikkinchi qismi bo'lib, o'zidan havo o'tkazishidan tashqari tozalash, ilitib berish, muhofaza qilish, ovoz paydo qilish kabi funksiyalarni ham bajaradi. Hiqildoq bo'yinning o'rta qismida IV–VI bo'yin umurtqalarining old tomonida joylashgan bo'lib, yuqorida til osti suyagiga osilib turadi, pastda esa bir oz torayib, kekirdakka o'tadi.

Hiqildoq orqa tomonda joylashgan halqumning hiqildoq qismi bilan qo'shilib joylashgan. Chunki nafas sistemasi birlamchi ichak nayining old tomonidan rivojlanganligi sababli hazm a'zolari sistemasi bilan nafas a'zolari o'zaro yutqin va hiqildoqlar orqali qo'shiladi. Shuning uchun havo yutqin orqali hiqildoqqa o'tadi. Hiqildoqni old tomondan mm. sternohyoideus, sternothyroideus, thyrohyoideus, omohyoideus bo'yin fassiyasining yuza varag'i va traxeya oldi fassiyasi qoplagan. Bundan tashqari, hiqildoqning old va ikki yon tomonini qalqonsimon bezning bo'laklari berkitib turadi. Hiqildoq juft va toq tog'aylardan tuzilgan.

Toq tog'aylar uzuksimon tog'ay (cartilago cricoidea). qalqonsimon tog'ay

(cartilago thyroidea), hiqildoq usti tog'ayi (epiglottis s. cartilago epilottica)dan iborat.

Just tog'aylar cho'michsimon tog'ay (cartilago arytenoideae), shoxsimon tog'ay (cartilagine coriculateae) va ponasimon tog'ay (cartilagine cuneiformes) lardan tuzilgan.

Uzüksimon tog'ay (cartilago cricoidea) gialin tog'ayidan uzukka o'xshab tuzilgan. Uning ingichkalashgan old qismida halqasi (arcus) va orqa kengaygan qismida plastinkasi (lamina) bor. Plastinkaning chekka yonbosh yuzasida cho'michsimon hamda qalqonsimon tog'aylarning bo'g'im yuzalari ko'rinadi.



120-rasm. Hiqildoq bo'g'imlari va boylamlari (orqa ko'rinishi).

1—epiglottis; 2—membrana thyrohyoidea; 3—lig. Thyrohyoideum laterale; 4—cartilago corniculata; 5—lig. thyroepiglotticum; 6—processus vocalis; 7—processus muscularis; 8—articulatio cricoarytenoidea; 9—cornu inferius cartilagine thyroideae; 10—articulatio cricothyroidea; 11—cartilago cricoidea; 12—paries membranaceus tracheae; 13—cartilagine tracheales; 14—lig. ceratocricoideum; 15—articulatio cricothyroidea; 16—lig. ceratocriaideum posterius; 17—lig. cricoaryte-noideum posterius; 18—

cartilago arytenoidea; 19—cartilago thyroidea; 20—cornu superius cartilagine thyroideae; 21—cartilago tritice; 22—cornu majus ossis hyoidei.

Qalqonsimon tog'ay (cartilago thyroidea) hiqildoq tog'aylari ichida eng kattasi bo'lib, gialin tog'aydan tuzilgan. Uning ikkita yaxlit plastinkasi (lamina dextra et sinistra) bo'yin old tomonida burchak hosil qilib qo'shiladi. Bu burchak erkaklarda yaxshi rivojlanib bo'rtib chiqqan bo'lsa, yosh bolalar va ayollarda o'tmas burchak (yassiroq) shaklida bo'ladi.

Burchakning tepa tomonidan kesimta (incisura thyroidea superior) ko'rinsa, plastinkalar orqa tomonining qirralarida tepa va pastki shoxsimon o'siq (cornu superius et inferius)lar ko'rinadi. Cornu inferius uzunroq bo'lib, uchida uzuksimon tog'ay bilan qo'shiladigan bo'g'im yuzasi bor. Plastinkalarning tashqi yuzasida m. sternothyroideus va m. thyroideus lar yopishadigan qiyshiq chiziq (linea obliqua) ko'rinadi.

Hiqildoq usti tog'ayi (epiglottis s. *Cartilago epiglottica*) elastik tog'aydan tuzilgan bo'lib, yuqori qismi til asosining orqa tomoniga, uning pastki ingichkashgan (barg bandi – *petiolis epiglottidis*) qismi esa qalqonsimon tog'ayning orqa yuzasiga (hiqildoqqa kirish qismida) yopishadi. Hiqildoq usti tog'ayi yutish jarayonida hiqildoqqa kirish teshigini yopib, ovqatning halqumdan qizilo'ngachga o'tishini ta'minlaydi.

Bir juft cho'michsimon tog'ay (*cartilagine arytenoideae*) piramidaga o'xshaydi. Uning kengaygan, pastki asosiy qismi (*basis cartilaginis arytenoideae*) uchburchak shaklli bo'lib, uzuksimon tog'ayning ustki yuzasi bilan birlashadi. Cho'michsimon tog'ayning uchi (*apex*) yuqoriga qarab turadi. Cho'michsimon tog'ay asosining old tomonida ovoz boylami birlashadigan ovoz o'sig'i (*processus vocalis*) bo'lsa, lateral tomonida muskullar yopishadigan o'siq (*processus muscularis*) ko'rinadi.

Shoxsimon tog'aylar (*cartilagine corniculatae*) uncha katta bo'lmagan juft tog'aydan iborat, ular shoxga o'xshab cho'michsimon tog'aylar ustida joylashgan.

Unchalik katta bo'lmagan juft ponasimon tog'aylar (*cartilagine cuneiformes*) cho'michsimon tog'ay bilan hiqildoq usti tog'ayi oralig'idagi burma (*plica aryepiglottica*)da uchraydi.

Hiqildoq boylamlari. Hiqildoq tog'ay boylamlari yordamida o'zaro bo'g'im hosil qilib birlashadi. Jumladan hiqildoq til osti suyagiga *lig. thyrohyoideum* va til osti suyagining katta shoxi bilan qalqonsimon tog'ayning shoxsimon o'sig'i orasida tortilgan o'ng va chap boylam (*lig. thyrohyoidea lateralia*) lar orqali tortilib turadi. *Lig. thyrohyoideum medianum* bilan *lig. thyrohyoidea lateralia* lar birgalikda membrana thyrohyoidea deb ataladi. Hiqildoq usti tog'ayi til osti suyagiga *lig. hyoepiglotticum* orqali va *lig. thyroepiglotticum* yordamida qalqonsimon tog'ay cheti bilan uzuksimon tog'ay halqasi orasida elastik toladan tuzilgan *lig. cricothyroideum* joylashgan. Bu boylamning bir qismi cho'michsimon o'siqqa borib yopishadi-da, *lig. cricothyroideum* bilan birga *conus elasticus*ni hosil qiladi. Konusning bo'shashgan qismi tovush boylami (*lig. vocale*) deb ataladi. Tovush boylami orqada cho'michsimon tog'ayning tovush o'sig'iga birlashsa, old tomonda qalqonsimon tog'ay burchagining ichki yuzasiga yopishadi. Tovush boylamining medial o'tkir qirradi bo'sh bo'lsa, uning lateral qismi pastki tomonda *conus elasticus*ga o'tib ketadi.

Tovush boylamlarining tepasida, ularga parallel ravishda bir juft dahliz boylami (*lig. vestibulare*) hiqildoq dahlizining pastki chegarasida joylashgan. Hiqildoq tog'aylari yuqorida keltirilgan boylamlardan tashqari, bo'g'imlar orqali ham o'zaro birlashadi. Jumladan cho'michsimon tog'ay uzuksimon tog'ay bilan bir juft art. *cricoarytenoideae* orqali birlashadi. Bu bo'g'im orqali cho'michsimon tog'ayda aylanma, yaqinlashish va uzoqlashish harakatlari sodir bo'ladi.

Uzuksimon tog'ay qalqonsimon tog'ay bilan kombinatsiyalashga:

bo'g'im – art. cricothyroidea hosil qilib birlashadi. Bunda qalqonsimon tog'ay oldinga va orqaga surilib, cho'michsimon tog'ayga yaqinlashadi (tovush boylami bo'shashadi) yoki uzoqlashib tovush boylami taranglashadi.

Hiqildoq muskullari ko'ndalang-targ'il (121-rasm) muskullardan tuzilgan. ular odam ixtiyori bilan qisqaradi. Ularning qisqarib tovush boylami holatini o'zgartirishi natijasida o'rtadagi yoriq kengayib torayadi. Shuning uchun hiqildoq muskullari funksiyalariga qarab uch guruhga: siquvchi, bo'shashtiruvchi, tovush boylami holatini o'zgartiruvchilarga bo'linadi. Ba'zi muskullar bir necha xil vazifani bajarganligi uchun ularga aralash vazifali muskullar deyiladi.

1. *Uzuksimon va cho'michsimon tog'aylar o'rtasida yonbosh joylashgan muskul* (m. cricoarytenoideus lateralis) – uzuksimon tog'aydan boshlanadi, yuqoriga yo'nalgan holda orqa tomonda cho'michsimon tog'ayning muskul o'sig'i (processus muscularis)ga yopishadi.

F u n k s i y a s i. Muskul qisqarganda tovush boylamlari taranglashadi (processus vocalis), ichkariga burilib, yoriq torayadi.

2. *Qalqonsimon va cho'michsimon tog'aylar o'rtasidagi kvadrat muskul* (m. thyroarytenoideus) qalqonsimon tog'ay plastinkasining ichki yuzasidan boshlanib, cho'michsimon tog'ayning muskul o'sig'iga yopishadi.

F u n k s i y a s i. Muskul ikki tomondan barobar qisqarganda tovush boylamlari bo'shashadi, hiqildoqning tovush boylamidan yuqori qismi torayadi.

3. *O'ng va chap cho'michsimon tog'aylar o'rtasida ko'ndalang joylashgan toq muskul* (m. arytenoideus transversus) ikkala cho'michsimon tog'ayning bukilgan orqa yuzalari o'rtasida tortilib joylashgan.

Funksiyasi. Muskul qisqarganda tovush yorig'ining orqa qismi torayadi.

4. *Cho'michsimon tog'ayning qiyshiq muskuli* (m. arytenoidei obliqui) bir juft bo'lib, m. arytenoideus transversusning orqa tomonida o'zaro kesishib joylashadi.

F u n k s i y a s i. Muskullar qisqarib hiqildoqqa kirish teshigini toraytiradi.

5. *Uzuksimon-cho'michsimon tog'aylar o'rtasidagi orqa muskul* (m. cricoarytenoides posterior) uzuksimon tog'ay halqasidan boshlanib, cho'michsimon tog'ayning processus muscularis iga yopishadi.

F u n k s i y a s i. Muskul qisqarib tovush yorig'ini kengaytiradi.

6. *Qalqonsimon tog'ay bilan hiqildoq usti o'rtasidagi muskul* (m. thyroepiglotticus) qalqonsimon tog'ay plastinkasining ichki yuzasidan boshlanib, hiqildoq usti tog'ayining yonboshiga yopishadi. Muskulning bir qismi plica aryepiglotticaga qo'shiladi.

F u n k s i y a s i. Tovush boylamlarini taranglatib, hiqildoqqa kirish teshigini kengaytiradi.

7. *Uzuksimon tog'ay bilan qalqonsimon tog'ay o'rtasidagi muskul* (m. cricothyroideus) uzuksimon tog'ay halqasidan boshlanib, qalqonsimon tog'ay plastinkasiga yopishadi.



121-rasm. Hiqildoqning orqa muskullari.

1—uvula; 2—radix linguae; 3—plica glossoepiglottica lateralis; 4—cornu superius cartilaginis thyroideae; 5—m. arytenoideus transversus; 6—lamina cartilaginis cricoideae; 7—m. cricoarytenoideus posterior; 8—cornu inferius cartilaginis thyroideae; 9—paries membranaceus tracheae; 10—m. cricothyroideus; 11—lamina dextra cartilaginis thyroideae (kesilgan); 12—m. arytenoidei obliqui; 13—m. aryepiglotticus; 14—epiglottis; 15—tonsilla palatina; 16—arcus palatopharyngeus.

F u n k s i y a s i. Tovush boylamlarini taranglashtiradi.

8. *Tovush muskuli* (m. vocalis) bir juft bo'lib, tovush burmalari bag'rida yotadi. Qalqonsimon tog'ay ichki yuzasidan boshlanib, cho'michsimon tog'ayning ovoz o'sig'iga (processus vocalis) yopishadi.

F u n k s i y a s i. Muskul qisqarganda tovush boylamlari bo'shshadi.

Hiqildoq bo'shlig'i (cavitas laryngis, 122-rasm) qum soatga o'xshagan bo'lib, kirish teshigi noto'g'ri, oval shaklda. Hiqildoqqa kirish qismi (aditus laryngis) old tomondan hiqildoq usti tog'ayi qirralari bilan, orqadan cho'michsimon tog'ay — plica interarytenoidea (cho'michsimon tog'ay oraliq burma), ikki yonboshdan — plicae aryepiglotticae (cho'michsimon tog'ay bilan hiqildoq usti tog'ayi oraliq burma) bilan chegaralanadi. Plicae aryepiglotticae tashqarisida noksimon chuqurcha (recessus piriformes) ko'rinib turadi.

Hiqildoqqa kirish teshigi pastga, hiqildoqdahliziga qadardavom etadi. Hiqildoqdahlizi (vestibulum laryngis) tepadan hiqildoqqa kirish teshigi bilan, pastdan soxta tovush boylamlarining burmalari (plica vestibularis) bilan chegaralangan. uning bag'rida lig. vestibulare bo'ladi. Hiqildoqdahlizi oldindan hiqildoq usti tog'ayining orqa yuzasi, orqadan cho'michsimon tog'ay — plica interarytenoidea bilan chegaralangan. Ikki yonboshda plica vestibularis bilan plica aryepiglottica lar oralig'ida elastik parda (membrana fibroelastica laryngis) tortilgan.

Dahliz boylamlarining burmalari orasidagi yoriq (rima vestibuli)da o'zidan pastroqda joylashgan tovush boylamlari (lig. vocale — tovush muskuli) bo'ladi. Dahliz burmalari bilan tovush burmalari orasida o'ng va chap chuqurchalar (hiqildoq qorinchasi — ventriculus laryngis) ko'rinadi. Tovush burmalari orasida joylashgan yoriq (rima glottidis)ning hiqildoq bo'shlig'idagi eng tor qismiga

pardalar oraliq qismi (pars intermembranaceae) deyilsa. uning processus vocalis (cho'michsimon tog'ayda) oralig'idagi kalta qismiga tog'aylar oraliq qismi (pars intercartilaginea) deyiladi.

Hiqildoqning pastki kengaygan qismi (cavitas infraglottica) asta-sekin torayib, kekirdakka qo'shiladi.

Hiqildoqning shilliq pardasi pushti rangli, ko'p qatorli, kiprikli qadahsimon hujayralar aralashgan epiteliydan iborat.

Sezuvchi nerv oxirlari hiqildoqdahlizida ayniqsa ko'p tarqalgan. Shu sababli havo bilan kirgan zarrachalar, changlar yo'talga sabab bo'ladi. Hiqildoq faqat havo o'tkazish a'zosi bo'lib qolmasdan, tovush chiqarish a'zosi hamdir. Nafas chiqarishda kekirdakdan kelayotgan havo ovoz yorig'idan o'ta turib tovush boylamlarini titratadi, natijada tovush paydo bo'ladi. Turli tovush (ovoz)larning paydo bo'lishi havo to'lqinining kuchiga va tovush boylamlarining tebranish qobiliyatiga bog'liq.



122-rasm. Hiqildoq

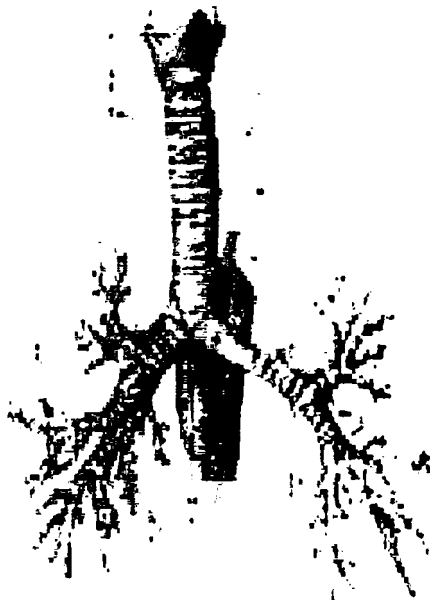
bo'shlig'i.

1—epiglottis; 2—vestibulum laryngis; 3—cartilago thyroidea; 4—rima vestibuli; 5—sacculus laryngis; 6—ventriculus laryngis; 7—m. vocalis; 8—rima glottidis; 9—m. cricothyroideus; 10—glandula thyroidea; 11—trachea; 12—cavum infraglotticum; 13—cartilago cricoidea; 14—m. thyroarytenoideus; 15—plica vocalis; 16—plica vestibularis; 17—tuberculum epiglotticum; 18—membrana thyrohyoidea.

Chaqaloqlarda hiqildoq kalta va keng, qalqonsimon tog'ay burchagi unchalik rivojlanmagan bo'ladi. Bolalarda hiqildoq usti tog'ayi yuqoriroqda joylashganligidan ovqat luqmasi uning ikki yonboshidan osongina o'tadi. Shuning uchun ular bir vaqtning o'zida ovqat yutib, nafas olishlari ham mumkin. Tovush yorig'i kattalarganisbatan 3 marta kalta bo'lib, muskullari yaxshi rivojlanmagan. Bolalarning balog'atga yetishdavridan boshlab 23–25 yoshgacha hiqildoq tez rivojlanib kattalashadi. Hiqildoq (shu jumladan tovush boylamlari ham) o'g'il bolalarda qizlarganisbatan tezroq kattalashadi. Yosh ulg'aygan sari hiqildoq tog'ayi (hiqildoq usti tog'ayidan tashqari) asta-sekin suyaklanib boradi. Shuning uchun qarilarda hiqildoq tog'aylari sinuvchan bo'ladi.

KEKIRDAK

Kekirdak (trachea, 123-rasm) uzunligi 9–11 sm. diametri 15–18 mm keladigan naydan iborat bo'lib, IV bo'yin umurtqasining ro'parasida, bevosita hiqildoqdan boshlanadi, so'ngra ko'krak qafasining yuqori teshigi orqali ko'ks oralig'igacha borib, IV–V ko'krak umurtqalarining ro'parasida chap va o'ng bronxlarga ajraladi. Traxeyaning ana shu ajralgan yeri kekirdak ayrisi (bifurcatio tracheae) deb ataladi. Kekirdak joylashishiga ko'ra bo'yin va ko'krak qismlariga bo'linadi. Kekirdakning bo'yin qismini old tomondan jag' osti muskullari (mm. sternohyoideus et sternothyroideus) va qalqonsimon bez. orqa tomondan qizilo'ngach, ikki yonboshdan umumiy uyqu arteriyasi o'rab turadi. Traxeyaning old sathi bilan bo'yinning chuqur fassiyasi orasidagi (spatium pretracheale) bo'shliq biriktiruvchi to'qima va qon tomirlar bilan band.



123-rasm. Traxeya va bronxlar.

1—prominentia laryngea; 2—cartilago thyroidea; 3—lig. cricothyroideum; 4—cartilago cricoidea; 5—cartilagine tracheales; 6—lig. cricotracheale; 7—ligg. annularia trachealia; 8—esophagus; 9—bifurcatio tracheae; 10—bronchus principalis dexter; 11—bronchus principalis sinister; 12—bronchus lobaris superior dexter; 13—a. pulmonalis sinistra; 14—bronchus lobaris superior sinister; 15—a. pulmonalis dexter; 16—bronchus lobaris medius dexter; 17—bronchus lobaris inferior dexter; 18—bronchus lobaris inferior sinister; 19—esophagus; 20—aorta; 21—v. azygos.

Traxeya ko'krak qafasi qismining old tomonida to'sh suyagining dastasi va gl. thymus joylashgan. Kekirdak devori 16–20 ta halqa shaklidagi tog'aylar (cartilagine tracheales) dan tuzilgan o'zaro fibroz to'qimalardan iborat boylam (lig. annularia) lar bilan tutashgan. Tog'ay yarim halqa devorining ochiq qismi muskul tolalari aralashgan parda (paries membranaceus) bilan o'ralgan. Muskul tolalari yo'tal paytida va nafas olganda qisqarib yordam beradi. Kekirdakning

ichki yuzasi ko'p qatorli kiprikli epiteliy bilan qoplangan va shilliq bezlarga boy qavat bilan o'ralgan.

BRONXLAR

Bronxlar (bronchi, 123 rasm) kekirdakning IV–V ko'krak umurtqalari ro'parasida (bifurcatio tracheae) o'ng va chap bronxlar–bronchi principales (yunoncha bronchus–nafas nayi) dexter et sinister bo'linishidan vujudga keladi. O'ng bronx chap bronxga qaraganda birmuncha kalta va kengroq bo'lib, 6–8 ta tog'ay halqadan tuzilgan. O'ng bronx deyarli vertikal ravishda yo'nalgan bo'lib, uning ustidan v. azygos o'tadi va v. cava superioriorga qo'shiladi. Chap bronx o'ng bronxganisbatan tor va uzunroqdir. U 9–12 ta tog'ay halqadan tuzilgan. Chap bronx ustida aorta yoyi mingashib joylashgan. Chap bronx kekirdakdan burchak hosil qilib yo'naladi. Bronxlarning shilliq qavatlari kekirdak shilliq qavatiga o'xshab tuzilgan.

Traxeya chaqaloqlarda kalta (3–4,5 sm) bo'lib, shakli voronkaga o'xshash, tog'aylari unchalik rivojlanmagan. Traxeya 10–12 yoshga borganda 2 baravar, 25 yoshda 3 baravar tez o'sadi. Qarilarda tog'aylar qattiqlashib borgan sari tez sinuvchan bo'ladi.

O'PKA (124, 125-rasmlar)

O'pka (pulmones, yunoncha pneumon–pnevmoniya so'zi shundan olingan) bir juft bo'lib, ko'krak qafasining (cavitas thoracis) ikki tomonida joylashgan. O'ng va chap o'pka o'rtasidagi kamgakda yurak, qon tomirlar va ko'ks oralig'i joylashgan. Har bir o'pka (pulmo) konus shaklida bo'lib, asosi (basis pulmonis) past tomondan diafragma tegib turadi va diafragma yuzasi (facies diaphragmatica) deyiladi. O'pkaning uchi (apex pulmonis) birinchi qovurg'adan 3–4 sm yuqoriroqda turadi yoki orqa tomondan VII bo'yin umurtqasining ro'parasiga to'g'ri keladi. O'pkaning uchida unchalik botmagan qovurg'a egati (sulcus subclavius) ko'rinadi. O'pkalarning qovurg'alarga tegib turgan yuza (facies costalis) va bir-biriga qarab turgan ko'ks oralig'idagi medial yuza (facies medialis) tafovut qilinadi. Bu yuzalarning biri ikkinchisidan qirralararo chegaralanadi. Chap o'pka old qirrasining (margo anterior) pastrog'ida yurak o'ymasi (incisura cardiaca pulmonis sinistra) ko'rinadi. O'yma past tomondan o'pka tilchasi (lingula pulmonis sinistra) orqali chegaralanadi. O'pkalarning medial (ko'ks oralig'i) yuzasida o'pka arteriyasi, venasi va bronxlar kirib chiqadigan o'pkadarvozasi (hilus pulmonis) joylashgan. Ana shu qon va limfa tomirlari o'zaro qo'shilib, o'pka ildizi (radix pulmonis)ni hosil qiladi. O'ng o'pka va chuqur egatchalar (fissura interlobares) yordamida uch bo'lakka (yuqori, o'rta va pastki), chap o'pka esa ikki bo'lakka (yuqori va pastki) bo'lingan. Ulardan biri yuqorida joylashgan qiyshiq egat (fissura obliqua) bo'lib, ikkala o'pkada ham o'pka uchlaridan 6–7 sm pastroqda boshlanadi va o'pkaning diafragma yuzasiga qarab qiyshiq yo'naladi.

Natijada o'pkalar ikki bo'lakka bo'linadi. Bu egatdan tashqari o'ng o'pka taxminan IV qovurg'ada joylashgan ikkinchi gorizontal egat (fissura horizontalis) bilan yana bir bo'lakka bo'linadi. Shunday qilib, chap o'pka ikki bo'lakka (tepa – lobus superior, pastki – lobus inferior) bo'laklarga bo'linadi. O'ng o'pka esa tepa (lobus superior), o'rta (lobus medius) va pastki bo'laklar (lobus inferior)dan iborat. O'ng o'pkaning tagida (diafragma ostida) jigar joylashgan. Shuning uchun o'ng o'pkaning eni chap o'pkaga qaraganda kattaroq, hajmi ko'p, bo'yi esa qisqaroq bo'ladi. O'ng va chap o'pka o'n segmentdan iborat. Segment hajmi 0,5–1,0 sm. piramida shaklida tuzilgan segmentlar esa bo'lakchalardan tashkil topgan. Bu bo'lakchalar bir-biridan biriktiruvchi to'qimadan tuzilgan devorcha va qon tomir bilan ajralib turadi. Bo'lakchalarning devorchalar nafas olishda bo'lakchalarning harakatchan bo'lishini ta'minlab turadi.

Bronxlarning bo'linishi (125-rasm). Asosiy bronxlar (bronchus principalis) o'ng va chap o'pkalar darvozasidan kirib, daraxt shoxi kabi o'pka bo'laklari (bronchi lobares) tarmoqlariga bo'linadi. O'ng o'pkaga kirgan bronx uch bo'lakka bo'linadi. Bularning bittasi o'pka yuqori bo'lagiga, ikkinchisi o'rta bo'lagiga va uchinchisi pastki o'pka bo'lagiga yo'naladi. Chap o'pkaga kirgan bronx ikki bo'lak bronx tarmog'ini beradi. Ularning bittasi o'pkaning yuqori bo'lagiga, ikkinchisi pastki bo'lagiga kiradi.

Bo'lak bronxlar (diametri 1 mmgacha shoxlanib) o'z navbatida segment bronx (bronchi segmentales) larga bo'linadi. O'pka tashqarisidagi bronxlar devorida halqa shaklida tog'aylar joylashgan. Bo'lak bronxlarning o'pka ichidagi skeleti esa panja shaklli tog'aylardan iborat. O'pka segment bronxlari va ularning tarmoqlarida tog'aylar alohida bo'laklar shaklida joylashgan bo'ladi. Segment bronxlar 8 marta bo'linib, o'pka bo'lakchalari (bronchus lobularis) bronxlarini beradi. Bronxlarda muskul qavat aylanma shaklda joylashgan.

Bo'lak bronxlar ikkala o'pkada taxminan 1000 taga yaqin bo'ladi. O'pka bo'lakchalarining ichida bo'lak bronxlarning har bittasi diametri 0,3–0,5 mm bo'lgan 12–16 tadan oxirgi (chegara) bronx (bronchioli terminales) larga tarqaladi. Oxirgi bronxlardan boshlab eng katta (asosiy) bronxlar yig'indisi bronxlardaraxtini hosil qiladi. Bronxlardaraxti nafas yo'li hisoblanadi. Chegara bronxchalar devorida tog'ay plastinkalar va shilliq bezlar uchramaydi.

Har bir chegara bronx o'z navbatida ikkita nafas bronxiolasi (bronchioli respiratorii)ga bo'linadi. Nafas bronxiolasi torayib nafas naychasi (ductuli alveolares)ga, u esa kengayib, nafas pufakchalari (sacculi alveolares) alveolalariga aylanadi.

Nafas bronxiolasi va undan tarqalgan nafas naychasi pufakchalari va alveolasi qo'shilib, uzum boshi shaklidagi o'pkaning struktura va funksional birligi – atsinus (acinus) yoki alveolalardaraxtini hosil qiladi. 12–18 atsinus birgalikda o'pka bo'lakchasini (lobulus pulmonis primarius), bir necha bo'lakchalar qo'shilib, o'pka segmentini hosil qiladi.

O'pka segmentlari o'zaro qo'shilib, o'pka bo'lagini, o'pka bo'laklari o'pkani hosil qiladi. O'pkalarda 800 000 atsinus yoki 300–500 mln. alveola bo'ladi. Ular sathi 30–100 m². O'pka bronxlari havo almashish jarayonidan tashqari, organizmda suv, tuz va xlor miqdori bir me'yorda saqlanishiga ham yordam beradi.



124-rasm. Bronxlarning bo'linishi.

1–trachea; 2–pulmo dexter; 3–pulmo sinister; 4–bronchus principalis; 5–v. pulmonalis; 6–a. pulmonalis; 7–bronchiolus; 8–bronchiolus respiratorius; 9–ductuli alveolares; 10–atrium; 11–vasa lymphatica; 12–alveolalarning kapillyar to'ri; 13–qo'shuvchi to'qima; 14–elastik to'qima; 15–pleura pulmonalis; 16–saculi alveolares; 17–alveolalar kesimi; 18–alveoli pulmonis; 19–silliq muskul tolalari; 20–nerv tolalari; 21–a. bronchialis; 22–v. bronchialis.

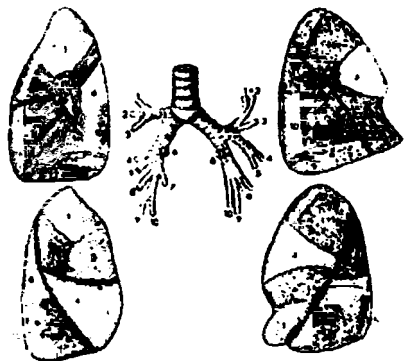
Katta odamlarda ikkala o'pkada o'rtacha 4,9–5,0 l havo bo'ladi. Tinch nafas olish vaqtida (har bir nafas olganda) o'pkaga taxminan 500 ml havo kiradi, chuqur nafas olganda esa 1600 ml toza havo kirib, 1600 ml karbonat angidridga boy havo chiqadi. Natijada o'pkada hayotiy havo sig'imi o'rtacha 3500–3700 mlgacha bo'ladi. Qolgan 1300–1400 ml havo esa qoldiq havo bo'lib, doim o'pkada turadi.

O'pkada qon aylanishi. O'pkada havo almashinish sodir bo'lganidan so'ng, arteriya qon tomirlari bronxlarga o'xshab shoxlanib, kapillyarlarga o'tadi. Kapillyarlar esa nafas pufakchalarini to'r kabi o'raydi. Odam nafas olganda kislorodga boy havo nafas pufakchalaridan (havo bosimi pufakchada ko'tariladi) arteriya kapillyarlariga shimiladi. Vena qonidagi karbonat angidridga boy havo aksincha vena tomirlaridan nafas pufakchalariga o'tadi. Natijada nafas pufakchalarida havo almashinish sodir bo'ladi. Arteriya qonidagi toza havo (kislorod) alveolalarga o'tsa, ulardagi CO₂ nafas yo'li orqali tashqariga chiqadi. Kislorod bilan boyigan qon yig'ilib, v.v. pulmonales orqali yurakning chap bo'lmachasiga, undan chap qorinchaga o'tib, aorta orqali organizmga tarqaladi.

O'pka segmentlari (137-rasm). Xalqaro anatomik terminlar qoidasiga ko'ra, o'ng va chap o'pkada 10 tadan segment borligi qabul qilingan. O'ng o'pkaning yuqori bo'lagida 3 ta segment (uchida, orqa va oldingi) va pastki

bo'lagida 5 ta segment (yuqori, lateral va medial bo'lak asosidagi hamda orqa va oldingi bo'lak asosidagi segmentlar) bo'ladi.

Chap o'pkaning tepa bo'lagida 5 ta segment (tepasida 2 ta o'pka uchidagi, orqa-oldingi, yuqori va pastki tilsimon segmentlar), pastki bo'lagida ham 5 ta segment (tepa, tepa usti asosidagi medial, lateral va orqa tomondagi asosiy va tepa osti segmentlar) bo'ladi.



125-rasm. O'pka va bronxlar segmenti.

O'pka bo'laklari (ayniqsa tepa bo'lagi) chaqaloqlarda unchalik rivojlanmagan, og'irligi 40–70 g. Ikki yoshdan so'ng o'pka ikki baravar kattalashib, tashqi ko'rinishi katta odamlar-nikiga o'xshab qoladi. Bolalar balog'atga yetgan davrda o'pka bronxlari 3–4 marta oshadi. Bronxlar 40–45 yoshda eng katta hajimga ega bo'ladi.

PLEVRA

Plevra (pleura) – o'pkani qoplagan seroz parda. Plevra ikki varaqli bo'ladi: uning ustidan o'rab turgan varag'i ichki (visceral) yoki o'pka varag'i (pleura pulmonalis), ko'krak bo'shlig'i devorining ichki tomoniga yopishgan varag'i pariyetal (pleura parietalis) varaq deyiladi. Visseral plevra o'pka to'qimasiga yopishib, uning bo'laklar oralig'idagi yoriq ichiga ham kiradi. *Visceral plevru* o'pka darvozasiga kelganda o'zaro uchrashadi, o'pka darvozasining pastida plevralar qo'sh qavatli boylamni (lig. pulmonale) hosil qilib, parietal plevraga o'tib ketadi. *Parietal plevra* (pleura parietalis) qovurg'a (pleura costalis), diafragma (pleura diaphragmatica) va ko'ks oralig'i (pleura mediastinalis) qismlariga ajraladi. Pariyetal plevranning tashqi yuzasi ko'krak qafasi devoriga yopishib joylashgan. O'pkalar uchini plevra gumbazi (cupula pleurae) qoplagan bo'lib, u birinchi qovurg'adan 3–4 sm yuqorida joylashgan. Pariyetal va visseral plevrular orasidagi plevra bo'shlig'ida ma'lum miqdorda suyuqlik bo'ladi. Bu suyuqlik plevrularning bir-biriga qaragan yuzasini ho'llab, nafas olish va chiqarishda ishqalanishni kamaytiradi. Plevra bo'shlig'ida (cavitas pleuralis) manfiy bosim bo'lganligidan ko'krak qafasining germetik butunligi buzilgan vaqtda plevra bo'shlig'iga havo kirib, o'pkani ezadi, natijada nafas olish qiyinlashadi. Pariyetal plevranning diafragma qismi (pleura diaphragmatica) diafragmaning tepa yuzasini (perikard yopishgan markaz qismidan tashqari) qoplaydi. Pariyetal plevranning ko'ks oralig'i qismi (pleura mediastinalis) to'sh suyagining ichki yuzasidan boshlanib, orqa to-

monga yoʻnalgan holda umurtqa pogʻonasining ichki yonboshidan qovurgʻalarga oʻtib ketadi. Oʻng va chap oʻpka orasida koʻks boʻshligʻi (mediastinum) joylashgan. Bu boʻshliqni orqa tomondan umurtqa pogʻonasining koʻkrak qismi, oldingi tomondan toʻsh suyagi, ikki yon tomondan koʻks oraligʻi plevrasi (pleura mediastinalis), pastdan diafragma, tepadan koʻkrak qafasining yuqori teshigi chegaralab turadi. Koʻks oraligʻi kekirdak va bronxlar vositasida old (mediastinum anterius) va orqa (mediastinum posterius) qismlarga boʻlinadi. Oldingi koʻks oraligʻida yurak va uning xaltasi, ayrisimon bez, aorta ravogʻi, oʻpka arteriyasi stvoli va diafragma nervi joylashgan. Orqa koʻks oraligʻida qiziloʻngach, koʻkrak aortasi, limfa yoʻli, venalar, nervlar boʻladi.

Oʻpka va plevra chegaralari. Oʻng va chap oʻpkaning uchlari birinchi qovurgʻadan 3–4 sm yuqorida boʻladi, soʻngra oʻmrov-toʻsh boʻgʻimi orqali past tomonga yoʻnaladi. Toʻsh suyaginingdastasi bilan qoʻshiladigan chegarada oʻpkaning oldingi chegarasi boshlanadi. Shu joydan oʻng oʻpkaning oldingi chegarasi toʻsh suyagining tanasiga parallel holda pastga tomon yoʻnalib, VI–VII qovurgʻaning togʻay qismiga yaqinlashadi va pastki chegaraga oʻtib ketadi. Chap tomonda yurak joylashgan. Shuning uchun chap oʻpkaning oldingi chegarasi IV qovurgʻaga borganda chapga qarab chekinadi va VI qovurgʻaning togʻay qismida pastki chegaraga oʻtib ketadi. Oʻpkalarning pastki chegarasi oʻmrov suyagining oʻrtasidan oʻtkazilgan vertikal chiziqda VI qovurgʻaga, linea mammillarida VII qovurgʻaga, qoʻltiq chizigʻi boʻylab IX qovurgʻaga va umurtqa pogʻonasi sohasida XII qovurgʻaga toʻgʻri keladi. Oʻng oʻpkaga qaraganda chap oʻpkaning chegarasi bitta qovurgʻadan pastroqda joylashgan boʻladi.

Plevralarning yuqori, oldingi va orqa chegarasi deyarli oʻpka chegarasiga toʻgʻri keladi.

Pariyetal plevraning bir qismdan ikkinchi qismga oʻtish joylariga oʻpka kirib turnaganligi sababli u yerda boʻshliq – sinuslar (recessus pleurales) mavjud. Jumladan qovurgʻa plevrasining diafragma plevrasiga oʻtish chegarasida recessus costodiaphragmaticus boʻlsa, koʻks oraligʻi plevrasining qovurgʻa plevrasiga oʻtish chegarasida recessus costomediastinalisni koʻrish mumkin. Oʻpkalar sinuslarga faqat oʻta chuqur nafas olgandagina kirishi mumkin.

SIYDIK-TANOSIL AʼZOLARI SISTEMASI (SIYDIK AʼZOLARI)

Siydik-tanosil aʼzolari sistemasiga siydik aʼzolari – organa urinaria hamda jinsiy aʼzolar – organa genitalia kiradi. Bu aʼzolar funksiyalari har xil boʻlishiga qaramay (organizmga keraksiz boʻlgan moddalarning tashqariga siydik nayi orqali chiqarilishi va koʻpayish – nasi qoldirish), tuzilishiga koʻra yaqindir. Bundan tashqari, ularning chiqaruv yoʻllari umumiy siydik-tanosil kanalini hosil qiladi (erkaklarda) yoki umumiy boʻshliqqa ochiladi (ayollarda).

SIYDIK AJRATISH A'ZOLARI

Siydik a'zolariga siydik ajratuvchi buyrak va siydik chiqaruvchi, uni vaqtincha to'plovchi yo'llar (buyrak, siydik yo'llari, qovuq va siydik chiqarish kanali 126- rasm) kiradi.



126-rasm. Siydik ajratish a'zolari.

1—diaphragma; 2—ren sinister; 3—glandula suprarenalis sinistra; 4—oesophagus; 5—truncus coeliacus; 6—vv. hepaticae; 7—diaphragma; 8—glandula suprarenalis dextra; 9—a. mesenterica superior; 10—v. renalis dextra; 11—ren dexter; 12—v. testicularis dextra; 13—a. testicularis dextra; 14—m. transversus abdominis; 15—v. cava inferior; 16—ureter dexter; 17—m. iliacus dexter; 18—vasa iliaca communia dextra; 19—promontorium; 20—rectum; 21—vesica urinaria; 22—m. pyramidalis; 23—m. rectus abdominis; 24—peritoneum parietale; 25—v. iliaca externa sinistra; 26—a. iliaca externa sinistra; 27—a. iliaca interna sinistra; 28—v. iliaca interna sinistra; 29—a. sacralis mediana; 30—v. iliaca communis sinistra; 31—crista iliaca; 32—a. iliaca communis sinistra; 33—m. psoas major; 34—aorta abdomi-

nalis; 35—a. mesenterica inferior; 36—ureter sinister; 37—m. quadratus lumborum; 38—v. testicularis sinistra; 39—a. testicularis sinistra; 40—a. renalis sinistra; 41—v. renalis sinistra.

BUYRAK (126, 127 -rasmlar)

Buyrak (lot. ren, yunoncha nephris) loviya shaklida old va orqa tomonlari yassilangan, o'rta yashar odamlarda 140–150 gga teng bir juft (o'ng va chap) a'zodir. Buyrak I–II bel umurtqalari tanasining ikki yonida, qorin bo'shlig'ining orqa tomonida muskul va diafragma tegib turadi. Qorin parda buyrakni faqat old tomonidan berkitadi. Qorin bo'shlig'i o'ng tomonining yuqori qismida jigar joylashganligi uchun o'ng buyrak chap buyrakka nisbatan pastroqda o'r mashgan. Chap buyrakning yuqori uchi II, III bel umurtqalarining oralig'iga to'g'ri keladi.

Buyrakning yuqori va pastki oxiri (extremitas superior et interior), medial va lateral cheti (margo medialis et lateralis) hamda oldingi va orqa yuzasi (facies anterior et posterior) tafovut qilinadi. Buyrakning lateral cheti qavariq, medial cheti esa botiq bo'lib, uning o'rtasi buyrakdarvozasi (hilus renalis) deyiladi. Shu

yerdan buyrakka arteriya qon tomiri kirib, vena, limfa tomirlari va siydik yo'li chiqadi. Buyrakdarvozasi tor bo'shliqqa – sinus renalisga ochiladi.

Ikki pallaga ajratilgan buyrakda jigar rang, qalinligi 4–5 mm keladigan buyrakning po'stloq moddasi (cortex renis) va ichki tomonda alohida-alohida to'ralashib, piramida shaklida joylashgan mag'iz (oq) moddasini (medulla renis) ko'rish mumkin.

Piramidalarning (pyramides renales) keng tomoni buyrak po'sti tomoniga, so'rg'ich (papillae renalis) shaklidagi uchi buyrak bo'shlig'iga qarab joylashgan. Piramidalar taxminan 1 mln. mayda kanalcha (nefron)lardan tuzilgan.

Buyrak – murakkab tuzilgan ekskretor (organizmga keraksiz moddalarni chiqaruvchi) a'zo bo'lib, u mayda, bir qancha buyrak naychalari (tubulirenales) dan iborat. Buyrak kanalchalarining bir uchi berk bo'lib, devori ikki qavatli kapsula – capsula glomeruli (Shumlyanskiy – Bouman kapsulasi) bilan tugaydi. Ular o'z navbatida qon tomirli ko'ptokcha (glomerulus)ni o'rab turadi. Bu ko'ptokcha bilan kapsula birgalikda buyrak tanachasi (corpuscula renis)ni tashkil qiladi. Buyrak tanachalari bilan naychalar o'zaro birikkan holda nefron (nephron) – buyrakning struktura va funksional birligini tashkil etadi. Har bir buyrakda taxminan 1 mln nefron bor.



127-rasm. Siydik naychalari va qon tomirlarning ko'rinishi.

1–capsula fibrosa; 2–capsula adiposa; 3–fascia renalis; 4–vas afferens; 5–corpuscula renis; 6–vas efferens; 7–pars convoluta; 8–tubuli renales recti; 9–capsula glomeruli; 10–tubuli renales contorti; 11–po'stloq qavatli; 12–vv. arcuatae; 13–venulae rectae; 14–arteriolae rectae; 15–medulla renis; 16–ductus papillares; 17–foramina papillaria; 18–a. renalis; 19–v. renalis; 20–ureter; 21–ren; 22–calyces renalis; 23–area cribrosa; 24–papillae renales; 25–pyramides renales; 26–v. interlobaris; 27–a. interlobaris renis; 28–basis pyramidis; 29–aa. Arcuatae; 30–vv. inter lobulares; 31–aa. Interlobulares; 32–glomeruli; 33–rr. Capsulares; 34–vv. stellatae; 35–pars radiata.

Buyrak tanachalari bevosita proksimal buralma naychalarga – tubulus renalis contortus proximalisdavom etib, buyrakning po'st moddasidan piramidalar tomon yo'nalgan. Naychalar piramidaning uchiga yaqinlashib orqasiga qaytadi va shu yo'sinda nefron qovuzlog'ini hosil qiladi. Po'stloq moddaga yetgan distal buralma naychalar–tubulus renalis contortus distalis yig'uvchi naychalarga qo'shiladi. Bu naychalar piramidalar tarkibida joylashib, to'g'ri yo'nalishga ega

– tubulus renalis rectus. Ular asta-sekin o'zaro qo'shilishi natijasida 15–20 ta kalta naychalar–ductus papillares hosil qilib, piramidaning uchi (foramina papillaria)ga ochiladi.

Demak, kapsula bo'shlig'ida qon tomirli koptokchadan filtrlanish yo'li bilan hosil bo'lgan birlamchi siydik ushbu ultrafiltrat oqsillari bo'lmagan qon plazmasiga tarkibi jihatidan yaqindir. Birlamchi siydik buyrak naychalaridan o'tayotganda organizmga kerakli bo'lgan suv, mineral tuzlar va boshqa kerakli moddalar qayta shimiladi, natijada haqiqiy siydik paydo bo'ladi. Siydik piramida so'rg'ichni o'rab turgan kichik kosachalar (calyces renalis minores)ga quyiladi. 8–9 ta kichik kosachalar o'zaro qo'shilib, 2–3 ta katta kosacha–calyces renalis majoresni, ular o'zaro qo'shilib, buyrak jomi – pelvis renalisni hosil qiladi. Jom buyrakdarvozasidan chiqishi bilan siydik yo'ligadavom etib, qovuqqa ochiladi.

Buyrak topografiyasi. Buyrakning orqa yuzasi qorin devoriga (muskullarga) va diafragmaga tegib turadi. Har ikkala buyrakning yuqori uchi buyrak usti bezi bilan qoplangan. O'ng buyrakning old qismi tepadan jigarga, pastki qismi chambar ichakning o'ng bukilmasiga yaqin turadi. Ichki qirg'og'iga esa o'n ikki barmoq ichakning pastga tushuvchi qismi tegib turadi.

Chap buyrak old yuzasining tepa qismi me'da osti beziga, pastki qismi esa och va chambar ichakning chap bukilmasiga yondashib, buyrakning tashqi qirg'og'i esa taloqqa tegib turadi.

Buyrak pardalari. Buyrak fibroz to'qimadan tuzilgan parda – capsula fibrosa bilan o'ralgan bo'lib, uni tashqarisidan yog' qatlami (pardasi) qoplaydi. Yog'li parda (capsula adiposa)ning qalin yoki yuqa bo'lishi odamning semiz-oriqligiga bog'liq. Yog'li parda fasciya (fascia renalis) bilan o'ralgan. Buyrakning o'z joyida qimirlamasdan turishiga yuqorida aytib o'tilgan pardalar va fastsiyadan tashqari, qorin bo'shlig'idagi bosim, buyrak qon tomirlari va buyrakka tegib turgan a'zolar katta yordam beradi.

Buyrak qontomirlari. Qorin aortasidan chiqqan buyrak arteriyasi a. renalis buyrakdarvozasida uchta – tepa qism (polyus) aa. polares superiores. o'rta markaziy qism aa. centrales va pastki qism aa. polares inferiores tarmoqlariga bo'linadi. Buyrak bo'laklari orasida joylashgan arteriyaga a. interlobares deyiladi.

Ular piramidalar asosida ravoqlar–aa. arcuatae hosil qilib, po'stloq va mag'iz moddalari chegarasida joylashgan. Ravoq arteriyalar mag'iz modda tomon yo'nalgan bo'lakchalararo arteriyalar (a.a. interlobulares)ga tarmoqlanib, buyrakning miya qismi po'stloq qismidagi tugunchalar (pars convoluta corticis) dan o'tib, o'z navbatida qon tomirli koptokcha hosil qiluvchi vas. afferensga shoxlanadi. Qon tomirli koptokchadan qon olib ketuvchi arteriya (vas. efferens) o'z navbatida yana mayda kapillyarlarga tarmoqlanib, buyrak naychalarini o'rab turadi. Bu kanalchalardan vena qon tomirlari boshlanadi, ular nomlari bir xil bo'lgan arteriyalar bilan birgalikda joylashgan. Vena qoni buyrakning po'stloq qismidan yulduzsimon venalar (venulae stellatae) orqali vv. interlobularesga.

so'ngra po'stloq va miya qismlari oralig'ida joylashgan vv. arcuatae orqali venulae rectaega quyiladi. Bu venalar o'zaro qo'shilib, v. renalisni hosil qiladi. Buyrak venasi – v. renalis yakka o'zak sifatida buyrakdarvozasidan chiqib, pastki kovak venaga quyiladi.

Qon tomirli koptokchaga kiruvchi arteriya devorida muskul qavati borligi tufayli qalin va baquvvatroq bo'ladi. Undagi qon bosim o'rtacha 90–100 mmga teng. Kapsula ichidagi bosim (60 mm) va undan chiquvchi arteriya tomirlari bosimi esa 25–30 mmdan oshmaydi. Nihoyat. siydik chiqaruvchi naydagi bosim 10 mmni tashkil etadi. Shunday qilib, buyrak koptokchasining qon tomirlari o'rtasidagi bosimlar turlicha bo'lib, birlamchi siydik ajralishiga sabab bo'ladi.

SIYDIK YO'LI

Siydik yo'li (ureter.)ning uzunligi 30 sm atrofida bo'lib, siydik buyrak jomi pelvis renalisdan qovuqqa o'tadi. Bu nayni qorin parda faqat old tomondan qoplaydi. Siydik yo'li joylashishiga ko'ra ikki: qorin – pars abdominalis va chanoq – pars pelvina qismlaridan iborat. Siydik yo'li boshlanish qismida. chanoqqa o'tish chegarasida va qovuqqa kirish oldida birmuncha torayadi. Siydik yo'lining qovuq devori ichidagi qismiga yashiringan qism pars intramuralis deyiladi.

Siydik yo'lining qorin qismi orqa tomondan bel muskullariga tegib tursa, old tomondan erkaklarda moyak arteriya va venasi bilan, ayollarda esa tuxumdon arteriya va venasi bilan kesishib joylashgan. O'ng siydik yo'li qorin bo'shlig'ida pastki kovak venasi, ko'richak va ko'tariluvchi chamber ichaklar bilan yondoshgan. Chap siydik yo'li esa aorta va pastga yo'naluvchi ichakka tegib turadi. Siydik yo'li chanoq bo'shlig'ining boshlanishida uning devori bo'ylab yo'naladi. so'ngra devordan uzoqlashib erkaklarda urug' yo'li bilan kesishadi va qovuqqa boradi. Ayollarda bachadon, qin yaqinida bachadon arteriyasi bilan kesishib o'tib, qovuq devoriga kiradi.

Siydik yo'lining devori quyidagi uch pardadan tuzilgan, ichki shilliq parda – tunica mucosa, o'rta muskul parda – tunica muscularis va tashqi biriktiruvchi to'qimali parda – tunica adventitiadan iborat.

QOVUQ

Qovuq (siydik pufagi vesica urinaria) kichik chanoq bo'shlig'ida joylashgan, hajmi 500–700 ml bo'lib, ichidagi siydik miqdoriga ko'ra o'z shaklini o'zgartirib turadi. Qovuq pastida qovuq tubining keng qismi – fundus vesicae, yuqori toraygan uchi – apex vesicae (cho'qqisi) va bu ikki qism oralig'ida qovuq tanasi – corpus vesicae tafovut qilinadi.

Qovuq devori to'rtta pardadan tuzilgan: 1. Ichki shilliq parda – tunica mucosa qovuq bo'shlaganda burmalar hosil qiladi: siydikka to'lganda burmalar tortishib yoziladi. Shilliq pardada shilliq bezchalari va limfa tugunchalari joylashgan. 2. Biriktiruvchi to'qimadan tuzilgan shilliq osti qavati (tunica submucosa) shilliq

pardada burmalar hosil bo'lishida ayniqsa muhim ahamiyatga ega. 3. Muskul pardasi – tunica muscularis uch qavat joylashgan silliq muskul hujayralaridan iborat
4. Seroz parda – tunica serosa qovuq cho'qqisi bilan orqa yuzani o'raydi.

Qovuq pastida uchburchak shakldagi maydoncha (trigonum vesicae) mavjud. Maydonchadagi shilliq parda hech qachon burmalar hosil qilmaydi. chunki shilliq parda bevosita muskul parda bilan birikkan. Bu uchburchakning yuqorisi ikki tomoniga siydik yo'li–ostia ureteres ochilgan bo'lsa, uning pastki qismida, siydik chiqaruv kanali–ostium urethrae internum yo'nalgan.

Erkak bilan ayolning qovug'i topografiyasi jihatidan bir-biridan tubdar farq qiladi. Ayollar qovug'ining orqasida bachadon va qin, erkaklarda esa urug' pufaklari va urug' chiqarish yo'llari joylashgan. Ayollarda qovuqning ustiga bachadon engashib turganligi uchun qovuq cho'qqisi yaxshi rivojlanmagan, tekis bo'ladi. Qovuqning old tomonida, qovuq bilan qov suyaklari orasida ularni ajratib turuvchi oraliq joylashgan. Shuning uchun qovuq erkin harakat qila oladi. Qovuq siydik bilan to'lganda chanoq bo'shlig'idan ko'tarilib, qov birlashmasidan yuqoriga, hatto kindikkacha boradi. Qovuq tubi ayollarda maxsus boylamlar bilan mahkamlangan bo'lsa, erkaklarda boylamlardan tashqari prostata bezi bilan birlashgan. Shuning uchun erkaklar qovug'i ayollar qovug'iganisbatan balandroq o'mashgan.

TANOSILA'ZOLARI ERKAKLARNING TANOSILA'ZOLARI

Tanosil a'zolari erkaklar tanosil a'zolari – organa genitalia masculina hamda ayollar tanosil a'zolari – organa genitalia femininaga bo'linadi. Ichki va tashqi tanosil a'zolari tafovut qilinadi.

Erkaklarning ichki tanosil a'zolari – organa genitalia masculinaga:

1) erkaklarning jinsiy bezlari – moyaklar – testis, yunoncha orchis yoki didymis va ular ortig'i – epididymis;

2) urug' chiqarish yo'llari – ductus deferens;

3) urug' pufakchalari – vesiculae seminales;

4) prostata bezi – glandula prostaticae;

5) bulbouretal bezlar – glandulae bulbourethrales kiradi. Tashqi tanosil a'zolari esa erlik olati – penis va yorg'oq – scrotumdan iborat. Erkaklar siydik chiqarish kanali – urethra masculina ikkala sistema uchun umumiy bo'lganligi sababli uning tuzilishi tanosil a'zolariga qo'shib o'rganiladi.

MOYAKLAR (128, 129-rasmlar)

Moyaklar – testis (tuxum) bir juft bo'lib, yorg'oq ichida joylashgan. Moyaklar tanosil a'zolari ichida erlik urug'i – spermatozoid va erkaklik gormoni ishlab chiqarishi bilan erkaklarning asosiy jinsiy bezi bo'lib, alohida o'rin tutadi.

Moyakning ikki oxiri–extremitas superior va extremitas inferior tafovut qilinadi. Moyakning ikki qirg'og'i – margo anterior va posterior uning ikki fa-

cies medialis hamda lateralis yuzasini o'zaro ajratib turadi. Odatda. chap moyak o'ng moyakkanisbatan bir oz pastroqda joylashgan. Moyakning orqa qirg'og'iga moyak ortig'i epididymis va urug' chiqarish yo'li funiculus spermaticus birikkan.

Moyak ustini yaxshi pishgan tuxumga o'xshash yaltiroq oqsil parda – tunica albuginea o'rab turadi. Pardaning ichki tomonidan moyak ichiga o'sib kirgan to'siqlar (septula testis) uni alohida (250–300) bo'laklarga – lobuli testis ajratadi. Fibroz to'siqlar – septula testis keng yoyilgan yelpig'ichga o'xshab moyak ko'ksi – mediastinum testis sohasidan tarqalgan. uning ikkinchi tomoni esa tuxum devoriga birikkan. Har bir bo'lakcha ichida urug' ishlab chiqaradigan 3–4 tadan buralma kanalchalar – tubuli seminiferi contorti bo'lib, ular mediastinum tomonga yaqinlashganda kalta to'g'ri urug' kanalchalari (tubuli seminiferi recti) gadavom etadi. Garchi buralma kanalchalar ichida spermatogenez – urug' hujayralarining takomili sodir bo'lsa-da. ushbu kanalchalar orasida erkaklar jinsiy gormonini ishlab chiqaruvchi hujayralar ham joylashgan. To'g'ri kanalchalar moyak oralig'i sohasida o'zaro qo'shilib, moyak to'ri – rete testisni hosil qiladi. Kanalchalar to'ridan 12–16 ta urug' chiqarish naychalari – ductuli efferentes testis ajraladi va moyak ortig'ining boshchasi tomon yo'naladi. Urug' chiqarish naychalari moyak ortig'ining yagona yo'li – ductus epididymidisga birikadi. Ushbu kanal bir necha marta buralgan bo'lib. urug' chiqarish yo'li – ductus deferensga bevositadavom etadi.



128-rasm. Moyak va moyak ortig'i (kesilgan).

1–funiculus spermaticus; 2–caput epididymidis; 3–sinus epididymidis; 4–lobuli testis; 5–septula testis; 6–tunica albuginea; 7–tunica vaginalis testis (lamina viseralis); 8–tunica vaginalis testis (lamina parietalis); 9–fascia spermatica interna; 10–mediastium testis; 11–cavum serosum; 12–plexus pampiniformis; 13–ductus deferens.

Mana shunday murakkab tuzilgan kanalchalar sistemasida faqat buralma urug' naychalarigina urug' ishlab chiqaradi va erkak jinsiy gormonlarini hosil qiladi. qolgan kanalchalar esa ana shu urug'ni olib chiqib ketish hamda uni shilliq moddalarga boyitish vazifasini o'taydi.

Gormon (testosteron) ikkilamchi jinsiy belgilar, jinsiy a'zolarining normal rivojlanishini ta'minlaydi.

Moyak ortig'i – epididymis (338-rasm) shisha retortaga o'xshash bo'lib.

uning bir oz kengaygan bosh qismi – caput epididymidis. oʻrtasidagi tana qismi – corpus epididymidis va pastki uchi ingichkalashgan dum qismi – cauda epididymidis tafovut qilinadi. Moyak ortigʻining yagona yoʻlinihoyatda egri-bugri boʻlib, chigal hosil qilib joylashgan. uning uzunligi 4 mni tashkil qilishi mumkin.

Urugʻ chiqarish yoʻli (ductus deferens) qon tomir va nervlar bilan birgalikda biriktiruvchi toʻqimali parda bilan oʻralib, urugʻ tizimchasi sifatida chov kanali orqali qorin boʻshligʻiga oʻtadi. Bu yerda urugʻ chiqarish yoʻli qon tomirlardan ajralib, chanoq boʻshligʻining yon devoriga tomon yoʻnaladi. Qovuq tagiga yetganda kengayib, ampula (ampula ductus deferentis) hosil qiladi va ductus excretorius bilan qoʻshiladi, soʻngra urugʻ otuvchi yoʻlini (ductus ejaculatorius) hosil qiladi. Bu yoʻl prostata bezi orasidan oʻtib, siydik chiqarish kanalining urugʻ doʻmboqchasi asosida ochiladi.

Urugʻ chiqarish yoʻlining uzunligi 40–45 sm. devori ichki – shilliq parda (tunica mucosa), oʻrtasidagi muskul parda (tunica muscularis) va tashqi – biriktiruvchi toʻqimali parda (tunica adventitia)dan tuzilgan.

Urugʻ tizimchasi (funiculus spermaticus) urugʻ chiqarish yoʻli (ductus deferens), moyakni oziqlantiruvchi arteriya qon tomiri, ulardan ketuvchi vena, limfa tomirlari va nervlarning birga ichki urugʻ fasciyasi oʻramidan vujudga keladi. Urugʻ tizimchasi moyakdan chov kanali orqali qorin boʻshligʻiga oʻtadi. Qorin boʻshligʻida qon tomirlari va nervlardan ajralgan holda urugʻ otuvchi (ductus ejaculatorius) kanalchalarga oʻtadi.



129-rasm. Prostata bezi va urugʻ pufakchalari.

- 1–ductus deferens;
- 2–ampulla ductus deferentis; 3–ductus ejaculatorius teshigi;
- 4–sinus prostaticus;
- 5–crista urethralis;
- 6–pars membranacea urethrae; 7–colliculus seminalis;
- 8–utriculus prostaticus;
- 9–prostata;
- 10–urethra (pars prostatica): 1
- 1–ductus ejaculatorius;
- 12–ductus excretorius;
- 13–vesicula seminalis.

Urugʻ pufakchalari (vesiculae seminales) bir juft, usti notekis, uzunligi 5 sm. kengligi 3 sm keladigan xaltacha boʻlib, ishlab chiqargan suyuqlik siydik chiqarish yoʻlini spermatozoidlar uchun tayyorlab beradi. Aks holda moyakdan

kelayotgan urug' siydik yo'lidan o'ta turib otalantirish va harakatlanish xususiyatini yo'qotadi.

Urug' pufakchalarining devori ichki tomondan katak-katak joylashgan shilliq qavat, o'rta – muskul qavat va ustki – biriktiruvchi to'qimali qavatdan tuzilgan. Urug' pufakchalarining ostki o'tkirlashgan qismi ingichka va kalta chiqaruv yo'liga (ductus excretorius) o'tib, ductus deferens bilan birikkan.

Bulboure tralbezlar – glandulae bulbourethrales siydik chiqarish kanali so'g'oni bezlari yoki Kuper bezlari. yumaloq, kattaligi no'xatdek bir juft bez bo'lib, siydik chiqarish yo'lining parda qismida, olat so'g'oni (bulbus penis)ning ustida joylashgan. Bezlarining ingichka naychalari olat so'g'onining ichidan o'tib, siydik chiqarish yo'liga ochiladi. Bezlar suyuqligi siydik chiqarish yo'lining devorini siydik ta'siridan saqlaydi.

Prostata bezi (prostata, 129 rasm) qovuq tagida siydik chiqarish kanalini o'rab joylashgan. Tarkibida bez epiteliysidan tashqari silliq muskul tolalari va biriktiruvchi to'qimalar ham uchraganligi sababli bu muskulli bez a'zo hisoblanadi. Prostata bezi qizg'ish rangda bo'lib, katta odamlarda uzunligi 3 sm, kengligi 4 sm, og'irligi taxminan 20 g. Uning tarkibi 30–50 bezchalar yig'indisidan iborat. Ularning sekret chiqarish naychalari siydik chiqarish kanalining prostata bezi ichidan o'tgan qismiga ochiladi.

Prostata bezi shakli bo'yicha kashtanni eslatadi, uning kengroq tomoni (asosi) –basis prostatae qovuqqa qaragan. toraygan cho'qqisi – apex pastga, siydik-tanosil diafragmasiga qaragan. U uncha aniq bo'lmagan ikki bo'lakka – lobus dextera et sinisteraga bo'lingan. Ular o'zaro ponasimon lobus medius bilan bog'langan bo'lib, bez siqig'i – isthmus prostatae deb yuritiladi, bu yerda urug' chiqaruvchi yo'llar joylashgan.

Prostata bezi ishlab chiqaradigan suyuqlik spermatozoidlarni suyultirib, harakatini faollashtiradi va o'z tarkibida gormonlarga yaqin bo'lgan prostaglandin moddalarini saqlaydi. Bez muskullari siydik chiqarish kanalining prostata qismini siqib turish vazifasini bajaradi.


Sperma (sperma) – urug', moyaklar bo'lakchalarida joylashgan burama kanalchalarda odam balog'atga yetgandan keyin ishlanadi. Yetilgan urug' to'g'ri kanalchalardan moyak to'riga, undan urug' chiqarish kanalchalariga, ulardan urug' tizimchasi orqali urug' otuvchi yo'lga o'tadi, so'ngra siydik chiqarish kanalining prostata qismiga ochiladi. Balog'atga yetgan odamda, uning jinsiy jihatdan faol bo'lgan davrida urug' hujayralari – spermatozoidlar moyakdan doimiy yetishib turadi.

ERKAKLARNING TASHQI TANOSIL A'ZOLARI

Erkaklarning tashqi tanosil a'zolari erlik olati va yorg'oqdan iborat.

Erlik olati (penis, 1130-rasm), jinsiy aloqa qilish a'zosi va siydik yo'lidan iborat bo'lib, spermatozoid va siydik chiqarish vazifasini bajaradi. Olat uchta

g'ovak tanadan tashkil topgan. Bittasi (corpus spongiosum) siydik chiqarish kanalining atrofiga bo'lib, qolgan ikkitasi uning ustida yonma-yon joylashgan. Unga corpora cavernosa deyiladi. G'ovak tana silliq muskullardan va elastik fibroz to'qimalardan tuzilgan bo'lib, orasida katta-kichik katakchalar mavjud. Erkak olatining taranglashishi va yumshashi ana shu katakchalarning qon bilan to'lib turishi yoki ularda qonning kamayishiga bog'liq. Siydik chiqarish naychasi joylashgan g'ovak tananing prostata bezi tomonga qaragan qismi piyoz shaklida kengaygan—bulbus penis bo'lsa, ikkinchi erkin uch qismi qo'ziqorin qalpog'iga o'xshab olat boshi—glans penisni hosil qiladi. Qolgan ikkita g'ovak tananing oldingi uchi olat boshiga kirib turadi. Ularning orqa tomonlari kengayib, qov suyagiga yopishadi.



130-rasm. Erlik olati.

1—ostium urethrae externum; 2—glans penis; 3—facies urethralis; 4—corpora cavernosa penis; 5—fascia penis profunda; 6—crus penis; 7—m. sphincter urethrae; 8—fascia diaphragmatis urogenitalis inferior; 9—m. transversus perinei profundus; 10—tuber ischidicum; 11—glandula bulbourethralis; 12—a. et v. penis; 13—membrana obturatoria; 14—bulbus penis; 15—m. bulbospongiosus; 16—m. ischiocavernosus; 17—corpus spongiosum penis; 18—corona glandis.

Siydik chiqarish kanali olat boshiga vertikal holatda yoriq — ostium urethrae externum bo'lib ochiladi.

Olat terisi uning bosh tomoniga yaqinlashgan sari yupqalashadi va olat boshiga yetganda erkin qoplab taruvchi preputiumga aylanadi.

Yorg'oq (scrotum) teri xaltachadan iborat bo'lib, unda moyaklar joylashadi. Moyak joylashgan xalta 7 qavatdan iborat.

Yorg'oq terisi to'q rangli, yupqa va nozik bo'lib, moyli modda va ter ishlab chiqaruvchi bezlarga boy. Go'shtdor parda — tunica dartos har qaysi moyakni alohida o'rgan teri osti biriktiruvchi to'qimadan tuzilgan. Ikkala moyak xaltasi o'rtada o'zaro qo'shilib, yorg'oq devorini hosil qiladi. Tashqi urug' fasciyasi — fascia spermatica externa qorin devoridagi muskullarni ustidan qoplovchi fasciyaning yorg'oqdagi davomidir. Moyakni ko'taruvchi muskul fasciyasi — fascia

cremasterica shu nomdagi muskulni qoplab turgan fasciyadan iborat bo'lib, chov kanalining tashqi halqasidan yorg'oqqa tushadi. Moyakni ko'taruvchi muskul–m. cremaster qorin ko'ndalang muskulidan ajralib, ko'ndalang-targ'il muskul parda holida yorg'oqqa tushadi, qisqarganda moyakni yuqoriga ko'taradi. Ichki urug' fasciyasi – fascia spermatica interna qorin devorining ichki tomonida ko'ndalang fasciyaning davomi bo'lib, moyak va urug' tizimchasini o'raydi.

Moyak g'ilof pardasi – tunica vaginalis testis qorin (seroz) pardaning bir qismidan iborat. Bu parda ikki varaqdan iborat bo'lib, biri moyak ustini o'rasa. ikkinchisi yorg'oq devorini o'raydi. Bu ikki varaq o'rtasida hosil bo'lgan seroz parda bo'shlig'i cavum vaginale deyiladi. Bo'shliq pardalarini seroz suyuqlig'i namlab turadi.

ERKAKLAR SIYDIK CHIQRISH KANALI

Erkaklar siydik chiqarish kanali (urethra masculina) qovuqdan boshlanib, olatning boshida tashqi teshik bo'lib tugaydi. Uzunligi 18-19 sm bo'lgan siydik chiqarish kanali joylashgan o'rniga qarab teng bo'lmagan uch qismga bo'linadi.

1. *Prostata qismi* – pars prostatica qovuqdan boshlanadi va prostata bezining qoq o'rtasidan o'tib, bez uchiga kelganda parda qismiga o'tadi. Ushbu qism kanalning eng keng bo'lagi bo'lib, uzunligi 3,5 sm. Urug' do'mboqchasi (colliculus seminalis)ning ikki yonboshiga prostata bezi naychalarining teshigi va urug' otuvchi yo'l teshiklari ochiladi.


2. *Parda qismi* – pars membranacea siydik chiqarish kanalining eng kalta (1 smga teng) va tor qismi bo'lib, prostata bezining uchidan boshlanadi va pastda olat so'g'oniga o'tib ketadi. U chanoq bo'shlig'idan siydik-tanosil diafragmasi – diaphragma urogenitaleni teshib, siydik yo'liga o'tadi. Kanal parda qismining devori 4 qavatdan iborat. Eng ichki shilliq qavat uzunasiga joylashgan burmalar hosil qiladi. Uni sirtidan shilliq osti qavati o'raydi, undan so'ng ikki qavatdan iborat silliq muskul tolalari turadi. To'rtinchi qavat ko'ndalang-targ'il muskul tolalari m. sphincter urethrae hisoblanadi.

3. *G'ovak tana qismi* – pars spongiosa kanalning eng uzun qismi bo'lib (14-15 sm), pastki tomondagi olat g'ovak tanasining o'rtasida joylashgan. Bu qismning boshlanish joyi va tashqariga chiqish oldi birmuncha kengaygan. Kanalning shilliq qavatida mayda bezlar joylashgan. Erlik olati taranglashmagan holatda turganida siydik chiqarish kanali «S» simon shaklda, ikki joydan (g'ovak tananing boshlanish joyi va o'rtasidan) bukilgan bo'ladi. Olat taranglashganda oldingi bukilma yo'qoladi.

AYOLLAR TANOSIL A'ZOLARI (131-rasm)

Ayollar tanosil a'zolari ichki va tashqi tanosil a'zolaridan tashkil topgan. Ichki tanosil a'zolari bir juft tuxumdon – ovarium, bachadon naylari – tuba ute-

rina. bachadon–uterus va qin – vaginadan iborat. Tashqi tanosil aʼzolariga esa katta va kichik jinsiy (uyatli) lablar, klitor va qizlik pardasi kiradi.



131-rasm. Bachadon, tuxumdon, bachadon naylari va qin.

1–fundus uteri; 2–tuba uterina; 3–lig. ovarii proprium; 4–lig. teres uteri; 5–corpus uteri; 6–cervix uteri; 7–peritineum; 8–vagina; 9–plica rectouterina; 10–lig. latum uteri; 11–margo liber ovarii; 12–ovarium (facies medialis); 13–appendix vesiculosa; 14–fibria ovarica; 15–lig. suspensorium ovarii; 16–ostium abdominalae tubae uterinae; 17–fimbriae tubae; 18–ampulla tubae uterinae; 19–ductus epoophori longi-tudinalis; 20–epoophoron (ductuli transversi); 21–tuba uterina; 22–mesosalpinx; 23–isthmus tubae uterinae; 24–lig. ovarii proprium; 25–lig. teres uteri.

Tuxumdon (ovarium. 131-rasm) bir juft boʻlib, uzunligi 2–3 sm, qalinligi 1 sm keladi, u bachadon naylari tagida joylashgan. Uning ichkari va tashqariga qaragan facies medialis et lateralis ikki yuzasi, oldingi margo mesovaricus va orqaga margo liber qaragan ikki qirgʻogʻi tafovut qilinadi. Tuxumdonning pastki uchi extremitas uterina lig. ovarii proprium orqali bachadonga bogʻlangan boʻlsa, tashqi yuzasi kichik chanoqning yon devoriga tegib turadi. Oldingi botiq qirgʻoqli tuxumdondarvozasi–hilus ovariidan tuxumdon ichiga qon tomir va venalar kiradi va bachadonning keng boylami lig. lata uteri orqali bachadon bilan tutashadi. Tuxumdon ikki xil – poʻstloq moddasi va ichkarida joylashgan tomirli magʻiz moddadan tuzilgan. bu moddada birlitiruvchi toʻqima va nervlarni ham koʻrish mumkin. Tuxumdon poʻstloq moddasining asosiy qismi boʻlgan ayollar tuxum hujayralari – ovotsitlar joylashgan. Ayollar tuxum hujayralari pufakchalar (follikulalar) ichida joylashgan boʻlib, 14–16 yoshdan boshlab navbat bilan har

28 kunda bittadan kattalashib (6 mmga qadar) yetiladi. Natijada pufak yorilib (ovulyatsiya). ichidagi suyuqlik qorin bo'shlig'iga oqadi, ovotsit esa tuxumdon ustida. bachadon nayi shokilalarining harakati yordamida bachadon nayi ichiga uzatiladi. Ayni vaqtda tuxum pufakchasining yorilgan joyida follikula epiteliysi hisobiga sariq tana paydo bo'ladi.

Follikulalarda follikulin gormoni ishlanib chiqadi. Gormon jinsiy a'zolarining normal rivojlanishini, ikkilamchi jinsiy belgilar paydo bo'lishini va nerv sistemasi qo'zg'alishini ta'minlaydi.

Sariq tana (corpus luteum) ikki xil bo'ladi. Biri chin (haqiqiy) yoki homiladorlik sariq tanasi (corpus luteum graviditatis) bo'lib, tuxum otalanib, homiladorlik boshlanganda tuxumdon pardasining yirilgan joyida paydo bo'ladi. Chin sariq tana butun homiladorlikdavrida homilaning normal rivojlanishini ta'minlab, yangi tuxum hujayra yetilishini to'xtatadi va sut bezlarini rivojlantiradi. Ikkinchisi soxta sariq tana yoki hayz sariq tanasi corpus luteum menstruationis bo'lib, tanadan ajralgan gormon yangi tuxum hujayraning yetilishiga ta'sir etadi.

Bachadon naylari (tuba uterina, salpinx) bachadon tubining ikki yon-boshidan boshlangan (10– 12 sm uzunlikdagi) naydan iborat bo'lib, tuxumdon-dan ajralgan tuxumni bachadonga o'tkazib beradi. Naylarda to'rt qism (bachadon devori ichidagi qism – pars uterina, siqilgan–isthmus va kengaygan–ampulla qismlar hamda oxirgi voronkasimon–infundibulum kengaygan qism) tafovut qilinadi. Shokilalar tuxumdon-dan ajralgan tuxumni tutib nay ichiga yo'naltiradi. Naylar bachadonning keng boylami ichida joylashgan. Naylarning ikkita teshigi bo'lib, biri bachadon bo'shlig'iga–ostium uterinum tubae, ikkinchisi voronka-simon kengaygan qism orqali qorin bo'shlig'iga – ostium abdominale tubae ochiladi. Shu yo'sinda ayollarning qorin bo'shlig'i bachadon nayi, bachadon va qin orqali tashqi muhitga ochiladi.

Naylar devori uchta pardadan iborat: 1. Ichki shilliq parda uzunasiga ketgan burmalar hosil qiladi. Shilliq parda tunica mucosa – kiprikli epiteliy bilan qoplangan. Epiteliy kiprikli faqat bachadon tomonga harakat qilib, tuxumni bachadon tomon yo'naltiradi. 2. Ichki halqasimon. tashqi uzunasiga yo'nalgan muskul parda – tunica muscularis. 3. Seroz parda – tunica serosa va uning ostida joylashgan tela subserosa o'zaro farq qiladi.

Bachadon (lot. uterus, yunoncha metra yoki hystera) kichik chanoq bo'shlig'ida, qovuq bilan to'g'ri ichak o'rtasida joylashgan nokka o'xshash a'zo bo'lib, unda homila rivojlanadi. Bachadon qizlarda, farzand ko'rmagan ayollarda 50 g bo'ladi.

Bachadon bo'yini – cervix uteri 156-rasm) tanasi (corpus uteri) va tubi (fundus uteri) tafovut qilinadi. Bachadon tanasi va tubi oldinga qovuq yuzasi bilan qovuq ustida bir oz bukilib, orqa yuzasi esa to'g'ri ichakka yuzma-yuz joylashgan. Bachadon bo'yining bir qismi qin ichiga – portio vaginalis kirib turadi. Shu yerda bachadon teshigi – ostium uteri qinga ochiladi.

Bachadon devori qalin bo'lib, uch qavatdan iborat:

1. *Ichki shilliq qavat* – endometrium bachadon naylari shilliq pardasining davomidir, bachadon tanasi ichida burmalar bo'lmaydi. Shilliq qavatda mayda bachadon bezlari – glandulae uterinae uchraydi. Shilliq qavat bachadon bo'yni qismida yanada qalindlashib, bir necha burmalarni hosil qiladi, bu yerda mayda bezlardan tashqari shilliq bezlar (gl. cervicales) ham bo'ladi. Bachadon shilliq qavati balog'atga yetgan qizlarda va homilasi bo'lmagan ayollarda har 28 kunda (har oyda) hayz ko'rish munosabati bilan o'zgarib turadi.

2. *O'rta muskul qavat* – myometrium silliq muskul tolalaridan iborat va uch qavat bo'lib joylashgan. Ichki va tashqi muskul tolalari bo'ylama joylashgan. Odatda, muskul qavati qon tomirlarga boy bo'ladi.

3. *Tashqi qavat* – perimetrium seroz pardadan iborat. Bachadonni old va orqa tomondan yopib turadi, uning keng boylami – lig. lata uteriga aylanib ketgan seroz pardaning ikki varag'i orasida (bachadon bo'ynining ikki yonboshida) biriktiruvchi to'qimadan tuzilgan qatlam – parametrium uchraydi.

Bachadon tanasining ichidagi bo'shliq uchburchak shaklida bo'lib, uning tepa tomondagi ikki yon burchagiga bachadon naylari ochiladi, pastki burchagi esa bo'yin ichidagi kanal – canalis cervicis uteri orqali bachadon tashqi teshigi va qin bo'shlig'iga ochiladi. Bachadonning tashqi teshigi bola tug'magan ayollarda yumaloq, tuqqan ayollarda ko'ndalangiga cho'zilgan tirqish holatida bo'ladi.

Qorin parda bachadonning oldingi yuzasini qoplaydi, so'ngra orqa yuzasidan to'g'ri ichakka o'tib ketadi. Natijada bachadon bilan qovuq oralig'ida chuqurlik – excavatio vesicouterina vujudga keladi. Xuddi shunday chuqurlik bachadon bilan to'g'ri ichak o'rtasida (excavatio rectouterina) ham bo'ladi.

Bachadonni o'rab turgan qorin parda uning yon tomonidan chanoq devoriga yo'naladi. Qorin pardaning ana shu bachadon bilan chanoq devori oralig'idagi qismi bachadonning keng boylami – lig. lata uteri deyiladi. Bu boylamning bachadon nayi bilan tuxumdon o'rtasidagi qismida bachadon nayi tutqichi – mesosalpinx bo'ladi.

Bachadon nayining old tomonidan boshlangan bachadon yumaloq boylami – lig. teres uteri chov kanali orqali tashqariga chiqib, katta uyatli lablar terisida tugaydi. Bachadonning homiladorlik davridagi uzunligi 20 sm, og'irligi 1 kggacha bo'ladi.

Qin (lot. vagina. yunoncha colpos) bachadon bo'yni bilan tashqi tanosil a'zolari oralig'ida joylashgan. Uzunligi 8 smgacha bo'lgan qin devorining ichki shilliq qavatida juda ko'p ko'ndalang burmalar ko'rinadi. Devorning ikkinchi muskul qavati tolalari ko'ndalangiga va uzunasiga yo'nalgan. Muskul qavat tashqi tomondan fibroz parda bilan o'ralgan. Bachadon bo'yni qinning tepa qismi ichiga ancha kirib joylashganidan uning atrofida chuqurliklar paydo bo'ladi. Qin orqa devori (paries posterior)ning yuqori qismi qorin parda bilan o'raladi, qolgan qismi to'g'ri ichakka yaqin turadi. Oldingi devor–paries anteriorning ustki qismi

qovuqqa, pastki qismi siydik chiqarish kanaliga yaqin turadi. Qizlarda qinning tashqi teshigi halqa shaklidagi shilliq (qizlik) parda – hymen bilan bekilib turadi. Pardaning o'rtasida kichkina teshik bo'ladi.

AYOLLARNING TASHQI TANOSIL A'ZOLARI

Ayollarning tashqi tanosil a'zolari katta va kichik uyatli lablar hamda ular orasida joylashgan klitordan iborat (132-rasm).

Katta uyatli lablar – labia majora pudendi tanosil yorig'ining ikki yon-boshida teri burmasidan iborat bo'lib, ichida biriktiruvchi yog' to'qimalari ko'p. Lablar oldingi va orqa tomonda o'zaro qo'shilma comissura laborium anterior et posterior hosil qilib birlashadi. Oldingi qo'shilmaning tepasida yog' to'qimasi ko'p bo'lganidan qov do'mbog'ini mons pubis hosil qiladi. Qov bilan katta uyatli lablar terisining oldingi yarmi (13–15 yoshlardan boshlab) tuk bilan qoplangan bo'ladi. Katta uyatli lablar terisi ichkariga qarab yo'nalgan sari yupqalashadi va shilliq pardaga o'tib ketadi.



132-rasm. Ayollarning tashqi tanosil a'zolari.

1–frenulum clitoridis; 2–ostium urethrae externum; 3–ostium vestibuli vaginae; 4–ostium vaginae; 5–hymen; 6–fossa vestibuli vaginae; 7–perineum; 8–anus; 9–comissura laborium posterior; 10–frenulum laborium pudendi; 11–ductus glandulae vestibularis majoris; 12–labium minus pudendi; 13–ductus paraurethralis; 14–labium majus pudendi; 15–glans clitoridis; 16–preputium clitoridis;

17–comissura laborium anterior; 18–mons pubis.

Kichik uyatli lablar – labia minora pudendi katta uyatli lablar ostida sagittal bo'lib joylashgan teri burmasidan tashkil topgan. Kichik uyatli lablarning ichki yuzalari shilliq pardadan tuzilgan bo'lib, bir-biriga tegib turadi. tashqi yuzalari esa teridan tuzilgan bo'lsa ham birmuncha qizg'ish ko'ringani uchun shilliq pardaga o'xshab ketadi. Ikkala kichik uyatli lablar oralig'i qindahlizi vestibulum vaginae bo'lib, uning tepa qismida, katta va kichik uyatli lablar oralig'ida klitor (shahvoniy do'ng) joylashgan. Klitor tuzilishi va shakli jihatidan erlik olatini eslatadi. Lekin klitorni faqat ikkita g'ovak tana tashkil etadi. Klitor sezuvchi nerv oxirlariga boy. Undan pastroqda siydik chiqarish nayining tashqi teshigi va undan ham pastroqda qin teshigi joylashgan.

Qindahlizining ikki yoniga dahliz – glandula vestibularis Bartolini bezi yo'llari ochiladi. Bu bezlar erkaklarning bulbouretral bezlariga o'xshaydi.

AYOLLARNING SIYDIK CHIQRISH KANALI

Ayollarning siydik chiqarish kanali (urethra feminina) qisqa, uzunligi 3–3,5 sm bo'lib, devori ancha cho'ziluvchan, diametri birmuncha katta (7–8 mm). Nayning ichki teshigi va siydik-tanosil diafragmasini teshib o'tgan bo'lagi qisuvchi muskul–m. sphincter urethrae bilan o'ralgan. Siydik chiqarish kanalining tashqi teshigi (ostium urethrae) qindahliziga ochiladi. Kanal devori ichkari tomondan shilliq qavat bilan qoplangan. Bu qavatda mayda shilliq bezlari–glandulae urethrales uchraydi. Shilliq osti qavati qon tomirlarga boy biriktiruvchi to'qimadan iborat. Siydik chiqarish kanalini ust tomondan silliq muskul o'rab turadi.

Oraliq (perineum 133, 134) deb, tashqi tanosil a'zolari bilan orqa teshik–anus orasidagi sohaga aytiladi. Oraliqni oldindan simfiz, orqadan dum suyagining cho'qqisi, ikki yon tomondan quymich do'mboqlari chegaralab turadi. Oraliq–muskullar va ularni tepadan, pastdan o'rab turgan fasciyalardan iborat bo'lib, chanoqning pastki teshigini qoplab turadi. Oraliqda tashqi tanosil a'zolari va orqa teshik joylashgan. Oraliq ikkita soha – oldingi siydik-tanosil diafragma–diaphragma urogenitale va orqadan chanoq diafragma – diaphragma pelvisga bo'linadi. Fascia diaphragmatis urogenitalis superior prostata bezi atrofida fascia pelvisga o'tadi. Fascia diaphragmatis urogenitalis inferior esa olatning piyoz qismida o'zaro qo'shiladi. Ayollarda esa tepa va pastki fastsiyalar qin va siydik chiqarish naylari bilan qo'shiladi.



133-rasm. Ayollar oralig'i.


1–glans clitoridis; 2–ostium urethrae externum; 3–fascia superficialis perinei; 4–ostium vaginae; 5–fascia lata; 6–m. bulbospongiosus; 7–fascia diaphragmatis pelvis inferior; 8–fascia glutea; 9–lig. anococcygeum; 10–m. levator ani; 11–m. gluteus maximus; 12–lig. sacrotuberale; 13–m. sphincter ani externus; 14–anus; 15–m. transversus perinei superficialis; 16–fascia diaphragmatis urogenitalis superior;

Oraliq yuza fastsiyasi (fascia superficialis perinei) diafragmaning pastki yuzasidagi barcha muskullarni qoplab, chanoq suyagining ichki yuzasiga yopishadi. Bu fasciya orqa tomonda siydik-tanosil diafragmasining orqa qirrasiga, oldinda esa fascia penis bo'libdavom etadi. Ayollarda bu fastsiya qindahlizida ikki bo'lakka ajraladi.

Siydik-tanosil diafragma qismini quymich va qov suyaklarining butoqlari chegaralab turadi. Bu sohani oraliqning chuqur ko'ndalang muskuli m. transver-

sus perinei profundus siydik chiqarish kanalining siquvchi muskullari va fasci-yalar fascia diaphragmatis qoplab turadi. M. transversus perinei profundus pars membranacea urethrae quymich suyagining do'mbog'i va pastki butog'idan boshlanadi va o'rtadagi pay markazi (centrum perineale)ga birlashadi. Ayollarda bu muskul unchalik rivojlanmagan bo'lib, siydik chiqarish nayini va qinni aylanasiga o'rab joylashadi. M. sphincter urethrae siydik chiqarish nayining parda qismini halqa bo'lib o'raydi. Bulardan tashqari, siydik-tanosil to'sig'ining yuzasida piyoz-g'ovak muskuli – m. bulbospongiosus joylashgan. Bu muskul erkaklarda bulbus yonboshini va corpus spongiosum penisni o'rab, oraliqning o'rta qismida o'zaro birlashadi, siydik va erkaklik urug'i (spermatozoid) suyuqlig'ini chiqarishga xizmat qiladi. Ayollarda esa qinga kirish qismini o'rab, qisqarganda qin kirish qismini siqadi. Quymich g'ovak muskuli – m. ischiocavernosus quymich suyag do'mbog'ining ichki yuzasidan boshlanib, crus penisning yonboshidan o'tib, penisning orqa yuzasida o'zaro qo'shiladi. Ayollarda bu muskul klitorni o'raydi. Bu muskul qisqarib vena qonining oqishini qiyinlashtiradi, bu bilan erkaklarda olatni, ayollarda klitorni qo'zg'atadi.

Erkaklar siydik-tanosil to'sig'i orqali siydik chiqarish kanali, ayollarda siydik chiqarish kanali bilan qin o'tadi.



134-rasm. Erkaklar oralig'i.

1—scrotum; 2—fascia superficialis perinei; 3—fascia lata; 4—tuber ischiadicum; 5—fossa ischiorectalis; 6—fascia diaphragmatis pelvis inferior; 7—fascia glutea; 8—m. sphincter ani externus; 9—os coccygis; 10—lig. anococcygeum; 11—anus; 12—m. gluteus maximus; 13—m. levator ani; 14—m. transversus perinei superficialis; 15—diaphragma urogenitale; 16—m. ishiocavernosus; 17—m. bulbospongiosus.

Oraliq chanoq to'sig'i – diaphragma pelvis m. levator ani va m. coccygeusdan tuzilgan. Oldingisi siydik-tanosil diafragma qaraganda kattaroq. Oraliqning bu bo'lagi pastga qaragan gumbaz shakliga o'xshab tuzilgan. Chanoq gumbazi bilan quymich suyagi oralig'ida hosil bo'lgan to'g'ri ichak-quymich bo'shlig'ini – fossa ischiorectalis yog' to'qimalari to'ldirib turadi va undan nerv, qon tomirlari o'tadi. Chanoqning tubini hosil qilishda orqa teshikni ko'taruvchi m. levator ani hamda m. coccygeus muskullarining ahamiyati katta.

Orqa teshikni ko'taruvchi muskul (m. levator ani) ucburchak shaklida bo'lib, qov suyagining ichki yuzasi (fascia obturatoria interna)dan, quymich suyagining ichki yuzasidan boshlanib, oraliq o'rtasida pay yoi arcus tendines m.

levator ani bo'lib o'zaro tutashadi. Bu muskul orqa teshikni ko'taradi (ayollarda qinni ham siqadi). Chanoq diafragmasidan o'tgan to'g'ri ichak orqa teshik bo'lib tugaydi. Orqa teshikning atrofini teri ostida joylashgan, orqa teshikning yuza chiquvchi muskuli – m. sphincter ani externus o'rab turadi. U odam ixtiyoriga bo'ysunuvchi muskuldir. Oraliq fastsiyalari orasida yuqori va ostki siydik-tanosil diafragma fastsiyalari hamda yuza oraliq fastsiyalari tafovut qilinadi.

Dum muskuli (m. coccygeus) qov va quymich suyaklar butoqlaridan boshlanib, chanoq diafragmasining orqa qismini to'ldirib turadi. Bu muskuldin siydik chiqarish nayining parda qismi o'tadi. Ayollarda siydik chiqarish nayi bilan qin o'tadi.

Chanoq diafragmasining chanoq fastsiyasi (fascia pelvis) fascia iliaca-ningdavomi bo'lib, chanoqda m. levator aning tepa yuzasini va chanoq diafragmasidan o'tayotgan a'zolari qisman o'raydi.

Chanoq diafragmasining pastki yuzasini fascia diaphragmatis pelvis inferior o'rab, to'g'ri ichakning ikkala yonboshi va chanoq bo'shlig'ining oralig'ida joylashgan bo'shliq (fossa ischiorectalis) yog' to'qimalari bilan to'lib turadi.

ICHKI SEKRETSIYA BEZLARI (135-rasm)

Ichki sekretsiya bezlari o'zida sekret chiqaruvchi naylori bo'lmasligi bilan tashqi sekretsiya bezlaridan farq qiladi. Ichki sekretsiya bezlarida ishlangan sekret (gormon) bevosita qonga shimiladi. Shuning uchun bunday bezlar endokrin (endocrino – ajrataman) bezlari deb ham ataladi.



135-rasm. Ichki sekretsiya bezlari.

1–corpus callosum; 2–corpus pineale; 3–tectum mesencephali; 4–cerebellum; 5–glomus caroticum; 6–larynx; 7–glandulae parathyroideae; 8–thymus; 9–corpora paraaortica; 10–hepar; 11–glandula suprarenalis; 12–pancreas; 13–glomus aorticum; 14–intestinum crassum; 15–v. cava inferior; 16–testis; 17–glomus coccygeum; 18–vesica urinaria; 19–aorta; 20–intestinum tenue; 21–ren; 22–cortex glandulae suprarenalis; 23–medulla glandulae suprarenalis; 24–pericardium; 25–pulmo; 26–trachea; 27–glandula thyroidea; 28–hypophysis; 29–infundibulum; 30–hemispherium cerebri

Ichki sekretsiya bezlari odam organizmining turli joylarida o'rinishgan bo'lib, ular funksiyalariga qarab (hajmlarigarchand kichkina bo'lsa-da) juda ko'p

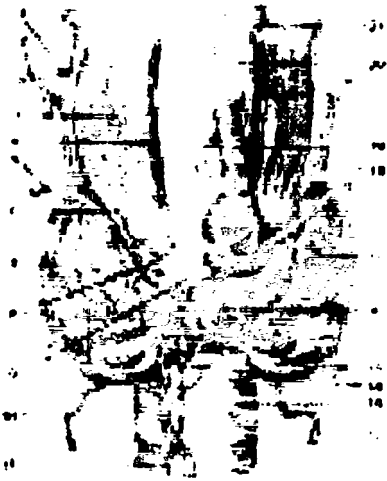qon tomirlar bilan ta'minlangan. Jumladan buyrak usti beziga uch juft qon tomir orqali qon kelsa, qalqonsimon bezga to'rt-beshta qon tomir keladi. Shu bilan birga endokrin bezlarni juda ko'p nerv tolalari innervatsiya qiladi. Ular endokrin bezlarni idora qiluvchi markazlar bilan bog'lanib turadi. Shunday qilib, bir tomondan endokrin bezlar funksiyasini nerv sistemasi boshqarib tursa, ikkinchi tomondan qonga shimilgan gormonlar o'z navbatida nerv sistemasiga ta'sir qiladi. Ichki sekretsiya bezlari turlicha bo'ladi. Shuning uchun organizm funksiyalarining gormonal regulyatsiyasi demasdan, balki neyroqumoral regulyatsiya deb atalishi maqsadga muvofiqdir.

Organizmnining normal faoliyati uchun gormonlar qon tarkibida muayyan miqdorda bo'lishi lozim. Gormonlar miqdorining qonda kamayish holatiga gipofunksiya deyilib, bu vaqtda turli kasalliklar paydo bo'ladi. Gormonlar qon tarkibida butun organizmga tarqalib u yoki bu jarayonga o'z ta'sirini ko'rsatadi.

QALQONSIMON BEZ


Qalqonsimon bez (glandula thyroidea, 136,137 -rasmlar) toq bez bo'lib, bo'yin sohasida hiqildoqning qalqonsimon tog'ayi bilan kekirdakning yuqoridagi 3-4 tog'ay halqalari oldida joylashgan. Taqasimon shakldagi bez katta odamlarda 30-50 g, chaqaloqlarda 1,8-2.5 g bo'ladi. Bolalarning keyingi o'sishdavrlarida 10-15 ggacha kattalashadi. Qarilik davrida uning asta-sekin kichiklashishi kuzatiladi. Ammo bezning katta-kichikligi buqoq kasalligi bor odamlarda boshqacha bo'ladi, ya'ni kattalashib og'irligi hatto 1-1,5 kgni tashkil etadi. Qalqonsimon bezning o'ng (lobus dexter) va chap (lobus sinister) bo'lakchalari. oraliq qismi bo'yin (isthmus gl, thyroidei) orqali o'zaro qo'shiladi. Taxminan 25-30 foiz odamlarda bezning bo'ynidan tepaga qarab joylashgan (lobus pyramidalis) piramidasi bo'lagi uchraydi. Bezni o'rab turgan fibroz pardadan (capsula fibrosa) o'sib kirgan o'simtalar (trabekulalar) bez ichkarisini bo'lakchalarga ajratadi. Bez bo'lakchalari pufakchalar (follikulalar)dan iborat bo'lib, uning ichki yuzasi kub-simon hujayralar bilan qoplangan. Follikulalar tarkibida quyuc kolloid moddasi bo'lib, uning tarkibida yodga boy aminokislotalar, oqsil bo'ladi. Bez tarkibida yod qon plazmasi tarkibiganisbatan 300 marta oshiq bo'ladi. Bezning yuzasini qon tomir to'rlari va nerv chigallari (adashgan nerv tolalari) qoplab turadi.

Qalqonsimon bezning orqa tanachalari (glandula parathyroidea, to'rtta. ba'zan beshta bo'lib, qalqonsimon bez yon bo'laklarining orqa yuzasiga ikki juft-glandula parathyroidea superior (bir juft), glandula parathyroidea inferior (bir juft) bo'lib yopishib yotadi. Endokrin bezlar ichida eng kichik bo'lgan bu bezlarning uzunligi 6 mm, kengligi 4 mm, qalinligi 2 mmga teng. Har bir bez qon tomirlariga boy parda bilan o'ralgan. Gormonlari kalsiy va fosfor almashinuvini bajaradi.



136-rasm. Qalqonsimon bez.

1-a. laryngea superior; 2-a. thyroidea superior; 3-m. thyrohyoid-eus; 4-cartilago thyroidea; 5-v. thy-roidea superior; 6-r. cricothyroideus; 7-lobus dexter; 8-m. cricothyroide-us; 9-cartilago cricoidea; 10-a. thy-roidea inferior; 11-a. thyroidea ima; 12-a. thyroidea inferior; 13-trachea; 14-plexus thyroideus impar; 15-v. thyroidea inferior; 16-isthmus glandulae thyroideae; 17-lobus sinister; 18-a. thyroidea superior; 19-lobus pyramidalis; 20-lig. thyrohyoideum medianum; 21-os hyoideum.



137-rasm. Qalqonsimon bez va qalqonsimon bez orqa tanachalari.

1-m. constrictor pharungis medius; 2-lig. thyrohyoideum; 3-raphae pharyngis; 4-glandula thy-roidea (lobus sinister); 5-oesopha-gus; 6-cartilagine tracheales; 7-glandula parathyroidea inferior; 8-glandula thyroidea (lobus dex-ter); 9-glandula parathyroidea su-perior; 10-m. constrictor pharyngis inferior.

AYRISIMON BEZ

Ayrisimon bez (138 rasm)(buqoq bezi, timus – thymus) ikki bo'lak (lobus dexter – o'ng va lobus sinister – chap bo'lak)dan tuzilgan bo'lib, biriktiruvchi to'qimalar vositasida o'zaro qo'shilgan. Bez ko'krak qafasining tepa qismida (to'sh suyagidastasing orqa tomonida) o'ng va chap mediastinal plevra oralig'ida joylashgan. Bezning yuqori. o'tkir qismi bo'yinning kekirdak oldi fastsiyasi oralig'idan (bolalarda 1–1.5 sm) chiqib turadi va to'sh-til osti hamda to'sh-qalqonsimon muskullar orqasida joylashadi. Ayrisimon bezning oldingi sirti qa-

variq holda bo'lib, to'sh suyagining dastasi va qisman tanasining orqasida (II–IV qovurg'alar tog'ay sathida) joylashgan. Bezning orqasida perikardning yuqori qismi, aorta va o'pka stvoli, aorta ravog'i va undan tarqaluvchi yirik tomirlar, chap yelka-bosh va yuqori kovak venalar joylashgan.



**138-rasm. Qalqonsimon va ayrisi-
mon bezlar.**

1–lobus pyramidalis; 2–a. thyroidea inferior; 3–aa. thymicae; 4–truncus brachiocephalicus; 5–a. subclavia; 6–v. cava superior; 7–v. thoracica interna; 8–vv. thymicae; 9–pulmo dexter; 10–a. et v. thymicae; 11–thymus; 12–pericardium; 13–ramus pericardiacus; 14–pulmo sinister; 15–aorta; 16–a. thymica; 17–a. thoracica interna; 18–v. subclavia; 19–v. brachiocephalica; 20–v. jugularis interna; 21–trachea; 22–a. thyroidea inferior; 23–a. carotis communis; 24–glandula thyroidea; 25–m. cricothyroideus; 26–cartilago thyroidea.

Ayrisimon bez tashqaridan yupqa nozik biriktiruvchi to'qimadan iborat kapsula (capsula thymi) bilan o'ralgan bo'lib, undan bez ichiga bir qancha to'siqlar (septa interlobulares) o'tadi va bez parenximasini mayda bo'lakchalarga bo'ladi. Har bir bo'lakchani tashqi qismi po'stloq modda (cortex thymi) dan iborat bo'lib, to'q rangda. mag'iz moddali (medulla thymi) markaziy qismi esa och rangda. Bo'lakchalarning asosini ikki xil to'r–epitelial va retikulyar to'r hosil qilishi ayrisimon bezning farqli belgilaridan biridir. Bu to'rdagi limfotsitlar (bu yerdagi timotsitlar deb ham yuritiladi) joylashgan bo'lib, ular miqdori po'stloq moddada mag'iz moddaganisbatan birmuncha ko'p. Shuning uchun bu to'q rangda. Bez bo'lakchalarining markazida konsentrik joylashgan yassi epiteliy hujayralar to'dasi – timus tanachalari (corpusculum thymi yoki Gassal tanachalari) joylashgan. Ayrisimon bez embrional taraqqiyotda asosan III jabra cho'ntaklaridan juft o'siqlar sifatida rivojlanadi. Timus kurtaklari kaudal tomon o'sib yo'g'onlashadi, cho'ziladi va bir-biri bilan yaqinlashadi. Kurtakning ingichka, uzun, yuqori «ductus thymopharyngeus» deb ataluvchi qismi asta-sekin yo'qolib, pastki qismidan ayrisimon bez rivojlanadi. Embrional taraqqiyotning 5-oyida ayrisimon bez bir qancha bo'lakchalardan iborat ekanligini ko'rish mumkin.

Bezning massasi yoshga qarab o'zgaradi. Jumladan yangi tug'ilgan bolada 12 g, balog'atga yetish oldida 30–40 ggacha bo'ladi. Balog'atga yetgach, bez asta-sekin qayta kichrayib boradi. 25 yoshda 25–30 g, 60–70 yoshlarda burishib, 6–15 g bo'lib qoladi va yog' to'qimasiga aylanadi, lekin tamomila yo'q bo'lib ketmay, mayda orolchalar kabi to'sh suyagining orqasida saqlanib qoladi.

MIYANING PASTKI ORTIG'I – GIPOFIZ

Miyaning pastki ortig'i (hypophysis – gipofiz.) oval shakldagi kichik (og'irligi 0.3–0.5 g) bez bo'lib, miya asosidagi kulrang do'mboqqa. voronkasimon oyoqchaga osilib turadi. Bez kalla ponasimon suyagining turk egari chuqurchasida joylashgan. Miyaning pastki ortig'i old va orqa bo'laklardan tashkil topgan. Bezning oldingi bo'lagi bez epiteliy hujayralaridan tuzilgan va shuning uchun ham u adenogipofiz (adenohypophysis ektodermadan o'sadi) bo'lagi deb ataladi. Bezning orqa bo'lagi (neurohypophysis) old miyaning ostidan III qorincha tubidan bo'rtib o'sib chiqadi. Shuning uchun bezning orqa qismida nerv to'qima elementlari uchraydi. Oldingi qismdan ishlanib chiqqan somatotrop, prolaktin, adenokortikotrop, gonadotrop gormonlar organizmning turli funksiyasiga ta'sir qiladi. Jumladan somatotrop gormon organizmning umumiy o'sishiga ta'sir ko'rsatadi. Agar somatotrop gormon ko'proq ta'sir qilsa, odam haddan tashqari o'sib ketishi (akromegaliya) mumkin. Prolaktin gormoni ko'krak bezidan sut chiqishini kuchaytiradi va ayollar tuxumdonidagi sariq tanacha faoliyatiga ta'sir etadi. Adenokortikotrop gormon buyrak usti bezining po'stloq qismi faoliyatiga ta'sir etib, undan gormon chiqishini kuchaytiradi. Gonadotrop gormon jinsiy bezlar (tuxumdon, moyak) funksiyasini faollashtiradi.

Bezning oldingi bo'lagi orqa tomonida joylashgan hujayralardan ajralgan gormon odam terisi rangiga ta'sir qiladi.

Bezning orqa bo'lagidan ajralgan gormonlar aslida ko'rish do'mbog'ining ostki qismidan ajralib, voronkasimon oyoqcha orqali pastga tushadi va bezda to'planadi. Gormon bezdan qonga o'tib, buyrak naychalarida siydikning qayta so'rilishini tezlatadi, bachadon qisqarishini, ko'krak bezidan sut (bola emayotganda) chiqishini kuchaytiradi.

ORTIQSIMON TANA

Ortiqsimon tana (corpus pineale yoki epiphysis cerebri.) bosh miyadagi to'rt do'mboqning yuqorisida, ikkita do'mboq o'rtasida joylashgan moshdek (og'irligi 0.2 g) dumaloq bez bo'lib, ko'rish do'mbog'iga (commissura habenularum) yuganchalar yordamida tutashib turadi. Bez uni o'rab turgan parda o'siqlari (trabekulalar) bilan bo'lakchalarga ajralgan. Bez yangi tug'ilgan bolalarda 7–10 mgni tashkil etsa, 10 yoshlarga borganda uning og'irligi deyarli ikki baravar oshadi. Qarilik davrida bez tarkibida ohak moddasi to'planadi.

Epifiz gormoni jinsiy bezlarning rivojlanishini me'yorda ushlab turadi. Bez faoliyati susaysa, jinsiy bezlar tezroq rivojlanib, qiz va o'g'il bolalar ertaroq balog'atga yetadi.

Ortiqsimon bez III qorincha tepa qismidan rivojlanadi.

BUYRAK USTI BEZI

Buyrak usti bezi (glandula suprarenalis, 139-rasm) qalpoq shaklida, o'ng va chap buyrak ustida joylashgan bo'lib, unda old (fascies anterior), orqa (fascies posterior) va pastki (fascies renalis) yuzalar tafovut etiladi. Bezning og'irligi 3–5 g. Tashqi yuzasi g'adir-budur, uning old tomonida egatcha-darvoza (hilus) ko'rinib turadi. Bezni qoplab turgan pardadan chiqqan o'simtalar uni bir nechta bo'laklarga ajratadi. Bez tashqi sarg'imgir po'stloq (cortex) va ichkarisida joylashgan qoramtir miya (medulla) qismidan tuzilgan. Po'stloq qismi va miya qismi tuzilishi, rivojlanishi va bajaradigan ishi jihatidan bir-biridan farq qiladi. Bezning og'irligi yangi tug'ilgan bolalarda 3–4 g bo'lsa, 8–10 yoshlarga borib 1–1.5 marta kattalashadi. 20 yoshlikdavrda esa bezning og'irligi o'rtacha 11–13 gga tenglashadi. Qarilikdavriga borganda bez hajmi asta-sekin kamaya boshlaydi.



139-rasm. Buyrak usti bezi.

1–aa. suprarenales superiores; 2–a. suprarenalis media; 3–a. phrenica inferior; 4–truncus coeliacus; 5–aorta; 6–v. cava inferior; 7–v. testicularis dextra; 8–aa. testiculares; 9–v. renalis; 10–a. mesenterica superior; 11–ureter; 12–v. testicularis sinistra; 13–vv. stellatae; 14–ren; 15–a. renalis; 16–a. suprarenalis inferior; 17–v. suprarenalis superior; 18–glandula suprarenalis.

Po'stloq qismi mezodermadan rivojlanib, turli gormonlar ishlab chiqaradigan qon tomir va nervlarga boy epiteliy hujayralardan paydo bo'lgan uchta sohadan iborat. Bezning bu qismidan ishlanib chiqadigan aldosteron gormoni organizmda suv-tuz almashinishi jarayoniga ta'sir etsa, gidrokortizon gormoni oqsil, yog' va uglevod almashinishi jarayonida ishtirok etib, organizmning kasalliklarga qarshilik ko'rsatish kuchini oshiradi, yallig'lanish kasalligining tez tuzalishini ta'minlaydi. Bezda ishlangan jinsiy gormonlar esa jinsiy bezlarga ta'sir etadi. Buyrak usti bezi po'stloq qismining faoliyati pasaygan vaqtda organizmning turli kasalliklarga qarshilik ko'rsatish qobiliyati ham pasayadi, hatto kasallikka olib keladi (odam terisi bronza rangiga o'xshab qoladi). Aksincha, bezning po'stloq qismi funksiyasi ortganda jinsiy bezlarning gormon ishlab chiqarish faoliyati kuchayadi va o'spirinlar tezroq balog'atga yetadi.

Bezning miya qismi ektodermadan (simpatik tugunlari o'sadigan joydan) rivojlanadi. Bu qismga adrenalini yoki xromaffin sistemasi deyiladi. Bezning miya qismidan adrenalini va noradrenalini gormonlari ishlanadi. Adrenalini yurak qisqarish faoliyatini oshiradi. qon tomirlarni siqadi. Ichak devorlarining siqilish qobiliyatini (ichak peristaltikasini) pasaytiradi. Bronxlarni kengaytiradi.

Innervatsiyasi: n.splanchnicus major (plexus coeliacus)

Qon tomirlari: a.suprarenalis superior (a.phrenica inferior), media(aorta abdominalis) et inferior (a.renalis).

MEDA OSTI BEZINING INKRETOR QISMI

Me'da osti bezi (pancreas). Uning ichki sekretsia gormoni—insulin va glyukagon, me'da osti bezining tana va dum bo'laklari tarkibida joylashgan. maxsus hujayralar (pankreatik Langergans orolchasi)da ishlanadi va qonga shimiladi. Glyukagon gormoni, qonda glyukozani miqdori kamayganda. jigardagi glikogenni glyukozaga aylantirib uni miqdorini 4,5-6,5 mmol/lga tenglashtiradi. Insulin gormoni qonda glyukoza oshib ketsa glyukozani glikogenga aylantirib organizmda qand miqdorini bir me'yorda saqlaydi. Insulin ishlab chiqarilishining kamayishi qandli diabet kasalligiga sabab bo'ladi.

Bu hol qand kasalligi (diabet) kelib chiqishiga sabab bo'ladi. Bunda bemor bir kecha-kunduzda 5–6 l suv yo'qotib, organizm suvsizlanadi, u juda tashna bo'lib, ko'p suv ichadi. Qon tarkibida qandning ko'payishi sababli jigarda ham glikogen miqdori kamayadi. oqsil va yog'lar parchalanib qandga aylanadi. natijada odam ozib ketadi. Shu sababli organizm funksiyalari (nafas funksiyasi ham) o'zgarib, bemor hushdan ketishi, ahvoli og'irlashib, hatto o'lim sodir bo'lishi mumkin. Shuning uchun qand kasalligiga duchor bo'lgan odamlar shirinlik, oq non va hamir yemasliklari. vrach maslahati bilan insulin olib turishlari kerak.

JINSIY BEZLARINING ENDOKRIN QISMI

Erkaklar urug' bezi (moyak)dagi urug' ishlab chiqaradigan kanalchalar oralig'ida joylashgan to'qimada testosteron gormonini ishlab chiqaradigan interstitsial hujayralar bo'ladi. Gormon ta'sirida ikkilamchi jinsiy belgilar, jinsiy a'zolarining normal rivojlanishi ta'minlanadi. Erkaklar urug' bezi olib tashlanganda yuqorida ko'rsatilgan belgilar rivojlanmaydi. Ayollar tuxumdonidagi follikulalarda esa follikulin gormoni ishlanib chiqadi. Follikulin jinsiy organlarning normal rivojlanishini, ikkilamchi jinsiy belgilar hosil bo'lishini va nerv sistemasi qo'zg'alishini ta'minlaydi.

Ma'lumki, tuxumdonida yetilgan tuxum hujayra tuxumdon pardasini yorib tashqariga chiqadi va bachadon naychasining kipriklari yordamida naychani ichiga o'tadi (tuxumdon anatomiyasiga qarang).

Tuxumdon pardasining yirilgan joyida ikki xil sariq tana (corpus luteum) paydo bo'ladi. Biri chin (haqiqiy) yoki homiladorlik sariq tanasi (corpus luteum

graviditatis), ikkinchisi soxta yoki hayz sariq tanasi (corpus luteum menstruationis) deyiladi. Tuxum hujayra otalanib, homiladorlik boshlangan paytda tuxumdon pardasining yirtilgan joyida chin sariq tana yoki aksincha, otilib chiqqan tuxum hujayra otalanmasa. soxta sariq tana paydo bo'ladi.

Chin sariq tana butun homiladorlikdavrida (9 oygacha) saqlanadi, undan chiqqan gormon homilaning normal rivojlanishini ta'minlab, yangi tuxum hujayra yetilishini to'xtatadi va sut bezlarini rivojlantiradi. Homiladorlik vaqtida chin sariq tana olib tashlansa, homila o'sishdan to'xtaydi. Soxta sariq tanada ishlanib chiqqan gormon esa yangi tuxum hujayraning yetilishiga ta'sir etadi.

TOMIRLAR SISTEMASI HAQIDA TA'LIMOT (ANGIOLOGIYA)

O'quv maqsadi: Qon tomirlar haqida umumiy tushuncha. Yurakning rivojlanishi, tuzilishi, topografiyasi va funksiyasi. Katta va kichik qon aylanish doiralari. Aorta, uning qismlari topografiyasi. Bosh miyaning qon bilan ta'minlanishi. Yelka kamari va erkin qo'l sohasining qon bilan ta'minlanishi. Aortaning ko'krak qismi, tuzilishi, topografiyasi, tarmoqlari, qorin aortasi, topografiyasi va tarmoqlari. Ichki, tashqi yonbosh, son, taqim osti, boldir va oyoq panja arterialari topografiyasi va tarmoqlari bilan talabalarni tanishtirish.

Asosiy ma'lumotlar:

Angiologiya (yunoncha angeion – tomir, logos – ta'limot) XVIII asrdan boshlab termin sifatida ishlatiladi.

Tomirlar sistemasi organizmda boshqa a'zolar sistemasi singari muhim vazifani bajaradi. Tomirlar ichidagi suyuqliklar (qon – sanguis va limfa) oziq moddalarni ichaklardan, kislorodni o'pkadan hujayra va to'qimalarga yetkazib beradi, shu bilan birga ularning tarkibidagi organizmga kerak bo'lmagan (chiqindi) moddalarni ma'lum a'zolar (buyrak, o'pka va h.k.)ga olib boradi. Tomirlar sistemasi yurak-qontomir, limfa sistemalari va qo'shimcha tuzilmalardan tarkib topgan.

QON TOMIRLAR SISTEMASI (140, 141-rasmlar)

Yurak qon tomir sistemasining markaziy a'zosidir. U nerv, gormonlar regulyatsiyasi ta'sirida doimo bir maromda qisqarib va kengayib turadi, organizmdagi qon suyuqligi har xil kattalikdagi qon tomirlar yordamida hujayra va to'qimalarga oziq moddalarni olib boradi hamda boshqa qon tomirlar orqali yurakka qaytib keladi. Shuning uchun barcha qon tomirlar ikki turga bo'linadi: 1) markaziy a'zo – yurakdan chiqib butungavdaga tarqaladigan barcha qon tomirlarga (ichidagi oqayotgan qonning qandayligidan qat'i nazar) arteriya (yunoncha aer – havo, tereo – saqlayman) qon tomirlari deyiladi, chunki muddalarning arteriya qon tomiri bo'sh bo'lganidan ularni Gippokrat arteriya nomi bilan atagan; 2) hujayra va to'qimalardan markaziy a'zo – yurakka qon olib keladigan tomirlar esa vena qon tomirlari deb yuritiladi («Vena qon tomirlari sistemasi»ga qaralsin).

Yurakdan chiqadigan arteriya qon tomirlari (aorta, o'pka poyasi) markazdan uzoqlashgan sari tarmoqchalar chiqarib asta-sekin kichiklasha boradi. Nihoyat, a'zolar devorida mikroskop ostida ko'rinadigan juda ham ingichka arteriya tomirlari – arteriola (arteriolae) va kapillarlariga aylanadi. Arteriolalar devori tarkibida qisqarish qobiliyatiga ega bo'lgan elementlar bor. Ular o'sha joydagi qon bosimini tartibga solib turish uchun xizmat qiladi va shu bilan kapillarlardan farq qiladi. Kapillarlar soch tolasiga o'xshagan qil tomirlardir, ularning uzunligi o'rta hisobda 0,5 mm, kengligi 4–10 mikron, ya'ni odam tukining diametridan 50 marta kichik va devori juda yupqa bo'ladi. Ularda qon sekin oqadi, natijada hujayra va to'qimalarga zarur kislorod hamda oziq moddalarning qondan to'qimalarga diffuziya yo'li bilan o'tishi uchun imkoniyat tug'iladi. To'qimalarda moddalar almashinuvi natijasida vujudga kelgan karbonat angidrid va keraksiz (chiqindi) moddalar kapillarlariga o'tadi.

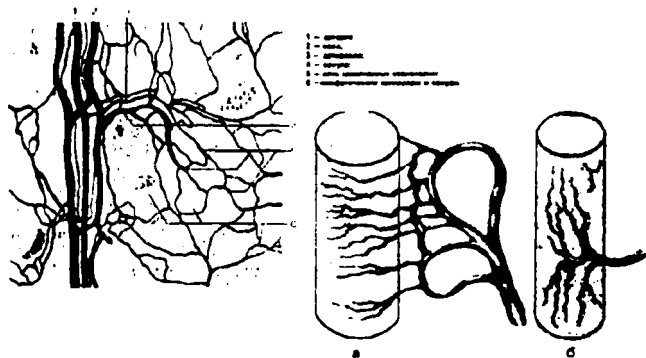
Shunday qilib, arteriola, kapillar, venula va vena tomirlariga aylanadi. Vena qon tomirlari asta-sekin (bir-biri bilan qo'shilib) yiriklashib, oxirida yuqori va pastki kovak vena qon tomirini tashkil qiladi va yurakning o'ng bo'lmachasiga quyiladi. Qon o'ng bo'lmachadan o'ng qorinchaga, undan o'pka arteriyalari orqali o'pkaga boradi. O'pka arteriyasining tarmoqlari pirovardida kapillarlariga aylanadi va nafas alveolalari (pufakchalar)ni o'rab oladi («Nafas a'zolari sistemasiga» qaralsin). Kapillarlardan karbonat angidrid alveolalarga, kislorod esa qonga o'tadi. Kislorodga boy bo'lgan qon o'pka venalari orqali yurakning chap bo'lmachasiga quyiladi. Undan chap qorinchaga o'tib, aorta orqali butun organizm bo'ylab tarqaladi. Natijada qon aylanish doirasi vujudga keladi. Qon aylanish sistemasini ikki doiraga bo'linadi. Katta qon aylanish doirasi yurakning chap qorinchasidan boshlanib, aorta va uning tarmoqlari orqali barcha a'zo va to'qimalarga tarqaladi, so'ngra vena qon tomirlari (v. cava superior, v. cava inferior) yurakning o'ng bo'lmachasiga qaytib quyiladi. Kichik (o'pka) qon aylanish doirasi yurakning o'ng qorinchasidan boshlanib o'pka arteriyalari orqali o'pkaga boradi, u yerda kislorodga boyib, to'rtta o'pka venasi orqali chap yurak bo'lmachasiga quyiladi. Kichik qon aylanish sistemasidagi qon tomirlarining nomi ularda oqadigan qonga mos kelmaydi.

Masalan, o'pka arteriyasidan o'pkaga karbonat angidridga boy bo'lgan qon – vena qoni oqib borsa, o'pkada nafas jarayonida o'pka venasidan yurakning chap bo'lmachasiga kislorodga boyigan qon – arteriya qoni o'pka venasi nomi bilan quyiladi.

Yuqorida ko'rsatib o'tilgan katta va kichik qon aylanish doiralaridan tashqari, uchinchi, ya'ni yurak qon aylanish doirasi ham bor, bu doira yurak arteriya va vena qon tomirlaridan tuzilgan. Yurak devorining venalari to'g'ridan-to'g'ri yurakning o'ng bo'lmachasiga quyiladi.

Odaming arteriya sistemasini sxema tarzida sershox daraxtga o'xshatish mumkin. Aorta asosiy stvol (poya) deb hisoblanadigan bo'lsa, undan bir qancha

asosiy tarmoqlar (uyqu arteriyalari, o'mrov osti arteriyalari, ichak tutqich arteriyalari va hokazolar) chiqadi, bular o'z navbatida ikkinchi tartibdagi tarmoqlarga bo'linadi. Bu tarmoqlar ham shoxlab, nihoyat, kapillyarlar hosil qiladi. Qon tomirlar diametri har xil naychalardan iborat. Modda almashinuvida bevosita ishtirok etadigan kapillyarlarning devori juda ham yupqa, boshqacha aytganda bir qator endotelial hujayralardan iborat bo'lib, nihoyatda sodda tuzilgan.



140 rasmi. Mikrotsirkulyator o'zan va kavak a'zolarida arteriya tomirining tarmoqlanish turlari.

Qon tomirlar organizmning barcha qismlarida bir xilda ishlamaydi. Organizm alohida (sohasi) yoki organing holati va ehtiyojiga qarab arteriya tomirlarining funksiyasi o'zgarib turadi. shuning uchun qon aylanish sistemasini o'rganishda organizmning alohida sohasidagi qon aylanishi, regionar (regio — lotincha soha, bo'lak demakdir) qon aylanish qoidalarini hisobga olish shart. Bu xususiyat o'z navbatda organlarning ichki qismidagi mikroskopik qon aylanishi (mikrotsirkulyatsiya)ga bog'liqdir. Organlarda bo'ladigan mikrotsirkulyatsiya ularning ichki qismida tarqalgan mayda arteriyalar va ularning tarmoqlari orqali bajariladi. Arteriya tarmoqlari arteriolalarga (devorlari faqat bir qavat silliq muskul qatlamidan iborat), so'ngra prekapillyarlarga (devoridagi muskul qavati parchalangan holda joylashgan) o'tadi. Bu tomirlar venular yordamisiz tarqalib, kapillyarlar to'riga yetib boradi. Ular o'z navbatida postkapillyar vena tomirlari (venular)ga so'ngra esa venulaga o'tadi. Venular to'planib, vena qon tomirlarini hosil qiladi.

Shunday qilib, har bir organing ichki qismida mikrotsirkulyar qon oqishi vujudga keladi. V. V. Kupriyanov (1964)ning ma'lumotlariga ko'ra, bir vaqtning o'zida organlar ichidagi barcha kapillyarlar ham bab-baravar ishlamaydi. Ayni vaqtda mavjud kapillyarlarning bir qismi ochilib qon tsirkulyatsiyasi vazifasini bajarsa, qolgan qismi ishlamasdan (yashirin) rezerv bo'lib turadi.

Qon kapillyarlar orqali (transkapillyarlar qoidasiga ko'ra) yo'naladi. Lekin organlarda kapillyarlarning o'zaro anastomozlaridan tashqari, boshqa arteriyalarning venalar bilan to'g'ridan-to'g'ri qo'shilishidan yonlama (kollateral) qon oqishi (yukstakapillyar, juxta — lotincha tevarak-atrofta. yonida demakdir) natijasida ham vujudga keladi. Natijada organlarga keladigan qonning bir qismi (zarur deb topilsa) arteriyadan to'ppa-to'g'ri venaga o'tib, transkapillyar qon oqishini osonlashtiradi.

Qon tomirlar turlicha tarmoqlanadi. Aksari asosiy stvoldan yon tarmoqlar chiqadi: goho asosiy stvol ikkita bir-biriga teng kichik: stvolga bo'linadi va dioxotomiya deb yuritiladi. Gavdaning ma'lum qismini yoki butun bir organni (buyrak arteriyasini) ko'pincha alohida tomirlar qon bilan ta'minlab turadi. shuning uchun qon tomirlarni organlarga nisbatan ikki qismga: 1) qon tomirlarning organlarga kirguncha bo'lgan qismi (organdan tashqari qismi yoki ekstraorgan arteriyalari) va 2) organlarning ichkarisida tarmoqlangan tomirlar yoki intraorgan arteriyalari qismiga ajratiladi. Organlarni oziqlantiruvchi arteriyalar soni har xil: bitta yoki bir nechta bo'ladi. Odatda asosiy arteriya stvolidan shoxlangan yonbosh tarmoqchalari o'zaro qo'shilib, anastomoz hosil qiladi, o'zaro bog'lanadigan bunday tarmoqlar vas anastomoticum s. ramus communicans deb ataladi.

Xirurgiyada qon tomirlarning ahamiyati katta. Ba'zan asosiy qon tomiri zararlanganda yoki kasallanganda (ichiga tromb tiqilib qolganda) qon tomirning periferik hismiga bormay qoladi. Bunda muayyan soha kollateral (yonlama) tomirlar, anastomozlar orqali qon bilan ta'minlanadi. Goho arteriya stvoli kollateral tolalar bermasdan (bunday arteriyalar oxirgi arteriya stvollari deb ataladi), bir yo'la bir qancha kapillyarlarga bo'linadi. Jumladan, buyrak arteriya stvoli arteriya kapillyarlar ko'ptokchasi (glomerulus)ga tarqalib, bir-biriga qo'shilib, arteriya to'rini hosil qiladi va "ajoyib" to'r sistemasi (rete mirabili) ni vujudga keltiradi. Bunday to'r kapillyarlarda arteriya qoni venaga o'tmay, arteriya holicha qolaveradi, odatdagi arteriya kapillyarlarida esa asta-sekin vena kapillyarlariga o'tadi.

"Ajoyib to'r" boshqa kapillyarlar sistemasidan ana shu bilan farq qiladi. Vena qon tomirlar sistemasida anastomozlar arteriyaga qaraganda ko'proq uchraydi. Kollateral vena qon tomirlari talaygina ichki organlar devori atrofta vena tomirlari chigali (plexus venosus) ni vujudga keltiradi. Bunday vena chigallari aksari hajmi o'zgarib turadigan organlarda (bachadon, qovuq va boshqalarda) bo'ladi. Organ hajmi kattalashganda vena qon tomirlari devorining siqilishiga qaramay qon chigallar orqali normal yuqib turaveradi. Bundan tashqari, kalla (bosh skeleti) bo'shlig'ida alohida tuzilgan vena sinuslari ("Kalla bo'shlig'idagi vena sistemasi"ga qaralsin) bor: ular kalla suyaklarining ichki yuzasi bilan miyaning hattiq pardalari o'rtasida joylashgan bo'lib, hamisha bir xil ochiq holatda turadi-yu. lekin vena tomirlariga o'xshagan puchayish qobiliyati bo'lmaydi. Kalla bo'shlig'idagi sinuslarni shu tariqa tuzilishi qonning har qanday sharoitda ham bir maromda oqib turishini ta'minlaydi.

Talaygina organlarda doimo mayda arteriya bilan vena qon tomir tolalari-ning o'rtasida arteriya — vena anastomozlari bo'ladi. Bu yerda arteriya ikkita tolaga bo'linadi: uning bir qadar yo'g'onroq tolasi keyinchalik arteriola va kapillyarlarga bo'linsa, birmuncha ingichkaroq tolasi vena tolasiga qo'shiladi. Bunda arteriya tolasi devori tuzilishi jihatidan vena tomirining devoriga bir oz o'xshab ketadi. Goho arteriya bilan vena qo'shilib ko'ptokcha (glomus) ni ham hosil qiladi. Arteriya bilan vena tomirlarinnng o'zaro glomussiz anastomozlanishi ham uchraydi, arteriya bijan venaning bu turidagi anastomozlari to'qimalarda qonning ortiqcha to'planib qolmasligini ta'minlaydi. To'qimalarga qon odatdan tashqari ko'proq keladigan bo'lsa, u holda qon arteriya-vena anastomozlari orqali (kapillyarlar bundan mustasno) vena tomirlariga o'tib ketadi. Bu — yurak muskul energiyasining tejalishiga katta imkoniyat yaratadi.

Arteriya bilan vena tomirlari hamisha birga joylashgan bo'ladi, katta arteriya tomirlari ko'pincha bitta vena bilan, kichik arteriyalar esa ikkita vena bilan birga yo'naladi. Arteriya va vena tomirlari nerv tolalari bilan birga yo'naladi va alohida parda (fassiya) bilan o'ralib, qon tomirlar nerv tutamini hosil qiladi.



141-rasm. Qon aylanish doirasi.

1—O'pka kapillarlari; 2—Vv. pulmonales dextrae; 3—V. cava superior; 4—Aorta; 5—Atrium dextrum; 6—Ventriculus dexter; 7—A. hepatica communis; 8—Ductus thoracicus; 9—Vv. hepaticae; 10—jigar kapillarlari; 11—V. portae; 12—V. renalis; 13—Buyrak kapillari; 14—A. renalis; 15—V. cava inferior; 16—V. mesenterica; 17—Tananing pastki qismi va oyoq kapillarlari; 18—Ichak kapillarlari; 19—A. mesenterica; 20—V. lienalis; 21—Aorta; 22—Taloq kapillarlari; 23—A. lienalis; 24—Me'da kapillarlari; 25—A. gastrica; 26—Truncus coeliacus; 27—Ventriculus sinister; 28—Atrium sinistrum; 29—Vv. pulmonales sinistrae; 30—Truncus pulmonalis; 31—A. carotis communis; 32—Tananing yuqori qismi, bo'yin, bosh va qo'llar kapillarlari.

Qon tomirlarning devori uch qavatdan: birinchi – tashqi qavat elastik birlitiruvchi to'qima (tunica adventitia, s.tunica externa), o'rta qavati (tunica media) qolgan boshqa qavatlariga qaraganda bir oz qalin bo'lib, aylanasiga (spiral) joylashgan silliq muskullardan tuzilgan. Qon tomirlar devorining uchinchi yoki ichki qavati (tunica intima) ham tashqi qavatiga o'xshagan elastik birlitiruvchi to'qimadan iborat bo'lib, endoteliy bilan qoplangan. Vena qon tomirlar devori tuzilishi jihatidan arteriya qon tomirlar devoriga o'xshagan bo'lsa-da, undan o'zining yupqaligi va endoteliydan hosil bo'lgan yarim oysimon klapanlari borligi bilan farq qiladi.

Arteriya qon tomirlari devori tuzilishiga qarab uch turga bo'linadi. Aorta va o'pka poyasining o'rta qavati elastik birlitiruvchi to'qimadan tuzilganligi uchun elastik turdagi arteriyalar deb ataladi. Ulardan chiquvchi qon tomirlar muskul-elastik turda tuzilgan. Qolgan arteriyalar devori esa silliq muskullardan iborat bo'lib, ular tegishli muskul turidagi arteriyalar deb yuritiladi. Qon tomirlar elastik bo'lganligi tufayli hamma vaqt yurakning qisqarishiga va kengayishiga (cho'zilishiga va asli holiga qaytishiga) moslashib turadi. Natijada qon tomirlar devorida joylashgan muskul qavati o'z elastiklik xossalariga ko'ra yurak ishiga birmuncha yordam beradi va qon aylanishini osonlashtiradi. Qon tomirlar devorlarini o'ziga xos arteriya hamda vena qon tomirlari (vasa vasorum) qon bilan ta'minlaydi.

Bundan tashqari, tomirlarning markaziy nerv sistemasiga aloqador nerv tolalari va oxirlari – retseptorlari bo'ladi. Retseptorlar tegishli qon tomirlar ishini tartibga solish vazifasini bajaradi.

YURAK (142, 143-rasmlar)

Yurak (cor) muskuldan tuzilgan a'zo bo'lib, ko'krak qafasida joylashgan. Yurak odam hayotining oxirgi daqiqasigacha hamma vaqt (qisqa pauzalardan tashqari) muttasil harakatlanib, qisqarib (sistola), kengayib (diastola) turadi va butun organizmga qon yetkazib beradi. Shunday qilib, yurak organizmda qon aylanish sistemasining markaziy a'zosi hisoblanadi. O'rta yashar odamning yuragi 1 daqiqada o'rta hisobda 70–75 marta, bir sutkada esa 100000 marta qisqara oladi. Bu esa shu vaqt ichida 20 tonna yukni bir metr balandlikka ko'tarish kuchiga teng demakdir.

Odam yuragining rivojlanishi qon tomirlar va platsentaning takomil etishiga chambarchas bog'liq bo'ladi. Yurak embrionining uchinchi haftasi oxirlarida birlamchi ichak oldingi qismining ostida mezenximadan parasagittal holda joylashgan ikkita endokard xaltachadan takomil etadi. Keyinchalik ana shu endokard xaltachalari devorida mezenximadan endoteliy qavati paydo bo'ladi. Rivojlanish davrida endokard xaltachalarining medial devorlari o'zaro qo'shilib, bitta umumiy yurak oraliq devorini hosil qiladi. Lekin mezenximadan hosil bo'lgan bu devor tez yo'qolib, yurak bo'shlig'ida qon hujayralariga aylanadi. Natijada, bitta

umumiy yurak xaltachasi paydo bo'ladi. Ana shu birlamchi yurak ichakning bosh qismiga yurakni o'rab turgan seroz xaltacha (yurakning orqa tutqichi) vositasida va tananing oldingi devoriga yurakning qorin tutqichi orqali birlashgan bo'ladi. Keyinchalik yurakning orqa tutqichi orqa ko'ks oralig'ini hosil qiladi, qorin tutqichi esa butunlay yo'qoladi.

Yurakning muskul qavati — miokard (myocardium) endokard xaltasi-ning atrofida splanxnotomning vistseral varag'idan hosil bo'lib, yurak naychasi bo'shlig'ida seroz parda bilan qoplanadi. Pirovardida seroz pardadan yurak xaltachasi — perikard hosil bo'ladi.

Yurak rivojlanishi davrida yurak naychasi epikardga (seroz parda) qaraganda tezroq o'sadi va "S" shaklida bo'ladi (165-rasm). Keyinchalik "S" shaklidagi yurak naychasining oldinti qismidan yurak oldi bo'lmachasi, uning qulog'i va sinus venosus paydo bo'ladi. Yurak qorinchalari esa "S" shaklidagi naychani-ning pastki bo'lagidan rivojlanadi. Natijada yurak naychasining vena va arteriya bo'laklarini chegaralab turadigan joyda sulci interventriculare vujudga keladi. Yurak boshlang'ich davrda bitta bo'lmacha va bitta qorinchadan iborat bo'ladi. embrionning to'rtinchi haftasida qorincha va bo'lmachalarning har birini ikkiga ajratib turadigan devorcha hosil bo'lib, bunda yurak to'rt bo'lak (kamera) ka bo'linadi. Bo'lmachalar oraliq devorining o'rtasida joylashgan ovalsimon teshik - foramen ovalening o'ng bo'lmachasidan embrion rivojlanish davrida qonning bir qismi to'ppa-to'g'ri chap bo'lmachaga quyiladi. Bu davrda pastdan yuqoriga (bo'lmachalar oraliq devor tomonga) qarab o'sayotgan septum interventriculare ham qorinchalarni bir-biridan to'la ajratmaydi. Yurakning tavaqali va yarim oysimon klapanlari endokard hisobiga takomil etadi va bo'lmacha bilan qorincha o'rtasida teshik (ostium antioventriculare) vujudga keladi (150-A-rasm).


Yurak. O'rta yashar odamning yuragi oldindan orqaga qarab bir oz qisilgan, konus shaklida bo'lib, hajmi odamning o'rtacha qisilgan mushtiga teng keladi. Yurak to'rt kamera: ikkita bo'lmacha (atrium dextrum et sinistrum) va ikkita qorincha (ventriculus dexter et ventriculus sinister)dan tuzilgan bo'lib, chap bo'lmacha bilan chap qorincha yurakning chap yoki arteriya bo'lagini, o'ng bo'lmacha bilan o'ng qorincha esa yurakning o'ng yoki vena bo'lagini tashkil qiladi (6-rasm).

Yurakning o'rtacha og'irligi erkaklarda 300 g, ayollarda bir oz kamroq, 220–250 g. Yurakning uzunligi o'rta yoshdagi odamlarda 10–15 sm, kengligi (asosida) 8–11 sm, oldingi va orqa devorining qalinligi 6–8.5 sm. Yurak tashqi yuzasining o'tkir (o'ng) va o'tmas (chap) chekkalari uni orqa. old tomondagi yuzalarga ajratib turadi.

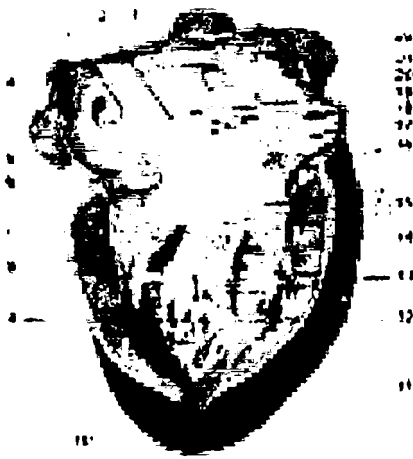Yurakning oldingi va bir oz yuqoriga hamda chapga qarab turgan to'sh-qovurg'a yuzasi (facies sternocostalis) to'sh suyagining dastasi bilan III–VI qovurg'alar tog'ay qismlarining orqa tomoniga to'g'ri keladi. Yurakning ikkinchi yassi yuzasi orqaga va bir oz pastga qaragan bo'lib, diafragmaning paydan tuzil-

gan markaziga tegib turadi. *facies diaphragmatica* deb shunga aytiladi. Bundan tashqari, yurakning yuqoriga qaragan serbar qismi asosi (*basis cordis*) va pastga, chapga qaragan yumaloqroq uchi (*apex cordis*) bor. Yurak, asosan, *basis cordis*-dan boshlanadigan yirik arteriya va vena qon tomirlariga osilgan holatda ishlab turadi (7-rasm).

Yurakning tashqi yuzasida bo'lmachalar bilan qorinchalar o'rtasidagi chegaraga to'g'ri keladigan va yurakni hamma tomondan o'rab turgan ko'ndalang egat – *sulcus coronarius* va qorinchalarni bir-biridan ajratib turadigan devorlariga to'g'ri keladigan, uzunasiga joylashgan oldingi egat – *sulcus interventricularis anterior*, shuningdek, orqa tomondagi uzunasiga ketgan egat – *sulcus interventricularis posterior* bor. Oldingi va orqa tomonda uzunasiga joylashgan egatlar yurak uchining o'ng tomonida o'zaro tutashib, yurak o'ymasi (*incisura apicis cordis*)ni hosil qiladi. Yurakning boyagi hamma egatlari yurakni oziqlantiruvchi tomirlar va yog' kletchatkalari bilan to'lib turadi. Shuning uchun bu xildagi yurakda qon tomirlar ucha yaxshi ko'rinmaydi. O'ng va chap yurak bo'lmachalari – *atrium dextrum* et *sinistrum* bir-biriga nisbatan o'rtada joylashgan *devor septum interatriale* (bo'lmachalararo devor bilan), o'ng qorincha – *ventriculus dexter*, chap qorincha – *ventriculus sinister*, qorinchalararo devor (*septum interventriculare*) bilan ajralib turadi. Lekin o'ng bo'lmacha bilan o'ng qorincha va chap bo'lmacha bilan chap qorincha o'zaro *ostium atrioventriculare dextrum* et *sinistrum* (yurak bo'lmachalari va qorinchalari o'rtasidagi teshiklar) vositasida tutashgan bo'ladi.



142-rasm. Yurak (old yuzasi).
 1– Perikardning epikardga o'tish joyi; 2–V. cava superior; 3–Aorta ascendens; 4–Auricula dextra; 5–Sulcus coronarius; 6–Ventriculus dexter; 7–Incisura apicis cordis; 8–Apex cordis; 9–Ventriculus sinister; 10–Sulcus interventricularis anterior; 11–Conus arteriosus; 12–Aorta descendens; 13–Auricula sinistra; 14–Truncus pulmonalis; 15–A. pulmonalis dextra; 16–Isthmus aortae; 17–Arcus aortae; 18–A. carotis communis sinistra; 19–A. subclavia sinistra; 20–Truncus brachiocephalicus.



143-rasm. Yurakning o'ng bo'lmachasi va qorinchasi.

1—V. cava superior; 2—Fossa ovalis; 3—Ostium v. cavae inferioris; 4—V. cava inferior; 5—Valvula v. cavae inferioris; 6—Valvula sinus coronarii; 7—Sinus coronarius; 8—Chordae tendineae; 9—Trabeculae carneae; 10—Apex cordis; 11—Lamina visceralis (epicardium) pericardii serosi; 12—Cavum ventriculi; 13—Mm. papillares; 14—Myocardium; 15—Valva atrioventricularis dextra (v. tricuspidalis): a) cuspis posterior; b) cuspis septalis; c) cuspis anterior; 16—Vasa cordis; 17—Mm. pectinati; 18—Foramina venorum minimarum;

19—Limbus fossae ovalis; 20—Ostium v. cavae superioris; 21—Auricula dextra; 22—Aorta.

To'rt bo'lakli yurakning o'zaro bir-biriga tutashib turgan ikki qismi farqlanadi. O'ng bo'lmacha bilan qorincha o'zaro ostium atrioventriculare dextrum vositasida qo'shilgan bo'lsa, ikkinchi tomonda chap bo'lmacha bilan chap qorincha bir-biriga ostium atrioventriculare sinistrum vositasida tutashadi.

O'ng bo'lmacha — atrium dextrum. Yurakning o'ng bo'lmachasida (devorning qalinligi 2–3 mm) kubsimon bo'shliq bo'lib, chap bo'lmachadan septum interatriale (bo'lmacha to'sig'i) bilan ajralib turadi. O'ng bo'lmacha bo'shlig'ining hajmi uning oldida joylashgan uchburchak shaklidagi o'ng qulog'i — auricula dextra bo'shlig'i bilan ancha kattalashadi. Bo'lmachaning ichki sirti, asosan, silliq bo'lib, quloq qismida muskul tutamlari bir xil joylashgan taroqsimon muskullar (musculus pectinati)ni hosil qiladi.

O'ng bo'lmachaga yuqori kovak vena — vena cava superior, pastki kovak vena — vena cava inferior quyiladi. Ana shu ikkala kovak vena quyiladigan teshiklar orasida (bo'lmachaning ichki sirtida) bitta do'ng — tuberculum intervenosum bor. Pastki kovak venaning pastki qirrasida ingichka Burma — valvula venae cavae inferioris bo'lib, septum interatriale tomonga yo'nalib joylashgan. Ana shu Burma embriyoning rivojlanish davrida vena qonini o'ng bo'lmachadan oraliq devorda joylashgan ovalsimon teshik orqali chap bo'lmachaga, so'ngra esa ostium atrioventriculare sinistrum orqali chap qorinchaga o'tish vazifasini bajaradi.

O'ng bo'lmachaga kovak venalardan tashqari, yurakning o'ziga xos vena qonini yig'adigan sinus – sinus coronarius cordis va birmuncha mayda vena teshikchalari – foramina venosum minimarum (thebesii) ochiladi. Sinus coronarius cordisning bo'lmachaga ochiladigan joyida endokarddan hosil bo'lgan valvula sinus coronarii (thebesii)ni deyarli hamma vaqt ko'rish mumkin.

Bo'lmachalar orasidagi to'siqlarning taxminan o'rta qismida ovalsimon chuqurcha – fossa ovalis bo'lib, atrofi limbus fossae ovalis degangardishsimon bolishcha bilan chegaralanib turadi. Embrionda fossa ovalis o'rnida teshik – foramen ovale bo'ladi. Bu teshik yuqorida aytilganidek, o'ng bo'lmachani chap bo'lmachaga tutashtirib turadi. Odatda, bola tug'ilgandan keyin ovalsimon teshik bekilib ketadi. Shuning uchun ham septum interatrialening ana shu sohasi boshqa qismiga qaraganda birmuncha yupqaroq tuzilgan. Ba'zida foramen ovale anomaliya sifatida umrbod saqlanib qolishi mumkin. Bunda tug'ma yurak porogi vujudga keladi. O'ng bo'lmacha pastki tomonda o'ng qorincha ostium atrioventriculare dextrum orqali tutashadi.

Chap bo'lmacha – Atrium sinistrum. Chap bo'lmachaning ichki yuzasi singari silliq tuzilgan. Uning old tomonida joylashgan quloqsimon o'siq (auricula sinistra) bo'shlig'ining ichki yuzasi toj-taroqsimon muskullar (musculus pectinati) bilan qoplangan.

Chap bo'lmachaga beshta teshik ochiladi: to'rttasi o'pka venalari (vv. pulmonales) teshiklari bo'lib, beshinchisi ostium atrioventriculare sinistrum chap qorincha bilan tutashib turadi. Odatda, o'ng va chap o'pkaning har biridan ikkita (hammasi bo'lib to'rtta)dan vena tomiri o'tib, o'pkada kislorod bilan to'yinadigan qonni chap bo'lmachaga quyadi, bu venalarning teshiklari yonma-yon joylashgan. Ba'zan ana shu bir juft vena o'zaro qo'shilib, bitta venani hosil qiladi. Shu tufayli bo'lmachaga ochiladigan vena tomiri teshiklarining soni kamayadi.

O'ng qorincha – Ventriculus dexter. O'ng qorincha uchi pastga qaragan uch qirrali piramida shaklida bo'lib, devorining qalinligi 5–8 mm, qorinchaning ichki yuzasida muskul tutamlari parallel holatda yotmay, bir-biri bilan kesishib murakkab muskul chigali – et to'siqlarini (trabeculae corneae) va muayyan joylarda qorincha bo'shlig'iga chiqib turadigan uchta konussimon o'siq – so'rg'ichsimon muskullarni (mm. papillares) hosil qiladi. Qorinchalarni bir-biridan ajratib turadigan oraliq to'siq septum interventriculare o'ng qorincha bo'shlig'iga kirib joylashgan. Shuning uchun qorincha ko'ndalangiga kesib qaralganda, yarimoy shakliga o'xshab ko'rinadi.

O'ng qorincha bo'shlig'ining yuqori serbar qismi ikki bo'lakka ajralgan. orqa tomoni – tanasida (corpus) o'ng bo'lmachaga ochiladigan teshik – ostium atrioventriculare dextrum bor, oldingi yuqori – konus tomoni (conus arteriosus) esa o'pkaga boradigan qon tomir poyasi (stvoli)ga qo'shilib ketadi.

Atrioventrikular teshikda joylashgan uch tavaqali klapan valva atrioventricularis dextra (tricuspidalis) – quyidagi uchta alohida tavaqaga ajratiladi.

ulardan biri oraliq to'siq – *cuspidis septalis* medial tomonda, ikkinchisi – *cuspidis anterior* oldingi tomonda, uchinchisi – *cuspidis posterior* orqa tomonda joylashadi. Bu klapanlar yurakning ichki (endokard) qavatidan vujudga kelib, ularning pastki erkin chekkalari qorincha bo'shlig'i tomonida joylashgan. har bir klapan uchiga esa so'rg'ichsimon muskullardan boshlanadigan ingichka pay iplari – *chordae tendineae* birikkan. Pay iplari. odatda. uchta so'rg'ichsimon muskulning har biritan ikkitadan boshlanib, ikkita yonma-yon joylashgan qo'shni klapanga boradi. Natijada har bir so'rg'ichsimon muskul ikkita klapanga bittadan pay iplari yordamida tutashib turadi. O'ng qorinchaga ochiladigan o'pka qon tomiri teshigi (*ostium pulmonalis*)ning og'zida yarimoysimon klapan – *valva trunci pulmonalis* joylashgan. ulardan biri (*valva semilunaris anterior*) oldingi tomonda. qolgan ikkitasi orqa tomonda joylashgan: ana shu ikkita klapaning biri medial tomonda (*valva semilunaris dextra*), ikkinchisi lateral tomonda (*valva semilunaris sinistra*) o'rnatilgan. Yarimoysimon klapanlar qon tomir bo'shlig'iga qarab (tashqaridan tikilgan cho'ntakka o'xshab) joylashgan. Har bir klapaning erkin chekkasida kichkina tugunchalari noduli *valvulorum semilunarium* bor. Qorincha diastolasi (bo'shashgan) paytida qon tomirdagi qon orqaga qaytib, klapanlarni qon bilan to'ldiradi, shu tufayli ularni bir-biriga yaqinlashtirib, o'pka arteriyasi qon tomirini qorincha bo'shlig'idan ajratib turadi. qon esa diastola paytida a. *pulmonalis*dan qorinchaga qaytib quyilmaydi. Ayni vaqtda qorinchalar diastolasi bo'lmachalar sistolasi (qisilish) bo'lib, qon bo'lma bilan qorincha oraliq o'rtasidagi teshik orqali qorinchalarga quyiladi. Qorinchalar sistolasi paytida bo'lmacha diastola holatida bo'ladi. Ayni vaqtda uch tavaqali klapanlar bir-biriga yaqinlashib, teshikni yopib qo'yadi. Natijada qon bo'lmachaga qaytmasdan. o'pka qon tomiriga yo'naladi.

Chap qorincha – *Ventriculus sinister*. Yurak chap qorinchasi bo'shlig'i konus shaklida bo'lib, ikkita teshigi bor, biri chap qorincha bilan qo'shib turadigan oval shaklidagi ikki tavaqa teshik – *ostium atrioventriculare sinistrum* bo'lsa, ikkinchisi chap qorinchani aorta bilan qo'shadigan uchta yarimoysimon klapanli teshik – *ostium aortae* dir. Atrioventrikular klapan – *valva atrioventricularis sinistra* (*mitralis*) ikki tavaqali bo'lib, uni *valva bicuspidalis* deb ataladi. Ikki tavaqali klapaning biri (*cuspidis posterior*) kichikroq bo'lib, chap tomonda (orqaroqda), ikkinchisi (*kattarog'i*) *cuspidis anterior* oldinda o'ng tomonda joylashgan. Har ikkala klapaning erkin chekkalari pay iplari – *chordae tendineae* orqali oldingi va orqa tomonda joylashgan so'rg'ichsimon ikkita muskul – *musculi papillaris anterior et posterior*ga birlashadi.

Aortaning uchta yarimoysimon klapani ham yurakning boshqa yarimoysimon klapanlariga o'xshab joylashgan (11-rasm). Ana shu klapanlarning ikkitasi – *valvulae semilunaris dextra et sinistra* oldingi tomonda, uchinchisi *valvula semilunaris posterior* aorta tomonda o'rnatilgan. Aorta klapanlari o'pka arteriyasi klapanlariga qaraganda birmuncha qalin tugunchalari – noduli *valvularum semilunarium aortae* bir qadar katta va sinuslari kengroq bo'ladi.

Chap qorincha devorining ichki yuzasidagi et to'sinlari – trabeculae corneae o'ng qorinchadagiga qaraganda bir oz ko'proq va nozikroq bo'ladi. Chap qorincha qisqarib aorta orqali organizmning barcha qismlariga arteriya (kislorodga boy) qonni yetkazib turadi. Shuning uchun bu qorincha devorining muskul qavati o'ng qoringa qaraganda xiyla qalin (10–15 mm) tuzilgan. O'ng qorincha muskul qavatining qalinligi 5–8 mm.

Chap qorincha o'ng qorinchadan ular orasida joylashgan qorinchalararo to'siq (septum interventriculare) bilan ajralib turadi. Qorinchalararo to'siqning ko'prog'i muskuldan (pars muscularis) tuzilgan bo'lib, uning tepa bo'lagi fibroz to'qimadan (pars membranacea) iborat. Ba'zan pars membranacea qorinchalarni butunlay berkitmaydi, bunda teshik qolgan holda (anomaliya) bola tug'ilish hol-lari kuzatiladi. Bu holda tug'ma yurak porogi vujudga keladi.

Yurak devorining tuzilishi. Yurak devori uch qavatdan: ichki qavat (endocardium), o'rta (muskul) qavat (myocardium) va tashqi qavat (epicardium)dan tuzilgan.

1. Yurak devori ichki qavati (endocardium)ning tuzilishi va shakllanishi qon tomirlar devoriga o'xshash bo'lib, yurak muskul qavatining ichki yuzasini qoplab turgan yupqa pardadir. Endokard pardasi talaygina elastik tolalar, silliq muskul hujayralaridan tuzilgan. Endokard pardasining ichkari (qorincha va bo'lmacha bo'shliqlari)ga qaragan yuzasi endoteliy bilan qoplangan, shu sababdan yurakning ichki yuzasi silliq bo'lib ko'rinadi. Endokard pardasi yurakning hamma bo'limlarini bir xilda qoplamagan, yurak qulog'ida – qorinchalarida endokard birmuncha yupqa, bo'lmachalarning ichki yuzasida esa bir oz qalin bo'ladi, shu sababli u tiniqroq ko'rinadi.

Endokard atrioventrikular teshiklar aorta va o'pka poyasining boshlanish joyidagi teshiklarda burma (dublikatura) hosil qilib, atrioventrikular (tavaqali), yarimoy Simon klapanlarni vujudga keltiradi.

2. O'rta (muskul) qavati (miocardium) yurak devorining asosiy qismi bo'lib, alohida ko'ndalang-targ'il muskul tolalaridan tuzilgan. Markazda joylashgan yurak muskul tolalari to'rsimon yon birikmalar (sinsitiylar) bilan o'zaro birlashadi. Miokard tolalari qisqarishi tufayli organizmdagi skelet muskullaridan farq qilib turadi. Yurak muskul qavatining hamma bo'limlari bir xil tuzilmagan, yurak bo'lmachalari – miokard yurak qorinchalari muskul qavatining tuzilishidan katta farq qiladi. Yurak qorinchasining muskul tolalari yurak bo'lmachalarining miokard tolalari bilan tutashmagan bo'lib, alohida ikki fazada qisqaradi. Lekin yurakning bo'lmacha va qorincha muskul tolalari ham ikkita fibroz halqa – annuli fibrosidan boshlangan. Fibroz halqalarining biri o'ng bo'lmacha bilan o'ng qorincha o'rtasidagi teshik (ostium atrioventriculare dextrum)ni, ikkinchisi esa chap bo'lmacha bilan chap qorincha o'rtasidagi teshik – ostium atrioventriculare sinistrum ni o'rab turadi.

Yurak bo'lmachalari miokardi birmuncha sodda tuzilgan bo'lib, ikki

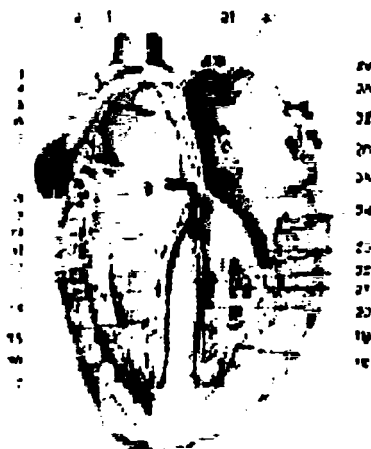
qavatdan iborat: 1) yuza qavati gorizontal (ko'ndalang) joylashib, ikkala bo'lmachani o'rab turadi; 2) chuqur qavati har ikkala bo'lmachani alohida qoplab turadi. Bo'lmachalar chuqur qavatining muskul tolalari har xil boshlanadi: biri – ostium atrioventriculare ni o'rab turgan fibroz halqasidan vertikal yo'nalsa, ikkinchisi bo'lmachalarga quyiladigan venalarning teshiklari atrofidan doira hosil qilib yo'naladi. Qorincha muskul tolalari murakkab tuzilgan va uch qavatdan iborat: yuza qavat muskul tutamlari ikkala qorincha uchun umumiy bo'lib, fibroz halqalardan boshlanadi va yurakning uchiga kelganda vortex cordis ("suv girdobi") ga o'xshab, ichkari tomonga yo'naladi, shu tariqa yurakning ichki qavatiga o'tib ketadi. U ichki muskul qavati – trabeculae corneae va mm. papillares ni hosil qilib, fibroz halqalarda tugaydi.

Yurakning o'rta muskul qavati har bir qorincha uchun alohida bo'lib, gorizontal holatda joylashgan fibroz halqalardan boshlanadi. Qorinchalar o'rtasidagi to'siq – sertum interventriculare ana shu ikkala qorinchaning gorizontal joylashgan o'rta qavat muskul tutamlaridan hosil bo'ladi.

Epikard (epicardium) yurak xaltasini hosil qiladigan seroz pardaning viseral varag'i bo'lib, miokardni ustki tomondan qoplab turadi. Epikard ustki tomondan mezoteliy bilan o'ralgan yaltiroq pardadir. Shu sababli uning ostida joylashgan hamma qon tomirlar, nerv tolalari, miokard va yog' to'qimalari yaqqol ko'rinadi.

YURAKNING O'TKAZUVCHI YO'LI (144-rasm)

Yurak bo'lmachalari va qorinchalari miokardi alohida tuzilmalardan tashkil topgan bo'lishiga qaramay, ularning o'tkazuvchi yo'li Purkine tolalari yordamida o'zaro birlashib turadi.



144-rasm. Yurakning o'tkazuvchi yo'li.

1–V. cava superior; 2–Nodus sinuatrialis; 3–Septum interatriale; 4–Atrium dextrum; 5–Fossa ovalis; 6–Mm. pectinati; 7–Nodus atrioventricularis; 8–V. cava inferior; 9–Valvula sinus coronarii cordis; 10–Sinus coronarius cordis; 11–Truncus fasciculus atrioventricularis; 12–Valva atrioventricularis dextra (v. tricuspidalis); 13–Chordae tendineae; 14–Mm. papillares; 15–Crus dextrum (fasciculus atrioventricularis); 16–Ventriculus dexter; 17–Trabeculae corneae; 18–

Trabeculae corneae; 19–Ventriculus sinister; 20–Crus sinistrum (fasciculus atrioventricularis); 21–M. papillaris; 22–Septum interventriculare; 23–Chordae tendinae; 24–Valva atrioventricularis sinistra (v. mitralis); 25–Vasa cordis; 26–Ostium v. pulmonalis sinistra; 27–V. pulmonalis sinistra; 28–V. pulmonalis sinister; 29–Atrium sinistrum; 30–Ostia venarum pulmonarium; 31–V. pulmonalis dextra.

Purkine tolalari maxsus tuzilgan muskul tolalari kompleksidan iborat: muskul tolalarida miofibrillar kamroq, sarkoplazma ko'proq bo'ladi. Shu sababli bu tolalar och rangda ko'rinadi va hajmi jihatdan oddiy muskul tolalaridan xiyla kattaroq bo'ladi.

Yurakning o'tkazuvchi yo'li quyidagi tugun va tutamlardan tashkil topgan:

1. Sinus bo'lmacha tuguni nodus sinuatrialis yurakning o'ng qulog'i bilan yuqori kovak venasi o'rtasida epikard ostida joylashgan. Bu tugun yurak bo'lmachalarining muskul tolalari va atrioventrikular tugun bilan tutashgan bo'lib, bo'lmalarning qisqarish ritmini tartibga solib turadi.

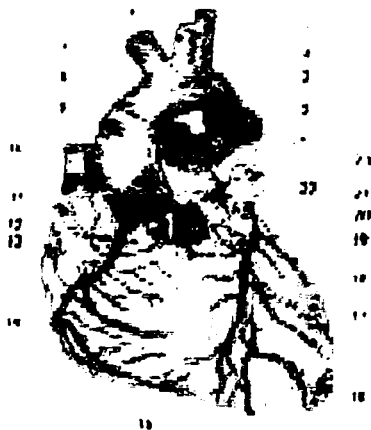
2. Atrioventrikular (bo'lmacha-qorincha) tugun – nodus atrioventricularis yurakning o'ng bo'lmachasi devorida (uch tavaqali klapaning – cuspis septalis iga yaqinroq) joylashgan bo'lib, qorinchalarga bo'lmacha-qorincha tutami fasciculus atrioventricularis yoki Gis tutami nomi bilan kiradi. Gis tutami qorinchalar orasidagi to'siq orqali pastga qarab yo'naladi va ikkita (o'ng va chap) oyoqcha (crus dextrum et sinistrum)ga bo'linadi. oyoqchalar har ikkala qorincha endokardi ostida joylashib, muskul qavatiga Purkine tolalari bo'lib tarqaladi. Atrioventrikular tutamlar orqali bo'lmachalarning qisqarish (sistola) to'liqlari qorinchalarga o'tadi. Shunday qilib, yurakning o'tkazish yo'li bo'lmachalar bilan qorinchalar o'rtasida sistola bilan diastola o'rtasidagi ritmni tartibga solib turadi.

Yurak arteriyalari (145-rasmlar) yurak devori – aorta ascendensning kengaygan piyozcha qismi – bulbus aortaedan, aniqrog'i o'ng va chap sinuslardan chiquvchi bir juft arteriya (aa. coronariae dextra et sinistra)dan qon oladi. O'ng va chap toj arteriyalar epikard tagida, yog' to'qimalari bilan qoplangan holatda yurak egatchalari tomon egri-bugri yo'nalishda harakatlanadi. Yurak toj arteriyalariga kirish teshigi sistola paytida klapanlar bilan yopiladi, devori siqilib, diametri kichrayadi. Shuning uchun qon diastola vaqtida ko'proq quyilib, sistola paytida kamayib ketadi.

O'ng toj arteriya – a. coronaria dextra aortaning chiqish joyidagi o'ng sinusdan chiqib, yurakning o'ng qulog'i tagida, o'ng bo'lmacha bilan o'pka arteriyasi boshlanish qismining orasida o'mashadi. Keyin sulcus coronarius bo'ylab o'ngga, so'ngra orqa tomonga yo'nalib sulcus interventricularis posteriorga boradi, ana shu egat bo'ylab yurakning uchiga tushadi va tarmoqlanadi. A. coronaria dextra yurakning o'ng qorinchasiga yirik va o'ng bo'lmacha devoriga maydaroq tarmoqlar beradi. Natijada o'ng toj arteriya yurak o'ng yarim devorining birtalay qismini, chap qorinchaning orqa devorini va m. papillaris septalis qorinchalararo

to'sig'ining orqa yarmini (r. interventricularis posterior) qon bilan ta'minlaydi va chap toj arteriya tarmog'i bilan anastomozlashadi.

145-rasm. Yurakning arteriyalari va venalari.



1—Truncus pulmonalis; 2—A. pulmonalis sinistra; 3—Lig. arteriosum; 4—Arcus aortae; 5—A. subclavia sinistra; 6—A. carotis communis sinistra; 7—Truncus brachiocephalicus; 8—A. pulmonalis dextra; 9—Aorta ascendens; 10—V. cava superior; 11—Auricula dextra; 12—A. coronaria dextra; 13—Sulcus coronarius; 14—V. cordis anterior; 15—Ventriculus dexter; 16—Apex cordis; 17—Ventriculus sinister; 18—Sulcus longitudinalis anterior; 19—V. cordis magna; 20—A. interventricularis anterior — a. coronaria sinistra tarmog'i; 21—R. circumflexus — a. coronariae sinistrae tarmog'i; 22—A. coronaria sinistra; 23—Auricula sinistra.

Chap toj arteriya — a. coronaria sinistra aortaning boshlanish joyidagi chap sinusdan chiqib, chap quloqcha bilan o'pka arteriyasining orasidan o'tadi va ikki tarmoqqa bo'linadi. O'ng toj arteriya alohida tarmoq bo'lib, yurak uchigacha boradi: 1) Ramus interventricularis anterior sulcus interventricularis anterior bo'ylab yurak uchiga boradi. Bu arteriya egatning boshidan oxirigacha bo'lgan masofada chap qorinchaga yirikroq, o'ng qorinchaga esa maydaroq tolalar chiqaradi va o'ng toj arteriya tarmog'i bilan anastomozlashadi. 2) Ramus circumflexus chap toj arteriyaning birmuncha mayda tarmog'i bo'lib, toj egat bo'ylab harakatlanadi va chap quloq tagidan o'tib, yurakning old yuzasiga boradi, bu arteriya, asosan, chap qorincha va qisman chap bo'lmacha devorlariga tarmoqlar chiqaradi va o'ng toj arteriyasi bilan qo'shilib, yonlama qon aylanishida ahamiyati bo'lgan arteriya halqasini hosil qiladi. Demak, a. coronaria sinistra chap qorinchaning oldingi qismini, o'ng qorincha oldingi devorining ozroq qismini va yurak to'sig'ining oldingi yarmini qon bilan ta'minlab turadi.

Yurak toj arteriyalari va ularning asosiy tarmoqlari bo'lmachalar uchun aa. atrialesni quloqchalarga, aa. auricularis ni qorinchalarga, aa. ventriculares va nihoyat, qorinchalararo (aa. septi anterior et posterior) devorga beradi. Qorinchalar devoriga tarqalgan arteriyalar tashqaridan ichkariga harakatlanadi, uning hamma qavatlariga alohida tarmoqchalar berib qon bilan ta'minlaydi.

Miokard arteriya tarmoqlarining devori silliq muskuldan tuzilganligi sababli kuchli qisqarganda arteriya teshiklari butunlay bekilib qoladi. Shuning uc-

hun ular "oxirgi" arteriyalar deb ataladi. Bunday arteriyalar muskul qavatlarining qisilib (spazm), qonning vaqtincha to'xtab qolishi oqibatida miokardning ma'lum qismida infarkt sodir bo'lishi mumkin.

Toj arteriyalar bo'lmacha devorlarida, yurak devori – mm. papillares da va yurak uchida o'zaro anastomozlar mavjud. Lekin toj arteriyalarning biror to'lasini o'zgartirgudek bo'lsa, bu anastomozlar yurakdagi qon aylanish jarayonini normal davom ettira olmaydi. Yurakning toj arteriyalaridan boshqa "qo'shimcha" tarmoqlari ham bor: ular arcus aortae pastki yuzasining lig. arteriosumga yaqin joyidan va bronx arteriyalaridan boshlangan tolalardir.

Yurak venalari (145-rasm). Yurak devorlariga tarqalgan ikkita toj arteriyadan bir qancha katta-kichik yurak venalari paydo bo'ladi va turli yo'llar bilan venoz qonni o'ng bo'lmachaga olib keladi. Bu venalar quyidagilar:

1. *Chap bo'lmachaning qiyshiq venasi* – v. obliqua atrii sinistri chap bo'lmachaning orqa tomonidan joy olgan kichik vena bo'lib, sinus coronariusning boshlanish qismiga qiyshiq holda ochiladi.

2. *O'rta vena* – v. cordis media yurak uchidan boshlanib, o'ng toj arteriya bilan birga sulcus interventricularis posterior da o'rtnashadi va sinus coronariusga quyiladi.

3. *Yurakning katta venasi* – v. cordis magna boshqa venalarga qaraganda birmuncha katta bo'lib, chap qorincha va qisman o'ng qorincha devorlaridan tarmoqlar oladi. Bu vena yurak uchidan boshlanib, sulcus interventricularis anterior da ramus interventricularis anterior bilan yonma-yon joylashadi va yuqoriga ko'tariladi. Chap tomonga burilgach, yurakning orqa tomoni sinus coronarius cordisga davom etadi. Bu venaning sinusga quyiladigan joyida klapan bor.

4. *Kichik vena* – v. cordis parva yurakning orqa tomonidagi toj egatning o'ng qismidan o'tib, chapga qarab harakatlanadi va oxirida sinus coronariusga quyiladi.

5. *Yurakning kichik venalari* – vv. cordis minimae bir qancha kichik venalardan iborat, u o'ng bo'lmachaga alohida teshikchalar foramina venarum minimarum orqali quyiladi. Shuning uchun bunday venalar yurakning o'ng yarmida ko'proq bo'ladi, chap tomonda esa yurak venalari rivojlangan. Miokardda venalar muskul tolalari bo'ylab yo'naladi, kichik arteriyalarning ikkita dan, kattaroq arteriyalarning bittadan vena tomirlari bo'ladi.

YURAK LIMFA TOMIRLARI

Yurakning limfa tomirlari yuza va chuqur joylashgan tomirlardan iborat. Yuza limfa tomirlari epikard ostida, chuqur limfa tomirlari esa endokard ostida (miokardda) to'r hosil qilib o'rtnashgan. Har ikkala limfa to'ri o'zaro tutashadi. Epikard ostida joylashgan yuza limfa tomirlarida ikkita katta (o'ng va chap) limfa poyasi hosil bo'ladi. Chap limfa poyasi yurakning chap yarmidan limfani to'plab, o'pka arteriyasining orqa tomoniga o'tadi va aorta ravog'ining orqasida joy-

lashgan nodus lymphaticus mediastinalis posteriorga borib quyiladi. O'ng limfa poyasi yurakning o'ng yarmidan limfa to'plab sulcus coronarius bo'ylab harakatlanadi va aorta ascendensning oldingi yuzasidan ko'tarilib, aorta ravog'ining old yuzasida joylashgan nodus lymphaticus mediastinalis anteriorga borib quyiladi. Ikkita limfa poyasidan tashqari, epikard ostidagi kletchatkada mayda limfa tugunchalari ham uchraydi.

YURAK NERVLARI

Yurakni muskul qavatida joylashgan o'tkazuvchi sistemadan tashqari, to'rtta nerv innervatsiya qiladi. Bu nervlar I.P.Pavlovning yozishicha, yurak ishini sekinlashtiradigan, tezlashtiradigan, susaytiradigan va kuchaytiradigan nervlar bo'lib, n. vagus va n. sympathicusning tarkibiga kiradi. Yurakka boradigan simpatik nerv tolalari bo'yindagi uchta simpatik tugundan: 1) n. cardiacus cervicalis superiorganglion cervicale superiordan, 2) n. cardiacus cervicalis mediusganglion cervicale mediumdan va 3) n. cardiacus inferiorganglion cervicothoracicumdan boshlanadi. Biroq yurak nervlarining soni bo'yin simpatik tugunlarining soniga qarab o'zgarib turadi, masalan, bo'yin simpatik tuguni ikkita bo'lsa, ikkita, to'rtta bo'lsa, to'rtta yurak nervi chiqadi.

N. vagusdan yurakka quyidagi tolalar boradi: 1) rami cardiaci superiores – n. vagusning bo'yin qismidan va 2) rami cardiaci inferiores – n.laryngeus-recurrens vagidan boshlanadi.

Yurakni innervatsiya qilishda ishtirok etadigan hamma nerv tolalari yuza va chuqur joylashgan chigallarni hosil qiladi:

a) yuza joylashgan nerv chigali – plexus cardiacus superficialis aorta ravog'ining pastki tomoni bilan a. pulmonalisning ikki tarmoqqa bo'lingan qismi orasida yotadi.

b) chuqur joylashgan nerv chigali – plexus cardiacus profundus aorta ravog'i bilan traxeyaning ikki tarmoqqa bo'lingan qismi orasida joylashadi.

Yurak yuza va chuqur nerv chigallarining bir qismi miokard bilan epikard orasiga tarqalsa, ikkinchi qismi yurak arteriyalarining devori orqali plexus coronarius dexter et sinister bo'ylab davom etadi. Miokard bilan epikard orasidagi nerv chigallari muskul qavatida to'da-to'da bo'lib joylashganganglioz hujayralar va tugunlarda tugaydi.

Yurak xaltasi– pericardium seroz pardadan tuzilgan bo'lib, cavum pericardii bo'shlig'ini hosil qiladi. Yurak ana shu bo'shliqda joylashgan.

Seroz parda tashqi tomondan fibroz qavat pericardium fibrosum bilan qoplangan bo'lib, qattiq tolali biriktiruvchi to'qimadan iborat. Fibroz qavat seroz xaltasini bir xil o'ramay, balki ba'zi joylarda qalinroq bo'ladi. Shuning uchun bu parda yaltiroq bo'lib ko'rinmaydi. Fibroz qavat yuqori tomonda yirik qon tomirlarning adventitsiyasiga davom etsa, oldingi tomonda to'sh suyagining ichki yuzasiga birlash-tiradigan boylam – lig. sternopericardicum ni hosil qiladi.

Seroz parda ikkita (parietal va visseral) varaqdan iborat.

Visseral varaq – lamina visseralis (epicardium) pericardii serosi yurak (bo'lmachalarining juda kichik qismlaridan tashqari) va yirik qon tomirlarning yurakka yaqin turgan qismlarini qoplaydi hamda *parietal varaq* – lamina parietalis pericardii serosiga o'tib ketadi. Bu varaq seroz xaltani ichki tomondan mahkam berkitib, yurak xaltasi bo'shlig'i (seroz bo'shliq – cavititas pericardialis) ni hosil qiladi. Bu bo'shliqda yurakdan tashqari, 20 sm³gacha seroz suyuqlik ham bo'ladi. Yurakning seroz pardasi tuzilishi jihatidan boshqa seroz pardalar (plevra, qorin parda)dan ba'zi belgilari bilan farq qiladi: epikard juda yupqa birkiruvchi to'qimadan tuzilgan; erkin yuzasi mezoteliy bilan qoplangan va tiniq bo'ladi. Shuning uchun epikard qavatidan yog' kletchatkasi, qon tomirlar va nervlar ko'rinib turadi. Chaqaloqlarda yog' qavati bo'lmaganligidan qon tomirlar va nervlar ravshan ko'rinadi.

Pericardium asosi past tomonga qaragan konus shaklida bo'lib, uning pars sternocostalis, pars diaphragmatica va pars mediastnalis qismlari tafovut qilinadi.

1. Pars diaphragmatica pericardii – diafragma pay markazining o'rt va oldingi muskul bo'lagi yuzasiga yopishib turadi. Pericardiumning ana shu bo'lagi orqada pars mediastnalisga, oldinda pars sternocostalisga o'tib ketadi.

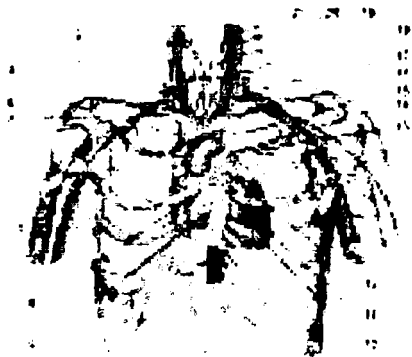
2. Pars sternocostalis chap tomondagi V qovurg'a tog'ayi. IV–V qovurg'a oraliqlari va to'sh suyagi pastki qismining orqasida yotadi. Perikardning ana shu joyi plevra bilan qoplanmay, to'sh suyagining ichki yuzasiga va IV–V qovurg'aaro kamgaklarga bevosita taqalib turadi («Plevra xaltalarining chegaralari»ga qaral-sin). Perikardning ana shu qismi ko'krak jarrohliligida katta ahamiyatga ega bo'lib, plevra bo'shlig'ini kesib ochmasdan yurak xaltasi bo'shlig'iga kirish yoki ukol qilib, liquor pericardii suyuqlig'ini olish mumkin. Pericardium ustki bo'lagining oldingi qismi yoshlarda ayrisimon bez bilan, o'rt va past tomondan esa yog' kletchatkasi bilan yopilib turadi.

3. Pars mediastnalis ikkala yon va qisman oldingi tomondan pleura mediastnalisning pleura pericardiac bo'lagiga yumshoq birkiruvchi to'qima vositasida yopishib turadi. Yurak xaltasining bu qismi boshqa bo'laklardan birmuncha katta bo'lib, orqa tomonda mediastinum posterior (orqa ko'ks oralig'i a'zolari – qizilo'ngach va pastga o'tuvchi aorta)ga tegib turadi. Epikard perikardga tomirlar orqali o'tayotganda ularni bir xilda o'ramaydi. Kovak va o'pka venalari seroz parda bilan qisman, aorta va o'pka arteriyalari esa yaxlit o'raladi. Natijada seroz parda (yuqori va chap tomon-dan) chap o'pka venasi bilan pastki kovak vena (o'ng va past tomondan) o'rtasida bo'sh kamgak – sinus obliquus pericardii ni hosil qiladi.

Ko'ndalang yoriq shaklidagi bo'sh kamgak – sinus transversus pericardii esa aorta va o'pka poyasi (oldingi tomondan) bilan yuqori kovak vena hamda bo'lmachalar (orqa tomondan) orasida hosil bo'ladi. Yurak xaltasi yurakni boshqa hamma bo'shliqlardan ajratib turadi va uning normal ishlashi uchun imkoniyat

tug'diradi.

Yurak topografiyasi (146-rasm). Yurak oldingi ko'ks oralig'ining pastida asimmetrik joylashgan. Uni yuqori va orqa tomondan yurakdan chiqqan qon tomirlar ushlab turadi, pastda esa yurak diafragma pay markazining o'rtasi bilan muskul qismi oldingi bo'lagining ustki yuzasiga tegib turadi.



146-rasm. Yurak topografiyasi.

1—A. thyroidea superior; 2—V. thyroidea superior dextra; 3—Trachea; 4—A. carotis communis dextra; 5—Truncus brachiocephalicus; 6—A. subclavia dextra; 7—V. subclavia dextra; 8—Ostium aortae (valvae semilunares aortae); 9—Ostium atrioventriculare dextrum (valva tricuspidalis); 10—Apex cordis; 11—Ostium atrioventriculare sinistrum (valva mitralis); 12—Ostium trunci pulmonalis (valvae semilunares trunci pulmonalis); 13—Bronchus principalis sinister;

14—Truncus pulmonalis; 15—Arcus aortae; 16—V. brachiocephalica sinistra; 17—Truncus thyrocervicalis; 18—A. thyroidea inferior; 19—Glandula thyroidea; 20—V. jugularis interna; 21—A. carotis externa.

Yurak ikki yonidan o'pka va uni o'rab turgan plevra xaltalariga, oldingi tomonda o'pkadan tashqari, qisman V–VI qovurg'a tog'aylariga va to'sh suyagiga tegib turadi.

Yurakning holati hamma odamlarda bir xil bo'lmay, balki kishining yoshi, jinsi, gavdasining vaziyati va tuzilishiga ham bog'liq. Bundan tashqari, diafragmaning nafas harakatlari yurakning o'z ishiga qarab ham o'zgaradi. Jumladan, chaqaloqlarda yurak yumaloq shaklli bo'lib, diafragma gumbazi balandroq bo'lganidan ko'ndalang va yuqoriroq joylashgan, ayrisimon bez uni to'sh suyagidan ancha orqa tomonga surib turadi.

Keyinchalik 1–3 yoshda yurak ko'ndalang vaziyatini o'zgartiradi va katta odamlarda ko'rilganidek, qiyshiq holatda joylashadi. O'rta yashar odamlarda yurakning uchi chap tomonda linea mamillaris sinistnadan 1 sm ichkarida, V qovurg'a orasida (chaqaloqlarda III–IV qovurg'a oralig'ida) joylashadi. Bir yoshga to'lmagan bolalarda esa katta odamlarga qaraganda bir qovurg'a yuqori (IV qovurg'a oralig'i)da joylashadi. 5–7 yashar bolalardagina yurak uchi V qovurg'a oralig'iga mos keladi. Keksa odamlarda diafragma gumbazi ancha pastga tushganligidan yurak uchi VI qovurg'a oralig'i damida turadi. Yurakning ustki chegarasi III qovurg'a tog'ayining to'sh suyagiga yopishadigan joyidan o'tkazilgan

gorizontal chiziqqa to'g'ri keladi.

Yurakning o'ng chegarasi to'sh suyagining o'ng chekkasidan (o'ng III va V qovurg'alar ro'parasida) 2–3 sm chetroqda bo'ladi. Bir yoshgacha bo'lgan bolalarda yurakning o'ng tomondagi chegarasi to'sh suyagining o'ng chekkasidan 1–1.5 sm chiqib turishi mumkin.

Yurakning pastki chegarasi o'ng tomondagi V qovurg'a tog'ayidan boshlab yurak uchiga qarab boradi.

Ikkala ostium atrioventricularelar to'sh suyagining o'ng tomonidagi tog'ayning birlashgan sohasiga. IV qovurg'a chap tomondagi IV qovurg'a tog'aylarining to'sh suyagiga yopishgan joylarini birlashtiradigan chiziqqa to'g'ri keladi. Aortaning chiqish joyi to'sh suyagining orqa tomonida chap tomondagi III qovurg'ani yopishtiradigan joyiga mos keladi. O'pka poyasining yurakdan chiqish joyi – ostium trunci pulmonalis chap tomondagi III qovurg'aning to'sh suyagiga birikadigan uchiga to'g'ri keladi.

Yurak chegarasi va vaziyati odam ko'kragining shakliga ham bog'liq. chunonchi ko'kragi keng odamlarda yurak pastroqda joylashadi. Shuning uchun bunday konstitutsiyaga ega bo'lgan odamlarda yurak gorizontal holatda turadi. Keng (uzunligi o'rtacha bo'lgan) ko'krak qafasida yurak qiyshiq turadi. Ayollar yuragi bir oz kichik bo'lib, gorizontal joylashadi.

Jismoniy mehnat va sport bilan ko'proq shug'ullanadigan odamlarda yurakning hajmi binnuncha katta bo'ladi.

Yurak anomaliyalari. Embrion rivojlanish davrida ham boshqa organlar kabi hamma vaqt bir xil normal taraqqiy qilmasligi mumkin. Jumladan, yurakning ayrim bo'laklari takomil etish davrida boshqa bo'limlarga qaraganda sekinroq yoki, aksincha, tezroq rivojlanadi. Natijada, yangi tug'ilgan bolaning yuragida turlicha o'zgarishlar (anomaliyalar) paydo bo'ladi. Goho yurakning rivojlashida septum interatriale (bo'lmachalar o'rtasidagi to'siq) da paydo bo'ladigan foramen ovale bola tug'ilganidan boshlab to umrining oxirigacha bekilmasdan qolaveradi. o'ng bo'lmachadan venoz qonning bir qismi chap bo'lmachaga, undan chap qorincha orqali organizmga tarqaladi. Natijada, qon organizmga yetarlicha oziq moddalar, kislorod yetkazib bera olmaydi. shunday qilib, tug'ma yurak kasalligi paydo bo'ladi.

Yuqorida ko'rsatib o'tilganidek, embrion rivojlanish davrida yurak qorinchalari o'rtasida vujudga keladigan septum interventriculare ham normal o'smasdan, bir qismi teshik holida qolaveradi. Pirovardida yurakning jiddiy anomaliya turi paydo bo'ladi.

Ba'zan aorta yurakning o'ng qorinchasidan, a. pulmonalis esa, aksincha, chap qorinchadan chiqadi.

Embrion rivojlanish davrida yurak ko'krak qafasining tashqarisiga chiqib, ectopia cordis ni vujudga keltiradi. Bunday tug'ilgan bolalar tirik qolmaydi.

Bundan tashqari, yurak klapanlarida ham turlicha o'zgarishla ro'y beradi.

Masalan, yurakning ikkita yoki uchta klapani o'rnig bitta yoki to'rtta klapan rivojlanadi.

TOMIRLAR SISTEMASI

Tomirlar sistemasi arteriya, vena qon tomirlari, limfa sistemasidan iborat bo'lib, gavdadagi a'zolar tarkibiga kiradi. Tomirlar sistemasi organizmdagi hamma tuzilmalar vazifasini birlashtirish imkonini beradi.

Tomirlar va ularning tarmoqlari deyarli hamma joyda nerv tolalari bilan birga yo'nalib, nerv-tomir tutamlarini hosil qiladi. Ular yumshoq biriktiruvchi qavatlarining orasidan o'tadi. Tomirlar sistemasi periferik nervlarga va ularning tarmoqlariga topografik hamda funksional jihatdan bog'liq.

Tomirlar sistemasi nerv sistemasining va ba'zi gormonlarning bevosita ta'sirida ishlaydi.

Ko'mikda eritrositlar va granulositlar yetishadi. Taloqda halok bo'lgan eritrositlar makrofaglar tomonidan yutilib, gemoglobin parchalanadi va bilirubin moddasi hosil bo'ladi. Taloq genezi va funksiyasi jihatidan suyakning qizil iligi limfa sistemasiga, topografik jihatdan hazm a'zolariga kiradi.

Gemolimfa tugunlari limfa tugunlariga o'xshash tuzilgan, lekin ularning sinuslarida bir talay eritrositlar bo'ladi. Olimlarning taxminlariga ko'ra, chaqaloqlarda qon ishlab beruvchi hujayralar mavjud.

KICHIK (O'PKA) QON AYLANISH DOIRASI TOMIRLARI

Truncus pulmonalis o'pka arteriyasi poyasi bo'lib, yurakning o'ng qorinchasidan o'pkaga vena qonini olib boradigan kalta (uzunligi taxminan 5–6 sm) va yo'g'on (diametri o'rtacha 3 sm) qon tomiridir. Bu poya to'sh suyagining III chap qovurg'a tog'ayi bilan qo'shiladigan joyida o'ng qorinchadan chiqib, aortaning oldi va chap tomonidan taxminan 5–6 sm yuqoriga qarab ko'tariladi va arcus aortaening ostida (IV ko'krak umurtqasi tanasi yoki II chap qovurg'a ro'parasida) ikkita tarmoqqa bo'linadi. Bularning biri a.pulmonalis dextra bo'lib, aorta descendens va v. cava superiorming orqa tomonidan ko'ndalang holatda o'ng o'pkaga qarab yo'naladi, o'pka darvozasiga kirish oldida uchta tarmoqqa bo'linadi va ularning har biri bitta-bitta bo'lib, o'pka bo'laklariga kirib tarqaladi.

Truncus pulmonalisning ikkinchi tarmog'i, chap o'pka arteriyasi – a. pulmonalis sinistra o'ng o'pka arteriyasidan xiyla kalta va ingichkaroq bo'lib, aortae descendensning oldingi va chap bronxining orqa tomonidan ko'ndalang yo'nalib o'tadi va chap o'pka darvozasiga boradi. O'pka bo'laklariga mos ravishda ikkiga ajraladi va o'pka bo'lakchalariga kirib tarqaladi. Ductus arteriosus qoldig'i (Ligamentum arteriosum) truncus pulmonalisning o'ng va chap o'pka arteriyasiga bo'linish joyini arcus aortae bilan birlashtiradi (homilada qon aylanishiga qaral-sin).

O'pka tarkibida arteriya qon tomirlari bronx tolalari bilan birga yo'nalib,

tarmoqlanadi va o'pka pufakchalarini o'rab olgan kapillarlar holida tugaydi. Nafas olish jarayonida o'pka pufakchalari orqaligaz almashinadi. Natijada a. pulmonalis bo'ylab oqib keladigan vena qoni tozalanib, kislorodga boyiydi. Tozalangan qon vena kapillarlari bo'yicha yo'nalib, har bir o'pka darvozasi hilusdan ikkitadan v. pulmonalis bo'lib chiqadi. O'pka venalari dastlab perikard tashqarisidan o'tadi. so'ngra epikard bilan yopiladi. O'ng o'pka venalari chap o'pka venalariga qaraganda bir oz uzun bo'lib, v. cava superior va o'ng bo'lmachaning orqa tomonidan, a. pulmonalis dextra ostidan o'tib, chap tomondagi o'pka venalari bilan birgalikda yurakning chap bo'lmachasiga quyiladi. Odamda goho 3–5 tagacha (ko'pincha to'rtta) v. pulmonalis uchraydi.

KATTA QON AYLANISH DOIRASI TOMIRLARI

Aorta (aorta) odam organizmida eng katta va uzun yagona qon tomiri bo'lib, yurakning chap qorinchasidan chiqadi va organizmning hamma qismlariga tarmoqlanadi. Aorta devori boshqa arteriyalar devoriga qaraganda qalinroq bo'lib, elastik to'qimadan tuzilgan. Aorta bir-biriga teng bo'lmagan uch qismga bo'lib o'rganiladi:

- ❖ yuqoriga ko'tariluvchi aorta – aorta ascendens,
- ❖ aorta ravog'i – arcus aortae,
- ❖ pastga tushuvchi aorta – aorta descendens.

1. *Yuqoriga ko'tariluvchi aorta* (aorta ascendens)ning uzunligi taxminan 6 sm bo'lib, chap qorinchaning ostium aortae teshigidan boshlanadi. Piyoz shaklida kengaygan boshlanish joyi bulbus aortae deb ataladi. Uning ichkarisida, ya'ni devor bilan klapanlari o'rtasida aortaning uchta sinusi – sinus aortae bor. Aortae ascendens to'sh suyagining chap tomonida orqasida III qovurg'a ro'parasidan perikard bilan o'ralgan holda yuqoriga ko'tariladi, so'ngra o'ng II qovurg'a tog'ayi sohasida aorta ravog'iga o'tadi. Yuqoriga ko'tariluvchi aortadan yurak devorlariga boruvchi ikkita qon tomiri (o'ng va chap toj arteriyalari – a. coronariae dextra et sinistra) chiqadi.

2. *Aorta ravog'i* (arcus aortae) yuqoriga ko'tariluvchi aortaning davomi bo'lib, to'sh suyagi dastasining orqa tomonida turadi. Aorta ravog'ining ustki qavariq tomonidan yelka kamari erkin. qo'l, bo'yin va boshni qon bilan ta'minlovchi uchta yirik qon tomiri (truncus brachiocephalicus, a. carotis communis, a. subclavia sinistra) ravoqning pastki tomonidan kekirdak, bronxlar a. trachealis et bronchialis va qalqonsimon bezga bir necha ingichka shoxchalar chiqadi.

3. *Pastga tushuvchi aorta* (aorta descendens) aorta ravog'ining davomi bo'lib, IV ko'krak umurtqasidan IV bel umurtqasigacha davom etadi.

Boshlanish qismi orqa ko'ks oralig'ida umurtqa pog'onasining chap tomonida bo'lib, past tomonga yo'nalgan sari asta-sekin umurtqa pog'onasining old tomoniga o'tadi va ko'krak bo'shlig'idan diafragmadagi teshik (hiatus aorticus) orqali qorin bo'shlig'iga yo'naladi. Binobarin, aorta ikki qismga bo'linadi:

birinchi qismdagi ko'krak aortasi, aorta thoracica – IV ko'krak umurtqasining damidan boshlanib, diafragmagacha yoki XII ko'krak umurtqasigacha davom etadi. Aortaning ikkinchi bo'lagi, ya'ni qorin qismi – aorta abdominalis – ko'krak aortasining davomi. XII ko'krak umurtqasi ro'parasidan (diafragmadan o'tish joyidan) boshlanib, IV–V bel umurtqasining oralig'igacha davom etadi va umurtqa pog'onasining chaprog'ida qorin pardasining orqa tomonida joylashadi. Qorin aortasi IV–V bel umurtqalari oldida o'ng va chap umumiy yonbosh arteriyasi (a. iliaca communis dextra et sinistra)ga bo'linadi. Aortaning ana shu ikkita umumiy yonbosh arteriyalariga bo'linish joyining qoq o'rtasidan taraqqiyotda aortaning qoldiq qismi hisoblangan tarmoq (a. sacralis mediana) chiqadi.

AORTA RAVOG'I TARMOQLARI

Aorta ravog'ining o'ng tomonidan boshlab yelka-bosh poyasi (truncus brachi ocephalicus) chap va umumiy uyqu arteriyasi (a. carotis communis sinistra) hamda o'mrov osti arteriyasi (a. subclavia sinistra) chiqadi(175 –rasmlar).

YELKA-BOSH POYASI

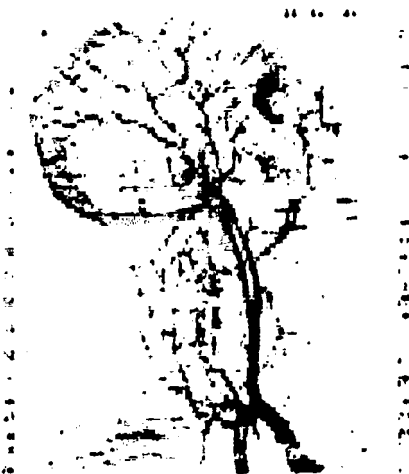Yelka-bosh poyasi – truncus brachiocephalicus aorta ravog'i ustki chekasining o'ng tomonidan chiqib (uzunligi 3–4 sm. diametri taxminan 2.5 sm) qiyshiq holatda yuqoriga va orqa tomonga ko'tarilib, o'ng umumiy uyqu arteriyasi (a. carotis communis dextra) va o'ng o'mrov osti arteriyasi (a. suclavia dextra)ga bo'linadi.

UMUMIY UYQU ARTERIYASI (147-rasm)

Umumiy uyqu arteriyasi – a. carotis communis o'ng tomonda yelka-bosh poyasidan. chap tomonda aorta ravog'idan mustaqil bo'lib chiqadi. Har ikkala umumiy uyqu arteriyasi pastda kekirdak, yuqorida hiqildoq va halqum bilan bir-biridan ajralib joylashgan. O'ng tomondagi umumiy uyqu arteriyasi yelka-bosh poyasining tarmog'i bo'lgani uchun chap tomondagi umumiy uyqu arteriyasidan bir oz kalta. Ko'krak bo'shlig'ining yuqori teshigi – apertura thoracis orqali chiqib bo'yinda trigonum caroticumdan o'tadi. U halqasimon tog'ay yoki til osti suyagi tanasi ro'parasida tashqi va ichki uyqu arteriyalariga bo'linadi. Umumiy uyqu arteriyasining tashqi tomonida ichki bo'yinturuq vena (v. jugularis interna), orqa tomonida esa adashgan nerv (n. vagus) joylashgan bo'lib, 4-bo'yin fassiyasi bilan o'raladi va bo'yin-qon tomir nerv tutamini hosil qiladi. Arteriya poyasining oldingi tomonidan til osti nervi (n. hypoglossus)ning pastga tushuvchi tolasi o'tadi. Umumiy uyqu arteriyasidan bo'yinda joylashgan qon tomirlar va nervlarga bir qancha ingichka tolalar – vasa vasorum va vasa nervorum boradi. Ana shu mayda tolalar bo'yinda kollateral qon tomirlari rivojlanishida muhim vazifani bajaradi. Umumiy uyqu arteriyasi shikastlanganda VI bo'yin umurtqasining ko'ndalang o'sig'ini bosib qon oqishini to'xtatish mumkin.

TASHQI UYQU ARTERIYASI (147-rasm)

Tashqi uyqu arteriyasi (a. carotis externa) umumiy uyqu arteriyasidan chiqqandan so'ng ikki qorinchali muskulning orqa qorinchasidan o'tib, ichki uyqu arteriyasining medial tomonidan yuqoriga ko'tariladi va uyqu uchburchagi (trigonum caroticum)ga boradi. Bu yerdan ko'tarilib pastki jag' suyagi bo'ynining orqa tomonidan o'tadi va quloq oldi bezi (glandula parotis) bag'riga kiradi. Bu yerda arteriya o'zining oxirgi tarmoqlariga bo'linadi. Tashqi uyqu arteriyasining tashqi tomonidan til osti nervi (n. hypoglossus) va yuz nervi (n. facialis) o'tadi. Ichki tomoni esa yuqori hiqildoq nervi (n.laryngeus superior) bilan kesishadi. Tashqi uyqu arteriyasidan old, orqa va yuqori tomonlarga boradigan 9 ta arteriya tomlari chiqadi.



147-rasm. Yelka-bosh arteriyasi poyasi va uning tarmoqlari.

1–2–R. parietalis; 3–A. meningeae media; 4–A. temporalis media; 5–R. auricularis anterior; 6–A. temporalis superficialis; 7–R. occipitalis; 8–A. transversa faciei; 9–A. occipitalis; 10–A. maxillaris; 11–A. auricularis posterior; 12–A. pharyngea ascendens; 13–A. carotis interna; 14–Rr. spinales; 15–A. cervicalis ascendens; 16–A. vertebralis; 17–R. superficialis; 18–A. cervicalis profunda; 19–A. suprascapularis; 20–Truncus costocervicalis; 21–Arcus aorta; 22–A. thoracica interna; 23–Truncus brachiocephalicus; 24–A. subclavia; 25–Truncus thyrocervicalis; 26–A. thyroidea inferior; 27–A. carotis communis; 28–A. thyroidea superior;

29–A. laryngea superior; 30–A. lingualis; 31–A. carotis externa; 32–A. facialis; 33–A. palatina ascendens; 34–A. alveolaris inferior; 35–A. labialis inferior; 36–A. labialis superior; 37–A. alveolaris superior posterior; 38–A. infraorbitalis; 39–A. angularis; 40–A. dorsalis nasi; 41–A. ophthalmica; 42–A. supraorbitalis; 43–R. frontalis.

Tashqi uyqu arteriyasining old tarmoqlari:

1. *Qalqonsimon bezning ustki arteriyasi* – a. thyroidea superior tashqi uyqu arteriyasining birinchi tarmog'i bo'lib, umumiy uyqu arteriyasi boshlanish joyining yaqinidan chiqadi va qalqonsimon bezning yuqori bo'lagida tarqaladi. Qo'shni arteriya tarmoqlari bilan o'zaro tutashib (anastomozlashib), yo'l davomida hiqildoqning yuqori arteriyasi (a. laryngea superior) tarmog'i chiqadi va

n.laryngeus bilan birgalikda lig. thyorochoideum ni teshib o'tib, hiqildoq muskul boylamlarining shilliq qavatini qon bilan ta'minlaydi.

2. *Til arteriyasi* (a. lingualis) til osti suyagining katta shoxi oldida boshlanib, til muskuli va shilliq pardasiga tarqaladi va boshqa arteriyalar bilan o'zaro tutashadi (anastomozlashadi). Til arteriyasidan til osti so'lak beziga (a. sublingualis), til osti suyagiga (ramus suprachoideus) va tanglay bodomcha bezi (rami glandularis)ga tarqaladi.

3. *Yuz arteriyasi* (a. facialis) pastki jag' burchagining damida tashqi uyqu arteriyasidan boshlanadi va ikki qorinchali muskulning orqa qorinchasi bilan jag' osti bezi ostidan o'tib pastki jag' qirrasini orqali yuzga chiqadi va ko'tarilib og'iz burchagiga, so'ngra burun qanotining yonboshidan o'tib, ko'zning medial burchagiga borib, oxirgi tarmoqlarga bo'linadi. Yuz arteriyasidan tanglayning yuqoriga ko'tariluvchi arteriyasi (a. palatina ascendens) chiqib yumshoq tanglayda tarqaladi. Bu yerdan tanglay murtaklari (r. tonsillaris)ga tarqaladi. Bundan tashqari, til osti so'lak beziga, a. sublingualis, og'iz bo'shlig'i diafragmasi bilan mayda so'lak bezlariga: pastki va yuqori lablarga (a. labialis inferior et superior) tarmoqlar beradi. Yuz arteriyasining oxirgi tarmog'i a. angularis (burchak arteriyasi) bo'lib, ko'z medial burchagining oldidan chiqadi va ichki uyqu arteriyasi tarmog'i (a. ophtalmica)ning shoxchasi a. dorsalis bilan qo'shiladi. Yuz arteriyasining hammasi tarmoqlari ikkinchi (qarama-qarshi) tomondagi shu nomli arteriya tarmoqlari bilan keng anastomozlashadi.

Tashqi uyqu arteriyasining orqa tarmoqlari

1. *Ensa arteriyasi* (a. occipitalis) tashqi uyqu arteriyasining orqa devoridan uyqu uchburchagi sohasida boshlanib, ensa muskullari orasidan sulcus a. occipitalis bo'ylab kallaning ensa qismiga boradi. Teri ostida yuza joylashgan holda bir qancha tarmoqlar (rami occipitales)ga bo'linadi va qarama-qarshi tomonning shu nomli arteriya tarmoqlari bilan qo'shilib, shu sohadagi muskullarga tarmoqlanadi.

Bu arteriyadan quloq supراسi (ramus auricularis), miya pardasi (ramus meningeus)ga tarmoqlar chiqadi. Ana shu arteriya bo'yinturug teshik orqali kalla bo'shlig'iga kirib, miyaning ensa sohasidagi qattiq pardasiga tarqaladi.

2. *Quloqning orqa arteriyasi* (a. auricularis posterior) tashqi eshituv yo'li yonidan o'tadi va kallaning tepa qismigacha tarqaladi. Bu arteriya quloq supراسining orqa qismi, kallaning chekka sohasi va o'rta quloq bo'shlig'ini qon bilan ta'minlaydi.

3. *To'sh-o'mrov-so'rg'ichsimon muskul tarmog'i* (ramus sternocleidomastoideus) shu nomli muskulga boradi.

Tashqi uyqu arteriyasining medial tarmoqlari

1. *Halqumning yuqoriga ko'tariluvchi arteriyasi* (a. pharyngea ascendens) tashqi uyqu arteriyasi poyasining boshlanish qismidan chiqib, halqum de-

vori bo'ylab yuqoriga ko'tariladi va halqum muskullarini, miya qattiq pardasining ensa bo'lagini, nog'ora bo'shlig'ining shilliq pardasini, yumshoq tanglayni, eshituv nayi va murtaklarni qon bilan ta'minlaydi.

2. Chakkaning yuza arteriyasi (a. temporalis superficialis) tashqi uyqu arteriyasining oxirgi tarmoqlaridan biri bo'lib, yo'nalishi jihatidan uning davomidir. Ushbu arteriya tashqi eshituv yo'lining oldingi tomonidan yuqoriga ko'tariladi va chekkada teri ostida joylashadi. Bu esa arteriya shikastlanganda uni chakka suyagiga bosib, qon oqishini to'xtatish imkonini beradi. Uning oxirgi tarmoqlari – ramus frontalis va ramus parietalis kallaning shu nomli qismlariga tarqaladi. Yo'l davomida arteriyadan tashqi eshituv yo'lining tog'ayiga, quloq suprasining lateral yuzasiga, quloq oldi beziga, yuzning orqa qismiga, ko'zning tashqi burchagiga, ko'zning aylana muskuliga, yonoqlarga va chakka muskuliga tarmoqlanadi.

3. Jag' arteriyasi (a. maxillaris) tashqi uyqu arteriyasining oxirgi yo'g'on tarmoqlaridan biri bo'lib, joylanishiga qarab yuqori jag', qanotsimon va tanglay-qanotsimon qismlarga bo'linadi. Arteriyaning yuqori jag' qismidan quyidagi tarmoqlar chiqadi:

a) quloqning chuqur arteriyasi (a. auricularis profunda) chakka-pastki jag' bo'g'imiga, tashqi quloq yo'lga va o'rta quloqqa tarqaladi;

b) nog'ora pardaning oldingi arteriyasi (a. tympanica anterior) o'rta quloqning shilliq qavatiga tarqaladi;

d) pastki tish kataklari arteriyasi (a. alveolaris inferior) canalis mandibulae orqali kirib pastki tishlarga tarqaladi, so'ngra a. mentalis foramen mentale orqali engakka chiqib, pastki lab va engak muskullariga tarqaydi. A. alveolaris inferior pastki jag' kanaliga (canalis mandibulae) kirish oldida a. mylohyoideus ni beradi. Bu arteriya tarmog'i shu nomli muskulga, ikki qorinchali muskulning oldingi qorinchasiga tarqaladi.

4. Miya pardasining o'rta arteriyasi (a. meningea media) jag' arteriyasidan chiqqach, m. pterygoideus lateralis bo'ylab ko'tarilib, foramen spinosum orqali miya bo'shlig'iga kirib miya pardasining o'rta qismiga tarqaladi. Jag' arteriyasining qanotsimon qismidan chaynov muskullariga (a. masseterica), chakka muskuliga (aa. temporales profundae), qanotsimon muskullarga (rr. pterygoidei) va lunjga a. buccalis tarmoqlari chiqadi. Bulardan tashqari, yuqori jag' tishlari, milklarga, sinus maxillarislarga tarqaladigan a. alveolaris superior posterior ham yuqori jag' arteriyasidan boradi.

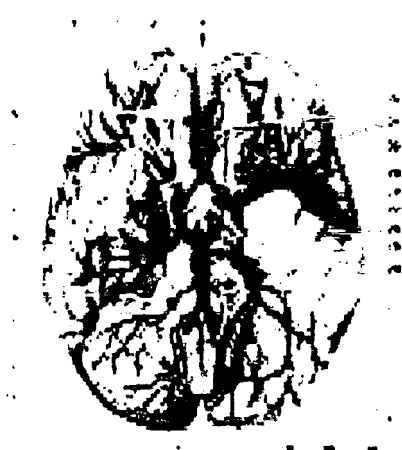
Arteriyaning tanglay-qanotsimon bo'lagidan uchta tarmoq chiqadi:

1. Ko'zkosasining pastki arteriyasi (a. infraorbitalis) fissurae orbitalis inferior orqali ko'z kosasiga kirib, m. rectus inferior, m. obliquus inferiorlarga tarmoqlar beradi, so'ngra canalis infraorbitalis orqali yuzga chiqib, yuz arteriyasi tarmoqlari bilan qo'shiladi. A. infraorbitalisdan yuqori jag' tishlariga, aa. alveolares superiores media et anterioresdan ko'z yoshi xaltasiga, sinus maxillarisdan lab-lunjilarga tarqaluvchi tarmoq boshlanadi.

2. Tanglayning pastgayo'naluvchi arteriyasi (a. palatina descendens) canalis pterygoidei orqali yo'nalib, eshitish nayi, halqumning tepa bo'lagi. qattiq va yumshoq tanglaylarga (aa. palatina major et minor)lar tarqaladi.

3. Ponasi monsu yak-tanglay arteriyasi (a. sphenopalatina) shu nomli teshik orqali burun bo'shlig'iga kirib, uning lateral va orqa devorlariga a. septi nasalis lateralis posterior bo'lib tarqaladi.

ICHKI UYQU ARTERIYASI (148-rasm)



148-rasm. Bosh miya arteriyalari.

- 1—Aa. cerebri anteriores;
- 2—Bulbus olfactorius; 3—Tractus olfactorius; 4—Trigonum olfactorium; 5—Chiasma opticum; 6—Infundibullum; 7—Tractus opticus; 8—N. oculomotorius; 9—A. cerebelli superior; 10—Plexus choroideus ventriculi quarti; 11—Flocculus; 12—A. cerebelli inferior anterior; 13—N. accessorius; 14—N. hypoglossus; 15—A. cerebelli posterior; 16—A. spinalis anterior; 17—A. vertebralis; 18—N. vagus; 19—N. glossopharyngeus; 20—N. vestibule cochlearis; 21—N. facialis; 22—N. intermedius;
- 23—N. abducens; 24—N. trigeminus; 25—A. basilaris; 26—A. cerebri posterior; 27—A. communicans posterior; 28—A. choroidea anterior; 29—A. cerebri media; 30—A. carotis interna; 31—Aa. cerebri anteriores; 32—A. communicans anterior

Ichki uyqu arteriyasi (a. carotis interna) umumiy uyqu arteriyasidan boshlanib, dastlab tashqi uyqu arteriyasini chetlab o'tadi (bukilib), uning medial tomonida (ichkarisida) joylashib, so'ngra tikka yo'naladi va tashqi uyqu teshigi (foramen caroticum externum) orqali uyqu kanaliga kirib bukilib, keyin kalla bo'shlig'iga kiradi. Ichki uyqu arteriyasi bo'yinda medial tomondan halqum, orqa va lateral tomondan adashgan nerv. simpatik poya, tashqi tomondan esa bo'yinturuq venasiga tegib turadi.

Arteriya kalla bo'shlig'idagi asosiy suyak tanasi yonboshidagi egat – sulcus caroticus da joylashadi va ko'ruv kanali sohasida o'zining birinchi tarmog'i – a. ophthalmica ni beradi. so'ngra miyaning qattiq va to'rsimon pardalarini teshib, ponasi mon suyak egatchasi orqali o'tadi va bir qancha tarmoqlar beradi:

1. *Uyqu nog'ora bo'shlig'i tarmoqlari* (aa. caroticotympnicae) nog'ora bo'shlig'iga tarqaladi.

2. *Ko'z kosasi arteriyasi* (a. ophtalmica) ichki uyqu arteriyasidan ajraladi. so'ngra ko'ruv kanali orqali ko'z kosasiga kiradi va bir qancha tolalar beradi:

a) ko'z yoshi beziga a. lacrimalis ni beradi. Bu arteriyadan ko'z qovoqlarining lateral qismiga tolalar ajraladi.

b) ko'z soqqasining kiprikli tanasiga boruvchi tolalar – aa. siliares posteriores longae et breves.

d) to'r pardaning markaziy arteriyasi (a. centralis retinae) ko'rish nervi tarkibida to'r pardaga borib tarqaladi.

e) muskul arteriyasi (aa. musculares) ko'z soqqasining yuqori, to'g'ri va qiyshiq muskullariga tarqaladi.

f) g'alvirsimon suyakning orqa va oldingi arteriyalari (a. ethmoidalis posterior et anteriores) g'alvirsimon suyak kataklari shilliq qavatiga tarqaladi. A. ethmoidalis anterior – o'zidan miya pardasining oldingi arteriyasi (meningeae anterior)ni beradi. Bu arteriya miya bo'shlig'iga kirib miya qattiq pardasiga tarqaladi.

g) oldingi kiprikli tana arteriyalari (aa. ciliares anteriores) to'r tanaga, qovoq shilliq pardasiga tarqaladi. Bundan tashqari, qovoqlarning medial qismiga va burun qirrasiga ham tolalar beradi.

3. *Miyaning old arteriyasi* – a. cerebri anterior – a. carotis interna va ko'z arteriyasidan chiqib birlashuvchi oldingi arteriya, a. communicans anterior orqali ikkinchi tomondagi shunday arteriya bilan anastomozlashadi. So'ngra miyaning qadoqsimon tanasini aylanib, miya yarim sharining sathiga va ensa bo'lagiga tarqaladi.

4. *Miyaning o'rta arteriyasi* (a. cerebri media) ichki uyqu arteriyasining davomi va uning eng yirik tarmoqlaridan biri bo'lib, lateral tomondan Silviy chiqurchasi orqali miya orolchasiga borib tarqaladi. Miya o'rta arteriyasi oxirgi tarmoqlari orolchani, yarim sharining chakka, pesqona va tepa bo'lagini qon bilan ta'minlaydi.

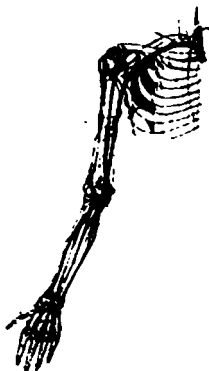
5. *Tomirlar chigali arteriyasi* – a. choroidea a. carotis internadan chiqib, yon qorinchaning chakka bo'lagini va uchinchi qorinchaga kirib tomirlar chigalini hosil qiladi va miya yarim sharlarining kulrang va oq moddalariga, ko'rish tepaligiga tolalar beradi.

6. *Orqadagi birlashtiruvchi arteriya* (a. communicans posterior) ichki uyqu arteriyasidan chiqib, miyaning orqa arteriyasi bilan anastomozlashadi.

Doiraviy arterial anastomoz – circulus arteriosus cerebri (willisii) – chap va o'ng tomondagi miya old arteriyalari (a. cerebri anterior) ni o'zaro birlashtiruvchi arteriya (a. communicans anterior), orqa tomondan umurtqa arteriyasi tarmoqlari o'ng va chap tomondagi miya orqa arteriyasi (a. cerebri posterior) a. communicans posteriorlar a. carotis internaning eng yirik tarmoqlari (a. cerebri media) bilan qo'shilishi natijasida bitta doiraviy arterial anastomoz (arteriya halqasi)

vujudga keladi. Bu arteriyalar halqasi bosh miyaning asosida, o'rgimchak iniga o'xshash parda ostida joylashgan turk egari atrofinigardish bilan o'rab turadi. Bu doiraviy arteriya anastomozi miyani qon bilan ta'minlashda, jarrohlikda muhim vazifani bajaradi.

O'MROV OSTI ARTERIYASI (149-rasm)



(149-rasm)

- 1-a. subclavia,
- 2-a. vertebralis,
- 3-a. thoracica interna,
- 4-a. axillaries,
- 5-a. brachialis,
- 6-a. ulnaris,
- 7-a. radialis.

O'mrov osti arteriyasi (a. subclavia) bir juft bo'lib, chap tomondagi arteriya to'g'ridan-to'g'ri arcus aortaedan chiqadi, a. subclavia dextra esa truncus brachiocephalicusdan boshlanadi. Shuning uchun chap tomondagi o'mrov osti arteriyasi bir oz uzunroq bo'ladi. Ikkala a. subclavia ham ko'krak bo'shlig'idan apertura thoracalis superior da plevra gumbazini aylanib o'tadi. Uning qavariq qismi yuqoriga qaragan ravoqni hosil qiladi. O'mrov osti arteriyasi o'mrov suyagiga yaqinlashadi va I qovurg'aning yuqori yuzasidan sulcus a. subclaviae orqali qo'ltiq sohasiga boradi. Bu arteriya I qovurg'aning tashqi qirrasidan, qo'ltiq arteriyasi – a. axillaris nomini oladi. O'mrov osti arteriyasining I qovurg'a ustida (tuberculum m. scalenening orqa tomonida)gi qismi boshqa bo'lagiga qaraganda yuzaroq joylashgan. Tomir shikastlanganda uni ana shu qovurg'aga siqib, qon oqishini to'xtatish mumkin.

O'mrov osti arteriyasi keyinchalik spatium interscalenumdan yelka chigali bilan birga o'tadi. A. subclavia, odatda, joylashgan sohasiga qarab uch bo'limga ajratib o'rganiladi. O'mrov osti arteriyasining boshlanishidan to spatium interscalenumgacha bo'lgan qismi birinchi bo'lim, spatium interscalenum da joylashgan qismi ikkinchi bo'lim, spatium interscalenumdan chiqib, qo'ltiq sohasining yuqori chegarasigacha (I qovurg'aning tashqi qirrasigacha) yetgan qismi uchinchi bo'lim hisoblanadi.

I. O'mrov osti arteriyasining birinchi bo'limidan boshlangan tarmoqlar: *umurtqa arteriyasi* (a. vertebralis) o'mrov osti arteriyasi tarmoqlari orasida eng yirik arteriya hisoblanadi. m. scalenus anterior va m. longus colli orasi-

dan yuqoriga ko'tarilib, VI bo'yin umurtqasining foramen transversarium teshigiga kiradi. Keyinchalik bo'yin umurtqalarining ko'ndalang o'siqlaridagi ana shunday teshiklardan vertikal holatda yuqoriga ko'tarilib, axisga yetadi va lateral tomonga buriladi. Birinchi bo'yin umurtqasining ustki yuza egatidan o'tgach, membrana atlantooccipitalis posterior va miyaning qattiq pardasini teshib foramen magnum orqali kalla bo'shlig'iga kiradi. Kalla bo'shlig'ida o'ng va chap tomondagi umurtqa arteriyalari clivus (nishab) bo'ylab uzunchoq miya ostida oldinga yo'naladi va miya ko'prigining orqa chekkasi yaqinida o'zaro birlashib, asosiy toq arteriya (a. basilaris)ni hosil qiladi.

A. vertebralisning quyidagi tarmoqlari bor:

a) *Rami musculares muskullarga* va kalla bo'shlig'ining orqa chuqurchasida joylashgan miyaning qattiq pardasiga mayda tarmoqlar beradi.

b) *Orqa miyaning oldingi arteriyasi* (a. spinalis anterior) a. vertebralisdan kalla bo'shlig'iga chiqib, foramen magnum orqali pastga qarab tushadi, orqa miyaning oldingi yuzasiga yaqinlashganda ikkala arteriya o'zaro qo'shilib, bitta toq arteriyaga aylanadi va fissura mediana anterior bo'ylab yo'naladi.

d) *Orqa miyaning orqa arteriyasi* (a. spinalis posterior) a. vertebralisdan chiqib, kalla bo'shlig'ida uzunchoq miya hamda orqa miyaning ikki yonboshidan pastga tushadi. Orqa miya, yuqorida aytib o'tilgan arteriya tarmoqlaridan tashqari, gavdaning ko'krak qismida intercostales posterioresdan, bel qismida aa. lumbalesdan tarmoqlar oladi. Bu tarmoqlar umurtqa arteriyasining hamma tarmoqlari bilan tutashadi. Natijada orqa miyada tarqalgan arteriya tomirlari anastomozlari o'mrov osti arteriyasini aorta descendens bilan qo'shadi.

e) *Miyachaning orqadagi pastki arteriyasi* (a. cerebelli inferior posterior) umurtqa arteriyasining eng yirik tarmog'i bo'lib, miya ko'prigi oldidan chiqadi, uzunchoq miyani aylanib o'tadi va miyacha pastki yuzasining orqa bo'limini qon bilan ta'minlaydi.

f) *Asosiy arteriya* (a. basilaris) o'ng va chap tomondagi umurtqa arteriyalarining nishab (clivus)da o'zaro birlashuvidan paydo bo'ladi. Bu arteriya miya ko'prigining old chegarasida bosh miyaning ikkita orqa arteriyasi (aa. cerebri posteriores)ga ajraladi. Ana shu ikkala arteriya orqa tomonga yo'nalib, miyacha oyoqchasini pastki va tashqi tomondan aylanib o'tadi, bosh miya yarim sharlarining ensa, chakka bo'laklariga tarqalib, uchinchi va yonbosh qorinchadagi qon tomir chigallariga mayda tolalar beradi.

Aa. cerebri posteriores a. carotis internaning tarmoqlari aa. communicantes posterior bilan anastomozlashib, Villizi arteriya halqasini hosil qilishda qatnashadi. A.basilaris bosh miya orqa arteriyasidan tashqari quyidagi tarmoqlarni ham beradi:

a) miyachaning oldingi pastki arteriyasi (a. cerebelli inferior anterior) miyachaga tarmoqlar beradi;

b) labirint (ichki quloq) arteriyasi (a. labyrinthi) bir juft bo'lib, ichki

quloqqa borib tarqaladi;

d) miya ko'prigida tarqaladigan mayda tolalar;

e) miyachaning ustki arteriyasi (a. cerebelli superior) asosiy arteriyaning oxirgi tarmog'i. miyachaning yuqori yuzasida tarqaladi. A. vertebralis bo'yin sohasida umumiy uyqu arteriyasi bilan parallel ravishda yo'nalib, kalla bo'shlig'ida o'ng va chap arteriya qo'shilib a. basilarisga aylanadi va aa. spinales anteriores bilan yagona arteriya halqasini hosil qiladi. Bu arteriya halqasi bo'yin va kallaning qo'shimcha (kollateral) arterial yo'li bo'lib, tibbiyotda katta ahamiyatga ega.

II. Qalqonsimon bez-bo'yin arteriya poyasi (truncus thyrocervicalis) yo'g'on va kalta bo'lib, a. subclaviadan m.scalenus anteriorning medial chekkasi oldida boshlanib, quyidagicha tarmoqlanadi:

1) qalqonsimon bezning pastki arteriyasi (a. thyroidea inferior) truncus thyrocervicalisdan boshlanib, a. carotis communis bilan a. vertebralis orasidan o'tib, qalqonsimon bez yonbosh bo'lagining pastki uchida tarmoqlanadi; a. carotis externaning tarmog'i a. thyroidea superior bilan tutashadi.

A. thyroidea inferiordan quyidagi mayda shoxchalar tarmoqlanadi:

hiqildoqning pastki arteriyasi (a.laryngea inferior), hiqildoq muskuli va shilliq qavatlarini qon bilan ta'minlaydi va qalqonsimon tog'ay plastinkasi ostida aa. thyroidea superior tarmog'i (a.laryngea superior) bilan anastomozlashadi va qizilo'ngachga (rami oesophagi), halqumga (rami pharyngei), kekirdakka (rami tracheales) tarmoqlar beradi;

2) bo'yinning yuqoriga ko'tariluvchi arteriyasi (a. cervicalis ascendens) truncus thyrocervicalisdan ajralib mm. scaleni bo'ylab yuqoriga ko'tariladi, so'ngra bo'yin chuqur muskullariga tarqaladi.

3) bo'yinning yuzaa arteriyasi (a. cervicalis superficialis) a. cervicalis ascendensdan boshlanib, m. trapeziusga borib tarmoqlanadi;

4) kurakusti arteriyasi (a. suprascapularis) o'mrov suyagining orqasiga o'tadi va incisura scapulae chekkalariga tortilib turgan ko'ndalang boylam (lig. transversum scapulae) ustidan fossa supraspinataga, so'ngra kurak suyagining bo'yni orqali fossa infraspinataga boradi. Bu arteriya tarmoqlari kurakning orqa tomonida joylashgan muskullarni qon bilan ta'minlaydi va circumflexa scapulae bilan anastomozlashadi.

III. Ko'krak qafasining ichki arteriyasi (a. thoracica interna) a. subclavianing pastki yuzasidan (a. vertebralis qarshisida) boshlanib, pastga qarab to'sh suyagi chekkasidan 1-1,5 sm tashqarida I-VII qovurg'alar tog'ayi bo'ylab vertikal holatda pastga yo'naladi va VII-VIII qovurg'alararo sohaga borganda ikkita oxirgi tarmoqqa bo'linadi:

a) diafragma muskularteriyasi (a. musculophrenica) a. thoracica internadan VII-XI qovurg'alar oraliq sohada boshlanib, qovurg'alar tog'ay qismining ichki yuzasi bo'ylab boradi, diafragma bilan qorin muskullarini qon

bilan ta'minlashda qatnashadi va pastki V yoki VI qovurg'a oraliqlariga rami intercostales tarmoqlarini beradi;

b) q o r i n u s t k i a r t e r i y a (a. epigastrica superior) a. thoracica interna VII qovurg'a ro'parasidan boshlanib qorin to'g'ri muskul qinining o'z devorini teshib pastga. qorinning to'g'ri muskuli bo'ylab kindikkacha boradi va a. epigastrica inferior (a. iliaca externa) tarmog'i bilan anastomozlashadi. Qorin to'g'ri muskuli va qinini qon bilan ta'minlaydi. Shu yo'sinda a. thoracica interna o'z yo'lida quyidagi tarmoqlarni beradi:

1) rami intercostales anteriores – qovurg'a oralig'iga boruvchi mayda tarmoqlar; yuqoridagi oltita spatia intercostalianing har biriga ikkitadan arteriya tolasini beradi. Ular qovurg'aning yuqori va pastki qirralari bo'ylab yo'naladi. Ba'zan qovurg'a oralig'ida ikkita arteriya tolasi o'zaro birlashib, bitta arteriyani hosil qilishi mumkin. Rami intercostales anteriores orqa tomonda aortadan chiqqan aa. intercostales posterioreslar bilan qo'shiladi. Natijada qovurg'alar oralig'ida arteriyalar tutashadi va o'mrov osti arteriya sistemasini aortaning ko'krak bo'lagi bilan tutashtiradi. Aortaning a. subclavia bilan ko'krak qafasidagi arterial anastomoz jarrohlikda va kollateral tomirlarning rivojlanishida muhim vazifani bajaradi; 2) rami perforantes – teshib o'tuvchi shoxchalar; yuqoridagi V–VI qovurg'alararo muskullarni teshib, m. pectoralis majorga boradi; 3) rami sternales to'sh suyagiga boradi; 4) rami mediastinales – ko'ks oralig'ining oldingi arteriyalari; ko'ks oralig'ining oldingi ko'ks bo'lagida tarqaladi; 5) a. pericardiacophrenica – yurak pardasi va diafragma arteriyasi; a. thoracica interna dan I qovurg'a ro'parasida chiqib, n. phrenicusga qo'shiladi va diafragmagacha boradi. Arteriya tarmoqlari diafragma nerviga, plevra va yurak xaltachalariga tarqaladi.

O'mrov osti arteriyasining ikkinchi qismi – spatium interscalenumdan quyidagi tarmoqlar chiqadi (29-rasm).

IV. Qovurg'a-bo'yin arteriya poyasi (truncus costocervicalis), o'mrov osti arteriyasining spatium interscalenum sohasidan boshlanadi. keyin ikkita tarmoqqa bo'linadi:

a) bo'yinning chuqur arteriyasi (a. cervicalis profunda) yuqoriga qarab ko'tariladi. I qovurg'a bilan III bo'yin umurtqasi ko'ndalang o'siq orasidan o'tib ensa va orqaning chuqur muskullariga hamda orqa miyaga boradi;

b) ustki qovurg'alararo arteriya (a. intercostalis suprema) I–III qovurg'a oraliqlariga tarqaladi.

O'mrov osti arteriyasining uchinchi qismidan quyidagi tarmoqlar chiqadi:

V. Bo'yinning ko'ndalang arteriyasi (a. transversa colli) a. subclavianing spatium interscalenum idan chiqqandan so'ng, uchinchi qismidan boshlanib, plexus brachialisdan o'tadi va ikki tarmoqqa bo'linadi: a) ramus superficialis – yuza joylashgan shoxcha; m. levator scapulae, m. splenius cervicis va m. trapeziumga tarqaladi; b) ramus profundus – chuqur joylashgan shoxcha; m. levator scapulae, mm. rhomboider, m. seratus posterior superior, mm. infraspinatus, subs-

capularis, latissimus dorsalarga tarqaladi.

QO'LTIQ ARTERIYASI

Qo'ltiq arteriyasi (a. axillaris) o'mrov osti arteriyasining bevosita davomidir, uning boshlanish (yuqori) chegarasi I qovurqaning tashqi (lateral) chekkasi hisoblanadi. Qo'ltiq arteriyasi cavum axillareda mm. pectoralis major et minorning orqa yuzasi bo'ylab pastga tushadi va mm. latissimus dorsi, pectoralis majorning pastki chekkasiga yetganda yelka arteriyasi a. brachialis nomi bilan yelka sohasiga davom etadi.

A. axillaris joylashuviga ko'ra uch bo'lakka ajratiladi:

I. *Ko'krak-o'mrov uchburchagi* (trigonum clavipectoriale) m. pectoralis major yuqori qismining orqa sohasida joylashgan, uni yuqoridan o'mrov suyagi. pastdan m. pectoralis minorning yuqori qirrasiga chegaralab turadi. Qo'ltiq arteriyasini bu sohada oldindan va tashqaridan plexus brachialis nerv tutamlari o'rab tursa-da, medial tomonda v. axillaris yo'naladi, tashqi tomondan limfa tugunlari va yog' to'qimalari berkitib turadi. O'z navbatida bu uchburakdagi a. axillarisdan quyidagi tarmoqlar chiqadi:

a) *yuqoridagi ko'krak arteriyasi* (a. thoracica superior) qo'ltiq osti arteriyasidan boshlanib, I-II qovurg'a oralig'i muskullariga. mm. pectoralis major et minor, m. serratus anteriorning yuqori qismiga va m. subclaviusga tarqaladi.

b) *ko'krak-yelka o'sig'i arteriyasi* (a. thoracoacromialis) kalta bo'lib, a. axillarisdan boshlanadi va deltasimon muskulga. m. pectoralis major et minor va yelka bo'g'imiga tarqaladi.

II. *Ko'krak muskuli uchburchagi* (trigonum pectorale) m. pectoralis minorning orqa yuzasiga to'g'ri keladi, bu uchburchakda a. axillaris dan ko'krak muskullariga rr. thoracicaelar chiqadi.

Ko'krak qafasining yon arteriyasi (a. thoracica lateralis) m. serratus anterior bo'ylab pastga tushadi va ana shu muskulni qon bilan ta'minlaydi; ko'krak beziga rami mammarii lateralesni beradi.

III. *Ko'krak muskul osti uchburchagi* (trigonum subpectoriale) m. pectoralis minor, m. pectoralis major hamda m. deltoideuslarning pastki chekkalari oralig'iga to'g'ri keladi. Bu uchburchakdan quyidagi tarmoqlar chiqadi:

a) *kurak osti arteriyasi* (a. subscapularis) a. axillarisdan chiqib bo'linadi: 1) ko'krak qafasining orqa arteriyasi – a. thoracodorsalis kurak osti arteriyasining davomi sifatida mm. serratus anterior, latissimus dorsi, subscapularis m. teres majorga tarqaladi va a. thoracicae lateralis, aa. intercostaleslar bilan anastomozlashadi; 2) kurakni o'rab turadigan arteriya a. circumflexa scapulae kurak osti arteriyasidan chiqib, foramen trilaterum orqali fossa infraspinataga o'tadi va muskullarga tarqalib, a. suprascapularis bilan tutashadi;

b) *yelka suyagini o'rab turadigan orqa arteriya* (a. circumflexa humeri posterior) ba'zan a. circumflexa scapulae bilan birga qo'shilib, bitta umumiy poya

ko'rinishida qo'ltiq osti arteriyasidan chiqadi. Bu arteriya. odatda. a. axillarisdan chiqqan alohida shoxcha bo'lib, foramen quadrilaterum orqali deltasimon muskul ostidan o'tadi va yelka suyagi (collum chirurgicum humeri)ni o'rab turadi. a. circumflexa humeri anterior bilan anastomozlashadi. A. circumflexa humeri posterior m. deltoideus, capsula articularis humeri bilan caput humerilarga tarmoqlar beradi;

d) yelka suyagini o'rab turadigan oldingi arteriya (a. circumflexa humeri anterior) ba'zan a. circumflexa humeri posterior bilan umumiy poya ko'rinishida a. axillarisdan ajralib chiqadi va collum chirurgicum humeri ni o'rab turadi:

a. circumflexa humeri posterior bilan anastomozlashib, m. deltoideus bilan birgalikda yelka bo'g'imiga tarmoqlar beradi.

Xulosa qilib aytganda. qo'ltiq osti arteriyasi tolalari o'mrov osti arteriyasining shoxlari bilan keng anastomozlashadi.

YELKA ARTERIYASI (150-rasm)

Yuqorida ko'rsatib o'tilganidek. a. axillaris qo'ltiq osti bo'shlig'idan yelkaga o'tishi bilan a. brachialis deb atala boshlaydi. A.brachialisning yuqori chegarasi (m. latissimus dorsining pastki chegarasi) m. latissimus dorsi bilan m. teres majorning pastki muskul tutamlari (qirrasini)ni chegaralab turadi. A. brachialis yelka sohasida sulcus bicipitalis medialis bo'ylab tirsak chuqurchasiga boradi, bu yerda arteriya lacertus fibrosus bilan oldindan o'ralgan bo'ladi. A. brachialis tirsak chuqurchasida collum radii (a. radialis a. ulnaris)ga yaqinlashganda ikki arteriyaga bo'linadi. A. brachialis sulcus bicipitalis medialisda n. medianus, n. radialis, n. ulnaris, n. musculocutaneus v. brachialis bilan birga joylashadi. Bir juft yelka venalari a. brachialisning ikki tomonidan yo'nalgan bo'ladi. N. radialis, n. ulnaris, n. musculocutaneuslar yelka arteriyasining boshlanish qismida birga bo'lib, keyinchalik uzoqlashadi. N. medianus yelkaning yuqorisida, arteriyaning lateral tomonida bo'lsa, o'rta qismiga kelganda a. brachialisning old tomoniga, so'ngra arteriyaning medial tomoniga o'tib oladi. Yelka arteriyasidan quyidagi tarmoqlar ajralib chiqadi:

1. A. *brachialis* yelka muskullariga rami musculares tarmoqlarini beradi. Arteriya poyasidan yelka suyagiga bir qancha mayda shoxcha aa. nutriciae humerilar ham chiqadi.

2. *Yelkaning chuqur arteriyasi* (a. profunda brachii) yelka arteriyasidan chiqib n. radialis bilan birga canalis humeromuscularisdan yo'nalib bir qancha tarmoqlarga bo'linadi: a) aa. diaphyseos humeri – yelka suyagiga boradigan arteriya yelka suyagini qon bilan ta'minlaydi; b) a. collateralis media o'rtadagi yon arteriya, m. triceps brachii o'rtasidan o'tadi va a. interossea recurrens (bilak arteriyasining tarmog'i) bilan anastomozlashib rete articulare cubiti ni hosil qilishda qatnashadi; d) collateralis bilak suyagi tomonidagi yon arteriya – septum intermusculare laterale ni teshib sulcus cubitalis anterior lateralis tomonga boradi. A.

recurrens radialis (a. radialisning tarmog'i) bilan anastomozlashib, yelkaning uch boshli muskuliga tolachalar beradi va rete articulare ni hosil qiladi.



150-rasm. Yelka arteriyasi.

1-a. brachialis; 2-n. ulnaris; 3-n. medianus; 4-sulcus bicipitalis medialis; 5-m. bicipitis brachii;

3. *Tirsak suyagi tomonidagi ustki yon arteriya* (a. collateralis ulnaris superior) yelkaning o'rta qismidan chiqib n. ulnaris bilan birga septum intermusculare medialis ostidan epicondylus medialis orqa tomonga keladi va a. recurrens ulnaris posterior (a. ulnaris) tarmog'i bilan anastomozlashadi.

4. *A. Col lateralis ulnaris inferior* tirsak suyagi tomonidan o'tgan pastki yon arteriya, yelka arteriyasining distal bo'lagidan chiqib, a. recurrens ulnaris anterior (a. ulnaris) bilan anastomozlashadi. A. collateralis ulnaris inferior qo'shni muskullarga tolalar beradi, septum intermusculare medialeni teshib o'tib, rete articulare cubiti ni hosil qilishda qatnashadi.

BILAK ARTERIYASI (151-rasm)

Yelka arteriyasi tirsak chuqurchasida lacertus fibrosusning orqasida a. radialis va a. ulnarislarga bo'linadi. Bilak arteriyasi sulcus radialis da v. radialislar bilan birga bilak suyagiga parallel holatda joylashadi. Bilakning pastki bo'lagida m. brachialis bilan m. flexor carpi radialis paylari orasida joylashib yuzaga chiqadi, uni fassiya, teri osti yog' qavati va teri qoplab turadi. Bilak arteriyasi bilak pastida yuza joylashishi sababli pulsatsiyasini bemalol aniqlash mumkin. U bilak suyagining bigizsimon o'siqchasi uchiga kelib, orqa tomonga buriladi va anatomic tabakerka orqali kaftning orqa (dorzal) tomoniga davom etadi.

Anatomic tabakerka – art. radicarpeaning dorzal tomonida bo'lib, medial – m. extensor pollicis longus va lateral (bosh barmoq) tomondan mm. abductor pollicis et extensor pollicis brevislar bilan chegaralanib o'tadi. U yerdan yana kaft yuzasiga tomon yo'nalib, I–II ossa metacarpale oralig'ida joylashgan muskullarni teshib o'tgan holda, kaftning chuqur arteriya ravog'ini hosil qilishda qatnashadi.


Bilak arteriyasi tarmoqlari (180-rasm):

1. *Muskullarga boradigan mayda tarmoqlar* (rami musculares) butun ar-

teriya poyasi bo'ylab chiqadi, yaqin joylashgan muskullarni qon bilan ta'minlaydi.

2. *Bilakning orqaga qaytuvchi arteriyasi* (a. recurrens radialis) m. supinator bo'ylab yuqoriga ko'tariladi. Bu arteriya epicondylus medialis oldida a. collateralis radialis (a. profunda brachii ning tarmog'i) bilan anastomozlashadi va yaqin turgan muskullarga tarqaladi.

3. *Kaft tomondagi shoxi* (ramus carpeus palmaris) ko'ndalang yo'nalib, a. ulnarisning shunga o'xshash tarmog'i bilan tutashadi va rete carpi palmare ni hosil qiladi.



151-rasm. Bilak va panja arteriyalari (orqa yuzasi).

1—M. triceps brachii payi; 2—Rete articulare cubiti; 3—M. anconeus; 4—M. flexor carpi ulnaris; 5—A. interossea anterior; 6—M. extensor carpi ulnaris; 7—M. extensor indicis proprius; 8—Mm. interossei dorsales; 9—Aa. metacarpeae dorsales; 10—Aa. digitales dorsales; 11—A. princeps pollicis; 12—A. metacarpea dorsalis I; 13—R. carpeus dorsalis a. radialis; 14—A. radialis; 15—Rete carpi dorsale; 16—Retinaculum extensorum; 17—M. extensoris digitorum communis paylari; 18—M. extensor pollicis longus; 19—M. extensor pollicis brevis; 20—M. abductor pollicis longus; 21—A. interossea posterior; 22—M. extensor carpi radialis brevis; 23—R. profundus n. radialis; 24—A. interossea recurrens; 25—M. supinator; 26—M. extensor digitorum communis; 27—Rete articulare cubiti; 28—M. extensor carpi radialis longus; 29—M. brachioradialis.

4. *Kaftning yuza shoxi* (ramus palmaris superficialis) thenor muskullari orasidan o'tib, kaftda tirsak arteriyasining uchi bilan anastomozlashadi va arcus palmaris superficialis (yuza arteriya ravog'i)ning hosil bo'lishida qatnashadi. Kaftning yuza shoxi ramus carpeus dorsalis muskullariga va terisiga shoxchalar chiqaradi.

5. *Kaftning orqa (dorzal) tomondagi shoxi* ramus carpeus dorsalis bilak arteriyasi (anatomik tabakerka) sohasiga chiqib a. ulnaris ning shunga o'xshagan tarmog'i bilan qo'shiladi va aa. interosseeae anterior et posterior (suyak oraliq arteriyalari) bilan birga rete carpi dorsale (kaftning dorzal yuzasidagi arteriya to'ri) ni hosil qiladi.

6. *Kaftning birinchi orqa arteriyasi* (a. metacarpea dorsalis prima) orqa tomonda uchta shox (aa. digitales dorsales)ga ajraladi. ulardan biri ko'rsatkich barmoqning bilak tomoniga. qolgan ikkitasi esa bosh barmoqning ikkala tomoniga tarqaladi.

7. *Qo'l bosh barmog'ining birinchi (asosiy) arteriyasi* (a. princeps pollicis) uchta mayda shoxchaga bo'linadi. Bu shoxchalar pastga yo'nalib bosh barmoqning ikkala va ko'rsatkich barmoqning lateral tomoniga aa. digitales palmares sifatida tarqaladi.

TIRSAK ARTERIYASI (152-rasm)

A. ulnaris – yelka arteriyasining ikkinchi tarmog'i bo'lib, a. radialisga qaraganda birmuncha yo'g'on. Tirsak arteriyasi – a. brachialisdan fossa cubitida boshlanadi va m. pronator teres ostidan pastga tushadi. Bilak o'rtasida sulcus ulnarisga m. flexor carpi ulnaris bilan m. flexor digitorum superficialis orasidan o'tib ketadi va no'xatsimon suyak oldiga kelganda canalis carpi ulnaris orqali kaftga tushadi. Kaftda a. ulnarisning asosiy poyasi arcus palmaris superficialis ni hosil qilishda qatnashsa, ramus carpeus palmaris profundus shoxi bilak arteriyasi bilan qo'shiladi va kaftning chuqur arteriya ravog'i (arcus palmaris profundus)ni hosil qiladi. Tirsak arteriyasidan quyidagi tarmoqlar chiqadi:

1. *Tirsakning qaytuvchi arteriyasi* (a. recurrens ulnaris) boshlanish qismida ikki tarmoqqa ajraladi: a) old tarmoq (ramus anterior) epicondylus medialis oldida a. collateralis ulnaris inferior bilan anastomozlashadi; b) orqa tarmoq (ramus posterior) epicondylus medialisning orqa tomoniga o'tib tarqaladi va tirsakning arteriya to'ri – rete articulare cubiti ni hosil qilishda qatnashadi, a. collateralis ulnaris superior bilan anastomozlashadi.

2. *Suyaklar oralig'ining umumiy arteriyasi* (a. interossea communis) kalta va birmuncha yo'g'on bo'lib, fossa cubitining pastki chegarasida membrana interosseaning oldingi yuzasiga yetgach, quyidagi tarmoqlarga bo'linadi: a) suyaklar oralig'ining oldingi arteriyasi (a. interossea anterior) membrana interosseaning old yuzasi bo'ylab pastga tushadi va m. pronator quadratusning yuqori chekkasi yaqinida membrana interossea ni teshib, dorzal (orqa) tomoniga o'tadi va kaftning orqa yuzasidagi arteriya to'ri (rete carpi dorsale)ni hosil qilishda qatnashadi. A. interossea anterior – muskullarga, bilak va tirsak suyaklariga (boshlang'ich qismida) hamda n. medianusga alohida shoxchalar beradi; b) interossea posterior – suyaklar oralig'ining orqa tomonidagi arteriya orqa tomonga yo'naladi va membrana interossea ni teshib, bilakning dorzal yuzasiga boradi. U yerda joylashgan ekstensor muskullarning yuza va chuqur qavatlariga tarmoqlar beradi, a. interossea anterior bilan qo'shilib, rete carpi dorsale ni hosil qiladi.

A. interossea recurrens – yuqoriga ko'tariluvchi (qaytuvchi) oraliq arteriya yuqoriga ko'tarilib, rete articulare cubiti ni hosil qilishda qatnashadi;

3. *Ramus carpeus dorsalis* – kaftning orqa tomondagi shoxi tirsak ar-

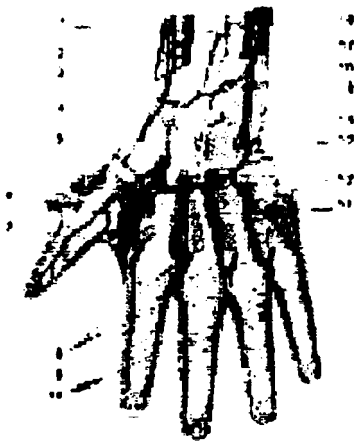teriyasidan no'xatsimon suyak bilan m. pronator quadratusning oraliq sohasida chiqib a. radialisning ramus carpeus dorsalis tarmog'iga qo'shiladi va rete carpi dorsale ni hosil qiladi:

4. *Ramus carpeus palmaris* – kaftning old tomondagi shoxi tirsak arteriyasidan boshlanib, a. radialisning shu nomli shoxchasi bilan qo'shiladi:

5. *Ramus palmaris profundus* – qo'l panjusining kaft tomondagi chuqur tarmog'i, tirsak arteriyasidan, ramus carpus dorsalis tarmog'idan pastda kaftning chuqur ravog'ini hosil qilishda qatnashadi. Ramus carpeus palmaris profundus-hypothenor muskullarni, terini qon bilan ta'minlaydi.

Panja arteriyalari kaftning ustki qismi hamda kaft sohasida tarqalgan tirsak bilan bilak arteriyalarining quyidagi tarmoqlaridan iborat:

1. Kaftning orqa tomondagi arteriya to'ri (rete carpi dorsale) bilak va tirsak arteriyalaridan boshlangan ramus carpeus dorsalis shoxlari (a. radialis va a. ulnarisga qaralsin) bilan a. interossea communis tarmog'ining o'zaro qo'shilishidan hosil bo'ladi, kaft va panjani yozuvchi muskullar payi ostida yotadi.



152-rasm. Panja arteriyalari.

1–M. pronator quadratus; 2–M. brachioradialis payi; 3–Ramus carpeus palmaris a. radialis; 4–A. radialis; 5–A. princeps pollicis; 6–M. adductor pollicis; 7–A. princeps pollicis; 8–Aa. digitales palmares communes; 9–A. radialis indicis; 10–Aa. digitales palmares propriae; 11–A. metacarpeae palmares; 12–Rami perforantes; 13–Arcus palmaris profundus; 14–Ramus palmaris profundus a. ulnaris; 15–M. flexor carpi ulnaris payi; 16–Ramus carpeus a. ulnaris; 17–A. interossea anterior; 18–A. ulnaris.

Rete carpi dorsale tarmoqlari: a) rr. articulares bo'g'imiga tarqaladigan shoxchalar kaft usti suyaklarining bo'g'imlariga tarqaladi; b) aa. metacarpeae dorsales – kaftning orqa tomonidagi arteriyalar uchta bo'lib, kaftning II, III, IV suyak oraliq muskullari bo'ylab pastga tushadi va panjalarning asosiga ikkitadan arteriya aa. digitales dorsales (panjalarning orqa tomondagi arteriyalari)ga bo'linadi.

Bu arteriyalar II–V barmoqlarning bir-biriga qaragan sathlari bo'ylab tirnoq falangalari asosiga boradi.

Tirsak va bilak arteriyasi shoxlari panjaning kaft yuzasida quyidagi arteriya to'ri va ravoqlarini hosil qiladi.

1. Kaftning old tomondagi arteriya to'ri (rete carpi palmare) a. radialis va a. ulnaris (ramus carpeus palmares) tarmoqlarining o'zaro qo'shilishidan hosil bo'ladi. Arteriya to'ri kaft va panjani bukuvchi muskul paylari ostida joylashadi va art. radiocarpea et mediocarpea tarqaladi.

2. Panjaning kaft sohasida ikkita arteriya ravog'i bor: ulardan biri kaftning yuza ravog'i (arcus palmaris superficialis) tirsak arteriyasining oxirgi uchi bilan a. radialisning ingichka ramus palmaris superficialis shoxchasining o'zaro qo'shilishidan hosil bo'ladi. Kaftning yuza ravog'i kaft (aponeurosis palmaris) ostida joylashgan, uning qavariq yuzasidan kaft tomondagi to'rttala barmoqning umumiy arteriyalari – aa. digitales palmares communis chiqadi. Ulardan I, II va III umumiy barmoq arteriyalari pastga yo'nalib, kaft-barmoq bo'g'imlariga yaqinlashganda har biri ikkitadan aa. digitales palmares propriae (barmoqlarning kaft tomondagi xususiy arteriyalari)ga bo'linadi. Bu arteriya tarmoqlari II–V barmoqlarning bir-biriga qaragan chekkalaridan tarqaladi. Kaft yuza ravog'ining to'rtinchi tarmog'i – a. digitalis palmaris communis esa jimjiloqning tirsak suyagi tomonidan yo'naladi.

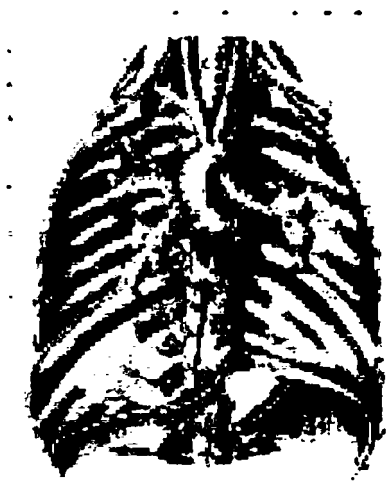II. Kaftning chuqur ravog'i (arcus palmaris profundus) asosan a. radialisning oxirgi uchi bilan tirsak arteriyasi shoxchasi (ramus palmaris profundus) ning qo'shilishidan paydo bo'ladi. Kaftning chuqur ravog'i mm. interossei palmares ustida ossa metacarpealining asosiga yaqin joyda, kaft va barmoqlarni bukuvchi muskul paylari ostida joylashgan, qonning ko'p qismi bilak arteriyasidan keladi. Ravoqning pastga qarab turgan yuzasidan kaftning old tomondagi uchta arteriyasi – aa. metacarpeae palmares chiqadi. Bu arteriyalar II, III, IV spatia interossea da joylashgan muskullar ustidan pastga tushib, a. metacarpophalangeaega yaqinlashganda aa. digitales volares communisga qo'shilib ketadi. Aa. metacarpeae palmaresdan uchta aa. perforantes (teshib o'tuvchi arteriyalar) chiqadi. Ana shu arteriya tarmoqlari II, III, IV mm. interosseilarni teshib, kaft orqasiga o'tadi va metacarpeae dorsaleslar bilan anastomozlashadi.

Yuqorida aytib o'tilganidek, qo'l panjasi sohasida bilak va tirsak o'zaro keng va xilma-xil arteriya tarmoqlari bilan anastomozlashadi. Ana shu arteriyalarning xilma-xil murakkab anastomozlari qo'lning mehnatga muvofiqlashganidan dalolat beradiki, natijada kaft yuza ravog'i siqilganda qon barmoqlarga arcus palmaris profundus orqali boradi.

PASTGA YO'NALUVCHI AORTA TARMOQLARI (153-rasm)

Pastga yo'naluvchi aorta (aorta descendens) aortaning eng uzun qismi bo'lib, arcus aortaedan IV ko'krak umurtqasi oldida boshlanib, mediastinum posterius orqali diafragma teshigidan qorin bo'shlig'iga tushadi va bel umurtqasining oldiga kelganda ikki katta tarmoqqa bo'linadi.

Aorta descendensning ko'krak bo'shlig'ida joylashgan bo'lagi aorta thoracica (ko'krak aortasi) deb ataladi va undan ko'krak bo'shlig'ining devoriga (ramus parietalis) va ko'krak bo'shlig'ida joylashgan a'zolar uchun rami viscerales tarqoqlari chiqadi



153-rasm. Ko'krak aortasi.

1-A. carotis communis dextra; 2-A. vertebralis dextra; 3-R. ascens; 4-Ramus superficialis; 5-Truncus thyrocervicalis; 6-A. subclavia dextra; 7-A. suprascapularis; 8-A. thoracica interna; 9-Truncus brachiocephalicus; 10-Aorta ascendens; 11-Aa. coronariae cordis dextra et sinistra; 12-Valva aortae; 13-Esophagus; 14-Rr. esophagei aortae thoracicae; 15-Aorta; 16-A. phrenica inferior dextra; 17-A. gastrica sinistra; 18-A. hepatica communis; 19-A. renalis dextra; 20-A. mesenterica superior; 21-A. renalis sinistra; 22-A. lienalis; 23-Truncus caeliacus; 24-Rr. esophagei; 25-Diaphragma; 26-Esophagus; 27-Aa. intercostales posterior

sinistrae (VI-IX); 28-Bronchus principalis sinister; 29-Rr. bronchiales aortae thoracicae; 30-Arcus aortae; 31-Aa. intercostales posteriores I-II; 32-A. intercostalis suprema; 33-Truncus costocervicalis; 34-Plexus brachialis; 35-M. scalenus anterior; 36-A. subclavia sinistra; 37-A. carotis communis sinistra; 38-Trachea; 39-A. thyroidea.

I. Ko'krak qafasi devoriga boruvchi shoxchalar:

1. Qovurg'alar oralg'idagi orqa arteriyalar (aa. intercostales posteriores) poyasining ikki yonboshidan III-XII qovurg'alar oralg'i uchun 10 juft arteriya bo'lib chiqadi. Yuqoridagi ikkita qovurg'a oralg'iga truncus costocervicalis («O'mrov osti arteriyasi»ga qaralsin) shoxchalari tarqaladi. Har bir a. intercostalis posterior caput costaening pastki tomoniga kelib, ikki shoxchaga bo'linadi: a) uning orqa shoxchasi ramus dorsalis bo'lib, orqa tomonda ramus spinalis tolasi chiqadi. Bu tola foramen intervertebrale orqali umurtqa kanaliga kirib, orqa miya va uning pardalari bo'ylab tarqaladi.

Ramus dorsalisning asosiy tolasi umurtqalarning ko'ndalang o'siqlari ostidan shu nomli nerv bilan o'tib, orqa muskullar va teriga tarqaladi; b) oldingi shoxcha ramus anterior aslida a. intercostalis posteriorming davomi bo'lib, qovurg'a pastki qirralarining ichki yuzasida joylashgan sulcus costaedan boshlanadi. Arteriya poyasi dastlab plevra pardasining orqa (tashqi) tomonidan borib, qovurg'a

burchagiga yetganda *m. intercostalis externus* bilan *m. intercostalis internus*lar orasidan yoʻnaladi. Qovurgʻa oraliq arteriyasi *sulcus costae* da (tepa tomonda) *v. intercostalis* va qovurgʻa oraliq nervi (*n. intercostalis*) (past tomonda) bilan birga joylashgan. *A. intercostalis posterior* old shoxchasing har biri oʻzidan pastda joylashgan qovurgʻaning ustki qirrasini boʻylab yoʻnaladigan ingichka to-lani beradi. Shuning uchun koʻkrak boʻshligʻiga ukol qilishda ana shu arteriya tolasini nazarda tutib, shpris ignasini pastki qovurgʻaning yuqori qirrasidan bir oz teparoqdan (qovurgʻa oraliq boʻshligʻi oʻrtasidan) yuborish kerak. XII qovurgʻa oraliq arteriyasi qovurgʻaning pastki tomonidan yoʻnaladi va *a. subcostalis* deb ataladi. Qovurgʻa oraliq arteriyalari *rr. anteriores sulcus costaedan* oldinga borib, *a. thoracica interna* tarmoqlari bilan tutashadi. X–XII qovurgʻa oraliq arteriyala-rining old shoxchalari esa qorinning qiyshiq muskullari oraligʻidan oʻtib *a. epi-gastrica superior* tarmoqlariga qoʻshiladi. Natijada qovurgʻalar oraligʻida *aorta thoracica* bilan *a. thoracica interna* tolalari (*aa. intercostales*) oʻzaro qoʻshilib, arteriya doirasini hosil qiladi. Bunday arteriya doiralari kollateral qon aylanishi rivojlanishida katta ahamiyatga ega.

2. *Diafragmaning ustki arteriyalari* (*aa. phrenicae superiores*) koʻkrak aortasining diafragmaga yaqin turgan qismidan chiqib, bel boʻlagi tepasida tarqaladi va *a. thoracica interna* hamda *aa. intercostales posteriores* tarmoqlari bilan anastomozlashadi.

II. *Rami viscerales* – ichki aʼzolarga tarqaladigan tarmoqchalar:

1. *Bronxlar boʻylab tarqaladigan tolalar* (*rami bronchiales*) aortadan koʻpincha chap tomonga ikkita va oʻng tomonga bitta tola chiqaradi, limfa tugunlari, bronxlar, oʻpka toʻqimalari, alveolalarni qon bilan taʼminlaydi.

2. *Rami oesophagea* – qiziloʻngachga boradigan 4–5 ta tola.

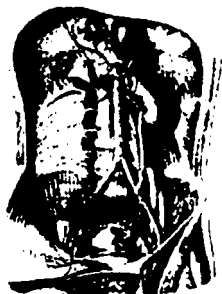3. *Rami mediastinales* – koʻks oraligʻiga boradigan tarmoqchalar *cavum mediastinale posterior* dagi limfa tugunlari, yogʻ toʻqimalari va biriktiruvchi toʻqimalarni qon bilan taʼminlaydi.

4. *Rami pericardiaci* – yurak xaltasiga boradigan tolalar aortadan 3–4 ta boʻlib chiqib, yurak xaltasining orqa qismiga taraladi.

QORIN AORTASI TARMOQLARI

Aorta thoracica – koʻkrak boʻshligʻidagi XI–XII koʻkrak umurtqasi damida, diafragmaning hiatus aorticus teshigi orqali qorin boʻshligʻiga oʻtadi va qorin aortasi (*aorta abdominalis*) deb yuritiladi. Qorin aortasi bel umurtqalari tanasi-nining oldingi va bir oz chap tomonidan pastga qarab yoʻnalib, IV bel umurtqasi-nining damiga kelib ikkita yoʻgʻon *aa. iliaca communes* – umumiy yonbosh arte-riyalariga, bitta toq *a. sacralis mediana* (dumgʻaza oraliq arteriyasi)ga boʻlinadi. Aortaning ikkita umumiy yonbosh arteriyaga boʻlingan joyi *bifurcatio aortae* deb ataladi.

AORTANING QORIN DEVORIGA TARQALGAN TARMOQLARI (154 rasm)



- 154 rasm. 1. aorta.
- 2.aa. iliacae communes
- 3.phrenica inferior.
- 4 aa. lumbales.
5. a. sacralis mediana

Aorta abdominalis qorin devoriga tarqalgan quyidagi arteriya tarmoqlarini beradi:

1. Diafragmaning pastki arteriyasi

(a. phrenica inferior) diafragma ostida aorta

abdominalisdan ikkita (goho aortadan bitta umumiy arteriya bo'lib chiqadi va ikkita tarmoqqa bo'linadi) arteriya bo'lib boshlanadi. O'ng tomondagi a. phrenica inferior ba'zan truncus coeliacusdan chiqishi ham mumkin. A. phrenica inferior diafragma. qizilo'ngachning qorin bo'shlig'idagi qismini qon bilan ta'minlashda qatnashadi va a. suprarenalis superior shoxchasini chiqaradi. Bu arteriya buyrak usti beziga boradi va buyrak yog' kapsulasiga mayda shoxchalar beradi.

2. Bel arteriyalari (aa. lumbales) aortadan I–IV bel umurtqalari ro'parasida juft bo'lib chiqadi va corpus vertebraedan o'tib, a. psoas majorga boradi. O'ng tomondagi bel arteriyalari v. cava inferiorning orqasidan o'tadi. Bel arteriyalari bel muskullarini, qorin yon devori muskullarini qon bilan ta'minlaydi va orqa miyaga, dura materga shoxchalar chiqaradi. Chap tomondagi arteriyalar – aa. lumbales o'zaro hamda pastki qovurg'a oraliq arteriyalari va aa. epigastricae superior et inferior bilan anastomoz hosil qiladi.

3. Dumg'azaning o'rtu arteriyasi (a. sacralis mediana) aortaning embrional davrda rivojlanmasdan qolgan dum qismi hisoblanadi. Bu arteriya aortaning ikkiga – a. iliaca communisga bo'lingan (bifurcatio aortae) joyidan chiqib pastga tushadi. A. sacralis mediana dumg'aza va unga yaqin turgan muskullarni, rectumning orqa devorini qon bilan ta'minlaydi.

AORTANING TOQ TARMOQLARI (155-rasm)

Qorinning arterial poyasi (truncus coeliacus) kalta va yo'g'on arteriyadan iborat bo'lib, aortaning oldingi yuzasida XII ko'krak umurtqasi ro'parasida (aorta diafragmadan o'tishi bilanoq) boshlanadi va uchta katta tarmoqqa (a.gastrica sinistra, a. hepatica communis va a. lienalis) bo'linadi. Truncus coeliacus tarmoqlari quyidagilar:

1. *Me'daning chap arteriyasi* (a.gastrica sinistra) chapdan cardia ventriculiga borib, pars abdominalis oesophagiga shoxchalar beradi. A.gastrica sinistraning asosiy tarmoqlari curvatura minor ventriculi bo'ylab boradi va a.gastrica dextra (umumiy jigar arteriyasi tarmog'i) bilan anastomozlashadi.

2. *Umumiy jigar arteriyasi* (a. hepatica communis) caput pancreatisning yuqori qirrasiga bo'ylab duodenumga boradi va ikkita shox (a. hepatica propria va a.gastroduodenalis)ga bo'linadi: a. hepatica propria lig. hepatoduodenale ichida v. portaening old va ductus choledochusning chap tomonidan yo'nalib, jigar darvozasi orqali jigar tarkibida tarqaladi (jigarning ichki tuzilishiga qaralsin).



155-rasm. Qorinning arte-

rial poyasi.

1—Hiatus aorticus; 2—Truncus coeliacus; 3— Lig. teres hepatis; 4—A. phrenica inferior dextra; 5—Vesica fellea; 6—Ductus hepaticus communis; 7—R. sinister a. hepaticae propriae; 8—Ramus dexter a. hepaticae propriae; 9—A. cystica; 10—Ductus cysticus; 11—A. hepatica propria; 12—A.gastrica dextra; 13—Ductus choledochus; 14—A. gastroduodenalis; 15— A. hepatica communis; 16—V.portae; 17—V. cava inferior; 18—A.gastroepiploica dextra; 19—Rr. epiploici; 20—Omentum majus; 21—A.gastroepiploica sinistra; 22—Pancreas; 23—A. lienalis; 24—Lien; 25—Ventriculus; 26—Aorta abdominalis; 27— A. phrenica inferior sinistra; 28—Diaphragma; 29—R. esophageus; 30—Esophagus (pars abdominalis); 31—A.gastrica sinistra; 32—Hiatus esophageus; 33—Hepar.

Jigarning xususiy arteriyasi (a. hepatica propria)dan quyidagi tarmoqlar chiqadi: me'daning o'ng arteriyasi (a.gastrica dextra) yuqoriga ko'tarilib, curvatura minor ventriculi bo'ylab chap tomonga yo'naladi va a.gastrica sinistra bilan anastomozlashadi.

Ramus dexter et sinister shoxchalari jigarning o'ng hamda chap bo'laklariga boradi. Ramus dexterdan o't pufagi arteriyasi (a. cystica) chiqadi (40-rasm).

Me'da-o'n ikki barmoq ichak arteriyasi (a.gastroduodenalis) me'da pyloris (40-rasm) qismining orqasidan pastga tomon yo'nalib, o'n ikki barmoq ichak bilan me'da osti bezi (pancreas) orasiga kiradi, a.gastroepiploica dextra va aa. pancreaticoduodenalis superior tarmoqlariga bo'linadi.

a) o'ng tomondagi me'daning charvi arteriyasi a.gastroepiploica dextra

curvatura major bo'y lab chap tomonga yo'naladi, me'da-katta charviga tarmoqlar chiqarib, a.gastroepiploica sinistra bilan anastomoz hosil qiladi; b) me'da osti bezi bilan o'n ikki barmoq ichakning yuqori arteriyasi – aa. pancreaticoduodenalis superior me'da osti bezi qismiga boradi va rr. pancreatici (me'da osti bezi ning bosh qismi)da, rami duodenalis (o'n ikki barmoq ichakning pars descendens qismi)da tarmoqlarga bo'linadi.

3. Taloq arteriyasi a. lienalis trusus coeliacus tarmoqlarining ichida eng yo'g'oni bo'lib, pancreas yuqori chekkasidan bir necha marta buralib taloqqa qarab yo'naladi. hilus lienalisga borganda 5–6 ta shoxchaga bo'linadi va lien ichida tarqaladi. Yo'lda bir qancha rr.pancreatici tarmoqlarini beradi. Bundan tashqari, a. lienalisdan quyidagi tolalar chiqadi:

Chap tomondagi me'da-charvi arteriyasi (a.gastroepiploica sinistra) me'da – curvatura major bo'y lab o'ng tomonga boradi va a.gastroepiploica dextra bilan anastomozlashadi. Me'daning kalta arteriyalari (aa.gastricae breves) me'da tubini qon bilan ta'minlaydigan va boshqa arteriyalar bilan anastomozlashadi.

II. Ichaktutqichning ustki arteriyasi (a. mesenterica superior) qorin aortasi (truncus coeliacus) dan taxminan 1–1,5 sm pastroqda aorta abdominalisning I bel umurtqasining yuqori qirrasi ro'parasidan chiqadi. Bu arteriya me'da osti bezi bilan o'n ikki barmoq ichakning pastki gorizonta bo'lagi orasidan o'tib pastga yo'naladi.

A. mesenterica superiordan bir qancha tolalar chiqadi:

1. Me'da osti bezi va o'n ikki barmoq ichakning pastki arteriyasi (a. pancreaticoduodenalis inferior) me'da osti bezi boshchasi va duodenumning o'rtasidan yuqoriga ko'tariladi. A. pancreaticoduodenalis inferior pancreasning boshchasini, o'n ikki barmoq ichakning pastki gorizonta bo'limini qon bilan ta'minlashda ishtirok etadi va nihoyat aa. pancreaticoduodenalis superiores bilan anastomozlashadi.

2. Ichak arteriyalari (aa. intestinales) 10–20 shoxchadan iborat bo'lib, ichaktutqich (mesenterium) tarkibida boradi va shu tariqa och ichakka aa. jejunales hamda yonbosh ichakka aa. ilei sifatida tarqaladi. Ana shu arteriyalarning shoxchalari ichak devoriga bormasdan oldin mesenterium varag'i ichida o'zaro qo'shilib, 2–5 qator anastomoz hosil qiladi. Birinchi qator arteriya anastomozlaridan hosil bo'lgan ravoqdan shoxchalar chiqadi va o'zaro qo'shilib, ikkinchi qatordagi arteriya ravog'ini, so'ngra uchinchi qator arteriya ravog'ini hosil qiladi va hokazo. Oxirgi arteriya ravog'idan chiqqan tarmoqlar ichak devorini zich o'rab oladi. Har xil vaziyatda ham qon bilan bir me'yorda ta'minlanishiga imkon beradi.

3. Yonbosh chamberichak arteriyasi (a. ileocolica) yonbosh ichakning oxirgi qismi bilan ko'richakka tarqaladi, ramus colicusdan esa chualchangsimon o'simtga a. appendicularis shoxchasini beradi.



156-rasm

- 1.a. mesenterica superior
- 2.a. mesenterica superior
3. aa. Intestinales.
4. a. Ileocolica
5. a. colica media.
- 6 a collica dextra

4. *Chambarichakning o'rtta arteriyasi* (a. colica media) chamber ichakning ko'ndalang qismiga (colon transsversum) mesacolon transversum varaqlari orasidan boradi va ikkita shoxchaga ajratiladi. Ularning o'ng tomonga


qarab yo'nalgan shoxchasi a. colica dextra a. mesenterica superior tarmoqlari bilan anastomoz hosil qilsa. chap tomonga qarab yo'nalgan shoxchalari a. colica sinistra (a. mesenterica inferior tarmog'i) bilan qo'shiladi. Natijada a. mesenterica superior yuqorida ko'rsatib o'tilgan tarmoqlar yordamida a. mesenterica inferior bilan qo'shilib, arteriya ravog'ini hosil qiladi.

5. *A. colica dextra* chamber ichakning o'ng arteriyasi a. mesenterica superioridan. III bel umurtqasining ro'parasida a. ileocolicadan bir oz yuqoriroqda chiqib. ichak bo'lagiga (colon ascendens) tarqaladi.

III. Ichaktutqichning pastki arteriyasi (188-rasm) (a. mesenterica inferior) kichik diametrdagi bo'lib, aorta abdominalisidan III bel umurtqasi ro'parasida chiqadi. qorinning seroz pardasi orqasidan pastga va chap tomonga qarab boradi: a) chamber ichakning chap arteriyasi – a. colica sinistra seroz pardaning orqasidan chap buyrakning oldingi yuzasiga yaqinlashganda ikki tarmoqqa bo'linadi. Tarmoqlarning biri yuqoriga ko'tarilib, ko'ndalang chamber ichakning chap tomonidagi flexura coli sinistra ni qon bilan ta'minlaydi va a. coli media (a. mesenterica superior tarmog'i) bilan anastomozlashadi. Ikkinchisi esa colon descendensga tarqaladi va pastga yo'nalib, aa. sigmoideae (sigmasimon yo'g'on ichak arteriyalari) bilan qo'shiladi; b) aa. sigmoideae – sigmasimon yo'g'on ichak arteriyalari a. mesenterica inferioridan aksari ikkita bo'lib boshlanadi va colon sigmoideum ni qon bilan ta'minlaydi. Aa. sigmoideaeening bitta tarmog'i yuqoriga ko'tarilib, a. colica sinistra bilan qo'shilsa, ikkinchisi pastga qarab boradi va a. rectalis superior bilan tutashadi; d) a. rectalis superior – to'g'ri ichakning yuqori arteriyasi a. mesenterica inferiorning oxirgi to'lasiga bo'lib, mesacolon sigmoideum, mesacolon rectum varaqlari orasidan to'g'ri ichak devoriga borib tarqaladi. Bu

arteriya aa. sigmoideae, a. rectalis media, a. iliaca interna tarmog'i bilan anastomozlashadi. Natijada chambar ichakda tarmoqlangan arteriyalar, ya'ni aa. colica media et dextra shoxlari (a. mesenterica superior shoxlari) a. colica sinistra, aa. sigmoideae, a. rectalis superior (a. mesenterica inferior) va a. rectalis media (a. iliaca interna tarmog'i) o'zaro birlashib, arteriya ravog'ini hosil qiladi. Bu arteriya ravog'i chambar ichakni doimo yetarlicha qon bilan ta'minlash uchun xizmat qiladi va jarrohlilikda muhim o'rin tutadi.

AORTANING VISSERAL JUFT TARMOQLARI (157-rasm)



157-rasm. Buyrak arteriyasi.

1–Ureter; 2–Pelvis renalis; 3–A. renalis; 4–Buyrak yog' qavati arteriyasi; 5–Cortex renis; 6–Medulla renis; 7–Aa.interlobares; 8–Columna renalis; 9–Pyramides renales.

Aorta abnominalisdan qorin bo'shlig'ida joylashgan juft a'zolar uchun quyidagi juft arteriya shoxlari chiqadi:

1. Buyrak usti bezining o'rtu arteriyasi (a. suprarenalis media) me'da

osti bezining orqa tomonidan gl. suprarenalisga boradi va a. suprarenalis superior (a. phrenica inferior tarmog'i) hamda a. suprarenalis inferior (a. renalis tarmog'i) bilan tutashadi.

2. Buyrak arteriyasi (a. renalis) o'ng va chap buyrakka boradigan arteriya bo'lib, aortadan II bel umurtqasining damida boshlanadi. O'ng buyrak arteriyasi (a. renalis sinistra)ga nisbatan birmuncha uzunroq bo'lib, aortadan pastroqda boshlanadi va v. cava inferiorning orqa tomonidan o'tib, buyrakka boradi. Gohida buyrakka aortadan ikkita va undan ham ko'proq arteriyalar kelishi mumkin. A. renalis buyrakka kirishdan oldin buyrak usti beziga, a. suprarenalis inferior siydik yo'lining (ureter) boshlanish qismiga – rami ureterici va buyrakning yog' kapsulasiga bir qancha mayda shoxchalar beradi. Buyrak organizmda muhim vazifa – siydik chiqarish vazifasini bajaradi, shuning uchun buyrakka uning hajmiga qaraganda diametri ancha kattaroq bo'lgan qon tomir (a. renalis) boradi.

3. Moyak arteriyasi (a. testicularis) ayollarda a. ovarica (tuxumdon arteriyasi) aortadan II bel umurtqasining ro'parasida a. renalisning pastrog'idan boshlanib (ba'zida a. renalisning o'zidan chiqadi) qorin seroz pardasining orqasidan pastga – chanoq bo'shlig'iga va undan chov kanali orqali moyak xaltasiga

(yorg'oqqa) tushib, moyak (testis)ni qon bilan ta'minlaydi. A. testicularis dextra pastki kovak vena oldidan o'tayotganda siydik yo'li bilan kesishadi va unga rami ureterici shoxchalarini beradi.

Ayollarda a. ovarica kichik chanoq bo'shlig'iga tushib, lig. suspensorium tarkibida tuxumdonga boradi. Aa. tectulareslarning aortadan II bel umurtqasi oldida boshlanishi testisning rivojlanish davri embrionda – qorin bo'shlig'ida boshlanib keyinchalik yorg'oqqa tushganligidan dalolat beradi.

4. Umumiy yonbosh arteriyasi (A. iliaca communis). Aorta abdominalis IV–V bel umurtqalari ro'parasiga kelib ikkita umumiy yonbosh arteriyasi – a. iliaca communisga ajraladi. Aortaning ana shu ikkita tarmoqqa bo'lingan joyi bifurcatio aortae deb ataladi, u erkaklarda 60⁰ va ayollarda 68⁰ burchak hosil qilib tarqaladi. O'ng va chap tomondagi a. iliaca communislar pastga va tashqi tomonga yo'nalib, articulatio sacroiliacaning oldiga kelganda ikkita arteriya (aa. iliaca interna et externa)ga bo'linadi.

ICHKI YONBOSH ARTERIYASI (158-rasm)

Ichki yonbosh arteriyasi (a. iliaca interna) yo'g'on va kalta bo'lib, umumiy yonbosh arteriyasidan articulatio sacroiliacaning damida chiqadi va m. psoas majorning medial tomonidan kichkina chanoq bo'shlig'iga tushadi. A. iliaca interna seroz parda bilan qoplangan bo'lib, old tomonidan siydik yo'li, orqa tomondan v. iliaca interna yo'naladi.



158-rasm. Umumiy yonbosh arteriyasi va tarmoqlari (ayollar chanoq bo'shlig'i).

- 1–Aorta abdominalis; 2–V. cava inferior; 3–V. ovarica; 4–A. et v. circumflexae ilium profundae;
- 5–A. et v. epigastricae inferiores; 6–Tuba uterina; 7–A. iliaca externa dextra; 8–V. iliaca externa dextra; 9–Ovarium; 10–Uterus; 11–Vesica urinaria; 12–Plexus venosus vesicalis; 13–Plexus venosus uterinus; 14–A. vesicalis inferior; 15–A. uterina; 16–Aa. et vv. rectales mediae; 17–A. glutea superior sinistra; 18–Rectum; 19–A. iliaca interna sinistra; 20–V. iliaca interna sinistra; 21–V. iliaca communis sinistra; 22–A. et v. sacrales medianae; 23–A. iliaca communis sinistra; 24–A. ovarica.

A. iliaca interna kichik chanoq bo'shlig'ida foramen ischiadicum majorning tepa chekkasiga borib, old va orqa tarmoqqa bo'linadi. A. iliaca internaning orqa shoxidan quyidagi tarmoqlar chiqadi:

1. *Yonbosh-bel arteriyasi* (a. iliolumbalis) m. psoas majorning orqa tomonidan fossa iliaca ga boradi va bel-yonbosh muskullariga, orqa miya hamda qattiq pardaga tarqalib, a. circumflexa ilii profunda (a. iliaca externa tarmog'i) bilan tutashadi.

2. *Dumg'azaning yon arteriyasi* (a. sacralis lateralis) dumg'aza chigali nervlarini, mm. levator ani et piriformislarni qon bilan ta'minlaydi.

3. *Dumbaning ustki arteriyasi* (a. glutea superior) a. iliaca internaning davomi bo'lib, chanoq bo'shlig'idan foramen suprapiriforme orqali n. gluteus superior bilan chiqadi va dumba muskullariga tarqaladi.

4. *Yopqich arteriya* (a. obturatoria) canalis obturatorius orqali sonning medial tomoniga borib adduktor muskullar va m. obturatorius externusga tarqaladi.

5. *Dumg'azaning pastki arteriyasi* (a. glutea inferior) foramen infrapiriforme orqali a. pudenda interna va n. ischiadicus bilan birga chiqadi. dumba muskullari bo'ylab tarqalib, quymich nerviga shoxchalar beradi va aa. glutea superior, obturatoria et circumflexa femoris medialistlar bilan anastomozlashadi.

A. iliaca internaning old yoki visseral arteriyalari quyidagi arteriya tarmoqlaridan iborat (48-rasm).

1. *Kindik arteriyasi* (a. umbilicalis) embrional rivojlanish davrida a. iliaca internaning old tarmog'idan chiqib, kichik chanoqning yonbosh devori bo'ylab yuqoriga ko'tariladi, keyin qorin bo'shlig'ining oldingi devoriga (qorin bo'shlig'iga) qaragan yuzadan kindikka boradi. Bola tug'ilib, kindigi kesilgandan so'ng arteriyaning teshigi asta-sekin yopilib, lig. umbilicale medialega aylanadi. Lekin bu boylamning boshlang'ich qismi arteriya holatini saqlab qoladi va aa. vesicales superiores (qovuqning yuqori arteriyalari)ni beradi. Bular qovuqning yuqori bo'limiga borib tarqaladi va a. vesicalis inferior bilan anastomozlashadi.

2. *Siydik yo'li tarmoqlari* (rami ureterici) ba'zan a. umbilicalisdan boshlanib, ureter ni qon bilan ta'minlaydi.

3. *Qovuqning pastki arteriyasi* (a. vesicalis inferior) qovuq tubi urug' pufakchalari va prostata bezini qon bilan ta'minlaydi, siydik yo'lining pastki qismiga rami ureterici ni beradi va a. vesicalis superior bilan anastomozlashadi.

4. *Urug' yo'li arteriyasi* (a. ductus deferentis) (erkaklarda bo'ladi) kindik yoki qovuq arteriyalarining biridan boshlanib, ductus deferens va testisga borib tarqaladi.

5. *A. uterina bachadon arteriyasi* (ayollarda bo'ladi) aksari a. iliaca interna dan (ba'zan kindik arteriyasidan) boshlanib, lig. uteri varaqlari orasidan o'tib bachadonga boradi va quyidagi tarmoqlarga bo'linadi: a) a. vaginalis (qin arteri-

yasi) qinga borib tarqaladi; b) ramus tubarius – bachadon nayi shoxchasi bachadon nayini qon bilan ta'minlaydi; d) ramus ovaricus – tuxumdon tarmoqchasi tuxumdonga boradi; e) bachadonga boradigan shoxcha bachadonda tarqaladi. Bu arteriya tuqqan ayollarning bachadonida spiralsimon burmalar hosil qilib joylashadi (49-rasm).

6. *To'g'ri ichakning o'rtta arteriyasi* (a. rectalis media) to'g'ri ichakning o'rtta qismiga tarqaladi. Bu arteriya to'g'ri ichak devorida a. rectalis superior (a. mesenterica inferior tarmog'i) va a. rectalis inferior (a. pudenda interna tarmog'i) bilan anastomozlashadi. A. rectalis mediadan qovuqqa prostata va urug' pufakchalari bezlariga tarmoqlar chiqaradi.

7. *Ichki uyatli arteriya* (a. pudenda interna) chanoq bo'shlig'idan n. ischiadicus, n. pudendus a. glutea inferiorlar bilan birga foramen infrapiriformedan tashqariga chiqadi. spina ischiadica ni aylanib o'tib, foramen ischiadicum minor orqali fossa ischiorectalisga boradi va a. profunda penis (ayollarda a. profunda clitoridis) hamda a. dorsalis penis (ayollarda a. dorsalis clitoridis) tarmoqlariga bo'linadi.

A. pudenda interna chanoq bo'shlig'ida faqat plexus sacralisga va arteriya poyasiga yaqin joylashgan muskullarga mayda tarmoqlar beradi. Bu arteriya diaphragma pelvisdan pastki sohada quyidagi tarmoqlarni beradi.

a) *to'g'ri ichakning pastki arteriyasi* (a. rectalis inferior) to'g'ri ichakning pastki bo'limidan tashqi teshikka boradi va a. rectalis media (a. iliaca interna tarmog'i) bilan tutashadi.

b) *oralik arteriyasi* (a. perinealis) yorg'oqqa – rami scorotales posteriores (ayollarda katta uyatli lablarga – rami labiales posteriores) tarmoqlar beradi.

d) *jinsiy ola tpiyozchasi arteriyasi* (a. bulbi penis) a. bulbi vestibuli (vaginae) qin dahlizi piyozchasi arteriyasi jinsiy olatning corpus spongiosum penis iga, ayollarda qin dahlizi piyozchasiga boradi. A. pudenda internaning oxirgi tarmog'i a. profunda penis va a. dorsalis penis jinsiy olatning orqa arteriyasi (ayollarda a. dorsalis clitoridis) – klitor arteriyasi bo'lib tarqaladi.

TASHQI YONBOSH ARTERIYASI (159, 160-rasmlar)

Tashqi yonbosh arteriyasi (a. iliaca externa) a. iliaca communisning ikkinchi (a. lilaca internadan keyingi) oxirgi tarmog'i bo'lib, art. sacroiliacaning ro'parasida boshlanadi, qorin seroz pardasining orqa tomonidan pastga tushadi. A. iliaca externa chanoq bo'shlig'idan lacuna vasorum orqali songa (tashqariga) chiqadi va a. femoralis bo'lib, oyoqning pastki qismlariga tarqaladi. A. iliaca externa quyidagi tarmoqlarga bo'linadi:

1. *M. psoasga* mayda tarmoqlar chiqaradi.

159-rasm. Oyoq arteriyasi sxemasi.



1—Aorta abdominalis; 2—A.lumbalis IV; 3—A.ilio-lumbalis; 4—A.iliaca externa; 5—A.glutea superior. 6—A. circumflexa ilium profunda; 7—A.glutea inferior; 8—A. circumflexa femoris lateralis; 9—A.descendens; 10—Aa.perforantes; 11—A.genus superior lateralis; 12—Rete articulare genus; 13—A.genus inferior lateralis; 14—A. recurrens tibialis anterior; 15—A.tibialis anterior; 16—A. malleolaris anterior lateralis; 17—A.arcuata; 18—A.plantaris lateralis; 19—Arcus plantaris; 20—Aa.digitales dorsales; 21—Aa.metatarsae dorsales; 22—A.plantaris medialis; 23—A. dorsalis pedis; 24—A.malleolaris anterior medialis; 25—A. peronea (fibularis); 26—A.tibialis posterior; 27—A.genus inferior medialis; 28—A.poplitea; 29—A.genus descendens; 30—A.genus descendens; 31—A.femoralis; 32—A.profunda femoris; 33—A.circumflexa femoris medialis; 34—A.obturatoria; 35—Rr.spinales; 36—A.sacralis lateralis; 37—A.iliaca interna; 38—A.sacralis mediana; 39—A.iliaca communis dextra

2. *Qorin tepasidagi pastki arteriya* (a. epigastrica inferior) yuqoriga ko'tarilib, m.rectusga yaqinlashadi va uning qinini teshib o'tib, a. epigastrica superior (a. thoracica interna tarmog'i) bilan tutashadi (46-rasm).


A. epigastrica inferior m.rectus abdominisga qadar fascia transversa bilan qorin seroz pardasining orasida joylashib, plica epigastrica ni hosil qiladi. A. epigastrica inferiordan quyidagi tarmoqlar chiqadi:

a) rami musculares — qorin muskullariga, to'g'ri muskul va uning qiniga, teriga tarqaladi; b) ramus pubicus qovga tegishli tarmoqlar bo'lib, lig. lacunare yaqinida a.obturatoria bilan tutashadi. Goho bu arteriya a.obturatorianing davomi bo'lib qoladi; d) a. cremasterica — moyak xaltasining muskul arteriyasi. chov kanaliga kirib funiculus spermaticusga qo'shiladi va cremaster, yorg'oqqa tarqaladi. Ayollarda esa mons pubis va labia majoralarga boradi.

3. *Yonbosh suyagini o'rab turadigan chuqur arteriya* (a.circumflexa — ilium profunda — mm. transversus abdominus internus va m. iliacus)ni qon bilan ta'minlashda qatnashadi.

SON ARTERIYASI (160-rasm)

A.femoralis, a.iliaca externa kichik chanoq bo'shlig'idan lacuna vasorum orqali (lig. inguinale ostidan) chiqqach, sonda a. femoralis bo'lib davom etadi. A. femoralis fossa iliopectina da v. femoralisga nisbatan lateral yotadi va son ucburchagidagi sulcus femoralis bo'ylab sonning medial tomoniga o'tadi, so'ngra canalis adductorius orqali taqim bo'shlig'iga (fossa poplitea) chiqqach, taqim arteriyasi (a.poplitea) deb yuritiladi.



160-rasm. Son arteriyasi.

1-A.iliaca communis; 2-V.iliaca communis; 3-M. psoas minor; 4-N. cutaneus femoris lateralis; 5-A.circumflexa ilium profunda; 6-Lig. inguinale; 7-A.femoralis; 8-A.profunda femoris; 9-R.ascendens a.circumflexae femoris lateralis; 10-A.circumflexa femoris lateralis; 11-R. descendens a.circumflexae femoris lateralis; 12-A.perforantes; 13-Rete patellae; 14-R.saphenus a.genus descendens; 15-A.genus inferior medialis; 16-R.articularis a.genus descendens; 17-A.genus superior medialis; 18-A. genus descendens; 19-Canalis adductorius; 20-v.femoralis; 21-R.transversus a.circumflexae femoris medialis; 22-R.profundus a.circumflexae femoris medialis; 23-A. circumflexa femoris medialis; 24-V.femoralis; 25-V.iliaca externa; 26-A.sacralis lateralis; 27-Plexus sacralis; 28-V. iliaca interna; 29-A.iliaca interna; 30-N.femoralis; 31-M.

psoas major; 32-Ureter.

A. femoralisdan quyidagi tarmoqlar chiqadi:

1. Qorintepasidagi yuzarteriya (a. epigastrica superficialis fascia lata ni teshib o'tib, yuqori kindikkacha boradi. A. epigastrica superficialis qorin devorining teri osti kletchatkasini qon bilan ta'minlaydi va a. epigastrica superior (a. thoracica interna tarmog'i) bilan tutashadi.

2. Yonboshsuyagini o'rab turuvchi yuzarteriya (a. circumflexa ilium superficialis) spina iliaca anterior superior sohasiga borib teri bo'ylab tarqaladi.

3. Tashqi yuatli arteriyalar a. pudendae externae yorg'oq (scrotum) terisiga yoki labia pudendi majoraga r. scrotales anteriores (ayollarda r. labiales anteriores) bo'lib tarqaladi.

4. Sonning chuqur arteriyasi (a. profunda femoris) a. femoralisning orqa yuzasidan lig. inguialedan 3-5 sm pastroqda ajralib, son muskullarini qon bilan ta'minlaydi. A. profunda femoris dastlab a. femoralisning orqa va lateral tomoniga o'tadi, so'ngra sonning yaqinlashtiruvchi guruh muskullari bilan m. vastus medialis orasidan o'tib, a. perforantes tertia da tugaydi.

Sonning chuqur arteriyasidan quyidagi tarmoqlar chiqadi:

a) Sonsuyagini o'rab turuvchi ichki arteriya (a. circumflexa femoris medialis) orqa tomondan medial (ichki) tomonga borib, ikkita shoxchaga bo'linadi: a) a.ascendens yuqoriga ko'tariluvchi shoxchasi, sonning yaqinlashtiruvchi muskullariga va m. pectineusga tarqaladi; b) r. profundus - chuqur shoxcha m. iliopsoas bilan m. pectineuslar orasidan son orqasiga o'tadi, chanoqson bo'g'imiga tolalar berib tugaydi. Ramus profundus sonni yaqinlashtiruvchi muskullarning orqa qismlarini qon bilan ta'minlaydi: a. abductoria va a. glutea

inferior bilan anastomozlashadi.

b) **S o n s u y a g i n i o' r a b t u r u v c h i c h e t k i (l a t e r a l) a r t e r i y a** (a. circumflexa femoris lateralis) oldingi arteriyadan pastroqda chiqib. lateral tomonga yo'naladi, m. rectus femorisning orqa tomoniga borganda ikkita tarmoqqa bo'linadi:

– ramus ascendens: yuqoriga ko'tariluvchi mayda tarmoq. Lateral tomondan yuqoriga ko'tarilib, mm. tensor fasciae latae va trochanter majorga boradi, a. circumflexa mediales hamda a. glutea inferior tolalari bilan tutashadi:

– ramus descendens: pastga yo'naluvchi shoxcha m. rectus femoralisning orqa tomonidan pastga, tizzagacha boradi va sonning to'rt boshli muskuliga tarqaladi;

d) teshib o'tuvchi birinchi, ikkinchi va uchinchi arteriyalar (aa. perforantes prima, secunda et tertia) sonni yaqinlashtiruvchi medial muskullarni teshib, orqa tomonga o'tadi; bu arteriyadan son suyagiga a. diaphyseos femoris superior chiqadi, a. perforantes secunda son orqasiga m. adductor brevisning pastidan o'tadi; a. perforantes tertia chuqur son arteriyasining davomi hisoblanadi. sonning orqa yuzasiga m. adductor longusning pastidan o'tadi va son suyagiga tarmoq beradi. A. femoralis shikastlanganda yuqorida aytib o'tilgan chuqur son arteriyasi tarmoqlari yonlama (kollateral) qon tomirlarning rivojlanishida muhim vazifani o'taydi.

5. **R a m i m u s c u l a r e s** – son muskullariga tarqaladi.

6. **T i z z a n i n g t u s h u v c h i a r t e r i y a s i** (a. genus descendens) son arteriyasining oxirgi tarmog'i bo'lib, canalis adductoriusning oldingi devorini teshib o'tib, n. saphenus bilan birga yotadi. son to'rt boshli muskulining pastki qismiga tarmoqlar beradi va oxirgi ramii articulares bo'lib. tizza sohasida arteriya to'ri – rete articulare genus ni hosil qilishda qatnashadi.

TAQIM ARTERIYASI (161-rasm)

Son arteriyasi canalis adductoriusdan taqim osti chuqurchasiga chiqishi bilan a. poplitea deb ataladi. Taqim arteriyasi kalta, yo'g'on arteriya bo'lib, uning orqa va lateral tomonida v. poplitea, n. ischiadicus yoki uning n. tibialis tarmog'i ketma-ket joylashgan. Taqim arteriyasi fossa popliteaning boshlanish qismida son suyagiga taqalib yotadi, ustidan esa faqat m. semimembranosusning distal qismigina yopib turadi. Arteriyaning qolgan pastki qismi m. popliteusning ustidan yo'naladi va m. gastrocnemius bilan m. soleuslarning boshlanish qismlarini o'rab turadi. A. poplitea ana shu yerda, ya'ni canalis cruropopliteusning boshlanish qismida aa. tibialis anterior et posteriorga bo'linadi.

Taqim arteriyasi quyidagi tarmoqlarga bo'linadi:

1. **Tizaning ustki-chetki arteriyasi** (a. genus superior lateralis) a. popliteadan son suyagining condylus lateralis tepaligi oldida chiqib, m. biceps ostidan tizza qopqog'i sohasiga boradi va rete articulare genus ni hosil qilishda qatnashadi.



161- rasm. 1.a. poplitea 2..genus superior lateralis
 3.a.genus superior medialis 4. a.genus inferior lateralis
 5.a.genus inferior medialis 6.a.genus media.7. a.tibialis
 anterior 8. a.recurrens tibialis posterior 9.a.tibialis anterior.

2. *Tizzaning ustki-ichki arteriyasi* (a.genus superior medialis) a.popliteadan condylus medialis femoralisning ro'parasida boshlanadi, m.semimembranosus bilan m.adductor magnus ostidan o'ta turib ularga tolalar beradi va tizzaga borib rete articulare genusga qo'shiladi.

3. *Tizzaning pastki-chetki arteriyasi* (a.genus inferior lateralis) taqim osti arteriyasidan condylus lateralis tibiae tepasida chiqib, caput laterale m.gastrocnemius ostidan (bu yerda muskulga tarmoqchalar beradi) tizzaga boradi va rete articulare genusga qo'shiladi.

4. *Tizzaning pastki-ichki arteriyasi* (a.genus inferior medialis) a.poplitea dan condylus medialis tibiaening yuqori chegarasida boshlanib, bir oz pastga tushadi, caput mediale m.gastrocnemius ostidan o'ta turib, unga tola beradi va tizza sohasidagi rete articulare genus ni hosil qilishda qatnashadi.

Tizza arteriyasi tizza bo'g'imini qon bilan ta'minlashda va yonlama qon aylanishida muhim ahamiyatga ega.

5. *Tizzaning o'rtu (toq) arteriyasi* (a.genus media) capsula articularis ni teshib o'tib, bo'g'im bo'shlig'iga o'tadi va lig.cruciatalarga tarqaladi.

Oldingi katta boldir arteriyasi – A.tibialis anterior (162-rasm) taqim arteriyasidan canalis crucopopliteusning boshlanish qismida chiqib oldinga qarab yo'naladi, boldirning orqa tomonida joylashgan muskullar membrana interossea cruris ni teshib, boldir oldiga o'tadi. Boldirning yuqori (proksimal) qismida a.tibialis anterior dastlab membrana interossea crurisning oldingi yuzasi bo'ylab m.tibialis anterior bilan m.extensor digitorum longuslar orasidan, so'ngra m.tibialis anterior bilan m.extensor hallucis longuslar o'rtasidan pastga qarab tushadi. Arteriya boldir-panja bo'g'imiga yaqinlashgan sayin yuza joylashib oyoq panjasining ustki tomoniga yetganda a.dorsalis pedis (oyoq panjasining ustki arteriyasi) bo'lib davom etadi.

Oldingi katta boldir arteriyasi quyidagi tarmoqlarni chiqaradi:

1. *Katta boldirining orqaga qaytuvchi orqa arteriyasi* (a.recurrens tibialis posterior) m.popliteus ostidan yuqoriga ko'tariladi, tizza bo'g'imi bilan art. tibiofibularis proximalislarga tarqaladi. Bu arteriya ba'zida bo'lmaydi.

2. *Katta boldirning orqaga qaytuvchi old arteriyasi* (a.recurrens tibialis anterior) a.tibialis anteriordan boshlanib m.tibialis anterior ni teshib o'tadi va patellaning lateral tomonidan ko'tarilib, rete articulare genusga qo'shilib ketadi.



162-rasm 1.a.recurrans tibialis posterior.2 a.recurrans tibialis posterior. 3.a.malleolaris anterior medialis 4. a.malleolaris anterior lateralis

3. *To'piqing oldingi tomonidagi ichki arteriyasi* (a.malleolaris anterior medialis) m.tibialis anterior payining ostidan chiqib ichki to'piqqa boradi. rete malleolare mediale ni (ichki to'piqing arteriya to'rini) hosil qilishda qatnashadi va boldirpanja bo'g'imi kapsulasiga tarmoqlar beradi.

4. *To'piqing oldingi tomondagi tashqiarteriyasi* (a.malleolaris anterior lateralis) m.extensor digitorum longus payining ostidan o'tib, tashqi to'piq sohasida a.peroneaning tarmog'i bilan qo'shiladi va rete malleolare laterale ni (tashqi to'piqing arteriya to'rini) hosil qiladi. To'piqing arteriya to'rlari boldir-oyoq panjasi bo'g'imini qon bilan ta'minlaydi va yonlama qon aylanishida qatnashadi.

ORQA KATTA BOLDIR ARTERIYASI (163-rasm)

164-rasm. Orqa katta boldir arteriyasi va nervi (medail yuzasi).



1-Rete articulare genus; 2-M.sartorius; 3-Tendo m.semitendinosus; 4-Ramus saphenus a.genus descendens; 5-A.genus inferior medialis; 6-A.tibialis anterior; 7-A.malleolaris medialis; 8-Rete malleolare mediale; 9-A.plantaris lateralis; 10-N.plantaris lateralis; 11-A.plantaris medialis; 12-N.plantaris medialis; 13-Rete calcaneum; 14-Ramus calcaneus; 15-A.tibialis posterior; 16-A.peronea (fibularis); 17-M.gastrocnemius (caput mediale); 18-M.soleus; 19-N.tibialis; 20-A.suralis; 21-A.poplitea; 22-M.gastrocnemius; 23-Tendo m.gracilis; 24-Tendo m.semimembranosus.

Orqa katta boldir arteriyasi (a.tibialis posterior) taqim osti arteriyasining davomi bo'lib, canalis cruropopliteusning boshlanishidan chiqadi. m.soleus bilan (orqa tomonda – mm.tibialis posterior et flexor digitorum longuslar ora-

sidan) old tomonga pastga tushadi. Arteriya kanalning pastki teshigidan chiqib, m.soleusning medial yuzasida joylashadi, so'ngra m.flexor digitorum longus bilan m.flexor hallucis longus orasidan ichki to'piqqa boradi. A.tibialis posterior.

Axill boylamining medial qirrasini bo'ylab ichki to'piq orqasidagi kaftga tushadi va m.abductor hallucisning boshlanish qismi ostida ikkita oxirgi tarmoqchalar (aa.plantares medialis et lateralis)ga bo'linadi. Arteriya ichki to'piq orqasida faqat fassiya va teri bilan qoplanadi. Shuning uchun bu yerda a.tibialis posteriorning tomir urishini osongina payqash mumkin. A.tibialis posteriordan quyidagi tarmoqlar chiqadi:

1. Kichik boldir suyagini o'rab turuvchi tarmoq (r.circumflexus fibulae) boldirning orqa arteriyasidan chiqib, caput fibulega tarqaladi va tizza bo'g'imi atrofidagi boshqa arteriyalarga qo'shiladi.

2. Ramimus culares – muskullarga tarqaladi.

3. Kichik boldir arteriyasi (a.peronea seu fibularis) a.tibialis posteriorning boshlanish qismida tarmoqlanib, canalis musculo-peroneus inferior da orqadagi katta boldir arteriyasiga parallel ravishda pastga yo'naladi. tashqi to'piqning orqa sohasida a.malleolaris anterior lateralisga qo'shilib, rete malleolare laterale ni hosil qilishda qatnashadi. A.peronea tovon suyagiga, kichik boldir suyaklariga, muskullarga tolalar beradi.

OYOQ PANJASI ARTERIYALARI (165-rasm)

Oyoq panjasi arteriyasi boldir arteriyalarining davomi bo'lib, uning orqa sahiga – a.tibialis anterior, kaft yuzasiga – a.tibialis posterior tarmoqlanadi. A.tibialis anterior boldirdan oyoq panjasining orqa yuzasiga lig.cruciatum ostidan o'tib, a.dorsalis pedis nomi bilan davom etadi.



165-rasm. Oyoq kafti ustki yuzasidagi arteriyalar.

1–A.tibialis anterior; 2–Tendines m.extensoris digitorum longi; 3–Tendo m.extensoris hallucis longi; 4–R.perforans a.peroneae; 5–Rete malleolare laterale; 6–A.malleolaris anterior lateralis; 7–Retinaculum mm.extensorum inferius; 8–Tendines m.extensoris digitorum longi; 9–M.extensor digitorum brevis; 10–A.tarsea lateralis; 11–Rami perforantes; 12–Aa.digitales dorsales; 13–Aa.metatarsae dorsales; 14–R.plantaris profundus; 15–A.arquata; 16–Aa.tarseae mediales; 17–A.dorsalis pedis; 18–Rete malleolare mediale; 19–M.tibialis anterior; 20–Retinaculum mm.extensorum superius.

Oyoq panjasining orqa arteriyasi (a.dorsalis pedis) m.extensor hallucis longus (medial tomonda) bilan m.extensor digitorum brevis (lateral tomonda) o'rtasida suyaklar va boylamlarga yondoshgan holda I, II kaft suyaklarining oralig'igacha boradi va quyidagi tarmoqlarni beradi:

1. **Oyoq kafti ustining ichki arteriyalari** (aa.tarseae mediales) oyoq panjasining medial chekkasiga boradi va rete malleolare mediale bilan anastomozlashadi.

2. **Oyoq kafti ustining tashqi arteriyasi** (a.tarseae lateralis) kaft usti suyaklari sohasida m.extensor digitorum brevis ni qon bilan ta'minlaydi. so'ngra lateral tomonga o'tib os.metatarsale asosining oldida a.aruata bilan qo'shiladi.

3. **Ravoqsimon arteriya** (a.aruata) a.dorsalis pedisdan I ponasimon suyak oldida boshlanib, ossa metatarsalisning asoslari bo'yab lateral tomonga boradi. a.tarsea lateralis va oyoq-kaft arteriyalari bilan anastomozlashib arteriya ravog'ini hosil qiladi. Arteriya ravog'idan uchta aa.metatarsale dorsales tarmog'i (oyoq kafti arteriyalari) boshlanib, II, III, IV spatio interosseaga borganda yana ikkiga – aa.digitales dorsales (barmoqlarning orqa arteriyalari)ga bo'linadi. Aa.digitales dorsales II, III, IV, V barmoqlarning bir-biriga qaragan yuzalariga boradi va bit-tadan ramus perforates tarmog'ini chiqaradi. Ana shu teshib o'tuvchi tarmoqchalar kaft tomonida aa.metatarsale plantares (a.plantaris lateralis tarmog'i) bilan qo'shiladi.

4. **Oyoq kaftining orqa arteriyalari** (a.metatarsale dorsalis prima) a.dorsalis pedisdan boshlanib I–II barmoqlar oralig'iga borib uchta arteriyaga – aa.digitales dorsalesga bo'linadi. Bulardan ikkitasi bosh barmoqning ikki tomoniga, uchin-chisi esa ikkinchi barmoqning bosh barmoqqa qaragan yuzasiga tarqaladi.

5. **Oyoq kaftining chuqur tarmog'i** (ramus plantares profundus) a.dorsalisning ikkinchi oxirgi tarmog'i bo'lib, I, II barmoqlar orasidan m.interosseus dorsalis ni teshib kaft tomonga o'tadi va arcus plantaris ni hosil qilishda qatnashadi.

6. **Boldirning orqa arteriyasi** (a.tibialis posterior) ichki to'piqning orqa tomonida ikkita (aa.plantares medialis et lateralis) shoxga bo'linadi.

Oyoq kaftining ichki arteriyasi (a.plantares medialis) oyoq kaftining ichki tomonidan sulcus plantaris medialisga o'tadi va undan os metatarsale oldiga borib, a.metatarsalis plantaris yoki arcus plantaresga qo'shilib ketadi va atrofidagi muskullarga tarqaladi.

Oyoq kaftining tashqi arteriyasi (a.plantares lateralis) m.flexor digitorum brevis bilan berkilib turadi va oyoq kaftining tashqi tomonidan sulcus plantares lateralis bo'yab yo'naladi; os metatarsale V'ning oldiga borib burilib, ramus plantares profundus (a.dorsalis pedisning tarmog'i) bilan qo'shilib, arcus plantares oyoq kafti arteriya ravog'ini hosil qiladi.

Arteriya ravog'idan quyidagi tarmoqlar chiqadi: a) rami musculares oyoq-kaft muskullariga tarqaladi; b) aa.metatarsale plantares oyoq-kaft arteriya-

lari – arcus plantaresdan 4 ta bo'lib chiqadi. suyak oraliqlarida yotib, ikki joyda (oldinda va orqaroqda) rami perforantes (a.arcuataga qaralsin) bilan anastomozlashadi va aa.digitales plantares communes ni chiqaradi. Bu arteriyalarning har biri aa.digitales propriaelarga bo'linib, barmoqlar oralig'idan boradi va II panja suyaklariga yaqinlashganda barmoqlarning orqa yuzalariga tarmoqchalar beradi. Shunday qilib, a.tibialis anterior bilan a.tibialis posterior tarmoqchalari o'zaro (aa.metatarseeae plantares, aa.metatarseeae dorsales bilan) oyoq panjasiga rami perforantes hamda arcus plantares vositasida ikki marta anastomozlashadi; d) a.digitalis plantares digiti minimi – jimjiloqning (V) oyoq-kaft tomonidagi arteriyasi – a.plantares lateralsidan boshlanib, oyoq-kaft tomonidan tashqi (lateral) yuzaga borib tarqaladi. Odam tik yurganda oyoq panjasining kaft yuzasida joylashgan qon tomirlar ko'pincha siqilib qoladi. Shuning uchun oyoq panjasidagi ikkita arteriya ravog'i yashash sharoitiga moslasha borib, bir-biriga perpendikular ikkita sathda joylashadi; masalan, aa.plantares medialis et lateralis o'rtasida hosil bo'lgan arteriya ravog'i vertikal sathda joylashadi.

VENA SISTEMASI

Tomirlar sistemasida yozilganidek, aorta va o'pka arteriyalari yurakdan chiqib, mayda tomirlar, so'ngra kapillarlarga, ular esa venulaga o'tadi. Venulalar yig'ilib, venalarga, ular yiriklashib yuqori va pastki kovak venalar bo'lib, o'ng bo'lmachaga quyiladi. Vena qon tomirlari devori arteriya qon tomirlariga o'xshab uch qavat: tashqi – elastik biriktiruvchi to'qima, o'rta – silliq muskullar, ichki – endoteliydan iborat, lekin yupqa bo'ladi. Vena qon tomirlari yuza (teri ostida) va chuqur (arteriyalar bilan birga) joylashadi. Teri ostidagi venalar esa arteriyalarsiz joylashgan bo'ladi.

Venalar tuzilishidagi yana bir farq shundan iboratki, ularning ko'p qismida klapan (qopqa)lar bo'ladi. Vena klapanlarining ochiq tomoni yurak tomonga qaragan cho'ntakka o'xshab tuzilganligidan yurak tomonga yo'nalayotgan qonning teskari oqishiga (ayniqsa qo'l-oyoqlarda) yo'l qo'ymaydi.

Venada qonning oqishida muskullar qisqarishi, aponevrozlar, ko'krak qafasidagi manfiy bosim, diafragma va nihoyat, yurakning qisqarib kengayishi katta ahamiyatga ega.

Odatda, chuqur joylashgan ko'pchilik venalar yo'ldosh arteriyalar nomi bilan ataladi. Jumladan, yelka arteriyasi bilan yo'nalgan vena yelka venasi, son arteriyasi bilan yo'nalgan vena son venasi deb ataladi.

KATTA QON AYLANISH DOIRASI VENALARI

Katta qon aylanish doirasi venalari yurakning (yurakka qaralsin) yuqori va pastki kovak venalaridan tashkil topgan.

YUQORI KOVAK VENA SISTEMASI (166-rasm)

Yuqori kovak vena (vena cava superior) 6–8 sm uzunlikda bo'lib, ko'ks oralig'ining oldingi bo'lagida, o'ng va chap tomondagi yelka-bosh venalarining I qovurg'a tog'ayi to'sh suyagiga birlashish joyida qo'shilishidan hosil bo'ladi. Yuqori kovak vena pastroqqa tushib, yurak xaltasi (perikard)dan o'tib, III qovurg'a tog'ayining to'sh suyagiga birlashish joyida yurakning o'ng bo'lmachasiga quyiladi. Venaning old tomonida ayrisimon bez joylashgan bo'lsa, o'ng tomoni ko'ks oralig'idagi plevruga, chap tomoni ko'tariluvchi aortaga tegib turadi. Quyilish joyidan bir oz yuqoriroqda toq venani qabul qiladi. Yuqori kovak vena devorida muskul tolalari kam uchraydi, klapanlari bo'lmaydi.

Toq vena (v. azygos) ko'ks oralig'ining orqa qismida, umurtqa pog'onasining o'ng tomonida joylashgan ko'tariluvchi bel venalarining (vv. lumbales ascendens dextra) yig'indisidan hosil bo'ladi. Chap tomondagi bel venalari bilan anastomozlashadi. Bu vena yuqoriga ko'tarilib, ko'krak qafasiga kirgach, toq vena (v. azygos) nomi bilan yana yuqoriga ko'tariladi, o'ng bronxni (IV–V ko'krak umurtqalari ro'parasida) kesib o'tib, yuqori kovak venaga quyiladi. Toq venaning quyilish joyida bir juft klapan bo'ladi. Toq vena ko'krak qafasi devoridan (VII, XI vv. intercostales posteriores) va unda joylashgan a'zolardan (vv. bronchiales, esophagea, mediastinales) vena qonini qabul qiladi. Bundan tashqari, yarim toq vena ham toq venaga quyiladi.

Yarim toq vena (v. hemiazygos) ko'tariluvchi chap bel venasi (vv. lumbales ascendens sinistrae)dan hosil bo'lib, yuqoriga ko'tariladi. Diafragma oyoqchalari orasidan ko'krak qafasiga kirib umurtqa pog'onasi va aorta ko'krak qismining chap tomonida joylashadi va VII–X ko'krak umurtqalarining ro'parasida chapga burilib, aortaning orqasidan o'ngga o'tadi va toq venaga quyiladi. Yarim toq vena ko'krak qafasining chap tomonidagi 6–7 yuqori qovurg'alararo orqa venalar (vv. Intercostales posteriores) va shu yerda joylashgan a'zolardan (vv. esophagea et mediastinales) vena qonini qabul qiladi.

Orqadagi qovurg'alararo venalar (vv. intercostales posteriores) qovurg'a oralig'ida shu nomli arteriya va nervlar bilan birgalikda sulcus subcostales bo'ylab joylashadi. Qovurg'alararo venalar ko'krak qafasi devoridan va qorin muskullaridan vena qonini qabul qiladi.

Qovurg'alararo venalar orqa tomonda umurtqalararo vena (vv. interverbrales – orqa miya atrofidagi vena) vv. spinales bilan oldinda vv. thoracicae interna bilan birgalikda qo'shiladi.

Umurtqa pog'onasi venalarining chigali (plexus venosi vertebrales) umurtqa pog'onasi kanalida joylashib, umurtqa venasining ichki chigali (plexus venosi vertebrales interna) va umurtqa venasining tashqi chigali (plexus venosi vertebrales externa)ni hosil qiladi, ular orqa miya va umurtqalarni o'rab joylashadi. Bu vena chigallari umurtqa oraliq venalar orqali vv. intercostales posteriores, vv. lumbales, vv. sacrales toq va yarim toq venalarga qo'shiladi.

Yelka-bosh venalari (vv.brachiocephalicae dextra et sinistra bir juft bo'lib (o'ng va chap tomonda), o'mrov osti va bo'yinturuq venalarining qo'shilishidan hosil bo'ladi.

Chap yelka-bosh venasi (vv. brachiocephalicae sinistra) 5–6 sm uzunlikda bo'lib, chap o'mrov osti (subclaviae sinistra) va chap ichki bo'yinturuq vena (v.jugulfris interna sinistra)larning o'mrov-to'sh bo'g'imi ro'parasida qo'shilishidan vujudga keladi. Chap yelka-bosh venasining orqa tomonida shu nomli arteriya poyasi joylashgan.

O'ng yelka-bosh venasi (v. brachiocephalicae dextra) 3 sm uzunlikda bo'lib, o'ng o'mrov osti (v. subclavia dextra) va o'ng ichki bo'yinturuq vena (v. jugularis interna dextra)larning o'mrov-to'sh bo'g'imi ro'parasida o'zaro qo'shilishidan paydo bo'ladi. O'ng yelka-bosh venasi to'sh suyagi ichki yuzasi bo'ylab pastga tushib, plevraga yaqinlashadi-da, chap yelka-bosh venasi bilan qo'shilib, v.cava superior ni hosil qiladi.

Umurtqa venasi (v.vertebralis dextra et sinistra) umurtqalarning o'ng va chap ko'ndalang o'siq teshiklaridan a.vertebralis bilan birgalikda yo'nalib, umurtqaning ichki vena chigalidan vena qonini qabul qiladi va o'ng hamda chap yelka-bosh venalariga (v. brachiocephalicae dextra et sinistra) quyiladi.



166-rasm.

Bo'yinning chuqur venasi (v.cervicalis profunda) umurtqalar atrofidagi vena chigalidan va ensa muskullaridan vena qonini yig'ib, yelka-bosh venasiga quyadi.

Ko'krak qafasining ichki venalari (vv.thoracicae internae) qorin tepa-

sidagi ustki vena (vv. epigastricae superiores) va muskul-diafragma venasi (vv. musculophrenicae) dan boshlanib, yo'lda vv. intercostalea anterior esdan 3–4 ta yuqoridagi v. intercostales supremadan qon yig'ib yelka-bosh venasiga quyiladi.

Ichki bo'yinturuq venasi (v. jugularis interna) bosh skeleti bo'shlig'idagi egatlar bilan miyaning qattiq pardasi varaqlari orasida hosil bo'lgan bo'shliqlar qon tomir vazifasini bajaradi. Ana shu kovak (sinus)lardan to'plangan vena qoni yig'ilib bo'yinturuq teshigi (foramen jugulare) orqali tashqariga chiqadi va bo'yinda o'ng va chap bo'yinturuq venasi bo'lib davom etadi. Venaning boshlanish qismidagi bir oz kengaygan bo'lagi tepa piyozcha (bulbus superior venae jugularis interna) deb ataladi.

Ichki bo'yinturuq venasi bo'yinda uyqu arteriyasi va adashgan nerv bilan birga umumiy pardada o'ralib yotadi. Ichki bo'yinturuq venalar o'ng tomonda ham, chap tomonda ham o'mrov osti venalari bilan burchak hosil qilib qo'shiladi. Vena qo'shilishidan oldin kengayib pastki piyozchani (bulbus inferior venae jugularis interna) hosil qiladi. Shunday qilib, ichki bo'yinturuq venasiga kalla suyagining tashqi va ichki tomonidan, halqumdan, til, yuz va qalqonsimon bezdan vena tomirlari qo'shiladi. Bundan tashqari, tashqi bo'yinturuq venasi ham ichki bo'yinturuq venasiga qo'shiladi. Kalla suyagining ichki yuzasidagi sinus durae matris va unga quyiluvchi bosh miya venalari (vv. cerebri), kalla suyagi venalari (vv. diploicae), eshitish a'zolari venalari (vv. auditivae), ko'z kosasi venasi (vv. ophtalmicae), miya qattiq pardasi venalari (vv. meningeae) ham bo'yinturuq venasiga quyiladi. Kalla suyagining ichki va tashqi yuzasidagi venalar o'zaro vv. emissariae orqali qo'shiladi.

Kalla suyagining tashqi yuzasidan quyidagi venalar ichki bo'yinturuq venasiga quyiladi.

1. *Yuz venasi* (v. facialis) yuz qismidan vena qonini yig'adi.

2. *Pastki jag' orqasidagi vena* (v. retromandibularis) – pastki jag'ning orqa sohasidagi vena qonini yig'adida v. facialis bilan qo'shilib ichki bo'yinturuq venasiga qo'shiladi.

3. *Halqum venalari* (vv. pharyngeae) halqum atrofidagi vena qon chigallaridan vujudga keladi. Bu vena yuz venasiga qo'shiladi.

4. *Til venasi* (v. lingualis) tildagi vena qonini yig'adi.

5. *Qalqonsimon bezning yuqori venalari* (vv. thyroideae superiores) qalqonsimon bezning yuqori qismidan qon yig'adi.

6. *Qalqonsimon bezning o'rta venasi* (vv. thoroidea media) qalqonsimon bez venasi chigallaridan boshlanadi.

Tashqi bo'yinturuq venasi (v. jugularis externa) jag', ensa sohasidagi venaning qo'shilish joyidan boshlanib, to'sh-o'mrov-so'rg'ichsimon muskulning old tomonidan kesishib o'tib, o'mrov osti venasiga yoki ichki bo'yinturuq venasiga quyiladi. Bu venaga bo'yinning old yuzasidagi venalar, quloq suprasining orqa venasi (v. auricularis posterior) va ensa venasi (v. occipitalis) qo'shiladi.

Oldingi bo'yinturuq venasi (v.jugularis anterior) engak ostidagi yuza venalardan boshlanib, pastga yo'naladi, o'ng va chap tomondagi venalar to'sh suyagining tepasidagi bo'yin fassiyasining chuqur varag'i (fasciae colli propriae) ni teshib o'tib, ular oraliq bo'shliqda, spatium interaponeuroticum suprasternale da bir-biri bilan qo'shiladi va vena ravog'i (arcus venosus juguli)ni tashkil etadi. Binobarin, operatsiya paytida vena ravog'i e'tibordan chetda qolmasligi kerak. Aks holda jarohatlangan vena ravog'idan havo so'rilib o'tib, yurakni to'xtatib qo'yishi mumkin.

Oldingi bo'yinturuq venasi vena ravog'idan pastda tashqi bo'yinturuq venasiga quyiladi.

O'MROV OSTI VENASI (166-rasm)

O'mrov osti venasi (v. subclavia) qo'ltiq venasi (v. axillaris)ning davomi bo'lib, narvonsimon muskullar oralig'idan o'tib, o'mrov suyagi bilan to'sh suyagi qo'shilgan joyga kelganda bo'yindan kelayotgan ichki bo'yinturuq venasiga (v.jugularis interna) qo'shilib, o'ng va chap yelka-bosh venalarini (v.brachiocephalicae dextra et sinistra) hosil qiladi. (199 rasm)

QO'L VENALARI (167-rasm)

Qo'lda yuza va chuqur venalar tafovut qilinadi. Yuza venalar teri ostida (arteriyalarsiz) toq bo'lib joylashadi. Ular o'zaro qo'shilib, vena to'rini hosil qiladi. Ammo teri osti venalari orasida quyidagi ikkita asosiy venani ko'rish mumkin. Ulardan biri bosh vena, ikkinchisi asosiy vena.



167-rasm. Yelka teri osti venalari.

- 1—Fascia deltoidea;
- 2—M.deltoideus;
- 3—V.cephalica;
- 4—Fascia brachialis;
- 5—V.mediana cubiti;
- 6—V.cephalica;
- 7—R.anastomoticus;
- 8—Fascia antebrachii;
- 9—Teri osti venalari;
- 10—V.mediana antebrachii;
- 11—V.basilica; 12—V.basilica;
- 13—Integumentum commune;
- 14—Fascia pectoralis; 15—V.cephalica;
- 16—M.pectoralis major; 17—Clavicula; 18—Regio infraclavicularis.

Bosh vena (v.cephalica) qo'l panjasining bosh barmoq tomonidan boshlanib, bilak tomondan yuqoriga ko'tarilib tirsak sohasiga kelganda uning old tomonida joylashgan qo'shuvchi tirsak venasi (v.intermedia cubiti) vositasida asosiy vena (v.basilica) bilan qo'shiladi (70-rasm). Shundan so'ng bosh vena (v.cephalica) yelkaning sulcus bicipitalis lateralis bo'ylab yuqoriga ko'tariladi va yelka kamari sohasida chuqurlashib fassiyani teshib o'tib qo'ltiq venasiga (v. axillaris) quyiladi.

Asosiy (182-rasm) teri osti venasi (v. basilica) qo'l panjasining jimjilok tomonidagi orqa yuzasidan boshlanib, bilak oldi yuzasining medial tomonidan yuqoriga ko'tariladi va qo'shuvchi vena (v.intermedia cubiti) vositasida bosh venaga qo'shiladi. Asosiy vena esa yelkaning ichki yuzasi bo'ylab (sulcus bicipitalis medialis) ko'tarilib, yelkaning o'rtasiga borganda chuqurlashadi va yelka venasiga quyiladi. Tirsakning oraliq venasi (v.intermedia cubiti) bosh va asosiy venalarga qo'shib, tirsak chuqurchasida joylashadi. Amaliyotda bu venadan qon quyish, dorilar yuborish uchun keng foydalaniladi. Ushbu venaga kaft va bilakning old tomonidan yuza venalar quyiladi.

Qo'l panjasi hamda bilak va yelkaning chuqur venalari ko'pincha juft bo'lib, arteriyalari bilan birga joylashadi va ana shu arteriyalar nomi bilan ataladi. Qo'l panjasi venalari ko'pincha o'zaro qo'shib, vena chigalini hosil qiladi.

Bilak venalari bir juft bo'lib, shu joydagi arteriyalarga yondosh holda yo'naladi va shu arteriyalar nomi bilan ataladi. Masalan, bilak venalari (vv.radiales), tirsak venalari (vv.ulnares) va hokazo. Yelka venalari (vv.brachiales) katta ko'krak muskuli pastida o'zaro qo'shib qo'ltiq (v. axillaris) venasini hosil qiladi. Qo'ltiq venasi qo'ltiq chuqurchasida shu nomli arteriya (a.axillaris) oldindan yuqoriga ko'tarilib, o'mrov ostidan o'tishi bilanoq o'mrov osti venasi (v. subclavia) deb atala boshlaydi. Qo'ltiq venasiga v. thoracoacromialis, v. thoracica lateralis va v. subscapularislar ham qo'shiladi.

PASTKI KOVAK VENA SISTEMASI

Pastki kovak vena (v.cava inferior) IV yoki V bel umurtqalari ro'parasida o'ng va chap umumiy yonbosh venalarining qo'shilishidan hosil bo'ladi. Pastki kovak vena yuqoriga ko'tarilgan sari o'ng tomonga burilib aortadan uzoqlashadi va jigarning orqa tomonidagi egatcha (sulcus venae cavae) da joylashadi. Uning shu joyiga jigar venalari quyiladi. Pastki kovak vena o'z yo'lida bel venalarini, moyak (erkaklarda) venasini yoki tuxumdon venasini (ayollarda), buyrak va buyrak usti bezi venalari, diafragmaning pastki venalarini qabul qilib, so'ngra diafragmaning foramen venae cavae teshigi orqali ko'krak qafasiga o'tadi. Bu joyda bir oz oldinga yo'nalib, keyin yurakning o'ng bo'lmachasiga quyiladi. Pastki kovak venaga quyiluvchi venalar diafragmaning juft va toq venalaridan hamda parietal va visseral tarmoqlardan iborat.

Parietal joylashgan venalar:

I. O'ng va chap bel venalari (vv. lumbales dextra et sinistrae) har tomonda to'rttadan bo'lib, qorin bo'shlig'i devoridagi vena qonlarini qabul qilib oladi va umurtqa vena chigali – v. lumbales ascendens (belning ko'tariluvchi venasi) bilan qo'shiladi.

II. Diafrugmuning pastki venalari (vv. phrenicae inferiores) pastki yuzasidan boshlanib, v. cava inferiorga qo'shiladi.

Visseral joylashgan venalar:

I. Moyak venalari (vv. testiculares) moyaklardan. ayollarda (vv. ovaricae) tuxumdonlardan boshlanib, shu nomli arteriyani o'rab, vena chigalini hosil qiladi. O'ng moyak venasi pastki kovak venaga quyilsa, chap moyak venasi yuqoriga ko'tarilib, buyrak venasiga qo'shiladi. Bu holat qon oqishini qiyinlashtirib, moyak venasining kengayishi (shishishi)ga sabab bo'ladi.

II. Buyrak venalari (v. renalis dextra et sinistra) shu nomli arteriyalarning old tomonida v. cava inferiorga qo'shiladi. Chap tomondagi buyrak venasi uzunroq bo'lib, aortaning old tomonidan o'tib, pastki kovak venaga quyiladi.

III. Buyrak usti bezi venasi (v. suprarenalis dextra et sinistra) buyrak usti bezidan boshlanib, o'ng tomonda pastki kovak venaga quyilsa, chap tomonda buyrak venasiga qo'shiladi.

IV. Jigar venalari (vv. hepaticae) jigar bag'ridagi vena qonlari vv. hepaticae orqali pastki kovak venaga quyiladi.

QOPQA VENA SISTEMASI

Jigar qopqa venasi (v. portae) qorin bo'shlig'idagi hamma toq a'zolar (jigardan tashqari) venalarining yig'indisidan hosil bo'ladi. Jumladan. ichaktutqichning yuqori (v. mesenterica superior) va pastki (v. mesenterica inferior) venalari taloq (v. lienalis) venalarining bir-biri bilan me'da osti bezi boshining orqa tomonida qo'shilishidan paydo bo'ladi. So'ngra bu vena yuqoriga ko'tarilib, qorin pardasidan hosil bo'lgan jigar, o'n ikki barmoq ichak boylami orasiga kirib, jigar arteriyasi va umumiy o't yo'li bilan birga joylashadi. Jigar darvozasiga borganda qopqa vena ikkita shoxga bo'linadi. Bular jigarning o'ng va chap bo'laklari parenximasiga kirib, xuddi arteriyalar kabi bo'laklararo (vv. interlobularis) tomirlarga bo'linadi. Bu venalar hujayralararo sinusoid kapillarlar orqali qondagi organizm uchun zararli bo'lgan moddalar jigar hujayralarida tozalangandan so'ng, markaziy vena (v. centralis)ga o'tadi. Markaziy venalar pirovardida 3–4 ta jigar venalari (vv. hepatici)ni hosil qiladi va pastki kovak venaga quyiladi.

Qopqa venani hosil qilishda qatnashgan venalar quyidagicha hosil bo'ladi:

I. Ichaktutqichning yuqori venasi (v. mesenterica superior) qorin bo'shlig'idagi toq a'zolar, ya'ni och ichak (vv. jejunales), yonbosh ichak (v. iliales) va yo'g'on ichakning o'ng yarmi, ko'richak, ko'tariluvchi chamber ichak,

ko'ndalang chambar ichakning o'ng yarmi (v. colica dextra. v. colica media). me'da (v.gastroepiploica dextra), o'n ikki barmoq ichak (v. duodenalis) va me'da osti bezi (vv. pancreaticae)dan qon olib keluvchi venalardan tuzilib, nihoyat. qopqa venani hosil qilishda qatnashadi.

2. Ichaktutqichning pastki venasi (v. mesenterica inferior) yo'g'on ichakning chap yarmi. ko'ndalang chambar ichakning chap yarmi. pastga tushuvchi chambar ichak (v. colica sinistra), sigmasimon ichak (v. sigmoideae) va to'g'ri ichakning yuqori qismidagi vena chigali (plexus venosus rectalis)dan boruvchi venalar yig'indisidan hosil bo'ladi va yuqoriga ko'tarilib, u ham qopqa venani hosil qilishda qatnashadi.

3. Taloq venasi (v. lienalis) taloqdan, qisman me'da (vv.gastricae breves). me'da osti bezi (vv. pancreaticae), katta charvi (v.gastroepiploica sinistra), o'n ikki barmoq ichakdan qon yig'ib, ichak tutqichning yuqori venasi bilan qo'shiladi va qopqa venani hosil qilishda qatnashadi.

4. Qopqa venaga vv.paraumbilicales, vv.gastrica dextra et sinistralar ham qo'shiladi.

UMUMIY YONBOSH VENASI

Umumiy yon bosh venasi o'ng va chap tomonda bittadan joylashgan bo'lib, ichki yonbosh (v. iliaca interna) va tashqi yonbosh (v.iliaca externa) venalarning qo'shilishidan hosil bo'ladi. O'ng va chap tomondagi umumiy yonbosh venalar shu nomli arteriyalarning orqa tomonida joylashgan bo'lib, IV–V bel umurtqalari ro'parasida bir-biri bilan qo'shilib, pastki kovak venani hosil qiladi.

Ichki yonbosh venasi (v. iliaca interna) kichik chanoq devoriga tegib turadi. Bu venaning old tomonidan shu nomli arteriya o'tadi.

Ichki yonbosh venasi kichik chanoq devorlari va uning ichidagi a'zoldan kelgan vena tomirlari yig'indisidan hosil bo'ladi. Ichki yonbosh venasiga kichik chanoq devoridan dumbaning pastki va ustki venalari (vv. glutea superior et inferior), yopqich vena (v. obturatoria), dumg'aza yon venasi (v. sacralis lateralis) va yonbosh-bel venasi (v. iliolumbalis) quyiladi.

Kichik chanoq bo'shlig'ida joylashgan a'zoldan ichki yonbosh venasiga to'g'ri ichak devorining pastki qismidagi vena chigali (plexus venosus rectalis inferior)dan, qovuq vena chigali (plexus venosus vesicalis)dan, erkak olati (v. dorsalis clitoridis)dan, ichki uyatli vena (v. pudenda interna)dan, prostata bezi (plexus venosus prostaticus va plexus venosus utericus)dan qon quyiladi.

Kichik chanoq bo'shlig'ida joylashgan a'zolar. to'g'ri ichak. qovuq. prostata bezi (ayollarda esa klitor va bachadon) atrofida to'r hosil qilib joylashgan vena qon tomir chigallari faqat vena qonining yo'lini ta'minlab qolmasdan, balki a'zolari tashqi ta'sirotlardan saqlab amortizator vazifasini ham bajaradi. Bu xususiyat faqat chanoq bo'shlig'ida joylashgan ichi bo'sh a'zolarga xos bo'lib qolmasdan, balki barcha shunday a'zolarga ham taalluqlidir, chunki ichi bo'sh a'zolar

funksional har xil holatda (hajmining kengayishi yoki kichrayishi) bo'lishidan qat'i nazar, vena qon oqimi tomir chigalining bir me'yorda bo'lishini ta'minlaydi.

To'g'ri ichak vena chigalidan uchta vena hosil bo'ladi. Ulardan biri to'g'ri ichakning yuqori venasi (v. rectalis superior) ichaktutqichning pastki venasiga quyiladi. To'g'ri ichakning o'rta venasi (v. rectalis media) pastki kovak venaga quyiladi. Uchinchisi, to'g'ri ichakning pastki venasi (v. rectalis interior) esa v. pudenta internaga quyiladi.

Tashqi yonbosh venasi (v. iliaca externa) tomir kovagi (lacuna vasorum) dan o'tuvchi son venasi (v. femoralis)ning bevosita davomi bo'lib, katta chanoq bo'shlig'ida shu nomli arteriyaning medial tomonidan yuqoriga ko'tariladi, ichki yonbosh vena bilan qo'shilib, umumiy yonbosh venani hosil qiladi. Tashqi yonbosh venaga qorin ustining pastki venasi (v. epigastrica inferior) va yonbosh suyak atrofidagi chuqur vena (v. circumflexa ilium profunda)lar quyiladi. Bu venalar shu nomli arteriyalar bilan yonma-yon yo'naladi.

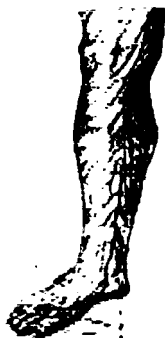OYOQ VENALARI

Oyoq venalari yuza va chuqur joylashgan venalardan tuzilgan. Yuza yoki teri osti venalari arteriyalarsiz yo'naladi. Chuqur venalar esa ko'pincha bir xil nomli arteriyalar bilan birga joylashadi. Oyoqda ikkita yirik teri osti venasi tafovut qilinadi. Ularning biri katta «yashirin» vena (v. saphena magna) bo'lib, vena to'rlari – rete venosum dorsale pedisdan boshlanadi. Boldir va sonning ichki yuzasi bo'ylab yuqoriga ko'tarilgach, sonning oldingi yuqori sohasida (chov boy-lami ostida) joylashgan ovalsimon teshik – hiatus saphenus orqali o'tib chuqur joylashgan son venasiga quyiladi. Ba'zida v. saphena magnaga v. epigastrica superficialis, v. circumflexa ilium superficialis, vv. pudendae externae kabi teri osti venalari ham qo'shiladi. Shuningdek, teri osti kichik «yashirin» venasi (v. saphena parva) esa jimjiloq tomondan boshlanib, boldirning orqa tomonidan ko'tarilgach, boldirning xususiy fassiyasini teshib Pirogov kanalida yotadi va taqim venasiga quyiladi. Oyoqning teri osti venalari oyoq panjalari, boldir va sonning teri ostidan vena qonini yig'adi. Ular o'zaro qo'shilib, anastomozlar hosil qiladi.

Oyoq panjasining chuqur joylashgan venalari arteriyalar bilan birgalikda yo'naladi. Ular kaft ravog'ini hosil qilib, yuqoriga ko'tariladi. Bu venalar juft bo'lib, shu nomli arteriyalar bilan birga joylashgan. Oldingi va orqadagi katta boldir venalari (v. tibialis anterior et posterior) oyoq kafti venalaridan tashqari boldir muskullaridan qon yig'adi. Ular taqim sohasida o'zaro qo'shilib, taqim venasi (v. poplitea)ni hosil qiladi va shu nomli arteriya, katta boldir nervi bilan birga umumiy parda (qin) ichida joylashad va i.

Taqim venasi kichik «yashirin vena» v. saphena parva tashqari tizza bo'g'im venalarini qabul qilib, so'ngra son sohasiga o'tadi va bitta son venasi (v. femoralis) nomi bilan ataladi. Son venasiga sonning chuqur venasi (v. profunda femoris), sonning yuza (teri osti) venalari va katta «yashirin vena»si quyiladi.

Son venasi chov boylami osti – lacuna vasorumdan o'tib, tashqi yonbosh venasi (v. iliaca externa) bo'lib davom etadi.



168-rasm. Boldirning yuza venalari (old yuzasi). A 1–Teri osti venalari; 2–Rete venosum dorsale pedis; 3–Vv. digitales dorsales pedis; 4–Vv. metatarsae dorsales pedis; 5–Arcus venosus orsalis pedis; 6–Fascia cruris; 7–Rami communicantes; 8–V. saphena magna.

Boldirning yuza venalari (orqa yuzasi). B 1–V. saphena magna; 2–A. poplitea; 3–Fossa poplitea; 4–Rami communicantes; 5–Ramus venosus anastomaticus; 6–Teri osti venalari; 7–Vv. metatarsae dorsales pedis; 8–Arcus venosus dorsalis pedis; 9–Rete venosum dorsale pedis; 10–Fascia cruris; 11–V. saphena parva; 12–V. poplitea; 13–N. tibialis.

KOVAK VENA SISTEMASI BILAN QOPQA VENA SISTEMASI O'RTASIDAGI ANASTOMOZLAR

Yuqori kovak vena sistemasi bilan pastki kovak vena sistemasi o'rtasida kovak-kovak vena anastomozlari va kovak vena sistemasi bilan qopqa vena sistemasi o'rtasida kovak-qopqa anastomozlarini ko'rish mumkin. Bu xildagi anastomozlarga quyidagilar kiradi:


1. Kovak-kovak vena anastomozi bel venalari, pastki kovak vena sistemasining toq (v. azygos) va yarim toq (v. hemiazygos) venalar orqali yuqori kovak vena sistemasiga qo'shilishidan paydo bo'ladi.

2. Kovak-kovak vena anastomozi qorin old devori venalari orqali ham hosil bo'ladi. U qorin usti yuqori venasi (vv. epigastricae superior) – yuqori kovak vena sistemasi bilan qorin usti pastki venasi (v. epigastricae inferiores) – pastki kovak vena sistemasining kindik atrofida bir-biri bilan qo'shilishidan vujudga keladi.

3. Qopqa-kovak vena anastomozi kindik atrofidagi vena chigallarining (ikkinchi punktdagi kovak vena anastomoziga qaralsin) jigardagi yumaloq boy-

lam atrofida paraumbilicalesning qopqa venaga qo'shilishidan hosil bo'ladi.

4. Qopqa-kovak anastomози me'da chap venalarining (v.gastricae sinistrae) qizilo'ngach venalari (vv. esophageae)ga (yuqori kovak vena sistemasi) qo'shilishidan vujudga keladi, jumladan v.gastricae sinistrae qopqa venaga quyilsa, qizilo'ngach venalari vv. azygus et hemyasygus orqali v. cava superiori ga qo'shiladi.



169 rasm.1. Kovak-kovak vena anastomози qorin old devori venalari orqali 2. Qopqa-kovak anastomози v.gastricae sinistrae, vv. esophageae) yuqori kovak vena sistemasi bilan vv. azygus et hemyasygus orqali 3. vv. rectale superiores ichaktutqichning pastki venasi ,v. Portaega quyilsa, to'g'ri ichakning o'rta venasi (vv. rectales mediae) pastki kovak vena sistemasi bilan o'zaro qo'shilishidan qopqa-kovak anastomozini hosil qiladi.

5. Qopqa-kovak anastomози to'g'ri ichakning yuqori venasi (vv. rectale superiores) ichaktutqichning pastki venasi (v. mesenterica inferior) orqali qopqa venaga (v. portae) quyilsa, to'g'ri ichakning o'rta venasi (vv. rectales mediae) pastki kovak vena sistemasi bilan o'zaro qo'shilishidan qopqa-kovak anastomozini hosil qiladi.

Bu xildagi anastomozlar kovak vena sistemalari yoki qopqa venadan qon aylanishi qiyinlashgan (dimlanib qolgan) paytda yonlama (kollateral) vena qon aylanishini ta'minlaydi.

EMBRIONDA QON AYLANISHI


Ona qornidagi embrion taraqqiyoti davrida bolaning o'sishi uchun zarur bo'lgan oziq moddalar, kislorod ona qoni orqali homilaga boradi. Binobarin, bolaning tug'ilguniga qadar bo'lgan davrdagi qon aylanishi ham o'ziga xos bo'ladi. Jumladan, bola uchun kerakli oziq moddalar, kislorod, ona qonining bachadon arteriyasi orqali yo'ldoshga kiradi, undan embrion (homila)ning kindik venasi (v. umbilicales)ga diffuz holda o'tadi. Kindik vena jigarga yaqinlashganda ikkiga bo'linib, biri qopqa vena (v. portae)ga, ikkinchisi – ductus venosus, jigarning pastki yuzasidan o'tib pastki kovak venaga qo'shiladi. Qopqa vena esa jigar tarkibida mayda (bo'lakchalararo) venalarga bo'linib, so'ngra yana yig'ilib vv. hepaticii

shaklida v. cava inferiorga quyiladi.

Shunday qilib, bolaning kindik venasi orqali onadan kelayotgan arteriya (kislorodli) qonining bir qismi embrionning pastki kovak venasiga tutashadi Natijada arteriya qoni homila tanasining pastki qismidan kelayotgan vena qoni bilan aralashib ketadi. Bu aralash qon pastki kovak vena orqali yurakning o'ng bo'lmasiga quyiladi. Bu yerdan qonning bir qismi bo'lmalar oraliq devoridagi ovalsimon teshik orqali yurakning chap bo'lmasiga o'tsa, ikkinchi qismi o'ng qorinchaga quyiladi. O'ng qorinchaga quyilgan qon esa o'pka arteriyasiga o'tadi. Lekin homilada o'pka ishlamay turganligi sababli o'pka arteriyasidan arteriya yo'li (ductus arteriosus) orqali aortaga quyiladi, o'pkaga yetib borgan oz miqdordagi qon esa o'pka venasi orqali yurakning chap bo'lmachasiga quyiladi. Undan qon chap qorincha orqali aortaga o'tib tanaga tarqaladi. Natijada homila tanasining yuqori qismi arteriya qoni bilan yaxshiroq ta'minlanganligi tufayli pastki qismiga qaraganda yaxshi o'sadi. Tananing pastki qismiga arteriya qoni unchalik bormaganligidan bola tug'ilgungacha bo'lgan davriga nisbatan sustroq rivojlanadi. Embrion tanasidagi vena qoni kindik arteriyasi orqali yo'ldoshga borib, bachadon venasi orqali pastki kovak vositasida qon ona o'pkasida tozalanadi. Natijada qon arteriya qoniga aylanadi, bu qon yana kindik venasi orqali embrion tanasiga yuqorida aytilgan yo'l orqali tarqaladi. Bola tug'ilganidan so'ng mustaqil qon aylanishi boshlanadi. Natijada kichik qon aylanish yo'li vujudga keladi, ya'ni kislorod almashinishi bolada o'pka orqali bajariladi. Bu holat arteriya yo'li va pastki kovak venaga quyilgan vena yo'li (ductus venosus) hamda kindik arteriyasi bilan venasining (3-5 kunda) puchayib (qon kelmay) boylamga aylanishiga sabab bo'ladi. Ci:ap va o'ng bo'lmachalarning oraliq devoridagi ovalsimon teshik ham bir hafta ichida berkilib ovalsimon chuqurchaga aylanadi. Shunday qilib, mustaqil (katta odamlardagi kabi) qon aylanishi boshlanadi. Ba'zida arteriya yo'li yoki bo'lmachalar oraliq ovalsimon teshikning batamom bitib ketmasligi oqibatida tug'ma yurak porogi vujudga keladi.

LIMFA SISTEMASI (170-rasm)


Kapilyarlar barcha to'qimalarda ham bir xil tarqalmagan. 1 mm² muskul to'qimasidagi 200 muskul tolalariga 700-2000 kapilyarlar tarqalgan bo'lsa, 1 mm² yurak muskullariga 4000gacha kapilyarlar to'g'ri keladi. Lekin ixtiyoriy qisqaruvchi muskullarda joylashgan kapilyarlarning hammasi ham bir vaqtda ishlamaydi. Muskullar funktsiyasiga qarab kapilyarlarning ko'p yoki oz qismi ochiladi. Jumladan muskullar tinch turgan holatda kapilyarlarning taxminan 4 foizidan qon o'tganda, qolgan kapilyarlar yopiq bo'ladi. Muskullar ishlagan sari yopiq kapilyarlar ochilib qon o'tishi ko'payadi. shunday kilib muskullarga kerakli bo'lgan miqdordagi moddalar va kislorodni etkazib beradi. Yurakda esa barcha kapilyarlardan qon o'tadi. Yurak urishi tezlashganda kapilyarlarda



qon o'tishining tezlashishi hisobiga yurak kislorod va moddalar bilan ta'minlanadi. Modda almashinuvi jarayonida kapillyarlarning boshlanish qismida kislorod, glyukoza va amino-kislotalar konsentratsiyasi qonda yuqori bo'lganligi sababli hujayralarga intiladi. karbonat anhidrid, ammiak, mochevinalar konsentratsiyasi hujayralarda ko'p bo'lganligidan kapillyarlar oxirida qonga so'riladi.

171-rasm. Limfa tugunining tuzilishi.

1,16—Olib keluvchi limfa tomirlar; 2—Tugun pardasi; 3,6—Trabecularlar; 4—Po'stloq qavat bilan miya qavati orasidagi bo'shliq (sinuslar); 5—Ikkilamchi tugunchalar; 7—Yumshoq bog'lag'ichlar; 8—Tugun darvozasi; 9—Olib ketuvchi limfa tomirlar (kesilgan tomirda klapanlar ko'ringan); 10—Vena; 11—Arteriya; 12—Oxirgi bo'shliq (sinus); 13 — Miya qavati; 14—Po'stloq qavat; 15—Limfa tugunlarining arteriya va venalari; 17—Limfa tugunlari; 18—Olib ketuvchi tomirlar.



Odam organizmida arteriya va vena qon tomirlarining tarkibiy qismi bo'lgan limfa sistemasi ham bor. Limfa sistemasi tuzilishi va vazifasiga ko'ra vena sistemasiga yaqinroq turadi. Limfa sistemasi quyidagi qismlardan iborat.

1. Hujayra va to'qima oralig'idan boshlanuvchi boshi berk qopchalar.
2. Limfa kapillarlari va limfa tugunlari.

3. Limfa bezlari.

4. Yirik limfa yo'llari.

Limfa tomirlari hujayra va to'qima oralig'idagi boshi berk yoriq – yo'llar (qopchalar)dan boshlanib, kapillarlarga, keyin mayda limfa tomirchalariga. so'ngra limfa tomirlariga o'tib, oxiri eng katta ko'krak limfa yo'lini hosil qiladi. Bu limfa yo'li yuqori kovak vena burchagiga quyiladi.

Limfa kapillarlari (diametri 0.2 mmgacha) va tomirlari juda keng tarqoqlanib, o'zaro boy anastomoz – limfokapillarlar to'ri (rete lymphocapillare)ni hosil qiladi. Ular terida, shilliq qavatlarida va barcha a'zolarida (miyadan tashqari) joylashgan limfa kapillar devorlari orqali oqsil molekullari, mikroblar, suvda erigan turli kristallar, organizmga keraksiz va zararli moddalar so'riladi.

Limfa tomirlarida oqib yurgan limfa suyuqligi rangsiz bo'lib, tarkibida limfositlar, monositlar saqlaydi. Shu bilan birga limfa tomirlari orqali kasallik mikroblari ham tarqaladi.

Limfa tomirlari ichki devorida klapanlar bo'lishi bilan kapillardan farq qiladi. Limfa tomirlari (vasa lymphatica) ikki xil bo'ladi, a'zolar ichida joylashgan ichki limfa tomirlari o'zaro qo'shilib, limfa to'rini hosil qiladi, ular yiriklashib tashqi limfa tomirlariga o'tadi. Limfa tomirlarining devori ularning katta-kichikligiga qarab tuzilgan. Kichik diametrli limfa tomirlarining devori faqat endoteliydan tuzilgan bo'lsa, katta tomir devorlari xuddi vena tomirlari devoriga o'xshab tuzilgan. Ya'ni ular uch qavat (ichki endoteliy qavati – tunica intima, o'rta muskul qavati – tunica media va tashqi biriktiruvchi to'qima qavati – tunica externa, seu adventitia)dan iborat bo'lib, ichki tomonida klapanlar ayniqsa ko'p joylashgan. Klapanlar (valvulae lymphaticae) limfani faqat bir tomonga (limfa tomiridan limfa yo'li – ductus lymphaticus yoki limfa protogi – ductus lymphaticusga) yo'naltirish uchun xizmat qiladi. Har bir klapan limfa tomiri ichki qavatidan hosil bo'lgan ikki qavatli burmadan paydo bo'ladi. Klapanlar doimo bir-biriga qarama-qarshi joylashgan bo'ladi.

Limfa tomirlarigavdaniy turli qismlarida joylashar ekan. limfa tugunlari (bezlari – nodi lymphatici) orqali sezilib turadi. Limfa tugunlari yakka-yakka yoki to'da-to'da bo'lib joylashadi. Limfa tomirlari yuza vasa lymphatica superficialis va chuqur joylashgan vasa lymphatica profundusdan iborat. Yuza joylashgan limfa tomirlari teri ostida, teri osti limfa kapillarlaridan boshlanib, o'zaro ko'p anastomozlashadi. Chuqur joylashgan limfa tomirlari esa ko'pincha qon tomir bilan birga muskullar oralig'idan yo'naladi. Ba'zida ular joylashgan limfa tomirlaridan limfa oqmay qolganda, teri osti limfa yo'llari yonlama limfa yo'li vazifasini bajaradi.

Limfa tugunlari moshdan (0,5–1 mm) no'xatgacha (30–50 mm) (89-rasm) kattalikda bo'lib, ust tomonidan fibroz parda bilan o'ralgan. Pardadan yo'nalgan to'siqlar bezni bo'lakchalarga (trabekulalarga – trabeculi nodi lymphatici) ajratadi. Kapsula bilan trabekula oralig'ida bo'shliqlar (sinus nodi lymphatici) joy-

lashgan. Limfa tuguniga kiruvchi 2–4 limfa tomirlari vasa afferentia orqali kelib, bez ichida tozalanadi. Limfa trabekulalari organizmga yot va keraksiz boʻlgan narsalar yoki mikroblarni ushlab (filtrlab) limfani tozalab beradi. Tozalangan limfa sinus nodi lymphatica orqali kapsula ostida joylashgan sinus marginalisga, undan darvoza boʻshligʻi – sinus hilarisga, soʻngra bezdan chiquvchi 1–2 limfa tomir – vasa efferentia oʻtadi.

Limfa tugunlari, odatda, qon tomir yoʻllarida koʻpincha guruh-guruh boʻlib yoki bittadan joylashadi. Limfa tugunlari joylashgan oʻrniga qarab nodi lymphatici lumbales, nodi lymphatici axillaris deb ataladi. Baʼzida esa limfa tugunlari yondashib joylashgan qon tomirlar (nodi lymphatici caeliaci, nodi lymphatici iliaci) nomi bilan ataladi. Agar limfa tugunlari ikki qavat joylashgan boʻlsa, u holda ular yuza (nodi lymphatici inguinales superficiales) yoki chuqur (nodi lymphatici inguinales profundi) joylashgan limfa tugunlari hisoblanadi. Koʻkrak, qorin va chanoq boʻshligʻida joylashgan limfa tugunlari ham ikki guruhga boʻlinadi. Ichki aʼzolarga yaqin joylashgan limfa tugunlari visseral yoki aʼzo limfa tugunlari (nodi lymphatici viscerali) deyilsa, boʻshliq devorlarida joylashgan limfa tugunlari – parietal limfa tugunlari (nodi lymphatici parietalis) deb ataladi.

Limfa-limfositlar limfa tugunlari parenximasidan oʻtadi. Bir-biriga yaqin joylashgan limfa tugunlari limfa tomirlari vositasida oʻzaro qoʻshilib turadi. Limfa tugunlari koʻplab qon tomirlar bilan taʼminlangan.

Limfa sistemasiga limfa bezlaridan tashqari, ichak shilliq qavatida joylashgan limfa tugunlari va tomoqda joylashgan limfa bodomcha bezlari ham kiradi. Limfoid tugunlarning limfa bezlari singari kiradigan tomirlari boʻlmay, faqat chiqadigan tomirlari boʻladi.

Limfa bezlari til (tonsilla lingualis), halqum (tonsilla pharyngea) atrofida bittadan, tanglay (tonsilla palatina) va eshituv naychasi (tonsilla tubaria) atrofida bir juftdan boʻladi.

Tilning ildiz qismida, epiteliy qavati ostida joylashgan til limfa bezi 80–90 ta limfa tugunlaridan iborat. Limfa tugunlari noduli (folliculi) lymphatici tonsillarlaris bolalarda koʻproq boʻladi.

Tanglay-bodomcha limfa toʻqimasi (tonsilla palatica) bodomcha chuqurchasi (fossa tonsillararis)da joylashgan. Uning ogʻiz boʻshligʻiga qaragan yuzasidan 20ga yaqin bodomcha chuqurchalari (focculae tonsillararis) koʻrinadi. Halqum bodomchasi (tonsilla pharyngealis) 0.8 mm kattalikdagi halqum devorining yuqori qismida (eshituv naychasi roʻparasida), epiteliy qavati ostida joylashgan.

Eshituv nayi – bodomcha bezi (tonsilla tubaria) bir juft boʻlib, eshituv nayi atrofidagi shilliq parda ostida joylashgan.

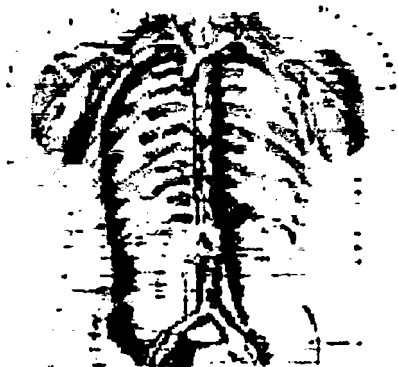
Yonbosh ichakning oxirgi qismlarida yakka va toʻp-toʻp boʻlib joylashgan limfa tugunlarini koʻrish mumkin. Toʻp-toʻp boʻlib joylashgan oval shakldagi 30–80 ta limfa tuguni (noduli-folliculi lymphatici agregati), asosan, shilliq qavat bagʻrida va ostida uchraydi. Bu limfa tugunlarining eni 0.5–0.15 sm boʻlsa, boʻyi

3–5 smgacha boradi. Yakka joylashgan limfa tugunlari (noduli-folliculi lymphatici solitari) halqumdan to yo‘g‘on ichakkacha bo‘lgan hazm a‘zolari devorida. nafas sistemasi a‘zolari devorida uchraydi. Lekin ular soni ichaklarning hamma qismida ham bir xilda emas. Jumladan o‘n ikki barmoq ichak devorining 1 sm² ida turli hajmdagi limfa tugunlari 8 tagacha uchrasa, yonbosh ichakda 18 ta, to‘g‘ri ichakda 21 ta bo‘ladi.

Limfa tugunlari hiqildoqqa kirish qismida «hiqildoq halqasi»ni hosil qilib joylashadi. Hiqildoqning qolgan qismida esa tarqoq holda uchraydi. Limfalar to‘qima oraliq limfa tomirlari orqali limfa tugunlaridan tozalanib o‘tgandan so‘ng, ma‘lum bir limfa yo‘li (ductus lymphaticus)ga yoki limfa protogi truncus lymphaticusga quyiladi. Odam organizmida 6 ta shunday limfa yo‘li va protogi tafovut qilinadi. Ulardan uchta limfa yo‘li: chap bo‘yinturuq (truncus jugularis sinister), chap o‘mrov osti (truncus subclavius sinister) va ko‘krak limfa yo‘llari (ductus thoracicus) chap vena burchagiga (angulus venosus juguli sinistra) quyilsa, qolgan uchtasi: o‘ng limfa yo‘li (ductus lymphaticus dextra), o‘ng bo‘yinturuq (truncus jugularis dexter) va o‘mrov osti limfa protoklari (truncus subclavius dexter) o‘ng vena burchagiga (angulus venosus juguli dexter) quyiladi. Bulardan eng katta limfa yo‘li ko‘krak limfa protogi (ductus thoracicus)dir.

KO‘KRAK LIMFA YO‘LI (172-rasm)

172-rasm. Ko‘krak limfa yo‘li, qo‘ltiq osti, bel va yonbosh sohalaridagi limfa tomirlari va tugunlari.



1–V.jugularis interna; 2–Trachea; 3–Truncus jugularis; 4–O‘ng tomondagi vena burchagi (venalarning qo‘shilgan joyi); 5–Truncus subclavius; 6–A.subclavia; 7–V.subclavia dextra; 8–V.cephalica; 9–A.axillaris; 10–A.brachialis; 11–V.brachiocephalica dextra; 12–V.cava superior; 13–V.azygos; 14–Ductus thoracicus; 15–Nodi lymphatici intercostales; 16–Cisterna chyli; 17–Truncus lumbalis dexter; 18–V.cava inferior; 19–Nodi lymphatici lumbales; 20–Nodi lymphatici iliaci interni; 21–Nodi lymphatici sacrales; 22–A.iliaca externa; 23–V.iliaca externa; 24–A.iliaca

interna; 25–Rectum; 26–Nodi lymphatici iliaci externi; 27–Aorta; 28–Truncus lumbalis sinister; 29–Truncus intestinalis; 30–Diaphragma; 31–M.subcostalis; 32–M.intercostalis internus; 33–V.hemizygos; 34–V.hemiazygos accessoria; 35–Vv.intercostales posteriores; 36–Nodi lymphatici axillares; 37–V.axillaris; 38–V.brachiocephalica sinistra; 39–V.subclavia; 40–Truncus subclavius; 41–Chap tomondagi vena burchagi (venalarning qo‘shilgan joyi); 42–Ductus thoracicus; 43–Truncus jugularis; 44–Glandula thyroidea.

Ko'krak limfa yo'li (ductus thoracicus) odam gavdasidagi limfaning taxminan 3–4 qismini yig'ib, venaga uzatadi.

Ko'krak limfa yo'li I–II bel va XII ko'krak umurtqalari ro'parasida o'ng va chap oyoqdan. beldan (truncus lumbalis dexter et truncus lumbalis sinister) hosil bo'lgan tomirlarning ichak limfa yo'li (truncus intestinales) bilan qo'shilishidan hosil bo'lgan limfa xaltacha (cisterna chyli) dan boshlanadi.

Ko'krak limfa yo'lining uzunligi o'rtacha 35–45 sm bo'lib, ko'krak qafasida umurtqa pog'onasi bilan qizilo'ngach oralig'ida aortadan o'ng tomonda yuqoriga ko'tariladi. Limfa yo'li aorta yoyining ro'parasiga kelganda chap tomonga qarab buriladi va VII bo'yin umurtqasining oldiga kelganda bir oz kengayib, so'ngra chap o'mrov osti venasi bilan chap bo'yinturuq venasining tutashgan yeriga quyiladi.

Ko'krak limfa yo'li tananing bosh va bo'yinning chap yarmi bilan chap qo'ldan, qorin va chanoq bo'shliqlari, oyoqlardan limfani yig'adi. Ko'krak limfa yo'li devori ham uch qavatdan: ichki (tunica intima) va o'rta muskul qavati (tunica media) hamda tashqi qavat (tunica externa) dan iborat. Ko'krak limfa yo'lining boshidan oxirigacha o'rtacha 7–9 ta klapan uchraydi.

O'ng limfa yo'li – ductus lymphaticus dexter bosh va bo'yinning o'ng yarmi, ko'krak qafasining o'ng yarmi bilan o'ng qo'l limfa tomirlarining yig'ilishidan hosil bo'ladi. Bu yo'lining uzunligi 10–12 sm bo'lib, o'ng bo'yinturuq venasiga yoki o'ng bo'yinturuq venasining o'ng o'mrov osti venasiga qo'shilish joyiga quyiladi. O'ng va chap bo'yinturuq limfa poyasi (truncus jugularis dexter et sinister) (91-rasm) o'ng va chap tomondan chuqur joylashgan bo'yinturuq limfa tugunlaridan chiqqan limfa tomirlari yig'indisidan paydo bo'lgan. O'ng bo'yinturuq limfa yo'li bo'yinturuq venasining o'ng o'mrov osti venasi quyilgan joyga mustaqil quyilib, o'ng limfa yo'lini hosil qilishda qatnashadi.

Chap bo'yinturuq limfa poyasi ko'pincha ko'krak limfa yo'lining bo'yin qismiga, ba'zan chap bo'yinturuq venasining chap o'mrov osti venasiga qo'shilish joyiga quyiladi.

O'ng va chap o'mrov osti limfa poyasi (truncus subclavius dexter et sinister) qo'ltiq osti limfa tugunlaridan boshlangan limfa tomirlari yig'indisidan paydo bo'ladi. o'ng tomondagi limfa poyasi o'ng bo'yinturuq venasining o'ng o'mrov osti venasiga qo'shilgan joyiga quyiladi yoki o'ng bo'yinturuq limfa yo'li bilan qo'shilib, o'ng limfa yo'lini hosil qilishda qatnashadi.

Chap tomondagi o'mrov osti limfa poyasi ko'pincha chap tomondagi bo'yinturuq venasining o'mrov osti venasiga qo'shilish joyiga yoki ko'krak limfa yo'lining oxirgi qismiga quyiladi.

OYOQ LIMFA TOMIRLARI VA TUGUNLARI (173-rasm)

Oyoqdagavdaning boshqa qismlariga o'xshash yuza va chuqur joylashgan limfa tomirlari tafovut qilinadi. Yuza limfa tomirlari teri ostida teri osti venalari

bilan yonma-yon joylashgan. Oyoq panjasidan boshlangan yuza limfa tomirlari ikkita tomirga to'planadi, boldirning ichki (medial) va old tomonidan limfani yig'ib, katta «yashirin» vena bilan yonma-yon yuqoriga ko'tariladi va taqim limfa bezlariga qo'shiladi.

Oyoqning chuqur limfa tomirlari muskullardan, bo'g'im kapsularidan yig'ilib, taqim osti chuqur limfa tugunlariga boradi. Taqimdagi limfa tugunlaridan chiqqan limfa tomirlari son arteriyasi bilan birgalikda ko'tarilib, chov sohasidagi limfa tugunlari (nodi lymphatici inguinales)ga boradi. Chov sohasidagi limfa tugunlari yuza va chuqur joylashgan bo'lib, ulardan boshlangan limfa tomirlari qon tomir devori orqali chanoq bo'shlig'idagi yonbosh limfa tugunlariga qo'shilib ketadi.

CHANOQ SOHASIDAGI LIMFA TOMIRLARI VA TUGUNLARI

Chanoq sohasidagi limfa tomirlari shu sohadagi dumba, jinsiy a'zoldan yig'ilgan yuza limfa tomirlariga – qov limfa tugunlariga (nodi lymphatici inguinalis) boradi. Qovuq, to'g'ri ichak, jinsiy a'zoldan chiqadigan limfa tomirlari shu a'zoldagi qon tomirlari bilan birga yo'nalib, har qaysi a'zoga tegishli limfa tugunlariga quyiladi. Qovuq atrofidagi limfa tugunlari (nodi lymphatici paravesicalis), bachadon atrofidagi limfa tugunlari (nodi lymphatici parauterini), to'g'ri ichak atrofidagi limfa tugunlari (nodi lymphatici pararectalis) yig'ilib, yonbosh limfa tugunlariga yoki aorta atrofidagi limfa tugunlariga quyiladi.



173-rasm. Oyoqning yuza limfa tomirlari va tugunlari.

1–Nodi lymphatici inguinales superficiales; 2–Fasia lata; 3–Vasa lymphatici superficialia; 4–V.saphena magna; 5–Fascia cruris; 6–Vasa lymphatica superficialia; 7–V.saphena magna; 8–Hiatus saphenus; 9–Vasa lymphatica superficialia.

Parietal limfa tugunlari (nodi lymphatici parietales), odatda chanoq bo'shlig'ining devoriga yaqin qon tomirlar atrofida to'da-to'da bo'lib joylashadi, ular o'sha qon tomir nomi bilan ataladi. Ichki yonbosh arteriyasi atrofidagi limfa tugunlari (nodi lymphatici iliaci interna), dumba arteriyasi atrofidagi limfa tugunlari (nodi lymphatici gluteales), yopqich arteriya atrofidagi limfa tugunlari (nodi lymphatici obturatorii), tashqi yonbosh arteriyasi atrofidagi limfa tugunlari (nodi lymphatici iliaci externi) deb ataladi. A'zolar atrofida joylashgan limfa tugunlaridan chiqqan limfa qon tomirlar bilan umumiy limfa tomirlari parietal limfa tugunlaridan chiqqan limfa tugunlari (nodi lymphatici iliaci communes)ga boradi. Bular esa aortaning ikkiga ajralgan joyida limfa tugunlari

(nodi lymphatici irtica)ga quyiladi.

Qorin sohasidagi limfa tugunlari va tomilari qorin bo'shlig'ining old devoridagi limfa tomirlari (nodi lymphatici parietales)ning bir qismi (kindikdan yuqori qismi) – qo'ltiq limfa tugunlariga (nodi lymphatici axillares), kindikdan pastki qismi chov limfa tugunlariga (nodi lymphatici inguinalis) quyiladi.

Qorin bo'shlig'ining orqa devori sohasida joylashgan o'ng va chap bel limfa tugunlari (nodi lymphatici lumbales dextra et sinistra) o'rtacha 40–60 ta tugunchadan iborat bo'lib, aortaning ikki yonboshida joylashgan. O'ng tomondagi bel limfa tugunlarini old tomondan pastki kovak vena berkitib turadi. Bel limfa tugunlari va limfa yo'llari yuqoriga ko'tarilib diafragma pastida joylashgan limfa tugunlari (nodi lymphatici phrenici inferiores)dan chiqqan yo'llari bilan qo'shilib, ko'krak qafasiga o'tib ketadi. Qorin bo'shlig'ining visseral limfa tugunlari (nodi lymphatici vicerales) aortadan chiqqan toq arteriyalar bilan yonma-yon yotgan ichki a'zolar tugunlaridan iborat. Visseral limfa tugunlari qaysi arteriya bilan birga yo'nalishiga qarab, o'sha nom bilan ataladi. Chunonchi, qorin arteriyasi poyasi atrofida joylashgan limfa tugunlari (nodi lymphatici coeliaci), jigar arteriyasi atrofida joylashgan limfa tugunlari (nodi lymphatici hepatici) va hokazo.

174-rasm. Me'da, jigar, buyrak va taloqning limfa yo'llari va tugunlari.

1–Nodi lymphatici pancreaticolienalis; 2–A.lienalis; 3–Nodi lymphaticigastrici sinistri; 4–Lobus hepaticus sinister; 5–Nodi lymphatici coeliaci; 6–Lobus quadratus; 7–Nodi lymphatici hepatici; 8–Vesica fellea; 9–Lobus hepaticus dexter; 10–Glandula suprarenalis; 11–Ren dexter; 12–Jigardan, buyrak va buyrak usti bezlaridan limfa yig'uvchi limfa tugunlari; 13–V.cava inferior; 14–Aorta; 15–A.gastroepiploica dextra; 16–Ren sinister; 17–Nodi lymphaticigastroepiploica dextri; 18–Me'daning seroz parda ostidagi limfa

chigallari; 19–A.gastroepiploica sinistra; 20–Lien.

Qorin arteriyasi poyasi atrofida joylashgan limfa tugunlari me'da atrofida joylashgan limfa tugunlari (nodi lymphaticigastrici dextra et sinistra, nodi lymphatici cardiaci)ning kirish qismidan (nodi lymphaticigastromentalis), me'da-charvi tugunlaridan, taloq limfa tugunlari (nodi lymphatici lienalis), o'n ikki barmoq ichak va me'da osti bezi limfa tugunlari (nodi lymphaticigastromentalis) jigar limfa tugunlari (nodi lymphatici hepatici)ning yig'indisidan tashkil topgan (96-rasm).

Qorin bo'shlig'idan ichaktutqich ustki arteriyasi atrofida joylashgan limfa tugunlari (nodi lymphatici mesenterici superior) ichaktutqich bag'rida

yo'nalgan ichaktutqich ustki arteriyasining tarmoqlari atrofidagi limfa tugunlarining yig'indisidan iborat. Shu bilan birga yonbosh ichak limfa tugunlarining deyarli 25 foizi to'g'ridan-to'g'ri bel limfa tugunlariga yoki ko'krak limfa yo'liga qo'shilishi kuzatiladi.

Ichaktutqich pastki arteriyasi atrofida joylashgan limfa tugunlari (nodi lymphatici mesenterici inferior) ichaktutqich oralig'ida joylashgan deyarli yo'g'on ichak qismlariga boruvchi qon tomirlar nomi bilan ataladi.

Ingichka va yo'g'on ichaklardagi limfa tugunlarining soni 150–200 taga yetadi. Qorin bo'shlig'ining orqa devorida esa tugunlar soni o'rtacha 40–60 taga yaqin bo'ladi.

KO'KRAK QAFASIDAGI LIMFA TUGUNLARI VA TOMIRLARI

Ko'rak qafasidagi limfa tomirlari parietal va visseral limfa tomirlari hamda tugunlaridan iborat. Parietal limfa tomirlari qovurg'a oralig'idagi (nodi lymphatici intercostales) qovurg'a oraliq tomirlar bilan birga joylashib, umurtqa pog'onasi yonboshidagi limfa tugunlari (nodi lymphatici prevertebralis)ga tutashadi. Shuningdek, to'sh suyagi yonboshida joylashgan limfa tugunlari (nodi lymphatici parasternales) ko'krak qafasi devorining old qismi, yurak xaltasi (nodi lymphatici prepericardiales) va diafragmaning yuqori yuzasidan limfa yig'ib, qovurg'alar oraliq limfa tugunlari va yo'llari bilan qo'shiladi. Qovurg'alar oraliq limfa yo'llari esa ko'krak limfa yo'liga qo'shiladi. Visseral limfa tomirlari va tugunlari ko'ks oralig'ida (nodi lymphatici mediastinales anterior et posterior) qizilo'ngach, kekirdak, aorta, bronxlar, o'pka va boshqa a'zolar atrofida joylashgan limfa tugunlari va tomirlaridan iborat. Bronx va o'pkalar atrofidagi limfa tugunlari (nodi lymphatici bronchopulmonales) bronxlar bo'ylab ular atrofida joylashadi. Bronxlar atrofida joylashgan limfa tugunlari o'ng va chap o'pka bronxlariga atrofiga yig'iladi, ular esa traxeya limfa tugunlariga qo'shiladi-da, oxiri ko'krak limfa yo'liga (ductus thoracicus) quyiladi.

Ko'krak qafasi ichkarisidan va shu sohadagi a'zolardan chiqadigan limfa tomirlari ko'krak limfa yo'liga va o'ng limfa yo'liga quyiladi.

QO'L LIMFA TUGUNLARI VA TOMIRLARI

Qo'l limfa tugunlari va tomirlari teri ostida va chuqur muskullar orasida joylashgan. Chuqur joylashgan limfa yo'llari qon tomirlar bilan yondosh joylashgan bo'lib, tirsak va qo'ltiq osti sohasidagi limfa yo'llariga qo'shiladi. Teri ostida joylashgan limfa tugunlari uch guruhga bo'lingan holda shakllanadi. Birinchi guruh I–III barmoqlardan, kaftning tashqi tomonidan boshlanib, vena qon tomirlari bilan birga ko'tarilib, qo'ltiq osti bo'shlig'idagi limfa tugunlariga (nodi lymphatici axillares) qo'shiladi. Medial guruh limfa tomirlari esa IV–V barmoqlar va kaftning ichki yuza teri ostidan boshlanib, yuqoriga ko'tariladi va tirsak bo'shlig'ida joylashgan limfa tugunlari (nodi lymphatici cubitales)ga kelib qo'shiladi. Limfa

yo'llari bu yerdan teri osti vena qon tomirlari bilan birgalikda qo'ltiq osti limfa tugunlari (nodi lymphatici axillares superficialis)ga qo'shiladi.

O'rta guruh limfa yo'li kaft usti sohasidan. bilakning old yuzasidan boshlanib, yuqoriga ko'tariladi va tirsak bo'shlig'idagi limfa tugunlariga quyiladi. Qo'lning chuqur joylashgan limfa tomirlari esa qon tomirlar va nervlar bilan yonma-yon bo'lib, limfani muskullar, suyaklar, suyak usti pardasi va boylamlardan yig'ib, tirsak bo'g'imida joylashgan limfa tugunlari (nodi lymphatici cubitales)ga quyadi (100-rasm). Shu yerdan boshlangan limfa tomirlari esa qon tomirlar bilan birga yuqoriga ko'tarilib, qo'ltiq ostidagi limfa tugunlari (nodi lymphatici axillares)ga borib qo'shiladi. Qo'ltiq ostidagi limfa tugunlari qon tomirlar va nervlar atrofida. ular oralig'ida joylashadi. Qo'ltiq osti limfa tugunlariga qo'lning yuza va chuqur joylashgan limfa tomirlaridan tashqari, ko'krak qafasi va sut bezidan ham limfa tomirlari kelib qo'shiladi. Qo'ltiq ostidagi limfa tugunlaridan boshlangan limfa tomirlari birlashib, bitta o'mrov osti limfa yo'li (truncus subclavius) ni hosil qiladi. Bu limfa yo'li o'mrov osti qon tomirlari bilan birgalikda vena tomiri burchagiga (angulus venosus juguli) quyiladi.

BOSH-BO'YIN LIMFA YO'LLARI VA TUGUNLARI

Bosh-bo'yin limfa tomirlari va tugunlari ham boshqa sohadagi limfa tomirlariga o'xshash yuza va chuqur joylashgan. Bosh va bo'yin sohasidagi yuza limfa tugunlari ensa limfa tugunlari (nodi lymphatici occipitales), quloq supراسi atrofidagi limfa tugunlari (nodi lymphatici mastoidei), quloq osti bezi sohasidagi limfa tugunlari (nodi lymphatici parotidei)dan iborat. ulardan chiqqan limfa tomirlari yig'ilib, o'ng tomonda o'ng ko'krak limfa yo'liga (ductus lymphaticus dexter). chap tomonda chap ko'krak limfa yo'liga (ductus thoracicus) qo'shiladi.

Bo'yinning chuqur limfa tugunlari (nodi lymphatici cervicales profundi superiores)ga halqum bilan umurtqa pog'onasi oralig'ida joylashgan halqum limfa tugunlari (nodi lymphatici retropharyngeales) va pastki jag' ostida joylashgan limfa tugunlari (nodi lymphatici mandibulares) quyiladi. Qizilo'ngach. kekirdak. yutqin, hiqildoq va qalqonsimon bezdan limfa tomirlari nodi lymphatici cervicales profundiga keladi. Bo'yinning chuqur limfa tugunlaridan chiqqan limfa tomirlar o'zaro qo'shilib, o'ng va chap tomondagi bo'yinturuq yo'l (truncus jugularis dexter et sinister)ni hosil qiladi. O'ng tomondagi limfa tomiri – o'ng tomondagi limfa yo'liga (ductus lymphaticus dexter), chap tomondagisi esa ko'krak yo'liga (ductus thoracicus) quyiladi.

TALOQ

Taloq (lien) qorin bo'shlig'ining chap qovurg'alar ostida, IX–XI qovurg'a oralig'ida joylashgan. Uning og'irligi 150–200 g. uzunligi 10–15 sm bo'lib, kengligi 8–10 sm, hajmi va og'irligi ichidagi qonning ko'payib, kamayishiga qarab o'zgaradi. Taloqning diafragma tegib turgan ustki qavariq yuzasi (facies

diaphragmatica) va a'zolariga tegib turgan botiq yuzasi (facies visceralis) tafovut qilinadi. Bu a'zolarini taloqning yuqorigi (margo superior) va pastki qirradi (margo inferior) ajratib turadi. Taloqning a'zolariga qaragan yuzasi o'z navbatida me'da tubiga (facies gastrica), chap buyrak (facies renalis) va ko'ndalang chamber ichakka (facies colica) tegib turadigan yuzalarga ajratiladi va ular orasida taloq darvozasini (hilus lienalis) ko'ramiz. Taloqni o'rab turgan qorin pardadan me'daga lig. gastrolienalis, diafragma lig. diaphragmatica lienalis yo'nalgan. Taloqni o'rab turgan pardadan taloqning ichiga qarab devorlar (trabekulalar) – trabeculae lienalis yo'naladi. Trabekulalar orasida taloq mag'zi (pulpa) – pulpa lienalis joylashgan. Bu mag'iz eritrositlarga boy bo'lganidan to'q qizil tusda ko'rinadi. Shuning uchun qizil pulpa (pulpa rubra) deb ham ataladi. Shuningdek, pulpada limfoid tugunchalar ham ko'p uchraydi va bunday pulpalar oq pulpa (pulpa alba) deyiladi. Taloq bajaradigan vazifasiga ko'ra ko'proq limfa bezlariga va qizil ilik (ko'mik)ka o'xshaydi. Taloq limfositlar, monositlar (qon elementlari) ni ishlab chiqaradi. Taloq qon deposi vazifasini ham bajaradi. Organizmda qon kamaysa, taloq qisqarib, o'zidagi qonni qon tomirlarga chiqarib beradi. Taloq qondagi zararli mikroblarni o'zida olib qoladi, ya'ni qonni filtrlab beradi. Bundan tashqari, umri tugagan qon elementlari (eritrositlar) ham taloqda parchalanadi. Taloqning «eritrositlar mozori» deyilishi ham ana shundan kelib chiqqan. Taloq operatsiya yo'li bilan olib tashlanganda, uning vazifasini ko'mik, jigar va limfa bezlari bajaradi.

NERV SISTEMASI – NEVROLOGIYA

O'quv maqsadi: Markaziy nerv sistemasi to'g'risida umumiy ma'lumotlar. Orqa miya anatomiyasi va uning topografiyasi. Orqa miya pardalari. Uzunchoq miya, miyacha, ko'prik, rombsimon chuqurcha. IV qorincha. O'rta va oraliq miya ularning funksional anatomiyasi. III qorincha. Oxirgi miya. Plash. Po'stloqdagi egatlar va pushtalar. O'adoqtana. Gumbaz. Bazal o'zaklar. Yon qorinchalar. Bosh miya pardalari. Orqa miya va bosh miyaning o'tkazuv yo'llari haqida talabalar nazariy bilimlarni shakllantirish.

Asosiy ma'lumotlar:

Nerv sistemasining vazifasi – bir butun organizmni tashkil qiluvchi a'zolar sistemasini va turli apparatlar faoliyatini boshqarish, ularda ro'y beradigan jarayonlarning o'zaro mutanosib bo'lishini hamda organizmning tashqi muhit bilan bo'lgan aloqasini ta'minlashdan iborat. Rus fiziologi I.P.Pavlov ta'biri bilan aytganda "Nerv sistemasining faoliyati bir tomondan organizmning barcha qismlarini birlashtirish, bir butunligini ta'minlash (integratsiya qilish) bo'lsa, ikkinchi tomondan organizmni tashqi muhit bilan bog'lash, organizm turli sistemalarining tashqi muhit o'zgarishiga moslashuvini ta'minlashga yo'naltirilgan".

Nerv sistemasining faoliyati reflekslardan iborat. – deb aytgan edi atoqli

fiziolog I.M.Sechenov. Refleks (lotincha reflexus – qayta his etish) – bu organizmning nerv sistemasi yordamida tashqi yoki ichki ta’sirotlar, qo’zg’alishlarga bergan javob reaksiyasidir.

Nervlar va nerv tolalari organizmning barcha a’zolari va to’qimalari ichiga kirib, ularda juda ko’p tarmoqlar hosil qiladi. Bu nerv oxirlari sezuvchi (retseptor) va harakatlantiruvchi yoki sekretor (effektor) bo’lib, markaziy nerv sistemasi (orqa va bosh miya) bilan birga organizmning bir butunligini ta’minlaydi.

Nerv sistemasi harakat funksiyasini, ovqat hazm qilish, nafas olish, chiqaruv a’zolarining faoliyati, qon aylanishi, limfa oqishi, moddalar almashinuvi kabi jarayonlarni boshqaradi.

Nerv sistemasining funksional birligi nerv hujayrasi – neyrondir. Nerv hujayrasi (neyrosit)ning tanasi va o’simtalar birgalikda neyron deb yuritiladi. Ulardagi o’simalarning bir turidan nerv impulsi neyron tanasiga yo’naladi va bu o’simtalar dendritlar deyiladi. Ular soni bir nechta bo’lishi mumkin. Ikkinchi xil o’simtalardan esa nerv impulsi neyron tanasidan to’ishchi a’zogacha olib boriladi, u akson nerv tolasidir. Odatda, akson nerv hujayrasida yagonadir. Demak, nerv hujayrasi nerv impulsini faqat bir tomonga, dendritlardan hujayra tanasiga, so’ngra aksondan ishchi a’zolariga o’tkazish qobiliyatiga egadir.

Nerv sistemasida, odatda, har bir neyron alohida bo’lmay, o’zaro birikkan bo’ladi, bunda akson ikkinchi neyron tanasi yoki dendritlar bilan sinapslar yordamida birikadi. Bu neyronlararo sinapslar aksosomatik (akson bilan tana orasida) yoki aksodendritik (akson bilan dendrit orasida) holatda bo’lib, murakkab tuzilishga ega. Bulardan nerv impulsi bir neyrondan ikkinchi neyronga bevosita o’tmaydi, bu jarayon sinapsni hosil qiluvchi aksonda yig’ilgan kimyoviy moddalar yordamida sodir bo’ladi. Demak, bir necha neyronlar o’zaro bog’lanib, neyronlar zanjirini hosil qiladi va nerv impulsini katta masofalarga o’tkazish imkoniyatiga ega bo’ladi. Neyronlarning o’zaro birikib, nerv impulsini tashqi ta’sirotdan qabul qilib, so’ngra ishchi a’zoga uzatib berish jarayonini oddiy refleks ravog’ida yaqqol ko’rish mumkin. Refleks ravog’ida (yoyida) uch xil neyron: 1) ta’sirotni qabul qilib oluvchi retseptor (afferent) neyron; 2) javob impulsini ishchi a’zo (muskul yoki bez hujayralari)ga yetkazib beruvchi effektor (markazdan uzoqlashtiruvchi efferent) neyron; 3) ular orasida joylashgan oraliq – assotsiativ neyron mavjud bo’lib, u birlamchi analiz va sintez jarayonlarini amalga oshiradi. Odatda, organizmdagi refleks ravoqlar murakkab bo’lib, ularda assotsiativ neyronlar bir nechta. Bunda nerv impulsining bir neyrondan ikkinchi neyronga uzatilishi ancha murakkab bo’lib, chuqurroq analiz va sintez qilishni taqozo etadi.

Shunday qilib, butun nerv sistemasini quyidagi uch turdagi elementlardan iborat desak bo’ladi: 1) retseptorlar (qabul qiluvchi) – tashqi ta’sirot energiyasini nerv impulsi energiyasiga, qo’zg’alishiga aylantiruvchi va uni markaz tomon yo’naltiruvchi neyron. Shu yerdan birlamchi analiz jarayoni boshlanadi (I.P.Pavlov); 2) konduktor, qo’shuvchi yoki assotsiativ neyron – nerv impulsini

retseptor neyronda markazga uzatuvchi neyron bo'lib, sintez ana shu yo'sinda ro'y beradi. Javob impulsining hosil bo'lishi sintez jarayoni sodir bo'lganligidan darak beradi; 3) efferent neyron – javob impulsini olib keluvchi, markazdan qochuvchi neyron, ularda nerv impulsi ishchi a'zolar (muskul yoki bez to'qimalari) dagi ish faoliyatini belgilaydi. Neyronlar quyidagi retseptor sohalardan ta'sirotlar qabul qiladi:

1. *Ekstroseptiv soha* – tashqaridan, teri yuzasidan olinadigan ta'sirot.

2. *Introseptiv soha* – a'zolar, qon tomirlar, nervlardan qabul qilib olinadigan ta'sirot.

3. *Proprioseptiv soha* – muskullar, suyaklar, boylamlar, bo'g'imlardan qabul qilib olinadigan ta'sirot.

Nerv sistemasining faoliyatini yangi olingan ma'lumotlarga asosanib, umuman ko'rib chiqilsa, undagi reflekslar ravoqlar holatida emas, balki berik halqa holatida deb yuritiladi. Agar ravoq holatida bo'lsa, berilgan javob impulsi haqiqatan ham ijro etiladimi yoki yo'qmi degan savolga javob berib bo'lmaydi. Vaholanki, mana shu impuls bajarilganligi to'g'risidagi ma'lumot ushbu a'zoda joylashgan retseptorlar orqali markazga doimo yetkazib turiladi. Demak, bunday refleks ochiq ravoq holatida emas, balki yopiq halqa holatidadir va bu nazariya «qayta afferentatsiya» deb nomlanadi.


Odam organizmida bir butun bo'lgan nerv sistemasi shartli ravishda ikkiga bo'linadi: 1) organizmning odam ixtiyoriga bo'ysunmaydigan a'zolariga boradigan, ularni innervatsiya qiladigan vegetativ yoki avtonom qismi. Ular, asosan, ichki a'zolar, yurak qon tomirlari, teri tarkibidagi bezlar va ichki sekretsiya bezlari, muskullarni idora qiladi, boshqacha qilib aytganda, organizmning o'sishini, moddalar almashinuvini regulatsiya qiladi; 2) odam ixtiyoriga bo'ysunadigan skelet muskullariga hamda harakatda ishtirok etuvchi ayrim a'zolarga boradigan nervlar. Ular nerv sistemasining animal (animal – hayvonot) yoki somatik (soma – tana) qismi deb yuritiladi. Vegetativ nerv sistemasi o'zining tuzilishi va bajaradigan vazifasiga qarab simpatik va parasimpatik qismlarga bo'linadi.

Bundan tashqari, nerv sistemasi joylashishi va vazifasiga qarab ikki qismga bo'lib o'rganiladi: 1) markaziy nerv sistemasi. Unga bosh va orqa miya kiradi; 2) periferik nerv sistemasi; nerv ildizlari, nervlar, nerv chigallari va nerv oxirlarini o'z ichiga oladi.

Bosh miya bilan orqa miya kesib qaralsa, unda oq va kulrang moddalarni ko'rish mumkin. Kulrang moddada nerv hujayralarining tanalari joylashsa, oq moddada nerv tolalari (nerv hujayralari o'simtalari) joylashgan. Nerv tolalari mielin (mag'iz) parda bilan qoplanganligi sababli, ularning rangi oq. Nerv sistemasining markaziy va periferik qismlarida animal hamda vegetativ nerv elementlarining bo'lishi bu sistemaning bir butunligidan darak beradi.

ORQA MIYA (175-176-rasmlar)

Orqa miya (medulla spinalis, yunoncha – myelos)ning devori yo'g'on naychaga o'xshash bo'lib, old va orqa tomondan bir oz yassilangan. Orqa miya umurtqa pog'onasi kanalining ichida joylashib, uning qiyshaymalarini takrorlaydi. Orqa miya katta ensa teshigi sohasida bevosita uzunchoq miyaga davom etadi. pastki qismida konussimon o'tkirlashib, conus medullaris bilan tugallanadi. bu II bel umurtqasi sohasiga to'g'ri keladi. U katta amaliy ahamiyatga ega bo'lib, miya suyuqligini olish uchun kirgiziladigan nina III va IV bel umurtqalari oralig'ida bo'lmog'i lozim. Conus medullaris uchidan pastga tomon ingichka tola yo'nalgan, u oxirgi ip – filum terminalis deb yuritiladi.



175-rasm. Orqa miya.

A. (old tomondan ko'rinishi) 1–Pons; 2–Pyramis; 3–Oliva; 4–Medulla oblongata; 5–Decussatio pyramidum; 6–Intumescencia cervicalis; 7–Fissura mediana anterior; 8–Intumescencia lumbalis; 9–Conus medullaris; 10–Filum terminale; B. (orqa tomondan ko'rinishi) 1–Colliculus inferior; 2–Pedunculus cerebellaris superior; 3–Pedunculus cerebellaris medius; 4–Fassa rhomboidea; 5–Intumescencia cervicalis; 6–Sulcus medianus posterior; 7–Sulcus lateralis posterior; 8–Intumescencia lumbalis; 9–Conus medullaris; 10–Filum terminale.

Orqa miyaning yo'g'onligi bir xil bo'lmay, bo'yin va bel sohasida ancha kengaygan. chunki bu yerdan qo'l va oyoqlarni innervatsiya qiluvchi nerv ildizchalari chiqadi. Bo'yin kengaymasi – intumescencia cervicalis ancha kengroq, undan murakkab va nozik harakat qiluvchi, qo'lga yo'nalgan nerv ildizchalari, bel kengaymasidan (intumescencia lumbalis) oyoqqa boruvchi nerv ildizchalari chiqadi. Orqa miyaning orqa va old tomonlaridan uzunasiga ketgan chuqur egatlar o'tgan bo'lib, ular orqa miyani teng ikki qismga bo'ladi. Bu egatning oldindagisi fissura mediana anterior deb atalsa, orqadagisi sulcus medianus posterior deyiladi. Orqa miyaning har bir o'ng va chap pallasida bir juftdan uncha chuqur bo'lmagan egatchalar bor, ularga sulcus anterolateralis va sulcus posterolateralis deyiladi.

Bu egatchalarda oldingi va orqa ildizchalar joylashganligini ko'rish mumkin. Oldingi ildizchalar – radix anterior s. ventralis harakatlantiruvchi to'lalardan iborat oldingi shoxlarda joylashgan motoneyronlarning aksonlaridir. Orqa ildizchalarga (radix posterior s. dorsalis) orqa miyaga kiruvchi nerv tolalari

yo'nalgan. ular sezuvchi bir shoxli soxta (pseudounipolyar) neyronlar aksonidir. Bu neyronlar tanasi orqa ildizchalar hosil qilgan tugunchalar (ganglion spinale) da joylashgan. Orqa sezuvchi va oldingi harakatlantiruvchi ildizchalar umurtqalararo teshik – foramen intervertebrale sohasida birikib orqa miya nervlari (nn. spinales)ni hosil qiladi. Bu nervni hosil qiluvchi poyaga truncus n. spinalis deyiladi va buni nevropatologlar tizimcha (funicular) deb ham yuritishadi. Orqa miya nervining poyasi juda kalta bo'lib, u umurtqalararo teshikdan chiqish sohasida o'zining mayda shoxlariga bo'linib ketadi. Orqa miyadan hammasi bo'lib 31 juft nerv chiqadi (106-rasm). Orqa miyaning orqa miya nervi qarshisidagi har bir qismi orqa miya bo'lagi (segmenti) deb ataladi. Demak, orqa miya 31 segmentdan iborat bo'lib, ular quyidagicha taqsimlangan: bo'yin segmentlari – 8, ko'krak segmentlari – 12, bel segmentlari – 5, dumg'aza segmentlari – 5 va dum segmenti 1. Orqa miya uzunligi umurtqa pog'onasining uzunligiga nisbatan ancha kalta bo'lganligi sababli, nerv ildizchalarining chiqish sohasi umurtqalararo teshiklar sathiga to'g'ri kelmaydi. Ildizchalar o'z teshiklarini topish uchun faqat har tomonga emas, balki pastga ham yo'naladi. Shuning uchun dumg'aza va dum segmentlaridagi ildizchalar filum terminalisga parallel holda, uning atrofida zich tutam hosil qilib joylashadi va ot dumi – cauda equina deb yuritiladi.

Orqa miyaning uzunligi erkaklarda o'rtaacha 45 sm, ayollarda 41–42 sm bo'lib, og'irligi 30 g atrofida. Chaqaloqda 3.2 g, 6 oylik bo'lganda bu og'irlik ikki marta, 11 oylik bo'lganda uch marta, 2.5 yoshda to'rt martaga ko'payadi. 6 yoshga to'lganda 15–17 gga yetadi. Orqa miya kengaymalari embrion 3 oylik bo'lgan davr, ya'ni qo'l va oyoqlar taraqqiy eta boshlaganda ko'rinadi.

Orqa miyaning ichki tuzilishi. Orqa miya nerv hujayralari tanasi joylashgan kulrang moddadan – substantia grisea va uni o'ragan mielinli nerv tolalaridan iborat bo'lgan oq moddadan – substantia alba tashkil topgan. Orqa miya markazidan tor markaziy kanal – canalis centralis o'tgan bo'lib, u kulrang modda bilan o'ralgan. Bu kanal orqa miyani to'liq egallab, doimo miya suyuqlig'i bilan to'lib turadi. Miya nayining qoldig'i bo'lgan markaziy kanal yuqorida IV qorincha bilan bog'lanib, pastga (conus medullaris da) tomon kengayib, oxirgi qorincha – ventriculus terminalis ni hosil qiladi. Markaziy kanal atrofida joylashgan kulrang modda oraliq – substantia intermedia centralis deyiladi. Kulrang moddada ikki ustun: oldingi – columna anterior va orqa – columna posterior tafovut qilinadi. Orqa miyaning ko'ndalang kesimida joylashgan bu ustunlar shoxlarni eslatadi. Ularning oldingi kengaygan shoxiga cornu anterius, o'tkirlashib tugallanuvchi orqa shoxiga cornu posterius deyiladi. Shunday qilib, kulrang modda umuman «N» harfini yoki kapalakni eslatadi. Kulrang modda yuqorida aytib o'tilganidek, nerv hujayralaridan iborat. Orqa shoxlarga orqa ildizcha tolalari kirib kelganligi sababli bu qirg'oq sohasi oq rangda. Bu tolalar orqa miya tugunlaridagi hujayralarning o'simtalaridir, ular orqa shoxlarda tarqoq joylashgan mayda tuxum hujayralar bilan sinapslar hosil qiladi. Orqa shoxlar asosidagi hujayralar to'plami

uning xususiy yadrosi – nucleus proprii ni tashkil qiladi, shoxlarning eng uchi dirildoq modda – substantia gelatinosa bilan oʻralgan.

Oldingi shoxlar katta harakatlantiruvchi motoneyronlar saqlaydi va ularning aksionlari old ildizchalarni hosil qiladi. Bu hujayralar toʻda-toʻda boʻlib joylashib, bir guruh skelet muskullarining qisqarishini taʼminlaydi. Ular somatik harakatlantiruvchi yadrolar deyiladi. Bunday yadrolarni boʻyin kengaymasida ayniqsa koʻp uchratish mumkin, chunki bu yerda qoʻl muskullari faoliyatini bos-hqaruvchi neyronlar joylashgan.

Oldingi va orqa shoxlar oʻzaro oraliq joylashgan kulrang modda bilan bogʻlangan, ular orqa miyaning koʻkrak qismida yaxshi rivojlangan yon shoxlar – cornu lateralis deb ataladi. Yon shoxlar I koʻkrak va II–III bel segmentlari sohasida yaxshi rivojlangan boʻlib, tarkibida ichki aʼzolarini innervatsiya qiluvchi vegetativ nerv sistemasining birinchi neyronlari joylashgan. Bu yadro columna intermediolateralis deb ham yuritiladi.



176-rasm. Orqa miyaning koʻndalang kesimi (oq modda topografiyasi koʻrsatilgan).

1–Fasciculus gracilis; 2–Sulcus medianus posterior; 3–Columna posterior; 4–Substantia intermedia centralis; 5–Tractus tectospinalis; 6–Columna anterior; 7–Tractus corticospinalis (pyramidalis) anterior; 8–Filla radicularia radialis anterior; 9–Funiculus lateralis; 10–Funiculus anterior; 11–Fissura mediana anterior; 12–Tractus vestibulospinalis; 13–Ganglion spinale; 14–Radix anterior; 15–Radix posterior; 16–Filla

radicularia radialis dorsalis; 17–Tractus vestibulospinalis; 18–Tractus spinocerebellaris anterior; 19–Tractus spinothalamicus lateralis; 20–Tractus spinocerebellaris posterior; 21–Tractus corticospinalis (pyramidalis) lateralis; 22–Fasciculus cuneatus.

Substantia alba oq moddasi nerv tolalaridan iborat boʻlib, nerv impuls-larini oʻtkazish vazifasini bajaradi. Nerv tolalari tutamlar hosil qiladi, tutam oʻz navbatida birikib old. orqa va yon tizimchalarni tashkil qiladi. Orqa tizimchalar-dagi funiculus posterior sezuvchi tolalardan, medial joylashgan nozik tutam – fasciculus gracilis va lateral joylashgan fasciculus cuneatus esa ponasimon tutam-dan iborat. Ular proprioseptiv (oʻz-oʻzini sezish tuygʻusi) oʻtkazuvchi yoʻllardir. Oldingi tizimchalar esa funiculus anterior old shoxlariga tegib joylashgan, ular tarkibida efferent (markazdan qochuvchi) tolalar bor. Yon tizimchalar – funiculus lateralis ikki shox orasidan oʻrin olgan, ularda ham sezuvchi, ham harakatlantiruvchi nerv tolalari joylashgan («oʻtkazuvchi yoʻllarga» qarang). Oq modda joy-

lashgan nerv tolalari uch sistemani tashkil qiladi: 1) qisqa assosiativ tolalar orqa miyaning turli qismlarini o'zaro bog'laydi; 2) uzun markazga intiluvchi (sezuvchi, afferent) yo'llar; 3) uzun markazdan qochuvchi (harakatlantiruvchi, efferent) yo'llar. Assosiativ qisqa tolalar orqa miyaning xususiy sistemasini boshqaradi Ikkinchi va uchinchi sistemadagi nerv tolalari orqa miyani bosh miya bilan har ikki tomondan bog'laydi.

Orqa miyani o'rovchi pardalar. Orqa miya uchta birikuvchi to'qimidan tashkil topgan parda (meninges) bilan o'ralgan. Tashqarida qattiq miya pardasi – dura mater spinalis, o'rtada to'r parda – aracnoidea va ichkarida yumshoq parda – pia mater spinalis joylashgan. Uchchala parda bosh miyaga bevosita davom etadi.

Orqa miyaning qattiq pardasi – dura mater spinalis orqa miyani qop kabi o'rab turadi. Bu parda suyak va suyak usti pardasiga tegmasligi sababli ular orasida epidural bo'shliq – cavitas epiduralis hosil bo'ladi. Odatda, bu bo'shliq yog' kletchatkasi va vena qon tomirlari chigallari bilan to'lgan bo'ladi.

Orqa miyaning to'r pardasi – arachnoidea spinalis tiniq qon tomirlari bo'lmagan ingichka varaq kabi qattiq parda ichida joylashgan bo'lib, undan subdural bo'shliq – spatium subdurale bilan ajralgan. To'r parda bilan orqa miyani bevosita qoplovchi yumshoq parda orasida subaraxnoidal bo'shliq – cavitas subaraxnoidalis bor. u miya suyuqligi (liquor cerebrospinalis) bilan to'lgan. Shuning uchun orqa miya va uning ildizchalari erkin joylashgan. Subaraxnoidal bo'shliq pastki – cauda equina qismida kengayib, araxnoidal qopcha va oxirgi sisterna (cisterna terminalis)ni hosil qiladi.

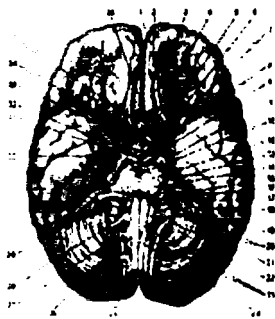
Orqa miya bo'ynining orqa qismi o'rtasida to'r parda bilan yumshoq parda oralig'ida uzunasiga joylashgan devor parda (septum cervicale intermedium) ko'rinadi. Bulardan tashqari, orqa miyaning ikki yonboshida 19–23 ta tishsimon boylam (lig. denticulatum) bo'lib, ular frontal sath bo'ylab oldinda va orqa nerv ildizchalar oralig'ida joylashgan. Tishsimon boylamlar orqa miyani qimirlatmasdan ushlab turadi.

Orqa miyaning yumshoq pardasi – pia mater spinalis endoteliy bilan qoplangan pardadan iborat. u orqa miya moddasiga bevosita tegib turadi. Bu pardaning ikkala varag'i orasida juda ko'p qon tomirlar joylashgan va ular bilan yumshoq parda orqa miyaning egatlari ichiga va miya moddasiga kirib, ularda perivaskular limfa bo'shliqlarini hosil qiladi.

BOSH MIYA (177-rasm)

Bosh miya (encephalon) uni o'rab turuvchi pardalar bilan bosh miyagining ichida joylashadi. Bosh miya, asosan, uch qism, ustki katta qism – katta miya (cerebrum), miyacha (cerebellum) va miya poyasi (truncus cerebri)dan iborat. Katta miya chuqur yoriq (fissura longitudinalis cerebri) orqali ikkita ya-

rimsharga bo'lingan. Yarimsharlarning tashqi yuzasi tekis bo'lmagan egatlar va pushtalar bilan qoplangan. Orqa tomonda yarimsharlar ostida joylashgan miyacha ko'ndalang yoriqcha bilan ajralib turadi. O'ng va chap yarimsharlar bir-biri bilan qadoq tana (corpus callosum) orqali qo'shilgan. Yarimsharlar oq va kulrang modda (po'stlog'i)dan tashkil topgan. Bosh miya ichida embrion rivojlanishida paydo bo'lgan bo'shliq – miya qorinchalarini ko'rish mumkin.



177-rasm. Bosh miya tubi.

1–Sulcus olfactorius; 2–Bulbus olfactorius; 3–Tractus olfactorius; 4–N.opticus; 5–Trigonum olfactorium; 6–Substantia perforata anterior; 7–Tractus opticus; 8–Corpus mamillare; 9–N.oculomotorius; 10–N. trochlearis; 11–Sulcus basilaris; 12–Pons; 13–N.trigemini; 14–N.abducens; 15–N.facialis; 16–N.intermedius; 17–N.vestibulocochlearis; 18–N.glossopharyngeus; 19–N.vagus; 20–N.accessorius; 21–Oлива; 22–Pyramis medullae oblongatae; 23–Medulla oblongata; 24–Decussatio pyramidum; 25–Medulla spinalis; 26–N.cervicalis; 27–Cerebellum; 28–N.hypoglossus; 29–Plexus chorioideus; 30–Pedunculus cerebri; 31–Substantia perforata posterior; 32–Fossa interpeduncularis; 33–Tuber cinereum; 34–Infundibulum; 35–Hypophysis; 36–Gyrus rectus.


Bosh miyaning pastki yuzasi yoki tubi (facies inferior cerebri) kalla suyagi asosining ichki yuzasiga tegib turgani uchun notekis tuzilishga ega. Miya tubi oldida miya yarimshari. pesqona qismining pastki yuzasida hid bilish yo'li (tractus olfactorius) ko'rinadi. Hid bilish yo'li ikkita shoxchaga bo'linib tugaydi. Shoxchalar orasidagi tepacha trigonum olfactorium deb ataladi. O'ng va chap tepachalar orqasida hid bilish yo'lining uchi piyoz shaklida (bulbus olfactorius) yo'g'onlashgan bo'lib, undan 15–20 tacha ingichka hid bilish nervi ipchalari (filamenta olfactoria) chiqadi. Hid bilish yo'li orqasida «X» shaklida joylashgan ko'ish nervi kesishmasi – chiasma opticum ko'rinadi, undan ko'ish yo'li boshlanadi. Kesishmaning orqasida kulrang tepa – tuber cinereum. pastda voronka (infundibulum), uning uchida miya pastki ortig'i – hypophysis cerebri joylashgan. Kulrang tepa orqasida sharsimon ikkita oqish do'ng – so'rg'ichsimon tanalar (corpora mamillaria) bor. ularning yonginasida miya oyoqchalari (pedunculi cerebri) joylashgan. Oyoqchalar orasida chuqurcha (fossa interpeduncularis)da orqadagi teshilgansimon modda (substantia perforata posterior) bo'lib, undan qon tomirlar o'tadi. Oyoqchalar orqa tomonda miya ko'prigiga tarqaladi. Miya ko'prigi (pons) orqasida uzunchoq miya (medulla oblongata) turadi. Miya ko'prigi bilan uzunchoq miya yo'g'on qismining ikki yon tomonida miyacha (cerebellum) yarimsharlari ko'rinadi. Miya tubidan 12 juft bosh miya nervlari chiqqan. Ular oldindan quyidagi tartibda chiqadi:

I juft – hid bilish nervi – nn.olfactorii ipchalari, II juft – ko'ish nervi – n. opticus, III juft – ko'zni harakatlantiruvchi nerv – n. oculomotorius, IV juft – g'altak nervi – n. trochearis, V juft – uch shoxli nerv – n. trigeminus, VI juft – uzoqlashtiruvchi nerv – n. abducens, VII juft – yuz nervi – n.facialis, VIII juft – dahliz-chig'anoq nervi – n.vestibulocochlearis, IX juft – til-yutqin nervi – n.glossopharyngeus, X juft – adashgan nerv – n. vagus, XI juft – qo'shimcha nerv – n. accessorius, XII juft – til osti nervlari – n. hypoglossus.

BOSH MIYANING RIVOJLANISHI (178, 179-rasmlar)

Embrionning dastlabki taraqqiyot davrida nerv naychasining old qismi (bu qismdan bosh miya rivojlanadi) ikki joyidan torayib uchta (oldingi – prosencephalon, o'rtadagi – mesencephalon va orqadagi – rhombencephalon) rombsimon miya pufakchalariga ajraladi. Oldingi va rombsimon miya pufakchalari o'z navbatida ikkitadan pufakchaga bo'linib, beshta bosh miya pufakchasini vujudga keltiradi.

178-rasm. Miya taraqqiyoti (uchta miya pufakchasi).




- 1–Prosencephalon;
- 2–Mesencephalon;
- 3–Rhombencephalon;
- 4–Medulla spinalis;
- 5–Vesicula optica;
- 6–Neuroporus anterior.

179-rasm.

Miya taraqqiyoti

(10.2 mm uzunlikdagi embrion).

1–Telencephalon: 2–Dienecephalon: 3–Mesencephalon: 4–Isthmus rhombencephali: 5–Metencephalon: 6–Myelencephalon: 7–Medulla oblongata: I – Chiasma opticum: II – Lamina terminalis: III – Corpus striatum: IV – Fissura transversa cerebri: V – Shishasimon tananing rivojlanish joyi: VI – Thalamus: VII – Cerebellum: VIII – Sulcus limitans.



Rombsimon pufakchadan uzunchoq miya – myelencephalon pufakchasi, ortqi miya – metencephalon pufakchasi vujudga keladi. O'rta miya pufakchasi bo'linmaydi. Oldingi miya pufakchasi ham ikkita pufakchaga bo'linadi. Ularning

biri oxirgi miya pufakchasi – telencephalon. ikkinchisi oraliq miya pufakchasi – diencephalon. Birlamchi nerv naychasi uzunchoq miya pufakchasi keyingi qismidan orqa miya – medulla spinalis rivojlanadi. Bosh miyaning beshta miya pufakchasidan bosh miyaning alohida qismlari rivojlanadi (117, 118-rasmlar).

1. *Metencephalon* – ortqi miya pufakchasidan miya ko'prigi va miyacha. VI, VII va VIII juft bosh miya nervlari rivojlanadi.

2. *Myelencephalon* – uzunchoq miya pufakchasidan uzunchoq miya, IV qorincha, brachia conjunctiva, velum medullare anterior, siqiq qismi (isthmus) va V–VI juft bosh miya nervlari rivojlanadi.

3. *Mesencephalon* – o'rta miya pufakchasidan miya oyoqchalari va to'rt tepalik, suv yo'li va III, IV juft bosh miya nervlari rivojlanadi.

4. *Diencephalon* – oraliq miya pufakchasidan ko'rish do'mbog'i bo'rtiq osti sohasi va epifiz tanalar, ko'z soqqasi. II juft bosh miya nervi rivojlanadi.

5. Telencephalon – oxirgi miya pufakchasidan bosh miya yarimshari va uning qoplamasi, yonbosh qorinchalar va I juft bosh miya nervi taraqqiy etadi.

UZUNCHOQ MIYA (180-rasm)

Uzunchoq miya (medulla oblongata) uzunligi 25–30 mm li piyoz shaklida bo'lib, ensa suyagining ichida nishab holda joylashgan. Uning orqa chegarasi ensaning katta teshigi ro'parasida bo'lib, orqa miyaga o'tib ketadi, old tomondan ko'prikkaga qo'shilib turadi.

Uzunchoq miya tuzilishi jihatidan orqa miyaga o'xshaydi. Uni old – fisura mediana anterior va orqa – sulcus medianus posterior tomonida joylashgan o'rta egatlar ikki pallaga ajratadi. Har ikkala palla o'z navbatida yonbosh egatlar orqali tizimchalarga ajralgan bo'ladi. Oldingi tizimchalarda harakatlantiruvchi nerv tolalari (piramida yo'llariga taalluqli) piramidalari – pyramides medullae oblongatae joylashgan. Orqa miya chegarasida piramida yo'li kesishmasi – decussatio pyramidumni ko'ramiz.

Piramidalarning ko'prikkaga yaqin qismida ikki yonida oval shaklidagi tepalik – oliva (oliva) joylashgan. Oliva bilan piramida orasidagi egatdan XII juft til osti nervlarining ildizchalari, olivaning orqa tomonidagi yonbosh egatdan sulcus anterolateralis, IX juft til-yutqin, X juft adashgan va XI juft qo'shimcha nerv ildizlari chiqadi. Uzunchoq miya orqa markaziy egatining yonboshida joylashgan orqa tizimchalarning har biri uncha chuqur bo'lmagan egatlar sulcus intermedius posterior yordamida ikki dasta (ichki tomondagi nozik dasta – fasciculus gracilis, tashqi ponasimon dasta – fasciculus cuneatis)ga bo'linadi. Har ikkala dastaning uchlari yo'g'onlashib, tuberculum nuclei gracilis va tuberculum nuclei cuneati do'mboqchalarini hosil qiladi. Bu do'mboqchalarda o'tkazuvchi yo'llarning ikkinchi neyronlari joylashgan. Bular o'z navbatida ingichkalashib, chilvir tanalarga aylanadi. Uzunchoq miya orqa yuzasining tepa bo'lagi uchburchak shaklida bo'lib, rombsimon chuqurchaning pastki yarmini hosil qiladi.



180-rasm. Uzunchoq miya (medulla oblongata)ning ko'ndalang kesimi.

1–Nucleus n.hypoglossi;
 2–Fasciculus longitudinalis medialis; 3–Pedunculus cerebellaris inferior; 4–Nucleus olivaris accessorius dorsalis;
 5–Tractus rubrospinalis; 6–Tractus tectospinalis; 7–Oliiva;
 8– Sulcus lateralis anterior;
 9–N.hypoglossus; 10–Pyramis;
 11–Tractus pyramidalis;
 12–N.accessorius; 13–N.vagus;

14–Nucleus olivaris; 15–Nucleus olivaris accessorius medialis; 16–Tractus olivocerebellaris; 17–Nucleus ambiguus; 18–Nucleus tractus spinalis n.trigemini;
 19–Formatio reticularis

Uzunchoq miya ikki xil moddadan – ichki kulrang va tashqi oq moddadan tuzilgan. Oq modda uzun va qisqa o'tkazish yo'llaridan iborat.

Uzunchoq miyada nafas olish, yurak-qon tomir muvozanat, harakatlarni tartibga soluvchi nerv hujayralari joylashgan. Uzunchoq miyaning ichki tuzilishini oldindan orqaga qarab ko'rib chiqadigan bo'lsak, piramidaning orqasida ichki qovuzloqlar tolalari (decussatio lemniscus medialis)ni, ikki yonida tishli o'zak (nucleus olivaris)ni, nozik harakatlarni ta'minlovchi to'r formatsiyani, yana ham orqaroqda V juft nervning o'zaklari (tractus spinalis nucleus n.trigemini) ni, X juft nervning dorzal (nucleus dorsalis n.vagi), IX–X juft nervlarga taalluqli harakatlantiruvchi (nucleus ambiguus), XII juft nerv o'zagi hamda chuqur sezgini o'tkazuvchi nozik va ponasimon o'zaklarni ko'ramiz .

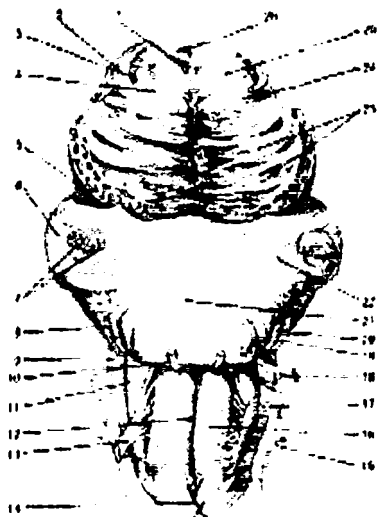
ORTQI MIYA

Ortqi miya (181-rasm) (metencephalon) miya ko'prigi va miyachadan iborat.

Ko'prik (pons) ko'ndalang tolalardan tuzilgan bo'lib, miya tubining orqa tomonida joylashgan. Ko'prik old tomonidan miya oyoqchalariga, pedunculi cerebellares medii, orqa tomonidan uzunchoq miyaga qo'shilib turadi va miyaning qo'shni qismlari bilan ko'ndalang joylashgan egatchalar orqali chegaralanadi. Uzunchoq miya bilan ko'prik orasidagi orqa ko'ndalang egatdan n.abducens (VI juft), n.facialis (VII juft) va n. vestibulocohlearis (VIII juft) bosh miya nervlari chiqadi.

181-. Miya oyoqchalari (pedunculi cerebri).

1-Fasciculus longitudinalis medialis; 2-Lemniscus lateralis; 3-Pedunculus cerebellaris superior; 4-Tractus rubrospinalis; 5-Pedunculus cerebri; 6-Pedunculus cerebellaris medius; 7-N.trigeminus; 8-N.intermedius; 9-Pedunculus cerebellaris inferior; 10-N.abducens; 11-Oliva; 12-Fissura mediana anterior; 13-N.hypoglossus; 14-Decussatio pyramidum; 15-N.accessorius; 16-Pyramis; 17-N.vagus; 18-N.glossopharyngeus; 19-N. vestibulocochlearis; 20-N. facialis; 21-Sulcus basillaris; 22-Pons; 23-Tractus pyramidalis; 24-Lemniscus medialis; 25-Tractus tegmentalis centralis; 26-Aquaeductus cerebri.



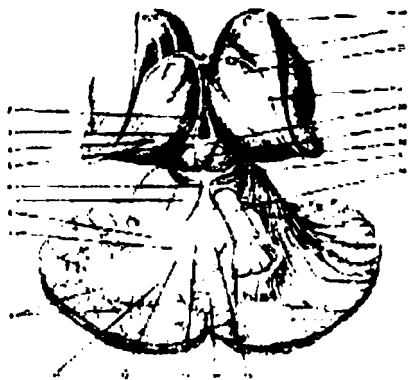
Ko'prik pastki yuzasining o'rtasida uzunasiga joylashgan egatda (sulcus basillaris) asosiy arteriya – a.basillaris yotadi. Ko'prikning ikki yoni pastki yuzasida V juft nervlar – n.trigeminus chiqadi. Ko'prikning ko'ndalang nerv tolalari miyachaning o'rta oyoqchalarini (pedunculi cerebellares medii)ni hosil qiladi. Ko'prikning orqa tomoni rombsimon chuqur (fossa rhomboidea)ning yuqori qismini hosil qiladi. Ko'prik ko'ndalangiga kesib qaralganda eshitish yo'lining nerv tolalaridan hosil bo'lgan trapetsiyasimon tana – corpus trapezoidum ni ko'ramiz. U ko'prikni old va orqa qismga bo'ladi: old qism (pars ventralis pontis) ko'proq oq moddadan iborat bo'lib, kulrang modda alohida yadrochalar tarzida joylashgan. Bu yadrochalarga bosh miya yarimsharlaridan po'stloq – ko'prik o'tkazish yo'lining tolalari (fibrae corticopontin) keladi. Yadrochalardan esa miyachaga boradigan ko'prik – miyacha o'tkazish yo'li (tractus pontocerebellaris)ning nerv tolalari boshlanadi. Ko'prikning orqa qismi (pars dorsalis pontis)da kulrang moddadan tuzilgan yadrolar ko'proq bo'lib, ular uch shoxli (V juft) nerv, uzoqlashtiruvchi nerv (VI juft), yuz nervi (VII juft) va dahliz-chig'anoq nerv (VIII juft) lar joylashadi. Nozik harakatlarni boshqaradigan nerv tolalari va hujayralaridan iborat bo'lgan ko'prikning to'rsimon formatsiyasi – formatio reticularis pontis uzunchoq miyaga bevosita davom etadi.

Ortqi miya oq moddalarida joylashgan afferent va efferent nervlar periferiyani bosh miya po'stlok qavati bilan bog'laydi, haqiqiy ko'prik vazifasini

bajarib. luj-chaynov muskullar faoliyatini ta'minlaydi. Burun va og'iz bo'shlig'i shilliq qavatida joylashgan retseptorlar orqali sezgi impulslarini qabul qiladi va idora qiladi.

MIYACHA (KICHIK MIYA)

Miyacha (182-rasm) (cerebellum) bosh miyaning katta bo'laklaridan biri bo'lib, og'irligi 120–150 ggacha. Miyacha bosh miya ensa qismining ostida, kalla suyagining ichki yuzasidagi maxsus orqa chuqurida joylashgan. Miyachaning ostida ko'prik bilan uzunchoq miya turadi. Miyacha ikki yarimshar (hemispheria cerebelli) o'rtasida joylashgan chuvalchang – vermis ni birlashtirib turadi. Odatda, ustki va pastki chuvalchanglar tafovut etiladi. Miyachaning yuzalari 2–3 mm qalinlikdagi kulrang modda (po'stloq) bilan qoplangan bo'lib, undagi yupqa pushtalarni chuqur egatlar (fissurae cerebelli) kitob varaqlari singari bir-biridan ajratib turadi. Yupqa pushtalar yig'ilib alohida bo'lakchalar – lobuli cerebelli ni hosil qiladi. Bu bo'lakchalar esa chuvalchangdagi bo'lakchalarga mos keladi. miyacha bo'lakchalari ichida miyachaning o'rta oyoqchalari yonida joylashgan parda – flocculus hamda u bilan bog'liq bo'lgan chuvalchang qismi – nodulus tugunchani tafovut qilish lozim.



182 - rasm. Miyacha yadrolari va o'rta miya yopqichi.

1–Columna fornicis; 2–Ventriculus tertius; 3–Commissura posterior; 4–Thalamus; 5–Trigonum habenulae; 6–Frenulum veli medullaris superioris. 7–Pedunculus cerebellaris superior; 8–Nucleus dentatus; 9–Lamina albae; 10–Hilus nuclei dentati; 11–Corpus medullare; 12–Nucleus emboliformis; 13–

Nucleus globosus; 14–Vermis; 15–Nucleus fastigii; 16–Tractus cerebellorubralis; 17–Colliculus inferior; 18–Colliculus superior; 19–Corpus pineale; 20–Commissura habenularum; 21–Stria terminalis; 22–Tenia chorioidea; 23–V.thalamostriata; 24–Corpus striatum (Caput nuclei caudati).

Miyacha bosh miyaning boshqa qismlari bilan uch juft oyoqchalar orqali tutashib turadi:

1. *Ustki oyoqchalar* – pedunculi cerebellares superiores miyacha tishli yadrosini to'rt tepalik hamda orqa miya bilan birlashtirib turuvchi nerv tolalari-

dan iborat.

2. *O'rtta oyoqchalar* – pedunculi cerebellares medii oyoqchalar ichida eng yo'g'oni bo'lib, miyachani ko'prikka birlashtiradigan nerv tolalaridan iborat.

3. *Pastki oyoqchalar* – pedunculi cerebellares inferiores miyachadan uzunchoq miyaga boruvchi nerv tolalaridan tuzilgan. Ana shu oyoqchalar vositasida miyacha miyaning boshqa qismlari bilan birlashib turadi.

Miyacha o'rtasidan oldindan orqaga tomon kesib ajratsak miyacha po'stloq qavatining ostidagi oq modda archa daraxtiga o'xshab shoxlab ketganligini ko'ramiz. Shuning uchun unga hayot daraxti (*arbor vitae cerebelli*) deb nom berilgan (124-rasm).

Oq modda markazida kulrang moddadan iborat qator joylashgan yadrolarni ko'rish mumkin. Ularning eng yirigi ikki chetdagi tishli yadrolar – *nucleus dentatus* bo'lib, ichki tomonida uchburchak shaklidagi bir juft probkasimon yadroni – *nucleus emboliformis*, bulardan yuqorida uchinchi juft sharsimon yadro – *nucleus globosus* ni ko'ramiz. Sharsimon yadrolar bir qancha mayda va yumaloq yadrochalardan to'plangan. Yadrochalar o'rtasida cho'qqi (*tom*) yadrolari – *nucleus fastigii* joylashgan.

Miyacha fiziologiyasi. Miyacha va uning yadrolari odam yurishini, tana muvozanatini avtomatik ravishda boshqarib turish uchun xizmat qiladi. Miyacha shikastlansa yoki ensaga qattiq modda tegsa muvozanat yo'qolib, odam tikka turolmaydi. Skelet muskullar tartibsiz qisqarib tebranma yoki poyma-poy harakatlar sodir bo'ladi. Bunday vaqtda miyachada muskullardan borgan impulsni to'g'ri analiz qilish qobiliyati yo'qoladi. shunday sharoitda itlar boshlarining tebranma harakati natijasida tumshug'ini tovovda to'g'rilay olmaydi. vegetativ funksiyalar (*kon tomirlar tonusi, temperatura va ovqatlanish jarayonlari*) ham izdan chiqadi. Miyacha faoliyati izdan chiqqanda odam ko'z yumib tik tura olmaydi, ko'rsatkich barmog'ini burniga to'g'ri tekkizish qobiliyati yo'qoladi. Odam nutqi buzilib, bo'lib-bo'lib so'zlaydi.

ROMBSIMON MIYA SIQIG'I (183-rasm)

Rivojlanish davrida rombsimon miya siqig'i – o'rtta miyani birlashtirib turgan siqiq – *isthmus rhombencephali* paydo bo'ladi. Bu siqiq miyachaning ustki oyoqchalari, miyaning yuqori chodiri – *velum medullare superius* va qovuzloq uchburchagi – *trigonum lemniceidan* iborat. Siqiqning ikki tomonida joylashgan ushbu uchburchak (*trigonum lemnisci*) eshituv yo'li (*lemniscus lateralis*) nerv tolalaridan tuzilgan. Xuddi shu siqiq sohasida IV qorinchaning oldingi cheti turadi. Miyachaning ustki oyoqchalari oralig'ida tortilgan chodir esa miyachadan to'rt tepalikka qadar boradi.

TO'RTINCHI QORINCHA

To'rtinchi qorincha (*ventriculus quartus*) old tomondan miya ko'prigi va

uzunchoq miyaning rombsimon yuzasi bilan. orqa tomondan miyacha oralig'ida hosil bo'lgan bo'shliqdan iborat. oldindan suv yo'li (agueductus cerebri) orqali III qorincha bilan, orqadan esa orqa miyaning markaziy kanali (canalis centralis) bilan qo'shilib turadi. IV qorinchaning tubini rombsimon chuqurcha (fossa rhomboidea) hosil qilsa, oldinda miyaning yuqori chodiri – velum medullare superior, miyachaning ustki oyoqchalari orasida joylashgan orqa tomonda miyaning pastki chodiri – velum medullare inferius (miyachaning pastki oyoqchalari orasida joylashgan) hosil qiladi. Chodirning ichki yuzasida qorinchaning tomir pardasi – plexus chorioideus bor. VI qorincha miyaning tomirli pardasi ostidagi bo'shliq bilan pastki chodirda joylashgan uchta teshik orqali qo'shiladi. Teshiklardan biri rombsimon chuqurchaning pastki burchagida – apertura mediana ventriculi quarti (eng katta), ikkitasi ikki yon burchakda – aperturae laterales ventriculi quarti joylashgan. Ana shu teshiklar orqali qorinchalar ichidagi suyuqlik miya pardalari orasidagi suyuqlik bilan qo'shilib, aylanib yuradi.

Qorinchaning yuqori chodiri pastki chodir bilan o'tkir cho'qqi hosil qilib, miyacha ichiga kirib botib qo'shiladi va IV qorinchaning tomini (tegmen ventriculi quarti) hosil qiladi.

To'rt burchakli rombsimon chuqurcha (fossa rhomboidea) rombsimon miya siqig'i, ko'prik va uzunchoq miyalarning qo'shilishidan vujudga kelgan.



183-rasm. Rombsimon yuza (fossa rhomboidea) va 12 juft bosh miya nervlari.

1–Velum medullare superius; 2–Emientia medialis; 3–Sulcus limitans; 4–Pedunculus cerebellaris superior; 5–Pedunculus cerebellaris medius; 6–Pedunculus cerebellaris inferior; 7–Plexus chorioideus ventriculi quarti; 8–Area vestibularis; 9–Fovea inferior; 10–Trigonum n.hypoglossi; 11–Trigonum n.vagi; 12–Obex; 13–Sulcus lateralis posterior; 14–Sulcus intermedius posterior; 15–Sulcus medianus posterior; 16–Fasciculus gracilis;

17–Tuberculum nuclei gracilis; 18–Fasciculus cuneatus; 19–Tuberculum nuclei cuneati; 20–Striae medullares ventriculi quarti; 21 N.intermedius; 22–Colliculus facialis; 23–Sulcus medianus; 24–N.trochlearis; 25–Frenulum veli medullaris superioris; 26–Colliculus inferior; 27–Colliculus superior.

Rombsimon chuqurcha qoq o'rtadan o'tgan egat – sulcus medianus orqali o'ng va chap bo'laklarga bo'linadi. Egat old tomondan suv yo'liga, orqa tomondan orqa miyaning markaziy kanaliga tutashib ketadi. Egatning ikki yonboshida kulrang moddadan hosil bo'lgan tepalik – colliculus fasialis da yuz nervi

bilan uzoqlashtiruvchi nerv yadrolari joylashgan. Shuningdek, eshituv maydoni – area vestibularis va undan chiqqan eshituv nervi tolalarining ko'ndalang yo'li – striae medullares va VIII juft nervning yadrosi ko'rinadi. Rombsimon chuqurchaning pastki qismida XII juft nerv (n.hypoglossus) yadrosining uchburchagi – trigonum n.hypoglossi joylashgan. Shunday qilib, rombsimon chuqurchada yuqorida aytilganidek, bosh miyaning V, VI, VII, VIII, IX, X, XI va XII juft nerv yadrolari joylashgan. Jumladan VI va XII juft nervlarning harakatiga taalluqli somatik yadrosi rombsimon chuqurchaning medial qatorida, VII, IX va X juft nervlarning vegetativ yadrolari o'rta qatorda va nihoyat VIII juft nervning somatik sezuvchi yadrosi lateralda joylashadi.

XII juft nerv (n.hypoglossus) – yakka harakat qiluvchi nervning yadrosi rombsimon chuqurchaning eng pastki burchagida, n.hypoglossus uchburchagi bag'rida joylashgan, XI juft qo'shimcha nerv (n.accessorius)ning ikkita harakatchan yadrosi bo'lib, biri orqa miyada (nucleus n.accessorii) joylashsa, ikkinchisi IX va X juft nervlar yadrosining dumsimon davomi (nucleus ambiguus)dir. Bu yadro rombsimon chuqurchadagi oliva yadrosining orqa va lateral qismida joylashgan. X juft adashgan nervning uchta yadrosi bor: 1–sezuvchi yadro (nucleus solitarius) va 2–vegetativ yadro (nucleus dorsalis) XII juft nerv yadrosining yonboshida joylashgan. 3–harakatga taalluqli yadro (nucleus ambiguus) IX juft nerv yadrosi yonboshida joylashgan. IX juft til-yutqin nervi (n.glossopharyngeus) ning ham 3 ta yadrosi bor: 1–sezuvchi yadro (nucleus solitarius) til osti nervi yadrosining yonboshida joylashgan; 2–vegetativ (so'lak oqizuvchi) yadro (nucleus salivatorius inferior) oliva va uning atrofida tarqoq holda joylashgan; 3–harakatchan yadro X va XI juft nerv yadrolari bilan birga joylashgan.

VIII juft dahliz-chig'anoq nervi (n.vestibuloco-chlearis)ning yadrolari ikki guruhga ajratilgan. Biri chig'anoq yadrosi (pars cochlearis) bo'lib, rombsimon chuqurchaning yonbosh burchagi (area vestibularis)da joylashgan, ikkinchisi pars vestibularis ham tarqoq holatda to'rtta yadro bo'lib area vestibularis sohasida joylashgan.

VII juft yuz nervi (n.facialis)ning harakat qiluvchi yadrosi ko'prikning orqa qismida tarqoq joylashgan. Yuz nervi bilan birga joylashgan oraliq nerv (n.intermedius)ning vegetativ (so'lak ajratuvchi) yadro (nucleus salivatorius superior) va sezuvchi yadro (nucleus solitarius)lari yuz nervining ko'prikdagi yadrosi orqasida joylashgan.

VI juft uzoqlashtiruvchi nerv (n.abducens)ning harakatlantiruvchi yadrosi colliculus facialis (rombsimon chuqurchaning yuzasida) birgalikda joylashgan.


V juft uch shoxli nerv (n.trigemini)ning to'rtta yadrosi bor: 1–sezuvchi yadro, nucleus tractus pontinus n.trigemini ko'prikning tepa qismi orqasida uchraydi; 2–orqa miya yo'lidagi yadro (nucleus tractus spinalis n.trigemini) uzunchoq miyaning barcha qismida joylashgan; 3–harakatlantiruvchi (chaynov) yadro (nucleus motorius n.trigemini) ko'prik tepasining orqa qismida bo'ladi;

4-o'rt miya yo'lidagi yadro (nucleus tractus mesencephalicus n.trigemini) aqueductus cerebri devorida joylashgan. Bu yadro chaynov va ko'z soqqasi muskullarini proprioseptiv (muskul) sezgilar bilan ta'minlaydi. Ehtimol. nucleus mesencephalicus n.trigemini uch shoxli nervning birinchi shoxi n.opthalmicus bilan bog'langan holda rivojlangan bo'lsa kerak. Chunki bu nerv alohida uchraydi. Shuning uchun rombsimon chuqurcha odam organizmida muhim vazifani bajaradi. Jumladan, yurak va qon tomir, nafas a'zolari, hazm sistemasi, siydik chiqarish va tanosil a'zolari faoliyatini avtomatik ravishda tartibga soladi va ularni bir butun sistemaga qo'shadi; 5-medialis cruris cerebri; 6-Substantia nigra; 7-Nucleus ruber; 8-Tegmentum; 9-Substantia grisea centralis.

O'RTA MIYA (184-rasm)

O'rt miya (mesencephalon) miya oyoqchalari – pedunculi cerebri, to'rt tepalik plastinkasi – lamina tecti, ular yelkari (brachia colliculi) va oyoqchalar orasida joylashgan miya suv yo'lidagi (aqueductus cerebri) iborat.

To'rt tepalik – corpora quadrigemina yoki o'rt miya tomi – tectum mesencephali yuqori miya chodiri bilan shishsimon tana (qadoq tana orqasida) orasida joylashgan. Bu plastinkada to'rt tepalik bo'lib, ularning yuqoridagi ikkita tepaligi – colliculi superiores, ko'ruv yo'lining po'stloq osti markazi. pastki ikkita tepaligi – colliculi inferiores eshituv yo'lining po'stloq osti markazi hisoblanadi. Ustki ikkita tepalik oralig'ida shishsimon tana – corpus pineale joylashgan. Pastki ikkita tepadan chiqqan yelkari – brachium colliculi inferiores oraliq miyaga qarashli ichki tizzasimon tanada corpus geniculatum mediale bilan tutashsa. ustki tepalikning yelkari brachium colliculi superioris – ko'ruv do'mbog'ining yo'stiqchasi orqali tashqi tizzasimon tana (corpus geniculatum laterale)ga boradi.



184-rasm. Miya oyoqchalari.

1–Aquaeductus cerebri; 2–Colliculus superior; 3–Crus cerebri; 4–N. oculomotorius; 5–Sulcus

Miya oyoqchasi (pedunculi cerebri) miya yarimsharlariga va miya po'stlog'iga boruvchi nerv tolalaridan iborat. U miya ko'prigining old tomonidan boshlanib, miya yarimsharlarining ichiga kirib tarqaladi. Oyoqchalarning oraliq chuqur tubi orqadagi ilma-teshik modda – substantia perforata posterior bilan qoplangan. Shu joydan ko'zni harakatlantiruvchi nerv (n.oculomotorius III juft) boshlanadi. To'rt tepalik ostida joylashgan

(o'rta miya pufagi bo'shlig'i qoldig'i) miya suv yo'li – aqueductus cerebri III qorinchani IV qorinchaga qo'shib turadi.

O'rta miyaning ko'ndalang kesimida quyidagi uch qism tafovut qilindi: 1) tom plastinkasi (lamina tecti) – to'rt tepalikni o'z ichiga olgan miya suv yo'ligacha bo'lgan qism; 2) tomcha – tegmentum miya suv yo'li bilan qoramtir moddagacha (substantia nigra) bo'lgan qism: bu yerda dumaloq shaklli qizil yadro – nucleus ruber joylashgan. Qoramtir modda – substantia nigra nerv hujayralari to'plamidan iborat. uning sitoplazmasida qoramtir pigment – melanin bo'ladi. Qoramtir modda o'ziga xos chegaradir, moddaning orqa (dorzal) qismi o'rta miya yopqichi – tegmentum mesencephalidan iborat, oldingi (ventral) qismi miya oyoqchalarining asosi – basis mesencephali deb ataladi. O'rta miya yopqichida o'rta miya o'zaklari va yuqoriga ko'tariluvchi (afferent) o'tkazuvchi yo'llar joylashgan;. 3) miya oyoqchalarining asosi – basis pedunculi cerebri bo'lib, oyoqchanning ventral qismini hosil qiladi. U, asosan, oq moddadan iborat bo'lib, bosh miyaning po'stlog'idan boshlanuvchi efferent o'tkazuvchi yo'llardan tashkil topgan. Oyoqchalarning miya suv yo'li atrofida III va IV juft bosh miya nervining somatik va parasimpatik yadrolari joylashgan.

O'rta miya muskullar tonusini tartibga solib, odam muvozanatini saqlash va yurishda faol qatnashadi. O'rta miya jarohatlanganda yoki kasallikka duchor bo'lganda muskullar kuchli qisqarib, oyoq-qo'llar bukilmay qoladi.

To'rt tepalikning ustki do'mboqcha yadrolari ko'zning to'rt pardasidan impulslar qabul qilib, kerakli javob yuboradi, ya'ni yorug'lik tomonga boshni burishda qatnashadi. Ko'zga kelayotgan nur yo'nalishiga qarab ko'z qorachig'ining kengayishi yoki torayishini, ko'zgavharining holatini atrof-muhitni aniq ko'rishga (akkomodatsiya) moslashtiradi.

To'rt tepalikning pastki do'mboqchalarida joylashgan yadrolar quloqni tovushga nisbatan moslash, boshni tovush kelgan tomonga burish kabi holatlarni idora qiladi.

ORALIQ MIYA

Oraliq miya. Diencephalon (185- rasm) oxirgi miya bilan o'rta miya oralig'ida joylashgan, u ko'ruv do'mbog'i – thalamencephalon. do'mboq osti sohasi hypothalamus va III qorincha (ventriculus tertius)dan iborat.

Ko'ruv do'mbog'i sohasi (thalamencephalon) – ko'ruv do'mbog'i (thalamus), do'mboq usti (epithalamus) va do'mboq orqasi (metathalamus), qorinchalari do'mboq osti sohasi (hypothalamus)dan tuzilgan.

Ko'ruv do'mbog'i (tepaligi) (thalamus) tuxum shaklidagi kulrang moddadan iborat bo'lib, ikki yarimshar bag'rida joylashgan. Tepalikni ko'rish uchun miya yarimsharlarini o'rtadagi yoriqdan ikkiga ajratish lozim. Tepalikning ichki (medial) yuzalari III qorincha bo'shlig'iga qarasa, old yuzasining uchi ingichkalashib tugaydi, orqa uchi esa yostiqsimon tepalikni – pulvinar hosil qiladi va

Do'mboq orqasi – metathalamus ichki – corpus geniculatum mediale va tashqi – corpus geniculatum laterale tizzali tanachalardan iborat.

O'ng va chap tomondagi ichki tizzali tanachalar ko'ruv do'mbog'ining ostida joylashib, to'rt tepalikning pastki tepachalari bilan ularning oyoqchalari orqali qo'shiladi va ular bilan birga po'stloq osti eshituv markazi vazifasini bajaradi.

O'ng va chap tomondagi tashqi tizzali tanachalar ko'ruv tepaligining yostig'i (pulvinar) ostida joylashgan bo'lib, ular to'rt tepalikning ustki ikkita do'mbog'iga ularning oyoqchalari orqali qo'shiladi va ko'ruv do'mbog'ining yostig'i bilan birga po'stloq osti ko'ruv markazi vazifasini bajaradi.

Do'mboq osti sohasi (hypothalamus)ning oldingi qismi regio hupothalamica anterior bo'lib, kulrang do'mboqcha (tuber cinereum infundibulum) bilan miyaning pastki ortig'i – gipofiz (hypophysis), ko'ruv nervi poyasi (tractus opticus) va uning kesishmasi bilan so'rg'ichsimon tanalardan (corpora mamillaria) tuzilgan. Gipofiz (hypophysis) ko'ruv nervi kesishmasi bilan so'rg'ichsimon tanalar oralig'idagi kulrang do'mboqchanning maxsus voronkasimon o'simtasi (infundibulum)ga osilgan holda, kalla suyagi oldidagi ponasimon suyakning shu nomli chuqurchasida joylashadi. Kulrang do'mboqcha oliy vegetativ markazdir, u moddalar almashinuvini va issiq-sovuqni tartibga solib turadi (ichki sekretiya bezlariga qaralsin).

So'rg'ichsimon tanalar (corpora mamillaria) bir-biridan egatcha bilan ajralgan, ular tarkibidagi kulrang moddalar hid bilish vazifasini o'taydi.

Uchinchi qorincha (ventriculus tertius) ikkita ko'ruv do'mbog'i oralig'ida joylashgan tor bo'shliqlar, do'mboqlar qorinchaning ikki yon devori bo'lib hisoblanadi. Qorinchaning oldingi devorini gumbaz ustunchalari (columnae fornicis) bilan oldingi bitishma – comissura cerebri anterior va tepadagi ingichka tasmacha (lamina terminalis) hosil qilsa, orqadevorini orqa bitishma – comissura cerebri posterior hamda yuqorida aytilgan comissura habenularum chegaralab turadi. Pastki devori do'mboq osti sohasidan tuzilgan bo'lsa, ustki devori qon tomir epiteliy plastinkasi (tela choroidea ventriculi tertii)dan iborat, uning ustida joylashgan miya gumbazi (fornix) qadoq tanalardan – corpus callosum tuzilgan. Uchinchi qorincha old tomonda qorinchalar oraliq teshiklari – foramina interventricularia orqali yon qorinchalarga bog'lanadi.

Ko'ruv do'mbog'ida po'stloq osti sezuvchi yadrosi bo'lib, bunda barcha sezuvchi impulslar afferent nervlar orqali ana shu yadroga keladi. Odam organizmining barcha sohasidagi sezgilar ko'ruv do'mbog'iga kelib analiz va sintez qilinadi. Natijada ko'ruv do'mbog'ida ba'zi sezgilar yumshab, boshqalari esa kuchaytirilib miya po'stlog'iga uzatiladi. Ko'ruv do'mbog'i kasallangan yoki jarohatlanganda tanadan kelgan sezgilar zo'rayib, oshib miya po'stlog'iga boradida, odamning g'azabini oshiradi. Odam arzimagan gapga kuladigan yoki sababsiz yig'laydigan bo'ladi, mimika o'zgaradi. Ichki a'zolarida og'riq kuchayib

odam holati o'zgaradi. Bu vaqtda yurak tez urib, nafas olish tezlashib, qon bosimi ko'tariladi. Bosh og'rib uyqu buziladi, g'ayriixtiyoriy harakatlar mavjud bo'ladi.

Ko'ruv do'mbog'idan pastda joylashgan uzunchoq va orqa miya yadrolari bilan miya yarimsharlari bag'rida joylashgan barcha po'stloq osti harakatlaniruvchi yadrolari nervlar orqali bog'langan.

Do'mboq osti sohasi – gipotalamus barcha vegetativ funksiyalarni idora etuvchi po'stloq osti yadrosidir. U organizm ichki muhitining doimo bir xilda idora etilishini ta'minlaydi. Yog'lar, oqsillar, uglevodlar va suv-tuz almashinish jarayonigavda haroratini bir xilda saqlaydi.

Po'stloq osti shikastlangandagavda harorati o'zgaradi. Jumladan, sovuq xonada odamning harorati pasaysa, issiq xonada ko'tariladi.

Simpatik va parasimpatik nervlarning po'stloq osti markazi ham gipotalamusda joylashgan. Gipotalamusning old qismida parasimpatik nerv sistemasi-ning yadrosi joylashgan. qitqlanganda ichaklar peristaltikasi kuchayadi, shiralar ajralishi ortib, yurak urishi pasayadi.

Gipotalamusning orqa qismida nerv sistemasining yadrolari bor, ular qitqlanganda yurak urishi tezlashib, qon tomirlar devori torayadi va qon bosimi os-hadi. Gipotalamus qon haroratini, qon tarkibini bir xilda saqlashda ayniqsa katta ahamiyatga ega. Ovqatlanish va suyuqlik ichish (chanqash), shimilish jarayonlari ham gipotalamus tomonidan ta'minlanadi. Gipotalamus kasallanganda haddan tashqari ko'p suv ichish, ovqatni mo'l iste'mol qilish kuzatiladi, suv-tuz almashi-nish jarayoni buzilib, ko'p miqdorda siydik ajrala boshlaydi va bunga qandsiz diabet kasalligi deyiladi. Gipotalamus gipofiz faoliyatini ham boshqaradi (ichki sekretsiya bezlariga qaralsin).

OXIRGI MIYA (186-rasm)

Oxirgi miya (telencephalon) plashch – yopqich – pallium, hid bilish miyasi – rhinencephalon, kulrang yadrolar va yon qorinchalar – ventriculus latera-lisdan tuzilgan.

Plashch miya yarimsharlarning 2–4 mm qalinlikda qoplangan (eng keyin rivojlangan) kulrang po'stlog'idan (cortex cerebri) iborat bo'lib, unda tashqi, ichki va ostki yuzalar tafovut etiladi. Har qaysi plashch joylashuviga ko'ra pesqona – lobus frontalis, tepa – lobus parietalis, ensa – lobus occipitalis, chakka – lo-bus temporalis va chuqurlikda joylashgan orolcha – insula bo'laklaridan tashkil topgan. Orolchani ko'rish uchun pesqona, chakka va tepa bo'laklari oralig'ida joylashgan egat – sulcus cerebri lateralis ni kengaytirish yoki orolchani qoplab turgan bo'laklarni kesish lozim. Orolchani qoplab turgan pesqona, chakka va tepa bo'laklar uning tomchasi (operculum) deb ataladi. Orolcha uchburchak shaklida bo'lib, uni o'rab turgan aylanma egat (sulcus circularis) orqa va boshqa qismlar-dan chegaralab turadi. Plashchning pesqona bo'lagini tepa bo'lakdan ajratib tur-gan markaziy egat – sulcus centralis bor. Bu egat pastda ko'ndalangiga joylash-

gan botiqqa borib taqaladi.

Tepa bo'lak bilan ensa bo'lak oralig'ida ularni ajratib turuvchi – sulcus parietooccipitalisni ko'rish mumkin. Chakka bo'lakni boshqa bo'laklardan miyaning yon tomonidagi egat – sulcus cerebri lateralis ajratib turadi.

Pesqona bo'lagining markaz oldi egati – sulcus precentralis oldida oldingi markaziy pushta – gyurus precentralis joylashgan. Markaz oldi egatidan ko'ndalangiga ketgan ikki pesqona egati (sulcus frontalis superior et inferior) ustki, o'rta va pastki pesqona pushtalarini gyurus frontalis superior, meduis et inferioriga ajratib turadi (134-rasm).

Tepu bo'lak – lobus parietalis esa markaziy egat (sulcus centralis) orqasiga joylashgan markaz orqa egati (sulcus postcentralis) va unga ko'ndalang ketgan egat – sulcus intraparietalis vositasida orqa markaziy pushta – gyurus postcentralis. ostki va ustki tepa – lobulus parietalis superior et inferior bo'laklariga bo'linadi.

Ensa bo'lagi – lobus occipitalis ko'ndalang joylashgan egat – sulcus occipitalis transversus va boshqa mayda egatlar (sulcus intraparietalis) bilan alohida pushtalarga ajralib turadi. Ensa bo'lakning yonbosh sohasida o'zgaruvchan egatchalar va pushtalar doimiy uchramaydi. Chakka bo'lagida parallel joylashgan ustki va ostki egatlar (sulcus temporalis superior et inferior) pushtalari – gyurus temporalis superior, media et inferioriga ajratadi. Gyurus temporalis inferior uning pastki qirrasini orqali miyaning pastki yuzasida joylashgan gyurus occipitotemporalis lateralisdan ajralib turadi.

Orolcha (insula)ni miya yarimshari tashqi yuzasidagi yonbosh egat (sulcus lateralis)ni ikki tomonga tortib kengaytirib yoki uni qoplab turgan pesqona, tepa va chakka bo'lakchalaridan hosil bo'lgan tomchani (operculum) kesib ochib ko'rish mumkin. Orolcha uchburchak shaklda bo'lib, atrofini doira egat (sulcus circularis) o'rab turadi. Orolchani, uning markazida joylashgan pushta old va orqa bo'laklarga bo'ladi. Oldingisi bir nechta kalta pushtalar (gyurus breves insulae) va orqadagisi uzun pushtalar (gyurus longus insulae)dan iborat.

Bosh miya yarim sharining medial (ichki) yuzasida quyidagi egat va pushtalar joylashganligini ko'ramiz. Qadoq tana ustidan yotuvchi egat (sulcus corporis collasi), u area subcollosi nomli maydondan boshlanib orqadan dengiz oti egatiga o'tib ketadi.


Bu egat ustida unga parallel holda belbog' egati (sulcus cinguli), ular orasida qadoq tanani belbog' kabi o'rab turuvchi pushta (gyurus cinguli) joylashadi. U orqaga va pastga tomon yo'nalib siqig' (isthmus) orqali dengiz oti oldi pushtasi (gyurus parahippocampalis)ga o'tadi. Siqig' orqasida qush panja egati (sulcus calcarinus) yordamida ajralgan tilcha pushtasi (gyurus lingualis) joylashadi.

Yuqorida ko'rsatilgan uchta pushta (gyurus cinguli, isthmus gyri cinguli va gyurus parahippocampalis) gumbaz pushtasi (gyurus fornicatus)ni hosil qiladi. Bu pushtaning oldidagi qadoq tana osti maydonini (area subcollosa), orqa qismidagi ilmoq (uncus) berk halqani hosil qiladi. Bu halqa bosh miya yarim sharlarining

yangi qismi – hidlov miyasi (hinencephalon) deyiladi.

Belbog' egati old va yuqoridan yuqorigi pesqona pushtasi (gyrus frontalis superior) egatining oldingiuchigacha davom etadi. Egatning orqa uchi tepa sohasiga kelganda yuqoriga ko'tariladi va markaziy egatning orqasida yotadi. Markaz oldi egati bilan belbog' egat orasida markaz atrofi oldi bo'lagi (lobus paracentralis)ni ko'ramiz.

Lobulus paracentralisning orqa tomonida (tepa bo'lakka tegishli) to'rtburchakli sath yoki pona oldi bo'lak (precuneus) bo'lib, oldindan sulcus cinguli (belbog' egati), pastdan sulcus subparietalis, orqadan sulcus parietooccipitalis chegaralab turadi.



186 -rasm oxirgi miya

Precuneus (pona oldi) orqasida (ensa bo'lakka taalluqli) pona (cuneus) bo'lib, oldindan sulcus parietooccipitalis, orqadan sulcus calcarinus pastdan gyrus lingualis bilan chegaralanadi.

Yarimshar ostki yuzasining old qismida hidlov egati – sulcus olfactorius bo'lib, unda hidlov yo'li – tractus olfactorius et bulbus olfactorius joylashgan. Sulcus olfactoriusning medial tomonida to'g'ri pushta (gyrus rectus) ko'rinadi. Lateral tomonda bir qancha mayda egatchalar va ko'ruv pushtalari (sulci orbitales et gyri orbitales) bor. Yarimsharning pastki orqa sohasida ensa bo'lakdan chekka bo'lagiga qarab cho'zilgan ikkita sulcus occipitotemporalis bo'lib, gyrus occipitotemporalis lateralis (ensa-chakkaning chetdagi pushtasi) chegaralab tursa, ikkinchisi yon yoki chekka egat (sulcus collateralis) bo'lib, oldinga sulcus rhinalis (burun egati) holida davom etadi. Bu egatlar bilan qush panja egati sulcus calcarinus oralig'ida gyrus lingualis (tilsimon pushta), gyrus collateralis bilan sulcus rhinalis (burun egati) bir tomonda, ikkinchi tomonda sulcus hippocampi

(dengiz oti pushtasi) oralig'ida gyrus parahippocam (dengiz oti atrofi oldi pushtasi) joylashadi.

Shuni aytib o'tish kerakki, miya yarimsharidagi egat va pushtalar miya rivojlanishi davrida vujudga kelgan eng keyingi qismdir, ular har xil shaklda joylashgan va hamma vaqt ham bir xilda bo'lavermaydi.

MIYA YARIMSHARLARINING ICHKI TUZILISHI

Miya po'stlog'i (kulrang modda) ostida juda ko'p nerv tolalaridan tuzilgan oq modda joylashgan. Bu tolalar uch xil:

1. Kalta va uzun assosiativ tolalar, ular faqat bitta yarimshardagi pushta yoki bo'laklarni bir-biriga bog'laydi. Kalta assosiativ tolalar bosh miyaning ravoqsimon tolalari orqali (fibræ arcuatae cerebri) faqat yonma-yon joylashgan pushtalarni, uzun assosiativ tolalar: 1) belbog' (cingulum) hidlov uchburchi sohasini qadoq tana osti maydoni va ilmoq pushtalari bilan birlashtiradi; 2) yuqorigi uzunasiga yo'nalgan tutamlar (fasciculus longitudinalis superior) pesqona, chakka va ensa bo'laklarini birlashtiradi; 3) pastki uzunasiga yo'nalgan tutamlar (fasciculus longitudinalis inferior) chekka bo'lakni ensa bo'lagiga qo'shadi; 4) ilmoqsimon tutamlar (fasciculus uncinatus) esa pesqonaning pastki pushtasini chekka sohasiga qo'shadi.

2. Komissural tolalar har ikkala yarimsharning bir xil pushta yoki bo'lagini qo'shib turadi. Bunday tolalar to'plangan joyga qadoq tana (corpus callosum) deb nom berilgan.

Qadoq tana ikkita yarimsharni uzunasiga ajratib turuvchi chuqur yoriq tubida joylashgan bo'lib, unda tanasi truncus corporis callosi, old tomonida tizasi – genu corporis callosi, orqa tomonida esa qadoq tana qayishi – splenium corporis callosi ko'rinadi. Bu qismlar orqali ikkita yarimsharga nerv tolalari nur kabi tarqalgan. Bulardan tashqari, miyaning oldingi bitishmasi (commissura anterior) pars anterior oldingi qismining hidlov sohalarini va pars posterior orqa qismi gyrus parahippocampalislarni bir-biriga qo'shadi. Orqadagi ravoqsimon bitishma (commissura fornicis) uchburchak shaklidagi plastinka bo'lib, qadoq ostida gumbazning oyoqlari orasida joylashadi va tepaliklar (hippocampus)ni o'zaro qo'shadi. Bu qo'shimalar o'z navbatida rhinencephalon tarkibiga kiradi.

3. Proeksion tolalar miya po'stlog'ini ulardan pastda joylashgan bo'laklar bilan qo'shib turadi va nursimon toj (Corona radiata)ga o'xshab tarqaladi.

Ichki xalta (capsula interna) oq moddadan tuzilgan bo'lib, yasmiqsimon yadroni, dumli yadro bilan ko'ruv do'mbog'idan ajratib turadi. Ichki xaltada old va orqa oyoqchalar – crus anterius et posterius hamda ular o'rtasidagi tizza – genu capsulae interna qismlari tafovut etiladi. Xaltaning tizza qismidan miya po'stlog'i bilan orqa miya o'rtasidagi yo'l – tractus corticospinalis, miya po'stlog'i bilan miya yadrolari o'rtasidagi tractus corticobulbaris yo'li va miya po'stlog'i bilan miya ko'prigidagi yadrolar o'rtasidagi yo'l – tractus corticoponti-

nusning tolalari o'tadi (o'tkazuv yo'llariga qaralsin). Xaltaning oldingi oyoqchasi pesqona-ko'prik yo'li (tractus frontopontinus) pesqona sohasidagi pushtalarni ko'prikdagi o'zaklar bilan bog'laydi. U po'stloq-ko'prik yo'li tractus corti copontinus tarkibiga kiradi. Xaltaning orqa oyoqchasidan po'stloq-orqa miya yo'llari. ko'rish, eshitish yo'llarining tolalari o'tadi.

Gumbaz (fornix.) oq moddadan tuzilgan bo'lib, qadoq tananing tagida joylashgan. Gumbazning o'rta tanasi – corpus fornicis bilan orqa tomondan ikkita oyoqlar – crura fornicisga ajralib yon qorinchaning pastki shoxi ichidagigajim (fimbria hippocampi)ga borib tugaydi. Gumbaz tanasining old qismi ham ikki poyaga ajralgan. Ular pastga qayrilib so'rg'ichsimon tanalar (corpora mamillare) ga boradi. Gumbazni hosil qilgan nerv tolalari yarimsharlarning chakka bo'lagini oraliq miya bilan qo'shadi.



187-rasm. Gumbaz (fornix).

1—Crus fornicis; 2—Commissura fornicis; 3—Gyrus fasciolaris; 4—Bulbus cornu posterioris; 5—Calcar avis; 6—Trigonum col-laterale; 7—Fimbria hippocampi; 8—Ventriculus lateralis; 9—Hip-pocampus; 10—Pes hippocampi; 11—Gyrus parahippocampalis; 12—Gyrus dentatus; 13—Uncus; 14—Fimbria hippocampi; 15—Corpus mamillare; 16—Columna fornicis; 17—Commissura anterior; 18—Crus fornicis; 19—Corpus fornicis; 20—Corpus callosum.

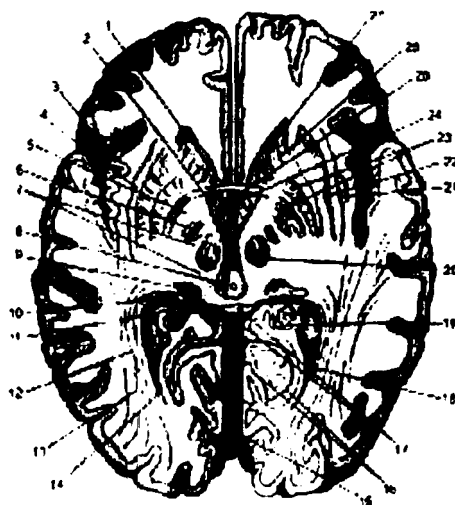
YARIMSHAR YADROLARI (188-rasmlar)

Miya yarimsharlarning oq moddasi orasida joylashgan kulrang moddadan tuzilgan yadrolari (bazal yadrolar) bo'ladi. Bu yadrolarga quyidagilar kiradi.

1. **Targ'il tana** – corpus striatum dumli va yasmiqsimon o'zaklardan tashkil topgan.

Dumli o'zak – nucleus caudatusning old tomondagi kengaygan bosh qismi – caput nuclei caudati yarimsharning pesqona qismida joylashadi va yon tomondan yon qorinchaning old shoxiga kirib turadi. Yadro tanasi – corpus nuclei caudati yarimsharning tepa bo'lagi sohasida bo'lib, yon qorincha markaziy qismining pastki devorini hosil qiladi. Orqadagi dum qismi – cauda nuclei caudati esa torayib borib, yon qorincha pastki shoxining ustki devorida to'xtaydi. Dumli o'zak medial tomonda joylashgan ko'ruv do'mbog'i (thalamus)dan oq moddaning chegaralovchi to'sig'i (stria terminalis) orqali ajralib tursa, old va past to-

mondan oldingi ilmateshik modda (substantia perforanta anterior)gacha borib yasmiqsimon o'zakning qobig'i (putamen) bilan qo'shiladi.



188-rasm. Yarimshar o'zaklari (miyaning gori-zontal kesimi).

1—Commissura anterior;
 2—Fasciculus mamillo-thalamicus;
 3—Insula; 4—Capsula externa; 5—Grus posterior capsulae inter-nae;
 6—Nucleus subthalamicus; 7—Tegmentum; 8—Aquaeductus cerebri;
 9—Corpus geniculatum mediale;
 10—Pulvinar; 11—Radiatio optica;
 12—Fimbria hippocampi; 13—Fasciculus longitudinalis inferior;
 14—Calcar avis; 15—Cerebellum;
 16—Sulcus calcarinus; 17—Tectum mesencephali; 18—Cornu posterius ventriculi lateralis; 19—Hippocampus;
 20—Nucleus ruber; 21—Claustrum;
 22—Putamen; 23—Globus pallidus; 24—Ventriculus tertius; 25—Columna fornicis; 26—Crus anterius capsulae internaе;

27—Caput nuclei caudati.

Yasmiqsimon o'zak – nucleus lentiformis, dumli o'zakdan ichki xalta (capsula interna) bilan ajralgan. Bu o'zakning ichki yuzasi ichki xaltaga, old tomoni dumli o'zakga parallel bo'lib, orqa tomoni ko'ruv do'mbog'iga, tashqi yuzasi orolcha (insula)ga qaragan bo'ladi. Yasmiqsimon o'zak medial va lateral miya pardasi (plastinkasi) yordamida uch bo'lakka: o'zak qobig'i (putamen) va ikkita oq sharlar (globus pallidus)ga ajralib turadi. Targ'il tana tarkibidagi nucleus caudatus bilan nucleus lentiformislarni bitta striopallidar sistema deb ataladi. Bu sistema ekstrapiramida sistemasining bir qismi va oliy vegetativ markaz hisoblanadi. Bu markaz tana haroratini, uglevod almashinuvini idora qilib turadi (141-rasm).

2. **Ixota** (to'siq – claustrum) orolcha bilan yasmiqsimon o'zak orasidagi yupqa kulrang moddadan iborat o'zak. Bu o'zak yasmiqsimon o'zak putamendan capsula externa bilan ajralgan.

3. **Bodomsimon o'zak** – corpus amygdaloideum yon qorinchaning pastki (yakka bo'lagidagi) shoxi oldida joylashgan. Bu o'zak targ'il tanaga yaqin va aloqadordir. U po'stloq osti hidlov markazi bo'lib, substantia perforanta anterior va hidlov sohasidan nerv toalariga kelib qo'shiladi

YON QORINCHALAR (189-rasm)

Yonqorinchalar (ventriculi laterales) – ikkala yarimshar ichida joylashib, birlamchi miya pufakchalarining rivojlanish jarayonida hosil bo'lgan bo'shliq.

Qorinchaning markaziy qismi – pars centralis oldingi (cornu anterius), orqa (cornu posterius), ichki va pastki shoxlar – cornu inferiusdan iborat. Oldingi shoxning ichki devori tiniq parda (septum pellucidum) bo'lib, miya yarimsharining pesqona qismidan boshlanadi va tepa bo'lakka (qorinchaning markaziy qismi – pars centralisga) o'tib, boshqa yarimshardagi oldingi shoxni ajratib turadi. ustki devori qadoq tana tolalaridan, tagi va pastki devorlari esa dumli yadroning bosh qismidan tuzilgan. Markaziy qism (pars centralis) miyaning ensa qismida joylashgan orqa shoxcha (cornu posterius) va chakka bo'lagida joylashgan pastki shox (cornu inferius)larga o'tadi. Qorincha markaziy qismining ustki devorini qadoq tana, pastki devorini dumli yadro va ko'ruv do'mbog'ining tanasi (corpus nuclei caudati) va ko'ruv do'mbog'i tepa yuzasining bir qismi hosil qiladi.

Orqa shox (cornu posterius)ning medial devorini miya ensa qismining oq moddasidan yon qorinchaga turtib chiqqan qush panjasini eslatuvchi do'ng – calcar avis chegaralab turadi, qolgan devorlarini qadoq tana nerv tolalaridan hosil bo'lgan yopqich (tapetum) o'rab turadi.

Pastki shoxning ustki va tashqi devorlarini miyaning oq modda tolalari chegaralab tursa, ichki devorini dumli yadroning dumi (cauda nuclei caudati) hosil qiladi.



189-rasm. Yon qorinchalar (ventriculi laterales).

1–Corpus callosum; 2–Cornu anterius ventriculi lateralis; 3–Stria terminalis; 4–Plexus chorioideus ventriculi lateralis; 5–Pes hippocampi; 6–Thalamus opticus; 7–Commissura fornicis; 8–Splenium corporis callosi; 9–Sulcus calcarinus; 10–Forceps major; 11–Cornu posterius ventriculi lateralis; 12–Bulbus corni posterioris; 13–Calcar avis; 14–Trigonum collaterale; 15–Hippocampus; 16–Gyrus dentatus; 17–Fimbria hippocampi; 18–Crus fornicis; 19–Cornu inferius ventriculi lateralis; 20–Corpus fornicis; 21–Plexus chorioideus ventriculi lateralis; 22–Foramen interventriculare dan o'tkazilgan zont;

23–Caput nuclei caudati; 24–Lamina septi pellucidi; 25–Cavum septi pellucidi.

Pastki shoxning medial devorida boshidan oxirigacha sulcus hippocampining turtib chiqqan oq rangli do'mboq qismi – hippocampus ko'rinadi. Gip-pokampning oldingi uchi bir nechta egatchalar bilan alohida do'mboqchalarga ajralgan. Gippokampning medial qirrası bo'ylab gumbaz oyoqcha (crus fornicis)lardan boshlangan mayda ipchalar (fimbria hippocampi) yo'nalgan. Pastki shoxning tubida sulcus collateralisning turtib chiqishidan hosil bo'lgan tepacha (eminentia collateralis) joylashgan.

Yon qorinchaning markaziy qismi bilan pastki shoxida juda ko'p mayda tomirlardan tuzilgan chigal – plexus chorioideus ventriculi lateralis joylashgan bo'lib, u tela chorioidea ventriculi tertii yonbosh qismining qoldig'idir. Yon qorinchalarda orqa miya suyuqlig'i (likvor) bo'ladi. Suyuqlik yon qorincha oraliq teshik – foramena interventricularia orqali uchinchi qorinchaga o'tadi.

MIYA PO'STLOG'INING TUZILISHI (190-rasm)

Miya po'stlog'i (cortex cerebri) kulrang modda bo'lib, olti qavat joylashgan nerv hujayralaridan iborat. Hujayralar turli shaklli bo'lishi bilan bir-biridan farq qiladi, ular ichida piramida shaklidagi neyronlar ham talaygina.

1. *Molekular qavat*. Bu qavatda joylashgan hujayralarning dendrit uchlari to'rt kabi bir-biriga qo'shilib ketgan.

2. *Tashqi donador qavatda* dumaloq va uchburchak shaklidagi hujayralar alohida donachalar kabi joylashgan.

3. *Piramida qavati* – piramida shaklidagi hujayralardan iborat.

4. *Ichki donador qavat* – ikkinchi qavatga o'xshab mayda hujayralardan tashkil topgan.

5. *Tugunchali (ganglioz) qavat* – asosan katta hajmdagi piramidasimon hujayralardan iborat.

6. *Duksimon hujayra qavatlari* – duk singari yuqoriga cho'zilgan hujayralardan iborat.

Olti qavat joylashgan miyaning po'stloq qavati 14–15 milliard nerv hujayralaridan iborat bo'lib, hamma joyda ham bir xil qalinlikda emas.

Bosh miya po'stlog'ida joylashgan hujayralar odam organizmida bo'layotgan hamma ta'sirotni, tashqi muhitning organizm bilan bo'lgan munosabatini qabul qilib o'rganadi va kerakli javobni beradi.

Binobarin, bosh miya po'stlog'i organizmning bir butunligini ta'minlaydi va ularda bo'layotgan o'zgarishlar, vazifalarni boshqarib bir tartibga solib turadi. I.P.Pavlovning aniqlashicha, miya po'stlog'ining hammasi analizatorlar sifatida ta'sirotni markazga olib boruvchi va javobni olib ketuvchi hujayra va tolalar yig'indisidan tashkil topgan bir butun yuza po'stloqdan iborat. Miya po'stlog'ida turli ta'sirotlarni qabul qiluvchi zona (analizator)lar bo'lib, ular o'zaro hamkorlikda ish bajarishi aniqlangan. Bular quyidagilar:

1. Ixtiyoriy harakatlantiruvchi analizatorlar (bo'g'imlar; skelet muskulla-

rining ixtiyoriy harakati) markaz oldi pushtasida va markaz yaqinidagi bo'lakda joylashgan gigant hujayralardan tashkil topgan. O'ng tomondagi analizatorlar chap qo'l va oyoqni, chap tomondagi analizatorlar o'ng qo'l va oyoqni idora qiladi.

2. Organizmning toq qismi – tana va toq a'zolar (halqum, hiqildoq, muskullar) vazifasini har ikkala yarimsharlar baravar idora qiladi.

3. Bosh bilan ko'zni bir vaqtda qarama-qarshi tomonga harakatlantiruvchi analizatorlar pesqona bo'lagidagi o'rta pushtada joylashgan.

4. Bosh harakati va holati bilan bog'liq bo'lgan analizator hujayralar miyaning chakka bo'lagidan o'rin olgan.

5. Ichki a'zo va tomirlar silliq muskullarini harakatga keltiruvchi analizatorlar oldingi markaziy pushtaning old tomonidan joy olgan.

6. Eshituv analizatorlarining markaziy hujayralari – ustki chakka pushtaning o'rtasida joylashgan.

7. Ko'ruv analizatorlarining markaziy hujayralari ensa qismining ichki yuzasi (sulcus calcarinus)da o'rmasgan.

8. Hidlov analizatori hujayralari chakka bo'lagining ichki yuzasida joylashgan.

9. Ta'm bilish analizatorlarining markaziy hujayralari – hidlov miyasidan o'rin olgan. Hidlov miyasi miya yarimsharining medial tomonidagi gumbaz pushta, dengiz otining oyog'idan (yon qorinchaning pastki shoxi ichidan) tuzilgan.

10. Teri sezgi analizatorlari hujayralari – orqa markaziy pushtadan o'rin olgan.

Miya yarimsharlari po'stlog'ida joylashgan analizatorlar (ko'rish, eshitish, ta'm bilish, og'riqni sezish va b.) I.P.Pavlovning iborasi bilan birinchi signal sistemasi deb ataladi. Lekin odamlar hayvonlardan farqli o'laroq fikr yuritish, ijod qilish, o'z fikrini til orqali ifodalash, tushuntirish (yozish) qobiliyatiga egadirlar. Shunday qilib, taraqqiyot davrida paydo bo'lgan fikrlash va so'zlash ikkinchi signal sistemasi nomi bilan ataladi. Shuning uchun ham odamlarda oldin birinchi signal sistemasi, keyinroq asta-sekin fikrlash, so'zlash (ikkinchi signal sistemasi) vujudga kelgan. Bu sistemaning rivojlanishida turmush sharoiti, atrof-muhitning ahamiyati naqadar katta ekanligini unutmashlik lozim. Demak, ikkinchi signal sistemasi faqat odamlargagina xos xususiyat. So'z analizatorining hujayralari pastki pesqona pushtasida joylashgan. Agar bu analizator ishdan chiqsa, odamning tili, labi, hiqildoq muskullari harakat qilgani bilan tovushni so'zga aylantirish qobiliyati yo'qoladi.

So'zni yozish harakat analizatorlari hujayralarining o'rta pesqona pushtasida joylashgan. Yozma so'zning ko'ruv analizator hujayralari miya tepa qismining pastki bo'lagida joylashgan. Bundan tashqari, so'zlash, o'qish va yozish vaqtida miya po'stlog'ida joylashgan 14 milliard hujayralar ham qatnashadi.

ODAM BOSH MIYASINING OG'IRLIGI

Chaqaloqlarda miyaning og'irligi 360–450 ggacha bo'lsa, bir yoshdan so'ng ikki baravar, olti – yetti yoshdan keyin esa uch martaga ko'payadi. Miya massasining kattalashishi 10 yoshdan 20–25 yosh-gacha bo'lgan davrda sezilarli darajada sekinlashadi.

Miya og'irligi katta yoshdagi odamlarda o'rtaicha 1360–1500 g. Lekin ba'zida miyaning og'irligi undan ko'p yoki kam bo'lishi mumkin. Jumladan, I.S.Turgenev miyasining og'irligi 2012 g bo'lgan. fransuz yozuvchisi Anatol Frans miyasining og'irligi esa aksincha, 1017 gga teng kelgan. Lekin har ikkala yozuvchi asarlarining qimmatini dunyoda bir-biridan qolishmasligi ma'lum. Bino-barin, odam aql-idrokini uning miyasi hajmiga qarab emas, balki u yashab turgan ijtimoiy jamiyatning, atrof-muhitning ta'siriga qarab baholash lozim.

Odam miyasining po'stloq qismi uning mehnat va ijod qilishi jarayonida aql, zehn, so'zlash, fikr yuritish va h.k.larning vujudga kelishi natijasida takomillashib boradi. Miya po'stlog'ida yangi qavatlar paydo bo'ladi. Bosh miyaning po'stloq qismi (Dalgerg ma'lumotiga ko'ra) miya umumiy hajmining 53–54 foizini, po'stloq osti o'zaklari esa 3–4 foizni tashkil etadi. Hech bir hayvonda odam miyasidagi kabi juda ko'p chuqur egat va pushtalar bo'lmaydi.

BOSH MIYANI O'ROVCHI PARDALAR (191-rasm)

Bosh miyani ham orqa miya singari ustma-ust joylashgan uchta parda o'rab turadi.

1. Bosh miyaning qattiq pardasi (dura mater encephali) biriktiruvchi to'qimadan tuzilgan, qattiq parda orqa miya qattiq pardasining davomi bo'lib, suyaklarning ichki yuzalariga yopishib turadi va tomirlarga boy. Qattiq pardaning tashqi yuzasini kalla suyagining ichki tomoniga yopishgan qismi suyak ustki pardasi hisoblansa, pardaning miyaga qaragan ichki yuzasi endotelij bilan qoplanganligi uchun yaltiroq va silliqdir. Qattiq parda bilan to'r parda orasidagi tor masofa (spatium subdurale)da ozroq miya suyuqligi bo'ladi. Qattiq parda vena sinuslariga borganda ikki varaqqa ajralib yopishadi. Chakka suyagining uchiga borganda uch shoxli nervning tuguni joylashgan (impressio trigemini) chuqurchasini ham qattiq parda ikki varaqqa ajralib o'raydi. Qattiq parda o'zidan bir nechta o'simta chiqaradi.

1. *Miya o'rog'i* (falx cerebri) o'roq shaklidagi o'simta; tepa suyaklarning birlashgan joyidagi o'q- yoysimon egat (sulcus sinus sagittalis superioris)ning ikki chetidan boshlanib, miya yarimsharlari orasiga kirib turadi va uning oldingi uchi (cristagalli)ga yopishgan bo'ladi.

2. *Boshmiya ensa qismini miyachadan ajratib turuvchi miya chachodiri* – tentorium cerebelli o'simta bo'lib, uning ikki chekkasi ensa suyagidagi sulcus sinus transversiga yopishgan. So'ngra chekka suyagi piramida qismining ikki tomi bo'ylab yo'nalib, ponasimon suyakning processus clinoides posterio-

orga yopishadi. Miya o'rog'i miya yarimsharlarining ensa qismini miyachadan ajratib turadi.

3. Miyacha o'rog'i (falx cerebelli) miya o'rog'i kabi o'rta qirra – crista occipitalis interna bo'ylab joylashib, miyacha yarimsharlari orasiga kirib turadi.

4. Egarto'sig'i (diafragmasi – diaphragma sellae) ponasimon suyak tanasi ustidagi turk egari ustida tortilib turadi. Uning o'rtasida gipofiz bezining oyog'i o'tadigan teshik (infundibulum) bor.

Qattiq parda varaqlari suyaklar egati ustida ajralib bo'shliqlar (kovaklar – sinus durae matris) hosil qiladi. Bo'shliqlardan kalla ichida to'plangan vena qoni oqadi. Bu kovaklarda klapanlar bo'lmaydi, ko'ndalang kesimi uchburchak shaklida bo'lib, ikki chekkasi kalla suyagining ichkarisidagi sinuslar chekkasiga mahkam yopishgan. Shuning uchun bunday vena kovaklari kesilganda ham oddiy vena devorlariga o'xshash puchaymaydi. Natijada vena qoni har qanday holatda ham bemalol oqib, bosh miya faoliyatiga zarar yetkazmaydi. Kovaklarga quyidagilar kiradi:

1) Ko'ndalang kovak (sinus transversus) ensa suyagining ichki yuzasidagi ko'ndalang egat bilan qattiq parda varag'i (tentorium cerebelli) oralig'ida paydo bo'ladi.

2) «S»simon kovak (sinus sigmoideus) ko'ndalang kovak chakka suyagining piramida qismidan burilib, pastga (so'rg'ichsimon qismga) tushib, «S» simon kovak nomini oladi. Sulcus sinus transversus ensa suyagi bo'ylab pastga yo'nalib foramen jugulare dan chiqib v. jugularis bo'lib davom etadi.

3) Yuqorigi o'q-yoysimon kovak (sinus sagittalis superior) miya o'rog'ining ustki chetini ikkiga ajratib, tepa suyaklarining o'q-yoysimon egatlari chetiga yopishishidan vujudga keladi. Bu kovak crista gallidan boshlanib, ensa suyagidagi protuberantia occipitalis internaga yopishadi. Bu kovakning ikki yon-boshida (miya qattiq pardasi ichida) unchalik katta bo'lmagan qon ko'lichalari bo'lib, bir tomondan sinus sagittalis va diploik venalariga qo'shilsa, ikkinchi tomondan miya qattiq pardasi kovagiga ochiladi.

4) Pastki o'q-yoysimon kovak – sinus sagittalis inferior qattiq parda: miya o'rog'i o'simtasining pastki qirg'og'i oralig'ida paydo bo'ladi. Bu kovak ham ko'ndalang kovakka (sinus transversus) qo'shilib turadi.

5) Turkegari atrofidagi g'orsimon kovak – sinus cavernosus va chakka suyagining piramida qismi usti va ostida ham kovaklar – sinus petrosus superior et inferior joylashgan. Kovaklarning hammasi ko'ndalang kovak orqali «S» simon kovakka qo'shiladi. Bu kovaklarning qo'shilgan joyi confluens sinuum bo'lib davom etib bo'yinturuq teshik – foramen jugulare orqali ichki bo'yinturuq venaga qo'shilib ketadi. Qattiq parda bilan to'r parda o'rtasida torgina bo'shliq bo'lib, unda oz miqdorda miya suyuglig'i to'planadi.



191-rasm. Bosh miyaning qattiq pardasi (dura mater encephali).

1–N. opticus; 2–A. carotis interna; 3–Infundibulum; 4–Sinus sagittalis inferior; 5–Sinus sagittalis superior; 6–Falx cerebri major; 7–Sinus petrosus inferior; 8–Sinus petrosus superior sinister; 9–Vv. cerebri superiores; 10–Vena cerebri magna; 11–Incisura tentorii; 12–Sinus rectus; 13–Confluentia sinuum; 14–Sinus transversus; 15–Vv. cerebri inferiores; 16–Tentorium cerebelli; 17–Sinus sigmoideus; 18–Bulbus superior v. jugularis internae; 19–Sinus petrosus superior dexter; 20–Plexus basillaris; 21–Sinus cavernosus; 22–Dorsum sellae; 23–Sinus intercavernosus; 24–Diaphragma sellae; 25–Vv. cerebri media superficiales; 26–Sinus sphenoparietalis; 27–Sinus intercavernosus; 28–Cristagalli.

25–Vv. cerebri media superficiales; 26–Sinus sphenoparietalis; 27–Sinus intercavernosus; 28–Cristagalli.

II. To'r parda – arachnoidea encephali yupqa bo'lib, egatlar ustida juda ko'p mayda teshikchalari bo'lganligi sababli to'r parda deb nom olgan. To'r parda egatlar ustidan ko'prik singari o'tib, miyani qoplab turadi. Natijada parda bilan egatlar oralig'ida bo'shliqlar – cavitas subarachnoidalis paydo bo'ladi. Bo'shliqlar ba'zi joylarda (miyacha bilan uzunchoq miya o'rtasida – cisterna cerebellomedullaris, miya ko'prigi sohasida pontis, miya oyoqchalari orasida – cisterna interpeduncularis) kattalashib havzalar hosil qiladi. Bulardan tashqari, chiasma opticum oldida cisterna chiasmatis va cisterna fossae lateralis cerebri shu nomli chuqurchada bo'ladi. To'r parda ostidagi bo'shliqlar, havzalarda tiniq miya suyuqlig'i bo'lib, ular faqat bir-biri bilan emas, balki orqa miyaning to'r pardasi ostidagi bo'shliq va miya qorinchalari bilan ham (IV qorinchaning burchaklarida joylashgan teshiklar orqali) qo'shilib turadi. To'r pardada qon tomirlar bo'lmaydi. Odatda, to'r pardadan mayda o'simtalar to'r parda granulatsiyasi (granulationes) chiqib vena kovaklarining ichiga yoki kovaklar yonboshida joylashgan qon ko'lichalariga kiradi. Bu granulatsiyalar qari odamlarda ko'payib, o'z og'irliklari orqali kalla suyaklarining ichiga so'rilib, chuqurchalar (foveolae granulares) hosil qiladi. Granulatsiyalar miya suyuqlig'ini filtrlash orqali qon yo'lga o'tkazadi.

III. Tomirli yumshoq parda (pia mater encephali) qon tomirlar va nervlarga boy bo'lgan yupqa parda. U po'stloq egatlarining orasida joylashadi. Bu parda qon tomir chigallarini, burmalarini hosil qilib, miya qorinchalari ichiga kirib joylashadi va miya suyuqlig'ining hosil bo'lishida qatnashadi.

Miya suyuqligi likvor – liquor cerebrospinalis (150–200 g) bosh miya qorinchalari hamda orqa miya markaziy kanalida va to'r parda ostidagi bo'shliqlarda bir me'yorda aylanib yuradi. Miya suyuqlig'i miya qorinchalari-

dagi qon tomir chigallari va burmalaridan ajralib, to'rt pardada joylashgan mayda teshikchalar vositasida limfa tomirlari va vena qon tomirlariga shimilib turadi.

Miya suyuqlig'i orqa va bosh miyalarni tashqi mexanik ta'sirlardan saqlashdan tashqari, miyada moddalar almashinuvi jarayonida va kalla bo'shlig'idagi bosimni bir me'yorda ushlab turishda ham ishtirok etadi.

ORQA MIYA VA BOSH MIYA O'TKAZUVCHI YO'LLAR

Miya po'stlog'ida joylashgan analizator (hujayra) tolalari ma'lum bir ta'sirotni markazdan ishchi a'zolarga yoki aksincha, periferiyadan miya po'stlog'iga yetkazuvchan nerv tolalaridan tuzilgan o'tkazuvchi yo'llardan iboratdir. O'tkazuvchi yo'llar o'z vazifasiga ko'ra harakatchan orqa miya va sezuvchi neyronlardan tuzilgan, ularning hujayralari orqa va bosh miyaning kulrang moddasida, nerv tolalari esa miyaning oq moddasida joylashgan.

1. Miya po'stlog'i bilan orqamiya o'rtasidagi yo'l – tractus corticospinalis (pyramidalis) harakatlantiruvchi yo'l bo'lib, ta'sirotlarni efferent tolalar orqali bosh miya po'stlog'idan orqa miya kulrang moddasiga va u yerdan nerv tolalari orqali ishchi a'zolarga yuboradi. Bunday ixtiyoriy harakatni o'tkazuvchi yo'l ikki neyronidan iborat. Birinchi neyron bosh miyaning oldingi markaziy pushtasidan boshlanib, ichki kapsula orqa oyoqchasining 2/3 qismidan, miya oyoqlari, miya ko'prigi va uzunchoq miyadan pyramis bo'lib o'tib, orqa miyaga o'tishda tolalarining bir qismi kesishib (decussatio pyramidum), o'ng tomondagi tolalar chap tomonga, chap tomondagi tolalar esa o'ng tomonga o'tadi va orqa miyaning yon tizimchasida tolalarning kesishmagan qismi to'g'ridan-to'g'ri orqa miyaning oldingi tizimchasida yotadi, ularning segmentlarida kesishib kulrang moddaning oldingi shoxida tugaydi. Orqa miya kulrang moddasining oldingi shoxlaridan ikkinchi neyron boshlanib muskullarga borib tarqaydi.

2. Miya po'stlog'i bilan boshmiya nervlarining yadrolari o'rtasidagi yo'l yoki miya po'stlog'i bilan miya so'g'oni o'rtasidagi yo'l – tractus corticonuclearis ham ikki neyronli bo'lib, birinchi neyron miya po'stlog'idan boshlanadi, ichki kapsulaning tizzasidan o'tib, miya oyoqchasida III, IV, ko'prikda V, VI, VII va uzunchoq miya sohasida IX, X, XI, XII nervlarning harakatlantiruvchi o'zaklarida tugaydi. Ikkinchi neyronlar esa ana shu nerv yadrolaridan bosh miya nervlari bo'lib chiqib, shu nervlarning harakatlantiruvchi muskullariga tarqaladi (155, 156-rasmlar).

3. Qizil yadro bilan orqa miya o'rtasidagi yo'l – tractus rubrospinalis olti neyronli o'tkazuvchi yo'lning bir qismidir. Bu yo'l tana muskullarining avtomatik ishlashini boshqaradi. Birinchi neyron miya oyoqchalaridagi qizil yadro (nucleus ruber)dan boshlanadi, ko'prik oldida tolalar kesishib o'ng tomondagi tolalar chapga, chap tomondagi tolalar o'ng tomonga o'tadi. Uzunchoq miya orqali miyaning yon tizimchalari tarkibidagi nerv tolalari har bir segmentning old shoxlaridan kulrang moddada tugaydi. Ikkinchi neyron kulrang moddaning oldingi

shoxlarida orqa miyani harakatlantiruvchi nervlari sifatida chiqib ishchi a'zolar (muskullar)ga boradi. Bu ikkala neyron orasida qo'shimcha neyronlar bo'lib, ular yordamchi vazifani bajarishlari mumkin.

4. Orqa miya bilan miya po'stlog'i o'rtasidagi og'riq va haroratni o'tkazuvchi yo'l (157-rasm) – tractus spinothalamocorticalis uch neyrondan iborat.

Birinchi neyron orqa miya tugunchalarida (ganglion spinalis) hamda bosh miya tugunchalarida joylashadi, ular periferik o'simtalar – retseptorlar (sezuvchi nerv oxirlari) hosil qilib, teridan boshlanadi. Markaziy o'simtalari esa orqa miyaning orqa shoxlari sohasida ikkinchi neyron bilan sinaps hosil qilib tugallanadi (tractusgangliosspinalis).

Ikkinchi neyron – orqa miya shoxlarining xususiy yadrosi (nucleus proprii) da joylashadi, ularning aksonlari comissura alba tarkibida qarama-qarshi tomonida kesishadi, orqa miyaning yon tizimchalar sohasiga o'tib ko'ruv do'mbog'iga (tractus sapinothalamicus) borib tugallanadi.

Uchinchi neyron tanasi ko'ruv do'mbog'i yadrolarida joylashib ko'ruv do'mbog'i – po'stlog o'tkazuv yo'li – tractus thalamocorticalis tarkibida miya po'stlog'ining orqa markaziy pushtasida tugallanadi. Shunday qilib, bu o'tkazuvchi yo'lga tugun, orqa miya, ko'ruv do'mbog'i va miya po'stlog'i – tractusgangliosspinothalamo corticalis deb nom berish mumkin.

5. Orqamiya tuguni – miya so'g'oni bilan miya po'stlog'i orasidagi chuqur sezgi larni o'tkazuvchi yo'l – tractusgangliobulbothalamocorticalis.

Muskullar, bo'g'imlar tarkibida joylashgan retseptorlarga proprioseptiv (o'z-o'zini sezish) tuyg'u yo'li deb yuritiladi. Bu yo'l ham uch neyron zanjiridan iborat.

Birinchi neyron orqa miya tugunchalarida joylashadi, ularning periferik o'simtasi muskul va bo'g'imlarda retseptor hosil qilib tugallansa, marka-ziy o'simtasi orqa miyaning orqa tizimchalari – funiculus posterior da joylashadi. Shuningdek, bu yerda nozik tutam (fasciculus gracilis) medial hamda ponasimon tutam (fasciculus cuneatus) lateral joylashgan. Birinchi neyronlarning aksonlari uzunchoq miyada ana shu tutamlar tarkibida bo'rtmalar – yadrolargacha (nucleus gracilis va nucleus cuneatus) davom etadi. Bu yo'lni qisqacha tractusgangliobulbaris deb aytilish mumkin.

Ikkinchi neyron yuqorida aytilgan yadrolarda joylashgan bo'lib, ularning aksonlari qovuzloq kesishmasi – decussatio lemniscorum ni, so'ngra medial qovuzloq – lemniscus medialis ni hosil qilib, ko'ruv do'mbog'ining lateral yadrolarida tugallanadi. Bu yo'l tractus bulbothalamicus deb ataladi.

Uchinchi neyron ko'ruv do'mbog'ida joylashgan, uning aksonlari ichki kapsula tolalari tarkibida bosh miya po'stlog'ining oldingi markaziy pushtasiga borib tugallanadi. U bosh miya po'stlog'ining harakat analizatori markazidir. Shunday qilib, bu chuqur sezgilarni o'tkazuvchi yo'lga tugun–piyozcha–ko'ruv

do'mbog'i – miya po'stlog'i (tractusgangliobulbothalmocorticalis) yo'li deb aytish mumkin.

6. Miyacha harakatini tartibga soluvchi murakkab yo'l – miyachaning oq moddasi assosiativ komissural va proyeksion tolalardan iborat bo'lib: proyeksion tolalar esa miyachani orqa miya, bosh miya poyasi, po'stloq osti va yarimsharlar po'stloq markazlariga uchta oyoqchalari yordamida bog'laydi.

Orqa miya – miyachaning oldingi yo'li – tractus spinocerebellaris anteriorning birinchi neyronlari orqa miya nervlarining orqa ildizidagi sezgi tugunchalaridan boshlanib, orqa miya kulrang moddasining orqa shoxlari segmentlarida tugaydi. Ikkinchi neyron orqa shox hujayralaridan chiqadi, qarama-qarshi tomondagi ushbu yo'l tolalari bilan kesishib, orqa miya yon tizimchasi orqali ko'tarilib miya ko'prigidan o'tib, yuqori miya chodirida ikkinchi marta kesishadi va qarama-qarshi tomondagi miyachaning ustki oyoqchasi orqali yuqorigi chugalchang po'stlog'iga borib tugaydi. Uchinchi neyron bu yerdagi hujayralardan boshlanib, miyachaning tishli yadrosida tugaydi.

7. Orqa miya – miyacha orqa yo'li – tractus spinocerebellaris posteriorning birinchi neyronlari orqa miya nervlarining orqa ildizidagi sezgi tugunlaridan boshlanib, orqa miya orqa shoxlari segmentlarida tugaydi. Ikkinchi neyroni kesishmay orqa miyaning yon tizimchasi orqali ko'tarilib, uzunchoq miyaga, undan miyachaning pastki oyoqchasi orqali miyachaning pastki chugalchang po'stlog'iga borib tugaydi. Uchinchi neyron pastki chugalchang po'stlog'idan boshlanib, tishli yadroda tugaydi. To'rtinchi neyron miyacha harakatini tartibga soluvchi murakkab yo'l – tractus cerebollarubralis neyron sifatida miyachaning probka, sharsimon, tishli yadrolaridan boshlanib, miyachaning yuqorigi oyoqchalari orqali miya oyoqchalari bag'rining qarama-qarshi tomondagi qizil yadrolarga borib tugaydi. Beshinchi va oltinchi neyronlar qizil yadro bilan orqa miya o'rtasidagi yo'l orqali (3-yo'lga qaralsin) orqa miya kulrang moddasining oldingi shoxiga va undan orqa miya nervlari tarkibida skelet muskullariga boradi.

8. Eshituv yo'li to'rt neyron dan tuzilgan. Birinchi neyron quloq chig'anog'i ichida joylashgan spiral a'zo yaqinidagi burama tugun (ganglion spiralis) dan boshlanib (tugun hujayralaridagi ta'sirot spiral a'zodan keladi) dahliz chig'anoq nervlari sifatida miya ko'prigi yadrolarida tugaydi. Ikkinchi neyron ko'prikdan rombsimon chuqurchaga borib, eshituv iplari bo'ylab kesishib, trapetsiyasimon tana orqali yuqori olivada tugaydi. Uchinchi neyron ustki olivadan boshlanib, ichkari tizzasimon tana – corpus geniculatum medialis va to'rt tepalikning pastki tepachasi (po'stloq osti eshituv markazi) da tugaydi. To'rtinchi neyron ana shu markazdan boshlanib, ustki chakka pushtasida tugaydi.

Dahliz nervi muvozanat saqlanishni avtomatik ravishda boshqaradi. Ularning birinchi neyroni dahliz nerv tugunidan boshlanib, rombsimon chuqurdagi eshituv tepachasida tugaydi. Ikkinchi neyron miyacha chugalchangiga va miyachadagi cho'qqi yadrolarga borib tugaydi.

9. *Ko'ruv yo'li* 4 neyron dan iborat bo'lib, birinchi neyron ko'zning nerv to'qimasidan tuzilgan. To'r pardadagi tayoqchasimon va kolbasimon hujayralardan boshlangan ushbu neyron ikki qutbli (bipolyar) hujayralarda tugaydi. Ikkinchi neyron ana shu hujayralardan boshlanib tugunsimon (ganglioz) hujayralarga boradi. Uchinchi neyronganglioz hujayralarning aksonlari – ko'ruv nervi (n. opticus) sifatida boshlanib, ko'z kosasining shu nomli kanalidan kalla bo'shlig'iga kirib qisman kesishadi. Natijada o'ng tomonga kesishib o'tgan tolalar chap ko'zning medial yarmidan, o'ng ko'zning tashqi yarmidan, chap tomonga o'tgan tolalar esa aksincha, o'ng ko'zning ichki va chap ko'zning tashqi yarmidan kelgan bo'ladi. Shundan so'ng kesishgan va kesishmagan nerv tolalari alohida ikkita tepachalar, tashqi tizzali tana va ko'ruv tepaligining yostig'ida tugaydi.

To'rtinchi neyron ana shu yadrolardan boshlanib, bosh miyaning ensa bo'lagida qush pixi egati atrofidagi po'stloqda tugaydi.

Bosh miya va ayniqsa uning po'stloq qavatida joylashgan hujayralar organizmning uzviy munosabatini tartibga soladi. Oxirgi miya – xotira, ong va aqliy faoliyat a'zosisidir.

Miya po'stlog'i fiziologiyasini o'rganishda I. P. Pavlov po'stloqni qisman kesib olish, elektr va ximiyaviy moddalar ta'sir ettirish, miya biotoklarini yozib olish hamda shartli reflekslarni qo'llash kabi usullar orqali juda ko'p ma'lumotlarni aniqladi va isbotlab berdi. Olimning fikricha odamning fe'l-atvorini o'rganishda shartli refleks muhim ahamiyatga ega. Miya yarimsharlari kasallansa yoki jarohatlansa odam hayotda orttirgan barcha individual harakatlari, shu jumladan, shartli reflekslar ham yo'qoladi.

Miya yarimshari po'stlog'ida joylashgan turli sezgi zonalar assotsiatsiyativ tolalar yordamida o'zaro bog'lanib (o'qish, yozish, gapirish, fikrlash, xotirlash) analiz qiladi va kerakli javobni yuzaga chiqarib xizmatchi organlarga yetkazadi. Agarda assotsiyativ birlashmalar buzilsa, unda odam narsalarni tanib olish, o'rgangan harakatlarni bajarish qobiliyatlarini yo'qotadi. Xatni o'qiy olmaydi, eshitgan so'zlarning ma'nosini tushunmaydi, chap tomondan pastki pesqona pushtasining orqa qismi shikastlanganda esa odamgapning ma'nosini tushunsadagapirolmaydi. Po'stloqning ustki chakka pushtasi kasallanganda odamgap ma'nosini anglamaydi.

Miya po'stlog'ining bioelektrik holati ostilloqraf asbobi yordamida yozib o'rganiladi. Bunga elektroentsefalogramma (EEG) deb ataladi. Elektroentsefalogramma odam holatiga qarab turlicha bo'ladi.

Ta'sirot bergan paytdan boshlab o'sha ta'sirotga javob kelguncha sarf bo'lgan vaqt refleks vaqti deb ataladi. Organizmdagi mavjud reflekslarning o'ziga xos anatomik maydonlari bo'lib, ana shu soha ta'sirlangandagina refleks paydo bo'ladi.

Masalan, tizza qopqog'i pastida joylashgan payga urib ko'rilganda tizza refleks paydo bo'ladi. Ko'z to'r pardasiga yorug' tushtanda ko'z qorachig'ining

qisilish refleksi vujudga keladi. Organizmda qo'zg'alish va tormozlanish jarayonlar ham bo'ladi. Jumladan, qo'zg'alishda nerv ta'siri orqali organ faoliyatini yuzaga chiqarish yoki bor faoliyatni kuchaytirish mumkin. Tormozlanishda esa nerv ta'siri orqali organdagi mavjud faoliyat susayish mumkin. I. P. Pavlov iborasi bo'yicha organizm reflekslar vositasida atrof-muhitga moslashib boradi. Reflekslar shartsiz va shartli bo'ladi. shartsiz reflekslar chaqaloq tug'ilgandan boshlab (so'rish, yutish, yo'talish, ko'zni ochib yumish kabi) paydo bo'ladi. Shartsiz reflekslar nasldan-naslga o'tadi va atrof-muhit ta'siriga javoban qonuniy tarzda kelib chiqadi. Biroq atrof-muhitning organizmga ta'siri o'zgaruvchan va murakkab bo'lganidan mavjud shartsiz reflekslar odamning muhitga moslashishi uchun kamlik qiladi. Binobarin, organizmning mavjud sharoitga moslashishi uchun shartli reflekslar ham kerak bo'ladi. Yangi tug'ilgan bolalarda bosh miya unchalik rivojlanmagan uchun, ularda shartli reflekslar bo'lmaydi. chunki shartli reflekslar markaziy nerv sistemasining bevosita ishtirokida paydo bo'ladi. vaqtinchalik aloqalarni tutashirib shartli reflekslarni hosil qiladi. Bosh miya jarohatlanganda paydo bo'lgan shartli reflekslar yo'qoladi. shartli reflekslar vaqtinchalik bo'lib, uni takrorlab mustahkamlanmasa yo'qolib ketadi.

Shartli reflekslar hosil bo'lishi uchun shartli (indifferent) ta'sirot bila, shartsiz ta'sirot bo'lishi lozim. Jumladan, oldin qo'ng'iroq chalib yoki yorug'lik berib, so'ngra ovqat berishni bir qancha takrorlagandan so'ng ovqatsiz qo'ng'iroq chalish yoki yorug'lik berishning o'zi ham itda so'lak ajralishiga sabab bo'ladi. Agarda oldin ovqat berilib, keyin chiroq yoqilganda (indifferent) so'lak ajralmaydi, ya'ni shartli refleks paydo bo'lmaydi. shartli reflekslar yot ta'sirotlardan ajratilgan. alohida xonalardagina paydo bo'ladi. Bunda miya postlog'ida joylashgan tovush qabul qilish markazi bilan, ovqatni ko'rgandan keyin it miyasida yuzaga kelgan ta'sirot markazi o'zaro qo'shilib shartli refleksni vujudga keltiradi. Odatda shartli ta'sirot organizmga oldinroq ta'sir qilinsa, unga yaqinlashish yoki qutulish yo'lini ko'radi. Masalan, qo'rqinchli tovushni eshitish, it yoki ilonni ko'rish, ulardan qochish shartli refleksni yuzaga chiqaradi. Binobarin, shartli reflekslar organizmning yashashi va atrof-muhitga moslashishi uchun zarur bo'lib hisoblanadi. Tormozlanish esa shartli reflekslarni organizmning mavjud atrof-muhitga moslashishida qatnashadi. Tormozlanish ikki (shartli va shartsiz tormozlanish) turda bo'ladi. Bu reflekslar yangi (notanish) muhitga o'tganda to'xtab qolishi ham mumkin. Masalan: 1. Uy sharoitida qo'ng'iroq chalib itda so'lak oqish shartli refleksini paydo qilib, so'ngra itni notanish joyga o'tkazib bu refleksni yo'qotish mumkin, bu holda shartsiz tormozlanish sodir bo'ladi. Bu holat bir necha marta qaytarilgandan so'ng esa refleks qayta paydo bo'ladi. 2. Ovqat qo'ng'iroq chaligandan so'ng berilganda esa shartli refleks yuzaga qeladi. qo'ng'iroqsiz berilsa, shartli tormozlanish yuz berib asta-sekin shartli refleks yo'qoladi. Bu vaqtda shartli refleksning paydo bo'lishiga aloqador markazda tormozlanish (to'xtash) vujudga keladi, atrofda joylashgan markazlarda esa qo'zg'aluvchanlik kuchayib

qarama-qarshi ishorali hodisalar paydo bo'ladi. qo'zg'aluvchanlik va tormozlanish jarayonlari tashqi atrof-muhit ta'sirida doimo o'z tarib turadi, ya'ni organizm sharoitga moslashadi.

Odamlarning miya faoliyati va xarakteri turlicha bo'lib, ular fe'l-atvori (xarakteriga)ga qarab to'rt turga ajratiladi: I. Xolerik tiidagi odamlar - oson qo'zg'aluvchan, vajohatli, agressiv bo'ladi. II. Sangvinik tipiga harakatchan odamshavanda odamlar kiradi. III. Flegmatik tipdagi odamlar - kamharakat, vazmin, kamgap va og'ir odamlardir. IV. Melanxolik tipdagi odamlar - xafaqon, tajang odamlar toifasidandir.

Odatda xolerik va melanxolik odamlarda qo'zg'alish hamda tormozlanish haddan tashqari namoyon bo'lib, ular ko'pincha nevrozga sabab bo'ladi. Bunga esa albatta tashqi ta'sirotlar sabab bo'ladi. Ba'zan kuchsiz ta'sirotga ham kuchli qo'zg'alish yoki kuchli ta'sirotga aksincha kuchsiz reaksiya paydo bo'lishi mumkin.

Uyg'oqlik bilan uyquning o'zaro almashib turishi hayotning eng muhim sharti bo'lib, odam uyqusizlikni juda og'ir o'tkazadi. Uyqusizlikka uchragan odam juda lanj bo'lib, muskullari bo'shashadi, ishtaha bo'lmay, ruhiy o'zgarishlar paydo bo'ladi. Katta yoshdagi odamlar bir kecha-kunduzda 7-8 soat uxlasa, chaqaloqlar har 3-4 soatda uyqu bilan uyg'oqlilikni almashtiradilar. O'tkazilgan tajribadan ma'lumki, itni uyqudan mahrum etilganda, u atigi 10-12 kungina yasagan xolos.

Uyquda energiya almashinuvi, yurak urishi soni pasayadi, nafas olish siyraklashib, muskullar bo'shashadi. Uyqudagi odamning es-hushi, ongi yo'qoladi. Tush ko'rganda esa odamning uyg'oqlik vaqtiga o'xshab yurak urishida, qon bosimida o'zgarish bo'ladi. Tushga odatda tashqi muhit o'zgarishlari (sovuq, issiq, turli hidlar va shovqonlar) sababchi bo'ladi. Masalan, odam uxlaganda tovoniga issiq ta'sir ettirilsa, tushida o't ketganini ko'rgan. Oyoq kaftiga sovuq ta'sir etilganda tushida suvda suzgani yoki shudgorda yalangoyoq yurgani ma'lum bo'lgan.

I. P. Pavlovning iborasicha, uyqu po'stloq va po'stloq osti yadrolari tormozlanishining mahsulotidir. Binobarin, uyqu muhim biologik hodisa bo'lib, organizmni charchab, holdan toiihsdan saqlaydi. Uyqu markazi gipotalamus old yadrolarida joylashgan bo'lsa, uyg'oklik markazi gipotalamusning orqa yadrolarida joylashgan. Uyqu bilan uyqusizlik miya po'stlog'i orqali tartibga solinadi. Itda miya ustunini miya yarimsharlaridan ajratib qo'yilsa, juda chuqur uyqu vujudga keladi. Odamda gipotalamus yoki o'rta miya kasallangan taqdirda uyqu (15-20 yillab ham) letargik (surunkali) bo'ladi.

Gipnoz - miya po'stlog'i ayrim qismlarining tormozlanishidan paydo bo'ladi. Gipnoz ham uyquga o'xshash turli ta'sirotlar ostida paydo bo'ladi. Odatdagidan ko'proq (chuqurroq) tormozlanish vujudga kelishi uchun qulay bo'lgan sharoitda kuchli, ta'sirchan gipnoz yuzaga keladi. I. P. Pavlovning fikricha gipnoz himoyalovchi tormozlanishdir. Jumladan, yirtqich hayvonni ko'rgan zaif hayvon

o'lganga o'xshab qotib qoladi va shu orqali saqlanib qoladi. chunki yirtqich hayvonlar ko'pincha o'lik hayvonlarga tegmaydi.

PERIFERIK NERV SISTEMASI

O'quv maqsadi: Bosh miya nervlarining funksional anatomiyasi, topografiyasi, tarmoqlari va innervasiya etish sohasi haqida talabalar nazariy bilimlarni shakllantirishi

Orqa miya nervlarining orqa shoxlari, oldingi shoxlari. Bo'yin chigali. Yelka chigalining anatomiyasi. qovurg'alararo nervlar. Bel chigali, uning hosil bo'lishi, topografiyasi. Bel chigalining tarmoqlari. Dumg'aza chigali uning hosil bo'lishi, topografiyasi va tuzilishi..

Asosiy ma'lumotlar:

Periferik nervlar bosh miyadan (12 juft) va orqa miyadan (31 juft) nervlar bo'lib boshlanadi.

BOSH MIYA NERVLARI (192- rasm)

Bosh miya nervlari (n. craniales) doimiy tartib raqamiga ega bo'lgan 12 juft nervdan iborat.

I juft – hidlov nervlari – n. olfactorius.

II juft – ko'ruv nervi – m. opticus.

III juft – ko'zni harakatlantiruvchi nerv – n. oculomotorius.

IV juft – g'altak nervi – n. trochlearis.

V juft – uch shoxli nerv – n. trigeminus.

VI juft – uzoqlashtiruvchi nerv – n. abducens.

VII juft – yuz nervi – n. facialis.

VIII juft – dahliz-chag'anoq nervi – vestibulocochlearis.

IX juft – til-yutqin nervi – n. glossopharyngeus.

X juft – adashgan nerv – n. vagus.


XI juft – qo'shimcha nerv – n. accessorius.

XII juft – til osti nervi – n. hypoglossus.

Bu 12 juft nerv vazifasiga, rivojlanishiga va ularga aloqador bo'lgan a'zolar funksiyasiga qarab uch guruhga bo'linadi. Ulardan I, II, VIII juft nervlar sezuvchi (hidlash, ko'rish va eshitish a'zolari nervlari), III, IV, VI, XI va XII juft nervlar esa orqa miyaning oldingi ildiziga o'xshab harakatlantiruvchi nervlar va V, VII, IX, X juft nervlar tarkibida ham sezuvchi, ham harakatlantiruvchi tolalar bo'lganidan aralash nervlar hisoblanadi. Bosh miya nervlari joylanish tartibiga qarab (segmentar holatda) orqa miya nervlariga o'xshab tuzilgan. Lekin bosh miya nervlarining har bir jufti rivojlanishi, funksiyasi va a'zolarining vazifasiga ko'ra alohida xususiyatga ega bo'lib, orqa miya nervlaridan farq qiladi. Chunki bosh miya nervlari orqa miya nervlarining oldingi yoki orqa ildizlariga to'g'ri keladi. Jumladan, III, IV, VI, XI va XII juft bosh miya nervlari orqa miya nervlarining oldingi harakatchan (efferent) ildiziga o'xshasa, V, VII, VIII, IX va X

juft nervlar miya nervlarining orqa sezuvchi (afferent) ildiziga o'xshab tuzilgan. III, VII, IX va X juft nervlar bag'rida harakatlantiruvchi va sezuvchi tolalardan tashqari, parasimpatik tolalar ham mavjud. Hidlov nervi bilan ko'ruv nervi boshqa juft nervlardan oxiri miya pufakchalaridan rivojlanganligi bilan farq qiladi. Shuning uchun bu nervlarda nerv tugunlari bo'lmaydi. Aralash nervlar esa orqa miya nervlariga o'xshash tuzilgan. ularning sezuvchi tolalarida nerv tugunlari bo'ladi. Bosh miya poyasining kulrang moddalarida ham orqa miya nervlari singari sezuvchi nerv o'zagi (miya kulrang moddasining orqa shoxiga to'g'ri keladi) bo'ladi. Harakatlantiruvchi – somatik o'zagi (orqa miya kulrang moddasining oldingi shoxiga to'g'ri keladi) va vegetativ o'zagi (orqa miya kulrang moddasining yon shoxlariga to'g'ri keladi) o'z navbatida visseral sezuvchi va visseral harakatlantiruvchi tarmoqlarga bo'linadi. Visseral – harakatlantiruvchi tolalar faqat silliq muskullarni emas, balki ichki a'zolarining taraqqiyotidan kelib chiquvchi skelet muskullarini ham innervatsiya qiladi.

Bosh miya nervlari bajaradigan vazifalariga qarab tarkibida orqa miya nervlariga o'xshash sezuvchi, harakatlantiruvchi va vegetativ tolalar bo'ladi.



192 - rasm. Bosh miya nervlari.

1–Sulcus olfactorius; 2–Bulbus olfactorius; 3–Tractus olfactorius; 4–Hypophysis; 5–Trigonum olfactorium; 6–Tractus opticus; 7–Corpus mamillare; 8–Pedunculus cerebri; 9–N. trigeminus radix motoria; 10–Radix sensorica; 11–Pons; 12–Pedunculus cerebellaris medius; 13–Olivia; 14–Pyramis medulla oblongatae; 15–Medulla oblongata; 16–

Decussatio pyramidum; 17–Medulla spinalis; 18–N. hypoglossus (XII); 19–N. accessorius (XI); 20–N. vagus (X); 21–N. glossopharyngeus (IX); 22–N. vestibulocochlearis (VIII); 23–N. intermedius; 24–N. facialis (VII); 25–N. abducens (VI); 26–N. trigeminus (V); 27–N. trochlearis (IV); 28–N. oculomotorius (III); 29–N. opticus (II); 30–Chiasma opticum; 31–Tractus olfactorius (I).

Afferent tolalar.

1. *Somatik sezuvchi tolalar* (II, V, VIII juft nervlar) fizik ta'sirotlarni qa-

bul qiluvchi a'zoldan (bosim, harorat, tovush va yorug'lik) yoki teri, ko'ruv va eshituv a'zolaridan ta'sirlarni qabul qiluvchi nerv oxirlaridan boshlanadi.

2. *Visseral sezuvchi nervlar* (I, V, VII, IX, X juft nervlar). Ular tashqi muhit yoki ichki bo'shliqdagi erigan moddalar va zarrachalarni qabul qiluvchi a'zoldan, ovqat hazm qilish, nafas olish va boshqa ichki a'zoldagi nerv oxirlaridan, ya'ni alohida a'zolar, halqum, og'iz bo'shlig'i (ta'm bilish) va burun bo'shlig'idan (hid bilish) ta'sirotlarni qabul qiladi.

3. *Efferent tolalar* (somatik harakatlantiruvchi tolalar) ko'ndalang-targ'il muskullar, ya'ni ixtiyoriy qisqaruvchan muskullar va bosh miotomlar bilan bog'liq holda rivojlangan muskullarni, shuningdek ko'z soqqasining muskullari (III, IV, VI juft nervlar) va til osti muskullarini (XII) hamda chaynov, mimika muskullarini (V, VII, IX, X, XI juft nervlar) innervatsiya qiladi.

4. *Visseral harakatlantiruvchi tolalar* (VII, IX, X juft nervlar) ichki a'zo qon tomir devorining muskullarini, hazm sistemasi, nafas a'zolari, ya'ni kishi ixtiyoriga bog'liq bo'lmagan muskullarni, yurak muskullarini va bezlarni innervatsiya qiladi. Yuqoridagi a'zolarga boruvchi harakatlantiruvchi nervlar tarkibida simpatik tolalar ham bo'lib, ular shu tolalarga moyil bo'lgan simpatik tugunlardan boshlanadi.

I. **Hidlov nervlari** – nn. olfactorii tarkibida kimyoviy ta'sirotlarni qabul qiluvchi, a'zoldan keladigan visseral sezuvchi tolalar bo'ladi.

Hidlov nervlari 16–20 ta ingichka nerv tolalari – filamenta olfactorianing yig'indisidan iborat bo'lib (burun shilliq qavatida, regio olfactoria sohasida joylashgan hidlov retseptorlaridan boshlanadigan tolalar), g'alvirsimon suyakning ilma-teshik plastinkasidagi teshiklardan o'tib bosh miya yarimsharlari asosidagi bulbus olfactoriusga, so'ngra tractus et trigonum olfactoriumga davom etadi. Bu yerda sezgi hidlov markazi (gyrus hippocampi, gyrus cinguli)ga boradi.

II. **Ko'ruv nervi** – n. opticus yorug'lik ta'sirini o'tkazuvchi nervdan iborat, uning tarkibida somatik sezuvchi tolalar bo'ladi. Ko'ruv nervining afferent tolalari ko'z to'r pardasining ko'ruv qismida joylashgan nerv hujayralari (neyrosit)ning davomi hisoblanadi.

N. opticus ko'z soqqasining qutbidan hamda ko'z bo'shlig'idan canalis opticus orqali qarama-qarshi tomondagi nerv bilan birgalikda kalla ichiga kirib, ponasimon suyak egatida (sulcus chiasmatis) kesishma hosil qiladi (faqat medial tolalari kesishadi), so'ngra ko'ruv yo'li (tractus opticus) tarkibida corpus geniculatum laterale, pulvinar thalami et colliculus superioriga boradi. Bu yerda miyaga sulcus calcorinus yo'naladi (ko'rish a'zolari va uning o'tkazish yo'liga qaralsin).

III. **Ko'zni harakatlantiruvchi nerv** – n. oculomotorius ko'z soqqasining muskullariga boruvchi tolalar o'rta miyada joylashgan somatik harakatlantiruvchi o'zakdan boshlansa, ko'zning ichki muskullariga (m. sphincter pupillae va m. ciliaris) boruvchi parasimpatik tolalari (nucleus accessorius – o'rta miyada joylashgan) o'zagidan boshlangan n. oculomotorius tarkibida yo'naladi. Tolalar

miya oyoqchalarining ichki yuzasidan boshlanib, ko'z kosasining ustki (fissura orbitalis superior) yorug'i orqali ko'z kosasiga kirib tepa va pastki shoxchalarga (ramus superior et inferior) bo'linadi. Nervning harakatlantiruvchi tolalari ustki qovoqni ko'taruvchi muskuliga, ko'z soqqasining ustki-pastki, ichki-to'g'ri va pastki-qiyshiq muskullariga borib tarqaladi. Nerv tarkibidagi parasimpatik tolalar pastki shoxi ildizchasining – radix oculomotorius bir qismi ko'z qorachig'ini siquvchi sfinkteri kiprik muskullariga borsa, ikkinchi qismi ko'z kosasining orqa qismida joylashgan kiprik nerv tuguni –ganglion ciliare da tugaydi.

IV. G'altak nervi – n. trochlearis tarkibidagi ko'z soqqasining qiyshiq muskuliga boruvchi harakatlantiruvchi tolalari o'rta miyada joylashgan somatik harakatlantiruvchi o'zakdan boshlanadi. Nerv yuqori miya chodirining orqa tomonidan chiqib, miya oyoqchalarining tashqi tomonidan ko'z kosasining tepa yorig'i fissura orbitalis superior orqali ko'z kosasiga kirib, m. obliquus superiori ga boradi.

V. Uch shoxli yoki uchlik aralash nerv – N. trigeminusning (212 - rasm) sezuvchi tolalari old tomondan boshning pesqona va yuz qismi terisiga tarqaladi, pastki tomondan bo'yin chigali nervlarining sezuvchi tarmoqlari bilan qo'shiladi. Bundan tashqari, og'iz, burun, ko'z va quloqlarning o'ziga xos nervlari (I. II. VII. VIII va IX juftlari) innervatsiya qilmaydigan qismlardan sezgi ta'sirotlarini miyaga olib keladi. Harakatlantiruvchi tolalari chaynov muskullari va og'iz tubini hosil qiluvchi muskullarni innervatsiya qiladi. Nerv tarkibidagi avtonom tolalar yuz sohasidagi bezlarga boradi. Uch shoxli nerv aralash nerv bo'lganligi uchun ham unda 4 ta o'zak tafovut qilinadi. Uchta sezuvchi va bitta harakatlantiruvchi o'zak rombsimon miyada, bitta sezuvchi (proprioseptiv) o'zak esa o'rta miyada joylashadi. Shuning uchun ikki bo'lakdan iborat nerv sezuvchi ildiz – radix sensoria va harakatlantiruvchi ildiz – radix motoria miyadan alohida chiqadi. Nervning harakatlantiruvchi tolalari ko'prik (ko'prik bilan miyacha o'rta oyoqchasining chegarasi – linea trigeminifacialis)dan chiqadi. Sezuvchi tolalari esa harakatlantiruvchi tolalardan orqaroqda joylashadi. Har ikki ildiz yonma-yon turgan holda nerv poyasini hosil qilib, o'rta miya chuqurchasi ostida miya qattiq pardasini teshib o'tib, chakka suyagi piramidasi yuqori yuzasidagi impressio trigemini (qattiq parda varaqlari orasidagi bo'shliq – cavum trigeminale) da uch shoxli nervning radix sensoria bo'lagi tugun (ganglion trigeminale) hosil qilib joylashadi. Tugunda joylashgan yolg'on – unipolyar hujayralarning o'simtalari sezuvchi ildizni hosil qilib, quyidagi sezuvchi o'zaklar – pontinus nucleus n. trigemini, tpactus spinalis nucleus n. trigemini va tpactus mesencephalicus nucleus n. trigeminiga borib tugaydi. Tugun hujayralarining periferik o'simtalari esa uch shoxli nervning uchta shoxi: Ko'z nervi – nervus ophthalmicus.

Yuqori jag' nervi – n. maxillaris

Pastki jag' nervi – n. mandibularisga bo'linadi.

Uch shoxli nervning harakatlantiruvchi kichik bo'lagi tugun hosil qilish-

da qatnashmay, uchinchi shoxning pastki jag' nerviga qo'shib ketadi. Shuning uchun nervning birinchi va ikkinchi shoxlari sezuvchi nervlar, uchinchi shoxi aralash nerv hisoblanadi.

Uch shoxli nervning har qaysi shoxi o'zining birinchi tarmog'ini miyaning qattiq pardasiga beradi. Uch shoxli nervning har qaysi shoxida vegetativ nerv sistemasiga tegishli nerv tugunchalarini ko'ramiz. Bu vegetativ tugunchalar embriyon taraqqiyoti davrida nerv nayidan uch shoxli nervning shoxlari bo'ylab ko'chib chiqqan hujayralardan hosil bo'lgan. Jumladan n. ophthalmicus nerviga tegishli kiprik tuguni (ganglion ciliare), n. maxillarisga tegishli (g. pterygopalatinum), n. mandibularisga tegishli (g. oticum) va nihoyat nervus lingualis tarmog'iga tegishli g. submandibularelar mavjuddir.

I. Sezuvchi ko'z kosasi nervi (n. ophthalmicus) uch shoxli nervning birinchi shoxi ko'z kosasining yuqorigi yorig'i (fissura orbitalis superior) orqali kalla bo'shlig'idan ko'z kosasiga o'tadi. Ko'z kosasiga o'tishdan oldin uch tarmoqqa: pesqona nervi – n. frontalis, ko'z yoshi nervi – n. lacrimalis, burun-kiprik nervi – n. nasociliarisga bo'linadi.

a) Peshona nervi – n. frontalis, ko'z kosasining ustki qirg'og'idagi teshik – foramen supraorbitalis orqali chiqib pesqona sohasida yuqorigi qovoq va peshona terisiga, ko'z kosasining ichki burchagiga tarmoqlanadi.

b) Ko'z yoshi nervi – n. lacrimalis ko'z kosasiga kirib, ko'z yoshi bezini, ko'zning tashqi burchagi atrofidagi terini innervatsiya qiladi. Nerv ko'z yoshi beziga kirmasdan oldin n. zygomaticus (uch shoxli nervning II shoxi tarmog'i) bilan anastomozlashadi.

d) Burun-kiprik nervi – n. nasociliaris, burun bo'shlig'ining oldingi va orqa qismini (n. ethmoidalis anterior et posterior) ko'z soqqasining tomirli pardasi va kiprikli tanasini (n. ciliares longi), ko'zning ichki burchagidagi terini, ko'z yoshi xaltachasi va konyunktivasini (n. infatnochlearis) innervatsiya qiladi.

Yuqorida keltirilganidek, ko'z nervi poyasi qismida kiprik tuguni (ganglion ciliare) bo'lib (uzunligi o'rtacha 1,5 mm), ko'z soqqasining orqa, ko'ruv nervining yon tomonida, ko'z kosasining tashqi to'g'ri muskuli ostida joylashgan. Tugun bag'rida uch xil (harakatlantiruvchi, sezuvchi va simpatik) nerv tolalari bo'ladi. Harakatlantiruvchi parasimpatik tola (vegetativ yadrosidan chiqqan) n. oculomotorius tarkibida borib (tugun oldi preganglionar tola) tugunda tugaydi. Sezuvchi tola uch shoxli nervning (birinchi shoxi) n. ophthalmicus tarmog'i – n. nasociliarisdan nn. Ciliaris longiga (kiprik uzun nervi) borsa, tugunga boradigan simpatik tolalar a. ophthalmica tarmog'i aa. ciliares devori orqali tugunga keladi. Kiprik tugunidan chiqqan 3 dona tugun orqa (postganglionar) tolalar – nn. Ciliares breves ko'z qorachig'ini toraytiruvchi muskul (m. ciliaris)ni innervatsiya qiladi (170-rasm).

II. Yuqori jag' nervi (n. maxillaris) uch shoxli nervning ikkinchi shoxi kalla bo'shlig'idan yumaloq teshik (foramen rotundum) orqali chiqib qanot-

tanglay chuquri – fossa pterygopalatinaga yoʻnaladi. Yuqori jagʻ nervidagi kalla boʻshligʻidan miya tarmogʻi (r.meningeus) ajraladi va miya qattiq pardasining oʻrta qismiga tarqaladi. Bu yerda nervdan n.infraorbitalis. n. zygomaticus va rr.ganglionares tolalarini beradi.

1. *Koʻz kosasi pastidagi nerv* (n. infraorbitalis) koʻz kosasining pastki yorigʻi (fissura orbitalis inferior) orqali koʻz kosasiga va foramen infraorbitalis orqali yuzga chiqib, pastki qovoq (rr.palpebrales inferiores), burun yon tomonidagi terilar (rr. nasales laterales)ga, yuqori lab terisi (rr. labiales superiores)ga tarqaladi.

2. *Yonoq nervi* – n.zygomaticus yuqori jagʻ nervidan, qanot-tanglay chuqurchasidagi tugundan tolalar olib, ajralgandan soʻng, fissura orbitalis inferior orqali koʻz kosasiga chiqadi. Koʻz kosasida koʻz yoshi nerviga qoʻshilib, vegetativ tolalari koʻz yoshi beziga va ikkinchi sezuvchi tarmogʻi yonoq suyagidagi teshikchalar orqali yuzga chiqib, lunj va chakka sohasidagi teriga tarqaladi, oʻz navbatida yuz nervi tolalari bilan qoʻshiladi.

3. *Yuqorigi katakchalar nervi* – nn. alveolares superiores kanaldan rr. alveolares anteriores, medius et posterioresga boʻlinib, yuqori jagʻ suyagining tish kataklari joylashgan qirgʻogʻida plexus dentalis superior ni hosil qiladi. Chigaldan yuqori jagʻ tishlari – rami dentales superiores va milklarga rami gingivales tarmoqlari tarqaladi.

4. *Tugun tarmoqlari* – Rr.ganglionares da sezuvchi va vegetativ tolalar boʻlib, qanot-tanglay chuqurchasiga boradi va qanot-tanglay tuguni (ganglion pterygopalatinus) bilan qoʻshiladi. Qanot-tanglay tuguni shu nomli chuqurchada n.maxillarisdan pastroqda joylashadi. Tugun odatdagidek parasimpatik, sezuvchi va simpatik tugun oldi preganglionar tolalari bilan taʼminlangan. Harakatlantiruvchi parasimpatik tola n.facialis tarmogʻi – n.petrosus major (katta toshsimon nerv) hiatus canalis n.petrosi majorisdan chiqib qanot-tanglay chuqurchasida tuguncha bilan qoʻshiladi. N. zygomaticus tarkibida koʻz yoshi beziga boradi. Tugunga qoʻshiluvchi sezgi nerv tolasi (ramiganglionares) uch shoxli nervning ikkinchi shoxi (n.maxillaris)dan qanot-tanglay chuqurchasida ajraladi. Tugunga qoʻshiluvchi simpatik tolalar a. carotis interna atrofidagi nerv chigalidan ajralgan n.petrosus profundus dir. Tugundan chiqqan postganglionar sekretor nerv tolalari quyidagilar: a) Rami nasales posteriores (burunning orqa tarmoqlari) foramen sphenopalatinum orqali burun boʻshligʻiga kirib shilliq bezlarini innervatsiya qiladi.

b) N. nasopalatinus (burun-tanglay nervi)dan chiqib, tanglay shilliq bezlarini innervatsiya qiladi.

d) Nn. palatini (tanglay nervlari) canalis palatinus (tanglay kanali) orqali tanglayning katta va kichik teshiklari (foramina palatina major et minor)dan chiqib, tanglay shilliq qavati bezlarini innervatsiya qiladi.

III. *Pastki jagʻ nervi* (n. mandibularis) uch shoxli nervning uchinchi shoxi

bo'lib, tarkibida harakatlantiruvchi va sezuvchi tolalari bo'lgani uchun nerv kalla suyagi bo'shlig'idan ponasimon suyakning oval teshigi (foramen ovale) orqali chiqib, shu ondayoq 2 guruhga: harakatlantiruvchi va sezuvchi tolalarga bo'linadi:

a) harakatlantiruvchi tolalar chaynov muskullariga: n. massetericus, nn. temporales profundi, n. pterygoidei medialis et lateralis, n. tensoris tympani, n. tensoris veli palatini, n. mylohyoideusga tolalar berib, ana shu nomli muskullarni innervatsiya qiladi. Bulardan tashqari, n. mandibularisdan chiqqan tarmoqlar qo'sh qorinli muskul (m. digastricus)ning oldingi qorinchasini ham innervatsiya qiladi;

b) pastki jag' nervidan ajralgan sezuvchi tolalar:

1) *Miyaning qattiq pardasiga boruvchi tola* (r.meningeus) – nerv poyasidan ajralib, yuqoriga ko'tarilib, foramen spinosum orqali kalla bo'shlig'iga kiradi-da, miyaning qattiq pardasiga tarqaladi.

2) *Lunj nervi* – n. buccalis nervdan ajralgandan keyin qanotsimon va chaynov muskullari oldidan yo'nalib lunj shilliq pardasiga tarqaladi.

3) *Quloq - chakka nervi* (n. auriculotemporalis) pastki jag' nervidan ikkita ildiz holatida boshlanadi. Bu nerv ildizlari a. meningea media ni o'rab o'tib, so'ngra bitta poyani hosil qiladi. Keyinchalik pastki jag' suyagining toj-simon o'sig'ini aylanib o'tib, tepaga f. temporales superficialis bilan birgalikda ko'tariladi va chakka sohasidagi teriga (rr. temporales superficiales), quloq oldi beziga, sekretor tolalar (rr. parotidei)ga, quloq suprasiga (rr. auriculares anteriores), tashqi quloq yo'liga (n. meatus acustici externi), quloq pardasiga (rr. membranae tympani) tolalar beradi.

4) *Til nervi* – n. lingualis aralash nerv bo'lib, qanotsimon muskullar orasidan o'tadi, pastki jag' suyagining ichki yuzasi orqali yo'nalib og'iz tubining shilliq pardasi ostida joylashadi, shilliq pardaga n. sublingualis (til osti) tarmoqlanadi va tilning pastki yuzasidan tilga kirib, shilliq qavatning oldingi uchdan ikki qismini innervatsiya qiladi. Til nerviga yuz nervining tarmog'i chorda tympani fissura petrotympanica orqali chiqib qanotsimon muskullar orasidan o'tib qo'shiladi. Bu nerv o'z tarkibida til osti va jag' osti so'lak bezlariga n.intermediusning vegetativ o'zagi (nucleus salivatorius superior)dan parasimpatik tolalar yetkazadi.

5) *Pastki katakchalar nervi* – n. alveolaris inferior aralash nerv bo'lib, shu nomli arteriya bilan birga pastki jag' teshigi (foramen mandibulare) orqali pastki jag' suyagi kanali (canalis mandibularis)ga kirib chigal – plexus dentalis inferior ni hosil qiladi. Chigaldan chiqqan tolalar pastki jag' tishlariga, milkka tarqaladi. Kanalning old tomonida n. alveolaris inferior engak teshigidan chiqib, n. mentalis nomi bilan dahan va pastki lab terisida tarqaladi.

Uch shoxli nervning III shoxi sohasida vegetativ sistemaga tegishli bo'lgan ikkita tugun tafovut qilinadi. Ana shu tugunlardan chiqqan postganglionar nerv tolalari barcha so'lak bezlarini innervatsiya qiladi. Ulardan biri yumaloq shaklli quloq tuguni (ganglion oticum, diametri 3–5 mm) bo'lib, ovalsimon

teshik (foramen ovale) ostida n. mandibularisning medial tomonida joylashgan. Bu tugun ham uch xil (parasimpatik, sezuvchi va simpatik) nerv tolalari bilan ta'minlangan. Ganglion oticumga qo'shiluvchi harakatlantiruvchi parasimpatik tola n.glossopharyngeusdan chiqqan n.tympanicusning tolasi kichik toshsimon nerv (n.petrosus minor) chakka suyagining piramida qismidagi hiatus canalis n. petrosi minoris orqali chiqib tugunga preganglionar tola sifatida qo'shiladi. Tugunga qo'shiluvchi preganglionar sezuvchi tola n. mandibularisdan, simpatik tola – a. meningeal media nerv chigalidan chiqadi. Tugundan chiqqan postganglionar tolalar n. auriculatemporalis tarkibida quloq oldi beziga borib tarqaladi.

Pastki jag' nerviga aloqador bo'lgan ikkinchi tugun jag' osti tuguni (ganglion submandibulare) n. lingualis bilan jag' osti bezi orasida joylashgan. Tugunga boradigan parasimpatik tolalar n. facialisning tolasi chorda tympani bo'lsa, n. lingualis esa tugunga boruvchi sezuvchi tarmoqdir. Tugunga qo'shiluvchi simpatik tolalar a. facialis atrofidagi nerv chigalidan yo'naladi. Ganglion submandibulare dan postganglionar tolalar jag' osti va til osti bezlarini innervatsiya qiladi.

Uch shoxli nerv tugunlarining sxemasi.

1) Ganglion ciliare.

Parasimpatik tola – n. oculomotoriusdan.

Sezuvchi tola – n. ophthalmicusning tolasi (n. nasociliaris) dan chiqqan n. ciliaris longi.

Simpatik tola – a. ophthalmica atrofidagi nerv chigalidan. Tugundan chiqqan – 3–6 dona nerv tolalari nn. ciliares breves m. sphincter pupillae va m. ciliaris larga boradi.

2) Ganglion pterygopalatinum – qanot-tanglay tuguni.

Parasimpatik tola – n. petrosus major n. facialis tarmog'idan.

Sezuvchi tola – n. maxillarising ramiganglionares tarmog'idan.

Simpatik tola – a. carotis interna atrofidagi nerv chigalidan chiqqan n. petrosus profundus.

Tugundan chiqqan nerv tolalari:

a) Rami nasales posteriores – burun bo'shlig'i shilliq bezlariga tarqaladi;

b) n. nasopalatinus – tanglay shilliq bezlariga boradi;

d) nn. palatini – tanglay shilliq bezlariga tarqaladi.

3) Ganglion submandibulare – jag' osti tuguni.

Parasimpatik tola – n. facialisning tolasi chirda tympanidan.

Sezuvchi tola – n. lingualisdan.

Simpatik tola – a. facialis atrofidagi nerv chigalidan.

Tugundan chiqqan nerv tolalari til osti, jag' osti bezlariga boradi.

4) Ganglion oticum – quloq tuguni.

Parasimpatik tola – n. tympanicus (n. glossopharyngeus) ning tarmog'i bo'lgan n. petrosus minorning davomi.

Sezuvchi tola – n. mandibularisdan.

Simpatik tola – a. meningeae media nerv chigalidan.

Tugundan chiqqan sekretor postganglioner nerv tolalari quloq oldi beziga n. auriculotemporalis tarkibida boradi.



193-rasm. Uch shoxli nerv – N. trigeminus

VI. Uzoqlashtiruvchi nerv – n. abducens. Miya ko'prigining orqa chegara sohasidan chiqib, ko'z kosasining ustki yorig'i fissura orbitalis superiordan ko'z kosasiga kirib ko'z soqqasining tashqi to'g'ri muskulini innervatsiya qiladi.

VII. Yuz nervi – n. facialis aralash nerv; tarkibida harakatlantiruvchi va sezuvchi tolalari bo'ladi. Yuz nervi ikkinchi jabra ravoqlarining nervi sifatida mana shu jabra ravoqlaridan hosil bo'lgan mimika muskullarini, jag'-til osti muskullarining bir qismini innervatsiya qiladi va o'zida mana shu muskullarga harakatlantiruvchi o'zagidan yo'nalgan efferent (harakatlantiruvchi) tolalar bilan birga ularning retseptorlaridan hosil bo'lgan afferent (proprioseptiv) tolalarni saqlaydi. Yuz nervi tarkibida bundan tashqari, oraliq nervi (n.intermedius)ga tegishli maza bilish (afferent) va parasimpatik (efferent) tolalar bo'ladi. Shuning uchun ham yuz nervida ko'prikda joylashgan uchta o'zak tafovut qilinadi (harakatlantiruvchi – nucleus motorius n. facialis, sezuvchi – nucleus solitarius va parasimpatik – nucleus salivatorius superior o'zaklari n.intermedius tuguniga tegishlidir). N. facialis miyadan yon tomondan ko'prikning orqa qirgog'i – linea trigeminofacialisdan eshituv muvozanat nervi (n.vestibulocochlearis) bilan birga-

likda ichki eshituv teshigi (porus acusticus internus) orqali yuz nervi kanali (canalis facialis)ga o'tadi. Kanal ichida nerv avval gorizontal holda tashqi tomonga boradi. so'ngra qayrilib nog'ora bo'shlig'ining ichki devori bo'ylab oldin orqaga. so'ngra pastga yo'nalib, chakka suyagining so'rg'ichsimon-bigizsimon teshigi – foramen stylomastoideum orqali tashqariga chiqadi. Kanal ichida nervning orqa tomonida burilgan burchak (tizza – geniculum) bo'lib, bunda kichikroq sezuvchi nerv tuguni (ganglion geniculi – tizza tuguni)ni hosil qiladi.

Yuz nervi canalis facialis uchta tarmoq beradi.

1. Katta toshsimon nerv – n. petrosus major tizza tugunidan boshlanib hiatus canalis n.petrosi majoris orqali chiqadi, so'ngra chakka suyagi piramida qismining oldingi yuzasidagi shu nomli egat (sulcus n.petrosi majoris) bo'ylab yo'nalib, qanotsimon kanal (canalis petrygoideus)ga o'tadi. Bu joyda simpatik nerv n. petrosus profundus bilan birga n.canalis pterygoidei ni hosil qilib qanot-tanglay tuguni (ganglion pterygopalatinum)ga borib tugaydi. Tugundan boshlangan nerv tolalarining bir qismi nn. palatini va rami nasales posteriores tarkibidagi burun bo'shlig'i va tanglaydagi shilliq bezlariga boradi, boshqa qismi esa n. zygomaticus (n. maxillarising tarmog'i) tarkibida n. lacrimalisga qo'shilib ko'z yoshi beziga boradi.

2. Uzangi nervi – n. stapedius harakatlantiruvchi tolalardan iborat bo'lib, m. stapedius ni innervatsiya qiladi.

3. Nog'ora nervi – chorda tympani yuz nervidan ajralgandan so'ng yuz kanalining pastki qismi o'rta quloq bo'shlig'iga o'tadi va nog'ora pardaning ichki (medial) yuzasida joylashadi, so'ng fissura petrotympanica orqali tashqariga chiqib pastga tomon yo'nalib, til nervi n.lingualis bilan qo'shiladi va tilning oldingi uchdan ikki qismini ta'm bilish tolalari bilan ta'minlaydi. Nog'ora tori (chorda tympani) nervining sekretor tolalariganglion submandibularega boradi. Jag' osti tuguni (ganglion submandibulare) tolalari esa jag' osti va til osti bezlarini sekretor tolalar bilan ta'minlaydi.

Yuz nervi foramen stylomastoideumdan tashqariga chiqqach bir qancha tarmoqlar beradi:

1. Quloq orqasi nervi – n. auricularis posterior, m. auricularis posterior va venter occipitalis m. epicranii ni innervatsiya qiladi.

2. Qo'sh qorinli (muskul) tarmoq ramus digastricus muskulining orqa qorinchasiga va m. stylohyoideusga boradi.

3. Mimika muskullariga boruvchi tarmoqlar quloq oldi bezi ichida chigal – plexus parotideus ni hosil qiladi va uch shoxli nervning teri osti tarmoqlari bilan anastomozlashadi. Bu chigaldan quyidagi tarmoqlar chiqadi:

a) chakka tarmoqlari – rami temporalis m. auricularis anterior et sulerior ni, venter frontalis va m. epicranii m. orbicularis oculi ni innervatsiya qiladi.

b) yonoq tarmoqlari – rami zygomatici m. orbicularis oculi va m. zygomaticus ni innervatsiya qiladi.

d) lunj tarmoqlari – rami buccales burun va og'iz atrofidagi muskullarni innervatsiya qiladi.

e) pastki jag' chetidagi tarmoq – ramus marginalis mandibulae pastki lab va engak muskullariga boradi.

f) bo'yin tarmog'i – ramus colli m. platysma ni innervatsiya qiladi.

Oraliq nervi – n. intermedius aralash nerv bo'lib, sezuvchi o'zagiga (nucleus solitarius) boradigan sezuvchi (afferent) tolalarni va vegetativ o'zak. ustki so'lak o'zagi – nucleus solivatorius superiordan boshlanadigan parasimpatik nerv tolalarini saqlaydi.

N. intermedius ingichka bo'lib, miyadan. yuz va eshituv nervi o'rtasidan chiqadi va ancha joyga borgach yuz nerviga qo'shilib ketadi. Shuning uchun ham n. intermedius ni portio intermedia n. facialis deb ataladi.

N. intermediusning tizza tuguni (ganglion geniculi)dan markazga tomon ketadigan sezuvchi tolalari n. intermedius tarkibida miyaga kiradi va sezgi o'zagi (nucleus solitarius)da tugaydi. Tizza tuguni hujayralarining tashqariga ketuvchi tolalari esa n. chorda tympani va n.petrosus tarkibida tilga va yumshoq tanglayga boradi va ta'm bilish vazifasini bajaradi. N. intermediusning parasimpatik tolalari ustki so'lak o'zaklari nucleus solivatorius superiordan boshlanib, chorda tympani orqali til osti va jag' osti bezlarigaganglion submandibulare yordamida n. petrosus major vaganglion pterygopalatinum orqali burun bo'shlig'i, tanglay shilliq qavatining shilliq bezlariga. ko'z yoshi beziga boradi. Shu bilan birga quloq oldi bezidan tashqari hamma bezlarni innervatsiya qiladi.

VIII. Dahliz-chig'anoq nervi. N. vestibulo-cochlearis sezuvchi nerv miya ko'prigi orqasidan yuz nervi bilan yonma-yon chiqib eshituv teshigi porus acusticus internus orqali piramida (chakka suyagida) ichiga kiradi. Bu nerv ikkita nervdan tashkil topgan. Biri ichki quloqning dahlizi bilan yarim to'garak kanallariga boruvchi dahliz nervi – n. vestibularis bo'lsa. ikkinchisi eshituv apparati (chig'anoqqa boruvchi nerv – n. cochlearis)dan iborat.

Dahliz nervi muvozanat saqlash vazifasini bajaradi. Uning periferik tolalari ta'sirotni ichki quloq (labirint) dahlizida (vestibulum labyrinthus) joylashgan yadro labirint dahlizi va yarim to'garak kanallarga (canales semicirculares) tarqalgan tolalardan oladi. Chig'anoq nervi esa ta'sirotni labirint chig'anog'i (cochlea) ichida joylashgan nerv tugunidan oladi. Tugunning periferik nervlari esa Korti a'zosidan impuls qabul qiladi va to'rtta pars vestibularis va ikkita pars cochlearis o'zaklarga boradi (quloqning tuzilishi va eshituv yo'liga qaralsin):

IX. Til-yutqin nervi – N.glossopharyngeus sezuvchi (ta'm bilish), harakatlantiruvchi va parasimpatik nerv tolalaridan iborat aralash nerv. Uning sezuvchi (afferent) tolalari ta'sirotlarni halqum, nog'ora bo'shlig'i, til, tomoq murtagi va tanglay ravoqlarining shilliq qavatidan oladi. Harakatlantiruvchi (efferent) tolalari esa halqum muskullaridan biri – m. stylopharyngeus ni innervatsiya qiladi. Parasimpatik (sekretor) tolalari glandula parotideaga boradi. Shuning uchun ham

unda uchta o'zak tafovut qilinadi: nucleus solitarius – sezuvchi o'zak; b) nucleus salivatorius interior – parasimpatik o'zak; d) harakatlantiruvchi umumiy nucleus ambiguusning harakatlantiruvchi o'zagi bilan birga uzunchoq miyadagi pastki oliva orqasidan chiqadi va bo'yinturuq teshik (foramen jugulare) orqali kalla bo'shlig'idan tashqariga yo'naladi. Teshik pastida nerv poyasi yo'g'onlashib ostki va ustki tugunlar (ganglion superius et inferius)ni hosil qiladi. Nerv tashqariga chiqqandan so'ng v. jugularis interna va a. carotis interna orasida pastga yo'naladi, keyin m. stylopharyngeusning orqasidan aylanib o'tib, ana shu muskulning lateral tomonidan tilning ildiziga keladi va o'zining oxirgi tarmoqlariga bo'linadi.

Til-yutqin nervi tarmoqlari:

1. N. tympanicus.ganglion inferiusdan boshlanib, o'rta quloq bo'shlig'i (cavitas tympani) da chigal (plexus tympanicus) hosil qiladi. chigalga ichki uyqu arteriyasi atrofidagi simpatik chigaldan tola chiqib qo'shiladi. Plexus tympanicus tolalari o'rta quloqning shilliq qavatini va eshituv nayini innervatsiya qilib, so'ngra tashqariga n. petrosus minor nomi bilan sulcus n. petrosi (chekka suyakning piramida qismida) orqali yo'nalib.ganglion oticumga qo'shiladi. N. petrosus minorning tarkibida nucleus salivatorius inferiordan boshlangan parasimpatik (sekretor) tola quloq oldi beziga n. auriculotemporalis (uch shoxli nervning III shoxi tarmog'i) bag'rida bezga borib tarqaladi.

2. Ramus m. stylopharyngei m. stylopharyngeus ni innervatsiya qiladi.

3. Rami tonsillares tanglay shilliq qavatidagi murtaklarga tarqaladi.

Rami pharyngei halqum nerv chigaliga qo'shiladi.

Rami linguales – til-yutqin (halqum) nervining oxirgi tarmog'i bo'lib, tilning orqa 1/3 qismi shilliq qavatiga tarqaladi. Nerv tarkibidagi maza bilish tolalari papillae vallataega tarqaladi.

R. sinus carotici – sezuvchi tola bo'lib, sinus caroticusga boradi.

X. Adashgan nerv – n. vagus 12 juft nervlar ichida eng uzuni hisoblanadi. Jumladan, adashgan nerv nafas va hazm a'zolari sistemasiga («S» simon ichakka qadar), yurakka (yurak urushini sekinlashtiruvchi) tarmoqlar beradi. N. vagus aralash nerv bo'lib, uning tarkibida uch xil tolalar tafovut qilinadi:

1. Sezuvchi (afferent) tolalar – ichki a'zolar, qon tomirlar, bosh miya qat-tiq pardasi, quloq suprasining terisi va tashqi eshituv yo'lidan ta'sirotlar qabul qilib. afferent tolalar orqali uning sezuvchi o'zagi – nucleus dorsalis n. vagiga olib boradi.

2. Harakatlantiruvchi (efferent) tolalar nucleus ambiguusdan boshlanib, yutqin, hiqildoq va yumshoq tanglayning ko'ndalang-targ'il muskullariga tarqaladi (uzunchoq miyaga qaralsin).

3. Parasimpatik (efferent) tolalar nervning vegetativ o'zagi – nucleus dorsalis n. vagidan boshlanib, yurakning ko'ndalang-targ'il muskullari, tomirlar devoridagi silliq muskullar (tomirlarni kengaytiradi), kekirdak, o'pka (bronxlarni

toraytiradi), qizilo'ngach, me'da va ichaklarga, yuqoridagi a'zolar ichidagi bezlar, jigar, me'da osti bezlari va buyrakka tarqaladi. Adashgan nervning yurakka boruvchi tarmoqlari tarkibida n. depressor (sezuvchi nerv) bo'lib, u yurak va aortaning boshlang'ich qismiga tarqaladi va qon bosimini idora qilishda qatnashadi. Adashgan nerv tarkibida sezuvchi, simpatik va parasimpatik tolalardan tashqari nerv tugunlari bo'lgani uchun murakkab nervlar qatoriga qo'shiladi.

Adashgan nerv uzunchoq miyaning orqa egati (sulcus lateralis posterior) dan boshlanib, kalla bo'shlig'idan bo'yinturuq teshigi (foramen jugulare) orqali IX va XI juft nervlar bilan birga tashqariga chiqadi. Bo'yinturuq teshigining ichida nervning sezuvchi nerv hujayralaridan ustki tugun –ganglion superius teshik tashqarisida pastki tugun –ganglion inferius paydo bo'ladi.

N. vagus kalla bo'shlig'idan tashqariga chiqqach pastga yo'nalib, bo'yindagi a. carotis interna hamda v. jugularis oralig'ida joylashadi. pastroqda esa uyqu arteriyasi bilan ichki bo'yinturuq venasi orasidan ko'krak qafasining yuqori teshigi orqali ko'krak qafasiga yo'naladi. Chap tomondagi adashgan nerv ko'krak bo'shlig'ida aorta ravog'ining va qizilo'ngach devorining oldidan yo'nalsa, o'ng tomondagi adashgan nerv o'mrov osti arterisining old tomonidan, qizilo'ngachning esa orqa devoridan pastga tushib, diafragmadagi qizilo'ngach teshigi – hiatus esophageus orqali qorin bo'shlig'iga o'tadi. O'ng tomondagi adashgan nerv qorin bo'shlig'ida me'daning orqa yuzasida, chap tomondagi adashgan nerv esa me'daning oldingi yuzasida chigal hosil qilib tarqaladi.

Binobarin adashgan nerv joylashishiga ko'ra to'rt: bosh, bo'yin, ko'krak va qorin (bo'shlig'i) qismlariga bo'linadi.

A. Bosh qismiga nervning bosh miyadan uning pastki tugunga qadar bo'lgan qismi kiradi. Bu qismdan quyidagi tarmoqlar boshlanadi:

1. Miya qattiq pardasining tarmog'i – ranus meningeus miya qattiq pardasining ensa qismini innervatsiya qiladi.

2. Quloqqa boruvchi tarmoq – ramus auricularis quloq suprasining terisini va tashqi eshituv yo'lining orqa devorini innervatsiya qiladi.

B. Adashgan nerv bo'yin qismi nervning pastki tuguni bilan ko'krak qafasining tepa teshigi oralig'idagi bo'lagidan iborat. Nervning bu qismidan quyidagi tolalar boshlanadi.

1. Yutqin tarmog'i – rami pharyngei til-yutqin nervi va simpatik poya (truncus sympathicus) tarmoqlari bilan birgalikda yutqin chigali – plexus pharyngeus ni hosil qiladi va yutqinning siquvchi muskullari, shilliq qavati, yumshoq tanglay (m. tensor veli palatinidan tashqari) va tanglay ravog'i muskullarini innervatsiya qiladi.

2. Hiqildoq usti nervi – n.laryngeus superior aralash nervdan iborat bo'lib, til ildizining bir qismidagi shilliq qavatni, hiqildoq qopqog'i shilliq qavatini hamda hiqildoqning m. cricothyroideus bilan xalqumning pastki siquvchi muskulini innervatsiya qiladi.

3. Yurakka boruvchi ustki va pastki tarmoqlar – rami cardiaci cervicales superiores et inferiores (bir qismi n.laryngeus superioridan chiqishi mumkin) yurak chigalini hosil qilishda qatnashadi.

D. Adashgan nervning ko'krak qismi – ko'krak qafasining tepa teshigidan boshlanib, diafragmaning qizilo'ngach teshigigacha davom etadi. Nervning bu qismidan quyidagi tolalar chiqadi:

1. Orqaga qaytuvchi hiqildoq nervi – n.laryngeus recurrens o'ng tomondan n. vagusning o'mrov osti arteriyasi old tomonidan, chap tomonda esa aorta ravog'ining oldidan o'tish joyida ajraladi. O'ng tomondagi orqaga qaytuvchi hiqildoq nervi o'mrov osti arteriyasining past tomonidan orqa tomonga o'tib yuqoriga ko'tarilsa, chap tomondagi nerv aorta ravog'ining ostidan aylanib orqa tomonga o'tadi-da, qizilo'ngach va kekirdak oralig'ida yuqoriga ko'tariladi, so'ngra ularga (rami esophagei va rami tracheales) tarmoqlar beradi. Orqaga qaytuvchi hiqildoq nervining davomi pastki hiqildoq nervi (n.laryngeus inferior) bo'lib, hiqildoq muskullarining bir qismini, shilliq qavatini, ovoz boylamidan pastki qismi, til ildizining shilliq qavati hamda kekirdak, yutqin va qizilo'ngach, qalqonsimon va ayrisimon bezlar, bo'yin limfa tugunlari, yurak va ko'ks oralig'ini innervatsiya qiladi.

2. Yurakka boruvchi ko'krak tarmoqlari – rami cardiaci thoracici adashgan nerv tarmog'i – n.laryngeus recurrensdan boshlanadi va yurak chigalini hosil qilishda qatnashadi.

3. Bronxlar va kekirdakka boruvchi tarmoqlar – rami bronchiales et tracheales simpatik sistema tarmoqlari bilan birga bronx devorlariga tarqaladi va o'pka chigali – plexus pulmonalis ni hosil qiladi.

4. Qizilo'ngachga boruvchi tolalar – rami esophagei qizilo'ngach devorlariga tarqaladi.

E. Qorin qismi – diafragmaning qizilo'ngach teshigidagi pastki qismi. Chap tomondagi adashgan nerv qizilo'ngachning old tomonidan me'daning old devoriga davom etib, u yerda plexusgastricus anterior ni hosil qiladi. U, asosan, me'da kichik egriligining old yuzasida joylashadi va me'da devori (shilliq qavati, bezlar, muskullar)ga, ba'zi tarmoqlar esa kichik charvi orqali jigarga boradi.

O'ng tomondagi adashgan nerv me'daning orqa devorida, kichik egrilikning orqa yuzasida orqadagi chigal – plexusgastricus posterior ni hosil qiladi va me'daga mayda tarmoqlar beradi. Tolalarining ko'p qismi, rami celiac holida, chap me'da arteriyasi (a.gastrica sinistra) orqali plexus celiacus (nursimon chigal)ni hosil qilishda qatnashadi. Nursimon chigaldan chiqqan tolalar qon tomirlar devori bo'ylab, adashgan nerv tolalari va simpatik tolalar bilan birgalikda a'zolarida (jigar, taloq, me'da osti bezi, buyraklar, ingichka va yo'g'on ichakning «S» simon qismiga qadar) tarqaladi.

XI. Qo'shimcha nerv (n. accessorius) harakatlantiruvchi nervdan iborat bo'lib, uzunchoq miyaning pastki qismi bilan orqa miyaning birinchi seg-

mentlaridan tashkil topadi. Kalla ichidan bo'yinturuq teshik – foramen jugulare orqali chiqib, ikkita tarmoqqa bo'linadi. Uning sezuvchi tolasi adashgan nervga qo'shilsa, ikkinchi tolasi to'sh-o'mrov-so'rg'ichsimon muskul bilan trapetsiyasimon muskulga tarqaladi va bo'yin nerv chigalining harakatlantiruvchi tarmoqlariga qo'shiladi.

XII. Til osti nervi – n. hypoglossus harakatlantiruvchi tolalardan tuzilgan bo'lib, uzunchoq miyaning old tomondagi egatidan boshlanadi. Kalladan ensa suyagining shu nomli kanali (canalis n. hypoglossi) orqali chiqib, bo'yinturuq vena bilan ichki uyqu arteriyasi oralig'i bo'ylab pastga tushadi. Nerv tolalari til va til osti muskullariga tarqaladi. Uning pastga tushuvchi uzun tolasi (ramus descendens) I – III bo'yin nervlari bilan qo'shilib nerv qovuzlog'ini (ansa cervicalis) hosil qiladi va til osti suyagidan pastda joylashgan bo'yin muskullarini innervatsiya qiladi.

ORQA MIYA NERVLARI

Orqa miya kulrang moddasining oldingi shoxidan harakatlantiruvchi tolalar (oldingi ildiz – radix anterior) va orqa shoxidan sezuvchi tolalar (orqa ildiz – radix posterior) chiqadi. Sezuvchi ildiz umurtqalararo teshik oldida tugun hosil qilgach, ganglion spinale harakatlantiruvchi ildiz bilan qo'shilib aralash nervni hosil qiladi. Bunday nervlar odamda 31 juft bo'ladi. 31 juft nerv umurtqa pog'onasi bo'ylab quyidagicha taqsimlanadi: bo'yin qismida 8 juft (chunki birinchi juft nerv ensa suyagi bilan birinchi umurtqa orasidan chiqadi), ko'krakda 12 juft, belda 5 juft, dumg'azada 5 juft va dumda 1 juft.

Har qaysi nerv umurtqalararo teshikdan chiqqandan so'ng, ikki shoxga bo'linadi: 1) orqa shox (tarmoq) – ramus dorsalis tananing orqa tomonidagi (oyoq-qo'ldan boshqa) muskullar va teriga nervlar beradi; 2) oldingi shox (tarmoq) – ramus anterior tananing old tomonidagi muskullar va oyoq-qo'l muskullariga nervlar beradi.

Bu ikki shoxdan tashqari, uchinchi shox ham chiqadi. Bu ichki a'zolarga boruvchi shox – ramus visceralis simpatik nerv tolalaridan iborat bo'lib, qo'shuvchi shox – ramus communicantes deyiladi.

Har qaysi orqa miya nervi miya pardalarini innervatsiya qilish uchun yana bittadan mayda tarmoq (ramus meninges) beradi. Bu tarmoqlar nervdan ajralib, yana umurtqalararo teshiklar (chiqqan joylari)dan qaytadi va umurtqa pog'onasining kanali ichiga kirib, orqa miya pardalarini innervatsiya qiladi.

ORQA MIYA NERVLARINING ORQA SHOXLARI

Orqa muskullarga tomon yo'nalgan shoxlarning deyarli hammasi (birinchi bo'yin nervi, oxirgi ikki dumg'aza nervi va dum nervidan tashqari), o'z navbatida ikkita tarmoqqa (ichki va tashqi – ramus medialis et lateralis) bo'linadi. Bu tarmoqlar tana hamda bo'yinning (ensaga qadar) orqa muskullari va terisini (qisman dumba sohasini) innervatsiya qiladi.

Agar biz har qaysi qismdan chiquvchi nervlarning muskullar va teriga bo'lgan munosabatini qarab chiqsak, quyidagi holatni ko'ramiz:

1) bo'yin qismidan chiquvchi nervlarning orqa shoxlari bir-biri bilan tola almashinadi va trapetsiyasimon muskullarni teshib o'tib teriga chiqadi. I va II nervlarning orqa shoxlari o'z nomiga ega; I bo'yin nervining orqa shoxi ensa suyagi bilan atlant oralig'idan chiqib, ensa osti nervi – n. suboccipitalis – m. rectus capitis major, m. rectus capitis minor, m. semispinalis capitis va m. obliquus capitislarga tarqaladi. II bo'yin nervining orqa shoxi katta ensa nervi – n. occipitalis major dir. Bu nerv atlantning orqa ravog'i bilan ikkinchi bo'yin umurtqasi orasidan chiqib, ensa sohasini innervatsiya qiladi;

2) ko'krak qismidan chiquvchi nervlarning orqa shoxlari ustki va ko'krak umurtqalarining ko'ndalang o'siqlari orasidan chiqib har biri ichki (medial) va tashqi (lateral) tarmoqlarga bo'linib, orqaning muskul va terisiga tarqaladi; 3) bel qismidan chiquvchi nervning orqa medial shoxlari bel va quymich sohasining teri va muskullariga tarqaladi. Orqa miyaning bel segmenti I, II, III juft nervlarining orqa shoxlaridan chiquvchi lateral shoxlar, dumba usti nervi – m. clunium superiores dumba sohasining ustki qismiga boradi;

4) dumg'aza qismidan chiquvchi nervning orqa shoxlari dumg'aza suyagining orqadagi to'rt juft teshiklari orqali chiqib ichki (medial) va tashqi (lateral) shoxlarga bo'linadi. Dumg'aza ustidagi teriga tarqalib, dumberaning o'rt qismidagi teriga o'rt dumba nervlari – m. clunium medii ni beradi. Ichki shoxlari esa dumg'aza-yonbosh bo'g'imini va m. sacrospinalisning pastki boshlang'ich qismini innervatsiya qiladi;

5) dum qismidan chiquvchi nervlarning orqa shoxlari dum suyagi kanalining pastki teshigi orqali chiqib, dum va orqa teshik nervlariga qo'shilib ketadi.

ORQA MIYA NERVLARINING OLD SHOXLARI

Orqa miya nervlarining old shoxlari – rami ventralis ko'pincha orqa shoxlariga nisbatan anchagina (I va II bo'yin nervlaridan tashqari) yo'g'on bo'ladi. Bo'yin va yelka qarshisidagi nervlar (II ko'krak nerviga qadar) bel va dumg'aza qismidagi nervlarning old shoxlari tarqalishidan oldin bir-biri bilan tola almashib, chigallar hosil qiladi. Ana shu chigallardan chiquvchi nervlar ishchi a'zolariga borib tarqaladi.

Bunday chigallar odam tanasining to'rt joyidan yaqqol ko'rinadi:

1) bo'yin chigali – plexus cervicalis; 2) yelka chigali – plexus brachialis, 3) bel chigali – plexus lumbalis, 4) dumg'aza chigali – plexus sacralis. Bel chigali bilan dumg'aza chigali bir-biriga juda yaqin turganligi uchun, ba'zan ularni qo'shib bel-dumg'aza chigali – plexus lumbosacralis deb ham ataydilar. Ko'krak qismidan chiquvchi nervlarning (II dan XI ga qadar) old shoxlari qovurg'alar oralig'ida chigal hosil qilmay nn. intercostales bo'lib joylashadi.



194-rasm. Bo'yin chigali (plexus cervicalis).

1–N.auricularis magnus; 2–V.auricularis posterior; 3–N.occipitalis major; 4–A.occipitalis; 5–V.occipitalis; 6–N.occipitalis minor; 7–N.auricularis magnus; 8–N.transversus colli; 9–Lamina superficialis fasciae cervicalis; 10–N.accessorius; 11–M.trapezius; 12–Nn.supraclaviculares laterales; 13–Nn.supraclaviculares intermedii; 14–Nn.supraclaviculares mediales; 15–M.platysma; 16–V.jugularis anterior;

17–V.jugularis externa; 18–N.transversus colli; 19–V.retromandibularis; 20–Ramus marginalis mandibulae; 21–Platysma; 22–M.sternocleidomastoideus.

Bo'yin chigali (plexus cervicalis) C₁–C₄ (194-rasm) nervlarining oldingi shoxlari ishtirokida paydo bo'ladi. Bu chigalni old tomondan m. sternocleidomastoideus berkitib, ichki va tashqi tomondan m. scalenus medius, m. splenius va m. cervicis scapulae ajratib turadi. Chigaldan sezuvchi va harakatlantiruvchi tarmoqlar hamda bitta aralash nerv chiqadi.

Sezuvchi nervlar to'rtta bo'lib, m. sternocleidomastoideusning orqa qirg'og'i bo'ylab ko'rinadi va quyidagi sohalarga boradi (yuqoridan pastga tomon): 1) katta quloq nervi (n. auricularis magnus – C_{III}) teri nervlari ichida eng yo'g'oni bo'lib, m. sternocleidomastoideusning old yuzasidan yuqori va old tomonga ko'tariladi, quloq supراسi terisiga hamda tashqi eshituv yo'liga borib tarqaladi;

2) bo'yinning ko'ndalang nervi (n. transversus colli) ikki shoxga bo'linib, to'sh-o'mrov-so'rg'ichsimon muskulning oldingi yuzasi o'rtasidan kesib oldinga va bir oz pastga tomon yo'naladi-da, bo'yin terisida tarqaladi;

3) o'mrov ustidagi nervlar (nn. supraclaviculares) old. o'rt va orqa tarmoqlardan iborat. ular pastga tomon tik tushib, katta ko'krak muskuli bilan m. deltoideus ustidagi teriga tarqaladi.

Bo'yin chigalidan uchta harakatlantiruvchi nerv chiqadi:

1) muskullarga boruvchi tarmoqlar (rami musculares) m. rectus capitis anterior, m. rectus capitis lateralis, m. longus capitis, m. longus colli, musculus scaleni anterior, medius va posterior, m. levator scapuli, mm. intertransversarii anterioreslarga tarqaladi.

2) bo'yin qovuzlog'ining pastga tushuvchi shoxi (radix inferior anae cervicalis) v. jugularis interna bilan to'sh-o'mrov-so'rg'ichsimon muskul oralig'idan

pastga tushadi va til osti nervining pastga tushuvchi tarmog'i bilan qo'shilib, bo'yin yoki til osti nervi qovuzlog'i – ansa n. cervicalis ni hosil qiladi. Ana shu qovuzloqdan chiquvchi nerv m. sternohyoideus mm. sternothyreoideus, m. omohyoideuslarga boradi.

3) Ramus sternocleidomastoideus, ramus trapezius bosh miyadan chiquvchi qo'shimcha nerv (n. accessorius) bilan birgalikda o'z nomidagi muskullarni innervatsiya qiladi.

Aralash (sezuvchi va harakatlantiruvchi) tolalardan tuzilgan to'siq (diaphragma) nervi – n. phrenicus (C_{III} – C_{IV}). Bu nerv m. scalenus anteriorning old yuzasi bo'ylab pastga tushadi va o'mrov osti arteriyasi bilan o'mrov osti venasi o'rtasidan kesib o'tib, ko'krak bo'shlig'iga kiradi. Pleura mediastinalis da o'pka ildizini old tomondan kesib o'tadi. O'ng va chap nervlarning diafragma borish yo'llari bir xil emas. O'ng tomondagi nerv o'ng yelka-kalla venasi (v. brachiocephalica dextra) hamda ustki kovak vena (v. cava superior) qatorida to'g'ri o'tib boradi va to'siqqa kovak vena teshigining old va yon tomonidan kiradi. Chap tomondagi nerv esa aorta ravog'ini oldindan kesib o'tadi, keyin yurakni aylanib o'tib, diafragma keladi. N. phrenicusning sezuvchi tolalari o'pkaning o'rovchi (seroz) ko'krak parda (plevra) va yurak xaltasi (perikard)ga tarqaladi.

Yelka chigali (plexus brachialis) (C₅–C₈) birinchi ko'krak nervi (th₁) ning oldingi shoxlaridan hosil bo'ladi. Bu chigal o'mrov osti arteriyasidan yuqorida, o'mrov ustidagi chuqurlikda joylashgan bo'lib, old va o'rta narvonsimon muskullar oralig'idan chiqadi.

Yelka chigalining qisqa va uzun tarmoqlari bor.



195-rasm. Bo'yin va yelka nervlari.

1–Glandula parotis; 2–A. auricularis posterior; 3–N. hypoglossus; 4–V. jugularis interna; 5–A. carotis interna; 6–N. accessorius; 7–N. occipitalis minor; 8–Ansa cervicalis; 9–Plexus cervicalis; 10–N. vagus; 11–R. muscularis; 12–M. scalenus medius; 13–M. scalenus anterior; 14–N. phrenicus; 15–M. jugularis interna; 16–Nn. supraclaviculares; 17–V. subclavia; 18–Plexus brachialis; 19–A. subclavia; 20–V. cephalica; 21–A. axillaris; 22–Fasciculus lateralis; 23–A. thoracica lateralis; 24–Fasciculus medialis; 25–Nn. intercostobrachiales; 26–R. cutaneus lateralis; 27–N. thoracicus longus; 28–Nn. pectorales mediales et laterales; 29–Rr. cutanei anteriores; 30–Glandula thyroidea; 31–A. thyroidea superior; 32–A. laryngea superior; 33–A. carotis externa; 34–A. lingualis; 35–Glandula submandibularis; 36–A. facialis.

Qisqa tarmoqlar o'zi boradigan muskullarning joylashishiga qarab chigalning har joy, har joyidan chiqadi, uzun tarmoqlar esa avval uchta yo'g'on poya sifatida (ichki poya – fasciculus medialis, tashqi poya – fasciculus lateralis va orqa poya – fasciculus posterior) chiqadi va qo'ltiq osti arteriyasi (a. axillaris) ni uch tomondan (ichki, tashqi va orqa tomondan) o'rab oladi. Qo'lga boruvchi nervlar ana shu poyalardan ajraladi.

Chigaldan 7 ta qisqa tarmoq chiqadi:

1) kurakning orqa nervi (n. dorsalis scapulae Cv) orqa tomonga kurakni medial qirrasini bo'ylab yo'nalib, rombsimon muskul (mm. romboidei major et minor) bilan kurakni ko'taruvchi muskulni (m. levator scapulae) innervatsiya qiladi;

2) uzun ko'krak nervi (n. thoracicus longus – Cv – V_{II}) m. serratus anterior da tarqaladi;

3) o'mrov osti nervi (n. subclavius Cv) – juda ham ingichka nerv bo'lib, shu nomli muskulga boradi;

4) kurak ustidagi nerv (n. suprascapularis – Cv – V_I) kurakning ko'ndalang arteriyasi bilan birga kurakning ustki qirg'og'idagi kemtikdan (incisura scapulae) o'tib, qirra ustki va ostki muskullarini (mm. supraspinatus et infraspinatus). yelka bo'g'imi xaltasini innervatsiya qiladi;

5) medial va lateral ko'krak nervlari (nn. pectoralis medialis et lateralis C_{V-th_I}) ikkita, ba'zan uchta bo'lib, katta va kichik ko'krak muskullari (m. pectoralis major et minor)ga boradi;

6) kurak osti nervlari (n. subscapularis – C_{V-V_{II}}) kurak osti muskuli (m. subscapularis), katta yumaloq muskul (m. teres major)ni innervatsiya qiladi;

7) ko'krak orqa devorining nervi (n. thoracodorsalis C_{V_{II}-V_{III}}) orqaning serbar muskuli (m. latissimus dorsi)ga borib tarqaladi.

Uzun tarmoqlar ham 7 ta.

1. Yelka chigalidan chiqqan ichki (medial) poya (fasciculus medialis) quyidagi nervlarga bo'linadi:

a) yelkaning ichki tomonidagi terisiga boruvchi (sezuvchi) nerv (n. cutaneus brachii medialis C_{V_{II}-th_I}) uzun tolalarning eng ingichkasi bo'lib, odatda, qovurg'alararo nerv bilan qo'shiladi va yelkaning ichki yuza terisiga tarqaladi;

b) bilakning ichki yuzasidagi teriga boruvchi (sezuvchi) nerv (n. cutaneus antebrachii medialis C_{V_{III}-th_I}) bilak o'rtasiga bog'anda fassiyani teshib o'tib, teriga yaqinlashadi va ikki shoxga bo'linadi, ramus volaris old tomondagi teriga, ramus ulnaris ichki (medial) tomondagi teriga tarqaladi;

d) tirsak nervi (n. ulnaris C_{V_{II}-th_I}) aralash nerv bo'lib, yelkaning $\frac{1}{3}$ yuqori qismida qo'ltiq va yelka arteriyasining ichki (medial) tomonida. $\frac{1}{3}$ o'rta qismida ichki muskullararo to'siq (septum intermusculare mediale)ning oldida. $\frac{1}{3}$ pastki qismi orqa tomonida. so'ngra yelkaning ichki tomonidagi do'ng va tirsak o'sig'i orasidagi egatda, bilakning oldingi ichki yuzasida tirsak egati (sulcus ulnaris)da yotadi. No'xatsimon suyakning to'g'risiga yetganda o'zining ox-

irgi yuza va chuqur shoxlari – r. volaris superficialis va r. volaris profundusga bo'linadi. N. ulnaris tarmoqlari:

1) bo'g'im tarmoqlari (rami articulares) tirsak bo'g'imiga boradi;

2) muskul tarmoqlari (rami musculares) qo'l panjasini bukuvchi tirsak muskuli (m. flexor carpi ulnaris) va barmoqlarni bukuvchi chuqur muskul (m. flexor digitorum profundus)ga boradi:

3) kaft terisiga boruvchi tarmoq (ramus cutaneus palmaris) bilakning o'rtasida fassiyani teshib o'tib, panjagacha keladi va kaftning kichik (beshinchi) barmoq qarshisidagi terisiga tarqaladi.

4) panja orqasiga boruvchi tarmoq (ramus dorsalis manus) tirsak suyagi bilan m. flexor carpi ulnaris orasidan panjaning orqa tomoniga o'tadi va u yerda avval panja terisiga bitta tarmoq ajratadi-da, so'ngra barmoqlar orqasiga beshta shox – rami digitales dorsales (har qaysi barmoqqa bittadan) beradi. Bu tarmoqlar V va IV barmoqlarning orqa tomoni va III barmoqning ichki (medial) tomoni terisini innervatsiya qiladi. Shuni ham aytish kerakki, bu shoxlar V barmoqning hammasiga, III va IV barmoqlarning esa faqat II falangasi asosiga qadar tarqalgan:

5) n. ulnaris yuzadagi tarmog'ining oxirgi va yuza tarmog'i (ramus superficialis) tomondagi yuzasiga IV barmoqning tirsak tomoniga boradigan maxsus barmoq nervlari – nn. digitales palmares proprii ni beradi;

6) chuqur ketgan tarmoq n. ulnarisning chuqur tarmog'i (ramus profundus) bo'lib, m. digiti minimi va m. abductor digiti minimi orasidan o'tib kaftning chuqur arteriya yoyi bilan birga yo'nalib hypothenor. mm. interossei, uchinchi va to'rtinchi mm. lumbricaleslarga tarqaladi, thenor tomonda joylashgan m. adductor pollicis va m. flexor pollicis brevislarga ham tarmoq berib, oxiri n. medianus tarmog'i bilan anastomozlashadi.

Ichki poyadan oraliq nerv (n. medianus)ning ichki (medial) ildizi ham chiqadi. bu haqda quyida bayon etilgan.

2. Yelka chigalidan chiqqan tashqi (lateral) poya (funiculus lateralis)dan tarqalgan nervlar:

1) muskul teri nervi (n. musculocutaneus – C_{V-VII}) aralash nerv bo'lib, m. coracobrachialis qiyig'iga yuqoridan pastga hamda ichkaridan tashqariga tomon teshib o'tib, yelkaning old tomonidagi uchta muskul (m. coracobrachialis, m. biceps brachii, m. brachialis)ni, bilakning tashqi (qisman old) tomondagi terisini n. cutaneus antebrachii lateralis bo'lib innervatsiya qiladi:

2) oraliq nervda (n. medianus – $C_{V-VIII, Th1}$) ichki va tashqi poyalar (funiculus medialis et lateralis)dan chiquvchi ikki ildiz qatnashadi. Bu ildizlar o'zaro birlashishdan oldin qo'ltiq arteriyasini ikki tomondan o'rab keladi va shu arteriyaning oldingi yuzasida birlashadi. Shundan so'ng ikki boshli muskulning ichki tomonidagi egat (sulcus bicipitalis medialis)ga, so'ngra yelka arteriyasi bilan birga tirsak bo'g'imining old tomondagi chuquriga m. pronator teres, m. flexor digitorum superficialis ostidan o'tib m. flexor digitorum profundus va bar-

moqlarni bukuvchi yuza muskul oralig'idan sulcus medianus egati orqali bilak va kaftga qadar boradi.

Tirsak chuquridan bilakka o'tish oldida n. medianusdan rami musculares m. flexor carpi ulnaris va m. flexor digitorum profundusning yarmidan boshqa bilakni bukuvchi barcha muskullarga tarmoq beradi. Bundan keyingi tola N. interosseus (antebrachii) anterior bilan tirsak suyaklari oralig'idagi parda – membrana interossea old tomonida m. flexor pollicis longus (bosh barmoqni bukuvchi uzun muskul), qisman m. flexor digitorum profundus (barmoqlarni bukuvchi chuqur muskul)larga tarmoqlar beradi va m. pronator quadratus (ichkariga buruvchi to'rtburchak muskul) hamda bilak – kaft bo'g'imi xaltasida tugaydi. N. medianus tirsak chuquridan ichkariga buruvchi yumaloq muskul (m. pronator teres) orasidan o'tib, barmoqlarni bukuvchi yuza va chuqur muskullar orasidagi maxsus egat – sulcus medianusga kiradi va undan kaft usti kanali (canalis corpi) orqali qo'l kaftiga o'tib, o'zining oxirgi tarmoqlariga bo'linib ketadi.

Oraliq nerv bilakning pastiga kelganda ramus cutaneus palmaris ni beradi va bosh barmoq do'ngi (thenor) ustidagi teriga tarqaladi.

N. medianusning kaftdagi oxirgi tarmoqlari uchta umumiy barmoq nervlari nervi digitales palmares communesdan iborat bo'lib, ular birinchi, ikkinchi va uchinchi kaft suyaklari oralig'idan barmoqlar tomon boradi. Birinchi nerv bosh barmoq do'ngining muskullarini innervatsiya qiladi, m. adductor pollicis, m. flexor pollicis brevislarning chuqur boshini esa n. ulnaris tolalari innervatsiya qiladi.

Uchala umumiy barmoq nervlari barmoqlarga yaqinlashgach, 7 ta maxsus barmoq nervlari – nervi digitales palmares (volares) proprii ga bo'linadi. Bu shoxlar I–II–III barmoqning ikki yon tomoniga va IV barmoqning tashqi tomoniga boradi, bu nervlar kaft tashqi yarmining terisini hamda birinchi va ikkinchi chuvalchangsimon muskullarni innervatsiya qiladi;

3) yelka chigalidan chiquvchi poyalarning uchinchi – orqa poyasi (fasciculus posterior) dan ikkita nerv boshlanadi:

1) *qo'ltiq osti nervi* (n. axillaris C_{V-VI}) qisqa va yo'g'on, aralash tolalardan tuzilgan bo'lib, foramen quadrilaterum orqali yelka suyagining orqa tomoniga o'tadi va deltasimon muskul, kichik yumaloq muskul va yelka bo'g'imiga tarmoqlanadi. Qo'ltiq osti nervining n. cutaneus brachii lateralis sezuvchi shoxchasi yelkaning orqa va tashqi tomondagi terisini innervatsiya qiladi;

2) *bilak nervi* (n. radialis C_{V-VIII}) orqa poyaning davomi bo'lib, sezuvchi va harakatlantiruvchi tolalardan iborat.

Boshlanishida u yelka arteriyasidan, keyin yelka arteriyasining chuqur shoxi bilan birga yelka suyagi – canalis humeromuscularis orqali aylanib o'tib, yelka muskuli bilan yelka-bilak muskuli orasida ikki shoxga, yuza shox – ramus superficialis va chuqur shox – ramus profundusga bo'linadi va bir necha kichik tarmoqlar beradi:

a) rami musculares uch boshli muskulga, m. anconeus (tirsak muskuli)

va tirsak bo'g'imining xaltasiga. m. brachioradialis va m. extensor carpi radialis longusga tarqaladi;

b) nn. cutanei brachii posterior et lateralis inferior yelkaning orqa va pastki lateral terisiga tarqaladi.

Oxirgi ikki shoxning biri – ramus superficialis (sezuvchi tolalar) yelka-bilak muskuli tagidan o'tib, panjaning orqa tomoniga chiqadi. Bu yerda u beshta barmoq nervlari (nervi digitales dorsales)ga bo'linadi. Bu shoxlar panja orqasining terisini (bosh barmoq tomonidagi yarmini), I-II barmoqlarning orqa terisini hamda III barmoqning tashqi yon terisini innervatsiya qiladi. Shunisi ham borki, bu nervlar barmoqlar orqasining alohida chegaralangan qismlarigagina tarqaladi. Masalan. I barmoq orqasidagi nerv tirnoqqacha boradi, II-III barmoqlar orasidagi nervlar esa birinchi falanga sohasidan nariga o'tmaydi, qolgan qismlarini n. medianus tarmoqlari innervatsiya qiladi.

Chuqur shox – ramus profundus (harakatlantiruvchi tolalar) tashqariga buruvchi muskul – m. supinator ni teshib o'tib, bilakning orqa tomonidagi muskullarning barchasini va panja bo'g'imlarini innervatsiya qiladi.

KO'KRAK NERVLARI

Ko'krak nervlari. Orqa miya nervlari oldingi (Th_1 – Th_{12}) shoxlarining har biri (rami ventrales.) to'g'ridan-to'g'ri umurtqalararo teshikdan chiqib, umurtqaning ikki yon tomonida joylashadi. Ko'krak sohasidan chiquvchi orqa miya nervlari aralash nervlar bo'lib, ulardan quyidagi nervlar chiqadi: r.meningeus – orqa miya pardasiga boradi, qo'shuvchi shox – rr.communicantes, orqa shoxi – r.dorsalis va oldingi shoxi – r.ventralis. Oldingi shox qovurg'alararo nervlar – nn.intercostales. Har bir nerv qovurg'alar egatida shu nomdagi arteriya va venalar bilan oldinga yo'naladi. Th_1 – Th_{12} shoxi bel chigalini hosil qilishda qatnashadi.



196-rasm. Qovurg'a oraliq nervlari va qon tomirlari.

1–Medulla spinalis; 2–Radix dorsalis; 3–Radix ventralis; 4–Rr.communicantes; 5–Mm.intercostales externi; 6–R.cutaneus anterior (pectoralis); 7–Mm.intercostales interni; 8–R.cutaneus lateralis (pectoralis); 9–Rr.ventrales (nn.intercostales); 10–N.spinalis; 11–R.dorsalis n.thoracici; 12–R.cutaneus lateralis r.dorsalis n.thoracici; 13–R.cutaneus medialis r.dorsalis n.thoracici; 14–V.intercostalis posterior; 15–A.intercostalis posterior; 16–A.

intercostalis anterior; 17–V.intercostalis anterior; 18–A.thoracica interna; 19–V.thoracica interna; 20–Corpus sterni; 21–V.azygos; 22–Aorta thoracica; 23–Truncus sympathicus; 24–Discus intervertebralis.

Qovurg'alar oraliq'idagi nervlar ichki va tashqi qovurg'alararo muskul-lar orasidan qovurg'aga yo'naladi va qovurg'alararo nervlar – nervi intercostalis deb ataladi. Bu nervlar qo'shuvchi tarmoqlar (rami communicantes) yordamida umurtqa pog'onasi yonboshida joylashgan simpatik nerv tugunlari bilan aloqa bog'laydi. Qovurg'a oraliq nervlarining (I–VI) oxiri to'sh suyagigacha borsa. VII–XI qovurg'a osti nervlari qorinning ko'ndalang va ichki qiyshiq muskul-lari orasidan yo'nalib, ularga tolalar berib, so'ngra qorin to'g'ri muskuli qini-ning devorini teshib to'g'ri muskulga tarqaladi. Oxirgi XII qovurg'a osti nervi esa m.quadratus lumborum orqali qovuq suyagigacha borib, to'g'ri muskulning pastki qismi va m.pyramidalisda tarqaladi.

Qovurg'a oraliq nervlarining teri tarmoqlari (rami cutanei laterales et ab-dominales) qorin terisining yonbosh va oldingi qismlariga hamda sut beziga (rami mammarii) tarqaladi. Qovurg'a oraliq nervlarining orqa tarmoqlari mm.serrati posteriores superiores et inferiores mm.levatoris costarum ni innervatsiya qiladi. Ulardan XII nerv XII qovurg'a ostida joylashgani uchun nervus subcostalis deb ataladi va bel chigalini hosil qilishda qatnashadi.



197-rasm. Bel va chanoq sohalarining nervlari.

1–Truncus sympathicus; 2–M. quadratus lumborum; 3–Plexus lumbalis; 4–Promontorium; 5–Truncus lumbosacralis; 6–Ganglia sympathica sacralia; 7–Spina iliaca anterior superior; 8–N.cutaneus femoris lateralis; 9–Plexus sacralis; 10–N.obturatorius; 11–M.pectineus; 12–A.et v.profundae femoris; 13–V.femoralis; 14–N.saphenus; 15–A.femoralis; 16–M.sartorius (tarmog'i); 17–A.femoralis; 18–V.femoralis; 19–A.profunda femoris; 20–N.femoralis; 21–Lig.inguinale; 22–R.femoralis (n.genitofemoralis); 23–M.iliiacus; 24–Rr.mesculares (plexus lumbalis tarmog'i); 25–R.genitalis

(n.genitofemoralis tarmog'i); 26–N.cutaneus femoris lateralis; 27–M.psoas major; 28–Rr.communicantes; 29–N.ilioinguinalis; 30–N.iliohypogastricus tarmog'i; 31–N.subcostalis; 32–Diaphragma.

Bel-dumg'aza chigali. Bel, dumg'aza va dum qism nervlarining oldingi shoxlari bir-biri bilan tola almashinuvi yo'li orqali o'zaro qo'shilib, bel-dumg'aza chigalini hosil qiladi.

Bu chigal o'z navbatida bel chigali (plexus lumbalis) va dumg'aza chigali (plexus sacralis)ga ajraladi.

Bel chigali (plexus lumbalis). XII ko'krak nervining oldingi shoxi bilan I, II, III bel nervlarining old shoxlari va IV bel nervi oldingi shoxining ko'p qismi qatnashadi, IV bel nervining bel chigalida qatnashmaydigan qismi V bel nervining oldingi shoxi bilan qo'shilib, kichik chanoq ichiga o'tadi va dumg'aza nervlarining oldingi shoxlari bilan qo'shiladi.

Bel chigali nervlari katta bel muskuli (m.psoas major) orasidan chiqib tarqaladi.

Bel chigali nervlari:

1) *muskul tolalari* (rami musculares) m.psoas major, m. psoas minor, m. quadratus lumborum, mm. intertransversarii laterales lumborumlarga tarqaladi:

2) *yonbosh-qorin osti nervi* (n. iliohypogastricus th₁₂-L₁) m. quadratus lumborum, m. transversus abdominusning old yuzasidan borib qorinning ichki va tashqi qiyshiq muskullari, ko'ndalang muskul va to'g'ri muskulni innervatsiya qiladi. Nervning sezuvchi tolalari dumba terisiga va qorin terisining pastki qismiga tarqaladi;

3) *yonbosh-chov nervi* (n. ilioinguinalis - L₁) chov kanalidan o'tib, qov va yorg'oq (ayollarda katta uyatli lab) terisiga tarqaladi;

4) *tanosil-son nervi* (n. genitofemoralis-L₁-L₂) ikki tarmoqqa bo'linadi: a) ramus femoralis Pupart boylami va uning ostidagi qismiga tarqaladi; b) ramus genitales chov kanalining orqa devorini teshib o'tadi va urug' tizimchasi bilan birga yorg'oqqa borib, m.cremaster va moyak pardasini (tunica dartos) innervatsiya qiladi (196, 197-rasmlar);

5) *sonning tashqi teri nervi* (n. cutaneus femoris lateralis - L₂₋₃) yonbosh muskuli (m.iliacus) oldida pastga va tashqariga borib spina iliaca anterior superioriga yetganda qorin devori muskullarini teshib, son tomon o'tadi va uning tashqi tomondagi terisiga (tizzaga qadar) tarqaladi;

6) *son nervi* (n. femoralis L₂-L₄) sezuvchi va harakatlantiruvchi tola-lardan tuzilgan, u bel katta muskulining tagidan va tashqi qirg'og'idan o'tadi. Chanoq muskullari orasida joylashadi va bu muskullarga tarmoq beradi, so'ngra lacuna mescolorumdan m. iliopsoas bilan birga o'tib, songa chiqadi va sonda a.femoralisning tashqi tomonida fasciae lataning chuqur varag'i bilan ajralib joy-lashadi va uchta tarmoq beradi:

1) muskul shoxi- rami musculares to'rt boshli muskul (m. quadratus)ga, tikuvchilar muskuli va taroqsimon muskullar (m. pectineus)ga tarqaladi; 2) teriga boruvchi tolalar - rami cutanei anteriores sonning oldingi va medial sohasidagi teriga tarqaladi; 3) «yashirin» nerv - n. saphenus, nervlar ichida eng uzuni bo'lib, son egati va canalis vastoadductorius orqali pastga m. sartorius payi tagidan o'tib, epicondylus medialis femoris ni orqasidan aylanib katta boldir suyagining ustki (tepa) uchiga chiqadi. Bu joyda v. saphena magna bilan yonma-yon oyoq panjasi-

ning medial chetiga qadar boradi. Bu nerv tizzaning pastki sohasidagi teriga va boldirning ichki (medial) hamda old tomonidagi teriga tarqaladi:

7) *yopqich nerv* (n. obturatorius L_{II-IV}) chigaldan chiqib kichik chanoq bo'shlig'iga tushadi va uning tashqi devori bo'ylab borib canalis obturatorius orqali sonning medial tomoniga chiqadi va ikki shoxga ajratadi:

Oldingi shoxi – ramus anterior taroqsimon muskul va nozik muskullarga tarmoqlanadi. Oldingi shoxning sezuvchi tolalari (ramus cutaneus) sonning ichki tomonidagi terining pastki qismiga tarqaladi (yuqoridagi qismini n.femoralisning tarmoqlari innervatsiya qiladi).

Orqa shoxi – ramus posterior m.obturator externus, m. odductor va chanoq-son bo'g'imini innervatsiya qiladi.

Dumg'aza chigali– plexus sacralis (L_{IV-V}, S_{I-IV}) qisman IV va V bel nervlari, dumg'aza va dum nervining oldingi shoxlari vositasida o'zaro qo'shilib, dumg'aza chigalini hosil qiladi. Bu chigal organizmda eng kattasi bo'lib, to'rtburchakli qalin plastinkaga o'xshash noksimon muskulning old yuzasida joylashadi. Dumg'aza chigalidan kalta va uzun tarmoqlar chiqadi (196, 197-rasmlar).

Kalta tarmoqlar:

1) *muskul tolalari* (rami musculares) m. piriformis, mm. gemmelli, m. quadratus femoris, mm. levator anilarga tarqaladi:

2) *ustki dumba nervi* (n. gluteus superior – L₄₋₅, S₁) noksimon muskul (m.piriformis) ustidagi teshik (foramen suprapiriforme) orqali chanoqdan dumba sohasiga o'tib, o'rta va kichik dumba (mm. gluteus medius et minimus, m. tensor fasciae lata) muskullariga tarmoqlanadi.

3) *pastki dumba nervi* (n. gluteus inferior – L₅, S_{I-III}) chanoqdan noksimon muskul ostidagi teshik (foramen infrapiriforme) orqali dumbaga chiqib katta dumba muskuli (m.gluteus maximus) va chanoq-son bo'g'imi xaltasida tarmoqlanadi.

4) *uyatli nerv* (n. pudendus – S_{I-IV}) noksimon muskul tagidagi teshik – foramen infrapiriforme orqali dumba muskullari ostiga chiqadi-da. spina ischiadica ni aylanib foramen ishiadicum minus orqali a.pudenta bilan fossa ishiorectalisga o'tib, nn.rectales inferiores ni beradi, quymuch suyagi va to'g'ri ichak o'rtasidagi bu nerv orqa teshikni siquvchi tashqi muskul m. sphincter ani externus hamda orqa teshik atrofidagi teriga tolalar beradi.

N. pudendus ikki tarmoqqa bo'linadi:

1) *chot nervlari* (n. perineales) – m. ischiocavernosus m. bulbospongiosus va m. transversus perinei superficialis chot terisiga, yorg'oqning orqa tomondagi terisiga (ayollarda katta uyatli lablar terisiga) tarqaladi:

2) *erkaklar olatining orqa nervi* (ayollarda klitor nervi) n. dorsalis penis (clitoradis) – m. transversus perinei profundusga, erkak olatining orqa sohasidagi teriga (yoki klitorga) tarqaladi.

Uyatli chigal tarkibidagi parasimpatik tolalar chanoq nervlaridan chiqqan

tolalar bilan birga chanoq bo'shlig'idagi a'zolar (qovuq. «S» simon va to'g'ri ichak, ichki tanosil a'zolari)ni innervatsiya qilishda qatnashadi.

Uzun tarmoqlari:

1. *Son orqasining teri nervi* (n. cutaneus femoris posterior S_{I-III}) noksimon muskul yonidagi teshikdan chiqib katta dumba muskuli (m. gluteus maximus) ostida nn. clunium inferiores (dumbaning pastki qismidagi teriga) va rami perineales – oraliq (chot) terisiga tarqaluvchi tolalarni beradi, songa o'tadi va yarim payli muskul bilan ikki-boshli muskul orasidan tizza ostigacha boradi. Uning ko'p sonli tarmoqlari son va boldirning orqa tomondagi terisini innervatsiya qiladi (198-rasm).

2. *Quyunch nervi* (n. ischiadicus – L_{IV-SV}) organizmda eng yo'g'on va uzun nerv bo'lib, sezuvchi va harakatlantiruvchi tolalardan iborat. Noksimon muskul (m. piriformis)ning pastki teshigidan dumba sohasiga chiqib, katta dumba muskuli (m. gluteus maximus) bilan yopqich teshigining ichki muskuli (m. obturatorius internus), egizak muskullar (mm. gemellus superior et inferior) va sonning kvadratsimon muskuli (m. quadratus femoris) orasidan pastga yo'nalib, ularga tarmoqlar beradi. Sonda n. ischiadicus, m. biceps femoris, m. semimembranosus, m. semitendinosuslar orasidan ketadi va ularga tarmoqlar beradi. Tizza bo'g'imidan (orqa yuzasida) yuqoriroqda boldir nervi – n. tibialis va kichik boldirning umumiy nervi – n. peroneus communisga ajraladi.

N. ischiadicusning yuqorida ikki shoxga bo'linish jarayoni nervning boshlanish joyida ham kuzatiladi.

a) katta boldir nervi (n. tibialis – L_{IV-SIII}) (199, 200, 201-rasmlar) tizza osti chuqurining o'rtasida pastga tomon davom etadi. Shu joyda m. gastrocnemius, m. plantaris, m. soleus, m. popliteuslarga rami musculares va tizza bo'g'imiga, tizza osti sohasidagi teriga boldirning ichki teri nervi (n. cutaneus surae medialis) ni beradi. Bu nerv m. gastrocnemiusning ikki qorni orasidan v. saphena parva yoniga borib, boldirning pastki qismida fassiyani teshib teriga chiqadi va n. peroneus tarmog'i bilan qo'shilib, panjaning chetki terisiga tarqaladi. N. tibialis m. soleus ni teshib canalis cruropliteus orqali medial to'piqqa qadar boradi va o'zining oxirgi shoxlari – ichki va tashqi kaft nervlari – n. plantaris medialis hamda n. plantaris lateralisga bo'linadi (202, 203-rasmlar).

N. tibialis boldirda m. tibialis posterior, m. hallucis longus va m. flexor digitorum longuslarga tarmoqlar beradi.

Ichki kaft nervi (n. plantaris medialis) – sulcus plantaris medialis orqali borib m. abductor hallucis, m. flexor hallucis brevis, mm. lumbricales (I-II)ga tarmoqlar beradi. So'ngra umumiy barmoq nervlari – nn. digitales plantares communis va nn. digitales plantares proprii ga bo'linib, I, II, III barmoqlarning bir-biriga qaragan yuzalarini innervatsiya qiladi (bosh barmoqning medial yuzasi bilan IV barmoqning tashqi yuzasiga o'tmaydi).

Tashqi kaft nervi (n. plantaris lateralis) sulcus plantaris lateralisdan borib

mm. quadratus plantae, abductor digiti, flexor digiti quinti, adductor hallucis larga tarmoqlar beradi. Oxirgi n. plantaris yuza va chuqur shoxlar (ramus superficialis, ramus profundus)ga bo'linadi. Yuza shox IV barmoqning tashqi yuzasi bilan V barmoqning ichki va tashqi yuzasi terisiga hamda kaft terisiga tarqaladi. Chuqur shox parda mm. interossei va III–IV muscoli lumbricaleslarni innervatsiya qiladi.

b) umumiy kichik boldir nervi n. peroneus (s. fibulares communis – L_{IV}–S_{II}) tizza osti chuqurining tashqi qirg'og'i bo'yab yo'nalib kichik boldir suyagi oldida ikki shoxga bo'linadi. Bularning biri chuqurlikdagi n.peroneus profundus, ikkinchisi esa yuzadagi n.peroneus superficialis dir.

N. peroneus communis bo'linishdan oldin teri shoxi – n. cutaneus surae lateralis ni beradi. Bu shox boldirning tashqi sohasidagi terini innervatsiya qiladi va oxirgi n. cutaneus surae medialis bilan qo'shilib, n. suralis ni hosil qiladi. N. suralis – tashqi to'piq orqali tovon terisi (rami calcanei lateralis)ga tarmoq beradida, o'zi n. cutaneus dorsalis lateralis (panja orqasining yon teri nervi) nomi bilan panja ustining tashqi tomonidagi V barmoqning tashqi tomon terisiga tarqaladi.

Kichik boldirning yuza nervi n. peroneus (fibularis) superficialis ko'proq sezuvchi tolalardan iborat bo'lib, mm. peroneus longus et brevisning orasida canalis musculoperoneus orqali pastga tushadi va yo'l-yo'lakay muskullarga tarmoqlar beradi. O'zi boldir pastida fassiyani teshib, teri ostiga o'tadi va ik'ni tarmoqqa bo'linadi: 1) panja orqasi (yuza)ning medial teri nervi n. cutaneus dorsalis medialis; 2) panja orqasi (yuza)ning oraliq teri nervi (n. cutaneus dorsalis intermedius). Bu nervlarning birinchi tolasi bilan n. saphenus birgalikda bosh barmoqning ichki (medial) tomonidagi terisiga va II–III barmoqlarning bir-biriga qaragan yuzalaridagi teriga (ust tomondan), ikkinchi nerv tolasi esa uchta nn. digitales dorsales pedisga bo'linib, II, III, IV, V barmoqlarning bir-biriga qaragan yuzalaridagi teriga tarqaladi.

Kichik boldirning chuqur nervi – n. peroneus (fibularis) profundus ko'proq harakatlantiruvchi tolalardan tuzilgan. U membrana interoseaning old yuzasi bo'yab a. tibialis anterior bilan birga pastga tushadi va shu joydagi muskullar (m. tibialis anterior, m. extensor hallucis longus, m. extensor digitorum longus) hamda tizza bo'g'imiga tarmoqlar beradi. So'ngra barmoqlarni to'g'rilovchi (yozuvchi) kalta muskullarni innervatsiya qiladi. Bu nerv tarkibida kelgan ozgina sezuvchi (nn. digitales dorsales) tolalar I va II barmoqlar oralig'i (ust tomon)dagi teriga tarqaladi.

NERVLARNING TARMOQLANISH QOIDALARI

1. Organizmning o'rta qismida joylashgan markaziy nerv sistemasidan chiqqan nervlarga davning ikki tomoniga simmetrik ravishda tarqaladi.

2. Odamgavdasining metamer tuzilishi saqlanganligi uchuv nervlarning segmentar joylanishi (nn. intercostales ilioinguinalis va hokazo) ham takrorlangan.

3. Bosh va orqa miyadan chindan nervlar doimo to'g'ri va qisqa yo'l orqali xizmatchi organga (nn. ulnaris, radialis, ischiadicus) boradi. Rivojlanish davrida organlar bir joydan ikkinchi joyga siljiganida ularga bog'liq bo'lgan nervlar ham organ ketidan boradi. Jumladan, muskullar orqa miya segmentlari bo'ylab joylashgan miotomalardan rivojlanadi. Binobarin, rivojlangan joyidan siljigan (trunkopetal) muskullarni, ularning birlamchi joylashgan yeridagi nervlar innervatsiya qiladi. Diafragma bo'yin qismidagi miotomadan rivojlangan. Shuning uchun uning nerv bo'yin chigalidan (n. phrenicus) boradi. Nervlarning bu xildagi tarqalish qonuniyati bir tomondan nerv kasalligini aniqlashda muhim bo'lsa, ikkinchi tomondan organlarga keladigan nervlarga qarab, ularning embrional o'sgan joyini aniqlash mumkin bo'ladi.

4. Agarda muskullar bir nechta miotomalarning qo'shilishidan rivojlangan bo'lsa, ularning nervlari ham o'shanga qarab o'zgarib boradi. Jumladan, korin devorining keng muskullari qovurg'a oraliq nervlar va bel nerv chigali nervlari bilan innervatsiya bo'lgan.

5. Teri ostida joylashgan nervlar doimo venalar bilan biri joylashgan bo'lsa, chuqur joylashgan nervlar esa arteriya, vena va limfa qon tomirlar bilan birga (qon tomir - nerv boylami) yo'naladilar. qon tomir nerv boylamlari doimo organizmning bukiladigan tomonida, chuqur va atrofi o'ralgan (muhofaza etilgan) holda joylashadilar.

VEGETATIV (AVTONOM) NERV SISTEMASI (198-rasm)

Vegetativ (avtonom) nerv sistemasi (systema nervosum autonomicum) o'sish, rivojlanish so'zidan olingan bo'lib, organizmdagi umumiy nerv sistemasining bir qismi hisoblanadi. Vegetativ nerv tolalari barcha ichki a'zolarning silliq muskullariga tarqalib, ular ishini kishi ixtiyorisiz (avtomatik, avtonom ravishda) bajarib turadi. Ammo animal hamda vegetativ nervlar ham miya po'stlog'ining boshqaruvi ostida ishlaydi. Binobarin, bosh miya faoliyati o'zgarganda ichki a'zolar funksiyasiga ta'sir etsa, aksincha ichki a'zolar faoliyati o'zgarganda bosh miya vazifasiga ta'sir etadi. Vegetativ nerv sistemasi ta'sirida ichki a'zolar funksiyasi zo'rayib, taranglashgan yoki aksincha bo'shashgan bo'lishi mumkin. Shuning uchun ham ularni bir-biridan ajratish mumkin emas. Vegetativ nerv sistemasi yurak-qon tomirlar, limfa tomirlari, ichki a'zolari, ya'ni tarkibida silliq muskullarga ega bo'lgan a'zolar va bezlarni innervatsiya qiladi. Vegetativ nerv sistemasiga umumiy nerv sistemasining moddalar almashinuvi jarayonida qatnashuvchi a'zolar (nafas, hazm qilish, ajratish a'zolari va tomirlar sistemasi)ning barcha to'qima va muskullar trofikasini (yunoncha trophe – ovqat) bevosita yoki gumoral yo'l bilan suyuqliklar vositasida idora qiladigan qismlari kiradi.

Vegetativ nerv sistemasi joylashishi va vazifasiga ko'ra animal nerv sistemasidan birmuncha farq qiladi.

Animal nervlar faqat ko'ndalang-targ'il muskullarni va sezish a'zolarini

idora qiladi. Vegetativ nervlar esa barcha hujayra, to'qima va silliq muskullarni ta'minlaydi.

Animal nervlar miya poyasi va orqa miyadan bir tekisda chiqadi. vegetativ nervlar esa ma'lum qismlardan, o'rta, cho'zinchoq miyadan, orqa miyaning ko'krak, bel qismidan (Th_1-L_{III} gacha) va dumg'aza sohasidan ($S_{II}-S_{IV}$) chiqadi. Ko'krak va bel sohasidan chiquvchi nervlar vegetativ nerv sistemasining simpatik qismiga, o'rta miya, cho'zinchoq miya va orqaning dumg'aza qismidar chiquvchi nervlar esa parasimpatik qismiga kiradi.

Animal nervlar orqa miyadan chiqqandan so'ng hech qayerda uzilmasdan to'ppa-to'g'ri ishchi a'zolariga boradi. Vegetativ nervlar yuqorida aytib o'tilgan miya sohalaridan chiqqandan so'ng yo'l-yo'lakay vegetativ nerv tugunlarida to'xtab, so'ngra ishchi a'zolariga boradi. Shuning uchun ham ularda tugun oldi – preganglionar tolalar va tugundan so'ng postganglionar tolalar tafovut qilinadi.

Vegetativ nervlar miyelin pardalari bilan o'ralmagan. Shuning uchun ular ingichka bo'ladi. Periferik nervlar miyelinli bo'lib, ancha yo'g'on va katta diametrlidir.

Vegetativ nerv sistemasining afferent tolalari mustaqil nervlar hosil qilmasdan, balki boshqa nervlar (n. Splancnici major et minor, n. vagus, radix posterior n. spinales) tarkibida boradi va hokazo. Efferent tolalar esa alohida nervlar va tugunlar hosil qiladi. Vegetativ nervlar yirik qon tomir devorlarida chigallar hosil qiladi va shu qon tomirlar yordamida a'zolariga boradi, shu tariqa animal nervlardan farq qiladi.



198-rasm. Orqa miya nervlarining simpatik nerv sistemasi bilan aloqa sxemasi.

Vegetativ nerv sistemasi tarkibida miyadan tashqarida hosil bo'lgan mahalliy refleks ravoqlari borligi bilan animal nerv sistemasidan farqlanadi.

Vegetativ nerv sistemasi vazifasiga va vegetativ o'zaklarining joylashish o'rniga qarab simpatik (pars sympathica) va parasimpatik (pars parasymphatica) qismga bo'linadi.

Simpatik qism funksiyasi jihatidan parasimpatik qismga qarama-qarshi turadi. Simpatik nervlar biron a'zo ishini tezlashtirsa, parasimpatik nervlar sekinlashtiradi yoki aksincha bo'ladi. Natijada ana shu a'zolarining normal ishlashi vujudga keladi. Simpatik nervlar ko'z qorachig'ini kengaytiradi, so'lak bezlari faoliyatini pasaytiradi, yurak qisqarishini kuchaytiradi, me'da va ichaklar harakati (peristaltikasi)ni kamaytiradi, me'daning shira chiqarish qobiliyatini pasaytirib, o'pka bronxlarini kengaytiradi.

Parasimpatik nervlar, aksincha, ko'z qorachig'ini siqib toraytiradi, so'lak bezlari ishini kuchaytiradi, yurak qisqarish kuchini pasaytiradi, ichak harakatini oshiradi, ya'ni ichakning bo'shshishiga yordam beradi. o'pka bronxlarini toraytiradi. Organizmning normal funksiyasi mana shu ikkala, ya'ni simpatik va parasimpatik nerv sistemalarining hamjihatligi natijasida amalga oshiriladi, ya'ni bosh miyaning po'stlog'i bilan idora qilinadi.

Olimlarning ma'lumotlariga qaraganda, ko'pgina qon tomirlar, silliq muskullar va ter bezlari, soch xaltachasi, buyrak usti bezlari faqat simpatik tolalar bilan ta'minlangan. Endi simpatik va parasimpatik nervlarga alohida to'xtalib o'tamiz.

Simpatik qism (Pars sympathica). Vegetativ nerv sistemasi simpatik qismining (pars sympathica) markazi orqa miyaning birinchi ko'krak segmenti bilan uchinchi bel segmenti (Th_I-L_{III}) orasidagi kulrang moddaning yonbosh shoxlarida joylashgan (substansia intermedia lateralis). Yonbosh shoxlarida joylashgan o'zak nucleus intermediolateralis hujayralaridan boshlangan simpatik nerv tolalari simpatik poya – truncus sympathicusga boradi. Simpatik poya (truncus sympathicus) umurtqa pog'onasining ikki yonboshida joylashib, 20–25 ta alohida nerv tugunlarining o'zaro kalta nerv tolalari – rami interganglionaris yordamida qo'shilgan tugunlar zanjiri – ganglia trunci sympathicidan iborat.

Simpatik poyaga faqat oq qo'shuvchi tolalar (rami communicantes albi) kelsa, undan kulrang qo'shuvchi tolalar (rami communicantes grisei) va ichki a'zolariga boruvchi nervlar chiqadi. Oq qo'shuvchi tolalar birinchi ko'krak segmenti bilan ikkinchi bel segmenti oralig'ida orqa miyaning yon shoxlaridan boshlanib, orqa miya nervining old ildizchasi tarkibida chiqadi. Undan orqa miya nervi old ildizchasining orqa ildizi bilan qo'shilish joyida ajralib, simpatik poya tuguniga borib tugaydi. Ba'zilar bu yerda uzilmasdan o'tib ketib, periferik tugunlarning birida tugaydi.

Oq qo'shuvchi tolalar faqat VIII bo'yin, ko'krak va yuqori ikkita bel orqa miya nervlarida bo'lib, barcha ko'krak tugunlari va yuqorida ikkita bel tugunlariga yo'naladi. Simpatik poyaning bo'yin, pastki bel, dumg'aza va dum tugunlariga bu tolalar kelmaydi. Mana shu tugunlarga boruvchi pereganglionar tolalar simpatik poyaning rami interganglionarisi orqali yo'naladi.

Kulrang qo'shuvchi tolalar (rami communicantes grisei) simpatik poya tugunlaridan postganglionar tolalar sifatida chiqib, orqa miya nerviga qo'shilib ketadi va ishchi a'zolar (tomir, bez va muskullar)ga tarqaladi.

Simpatik poya (truncus sympathicus) joylashgan o'miga qarab bo'yin, ko'krak, bel va chanoq qismlariga bo'linadi. Bo'yin qismi umurtqa pog'onasining ikki yonboshida joylashgan uchta tugundan iborat, ular tugunlararo tolalar – rami interganglionares bilan qo'shilgan bo'lib, bo'yin fassiyasi umurtqa oldi plastinkasining orqa tomonida, bo'yinning chuqur muskullarida joylashadi.

Yuqori bo'yin tuguni (ganglion cervicale superius) simpatik poyaning eng

katta tuguni bo'lib, 20 mmdan uzunroq. kengligi 5–6 mm. Bu tugun II va III bo'yin umurtqalari ko'ndalang o'siqchalarining old tomonida joylashgan. Tugunning old tomonida uyqu arteriyasi, yon tomonida adashgan nerv. orqasida esa bo'yinning uzun muskuli turadi. Yuqori bo'yin tugunidan quyidagi tarmoqlar chiqadi:

1. *N. communicantes grisei* – yuqori bo'yin tugunini yuqoridagi 3 va ba'zan 4 ta bo'yin orqa miya nervlari bilan qo'shadi.

2. *Ichki uyqu arteriyasiga boruvchi nerv* – n. caroticus internus tugunning ustki uchidan boshlanib, shu nomli arteriyaga tomon yo'naladi. so'ngra arteriya devori bo'ylab yuqoriga ko'tarilib, chigal – plexus caroticus internus ni hosil qiladi. Plexus caroticus internus ichki uyqu arteriyasi bilan uyqu kanali (canalis caroticus)ga, so'ngra kalla bo'shlig'iga yo'naladi. Canalis caroticus da, chigaldan o'rta quloq bo'shlig'ining shilliq pardasiga tarmoq chiqadi. Ichki uyqu arteriyasi uyqu kanalidan chiqqandan so'ng chigaldan n. petrosus profundus ajraladi. N. petrosus profundus ponasimon suyakning qanotsimon teshigiga (canalis pterygoideus) katta toshsimon nerv bilan qo'shilib, qanotsimon kanal nervi (n. canalis pterygoidei)ni hosil qiladi. Bu nerv qanot-tanglay chuqurida qanot-tanglay tuguni (ganglion pterygo palatinum) bilan qo'shiladi.

Plexus caroticus internus plexus cavernosusga davom etib. sinus cavernosusdan o'tish yerida ichki uyqu arteriyasini o'rab oladi. Chigal tarmoqlari faqat ichki uyqu arteriyasi bo'ylab emas. balki uning tarmoqlari bo'ylab ham tarqaladi.

3. *Tashqi uyqu nervlari* (nn. carotici externi) tashqi uyqu arteriyasiga borib ular devorida plexus caroticus externus ni hosil qiladi va shu arteriya tarmoqlari bo'ylab bosh sohasiga tarqaladi.

4. *Bo'yinturuq nervi* (n. jugularis) ichki bo'yinturuq venasining devori bo'ylab bo'yinturuq teshigi (foramen jugularis)ga davom etadi va uning atrofiga adashgan nervning ustki va pastki tugunlariga. til osti nerviga shoxchalar beradi.

5. *Ramilar yngopharyngei* – shu nomli chigalni hosil qilib, hiqildoq va halqumning shilliq qavatini innervatsiya qiladi.

6. *n. cardiacus cervicalis superior* bo'yin fassiyasi umurtqa oldi platinikasining oldingi tomonida, simpatik poyaga parallel ravishda yo'nalib. chap tomonda umumiy uyqu arteriyasi bo'ylab, o'ng tomonda esa yelka-bosh poyasi bo'ylab pastga tushadi va yurakka borib chigal hosil qiladi.

O'rta bo'yin tuguni (ganglion cervicale medium) kichikroq bo'lib. kattaligi 5 mmdan oshmaydi. U V bo'yin umurtqasining ko'ndalang o'sig'i oldida a. thyroidea inferiorning orqa tomonida joylashadi. Bu tugun ko'pincha bo'lmaydi yoki ikki tugunga ajragan holda uchraydi. O'rta bo'yin tugunidan quyidagi tarmoqlar chiqadi.

1. *Kulrang qo'shuvchi tolalar* – V va VI. ba'zan IV bo'yin-orqa miya nervlariga boradi.

2. *Nervus cardiacus cervicalis media* umumiy uyqu arteriyasi bo'ylab pas-

tga yo'naladi va yurak ustidagi chigalni hosil qilishda qatnashadi.

3. *Rami interganglionares* yuqori va pastki bo'yin tuguniga boradi. O'rtaboyin tugunidan chiquvchi bir necha mayda tolalar umumiy uyqu arteriyasi, qalqonsimon bezning pastki arteriyasi devorida chigallar hosil qiladi va qalqonsimon, qalqonsimon bez orqa bezlarini innervatsiya qiladi.

Bo'yin-ko'krak (yulduzsimon) tuguni –ganglion cervicothoracicum (stellatum) birinchi qovurg'aning bo'yin sohasida. o'mrov osti arteriyasining orqasida joylashgan. Bu tugun pastki bo'yin tuguni bilan birinchi ko'krak tugunining qo'shilishidan hosil bo'ladi, sertarmoq bo'lgani uchun yulduzchaga o'xshab ketadi. Uning kengligi o'rtacha 8 mimga teng.

Bo'yin-ko'krak tugunidan quyidagi nervlar chiqadi.

1. *Rami communicantes grisei* VI–VII va VIII bo'yin-orqa miya nervlariga borib qo'shiladi.

2. Alohida chiquvchi mayda tarmoqlar o'mrov osti arteriyasi atrofida shu arteriya nomidagi chigal (plexus subclavius)ni hosil qiladi. Chigalning simpatik tolalari o'mrov osti arteriyasining tarmoqlari bilan birga qalqonsimon bez, qalqonsimon bez orqa bezlariga, ko'ks oralig'ining old qismida joylashgan a'zolar va a. subclavia tarmoqlariga tarqaladi.

3. Adashgan va diafragma (ko'krak-qorin to'sig'i) nervlariga boruvchi bir necha tarmoqlar.

4. *N. vertebralis* umurtqa arteriyasi atrofida umurtqa chigali (plexus vertebralis)ni hosil qiladi. Bu chigaldan chiquvchi tarmoqlar bosh-orqa miya tarmoqlari va pardalarini innervatsiya qiladi.

5. *N. cardiacus cervicalis inferior* o'ng tomonda truncus brachiocephalicus orqasidan, chap tomonda esa aorta orqasidan o'tib yurakka boradi va yurak ustida chigal hosil qilishda qatnashadi.

Ko'krak qismida simpatik tugunlarning (gangliothoracica) 10–12 tasi tafovut qilinadi. Ko'krak sohasida qo'shuvchi tolalarning bo'lishi bilan u boshqa qismlardan ajralib turadi. Bu tolalar orqa miya nervining old ildizchasini simpatik poyaning tugunlari bilan qo'shib turadi. Tugunlarning o'rtacha kattaligi 3–5 mm bo'lib, ular umurtqa tanasining yon tomonida qovurg'a boshchalarining oldida, ko'krak ichi fassiyasi va pleura costalis orqasida joylashadi.

Ko'krak sohasidagi tugunlardan quyidagi nervlar chiqadi:

1. *Rami communicantes grisei* orqa miya nervlariga qo'shib ketadi;

2. *Nn. cardiaci thoracici* yuqori ko'krak tugunlaridan boshlanib yurak chigalini hosil qilishda qatnashadi;

3. *Rami aortici* ko'krak aortasi atrofida chigal – plexus aorticus thoracicus hosil qiladi;

4. O'pka chigali (plexus pulmonalis)ni hosil qiladi;

5. *Rami esophagei* plexus esophageus ni hosil qiladi. Yuqoridagi barcha chigallarning hosil bo'lishida adashgan nerv qatnashadi.

6. Ichki a'zolarga boruvchi katta nerv – n. splanchnicus major 5–9 ko'krak tugunlaridan chiquvchi bir necha tolalardan hosil bo'ladi. Bu tolalar IX ko'krak umurtqasi sohasida bir-biri bilan qo'shilib katta poyani hosil qiladi. Bu poya ko'krak-qorin to'sig'i (diafragma)ning bel qismidan qorin bo'shlig'iga o'tadi va plexus coellacusga qo'shilib ketadi.

7. Ichki a'zolarga boruvchi kichik nerv – n. splanchnicus minor. X–XI ko'krak tugunlaridan katta nerv bilan birga chiqib, qorin bo'shlig'iga o'tadi. bu nerv ham plexus coeliacus da tugaydi.

Simpatik poyaning bel yoki qorin qismi 3–5 ta bel umurtqalari (ganglia lumbalia)dan iborat, ular bel umurtqalarining old yon tomonida, m.psoas majorning medial chekkasida joylashadi.

Bel qismining o'ng va chap tomondagi tugunlari bir-biriga yaqin turganligi bilan ko'krak tugunlaridan farq qiladi. Bel qismining yana bir xususiyati shundaki, tugunlar faqat uzunasiga joylashgan tolalar (rami interganglionare) vositasida bir-biri bilan qo'shilib qolmasdan, balki ko'ndalang tolalar yordamida qarama-qarshi tomondagi bel tugunlari bilan ham qo'shiladi.

Yuqoridagi 2 ta bel tugunlariga oq qo'shuvchi tolalar keladi. Qolgan bel tugunlarida ular bo'lmaydi.

Simpatik poyaning qorin qismidan chiquvchi bir necha tolalar ichki a'zolarga boruvchi katta va kichik nervlar (nn. splanchnici major et minor). adashgan nervning qorin qismidagi tarmoqlari bilan qo'shilib eng katta toq qorin chigali (plexus coeliacus)ni hosil qiladi.

Qorin chigali (plexus coeliacus) qorin bo'shlig'ida, me'da osti bezining orqasida, qorin aortasi atrofida truncus coeliacusning boshlang'ich qismini o'ragan holda joylashadi. O'z tarkibiga tugun –ganglion coeliacum ni va ustki tutqich tugun (ganglion mesentericum superior)ni oladi. Qorin chigalidan diafragmaga, buyrak usti beziga, buyrakka boruvchi tarmoqlar chiqadi. Ular qorin aortasidan chiquvchi arteriya devorlari bo'ylab ketadi va yirik arteriyalar atrofida shu arteriya nomi bilan ataluvchi chigallarni hosil qiladi. Masalan, buyrak chigali – plexus renalis va hokazo.

Shuningdek, alohida a'zolarga boruvchi arteriyalar devori va shu arteriyalar nomi bilan ataluvchi toq chigallar tafovut qilinadi. Jumladan, ustki tutqich chigallari – plexus mesentericus superior. U me'da osti bezi, ingichka ichak, ko'richak, yuqoriga ko'tariluvchi chambar ichak va ko'ndalang chambar ichakning yarmini innervatsiya qiladi.

Qorin chigalidan chiquvchi bir necha tolalar bel qismidagi tugunlardan chiquvchi tolalar bilan birga qorin aortasi chigali (plexus aorticus abdominalis) ni hosil qiladi. Bu chigaldan pastki tutqich chigali (plexus mesentericus inferior) chiqadi. Flexus mesentericus inferior ko'ndalang chambar ichakni, tushuvchi chambar ichakni, «S» simon ichak va to'g'ri ichakning yuqori qismini innervatsiya qiladi. Plexus aorticus abdominalis qorin aortasining ikki arteriyaga bo'lingan

yerida qorin ustki chigali (plexus hypogastricus superior)ga davom etadi. Bu chigaldan chiquvchi tolalar o'ng va chap umumiy yonbosh arteriyalar bo'ylab pastki qorin osti chigali (plexus hypogastricus inferior)ga yoki chanoq chigali (plexus pelvinus)ga davom etadi. Chanoq qismi dumg'aza va dum sohalarini o'z ichiga oladi. Bu sohada 9 ta tugun tafovut qilinadi, ular dumg'aza suyagining old yuzasida foramina sacralia pelvinaning medial chekkasida joylashgan. Bu ikki tomonda joylashgan tugunlar pastga davom etib bir-biriga yaqinlashadi va toq tugun (ganglion impar)da tugunlararo shox yordamida qo'shiladi. Demak, chanoq qismining tugunlari bel qismining tugunlariga o'xshab faqat bo'ylama joylashgan tolalar emas, balki ko'ndalang tolalar yordamida qo'shiladi.

Simpatik poyaning chanoq qismidagi tugunlardan bir nechta tarmoqlar chiqib, pastki chigalining tarmoqlari bilan qo'shib, plexus hypogastricus inferior yoki plexus pelvinus ni hosil qiladi. Bu chigaldan chiquvchi tolalar chanoq bo'shlig'idagi a'zolari qon bilan ta'minlovchi arteriyalar bilan birga borib, ular devorida chigallar hosil qiladi. Masalan, to'g'ri ichak chigallari (plexus rectales medii et inferiores), qov chigali (plexus vesicalis), prostata bezi chigali (plexus prostaticus), urug' nayi chigali (plexus deferentialis) va hokazo. Chanoq qismi tugunlaridan orqa miya nervlari bilan qo'shiluvchi kulrang tolalar (rami communicantes grisei) chiqadi. Bu tolalar vegetativ nerv sistemasi simpatik bo'limining somatik qismini tashkil qiladi.

Parasimpatik qism. Parasimpatik nervlar bosh miyaning o'rta va uzunchoq miya bo'lagidan va orqa miyaning dumg'aza qismidan (S_{II}-S_{IV}) chiqadi. Shuning uchun vegetativ nerv sistemasining parasimpatik qismi (pars parasympathica) bosh va dumg'aza qismlaridan iborat. Parasimpatik sistemaning bosh bo'limiga ko'zni harakatlantiruvchi nerv (III), yuz nervi (VII), til-yutqin nervi (IX) va adashgan nerv (X)larning vegetativ o'zakkari, parasimpatik tolalari hamda kiprik, qanot-tanglay, jag' osti va quloq tugunlari, ularning dumg'aza sohasidagi II, III va IV orqa miya dumg'aza segmentlari (S_{II}-S_{IV}), ularning o'zakkari (nuclei parasympathici), chanoq ichidagi a'zolar nervi (nn. splanchnici pelvini) va parasimpatik chanoq tugunlari (ganglia lervina) hamda ularning tarmoqlari kiradi.

Bosh miyadagi parasimpatik o'zakkardan va orqa miyaning dumg'aza sohasidagi kulrang modda hujayralaridan chiquvchi tugun oldi nerv tolalari ichki a'zolar yaqinidagi yoki a'zo devori ichidagi (intramural) tolalarda tugaydi, ulardan esa postganglionar tolalar chiqadi. Parasimpatik nervlarning bosh miyadan chiquvchi tugun oldi tolalari asosan quyidagi o'zakkardan boshlanadi:

1. Ko'zni harakatlantiruvchi nervning parasimpatik qismi o'rta miyaning Silviy suv yo'li ostida joylashgan qo'shimcha parasimpatik tuguni va hujayra o'simtalaridan iborat. Yakubovich o'zagidan chiquvchi tugun oldi (preganglionar) tolalar n. oculomotorius tarkibida, ko'z bo'shlig'ida n. oculomotoriusning pastki shoxidan ajralib pastki shox ildizchasi (radix oculomotorius) tarkibida

kiprik tuguni (ganglion ciliare)ga boradi. Tugundan chiqqan postganglionar tolalar nn.ciliares breves tarkibida kiprik muskullari (m. ciliaris) hamda ko'z qorachig'ini toraytiruvchi muskul (m.sphinter pupillae)ga boradi.

2. Yuz nervining parasimpatik qismi ustki ko'prikdagi so'lak ajratuvchi o'zakdan, qanot-tanglay va jag' osti tugunlaridan iborat bo'lib, uzunchoq miyada joylashgan ustki so'lak ajratuvchi o'zakdan boshlanadigan kanalning tizza sohasida ikki tarmoqqa bo'linadi:

a) bu tolalarning bir qismi nog'ora tori (chorda tympani) orqali til nervi (n.lingualis)ga va uning tarkibida jag' osti tuguni (ganglion submandibulare) hamda til osti tuguni (ganglion sublingulare)ga boradi. Bu tugundan chiquvchi postganglionar tolalar esa til osti va jag' osti so'lak bezlariga boradi:

b) ikkinchi guruh tugun oldi tolalari katta piramida nervi (n. petrosus major) tarkibida qanot-tanglay (ganglion pterygopalatinum)da tugaydi. Bu tugundan chiquvchi postganglionar tolalar burun ichi, yutqin, tanglaydagi shilliq bezlarga tarqalib, n.zygomaticus orqali ko'z yoshi beziga boradi.

3. Til-yutqin nervining parasimpatik qismi ko'prikdagi so'lak ajratuvchi o'zak (nucleus salivae-torius)dan, quloq tuguni va ulardagi o'simtalardan iborat bo'ladi. Pastki so'lak ajratuvchi o'zakdan chiquvchi tugun oldi tolalari til-yutqin nervi tarkibida bo'yinturuq teshigi orqali kalla bo'shlig'idan chiqadi. Teshikning pastki qirg'og'ida parasimpatik tolalar, til-yutqin nervidan n. tympanicus bo'lib ajralib, nog'ora bo'shlig'iga davom etadi va uning ichki (medial) devorida chigal – plexus tympanicus ni hosil qiladi. Shundan so'ng nerv hiatus canalis nervi petrosi orqali o'rta quloq bo'shlig'idan kalla bo'shlig'iga chiqib, n.petrosus minor nomini oladi. N.petrosus minor chakka suyagi piramidasining oldingi yuzasidagi shu nomli egat – sulcus n.petrosi minoris orqali quloq tuguni (ganglion oticum)ga borib tugaydi. Bu tugundan boshlangan postganglionar tolalar quloq-chakka nerviga qo'shilib quloq oldi beziga tarqaladi. Parasimpatik nervlar bezlarning sekret ishlab chiqarishini tezlashtiradi.

4. Adashgan nervning parasimpatik qismi uzunchoq miyadagi orqa (dorzal) o'zak – nucleus dorsalis n.vagi va parasimpatik tugunlardan iborat bo'ladi. Adashgan nerv tarkibida preganglionar parasimpatik tolalar juda ko'p a'zolar (o'pka, yurak, qizilo'ngach, me'da, ingichka ichaklar, yo'g'on ichakning ko'ndalang qismigacha, jigar, buyraklar, me'da osti bezi)ga boraturib, ular yaqinidagi tugunlarda tugaydi. Postganglionar tolalar mazkur tugunlardan boshlanib, shu a'zolarga boradi.

Parasimpatik nerv sistemasining dumg'aza qismi II, III, IV' dumg'aza segmentlari, o'zaklari (nuclei parasymphatici sacrales)dan va chanoq parasimpatik tuguni (ganglion pelvini)dan iborat bo'ladi.

Orqa miyadan chiquvchi preganglionar parasimpatik tolalar nucleus parasymphatici sacralesdan boshlanib, orqa miyaning old nerv ildizlari orqali chanoq bo'shlig'iga chiqadi va nervi splanchnici pelvini chanoq ichidagi a'zolar nervini

hosil qiladi. Bu nervning tolalari pastki qorin osti chigali (plexus hypogastricus inferior)ga o'tadi va ana shu nerv tarkibida ichki va tashqi tanosil a'zolariga. kichik chanoq bo'shlig'ida joylashgan siydik a'zolariga va quyi tushuvchi chamber ichak, sigmasimon ichak, to'g'ri ichak devorlari ichidagi tugunlarga boradi. Postganglionar tolalar ana shu tugunlardan boshlanib, yuqorida aytilgan a'zo devorlariga tarqaladi.

VEGETATIV NERV SISTEMASINING MARKAZIY YADROLARI

Simpatik va parasimpatik nervlarning yuqorida ko'rsatilgan (orqa miya, uzunchoq miya va o'rta miya) markaziy yadrolaridan tashqari gipotalamus (ko'rish tepaligi osti sohasida joylashgan) yadrolari ham bo'ladi. Jumladan, ko'rish tepaligi osti sohasining oldingi yadrolari ko'proq parasimpatik nervlarga ta'sir qilsa, uning orqa tomonida joylashgan yadrolar simpatik nervlar bilan bog'langan. Bulardan tashqari, gipofiz (miya osti ortig'i) ham simpatik va parasimpatik nervlarga o'zining gormonlari (qon orqali) bilan ta'sir qiladi. Ko'rish tepaligi esa miyacha, targ'il tana yadrosi va bosh miyaning boshqa po'stloq osti yadrolari bilan o'tkazuvchi yo'llar orqali qo'shilgan. Shuning uchun gipotalamus organizmdagi turli va murakkab faoliyatlarga ham o'z (somatik) ta'sirini ko'rsatadi. Jumladan, miyacha organizmdagi murakkab harakatlarni, odam muvozanatini avtomatik ravishda tartibga soladi. Bundan tashqari, miyacha gipotalamus va boshqa yadrolar orqali ichki a'zo funksiyasini ham tartibga solishda (regulatsiya qilishda) faol qatnashadi. Ammo organizmdagi barcha vegetativ va somatik vazifalar yuqorida aytilganidek, faqat po'stloq osti yadrolari orqaligina bajarilmaydi. Chunki, ular ham o'z navbatida bosh miya ta'sirida so'zsiz organizmdagi barcha hayotiy vazifalarni idora etadi va uning po'stlog'iga bevosita itoat qiladi. Binobarin, bosh miya po'stlog'ini tashqi muhit bilan bog'laydi.

SEZGI A'ZOLARI

O'quv maqsadi: Sezgi a'zolarining funksional anatomiyasi. Ko'ruv va eshituv va muvozanat, hid biluv, ta'm bilish a'zolarining anatomiyasi. Ko'ruv, eshituv o'tkazuv yo'llari, muvozanat o'tkazuv yo'llari. Ta'm bilish a'zosi. Tildagi ta'm bilish reseptorlarining topografiyasi bilan talabalarning tanishtrish.

Asosiy ma'lumotlar:

Odam tashqi ta'sirotlarni (issiq-sovuq, tovush, rang, hid va hokazo) sezgi a'zolari orqali qabul qiladi. Sezgi a'zolari (organa sensium) I.P.Pavlov iborasiga ko'ra analizatorlar deb ataladi. Analizatorlarning periferik uchlari (retseptorlar) turli shakldagi nerv oxirlarida bo'lib, ular orqali tashqi muhit ta'sirotlari qabul qilinib, analizatorlarning markaziy qismiga uzatiladi.

Sezgi a'zolari uch turda bo'ladi:

1. Tashquridan keladigan ta'sirotlarni qabul qiluvchi analizatorlar

(teri, quloq, ko'z, ta'm va hid bilish retseptorlari) – ekstraretseptorlar. 2. *Ichki a'zolar, qon tomirlarda joylashgan retseptorlar* – intraretseptorlar. Bular ichki a'zolarga bo'ladigan turli ta'sirotlarni qabul qiladi. Ammo ichki a'zoldan keluvchi ta'sirotlar ba'zida unchalik aniq bo'lmay, bosh miyaning po'stloq qismigacha aniq yetib bormasligi mumkin. Shuning uchun ichki a'zoldan keluvchi ta'sirotlar yig'indisi organizmga «o'zini qanday his qilish» kabi umumiy ta'sir qiladi. Ichki a'zolar vegetativ nerv sistemasi orqali idora qilinadi.

Uchinchisi muskul, bo'g'im, suyaklarda joylashgan retseptorlar (proprietretseptorlar) sezgini qabul qiladi. Bular I.P.Pavlov iborasiga ko'ra, harakat analizatorlarining periferik uchi hisoblanadi. Muskul, bo'g'imlarda joylashgan proprietretseptorlar muskullar qisqarib, bo'g'imlar harakat qilganda ta'sirlanadi va ularning holati haqida markaziy nerv sistemasiga xabar beradi.

ESHITISH VA MUVOZANATNI SAQLASH A'ZOSI

Eshitish a'zosi (auris) uch qism (tashqi, o'rta va ichki quloq)dan tuzilgan. Muvozanatni saqlash a'zosi esa ichki quloq (labirint)ning bir qismi (dahliz va yarim halqasimon kanallar)dir.

TASHQI QULOQ

Tashqi quloq (auris externa) quloq supراسi – auricula va tashqi eshitish yo'li – meatus acusticus externusdan tashkil topgan.

Quloq supراسi – auricula teri bilan qoplangan elastik tog'ay (cartilago auriculae)dan tuzilgan bo'lib, tovush to'liqini ushlab vazifasini bajaradi. Quloq supراسining tog'ayi quloq chetida qayrilib, supra burmasini (helix) hosil qiladi. Quloq supراسining ichkarisida supra burmasiga parallel joylashgan bo'rtma bo'lib, u anthelix deyiladi, ular oralig'ida ariqcha (scapha) joylashgan. Quloq supراسining pastki qismida tog'ay plastinkasi o'rnida yumshoq yog' qatlami bor. Ana shu joy quloq yumshog'i (lobulis auriculae) deyilib, odatda (ayollar) har xil taqinchoqlarni shu joyga taqishadi. Quloq supراسining ichkarisida quloq teshigi bo'lib, uni old (tragus) va orqa tomonda joylashgan do'mboq (antitragus)lar chegaralab turadi. Ular o'rtasidagi chuqurcha cavum conchae deb ataladi.

Tashqi eshituv yo'li (meatus acusticus externus) uzunligi 30–35 mm bo'lgan «S» simon kanaldan iborat bo'lib, tashqi tomondan quloq teshigi, ichkaridan nog'ora parda bilan chegaralanadi. Tashqi eshituv yo'lining tashqi tog'ay qismida quloq supراسi tog'ayining toraygan bo'lagi bo'lib, eshituv kanalining uchdan bir qismini tashkil etadi: suyak qismi eshituv kanalining ichki qolgan uchdan ikki qismini hosil qiladi. Tashqi eshituv yo'liga kirish teshigi porus acusticus externus deb ataladi. Tashqi eshituv kanalini sertuk teri qoplagan bo'lib, uning yog' bezlari (glandulae ceruminosae) oltingugurtga boy maxsus modda ishlab chiqaradi.

Nog'oraparda (membrana tympani) soat oynasiga o'xshash botiq doira

shaklida bo'lib, yupqa elastik to'qimadan tuzilgan, diametri o'rtacha yoshdagi odamlarda o'rtacha 9x12 mm. Nog'ora parda tashqi eshituv kanali bilan o'rtacha quloq chegarasida joylashgan aylana ariqcha (sulcus tympanicus)ga anulus fibrocartilagineus yordamida soat korpusiga joylashgandek kirib turadi.

Nog'ora pardaning tashqi eshituv kanaliga qaragan yuzasi yupqa teri (stratum cutaneum) bilan, ichki, o'rtacha quloqqa qaragan yuzasi esa shilliq parda (stratum mucosum) bilan qoplangan. Bundan tashqari, nog'ora pardada ana shu ikki qavat orasida joylashgan fibroz – biriktiruvchi to'qimadan iborat qavat tafovut qilinadi. Bu qavatning tolalari nog'ora pardaning periferik qismida radiar yo'nalishda, markaziy qismida sirkular holatda bo'ladi. Nog'ora pardaning yuqori qismi qolgan qismiga qaraganda yumshoqroq va bo'shroq tortilgani uchun flaccida deb ataladi. Boshqa qismi esa tarang qismi (pars tensa) deyiladi. Nog'ora pardaning o'rtacha qismi yupqaroq, tashqi tomondan botiq bo'ladi, ana shunga parda kindigi (umbo membranae tympani) deyiladi. Nog'ora pardaning chetlari esa ancha qalinlashib yopishadi. Nog'ora pardani ko'rish uchun tashqi eshituv yo'lining «S»simon holatini to'g'rilash kerak. Buning uchun quloq suprasini yuqori va orqa tomonga tortiladi.

Tashqi quloq qon tomirlari va nervlari. Tashqi quloqda a.carotis externaning tarmoqlari a.temporalis superficialis, a.auricularis posterior, a.auricularis profunda (a.maxillarisning tarmog'i) tarqaladi.

Venulari: v.auricularis posterior va v.retromandibularis v.auricularis profunda orqali plexus pterygoideusga quyiladi. Limfa tomirlari tashqi quloqdan, quloq suprasini oldida va orqasida joylashgan limfa tugunlariga quyiladi.

Nervlari: uchlik nervning III shoxi tarmog'i n.auriculotemporalis nog'ora pardaning tashqi eshituv yo'li old tomonini, quloq suprasinining boshqa qismlari bo'yin chigalidan r.auricularis magnus va X juft nervning r.auricularis tarmog'ini innervatsiya qiladi.

O'RTA QULOQ

O'rtacha quloq (auris media) nog'ora bo'shlig'i va eshituv (Yevstaxiy) naydan tashkil topgan.

Nog'ora bo'shlig'i (cavum tympani) chakka suyagining toshsimon qismi bag'rida joylashgan bo'lib, tashqi tomondan bo'shliq sifatida nog'ora pardasi bilan chegaralanadi.

Nog'ora bo'shlig'ining hajmi 0.75–0,1 mm³ bo'lib, uni oltita devor chegaralab turadi:

1. Yuqori devori – paries tegmentalis (nog'ora bo'shlig'ining tomi – tegmen tympani) chakka suyagi piramida qismining yupqa plastinkasidan tuzilgan bo'lib, o'rtacha quloqni kalla bo'shlig'idan ajratib turadi.

2. Orqa devori – so'rg'ichsimon o'siqqa qaragan devori (paries mastoideus), u nog'ora bo'shlig'ini so'rg'ichsimon o'siq ichidagi havo saqlovchi katak (cellulae mastoideae) bilan qo'shadigan bir nechta teshikchalardan iborat.

Bu teshikchalardan eng kattasi g'orsimon katak (antrum mastoideum) deb ataladi. Kirish teshigidan pastroqda eminentia pyramidalis do'mbog'i bo'lib, unda m.stapedius joylashgan.

3. Pastki (bo'yinturuq venasiga qaragan devori – paries jugularis) chakka suyagining piramida qismidagi pastki yuzada joylashgan bo'yinturuq chuqurchasi (fossa jugularis) bilan chegaralanadi. Bu chuqurchada bo'yinturuq vena joylashgan.

4. Oldingi (ichki uyqu arteriyasi devori – paries caroticus) yupqa plastinkadan tuzilgan bo'lib, nog'ora bo'shlig'ini ichki uyqu arteriyasi joylashgan kanal-dan ajratib turadi. Bu plastinkaning yuqorisidan Yevstaxiy nayining ichki teshigi – oseteum tympanicum tubae auditivae ko'rinadi. Bu teshik yangi tug'ilgan chaqaloqlarda va bolalarda keng ochilib turadi. Shuning uchun ham burun, tomoqqa tushgan infeksiyalar o'rtqa quloq va kalla bo'shliqlariga o'tishi mumkin.

5. Ichki (ichki quloqqa qaragan devori – paries labyrinthicus) yupqa plastinkadan tuzilgan. Devor o'rtasida turtib chiqqan do'nglik (promontorium) bo'lib, u ichki quloq chig'anog'ining turtib chiqishidan hosil bo'lgan. Do'nglik pastida joylashgan dumaloq teshik (fenestra cochleae) nog'ora parda (membrana tympani secundaria) bilan qoplangan. Do'nglikning yuqorirog'ida joylashgan oval teshikka fenestra vestibuli deyiladi. O'rtqa quloqda joylashgan uzangi suyak asosi uni berkitib turadi. Oval teshik tepasida yuz nervi o'tadigan kanal (canalis fascialis) joylashgan. Kanal devori juda yupqa bo'lib, o'rtqa quloq kasallanganda yuz nerviga ham ta'sir qiladi.

6. Tashqi (nog'ora pardaga qaragan devori – paries membranaceus) o'rtqa quloq bilan tashqi quloq chegarasida joylashgan nog'ora parda (membrana tympani) bilan chegaralangan. Nog'ora parda bo'shlig'ining yuqori gumbaz shaklida kengaygan qismi – recessus membranae tympani superior da bolg'acha boshchasi va sandoncha joylashgan. Nog'ora parda tashqi quloq bilan o'rtqa quloq chegarasidagigardish egatcha (sulcus tympanicus)ga fibroz to'qimadan tuzilgan aylana-gardish (anulus fibrocartilagineus) yordamida bir oz qiyshaygan holda yopishib joylashgan. Chaqaloqlarda nog'ora parda tik holatda ko'rinadi. Bolg'acha dastasi nog'ora pardaga tegib, uni tashqi tomonga bo'rttirib, parda kindigi (umba membrana tympani)ni vujudga keltirgan. Nog'ora parda tashqi tomondan yupqalangan teri (stratum cutaneum) bilan, ichki yuzasi esa shilliq qavat (stratum mucosum malleus) bilan yopilgan.

Nog'ora bo'shlig'ida tovush to'lqinlarini tashqi quloqdan ichki quloqqa o'tkazuvchi uchta eshituv suyakchalari: bolg'acha – malleus, sandoncha – incus va uzangi – stapes zanjir kabi tutashadi. Bolg'achaning boshi (caput mallei) bo'yni (collum mallei) orqali dastasi (manibrium mallei)ga davom etadi. Bolg'acha dastasi va old o'sig'i (processus anterior) vositasida nog'ora pardaga tegib turadi. Bolg'achaning ikkinchi tomoni – yumaloq boshi (caput mallei) esa sandonchaga (incus) tanasi (corpus incudis)dagi bo'g'im yuzasi (bolg'acha bo-

shi) bilan bo'g'im hosil qilib qo'shiladi.

Sandonchani ikkita oyoqchasi bo'lib, kaltasi – crus brevisning uzun uchi (o'rtqa quloqdagi uchinchi suyakcha) uzangi – stapes boshchasi (caput stapedis)ga bo'g'im hosil qilib qo'shiladi. Uzangi boshchasidan boshlangan old va orqa oyoqchalar (crus anterior va crus posterior) uzangining asosi (basis stapedis) ga o'tadi. Bu asos labirint dahlizdagi ovalsimon teshikni yopadi.

Nog'ora pardaning tarang bo'lishida va uning tebranishida bolg'acha dastasiga yopishgan nog'ora pardani taranglovchi muskul (m.tensor tympani) naysimon kanaldan boshlanadi va uzangining orqa oyoqchasiga yopishgan muskul – m. stapedius (piramidasimon tepalikdan boshlangan) katta ahamiyatga ega.

Shunday qilib, havo to'lqini tashqi quloq yo'lidan nog'ora pardaga tegib, uni harakatlantiradi. Bu to'lqinlanish harakati esa o'z navbatida o'rtqa quloqda joylashgan eshituv suyakchalari (bolg'acha, sandoncha va uzangi)ni harakatlantiradi. Natijada eshitish (havo) to'lqinini ovalsimon teshik orqali ichki quloq (labirint)ga o'tkazadi.

Yevstaxiy nayi (tuba auditiva) o'rtqa quloq bo'shlig'i va yutqinning burun qismi oralig'ida joylashgan. Nayning uzunligi o'rtqa yoshdagi odamlarda 30–40 mm bo'lib, ikki (suyak va tog'ay) qismdan tuzilgan. Suyak qismi (10–15 mm) voronkasimon shaklga ega bo'lib, chakka suyagi tarkibidagi muskul-nay kanali (canalis musculotubarius)ning pastki yarmidan iborat. Yevstaxiy nayining qolgan 2/3 qismi 20–25 mm bo'lib, yutqin tomonda joylashgan. Yevstaxiy nayining bir uchi (ostium tympanicum tubae auditivae)ga kengayib, o'rtqa quloqqa ochiladi. Uning ikkinchi voronkasimon kengaygan qismi yutqin (ostium pharyngeum tubae auditivae)ga ochiladi. Nayni shilliq chiqaruvchi bezlarga boy shilliq qavat qoplab turadi.



199-rasm. Eshituv a'zosi suyaklari (ossicula auditivae).

Yevstaxiy nayi yutqin orqali o'rtqa quloq bo'shlig'ini tashqi muhit bilan bog'lab turadi. Binobarin, nay o'rtqa quloq bo'shlig'idagi havoni almashtirib, bir muvozanatda saqlab turish vazifasini bajaradi.

Tovush to'lqinlarining normal o'tishiga imkoniyat tug'diradi. Nay shilliq qavati yallig'lanib, teshik berkilib qolganda muvozanat o'zgarib, odam eshitish qobiliyatini yo'qotadi.

O'rta quloqning qon tomirlari va nervlari. O'rta quloqni a.carotis externa tarmoqlari (a.auricularis posterior, a.maxillaris, a.pharyngea ascendenslar) qon bilan ta'minlaydi.

Venalar arteriyalar bilan yonma-yon borib plexus pharyngeusga quyiluvchi v.meningeae mediae va v.auricularis profundadan iborat.

ICHKI QU'LOQ (200 -rasm)

Ichki quloq (auris interna) yoki labirint ikki qism – tashqi tomondagi suyak qismi (labyrinthus osseus) va uning ichkarisida joylashgan parda qismi (labyrinthus membranaceus)dan tuzilgan bo'lib, chakka suyagining piramida qismi ichida joylashgan. Labirint yarim halqasimon uchta kanal (canales semicirculares), labirint dahlizi (vestibulum labyrinthus) va chig'anoqdan iborat.

Suyak labirint (labyrinthus osseus) dahlizi (vestibulum labyrinthus) 2–3 tomchi suv sig'adigan bo'shliq bo'lib, o'rta quloqqa yumaloq teshikcha yoki dahliz oynachasi (fenestra vestibuli) bilan oval teshikcha yoki chig'anoq oynachasi (fenestra cochleae) orqali qo'shilib turadi. Fenestra vestibuli o'rta quloqda joylashan uzangi (stapes)ning asosi bilan qoplangan bo'lsa, fenestra vestibuli ikkilamchi parda (membrana tympani secundaria) bilan yopilgan. Dahlizning orqa tomonida joylashgan beshta teshik uchta yarim halqasimon kanal oyoqchalariga qo'shiladi va dahlizning old tomonidagi teshik orqali chig'anoq bilan birlashadi. Bundan tashqari, dahlizning medial devoridagi dahliz qirrasasi (crista vestibuli) uni ikkita chuqurcha – cho'ntakka ajratib turadi. U'lardan oldingisi yumaloq cho'ntakcha – recessus ellipticus, orqadagisi uzunchoq cho'ntakcha – recessus sphericus bo'lib, u yarim halqasimon kanal teshiklariga yaqinroq joylashgan. Bu cho'ntakchada dahliz suv yo'li (aqueductus vestibuli)ning ichki teshigi (apertura unterna aqueductus vestibuli) joylashgan. Dahliz ichidagi bo'shliq ana shu kanal va teshik orqali tashqari xaltacha bilan qo'shilib turadi. Bu hol dahlizdagi suyuqlik miqdorining bir me'yorda bo'lishini ta'minlaydi.



200-rasm. Chig'anoqning ko'ndalang kesimi sxemasi.

Suyak yarim halqasimon kanallar – canalis semicircularis ossei uchta (yuqori, orqa va tashqi) yarim halqasimon kanallardan iborat bo'lib, ular uch tekislikda joylashgan. Jumladan, oldingi yarim halqasimon kanal (canalis semicircularis anterior) sagittal tekislikda, orqa tomondagi yarim halqasimon kanal (canalis semicircularis posterior) frontal tekislikda, tashqi tomondagi yarim halqasimon kanal (canalis semi-

circularis lateralis) gorizontal tekislikda joylashgan. Har bir kanalning ikkita oyoqchasi bo'lib, biri oddiy – crus simplex, ikkinchisi (orqadagisi) bir oz kengaygan ampula (ampula ossea) shaklida bo'lib, bu oyoqchalar crus ampullare nomi bilan ataladi. Yarim halqasimon kanallarning oldingi oddiy oyoqchalari (crus ossea) qo'shilib, bitta umumiy oyoqcha (crus osseus commune)ni hosil qiladi. Natijada uchta yarim halqasimon kanalning oltita oyoqchasi beshta teshik bo'lib dahlizga ochiladi.

Chig'anoq (cochlea) dahliz pastidagi aylana atrofida spiralga o'xshab 2.5 marta aylanishidan hosil bo'lgan kanal (canalis spiralis cochleae), uning birinchi aylanasini 6 mm, ikkinchisi 4 mm va uchinchi 2 mm. Ularning biri ikkinchisidan kichiklashib boradi. Chig'anoqning kengaygan tomoni (asosi – basis cochlea) ichki eshituv yo'liga qarab joylashgan, uchi – gumbazi (cupula cochlea) o'rtqa quloq tomonga qaragan. Chig'anoq o'qi (modiolus)dan chig'anoq bo'shlig'iga uchburchak shaklidagi spiralsimon suyak plastinka (lamina spiralis ossea) chiqadi. Bu plastinka gumbazga borib spiralsimon suyak plastinka ilmog'i (hamulus laminae spiralis)ni hosil qiladi. Ilmog' o'z navbatida ovalsimon teshikni chegaralab (helicotrema) turadi. Suyak plastinka va uning ichidagi chig'anoq parda (membrana spiralis) chig'anoq bo'shlig'ini dahlizga olib kiruvchi narvon – scala vestibuli va chig'anoq teshigi orqali o'rtqa quloqqa tushuvchi narvon (scala tympani)ga ajratib turadi. Chig'anoq o'qi bilan spiralsimon plastinkalar (plastinkaning orqa tomonida) orasida nerv tugunchasi (g.spirale) joylashadigan spiralsimon kanal (canalis spiralis modioli) bo'ladi. Spiral plastinkadagi mayda teshikchalar orqali nerv to'lalari Korti (spiral) a'zosiga boradi.

Parda labirint – labyrinthus membranaceus to'qimadan tuzilgan bo'lib, suyak labirint ichida ana shu labirint shaklini qaytarib joylashadi. Ammo pardaning labirint hajmi suyak labirint bo'shlig'iga nisbatan kichikroq. Suyak labirint bilan parda labirint orasida perilymfa bo'shlig'i (spatium perilymphaticum) bo'lib, unda perilymfa suyuqlig'i mavjud. Parda labirint ichidagi endolimfa bo'shlig'ida endolimfa suyuqligi bo'ladi. Parda labirint dahlizi sohasida 2 ta bo'shliq bo'lib, ulardan biri – bachadoncha (utriculus) uzunchoq cho'ntakcha (recessus ellipticus) da, ikkinchisi – qopcha (sacculus) yumaloq cho'ntakcha (recessus sphericus)da bo'ladi. Bachadoncha bo'shlig'iga 5 ta parda va yarim halqasimon kanal teshikchalari ochiladi. Bundan tashqari, bachadoncha bilan qopchalar o'zaro umumiy yo'l (ductus utriculosaccularis) orqali tutashgan. Bu yo'l esa o'z navbatida ductus endolymphaticus orqali chakka suyagi piramidasining orqa yuzasidan o'rin olgan xaltacha (saccus endolymphaticus) bilan tutashadi. Shuningdek, elastik qopcha qo'shuvchi yo'l (ductus reuniens) orqali chig'anoqqa qo'shiluvchi yo'lga ochiladi.

Parda yarim halqasimon kanallar xuddi suyak yarim halqasimon kanallarga o'xshab tuzilgan bo'lsa ham, ulardan birmuncha torroq. Parda yarim halqasimon kanallar oyoqlarining kengaygan (ampula) qismi ichki yuzalarida muvozanat nervi oxirlari (retseptorlar) tarqalgan. Bachadoncha va qopchalarning

ich tomonida oq dog'lar (maculae) ko'rinadi. Bu dog'lar yuzasida shilliqsimon modda (ohak zarrachalar – otolitlar) bo'ladi. Odam muvozanati o'zgarganda ana shu otolitlar endolimfa suyuqliklari bilan qimirlab, parda yarim halqasimon kanallar ichida, ayniqsa, ampula qismida joylashgan qirra (cristae ampullares)dagi muvozanat nerv oxirlarini qititqib, ta'sirotni bosh miya muvozanat markaziga o'tkazib beradi. Markazdan qaytgan javob (ta'sirotlarning o'tkazish yo'llariga qaralsin) ishchi a'zolarga tarqaladi. Odam muvozanati o'zgaradi, qiyshaygan bosh to'g'rilanadi. Umuman yarim halqasimon kanallar muvozanat a'zosi hisoblanadi. Odam fazoga ko'tarilganda (kosmonavtlarda) dahliz bilan yarim halqasimon kanallardagi endolimfa va otolitlar og'irligi yo'qoladi. Shuning uchungavdaning qanday holatda ekanligini faqat ko'z bilan aniqlash mumkin.

Parda chig'anoq suyak chig'anoqdan taxminan 3 marta kichik, boshlanishida boshi berk (caecum vestibulare) bo'ladi. Lekin suyak chig'anoqning yo'lini qaytaradi. Chig'anoqdagi endolimfa dahliz va chig'anoq narvonlari orasida joylashadi. Dahliz narvoni dahlizdan boshlanib parda chig'anog'i uchiga borib, u yerda nog'ora narvon (scala tympani)ga o'tadi.

Parda chig'anoq suyak chig'anoq ichidagi spiralsimon o'siqlar uchidan boshlanib, uning shaklini takrorlaydi va uchi suyak spiral kanalining devoriga borib qaytib, yana spiralsimon o'siqqa yopishadi. Chig'anoq yo'li (ductus cochlearis)ning ko'ndalang kesimi uchburchak shakliga o'xshab uchta yo'lga bo'linadi. Ularning biri spiralsimon parda – chig'anoq bo'shlig'i, chig'anoq yo'li (ductus cochlearis), ikkinchisi uning ostki tomonida joylashgan nog'ora narvon (scala tympani), uchinchisi esa ustki tomondagi dahliz narvon (scala vestibuli) dahliz parda (paries vestibularis) orqali ductus cochlearisdan ajralmaydi.

Chig'anoq yo'li ichida Korti a'zosini ko'ramiz. Bu a'zo parda chig'anoqning pastki (asosiy) plastinkasida joylashgan hujayralardan iborat. Ana shu hujayralar har xil – baland-past tovushlarni qabul qiladi.

Korti a'zosi besh qator bo'lib joylashgan tukli hujayralardan tuzilgan. Bu a'zoning har bir qatori 60–70 ta tukli retseptor hujayralardan iborat. Hujayralarning tuklari turli uzunlikda bo'lib, eng kalta tukligi (130–135 mkm) hujayra chig'anog'ining asosida (lamina basilaris) joylashgan. Chig'anoq asosida chig'anoq yo'lga ko'tarilgan sari hujayralarning tuklari asta-sekin uzunlashadi. Eng uzun tukli (230–234 mkm) retseptor hujayralar chig'anoq yo'lining uchida joylashgan. Ularning ustki tomonida tomsimon plastinka (membrana tectoris) bo'ladi. Uning bir uchi tukli hujayralar ustida, erkin ikkinchi uchi chig'anoqning asosiy membranasiga birikib joylashgan.

Endi tovush o'tkazish va eshitish qanday amalga oshishi to'g'risida to'xtalib o'tamiz.

Havodagi tovush to'lqinlari quloq suprasiga urilib, tashqi eshituv yo'li orqali nog'ora pardaga borib, to'qnashadi, uni tebratadi. Nog'ora parda to'lqinni o'rta quloq bo'shlig'ida joylashgan eshituv suyaklari zanjiriga (bolg'acha, san-

doncha, so'ngra uzangiga) o'tkazadi.

O'rta quloq bo'shlig'i eshituv (Yevstaxiy) nayi orqali halqum bo'shlig'i bilan tutashgan. Ana shu kanal orqali o'rta quloq bo'shlig'iga havo kirib nog'ora pardaning ikkala (tashqi va ichki) tomonida havo bosiminining bir xilda bo'lishini ta'minlab, nog'ora pardani normal to'lqinlantiradi. Natijada nog'ora pardaning to'lqinlari o'rta quloqda joylashgan eshituv suyakchalarini harakatga keltiradi.

Agar Yevstaxiy nayi yallig'lanib berkilib, o'rta quloqqa havo o'tmay qolsa, o'rta quloqdagi bosim tashqi tomondagi bosimga nisbatan birmuncha kamayadi. Bunday sharoitda nog'ora parda to'lqinlanmaydi va tovush eshitilmaydi. Zambarakdan to'p otish vaqtida, samolyot tez ko'tarilganda tovush to'lqini birdan oshib, nog'ora pardaga qattiq urilib, uni yorib yuborishi mumkin. Shuning uchun bunday sharoitda og'izni bir oz ochib turish tavsiya etiladi, chunki ikki (tashqi va ichki) tomondan to'lqinning bir xil kuch bilan urilishini ta'minlash kerak bo'ladi. Ana shundagina nog'ora parda yirtilmaydi. To'lqin normal holatda bolg'acha va sandonchaga boradi. Sandoncha esa to'lqinni uzangiga uzatadi. Uzangi to'lqinni (uning asosiy oval teshigini qoplab turganligidan) oval teshik orqali dahliz narvoni (scala vestibuli)dagi perilimfani tebratadi. Perilimfa to'lqini narvon uchidan nog'ora narvon (scala tympani)gacha o'tib, oxiri labirint dahlizidagi yumaloq teshikni qoplab turgan parda (membrana tympani secundaria) ni tebratadi. Perilimfaning tebranishi parda chig'anoq orqali uning ichidagi endolimfani harakatga keltiradi. Natijada Korti a'zosining tomcha plastinkasi tebranib, uning ostida joylashgan hujayra tukchalarini qitiqlaydi. Bu yerda eshituv to'lqinlarini eshituv nervi uchlaridagi retseptorlar qabul qilib, ta'sirotni eshitish yo'li orqali miya po'stlog'idagi eshitish markazi (analizatori)ga yetkazadi. Natijada odamda eshitish – tovushni ajratish vujudga keladi (eshitishni o'tkazuvchi nerv yo'liga qaralsin).

Tovush to'lqinlarini qabul qilish yoshga qarab o'zgarib boradi. Jumladan, o'rta yoshli odamlar bir soniyada 16–22 mingga teng bo'lgan tovush to'lqinlarini qabul qilishi mumkin bo'lsa, qari odamlarda eshitish qobiliyati birmuncha pasayadi. Ular 12–15 ming, ba'zan bundan ham kam tovush to'lqinlarini eshitadilar.

KO'RISH A'ZOSI

Ko'rish a'zosi (organum visus) ko'z soqqasi, qovoqlar, ko'z soqqasini harakatga keltiruvchi muskullar va ko'z yoshi apparatidan tashkil topgan.

KO'Z SOQQASI (201-rasm)

Ko'z soqqasi (bulbus oculi) ko'z kosasida joylashgan bo'lib, uch qavat parda va ular ichida joylashgan ko'zning nur sindiruvchi apparatidan iborat.

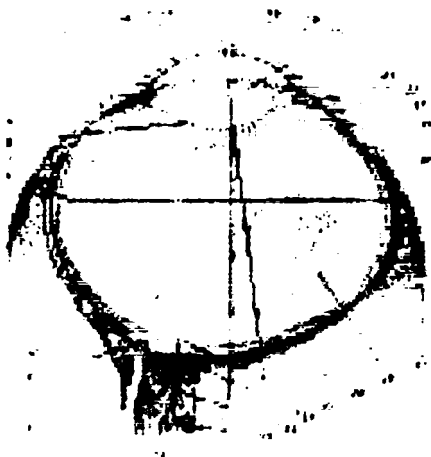
1. *Ko'zning fibroz qavati (tunica fibrosa bulbi)* ko'z soqqasining eng tashqi qavat pardasidan, ya'ni oq parda va shox pardadan tuzilgan: a) oq parda (sclera) to'qimadan iborat. Qovoqlar ochilganda oppoq bo'lib (pishgan tuxumga

o'xshab) ko'rinadi. Uning qalinligi orqa tomonda 1 mm, old tomonda 0.4–0.6 mm. Pardaning orqa tomonida ko'rish nervi o'tadigan teshik bor; b) shox parda (cornea) oq pardaning old tomonida soat oynasiga o'xshab (qavariq linza kabi) joylashgan. Uning diametri 12 mm, qalinligi 1 mm. Shox pardaning oq pardaga birikkan joyida (limbus corneae) unchalik chuqur bo'lmagan aylana egatcha (sulcus sclerae) joylashgan. Sclera bilan cornea chegarasida aylana venoz kanali (sinus venosus sclerae) ko'rinadi.

2. Ko'zning o'rtta (tomirli) pardasi (tunica vasculosa bulbi) qon tomir va pigmentlarga boy parda bo'lib, bevosita oq parda ostida yotadi va uch qismga: tomirli parda – choroidea. (-rasmlar), kiprikli tana (corpus ciliare) va rangdor parda (iris)ga bo'linadi. Tomirli parda to'r pardani qon bilan ta'minlaydi, suvsimon tiniq suyuqlik ajratadi. Suyuqlik unchalik katta bo'lmagan bo'shliq (spatium perichoroideale)da bo'ladi: a) tomirli pardaning choroidea qismi ko'z o'rtta pardasi-ning orqa tomonidagi eng katta bo'lagini tashkil etadi; b) kiprikli tana (corpus ciliare) tomirli pardaning old shox pardasidan oq pardaga o'tish sohasidagi qalinlashgan qismi bo'lib, orqada tomirli parda, oldinda rangdor parda bilan chegaralanadi. Kiprikli tananing orqa qismida taxminan 4 mm qalinlikdagi kiprikli chambarak (orbiculus ciliaris) bo'lib, u orqada tomirli pardaga o'tib ketadi. Kiprikli tananing old qismida 70ga yaqin uzunasiga qarab joylashgan burmalar (plicae iridis) mavjud, ularning har biri uchida 3 mm uzunlikdagi kiprikli o'simtalar (processus ciliaris) ko'rinadi. O'simtalar, asosan, qon tomirlardan iborat, ular kiprikli tana tojlari (corona ciliaris) deb ataladi. Kiprikli tana tarkibida m.ciliaris bo'lib, qisqarganda ko'zgavhari aniq ko'rishga moslashadi (akkomodatsiya). M.ciliaris takibida uzunasiga va aylanasiga joylashgan muskul tolalari bo'ladi. Uzunasiga joylashgan tolalar (m.dilatator pupillae) qisqarganda kiprikli tana kamari (zonula ciliaris) bo'shshadi. Natijada ko'zgavharini o'rab turgan parda kengayib, ko'zgavhari oldinga bo'rtib chiqib, nurni qabul qilish qobiliyatini oshiradi. Aylanasiga joylashgan muskul tolalari (m.sphinctor pupillae) qisqarganda kiprikli tana yig'ilib, ko'zgavhariga yaqinlashadi-da, uning pardasini bo'shashtiradi, natijada ko'z qorachig'i kichiklashadi; d) rangdor parda (iris) tomirli pardaning old qismi bo'lib, kipriksimon tanadan boshlanadi. Rangdor parda oldinda, qorachiq (pupilla) teshigida, qorachiq esa oldinda, qorachiq qirrasida (margo ciliaris)da tugaydi. Rangdor pardaning tashqi – kipriksimon tana qirrasida (margo ciliaris) kipriksimon tana bilan taroqsimon boylam (lig.pectinatum iridis) vositasida birlashadi. Taroqsimon boylamlar orasida Fontan oralig'i bo'ladi. Rangdor pardaning oldingi yuzasi ko'z soqqasining oldingi bo'shlig'i kamerasi (camera anterior)ga, orqa yuzasi esa ko'zgavhari bo'shlig'i orqa kamerasi (camera posterior)ga qaragan. Pigmentlar miqdoriga qarab ko'z har xil rangda (qora, jigarrang, ko'k va hokazo) bo'ladi. Pigment bo'lmaganda esa rangdor parda qizil rangli bo'lib ko'rinadi. Ko'z qorachig'i qirralarida uni siquvchi muskul (m.sphincter pupillae) va uzunasiga joylashgan qorachiqni kengaytiruvchi muskul (m.dilatator pupillae) bo'ladi.

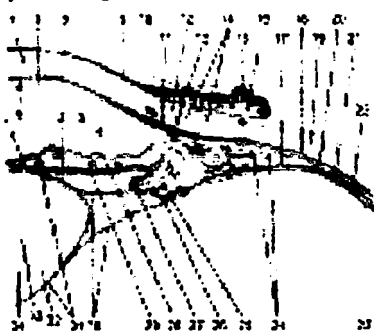
3. *To'r parda – retina.* ko'z soqqasining eng ichki. uchinchi pardasi tashqi tomondan tomirli pardaga yopishgan bo'lsa. ichki tomondan shishasimon tana (corpus vitreum)ga tegib turadi. To'r pardaning tashqi qavatli pigmentlarga (pars pigmentosa). ichki haqiqiy to'r parda (retina) qavatli nurlarni qabul qiluvchi nervlarga (pars nervosa) boy. To'r pardaning ana shu qismi orqa tomonda tomirli parda ostida joylashgan. Oldingi kipriksimon (pars ciliaris) va rangdor parda (pars iridica retinae) ostida joylashgan qismida nurlarni qabul qiluvchi elementlar bo'lmaganligi uchun to'r pardaning «ko'r» pars caecum qismi deb ataladi. «Ko'r» qism pars optica retinaedan tishli bo'lak (ora serrata) orqali ajralgan. To'r pardaning ko'rish qismi (optica retinae) o'n qavatdan iborat bo'lib, ularning birida nerv hujayralarining tayoqcha va kolbachalari joylashgan. Tayoqchalar oq-qora nurlarni qorong'i paytda qabul qiladi. Kolbachalar esa turli ranglarni ajratish xususiyatiga ega. To'r pardaning ikkinchi va o'rta qavatlari katta hajmli (ganglioz) nerv hujayralaridan tuzilgan. Ana shu hujayralardan chiqqan nerv tolalari (aksonlar) yig'ilib, ko'rish nervini vujudga keltiradi. Ko'rish nervi to'r pardaning orqa tomonidan tashqariga chiqib ketadi. Ko'rish nervining chiqib ketayotgan teshigi bir oz bo'rtgan bo'lib, unga ko'rish nervi so'rg'ichi – papilla n.optici deyiladi. Unda kolbacha va tayoqcha bo'lmaydi, shuning uchun u «ko'r dog'» deb ataladi. Uning tashqi tomonida ko'zning eng o'tkir ko'rish nuqtasi – sariq dog' (macula lutea) bo'lib, bu dog' markazida tirik odamda chuqurcha (fovea centralis) ko'rinadi. Sariq dog' aylanasi (2 mm) kolbachalardan tuzilgan. uzoqlashish sodir bo'lsa, kolbachalar kamayib, o'mini tayoqchalar qoplaydi. To'r parda ko'rish qismining old tomonida tayoqchalar bo'ladi. To'r pardada hammasi bo'lib 110–125 mln tayoqcha va 6–8 mln kolbacha uchraydi.

201-rasm. Ko'z soqqasi (bulbus oculi).



Ko'zgavhari, shox parda va shishasimon tana oralg'ida ko'z soqqasining suyuqlik saqlaydigan bo'shliqlari (kameralar) bo'ladi. Oldingi kamera (camera anterior bulbi) shox parda (cornea) bilan rangdor parda (iris) oralg'ida bo'lsa. ko'z soqqasining orqa kamerasi (camera posterior bulbi) rangdor parda (iris) bilan ko'zgavhari (lens) oralg'ida joylashgan. Ikkala kamera qorachiq teshigi orqali o'zaro qo'shilib

turadi. Bulardan tashqari, lig. pectinatum iridis oralg'idagi Fontan bo'shlig'i (spatia anguli iridocorneales) orqali suyuqlik ko'z soqqasining old kamerasidan oq pardaning vena sinusi (Shlemm kanali)ga, kanaldan esa vena tomiriga quyiladi. Ko'z soqqasining orqa kamerasi (fibrae zonulares) oralg'idagi bo'shliqni (spatia zonularia), ko'zgavhari (lens) atrofida joylashgan aylanma Petit kanalini hosil qiladi. Orqa kamera ham ko'z soqqasining oldingi kamerasiga o'xshash qo'l tomirlardan sizilib chiqqan tiniq suyuqlikdan iborat bo'ladi.



202-rasm. Ko'z soqqasining bir qismi.

Ko'z soqqasining to'r parda qismi oraliq miyadan rivojlanadi.

KO'ZNING NUR SINDIRUVCHI APPARATI

Ko'zning nur sindiruvchi apparati shox parda – cornea, ko'zgavhari – lens va shishasimon tana (corpus vitreum)dan tuzilgan.

Ko'zgavhari ikki tomonlama qavariq linzaga o'xshab tuzilgan. Gavhar tiniq va bo'yiga cho'zilgan hujayralardan iborat bo'lib, markazida o'zak qismi (nucleus lentis) mavjud. Gavharning old va orqa yuza markazi ularning qit'a (polus) lari (polus anterior et posterior) hisoblanadi. Qit'alarining oraliq masofasi o'rtacha (gavharning holatiga qarab) 3,7–4,4 mm bo'ladi. Gavharning aylanma masofasi esa 9 mmga teng. Gavharni ust tomondan o'rab turgan tiniq parda (capsula lentis) kipriksimon tana kamari (fibrae zonulares seu zonula ciliaris) orqali kipriksimon tanaga birlashadi. Kipriksimon tanalar oralig'ida suyuqlikka to'la bo'shliq (spatia zonularia) bo'ladi.

M.ciliaris qisqarganda fibrae zonulares orqali ko'zgavhari o'zgaradi, ya'ni akkomodatsiya (moslashish) yuz beradi. Bundan tashqari, gavharning orqa tomonida joylashgan shishasimon tananing old tomonidagi chuqurchagavhargacha mos bo'lib, unga tegib turadi.

Ko'zgavhari ko'zning uzoq yoki yaqinga qarashiga qarab o'zgaradi, uzoqqa qaralgandagavhar atrofiga yopishgan boylamlargavharni chetga tortib yalpaytiradi. Yaqinga qaralganda esa kipriksimon muskullar qisqarib, kipriksimon boylamni bo'shashtiradi, natijadagavhar yumaloqlashadi, akkomodatsiya deb shunga aytiladi (ko'zning o'tkazuvchi yo'liga qaralsin).

Shishasimon tana (corpus vitreum) ko'zgavhari bilan to'r parda oralig'ida joylashgan tiniq – yumshoq modda. U yupqa parda (membrana hyaloidea) bilan o'ralgan. Shishasimon tana bilangavharda qon tomir va nervlar bo'lmaydi. Shi-

shasimon tananing oldingi yuzasida chuqurcha (fossa hyaloidea) bo'lib, uning chekkalari maxsus ipchalar (stroma vitreum) yordamida ko'zgavhariga yopishadi.

Ko'z soqqasining shox parda markazida (o'rtasida) ko'zning oldingi qutbi bo'ladi. Ko'zning orqa qutbi esa shox pardaning orqa qismida (ko'rish nervining chiqish joyidan chetroqda) joylashgan. Oldingi qutb bilan orqa qutb oralig'i 24 mmdan iborat bo'lib, unga ko'z soqqasining o'qi deyiladi. Ko'z soqqasining aylana o'lchovi uning ekvatori hisoblanadi. Ko'z soqqasining oldingi qutbi bilan orqa qutbi oralig'idagi masofaga – ko'z soqqasini doira bo'ylab birlashtiradigan chiziqqa ko'z meridianasi deyiladi.

KO'ZNING YORDAMCHI APPARATLARI

Ko'z soqqasining odam ixtiyori bilan ishlovchi to'rtta to'g'ri (mm. recti superior, inferior, medialis et lateralis) va ikkita qiyshiq muskullari (m.obliquus superior et inferior) harakatlantirib turadi. Bularning hammasi (ostki qiyshiq muskuldan boshqa) ko'z kosasidagi ko'ruv kanali atrofidagi tog'ay halqa (annulus tendineus communis)dan boshlanib, ko'z soqqasining turli tomonlariga (tepa, pastki, lateral va medial yuzalariga) kelib yopishadi. Pastki qiyshiq muskul (m.obliquus inferior) ko'z kosasi yuzasidan, ko'z kosasining pastki devoridan boshlanib, yuqoriga ko'tariladi va ko'z soqqasining lateral yuzasiga yopishadi.

Yuqori qiyshiq muskul (m.obliquus superior) tog'ay halqadan boshlanib tepa va medial to'g'ri muskullar orasidan yo'naladi, ko'z kosasining g'altaksimon chuqurchasiga yaqinlashganda sinovial qinga o'raladi va g'altak (trachlea)ni aylanib o'tib ko'z soqqasining tepa yuzasiga yopishadi.

F u n k s i y a s i. Ko'zning qiyshiq muskullari qisqarib, ko'z soqqasini o'z o'qi atrofida aylantiradi. To'g'ri muskullar esa ko'z soqqasini pastga, yuqoriga, tashqariga va ichkariga tortadi.

Tepa qovoqni ko'taruvchi muskul (m.levator palpebrae superior) tog'ay halqadan boshlanib m.rectus superior ustidan yo'nalib, tepa qovoqqa borib tugaydi. Bu muskul qisqarib tepa qovoqni ko'tarib turadi.

Ko'z kosasi fassiyalari. Ko'z kosasi suyak ustki pardasi (periorbita) bilan qoplangan bo'lib, ko'rish kanali va ko'z kosasining yuqori yorig'i orqali miyaning qattiq pardasiga qo'shilib ketadi.

Ko'z soqqasi qin parda (vagina bulbi) bilan o'ralgan, parda bilan ko'z soqqasi oralig'idagi bo'shliq (spatium episclerale) Tenon bo'shlig'i deb ataladi.

Qin pardasi oldinda tepa va pastki qovoqlarga yopishsa, orqa tomonda ko'rish nervini o'rab turgan pardaga o'tadi. Periorbita pardasi va vagina bulbi oralig'ini yog' to'qimalari (corpus adiposum orbitae) to'ldirib turadi. Bu esa ko'z soqqasining qimirlamay, o'z vazifasini normal holda bajarishiga sharoit beradi.

KO'Z QOVOQLARI VA KONYUNKTIVA

Ko'z qovoqlari (palpebrae) bir juft (yuqori – palpebrae superior va pastki

– palpebrae inferior) bo'lib, teri burmalaridan tashkil topgan. Qovoqlar yumilganda ko'z butunlay yopiladi. Ko'z ochilganda pastki qovoq o'z og'irligi bilan, yuqori qovoq uni ko'taruvchi muskul (m.levator palpebrae superioris) yordamida ochiladi. Qovoqlarning ustki yuzasi yupqa teri bilan qoplangan. Ko'zning ichiga qaragan yuzasi (shilliq qavat) konyunktiva (tunica conjunctiva palpebrarum) deb ataladi. Yuqori qovoqning ichki yuzasida 30–40 ta. pastki qovoqning ichki yuzasida 20–30 ta mayda bezchalar (glandulae tarsales) joylashgan. Ularda mayda chiqaruv teshiklari mavjud. Qovoqlarning erkin chekkalarida 2–3 qator kipriklar. (cilia) o'rin olgan. Bu chekkalar oralig'iga ko'z yorig'i (rima palpebrarum) deyiladi. Yuqori va pastki qovoqlar tashqi va ichki tomonda burchaklar hosil qilib, o'zaro qo'shiladi. Ichki burchakdagi boylam (lig.palpebrale mediale) ko'z xaltasini oldindan va orqadan o'rab joylashgan. Lateral burchakda boylam (lig.palpebrale laterale) bo'ladi. Ichkari burchakda ko'z yoshi ko'li – lacus lacrimalis va bo'rtib turgan ko'z eti – caruncula lacrimalis. ko'zning medial burchagida (ko'z yoshi ko'lidan tashqarida) ustki va pastki kurtakcha (papilla lacrimalis) ko'rinadi. Ular ko'z yo'shi naychasining boshlanish nuqtasi hisoblanadi. Qovoqlar asosida tog'aysimon plastinka (tarsus superior et inferior) bo'ladi. Yuqori qovoq tepasida qoshlar (supercilium) joylashgan bo'lib, ular ko'zni har xil chang zarrachalaridan saqlab turadi.

KO'Z YOSHI APPARATI (203-rasm)

Ko'z yoshi apparati ko'z yoshi bezi va ko'z yoshi yo'llaridan tashkil topgan.

Ko'z yoshi bezi (glandula lacrimalis) ko'z kosasi tashqi devorining yuqori qismidagi ko'z yoshi bezi chuqurchasi – fassa lacrimalis da joylashgan. Bez oralig'idan o'tgan yuqori qovoqni ko'taruvchi muskul payi uni ikki qism (ko'z kosasi va qovoq)ga ajratib turadi. Ko'z yoshi bezi ajratgan suyuqlik ko'z yoshi yo'li orqali yuqori qovoqning konyunktiva qismiga (15 dona ko'z yoshi yo'li – ductuli excretorii bo'lib) ochilib, ko'z soqqasining oldingi va shox pardasini yuvib, ko'z qovoqlarining ichki burchagidagi ko'lcha (lacus lacrimalis)ga to'planadi. Ko'z yoshi suyuqlig'i ko'lchadan ko'z yoshining naychalari (canaliculi lacrimales) orqali ko'z yoshi xaltachasi (saccus lacrimalis)ga quyiladi. Ko'z yoshi xaltachasidan burun yo'li – ductus nasolacrimalis orqali burun bo'shlig'iga o'tib tarqaladi. Burun bo'shlig'ida ko'z yoshi nafas bilan kirgan havoning chang va har xil zarrachalarini tozalab bo'shliqni namlab turadi.

Ko'z yoshi yo'li (kanali) – canalis lacrimales yuqori va pastki kanallar alohida yoki ikkalasi qo'shilib (saccus lacrimalis) ochiladi.

Ko'z yoshi xaltachasi ko'z kosasi ichki devorining pastki burchagidagi chuqurchada joylashgan bo'lib, pastki qismi torayib, bevosita ko'z yoshi-burun yo'lga o'tib ketadi.

Ko'z yoshi-burun yo'li (canalis nasolacrimalis) burun bo'shlig'iga (pastki

chig'anoq ostiga) ochiladi. Ko'zga chang zarrachalari tushganda yoki odam had-dan tashqari hayajonlanganda ko'z yoshi bezining faoliyati kuchayib, suyuqlik ko'p ajraladi. Bunday holatda ko'z yoshi o'z yo'liga sig'maydi, ortiqchasi esa pastki qovoq qirrasidan yuz uzra pastga qarab oqa boshlaydi.



203-rasm. Ko'z yoshi bezi (glandula lacrimalis) va ko'z yoshi yo'li.

1—Palpebra superior; 2—Glandula lacrimalis; 3—Fornix conjunctiva superior; 4—Tunica conjunctiva bulbi; 5—Fornix conjunctivae inferior; 6—Palpebra inferior; 7—Punctum lacrimale inferius; 8—Papilla lacrimalis inferior; 9—Sinus maxillaris; 10—Processus frontalis maxillae; 11—Ductus nasolacrimalis; 12—Ampulla canaliculi lacrimalis inferioris; 13—Canaliculus lacrimalis inferior; 14—Saccus lacrimalis; 15—Lacus lacrimalis; 16—Coruncula lacri-

malis; 17—Fornix sacci lacrimalis; 18—Canaliculus lacrimalis superior; 19—Supercilium; 20—Ampulla canaliculi lacrimalis superioris; 21—Punctum lacrimale superius; 22—Papilla lacrimalis superior.

Ko'z fiziologiyasi. Ko'z o'rtacha 400–750 mmk uzunlikdagi yorug'lik to'liqini normal qabul qiladi. Ammo ultrabinafsha, infraqizil (qisqa to'liqinli) nurlarni ko'z seza olmaydi. Yorug'lik to'liqini to'r pardaga borgandan so'ng tasvir paydo bo'ladi. Yorug'lik avvalo shox pardaning kameralaridan o'tib ko'z qorachig'i orqali ko'zgavhariga boradi. Undan shishasimon tana orqali o'tadi. Ko'zga tushgan nurlar shox parda va shishasimon tanada reduksiyanib (sinib) hajmi kichiklashib, so'ngra to'r pardaga boradi. Nurlar to'r pardada bir nuqtaga yig'iladi (fokuslanadi). Bunday holatda ko'zga tushgan tasvirlar teskari (oyog'i osmondan bo'lib), aniq va ravshan ko'rinadi. To'r pardada paydo bo'lgan tasvir teskari bo'lsa ham boshqa sezuv a'zolarining ta'siri orqali odam tasvirlarni to'g'ri ko'radi. Ko'z ikki nuqtani aniq va alohida ko'rsa, unga ko'z o'tkirligi deyiladi.

Ko'zning normal ko'rishi tasvirlarni bir daqiqa davomida aniq va ravshan ko'rishi bilan ifodalanadi. Agar ko'rish muddati bir daqiqadan kam bo'lsa unda ko'z xiralashgan bo'lib, tasvirlar aniq ko'rinmaydi.

Odam uzoqdan qaraganda ko'zga tushgan nurlar to'r pardadagi kolbachalarni qatorasiga birdan qo'zg'atsa, unda ko'zga tushgan tasvirni aniq ko'ra olmaydi. Aksincha, tasvirlar yaqindan ko'zga tushsa, to'r pardadagi kolbachalar oralab ta'sirlanishi natijasida odam har bir tasvirni aniq (ayrim nuqtalarni ham) ko'rish qobiliyatiga ega bo'ladi.

Odamning ko'rish o'tkirligi to'r pardadagi sariq dog' markazida joylashgan kolbachalar yig'indisiga bog'liq bo'lib, nuqtadan uzoqlashgan sari kolbachalar tayoqchalar bilan aralashib joylashadi. Natijada ko'rish o'tkirligi nuqtadan (markazdan) periferiyaga qarab kamayib boradi, ya'ni tasvirlar asta-sekin noaniq ko'rina boshlaydi.

Ko'rish o'tkirligi maxsus jadvallar orqali aniqlanadi.

Akkomodatsiya har xil masofada turgan tasvirlarni aniq va ravshan ko'rish orqali sodir bo'ladi. Bunda shox pardaning sindiruvchi kuchi saqlanib qoladi, g'ayri egriligi esa o'zgarib (fotokamera o'xshash) fokuslanadi-da, tasvir aniq ko'rinadi. Ko'zning bunday moslashishiga akkomodatsiya deyiladi. Yaqindagi tasvirlarni ko'rganda ko'z g'ayri dumaloq bo'ladi, nurni sindiruvchi kuch esa kattalashadi. Qari odamlarda ko'z g'ayri qattiqlashib, moslashish qobiliyati ancha pasayadi. Natijada odam yaqindan aniq ko'rolmaydi. Shuning uchun ko'zoynak taqish yo'li bilan yaqindan ko'rish tiklanadi. Ba'zida ko'z soqqasi cho'zinchoq yoki kalta bo'lib rivojlansa, narsalarning tasvir fokusi to'r pardaga yetmasdan undan oldinroqda yoki orqaroqda to'planadi. Natijada tasvirlarni odam aniq ko'rolmaydi. Bunday holatda ko'z ko'zoynak yordamida normal holga keltiriladi. Ba'zida shox parda yoki ko'z g'ayri egri (qiyshiq) bo'lib, bunda tasvirlar noto'g'ri (astigmatizm) ko'rinadi. Bunday anomaliyani ham maxsus ko'zoynak taqish orqali tuzatsa bo'ladi.

Ko'zning moslashishi (adaptatsiya). Odam yorug'dan qorong'i uyga yoki aksincha qorong'ilikdan yorug'likka chiqqanda avvaliga ko'zi qamashib, hech narsani ko'rmaydi. Keyinchalik asta-sekin ko'z sharoitga moslashib, tevarakatof ko'rina boshlaydi. Bunga moslashish (adaptatsiya) deyiladi. Yorug'lik adaptatsiyasi 2-3 daqiqada sodir bo'lsa, qorong'ulik adaptatsiyasi 15-20, ba'zida 30 daqiqa davom etadi. To'r pardada joylashgan kolbachalar orqali odam turli (qizil, yashil, binafsha) ranglarni ko'rish va ularni bir-biridan ajratish qobiliyatiga ega Ba'zida ranglarni ajrata olmaslik (daltonizm) holati ham bo'ladi. Tasvirlarni bir ko'z bilan qabul qilishdan ko'ra ikki ko'z bilan qabul qilish afzaldir. Bunda masofa, ranglar tiniqligi, tasvirlar bir-biridan farqli ravishda to'la-to'kis aniqlanadi. Bu esa binokular ko'rish deb ataladi.

MUNDARIJA

Kirish.....	3
Umumiy qism, asosiy ma'lumotlar	4
Anatomiyani o'rganish usullari	6
Anatomiy fanining qisqacha tarixi	7
A'zo va a'zolar sistemasi	10
Odam tanasining shakllari, o'lchovlari va xususiyatlari.....	12
Qomatning tuzilishi (konstitusiyasi)	15
Anatamik atamalar	15
Xususiy qism.....	17
Harakat a'zolari sistemasi.....	17
Suyaklar haqida ta'limot. osteologiya.....	17
Suyaklar.....	19
Suyaklar rivojlanishi.....	20
Suyaklar tasnifi.....	22
Suyaklarning o'zaro birlashuvi – artrologiya.....	22
Muskullar haqida ta'limot. Umumiy ma'lumotlar.....	26
Muskullarning shakllari.....	29
Tana skeleti.....	30
Umurtqalar.....	31
Qovurg'alar.....	36
Tana suyaklarining birlashuvi	38
Qovurg'alarning umurtqalar va to'sh suyagi bilan qo'shilishi.....	40
Ko'krak qafasi.....	41
Tana muskullari.....	43
Orqaning yuza muskullari.....	43
Orqaning chuqur muskullari.....	45
Tananing old tomonidagi muskullar.....	48
Ko'krak qafasining xususiy muskullari.....	49
Ko'krak-qorin to'sig'i – diafragma.....	50
Qorin muskullari.....	51
Qorin to'g'r'i muskullarining qini.....	53
Chov kanali.....	54
Qo'l-oyoq suyaklari.....	55

Yelka kamari suyaklari.....	56
Qo'ning erkin turgan bo'limidagi suyaklar.....	58
Qo'l suyaklarining birlashuvi.....	62
Qo'l muskullari.....	70
Yelka kamari muskullari.....	70
Yelka muskullari.....	71
Bilak muskullari.....	73
Yuza qavat muskullari.....	73
Chuqur qavat muskullari.....	74
Bilakning lateral guruh muskullari.....	74
Panja muskullari.....	77
Oyoq skeleti.....	79
Oyoq kamari suyaklari.....	79
Oyoqning erkin turgan bo'limidagi suyaklar.....	81
Oyoq suyaklarining birlashuvi	87
Chanoq haqida umumiy ma'lumotlar.....	89
Chanoq-son bo'g'imi.....	92
Tizza bo'g'imi.....	94
Boldir suyaklarining o'zaro birlashuvi.....	96
Oyoq panjasi suyaklarining boldir suyaklari bilan o'zaro birlashuvi.....	97
Oyoq kafti boylamlari.....	98
Oyoq muskullari	101
Chanoq muskullari.....	102
Son muskullari.....	103
Boldir muskullari.....	106
Oyoq panjasi muskullari.....	108
Oyoq fassiyalari.....	110
Bosh skeleti.....	112
Kallaning miya bo'limi suyaklari.....	114
Kallaning yuz bo'limi suyaklari.....	123
Kalla suyaklarining birlashuvi to'g'risida ma'lumot.....	130
Butun kalla.....	131
Kalla suyaklarining ontognezi.....	138
Chaqaloq kallasi.....	140

Bosh muskullari.....	141
Chaynash muskullari.....	145
Bosh fassiyasi	146
Bo'yin muskullari	146
Yuza muskullar	147
Til osti suyagiga birikuvchi muskullar.....	147
Bo'yinning chuqur muskullari.....	149
Bo'yin uchburchaklari.....	150
Bo'yin fassiyalari.....	151
Ichki a'zolar haqida ta'limot, splanxnologiya.....	152
Og'iz bo'shlig'i.....	154
Tishlar.....	155
Til	159
So'lak bezlari.....	161
Halqum.....	162
Qizilo'ngach.....	164
Me'da	166
Ingichka ichak.....	168
Yo'g'on ichak	171
Me'da osti bezi.....	175
Jigar	175
O't pufagi.....	178
Qorin parda	179
Nafas a'zolari sistemasi	183
Burun bo'shlig'i.....	183
Hiqildoq.....	185
Kekirdak.....	191
Bronxlar.....	192
O'pka.....	192
Plevra.....	195
Siydik-tanosil a'zolari sistemasi.....	196
Siydik ajratish a'zolari.....	197
Buyrak.....	197
Siydik yo'li.....	200
Qovuq.....	200

Tanosil a'zolari erkaklarning tanosil a'zolari.....	201
Moyaklar.....	201
Erkaklarning tashqi tanosil a'zolari.....	204
Erkaklar siydik chiqarish kanali.....	206
Ayollar tanosil a'zolari.....	206
Ayollarning tashqi tanosil a'zolari.....	210
Ayollarning siydik chiqarish kanali.....	211
Ichki sekretiya bezlari	213
Qalqonsimon bez.....	214
Ayrisimon bez.....	215
Miyaning pastki ortig'i – gipofiz.....	217
Ortiqsimon tana.....	217
Buyrak usti bezi.....	218
Me'da osti bezining inkretor qismi.....	219
Jinsiy bezlarning endokrin qismi.....	219
Tomirlar sistemasi haqida ta'limot.....	220
Qon tomirlar sistemasi.....	220
Yurak.....	225
Yurakning o'tkazuvchi yo'li.....	232
Yurak limfa tomirlari.....	235
Yurak nervlari.....	236
Tomirlar sistemasi.....	240
Kichik qon aylanish doirasi tomirlari	240
Katta qon aylanish doirasi tomirlari.....	240
Aorta ravog'i tarmoqlari.....	242
Yelka-bosh poyasi.....	242
Umumiy uyqu arteriyasi	242
Tashqi uyqu arteriyasi.....	243
Ichki uyqu arteriyasi.....	246
O'mrov osti arteriyasi.....	248
Qo'ltiq arteriyasi.....	252
Yelka arteriyasi.....	253
Bilak arteriyasi.....	254
Tirsak arteriyasi.....	256
Pastga yo'naluvchi aorta tarmoqlari.....	258

Qorin aortasi tarmoqlari.....	260
Aortaning qorin devoriga tarqalgan tarmoqlari.....	261
Aortaning toq tarmoqlari.....	261
Aortaning visseral juft tarmoqlari.....	265
Ichki yonbosh arteriyasi.....	266
Tashqi yonbosh arteriyasi.....	268
Son arteriyasi.....	269
Taqim arteriyas.....	271
Orqa katta boldir arteriyasi.....	273
Oyoq panjasi arteriyalari.....	274
Vena sistemasi.....	276
Katta qon aylanish doirasi venalari.....	276
Yuqori kovak vena sistemasi.....	277
O'mrov osti venasi.....	280
Qo'l venalari.....	280
Pastki kovak vena sistemasi.....	281
Qopqa vena sistemasi.....	282
Umumiy yonbosh venasi.....	283
Oyoq venalari.....	284
Kovak vena sistemasi bilan qopqa vena sistemasi.....	285
Embrionda qon aylanishi.....	286
Limfa sistemasi.....	287
Ko'krak limfa yo'li.....	291
Oyoq limfa tomirlari va tugunlari.....	292
Chanoq sohasidagi limfa tomirlari va tugunlari.....	293
Ko'krak qafasidagi limfa tugunlari va tomirlari.....	295
Qo'l limfa tugunlari va tomirlari.....	295
Bosh-bo'yin limfa yo'llari va tugunlari.....	296
Taloq.....	296
Nerv sistemasi – nevrologiya.....	297
Orqa miya.....	300
Bosh miya.....	303
Bosh miyaning rivojlanishi.....	305
Uzunchoq miya.....	306
Ortqi miya.....	307

Miyacha.....	309
Rombsimon miya siqig'i.....	310
To'rtinchi qorincha	310
O'rta miya	313
Oraliq miya.....	314
Oxirgi miya	317
Miya yarimsharlarining ichki tuzilishi.....	320
Yarimshar yadrolari.....	321
Yon qorinchalar.....	323
Miya po'stlog'ining tuzilishi	324
Ödam bosh miyasining og'irligi.....	326
Bosh miyani o'rovchi pardalar	326
Orqa va bosh miyaning o'tkazuv yo'llari	329
Periferik nerv sistemasi	335
Boshmiyanervlari.....	335
Orqa miya nervlari	349
Orqa miya nervlarining orqa shoxlari	349
Orqa miya nervlarining old shoxlari	350
Ko'krak nervlari.....	356
Nervlarning tarmoqlanish qoidalari.....	361
Vegetativ nerv sistemasi.....	362
Vegetativ nerv sistemasining markaziy yadrolari	370
Sezgi a'zolari.....	370
Eshitish va muvozanat saqlash a'zosi.....	371
Tashqi quloq	371
O'rta quloq.....	372
Ichki quloq.....	375
Ko'rish a'zosi.....	378
Ko'z soqqasi.....	378
Ko'zning nur sindiruvchi apparati.....	381
Ko'zning yordamchi apparatlari.....	382
Ko'z qovoqlari va konyunktiva.....	382
Ko'z yoshi apparati.....	383