

O'ZBEKISTON RESPUBLIKASI OLIY VA O'RTA MAXSUS
TA'LIM VAZIRLIGI

O'ZBEKISTON RESPUBLIKASI SOG'LIQNI SAQLASH
VAZIRLIGI

F.N.BAHODIROV

ODAM ANATOMIYASI

*O'zbekiston Respublikasi Oliy va
o'rtta maxsus ta'lim vazirligi tomonidan
tibbiyot oliy o'quv yurtlari talabalari uchun
darslik sifatida tavsiya etilgan*

«O'zbekiston milliy ensiklopediyasi»

• Davlat ilmiy nashriyoti

Toshkent – 2005

T a q r i z c h i l a r :

N.X.Shomirzayev — tibbiyot fanlari doktori, professor.

O‘.M.Mirsharopov — tibbiyot fanlari doktori, professor.

Ushbu darslik tibbiyot oliy o‘quv yurtlari talabalari uchun tavsiya etilgan bo‘lib, unda talabalar tibbiyotning eng muhim fani hisoblangan anatomiya va morfologiyaga oid yangiliklar bilan yaqindan tanishadilar.

Muallif ushbu darslikda har bir a‘zoning, qolaversa anatomik sistemalarning tuzilishini, embrional o‘shishning yosh va jinsga qarab o‘zgarib turishini tushunarli va qiziqarli qilib bayon etishga uringan. Kitobda ichki a‘zolarning anatomik tuzilishi, ularning qon tomirlar va nervlar bilan qanday qilib ta‘minlanganligi yaqqol tasvirlab berilgan.

1. UMUMIY QISM

1.1. ANATOMIYA FANINING MAZMUNI

Anatomiya — grekcha soʻz boʻlib — kesish, boʻlish degan maʼnoni bildiradi.

Odam anatomiyasi aʼzolarining tuzilishini, shaklini uning taraqqiyotiga, vazifasiga bogʻlab oʻrganadigan tibbiyotning asosiy fani hisoblanadi. Bu fan har bir aʼzoni jinsiy tafovutlarini, yoshga qarab oʻzgarishini, shuningdek atrof muhitning aʼzolar tuzilishiga taʼsirini oʻrganadi.

Moskva Universitetining professori Ye.O.Muxin (1766–1850) odam anatomiyasi fanining ahamiyatini quyidagicha taʼriflab: „Odam anatomiyasini bilmagan shifokor foydasizgina emas — balkim zararlidir“ — degan edi.

Anatomiyaning boʻlimi boʻlib hisoblanilgan taqqoslash anatomiyasi — filogenez: aʼzolar guruhini, tana tuzilishining oddiy tuzilgan guruhdan murakkab tuzilishga ega boʻlgan oliy guruhga mansub hayvonlarda taqqoslash asosida olib boriladi. Ontogenez — homila hosil boʻlib, uning tana aʼzolari rivojlana boshlagan davrdan qarilik davrigacha kuzatiladigan oʻzgarishlarni oʻrganadi. Prenatal ontogenez boʻlimi: aʼzolar shakllangandan boshlab, tugʻilishgacha boʻlgan davrdagi oʻzgarishlarni oʻrganadi. Prenatal ontogenez (homila taraqqiyoti) oʻz navbatida 2 davrga boʻlinadi. 2 oygacha boʻlgan davr — embrional davr deyilib, 3–9 oylardagi davr fetal davr (fetus — homila) deyiladi. Homila tugʻilgan daqiqalardan boshlab, yoshga qarab oʻzgarishini postnatal ontogenez boʻlimi oʻrganadi. Odam tuzilishi va taraqqiyotini jamiyat taraqqiyoti bilan bogʻlab oʻrganadigan boʻlimga — antropogenez deyiladi. Homila hujayra, toʻqima va aʼzolarining tugʻilguncha ona qornida oʻsib taraqqiy etishini embriologiya fani, tugʻilgandan boshlab to hayotining oxirigacha boʻlgan davrdagi oʻzgarishni „yoshga doir“ anatomiya oʻrganadi.

Sistematik anatomiya odam aʼzolarini va ularning bajaradigan vazifalarini umumlashgan guruhlarga boʻlgan holda oʻrganadi. Bu fanning **osteologiya** boʻlimida suyak skeleti, **sindesmologiya** boʻlimida suyaklarning oʻzaro birikishi, **miologiya** boʻlimida esa mushaklar oʻrganiladi. Anatomiyaning **splanxnologiya** boʻlimi ichki aʼzolarini: hazm aʼzolari, nafas aʼzolari, siydik va jinsiy aʼzolarini oʻrganadi. **Angiologiya** boʻlimi yurak va qon tomirlarni (arteriya, vena, limfa) oʻrgansa, **nevrologiya** boʻlimi orqa miya va bosh miyani, hamda periferik nervlarni oʻrganadi. **Esteziologiya** boʻlimida sezgi aʼzolari, **endokrinologiya** qismida esa ichki sekretiya bezlari oʻrganiladi. **Rentgenoanatomiya** boʻlimida

K.Rentgen tarafidan kashf etilgan nurlar orqali a'zo va tana qismlari o'rganiladi. **Topografik anatomiya** — a'zolarining va tana bo'limlarining o'zaro munosabatini o'rganadi.

Norma — sog'lom odamlarda uchraydigan holat bo'lib, a'zolar o'ziga yuklangan vazifasini to'liq bajarishi tushuniladi.

Anomaliya — normal tuzilishdan farqlanadigan holat bo'lib, lekin o'ziga yuklangan vazifasini to'liq bajaradi. Anomaliya sifatida yurakning o'ng tarafda joylanishi (dekstra — kardiya) yoki ichki a'zolarining teskari joylashuvini (situs viscerum inversus) ko'rsatish mumkin.

Lekin a'zo taraqqiyoti bilan bog'liq ba'zi holatlar uning bajaradigan vazifasiga salbiy ta'sir etadi va bunday holatlarga patologiya deyiladi. **Patologiya** holatiga lablarda va tanglayda hosil bo'ladigan tirqishlar yoki a'zolarining bajaradigan vazifasiga salbiy ta'sir etadigan tuzilmalar kiradi.

Normal anatomiya sog'lom odam organizmida kuzatiladigan holatlarni o'rganadi. Odam a'zolarida kuzatiladigan ba'zi o'zgarishlar variantlar deb ataladi. Bunda a'zolarining joylashishi yoki tuzilishi odatiy holatdan biroz boshqacharoq bo'lsa-da, lekin bajaradigan vazifasi odatiy bo'lsa, a'zoning ko'rinish yoki tuzilish varianti deyiladi. Odam a'zolarining tuzilishini, shakllanishini bajaradigan vazifasiga bog'lab o'rganish — **vazifaviy** (funksional) **anatomiya** deyiladi.

Odam anatomiyasi tibbiyotning boshqa asosiy fanlari bo'lib hisoblangan fiziologiya, gistologiya fanlari bilan chambarchas bog'langan holda o'rganiladi. Fiziologiya fani a'zolarining hayotiy faoliyatini o'rganadigan ta'limotdir. Gistologiya fani hujayra, to'qima va a'zolarining taraqqiyoti, tuzilishi hamda ularning hayot faoliyatlarini o'rganuvchi ta'limotdir.

A'zo, to'qima va hujayralarda kasallik natijasida paydo bo'ladigan holatlarni o'rganadigan fan patologik anatomiya deyiladi.

1.2. ORGANIZMNING BIR BUTUNLIGI

Odam (*Homo sapiens*) umurtqalilar (*vertebrata*) tipiga va sut emizuvchilar sinfiga (*mammalia*) mansub.

Organizm va uning tarkibiy qismlari

Organizm — azaldan mavjud bo'lib, ma'lum tuzilishga ega bo'lgan tashqi muhit bilan modda almashinish, ko'payish va o'sish imkoniyatiga ega bo'lgan doimo o'zgarishdagi yaxlit tirik mavjudot.

Organizm alohida hosilalardan tashkil topgan bo'lib, uning tarkibiy qismlarini a'zolar, to'qimalar, hujayralar va hujayra ichidagi hosilalar tashkil etadi. Organizmning bir butunligini quyidagi omillar hosil qiladi:

1) hujayra, to'qima, a'zolarida suyuqliklar vositasida o'zaro qo'shib yaxlit a'zo yoki tizimlarni hosil qiladi;

2) odamning barcha a'zolari qon va limfa suyuqliklari vositasida gumoral (humor — suyuqlik) yo'l bilan qo'shilib turadi;

3) har bir a'zo va to'qimalar nervlar vositasida boshqariladi va o'zaro munosabatda bo'ladi.

Organizmning barcha a'zolari bir-biri bilan o'zaro bog'liq bo'lib, ular tomirlardan oqayotgan qon, limfa suyuqliklari yordamida gumoral yo'l bilan bog'lanadi, markaziy nerv sistemasi a'zo va to'qimalarni idora etib, bularni hammasi organizmning bir butunligini ta'minlaydi.

I. Epiteliy to'qima (**Textus epethelialis**) — chegaralovchi to'qima bo'lib, tana va hazm qilish nayining ichki yuzasini, nafas olish, siydik va jinsiy sistemalarning shilliq qavatlarini qoplab turadi. Jigar, me'da osti bezi va shuningdek, organizmdagi ko'pgina bezlar tarkibiga ham kiradi. Seroz pardalar ham epiteliy bilan qoplangan. Epiteliy to'qimasi embrionning rivojlanish davrida uchala homila varaqlaridan (ekto, endo va mezodermadan) hosil bo'ladi.

II. Ichki muhit to'qimasi (tayanch-trofik va himoya to'qimalar, biriktiruvchi to'qima) — mezenximadan hosil bo'lib, bu to'qima tarkibiga qon, limfa, siyrak va zich biriktiruvchi to'qima, retikular to'qima, tog'ay va suyak to'qimalari kiradi.

III. Mushak to'qimasi (**Textus muscularis**) — organizmning harakatga kelishini ta'minlaydi. Tuzilishi va bajaradigan vazifasiga ko'ra silliq, ko'ndalang-targ'il (skelet), yurak mushagi va ba'zi a'zolarida uchrovchi maxsus mushak to'qimasi farq qilinadi.

Maxsus mushak to'qimalari mioepitelial hujayralar — ter, sut va so'lak bezlarida bo'ladi.

IV. Nerv to'qimasi (**Textus nervosus**) — yuqori darajada rivojlangan to'qima bo'lib, u barcha a'zolari o'zaro aloqada bo'lishini hamda organizmning tashqi muhit bilan bog'lanishini ta'minlaydi.

Nerv to'qimasi markaziy va periferik nerv tizimini hosil qilib, ikki xil hujayradan tashkil topgan. Birinchi xil hujayra — neyronlar (nevrotsitlar) bo'lib, ikkinchi xil hujayra — nevrogliya (gliotsitlar) deb ataladi. Nerv to'qimasi tashqi embrional qavat **ektodermadan** taraqqiy etadi.

A'zolar o'ziga xos bo'lgan shaklga, tuzilishga, vazifaga, taraqqiyotga ega bo'lgan yaxlit tuzilmalardir.

Ko'pgina a'zolar ma'lum bir to'qimalardan tuzilgan bo'lsa-da, ularning tarkibida boshqa organizmga xos bo'lgan to'qimalar ham bo'ladi. Misol uchun: yurak faqat shu a'zoga mansub bo'lgan ko'ndalang-targ'il mushak to'qimalardangina emas, balki biriktiruvchi va nerv to'qimalaridan tuzilgan.

A'zolar tizimi tarkibini tuzilishi, vazifasi, taraqqiyotida umumiylik bo'lgan a'zolar guruhi tashkil qiladi.

Suyaklar sistemasi tarkibiga — bir xil tuzilishga, umumiy vazifaga ega bo'lgan va taraqqiyotida umumiylik bo'lgan suyaklar guruhi kiradi.

Mushaklar, qon tomirlar va nerv tizimlarini ham shunday umumiy tuzilishga. bir xil vazifaga va taraqqiyotida ham umumiylikka ega bo'lgan a'zolar guruhi tashkil etadi.

Hazm a'zolarining har birining tuzilishi o'ziga xos bo'lsa-da, lekin ularning bajaradigan vazifasi, ko'pchiligining umumiy tuzilishga egaligi (devorining 3 qavatli naydan iboratligi). va embrionning endoderma qismidan taraqqiy etganligidan, ular ham yaxlit hazm a'zolari tizimini tashkil etadi.

Alohida tizimlar guruhi vazifasi, joylashishiga va taraqqiyotiga ko'ra bo'limlarga (apparatlarga) birlashishi mumkin. Tayanch va harakat apparati tarkibiga — suyaklar, bo'g'imlar va mushak tizimlari birlashadi. Ichki a'zolar bo'limi o'z ichiga hazm, nafas, siydik chiqarish va jinsiy a'zolar tizimini birlashtiradi.

Tayanch va harakat bo'limi, teri bilan birgalikda tanani tashkil etib — **soma** deb ataladi va bu hosilalar ko'krak, qorin, chanoq bo'shliqlaridan iborat. Bu bo'shliqlarda esa ichki a'zolar joylashadi. Ichki a'zolar tarkibiga hazm, nafas, siydik chiqarish, jinsiy a'zolar tizimi va endokrin bezlari kiradi. Soma qismini tashkil etgan a'zolar va ichki a'zolar, nervlar bo'ladi.

Odam tuzilishining tarkibiy qismlari: organizm — a'zolar tizimi (sistemi) — a'zolar — a'zolarining morfologik birligi — to'qimalar — hujayralar — hujayra elementlari — molekula.

1.3. ODAM GAVDASINING TUZILISHI (GAVDA KONSTITUTSIYASI)

Odam gavdasi tabiat va ma'lum bir jamiyat tuzilishining ta'sirida, avlodidan (naslidan) orttirgan asosiy negiz xususiyatlari asosida rivojlanadi. Odam gavdasining tuzilishi ichki a'zolar ko'rinishiga ham ta'sir etadi. Gavda tuzilishi uch guruhga bo'linadi.

1. Dolixomorflar (asteniklar) — past bo'yi bo'lib, ko'krak qafasi tor, yelkalar orasidagi masofa qisqa va qo'l-oyoqlarining uzunligi bilan ajralib turadi.

2. Braxiomorflar (gipersteniklar) — baland yoki o'rta bo'yi bo'lib, ko'krak qafasining kengligi, yelkalar orasidagi masofaning uzunligi, qo'l hamda oyoqlarning qisqaligi bilan ajralib turadi.

3. Mezomorflar (normasteniklar) — yuqorida bayon etilgan ikki xil qomatning oraliq shaklidir.

1.4. HOMILA TARAQQIYOTI TO'G'RISIDA QISQACHA MA'LUMOT

Odam va hayvonlarda embrional taraqqiyot 4 davrga bo'lib o'rganiladi:

I. Urug'lanish davri; II. Bo'linish davri; III. Gastrulyatsiya davri; IV. Organogenez va gistogenez, to'qima va a'zolar hamda homila qobiqlari hosil bo'lish davri. Embriional taraqqiyotning har bir bosqichini embriologiya fani

o'rganadi, shuning uchun, oxirgi davrlardagi o'zgarishlarni qisqacha ta'riflab o'tamiz.

Embrion taraqqiyotining homila qobiqlari hosil bo'lish davrida uchta parda hujayralari hosil bo'ladi: 1) tashqi embrional parda — ektoderma; 2) o'rta embrional parda — mezoderma; 3) ichki embrional parda — entoderma.

Tashqi homila pardasi — ektodermadan: teri epiteliysi, soch, tirnoq, og'iz bo'shlig'ining shilliq qavati, tish emali, to'g'ri ichak ichki qavati, tashqi jinsiy a'zo yo'llarining ichki yuzasi, teri bezlari, sut bezi taraqqiy etadi. Ektodermaning — neyroektoderma qismidan markaziy va periferik nerv sistemasi (orqa miya, bosh miya, orqa miya va bosh miya nervlari), tashqi embrional qavatdan og'iz bo'shlig'idagi so'lak bezlari ham taraqqiy etadi.

II. O'rta homila pardasi — mezodermadan: teri osti to'qimasi (dermatom bo'limidan); skelet suyaklari (sklerotom bo'limidan); ko'ndalang-targ'il mushaklar (miotom bo'limidan) taraqqiy etadi. Homilaning o'rta qavati — mezoderma boshlang'ich paytda 43–44 ta alohida bo'lakka ajralgan somitlarni (soma-tana) hosil qiladi. Segment holiday somitlar mezodermaning oldingi bo'lagi hisoblangan splanxnotomlar (splanchna — ichki a'zolar) bilan oyoqchalar — nefratomlar vositasida birikadi.

Har bir somit o'z navbatida 3 qismga ajratiladi: dorza-lateral (orqa-yon) qismi — dermatom; medio-ventral (oldingi-ichki) qismi — skleratom; o'rta qismi — miotom.

Dermatom qismidan — teri osti kletchatkasi va biriktiruvchi to'qimalar taraqqiy etadi.

Skleratomdan — suyaklar taraqqiy etadi.

Miotomdan esa tana mushaklari taraqqiy etadi.

Mezodermaning oyoqchalari bo'lgan nefrotomlardan buyrak va siydik chiqaruv yo'llari hamda jinsiy a'zolar taraqqiy qiladi. Splanxnatomlar esa ikki varaqqa bo'linadi: pariyetal varaq ektodermaga tegib tursa, visseral varaq entodermanni o'rab oladi. Splanxnatomlardan perikard, plevra va qorin pardasi taraqqiy etadi.

III. Ichki homila pardasi — entodermadan nafas hamda hazm a'zolari va ularning tarkibidagi bezlar taraqqiy qiladi.

Ichki embrional qavatdan: nafas yo'llari hamda o'pka epiteliy qavati va og'iz bo'shlig'ining orqa qismidagi va halqum shilliq qavatlarining bez to'qimalari (gipofiz, qalqonsimon bez, qalqonsimon bez oldi bezlari, ayrisimon bezlar) taraqqiy etadi.

Endodermadan: qizilo'ngach, me'da, ingichka ichak va yo'g'on ichaklarning shilliq qavati va ular tarkibidagi bezlar, hamda jigarning o't yo'llari, jigar, me'da osti bezlari taraqqiy etadi.

1.5. ANATOMIK NOMENKLATURA

Anatomik nomenklatura (**nomina anatomica**) — ilmiy asoslangan, tartibga solingan anatomik terminlarning tibbiyotda va biologiyada ishlatiladigan nomlaridir. Lotin tilidagi halqaro anatomik nomlanish bilan milliy anatomik nomlanish tafovut qilinadi. Anatomik nomlanish tarixi bu fanning tarixi va rivojlanishi bilan bevosita bog'liqdir. Anatomik nomlanish ko'p asrlar davomida grek hamda lotin tillaridagi nomlar bilan boyitilib va anatomiya sohasidagi har bir yangi kashfiyot yangi nomlar bilan to'ldirilib borildi. Natijada ayrim a'zo va hosilalar lotincha nom bilan yoki kashfiyotchi olim nomi bilan ataladigan bo'ldi: eshituv nayi — Yevstaxiy nomi (B.Eustachius 1520–1574) bilan, arterial nay — Botallo (L.Botallo 1530–1600) nomi bilan; bachadon nayi Fallopiy (G.Fallopium 1523–1562) nomi bilan atala boshlandi. Anatomik nomlanishni tartibga solishda Leonardo da Vinchining (1452–1519) xizmatlari katta. Bu rassom va olim birinchilar qatorida mushaklarning vazifasini hamda joylanishini hisobga olgan holda nomlab berdi. XVIII asr oxirlarida anatomik nomlarning soni 30 mingdan oshib ketdi. Bu esa o'z navbatida ilmiy asoslangan, hamma mamlakatlarda tan olinadigan anatomik nomenklatura (nomlanish) kerakligini ko'rsatdi. 1889- yilda anatom R.A.Kelliker boshchiligidagi maxsus komissiya tuzildi. Bu maxsus olimlar guruhi tomonidan taqdim etilgan xalqaro nomlanish 1895- yili Bazel (Shveysariya) shahridagi olimlar kengashida qabul qilindi va Bazel anatomik nomenklaturasi (**Baselen Nomina Anatomica — BNA**) deb ataldi. BNA ga muvofiq odamning har bir a'zosiga bitta qisqa, oddiy, esda qoladigan lotin tilidagi nomlanish asos qilib olindi va natijada 5600 anatomik nom qoldirildi. 1950- yili Oksford shahrida o'tkazilgan V halqaro anatomik kongress qatnashchilari qabul qilgan qaroriga asosan, anatomik nomenklaturani qaytadan ko'rib chiqish uchun komissiya tuzildi. Olimlar tarafidan yangitdan ko'rib chiqilgan anatomik nomenklatura, 1955- yili Parij shahrida o'tkazilgan VI xalqaro anatomlar kongressi ishtirokchilari tarafidan qabul qilindi va Parij anatomik nomenklaturasi — **Parisiana Nomina Anatomica (PNA)** deb ataldi. Fan taraqqiyoti va yangi ma'lumotlar, kashfiyotlar anatomik terminologiyani qo'shimchalar bilan to'ldirishni taqozo qildi. Shu boisdan 1989- yilda yangi anatomik terminologiyani yaratadigan federativ komitet (FCAT) tuzildi. FCAT a'zolari 11 davlat vakillari edi. 1994- yili FCAT a'zolarining soni 18 taga yetdi. 1997- yil 28- avgustda Braziliyaning San-Paula shahrida FCAT ning XIII yig'ilishi o'tkazildi. Bunda yangi anatomik terminologiya (**Terminologia Anatomica**) muhokama qilindi va uning to'liq ro'yxati 1998- yili nashr etildi: „**Terminologia Anatomica**“ **International „Anatomical Terminology. FCAT Federatia committee on Anatomical Terminologia 1998. Thieme Stuttgart. New York**“.

Ushbu anatomik terminologiya tarkibiga 7428 ta anatomik nomlanish kiritildi.

Shuningdek, yangi anatomik terminologiyani barcha davlatlarning milliy tiliga standart holda tarjima etilishi kerakligi taklif qilindi. Anatomik hosilalarning rus

tilidagi nomlanishi Rossiya olimlari tomonidan ishlab chiqilib, IV Rossiya anatomlarining syezdida qabul qilindi va bu atamalar 2003- yili nashr etildi: „Mejdunarodnaya anatomicheskaya terminologiya (s ofitsialnim spiskom russkix ekvivalentov)“. Moskva „Meditsina“ 2003.

1.6. ANATOMIYA FANINI O'RGANISH USULLARI

I. Yuqorida aytganimizdek anatomiya — grekcha **anatome** — kesish, bo'lish degan ma'noni bildirib, u a'zo va to'qimalarni kesib, preparatlar tayyorlab o'rganadi.

II. Palpatsiya usuli — a'zo va to'qimalarni teri ustidan ushlab ko'rish.

III. Perkussiya usuli — a'zo hamda to'qimalar ustidan urib ko'rish va hosil bo'lgan ovoz orqali ular orasidagi farqni aniqlash.

IV. Auskultatsiya usuli — a'zolardan chiqayotgan ovozni eshitib o'rganish.

V. Antropometriya — tananing holatini o'lchab ko'rish usuli.

VI. Endoskopiya — kovak a'zolari optik yoritadigan asboblardan bilan tekshirish usuli.

VII. Rentgenoskopiya va rentgenografiya usullari — rentgen nurlari yordamida a'zo va to'qimalar holatini ko'rish yoki tasvirini yozib olish.

VIII. Karroziya usuli — a'zo va to'qimalarning ichini tez qotuvchi moddalar bilan to'ldirib, kislota ta'sirida to'qimalarni eritib, a'zo va to'qimalarning shaklini qoldirish vositasida o'rganiladi.

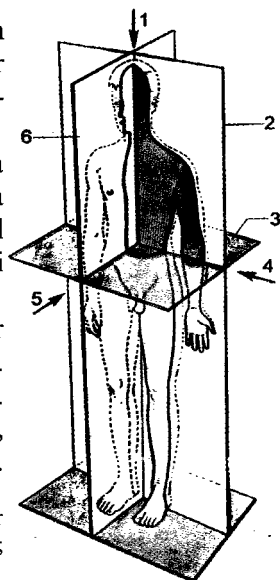
1.7. ANATOMIK NOMLANISH

Anatomik nomlanish jarayonida hosilalarni farqlash uchun uch xil sathdan foydalaniladi. Bu sathlar odamning tik turgan (vertikal) holatida o'tkaziladi (1-rasm).

I. Sagittal sath — odam tanasining oldindan orqa tarafga vertikal kesilishi natijasida hosil qilinadi. Natijada odam teng ikki qismga ajraladi. O'rtadagi sath medial yuza — **medianus** deyiladi. O'rtadagi sathdan uzoqdagi hosilalar — **lateralis** deyiladi.

II. Frontal sath — sagittal sathga perpendikular holda, peshona suyagiga parallel holda o'tkaziladi. Natijada odam oldingi va orqa bo'laklarga ajraladi. Oldingi bo'lakka yaqin turgan hosilalar — **anterior**, orqa bo'lakka yaqin hosilalar — **posterior** deyiladi.

1-rasm. Odam tanasi bo'ylab o'tkaziladigan o'qlar va sathlar chizmasi. 1 — vertikal o'q; 2 — frontal sath; 3 — gorizontalsath; 4 — ko'ndalang o'q; 5 — sagittal o'q; 6 — sagittal sath.



III. Gorizont sath — gorizont sath bo'ylab, avvalgi sathlarga nisbatan to'g'ri burchak ostida o'tkaziladi. Natijada odam yuqori va pastki qismlarga ajratiladi. Yuqori qismga yaqin hosilalar — **superior**, pastki bo'lagiga yaqin hosilalar — **inferior** deyiladi.

Oldingi qism — **ventralis** (qoringa yaqin) deyiladi; orqa qism — **dorsalis** deyiladi. Tanaga yaqin hosilalar — **proximalis** deyilsa, tanadan uzoqdagi hosilalar — **distalis** deyiladi. Tananing tashqi yuzasiga yaqin hosilalar — **externus**, ichki yuzasiga yaqin hosilalar — **internus**, tananing tashqi qismiga yaqin yuzalar — **superficialis**, ichki qismiga yaqin yuzalar — **profundus** deyiladi. Anatomik hosilalarni o'zaro taqqoslash jarayonida katta tuzilma — **magnus**, kichik hosila esa — **parvus** deyiladi. Kattaroq hosila — **major**, kichikroq hosila esa **minor** deb ataladi. O'ng tarafdagi hosilalar — **dexter**, chap tarafdagi hosilalar — **sinister** deyiladi. Kalla sohasiga yaqin hosilalar — **cranialis** deyilsa, pastki qismga, dum qismiga yaqin hosilalar — **caudalis** deyiladi.

1.8. ANATOMIYA FANINING QISQACHA TARIXI

Anatomiya fani juda uzoq rivojlanish yo'lini bosib o'tdi. Qadimiy Misrda va Vavilonda eramizdan III–II ming yil avval murdalarni mumiyolash odat bo'lganligi sababli, ba'zi bir a'zolarning tuzilishi to'g'risida yuzaki bo'lsa ham ma'lumotga ega bo'lingan.

Anatomiyaning haqiqiy taraqqiyoti qadimiy yunonlar (Gretsiya) mamlakatidan boshlangan. Yunonistonning Kos va Kimdos tibbiyot maktablari tashkil qilingan. Qadimiy Yunonistonning ko'p olimlari, jumladan Gippokrat, Pifogor, Alkmeon va boshqalar shu maktablarda tarbiyalanganlar.

Pifogor (eramizdan avvalgi 580–500- yillar yashagan) mashhur faylasuf, matematik bo'lib, tirik mavjudotning kelib chiqishini o'rgangan. Pifogor birinchilar qatorida „hamma mavjudot (borliq) urug'lardan paydo bo'ladi“ — degan tushunchani aytgan.

Alkmeon (taxminan eramizdan avvalgi 500- yilda tug'ilgan) Galen yozib qoldirgan tarixiy ma'lumotlarga qaraganda Pifagorning shogirdi bo'lib, murdani yorib ko'rib, odam anatomiyasi sohasida bir qancha ilmiy asarlar yozgan. Alkmeon a'zolarning tuzilishini va fiziologiyasini hayvonlarda tajribalar o'tkazish usuli bilan o'rgangan.

Empidokl (eramizdan avvalgi 473- yilda tug'ilgan) birinchi bo'lib organizm evolutsiyasi to'g'risida tushuncha berib, hayvonlar yer yuzida birinchi paydo bo'lganlarida oddiy tuzilishga ega bo'lganligini taxmin qilgan. Bu olim hayvonlar pushtini (embrionini) o'rganib, uni kindik orqali yo'ldoshdan oziqlanishini aniqlagan.

Tibbiyot fanining asoschisi (otasi) bo'lib hisoblangan Qadimgi Yunon olimi **Gippokrat** (Buqrot) anatomiya fani rivojiga katta hissa qo'shgan. Gippokrat

(eramizdan avvalgi 460–377- yillar yashagan) Yunonistonning Kos tibbiyot maktabida tahsil olgan.

Gippokrat o'zigacha bo'lgan tibbiyot sohasidagi ma'lumotlarni to'plab, bu fan rivojiga katta hissa qo'shgan. Uning aytishicha, „shifokor o'z burchini bajarishni xohlasa, odamning tabiatini o'rganishi kerak — odam bilan uning ovqati, ichimligi o'rtasidagi munosabatini, ta'sirini sinchiklab tekshirmog'i lozim“. Gippokratning tibbiyotga oid 72 ta asaridan bir necha asrlar davomida foydalanib kelingan. Uning „Qadimiy tibbiyot“, „Havo, suv va boshqa zaminlar to'g'risida“, „Suyaklarning sinishi to'g'risida“ kabi asarlari shular jumlasidandir. Bundan tashqari yurak va qon tomirlarning tuzilishi uning bir qancha asarlarida o'z aksini topgan. Gippokrat yurakda mushak qavati mavjudligini aniqlagan. U kalla suyaklarining ba'zi birlarini (ayniqsa tepa qismlardagi suyaklarni) o'rganib, bu suyaklar o'zaro choklar yordamida birlashganliklarini yozib qoldirgan. Arterivalarni o'rganib, ular ichida havo yuradi deb tushuntirgan (**aer** — havo, **tereo** — olib boradi). Gippokrat embrilogiya va fiziologiya bilan ham shug'ullanib, hujayraning takomil etishini, tovuq pushtidan (embrion) allantoisning paydo bo'lishini aniq kuzatgan. U yetti oylik tug'ilgan bola yashab ketishi mumkinligini birinchi marta aniqlab bergan.

Gippokrat to'rt xil „suyuqlik“: qon (**sanguis**), shilliq (**phlegma**), o't (**chole**) va qora o't (**melanchole**) organizm hayotini ta'minlaydi degan. Uning fikricha, bu suyuqliklarning miqdoriy o'zgarishi odamning tabiatini aniqlaydi va mizojdagi holat: sangvinik, flegmatik, xolerik, melanxolik hosil bo'ladi.

Platon (eramizdan avvalgi 427–347- yillar yashagan) hayvonlarning taraqqiyot davridagi pushtini (embrionni) tekshirib, orqa miyaning oldingi qismidan bosh miya hosil bo'lishini aniqlagan.

Aristotel (Arastu eramizdan avvalgi 384–322- yillar yashagan), Yunonistonning atoqli olimi, faylasuf Platonning shogirdi, Aleksandr Makedonskiyning tarbiyachisi bo'lgan. U qon tomirlarni — qon tizimining markaziy a'zosi yurakdan boshlanishini aniqlagan. Aristotelning fikricha, qon o'pkadan keladigan havo bilan birgalikda yurakdan siqib chiqariladi. U birinchi bo'lib organizmning embriional davridagi holatini (hayvonlarda) uning anatomiyasi bilan taqqoslagan; shu bilan embriologiya va taqqoslash anatomiyasiga asos solgan. Aristotel, shuningdek, nervlarning paylardan farqli ekanini aniqlagan, ba'zi arteriyalar aortadan boshlanishini aniqlagan, organizm qon, yog', tog'ay va suyak to'qimalaridan iborat ekanligini ta'kidlagan. Uning fikricha, nervlarning ichi bo'shliqdan iborat (kovak) bo'lib, bosh miyada hosil bo'ladigan hayvon ruhi shu nervlar ichidan tarqaladi. Hayot ruhi esa yurakning chap qismida qon bilan havodan hosil bo'lib, aorta va uning tarmoqlari orqali organizmga tarqaladi deb tushuntirgan va yurakni uch xonaga (aslida yurak to'rt kameradan iborat) ajratgan.

Gerofil (eramizdan avvalgi 304- yilda tug'ilgan) — Ptolomey II ning maxsus saroy shifokori vazifasida ishlagan. Murdalarni yorib, qanday kasallikdan o'lganini

aniqlagan va odamning ba'zi a'zolari tuzilishini ham o'rgangan. O'sha davrgacha ma'lum bo'lgan tushunchalarni tartibga solgan. A'zolarining tuzilishini, ularni kesib o'rganishi natijasida o'zining „Anatomiya to'g'risida“ degan kitobini yozgan. U anatomiyani xirurgiyadan ajratib, mustaqil fanga aylantirgan. Ma'lum bo'lishicha Gerofil bosh miyaning tuzilishini, uning qorinchalarini, pardalarini, tomir chigallarini, vena bo'shliqlarini va nervlarni tekshirgan. Qon tomirlarni paylardan, arteriyani venadan tafovut qilgan va mayda qon tomirlar borligini aniqlagan. Bulardan tashqari o'n ikki barmoq ichakni (bu nomni Gerofilni o'zi qo'ygan), prostata bezini, ichak charvilaridagi limfa tomirlarini, ko'zdagi shishasimon tanani, qon tomirli va to'rsimon pardalarni aniqlagan.

Gerofil ko'ruv nervining bosh miya bilan ko'z soqqasiga munosabatini o'rgangan. Miya venalarining kalla suyagining ensa qismida to'planishini, qon tomirlarning pulsatsiyasini (urib turishini) — yurakning bir me'yorda qisqarib-kengayib turishiga bog'liq ekanligini aniqlagan. Urug' bezlari to'g'risida tushunchaga ega bo'lgan.

Erozistrat (eramizdan avvalgi 350–300- yillar yashagan) — birinchi bo'lib nervlarning sezuvchi va harakat qiluvchi turlari borligini aniqlagan hamda ularni qon tomirlardan farqlagan. Jigarni va o't yo'llarini birinchi marta to'liq o'rgangan. Hayvon va odamlarning yuragini tekshirib, ichida to'siqlar, qopqoqlar (klapanlar) borligini topgan va ularning vazifalarini aniqlagan, aorta, kovak vena va boshqa katta tomirlar haqida ma'lumot bergan. Mushaklarning qisqarish holatlarini o'rganish natijasida Erozistrat tuzgan harakat nazariyasi XVI–XVII asrlarga qadar fanda qo'llanib kelingan.

Ruf (II asrda yashagan) qadimgi Rim imperiyasining taniqli shifokori bo'lgan. Anatomiya fanini boshqa tibbiyot fanlariga bog'lab o'rganish sohasida ko'pgina ishlar qilgan. Ruf hayvonlar anatomiyasini o'rganib, ularda amaliy tajribalar o'tkazish yo'li bilan o'ng va chap ko'ruv nervlarining tolalari bir-biri bilan kesishganligini va ko'z gavhari pardasini birinchi marta aniqlagan. U o'z kuzatishlari asosida „Odam gavdasi qismlarining nomlari to'g'risida“ nomli ilmiy asar yozgan.

Klavdiy Galen (Jolinus Hakim) — taxminan 129–201- yillarda yashagan. Qadimgi Rim davlatining mashhur olimi — anatomiya, fiziologiya, falsafa va biologiya fanlariga oid ko'p asarlar yozib qoldirgan. Olimning fikricha odamni uchta ruh boshqaradi: birinchisi jigarda bo'lib — venalar orqali; ikkinchisi yurakda bo'lib — arteriyalar orqali tarqalsa; uchinchi miyada vujudga kelib — nervlar vositasida organizmning hamma qismlariga boradi deb tushuntirgan.

Galenning anatomiya sohasidagi xizmatlari juda katta. Uning suyaklar tasnifi va ularning boylamlari (birlashmasi) haqidagi ko'rsatmalari hozirga qadar saqlanib qolgan.

Galenning „Anatomik tekshirish usullari“, „Gavda qismlarining ahamiyati“, „Gippokrat hamda Platon ilmlari va tushunchalariga doir“ degan asarlaridan ma'lum bo'lishicha, u bir qancha mushaklarni o'zi tekshirgan va ularning

qisqarishlari nervlarga va bosh miyaga bog'liq ekanligini aniqlagan. Galen bosh miya bo'laklarini, uning venasini (**vena cerebre magna Galeni**) va orqa miya tuzilishini o'rgangan. Olim 12 juft bosh miya nervlaridan 7 jufti haqida yozgan. Bular ko'ruv nervi, ko'zni harakatlanuvchi nerv (g'altaksimon nerv bilan), uch shoxli nerv, tanglay nervi, eshitish nervi, yuz nervi, adashgan (til osti nervi bilan) nervlardir.

Galen hayvonlar yuragini embrionda tekshirib, bo'lmachalar orasidagi ovalsimon teshikni, aorta bilan o'pka arteriyasi o'rtasidagi yo'lni aniqlagan va arteriyalarda havo emas, balki qon oqishini birichi bo'lib isbotlagan.

Jahon fani va madaniyatining deyarli barcha sohaslarida chuqur iz qoldirgan ensiklopedist olim **Abu Ali ibn Sino**, ayniqsa tabobat sohasida yuksak muvaffaqiyatlarga erishgan. Bu muvaffaqiyatlarning asl mohiyati, Ibn Sino o'zidan oldin o'tgan olimlar tomonidan yaratilgan ilmiy ishlarni va mulohazalarni izchillik bilan bir tizimga sola oldi.

Buyuk olim Abu Ali ibn Sino (980–1037) tarixga „Al-shayx ar-rayis“ (olimlar ustози, raisi) nomi bilan ham mashhur. Nizomi Aruzi Samarqandiy (XII asr) Ibn Sinoni „Haqiqat isbotchisi“ („Hujjat al-xaqq“) deb ta'riflagan. Yevropa va Amerikada Abu Ali ibn Sinoni Buqrot (Gippokrat eramizdan avval 460–377- y.), Arastu (Aristotel eramizdan avval 384–322- y.), Jolinus (Galen 129–201- y.), Leonardo da Vinchi (1452–1519), Andrey Vezaliy (1514–1564) kabi olimlar bilan bir qatorda qo'yishadi.

Abu Ali ibn Sinoning hayoti va ijodi

Ibn Sino jahon fani va madaniyati taraqqiyotiga ulkan hissa qo'shgan buyuk siymolardan bo'lib, uning ilmiy ishlari xorazmlik buyuk ensiklopedist olim Abu Rayhon Beruniy (973–1048) asarlari bilan birgalikda o'sha davr fani taraqqiyotining eng yuqori cho'qqisini tashkil etadi. Uning to'la ismi Abu Ali al-Husayn ibn Abdulloh al-Hasan ibn Ali ibn Sino bo'lib, ko'pincha qisqartirib Abu Ali ibn Sino yoki Ibn Sino deb yuritiladi.

Ibn Sinoning otasi Abdulloh Balx shahridan bo'lib, Somoniylar amiri Nuh ibn Mansur (976–997) davrida Buxoroga ko'chib keladi va o'sha atrofdagi Xurmiton qishlog'iga amaldor etib tayinlanadi. Keyin u Afshona qishlog'ida ham istiqomat qiladi va shu qishloqlik Sitorabonu ismli qizga uylanadi. Ularning ikki o'g'illari bo'lib, shulardan kattasi Husayn edi (Ibn Sinoning bolalikdagi asl ismi shunday bo'lgan). U 370- hijriy yili safar oyining boshida (ya'ni 980- yil avgust oyining ikkinchi yarmida) dunyoga keladi.

Husayn 5 yoshga kirgach, Ibn Sinolar oilasi poytaxt — Buxoroga ko'chib keladi va un shu yerda o'qishga beradilar. Ibn Sino avval Qur'on va adab darslarini o'qiydi va 10 yoshga yetar-yetmas bu darslarni to'la o'zlashtirib oladi. Ayni vaqtda u arifmetika va algebra fanlari bilan ham shug'ullanadi. Bulardan tashqari,

uyida Abu Abdulloh an-Notiliydan mantiq, geometriya va astronomiya fanlaridan saboq oladi.

Shu bilan birga Abu Ali ibn Sino tabiiy fanlar bilan ham jiddiy shug'ullanadi, xususan tabobatni sevib o'rganadi. U o'zining o'tkir zehni tug'ma iste'dodi va mehnatsevarligi bilan darslarni tezda o'zlashtirar va hatto muallimlariga noma'lum narsalarni ham kitobdan mustaqil o'qib-o'rganib olardi. Ayniqsa, tib ilmida u juda tez kamol topa boshlaydi. „Tib ilmi, — deb yozadi Ibn Sino o'z tarjimai holida, — qiyin ilmlardan emas, shu sababli qisqa muddat ichida bu fandan juda ilg'orlab ketdim, endi hatto bilimdon tabiblar ham huzurimga kelib tib ilmidan dars oladigan bo'ldilar. Bemorlarni ham ko'rib turardim va shu yo'sinda orttirgan tajribalarim natijasida muolaja eshiklari menga shu qadar keng ochilib ketdiki, uni ta'riflab berish qiyin“.

Ibn Sino 17 yoshidayoq Buxoro xalqi orasida mohir tabib sifatida dong chiqaradi. O'sha kezlarda Somoniylar davlatining boshlig'i Nuh ibn Mansur kasal bo'lib, saroy tabiblari uni davolashga ojiz edilar. Buxoroda yangi chiqqan yosh tabibning ovozi saroyga ham yetib borgan edi, uni amirni davolashga taklif qiladilar va u davolagach amir tez fursatda oyoqqa turadi. Buning evaziga Ibn Sino saroy kutubxonasidan foydalanish imkoniyatiga ega bo'ladi. Bu kutubxona o'sha vaqtda butun O'rta va Yaqin Sharqdagi eng katta va boy kutubxonalardan sanalardi. Bir necha yil davomida kecha-kunduz tinmay mutolaa qilish natijasida Ibn Sino o'z bilim doirasini mislsiz darajada kengaytirdiki, u davrda shu qadar bilimga ega bo'lgan boshqa bir kishini topish mushkil edi. U o'zining birinchi yirik ilmiy asarlarini ham Buxoroda 1000- 1001- yillarda yozadi. O'z qo'shnisi va do'sti Abu-l-Husayn al-Aruziyning iltimosiga ko'ra riyozatdan boshqa barcha fanlarni o'z ichiga olgan „Al-hikmat al-aruziya“ nomli asarini, boshqa bir do'sti fiqh va tafsir ilmlarining bilimdoni Abu Bakr al-Barqiy al-Xorazmiyga atab ensiklopedik maqomga ega bo'lgan 20 jildlik „Al-hosil va-l-maqsul“ deb atalgan asarini yozadi.

999- yili Qoraxoniylar Buxoroni zabt etib Somoniylar davlatini yiqitadilar. Bundan tashqari, ayrim feodal hukmdorlar orasidagi o'zaro urushlar hamon tinmay davom etar va bu voqealar Buxoroda tinch va xotirjamlikda ilmiy ishlarni davom ettirishga imkoniyat bermaydi. Buning ustiga 1002- yili Ibn Sinoning otasi vafot etadi. Oqibatda Ibn Sino o'z yurti Buxoroni tark etib Xorazm (Urganch) ga ketadi.

Xorazm ham O'rta Osiyoning qadimiy boy va madaniy viloyatlaridan biri bo'lib, XI asrning boshlarida u yerda ilm-fan ancha rivojlangan edi. Xorazmshohlar Ali ibn Ma'mun (997–1009) va Ma'mun ibn Ma'mun (1009–1017)lar davrida Urganchda ko'pgina zamonasining taniqli olimlari yashab ijod etgan edilar. Yirik matematik va astronom Abu Nasr ibn Iroq (Beruniyning ustoz, 1034- y. vafot etgan), atoqli tabib va faylasuflar Abu Sahl Masihiy (1010- y. vafot etgan) va Abu-l-Xayr Xammor (942- 1030), nihoyat buyuk Abu Rayhon Beruniy (973–1048) shular jumlasidandir.

O‘z siyosatida ko‘proq reaksiya yo‘l tutgan va har qanday hur fikrni bo‘g‘uvchi G‘azna hukmroni Sulton Mahmud (998–1030) Xorazm yerlarini o‘z davlatiga qo‘shib olishga harakat qiladi. Unga tobe bo‘lishni istamagan Ibn Sino taxminan 1010–1011-yillarda Xorazmdan maxfiy ravishda chiqib Xuroson tomon yo‘l oladi. Niso, Abivard (bu shaharlar hozirgi Turkmaniston yerida bo‘lgan) va boshqa shaharlarda qisqa vaqt turgandan keyin Kaspiy dengizining janubi-sharqida joylashgan Jurjon amirligiga yetib keladi. Bu yerda u Abu Ubayd Juzjoniyl bilan tanishadi, shundan boshlab bu yigit Ibn Sinoga eng yaqin va sodiq shogird bo‘lib qoladi va ustozining oxirgi nafasigacha undan ajralmaydi. Juzjoniyl Ibn Sinoning to‘jurjonga kelgunigacha bo‘lgan tarjimai holini uning o‘z og‘zidan yozib olgan, ustoz hayotidagi undan keyingi voqealarni ham o‘zi yozib to‘latgan, shu tufayli biz Ibn Sinoning hayoti va ijodi haqida juda ishonchli manbaga egamiz.

Ko‘p o‘tmay Ibn Sino Jurjonda o‘zining ilmiy ishlari va tabiblik faoliyatini boshlab yuboradi. Tabobatga oid mashhur asari „Kitob al-qonun fi-t-tibb“ („Tib qonunlari“) ning 1-kitobini va ba‘zi bir boshqa asarlarini yozishga kirishadi.

1014-yili Ibn Sino Jurjonni ham tark etadi va bir qancha muddat Ray va Qazvin shaharlarida turgandan keyin Hamadonga keladi va buyayhiylar hukmdori Shams ud-Davla (997–1021) xizmatiga kiradi. Avval saroy tabibi bo‘lib ishlaydi, so‘ngra vazirlik mansabiga ko‘tariladi. Davlat ishlari bilan band bo‘lishiga qaramay, ilmiy ishlarni davom ettiradi va qator asarlar yaratadi, o‘zining mashhur falsafiy ensiklopediyasi „Kitob ash-shifo“ni ham shu yerda yozishga kirishadi.

1023-yili Isfahonga ko‘chadi va „Kitob ash-shifo“ning qolgan qismlarini yozishda davom etadi. Boshqa bir qancha asarlar bilan bir qatorda fors tilidagi falsafiy kitobi „Donishnoma“ni yozishni yakunlaydi.

Juzjoniylning yozishicha, Ibn Sino jismoniy jihatdan ham juda baquvvat kishi bo‘lgan. Biroq shahar-shahar darbadarlikda yurish, kechalari uxlamasdan uzluksiz ishlash va bir necha bor ta‘qib ostiga olinib, hatto hibsdan yotishlar olimning salomatligiga ta‘sir etmay qolmaydi. U qulanj (kolit) kasalligiga chalinib qolgan edi. Kasallik zo‘raygach, uni tutqanoq ham tutadigan bo‘ladi, oqibatda shu darddan u 428-hijriy yilning ramazon oyida (1037-yilning iyunida) 57 yoshida Hamadonda vafot etdi. Uning qabri hozirgacha saqlanib qolgan.

Abu Ali ibn Sinoning ilmiy ijodi mahsuli

Ibn Sino haqiqiy ensiklopedist olim sifatida o‘z davridagi fanlarning deyarli hammasi bilan muvaffaqiyatli ravishda shug‘ullangan va ularga oid ilmiy asarlar yaratgan. Turli manbalarda uning 450 dan ortiq asarlari qayd etilgan bo‘lsa ham, zamonlar o‘tishi bilan ularning ko‘pi yo‘qolib ketgan va bizgacha faqat 242 tasi yetib kelgan. Shu 242 dan 80 tasi falsafa, ilohiyot va tasavvufga tegishli, 43 tasi

tabobatga oid, 19 tasi mantiqqa, 26 tasi psixologiyaga, 23 tasi tabiiyot ilmiga, 7 tasi astronomiyaga, 1 tasi matematikaga, 1 tasi musiqaga, 2 tasi kimyoga, 9 tasi etikaga, 4 tasi adabiyotga va 8 tasi boshqa olimlar bilan bo'lgan ilmiy yozishmalarga bag'ishlangan.

Bu asarlarning barchasi olimlar tomonidan bir xilda o'rganilgan va keng ilmiy jamoatchilikka ma'lum qilingan deyish olmaymiz. Ularning ayrimlari jahonning ko'p tillariga tarjima etilib, asrlar davomida qayta-qayta nashr etilib kelayotgan bo'lsa, ko'plari hali turli kutubxonalarda qo'lyozma holida o'z tadqiqotchilarini kutib yotibdi.

Olimning bizgacha yetib kelgan umumiy falsafaga oid muhim asarlari quyidagilar:

I. „Kitob ash-shifo“ Ibn Sinoning eng yirik falsafiy asari hisoblanadi, uni o'z davrining ilmiy qomusi desa bo'ladi. Bu asar 4 qismdan iborat: 1) mantiq; 2) tabiiy fanlar (bu qismda minerallar, o'simliklar, hayvonot olami va insonlar haqida alohida-alohida bo'limlarda gap yuritiladi); 3) matematika, yani riyoziyot ilmlari (bunda arifmetika, handasa, astronomiya va musiqa fanlari haqida bahs boradi); 4) metafizika, yoki ilohiyot. Bu asarning tabiiy fanlar va metafizikaga tegishli qismlari 1887–88- yili Tehronda toshbasmada nashr etilgan, mantiq qismi esa 1952- yildan boshlab Qohirada bir necha jildda bosilgan. U biron tilga ham to'la ravishda tarjima etilmagan, faqat ayrim bo'limlarigina lotin, suryoniy, ibroniy, nemis, ingliz, farang, rus, fors va o'zbek tillarida nashr etilgan.

II. „Kitob an-najot“ („Najot kitobi“). Bu kitobda „Kitob ash shifo“ning mazmuni qisqartib bayon etilgan. Uning arabcha matni 1593- y. Rimda, 1913 va 1933 yillari Qohirada bosilgan. Ayrim qismlari suryoniy, ibroniy, lotin, nemis, farang va rus tillariga tarjima qilingan.

III. „Al-ishorat va-t-tanbihot“ („Ishoralar va tanbehlar“). Bu Ibn Sinoning eng so'nggi yirik asari bo'lib, unda olim falsafaning asosiy masalalarini qisqa iboralarda bayon etgan. Bu asarning arabcha matni Leydenda (1892), Qohirada (1947), Tehronda (1864), Istanbulda (1873) nashr etilgan. U fransuz (1951) va fors tillarida ham bosilgan (1937, 1954).

IV. „Donishnoma“ („Bilim kitobi“). Bu Ibn Sinoning fors dariy tilida yozilgan falsafiy asarlaridan eng muhimi hisoblanadi. Uning forscha matni Haydarobodda (1891) va Tehronda (1897, 1952) nashr etilgan, 1957- yili Dushanbeda ruscha tarjimasi bosilib chiqqan.

V. „Tib qonunlari“, „Kitob al-qonun fi-t-tibb“. Bu kitob o'sha davrgacha bo'lgan tabobat borasidagi eng mukammal qo'llanma hisoblanadi. Bu ensiklopedik kitobda tibbiyotning hamma sohaları (anatomiya, fiziologiya, etiologiyasi (kasalliklar sabablari), propedevtika (kasallikning belgilari), tashhis qo'yish va davolash, profilaktikasi (ularning oldini olish) va h. k. bo'yicha ilmiy izlanishlar yoritilgan.

Abu Ali ibn Sinoning tabobat rivojiga qo'shgan ulkan hissasi

Ibn Sinoning tibbiyot sohasidagi asosiy merosi „Tib qonunlari“ bo'lib, bu kitob o'sha davrgacha tabobat borasidagi eng mukammal qo'llanma hisoblanadi. Bu ensiklopedik kitobda tibbiyotning barcha sohaları (anatomiya, fiziologiya, kasalliklar sababi, kasallikning belgilari, ularni aniqlash, davolash va h. k.) bo'yicha ilmiy izlanishlar yoritilgan. „Tib qonunlari“ taxminan eramizning 1012–24-yillarida yozilgan deb hisoblanadi. Ibn Sino o'z asarini yozib tamomlaganidan keyin 150 yil o'tgach, Gerard Kremonskiy (1114–1187) uni birinchi marta lotin tiliga tarjima qiladi. Bu tarjima asl nusxadagi mazmun va ifodani o'zida to'la saqlab qola olmagan bo'lsa-da, taxminan 7 asr davomida g'arb mamlakatlarida tibbiy bilimlarning birdan-bir qo'llanmasi sifatida xizmat qildi.

O'zbekiston Fanlar akademiyasining Sharqshunoslik instituti tomonidan 1958–1964-yillarda „Tib qonunlari“ ning besh tomli kitobi o'zbek va rus tillarida birinchi bor nashr etildi. Ibn Sino tavalludining 1000 yilligi munosabati bilan ushbu asar o'zbek va rus tillarida 1981–1983-yillarda qayta nashr qilindi.

O'zbekiston Respublikasi mustaqillikka erishgach, buyuk yurtdoshimiz Abu Ali ibn Sino asarlari qayta tirildi desak mubolag'a bo'lmas. O'zbekiston Respublikasi Prezidentining „Ibn Sino xalqaro jamg'armasini qo'llab-qo'vvatlash to'g'risida“gi 1999-yil 6-yanvardagi farmoni, hamda Respublika Sog'liqni Saqlash Vazirligining 1999-yil 23-apreldagi buyrug'i, bunga yana bir yorqin misoldir.

Yana bir muhim tadbir — tibbiyot oliy o'quv yurtlarida o'qitilayotgan fanlar bo'yicha o'quv dasturlariga Abu Ali ibn Sinoning tibbiyot fani bo'yicha qilgan ishlariga tegishli ma'lumotlar kiritilib, buyuk vatandoshimizning ta'limotini talabalarga yetkazish va muntazam o'qitishni o'z oldimizga maqsad qilib qo'ygan ekanmiz, bu borada talabalar, shifokorlar va qolaversa butun xalqimizga jahon tanigan va tan olgan buyuk olim, taniqli jamoat arbobi, mehribon ustoz va ajoyib insonning merosini keng targ'ib qilishdir.

Abu Ali ibn Sinoning ilmiy dunyoqarashlari

Ibn Sino birinchilardan bo'lib tabiiy muhit va inson hayoti o'zaro munosabatlarini har tomonlama tahlil qilish zaruratini fahmladi. Inson hayoti, uning salomatligi yoki xastalik holati organizmga tashqi muhit ta'sirini ifodalaydi. Bunday sharoitga ob-havo, turar joy, yashash joyining xususiyatlari, yil fasllari va ularning o'zgarib turishi va hokazolar kiradi.

Ibn Sino o'zining mashhur asari „Tib qonunlari“ kitobida kishi organizmi holati sabablarining tasnifini beradi. Bunday sabablar, uning fikricha, ovqatlanish, har xil ichimliklar, havo, suv, mamlakat, turar-joy, kasb, urf-odatlar, tan va ruh harakati, osoyishtaligi, jins, yosh, hayotda odat tusiga kirmagan hodisalarning

yuz berishi va boshqalardan iboratdir. Organizmning turli ko‘rinishda sodir bo‘ladigan holatlari yuqorida aytilgan sharoitlarga bog‘liqdir.

Odam organizmi faoliyati uchun muhim bo‘lgan omillardan Ibn Sino yashash joyining geografik va meteorologik xususiyatlari, havosining toza va sofligi, xo‘jalikda ishlatiladigan suvning ahamiyati katta ekanligini alohida ta’kidlaydi. Olim kishi organizmning turli fiziologik holatlarini ob-havoning o‘zgarishiga bog‘laydi. Meteorologik hodisalarning tez-tez o‘zgarib turishi, joylarda ob-havoning beqarorligi, Ibn Sinoni kishi organizmi bilan ob-havo nisbatini o‘rganishga undadi.

Muhitga nisbatan organizmning faolligi Ibn Sino tomonidan to‘liq o‘rganilgan edi. Organizm faolligi adaptatsiya (moslashish) tushunchasi orqali ifodalanadi. Ibn Sino ilmiy terminologiyasida „mizoj“ tushunchasi organizmning o‘ziga xos tabiati sifatida ishlatiladi. Natijada ko‘pincha „bitta sabab turli odamlarda turlicha kasalliklarni, yoki turli vaqtlarda turli kasalliklarni keltirib chiqargan bo‘ladi. Biror-bir sababning ta’siri kuchli yoki kuchsiz odamda, ta’sirchan yoki kam ta’sirchan odamda bir xil bo‘lavermaydi“. Organizmning doim o‘zgarish va harakatda bo‘lgan tashqi muhitga moslashuvi borasida jismoniy mashqlarning ahamiyati kattadir. Ular tufayli organizm chiniqadi, muhitdagi o‘zgarishlarga chidam va bardoshli bo‘ladi. Olim jismoniy mashqlarni faol (aktiv), o‘rtacha va sust (passiv) mashqlar deb tasniflaydi. Jismoniy mashqlarning faol turlariga, masalan, musht bilan turtishish, kamondan otish, tez yurish, balandga sakrash, bir oyoqda sakrab yurish, qilichbozlik, otda yurish, qo‘l va oyoqlarni harakatga keltirish va qator boshqa mashqlar kiradi.

Tashqi muhit omillari keltirib chiqaruvchi sabablar har xil xususiyatga egadir. Bir xil sabablar kishilar organizmida turli-tuman kasalliklarni paydo qiladi.

Shunday qilib, Sharqning o‘rta asr buyuk ensiklopedist olimi va mutafakkiri Ibn Sino asarlarida tabiatshunoslikning muhim muammolari ilgari surildi. Olim ushbu muammolarni o‘sha davr sharoiti va tabiatshunosligi holati imkoniyatlari darajasidan bir qancha pog‘ona yuqori turgan holda hal qilishga intildi va ko‘p hollarda bunga erishdi.

Abu Ali ibn Sinoning odam anatomiyasi faniga qo‘shgan ulkan hissasi

Buyuk mutafakkir olim Abu Ali ibn Sinoni shubhasiz odam anatomiyasi fanining asoschisi deb, aytish mumkin. Allomaning bu boradagi izlanishlari odam anatomiyasini o‘rganish va yangiliklarni kashf qilish bilan chegaralanmay, tizimlar, a‘zolar, ularning qismlarining anatomiyasi hamda fiziologiyasini aniqlay olgan va juda sodda hamda aniq qilib tushuntirib bergan.

„Kitob al-maleki“ Ali ibn Abbas, „Zaxirai xorazm shohi“ Ismoil Jurjoniy (1137-y. vafot etgan), „Tibbi Akbari“, „Iskiri A‘zam“ va boshqa kitoblar mual-

liflari Abu Ali ibn Sinoning anatomiya fani yaratilishi va taraqqiy etishi borasidagi buyuk xizmatlarini tan olishgan.

Taniqli g'arb olimlari Leonardo da Vinchi (1452–1519), Andrey Vezaliy (1514–1564), Djirolamo Frakastoro (1478–1553), Vilyam Garvey (1578–1628) va boshqalar tomonidan ham Abu Ali ibn Sinoning anatomiya borasidagi buyuk xizmatlari yuqori baholangan.

Abu Ali ibn Sino ijodi shu bilan qadrlanadiki, u „Tib qonunlari“ kitobida faqatgina o'z izlanishlari bilan chegaralanmay, balki o'zidan oldin o'tgan olimlarning shu a'zo, yoki uning qismiga, yo shu masalaga munosabatini bildirib, bu savollarga o'zi aniq javob bergan. Shu bilan birga, Ibn Sino bu ilmiy merosni o'zining puxta kuzatishlari va amaliyot ishlarida qozongan yutuqlari bilan boyitgan.

V.N.Ternovskiyning (1961) yozishicha, „...tibbiyotning asosi bo'lgan anatomiya „Tib qonunlari“da asosiy o'rin tutadi“. Shuning uchun X–XI asrlardan oq barcha anatomiyaga taalluqli asarlar Ibn Sino asarlariga solishtirilar va shunga ko'ra bu asarga baho berilardi. Keyinchalik ham V.N.Ternovskiy (1937, 1961), P.M.Faktorovich (1941), L.A.Alyavi (1952, 1957), B.D.Petrov (1954), B.L.Gurtova (1955, 1956, 1957), Z.X.Ikromov (1957), Ya.P.Popereka (1957), Ya.A.Rahimov (1957), Yu.S.Arzumetov (1964), G.V.Arxangelskiy (1965), V.K.Djumayev (1965, 1966), M.Maqsudov (1966), K.A.Holiqov (1970), R.E.Xudoyberdiyev (1974, 1993), K.A.Zufarov (1989), N.X.Shomirzayev (1992), N.K.Ahmedov (1992, 1995) va boshqalar o'z monografiya va o'quv qo'llanmalarida Ibn Sino asarlari ahamiyati va odam anatomiyasiga qo'shgan ulkan hissasi borasida yozishgan.

Abu Ali ibn Sino suyaklar anatomiyasi (osteologiya bo'limi) haqida

Abu Ali ibn Sino odam anatomiyasining osteologiya bo'limi haqida yozar ekan, u suyaklarning tuzilishini aniq ko'rsatib, ularning tuzilishi suyaklarning vazifalariga bog'liqligini keng yoritib bergan. Uning „Tib qonunlari“ asarining 1-jildidagi osteologiya bo'limi 30 ta fasldan iborat bo'lib (42–75- betlar), suyaklar tuzilishi va vazifalari hozirgi zamon tushunchalariga to'liq mos keladi. Masalan, hozirgi zamon skelet suyaklarining vazifasiga:

tayanch vazifasi: odam gavdasi va mushaklarning tayanchi bo'lib hisoblanadi;

harakat vazifasi: skelet suyaklarining alohida guruhlarining o'zaro qo'shilishidan richaglar hosil bo'lib, bo'g'imlarda mushaklar vositasida harakatga keladi;

himoya vazifasi: suyak guruhlarining o'zaro qo'shilishidan bo'shliqlar hosil bo'ladi. Bu bo'shliqlar ichida esa a'zolar joylashadi;

biologik vazifasi: suyaklar tarkibida mineral tuzlar bo'lib, kalsiy, fosfor, temir va h. k. moddalarni saqlaydi.

Qonning shakliy elementlari suyak ichidagi qizil ilik sohasida yetiladi.

Bu vazifalardan 3 tasi bundan 1000 yil ilgari Abu Ali ibn Sino tomonidan aniqlangan.

Ibn Sino suyaklarning shakli haqida yozar ekan, ularning naysimon, yassi va aralash shakllarini yoritib, ularga misollar ham keltirgan. Bir qancha suyaklarning tuzilishi Galendan mukammalroq va Vezaliydan aniqroq qilib yozilganligi tan olingan.

Ibn Sino umurtqa pog'onasini ta'riflar ekan ularning sonini aniq keltirgan, umurtqalarning vazifalari hozirgi zamon tushunchalariga to'la mos berilgan. Shuningdek, u umurtqalarning bir-biridan farqlarini aniqlagan. Aristotel qovurg'alarni 8 ta deb bergan bo'lsa, Ibn Sino odamda 12 juft qovurg'a borligi, ularning soni erkak va ayollarda bir xil ekanligini birinchi bo'lib yozgan. Chanoq suyaklari tuzilishi borasida X asrgacha aniq fikr bo'lmagan. O'tirg'ich suyagini **Rul** chanoq-son bo'g'imi sifatida ta'rifladi, Polluks — yassi suyak bo'rtig'i sifatida ta'riflagan, Gippokrat bu terminda son suyagini tushungan, Abu Ali ibn Sino jahonda birinchi bo'lib chanoq suyaklari tuzilishini aniq tasvirlab bergan.

Abu Ali ibn Sino kalla suyaklari (kraniologiya bo'limi) haqida

Abu Ali ibn Sino odam anatomiyasining kalla suyaklari bo'limi haqida yozar ekan, uning tuzilishini aniq tasvirlab, ularning shakli va vazifalarini keng yoritib bergan. Kalla suyaklarini yuz va miya qismlariga ajratib o'rganish hozirgi o'quv dasturlarida ham shu shaklda saqlanib qolgan. Kalla suyaklarining yuz qismi suyaklari tuzilishini aniq ko'rsatib, ularning shakli va vazifalari keng yoritilgan. Burun suyaklarini alohida ekanligini ta'kidlagan (A. Vezaliy esa burun suyagi yuqori jag' bilan bir va u 6 ta suyakdan iborat deb hisoblagan). Kalla suyaklari haqida Abu Ali ibn Sino yozgan jummalarni o'qiganda beixtiyor bu narsalar hozirgi tibbiyot oliygohlarida talabalar o'qiyotgan kitoblarga mos kelishini ko'rib odam hayratlanadi.

Quyi jag'ga kelsak, uning suyaklarining surati, foydalari ma'lum. U iyak ostida harakatsiz bo'g'in orqali qo'shiladigan ikki suyakdan iborat. Ikkovinn, boshqa ikki uchida egilgan balandlik (o'siq) bor. (U balandlik chakka) suyagida. chiqib, o'sha yerda tamom bo'luvchi (o'sha balandlikka) moslangan o'siq bilan qo'shiladi. (Pastki jag') suyaklari o'z tutashgan joylarida boylam bilan birikkandirlar („Tib qonunlari“. 1-j, 48- b.).

Kalla suyaklarining miya qismi suyaklari shakli hamda vazifalari Ibn Sino tomonidan juda tushunarli va sodda qilib yozilgan. Ponasimon suyak tuzilishini: aniq tasvirlab, u kallaning asosini tashkil etishini o'sha vaqtlarda yozib qoldirgan. Tepa suyagi miyaga og'ir bo'lmasligi uchun eng yengil deb hisoblagan. Ming yil avvalgi Abu Ali ibn Sinoning qarashlari hozirgi zamon adabiyotlaridagi kalla suyaklari tuzilishi va ularning tasnifiga to'liq mos keladi.

„Lomsimon“ (til osti) suyakning anatomik ta’rifi juda sodda va tushunarli qilib berilgan. Peshona suyagi tuzilishi haqida yozar ekan, bu suyakning tuzilishi, kalla qutisining oldingi devorini hosil qilishi va anatomik tuzilishi sodda hamda aniq berilgan. G’alvirsimon suyakning topografiyasi Ibn Sino tomonidan juda aniq ko’rsatilgan. Chakka suyagining anatomik tuzilishi ham aniq berilib, undagi bigizsimon o’simta va tosh qismlari ahamiyati keng yoritilgan. Bu suyakning ichida eshitish a’zosining boshlang’ich qismi joylashuvi aniq va tushunarli qilib yoritilgan.

Abu Ali ibn Sino bo’g’imlar anatomiyasi (sindesmologiya bo’limi) haqida

Abu Ali ibn Sino odam anatomiyasining sindesmologiya bo’limi haqida yozar ekan, suyaklarning o’zaro birikishi, bo’g’imlarning tuzilishini aniq ko’rsatib, bu bo’limni keng yoritib bergan. Abu Ali ibn Sinoning qarashlari hozirgi zamon bo’g’imlar tuzilishi va ularning tasnifiga to’liq mos keladi. Masalan: hozirgi zamon suyaklar birikishi tasnifi bo’yicha: skelet suyaklari o’zaro biriktiruvchi to’qima, tog’ay yoki suyak moddasi bilan biriksa — uzluksiz birlashuvlar **synarthrosys** deyiladi. Suyaklar o’zaro bo’g’imlar hosil qilib, harakatli biriksa — uzlukli birlashuvlar **diarthrosys** deyiladi. Bu ikki birlashuvlar orasida, ularning birortasiga ham o’xshamagan birlashuv shakli bo’lib, ularga yarim bo’g’imlar **hemiarthrosys** deyiladi. Yarim bo’g’imlar cheklangan, juda kamharakat bo’ladi, bo’g’im yuzalari orasida juda kichik tirqish bo’lib, bo’g’im kapsulasi bo’lmaydi. Ba’zi skelet suyaklari o’zaro ko’ndalang-targ’il mushaklar vositasida birikishi mumkin. Kurak suyagining qovurg’alar bilan birikishi yoki til osti suyagining boshqa suyaklar bilan birikishi mushaklar vositasida bo’ladi. Bunday birikishga **synsarcosys** deyiladi.

Misol uchun „Tib qonunlari“ asarida (Birinchi jumla. Suyaklar to’g’risida. 30 fasldan iborat. Birinchi fasl. Suyaklar va bo’g’imlar to’g’risida umumiy so’z.). Ibn Sino suyaklarning birikishini quyidagicha izohlaydi: suyaklar o’rtasida qo’shniliklar turlicha bo’ladi. Ulardan ba’zilari bukiladigan bo’g’imlar orqali, ba’zilari harakatsiz bo’lmasa ham qattiq bo’g’imlar orqali qo’shiladi, ba’zilari suqib kiritilgan, tikilgan yoki yopishtirilgan bo’g’imlar orqali qo’shiladi.

Zamonaviy tasnif bo’yicha: Uzluksiz birlashuvlar — **synarthrosys** uch guruhga bo’linadi:

1. Suyaklar o’zaro qo’shuvchi to’qima vositasida birlashsa — **syndesmosis** deyiladi.
2. Suyaklar o’zaro tog’ay moddasi vositasida birlashsa — **synchondrosis** deyiladi.
3. Suyaklar o’zaro suyak to’qimasi vositasida birlashib, suyaklanib ketsa — **synostosis** deyiladi.

Sindesmoz va sinxondroz uzluksiz birlashuvlar vaqtincha yoki doimiy saqlanib qolishi mumkin. Suyak taraqqiy etish jarayonida biriktiruvchi to'qima yoki tog'ay moddasi vositasida birikib, lekin keyinchalik yo'qolib ketsa — vaqtincha sinartroz birlashuv deyiladi. Katta yoshda ham doimiy saqlanadigan sinartroz birlashuvlarga — doimiy sinartroz deyiladi.

Uzluqli birlashuv **diarthrosys** holati natijasida bo'g'imlar — **articulatio** hosil bo'ladi. Bo'g'imlarni hosil etish uchun quyidagi hosilalar bo'lishi kerak:

1) bo'g'im yuzalari — **facies articularis** o'zaro muvofiq bo'lib, ularning yuzalari silliq gialin tog'ayi bilan qoplangan bo'ladi;

2) uzluqli birlashuvlar natijasida hosil bo'lgan bo'g'imlar **capsula articularis** bilan o'ralgan bo'ladi. Kapsulaning tashqi qavati fibroz to'qimadan hosil bo'lsa, ichki yuzasida esa silliq sinovial membrana bilan qoplanadi;

3) bo'g'imlar ichida bo'shliq bo'lib, **cavitas articularis** deyiladi. Bo'g'im bo'shliqlari tashqi muhit bilan aloqa qilmaydi. Uning ichida bo'g'im yuzalarini ho'llab turadigan suyuqlik bo'ladi. Ba'zi bo'g'imlar bo'shlig'ida tog'ay plastinkalari bo'ladi.

Bo'g'im boylamlari **ligamenta** vositasida mustahkamlanib turadi. Ko'pincha boylamlar bo'g'im kapsulasining tashqi yuzasida joylashadi. Ba'zi bo'g'imlar bo'shlig'ida ham boylamlar uchraydi.

Bundan 1000 yil ilgari Abu Ali ibn Sino suyaklarning birikishi va bo'g'imlar hosil qilishini aniqlagan hamda „Tib qonunlari“ asarida ular haqida to'liq ma'lumot bergan.

Bo'g'imlarning tuzilishi ularning vazifalariga, harakat o'qlari tuzilishiga bog'liqligi keng yoritilgan va ko'rgazmali rasmlar bilan bezatilgan. Bundan ming yil avval Ibn Sino bo'g'im yuzasi, bo'g'imlardagi tog'aylar, bo'g'im kapsulasi, bo'g'im bo'shlig'i va undagi bo'g'im suyuqligi haqida „Tib qonunlari“ asarida keng ma'lumot bergan. Bulardan tashqari bo'g'imlardagi, bo'g'im ichidagi boylamlar, kunjut (sesam)simon suyaklar, bo'g'im ichidagi suyuqlik va uning hosil bo'lish jarayoni keng yoritilgan. U sindesmologiya bo'limi haqida shunchaki ma'lumotlar beribgina qolmay, o'zigacha bo'lgan olimlardan ancha mukammal, zamonaviy qarashlarga mos keluvchi suyaklarning o'zaro birikishi haqida ma'lumot bergan. Bulardan tashqari bo'g'imlar tuzilishini hamda kalla suyaklari orasidagi choklarni aniq ta'riflab, atlant ko'ndalang boylami ahamiyatini batafsil izohlagan. Kalladagi o'qsimon (sagital), lambdasimon, toj va pallasimon choklarni Galen yo'l qo'ygan xatolarsiz bergan. Bu borada o'sha davr olimlari uchun juda ko'p yangiliklar yaratgan.

Ibn Sino o'zi yashagan davrdagi ko'p olimlar singari chalkash mulohazalar va aqidalar ta'siriga berilmay, faqat tajriba va amaliyotgina haqiqiy ilmning obyektiv asosi bo'la olishini talqin etdi.

Abu Ali ibn Sino mushaklar anatomiyasi (miologiya bo'limi) haqida

Abu Ali ibn Sino odam anatomiyasining miologiya bo'limi haqida (30 fasldan iborat) ma'lumot berar ekan, mushaklarning vazifalari, boshlanish va birikish sohalari, ularning tuzilishini aniq ko'rsatib, bu borada keng ma'lumot bergan. Platon va Aristotel mushaklar xuddi yog' kabi tanani issiq va sovuqdan saqlaydi deb hisoblashgan. Abu Ali ibn Sino mushaklardagi har bir qismlarni ajrata olgan va fassiya, pay, mushaklardagi qisqarish, nerv va tomirlar bilan bog'liqligini jahonda birinchi bo'lib aniqlagan. Ibn Sinoning qarashlari hozirgi zamon mushaklar tuzilishi va ularning tasnifiga to'liq mos keladi.

Zamonaviy tasnifga asosan:

Mushak tolalarining tuzilishiga ko'ra, mushaklar silliq mushaklarga va ko'ndalang-targ'il mushaklarga bo'linadi. Ko'ndalang-targ'il mushaklar esa yurak va skelet mushaklari guruhidan hosil bo'ladi. Silliq mushaklar qon tomirlar va ichki a'zolar devorida (traxeya, bronx, o'pka, oshqozon-ichak tizimi va siydik chiqaruv a'zolarida, jinsiy a'zolarida) uchraydi. Ko'ndalang-targ'il mushaklarga: skelet mushaklari, ko'zni harakatga keltiradigan mushaklar, yumshoq tanglay mushaklari, halqum, hiqildoq, qizilo'ngachning yuqori qismi, to'g'ri ichakning tashqi qisuvchi mushaklari kiradi. Alohida tuzilishga ega bo'lgan mushak guruhini yurakning ko'ndalang-targ'il mushaklari hosil qiladi.

Mushaklar biriktiruvchi to'qima bilan o'ralgan mushak tolalaridan hosil bo'ladi. Mushak tolalarining qalinligining o'zgarishi, mushaklar hajmining o'zgarishiga ta'sir qiladi. Yangi tug'ilgan chaqaloqlarda skelet mushak tolalarining qalinligi 7–8 mkm, 2 yoshgacha — 10–14 mkm, 4 yoshgacha — 14–20 mkm, katta yoshdagilarda — 38–80 mkm, sport bilan shug'ullanuvchilarda — 100 mkm bo'ladi. Har bir mushak tashqi tarafidan biriktiruvchi to'qimadan tashkil topgan parda bilan qoplangan bo'lib, ular fassiyalar deb ataladi.

Fassiyalar mushaklarni ajratib turadi, ularni qisqarishida yon tarafdagi bosimni oshiradi. Fassiya pardasi har bir mushakdan tashqari, mushaklar guruhini ham o'rab turadi. Fassiyalar har bir mushakni alohida qisqarishini ta'minlaydi. Mushak fassiyalari alohida mushakni o'rab olishdan tashqari — sinergist mushaklar guruhini ham o'rab oladi va suyak tomon o'simta chiqarib, suyak bilan birlashadigan to'siq — **septa intermuscularia** ni hosil qiladi. Fassiyalar ba'zi bo'g'imlar sohasida qalinlashadi va mushak paylari ustidan keng boylam sifatida o'tadi. Natijada fibroz kanal yoki suyak-fibroz kanali hosil bo'ladi. Bu kanallar ichidan mushak paylari o'tadi. Fibroz boylamlar mushak paylarini siljmay turishini ta'minlaydi. Fibroz kanal ichida sinovial parda ham bo'ladi. Sinovial pardaning parietal varag'i fibroz pardani ichki yuzasini o'rab olsa, visseral varag'i esa mushak fassiyalarining ustki yuzasiga o'tadi. Sinovial parda varaqlari orasida ozgina sinovial suyuqlik bo'lib, mushak paylari harakatini yengillashtiradi. Ko'ndalang-targ'il mushaklarning

ko'pchiligining qisqaruvchi go'shtdor qismi — qorinchasi **venter** bo'lib, mushak uchlari — suyaklarga birikish sohasi paylardan hosil bo'ladi. Agar go'shtdor qism bir tomonda, pay ikkinchi tomonda bo'lsa bunday mushaklarga bir patli mushaklar deyiladi. Agarda pay o'rtada bo'lib, ikki tarafda mushakning go'shtdor qismi bo'lsa ikki patli mushaklar deyiladi. Ba'zi mushak paylari ichida suyaklar taraqqiy etadi. Bunday paylar ichidagi suyaklarga sesamasimon suyaklar deyiladi. Qo'l kaftidagi no'xotsimon suyak, tizza qopqoqchasi suyaklari sesamasimon suyaklar guruhiga kiradi. Keng serbar mushaklar keng fibroz paylarga davom etadi va bunday serbar paylarni aponevrozlar deyiladi. Mushaklar tasnifi:

1. Shakliga ko'ra mushaklar: uzun, kalta, keng, kvadrat shaklidagi, deltasimon, piramidasimon, yumaloq, tishsimon va h. k. bo'lishi mumkin.

2. Mushak tutamlarining yo'nalishi bo'yicha to'g'ri, qiyshiq, ko'ndalang, aylana mushaklar bo'ladi.

3. Mushaklar bajaradigan vazifasiga ko'ra bukuvchi — **flexio**, yozuvchi — **extensio**, tanaga yaqinlashtiruvchi — **adductio**, tanadan uzoqlashtiruvchi — **abductio**, o'z o'qi atrofida aylantiruvchi **rotatorius**, ichkariga buruvchi **pronatio**, tashqariga buruvchi — **supinatio** guruhlariga bo'linadi.

4. Mushaklar bo'g'imlariga ko'ra: bir bo'g'imli — bir bo'g'im ustidan o'tuvchi; ikki bo'g'imli va ko'p bo'g'imli mushaklar guruhiga bo'linadi.

5. Mushaklar joylashishiga ko'ra yuza, chuqur, medial, lateral, oldingi, orqadagi, tashqi, ichki guruhlariga ajraladi.

Bir xil vazifani bajaruvchi mushaklar guruhiga — sinergist mushaklar, qarama-qarshi vazifani bajaruvchi mushaklar guruhiga — antagonist mushaklar, mushaklarning boshlanish nuqtasiga **punctum fixsium**, uning ikkinchi uchi esa tutamlarning qisqarishi natijasida harakatga keladi va **punctum mobile** deyiladi. Bu ikki nuqta orasida, ko'pchilik mushaklarda go'shtdor qorincha — **venter** qismi joylashadi. Har ikkala birikish nuqtasi nisbiy bo'lib, odam holatining o'zgarishi harakatsiz va harakatli nuqtalarning o'rnini almashuviga olib keladi.

Ibn Sino mushaklarning tuzilishi ularning vazifalariga, bajaradigan harakat turlariga bog'liqligini yoritib bergan. Skelet va silliq mushaklar orasidagi farqlar hamda o'xshashliklar sodda qilib tushuntirib berilgan. Skelet mushaklari odam xohish-irodasiga bo'ysinishi, silliq mushaklar esa avtonom bo'lib, odam xohish-irodasiga bo'ysunmasligi keng yoritilgan. Mushaklarning fassiyalar bilan o'ralgani, paylar yordamida birikishi, qisqarish xususiyatlari, hamda innervatsiya va qon bilan ta'minlanishi keltirilgan. Agar Galen va Gippokrat diafragmada 2 ta teshik bor deb hisoblagan bo'lishsa, Abu Ali ibn Sino bu sohada 3 ta teshik borligini va ulardan o'tuvchi qizilo'ngach, aorta hamda ostki kovak venani aniqlagan. Miologiya bo'limini izohlashda Ibn Sino nafaqat butun tanadagi skelet mushaklari, balki ko'z soqqasini harakatga keltiruvchi mushaklar, til va halqumning barcha mushaklari, siydik qopi, to'g'ri ichak mushaklarining

tuzilishi va vazifalarini aniq ko'rsatib bergan. Til, siydik qopi va to'g'ri ichak mushaklarining orasida joylashgan silliq mushaklarning ahamiyati keng yoritilgan. Abu Ali ibn Sino tashqi qovurg'alararo mushak nafas olishda qatnashsa, ichki qovurg'alararo mushak nafas chiqarishda ishtirok etadi deb yozgan.

Abu Ali ibn Sino ichki a'zolar anatomiyasi (splanxnologiya bo'limi) haqida

Abu Ali ibn Sino odam anatomiyasining **splanxnologiya** (ichki a'zolar) bo'limi haqida yozar ekan (III kitob, 1- j., 2- j.), u ichki a'zolarning tuzilishi, ularning vazifalari, qo'shni a'zolar bilan bog'liqligi, ularning qanday qismlardan tuzilganligini va faoliyatini keng yoritib bergan. Ibn Sinoning qarashlari hozirgi zamon ichki a'zolar tuzilishi va ularning tasnifiga to'liq mos keladi. Masalan: tishlarning tuzilishi, ularning soni, almashinish davrlari va hatto ichki tuzilishi aniq yoritib berilgan.

Til haqida yozar ekan, Ibn Sino bu a'zodagi mushaklarni to'liq ta'riflab, ularning skelet mushaklariga tegishli ekanligini alohida ta'kidlaydi. Tomoq va qizilo'ngachning anatomik tuzilishini keng yoritib, qizilo'ngachning toraygan va bukilgan qismlarini aniq ko'rsatgan. Bu a'zolarning tuzilishi zamonaviy qarashlarga to'liq mos keladi.

Me'da topografiyasi Abu Ali ibn Sino tomonidan juda katta aniqlik bilan tasvirlab berilgan. Uning uchta qismi (tana, kardial va pilorik qismlari) aniq berilgan bo'lib, a'zoning tuzilishi 1000 yildan beri boshqa olimlar tomonidan o'zgarishsiz kelishi, zamonaviy qarashlarga to'liq mos kelishidan dalolat beradi.

Ibn Sino ichaklar haqida yozar ekan, ularning qismlarini to'liq ta'riflab, ular uchta qismdan — o'n ikki barmoq, och va yonbosh ichaklardan iboratligini ta'kidlaydi. Uning ingichka ichakni yuqorigi ichak, yo'g'on ichakni ostki ichak deb nomlashi bu ichaklar topografiyasiga ishora ekanligidan dalolat beradi.

Ibn Sino jigar haqida yozar ekan, bu a'zoning muhim ahamiyatini keng yoritib, hajmiga ko'ra odam jigari eng katta ekanligini ta'kidlagan.

O't pufagi vazifasi va topografiyasi aniq yoritilgan bo'lib, shu tushunchalardan hozir ham keng foydalaniladi. Me'da osti bezi „go'shtli bez“ yoki pankreas deb, to'g'ri ta'riflangan va tuzilishi Ibn Sino yozganidek zamonaviy qarashlarga to'liq mos keladi. Galen bu fikrga qo'shilib, me'da osti bezi uning chiqish qismi — pilorisning tanasi deb yozadi. Ibn Sino va A. Vezaliy ham me'da osti bezi tomirlar uchun tayanch vazifasini bajaradi deb hisoblaganlar. Taloq tuzilishini, shakli, topografiyasi, vazifalari, hamda normal va patologik hollardagi ahamiyatini Ibn Sino to'liq ta'riflagan. Qorinparda tuzilishi va vazifalari ham keng yoritilgan.

Abu Ali ibn Sino qon tomirlar anatomiyasi (angiologiya bo'limi) haqida

Abu Ali ibn Sino odam anatomiyasining angiologiya bo'limi haqida yozar ekan (III kitob, 2-j. 525–527- b.) yurak va tomirlarning tuzilishi hamda ulardagi oziq moddalar va kislorodni to'qimalarga o'tishini aniq ko'rsatib, bu bo'limni keng yoritgan. U bo'lmachalar va qorinchalarning tuzilishi (III kitob, 2- j. 402–403- b) Botallo yo'li, yurakni o'rab turuvchi seroz parda va yurak avtomatizmi haqida to'liq ma'lumot bergan. Ibn Sino birinchi bo'lib yurakning 2 ta quloqchasi borligini aniqlagan.

2600 yil ilgari yozilgan „Avesto“dan 3 xil tomirlar: qora qon olib keluvchi, qizil qon va hech narsa olib kelmaydigan tomirlar borligini o'qib bilgan. 25 yoshli Ibn Sinoda ichida qoni yo'q tomirlar „Bu nervmashikan?“ degan fikr paydo bo'ladi va keyinchalik u nerv tomirlariga aniqlik kiritadi.

Villyam Garvey 1616- yili qon aylanish doiralarini ochganligi bizga ma'lum. Lekin shu davrgacha barcha izlanuvchilar (Gippokrat, Galen, Vezaliy, Fabritsius) arteriyalar o'zida havo tutadi va unda „hayot kuchi va issiqlik“ oqadi deb hisoblashgan. Ibn Sino ham o'sha davrda keng tarqalgan bu fikrga qo'shilgan. Lekin aorta va uning tarmoqlari, miya qon tomirlari, emissar hamda diploik venalar haqida bergan yangi ma'lumotlari V. Garveyning qon aylanish doiralarini ochishiga turtki bo'lgan desak mubolag'a bo'lmaydi. Ibn Sinoning aorta va uning tarmoqlari, uyqu arteriyasi tarmoqlari, barcha ichki a'zolarining qon bilan ta'minlanishini keng yoritishi o'sha davr uchun katta voqelik edi. Qorin va ko'krak aortasi tarmoqlari juda katta aniqlik bilan yoritib berilgan. Bu borada Abu Ali ibn Sinoning qarashlari hozirgi zamon tomirlar tuzilishi va ularning tasnifiga yaqin turadi.

Abu Ali ibn Sino vena tomirlari tuzilishiga va uning tarmoqlariga katta e'tibor bergan. Qorin bo'shlig'idagi barcha ichki a'zoldan vena qoni jigarga kelishi keng yoritilgan va bu borada o'zidan oldin o'tgan olimlardan ancha aniq ma'lumotlar bergan. Bu o'sha davr anatomiyasi uchun juda katta yutuq edi.

Abu Ali ibn Sino asab tizimi anatomiyasi (nevrologiya bo'limi) haqida

Abu Ali ibn Sino odam anatomiyasining nevrologiya bo'limi haqida yozar ekan (III kitob, 1- j. 12–16- betlar), nerv tizimining markaziy va periferik qismlardan iboratligini bundan ming yil oldin bilgan, bosh miya nervlari, bosh va orqa miya pardalari, bosh miya qorinchalari (III kitob, 1- j. 32- b.), miya tomirlarining tuzilishini keng yoritib bergan. 500 yil keyin A. Vezaliy hidlov traktlari haqidagi Abu Ali ibn Sinoning qarashlari to'g'ri ekanligini tasdiqlaydi. Ibn Sino „Tib qonunlari“da yon qorinchalarni jahonda birinchi bo'lib aniqlab, ularning chegaralarini va vazifasini yoritgan. Bosh miyadagi yon (juft oldingi), uchinchi (o'rta) va to'rtinchi (orqa) qorinchalar o'zaro bog'liqligini ta'kidlagan. Ibn Sino

miya pardalari haqida yozar ekan, uchala parda nomlari, tuzilishi va vazifalari, hamda miya qattiq pardasining hosilalari (miya o'rog'i, miyacha chodiri, turk egari diafragmasi)ni to'liq yoritib bergan. Bu anatomik hosilalarni o'sha davrda bunchalar chuqur va aniq bilish uchun qanchalar katta matonat, sabr-toqat, yuksak bilim va qunt zarurligini aytmasa ham bo'ladi. Chunki Ibn Sino tomonidan yaratilgan asarlar bunga o'zi guvohdir.

Hozirgi zamon tasnifi bo'yicha nerv tizimi a'zolari va tana faoliyatini boshqaradi, tashqi muhit bilan aloqa o'rnatib, bir butunlik holatini ta'minlaydi. Bosh miya va orqa miya markaziy nerv tizimini tashkil etadi. Tana va a'zolangacha yetib boradigan, bosh miya asosidan va orqa miyadan chiqadigan nerv tolalari periferik nerv tizimi deb ataladi. O'z navbatida bosh miya asosidan chiquvchi 12 juft nerv bosh miya nervlari deyilsa, orqa miyadan chiquvchi 31 juft nerv orqa miya nervlari deyiladi. Nerv tizimini bajaradigan vazifasiga ko'ra somatik hamda vegetativ nerv sistemasiga ajratish mumkin. Somatik nerv sistemasi asosan tanadagi ko'ndalang-targ'il mushaklarni va terini innervatsiya qiladi. Vegetativ nerv sistemasi esa ichki a'zolari, bezlarni, qon tomirlar devorini innervatsiya qilib, tanaga ham tarqaladi.

Nerv tizimining morfo-funksional birligini neyron tashkil etadi. Neyron tarkibiga nerv hujayrasi, uning kalta o'simtalari dendrit va uzun o'simtasi neyrit yoki akson kiradi. Nerv hujayralarining o'simtalari qo'shilib nervlarni hosil qiladi va ularning tarkibida sezuvchi yoki harakatlantiruvchi tolalar bo'lgan holda ba'zi nervlar tarkibi har ikki tolalar guruhidan iborat bo'lib aralash nervlardan tashkil topadi.

Abu Ali ibn Sino asablar anatomiyasi (nervlar) haqida

Abu Ali ibn Sino nervlar haqida (I kitob, 99–108- b.) ma'lumot berar ekan ularni sezuvchi, harakatlantiruvchi va aralash turlarga ajratgan. A. Vezaliy esa bu differentsiatsiyani bermagan. Abu Ali ibn Sino bosh miya nervlari haqida ma'lumot berib, ularning innervatsiya qilish sohalarini aniq ko'rsatgan. Lekin, xuddi Galen, Gerofil kabi Vezaliy belgilab bergan bosh miya nervlari tartib raqamlari hozirgi qabul qilingan bosh miya nervlarining tartib raqamlariga mos kelmaydi. Ibn Sino tomonidan jahonda birinchi bo'lib bosh miya nervlari innervatsiya sohalari aniq belgilab berilgan. Orqa miya nervlari Abu Ali ibn Sino tomonidan aniq belgilab berilgan bo'lib, orqa miya segmentlari 31 juftligini bundan 1000 yil oldin aniqlagan va ularning bo'yin, yelka, bel, dumg'aza hamda dum chigallarini hosil qilishini ko'rsatgan. K.M.Bikov (1950) „I.P.Pavlov fikrlari rivoji“ mavzusidagi maqolasida: „Allaqachon shoirlar, faylasullar va ruhshunoslar inson asab tizimini har taraflama o'rganib chiqishgan. Ular ichida Abu Ali ibn Sinoning yuksak xizmatlarini alohida ta'kidlash zarur“ deb yozadi. Bu buyuk olimning asab tolalarini, ularning joylashuvi va vazifalarini o'rganish, hamda kelajak avlodlarga qoldirish uchun qilgan mehnatiga berilgan xolis baho edi.

Abu Ali ibn Sino sezgi a'zolari anatomiyasi (esteziologiya bo'limi) haqida

Abu Ali ibn Sino odam anatomiyasining **esteziologiya bo'limi** (sezgi a'zolari) haqida yozar ekan (III kitob, 1- j. 213–215- b) nerv tizimining sezgi a'zolari bilan uzviy bog'liqligini ta'kidlaydi. U ko'z tuzilishini to'liq ta'riflab qolmay, ko'zning yordamchi apparati: ko'z mushaklari, qovoqlar, kipriklar, ko'zyoshi bezi va uning kanali, ko'zning qon tomirlari va nervlarini batafsil yozgan. Ko'z tuzilishini izohlab, unda nur to'r parda orqali bosh miyaga yetib borishini jahonda birinchi bo'lib aniqlagan.

Abu Ali ibn Sino birinchi bo'lib nurning jismlarda aks etishi nazariyasini ilgari surgan. Ungacha Aristotel hamda Platon jismlar o'zlaridan nur taratadi va bu nur ko'z gavharini tebratadi, shu sababdan biz jismlarni ko'ramiz deb noto'g'ri fikr bildirgan. Galen esa ko'zdan nur chiqadi, bu nur ko'z gavhariga tushadi, shuning uchun biz ko'ra olamiz deb u ham noto'g'ri fikrni olg'a surgan. Abu Ali ibn Sino jahonda birinchi bo'lib nurlar tasvirlarni ko'zning to'r pardasiga tushirib, u bosh miyada sodir bo'lishini aniqlagan.

Ibn Sino ko'z soqqasi (olmasi) 3 qavatdan iborat ekanligini va bu qavatlarining nomlanishi, tuzilishi, vazifalari va ahamiyatini aniq yozib qoldirgan. Ko'z ichida joylashgan ko'z nami va yorug'lik o'tkazish apparatining tuzilishi Abu Ali ibn Sino yozganidek, hozirgi paytgacha o'zgarmasdan kelmoqda.

Ibn Sino tomonidan ko'zning 4 ta to'g'ri va 2 ta qiyshiq mushaklari keng o'rganilgan. Yuqorigi qovoqni ko'taruvchi mushak Abu Ali ibn Sino tomonidan jahonda birinchi bo'lib aniqlanganligi tan olingan (P.M.Faktorovich, 1941).

Eshitish a'zosi (III kitob, 1- j. 314- b.) keng yoritilgan bo'lib, nerv tizimining eshitish a'zosi bilan uzviy bog'liqligi alohida ta'kidlangan. Ibn Sino quloqdagi quyidagi qismlarni tafovut qiladi: 1) quloq suprasi; 2) tashqi eshituv yo'li va uning nog'ora parda bilan yopiq qismi; 3) nog'ora bo'shlig'i; 4) ichki eshituv yo'li yoki „nerv yo'li“. U faqatgina quloq tuzilishini ta'riflabgina qolmay, eshituv o'tkazuv yo'li nervlarini ham aniq ko'rsata olgan.

Teri va retseptorlarning xususiyatlari, teri orqali og'riq, harorat va bosim sezgilari Ibn Sino tomonidan batafsil yoritib berilgan bo'lib, bu tabobat rivojida juda katta ahamiyatga ega bo'lgan va o'sha davr uchun olg'a qo'yilgan yirik qadam edi.

Leonardo da Vinchi (1452–1519) — o'z davrining buyuk arbobi, rassom, injener, faylasuf. U anatomiya bilan maxsus shug'ullanmagan bo'lsa ham, chizadigan rasmlari (odamlarning suratlari) to'g'ri va aniq chiqishi uchun 30 dan ortiq murdani kesib, suyaklari, mushaklari va ichki a'zolarini o'rgangan, ularning rasmlarini chizgan.

Leonardo da Vinchi birinchi bo'lib odam organizmidagi ayrim a'zolarining, chunonchi, dumg'aza suyagi, umurtqa pog'onasining bukilgan qismlari, juda ko'p mushaklar, ichki a'zolar, yurak qopqoqlari (klapanlari), to'siqlari, bosh va

orqa miya, miya qorinchalari, bir qancha nervlar, ko'z rasmlarini chizgan. Leonardo da Vinchi hayvonot va odam anatomiyasi taraqqiyotiga katta hissa qo'shgan va plastik anatomiyaga asos solgan olimdir.

Andrey Vezaliy (1514–1565) — 23 yoshidayoq anatomiyani maxsus o'zlashtirganligi uchun Paduya (Italiya) maktabidagi xirurgiya kafedrasiga taklif etiladi va olimga shifokorlar hamda talabalarga anatomiyadan leksiyalar o'qish huquqi beriladi. Vezaliyning 1543- yilda Shveytsariyaning Bazel shahrida chop etilgan „Odam tanasining tuzilishi to'g'risida yetti kitobi“ da odam anatomiyasi haqida deyarli to'la-to'kis ma'lumot berilgan. Bu asarga: suyak, boylamlar va mushaklar, qon tomirlar, nervlar, ichki a'zolar (hazm qilish a'zolari va jinsiy a'zolar), yurak, nafas, miya va sezgi a'zolari kiritilgan.

Andrey Vezaliy o'zining anatomiyaga oid kitoblarida ayollar tuxum bezlarida (tuxumdon — **ovarium**) pufakchalar bo'lishi va ularning ichida tuxum hujayralari joylashganligini birinchi bo'lib isbotlagan. Yurak qorinchalari orasidagi to'siqda teshik bo'lmasligini ko'rsatgan.

Gabriel Fallopiy (1523–1562) tarixda birinchi bo'lib suyaklarning, ayniqsa kalla suyaklarining taraqqiyoti va tuzilishini, mushaklarni, jinsiy a'zolari, eshituv va ko'ruv a'zolarini har taraflama batafsil o'rgangan va „Anatomik kuzatishlar“ kitobini yozgan. Hozirga qadar odamdagi ba'zi tuzilmalar, masalan bachadon naye uning nomi bilan atalib keladi.

Bartalomey Yevstaxiy (1510–1574) — a'zolarining taraqqiyotini etish va takomillashish tarixi bilan shug'ullangan. Tishlar, buyraklar, eshituv a'zolari hamda venalarning taraqqiyoti va tuzilishini batafsil o'rgangan. Yevstaxiyning anatomiya sohasida qilgan hamma ishlari 1714- yilda nashr etilgan „Anatomiya qo'llanmalari“ da o'z ifodasini topgan. Odamning ba'zi tuzilmalari hozirga qadar uning nomi bilan ataladi (eshituv naye va boshqalar).

Vilyam Garvey (1578–1657) — ingliz olimi shifokori, anatom va fiziolog. Garvey o'z tajribalari asosida yurak hamda qon tomirlar anatomiyasini o'rganadi va tarixda birinchi bo'lib katta qon aylanish tizimini aniqlaydi va bu to'g'rida 1628- yilda lotin tilida nashr etilgan „Hayvonlarda yurak va qon harakatlari to'g'risida anatomik tekshirishlar (**Exercitatio anatomica de moti cordis et sanguinis in animalibus**)“ degan ilmiy asarida yozadi. Yurak to'rt xonali mushakdan iborat bo'lib, unda ma'lum tartibda qopqoqlar (to'siqlar) joylashganligi uchun Garvey uni nasosga o'xshatadi va qisqarish kuchi bilan qonni tomirlarga uzatib berishini tushuntiradi. U arteriyadan qon venaga o'tib yurakka qaytishini aytib, arteriya venaga ko'zga ko'rinmaydigan mayda qon tomirchalar orqali qo'shilishini taxmin qiladi. Garvey katta qon aylanish doirasini kashf etishda o'zidan avvalgi olimlarning kichik qon aylanish doirasi kashfiyotidan foydalangan. Kichik qon aylanish doirasi arab shifokori damashqlik **Ibn al Nafiz** (1210–1288) tomonidan kashf etilgan. Kichik qon aylanish doirasi Vezaliyning shogirdi **Reald Kolombo** (1516–1559) va ispaniyalik shifokor **Miguel Servet** (1509–1553) tomonidan tasdiqlangan. **Marchello Malpigi** (1628–1694) —

mikroskopik anatomiyaning asoschisidir. U bir qancha a'zolarning tuzilishini mikroskop yordamida tekshirgan va terining tuzilishida (Malpigi qavati), taloqda va buyrakda Malpigi tanachalarini topgan. Malpigi birinchi bo'lib qurbaqaning siydik xaltasidagi kapillarlarini va ulardagi qon oqish tizimini ko'rgan.

Gasparo Azelio (1581–1626) italiyalik anatom, professor. U 1622- yilda itning qornini yorib nafas olishda diafragmaning ishtirokini o'quvchilarga ko'rsatayotgan vaqtida yonbosh tomonda joylashgan oq ipga o'xshash narsani ko'radi va uni nerv tolasi deb o'ylaydi. Lekin „ipni“ kesganda undan sutga o'xshash suyuqlik chiqadi. Ma'lum bo'lishicha shu anatomik ko'rsatishdan bir oz ilgariroq itni ovqatlantirilgan, ovqat tarkibidagi yog'lar esa limfa tomirlariga so'rilib o'tgan. Shuning uchun olim bu tomirlarni sutli tomirchalar nomi bilan atagan va limfatik tizimni kashf etgan.

Fredrek Ruish (1638–1731) Gollandiyalik shifokor anatom, qon tomirlarga rangli suyuqlik va moddalar yuborib, ularni o'rgangan va ajoyib preparatlar tayyorlagan. Ruish murdalarni mumiyolash usulini takomillashtiradi va ajoyib anatomik muzeyni yaratadi. Ruyushning muzey preparatlari bilan qiziqqan Rossiya podshosi Petr I uning preparatlarining bir qismini tilla barobarida sotib olib Peterburgga olib keladi va bu hozirgacha muzeyda namoyish etiladi.

A.M.Shumlyanskiy (1748–1795) — anotomiyani o'rganishda mikroskopni qo'llagan va Rossiyada mikroskopik anatomiya asos solgan. U Germaniyada o'qib yurgan vaqtlarida odam buyragi anatomiyasini mikroskop orqali to'liq o'rganadi va 1782- yilda „Buyraklarning tuzilishi to'g'risida“ degan mavzuda dissertatsiya yoqlaydi. Olim o'zining ilmiy asarlarida buyrak (Malpigi) tanachalarini va shu tanachalarni o'rab turgan alohida ikki qobiq, devorli kapsulani, to'g'ri va buralma naychalarni birinchi bo'lib aniqlagan. Shuning uchun ham anatomiya buyrak tanachalarini Malpigi — Shumlyanskiy tanachalari, qobig'ini esa Boumen — Shumlyanskiy qobig'i nomi bilan atadi.

E.O.Muxin (1760–1850) Moskva universitetining professori bo'lib, anatomiya va fiziologiya fanlaridan dars bergan. 23 ilmiy asarlarni rus tiliga tarjima qilgan va 1815- yilda 7 tomlik „Anatomiya darsligi“ kitobini yozgan.

P.A.Zagorskiy (1764–1846) — mashhur rus anatomi. Tibbiy-xirurg akademiyasida tashkil etilgan anatomiya va fiziologiya kafedrasining mudiri bo'lib ishlagan. Olim anatomiya darsligini yaratgan. Bu darslik „Vrachlik ilmini o'qiyotganlarga odam tanasining tuzilishini o'rganish uchun qo'llanma yoki qisqacha anatomiya“ deb atalgan. Bu qo'llanma 1822–1830- yillar davomida besh marotaba qayta nashr etilgan.

I.V.Buyalskiy (1789–1866) — ustozi P.A.Zagorskiy vafotidan so'ng Rossiya harbiy tibbiyot akademiyasida kafedra mudiri vazifasida ishlaydi. Olimning 1844- yilda yozgan „Odam tanasining qisqacha umumiy anatomiyasi“ qo'llanmasida odam tuzilish va shaxsiy (individual) o'zgarishi qoidalari ko'rsatib berildi.

I.V. Buyalskiy murdalarni mumiyolash ustida uzoq ishlab, bu sohada yangi usul kashf etadi. Olim hamma vaqt anatomiyani xirurgiya bilan bog'lab o'rganadi va nihoyat 1828- yili „Anatomiya va xirurgiya jadvallari“ asarini nashr ettiradi.

N.I. Pirogov (1810–1881) — rus olimi, topografik anatomiya va harbiy dala xirurgiyasining asoschisi. Odam a'zolarining joylashish tartiblari va o'zaro munosabatlarini (topografiyasini) tabiiy holatlarda o'rganish uchun murdani muzlatib so'ng ko'ndalangiga ketma-ket kesib, arralab ko'rish usulini taklif etdi. N.I. Pirogov o'zining ko'p yillik ilmiy tekshirish ishlarini yakunlab „Muzlatilgan murdalarni arralab kesilgandagi topografik anatomiya“ atlasini (1859), „Qon tomirlar va fassiyalarning xirurgik anatomiya“ sini (1837) va „Amaliy anatomiyani to'la kursi“ (1844) ni yozdi.

V.A. Bets (1834–1894) — Kiyev universitetining professori, anatom. Miyaning mikroskopik tuzilishini o'rganib, uning po'stloq qismidagi kulrang moddaning beshinchi qavatida joylashgan katta piramida hujayralarini topgan. Bu hujayralar Bets hujayralari nomi bilan yuritiladi. 1870- yilda „Odam miyasi pushtalarining turkumlari to'g'risida“ asar yaratdi.

D.N. Zernov (1843–1917) — Moskva universitetining professori, anatom. Miyaning pushtalari va egatlarini o'rganib, qulay tasnif yaratdi.

D.N. Zernovning „Odam tasviriy anatomiyasidan qo'llanma“ asari 14 marta qayta nashr etildi.

Xudoyberdiyev Rahim Egamberdiyevich (1922–2003) — O'zbekiston Respublikasida xizmat ko'rsatgan fan arbobi, tibbiyot fanlari doktori, professor. Toshkent tibbiyot institutining Odam anatomiyasi kafedrasining mudiri (1950–1992). 1969- yilda yozilgan „Odam anatomiyasi“ darsligi 3 marotaba qayta nashr etilgan.

Zohidov Hakim Zohidovich (1912–1979) — O'zbekiston Respublikasida xizmat ko'rsatgan fan arbobi, tibbiyot fanlari doktori, professor. 1945–1947- yillarda Toshkent tibbiyot institutining rektori, 1947–1951- yillarda O'zbekiston Respublikasining sog'liqni saqlash vaziri. 1957–1960- yillarda Toshkent tibbiyot instituti Odam anatomiyasi kafedrasining mudiri. 1972–1979- yillarda Toshkent pediatriya tibbiyot instituti Odam anatomiyasi kafedrasining mudiri.

Ahmedov Nosir Komilovich (1922–2004) — O'zbekiston Respublikasida xizmat ko'rsatgan fan arbobi, Beruniy nomidagi O'zbekiston Davlat mukofoti laureati, tibbiyot fanlari doktori, professor. Ikkinchi Toshkent tibbiyot instituti Odam anatomiyasi kafedrasining mudiri (1990–1998). Ko'pgina darsliklar muallifi.

Zufarov Komiljon Ahmadjonovich (1925–2002) — O'zbekiston Respublikasi FA akademigi, O'zbekiston Respublikasida xizmat ko'rsatgan fan arbobi, Beruniy nomidagi Respublika mukofoti laureati, tibbiyot fanlari doktori, professor. Toshkent tibbiyot institutining rektori (1965–1971). Toshkent tibbiyot instituti gistalogiya kafedrasining mudiri (1962–1997). Ko'pgina darsliklar muallifi.

2. TAYANCH VA HARAKAT APPARATI (BO'LIMI)

Hayvonlarning o'simliklardan asosiy farqi ularning tashqi muhit bilan harakat vositasida bog'lanishida bo'lib bu holat nerv tizimi ishtirokida boshqariladi.

Organizmdagi mushaklar ikki guruhdan tashkil topgan: visseral va somatik mushaklar. Visseral mushaklar guruhi asosan ichki a'zolar devorida uchraydi. Bu mushaklarning ko'pchiligi silliq mushak to'qimalaridan hosil bo'ladi. Lekin ba'zi ichki a'zolar devorida ko'ndalang-targ'il mushak to'qimasi ham bo'ladi. Shu jumladan hazm a'zolarining boshlang'ich va yakuniy qismi, hiqildoq, yurak devori ko'ndalang-targ'il mushak to'qimasidan hosil bo'ladi.

Somatik mushaklar organizmdagi bo'shliqlar devorini (ko'krak, qorin, chanoq bo'shliqlari) hamda kalla, bo'yin, qo'l, oyoq mushaklarini hosil qiladi.

Somatik mushaklar ko'ndalang-targ'il mushak to'qimalaridan hosil bo'ladi. Ular odamning tashqi muhitidagi harakatini ta'minlaydi.

Harakat qilish tarkibiga mushaklardan tashqari tayanch vazifasini bajaradigan suyaklar (skelet) va suyaklarning o'zaro birikishidan hosil bo'lgan bo'g'imlar ham kiradi. Odamning skeleti, bo'g'imlari va mushaklari vazifasiga ko'ra o'zaro bog'langan bo'lib, ularning umumiy taraqqiyoti embriyning mezoderma qavatidan rivojlanadi.

2.1 OSTEOLOGIA — SUYAKLAR HAQIDAGI FAN

Skelet suyaklari

Sceletos — quritilgan deb tarjima qilinadi. Suyaklarni tayyorlashning qadimiy usuli: quyosh ta'sirida yoki issiq qumda quritish bo'lganligidan suyaklar guruhiga skelet deyiladi. Suyaklar homilaning o'rta pardasi — mezodermaning sklerotom bo'limidan taraqqiy qiladi.

Skelet suyaklarining vazifasi:

1. Tayanch vazifasi: odam gavdasi va mushaklarning tayanchi bo'lib hisoblanadi.

2. Harakat vazifasi: skelet suyaklarining alohida guruhlarining o'zaro qo'shilishidan richaglar hosil etib, bo'g'imlarda mushaklar vositasida harakatga keladi.

3. Himoya vazifasi: suyak guruhlarining o'zaro qo'shilishidan bo'shliqlar hosil bo'ladi. Bu bo'shliqlar ichida esa a'zolar joylashadi.

4. Biologik vazifasi: suyaklar tarkibida mineral tuzlar bo'lib, kalsiy, fosfor, temir va h. k. moddalarni saqlaydi.

5. Qonning shaklli elementlari suyak ichidagi qizil ilik sohasida yetiladi.

Naysimon suyaklarning tayanch vazifasini bajaruvchi tana qismiga **diafiz** (**diaphysis**) deyiladi. Diafizlarning uchi esa, naysimon suyaklarning bo'yin qismiga to'g'ri keladi va bu sohalarni **metafiz** (**metaphysis**) deyiladi. Naysimon suyaklarning bo'g'im hosil qiluvchi uchlariga **epifiz** (**epiphysis**) qismi deyiladi.

Suyaklardagi mushaklar birlashadigan o'simtalarga **apofizlar (apophysis)** deb ataladi.

Suyaklar kislotaga solinsa anorganik moddalar erib ketib, faqat organik moddalar saqlanib qoladi. Bunday holda ham suyaklar o'z shaklini o'zgartirmaydi, lekin ular egiluvchan va yumshoq bo'lib qoladi. Demak suyaklarning egiluvchanlik (elastiklik) holati organik moddalarga bog'liq bo'ladi. Suyaklar kuydirilsa, organik moddalar yo'qoladi. Bunday holda ham suyaklarning shakli saqlanib qoladi, lekin ular mo'rt bo'lib qoladi. Demak suyaklarning qattiqligi anorganik moddalarga bog'liq bo'ladi. Suyaklarning morfologik birligini osteonlar tashkil etadi. Osteonlar suyak ichida qon tomir va nerv tolalari yo'naladigan kanallar (bo'shliqlar) atrofida joylashadigan suyak to'qimalaridan hosil bo'ladi.

Osteonlar naysimon suyaklarda uning uzunligi bo'ylab, yassi suyaklarda esa ularning yuzasi bo'ylab yo'naladi.

Suyakning organik moddasi ossein deb ataladi.

Ossein kollagen moddasining bir turi hisoblanadi. Ossein va anorganik modda qo'shilishidan suyaklar mustahkam, qattiq va elastik bo'ladi.

Suyaklarni arralab tekshirilsa, uning tashqi tarafida zich (qattiq) modda — **substantia compacta** va ichida g'ovak modda (ko'mik) — **substantia spongiosa** hosilalar ko'rinadi. Zich moddalar diafiz (suyak tanasida) sohalarda yaxshi taraqqiy etgan bo'lsa, g'ovak modda suyaklarining epifiz (suyak uchlarida) qismlarida yaxshi rivojlangan bo'ladi.

Suyaklarning g'ovak qismida ilik — **medulla osseum** bo'lib, o'z navbatida ikki xil ilik tafovut etiladi. Qizil ilik **medulla osseum rubra** — qonning shaklli tanachalari taraqqiy etadigan soha va suyak taraqqiyoti bilan bog'liq osteoblastlardan tarkib topadi. Sariq ilik — **medulla osseum flava** yog' hujayralaridan hosil bo'ladi.

Yoshlik davrida qon tanachalarining taraqqiyoti va suyaklarning o'sishi kerak bo'lgan davrda qizil ilik, suyak taraqqiyoti tugagan davrda (keksalik davrida) sariq ilik ko'proq hajmni egallaydi.

Suyaklarning tashqi yuzasi (bo'g'im yuzalaridan tashqari) suyak usti pardasi — **periosteum** bilan qoplangan bo'ladi.

Suyak usti pardasi pishiq biriktiruvchi to'qimadan tashkil topib, o'z navbatida ikki pardadan hosil bo'ladi. Tashqi yuzasi pishiq fibroz qavatga ega bo'lsa, ichki yuzasida suyaklarni qalinlashishini ta'minlaydigan kambial hujayralar uchraydi. Suyaklarning bo'g'im yuzasi bo'g'imlarning yengil harakatini ta'minlaydigan galin tog'ayi — **cartilago articularis** bilan qoplanadi.

Demak suyaklar tarkibini suyak moddasi, suyak iliklari, suyak usti pardasi, bo'g'im yuzasidagi parda, bo'g'im yuzasidagi tog'aylar, ularning qon tomirlari va nervlar hosil qiladi.

Kallaning gumbaz qismini hosil etadigan yassi suyaklar ichidagi g'ovak qismi o'ziga xos bo'shliqlardan iborat bo'lib — **diploe** deb ataladi. Bu bo'shliqlarning tashqi va ichki yuzalari zich moddalar bilan qoplangan bo'ladi. Tashqi zich (qattiq)

qavat — **lamina externa** deyiladi. Ichki zich (qattiq) qavat esa **lamina interna** yoki jarohat paytida ko‘proq sinishi mumkinligidan shishasimon qavat — **lamina vitrea** deb ataladi.

2.2. SUYAKLARNING ONTOGENEZI VA FILOGENEZI

Past tabaqali hayvonlar skeleti biriktiruvchi to‘qimadan, yuqoriroq tabaqali hayvonlar skeleti esa tog‘ay moddalardan tuzilgan bo‘ladi. Umurtqali hayvonlar skeleti esa suyak moddalaridan tashkil topgan.

Filogenezdagi takomillashuv holati, ontogenezda qaytariladi. Ontogenez holatida skelet suyaklari 3 xil holatni o‘taydi:

1) biriktiruvchi to‘qima holati; 2) tog‘ay holati; 3) suyaklanish holati. Skeletni tashkil etgan suyaklarning ko‘pchiligi ko‘rsatilgan 3 holatni o‘taydi. Lekin ba‘zi suyaklar (kalla gumbazini tashkil etuvchi suyaklar, yuz suyaklari va o‘mrov suyagining bir qismi) tog‘ay holatini o‘tmasdan, biriktiruvchi to‘qima holatidan suyak holatiga o‘tadi va bunday suyaklarni — birlamchi suyaklar deyiladi. Ikkilamchi suyaklar esa taraqqiyotda uch holatni (biriktiruvchi to‘qima, tog‘ay va suyaklanish) o‘taydi.

Embrion taraqqiyotining boshlang‘ich davrida skelet biriktiruvchi to‘qimadan iborat bo‘ladi. Taraqqiyotining keyingi bosqichida biriktiruvchi to‘qima tog‘ay moddasi bilan almashinadi. Embrion taraqqiyotining 2- oyidan boshlab suyaklanish nuqtalari paydo bo‘ladi. Bu suyaklanish nuqtalari suyaklarning tana qismida (diafiz sohasida), hamda suyak tanasining uchlarida (metafiz sohasida) hosil bo‘ladi. Bunday suyaklanish nuqtalarini birlamchi suyaklanish nuqtalari deyiladi. Embrion taraqqiyotining oxirgi oylarida yoki homila tug‘ilganidan so‘nggi birinchi yillarda ikkilamchi suyaklanish nuqtalari suyaklarning bo‘g‘im uchlarida (epifiz qismida) hosil bo‘ladi. Oxirgi hosil bo‘ladigan suyaklanish nuqtalari suyak o‘simtalarida (apofiz qismida) joylashadi.

Suyaklarning diafiz qismi suyaklanganidan so‘ng, ularning epifiz qismlari ham suyaklanadi. Suyaklarning diafiz va epifiz sohalari orasida tog‘ay moddasi o‘shish davrida saqlanib qoladi. Bu tog‘ayli soha hisobiga suyaklar uzunasiga o‘sadi. Suyaklarning o‘shishi tugagach tog‘ay halqa ham suyaklanib ketadi va aksincha diafiz hamda epifizlar orasida tog‘ay yo‘qolmasa suyak o‘shishdan to‘xtamagan hisoblanadi. Suyaklarning qalinlashuvi esa suyak ust pardasi hisobiga bo‘ladi.

Suyaklarning shakli, qalinligi va uzunligi ular atrofidagi mushaklarga bog‘liq bo‘ladi. Atrofidagi mushaklar kuchli va katta bo‘lib, suyaklarga og‘irlik hamda ta’sir kuchi ko‘proq tushsa — suyaklar ham uzunroq va qalinroq bo‘ladi. Aksincha nozik mushaklar joylashgan sohadagi suyaklar ham kichikroq bo‘ladi.

Suyaklar o‘shishdan to‘xtagan holatda ham, ular ichida doimiy yangilanish davom etadi. Shu sababli suyaklarning yangi sharoitga moslashuvi katta yoshda

ham davom etadi. Odam kasbining o'zgarishi, jismoniy ta'sir (og'ir atletika bilan shug'ullanish) etish jarayonida suyaklarning strukturasi ham o'zgarib boradi.

Har bir suyakning hosil bo'lishida mezenximadan hosil bo'ladigan biriktiruvchi to'qima hujayrasi osteoblastlar faol ishtirok etadi.

Suyaklanish jarayoni bir necha turda o'tishi mumkin.

1. **Endesmal** suyaklanish (en — ichida, desmos — boylam) birlamchi suyaklarda, biriktiruvchi to'qima ichida boradi. Biriktiruvchi to'qimali suyak shakli ichida osteoblast hujayralari suyaklanish nuqtalarini tashkil qiladi. Bu suyaklanish nuqtasida suyaklar nursimon shaklda suyaklarning chetiga qarab suyaklanib boradi. Suyaklarning biriktiruvchi to'qima bilan qoplangan tashqi yuzasi suyak ust pardasiga aylanadi va shu parda hisobiga suyaklar qalinlashadi.

2. **Perixondral** suyaklanish (peri — atrofi, chondros — tog'ay) tog'ay moddasidan iborat bo'lgan suyaklarda osteoblastlardan suyaklanish nuqtalari hosil bo'lib, tog'ay moddasi suyaklarga aylanadi. Suyaklarning qalinlashuvi suyak usti pardasi (**periosteum**) hisobiga davom etadi. Suyak usti pardasi hisobiga suyaklarning hosil bo'lish jarayoni periostal suyaklanish deyiladi.

3. **Endoxondral** suyaklanish (endo — ichidan, chondros — tog'ay) suyaklarning tog'ayli shakli ichida boshlanadi. Tog'aylar ichida suyaklanish nuqtasi hosil bo'ladi. Bir paytning o'zida tog'ay moddalar so'rilib, suyaklarga almashinadi. Tog'aylar ichida suyaklanish natijasida suyaklarning g'ovak qismi hosil bo'ladi.

Embriyon taraqqiyotining 2- oyida (homilada) suyaklarning diafiz (tana sohasi) qismida birlamchi suyaklanish nuqtalari hosil bo'ladi. Naysimon suyaklarning diafiz va metafiz sohalari perixondral va endoxondral suyaklanish holatida rivojlanadi.

Homila tug'ilishidan biroz avvalroq va tug'ilganidan so'ng ikkilamchi suyaklanish nuqtalari hosil bo'ladi. Bu nuqtalardan endoxondral suyaklanish shaklida suyaklar uchi — epifiz sohalari rivojlanadi.

Bolalarda, o'smirlarda, katta yoshda ham qo'shimcha suyaklanish nuqtalari hosil bo'lib, ulardan mushaklar, boylamlar birikadigan o'simtalar (apofizlar) taraqqiy etadi.

Asosan g'ovakli tuzilishga ega bo'lgan suyaklar (umurtqalar, to'sh suyagi, kaft ust suyaklari, naysimon suyaklarning epifiz qismi) endoxondral holatda suyaklanadi. Tarkibida zich (kompakt) va g'ovak moddalar bo'lgan suyaklar (kalla asosidagi suyaklar, naysimon suyaklarning diafiz qismi) endoxondral va perixondral shaklda suyaklanadi.

Suyaklarning ko'ndalang kesimida, ularning tashqi yuzasi kompakt (zich) moddadan, ichki yuzasi esa g'ovak moddadan hosil bo'lganligini ko'rish mumkin. Naysimon suyaklarning g'ovak moddasida qizil ilik (epifiz sohasida) va sariq ilik (diafiz sohasida) moddalari bo'ladi. Suyaklarning tashqi yuzasi suyak ust pardasi (periosteum) bilan qoplanib, bu parda orqali qon tomir va nervlar yo'naladi. Suyaklar og'irligining 50% ini suv hosil qiladi. Qolgan qismi esa organik

moddalar (12,4%), neorganik moddalar (21,85%), hamda yogʻ moddasidan (15,75%) tashkil topgan. Suyaklarning organik moddasini **ossein** hosil qilsa, neorganik moddalarni esa kalsiying fosforli va karbon tuzlari hosil qiladi.

Yosh bolalarda organik moddalar miqdori biroz koʻproq boʻlib, shu sababli ular suyagi egiluvchan boʻladi. Aksincha katta yoshdagi odamlarning suyagida organik moddalar kamayib, neorganik moddalarning miqdori oshib boradi. Shu sababli ular suyagi moʻrtroq boʻladi.

Suyaklar turi (tasnifi).

Odam skeleti joylashishiga koʻra quyidagi guruh suyaklarga boʻlinadi:

1. Tanadagi suyaklar: umurtqalar, qovurgʻalar, toʻsh suyagi.
2. Kalla suyaklari: yuz qismi suyaklari, miya atrofidagi suyaklar.
3. Yelka kamari suyaklari: kurak suyagi, oʻmrov suyagi.
4. Qoʻl suyaklari: yelka, tirsak, bilak va qoʻl panjasidagi suyaklar.
5. Chanoq suyaklari.
6. Oyoq suyaklari: son, katta boldir, kichik boldir va oyoq panjasidagi suyaklar.

Suyaklar shakli (tuzilishi), vazifasi va taraqqiy etishiga koʻra 4 guruhga ajratiladi.

I. Naysimon suyaklar: uzun va kalta guruhlariga ajratiladi. Ular naysimon shaklga ega boʻlib, tashqi zich, qattiq (kompakt) moddadan va ichidagi gʻovaksimon moddadan tuzilgan. Bu suyaklar tayanch, himoya va harakat vazifasini bajaradi.

Uzun naysimon suyaklar (yelka, tirsak, bilak, son, katta boldir, kichik boldir suyaklari) da **diafiz** qismi va ikkita endoxondral suyaklanadigan **epifiz** qismlari mavjud (**biepifizar** suyaklar deb ataladi).

Kalta naysimon suyaklar (kaft va barmoq falangalari) da endoxondrial suyaklanish bitta epifizda boʻladi (**mono epifizar** suyaklar deb ataladi).

II. Gʻovak tuzilishga ega boʻlgan suyaklar: bu suyaklarning ichi gʻovak moddadan iborat boʻlib, tashqi yuzasi yupqa zich (kompakt) modda bilan qoplangan boʻladi.

Uzun gʻovakli suyaklar turkumiga qovurgʻa va toʻsh suyaklari, kalta gʻovakli suyaklar turkumiga umurtqa, kaft usti suyaklari kiradi.

Mushaklar qisqarishini muvofiqlashtiradigan, ularning paylari ichida taraqqiy etadigan **sesamasimon** suyaklar (tizza qopqogʻi suyagi, noʻxatsimon suyak va h. k) ham gʻovakli suyaklar guruhini tashkil qiladi.

III. Yassi suyaklar: a) asosan himoya vazifasini bajaradigan kallaning yassi suyaklari. Bu suyaklar biriktiruvchi toʻqima holatidan suyaklanib (birlamchi suyaklar), ichki va tashqi yuzalari zich (kompakt) moddadan tashkil topib, oʻrtasida gʻovak modda — **diploe** boʻladi.

b) togʻay moddalik holatidan suyaklanadigan kurak va chanoq suyaklari ham yassi suyaklar guruhini tashkil etadi.

IV. Aralash suyaklar: bu guruh suyaklar bir necha bo'laklardan taraqqiy etib, qo'shilib ketadi (kalla asosidagi suyaklar). Aralash suyaklar guruhiga qisman endesmal va qisman enxondral taraqqiy etadigan o'mrov suyagini ham kiritish mumkin.

2. 3. TANA SKELETI

Tana skeleti umurtqa pog'onasi — **columna vertebralis** hamda ko'krak qafasi suyaklaridan — **compages tharacis** (thorax — BNA) tashkil topadi.

Tana skeleti suyaklari o'rta embrional parda — **mezodermadan** taraqqiy etadi.

Mezoderma uch qismga ajraladi — **dermatom** (teri osti qavati taraqqiy etadi), **miotom** (mushaklar taraqqiy etadi), **sklerotom** (suyaklar taraqqiy etadi). Mezodermaning ichki oldingi (medioventral) tarafida joylashgan **sklerotom** segmentlardan (bo'laklardan) tuzilgan bo'lib, umurtqalar taraqqiyotini ta'minlaydi. Boshlang'ich paytidagi biriktiruvchi to'qima tog'aylar bilan almashinib, ularda suyaklanish nuqtalari hosil bo'ladi.

Har bir umurtqaning hosil bo'lishida ikki tarafdagi sklerotomning o'rta qismlari ishtirok etadi. Suyaklanish jarayonida, umurtqa tanalari orasidagi tog'ay moddalar saqlanib qoladi. Umurtqalar tuzilishi filogenetik taraqqiyot bosqichlarida o'zgarib boradi. Suvda yashovchilarda (baliqlarda), har bir umurtqalarining tana va dum qismlari tafovut etiladi.

Quruqlikda yashashga o'tilishi bilan (amfibiyalarda) avvalo bo'yin qismidagi qovurg'alar yo'qolib, bo'yin umurtqalarida qovurg'a qoldiqlari ko'ndalang o'simtalar bilan birlashib ketadi. Qovurg'alarining faqat ko'krak sohasida saqlanib qolinishiga ko'krak qafasidagi a'zolarining (o'pkalarning) taraqqiy etishi ta'sir ko'rsatadi. Qo'lning hosil bo'lishi esa, to'sh suyagi, yelka kamari suyaklarini hosil bo'lishini ta'minladi.

Oyoqning takomil etishi, chanoq suyaklarining hosil bo'lishi dumg'aza umurtqalarining qo'shilib ketishini taqozo etadi.

Umurtqa turlarining miqdori turlicha bo'ladi. Bo'yin umurtqalarining miqdori quruqlikda yashovchilarda 7 ta bo'lib, bu miqdor bo'yin uzunligiga bog'liq emas. Kalta bo'yinli kalamushlarda ham, uzun bo'yinli jiraflarda ham bo'yin umurtqalarining soni yettita bo'ladi. Ko'krak umurtqalarining miqdori esa saqlanib qolgan qovurg'alar miqdoriga bog'liq bo'lib, 9 tadan 24 tagacha bo'lishi mumkin. Bel umurtqalarining miqdori ham har xil hayvonlarda 2 tadan 9 tagacha bo'ladi.

Odamlarda bo'yin umurtqalari 7 ta, ko'krak umurtqalari 12 ta, bel umurtqalari 5 ta, o'zaro qo'shilib dumg'aza suyagini hosil etuvchi umurtqalar 5 ta, rudement holatida saqlanib qolgan dum umurtqalari 1 tadan 4 tagacha bo'ladi.

Ba'zi hollarda 13 ta qovurg'a bo'lishi mumkin. Bunday hollarda ko'krak umurtqalarining soni 13 ta bo'ladi (I bel umurtqasi XIII ko'krak umurtqasiga

aylanadi). Baʼzan esa qovurgʻalar soni 11 ta boʻlishi mumkin. Bu holda 12-koʻkrak umurtqasining tuzulishi bel umurtqasini eslatib, bel umurtqalarining soni 6 ta boʻladi. Baʼzan 5- bel umurtqasi, dumgʻaza umurtqalari bilan qoʻshilib suyaklanib ketadi. Bunday holda bel umurtqalari 4 ta, dumgʻaza suyagi esa 6 ta umurtqalarning qoʻshilishidan hosil boʻladi. Aksincha baʼzan 1 dumgʻaza umurtqasining tuzilishi bel umurtqasini eslatadi. Natijada bel umurtqasi soni 6 ta, dumgʻaza umurtqasi esa 4 ta boʻlishi mumkin.

2.4. UMURTQA POGʻONASI

Umurtqa pogʻonasi — **columna vertebralis** alohida tuzilishga ega boʻlgan 5 tui dagi umurtqalarning oʻzaro qoʻshilishidan hosil boʻladi. Umurtqalarning turlari: 7 ta boʻyin umurtqasi — **vertebrae cervicales**, 12 ta koʻkrak umurtqasi **vertebrae thoracicae**, 5 ta bel umurtqasi — **vertebrae lumbales**, 5 ta dumgʻaza umurtqasi — **vertebrae sacrales**, 1 dan 3 gacha dum umurtqalari **vertebrae coccygeae**. Umurtqa pogʻonasi 4 sohada egrilik hosil qiladi: boʻyin, koʻkrak, bel va dumgʻaza egriliklari deb ataladi. Boʻyin va bel sohasidagi egriliklar oldinga, koʻkrak va dumgʻaza sohasidagi egriliklar esa orqaga boʻrtib turadi.

Oldinga boʻrtib turgan boʻyin va bel sohasidagi egriliklarga **lordoz** holati deyilib, boʻyin egriligi **lordosis cervicalis** (**lordosis colli**) deb atalsa, bel sohasidagi egrilik **lordosis lumbalis** deyiladi.

Orqa tarafga yoʻnalgan egriliklarga **kifoz** holati deyilib, koʻkrak egriligi **kiphosis thoracica** deb atalsa, dumgʻaza egriligi **kiphosis sacralis** deyiladi. Bu 4 ta egrilik sogʻ odamlarda uchraydi.

Baʼzi bir patalogik holatlarda yon tarafga boʻrtib chiqqan egriliklar hosil boʻlib, skolioz — **scoliosis** deb ataladi. Koʻpincha skolioz holati koʻkrak umurtqalari sohasida boʻlib, oʻng tarafga boʻrtgan egrilik holatida uchraydi. Bu egrilik koʻpincha maktab oʻquvchilarining yozish paytida notoʻgʻri oʻtirishi sababli yoki kasbiy faoliyat taʼsiridan paydo boʻladi.

2.4.1 Umurtqalarning umumiy tuzilishi

Har bir umurtqa — **vertebra** ning tuzilishi bajaradigan vazifasiga mos boʻladi.

1. Tayanch vazifasini bajargani uchun, umurtqalarda tana — **corpus vertebrae** boʻladi. Birinchi boʻyin umurtqasida tana qismi boʻlmaydi, bel umurtqalarida esa tana qismi kattaroq boʻladi. Kattaroq ogʻirlik tushadigan dumgʻaza umurtqalari qoʻshilib, suyaklanib ketadi.

2. Umurtqa pogʻonasi kanali orqa miya uchun himoya vazifasini bajaradi.

Orqa miyaning kengaygan sohalarida umurtqa kanali ham kengroq boʻladi. Uning tashqi chegarasi II bel umurtqasiga toʻgʻri kelganligidan, uning ostida umurtqa kanali torayib borib, dum umurtqalari sohasida yakunlanadi.

3. Har bir umurtqada mushaklar birikadigan oʻsimtalar boʻladi.

Ko'ndalang va qirrali o'simtalarning rivojlanganligi ularga birikadigan mushak va boylamlarning kuchiga bog'liq bo'ladi. Bel va ko'krak sohasida bu o'simtalarga kuchli mushaklar birikadi va shu sohadagi o'simtalar ancha rivojlangan bo'ladi.

Dumg'aza umurtqalarining o'zaro qo'shilib ketishi natijasida dumg'aza suyagining tuzilishi boshqacharoq bo'ladi.

Umuman har bir sohadagi umurtqalarning tuzilishi uning vazifasiga mos bo'ladi.

4. Qovurg'alar ko'krak sohasida saqlanib qoladi. Qovurg'alarning oldingi uchlari to'sh suyagiga birikadi. To'sh suyagi, qovurg'alarning oldingi uchidan taraqqiy etadi.

5. Tana skeletining tuzilishiga odamning vertikal (tikka) holatga o'tishi quyidagicha ta'sir ko'rsatadi:

5.1. Umurtqa pog'onasida egriliklar hosil bo'ladi. Oxirgi bel umurtqasi va dumg'aza suyagi orasida oldingi tarafga bo'rtib chiqqan yuza **promontorium** paydo bo'ladi.

5.2. Umurtqalarning tanasi pastga yo'nalgan sari kattalashib boradi va nihoyat oyoq kamari sohasidagi dumg'aza umurtqalari o'zaro suyaklanib ketadi.

5.3. Ko'krak qafasining kengligi, oldingi o'lchovi orqa o'lchovidan katta bo'ladi.

Umurtqa pog'onasi **columna vertebralis** alohida umurtqa **vertebrae** larning qo'shilishidan hosil bo'ladi. Umurtqa pog'onasi tayanch vazifasini va uning ichida joylashgan orqa miya uchun himoya vazifasini bajaradi. Umurtqa pog'onasiga mushaklar birlashadi va kalla hamda tana harakatida faol qatnashadi.

Umurtqa - **vertebra** (grekcha **spondylos**) tanalari **corpus vertebrae** bilan o'zaro tutashgan bo'ladi. Umurtqa tanalarida, qo'shni umurtqalar bilan o'zaro tutashadigan yuza **facies intervertebralis**, qirg'oqlariga **epiphisis anularis** deyiladi. Orqa tarafda esa umurtqaning yoy qismi **arcus vertebrae** bo'lib, tanasi bilan oyoqchalar **pediculi arcus vertebrae** vositasida tutashadi. Umurtqa yoyining qolgan qismiga **lamina arcus vertebrae** deyiladi. Bu hosilalar orasida esa umurtqa teshigi **foramen vertebrale** hosil bo'ladi. Hamma umurtqalarning teshiklari — umurtqa pog'onasining kanali **canalis vertebralis** ni tashkil etadi.

Umurtqa yoyining atrofida o'simtalar bo'ladi. O'rtadan toq holda, orqa tarafga qirrali o'simta — **processus spinosus**, yon tarafga esa juft ko'ndalang o'simtalar — **processus transversus** yo'naladi. Umurtqa yoyining ustki va pastki qismlaridan: ustki bo'g'im o'simtalari — **processus articularis superior** va ostki bo'g'im o'simtalari — **processus articularis inferior** yo'naladi. Bo'g'im o'simtalari bo'g'im yuzalari bo'lib, yuqori bo'g'im yuzasiga — **facies articularis superior**, pastki bo'g'im yuzasiga — **facies articularis inferior** deyiladi. Umurtqa oyoqchalari sohasida yuqorigi umurtqa o'ymasi — **incisura vertebralis superior** va ostki umurtqa o'ymasi — **incisura**

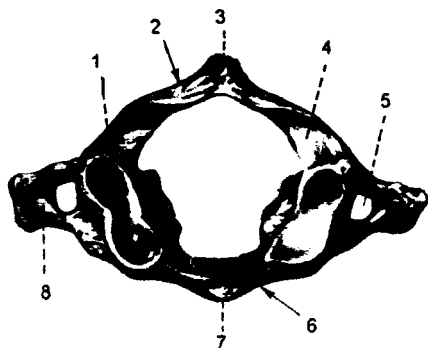
vertebralis inferior hosil bo‘ladi. Umurtqalarning o‘zaro birlashishi natijasida bu o‘ymalar umurtqalararo teshik — **foramina intervertebrale** ni hosil etishda qatnashadi.

2.5. ALOHIDA UMURTQALARNING TUZILISHI

2.5.1. Birinchi bo‘yin umurtqasi

(2- rasm)

Bo‘yin umurtqalari 7 ta bo‘lib, ularning 1 va 2- lari boshqalaridan farq qiladi. Birinchi bo‘yin umurtqasi (2- rasm) atlas da umurtqa tanasi, qirrali o‘simtlar va bo‘g‘im o‘simtlari bo‘lmaydi.



2- rasm. Birinchi bo‘yin umurtqasining tuzilishi.

1 — fovea articularis superior; 2 — arcus posterior; 3 — tuberculum posterior; 4 — sulcus arteria vertebralis; 5 — foramen processus transversus; 6 — arcus anterior; 7 — tuberculum anterius; 8 — processus transversus.

Birinchi bo‘yin umurtqasi halqa-simon shaklda bo‘lib, oldingi ravoq — **arcus anterior** va orqa ravoq — **arcus posterior** lardan, ularning yon sohasida esa **massae laterales** qismlaridan tashkil topadi. Oldingi yoyning tashqi yuzasida oldingi bo‘rtiq — **tuberculum anterius**, ichki yuzasida esa chuqurcha — **fovea dentis** hosil bo‘ladi. Orqa yoyning tashqi yuzasida orqa bo‘rtiq — **tuberculum posterius** hosil bo‘ladi. Birinchi umurtqaning ustki yuzasida kallaning ensa suyagi bilan birlashishi uchun yuqorigi bo‘g‘im chuqurchasi — **fovea articularis superior**, pastki yuzasida esa bo‘yin umurtqasi bilan birlashish uchun ostki bo‘g‘im chuqurchasi — **fovea articularis inferior** bo‘ladi. Yuqori chuqurchadagi bo‘g‘im yuzasi — **facies articularis superior**, ostki chuqurchadagi bo‘g‘im yuzasi — **facies articularis inferior** deyiladi. Orqa ravoqning ustki yuzasida umurtqa arteriyasining egati — **sulcus arteriae vertebralis** bo‘ladi. Birinchi umurtqaning ikki yonida joylashgan o‘simta — **processus costatransversalis** deyilib, bu o‘simta ichida teshik — **foramen transversarium** bo‘ladi.

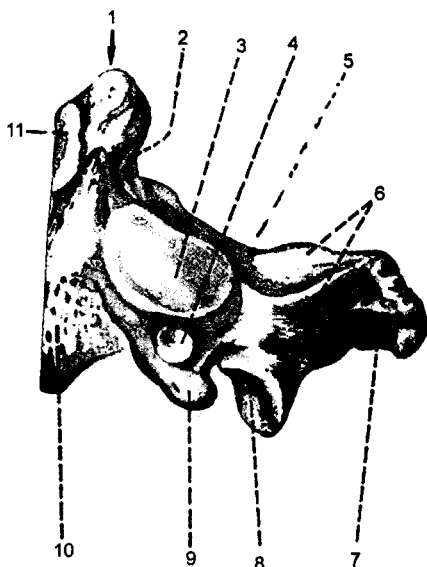
2.5.2. Ikkinchi bo‘yin umurtqasi

(3- rasm)

Ikkinchi bo‘yin umurtqasi — **axis**, tishsimon o‘simta — **dens** ning borligi bilan farqlanadi. Bu o‘simtaning oldingi yuzasida oldingi bo‘g‘im yuzasi — **facies articularis anterior**, orqa yuzasida esa orqa bo‘g‘im yuzasi — **facies articularis**

posterior bo'ladi. Tishsimon o'simtani umurtqa tanasiga o'tish sohasini bo'yincha — **collum dentis**, uchiga esa — **apex dentis** deyiladi.

Bu umurtqaning ustki yuzasida I bo'yin umurtqasi bilan birikadigan ustki bo'g'im yuzasi — **facies articularis superior** bo'ladi. II bo'yin umurtqasida boshqa bo'yin umurtqalariga xos bo'lgan quyidagi hosilalar bo'ladi: umurtqa tanasi — **corpus vertebrae**, qirrali o'simta — **processus spinosus**, umurtqa yoyi — **arcus vertebrae**, ko'ndalang o'simta — **processus costotransversarius**, bu o'simtadagi teshik — **foramen transversarium**, ostki bo'g'im o'simtasi — **processus articularis inferior**, bo'g'im yuzasi — **facies articularis inferior**.

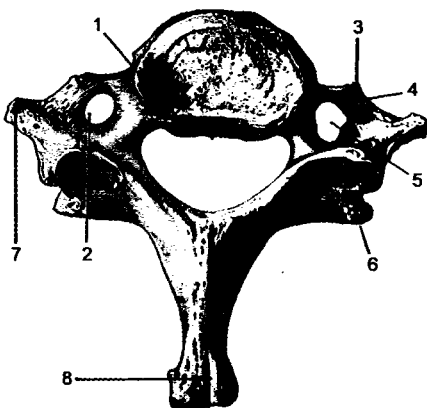


3- rasm. Ikkinchi bo'yin umurtqasi.

1 — dens axis; 2 — facies articularis posterior; 3 — facies articularis superior; 4 — foramen transversarium; 5 — sulcus nervus spinalis II; 6 — arcus vertebrae; 7 — processus spinosus; 8 — processus articularis inferior; 9 — processus transversus; 10 — corpus vertebrae; 11 — facies articularis anterior.

2.5.3. Uchinchi-yettinchi bo'yin umurtqalari (4- rasm)

Uchinchi-yettinchi bo'yin umurtqalari — **vertebrae cervicalis** da quyidagi hosilalar bo'ladi: tanasi — **corpus vertebrae**; yoyi — **arcus vertebrae**; ular orasidagi teshik — **foramen vertebrale**; uchi ikkiga ajragan qirrali o'simta — **processus spinosus**, yuqorigi bo'g'im o'simtasi — **processus articularis superior**; bu o'simtadagi yuqorigi bo'g'im yuzasi — **facies articularis superior**; ostki



4- rasm. Yettinchi bo'yin umurtqasi.

1 — corpus vertebrae; 2,5 foramen transversarium; 3 — tuberculum anterior; 4 — processus transversus; 6 — processus articularis inferior; 7 — tuberculum posterius; 8 — processus spinosus.

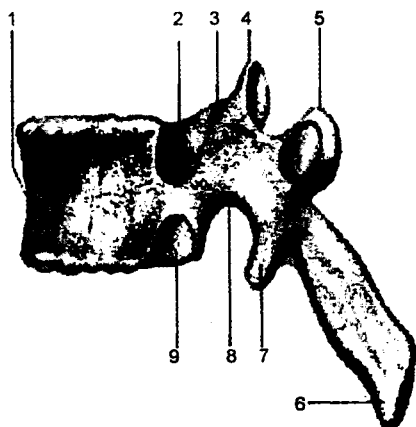
bo'g'im o'simtasi — **processus articularis inferior**; bu o'simtadagi pastki bo'g'im yuzasi — **facies articularis inferior**; ko'ndalang o'simta — **processus transversus**; bu o'simtadagi teshik — **foramen transversarium**; ko'ndalang o'simta uchida joylashgan oldingi do'mboqcha — **tuberculum anterius** va orqa do'mboqcha — **tuberculum posterius**.

Oltinchi bo'yin umurtqasida oldingi dumboqcha yaxshi rivojlangan bo'lib, uyqu do'mboqchasi — **tuberculum caroticum** deyiladi (chunki bu sohadagi uyqu arteriyasini bosib, uning tarmoqlaridan chiqayotgan qonni to'xtatish mumkin). Oltinchi va yettinchi bo'yin umurtqalaridan boshqa hamma bo'yin umurtqalarining qirrali o'simtarining uchi ikkiga ajralgan bo'ladi. Yettinchi bo'yin umurtqasining qirrali o'simtasi yaxshi rivojlanganligidan teri ostidan chiqib turadi. Qolgan bo'yin umurtqalarining qirrali o'simtalari teri orqali sezilmaydi. Shu sababdan, teri orqali sanalganda birinchi umurtqa yettinchi bo'yin umurtqasiga to'g'ri kelganidan bu umurtqani chiqib turuvchi — **vertebra prominens** deyiladi.

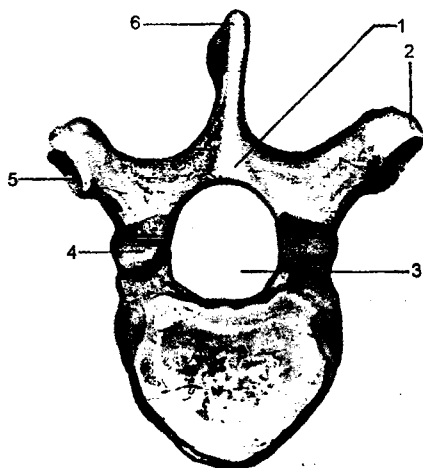
2.5.4. Ko'krak umurtqalari

(5-, 6- rasmlar)

Ko'krak umurtqalari — *vertebrae thoracicae* qovurg'alar bilan birikkanligidan, yuqorigi qovurg'a chuqurchasi — **fovea costalis superior** va ostki



5- rasm. Ko'krak umurtqasining tuzilishi.
1 — corpus vertebrae; 2 — fovea costalis superior; 3 — incisura vertebralis superior; 4 — processus articularis superior; 5 — processus transversus; 6 — processus spinosus; 7 — processus articularis inferior; 8 — incisura vertebralis inferior; 9 — fovea costalis inferior.

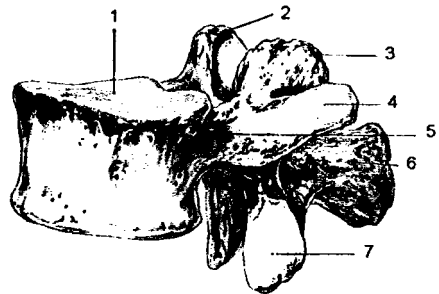


6- rasm. Ko'krak umurtqasining tuzilishi.
1 — arcus vetebrae; 2 — processus transversus; 3 — foramen vertebrale; 4 — processus articularis superior; 5 — fovea costalis transversalis; 6 — processus spinosus.

qovurg'a chuqurchasi — **fovea costalis inferior** ning mavjudligi bilan farqlanadi. Har bir ko'krak umurtqasi 2 ta qovurg'a bilan birlashadi. Shu sababdan har bir ko'krak umurtqasida ikkitadan yarim chuqurcha bo'ladi. Bundan I, X, XI, XII ko'krak umurtqalari mustasno. I ko'krak umurtqasining yuqori chuqurchasi to'liq bo'ladi (chunki I qovurg'aning boshchasi birikadi). X ko'krak umurtqasida yuqorigi chuqurcha bo'ladi xolos (chunki bu umurtqaga faqat X qovurg'a birlashadi). XI va XII ko'krak umurtqalarida esa bittadan to'liq qovurg'a chuqurchasi — **fovea costalis** bo'ladi. Ko'krak umurtqasida quyidagi hosilalar bo'ladi: tanasi — **corpus vertebrae**, yoyi — **arcus vertebralis**, oyoqchasi — **pediculus arcus vertebrae**. Bu hosilalar orasidagi teshik — **foramen vertebrale**, qirrali o'simta — **processus spinosus**, yuqorigi bo'g'im o'simtasi — **processus articularis superior** va bu o'simtadagi yuqorigi bo'g'im yuzasi — **facies articularis superior**, ostki bo'g'im o'simtasi — **processus articularis inferior** va ostki bo'g'im yuzasi — **facies articularis inferior**, ko'ndalang o'simta — **processus transversus**, qovurg'a do'mbog'idan hosil bo'lgan chuqurcha — **fovea costalis transversalis**, oyoqcha sohasidagi ustki o'yma — **incisura vertebralis superior** va ostki o'yma — **incisura vertebralis inferior** bo'ladi.

2.5.5. Bel umurtqalari (7- rasm)

Bel umurtqalari — **vertebrae lumbales** boshqa umurtqalardan tanasining kattaligi bilan farqlanadi. Ko'ndalang o'simtasi rudiment holdagi qovurg'a bo'lganligidan — **processus costarius** deyiladi. Bu o'simtaning orqa yuzasi asosida esa qo'shimcha o'simta — **processus accessorius**, yuqori bo'g'im o'simtasi — **processus articularis superior** ning yon tarafida so'rg'ichsimon o'simtalar — **processus mamillaris** bo'ladi. Bundan tashqari uning quyidagi hosilalari bo'ladi: tanasi — **corpus vertebrae**; yoyi — **arcus vertebrae**, oyoqchasi — **pediculus arcus vertebrae**, bu hosilalarining orasidagi teshik — **foramen vertebrale**, pastki bo'g'im o'simtali — **processus articularis inferior**, yuqorigi bo'g'im yuzasi — **facies articularis superior**, ostki bo'g'im yuzasi — **facies articularis inferior**; qirrali o'simta — **processus spinosus**.

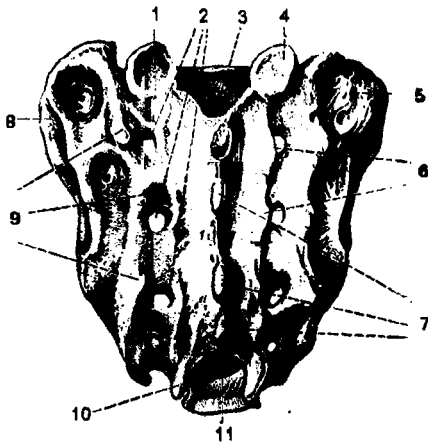


7- rasm. Bel umurtqasi.

1 — corpus vertebrae; 2 — processus mamillaris; 3, 4 — processus transversus; 5 — pediculus arcus vertebrae; 6 — processus spinosus; 7 — processus articularis inferior.

2.5.6. Dumg'aza umurtqalari

Dumg'aza umurtqalari — *vertebrae sacrales* o'smirlik davridayoq o'zaro qo'shilib, dumg'aza suyagi — *os sacrum* ni hosil qiladi (8- rasm). Dumg'aza suyagi uchburchak shaklida bo'lib, uning yuqori qismi asosi — *basis ossis sacri*, pastki qismi uchi — *apex ossis sacri*, yon tarafdagi qanotlar — *ala ossis sacri* deyiladi. Bu suyakning oldingi yuzasi chanoq bo'shlig'ini hosil etishda qatnashganligidan — *facies pelvina* deyiladi. Bu yuzada umurtqa tanalarining birikishidan ko'ndalang izlar — *lineae transversae* hosil bo'ladi. Shu yuzada teshiklar — *foramina sacralia pelvina* ko'rinadi. Dumg'aza suyagining orqa



8- rasm. Dumg'aza suyagi

1, 4 — *processus articularis superior*; 2 — *foramina sacralia dorsalia*; 3 — *canalis sacralis*; 5 — *tuberositas sacralis*; 6 — *crista sacralis intermedia*; 7 — *crista sacralis mediana*; 8 — *facies auricularis*; 9 — *crista sacralis lateralis*; 10 — *cornu sacrale*; 11 — *hiatus sacralis*.

yuzasida umurtqalar qirrali o'simtalarning qo'shilishidan, o'rta qirra — *crista sacralis mediana*, ko'ndalang o'simtalarning birikishidan, yon qirra — *crista sacralis lateralis* va ularning orasida esa bo'g'im o'simtalarning birikishidan, oraliq qirra — *crista sacralis intermedia* hosil bo'ladi. Dumg'aza suyagining yuqori qismida 5- bel umurtqasi bilan birlashadigan yuqori bo'g'im o'simtasi — *processus articularis superior* va pastki uchida dum umurtqalari bilan birlashadigan shoxchalar — *cornu sacrale*, orqa yuzasida esa teshiklar — *foramina sacralia dorsalis* bo'ladi. Ikki yon — *pars lateralis* tarafida esa chanoq suyaklari bilan birlashadigan quloqsimon yuza — *facies auricularis* bo'lib, shu sohaning yuqori qismida do'nglik — *tuberositas sacralis* bo'ladi. Dumg'aza suyagi ichida *canalis sacralis* bo'shlig'i

bo'lib, pastki uchidagi kanaldan chiqish teshigiga — *hiatus sacralis* deyiladi.

2.5.7. Dum umurtqalari

Dum umurtqalari — *vertebrae coccygeae* 3 tadan 6 tagacha bo'lib, katta yoshdagi odamlarda o'zaro qo'shilib, dum suyagini — *os coccygis* hosil qiladi. Birinchi dum umurtqasi sohasida ko'ndalang o'simtalar — *processus transversi* saqlanib qoladi. Shu sohada yuqori bo'g'im o'simtasi bo'lib — *cornua coccyges* deyiladi. Qolgan sohalarda ko'ndalang va bo'g'im o'simtalari uchramaydi.

Umurtqa pog'onasi sohasida egriliklar mavjud. Ko'krak va dumg'aza umurtqalari sohasidagi egriliklar orqa tarafga qaragan bo'lib kifozi —

kyphosis deb ataladi. Bo'yin va bel sohalaridagi egriliklar old tarafga yo'nalib lordoz — **lordosis** deb ataladi. Yangi tug'ilgan chaqaloqlarda bu egriliklar bo'lmaydi va umurtqa pog'onasi to'g'ri chiziq bo'ylab o'zaro qo'shilib turadi.

Bola boshini tik ushlay boshlagan davridan bo'yin lardozi, tik turib va yura boshlagan davridan bel lardozi hosil bo'ladi.

Umurtqa pog'onasidagi egriliklar yurish, sakrash jarayonidagi yengil harakatlarni ta'minlaydi.

Ba'zi paytlarda yon tarafga ham egriliklar hosil bo'lishi mumkin va bunday holatga skalioz — **skoliosis** deb ataladi. Bu holat uzoq muddat o'tirib qolish, bolalarning bir tomonga qiyshayib yozishi yoki biror ishni bajarishi natijasida paydo bo'lishi mumkin (bunga maktab yoshidagilarning skaliozi deb ataladi). Ko'pincha skalioz holati o'ng tarafga, ba'zan chap tarafga yo'nalgan bo'ladi.

Keksalarda lordoz va kifoz holatlari yo'qoladi, chunki bu davrda umurtqalar tanasi orasidagi elastik halqalar yupqalashib, umurtqa pog'onasi qisqaradi hamda u oldinga bukiladi va ko'krak sohasida orqa tarafga yo'nalgan bukilma (keksalardagi bukirlik holati) hosil bo'ladi.

2.6. KO'KRAK QAFASI

Ko'krak qafasi — **compages thoracis** ko'krak umurtqalaridan, qovurg'alardan, to'sh suyagidan ulardagi bo'g'imlar, boylamlar va mushaklardan hosil bo'ladi.

Ko'krak qafasining ustki sohasidagi teshik — **apertura thoracis superior**, ostki sohasidagi teshik — **apertura thoracis inferior** deb ataladi. Ostki teshik sohasidagi qovurg'alardan hosil bo'lgan ravoq — **arcus costalis** deb ataladi va ostki teshik sohasida ko'krak-qorin to'sig'i — **diafragma** joylashadi. Ostki teshikning oldingi sohasida, to'sh suyagi ostida burchakli o'yma bo'lib, **angulus infrasternalis** deb ataladi. Ko'krak umurtqalari ichki yuza tarafga egilgan bo'lib, uning ichki chetida, qovurg'alarga o'tish sohasida, o'pkalarning orqa yuzasi kirib turadigan egat — **sulci pulmanalis** bo'ladi. Qovurg'alar orasidagi bo'shliqlar — **spatia intercostalia** deb ataladi. Ko'krak qafasining kengligi oldingi-orqa ko'rsatkichlardan katta bo'ladi. Uning ichida ichki a'zolar (yurak, o'pka, qizilo'ngach va h. k) joylashadi va uning shakli shu a'zolar tuzilishiga ta'sir qiladi. Ko'krak qafasi mushaklari va o'pkasi yaxshi taraqqiy etgan odamlarning ko'krak qafasi kesilgan konus shaklida bo'lib, bu holda ostki teshik sohasi va **angulus infrasternalis** kattaroq, ko'krak qafasi kengroq bo'ladi. Bunday ko'krak qafasi o'pkani havoga to'lgan holatini eslatganligi uchun inspiratorli ko'krak qafasi deb ataladi. Aksincha ko'krak qafasi mushaklari va o'pka zaifroq taraqqiy etgan bo'lsa, ko'krak qafasi tor va uzun

bo'lib, oldingi orqa ko'rsatgichlari kichikroq bo'ladi. Bunday ko'krak qafasi o'pkadan nafas chiqargan holatni eslatib, eksperator holatdagi yoki yassi ko'krak qafasi deyiladi.

Ko'krak qafasining uchinchi turi silindrsimon deb atalib avvalgi ikki ko'krak qafaslarining oraliq shakliga ega bo'ladi.

2.6.1. Qovurg'alar (9, 10- rasmlar)

Qovurg'alar — **costae** 12 juft bo'lib, 3 guruhga bo'linadi: birinchi yetti jufti chin qovurg'a — **costae verae** oldingi uchi bilan to'sh suyagiga birikadi; VIII, IX, X qovurg'alar soxta qovurg'alar — **costae spuriae** deb atalib, ularning oldingi uchlari tog'aylar vositasida o'zidan yuqorigi qovurg'alarga birikadi; XI va XII qovurg'alar — yetim qovurg'alar — **costae fluctuantes** deb atalib, oldingi uchlari erkin holda qorin mushaklarining ichida joylashadi. Qovurg'alarning hammasi orqa tarafda, ko'krak umurtqalariga birikadi.

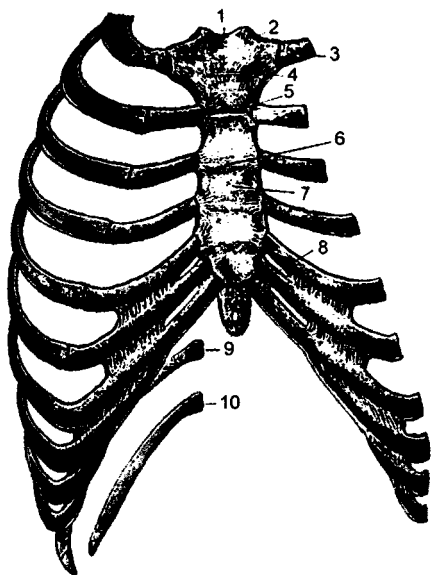
Qovurg'aning oldingi uchi tog'ay moddasi - **cartilago costalis**dan, orqa qismi esa suyak qismi — **os costaledan** iborat bo'ladi. Qovurg'aning oldingi uchiga — **extrimitas anterior, seu sternalis**; orqa uchiga esa — **extrimitas posterior, seu vertebralis** deyiladi. Ularning orasida esa tanasi — **corpus costae** joylashadi. Orqa uchida boshcha — **caput costae**, bo'yin qismi — **collum costae** va bo'g'im yuzalari — **facies articularis capitis costae** bo'ladi. II dan X gacha qovurg'alarning bo'g'im yuzalari qirra — **crista capitis costae** vositasida ikkiga ajralgan bo'ladi. Chunki bu qovurg'alarning bo'g'im yuzalari ikki qo'shni ko'krak umurtqalari bilan birikadi. I, XI, XII qovurg'alarning har biri bittadan umurtqa bilan birlashganligidan, bo'g'im yuzalarida qirra bo'lmaydi.

Qovurg'aning bo'yin qismini uning tanasiga o'tish sohasida yuqorigi 10 ta qovurg'ada bo'rtiq — **tuberculum costae** bo'ladi. Bu bo'rtiqning bo'g'im yuzasi — **facies articularis tuberculi** umurtqalarning ko'ndalang o'simtalari bilan birikadi. Qovurg'a tanasida burchak sohasi — **angulus costae**, tashqi va ichki yuzalari bo'ladi. I qovurg'ada burchak sohasi bo'rtiqqa to'g'ri kelsa, qolgan qovurg'alarda bu soha bo'rtiqdan uzoqlashadi. XII qovurg'ada esa burchak bo'lmaydi. I qovurg'a tanasida esa yuqori va ostki yuzalar bo'ladi. Qovurg'alar ichki yuzalarining ostki qirrasida sohasida qon tomirlar va nervlar joylashadigan egat — **sulcus costae**, I qovurg'aning ustki yuzasida narvonsimon mushaklar birikadigan bo'rtiq **tuberculum m. scaleni anterioris** bo'ladi. Bu bo'rtiqning tashqi sohasida o'mrov osti arteriyasining egati — **sulcus arteriae subclaviae**, bo'rtiqning ichki sohasida o'mrov osti venasining egati — **sulcus venae subclaviae** bo'ladi.

2.6.2. To'sh suyagi (9- rasm)

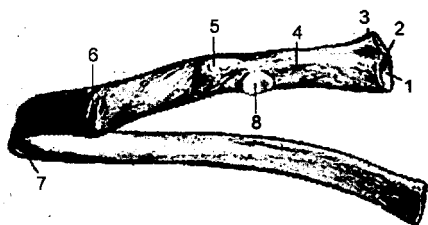
To'sh suyagi — sternum uch qismidan: **sopi-manubrium sterni**, tanasi — **corpus sterni**, xanjarsimon o'simtasi — **processus xiphoideus** dan iborat bo'ladi. To'sh suyagi sopining yuqori qismida bo'yinturuq o'ymasi — **incisura jugularis**, yon tomonida esa o'mrov suyagi bilan birikadigan o'yma — **incisura clavicularis** joylashadi. To'sh suyagining sopi va tanasi orasida burchak — **angulus sterni** va yon taraflarida chin qovurg'alar birikadigan o'ymalar — **incisura costalis** bo'ladi.

To'sh suyagining xanjarsimon o'simtasi ikkiga ajralgan holda yakunlanishi mumkin. Uning ichida qon



9- rasm. To'sh suyagi. Qovurg'alar.

1 — incisura jugularis; 2 — incisura clavicularis; 3 — cartilago costalis; 4 — manubrium sterni; 5 — incisura costalis; 6 — angulus sterni; 7 — corpus sterni; 8 — processus xiphoideus; 9 — costae fluctuantes XI; 10 — costae fluctuantes XII.



10- rasm. Qovurg'a.

1 — facies articularis capitis costae; 2 — cristae capitis costae; 3 — caput costae; 4 — collum costae; 5 — tuberculum costae; 6 — angulus costae; 7 — sulcus costae; 8 — facies articularis tuberculi costae.

tomirlariga boy bo'lgan g'ovakli modda yaxshi taraqqiy etgan bo'ladi. Shu sababdan to'sh suyagining ichidan qon quyishda foydalaniladi. To'sh suyagining ichida suyak iligi yaxshi taraqqiy etganligi uchun uni boshqa odamga o'tkazish mumkin.

2.7 QO'L SUYAKLARI

Qo'lga tegishli suyaklar ikki guruh suyaklarni tashkil etadi: 1) yelka kamari suyaklari 2) erkin holda joylashgan qo'l suyaklari (yelka, bilak va qo'l panja suyaklari).

Yelka kamari suyaklari

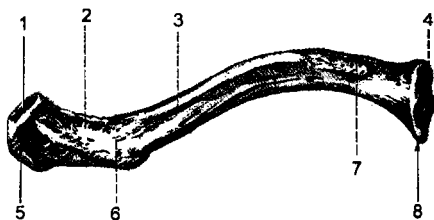
2.7.1. O'mrov suyagi

(11- rasm)

O'mrov suyagi tana skeletini, qo'l bilan birlashtiradi va tanadan yelka bo'g'imini uzoqroq turishini ta'minlaydi. Shu sababdan o'mrov suyagi jarohatlansa qo'l tanaga yaqinlashadi.

O'mrov suyagining o'rta qismi biriktiruvchi to'qima holatida suyaklanadi (birlamchi suyaklar), uning uchlari esa tog'ay to'qima holatidan so'ng suyaklanadi. Suyaklanish nuqtasi bitta bo'lib to'sh suyagiga yaqin uchidan boshlanadi (monoepifezar suyak). O'mrov suyagining suyaklanish jarayoni **perixondral** va **endoxondral** holatlarda rivojlanadi. Unda suyaklanish nuqtasi embrion taraqqiyotining 6 haftasida hosil bo'ladi. Lekin bu suyakning to'sh suyagiga birikadigan uchida suyaklanish nuqtasi 16–18 yoshlarda paydo bo'lib, to'liq suyaklanib ketish 20–25 yoshlarda yakunlanadi.

O'mrov suyagining ikki uchi: to'sh suyagiga birikuvchi — **extremitas sternalis**, kurak suyagining **akromion** o'simtasiga birikuvchi — **extremitas acromialis** va ular orasida joylashgan tanasi — **corpus clavulae** bo'ladi. Akromial uchida — **facies articularis acromialis** va to'sh suyagiga birikish sohasida bo'g'im yuzasi — **facies articularis sternalis** bo'ladi. O'mrov suyagining to'sh suyagiga birikadigan uchi old tarafga yoysimon bo'rtib turadi va aksincha lateral uchi botiq bo'ladi. O'mrov suyagining ostki yuzasining akromial uchida bo'rtiq — **tuberositas conoideum** bo'ladi.



11- rasm. O'mrov suyagi.

1 — *facies articularis acromialis*, 2 — *linia trapesoidea*; 3 — *corpus clavulae*; 4 — *facies articularis extremitas sternalis*; 5 — *extremitas acromialis*; 6 — *tuberculum conoideum*; 7 — *impressio lig. costoclavicularis*; 8 — *extremitas sternalis*.

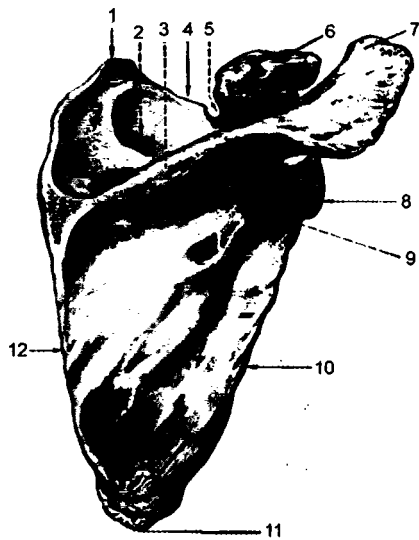
2.7.2. Kurak suyagi — scapula

(12- rasm)

Yangi tug'ilgan chaqaloqlarda kurak suyagining tanasi va ko'ndalang joylashgan qirra — **spina scapulae** dan iborat bo'ladi. Bir yoshda suyaklanish nuqtasi tumshuqsimon o'simtada, 11–18 yoshlarda suyaklanish nuqtalari qolgan hosilalarda (**cavitas glenoidalis**, **acromion**, **processus coronoideus**, **angulus inferior**) ko'rinadi. To'liq suyaklanib ketish holati 18–24 yoshlarga to'g'ri keladi.

Kurak suyagi yassi, uch qirrali bo'lib, II–VII qovurg'alar sohasida joylashadi. Kurak suyagining quyidagi qirralari bo'ladi: yuqori qirrası — **margo superior**, ichki qirrası — **margo medialis**, tashqi qirrası — **margo lateralis**. Kurak

suyagining quyidagi burchaklari bo'ladi: yuqori burchagi — **angulus superior**, ostki burchagi — **angulus inferior**, tashqi burchagi — **angulus lateralis**. Uning yuqori qirrasida o'yma — **incisura scapulae** bo'lib, tashqi burchagida, yelka suyagi boshchasi kirib turadigan chuqurcha — **cavitas glenoidalis** joylashadi. Bu bo'g'im chuqurchasining atrofida kurak suyagining bo'yin qismi — **collum scapulae** bo'ladi. Bo'g'im chuqurchasining yuqori qismida bo'rtiq — **tuberculum supraglenoidale** va bu chuqurchaning ostida bo'rtiq — **tuberculum infraglenoidale** ko'rinadi. Bu bo'rtiqlarga mushaklar birlashadi. Kurak suyagi tashqi burchagining yuqori qismida tumshuqsimon o'simta — **processus coracoideus** hosil bo'ladi. Uning ichki yuzasi — **facies costalis** deb atalib, **fossa subscapularis** chuqurchasidan hosil bo'ladi. Kurak suyagining orqa yuzasi — **facies dorsalis** ko'ndalang joylashgan qirra — **spina scapulae** vositasida ikki chuqurchaga ajraladi: qirra ustida — **fossa supraspinata**, qirra ostida esa — **fossa infraspinata** joylashadi. Kurak suyagining qirrasida lateral tarafda **acromion** o'simta bilan yakunlanadi. Bu o'simtada o'mrov suyagi bilan birlashadigan bo'g'im yuzasi — **facies articularis acromii** bo'ladi.

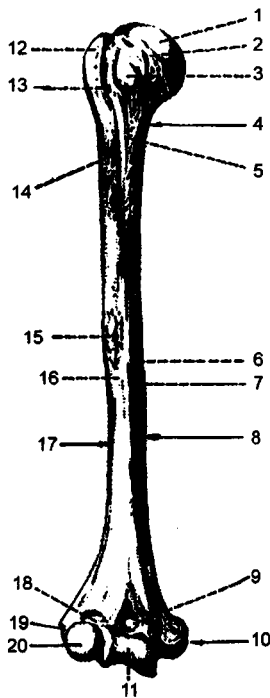


12- rasm. Kurak suyagi.

1 — **angulus superior**; 2 — **fossa supraspinata**; 3 — **spina scapulae**; 4 — **margo superior**; 5 — **incisura scapulae**; 6 — **processus coracoideus**; 7 — **acromion**; 8 — **angulus lateralis**; 9 — **fossa infraspinatus**; 10 — **margo lateralis**; 11 **angulus inferior**; 12 — **margo medialis**.

2.7.3. Yelka suyagi — humerus (13- rasm)

Yangi tug'ilgan chaqaloqlarda yelka suyagining boshchasi tog'aydan iborat bo'ladi. U 1 yoshga to'lguncha boshchada suyaklanish nuqtasi hosil bo'ladi. 2–3 yoshlarda katta do'mboq sohasida, 3–4 yoshlarda kichik do'mboq sohasida ham suyaklanish nuqtalari hosil bo'ladi. Yelka suyagining proksimal uchidagi bu suyaklanish nuqtalarining qo'shilib ketishi 4–6 yoshlarga, uning proksimal uchini suyak tanasi (diafiz) bilan qo'shilib (suyaklanib) ketishi 12–18 yoshlarga to'g'ri keladi. Yelka suyagining distal uchida suyaklanish nuqtalari 2 yoshda — **capitulum humeri**, **apofiz** sohalari-



13- rasm. Yelka suyagi.

1 — caput humeri; 2 — collum anatomicum; 3 — tuberculum minus; 4 — collum chirurgicum; 5 — crista tuberculi minoris; 6 — facies anterior medialis; 7 — foramen nutricium; 8 — margo medialis; 9 — fossa coronoidea; 10 — epicondylus medialis; 11 — trochlea humeri; 12 — tuberculum major; 13 — sulcus intertubercularis; 14 — crista tuberculi majoris; 15 — tuberositas deltoidea; 16 — facies anterior lateralis; 17 — margo lateralis; 18 — fossa radialis; 19 — epicondylus lateralis; 20 — capitulum humeri.

da — **epicondylus lateralis** 12–13 yoshlarda, toʻliq suyaklanib ketishi 20 yoshlarda yakunlanadi.

Yelka suyagi uzun naysimon suyaklar turkumiga kirib, ikki uchi va ular orasidagi tanasi — **corpus humeri** boʻladi. Bu suyakning yuqori uchida kurak suyagi bilan birikadigan boshchasi — **caput humeri**, anatomik boʻyin — **collum anatomicum** qismi, mushaklar birikadigan katta boʻrtiq — **tuberculum majus**, kichik boʻrtiq — **tuberculum minus** sohalari koʻrinadi. Har bir boʻrtiqdan qirralar yoʻnaladi: katta boʻrtiqdan yoʻnaluvchi qirra — **crista tuberculi majoris** va kichik boʻrtiqdan yoʻnaluvchi qirra — **crista tuberculi minoris** deb ataladi. Bu hosilalar orasida esa egat — **sulcus intertubercularis** hosil boʻladi. Yelka suyagi yuqori uchining tana qismiga oʻtish sohasi xirurgik boʻyin — **collum chirurgicum** deyiladi. Yelka suyagi tanasining lateral tarafida deltasimon mushak birikadigan boʻrtiq — **tuberositas deltoidea**, uning orqasida esa tashqi tarafga yoʻnalgan bilak nervi egati — **sulcus nervi radialis** hosil boʻladi. Yelka suyagining pastki uchida bilak suyagi bilan boʻgʻim hosil qiluvchi boshcha — **capitulum humeri**, tirsak suyagi bilan boʻgʻim hosil etuvchi gʻaltaksimon hosila — **trochlea humeri** boʻladi. Shu sohaning oldingi yuzasida bilak suyagidan hosil boʻlgan chuqurcha — **fossa radialis**, tirsak suyagining tojsimon oʻsimtasidan hosil boʻlgan chuqurcha — **fossa coronoidea**, orqa yuzasida esa tirsak suyagining oʻsimtasi birikishidan hosil boʻlgan chuqurcha — **fossa olecrani** boʻladi. Yelka suyagining pastki uchida bilak mushaklari birikadigan ichki oʻsimta — **epicondylus medialis** va tashqi oʻsimta — **epicondylus lateralis** boʻladi.

Bilak sohasida ikkita naysimon suyaklar boʻladi: ichki medial tarafda tirsak suyagi — **ulna**,

tashqi lateral tarafda esa bilak suyagi — **radius** joylashadi.

2.7.4. Tirsak suyagi — ulna (14- rasm)

Bu naysimon suyakning yuqori uchida tirsak o'simtasi — **olecranon**, tojsimon o'simta — **processus coronoidus**, ular orasida esa yelka suyagining g'altagi bilan bo'g'im hosil qiladigan o'yma — **incisura trochlearis** bo'ladi. Tashqi yuza sohasida bilak suyagining boshchasi bilan bo'g'im hosil etadigan o'yma **incisura radialis** joylashadi. Oldingi sohada mushak birlashadigan tirsak suyagining bo'rtig'i — **tuberositas ulnae** bo'ladi.

Tirsak suyagining tanasida oldingi qirra — **margo anterior**, orqa qirra — **margo posterior** va bilak suyagi tarafidagi qirra — **margo interossea** bo'ladi. Bu qirralar orasida esa oldingi yuza — **facies anterior**, orqa yuza — **facies posterior**, ichki yuza — **facies medialis** hosil bo'ladi. Tirsak suyagining pastki uchida: bigizsimon o'simta — **processus styloideus**, boshcha — **caput ulnae** va boshchadagi bo'g'im yuzasi — **circumferentia articularis** bo'ladi. **Olecranon** da suyaklanish nuqtasi 8–11 yoshlarda hosil bo'ladi. Diafiz sohasining suyaklanishi embrion taraqqiyotining 2- oylarida hosil bo'ladi. To'liq suyaklanib ketish 20 yoshlarda yakunlanadi. Distal epifizda suyaklanish nuqtasi 7–8 yoshda hosil bo'ladi.

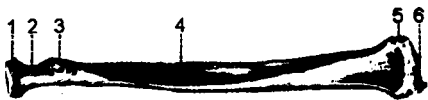

14- rasm. Tirsak suyagi.

1 — olecranon; 2 — incisura trochlearis; 3 — processus coronoidus; 4 — incisura radialis; 5 — tuberositas ulnae; 6 — margo interosseus; 7 — caput ulnae; 8 — processus styloideus.

2.7.5. Bilak suyagi — ossa radii (15- rasm)

Naysimon shakldagi bilak suyagining yuqori uchida boshcha — **caput radii**, tirsak suyagi bilan bo'g'im hosil etuvchi yuza — **circumferentia articularis**, yelka suyagi bilan bo'g'im hosil etuvchi chuqurcha — **fovea capituli radii** joylashadi. Boshchanning ostida bilak suyagining bo'yin qismi **collum radii** va mushak birikadigan bo'rtiq — **tuberositas radii** bo'ladi. Bilak suyagining tanasida oldingi qirra — **margo anterior**, orqa qirra — **margo posterior** va tirsak suyagi tarafida suyaklararo qirra — **margo interossea** bo'ladi. Bu qirralar orasida oldingi yuza — **facies anterior**, orqa yuza — **facies posterior**, tashqi yuza — **facies lateralis** hosil bo'ladi. Uning pastki uchida bigizsimon o'simta — **processus styloideus**, tirsak suyagi bilan bo'g'im hosil etuvchi o'yma — **incisura ulnaris**, kaft usti suyaklari bilan bo'g'im hosil etuvchi yuza — **facies articularis carpea** bo'ladi.



15- rasm. Bilak suyagi.

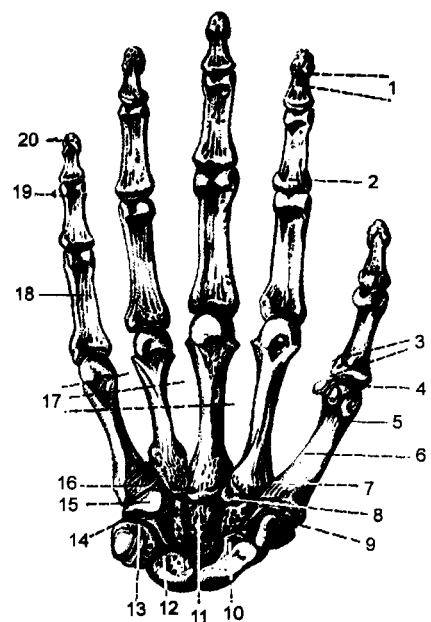
1 — caput radii; 2 — collum radii; 3 — tuberositas radii; 4 — margo interosseus; 5 — incisura ulnaris; 6 — processus styloideus.

Caput radii da suyaklanish nuqtasi 5–6 yoshlarda hosil bo'ladi. Diafiz qismining suyaklanishi embrion tarqqiyotining 2- oyida bo'ladi.

Distal epifizda suyaklanish nuqtasi 1—2 yoshda bo'ladi.

2.7.6. Qo'l panjasi suyaklari — ossa manus (16- rasm)

Qo'l panjasi suyaklari uch guruh suyaklardan: kaftning ustki qismidagi — **carpus**, qo'l kaftidagi — **metacarpus**, qo'l barmoqlarining — **ossa digitorum manus** suyaklaridan tashkil topgan. Kaft usti suyaklari ikki qator bo'lib joylashgan 8 ta suyaklardan iborat. Bilak suyaklariga yaqin qatorda quyidagi suyaklar joylashadi: qayiqsimon — **os scaphoideum**, yarimoysimon — **os lunatum**,



16- rasm. Qo'l panjasi.

1 — phalanx distalis; 2 — caput phalan-
gis; 3 — ossa sesamoidea; 4 — fasies articu-
laris; 5 — ossa metacarpea; 6 — corpus; 7 —
basis; 8 — os trapezoideum; 9 — os capitatum;
10 — os scaphoideum; 11 — os capitatium;
12 — os lunatum; 13 — os triquetrum; 14 — os
pisiforme; 15 — os hamatum; 16 — hamulus
ossis hamati; 17 — spatia interossea meta-
carpi; 18 — phalanx proximalis; 19 —
phalanx media, 20 — phalanx distalis.

uch qirrali — **os triquetrum**,
no'xotsimon — **os pisiforme**. Ikkinchi
qatorda quyidagi suyaklar bo'ladi:
trapetsiya — **os trapezium**, trapetsiya-
simon — **os trapezoideum**, boshchali
— **os capitatum**, ilmoqsimon — **os
hamatum**. Har bir suyakda yonidagi
suyaklar bilan bo'g'im hosil qiluvchi
yuzalar bo'ladi. Kaft usti suyaklariga
mushaklar birikishidan bo'rtiqlar —
tuberculum ossis scaphoidei,
tuberculum ossis trapezii va
ilmoqsimon suyakda ilmoq — **hamulus
ossis hamati** hosil bo'ladi. Kaft usti
suyaklarining kaft yuzasida qayiqsimon
suynakning va trapetsiya suynagining
bo'rtig'idan tepalik — **eminentia carpi
radialis** hosil bo'ladi. Ichki tarafdagi
tepalik — **eminentia carpi ulnaris** esa
no'xotsimon suyak bilan ilmoqsimon
suynakning ilmog'idan tashkil topadi. Bu
ikki tepaliklar orasida kaft egati — **sulcus
carpi** hosil bo'ladi. Qo'l kaftidagi
suynaklar — **metacarpus** naysimon
suynaklar guruhiga kirib, boshcha —
caput, tana — **corpus**, asos qismi —
basis dan tashkil topgan. Qo'l
barmoqlarining suynaklari — **ossa digi-
torum manus** ketma-ket joylashadigan
naysimon suynaklardan tashkil topib,

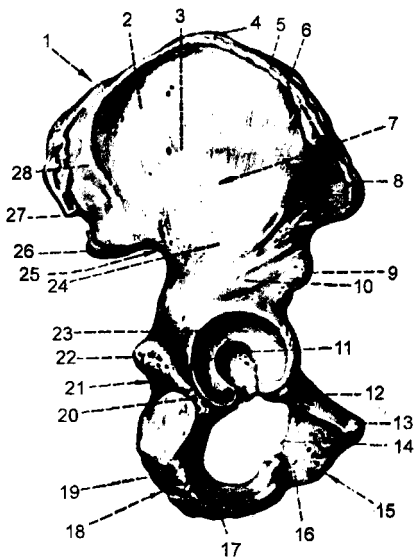
proksimal — **phalanx proximalis**, o'rta — **phalanx media**, tirnoq — **phalanx distalis** falanglaridan tashkil topadi. Bosh barmoq suyaklarida o'rta falanga suyagi bo'lmaydi. Uch qirrali suyakda suyaklanish nuqtasi 3 yoshda, **os capitatum** suyagida suyaklanish nuqtasi 2- oyda, **os hamatum** suyagida 3- oyda, **os triquetrum** suyagida 3 yoshda, **os lunatum** suyagida 4 yoshda, **os scaphoideum** suyagida 5 yoshda, **os trapesium** suyagida 5 yoshda, **os trapezoideum** suyagida 6 yoshda bo'ladi. No'xotsimon suyakda suyaklanish qizlarda 7–12 yoshlarda, o'g'il bolalarda 10–15 yoshlarda tugaydi.

2.8. Chanoq suyagi — **os coxae** (17- rasm)

Chanoq suyagi, himoya va tayanch vazifasini bajaradigan yassi suyaklar guruhiga kirib uch qismdan tashkil topgan: yonbosh suyagi — **os ilium**, qov suyagi — **os pubis**, o'tirg'ich suyagi — **os ischii**. 16 yoshgacha bu suyaklar alohida bo'lib, o'zaro tog'aylar vositasida birikadi. Suyaklarning qo'shilish sohasi, son suyagining boshchasi kirib turadigan sirka kosachasi — **acetabulum** ga to'g'ri keladi. Bu hosilaning tubida chuqurcha — **fossa acetabuli**, yarimoysimon yuza — **facies lunata** va yuza sohasida o'yma — **incisura acetabuli** ko'rinadi. Sirka kosachasining cheti — **margo acetabuli**, **limbus acetabuli** deyiladi. Har bir suyakning sirka kosachasini hosil etishda qatnashadigan qismiga: yonbosh suyagining tanasi — **corpus ossis ilii**, qov suyagining tanasi — **corpus ossis pubis**, o'tirg'ich suyagining tanasi — **corpus ossis ischii** deyiladi. Yonbosh suyagida tana qismidan tashqari, uning serbar qanot qismi — **ala ossis ilii** bo'ladi. Qanotning yuqori qismi qirra — **crista iliaca** ni hosil qiladi. Bu qirraga qorinning serbar mushaklari birikadi. Shu sababdan qirraning tashqi chekkasiga — **labium externum cristae iliaca**, ichki chekkasiga — **labium internum cristae iliaca** va ular orasidagi chiziqchaga — **linea intermedia** deyiladi. Yonbosh suyagining qirrasini oldingi tarafda oldingi yuqorigi o'simta — **spina iliaca anterior superior** va oldingi ostki o'simta — **spina iliaca anterior inferior** bilan tugaydi. Yonbosh suyagining orqa sohasi esa orqaning yuqorigi o'simtasi — **spina iliaca posterior superior** va orqaning ostki o'simtasi — **spina iliaca posterior inferior** bilan yakunlanadi.

Yonbosh suyagining tashqi yuzasida chanoqning dumba mushaklari birikishidan hosil bo'lgan dumba — **glutea** yuzasi bo'lib, bu yuzada chiziq-lar — **linea glutea anterior**, **linea glutea posterior** va **linea glutea inferior** hosil bo'ladi. Yonbosh suyagining ichki yuzasida esa chuqurcha — **fossa iliaca**, uning dumg'aza suyagi bilan birikish yuzasini — **facies sacropelvica** deyilib, bu sohada quloqsimon bo'g'im yuzasi — **facies auricularis**, uning ustida esa bo'rtiq — **tuberositas iliaca** bo'ladi. Yonbosh suyagining ichki yuzasida, quloqsimon yuza sohasidan qov suyagi tomonga yo'nalgan, katta va kichik chanoqlarning chegarasi bo'lib hisoblangan hosila — **linea arcuata** bo'ladi. Chanoq suyagining

oldingi qismida joylashgan qov suyagi — **os pubis**, tana qismidan tashqari yuqori shox — **ramus superior ossis pubis** va pastki shox — **ramus inferior ossis pubis** qismlaridan tashkil topgan. Ikki tarafdagi qov suyaklarining o'zaro birikish yuzalari — **facies symphyialis** va chetidagi qirra — **crista pubica** deyiladi. Qov suyagining yuqori qismida bo'rtiq — **tuberculum pubicum**, qirra — **pecten ossis pubis**, yonbosh suyagi bilan birikish sohasida esa tepalik — **eminentia iliopectenea** bo'ladi. O'tirg'ich suyagi — **os ischii** tana qismidan tashqari yuqori shoxi — **ramus superior ossis ischii**, pastki shoxi — **ramus inferior ossis ischii** qismlaridan iborat. Bu shoxlarning o'zaro qo'shilish sohasida bo'rtiq — **tuber ischiadicum** hosil bo'ladi. O'tirg'ich suyagining yuqori shoxi o'tirg'ich suyagining o'simtasi — **spina ischiadica** bilan tugaydi. Bu o'simtadan yuqorida katta o'tirg'ich o'ymasi — **incisura ischiadica major**, o'simtaning ostida esa kichik o'tirg'ich o'ymasi — **incisura ischiadica minor** joylashadi. Sirka kosachasining ostida o'tirg'ich suyagi bilan qov suyagining orasida yopqich teshigi — **foramen obturatum** hosil bo'ladi. Qov suyagi sohasida yopqich qirra — **crista obturatoria**, oldingi bo'rtiq — **tuberculum obturatorium anterius** va ba'zi xollarda orqa bo'rtiq — **tuberculum obturatorium posterius** bo'ladi. Chanoq suyagining ichki yuzasida, yopqich teshigining yuqori qismida egat — **sulcus obturatorius** joylashadi. O'tirg'ich va qov suyaklarining o'zaro qo'shilish sohasidagi shoxi — **ramus ischiopubicus** deyiladi. Chaqaloqlarda va o'sish davrida chanoqdagi uchchala suyak alohida bo'lib, tog'ay vositasida o'zaro qo'shib turadi. 8 yoshda qov va o'tirg'ich suyaklarining shoxlari o'zaro suyaklanadi. 14–16 yoshlarda esa sirka kosachasi — **asetebulum** sohasida uchchala suyak tanasi qo'shib, yakka chanoq suyagi — **os coxae** ni tashkil etadi. Mushaklar birikadigan



17-rasm. Chanoq suyagi.

1 — os ilium; 2, 7 — ala ossis ilii; 3 — linea glutea anterior; 4 — labium externum cristae iliaca; 5 — linea intermedia; 6 — labium internum cristae iliaca; 8 — spina iliaca anterior superior; 9 — spina iliaca anterior inferior; 10 — corpus ossis ilii; 11 — fossa acetabuli; 12 — ramus superior ossis pubis; 13 — tuberculum pubicum; 14 — foramen obturatorium; 15 — os pubis; 16 — ramus inferior ossis pubis; 17 — ramus ossis ischii; 18 — os ischii; 19 — tuber ichiadicum; 20 — corpus ossis ischii; 21 — incisura ichiadica minor; 22 — spina ichiadica; 23 — facies lunata; 24 — linea glutea inferior; 25 — incisura ichiadica major; 26 — spina iliaca posterior inferior; 27 — spina iliaca posterior superior; 28 — linea glutea posterior.

apofizlar esa 20–25 yoshlarda suyaklanadi. Ikki chanoq suyagining dumg'aza suyagi bilan va o'zaro birikishidan chanoq — **pelvis**, uning bo'shlig'i — **cavitas pelvis** hosil bo'ladi. Bu bo'shliq yuqorida joylashgan katta chanoq bo'shlig'i — **pelvis major** dan va pastki sohadagi kichik chanoq bo'shlig'i — **pelvis minor** dan tashkil topadi. Kichik va katta chanoqlar orasidagi chegarani — **linea terminalis** chizig'i tashkil etadi. Bu chegara quyidagi hosilalardan tashkil topadi: 1) V bel umurtqasi va dumg'aza suyaklari orasidagi bo'rtiq — **promontorium**; 2) yonbosh suyagidagi — **linea arcuata** chizig'i; 3) qov suyagi qirrasi va shu suyaklar qo'shilishidan hosil bo'lgan simfizning yuqori yuzasidan hosil bo'ladi. Bu sohada qov yoyi — **arcus pubicus** va uning ostidagi burchak — **angulus subpubicus** joylashadi. Chegara sohasida hosil bo'lgan kichik chanoqqa kirish teshigi — **apertura pelvis superior** deyiladi. Kichik chanoq bo'shlig'ining ostki qismida pastki chanoq teshigi — **apertura pelvis inferior** hosil bo'ladi. Chanoq o'lchovlari amaliyotda katta ahamiyatga ega. Uning ichki o'lchovlarini o'lchash murakkab bo'lganligidan, chanoqning tashqi o'lchovlari o'tkaziladi (o'lchanadi).

I. **Distantia intercrystalis** — ikki tarafdagi yonbosh suyak qirralari — **crista iliaca** orasidagi masofa — 28–29 sm.

II. **Distantia interspinosa** — yonbosh suyaklarning oldingi yuqorigi o'siqlari — **spina iliaca anterior superior** lar orasidagi masofa 25–27 sm.

III. **Distantia intertrochanterica** — son suyaklarining katta ko'st — **trochanter major** o'simalari orasidagi masofa — 30–32 sm.

IV. **Conjugata externa** — chanoqning tashqi to'g'ri o'lchovi bo'lib, qov suyaklari orasidagi **simfiz**ni hosil etuvchi tog'ay bilan dumg'azaning orqa chuqurchasi (dumg'aza suyagining ustki qirrasi bilan V bel umurtqasining qirrali o'simtasining orasida) orasidagi o'lchov 20 sm.

V. **Conjugata vera** — haqiqiy (ichki) to'g'ri o'lchovni aniqlash uchun: tashqi to'g'ri o'lchovdan (**conjugata externa** dan), suyak va to'qima qalinligiga to'g'ri keladigan 8–9 sm ni chiqarib tashlash kerak. **Conjugata vere** 11 sm ga teng bo'lib, qov suyaklari orasidagi **simfiz** tog'ayi bilan, dumg'aza suyagining uchidagi dum umurtqalari orasidagi masofani tashkil qiladi.

VI. Kichik chanoq bo'shlig'iga kirish teshigining ko'ndalang o'lchovini (14–15 sm ga teng) aniqlash uchun **distantia cristarum** o'lchovini ikkiga bo'lish yoki 14–15 sm ni chiqarib tashlash kerak.

VII. Kichik chanoq bo'shlig'ining chiqish teshigining ko'ndalang o'lchovini aniqlash uchun ikki o'tirgich suyaklari dumboqlarining ichki yuzasi orasidagi masofa (9, 5 sm) o'lchanadi. Bu o'lchovga to'qima qalinligi (1–1, 5 sm) qo'shilsa kichik chanoqdan chiqish teshigining ko'ndalang o'lchovi (11 sm) hosil bo'ladi.

VIII. Kichik chanoq bo'shlig'idan chiqish teshigining to'g'ri o'lchovi (9–11 sm) dum suyagi bilan qov suyaklar orasidagi **simfiz** tog'ayning pastki yuzasi orasidagi masofadan (12–12, 5 sm) to'qimaga to'g'ri kelgan 1,5 sm ni chiqarib tashlash bilan aniqlanadi.

2.9. Son suyagi — os femoris (18- rasm)

Son suyagi naysimon suyaklar guruhiga kirib, uning yuqori uchida boshcha — **caput femoris**, boshcha yuzasidagi chuqurcha — **fovea capitis femoris**, bo'yin qismi — **collum femoris** bo'ladi.

Bo'yin qismining tanaga o'tish sohasida mushaklar birikadigan katta ko'st — **trochanter major**, kichik ko'st — **trochanter minor** bo'rtiqlari, katta ko'st orqa yuzasining yuqori qismida chuqurcha — **fossa trochanterica**, har ikkila ko'stlar orasida oldingi sohada — **linea intertrochanterica**, orqa sohada esa — **crista intertrochanterica** qirrasi bo'ladi. Bu qirrada kvadrat mushagi birikadigan bo'rtiq — **tuberculum quadratum** joylashadi. Son suyagi tanasining yuqori qismi orqa yuzasining tashqi tarafida mushaklar birikadigan bo'rtiq — **tuberositas glutea**, ichki tarafida esa — **linea pectenea** hosil bo'ladi.



18- rasm. Son suyagi.

1 — caput ossis femoris; 2 — collum femoris; 3 — trochanter major; 4 — fossa trochanterica; 5, 6 — crista intertrochanterica; 7 — trochanter minor; 8 — tuberositas glutea; 9 — linea pectenea; 10 — labium mediale linea aspera; 11 — labium laterale linea aspera; 12 — facies poplitea; 13 — fossa intercondylaris; 14 — epicondylus medialis; 15 — condylus medialis; 16 — condylus lateralis.

Son suyagi tanasining orqa yuzasidagi — **linea aspera** chizigi ikkiga: ichki — **labium mediale lineae asperae** va tashqi — **labium laterale lineae asperae** chiziq'larga ajraladi. Bu chiziq'lar orasida taqim yuzasi — **facies poplitea** hosil bo'ladi. Son suyagining pastki uchida ichki do'ngsimon o'simta — **condylus medialis** va tashqi do'ngsimon o'simta — **condylus lateralis** bo'ladi. Do'ngsimon o'simtalarning — **epicondylus medialis** va **epicondylus lateralis** o'simtalari bo'ladi. Har ikkala do'ngsimon o'simtalarning oldingi yuzasida tizza qopqog'i suyagi bilan birikadigan yuza — **facies patellaris**, orqa sohasida esa chuqurcha — **fossa intercondylaris** hosil bo'ladi. Har bir do'ng usti sohasida — **linea supracondylaris medialis** va **linea supracondylaris lateralis** chiziq'lari bo'lib, ichki (medial) do'ng usti sohasida yaqinlashtiruvchi mushak birikadigan bo'rtiq — **tuberculum adductorium** bo'ladi. Lateral do'ng usti sohasida taqim egati **sulcus popliteus** uchraydi.

Orqa sohada chuqurcha — **fossa intercondylaries**, oldingi yuzada esa chiziq — **linea intercondylareis** joylashadi. Chaqaloqlarda son suyagining tanasi (diafiz) suyaklardan, qolgan soha esa tog'aydan iborat bo'ladi.

Suyaklanish nuqtalari boshchada — 1 yoshda, katta ko'st sohasida — 3–4 yoshlarda, kichik ko'st sohasida — 9–14 yoshlarda hosil bo'ladi.

Son suyagining distal qismida suyaklanish nuqtalari chaqaloqlarning tug'ilish vaqtiga to'g'ri keladi. Son suyagining to'liq suyaklanib ketishi — 14–16 yoshlarda bo'ladi.

2.10. TIZZA QOPQOG'I SUYAGI — PATELLA

Tizza qopqog'i suyagi sonning to'rt boshli mushagi payining ichida joylashgan sesamasimon suyak turkumiga kiradi. Bu suyakning yuqori qismida asosi — **basis patellae**, pastki qismida esa uchi — **apex patellae**, orqa sohasida bo'g'im yuzasi — **facies articularis** bo'ladi. Oldingi yuzasi esa — **facies anterior** deyiladi.

2.11. BOLDIR SUYAKLARI (19- rasm)

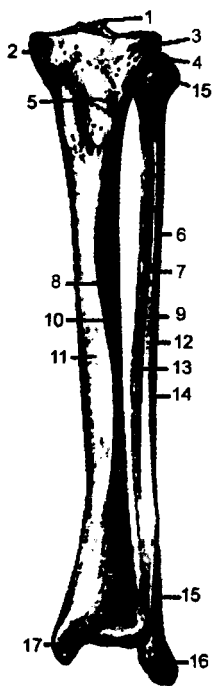
Boldir sohasida ikkita suyak joylashadi. Ichki tarafda katta boldir suyagi — tibia, tashqi tarafda kichik boldir suyagi — fibula.

2.11.1 Katta boldir suyagi — tibia

Katta boldir suyagining yuqori uchida ichki do'ngsimon o'simta — **condylus medialis**, tashqi do'ngsimon o'simta — **condylus lateralis** bo'ladi. Bu o'simtalarining ustki bo'g'im yuzasi — **facies articularis superior** da ichki bo'rtiq — **tuberculum intercondylare mediale** va tashqi bo'rtiq — **tuberculum intercondylare laterale** bo'ladi. Bu bo'rtiqlardan hosil bo'lgan tepalik — **eminentia intercondylaris** deb atalib, uning oldingi yuzasida — **area intercondylaris anterior** va orqa yuzasida — **area intercondylaris posterior** chuqurchasi bo'lib, tashqi do'ngsimon o'simta ostining kichik boldir suyagi bilan birikish sohasida bo'g'im yuzasi — **facies articularis fibularis** hosil bo'ladi. Katta boldir suyagining yuqori uchining, tanasiga o'tish sohasining oldingi yuzasida mushak paylarining birikishidan bo'rtiq — **tuberositas tibiae** hosil bo'ladi. Katta boldir suyagining tanasi — **corpus tibiae** da oldingi qirra — **margo anterior**, ichki qirra — **margo medialis** va kichik boldir suyagiga qaragan qirra — **margo interossea** bo'ladi. Bu qirralar orasida esa ichki yuza — **facies medialis**, tashqi yuza — **facies lateralis**, orqa yuza — **facies posterior** hosil bo'ladi. Katta boldir suyagining pastki uchida ichki to'piq — **malleolus medialis**, tashqi yuzasida esa kichik boldir suyagi bilan birlashadigan o'yma — **incisura fibularis** hosil bo'ladi. Katta boldir suyagining ostki yuzasida oshiq suyagi bilan bo'g'im hosil etadigan yuza — **facies articularis inferior** bo'ladi. Medial to'piqning bo'g'im yuzasi — **facies articularis malleoli medialis**, egati esa — **sulcus malleolaris** deyiladi. Katta

boldir suyagi proksimal uchida suyaklanish nuqtasi tug'ilish davriga to'g'ri keladi. Distal epifiz sohasida suyaklanish nuqtasi 2 yoshda hosil bo'lib, suyaklanib ketishi 16–19 yoshlarda yakunlanadi.

2.11.2. Kichik boldir suyagi — fibula (grekcha — peronea)



Kichik boldir suyagi — **fibula** (grekcha — **peronea**) naysimon shakldagi suyaklar guruhiga kirib, yuqori uchida boshcha — **caput fibulae**, boshchani uchi — **apex capitis fibulae**, katta boldir suyagi bilan bo'g'im hosil etuvchi yuza — **facies articularis capitis fibulae**, uning boshchasi va tanasi orasida bo'yin qismi — **collum fibulae** bo'ladi.

Kichik boldir suyagining tanasi — **corpus fibulae** da oldingi qirra — **margo anterior**, orqa qirra — **margo posterior**, katta boldir suyagi tomonidagi suyaklararo qirra — **margo interossea** va bu qirralar orasida ichki yuza — **facies medialis**, tashqi yuza — **facies lateralis** hamda orqa yuza — **facies posterior** bo'ladi. Kichik boldir suyagining pastki uchida lateral to'piq — **malleolus lateralis**, katta boldir suyagi bilan bo'g'im hosil etuvchi yuza — **facies articularis malleolis** bo'ladi. Lateral to'piqda chuqurcha — **fossa malleoli lateralis** va egat — **sulcus malleolaris** ko'rinadi.

19- rasm. Katta va kichik boldir suyaklari. 1 — eminentia intercondylaris, 2 — condylus medialis, 3 — condylus lateralis, 4 — apex capitis fibulae, 5 — tuberositas tibiae, 6 — fibulae, 7 — margo anterior, 8 — margo interosseus, 9 — margo interosseus fibulae, 10 — margo anterior tibiae, 11 — facies medialis, 12 — facies lateralis fibulae, 13 — facies medialis, 14 — margo lateralis, 15 — margo anterior fibulae, 16 — malleolus lateralis, 17 — malleolus medialis.

Kichik boldir suyagining proksimal epifiz sohasida suyaklanish nuqtasi 3–5 yoshda hosil bo'ladi. Distal epifiz sohasida suyaklanish nuqtasi 2 yoshda paydo bo'lib, suyaklanib ketishi 20–22 yoshlarda yakunlanadi.

2.11.3. Oyoq panjasi suyaklari — ossa pedis (20- rasm)

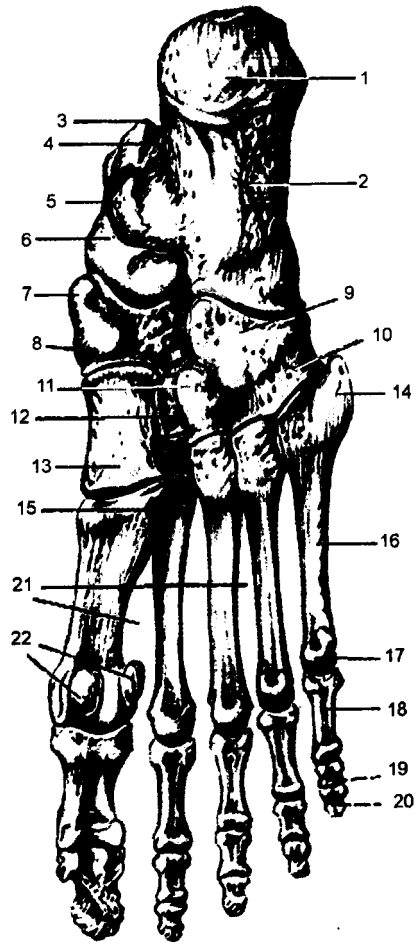
Oyoq panjasi uch guruh suyaklardan tashkil topadi: oyoq panjasining kaft usti suyaklari — **ossa tarsi**, kaft suyaklari — **ossa metatarsi**, barmoq suyaklari — **ossa phalanges digitorum pedis**. Oyoq panjasining kaft usti suyaklari esa ikki qator suyaklardan tashkil topgan: birinchi qatorda tovon suyagi — **calcaneus**, oshiq suyagi — **talus** joylashadi; ikkinchi qatorning ichki tarafida qayiqsimon suyak — **os naviculare**, ichki ponasimon suyak —

os cuneiforme mediale, o'rta ponasimon suyak — os cuneiforme intermedium, yon ponasimon suyak — os cuneiforme laterale bo'ladi. Ikkinchi qatorning lateral qismi kubsimon suyak — os cuboideum dan hosil bo'ladi. Oshiq suyagida tana — corpus tali, bo'yin qismi — collum tali, boshchasi — caput tali, qayiqsimon suyak bilan bo'g'im hosil etuvchi yuza — facies articularis navicularis, uning yuqori qismida g'altaksimon hosila — trochlea tali va uning yuqori bo'g'im yuzasi — facies superior bo'ladi. G'altaksimon hosilaning ikki yon tarafida boylamlar birikadigan yuza — facies articulares ligamenti calcaneonavicularis plantaris, facies articularis partis calcaneonavicularis ligamenti bifurcati hosil bo'ladi.

Oshiq suyagining bo'yin qismida tovon suyagi bilan bo'g'im hosil qiluvchi medial yuza — facies articularis calcanea media va oshiq suyagidagi egat — sulcus tali joylashadi.

Oshiq suyagining tanasida lateral o'simta — processus lateralis tali, va orqa o'simta — processus posterior tali, bu o'simta sohasida lateral do'nglik — tuberculum laterale va medial do'nglik — tuberculum mediale bo'ladi. Tovu suygining orqa yuzasi sohasida bo'rtiq — tuber calcanei, kubsimon suyak bilan bo'g'im hosil etuvchi yuza — facies articularis cuboidea, oshiq suyagi bilan bo'g'im hosil etuvchi yuzalar — facies articularis talaris anterior, media et posterior bo'ladi.

Tovu suyagi do'ngligi — tuber calcanei da lateral o'simta — processus lateralis tuberis calcanei va medial o'simta — processus medialis tuberis calcanei bo'ladi.



20-rasm. Oyoq panjasi.

1 — tuber calcanei; 2 — calcaneus; 3 — processus posterior tali; 4 — sulcus tendinis m. flexoris hallucis longi; 5 — sustentaculum tali; 6 — talus; 7 — tuberositas ossis navicularis; 8 — os navicularis; 9 — os cuboideum; 10 — sulcus tendinis m. peronei; 11 — os cuneiforme lateralis; 12 — os cuneiforme intermedium; 13 — os cuneiforme medialis; 14 — tuberositas ossis metatarsalis V; 15 — tuberositas ossis metatarsalis I; 16 — os metatarsalis; 17 — caput ossis metatarsalis V; 18 — phalanx proximalis; 19 — phalanx media; 20 — phalanx distalis; 21 — spatia interossea metatarsi; 22 — ossa sesamoidea.

Oyoq panjasining kaft usti suyaklari yonidagi suyaklar bilan birikuvchi bo'g'im yuzalari, bo'rtiqlar — **tuberositas ossis naviculare**, **tuberositas ossis cuboidei** bo'ladi. Oyoq panjasining kaft suyaklari — **metatarsus** naysimon shaklidagi suyaklar guruhiga kirib, uning asosi — **basis**, tanasi — **corpus**, boshchasi — **caput** dan iborat. Birinchi kaft suyagida bo'rtiq — **tuberositas ossis metatarsali I** va beshinchi kaft suyagida bo'rtiq — **tuberositas ossis metatarsali V** bo'ladi. Oyoq barmoqlari uch guruh falang suyaklaridan hosil bo'ladi: proksimal barmoqlar — **phalanx proximalis**, o'rta falang — **phalanx media**, tirnoq falangalari — **phalanx distalis**. Bosh barmoqda o'rta falang suyagi bo'lmaydi. Falang suyaklarida boshchasi — **caput**, tanasi — **corpus**, asosi — **basis** bo'ladi. Falang suyaklarining boshchasida g'altaksimon hosila — **trochlea phalangis** bo'ladi. Barmoq suyaklarida mushak paylarining ichida joylashadigan sesamasimon suyaklar — **ossa sesamoidea** uchraydi. Oyoq panjasidagi suyaklarning suyaklanish nuqtasi tovon suyagida embrion taraqqiyotining 6- oyida, oshiq suyakda embrion taraqqiyotining 7–8- oyida, **cuboideum** suyagida embrion taraqqiyotining 9- oyida, laterial ponasimon suyagida tug'ilganidan so'ng 1 yoshda, kalta naysimon suyaklarning epifiz sohasida suyaklanish nuqtasi 2–3 yoshlarda hosil bo'lib, suyaklanib ketish 20–25 yoshlarda bo'ladi.

Cuneiforme mediali da suyaklanish nuqtasi 2–4 yoshlarda, **cuneiforme intermedeum** da suyaklanish nuqtasi 3–4 yoshda, qayiqsimon suyakda suyaklanish nuqtasi 4–5 yoshlarda hosil bo'ladi.

3. KALLA SUYAKLARI

3.1. KALLA SKELETI — CRANIUM

Kalla skeleti — **cranium** bir qancha alohida suyaklarning birikishidan hosil bo'ladi. Har bir suyak o'z navbatida tuzilish jihatidan yassi, g'ovaksimon va aralash suyaklar guruhiga kiradi. Kalla skeletida ikki qism tafovut etiladi:

a) sezgi va hazm a'zolarini saqlaydigan kallaning yuz qismi — **cranium faciale**;

b) bosh miyani saqlaydigan kallaning miya qismi — **cranium cerebrale**.

Kallaning miya qismini hosil qilishda quyidagi suyaklar qatnashadi: ensa, peshona, ponasimon (asosiy), g'alvirsimon, tepa va chakka suyaklari. Uning yuz qismini hosil etishida quyidagi suyaklar qatnashadi: yuqori jag' suyagi, pastki jag' suyagi, tanglay, yonoq, burun. ko'zyoshi, burunning pastki chig'anog'i, til osti suyagi va burun bo'shlig'ini bo'lib turuvchi suyaklar. Kalla suyaklarining tepa qismi shakl jihatdan yassi, tashqi va ichki yuzalari ancha qattiq lekin mo'rt bo'lib, ularning orasi esa g'ovakli suyakdan tashkil topadi. Kalla suyagining tashqi yuzasi **lamina externus**, suyak ust pardasi **pericranium** bilan qoplangan. Uning ichki yuzasini bosh miyani o'rab turuvchi qattiq parda qoplab turadi. Ichki yuzasini tashkil etadigan suyak tarkibida

organik moddalar kam bo'lganligi uchun bu yuza juda mo'rt bo'ladi va shu sababdan shishasimon qavat — **lamina vitrea** deb ataladi. Kalla suyagining shikastlanishida ichki yuzaning sinishi ko'proq kuzatiladi. U suyak ust parda bilan mustahkam birikmagan bo'ladi. Shu sababdan ular orasida yiring yig'ilish hollari uchraydi. Kalla suyagini hosil qilishda qatnashadigan ba'zi suyaklar g'ovak moddadan tashkil topgan bo'lib, ularda havo saqlaydigan bo'shliqlar bo'ladi. Bunday bo'shliqlar peshona, ponasimon, g'alvirsimon, chakka va yuqori jag' suyaklarida uchraydi.

3.2. KALLA SUYAGINING TARAQQIYOTI

Kalla suyaklarining taraqqiyotida uch bosqich tafovut qiladi: parda, tog'ay va suyak holatlari.

Parda holidayi kalla — embrionning 2- haftaligidan boshlansa, tog'ay holatiga 2- oydan boshlab o'tadi. Suyak holatiga o'tishning uchinchi bosqichi har bir suyak uchun alohida muddatga to'g'ri keladi. Misol uchun: pastki jag' suyagida suyaklanish nuqtasining paydo bo'lishi embrion taraqqiyotining 39- kuniga to'g'ri kelsa, ensa suyagida esa 65- kunida ko'rinadi. Hamma suyaklar ham, taraqqiyot paytida uch bosqichni, masalan tog'ay bosqichini o'tamaydi. Parda bosqichidan suyaklanish bosqichiga o'tadigan suyaklarga birlamchi suyaklar, uchala bosqichni o'taydigan suyaklarga esa ikkilamchi suyaklar deyiladi.

Birlamchi suyaklar guruhiga quyidagi suyaklar kiradi: ensa suyagining yuqorigi serbar qismi, tepa, peshona, chakka suyagining serbar qismlari, nog'ora halqasi, ponasimon suyakning qanotsimon o'simtasining ichki bo'lagi, tanglay suyagi, burun bo'shlig'ini bo'lib turuvchi suyak, burun, ko'zyoshi, yonoq suyaklari, yuqorigi va pastki jag' suyaklari. Ikkilamchi suyaklar guruhiga quyidagi suyaklar kiradi: ensa suyagining asosi va yon qismlari, ponasimon, g'alvirsimon, burun chig'anoq suyaklari, chakka suyagining toshsimon qismi va so'rg'ichsimon o'simtasi, eshituv suyakchalari (bolg'acha, sandoncha, o'zangicha) va til osti suyagining tanasi. Kalla suyaklari bosh miya, nervlar va qon tomirlardan so'ng taraqqiy etadi. Shu sababdan kalla suyaklarida ko'p miqdorda teshiklar, kanallar, egat va chuqurchalar hosil bo'ladi.

Kallaning yuz qismidagi suyaklar jabra ravoqlaridan taraqqiy etadi. Embriyon taraqqiyotida 5 ta jabra ravoqlari bo'ladi. Birinchi jabra ravog'ini — pastki jag' (mandibular) ravog'i, ikkinchi jabra ravog'ini til osti (gioid) ravog'i deyiladi. Qolgan ravoqlar — 3-, 4-, 5- jabra ravoqlari deyiladi. Kallaning yuz qismidagi suyaklar taraqqiyotida 1-, 2-, 3- jabra ravoqlari va peshona o'simtasi qatnashadi. Pastki jag' (mandibular) ravog'ini just bo'lib, har biri o'rta sohada ikkitadan o'simta bilan tugaydi. Yuqori va pastki jag' o'simtalarini og'iz tirqishini pastdan va yon tomondan chegaralab turadi. Yuqori jag' o'simtarining o'rtasida peshona o'simtasi joylashadi. Peshona o'simtasining pastki qirrasida har tarafda ikkitadan: yon burun va o'rta burun kurtaklari tafovut qiladi.

Juft pastki jag' (mandibular) o'simtalari o'rta sohada o'zaro qo'shilib, pastki jag' suyagini va pastki labni tashkil etadi. Yuqorigi jag' o'simtalari esa o'rta sohada o'zaro birlashmaydi. Bu o'simtalar orasida peshona o'simtasining o'rta burun kurtagi joylashadi. O'rta burun kurtagidan yuqori jag' suyagining kesuv tishlari joylashgan qismi va shu sohadagi yuqori lab taraqqiy etadi. Yuqori jag' o'simtalarining og'iz bo'shlig'idagi yuzasida tanglay o'simtalari hosil bo'ladi. Har ikki tarafdagi tanglay o'simtalari o'rta sohada birlashadi va natijada og'iz hamda burun bo'shliqlariga ajraladi. Yuqori va pastki jag' o'simtalari yon tarafdin o'zaro birlashib, og'iz tirqishini chegaralab turadi. Bu o'simtalar birlashuvining zaifligi, og'iz tirqishining kattaligiga sabab bo'ladi (**macrostoma**). Yuqori jag' o'simtalari tanglay kurtaklarining o'zaro birlashmasligi natijasida tanglay sohasida tirqish hosil bo'lishiga sababchi bo'ladi va bunday holatni — „bo'ri og'iz“ (**palatum fissum**) deyiladi. Yuqori jag' o'simtalari o'rta burun kurtagi bilan birlashmay qolishi natijasida hosil bo'ladigan tirqish esa „quyon lab“ (**labium leporinum**) deb ataladi. Bu tirqish yon tarafda joylashib, bir tarafli yoki ikki tarafli bo'lishi mumkin.

Yuqori jag' o'simtaridan — yuqori jag' suyagi (kesuv tishlari sohasidan tashqari), yonoq suyagi, tanglay suyagi, ponasimon suyak va uning qanotsimon o'simtasining ichki plastinkalari taraqqiy etadi. Pastki jag' o'simtalari pastki jag' suyagining taraqqiyotini ta'minlaydi. Peshona o'simtasining o'rta kurtagi burun bo'shlig'ini o'rtadan bo'luvchi ko'ndalang o'rta suyak, g'alvirsimon suyakning ko'ndalang o'simtasi, yuqori jag' suyagining kesuv tishlar sohasining taraqqiyotini ta'minlaydi. Bulardan tashqari birinchi jabra (mandibular) ravog'i o'rta quloq bo'shlig'ida (nog'ora bo'shlig'idagi) bolg'acha va sandoncha suyaklarining taraqqiyotini ta'minlaydi. Ikkinchi jabra ravoqlari (gioid) esa chakka suyagining bigizsimon o'simtasini, til osti suyagining kichik shoxchasini va nog'ora bo'shlig'idagi uzangicha suyagining taraqqiyotini ta'minlaydi.

Uchinchi jabra ravog'idan esa til osti suyagining tanasi va katta shoxchasi taraqqiy etadi. Kalla suyaklari ikki guruh suyaklarga bo'linadi: a) kallaning miya qismini tashkil qiladigan suyaklar; b) kallaning yuz qismini tashkil qiladigan suyaklar. Kallaning miya qismini toq — peshona, ensa, ponasimon, g'alvirsimon va juft — tepa, chakka suyaklari, yuz qismini esa juft — yuqorigi jag', tanglay, yonoq, burun, ko'zyoshi suyaklari, pastki burun chig'anog'i va toq — pastki jag' suyagi hamda burun bo'shlig'ini bo'lib turuvchi suyaklar hosil qiladi.

3.3. ENSA SUYAGI — OS OCCIPITALE (21- rasm)

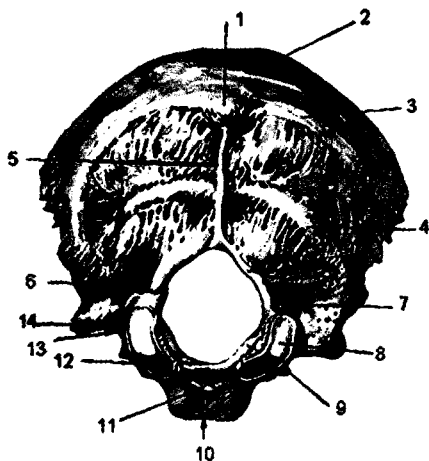
Ensa suyagi — to'rt qismdan iborat bo'lib, bu qismlar ensa suyagining katta teshigi — **foramen magnum** atrofida joylashadi. Suyakning oldingi tarafida asosiy qismi — **pars basillaris**, ikki lateral tarafida suyakning yon bo'laklari — **pars lateralis** va suyakning orqa tarafida serbar qism — **squama occipitalis**

joylashadi. Ensa suyagining chakka suyagidagi soʻrgʻichsimon oʻsimtaga birikish cheti — **margo mastoidea**, tepa suyaklari bilan birikish cheti — **margo lambdoideus** deb ataladi.

Ensa suyagining asosi ponasimon suyak bilan birlashib turadi va uning ichki yuzasida uzunchoq miya joylashadigan silliq yuza nishab — **clivus**, uning tashqi yuzasida esa xalqum boʻrtigʻi — **tuberculum pharyngeum** boʻladi. Ensa suyagi asosining yon taraflariga chakka suyagining toshsimon qismi birlashadi. Shu sohaning ichki yuzasida pastki toshsimon venaning egati — **sulcus sinus petrosi inferioris** hosil boʻladi.

Ensa suyagi yon qismlarining medial qirrasini ensaning katta teshigini hosil qilsa, tashqi qirrasini esa chakka suyagi bilan birlashadi. Bu sohada boʻyinturuq oʻymasi — **incisura jugularis** boʻlib, chakka suyagidagi shu nomli oʻyma bilan qoʻshilishi natijasida boʻyinturuq teshigini hosil etadi. Shuningdek, bu sohada oʻsimta **processus jugularis**, boʻrtiq **tuberculum jugulare** va ichki boʻyinturuq oʻsimtasi **processus intrajugularis** uchraydi. Ensa suyagi yon boʻlagining pastki yuzasida ellips shaklidagi boʻgʻim boʻrtigʻi — **condylus occipitalis** boʻlib, bu boʻrtiq vositasida birinchi boʻyin umurtqasining boʻgʻim chuqurchalari bilan birlashadi. Boʻgʻim boʻrtiqlarining orqasida chuqurcha boʻlib — **fossa condylaris** deyiladi. Bu chuqurchaning tubida baʼzi paytda vena qon tomiri uchun hosil boʻlgan teshik uchraydi va **canalis condylaris** deyiladi. Ensa suyagi boʻgʻim boʻrtigʻining ustida til osti nervi uchun kanal — **canalis hypoglossalis** hosil boʻladi.

Ensa suyagi pallasining (serbar qismi) oldingi qirrasini ensaning katta teshigini hosil qilishda qatnashadi. Uning yuqori qismi tepa suyaklari bilan, pastki qismi esa chakka suyagining soʻrgʻichsimon oʻsimtasi bilan birlashadi. Pallaning tashqi yuzasida tashqi ensa boʻrtigʻi — **protuberantia occipitalis externa** koʻrinadi. Bu boʻrtiqdan pastga qarab, ensa suyagining tashqi qirrasini — **crista occipitalis externa** yoʻnaladi. Bu qirra oʻz yoʻlida mushaklar birikishi natijasida hosil boʻlgan va qirraga nisbatan koʻndalang yoʻnalgan chiziqlar bilan kesishadi. Eng yuqoridagi chiziq **linea nuchae supra** deyilsa, pastki chiziq **linea nuchae inferior** deb ataladi. Bu chiziqlar orasida esa **linea nuchae superior** joylashadi. Chiziqlar



21- rasm. Ensa suyagi.

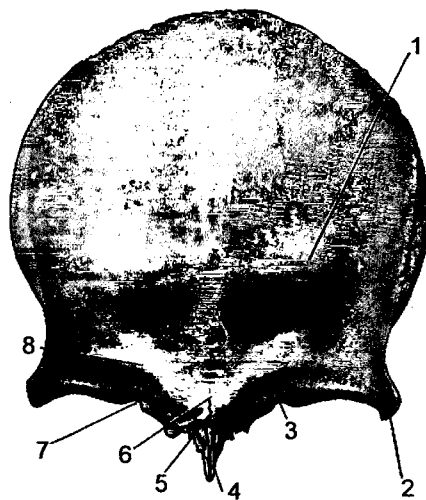
1 — protuberantia occipitalis externa, 2 — linea nuchae supra, 3 — linea nuchae superior, 4 — linea nuchae inferior, 5 — crista occipitalis externa, 6 — fossa condylaris, 7 — canalis condylaris, 8 — condylaris occipitalis, 9 — processus intrajugularis, 10 — pars basilaris, 11 — tuberculum pharyngeum, 12, 13 — incisura jugularis, 14 — processus jugularis.

orasida maydonlar — **planum occipitale** ko‘rinadi. Pallaning ichki yuzasi xochsimon tepa — **eminentia cruciformis** vositasida to‘rtta yuzaga bo‘lingan. Bu tepaning o‘rtasida ichki ensa bo‘rtig‘i — **protuberantia occipitalis interna** joylashadi. Bu bo‘rtiqdan pastki tarafga ensa suyagining ichki qirrasini — **crista occipitalis interna**, yuqori tarafga vena tomirining egati — **sulcus sinus marginalis** yo‘naladi. Ichki ensa bo‘rtig‘ining ikki yon tarafga ko‘ndalang vena egati — **sulcus sinus transversi** joylashadi. O‘z navbatida bu egat — **sulcus sinus sigmoidei** — S-simon vena egatiga davom etadi. Ichki yuzada ensa vena sinusining egati — **sulcus sinus occipitalis** ko‘rinadi. Ensa suyagining ichki yuzasida miyacha joylashadigan chuqurcha — **fossa cerebellaris** va bosh miya joylashadigan chuqurcha — **fossa cerebralis** bo‘ladi.

3.4. PESHONA SUYAGI — OS FRONTALE (22- rasm)

Peshona suyagida quyidagi qismlar tafovut qiladi: serbar palla qismi — **squama frontalis**, burun qismi — **pars nasalis** va juft bo‘lgan ko‘z kosasi qismi — **partes orbitales**. Peshona suyagining pallasi ikki yuzadan iborat: tashqi yuza — **facies externa**, ichki yuza — **facies interna**. Tashqi yuzada ikkita bo‘rtiq — **tuber frontale** tafovut qiladi. Bu bo‘rtiqlarning ostida yarimoysimon shakldagi qosh usti ravog‘i — **arcus superciliari** joylashadi. Bo‘rtiqlar va

ravoqlar orasidagi yuzaga burun usti sohasi — **glabella** deyiladi. Peshona suyagining ikki yonida yonoq suyagi bilan birikadigan o‘simtalar — **processus zygomaticus** bo‘ladi. Bu o‘simtalardan yuqori tarafga chakka mushagi birikishidan hosil bo‘ladigan **linea temporalis** yo‘naladi. Peshona suyagi tashqi yuzasining ko‘z kosasiga o‘tish chegarasidagi qirra — **margo supraorbitalis** deyiladi. Bu qirrada nerv va qon tomirlar yo‘nalishidan o‘yma hosil bo‘lib — **incisura supraorbitalis** deyiladi. Ba‘zan bu o‘yma teshik — **foramen supraorbitale** sifatida uchraydi. Tashqi yuzada peshona o‘ymasi — **incisura frontalis** yoki teshik — **foramen frontalis** hosil bo‘ladi. Peshona suyagining chakka yuzasi — **facies temporalis** da chakka mushaklari birikadigan — **linea**



22- rasm. Peshona suyagi.

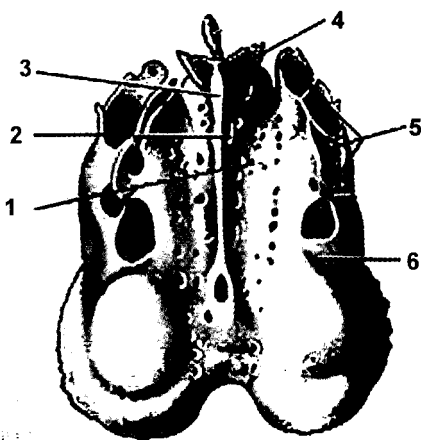
1 — tuber frontale; 2 — processus zygomaticus; 3 — incisura frontalis; 4 — spina nasalis; 5 — sutura frontalis; 6 — glabella; 7 — margo supraorbitalis; 8 — arcus superciliaris.

temporalis chiziqlari ko'rinadi. Uning tepa suyaklari bilan birikadigan cheti — **margo parietalis** deyiladi.

Peshona suyagi pallasining ichki yuzasi — **facies interna** da o'rtadan o'tgan qirra — **crista frontalis** yuqoriga vena qon tomirining egati — **sulcus sinus sagittalis superior** ga davom etadi. Qirraning old tomonida esa „ko'r teshik“ — **foramen caecum** deb nomlanadigan chuqurcha bo'ladi. Peshona suyagining burun qismi — **pars nasalis** da g'alvirsimon suyak bilan to'lib turadigan o'yma — **incisura ethmoidalis** bo'ladi. Burun qismi — yuqori jag' suyagining peshona o'simtasi va burun suyaklari bilan birlashib turadi. Bu sohada burun qirrali o'simtasi **spina nasalis** cheti — **margo nasalis** uchraydi. **Pars orbitalis** peshona suyagining ko'z kosasiga qaragan yuzasi silliq bo'lib, yon qismida ko'zyoshi bezi joylashadigan chuqurcha — **fossa glandulae lacrimalis** bo'ladi. Ko'z kosasi yuzasi — **facies orbitalis** da g'altaksimon mushak birikadigan **spina trochlearis** o'simtasi va chuqurcha **fovea trochlearis** bo'ladi. Peshona suyagining ponasimon suyakka birikish cheti **margo sphenoidalis** deyiladi. Peshona suyagi g'ovakli suyaklar turkumiga kiradi, chunki uning ichida havo saqlaydigan bo'shliq — **sinus frontalis** bo'ladi va burun bo'shlig'iga ochiladi. Burun bo'shlig'iga ochilish teshigi — **apertura sinus fronralis** deb ataladi. Peshona suyagi ichidagi havo saqlaydigan bo'shliq to'siq — **septum sinium frontaliu**m vositasida bo'linadi.

3.5. G'ALVIRSIMON SUYAK (23- rasm)

G'alvirsimon suyak — **os ethmoidale** burun bo'shlig'ining yuqori qismida joylashib, peshona suyagidagi shu suyak nomi bilan ataladigan o'ymani to'ldirib turadi. G'alvirsimon suyakda, kallaning miya yuzasida joylashgan, juda ko'p teshikchalari bo'lgan gorizontall qism — **lamina cribrosa** va burun bo'shlig'iga davom etadigan, ko'ndalang qism — **lamina perpendicularis** bo'ladi. Bu qismning ikki yonida, burun bo'shlig'iga ochilgan, g'ovakli tuzilishga ega bo'lgan — **labyrintus ethmoidalis** deb ataluvchi bo'lakni ko'rish mumkin. G'alvirsimon plastinka — **lamina cribrosa** da ko'p teshikchalar — **foramina cribrosa** bo'lib, bu yerdan hid biluv nervi tolalari yo'naladi. Bu



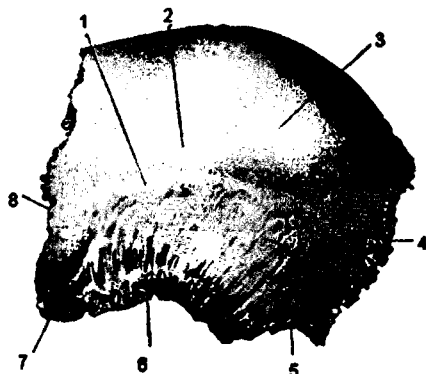
23- rasm. G'alvirsimon suyak.

1 — lamina cribrosa; 2 — lamina perpendicularis; 3 — crista galli; 4 — ala crista galli; 5 — cellulae ethmoidalis; 6 — labyrintus ethmoidalis.

plastinkaga ko'ndalang holda kallaning miya yuzasiga xo'roz tojiga o'xshash o'simta — **crista galli** joylashgan bo'ladi. Bosh miyani o'rab turgan qattiq parda shu tojga birlashadi va o'simtaning qanotlari **ala cristae galli** deyiladi. G'alvirsimon suyakning ko'ndalang (perpendikular) bo'lagi burun bo'shlig'ini ikki bo'shliqqa bo'lib turishda qatnashadi. Bu bo'lak yuqorida peshona va ponasimon suyaklar bilan, past tarafida esa dimog' suyagi va burun suyaklari bilan birlashadi. G'alvirsimon suyakning g'ovakli qismi ko'z kosasining ichki devorini hosil qilishda qatnashadi. Uning qolgan qismlari burun bo'shlig'iga ochiladi. Bu yuzada uchta burun chig'anoqlari — **conchae nasalis suprema, superior et media** ko'rinadi. Bu chig'anoqlar orasida burun bo'shlig'ining havo yo'llari — **meatus nasi superior, media et inferior** joylashgan bo'ladi. G'alvirsimon suyakning g'ovakli katakchalari oldingi — **cellulae ethmoidales anterior**, o'rta — **cellulae ethmoidales media**, orqa — **cellulae ethmoidales pastereores** qismlarga ajraladi. Kattaroq g'ovakli bo'shliq — **bullae ethmoidalis**, ilmoqli o'simta — **processus uncinatus**, quyg'ich sohasi — **infundibulum ethmoidale**, yarimoysimon tirqish — **hiatus semilunaris** deb ataladi.

3.6. TEPA SUYAGI (24- rasm)

Tepa suyagi — **os parietale** yassi va to'rt burchak shaklida bo'lib, kalla qopqog'ining o'rta qismini hosil qiladi. Bu suyakda ikkita: tashqi va ichki yuzalar — **facies externa, facies interna** va to'rtta qirra tafovut qiladi. Tepa suyagining oldingi qirrasini — **margo frontalis** peshona suyagi bilan, orqa qirrasini — **margo occipitalis** ensa suyagiga,



24- rasm. Tepa suyagi.

1 — **linea temporalis inferior**; 2 — **linea temporalis superior**; 3 — **tuber parietale**; 4 — **margo occipitalis**; 5 — **angulus mastoideus**; 6 — **margo squamosus**; 7 — **angulus sphenoidalis**; 8 — **margo frontalis**.

pastki qirrasini — **margo squamosus** chakka suyagining pallasi bilan birikadi. Uning yuqori qirralari esa **margo sagitalis** vositasida o'zaro birikadi.

Tepa suyagida to'rtta burchak bo'ladi. Oldingi qirra sohasida yuqori burchak — **angulus frontalis** peshona suyagi bilan birikadi, pastki burchak — **angulus sphenoidalis** esa ponasimon suyakka tegib turadi. Orqa qirra sohasidagi yuqori burchak — **angulus occipitalis** ensa suyagi bilan birlashsa, pastki burchagi — **angulus mastoideus** chakka suyagining so'rg'ichsimon o'simtasiga tutashadi. Tepa suyagining tashqi yuzasidagi bo'rtiq **tuber parietale** deyiladi. Bu bo'rtiq ostida chakka

mushagining birlashishidan hosil bo'ladigan ustki va ostki chiziqlar — **lineae temporales superior et inferior** ko'rinadi.

Tepa suyagi tashqi yuzasining yuqori qirra sohasida vena qon tomiri o'tadigan teshik — **foramen parietalae** ko'rinadi. Tepa suyagining ichki yuzasida yuqori qirra bo'ylab vena qon tomir egati — **sulcus sinus sagittalis superior** yo'naladi.

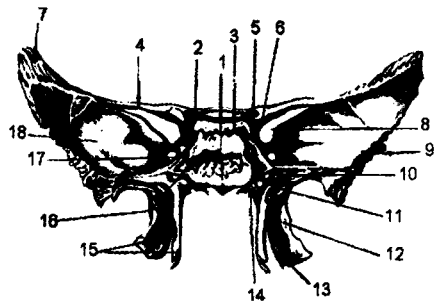
So'rg'ichsimon burchagi sohasida ham vena qon tomirlari joylashadigan egat — **sulcus sinus sigmoidei** bo'ladi. Bulardan tashqari ichki yuzada arteriya qon tomirlari joylashadigan egatlar — **sulci arteriosi, sulcus arteriae meningeae mediae** va miya pushtalari ta'sirida hosil bo'ladigan chuqurchalab ko'rinadi.

3.7. PONASIMON SUYAK — OS SPHENOIDALE (25- rasm)

Ponasimon suyak (asosiy suyak) — **os sphenoidale** kalla suyagining asosida joylashadi. Tana — **corpus** qismidan va juft o'simtalardan tashkil topgan. Bu o'simtalardan 2 jufti gorizontal sathda joylashgan bo'lib katta qanot — **ala major** va kichik qanot — **ala minor** deb ataladi. Bularga nisbatan perpendikular joylashgan va pastga yo'nalgan o'simtalarni qanotsimon o'simtalar — **processus pterygoideus** deb ataladi.

Ponasimon suyakning tanasi kubsimon shaklga ega bo'lib, oltita yuza tafovut qiladi. Oldingi yuza — burun bo'shlig'idagi g'alvirsimon suyakning ko'ndalang qismi bilan birlashadi. Birlashish joyidagi qirraga **crista sphenoidalis** deyiladi. Ponasimon suyakning tanasi g'ovakli suyaklar turkumiga kiradi. Uning ichida havo saqlaydigan bo'shliq — **sinus sphenoidalis** bo'ladi. Bu bo'shliq oldingi yuzada joylashgan qirraning ikki yonidagi **aperturae sinus sphenoidalis** vositasida burun bo'shlig'iga ochiladi. Havo saqlaydigan bo'shliq to'siq — **septum sinium sphenodaliu**m vositasida ikkiga ajraladi.

Ponasimon suyak tanasining kalla bo'shlig'iga qaragan yuqori yuzasining o'rta qismida egarga o'xshagan soha — **sella turcica** bo'lib, uning o'rtasida gipofiz bezi joylashadigan chuqurcha — **fossa hypophysialis** bo'ladi. Chuqurchaning old tarafida



25- rasm. Ponasimon suyak. 1 — corpus ossis sphenoidalis; 2 — canalis opticus; 3 — dorsum sellae; 4 — ala minor; 5 — processus clinoidae posterior; 6 — processus clinoidae anterior; 7 — margo parietalis; 8 — fissura orbitalis superior; 9 — margo squamosus; 10 — canalis pterygoideus; 11 — fossa scaphoidea; 12 — processus pterygoideus; 13 — incisura pterygoidea; 14 — processus vaginalis; 15 — processus pterygoideus; 16 — sulcus caroticus; 17 — foramen rotundum; 18 — ala major.

joylashgan do'mboqcha — **tuberculum sellae**, ko'ruv nervining kesishmasidan hosil bo'lgan egat — **sulcus prechiasmaticus** deyiladi. Bu egatlar ikki yon tarafga ko'ruv nervi o'tadigan kanalchalarga — **canalis optici** teshigiga davom etadi. Turk egari sohasi orqa tomonda egar suyanchig'i — **dorsum sella** bilan chegaralanadi. Suyanchiqning ustki tarafidagi o'simalarga — **processus clinoidei posteriores** deyiladi. Egat do'mbog'ining orqa sohasidagi tepalikka esa — **processus clinoidei media** deyiladi. Oldingi chetlashgan o'simalar — **processus clinoidei anterior** esa kichik qanotning egarga yaqin uchidan hosil bo'ladi. Ponasimon suyak tanasini ikki yonida uyqu arteriyasi joylashadigan egatlar — **sulcus coroticus** bo'ladi.

Ponasimon suyakning kichik qanoti suyak tanasi bilan gorizontalk tekislikda birlashadi. Birlashish joyida ko'ruv nervi o'tadigan kanal — **canalis opticus** hosil bo'ladi. Kichik qanotlarning ustki yuzasi kalla bo'shlig'iga qaragan bo'lsa, pastki yuzasi esa ko'z kosasini hosil bo'lishida qatnashadi. Kichik va katta qanotlar orasida ko'z kosasiga ochiladigan yuqorigi tirqish — **fissura orbitalis superior** hosil bo'ladi. Katta qanotlarda to'rtta yuza va to'rtta qirra tafovut etiladi. Ichki yuza — **facies cerebralis** miyaga qaragan yuzada quyidagi teshiklar ko'rinadi: yumaloq teshik — **foramen rotundum**, cho'zinchoq teshik — **foramen ovale**, qirrall teshik — **foramen spinosum**. Chakka yuzasi — **facies temporalis** tashqi tarafda bo'lib, chakka osti qirrasi — **crista infratemporalis** vositasida ikki yuzaga bo'linadi. Ustki yuza — chakka chuqurchasini hosil etishda qatnashsa, pastki yuza esa chakka osti chuqurchasini chegaralab turadi. Katta qanotning ko'z kosasiga qaragan yuzasi — **facies orbitalis** ko'z kosasining tashqi devorini hosil qilishda qatnashadi. Bu yuzalardan tashqari katta qanotda yuqori jag' yuzasi — **facies maxillaris** ham mavjuddir. Katta qanot qirrallar vositasida chakka suyagi pallasi, yonoq, tepa va peshona suyaklari bilan birlashadi: **margo squamosus**, **margo zygomaticus**, **margo parietalis**, **margo frontalis** deb ataladi.

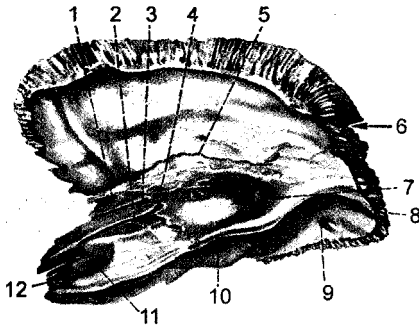
Ponasimon suyak tanasidan pastki tarafga yo'nalgan qanotsimon o'simalar — **processus pterygoideus**, ichki va tashqi plastinkalar — **laminae medialis et laminae lateralis** ga ajraladi. Bu plastinkalarning orqa yuzasidagi chuqurchaga **fossa pterygoidea** deyiladi. Bu ikki plastinkalar orasida o'yma — **incisura pterygoidea** uchraydi va tanglay suyagi bilan to'lib turadi. Qanotsimon o'simalar oldingi yuzasida katta tanglay egatchasi — **sulcus palatinus major** bo'ladi. Bu egatning tanglay va yuqorigi jag' suyaklaridagi xuddi shunday egatlar bilan qo'shilishidan tanglay kanali — **canalis palatinus major** hosil bo'ladi. Qanotsimon o'simalarning asosida **canalis pterygoideus** joylashadi. O'simtaning tashqi plastinkasi qisqaroq bo'ladi. Ichki plastinkasining uchida esa ilmoqsimon o'simta — **hamulus pterygoideus** joylashadi.

3.8. CHAKKA SUYAGI — OS TEMPORALE (26- rasm)

Chakka suyagi — **os temporale** bir juft bo'lib, ensa, tepa va ponasimon suyaklar orasida joylashgan. Shu sababdan uning **margo occipitalis, margo parietalis, margo sphenoidalis** qirralari bo'ladi.

Chakka suyagida quyidagi qismlar ko'rinadi: palla qismi — **pars squamosa**, nog'ora qismi — **pars tympanica**, piramida yoki toshsimon qismi — **pars petrosa**. Uning bu qismlari tashqi eshituv yo'li — **meatus acusticus externus** atrofida joylashgan. Chakka suyagining ichida o'rta quloq bo'shlig'i va ichki quloqni tashkil etadiga eshituv va muvozanat a'zolari joylashadi. Uning palla qismi kalla suyagining yon devorini tashkil etadi. Bu qismdan old tarafga yonoq suyaklari bilan birlashadigan o'simta — **processus zygomaticus** yo'naladi. Bu o'simtaning asosida pastki jag' suyagining boshchasi bilan bo'g'im hosil qiluvchi pastki jag' chuqurchasi — **fossa mandibularis**, uning oldida bo'g'imni mustahkamlab turuvchi do'mboq — **tuberculum articulare** bo'ladi. Chuqurchaning orqa tarafidagi tepalik esa **tuberculum retroarticulare** deb ataladi va orqa tarafda **linea temporalis** chizig'iga davom etadi. Chakka suyagining nog'ora qismidan tashqi eshituv teshigi — **porus acusticus externus** — tashqi eshituv yo'li — **meatus acusticus externus**ga davom etadi. Bu qism, chakka suyagining palla qismi va so'rg'ichsimon o'simtalar bilan birikib turadi. Chakka suyagining nog'ora va palla qismlari orasida tirqish bo'lib, uning o'rtasiga toshsimon bo'lak o'simtasi kirib turishi natijasida bu tirqish ikkiga bo'linadi: toshsimon palla tirqishi — **fissura petrosquamosa**, toshsimon nog'ora tirqi-shi — **fissura petrotympanica**. Bu tirqishlardan nervlar o'tadi. Chakka suyagining palla qismining tashqi yuzasida chakka arteriyasining egati — **sulcus arteriae temporalis mediae** ko'rinadi.

Chakka suyagining toshsimon qismi — **pars petrosa** uch tomonli piramida shakliga ega. Bu yuzalarning oldingi — **facies anterior** va orqa — **facies posterior** qismlari kallaning ichki yuzasiga, pastki — **facies inferior** esa kallaning tashqi asosiga qaragan bo'lib, oldingi yuzada ichki quloqning ta'sirida bo'rtib chiqib turgan tepalik — **eminentia arcuata** bo'ladi. Bu tepalikning oldida ikkita toshsimon nervlarning egatlari joylashadi va **sulcius n. petrosi majoris et sulcus n. petrosi minoris** deb ataladi. Har bir egat kanalga ochiladigan tirqishlar bilan yakunlanadi va ularni **hiatus canalis nervi petrosi majoris** va **hiatus canalis nervi petrosi minoris** deb ataladi. Tepalikdan lateralroq sohada o'rta quloq (nog'ora bo'shlig'i)ning tomi bo'lgan maydoncha — **tegmen tympani** ko'rinadi. Piramidaning ustki qirrasiga yaqin joyda uch shoxli nerv tugunining izidan hosil bo'lgan chuqurcha — **impessio trigemini** bo'ladi. Piramidaning ustki uchi — **margo superior partes petrosae** bo'ylab ustki toshsimon vena qon tomirining egati — **sulcus sinus petrosi superior** yo'naladi. Uning orqa yuzasida ichki eshituv teshigi — **porus acusticus internus** va uning



26- rasm. Chakka suyagi.

1 — sulcus n. petrosi minoris; 2 sulcus n. petrosi majoris; 3 — hiatus canalis n. petrosi minoris; 4 — hiatus canalis n. petrosi majoris; 5 — fissura petrosquamos; 6 — incisura paretalis; 7 — eminentia arcuata; 8 — sulcus sinus sigmoidei; 9 — foramen mastoideum; 10 — sulcus sinus petrosi superioris; 11 — impressio trigemini; 12 — apertura interna canalis carotici.

chiqadi. Soʻrgʻichsimon oʻsimtada **foramen mastoideum** teshigi boʻladi. Bigizsimon oʻsimtaning oldida boʻyinturuq chuqurchasi — **fossa jugularis** joylashadi. Shu sohada boʻyinturiq oʻymasi — **incisura jugularis** boʻlib, ensa suyagidagi xuddi shunday oʻyma bilan birikishi natijasida boʻyinturiq teshigi — **foramen jugularae** hosil boʻladi. Teshik ichiga boʻrtib chiqqan oʻsimtaga — **processes intrajugularis** deyiladi. Buyinturuq chuqurchaning oldida uyqu arteriyasi oʻtadigan tashqi uyqu tirqishi — **apertura externa canalis carotici** va uning davomi boʻlib hisoblangan — **canalis caroticus** joylashadi. Bu kanal kallaning ichki yuzasiga ichki uyqu tirqishi — **apertura interna canalis carotici** vositasida ochiladi. Kallaning orqa devorida nogʻora boʻshligʻiga ochiladigan **canaliculi caroticotypanici** joylashadi va bu kanallardan oʻrta quloq boʻshligʻiga qon tomir va nervlar yoʻnaladi. Ichki uyqu tirqishiga yaqin joyda mushak-nay kanali — **canalis musculotubarius** ning kirish teshigi koʻrinadi. Bu kanal devor vositasida ikkita yarim kanalga boʻlinadi: **semicanalis m. tenzoris tympani** (mushak joylashadi) va **semicanalis tubae auditivae**. Oxirgi yarim kanalni Evstaxiy nayi deb ham yuritiladi va oʻrta quloq boʻshligʻini halqumning burun qismi bilan birlashtiradi. Soʻrgʻichsimon oʻsimtaning ichki medial tarafida ikkita egat boʻladi. Ichki egat boʻylab arteriya yoʻnaladi — **sulcus a. occipitalis**, tashqi egat soʻrgʻichsimon oʻyma — **incisura mastoidea** deb nomlanib ikki qorinchali mushak birlashadi. Soʻrgʻichsimon oʻsimta bilan nogʻora qismlar orasidagi tirqish — **fissura tympanomastoidea** boʻlib, adashgan nerv tolalari

davomi boʻlgan — ichki eshituv yoʻli — **meatus acusticus internus** joylashadi. Bu teshikning orqasida ichki quloq boʻshligʻi bilan birikadigan tirqish — **apertura externa aqueductus vestibuli** boʻladi. Ichki eshituv teshigining ostida esa ichki quloq bilan birlashadigan yana bir tirqish — **apertura externa canaliculi cochleae** joylashadi. Orqa yuzaning ostida pastki tohsimon venaning egati — **sulcus sinus petrosi inferioris** joylashadi.

Piramida qismining ostki yuzasidan bigizsimon oʻsimta — **processus styloideus** chiqib turadi. Orqa tomonida esa soʻrgʻichsimon oʻsimta — **processus mastoideus** joylashadi. Bu ikki oʻsimtalar orasidagi teshik — **foramen stylomastoideum** deb ataladi. Bu teshik orqali yuz nervi

yoʻnaladi. Soʻrgʻichsimon oʻsimtaning ensa suyagiga birlashish joyidagi teshik — **foramen mastoideum** dan vena chiqadi. Oʻsimtaning ichki yuzasidan S-simon vena joylashadigan egat — **sulcus sinus sigmoidei** yaxshi koʻrinib turadi. Soʻrgʻichsimon oʻsimta gʻovakli suyaklar turkumiga kiradi. Uning ichida havo saqlaydigan katakchalar — **cellulae mastoide** boʻlib, ular kattaroq boʻshliqqa — soʻrgʻichsimon oʻsimta gʻori — **antrum mastoideum** ga ochiladi. Oʻz navbatida bu boʻshliq oʻrta quloq boʻshligʻi bilan **aditus ad antrum** vositasida bogʻlangan boʻladi.

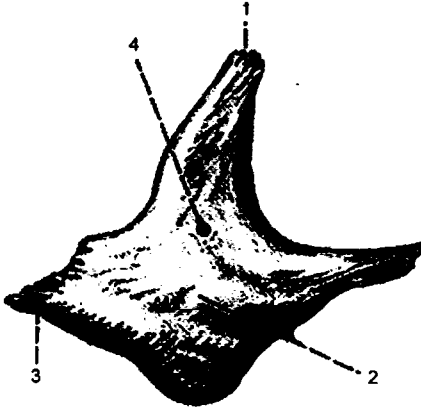
Chakka suyagi ichidagi kanallar

№	Kanalning nomi	Boshlanish va yakunlanish joylari	Nimalar yoʻnaladi
1.	Uyqu kanali (canalis caroticus).	Piramida qismining pastki yuzasidagi tashqi uyqu tirqishi bilan ichki yuzasiga ochiladigan ichki uyqu tirqimi orasida. Kanal devoridan uyqu-nogʻora kanali boshlanadi.	Ichki uyqu arteriyasi, uning devoridagi vegetativ (simpatik) nervlar.
2.	Uyqu-nogʻora kanali (canaliculus carotico-tympanicus).	Uyqu kanali boshlanish joyidagi orqa devoridan, oʻrta quloq boʻshligʻi (nogʻora boʻshliq) oldingi devoriga cha davom etadi.	Ichki uyqu arteriyasidan chiqadigan uyqu — nogʻora arteriyasi, ichki uyqu arteriyasi devoridagi vegetativ (simpatik) nervlar tarmogʻi boʻlgan — uyqu-nogʻora nervi.
3.	Yuz nervi kanali (canalis facialis).	Chakka suyagining ichki yuzasidagi ichki eshituv teshigidan boshlanib, tashqi yuzadagi bigzsimon-soʻrgʻichsimon teshik bilan yakunlanadi. Kanaldan piramidaning ichki yuzasiga katta toshsimon nerv oʻtadigan tirqish ochiladi. Yuz kanali pastki qismidan nogʻora tori nervi oʻtadigan kanal boshlanadi.	Yuz nervi (7 juft).
4.	Nogʻora tori nervi kanali (canaliculus chordae tympani).	Yuz nervi kanalining pastki qismidan boshlanib, nogʻora boʻshligʻi ning orqa devoriga ochiladi.	Nogʻora tori nervi oʻrta quloq boʻshligʻi-ga yoʻnaladi va tashqi tarafdagi toshsimon nogʻora tirqishi orqali chiqadi.
5.	Nogʻora nervi kanali (canaliculus tympanicus).	Toshsimon qismning pastki yuzasida — apertura inferior canaliculi tympani tirqishi bilan boshlanib, oʻrta quloq boʻshligʻi ning pastki devoriga ochiladi.	Nogʻora nervi (9 juft nerv tarmogʻi) oʻrta quloq boʻshligʻidan kallaning ichki yuzasiga kichik yuzaki toshsimon nerv boʻlib davom etadi.
6.	Mushak — naysimon kanal (canalis musculo-tubarius). Bu kanal ikkita yarim kanalga boʻlinadi: yuqorigisi — nogʻora pardasini taranglaydigan, mushak saqlaydigan yarim kanal, ostidagisi: eshituv nayi yarim kanali.	Chakka suyagi piramida qismining ustki uchi sohasidan boshlanib, oʻrta quloq boʻshligʻi ning oldingi devoriga ochiladi.	1) nogʻora pardani taranglaydigan mushak joylashadi; 2) oʻrta quloq boʻshligʻini halqumning burun qismi bilan birlashtiradi.
7.	Soʻrgʻichsimon kanal (canalis mastoideus).	Boʻyinturuq chuqurchasining tubidan boshlanib, nogʻora — soʻrgʻichsimon tirqishida yakunlanadi.	Adashgan nerv (10 juft) tarmogʻi yoʻnaladi.

KALLANING YUZ QISMI SUYAKLARI

Kallaning yuz qismini juft bo'lgan: yuqori jag', yonoq, tanglay, ko'zyoshi, burun, pastki burun chig'anog'i suyaklari va toq bo'lgan: pastki jag', dimog', til osti suyaklari tashkil etadi.

3.9. YONOQ SUYAGI (27- rasm)



27- rasm. Yonoq suyagi.

1 -- processus frontalis; 2 — facies lateralis; 3 — processus temporalis; 4 — foramen zygomaticofaciale.

Yonoq suyagi — **os. zygomaticum** old tarafidagi pastki uchi vositasida yuqori jag' suyagi bilan birlashadi. Ustki burchagi peshona suyagi bilan birlashganligi uchun peshona o'simtasi — **processus frontalis**, pastki yon tarafdin chakka suyagi bilan birikkanligi uchun chakka o'simtasi — **processus temporalis** hosil bo'ladi. Yonoq suyagida yon yuz — **facies lateralis**, ko'z kosasiga qaragan yuz — **facies orbitalis**, chakka yuzasi — **facies temporalis** tafovut etiladi. Ko'z kosasiga qaragan yuzada ko'z kosa-yonoq teshigi — **foramen zygomaticoorbitale**, yon yuzada yonoq yuz teshigi — **foramen zygomaticofaciale**, chakka yuzasida esa yonoq-chakka

teshigi — **foramen zygomaticotemporale** bo'ladi. Bu teshiklar o'zaro tutashgan bo'lib — yonoq kanalini hosil qilishda qatnashadi.

3.10. TANGLAY SUYAGI — OS PALATINUS

Tanglay suyagi — **os palatinus** yuqori jag' suyagi bilan ponasimon suyakning qanotsimon o'simtalari orasida joylashadi. Tanglay suyagi gorizont va vertikal plastinkalardan iborat. Gorizont plastinka — **lamina horisontalis** old tomonda yuqori jag'ning tanglay o'simtasi bilan birikadi hamda qattiq tanglayni hosil qilishda qatnashadi va shu sababdan pastki yuzasiga — **facies palatina**, uning qirrasiga esa — **crista palatina**, yuqori yuzasi burun bo'shlig'iga qaraganligi uchun — **facies nasalis** deyiladi. Bu yuzada dimog' suyagi birlashadigan qirra — **crista nasalis** tafovut etiladi. Bu qirra orqa sohada orqa burun uchi — **spina nasalis posterior** bilan yakunlanadi. Gorizont plastinkaning tanglay yuzasining yon tarafida katta tanglay teshigi — **foramen palatinum major**, orqaroqda esa ikki-uchta kichik tanglay teshiklari — **foramina palatina**

minor ko'rinadi. Bu teshiklar katta tanglay kanali — **canalis palatinus major** ga davom etadi. Gorizontaal va vertikal plastinkalarning birlashish joyidagi piramidasimon o'simta — **processus pyramidalis** ponasimon suyakning qanotsimon o'simtali orasiga kirib turadi.

Tanglay suyagining perpendekular plastinkasi — **lamina perpendicularis** burun bo'shlig'i orqa sohasining yon devorlarini hosil qilishda qatnashadi va yuqori jag' suyagining burun bo'shlig'iga qaragan yuzasining davomi bo'lib hisoblanadi. Bu yuzani burun yuzasi — **facies nasalis** deb atalib, ikkita qirra tafovut etiladi. Pastki chig'anog qirrasiga **crista conchalis** — pastki burun chig'anog'i, yuqorigi g'alvirsimon — **crista ethmoidalis** qirrasiga o'rta burun chig'anog'i birikadi. Perpendikular plastinkaning orqa qismining lateral yuzasida katta tanglay egati — **sulcus palatinus major** ko'rinadi. Bu egat yuqori jag' va ponasimon suyaklarning qanotsimon o'simtasidagi xuddi shunday egatlar bilan birgalikda katta tanglay kanalini hosil qilishda qatnashadi. Perpendikular plastinkaning yuqori qismida ikkita o'siq bo'ladi; oldingi — ko'z kosasining devorini hosil qiluvchi — **processus orbitalis**; orqadagi ponasimon suyak bilan birikuvchi — **processus sphenoidalis**. O'simtalar orasida esa o'yma — **incisura sphenopalatina** hosil bo'ladi.

3.11. KO'ZYOSHI SUYAGI

Ko'zyoshi suyagi — **os lacrimale** ko'z soqqasining ichki devorini hosil qilishda qatnashadi. Yuqori qirrasida peshona suyagining burun qismi bilan, pastki qirrasida esa yuqori jag' suyagi bilan birlashadi. Medial yuzasi g'alvirsimon suyak bilan birlashsa, lateral yuzasi ko'z sohasini hosil etishda qatnashadi. Lateral yuzada qirra — **crista lacrimalis posterior** va ko'zyoshi egati — **sulcus lacrimalis** ko'rinadi. Bu egat yuqori jag' suyagi peshona o'simtasining xuddi shunday egati bilan ko'zyoshi xaltachasining chuqurchasi — **fossa sacci lacrimalis** ni hosil qiladi.

3.12. BURUN SUYAGI

Burun suyagi — **os nasale** to'rt qirrali, yassi suyaklar turkumiga kiradi. Medial qirralari vositasida o'zaro birlashadi. Lateral qirralari esa yuqori jag' suyagining peshona o'simtasi bilan birlashadi. Yuqori qirrasida peshona suyagining burun qirrasida bilan birikadi. Pastki qirrasida erkin bo'lib, burun bo'shlig'ining noksimon teshigini chegaralab turadi. Burun suyagida g'alvirsimon suyak egati — **sulcus ethmoidalis** va mayda teshiklar — **foramina nasalia** bo'ladi.

3.13. DIMOG' SUYAGI

Dimog' suyagi — **vomer** to'rt qirrali, yassi suyaklar guruhiga kiradi. Yuqori qirrasida ikki qanotga bo'linib, **ala vomeris** deb ataladi. Bu qanotlar orasiga ponasimon suyak qirrasida kirib turadi. Dimog' suyagining pastki qirrasida yuqori

jag' suyagining burun bo'shlig'iga qaragan qirradi — **crista nasalis** bilan va tanglay suyagining shunday qirralari bilan, oldingi qirradi esa g'alvirsimon suyakning perpendikular plastinkasi bilan birlashadi. Orqa qirradi erkin holda turib, burun bo'shlig'ini ikkiga bo'ladi. Dimog' suyagining ikki yon yuzasida burun-tanglay — **sulcus vomeris** egatlari bo'lib, kesuv tishlar orasidagi teshik tomonga yo'naladi. Dimog' suyagining orqa sohasida qirralar bo'lib — **crista choanalis vomeris**, ponasimon qismiga — **pars cuneiformis vomeris** deyiladi.

3.14. TIL OSTI SUYAGI (28- rasm)



Til osti suyagi — **os hyoideum** kalla suyaklarini hosil qilishda qatnashmaydi. U bo'yin mushaklari orasida joylashadi. Uning joylashishi VI bo'yin umurtqasi sohasiga to'g'ri keladi. Kalla suyaklari bilan boylam va mushaklar vositasida birlashadi. Til osti suyagida tanasi — **corpus**, juft holdagi katta shoxlar — **cornua majora** va kichik shoxlar — **cornua minora** tafovut etiladi.

28- rasm. Til osti suyagi.

1 — cornu majus; 2 — cornu minus;
3 — corpus.

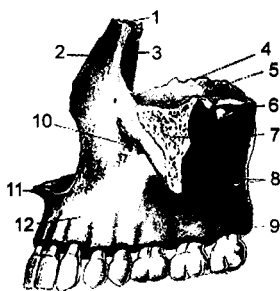
3.15. YUQORI JAG' SUYAGI (29, 30- rasmlar)

Yuqori jag' — **maxilla** kallaning yuz qismini hosil etishda qatnashadigan, g'ovakli suyaklar guruhiga kiradi. Bu suyakda tanasi — **corpus maxillae** va to'rtta o'simtasi tafovut etiladi. Peshona suyagi bilan birlashadigan, yuqori tarafga yo'nalgan o'simtaga — **processus frontalis**, tanglay suyagi bilan birlashadigan o'simtaga — **processus palatinus**, yonoq suyagi bilan birikuvchi o'simtaga — **processus zygomaticus**, tishlar joylashadigan o'simtaga — **processus alveolaris** deyiladi. Yuqori jag' suyagining ichida katta, havo saqlaydigan bo'shliq — **sinus maxillaris** bo'lib, burun bo'shlig'i bilan aloqa bog'laydi. Yuqori jag' suyagining tanasida to'rtta yuza tafovut etiladi. a) oldingi yuza — **facies anterior**; b) ko'z kosasi yuzasi — **facies orbitalis**; d) chakka osti yuzasi — **facies infratemporalis**; e) burun yuzasi — **facies nasalis**. Oldingi yuza — **facies anterior** yuqori qismida ko'z kosasining ostki qirradi — **margo infraorbitalis** bilan chegaralanadi. Oldingi yuzaning lateral yon qismida yonoq

alveolar qirra bilan yonoq o'simtlari, uning pastki qismida tishlar joylashadigan alveolar o'simta joylashadi. Ikki tarafda esa burun bo'shlig'ini hosil qilishda qatnashadigan burun o'ymasi — **incisura nasalis** ko'rinadi. Burun o'ymasi pastda qirrali o'simta — **spina nasalis anterior** bilan yakunlanadi.

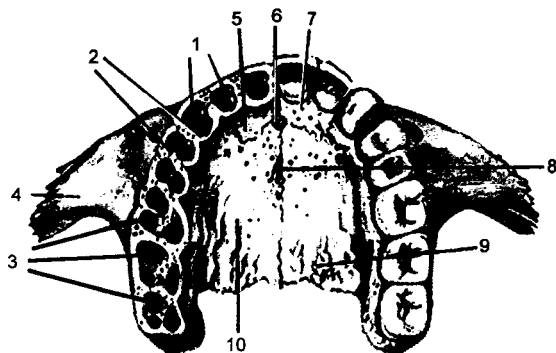
Margo infraorbitalis ning ostida ko'z kosasining ostidagi teshik — **foramen infraorbitale** joylashadi. Bu teshik orqali yuzga nerv va qon tomirlar chiqadi. Uning ostida esa chuqurcha bo'lib — **fossa canina** deb ataladi. Yuqori jag' suyagining chakka osti yuzasi — **facies infratemporalis** qabariq yuzadan iborat bo'lib, chakka osti va qanot-tanglay chuqurchalarini hosil qilishda qatnashadi. Bu yuzada yuqori jag' suyagining bo'rtig'i — **tuber maxillae** ko'rinadi. Bu bo'rtiq yuzasida 3–4 ta nerv va qon tomir o'tadigan ustki jag'ning orqa alveolar teshiklari — **foramina alveolaria superior posteriora** joylashadi. Bu teshiklar suyak ichiga **canales alveolaris** bo'lib davom etadi.

Yuqori jag' suyagining ko'z kosasiga qaragan yuzasiga **facies orbitalis**, oldingi yuza chegarasidagi qirraga **margo infraorbitalis** deyiladi.



29-rasm. Yuqori jag' suyagi.

1 — margo frontalis; 2 — processus frontalis; 3 — sulcus lacrimalis; 4 — facies orbitalis; 5 — sulcus infraorbitalis; 6 — corpus maxillae; 7 — processus zygomaticus; 8 — foramina alveolaria; 9 — tuber maxillae; 10 — foramen infraorbitale; 11 — spina nasalis anterior; 12 — arcus alveolaris (juga alveolaria).



30-rasm. Yuqori jag' suyagi.

1 — alveoli dentales; 2 — septa interalveolaria; 3 — septa interradicularia; 4 — processus zygomaticus; 5 — sutura incisiva; 6 — foramen incisivum; 7 — os incisivum; 8 — sutura palatina mediana; 9 — sulci palatini; 10 — processus palatinus.

Ko'z kosasi ichidagi yuza tubida egat bo'lib, **sulcus infraorbitalis** deyiladi va bu egat ko'z kosasining tubidagi pastki ko'z kosasining tirqishi — **fissura orbitalis inferior** dan boshlanadi. Egat oldingi tarafda, shu nomli kanal — **canalis infraorbitalis** ga davom etadi. Kanal esa yuqori jag' suyagining oldingi yuzasiga shu nomli teshik bo'lib ochiladi. Ko'z kosasining ostidagi kanal tubida, yuqori jag' suyagining ichida oldingi va o'rta alveolar teshiklar — **foramina alveolaria superiora anteriora et mediana** ochiladi. Bu teshiklar orqali kesuv

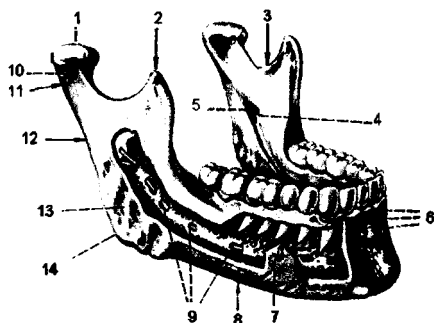
va kichik oziq tishlarga nerv va qon tomirlar yoʻnaladi. Yuqori jagʻ suyagi koʻz kosasi yuzasining medial sohasida koʻzyoshi suyagi birikadigan oʻyma — **incisura lacrimalis** boʻladi. Uning burun boʻshligʻiga qaragan yuzasi — **facies nasalis** boʻshliqning lateral devorini hosil qilishda qatnashib, tanglay suyagining perpendikular qismi, pastki chigʻanoq, gʻalvirsimon suyaklar bilan birlashadi. Shu yuzaga yuqori jagʻ suyagi boʻshligʻining tirqishi — **hiatus maxillaris** vositasida ochiladi. Yuqori jagʻ suyagining burun yuzasida chigʻanoq qirrasida — **crista conchalis** koʻrinadi. Burun boʻshligʻi yuzasining oldingi-yuqori qismida koʻzyoshi egati — **sulcus lacrimalis** boʻlib, koʻzyoshi suyagidagi shunday egat bilan qoʻshilib burun koʻzyoshi kanali — **canalis nasolacrimalis** ni hosil qiladi. Burun boʻshligʻi yuzasining orqasidagi katta tanglay egati — **sulcus palatinus major** boʻlib, tanglay suyagining xuddi shunday egatlarining birikuvidan katta tanglay kanali — **canalis palatinus major** hosil boʻladi. Yuqori jagʻ suyagining peshona oʻsimtasi ichki tarafdin burun suyagi bilan, yuqoridan esa peshona suyagining burun qismi bilan, orqa tarafdin koʻzyoshi suyagi bilan chegaralanib turadi. Bu oʻsimtaning ichki yuzasi burun boʻshligʻiga qaragan boʻlib, bu yuzada gʻalvirsimon suyakning oʻrta chigʻanogʻining birikishi uchun qirra — **crista ethmoidalis** koʻrinadi. Oʻsiqning yuqori qismida koʻzyoshi qirrasida — **crista lacrimalis anterior** va koʻzyoshi egati tafovut qiladi. Bu egat koʻzyoshi suyagidagi xuddi shunday egat bilan qoʻshilib, koʻzyoshi xaltachasi joylashadigan chuqurcha — **fossa sacci lacrimalis** hosil boʻladi. Yonoq oʻsimtasi — **processus zygomaticus** yonoq suyagi bilan birlashadi. Bu oʻsimtaning pastki qirrasidan, birinchi katta oziq tishning alveolar chuqurchasigacha **crista zygomaticoalveolaris** qirrasida yoʻnaladi. Yuqori jagʻ suyagining tanglay oʻsimtasi — **processus palatinus** orqa tarafdin tanglay suyagining gorizontall plastinkasi bilan birikadi, yon tarafdin alveolar oʻsimtaga davom etadi, oʻrtada esa ikkala tarafdagi oʻsimtalar oʻzaro birikadi. Tanglay oʻsimtasining ichki tarafida burun qirrasida — **crista nasalis** dimogʻ suyagi bilan birlashadi. Yuz tarafda esa bu qirra burunning oldingi oʻtkir qirrasida — **spina nasalis anterior** bilan yakunlanadi. Tanglay oʻsimtasining yuqori yuzasi burun boʻshligʻi tubini hosil qilishda, pastki yuzasi esa qattiq tanglayni hosil etishda qatnashadi. Bu yuzada qon tomir va nervlar joylashishidan hosil boʻlgan egatlar — **sulci palatini** koʻrinadi. Baʼzi paytda oʻsimtalarning oʻzaro birikkan medial qirralari qalinlashib, boʻylama tanglay tepaligi — **torus palatinus** hosil boʻladi. Kesuv tishlari joylashadigan chuqurchalar sohasidagi teshik **foramen incisivum** kanaliga — **canalis incisivus** ga davom etadi. Bu kanal burun va ogʻiz boʻshliqlariga ochiladi. Yuqori jagʻ suyagining tishlar joylashadigan alveolar oʻsimtasi — **processus alveolaris** va oʻsimtaning tishlar joylashadigan ravogʻi — **arcus alveolaris** deyiladi.

Bu oʻsimtaning tashqi yuzasi ogʻiz boʻshligʻi dahlizi devorini hosil qilganligidan **facies vestibularis** deyiladi. Tanglay tarafdagi yuzasi esa **facies palatinus** deb ataladi. Oʻsimtaning tishlar joylashadigan yuzasi **limbus alveolaris** deyilib, bu yuzada tish ildizlari joylashadigan chuqurchalar — **alveoli dentales**

bo'ladi. Bu chuqurchalar og'iz bo'shlig'i dahliziga bo'rtib turadi va **juga alveolaris** deb ataladi. Chuqurchalar orasida to'siqlar bo'lib **septa interalveolaria** deb ataladi. Kichik va katta oziq tishlardagi ildizlar bir nechta bo'lganligidan bu tishlar joylashadigan chuqurchalarning tubi **septa interradiculari** vositasida bo'linib turadi. Oxirgi tishlar joylashadigan chuqurchalarning orqasida alveolar bo'rtiq — **tuber alveolaris** hosil bo'ladi. Yuqori jag' suyagining havo saqlaydigan bo'shlig'i — **sinus maxillaris** burun bo'shlig'iga ochiladigan bo'shliqlarning eng kattasi bo'lib, to'rtta devori bo'ladi. Yuqori devori ko'z kosasining pastki devoriga to'g'ri keladi. Bu devordagi ko'z kosasining pastki egat va kanallari bo'shliqdan yupqa plastinka bilan ajralib turadi. Bu kanallardan o'tayotgan qon tomir va nervlar ba'zida faqat suyak ust pardasi bilan ajralishi ham mumkin. Bo'shliqning ichki devori burun bo'shlig'i bilan ajralib turadi. Bu sohadagi o'rta havo yo'llariga bo'shliqning tirqishi — **hiatus maxillaris** ochiladi. Bo'shliqning oldingi va yon devorlari yuqori jag' suyagi tanasining shu sohalariga to'g'ri keladi. Uning ostki devorini yuqori jag' suyagining tanglay o'simalari va alveolar o'simalar tashkil etadi.

3.16. PASTKI JAG' SUYAGI — MANDIBULA (31- rasm)

Pastki jag' suyagi, kalla suyaklari bilan harakatchan birlashadi. Bu suyak gorizontall joylashgan tana — **corpus mandibulae** va vertikal yo'nalgan shoxlar — **ramus mandibulae** dan iborat. Pastki jag' suyagining tanasi uning asosi — **basis** va tishlar joylashadigan alveolar qism — **pars alveolaris** lardan tashkil topadi. Suyak tanasi tashqi yuzasining o'rtasida engak do'mbog'i — **protuberantia mentalis** bo'ladi. Bu qism o'z navbatida ikkita tepalik — **tuberculi mentales** dan tashkil topadi. Bu tepaliklarning yon tarafida pastki jag' kanalining yakuni engak teshigi — **foramen mentale** ko'rinadi. Ko'pincha bu teshik 4- va 5- tishlar sohasida uchraydi. Pastki jag' suyagining tashqi yuzasida 5–6- tishlar sohasidan boshlanadigan va mushaklar birlashadigan qiyshiq chiziq — **linea obliqua** ko'rinadi. Engak sohasining ichki yuzasida mushaklar birlashadigan o'simalar — **spina mentalis superior** va **spina mentalis inferior** uchraydi. Uning ostida va yon tomonida ikki qorinchali mushaklar birlashadigan chuqurchalar — **fossa digastrica**, bu chuqurchaning ustki qismida esa til osti so'lak bezi ta'siridan hosil bo'lgan chuqurcha — **fossa sublingualis** joylashadi. Bu ikki chuqurchalar orasida, 5–6- tishlar sohasidan boshlanadigan va mushaklar birikishi uchun xizmat qiladigan **linea mylohyoide** ko'rinadi. Bu chiziq ostida, 5–7- tishlar sohasida jag' osti so'lak bezi ta'siridan hosil bo'lgan chuqurcha — **fovea submandibularis** ko'rinadi. Yuqori jag' suyagining yuqori chekkasida tishlar ildizi joylashadigan katakchalar — **alveoli dentales** bo'ladi. Ularni to'siqlar — **septa interalveolaria** bir-biridan ajratib turadi. Katakchalarning oldingi devorida, tish ildizlariga mos ravishda bo'rtmalar bo'lib — **juga alveolaria** deb



31- rasm. Pastki jag' suyagi.

1 — caput mandibulae; 2 — processus coronoideus; 3 — incisura mandibulae; 4 — lingula mandibulae; 5 — foramen mandibulae; 6 — iuga alveolaria; 7 — foramen mentale; 8 — corpus mandibulae; 9 — canalis mandibulae; 10 — collum mandibulae; 11 — processus condilaris; 12 — ramus mandibulae; 13 — tuberositas masseterica; 14 — angulus mandibulae.

Bo'g'imini hosil qilishda qatnashadi va **processus condylaris** deb ataladi. Bu o'simtaning bo'yin qismi — **collum mandibulae** va boshchasi — **capitulum mandibulae** tafovut etiladi. Pastki jag' suyagi shoxchasidagi ikkita o'simtalar orasida pastki jag' o'ymasi — **incisura mandibulae** ko'rinadi.

Bo'g'im hosil etishda ishtirok etadigan o'simtaning ichki yuzasida tashqi qanotsimon mushak birikadigan chuqurcha — **fovea pterygoidea** ko'rinadi. Pastki jag' suyagi shoxchasining tashqi yuzasida chaynov mushagi birikadigan bo'rtmalar — **tuberositas masseterica** uchraydi. Shu sohaning ichki yuzasida esa ichki qanotsimon mushaklar birikadigan bo'rtiq — **tuberositas pterygoidea** bo'ladi. Bu bo'rtiq tepasida, shoxlarning ichki yuzasida pastki jag' kanali boshlanadigan teshik — **foramen mandibularae** ko'rinadi. Bu teshik atrofidan chiqib turgan o'simtaga tilcha — **lingula mandibulae** deb ataladi.

3.17. BUTUN KALLA — CRANIUM

Butun kalla — **cranium** da ikki qism: kallaning yuz qismi — **cranium faciale** va miya joylashadigan qismi — **cranium cerebrale** tafovut etiladi. Kallaning miyani saqlaydigan qismi uning tepadagi tom qismi — **calvaria** va tubi yoki asosi — **basis** qismlariga bo'linadi. Bu qismlar orasidagi chegara tashqi ensa bo'rtig'i, so'rg'ichsimon o'simtalar, tashqi eshituv teshiklari va yonoq ravoqlari bo'ylab yo'naladi. Kalla suyagining asosi o'z navbatida ikki yuzaga: kalla asosining tashqi yuzasi — **basis cranii externa** va kalla asosining ichki yuzasi — **basis cranii interna** ga bo'linadi. Kalla tubining tashqi yuzasi — **basis cranii externa**

ataladi. Katta oziq tishlarda ikkitadan ildiz bo'lganligi uchun katakchalar ham to'siqlar — **septa interradiculari** vositasida ajralib turadi. Oxirgi katta oziq tishining orqa sohasidagi yuzaga — **fossa retromolaris** deyiladi. Pastki jag' suyagi tanasining ichida qon tomir va nervlar joylashadigan kanal — **canalis mandibularis** bo'ladi. Bu kanal pastki jag' suyagi shoxlarining ichki yuzasidagi teshik — **foramen mandibularis** dan boshlanib, tashqi yuzadagi engak teshigi — **foramen mentale** gacha davom etadi. Pastki jag' suyagi shoxlari — **ramus mandibulae** ikkita o'simtadan hosil bo'ladi. Oldinda joylashgan tojsimon o'simta — **processus coronoideus** ga chakka mushagi birlashadi.

Orqada joylashgan o'simta pastki jag'

o'z navbatida uch yuzaga bo'lib o'rganiladi. Oldingi yuza kesuv tishlardan qattiq tanglay yakunigacha davom etadi. O'rta yuzaning orqa chegaralari so'rg'ichsimon o'simtalarni birlashtiruvchi chiziq bo'lib hisoblanadi.

Kalla tubining ichki yuzasi uch chuqurchadan tashkil topadi: oldingi — **fossa cranii anterior**; o'rta — **fossa cranii media**; orqa — **fossa cranii posterior**. Oldingi va o'rta chuqurchalar orasidagi chegara ponasimon suyakning kichik qanotlariga to'g'ri keladi. O'rta va orqa chuqurchalar esa o'zaro chakka suyagi piramidasiyning yuqorigi qirrasini bilan chegaralanadi.

3.18. KALLA TUBINING TASHQI YUZASI — BASIS CRANII EXTERNA (32- rasm)

Bu yuzaning orqa sohasi ensa suyagidan hosil bo'lib, uning tashqi tarafida tashqi ensa bo'rtig'i — **protuberantia occipitalis externa** ko'rinadi. Bu bo'rtiqdan pastga qarab, ensaning tashqi qirrasini — **crista occipitalis externa** yo'naladi. Bu sohada qirraga nisbatan ko'ndalang yo'nalgan, mushaklar birlashadigan chiziqlar tafovut etiladi. Eng yuqoridagi chiziq — **linea nuchae suprema** deyilsa, pastki chiziq — **linea nuchae inferior** deb ataladi. Bu chiziqlar orasida esa **linea nuchae superior** joylashadi. Ensa suyagi pallasining old tarafida katta teshik — **foramen magnum** hosil bo'ladi. Bu teshikning ikki yonida esa ellips shaklidagi bo'g'im o'simtasi — **condylus occipitalis** joylashadi. Bo'g'im bo'rtiqlarining orqasida chuqurcha bo'lib — **fossa condylaris** deyiladi. Bu chuqurchaning tubida, ba'zi paytda, vena qon tomirlari o'tishi uchun kanal — **canalis condylaris**, bo'g'im bo'rtig'i ostida til osti nervi uchun kanal — **canalis hypoglossi** hosil bo'ladi. Katta teshikning old tarafida ensa suyagining asosi joylashgan bo'lib, uning o'rtasida halqum bo'rtig'i — **tuberculum pharyngeum** bo'ladi. Orqa yuzaning ikki yon tarafida so'rg'ichsimon o'simta — **processus mastoideus** joylashadi. So'rg'ichsimon o'simtaning ichki tarafida ikkita egat bo'lib, ichki egat bo'ylab arteriya — **sulcus a occipitalis** yo'naladi, tashqi egat so'rg'ichsimon o'yma — **incisura mastoidea** deb nomlanib ikki qorinchali mushak birikadi. So'rg'ichsimon o'simtaning ensa suyagiga birikish sohasida teshik — **foramen mastoideum** bo'lib, undan vena qon tomiri chiqadi. So'rg'ichsimon o'simtaning oldingi medial sohasida bigizsimon o'simta — **processus styloideus** joylashadi. Bu ikkita o'simta orasidagi teshik — **foramen stylomastoideum** deb ataladi va bu teshik orqali yuz nervi chiqadi. Bigizsimon o'simta yaqinida bo'yinturuq chuqurchasi — **fossa jugularis** va bo'yinturuq teshigi — **foramen jugulari** bo'lib, bu teshik sohasidan ichki bo'yinturuq venasi boshlanadi, hamda IX, X, XI juft bosh miya nervlari chiqadi. Bu chuqurchaning oldida uyqu arteriyasi o'tadigan tashqi uyqu teshigi — **apertura externi canalis carotici** va uning davomi bo'lib hisoblangan — **canalis caroticus** joylashadi. Chakka suyagining asosiy suyak bilan birikish sohasida yirtiq teshik — **foramen lecerum** hosil

bo'ladi. **Kalla asosi tashqi** tarafdin yonoq suyagining chakka o'simtasi — **processus temporalis** va chakka suyagining yonoq o'simtasi — **processus zygomaticus** bilan chegaralanib turadi. Yonoq o'simtasining asosida, pastki jag' suyagining boshchasi bilan bo'g'im hosil etish uchun pastki jag' chuqurchasi — **fossa mandibularis** hosil bo'ladi. Chuqurchaning old tarafida bo'g'imni mustahkamlab turuvchi do'mboq — **tuberculum articulare** joylashadi. Uning orqa tarafidagi tepalik esa — **tuberculum retroarticulare** deb ataladi. **Kalla tubining tashqi yuzasining o'rta sohalarida** pastki jag' nervi o'tishi uchun oval teshik — **foramen ovale** va uning orqasida **foramen spinosum** joylashadi.

Oldingi va o'rta yuzalarning chegarasi asosiy suyakning qanotsimon o'simtalarini — **processus pterygoideus** ga to'g'ri keladi. Bu o'simtalar ichki va tashqi plastinkalar — **laminae medialis et laminae lateralis** ga ajraladi. Ichki plastinka uchida ilmoqsimon o'simta — **hamulus pterygoideus** bo'ladi. Qanotsimon o'simtalar asosida kanal — **canalis pterygoideus** joylashadi. Qanotsimon o'simtalar bilan tanglay suyagi orasida katta va kichik tanglay teshiklari — **foramen palatinum major et minor** bo'lib, bu teshiklar katta tanglay kanali — **canalis palatinum major** ga davom etadi.

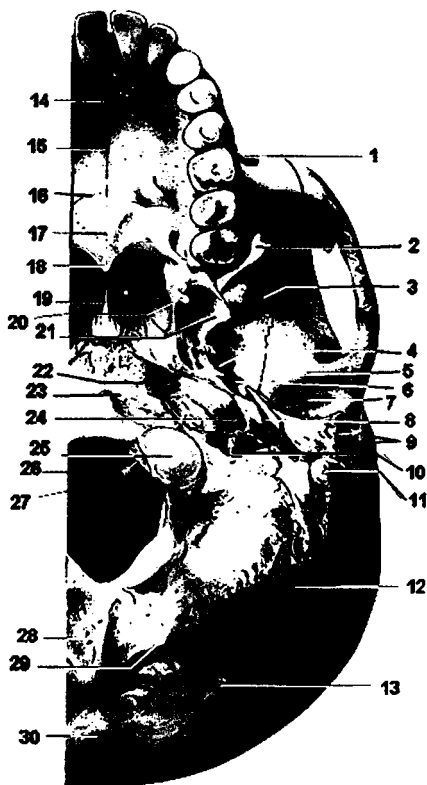
Kalla tubi tashqi yuzasining oldingi qismida yuqori jag' suyagiga tegishli tanglay o'simtasi — **processus palatinum** va tishlar joylashadigan alveolar o'simtalar — **processus alveolaris** bo'ladi. O'simtaning tishlar joylashadigan yuzasi — **limbus alveolaris** deyilib, bu yuzada tish ildizlari joylashadigan chuqurchalar — **alveoli dentali** bo'ladi. Chuqurchalar orasida to'siqlar bo'lib **septa interalveolari** deb ataladi. Kichik va katta oziq tishlardagi ildizlar bir nechta bo'lganligidan, bu tishlar joylashadigan chuqurchalarning tubi **septa interradicularia** vositasida bo'linib turadi. Kesuv tishlari orasidagi teshik — **foramen incisivus** kanali **canalis incisivus** ga davom etadi. Bu kanal burun bo'shlig'i bilan og'iz bo'shlig'iga ochiladi.

3.19. KALLA TUBINING ICHKI YUZASI — BASIS CRANII INTERNA (33- rasm)

Kalla tubining ichki yuzasi — **basis cranii interna** da uchta chuqurcha bo'ladi: oldingi, o'rta va orqa — **fossa cranii anterior, media et posterior**. Oldingi va o'rta chuqurchalarda bosh miya joylashsa, orqa chuqurchada miyacha va uzunchoq miya joylashadi. Oldingi va o'rta chuqurchalar orasidagi chegara asosiy suyakning kichik qanotlari orqali o'tadi. O'rta va orqa chuqurchalar orasidagi chegara chakka suyagi piramidalarining yuqori qirrasini bo'ylab joylashadi.

Oldingi chuqurcha peshona suyagining ko'z kosasini hamda burun bo'shlig'ini hosil qilishda qatnashadigan qismlardan hosil bo'ladi. Bundan tashqari oldingi chuqurchani hosil qilishda asosiy suyakning kichik qanotlari va g'alvirsimon suyakning gorizontali o'simtalarini qatnashadi. G'alvirsimon

qism teshiklari orqali I juft bosh miya nervining **n.olfactorius** tolalari burun bo'shlig'iga o'tadi. Uning o'rtasida esa xo'roz toji — **crista galli** deb nomlanadigan qirrali o'simta bo'lib, uning oldida joylashgan chuqurchani „ko'r teshik“ — **foramen coecum** deb ataladi. Oldingi chuqurchada miya pushtalarining izlari ko'rinadi: bo'rtib turgan sohalar — **juga cerebrale** va botiqliklar esa „barmoq chuqurchalari“ — **inpressio digitales** deb ataladi. Asosiy suyak kichik qanotining orqa chekkasida oldingi chetlashgan o'simta — **processus clinoidi anterior** joylashadi. O'rta chuqurcha asosiy suyakning tanasi, katta qanotlari va chakka suyagining piramidasining oldingi yuzalari hisobiga hosil bo'ladi. Bu o'rta chuqurcha markazida turk egari — **sella turcica** hosil bo'ladi. Uning o'rtasida gipofiz bezi joylashadigan chuqurcha — **fossa hypophysialis**, old tarafida egar do'mbog'i — **tuberculum sellae**, orqa tomonda egat suyanchig'i — **dorsum sellae** joylashadi. Suyanchiqning ustki tarafidagi o'simalarga — **processus clinoides posteriores** deyiladi. Egat do'mbog'ining orqa sohasidagi tepalikka esa — **processus clinoidi medii** deyiladi. Ponasimon suyak tanasining ikki yonida uyqu arteriyasi joylashadigan egatlar — **sulcus caroticus** bo'ladi. Egat do'mbog'idan oldiroqda joylashgan egatlar ko'ruv nervlarining kesishmasi joylashadigan egat — **sulcus prechiasmatis** bo'lib, bu egatlar ikki yon tarafga ko'ruv nervlari o'tadigan kanallar — **canalis optici** teshigiga davom etadi.



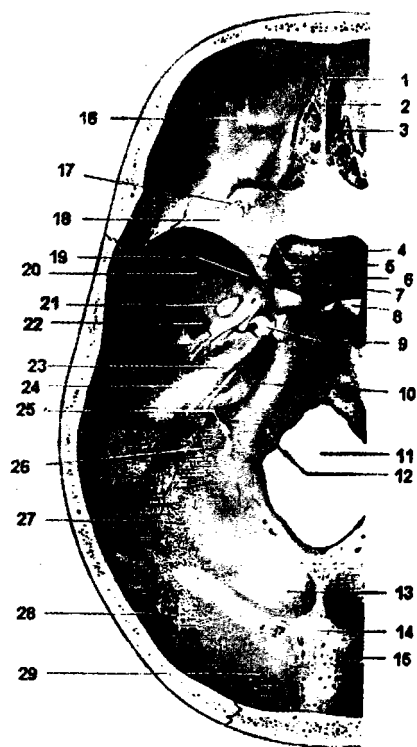
32- rasm. Kalla tubining tashqi yuzasi — basis cranii externa. 1 — foramen infraorbitale; 2 — fissura orbitalis inferior; 3 — crista infratemporalis; 4 — foramen ovale; 5 — tuberculum articulare; 6 — foramen spinosum; 7 — fossa mandibularis; 8 — processus styloideus; 9 — porus acusticus externus; 10 — foramen jugulare; 11 — processus mastoideus; 12 — foramen mastoideum; 13 — linea nuchae superior; 14 — canalis incisivus; 15 — sutura palatina mediana; 16 — sutura palatina transversa; 17 — os palatinum; 18 — spina nasalis posterior; 19 — vomer; 20 — hamulus pterigoideus; 21 — lamina lateralis processus pterigoidei; 22 — foramen caroticum internum; 23 — tuberculum pharyngeum; 24 — foramen caroticum externum; 25 — condylus occipitalis; 26 — canalis n. hypoglossi; 27 — foramen magnum; 28 — crista occipitalis externa; 29 — linea nuchae inferior; 30 — protuberantia occipitalis externa.

Kichik va katta qanotlar orasida ko'z kosasiga ochiladigan yuqorigi tir-qish — **fissura orbitalis superior** hosil bo'ladi. O'rta chuqurchani tashkil etishda qatnashadigan asosiy suyakning katta qanotida quyidagi teshiklar ko'rinadi: yumaloq teshik — **foramen rotundum**, oval teshik — **foramen ovale**, qirrali teshik — **foramen spinosum**.

O'rta chuqurchani hosil qilishda chakka suyagining toshsimon qismining oldingi yuzasi ham qatnashadi. Shu sababli o'rta chuqurchada ichki quloq ta'siridan bo'rtib chiqqan tepalik — **eminentia arcuata**, uning orqasida nog'ora bo'shlig'ining tomi — **tegmen tympani**, old tarafida esa uch shoxli nerv tuguni ta'siridan hosil bo'lgan chuqurcha — **impressio trigemini** joylashadi. Bu sohada ikkita toshsimon nervlar joylashadigan egatlar — **sulci n. petrosi majoris et sulci n. petrosi minoris** bo'ladi. Har bir egat kanal ichiga ochiladigan tirqishlar bilan — **hiatus canalis n. petrosi majoris et hiatus canalis n. petrosi minoris** yakunlanadi. Piramidaning ustki uchi bo'ylab, ustki toshsimon vena joylashadigan egat — **sulcus sinus petrosi superior** bo'ladi.

Orqa chuqurcha — **fossa cranii posterior** asosan ensa suyagi va chakka suyagi piramidasining orqa yuzasidan hosil bo'ladi. Bu chuqurchaning mar-kazida katta teshik — **foramen magnum** bo'ladi. Uning old tarafida uzunchoq miya joylashadigan silliq yuza — **nishab clivus** joylashadi. Katta teshikning orqa

tarafi xochsimon tepa — **eminenti cruciformis** vositasida to'rtta yuzaga bo'lingan. Bu tepaning o'rtasida ichki ensa bo'rtig'i — **protuberantia occipitalis interna** joylashadi. Bu bo'rtiqdan past tarafga ensa suyagining ichki qirra-si — **crista occipitalis interna** yo'-



33- rasm. Kalla tubining ichki yuzasi — **basis cranii interna**.

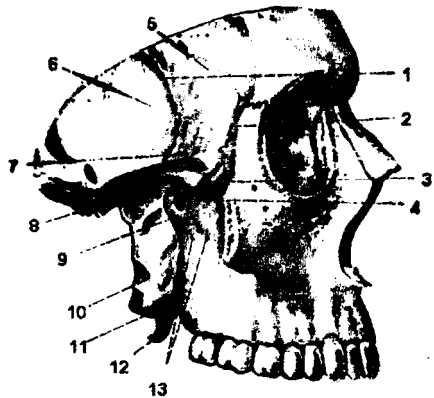
1 — foramen caecum; 2 — crista galli; 3 — lamina cribrosa; 4 — tuberculum sellae; 5 — canalis opticus; 6 — processus clinoides anterior; 7 — fossa hypophysialis; 8 — dorsum sellae; 9 — foramen caroticum internum; 10 — sulcus sinus petrosi inferioris; 11 — foramen magnum; 12 — canalis n. hypoglossi; 13 — fossa crani posterior; 14 — protuberantia occipitalis interna; 15 — sulcus sinus transversus; 16 — pars orbitalis ossis frontalis; 17 — sutura sphenofrontalis; 18 — ala minor; 19 — foramen rotundum; 20 — ala major; 21 — foramen ovale; 22 — foramen spinosum; 23 — sulcus sinus petrosi superioris; 24 — porus acusticus internus; 25 — foramen jugulare; 26 — sulcus sinus sygmoidei; 27 — sutura petrooccipitalis; 28 — sutura lambdoidea; 29 — squamo ossis occipitalis.

naladi. Bo'rtiqdan yuqori tarafga qarab sagital vena egati — **sulcus sinus sagittalis** yo'nalsa, ikki yon tarafga esa ko'ndalang vena egati — **sulcus sinus transversi** yo'naladi.

O'z navbatida ko'ndalang egat S-simon vena egati — **sulcus sinus sigmoidei** ga davom etadi. Bu egat esa bo'yinturuq teshigi **foramen jugulare** bilan yakunlanadi. Orqa chuqurchani hosil qilishda qatnashgan piramidaning orqa yuzasida ichki eshituv teshigi — **porus acusticus internus** joylashadi. Bu teshik yuz kanali — **canalis facialis** ga davom etadi va bu teshikdan VII hamda VIII juft bosh miya nervlari o'tadi. Piramidaning asosida yuqoridan pastga qarab ostki toshsimon vena joylashgan egat — **sulcus sinus petrosi inferior** yo'naladi.

3.20. CHAKKA OSTI CHUQURCHASI — FOSSA INFRATEMPORALIA (34- rasm)

Bu chuqurcha yuqori sohada ponasimon suyakning katta qanoti, chakka suyak pallasidan hosil bo'ladi. Uning ichki devorini ponasimon suyakning lateral qanotsimon o'simtlari hosil qiladi. Chakka osti chuqurchasining oldingi sohasida yuqori jag' va yonoq suyagining chakka yuzasi joylashadi. Chakka osti chuqurchasining lateral devori pastki jag' suyagining shoxlari va yonoq ravog'idan hosil bo'ladi.



34- rasm. Chakka osti chuqurchasi — fossa infratemporalis va qanot-tanglay chuqurchasi — fossa pterygopalatina.

1 — sutura sphenosquamosa; 2 — sutura sphenothmoidalis; 3 — fissura orbitalis inferior; 4 — foramen sphenopalatinum; 5 — ala major; 6 — squama ossis temporalis; 7 — crista infratemporalis; 8 — fossa infratemporalis; 9 — fossa pterygopalatina; 10 — lamina lateralis processus pterygoidei; 11 — processus pyramidalis ossis palatini; 12 — hamulus pterygoideus; 13 — foramina alveolaria.

* *foramina alveolaria*

Chakka osti chuqurchasi fissura orbitalis inferior tirqishi vositasida ko'z kosasi bilan, fissura petromaxillaris tirqishi vositasida qanot-tanglay chuqurchasi bilan bog'lanadi.

+ *foramen zigomatico tempore*
foramen mandibulare ovale, spinosum

3.21. QANOT-TANGLAY CHUQURCHASI (34- rasm)

Qanot-tanglay chuqurchasi — **fossa pterygopalatina** ning devorlari: oldingi devorini — yuqori jag' suyagining do'mbog'i; orqa devorini — asosiy suyakning qanotsimon o'simtlari va qisman shu suyakning katta qanotlari;

ichki devorini — tanglay suyagining perpendikular plastinkasining tashqi yuzasi hosil qiladi. Qanot-tanglay chuqurchasining tashqi yuzasi ochiq bo'lib, qanot-yuqori jag' tirqishi — **fissura pterygomaxillaris** vositasida chakka osti chuqurchasi bilan tutashgan. Qanot-tanglay chuqurchasi va burun bo'shlig'i o'zaro ponasimon tanglay teshigi — **foramen sphenopalatinum** vositasida tutashadi. Qanot-tanglay chuqurchasi va kalla ichki yuzasidagi o'rta chuqurcha o'zaro dumaloq teshik — **foramen rotundum** vositasida bog'lanadi. Qanot-tanglay chuqurchasi va og'iz bo'shliqlari o'zaro katta tanglay kanali — **canalis palatinus major**, katta va kichik tanglay teshiklari vositasida aloqa bog'laydi.

Qanot-tanglay chuqurchasi va kallaning tashqi yuzasidagi yirtiq teshik sohalari o'zaro qanotsimon kanal — **canalis pterygoideus** vositasida bog'lanadi.

3.22. KALLANING YUZ QISMI: KO'Z KOSASI — ORBITA (35- rasm)

Ko'z kosasi — **orbita** devorlari:

1) lateral devori — **paries lateralis** yonoq, peshona suyagi va asosiy suyakning katta qanotlaridan hosil bo'ladi;

2) yuqori devori — **paries superior** peshona suyagi va asosiy suyakning kichik qanotlaridan hosil bo'ladi;

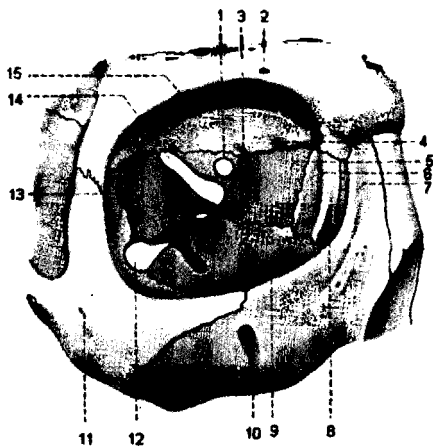
3) medial devori — **paries medialis** g'alvirsimon suyak, ko'zyoshi suyagi, yuqori jag' suyagining peshona o'simtasi, asosiy suyak tanasi va peshona suyagidan hosil bo'ladi;

4) pastki devori — **paries inferior** yuqori jag', yonoq va tanglay suyagining o'simtasidan hosil bo'ladi;

Ko'z kosasining yuqori devori ichida peshona bo'shlig'i — **sinus frontalis** joylashgan.

Ko'z kosasining medial devori juda yupqa bo'lib, g'alvirsimon suyak labirintlarini ajratib turadi. Ostki devor esa ko'z kosasini yuqori jag' bo'shlig'i — **sinus maxillaris** dan ajratib turadi. Ko'z kosasining tubida ko'ruv kanali — **canalis opticus** bo'lib, bu kanaldan ko'ruv nervi — **n.opticus** va ko'z arteriyasi — **a. ophtalmica** o'tadi. Ko'z kosasining yuqori va lateral devorlarining orasida ko'z kosasining yuqori tirqishi — **fissura orbitalis superior** joylashgan bo'lib, bu tirqishdan ko'z nervi (**n.ophtalmicus**), ko'zni harakatlantiruvchi nerv (**n. oculomotorius**), ko'zni uzoqlashtiruvchi nerv (**n.abducens**), g'altaksimon nerv (**n. trochlearis**) hamda ko'zning vena tomirlari (**v. v. ophtalmicae superior et inferior**) yo'naladi. Ko'z kosasining tubida ostki tirqish — **fissura orbitalis inferior** joylashadi. Bu tirqish ko'z kosasini qanot-tanglay chuqurchasi va chakka osti chuqurchasi bilan o'zaro birlashtiradi. Undan **n.in-fraorbitalis**, shu nomli arteriya va venalar, hamda yonoq nervi tarmoqlari

(n. zygomaticotemporalis, n. zygomaticofacialis) yo'naladi. Ko'z kosasining medial devorida g'alvirsimon suyakning old va orqa teshiklari — **foramena ethmoidalia anterior et posterior** joylashib, shu nomdagi nerv, arteriya va venalar yo'naladi. Ko'z kosasining pastki devori bo'ylab joylashgan egat — **sulcus infraorbitalis** shu nomdagi kanalga davom etadi. O'z navbatida bu kanal kallaning yuz qismiga teshik — **foramen infraorbitale** bo'lib ochiladi. Ko'z kosasining ostki egati, kanali va teshigi orqali shu nomli nerv, arteriya hamda vena yo'naladi. Ko'z kosasining yuqori va medial devorlari chegarasida suyakli o'simta — **spina trochlearis** joylashadi. Ko'z kosasining yuqori — lateral burchagida ko'zyoshi bezi joylashadigan chuqurcha — **fossa lacrimalis** bo'ladi. Ko'z kosasining medial yuzasida, yuqori jag'ning peshona o'simtasiga to'g'ri keladigan qirra — **crista lacrimalis anterior** bilan, ko'zyoshi suyagining qirrasini — **crista lacrimalis posterior** orasida ko'zyoshi xaltasi chuqurchasi — **fossa sacci lacrimalis** joylashgan. Bu chuqurcha burun bo'shlig'iga ochiladigan — **canalis nasolacrimalis** kanaliga davom etadi. Bu kanal burun bo'shlig'idagi ostki havo yo'liga ochiladi.



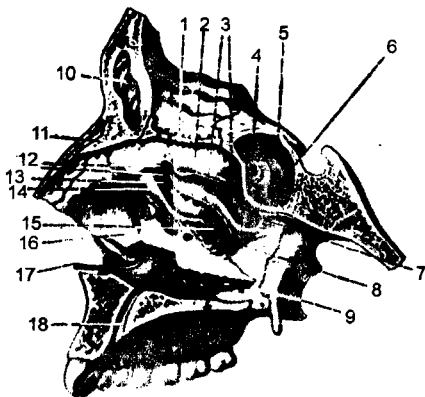
35- rasm. Ko'z kosasi — orbita.

1 — canalis opticus; 2 — foramen supraorbitale; 3 — foramen ethmoidale posterius; 4 — foramen ethmoidale anterius; 5 — lamina orbitalis ossis ethmoidalis; 6 — os lacrimale; 7 — processus frontalis; 8 — sulcus lacrimalis; 9 — facies orbitalis maxillae; 10 — foramen infraorbitale; 11 — for. Zygomaticofaciale; 12 — fissura orbitalis inferior; 13 — facies orbitalis alae majoris; 14 — fissura orbitalis superior; 15 — facies orbitalis.

3.23. BURUN BO'SHLIG'I — CAVUM NASI

(36- rasm)

Kalla yuz qismining oldingi yuzasida burun bo'shlig'iga o'tish teshigi **apertura piriformis** bo'ladi. Bu sohada tashqi burun — **nasus externus** hosilalari joylashadi. Tashqi burunning suyak qismini yuqorida peshona suyagining bir qismi hamda burun suyagi bilan, lateral devorini yuqori jag' suyagining peshona o'simtasi, pastki devorini yuqori jag' suyagi tashkil etadi. Tashqi burun sohasida tog'ay hosilalar ham bo'ladi. Juft lateral tog'aylar — **cartilagine nasii lateralis** o'zaro o'rta chiziqda birlashadi. Bu tog'aylar ostida burun qanotining kichik tog'aylari — **cartilagine alares minores**, burun bo'shlig'ining o'rtasidagi to'siqda esa tog'aysimon qism bo'ladi.



36- rasm. Burun bo'shlig'ining yon devori.

1 — lamina cribrosa; 2 — concha nasalis superior; 3 — cellulae ethmoidalis posterior; 4 — apertura sinus sphenoidalis; 5 — sinus sphenoidalis; 6 — foramen sphenopalatinum; 7 — meatus nasi superior; 8 — meatus nasi medius; 9 — meatus nasi inferior; 10 — sinus frontalis; 11 — spina nasalis; 12 — cellulae ethmoidalis anteriores; 13 — infundibulum ethmoidale; 14 — processus uncinatus ossis ethmoidalis; 15 — hiatus maxillaris; 16 — concha nasalis inferior; 17 — canalis nasolacrimalis; 18 — canalis incisivus.

nasalis superior et media g'alvirsimon suyak, pastki chig'anoq — **concha nasalis inferior** esa alohida suyak hisobiga hosil bo'ladi. Chig'anoqlar orasida uchta havo o'tadigan burun yo'llari hosil bo'ladi: yuqori burun yo'li — **meatus nasi superior** ga asosiy suyak bo'shlig'i, g'alvirsimon orqa bo'shliqlar, asosiy-tanglay teshiklari, o'rta burun yo'li — **meatus nasi media** ga g'alvirsimon oldingi va o'rta bo'shliqlar, yuqori jag' bo'shlig'i, peshona bo'shliqlari ochiladi. Pastki burun yo'li — **meatus nasi inferior** ga ko'zyoshi burun kanali hamda kesuv kanallari ochiladi.

3.24. BURUN ATROFIDAGI HAVO SAQLAYDIGAN BO'SHLIQLAR — SINUS PARANASALIS

1. Yuqori jag' bo'shlig'i — **sinus maxillaris** yuqori jag' suyagi tanasining ichida joylashgan eng katta havo saqlaydigan bo'shliqdir.

Bu bo'shliqning medial devorini burun bo'shlig'ining lateral devori hosil qiladi. Bu devorda bo'shliqqa ochiladigan tirqish joylashgan. Bo'shliqning oldingi lateral devori sohasida qoziq tishning uchiga to'g'ri kelgan chuqurcha bo'lib va bu sohadagi devor juda yupqa bo'ladi. Bo'shliqning yuqori devori ko'z kosasining

Burun bo'shlig'ining medial devorini: peshona suyagi qirrasini, g'alvirsimon suyakning perpendikular plastinkasi, asosiy suyak qirrasini, dimog' suyagi, yuqori jag' suyagining burun qirrasini va tanglay suyagining shunday qirrasini tashkil etadi. Burun bo'shlig'ining ostki devori yuqori jag' suyagining tanglay o'simtasi va tanglay suyagining gorizontial plastinkasidan, burun bo'shlig'ining lateral devori burun suyagi, yuqori jag' suyagining peshona o'simtasi va burun yuzasi, ko'zvoshi suyagi, g'alvirsimon suyak labirinti, pastki chig'anoq, tanglay suyagining perpendikular plastinkasi, asosiy suyakning qanotsimon o'simtlarining medial plastinkasidan hosil bo'ladi. Burun bo'shlig'ining ustki devori esa asosiy suyak tanasining burun yuzasi hisobiga hosil bo'lib, xoanalarga davom etadi.

Burun bo'shlig'ining lateral devorida uchta burun chig'anoq'i joylashadi. Yuqorigi va o'rta chig'anoqlar — **concha**

ostki devoridan hosil bo'ladi. Bu devor sohasida ko'z osti egati, uning davomi bo'lgan ko'z osti kanali joylashadi. Bo'shliqning pastki devorini qattiq tanglay hosil qiladi.

2. Peshona bo'shlig'i — **sinus frontalis** peshona suyagining palla qismida joylashadi. Bo'shliqning oldingi, orqa, ichki va pastki devorlari bo'ladi. Oldingi devori ancha qalin bo'lsa, aksincha orqa devori yupqa bo'ladi. Pastki devorida burun va ko'z kosasi bo'limlari bo'ladi. Ichki devori, peshona suyagi ichida vertikal holda joylashadi. Bo'shliq o'rta burun yo'lga ochiladi.

3. Asosiy (ponasimon) bo'shliq — **sinus sphenoidalis** shu nomli suyak tanasida joylashadi. Bo'shliqning yuqori devori turk egarining tubi hisobiga, ostki devori halqumning yuqori devoridagi gumbaz qismiga va bo'shliqning orqa devori ponasimon suyakning ensa suyagiga qo'shilish sohasiga to'g'ri keladi. Ichki devori bo'shliqni ikkiga bo'lib turadi.

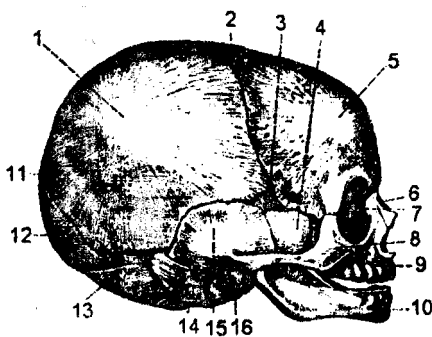
4. G'alvirsimon suyak bo'shliqlari — **sinus ethmoidalis** — 7-11 g'ovak bo'shliqlaridan iborat bo'lib: oldingi, o'rta va orqa g'alvirsimon g'ovaklarga bo'linadi. Oldingi bo'shliqlar o'rta burun yo'lga, o'rta g'alvirsimon g'ovaklar yuqori yoki ba'zida o'rta havo yo'lga, orqa g'ovaklar esa yuqori burun yo'lga ochiladi.

canalis nasolacrimalis
canalis incisivus

3.25. KALLA SUYAGINING YOSHGA QARAB O'ZGARISHI (37- rasm)

Yangi tug'ilgan chaqaloqlar kallasi miya qismi, yuz qismiga nisbatan rivojlangan bo'ladi. Chunki ularda chaynov mushaklari, tishlar yaxshi rivojlanmagan bo'ladi.

Yangi tug'ilgan chaqaloqlar kalla suyagida rivojlanishning birinchi biriktiruvchi to'qima bosqichini tashkil etadigan, liqildoq — **fonticulus** lar bo'ladi: 1) oldingi liqildoq — **fonticulus anterior** peshona va tepa suyaklar orasida bo'lib, 2 yoshda bitib ketadi; 2) orqadagi liqildoq — **fonticulus posterior** tepa va ensa suyaklari orasida bo'lib, 2 oylikda bitib ketadi; 3) oldingi yon liqildoqlar — **fonticulus sphenoidalis** ponasimon suyak, peshona suyagi, tepa suyagi va chakka suyaklari orasida joylashib, 2-3 oylikda bitib ketadi; 4) orqadagi yon liqildoq —



37- rasm. Chaqaloq kallasi skeleti (yon tomondan).

1 — tuber parietale; 2 — fonticulus anterior; 3 — fonticulus sphenoidalis; 4 — ala major; 5 — tuber frontale; 6 — os nasale; 7 — os lacrimale; 8 — os zygomaticum; 9 — maxilla; 10 — mandibula; 11 — fonticulus posterior; 12 — squama occipitalis; 13 — fonticulus mastoideus; 14 — pars lateralis ossis occipitalis; 15 — squama temporalis; 16 — anulus tympanicus.

fonticulus mastoideus chakka, tepa va ensa suyaklari orasida joylashib, 2–3 oylikda bitib ketadi.

Kalla asosidagi suyaklar orasida tog'ay moddasi bo'lib, bu taraqqiyotning tog'ay bosqichini eslatadi. Kallaning o'sishi liqildoqlar sohasidagi biriktiruvchi to'qima va kalla asosidagi tog'ay moddalar hisobiga bo'ladi. Yangi tug'ilgan bolada kalla suyaklaridagi do'mboqlar, o'siqlar rivojlanmagan bo'ladi. 7 yoshgacha kalla suyagi uning orqa qismidagi suyaklar hisobiga kattalashadi. 7 yoshdan balog'at yoshigacha kallaning miya qismidagi suyaklar, 15 dan 24–26 yoshgacha yuz suyaklari rivojlanadi. Keksayib qolganda tishlarning tushishi hisobiga kalla suyagi o'zgaradi.

3.26. KALLA SUYAGI SHAKLI

Kalla suyagida tashqi tarafdan katta ko'ringan suyaklarning ichki qismi bo'shliqdan iborat bo'ladi va ularga **sinus** lar deyiladi. Havo saqlaydigan bo'shliqlar — yuqori jag' suyagida — **sinus maxillaris**; peshona suyagi ichida — **sinus frontalis**; asosiy suyak tanasining ichida — **sinus sphenoidalis**; g'alvirsimon suyak ichida — **sinus ethmoidalis** bo'ladi. Bu bo'shliqlar quyidagi vazifalarni bajaradi:

1) kalla suyagini yengillashtiradi; 2) burun bo'shlig'iga ochilganligidan havoni ilitadi; 3) bo'shliqlarning ichki yuzasi shilliq qavat bilan qoplanganligi uchun havoni changdan tozalaydi va namlaydi; 4) gapirish jarayonida rezonans hosil etib, tovushni to'g'ri talaffuz etishda qatnashadi.

Kalla suyagining ichki tuzilishi bosh miya taraqqiyoti bilan bog'liq bo'ladi. Avval bosh miya taraqqiy etadi. Uning atrofidagi kalla suyaklarida nervlar, qon tomirlar o'tishi uchun teshiklar va kanallar hosil bo'ladi. Kallaning yuz qismi taraqqiyoti esa, chaynov va mimika mushaklarining taraqqiyoti bilan bog'liq bo'ladi. Kalla suyagining tashqi tuzilishi o'sayotgan sharoitga bog'liq bo'ladi. Afrikaning ba'zi xalqlari yangi tug'ilgan bolalarni ensa qismiga taxta qo'yib, peshona suyagi atrofida boylab qo'yishadi. Natijada kalla suyagi o'zunlashib, gumbaz shaklida taraqqiy etadi. Kalla suyagining shakli, odamning aqli yoki aqli past ekanligini belgilamaydi.

Kallaning yuz qismidagi bo'shliqlarga ochiladigan teshiklar va kanallar

Bo'shliqlar	Teshiklar, kanallar	Teshik yoki kanalning joylashish sohasi	Teshik yoki kanaldan o'tadigan hosilalar		
			Arteriya	Vena	Nerv
Ko'z kosasi – orbitae	Ko'ruv kanali – canalis opticus	Ko'z kosasining tubida	Ko'z arteriyasi		Ko'ruv nervi (II) n.opticus
	Oldingi g'alvirsimon teshiklar	Ko'z kosasining medial devorining yuqori qismida: peshona suyagi va g'alvirsimon suyakning ko'z kosasi bo'limi bilan birikish sohasida	Ko'z kosasining yuqori arteriyasi a.supraorbitale dan ajraluvchi oldingi g'alvirsimon arteriya.	Ko'z kosasining yuqori venasiga v.supraorbitale ga quyiladigan: oldingi g'alvirsimon venalar	V juft nervning 1 tarmog'i – n. ophthalmicus dan ajraluvchi n. nasolacrimalis ning oldingi g'alvirsimon nervlari
	Ko'z kosasining yuqori tirqishi – fissura orbitalis superior	Ko'z kosasining yuqori va lateral devorlari orasida	Oldingi bosh miya pardasi arteriyasi, oldingi g'alvirsimon arteriya tarmog'i.	Ko'zning yuqori venasi – sinus cavernosus venasiga quyiladi	Ko'zni harakatlantiruvchi nerv n. oculomotorius (III), g'altak nervi n. trochlearis (IV), ko'zni uzoklashtiruvchi nerv n. abducens (VI), uch shoxlik nerv n. trigeminus (V) ning 1 tarmog'i – n. ophthalmicus – ko'z nervi
	Ko'z kosasining pastki tirqishi – fissura orbitalis inferior	Ko'z kosasining pastki va lateral devorlari orasida	Ko'z kosasining ostki arteriyasi a. infraorbitale	Ko'z kosasining ostki venasi – v. infraorbitale: qanot tanglay chuqurchasi sohasidagi venoz chigalga quyiladi.	Uch shoxli nervi – n. trigeminus ning 2 shoxi n. maxillaris ning: n. infraorbitalis va n. zygomaticus tarmoqlari.
	Burun – ko'z yosh kanali – canalis nasolacrimalis	Ko'z kosasining medial devorini oldingi sohasida: ko'z kosasi bilan burun bo'shlig'i orasida	Kanaldan ko'z yosh nayi burun bo'shlig'iga o'tadi		
	Ko'z kosasining ustki teshigi foramen supraorbitale ba'zan ko'z kosasining ustki o'ymasi incisura supraorbitalis	Ko'z kosasining ustki devorining oldingi sohasida	Ko'z arteriyasining tarmog'i bo'lgan ko'z kosasining ustki arteriyasi – a. supraorbitalis	Yuz venasiga quyiladigan: ko'z kosasining ustki venasi - v. supraorbitale	V juft nervi n. trigeminus ning 1-shoxi -- n. ophthalmicus ning tarmog'i bo'lgan peshona nervi n. frontalis ning ko'z kosasining ustki shoxi -- ramus supraorbitalis
	Orqadagi g'alvirsimon teshik	Ko'z kosasining medial devorida, peshona suyagi va g'alvirsimon suyakning ko'z kosasi bo'lagi orasida	Ko'z kosasining ustki arteriyasining tarmog'i bo'lib hisoblangan orqa g'alvirsimon arteriya.	Ko'z kosasining ustki venasiga quyiladigan orqa g'alvirsimon vena	Burun ko'z yosh nervining tarmog'i bo'lgan orqa g'alvirsimon nerv

	Ko'z kosasining ostki tirqishi foramen infraorbitale	Ko'z kosasining ostidagi kanalning davomi bo'lib, yuqori jag' suyagining oldingi yuzasida joylashadi	Yuqori jag' arteriyasi a. maxillarlarining tarmog'i-ko'z kosasining ostki arteriyasi a. infraorbitale	Arteriyalar bilan yonma-yon joylashadigan. shu nomli venalar.	V. juft nervning 2-shoxi n. maxillarlarining ko'z kosasi osti nervi - n. infraorbitalis
	Oldingi va o'rta alveolyar teshiklar foramen alveolaria superior anterior et media	Ko'z kosasining ostki egati va kanalining tubida	Ko'z kosasining ostki arteriyasi a. infraorbitalis dan ajraluvchi oldingi va o'rta alveolyar arteriyalar -- a. alveolaris superior anterior et media	Yuqori jag' venasi v. maxillarlariga quyiladigan alveolyar venalar v. alveolaris superior anterior et media	V. juft nervning 2-tarmog'i n. maxillarlaridan ajraluvchi ko'z kosasining ostki nervi - n. infraorbitalis ning tarmoqlari: alveolar nervlar n. alveolaris superior anterior et media
	Yonoq-ko'z kosasining teshigi foramen zygomatico-orbitalis	Yonoq suyagining ko'z kosasiga qaragan yuzasida facies orbitalis ossis zygomaticus	Yuzaki chakka arteriyasi a. temporalis superficialis ning tarmog'i: a. zygomatico orbitale	Arteriyalar bilan yonma-yon joylashgan, shu nomli venalar.	Yuqori jag' nervi n. maxillarlarining tarmog'i bo'lgan yonoq nervi - n. zygomaticus
Burun bo'shlig'i - cavum nasi	Noksimon teshik apertura piriformis	Kallaning yuz qismi markazida joylashadi	-----	-----	-----
	Xoanalar - meatus nasopharyngeus ning davomi bo'lib hisoblanadi	Burun bo'shlig'ining orqa sohasida, kalla tashqi yuzasining asosida joylashadi	-----	-----	-----
	G'alvirsimon suyakning gorizontal qismidagi teshiklar	Burun bo'shlig'ining yuqori devorida	-----	-----	Hid biluv nervining ipchalari
	Ko'zyoshi burun kanali - canalis nasolacrimalis	Pastki havo yo'li: meatus nasi inferior ning oldingi sohasida	Kanalidan ko'zyoshi burun naychasi o'tadi		
	Ponasimon tanglay teshigi -- foramen sphenopalatinum	O'rta havo yo'li meatus nasi media ning orqa tarafida	Yuqori jag' arteriyasining tarmog'i bo'lgan: ponasimon tanglay arteriyasi a. sphenopalatinum	Qanotsimon venoz chigaliga quyiladigan ponasimon tanglay venasi: v. sphenopalatinum	Qanot tanglay tugunidan chiqadigan: orqa burun nervlari n. nasalis posterior
	Kesuv kanali canalis incisivus -- foramen incisivum teshigining davomi	Tanglay o'sim talarining oldingi sohasining o'rtasida	a. sphenopalatinum ning tarmog'i; a. a. nasalis posterior, lateralis et septi tarmoqlari: rami nasopalatini	Arteriyalar bilan yonma-yon joylashgan. shu nomli venalar.	n. nasopalatinus - n. nasales posterior tarmog'i - ganglion palatinum dan ajraladi
	Katta tanglay kanali - canalis palatinus major	Burun bo'shlig'ining lateral devorining orqa sohasida	a. palatina descendens - tushuvchi tanglay artiriyasi: a. maxillarlarining tarmog'i	Arteriyalar bilan yonma-yon joylashgan. shu nomli venalar.	Tanglay nervlari - n. palatinus - ganglion pterygopalatinum dan boshlanadi
Og'iz bo'shlig'i cavum oris	Kesuv kanali -- canalis incisivus -- foramen incisivum teshigi	Tanglay o'sim talarining oldingi sohasining o'rtasida	a. sphenopalatinum ning tarmog'i a. a. nasales posterior, lateralis, septi tarmoqlari: rami nasopalatini	Arteriyalar bilan yonma-yon joylashgan. shu nomli venalar.	n. nasopalatinus - n. nasalis posteriores ning tarmog'i - ganglion pterygopalatinum dan ajraladi
	Katta tanglay teshigi -- foramen palatinum major	Qattiq tanglay orqa sohasining lateral burchagida joylashadi	a. palatina descendensning: a. palatinus major tarmog'i	Arteriyalar bilan yonma-yon joylashgan. shu nomli venalar.	n. palatinus major - n. palatinus ning tarmog'i

Kallaning ichki yuzasidagi teshiklar, kanallar va ular orqali o'tadigan arteriya, vena hamda nervlar

Kalla suyagi sohasi	Teshik yoki kanalning nomi	Teshik yoki kanalning joylashish sohasi	Teshik yoki kanaldan o'tadigan hosilalar		
			Arteriya	Vena	Nerv
Kallaning oldingi chuqurchasi	G'alvirsimon suyakning gorizontal qismidagi teshiklar	Xo'roz tojining ikki yon tarafida	-----	-----	Hid biluv nervining ipchalari (I)
Kallaning o'rta chuqurchasi	Kuruv kanali canalis opticus	Ponasimon suyakning kichik qanotida	Ko'z arteriyasi		Ko'ruv nervi n.opticus- (II)
	Ko'z kosasining yuqori tirqishi	Ponasimon suyakning kichik va katta qanotlari orasida	Oldingi bosh miya pardasining arteriyasi Oldingi g'alvirsimon arteriya tarmog'i	Ko'zning yuqori venasi - sinus cavernosus venasiga quyiladi	Ko'zni harakatlantiruvchi nerv n.oculomotorius-(III), g'altak nervi n.trochlearis-(IV), ko'zni uzozqlash-tiruvchi nerv n.abducens-(VI), uch shoxlik nerv n.trige-minus ning (V), 1-tarmog'i ko'z nervi n.opthalmicus
	Yumaloq teshik foramen rotundum	Ponasimon suyakning katta qanotida			Uch shoxlik nervi-ning (n.tregeminus V) 2-tarmog'i; yuqori jag' nervi n.maxillaris
	Oval teshik - foramen ovale	Ponasimon suyakning katta qanotida	Bosh miya pardasi o'rta arteriyasining parda tarmog'i	Sinus cavernosus bilan qanotsimon venov chigalini bitishtiruvchi venalar	Uch shoxli nervning (n.tregeminus V) 3-tarmog'i n.mandibularis
	Qirrali teshik foramen spinosum	Ponasimon suyakning katta qanotida	Yuqori jag' arteriyasi a.maxillaris ning bosh miya pardasining o'rta arteriyasi - a.meningea media tarmog'i	Bosh miya pardasining o'rta venasi - v.meningea media	Uch shoxlik nerv n.trigeminus (V) ning 3 tarmog'ining (n.mandibularis) bosh miya pardasini inervatsiya etuvchi tarmog'i
	Ichki uyqu teshigi	Chakka suyagi (os temporale) piramida qismining uchida	Ichki uyqu arteriyasi - a.carotis interna	Uyqu arteriyasi atrofidagi vena chigali	Simpatek nervning uyqu arteriya atrofidagi chigali
	Katta toshsimon nerv kanalining tirqishi yuz kanali (canalis facialis) dan boshlanadi	Chakka suyagi piramida qismining oldingi yuzasida	Bosh miya pardasining o'rta arteriyasining yuza toshsimon tarmog'i	Eshituv venasi yuqori toshsimon venoz sinus (sinus petrosus superior) ga qo'yiladi	Katta toshsimon nerv VII bosh miya nervi n.facialis tarkibidagi n. intermedius ning tarmog'i
	Kichik toshsimon nerv kanalining tirqishi	Chakka suyagi piramida qismining oldingi yuzasida	Bosh miya pardasining o'rta arteriyasining yuqori nog' ora arteriyasi		Kichik toshsimon nerv nog' ora parda nervi n.tympanicus ning tarmog'i (IX juft bosh miya nervi n.glossopharyngeus ning tarmog'i)

Kallaning orqa chuqurchasida	Ichki eshituv yo'li	Chakka suyagining piramida qismining orqa yuzasida	Bosh miya asosidagi a.basilaris ning tarmog'i - labirint arteriyasi	Labirint venasi - pastki toshsimon venoz sinusga quyiladi	VII juft bosh miya nervi n.facialis va VIII juft bosh miya nervi n.vestibulocochlearis
	Ichki quloq labirint dahlizidan yo'naluvchi suv yo'li tirqishi	Chakka suyagi toshsimon qismining orqa yuzasida - ichki eshituv nayining lateral chekkasida		Ichki quloq labirintidan boshlanuvchi endolimfatik nay va kengaygan qopcha	
	Ichki quloq labirint chig'anoq qismidan yo'naluvchi kanalning tashqi tirqishi	Chakka suyagi toshsimon qismining orqa yuzasida - ichki eshituv yo'lining ostida		Ichki quloq labirintdagi perilimfatik nay - ichki bo'yinturuq venaning ustki kengaymasig a quyiladi. Kanaldan yo'naluvchi vena	
	So'rg'ichsimon teshik - foramen mastoideum	S - simon venoz egatining lateral sohasida	Ensa arteriyasi - a.occipitalis ning bosh miya pardasiga yo'naluvchi arteriyasi	Ensa venasini, S - simon venoz sinus bilan qo'shib turuvchi vena	
	Bo'yinturuq teshigi - foramen jugulare	Chakka suyagi piramida qismining orqasida	Ko'tariluvchi halqum arteriyasining tarmog'i bo'lgan: bosh miya pardasining orqa arteriyasi	Ichki bo'yinturuq venasi - v.jugulare interne	Til-halqum nervi - n.glossopharyngeus (IX), adashgan nerv - n.vagus (X), qo'shimcha nerv - n.accessorius (XI) X juft nervning qattiq parda tarmog'i
	Katta ensa teshigi - foramen ossipitale magnum	Ensa suyagining o'rtasida	Umurtqa arteriyalari - a.vertebralis, oldingi va orqadagi orqa miya arteriyalari - a.spinales anterior et posterior	Asosiy venoz chigali - plexus venosus basilaris	Uzunchoq miya orqa miyaga davom etadi
	Til osti nervi kanali - canalis nervi hypoglossus	Ensa suyagining lateral qismining ichki yuzasida, katta ensa teshigining yon tarafida		Kanal ichida vena chigali - ichki bo'yinturuq venaga quyiladi	Til osti nervi - n.hypoglossus (XII)
	Bo'rtiq teshigi foramen condularis	Bo'yinturuq teshigining orqasidagi S - simon venoz sinus egatining tubida		S - simon venoz sinusini, umurtqa venoz chigali bilan birlashtiradigan venalar	

4. SYNDESMOLOGIA — SUYAKLARINING O'ZARO BIRIKISHI HAQIDAGI BO'LIM

Syndesmologia — suyaklarning o'zaro birikishiini o'rganadigan bo'lim. Quyi tabaqali umurtqali hayvonlarda — asosan suvda yashovchilarda, skelet suyaklari o'zaro biriktiruvchi to'qimalar vositasida birlashadi. Boshqa guruh hayvonlarda suyaklar o'zaro tog'ay moddasi bilan qo'shilgan bo'ladi. Albatta, bunday suyaklarning biriktiruvchi to'qima yoki tog'ay moddalarini bilan birlashuvi suyaklarning o'zaro harakatini cheklab qo'yadi va bu uzluksiz birlashuv deyiladi. Suvda yashovchi hayvonlarning quruqlikka chiqishi yangi birikish shakllarini keltirib chiqardi. Suyaklar richaglar vositasida, harakatchan, bo'g'imlar hosil qilib uzlukli birikish holatiga o'tadi. Demak filogenezda suyaklar o'zaro uzluksiz va uzlukli birikish holatlarida uchraydi. Ontogenez qisqa muddat ichida filogenez holatini qaytarganligi uchun, embrion taraqqiyotida ham uzluksiz va uzlukli birikish shakllari uchraydi. Embrion taraqqiyotining boshlang'ich bosqichida skelet suyaklari o'zaro biriktiruvchi to'qima vositasida birikkan bo'ladi. Keyingi davrda biriktiruvchi to'qima so'rilib, bo'shliqlarning hosil bo'lishi natijasida uzlukli birlashmalar hosil bo'ladi. Lekin taraqqiyot davomida biriktiruvchi to'qima, tog'ay moddasi bilan almasha yoki suyakka aylansa — uzluksiz birlashma holida saqlanishi mumkin. Skelet suyaklari o'zaro biriktiruvchi to'qima, tog'ay yoki suyak moddasi bilan biriksa uzluksiz birlashuvlar — synarthrosys deb ataladi. Suyaklar o'zaro bo'g'imlar hosil qilib, harakatli biriksa — uzlukli birlashuvlar — diarthrosys deb ataladi. Bu ikki birlashuvlar orasida, ularning birortasiga ham o'xshamagan birlashuv shakli bo'lib, ularga yarim bo'g'imlar — hemiarthrosys deyiladi. Yarim bo'g'imlarda cheklangan, juda kam harakat bo'ladi, bo'g'im yuzalari orasida juda kichik tirqish bo'lib, bo'g'im kapsulasi bo'lmaydi. Ba'zi skelet suyaklari o'zaro ko'ndalang targ'il mushaklar vositasida birikishi mumkun. Kurak suyagining qovurg'alar bilan birikishi yoki til osti suyagining boshqa suyaklar bilan birikishi mushaklar vositasida bo'ladi. Bunday birikishiga — synsarcosys deyiladi.

Uzluksiz birlashuvlar — synarthrosys uch guruhga bo'linadi.

1. Suyaklar o'zaro biriktiruvchi to'qima vositasida birlashsa — syndesmosis deyiladi.

2. Suyaklar o'zaro tog'ay moddasi vositasida birlashsa — synchondrosis deyiladi.

3. Suyaklar o'zaro suyak to'qimasi vositasida birlashib, suyaklanib ketisa — synostosis deyiladi.

Sindesmoz va **sinxondroz** birlashuvlar vaqtincha yoki doimiy saqlanib qolishi mumkin. Suyak taraqqiyot jarayonida biriktiruvchi to'qima yoki tog'ay moddasi vositasida biriksa, lekin keyinchalik u yo'qolib ketisa — vaqtinchali sinartroz birlashuvi deyiladi. Katta yoshda ham saqlanib qoladigan sinartroz birlashuvlarga — doimiy **sinartroz** deyiladi.

Uzlukli birlashuv **diarthrosis** holati natijasida bo'g'imlar — **articulatio** hosil bo'ladi. Bo'g'imlar hosil etish uchun quyidagi hosilalar bo'lishi kerak:

1) bo'g'im yuzalari **facies articularis** o'zaro muvofiq bo'lishi kerak. U larning yuzalari silliq **glajin** tog'ay bilan qoplangan bo'ladi;

2) uzlukli birlashuvlar natijasida hosil bo'lgan bo'g'imlar xalta — **capsula articularis** bilan o'ralgan bo'ladi. Kapsulaning tashqi qavati fibroz to'qima **membrana fibrosa** dan hosil bo'lsa, ichki yuzasida esa silliq sinovial membrana **membrana synovialis** bilan qoplanadi;

3) bo'g'imlar ichida bo'shliq bo'lib **cavitas articularis** deb ataladi. Bo'g'im bo'shliqlari tashqi muhit bilan aloqa qilmaydi. Uning ichida bo'g'im yuzalarini ho'llab turadigan suyuqlik bo'ladi. Ba'zi bo'g'imlar bo'shlig'ida tog'ay plastinkalar bo'ladi;

4) bo'g'imlar boylam — **ligamenta** lar vositasida mustahkamlanib turadi. Ko'pincha boylamlar bo'g'im kapsulasining tashqi yuzasida joylashadi va **ligg. extracapsularia** deb ataladi. Ba'zi bo'g'imlar bo'shlig'ida ham boylamlar uchraydi **ligg. intracapsularia** deyiladi.

4.1. BO'G'IMLAR TURI

1. Ikki suyakning birlashuvidan hosil bo'lgan bo'g'imlar — oddiy bo'g'imlar **articulatio simplex** deb ataladi.

2. Uch va undan ortiqroq suyaklarning birikuvidan hosil bo'lgan bo'g'imlar murakkab bo'g'imlar **art. composita** deb ataladi.

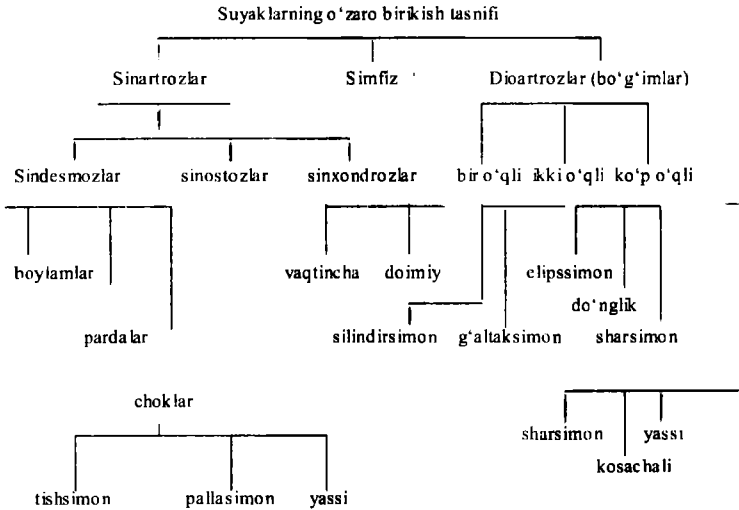
3. Bo'g'im bo'shlig'ining ichida tog'ay plastinka bo'lsa, bunday birlashmalar kompleks bo'g'imlar - **art. complexa** deb ataladi.

4. Anatomik jihatidan alohida, lekin vazifasiga nisbatan umumiy bo'lgan bo'g'imlar guruhiga kombinirlangan (hamkor) bo'g'imlar deyiladi. Ikki anatomik alohida bo'lgan chakka pastki jag' bo'g'imlari vazifasiga nisbatan o'zaro hamkor bo'lganligidan – kombinirlangan bo'g'imlar guruhiga misol bo'ladi.

Bo'g'implarda frontal yuza (sath) bo'ylab bukish **flexio**, hamda yozish **exetensio** harakatlari bajariladi. Sagital sath bo'ylab tanaga yaqinlashtirish **adductio**, tanadan uzoqlashtirish **abductio** harakatlari bajariladi. Gorizantal sathda burish **rotatio** harakati bajarilib, ichkariga burish — **pronatio** va tashqariga burish **supinatio** harakatlari bajariladi. Aylana bo'ylab bir necha sathda bajariladigan harakat — **circumductio** deb ataladi. Tashqariga burish **rotatio externa**, ichkariga burish — **rotatio interna**, qarama-qarshi holatga keltirish **oppositio**, o'z holatiga qaytarish **repositio** deb ataladi.

Bo'g'implardagi harakat, bo'g'im yuzalariga bog'liq bo'ladi. Silindrsimon shakldagi bo'g'implarda harakat faqat bir o'q atrofida bo'ladi. Sharsimon shakldagi bo'g'implarda esa harakat hamma o'qlar atrofida bo'lganligidan, ko'p o'qli bo'g'imlar guruhiga kiradi. Elips shakldagi bo'g'implarda esa ikki o'q atrofida

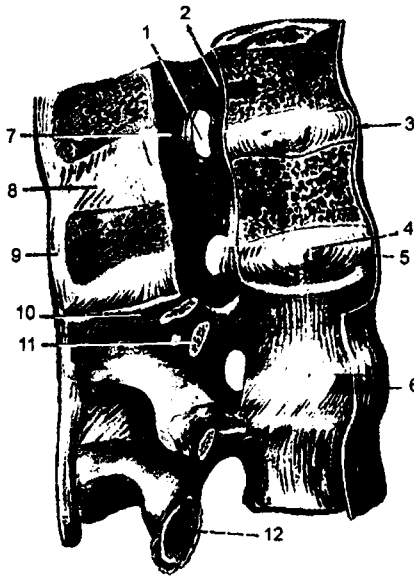
harakat qilinadi. Bo'g'imlar shakl jihatidan: yassi, sharsimon, elipssimon, g'altaksimon, silindrsimon va h. k. bo'lishi mumkin.



4.2. UMURTQALARNING O'ZARO BIRIKISHI (38, 39- rasmlar)

Umurtqalarning o'zaro birikishi misolida uzluksiz va uzlukli birikish shakllarini ko'rsatish mumkin. Filogenezda umurtqalar avval biriktiruvchi to'qima vositasida birikkan bo'lganligidan. uzluksiz birikish **sindesmoz** holati umurtqa o'simtalari orasidagi biriktiruvchi to'qima sifatida saqlanib qolgan. Filogenezni keyingi bosqichida umurtqalar o'zaro tog'ay moddasi vositasida birlashganligidan. ularning tanalari orasidagi tog'ay moddasi sifatida saqlanib, bu **sinxondroz** holatiga misol bo'la oladi. Umurtqalarning birikishida **sinostoz** holatini ham uchratish mumkun. **Sinostoz** holatini dumg'aza umurtqalarining o'zaro qo'shilib dumg'aza suyagini hosil bo'lishida ko'rishimiz mumkin. Filogenezda, hayvonlarning quruqlikka chiqishi munosabati bilan umurtqalar o'zaro harakatchan birlashadi. Shu sababli umurtqalarning bo'g'im o'simtalari orasida **dirtroz** holatiga mansub bo'lgan bo'g'imlar ham hosil bo'ladi.

Umurtqa tanalari o'zaro tog'ay moddasi — **disci intervertebrales** vositasida qo'shiladi. Tog'ayning tashqi halqasi pishiq fibroz moddadan hosil bo'lib, markazida esa **nucleus pulposus** --- liqildoq o'zagi joylashgan bo'ladi. Qo'shni umurtqalarning bo'g'im o'simtalari orasidagi bo'g'im — **articulationes intervertebrales** hamkor bo'g'imlar guruhiga kiradi. Bo'g'im yuzalari yassi bo'lsa ham, ko'p o'qli bo'g'imlar guruhiga kiradi. Bo'g'im o'simtalari fibroz kapsula --- **capsula articularis** bilan o'ralgan. Umurtqalar orasida quyidagi boylamlar joylashgan bo'ladi:



38- rasm. Umurtqa pog'anasi boylamlari.

1 — foramen intervertebrale; 2 — lig. longitudinale posterius; 3 — discus intervertebralis; 4 — nucleus pulposus; 5 — anulus fibrosus; 6 — lig. longitudinale anterius; 7 — lig. flavum; 8 — lig. interspinale; 9 — lig. supraspinale; 10 — pediculus arcus vertebrae; 11 — processus transversus; 12 — facies articularis inferior.

Birinchi va ikkinchi bo'yin umurtqalari orasida ikki xil bo'g'im hosil bo'ladi:

I Art. atlantoaxialis lateralis — kombinirlangan bo'g'im bo'lib, I umurtqaning ostki bo'g'im yuzalari bilan, II bo'yin umurtqasining ustki bo'g'im yuzalari orasida joylashadi. **II Art. atlantoaxialis mediana** — I umurtqaning oldingi yoyidagi **fovea dentis** chuqurchasi bilan, II umurtqaning tishsimon o'simtali orasida hosil bo'ladi. I va II bo'yin umurtqalari orasidagi bo'g'imda vertikal o'q atrofida burilish harakatlari bajariladi. Bu harakat ikkinchi umurtqaning tishsimon o'simtasi atrofida bajariladi. Birinchi bo'yin umurtqasi bilan ensa suyagi orasida — **art. atlantooccipitalis** bo'g'imi hosil bo'ladi. Bu bo'g'im I umurtqaning — **fovea articulares superiores atlantis** chuqurchasi bilan **condylis occipitales** hosilasi orasida hosil bo'ladi. Bu bo'g'imlar hamkor (kombinirlangan) bo'g'imlar guruhiga kiradi. Bu bo'g'imdagi harakat ikki o'q atrofida bajariladi. Frontal sathda oldinga va orqaga, sagital sath atrofida esa harakat ikki yon tarafga bajariladi.

1) umurtqa yoylari orasida elastik to'qimalardan hosil bo'lgan sariq boylam — **ligg. flava**;

2) umurtqalarning ko'ndalang o'simtali orasida — **ligg. intertransversarium** boylami;

3) umurtqalarning qirrall o'simtali orasida — **ligg. interspinale** boylami. Qirrall o'simtalarining orqa qismida, uning uchi bo'ylab pishiq boylam — **ligg. supraspinale** hosil bo'ladi. Bu boylam bo'yin umurtqalari sohasida yuqoriga yo'nalgan ensa suyagining tashqi do'mbog'iga birikadigan tasmani hosil qiladigan pishiq boylam — **ligg. nuchaeni** hosil qiladi;

4) umurtqalar tanasining oldingi yuzasi bo'ylab oldingi bo'ylama boylam — **lig. longitudinale anterius** yo'naladi;

5) umurtqa pog'anasi kanali ichida, umurtqalar tanasining orqa yuzasida orqa bo'ylama boylam — **lig. longitudinale posterius**;

6) ko'ndalang boylamlar — **ligg. intertransversaria** umurtqalarning ko'ndalang o'simtali orasida tortilgan bo'ladi.

I, II bo'yin umurtqalari va ensa suyagi orasidagi bo'g'imlarning boylamlari:

1) **membrana atlantooccipitalis anterior** — birinchi bo'yin umurtqasining oldingi ravog'i bilan ensa suyagi orasida joylashadi;

2) **membrana atlantooccipitalis posterior** — birinchi bo'yin umurtqasining orqa ravog'i bilan ensa suyagi orasida joylashadi;

3) **lig. transversum atlantis** boylami birinchi umurtqaning oldingi yoyining ichki yuzasidan va yon sohalarini ichki yuzasidan o'tadi. Bu boylam II bo'yin umurtqasidagi tishsimon o'simtaning orqa yuzasida joylashadi.

4) **lig. cruciforme atlantis** — xochsimon boylamni hosil qilishda **lig. transversum atlantis** hamda bu boylamning yon tarafida ensa suyagigacha yo'nalgan tolalar va ko'ndalang boylamdan ikkinchi umurtqa tanasining orqa yuzasiga yo'nalgan tolalarni hosil qiladi;

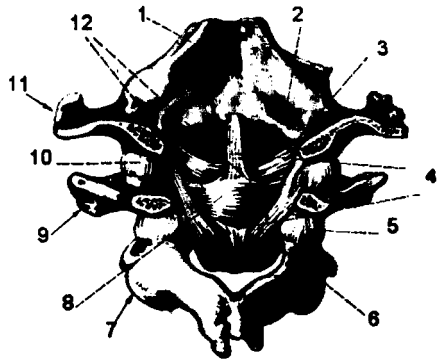
5) **lig. apicis dentis** — ikkinchi umurtqa tishchasining uchidan ensa suyagi tomon tortilgan boylam;

6) **lig. alaria** — ikkinchi umurtqa tishchasining yon yuzasidan, ensa suyagigacha tortilgan boylam.

Umurtqa pog'anasi kanali ichida, umurtqa tanasining orqa yuzasi bo'ylab yo'nalgan umurtqa pog'anasining orqa bo'ylama boylami — **lig. longitudinale posterius** — I-II bo'yin umurtqalari va ensa suyagi sohasida pishiq fibroz pardaga davom etib, **membrana tectoria** deyiladi. Dumg'aza umurtqalari katta yoshdagi odamlarda o'zaro qo'shilib suyaklanib (**sinostoz**) ketadi va dumg'aza suyagi — **os sacrum** hosil bo'ladi. Dum umurtqalari ham suyaklanib dum suyagini hosil qiladi. Umurtqa pog'anasi — **columna vertebralis** umurtqalarning o'zaro qo'shilishi natijasida hosil bo'ladi. Uning ikki sohasida egrilik bo'lib, ko'krak va dumg'aza sohasida orqa sohaga bo'rtib chiqsa, bo'yin va bel sohalarida esa qabariqlik oldingi yuzaga qaragan bo'ladi. Qabariqlikning orqa yuzaga yo'nalashiga — **kyphosis** deyilsa, oldingi yuzaga qaragan qabariqlik — **lordosis** deyiladi.

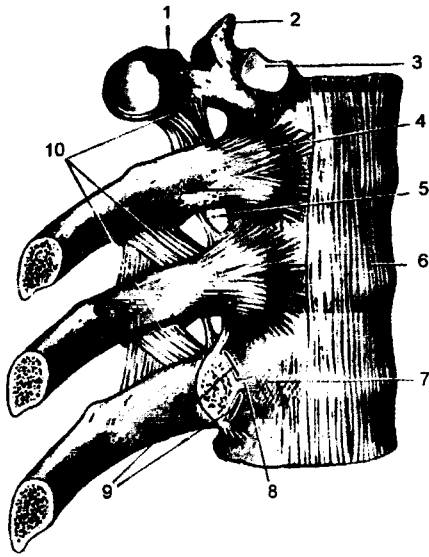
Umurtqa pog'anasida quyidagi harakatlar bajariladi:

1) frontal sath bo'ylab: oldinga bukilish va yozilish harakatlari bajariladi;



39- rasm. Ensa suyagi va bo'yin umurtqalarining oraliq boylamlari (ichki ko'rinishi).

1 — pars basilaris; 2 — canalis hypoglossi; 3 — lig. alare; 4 — fasciculus longitudinalis; 5 — capsula articularis; 6 — membrana tectoria; 7 — axis; 8 — lig. cruciforme; 9 — atlas; 10 — capsula articularis atlanto-occipitalis; 11 — os occipitale; 12 — lig. transversum atlantis.



40- rasm. Qovurg'alarning birlashuvi.

1 processus transverses; 2- processus articularis superior, 3 — fovea costalis; 4 — lig. radiatum; 5 — qo'shimcha tolalari; 6 — lig. longitudinale anterior; 7 — discus intervertebralis; 8 — lig. Intraarticular; 9 — articulatio costovertebralis; 10 — ligg. costotransversales superiores.

2) sagital sath bo'ylab: o'ng va chap tarafga harakatlar bajariladi;

3) vertikal sath atrofida aylana harakatlar bajarilishi mumkin.

V bel umurqasi va dumg'aza suyagi orasida — **articulatio lumbosacralis** bo'g'imi hosil bo'lib, chanoq suyagining qanotlaridan yo'nalgan **lig. iliolumbale** boylami vositasida mustahkamlanadi. Dumg'aza va dum suyaklari orasidagi bo'g'im — **articulatio sacrococcygea** deb ataladi. Bu bo'g'im qo'yidagi boylamlar bilan mustahkamlangan bo'ladi:

1) **lig. sacrococcygeum posterius superficialis** — yuza orqa dumg'aza — dum boylami;

2) **lig. sacrococcygeum posterius profundum** — chuqur orqa dumg'aza — dum boylami;

3) **lig. sacrococcygeum anterior** — oldingi dumg'aza — dum boylami;

4) **lig. sacrococcygeum laterale** — yon dumg'aza — dum boylami (40-rasm).

4.3. KO'KRAK QAFASI SUYAKLARINING BIRLASHUVI — JUNCTURAE THORACIS

Tog'ay vositasida birlashish — **synchondrosis thoracis** quyidagilardan tashkil topgan:

1) **synchondrosis coctosternalis** — to'sh suyagi bilan qovurg'alarning birikishi;

2) **synchondrosis costae primae** — birinchi qovurg'aning to'sh suyagi bilan birikishi;

3) **synchondrosis sternalis** — to'sh suyagi qisimlarining tog'ay vositasida birikishi;

a) **symphysis xiphosternalis** — xanjarsimon o'simtaning yarim harakatchan birlashuvi.

b) **symphysis manubriosternalis** — to'sh suyagi qo'ndog'i va tanasi orasidagi yarim harakatchan birikish. Bu sohadagi birikish tog'ay vositasida bo'lsa — **symphysis manubriosternalis** deb ataladi.

Ko'krak qafasi bo'g'imlari — **articulationes thoracis**:

I. Qovurg'alarining to'sh suyagiga birikishi natijasida **articulationes sternocostales** bo'g'imi hosil bo'ladi. Bu bo'g'imni faqat yuqoridagi 7 ta qovurg'a hosil qiladi. Ular shakl jihatidan yassi bo'g'imlar guruhiga kiradi. Bo'g'im kapsulasining oldingi va orqa yuzasi bo'ylab **ligg. sternocostalia radiata** boylami joylashgan bo'ladi. Bu boylam to'sh suyagining old yuzasida pishiq fibroz to'qima **membrana sterni** ga davom etadi. Bo'g'im ichida — **lig. sternocostale intraarticulare** boylami bo'ladi. To'sh suyagining xanjarsimon o'simtasi bilan qovurg'alar orasida **ligg. costoxiphoidea** tutamlari joylashgan bo'ladi. To'sh suyagi sohasida qovurg'alarining uchlari o'zaro pardalar: **membrana intercostalis externa va membrana intercostalis interna** bilan birlashadi (**sindesmoz** birlashuvi).

II. Qovurg'alarining ko'krak umurtqalari bilan birikish sohasida ikkita bo'g'im hosil bo'ladi:

1) **art. capitis costae** — qovurg'a boshchasidagi bo'g'im yuzasi bilan ko'krak umurtqalaridagi qovurg'a o'ymalari orasida hosil bo'ladi (40- rasm).

I, XI, XII qovurg'alar bo'g'im hosil qilishda bittadan umurtqa tanasiga birlashadi. Qolgan qovurg'alar boshchasi ikkitadan umurtqa tanasi bilan qo'shiladi. Ikki umurtqaga birikish sohasida bo'g'im ichida **lig. capitis costae intraarticulare** boylami joylashgan bo'ladi. Bu boylam qovurg'a boshchasidagi qirra — **crista capitis costae** dan boshlanib, ko'krak umurtqalari orasidagi tog'ayga birikadi. Bo'g'im kapsulasining tashqi tarafida — **lig. capitis costae radiatum** boylami joylashadi.

2) **art. costotransversariae** bo'g'imi: qovurg'alarining **tuberculum costae** do'mbog'i sohasidagi bo'g'im yuzasi bilan, ko'krak umurtqalari ko'ndalang o'simtalaridagi bo'g'im yuzasi orasida hosil bo'ladi. Bu bo'g'im yetim qovurg'alar (XI, XII) sohasida bo'lmaydi. Bo'g'im kapsulasining tashqi yuzasida **lig. costotransversarium** boylami joylashgan bo'ladi. Bu boylam **lig. costotransversarium superius et laterale** tutamlari tolalaridan hosil bo'ladi.

Bel umurtqalari bilan oxirgi qovurg'alar orasida **lig. lumbocostale** boylamlari tortiladi.

To'sh suyagi va qovurg'alar orasidagi bo'g'im — **articulationes sternocostales**. Bu bo'g'im to'sh suyagidagi qovurg'a o'ymalari va I- VII qovurg'alarining tog'ay qismlari orasida hosil bo'ladi. To'sh-qovurg'a bo'g'imining boylamlari:

a) **lig. sternocostale intraarticulare** — bo'g'im ichida joylashadi;

b) **lig. sternocostalia radiata** — shu'lasimon shaklda bo'lib bo'g'im tashqarisida joylashadi;

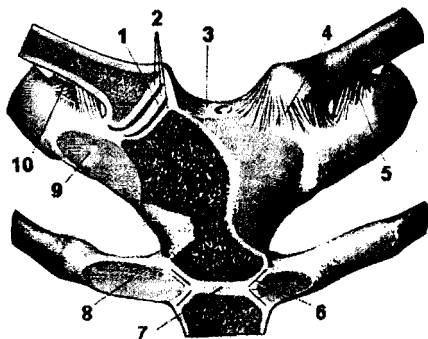
d) **membrana sterni** — tashqi boylamlarning qo'shilishidan hosil bo'ladi;

g) **lig. costoxiphoidea** — to'sh suyagining xanjarsimon o'simtasi va qovurg'alar orasida joylashgan bo'ladi. Yolg'on qovurg'alarining tog'ay qismlari orasida hosil bo'ladigan bo'g'imlar — **articulationes interchondrales** deb ataladi.

4.4. O'MROV SUYAGINING BIRLASHUVI (41- rasm)

1. **Art. sternoclavicularis** — to'sh-o'mrov bo'g'imini hosil qilishda, o'mrov suyagining medial uchidagi bo'g'im yuzasi bilan, to'sh suyagidagi o'mrov o'ymasi qatnashadi. Bo'g'im ichida joylashgan tog'ay — **discus articularis** bo'g'im bo'shlig'ini ikkiga bo'lib turadi. Bo'g'im tashqi tarafdan: **ligg. sternoclavicularis anterior**, **ligg. sternoclavicularis posterior**, **ligg. costoclaviculare** boylamlari bilan mustahkamlanadi. To'sh suyagining bo'yinturuq o'ymasi ustidan ikki o'mrov suyagini birlashtiruvchi - **lig. interclaviculare** boylam tutamlari yo'naladi. Bu bo'g'im shakl jihatidan egarsimon bo'g'imlarga kiradi, lekin bo'g'im ichidagi tog'ay bu bo'g'imni sharsimon holatga keltiradi. Shu sababli bu bo'g'im harakat jihatidan ko'p o'qli bo'g'imlar guruhiga kiradi. Sagital sathda yuqoriga va pastga, frontal sathda oldinga va orqaga, vertikal sathda o'mrov suyagi o'z o'qi atrofida harakat qilishi mumkin.

2. **Art. acromioclavicularis** — o'mrov suyagining orqa uchidagi bo'g'im yuzasi bilan, kurak suyagining akromial o'simtasidagi bo'g'im yuzalari orasida hosil bo'lib, bo'g'im bo'shlig'ining ichida tog'ay plastinka — **discus articularis** bo'ladi. Bo'g'im kapsulasining tashqi yuzasida — **lig. acromioclaviculare** boylami joylashgan bo'ladi. Kurak suyagining tumshuqsimon o'simtasi bilan, o'mrov suyagi orasida **lig. coracoclaviculare** boylami bo'ladi. Bu boylamlar tutamlarning yo'nalishi bo'yicha: **lig. trapezoideum** va **lig. conoideum** qismlariga bo'linadi.



Kurak suyagidagi boylamlar — sindesmoz birlashuvlar

1) **lig. coracoacromiale** — kurak suyagining tumshuqsimon va akromial o'simtalari orasida joylashgan bo'ladi;

2) **lig. transversum scapulae superius** — kurak suyagining o'ymasi ustidan yo'naladi va bu o'yma sohasida teshik hosil bo'ladi;

3) **lig. transversum scapulae inferius** — kurak suyagidagi akromial o'simta asosidan, kurak suyagi bo'yinchasiga tortiladi.

41- rasm. To'sh-o'mrov bo'g'imi.

1 — discus articularis; 2 — fibrocartilagine facies articularis; 3 — lig. interclaviculare; 4 — lig. sternoclavicularis anterior; 5 — lig. costoclaviculare; 6 — articulatio sternocostalis II; 7 — symphysis manubriosternalis; 8 — cartilago costalis II; 9 — cartilago costalis I; 10 — lig. costoclaviculare (fibra posteriores).

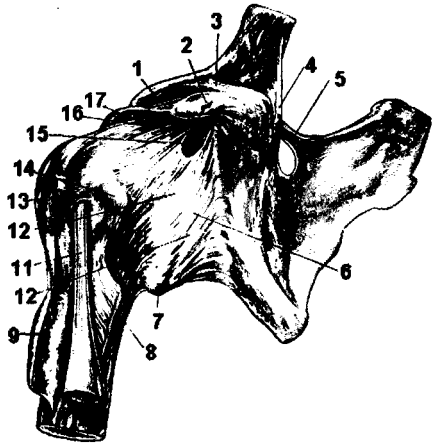
4.5. YELKA BO'G'IMI — ARTICULATIO HUMERI
(42- rasm)

Yelka bo'g'imi — **articulatio humeri** ni hosil qilishda, yelka suya-
gining boshchasi va kurak suyagining
cavitas glenoidalis bo'g'im chuqur-
chasi qatnashadi.

Kurak suyagidagi bo'g'im chuqur-
chaning atrofida tog'ay halqa — **lab-
rum glenoidale** bo'ladi. Bu hosila
bo'g'im yuzasini chuqurlashtiradi.

Bu bo'g'im kapsulasi yelka suyagi-
ning anatomik bo'yin sohasigacha
davom etadi. Yelka bo'g'imi sohasida
lig. coracohumerale boylami joylash-
gan. Bu boylam kurak suyagining
tumshuqsimon o'simtasidan boshlanib,
yelka suyagiga birikadi. Bu bo'g'im
shakl jihatidan sharsimon bo'lib,
harakat jihatidan ko'p o'qli bo'g'imlar
guruhiga kiradi. Frontal o'q atrofida
qo'l yelka bo'g'imida bukiladi va
yoziladi. Sagital o'q atrofida yelka
bo'g'imida qo'l tanadan uzoqlashtiriladi
va tanaga yaqinlashtiriladi. Vertikal o'q
atrofida esa yelka bo'g'imida qo'l
ichkariga (pronatsiya) va tashqariga
(supinatsiya) buriladi.

Yelka bo'g'imi sharsimon bo'g'im bo'lganligidan, bu bo'g'imda aylana
harakatlar ham bajariladi. Yelka bo'g'imida qo'l gorizontol holatgacha
ko'tariladi. Qo'ning yana balandroqqa ko'tarish holati kurak suyagining
aylanishi natijasida bo'ladi. Yelka bo'g'imida qo'ning gorizontol holatdan
yuqoriga o'tolmasligiga kurak suyagidagi **lig. coracoacromiale** boylami
qarshilik ko'rsatadi. Chunki bu boylamga yelka suyagini boshchasi tegib
qoladi. Shu sababli kurak suyagining bu boylamini yelka bo'g'imi gumbazi —
fornix humeri deyiladi. Yelka bo'g'imi kapsulasining ichidan ikki boshli
mushakning uzun boshchasi o'tadi. Bo'g'im kapsulasi bo'ylab yelka boy-
lami — **lig. glenohumeralia** va ko'ndalang tutam boylamlari — **lig.
transversum** larni ajratish mumkin.

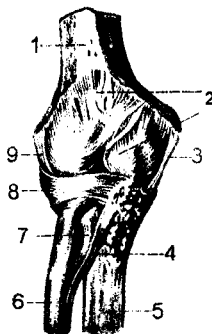


42- rasm. Yelka bo'g'imi (old tomondan).
1 — **lig. coracoacromiale**; 2 — **processus coracoideus**; 3 — **lig. trapesoideum**; 4 — **lig. conoideum**; 5 — **lig. transversum scapulae superioris**; 6 — **lig. glenohumeralis inferioris**; 7 — **capsula articularis**; 8 — **m. latissimus dorsi**; 9 — **m. pectoralis major**; 11 — **tendo capitis longi m. bicipitis brachii**; 12 — **lig. glenohumeralis medialis**; 13 — **lig. humeralis transversus**; 14 — **tuberculum minus humeri**; 15 — **bursa subscapularis**; 16 — **lig. glenohumeralis superioris**; 17 — **lig. coracohumeralis**.

4.6. TIRSAK BO'G'IMI — ARTICULATIO CUBITI
(43- rasm)

Tirsak bo'g'imi — **articulatio cubiti** murakkab bo'g'im bo'lib, umumiy kapsulasi ichida uchta bo'g'im joylashadi:

- 1) **art. humeroulnaris;**
- 2) **art. humeroradialis;**
- 3) **art. radioulnaris proximalis.**



43- rasm. Tirsak bo'g'imi (old tomoni).

1 - humerus; 2 - capsula articularis; 3 - lig. collaterale ulnare; 4 - chorda oblique; 5 - ulna; 6 - radius; 7 - m. biceps brachii; 8 - lig. anulare radii; 9 - lig. collaterale radiale.

1. **Art. humeroulnaris** bo'g'imi yelka suyagining g'altak qismi — **trochlea humeri** va tirsak suyagining g'altaksimon o'ymasi — **inCESura trochlearis** orasida hosil bo'ladi. Bu bo'g'im shakl jihatidan g'altaksimon bo'g'imlar guruhiga kiradi. Harakat bir o'q atrofida: tirsak bo'g'imida bukish va yozish harakatlari bajariladi.

2. **Art. humeroradialis** bo'g'imi yelka suyagining boshchasidagi capitulum humeri yuza bilan bilak suyagining boshchasidagi chuqurcha — **fovea capitis radii** orasida hosil bo'ladi. Shakl jihatidan bu bo'g'im sharsimon bo'g'im bo'lib, lekin faqat ikki o'q atrofida harakat qiladi. Frontal o'q atrofida bu bo'g'imda bukiladi va yoziladi. Vertikal o'q atrofida esa ichkariga va tashqariga buriladi (pronatsio va supinatsio).

3. **Art. radioulnaris proximalis** bo'g'imi bilak suyagi boshchasidagi bo'g'im yuzasi — **circumferentia articularis** hamda tirsak suyagidagi o'yma **inCESura radialis** hisobiga hosil bo'ladi. Bu bo'g'im shakl jihatidan silindrsimon bo'lib, bir o'q atrofida tashqariga va ichkariga burilish vazifasi bajariladi.

Tirsak bo'g'imining pishiq kapsulasi (**capsula articularis**) uchchala suyak bo'g'im yuzalarini o'rab oladi. Bo'g'im kapsulasining oldingi va orqa sohalarida boylamlar bo'lmaydi. Ikki yon tarafdan esa bu bo'g'im boylamlar vositasida mustahkamlanadi.

1) **lig. collaterale ulnare** yelka suyagidagi **epicondylus medialis** o'simtasidan boshlanib tirsak suyagining ichki yuzasiga birikadi;

2) **lig. collaterale radiale** yelka suyagidagi **epicondylus lateralis** o'simtasidan boshlanib, bilak suyagining yon yuzasiga birikadi.

3) **lig. anulare radii** bilak suyagi boshchasining atrofida halqasimon joylashib, tirsak suyagidagi **inCESura radialis** o'ymasining oldingi va orqa yuzalari orasida tortiladi. Tirsak bo'g'imidagi harakat ikki o'q atrofida bajariladi. Frontal o'q atrofida tirsak bo'g'imi bukiladi va yoziladi. Vertikal o'q atrofida esa bilak ichkariga (**pronacio**) va tashqariga (**supinatio**) buriladi. Ichkariga va tashqariga burishda pastki bilak-tirsak bo'g'imi ham ishtirok etadi. Shu sababli bilak-tirsak

bo'g'imlar hamkor (kombinirlangan) bo'g'imlar guruhiga kiradi. Bo'g'im kapsulasining tutamlari sohasida kvadrat shakldagi boylam — **lig. quadratum** ni ajratish mumkin.

4.7. PASTKI BILAK-TIRSAK BO'G'IMI — ART. RADIOULNARIS DISTALIS

Tirsak suyagi boshchasi bo'g'im yuzasi — **circumferentia articularis** hamda bilak suyagidagi tirsak o'ymasi - **incisura ulnaris** dan hosil bo'ladi.

Bu bo'g'im shakl jihatidan silindrsimon bo'g'imlar guruhiga kirib, yuqoridagi bilak-tirsak bo'g'imi — **art. radioulnaris proximalis** bilan birga harakatlanadi. Shu sababli bu ikkala bo'g'im hamkor bo'g'imlar turiga kiradi.

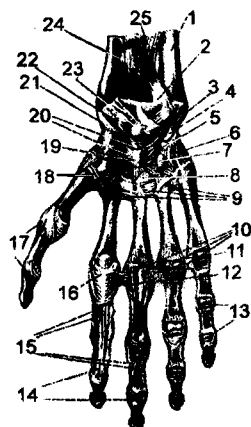
Bilak va tirsak suyaklarining suyaklararo qirralari — **margo interossea** orasida pishiq biriktiruvchi to'qimadan iborat parda **membrana interossea** joylashgan bo'ladi.

4.8. QO'L PANJASIDAGI BO'G'IMLAR — ARTICULATIONES MANUS (44- rasm)

Bilak suyaklari bilan kaft usti suyaklari orasidagi **art. radiocarpea** bo'g'imida bilak suyagi bilan birinchi qator kaft usti suyaklari qatnashadi. Tirsak suyagi biroz kaltaroq bo'lib, uning pastki uchi tog'ay — **discus articularis** bilan to'lib turadi. Bu tog'ay plastinka uchburchak shaklida bo'lib, kengroq chekkasi bilak suyagidagi **incisura ulnaris** o'ymasiga, uchi esa tirsak suyagining bigizsimon o'simtasi — **processus styloideus** ga birikadi. Shunday qilib, **art. radiocarpalis** bo'g'imini hosil qilishda bilak suyagining — **facies articularis carpea** yuzasi, **discus articularis** tog'ayi, kaft usti suyaklarining birinchi qatoridagi **os scaphoideum**, **os lunatum**, **os triquetrum** suyaklari qatnashadi. Bu bo'g'im murakkab bo'g'im bo'lib, shakl jihatidan **ellipssimon** bo'g'imlar guruhiga kiradi. Bo'g'im kapsulasi quyidagi boylamlar bilan mustahkamlanadi:

44- rasm. Pastki tirsak — bilak bo'g'imi, kaft boylamlari va bo'g'imlari.

1 — ulna; 2 — **art. radioulnaris distalis**; 3 — **lig. collaterale carpi ulnare**; 4 — **os pisiforme**; 5 — **lig. pisohamatum**; 6 — **lig. pisometacarpeum**; 7 — **hamulus ossis hamati**; 8 — **lig. carpometacarpeum palmare**; 9 — **ligg. metacarpea palmaria**; 10 **lig. metacarpea transversa profunda**; 11 — **art. metacarpophalangea**; 12 — **vagina fibrosa digiti manus**; 13 — **articulationes interphalangea** (ochilgan); 14 — **tendo m. flexoris digitorum profundus**; 15 — **tendo m. flexoris digitorum superficialis**; 16 — **vagina fibrosa digiti manus**; 17 — **ligg. sollateralia**; 18 — **art. carpometacarpea polycis**; 19 — **os capitatum**; 20 — **lig. carpi radiatum**; 21 — **lig. collaterale carpi radiale**; 22 — **lig. radiocarpeum palmare**; 23 — **os lunatum**; 24 — **os radius**; 25 — **membrana interossei antebrachii**.



1) **lig. collaterale carpi radiale**: bilak suyagining bigizsimon o'simtasidan boshlanib qayiqsimon suyakka birikadi;

2) **lig. collaterale carpi ulnare**: tirsak suyagidagi bigizsimon o'simtasidan boshlanib, uch qirrali suyakka birikadi;

3) **lig. radiocarpale palmare**: bilak suyagining bigizsimon o'simtasidan, pastki uchining oldingi yuzasidan boshlanib, kaft usti sohasidagi **os scaphoideum, lunatum, triquetrum, capitatum** suyaklariga birikadi.

4) **lig. radiocarpale dorsale**: bilak suyagining pastki uchining orqa yuzasidan boshlanib, kaft usti suyaklarining birinchi qatorida joylashgan suyaklarning orqa yuzasiga birikadi.

5) **lig. ulnocarpale dorsale** — tirsak suyagi va kaft usti suyaklarini orqa yuzalarini birlashtiradi.

6) **lig. ulnocarpale palmare** – tirsak suyagi bilan kaft usti suyaklarining oldingi sohalarini birlashtiradi. Kaft usti sohasidagi birinchi va ikkinchi qator suyaklari o'zaro **art. mediocarpea** bo'g'imini hosil qiladi. Bu bo'g'im tarkibiga kaft usti suyaklari orasidagi o'zaro bo'g'imlar — **articulationes intercarpea** ham kiradi. Kaft usti suyaklari orasida kaft yuzasidagi boylamlar — **lig. intercarpea palmaria** hamda orqa yuzadagi boylamlar — **lig. intercarpea dorsalia** bu bo'g'imlarni mustahkamlaydi. Boshchalik suyakdan qo'shni suyaklarga tortilgan boylamlar — **lig. carpi radiatum** deyiladi. Kaft usti suyaklari o'zaro **lig. intercarpalia interessea** vositasida mustahkamlanadi.

Kaft usti suyaklari orasidagi bo'g'imlar — **articulationes carpi**. Kaft usti suyaklari o'zaro **lig. intercarpalia interessea** vositasida mustahkamlanadi. Ular orasidagi bo'g'imlarda ikki o'q atrofida harakat bo'ladi: frontal o'q atrofida bukilish va yozilish; sagital o'q atrofida suyaklarning o'zaro uzoqlashuvi va yaqinlashuvi. No'xotsimon suyakning — **articulatio ossis pisiformis** bo'g'imi boylamlari:

1) **lig. pisohamatum** – no'xotsimon suyak bilan ilmoqsimon suyak orasidagi boylam;

2) **lig. pisimetacarpale** – no'xotsimon suyak bilan kaft suyaklari orasida joylashadi.

4.8. KAFT USTI SUYAKLARI BILAN KAFT SUYAKLARI ORASIDAGI BO'G'IMLAR — ARTICULATIO CARPOMETACARPALIS

Bu bo'g'imlar kaft usti suyaklarining ikkinchi qatori bilan kaft suyaklari orasida hosil bo'ladi. Uning yuzalari yassi bo'lib, oldingi va orqa yuzalarida mustahkam boylamlar — **ligg. carpometacarpea dorsalia et palmaria** bilan qoplanadi. Kaft suyaklari orasida **art. intermetacarpalis** bo'g'imlari hosil bo'ladi. Kaft suyaklarining asosida joylashgan boylamlar — **ligg. metacarpea interessea**, kaft yuzasidagi **ligg. metacarpea palmaria** hamda orqa yuzadagi **ligg. metacarpea dorsalia** lar bo'g'imlarni mustahkamlaydi. Bosh barmoq

sohasidagi kaft usti suyaklari bilan kaft suyagi orasidagi bo'g'im → **art. carpometacarpea pollicis** deyiladi va boshqa shu toifadagi bo'g'implardan farq qiladi. Bu bo'g'im **os trapezium** suyagi bilan I kaft suyagi orasida hosil bo'ladi. Shakl jihatidan egarsimon bo'g'im bo'lib, harakat jihatidan ikki o'qli bo'g'im hisoblanadi. Bu bo'g'imda: bukish va yozish, uzoqlashtirish va yaqinlashtirish harakatlari bajariladi. Bu bo'g'imda bukish harakati paytida bosh barmoq V barmoq tarafga yaqinlashadi — **oppositio** va bo'g'imda yozilsa barmoqlar uzoqlashadi — **repositio**.

Kaft va falang (barmoq) suyaklari orasidagi bo'g'im **art. metacarpophalangeae**. Bu bo'g'implar kaft suyaklarining boshchasi bilan proksimal falang suyaklaridagi botiqliklar orasida hosil bo'ladi. Shakl jihatidan ellipsimon bo'g'implar guruhiga kirib, ikki o'q atrofida harakatlanadi. Bu bo'g'imda frontal o'q atrofida barmoqlarni bukish va yozish, sagital o'q atrofida uzoqlashtirish va yaqinlashtirish mumkin. Bu bo'g'imda barmoqlar aylana harakat **circumductio** qilishi ham mumkin. Uning ikki yon tarafida **lig. collateralia** boylamlari, kaft yuzasida esa **lig. palmare** boylami joylashgan. II–V kaft suyaklarining boshchalari orasida esa pishiq paylardan hosil bo'lgan — **ligg. metacarpea transversa profunda** joylashgan.

4.9. BARMOQ FALANGLARI ORASIDAGI BO'G'IMLAR — ART. INTERPHALANGEAE MANUS

Bu bo'g'implar barmoq falanglari orasidagi boshcha va barmoq asosi orasida hosil bo'ladi. Shakl jihatidan bu bo'g'implar egarsimon bo'lib, bukish va yozish harakatlari (bir o'qli) bajariladi. Bu bo'g'implarning yon yuzasida **ligg. collateralia** va oldingi yuzada — **lig. palmaria** boylamlari bo'ladi.

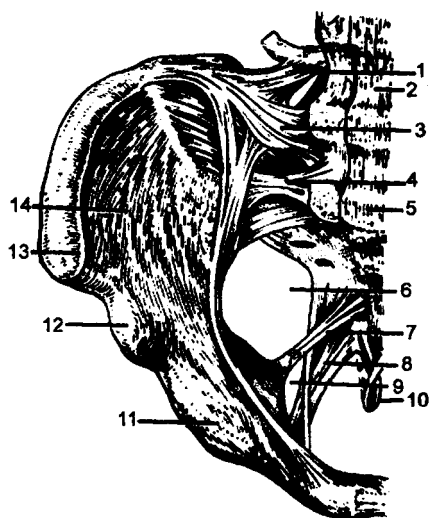
4.10. CHANOQ SUYAKLARINING BIRIKISHI (45- rasm)

1. Chanoq suyaklarining qov sohasida — **symphysis publica** birikuvi hosil bo'ladi. Bu birlashma qov suyaklaridagi **facies symphysialis** yuzalari orasida hosil bo'lib, tog'ay plastinka — **discus interpubicus** vositasida birlashadi. Birlashuv sohasining ustki chekkasida **lig. pubicum superius** va ostki yuzasida **lig. pubicum inferius** boylamlari joylashadi.

2. Dumg'aza-yonbosh bo'g'imi **art. sacroiliaca** shu suyaklarning quloqsimon yuzalari orasida hosil bo'ladi. Bu bo'g'imda harakat cheklanganligidan **amfiartroz** bo'g'implar guruhiga kiradi. Bo'g'im atrofida quyidagi boylamlar bo'ladi:

1) **lig. sacroiliaca interosseum** yonbosh suyagining do'mbog'idan dumg'aza suyagiga tortilgan juda mustahkam paylardan tuziladi;

2) **ligg. sacroiliaca anterius** dumg'aza va yonbosh suyaklari orasida bo'lib, oldingi yuzalarni birlashtiradi;



45- rasm. Chanoq boylamlari.

1 — lig. iliolumbale; 2 — lig. longitudinale anterius; 3, 4 — lig. sacroiliaca ventrale; 5 — promontorium; 6 — foramen ischiadicum majus; 7 — lig. sacrospinale; 8 — lig. sacrotuberale; 9 — foramen ischiadicum minus; 10 — lig. sacrococcygeu anterius; 11 — eminentia iliopubica; 12 — spina iliaca anterior inferior; 13 — spina iliaca anterior superior; 14 — fossa iliaca.

3) **lig. sacroiliaca posterius** — dumg'aza va yonbosh suyaklarining orqa yuzasini o'zaro birlashtiradi;

4) **lig. iliolumbale** — V bel umurtqasining ko'ndalang o'simtasi bilan yonbosh suyagi qirrasini o'zaro birlashtiradi;

5) **lig. sacrotuberale** — dumg'aza suyagi bilan yonbosh suyagidagi tuber ischii bo'rtig'i orasida tortiladi;

6) **lig. sacrospinale** — dumg'aza suyagi bilan yonbosh suyagidagi **spina ischiadica** o'simalari orasida joylashadi. Oxirgi ikki boylam yonbosh suyagidagi katta va kichik o'ymalarni chanoqdagi katta hamda kichik teshik: **foramen ischiadicum majus et minus** larga aylantiradi;

7) chanoqdagi yopqich teshik fibroz parda — **membrana obturatoria** bilan qoplangan bo'ladi. Faqatgina sulcus obturatorius sohasi, qon tomir va nerv o'tadigan **canalis obturatorius** ga aylanadi.

4.11. CHANOQ-SON BO'G'IMI — ART. SOXAE (ARTICULATIO COXOFEMORALIS)

(46- rasm)

Bu bo'g'im chanoq suyagidagi sirka kosachasi **acetabulum** chuqurchasi bilan son suyagining boshchasi orasida hosil bo'ladi. Sirka kosachasining qirg'og'i **labrum acetabulare** tog'ayi bilan qoplanganligidan bu bo'g'im yuzasi chuqurlashadi. Tog'ay tutamlari **incisura acetabuli** o'ymasi ustida **lig. transversum acetabuli** boylamiga aylanadi. Bo'g'im kapsulasi sirka kosachasining atrofidan boshlanib, son suyagidagi **linea intertrochanterica** va **crista intertrochanterica** sohalarigacha davom etadi. Chanoq-son bo'g'imi shakl jihatidan sharsimon. harakat jihatidan esa ko'p o'qli bo'g'imler guruhiga kiradi. Bo'g'im ichida **lig. capitis femoris** boylami joylashadi. Bu boylam sirka kosachasining tubidan boshlanib, son suyagi boshchasidagi **fovea capitis femoris** chuqurchasigacha tortiladi. Chanoq-son bo'g'imi kapsulasining tashqi yuzasida quyidagi boylamlar joylashgan bo'ladi:

1) **lig. iliofemorale: spina iliaca anterior inferior** dan boshlanib, son suyagidagi **linea intertrochanterica** ga birikadi. Bu boylamda ko'ndalang tutamlar — **pars transversa** va tushuvchi tutamlar — **pars descendens** tafovut etiladi.

2) **lig. pubofemorale** qov suyagidan boshlanib, son suyagidagi **trochanter minor** bo'rtig'iga birikadi;

3) **lig. ischiofemorale** o'tirg'ich suyagidan boshlanib, son suyagining **trochanter major** bo'rtig'i sohasigacha tortiladi;

4) **zona orbicularis** — halqasimon boylamlar son suyagining bo'yin qismini o'rab olib, kapsulaga hamda **spina iliaca anterior inferior** sohalariga birikib ketadi.

Bo'g'imda oyoqni frontal o'q atrofida bukish va yozish; sagital o'q atrofida uzoqlashtirish va yaqinlashtirish; vertikal o'q atrofida esa son suyagini ichkariga va tashqariga burish mumkin. Bo'g'im kapsulasining ichida son suyagi boshchasining boylami **lig. capitis femoris** bo'ladi. Bu boylam sirka kosachasining tubidan boshlanib son suyagining **fovea capitis femoris** sohasiga birikadi. U orqali son suyagi boshchasining arteriyasi yo'naladi.

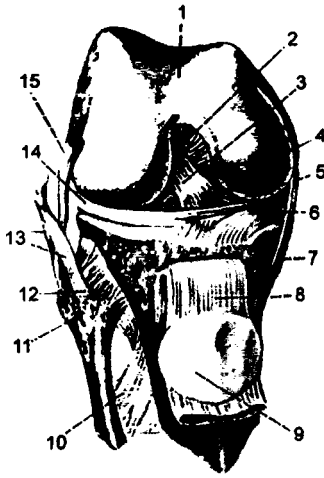
46- rasm. Chanoq-son bo'g'imi.
1 — capsula articularis; 2 — canalis obturatorius; 3 — membrana obturatoria; 4 — lig. pubofemorale; 5 — lig. iliofemorale; 6 — spina iliaca anterior inferior.

4.12. TIZZA BO'G'IMI — ART. GENUS (47- rasm)

Tizza bo'g'imini hosil qilishda son suyagining pastki uchidagi yuzalar, katta boldir suyagining ustki yuzasidagi bo'g'im yuzalari va tizza qopqog'i **patella** suyagi qatnashadi. Son suyagining bo'g'im yuzalari qabariq bo'ladi. Lekin katta boldir suyagidagi bo'g'im yuzalari yassi bo'lganligidan bu nomuvofiqlik gialin tog'aylar hisobiga to'g'rinaladi. Bu tog'ay plastinkalar katta boldir suyagidagi bo'g'im yuzalarining chekka qismida **meniscus lateralis et meniscus medialis** ni hosil qiladi. Son suyagi va lateral menesk orasida **lig. meniscofemorale anterius** va **lig. meniscofemorale posterius** boylamlari joylashadi. Bu tog'ay plastinkalarning tashqi yuzasi qalinlashgan bo'lib, bo'g'im kapsulasiga birikib ketadi. Tizza bo'g'imi kapsulasi son suyagining pastki uchidan boshlanadi, tizza qopqog'ini o'rab olib, katta boldir suyagining ustki qismiga birikadi.

Tizza bo'g'imi kapsula ichidagi va bo'g'im tashqarisidagi boylamlar bilan mustahkamlanadi. Tizza bo'g'imi ichidagi boylamlar:

1) **lig. transversum genus** — **meniscus lateralis et medialis** tog'aylarining oldingi chekkalarini o'zaro birlashtiradi;



2) **lig. cruciatum anterius** — oldingi xochsimon boylam: son suyagidagi **condylus lateralis** do'mbog'ining ichki yuzasi bilan katta boldir suyagidagi **area intercondylaris anterior** chuqurchalari orasida joylashgan;

3) **lig. cruciatum posterius** — orqadagi xochsimon boylam: son suyagidagi **condylus medialis** do'mbog'ining ichki yuzasidan boshlanib, katta boldir suyagidagi **area intercondylaris posterior** chuqurchasigacha tortiladi.

47- rasm. Tizza bo'g'imi (bo'g'im xaltasi olingan to'rt boshli mushak payi tizza qopqog'i bilan kesilib, pastga tortilgan).

1 — facies patellaris femur; 2 — lig. cruciatum posterius; 3 — lig. cruciatum anterior; 4 — lig. meniscofemorale anterius; 5 — lig. transversum genus; 6 — meniscus medialis; 7 — lig. collaterale tibiale; 8 — lig. patellae; 9 — facies articularis patellae; 10 — membrana interossea cruris; 11 — caput fibulae; 12 — lig. capitis fibulae anterius; 13 — m. biceps femoris; 14 — meniscus lateralis; 15 — lig. collaterale fibulare.

Tizza bo'g'imi kapsulasining tashqi yuzasidagi boylamlari:

1) **lig. collaterale tibiale** — son suyagidagi **epicondylus medialis** o'simtasidan boshlanib, katta boldir suyagining ichki yuzasiga birikadi;

2) **lig. collaterale fibulare** — son suyagidagi **epicondylus lateralis** o'simtasidan boshlanib, kichik boldir suyagining boshchasiga birikadi;

3) **lig. patellae** — sonning to'rt boshli mushak payining davomi bo'lib, tizza qopqog'i suyagi bilan katta boldir suyagidagi **tuberositas tibiae** sohasigacha davom etadi. Bu boylam tarkibida tizza qopqog'ining medial tutamlari **retinaculum patellae mediale** va lateral tutamlar **retinaculum patellae laterale** tafovut etiladi. Tizza qopqog'ining ostida yog' moddasining yig'indisi **corpus adipasum infrapatellare** joylashgan bo'ladi. Tizza bo'g'imi shakl jihatidan do'ngsimon, harakat jihatidan esa bir o'qli bo'g'imler guruhiga kiradi. Bu bo'g'imdagi asosiy harakat frontal o'q atrofida bukish va yozish bo'lib hisoblanadi. Bukilgan holatda yon boylamlar bo'shashganligidan, bu bo'g'imda biroz aylana harakatlarni ham bajarish mumkin.

Syndesmosis tibiafibularis — katta va kichik boldir suyaklari orasidagi sindesmos birlashuv. Katta va kichik boldirning bir-biriga qaragan yuzalaridagi qirra — **crista interossea** lar orasida parda — **membrana interossea cruris** hosil bo'ladi. Katta va kichik boldir suyaklari orasidagi oldingi boylam — **lig. tibiofibulare anterius**, orqa boylam **lig. tibiofibulare posterius** deb ataladi.

4) **lig. popliteum obliquum** — taqim chuqurchasi sohasidagi qiyshiq boylamlar.

5) **lig. popliteum arcuatum** — taqim chuqurchasi sohasidagi ravoqsimon boylamlar.

4.13. BOLDIR SUYAKLARI BILAN OSHIQ SUYAGI ORASIDAGI BO'G'IM — ART. TALOCRURALIS
(48- rasm)

Bu bo'g'im katta va kichik boldir suyaklarining pastki uchidagi bo'g'im yuzalari bilan oshiq suyagining g'altak qismi — **trochlea tali** dagi bo'g'im yuzalari **facies articularis superior** orasida hosil bo'ladi. Bo'g'im yuzalari pishiqlik fibroz kapsula — **capsula articularis** bilan o'ralgan bo'lib, oshiq suyagining bo'yin qismigacha yo'naladi. Bu bo'g'im quyidagi boylamlar bilan mustahkamlangan:

1) **lig. collaterale mediale deltoideum** medial to'piqdan boshlanib, pastki sohada oshiq suyagiga **pars tibiotalaris anterior et posterior**, tovon suyagiga, **pars tibioalcaneae** va qayiqsimon suyaklarga **pars tibionavicularis** holatlarida birikadi;

2) **lig. collaterale laterales** lateral yonlama boylam, o'z navbatida quyidagi boylamlardan tashkil topgan:

a) **lig. talofibulare anterior** — lateral to'piq bilan oshiq suyagi orasida joylashadi;

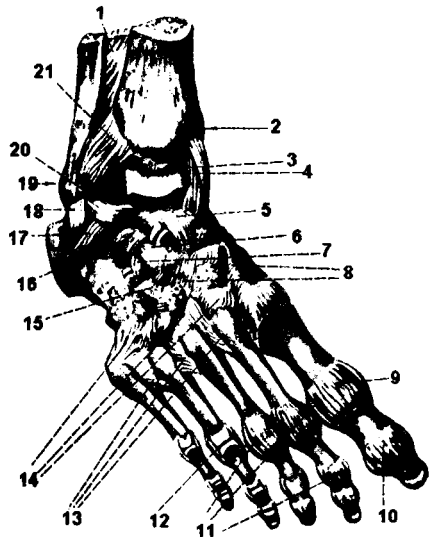
b) **lig. talofibulare posterior** — lateral to'piqning orqa yuzasi bilan oshiq suyagi orasida joylashadi;

d) **lig. calcaneofibulare** — lateral to'piq bilan tovon suyagi orasida joylashadi.

Art. talocruralis — shakl jihatidan g'altaksimon bo'g'imlar guruhiga kiradi. Harakat jihatidan bu bo'g'im bir o'qli bo'lib, frontal sathda yuqoriga harakat — yozish bo'lsa, pastga harakat — bukish bo'ladi.

48- rasm. Oshiq-boldir bo'g'imi, oyoq kafti boylamlari.

1 — membrana interossea cruris; 2 — malleolus medialis; 3 — articulatio talocruralis (kesilgan); 4 — lig. mediale; 5 — lig. talonaviculare; 6 — lig. calcaneonaviculare; 7 — lig. calcaneocuboideum; 8 — lig. cuneonavicularia dorsalia; 9 — capsula articulationis metatarsophalangea; 10 — capsula articulationis hallucis interphalangeae; 11 — lig. collaterale; 12 — art. metatarsophalangea IV; 13 — lig. metatarsae dorsalis; 14 — lig. tarsometatarsae dorsalis; 15 — lig. cuneo-cuboideum dorsale; 16 — lig. talocalcaneum interosseum; 17 — lig. talocalcaneum laterale; 18 — lig. calcaneofibulare; 19 — malleolus lateralis; 20 — lig. talofibulare anterior; 21 — lig. tibiofibulares anterius.



4.14. OYOQ PANJASINING KAFT USTI SUYAKLARI ORASIDAGI BO'G'IMLAR GURUHI — ARTICULATIONES INTERTARSEAE

Bu guruh 4 ta alohida bo'g'imni o'z ichiga oladi:

1) **art. subtalaris** — oshiq suyagi ostidagi bo'g'im: oshiq va tovon suyaklarining bo'g'im yuzalari orasida hosil bo'ladi. Bo'g'im quyidagi boylamlar vositasida mustahkamlanadi:

a) **lig. talocalcaneum laterale** — oshiq-tovon yon boylami;

b) **lig. talocalcaneum mediale** — oshiq-tovon medial boylami;

d) **lig. talocalcaneum posterius** — oshiq-tovon orqa boylami.

1. **Articulatio tarsi transversae** — oyoq suyaklari orasidagi ko'ndalang bo'g'im ikkita bo'g'imdan iborat:

a) **art. talocalcaneonavicularis** — oshiq suyagi, tovon suyagi va qayiqsimon suyaklar orasidagi bo'g'im yuzalari orasida joylashadi;

b) **art. calcaneocuboidea** — tovon suyagi bilan kubsimon suyaklar orasidagi bo'g'im yuzalari hisobiga hosil bo'ladi. Bu ikki bo'g'im **lig. calcaneonaviculare plantare** vositasida mustahkamlanadi;

2) **art. cuneonavicularis** — ponasimon va qayiqsimon suyaklarning bo'g'im yuzalari hisobiga hosil bo'ladi. Bu bo'g'imlarning ikkitasiga, ya'ni tovon-kubsimon bo'g'im - **art. calcaneocuboidea** hamda oshiq — qayiqsimon bo'g'im - **art. talonaviculare** larga umumiy bo'g'im — **art. tarsi transversa** — oyoq panjasining kaft usti ko'ndalang bo'g'imi deb ataladi. Ko'ndalang bo'g'imni mustahkamlab turadigan boylam — **lig. bifurcatum** bo'lib, o'z navbatida bu boylam ikki tutamdan: **lig. calcaneonaviculare** va **lig. calcaneocuboideum** lardan hosil bo'ladi.

Oyoq panjasidagi kaft usti suyaklari orasida quyidagi bo'g'imlar bo'ladi.

1) **articulatio cuneonavicularis** — ponasimon suyak bilan qayiqsimon suyak orasidagi bo'g'im.

2) **articulationes intercuneiformes** — ponasimon suyaklar orasidagi bo'g'im.

Oyoq panjasining kaft usti suyaklari orasidagi boylamlar — **lig. tarsi interosseae** quyidagi boylamlar guruhidan hosil bo'ladi: 1) **lig. talocalcaneum interosseum**; 2) **lig. cuneocuboideum interosseum**; 3) **lig. intercuneiformia interosseum**.

Kaft usti suyaklarining ustki yuzasidagi boylamlar — **ligg. tarsi dorsalia** ham quyidagi boylamlardan hosil bo'ladi: 1) **lig. talonaviculare**; 2) **ligg. intercuneiformia dorsalia**; 3) **lig. cuneocuboideum dorsale**; 4) **lig. cuboideonaviculare dorsale**; 5) **ligg. cuneonaviculari dorsalia**.

Oyoq panjasining ostki yuzasida, ya'ni kaft sohasidagi boylamlar -- **ligg. tarsi plantaria** quyidagi boylamlardan hosil bo'ladi:

1) **lig. plantarum longum**; 2) **lig. calcaneocuboideum plantare**; 3) **lig. calcaneonaviculare plantare**; 4) **lig. cuneonavicularia plantaria**; 5) **lig. cuboideonaviculare plantare**; 6) **ligg. intercuneiformia plantaria**; 7) **lig. cuneocuboideum plantare**.

Oyoq panjasining kaft usti va kaft suyaklari orasidagi bo'g'im - **artt. tarsometatarseeae.**

I kaft suyagi — medial ponasimon suyak bilan, II va III kaft suyaklari — kubsimon suyaklar bilan qo'shilish sohaslarida alohida bo'g'im kapsulasi — **capsula articularis** ni hosil qiladi.

Artt. tarsometatarseeae bo'g'imi quyidagi boylamlar bilan mustahkamlangan: 1) **ligg. tarsometatarseea dorsalia**; 2) **ligg. tarsometatarseea plantaria**; 3) **ligg. cuneometatarseea interossea.**

4.15. OYOQ PANJASINING KAFT SUYAKLARI ORASIDA GI BO'G'IMLAR: ARTICULATIONES INTERMETATARSEEAE (48- rasm)

Bu bo'g'imlar kaft suyaklarining yon sohasidagi bo'g'im yuzalari hisobiga hosil bo'ladi. Bo'g'imlar quyidagi boylamlar bilan mustahkamlangan: 1) **ligg. metatarseea interossea**; 2) **ligg. metatarseea dorsalia**; 3) **ligg. metatarseea plantaria.**

Oyoq panjasining kaft suyaklari va barmoq (falang) suyaklari orasidagi bo'g'im — **artt. metatarsophalangeae.** Bu bo'g'imlar kaft suyaklarining boshchasi bilan proksimal falang suyaklari orasida hosil bo'ladi. Bo'g'imlar quyidagi boylamlar bilan mustahkamlangan: 1) **ligg. collateralia**; 2) **ligg. plantaria**; 3) **lig. metatarseeum transversum profundum.**

Falang (barmoq) suyaklari orasidagi bo'g'imlar — **art. interphalangeae pedis** yon tarafidan **lig. collateralia** va **ligg. plantaria** boylami bilan mustahkamlangan. Oyoq panjasida faqat odamlarga xos bo'lgan gumbazlar bo'ladi. Unda bo'ylama joylashgan beshta va ko'ndalang joylashgan bitta gumbaz bo'ladi. Bo'ylama gumbaz tovon suyagidan boshlanib, har bir kaft suyagining boshchasida yakunlanadi. Birinchi — medial bo'ylama gumbazni hosil qilishda oshiq suyagi ham qatnashadi. Har bir bo'ylama gumbazning balandligi xilma-xildir. Eng baland bo'ylama gumbaz tovon suyagi bilan ikkinchi kaft suyagining boshchasi orasidagi gumbaz hisoblanadi. Gumbaz balandligi turlicha bo'lganidan ko'ndalang gumbaz ham hosil bo'ladi. Ko'ndalang gumbazni hosil qilishda qayiqsimon, ponasimon va kubsimon suyaklar ishtirok etadi.

4.16. KALLA SUYAKLARINING BIRLASHUVI — JUNCTURAE CRANII

Kalla suyaklari o'zaro fibroz choklar — **sindesmoz** vositasida birlashadi. Kallaning yuz qismidagi choklari silliq bo'lib, orasida tishsimon choklar hosil bo'ladi. Kallaning asosini hosil etuvchi suyaklar tog'ay moddalar bilan qo'shilgan bo'lib, katta yoshda esa suyaklanib (**sinostoz**) ketadi. Suyaklanish quyidagi suyaklar orasida hosil bo'ladi:

- 1) ponasimon suyak bilan ensa suyagi orasida;
- 2) ponasimon suyak bilan chakka suyagining tohsimon qismi orasida;
- 3) chakka suyagining tohsimon qismi bilan ensa suyagi orasida;

- 4) ponasimon suyak bilan g'alvirsimon suyak orasida;
- I. **Syndesmosis cranii** — qo'shuvchi to'qima (boylamlar) vositasida birlashuv:
- 1) **lig. pterygospinale** — qanotsimon o'simta va qirrali o'simta orasida;
 - 2) **lig. stylohyoideum** — bigizsimon o'simta va til osti suyagi orasida;
- II. **Suturæ cranii** — kalla suyaklari orasidagi choklar:
- 1) **Sutura coronalis** — tojsimon chok;
 - 2) **Sutura sagittalis** — sagital chok;
 - 3) **Sutura lambdoidea** — lambdasimon chok;
 - 4) **Sutura occipitomastoidea** — ens.1 suyagi va so'rg'ichsimon o'simta orasidagi chok;
 - 5) **Sutura sphenofrontalis** — ponasimon suyak bilan peshona suyagi orasidagi chok;
 - 6) **Sutura sphenothmoidalis** — ponasimon suyak bilan g'alvirsimon suyagi orasidagi chok;
 - 7) **Sutura sphenosqnamosa** — ponasimon suyak bilan chakka suyagining pallasi orasidagi chok;
 - 8) **Sutura sphenoparietalis** — ponasimon suyak bilan tepa suyagi orasidagi chok;
 - 9) **Sutura parietomastoidea** — tepa suyagi bilan so'rg'ichsimon o'simta orasidagi chok;
 - 10) **Sutura frontonasalis** — peshona suyagi bilan burun suyagi orasidagi chok;
 - 11) **Sutura frontoethmoidalis** — peshona suyagi bilan g'alvirsimon suyak orasidagi chok;
 - 12) **Sutura frontomaxillaris** — peshona suyagi bilan yuqori jag' suyagi orasidagi chok;
 - 13) **Sutura frontolacrimalis** — peshona suyagi bilan ko'zyoshi suyagi orasidagi chok;
 - 14) **Sutura frontozygomatica** — peshona suyagi bilan yonoq suyagi orasidagi chok;
 - 15) **Sutura zygomaticomaxillaris** — yonoq suyagi bilan yuqori jag' suyagi orasidagi chok;
 - 16) **Sutura ethmoidomaxillaris** — g'alvirsimon suyak bilan yuqori jag' suyagi orasidagi chok;
 - 17) **Sutura ethmoidolacrimalis** — g'alvirsimon suyak bilan ko'zyoshi suyagi orasidagi chok;
 - 18) **Sutura sphenovomeris** — ponasimon suyak bilan dimog' suyagi orasidagi chok;
 - 19) **Sutura sphenozygomatica** — ponasimon suyak bilan yonoq suyagi orasidagi chok;
 - 20) **Sutura sphenomaxillaris** — ponasimon suyak bilan yuqori jag' suyagi orasidagi chok;

21) **Sutura temporozygomatica** – chakka suyagi bilan yonoq suyagi orasidagi chok;

22) **Sutura internasalis** — burun suyaklari orasidagi chok;

23) **Sutura nasomaxillaris** — burun suyagi bilan yuqori jag' suyagi orasidagi chok;

24) **Sutura lacrimoconchalis** — ko'z yoshi suyagi bilan chig'anoq suyagi orasidagi chok;

25) **Sutura intermaxillaris** — yuqori jag' suyaklari orasidagi chok;

26) **Sutura palatomaxillaris** tanglay suyagi bilan yuqori jag' suyagi orasidagi chok;

27) **Sutura palatoethmoidalis** – tanglay suyagi bilan g'alvirsimon suyak orasidagi chok;

28) **Sutura palatina mediana** tanglay suyagining o'rta choki;

29) **Sutura palatina transversa** tanglay suyagining ko'ndalang choki;

II. Juncturae cortilagineae cranii (synchondroses cranii) kalla suyaklarini tog'ay vositasida birlashuvi:

1) **Synchondroses sphenoccipitalis** - ponasimon suyak bilan ensa suyagi orasidagi sinxondroz;

2) **Synchondroses sphenopetrosa** — ponasimon suyak bilan chakka suyagi toshsimon qismi orasidagi sinxondroz;

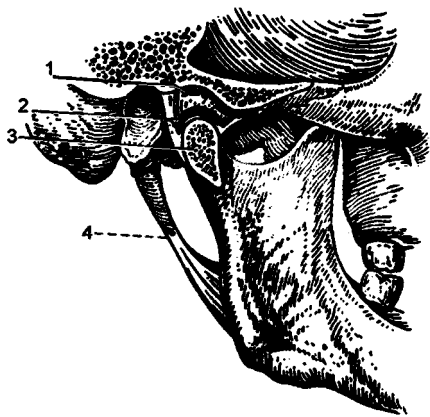
3) **Synchondroses petrooccipitalis** — chakka suyagining toshsimon qismi bilan ensa suyagi orasidagi sinxondroz;

4) **Synchondroses sphenoeethmoidalis** ponasimon suyak bilan g'alvirsimon suyak orasidagi sinxondroz.

4.16.1. CHAKKA — PASTKI JAG' BO'G'IMI — ARTICULATIO TEMPOROMANDIBULARIS (49- rasm)

Bu bo'g'imni hosil qilishda chakka suyagidagi **fossa mandibularis** chuqurchasi bilan pastki jag' suyagining **caput mandibulae** sohalari qatnashadi. Bo'g'im ichida, boshcha bilan chakka suyagi orasida, bo'g'im bo'shlig'ini ikkiga ajratib turadigan tog'ay — **discus articulari** joylashgan. Bu tog'ay diski bo'g'im bo'shlig'ini ikkiga: yuqori va pastki bo'shliqlarga ajratadi. Bo'g'im kapsulasi **capsula articularis** bo'g'im chuqurchasining atrofidan boshlanib **fissura petrotympanica** sohasigacha davom etadi. Natijada chakka suyagidagi **tuberculum articulare** bo'rtig'i kapsula ichida bo'ladi. Bo'g'im kapsulasi pastki sohada pastki jag' suyagining bo'yin sohasi — **collum mandibule** gacha davom etadi. Bo'g'imni mustahkamlaydigan boylamlar:

1) **lig. laterale** — chakka suyagidagi yonoq o'simtasidan boshlanib, pastki jag' suyagining bo'yinchasiga birikadi;



49- rasm. Chakka pastki jag' bo'g'imi.

1 — fossa mandibularis; 2 — discus articularis; 3 — processus articularis; 4 — lig. stylomandibulare.

Chakka — pastki jag' bo'g'imi shakl jihatidan g'altaksimon bo'g'imlar guruhiga kiradi. Ikkala bo'g'im bir paytda harakatlanganligi uchun bu bo'g'imlar kombinirlangan bo'g'imlar hisoblanadi. Bo'g'imdagi harakatlar: pastki jag' suyagi pastga tushadi va yuqoriga ko'tariladi; pastki jag' bo'g'imida ikki yon tarafga harakat qiladi; pastki jag' boshchasi aylanma harakat qiladi.

2) ponasimon suyak bilan pastki jag' suyagi orasidagi boylam — lig. sphenomandibulare pastki jag' o'simtasining ichki yuzasidagi tilcha *lingula mandibulae* sohasiga birikadi:

3) lig. *stylomandibulare* — chakka suyagidagi bigizsimon o'simta *processus styloideus* dan boshlanib, pastki jag' shoxlarining orqa chekkasiga birikadi.

Chakka — pastki jag' bo'g'imi shakl jihatidan g'altaksimon bo'g'imlar guruhiga kiradi. Ikkala bo'g'im bir paytda harakatlanganligi uchun bu bo'g'imlar kombinirlangan bo'g'imlar hisoblanadi. Bo'g'imdagi harakatlar: pastki jag' suyagi pastga tushadi va

5. MYOLOGIA — MUSHAKLAR HAQIDAGI BO'LIM

Mushaklar — mushak tolalaridan hosil bo'lgan va asosiy vazifasi qisqarish bo'lgan anatomik hosilalar. Mushak to'qimasi katta yoshdagi odamlar og'irligining 28–45% ini, ayollarda 28–32% ini, keksalarda 30% gacha, yangi tug'ilgan chaqaloqlarda — 20–22% ini, sportchilarda esa 50% dan ko'prog'ini tashkil qiladi. Mushak tolalari tuzilishiga ko'ra, mushaklar silliq mushaklarga va ko'ndalang targ'il mushaklarga bo'linadi. Ko'ndalang targ'il mushaklar esa yurak mushaklari va skelet mushaklar guruhidan hosil bo'ladi. Silliq mushaklar qon tomir devorlarida, ichki a'zolar devorida (traxeya, bronx, o'pka, oshqozon-ichak sistemasi a'zolarida, siydik chiqaruv a'zolarida, jinsiy a'zolda) uchraydi. Ko'ndalang-targ'il mushaklarga: skelet mushaklari, ko'zni harakatga keltiradigan mushaklar, yumshoq tanglay mushaklari, halqum, hiqildoq, qizilo'ngachning yuqori qismi, to'g'ri ichakning tashqi qisuvchi mushaklaridan hosil bo'ladi. Alohida tuzilishga ega bo'lgan mushak guruhini yurakning ko'ndalang-targ'il mushaklari hosil qiladi.

Mushaklar biriktiruvchi to'qima bilan o'ralgan mushak tolalaridan hosil bo'ladi. Mushak tolalarining qalinligining o'zgarishi, mushaklar hajmining o'zgarishiga ta'sir qiladi. Yangi tug'ilgan chaqaloqlarda skelet mushak tolalarining qalinligi 7–8 mkm, 2 yoshgacha — 10–14 mkm, 4 yoshgacha — 14–20 mkm, katta yoshdagilarda — 38–80 mkm, sport bilan shug'ullanuvchilarda — 100

mkm bo'ladi. Har bir mushak tashqi tarafidan biriktiruvchi to'qimadan tashkil topgan parda bilan qoplangan bo'lib --- fassiyalar deb ataladi.

Fassiyalar mushaklarni ajratib turadi, mushak qisqarishida yon tarafdagi bosimni oshiradi. Fassiya pardasi har bir mushakdan tashqari. mushaklar guruhini ham o'rab turadi. Ular har bir mushakni alohida qisqarishini ta'minlaydi. Mushak fassiyalari alohida mushakni o'rab olishdan tashqari --- sinergist mushaklar guruhini o'rab oladi va suyak tomon o'simta chiqarib, suyak bilan birlashadigan to'siq --- **septa intermuscularia** ni hosil qiladi. Fassiyalar ba'zi bo'g'imlar sohasida qalinlashadi va mushak paylari ustidan keng boylam sifatida o'tadi. Natijada fibroz kanal yoki suyak --- fibroz kanali hosil bo'ladi. Bu kanallar ichidan mushak paylari o'tadi. Fibroz boylamlar mushak paylarini siljimag turishini ta'minlaydi. Fibroz kanal ichida sinovial parda ham bo'ladi. Sinovial pardaning parietal varag'i fibroz pardani ichki yuzasini o'rab olsa, visseral varag'i esa mushak fassiyalarning ustki yuzasiga o'tadi. Sinovial parda varaqlari orasida ozgina sinovial suyuqlik bo'lib, mushak paylarining harakatini engillashtiradi. Ko'ndalang-targ'il mushaklarning ko'pchiligida qisqaruvchi go'shtdor qismi --- qorinchasi **venter** bo'lib, mushak uchlarining suyaklarga birikish sohasi paylardan hosil bo'ladi. Agar go'shtdor qismi bir tomonda, pay ikkinchi tarafda bo'lsa bunday mushaklarga bir patli mushaklar deyiladi. Agarda pay o'rtada bo'lib, ikki tarafda mushakning go'shtdor qismi bo'lsa ikki patli mushaklar deyiladi. Ba'zi mushak paylarining ichida suyaklar taraqqiy etadi. Bunday paylar ichidagi suyaklarga sesamasimon suyaklar deyiladi. Qo'l kaftidagi no'xotsimon suyak, tizza qopqoqchasi suyaklari sesamasimon suyaklar guruhiga kiradi. Keng serbar mushaklar keng fibroz paylarga davom etadi va bunday serbar paylarni aponevrozlar deyiladi.

5.1. MUSHAKLAR TASNIFI

Shakliga ko'ra mushaklar: uzun, kalta, keng, kvadrat shaklidagi, deltasimon, piramidasion, yumaloq, tishsimon va h. k. bo'lishi mumkin.

Mushak tutamlarining yo'nalishi bo'yicha to'g'ri, qiyshiq, ko'ndalang, aylana mushaklar bo'ladi.

Ularning bajaradigan vazifasiga nisbatan bukuvchi -- **flexio**, yozuvchi --- **extensio**, tanaga yaqinlashtiruvchi --- **adductio**, tanadan uzoqlashtiruvchi --- **abductio**, o'z o'qi atrofida aylantiruvchi **rotatorius**, ichki tarafga buruvchi --- **pronatio**, tashqi tarafga buruvchi --- **supinatio** guruhlarga bo'linadi.

Mushaklar bo'g'imlarga nisbatan: bir bo'g'imli --- bir bo'g'im ustidan o'tuvchi; ikki bo'g'imli va ko'p bo'g'imli mushaklar guruhiga bo'linadi.

Mushaklar joylashishiga nisbatan yuza, chuqur, medial, lateral, oldingi, orqadagi, tashqi, ichki guruhlarga ajraladi.

Bir hil vazifani bajaruvchi mushaklar guruhiga --- sinergist mushaklar, qarama-qarshi vazifani bajaruvchi mushaklar guruhiga --- antagonist mushaklar,

mushaklarning boshlanish nuqtasiga esa — **punctum fixum** deyiladi. Mushaklarning ikkinchi uchi esa tutamlarning qisqarishi natijasida harakatga keladi va **punctum mobile** deyiladi. Bu ikki nuqta orasida. ko'pchilik mushaklarda go'shtdor-qorincha — **venter** qismi joylashadi. Har ikkala birikish nuqtasi nisbiy bo'lib, odam holatining o'zgarishi harakatsiz va harakatli nuqtalar o'rnining almashinuviga olib keladi.

5.2. MUSHAKLAR TARAQQIYOTI

Mushaklar embrionning o'rta — **mezoderma** qavatidan rivojlanadi. Embriyon rivojlanishining 4–5 haftalarida mezodermadan **dermatom** qavat ajraydi va qolgan qismiga somitlar deyiladi. Somitlar ham **sklerotom** va **miotom** qavatlariga ajraladi. Sklerotomdan skelet suyaklari taraqqiy etsa, miotomlardan esa ko'ndalang-targ'il mushaklar rivojlanadi. Miotomlar **myosepta** to'sig'i vositasida segmentar bo'laklarga bo'linadi. Embriyonning bo'yin qismida 8 juft, ko'krak qismida 12 juft, bel sohasida 5 juft, dumg'aza sohasida 5 juft va dum sohasida I juft miotomlar joylashgan. Embriyon taraqqiyotida dum miotomlari reduksiyaga uchraydi. Qolgan har bir miotom **ventral** va **dorsal** bo'limlarga ajraladi. Tanadagi miotomlardan tashqari embrionning kalla sohasida: uchta ensa hamda quloq oldi miotomi va beshta visseral ravoq miotomlari bo'ladi. Umurtqa pog'anasi atrofidagi miotomlardan bo'yin, ko'krak, orqa, qorin, qo'l va oyoq mushaklari taraqqiy qiladi. Uchta ensa miotomidan til va til osti sohasidagi mushaklar rivojlanadi.

Birinchi quloq oldi miotomidan ko'z soqqasini harakatga keltiruvchi ko'pchilik mushaklar rivojlanadi. Ikkinchi quloq oldi miotomidan ko'z soqqasining yuqorigi qiyshiq mushagi — **m. trochlearis** rivojlanadi. Uchinchi quloq oldi miotomidan ko'z soqqasining lateral to'g'ri mushagi — **m. rectus oculi lateralis** rivojlanadi.

Birinchi visseral ravoq mandibular ravoq deyilib, quyidagi mushaklar rivojlanadi: chaynov mushaklari va **m. mylohyoideus**, ikki qorinchali mushak - **m. digastricus** ning oldingi qorinchasi, nog'ora bo'shlig'idagi nog'ora pardani taranglovchi mushak — **m. tensoris thympani**, yumshoq tanglayni taranglovchi mushak — **m. tensor veli palatini** rivojlanadi. Ikkinchi visseral ravoq gioid ravog'i deb atalib, bu ravoqdan mimika mushaklari, ikki qorinchali mushak — **m. digastricus** ning orqa qorinchasi, bo'yindagi teri osti mushagi — **m. platisma** rivojlanadi. Uchinchi visseral ravoq birinchi jabra ravog'i deb atalib, bu ravoqdan halqumning **m. stylopharyngeus** mushagi rivojlanadi. To'rtinchi visseral ravoq — ikkinchi jabra ravog'i deb atalib, bu ravoqdan halqumning qisuvchi mushaklari rivojlanadi. Beshinchi visseral ravoq uchinchi jabra ravog'i deb atalib, ikkinchi jabra ravog'ining ishtirokida bo'yindagi **m. sternocleidomastoideus** mushagini va orqadagi **m. trapezius** mushagining rivojlanishida qatnashadi.

Umurtqa pog'anasining ikki tarafida joylashgan dorzal miotomlardan faqat orqaning chuqur xususiy mushaklari rivojlanadi. Orqaning yuzaki mushaklari tana, qo'l, oyoq, bo'yin sohasining ventral miotomlaridan rivojlanadi. Embriion taraqqiyoti natijasida har bir miotomdan bir nechta mushak taraqqiy etadi. Aksincha ba'zi mushaklar bir necha miotomning o'zaro birikishidan hosil bo'lishi mumkin (qorin mushaklari, ikki qorinchali mushak).

Taraqqiyot jarayonida o'z joyida qoladigan mushaklar guruhiga xususiy, autaxton mushaklar deyiladi. Orqaning chuqur guruh mushaklari, ko'krak qafasining xususiy mushaklari autaxton mushaklarga misol bo'la oladi. Ventral miotomlarning taraqqiyot jarayonida qo'l yoki oyoqdan tanaga ko'chib qolgan mushaklarga **trunkopetal** mushaklar deyiladi. **Trunkopetal** mushaklarga ko'krakning va orqaning xususiy mushaklarini ustidan qoplagan — **m. pectorales major et minor**, **m. latissimus dorsi** mushaklari misol bo'la oladi. Ventral miotomlarining taraqqiyoti jarayonida tanadan va kalladan qo'l yoki oyoq mushaklarining harakatini ta'minlashga ko'chgan mushaklarga **trunkofugal** mushaklar deyiladi. **Trunkofugal** mushaklar kalladan ko'chgan — **m. sternocleidomastoideus**, **m. trapezius** va tanadan ko'chgan **m. rhomboideus**, **m. levator scapulae**, **m. serratus anterior**, **m. subclavius**, **m. omohyoideus** mushaklari misol bo'la oladi.

5.3. KO'KRAK MUSHAKLARI (50- rasm)

Ko'krak mushaklari taraqqiyoti, innervatsiyasi va bajaradigan vazifasiga ko'ra ikki guruhga bo'linadi:

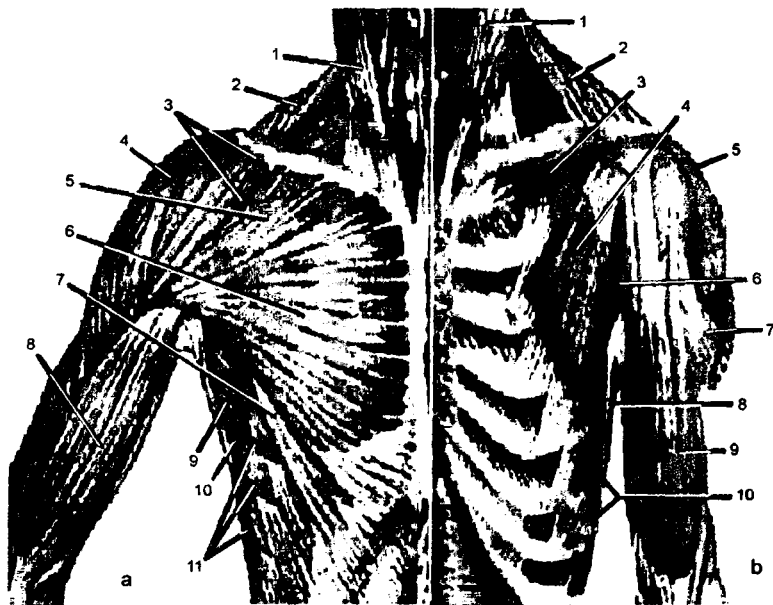
- 1) ko'krakning xususiy mushaklari;
- 2) ko'krakdan boshlanib yelka kamari sohasiga birikadigan yuza mushaklar.

5.3.1. Yuza mushaklar

1. **m. pectoralis major** — katta ko'krak mushagining boshlanish sohasi: o'mrov suyagining ichki yarmidan — **pars clavicularis**, to'sh suyagining oldingi yuzasidan va II–VII qovurg'alarining tog'ay qismidan — **pars sternocostalis**, qorin to'g'ri mushagi qinining oldingi devoridan — **pars abdominalis** boshlanadi.

Birikish sohasi: yelka suyagining katta bo'rtig'i qirrasini — **crista tuberculi majoris** ga birikadi. Vazifasi: qo'lni tanaga yaqinlashtiradi, uni ichki tarafga buradi (pronatsiya), yelkani tushiradi, ko'krak qafasini ko'taradi. Innervatsiyasi: **n. n. pectorales medialis et lateralis**.

2. **m. pectoralis minor** — kichik ko'krak mushagining boshlanish sohasi: II–V qovurg'alarining oldingi yuzasidan. Birikish sohasi: kurak suyagining tumshuqsimon o'simtasi — **processus coracoideus** ga birikadi. Vazifasi: kurak



50- rasm. Ko'krak mushaklari.

a. 1 — m. sternocleidomastoideus; 2 — m. trapezius; 3 — m. sulcus deltoideopectoralis; 4 — m. deltoideus; 5 — m. pectoralis major (pars clavicularis); 6 — m. pectoralis major (pars sternocostalis); 7 — m. pectoralis major (pars abdominalis); 8 — m. biceps brachii; 9 — cavitas axillaris; 10 — m. latissimus dorsi; 11 — m. serratus anterior.

b. 1 — m. sternocleidomastoideus; 2 — m. trapezius; 3 — m. subclavius; 4 — m. pectoralis minor; 5 — m. deltoideus; 6 — m. coracobrachialis; 7 — m. pectoralis major; 8 — m. latissimus dorsi; 9 — m. biceps brachii; 10 — m. serratus anterior.

suyagini oldinga va pastga tortadi. qovurg'alarni ko'tarib nafas olishda ishtrok etadi. Innervatsiyasi: **n. pectorales medialis**.

3. m. subclavius — o'mrov osti mushagi — o'mrov suyagi bilan birinchi qovurg'a orasida joylashadi. Vazifasi: o'mrov suyagini pastki va ichki tarafga tortadi. Innervatsiyasi: **n. subclavius**.

4. m. serratus anterior — oldingi tishsimon mushak — ko'krak qafasining yon tomonida joylashgan bo'ladi. Boshlanish sohasi: yuqori 9 ta qovurg'aning yon yuzasidan boshlanadi. Birikish sohasi: kurak suyagining medial qirrasiga birikadi. Vazifasi: kurak suyagini oldinga va yon tarafga harakatini ta'minlaydi, qo'lni yuqoriga ko'taradi. Innervatsiyasi: **n. thoracicus longus (C5 — C8)**.

5. m.m. levatores costarum — qovurg'alarni ko'taruvchi mushak. Ko'krak qafasining orqa sohasida, orqaning tiklovchi mushagining (m. erector spinae) ostida joylashadi. Tutamlarining yo'nalishi tashqi qovurg'alararo mushaklarga o'xshash. Qovurg'alarni ko'taruvchi mushaklar ikki guruhdan tashkil topgan: a) uzun mushaklar — **m.m. levatores costarum longi**; b) kalta mushaklar —

m.m. levatores costarum breves. Kalta mushaklar VII, VIII, IX, X, XI ko'krak umurtqalarining ko'ndalang o'simtalaridan boshlanib ostidagi qovurg'a do'ngligi va burchagi orasiga birikadi. Uzun mushaklar guruhi esa bitta qovurg'ani qoldirib, keyingi qovurg'aga birikadi. Vazifasi: umurtqa pog'anasini yon tarafga burish.

5.3.2. KO'KRAKNING HUSUSIY (AUTOXTON) MUSHAKLARI

1. **m. intercostales externi** — tashqi qovurg'alararo mushak. Qovurg'alarining umurtqa pog'anasiga birikish uchidan, ularning tog'ay qismigacha bo'lgan sohalarida joylashadi. Har bir qovurg'aning pastki qirrasidan boshlanib, pastki qovurg'aning ustki qirrasiga birikadi. Bu mushak tutamlarining yo'nalishi yuqoridan --- pastga va orqadan --- oldinga bo'ladi. Vazifasi: qovurg'alarni ko'tarib, nafas olishda qatnashadi. Innervatsiyasi: **n.n. intercostales I–XI.**

2. **m. intercostales interni** --- ichki qovurg'alararo mushak, tashqi shu nomdagi mushakning ostida joylashib, mushak tutamlari qarama-qarshi tarafga yo'nalgan bo'ladi. Bu mushaklar qovurg'alarining ustki qirrasidan boshlanib, yuqoridagi qovurg'alarining pastki qirrasiga birikadi. Ular ko'krak qafasining to'sh suyagi sohasigacha bo'lgan yuzalargacha tarqaladi. Orqa tarafda esa qovurg'a burchagi sohalarigacha uchraydi. Vazifasi: qovurg'alarni tushiradi, nafas chiqarishda qatnashadi. Innervatsiyasi: **n.n. intercostales I–XI.**


3. **m. subcostales** --- qovurg'a osti mushaklari. Ko'krak qafasi ichki yuzasida, qovurg'a burchaklari sohasida joylashadi. Mushak tutamlarining yo'nalishi ichki qovurg'alararo mushaklarga o'xshash bo'lib, lekin bu mushaklar 1 ta yoki 2 ta qovurg'alarni qoldirib, so'ngra birikadi. Vazifasi: qovurg'alarni o'zaro yaqinlashtiradi, nafas chiqarishda qatnashadi. Innervatsiyasi: **n. intercostales.**

4. **m. transversus thoracis** --- ko'krakning ko'ndalang mushagi ko'krak qafasining ichki yuzasida, to'sh suyagi ostida joylashib, to'sh suyagi xanjarsimon o'simtasidan, to'sh suyagining ichki yuzasidan boshlanadi. Tutamlari yuqori va lateral tarafga yunalib, II–VI qovurg'alarining ichki yuzasiga birikadi. Vazifasi: qovurg'a tog'aylarini tushiradi va nafas chiqarishda qatnashadi. Innervatsiyasi: **n. intercostales.**

Ko'krakning xususiy mushaklari nafas olish jarayonida qatnashadi. Tashqi qovurg'alararo mushaklar ko'krak qafasini kengaytirib, nafas olishni ta'minlaydi. Qolgan autaxton mushaklar ko'krak qafasini toraytiradi va nafas chiqarishni ta'minlaydi.

5.4. DIAFRAGMA — DIAPHRAGMA (51- rasm)

Ko'krak-qorin to'sig'ini hosil etuvchi anatomik hosila, mushakdan **m.phrenicus**, fassiyalardan va seroz pardalardan tashkil topadi. Diafragmaning markaz qismi **centrum tendineum** serbar paydan tashkil topib, ko'krak qafasi



51-rasm. Diafragma.

1 — centrum tendineum; 2 — foramen venae cavae inferioris; 3 — hiatus esophageus; 4 — hiatus aorticus; 5 — pars lumbalis; 6 — pars costalis; 7 — m. transversus abdominis; 8 — m. quadratus lumborum.

pars costalis VII–XII qovurg'alarning tog'ay qismlaridan boshlanib, markazdagi payga davom etadi. Uning to'sh suyagiga to'g'ri kelgan qismi — **pars sternalis diaphragmatis** xanjarsimon o'simta sohalaridan boshlanib, markazdagi payga davom etadi. Diafragma mushagining **pars sternalis** va **pars costalis** qismlari orasida uchburchaksimon hosila — **trigonum sternocostale**, uning **pars costalis** va **pars lumbalis** qismlari orasida kattaroq uchburchaksimon hosila — **trigonum lumbocostale**, markazidagi pay qismida, pastki kovak vena o'tadigan teshik — **foramen venae cavae** hosil bo'ladi. Diafragma ko'krak qafasi tarafga qavarib chiqqanligidan, uning mushaklari qisqarishi natijasida diafragma yassilanib, ko'krak qafasi hajmi kengayadi va nafas olishda qatnashadi. Innervatsiyasi: **n. phrenicus (C3 — C5)**.

5.5. QORIN MUSHAKLARI — MUSCULI ABDOMINIS (52- rasm)

1. **m. obliquus externus abdominis** — qorinning tashqi qiyshiq mushagi. Boshlanish sohasi: ko'krak qafasining yon sohasidagi pastki 8 ta qovurg'adan, pastki tutamlari esa yonbosh suyagi qirrasining tashqi labidan boshlanadi. Bu mushak tutamlari pastga va old tarafga yo'nalib, qorinning o'rta chizig'i sohasida qarama-qarshi tarafdagi shu nomli mushak paylari bilan qo'shiladi. Innervatsiyasi: **n.n. intercostales (Th5 — Th12)**.

2. **m. obliquus internus abdominis** — qorinning ichki qiyshiq mushagi. Boshlanish sohasi: yonbosh suyagi qirrasining o'rta chizig'idan, orqa tutamlari bel sohasidagi **fascia thoracolumbalis** dan, yuqori tutamlari esa pastki 3–4 qovurg'aning tashqi yuzasidan boshlanadi. Bu mushak tashqi qiyshiq mushakning

ostida joylashib, tutamlarning yoʻnalishi pastdan va orqadan — yuqori va oldingi tarafga boʻladi. Oldingi tarafda uning paylari ham serbar payga davom etgan holda, qarama-qarshi tarafdagi shu nomli mushak paylari bilan oʻrta chiziq sohasida birlashadi. Innervatsiyasi: **n.n. intercostales (Th10 — L1)**.

3. m. transversus abdominis — qorinning koʻndalang mushagi. Boshlanish sohasi — pastki 6 ta qovurgʻaning ichki yuzasidan, orqa tutamlari — fascia thoracolumbalis dan, pastki tutamlari yonbosh suyagi qirrasining ichki labidan. Oldingi sohada bu mushak serbar payga aylanib, qorinning oʻrta chizigʻi sohasida qarama-qarshi tarafdagi shu nomli mushak paylari bilan birlashadi. Innervatsiyasi: **n.n. intercostales (Th7 — Th12)**.

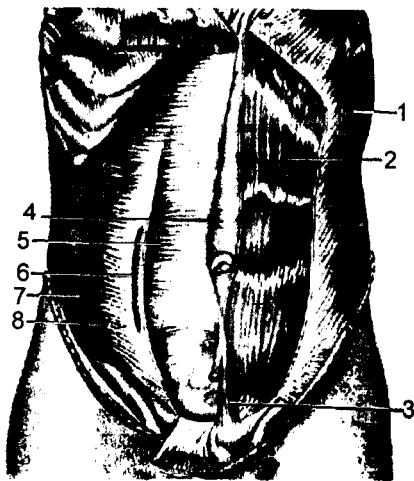
4. m. rectus abdominis — qorinning toʻgʻri mushagi. Boshlanish sohasi — V, VI, VII qovurgʻalarning togʻay qismidan va toʻsh suvagina xanjarsimon oʻsimtasidan. Birikish sohasi — qov suyagining boʻrtiq qismiga birikadi. Qorin toʻgʻri mushagi 3–4 ta koʻndalang paylar **intersections tendineae** vositasida qisqa boʻlaklarga boʻlinib turadi. Innervatsiyasi: **n.n. intercostales (Th5 — Th12)**.

5. m. pyramidalis — piramidasimon mushak qorin toʻgʻri mushagining pastki sohasida, qov suyaklarining oʻzaro birikish chegarasida, uchburchak shaklidagi kichik mushak boʻlib hisoblanadi. Innervatsiyasi: **n. subcostalis (Th12 — L1)**.

Qorin mushaklari tanani bukadi, qovurgʻalarni pastga tortib nafas chiqarishda qatnashadi va qorin boʻshligʻidagi bosimni oshiradi.

5.5.1. Qorin toʻgʻri mushagi qini — vagina m. recti abdominis va oq chiziq — linea alba

Qorinning keng mushaklari oʻrta chiziq sohasida serbar payga davom etib, bu serbar paylarni aponevrozlar deb ataladi. Har ikkala tarafdagi mushak aponevrozlari oʻzaro oʻrta chiziqda birlashib, qorinning oq chizigʻi **linea alba** ni hosil qiladi. Bu chiziq toʻsh suvagina xanjarsimon oʻsimtasidan, qov suyaklarining oʻzaro birikish sohasigacha davom etadi. Uning oʻrtasida kindik



52-rasm. Oldingi va yon qorin mushaklari.

1 — m. obliquus abdominis externus; 2 — m. rectus abdominis; 3 — m. pyramidalis; 4 — linea alba; 5 — vagina m. recti abdominis; 6 — linea semicircularis; 7 — m. transversus abdominis; 8 — linea semilunaris.

halqasi - **annulus umbilicalis** joylashgan. Oq chiziq sohasida qon tomirlar nisbatan oz bo'lganligidan, jarrohlik muolajalarida qo'llaniladi.

Qorinning to'g'ri mushagi, serbar paylarning (aponevrozlarning) ichida joylashib, qinning oldingi -- **lamina anterior** va orqa -- **lamina posterior** devori bo'ladi. Kindikdan yuqori qismida qorin tashqi qiyshiq mushagining aponevrozi qinning oldingi devorini hosil etishda qatnashadi. Qorinning ichki qiyshiq mushagining aponevrozi, to'g'ri mushak sohasida ikki varaqqa bo'linib, oldingi yarim varag'i oldingi devorni hosil qilishda, orqa varag'i esa qorin to'g'ri mushagi qinning orqa devorini hosil qilishda qatnashadi. Uning ko'ndalang mushagi aponevrozi esa, to'g'ri mushakning orqasidan o'tadi va orqa devorni hosil qiladi. Demak kindikdan yuqorida, qorin to'g'ri mushagi qinning oldingi va orqa devorlarining har biri bir yarim varoq aponevrozlardan tashkil topadi. Qorin devorining kindikdan pastdagi sohasida, to'g'ri mushak qinning oldingi devori qalin bo'ladi, chunki hamma serbar mushaklarning aponevrozlari qorin to'g'ri mushagining oldidan yo'naladi va natijada uchta aponevroz qinning oldingi devorini hosil qiladi. Shu sohada to'g'ri mushak qinning orqa devori ko'ndalang mushak fassiyasi -- **fascia transversalis** dan tashkil topadi. To'g'ri mushak qinning orqa aponevroz devorining yakunlanish sohasida yoysimon chiziq -- **linea arcuata** hosil bo'ladi.

5.5.2. Chov boylami va kanali

(53- rasm)

Chov boylami — **lig. inguinale** tashqi qiyshiq mushak aponevrozining bir qismi bo'lib, yonbosh suyagining oldingi yuqorigi o'sig'i --- **spina iliaca anterior superior** va qov suyagi bo'rtig'i --- **tuberculum pubicum** orasida tortilgan payga aytiladi. Qorin tashqi qiyshiq mushak aponevrozi qov suyagiga birikish sohasida ikki oyoqchaga ajralib **lig. lacunare**, va **lig. pectineum** boylamlari hosil bo'ladi. Bu ikki boylam orasida --- **lig. reflexum** boylami joylashgan. Chov boylamining ichki (medial) sohasida, qorin tashqi qiyshiq mushagi aponevrozida yuza chov halqasi — **annulus inguinalis superficialis** bo'ladi. Bu halqa tashqi qiyshiq mushagi aponevrozining ikki oyoqchaga bo'linishidan hosil bo'ladi. Lateral oyoqcha **crus laterale** - - qov suyagi bo'rtig'i --- **tuberculum pubicum** ga,



53- rasm. Chov kanali (ichki teshigi).

1 --- anulus inguinalis profundus; 2 --- funiculus spermaticus (kesilgan); 3 --- m. interfoveolaris; 4 --- crus laterale; 5 --- falx inguinalis; 6 --- lig reflexum; 7 --- crus mediale; 8 --- funiculus spermaticus; 9 --- crus mediale; 10 --- m. cremaster; 11 --- aponeurosis m. obliqui externi abdominis; 12 --- fascia transversalis; 13 --- m. transversus abdominis; 14 --- m. obliquus internus abdominis.

ichki oyoqcha — **crus mediale** esa ikki qov suyagining qo'shilish sohasi — **simphisis pubicum** ga birikadi. Bu ikki oyoqchadan tashqari **lig. reflexum** deb ataladigan oyoqcha ham bo'ladi. Bu boylam halqaning orqa devorini hosil qiladi va qarama-qarshi tarafdagi qorinning tashqi qiyshiq mushagining aponevarozidan hosil bo'ladi. Chuqur chov halqasi — **annulus inguinalis profundus** qorin devorining ichki yuzasida, ko'ndalang mushak fassiyasi — **fascia transversalis** sohasida joylashadi. Har ikkala halqalar orasida chov kanali — **canalis inguinalis** hosil bo'ladi. Uning uzunligi 4–5 sm bo'lib, erkaklarda urug' tizimchasi — **funiculus spermaticus**, ayollarda bachadonning yumaloq boylami — **lig. teres uteri** o'tadi. Chov kanalining quyidagi devorlari bo'ladi: oldingi — tashqi qiyshiq mushak aponevrozi; orqa devori — ko'ndalang mushak fassiyasi — **fascia transversalis**; yuqori devori — qorinning ichki qiyshiq va ko'ndalang mushaklari; pastki devori — chov boylami.

5.5.3. Qorin mushaklarining vazifasi

Mushaklar qisqarishi natijasida qorin bo'shlig'i torayadi, ichki a'zolarida bosim oshadi.

Qorin mushaklari umurtqa pog'anasini va tanani bukadi. Mushaklarni bir tomonlama qisqarishi tanani yon tarafga bukadi. Bu mushaklar qovurg'alarga birikkanligidan, nafas olishda ham qatnashadi.

5.6. ORQA MUSHAKLARI

5.6.1. Orqaning yuza mushaklari

(54- rasm)

1. **M. trapezius** — trapetsiyasimon mushak.

1. a) trapetsiyasimon mushakning tushuvchi qismi **pars descendens** ensa suyagining **protuberantia occipitalis externa** bo'rtig'idan, **lig. nuchae** boylamidan. VII bo'yin umurtqasining qirrali o'simtasidan boshlanadi.

Birikish sohasi — o'mrov suyagining lateral qismi va kurak suyagining acromion o'simtasining medial yuzasiga to'g'ri keladi.

Vazifasi: kurak suyagini va yelkani ko'taradi, bo'yinni qarama-qarshi tarafga buradi.

b) trapetsiyasimon mushakning ko'ndalang qismi — **pars transversa I–IV** ko'krak umurtqalarining qirrali o'simtalaridan boshlanadi.

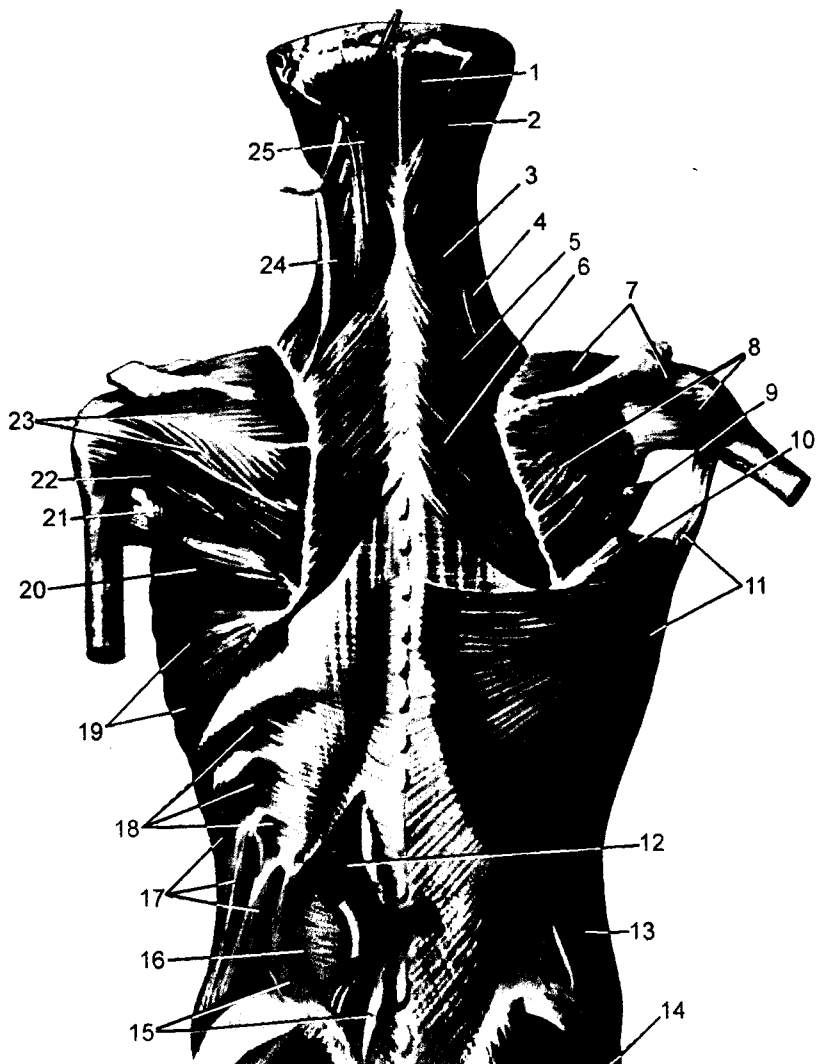
Birikish sohasi — kurak suyagining **spina scapulae** o'simtasining uctki yuzasiga va **acromion** o'simtasining medial chekkasiga birikadi.

Vazifasi: kurak suyaklarini o'zaro yaqinlashtiradi va tashqi tarafga buradi.

d) Trapetsiyasimon mushakning ko'tariluvchi qismi **pars ascendens** I–XII ko'krak umurtqalarining qirrali o'simtalaridan boshlanadi.

Kurak suyagining spina scapulae o'simtasiga birikadi.

Vazifasi: kurak suyagini va yelkani pastga tortadi, uni lateral tarafga buradi.



54- rasm. Orqa mushaklari.

1 — m. splenius capitis; 2 — m. splenius cervicis; 3 — m. longissimus cervicis; 4 — m. levator scapulae; 5 — m. rhomboideus minor; 6 — m. rhomboideus major; 7 — m. supraspinatus; 8 — m. infraspinatus; 9 — m. teres minor; 10 — m. teres major; 11 — m. latissimus dorsi; 12 — m. erector spinae; 13 — m. obliquus abdominis externus; 14 — m. gluteus maximus, 15, 16, 17 — iliocostalis; 18 — m. serratus posterior inferior; 19 — m. serratus anterior; 20 — m. teres major; 21 — m. triceps brahii; 22 — m. teres minor; 23 — m. infraspinatus; 24 — m. splenius cervicis; 25 — m. splenius capitis.

Trapetsiyasimon mushakning innervatsiyasi: **n. accessorius (XI) (C2 — C4)**.

2. **M. latissimus dorsi** — orqaning serbar (keng) mushagi.

Boshlanish sohasi — pastki to'rtta ko'krak va bel umurtqalarining qirrali o'simtasidan, dumg'aza suyagining o'rta o'simtasidan, yonbosh suyagi qirrasining orqa qismidan hamda pastki to'rtta qovurg'aning orqa sohasidan boshlanadi. Birikish sohasi — yelka suyagi kichik bo'rtig'ining qirrasini — **crista tuberculi minoris** ga birikadi. Vazifasi: yelka sohasini yozadi va ichkariga buradi. Qovurg'alardan boshlanganligi uchun, nafas olishda qatnashadi. Innervatsiyasi: **n. thoracodorsalis (C6 — C8)**.

3. **M. rhomboideus major et m. romboideus minor** — katta va kichik rombsimon mushaklar. Boshlanish sohasi — ikki pastki bo'yin umurtqasining qirrali o'simtasi va to'rtta yuqorigi ko'krak umurtqasining qirrali o'simtalaridan boshlanadi. Birikish sohasi — kurak suyagining medial qirrasiga birikadi. Vazifasi: kurak suyagini ichki tarafga va yuqoriga tortadi. Innervatsiyasi: **n. dorsalis scapulae (C4 — C5)**.

4. **M. levator scapulae** kurakni ko'taruvchi mushak.

Yuqorigi to'rtta bo'yin umurtqasining ko'ndalang o'simtalaridan boshlanadi va kurak suyagining ustki burchagiga birikadi. Vazifasi: mushakning nomidan ma'lum: Kurakni yuqoriga ko'taradi hamda bo'yinni buradi va bukadi. Innervatsiyasi: **n. dorsalis scapulae (C3 — C5), plexus cervicalis**.

5. **M. serratus posterior superior** — orqaning yuqori tishsimon mushagi. Pastki ikkita bo'yin va yuqorigi ikkita ko'krak umurtqalarining qirrali o'simtalaridan boshlanib, II–V qovurg'alarda tugaydi. Vazifasi: qovurg'alarni ko'taradi. Innervatsiyasi: **n.n. intercostales (Th1 — Th4)**.

6. **M. serratus posterior inferior** — orqaning pastki tishsimon mushagi. Pastki ikkita ko'krak va yuqorigi ikkita bel umurtqalarining qirrali o'simtalaridan boshlanib, IX–XII qovurg'alarda tugaydi. Vazifasi: qovurg'alarni pastga tortadi. Innervatsiyasi: **n.n. intercostales (Th9 — Th12)**.

7. a) **M.m. intertransversarii anteriores cervicis** — bo'yindagi oldingi ko'ndalang o'simtalar orasidagi mushak. Hamma bo'yin umurtqalarining ko'ndalang o'simtalaridagi oldingi do'mbog'idan boshlanadi.

Birikish sohasi: pastdagi bo'yin umurtqalarining xuddi shunday hosilasiga birikadi.

b) **M.m. intertransversarii posteriores laterales cervicis** bo'yindagi orqa — yon ko'ndalang o'simtalar orasidagi mushak. Hamma bo'yin umurtqalarining ko'ndalang o'simtalaridagi orqa do'mbog'idan boshlanadi.

Birikish sohasi — pastdagi bo'yin umurtqalarining ko'ndalang o'simtalaridagi oldingi do'mbog'iga birikadi. Bu mushaklarni vazifasi: bo'yinni lateral tarafga bukadi.

Innervatsiyasi: **rami dorsales, n.n. spinales**.

d) **M.m. intertransversarii laterales lumborum** beldagi lateral ko'ndalang o'simtalar orasidagi mushak. Bel umurtqasining qo'shimcha o'simtasidan boshlanadi.

Birikish sohasi — ostidagi umurtqaning ko'ndalang o'simtasiga birikadi.

Vazifasi: umurtqa pog'onasini (tanani) yon tarafga buradi. Innervatsiyasi: **rami dorsales, n.n. spinales.**

e) **M.m. intertransversarii medialis lumborum** beldagi medial ko'ndalang o'simtalar orasidagi mushak. Bel umurtqasining qo'shimcha o'simtasidan boshlanadi.

Birikish sohasi — ostidagi umurtqaning so'rg'ichsimon o'simtasiga birikadi.

5.6.2.Orqaning chuqur guruh mushaklari

Musculi spinotransversales qirrali va ko'ndalang o'simtalar orasidagi mushak. Mushak tarkibida qayishsimon mushak — **m. splenius** bo'lib, u ham o'z navbatida kalla va bo'yin mushaklaridan hosil bo'ladi.

1. **M. splenius capitis et cervicis** kallaning va bo'yinning qayishsimon mushagi. Pastki beshta bo'yin va oltita yuqorigi ko'krak umurtqalarining qirrali o'simtalaridan boshlanib **m. splenius capitis** ensa suyagining yuqori chizig'i

linea nuchae superior va chakka suyagining so'rg'ichsimon o'sig'i — **processus mastoideus** ga birikadi. Bo'yin qismi **m. splenius cervicis** esa II, III bo'yin umurtqasining ko'ndalang o'simtalariga birikadi.

Vazifasi: bir tomonlama qisqarganda mushak joylashgan tarafga kallani buradi. Ikki tomonlama qisqarganda kallani orqa tarafga tortadi, bo'yin umurtqalarini yozadi.

Innervatsiyasi: **rami dorsales, n.n. spinales.**

2. **M. erector spinae** — gavnani tiklaydigan mushak.

Boshlanish sohasi dumg'aza suyagining orqa yuzasidan, bel umurtqalarining qirrali o'simtalaridan, yonbosh suyagining qirrasidan va fascia thoracolumbalis dan boshlanadi. Bu mushak ensa suyagigacha yo'nalib birikish sohasiga nisbatan uch qismga bo'linadi:

a) **m. iliocostalis** — yonbosh-qovurg'a mushagi — gavnani tiklovchi mushakning lateral guruh tutamlari, hamma qovurg'alarning burchagiga birikadi: Mushakning bel qismi **pars lumbalis**, ko'krak qismi — **pars thoracica** deyiladi. Innervatsiyasi: **rami dorsales, n.n. spinales.** *+ m. iliocostalis cervicis*

b) **m. longissimus** — eng uzun mushak, gavnani tiklovchi mushakning o'rta guruhini hosil qiladi, chakka suyagining so'rg'ichsimon o'simtasiga birikadi. Mushakning ko'krak qismi — **m. longissimus thoracis**, bo'yin qismi — **m. longissimus cervicis**, bosh qismi — **m. longissimus capitis** deb ataladi. Innervatsiyasi: **rami dorsales, n.n. spinales.**

d) **m. spinalis** — gavnani tiklovchi mushakning ichki guruh tutamlarini hosil qiladi, umurtqalarning qirrali o'simtalariga va ensa suyagining bo'rtig'iga

birikadi. Mushakning ko'krak qismi — **m. spinalis thoracis**, bo'yin qismi — **m. spinalis cervicis**, bosh qismi — **m. spinalis capitis** deb ataladi. Innervatsiyasi: **rami dorsales, n.n. spinales**.

3. **m. m. intertransversi posteriores cervicis et lumborum** orqaning ko'ndalang o'simalari orasida joylashgan mushaklar. Mushakning bel qismi — **m. m. intertransversarii thoraces**, bo'yin qismi — **m. m. intertransversarii posteriores mediales cervicalis** deb ataladi.

4. **M. transversospinalis** -- umurtqalarning ko'ndalang o'simalari bilan qirrali o'simalari orasidagi mushaklar. Qavatma-qavat joylashib uch guruhga bo'linadi: yuza qavatda **m. semispinalis** gavda orqasining yarim qirrali mushagi joylashadi. Bu mushak ko'ndalang o'simalardan boshlanib, o'z yo'nalishida 5-6 ta umurtqani tashlab o'tib qirrali o'simtga birikadi. Mushakning ko'krak qismi — **m. semispinalis thoracis**, bo'yin qismi — **m. semispinalis cervicis**, kallaga yaqin qismi — **m. semispinalis capitis** deb ataladi. O'rta qavatda **m. multifidi** — ko'p bo'lakli mushak joylashadi. Bu mushak tutamlari o'z yo'nalishida 3-4 ta umurtqani tashlab o'tadi. Mushakning bel qismi — **m. multifidus lumborum**, ko'krak qismi **m. multifidus thoracis**, bo'yin qismi **m. multifidus cervicis** deb ataladi. Chuqur qavatida esa gavdani buruvchi (aylantiruvchi) mushak **m. m. rotatores** joylashadi. Bu mushak tutamlari qo'shni umurtqalar orasida yoki bitta umurtqani tashlab birikadi. Mushakning bel qismi — **m. m. rotatores lumborum**, ko'krak qismi — **m. m. rotatores thoracis**, bo'yin qismi — **m. m. rotatores cervicis** deb ataladi. Vazifasi: bo'yin va boshni buradi, umurtqa pog'anasini yozadi. Innervatsiyasi: **rami dorsales, n.n. spinales**.

5. **M. m. interspinales** — qirrali o'simalar orasidagi mushaklar.

Umurtqa pog'anasining bo'yin va bel sohalarida uchraydi. Mushakning bel qismiga — **m. m. interspinales lumborum**, ko'krak qismiga — **m. m. interspinales thoracis**, bo'yin qismiga — **m. m. rotatores interspinales cervicis** deb ataladi. Vazifasi: umurtqa pog'anasini yozadi. Innervatsiyasi: **rami dorsales, n.n. spinales**.

6. **M. quadratus lumborum** — belning kvadrat mushagi.

Boshlanish sohasi — **lig. iliolumbale** boylamidan va chanoq suyagidan yon bosh qirrasining ichki labidan boshlanadi.

Birikish sohasi — oxirgi qovurg'aning pastki qirrasiga va I-IV bel umurtqasining ko'ndalang o'simalariga birikadi.

Vazifasi: tanani yon tarafga bukadi, oxirgi qovurg'ani tushiradi. Innervatsiyasi: **plexus lumbalis (Th12 — L3)**.

7. **M. m. levatores costarum** — qovurg'alarni ko'taruvchi mushaklar.

Boshlanish sohasi -- 7-11 ko'krak umurtqalarining ko'ndalang o'simalaridan boshlanadi.

Birikish sohasi — kalta qovurg'alarni ko'taruvchi mushaklar ostidagi qovurg'alar burchagiga birikadi. Uzun qovurg'alarni ko'taruvchi mushaklar bitta qovurg'ani tashlab, qovurg'alar burchagiga birikadi.

Vazifasi: qovurg'alarni ko'taradi, umurtqa pog'anasini bukadi va aylantiradi. Innervatsiyasi: **n.n. intercostales**.

5.6.3. Bel sohasidagi uchburchak — **trigonum lumbale**

Bu soha pastdan yonbosh suyagining qirrasini, lateral tarafdin qorinning tashqi qiyshiq mushagi, ichki tarafdin orqaning serbar mushagi **m. latissimus dorsi** bilan chegaralangan. Bu uchburchak tubi ichki qiyshiq mushagidan hosil bo'ladi.

Qorin devorining orqa sohasidagi mushak: **m. quadratus lumborum** — belning kvadrat mushagi orqaning ichki tarafida joylashadi. Bu mushak orqaning chuqur mushaklaridan **fascia thoracolumbalis** pardasi bilan ajralib turadi. Belning kvadrat mushagining boshlanish sohasi: yonbosh suyagining qirrasini — **crista iliaca**; tutamlari yuqoriga yo'nalib — XII qovurg'a va I–IV bel umurtqalarining ko'ndalang o'simtlariga birikadi.

5.7. YELKA KAMARI MUSHAKLARI (55-, 56- rasmlar)

1. **M. deltoideus** — deltasimon mushak. Boshlanish sohasi — oldingi tutamlari o'mrov suyagining lateral uchidan; orqa tutamlar kurak suyagining qirrasini — **spina scapulae** va kurak suyagining akromial o'simtasidan boshlanadi. Yelka suyagining — **tuberositas deltoideus** bo'rtig'iga birikadi. Mushakda — **pars clavicularis, pars acromialis, pars spinalis** qismlari bo'ladi. Vazifasi: oldingi tutamlari yelkani bukadi, orqa tutamlar yelka bo'g'imida yozadi, o'rta guruh tutamlari — qo'lni gorizontalsathgacha gavadan ko'taradi. Innervatsiyasi: **n. axillaris (C4 — C6)**; **pars clavicularis** qismi **n. pectoralis** dan ham innervatsiyalanadi.

2. **M. supraspinatus** — kurak qirrasini ustidagi mushak. Kurak suyagining **fossa supraspinata** chuqurchasidan boshlanadi. Yelka suyagining katta bo'rtiq — **tuberositas major** sohasiga birikadi. Vazifasi: qo'lni tanadan uzoqlashtiradi va gorizontalsathgacha ko'taradi, hamda tashqi tarafga buradi. Innervatsiyasi: **n. suprascapularis (C4 — C6)**.

3. **M. infraspinatus** — kurak qirrasini ostidagi mushak. Kurak suyagidagi **fossa infraspinata** chuqurchasidan boshlanib, yelka suyagidagi katta bo'rtiq — **tuberositas major** sohasiga birikadi. Vazifasi: yelkani tashqariga buradi (supinatsiya). Innervatsiyasi: **n. suprascapularis (C4 — C6)**.

4. **M. teres minor** — kichik yumaloq mushak kurak suyagining tashqi qirrasini — **margo lateralis** dan boshlanib, yelka suyagining katta bo'rtiq — **tuberositas major** ga birikadi. Vazifasi: yelkani tashqariga buradi (supinatsiya). Innervatsiyasi: **n. axillaris (C5 — C6)**.

5. **M. teres major** — katta yumaloq mushak. Kurak suyagining pastki burchagi **angulus inferior** dan boshlanib, yelka suyagining kichik bo'rtiq

qirradi — **crista tuberculi minoris** ga birikadi. Vazifasi: qo'lni orqaga hamda ichkariga tortadi va buradi (pronatsiya). Innervatsiyasi: **n. toracodorsalis** (C5 — C6).

6. **M. subscapularis** — kurak osti mushagi. Kurak suyagining shu nomli chuqurchasida joylashadi, qovurg'a yuzasi — **facies costalis** ni to'ldirib va yelka suyagining kichik bo'rtig'i — **tuberculum minus** ga birikadi. Vazifasi: qo'lni ichkariga buradi (pronatsiya). Innervatsiyasi: **n. subscapularis**.

5.8. YELKA MUSHAKLARI

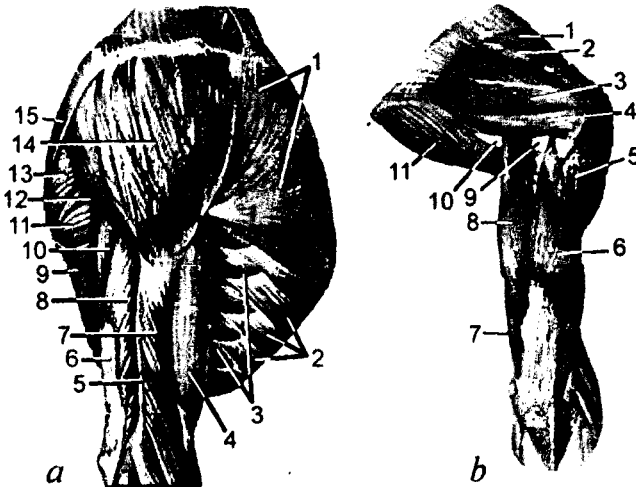
Yelka mushaklari ikki guruhga bo'linadi: oldingi va orqa guruh mushaklari.

5.8.1. Oldingi guruh mushaklari

(55- rasm)

1. **M. biceps brachii** — yelkaning ikki boshli mushagi.

Uzun boshcha — **caput longum** kurak suyagining **tuberculum supraglenoidale** bo'rtig'idan boshlanadi. Kichik boshcha — **caput breve** kurak suyagining tumshuqsimon o'simtasi — **processus coracoideus** dan



55- rasm. Yelka kamari va yelka mushaklari.

a: 1 — **m. pectoralis major**; 2 — **m. obliquus externus abdominis**; 3 — **m. serratus anterior**; 4 — **m. biceps brachii**; 5 — **septum intermusculare brachii laterale**; 6 — **tendo m. tricipitis brachii**; 7 — **m. brachialis**; 8 — **caput laterale m. tricipitis brachii**; 9 — **m. latissimus dorsi**; 10 — **caput longum m. tricipitis brachii**; 11 — **m. teres major**; 12 — **m. teres minor**; 13 — **m. infraspinatus**; 14 — **m. deltoideus**; 15 — **m. trapezius**. b: 1 — **m. supraspinatus**; 2 — **spina scapulae**; 3 — **m. infraspinatus**; 4 — **m. teres minor**; 5 — **m. deltoideus**; 6 — **caput laterale m. tricipitis brachii**; 7 — **caput mediale m. tricipitis brachii**; 8 — **caput longum m. tricipitis brachii**; 9 — **foramen quadrilaterum**; 10 — **foramen trilaterum**; 11 — **m. teres major**.

boshlanadi. Bu ikki boshcha qo‘shilib, umumiy payni hosil qilib, bilak suyagining bo‘rtig‘i — **tuberositas radii** ga birikadi. Mushakning pastki uchida serbar pay — **aponeurosis musclic bicipitis** hosil bo‘ladi. Vazifasi: uzun boshchasi yelkani tanadan uzoqlashtiradi, ichki tarafga buradi. Kichik boshchasi yelka kamarini tanaga yaqinlashtiradi, tashqi tarafga buradi (supinatsiya), tirsak bo‘g‘imida bukadi. Innervatsiyasi: **n. musculocutaneus (C5 — C6)**.

2. **M. brachialis** — yelka mushagi. Yelka suyagining oldingi yuzasidan boshlanib, tirsak suyagining bo‘rtig‘i **tuberositas ulnae** ga birikadi. Vazifasi: uzun boshchasi yelkani tanadan uzoqlashtiradi, ichki tarafga buradi. Kichik boshchasi yelka kamarini tanaga yaqinlashtiradi, tashqi tarafga buradi (supinatsiya), tirsak bo‘g‘imida bukadi. Innervatsiyasi: **n. musculocutaneus (C5 — C6)**.

3. **M. coracobrachialis** — tumshuqsimon yelka mushagi kurak suyagining tumshuqsimon o‘simtasidan boshlanib, yelka suyagining medial yuzasiga birikadi. Vazifasi: yelkani bukadi va yaqinlashtiradi. Innervatsiyasi: **n. musculocutaneus (C6 — C7)**.

5.8.2. Yelkaning orqa guruh mushaklari

(56- rasm)

1. **M. triceps brachii** — yelkaning uch boshli mushagi.

Uzun boshchasi — **caput longum** kurak suyagining **tuberositas infra-glenoidale** bo‘rtig‘idan, tashqi boshchasi — **caput laterale** yelka suyagining orqa yuzasidan, ichki boshchasi — **caput mediale** yelka suyagining orqa yuzasidan boshlanib, bu boshchalar umumiy payga aylangan holda tirsak suyagining **olecranon** o‘simtasiga birikadi. Vazifasi: bilakni tirsak bo‘g‘imida yozadi. Yelka bo‘g‘imida qo‘l yoziladi va tanaga yaqinlashtiriladi. Innervatsiyasi: **n. radialis (C6 — C8)**.

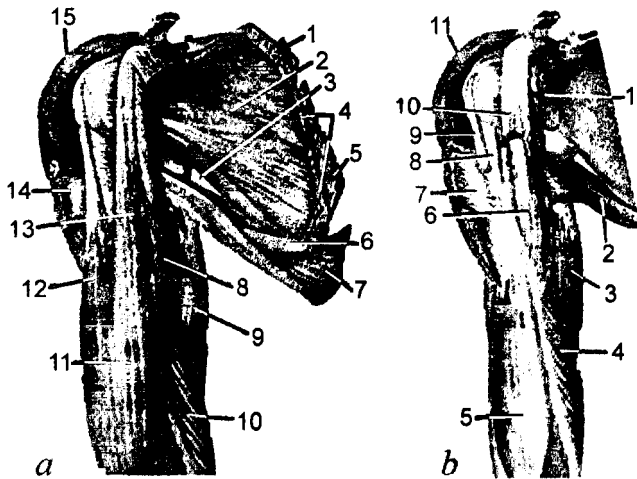
2. **M. anconeus** tirsak mushagi. Yelka suyagining **epicondylus lateralis** o‘simtasidan boshlanib, tirsak suyagining orqa yuzasiga birikadi. Vazifasi: bilakni tirsak bo‘g‘imida yozadi. **M. articularis cubiti** tirsak bo‘g‘imining mushagi — tirsak mushagining bir qismi hisoblanadi. Innervatsiyasi: **n. radialis (C7 — C8)**.

5.9. BILAK MUSHAKLARI

Bilak mushaklari ikki guruhni tashkil etadi:

1) bilakning oldingi guruh mushaklari: bukuvchi va ichkariga buruvchi pronator mushaklaridan tashkil topadi.

2) bilakning orqa guruh mushaklari: yozuvchi va tashqariga buruvchi supinator mushaklaridan tashkil topadi.



56-rasm. Yelka kamari va yelka mushaklari.

1 — m. rhomboideus minor; 2 — m. subscapularis; 3 — foramen trilaterium; 4 — m. serratus anterior; 5 — m. rhomboideus major; 6 — m. teres major; 7 — m. latissimus dorsi; 8 — m. coracobrachialis; 9 — caput longum m. tricipitis brachii; 10 — caput mediale m. tricipitis brachii; 11 — m. biceps brachii; 12 — caput longum m. bicipitis brachii; 13 — caput breve m. bicipitis brachii; 14 — m. pectoralis major; 15 — m. deltoideus. b: 1 — m. subscapularis; 2 — m. teres major; 3 — caput longum m. tricipitis brachii; 4 — caput mediale m. tricipitis brachii; 5 — m. brachialis; 6 — m. coracobrachialis; 7 — m. pectoralis major; 8 — m. latissimus dorsi; 9 — caput longum m. bicipitis brachii; 10 — caput breve m. bicipitis brachii; 11 — m. deltoideus.

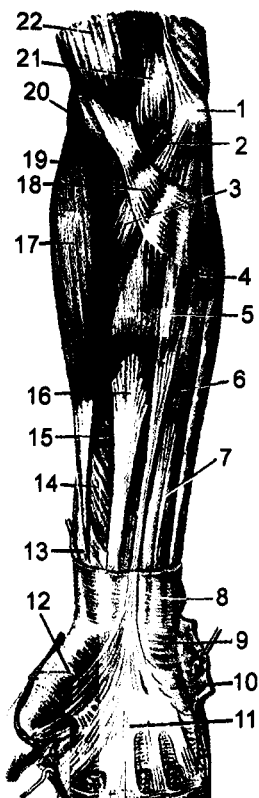
5.9.1. Oldingi guruh mushaklari — yuza mushaklar (57- rasm)

1. **M. pronator teres** — bilakni ichkariga buruvchi yumaloq mushak.

Yelka suyagining **epicondylus medialis** o'simtasidan va tirsak suyagining bo'rtig'i — **tuberositas ulnae** dan boshlanib, bilak suyagining tashqi yuzasiga birikadi. Mushakda — **caput humerale** va **caput ulnare** boshchalari bo'ladi. Vazifasi: bilakni ichkariga buradi va tirsak bo'g'imida bukadi. Innervatsiyasi: **n. medianus** (S6 — S7).

2. **M. flexor carpi radialis** — qo'l panjasini bilak tarafga bukuvchi mushak. Yelka suyagining **epicondylus medialis** o'simtasidan boshlanib, ikkinchi kaft suyagining asosiga birikadi. Vazifasi: qo'l panjasini bukadi va tirsak bo'g'imida bukishda va ichkariga burishda qatnashadi. Innervatsiyasi: **n. medianus** (S6 — S8).

3. **M. palmaris longus** — kaftning uzun mushagi. Yelka suyagining **epicondylus medialis** o'simtasidan boshlanib, ingichka payga davom etadi va kaftdagi **aponevrosis palmaris** payida tugaydi. Vazifasi: kaft aponevrozini taranglaydi hamda kaftni bukadi. Innervatsiyasi: **n. medianus** (S8 — Th1).



57- rasm. Bilakning yuza qavat mushaklari.

1 — *epicondylus medialis*; 2, 3 — *m. pronator teres*; 4 — *m. flexor carpi ulnaris*; 5 — *m. palmaris longus*; 6, 7 — *m. flexor digitorum superficialis*; 8 — *fascia antebrachii*; 9 — *m. palmaris brevis*; 10 — *hypotenar*; 11 — *aponeurosis palmaris*; 12 — *thenar*; 13 — *m. abductor policis longus* payi; 14 — *m. flexor pollicis longus*; 15 — *m. flexor digitorum superficialis*; 16 — *m. flexor carpi radialis*; 17 — *m. brachioradialis*; 18 — *aponeurosis m. bicipitis brachii*; 19 — *m. biceps brachii* payi; 20, 21 — *m. brachialis*; 22 — *m. biceps brachii*.

4. ***M. flexor carpi ulnaris*** — qo'l panjasini bukuvchi tirsak tarafdagi mushak. Yelka suyagining ***epicondylus medialis*** o'simtasidan boshlanib, kaft oldi sohasidagi no'xotsimon suyakka birikadi. Mushakda ***caput humerale*** va ***caput ulnare*** boshchalari bo'ladi.

Vazifasi: qo'l panjasini tirsak tarafga bukadi. Innervatsiyasi: ***n. ulnaris*** (C7 — C8).

5. ***M. flexor digitorum superficialis*** — barmoqlarni bukuvchi yuza mushak. Yelka suyagining ***epicondylus medialis*** o'simtasidan, tirsak suyagining tojsimon o'simtasi — ***processus coronoideus*** dan, bilak suyagining yuqori uchidan boshlanib, paylari to'rtga bo'lingan holda, II–V barmoqlarning o'rta falangalari asosiga birikadi. Mushakda ***caput humeroulnare*** va ***caput radiale*** boshchalari bo'ladi. Vazifasi: II–V barmoqlarni bukadi. Innervatsiyasi: ***n. medianus*** (S8, Th1).

5.9.2. Bilak oldingi guruhining chuqur mushaklari

6. ***M. flexor pollicis longus*** — bosh barmoqni bukuvchi uzun mushak. Yelka suyagining ***epicondylus medialis*** o'simtasidan, bilak suyagining oldingi yuzasidan va bo'rtig'i — ***tuberositas radii*** dan boshlanib, bosh barmoq tirnoq falangasining asosiga birikadi. Vazifasi: bosh barmoqni bukadi. Innervatsiyasi: ***n. medianus*** (S6 — C8).

7. ***M. flexor digitorum profundus*** — barmoqlarni bukuvchi chuqur mushak. Tirsak suyagining oldingi yuzasidan boshlanib, to'rtta payga ajraladi va II–V barmoqlarning tirnoq falangalariga birikadi. Vazifasi: II–V barmoqlarni bukadi. Innervatsiyasi: 2–3 barmoqlarga yo'nalayotgan tutamlar: ***n. medianus*** (S6 — Th1); 4–5 barmoqlarga yo'nalayotgan tutamlar: ***n. ulnaris*** (C6 — Th1).

8. ***M. pronator quadratus*** — bilakni ichkariga buruvchi (*pronatsiya*) kvadrat mushak. Tirsak

suyagi pastki uchining oldingi yuzasida boshlanib, bilak suyagining oldingi yuzasiga birikadi. Vazifasi: bilakni ichkariga buradi (pronatsiya). Innervatsiyasi: **n. medianus (S6 — Th1)**.

5.9.3. Bilakning orqa guruh yuza mushaklari (58- rasm)

1. **M. brachioradialis** — yelka-bilak mushagi. Yelka suyagining tashqi yuzasidan boshlanib, bilak suyagi pastki uchidagi bigizsimon o'simta ustiga birikadi. Vazifasi: bilakni tirsak bo'g'imida bukadi. Innervatsiyasi: **n. radialis (C5 — C6)**.

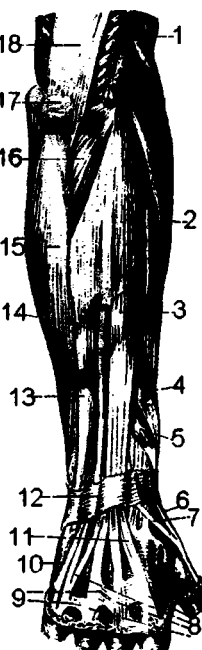
2. **M. extensor carpi radialis longus** — qo'l panjasini yozuvchi bilak tarafidagi uzun mushak. Yelka suyagining **epicondylus lateralis** o'simtasidan va yon yuzasidan boshlanib, II kaft suyagi asosining orqa yuzasiga birikadi. Vazifasi: qo'l panjasini bilak tarafga yozadi. Innervatsiyasi: **n. radialis (S5 — S8)**.

3. **M. extensor carpi radialis brevis** — qo'l panjasini yozuvchi bilak tarafidagi kalta mushak. Yelka suyagining **epicondylus lateralis** o'simtasidan boshlanib, III kaft suyagi asosining orqa yuzasiga birikadi. Vazifasi: qo'l panjasini bilak tarafga yozadi. Innervatsiyasi: **n. radialis (S5 — S7)**.

4. **M. extensor digitorum** — barmoqlarni yozuvchi mushak. Yelka suyagining **epicondylus lateralis** o'simtasidan boshlanib, II–V barmoqlar o'rta falangasi va tirnoq falangalarining orqa yuzasiga birikadi. Vazifasi: barmoqlarni yozadi. Innervatsiyasi: **n. radialis (S6 — S8)**.

5. **M. extensor digiti minimi** — jimjiloqni (V barmoq) yozuvchi mushak. Barmoqlarni yozuvchi mushak paylaridan ajraladi va V barmoqqa birikadi. Vazifasi: jimjiloqni yozadi va tirsak tarafga uzoqlashtiradi. Innervatsiyasi: **n. radialis (S6 — S8)**.

6. **M. extensor carpi ulnaris** — qo'l panjasini yozuvchi tirsak tarafidagi mushak. Yelka suyagining **epicondylus lateralis** o'simtasidan va tirsak suyagining orqa yuzasidan boshlanib, V kaft suyagining bo'rtig'i — **tuberositas ossis metacarpi V** ga birikadi. Mushakda **caput humerale** va



58- rasm. Bilakning orqa yuza mushaklari.

1 — m. brachioradialis; 2 — m. extensor carpi radialis brevis; 3 — m. extensor digitorum; 4 — m. abductor policis longus; 5, 6 — m. extensor policis brevis; 7 — m. extensor policis longus; 8 — tendines m. extensoris digitorum; 9 — connexus intertendineus; 10 — m. extensor digiti minimi; 11 — tendo m. extensoris indicis; 12 — retinaculum extensorum; 13 — m. extensor carpi ulnaris; 14 — m. extensor digiti minimi; 15 — m. flexor carpi ulnaris; 16 — m. anconeus; 17 — olecranon; 18 — m. triceps brachii.

caput ulnare boshchalari bo'ladi. Vazifasi: qo'l panjasini yozadi va tirsak suyagi tarafga buradi. Innervatsiyasi: **n.radialis (S7 — S8)**.

5.9.4. Bilak orqa guruhining chuqur mushaklari

7. **M. supinator** bilakni tashqariga buruvchi mushak. Yelka suyagining — **epicondylus lateralis** o'simtasidan, tirsak suyagining yuqori uchidan boshlanib, bilak suyagining yuqori uchiga birikadi. Vazifasi: bilakni tashqi tarafga buradi (supinatsiya). Innervatsiyasi: **n.radialis (S5 — S6)**.

8. **M. abductor pollicis longus** — bosh barmoqni uzoqlashtiruvchi uzun mushak. Bilak suyagining orqa yuzasidan boshlanib, I kaft suyagining asosiga birikadi. Vazifasi: bosh barmoqni uzoqlashtiradi. Innervatsiyasi: **n.radialis (S7 — S8)**.

9. **M. extensor pollicis brevis** — bosh barmoqni yozuvchi qisqa mushak. Bilak suyagining orqa yuzasidan boshlanib, bosh barmoq (I) asosiga birikadi. Vazifasi: bosh barmoqni yozadi. Innervatsiyasi: **n.radialis (S8 — Th1)**.

10. **M. extensor pollicis longus** — bosh barmoqni yozuvchi uzun mushak. Tirsak suyagining orqa yuzasidan boshlanib, bosh barmoqning tirmoq falangasiga birikadi. Vazifasi: bosh barmoqni yozadi. Innervatsiyasi: **n.radialis (S7 — S8)**.

11. **M. extensor indicis** — ko'rsatkich barmoqni yozuvchi mushak. Tirsak suyagi orqa yuzasining pastki qismidan boshlanib, ko'rsatkich barmoqning (II) o'rta falangasiga birikadi. Vazifasi: ko'rsatkich barmoqni yozadi. Innervatsiyasi: **n.radialis (S6 — S8)**.

5.10. QO'L PANJA MUSHAKLARI (59- rasm)

Qo'l panjasining mushaklari qo'l kafti sohasida ikki tepalikni: bosh barmoq asosidagi tepalik — **thenar**, jimjiloq asosidagi tepalik — **hypothenar** larni hosil qiladi.

5.10.1. Thenar sohasidagi mushaklar

1. **M. abductor pollicis brevis** — bosh barmoqni uzoqlashtiruvchi kalta mushak. Qayiqsimon suyak bo'rtig'i — **tuberculum ossis scaphoidei** dan boshlanib, bosh barmoqning tashqi yuzasiga birikadi. Vazifasi: bosh barmoqni uzoqlashtiradi. Innervatsiyasi: **n. medianus (S8 — Th1)**.

2. **M. flexor pollicis brevis** — bosh barmoqni bukuvchi kalta mushak. Ikkinchi qator kaft usti suyaklaridan (**ossa trapezium et trapezoideum, os capitatum**) boshlanib, bosh barmoq proksimal falangasining asosiga birikadi. Mushakda **caput superficiale** va **caput profundum** boshchalari bo'ladi. Vazifasi: bosh barmoqni bukadi. Innervatsiyasi: **caput superficiale** —

n. medianus (C8 — Th1); caput profundum — n. ulnaris (C8 — Th1).

3. **M. opponens pollicis** — bosh barmoqni qarama-qarshi qo'yuvchi mushak. Kaft usti sohasidagi trapetsiya suyagining bo'rtig'idan boshlanib, I kaft suyagiga birikadi. Vazifasi: bosh barmoqni boshqa barmoqlarga qarama-qarshi qo'yadi. Innervatsiyasi: **n. medianus (C6 — C7).**

4. **M. adductor pollicis** — bosh barmoqni yaqinlashtiruvchi mushak.

III kaft suyagidan boshlanib, bosh barmoq falangasining asosiga birikadi. Mushakda **caput obliquum** va **caput transversum** boshchalari bo'ladi. Vazifasi: bosh barmoqni, boshqa barmoqlarga yaqinlashtiradi. Innervatsiyasi: **n. ulnaris (S8 — Th1).**

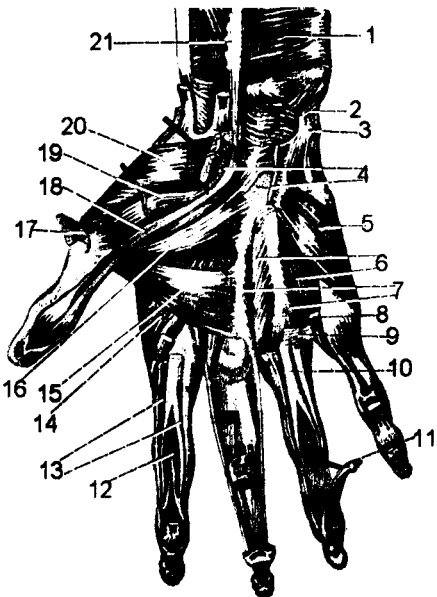
5.10.2. Hypothenar sohasidagi mushaklar

5. **M. palmaris brevis** — kaftning kalta mushagi. Kaft sohasidagi paydan (aponevrozdan) boshlanib, kaft terisida tugaydi. Vazifasi. kaft aponevri ozini taranglaydi. Innervatsiyasi: **n. ulnaris (S8 — Th1).**

6. **M. abductor digiti minimi** jimjiloq barmoqni uzoqlashtiruvchi mushak. Kaftdagi no'xotsimon suyakdan boshlanib, jimjiloqni proksimal falangasining ichki yuzasiga birikadi. Vazifasi: jimjiloqni boshqa barmoqlardan uzoqlashtiradi. Innervatsiyasi: **n. ulnaris (S8 — Th1).**

7. **M. flexor digiti minimi brevis** — jimjiloq barmoqni bukuvchi kalta mushak. Ilmoqsimon suyagi os hamatum ning ilmog'idan boshlanib, jimjiloq proksimal falangining asosiga birikadi. Vazifasi: jimjiloqni bukadi. Innervatsiyasi: **n. ulnaris (S7 — Th1).**

8. **M. opponens digiti minimi** — jimjiloqni boshqa barmoqlarga qarama-qarshi qo'yuvchi mushak. Ilmoqsimon suyak ilmog'idan boshlanib V kaft



59- rasm. Qo'l panja mushaklari (panja -- kaft yuzasi).

1 — m. pronator quadratus, 2 — m. flexor carpi ulnaris (kesilgan); 3 — os pisiforme; 4 — retinaculum flexorum (kesilgan), 5 — m. opponens digiti minimi. 6, 7 — mm. interossei palmares; 8 — m. lumbricalis; 9 — fasciculi transversi; 10 — tendo m. flexoris digitorum superficialis; 11 — tendo m. flexor digitorum profundus 12 — chiasma tendinum. 13 — vagina fibrosa digitorum manus (kesilgan); 14 — m. interosseus dorsalis. 15 — caput transversum m. abductor pollicis; 16 — caput obliquum m. adductor pollicis; 17 — m. abductor pollicis brevis (kesilgan); 18 — tendo m. flexoris pollicis longi. 19 — m. flexor pollicis brevis; 20 — m. opponens pollicis; 21 — m. flexor pollicis longus.

suyagiga birikadi. Vazifasi: jimjiloqni bosh barmoq tarafiga tortadi. Innervatsiyasi: **n. ulnaris (S8 — Th1)**.

5.10.3. Kaftning o'rta guruh mushaklari

9. **M. lumbricalis** — chivalchangsimon mushak. Barmoqlarning bukuvchi chuqur mushak paylaridan boshlanib, barmoqlarining proksimal falangalarining orqa yuzasida va ularning yozuvchi mushak paylarida tugaydi. Vazifasi: barmoqlarning proksimal falangalarini bukadi, distal falangalarini yozadi. Innervatsiyasi: **m.m. lumbricales I — II — n. medianus (C8 — Th1) m.m. lumbricales III — IV — n. ulnaris (C8 — Th1)**.

10. **M. interossei** — suyaklararo mushak. Kaft suyaklari orasini to'ldirib turadi. Bu mushak kaft sohasida va qo'l panjasining orqa yuzasida uchraydi. Mushaklar **m. interossei dorsales** va **m. interossei palmares** guruhlariga bo'linadi. II–V barmoqlarni o'zaro uzoqlashtirish va yaqinlashtirish vazifasini bajaradi. Shu sababdan III kaft suyagi atrofida joylashadi. Kaft sohasidagi suyaklararo mushaklar — **m. interossei palmares** suyaklarni yaqinlashtiradi. Kaftning orqa tarafidagi suyaklararo mushaklar — **m. interossei dorsales** barmoqlarni uzoqlashtiradi. Innervatsiyasi: **n. ulnaris (C8 — Th1)**.

5.11. OYOQNI HARAKATGA KELITIRUVCHI MUSHAKLAR

5.11.1. Chanoqning ichki yuzasidagi mushaklar

1. **M. iliopsoas** yonbosh-bel mushagi ikki boshchadan tashkil topgan: a) **m. psoas major** — belning katta mushagi XII ko'krak va I–IV bel umurtqalari tanasining yon yuzalaridan va bel umurtqalarining ko'ndalang o'simtalaridan boshlanadi. b) **m. iliacus** — yonbosh mushagi yonbosh suyagining ichki yuzasidagi chuqurchadan va yonbosh suyagining oldingi yuqorigi va ostki o'siqlaridan boshlanadi. Belning katta mushagi va yonbosh mushagi pastki sohada qo'shilib, songa **lacuna musculorum** hosilasi orqali o'tadi va son suyagi **trochanter minor** do'mbog'iga birikadi. Yonbosh-bel mushagining vazifasi oyoqni chanoq-son bo'g'imida bukadi va tashqi tarafga buradi. Innervatsiyasi: a) **m. psoas major — plexus lumbalis (L1 — L4), n. femoralis**; b) **m. iliacus — n. femoralis (L1 — L4)**.

2. **M. psoas minor** — kichik bel mushagi katta bel mushagining ustida joylashadi va yonbosh mushak fassiyasiga davom etadi. Chanoq suyagidagi **eminentia iliopubica** tepaligida tugaydi. Vazifasi: bel sohasini bukadi va yonbosh mushak fassiyasini taranglaydi.

5.11.2. Chanoqning tashqi yuzasidagi mushaklar (60- rasm)

1. **M. gluteus maximus** dumbaning katta mushagi.

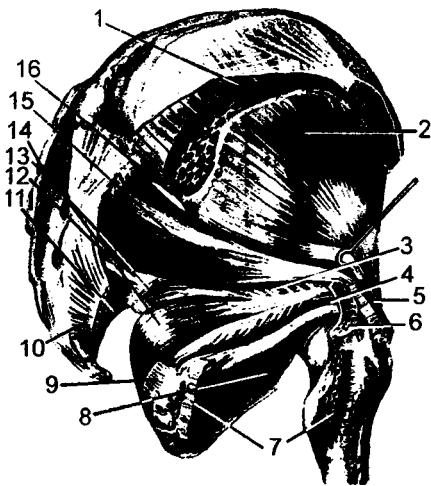
Boshlanish sohasi — yonbosh suyagining tashqi yuzasidan, dumg'aza suyagining yon sohasidan boshlanadi. Mushak tutamlari sonning keng fassiyasiga davom etadi va son suyagidagi **tuberositas glutea** bo'rtig'iga birikadi. Vazifasi: chanoq-son bo'g'imida son suyagini yozadi va tashqi tarafga buradi. Innervatsiyasi: **n. gluteus inferior (L5 — S2)**.

2. **M. gluteus medius** dumbaning o'rta mushagi. Boshlanish sohasi — yonbosh suyagining tashqi yuzasidan boshlanib, son suyagidagi **trochanter major** bo'rtig'iga birikadi. Vazifasi: chanoq-son bo'g'imida son suyagini uzoqlashtiradi. Innervatsiyasi: **n. gluteus superior (L4 — S1)**.

3. **M. gluteus minimus** dumbaning o'rta mushagi. Yonbosh suyagining tashqi yuzasidan boshlanib, son suyagidagi **trochanter major** bo'rtig'ining oldingi yuzasiga birikadi. Vazifasi: chanoq-son bo'g'imida son suyagini uzoqlashtiradi. Dumba mushaklarini birikish sohasida serbar pay — **aponeurosis glutea** hosil bo'ladi. Innervatsiyasi: **n. gluteus superior (L4 — S1)**.

4. **M. tensor fasciae latae** — keng fassiyani taranglaydigan mushak — dumbaning o'rta mushagi bilan birga boshlanadi. Bu mushak tutamlari son sohasida sonning keng fassiyasiga davom etib, uning tutamlari katta boldir suyagining **condylus lateralis** bo'rtig'iga birikadi. Vazifasi: Sonning keng fassiyasini taranglaydi, tizza bo'g'imini bukadi. Innervatsiyasi: **n. gluteus superior (L4 — L5)**.

5. **M. piriformis** — noksimon mushak. Dumg'aza suyagining oldingi yuzasidan boshlanib, uning tolalari katta o'tirg'ich teshigi — **foramen ischiadicum majus** dan o'tadi va son suyagining katta ko'st bo'rtig'i — **trochanter major** ga birikadi. Bu mushak tutamlari katta o'tirg'ich teshigini to'ldirolmaydi. Shu sababdan bu mushak ustida va ostida teshiklar bo'ladi (**foramen suprapiriforme, foramen infrapiriforme**). Vazifasi: chanoq-son



60- rasm. Chanoq mushaklari.

1 — m. gluteus medius; 2 — m. gluteus minimus; 3 — m. gemellus superior; 4 — m. gemellus inferior; 5 — m. gluteus medius; 6 — trochanter major; 7 — m. quadratus femoris (kesilgan); 8 — m. obturatorius externus; 9 — lig. sacrotuberale (kesilgan); 10 — lig. sacrospinale; 12 — foramen (s. spatium) infrapiriformis; 13, 14 — m. obturatorius internus; 15 — m. piriformis; 16 — foramen (s. spatium) suprapiriforme.

bo'g'imida son suyagini tashqi tarafga buradi. Innervatsiyasi: **plexus sacralis (L5 — S2)**.

6. **M. obturatorius internus** — ichki yopqich mushak. Boshlanish sohasi — chanoq suyagidagi yopqich teshik — **foramen obturatorium** va yopqich parda — **membrana obturatoria** ichki yuzasidan boshlanadi. Mushak tutamlari kichik o'tirg'ich teshigi — **foramen ischiadicum minus** orqali yo'nalib, son suyagidagi — **fossa trochanterica** chuqurchasiga birikadi. Vazifasi: chanoq-son bo'g'imida son suyagini tashqi tarafga buradi. Innervatsiyasi: **plexus sacralis (L5 — S2)**.

7. **M. gemellus superior** — yuqorigi egizak mushak. O'tirg'ich suyagining **spina ischiadica** o'simtasidan boshlanib, son suyagining **fossa trochanterica** chuqurchasiga birikadi. Vazifasi: son suyagini tashqi tarafga buradi. Innervatsiyasi: **plexus sacralis (L5 — S2)**.

8. **M. gemellus inferior** — pastki egizak mushak. O'tirg'ich suyagining **tuber ischiadicum** bo'rtig'idan boshlanib, son suyagining **fossa trochanterica** chuqurchasiga birikadi. Vazifasi: son suyagini tashqi tarafga buradi. Innervatsiyasi: **plexus sacralis (L4 — S2), n. gluteus inferior**.

9. **M. quadratus femoris** — sonning kvadrat mushagi. O'tirg'ich suyagining **tuber ischiadicum** bo'rtig'idan boshlanib, son suyagining **crista intertrochanterica** qirrasiga birikadi. Vazifasi: son suyagini tashqi tarafga buradi. Innervatsiyasi: **plexus sacralis (L5 -S2)**.

10. **M. obturatorius externus** — tashqi yopqich mushagi. Chanoq suyagidagi yopqich teshigining tashqi yuzasidan boshlanib, son suyagining **fossa trochanterica** chuqurchasiga birikadi. Vazifasi: son suyagini tashqariga buradi. Innervatsiyasi: **n. obturatorius (L1 — L4)**.

5.12. SON MUSHAKLARI

Son mushaklari uch guruhga ajratiladi:

- 1) sonning oldingi guruh mushaklari;
- 2) sonning ichki — medial guruh mushaklari;
- 3) sonning orqa guruh mushaklari.

5.12.1. Oldingi guruh mushaklari

(61- rasm)

I. **M. quadriceps femoris** — sonning to'rt boshli mushagi. Bu mushakning har bir boshchasi alohida mushakdan tashkil topadi.

1. **M. rectus femoris** — sonning to'g'ri mushagi chanoq suyagining **spina iliaca anterior inferior** o'simtasidan boshlanadi. Mushakda **caput rectum** va **caput reflexum** boshchalari bo'ladi. Birikish sohasi: lig. patellae payini hosil qilib, katta boldir suyagining **tuberositas tibiae** bo'rtig'iga birikadi.

Vazifasi: oyoqni chanoq-son bo'g'imida bukib, tizza bo'g'imida yozadi. Innervatsiyasi: **n. femoralis (L1 — L3)**.

2. **M. vastus lateralis** — lateral keng mushak son suyagining **linea intertrochanterica** sohasidan va son suyagining orqa yuzasidagi **linea aspera** chizig'ining lateral sohasidan boshlanadi. Birikish sohasida **lig. patellaris** boylamini hosil qilib, katta boldir suyagining **tuberositas tibiae** bo'rtig'iga birikadi. Vazifasi: tizza bo'g'imida boldirni yozadi. Inner-vatsiyasi: **n. femoralis (L2 — L4)**.

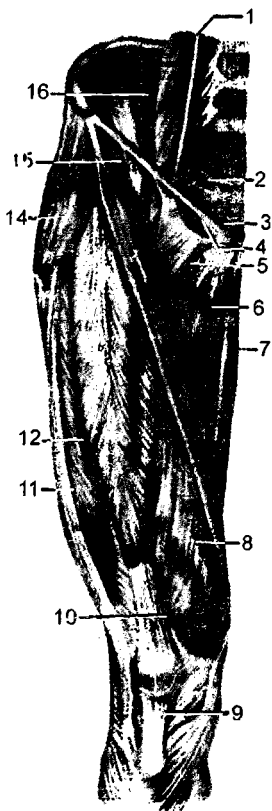
3. **M. vastus medialis** — medial keng mushak **labium mediale lineae aspera femoris** chizig'idan boshlanadi. Katta boldir suyagining **tuberositas tibiae** bo'rtig'iga birikadi. Vazifasi: tizza bo'g'imida boldirni yozadi. Innervatsiyasi: **n. femoralis (L2 — L4)**.

4. **M. vastus intermedius** — oraliqdagi keng mushak. Son suyagining oldingi yuzasidan boshlanadi. Katta boldir suyagining **tuberositas tibiae** bo'rtig'iga birikadi. Vazifasi: tizza bo'g'imida boldirni yozadi. Innervatsiyasi: **n. femoralis (L2 — L4)**.

Sonning to'g'ri mushagi va uchta keng mushak paylarining pastki uchlari o'zaro qo'shilib — umumiy to'rt boshli mushak payini hosil qiladi. Bu pay tizza qopqog'ining ustidan o'tib, katta boldir suyagining **tuberositas tibiae** bo'rtig'iga birikadi. Vazifasi: to'rt boshli mushak oyoqni tizza bo'g'imida yozadi. Sonning to'g'ri mushagi chanoq-son bo'g'imini bukishda qatnashadi.

5. **M. sartorius** — „tikuvchilar“ mushagi chanoq suyagining **spina iliaca anterior superior** o'simtasi-dan boshlanib, tasma shaklida sonning medial tarafga yo'naladi va katta boldir suyagining **tuberositas tibiae** bo'rtig'iga birikadi. Vazifasi: oyoqni tizza bo'g'imida bukadi. Bukilgan paytida boldirni ichki tarafga buradi. Bu mushak oyoqni chanoq-son bo'g'imida bukish va tashqariga burish (supinatsiya) vazifasini ham bajaradi. Innervatsiyasi: **n. femoralis (L2 — L4)**.

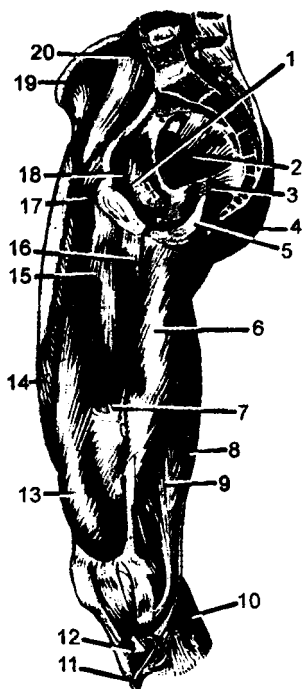
6. **M. articularis genu** — tizza bo'g'imining mushagi. To'rt boshli mushak payining ostida joylashadi. Vazifasi: tizza bo'g'imini yozadi va bo'g'im xaltasini yozish paytida bo'g'im yuzasidan uzoqlashtiradi. Innervatsiyasi: **n. femoralis (L2 — L4)**.



61- rasm. Son mushak-larining old tomondan ko'rinishi.

1 — m. psoas minor; 2 — m. piriformis; 3 — lig. inguinale; 4 — lacuna vasorum; 5 — m. pectineus; 6 — m. adductor longus; 7 — m. gracilis; 8 — m. vastus medialis; 9 — lig. patellae; 10 — tendo m. recti femoris; 11 — tractus iliotibialis; 12 — m. vastus lateralis; 13 — m. tensor fasciae latae; 14 — m. sartorius; 15 — m. iliacus; 16 — m. psoas major.

5.12.2. Sonning orqa guruh mushaklari (62- rasm)



62- rasm. Chanoq va son mushaklari.

1 — membrana obturatoria; 2 — m. piriformis; 3 — lig. sacrospinale; 4 — m. gluteus maximus; 5 — lig. sacrotuberale; 6 — m. adductor magnus; 7 — canalis adductorius; 8 — m. semitendinosus; 9 — m. semimembranosus; 10 — m. gastrocnemius; 11 — m. gracilis (kesilgan); 12 — m. sartorius (kesilgan); 13 — m. vastus medialis; 14 — m. rectus femoris; 15 — m. adductor longus; 16 — m. adductor brevis; 17 — m. pectineus; 18 — canalis obturatorius; 19 — m. iliacus; 20 — m. psoas major.

1. **M. semitendinosus** — yarim pay mushagi. O'tirg'ich suyagining **tuberositas ischii** bo'rtig'idan boshlanib, katta boldir suyagining **tuberositas tibiae** bo'rtig'iga birikadi. Vazifasi: tizza bo'g'imini bukadi va oyoqni chanoq-son bo'g'imida yozadi. Innervatsiyasi: **n. tibialis (L5 — S2)**.

2. **M. semimembranosus** — yarim parda mushagi. O'tirg'ich suyagining **tuberositas ischii** bo'rtig'idan boshlanib, katta boldir suyagining **condylus medialis** bo'rtig'iga, tizza bo'g'imining orqa yuzasiga birikadi. Vazifasi: tizza bo'g'imida bukadi va chanoq-son bo'g'imida yozadi. Innervatsiyasi: **n. tibialis (L5 — S2)**.

3. **M. biceps femoris** — sonning ikki boshli mushagi. Bu mushakning uzun boshchasi — **caput longum** o'tirg'ich suyagining **tuberositas ischii** bo'rtig'idan boshlanadi. Kichik boshchasi **caput breve** esa son suyagidagi **labium laterale linea aspera** chizig'idan boshlanadi. Har ikkala boshcha o'zaro qo'shilib, kichik boldir suyagining boshchasi **caput fibulae** ga birikadi. Vazifasi: tizza bo'g'imida bukadi va chanoq-son bo'g'imida yozadi. Innervatsiyasi: **caput breve — n. peroneus communis (S1 — S2), caput longum — n. tibialis (L5 — S2)**.

4. **M. popliteus** — tizza osti yoki taqim mushagi. Son suyagining **epicondylus lateralis** o'sig'idan boshlanib, katta boldir suyagining ustki uchining orqa yuzasiga birikadi. Vazifasi: tizza bo'g'imini bukadi. Innervatsiyasi. **n. tibialis (L4 — S2)**.

5.12.3. Sonning medial guruh mushaklari

1. **M. pectineus** — taroqsimon mushak. Qov suyagining yuqori ravog'idan boshlanib, son suyagining **linea pectinea** chizig'iga birikadi. Vazifasi: sonni yaqinlashtiradi, chanoq-son

bo'g'imida bukadi va tashqariga buradi. Innervatsiyasi: **n. obturatorius (L2 — L4)** va **n. femoralis (L1 — L3)**.

2. **M. adductor longus** — uzun yaqinlashtiruvchi mushak. Qov suyagining yuqori ravog'idan boshlanib, son suyagining **labium mediale linea aspera** chizig'iga birikadi. Vazifasi: sonni yaqinlashtardi, chanoq-son bo'g'imida biroz bukish va tashqariga burish (supinatsiya) vazifasini bajaradi. Innervatsiyasi: **n. obturatorius (L2 — L4)**.

3. **M. adductor brevis** — kalta yaqinlashtiruvchi mushak. Qov suyagining oldingi yuzasidan boshlanib, son suyagidagi **linea aspera** chizig'ining medial qismiga birikadi. Vazifasi: sonni yaqinlashtiradi, chanoq-son bo'g'imida biroz bukish va tashqariga burish (supinatsiya) vazifasini bajaradi. Innervatsiyasi: **n. obturatorius (L2 — L4)**.

4. **M. adductor magnus** — katta yaqinlashtiruvchi mushak. Qov hamda o'tirg'ich suyagi ravog'idan va o'tirg'ich suyagi bo'rtig'idan boshlanib, son suyagining **labium mediale linea aspera** chizig'iga birikadi. Vazifasi: sonni yaqinlashtardi, chanoq-son bo'g'imida biroz bukish va tashqariga burish (supinatsiya) vazifasini bajaradi. Innervatsiyasi: **n. obturatorius (L2 — L4)**.

Taroqsimon va hamma yaqinlashtiruvchi mushaklar umumiy vazifani bajaradi. Ya'ni bu mushaklar sonni o'zaro yaqinlashtiradi.

5. **M. gracilis** — nozik mushak. Qov suyagining pastki ravog'idan boshlanib, katta boldir suyagining **tuberositas tibiae** bo'rtig'iga birikadi. Vazifasi: sonni o'zaro yaqinlashtiradi va tizza bo'g'imida bukadi va ichkariga buradi (pronatsiya). Innervatsiyasi: **n. obturatorius (L2 — L4)**.

5.13. SON TOPOGRAFIYASI

Yonbosh suyagining **spina iliaca anterior superior** o'simtasidan boshlanib **tuberculum pubicum** do'mbog'iga birikadigan chov boylami **lig. inguinale** ostida, shu boylam bilan chanoq suyagining orasida bo'shliq hosil bo'ladi. Bu bo'shliq chov boylamidan **eminentia iliopectinea** do'ngligiga tortilgan **lig. iliopectinea** boylami vositasida ikkiga ajralib turadi. Medial bo'shliq — **lacuna vasorum**, lateral bo'shliq — **lacuna musculorum** deyiladi. **Lacuna vasorum** dan tashqi yonbosh arteriya va tashqi yonbosh verfa a.v. **iliaca externa**, **lacuna musculorum** dan esa bel-yonbosh mushagi **m. iliopsoas** va son nervi — **n. femoralis** o'tadi.

5.13.1. Son kanali — **canalis femoralis**

Sog'lom odamlarda bu kanal bo'lmaydi, balki biriktiruvchi to'qima, limfa tugunlari, tomirlar bilan to'lgan bo'ladi. Son churrasi paydo bo'lgan taqdirdagina kanal hosil bo'ladi.

Kanal hosil bo'lishida quyidagi devorlar bo'ladi. Tashqi — lateral devorni son venasi, oldingi devorni sonning serbar fassiyasining yuza varag'i hosil qiladi.

orqa devorni son serbar fassiyasining chuqur varag'i hosil qiladi, ichki medial devori har ikkala varaqning birikishi natijasida hosil bo'lgan taroqsimon mushak **m. pectineus** fassiyasi hisobiga hosil bo'ladi. Son kanalining devorlaridan tashqari, kirish va chiqish halqalari bo'ladi. Kirish halqasi yoki son halqasi — **anulus femoralis** tomir lakunasi — **lacuna vasorum** ning ichki tarafida joylashadi va sog' odamlarda biriktiruvchi to'qima, limfa tomirlari va tugunlar bilan to'lib turadi. Son halqasining lateral qismida son venasi, ichki — medial sohasida **lig. lacunare** boylami, oldingi devorini esa chov boylam — **lig. inguinale** hosil qiladi. Orqa devori esa taroqsimon boylam — **lig. pectineale** dan hosil bo'ladi. Son halqasi sohasining ichki yuzaci parietal qorin parda bilan qoplangan bo'lib, bu sohada son chuqurchasi — **fossa femoralis** hosil bo'ladi. Bu chuqurcha chov boylamining orqasida joylashadi. Son halqasining kengligi erkaklarda 1 sm bo'lsa, ayollarda esa 1,8 sm bo'ladi. Ayollarda halqaning kengroq bo'lishi, ular chanog'ining kengligi hisobiga bo'ladi. Shu sababdan son churrasi ayollarda ko'proq uchraydi. Son kanalining tashqi teshigi oval chuqurcha — **fossa ovalis** yoki uzun teri osti venasining (**v. saphena magna**) quyilish sohasiga to'g'ri keladi va **hiatus saphenus** deyiladi. Bu soha chov kanali ostida joylashadi.

5.13.2. Son uchburchagi — **trigonum femorale**

Sonning oldingi yuzasining yuqori sohasida bo'ladi. Bu yuza yuqoridan chov boylami — **lig. inguinale**, lateral tarafdin tikuvchilar mushagi — **m. sartorius**, ichki tarafdin esa uzun yaqinlashtiruvchi mushak — **m. adductor longus** bilan chegaralanadi. Bu uchburchak tubini yonbosh — bel mushagi — **m. iliopsoas** va taroqsimon mushak — **m. pectineus** hosil qiladi. Son uchburchagining pastki uchidan yaqinlashtiruvchi kanal — **canalis adductorius** boshlanadi. Yaqinlashtiruvchi kanal — **canalis adductorius** sonning pastki yuzasida bo'lib, taqim osti chuqurchasiga ochiladi. Kanalning lateral devorini **m. vastus medialis** hosil qiladi. Medial devori esa — **m. adductor mangus** hisobiga hosil bo'ladi. Kanalning oldingi yuzasida ikkala devor orasida tortilgan — **lamina vastoadductoria** payi joylashadi.

5.14. BOLDIR MUSHAKLARI (63- rasm)

Boldir mushaklari uch guruhga bo'linadi: oldingi, orqa va lateral guruh mushaklari.

5.14.1. Boldirning oldingi guruh mushaklari

1. **M. tibialis anterior** oldingi katta boldir mushagi. Katta boldir suyagining **condylus lateralis** bo'rtig'idan va katta boldir suyagining yon

yuzasidan boshlanib, oyoq panja suyaklarining medial ponasimon suyagi **os. cuneiforme mediale** ga va I kaft suyagining asosiga birikadi. Vazifasi: boldir-oshiq bo'g'imida yozadi, oyoq kaftining medial sohasini ko'taradi. Innervatsiyasi: **n. peroneus profundus (L4 — S1)**.

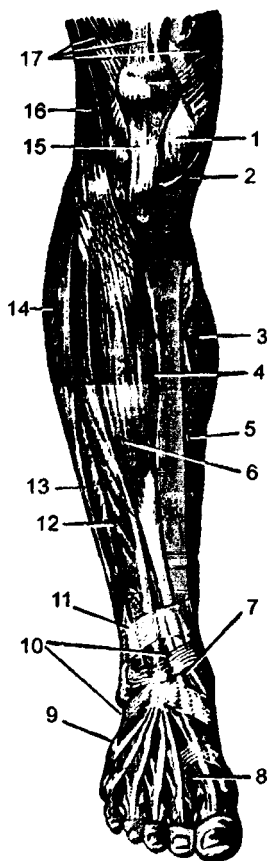
2. **M. extensor digitorum longus** — barmoqlarni yozuvchi uzun mushak. Katta boldir suyagining **condylus lateralis** bo'rtig'idan, kichik boldir suyagining boshchasidan va oldingi yuzasidan boshlanib, mushak paylari II — V barmoq ustki yuzasiga birikadi. Mushak tarkibida alohida tutamlar ajralib uchinchi kichik boldir mushagi — **m. peroneus tertius** ni hosil qiladi. Vazifasi: oyoq barmoqlarini yozadi. Innervatsiyasi: **n. peroneus profundus (L5 — S1)**.

3. **M. extensor hallucis longus** — bosh barmoqni yozuvchi uzun mushak. Kichik boldir suyagining ichki yuzasidan boshlanib, bosh barmoq distal falanga suyagiga birikadi. Vazifasi: bosh barmoqni yozadi. Innervatsiyasi: **n. peroneus profundus (L4 — S1)**.

5.14.2. Boldirning lateral guruh mushaklari (64- rasm)

1. **M. peroneus longus** — kichik boldirning uzun mushagi. Kichik boldir suyagining boshchasidan va yuqori uchining yon yuzasidan boshlanib, lateral to'pichni orqa sohadan va ostidan aylanib o'tib, medial ponasimon suyakka va I kaft suyagiga birikadi. Vazifasi: oyoq kaftini bukadi va ichkariga buradi. Innervatsiyasi: **n. peroneus superficialis (L5 — S1)**.

2. **M. peroneus brevis** — kichik boldirning kalta mushagi. Kichik boldir suyagi yuqori uchining yon yuzasidan boshlanadi, lateral to'pichni aylanib o'tgan holda V kaft suyagining (**os metatarsae V**) asosiga birikadi. Vazifasi: oyoq kaftini bukadi va ichkariga buradi. Innervatsiyasi: **n. peroneus superficialis (L4 — S1)**.



63- rasm. Boldir va oyoq panjasi mushaklari (oldingi guruh mushaklari).

1 — *capsula articularis*; 2 — *m. sartorius*; 3 — *m. gastrocnemius*; 4 — *margo anterior tibiae*; 5 — *m. soleus*; 6, 7 — *m. tibialis anterior*; 8 — *tendo m. extensoris hallucis longi*; 9 — *tendo m. peronei tertii*; 10 — *retinaculum mm. extensorum inferius*; 11 — *retinaculum mm. extensorum superius*; 12 — *m. extensor digitorum longus*; 13 — *m. peroneus brevis (m. fibularis brevis)*; 14 — *m. peroneus longus*; 15 — *lig. patellae*; 16 — *tractus iliotibialis*; 17 — *m. quadriceps*

5.14.3. Boldirning orqa guruh mushaklari

(64- rasm)

Yuza joylashgan mushaklar

1. **M. triceps surae** boldirning uch boshli mushagi alohida ikki mushakdan: **m. gastrocnemius** va **m. soleus** — kambalasimon mushaklardan tashkil topgan.

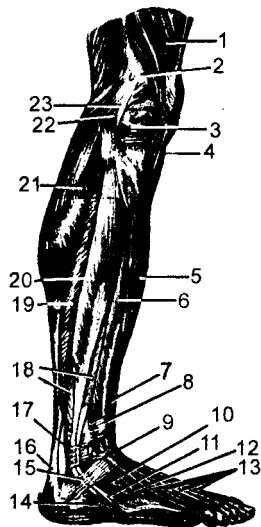
M. gastrocnemius — son suyagining taqim yuzasidan, son suyagi pastki uchining bo'rtiqlaridan boshlanib, pastki uchi umumiy payga davom etadi. Mushakda **caput laterale** va **caput mediale** boshchalari bo'ladi. Birikish sohasi: tovon suyagining orqa yuzasiga birikadi. Vazifasi: oyoq panjasini bukadi hamda tashqariga buradi (supinatsiya) va tizza bo'g'imida bukadi. Innervatsiyasi: **n. tibialis (S1 — S2)**.

Bu mushakning ostida kambalasimon mushak **m. soleus** joylashgan.

M. soleus — kichik boldir suyagining boshchasidan, yuqori uchining orqa yuzasidan boshlanib, pastki sohada uch boshli mushak payiga davom etadi. Birikish sohasi — tovon suyagining orqa yuzasiga birikadi. Vazifasi: oyoq panjasini bukadi, tashqariga buradi (supinatsiya). Innervatsiyasi: **n. tibialis (S1 — S2)**.

Boldirning uch boshli mushak payi tovon suyagining bo'rtig'iga birikadi. Vazifasi: boldirning uch boshli mushagi oyoqni boldir-oshiq bo'g'imida bukadi. Bu mushak son suyagidan boshlanganligi uchun tizza bo'g'imida ham bukish vazifasini bajaradi.

2. **M. plantaris** — kaft mushagi. Son suyagining **condylus lateralis** bo'rtig'idan boshlanib, tovon suyagining bo'rtig'iga birikadi. Vazifasi: boldirning uch boshli mushagi bilan bir xil vazifani bajaradi. Innervatsiyasi: **n. tibialis (S1 — S3)**.



64- rasm. Boldir va oyoq panjasi yonboshidagi mushaklar.

1 — m. quadriceps femoris; 2 — epicondylus lateralis femoris; 3 — meniscus lateralis; 4 — lig. patellae; 5 — m. tibialis anterior; 6 — m. extensor digitorum longus; 7 — m. extensor hallucis longus; 8 — retinaculum m. extensorum superior; 9 — retinaculum m. extensorum inferior; 10 — m. extensor digitorum brevis; 11 — tendo m. peronei brevis; 12 — m. peroneus tertius; 13 — tendines mm. extensorum digitorum longi; 14 — m. abductor digiti minimi; 15 — retinaculum mm. peroneorum inferior; 16 — tendo calcaneus (Achillis); 17 — retinaculum mm. peroneorum superior; 18 — m. peroneus (fibularis) brevis; 19 — m. soleus; 20 — m. peroneus longus; 21 — m. gastrocnemius; 22 — m. biceps femoris; 23 — lig. collaterale fibulare.

3. **M. popliteus** — taqim mushagi. Son suyagining lateral doʻngligidan boshlanadi. Katta boldir suyagining taqim osti yuzasiga birikadi. Tizza boʻgʻimi xaltasining orqa yuzasida joylashib, bukishda qatnashadi.

Chuqur joylashgan mushaklar

4. **M. flexor digitorum longus** — barmoqlarni bukuvchi uzun mushak. Katta boldir suyagining orqa yuzasidan boshlanadi. Mushak paylari medial toʻpichni aylanib oʻtib II–V barmoqlarning tirnoq falangalariga birikadi. Vazifasi: barmoqlarni va oyoq kaftini bukadi hamda tashqariga buradi. Innervatsiyasi: **n. tibialis (S1 — S3)**.

5. **M. tibialis posterior** — katta boldirning orqa mushagi. Katta va kichik boldir suyaklarining orqa yuzasidan boshlanib, ichki toʻpichni aylanib oʻtadi va oyoqning kaft sohasida qayiqsimon suyak doʻmbogʻiga — **tuberositas ossis navicularis**, uchta ponasimon suyakka va II–V kaft suyaklari asosiga birikadi. Vazifasi: oyoq kaftini boldir-oshiq boʻgʻimida bukadi. Innervatsiyasi: **n. tibialis (L4 — L5)**.

6. **M. flexor hallucis longus** — bosh barmoqni bukuvchi uzun mushak. Kichik boldir suyagining orqa yuzasidan boshlanadi. Mushak paylari bosh barmoqning tirnoq falangasiga birikadi. Vazifasi: bosh barmoqni va oyoq kaftini bukadi hamda tashqariga buradi. Innervatsiyasi: **n. tibialis (S1 — S3)**.

5.15. OYOQ PANJASINI MUSHAKLARI (65- rasm)

Bu soha mushaklari ikki guruhga ajraladi:

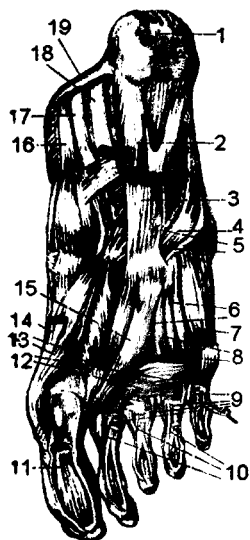a) oyoq panjasining ustki yuzasida joylashgan mushaklar;

b) oyoq panjasining ostki (kaft) yuzasida joylashgan mushaklar.

Oyoq panjasining ustki yuzasida **M. extensor digitorum brevis** — barmoqlarni yozuvchi kalta mushak

65- rasm. Oyoq panjasining mushaklari (pastki yuzasi).

1 — tuber calcanei; 2 — m. quadratus plantae; 4 — m. peroneus longus; 5 — vagina tendinis m. peronei longi; 6 — mm. interossei plantares; 7 — m. flexor digiti minimi brevis; 8 — mm. interossei dorsales; 9 — tendines m. flexoris digitorum longi; 10 — tendines m. flexoris digitorum brevis; 11 — tendo m. flexoris hallucis longi; 12 — m. adductor hallucis; 13 — m. flexor hallucis brevis; 14 — m. abductor hallucis; 15 — m. adductor hallucis (caput obliquum); 16 — tendo m. tibialis posterioris; 17 — tendo m. flexoris digitorum longi; 18 — tendo m. flexoris hallucis longi (kesilgan); 19 — retinaculum mm. flexorum.



joylashadi. Tovon suyagining ustki yuzasidan boshlanib, I–IV barmoqlarning ustki yuzasiga birikadi. Vazifasi: I–IV barmoqlarni yozadi.

5.5.1. Oyoq panjasining ostki kaft yuzasida joylashgan mushaklar

O'z navbatida bu mushaklar medial, lateral va o'rta guruh mushaklarga bo'linadi.

Medial guruh mushaklari:

1) **M. abductor hallucis** — bosh barmoqni uzoqlashtiruvchi mushak.

Tovon suyagining medial o'simtasi — **processus medialis** dan, qayiqsimon suyak bo'rtig'i — **tuberositas ossis navicularis** dan boshlanib, bosh barmoqning proksimal falangasiga birikadi. Vazifasi: o'z nomidan ma'lum bo'lib bosh barmoqni uzoqlashtiradi. Innervatsiyasi: **n. plantaris medialis (L5 — S2)**.

2) **M. flexor hallucis brevis** — bosh barmoqni bukuvchi kalta mushak. Medial ponasimon suyakdan boshlanib, bosh barmoqning proksimal falangasiga birikadi. Mushakda **caput mediale** va **caput laterale** boshchalari bo'ladi. Vazifasi: bosh barmoqni bukishda qatnashadi. Innervatsiyasi: **n. plantaris medialis (L5 — S1)**.

3) **M. adductor hallucis** — bosh barmoqni yaqinlashtiruvchi mushak. Kubsimon va lateral ponasimon suyakdan, II–V kaft suyaklaridan boshlanib, bosh barmoq proksimal falang suyagiga birikadi. Mushakda **caput obliquum** va **caput transversum** boshchalari bo'ladi. Vazifasi: bosh barmoqni boshqa barmoqlarga yaqinlashtiradi. Innervatsiyasi: **n. plantaris medialis (S1 — S2)**.

Lateral guruh mushaklari

1) **M. abductor digiti minimi** — kichik barmoqni uzoqlashtiruvchi mushak. Tovon suyagining lateral chekkasidan boshlanib, kichik barmoqning proksimal falang suyagiga birikadi. Vazifasi: kichik barmoqni, boshqa barmoqlardan uzoqlashtiradi. Innervatsiyasi: **n. plantaris lateralis (S1, S2)**.

2) **M. flexor digiti minimi brevis** — kichik barmoqni bukuvchi kalta mushak. V kaft suyagining asosidan boshlanib, kichik barmoq proksimal falanga suyagiga birikadi. Vazifasi: kichik barmoqni bukadi. Innervatsiyasi: **n. plantaris lateralis (S1, S2)**.

O'rta guruh mushaklari

1) **M. flexor digitorum brevis** — barmoqlarni bukuvchi kalta mushak. Tovon suyagi bo'rtig'idan boshlanib, II–V barmoqlarning o'rta falangalariga

birikadi. Vazifasi: barmoqlarni bukishda qatnashadi. Innervatsiyasi: **n. plantaris medialis (L5 — S1)**.

2) **M. quadratus plantae** — oyoq kafti kvadrat mushagi. Tovon suyagidan boshlanib, barmoqlarni bukuvchi uzun mushak — **m. flexor digitorum longus** paylariga birikadi. Vazifasi: bukuvchi mushakga hamkor bo'ladi. Innervatsiyasi: **n. plantaris lateralis (S1, S2)**.

3) **M. m. lumbricales** — chuvalchangsimon mushaklar. II–V barmoqlarni bukuvchi uzun mushak **m. flexor digitorum longus** paylarida boshlanib, II–V barmoqlarning proksimal falangalariga birikadi. Vazifasi: proksimal falangalarni bukadi, 2–5 barmoqlarning o'rta va distal falangalarini yozadi. Innervatsiyasi: I, II, III chuvalchangsimon mushaklar — **n. plantaris medialis (L5 — S2)** IV — chuvalchangsimon mushak — **n. plantaris lateralis (L5 — S2)**.

4) **M. m. interossei** — suyaklararo mushaklar. Bu mushaklar oyoq kaft suyaklari orasini to'ldirib, o'z navbatida, kaft sohasidagi **m.m. interossei plantaris** va ustki yuzasidagi mushaklar — **m. interossei dorsales** guruhiga ajraladi.

M.m. interossei plantaris 3–5 kaft suyaklarining medial yuzasidan boshlanib, 3–5 barmoqlarning proksimal falangalarining medial yuzasiga birikadi.

Vazifasi: 3–5 barmoqlarning 2 barmoqqa yaqinlashtiradi. Innervatsiyasi: **n. plantaris lateralis (S1, S2)**.

M.m. interossei dorsales 2–5 kaft suyaklaridan boshlanib, 2–4 barmoqlarning proksimal falangalariga birikadi.

Vazifasi: barmoqlarni o'zaro uzoqlashtiradi va proksimal falangani bukadi. Innervatsiyasi: **n. plantaris lateralis (S1, S2)**.

5.5.2. Oyoq panjasining ustki (dorsal) yuzasidagi mushaklar

1. **M. extensor digitorum brevis** — barmoqlarni yozuvchi kalta mushak. Boshlanish sohasi — tovon suyagining ustki yuzasidan boshlanadi. Birikish sohasi — 2–4- barmoqlarning distal falangalarining ustki yuzasiga birikadi.

Vazifasi: 2–4- barmoqlarni yozadi. Innervatsiyasi: **n. peroneus profundus (L5 — S2)**.

2. **M. extensor hallucis brevis** — bosh barmoqni yozuvchi kalta mushak. Boshlanish sohasi — tovon suyagining ustki — lateral yuzasidan boshlanadi. Birikish sohasi — Bosh barmoqning distal falangiga birikadi. Vazifasi: bosh barmoqni yozadi. Innervatsiyasi: **n. peroneus profundus (S1 — S2)**.

5.16. BOLDIR TOPOGRAFIYASI

Taqim chuqurchasi — **fossa poplitea** romb shaklida tuzilgan hosila hisoblanadi. Bu chuqurchaning yuqori uchi lateral tarafdin **m. biceps femoris**, medial tarafdin esa **m. semimembranosus** va **m. semitendinosus** lar bilan chegaralangan. Chuqurchaning pastki uchi esa **m. gastrocnemius** mushagining

boshchalari hisobiga hosil bo'ladi. Taqim chuqurchasida limfa tugunlar, o'tirg'ich nervi, taqim arteriyasi va venalari joylashadi.

Taqim chuqurchasining ostki uchidan taqim-boldir kanali — **canalis cruropliteus** boshlanadi. Bu kanal **m. tibialis posterior** (oldingi devori) va **m. soleus** (orqa devori) orasida hosil bo'ladi. Bu kanalda **n. tibialis, a. v. tibialis posteriores** lar joylashgan. Taqim-boldir kanalining ustki sohasidan **canalis musculoperoneus superior** boshlanadi. Bu kanal kichik boldir suyagi — **fibula va m. peroneus longus** lar orasida joylashadi. Undan kichik boldirning yuza nervi **n. peroneus superficialis** o'tadi. Taqim-boldir kanalining pastki qismidan **canalis musculoperoneus inferior** boshlanadi. Bu kanal kichik boldir suyagi **fibulae, m. flexor hallucis longus va m. tibialis posterior** lar orasida joylashib, undan **a. peronea** o'tadi. Oyoq panjasining kaft yuzasida **sulcus plantaris medialis va sulcus plantaris lateralis** egatlari joylashadi. Medial egat **m. flexor digitorum brevis va m. abductor hallucis** mushaklari orasida joylashib, lateral egat esa **m. flexor digitorum brevis va m. abductor digiti minimi** mushaklari orasida joylashadi.

5.17. BO'YIN MUSHAKLARI (66- rasm)

Bo'yin mushaklari uch guruhga bo'linadi: yuza mushaklar, o'rta qavat mushaklari, chuqur qavat mushaklari.

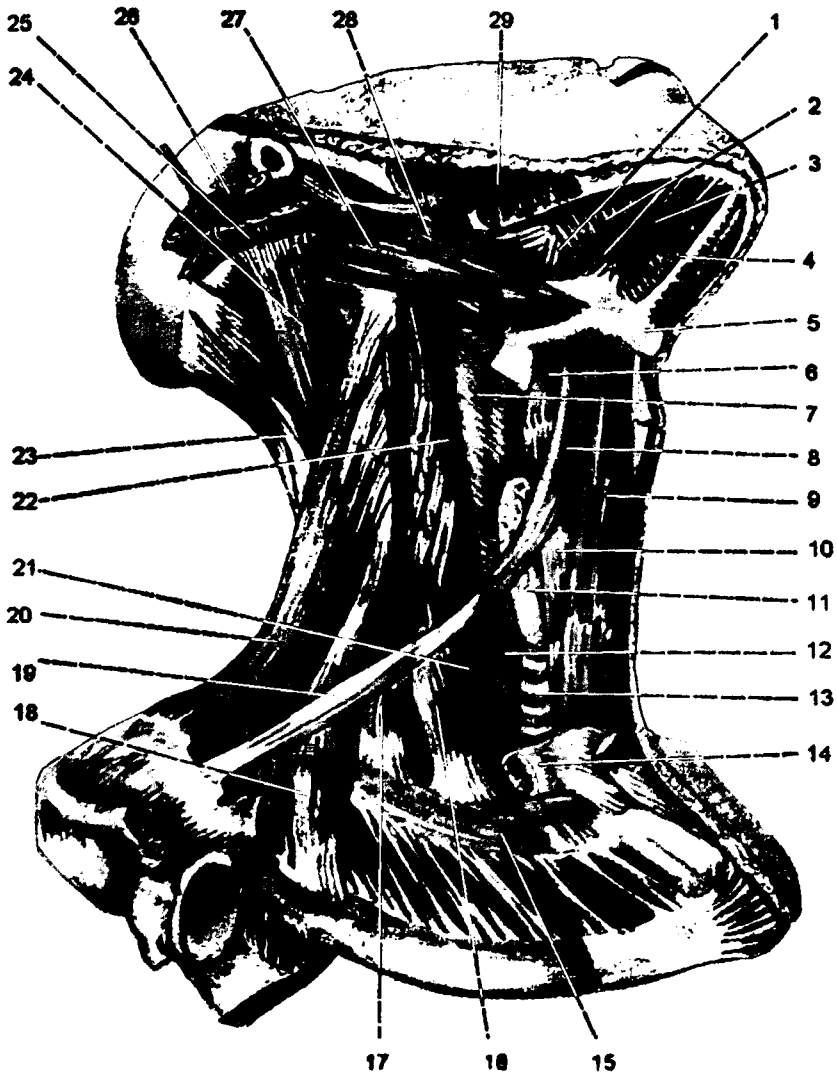
5.17.1. Yuza mushaklar

1. **M. platysma** — bo'yinning teri osti serbar mushagi. Ko'krakning katta mushagi hamda yelka kamarining deltasimon mushagi fassiyasidan boshlanib, pastki jag'ning ostki chekkasiga, og'iz tirqishi burchagiga va yuz fassiyasiga birikadi. Vazifasi: og'iz tirqishi burchagini pastga tortadi, bo'yin terisini ko'taradi va taranglashtiradi. Innervatsiyasi: **n. facialis (VII)** bo'yin tarmog'i.

2. **M. sternocleidomastoideus** — to'sh-o'mrov-so'rg'ichsimon mushak. To'sh suyagining qo'ndoq qismidan, o'mrov suyagining to'sh suyagiga birikish uchidan boshlanib, uning tutamlari yuqoriga yo'naladi va chakka suyagining so'rg'ichsimon o'simtasiga hamda ensa suyagining **linea nuchae superior** chiziqlariga birikadi. Vazifasi: bir tomonlama qisqarganda kalla yon tomonga bukiladi, yuz esa qarama-qarshi tarafga buriladi. Ikki tomonlama qisqarganda bosh oldinga bukiladi. Innervatsiyasi: **n. accessorius (XI) va n. cervicalis II (C2 — C4)**.

5.17.2. O'rta qavat mushaklari

O'z navbatida bu guruh mushaklar ikki toifaga ajraladi: til osti suyagidan yuqorida joylashgan mushaklar va til osti suyagidan pastda joylashgan mushaklar.



66- rasm. Bo'yinning o'rta qavat mushaklari.

1 — m. hyoglossus; 2 — m. mylohyoideus; 3 — m. digastricus (venter anterior); 4 — raphe m. mylohyoidei; 5 — os hyoideum; 6 — m. thyrohyoideus; 7 — m. constrictor pharyngis superior; 8 — m. omohyoideus (venter superior); 9 — m. sternohyoideus; 10 — m. sternothyroideus; 11 — glandula thyroidea; 12 — oesophagus; 13 — trachea; 14 — clavícula; 15 — costa; 16 — m. scalenus anterior; 17 — m. scalenus medius; 18 — m. scalenus posterior; 19 — m. omohyoideus (venter inferior); 20 — m. levator scapulae; 21 — m. longus colli; 22 — m. longus capitis; 23 — m. semispinalis capitis; 24 — m. longissimus capitis; 25 — m. splenius capitis; 26 — m. sternocleidomastoideus; 27 — m. digastricus (venter posterior); 28 — m. stylohyoideus; 29 — m. masseter.

I. Til osti suyagidan yuqorida joylashgan mushaklar.

1. **M. digastricus** — ikki qorinchali mushak: orqa qorinchasi **venter posterior** — chakka suyagidagi **inesura mastoidea** o'ymasidan boshlanadi, oldingi qorinchasi — **venter anterior** pastki jag' suyagining **fossa digastrica** chuqurchasidan boshlanadi. Har ikkala qorincha pay vositasida til osti suyagining katta shoxiga birikadi. Vazifasi: oldingi qorinchasi qisqarganda pastki jag' suyagi pastga tortiladi. Orqa qorinchasi esa til osti suyagini ko'taradi va orqaga tortadi. Innervatsiyasi: orqa qorinchasi — **n. facialis (VII)**; oldingi qorinchasi — **n. trigeminus (n. mandibularis)**.

2. **M. mylohyoideus** — pastki jag' va til osti suyagi orasidagi mushak. Pastki jag' suyagining ichki yuzasidagi — **linea mylohyoidea** chizig'idan boshlanib, til osti suyagi tanasiga birikadi. Vazifasi: pastki jag' suyagini pastga tortadi va til osti suyagini yuqoriga harakatlantiradi. Innervatsiyasi: **n. mylohyoideus (n. trigeminus)**.

3. **M. geniohyoideus** — engak til osti mushagi. Pastki jag' suyagi engak sohasining ichki yuzasida joylashgan engak o'simtasi — **spina mentalis** dan boshlanib, til osti suyagi tanasiga birikadi. Vazifasi: pastki jag' suyagini pastga tortadi va til osti suyagini yuqoriga harakatlantiradi. Innervatsiyasi: **n. hypoglossus (C1 — C2)**.

M. mylohyoideus va **m. geniohyoideus** — og'iz bo'shlig'ining pastki devorini hosil qilib **diaphragma oris** deb ataladi.

4. **M. stylohyoideus** — bigizsimon til osti mushagi. Chakka suyagi bigizsimon o'simtasi — **processus styloideus** dan boshlanib, til osti suyagiga birikadi. Vazifasi: til osti suyagini ko'taradi va orqaga tortadi. Innervatsiyasi: **n. facialis (VII)**.

II. Til osti suyagi ostidagi mushaklar.

1. **M. omohyoideus** — kurak til osti mushagi. Bu mushak ikki qorinchadan iborat bo'lib, yuqori qorinchasi **venter superior** til osti suyagidan boshlanadi, pastki qorinchasi — **venter inferior** kurak suyagining yuqori qirrasini va ko'ndalang boylam sohalardan boshlanadi. Har ikkala qorinchalarning o'zaro birikish sohasida pay hosil bo'ladi. Vazifasi: til osti suyagini mustahkamlaydi va uni pastga tushiradi. Innervatsiyasi: **ansa cervicalis (C1 — C3)**.

2. **M. sternohyoideus** — to'sh-til osti mushagi. Bu mushak to'sh suyagi va o'mrov suyagi orasidagi bo'g'imlar sohasidan boshlanib, til osti suyagiga birikadi. Vazifasi: til osti suyagini mustahkamlaydi va tushiradi. Innervatsiyasi: **ansa cervicalis (C1 — C2)**.

3. **M. sternothyreoideus** — to'sh-qalqonsimon mushak. Bu mushak to'sh suyagining qo'ndiq qismidan va I, II qovurg'a tog'ayidan boshlanib, qalqonsimon tog'aydagi **linea obliqua** cohasiga birikadi. Vazifasi: qalqonsimon tog'ayni tushiradi. Innervatsiyasi: **plexus cervicalis (ansa cervicalis) (C1 — C2)**.

4. **M. thyreoideoideus** — qalqonsimon-til osti mushagi. Qalqonsimon tog'aydagi **linea obliqua** chizig'idan boshlanib, til osti suyagining tanasi va katta shoxiga birikadi.

Vazifasi: til osti suyagini mustahkamlaydi va tushiradi; qalqonsimon tog'ayni ko'taradi.

Til osti suyagi ostida joylashgan mushaklar til osti suyagini pastga tushuradi. To'sh-qalqonsimon mushak — qalqonsimon tog'ayni va hiqildoqni pastga tushiradi. Qalqonsimon — til osti mushagi esa qalqonsimon tog'ayni va hiqildoqni yuqoriga tortadi.

5.17.3. Bo'yinning chuqur guruh mushaklari

Bo'yinning chuqur guruh mushaklari hazm a'zolarining orqasida, bo'yin umurtqalarining oldingi yuzasida joylashib, lateral va medial guruhlarga bo'linadi.

Lateral guruh: **m. m. scaleni anterior, medius et posterior** oldingi, o'rta va orqa narvonsimon mushaklar. Oldingi narvonsimon mushak III–VI bo'yin umurtqalarining ko'ndalang o'simtasidan, o'rta narvonsimon mushak II–VII bo'yin umurtqalarining ko'ndalang o'simtasidan, orqa narvonsimon mushak IV–VI bo'yin umurtqalarining ko'ndalang o'simtasidan boshlanib, oldingi va o'rta narvonsimon mushaklar I qovurg'adagi o'mrov osti arteriyasi egatining oldingi va orqa sohalariga birikadi. Orqa narvonsimon mushak esa II qovurg'aga birikadi. Vazifasi: bo'yinni oldinga, bir tomonlama qisqarsa mushak tarafiga bukadi. Umurtqalar harakatsiz holatida esa, bu mushaklar I va II qovurg'alarni ko'taradi va nafas olishda qatnashadi. Innervatsiyasi: **plexus cervicalis et brachialis**.

Medial guruh: 1) **M. longus colli** — bo'yinning uzun mushagi. O'z navbatida bu mushak ham ikki xil toladan tashkil topgan: medial tolalar I–III ko'krak umurtqalarining tanasidan, V, VI, VII bo'yin umurtqalaridan boshlanib, II, III, IV bo'yin umurtqalarinin tanasiga va V, VI, VII bo'yin umurtqalarining ko'ndalang o'simtariga birikadi. Bo'yin uzun mushagining lateral tutamlari II–VI bo'yin umurtqalarining ko'ndalang o'simtaridan boshlanib, I bo'yin umurtqasining oldingi bo'rtig'iga birikadi. Vazifasi: bir tomonlama qisqarsa bo'yin yonga, ikki tomonlama qisqarsa oldinga bukiladi. Innervatsiyasi: **plexus cervicalis (C2 — C4)**.

2) **M. longus capitis** — boshning uzun mushagi. Bu mushak III–VI bo'yin umurtqalaridan boshlanib, ensa suyagining **pars basilaris** qismiga birikadi. Vazifasi: ikki tomonlama qisqarganda boshni oldinga bukadi, bir tomonlama qisqarganda bosh yon tomonga buriladi, boshni mustahkamlaydi. Innervatsiyasi: **plexus cervicalis (C1 — C4)**.

3) Birinchi, ikkinchi bo'yin umurtqalari va ensa suyagi orasidagi mushaklar ensa ostidagi mushaklar **m. suboccipitelis** deyilib, quyidagi mushaklardan tashkil topgan:

1) **m. obliquus capitis superior** — kallaning yuqori qiyshiq mushagi. I bo'yin umurtqasining ko'ndalang o'simtasidan boshlanib, ensa suyagining pastki chizig'i — **linea nuchae inferior** ga birikadi. Innervatsiyasi: **n. suboccipitalis (CI)**.

2) **m. obliquus capitis inferior** — kallaning pastki qiyshiq mushagi. II bo'yin umurtqasining qirrali o'simtasidan boshlanib, I bo'yin umurtqasining ko'ndalang o'simtasiga birikadi. Vazifasi: boshni mustahkamlaydi. Bir tomonlama qisqarsa boshni buradi. Innervatsiyasi: **n. suboccipitalis (CI)**.

3) **m. rectus capitis posterior major** — kallaning katta to'g'ri mushagi. II umurtqaning qirrali o'simtasidan boshlanib, ensa suyagining pastki chizig'i — **linea nuchae inferior** ga birikadi. Vazifasi: chap tomondagi mushak qisqarsa boshni shu tomonga buradi, o'ng tomondagi qisqarsa aksincha. Ikki tomonlama qisqarishi boshni ko'taradi. Innervatsiyasi: **n. suboccipitalis (CI)**.

4) **m. rectus capitis posterior minor** — kallaning kichik to'g'ri mushagi. I bo'yin umurtqasining orqa bo'rtig'i — **tuberculum posterior** dan boshlanib ensa suyagi pastki chizig'i **linea nuchae inferior** ga birikadi. Bu mushaklarning bir tomonlama qisqarishi kallani buradi, ikki taraflama qisqarishi uni orqaga tortadi. Innervatsiyasi: **n. suboccipitalis (CI)**.

5) **M. rectus capitis anterior** — boshning oldingi to'g'ri mushagi. Bu mushak I bo'yin umurtqasining ko'ndalang o'simtasidan boshlanib, ensa suyagining asosiga birikadi. Vazifasi: boshni oldinga bukadi va qisqargan tarafga buradi. Innervatsiyasi: **plexus cervicalis (CI)**.

6) **M. rectus capitis lateralis** — boshning yon tarafdagi to'g'ri mushagi. I bo'yin umurtqasining ko'ndalang o'simtasidan boshlanib, ensa suyagining yon sohasiga birikadi. Vazifasi: boshni mushak qisqargan tarafga bukadi. Innervatsiyasi: **plexus cervicalis (CI — C2)**.

5.18. BO'YIN FASSIYALARI

Bo'yin sohasida 5 fassiya bo'ladi.

1. **Fascia superficialis colli** — bo'yin yuza fassiyasi bo'yin terisining ostida joylashib, **m. platysma** ni o'rab turadi.

2. **Fascia colli propria** — bo'yinning xususiy fassiyasi. Yuza fassiyaning ostida joylashib, bo'yinni hamma tarafdin o'rab oladi. Bo'yinning xususiy fassiyasi — bo'yin umurtqalarining ko'ndalang o'simtalariga tolalar vositasida birikib, to'siq hosil bo'ladi. Bu fassiya pastki jag' qirrasidan boshlanadi, pastki sohada esa to'sh suyagi va o'mrov suyagining tashqi yuzasiga birikadi. Bo'yinning hususiy fassiyasi jag' osti so'lak bezini, **m. sternocleidomastoideus**, **m. trapezius** larni o'rab oladi va ularga qin hosil qiladi.

3. **Fascia colli profunda** — bo'yinning chuqur fassiyasi. Bu fassiya **m. omohyoideus** lar orasida joylashgan. Yuqorida til osti suyagiga birikadi, pastda

esa to'sh suyagining ichki yuzasiga birlashadi. Bo'yinning yuza va hususiy fassiyalari bo'yin oldingi yuzasining o'rtasida qo'shilib, bo'yinning oq chizig'ini hosil qiladi. To'sh suyagining ustki qirrasi sohasida bo'yinning yuza va chuqur fassiyalari orasida bo'shliq — **spatium interaponevroticum suprasternale** hosil bo'ladi.

4. **Fascia endocervicalis** — bo'yinning ichki fassiyasi. Bu fassiya ikki varaqdan iborat bo'lib, uning parietal qismi til osti suyagi ostidagi mushaklarni va bo'yinning chuqur mushaklarini, visseral qismi esa bo'yin sohasidagi a'zolari (halqum, qizilo'ngach, hiqildoq, traxeya, qalqonsimon bez, qon-tomir-nerv tutami) o'rab oladi. Bo'yinning ichki fassiyasining oldingi sohasida — bo'yindagi a'zolarining oldida tirqish hosil bo'lib — **spatium praeviscerale** deb ataladi. Fassiyaning va a'zolarining orqasida esa yana bir tirqish hosil bo'lib, **spatium retroviscerale** deb ataladi. Oldingi tirqish ko'krak qafasidagi oldingi ko'ks oralig'iga ochiladi, orqa tirqish esa orqa ko'ks oralig'i bilan tutashgan bo'ladi.

5. **Fascia prevertebralis** — umurtqa oldi fassiyasi bo'yin umurtqalarining ko'ndalang o'simtalariga birikadi. Bu fassiya bo'yinning chuqur mushaklarini o'rab oladi.

5.19. Bo'yin topografiyasi

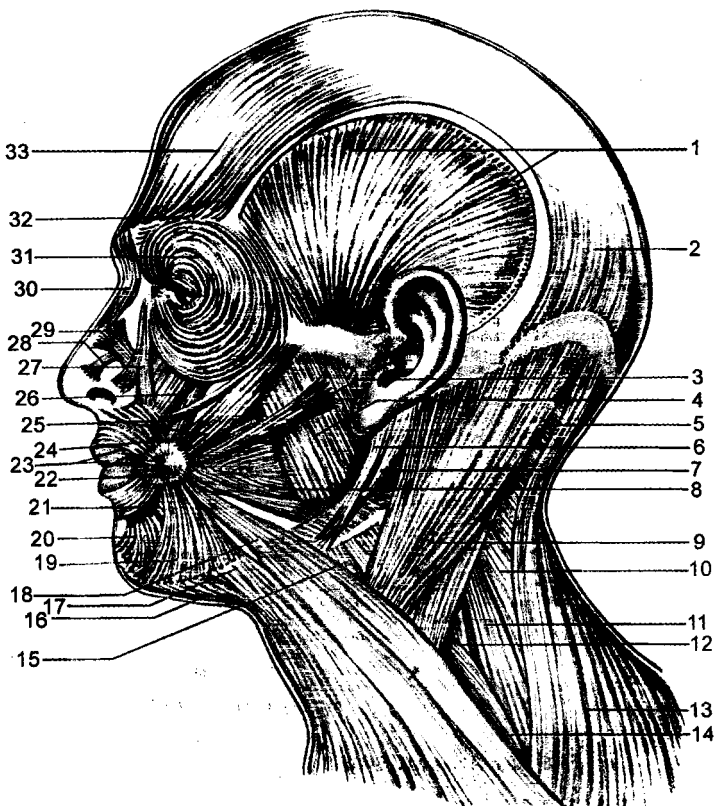
Engak sohasidan, to'sh suyagining bo'yinturuq o'ymasigacha o'tkazilgan o'rta chiziq, bo'yin sohasini ikkiga: o'ng va chap yuzalarga ajratadi. Bo'yinning har bir yuzasi o'z navbatida ikkita: lateral va medial uchburchak yuzalardan tashkil topadi. Lateral uchburchakning chegaralari: orqadan — **m. trapezius**; oldindan — **m. sternocleidomastoideus**; pastdan — o'mrov suyagi. Medial uchburchak sohasining chegarasi: oldidan — bo'yinning o'rta chizig'i; orqadan — **m. sternocleidomastoideus**; yuqoridan — pastki jag' suyagi. Kurak-til osti mushagi **m. omohyoideum** lateral uchburchak yuzasini ikkiga ajratadi: kurak-trapetsiyasimon uchburchak — **trigonum omotrapezoideum** va kurak-o'mrov uchburchagi — **trigonum omoslavicularae**. Kurak-til osti mushagining yuqori qorinchasi, hamda ikki qorinchali mushak qorinchalari medial uchburchak yuzasini uchta uchburchakka ajratadi: kurak-traxeya uchburchagi — **trigonum omotracheale**; kurak-til osti uchburchagi yoki uyqu uchburchagi **trigonum omohyoideu seu caroticum**; til osti — jag' uchburchagi **trigonum hyomandibulare**.

Pastki jag' suyagi shoxlari orqasida jag' orqasidagi chuqurcha — **fossae retromandibularis** joylashgan. Bu chuqurchaning orqa devorini so'rg'ichsimon o'simta hosil qiladi. Uning yuqori chegarasi tashqi eshituv teshigigacha davom etadi.

5.20. Boshdagi mushaklar (67- rasm)

Boshdagi mushaklar uch guruhga bo'linadi:

- 1) chaynov mushaklari;
- 2) mimika mushaklari;
- 3) ichki a'zolarga ta'luqli mushaklar (yumshoq tanglay, til, ko'zni harakatlantiruvchi, o'rta quloq bo'shlig'idagi mushaklar).



67- rasm. Bosh va bo'yin mushaklari.

1 — m. temporalis; 2 — m. occipitalis; 3 — m. risorius; 4 — m. masseter; 5 — m. splenius capitis; 6 — m. stylohyoideus; 7 — m. digastricus; 8 — m. buccinator; 9 — m. sternocleidomastoideus; 10 — m. levator scapulae; 11 — m. scalenus medius; 12 — m. scalenus anterior; 13 — m. trapezius; 14 — m. omohyoideus; 15 — m. sternohyoideus; 16, 17, 18 — platysma; 19 — m. depressor anguli oris; 20 — m. depressor labii inferioris; 21 — platysma (pars labialis); 22 — modiolus; 23 — m. orbicularis oris; 24 — m. levator anguli oris; 25 — m.m. zygomatici major et minor; 26 — m. levator labii superioris; 27 — m. levator labii superioris alaris nasi; 28 — m. nasalis (pars transversa); 29 — m. nasalis (pars alaris); 30 — m. procerus; 31 — m. orbicularis oculi; 32 — m. corrugator supercilii; 33 — m. frontalis.

5.20.1. Chaynov mushaklari (68- rasm)

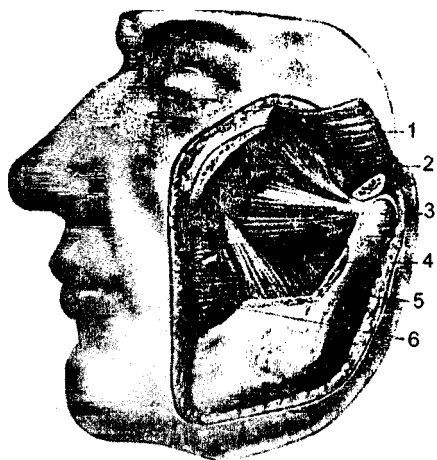
Bu guruh mushaklar pastki jag' suyagini harakatga keltiradigan mushaklar guruhidan hosil bo'ladi.

1. Xususiy chaynov mushagi — **m. masseter** pastki jag'ning tashqi yuzasida joylashib, uch qismdan tashkil topgan: yuza, oraliq va chuqur tutamlar. Yuza — **pars superficialis** tutamlari yonoq ravog'ining pastki qirrasidan va ichki yuzasidan boshlanib, pastki jag' burchagidagi chaynov do'mbog'i — **tuberositas masseterica** da yakunlanadi.

Oraliq tutamlari — **pars intermedia** yonoq ravog'ining ichki yuzasidan hamda chakka suyagidagi bo'g'im do'mbog'idan boshlanib, pastki jag' suyagi shohining tashqi yuzasiga birikadi. Chuqur tutamlar — **pars profunda** yonoq ravog'ining ichki yuzasidan, hamda yonoq suyagidan boshlanib, chakka mushagi paylariga birikib ketadi. Chaynov mushagining yuza tutamlari pastki jag'ni oldinga, oraliq va chuqur tutamlari yuqoriga harakatlantiradi. Innervatsiyasi: **n. massetericus (n. trigeminus V — n. mandibularis)**.

2. Chakka mushagi — **m. temporalis** chakka chuqurchasi sohasidagi asosiy suyak katta qanotining chakka yuzasidan hamda chakka osti qirrasidan, tepa suyagidan, peshona suyagi pallasidan, yonoq suyagi chakka yuzasidan boshlanib, pastki jag' suyagining tog' o'simtasiga, pastki jag'ning jag' o'ymasi sohasidagi pastki jag' suyagi shoxiga birikadi. Chakka mushagining oldingi va o'rta tutamlari pastki jag'ni ko'taradi, orqa tutamlari esa uni orqaga tortadi. Innervatsiyasi: **n. temporalis profundus (n. trigeminus V; n. mandibularis)**.

3. Lateral qanotsimon mushak — **m. pterygoideus lateralis**. Bu mushak yuqori va pastki — **caput superius**, **caput inferius** boshchalari sifatida boshlanadi va chakka osti chuqurchasida joylashadi. Yuqori boshchasi ponasimon suyakning chakka osti yuzasi va qirrasidan boshlanib, chakka pastki jag' bo'g'imining kapsulasiga va bo'g'im ichidagi tog'ay diskiga birikadi. Pastki tutamlar esa lateral qanotsimon o'simtalardan boshlanib, pastki jag' suyagi bo'ynidagi qanotsimon chuqurchada yakunlanadi. Lateral qanotsimon mushak ikki tarafda qisqarganda pastki



68- rasm. Chaynov mushaklari.

1 — m. temporalis; 2 — m. pterygoideus lateralis (caput superius); 3 — m. pterygoideus lateralis (caput inferius); 4 — m. pterygoideus medialis (caput profundum); 5 — m. pterygoideus medialis (caput superficiale); 6 — m. buccinator.

jag' suyagini oldinga harakatlantiradi. Bir tomonlama qisqarishi natijasida pastki jag' qarama-qarshi tarafga harakatlanadi. Innervatsiyasi: **n. pterygoideus lateralis (n. trigeminus — n. mandibularis)**.

4. Medial qanotsimon mushak — **m. pterygoideus medialis**. Asosiy suyakdagi qanotsimon o'simtalar orasidagi chuqurchadan boshlanib, pastki jag' burchagining ichki yuzasida joylashgan qanotsimon bo'rtiqlarda yakunlanadi. Ikki taraflama qisqarishi pastki jag'ni yuqoriga tortadi. Bir tomonlama qisqarishi natijasida, pastki jag' qarama-qarshi tarafga yo'naladi. Innervatsiyasi: **n. pterygoideus medialis (n. trigeminus — n. mandibularis)**.

Chaynov mushaklari vazifasiga ko'ra 3 guruhga bo'linadi:

1) ko'taruvchi: **m. masseter, m. temporalis, m. pterygoideus lateralis et medialis**.

2) pastki jag'ni oldinga chiqaruvchi: **m. pterygoideus lateralis**.

3) pastki jag'ni tushuruvchi mushaklar: **m. geniohyoidea, m. mylohyoidea, m. digastricus**.

5.20.2. Mimika mushaklari

1. **M. epicranius** — kalla usti mushagi. U ikki xil mushakdan hosil bo'ladi. a) **m. occipitofrontalis**; b) **m. temporoparietalis**.

M. occipitofrontalis mushagida ensa qismi — **venter occipitalis** va oldingi — peshona qismi — **venter frontalis** bo'ladi. Har ikkala qorincha orasida keng, serbar pay — **galea aponeurotica** joylashadi. Peshona qorinchasi **galea aponeurotica** dan, ensa qorinchasi **linea nuchae superior** ning lateral 2/3 qismidan boshlanadi.

Ensa qorinchasi **galea aponeurotica** ga, peshona qorinchasi esa qosh sohasidagi teriga va mushaklarga birikadi.

Vazifasi: ensa qorinchasi **galea aponeurotica** ni taranglaydi, peshona qorinchasi peshona terisini va qoshlarni ko'taradi. Innervatsiyasi: **n. facialis (VII)**.

2. **M. m. auriculares anterior, superior et posterior** — quloq suprasining oldingi, yuqorigi va orqa mushaklari rudemental holda saqlangan bo'ladi. **Galea aponeurotica** ning pastki qirrasidan va chakka suyagining so'rg'ichsimon o'simtasidan boshlanadi. Quloq supراسi asosiga va terisining ustki sohasiga birikadi.

Vazifasi: quloq supراسini oldingi tarafga, orqaga va yuqoriga harakatlantirishi mumkin. Innervatsiyasi: **n. facialis (VII)**.

3. **M. orbicularis oculi** — ko'z kosasi atrofidagi aylana mushak. Bu mushakda ko'z kosasi qismi — **pars orbitalis**, qovoqlar qismi — **pars palpebralis** va ko'zyoshi qismi — **pars lacrimalis** tafovut etiladi. Boshlanish sohasi: 1) ko'z kosasi qismi peshona suyagining burun qismidan, yuqori jag' suyagining peshona o'simtasidan; 2) qovoqlar qismi — **lig. palpebrale mediale** dan; 3) ko'zyoshi qismi — ko'zyoshi suyagining orqa qirrasidan boshlanadi.

Yakunlanish sohasi: **raphe palpebralis lateralis** va qosh terisiga birikadi.

Vazifasi: 1) ko'z tirqishini yopadi; 2) ko'zyoshi xaltachasini kengaytiradi.

Innervatsiyasi: **n. facialis (VII)**.

4. **M. corrugator supercilii** — qoshlarni yaqinlashtiruvchi mushak. Peshona suyagining burun qismidan boshlanib, qosh terisida yakunlanadi. Vazifasi: qoshlarni yaqinlashtiradi va burishtiradi. Innervatsiyasi: **n. facialis (VII)**.

5. **M. depressor supercilii** — qoshlarni tushuruvchi mushak.

6. **M. procerus** — takabburlik mushagi. Burun suyagining pastki qismidan va burun tog'ayidan boshlanadi. Qoshlar orasidagi terida yakunlanadi. Vazifasi: burunni chimiradi va qoshlarning medial uchlarini o'zaro yaqinlashtiradi. Innervatsiyasi: **n. facialis (VII)**.

7. **M. nasalis** — burun atrofidagi mushak. Mushak tarkibida — **pars transversa** va **pars alaris** tutamlari bo'ladi. Ko'ndalang qismi: lateral kesuv tishlari sohasidagi alveolar bo'rtliqlardan, qanot qismi yuqori jag' suyagining ko'ndalang qismining medial sohasidan boshlanadi. Yakunlanish sohalari: burun tog'ayining orqa uchida va burun terisida tugaydi. Vazifasi: burun teshigini toraytiradi va uning qanotlarini pastga tortadi. Innervatsiyasi: **n. facialis (VII)**.

8. **M. depressor septi nasi** — burun to'sig'ini tushuruvchi mushak.

9. **M. orbicularis oris** — og'iz tirqishi atrofidagi aylana mushak. Mushak tarkibida chekkadagi qismi — **pars marginalis** va lablardagi qismi — **pars labialis** bo'ladi. Mushak og'iz tirqishi atrofida halqa shaklida joylashadi.

Vazifasi: og'iz tirqishini yopadi va lablarni oldinga chiqaradi. Innervatsiyasi: **n. facialis (VII)**.

10. **M. levator labii superioris** — yuqori labni ko'taruvchi mushak. Boshlanish sohasi — yuqori jag' suyagining **margo frontalis** va **processus frontalis** hosilalarida. Yakunlanish sohasi — yuqori labning terisida.

Vazifasi: yuqori labni ko'taradi. Innervatsiyasi: **n. facialis (VII)**.

11. **M. levator anguli oris** — og'iz burchagini ko'taruvchi mushak. Yuqori jag'ning **foramen infraorbitalis** teshigi o'ctidan boshlanadi. Og'iz tirqishi burchagidagi mushaklarda va shu soha terisida yakunlanadi.

Vazifasi: og'iz tirqishi burchagini ko'taradi. Innervatsiyasi: **n. facialis (VII)**.

12. **M. zygomaticus minor** — yonoq sohasidagi kichik mushak. Yonoq suyagining lateral yuzasidan boshlanadi. Yuqori labning mushak va terisida yakunlanadi.

Vazifasi: yuqori labni ko'taradi. Innervatsiyasi: **n. facialis (VII)**.

13. **M. zygomaticus major** — yonoq sohasidagi katta mushak. Yonoq suyagining lateral yuzasidan boshlanadi. Og'iz burchagidagi mushak va terisida yakunlanadi.

Vazifasi: og'iz tirqishi burchagini yuqoriga va tashqi tarafga tortadi. Innervatsiyasi: **n. facialis (VII)**.

14. **M. depressor anguli oris** — ogʻiz burchagini tushuruvchi mushak. Pastki jagʻ suyagi asosining oldingi yuzasidan boshlanadi. Ogʻiz tirqishi burchagiga birikadi. Vazifasi: ogʻiz tirqishi burchagini pastga tortadi. Innervatsiyasi: **n. facialis (VII)**.

15. **M. depressor labii inferioris** — pastki labni tushuruvchi mushak. Pastki jagʻ suyagining -- **foramen mentale** teshigi sohasidan boshlanadi. Pastki lab terisiga va shilliq qavatiga birikadi. Vazifasi: pastki labni tushuradi. Innervatsiyasi: **n. facialis (VII)**.

16. **M. mentalis** — engak sohasidagi mushak. Pastki jagʻ suyagining kesuv tishlar sohasidagi alveolar boʻrtliqlardan boshlanadi. Engak terisida yakunlanadi. Vazifasi: engak terisini burishtiradi va pastki labni oldinga tortadi. Innervatsiyasi: **n. facialis (VII)**.

17. **M. risorius** — kulgich mushagi. Lunj terisidan va **fascia parotideomaseterica** dan boshlanib, ogʻiz burchagi terisida yakunlanadi. Vazifasi: ogʻiz burchagini lateral tarafga tortadi. Innervatsiyasi: **n. facialis (VII)**.

18. **M. buccinator** — lunj mushagi. Yuqori jagʻ suyagining alveolar oʻsimtasidan boshlanadi. Ogʻiz burchagi sohasida **m. orbicularis oris** mushagiga birikadi. Vazifasi: ogʻiz tirqishi burchagini lateral tarafga tortadi. Innervatsiyasi: **n. facialis (VII)**.

19. **M. transversus menti** - engakdagi koʻndalang mushak.

20. **M. levator labii superioris alaeque nasi** — yuqori labni va burun qanotlarini koʻtaruvchi mushak.

Ogʻiz burchagi sohasida bir necha mushaklar oʻzaro qoʻshilib, ogʻiz burchagi tuguni — **modiolus anguli oris** ni hosil qiladi.

Mimika mushaklarining hammasi — kalla suyaklaridan boshlanib, yuz terisida yakunlanadi. Shu sababli, bu mushaklarning qisqarishi yuz terisi oʻzgarishini — mimika oʻzgarishini taʼminlaydi.

5.20.3. Kalla sohasidagi hosilalar

1. Kalla ustidagi mushak — **m. epicranii** ning aponevrozi **galea aponeurotica** ning ostida kalla suyak ust pardasi bilan aponevroz orasida aponevroz osti qoʻshuvchi toʻqimasi joylashgan.

2. Yuzning yon tarafida pastki jagʻ suyagi bilan yuqori jagʻ suyaklari va mushaklar orasida boʻshliqlar hosil boʻladi:

a) chakka-qanotsimon tirqish: chakka mushagi, pastki jagʻ suyagining tojsimon oʻsimtasi, lateral qanotsimon mushaklar orasida joylashadi;

b) lateral va medial qanotsimon mushaklar orasida ham boʻshliq boʻladi.

Bu ikkala boʻshliq oʻzaro tutashadi va chakka chuqurchasi, yonoq suyagining orqasida lunjdagi yogʻ kletkachasiga davom etadi. Tirqishlar qon tomir, nervlar boʻylab qanot-tanglay chuqurchasi bilan, til nervining yoʻnalishi boʻyicha til osti sohasi bilan bogʻlanadi.

6. SPLANCHNOLOGIA — ICHKI A'ZOLAR HAQIDAGI BO'LIM

Ichki a'zolar deb odam organizmining ko'krak, qorin, chanoq bo'shliqlarida joylashgan a'zolariga aytiladi. Bu bo'shliqlarda ovqat hazm qilish a'zolari, nafas tizimi a'zolari, siydik chiqarish va jinsiy a'zolar joylashgan. Ichki a'zolar bo'shliqlarda joylashsa ham, tashqi muhit bilan o'z aloqasini saqlab qoladi. Ichki a'zolarining tuzilishiga ko'ra naysimon va parenximatoz a'zolariga bo'lish mumkin. Parenximatoz a'zolar o'z vazifasini bajaradigan maxsus to'qimalardan hosil bo'ladi. Parenximatoz a'zolar guruhiga jigar, oshqozon osti bezi, o'pka va buyrak kiradi. Naysimon a'zolar turli hajmdagi bo'shliqlardan tashkil topgan bo'lib, ularning devori 4 qavat bo'ladi. Ko'krak, qorin va chanoq bo'shlig'ining ichki yuzasi va shu bo'shliqlardagi a'zolarining tashqi yuzasi seroz pardalar — **tunica serosa** bilan qoplangan. Seroz pardasi bo'lmaydigan ba'zi a'zolarining tashqi yuzasi birlashtiruvchi to'qima qavatini — **adventitia** bilan qoplangan bo'ladi (halqum, qizilo'ngach).

6. 1. HAZM A'ZOLARI TIZIMI

Hazm a'zolari ovqat moddasini mexanik maydalash, kimyoviy moddalar ta'sirida parchalash, qonga yoki limfaga so'rilishini ta'minlash, chiqindi moddalarni tashqi muhitga chiqarish kabi vazifalarni bajaradi. Hazm tizimining ko'pchilik qismi devori ikki qavatli nayni eslatadi. Ichki nay a'zolarining shilliq qavatidan hosil bo'lsa, tashqi nay mushak va seroz pardadan hosil bo'ladi. Bu ikki nay orasida birlashtiruvchi to'qimadan iborat, qon tomirlarga boy bo'lgan shilliq osti qavatini joylashgan. Bu ikki nay, nisbatan harakat qilish xususiyatiga ega. Shilliq osti qavat to'qimalari va mushak tolalari burama shaklida joylashganligidan harakat, og'iz bo'shlig'i sohasidan, to'g'ri ichak tarafiga bo'ladi. Ko'pgina hazm qilish a'zolarining devori to'rt qavatdan tashkil topadi: 1) ichki — shilliq qavat; 2) shilliq osti qavatini; 3) mushak qavatini; 4) tashqi — seroz parda qavatini. A'zo devoridagi har bir qavat hosilaning qalinligi, shu a'zoning vazifasiga bog'liq bo'ladi. Ba'zi a'zoda mushak qavatini yaxshi taraqqiy etgan bo'lsa (me'da), boshqa a'zolarida shilliq qavat rivojlangan (ingichka ichak) bo'ladi.

6.1.1. Ovqat hazm qilish a'zolarining taraqqiyoti

Hazm a'zolari tizimining ko'pchilik a'zolari ichki embrional parda — entodermadan taraqqiy qiladi. Og'iz bo'shlig'i va to'g'ri ichakning ostki qismlari esa tashqi embrional parda — ektodermadan taraqqiy qiladi.

Ichak nayi devorining mushak va seroz qavatlarini mezenxima to'qimasidan rivojlanadi.

6.1.1.1. Og'iz bo'shlig'ining taraqqiyoti

Embrionning kalla qismida ektoderma qavatidan og'iz bo'shlig'i hosil bo'ladigan sohada chuqurcha bo'ladi. Bu chuqurcha embrionning entoderma qavatidan taraqqiy etadigan halqum bilan qo'shiladi. Og'iz bo'shlig'ining atrofi o'rta burun, yuqori jag' va pastki jag' kurtaklari bilan o'ralgan bo'ladi. Yuqori lab va yuqori jag' hamda tanglayning hosil bo'lishi uchun o'rta burun kurtaklari yuqori jag' kurtaklari bilan qo'shilish kerak. O'rta burun kurtaklari yuqori jag' kurtaklari bilan qo'shilmasa yuqori labda, yuqori jag'da va tanglayda yon tirqishlar holida anomalialar uchraydi. Bunday anomaliya holatlari bir tarafda — unilaterallik, ikkala tarafda — bilateral tirqishlar holida bo'ladi.

O'rta burun kurtaklarining o'zaro qo'shilmasligidan yuqori lab sohasida, yuqori jag'da va tanglayda o'rta tirqish holidagi anomalialar uchraydi. Pastki lab, pastki jag' suyaklari pastki jag' kurtaklarining o'zaro qo'shilishidan hosil bo'ladi. Pastki jag' kurtaklarining o'zaro qo'shilmasligi pastki labda, pastki jag'da uchraydigan o'rta tirqish anomaliasini keltirib chiqaradi.

Yuqori va pastki jag' kurtaklari o'zaro og'iz teshigining burchagi sohasida qo'shiladi. Bu kurtaklar qo'shilishining anomaliya holatida: katta og'iz tirqishi — **macrostoma** yoki kichik og'iz tirqishi — **microstoma** hosil bo'ladi.

Og'iz bo'shlig'i tashqi embrion parda — ektodermadan hosil bo'lgan ko'p qavatli epiteliy bilan qoplangan bo'ladi. Bu yassi epiteliydan tishlarning emal qavati rivojlanadi. Epiteliyning ostidagi mezenxima to'qimasidan esa dentin, pulpa, sement va tish ildizini o'rab turgan periodont moddalar rivojlanadi.

Doimiy tishlar ham, sut tishlari singari ektoderma va mezenximadan rivojlanadi. Sut va doimiy tishlar uchun emal kurtagi umumiy bo'ladi. Kurtak orasiga mezenxima moddasining o'sib kirishi natijasida emal kurtagi ikkiga ajraladi va doimiy tishlar kurtagi chuqurlashadi. Natijada yuqori va pastki jag'larda 10 tadan sut va doimiy tish kurtaklari hosil bo'ladi. Embrion taraqqiyotining 5-oyida oxirgi sut tishlarining orqasida 1- doimiy katta oziq tishlar kurtagi hosil bo'ladi. Tug'ilgandan so'ng, jag' suyaklarining o'sishi natijasida 6–7- oyda 2- doimiy katta oziq tish kurtagi hosil bo'ladi. 3- doimiy katta oziq tish kurtaklari 4–5 yoshdagi bolalarda hosil bo'lishi mumkin.

Doimiy tish tanasi bilan sut tishining ildizlari orasida suyakdan hosil bo'lgan to'siq bo'ladi. Doimiy tishlarning o'sishi ko'p yadroli hujayralar — osteoplastlarning suyakni yemirishi bilan bog'liq bo'ladi. Sut tishi ildizlari atrofida esa sementoklast hujayralari paydo bo'lib, ular sut tishi ildizlarini yemira boshlaydi. Natijada doimiy tishlar chiqayotganida, sut tishlarining toj qismi — koronkasi qoladi xolos.

Hazm a'zolarining ko'p qismi ichki embrional parda — entodermadan rivojlanadi.

Taraqqiyotning boshlang'ich davrida entoderma ikki uchi berk holdagi naydan tashkil topgan bo'ladi. Bu entodermal nayni uch bo'limga ajratishimiz mumkin: oldingi ichak nayi, o'rta ichak nayi, orqa ichak nayi.

Oldingi ichak nayining oldingi uchi ektodermadan taraqqiy etgan og'iz bo'shlig'i bilan qo'shiladi. Orqa ichak nayi esa ektodermada taraqqiy etgan to'g'ri ichak bilan qo'shiladi.

Oldingi ichak nayining boshlang'ich qismidan halqum taraqqiy etadi. Taraqqiyotning boshlang'ich davrida halqum taraqqiy etadigan sohada kengaymalar hosil bo'lib, bu halqum cho'ntaklari deb ataladi. Halqumning oldingi devoridan til taraqqiy etadi. Tilning epiteliy hujayralaridan, uning **foramen coecum** sohasidan qalqonsimon bez taraqqiy etadi. Halqum atrofidagi birinchi cho'ntak kengaymasi sohasidan o'rta quloq bo'shlig'i — nog'ora bo'shlig'i va eshituv nayi (Evstaxiy nayi) taraqqiy etadi. Halqum atrofidagi ikkinchi cho'ntak kengaymasidan tanglay murtagi va **sinus tonsillaris** chuqurchasi, uchinchi va to'rtinchi cho'ntak kengaymasidan qalqonoldi va ayrisimon bezlar taraqqiy etadi.

Birlamchi ichak nayi boshlang'ich qismining devori halqum devorini hosil qilishda qatnashadi. Halqum devorining mushakli qismi, uning ostidagi mezenxima to'qimasidan taraqqiy etadi.

Qizilo'ngach devorining ichki qismi birlamchi ichak nayining oldingi qismidan taraqqiy etadi. Qizilo'ngach devorining mushak qismi esa mezodermadan hosil bo'ladi. Shu sababli qizilo'ngachning yuqori qismi ko'ndalang-targ'il mushaklar bilan, o'rta va pastki uchi esa silliq mushaklar bilan qoplangan.

Me'da ham oldingi ichak nayidan taraqqiy etadi. Oldingi nayning pastki uchi embrion taraqqiyotining 4- haftasida kengayadi. Avval me'da sagital tekislikda joylashib, katta egrilik orqada, kichik egrilik esa oldingi sohada joylashadi.

Keyinchalik esa, me'da o'ng tarafga buriladi. Natijada me'daning kardial-kirish qismi chap tarafda, katta egrilik pastki sohada, kichik egrilik esa yuqori yuzada hosil bo'ladi.

O'rta ichak nayi sagital tekislikda joylashib, embrion taraqqiyotining 5- haftasida tez o'sishi hisobiga ikkiga bukiladi. Natijada o'rta ichak nayining tushuvchi qismi va ko'tariluvchi qismlari hosil bo'ladi. Bu davrda tushuvchi va ko'tariluvchi qismlar orasidagi bukilish sohasi kindik sohasi bilan nay vositasida birlashadi. Tez orada bu nay atrofiyaga uchrab yo'qoladi. Lekin ba'zan bu nay anomaliya sifatida saqlanib qoladi va Mekkel divertikuli deyiladi. Mekkel divertikuli yonbosh ichakdan kindik sohasiga yo'nalgan kengayma sifatida uchraydi. O'rta ichak qovuzlog'ining tushuvchi qismidan 12 barmoq ichak, och ichak, yonbosh ichakning bir qismi taraqqiy etadi. 12 barmoq ichak devoridan jigar va me'da osti bezlari ham rivojlanadi. O'rta ichak qovuzlog'ining ko'tariluvchi qismidan yonbosh ichakning distal qismi, yo'g'on ichakning

ko'richak qismi, ko'tariluvchi qismi va ko'ndalang qismlari taraqqiy etadi. Entodermadan ichak nayning ichki shilliq qavati taraqqiy etadi. Ichak devorining mushak va seroz qavatlari mezenxima to'qimasidan rivojlanadi.

O'rta ichak nayi bilan oldingi ichak nayi orasidagi chegara jigar va me'da osti bezlarining taraqqiy etish sohaslariga to'g'ri keladi. O'rta ichak nayi qovuzloqlari boshlang'ich taraqqiyot davrida sagital tekislikda joylashadi. Bu nayning tushuvchi va ko'tariluvchi qismlari orasidagi bukilish sohasida chualchangsimon o'simta hosil bo'ladi. Embriion taraqqiyotining 5- haftasida ichak nayi o'z o'qi atrofida o'ng tarafga buriladi. Qovuzloqning bukilish sohasi o'ng tarafga, yuqoriga yo'nalib, chualchangsimon o'simta hamda ko'richak sohasi jigar ostida paydo bo'ladi. Taraqqiyotning keyingi davrlarida, ichakning o'sishi hisobiga ko'richak pastga tusha boshlaydi va o'ng yonbosh sohada paydo bo'ladi.

Birlamchi ichak nayining orqa qismidan yo'g'on ichakning tushuvchi qismi. S-simon ichak va to'g'ri ichakning yuqori qismlari taraqqiy etadi.

Boshlang'ich davrda to'g'ri ichak sohasi berk holda tugaydi. Tashqi parda — ektodermadan to'g'ri ichakning oxirgi qismlari taraqqiy etib, entodermadan taraqqiy etgan bo'lim bilan qo'shiladi. Qo'shilish sohasida mezenxima to'qimasidan silliq mushak — **m. sphinter ani internus** va ko'ndalang targ'il mushak — **m. sphinter ani externus** lar hosil bo'ladi.

Embriion taraqqiyotining 4-5- haftasida ichak nayining 12 barmoq ichak rivojlanish sohasidan me'da osti bezining kurtaklari taraqqiy etadi. Bu kurtaklar ikkita bo'lib, birinchisi ichak nayining jigar va o't pufagi rivojlanadigan oldingi devoridan taraqqiy etib, me'da osti bezining oldingi kurtagi deyiladi. Ikkinchi kurtak 12 barmoq ichakning orqa devoridan rivojlanadi. Orqa kurtakdan me'da osti bezining tanasi va dum qismlari taraqqiy etadi. Oldingi kurtakdan esa me'da osti bezining boshchasi rivojlanadi. Ichak nayining o'z o'qi atrofida o'ng tarafga burilishi natijasida, me'da osti bezining boshchasi uning qolgan qismlariga qo'shiladi. Boshchadan kelayotgan me'da osti bezining nayi — **ductus pancreaticus** orqa kurtak nayining bir qismiga qo'shiladi va o't yo'llari bilan birgalikda 12 barmoq ichak devoridagi katta so'rg'ich sohasiga ochiladi. Orqa kurtak nayining qolgan qismi esa alohida saqlanib, **ductus pancreaticus accesorius** nomi bilan 12 barmoq ichakning kichik so'rg'ichi sohasiga ochiladi. Jigar kurtaklari 12 barmoq ichakning oldingi devoridan me'da osti bezining kurtagi bilan birgalikda taraqqiy etadi. Jigar kurtaklarining yuqori qismidan jigar to'qimasi, jigar ichidagi o't naylari — **ductus hepaticus** taraqqiy etadi. Jigar kurtaklarinin ostki qismidan o't qopchasi va umumiy o't yo'li rivojlanadi. Jigar kurtaklari boshlang'ich davrda oldingi sohada joylashadi. Ichak nayining o'ng tarafga burilishi natijasida, jigar o'ng qovurg'a osti sohasiga o'tadi.

Anomaliya sifatida ichak nayining burilishi teskari tarafga ham bo'lishi mumkin. Bunday holatlarni — **situs viscerum inversus** deyilib, me'da va taloq o'ng tarafda, jigar va chuvalchangsimon o'simta chap tarafda bo'ladi.

Ichak nayining to'liq teskari burilishi natijasida, ko'krak bo'shlig'idagi a'zolar ham teskari joylashadi: yurak o'ng tarafda va qorin bo'shlig'idagi a'zolar teskari joylashadi. Ichak nayi qisman teskari burilishi mumkin. Bunday hollarda faqat qorin bo'shlig'idagi a'zolar teskari joylashadi.

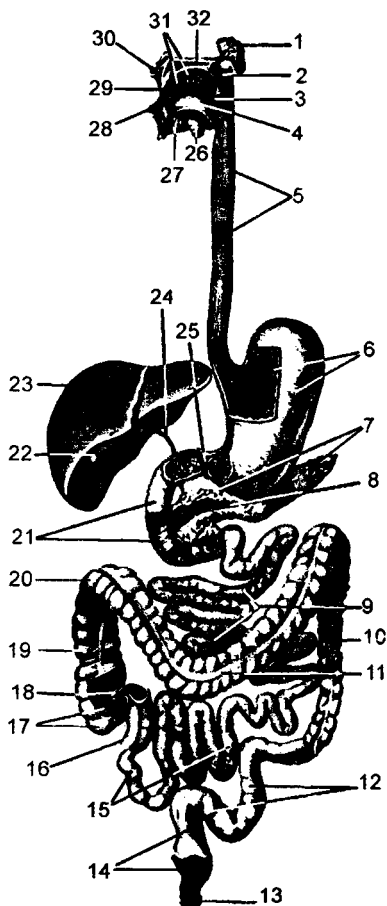
6.1.1.2. Hazm a'zolari (69- rasm)

Bu turdagi a'zolarning vazifasi ovqat moddasini maydalash, kimyoviy ta'sirlash va parchalash, so'rish va tashqi muhitga chiqarishdan iborat.

6.1.2. Og'iz bo'shlig'i

Og'iz bo'shlig'i tashqi muhit bilan og'iz tiriqishi — **rima oris** vositasida aloqa qiladi.

Og'iz bo'shlig'i -- **cavitas oris** (grekcha **stoma** — og'iz) ikki qismdan tashkil topgan: og'iz dahlizi -- **vestibulum oris**, hamda og'izning xususiy bo'shlig'i — **cavitas oris propria**. Bu ikki bo'lim orasidagi chegara yuqorigi va pastki tish qatorlaridan tashkil topadi. Og'iz dahlizining oldingi devorini lablar — **labia oris** tashkil etib, yuqori



69- rasm. Systema digestorium.

1 — glandula parotis; 2 — palatum molle; 3 — pharynx; 4 — lingua; 5 — oesophagus; 6 — ventriculus (gaster); 7 — pancreas; 8 — ductus pancreaticus; 9 — jejunum; 10 — colon descendens; 11 — colon transversum; 12 — colon sigmoideum; 13 — m. sphincter ani externus; 14 — rectum; 15 — ileum; 16 — appendix vermiformis; 17 — caecum; 18 — valva ileocaecalis; 19 — colon ascendens; 20 — flexura coli dextra; 21 — duodenum; 22 — vesica fellea; 23 — hepar; 24 — ductus choledochus; 25 — m. sphincter pyloris; 26 — glandula submandibularis; 27 — glandula sublingualis; 28 — labium inferius; 29 — cavum oris; 30 — labium superius; 31 — dens; 32 — palatum durum.

va pastki lablarning og'iz tirqishi burchagidagi birlashuvi natijasida **commissurae labiorum** hosil bo'ladi.

Lablar og'iz halqasimon mushak tolalaridan hosil bo'lib, tashqi yuzasi teri, ichki yuzasi esa shilliq qavat bilan qoplangan bo'ladi.

Og'iz dahlizining orqa devori tishlar va milklardan (**gingiva**) hosil bo'ladi. Yuqori lablar ichki tarafda milk va yuqori lab yuganchasi — **frenulum labii superioris** vositasida birlashadi; pastki lab esa ichki tarafda milk bilan va pastki lab yuganchasi — **frenulum labii inferiores** vositasida birlashadi. Og'iz dahlizinin tashqi yon devorlarini lunj — **buccae** tashkil etadi.

Lunj — **buccae** va lunj mushagi — **m. buccinator** tashqi tarafdan teri va ichki tarafdan shilliq qavat bilan qoplangan.

Og'izning xususiy bo'shlig'i — **cavitas oris propria** ning yuqori devorini qattiq va yumshoq tanglay hosil etadi. Bu bo'shliqning tubi esa og'iz diafragmasi — **diaphragma oris** deb atalib til bilan to'lib turadi. Til ostida til yuganchasi — **frenulum linguae** bo'lib, uning ikki tarafida til osti so'rg'ichlari — **caruncula sublingualis** joylashgan. Bu so'rg'ich yuzasiga jag' osti va til osti so'lak bezlarining naylari ochiladi.

Diaphragma oris — juft **m. mylohyoideus** lardan hosil bo'ladi va uning ustida til joylashadi.

6.1.3. Tanglay (70- rasm)

Tanglay — **palatum**, ikki qismdan tashkil topgan bo'lib, oldingi sohada qattiq tanglay — **palatum osseum seu palatum durum** va orqa sohada yumshoq tanglay — **palatum molle** bo'ladi.

Qattiq tanglay yuqori jag' suyagining tanglay o'simtasi hamda tanglay suyagining gorizontal qismi hisobiga hosil bo'ladi. Qattiq tanglayning o'rta qismida tanglay choki — **raphe palatinae** va oldingi sohada esa ko'ndalang burmalar — **plicae palatinae transversa** bo'ladi.

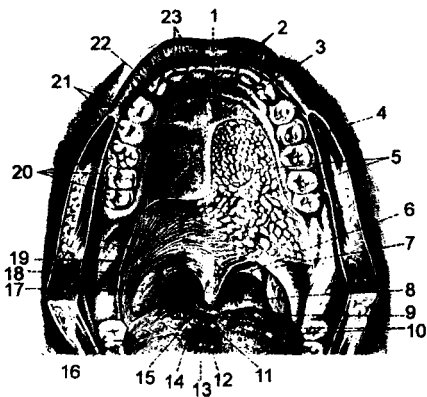
Yumshoq tanglay — **palatum molle** orqa sohada erkin holda, chodir singari osilib turadi va **velum palatinum** deb ataladi. Yumshoq tanglay chodirining ikki yon tarafida yo'ylar bo'lib, tanglaydan til ildiziga — **arcus palatoglossus** hamda halqum devoriga — **arcus palatopharyngeus** yo'naladi. Bu yo'ylar orasidagi bo'shliqda tanglay murtagi — **tonsilla palatina** joylashgan.

Yumshoq tanglayning asosi serbar biriktiruvchi to'qimadan — **aponeurosis palatina** va mushaklardan tashkil topgan.

Yumshoq tanglayni hosil qilishda ko'ndalang-targ'il mushaklar qatnashadi:

1. **M. palatopharyngeus** — tanglay-halqum mushagi. Bu mushak o'z nomidagi yoyni hosil qilishda qatnashib, yumshoq tanglaydan hamda asosiy

suyakning qanotsimon o'simtasining ilmog'i — **hamulus pterygoideus** dan boshlanib, halqum devorida yakunlanadi. Mushak tutamlari — **fasciculus anterior** oldingi tutamlarga va **fasciculus posterior** — orqa tutamlariga bo'linadi. Orqa tutamlar — **m. sphincter palato-pharyngeus** tanglay-halqum torayma mushagini tashkil etadi. Vazifasi: yumshoq tanglayni pastga, halqumni esa yuqoriga tortadi.



70- rasm. Tanglay.

1 — labium oris superius; 2 — plicae palatinae transversae; 3 — raphe palate; 4 — m. orbicularis oris; 5 — gl. palatinae; 6 — arcus palatopharyngeus; 7 — arcus palatoglossus; 8 — uvula; 9 — tonsilla lingualis; 10 — papillae vallatae; 11 — foramen caecum; 12 — sulcus medianus linguae; 13 — papilla fungiformes; 14 — m. uvulae; 15 — sulcus terminalis; 16 — dentes molars; 17 — tonsilla palatine; 18 — m. palatopharyngeus; 19 m. palatoglossus; 20 — dentes molars; 21 — dentes premolares; 2 — dens caninus; 23 — dentes incisivi.

2. **M. palatoglossus** — tanglay-til mushagi. Bu mushak shu nomidagi tanglay yoyini hosil qilib, yumshoq tanglaydan boshlanadi va tilning yon sohasiga birikadi. Mushak tutamlari tilning xususiy guruh ko'ndalang mushagi — **m. transversus linguae** ga davom etadi.

3. **M. levator veli palatini** — yumshoq tanglay chodirini ko'taruvchi mushak. Kalla asosidan, chakka suyagidagi Yevstaxiy nayi sohasidan boshlanib, yumshoq tanglay tutamlarida yakunlanadi.

Vazifasi: yumshoq tanglayni ko'taradi. Innervatsiyasi: **n. vagus (X)**.

4. **M. tensor veli palatini** — yumshoq tanglay chodirini taranglaydigan mushak. Kalla asosidan, chakka suyagidagi Yevstaxiy nayi sohasidan boshlanib, uning tutamlari asosiy suyakning qanotsimon o'simtasining ilmoqli o'simtaci — **hamulus processus pterygoidei** ni aylanib o'tib, yumshoq tanglay chodiriga davom etadi.

Vazifasi: yumshoq tanglayni taranglaydi. Innervatsiyasi: **n. trigeminus (V)**.

5. **M. uvulae** — tilcha mushagi chodirning o'rtasidan orqa tarafga erkin holda osilib turadi. Bu mushak tanglay suyagidagi — **spina nasalis posterior** o'simtasidan boshlanib, tilchani hosil qiladi.

Vazifasi: tilchani qisqartiradi.

Xususiy og'iz bo'shlig'idan chiqish sohasini tomoq (bo'g'iz) — **istmus fauces** deyiladi. Bu sohaning chegaralari: yuqoridan yumshoq tanglay; ikki yon tarafdin yumshoq tanglay yoylari — **arcus palatoglossus** va **arcus palatopharyngeus**; pastdan — til ildizi.

6.1.4. Tishlar (71, 72- rasmlar)

Tishlar **dentes** vaqtincha yoki sut tishlariga — **dentes decidui** va doimiy tishlar **dentes permanentes** ga bo'linadi. Tishlar tuzilishiga ko'ra quyidagi guruhlariga bo'linadi:

- 1) **dens incisivus** - kesuv (kurak) tish;
- 2) **dens caninus** — qoziq tish;
- 3) **dens premolaris** — kichik oziq tish;
- 4) **dens molaris** katta oziq tish.

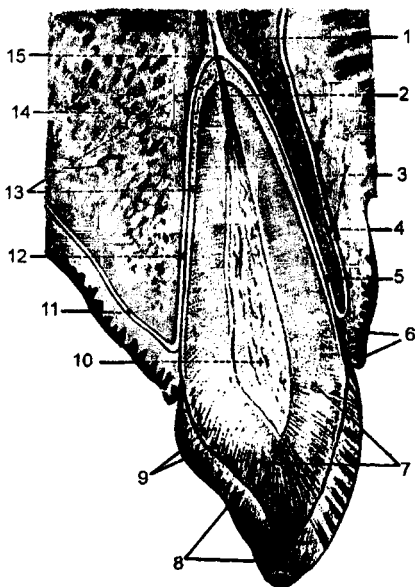
3- katta oziq tish **dens molaris tertius** kechroq chiqqanligi uchun „aql“ tish — **dens serotinus** deyiladi.

Tishlarning quyidagi qismlari bo'ladi: 1) toj qismi — **corona dentis**;

2) bo'yin qismi **collum dentis**; 3) ildiz qismi **radix dentis**. Ularning toj

qismi alveolar o'simtalardan chiqib turadi. Bo'yin qismi milk bilan o'ralgan bo'ladi. ildiz qismi esa alveolar o'simtalar ichidagi chuqurchalarda joylashgan bo'ladi. Tishlarning bo'yin qismi milklar bilan o'ralgan bo'lib tish toji milklaridan chiqib turgan qismi klinik toj — **corona clinica**, qolgan qismi esa klinik ildiz — **radix clinica** deyiladi.


Tish ildizining uchi — **apex radialis dentis** deb atalib, shu sohadagi teshik-ka — **foramen apicis** deyiladi. O'z navbatida bu teshik ildizning ichida joylashgan kanal — **canalis radialis** ga davom etadi. Kanal esa tish tojining ichida hosil bo'ladigan bo'shliq — **cavitas dentis** bilan tutashadi. Bu bo'shliq o'z navbatida toj qismi ichidagi bo'shliq **cavitas coronae** va tish ildizining kanali **canalis radialis dentis** lardan hosil bo'ladi. Tish ildizi uchidagi teshikdan nerv, qon tomir, limfa tomirlari yo'naladi. Kanal orqali yo'nalgan bu hosilalar, tish toji ichida qon tomir — nerv chigali — **pulpa dentis** ni hosil qiladi. Tish pulpasi o'z navbatida toj qismi ichidagi **pulpa coronalis** va ildiz ichidagi **pulpa**



71- rasm. Tishning tuzilishi.

1 — substantia spongiosa alveolaris; 2 — canalis radialis dentis; 3 — substantia compacte processus alveolaris; 4 — periosteum; 5 — periodontium; 6 — gingiva; 7 — dentinum; 8 — enamelum; 9 — spatia interglobularia; 10 — pulpa dentis; 11 — periosteum; 12 — periodontium; 13 — cementum; 14 — substantia spongiosa processus alveolaris; 15 — foramen apicis dentis.

radicularis lardan tashkil topadi. Alveolar o'simtalarning chuqurcha devorlari va tish ildizi orasidagi birlashtiruvchi moddaga — **perio-dontium** deyiladi. Tishlarning bo'yin qismi milk bilan qoplanib, milk so'rg'ichlari — **papilla dentis** deyiladi.



72- rasm. Tishlarning turlari. (dentes permanentes).

Tishning qattiq moddasini dentin — **dentinum** tashkil etadi. Tish toji sohasida bu modda emal — **enamelum**

1, 2 — dens incisivus; 3 — dens caninus; 4 — dens premolaris; 5 — dens molaris;

bilan, tish ildizi sohasida esa sement — **cementum** bilan qoplangan bo'ladi. Tishlarning toj qismlari yonma-yon joylashib tish qatorlarini hosil qiladi. Doimiy tishlar har bir jag'da 16 tadan bo'lib, yoysimon shaklda terilgan bo'ladi. Yuqori jag' tishlarining ravog'i — **arcus dentalis maxillaris**, pastki jag' tishlarining ravog'i — **arcus dentalis mandibularis** deyiladi. Tishning og'iz dahliziga qaragan yuzasini — **facies vestibularis**; dahliz yuzasi kesuv va qoziq tishlar uchun **facies labialis** — lablarga qaragan yuza, kichik va katta oziq tishlar uchun **facies buccalis** — lunj yuzasi deyiladi. Tishning xususiy og'iz bo'shlig'i tarafiga ya'ni til tarafga qaragan yuzani — **facies lingualis**; yuqori jag' tishlarida tanglay tarafdagi yuzani — **facies palatenalis**; qo'shni tishlar bilan birlashib turgan yuzasini — **facies contactus**; tishlar yoyi markazi tomon qaragan yuzani — **facies mesialis** deyiladi. Kesuv tishlar uchun **facies mesialis** — medial yuza bo'lsa, orqadagi tishlarda bu oldingi yuzaga to'g'ri keladi. Qo'shni tishlarga qaragan yuzalarning yoy markazidan uzoqdagi yuzasiga — **facies distalis** deyiladi. Oldingi tishlarda bu yuza lateral, orqa tishlarda esa orqa yuzaga to'g'ri keladi. Bu yuzalarda do'ngliklar bo'lib, lunj tarafdagi do'nglik — **cuspis buccalis**, tanglay tarafdagi do'nglik — **cuspis palatinalis**, til tarafdagi do'nglik — **cuspis lingualis** deyiladi. Do'ngliklar — **facies mesialis** tish yoyining markazi tomonga qaragan yuzalarda ham bo'lib — **cuspis mesiobuccalis** — lunj mezial do'nglik, **cuspis mesiopalatalis** — tanglay mezial do'nglik, **cuspis mesiolingualis** — til mezial do'nglik deb ataladi.

Qo'shni tishlarga qaragan yuzalarning yoy markazidan uzoqdagi yuza **facies distalis** da ham do'ngliklar bo'lib, **cuspis distobuccalis** — lunj — distal do'nglik, **cuspis distopalatinalis** — tanglay — distal do'nglik, **cuspis distolingualis** til — distal do'nglik, **cuspis distalis** — distal do'nglik deyiladi. Tishlarning chaynov yuzalari yoki pastki va ustki jag' tishlarining o'zaro qo'shiladigan yuzalari — **facies oclusialis** deyiladi. Tishlarning toj qismi (**corona dentis**) ning chaynov yoki kesuv yuzalarida qirralar — **cuspus dentis** bo'lib, qirralarning uchiga **apex cuspidis**, qo'shimcha qirralarga **cuspis accesoria** deyiladi. Katta va kichik oziq tishlarning chaynov yuzalarida do'ngliklar — **tuberculum dentis**.

ko'ndalang qirralar — **crista transversalis**, uchburchak qirralar — **crista triangularis**, qiyshiq qirralar — **crista obliqua** bo'ladi. Chaynov yuzalarda qirra va do'ngliklar orasida tirqish — **fissura oclusilis**, chuqurcha — **fossa oclusialis** lar hosil bo'ladi.

Tishlarning qaysi tarafga tegishli ekanligini aniqlash uchun: ildiz belgisi; tish tojidagi burchak belgisi; tish toji bo'rtiqligining belgilaridan foydalaniladi.

Tish ildizi belgisi — ildizning vertikal o'tkazilgan chiziqda biror tarafga qayilgani bilan o'lchanadi. Qayilish burchagi tishning distal tarafiga yo'nalgan bo'ladi.

Tish tojidagi burchak belgisi — tishning chaynov yuzasidagi qirradi distal yo'nalishda kattaroq burchak hosil qiladi.

Tish toji bo'rtig'ining belgisi — vestibular bo'shliqqa qaragan yuzadagi qavariqlik medial qismida ko'proq, distal tarafda esa yassiroq bo'ladi. Tishlarning yuqori yoki pastki jag'da joylashuvi tish tojining shakli va uning ildizlarining miqdori bilan farqlanadi.

Kesuv tishlar — **dentis incisivi** har bir jag' suyagida to'rttadan bo'ladi. Yuqori jag' suyagidagi kesuv tishlar kattaroq va kengroq bo'ladi. Ularda bittadan ildiz bo'ladi. Kesuv tishlarning kesuv qirralariga — **margo incisalis** deyiladi. Qoziq tishlar — **dentis canini** har bir jag' suyagida ikkitadan bo'ladi. Tish tojida o'tkir burchak hosil qilib birikadigan kesuv qirralari, tish bo'yni sohasida, xususiy og'iz bo'shlig'iga qaragan yuzada bo'rtiq ko'rinadi. Qoziq tishlarda bitta uzun ildiz bo'ladi.

Kichik oziq tishlar — **dentis premolares** har bir jag' suyagida to'rttadan bo'ladi. Bu tishlarning chaynov yuzasida ikkita bo'rtiq — **tuberculum dentale** bo'ladi. Bu bo'rtiqlarning biri — vestibular tarafda, ikkinchisi esa til tarafda joylashadi. Pastki jag'dagi kichik oziq tishlarda bittadan ildiz bo'ladi. Lekin ildizning ikkiga ajralgan holati yoki ikki ildizli holat ham uchraydi. Ikki ildizli holatda bittasi o'rtaga yaqin — **radix mesialis**, ikkinchisi distal — **radix distalis** holatida joylashadi. Ikki ildizli holat birinchi kichik oziq tishlarda uchraydi. Yuqori jag'dagi ikkinchi kichik oziq tishlardagi ikkita ildiz holati ko'proq uchraydi. Tishlarning ildizlaridan bittasi tanglay tarafda — **radix palatinalis**, ikkinchisi lunj tarafda — **radix buccalis** deyiladi.

Katta oziq tishlari — **dentis molaris** har bir jag' suyagida oltitadan bo'ladi. Birinchi katta oziq tishlari kattaroq bo'ladi. Katta oziq tishlarining chaynov yuzalari to'rt burchak shaklida bo'lib, uch va undan ortiq bo'rtiq bo'ladi. Yuqori jag'da joylashgan katta oziq tishlarda uchta ildiz bo'ladi. Ularning ikkitasi lunj tarafda, bittasi tanglay tarafda joylashadi. Lunj tarafdagi ildizlarning o'rtaga yaqin ildiziga **radix mesiobuccalis**, distal ildiziga **radix distalis** va tanglay sohasidagi ildiziga **radix palatinalis** deyiladi. Pastki jag'da joylashgan katta oziq tishlarda ikkitadan ildiz bo'ladi. Bu ildizlar **medial** (oldingi) va **distal**

(orqa) sohalarda joylashadi va shu sababdan — **radix mesialis** va **radix distalis** deb nomlanadi.

Har bir jag' suyagidagi oxirgi katta oziq tishlar juda kech chiqqanligidan, bu tishlarni „aql“ tishi — **dens serotinus** — deb ataladi. Tishlarning yon yuzalari o'zaro tegib turadi. Lekin ularning orasida tirqishlar hosil bo'lishi mumkin va bu tishlar orasidagi tirqish — **diastema** deyiladi.

Tishlar chiqish muddatiga va tuzilishiga ko'ra ikki turga bo'linadi: vaqtincha, tushib ketadigan, sut tishlar — **dentis decidua (dentis lactei)** va doimiy tishlar — **dentis permanentes**. Vaqtincha tishlar doimiy tishlar bilan almashmaguncha saqlanadi.

Sut tishlari tuzilishi jihatidan doimiy tishlar bilan umumiylikka ega. Lekin sut tishlari kichikroq bo'lib, ularning tarkibida kichik oziq tishlari va uchinchi katta oziq tishlari bo'lmaydi. Har bir jag' suyagida to'rtta kesuv tishlar, ikkita qoziq tishlar va to'rtta katta oziq tishlari bo'ladi. Sut tishlarining umumiy miqdori 20 ta, doimiy tishlarning miqdori 32 ta bo'ladi.

Har bir jag'ning yarmidagi tish turlarini raqamlar bilan ifodalanishiga — tishlarning anatomik formulasi deb ataladi. Sut tishlarining anatomik formulasi: 2. 1. 0. 2. Doimiy tishlarning anatomik formulasi: 2. 1. 2. 3. Stomatologiya amaliyotida tishlarning klinik formulasidan foydalaniladi. Klinik formula jag'lardagi o'rta chiziqdan boshlangan tish turlarining tartib raqami bilan belgilanadi. Kesuv tishlar — 1, 2; qoziq tishi — 3; kichik oziq tishlar — 4, 5; katta oziq tishlar — 6, 7, 8 raqamlari bilan belgilanadi.

Sut tishlari va doimiy tishlarni farqlash uchun sut tishlarini rim raqamlari bilan: kesuv tishlar — I, II; qoziq tishi — III; katta oziq tishlar — IV, V raqamlari bilan belgilanadi.

Sut tishlarining chiqish tartibi va muddati: medial kesuv tishlari — 6–8 oylarda, lateral kesuv tishlari — 7–9 oylarda, birinchi katta oziq tishlar — 12–15 oylarda, qoziq tishlar — 16–20 oylarda, ikkinchi katta oziq tishlar — 20–24 oylarda.

Doimiy tishlarning chiqish tartibi va muddati: birinchi katta oziq tishlar — 6–7 yoshlarda, medial kesuv tishlari — 8 yoshda, lateral kesuv tishlari — 9 yoshda, birinchi kichik oziq tishlar — 10 yoshda, qoziq tishlar — 11–13 yoshlarda, ikkinchi kichik oziq tishlar — 11–15 yoshlarda, ikkinchi katta oziq tishlar — 13–16 yoshlarda, uchinchi katta oziq tishlar — 18–30 yoshlarda chiqadi.

Doimiy tishlardan birinchi bo'lib — birinchi katta oziq tishlar chiqadi. Bu tishlar sut tishlarining orqasida chiqadi. Sut kesuv va qoziq tishlarining o'rniga — doimiy kesuv va qoziq tishlari chiqadi. Doimiy kichik oziq tishlari esa sut katta oziq tishlarining o'rniga chiqadi.

Yuqori va pastki jag' tishlari o'zaro jipslashgan holatida — yuqori jag'dagi kesuv tishlar, pastki jag'dagi kesuv tishlarining oldingi yuzasiga tegib turadi.

Yuqori jag' suyagidagi tish yoylari kattaroq bo'ladi. Shu sababdan yuqori jag'dagi oziq tishlarining til tarafidagi bo'rtig'i pastki jag'dagi tishlarining til va lunj tarafidagi bo'rtiqlar orasidagi chuqurchada bo'ladi. Jag'lar jipslashganda o'zaro birlashgan tishlar antagonist tishlar deyiladi. Pastki jag'ning medial kesuv tishlari va yuqori jag'dagi uchinchi katta oziq tishi faqat bitta antagonist tishga ega. Qolgan tishlar ikkitadan antagonistga ega.

Prikus yoki oklyuziya deb — tish qatorlarining o'zaro jipslashib turgan holatiga aytiladi.

Tishlarning artikulyatsiyasi deb, pastki jag' harakati paytidagi tish qatorlarining o'zaro munosabatiga aytiladi.

6.1.5. Til

(73- rasm)

Til — **lingua** (grekcha — **glossa**) — ko'ndalang targ'il mushaklardan tashkil topgan a'zo. Tilning o'rta qismida — tanasi — **corpus linguae**, oldingi sohada — uchi — **apex** hamda orqa sohada ildiz qismi — **radix linguae** joylashgan. Til tanasi hamda va ildiz chegarasida chuqurcha bo'lib, ko'r teshik — **foramen cecum linguae** deb ataladi. Bu chuqurchadan yon tarafga egat — **sulcus terminalis** yo'naladi.

Tilning ustki yuzasi — **dorsum linguae**, uning uchidagi egatgacha bo'lgan qismi **pars anterior** va egat orqasidagi qismi — **pars posterior** larga bo'linadi. Tilning ostki yuzasi — **facies inferior linguae** sohasida burmalar bo'lib **plica fimbriata** deyiladi. Tilning yon chetlari — **margo linguae** deb ataladi. Tilning o'rtasidagi egat — **sulcus medianus linguae** deyiladi. Til ildizi sohasida limfo-epitelial to'qimadan hosil bo'lgan til murtagi — **tonsilla lingualis** joylashgan. Til ildizi sohasida burmalar bo'lib, ular hiqildoq usti tog'ayi bilan birlashadi. O'rta burmaga — **plica glossoepiglottica mediana** va ikki yon tarafdagisiga **plicae glossoepiglottica laterales** deyiladi. Tilning ustki yuzasi shilliq qavat — **funica mucosa linguae** bilan qoplangan. Ostki yuzasida yuganchasi — **frenilum linguae** ko'rinadi.

Tilning ustki yon yuzalarida ta'm biladigan so'rg'ichlar joylashgan.

1. Ipsimon va **S**onus shaklidagi so'rg'ichlar — **papillae filiforme et conicae** tilning ustki yuzasining oldingi sohasida joylashgan. Bu so'rg'ichlar ta'kil sezgi vazifasini bajaradi.

2. Zamburug'simon so'rg'ichlar — **papillae fungiformes** til uchida va yon tarafida joylashgan bo'lib, ta'm sezish vazifasini bajaradi.

3. Yaproqsimon so'rg'ichlar — **papillae foliatae** tilning yon yuzasida joylashgan.

4. Ko'tarma bilan o'ralgan so'rg'ich — **papillae vallatae** til ildizi sohasida ko'r teshikning oldida V raqamiga o'hshash joylashgan. Bu so'rg'ichlar miqdori 7-12 bo'lib, uchi orqaga yo'nalgan holda joylashadi.

170

26. Ikkinchi simon so'rg'ich

Tilning o'rtasidan o'tgan biriktiruvchi to'qima **septum linguae** to'siqni hosil qilsa, til asosini serbar biriktiruvchi to'qima — **aponeurosis linguae** tashkil etib, ularga til mushaklari birkadi.

Til mushaklari ikki guruh: xususiy hamda skelet suyaklaridan boshlanadigan ko'ndalang-targ'il mushaklardan hosil bo'ladi. Tilning skelet mushaklari uning xususiy mushaklariga davom etadi.

1. **M. genioglossus** — engak til mushagi, **m. verticalis** — vertikal xususiy mushagiga davom etadi.

Engak-til mushagi — **m. genioglossus** pastki jag' suyagining engak sohasidagi — **spina mentalis** o'simtasidan boshlanib, tilning xususiy mushagi bo'lib hisoblangan vertikal mushak — **m. verticalis** tolalariga davom etadi. Bu mushak odamlar so'zlashishga o'tilgan davrdan taraqqiy eta boshlagan.

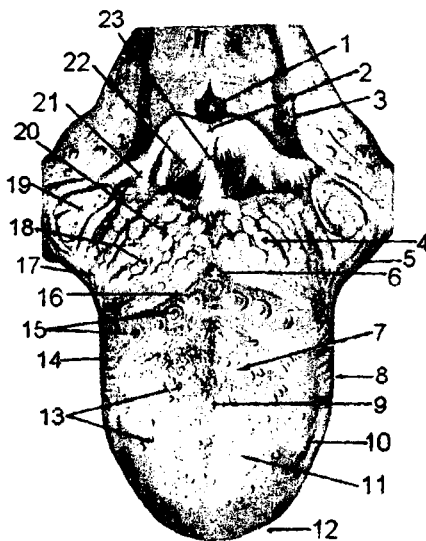
Vazifasi: tilni oldinga harakatlantiradi. Bu mushaklar I jabra ravog'idan taraqqiy etadi. Innervatsiyasi: **n. hypoglossus** (XII).

2. **m. styloglossus** — bigizsimon til mushagi, tilning xususiy **m. longitudinalis superior** — yuqoriga bo'ylama mushagiga va **m. longitudinalis inferior** pastki bo'ylama mushagiga davom etadi.

Bigizsimon til mushagi — **m. styloglossus** tilning skelet mushaklari guruhiga kirib, chakka suyagidagi bigizsimon o'simta **processus styloideus** dan boshlanib tilning xususiy mushaklari bo'lgan yuqorigi va ostki bo'ylama — **m. longitudinalis superior**, **m. longitudinalis inferior** mushaklarga davom etadi.

Vazifasi: tilni yuqoriga va orqaga tortadi. Bu mushaklar II jabra ravoqlaridan taraqqiy etadi. Innervatsiyasi: **n. hypoglossus** (XII).

3. **m. hypoglossus** — til osti til mushagi, tilning xususiy **m. transversus linguae** — ko'ndalang mushagiga davom etadi.



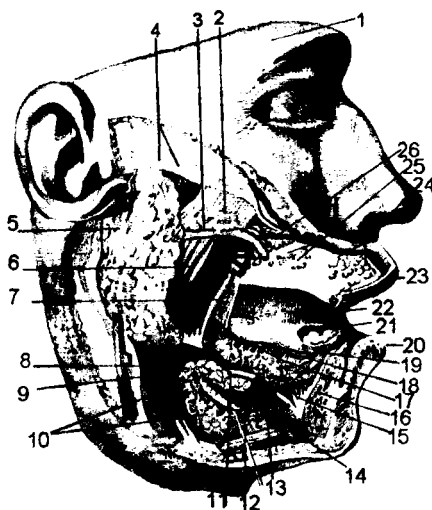
73- rasm. Til.

1 aditus laringis; 2 epiglottis; 3 recessus piriformis; 4 radix linguae; 5 plica triangularis; 6 foramen caecum linguae; 7 dorsum linguae; 8 corpus linguae; 9 sulcus medianus linguae; 10 margo linguae; 11 papillae linguales; 12 apex linguae; 13 — papillae fungiformes; 14 papilla foliate; 15 papillae vallatae; 16 — sulcus terminalis; 17 arcus palatoglossus; 18 folliculi linguales; 19 tonsilla palatine; 20 — tonsilla lingualis; 21 plica glossoepiglottica lateralis; 22 valecula epiglottica; 23 plica glossoepiglottica mediana.

Til osti — til mushagi **m. hyoglossus** — tilning skelet mushaklari guruhiga kirib, til osti suyagining tanasidan va katta shoxlaridan boshlanadi. Bu mushak o'z navbatida ikki guruh tolalarga ajraladi: **m. chondroglossus** — til osti suyagining tog'ayidan boshlansa, **m. ceratoglossus** — til osti suyagining shoxchalaridan boshlanadi. Bu mushak tilning xususiy mushagi bo'lgan — ko'ndalang mushak — **m. transversus linguae** tutamlariga davom etadi. Vazifasi: tilni orqaga va pastka tortadi. Bu mushaklar III jabra ravoqlaridan taraqqiy etadi. Innervatsiyasi: **n. hypoglossus** (XII).

4. **M. palatoglossus** — yumshoq tanglaydan boshlanib, tilning yon tarafiga birikadi va uning ko'ndalang mushagiga davom etadi.

Vazifasi: yumshoq tanglayni tushiradi, tomoq sohasini toraytiradi va **m. transversus linguae** ga davom etadi.



74- rasm. So'lak bezlari.

1 arcus supraciliaris; 2 — glandula parotis accessoria; 3 ductus parotideus; 4 fascia parotidea; 5 glandula parotis; 6 m. masseter; 7 — mandibula; 8 — m. digastricus; 9 — m. stylohyoideus; 10 glandula submandibularis; 11- ductus submandibularis; 12 — m. mylohyoideus; 13 — glandula sublingualis; 14 — m. digastricus; 15 — m. genioglossus; 16 mandibula; 17 — ductus sublinguales minores; 18 — ductus sublingualis major; 19 — caruncula sublingualis; 20 — labium inferius; 21 — glandula lingualis anterior; 22 lingua; 23 labium superius; 24 glandulae labiales; 25 glandulae buccales; 26 glandulae molares.

6.1.6. So'lak bezlari — glandulae salivales (74- rasm)

So'lak bezlari og'iz bo'shlig'iga ochilib, chiqaruv nayiga ega bo'lgan katta so'lak bezlariga — **glandula parotoidea**, **glandula sublingualis**, **glandula submandibularis** va chiqaruv nayi bo'lmagan mayda so'lak bezlariga bo'linadi. Mayda so'lak bezlari lab yuzasida — **glandulae labiales**; lunj sohasida — **glandulae buccales**; tanglay yuzasida — **glandulae palatinae**; til yuzasida — **glandulae linguales** joylashadi va o'zi joylashgan yuzaga, katta so'lak bezlari esa nay vositasida og'iz bo'shlig'iga ochiladi.

1. Quloq oldi bezi — **glandula parotoidea** yuzning yon sohasida, quloq suprasining oldida joylashadi. So'lak bezi nayi — **ductus parotoideus** lunj mushagining (**m. buccinator**) orasidan o'tib og'iz dahliziga ochiladi. Nayning teshigi og'iz dahlizining, yuqori jag'dagi ikkinchi katta oziq tish sohasida joylashadi. Quloq oldi so'lak bezida yuza qism — **pars superficialis** va chuqur qism — **pars profunda**

tafovut etiladi. Ba'zi hollarda qo'shimcha bez — **glandula parotoidea accessoria** uchrashi mumkin.

2. Jag' osti so'lak bezi — **glandula submandibularis**. Bu so'lak bezi pastki jag' suyagi ostidagi **fossa submandibularis** chuqurchasida joylashadi. So'lak bezining nayi — **ductus submandibularis** xususiy og'iz bo'shlig'ida, tilning ostida joylashgan — **caruncula sublingualis** sohasiga ochiladi.

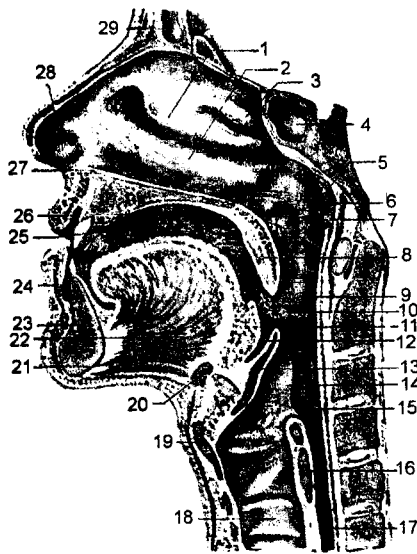
3. Til osti so'lak bezi — **glandula sublingualis** — til ostida, **m.mylohyoideus** mushagining ustida joylashadi. Bu so'lak bezining nayi — **ductus sublingualis major** xususiy og'iz bo'shlig'iga, jag' osti so'lak bezi nayi sohasiga ochiladi. Til osti so'lak bezining kichik naylari — **ductus sublingualis minores** (18–20 ta) til ostida joylashgan **plica sublingualis** burmasiga ochiladi.

6.1.7. Halqum

(75, 76- rasmlar)

Halqum — **pharynx** hazm va nafas a'zolarining o'zaro kesishgan qismi hisoblanadi. Halqum kalla suyagi asosidan boshlanib VI–VII bo'yin umurtqalarigacha davom etadi. Halqum og'iz bo'shlig'i va hiqildoqlarning orasida joylashadi. Shu sababdan halqumni uch qismga bo'lishimiz mumkin: burun qismi — **pars nasalis**; og'iz qismi — **pars oralis**; hiqildoq qismi — **pars laryngea**. Halqumning kalla asosiga to'g'ri kelgan qismiga halqum gumbazi **fornix pharyngis** deyiladi. Halqumning burun qismi — kalla asosi bilan yumshoq tanglay sohasi orasida joylashgan. Halqumning bu qismiga burun bo'shlig'ining davomi hisoblangan xoanalar ochiladi. O'rta quloq bo'shlig'idan boshlanadigan **tubae auditivae** — eshituv nayi yoki Yevstaxiy nayi ham halqumning burun qismi sohasiga ochiladi va bu teshikka **ostium pharyngeum tubae** deyiladi. Bu teshik atrofidagi shilliq qavatda limfo — epitelial to'qimalar yig'ilgan bo'lib, nay murtagi — **tonsilla tubaria** deyiladi. Shunday murtak halqum gumbazi sohasidagi shilliq qavatda ham uchraydi va halqum murtagi — **tonsilla pharyngea** deyiladi. Murtaklardagi chuqurchalarga — **fossulae tonsillae**, ulardagi tirqishlarga **cryptae tonsillae** deyiladi. Bu murtaklar xususiy og'iz bo'shlig'i devoridagi tanglay murtaklari — **tonsilla palatinae** va til murtagi — **tonsilla lingualis** lar bilan birgalikda limfo-epitelial halqani hosil qiladi. Eshituv nayining teshigi sohasidagi shilliq qavatda ikkita burma: **plica salpingopharyngea** — nay-halqum burmasi va **plica salpingopalatina** — nay-tanglay burmasi va eshituv nayi bo'rtiq maydoni — **torus tubarius** ko'rinadi. Halqumning burun qismidagi yana bir bo'rtiq maydoncha tanglayni ko'taruvchi mushakdan tashkil topib **torus levatorius** deyiladi. Halqumning og'iz qismidagi hiqildoq usti tog'ayi sohasidagi chuqur — **vallecula epiglottica**, bu tog'ay va til orasida lateral burma — **plica glossoepiglottica lateralis** va medial burma — **plica glossoepiglottica mediana** ko'rinadi.

Halqumning hiqildoq qismida noksimon cho'ntaklar — **recessus piriformis** ko'rinadi. Halqumning qizilo'ngachga o'tish sohasi toraygan bo'lib — **constrictio pharyngoeso-phagealis** deyiladi.



75- rasm. Og'iz bo'shlig'i va halqum (sagittal kesimida).

1 concha nasalis media; 2 concha nasalis inferior; 3 — concha nasalis superior; 4 sinus sphenoidalis; 5 tonsilla pharyngea; 6 ostium pharyngeum tubae auditivae; 7 — torus tubarius; 8 — palatum molle; 9 — pars oralis pharyngis; 10 — tonsilla palatina; 11 — isthmus faucium; 12 radix linguae; 13 — epiglottis; 14 — plica aryepiglottica; 15 — pars laryngea pharyngis; 16 — cartilago cricoidea; 17 — esophagus; 18 — trachea; 19 — cartilago thyroidea; 20 — os hyoideum; 21 — m. geniohyoideus; 22 — m. genioGLOSSUS; 23 mandibula; 24 — vestibulum oris; 25 — cavum oris proprium; 26 vestibulum oris; 27 meatus nasi inferior; 28 vestibulum nasi; 29 — sinus frontalis.

til osti suyagining tanasidan boshlanib, halqumga birikadi; b) **pars ceratopharyngea** til osti suyagining shoxlaridan boshlanib, halqumga birikadi.

3) **M. constrictor pharyngis inferior** til osti suyagining lateral yuzasidan, qalqonsimon va uzuksimon tog'aylardan boshlanib, quyidagi qismlarga bo'linadi: a) **pars thyropharyngea** qalqonsimon tog'aydan boshlanadi; b) **pars cricopharyngea** uzuksimon tog'aydan boshlanadi. Halqumning qisuvchi

Halqumning asosini fibroz to'qima qavati tashkil etadi. Bu qavat ichki tarafdan shilliq qavat bilan, tashqi tarafdan esa mushak qavat bilan qoplangan bo'ladi. O'z navbatida mushak qavati tashqi tarafdan fassiya bilan o'ralgan bo'ladi. Halqum ichki yuzasidagi shilliq qavat burun sohasida kiprikli epiteliy bilan qoplangan. Qolgan qismlarda shilliq qavat ko'p qavatli yassi epiteliy va shilliq bezlari bilan qoplangan bo'ladi.

Halqumning mushaklari ko'ndalang-targ'il tolalardan tuzilgan bo'lib, bo'y-lama va qisuvchi guruhlariga bo'linadi. Qisuvchi mushaklar 3 qavat shaklda joylashib: **m. constrictor pharyngis superior**, **m. constrictor pharyngis medius**, **m. constrictor pharyngis inferior** deyiladi. 1) **M. constrictor pharyngis superior** quyidagi qismlarga bo'linadi: a) **pars pterygopharyngea** qanotsimon halqum qismi asosiy suyakning qanotsimon o'simtalaridan boshlanadi; b) **pars buccopharyngea** — lunj halqum qismi qanot — pastki jag' boylamidan boshlanadi; d) **pars mylopharyngea** — pastki jag' halqum qismi pastki jag' suyagining **linea mylochoyidea** chizig'idan boshlanadi; e) **pars glossopharyngea** — til halqum qismi tilning yon sohasidan boshlanadi.

2) **M. constrictor pharyngis medius** quyidagi qismlardan tashkil topgan: a) **pars chondropharyngea** —

mushaklari halqum devoridagi chok sohasiga birikadi.

Vazifasi: luqmani yutish jarayonida ishtirok etib, halqumni toraytiradi, ko'taradi va uzunligini qisqartiradi. Innervatsiyasi: **n. glossopharyngeus (IX)**; **n. vagus (m. constrictor pharynx inferior)**. Halqumning bo'ylama mushaklariga quyidagilar kiradi: 1) **m. stylopharyngeus** — bigizsimon halqum mushagi — chakka suyagining bigizsimon o'simtasidan boshlanib, halqumga birikadi. 2) **M. salpingopharyngeus** — nay halqum mushagi. Halqumning burun qismidagi eshituv nayi teshigi sohasida boshlanib, halqumga birikadi.

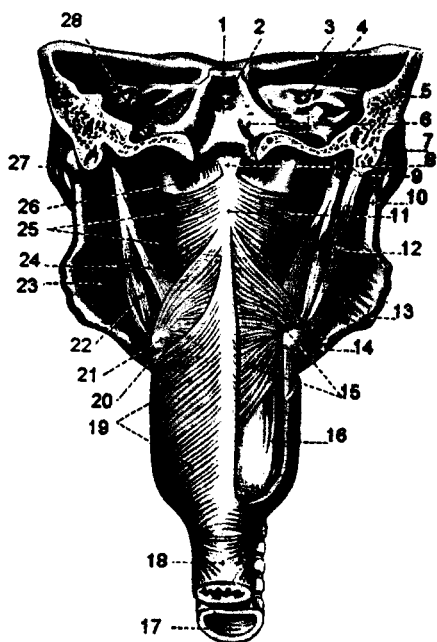
Vazifasi: halqumni ko'taradi. Innervatsiyasi: **n. glossopharyngeus (IX)**.

3) **m. palatopharyngeus** — tanglay halqum mushagi — yumshoq tangalaydan, qanotsimon o'simtaning ilmog'i — **hamulus pterygoideus** dan boshlanib halqum devoriga birikadi.

Murtaklar — **tonsillae** halqumning shilliq qavatida joylashib limfa to'qimasining yig'indisidan tashkil topgan.

Halqumdagi Pirogov-Valdeyer murtaklar halqasi quyidagi murtaklardan hosil bo'ladi: juft — **tonsillae palatinae, tonsilla tubariae**; toq — **tonsillae pharyngea, tonsillae lingualis**. Tanglay murtagi — **tonsillae palatinae** halqumning og'iz qismining shilliq qavatidagi chuqurcha — **fossa tonsillares** sohasida joylashadi. Bu chuqurcha ikki ravoq: **arcus palatoglossus** va **arcus palatopharyngeus** orasida joylashadi.

Halqum murtagi — **tonsillae pharyngea** halqum shilliq qavatining burun qismining yuqori devori sohasida joylashadi.



76- rasm. Halqum mushaklari (orqa tomondan).

1 — dorsum sellae; 2 — clivus; 3 — ala minor ossis sphenoidalis; 4 — meatus acusticus internus; 5 — os temporale; 6 — os occipitale; 7 — processus mastoideus; 8 — fascia pharyngobasilaris; 9 — processus styloideus; 10 — ramus mandibulae; 11 — raphe pharyngis; 12 — m. digastricus (venter posterior); 13 — angulus mandibulae; 14 — basis mandibulae; 15 — m. constrictor pharyngis medius; 16 — m. salpingopharyngeus; 17 — trachea; 18 — oesophagus; 19 — m. constrictor pharyngis inferior; 20 — lig. thyrohyoideum; 21 — cornu majus ossis hyoidei; 22 — m. stylohyoideus; 23 — m. pterygoideus medialis; 24 — m. stylopharyngeus; 25 — m. constrictor pharyngis superior; 26 — fascia pharyngobasilaris; 27 — arcus zygomaticus; 28 — foramen jugulare.

Nay murtaklari — **tonsillae tubariae** halqumning burun qismidagi shilliq qavatida, eshituv naylarining boshlanish sohasida joylashadi.

Til murtagi — **tonsillae lingualis** til ildizining shilliq qavatida joylashadi.

6.1.8. Qizilo'ngach — esophagus

(77- rasm)

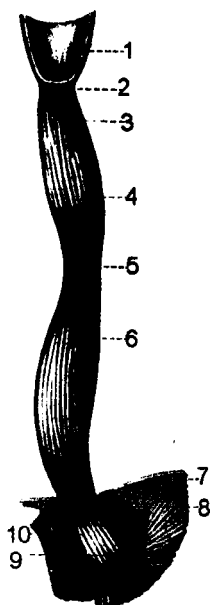
Qizilo'ngach — **esophagus** halqumning davomi bo'lib, me'dagacha davom etadi. Joylashish sohasi VI bo'yin umurtqa sohasidan XI ko'krak umurtqa sohasigacha davom etib, o'rtacha 23–25 sm bo'ladi. Uning bo'yin qismi — **partes cervicalis**, ko'krak qismi — **partes thoracica** va qorin qismi — **partes abdominalis** bo'ladi. Bo'yin qismi — bo'yin umurtqalari sohasiga to'g'ri keladi. Ko'krak qismi diafragmagacha davom etib, diafragma ostida qorin qismi joylashadi. Qizilo'ngach bo'shlig'i hamma sohada ham bir xil diametrga ega emas. Ba'zi joylarda torayma sohalari bo'ladi. Uning anatomik toraymalari quyidagi sohalarda joylashadi: 1) halqumning qizilo'ngachga o'tish sohasida halqum toraymasi — **constrictio pharyngooesophagealis**; 2) bronxial torayma — traxeyaning asosiy bronxlarga bo'linish sohasida, qizilo'ngachning bronxlarni hosil bo'lishi sohasida — **constrictio bronchialis**; 3) diafragmal torayma — qizilo'ngachning diafragmadan o'tish sohasida — **constrictio phrenica**. Qizilo'ngachda fiziologik toraymalar ham bo'ladi: 1) aortal torayma — qizilo'ngachning aorta bilan kesishish sohasida; 2) kardial torayma — qizilo'ngachning me'daga o'tish sohasida joylashadi.

Qizilo'ngach devori 4 qavatdan tashkil topadi va quyidagi qavatlar bo'ladi:

1) shilliq qavat — **tunica mucosa** qizilo'ngachning ichki yuzasida bo'lib, shilliq ishlab chiqaruvchi bezlar — **glandulae oesophageae** ga boy qavatdir;

2) shilliq osti qavat — **tela submucosa** bu qavat hisobiga shilliq qavatda burmalar hosil bo'ladi;

3) mushak qavat — **tunica muscularis** yuqori qismida ko'ndalang targ'il tolalardan tashkil topgan bo'lib, pastki qismida silliq mushak tolalariga davom etadi. Mushak qavati ikki guruhdan — tashqi bo'ylama yo'nalgan tolalardan va ichki — halqasimon yo'nalgan mushak tolalaridan hosil bo'ladi. Qizilo'ngachning mushak qavatida quyidagi mushaklarni ajratish mumkin:



77- rasm. Qizilo'ngach.

1 — pars laryngea pharyngis; 2 — yuqori torayma; 3 — pars cervicalis; 4 — pars thoracica; 5 — o'rta torayma; 6 — pars thoracica; 7 — diafragma; 8 — pastki torayma; 9 — pars cardiaca ventriculi; 10 — pars abdominalis.

a) **tendo cricooesophageus** — hiqildoqning uzuksimon tog'ayidan boshlanadigan mushak payi;

b) **m. bronchooesophageus** — bronxlardan boshlanadigan mushak;

d) **m. pleurooesophageus** — plevralarda boshlanadigan mushak.

4) Qizilo'ngachning tashqi yuzasi — **tunica adventitia** biriktiruvchi to'qima bilan qoplangan.

Qizilo'ngachning **pars abdominalis** qismi tashqi tarafdin qorin parda bilan o'ralgan bo'ladi.

Katta yoshdagi odamlarda qizilo'ngachning uzunligi 23–25 sm bo'ladi. Kesuv tishlar sohasidan qizilo'ngachgacha 15–17 sm ekanligini hisobga olansa, kesuv tishlardan me'dagacha bo'lgan masofa 40–42 sm bo'ladi.

6.1.9. Qorin bo'shlig'i to'g'risida umumiy ma'lumot

Qorin bo'shlig'i — **cavitas abdominis** ning yuqori devorini diafragma, oldingi devorini qorin mushaklari, orqa devorini umurtqa pog'anasi, bel mushaklari tashkil etadi. Qorin bo'shlig'i pastki sohada chanoq bo'shlig'iga davom etadi. Qorin bo'shlig'ining devorlari va bo'shliqdagi a'zolar seroz parda — qorin parda bilan o'ralgan bo'ladi. Qorin parda a'zolari hamma tarafdin o'rab olsa — **intropéritoneal** a'zolar deyiladi, a'zolar uch tarafdin o'ralsa — **mezopéritoneal** a'zolar, faqat bir tarafdin o'ralsa — **ekstropéritoneal** a'zolar deyiladi.

6.1.10. Me'da

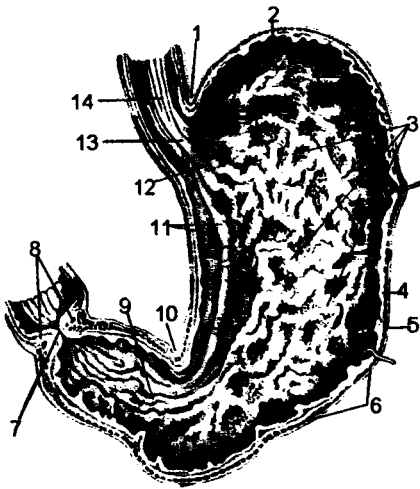
(78- rasm)

Me'da — **ventriculus seu gaster** qorin bo'shlig'ining yuqori qavatidagi a'zo bo'lib, ko'p qismi chap sohada joylashadi. Me'da oldingi devori — **paries anterior** va orqa devori — **paries posterior** bo'ladi.

Me'daning qizilo'ngach bilan tutashish sohasi **pars cardiaca** deyilib, qizilo'ngachning me'daga o'tish teshigi — **ostium cardiacum** deyiladi. Me'daning 12 barmoq ichakka o'tish sohasini — **pars pylorica**, shu sohadagi teshik esa — **ostium pyloricum** deyiladi. Me'daning chap tarafga yo'nalgan, gumbaz shaklidagi qismi, me'daning tubi — **fundus** yoki gumbazi — **fornix** deyiladi. Me'daning gumbaz qismidan uning chiqish sohasigacha bo'lgan qismi me'daning tanasi — **corpus ventriculi** deyiladi.

Me'daning **pars pylorica** qismining tanaga yaqin sohasi kengayib — **antrum pyloricum** va o'n ikki barmoq ichakka davom etadigan qismiga — **canalis pyloricus** deyiladi.

Me'daning yuqori va o'ng tarafidagi kichik egriligiga — **curvatura ventriculi minor**, qavariq holdagi pastga va o'ng tarafga yo'nalgan katta egriligiga — **curvatura ventriculi major** deyiladi.



78- pasm. Me'da shilliq qavatı.

1 incisura cardiaca ventriculi; 2- fundus ventriculi; 3 — plicae gastricae; 4 — tunica mucosa; 5 — tela submucosa ventriculi; 6 — tunica muscularis ventriculi; 7 — ostium pyloricum; 8 — m. sphincter; 9 — pars pylorica; 10 — incisura angularis; 11, 12 — plicae gastricae; 13 — ostium cardiacum; 14 — oesophagus.

o'n ikki barmoq ichakka o'tish sohasida joylashgan bezlar — **glandulae pyloricae** faqat asosiy hujayralardan tashkil topgan. Me'da shilliq qavatida yakka holdagi limfa tugunlar — **folliculi lymphatici gastrici** ham uchraydi. Me'da shilliq qavatida xususiy mushaklar bo'lib **lamina muscularis mucosae** deyiladi. Shilliq qavat yuzasida me'da maydonchalari — **areae gastricae**, mayda burmalar — **plicae villosae** va maydonchalarda bezlar ochiladigan chuqurchalar — **foveolae gastricae** ko'rinadi.

2. Shilliq qavat ostida — **tela submucosa** qavatı joylashganidan, me'da ichki yuzasida burmalar hosil bo'ladi. Kichik egrilik sohasida bu burmalar bo'ylama bo'lib, mushak qavatı qisqarishi natijasida „me'da yo'li“ — **canalis gastricus** hosil bo'ladi. Bu yo'l me'daning kirish va chiqish teshiklarini o'zaro bog'laydi. Me'daning chiqish sohasidagi — **ostium pyloricum** teshigi burmalari halqa holda bo'lib, bunday burmalar me'da va o'n ikki barmoq ichak bo'shliqlarini ajratib turadigan to'siq (klapan) — **valvula pylorica** ni hosil qiladi.

3. Mushak qavat — **tunica muscularis** silliq mushaklardan tashkil topadi va uch qavat bo'lib joylashadi. Tashqi qavatda bo'ylama — **stratum longitudinale** tutamlari; o'rta qavatda — halqasimon — **stratum circulare** tutamlari; ichki yuza sohasida esa qiyshiq tutamlar — **fibrae obliquae** joylashadi.

Me'da tanasining pilorik qismiga o'tish sohasida kichik va katta egriliklar o'zaro qo'shilib, burchak hosil qiladi va bu sohani — **angulus ventriculi** deyiladi. Bu sohaning kichik egrilik tugash qismida o'yma bo'lib — **incisura angularis** deyiladi.

Me'da devori 4 qavatdan iborat.

1. Ichki yuzasidagi shilliq qavat — **tunica mucosa** burmalar **plicae gastricae** ni hosil qiladi. Me'da shirasi — **saccus gastricus** ni ishlab chiqadigan bezlar ham shilliq qavatda joylashadi. Bu bezlar joylashuviga ko'ra bir necha guruhga bo'linadi: a) me'daning kirish qismida joylashgan bezlar — **glandulae cardiacae**; b) me'daning tanasi va gumbaz qismidagi xususiy bezlar — **glandulae gastricae propriae** ikki turkum hujayralardan tashkil topgan: asosiy hujayralar pepsinogen fermentini; qo'shimcha hujayralar xlorid kislotasini ishlaydi. d) me'daning

Halqasimon mushak tutamlari me'dadan o'n ikki barmoq ichakka o'tish sohasida yaxshi taraqqiy etgan bo'lib, **m. sphincter pylori** chiqish sohasining qisuvchi mushagini hosil qiladi. Bu mushakning qisqarishi va shu sohadagi klapan — **valvula pylorica** ning bo'lishi — me'da va o'n ikki barmoq ichak bo'shliqlarini ajratib turadi.

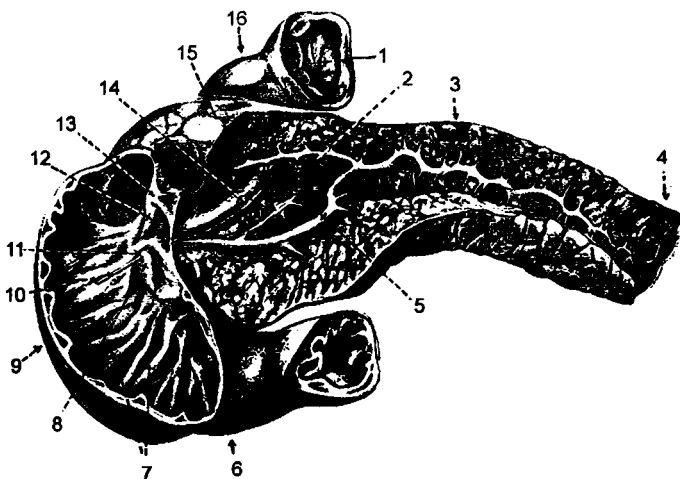
4. Tashqi qavat — **tunica serosa** qorin pardaning visseral varag'i bo'lib hisoblanadi. Bu parda jigar va me'daning kichik egriligi orasida **lig. hepatogastricum** boylamini, me'da bilan taloq orasida **lig. gastrolieale** boylamini, me'da bilan ko'ndalang chambar ichak orasida esa **lig. gastrocolicum** boylamini hosil qiladi.

Me'dani qorin parda hamma tarafdin o'rab olganligidan — **intraperitoneal** a'zo bo'lib hisoblanadi.

6.1.11. Ingichka ichak — *intestinum tenue*

(79, 80- rasmlar)

Ingichka ichak — me'daning chiqish qismidan boshlanib, o'ng yonbosh sohasidagi yo'g'on ichakning boshlanish qismida yakunlanadi. Ingichka ichakda moddalarning kimyoviy shira ta'sirida parchalanishi davom etadi va so'riladi. Ingichka ichakning asosiy vazifasi parchalangan oziqa moddalarni qonga va limfaga so'rulishini ta'minlashdan iborat. Uning uzunligi 7–9 metr



79- rasm. 12 barmoq ichak va me'da osti bezi.

1 — pylorus; 2 — ductus pancreaticus accessorius; 3 — corpus pancreatis; 4 — cauda pancreatis; 5 — ductus pancreaticus; 6 — pars horizontalis duodeni; 7 — plicae circulares; 8 — plica longitudinalis duodeni; 9 — pars descendens duodeni; 10 — papilla duodeni major; 11 — papilla duodeni minor; 12 — plica longitudinalis duodeni; 13 — papilla duodeni minor; 14 — ductus choledochus; 15 — tuber omentale; 16 — pars superior duodeni.

ot'yoli

2.2. Suspensorem duodeni

bo'lib, odam uzunligidan 3, 4, marotaba ko'p bo'ladi. Ingichka ichak uch qismdan tashkil topgan bo'ladi: o'n ikki barmoq ichak; och ichak; yonbosh ichak. O'n ikki barmoq ichak — **duodenum** 25–30 sm bo'lib, ingichka ichakning boshlanish qismi hisoblanadi. Ingichka ichak uzunligining 2/5 qismini och ichak — **jejunum**, va 3/5 qismini yonbosh ichak — **ileum** tashkil etadi.

O'n ikki barmoq ichak — **duodenum** qorin pardaga nisbatan **ekstropéritoneal** a'zo hisoblanadi, ya'ni faqat oldingi yuzasi qorin parda bilan o'ralgan bo'ladi. O'n ikki barmoq ichak qorinning orqa devoriga tegib turadi va taqasimon shaklda bo'ladi. Uning yuqorigi qismi — **pars superior** yuqorigi burilish burchagi — **flexura duodeni superior** vositasida tushuvchi qism — **pars descendens** ga davom etadi. Bu bo'lim esa pastki burilish burchagi — **flexura duodeni inferior** vositasida — **pars horisontalis** ko'ndalang qismiga va nixoyat bu bo'lim esa ko'tariluvchi qism — **pars ascendens** ga davom etadi. O'n ikki barmoq ichakning och ichakga o'tish sohasida burilish burchagi — **flexura duodenojejunalis** hosil bo'ladi.

Och ichak hamda yonbosh ichak qorin parda bilan hamma tarafdan o'ralgan bo'lib, shu sababdan u **intrapéritoneal** a'zo hisoblanadi. Ingichka ichak devori: shilliq qavat — **tunica mucosa**; shilliq osti qavat — **tunica submucosa**; mushak qavat — **tunica muscularis**; seroz parda qavat — **tunica serosa** lardan tashkil topadi.

Ingichka ichak shilliq qavat **tunica mucosa** da ko'p miqdorda vorsinkalar — **villi intestinales** bo'lib, bu o'simtalar hisobiga uning so'rish yuzasi oshadi. Vorsinka yuzasi enterotsit va qadoqsimon hujayralar bilan qoplangan bo'lib, uning uzunligi 1 mm gacha etadi. 1 mm kvadrat yuzada och ichak qismida 22–40 ta vorsinka bo'lsa, yonbosh ichakda 1 mm kvadrat yuzada 18–30 ta vorsinka joylashgan bo'ladi. Ingichka ichakdagi hamma vorsinkalar yuzasi 4–5 m kvadratni hosil qiladi va odam terisi yuzasidan 2–3 marotaba ortiq bo'ladi.

Har bir vorsinka yuzasi esa elektron mikroskop yordamida ko'rinadigan mikrovorsinkalar bilan qoplangan bo'ladi. Vorsinka yuzasi so'rish vazifasini bajaradi, uning o'rtasida esa qon va limfa tomirlari joylashgan bo'ladi. Vorsinkalar miqdori och ichak sohasida ko'proq bo'lib, ular bu sohada ingichka lekin uzunroq bo'ladi. Ingichka ichak shilliq qavatida xususiy mushak tutamlari bo'lib, **lamina muscularis mucosae** deyiladi. Ingichka ichak shilliq qavatida halqa shaklida burmalar — **plicae circulares** bo'ladi. Bu burmalar shilliq qavat va shilliq osti qavat tela submucosa hisobiga hosil bo'ladi. O'n ikki barmoq ichak ichki yuzasida qo'shimcha ravishda bo'ylama burmalar — **plica longitudinalis duodeni** ham uchraydi. Bu burmalar o'n ikki barmoq ichak ichki yuzasining medial sohasida joylashgan bo'ladi. Bo'ylama burmalarning yuzasida katta so'rg'ich — **papilla duodeni major** va yuqoriroqda esa kichik so'rg'ich — **papilla duodeni minor** joylashgan bo'ladi. Katta so'rg'ich sohasiga qo'shilgan

mayor: *duodenus cholecysticus* *duodenus pancreaticus* *duodenus accessorius*
 minor: *duodenus pancreaticus* *accessorius*
 holda umumiy o't yo'li va me'da osti bezining asosiy yo'llari ochiladi. Kichik so'rg'ich sohasiga esa me'da osti bezining qo'shimcha yo'li ochiladi.

O'n ikki barmoq ichakning boshlanish qismining shilliq osti qavatida naysimon bezlar — **glandulae duodenales** joylashgan. Ingichka ichakning qolgan bo'limlarida uchraydigan naysimon bezlar — **glandulae intestinales** ingichka ichakning shilliq qavatida joylashadi. Ingichka ichak bezlari — ichak shirasi ishlab chiqaradi. Ingichka ichak shilliq qavatida limfatik to'plamlar (follikulalar) joylashgan. Yakka holdagi follikulalar — **folliculi lymphatici solitarii** ingichka ichakning hamma qismlaridan uchraydi. Yonbosh ichak sohasida esa limfatik follikulalar to'plami — **folliculi lymphatici aggregati** uchraydi. Ingichka ichak devorining mushak qavati — **tunica muscularis** ikki turdagi tolalardan tashkil topadi. Tashqi yuzasida bo'ylama — **stratum longitudinae** va ichki sohasida halqasimon tolalar — **stratum circulare** joylashadi. Halqasimon mushaklar ichak bo'shlig'ini toraytiradi. Bo'ylama tolalar ichakni kaltarok holatga keltirib, ichak bo'shlig'ini kengaytiradi.

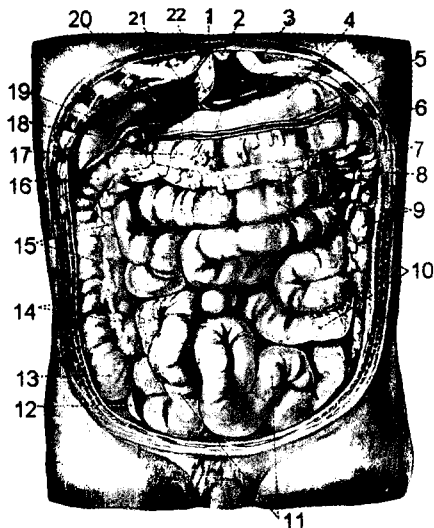
Tashqi seroz parda — **tunica serosa** och ichak va yonbosh ichak devorini o'rab turgan visseral qorin pardadan hosil bo'ladi. Bu parda o'simtalari ingichka ichak tutqichlarini hosil qilishda qatnashadi. Bu pardaning ostida esa seroz osti qavati — **tela subserosa** hosil bo'ladi.

6.1.12. Yo'g'on ichak — *intestinum crassum* (80- rasm)

Yo'g'on ichak — **intestinum crassum** ingichka ichakning davomi hisoblanadi va quyidagi qismlardan tashkil topadi: 1) ko'richak qismi — **caecum**; 2) ko'tariluvchi qismi — **colon ascendens**; 3) ko'ndalang qismi — **colon transversum**; 4) tushuvchi qismi — **colon descendens**; 5) S-simon qismi — **colon sigmoideum**; 6) to'g'ri ichak — **rectum**.

80- rasm. Ingichka va yo'g'on ichak.

1 — lig. falciforme; 2 — processus xiphodeus; 3 — lobus sinister hepatis; 4 — ventriculus; 5 — omentum majus (insertio gastrica); 6 — omentum majus (lamina posterior); 7 — flexura coli sinistra; 8 — taenia libera; 9 — colon descendens; 10 — jejunum; 11 — ileum; 12 — appendix vermiformis; 13 — caecum; 14 — appendices epiploici; 15 — colon ascendens; 16 — flexura coli dextra; 17 — colon transversum; 18 — fossa vesicae felleae; 19 — vesica fellea; 20 — lobus dexter hepatis; 21 — incisura ligamentis teretis; 22 lig. teres hepatis.



Yo'g'on ichakning bo'limlari qorin parda bilan quyidagicha o'ralgan: ko'richak, ko'ndalang qismi, S-simon qismi — **introperitoneal** (hamma tarafidan o'ralgan); ko'tariluvchi va pastka tushuvchi qismlar — **mezoperitoneal** (uch tarafdan o'ralgan); to'g'ri ichakning yuqori 1/3 qismi — introperitoneal, o'rta qismi — **mezoperitoneal** va pastki 1/3 qismi — **ekstraperitoneal** a'zo hisoblanadi. Yo'g'on ichakning devori quyidagi qavatlardan hosil bo'ladi:

1) **tunica serosa** — tashqi tarafda bo'lib, seroz qavat deyiladi;

2) **tela subserosa** — seroz osti qavati;

3) **tunica muscularis** — mushak qavati; **stratum longitudinale** bo'ylama tolalar va **stratum circulare** — qisuvchi tolalardan tashkil topgan. Mushak tolalari yo'g'on ichak devorida bir xilda joylashmaydi, ya'ni tutamlar ma'lum sohalarda qalinroq bo'ladi.

4) **tela sulmucosa** — shilliq osti qavati;

5) **tunica mucosa** shilliq qavatda xususiy mushak tutamlari — **lamina muscularis mucosae** va yo'g'on ichak bezlari — **glandulae intestinalis** joylashgan.

Yo'g'on ichak bilan ingichka ichak quyidagi hosilalar vositasida o'zaro farqlanadi:

1) yo'g'on ichakning diametri kattaroq;

2) yo'g'on ichak devorida bo'ylama mushak — **stratum longitudinale** tolalarining yig'ilishi natijasida tasmalar — **teniae colli** hosil bo'ladi;

3) ko'ndalang mushaklar to'plami natijasida, yo'g'on ichakda pufaksimon kengaymalar — **haustra coli** bo'ladi;

4) yo'g'on ichakning tashqi yuzasida seroz parda va yog' o'simtali — **appendices epiploicae** uchraydi.

Tasmalar — **teniae coli** — faqat yo'g'on ichakda uchraydi, ularning hosil bo'lishi bo'ylama mushaklarning yig'ilishi hisobga bo'ladi.

Tasmalar ko'richakdagi chuvalchangsimon o'simta sohasida o'zaro qo'shilgan holda boshlanadi va to'g'ri ichakda tugaydi. Bu tasmalar uch turga bo'linadi: 1) erkin tasma — **tenia libera** ko'richak, ko'tariluvchi qismlarning oldingi yuzasida joylashadi. Ko'ndalang qismining esa orqa yuzasiga o'tadi; 2) tutqich tasmasi — **tenia mesocolica** ko'ndalang qism tutqichi birlashadigan sohada joylashadi; 3) charvi tasmasi — **tenia omentalis** katta charvining ko'ndalang qismiga birikish sohasida uchraydi.

Yo'g'on ichak va ingichka ichak shilliq qavatlari orasidagi farqlar:

1) yo'g'on ichakda vorsinkalar uchramaydi;

2) ingichka ichakda halqasimon burmalar bo'lsa, yo'g'on ichakda yarimoysimon burmalar — **plicae semilunares coli** uchraydi;

3) yo'g'on ichakda yakka holdagi limfatik follikulalar uchraydi.

Yo'g'on ichakning ko'richak — **caecum** qismi o'ng yonbosh sohasida joylashadi. Yonbosh ichakning ko'richakka o'tish sohasida halqasimon mushak tolalari hisobiga **sphincter ileocaecalis** hosil bo'ladi. Shu sohada shilliq qavat

o'simtalari **valva ileocaecalis** klapanini hosil qiladi. Halqasimon mushaklar hamda shu sohadagi klapan ingichka va yo'g'on ichaklarni o'zaro ajratib turadi. Ko'r ichak sohasida chuvalchangsimon o'simta — **appendix vermiformis** bo'ladi. Bu o'simtaning ko'richakga ochilish tirqishi — **ostium appendicis vermiformis** deyiladi. Chuvalchangsimon o'simta shilliq qavatida limfoid follikulalar yig'indisi — **folliculi lymphatici aggregati appendicis vermiformis** bo'ladi. Ko'r ichak singari chuvalchangsimon o'simta ham qorin parda bilan har tarafdin o'ralgan bo'lib, uning tutqichi — **mesoappendix** deb ataladi.

Yo'g'on ichakning ko'tariluvchi bo'limi — **colon ascendens** ning faqat orqa yuzasi qorin parda bilan qoplanmaydi. Jigarning pastki yuzasida burilib — **flexura coli dextra** hosil qilgan holda ko'ndalang bo'limga davom etadi.

Ko'ndalang bo'lim — **colon transversum** qorin bo'shlig'ining orqa devoriga tutqich — **mesocolon transversum** vositasida birikadi. Ko'ndalang bo'lim taloq sohasida burilib, **flexura coli sinistra** ni hosil qilgan holda tushuvchi bo'limga davom etadi. O'z navbatida tushuvchi bo'lim chap yonbosh sohasida S-simon bo'lim — **colon sigmoideum** ga davom etadi. Chiqaruv kanali — **canalis analis** — to'g'ri ichakning pastki 1/3 qismidan hosil bo'ladi. Bu sohada **flexura anorectalis** bukilmasi bo'ladi. Shilliq qavat sohasida bo'ylama burmalar bo'lib, ular **columnae anales** deyiladi. Tashqi chiqaruv kanalining shilliq qavatini teriga o'tish sohasini **linea anocutanea** deyiladi.

To'g'ri ichak — **rectum** yo'g'on ichakning oxirgi bo'limi bo'lib tashqi chiqaruv teshigi — **anus** bilan yakunlanadi. Bu sohada halqasimon mushak tolalari qalinlashib **m. sphincter ani internus** — ichki siquvchi mushakni hosil qiladi. Teri ostida, chiqish teshigi sohasida esa ko'ndalang — targ'il mushak tolalaridan tashkil topgan — **m. sphincter ani externus** joylashgan. **M. sphincter ani externus** quyidagi qismlarga bo'linadi:

a) **pars profunda** — chuqur qismi; b) **pars superficialis** — yuza qismi; d) **pars subcutanea** — teri ostidagi qismi.

Ikkala halqasimon mushaklar orasida bo'ylama egatlari — **sulcus intersphinctericus** hosil bo'ladi.

To'g'ri ichakning boshlanish sohasida, dumg'aza suyagining asosida S-simon ichak chegarasidagi bukilish **flexura sacralis** deb ataladi. To'g'ri ichak yo'nalishida yon bukilmalar — **flexurae lateralis** hosil bo'lib, ular quyidagilardir:

a) **flexura superodextra lateralis** — yuqorigi o'ng yon bukilma; b) **flexura intermediosinistra lateralis** — oraliqdagi chap yon bukilma; d) **flexura inferodextra lateralis** — pastki o'ng yon bukilma.

To'g'ri ichakning ichki shilliq qavatida ko'ndalang burmalar — **plicae transversae recti** hosil bo'ladi. To'g'ri ichakning kengaygan sohasi — **ampulla recti** deyiladi.

To'g'ri ichakning mushak qavati ichki halqasimon — **stratum circulare**, hamda bo'ylama tolalar **stratum longitudinale** lardan tashkil topgan.

To'g'ri ichakning bo'ylama tolalari quyidagi oraliq mushaklarga davom etadi:
a) **m. rectococcygeus** — to'g'ri ichak va dum umurtqalari orasidagi mushak;
b) **m.m. anorectoperineales (m.m. rectourethrales)** — to'g'ri ichak devori — chiqish teshigi va oraliq mushaklari orasidagi yoki to'g'ri ichak va siydik chiqaruv kanali orasidagi mushak; d) **m. rectovesicalis** — to'g'ri ichak bilan siydik qopchasi orasidagi mushak.

6.1.12.1. Appendix — chualchangsimon o'simta — appendix vermiformis

O'simliklar bilan oziqlanadigan hayvonlarda ko'richak katta bo'lib, chualchangsimon o'simta uchramaydi. Aksincha yengil hazm bo'ladigan oqsilli, yoki aralash ovqat iste'mol qiladigan hayvonlarda ko'richak kichikroq bo'lib, chualchangsimon o'simtaning uzunligi 8–15 sm bo'ladi, ko'richak bo'shlig'iga ochiladigan teshik — **ostium appendicis vermiformis** ning kengligi 5 mm bo'ladi. Ko'pincha bu sohada shilliq qavatdan hosil bo'lgan burma — **valvula processus vermiformis** uchraydi. O'simta qorin parda bilan har tarafdin — **introperitoneal** o'ralgan, uning tutqichi **mesoappendix** bo'ylab qon tomirlar va nervlar yo'naladi. Chualchangsimon o'simta devori, ko'richak devoriga o'xshash: shilliq, shilliq osti, mushak va seroz qismlardan iborat qavatlardan tuzilgan. O'simtaning shilliq osti qavatida limfoid tugunlar to'plami — **folliculi lymphatici aggregati appendicis vermiformis** — ko'pmiqdorda uchraydi.

6.1.13. Jigar — hepar (81- rasm)

Jigar — **hepar** 1500 gr og'irlikka ega bo'lgan eng katta bez hisoblanadi. Qorin bo'shlig'ining o'ng qovurqa osti sohasida joylashgan. Jigarda ishlab chiqilgan o't 12 barmoq ichakka tushadi. Jigar baryer (to'siq)lik vazifasini bajaradi: oqsil parchalanishi natijasida hosil bo'lgan zaharli moddalar ichakda so'rilsa, qon orqali jigarga kelib — zararsizlantiriladi. Jigar uglevod va yog' almashuvida ishtirok etadi.

Jigarning ikki yuzasi bo'lib, diafragma tegib turganligidan **facies diaphragmatica** deyilsa, ostki yuzasi a'zolarga tegib turganligidan **facies visceralis** deyiladi. Diafragma yuzasida quyidagi qismlar tafovut etiladi:

- 1) **pars superior** — ustki qismi. Bu sohada yurakning izidan hosil bo'lgan hosila — **impressio cardiaca** ko'rinadi;
- 2) **pars anterior** — oldingi qismi;
- 3) **pars dextra** — o'ng qismi; *+ pars sinistra*
- 4) **pars posterior** — orqa qismi;
- 5) **area nuda** — qorin pardadan tashqari maydoncha (o'ralmagan sohasi).

Bu maydonchada pastki kovak vena joylashadigan egat — **sulcus venae cavae**, vena boylami joylashadigan tirqish — **fissura ligamenti venosi** hamda venoz boylami — **lig. venosum** koʻrinadi.

Diafragma bilan jigar orasidagi oʻroqsimon boylam **lig. falciforme hepatis** — jigarni ikki boʻlakga ajratib turadi. Oʻng boʻlak — **lobus hepatis dexter**, chap boʻlak — **lobus hepatis sinister**. Oʻng boʻlak oʻz navbatida oldingi sohada joylashgan **lobus quadratus**, hamda orqa sohada joylashgan **lobus caudatus** qismlariga boʻlinadi. Bu sohalar visseral yuzada koʻrinadi.

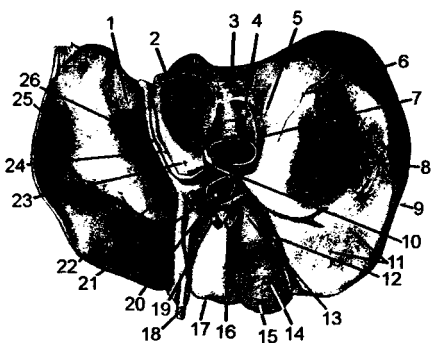
Jigarda oʻroqsimon boylamdan tashqari: diafragma yuzada tojsimon boylam **lig. coronarium hepatis**, uning uchburchaksimon qirralari — **ligg. triangulare dextrum et sinistrum** deyiladi. Jigarning oldingi yuzasida esa, kindik sohasi bilan birlashadigan yumaloq boylam — **lig. teres hepatis** joylashgan.

Jigarning aʼzolarga qaragan yuzasidan: oʻng buyrak bilan birlashadigan **lig. hepatorenale**; meʼdaning kichik egriligiga **lig. hepatogastricum** va oʻn ikki barmoq ichakka **lig. hepatoduodenale** boylamlari yoʻnaladi.

Jigarning ostki yuzasida oʻt qopchasi — **vesica fellea** joylashadigan chuqurcha — **fossa vesicae fellea**, orqa sohasida esa ostki kovak vena joylashadigan egat — **sulcus venae cavae** boʻladi.

Jigarning ostki yuzasida jigar darvozasi **porta hepatis** joylashgan. Bu darvozadan jigar arteriyasi — **a. hepatica**, darvoza venasi — **v. portae**, umumiy oʻt yoʻli — **ductus hepaticus communis**, nerv va limfa tomirlari oʻtadi. Qorin parda jigarni **mezoperitoneal** holatda oʻrab uning tashqi tarafidagi pardaga — **tunica serosa** va uning ostidagi qavatiga **tela subserosa** deyiladi.

Jigar tashqi tarafdan fibroz parda — **tunica fibrosa** bilan oʻralgan boʻladi. Bu parda jigar darvozasi sohasida aʼzoning ichkarisiga yoʻnalib, jigarni boʻlaklarga, segmentlarga va boʻlakchalarga ajratadi. Jigar boʻlakchalari — **lobuli hepatis** tashqi tarafdan boʻlakchalalararo qon tomirlar — **v.a.inter-**



81-rasm. Jigar (pastki tomondan).

1 -- impressio oesophagea; 2 -- lobus caudatus; 3 -- lig. v. cavae; 4 -- v. cava inferior; 5 -- impressio suprarenalis; 6 -- insertio lig. Hepatorenalis; 7 -- sulcus v. cavae; 8 -- impressio renalis; 9 -- lobus dexter hepatic; 10 -- processus caudatus; 11 -- impressio colica; 12 -- fossa vesica felleae; 13 -- collum vesicae felleae; 14 -- corpus vesicae felleae; 15 -- fundus vesicae felleae; 16 -- ductus cysticus; 17 -- lobus quadratus; 18 -- lig. teres hepatic; 19 -- ductus hepaticus; 20 -- v. portae; 21 -- a. hepatica propria; 22 -- fissura lig. teretis; 23 -- processus papillaris; 24 -- insertio lig. hepatogastrici; 25 -- impressio gastrica; 26 -- lig. venosum.

lobularis bilan o'ralib turadi. Bo'lakcha markazida esa markaziy vena — **v. centralis** joylashgan. Bo'lakchalararo qon tomirlar va markaziy vena orasida **jigar hujayralari** joylashadi.

Jigar darvozasidan **a. hepatica propria** va darvoza venasi — **v. portae** lar jigar ichiga yo'naladi. Jigar ichida qon tomirlar maydaroq tomirlarga parchalanib, oxirgi bo'linish natijasida hosil bo'lgan qon tomirlar bo'lakchalar orasida joylashgan — **a. v. interlobularis** deb ataladi. O'z navbatida bu qon tomirlar bo'lakchalarni atrofida joylashadigan yakuniy tomirlar — **a.v. ceptalis** ga parchalanadi. Bu qon tomirlardan bo'lakchalar ichiga sinusoid tomirlari yo'naladi. O'z navbatida sinusoidlar markaziy venaga yig'ilib quyiladi. Shunday qilib sinusoid-kapillar qon tomirlari: bo'lakcha atrofidagi vena tomirlari va bo'lakcha markazidagi vena tomirlari orasida joylashadi. Natijada sinusoid-kapillar tomirlar ikki vena orasida bo'ladi va bunday qon aylanishiga — ajoyib venoz to'ri deyiladi. Jigarning sinusoid tomirlari atrofida jigar hujayralari joylashgan. Bu hujayralarning orasida o't yo'llari — **ductuli biliferi** boshlanadi. Bu yo'llar bo'lakchalararo o't yo'llari **ductuli interlobulares** ga ochiladi. O't yo'llari o'zaro qo'shilib, jigar darvozasi sohasida umumiy jigar o't yo'lini — **ductus herapaticus communis** ni hosil qiladi. **Ductus hepaticus communis** jigar ichidagi quyidagi o't yo'llarining qo'shilishidan hosil bo'ladi:

1) **ductus hepaticus dextra** — o'ng o't yo'li. Bu o't yo'li — **ramus anterior** oldingi shox va **ramus posterior** — orqa shox o't yo'llarining qo'shilishidan hosil bo'ladi;

2) **ductus hepaticus sinister** — chap o't yo'li. Bu o't yo'li — **ramus lateralis** lateral shox va **ramus medialis** — medial shox o't yo'llarining qo'shilishidan hosil bo'ladi;

3) **ductus lobi caudati dexter** — dumsimon bo'lakning o'ng o't yo'li;

4) **ductus lobi caudati sinister** — dumsimon bo'lakning chap o't yo'li.

Bu umumiy jigar o't yo'li jigar darvozasi sohasida o't pufagining yo'li **ductus cysticus** bilan qo'shilib, umumiy o't yo'li — **ductus choleidochus** ni hosil qiladi. Umumiy o't yo'li — **lig. heratoduodenale** tarkibida joylashadi va me'da osti bezining asosiy nayi bilan qo'shilgan holda o'n ikki barmoq ichakning katta so'rg'ichi sohasiga ochiladi.

Nayning ochilish sohasida halqasimon mushak tolalari — **m. sphincter ductus choledochi** — qisuvchi mushagini hosil qiladi. Bu mushak tolalari qisqargan paytida o't ichak bo'shlig'iga tushmaydi. Jigarda doimo ishlab chiqarilgan o't suyuqligi o't pufagida yig'iladi.

6.1.14. O't pufagi — vesica fellea

O't pufagi — **vesica fellea (biliaris)** noksimon shaklda bo'lib, quyidagi qismlardan tashkil topgan: o't pufagining tubi — **fundus vesicae felleae (biliaris)**, tanasi — **corpus vesicae felleae**, bo'yinchasi — **collum vesicae felleae (biliaris)**.

Kengaygan quyg'ich qismi – **infundibulum vesicae felleae (biliaris)**. O't pufagining bo'yinchasi — pufak nayi **ductus cysticus** ga davom etadi. Bu nay esa umumiy o't yo'li — **ductus choledochus** ni hosil etishda qatnashadi va shu yo'lga ochiladi. O't pufagining devori quyidagi qavatlardan tashkil topgan:

a) **tunica serosa** — seroz qavat;

b) **tunica subserosa** — seroz osti qavati;

d) **tunica muscularis** — mushak qavati;

e) **tunica mucosa** — shilliq qavati. Bu qavatda burmalar **plicae mucosae (rugae)** hosil bo'ladi. **Ductus cysticus** — o't pufagi nayining shilliq qavatida burmalar burama shaklida — **plica spiralis** holatida bo'ladi. Umumiy o't yo'li — **ductus choledochus** ning o'n ikki barmoq ichakka ochilish sohasida qisuvchi mushak — **m.sphincter ductus choledochi** hosil bo'ladi. Umumiy o't yo'li oshqozon osti bezi nayi bilan qo'shilib ochilganligidan, uning kengaygan sohasi — **ampulla hepatopancreatica** hosil bo'ladi. Kengayma devorida qisuvchi mushak — **m.sphincter ampullae** bo'ladi.

Umumiy o't yo'lining shilliq qavatida bezlar — **glandulae ductus choledochi** bo'ladi.

6.1.15. Me'da osti bezi — pancreas

(79- rasm)

Pancreas — me'daning orqasida joylashadi. Bezda boshcha **caput pancreatis**, tanasi — **corpus pancreatis**, dumsimon qismi **cauda pancreatis** bo'ladi. Me'da osti bezi tanasida oldingi yuza — **facies anterior superior**, orqa yuza — **facies posterior**, pastki yuza — **facies anterior inferior** hamda **margo superior, anterior, inferior** qirralari bo'ladi. Qorin parda faqat oldingi yuzani qoplaganligidan, bu bez **ekstroperitoneal** a'zo hisoblanadi. Me'da osti bezining boshchasida ilmoqsimon o'simta -- **processus uncinatus** va o'yma — **incisura pancreatis**, tanasida charvi do'ngligi — **tuber omentali** bo'ladi.

Me'da osti bezining asosiy nayi — **ductus pancreaticus** umumiy o't yo'li bilan qo'shilgan holda o'n ikki barmoq ichak devoridagi katta so'rg'ich **papilla duodeni major** sohasiga ochiladi. Me'da osti bezida asosiy naydan tashqari, qo'shimcha nay — **ductus pancreaticus accessorius** ham bo'ladi. Bu qo'shimcha nay o'n ikki barmoq ichak devoridagi kichik so'rg'ich **papilla duodeni minor** sohasiga ochiladi. Me'da osti bezi nayining ochilish sohasida qisuvchi mushak — **m.sphincter ductus pancreatici** bo'ladi.

Me'da osti bezi aralash bezlar guruhiga kirib, u ekskretor bez sifatida ishlab chiqargan shira o'n ikki barmoq ichak bo'shlig'iga tushadi. Inkretor bez sifatida esa — **inulae pancreaticae** orolcha hujayralari insulin gormonini ishlab, qonga o'tkazadi. Bu gormon qondagi qand miqdorini o'zgartirib turadi.

6.1.16. Taloq — lien (splen)

Taloq — **lien** parenximatoz, toq, qorin bo'shlig'idagi a'zo. Bu a'zo immunologik, filtrlash, qon shaklli elementlarini hosil qiluvchi, modda almashuvida (temir, oqsil va h.k.) ishtirok etadigan a'zodir. Qorin bo'shlig'ining yuqori qavatining chap burchagida joylashgan. Taloqda diafragma qaragan yuzasi — **facies diaphragmatica**, a'zolar bilan aloqa bog'laydigan yuzasi — **facies visceralis** bo'ladi. **Visseral yuzasi** me'daga, **facies gastrica** — [chap buyrakka va **facies renalis**] (yo'g'on ichakning chap burmasiga tegib turadi hamda **facies colica** deyiladi). Taloqda oldingi uchi — **extremitas anterior**, orqa uchi — **extremitas posterior**, ustki cheti — **margo superior**, pastki cheti **margo inferior** bo'ladi.

Taloq tashqi tarafdin seroz qavat — **tunica serosa** bilan o'ralgan. Bu qavatning ostida uning fibroz kapsulasi **tunica fibrosa** bo'lib, taloqning ichiga **trabeculae splenicae** to'siqlar sifatida davom etadi.

Taloq ichida, to'siqlar orasida mag'iz moddasi **pulpa splenica (lienalis)**, qizil **pulpa rubra** va oq **pulpa alba** lardan hosil bo'ladi.

Taloq ichida limfa tugunlari — **noduli lymphoidei splenici (lienalis)** bo'ladi.

Taloq qon tomirlari, nervlar joylashgan sohasi uning **darvozasi** — **hilus lieniale** deyiladi. Qorin parda bilan hamma tarafdin o'ralgan. Taloq boylamlar vositasida me'da bilan — **lig. gastrolienale**, chap buyrak bilan — **lig. lienorenale**, diafragma bilan — **lig. phrenicolienale** vositasida birlashadi.

6.1.17. Qorin parda — peritoneum

(82- rasm)

Qorin parda — **peritoneum** qorin bo'shlig'i devorini va qorin bo'shlig'idagi a'zolari o'rab turadigan seroz parda. Bu parda ikki qavatdan: **tunica serosa** va **tela subserosa** lardan tashkil topgan.

Qorin bo'shlig'i devorining ichki tarafini qoplaydigan seroz parda — parietal qorin parda — **peritoneum parietale**; qorin bo'shlig'idagi a'zolari o'rab turgan seroz parda — visseral qorin parda — **peritoneum viscerale** deyiladi. Parietal va visseral qorin pardalar o'zaro tutashgan bo'lib, bu ikki qorin parda orasida qorin pardalararo bo'shliq — **cavitas peritonei** joylashadi. Qorinning oldingi devoridagi serbar mushaklar ichki tarafdin parietal qorin parda bilan qoplangan. Qorin oldingi devorining pastki qismida kindik sohasiga yo'nalgan 5 ta burma ko'rinadi. Toq holda, o'rtadagi burma — **plica umbilicalis mediana** va juft holdagi **plica umbilicalis mediales** hamda **plica umbilicale laterales**.

Chov kanali sohasida esa, chov chuqurchasi — **fossa inguinales**, son kanali sohasida esa son chuqurchasi — **fossa femoralis** bo'ladi. Qorin oldingi devoridan qorin parda diafragma yuzasiga yo'naladi. Diafragma yuzasidan seroz parda

visseral qorin pardaga davom etadi. Natijada diafragma bilan jigar orasida o'roqsimon — **lig. falciforme hepatis**, tojsimon — **lig. coronarium hepatis**, uchburchaksimon — **lig. triangulare dextrum et sinistrum** boylamlar hosil bo'ladi.

Jigarni o'rab olgan visseral qorin parda o'ng buyrak yuzasiga — **lig. hepatorenale** vositasida davom etadi. Jigar darvozasidan me'da kichik egriligiga **lig. hepatogastricum** boylami, jigar darvozasi sohasidan o'n ikki barmoq ichak yuzasigacha **lig. hepatoduodenale** boylami yo'naladi.

lig. hepatogastricum hamda **lig. hepatoduodenale** boylamlari umumiy holda kichik charvi — **omentum minus** deyiladi. Kichik charvi **omentum minus** quyidagi boylamlardan hosil bo'ladi:

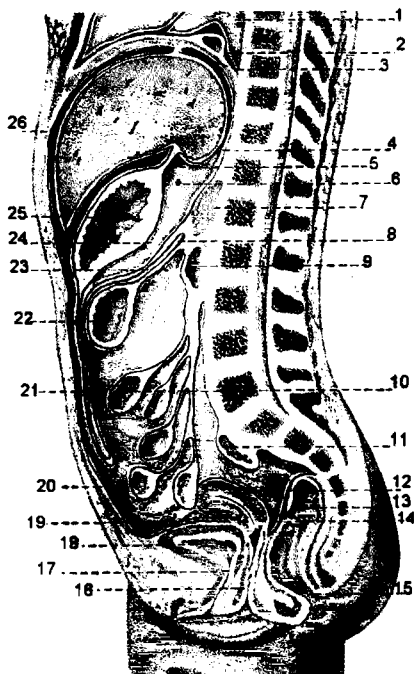
a) **lig. hepatophrenicum** jigar-ning chap tojsimon boylamining qismi;

b) **lig. hepatoesophageale** jigar-ning visseral yuzasidan qizilo'ngachning qorin qismiga yo'nalgan boylam;

d) **lig. hepatogastricum** — jigar-ning visseral yuzasidan me'daning kichik egriligiga yo'nalgan boylam;

e) **lig. hepatoduodenale** — jigarning visseral yuzasidan o'n ikki barmoq ichakka yo'naladigan boylam.

Me'daning kichik egriligi sohasida qorin parda ikki varaqqa ajralib me'dani hamma tarafdin o'rab olgan holda katta egrilik sohasida ikki parda o'zaro uchrashadi. Qorin parda katta egrilikdan pastga ichaklarning oldingi yuzasidan yo'naladi va chanoq sohasida qayrilib yuqoriga ko'tariladi. Ikki varaqdan iborat bo'lgan qorin parda qorin bo'shlig'ining orqa devoridagi parietal qorin pardaga davom etadi. Bu sohadagi qorin pardaning pastki varag'i esa qorin bo'shlig'ining orqa devoridan ko'ndalang chamber ichak tutqichini hosil qilishda qatnashadi. Me'daning katta egriligi bilan ko'ndalang chamber ichak visseral qorin pardalari orasi qo'shilib ketishi natijasida,



82- rasm. Qorin parda visseral va parietal varaqlarining joylanishi (sagittal kesimida).

1 — pulmo; 2 — diaphragma; 3 — lig. coronarium hepatic; 4 — recessus superior omentalis; 5 — lig. hepatogastricum; 6 — for. epiploicum; 7 — pancreas; 8 — radix mesenterii; 9 — duodenum; 10 — jejunum; 11 — colon sigmoideum; 12 — corpus uteri; 13 — rectum; 14 — excavatio rectouterina; 15 — anus; 16 — vagina; 17 — urethra; 18 — vesica urinaria; 19 — excavatio vesicouterina; 20 — peritoneum parietale; 21 — omentum majus; 22 — colon transversum; 23 — mesocolon; 24 — bursa omentalis; 25 — ventriculus; 26 — hepar.

ichaklarning oldingi sohasida to'rt qavatli seroz parda tashkil bo'ladi va bu hosilaga katta charvi — **omentum majus** deyiladi.

Katta charvi **omentum majus** tarkibi quyidagi boylamlardan hosil bo'ladi.

a) **lig. gastrophrenicum** — diafragma bilan oshqozon orasidagi boylam;

b) **lig. gastrosplenicum** — oshqozon bilan taloq orasidagi boylam;

d) **lig. gastrocolicum** — oshqozon bilan ko'ndalang chamber ichak orasidagi boylam;

e) **lig. phrenicosplenicum** — diafragma bilan taloq orasidagi boylam;

f) **lig. splenorenale** — taloq bilan chap buyrak orasidagi boylam;

g) **lig. pancreaticosplenicum** — taloq bilan me'da osti bezi orasidagi boylam;

h) **lig. pancreaticocolicum** — ko'ndalang chamber ichak bilan me'da osti bezi orasidagi boylam;

i) **lig. splenocolicum** — taloq bilan ko'ndalang chamber ichak orasidagi boylam;

j) **lig. phrenicocolicum** — diafragma bilan ko'ndalang chamber ichak orasidagi boylam.

Qorin bo'shlig'ini orqa devori sohasidagi parietal qorin parda ingichka ichak devorini o'raydigan visseral qorin pardaga ingichka ichak tutqichlari **mesenterium** holda yo'naladi. Ingichka ichak tutqichining, qorinning orqa devoriga birikish ildiziga **radix mesenteri** deyiladi. Qorin orqa devoridagi qorin parda yo'g'on ichakning ko'tariluvchi va tushuvchi qismlarini uch tarafdin o'rab oladi. Yo'g'on ichakning ko'richak, ko'ndalang chamber ichak hamda S-simon ichak qismlari qorin parda bilan har tarafdin o'ralganligidan tutqichlar hosil bo'ladi. Bu tutqichlar chugalchangsimon o'simta sohasida — **mesoappendix**, ko'ndalang chamber ichak sohasida — **mesocolon transversum**, S-simon ichak sohasida — **mesocolon sigmoideum** deb nomlanadi.

To'g'ri ichakning yuqori qismi introperitoneal, o'rta qism mezoperitoneal. pastki qismi esa ekstraperitoneal holda o'raladi.

Qorin orqa devoridan qorin parda chanoq sohasida erkaklarda to'g'ri ichakdan siydik pufagiga, ayollarda esa to'g'ri ichakdan bachadon yuzasiga va so'ngra siydik pufagiga yo'naladi. Siydik pufagidan so'ng visseral qorin parda, qorin oldingi devorining ichki yuzasiga davom etadi.

Visseral va parietal qorin parda varaqlari orasidagi bo'shliqni uch qavatga ajratgan holda o'rganish mumkin: yuqori qavat; o'rta qavat; ostki qavat.

Qorin parda bo'shlig'ining yuqori qavati — diafragma va yo'g'on ichak ko'ndalang qismining tutqichi — **mesocolon transversum** orasida joylashadi.

Qorin parda bo'shlig'ining o'rta qavati ko'ndalang chamber ichak tutqichi — **mesocolon transversum** bilan katta chanoq bo'shlig'i orasida joylashadi.

Qorin parda bo'shlig'ining pastki qavati kichik chanoq bo'shlig'i sohasiga to'g'ri keladi.

1. Yuqori qavatda uchta qopcha (bo'shliq) hosil bo'ladi:

a) jigar qopchasi (bo'shlig'i) — **bursa hepatica**;

b) me'da oldi qopchasi (bo'shlig'i) — **bursa pregastrica**;

d) charvi qopchasi (bo'shlig'i) — **bursa omentalis**.

Bursa hepatica sohasida jigarning o'ng bo'lagi joylashadi. Uning devorlarini diafragma, **lig. coronarium hepatis** lar tashkil etadi. Bu bo'shliq sohasida o'ng buyrak uchi va o'ng buyrak usti bezi ham joylashadi.

Bursa pregastrica sohasida jigarning chap bo'lagi, me'daning oldingi yuzasi, taloq joylashadi. Bu bo'shliq devorlarini: **lig. coronarium sinistra**, me'daning oldingi yuzasi, **lig. gastrolienale**, **lig. phrenicolienale** lar tashkil etadi.

Bursa omentalis — me'da orqasida joylashadi. Bu bo'shliq devorlarini: qorin bo'shlig'ining orqa devori, diafragma, ko'ndalang chambar ichak tutqichi, **lig. gastrolienale**, diafragma — taloq boylami — **lig. phrenicosplenium**, kichik charvi boylamlari — **lig. hepatogastricum**, **lig. hepatoduodenale** hosil qiladi. Kichik charvi boylamlari orasida charvi bo'shlig'iga teshik va charvi dahlizi — **foramen et vestibulum bursae omentalis** joylashadi. Charvi bo'shlig'ida jigarning chap bo'lagi, me'da osti bezi, o'n ikki barmoq ichak, chap buyrak va chap buyrak usti bezi joylashgan.

Qorin bo'shlig'ining o'rta qavat bo'shlig'ida ingichka ichak va yo'g'on ichakning qismlari joylashgan. Bu bo'shliqning qorin yon devori bilan yo'g'on ichakning ko'tariluvchi qismi orasida o'ng yon kanal — **canalis laterales dexter** hosil bo'ladi. Qorin yon devori bilan yo'g'on ichakning tushuvchi qismlari orasida esa chap yon kanal — **canales lateralis sinister** joylashgan.

Qorin bo'shlig'ining o'rta sohasida yo'g'on ichak qismlari orasida ingichka ichak qovuzloqlari joylashgan. Ingichka ichak tutqichlari qiyshiq holda chap yuqori sohadan o'ng yonbosh sohaga yo'nalgan bo'ladi.

Ingichka ichak tutqichlarining yuqori o'ng bo'shlig'i sohasiga — **sinus mesentericus dexter** deyiladi. Ingichka ichak tutqichining ostki qismi chap bo'shliq — **sinus mesentericus sinister** ni hosil qilishda qatnashadi.

Qorin bo'shlig'ining pastki qavatida siydik chiqaruv a'zolari va jinsiy a'zolar joylashgan. Bu bo'shliqda erkaklarda siydik qopchasi va to'g'ri ichak orasida chuqurcha — **excavatio rectovesicalis**, ayollarda esa to'g'ri ichak bilan bachadon orasida — **excavatio rectouterina** hamda bachadon bilan siydik qopchasi orasida — **excavatio vesicouterina** hosil bo'ladi.

Qorin pardaning umumiy yuzasi 20400 sm² kvadrat bo'lib, teri sathiga to'g'ri keladi. Qorin bo'shlig'idagi a'zolarining hammasi ham qorin parda bilan bir xil o'ralavermaydi. Hamma tarafdin qorin parda bilan o'ralgan a'zolariga — **intropertoneal**, uch tarafdin o'ralsa — **mezoperitoneal** va faqat bir tarafdin o'ralsa — **ekstraperitoneal** a'zolar deyiladi.

Jigar qorin parda bilan uch tarafdin o'ralgan — **mezoperitoneal** a'zo. Jigarning diafragma bilan (**lig. falciforme hepatis**, **lig. coronarium hepatis**

dextrum et sinistrum, lig. triangulare dextrum et sinistrum), hamda qo'shni a'zolar bilan tutashgan boylamlari — **lig. hepatogastricum, lig. hepato-duodenale, lig. hepatorenale** bo'ladi.

Me'da qorin parda bilan hamma tarafdin o'ralgan — **introperitoneal** a'zodir. Jigar bilan bog'lanadigan boylam — **lig. hepatogastricum** dan tashqari, me'daning tubi diafragma bilan tutashgan **lig. phrenicogastrium**, hamda taloq darvozasi bilan birlashgan — **lig. gastrolionale**. Me'daning yo'g'on ichak ko'ndalang bo'limi orasidagi boylami — **lig. gastrocolicum** katta charvini hosil qilishda qatnashadi.

Taloq hamma yuzasi qorin parda bilan o'ralgan **introperitoneal**, o'n ikki barmoqli ichak va me'da osti bezi qorin pardadan tashqari joylashgan **ekstraperitoneal** a'zodir.

Qorin parda bilan hamma tarafdin (**introperitoneal**) o'ralgan a'zolar quyidagilar: och ichak, yonbosh ichak (**ingichka ichak**), yo'g'on ichakning ko'richak qismi, **appendikular o'simtasi** bilan, yo'g'on ichakning ko'ndalang qismi va **S-simon** qismi. Jigar, yo'g'on ichakning ko'tariluvchi va tushuvchi qismlari qorin parda bilan uch tarafdin (**mezoperitoneal**) o'ralgan.

Yo'g'on ichakning to'g'ri ichak bo'limining yuqorigi bo'limi qorin parda bilan hamma tarafdin (**introperitoneal**), o'rta bo'limi uch tarafdin (**mezoperitoneal**) o'ralgan va pastki bo'limi qorin pardadan tashqarida (**ekstraperitoneal**) joylashgan.

Buyrak, buyrak usti bezi, siydik naylari, aorta, pastki kovak vena faqat old tarafdin (**ekstraperitoneal**) qorin parda bilan o'ralgan. Siydik qopchasi bo'sh holda qorin parda bilan bir tarafdin (**ekstraperitoneal**) o'ralgan bo'lsa, to'lgan holda esa uch tarafdin (**mezoperitoneal**) o'ralgan bo'ladi.

Bachadon, bachadon naylari va tuxumdonlar qorin parda bilan hamma tarafdin o'ralgan **intraperitoneal** a'zoldir.

Tutqichlar — **mesenterium** ikki qavat qorin pardadan iborat bo'lib, qorin devoridan qorin bo'shlig'idagi a'zolarga o'tadi. **Ingichka ichak tutqichi — mesenterium**, yo'g'on ichak tutqichi — **mesocolon**, bachadon tutqichi — **mesometrium** lar hosil bo'ladi.

Ingichka ichak tutqichi qorinning orqa devori sohasida tutqich ildizi **radix mesenterii** ni hosil qiladi. Tutqich ildizi chap tarafdin II bel umurtqasi sohasidan boshlanib, o'ng taraflama dumg'aza yonbosh bo'g'imi sohasigacha davom etadi. Ildizning uzunligi 13–15 sm bo'ladi. **Ingichka ichak tutqichining** tarkibida qon tomirlar, limfa tomirlari va tugunlari, nervlar, yog' to'qima bo'ladi.

Yo'g'on ichakning ko'ndalang qismi ham tutqichga ega bo'lib, I bel umurtqasi sohasida o'ng buyrakning o'rtasidan, chap buyrakning oldingi yuzasigacha davom etadi.

Yo'g'on ichakning **S-simon** qismida ham tutqich bo'lib, chap dumg'aza yonbosh bo'g'imi sohasidan boshlanib, I–II dumg'aza umurtqasining oldingi yuzasigacha tortiladi.

Nafas a'zolari tizimi — **systema respiratorium** deb tashqi muhitdagi havo va o'pkadagi qon orasida gaz almashinish vazifasini bajaradigan a'zolarga aytiladi.

O'z vazifasiga ko'ra nafas a'zolari havo o'tkazadigan a'zolardan: burun bo'shlig'i, hiqildoq, traxeya, bronx va gaz almashinuvida ishtirok etadigan a'zolar — o'pkadan tashkil topgan. Amaliyotda nafas a'zolari yuqori nafas yo'llariga: burun va og'iz bo'shlig'i, halqum, hamda pastki nafas yo'llariga: hiqildoq, traxeya, bronxlar, o'pkaga bo'linadi.

Nafas yo'llari bilan quyidagi vazifalar chambarchas bog'liq: havoni tozalash; namligini oshirish; ilitish yoki sovtutish; hid bilish va h. q. Shu sababdan nafas a'zolarining yuqori qismida, uning shilliq osti qavatida juda ko'p venoz qon tomirlar chigali bo'lib, havoni ilitish vazifasini o'taydi. Nafas yo'llarining shilliq qavatidagi bezlar ishlab chiqargan suyuqlik havoni namlash vazifasini o'taydi.

Nafas yo'llari himoya vazifasini ham bajaradi. A'zolarining ichki yuzasidagi kiprikli epiteliy va makrofag hujayralari mikroob va changlarni tutib qoladi.

O'pka suv almashinuv balansini normallashtirib turadi. Jumladan 15-20% suv o'pka orqali chiqarilib turiladi. Organizmdagi kislota va ishqor kontsentratsiyasi normal holatda o'pkadan karbonad angidridini chiqarilish orqali to'g'rilanib turadi. Bundan tashqari nafas a'zolari orqali ba'zi kimyoviy moddalar: alkogol ichimliklar; efir, xloroform, atseton, ammiak moddalari chiqarilib turiladi. Bu aytib o'tilgan vazifalardan tashqari nafas a'zolari tovush hosil qilish vazifasini ham bajaradi.

Embrion taraqqiyotining 4- haftasida halqum taraqqiy etadigan sohada, oldingi ichak nayining oldingi devoridan traxeya o'sib chiqadi. Traxeya nayi ko'krak bo'shlig'iga o'sa boshlaydi va 6- haftada bu nay ikkiga bo'linib, pufaksimon hosilalar bilan yakunlanadi. Bu pufakchalar o'pka kurtaklari hisoblanadi. Ichak nayidan o'sib chiqqan hosilalardan nafas yo'llarining faqat epiteliy to'qimasi va shilliq bezlar taraqqiy etadi. Hiqildoq tog'aylarining ko'pchiligi, traxeya va bronx tog'aylari va mushaklari mezenxima to'qimasidan rivojlanadi. Qalqonsimon tog'ay 3- jabra ravog'idan taraqqiy qiladi.

Nafas a'zolarining o'ziga xos tuzilishi shundan iboratki uning devorlari tana holatining o'zgarishi, harakat qilish jarayonida siqilib qolmaydigan tog'ay plastinkalaridan tuzilgan bo'ladi. Normal nafas olish — burun orqali nafas olish hisoblanadi. Chunki burun bo'shlig'ida himoya vazifasini bajaradigan hid bilish retseptorlari va kiprikli epiteliy hujayralari bo'ladi. Nafas a'zolarining hamma qismiga xos tuzilish:

- 1) naysimon tuzilishga ega;
- 2) ichki qavatidagi hujayralar shilliq (sekret) ishlab chiqaradi;
- 3) segmentar bronxlargacha ichki yuzasi kiprikli epiteliy bilan qoplangan.

Burun — **nasus** ning ildiz — **radix nasi**, uchi — **apex nasi** va ular orasidagi qismi — **dorsum nasi**, boʻrun qanotlariga — **ala nasi** deyiladi.

Burunning tashqi qismi togʻay moddasi **cartilagenes nasi** dan hosil boʻlib, quyidagi togʻaylardan iborat:

- 1) **cartilago alaris major** — burun qanotining katta togʻayi, uning medial oyoqchasi — **crus mediale** va lateral oyoqchasi — **crus laterale** boʻladi;
- 2) **cartilagine alares minores** — burun qanotlarining kichik togʻayi;
- 3) **cartilagine nasi accesoriae** — burunning qoʻshimcha togʻaylari;
- 4) **cartilago septi nasi** — burun toʻsigʻining togʻayi;
- 5) **cartilago vomeronasalis** — dimogʻ suyagi va burun orasidagi togʻay

6.2.1. Burun boʻshligʻi — **cavitas nasi**

(83- rasm)

Burun boʻshligʻi — suyak va togʻayli tuzilishga ega boʻlgan tashqi burun — **nasus externus** ning davomi hisoblanadi. Burun boʻshligʻiga kirish teshigi — **nares** deyiladi. Burun boʻshligʻi toʻsiq — **septum nasi** vositasida ikki boʻshliqqa ajraladi. Toʻsiqning oldingi qismi togʻaydan va orqa sohasi suyakdan tashkil topadi. Shu sababdan toʻsiqda quyidagi qismlar boʻladi:

- a) **pars membranacea** — pardali qism;
- b) **pars cartilaginea** — togʻayli qism;
- d) **pars ossea** — suyakli qism;
- e) **organum vomeronasale** — dimogʻ — burun hosilasi.

Burun boʻshligʻining boshlanish sohasi uning dahlizi — **vestibulum nasi** deyiladi. Burun boʻshligʻining orqa sohasini, halqumga davom etadigan — orqa teshiklar ~~xonalar~~ deyiladi. Burun boʻshligʻining shilliq qavati kiprikli epiteliy bilan qoplanadi va shilliq bezlari boʻladi. Shilliq qavat ostida juda koʻp venoz tomir chigallari joylashgan. Bu hosilalar havoni tozalaydi, ilitadi yoki sovutadi, ular asosan burun boʻshligʻining oʻrta va pastki burun chigʻanoqlari sohasida joylashadi. Shu sababdan oʻrta va pastki havo yoʻllarini nafas sohasi — **regio respiratoria** deyiladi. Yuqori burun yoʻllari sohasida hid biluv nervining retseptorlari joylashgan, shu sababdan burun boʻshligʻining bu sohasini hid biluv sohasi — **regio olfactoria** deyiladi. Burun boʻshligʻida quyidagi chigʻanoqlar boʻladi:

- a) **concha nasi suprema** — burunning eng yuqori chigʻanogʻi;
- b) **concha nasi superior** — buruning yuqori chigʻanogʻi;
- d) **concha nasi media** — buruning oʻrta chigʻanogʻi;
- e) **concha nasi inferior** — buruning pastki chigʻanogʻi.

Chigʻanoqlar orasidagi quyidagi havo oʻtadigan yoʻllar boʻladi:

- a) **meatus nasi superior** — yuqorigi burun yoʻli;
- b) **meatus nasi medius** — oʻrta burun yoʻli. Bu yoʻlda uning dahlizi **atrium meatus medii**, gʻalvirsimon pufakcha — **bulla ethmoidalis**, gʻalvirsimon suyak

quygichi — **infundibulum ethmoidale** va shu sohadagi yarimoysimon tirqish — **hiatus semilunaris** lar bo'ladi.

d) **meatus nasi inferior** — pastki burun yo'li. Bu yo'lda ko'z yoshi kanalining nayi ochiladigan tirqish **apertura ductus nasolacrimalis** ko'rinadi.

e) Burun bo'shlig'ining orqa tarafida havo yo'llari qo'shilib umumiy havo yo'li — **meatus nasi communis** ni hosil qiladi.

f) Umumiy havo yo'li — burun halqum yo'li **meatus nasopharyngeus** ga davom etadi.

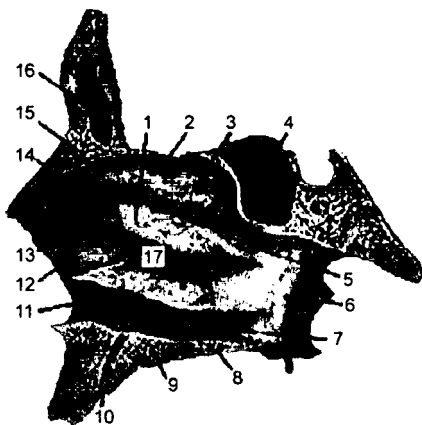
Burun atrofida havo saqlaydigan bo'shliqlar — **sinus paranasales** joylashadi. Bu bo'shliqlarning ichki yuzasi shilliq qavat bilan qoplangan bo'ladi. Bu bo'shliqlar quyidagilar: 1) yuqori jag' suyagi ichidagi Gaymor bo'shlig'i **sinus maxillaris**; 2) peshona suyagi ichidagi **sinus frontalis**; 3) g'alvirsimon suyak ichidagi g'alvirsimon katakchalar **cellula ethmoidales**. Bu g'alvirsimon katakchalar oldingi — **cellulae ethmoidales anteriores**, o'rta — **cellulae ethmoidales mediae** va orqa — **cellulae ethmoidales posteriores** katakchalariga bo'linadi.

4) ponasimon suyak ichidagi — **sinus sphenoidalis**.

Havo burun bo'shlig'idan halqumga davom etadi. Halqumning oldingi sohasida hiqildoq joylashgan.

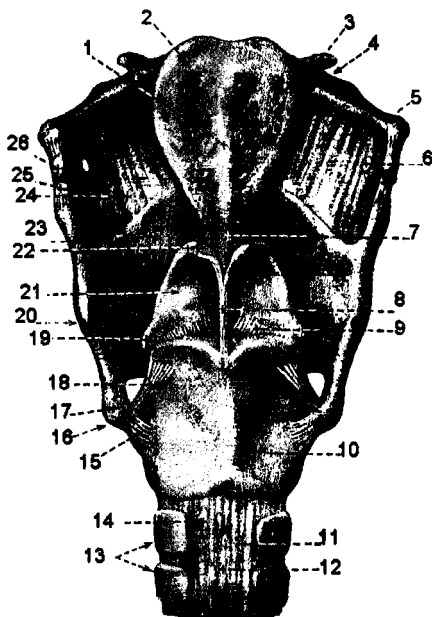
6.2.2. Hiqildoq — larynx (84- rasm)

Hiqildoq IV–VI bo'yin umurtqalari sohasida, bo'yinning oldingi yuzasida joylashgan. Orqa tomondan halqum, yon tomondan esa bo'yindan o'tuvchi qon tomir va nervlar bilan o'ralib turadi. Hiqildoq yuqori tomondan til osti suyagiga osilib turadi, pastda esa bir oz torayib, kekirdakka (traxeyaga) davom etadi. Hiqildoq juft va toq tog'ay, boylamlarning va mushaklarning birikuvidan hosil bo'ladi. Hiqildoq quyidagi tog'aylardan tashkil topadi: 1) uzuksimon tog'ay---



83- rasm. Burun bo'shlig'i (sagittal kesimi).

1 — concha nasalis media; 2 — lamina cribrosa; 3 — concha nasalis superior; 4 — sinus sphenoidalis; 5 — foramen sphenopalatinum; 6 — lamina medialis processus pterygoidei; 7 — lamina perpendicularis ossis palatini; 8 — lamina horizontalis ossis palatini; 9 — processus palatinus maxillae; 10 — foramen incisivum; 11 — concha nasalis inferior; 12 — processus frontalis maxillae; 13 — os lacrimale; 14 — os nasale; 15 — spina nasalis ossis frontalis; 16 — sinus frontalis; 17 — hiatus maxillaris.



84- rasm. Hiqildoq boylamlari va bo'g'imlari (orqa tomondan).

1 — *carina epiglottidis*; 2 — *cartilago epiglottica*; 3 — *cornu minus ossis hyoidei*; 4 — *os hyoideum*; 5 — *cornu majus ossis hyoidei*; 6 — *foramen, a. et n. laryngeorum supp.*; 7 — *lig. thyroepiglotticum*; 8 — *lig. corniculopharyngeum*; 9 — *lig. cricoarytaenoideum posterius (articulatio et capsula articularis cricoarytaenoidea)*; 10 — *cartilago cricoidea*; 11 — *trachea*; 12 — *paries membranaceus tracheae*; 13 — *cartilagineae tracheales*; 14 — *gl. trachealis*; 15 — *lig. ceratocricoidem laterale (capsula articularis cricothyroidea)*; 16 — *articulatio cricothyroidea*; 17 — *cornu inf. cartilaginis thyroideae*; 18 — *lig. ceratocricoidem posterius*; 19 — *processus muscularis*; 20 — *cartilago thyroidea*; 21 — *cartilago arytaenoidea*; 22 — *cartilago corniculata*; 23 — *cornu sup. cartilaginis thyroideae*; 24 — *membrana thyrohyoidea*; 25 — *lig. thyrohyoideum*; 26 — *cartilago triticea*

ustki yuzasida joylashadi. Piramidasimon ko'rinishga ega bo'lib, asosi — **basis**, uchi — **apex** qismlardan tashkil topgan. Cho'michsimon tog'ayning bo'g'im yuzasi — **facies articularis** deb ataladi. Bu tog'ayda quyidagi yuzalar mavjud:

cartilago cricoidea; 2) qalqonsimon tog'ay — **cartilago thyroidea**; 3) cho'michsimon tog'ay — **cartilago arytenoidea**; 4) hiqildoq usti tog'ayi — **cartilago epiglottis**; 5) shoxsimon tog'ay — **cartilago corniculate**; 6) ponasimon tog'aylar — **cartilago cuneiformis**. Uzuksimon tog'ay halqasimon shaklda bo'lib, hiqildoq asosida joylashgan. Orqa sohasida kengroq — **lamina**, oldingi va yon sohalar yoysimon — **arcus** qismlari bo'ladi. Uzuksimon tog'ay orqa sohasida cho'michsimon tog'ay bilan bo'g'im hosil etuvchi yuza **facies articularis arytenoidea**, oldingi sohada esa qalqonsimon tog'ay bilan bo'g'im hosil etuvchi yuza **facies articularis thyroidea** bo'ladi. Qalqonsimon tog'ay ikki bo'lak — **laminae dextra et sinistra** lar dan hosil bo'lib, ularning o'zaro birikishi natijasida bo'rtib chiqqan burchak **prominentia laryngea** hosil bo'ladi. Bu hosila erkaklarda o'tkir burchak hosil qiladi va shu sababdan teri ostidan bo'rtib chiqib turadi. Bolalarda va ayollarda bu hosila o'tmas burchak shaklida bo'lib, teri ostida bilinmaydi.

Qalqonsimon tog'ayning ustki qismida ustki o'yma — **incisura thyroidea superior**, ustki shoxsimon o'simta — **cornu superius** bo'ladi. Tog'ayning pastki sohasida pastki shoxsimon o'simta — **cornu inferius** va pastki o'yma **incisura thyroidea inferior** joylashgan. Qalqonsimon tog'ay tashqi yuzasida mushaklar birikadigan qiyshiq chiziqlar **linea obliqua** hosil bo'ladi. Cho'michsimon tog'ay — uzuksimon tog'ayning orqa sohasining

a) **facies anterolateralis** — oldingi yon yuza;

b) **facies medialis** — medial yuza;

d) **facies posterior** — orqa yuza. Cho'michsimon tog'ayning oldingi sohasida ovoz boylami birikadigan o'simta — **processus vocalis** va yon tomonga yo'nalgan mushaklar birikadigan o'simta — **processus muscularis** bo'ladi.

Uzuksimon va cho'michsimon tog'aylar orasidagi bo'g'im — **articulatio cricoarytenoidea** deyilib, bo'g'im kapsulasi — **capsula articularis cricoarytenoidea** deyiladi. Bu bo'g'imda quyidagi boylamlar bo'ladi:

a) **lig. cricoarytenoideum** — uzuksimon va cho'michsimon tog'aylar orasida tortiladi;

b) **lig. cricopharyngeum** — uzuksimon tog'ay bilan halqum orasida joylashadi.

Hiqildoq usti tog'ayi hiqildoqqa kirish teshigi sohasida joylashadi. Hiqildoq usti tog'ayi — **cartilago epiglottica** ning yaprog i **petiolus epiglottidis**, do'ngligi — **tuberculum epiglotticum** bo'lib quyidagi boylamlar vositasida mustaxkamlanadi:

a) **lig. thyroepiglotticum** — hiqildoq usti tog'ayi va qalqonsimon tog'ay orasida tortilgan;

b) **lig. hyoepiglotticum** — hiqildoq usti tog'ayi bilan til osti suyagi orasida tortiladi.

Hiqildoq usti tog'ayi oldida yog' tanachasi — **corpus adiposum preepiglotticum** ko'rinadi. Uning qolgan mayda tog'aylari: shoxsimon hamda ponasimon tog'ay boylamlari orasida joylashadi. Hiqildoqning qalqonsimon tog'ayi til osti suyagi bilan — **membrana thyrohyoidea** pardasi vositasida birlashadi. Bu pardaning o'rtasi qalinlashgan bo'lib — **lig. thyrohyoideum medianum** boylamini hosil qiladi. Bu pardaning ikki yon tarafida esa **lig. thyrohyoidea lateralia** boylami hosil bo'ladi. Bu yon boylam tarkibida **cartilago triticea** tog'ayi joylashadi. Til osti suyagi bilan hiqildoq usti tog'ayi ham **lig. hyoepiglotticum** boylami vositasida birikkan. Hiqildoq usti tog'ayi qalqonsimon tog'ay bilan — **lig. thyroepiglotticum** vositasida birlashadi. Uzuksimon va qalqonsimon tog'ay orasida — **lig. cricothyroideum** joylashgan. Ahamiyatli boylamlardan yana biri chin ovoz boylami — **lig. vocale**. Chin ovoz boylami qalqonsimon tog'ay ichki yuzasidan boshlanib, cho'michsimon tog'ayning ovoz o'simtasi — **processus vocalis** ga birikadi. Chin ovoz boylamining yuqori sohasida yolg'on ovoz boylamlar, dahliz boylami — **lig. vestibulare** joylashadi. Bu boylam tutamlarining yo'nalishi chin ovoz boylami tolalariga parallel holda yo'naladi. Hiqildoq tog'aylari o'zaro birlashib, bo'g'imlarni hosil qiladi. Qalqonsimon tog'ay bilan uzuksimon tog'ay orasida **art. cricothyroidea** bo'g'imi mavjud. Bu bo'g'im qalqonsimon tog'ayning pastki shoxlari va uzuksimon tog'ay orasida joylashgan. Bu bo'g'imda kapsula — **capsula articularis cricothyroidea** bo'lib quyidagi boylamlar mavjud:

a) **lig. ceratocricoideum** --- qalqonsimon tag'ayning pastki shoxi bilan uzuksimon tog'ay orasida joylashadi;

b) **lig. cricothyroideum medianum** — uzuksimon tog'ayning ustki yuzasidan qalqonsimon tog'ayga tortilgan;

d) **lig. cricotracheale** — uzuksimon tog'ay bilan traxeya tog'ayi orasida joylashgan.

Bu bo'g'imdagi harakat natijasida uzuksimon tog'ayning oldingi yuzasi qalqonsimon tog'ayga yaqinlashadi. Uzuksimon tog'ayning orqa qismi va cho'michsimon tog'ay esa, aksincha bu bo'g'imda orqaga suriladi. Natijada ovoz burmasi va boylami taranglashadi. Uzuksimon tog'ay bilan cho'michsimon tog'ay orasida **art. cricoarytenoideae** bo'g'imi bo'ladi. Bu bo'g'imda cho'michsimon tog'ay o'z o'qi atrofida aylanadi.

Hiqildoq tog'aylari orasidagi mushaklar uch guruhga bo'linadi:

1) konstruktorlar (siquvchi); 2) dilatatorlar (kengaytiruvchi); 3) ovoz boylami tarangligini o'zgartiruvchilar. Bu mushaklarning hammasi ko'ndalang targ'il mushak tolalaridan tashkil topgan.

I. Konstruktorlar: 1) **m. cricoarytenoideus lateralis** — uzuksimon tog'ay bilan cho'michsimon tog'aylar orasidagi yon (lateral) mushak. Uzuksimon tog'ayning yon yuzasidan boshlanib, cho'michsimon tog'ayning **processus muscularis** o'simtasiga birikadi. Mushaklarning qisqarishi natijasida **processus vocalis** hamda ovoz boylamlari o'zaro yaqinlashib, ovoz tirqishi torayadi.

2) **m. arytenoideus transversus** --- cho'michsimon tog'aylar orasidagi ko'ndalang mushak. Cho'michsimon tog'aylar orqa yuzalarini o'zaro birlashtiradi. Mushak qisqarishi natijasida cho'michsimon tog'aylar o'zaro yaqinlashadi hamda ovoz tirqishining orqa sohasi torayadi.

3) **m. arytenoidei obliqui** - cho'michsimon tog'aylar orasidagi qiyshiq mushak. Ko'ndalang mushaklarning orqa yuzasida joylashib, cho'michsimon tog'aylarning asosi bilan, ikkinchi cho'michsimon tog'ayning uchiga yo'naladi. Bu mushak tolalari cho'michsimon va hiqildoq usti tog'aylari orasidagi **m. aryepiglotticus** mushagi tolalariga davom etadi. Bu mushaklarning qisqarishi --- ovoz tirqishini toraytiradi.

4) **m. thyroarytenoideus** — qalqonsimon mushak orqa yuzasida boshlanib, cho'michsimon tog'ayning **processus muscularis** o'simtasiga birikadi. Bu mushak tarkibida qalqonsimon - hiqildoq usti qismlari — **pars thyroepiglottica** bo'ladi.

Mushak qisqarishi hiqildoq bo'shlig'ini toraytiradi hamda ovoz boylamini bo'shashtiradi.

II. Kengaytiruvchi mushaklar: 1) **m. cricoarytenoideus posterior** - uzuksimon tog'ay orqa yuzasidan boshlanib, cho'michsimon tog'ayning **processus muscularis** o'simtasiga birikadi. Mushak qisqarishi natijasida uning

o'simtalari o'zaro yaqinlashadi, lekin ovoz o'simtalari va ovoz boylamlari uzoqlashadi, tirqish kengayadi.

2) **m. thyroepiglotticus** — qalqonsimon tog'ay ichki yuzasida boshlanib, hiqildoq usti tog'ayiga birikadi. Mushak tolalari hiqildoqqa kirish teshigini kengaytiradi.

III. Ovoz boylami tarangligini o'zgartiruvchi mushaklar:

1) **m. cricothyroideus** — uzuksimon tog'ay bilan qalqonsimon tog'ayning pastki shoxi orasida tortilgan bo'ladi. Bu mushak tarkibida to'g'ri tolalardan hosil bo'lgan qism — **pars recta** va qiyshiq tolalardan hosil bo'lgan qism — **pars obliqua** bo'ladi.

Mushak qisqarishi natijasida qalqonsimon tog'ayning pastki qismi orqaga tortiladi, yuqori qismi esa oldinga yo'naladi. Natijada ovoz boylamining birikish nuqtalari o'zaro uzoqlashadi va boylam taranglashadi.

2) **m. vocalis** — chin ovoz boylami tarkibida yo'naladi. Qalqonsimon tog'ay ichki yuzasidan boshlanib, cho'michsimon tog'ayning ovoz o'simtasining lateral yuzasiga birikadi. Mushak tolalarining qisqarishi natijasida chin ovoz boylamining birikish nuqtalari o'zaro yaqinlashadi va ovoz boylami bo'shshadi.

Hiqildoq mushaklari. Hiqildoqni harakatga keltiruvchi mushaklar: **m. sternohyoideus; m. sternothyroideus; m. thyrohyoideus.**

1) Ovoz yorig'ini kengaytiradigan mushaklar: **m. cricoarytenoideus posterior.**

2) Ovoz yorig'ini toraytiradigan mushaklar: **m. cricoarytenoideus lateralis; m. arytenoideus transversus; m. arytenoideus obliquus.**

3) Ovoz burmalarini (boylamini) taranglaydigan mushaklar: **m. thyroarytenoideus; m. vocalis; m. cricothyroideus anterior.**

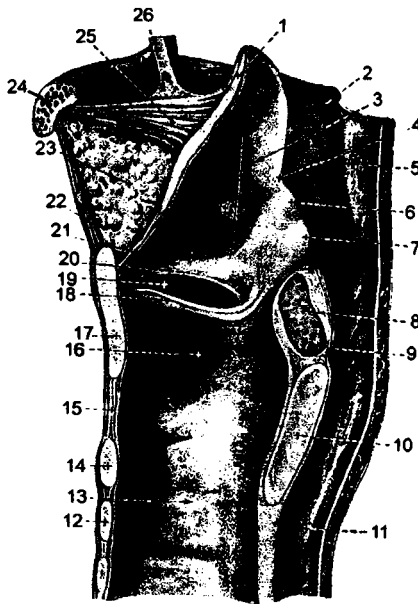
4) Hiqildoq usti tog'ayini tushuruvchi mushaklar: **m. aryepiglotticus; m. thyroepiglotticus.**

6.2.2.1. Hiqildoq bo'shlig'i — *cavitas laryngis*

(85- rasm)

Hiqildoq bo'shlig'iga kirish teshigi — **aditus laryngis**: hiqildoq usti tog'ayi, cho'michsimon tog'ayining uchi va yon sohada **plica aryepiglotticae** burmalari orasida joylashadi.

Hiqildoq bo'shlig'i qum soatiga o'xshash tuzulishga ega. Uning yuqori kengaygan qismi hiqildoq dahlizi — **vestibulum laryngis** deyiladi. Dahliz bo'shlig'ining pastki chegarasi — **plica vestibularis** burmalarigacha davom etadi. Bu burmalar yolg'on ovoz boylamidani — **lig. vestibularis** hosil bo'ldi. Bu boylamlar orasida esa dahliz tirqishi — **rima vestibuli** hosil bo'ladi. Dahliz burmasining ostida, chin ovoz boylamlari — **lig. vocale** ishtirokida **plica vocalis** burmasi hosil bo'ladi. **Plica vestibularis** bilan **plica vocalis** burmalari orasida hiqildoq qorinchasi bo'shlig'i — **ventriculus laryngis** joylashgan.



Ikki chin ovoz boylamlari orasidagi toraygan tirqish — **rima glottidis** orqali kengaygan hiqildoq osti bo'shlig'i — **cavitas infraglottica** ga o'tiladi. Chin ovoz boylamlari orasidagi tirqish **rima glottidis** ning quyidagi qismlari bo'ladi:

a) **pars intermembranacea** — parda orasidagi qism;

b) **pars intercartilaginea** — tog'aylar orasidagi qism;

d) **pars interarytenoidea** — cho'michsimon tog'aylar orasidagi burma. O'z navbatida hiqildoq osti bo'shlig'i traxeyaga davom etadi. Hiqildoqning ichki yuzasi shilliq qavati — **tunica mucosa** da **glandulae laryngeales** bo'ladi.

85- rasm. Hiqildoq bo'shlig'i (sagittal kesimida).

1 — epiglottis; 2 — aditus laringis; 3 — vestibulum laringis; 4 — plica aryepiglottica; 5 — pars laryngea pharyngis; 6 — tuberculum cuneiforme; 7 — tuberculum corniculatum; 8 — m. arytenoideus, 9 — tunica mucosa pharyngis. 10 — lamina cartilaginis cricoideae; 11 — oesophagus; 12 — cartilago trachealis; 13 — trachea; 14 — arcus cartilaginis cricoideae; 15 — lig. cricothyroideum; 16 — cavum infraglotticum; 17 — cartilago thyroidea; 18 — plica vocalis; 19 — ventriculus laryngis; 20 — plica vestibularis; 21 — lig. thyroepiglotticum; 22 — lig. thyrohyoideum medianum; 23 — corpus adiposum laryngis; 24 — os hyoideum; 25 — lig. hyoepiglotticum; 26 — plica glossoepiglottica mediana.

6.2.3. Traxeya — trachea

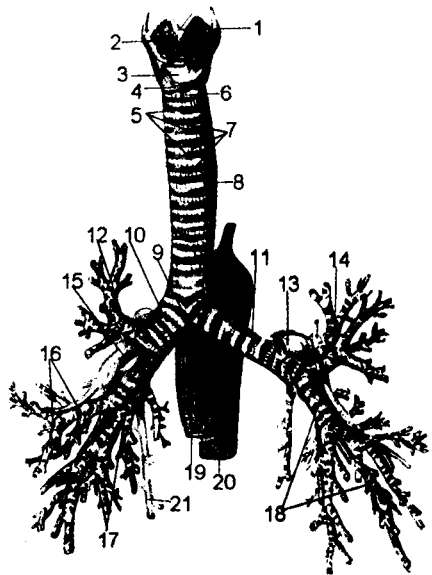
(86- rasm)

Traxeya hiqildoqning davomi bo'lib VI bo'yin umurtqasidan V ko'krak umurtqasigacha davom etadi. Traxeyaning bo'yin qismi **pars cervicalis**, ko'krak qismi esa — **pars thoracica** deyiladi. Traxeyaning pastki uchi ikki asosiy bronxga ajraladi. Uning bo'linish sohasini — **bifurcatio tracheae** deyiladi. Traxeyaning bronxlarga bo'linish sohasida ichki yuzasida bo'rtib chiqqan hosila — **carina tracheae** yuzaga keladi. Traxeyaning orqa yuzasida qizilo'ngach joylashadi. Uning asosini yarim halqasimon tog'aylar — **cartilagne tracheales** — hosil qiladi. Traxeya tog'aylari ostida halqasimon mushak tolalari — **m. trachealis** bo'ladi. Tog'aylar o'zaro **ligg. annularia** boylamlari vositasida qo'shiladi. Tog'aylarning orqa uchlari qo'shilmaganligidan bu sohada mushak tolalari bo'lgan parda — **paries membranaceus** hosil bo'ladi. Traxeyaning ichki yuzasida

kiprikli **epiteliy** bilan qoplangan shilliq qavat hosil bo'ladi.

6.2.4. Bronxlar (86- rasm)

Bronxlar **bronchus** — havoni traxeyadan o'pka alveolalarigacha o'tkazadigan, uni teskari yo'nalishini ta'minlaydigan, havoni zararli zarrachalardan tozalaydigan a'zodir. Bronxlar oldingi ichak nayining ventral qismidan taraqqiy etib, uning devori entoderma va mezodermadan rivojlanadi. Traxeyaning ikkiga bo'linishi natijasida ikkita asosiy bronxlar — **bronchi principales dexter et sinister** hosil bo'ladi. O'ng bronx kengroq, lekin kaltaroq bo'ladi. O'ng bronx vertikal holda joylashganligidan, traxeyaning davomidek ko'rinadi. Aksincha chap bronx torroq, uzunroq va traxeya bilan hosil etgan burchagi kichikroq bo'ladi. Bronxlar devorining tuzilishi traxeya devoriga o'xshab ketadi. Asosiy bronxlar o'pka darvozasiga kirib, maydaroq bronxlarga bo'linadi.



86- rasm. Traxeya va bronxlar.

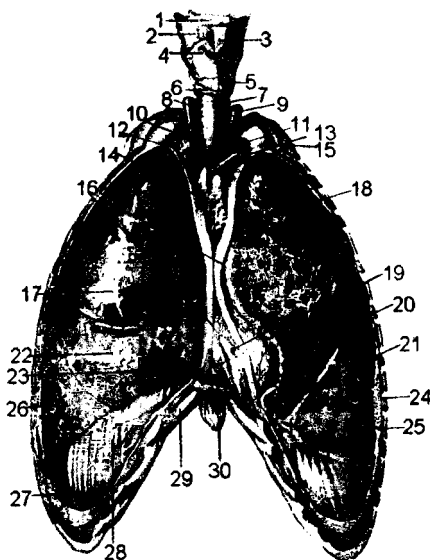
1 — prominentia laryngea; 2 — cartilago thyroidea; 3 — lig. cricothyroideum; 4 — cartilago cricoidea; 5 — cartilagines tracheales; 6 — lig. cricotracheale; 7 — ligg. anularia; 8 — oesophagus; 9 — bifurcatio tracheae; 10 — bronchus principalis dexter; 11 — bronchus principalis sinister; 12 — bronchus lobaris superior dexter; 13 — a. pulmonalis sinistra; 14 — bronchus lobaris superior sinister; 15 — a. pulmonalis dexter; 16 — bronchus lobaris medius dexter; 17 — bronchus lobaris inferior dexter; 18 — bronchus lobaris inferior sinister; 19 — oesophagus; 20 — aorta; 21 — v. azygos.

6.2.5. O'pka — pulmones (87- rasm)

O'pka ko'krak qafasi — **cavitas thoracis** da joylashadi. O'ng o'pka — **pulmo dexter**, chap o'pka — **pulmo sinister** deyiladi.

O'ng o'pkaning hajmi kattaroq bo'ladi.

Har bir o'pkaning asosi — **basis pulmonis**, uchi — **apex pulmonis** bo'ladi. O'pkaning pastki yuzasi diafragmaga — **facies diaphragmatica**, tashqi yuzasi qovurg'alarga — **facies costalis** qaragan, ichki yuzasi — **facies mediastinalis** bo'ladi. Uning oldingi cheti **margo anterior**, pastki cheti — **margo inferior** bo'ladi. O'pkaning ichki yuzasida uning darvozasiga — **hilum pulmonis** bo'lib,



asosiy bronx. o'pka arteriyasi, nervi, venasi va limfa tomirlari bilan to'lib turadi va o'pka ildizi — **radix pulmonis** deyiladi.

O'pka yuzasi egati — **fissurae interlobare** vositasida bo'laklarga ajragan bo'ladi. Har bir o'pkada uchraydigan qiyshiq yo'nalgan egat — **fissura obliqua** yuqorigi va pastki bo'laklarni o'zaro ajratadi. O'ng o'pkada qo'shimcha gorizonttal egat **fissura horizontalis** uchraydi. Bu egat o'ng o'pkaning yuqori bo'lagidan o'rta bo'lakni ajratadi. Shunday qilib, o'ng o'pka tarkibida 3 ta bo'lak: **lobus superior, medius et inferior** bo'ladi. Chap o'pkada esa **lobus superior** va **lobus inferior** bo'laklari bo'ladi.

87- rasm. O'pka (ko'krak qafasining old devori qir qilgan).

1 — os hyoideum; 2 — membrana thyrohyoidea; 3 — lig. thyrohyoideum medianum; 4 — cartilago thyroidea; 5 — lig. cricothyroideum; 6 — cartilago cricoidea; 7 — trachea; 8 — a. carotis communis dextra; 9 — a. carotis communis sinistra; 10 — a. subclavia dextra; 11 — a. subclavia sinistra; 12 — v. brachiocephalica dextra; 13 — v. brachiocephalica sinistra; 14 — thymus; 15 — costa; 16 — pleura; 17 — lobus superior; 18 — lobus superior; 19 — cor; 20 — incisura cardiaca pulmonis sinistri; 21 — lingula pulmonis sinistri; 22 — lobus medius, 23 — recessus costomediastinalis; 24 — pleura costalis; 25, 26 — lobus inferior; 27 — recessus costodiaphragmaticus; 28 — pleura diaphragmatica; 29 — cartilago costae VII; 30 — processus xiphoideus.

6.2.5.1. O'pka ichida bronxlarning bo'linishi

O'pka darvozasidan o'tgan asosiy bronx, o'pka ichida uning bo'laklari soniga mos ravishda bo'linadi. Bo'lak bronxlari — **bronchus lobares** o'ng o'pkada 3 ta, chap o'pkada 2 ta bo'ladi.

Bo'lak bronxlarining bo'linishi natijasida o'pkaning segment deb ataladigan qismiga to'g'ri keladigan segmentar bronxlar — **bronchus segmentales** hosil bo'ladi.

1. O'ng o'pkaning yuqori bo'lagi bronx **bronchus lobaris superior dexter** segmentlarining bronxlari:

1) **bronchus segmentalis apicalis** (B-I) — yuqori bo'lak uchidagi segment bronxi;

2) **bronchus segmentalis posterior** (B-II) — yuqori bo'lakning orqa segment bronxi;

3) **bronchus segmentalis anterior (B-III)** — yuqori bo'lakning oldingi segment bronxi;

II. O'ng o'pka o'rta bo'lagi bronxi — **bronchus lobaris medius** ning segmentar bronxlari:

1) **bronchus segmentalis lateralis (B-IV)** — o'rta bo'lakning lateral segment bronxi;

2) **bronchus segmentalis medialis (B-V)** — o'rta bo'lakning medial segment bronxi;

III. O'ng o'pkaning pastki bo'lagi bronxi — **bronchus lobaris inferior dextra** ning segmentar bronxlari:

1) **bronchus segmentalis superior (B-VI)** — pastki bo'lakning ustki segmentining bronxi;

2) **bronchus segmentalis basalis media (B-VII)** — pastki bo'lak asosining medial segment bronxi;

3) **bronchus segmentalis basalis anterior (B-VIII)** — pastki bo'lak asosining oldingi segment bronxi;

4) **bronchus segmentalis basalis lateralis (B-IX)** — pastki bo'lak asosining lateral segment bronxi;

5) **bronchus segmentalis basalis posterior (B-X)** — pastki bo'lak asosining orqa segment bronxi;

IV. **Bronchus lobaris superior sinistra** — chap o'pkaning ustki bo'lak bronxi:

1) **bronchus segmentalis apicoposterior (BI+BI1)** — ustki bo'lak cho'qqisining va orqa sohasining segment bronxi;

2) **bronchus segmentalis anterior (B-III)** — ustki bo'lakning oldingi segment bronxi;

3) **bronchus lingularis superior (B-IV)** — ustki bo'lakning ustki tilchali segment bronxi;

4) **bronchus lingularis inferior (B-V)** — ustki bo'lakning pastki tilchali segment bronxi;

V. **Bronchus lobaris inferior sinister** — chap o'pkaning pastki bo'lak bronxi:

1) **bronchus segmentalis superior (B-VI)** — pastki bo'lakning yuqori segment bronxi;

2) **bronchus segmentalis basalis medialis (B-VII)** — pastki bo'lak asosining medial segment bronxi;

3) **bronchus segmentalis basalis anterior (B-VIII)** — pastki bo'lak asosining oldingi segment bronxi;

4) **bronchus segmentalis basalis lateralis (B-IX)** — pastki bo'lak asosining lateral segment bronxi;

5) **bronchus segmentalis basalis posterior (B-X)** — pastki bo'lak asosining orqa segment bronxi.

O'pka segmentlari ichidagi bronxlarga — **bronchi intrasegmentales** deyiladi O'z navbatida bu bronxlar ham maydaroq bronxlarga bo'linadi. Bronxlarning o'pka ichida 8 marotaba bo'linishi natijasida bo'lakchalararo bronxiolalar — **bronchioli lobularis** hosil bo'ladi. Bu bronxiolalarning ichki diametri 1 mm ga to'g'ri keladi. Har bir o'pkada 800–1000 ta bo'lakcha bo'ladi. Bronxiolalarning navbatdagi bo'linishi natijasida diametri 0,3–0,5 mm teng bo'lgan oxirgi bronxiola — **bronchioli terminales** hosil bo'ladi. Oxirgi bronxiolaning bo'linishi natijasida nafas bronxiolalari — **bronchioli respiratorii** hosil bo'ladi. Nafas bronxiolalari devoridan alveolar naylar — **ductuli alveolares** ajralib, bu naylar alveolar qopchalar — **sacculi alveolares** bilan tugaydi. Qopcha devorlari qon tomirlar bilan qoplangan bo'lib, bu sohada gaz almashinadi.

Bronxlar devorining tuzilishi, traxeyaning tuzilishiga to'g'ri keladi. Asosiy bronxlar hamda bo'lak bronxlar devoridagi tog'ay yarimhalqasimon shaklda bo'ladi. Segmentar bronxlardan keyingi bronxlar devoridagi tog'aylar yarimoysimon shaklga ega. Tog'ayning ichki yuzasida silliq mushak tolalari bo'lib, bu tolalar bronxlarning bo'linish sohasida halqasimon shaklga ega bo'ladi. Ichki yuzasida kiprikli epiteliy hujayralari va shilliq bezlar bo'ladi. Bronxlarning 8 ga bo'linishi natijasida diametri 1 mm ga teng bo'lgan bo'lakcha bronxiolasi — **bronchioli lobularis** hosil bo'ladi. Bo'lakcha bronxiolasiga to'g'ri kelgan o'pka qismiga ikkilamchi bo'lakcha — **lobuli pulmonis secundarii** deyiladi. Bo'lakcha bronxiolasi ohirgi bronxiolaga bo'linadi. Oxirgi bronxiola — **bronchioli terminales** devorida tog'ay moddasi uchramaydi, shilliq bezlar bo'lmaydi. Oxirgi bronxiolalar nafas bronxiolalari — **bronchiola respiratorii** ga, ular esa nafas yo'llari — **ductuli alveolares** ga davom etib, nafas xaltachalari — **sacculi alveolares** bilan tugaydi. O'pkaning eng kichik morfo-funksional birligiga — **atsinus** deyiladi. Atsinus bitta **bronchioli terminalis** ning bo'linishidan hosil bo'ladigan **bronchioli respiratorii**, **ductuli alveolares**, **sacculi alveolares** dan tashkil topadi. Bitta bronchioli respiratorii ning bo'linishidan hosil bo'lgan ductuli alveolares va sacculi alveolares larga birlamchi bo'lakchalar — **lobulus pulmonis primarius** deyiladi. Alveolar xaltachalar yig'indisi 300–350 mln ga teng. Xaltachalar yuzasi 35 m kvadratdan — 100 m kvadratgacha bo'ladi. Atsinuslarning qo'shilishi natijasida bo'lakchalar — **lobuli** hosil bo'ladi. Bo'lakchalar yig'indisi segmentlarni hosil qiladi. Segmentlar esa o'pka bo'laklarini tashkil etadi. O'ng o'pka 3 ta bo'lakdan, chap o'pka esa 2 ta bo'lakdan tashkil topadi.

6.2.5.2. O'pka segmentlari

Rentgenanatom Roxlin tadqiqotlariga asosan o'ng o'pka 12 segmentdan, chap o'pka esa 11 segmentdan tashkil topgan. 1955 yili Parijda qabul qilingan ma'lumotlarga asosan o'ng o'pka 11 segmentdan, chap o'pka esa 10 segmentdan

tashkil topgan. Xalqaro nomenklaturaga asosan har ikkala o'pkada 10 tadan segment bo'ladi. O'ng o'pkaning yuqori bo'lagida uchta segment bo'ladi: **segmentum apicale (S.I)**, **segmentum posterius (S.II)**, **segmentum anterius (S.III)**. O'ng o'pkaning o'rta bo'lagida ikkita segment bo'ladi: **segmentum laterale (S.IV)**, **segmentum mediale (S.V)**. O'ng o'pkaning pastki bo'lagida beshta segment bo'ladi: **segmentum superius (S.VI)**, **segmentum basale mediale (cardiacum) (S.VII)**, **segmentum basale anterius (S.VIII)**, **segmentum basale laterale (S.IX)**, **segmentum basale posterius (S.X)**. Chap o'pkaning yuqori bo'lagida beshta segment bo'ladi: **segmentum apicoposterius (S.I–II)** — (o'z navbatida bu segment **segmentum apicale (S.I)** va **segmentum posterius (S.II)** lardan hosil bo'ladi), **segmentum anterius (S.III)**, **segmentum lingulare superius (S. IV)**, **segmentum lingulare inferius (S.V)**. Chap o'pkaning pastki bo'lagi beshta segmentdan hosil bo'lgan: **segmentum superius (S.VI)**, **segmentum basale mediale (cardiacum) (S.VII)**, **segmentum basale anterius (S.VIII)**, **segmentum basale laterale (S.IX)**, **segmentum basale posterius (S.X)**.

6.2.6. Plevra — pleura

O'pka tashqi tarafdan, hamda ko'krak qafasi devorlari plevra deb nomlanadigan seroz parda bilan o'ralgan. Plevra ikki qismdan hosil bo'ladi: o'pkaning tashqi yuzasini o'rab olgan seroz parda – **pleura visceralis** deyilsa, ko'krak qafasining ichki yuzasi — **pleura parietalis** bilan qoplangan bo'ladi. O'pkaning o'rab olgan visseral plevra o'pka darvozasi sohasidagi boylam — **lig. pulmonale** vositasida diafragma yuzasidagi parietal plevraga davom etadi. Visseral va parietal **pleura tunica serosa** va **tela subserosa** qavatlaridan iborat. Parietal plevra bir butun seroz parda bo'lsada, uch qismga bo'linadi: 1) **pleura costalis** — qovurg'alarni ichki yuzasini qoplagan seroz parda, 2) **pleura diaphragmatica** — diafragmaning ko'krak qafasiga qaragan yuzasini o'rab turgan seroz parda, 3) **pleura mediastinalis** — to'sh suyagi ichki yuzasidan, umurtqa pog'anasining yon yuzasiga vertikal holatda tortilgan seroz parda. Bu seroz parda oldingi sohada **pleura costalis** ga, pastda — **pleura diaphragmatica** ga va o'pka darvozasi sohasida visseral plevraga davom etadi. Visseral va parietal seroz pardalar orasidagi manfiy bosimga ega bo'lgan bo'shliq – **cavitas pleuralis** deyiladi. Parietal plevra qismlari orasida ham bo'shliqlar bo'lib — **recessus pleuralis** — plevra cho'ntaklari deyiladi. Har ikkala tarafdagi plevral bo'shliq sohasida, qovurg'a va diafragmani o'rab turgan seroz pardalar orasida — **recessus costodiaphragmaticus** bo'ladi. Bu cho'ntaklar ko'krak qafasining pastki yon sohasida joylashadi.

Faqat chap plevral bo'shliqda, yurak sohasida, **pleura costalis** va **pleura mediastinalis** pardalari orasidagi cho'ntak — **recessus costomediastinalis** deyiladi.

6.2.7. Ko'ks oralg'i — mediastinum

Ko'krak qafasining o'rtasida, ikkita **pleura mediastinales** pardasining orasida a'zolar bilan to'lib turgan sohaga ko'ks oralg'i — **mediastinum** deyiladi. Ko'ks oralg'ining devorlari: oldingi — to'sh suyagi va qovurg'alar; pastki — diafragma; orqa sohasida — umurtqa pog'anasi; ikki yon sohada — **pleura mediastinalis**.

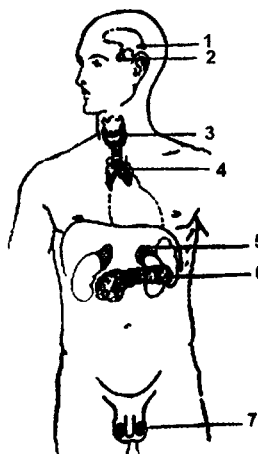
Ko'ks oralg'ining ikki qismga ajratish mumkin: oldingi — **mediastenum anterius** va orqa — **mediastenum posterius** qismlari. Bu bo'limlar orasidagi chegara o'pka ildizining orqa yuzasi bo'ylab o'tkazilgan frontal yuza hisoblanadi (traxeya va bronxlarning orqa yuzasiga to'g'ri keladi).

Oldingi ko'ks oralg'ida quyidagi a'zolar joylashgan: yurak, perikard, ayrisimon bez, **v. cava superior**, **aorta ascendens**, **arcus aortae**, o'pka venalari, traxeya, bronx, **n. phrenici**, bronx arteriyalari va venalari, limfatik tugunlar.

Orqa ko'ks oralg'ida quyidagi a'zolar joylashadi: qizilo'ngach, ko'krak aortasi, ko'krak limfa yo'li, limfa tugunlari, **v. cava inferior**, **v. azygos et hemiazygos**, **n. n. splanchnice**, **n. vagi**. Yangi ma'lumotlarga asosan ko'ks oralg'i yuqorigi va pastki bo'limlarga bo'linib, **mediastinum superius** va **mediastinum inferius** deyiladi. Bu holda chegara: to'sh suyagining qo'ndog'i va tanasi orasi bo'ylab gorizontalsathda orqadan IV–V ko'krak umurtqalariga yo'naladi. Pastki ko'ks oralg'i oldingi, o'rta va orqa bo'limlarga bo'linadi va **mediastinum anterius**, **mediastinum medium**, **mediastinum posterius** deyiladi. Oldingi ko'ks oralg'i to'sh suyagining tanasi bilan perikard orasida, orqa ko'ks oralg'isa perikardning orqa yuzasi bilan ko'krak umurtqalari orasida joylashadi. O'rta ko'ks oralg'ida perikard, yurak va asosiy bronxlar joylashadi.

6.3. Ichki sekretsiya bezlarining funksional anatomiyasi

(88- rasm)



Organizmdagi har xil a'zolarining unumli kelishib ishlashida asosiy o'rin tutadigan xususiyati, bu a'zolarining bir-biri bilan kimyoviy bog'liqligidir. Bu bog'liqlik butun hayvonot olamiga taaluqli bo'lib, organizmning ma'lum bir qismlarida ishlab chiqarilgan kimyoviy moddalarning qon tomirlar orqali qonga o'tib, a'zolarining bir meyorda ishlashini ta'minlab turilishi, albatta, nerv sistemasining ta'siri ostida boradi.

88- rasm. Ichki sekretsiya bezlarining joylashish sohasi.

1 — Epifiz bezi; 2 — Gipofiz bezi; 3 — Qalqonsimon va qalqon oldi bezlari; 4 — Ayrisimon bez; 5 — Buyrak usti bezi; 6 — Oshqozon osti bezi; 7 — Jinsiy bezlar.

O'z ta'sirotlari orqali a'zolarining ish faoliyatini bir meyorda boshqarilishini ta'minlab turuvchi asosiy kimyoviy qurol ya'ni odam va hayvon organizmidagi maxsus bezlarda ishlab chiqariladigan modda „gormonlar“ deb ataladi. Gormon grekcha so'zdan olingan bo'lib, „hormao“, ya'ni harakatga keltiraman, qo'zg'ataman degan ma'noni anglatadi.

Gormonlar maxsus, hajmi jihatdan uncha katta bo'lmagan a'zoldan, ya'ni ichki sekretiya (endokrin, inkretor) bezlarda ishlab chiqariladi. Ular to'g'ridan-to'g'ri qon tomir va limfa kapillarlari orqali qonga o'tib, organizmda sodir bo'ladigan bir qancha jarayonlarda ishtirok etadi.

6.3.1. Ichki sekretiya bezlarining umumiy anatomo-fiziologik xususiyatlari

1. Bezlarning nayi bo'lmaydi. Ishlab chiqariladigan gormonlar qon tomir va limfa kapillarlari orqali qonga o'tadi.

2. Bezlar juda ko'p sinusoid tipidagi qon tomir kapillarlariga boy bo'ladi va bezdagi qon tomirlardan boshqa a'zoldagiga nisbatan qon oqimi tezligi kam bo'ladi.

3. Endokrin bezlar hajmi jihatdan unchalik katta bo'lmaydi. Hamma bezlar yig'ilsa, ular tananing 0, 1–0, 3% vaznini tashkil etadi.

4. Endokrin bezlar organizmining ish faoliyatini to'la-to'kisligini ta'minlab turadi.

5. Endokrin bezlarning har birida ishlab chiqariladigan gormonlar orasida butun hayot davomida mutanosiblik bo'lib, bu gormonal fon deyiladi.

6.3.2. Gormonlarning maxsus (spetsifik) xususiyatlari

1. Gormonlar har bir a'zoning funksiyasiga alohida ta'sir qiladi va shu bilan birga butun organizmda bo'ladigan jarayonlarda ishtirok etadi.

2. Gormonlar yuqori biologik faolligi bilan ajralib turadi. Masalan, 1 gr insulin 125000 ta quyon qonidagi qand moddasini pasaytiradi yoki 1 gr adrenalin 1000 ta baqa organizmiga kiritilsa ularda yurak ish faoliyatini tezlatadi.

3. Gormonlarning masofada ta'sir etishi, ya'ni qon orqali borib, a'zolarining ishlash jarayonini faollashtiradi yoki susaytiradi.

4. Gormonlar juda kichik molekular tuzilishga ega bo'lib, to'qimalardan oson va tez o'tish xususiyatiga ega.

5. Gormonlar doimiy ishlab chiqariladi, chunki ular hujayralarda tez parchalanib, tez ta'sir etish xususiyatiga ega.

6. Gormonlar tur tanlamaydi, shuning uchun ham ular hayvonlar organizmidan olinib, kasalliklarni davolashda ishlatiladi.

Ektodermal — nevrogen	Mezodermal — interrenal	Entodermal — braxiogen	Entodermal — ichak epiteliyasidan rivojlangan
Epifiz Gipofiz Buyrak usti bezining mag'iz qismi Xromafin Xromafinsiz Paragangliyalar	Buyrak usti bezining po'stloq qismi Moyak va tuxumdonning oraliq qismlari	Qalqonsimon bez Qalqonsimon orqa bezi Ayrisimon bez W	Me'da osti bezining endokrin qismi Jigar, taloq, oshqozon va ichak shilliq qavatidagi endokrin bezlar

6.3.5. Qalqonsimon bez — glandula thyroidea

Qalqonsimon bez ikkita o'ng va chap bo'laklar — **lobus dexter et sinister** dan iborat bo'lib, ular o'zaro **istmus glandulae thyroidea** vositasida birlashib turadi. Ko'pchilik holatlarda bo'yin qismidan yuqoriga qarab yana bir piramidasimon bo'lak o'sib chiqqan bo'lib **lobus pyramidalis** deyiladi. Qalqonsimon bezda oldingi va orqa yuzalari — **facies anterior et posterior** va yon bo'laklarining yuqori va pastki qutblari — **polus superior et inferior** lar tafovut qilinadi. Bezning vazni katta yoshli odamlarda 30–50 gr uzunligi 6–8 sm va eniga 2–2,5 sm bo'ladi.

Qalqonsimon bez yupqa, mustahkam biriktiruvchi to'qimali xususiy fibroz parda — **capsula fibrosa** bilan o'ralgan bo'lib, bu parda bez to'qimasi ichiga kirib borib to'siqlar hosil qiladi va uni mayda bo'lakchalar — **lobuli gl. thyroideae** ga bo'ladi.

6.3.3. Gormonlarning umumiy xususiyatlari

1. Gormonlar organizmning o'sishini faollashtiradi va uning belgilariga ta'sir qiladi.
2. Organizmdagi barcha modda almashinuvlarida ishtirok etadi.
3. Nerv sistemasining qo'zg'aluvchanligiga ta'sir etib, uning faoliyatini oshiradi.
4. Gormonlar hujayralarda sodir bo'ladigan jarayonlar va uning tizimiga ta'sir etadi.
5. Gormonlar ishlab chiqarilishi organizmning ichki holatiga va tashqi muhitdagi o'zgarishlarga bog'liq bo'ladi.

Gormon ishlab chiqarilishi nerv oxirlari, bo'rtiq osti yadrolar ta'siri ostida murakkab nerv-gumoral yo'l bilan boshqariladi. Ularning ta'siri ostida gipofiz qo'zg'aladi va undan ishlab chiqariladigan gormonlar qolgan bezlarning ish faoliyatini doimiy ravishda nazorat qilib turadi. Demak, bezlarda gormonlar ishlab chiqarilishi o'z holicha boshqarilmasdan, nerv tizimi bilan uzviy bog'liq holda, ya'ni nerv-gumoral yo'l bilan boshqarilar ekan.

6.3.4. Ichki sekreksiya bezlarining tasnifi (klassifikatsiya)

Qalqonsimon bez traxeya va qalqonsimon tog'ay sohasida joylashgan bo'lib, bez bo'laklarining pastki uchlari traxeyaning V yoki VI tog'ay halqalarigacha davom etadi. Yuqori uchlari esa qalqonsimon tog'ayning o'rta qismigacha davom etadi. Bo'yin qismi — **isthmus** esa III–IV traxeya halqalari sohasida joylashgan. Piramida bo'lagi ayrim hollarda til osti suyagigacha etib borishi mumkin.

Qalqonsimon bez o'zining xususiy pardasi bilan o'ralgan va shu parda to'qimalar orqali atrofdagi a'zolar bilan birlashib turadi.

Ishlab chiqarilgan gormonlar (tiroksin, triyodtiroksin) to'qimalarning kislorodga bo'lgan talabchanligini oshiradi. Gormonlar oqsillar sintezini tezlashtirib, organizmning o'sish jarayonini kuchaytiradi. Tiroid gormonlar homila taraqqiyotini nazorat qiladi, uning to'qima va hujayralarini shakllanishiga yordam beradi. Shu jumladan suyaklar sistemasini ham. Terioid gormonlar nerv tizimining funksional holatiga ta'sir qilish bilan bir qatorda teri, yurak, qon tomirlar tizimi, buyrak, jigar, oshqozon va ichak traktida sodir bo'ladigan modda almashinuvi jarayonlariga ham o'z ta'sirini ko'rsatadi.

Qalqonsimon bezning ish faoliyatini buzilishi natijasida har xil kasalliklar kelib chiqadi. Kasalliklarning paydo bo'lishi gormonlarning ko'p (gipertirioz, tireotoksikoz) yoki kam (gipotirioz) ishlab chiqarilishiga bog'liq.

Teriotoksikoz kasalligida: ozib ketish, tomir urishining tezlashishi, tana haroratining ko'tarilishi, asabning taranglashishi, terlash, ekzooftalm (ko'z soqqasining ko'z kosasidan oldinga chiqishi) kuzatiladi.

Qalqonsimon bez homila taraqqiyotining 3–4 haftasida birlamchi ichakning bosh qismining ventral devorida, jag' va til osti jabra ravoqlari orasida, toq til kurtagining orqasida halqum epiteliyasidan taraqqiy qiladi. Rivojlanishning boshlang'ich davrida bezning har ikkala bo'lagi ichida bo'shliq bo'lib, bu bo'shliqning yo'li qalqonsimon-til — **ductus thyreoglossus** nayi bilan halqum bo'shlig'iga ochilgan bo'ladi. Rivojlanishning keyingi davrlarida bez epiteliyasining shoxlanib ketishi natijasida, bez ichidagi bo'shliq mayda pufakchalarga bo'linib ketadi va o'zida pufakchalar saqlagan bez bo'lakchalari shakllanadi. Shu bilan bir qatorda embrion rivojlanishining 4- haftasidayoq **ductus thyreoglossus** bekilib ketadi. Qalqonsimon bezning tildan uzoqlashib kaudal tomonga o'sishi natijasida va shu asosda uning yo'lining bekilib ketishidan tilning tanasi va ildizi sohasida qolgan qoldiq tilning ko'r teshigi — **foramen cecum** ni hosil bo'lishiga olib keladi.

6.3.6. Qalqonsimon orqa bezi — glandula parathyroidea

Qalqonsimon orqa bezlari 4 tadan 8 tagacha bo'lib qalqonsimon bez bo'laklarining orqa yuzasining yuqori va pastki qismlarida zich yopishgan holda joylashadi.

Shakl jihatdan yumaloq yoki uzunchoq bo'lib, og'irligi — 0,05 gr.

Hajmi: uzunasiga 4–8 mm, eniga 3–4 mm, qalinligi 2 mm bo'ladi. Tashqi tomondan silliq, yarqirab turadi. Ayrim hollarda bu bezlar qalqonsimon bezdan pastroqda traxeyaga yaqin yog' qavati orasida joylashadi. Ba'zi bir hollarda bu bezlar qalqonsimon bez yuzasiga botib kirib yoki bez to'qimasi ichida joylashgan bo'ladi.

Qalqonsimon orqa bezlari yupqa biriktiruvchi to'qimali parda bilan o'ralgan. Parda o'simtali bez ichiga kirib borib juda ko'p to'siqlar hosil qiladi. Yosh o'tishi bilan bezdagi to'qimalarning miqdori oshib boradi. Hujayra tutamlari oralig'ida kichik-kichik pufakchalarga o'xshash bo'shliqlar uchrab, ular kolloid va yog' suyuqligi bilan to'lib turadi. Bez pufakchalari juda ko'p qon tomir kapllarlariga boy bo'lib, ishlab chiqariladigan gormon shu kapllarlarning venoz qismida so'rilib qonga o'tadi. Bezlardan ishlab chiqariladigan paraterioid gormoni qonda va to'qimalarda kalsiy va fosfor birikmalarining hamkorlikda ish olib borishini boshqarib turadi.

Qalqonsimon orqa bezlari olib tashlansa organizmdagi kalsiy miqdori kamayadi va suyaklarning o'sishi buziladi. Markaziy nerv tizimining qo'zg'aluvchanligi oshadi, mushaklar titrashi va ularning tortilishi kuzatiladi. **Glandula parathyroidea** homila rivojlanishining 3–4 haftasida III va IV halqum cho'ntaklari epiteliyasidan **thymus** kurtagining orqasida rivojlanadi. Keyinchalik bez epiteliyalari rivojlangan sohasidan qo'zg'alib qalqonsimon bez bo'laklarining orqasiga yopishgan holda kaudal tomonga qarab tushadi.

6.3.7. Ayrisimon bez — thymus

Ayrisimon bez — ko'ks oralig'ining oldingi yuqori qismida joylashgan. Shaklan kalta va qalin yoki ingichka va uzun bo'lishi mumkin.

Ayrisimon bez oldindan orqaga qarab yassilangan bo'lib, ikkita: o'ng — **lobus dexter**, chap — **lobus sinister** bo'laklardan, yuqori uchi — **apex** va asosi — **basis gl. thymi** lardan iborat. Bezda ko'krak va bo'yin qismlari tafovut qilinadi.

Bez oldi tomondan qavariq va orqa tomondan botiqroqdir. Bez bo'laklari alohida-alohida bo'lib, ular yupqa yumshoq biriktiruvchi to'qima vositasida bir-biri bilan tutashib turadi. Ayrisimon bez yumshoq bo'lganligi sababli atrofda a'zolarining qanday holda joylashishiga qarab shaklini o'zgargan holda ko'rish mumkin.

Rangi yosh bolalarda tim qizg'ish, katta yoshdagilarda esa bez to'qimalarining kamayishi va ularning o'rnini yog' qatlami egallashi sababli sarg'ish rangda bo'ladi.

Ayrisimon bez yumshoq biriktiruvchi to'qimali parda bilan o'ralgan. Bez mayda bo'lakchalardan iborat bo'lib, ular to'rsimon epiteliyadan tuzilgan. Bu hujayralar uzunasiga ketgan o'siqlari orqali bir-biri bilan birlashib turadi va ular

oralig'ida epitelial bo'shliqlar hosil bo'ladi. Bu bo'shliqlar kichik aylana shakldagi hujayralar — timotsitlar bilan to'lib turadi. Timotsitlar tuzilishi jihatda oq qon tanachalari — limfotsitlarni ayrim turlariga o'xshashdir.

Timotsitlar bez bo'laklarining periferiyasida, markaziy qismiga nisbatan ko'plab joylashgan. Timotsit tuzilishi va funksional tomondan limfotsitlarga o'xshashligi, ya'ni ularning mana shunday anatomik bog'liqligiga asoslangan holda ayrisimon bezni limfoepitelial a'zolarga kiritiladi.

Bezlarining o'rtacha og'irligi:

1–5 yoshlarda — 26 gr

6–15 yoshlarda — 25–35 gr

16–20 yoshlarda — 26–27 gr

26–45 yoshlarda — 19 gr

60–70 yoshlarda — 6 gr gacha kamayib ketadi.

Timus ko'ks oralig'ining oldingi — yuqori qismida plevralararo soha — **area interpleurica superior** da joylashgan.

Bez oldindan to'sh suyagining dastasi va tanasining IV qovurg'a tog'ayining birlashgan sohasigacha chegaralab turadi. Ayrim hollarda bezning bo'yin qismi yaxshi rivojlanganligi sababli ko'krak qafasining yuqori teshigi orqali ko'tarilib uning uchi qalqonsimon bezning bo'yin qismigacha etib boradi.

Timus organizmni limfotsitlar bilan ta'minlab, uning himoya kuchini oshiradi. Timusda ishlab chiqariladigan gormonlar qonga o'tib, oq qon tanachalari faoliyatini oshiradi. Organizmda kaltsiy almashuvini boshqarib turadi va uning o'sishini ta'minlaydi. Organizm noqulay sharoitga tushib qolganda timus gormonlari himoya mexanizmlarini ishga solib organizmni shu sharoitga moslashishga yordam beradi va bunday sharoitdan olib chiqadi.

Rivojlanishi. Ayrisimon bez homila rivojlanishining birinchi oyi oxirida uchinchi juft jabra cho'ntaklarining halqum epiteliyasida rivojlanadi.

To'g'nog'ich boshchasidek keladigan juft ayrisimon bez kurtaklari embrionning kaudal tomoniga qarab o'sib boradi.

Ayrisimon bez po'stloq hamda markaziy qismlardan iborat bo'lib, uning po'stloq qismida juda ko'p limfotsitlar joylashgan va ular rivojlanish jarayonida juda tez ko'payadi. Shunday qilib, bez limfo epitelial tuzilishga ega bo'lib morfo — fiziologik jihatdan murtaklar bilan umumiyliqi taqqoslanadi.

Yosh o'tishi bilan bezda limfotsitlar kamayib, ularning o'rnini indifferent qo'shuvchi to'qima to'lg'azib boradi. Bu to'qimalarda yog' qatlami yig'ila boshlaydi.

6.3.8. Buyrak usti bezi

Glandula suprarenalis — juft, uncha katta bo'lmagan yassi shakldagi a'zo.

O'ng buyrak usti bezi uchburchaksimon shaklda bo'lsa, chapdagi esa yarimoysimon shaklda bo'ladi.

Bezni uchta yuzasi: oldingi — **facies anterior**, botiq boʻlib, undan — **vena centralis** chiqadi. Orqa yuzasi — **facies posterior** diafragmaning bel qismiga (**pars lumbalis**) yumshoq biriktiruvchi toʻqima orqali birikib turadi. Pastki yuzasi — **facies inferior (renalis)** buyrakning yuqori uchi bilan birikib turadi.

Buyrak usti bezining yuzalari medial va yuqori chetlari — **margo medialis et superior** bilan chegaralanadi. Oʻng buyrak usti bezining yuqori qirrasini uchliroq boʻlib, uchi — **apex suprarenalis** ni hosil qiladi. Buyrak usti bezlari yupqa biriktiruvchi toʻqimali parda bilan oʻralgan.

Buyrak usti bezi tashqi — poʻstloq va ichki — magʻiz moddasidan tuzilgan. Poʻstloq qismi — **substantia corticalis** sargʻish rangli, magʻiz qismiga nisbatan ancha kattaroq. Bez poʻstlogʻi uch qavatga: tashqi, oʻrta va ichki qavatlariga boʻlinadi. Tashqi qavati, koptokchalar zonasi — **zona glomerulosa**, yumaloqlashgan shakldagi hujayralar yigʻindisidan iborat. Bevosita tashqi qatlami tagida ancha katta, radial joylashgan silindrsimon hujayralar yotadi. Bu qavatni oʻrta tutamli qavat — **zona fasciculata** deb ataladi. Magʻiz moddasi bilan chegara hosil qilib joylashgan, yupqa biriktiruvchi toʻqima vositasida toʻr hosil qilgan, toʻrsimon qavat — **zona reticulata** deyiladi. Tutamli qavatda esa qizgʻish va sargʻish rangdagi pigmentlarni koʻrish mumkin.

Buyrak usti bezining magʻiz moddasi — **substantia medullari (paraganglion suprarenalis)** buyrak usti paragangliylaridan tuzilgan. Magʻiz moddasi bezning uchdan bir qismini tashkil qiladi va poʻstloq moddasidan qoramirroq rangga ega ekanligi bilan ajralib turadi.

Topografiyasi. Buyrak usti bezlari buyrakning yuqori uchi va qisman medial qirgʻogʻiga biriktiruvchi toʻqima vositasida birikkan boʻladi. U IX koʻkrak umurtqasi roʻparasida yogʻ qavat ichida joylashgan. Shu bilan bir qatorda bezlarni buyrakni oʻrovchi parda — **fascia renalis** oʻrab turadi. Oʻng buyrak usti bezi jigarning orqa yuzasiga tegib turadi va qorin parda bilan oʻralmaydi. Oʻng tomondan **v. cava inferior** bilan chegaralanadi. Chap buyrak usti bezining oldingi yuzasini qorin pardaning vistsiral qavati oʻrab turadi. Bez oshqozonning kardial qismiga, taloqqa, oldingi yuzasining kaudal qismi oshqozon osti bezining dumiga tegib turadi.

Buyrak usti bezi tuzilishi va vazifasi jihatdan murakkab aʼzo boʻlib, organizmning hayoti va faoliyati uchun katta ahamiyatga ega.

Bezning poʻstloq qismida 40 dan ortiq kortikosteroid gormonlar ishlab chiqarilishi aniqlangan. Gormonlarning umumiy taʼsirining xususiyatlari.

1. Organizmda oqsil, yogʻ va uglevodlar almashinuvini boshqaradi.
2. Organizmda mineral tuzlar almashinuvini boshqarib turadi.
3. Organizmda boʻladigan yalligʻlanish jarayonlarini oldini oladi va unga qarshi kurashadi (gidrokortizon).

4. Mushaklar ishi paytida to'qimalarga va qonga ishlab chiqariladigan toksinlarni neytrallaydi. Bezning miya qismida ishlab chiqariladigan adrenalin gormoni ta'sirining xususiyatlari.

1. Glikogenni parchalanishini kuchaytirib, jigardagi va mushaklardagi glikogen zahirasini kamaytiradi.

2. Yurakning ish faoliyatini tezlatadi.

3. Teri va ichki a'zolardagi arteriolalarni toraytirib arterial bosimni oshiradi.

4. Oshqozon va ichaklar devoridagi silliq mushaklarning ishiga ta'sir etib, ularning ish faoliyatini susaytiradi.

5. Bronxlardagi mushaklarning tonusini bo'shashtiradi va bronx yo'llarini kengaytirishga olib keladi.

6. Ko'z qorachig'ini kengaytiradi.

7. Teridagi silliq mushaklarni qisqartirib uni bujmaytiradi (tovuq badan).

8. Ko'ndalang targ'il mushaklarning ish faoliyatini oshiradi.

9. Nerv oxirlaridagi retseptorlarning qo'zg'alishini kuchaytiradi.

6.3.9. Ektodermal — nevrogen ichki sekretiya bezlari



6.3.9.1. Shishsimon tana (epifiz) — corpus pineale (epiphysis cerebri)

Shishsimon tana oraliq miyaning epithalamus sohasida, miya yarim sharlarining ostki qismida joylashgan. Epifiz hajmi jihatdan unchalik katta bo'lmay, katta yoshli odamlarda 0,2 gr, uzunligi 8–10 mm, qalinligi 4 mm bo'ladi. Shakli tuxumsimon. Yuzasi g'adir-budur, rangi qizg'ish-kulrang bo'ladi. Old tomondan kashakchalar orqali ko'ruv bo'rtig'i — **thalamus** ga birlashib turadi. Orqa qismi esa to'rt tepalikning yuqori do'mboqchalari orasidagi sagital egatchada joylashadi.

U tashqi tomondan yupqa biriktiruvchi to'qimali parda bilan o'ralgan. Bu parda bez to'qimasi ichiga kirib to'siqlar hosil qiladi va uni mayda bo'laklarga bo'lib yuboradi. Bo'lakchalar esa pufakchalar, ya'ni follikulalardan tuzilgan.

Bezdan ishlab chiqariladigan gormon — milatonin organizmni va jinsiy a'zolari o'sishini me'yorlashtirib turadi. Ishlab chiqarilgani sekret ayrim ichki sekretiya bezlarining, masalan, jinsiy bezlarning o'sishini va ish faoliyatini to'xtatib turadi.

Ishlab chiqariladigan gormonlar ta'sirida, balog'at yoshiga etgan bolalarda ikkilamchi jinsiy belgilarning paydo bo'lishi aniqlangan.

Bez funksiyasining buzilishi yosh bolalar jinsiy faoliyatining vaqtliroq boshlanishiga olib kelar ekan (**pubertas proecosa**).

6.3.9.2. Gipofiz — hypophysis cerebri, glandula pituitaria

Gipofiz yoki pastki miya ortig'i asosiy suyakdagi turk egarining gipofiz chuqurchasida, ko'ruv bo'rtig'ining ostki sohasida joylashgan. Bezning hajmi

uncha katta bo'lmasdan, katta yoshli kishilarda hammasi bo'lib 1,5–2–0,5 sm ni tashkil qiladi. Lekin vazifasi jihatdan boshqa bezlarning orasida eng yuqori o'rinda turadi.

Gipofizni quyidagi bo'laklarga bo'lib o'rganiladi:

1. Adenogipofiz (bezli gipofiz).

2. Neyrogipofiz.

Adenogipofizga oldingi bo'lagi, o'rta yoki oraliq bo'lagi va tuberal (do'mboqli) bo'lagi kiradi.

Neyrogipofiz qismiga esa orqa bo'lagi, **infundibulum** (quyg'ich) va o'rta tepachalar kiradi.

Rivojlanishi. Oldingi bo'lagi (adenogipofiz) og'iz yorig'ining orqa sohasida, halqum pardasining oldida ektodermadan rivojlanadi. Rivojlanish davrida bez kurtagi halqum pardasiga botib kirib Ratki cho'ntagini (**canalis cranio-pharyngeus**) hosil qiladi. Cho'ntakning uchi bo'rtib chiqib gipotalamusga qarab o'sib boradi. Homila rivojlanishining 4 haftasida oldingi bo'lagi gipotalamus sohasida quyg'ichning o'sig'i — **processus infundibuli** bilan tutashadi va o'zi rivojlangan sohadan uzuladi.

Orqa bo'lagi (neyrogipofiz) oraliq miyaning ostki qismidan, III qorincha tubining quyg'ich o'sig'i — **processus infundibuli** dan rivojlanadi va ingichka oyoqcha orqali oraliq miya bilan tutashib turadi.

Oldingi va orqa bo'laklarining orasida gipofizni eng qadimiy qismi, oraliq — **pars intermedia** joylashgan bo'lib, u birlamchi ichakning halqum qismining birlamchi burmasining epiteliasidan rivojlanadi.

Vazifasi. Gipofizning oldingi bo'lagidan: samototropin, prolaktin, follitropin, lyutropin va lipotropin gormonlari ishlab chiqariladi. O'rta bo'lagi esa melanotropin gormonini ishlab chiqaradi.

Samototropin gormoni oqsillar sintezini tezlatadi va uning parchalanishidan hosil bo'lgan aminokislotalarni hujayra qobig'idan oson o'tib, hujayrada bo'ladigan jarayonlarni tezlatadi va organizmni o'sishini ta'minlaydi. Samototropin gormoni yog'larni parchalanishini tezlatib ularni zahirasini kamaytiradi. Ayniqsa bu yosh bolalar va o'smirlarning bo'yini o'sishi paytida organizmdagi yog' zahirasi kamayib ketishi buni tasdiqlashi mumkin. Samototropin gormonining kam ishlab chiqarilishi yosh bolalar bo'yining o'sishdan orqada qolishiga (gipofizar karlik) va gormon ko'p ishlab chiqarilganda bo'yining haddan tashqari o'sib ketishiga (gipofizar gigantizm) olib keladi. Prolaktin gormoni sut bezlarida sut ishlab chiqarilishini ta'minlaydi. Kortikotropin gormoni (AKTG) buyrak usti bezidagi tutamli va to'rsimon qismlariga ta'sir etib ulardan gormonlar ishlab chiqarilishini ta'minlaydi. Melatonin gormoni terini pigment bilan ta'minlanishini boshqarib turadi. Lipotropin gormoni yog' almashinuvida ishtirok etadi.

Gonodotropin gormonlar — follitropin va lyutropin erkaklarda urug'-donlarning o'sishini ta'minlaydi va spermatozoidlar ishlab chiqarilishini tezlatadi. Lutropin testosteron gormonini sekretiyyasini kuchaytiradi. Ayollarda esa ikkala

gormonlar ham tuxumdonlarda estrogen gormonlarini ishlab chiqarilishini faollashtiradi. Lutropin gormoni ta'sirida ovulyatsiya va sariq tananing rivojlanishi kuzatiladi.

Neyrogipofiz gormonlari

Vazopressin va oksitotsin gormonlari supraoptik va paraentrikular o'zaklarning neyrosekretor hujayralaridan ishlab chiqariladi.

Vazopressin buyrak naychalariga suvni qayta so'rilishini kuchaytiradi, ya'ni antidiuritik ta'sir etadi va natijada siydik kam ajraladi. Suyuqlikning organizmga kam qabul qilinishi yoki organizmning ko'p suv yo'qotishi natijasida vazopressin gormonining ishlab chiqarilishi kuchayadi.

Oksitotsin gormoni bachadon mushaklarini qisqartirib tug'ilish jarayonida ishtirok etadi. Bundan tashqari sut bezlari alveolaridagi mioepitelial hujayralarga ta'sir etib sutni sut yo'llariga chiqarilishini ta'minlaydi.

Shuni ham ta'kidlab o'tish lozimki, yuqorida aytib o'tilgan gormonlarning hammasi asab buzilishiga ham ta'sir qiladi, hamda odam ongini shakllanishida qatnashadi.

6.4. Siydik chiqaruv va jinsiy a'zolar tizimi (systema urogenitale)

Siydik chiqaruv va jinsiy a'zolar taraqqiyoti uch bosqichdan iborat. Taraqqiyotning har bir bosqichida yangi kurtaklar hosil bo'ladi. Taraqqiyotning boshlang'ich davrida boshlang'ich buyrak — **pronephros**; keyinchalik yangi kurtak — birlamchi buyrak **mesonephros**; uchinchi bosqichda hosil bo'lgan kurtak — ikkilamchi yoki oxirgi buyrak — **metanephros** bo'lib hisoblanadi. Har bir taraqqiyot davridagi kurtak yangidan hosil bo'ladi va avvalgi kurtakning davomi bo'lib hisoblanmaydi. Boshlang'ich buyrak — **pronephros** holat 20-40 soatgina saqlanib, reduksiyaga uchraydi.

Birlamchi buyrak — **mesonephros** juft holda, dorzal tutqichning yon tarafida nefrogen to'qimalardan hosil bo'lib, hosilalari berk holdagi naychalar to'plamidan iborat bo'ladi. Qorin aortasidan boshlanadigan qon tomirlar, naychalarning berk uchiga botib kirib, koptokcha hosil qiladi. Birlamchi buyrak naychalarining ikkinchi ochiq uchi yig'ilib, kattaroq naychalarni hosil etadi va birlamchi buyrakdan chiquvchi nay — **ductus mesonephricus** ga davom etib Volf naychasini hosil qiladi. Har ikkala tarafdagi Volf naychalari alohida bo'lib, chanoq sohasidagi umumiy chiqaruv bo'shlig'i kloaka bo'shlig'iga ochiladi. Birlamchi buyrak tana sohasining orqa devorida joylashganligi uchun tana buyragi ham deb ataladi. Birlamchi buyrakdan siydik chiqaruv a'zolari taraqqiy etmaydi. **Mesonephros** jinsiy a'zolarining rivojlanishini ta'minlaydi. **Ductus mesonephricus** — Volf naychasiga parallel holda yana bir naycha **ductus para-**

mesonephricus — Muller naychasi hosil bo'ladi. Agarda Volf naychalari kloaka sohasiga alohida ochilsa, ikki tarafdagi — **ductus paramesonephricus** qo'shilib, umumiy bo'shliqni hosil etgan holda, kloakaga ochiladi.

Embrion taraqqiyotining 4- haftasida ikkilamchi buyrak — **metanephros** kurtaklari mezenximaning metonefrogen to'qimalaridan hosil bo'ladi.

Ikkilamchi buyrak chanoq sohasida hosil bo'lganligi uchun chanoq buyragi ham deb ataladi. Embrion taraqqiyotining 1–2 oyidan boshlab, birlamchi va ikkilamchi buyraklar hosil bo'ladi. Ikkilamchi buyrak naychalardan iborat bo'lib, ularning berk uchlariga qorin aortasidan qon tomirlar o'sib kiradi. Ikkilamchi buyrakdan — buyrakning hosilalari nefron taraqqiy etadi.

Birlamchi buyrakning Volf naychasi — **ductus mesonephricus** ning kloakaga quyilish sohasidan yuqori tarafga berk holdagi naycha o'sib chiqadi. Bu naychadan siydik nayi — **ureter**, buyrak jomi — **pelvis renalis**, katta va kichik kosachalar — **calyces renalis minore et majores** taraqqiy etadi. Volf naychasidan taraqqiy etadigan naychalar ikkilamchi buyrak — **metanephros** bilan qo'shiladi.

Siydik chiqaruv a'zolari ikki xil hosiladan taraqqiy etganligidan, anamaliya holatlarida buyrak siydik naylari bilan qo'shilmaligi mumkun.

Birlamchi buyrak — **mesonephros** dan moyak (erkaklarda) yoki tuxumdon (ayollarda) rivojlanadi. **Ductus mesonephricus** — Volf naychasi erkaklarda urug' olib ketuvchi nay — **ductus defereuns** ning taraqqiyotini ta'minlaydi. Ayollarda esa bu nay atrofiyaga uchraydi.

Ductus paramesonephricus — Muller nayidan ayollarda bachadon nayi — **tubae uterinae** taraqqiy etadi. Ikki tarafdagi **ductus paramesonephricus** naylarining o'zaro birikish sohasidan esa bachadon **uterus** — rivojlanadi. Erkaklarda bu naylar atrofiyaga uchraydi.

Embrion taraqqiyotining boshlang'ich davrida, siydik naylari, jinsiy a'zolar va ichak nayi — umumiy bo'shliqqa — **cloaca** ga ochiladi. Taraqqiyotining ikkinchi haftasida kloakada frontal to'siq hosil bo'ladi. Kloakaning oldingi qismidan siydik pufagi — **vesica urinaria** taraqqiy etadi. Kloakaning orqa qismida ektodermadan hosil bo'lgan to'g'ri ichakning pastki qismi joylashadi.

6.4.1. Siydik chiqaruv a'zolari — organa urinaria

6.4.1.1. Buyrak — ren

(89, 90- rasmlar)

Buyrak **ren** — qorin bo'shlig'ining orqa devorida joylashgan bo'lib, qorin pardaga nisbatan — ekstraperitoneal a'zo hisoblanadi. O'ng buyrak biroz pastroqda joylashadi. *qorin bo'shlig'ining orqa devorida*

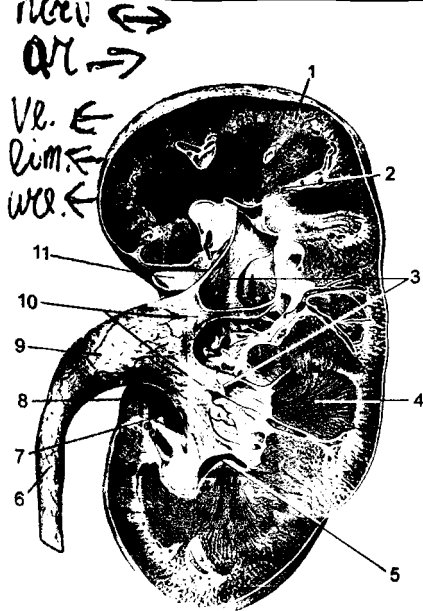
Buyrak loviyasimon shakldagi a'zo bo'lib, uning yuqori uchi — **extremitas superior**, pastki uchi — **extremitas inferior**, ichki qirrasini — **margo medialis**,

tashqi qirradi — **margo lateralis**, oldingi yuzasi — **facies anterior**, orqa yuzasi — **facies posterior** sohalari bo'ladi.

Buyrakning **margo medialis** sohasida botib kirgan darvoza — **hilus renalis** bo'ladi. Unda buyrak arteriyasi, venasi, limfa tomirlari, nervlar va siydik nayi joylashgan bo'ladi.

Buyrak tashqi tarafdin fibroz parda — **capsula fibrosa** bilan o'ralgan. U tashqi tarafida yog' moddadan iborat parda — **capsula adiposa** bilan qoplanadi. Bu pardalarning ustida qo'shuvchi to'qimali parda — **fascia renalis** joylashadi. Bu fassiya qorinning orqa devoridagi mushak fassiyasining davomi hisoblanadi. U buyrakning lateral chekkasida ikkiga ajraladi. Oldingi va orqa fassiya varaqlari buyrakni o'rab oladi, lekin buyrakni medial qirradi sohasida o'zaro birlashmaydi. Oldingi fassiya varag'i buyrak tomirlarining, aortaning, ostki kovak venaning oldingi

yuzalari bo'ylab yo'naladi va qarama-qarshi tarafdagi shunday fassiya bilan qo'shiladi. Orqa tarafdin yo'nalgan fassiyalar, qon tomirlarning orqasidan yo'nalib, umurtqalar tanasida tugaydi. Buyrakning oldingi va orqa fassiyalari buyrakning yuqori uchi sohasida o'zaro qo'shilgan bo'ladi. Buyrakning pastki uchida esa oldingi va orqa fassiyalar o'zaro birlashmaydi. Buyrak fassiyasining tarkibida yog' tanachalari — **corpus adiposum pararenale** bo'ladi.

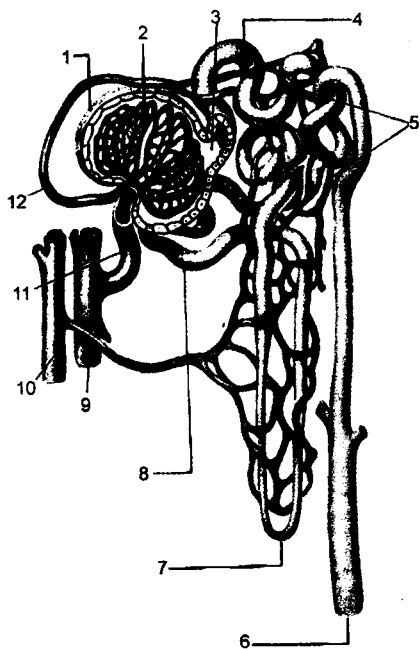


89- rasm. Buyrakning ichki tuzilishi.

1 — cortex renalis; 2 — medulla renalis; 3 — calyces renales minores; 4 — pyramis renalis; 5 — papilla renalis; 6 — ureter; 7 — sinus renalis; 8 — hilum renalis; 9 — pelvis renalis; 10 — calyces renales majores; 11 — ramus a. renalis.

6.4.1.1.1. Buyrakning ichki tuzilishi

Buyrakning bo'ylama kesigida, uning ikki turdagi moddalardan tuzilganligini ko'ramiz. Uning tashqi tarafida po'stloq moddasi — **cortex renis** va ichki sohasida mag'iz moddasi — **medulla renis** bo'ladi. Bu ikki modda orasida aniq chegara bo'lsada, po'stloq moddasi mag'iz moddasining ichiga kirib boradi va bu hosilaga — **columnae renales** deyiladi. Natijada, buyrakning mag'iz moddasi piramida shaklidagi bo'laklarga ajralib, **pyramides renales** deb ataladi. Piramidaning keng asosi po'stloq qismiga yo'nalsa, uchi esa buyrak darvozasiga yo'naladi. Piramidalarning uchini buyrak so'rg'ichi — **papilla renales**, uning uchida g'alvirsimon maydoncha — **area cribrosa** deyiladi va bu sohada ko'p



90- rasm. Nefronning tuzilishi va qon bilan ta'minlanish chizmasi.

1 — capsula glomeruli; 2 — glomerulus; 3 — kapsulaning bo'shlig'i; 4 — burama naychaniy proximal qismi; 5 — qon kapillarlari; 6 — burama naychaniy distal qismi; 7 — nefronning qovo'zlog'i; 8 — burama naychaniy distal qismi; 9 — arteriya; 10 — vena; 11 — vas afferens; 12 — vas efferens.

deyiladi. Ikki devor orasida kapsula bo'shlig'i hosil bo'lsa, tashqi yuzasidagi botiq sohada qon tomir chigalining ko'ptokchasi — **glomerulus** joylashadi. **Glomerulus** hamda kapsula birgalikda buyrak tanachasi — **corpusculum renis** deyiladi. U buyrakning po'stloq qismining pars convoluta sohasida joylashadi. Buyrak tanachasi birlamchi burama naychalar — **tubulu renalis contortis** ga davom etadi. Bu naychalar po'stloqning **pars radiata** sohasida joylashadi. Burama naychaniy davomi to'g'rilanib buyrakning mag'iz qismiga o'tadi. To'g'ri naychalar Genli qovuzlog'ini hosil qilib, ikkilamchi burama naychalarga davom etgan holda yana po'stloq qismida paydo bo'ladi. Naychalar to'g'rilanib, buyrakning mag'iz qismi orqali o'tib, o'zaro shunday naychalarning qo'shilishi natijasida yig'uvchi naychalarni hosil etgan holda **ductus papillares** so'rg'ichlari sohasida **foramina papillaria** teshiklariga ochiladi. Buyrakning morfo-funksional

miqdorda teshikchalar — **foramina papillaria** ko'rinadi. Buyrakning mag'iz qismi ham po'stloq ichiga kirib boradi va po'stloqning **pars radiata** sohasi deyiladi. Ularning orasidagi po'stloq qismiga esa **pars convoluta** deyiladi. **Pars convoluta** va **pars radiata** buyrak po'stloqning bo'lakchasini — **lobuli corticalis** ni tashkil etadi.

Natijada buyrakning po'stloq qismining bo'lagi bo'lmish **lobulus corticalis**: nursimon qism — **pars radiata** va burama naycha qismi — **pars convoluta** lardan iborat bo'ladi. Buyrakning po'stloq qismining **pars radiata** sohasida nefronning to'g'ri naychalari, **pars convoluta** sohasida esa burama naychalari, uning mag'iz qismida esa nefronning to'g'ri va yig'uv naychalar joylashadi.

Buyrak siydik chiqaradigan ekskretor bezlar turkumiga kirib, naychalar — **tubuli renales** dan tashkil topgan. Bu naychalarning boshlanish sohasi berk bo'lib, orqasi botib turadi. Natijada ularning boshlanish sohasida ikki devordan iborat qadoqsimon kengayma hosil bo'ladi. Bu hosilani **Shumlanskiy** — **Baumen kapsulasi**

birligini nefron deyiladi. **Nefron** — buyrak tanachasi va unga to'g'ri keladigan buyrak naychalari. ya'ni birlamchi burama naycha, Genli qovuzlog'i, ikkilamchi burama naycha. to'g'ri naycha yig'indisiga aytiladi. Har bir buyrakda bir million nefron bo'lib, unda siydik hosil bo'ladi. Buyrak tanachasi sohasida, kapsulaning ichiga qonning suyuq qismi ajralib, bu suyuqlikka birlamchi siydik deyiladi. Naychalar orqali o'tayotgan suyuqlikdan suv, glukoza, aminokislotalar, ba'zi tuzlar qaytadan qonga so'riladi va natijada ikkilamchi siydik hosil bo'ladi.

Buyrakning o'ziga xos qon aylanish tizimi bo'ladi. Buyrak ichiga yo'nalgan buyrak arteriyasi **a. polares superiores, a. centralis, a. polares inferiores** tarmoqlariga ajraydi. O'z navbatida bu qon tomirlar **a. interlobaris** arteriyalarini hosil qiladi. Buyrakning po'stloq va mag'iz moddasi chegarasida yoysimon arteriyalar **a. a. arcuatae** hosil bo'ladi. Bu arteriyadan bo'lakchalar arteriyasi — **a. interlobulares** ajraydi. Nihoyat arteriyalarning yakuniy tarmog'i — **vas afferens** buyrak tanachasining botiq qismiga kirib, buyrak qon tomirlar koptokchasi — **glomerulus** ni hosil etadi. Koptokcha **vas efferens** qon tomiriga davom etadi. Bu chiquvchi tomir yana bir marotaba kapillarlarga bo'lingandan so'ng vena qon tomirlari hosil bo'lib, natijada buyrakda ikki turdagi kapillar to'r tomirlari bo'ladi.

Birinchi to'r — ajoyib arterial to'r deyilib, ikki arteriola: **vas afferens** va **vas efferens** orasidagi **glomerulus** kapillarlari bo'lsa, ikkinchi kapillar to'r oddiy bo'lib arteriola bilan venula orasida joylashadi. Oddiy kapillar to'r qon tomirlari buyrak tanachasidan chiqqanidan so'ng hosil bo'ladi va bu kapillar to'r buyrakni qon bilan ta'minlaydi. Ajoyib kapillar to'r esa ikki arteriola orasida bo'lib, buyrak tanachasining ichida joylashadi va asosan bu to'r birlamchi siydikni ajratish vazifasini bajaradi.

Shumlyanskiy-Baumen kapsulasi — **capsula glomerulus** ning diametri 0,2 mm ni tashkil etadi. Uning ichida 50 ta kapillar koptokchani hosil qiladi. Buyrak nefronining uzunligi 35–50 mm ga teng bo'ladi.

Buyrak kapillarlaridagi bosim nisbatan katta bo'lib, simob ustunining 70 mm ga to'g'ri keladi. Bosimning yuqori bo'lishi, buyrak arteriyalarini qorin aortasidan ajralishi va kapillarlargacha masofaning qisqa bo'lishi hisobiga bo'ladi. Buyrakdagi birlamchi siydik ajraladigan kapillarning umumiy yuzasi 1,5–2 kv m teng bo'ladi.

Yukstoglomullar tuzilma: kapillar koptokchaga kirayotgan **vas afferens** qon tomir devorida mioepitelial hujayralar joylashgan bo'lib, bu hujayralar koptokchaga kirayotgan arteriolani berkitib qo'yishi mumkin. Natijada ba'zi nefronlar orqali qon o'tmaydi va ular vaqtincha siydik ajratishda ishtirok etmaydi. Qon tomir devoridagi mioepitelial hujayralar renin deb ataladigan, qon bosimini oshiruvchi gormon ishlab chiqaradi.

Yukstomedullar nefronlar deb, buyrakning mag'iz qismida joylashgan nefronlarga aytiladi. Nefronning kapillar koptokchalari va uning kapsulasi — **capsula glomerulus** po'stloq bilan mag'iz qismlari chegarasida joylashadi. Yukstomedullar nefronning kapillar koptokchalariga kirib keluvchi — **vas afferens** va chiqib ketuvchi — **vas efferens** arteriyalarining diametri bir xilda bo'lib, **arteriola devorida mijocpitelial hujayralar** uchramaydi. Yukstomedullar nefronning **vas efferens** tomirlari kapillarlariga bo'linmasdan, venoz qon tomirlarga quyiladi.

Buyrak segmentlari — **segmenta renalia**. U beshta segmentga bo'linadi:

- 1) **segmenta superius** — yuqorigi segment;
- 2) **segmenta antierius superius** — oldingi yuzaning yuqorigi segmenti;
- 3) **segmenta antierius inferius** — oldingi yuzaning pastki segmenti;
- 4) **segmenta inferius** — pastki segment;
- 5) **segmenta posterius** — orqa yuzadagi segment.

6.4.1.2. Buyrak jomi, kosachalar va siydik nayi

Buyrak so'rg'ichi sohasidagi **foramina papillaria** orqali chiqadigan ikkilamchi siydik kichik va katta kosachalar, buyrak jomi orqali siydik nayiga yo'naladi. Kichik kosachalar — **calyces renales minores** har bir buyrakda 8–9 ta bo'ladi. Kichik kosacha devorining bir qismi 1–2 ta buyrak piramidasiining so'rg'ich sohasini qoplaydi. Ikkinchi devori esa katta kosachalar — **calyces renales majores** ga davom etadi. Katta kosachalar uchta bo'ladi:

- 1) **calux superior** — yuqori kosacha;
- 2) **calux medius** — o'rta kosacha;
- 3) **calux inferior** — pastki kosacha. Katta kosachalar buyrak jomi — **pelvis renalis** ni hosil qilishda qatnashadi.

Siydik nayi — **ureter** buyrak jomidan boshlanib, siydik qopchasining tubigacha davom etadi, u qorin bo'shlig'ining orqa devori sohasida joylashgan ekstroperitoneal a'zodir. Uning uzunligi 30 sm, ichki diametri 4 mm kichik chanoqqa kirish sohasi (**linea terminalis**) gacha bo'lgan qorin qismi — **pars abdominalis**, kichik chanoq bo'shlig'idagi qismi — **pars pelvina** deyilib, siydik qopchasi devoridagi qism esa **pars intramuralis** deyiladi.

Siydik nayining quyidagi toraygan sohalari bo'ladi: 1) buyrak jomining siydik nayiga o'tish sohasida; 2) siydik nayining qorin qismidan chanoq qismiga o'tish sohasida; 3) siydik nayining chanoq qismi bo'ylab; 4) siydik nayining siydik pufagi devori sohasida.

Buyrak jomlari, kosachalar va siydik nayining devori uch qavatdan tuzilgan: 1) tashqi qavat — **tunica adventitia**; 2) o'rta qavat — ikki qavat mushak tolalaridan tashkil topgan **tunica muscularis**; 3) ichki shilliq qavat — **tunica mucosa**.

6.4.1.3. Siydik pufagi — vesica urinaria

Siydik pufagi — **vesica urinaria** 500–700 ml hajmga ega bo‘lib, kichik chanoq bo‘shlig‘ida joylashgan. Siydik yig‘ilishi natijasida, siydik pufagi qorin bo‘shlig‘iga ko‘tariladi.

Qopchanning tubi — **fundus vesicae** orqa va past tarafga yo‘nalgan bo‘ladi. Bo‘yin qismi — **cervix vesicae** siydik chiqaruv nayiga davom etadi. Qorin oldi devori sohasida joylashgan uchi — **apex vesicae** bilan tubi — **fundus** orasida siydik qopchasining tanasi — **corpus vesicae** joylashadi. Siydik qopchasining uchidan, qorin oldi devorining ichki yuzasi bo‘ylab, kindik sohasigacha **lig.umbilicale medianum** yo‘naladi.

Siydik qopchasining tashqi yuzasi **tunica serosa** qavati bilan o‘ralgan. Uning ostida **tunica muscularis** bo‘lib, tashqi bo‘ylama, o‘rta-ko‘ndalang, ichki bo‘ylama va ko‘ndalang tutamlardan tashkil topgan. Bu mushaklar silliq mushak tolalaridan hosil bo‘lib, ularning umumiy vazifasi siydikni pufakdan chiqarish bo‘lganligidan ularni siydik chiqaruvchi mushaklar — **m. detrusor urinae** deyiladi. Siydik chiqaruv teshigi — **ostium urethrae internum** sohasida halqasimon mushak tolalari yaxshi rivojlangan bo‘lib **m. sphincter vesica** mushagini tashkil etadi. Mushak tolalarining ostida shilliq osti qavat — **tela submucosa** yaxshi taraqqiy etgan. Bu qavat qopchanning uchburchakli yuzasi — **trigonum vesicae** sohasida uchramaydi (bu sohada ichki shilliq qavat mushak qavati bilan birlashadi). Siydik qopchasining uchburchak sohasi ikkita siydik nayi teshigi — **ostia uretere** hamda bitta siydik chiqaruv nayi teshigi — **ostium urethra internum** orasida joylashadi. Siydik pufagining ichki yuzasi shilliq qavat — **tunica mucosa** deyilib, bu sohada **glangulae vesicalis** bezlari uchraydi. Shilliq qavat pufakning bo‘sh holatida burmalar bilan qoplangan bo‘ladi. Siydik qopchasi devorining tashqi qavati **tunica serosa** — seroz parda bilan o‘ralgan. Uning ostida **tunica subserosa** qavati joylashadi. Mushak qavati — **tunica muscularis** quyidagi mushaklardan hosil bo‘ladi:

1) **m.m. trigoni vesicae** — buyrakning uchburchak sohasidagi mushak, o‘z navbatida chuqur — **m. trigoni vesicae profundus** va yuza — **m. trigoni vesicae superficialis** mushaklaridan tashkil topgan;

2) **m. detrusor vesicae** — siydikni siqib chiqaruvchi mushak.

Mushak qavatining ostida shilliq osti qavati — **tela submucosa** joylashadi. Bu qavat siydik qopchasining uchburchak sohasida bo‘lmaydi. Siydik qopchasining ichki yuzasida — **tunica mucosa** shilliq qavati joylashadi.

Siydik qopchasini tashqi tarafga quyidagi mushaklar birikadi:

1) **m. pubovesicalis** — qov suyagi bilan siydik qopchasi orasida tortilgan;

2) **m. rectovesicalis** — to‘g‘ri ichak bilan siydik qopchasi orasida tortilgan;

3) erkaklarda prostata bezi bilan siydik qopchasi orasida **m. vesicoprostaticus** joylashadi;

4) ayollarda siydik qopchasi va qin orasida **m. vesicovaginalis** bo'ladi.

6.4.1.4. Siydik chiqaruv nayi — urethra

Ayollarda siydik chiqaruv nayi — **urethra feminina** siydik pufagidagi teshik — **ostium urethrae internum** va tashqi teshik — **ostium urethrae externum** orasida joylashadi. Siydik chiqaruv nayining chanoq devoridan o'tish sohasida ko'ndalang targ'il mushak tolalar bilan o'ralib, **m. sphincter urethrae** deb nomlanadigan halqani hosil qiladi. Ayollar siydik chiqaruv nayi: mushak qavati **tunica muscularis** dan; shilliq osti qavati — **tela submucosa** dan; hamda shilliq qavati — **tunica mucosa** dan tashkil topgan. Nayga shilliq bezlar — **glandulae urethrales** ga ochiladi.

Erkaklar siydik chiqaruv nayi — **urethra masculina** ham siydik pufagidagi **ostium urethrae internum** hamda tashqi teshik **ostium urethrae externum** orasida joylashadi. Erkaklar siydik chiqaruv nayi quyidagi qismlardan iborat:

1) **pars intramuralis (preprostata)** — siydik qopchasi devoridagi prostata bezigacha bo'lgan qismi;

2) **pars prostatica** — prostata beziga to'g'ri kelgan qismi;

3) **pars intermedia (membranacea)** — oraliq mushaklar orasidagi qismi;

4) **pars spongiosa** — g'ovakli qismi.

I. **Pars prostatica** — nayning boshlang'ich qismi bo'lib, siydik qopchasining ostida joylashadi. Bu sohada, nayning orqa devorida bo'rtib chiqib turgan urug' tepachasi **colliculus seminalis** joylashadi. Shu sohada qirra **crista urethralis**, bachadoncha **utricleus prostaticus**, **tunica muscularis** mushak qavati halqasimon **stratum circulare** mushak tolasidan tuzilgan bo'lib **m. sphincter urethrae internus** — ichki qisuvchi mushak hosil bo'ladi. Bu mushak urug' tepachasining ustida joylashadi va **m. sphincter supra colliculares** deb ham ataladi.

Bu mushakning qisqarishi siydik bilan urug' suyuqligini qo'shib ketishidan asraydi. Mushak qavatida bo'ylama **stratum longitudinale** tolalari ham mavjud.

II. **Pars membranacea** — siydik chiqaruv nayining eng qisqa va tor qismini tashkil etadi. Bu bo'lim chanoqning oraliq mushaklari sohasiga to'g'ri keladi.

Siydik chiqaruv nayining bu sohasida ko'ndalang targ'il mushak tolalaridan hosil bo'lgan **m. sphincter urethrae externum** halqasi bo'ladi.

III. **Pars spongiosa** — siydik chiqaruv nayining tashqi qismi bo'lib, erkak olati **penis** dan o'tadi. Bu sohada qayiqsimon chuqurchalar — **fossa naviculares urethrae**, bezlar — **glandulae urethrales**, bo'ylama mushak tolalari — **stratum longitudinale** dan tashkil topgan **tunica muscularis** mushak qavati bo'ladi. Siydik nayining ichki yuzasi shilliq qavat — **tunica mucosa** deyiladi. Siydik nayi tashqi teshigi **ostium urethrae externum** bilan yakunlanadi.

6.4.2. Erkaklar jinsiy a'zolari. Organa genitalia masculina

6.4.2.1. Moyak — testis

(91- rasm)

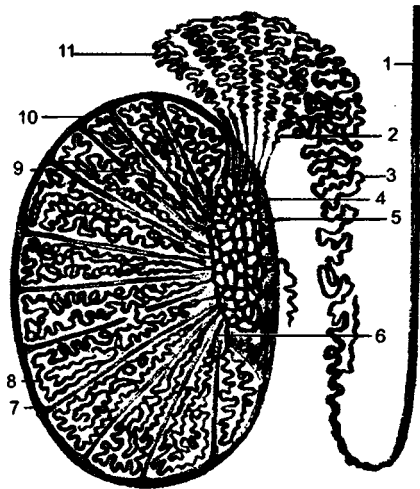
Moyak — testis juft a'zo bo'lib, yorg'oq ichida joylashadi. U oval shaklda tuzilgan bo'lib, ichki — **facies medialis**, tashqi — **facies lateralis** yuzalar, oldingi — **margo anterior** hamda orqa — **margo posterior** qirralari bo'ladi. Moyakning yuqori uchi — **extrimitas superior** hamda pastki uchi — **extrimitas inferior** tafovut etiladi. Chap moyak biroz pastroqda joylashadi. Moyakning orqa sohasidan urug' tizimchasi — **funiculus spermaticus** boshlanadi va shu sohada moyak ortig'i — **epididymis**, uning boshchasi — **caput epididymidis**, pastki dum qismi — **cauda epididymidis** va ular orasidagi tanasi — **corpus epididymidis** qismlari bo'ladi. Moyak yorg'oqning ichki pardasi, qinsimon qavati — **tunica vaginalis testes** ichida joylashadi. Bu pardaning tashqi varag'i — **lamina parietalis** yorg'oq devorining ichki yuzasini hosil etsa, moyak tashqi yuzasiga **lamina visceralis** varag'i birikadi.

Parietal varaqning visseral varaqqa o'tish sohasi moyak ortig'ining ikki uchi sohasiga to'g'ri kelib, bu sohalarda boylamlar: moyak ortig'ining yuqorigi boylami — **lig. epididymidis superius** va moyak ortig'ining pastki boylami — **lig. epididymidis inferius** lar hosil bo'ladi. Bu ikki varaq orasidagi bo'shliq — **sinus epididymidis** deyiladi.

Qinsimon qavat seroz parda — **tunica serosa** va **tunica subserosa** lardan hosil bo'ladi. Moyak tashqi tarafdin oq rangdagi fibroz to'qima — **tunica albuginea** bilan o'ralgan bo'ladi.

Bu qavat moyakning orqa qirrasidan a'zoning ichiga kiradi va bu sohani **mediastinum testis** deyiladi. Fibroz qavat moyak ichiga kirib, a'zoni bo'lakchalar — **lobuli testis** ga ajratadigan to'siq **septula testis** ni hosil qiladi. Natijada moyak 250–300 bo'lakchalarga ajraladi.

Moyakning har bir bo'lakchasi ichida 2–3 ta urug' burama naychalar — **tubuli seminiferi contorti** bo'ladi. Shu naychalar ichida erkaklar urug'i — spermatozoid yetishadi. Burama



91- rasm. Moyak va moyak ortig'i tuzilishining chizmasi.

1 — ductus deferens; 2 — ductuli efferentes; 3 — ductus epididymidis; 4 — mediastinum testis; 5 — rete testis; 6 — tubuli semeniferi recti; 7 — septum testis; 8, 9 — tubuli semeniferi contorti; 10 — tunica albuginea; 11 — lobulus epididymidis.

naychalar to'g'rilanib — **tubuli seminiferi recti** ni hosil qiladi. To'g'ri naychalar moyakning **mediastinum** sohasida o'zaro qo'shib to'r — **rete testis** ni hosil etadi.

To'r sohasidan 12–15 ta **ductus efferentes** urug' yo'li boshlanadi va bu yo'llar moyak ortig'ining boshchasi davom etadi. Moyak ortig'i ichida esa bitta umumiy urug' yo'li — **ductus epididymidis** bo'ladi. O'z navbatida bu yo'l urug' tizimchasining tarkibidagi urug' olib ketuvchi **ductus deferens** ga davom etadi. Urug' olib ketuvchi yo'l chov kanali orqali qorin bo'shlig'iga o'tadi va siydik qopchasining ostida kengayma — **ampulla ductus deferentis** sifatida yakunlanadi. Ductus deferentis devori uch qavatdan: tashqi fibroz — **tunica adventitica**, o'rta mushak — **tunica muscularis** va ichki shilliq — **tunica mucosa** qavatlaridan tashkil topgan.

Urug' tizimchasi — **funiculus spermaticus** tarkibi:

- 1) urug' olib ketuvchi nay — **ductus deferens**;
- 2) moyak arteriyasi — **a. testicularis**;
- 3) nay arteriyasi — **a. ductus deferentis**;
- 4) moyak venasi — **v. testicularis**;
- 5) nay venasi — **v. v. ductus deferentis**;
- 6) nerv tolalari — **plexus testicularis et deferentialis**;
- 7) **fascia spermatica externa** — urug' tizimchasining tashqi fassiyasi;
- 8) **m. cremaster** — moyakni ko'taruvchi mushak;
- 9) **fascia cremasterica** — mushak fassiyasi;
- 10) **fascia spermatica interna** — urug' tizimchasining ichki fassiyasi.

Urug' olib ketuvchi nay — **ductus deferens**. Uning quyidagi qismlari bo'ladi.

- 1) **pars scrotalis** — yorg'oq sohasidagi qismi;
- 2) **pars funicularis** — urug' tizimchasi tarkibidagi qismi;
- 3) **pars inguinalis** — chov kanali sohasidagi qismi;
- 4) **pars pelvica** — chanoq sohasidagi qismi.

Urug' olib ketuvchi nay chanoq sohasidagi qismining, yakunida kengayma **ampulla ductus deferentis** hosil bo'ladi.

Urug' olib ketuvchi nay devori quyidagi qavatlardan hosil bo'ladi;

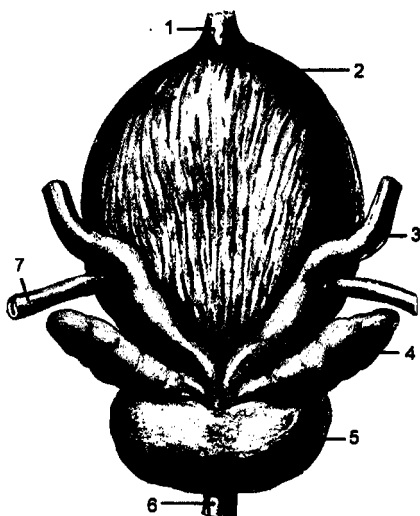
- a) **tunica adventitia** — qo'shuvchi to'qimali qavat;
- b) **tunica muscularis** — mushakli qavat;
- d) **tunica mucosa** — shilliq qavat;

6.4.2.2. Urug' pufakchalari — **vesiculae seminalis** (92- rasm)

Urug' pufakchalari — **vesiculae seminalis** siydik qopchasining tubi bilan to'g'ri ichak orasida joylashadi. Pufakchalar ekskretor bez bo'lib, erkak urug'ining suyuq qismini ishlab chiqaradi. Pufakning suyuqlikni o'tkazuvchi nayi — **ductus extretorius** urug' olib keluvchi nay — **ductus deferens** ga

ochiladi. Bu ikki nayning qoʻshilishidan urugʻ otuvchi nay — **ductus ejaculatorius** hosil boʻladi. Urugʻ otuvchi nay siydik chiqaruv yoʻlining **pars prostatica** qismiga ochiladi. Urugʻ pufakchasi devorida quyidagi qavatlar boʻladi:

- a) **tunica adventitia** — biriktiruvchi toʻqima qavati;
- b) **tunica muscularis** — mushakli toʻqima;
- d) **tunica mucosa** — shilliq qavat.



92- rasm. Erkaklar ichki jinsiy aʼzolari.

1 — urachus; 2 — vesica urinaria; 3 — ductus deferens; 4 — vesicula seminalis; 5 — prostate; 6 — pars membranacea urethrae; 7 — ureter.

6.4.2.3. Yorgʻoq — scrotum

Moyakning taraqqiyoti qorin boʻshligʻida boshlanadi va tugʻilish oldidan, chov kanali orqali tushib, yorgʻoq ichida paydo boʻladi. Yorgʻoq devorlari quyidagi qavatlardan tashkil topadi: 1) teri; 2) goʻshtdor qavat — **tunica dartos**; 3) tashqi fassiya — **fascia spermatica externa**; 4) moyakni koʻtaruvchi mushak fassiyasi — **fascia cremasterica**; 5) moyakni koʻtaruvchi mushak — **m.cremaster**; 6) ichki fassiya — **fascia spermatica interna**; 7) moyakning xususiy pardasi — **tunica vaginalis testis**.

Goʻshtdor qavat — **tunica dartos** har bir moyak uchun alohida boʻladi. Bu qavat qorin old devorining teri osti biriktiruvchi toʻqimalaridan hosil boʻlib, unda silliq mushak tolalari boʻladi. Tashqi fassiya — **fascia spermatica externa** qorin devorining yuza fassiyasining davomi, **m. cremaster** qorin devoridagi koʻndalang mushak — **m. transversus abdominis** ning davomi hisoblanadi.

Fascia spermatica interna esa qorin devorining ichki yuzasidagi **fascia transversalis** ning davomi hisoblanadi.

Tunica vaginalis testis qorin parda hisobiga hosil boʻladi va yorgʻoq ichida parietal hamda visseral qavatlariga ajraydi. **Lamina parietalis** yorgʻoqning ichki yuzasini tashkil etadi. **Lamina visceralis** moyakning oqsil pardasi bilan birikib ketadi. Parietal va visseral pardalar orasida **cavum vaginale** boʻshligʻi hosil boʻladi.

6.4.2.4. Prostata bezi. Prostata

Prostata bezi — **prostata** erkaklar siydik chiqarish nayining boshlang'ich qismi sohasida joylashadi. Bez sifatida erkaklar urug'ining suyuq qismini hosil etishda qatnashadi. Prostata bezi endokrin bez sifatida gormon ishlab chiqarib, gon tarkibiga o'tkazadi. Bezning bir qismi silliq mushak tolalaridan tashkil topgan. Prostata bezining asosi — **basis prostatae** siydik qopchasi, uchi **apex** chanoq mushaklari tomon yo'nalgan. Oldingi yuzasi — **facies anterior** chanoq qov suyaklariga qaragan, orqa yuzasi — **facies posterior** to'g'ri ichak tomon qaragan bo'ladi. Pastki lateral yuzasi **facies inferolateralis** deyiladi.

Bezning orqa sohasidan urug' otuvchi yo'l teshiklari orasidagi bez qismiga **isthmus prostatae** yoki **lobus medius** deyiladi. Qolgan bo'limlari o'ng va chap bo'lak — **lobi dexter et sinister** deyiladi. Bezning bo'laklari quyidagi bo'lakchalarga ajraladi:

- a) **lobulus inferoposterior** — pastki orqa bo'lakcha;
- b) **lobulus inferolateralis** — pastki yon bo'lakcha;
- d) **lobulus superomedialis** — ustki medial bo'lakcha;
- e) **lobulus anteromedialis** — oldingi medial bo'lakcha.

Prostata bezi chanoq diafragmasiga tegishli fassiya — **fascia pelvis** bilan o'ralgan. Uning ostida biriktiruvchi to'qima, hamda silliq mushak tolalari — **capsula prostatica** dan iborat bo'ladi. Prostataning asosiy qismi bezsimon hujayralardan va silliq mushak tolalarida hosil bo'ladi. Bez navy — ductuli prostatici — (20–30 ta) siydik chiqaruv yo'lining orqa devoriga, urug' do'm-boqchalari — colliculus seminalis sohasiga ochilladi. Prostata bezining mushak qismi **substantia muscularis** deyiladi. Bezning tashqi yuzasidan quyidagi mushaklar boshlanadi:

- a) **m. puboprostaticus** — qov suyagi bilan prostata bezi orasida hosil bo'ladi.
- b) **m. vesicoprostaticus** — siydik qopchasi bilan prostata bezi orasida hosil bo'ladi.

6.4.2.5. Erlik olati — penis

Erlik olati — **penis**, yorg'oq bilan birgalikda erkaklarning tashqi jinsiy a'zolarini hosil etadi.

Erlik olati ildizi — **radix penis** qov suyagiga birikadi va oldingi sohada erkin holda boshchasi — **glans penis** bilan yakunlanadi. Boshcha va ildiz sohalari orasida olat tanasi — **corpus penis** joylashadi. Erlik olatining ildiz sohasida oyoqchalari **crus penis** bo'ladi. Ustki yuzasi **dorsum penis** deyiladi.

Boshchani o'rtasida siydik chiqaruv kanalining teshigi — **ostium uretrae externum** joylashgan. Siydik chiqaruv kanalining yuzasi — **facies urethralis** deyiladi.

Boshchani dorzal va lateral yuzalarida bo'rtib chiqqan qirra — **corona glandis** joylashadi. Tashqi yuzasini o'rab olgan teri qavati boshcha sohasida

erkin holda joylashib — **preputium** deyiladi va yugancha — **frenilium preputii** vositasida g'ovak tana bilan birlashadi. Terining ichki yuzasida esa bezlar — **glanulæ preputiales** joylashadi. Erlik olatining boshchasi — **glans penis** da boshcha toji — **corona glandis**, bo'yni — **collum glandis** va boshcha to'sig'i — **septum glandis** bo'ladi.

Erlik olatini hosil qilishda uchta g'ovak tana ishtirok etadi: juft holdagi **corpus cavernosum penis**, toq va o'rtada joylashgan **corpus spongiosum penis**. G'ovak tanalar silliq mushak va elastik fibroz tolalardan vujudga kelib, endoteliy hujayralari bilan to'lib turadi. **Corpus spongiosum penis** — g'ovakli tana erlik olatining piyozchasi — **bulbus penus** ni hosil etadi.

Juft holdagi g'ovak tanalar oqsil parda — **tunica albuginea corporum cavernosum** bilan qoplanib, bu parda g'ovak tanalar orasida **septum penis** to'sig'ini hosil qiladi.

Toq holdagi g'ovak tana — **corpus spongiosum penis** ham tashqi tarafdan oqsil parda — **tunica albuginea corporis spongiosi** bilan qoplangan bo'lib, tananing o'rtasida siydik chiqaruv kanali joylashadi. G'ovakli tana bo'shliqlarining devori to'siqlardan hosil bo'lib — **trabeculae corporum cavernosorum** va **trabeculae corporis spongiosi** deb ataladi. To'siqlar orasidagi g'ovaklarga **cavernae corporum cavernosorum** va **cavernae corporis spongiosi** deyiladi.

Uchta g'ovak tana umumiy fassiya — **fascia penis** bilan o'ralgan bo'ladi. Uning tashqi yuzasida esa teri osti kletchatkasi joylashadi.

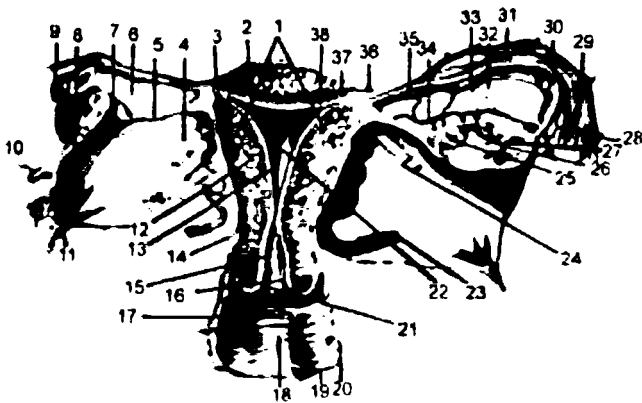
G'ovak tanalar ichidagi bo'shliqlar qon bilan to'lishi natijasida erlik olatining hajmi o'zgaradi.

6.4.3. Ayollar jinsiy a'zolari (93- rasm)

6.4.3.1. Tuxumdon. Ovarium

Tuxumdon — **ovarium** juft a'zo bo'lib, quyidagi qismlari bo'ladi: bachadon nayiga qaragan uchi — **extermis tubaria**, pastki bachadonga qaragan uchi — **extermis uterina**, lateral va medial yuzalar — **facies lateralis et medialis**, erkin qirrasi — **margo liber**, tutqichli qirra — **margo mesovaricus**. Tutqichli qirra sohasida qon tomir va nervlarni saqlaydigan tuxumdon darvozasi — **hilum ovarii** bo'ladi. Tuxumdon bachadon bilan xususiy boylam **lig. ovarii proprium** vositasida birikib, uning bachadon nayiga qaragan uchiga, nayning shokilasi — **fimbria ovarica** hamda **lig. suspensoriu ovarii** boylami birikadi. Tuxumdonning tashqi yuzasi oqsilli parda — **tunica albuginea** bilan qoplangan. Tuxumdonda po'stloq qismi — **cortex ovarii** va mag'iz qismi — **medulla ovarii** ko'rinadi.

Tuxumdon ichida follikula pufaklari — **folliculi ovarici vesiculosi** bo'lib, uning ichida tuxum — ayollar jinsiy hujayrasi — **ootsit** yetiladi.



93- rasm. Bachadon, tuxumdon, bachadon naylari va qin.

1 — corpus uteri; 2 — fundus uteri; 3 — tunica serosa (perimetrium); 4 — mesometrium; 5 — lig. ovarii proprium; 6 — mesosalpinx; 7 — ovarium sinistrum; 8 — mesoovarium; 9 — tuba uterina, 10 — lig. teres uteri; 11 — lig. latum uteri; 12 — tunica muscularis (myometrium); 13 — tunica mucosa (endometrium); 14 — cervix uteri; 15 — canalis cervicalis; 16 — plicae palmatae; 17 — rugae vaginales; 18 — columna rugarum anterior; 19 — tunica mucosa vaginae; 20 — tunica muscularis vaginae; 21 — ostium uteri; 22 — cavum uteri; 23 — a. uterine; 24 — lig. teres uteri; 25 — corpus luteum; 26 — stroma ovarii; 27 — folliculus ovaricus vesiculosus; 28 — fimbriae tubae; 29 — infundibulum tubae uterinae; 30 — ampulla tubae uterinae; 31 — plicae tubariae; 32 — epoophoron; 33 — ductus epoophori longitudinalis; 34 — ramus ovaricus; 35 — ramus tubarius; 36 — plicae tubariae; 37 — isthmus tubae uterinae; 38 — ostium utericum tubae.

Follikula pufaklari rivojlanib, yoriladi va uning ichidagi tuxum hujayralari — ootsit tuxumdon yuzasiga chiqadi. Pufak sohasi qon va sariq to'qima bilan to'lib qizil tana — **corpus rubrum** va sariq tana — **corpus luteum** hosil bo'ladi. Tuxum hujayrasi urug'lanib homila hosil bo'lsa, sariq tana kattalashib uzoq muddat saqlanib qoladi va bu sariq tanaga — **corpus luteum graviditalis** deyiladi.

Agarda tuxum hujayrasi — ootsit urug'lanmasa, sariq tana atrofiyaga uchrab, so'riladi va oq tana — **corpus albicans** ga aylanib, yo'qolib ketadi. Har 28 kunda bitta follikula yetiladi. Tuxumdon qorin parda bilan o'ralmaydi. Shu sababli ootsit tuxumdon yuzasidan bachadon nayiga yo'naladi.

6.4.3.2. Bachadon nayi — tuba uterina (salpinx)

Bachadon nayi — **tuba uterina** tuxumdonda yetilgan ootsit hujayralarini bachadonga o'tkazish vazifasini bajaradi. Bachadon nayining quyidagi qismlari bo'ladi: 1) nayning bachadon devoridagi qismi **pars uterina**; 2) nayning siqilgan bo'yin qismi — **isthmus tubae uterina**; 3) nayning kengaygan qismi — **ampulla tubae uterina**; 4) nayning qorin bo'shlig'iga ochiladigan voronkasimon kengaygan sohasi — **infundibulum tubae uterina**.

Infundibulum sohasida shokilalar — **fimbriae tubae uterina** bo'lib, ularning biri ancha uzunroq bo'ladi va tuxumdonga birikkanidan **fimbria ovarica** deb ataladi. Bachadon nayining qorin bo'shlig'iga ochilgan teshigi **ostium abdominale tubae uterina**, bachadon bo'shlig'iga ochilgan teshigi **ostium uterinum tubae uterina** deyiladi.

Bachadon nayining tashqi seroz pardasi — **tunica serosa** qorin parda to'qimasidan hosil bo'ladi. Bu pardaning ostida — **tunica subserosa**, **tunica muscularis** qavatida esa 2 turdagi silliq mushak tolalari (tashqi bo'ylama va ichki halqasimon) joylashadi. Ichki shilliq qavat — **tunica mucosa** bo'lib, kiprikli epiteliy hujayralari bilan qoplangan va burmalar — **plicae tubariae** hosil bo'ladi.

6.4.3.3. Bachadon — uterus

Bachadon — **uterus** homila taraqqiy etadigan mushakli, kichik chanoq bo'shlig'idagi a'zodir. Bu a'zo siydik qopchasi bilan to'g'ri ichak orasida joylashadi.

Bachadonning quyidagi qismlari bo'ladi: tubi — **fundus uteri** yuqori sohada joylashadi; tanasi — **corpus uteri**; bo'yin qismi — **cervix uteri**. Yuqori sohada bachadon shoxi — **cornu uteri**, bachadon cheti — **margo uteri**.

Bachadoning orqa yuzasi ichak tarafda — **facies intestinalis (posterior)**, oldingi yuzasi siydik qopchasi tarafda bo'lganligidan — **facies vesicalis (anterior)** deb ataladi.

Bachadon bo'shlig'i **cavitas uteri** ichki anatomik teshik — **ostium anatomicum uteri internum** vositasida bachadonning bo'yin qismi **cervix uteri** ga davom etadi.

Cervix uteri ning quyidagi qismlari bo'ladi:

a) **portio supravaginalis cervicis** — bo'yinning qin usti qismi. Bu sohada torayma **isthmus uteri** hosil bo'lib ichki gistologik teshik — **ostium histologicum uteri internum** vositasida keyingi bo'linga davom etadi;

b) **portio vaginalis cervicis** — bachadon bo'ynining qin qismi.

Bachadonning bo'yin qismi, qin sohasiga teshik — **ostium uteri** holida ochiladi. Bu teshik sohasida oldingi lab — **labium anterius** va orqa lab — **labium posterius** lar bo'ladi.

Bachadon bo'yin kanali — **canalis cervicis uteri**, ichki yuzasida burmalar — **plicae palmatae**, bezlar — **glandulae cervicales** bo'ladi.

Bachadonning tashqi tarafini yog' moddali kletchatka — **parametrium** o'rab turadi. Bachadon bo'yin sohasidagi bu qavat — **paracervix** deyiladi.

Bachadon devori uch qavatdan tashkil topgan.

1. Tashqi tarafdan bachadon seroz qorin parda — **tunica serosa** bilan qoplangan. Bachadonning bu tashqi qavati — **perimetrium** deyiladi.

2. O'rta qavatidan — silliq mushak tolalaridan iborat **tunica muscularis** bo'ladi. Bachadonning bu qavatini — **myometrium** deyiladi.

3. Ichki shilliq qavat — **tunica mucosa** bilan qoplangan bo'lib, bachadondagi bu qavatni — **endometrium** deyiladi. Shilliq qavatda bachadon bezlari — **glandulae uterinae** bo'ladi.

Qorin parda bachadonni o'rab, ikki yon tarafga yo'nalishidan bachadonning keng boylami — **lig. latai uteri** hosil bo'ladi. Bachadon chov kanalidagi teri sohasi bilan **lig. teres uteri** — yumaloq boylam vositasida birlashadi. Bachadon bilan tuxumdon orasida — **lig. ovarii proprium** tuxumdonning xususiy boylami, qov suyagi bilan bachadon bo'yni orasida — **lig. pubocervicale**, to'g'ri ichak bilan bachadon orasida **lig. rectouterinum** boylamlari tortilgan bo'ladi.

Bachadonning bo'yin sohasida ko'ndalang boylam — **lig. transversum cervicis (lig. cardinale)** bo'ladi. Bachadon devorining xususiy mushaklaridan tashqari to'g'ri ichakdan yo'naluvchi **m. rectouterinus** devorini mustahkamlaydi.

6.4.3.4. Qin — vagina

Qin — **vagina** uzunligi **8 sm** bo'lgan nay, u bachadon bo'yni bilan katta uyatli lablar sohasini bir-biriga qo'shib turadi. Pastki sohada qin dahliziga **ostium vaginae** teshigi ochiladi. Qizlar qinining tashqi teshigi halqa shaklidagi shilliq parda burmasi — **hymen femininu** bilan berkilgan bo'ladi.

Qinning oldingi va orqa devorlari — **paries anterior et posterior** o'zaro qo'shilib, bachadon bo'yinchasi sohasida gumbaz **fornix vaginae** hosil bo'ladi. Qinning oldingi devori yuqori qismida siydik qopining tubigacha borib, yumshoq biriktiruvchi to'qima vositasida ajralib turadi. Oldingi devorning pastki uchi esa siydik chiqaruv nayi bilan chegaralanadi.

Qin orqa devorining ustki qismi qisman qorin parda bilan qoplanib, pastroqda to'g'ri ichak devori bilan chegaradoshdir.

Qin devori tashqi tarafdan pishiq biriktiruvchi to'qima bilan qoplangan. Uning o'rta qavatini ichki sirkular va tashqi bo'ylama silliq mushak to'qimalari hosil qiladi va u **tunica muscularis** deb ataladi. Qin devorining ichki qavati **tunica mucosa** burmalar **rugae vaginalis** ni hosil etgan shilliq qavat bilan qoplangan bo'ladi. Qin devorida g'ovakli qavat — **tunica spongiosa** ham bo'ladi.

6.4.3.5. Ayollar tashqi jinsiy a'zolari — organa genitalia feminina externa

Ayollar jinsiy a'zolari **pudendum feminina (vulva)**.

Bu a'zolari qov sohasi — **mons pubis** va katta jinsiy lablar — **labium majus pudendi** hosil qiladi. Ikki tarafdagi jinsiy lablarning oldingi birikma-

si — **comissura labiorum anterior**, orqa birikmasi **comissura labiorum posterior** deb ataladi. Bu hosilalar orasidagi tirqish **rima pudendi** deyiladi. Tirqishlar ostida kichik jinsiy lablar — **labium minus pudendi** joylashadi. Kichik jinsiy lablar tarkibida uning yuganchasi — **frenulum labiorum pudendi**, diloq (klitor) ortig'i — **preputium clitoridis**, diloq (klitor) yuganchasi — **frenulum clitoridis** bo'ladi.

Bu sohalarni qin dahlizi — **vestibulum vaginae** deyiladi va uning devorida katta bez — **glandula vestibularis major** va mayda bez — **glandula vestibularis minores** lar bo'ladi.

Dahliz sohasi qin teshigi — **ostium vaginae** orqali qinga ochiladi.

6.4.3.6. Diloq (klitor) — clitoris

Diloqning oyoqchasi **crus clitoridis**, tanasi — **corpus clitoridis**, tana boshchasi — **glans clitoridis** kabi hosilalari bo'ladi.

Uning ichida to'siqlar — **septum corporum cavernosum**, to'siqlar orasida g'ovakli tana **corpus cavernosum clitoridis** mavjud. Diloqning tashqi yuzasi fassiya — **fascia clitoridis** bilan qoplanib, boylam — **lig. suspensorium clitoridis** da osilib turadi.

6.4.3.7. Oraliq — perineum

Oraliq — **perineum** kichik chanoq bo'shlig'idan chiqish sohasidagi ko'ndalang-targ'il mushak, fassiyalar va a'zoldan tashkil topadi.

Oraliq sohasi quyidagicha chegaralanadi: oldindan qov suyaklarining o'zaro birikish sohasi — **symphysis pubica**; orqadan — dum umurtqalari; ikki yon tarafidan o'tirg'ich suyaklarining do'mboqlari joylashadi.

Bu sohani ikkita to'siqqa ajratish mumkin: siydik chiqaruv va jinsiy a'zolar o'tadigan to'siq — **diaphragma urogenitale**; to'g'ri ichak joylashgan chanoq to'sig'i **diaphragma pelvis**. Bu ikkala to'siq orasidagi chegara — ikkita o'tirg'ich suyaklarini birlashtiruvchi chiziq hisoblanadi.

Har bir to'siq o'z navbatida yuza va chuqur mushaklardan hosil bo'ladi.

1. **Diaphragma urogenitale** mushaklari.


Chuqur guruh mushaklari:

1. **M. transversus perinei profundus** — oraliqning ko'ndalang chuqur mushagi o'tirg'ich suyaklarini o'zaro birlashtiradi. Innervatsiyasi: **n. pudendus**.

2. To'siqdan siydik chiqaruv nayining o'tish sohasida, nayning atrofida halqasimon mushak tolalari — **m. sphincter urethrae externus** hosil bo'ladi.

Yuza mushaklar.

1. **M. bulbospongiosus** — erkaklarda olatga birikkan bo'ladi, ayollarda qin sohasida tugaydi.



2. **M. ichiocavernosus** — o'tirg'ich suyagidan boshlangan mushak erkaklarda olatga biriksa, ayollarda klitor sohasida tugaydi. Innervatsiyasi: **n. pudendus**.

3. **M. transversus perinei superficialis** — to'siqning ko'ndalang yuza mushagi o'tirg'ich suyaklari orasidan tortiladi. Innervatsiyasi: **n. pudendus**.

II. Chanoq to'sig'i — **diaphragma pelvis** mushaklari.

Chuqur guruh mushaklari.

1. **M. levator ani** — to'g'ri ichakni ko'taruvchi mushak. Qov suyaklari va o'tirg'ich suyaklarining ichki yuzasidan boshlanib, to'g'ri ichakdan chiqish sohasida tugaydi. Innervatsiyasi: **plexus sacralis (S2 — S4), n. pudendus**.

2. **M. coccygeus** — o'tirg'ich suyagidan boshlanib, dumg'aza va dum umurtqalarida tugaydi. Innervatsiyasi: **plexus sacralis (S2 — S4)**.

3. **M. rectococcygeus** — to'g'ri ichak dum mushagi. Boshlanish sohasi: dum umurtqalaridan va **lig. anococcygeum** boylamidan boshlanadi.

Birikish sohasi: **canalis analis** ning bo'ylama mushak tutamlariga birikadi.

Vazifasi: to'g'ri ichakni va **canalis analis** ni ko'taradi. Innervatsiyasi: **plexus sacralis (S2 — S4)**.

Yuza mushak

1. **M. sphincter ani externus** — to'g'ri ichak chiqish teshigini qisuvchi mushak bo'lib, shu teshik atrofida joylashadi.

Oraliq fassiyalari

Chanoq to'sig'ini tashkil etgan mushaklar ichki tarafdin **fascia diaphragmatis pelvis superior** fassiyasi, tashqi tarafdin esa **fascia diaphragmatis pelvis inferior** bilan qoplangan. Shunday qilib, chanoq to'sig'i mushaklari ikki fassiya varaqlari orasida joylashadi.

Diaphragma urogenitalis mushaklari ham fassiyalar orasida joylashadi. Chuqur guruh mushaklari **fascia diaphragmatis urogenitali superior et inferior** biriktiruvchi to'qima bilan qoplanadi.

Yuza guruh mushaklar esa **fascia perinei superficialis** bilan qoplanadi.

To'g'ri ichak va chanoq devorlari orasida quyidagi hosilalar mavjud:

a) **corpus anococcygeum (lig. anococcygeum)** to'g'ri ichakdan chiqish teshigi va dum umurtqalari orasida qo'shuvchi to'qima hamda mushak to'qimalaridan hosil bo'lgan go'shtdor hosila joylashadi;

b) **corpus adiposum fossae ischioanalis** o'tirg'ich suyagi bilan to'g'ri ichakdan chiqish teshiklari orasida yog' to'qimasi joylashadi.

7. ANGIOLOGIA — QON TOMIRLAR HAQIDAGI BO‘LIM

Qon tomirlar: yurak, arterial, venoz hamda limfatik tizimlardan tashkil topgan.

Angiologia — tomirlar to‘g‘risidagi fan bo‘lib, ular ichida suyuqliklar harakat qiladi. Odam organizmida uch hil: arterial, venoz va limfa tomirlari bo‘ladi. Tomirlar ichida harakat qiladigan qon — modda va gaz almashinuvini ta‘minlaydi. Ichki sekretsiya bezlaridan ajralgan gormonlar ham qon orqali organizmga tarqaladi. Arteriyalar qonni yurakdan a‘zolariga yo‘naltirsa, venalar uni a‘zoldan yurak tomonga harakatini ta‘minlaydi. Arteriya qon tomirlaridan asosan arterial qon (kislorod va oziqa moddalariga boy qon) oqadi. Lekin o‘pka arteriyasi (poyasi) va embrionda bo‘ladigan kindik arteriyasidan venoz qon oqadi. Aksincha vena qon tomirlaridan ko‘pincha venoz qon yo‘naladi. Lekin o‘pka venasi va embrionda uchraydigan kindik venasi ichidan kislorodga va oziqa moddalariga boy arterial qon oqadi. Boshqacha qilib aytganda, yurakdan chiquvchi barcha tomirlarga — arteriya va yurakka kelib quyiluvchi tomirlarga esa vena deyiladi (ichidagi oqayotgan qonni sifatidan qat‘i nazar). Tomirlar tarmoqlangan sayin, ularning diametri kichrayib, devori yupqa tortadi, strukturasi soddalashadi. Yurakka yaqin joylashgan qon tomirlar devori katta bosim ta‘siriga chidamli bo‘lishi kerak, chunki aortadagi bosim 200 mm simob ustuniga teng Shu sababli, bu qon tomirlar devorida elastik tolalar ko‘p bo‘lib, uni elastik turkumli qon tomirlar deyiladi. O‘rta va kichik qon tomirlargacha bosim bir oz pasayadi. Natijada, qonning yo‘nalishi uchun qon tomir devoridagi mushaklarning o‘zini ham qisqarishiga ehtiyoj paydo bo‘ladi. Shu sababli yurakdan uzoqroqda joylashgan o‘rta va kichik qon tomirlarda silliq mushak qavati yaxshi taraqqiy etgan bo‘lib, uni mushak turkumidagi qon tomirlar deyiladi.

Arteriya va venalar orasida mikroskopda ko‘rish mumkin bo‘lgan mikrotomirlar joylashgan. Ularning eng maydasi kapillar deyiladi. Organizmda qon yopiq doira (halqa) ichida harakat qilib katta va kichik qon aylanish doirasi tafovut etiladi.

Katta qon aylanish doirasi yurak bilan a‘zolar orasidagi qon harakatini ta‘minlab, yurakning chap qorinchasidan aorta bo‘lib boshlanadi va o‘ng bo‘lmachada yuqorigi hamda pastki kovak venalari sifatida yakunlanadi. Kichik qon aylanish doirasi esa yurakning o‘ng qorinchasidan o‘pka arteriyasi (poyasi) nomi bilan boshlanib, o‘pka qon tomirlari ishtirokida, o‘pka venasi nomi bilan chap bo‘lmachada yakunlanadi.

Qon tomirlarni a‘zodan tashqarida joylashgan (ekstraorgan) va a‘zo ichida yo‘naladigan (intraorgan) qismlarga bo‘lishimiz mumkin. Bu bo‘linish nisbiy bo‘lib, asosan qon tomirlar uzluksiz bir-biriga davom etadi. A‘zo ichidagi qon tomirlarni o‘rganish natijasida ba‘zi a‘zolar alohida bo‘laklardan va undan ham kichikroq qism — segmentlardan tuzilganligini aniqlash mumkin. Segmentar tuzilish o‘pka, jigar, buyrak, taloq kabi a‘zolariga mansubdir. Segment deb nisbatan

alohida qon bilan ta'minlanadigan a'zoning qismiga aytilib, operatsiya paytida butun a'zoni emas, balki a'zoning bir qismini (segmentini) qirqib olib tashlash imkonini beradi. Arterial tomirlar birin-ketin mayda tomirlarga bo'linar ekan nihoyat eng mayda arterial tomir arteriolalar hosil bo'lib, ular devorida bir qavat mushak hujayralari bo'ladi. O'z navbatida arteriola prekapillarlariga bo'linadi. Prekapillarlar esa ko'plab kapillarlariga parchalanadi. Kapillarlar devorida mushak hujayrasi uchramaydi. Ular faqat bir qavat endoteliv hujayrasidan tuzilgan bo'ladi. Kapillarlar postkapillarlariga yig'ilib, ular esa o'z navbatida venulalarga quyiladi. Shunday qilib, arterial qon tomirlarining bo'linishi natijasida mayda, soch tolasining qalinligiga to'g'ri keladigan tomirchalar — kapillarlar hosil bo'ladi. Kapillarlarning ichki diametri 7–8 mkm (1 mikron = 0,001 mm) bo'lib, bu ko'rsatgich 2–12 mkm gacha o'zgarib turadi. Bunday holatda ba'zi kapillarlar orqali eritrotsitlar o'ta oladi. Kichik diametrlilik kapillarlardan esa faqat qon plazmasi oqadi. Ba'zan esa kapillarlar yopilib, vaqtincha qon aylanishida ishtirok etmasligi va kerak bo'lganda ochilib qon aylanishiga qo'shilishi mumkin. Kapillarlar devori orqali kislorod va oziqa moddalari qondan a'zo to'qimalariga o'tsa, karbonat angidridi va modda almashinuvi natijasida hosil bo'lgan moddalar qabul qilib olinadi. O'pka kapillarlarini esa aksincha karbonat angidridni chiqarib, kislorodni qabul qiladi. Buyrakning birlamchi kapillarlarini esa modda almashinuvi natijasida hosil bo'lgan moddalarni chiqaradi.

Kapillar orqali ichki sekretsiya bezlari ishlab chiqargan gormonlarni kerakli a'zo va to'qimalarga olib borilishi natijasida organizmning bir butunligi saqlanadi. Demak, modda almashish faqat qondan to'qimalar tomoniga bo'lib qolmasdan, balki aks tarafga qarab ham harakat qiladi. Buning uchun kapillar devorini tashkil etgan endoteliv hujayralari orasida mikroskopik tirqishlar bo'ladi. Ichak, buyrak, endokrin bezlarining kapillar devoridagi tirqishlar 10 nm dan, 4 nm gacha bo'lib, lekin bosh miya, yurak, mushaklar, o'pka, teri, biriktiruvchi to'qimalardagi kapillar devorida tirqishlar uchramaydi yoki juda kichik (10 nm gacha) ko'rsatgichga ega. Bu hollarda modda almashinuvi osmatik bosim farqi va fizikaviy-biokimyoviy hodisa asosida bajariladi. Aksincha jigar, taloq, suyakning ilik qismida kapillarlar devoridagi tirqishlar 100 nm dan oshadi.

Yuqorida keltirilgan mikrotomirlar sistemasi ayniqsa elliginchi yillarning ikkinchi yarmida yaxshi o'rganilgan bo'lib, mikrotomirlar (mikrotsirkulatsiya) atamalarini qo'llanila boshlandi. Katta va kichik qon aylanish doirasidan tashqari organizmda regionar qon aylanish ham mavjuddir. Regionar qon aylanishni tushinish uchun esa mikrotsirkulyatsion qon aylanish bilan tanishish kerak.

Mikrotsirkulatsiya — bu qonning mikroskop ostida ko'rinadigan qon tomirlar ichidagi harakatiga aytiladi. Uning tarkibiy qismini arteriola, prekapillarlar, kapillarlar, postkapillarlar, venula tashkil etadi.

Qon tomirlar bo'ylab yo'nalayotgan qon a'zo ichida kapillarlar orqali yo'nalsa, transkapillar qon aylanish deyiladi. Bundan tashqari yuqstakapillar (kapillardan tashqari) qon aylanish bo'ladi. Bu hodisa arteriola va venulalar orasida ularni

biriktirib turuvchi anastomozlar (arteriula-venular) mavjudligidan kelib chiqadi. Bu anastomozlardan qonning yoʻnalishi uchun, prekapillarlar devoridagi mushak hujayralarining qisqarishi shart boʻladi. Natijada, maʼlum mikroskopik yuzadan qon kapillarlar orqali emas, balki arteriula-venular anastomozlar orqali, nisbatan katta tezlikda va qisqa muddatda vena qon tomirlariga oʻtkaziladi. Bu jarayon aʼzoldagi kapillarlarining maʼlum qismini vaqti-vaqti bilan „dam“ olishini taʼminlaydi. Aksincha aʼzoning ish faoliyatini oshirish kerak boʻlganda arteriula-venular anastomozlar yopilib – qon barcha kapillarlar orqali yoʻnaladi.

Baʼzi aʼzolda kapillarlar ishtirok etadigan „ajoyib“ toʻrilar hosil boʻladi. Bu holda arteriya boʻlinish yakunida kapillarlariga boʻlinadi va ular birlashib, yana arteriolani hosil qiladi va „ajoyib“ toʻr oddiy tomirlar sistemasidan (arteriya, kapilar, vena) farq qiladi. „Ajoyib“ toʻr buyrak kapillar koptokchasi shaklida boʻladi.

7.1. ARTERIYALARNING TARMOQLANISH QONUNIYATLARI

1. Qon tomirlar aʼzolarining zararli tashqi taʼsiridan bir qadar saqlangan holda uning ichki qismlarida joylashgan.

Qon tomirlarning asosiy tarmoqlari tananing bukuvchi mushaklari joylashgan tarafdin yoʻnaladi. Bunday joylanishni tananing shu sohasidagi masofaning qisqaligi bilan izohlash mumkin. Misol uchun, agarda aorta umurtqa pogʻonasining old tomonida emas, balki orqa tomonida joylashganda edi, tananing bukilishi natijasida aorta siqilib qon oʻtmay qolardi.

2. Katta qon tomirlar qoʻl-oyoq suyaklarining miqdoriga mos ravishda tarmoqlanadi va pirovardida yoysimon tuzilishga ega boʻladi.

Misol uchun, yelka va son sohalorida bittadan suyak boʻlgani uchun bittadan asosiy arteriyalar boʻlib, bilak va boldir sohalorida suyaklarga mos ravishda ikkittadan qon tomirlarga boʻlinadi.

3. Erkin harakat qilishga moslangan boʻgʻimlar sohasida tomirlar toʻr va birlashmalarni (anastomozlar) tashkil etadi.

4. Aʼzolarga yoʻnalayotgan qon tomirlarning hajmi va qalinligi aʼzoning hajmi bilan emas, balki bajaradigan vazifasiga mos ravishda boʻladi. Masalan, buyrak arteriyasining ichki diametri, ichak qon tomirlarining diametriga teng. Qalqonsimon bez qon tomirlari hiqildoqni qon bilan taʼminlaydigan tomirlardan bir necha marotaba katta boʻladi. Aʼzoga oqib kelayotgan bir gramm qonning miqdorini taqqoslanganda, qon bilan eng yaxshi taʼminlanadigan aʼzo bu qalqonsimon bez va bosh miya hisoblanadi. Qoʻl va oyoq qonsizlikka bir necha soatgacha oʻzgarishsiz chidashi mumkin. Yurak bir qisqarishi davomida bosh miya qonsiz qolsa odam xushidan ketishi mumkin.

5. Qon tomirlar aʼzo taraqqiyoti bilan bogʻliq boʻlganligi uchun, tomirlarning aʼzolar ichidagi tarmoqlanishi va tuzilishi shu aʼzoning shakliga hamda bajaradigan vazifasiga mos boʻladi.

6. Ko'pchilik qon tomirlar, embrionning rivojlanishi davrida nervlar bilan birga rivojlanib ular bilan yonma-yon yo'naladi va nerv, qon-tomir tutamini hosil qiladi.

7. Taraqqiyot jarayonida hosil bo'lgan bo'shliqlar devori va bo'shliq ichidagi a'zolar alohida qon tomir bilan ta'minlanadi. Shu sababli parietal va visseral tarmoqlarga bo'linadi. Misol uchun, ko'krak aortasi, qorin aortasi, ichki yonbosh arteriyalarining tarmoqlari.

8. Odam tanasi taraqqiyot paytida segmentar tuzilishga ega bo'lganidan, segmentar qon bilan ta'minlanish saqlanadi. Misol uchun, qovurg'alararo qon tomirlar, bel qon tomirlari va hokazo.

9. A'zolariga qon eng qisqa yo'l bilan keladi. Qon tomirlarning tarmoqlanishida eng yaqin tarmoq bilan ozuqalanish qonuniyati saqlanib qoladi. Shu sababdan aortadan chiqayotgan birinchi qon tomir yurak devorini ta'minlaydi.

Lekin a'zolari qon bilan ta'minlashdagi bu qonuniyat embrional taraqqiyot davridagi holatga mansub bo'lib, a'zo taraqqiyoti davomida boshqa joyga ko'chsa ham, rivojlanayotganda oziqlangan qon tomirlarini saqlab qoladi. Misol uchun, bel sohasida taraqqiy etgan moyak, yorg'oq ichida joylashsa ham, qorin aortasidan chiqayotgan tarmoq bilan, yorg'oq esa son arteriyasi tarmog'i bilan ta'minlanadi.

10. Qon tomirlar bo'g'imlardan o'tadigan joylarda birmuncha yuzada yotadi (bunday joylarda pulsni tekshirish mumkin).

11. Arteriyalar bir-biri bilan shoxchalar orqali birlashadi, ya'ni bir-biri bilan bog'lanadi. Yirik poyalarni bir-biriga bevosita qo'shib turuvchi shoxchalarga anastomozlar deyiladi (umurtqa pog'onasi arteriyalarining bosh miya asosida bir-biriga o'tishi, me'da, ichak, qo'l, oyoq panjalaridagi arteriyalarning bir-biriga qo'shilishi misol bo'la oladi). Anastomozlar odam gavdasining ba'zi sohalarida ayniqsa yaxshi takomil etgan bo'lib va buning natijasida murakkab to'rlar vujudga keladi. Qo'l va oyoq bo'g'imlarining dorzal yuzalarida shunday to'rlar mavjud.

12. Asosiy poyadan chiqib, u bilan bir qadar nariga boruvchi yon tarmoqlarni kollaterallar deyiladi. Masalan, tana, qo'l va oyoqlardagi asosiy arterial yo'llarga paralel holda anastomozlar yotadi. Odatdagi normal sharoitda bu anastomozlarning diametri birmuncha kichik bo'ladi. Kollateral anastomozlar a'zoning qon bilan ta'minlanishi buzilganda, hatto yirik arteriyalardan qon bormay qolganda (arteriyalar bog'lab qo'yilganda, yoki ularning teshigiga tromb tiqilganda), asosiy poyaga qon kelishi bo'tunlay to'xtashiga qaramay, gavdaning muayyan sohasi odatda nobud bo'lmaydi. Bunga sabab shuki, qon asosiy poyaning bog'langan joyidan pastroqdagi kollaterallar orqali o'tadi. Kollaterallarning diametri asta-sekin kattalashadi. Odatda ingichka arteriyalardan yirik poyalar taraqqiy etadi va shunga yarasha ularning devori ham o'zgaradi (qalinlashadi). Agar tomirlar bir-biri bilan bir tekislikda birlashmasa, chigallar hosil bo'ladi.

Kollateral qon tomirlar xirurgiya amaliyotida (ayniqsa ular jarohatlanganda) katta ahamiyatga ega. Agar magistral tomirlar jarohatlansa (kesilsa, uzilsa) shu

jarohat yonlama — kollateral tomir chiqishidan oldin yoki keyin bo‘lishiga qarab qo‘l-oyoqni amputatsiya qilish yoki qilmaslik hal qilinadi.

7.2. ARTERIYALAR TARAQQIYOTI (94- rasm)

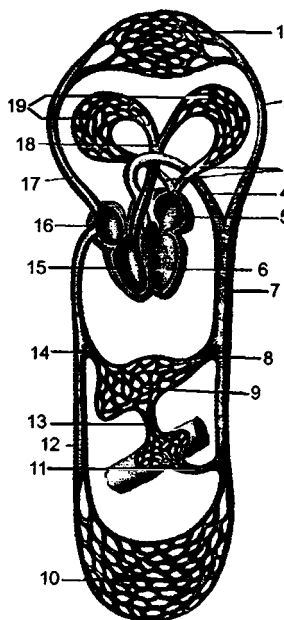
Filogeneza suvda yashovchi hayvonlarda jabralar bo‘lib, quruqlikda yashovchi hayvonlarda o‘pkaning hosil bo‘lishi natijasida kichik qon aylanish doirasi paydo bo‘ladi. Qon tomirlar taraqqiyoti (ontogenez) filogenetik taraqqiyotni qisqa muddat ichida qaytarib o‘tadi. Taraqqiyotning boshlang‘ich davrida chap qorinchadan arteriya poyasi (truncus arteriosus) yo‘naladi. Bu poya ikkita ventral aortaga bo‘linadi. Har bir ventral aortadan yon tarafga 6 juft aorta ravoqlari airaladi. Bu ravoqlarning dorzal qismi esa dorzal aorta poyasini hosil qiladi. Har ikki tarafdagi dorzal aortalar yaqinlashib, pastki uchi bilan qo‘shiladi va toq tushuvchi aortani tashkil etadi.

Truncus arteriosus frontal to‘siq vositasida bo‘linib, old tarafda joylashgan o‘pka poyasiga va orqa tarafda ko‘tariluvchi aortaga ajraladi.

6- aortal jabra ravog‘i o‘pka poyasi bilan qo‘shilgan bo‘lib, o‘pka arteriyalariga aylanadi. Chap tarafdagi 6- ravoq dorzal aorta bilan aloqasini saqlab qoladi va **ductus arteriosus** ga aylanadi. 1-, 2- aortal jabra ravoqlari atrofiyaga uchraydi. Chap tarafdagi 4- aorta jabra ravog‘i, qisman shu tarafdagi ventral aorta va qisman chap dorzal aorta bilan birgalikda aorta ravog‘ini hosil qiladi. O‘ng tarafdagi 4- aortal jabra ravog‘i o‘ng o‘mrov osti arteriyasiga aylanadi.

3- aortal jabra ravog‘i va dorzal aortaning shu ravoqlardagi yuqorigi qismi, har ikki tarafda ichki uyqu arteriyalarini hosil qiladi. O‘ng ventral aortaning 4- ravoq‘idan ostki qismi, o‘ng yelka kalla poyasi — **truncus brachiocephalicus** ga aylanadi. Shu sohadagi o‘ng ventral aorta qismi aorta ravog‘ini hosil qilishda qatnashadi.

3- va 4- ravoqlar orasidagi ventral aortaning bir qismi, har ikkala tarafda umumiy uyqu arteriyasini tashkil etadi. 3- ravoqdan yuqorigi ventral aorta



94- rasm. Katta va kichik qon aylanish doiralarning chizmasi.

1 — bosh, tananing yuqori qismidagi va qo‘l kapillarlari; 2 — a. carotis communis; 3 — vv. pulmonales; 4 — arcus aortae; 5 — atrium sinistrum; 6 — ventriculus sinister; 7 — aorta; 8 — a. hepatica; 9 — jigar kapillarlari; 10 — tananing pastki qismidagi kapillarlar; 11 — a. mesenterica superior; 12 — v. cava inferior; 13 — v. portae; 14 — vv. hepaticae; 15 — ventriculus dexter; 16 — atrium dexter; 17 — v. cava superior; 18 — truncus pulmonalis; 19 — o‘pka kapillarlari.

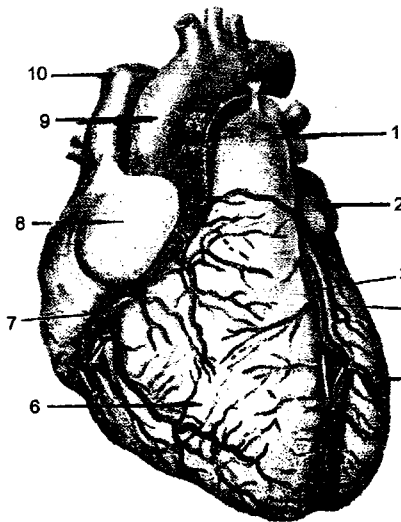
qismi tashqi uyqu arteriyasini hosil qiladi. O'ng tarafdagi dorzal aortaning 3-ravoqdan pastki, chap tarafda esa 3- va 4- ravoqlar orasidagi dorzal aorta qismi atrofiyaga uchraydi.

7.3. YURAK — COR (95, 96- rasmlar)

Yurak **cor** — to'rt kamerali a'zo bo'lib, ko'krak qafasining oldingi ko'ks oralig'ida joylashadi. Uning uchi — **apex cordis** pastga va oldinga yo'nalgan bo'lib, yurakning asosi — **basis cordis** yuqorida va biroz orqaroqda joylashadi. Yurakning oldingi yuzasi — **facies sternocostalis** to'sh va qovurg'a suyaklariga qaragan bo'lib, pastki yuzasi diafragma tegib turganligi uchun — **facies diaphragmatica** deyiladi.

O'ng va chap o'pkalarga qaragan yuzalari **facies pulmonalis dextra et sinistra** deyiladi.

Yurak uchida o'yma bo'lib **incisura apicis cordis** deb ataladi. Yurakning tashqi yuzasida qon tomirlar joylashadigan quyidagi egatlar: qorinchalar orasidagi oldingi egat — **sulcus interventricularis anterior**; orqa egat — **sulcus interventricularis posterior**; tojsimon arteriya egati — **sulcus coronarius** bo'ladi.



95- rasm. Yurak (old tomondan).

1 -- truncus pulmonalis; 2 -- auricula sinistra; 3 -- r. interventricularis anterior a. coronari sinistri; 4 -- v. cordis magna; 5 -- ventriculus sinister; 6 -- ventriculus dexter; 7 -- a. coronaria dextra; 8 -- auricula dextra; 9 -- arcus aortae; 10 -- v. cava superior.

Yurakning to'rt kamerasi: 2 ta bo'lmacha — **atrium dextrum et sinistrum**; hamda 2 ta qorincha **ventriculus dexter et sinister** qismlari bo'lib, har ikkala bo'lmacha orasida to'siq — **septum interatriale** bo'ladi. Har ikkala qorinchalar orasida ham to'siq bo'lib, u **septum interventriculare** deb ataladi. Bo'lmachalar orasidagi to'siqda chuqurcha — **fossa ovalis** bo'lib, embrion taraqqiyoti davridagi **foramen ovale** teshigi sohasiga to'g'ri keladi. Ularning tashqi yuzasida bo'rtib chiqqan quloqchalar — **auricula atrii** ko'rinadi.

O'ng bo'lmacha bilan o'ng qorincha orasida qon o'tadigan tirqish **ostium atrioventriculare dextrum**, chap bo'lmacha bilan chap qorincha orasida ham qon o'tadigan tirqish — **ostium atrioventriculare sinistrum** bo'ladi. Bu tirqishlardan qon faqat qorincha

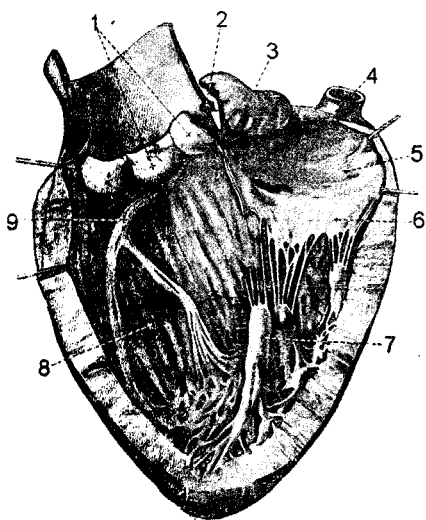
tomon yoʻnaladi. Chunki oʻng tirqish sohasida uch tabaqali klapan — **valva atrioventricularis dextra seu valva tricuspidalis** joylashadi. Uch tabaqali klapaning har bir tabaqasi: oldingi — **cuspidis anterior**; orqa — **cuspidis posterior**; **cuspidis septalis** boʻlimlaridan hosil boʻladi. Har bir klapan qorinchalar boʻshligʻidagi yuzaga paysimon ipchalar — **chordae tendineae** ga, ipchalarning ikkinchi uchi soʻrgʻichsimon mushaklar — **musculi papillares** ga birikadi. Soʻrgʻichsimon mushaklar qorinchalar ichiga boʻrtib chiqqan boʻlib, uning asosi esa yurak devorlariga tutashib ketadi. Chap tirqish sohasida esa ikki tabaqali klapan — **valva atrioventricularis sinistra seu valva bicuspidalis (mitralis)** boʻladi.

Oʻng boʻlmacha boʻshligʻiga yuqori kovak vena — **vena cava superior** va pastki kovak vena — **vena cava inferior** lar ochiladi.

Pastki kovak venaning quyilish sohasida yurakning ichki qavati oʻsimtasidan hosil boʻlgan klapan — **valvula venae cavae inferioris** joylashadi.

Oʻng boʻlmacha boʻshligʻiga yurakning xususiy venalari — **sinus coronarius cordis**, qoʻshimcha ravishda yurakning xususiy kichik venalari — **foramina venarum minimarum** teshiklari vositasida oʻng boʻlmacha boʻshligʻiga quyiladi. Oʻng qorinchadan boʻshligʻidan qon oʻpka poyasi — **truncus pulmonalis** ga yoʻnaladi. Oʻpka poyasi teshigi — **ostium trunci pulmonalis** sohasida, yurak ichki qavatining oʻsimtalaridan hosil boʻlgan klapanlar — **valva trunci pulmonalis** joylashadi. Klapanlar qonni oʻng qorinchaga qaytishiga toʻshinlik qilib, faqat oʻpkaga yoʻnalishini taʼminlaydi.

Chap boʻlmachaga oʻpka venasi — **venae pulmonalis** quyiladi. Oʻng qorinchadan boshlangan **truncus pulmonalis**, oʻpka ishtirokida chap boʻlmachaga quyiladigan — **venae pulmonalis** doirasi kichik qon aylanish doirasi — **circulus sanguinis minor** deyiladi. Chap qorinchadan esa aorta qon tomiri boshlanadi. Aortaning boshlanish qismidagi teshik sohasida yarimoysimon aorta klapani — **valva semilunaris aorta** joylashadi. Bu aorta



96-rasm. Yurakning ichki tuzilishi.

1 — valva semilunaris aortae; 2 — a. coronaria sinistra; 3 — auricula sinistra; 4 — v. pulmonali sinistra; 5 — atrium sinistrum; 6 — valva mitralis; 7 — m. papillaris; 8 — septum interventriculare; 9 — crux sinistrum fasciculi atrioventricularis.

klapani uchta yarimoysimon tabaqa — **valvula semilunaris posterior, valvulae semilunaris dextra et sinistra** lardan hosil bo'ladi.

Yurak devori uch qavat to'qimadan tashkil topgan. Tashqi qavatda, yurak xaltasi perikardning visseral varag'idan hosil bo'lgan epikard — **epicardium** seroz parda bo'ladi. Yurak devorining eng qalin qismi mushak to'qimalaridan hosil bo'lib, bu o'rta qavatni miokard — **myocardium** deyiladi. Bo'lmacalar mushak qavati alohida guruh kardiomiotsitlardan iborat. Yurak qorinchalari ham alohida mushak guruhidan hosil bo'lib, shuning uchun har bir bo'limi alohida qisqarish xususiyatiga ega bo'ladi. Bo'lmacalardagi mushaklar ikki qavatdan iborat bo'lib, tashqi qismida bo'ylama mushak tolalari joylashadi.

Qorinchalar sohasidagi mushaklar uch qavatdan iborat bo'ladi. Tashqi va ichki qavatda bo'ylama mushak to'qimalari joylashsa, o'rta qavatda esa har bir qorincha uchun alohida bo'lgan halqasimon mushak to'qimalari joylashadi.

Yurakning ichki yuzasini biriktiruvchi to'qimadan hosil bo'lgan endokard — **endocardium** qavati qoplab turadi. Bu qavatning o'simalari yurak klapanlarini hosil qiladi. O'ng bo'lmacaning ichki yuzasi silliq bo'lsada, oldingi devorining ichki yuzasida, quloqsimon hosilaga to'g'ri kelgan sohada bo'rtiq paydo bo'ladi. Bu bo'rtiq taroqsimon mushaklar — **musculi pectinati** dan hosil bo'ladi. Yuqori sohada taroqsimon mushaklar chegara qirrasini — **crista terminalis** dan boshlanadi. Yurakning tashqi yuzasida bu qirra sohasi chegaradagi egat — **sulcus terminalis** ga to'g'ri keladi.

Oval chuqurcha atrofi ko'tarilgan bo'lib — **limbus fossae ovalis** deyiladi.

O'ng bo'lmacaning orqa devorining ichki yuzasida yuqori va pastki kovak venalari orasida bo'rtiq — **tuberculum intervenosum** ko'rinadi. Chap bo'lmacaning orqa devori tushuvchi aorta va qizilo'ngachga tegib turadi. Chap bo'lmaca bo'shlig'iga 4 ta o'pka venalari ochiladi. Chap quloqcha tarkibida taroqsimon mushak — **musculi pectinati** bo'ladi. Yurak devorining mushak qavati juda qalin bo'lib, o'ziga xos qo'ndalang targ'il mushak to'qimalari — kardiomiotsitlardan tashkil topgan. Mushak to'qimalari o'zaro biriktiruvchi to'qimalar bilan birikib turadi.

Yurak kameralari orasidagi to'siqlar sohasida biriktiruvchi to'qimalar pishiq plastinkalarni hosil qiladi va ular mushaklar uchun o'ziga xos tayanch vazifasini bajaradi.

Qorinchalar orasidagi to'siqda, yarimoysimon klapanlar sohasida yupqalashgan soha bo'lib — **pars membranacea septi ventriculorum** deb ataladi.

Bo'lmaca va qorincha mushaklari fibroz to'qimali halqalar — **annuli fibrosi** vositasida ajralib turadi. O'ng fibroz halqa o'ng bo'lmaca va o'ng qorincha orasida joylashsa, chap fibroz halqa chap bo'lmaca va chap qorincha orasida bo'ladi.

Fibroz halqalar tashqi tarafdan miokard to'qimasi orasidagi biriktiuvchi to'qima bilan, ichki tarafdan klapanlar bilan qo'shilib turadi.

O'ng va chap fibroz halqalarning arterial va venoz teshiklar (bo'lmacha va qorinchalar orasidagi) sohasida o'zaro birikishi pishiq biriktiruvchi to'qima vositasida bo'lib, bu plastinkalarga o'ng va chap fibroz uchburchaklar — **trigonum fibrosum dextrum et sinistrum** deyiladi.

Miokard qavati bir necha guruh mushak to'qimalardan hosil bo'ladi. Ular yo'nalishiga ko'ra farqlanadi. Qorinchalar tarkibida uch guruh mushak to'qimasi: tashqi guruh — qiyshiq; o'rta guruh — halqasimon; ichki guruh — bo'ylama mushak tutamlari bo'ladi.

Tashqi qavatdagi mushak guruhlari yurakning uchida girdobsimon burilib (**vortex cordis** deyiladi), ichki qavat mushak tutamlariga davom etadi.

Ichki qavat mushaklari so'rg'ichsimon mushaklar bilan birikib ketadi.

O'rtadagi halqasimon mushak tutamlarining yuza qavati ikkala qorinchani o'rab tursa, halqasimon mushaklarning chuqur qavati har bir qorinchani alohida o'rab oladi. Halqasimon mushaklarning qalinlashgan joyi chap qorinchaga to'g'ri keladi.

Qorinchalar oralig'idagi to'siq — **septum interventriculare** ning ko'p qismi mushakdan hosil bo'lib, uning mushak qismini hosil qilsa, kamroq qismi paylardan tashkil topgan parda qismini hosil qiladi.

7.3.1. Yurakning o'tkazuv yo'llari va qon bilan ta'minlanishi

Yurak mushaklarini harakatga keltiradigan xususiy o'tkazuv yo'llari bo'ladi. Bu yo'llar nerv va mushak to'qimalaridan hosil bo'lib, nerv hujayralari va nerv o'simtalaridan tashkil topadi. Nerv hujayralari — yurak o'tkazuv yo'llarining tugunlarini hosil qiladi.

1. Sino-atrial tugun — **nodus sinoatrialis** nerv hujayralar tuguni bo'lib, o'ng bo'lmacha devorida joylashadi.

2. Bo'lmacha — qorincha orasidagi tugun — **nodus atrioventricularis** o'ng bo'lmachaning qorinchaga o'tish sohasida joylashadi. Bu tugun hujayralarining o'simtasi **fasciculus atrioventricularis** (Giss — tutamlari) ni hosil qilib qorinchalarga davom etadi. O'z navbatida bu tutamlar qorinchalar sohasida ikki oyoqcha — **crus dextrum et sinistrum** larga ajraladi.

Yurakni arterial qon tomirlari ko'tariluvchi aorta — **aorta ascendens** dan ajraladi. Yurak arteriyalari o'ng va chap toj arteriyalari — **a. a. coronaria dextra et sinistra** deb ataladi.

Yurakning venoz qoni esa xususiy venoz tomirlar — **sinus coronarius cordis** ga, yig'ilib, **venoz sinus** tomiri holida o'ng bo'lmachaga ochiladi.

Yurakning qo'shimcha vena qon tomirlari ham bo'lib, ular o'ng qorincha bo'shlig'iga ochiladi. Bu venalar **v. v. cordis anteriores, v. v. cordis minimae** deb ataladi.

keys - plak

o'ng to'qim

1902
kulya
odam
yurak

Truncus pulmonalis — o'pka poyasi yurakning o'ng qorinchasidan chiqib, kichik qon aylanish doirasining boshlang'ich qismi hisoblanadi. Boshlang'ich sohasida biroz kengayib — **sinus trunci pulmonalis** hosil bo'ladi va o'pka darvozasi sohasida ikkiga bo'linadi va bu sohaga — **bilurcatio trunci pulmonalis** deyiladi.

Bo'lingandan so'ng o'ng o'pka arteriyasi -- **arteria pulmonalis dextra** va chap o'pka arteriyasi — **arteria pulmonalis sinistra** hosil bo'ladi.

I. **Arteria pulmonalis dextra** o'pka ichida 3 ga bo'linadi 1) o'pkaning yuqori bo'lagiga yo'nalgan — **a.lobares superiores**; 2) o'pkaning o'rta bo'lagiga yo'nalgan — **a.lobares media**; 3) o'pkaning pastki bo'lagiga yo'nalgan — **a.lobares inferiores**.

Har bir bo'lak arteriyalar o'ng o'pka segmentlarining arteriyalariga tarmoqlanadi.

1. **a.lobares superiores** ning tarmoqlari:

a) **a. segmentalis apicales** — bo'lak uchidagi segment arteriyasi;

b) **a. segmentalis anterior** oldingi segment arteriyasi. Bu arteriya segment ichida ko'tariluvchi — **ramus ascendens** va tushuvchi — **ramus descendens** shoxlariga ajraladi.

d) **a. segmentalis posterior** — orqa segment arteriyasi. Bu arteriya segment ichida ko'tariluvchi — **ramus ascendens** va tushuvchi — **ramus descendens** shoxlariga bo'linadi.

2. **a.lobares media** ning tarmoqlari:

a) **a. segmentalis medialis** — medial segment arteriyasi;

b) **a. segmentalis lateralis** — lateral segment arteriyasi;

3. **a.lobares inferiores** ning tarmoqlari:

a) **a. segmentalis superior** yuqori segment arteriyasi;

b) **a. segmentalis basales anterior** — asosidagi oldingi segment arteriyasi;

d) **a. segmentalis basales lateralis** — asosidagi lateral segment arteriyasi;

e) **a. segmentalis basalis medialis** — asosidagi medial segment arteriyasi;

f) **a. segmentalis basalis posterior** — asosidagi orqa segment arteriyasi.

II. **Arteria pulmonalis sinistra** — chap o'pka arteriyasi o'pka ichida 2 ga ajraladi: yuqori bo'lak arteriyasi — **a. lobares superiorus** va pastki bo'lak arteriyasi — **a. lobares inferiores**. Har bir bo'lak arteriyalari chap o'pkaning segment arteriyalariga tarmoqlanadi.

1. **a. lobares superiores** ning tarmoqlari:

a) **a. segmentalis apicalis** — bo'lak uchidagi segment arteriyasi;

b) **a. segmentalis anterior** — oldingi segment arteriyasi segment ichida ko'tariluvchi — **ramus ascendens** va tushuvchi shox — **ramus descendens** larga tarmoqlanadi;

d) **a. segmentalis posterior** — orqa segment arteriyasi. Segment ichida ko'tariluvchi shox — **ramus ascendens** va tushuvchi shox — **ramus descendens** larga bo'linadi;

e) **a. lingularis** tilchaga yo'naluvchi arteriya. Tilchali segment ichida ustki tilcha arteriyasi — **a. lingularis superior** ga va ostki tilcha arteriyasi — **a. lingularis inferior** larga bo'linadi.

2. **a. lobares inferiores** — pastki bo'lak arteriyasining tarmoqlari:

a) **a. segmentalis superior** — ustki segment arteriyasi;

b) **a. segmentalis basalis anterior** — pastki bo'lak asosining oldingi arteriyasi;

d) **a. segmentalis basalis lateralis** — pastki bo'lak asosining lateral arteriyasi;

e) **a. segmentalis basalis medialis** — pastki bo'lak asosining medial arteriyasi;

f) **a. segmentalis basalis posterior** — pastki bo'lak asosining orqa arteriyasi.

7.5. AORTA — AORTA

Odamning arteriya qonini tarqatadigan asosiy qon tomir hisoblanadi. Yurakning chap qorinchasidan chiqib, o'zaro tutashgan (davom etadigan) uch qismga: ko'tariluvchi — **aorta ascendens** ga, aorta ravog'i — **arcus aortae** ga, tushuvchi aorta — **aorta descendens** ga bo'linadi.

Arterial naycha — **ductus arteriosus** yoki Botalov naychasi homila taraqqiyoti davrida o'pka arteriyasini tushuvchi aorta bilan qo'shib turadi va oldingi ko'ks oralig'i bo'shlig'ida joylashadi. Bola tug'ilganidan so'ng (3–5 kunlarda) arterial naycha puchayib, keyingi 3- oylarda arterial boylam — **ligamentum arteriosum** ga aylanadi.

7.6. KATTA QON AYLANISH DOIRASINING ARTERIYALARI

Aorta — **aorta** yurakning chap qorinchasidan chiquvchi, eng katta arteriya hisoblanadi. Aortada uch bo'lim tafovut etilib, uning ko'tariluvchi qismi — **pars ascendens aortae**; aorta yoyi — **arcus aortae**; pastga tushuvchi qismi — **pars descendens aortae** tafovut etiladi.

Ko'tariluvchi aorta — **aortae ascendens** dan yurakni arterial qon bilan ta'minlovchi tojsimon arteriyalar — **a. coronariae dextra et sinistra** chiqadi. Bu tojsimon arteriyalar aortaning yarimoysimon klapanlarining ostidan boshlanadi. Aortaning ko'tariluvchi qismining boshlanish sohasi kengroq bo'lganligidan, bu sohani **bulbus aortae** deyiladi. Bu kengaymani ichki yuzasida 3 ta havza bo'lib — **sinus aortae** deb ataladi.

I. **Arteria coronaria dextra** — o'ng tojsimon arteriyadan quyidagi tarmoqlar chiqadi:

1. **R.r. atriaoventricularis** — bo'lmacha va qorinchalar orasidagi shoxlar;

2. **R. conii arteriosi** — arterial konusga yo'naluvchi shoxlar;

3. **R. nodi sinuatrialis** — sino-atrial tugunchaga yo'naluvchi shoxlar;

4. **R.r. atrialis** — bo'lmachaga yo'naluvchi shoxlar;

5. **R. marginalis dexter** — o'ng chekka shoxi;
6. **R. atrialis intermedius** — oraliqdagi bo'lmacha shoxi;
7. **R. interventricularis posterior** — orqa qorinchalararo shox;
8. **R. nodi antrioventricularis** — bo'lmacha va qorinchalar orasidagi tugun shoxi;

II. **Arteria coronaria sinistra** — chap tojsimon arteriya tarmoqlari:

R. interventricularis anterior — oldingi qorinchalararo shox;

R. circumflexus — aylanib o'tuvchi shox. Bu arteriyalardan maydaroq quyidagi shoxlar ajraladi:

- a) **R. atrialis anastomoticus** — bo'lmacha arteriyasi bilan qo'shiluvchi shox;
- b) **R. r. antrioventriculares** — bo'lmacha va qorinchalardagi shoxlar;
- d) **R. marginalis sinister** — chap chekkadagi shox;
- e) **R. atrialis intermedius** — bo'lmalar oralig'idagi shox;
- f) **R. posterior ventriculi sinistri** — chap qorinchaning orqa shoxi;
- g) **R. r. atriales** — bo'lmacha shoxlari.

Aorta yoyi — **arcus aortae** dan: o'ng tarafda yelka-bo'yin poyasi — **truncus brachiocephalicus**; chap tarafdagi umumiy uyqu arteriyasi — **a. carotis communis sinistra**; chap tarafdagi o'mrov osti arteriyasi — **a. subclavia sinistra** ajraladi.

Yelka-bo'yin poyasi — **truncus brachiocephalicus** dan qalqonsimon bez arteriyasi **a. thyroidea ima** ajralganidan so'ng, bo'yin-yelka poyasi ikkiga: o'ng umumiy uyqu arteriyasi **a. carotis communis dextra** va o'ng o'mrov osti arteriyasi — **a. subclavia dextra** ga bo'linadi.

Umumiy uyqu arteriyalari — **a. carotis communis** tashqi uyqu arteriyasi — **a. carotis externa** va ichki uyqu arteriyasi — **a. carotis interna** larga bo'linadi. Umumiy uyqu arteriyasining ikkiga bo'linish sohasini **bifurcatio carotidis** deyiladi.

Umumiy uyqu arteriyasini VI bo'yin umurtqasining **tuberculum caroticum** do'mbog'iga bosib, uning tarmoqlaridan oqayotgan qonni to'xtatishda foydalaniladi.

7.6.1. Tashqi uyqu arteriyasi

Tashqi uyqu arteriyasi **a. carotis externa** ning tarmoqlari 3 guruhga bo'lib o'rganiladi: oldingi, orqa, o'rta guruh tarmoqlari.

7.6.1.1. Tashqi uyqu arteriyasining oldingi tarmoqlari (97, 98, 99- rasmlar)

I. Yuqorigi qalqonsimon arteriya — **a. thyroidea superior**: qalqonsimon bezlarni, til osti suyagini, hiqildoqni va o'mrov-to'sh-so'rg'ichsimon mushagini qon bilan ta'minlaydi. Tarmoqlari orasida hiqildoqning ustki arteriyasi — **a. laryn-**

gea superior ajralib turadi. **A. thyroidea superior** arteriyasidan quyidagi shoxlar ajraladi:

a) **r. infrahyoideus** — til osti suyagi ostidagi shoxlar. U shu sohadagi mushaklarni qon bilan ta'minlaydi;

b) **r. sternocleidomastoideus** — to'sh-o'mrov so'rg'ichsimon mushagiga yo'naluvchi shox;

d) **r. cricothyroideus** — uzuksimon — qalqonsimon shox hiqildoqni qon bilan ta'minlaydi;

e) **r. glandularis anterior** — qalqonsimon bez oldi shoxi;

f) **r. glandularis posterior** — qalqonsimon bez orqa shoxi;

g) **r. glandularis lateralis** — qalqonsimon bez lateral shoxi.

2. Til arteriyasi — **a. lingualis** tilni qon bilan ta'minlashdan tashqari, til osti suyagi va til osti mushagini, til osti so'lak bezini, pastki jag'ning til tarafidagi shilliq qavatini ham qon bilan ta'minlaydi va **a. sublingualis** tarmog'i deyiladi. Til arteriyasidan quyidagi tarmoqlar chiqadi:

a) **r. suprahyoideus** — til osti suyagidan yuqorida joylashgan mushaklarni qon bilan ta'minlaydi;

b) **r.r. dorsales linguae** — tilning ustki yuzasini qon bilan ta'minlaydi,

d) **a. sublingualis** — til osti sohasini qon bilan ta'minlaydi;

e) **a. profunda linguae** — tilning xususiy mushaklarini qon bilan ta'minlaydi.

3. Yuz arteriyasi — **a. facialis** chaynov mushagining oldidan o'tib, og'iz burchagi sohasidan ko'zning ichki burchagigacha yo'naladi va shuning uchun oxirgi tarmoqlarini **a. angularis** deyiladi.

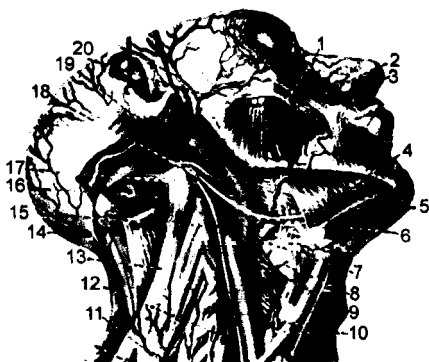
Yuz arteriyasidan quyidagi tarmoqlar ajraladi:

a) ko'tariluvchi tanglay arteriyasi — **a. palatina ascendens** halqumning yuqori qisuvchi mushagini, yumshoq tanglay mushaklarini va shilliq qavatini, tanglay murtaklarini qon bilan ta'minlaydi.

b) tanglay murtagining tarmog'i — **r. tonsillaris**.

d) jag' osti so'lak bezini qon bilan ta'minlaydigan tarmoq **a. submandibularis**.

e) engak osti arteriyasi — **a. submentalis** til osti suyagining ustida joylashgan mushaklarni qon bilan ta'minlaydi:



97- rasm. Bosh va bo'yin arteriyalari.

1 — dustus parotideus; 2 — a. angularis; 3 — a.a. labiales superior et inferior; 4 — a. submentalis; 5 — a. facialis; 6 — a. occipitalis; 7 — a. lingualis; 8 — a. laryngea superior; 9 — a. thyroidea superior; 10 — r.r. glandulares; 11 — a. cervicalis superficialis; 12 — a. cervicalis ascendens; 13 — a. supraorbitalis; 14 — a. occipitalis; 15 — a. carotis externa; 16 — a. carotis interna; a. buccalis; 17 — n. vagus; 18 — n. hypoglossus; 19 — a. auricularis posterior; 20 — a. transversa faciei.

- f) pastki labni ta'minlaydigan arteriya — **a. labialis inferior**;
 g) ustki labni ta'minlaydigan arteriya — **a. labialis superior**. Bu arteriyadan burun to'sig'iga **r. septi nasi** shoxi chiqadi.
 g) **r.r. glandulares** — quloq oldi so'lak bezining shoxlari;
 i) **r. lateralis nasi** — burun qanotlariga yo'naluvchi shox.

7.6.1.2. Tashqi uyqu arteriyasining orqa tarmoqlari

1. To'sh-o'mrov so'rg'ichsimon mushagini qon bilan ta'minlaydigan tarmoq **a. sternocleidomastoidea**.

2. Ensa arteriyasi — **a. occipitalis** ensa sohasidagi mushaklar, teri, quloq supراسi va qisman bosh miyaning qattiq pardasini qon bilan ta'minlaydi. Bu arteriyadan quyidagi tarmoqlar ajraladi:

- a) **r. mastoideus** — so'rg'ichsimon o'simta sohasini qon bilan ta'minlaydi;
 b) **r. auricularis** — quloq supراسini qon bilan ta'minlaydi;
 d) **r.r. sternocleidomastoidei** — to'sh — o'mrov so'rg'ichsimon mushaklarini qon bilan ta'minlaydigan shoxlar;
 e) **r.r. occipitales** — ensa sohasini qon bilan ta'minlaydigan shox;

f) **r. meningeus** — qattiq pardani qon bilan ta'minlaydigan shox;

g) **r. descendens** — tushuvchi shoxlar — orqa mushaklarining yuqori qismini qon bilan ta'minlaydigan shox.

3. Quloqning orqa arteriyasi — **a. auricularis posterior** ham ensa sohasidagi mushak va terisida, hamda quloq supراسida tarqaladi. Bu arteriyadan quyidagi tarmoqlar chiqadi:

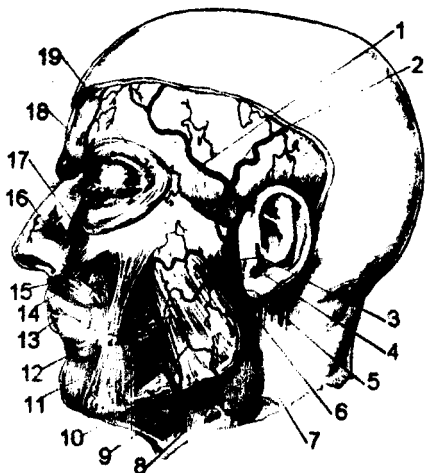
a) **a. gtylomastoidea** bigizsimon va so'rg'ichsimon o'simtalar sohasini qon bilan ta'minlaydigan shox;

b) **a. tympanica posterior** — no'g'ora bo'shlig'ini qon bilan ta'minlaydigan shox;

d) **r. auricularis** — quloq supراسini qon bilan ta'minlaydigan shox;

e) **r. occipitalis** — ensa sohasini qon bilan ta'minlaydigan shox;

r) **r. paratoideus** — quloq oldi so'lak bezini qon bilan ta'minlaydigan shox.



98- rasm. Yuz arteriyalari.

- 1, 2, 4 — **a. temporalis superficialis**; 3 — **a. transversa faciei**; 5 — **a. maxillaris**; 6 — **a. auricularis posterior**; 7 — **a. occipitalis**; 8 — **a. lingualis**; 9 — **a. facialis**; 10 — **a. submentalis**; 11 — **a. labialis inferior**; 12 — **m. buccinator**; 13 — **a. labialis superior**; 14 — **m. levator labii superioris**; 15 — **r. Septalis**; 16 — **r. nasalis lateralis**; 17 — **a. facialis**; 18 — **a. supraorbitalis**; 19 — **a. lacrimalis**.

7.6.1.3. Tashqi uyqu arteriyasining o'rta guruh tarmoqlari

1. Halqumning ko'tariluvchi arteriyasi — **a. pharyngea ascendens** halqum mushaklarini va yumshoq tanglay mushaklarini va qisman bosh miya qattiq pardasini qon bilan ta'minlaydi. Bu arteriyadan quyidagi tarmoqlar ajraladi:

a) **a. meningeae posterior** — qattiq pardaga yo'naluvchi orqa arteriya,

b) **r. r. pharyngealis** — halqumni qon bilan ta'minlaydigan shoxlar;

d) **a. tympanica inferior** — nog'ora bo'shlig'ining medial devorini qon bilan ta'minlaydigan shox.

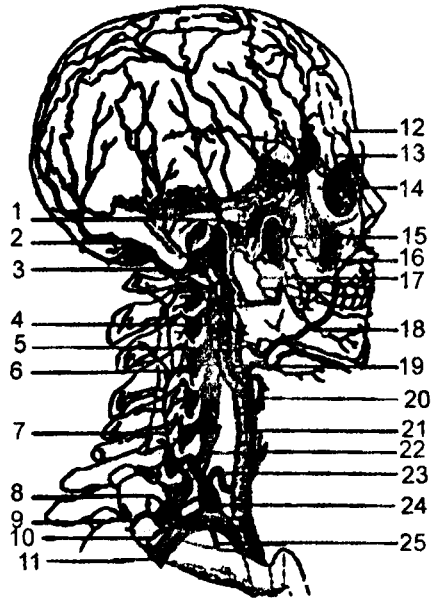
2. Yuqori jag' arteriyasi — **a. maxillaris** chakka osti chuqurchasi sohasida joylashgan bo'lib, oxirgi tarmoqlari qanot-tanglay chuqurchasi sohasida tarmoqlanadi. Shu sababdan bu arteriya tarmoqlari uch sohaga bo'lib o'rganiladi: pastki jag' sohasidagi, chakka osti chuqurchasi sohasidagi va qanot-tanglay chuqurchasi sohasidagi tarmoqlar.

Pastki jag' sohasidan 3 ta arteriya ajraladi.

a) pastki jag' tishlarini ta'minlaydigan arteriya — **a. alveolaris inferior** pastki jag' suyagining kanali bo'ylab yo'naladi va tishlarni — **r. r. dentalis**, pastki jag' suyagini — **r. r. peridentalis** va milklarni qon bilan ta'minlaydi. Pastki jag' tomirining oxirgi tarmoqlari — **a. mentalis** engak teshigidan chiqib pastki labning shu sohasida tarmoqlanadi. Pastki jag' kanaliga kirish teshigidan yuqoriroqda, pastki jag' tishlarini ta'minlaydigan tarmoqdan jag'-til osti mushagiga arteriya — **a. mylohyoidea** ajraladi.

b) quloq suprasining chuqur arteriyasi — **a. auricularis profunda** tashqi eshituv yo'li va nog'ora pardalarni qon bilan ta'minlaydi.

d) nog'ora bo'shlig'ining oldingi arteriyasi — **a. tympanica anterior** —



99- rasm. O mrov osti, umumiy va tashqi uyqu arteriyalarning tarmoqlari.

1 — **a. temporalis superficialis**; 2 — **a. occipitalis**; 3 — **a. vertebralis**; 4 — **a. carotis interna**; 5 — **a. carotis externa**; 6 — **a. vertebralis**; 7 — **a. cervicalis profunda**; 8 — **a. cervicalis superficialis**; 9 — **a. transversa colli**; 10 — **a. suprascapularis**; 11 — **a. subclavia**; 12, 13 — **a. supraorbitalis**; 14 — **a. angularis**; 15 — **a. maxillaris**; 16 — **a. bussalis**; 17 — **a. alveolaris inferior**; 18 — **a. facialis**; 19 — **a. lingualis**; 20 — **a. thyroidea superior**; 21 — **a. carotis communis**; 22 — **a. cervicalis ascendens**; 23 — **a. thyroidea inferior**; 24 — **a. truncus thyrocervicalis**; 25 — **a. thoracica interna**.

fissura petrotympanica tirqishi orqali nog'ora bo'shlig'iga o'tib, shilliq qavatini qon bilan ta'minlaydi.

Yuqori jag' arteriyasining chakka osti chuqurchasi sohasidagi tarmoqlar:

a) bosh miya qattiq pardasining o'rta arteriyasi — **a. meningeae media** ponasimon suyakning qirrali teshigi orqali kalla ichiga kirib, qattiq parda, uch shoxli nerv tuguni hamda nog'ora bo'shlig'ining shilliq qavatlarini qon bilan ta'minlaydi.

b) chakka mushagini ta'minlaydigan chuqur arteriyalar — **a.a. temporalis profundeae anterior et posterior**.

d) chaynov mushagini qon bilan ta'minlaydigan arteriya — **a. masseterica**.

e) yuqori jag' katakchalarining orqa arteriyasi — **a. alveolaris superior posterior** yuqori jag' suyagidagi shu nom bilan ataladigan teshikchalar orqali yo'nalib, yuqori katta oziq tishlarini — **r.r. dentalis** va shu soha milkini **r.r. peridental**, hamda yuqori jag' suyagi bo'shlig'ining shilliq qavatini qon bilan ta'minlaydi.

f) lunj arteriyasi — **a. buccalis** lunj sohasidagi mushakni, lunj shilliq pardasini va shu soha milkini qon bilan ta'minlaydi.

g) ichki va tashqi qanotsimon mushaklarni qon bilan ta'minlaydigan arteriya — **a. pterygoidea**.

Yuqori jag' arteriyasining qanot-tanglay chuqurchasi sohasidagi tarmoqlari:

a) ko'z kosasining ostki devori bo'ylab yo'naladigan arteriya **a. infraorbitalis**. Bu arteriya ko'z kosasiga pastki tirqish — **fissura orbitalis inferior** orqali o'tib, pastki devor bo'ylab yo'naladi va ko'z kosasining ostidagi teshik orqali yuzda paydo bo'ladi. Ko'z kosasining pastki devori bo'ylab yo'nalayotgan arteriyadan yuqori jag' suyagining ichiga o'rta va oldingi katakcha tarmoqlari **a.a. alveolaris superiores anteriores et media** yo'naladi. Bu tarmoqlar yuqori jag'da joylashgan kichik oziq tishlarini, kesuv tishlarini — **r.r. dentalis** va milkilarni qon bilan ta'minlaydi. **A. infraorbitalis** ko'z kosasi bo'shlig'ida ko'z soqqasining mushaklarini qon bilan ta'minlaydi va oxirgi tarmoqlari ko'z kosasining ostidagi teshik orqali o'tib yuzda, shuningdek, yuqori lab sohasidagi mushaklarda va terida tarqaladi.

b) tanglayning tushuvchi arteriyasi — **a. palatina descendens** qanot-tanglay chuqurchasidan katta tanglay kanali — **canalis palatinus major** orqali o'tadi. Arteriyaning tarmoqlari qattiq va yumshoq tanglayda tarmoqlanadi va **a. palatina major et minor** deyiladi. Asosiy tarmoqning boshlanish joyidan — **a. canalis pterygoidei** ajraladi va shu nom bilan ataladigan kanal orqali o'tib halqumning burun qismida tarmoqlanadi.

d) ponasimon tanglay arteriyasi **a. sphenopalatina** shu nomli teshik orqali o'tib, burun bo'shlig'ining shilliq qavatida tarqaladi. Bu tarmoqning oxirgi shoxlari kesuv tishlari joylashadigan katakchalar orasidagi kanal orqali o'tib, qattiq tanglayda tarmoqlanadi.

3. Chakkaning yuza arteriyasi — **a. temporalis superficialis**. Tashqi uyqu arteriyasining oxirgi tarmoqlari hisoblanadi va quyidagi shoxchalarga bo‘linadi:

a) yuzning ko‘ndalang arteriyasi — **a. transversa facie** yonoq ravog‘i bo‘ylab yo‘naladi;

b) quloq oldi bezi arteriyalari — **a. parotidea**;

d) chakkaning o‘rta arteriyasi — **a. temporalis media** chakka mushagida tarqaladi;

e) quloq suprasining oldingi arteriyasi — **a. auriculari anterior** tashqi quloq va tashqi eshituv yulini qon bilan ta‘minlaydi;

f) yonoq ko‘z kosasi arteriyasi — **a. zygomaticoorbitalis** ko‘zning lateral burchagida tarqaladi;

g) peshona arteriyalari — **a. frontalis** — peshona sohasini qon bilan ta‘minlaydi;

h) tepa suyagi sohasida tarmoqlanadigan tarmoq — **a. parietalis**.

7.6.2. Ichki uyqu arteriyasi — **a. carotis interna**

(100, 101- rasmlar)

Ichki uyqu arteriyasi — **a. carotis communis** ning tarmog‘i bo‘lib, chakka suyagidagi **canalis caroticus** orqali o‘tib, asosan bosh miyani qon bilan ta‘minlashda qatnashadi.

Ichki uyqu arteriyasining tarmoqlari bo‘yin qismi — **pars cervicalis**, chakka suyagining toshsimon qismi — **pars petrosa**, so‘g‘on qismi — **pars cavernosa** va miya qismi — **pars cerebrealis** larga bo‘linadi.

Ichki uyqu arteriyasining **pars cervicalis** — bo‘yin qismidan tarmoqlar chiqmaydi. Uning kengaymasiga **sinus caroticus** deyiladi.

Pars petrosa qismidan chiquvchi tarmoqlar:

1. **a. canalis pterygoidei** — qanotsimon kanal ichidan o‘tuvchi arteriya-qanot-tanglay chuqurchasiga boradi va chuqurchadagi hosilalarni qon bilan ta‘minlaydi.

Pars cavernosa qismidan chiquvchi tarmoqlar:

a) **r. basalis tentorii** — qattiq parda chodirining asosiga yo‘naluvchi shox;

b) **r. marginalis tentorii** — qattiq parda chodirining chekkasiga yo‘naluvchi shox;

d) **r. meningeus** — miya pardasiga yo‘naluvchi shox;

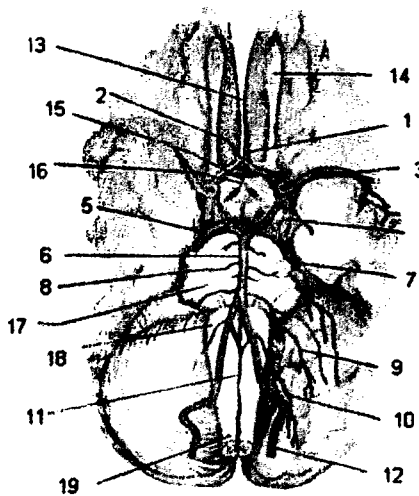
e) **a. hypophysialis inferior** — gipofiz bezining pastki arteriyasi;

f) **r.r. ganglionares trigeminales** — uch shoxli nerv tugunini qon bilan ta‘minlaydigan shoxlar;

g) **r.r. nervorum** — bosh miya nervlarini qon bilan ta‘minlaydigan shoxlar.

Pars cerebrealis qismidan ajraluvchi arteriyalar:

1. **a. ophthalmica** — ko‘z arteriyasi kallaning ichki yuzasidan, ko‘z kosasiga — **canalis opticus** orqali o‘tadi. Ko‘z arteriyasi quyidagi mayda tarmoqlarni



100- rasm. Bosh miya arteriyalari (pastki tomondan).

1 — aa. cerebri anteriores; 2 — a. communicans anterior; 3 — aa. cerebri media; 4 — a. carotis interna; 5 — a. communicans posterior; 6 — a. basilaris; 7 — a. cerebelli superior; 8 — a. labirinticus; 9 — a. cerebelli inferior anterior; 10 — a. cerebelli inferior posterior; 11 — a. spinalis anterior; 12 — a. vertebralis; 13 — bosh miyaning ko'ndalang tirqishi; 14 — bulbus olfactorius; 15 — chiasma opticum; 16 — infundibulum; 17 — pons; 18 — medulla oblongata; 19 — medulla spinalis.

ajratadi: a) qattiq parda arteriyasi — **r. meningea recurrens**; b) ko'zyoshi bezi arteriyasi — **a. lacrimalis**; d) ko'z soqqasining qon tomir pardasini hosil etuvchi arteriya — **a. centralis retinae**, **a. a. cilliales**; e) ko'z soqqasi mushaklari arteriyasi — **r. muscularis**; f) qovoqlar arteriyasi — **a. palpebrale laterales et mediales**; g) burun bo'shlig'ining yuqori havo yo'llari shilliq qavatlari arteriyalari — **a.a. ethmoidales anterior et posterior**; h) ko'z kosasining yuqori teshigi **foramen supraorbitale** orqali chiqib, peshona sohasini qon bilan ta'minlaydigan arteriya — **a. supraorbitalis**; i) burun tashqi sohasining arteriyasi — **a. dorsalis nasi**; j) **a.a. muscularis** — ko'z atrofidagi mushaklarni qon bilan ta'minlaydi; k) **a. supratrochlearis** — ko'zning g'altaksimon mushagini qon bilan ta'minlaydi.

2. **a. caroticotympanici** — chakka suyagidagi tirqishlar orqali, o'rta quloq bo'shlig'iga o'tadi.

3. **a. cerebri anterior** — bosh miyaning oldingi arteriyasi bosh miya peshona bo'lagini qon bilan ta'minlaydi. Har ikkala tarafdagi oldingi bosh miya arteriyalari o'zaro oldingi biriktiruvchi arteriyalar — **a. communicans anterior** vositasida qo'shilib turadi. Shu sababli bosh miyaning oldingi arteriyasidan ajraluvchi tarmoqlar 2 zuruhga: qo'shuvchi arteriyadan oldingi **pars precommunicalis** va biriktiruvchi arteriyadan keyingi qism **pars postcommunicalis** tarmoqlariga ajraladi.

1. **a. cerebri anterior** ning **pars precommunicalis** sohasidagi tarmoqlari:

a.a. centrales anteromediales — markaziy pushtalarga yo'naluvchi oldingi medial tarmoqlar. O'z navbatida bu arteriya quyidagi shoxlarga ajraladi: a) **a.a. striatae mediales proximales** — targ'il tananing proksimal o'rtalikdagi arteriyasi; b) **a. supraoptica** — ko'ruv yo'li ustidagi arteriya; d) **a.a. perforantes anteriores** — oldingi ilma-teshik soha arteriyasi; e) **a. preopticae** — ko'ruv yo'li oldidagi arteriya.

II. a. cerebri anterior ning **pars postcommunicalis** sohasidagi tarmoqlari:

1. **a. striata medialis distalis** — targ'il tanaga yo'naluvchi distal arteriya;

2. **a. frontobasalis medialis** — bosh miyaning peshona qismning asosiga yo'naluvchi medial arteriya;

3. **a. polaris frontalis** bosh miyaning peshona bo'lagi arteriyasi;

4. **a. callosomarginalis** — qadoqsimon tana chekkasidagi arteriya. Bu arteriyadan quyidagi shoxlar ajraladi:

a) **r. frontalis anteromedialis** — peshona bo'lagining oldingi medial shoxi;

b) **r. frontalis intermediomedialis** — peshona bo'lagining oraliqdagi medial shoxi;

d) **r. frontalis posteromedialis** peshona bo'lagining orqa medial shoxi;

e) **r. cingularis** — belbog' pushtasining shoxi;

f) **r. paracentrales** — markaz oldi pushtasining shoxi.

5. **a. pericallosa** — qadoqsimon tana atrofidagi arteriya. Bu arteriyadan quyidagi shoxlar ajraladi:

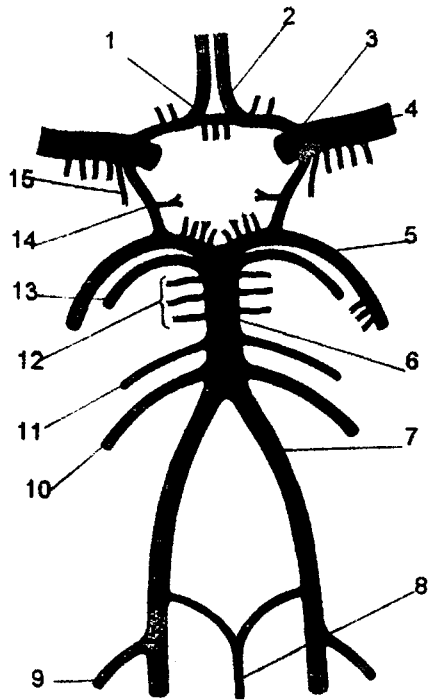
a) **r.r. precuneales** — pona oldi pushtasining shoxlari;

b) **r.r. parietooccipitales** — tepa va ensa bo'laklarining shoxlari.

6. **a. communicans anterior** — oldingi qo'shuvchi arteriya tarmoqlari.

1) **a.a. centrales anteromediales** — oldingi medial markaziy arteriya. Bu arteriyaning shoxlari: a) **a. suprachiasmatica** — ko'ruv nerv kesishmasining ustidagi arteriya; b) **a. commissuralis mediana** — oldingi qo'shib turuvchi arteriya; d) **a. callosa mediana** — qadoqsimon tananing medial arteriyasi.

7. **a. cerebri media** — bosh miyaning o'rta arteriyasi. Bu arteriya bosh miyaning chakka, tepa va qisman peshona bo'laklarini qon bilan ta'minlaydi. Uning **pars sphenoidalis** — asosiy suyak sohasida; **pars incularis** — orolcha qismida; ostki va ustki yakuniy tarmoqlari bo'ladi.



101-rasm. Bosh miyaning arteriya doirasi (chizma).

1 — a. communicans anterior; 2 — a. cerebri anterior; 3 — a. carotis interna; 4 — a. cerebri media; 5 — a. cerebri posterior; 6 — a. basilaris; 7 — a. vertebralis; 8 — a. spinalis anterior; 9 — a. cerebelli posterior inferior; 10 — a. cerebelli anterior inferior; 11 — a. labyrinthis; 12 — aa. pontis; 13 — a. cerebelli superior; 14 — a. communicans posterior; 15 — a. striata media.

I. a. cerebri media ning pars sphenoidalis qismidan quyidagi arteriyalar ajraladi:

a) **a.a. centrales anterolaterales** — markaziy pushtaga yoʻnaluvchi oldingi lateral arteriya;

b) **a. paralis temporalis** — chakka boʻlagiga yoʻnaluvchi arteriya;

d) **a. temporalis anterior** — oldingi chakka arteriyasi.

II. a. cerebri media ning pars insularis sohasidan orolchani qon bilan taʼminlaydigan — a.a. insulares tarmoqlari chiqadi.

III. a. cerebri media ning r.r. terminales inferiores — pastki yakuniy tarmoqlari:

a) **r. temporalis anterior** — oldingi chakka shoxi;

b) **r. temporalis medius** — oʻrta chakka shoxi;

d) **r. temporalis posterior** — orqa chakka shoxi;

e) **r. temporooccipitalis** — chakka — ensa shoxi;

f) **r. guri angularis** — burchakli pushta shoxi;

IV. a. cerebri media ning r.r. terminalis superiores — yakuniy ustki shoxlari:

a) **a. frontobasalis lateralis** — peshona boʻlagi asosining lateral arteriyasi;

b) **a. perifrontalis** — peshona boʻlagi oldidagi arteriya;

d) **a. sulci precentralis** — markaz oldi egatining arteriyasi;

e) **a. sulci centralis** — markaziy egat arteriyasi;

f) **a. sulci postcentralis** — markaz orqasidagi egat arteriyasi;

g) **a. parietalis anterior** — tepa boʻlagining old arteriyasi;

h) **a. parietalis posterior** — tepa boʻlagining orqa arteriyasi.

6) **a. chorioidea** — bosh miyaning yon qorinchalari ichida qon tomir chigalini hosil qiladi.

Bu arteriyadan quyidagi shoxlar ajraladi:

a) **r.r. choroidei ventriculi lateralis** — bosh miya yon qorinchalari ichidagi chigalni hosil qiluvchi shox;

b) **r.r. substantiae perforantae anterioris** — bosh miyadagi oldingi ilma-teshik soha shoxlari;

d) **r.r. chiasmatici** — koʻruv nervi kesishmasiga yoʻnaluvchi shoxlar;

e) **r.r. tractus optici** — koʻruv nervi traktiga yoʻnaluvchi shoxlar;

f) **r.r. corporis geniculi lateralis** — lateral tizzasimon moddalarga yoʻnaluvchi shoxlar;

g) **r.r. genus capsulae internae** — ichki kapsulaning tizza qismiga yoʻnaluvchi shoxlar;

h) **r.r. cruris posterioris capsulae internae** — ichki kapsulaning orqa oyoqchalariga yoʻnaluvchi shoxlar;

i) **r.r. partis retrolentiformis capsulae internae** — yasmiqsimon oʻzak orqasidagi ichki kapsulaga yoʻnaluvchi shoxlar;

j) **r.r. globi pallidi** — rangpar shar hosilasiga yoʻnaluvchi shoxlar;
k) **r.r. caudae nuclei caudati** — dumsimon oʻzakning dum qismiga yoʻnaluvchi shoxlar;
l) **r.r. hippocampi** — gipokamp sohaga yoʻnaluvchi shoxlar;
m) **r.r. corporis amygdaloidei** — bodomsimon oʻzakga yoʻnaluvchi shoxlar;
n) **r.r. nucleorum thalami** — koʻruv boʻrtigʻining oʻzaklariga yoʻnaluvchi shoxlar;

o) **r.r. substantiae nigrae** — qoramtir moddaga yoʻnaluvchi shoxlar;

p) **r.r. nuclei rubri** — qizil oʻzakga yoʻnaluvchi shoxlar;

q) **r.r. cruris cerebri** — bosh miya oyoqchasiga yoʻnaluvchi shoxlar.

7) **a. communicans posterior** — orqa qoʻshuvchi arteriya ensa sohasini qon bilan taʼminlaydigan arteriya bilan qoʻshiladi. Bu arteriyadan quyidagi tarmoqlar chiqadi:

a) **a.a. centrales posteromediales** — markaziy pushtaning orqa medial arteriyalari;

b) **r. chiasmaticus** — koʻruv nerv kesishmasining shoxi;

d) **a. a. tuberis cinerei** — kulrang boʻrtiq arteriyalari;

e) **a. thalamotuberalis** — koʻruv boʻrtigʻi arteriyasi;

f) **r. hypothalamicus** — boʻrtiq osti sohasidagi shox;

g) **a.a. mamillares** — soʻrgʻichsimon tana arteriyalari;

h) **r. nervi osulomotorii** — koʻzni harakatlantiruvchi nerv shoxi.

Bosh miyani qon bilan taʼminlashda oʻmrov osti arteriyasi — **a. subclavia** ning umurtqa tarmogʻi — **a. vertebralis** ham qatnashadi. Bu arteriya boʻyin umurtqalarining koʻndalang oʻsimtasidagi teshiklar — **foramen processus transversus** orqali yoʻnalib, bosh miya asosiga ensa suyagining **foramen magnum** teshigi orqali oʻtadi. **A. vertebralis** kalla boʻshligʻining ichida, Voroliy koʻprigining oldingi yuzasida oʻzaro qoʻshilib, asosiy arteriya — **a. basilaris** ni hosil qiladi. Oʻz navbatida **a. basilaris** bosh miyaning orqadagi ikkita arteriyasi — **a. cerebri posteriores** ga boʻlinadi. Bu arteriyalar ichki uyqu arteriyasining orqa birlitiruvchi arteriyasi — **a. communicantes posterior** bilan birikadi.

Bosh miyaning orqa arteriyasi — bosh miyaning ensa boʻlagini, Voroliy koʻprigini miyacha va uzunchoq miyani qon bilan taʼminlaydi. Ichki uyqu arteriyasi tarmoqlari va oʻmrov osti arteriyasining umurtqa arteriyasi tarmoqlari oʻzaro qoʻshilib, bosh miya asosida arterial qon tomirlar halqasi — **circulus arteriosus cerebri** ni hosil qiladi. Bu arterial halqa quyidagi arteriyalarning qoʻshilishidan hosil boʻladi: **a. communicans anterior**, **a. a. cerebri anteriores**, **a. a. communicantes posteriores**, **a. cerebri posterior** (**a. vertebralis** dan).

Bosh miyaning orqa arteriyasi — **a. cerebri posterior** ning tarmoqlari orqa qoʻshuvchi arteriyagacha — **pars precommunicalis** va qoʻshuvchi arteriyadan keyingi — **pars postcommunicalis** boʻlimlariga ajraladi.

I. a. cerebri posterior ning pars precommunicalis --- sohasidagi tarmoqlari:

a) a.a. centrales posteromedialis markaziy egat orqasidagi medial arteriyalar;

b) a.a. circumferentiales breves aylanib o'tuvchi qisqa tarmoqlar;

d) a. thalami perforans ko'ruv bo'rtig'ini ichiga yo'naluvchi arteriya;

e) a. collicularis to'rt tepalik arteriyasi;

II. a. cerebri posterior ning pars postcommunicalis sohasidan ajraluvchi tarmoqlar:

a) a.a. centrales posterolaterales — markaziy egat orqasidagi lateral arteriyalar;

b) a. thalomo-geniculata - ko'ruv bo'rtig'i va tizzasimon modda arteriyalari;

d) r.r. choroidei posteriores mediales tomirli chigalni hosil qiluvchi orqa medial shoxlar;

e) r.r. choroidei posteriores laterales tomirli chigalni hosil etuvchi orqa lateral shoxlar:

f) r. pedunculares - miya oyoqchalarining shoxlari.

III. Bosh miyaning orqa arteriyasi a. cerebri posterior ning yakuniy tarmoqlari:

I. a. occipitalis lateralis bosh miya ensa bo'lagining lateral arteriyasi.

Bu arteriyaning shoxlari:

a) r.r. temporales anteriores chakka bo'lagining oldingi shoxlari;

b) r.r. temporales intermedii chakka bo'lagining oraliq shoxlari;

d) r.r. temporales posteriores chakka bo'lagining orqa shoxlari.

2. A. occipitales mediales — ensa bo'lagining medial arteriyasi. Bu arteriyaning shoxlari.

a) r. corporis callosi dorsalis - qadoqsimon tana orqa shoxi;

b) r. parietalis — tepa bo'lagiga yo'naluvchi shox;

d) r. parietooccipitalis — tepa va ensa pushtalariga yo'naluvchi shox;

e) r. calcarinus qush pixi sohasiga yo'naluvchi shox;

d) r. occipitotemporalis — ensa va chakka pushtalariga yo'naluvchi shox.

7.6.3. Orqa miyani qon bilan ta'minlanishi

Orqa miya --- medulla spinalis ning bo'yin segmentlari a. vertebralis ning tarmog'i bo'lgan a. spinalis anterior, a. spinales posteriores hisobiga qon bilan ta'minlanadi. Umurtqalar orasidagi teshik -- foramen intervertebrale dan qo'shimcha arteriya tarmoqlari yo'naladi. Bu tarmoqlar ramus spinalis deb atalib, bo'yin segmentlariga a. vertebralis dan ajraladi.

Orqa miyaning ko'krak segmentlari a. intercostalis qovurg'alararo arteriyaning ramus spinalis tarmog'i hisobiga, bel segmentlari esa bel arteriyasi --- a. lumbalis ning ramus spinalis tarmoqlar hisobiga qon bilan ta'minlanadi. Bu tarmoqlar orqa miya yuzasida arterial to'r hosil qiladi.

7.6.4. O'mrov osti arteriyasi — a. subclavia

O'mrov osti arteriyasi **a. subclavia** ning o'ng tarafdagisi — **a. subclavia dextra** velka bo'yin poyasi — **truncus brachiocephalicus** dan ajralsa, chap o'mrov osti arteriyasi **a. subclavia sinistra** esa aorta ravog'i — **arcus aortae** dan ajraladi.

7.6.4.1. A. subclavia ning tarmoqlari

I. **a. vertebralis** — umurtqa arteriyasi bosh miyani qon bilan ta'minlashda ishtirok etadi. Bu arteriya bo'yin umurtqalarining ko'ndalang o'simtasidagi teshiklar — **foramen processus transversus** orqali yo'naladi.

Umurtqa arteriyasining bo'yin qismi **pars cervicalis** va kalla ichidagi qismi — **pars intracranialis** tarmoqlari bo'ladi.

I. **a. vertebralis** — umurtqa arteriyasining **pars cervicalis** bo'yin qismi tarmoqlari:

a) **r. r. spinalis** — orqa miyaning bo'yin segmentlariga yo'naluvchi shoxlar;

b) **r. r. musculares** — bo'yin mushaklariga yo'naluvchi shoxlar.

II. **a. vertebralis** — umurtqa arteriyasining **pars intracranialis** — kalla ichi qismi tarmoqlari:

1) **r. r. meningei** — qattiq parda tarmoqlari;

2) **a. inferior posterior cerebelli** — miyachaning pastki orqa arteriyasi.

Bu arteriyadan ajraluvchi shoxlar:

a) **a. spinalis posterior** — orqa miyaning orqa arteriyalari;

b) **r. tonsillae cerebelli** — miyacha murtagi shoxlari;

d) **r. choroideus ventriculi quarti** — IV qorincha chigalini hosil etuvchi shox.

3) **a. spinalis anterior** — orqa miyaning oldingi arteriyasi;

4) **r. r. medullares medialis** — uzunchoq miyaga yo'naluvchi medial shoxlar;

5) **r. r. medullares laterales** — uzunchoq miyaga yo'naluvchi lateral shoxlar; **a. vertebralis** kalla bo'shlig'ining ichida, Voroliy ko'prigining oldingi yuzasida o'zaro qo'shilib asosiy arteriya **a. basilaris** ni hosil qiladi.

Arteria basilaris ning tarmoqlari:

1. **a. inferior anterior cerebelli** — miyachaning oldingi ostki arteriyasi.

Uning tarmog'i **a. labyrinthi** — ichki quloq arteriyasini ajratadi;

2. **a. a. pontis** — Voroliy ko'prigi arteriyalari;

3. **a. mesencephalicae** — o'rta miya arteriyasi;

4. **a. superior cerebelli** — miyachaning ustki arteriyasi;

5. **a. cerebri posterior** — bosh miyaning orqa arteriyasi (bu arteriyaning tarmoqlari oldingi bo'limda yozilgan).

III. **Truncus thyrocervicalis** qalqonsimon bo'yin poyasi quyidagi tarmoqlarga ajraladi:

a) **a. thyroidea inferior** — qalqonsimon bezning ostki arteriyasi hiqildoqning pastki tarmoq shoxi — **a. laryngea inferior** ni ajratib, hiqildoqni; **r. glandulares** shoxi qalqonsimon bezni; **r.r. pharyngealis** shoxi halqumni; **r.r. oesophageales** shoxi qizilo'ngachni; **r.r. tracheales** shoxlari traxeyani qon bilan ta'minlaydi.

b) **a. cervicalis ascendens** bo'yin mushaklarini qon bilan ta'minlaydi. Bu arteriya orqa miyani qon bilan ta'minlaydigan — **r.r. spinales** shoxlarini chiqaradi.

d) **a. suprascapularis** — kurak suyagining mushaklarida tarqaladi. Bu arteriyadan **r. acromialis** shoxi ajralib kurak suyagining ustki burchak sohasida tarqaladi.

e) **a. transversa colli** — bo'yinning ko'ndalang arteriyasi bo'yin mushaklarini qon bilan ta'minlaydi. Bu arteriya yuza — **r. superficialis** va chuqur — **r. profundus** shoxlariga ajraladi. Chuqur shoxi — **a. dorsalis scapulae** nomi bilan kurak mushaklari sohasigacha davom etadi.

IV. **a. thoracica interna** — ko'krakning ichki arteriyasi. Bu arteriya to'sh suyagiga paralel holda, ko'krak qafasining ichki yuzasi bo'ylab yo'naladi. Ko'krak qafasining pastki chekkasida, VII qovurg'a tog'ayi sohasida ko'krakning ichki arteriyasi ikki tarmoqqa ajraladi: a) **a. musculophrenica** — diafragmani qon bilan ta'minlashda qatnashadi; b) **a. epigastrica superior** — qorin devorini qon bilan ta'minlashda qatnashadi.

a. thoracica interna — ko'krak qafasi devoriga **a. intercostalis anterior** tarmoqlarini chiqaradi. Bu tarmoqlar ko'krakning oldingi devoridagi xususiy mushaklarni qon bilan ta'minlaydi. Uning shoxlari: **r.r. mediastinalis** - ko'ks oralig'i shoxlari; **r.r. thymici** — ayrisimon bez shoxlari; **r.r. bronchiales** — bronxlarga; **r.r. tracheales** — traxeyaga shoxlar chiqaradi.

Ko'krakning ichki arteriyasidan yurak xaltasini qon bilan ta'minlaydigan — **a. pericardiophrenica** tarmog'i ajraladi. Bu tarmoq perikardni, diafragmani, plevrani qon bilan ta'minlaydi. To'sh suyagi sohasiga **r.r. sternales** shoxlari va teshib o'tuvchi shoxlar — **r.r. perforantes** dan **r.r. mammarii mediales** ajralib sut bezini qon bilan ta'minlaydi.

V. **Truncus costocervicalis** — qovurg'a-bo'yin poyasi. Bo'yinning chuqur guruh mushaklarini hamda 1- va 2- qovurg'alar orasidagi mushaklarni qon bilan ta'minlaydi. Bu arteriyadan quyidagi tarmoqlar chiqadi:

a) **a. cervicalis profunda** — bo'yinning chuqur guruh mushaklarini qon bilan ta'minlaydi;

b) **a. intercostalis suprema** — qovurg'alararo ustki arteriya. Bu arteriyadan **a. intercostalis posterior prima** 1- qovurg'alararo sohaga va **a. intercostalis posterior secunda** 2- qovurg'alararo sohaga tarmoqlar ajraladi. O'z navbatida

bu tarmoqlardan orqa shoxlar **r. dorsales** va orqa miyaga **r. spinales** shoxlari ajraladi.

Oʻmrov osti arteriyasi qoʻltiq osti sohasida — **a. axillaris** ga davom etadi.

7.6.5. Qoʻltiq osti arteriyasi — **a. axillaris**

Qoʻltiq osti arteriyasi — **a. axillaris** yelka kamari va koʻkrak sohalarini qon bilan taʼminlaydi va quyidagi tarmoqlarni chiqaradi:

1. **a. thoracica superior** koʻkrakning yuqori arteriyasi. Bu arteriya koʻkrak sohasidagi: **m. subclavius**, **m. pectoralis major et minor**, **m. serratus anterior** mushaklarida va yuqoridagi qovurgʻalar orasida tarqaladi.

2. **a. thoracoacromialis**. Bu arteriyadan quyidagi tarmoqlar ajraladi:

a) **r. acromialis** — akromion sohaga tarqaladigan shox. Shu nomli arteriyalar bilan qoʻshilib **rete acromiale** toʻrini hosil qiladi;

b) **r. clavicularis** — oʻmrov sohasining shoxi;

d) **r. deltoideus** — deltasimon mushak sohaga yoʻnaluvchi shox;

e) **r. pectorales** — koʻkrak mushagi sohasiga yoʻnaluvchi shox.

3. **a. thoracica lateralis** — koʻkrakning lateral arteriyasi. Koʻkrakning yon sohasini, koʻkrak bezini — **r.r. mammarii lateralis** va koʻkrak mushaklarini qon bilan taʼminlaydi.

4. **a. subscapularis** — kurak osti arteriyasi kurak ostidagi va kurak suyagi atrofidagi mushaklarni qon bilan taʼminlaydi. Bu arteriya quyidagi tarmoqlarga ajraladi:

a) **a. thoracodorsalis** — koʻkrak qafasining orqa yuzasini qon bilan taʼminlaydi;

b) **a. circumflexa scapulae** — kurak suyagini aylanib oʻtuvchi arteriya.

5. **a. circumflexa humeri posterior** — yelka suyagini orqadan aylanib oʻtadigan arteriya. Yelka suyagining xirurgik boʻyin qismini orqasiga yoʻnaladi. Bu arteriya deltasimon mushakni va yelka kamari sohasidagi mushaklarni qon bilan taʼminlaydi.

6. **a. circumflexa humeri anterior** — yelka suyagini oldindan aylanib oʻtuvchi arteriya. Bu arteriya yelka suyagining xirurgik boʻyin qismini oldindan aylanib oʻtadi, yelka boʻgʻimini va uning atrofidagi mushaklarni qon bilan taʼminlaydi.

7.6.6. Yelka arteriyasi — **a. brachialis**

(102- rasm)

Qoʻltiq osti arteriyasi yelka sohasida yelka arteriyasi — **a. brachialis** ga davom etadi. Yelka arteriyasi — **arteria brachialis** quyidagi tarmoqlarni chiqaradi:

1. **a. profunda brachii** — yelkaning chuqur arteriyasi. Bu arteriya **n. radialis** bilan birga yelkaning orqa sohasiga oʻtadi va yelkaning orqa guruh mushaklarini qon bilan taʼminlaydi. Yelkaning chuqur arteriyasining oxirgi tarmoqlari:

a) **a. collateralis media** — tirsak bo'g'imiga yo'naladi va tirsak arteriya qon tomirlari to'rini hosil etishda qatnashadi. b) **a. collateralis radialis** — bilak tarafdagi yonlama arteriya — tirsak bo'g'imiga yo'naladi; d) **r. deltoideus** — deltasimon mushak sohasini qon bilan ta'minlaydi; e) **a. nutriciae humeri** — yelka suyagini qon bilan ta'minlaydi.

2. **a. collateralis ulnaris superior** — tirsak sohasidagi yuqorigi kollateral arteriya tirsak sohasigacha tushib, shu bo'g'im atrofidagi arterial to'rni hosil qilishda qatnashadi.

3. **A. collateralis ulnaris inferior** — tirsak sohasidagi pastki kollateral arteriya. Tirsak bo'g'imi atrofidagi arterial to'rni hosil qilishda qatnashadi.

a. brachialis o'z yo'nalishida ko'plab **rami muscularis** tarmoqlarni chiqaradi. Bu tarmoqlar yelkaning oldingi guruh mushaklarini qon bilan ta'minlaydi. Yelka arteriyasining boshlanish sohasini, uning chuqur arteriyasi ajralguncha bo'lgan qisimni **a. brachialis superficialis** — yelkaning yuza arteriyasi deyiladi.

Yelka arteriyasi, tirsak bo'g'imi sohasida tirsak arteriyasi — **a. ulnaris** hamda bilak arteriyasi — **a. radialis** larga bo'linadi.

7.6.7. Bilak arteriyasi. — **a. radialis**

(102-, 103- rasmlar)

Bilak arteriyasi — **a. radialis** bilak suyagi atrofida yo'naladi. Bilak suyagining bigizsimon o'simtasi sohasida bu arteriya juda yuza joylashadi va shu sohada bilak arteriyasining qisqarishini (pulsni) tekshirish mumkin.

a. radialis dan quyidagi tarmoqlar ajraladi:

1. **a. recurrens radialis** — bilak sohasidagi orqaga qaytuvchi arteriya. Tirsak bo'g'imi sohasiga qaytib, tirsak arterial to'rini hosil qilishda qatnashadi;

2. **rami muscularis** — bilak suyagi tarafidagi mushaklarni qon bilan ta'minlaydi;

3. **r. carpalis palmaris** — kaft yuzasidagi, kaft usti suyaklar sohasini qon bilan ta'minlaydi;

4. **a. carpalis dorsalis** — kaft usti suyaklari sohasining orqa yuzadagi mushaklarni qon bilan ta'minlaydi. Bu arteriyadan quyidagi tarmoqlar ajraladi:

a) **a.a. metacarpales dorsales** — kaftning orqa yuza arteriyalari;

b) **a.a. digitales dorsales** — barmoqlarning orqa yuza arteriyalari;

d) **rete carpalis dorsales** — kaft usti sohasidagi orqa arteriya to'ri.

5. **r. palmaris superficialis** — kaftning yuza arteriyasi. Bu arteriya tirsak arteriyasi bilan qo'shib, kaftning yuza ravog'i — **arcus palmaris superficialis** ni hosil qilishda qatnashadi.

Bilak arteriyasi — bilak suyagining bigizsimon o'simtasi sohasida, bilakning orqa yuzasiga o'tadi va kaftning orqa yuzasini qon bilan ta'minlash uchun quyidagi arteriyalarni chiqaradi:

a) **a. metacarpea dorsalis prima** — kaft orqa yuzasining I arteriyasi; ko'rsatgich barmoqning orqa yuzasi lateral tarafini va bosh barmoqning orqa yuzasini qon bilan ta'minlaydi;

b) **a. princeps pollicis** — bosh barmoq arteriyasi. Bu arteriya bilak arteriyasining kaft yuzasiga qaytib chiqqanidan so'ng ajraladi va bosh barmoqni kaft yuzasini qon bilan ta'minlaydi;

d) **a. radialis indicis** — ko'rsatgich (II) barmoq arteriyasi.

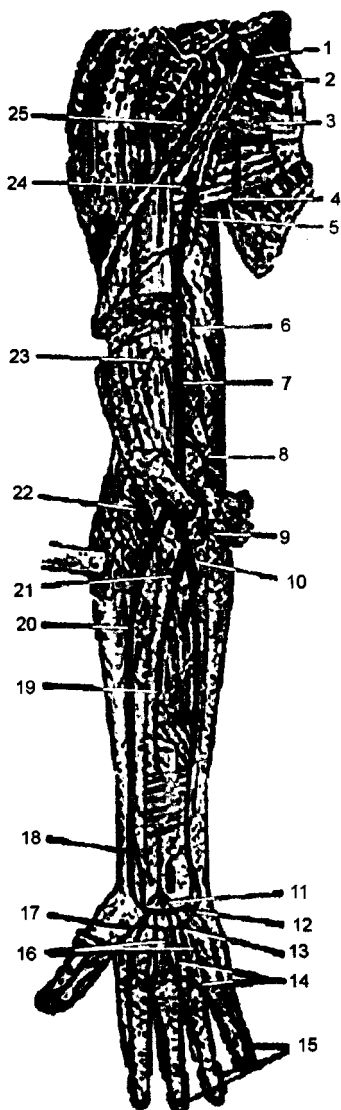
Bilak arteriyasi — **a. radialis** ning oxirgi tarmoqlari I va II kaft suyaklari orasidan, kaft yuzasiga qaytib chiqadi. Bu tarmoqlar tirsak arteriyasining chuqur kaft tarmoqlari bilan qo'shib, chuqur kaft artarial ravoq — **arcus palmaris profundus** ni hosil etishda qatnashadi. Chuqur ravoqdan **a.a. metacarpales palmares** va **r.r. perforantes** teshib o'tuvchi shoxlar ajratadi.

Bilak arteriyasi — **a. radialis** o'z yo'nalishida bilak suyagini oziqlanturuvchi **a. nutricia radii** tarmoqlarini chiqaradi.

7.6.8. Tirsak arteriyasi — **a. ulnaris**

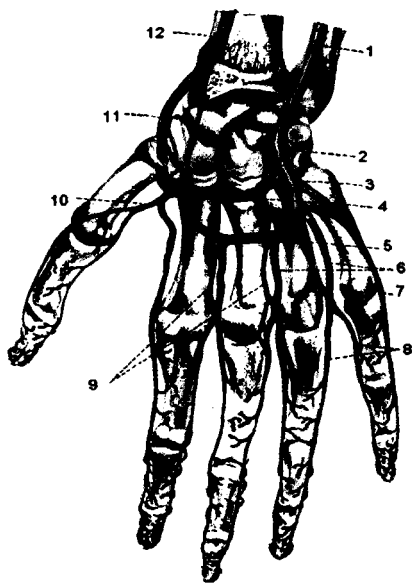
Tirsak arteriyasi — **a. ulnaris** — bilakning tirsak suyagi sohasida joylashadi. Bu arteriyadan quyidagi tarmoqlar ajraladi:

1. **a. recurrens ulnaris** — tirsak sohasidagi orqaga qaytuvchi arteriya. Oldingi — **r. anterior** va orqa — **r. posterior** shoxlarga



102- rasm. Yelka, bilak va kaft arteriyalari (old tomondan).

1 — a. axillaris; 2 — ramus muscularis a. axillaris; 3 — thoracica lateralis; 4 — a. subscapularis; 5 — a. profunda brachii; 6 — a. collateralis ulnaris superior; 7 — a. brachialis; 8 — a. collateralis ulnaris inferior; 9 — a. recurrens ulnaris; 10 — a. ulnaris; 11 — rete carpi palmare; 12 — arcus palmaris profundus; 13 — arcus palmaris superficialis; 14 — aa. metacarpeae palmares; 15 — aa. digitalis palmares propriae; 16 — aa. digitalis palmares communis; 17 — a. princeps pollicis; 18 — a. radialis; 19 — a. interossea anterior; 20 — a. radialis; 21 — a. interossea communis; 22 — a. recurrens radialis; 23 — rr. musculares. 24 — a. circumflexa humeri posterior; 25 — plexus brachialis.



103- rasm. Kaft arterial ravogʻlari.

1 — a. ulnaris; 2 — r. palmaris profundus a. ulnaris; 3 — r. superficialis a. ulnaris; 4 — arcus palmaris profundus; 5 — arcus palmaris superficialis; 6 — aa. digitales palmares communes; 7 — a. digitalis palmaris propria digiti V; 8 — aa. digitales palmares propriae; 9 — aa. metacarpeae palmares; 10 — a. princeps pollicis; 11 — r. palmaris superficialis a. radialis; 12 — a. radialis.

3. **r. carpeus palmaris** — kaft usti suyaklarining oldingi yuzasida tarqaladi.

Bilak arteriyasining shunday tarmogʻi bilan qoʻshilib, kaft usti suyaklari sohasidagi oldingi arterial toʻr — **rete carpi palmare** ni hosil qiladi.

4. **r. palmaris profundus** — kaftning chuqur arteriyasi bilak arteriyasi bilan qoʻshilib, kaftning chuqur arterial ravogʻi — **arcus palmaris profundus** hosil boʻladi.

Arcus palmaris profundus — ravogʻidan kaft suyaklarining ikkinchisidan boshlab, uchta **a. metacarpeae palmares** tarmoqlari chiqadi. Bu tarmoqlar barmoqlar sohasiga oʻtib, umumiy barmoqlar arteriyalariga qoʻshilib ketadi va II–V barmoqlarni qon bilan taʼminlashda qatnashadi. Chuqur arteriya ravogʻidan, kaftning orqa yuzasiga **r.r. perforantes** tarmoqlari chiqib, kaftning va barmoqlarning orqa yuzasini qon bilan taʼminlashda qatnashadi.

boʻlinadi. Bu arteriya tirsak boʻgʻimi sohasidagi arterial toʻrni hosil etishda qatnashadi. Tirsak boʻgʻimining arterial toʻrini hosil etishda quyidagi arteriyalar ishtirok etadi: **a. collateralis superior et inferior (a. brachialis dan)**, **a. collateralis media (a. profunda brachii dan)**, **a. recurrens radialis (a. radialis dan)**, **a. recurrens ulnaris (a. ulnaris dan)**. Bu arteriyalarining qoʻshilishidan tirsak boʻgʻimi sohasida arterial toʻr — **rete articulare cubiti** hosil boʻladi.

2. **a. interossea communis** — suyaklararo umumiy arteriya. Bilak va tirsak suyaklari orasidagi parda sohasida bu arteriya ikki tarmoqqa ajraladi: a) **a. interossea anterior** bilakning oldingi mushaklarining chuqur guruhini qon bilan taʼminlaydi. Bu arteriyadan oʻrtaliqdagi nerv bilan yoʻnaladigan **a. comitans nervi mediani** ajraladi.

b) **a. interossea posterior** — suyaklar orasidagi pardani teshib oʻtib, bilakning orqa guruh mushaklarini qon bilan taʼminlaydi. Bu arteriyadan teshib oʻtuvchi — **r. perforans** va tirsak boʻgʻimiga qaytuvchi — **a. interossea recurrens** ajraladi.

5. **r. carpeus dorsalis** — kaft usti suyaklari sohasining orqa arteriyasi. Bilak arteriyasining shunday tarmog'i bilan qo'shilib, kaft usti suyaklari sohasining orqa arterial to'ri — **rete carpe dorsale** hosil bo'ladi.

Arcus palmaris superficialis — kaftning yuza ravog'i tirsak arteriyasi (**a. ulnaris**) bilan bilak arteriyasining — **a. palmaris superficialis** tarmoqlarining qo'shilishidan kaft yuzasida hosil bo'ladi. Yuza arterial ravoqdan umumiy barmoq arteriyalari — **a. digitales palmares communes** ajraladi. O'z navbatida bu arteriyalar barmoqlarning asosida xususiy barmoq arteriyalari — **a. digitale palmares propriae** tarmoqlariga bo'linadi.

7.6.9. Pastga tushuvchi aorta. Pars descendens aortae

Pastga tushuvchi aorta — **aortae descendens** ikki bo'limdan: 1) ko'krak aortasi — **pars thoracica aortae**; 2) qorin aortasi **pars abdominalis aortae** dan hosil bo'ladi. Tushuvchi aortaning har bir bo'limidan devorlarga parietal **rami parietales**, hamda a'zolarga visseral — **rami viscerales** tarmoqlari ajraladi.

7.6.9.1. Ko'krak aortasi — aortae thoracica (104- rasm)

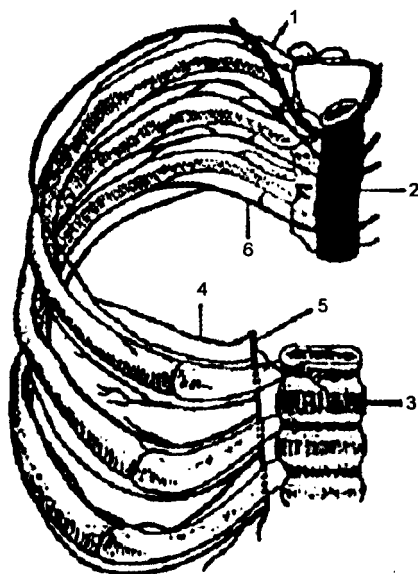
Ko'krak aortasining parietal tarmoqlari:

1) **a. a. intercostales posteriores** — qovurg'alararo orqa arteriyalar. Qovurg'alarning ichki yuzasining ostki qirrasida sohasidagi egatlarda joylashadi. Ko'krakning xususiy mushaklarini qon bilan ta'minlaydi. Pastki qovurg'alararo arteriyalar qorin mushaklarida yakunlanib, qorin sohasini qon bilan ta'minlashda qatnashadi. Qovurg'alararo arteriyalardan **rami spinales** tarmog'i ajralib, orqa miyaning ko'krak segmentlari qon bilan ta'minlanadi. Orqa qovurg'alararo arteriya — **a. intercostales posteriores** dan quyidagi tarmoqlar ajraladi:

a) **r. dorsales** — orqa mushaklarini qon bilan ta'minlaydi. Orqa teri sohasida **r. cutaneus medialis** va **r. cutaneus lateralis** shoxlariga ajraladi;

104- rasm. Ko'krak aortasi (old tomondan).

1 — ramus dorsalis arteriae intercostalis posterioris; 2 — pars thoracica aortae; 3 — sternum; 4 — ramus intercostalis anterior arteriae thoracicae internae; 5 — a. thoracica interna; 6 — a. intercostalis posterior.



b) **r.r. spinales** — orqa miyaning ko'krak segmentlarini qon bilan ta'minlaydi;

d) **r. collateralis** — yonlama shoxlar;

e) **r. cutaneus lateralis** — ko'krak qafasining yon terisini qon bilan ta'minlaydi.

Uning shoxlari — **r.r. mammarii lateralis** sut bezini qon bilan ta'minlashda qatnashadi.

2) **a. subcostalis** — qovurg'a osti arteriyasi.

Bu arteriya **r. dorsalis** — orqa mushaklarga va **r. spinalis** — orqa miyaga tarmoq chiqaradi.

3) **a. a. phrenicae superiores** — diafragmaning ustki arteriyasi uning mushaklarini qon bilan ta'minlaydi.

Ko'krak aortasining visseral tarmoqlari:

1) **r.r. bronchiales** bronxlarni va o'pkani arteriya qoni bilan ta'minlaydi;

2) **r.r. esophageales** qizilo'ngachni qon bilan ta'minlaydi;

3) **r.r. mediastinales** — orqa ko'ks oralig'idagi to'qimalarni qon bilan ta'minlaydi;

4) **r.r. pericardiaci** — yurak xaltasi — perikardni qon bilan ta'minlaydi.

7.6.9.2. Qorin aortasi — **aorta abdominalis**

(105-, 106-, 107- rasmlar)

Qorin aortasidan qorin devoriga parietal va a'zolarga visseral tarmoqlar ajraladi.

Qorin aortasining visseral tarmoqlari toq va juft tarmoqlarga bo'linadi.

Qorin aortasining visseral toq tarmoqlari:

1. **Truncus coeliacus** — uchta arteriyaga ajraladi: 1) **a. gastrica sinistra**;

2) **a. hepatica communis**; 3) **a. lienalis**.

1. **a. gastrica sinistra** — me'daning kichik egriligi bo'ylab yo'nalib, uni va qizilo'ngachning qorin qismini — **r.r. oesophagealis** qon bilan ta'minlaydi.

2. **a. hepatica communis** — umumiy jigar arteriyasidan quyidagi tarmoqlar chiqadi:

a) **a. gastrica dextra** — me'daning kichik egriligi bo'ylab yo'nalib chap me'da arteriyasi bilan birlashadi.

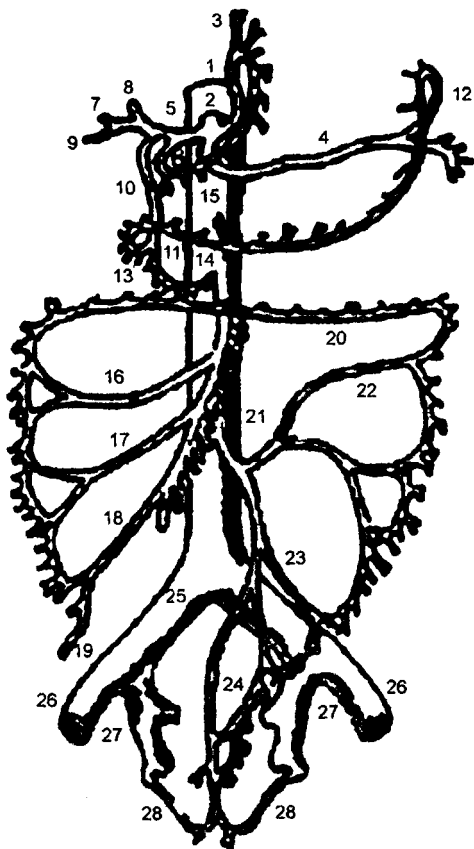
b) **a. gastroduodenalis** — me'da — o'n ikki barmoq ichak arteriyasi ikkiga ajraladi:

a. gastro — omentalis dextra — me'daning katta egriligi bo'ylab yo'naladi; hamda **a. a. pancreaticoduodenales superior posterior** — me'da osti bezi va o'n ikki barmoq ichakni qon bilan ta'minlaydi. Bu arteriya o'n ikki barmoq ichakka **r.r. duodenales** shoxi va me'da osti beziga **r.r. pancreatici** shoxlarini chiqaradi.

d) **a. hepatica propria** jigarning xususiy arteriyasi jigar darvozasidan kiradi va shu sohada o't pufagiga — **a. cystica** tarmog'ini ajratadi. **A. hepatica propria** jigar ichida: **r. dexter** o'ng shox va **r. sinister** chap shoxga ajraladi.

105- rasm. Qorin bo'shligi a'zolari arteriyasi.

1 — pars abdominalis aortae; 2 — truncus coeliacus; 3 — a. gastrica sinistra, 4 — a. lienalis; 5 — a. hepatica communis; 6 — a. gastrica dextra; 7 — r. dextra a. qepoticae propriae; 8 — r. sinister a. qepoticae propriae; 9 — a. cystica; 10 — a. gastroduodenalis; 11 — a. gastroepiploica dextra; 12 — a. gastroepiploica sinistra; 13 — a. pancreaticoduodenalis superior; 14 — a. pancreaticoduodenalis inferior; 15 — a. mesenterica superior; 16 — a. colica media; 17 — a. colica dextra; 18 — a. ileocolica; 19 — a. apendicularis, 20 — arcus Riolani; 21 — a. mesenterica inferior; 22 — a. colica sinistra; 23 — a. sigmoidea; 24 — a. rectalis superior; 25 — a. iliaca communis; 26 — iliaca externa; 27 — iliaca interna; 28 — a. rectalis media.



r. dexter shoxidan quyidagi arteriyalar ajraladi:

- a) **a. cystica** — o't pufagi arteriyasi,
- b) **a. lobi caudati** — jigarning dumsimon bo'lagi arteriyasi;
- d) **a. segmenti anteriores** — jigarning oldingi segmenti arteriyasi;
- e) **a. segmenti posterioris** — jigarning orqa segmenti arteriyasi.

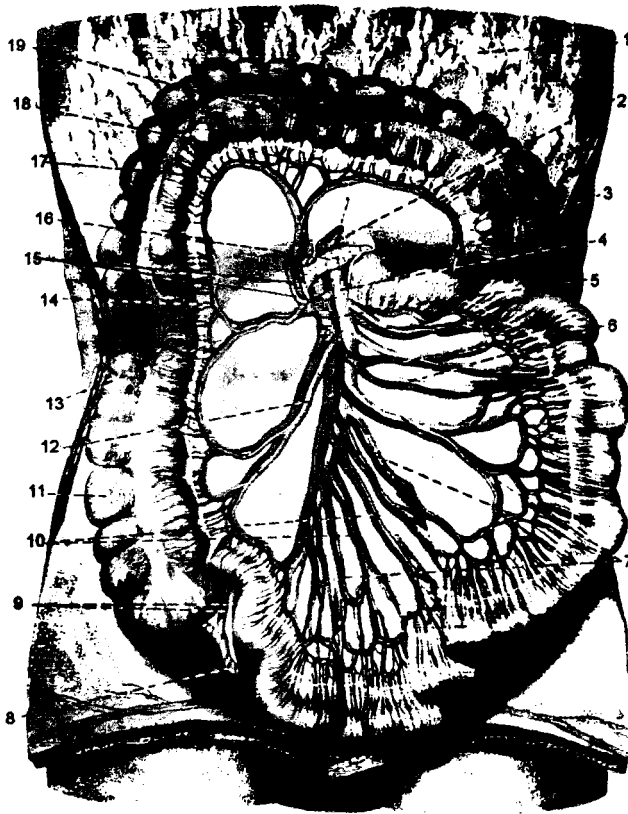
r. sinister shoxidan quyidagi arteriyalar ajraladi:

- a) **a. lobi caudati** — jigarning dumsimon bo'lagi arteriyasi;
- b) **a. segmenti medialis** — jigarning medial segmenti arteriyasi;
- d) **a. segmenti lateralis** — jigarning lateral segmenti arteriyasi.

Jigarning qolgan segmentlarini jigar xususiy arteriyasining oraliqdagi shoxi — **r. intrmedius** qon bilan ta'minlaydi.

3. I. **a. lienalis** — taloqni qon bilan ta'minlaydi. Bu arteriyadan quyidagi tarmoqlar chiqadi:

a) **r. pancreatici** — me'da osti bezini qon bilan ta'minlaydi. Bu shox quyidagi arteriyalarga ajraladi:

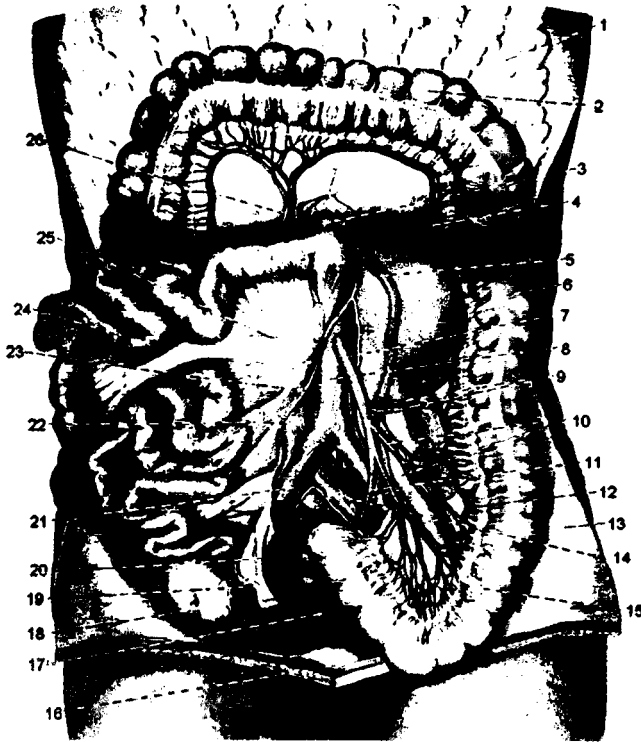


106- rasm. Yuqori tutqich arteriyasi.

1 — omentum majus; 2 — peritoneum viscerale; 3 — a. colica sinistra; 4 — a. mesenterica superior; 5 — v. mesenterica superior; 6 — aa. et vv. jejunaes; 7 — aa. intestinales; 8 — appendix vermiformis; 9 — a. et v. appendiculares; 10 — aa. et vv. ilei; 11 — colon ascendens; 12 — a. ileocolica; 13 — a. colica dextra; 14 — r. ascendens a. colicae dextrae; 15 — a. colica media; 16 — pancreas; 17 — r. descendens a. colicae mediae; 18 — arcus arteriosus; 19 — colon transversum.

a.pancreatica dorsalis me'da osti bezining orqa arteriyasi; **a.pancreatica inferior** me'da osti bezining pastki arteriyasi; **a. prepancreatica** — me'da osti bezi oldi arteriya; **a.pancreatica magna** me'da osti bezining katta arteriyasi; **a. cauda pancreatis** me'da osti bezining dum qismi arteriyasi.

b) **a. gastromentalis sinistra** — me'daning katta egriligi bo'ylab yo'nalib, o'ng tarafdagi shunday arteriya bilan birikadi. Bu arteriyadan **r.r. gastrici** — me'daga va **r.r.omentales** — katta charviga shoxlar, **a. gastricae breves** — me'daning qisqa arteriyalari, **a. gastrica posterior** — me'daning orqa yuzasiga tarmoqlar chiqadi.



107- rasm. Pastki tutqich arteriyasi.

1 — omentum majus; 2 colon transversum; 3 — pancreas; 4 — a. colica media va a. colica sinistra orasidagi anastomoz; 5 — v. mesenterica inferior; 6 — colon descendens; 7 — a. mesenterica inferior; 8 — aorta abdominalis; 9 — a. et v. colicae sinistrae; 10 — aa. et vv. sigmoideae; 11 — a. et vv. rectales superiores; 12 — peritoneum viscerale; 13 — peritoneum parietale; 14 — v. iliaca communis sinistra; 15 — colon sigmoideum; 16 — vesica urinaria; 17 — rectum; 18 — caecum; 19 — appendix vermiformis; 20 — mesoappendix; 21 — a. iliaca communis sinistra; 22 — v. cava inferior; 23 — radix mesenterii (kesilgan); 24 — intestinum tenue; 25 — mesenterium; 26 — a. et v. colicae mediae.

a. lienalis ning oxirgi qismlari taloq ichida tarmoqlanadi.

II. **a. mesenterica superior** — yuqorigi tutqich arteriyasi qorin aortasining toq tarmog'idir. Bu arteriyadan quyidagi tarmoqlar ajraydi:

1) **a. pancreaticoduodenalis inferior** — me'da osti bezini hamda o'n ikki barmoq ichakni qon bilan ta'minlaydi. Yuqoridagi shunday arteriya bilan o'zaro qo'shiladi. **r. anterior** — oldingi va **r. posterior** — orqa shoxchalar ajraladi.

2) **a. jejunaes** — och ichak arteriyalari.

3) **a. ileales** — yonbosh ichak arteriyalari.

4) **a. iliocolica** — yonbosh ichakni va ko'richak sohalarini qon bilan ta'minlaydi. Bu arteriyadan quyidagi tarmoqlar ajraladi:

- a) **a. caecalis anterior** - ko'richakning oldingi arteriyasi;
 - b) **a. caecalis posterior** — ko'richakning orqa arteriyasi;
 - d) **a. appendicularis** — chuvalchangsimon o'simta arteriyasi;
 - e) **r. ilealis** — yonbosh ichak shoxi;
 - f) **r. colicus** — chamber ichak shoxi.
- 5) **a. colica dextra** — yo'g'on ichakning ko'tariluvchi qismini qon bilan ta'minlaydi.

6) **a. flexurae dextrae** — yo'g'on ichakning o'ng bukilish sohasi arteriyasi.

7) **a. colica media** — yo'g'on ichakning ko'ndalang chamber ichak sohasini qon bilan ta'minlaydi.

Yo'g'on ichak arteriyalarining tarmoqlari o'zaro qo'shib, chamber ichak yoyi — **arcus marginalis coli** ni hosil qiladi.

III. A. mesenterica inferior — pastki tutqich arteriyasi quyidagi tarmoqlarni chiqaradi:

1) **a. ascendens** — ko'tariluvchi arteriya ko'ndalang chamber ichakning chap bukilish sohasiga yo'naladi.

2) **a. colica sinistra** — yo'g'on ichakning tushuvchi qismini qon bilan ta'minlaydi;

3) **a. a. sigmoideae** — yo'g'on ichakning S-simon ichak qismini qon bilan ta'minlaydi;

4) **a. rectalis superior** - to'g'ri ichakning yuqori qismini qon bilan ta'minlaydi.

Qorin aortasining visseral juft tarmoqlari

1. **a. suprarenalis media** — buyrak usti bezini qon bilan ta'minlaydi.

2. **a. renalis** — buyrakni qon bilan ta'minlaydi. Bu arteriyadan buyrak usti beziga — **a. suprarenalis inferior** tarmog'i chiqadi. Buyrak arteriyasi **a. renalis** dan buyrak atrofidagi kapsulaga — **r.r. capsularis** tarmoqlari ajraladi.

Buyrak ichida esa **a. renalis** oldingi shox — **r. anterior** va orqa shox — **r. posterior** ga ajraladi.

Har bir shox buyrak segmentlari arteriyasiga tarmoqlanadi.

Ramus anterior tarmoqlari:

a) **a. segmenti superioris** — buyrakning yuqori segmenti arteriyasi;

b) **a. segmenti anterioris superioris** — buyrakning oldingi yuqori segmenti arteriyasi;

d) **a. segmenti anterioris inferioris** — buyrakning oldingi pastki segmenti arteriyasi;

e) **a. segmenti inferioris** — buyrakning pastki segmenti arteriyasi.

Ramus posterior shoxidan — **a. segmenti posterioris** — orqa segment arteriyasi ajraladi.

Buyrak arteriyasidan siydik nayi shoxlari — **r.r. ureterici** ajraladi.

Buyrak arteriyasining buyrak ichidagi tarmoqlari **a.a. intrarenales** deb ataladi

3. **a. testicularis** — (erkaklarda) — moyakni qon bilan ta'minlash uchun, chov kanali orqali o'tib, yorg'oq bo'shlig'iga tushadi. Bu arteriyadan siydik nayi shoxlari — **r.r. ureterici** va moyak ortig'i shoxlari — **r.r. epididymalis** ajraladi.

4. **a. ovarica** — (ayollarda) tuxumdon arteriyasidan siydik nayi shoxlari — **r.r. ureterici** va bachadon naylari uchun shoxlar — **r.r. tubarii** ajraladi.

Qorin aortasining parietal tarmoqlari

1. **a. phrenica inferior** — diafragmani ostki yuzasini qon bila ta'minlaydi. Bu arteriyadan buyrak usti beziga — **a. suprarenalis superior** tarmog'i ajraladi.

2. **a. a. lumbales** — bel sohasini — **r. dorsalis** shoxi qon bilan ta'minlaydi. Orqa miyani qon bilan ta'minlash uchun **r. spinales** tarmog'ini ajratadi. Bel arteriyalari qorin mushaklarini ham qon bilan ta'minlaydi.

3. **A. sacralis mediana** — qorin aortasining parietal toq tomiri bo'lib, chanoq devorini qon bilan ta'minlaydi. Bu arteriyadan belning eng pastdagi arteriyalari — **a.a. lumbales imae**; dumg'azaning lateral shoxlari **r.r. sacrales laterales** ajraladi.

Qorin aortasi IV bel umurtqasi sohasida ikkita umumiy yonbosh arteriyalari — **a. iliaca communis dextra et sinistra** ga ajraladi. Qorin aortasining bo'linish sohasi — **bifurcario aortae** deyiladi.

O'z navbatida har bir umumiy yonbosh arteriya: tashqi yonbosh arteriya **a. iliaca externa** ga, hamda ichki yonbosh arteriya — **a. iliaca interna** ga bo'linadi.

7.6.10. Ichki yonbosh arteriyasi — **a. iliaca internae**

Ichki yonbosh arteriya — **a. iliaca internae** chanoq devorlarini qon bilan ta'minlaydigan parietal va chanoq sohasidagi a'zolari qon bilan ta'minlaydigan visseral guruh arteriyalariga bo'linadi.

Parietal arteriyalar.

1. **a. iliolumbalis** — yonbosh-bel arteriyasi yonbosh suyagi va bel sohalari-dagi mushaklarni qon bilan ta'minlaydi. Bu arteriyadan quyidagi shoxlar ajraladi:

a) **r. lumbalis** — bel sohasini qon bilan ta'minlaydi;

b) **r. spinalis** — orqa miyani qon bilan ta'minlaydi;

d) **r. iliacus** — yonbosh sohasini qon bilan ta'minlaydi.

2. **a. sacralis lateralis** — dumg'azaning yon arteriyasi. Chanoq sohasidagi **m. piriformis**, **m. levator ani** va dumg'aza chigalini qon bilan ta'minlaydi. Bu arteriya orqa miyani qon bilan ta'minlaydigan **r.r. spinales** shoxlarini ajratadi.

3. **a. glutea superior** — dumbaning yuqori arteriyasi. Chanoq bo'shlig'idan **foramen suprapiriforme** teshigi orqali chiqadi va dumba sohasini

qon bilan ta'minlaydi. Bu arteriya yuza shox — **r. superficialis** va chuqur shox — **r. profundus** larga ajraladi. Chuqur shoxdan esa maydaroq yuqori shox — **r. superior** va ostki shox — **r. inferior** lar ajraladi.

4. **a. glutea inferior** — dumbaning ostki arteriyasi. Chanoq bo'shlig'idan **foramen infrapiriforme** teshigi orqali chiqadi va dumba sohasini qon bilan ta'minlaydi. Bu arteriyadan o'tirg'ich nervi bilan birga yo'naladigan arteriya — **a. comitans nervi ischiadici** ajraladi.

5. **A. obturatoria** – yopqich arteriyasi shu nomli kanal orqali o'tadi — **m.obturatorius externus** va sonning medial guruh mushaklarini qon bilan ta'minlaydi. Bu arteriyaning muhim tarmog'i — **ramus acetabularis** chanoq suyagining sirka kosasiga **incisura acetabuli** tirqishi orqali o'tadi va son suyagining boshchasi hamda **lig. capitis femoris** ni qon bilan ta'minlaydi.

Ichki yonbosh arteriyasining visseral tarmoqlari

1. **a. umbilicalis** — kindik arteriyasi embrion taraqqiyotida homiladan qonning chiqib ketishini ta'minlaydi. Tug'ilgandan so'ng, arteriyaning ko'pchilik qismi kindik bilan birlashuvchi **lig. umbilicale mediale** boylamiga aylanadi. Arteriyaning boshlang'ich ochiq qismi — **pars patens** dan quyidagi tarmoqlar ajraladi: a) **a. vesicales superior** — siydik qopchasining yuqorigi arteriyasi; b) **r.r. ureterici** — siydik nayining shoxlari; d) **a. ductus deferentis** (erkaklarda) urug' olib ketuvchi nayni qon bilan ta'minlaydi.

Kindik arteriyasining yopiq qismi — **pars occlusa**, kindik arteriyasining boylami — **chorda a. umbilicalis** ga aylanadi.

2. **a. ureterici** — siydik nayini qon bilan ta'minlaydi.

3. **a. vesicalis inferior** — siydik qopchasini qon bilan ta'minlaydi. Bu arteriyadan erkaklarda prostata bezi uchun — **r.r. prostatici** tarmoqlarini ajraladi.

4. **A. ductus deferentis** — erkaklarda bo'lib, urug' tizimchasi tarkibida yo'naladi va moyakni hamda urug' olib ketuvchi nayni qon bilan ta'minlaydi.

5. **A. uterina** — ayollarda bo'lib, bachadonni, qin sohasini, bachadon naylarini va tuxumdonlarni qon bilan ta'minlaydi. Bu arteriyadan quyidagi tarmoqlar ajraladi:

a) **r.r. helicini** — bachadonga yo'naluvchi burama shoxlar;

b) **r.r. vaginales** — qin sohasini qon bilan ta'minlaydigan shoxlar;

d) **r. ovaricus** — tuxumdonni qon bilan ta'minlaydigan shox;

e) **r. tubarius** — bachadon nayini ta'minlaydigan shox.

6. **a. vaginalis** ayollarda bo'lib, qinning xususiy arteriyasi deyiladi.

7. **a. rectalis media** — to'g'ri ichakning o'рта sohasini qon bilan ta'minlaydi. Bu arteriyadan ayollarda qinni qon bilan ta'minlaydigan shoxlar — **r.r. vaginales**, erkaklarda esa prostata bezini qon bilan ta'minlaydigan shoxlar — **r.r. prostatici** ajraladi.

8. **a. pudenda interna** — chanoq bo'shlig'idan — **foramen infra-piriforme** teshigi orqali chiqadi va chanoq suyagidagi **spina ischiadica** o'simtasini aylanib o'tib, **foramen ischiadicum minor** — kichik o'tirg'ich teshigi orqali chanoq bo'shlig'iga qaytadi. Bu arteriya chanoq diafragmasini hosil etgan oraliq mushaklarni qon bilan ta'minlaydi. Bu arteriyadan quyidagi tarmoqlar chiqadi:

a) **a. rectalis inferior** — tarmog'i to'g'ri ichakning pastki qismini qon bilan ta'minlaydi.

b) **a. perinealis** — oraliq sohasini qon bilan ta'minlaydi;

d) **r.r. labiales posteriores** — ayollarda tashqi jinsiy a'zolari qon bilan ta'minlaydi; **r.r. scrotales posteriores** — erkaklarda bo'lib, yorg'oq sohasini qon bilan ta'minlaydi;

e) **a. uretralis** — siydik chiqaruv nayini qon bilan ta'minlaydi;

f) **a. bulbi vestibuli** — ayollar tashqi jinsiy a'zo dahlizini so'g'onini erkaklarda **a. bulbi penis** — erkaklar tashqi jinsiy a'zosi so'g'onini qon bilan ta'minlaydi;

g) **a. dorsalis clitoridis** — ayollarda klitor sohasini qon bilan ta'minlaydi; **a. dorsalis penis** — erkaklar tashqi jinsiy a'zosini orqa qismini qon bilan ta'minlaydi;

h) ayollarda — **a. profunda clitoridis** bo'lib klitorning chuqur arteriyasi deyilsa, erkaklarda — **a. profunda penis** bo'lib ularda tashqi jinsiy a'zoning chuqur arteriyasi deb ataladi.

i) Erkaklarda tashqi jinsiy a'zo ichidan o'tuvchi — **a.a. perforantes penis** ham ajraladi.

7.6.11. Tashqi yonbosh arteriyasi — **a. iliaca externa** (108- rasm)

Tashqi yonbosh arteriyasi — **a. iliaca externa** umumiy yonbosh arteriyasining tarmog'i bo'lib hisoblanadi. Bu arteriya quyidagi tarmoqlarni chiqaradi:

1. **a. epigastrica inferior** — qorin mushaklarini qon bilan ta'minlaydi. Bu arteriyadan quyidagi tarmoqlar ajraladi:

a) **r. pubicus** — qov sohasini qon bilan ta'minlaydi. Uning shoxchasi — **r. obturatorius** yopqich mushagi sohasiga yo'naladi.

b) **a. cremasterica** — erkaklarda bo'lib, urug' tizimchasi tarkibidagi **m. cremaster** ni qon bilan ta'minlaydi. Ayollarda esa bachadonning yumaloq boylamining arteriyasi — **a. ligamenti teretes uteri** ajraladi.

2. **a. circumflexa ileum profunda** — yonbosh suyagini o'rab oladi va shu sohadagi yonbosh mushakni va ko'tariluvchi shox — **ramus ascendens** qorinning ko'ndalang mushaklarini qon bilan ta'minlaydi.

Tashqi yonbosh arteriyasi, chov boylami ostidagi — **lacuna vasorum** tirqishi orqali o'tib, son arteriyasiga davom etadi.

7.6.12. Son arteriyasi — a. femoralis (108- rasm)

Son arteriyasi — a. femoralis tashqi yonbosh arteriyasining davomi hisoblanadi va son sohasida quyidagi tarmoqlarni chiqaradi:

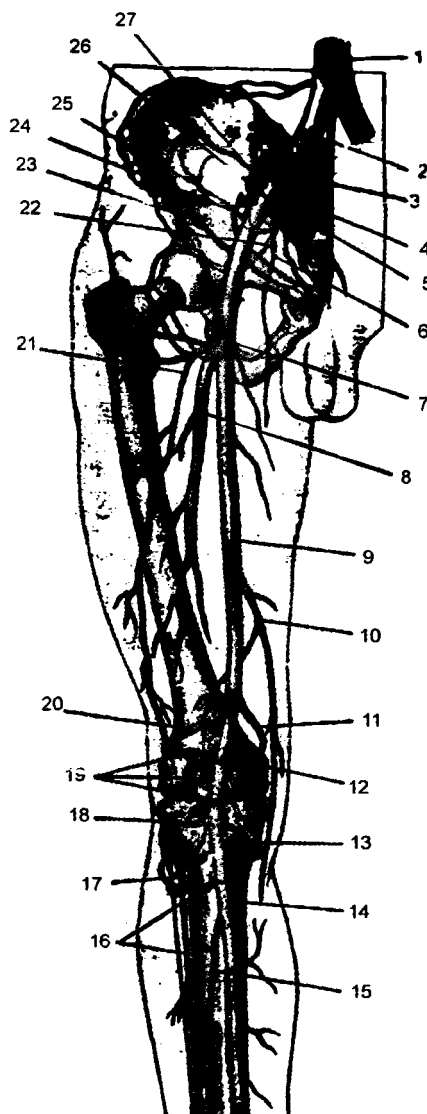
1. a. epigastrica superficialis — qorin terisidan kindik sohasigacha tarqaladi.
2. a. circumflexa ileum superficialis — yonbosh sohasini aylanib o'tuvchi yuza arteriya. Bu arteriya spina iliaca anterior superior sohasidagi terini qon bilan ta'minlaydi.

3. a. pudendae externae superficialis — tashqi jinsiy a'zolarining yuza sohasini qon bilan ta'minlaydi.

4. a. pudendae externae profunda — tashqi jinsiy a'zolarining chuqur arteriyasi.

Bu arteriyadan ayollarda — r.r. labiales anteriores, erkaklarda esa yorg'oq sohasiga — r.r. scrotales anteriores shoxlari, hamda chov boylami sohasiga — r.r. inguinales shoxlari ajraladi.

5. a. profunda femoralis — sonning chuqur arteriyasi. Bu arteriya son mushaklarini qon bilan ta'minlaydigan asosiy qon tomir hisoblanadi. Sonning chuqur arteriyasi quyidagi tarmoqlarga ajraladi:



108- rasm. Chanoq, son va boldir arteriyalari.

1 — aorta abdominalis; 2 — a. iliaca communis; 3 — a. sacralis mediana; 4 — a. iliaca interna; 5 — a. sacralis lateralis; 6 — a. obturatoria; 7 — a. circumflexa femoris medialis; 8 — a. profunda femoris; 9 — a. femoralis; 10 — a. genus descendens; 11 — a. genus superior medialis; 12 — a. poplitea; 13 — a. genus inferior medialis; 14 — a. tibialis posterior; 15 — a. peronea; 16 — a. tibialis anterior; 17 — a. recurrens tibialis anterior; 18 — a. genus lateralis inferior; 19 — rete genus; 20 — a. genus superior lateralis; 21 — a. circumflexa femoris lateralis; 22 — a. glutea inferior; 23 — a. circumflexa ilei profunda; 24 — a. epigastrica inferior; 25 — a. glutea superior; 26 — a. iliaca externa; 27 — a. iliolumbalis.

a) **a. circumflexa femoris medialis** — sonni ichki tarafdin aylanib o'tuvchi arteriya sonning medial guruh mushaklarini, chanoq — son bo'g'imini qon bilan ta'minlaydi. Bu arteriyadan quyidagi shoxlar ajraladi.

- **r. superficialis** — yuza shox;
- **r. profundus** chuqur shox;
- **r. acetabularis** — sirka kosachasi shoxi;
- **r. ascendens** — ko'tariluvchi shox;
- **r. descendens** — tushuvchi shox.

b) **a. circumflexa femoris lateralis** — sonni lateral tarafdin aylanib o'tuvchi arteriya bo'lib, sonning oldingi guruh mushaklarini qon bilan ta'minlaydi. Bu arteriyadan quyidagi shoxlar ajraladi:

- **r. ascendens** — ko'tariluvchi shox;
- **r. descendens** — tushuvchi shox;
- **r. transversus** — ko'ndalang shox.

d) **a. perforantes** — sonning orqasiga teshib o'tuvchi arteriya bo'lib, sonning orqa guruh mushaklarini qon bilan ta'minlaydi. Bu arteriyadan son suyagini oziqlantiradigan **a. nutriciae femoris** ajraladi.

6. **Rami muscularis** — o'z yo'nalishida son arteriyasi atrofidagi mushaklarni qon bilan ta'minlaydi.

7. **a. genus descendens** — tizza bo'g'imi sohasiga tushuvchi arteriya — tizza bo'g'imi sohasidagi arterial to'rni hosil qilishda qatnashadi.

Son arteriyasi — **a. femoralis** — **canalis adductorius** yaqinlashtiruvchi kanal orqali o'tib, tizza bo'g'imining orqa sohasidagi taqim chuqurchasida paydo bo'ladi va taqim arteriyasi **a. poplitea** deb ataladi. Taqim arteriyasi tarmoqlari tizza bo'g'imini qon bilan ta'minlaydi va tizza bo'g'imi sohasidagi arterial to'rni hosil qilishda qatnashadi.

7.6.13. Taqim arteriyasi — a. poplitea ning tarmoqlari

1. **a. superior lateralis genus** — tizza bo'g'imini qon bilan ta'minlaydigan yuqorigi lateral arteriya.

2. **a. superior medialis genus** — tizza bo'g'imini qon bilan ta'minlaydigan ustki medial arteriya.

3. **a. media genus** — tizza bo'g'imini qon bilan ta'minlaydiga o'rta arteriya.

4. **a. inferiores lateralis genus** — tizza bo'g'imini qon bilan ta'minlaydigan ostki lateral arteriya.

5. **a. inferior medialis genus** — tizza bo'g'imini qon bilan ta'minlaydigan pastki medial arteriya.

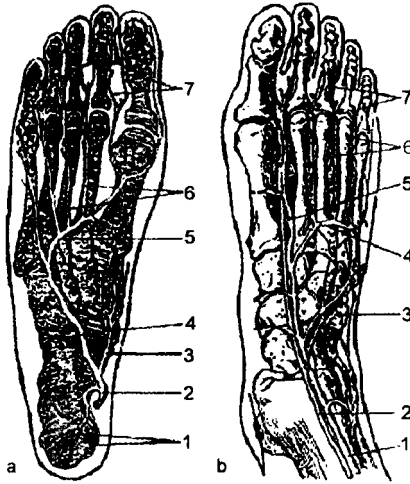
6. **a. surales** — boldirning orqa guruh mushaklarini qon bilan ta'minlashda qatnashadi.

Taqim arteriyasining tarmoqlari tizza bo'g'imi sohasida qon tomir to'ri — **rete articulare genus** hamda tizza qopqog'i qon tomir to'ri — **rete patellare** larni hosil qiladi.

Taqim chuqurchasining ostki uchida **a. poplitea** ikki arteriyaga:

a. tibialis anterior — old katta boldir arteriyasi va **a. tibialis posterior** — orqada katta boldir arteriyalariga bo'linadi.

7.6.14. Oldingi katta boldir arteriyasi (109- rasm)



109- rasm. Oyoq panjasining arteriyalari.
a — kaft yuzasi: 1 — rr. calcanei; 2 — a. tibialis posterior; 3 — a. plantaris medialis; 4 — a. plantaris lateralis; 5 — arcus plantaris; 6 — aa. metatarsae plantares; 7 — aa. digitales plantares propriae;

b — ustki yuzasi: 1 — a. tibialis anterior; 2 — n. peroneus profundus; 3 — a. tarsea lateralis; 4 — a. arcuata; 5 — r. plantaris profundus; 6 — aa. metatarsae dorsales; 7 — aa. digitales dorsales.

Oldingi katta boldir arteriyasi — **a. tibialis anterior** taqim arteriyasining tarmog'i bo'lib, boldirning oldingi guruh mushaklari orasida joylashadi va shu mushaklarni qon bilan ta'minlaydi. Bu arteriyaning quyidagi tarmoqlari bo'ladi:

1. **a. recurrens tibialis anterior** — tizza bo'g'imi sohasiga qaytuvchi oldingi arteriya bo'lib, bo'g'im sohasida arterial to'r hosil qilishda qatnashadi.

2. **a. recurrens tibialis posterior** — tizza bo'g'imi sohasiga qaytuvchi orqadagi arteriya — bo'g'im sohasida arterial to'r hosil qilishda qatnashadi.

3. **a. malleolares anterior lateralis** — lateral to'piq sohasini qon bilan ta'minlaydigan arteriya.

4. **a. malleolaris anterior medialis** — oldingi medial to'piq sohasini qon bilan ta'minlaydigan arteriya.

Lateral to'piq sohasida hosil bo'lgan qon tomir to'ri — **rete malleolare laterales** deyiladi.

a. tibialis anterior ning oxirgi tarmoqlari oyoq panja suyaklarining ustki yuzasidagi **a. dorsalis pedis** qon tomiriga davom etadi.

7.6.15. Orqa katta boldir arteriyasi

Orqa katta boldir arteriyasi — **a. tibialis posterior** boldirning orqa guruh mushaklari orasida joylashadi va shu mushaklarni qon bilan ta'minlaydi. Orqadagi katta boldir arteriyasidan quyidagi tarmoqlar ajraladi:

1. **a. peronea** — kichik boldir arteriyasi boldirdagi lateral guruh mushaklarini qon bilan ta'minlaydi.

2. **a. plantares lateralis et medialis** — ichki to'piq sohasidan o'tganidan so'ng hosil bo'lgan bu arteriyalar oyoq panjasining kaft yuzasida tarqaladi.

Arteria tibialis posterior ning tramoqlari:

a) **r. circumflexus fibularis** — kichik boldir suyagini aylanib o'tuvchi shox;

b) **r.r. malleolaris mediales** — medial to'piq sohasini qon bilan ta'minlaydigan shoxlar;

Boshqa shunday arteriyalar bilan qo'shilib, medial to'piq to'ri — **rete malleolare mediale** ni hosil qiladi.

d) **r.r. calcanei** — tovon sohasini qon bilan ta'minlaydigan shoxlar;

e) **a. nutricia tibiae** — katta boldir suyagini oziqlantiradigan arteriya.

Arteria peronea (fibularis) tarmoqlari;

a) **r. perforans** — teshib o'tuvchi tarmoq;

b) **r. communicans** — biriktirib turuvchi shox;

d) **r.r. malleolares laterales** — lateral to'piq sohasini qon bilan ta'minlaydigan shoxlar;

Bu qon tomirdan **r.r. calcanei** — tovon sohasiga shoxchalar ajraladi.

Tovon sohasida boshqa shunday arteriyalar bilan qo'shilib, tovon arteriya to'ri — **rete calcaneum** hosil bo'ladi.

e) **a. nutricia fibulae** — kichik boldir suyagini oziqlantiradigan arteriya.

7.6.16. Oyoq panjasining qon bilan ta'minlanishi

Oldingi katta boldir arteriyasi — **a. tibialis anterior**, oyoq panjasining ustki yuzasida **a. dorsalis pedis** qon tomiriga davom etadi. Oyoq ust yuzasidagi arteriya — **a. dorsalis pedis** quyidagi tarmoqlarni chiqaradi:

1. **a. a. tarsae lateralis et medialis** — oyoq panjasining kaft usti suyaklari sohasini qon bilan ta'minlaydi.

2. **a. arcuata** — oyoq panjasidagi yoysimon arteriya. Oldingi katta boldir arteriyasidan ajralib, **a. tarsae lateralis** bilan qo'shiladi. Yoysimon arteriyadan uchta **a. a. metatarsae dorsales** ajraladi. O'z navbatida bu arteriyalar oyoq panjasining II–V barmoqlari asosida — **a. a. digitales dorsales** tarmoqlarini chiqarib, II–V barmoqlarni qon bilan ta'minlaydi.

3. **a. metatarsae dorsalis prima** — oyoq panjasida I kaft suyaklari sohasidagi arteriya I va II barmoqlarni qon bilan ta'minlaydi.

4. **a. plantares profundus** — **a. dorsalis pedis** ning oxirgi tarmog'i bo'lib, bu arteriya I va II kaft suyaklari orasidagi tirqishda oyoqning kaft yuzasiga o'tadi. U oyoq kaftidagi kaft yoyi — **arcus plantaris profundus** ning vertikal anastomozini hosil qiladi.

7.6.17. Oyoq panjasining kaft yuzasidagi arteriyalari

Oyoqning kaft yuzasidagi arteriyalar — orqadagi katta boldir arteriyasining tarmoqlaridan hosil bo'ladi. Bu arteriya ichki to'pichni aylanib o'tib, oyoqning kaft yuzasida ichki va lateral kaft arteriya — **a. plantaris medialis** va **a. plantaris lateralis** larga bo'linadi. Har ikkala arteriya I kaft suyaklari sohasida qo'shiladi va yoy — **arcus plantaris superficialis** hosil bo'ladi. Shu yuzadagi I va II kaft suyaklari orasidagi tirqishdan chiqqan — **a. plantaris profundus** chuqur kaft arterial yoyi — **arcus plantaris profundus** ni hosil etishda qatnashadi. Bu yoydan barmoqlar tomoniga to'rtta — **a.a. metatarsae plantares** chiqadi. Bu arteriyalarning har biri barmoqlar asosiga kelganida ikkitadan — **a. digitales plantares** tarmog'ini chiqaradi va barmoqlarni qon bilan ta'minlaydi.

Oyoq panja sohasi **a. plantaris medialis et lateralis** lar orasida gorizontal yoy — **arcus plantaris superficialis** hosil bo'lsa, oyoq panjasining ustki yuzasidan, oyoq kaftiga tushayotgan **a. plantaris profundus** ning qo'shilishi natijasida vertikal yoy — **arcus plantaris profundus** hosil bo'ladi.

7.7. VENA QON TOMIRLARI

Angiologiya tomirlar to'g'risidagi fan bo'lib, uning tarkibiy qismini arteriya, vena va limfa tomirlari tashkil etadi.

Vena va arteriya qon tomirlari — bu qon tomir devorlarining tuzilishi va ular ichidagi qonning yurakka nisbatan yo'nalishi bilan farqlanadi.

Arteriyalardagi qon yurakdan a'zolariga tomon katta bosim ostida harakatlansa, venalar qonni kapillarlardan yurak tomonga past bosim ostida qayta yo'naltiradi.

Venalardagi bosimning past bo'lishi sababli, ularning devori arteriyalar devoriga nisbatan yupqaroq bo'lib, uch qavatga bo'linganligi unchalik ko'rinmaydi: mushak to'qimasi sust rivojlangan, lekin venalarda kollagen to'qima ko'proq bo'ladi.

Kindik (embrion taraqqiyoti davrida) va o'pka venasidan arterial qon, boshqa barcha venalardan esa venoz qon oqadi.

Venoz qon tomirlari bajaradigan vazifalar:

1. To'qimalarda modda almashinuvi natijasida hosil bo'lgan chiqindi moddalarni a'zoldan olib chiqib ketadi.

2. Hazm a'zolarida so'rilgan ozuqa moddalarni, ana shu a'zolar nomidagi venalar orqali darvoza venasiga yig'ib, jigarga olib kiradi va jigardan jigar venasi orqali pastki kovak venaga (umumiy qon aylanishiga) quyiladi.

3. Ichki sekretiya bezlari ishlab chiqargan gormonlarni qon orqali boshqa a'zolariga etkazish vazifasini bajaradi.

Ma'lumki yurak devorining qisqarishi, arteriya qon tomirlarida nisbatan katta bosim hosil qiladi. Aortada bosim 160 mm simob ustuniga teng bo'lsa, yelka

arteriyasida 110–130 mm ni tashkil etadi. O‘z navbatida arteriyalarning maydaroq tarmoqlarga bo‘linishi, uning ichidagi bosimning kamayishiga olib keladi, natijada kapillarlar ichidagi bosim juda pasayadi. Vena qon tomirlari ichidagi bosim esa kapillar ko‘rsatgichidan ham pastroq bo‘ladi. Yurakka yaqin joylashgan venalarda bosim hatto manfiy bo‘ladi. Qon tomirlar ichidagi qonning harakat tezligi — qon bosimiga to‘g‘ri proporsional bo‘ladi. Demak, vena ichidagi qon bosimi past bo‘lganligi uchun, qonning yo‘nalish tezligi ham past bo‘ladi. Qonning oqish tezligi arteriya va venalarda har-xil bo‘lishiga qaramasdan, yurakdan arteriyalarga chiqayotgan qon miqdori shu daqiqalarda venalar orqali yurakga oqib kelayotgan qon miqdoriga teng bo‘lishi kerak. Arterial va venoz tizimdagi nomuvofiqlik venoz qon tomirlarning ko‘pligi va hajm jihatidan ularning ustunligi natijasida tenglashadi. Mana shuning uchun, vena qon tomirlarida bosim va qon oqish tezligi past bo‘lishiga qaramasdan, uning hajmi kattaligi natijasida yurakdan qancha qon chiqsa, shuncha qon unga qaytib keladi. Natijada, yurakdan ma‘lum daqiqa davomida qancha qon bitta aortaga chiqsa, shuncha qon ikkita venoz qon tomirlar orqali oqib keladi. A‘zo yoki to‘qimalarning ma‘lum qismidagi vena va arteriya qon tomirlari hajmining nisbiy koeffitsiyenti 2: 1, 3: 1 va hatto 4: 1 ga ham teng bo‘lishi mumkin. Bunday katta farq, vena qon tomirlarining yuza va chuqur qismlarga bo‘linishini taqozo etadi. Yuza (teri osti) joylashgan venalar yonida arteriyalar bo‘lmaydi. Chuqur venalar esa, arteriyalar bilan yonma-yon yo‘naladi (u arteriya nomi bilan ataladi) va ba‘zi joylarda bitta arteriyaga ikkita vena to‘g‘ri keladi. Venalarning xususiyati va arteriya qon tomirlaridan farqi, ularda klapanlar bo‘lishidir. Venalardan oqayotgan qon yurak tomon harakat qilayotganda anchagina qismida qonning gidrostatik bosimini engish uchun moslama — klapanlar paydo bo‘ladi. Klapanlar qonni faqat bir tomonga oqishini ta‘minlab, teskari (kapillarlariga qarab) oqishiga yo‘l qo‘ymaydigan to‘siqlar xizmatini bajaradi. Ular vena ichki pardasining yupqa, nozik burmalari hisoblanadi. Odatda klapanlar juft-juft bo‘lib, bir-biriga qaragan bo‘ladi va venadan qon harakat qilganda (markazga qarab yo‘nalganda), uning devoriga yopishadi. Qon teskari harakat qilganda, klapanlar bilan vena devori orasidagi yoriqqa qon kirib qolib, klapanlar vena devoridan yiroqlashadi. Natijada klapanlarning erkin chekkalari bir-biriga yaqinlashib tutashadi va vena teshigining shu joyi yopiladi. Bu moslamalar qonni faqat yurak tomon oqishini ta‘minlaydi. Klapanlar vena ichki qavatining yarimoysimon burma shaklidagi o‘simtasi bo‘lib, ko‘pincha juft holda uchraydi. Ba‘zan bitta yoki uchta o‘simta shaklida bo‘ladi. Klapanlar ko‘pincha venoz tomirlarning asosiy o‘zaniga quyilish joylarida joylashib, qonning qaytadan shu irmoqchalarga o‘tishidan va kapillarlariga ta‘siridan saqlaydi. Qayerda qonning gidrostatik bosimi yuqori va yo‘nalishi qiyinroq bo‘lsa, shu yerda klapanlar soni ko‘proq uchraydi. Oyoq venalari ichidagi klapanlar, qo‘l venalariga nisbatan ko‘proq bo‘lib, ular orasidagi masofa esa qisqaroq bo‘ladi. Demak, klapanlar qonni venalar ichida faqat yurak tomon harakatini ta‘minlaydi. Bundan tashqari,

qonning bir tomonga yo'nalishi venalar atrofidagi mushaklar va fassiyalar holati bilan ham belgilanadi. Vena qon tomirlarining tashqi qavati mushak fassiyalari bilan birikkan bo'ladi. Mushaklar harakati vena bo'shlig'ining kengayishi yoki torayishiga olib keladi. Qon tomirlar kengayganda u irmoqlardan qonni so'rib olsa, vena bo'shlig'ining torayishi esa, aksincha qonni yurak tomon harakatini ta'minlaydi.

Bundan tashqari qonning yurak tomon harakati ko'krak qafasining faol harakati va diafragma mushaklarining qisqarishi bilan ham ta'minlanadi.

Odam tanasida ikkita katta vena qon tomirlari bo'lib, ular yuqori va pastki kovak venasidir. Bundan tashqari qorin bo'shlig'idagi toq a'zolaridan venoz qon jigar ichiga yo'nalgan darvoza venasi va bel sohasidan boshlanib ko'krak qafasi devoridan hamda a'zolaridan qonni yig'ib yuqori kovak venaga olib boruvchi toq va yarimtoq venalar ham mavjud.

Yuqori kovak vena — **v. cava superior** o'ng va chap tomonlardagi qo'l va kalladan venoz qonni yig'adigan qon tomirlarning (**v. brachiocephalica dextra et sinistra**) birikishidan hosil bo'ladi.

Yuqori kovak venaga ko'krak qafasining orqa yuzasida joylashgan toq — **v. azygos** va yarim toq — **v. hemiazygos** venalardagi qon ham oqib keladi. O'z navbatida toq va yarim toq venalarning irmoqlari qorin bo'shlig'ining orqa yuzasidan boshlanib, ko'krak qafasida qovurg'alararo venalarni va orqa ko'ks oralig'ida joylashgan a'zolaridan vena qonini qabul qiladi. Toq va yarim toq venalarning qorin bo'shlig'ining orqa yuzasidan boshlanadigan irmoqlari — bel venalari hamda umurtqa pog'onasining tashqi venalari bilan o'zaro anastomozlar vositasida birikkan bo'ladi.

Pastki kovak vena — **v. cava inferior** qorin pardadan tashqarida joylashgan bo'lib, o'ng va chap umumiy yonbosh venalarning birikuvidan hosil bo'ladi (**v. iliaca communis dextra et sinistra**). Natijada pastki kovak vena oyoqlardan, chanoq devori va bo'shlig'idagi a'zolaridan, buyrak, buyrak usti bezi, jigar, qorin devorlaridan venoz qonni yig'ib oladi.

Darvoza venasi — **v. portae** qorin bo'shlig'ining jigardan boshqa toq a'zolaridan, aniqroq aytganda: taloq, me'da osti bezi, o't pufagi va me'dadan tortib to'g'ri ichakning yuqori bo'limigacha — hazm kanalidan qon to'playdi. Shu tariqa venoz qon yuqorida nomi aytilgan a'zolaridan pastki kovak venaga va yurakka, to'g'ridan-to'g'ri tushmay, dastlab jigarga boradi va jigar kapillarlaridan o'tib, jigar venalari — **v. v. hepaticae** orqali pastki kovak venaga quyiladi.

Agar biror sababga ko'ra, katta vena qon tomirida qon harakatiga to'sqinlik bo'lsa, vena irmoqlari orasidagi anastomozlar ochiladi.

Yuqorigi va pastki kovak vena irmoqlari orasidagi birlashuvlar — kava-kaval anastomozlar deb ataladi.

Darvoza venasi va kovak vena irmoqlari orasidagi anastomozlarga — portakaval anastomozlar deyiladi.

7.7.1. Yurak venalari

Yurak arteriyalari ikkita bo'lib, venalari ko'p bo'ladi va yurakning o'ng bo'lmachaga turli yo'llar bilan yetib boradi. Yurakning kichik venalari o'ng bo'lmachaga to'g'ridan-to'g'ri ochiladi. Uning boshqa venalari yurak venalarining sinusiga quyiladi. Yurak venalarining sinusi orqadagi toj egatida yotadi va yurakning o'ng bo'lmachasiga quyiladi. Yurakning vena kengaymasi — **sinus coronarius** ga quyidagi venalar quyiladi:

1) **v. cardiaca magna** — yurakning katta venasi. Bu vena oldingi qorinchalararo vena — **v. interventricularis anterior** hamda chap qirradagi vena — **v. marginalis sinistra** larning quyilishidan hosil bo'ladi;

2) **v. ventriculi sinistri** — chap qorincha venasi;

3) **v. obliqua atrii sinistri** — chap bo'lmachaning qiyshiq venasi;

4) **v. cardiaca media** — yurakning o'rta venasi;

5) **v. cardiaca parva** — yurakning kichik venasi. Bu venaga **v. marginalis dextra** — o'ng qirra venasi, hamda **v. ventriculi dextri** — o'ng qorincha venalari quyiladi;

6) **v.v. cardiaca minimae** — yurakning mayda (eng kichik) venalari o'ng bo'lmacha venalaridan — **v.v. atriales dextrae** hamda o'ng qorincha venalari — **v.v. ventriculares dextrae** dan tashkil topadi.

Bundan tashqari yurakda **R. Vessen** (1706) va **A. Tebeziya** (1708) tomonidan aniqlangan, yurakning qorinchalariga ochiladigan qon tomirlar ham bo'ladi.

7.7.2. O'pka venalari — *venae pulmonales*

O'pka venalari ikki juft bo'lib, yurakning chap bo'lmasiga quyiladi. Vena nomi bilan atalsa ham ichida kislorodga boy bo'lgan arterial qon bo'ladi.

Venae pulmonales o'pka venalari quyidagi venalardan hosil bo'ladi:

1) **Venae pulmonales dextra superior** — o'ng o'pkaning yuqori venasi;

2) **Venae pulmonales dextra inferior** — o'ng o'pkaning pastki venasi;

3) **Venae pulmonales sinistra superior** — chap o'pkaning yuqori venasi;

4) **Venae pulmonales sinistra inferior** — chap o'pkaning pastki venasi.

I. Vena pulmonalis dextra superior — o'ng o'pkaning yuqori venasiga quyiladigan venalar kiradi:

1) **v. apicalis** — o'ng o'pka yuqori bo'lagi uchidagi vena;

2) **v. anterior** — o'ng o'pka yuqori bo'lagining oldingi venasi;

3) **v. posterior** — o'ng o'pka yuqori bo'lagining orqa venasi;

4) **v. lobi medii** — o'ng o'pka o'rta bo'lagi venasi.

II. **Vena pulmonalis dextra inferior** — o'ng o'pkaning pastki venasiga quyiladigan venalar kiradi:

1) **v. superior** — o'ng o'pka pastki bo'lagining yuqori venasi;

2) **v. basalis communis** — o'ng o'pka pastki bo'lagi umumiy asosidagi vena;

3) **v. basalis inferior** — o'ng o'pka pastki bo'lagi asosining pastki venasi.

III. **Vena pulmonalis sinistra superior** — chap o'pka yuqori bo'lagi venasiga quyiladigan venalar:

1) **v. apicoposterior** — chap o'pka yuqori bo'lagi uchidagi orqa vena;

2) **v. anterior** — chap o'pka yuqori bo'lagining oldingi venasi;

3) **v. lingularis** — chap o'pka yurori bo'lagining tilcha venasi.

IV. **Vena pulmanalis sinistra inferior** — chap o'pka pastki bo'lagi venasiga quyiladigan venalar:

1) **v. superior** — chap o'pka pastki bo'lagining yuqori venasi;

2) **v. basalis communis** — chap o'pka pastki bo'lagining asosidagi umumiy vena;

3) **v. basalis superior** — chap o'pka pastki bo'lagining asosidagi ustki vena;

4) **v. basalis inferior** — chap o'pka pastki bo'lagining asosidagi pastki vena.

7.7.3. Yuqori kovak vena — vena cava superior

Yuqori kovak vena ikkita yelka-bo'yin — **v. brachiocephalica dextra et sinistra** larning qo'shilishidan hosil bo'ladi. Yuqori kovak vena yurakning o'ng bo'lmachasiga quyiladi.

Har bir yelka-bo'yin venasi o'mrov osti venasi — **v. subclavia** va ichki bo'yinturuq venasi — **v. jugularis internae** larning o'zaro birikishidan hosil bo'ladi.

V. brachiocephalicae dextra et sinistra — yelka-bo'yin venalari ko'krak qafasi devori va uning ichida joylashgan a'zo venalarini qabul qiladi.

Yelka-bo'yin venasiga quyidagi venalar quyiladi:

1) **Plexus thyroideus impar** — qalqonsimon bezning toq vena chigali;

2) **v. thyroidea inferior** — qalqonsimon bez osti venasi;

3) **v. laryngea inferior** — hiqildoqning ostki venasi;

4) **v. v. thymicae** — ayrisimon bez venasi;

5) **v. v. pericardiacae** — yurak xaltasining venasi;

6) **v. v. pericardiophrenicae** — diafragma va yurak xaltasi venalari;

7) **v. v. mediastinales** — ko'ks oralig'idagi a'zo va to'qimalar venasi;

8) **v. v. bronchiales** — bronx va o'pka to'qimalarining venasi;

9) **v. v. tracheales** — traxeya venalari;

10) **v. v. esophageae** — qizilo'ngach venalari;

11) **v. vertebralis** — bo'yin umurtqasining ko'ndalang o'simtalaridagi kanal bo'yilab yo'naladigan vena: orqa miyaning bo'yin segmentlaridan va bosh miyaning asosidan venoz qonni qabul qiladi;

12) **Plexus venosus suboccipitalis** — ensa ostidagi vena chigallari;

13) **v. cervicalis profunda** — bo'yin mushaklaridan venoz qonni qabul qiladi;

14) **v. v. thoracicae internae** — ko'krak qafasining oldingi devorining ichki yuzasidan yo'naladi. Bu venalar qorinning oldingi devoridagi vena: **v. v. subcutaneae abdominis**; **v. v. epigastricae superiores**; **v. v. musculophrenicae** tarmoqlarini qabul qiladi. Ko'krak qafasidan esa **v. v. intercostales anteriores**; **v. intercostalis suprema** tarmoqlari ham ichki ko'krak venasiga quyiladi.

7.7.3.1. Ichki bo'yinturuq venasi — **v. jugularis interna**

Ichki bo'yinturuq venasi kalla suyagining asosidagi **foramen jugulare** teshigi sohasidan boshlanadi. Bu vena kalla suyagining ichidagi venoz sinuslardan venoz qonini qabul qiladi. Kalla ichidagi venoz sinuslar bosh miyaning qattiq pardasi va kalla suyaklar orasida hosil bo'ladi. Ichki bo'yinturuq venasiga quyidagi venoz sinuslardan qon yig'iladi: **sinus sigmoideus**, **sinus transversi**, **sinus sagitalis superior**, **sinus occipitalis**, **sinus rectus**, **sinus sagitalis inferior**. Bu vena qon tomirlari ensa sohasida yig'ilib, ichki xochsimon sohada venoz kengaymasi — **confluens sinium** ni hosil qiladi. Bosh miya asosida, turk egari atrofida **sinus cavernosus** venalari joylashadi. Ikki tarafdagi shu nomli venalar oldida va orqada **sinus intercavernosi** venalari vositasida qo'shiladi. Bu venalarga ko'z kosasidan chiqadigan **v. ophthalmica superior** ham quyiladi. O'z navbatida **sinus cavernosus** venalari chakka suyagining piramida qismida joylashgan **sinus petrosus superior et inferior** venalariga quyiladi. Har ikkala tarafdagi **sinus petrosus inferior** venalari o'zaro qo'shilib, **plexus basilaris** venoz chigalini hosil etadi. Bu venoz chigallar umurtqa pog'anasi ichidagi venalarga davom etadi.

Kalla ichidagi venoz sinuslar, kallaning tashqi yuzasidagi venalar bilan anastomozlar vositasida o'zaro birlashadi. Bunday venalarni: **v. v. emissariae** deb atalib, ular kalla suyaklaridagi teshiklar (**foramen parietale**, **foramen mastoideum**, **canalis condylaris**) orqali yo'naladi.

Ichki bo'yinturuq venasiga tashqi tarafdin quyidagi venalar quyiladi:

1) **V. facialis** - kallaning tashqi yuzasidagi quyidagi venalardan hosil bo'ladi: **v. angularis**; **v. v. supratrochlearis**; **v. supraorbitalis**; **v. v. palpebralis superiores**; **v. v. nasales externae**; **v. v. palpebralis inferiores**; **v. labialis superior**; **v. labialis inferiores**; **v. facies profunda**; **v. v. parotidei**; **v. palatina externa**; **v. submentalis**, **v. v. maxillares**, **v. transversa faciei**, **v. temporalis media**, **plexus pterygoideus**.

2) **v. retromandibularis** — jag' orqasidagi **v. temporalis superficialis** va **plexus v. pterygoideus** venalariga quyiladi.

O'z navbatida **plexus v. pterygoideus** — qanotsimon vena chigaliga quyidagi venalar quyiladi:

a) **v. v. meningeae mediae** — qattiq pardaning o'rta venalari;

b) **v. v. temporales profunda** — chakkaning chuqur venalari;

- d) **v. conalis pterygoidei** — qanotsimon kanal venasi;
- e) **v.v. auriculares anterior** — quloqning oldingi venalari;
- f) **v.v. porotidaeae** — quloq oldi so‘lak bezi venalari;
- g) **v.v. articulares** — chakka — pastki jag‘ bo‘g‘imining venalari;
- h) **v.v. tympanicae** — nog‘ora parda venalari;
- i) **v. styломastoidea** — bigizsimon o‘simta — so‘rg‘ich venasi.
- 3) **v. v. pharyngeae** — halqum venalari.
- 4) **v. lingualis** — til venalari.
- 5) **v.v. thyroidea superiores** - qalqonsimon bezning yuqori qismi venalari.
- 6) **v. thyroidea media** — qalqonsimon bezning o‘rta sohasi venalari.
- 7) **v. sternocleidomastoidea** — shu nomdagi mushak venasi.
- 8) **v. laryngea superior** — hiqildoqning yuqorigi venasi.

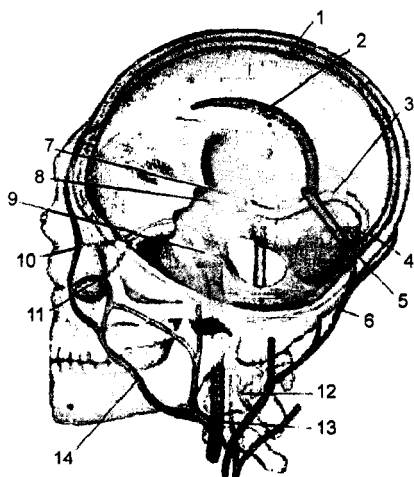
7.7.3.2. Tashqi bo‘yinturuq venasi — **v. jugularis externa**

Tashqi bo‘yinturuq venasi quloq suprasining orqa sohasidan boshlanadi. O‘z yo‘lida bu venaga ensa venasi — **v. occipitalis** va **v. auricularis posterior** venalari quyiladi.

O‘mrov usti sohasida tashqi bo‘yinturuq vena — **v. jugularis anterior** bilan qo‘shilib, o‘mrov osti vena — **v. subclavia** ga quyiladi. **V. jugularis anterior** — oldingi bo‘yinturuq venasi til osti suyagining ustki sohasidan boshlanadi va to‘sh suyagi sohasida o‘mrov osti venasi — **v. subclavia** ga quyiladi. To‘sh suyagining ustida ikki tarafdagi oldingi bo‘yinturuq venalar o‘zaro — **arcus venosus jugularis** vena yoyi vositasida qo‘shilishi mumkin.

Vena jugularis externa ga quyidagi venalar quyiladi:

- a) **v. auricularis posterior** — quloq suprasining orqa venasi;
- b) **v. jugularis anterior** — oldingi buyinturuq venasi;
- d) **v. suprascapularis** — kurak usti venasi;
- e) **v. transversae cervicis** — bo‘yinning ko‘ndalang venasi.



110- rasm. Bosh sohasidagi venalar.

1 — Sinus sagittalis superior; 2 — Sinus sagittalis inferior; 3 — Sinus sigmoideus; 4 — Sinus transversus; 5 — Sinus rectus; 6 — V. occipitalis; 7 — Sinus petrosus superior; 8 — Sinus petrosus inferior; 9 — Confluens sinuum; 10 — Ko‘z venalari; 11 — V. angularis; 12 — V. vertebralis; 13 — V. jugularis interna; 14 — V. facialis.

7.7.3.3. O'mrov osti venasi — v. subclavia

O'mrov osti venasi qo'ltiq osti venasi — v. **axillaris** ning davomi hisoblanadi. Unga tashqi va oldingi bo'yinturuq venalari ochilib, bo'yinning yuza venasi — v.v. **transversa colli** hamda ko'krakdan — v. v. **pectorales** va kurak sohasidan — v. **scapularis dorsalis** lar quyiladi.

7.7.3.4. Qo'ltiq osti venasi — v. axillaris

Qo'ltiq osti venasi - v. **axillaris** qo'l va ko'krakning yon yuzasidagi venalarni qabul qiladi. **Vena axillaris** — qo'ltiq osti venasiga quyiladigan venalar:

- 1) v. **subscapularis** — kurak osti venasi;
- 2) v. **circumflexa scapulae** — kurakni aylanib o'tuvchi vena. Bu venaga quyidagi venalar ochiladi:
 - a) v. **thoracodorsalis** — ko'krak qafasining orqa yuzasidagi venalar;
 - b) v. **circumflexa humeri posterior** — yelkani aylanib o'tuvchi orqa vena;
 - d) v. **circumflexa humeri anterior** — yelkani aylanib o'tuvchi old vena;
- 3) v. **thoracica lateralis** — ko'krak qafasining yon venasi;
- 4) v. v. **thoracoepigastricae** — ko'krak — qorin usti venalari;
- 5) v. **plexus venosus areolaris** — sut bezining so'rg'ich sohasidagi vena chigali.

Qo'l venalari yuza va chuqur venalardan iborat bo'ladi.

7.7.3.5. Qo'lning yuza venalari — venae superficiales membri superioris

1. v. **cephalica** — qo'lning lateral teri osti venasi, qo'l panjasining bilak suyagi tarafidan boshlanib, bilakning lateral sohasidan yo'naladi, tirsak sohasida medial teri osti venalari bilan anastomoz vositasida qo'shiladi (v. **intermedia cubiti**). Bu venaga v. **thoracoacromialis** ko'krak-akromion venasi quyiladi.

Lateral teri osti vena yelka sohasidan o'tib, qo'ltiq venasiga quyiladi.

2. v. **basilica** — qo'lning medial teri osti venasi. Qo'l panjasining tirsak suyagi sohasidan boshlanib, bilakning oldingi va medial yuzalaridan yo'naladi, tirsak bo'g'imi sohasida lateral teri osti venalari bilan anastomoz tarmoqlar vositasida — v. **intermedia cubiti** ga qo'shiladi. Medial teri osti venasi yelka venasi — v. **brachialis** ga quyiladi.

3. v. **intermedia cubiti** — tirsak bo'g'imi sohasida lateral va medial teri osti venalarini o'zaro qo'shib turadi. Tirsakning oraliq venalari bilakning oldingi yuzasidan venoz qonni v. **mediana antebrachii** tomirlari vositasida qabul qiladi.

4. **Rete venosum dorsale manus** -- qo'l panjasining orqa yuzasidagi vena to'ri. Bu to'rga — **v.v. intercapitulares** — boshchalar orasidagi venalar hamda **v.v. metacarpales dorsales** kaftning orqa yuzasining venalari quyiladi.

5. **Arcus venosus palmaris superficialis** — kaftning yuza vena ravog'i. Bu venalarga **v.v. digitales palmares** — barmoqlarning kaft yuzasidagi venalari quyiladi.

7.7.3.6. Qo'lning chuqur venalari — **venae profundae membri superioris**

Qo'lning chuqur venalari arteriyalar bilan birga yo'nalib va ular nomi bilan ataladi.

Qo'lning chuqur venalari:

1. **v. v. brachiales** — yelka venasi. Shu nomli arteriya tarmoqlari yonida vena qon tomirlari joylashadi.

2. **v. v. ulnares** — tirsak venasi. Shu nomli arteriya tarmoqlari yonida vena qon tomirlari joylashadi.

3. **v. v. radiales** — bilak venasi. Shu nomli arteriya tarmoqlari yonida vena qon tomirlari joylashadi.

4. **v. v. interosseae** — bilakdagi suyaklararo venalar. O'z navbatida bu venaga **v.v. interosseae anterior** — oldingi suyaklararo venalar va **v. interosseae posteriores** orqa suyaklararo venalar quyiladi.

5. **Arcus venosus palmaris profundus** — kaftdagi chuqur vena ravog'i. Bu venalarga -- **v.v. metacarpales palmares** -- kaft venalari quyiladi.

7.7.3.7. Ko'krak qafasi devoridagi venalar

1. **v. v. intercostales posteriores** — orqadagi qovurg'alararo venalar qovurg'alar orasida joylashadi. **Ramus dorsalis** irmoqlari orqaning chuqur mushaklaridan venoz qonni qabul qilsa, **ramus spinalis** irmoqlari esa orqa miyaning ko'krak segmentlaridan venoz qonni qabul qiladi. O'ng tarafdagi qovurg'alararo venalar toq vena — **v. azygos** ga quyiladi. Chap tarafda qovurg'alararo venalar yarim toq vena — **v. hemiazygos** ga quyiladi.

2. **v. hemiazygos** — yarim toq vena ko'krak qafasining orqa devorining chap qismida joylashadi.

Yarim toq vena bel sohasidagi **v. lumbales ascendentes** irmoqlaridan boshlanib, ko'krak qafasining VII–VIII ko'krak umurtqalari sohasigacha ko'tariladi. Shu sohada ko'krak umurtqasi tanasini oldidan o'tib, o'ng tarafdagi toq vena — **v. azygos** ga quyiladi. O'z yo'nalishida yarim toq venaga ko'ks oralig'idagi a'zoldan venoz qon oqadi va pastki chap qovurg'alararo venalar quyiladi.

3. **v. hemiazygos accessoria** — qo'shimcha yarim toq vena ko'krak qafasining chap tarafidagi yuqorigi chap qovurg'alararo venalarni qabul qiladi. Qo'shimcha yarim toq vena yarim toq venaga quyiladi.

4. Toq vena — **v. azygos** ko'krak qafasining o'ng yarmida, uning orqa devorida joylashadi. Bu vena bel sohasida **v. lumbales ascendens** irmoqlari bilan boshlanadi. Toq venaga o'ng tarafdagi qovurg'alararo va ko'ks oralig'idagi a'zolarning venalari quyiladi.

Toq vena yuqorigi kovak vena — **v. cava superior** ga **arcus venae azygos** — toq vena ravog'i vositasida quyiladi. Toq vena **v. azygos** ga quyidagi venalar quyiladi:

- 1) **v. intercostalis superior dextra** — yuqorigi o'ng qovurg'alararo vena;
- 2) **v. hemiazygos** yarim toq vena;
- 3) **v. hemiazygos accessoria** -- qo'shimcha yarim toq vena;
- 4) **v. v. oesophageales** — qizilo'ngach venalari;
- 5) **v. v. bronchiales** — bronxlarning venalari;
- 6) **v. v. pericardiacae** — perikard venalari;
- 7) **v. v. mediastinales** — ko'ks oralig'i venalari;
- 8) **v. v. phrenicae superiores** diafragmaning yuqorigi venalari;
- 9) **v. lumbalis ascendens** — belning ko'tariluvchi venasi. Bu venaga bel venalari — **v. v. lumbalis** quyiladi;
- 10) **v. v. subcostalis** — qovurg'a osti venasi;
- 11) **v. v. intercostales posteriores** — orqa qovurg'alararo venalar. Bu venalarga orqa mushak venalari — **v. dorsalis**, umurtqalararo venalar — **v. intervertebralis** va orqa miya venalari — **v. spinalis** lar quyiladi.

7.7.4. Pastki kovak vena — **v. cava inferior**

Pastki kovak vena qorin bo'shlig'ining orqa devori sohasida aortaning o'ng tarafida joylashadi. Bu vena IV bel umurtqasi sohasida ikkita umumiy yonbosh venalar — **v. iliaca communes dextrae et sinistrae** ning qo'shishidan hosil bo'ladi. Pastki kovak vena diafragmadan o'tib, yurakning o'ng bo'lmachasiga quyiladi.

Pastki kovak venaga quyidagi venalar quyiladi:

1. **v. v. lumbales dextrae et sinistrae** — bel sohasidan to'rtta irmoq bo'lib yo'naladi;
2. **v. v. phrenicae inferiores** — diafragmaning pastki yuzasi venalari;
3. **v. v. testicularis** — (erkaklarda) — moyak venalari. O'ng moyak venasi pastki kovak venaga, chap moyak venasi esa chap buyrak venasiga quyiladi;
4. **v. v. ovaricae** — (ayollarda) — tuxumdon venalari;
5. **v. renales** — buyrak venalari;

6. **v. suprarenalis dextra et sinistra** — buyrak usti bezi venalari. O'ng tarafdagi venalar pastki kovak venaga quyiladi. Chap tarafdagi buyrak usti venalari — chap buyrak venasiga quyiladi;

7. **v. hepaticae** — jigar venalari. Pastki kovak venaning diafragma sohasida quyiladi.

7.7.4.1. Umumiy yonbosh venalar — **v. iliaca communes**

Umumiy yonbosh venalar — **v. iliaca communes**, ichki va tashqi yonbosh venalar — **v. iliaca externa**, **v. iliaca interna** larning qo'shilishidan hosil bo'ladi. Umumiy yonbosh venaga quyidagi venalar quyiladi:

1. **v. sacralis mediana** — dumg'azaning o'rta venasi.
2. **v. iliolumbalis** — bel-yonbosh venasi.

7.7.4.2. Ichki yonbosh vena — **v. iliaca interna**

Ichki yonbosh vena — **v. iliaca interna** chanoq devoridan va shu sohadagi a'zoldardan arteriyalar bilan yo'naladigan quyidagi venalarni qabul qiladi:

1. **v. v. gluteae superiores** — dumbaning ustki venalari;
2. **v. v. gluteae inferiores** — dumbaning pastki venalari;
3. **v. v. obturatoriae** — yopqich venalari;
4. **v. v. sacrales laterales** — dumg'azaning yon venalari;
5. **v. pudenda interna** — ichki uyatli vena, bu venaga to'g'ri ichakning pastki venalari — **v.v. rectales inferior**, ayollarda **v.v. profundae clitoridis**, erkaklarda **v.v. profundae penis** — tashqi jinsiy a'zoning chuqur venalari quyiladi.
6. **v. dorsalis penis** (erkaklarda) — tashqi jinsiy a'zoning orqa venasi;
7. **v. dorsalis clitoridis** (ayollarda) — diloqning orqa venasi;
8. **v. uterinae** (ayollarda) — bachadon venasi;
9. **v. v. rectales mediae** — to'g'ri ichak o'rta venalari;
10. **v. v. rectales inferiores** — to'g'ri ichak pastki venalari;
11. **v. v. scrotales posteriores** (erkaklarda) — yorg'oq orqa venalari;
12. **v. v. labiales posteriores** (ayollarda) — tashqi jinsiy a'zolarining orqa venalari;

13. **v. v. vesicales** — siydik qopi venalari.

Ichki yonbosh venaga quyidagi venoz chigallar ham quyiladi:

1. **Plexus venosus sacrales** — dumg'aza sohasida;
2. **Plexus venosus rectalis** — to'g'ri ichak devorida;
3. **Plexus venosus vesicalis** — siydik qopchasi devorida;
4. **Plexus venosus prostaticus** — erkaklarda, prostata bezi atrofida;
5. **Plexus venosus uterinus** — ayollarda, bachadon devorida;
6. **Plexus venosus vaginalis** — ayollarda, qin devorida.

7.7.4.3. Tashqi yonbosh vena — *v. iliaca externa*

V. iliaca externa — tashqi yonbosh vena umumiy yonbosh venaga quyiladi. Tashqi yonbosh vena — son venasining davomi hisoblanadi va **lacuna vasorum** orqali o'tadi.

Tashqi yonbosh venaga arteriyalar bilan birga yo'naladigan quyidagi venalar quyiladi:

- 1) **v. epigastrica inferior** — qorin devorining pastki venasi;
- 2) **v. circumflexa ilium profundum** — yonbosh soha atrofidagi vena.

7.7.4.4. Son venasi — *v. femoralis*

V. femoralis — son venasi **lacuna vasorum** orqali o'tib, tashqi yonbosh venaga davom etadi. Son venasi taqim venasi — **v. poplitea** ning davomi hisoblanadi.

Son venasiga quyidagi venalar quyiladi:

1. **v. saphena magna** — katta teri osti venasi. Oyoq panjasining ustki yuzasidan boshlanib, boldir va sonning ichki yuzasi bo'ylab, teri ostidan yo'naladi. Bu vena sonning yuqori qismida son venasiga quyilib, unga quyidagi vena irmoqlari quyiladi:

- a) **v. circumflexa ilium superficialis** — yonbosh sohasining yuza venasi;
- b) **v. v. pudendae externae** — jinsiy a'zoldan yo'naluvchi yuza venalar;
- d) **v. epigastrica superficialis** — qorin oldingi devorining yuza venasi;
- e) **v. saphena accessoria** — qo'shimcha teri osti venasi;
- f) **v.v. dorsalis superficiales clitoridis** — ayollardagi diloqning orqa yuza venasi;
- g) **v.v. dorsalis superficiales penis** — erkaklar tashqi jinsiy a'zosining orqa yuza venasi;

h) **v.v. labiales anteriores** — ayollarda uyatli lablarning old venalari;

i) **v.v. scrotales anteriores** — erkaklarda yorg'oqning old venalari.

Son venasiga arteriyalar bilan birga yo'naladigan venalar ham quyiladi:

2. **v. profunda femoris** — sonning chuqur venasi. Bu venaga quyidagi vena irmoqlari quyiladi:

- a) **v. v. circumflexae femoris medialis** — son ichki sohasidagi aylanib o'tuvchi venalar;
 - b) **v. v. circumflexae femoris laterales** — son lateral sohasidagi aylanib o'tuvchi venalar;
 - d) **v. v. perforantes** — son mushaklaridagi teshib o'tuvchi venalar.
- Son venasi taqim venasi — **v. poplitea** ning davomi bo'lib hisoblanadi.

7.7.4.5. Taqim venasi — v. poplitea

Taqim venasiga quyidagi venalar quyiladi:

1. **v. saphena parva** — kichik teri osti venasi. Bu vena oyoq panjasining lateral yuzasidan boshlanadi va boldirning orqa yuzasi bo'ylab yo'nalib, tizza bo'g'imining orqa sohasida taqim venasiga quyiladi;

2. **v. v. genicularis** — tizza bo'g'imi atrofidagi venalar;

3. **v. tibiales posteriores** — boldirning orqa venasi. Bu venaga boldirning lateral sohasidan yo'naladigan **v. v. peroneae** quyiladi;

4. **v. tibiales anteriores** — boldir old venasi;

5. **v. v. fibularis** — kichik boldir venalari;

V. saphena parva — kichik teri osti venasiga quyidagi venalar quyiladi:

1. **rete venosum dorsale pedis** — oyoq panjasining ustki yuzasidagi vena to'ri;

2. **arcus venosus dorsalis pedis** — oyoq panjasining ustki sohasidagi venoz yoyi;

3. **v. v. metatarsae dorsales pedis** — oyoq panjasining ustki yuzasidagi venalar;

4. **v. v. digitales dorsales pedis** — oyoq barmoqlarining ustki venalari;

5. **rete venosum plantare** — oyoq panjasining ustki yuzasidagi vena to'ri;

6. **arcus venosus plantaris** — oyoqning kaft yuzasidagi venoz ravoq;

7. **v. v. metatarsae plantares** — oyoq kaft yuzasi venalari;

8. **v. v. digitales plantares** — oyoq barmoqlarining kaft yuzasi venalari;

9. **v. v. intercapitulares** — boshchalar orasidagi venalar;

10. **v. marginalis laterales** — yon chekkadagi vena;

11. **v. marginalis medialis** — medial chekkadagi vena.

7.7.5. Darvoza venasi — v. portae

(111- rasm)

Darvoza venasi qorin bo'shlig'idagi toq a'zoldan venoz qonni qabul qiladi. Unga me'da, ingichka ichak, yo'g'on ichak, me'da osti bezi va taloqdan venoz qon yig'iladi.

Darvoza venasi — **lig. hepatoduodenale** boylamida joylashib, quyidagi uchta venoz tomirlardan hosil bo'ladi: 1) **v. lienalis**; 2) **v. mesenterica superior**; 3) **v. mesenterica inferior**.

Ko'pincha pastki tutqich venasi — **v. mesenterica inferior** — taloq venasi — **v. lienalis** ga quyiladi.

7.7.5.1. Yuqorigi tutqich vena — v. mesenterica superior

Yuqorigi tutqich vena — v. mesenterica superior quyidagi venalarni qabul qiladi:

1. v. v. jejunales — och ichak venalari;
2. v. ileales — yonbosh ichak venalari;
3. v. gastromentalis dextra — o'ng me'da-charvi venasi;
4. v. v. pancreaticae — me'da osti bezi venalari;
5. v. iliocolica — yonbosh-ko'richak venasi; bu venaga v. appendicularis — chuvalchangsimon o'simta venasi quyiladi;
6. v. colica dextra — yo'g'on ichakning yuqoriga ko'tariluvchi qismi venasi;
7. v. colica media — yo'g'on ichakning ko'ndalang qismi venasi;
8. v. v. pancreaticoduodenalis — me'da osti bezi va o'n ikki barmoq ichak venasi.

7.7.5.2. Taloq venasi — v. lienalis

V. lienalis — taloq venasiga quyidagi venalar quyiladi:

- 1) v.v. pancreaticae — me'da osti bezi venalari;
- 2) v.v. gastricae breves — me'daning kalta venalari;
- 3) v. gastromentalis — me'da — charvi chap venasi;
- 4) v. mesenterica inferior — pastki tutqich venasi.

7.7.5.3. Pastki tutqich vena — v. mesenterica inferior

Pastki tutqich vena — v. mesenterica inferior ga quyidagi venalar quyiladi:

- a) v. colica sinistra — yo'g'on ichakning tushuvchi qismi venasi;
- b) v. v. sigmoideae — yo'g'on ichak S-simon qismining venasi;
- d) v. rectalis superior — to'g'ri ichakning ustki venasi.

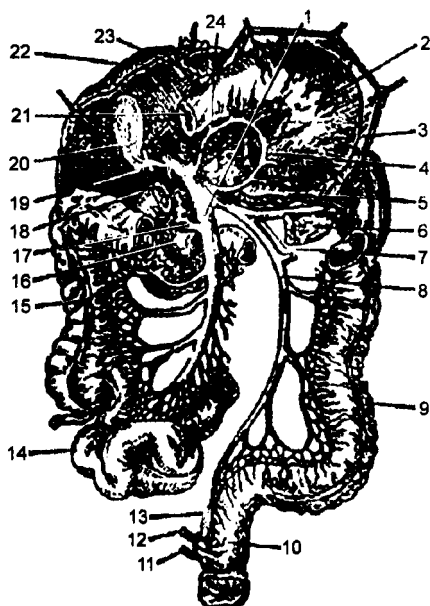
Darvoza venasi — v. portae o'z yo'nalishida ductus venosus — venoz qo'shuvchi naychani qo'shib oladi. Bu venoz naychaga venoz qon qorin devorining kindik atrofidagi v.v. paraumbilicales va v. umbilicalis venalaridan yig'iladi. Darvoza venasining jigar ichiga kirish sohasida, o't pufagining v. cystica venalari quyiladi.

7.7.6. Porta — kaval anastomozlar.

(111- rasm)

Porta-kaval anastomozlar v. portae va v. cava superior yoki v. cava inferior irmoqlari orasida hosil bo'lib, quyidagilardan tashkil topadi:

1. Qizilo'ngachning qorin qismidagi venalar bilan me'da venalari orasida porta-kaval anastomozlar bo'ladi. Qizilo'ngach venalari v. v. esophageae ko'krak kafasining orqa devoridagi yarim toq vena — v. hemyazygos va toq vena —



111- rasm. Darvoza venasi tizimi (old tomondan).

1 — v. mesenterica superior; 2 — ventriculus (ostidan koʻrinishi); 3 — omentum majus; 4 — v. gastrica sinistra; 5 — lien; 6 — cauda pancreatis; 7 — v. lienalis; 8 — v. mesenterica inferior; 9 — colon descendens; 10 — rectum; 11 — v. rectalis inferior; 12 — v. rectalis media; 13 — v. rectalis superior; 14 — ileum; 15 — colon ascendens; 16 — caput pancreatis; 17 — v. colica media; 18 — v. portae; 19 — v. cystica; 20 — vesica fellea; 21 — duodenum; 22 — hepar; 23 — v. gastroepiploica dextra; 24 — v. gastrica dextra.

v.azygos larga yigʻilib, ular orqali v. cava superior ga quyiladi.

Meʼdaning v. gastricae sinistrae venalari esa darvoza venasi — v. portae ga quyiladi. Natijada qiziloʻngachning meʼdaga oʻtish sohasida porta-kaval vena anastomozlari hosil boʻladi.

2. Toʻgʻri ichak devorida porta-kaval anastomozlar boʻladi. Uning yuqori qismidagi venoz qon — v. rectalis superior ichak tutqichidagi — v. mesenterica inferior orqali darvoza venasi — v. portae ga yigʻiladi. Toʻgʻri ichakning oʻrta qismidan — v. rectalis media — v. ilica interna ga quyiladi va toʻgʻri ichakning pastki qismidan — v. rectalis inferior — v. pudenda interna ga quyiladi va pastki kovak venaga yigʻiladi. Natijada toʻgʻri ichak devorida porta-kaval anastomozlar hosil boʻladi.

3. Qorin old devorining kindik sohasida ham porta-kaval anastomozlar joylashadi. Kindik sohasidan venoz qon v. v. paraumbilicalis venalari orqali jigarning yumaloq boylami — lig. teres hepatis tarkibida v. portae ga quyiladi. Qoʻshimcha ravishda kindik sohasidan venoz qon — v. epigastrica superior orqali v. cava superior — yuqori kovak venaga va v. epigastrica inferior hamda v. epigastrica superficialis orqali v. cava inferior — pastki kovak venaga yigʻiladi. Natijada kindik sohasidan venoz qon darvoza venasiga, yuqori hamda pastki kovak venaga yoʻnaladi va kindik sohasida porta-kaval anastomozlar hosil boʻladi.

4. Qorin orqa devori — bel sohasida ham porta-kaval anastomozlar boʻladi. Yoʻgʻon ichakning mezoperitoneal joylashgan boʻlimlaridan (koʻtariluvchi va tushuvchi qismlari) venoz qon darvoza venasi — v. portae ga quyiladi. Bel sohasidagi v. lumbalis venalari ostki kovak vena — v. cava inferior ga quyiladi. Natijada, qorin orqa devorida — bel sohasida porta-kaval anastomozlar hosil boʻladi.

7.7.7. Kava-kaval anastomozlar (112- rasm)

Bu venoz anastomozlar yuqorigi kovak vena — **v. cava superior** va ostki kovak vena — **v. cava inferior** irmoqlari orasida hosil bo'ladi va quyidagilardan tashkil topadi:

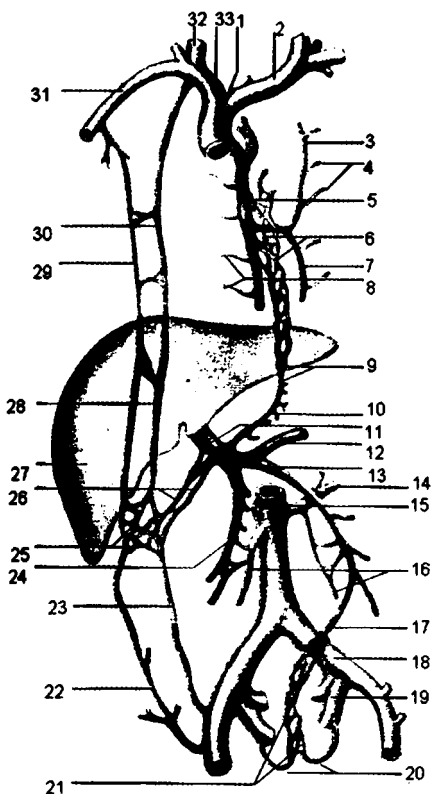
1. Qorin old devori sohasidan venoz qon **v. epigastrica superior** orqali yuqori kovak vena tizimiga yig'iladi. Shu sohadan venoz qon **v. epigastrica inferior** va **v. epigastrica superficialis** venalari orqali pastki kovak vena sistemasiga quyiladi. Natijada, qorin old devorida kava-kaval anastomozlar hosil bo'ladi.

2. Qorinning orqa devori sohasidan **v. lumbalis** venalari ostki kovak venalar — **v. cava inferior** ga, **v. lumbalis ascendens** va **v. hemiazygos** venalari orqali yuqori kovak vena — **v. cava superior** ga yig'iladi. Natijada, bel sohasida kava-kaval anastomozlar hosil bo'ladi.

3. Kava-kaval anastomozlar umurtqa pog'anasining ichida, orqa miya yuzasida ham uchraydi. Umurtqa pog'anasi va orqa miyaning bo'yin hamda ko'krak sohalaridan venoz qon yuqori kovak vena — **v. cava superior** tizimiga yig'iladi. Umurtqa pog'anasi va orqa miyaning bel va dumg'aza sohalaridan venoz qon pastki kovak vena — **v. cava**

112- rasm. Porto-kaval va kava-kaval anastomozlar.

1 — v. cava superior; 2 — v. brachiocephalica sinistra; 3 — v. hemiazygos accessoria; 4 — vv. intercostales posteriores sinistrae; 5 — v. azygos; 6 — plexus venosus oesophagealis; 7 — v. hemiazygos; 8 — vv. intercostales posteriores dextrae; 9 — yuqori kovak va darvoza venasi orasidagi anastomoz; 10 — v. gastrica sinistra; 11 — v. portae; 12 — v. lienalis; 13 — v. mesenterica inferior; 14 — v. renalis sinistra; 15 — v. cava inferior; 16 — vv. testiculare (ovaricae); 17 — v. rectalis superior; 18 — v. iliaca communis; 19 — v. iliaca interna sinistra; 20 — vv. rectales mediae; 21 — plexus venosus rectalis; 22 — v. epigastrica superficialis; 23 — v. epigastrica inferior; 24 — v. mesenterica superior; 25 — yuqori kovak; pastki kovak va darvoza venalari orasidagi anastomoz; 26 — vv. paraumbilicales; 27 — hepar; 28 — v. epigastrica superior; 29 — v. thoracoepigastrica; 30 — v. thoracica interna; 31 — v. subclavia dextra; 32 — v. jugularis interna dextra; 33 — v. brachiocephalica.



inferior tizimiga yig'iladi. Natijada, umurtqa pog'anasining ichida, orqa miya yuzasida kava-kaval anastomozlari hosil bo'ladi.

7.8. YURAK VA UNING ASOSIY QON TOMIRLARI TARAQQIYOTI (113- rasm)

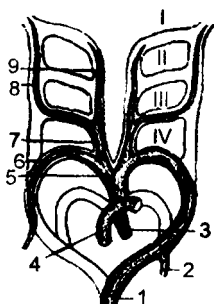
Yurak dastlab alohida ikkita bo'shliqqa ega bo'lgan kurtakdan rivojlanadi. Bu ikki kurtak o'zaro qo'shilib, umumiy bitta bo'shliqqa ega bo'lgan yurak hosil bo'ladi. Perikard haltasi ichida yurak tez o'sadi va natijada S-simon buraladi. Umumiy bo'shliqdan iborat bo'lgan yurak bo'lmachalari to'siq vositasida ikkiga ajraladi. Lekin bo'lmachalar orasidagi to'siq to'liq bo'lmasdan, ular orasidagi oval darcha — **foramen ovale** saqlanib qoladi.

Umumiy bo'shliqdan iborat bo'lgan qorinchalar ham to'siq vositasida ikkiga ajraladi va natijada umumiy bo'shliqdan iborat bo'lgan yurak to'rt kamerali holatga o'tadi.

Asosiy qon tomirlar taraqqiyoti filogenez taraqqiyotiga mos ravishda boshlanadi. Filogenezdagi jabra ravoqlari, qisqa muddatda ontogenezdada ham uchraydi. Taraqqiyotning boshlang'ich davrida (3 haftalik davrda) umumiy yurak bo'shlig'idan arterial poya — **truncus arteriosus** chiqadi. Bu arterial poya ikkita ventral (o'ng va chap) aortaga ajraladi. O'z navbatida har bir ventral aortadan jabra ravoqlariga mos kelgan 6 ta jabra ravog'i arteriyalari ajraladi. Har bir ravog' arteriyalari orqa tarafda dorzal aortaga davom etadi. O'ng va chap dorzal aortalar pastroqda o'zaro qo'shilib, umumiy dorzal aortani hosil qiladi. Natijada jabra ravoqlari sohasida juft ventral aorta, 6 juft arterial ravoqlar vositasida juft dorzal aortalariga quyiladi. Yurakdan chiqayotgan **truncus arteriosus** poyasi frontal tekislikda bo'linib, oldingi (ventral) sohada joylashgan o'pka arteriya poyasi — **truncus pulmonalis** ga va orqa (dorzal) sohadagi ko'tariluvchi aorta — **aorta ascendens** ga ajraladi.

VI jabra arteriyalari o'pka arteriya poyasi bilan bog'lanib, o'pka darvozasiga kiradi. U chap tarafdagi bog'lanishini saqlab qolib, o'pka poyasini va aortani o'zaro qo'shuvchi arteriya nayi — **ductus arteriosus** ga aylanadi.

IV arteriya ravog'i har ikki tarafda saqlanadi, lekin har bir tarafda o'ziga xos arteriyalar hosil bo'ladi. Chap tarafdagi IV arteriya ravog'i, chap ventral aorta va chap dorzal aorta bilan birgalikda aorta ravog'i — **arcus aortae** ni hosil qiladi. O'ng tarafdagi ventral aorta yelka-bo'yin poya — **truncus brachiocephalicus** ni hosil



113- rasm. Arteriyalar taraqqiyoti.

1 — Aorta descendens; 2 — a. subclavia sinistra; 3 — Aorta ascendens; 4 — Truncus pulmonalis; 5 — Truncus brachiocephalicus; 6 — a. subclavia dextra; 7 — a. carotis communis dextra; 8 — a. carotis interna; 9 — a. carotis externa.

I-IV — jabra ravoqlarining arteriyalari.

qiladi. O'ng tarafdagi IV arteriya ravog'i yelka-bo'yin poyadan ajraluvchi o'ng o'mrov osti arteriyasi — **a. subclavia dextra** ni tashkil etadi. Chap o'mrov osti arteriyasi — **a. subclavia sinistra** esa chap dorzal aorta hisobiga hosil bo'ladi. Har ikkala tarafda III va IV arteriya ravoqlari orasidagi dorzal aorta atrofiyaga uchraydi. O'ng tarafdagi dorzal aortaning IV ravog'idan pastki qismi ham atrofiyaga uchraydi. Har ikkala tarafdagi ventral aortaning III va IV ravoqlar orasidagi qismi umumiy uyqu arteriyasiga aylanadi (**a. a. corotides communes**). Natijada, o'ng umumiy uyqu arteriyasi yelka-bo'yin poyasidan ajralsa, chap umumiy uyqu arteriyasi aorta ravog'idan chiqadi.

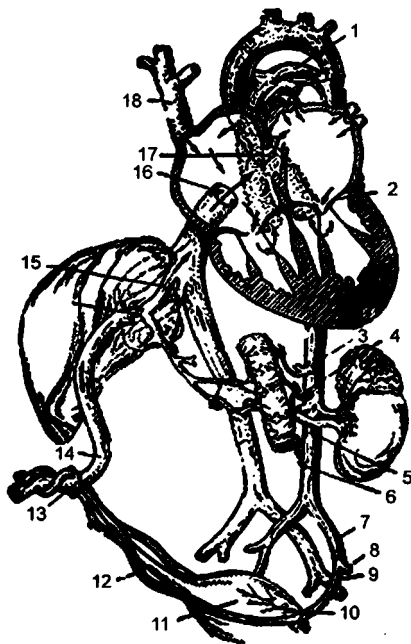
Ventral aortalarning III ravoq arteriyalari va dorzal aortaning III ravoqdan yuqori qismi ichki uyqu arteriyalariga aylanadi.

7.9. Embrionda qon aylanish

(114- rasm)

Embrion kislorodga va oziqa moddalarga boy bo'lgan qonni bachadon devoridagi platsenta (yo'ldosh) dan oladi. Platsentadan kindik venasi — **v. umbilicalis** boshlanib, embrionning kindik sohasi orqali o'tadi. Kindik venasi ichida arterial qon bo'ladi. U embrionning jigar darvozasi sohasida ikki tarmoqqa ajraladi. Tarmoqlarning biri darvoza venasiga quyiladi. Ikkinchi tarmoq esa — **ductus venosus** vena nayi bilan pastki kovak venaga, darvoza venasiga davom etgan tarmoq jigar orqali o'tib, jigar venalari sifatida pastki kovak venaga quyiladi. Natijada kindik venasi orqali oqib kelayotgan arterial qon jigar orqali yoki to'g'ridan-to'g'ri pastki kovak vena — **v. cava inferior** ga quyiladi.

Pastki kovak venadagi aralash qon yurakning o'ng bo'lmasiga quyiladi. Embrion yuragining o'ng bo'lmasi oval darcha — **foramen ovale** orqali chap bo'lmachaga bilan qo'shilgan bo'ladi. Shu



114-rasm. Embrionda qon aylanishi.

1 — Ductus arteriosus; 2 — Valva atrioventricularis sinistra; 3 — Truncus coeliacus; 4 — a. mesenterica superior; 5 — Aortae; 6 — a. mesenterica inferior; 7 — a. iliaca communis; 8 — a. iliaca externa; 9 — a. iliaca interna; 10 — a. visicalis superior; 11 — Vesica urinaria; 12 — a. umbilicalis; 13 — Kindik halqasi; 14 — v. umbilicalis; 15 — Ductus venosus; 16 — v. cava inferior; 17 — Foramen ovale; 18 — v. cava superior.

sababli o'ng bo'lmachaga quyilgan aralash qon oval darcha orqali chap bo'lmachaga va qisman o'ng qorinchaga o'tadi. Chap bo'lmachaga o'tgan qon chap qorinchaga davom etadi. O'ng qorinchaga tushgan qon esa, o'pka arteriyasi — **truncus pulmonalis** ga davom etadi. Embrion o'pkasi ishlamaganligidan, o'pka arteriyasidan yo'nalayotgan qon to'g'ri tushuvchi aorta — **aorta descendens** ga davom etadi. Chunki o'pka arteriyasi va tushuvchi aorta arterial nay — **ductus arteriosus** vositasida o'zaro birlashgan bo'ladi. Embriondagi qon platsentaga kindik arteriyasi — **a. umbilicalis** orqali chiqadi. Kindik arteriyalari juft bo'lib, ulardan aralash qon oqadi va bu arteriyalar embrionning ichki yonbosh arteriyasidan boshlanadi. Tug'ilgandan so'ng o'pka ishga tushib, ichki a'zolar o'z vazifasini bajara boshlaydi. Kindik bog'lanib, nafas olish natijasida, kichik qon aylanish doirasining ishga tushishi quyidagi o'zgarishlarga sabab bo'ladi:

1. O'pka arteriyasi va aorta orasidagi **ductus arteriosus** yopilib, birinchi 8–10 kun ichida boylam **ligamentum arteriosum** ga aylanadi;

2. O'ng bo'lmacha va chap bo'lmachalar orasidagi oval darcha — **foramen ovale** bola tug'ilgandan so'ng bekiladi;

3. Kindik venasi — **v. umbilicalis** jigarning yumaloq boylami — **lig. teres hepatis** ga aylanadi;

4. Kindik arteriyasi — **a. umbilicalis** ning boshlanish qismi yopilmasdan **a. vesicalis superior** — siydik qopchasining yuqori arteriyasiga, uning davomi esa, siydik qopchasini kindik sohasi bilan birlashtiruvchi boylam — **lig. umbilicale medianus** ga aylanadi;

5. Kindik venasi bilan pastki kovak vena orasidagi **ductus venosus** nayi venoz boylam — **ligamentum venosum** ga aylanadi.

7.10. Limfa sistemasi

(115- rasm)

Limfa sistemasi qon tomirlar sistemasiga qo'shimcha bo'lib, ularning kapillarlariga so'rila olmaydigan moddalarni to'qima va hujayralardan chiqarib turadigan qo'shimcha tomirlar sistemasidir. Limfa kapillarlariga molekula og'irligi va hajmi katta bo'lgan moddalar (oqsil moddalar, yog'lar, hujayralar, bakteriyalar, viruslar) so'riladi.

Limfa to'qimalari — qonning shaklli elementlari bo'lgan limfotsit ishlab chiqaradi.

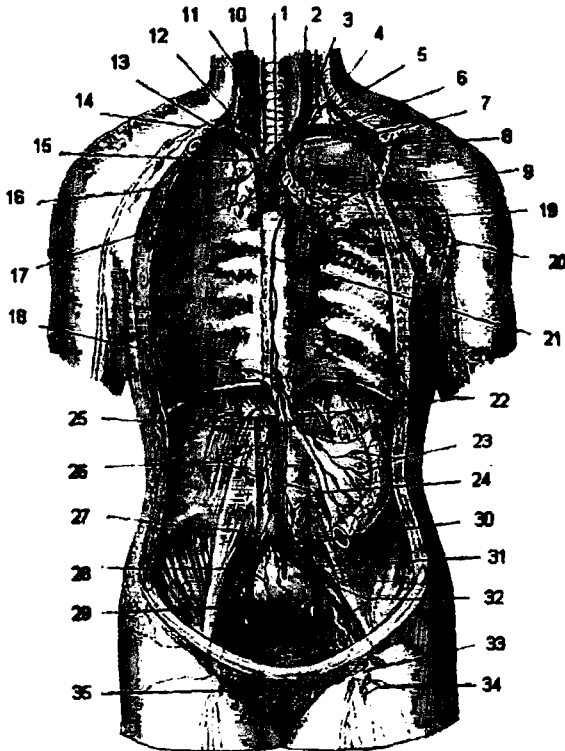
Limfa sistemasining quyidagi tarkibiy qismlari bo'ladi:

1) limfa kapillarlari. 2) limfa kapillarlari to'ri. 3) limfa tomirlari. 4) limfa tugunlari. 5) asosiy limfa yo'llari.

Limfa kapillarlari — to'qimalardan qovuzloq shaklida, berk kengayma holatida boshlanuvchi naychalar tizimidan iborat. Qon tomir kapillarlari esa aksincha arteriola va venulalar bilan bog'lanuvchi ikki tarafi ochiq naychadir. Qon tomir kapillarlari singari, limfa kapillarlarining devori ham bir qator endoteliy

hujayralaridan tuzilgan bo‘ladi. Lekin limfa kapillarlarining diametri kattaroq bo‘ladi. Ular quyidagi sohalarda uchramaydi: 1) bosh miya va orqa miyada; 2) tog‘ay moddalarda; 3) terining epidermis qavatida; 4) ichki a‘zolarining epiteliy qatlamida.

Limfa kapillarlari berk holatda boshlanib, limfa kapillarlari to‘rini hosil qiladi. Undan limfa tomirlari boshlanib, bu tomirlar devori qalinlashadi va u silliq mushak



115- rasm. Limfa tizimi.

1 — v. brachiocephalica sinistra; 2 — v. jugularis interna sinistra; 3 — Truncus jugularis sinister; 4 — Ductus thoracicus; 5 — Truncus subclavius sinister; 6 — Angulus venosus sinistra; 7 — Truncus bronchomediastinalis sinister; 8 — v. subclavia sinistra; 9 — Nodi lymphatici tracheobronchiales; 10 — v. jugularis interna dextra; 11 — Truncus jugularis dexter; 12 — Truncus lymphaticus dexter; 13 — Angulus venosus dexter; 14 — Truncus subclavius dexter; 15 — v. brachiocephalica dextra; 16 — Truncus bronchomediastinalis dexter; 17 — v. cava superior; 18 — cisterna chyli; 19 — Nodi lymphatici axillares; 20 — Nodi lymphatici pectorales; 21 — Ductus thoracicus; 22 — Truncus intestinalis; 23 — Nodi lymphatici mesenterici; 24 — Nodi lymphatici lumbales; 25 — v. cava inferior; 26 — Nodi lymphatici abdominales; 27 — Truncus lumbales dexter; 28 — Nodi lymphatici sacrales; 29 — v. iliaca interna dextra; 30 — Truncus lumbales sinister; 31 — v. iliaca communis sinistra; 32 — Nodi lymphatici iliaci; 33 — Nodi lymphatici inguinales superficialis; 34 — Nodi lymphatici femorales; 35 — Nodi lymphatici inguinales profunda.

tolalardan tuzilgan bo'lib, uning ichida limfa suyuqligini bir tomonga oqishini ta'minlovchi klapanlar bo'ladi. Yirik limfa tomirlari vena qon tomirlari bilan birga joylashib, ularning nomi bilan ataladi. Limfa tomirlari ma'lum joylarda limfa tugunlariga bo'linadi. Qo'l limfa tomirlari asosiy limfa yo'llariga quyilguncha 5-8 marotaba limfa tugunlari — **nodulus lymphaticus** da bo'linib o'tadi. Oyoqda esa 8–10 marotaba limfa tugunlariga bo'linib, so'ngra asosiy limfa yo'llariga quyiladi.

Limfa tugunlarining miqdori tuban darajadagi sut emizuvchi hayvonlardan primatlarga qarab osha boradi. Ular odamda ayniqsa ko'p bo'lib, jag' ostida, bo'yinda, traxeya va bronxlar atrofida, qorin bo'shlig'idagi a'zolarida, ichak tutqichida, chov sohasida, qo'ltiq osti, tirsak va tizza osti chuqurchasida uchraydi.

Limfa tugunlari zich birildiruvchi to'qimadan tuzilgan kapsula — **cortex** bilan o'ralgan. Bu kapsula limfa tugunlarining ichiga to'siqlar chiqaradi. To'siqlar orasida limfoid (**cortex**) va mag'iz (**medulla**) moddasi shaklida joylashadi.

Har bir limfa tugunchasiga bir necha limfa keltiruvchi tomir — **vas afferentia** quyiladi. Bu limfa keltiruvchi tomirlar kapsulani teshib o'tib, sinuslarga ochiladi. Limfa suyuqligiga limfa tugunlarida hosil bo'lgan limfotsit qo'shilib, tugunlardan chiqib ketuvchi tomirlar — **vasa efferentia** ga o'tadi. Olib chiqib ketuvchi limfa tomirlarining miqdori kamroq, lekin diametri kattaroq bo'ladi. Limfa tugunlarining vazifasi: 1) limfotsit yetishadi; 2) limfa suyuqligi tozalanadi; 3) antitela ishlab chiqarib baryerlik vazifasini o'taydi; 4) to'qimalar ushlanib qolib, mexanik filtr vazifasini o'taydi.

7.10.1. Kalla sohasidagi limfa tugunlari — Nodi lymphoidei capitis

1. **Nodi occipitales** — ensa tugunlari;
2. **Nodi mastoidei** — so'rg'ichsimon o'simta sohasidagi tugunlar;
3. **Nodi paratidei superficiales** — quloq oldi so'lak bezining yuza tugunlari;
4. **Nodi parotoidei profundi** — quloq oldi so'lak bezining chuqur tugunlari

Bu tugunlar guruhini quyidagi tugunlar hosil qiladi:

- a) **nodi preauriculares** — quloq oldi tugunlari;
- b) **nodi infraauriculares** — quloq osti tugunlari;
- d) **nodi intraglandulares** — quloq oldi so'lak bezi ichidagi tugunlar;
5. **Nodi faciales** — yuzdagi tugunlar. Bu tugunlar tarkibini quyidagilar tashkil etadi:

- a) **nodus buccinatorius** — lunj tuguni;
 - b) **nodus nasolabialis** — burun-lab tuguni;
 - d) **nodus malaris** — yonoq tugunlari;
 - e) **nodus mandibularis** — pastqi jag' tugunlari;
6. **Nodi linguales** — til tugunlari;
 7. **Nodi submentales** — engak osti tugunlari;
 8. **Nodi submandibulares** — pastki jag' osti tugunlari.

7.10.2. Bo'yin sohasidagi limfa tugunlari. Nodi lymphoidei colli

Bo'yin limfa tugunlari quyidagi guruhlarga bo'linadi:

- a) **Nodi cervicales anteriores** — bo'yin old tugunlari;
- b) **Nodi cervicales laterales** — bo'yin yon tugunlari;
- d) **Nodi supraclaviculares** — o'mrov usti tugunlari;
- e) **Nodi accesorii** — qo'shimcha tugunlar.

I. Bo'yin oldingi tugunlari quyidagi guruh tugunlardan hosil bo'ladi:

1) **Nodi superficiales** — yuza tugunlar;

2) **Nodi profundi** — chuqur tugunlar guruhi. Bu guruh quyidagi tugunlardan hosil bo'ladi:

a) **Nodi infrahyoidei** — til osti suyagi ostidagi tugunlar. Uning tarkibiga **nodi prelaryngei** — hiqildoq old tugunlari kiradi;

b) **Nodi thyroidei** — qalqonsimon bez sohasi tugunlari;

d) **Nodi pretracheales** — traxeya oldi tugunlari;

e) **Nodi paratracheales** — traxeya atrofidagi tugunlar;

f) **Nodi retropharyngeales** — halqum orqasidagi tugunlar.

II. Bo'yin yon tugunlari guruhi quyidagi tugunlardan hosil bo'ladi:

1) **Nodi superficiales** — yuza tugunlar;

2) **Nodi profundi superiores** — chuqur joylashgan yuqoridagi tugunlar.

Uning tarkibida quyidagi tugunlar bo'ladi:

a) **Nodus jugulodigastricus** — bo'yinturuq venasi va ikki qorinchali mushak orasida;

b) **Nodus lateralis** — yon tugunlar;

e) **Nodus anterior** — oldingi tugunlar.

3) **Nodi profundi inferiores** — chuqur joylashgan pastki tugunlar. Ularning tarkibida quyidagi tugunlar bo'ladi:

a) **Nodus juguloomohyoideus** — bo'yinturuq venasi va kurak-til osti mushagi sohasidagi tugun;

b) **Nodus lateralis** — yon tugun;

d) **Nodus anteriorus** — oldingi tugun.

III. Qo'shimcha tugunlar tarkibi — **nodi retropharyngeales** halqum orqasidagi tugunlardan tashkil topgan.

7.10.3. Qo'l limfa tugunlari. Nodi lymphoidei membri superioris

Qo'l limfa tugunlari qo'litiq osti va tirsak bo'g'imi sohalarida joylashadi.

1) **Nodi lymphatici axillares** — qo'litiq sohasidagi limfa tugunlari yuza va chuqur guruhlarga ajraladi.

Qo'litiq sohasidagi yuza limfa tugunlari: kaftning ichki va bilakning medial yuzasidan **v. basilica** bo'ylab yo'nalgan limfa tomirlarini qabul qiladi. Bilakning lateral yuzasidan limfa tomirlari **v. basilica** bo'ylab yo'naladi va yuza qo'litiq tugunlariga quyiladi.

Qo'ltiq sohasidagi chuqur qo'ltiq tugunlariga tirsak tugunlaridan chiquvchi, yelka hamda yelka kamari sohasidagi va ko'krakning yon devoridagi limfa tomirlari quyiladi.

Qo'ltiqdagi limfa tugunlariga uning atrofidagi quyidagi limfa tugunlari quyiladi:

a) **Nodi subscapulares** — kurak osti limfa tugunlari;

b) **Nodi pectoralis** — ko'krakning old devoridagi limfa tugunlari;

d) **Nodi apicales** — qultiq uchi tugunlari;

e) **Nodi humeralis** — yelka tugunlari;

f) **Nodi centrales** — qultiq markazidagi tugunlar.

2) **Nodi interpectorales** — ko'krak mushaklari orasidagi tugunlar qo'ltiq osti tugunlariga quyiladi;

3) **Nodi deltopectorales** — deltasimon mushak va ko'krak mushagi orasidagi tugunlar qo'ltiq osti tugunlariga quyiladi;

4) **Nodi brachiales** — yelka mushaklari orasidagi tugunlar;

5) **Nodi cubitales** — tirsak bo'g'imi sohasidagi limfa tugunlari kaft va bilak vena qon tomirlari bilan birga yo'nalgan limfa tomirlarini qabul qiladi.

Bu tugunlarga qo'l panjasi suyaklari va mushaklari, bilak suyaklari hamda mushaklarining limfa tomirlari quyiladi.

Bu guruh tugunlar tarkibiga yelka suyagi g'altagi ustidagi **nodi supra-trochleares** tugunlari ham qo'shiladi.

6) Qo'ldagi tugunlar tarkibiga bilakdagi yuza tugunlar — **nodi superficiales** kiradi;

7) Qo'ldagi tugunlar tarkibiga bilak mushaklari orasidagi chuqur tugunlar — **nodi profundi** ham kiradi.

7.10.4. Ko'krak qafasidagi limfa tugunlari

Ko'krak qafasidagi limfa tugunlari uning devoridagi parietal tugunlarga va ko'krakdagi a'zolar tuguni — visseral tugunlar guruhga bo'linadi.

Parietal limfa tugunlari quyidagilardan iborat:

1. **Nodi intercostales** — qovurg'alararo limfa tugunlar;

2. **Nodi parasternales** — ko'krak qafasining old devori limfa tugunlari;

3. **Nodi phrenici superiores** — diafragmadagi ustki limfa tugunlar;

4. **Nodi lymphatici paramammaria** — oldingi devorning tashqi yuzasi — sut bezi atrofidagi limfa tugunlari.

7.10.4.1. Ko'krak qafasidagi visseral limfa tugunlari

1. **Nodi brachiocephalici** — yelka-bo'yin tugunlari;

2. **Nodi paratracheales** — traxeya atrofidagi limfa tugunlari;

3. **Nodi tracheo-bronchiales superiores** — traxeyaning bo'linish sohasidagi ustki limfa tugunlari;

4. **Nodi tracheo-bronchiales inferiores** — traxeyaning bo'linish sohasidagi pastki limfa tugunlari;

5. **Nodi broncho pulmonales** — o'pka darvozasi sohasidagi limfa tugunlari;
6. **Nodi intrapulmonales** — o'pka ichidagi tugunlar;
7. **Nodi juxtaoesophageales** — qizilo'ngach atrofidagi tugunlar;
8. **Nodi prevertebrales** — umurtqa oldidagi tugunlar;
9. **Nodi mediastinales posteriores** — orqa ko'ks oralig'idagi limfa tugunlari;
10. **Nodi mediastinales anteriores** — oldingi ko'ks oralig'idagi limfa tugunlari;

11. **Nodi lymphatici paraoesophageales pulmonales** — o'pkaning qizilo'ngach atrofidagi limfa tugunlari;

12. **Nodi prepericardiales et pericardeales laterales** — yurak xaltasi atrofidagi limfa tugunlari.

Ko'krak qafasidagi limfa tugunlaridan chiquvchi limfa tomirlari ikkita limfa tomirlariga yig'iladi:

a) chap tarafdagi a'zo va to'qimalardan limfa **trunci bronchomediastinales sinister** ga, bu tomir ko'krak limfa yo'li — **ductus thoracicus** ga quyiladi.

b) o'ng tarafdagi a'zo va to'qimalardan limfa — **trunci bronchomediastinales dexter** ga, bu limfa tomir esa o'ng limfa yo'li — **ductus lymphaticus dexter** ga quyiladi.

7.10.5. Qorin limfa tugunlari. Nodi lymphoidei abdominis

Qorin devori ust qismidan limfa tomirlari qo'ltiq osti limfa tugunlari — **nodi lymphatici axillares** ga quyiladi.

Qorin devori pastki qismlaridan limfa tomirlari chov sohasidagi limfa tugunlari — **nodi lymphatici inguinales** ga quyiladi.

Qorin bo'shlig'idagi limfa tugunlari qorin devorining ichki yuzasidagi parietal limfa tugunlariga va qorin bo'shlig'idagi a'zolarining limfa tugunlari visseral limfa tugunlariga bo'linadi.

Parietal limfa tugunlari qorin aortasi hamda pastki kovak vena atrofida joylashadi va bel sohasining limfa tugunlari — **nodi lymphatici lumbales** deb ataladi.

Qorindagi parietal limfa tugunlari:

1) **Nodi lumbales sinistri** — belning chap tugunlari quyidagi tugunlardan hosil bo'ladi:

a) **Nodi aortici laterales** — aorta sohasidagi yon tugunlar;

b) **Nodi preaortici** — aorta oldidagi tugunlar;

d) **Nodi retroaortici** — aorta orqasidagi tugunlar.

2) **Nodi lumbales intermedii** — bel oralig'idagi tugunlar.

3) **Nodi lumbales dextri** — belning o'ng tugunlari quyidagi tugunlardan hosil bo'ladi:

a) **Nodi cavales laterales** — pastki kovak vena yonidagi tugunlar;

b) **Nodi precavales** — pastki kovak vena oldidagi tugunlar;

d) **Nodi retrocavales** — pastki kovak vena orqasidagi tugunlar.

4) **Nodi phrenici inferiores** — diafragma osti tugunlar.

5) **Nodi epigastrici inferiores** — qorin devori osti tugunlar.

Visseral limfa tugunlari qorin bo'shlig'idagi aortaning toq tarmoqlari atrofida joylashib, quyidagi limfa tugunlaridan iborat bo'ladi:

1. **Nodi coeliaci** — shu nomli arteriya bo'ylab joylashgan limfa tugunlari;

2. **Nodi pylorici** — me'daning chiqish qismidagi limfa tugunlari;

3. **Nodi gastrici sinistri** shu nomli arteriya bo'ylab joylashgan, me'daning kichik egriligidagi limfa tugunlari;

4. **Nodi gastrici dextri** — shu nomli arteriya bo'ylab joylashgan, me'daning kichik egriligidagi limfa tugunlari;

5. **Nodi gastromentales dextri et sinistri** — o'ng va chap me'da-charvi tugunlari;

6. **Nodi pancreatici** — me'da osti bezi tugunlari;

7. **Nodi splenici** — taloq tugunlari;

8. **Nodi hepatici** — jigar darvozasi sohasidagi limfa tugunlari;

9. **Nodi pancreaticoduodenalis** — me'da osti bezi va o'n ikki barmoq ichak limfa tugunlari;

10. **Nodi mesenterici superiores** — shu nomli arteriya atrofida joylashgan limfa tugunlari — ingichka ichak tutqichidagi tugunlardan va yo'g'on ichakning ko'p qismidan limfa tomirlarni qabul qiladi; **Nodi mesenterici superiores** tugunlar guruhi quyidagi tugunlardan tashkil topgan:

a) **Nodi juxtaintestinales** — ingichka ichak atrofidagi tugunlar;

b) **Nodi superiores centrales** — yuqorigi markaziy tugunlar;

d) **Nodi ileocolici** — yonbosh va yo'g'on ichak tugunlari;

e) **Nodi precoecales** — ko'richak oldidagi tugunlar;

f) **Nodi retrocoecales** — ko'richak orqasidagi tugunlar;

g) **Nodi appendiculares** — chugalchangsimon o'simta tugunlari;

h) **Nodi mesocolici** — ko'ndalang chamber ichak tutqichidagi tugunlar.

O z navbatida bu tugunlar guruhi — **nodi paracolici** ko'ndalang chamber ichak yaqinidagi, **nodi colici dextri, medii, sinistri**, — ko'ndalang chamber ichak tutqichining o'ng, o'rta, chap tugunlaridan tashkil topgan.

11. **Nodi mesenterici inferiores** — shu nomli arteriya bo'ylab joylashadi va yo'g'on ichakning tushuvchi va S-simon qismlaridan limfa tomirlarini qabul qiladi. **Nodi mesenterici inferiores** — pastki tutqich tugunlari quyidagi tugunlardan hosil bo'ladi:

a) **nodi sigmoidei** S-simon ichak tugunlari;

b) **nodi rectales superiores** — to'g'ri ichakning yuqori tugunlari;

Ingichka ichak devoridagi limfa tomirlari, uning shilliq qavatidagi vorsinkalarning uchidan berk holdagi limfa kapillarlari sifatida boshlanadi. Ingichka ichakdan yog' moddalarini limfa kapillarlariga o'tadi. Boshqa moddalar esa (glukoza, oqsil va h.k.) qon tomir kapillarlariga so'riladi.

O'n ikki barmoq ichakdan yo'nalayotgan limfatik tomirlar – **nodi lymphatici pancreaticoduodenalis** limfa tugunlariga yig'iladi.

Och ichak va yonbosh ichakdan kelayotgan limfatik tomirlar ingichka ichak tutqichidagi **nodi lymphatici mesenteriali** limfa tugunlariga quyiladi.

Ingichka ichak tutqichining ildiz sohasida uning limfa tomiri — **trunci intestinales** hosil bo'lib, bu tomir ko'krak limfa yo'li — **ductus thoracicus** ga yoki o'ng bel limfa tomiri — **truncus lumbali dextra** ga quyiladi.

7.10.6. Chanoq sohasi va oyoq limfa tugunlari

Chanoq sohasi limfa tugunlari quyidagi guruhlarga ajraladi:

I. **Nodi lymphoidei parietales** — chanoq devoridagi parietal tugunlar;

II. **Nodi lymphoidei viscerales** — chanoq a'zolarining limfa tugunlari;

I. Chanoq devori limfa tugunlari guruhi qon tomirlar bo'ylab joylashib quyidagi tugunlardan hosil bo'ladi:

1) **Nodi iliaci communes** — umumiy yonbosh venalar sohasidagi tugunlar quyidagilardan iborat:

a) **Nodi mediales** — medial tugun;

b) **Nodi intermedii** — oraliqdagi tugunlar;

d) **Nodi laterales** — lateral tugunlar;

e) **Nodi subaortici** — aorta ostidagi tugunlar;

f) **Nodi promontorii** - bel-dumg'aza bo'rtig'i sohasidagi tugunlar;

2) **Nodi iliaci externi** — tashqi yonbosh venalar sohasidagi tugunlar quyidagilardan iborat:

a) **Nodi mediales** — medial tugunlar;

b) **Nodi intermedii** — oraliqdagi tugunlar;

d) **Nodi laterales** — lateral tugunlar;

e) **Nodi interiliaci** — yonbosh orasidagi tugunlar;

f) **Nodi obturatorii** — yopqich teshigi sohasidagi tugunlar;

3) **Nodi iliaci interni** — ichki yonbosh venalar sohasidagi tugunlar quyidagilardan iborat:

a) **Nodi gluteales superiores et inferiores** — ustki va ostki dumba tugunlari;

b) **Nodi sacrales** — dumg'aza tugunlari;

II. Chanoq a'zolarining limfa tugunlari:

1) **Nodi paravesicales** - siydik qopchasi atrofidagi tugunlar quyidagilardan iborat:

a) **Nodi prevesicales** — siydik qopchasi oldi tugunlari;

b) **Nodi retrovesicales** — siydik qopchasi orqa tugunlari;

d) **Nodi vesicales lateralis** — siydik qopchasining lateral tugunlari;

2) **Nodi parauterini** — ayollarda bachadon atrofi tugunlari;

3) **Nodi paravaginales** — ayollarda qin atrofi tugunlari;

4) **Nodi pararectales** — to'g'ri ichak atrofi tugunlari.

Oyoq limfa tomirlari undagi qon tomirlar bilan birga yo‘nalib taqim chuqurchasi sohasidagi **nodi lymphatici popliteales** limfa tugunlarida hamda chov sohasidagi — **nodi lymphatici inguinales** limfa tugunlarida yakunlanadi.

O‘z navbatida chov soha limfa tugunlari guruhi **nodi lymphatici inguinales profundi** dan tashkil topadi.

Oyoqning yuza limfa tomirlari teri osti venalari bilan birga yo‘naladi. **V. saphena magna** — katta teri osti venasi bilan birga yo‘naladigan limfa tomirlari, chovning yuza limfa tugunlari — **nodi lymphatici inguinales superficiales** ga quyiladi. Oyoqning kichik teri osti venasi — **v. saphena parva** bilan birga yo‘naladigan limfa tomirlari taqim osti sohasidagi **nodi lymphatici popliteales** limfa tugunlariga quyiladi. Oyoq panjasining lateral chekkasi, IV barmoq sohasi, boldirning lateral yuzasidagi yuza limfa tomirlar taqim osti limfa tugunlariga quyiladi.

Oyoq panjasining qolgan I, II, III barmoqlari sohasidan, boldirning medial va orqa yuzalaridagi yuza limfa tomirlari chov sohasidagi yuza tugunlarga yig‘iladi. Chov sohasidagi yuza tugunlar son, qorin devori, tashqi jinsiy a‘zolar va dumba sohasining yuza limfa tomirlarini qabul qiladi.

Oyoq panjasi suyaklari, mushaklari hamda to‘qimalaridan, boldir sohasining, suyak va mushaklaridan limfa tomirlar asosiy qon tomirlar bilan birga yo‘naladi va taqim osti limfa tugunlariga quyiladi. Taqim osti limfa tugunlari tizza bo‘g‘imidagi limfa tomirlarni qabul qiladi.

Taqim osti limfa tugunlaridan chiquvchi limfa tomirlari sondagi asosiy qon tomirlar bilan birga yo‘nalib, chuqur chov limfa tugunlariga quyiladi.

Chov sohasidagi chuqur limfa tugunlariga sonning suyaklaridan va mushaklaridan limfa tomirlari yig‘iladi.

Chov sohasidagi limfa tugunlaridan chiqadigan limfa tomirlari tashqi yonbosh arteriyalar bilan birga yo‘nalib, bel limfa nayi — **trunci lumbales** ga quyiladi.

Chanoq sohasidagi limfa tugunlari tashqi yonbosh arteriya sohasida **nodi lymphatici sacrales** ga joylashadi. Bu limfa tugunlariga chanoq devori va chanoq ichidagi a‘zolarning limfa tomirlari quyiladi. Chanoq limfa tugunlaridan chiquvchi limfa tomirlar bel limfa nayi — **trunci lumbales** ga yig‘iladi.

Oyoq limfa tugunlari — **nodi lymphoidei membri inferiores**.

I. Chov sohasidagi limfa tugunlari — **nodi lymphoidei inguinales** ikki guruh tugunlardan tashkil topgan:

1) Chov sohasining yuza tugunlari — **nodi inguinales superficiales** quyidagilardan tashkil topgan:

- a) **Nodi superomediales** — ustki medial tugunlar;
- b) **Nodi superolaterales** — ustki lateral tugunlar;
- d) **Nodi inferiores** — pastki tugunlar;

2) Chov sohasining chuqur tugunlari — **nodi inguinales profundi** quyidagilardan tashkil topgan:

- a) **Nodus proximalis** — yuqoridagi tugunlar;
- b) **Nodus intermedius** — oraliqdagi tugunlar;

d) **Nodus distalis** — pastki tugunlar;

II. Taqim osti sohasidagi tugunlar — **nodi poplitei** quyidagilardan tashkil topgan:

a) **Nodi superficiales** — yuza tugunlar;

b) **Nodi profundi** — chuqur tugunlar;

III. Oldingi katta boldir venasi bo'ylab joylashgan tugun — **nodus tibiales anterior**;

IV. Orqa katta boldir venasi bo'ylab joylashgan tugun — **nodus tibialis posterior**;

V. Kichik boldir venasi bo'ylab joylashgan tugun — **nodus fibulares**.

7.10.7. Ko'krak limfa nayi — **ductus thoracicus**

Ko'krak limfa nayi XI ko'krak, II bel umurtqalari sohasida o'ng va chap bel limfa poyalari — **truncus lumbales dexter et sinister** larning o'zaro qo'shilishi natijasida hosil bo'ladi. Bu limfa naylari oyoq va chanoq sohasidan limfa tomirlarini qabul qiladi. Qorin bo'shlig'idagi a'zolardan keluvchi poya — **truncus intestinalis** chap bel limfa poyasiga quyiladi.

Ko'krak limfa nayining boshlanish sohasi kengayma — **cistern chyli** sifatida boshlanadi. Ko'krak limfa nayi diafragmadan aorta bilan birga o'tadi.

Ko'krak qafasida ko'krak limfa nayiga ko'krak qafasining chap limfa tomirlari poyasi — **truncus bronchomediastinalis sinister**, chap qo'ldan keluvchi limfa tomirlari poyasi — **truncus subclavius sinister** va **truncus jugularis sinister** — kallaning va bo'yinning chap qismidan limfa tomirlari quyiladi.

Natijada, ko'krak limfa nayi odam tanasining 3/4 qismidan limfa tomirlarini qabul qiladi.

Ko'krak limfa nayi VII bo'yin umurtqasi sohasida chap tarafdagi ichki bo'yinturuq venasi — **v. jugularis interne sinistrae** yoki bu venaning chap o'mrov osti venasi bilan qo'shilish burchagi — **angulus venosus sinister** ga quyiladi.

7.10.8. O'ng limfa nayi — **ductus lymphaticus dexter**

O'ng limfa nayi quyidagi limfa tomirlarining qo'shilishidan hosil bo'ladi:

1. **truncus jugularis dexter** — kallaning va bo'yinning o'ng qismidan limfa tomirlarini qabul qiladi;

2. **truncus subclavius dexter** — o'ng qo'ldan limfa tomirlarini qabul qiladi;

3. **truncus bronchomediastinalis dexter** — ko'krak qafasining o'ng qismidan, o'ng o'pkadan va chap o'pkaning pastki bo'lagidagi limfa tomirlarini qabul qiladi.

O'ng limfa nayining uzunligi 10–11 mm bo'lib, o'ng o'mrov osti venasi — **v. subclavia dextra** ga quyiladi.

8. NEUROLOGIA — NERV TIZIMI HAQIDAGI BO'LIM

Nerv tizimi — a'zolar va tana faoliyatlarini boshqaradi, tashqi muhit bilan aloqa o'rnatib — bir butunlik holatini ta'minlaydi. Bosh miya, orqa miya — markaziy nerv tizimini tashkil qiladi. Bosh miya asosidan va orqa miyadan chiqadigan tana va barcha a'zolariga etib boradigan nerv tolalariga — perefirik nerv tizimi deb ataladi. O'z navbatida bosh miya asosidan chiquvchi 12 juft nervlar bosh miya nervlari deyilsa, orqa miyadan chiquvchi 31 juft nervlarga orqa miya nervlari deyiladi. Nerv tizimini bajaradigan vazifasiga ko'ra somatik nerv hamda vegetativ nerv tizimiga ajratish mumkin. Somatik nerv tizimi asosan tanadagi ko'ndalang targ'il mushaklarni va terini, vegetativ nerv tizimi esa ichki a'zolarini, bezlarni, qon tomir devorini innervatsiya qilib, tanaga ham tarqaladi.

Nerv tizimining morfo-funksional birligini — neyron tashkil qiladi. Neyron tarkibiga nerv hujayrasi, uning kalta o'simalari dendrit va uzun o'simtasi neyrit yoki akson kiradi. Nerv hujayralarining o'simalari qo'shib nervlarni tashkil etadi va ularning tarkibida sezuvchi yoki harakatlantiruvchi tolalar bo'lgani holda ba'zi nervlar tarkibi har ikki tolalar guruhidan iborat bo'lib aralash nervlar hosil bo'ladi.

8.1. NERV TIZIMI FILOGENEZI

1. Oddiy tuzilishga ega bo'lgan, bir hujayraliklarda (amyoba) nerv hujayralari bo'lmaydi. Ularning tashqi muhit bilan aloqasi ajratiladigan suyuqlik holati bilan belgilanadi. Bunday aloqani gumoral bog'lanish (**humor** – suyuqlik) deyiladi.

2. Nerv hujayralari paydo bo'lgan boshlang'ich pog'anada nerv tizimi to'rsimon tuzilishga ega bo'ladi. Bunday organizmlarda nerv tizimi (gidrada) o'zaro o'simalar bilan birlashgan nerv hujayralari to'ridan hosil bo'ladi. Bunday paytda tananing biror sohasiga ta'sir o'tkazilsa, organizm bir butun qisqarish bilan javob qaytaradi.

3. Yuqoriroq tabaqadagi hayvonlarning nerv tizimi tugunsimon tuzilishga ega bo'ladi (chualchaglarda). Nerv hujayralari to'planishi natijasida tugunlar hosil bo'ladi, ularning o'simalari nervlarni hosil qiladi. Har bir tugun ma'lum bir bo'lakni (segmentni) innervatsiya qiladi. Natijada, ta'sirga a'zoning hamma sohasi emas, balki ta'sirlangan segment qisqarish bilan javob beradi.

4. Naysimon tuzilishdagi nerv tizimi. Bu holat umurtqalilarda uchraydi va odamning nerv tizimi ham naysimon nerv tizimiga kiradi.

Ko'rib o'tilgan har bir tabaqadagi nerv tizimining takomil etish holatlari odamda ham kuzatiladi. Jumladan, gumoral bog'lanishga neyronlarning o'zaro birikish sohasida ajratiladigan suyuqliklarni (noradrenalin, asetilxolin) misol qilib ko'rsatishimiz mumkin.

To'rsimon tuzilishga ega bo'lgan nerv tizimi a'zolar devorida, hamda miya so'g'onida to'rsimon formatsiya sifatida uchraydi.

Tugunsimon nerv tizimi esa, vegetativ nerv tizimi tarkibidagi tugunlar holatida uchraydi. Naysimon tuzilishga ega bo'lgan orqa miyada hayot uchun zarur bo'lgan markazlar joylashgan. Jumladan, kulrang moddaning oldingi shoxida harakatlantiruvchi nerv hujayralari, orqa miyadan tashqarida joylashgan orqa miya tugunlarida sezuvchi nerv hujayralari joylashadi. Orqa shoxlarda joylashgan oraliq nerv hujayralari sezuv va harakat nerv hujayralarini o'zaro birlashtiradi.

Orqa miyaning sakkizinchi bo'yin, hamma ko'krak, ikkita yuqorigi bel, ikkinchidan to'rtinchigacha dumg'aza segmentlaridagi kulrang modda tarkibida yon shoxlar bo'lib, bu sohada vegetativ nerv tizimining nerv hujayralari joylashadi.

Eshituv va muvozanat reseptorlarining rivojlanishi, shu a'zolari — eshituv va muvozanatni boshqaradigan markazlarning hosil bo'lishini taqazo qiladi. Natijada, orqa miyaning oldingi sohasida rombsimon miya deb ataladigan pufak hosil bo'ladi.

Filogenetik taraqqiyotning keyingi boshichida ko'ruv a'zolarining rivojlanishi, avvalgi pufakning old tarafida mezensefalon deb ataladigan pufakni hosil bo'lishini taqazo etadi.

Nihoyat, hayvonlarning suvdan quruqlikka chiqishi, hid biluv retseptorlari taraqqiyoti natijasida oldingi miya prozensefalon pufagi hosil bo'ladi.

Rombsimon va oldingi miya pufaklari ikkitadan pufakka ajraladi. Rombsimon miya mielensefalon va metensefalon miya pufaklarini tashkil etadi. Mielensefalondan uzunchoq miya hosil bo'lib, nafas olish va qon aylanish markazlari hisobiga tashkil bo'ladi.

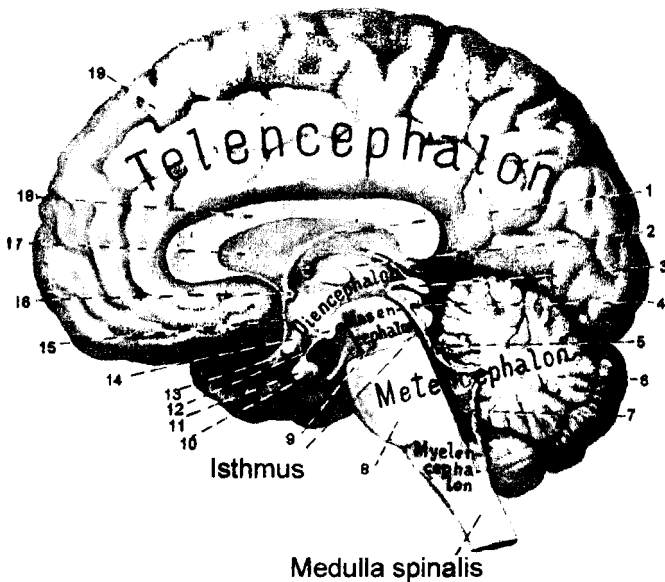
Metensefalon miya pufagidan Voroliy ko'prigi va miyacha takomil etib, eshituv va muvozanat a'zolari hisobiga hosil bo'ladi. Prozensefalon (oldingi miya) pufagi ham ikkiga bo'linib, oraliq miya diensefalon va oxirgi miya telensefalon pufaklarini hosil qiladi.

Telensefalon pufagi hamma sezgi markazlarining miya po'stlog'ida o'zaro yaqin sohada hosil bo'lishi natijasida takomil etadi. Bu sohada barcha sezgi a'zolarining oliy markazlarining hosil bo'lishi, filogenetik jihatdan avvalroq hosil bo'lgan shunday markazlarning yo'qolishiga olib kelmaydi. Aksincha, po'stloqdagi oliy markazlar quyi qismdagi shunday markazlar bilan o'zaro birlashgan bo'ladi.

8.2. NERV TIZIMINING ONTOGENEZI

(116- rasm)

Nerv tizimi taraqqiyoti tashqi embrional parda bilan bog'liq bo'lib, ektodermaning dorzal qismi qalinlashib, so'ngra shu joyda egatcha hosil bo'ladi. Egatning uchlari o'zaro yaqinlashadi, so'ngra birlashib nayga aylanadi. Hosil bo'lgan naycha bilan ektoderma orasiga mezoderma pardasi o'sib kiradi. Natijada nerv naychasi ektodermadan ajraydi. Nerv naychasidan orqa miya va bosh miya taraqqiy etadi. Orqa miya nerv naychasining pastki qismidan rivojlanadi. Embrion



116- rasm. Bosh miya.

1 - fornix; 2 — thalamus; 3 — corpus pineale; 4 — lamina quadrigemina; 5 — velum medullare superius; 6 — cerebellum; 7 — velum medullare inferius; 8 — pons; 9 — pedunculus cerebri; 10 — neurohypophysis; 11 — adenohypophysis; 12 — infundibulum; 13 — chiasma opticum; 14 — corpus mamillare; 15 — lamina terminalis; 16 — comissura cerebri anterior; 17 — septum pellucidum; 18 — corpus callosum; 19 — hemispherium.

rivojlanishining 3 oyigacha orqa miya umurtqa pog'onasi kanalini to'ldirib turadi. Keyinchalik esa umurtqa pog'onasi orqa miyadan tezroq o'sadi. Natijada orqa miyaning pastki chegarasi ko'tarila boshlaydi. Tug'ilish paytida orqa miyaning pastki chegarasi III bel umurtqasiga to'g'ri kelsa, katta yoshdagi odamlarda bu chegara I–II bel umurtqalari sohasida bo'ladi.

Bosh miya miya naychasining oldingi qismidan rivojlanadi. Miya naychasining kengaygan oldingi sohasi boshlang'ich davrda uchta miya pufagiga ajraladi. Oldingi miya pufagiga prozensefalon, o'rta miya pufagiga mezensefalon va orqa miyaga yaqin joylashgan miya pufagiga rombensefalon deyiladi. Embriyon taraqqiyotining keyingi bosqichlarida birinchi va uchinchi miya pufaklari bo'linib, miya pufaklari soni beshtaga etadi. Natijada rombsimon miya pufagining bo'linishidan, orqa miyaga yaqin sohada mielensefalon va uning ustida metensefalon pufagi hosil bo'ladi. Mezensefalon pufagi bo'linmaydi. Oldingi miya pufagi bo'linishidan oraliq miya diensefalon va oxirgi miya telensefalon pufaklari hosil bo'ladi.

Mielensefalondan uzunchoq miya; metensefalondan esa ko'prik va miyacha taraqqiy etadi. Rombsimon miya pufagining bo'shlig'i IV qorinchani tashkil etadi.

O'rta miya bo'shlig'i bosh miya suv yo'liga aylanadi. Bu sohaning oldingi yuzasidan miya oyoqchalari, orqa yuzasidan esa o'rta miya tomi deb nomlanadigan to'rt tepalik sohasi taraqqiy etadi.

Oraliq miya pufagidan ko'ruv bo'rtig'i, ko'ruv nervi, ko'zning to'rt pardasi, gipotalamus sohasi, epifiz va gipofiz (orqa qismi) bezlari taraqqiy etadi. Bu pufak bo'shlig'idan III qorincha tashkil topadi.

Oxirgi miya telensefalon pufagidan bosh miya yarim sharlari va bazal o'zaklar taraqqiy etib, uning bo'shlig'i yon qorinchalarni hosil qiladi.

8.3. MARKAZIY NERV TIZIMI

8.3.1. Orqa miya — medulla spinalis

(117, 118, 119- rasmlar)

Orqa miya umurtqa pog'anasi kanali ichida joylashgan bo'lib, yuqori uchi uzunchoq miyaga davom etsa, pastki qismi uchlik holda II bel umurtqasi sohasida yakunlanadi (**conus medullaris**). Shu sababdan orqa miya suyuqligini chiqarish yoki anesteziya III va IV bel umurtqalarining qirrali o'simalari orasida bajariladi.

Orqa miyaning pastki uchidan **filum terminale** deb nomlanadigan nerv tolalari ajralib, II dumg'aza umurtqasigacha tushib birikadi.

Orqa miya ikki sohada kengaygan bo'ladi. Bo'yin sohasidagi kengayma **intumescentia cervicalis** va bel-dumg'aza kengaymasi — **intumescentia lumbosacralis** qo'l va oyoqni innervatsiya etuvchi nerv hujayralari hisobiga hosil bo'ladi. Aksincha qo'l-oyoqlari bo'lmagan hayvonlarda (ilonlarda) orqa miya kengaymalari bo'lmaydi. Lekin qanotlari taraqqiy etgan hayvonlarda (qushlar) yuqori kengayma rivojlangan bo'ladi va oyoqlari taraqqiy etgan hayvonlarda (tuya qush) pastki kengayma ancha kengroq bo'ladi.

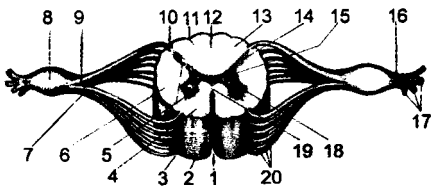
Orqa miyaning bo'yin kengaymasi — **intumescentiae cervicalis** C V — C VIII va Th I segmentlari hisobiga hosil bo'ladi.

Bel-dumg'aza kengaymasi — **intumescentia lumbosacralis** esa L I — L V, Sc I — Sc IV segmentlari hisobiga hosil bo'ladi.

Orqa miyaning oldingi yuzasi bo'ylab — **fissura mediana anterior** egati, orqa yuzasining o'rtasidan esa — **sulcus medianus posterior** egati hosil bo'ladi.

117- rasm. Orqa miya segmentining tuzilishi.

1 — fissura mediana anterior; 2 — funiculus anterior; 3 — sulcus ventrolateralis; 4 — substantia alba; 5 — substantia grisea; 6 — funiculus lateralis; 7 — radix ventralis; 8 — ganglion spinale; 9 — radix dorsalis; 10 — sulcus dorsolateralis; 11 — sulcus intermedius dorsalis; 12 — sulcus medianus dorsalis; 13 — funiculus posterior; 14 — cornu posterius; 15 — canalis centralis; 16 — truncus n. spinalis; 17 — rr. nervi spinalis; 18 — cornu anterius; 19 — commissura alba; 20 — filia radicularia.



Bu egatlar orasida, oldingi yuzaning yon tomonida — **sulcus anteriolateralis**, orqa yuzasining yon tomonida esa — **sulcus posteriolateralis** egatlari bo'ladi. Orqa miya egatlari orasida oq moddadan tashkil topgan tizimchalar — **funiculus** hosil bo'ladi. Oldingi egatlar orasida oldingi tizimcha — **funiculus anterior**, orqa egatlar orasida orqa tizimcha — **funiculus posterior** va yon egatlar orasida oraliq tizimcha **funiculus lateralis** joylashadi.

Orqa tizimchalar ko'krak va bo'yin sohalarida **sulcus intermedius posterior** egati vositasida qo'shimcha ikkita nozik dastalar — **fasciculus gracilis**; ponasimon dastalar — **fasciculus cuneatus** ga ajraladi.

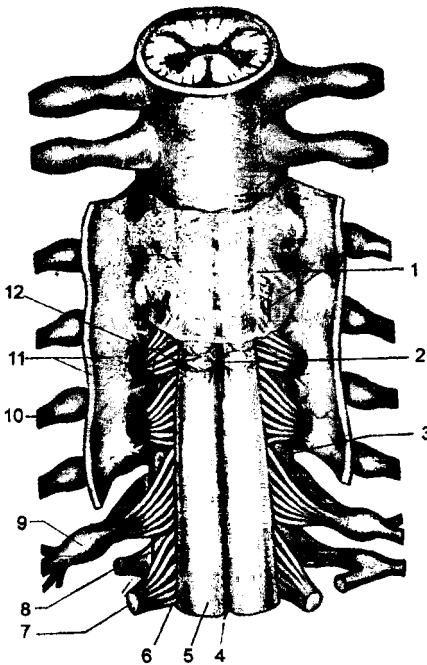
Nerv tizimining morfo-funksional birligini neyron (neyrosit) tashkil etadi. Neyron tarkibini nerv hujayrasi, uning kalta (dendrit) va uzun o'simtali (akson yoki neyrit) tashkil etadi. Orqa miyaning ko'ndalang kesimida o'rtada joylashgan kulrang modda — **substantia grisea** va uni o'rab turgan oq modda — **substantia alba** bo'ladi. O'rta qismidan esa markaziy kanal — **canalis centralis** o'tadi.

Bu kanal bosh miyaning IV qorinchasi bilan o'zaro tutashgan bo'ladi, pastki uchi esa kengaygan holda **ventriculus terminalis** bilan yakunlanadi.

Ko'ndalang kesimda kulrang modda „H“ shaklini eslatadi. Har bir kesimda oldingi shoxlar — **cornu anterius**, orqa shoxlar — **cornu posterius** ko'rinadi. Bu shoxlar nerv hujayralari to'plamidan hosil bo'ladi. Oldingi shoxlarda harakatlantiruvchi nerv hujayralari joylashadi. Sezuvchi hujayralar esa orqa miyaning tashqi tarafida joylashgan tugunlar — **ganglion spinale** ni hosil qiladi.

Orqa miya kulrang moddasining orqa shoxlarida esa oraliq neyronlar joylashadi. Orqa miyaning ba'zi segmentlarida (C VIII, Th I — Th XII, L I — L III, Sc II — Sc IV) yon shoxlar — **cornu lateralis** ham uchraydi. Bu yon shoxlar tarkibida vegetativ nerv tizimining hujayralari joylashadi.

Oldingi shoxda joylashgan hujayra o'simtali oldingi ildiz — **radix anterior** tarmoqlarini hosil qiladi. Orqa ildiz — **radix posterior** tarmoqlari esa orqa miya tugunining nerv o'simtali-



118-rasm. Orqa miyaning pardalari.

1 — arachnoidea spinalis; 2 — a. spinalis anterior; 3 — funiculus lateralis; 4 — fissura mediana anterior; 5 — funiculus anterior; 6 — sulcus ventrolateralis; 7 — radix anterior; 8 — radix posterior; 9 — ganglion spinale; 10 — truncus n. spinalis; 11 — dura mater spinalis (ochilgan); 12 — pia mater spinalis.

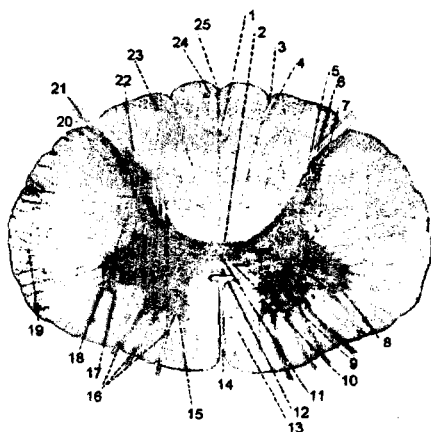
dan tashkil topadi. Oldingi va orqa ildizlardagi nerv tolalari o'zaro qo'shilib, umurtqalararo teshik sohasida orqa miya nervlarini hosil qiladi. Orqa miyaning morfo-funksional birligiga segment deyiladi. Segment deb bir juft orqa miya nerviga to'g'ri keladigan orqa miya bo'lagiga aytiladi. Segment tarkibida oq va kulrang moddalar bo'lib, har bir segmentdan bir juft orqa miya nervi hosil bo'ladi. Orqa miya tarkibida 31–33 segment bo'lib, 8- bo'yin — **pars cervicalis (segmenta cervicalia 1-8)**, 12- ko'krak — **pars thorocica (segmenta thorocica 1–12)**, 5- bel — **pars lumbalis (segmenta lumbalis 1–5)**, 5- dumg'aza **pars sacralis (segmenta sacralia 1–5)** va 1 3 dum segmentlari — **pars coccygea (segmenta coccygea 1–3)** tafovut etiladi. Orqa miya umurtqa pog'onasi kanalini to'ldirmaganligi uchun segmentlar umurtqalarga nisbatan yuqoriroqda joylashadi. Har bir bo'yin umurtqalari ro'parasida bittadan ortiqcha ataladigan segmentlar joylashadi. Yuqori ko'krak umurtqalari ro'parasidagi segmentni aniqlash uchun umurtqa soniga ikki raqamini qo'shish kerak. V–XI ko'krak umurtqalariga to'rtta yuqori son bilan belgilanadigan segmentlar joylashadi. Misol uchun XI ko'krak umurtqasi qarshisida 3 bel segmenti joylashadi. Segmentlar ancha yuqoriroqda joylashganligidan, ulardan hosil bo'luvchi orqa miya nervlari bel va dumg'aza sohalarida biroz umurtqa pog'onasi kanali bo'ylab yo'naladi. Shu sababdan ikkinchi bel umurtqasi sohasidan boshlab, orqa miya nerv tutamlari ko'rinadi.

Orqa miyani o'rovchi pardalar — **meninges** uch turga bo'linib, tashqi tomondagi qattiq parda — **dura mater**; o'rtadagi to'r parda — **arochnoidea** va ichki pardaga yumshoq parda — **pia mater** deyiladi. Orqa miyani o'raydigan pardalar, yuqori qismda bosh miyaning xuddi shunday pardalariga davom etadi

Orqa miya qattiq pardasi umurtqa pog'anasidagi kanal devori bilan orqa miya orasida joylashadi. Kanal devori bilan qattiq parda orasida epidural bo'shliq — **cavitas epiduralis** joylashib, bu sohada yog' to'qimalari va venoz chigallar uchraydi.

119- rasm. Orqa miyaning ichki tuzilishi.

1 — septum posterius; 2 — commissura posterius; 3 — sulcus intermedius posterior; 4 — septum intermedium; 5, 6, 7 — columna posterior; 8 — columna lateralis; 9 — columna anterior; 10 — canalis centralis; 11 — commissura grisea anterior; 12 — commissura alba anterior; 13 — funiculus anterior; 14 — fissura mediana anterior; 15 — cornu anterius; 16 — radix anterior; 17 — cornu laterale; 18 — formatio reticularis; 19 — funiculus lateralis; 20 — sulcus lateralis posterior; 21 — radix posterior; 22 — cornu posterius; 23 — fasciculus cuneatus; 24 — fasciculus gracilis; 25 — sulcus medianus posterior.



Qattiq pardaning ichkarisida to'r parda joylashgan bo'lib, bu pardalar orasida subdural bo'shliq — **spatium subdurale** bo'ladi.

To'r parda orqa miyaning egat va tirqishlari ustidan yo'naladi. Bu egatlarning ichiga kirib, orqa miyani har tarafdin o'raydigan pardaga yumshoq parda deb ataladi. To'r va yumshoq pardalar orasida subaroxnoidal bo'shliq — **cavitas subaroxnoidalis** joylashadi. Bu bo'shliq miya suyugligi **liquor cerebrospinalis** bilan to'lib turadi. Orqa miya atrofidan bu bo'shliq bosh miya atrofidagi xuddi shunday bo'shliqqa davom etadi. O'z navbatida orqa miya atrofidagi subaroxnoidal bo'shliqda frontal tekislikda joylashgan 19–23 ta tishsimon boylam — **lig. denticulatum** joylashadi. To'rsimon parda ostida joylashgan bu boylamlar subaroxnoidal bo'shliqni oldingi va orqa bo'limlarga bo'ladi va orqa miyaning harakatini cheklab turadi.

Orqa miyaning ichki tuzilishi.

Orqa miya shoxlaridagi kulrang moddalar va ular orasidagi oq moddalardan orqa miya uzunligi bo'yicha joylashgan kulrang poyalalar — **columnae griseae** va oq modda poyalari — **substantia alba** lar hosil bo'ladi.

Kulrang poya — **columnae griseae** quyidagi poyalarga ajraladi:

a) **columna anterior** — oldingi poya oldingi shox — **cornu anterius** lardan hosil bo'ladi;

b) **columna posterior** — orqa poya orqa shox — **cornu posterius** lardan hosil bo'ladi;

d) **columna intermedia** — yon poya yon shox — **cornu laterale** lardan hosil bo'ladi.

Orqa miyaning **cornu anterius** — oldingi shoxida quyidagi o'zaklar (**nucleus**) joylashadi:

1) **nucleus anterolateralis** — oldingi yon o'zak;

2) **nucleus anterior** — oldingi o'zak;

3) **nucleus anteromedialis** — oldingi medial o'zak;

4) **nucleus posterolateralis** — orqadagi yon o'zak;

5) **nucleus retroposterolateralis** — orqadagi yon o'zak orqasidagi o'zak;

6) **nucleus posteromedialis** — orqadagi medial o'zak;

7) **nucleus centralis** — markaziy o'zak;

8) **nucleus nervi accessorii** — qo'shimcha nerv o'zagi;

9) **nucleus nervi phrenici** — diafragma nervi o'zagi.

Orqa miyaning orqa shoxi — **cornu posterius** ning uchi — **apex**, boshchasi — **caput**, bo'yinchasi — **servix**, asosi — **basis** qismlari bo'ladi.

Orqa shoxda quyidagi o'zaklar mavjud:

1) **nucleus marginalis** — chekkadagi o'zak **apex** sohasida;

2) **nucleus gelatinosa** — dirildoqsimon modda **caput** sohasida;

3) **nucleus proprius** — xususiy o'zak **servix** sohasida;

Basis — sohasidagi o'zaklar:

- 4) **nucleus basilaris internus** — asosdagi ichki o'zak;
- 5) **nucleus cervicalis lateralis** — bo'yinning lateral o'zagi;
- 6) **nucleus cervicalis medialis** — bo'yinning medial o'zagi;
- 7) **nucleus posterior funiculi lateralis** — yon tizimchaning orqa o'zagi;

Orqa miyaning **cornu lateralis** — yon shoxlarda quyidagi o'zaklar bo'ladi:

- 1) **nucleus intermediolateralis** — oraliqdagi lateral o'zak;
- 2) **nucleus intermedia centralis** — oraliqdagi markaziy modda;
- 3) **nucleus thoracicus posterior (nucleus dorsalis)** — oraliqdagi ko'krak

o'zagi (orqa o'zak);

- 4) **nucleus intermedia lateralis** — oraliqdagi lateral modda;
- 5) **nucleus intremediomedialis** — oraliqdagi medial o'zak;
- 6) **nucleus parasympathici sacrales** — dumg'aza segmentlaridagi

parasimpatik o'zaklar;

- 7) **nucleus nervi pudendi** — jinsiy nerv o'zagi;
- 8) **nucleus reticularis spinalis** — orqa miyaning to'rsimon formatsiyasi;
- 9) **nucleus medialis anterior** — oldingi medial o'zak.

I. Orqa miyaning oq moddasi — **substantia alba** tarkibidagi oldingi tizimcha — **funiculus anterior** tarkibi;

- 1) **fasciculus proprius anterior** — oldingi xususiy tutam;
- 2) **tractus corticospinalis anterior** — oldingi po'stloq — orqa miya

o'tkazuv yo'li;

- 3) **tractus vestibulospinalis lateralis** — lateral dahliz — orqa miya

o'tkazuv yo'li;

- 4) **tractus vestibulospinalis medialis** — medial dahliz — orqa miya

o'tkazuv yo'li;

- 5) **fibrae reticulospinalis** — to'rsimon orqa miya tolalari;
- 6) **tractus pontoreticulospinalis** — ko'prik — to'rsimon — orqa miya

o'tkazuv yo'li;

- 7) **tractus interstitiospinalis** — **interstisio** — orqa miya o'tkazuv yo'li;
- 8) **tractus tectospinalis** — o'rta miya tomi — orqa miya o'tkazuv yo'li;
- 9) **tractus raphespinalis anterior** — orqa miyaning oldingi qo'shuvchi

o'tkazuv yo'li;

- 10) **fibrae olivospinales** — oliva — orqa miya tolalari;
- 11) **tractus spinothalamicus anterior** — oldingi orqa miya — ko'ruv

bo'rtig'i o'tkazuv yo'li.

II. Orqa miyaning oq moddasi — **substantia alba** tarkibidagi yon tizimcha — **funiculus lateralis** tarkibi:

- 1) **fasciculus proprius lateralis** — yon xususiy tutam;
- 2) **tractus fastigiospinalis** — chodir — orqa miya o'tkazuv yo'li,

- 3) **tractus costicospinalis lateralis** — lateral po'stloq — orqa miya o'tkazuv yo'li;
- 4) **tractus rubrospinalis** — qizil o'zak — orqa miya o'tkazuv yo'li;
- 5) **tractus bulboreticulospinalis** — so'g'on — to'rsimon formatsiya — orqa miya o'tkazuv yo'li;
- 6) **fibrae olivospinales** — oliva — orqa miya tolalari;
- 7) **tractus spinotectalis** — orqa miya — o'rta miya tomi o'tkazuv yo'li;
- 8) **tractus spinothalamicus lateralis** — orqa miya ko'ruv bo'rtig'i lateral o'tkazuv yo'li;
- 9) **tractus spinocerebellaris anterior** — oldingi orqa miya — miyacha o'tkazuv yo'li;
- 10) **tractus spinocerebellaris posterior** — orqadagi orqa miya — miyacha o'tkazuv yo'li;
- 11) **tractus posterolateralis** — orqadagi yon o'tkazuv yo'li;
- 12) **tractus spinoolivaris** — orqa miya — oliva o'tkazuv yo'li;
- 13) **tractus spinoreticularis** — orqa miya — to'rsimon farmatsiya o'tkazuv yo'li;
- 14) **fibrae hypothalomosspinalis** — bo'rtiq osti — orqa miya tolalari;
- 15) **tractus solitariospinalis** — yakka o'zak — orqa miya o'tkazuv yo'li;
- 16) **tractus spinocervicalis** — orqa miya bo'yin o'tkazuv yo'li;
- 17) **tractus spinovestibularis** — orqa miya — dahliz o'tkazuv yo'li;
- 18) **tractus trigeminospinalis** — uch shoxli nervning orqa miya o'tkazuv yo'li;

III. Orqa miyaning oq moddasi **substantia alba** tarkibidagi orqa tizimcha — **funiculus posterior** tarkibi:

- 1) **fasciculus proprius posterior** — orqa xususiy tutam;
- 2) **fasciculus septomarginalis** — septomarginal tutam;
- 3) **fasciculus interfascicularis** — tutamchalararo tutam;
- 4) **fasciculus gracilis** — nozik tutam;
- 5) **fibrae cuneospinales** — ponasimon — orqa miya tolalari;
- 6) **fibrae gracilispinales** — nozik — orqa miya tolalari;
- 7) **fibrae spinacuneatae** — orqa miya — ponasimon tolalari;
- 8) **fibrae spinograciles** — orqa miya — nozik tolalari.

IV. Orqa miya markazidagi hosilalar:

- 1) **commissura grisea anterior** — oldingi kulrang bitishma;
- 2) **commissura grisea posterior** — orqadagi kulrang bitishma;
- 3) **commissura alba anterior** — oldingi oq modda bitishmasi;
- 4) **commissura alba posterior** — orqadagi oq modda bitishmasi;
- 5) **canalis centralis** — markaziy kanal.

8.3.2. Bosh miya — encephalon (120- rasm)

Bosh miya — **encephalon** quyidagi bo'limlarga bo'linadi:

1) rombsimon miya — **rhombencephalon**. O'z navbatida rombsimon miya ikki qismdan iborat:

a) **myelencephalon** — uning tarkibiga uzunchoq miya — **medulla oblongata** kiradi.

b) **metencephalon** — uning tarkibiga ko'prik — **pons** va miyacha — **cerebellum** kiradi.

2) o'rta miya — **mesencephalon**.

3) oldingi miya — **prosencephalon**. O'z navbatida oldingi miya ikki qismdan iborat:

a) **diencephalon** — oraliq miya;

b) **telencephalon** — oxirgi miya.

Bosh miya tarkibida uning so'g'oni — **truncus encephali** bo'lib, bu hosila tarkibini quyidagilar tashkil etadi.

a) **medulla oblongata** — uzunchoq miya;

b) **pons** — ko'prik;

d) **mesencephalon** — o'rta miya.

8.3.2.1. Rombsimon miya — rhombencephalon (120, 121, 125 rasmlar)

Rombsimon miya pufagi o'z navbatida ikkiga ajraladi: a) **myelencephalon** — uzunchoq miya — **medulla oblongata**; b) **metencephalon** — Voroliy ko'prigi — **pons** va miyacha — **serebellum** taraqqiy etadi. Rombsimon miya bo'shlig'i IV qorincha — **ventriculus quartus** ni tashkil etadi.

Uzunchoq miya — **medulla oblongata** orqa miyaning davomi hisoblanadi. Uning yuqori chegarasi ko'prik bilan tutashsa, pastki chegarasi ensa suyagining katta teshigiga yoki birinchi juft orqa miya nervining chiqish sohasiga to'g'ri keladi.

Uzunchoq miyaning oldingi yuzasida, orqa miyada uchragan **fissura mediana anterior** — oldingi o'rta tirqish ko'rinadi. Bu tirqishning ikki yon tarafida harakat o'tkazuv yo'llarining tutamlaridan tashkil topgan piramida dastasi — **pyramis medullae oblongatae** joylashadi. Bu dastalar orqa miyaga o'tish chegarasida qisman kesishib, **decussatio pyramidum** qarama-qarshi tarfaga o'tadi. Kesishgan tolalar orqa miyaning yon tizimchalariga davom etadi. Kesishmagan tutamlar esa orqa miyaning oldingi tizimchalari tarkibida yo'naladi. Uzunchoq miyaning oldingi yuzasida oldingi yon egat — **sulcus antero-lateralis** ko'rinadi. Bu egatning lateral tarafida — **oliva** deb atalgan bo'rtma joylashadi. Bu hosila tishsimon tuzilishga ega bo'lgan kulrang modda

nucleus olivarisdan hosil bo'ladi. Bu o'zaklar muvozanat saqlaydigan oraliq markaz bo'lib hisoblanadi. Olivalar oldidagi egat — **sulcus preolivaris**, uning orqasidagi egat — **sulcus retroolivaris** shu sohadagi maydoncha — **area retroolivaris** deyiladi. Oldingi va orqa egatlar orasida tizimchalar — **funiculus lateralis** joylashadi.

Uzunchoq miyaning orqa yuzasi o'rtasidan orqa miyada uchragan o'rta egat — **sulcus medianus posterior** joylashadi. Yon tarafida esa yon egatlar — **sulcus posteriolateralis** uchraydi. O'rta va yon egatlar orasida sezuvchi o'tkazuv yo'llariga mansub bo'lgan nozik dastalar — **fasciculus gracilis** va ponasimon dastalar — **fasciculus cuneatus** joylashadi. Bu dastalarning yuqori qismida nerv hujayralari to'plamidan hosil bo'lgan bo'rtiqlar uchraydi. Nozik dastalar — **tuberculum gracilum**, ponasimon dastalar esa — **tuberculum cuneatum** bilan yakunlanadi. Uzunchoq miya yuqori lateral tarafda miyacha bilan bog'lanadigan miyachaning pastki oyoqchalari — **pedunculus cerebellaris inferior** ga davom etadi.

Uzunchoq miyaning kulrang moddasi — **substantia grisea** quyidagi o'zaklardan hosil bo'ladi:

- 1) **nucleus gracilis** — nozik o'zak;
- 2) **nucleus cuneatus** — ponasimon o'zak;
- 3) **nucleus spinalis nervi trigemini** — uch shoxli nervning orqa miya o'zagi;
- 4) **nucleus retrotrigeminalis** — uch shoxli nerv o'zagi orqasidagi o'zak (bu nerv o'zagi ko'prik sohasida joylashadi va qisman uzunchoq miyaga o'tganligidan shu nom qo'yilgan).

5) **nucleus retrofacialis** — yuz nervi o'zagi orqasidagi o'zak (bu nerv o'zagi ko'prik sohasida joylashadi va qisman uzunchoq miyaga o'tganligidan shu nom qo'yilgan).

- 6) **nucleus olivares inferiores** — pastki oliva o'zaklari;
- 7) **nucleus n.hypoglossi** til osti nervi o'zagi;
- 8) **nucleus dorsalis n. vagi** – adashgan nerv orqa o'zagi;
- 9) **nucleus tractus solitarii** — yakka o'tkazuv yo'li o'zagi;
- 10) **nucleus vestibulares** -- dahliz o'zagi;
- 11) **nucleus cochlearis** – chig'anoq o'zagi;
- 12) **nucleus ambiguus** - ikki turdagi o'zak;
- 13) **nucleus salivatorius inferior** — pastki so'lak ajratuvchi o'zak;
- 14) **nucleus reticulares** — to'rsimon farmatsiya o'zaklari.

Uzunchoq miyaning oldingi lateral egatidan til osti nervi (XII juft) tutamlari chiqadi.

Orqa yon egatlar olivalarning orqasida joylashgan bo'lib, til halqum nervi (IX juft), adashgan nerv (X juft), qo'shimcha nerv (XI juft) tolalari chiqadi.

Uzunchoq miyada muvozanatni saqlovchi o'zaklar, nafas hamda yurakning ish va qon aylanish faoliyatini boshqaruvchi markazlar joylashadi. Uzunchoq miya ichida muvozanatning oraliq markazi bo'lgan **nucleus olivaris**, IX–XII

juft bosh miya nervlarining o'zaklari, nafas va qon aylanish markazlari, to'rsimon holda joylashgan nerv hujayralari — **formatio reticularis** to'plami uchraydi.

8.3.2.1.1. Ko'prik — pons (120- rasm)

Ko'prikning pastki sohasi uzunchoq miya bilan birlashib, yuqoridan miya oyoqchalariga davom etadi. Yon tarafdin esa miyachaning o'rtasida oyoqchalari — **pedunculus cerebellaris medius** vositasida ko'prik miyacha bilan tutashadi. Ko'prikning oldingi yuzasidan qon tomir joylashadigan egat — **sulcus basilaris** yo'naladi.

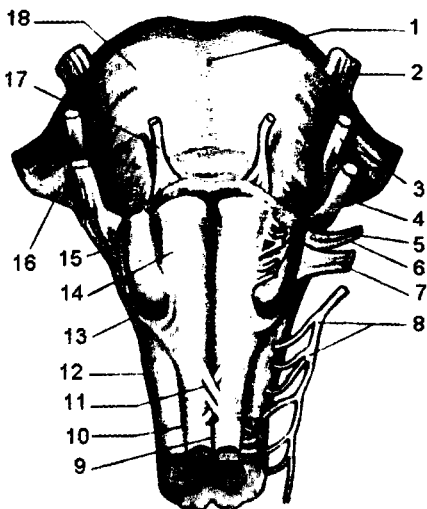
Uning orqa yuzasi rombsimon chuqurchani tashkil qilishda qatnashib, IV qorincha bo'shlig'iga qaragan bo'ladi. Uzunchoq miya va ko'prik orasida **sulcus bulbopontinus** egati ko'rinadi. Miyacha bilan ko'prik sohasida burchak — **angulus pontocerebellaris** hosil bo'ladi. Ko'prik sohasidan miyacha va o'rtasida miya orasidagi miyachaning ustki oyoqchalari — **pedunculus cerebellaris superior** yo'naladi. Bu oyoqchalar sohasida ustki chodir — **velum medullare superior** tortilgan bo'lib, ular orasidagi yugancha — **frenulum veli** deyiladi. Ko'prikning oldingi sohasi, uning asosi — **pars basilaris pontis**, orqa sohasi ko'prik tomi — **tegmentum pontis** deyiladi.

Ko'prikning oq moddasini tashkil etishda, uzunchoq miyada ko'ringan harakat va sezuv o'tkazuv yo'llari qatnashadi. Ko'prik ichida V–VIII juft bosh miya nervlarining o'zaklari joylashadi.

Uzunchoq miyada ko'ringan to'rt farmatsiyasini tashkil etadigan hujayralar ko'prik sohasida ham joylashadi va **formatio reticularis pontis** deb ataladi. **Pars basilaris pontis** — ko'prik asosidagi oq moddalar — **substantia alba** quyidagi tolalardan hosil bo'ladi:

1. **Fibrae pontis longitudinales** — ko'prikning bo'ylama tolalari quyidagi alohida hosilalardan tashkil topgan:

a) **fibrae corticospinales** — po'stloq va orqa miyani qo'shib turuvchi tolalar;



120-rasm. Uzunchoq miya va miya ko'prigi.

1 — sulcus basilaris; 2 — n. trigeminus; 3 — n. facialis; 4 — n. vestibulocochlearis; 5 — n. hypoglossus; 6 — n. glossopharyngeus; 7 — n. vagus; 8 — n. accessorius; 9 — fissura mediana anterior; 10 — sulcus ventrolateralis; 11 — decussatio pyramidum; 12 — funiculus lateralis; 13 — oliva; 14 — pyramis; 15 — sulcus retroolivaris; 16 — pedunculus cerebellaris medius; 17 — n. abducens; 18 — pons.

b) **fibrae corticonucleares pontis** — po'stloq va ko'prik o'zaklarini qo'shib turuvchi tolalar;

d) **fibrae corticoreticulares** — po'stloq va to'rsimon farmatsiyani birlashturuvchi tolalar;

e) **fibrae corticopontinae** — po'stloq bilan ko'prik orasidagi tolalar;

f) **fibrae tectopontinae** — ko'prik tomi va asosi orasidagi tolalar.

2. **Fibrae pontis transversae** — ko'prikdagi ko'ndalang tolalar miyacha o'zaklari bilan qo'shilgani uchun **fibrae pontocerebellares** — ko'prik miyacha tutamlari deyiladi.

Tegmentum pontis — ko'prikning tom qismidagi substantia alba — oq modda quyidagi tolalardan hosil bo'ladi:

a) **lemniscus medialis** — medial qovuzloq;

b) **tractus tectospinalis** — ko'prik tomi bilan orqa miya orasidagi o'tkazuv yo'li;

d) **fibrae tectoolivares** — ko'prik tomi bilan olivalar orasidagi tolalar;

e) **fibrae tectoreticulares** — ko'prik tomi bilan to'rsimon farmatsiya orasidagi tolalar;

f) **lemniscus spinalis** — orqa miya qovuzlog'i. Bu qovuzloq quyidagi tolalardan hosil bo'ladi: **fibrae spinathalamicae** — orqa miya va ko'ruv bo'rtig'i orasidagi tolalar, **fibrae spino reticulares** — orqa miya bilan to'rsimon farmatsiya orasidagi tolalar, **fibrae spinomesencephalicae** — orqa miya bilan o'rta miya orasidagi tolalar, **fibrae spinohypothalamicae** — orqa miya bilan bo'rtiq osti sohasi orasidagi tolalar, **fibrae spinobulbares** — orqa miya va miya so'g'oni orasidagi tolalar.

g) **tractus spinalis nervi trigemini** — uch shoxli nervning orqa miya o'tkazuv yo'li;

h) **lemniscus trigeminalis (tractus trigeminothalamicus)** — uch shoxli nerv qovuzlog'i (uch shoxli nerv o'zaklari bilan ko'ruv bo'rtig'i orasidagi o'tkazuv yo'li);

i) **tractus mesencephalicus nervi trigemini** — uch shoxli nervning o'rta miya o'tkazuv yo'li;

j) **genu nervi facialis** — yuz nervi tizzasi;

k) **corpus trapezoideum** — trapetsiyasimon tana;

l) **tractus olivocochlearis** — oliva va chig'anoq orasidagi o'tkazuv yo'li;

m) **lemniscus lateralis** — lateral qovuzloq;

n) **tractus pontoreticulo spinalis anterior** — ko'prik to'rsimon farmatsiyasi — orqa miya oldingi o'tkazuv yo'li;

o) **tractus spinocerebellaris anterior** — orqa miya va miyacha orasidagi oldingi o'tkazuv yo'li;

p) **tractus hypothalamospinalis** — bo'rtiq osti sohasi bilan orqa miya orasidagi o'tkazuv yo'li;

q) **tractus rubropontinus** — qizil o'zak bilan ko'prik orasidagi o'tkazuv yo'li;

r) **tractus rubrospinalis** — qizil o‘zak bilan orqa miya orasidagi o‘tkazuv yo‘li;

Ko‘prikning kulrang moddasi — **substantia grisea** quyidagi o‘zaklardan hosil bo‘ladi:

1) **formatio reticularis** — to‘rsimon farmatsiya;

2) **nucleus spinalis nervi trigemini** — uch shoxli nervning orqa miya o‘zagi (bu o‘zakning boshlang‘ich qismi ko‘prikda bo‘ladi);

3) **nucleus principalis nervi trigemini** — uch shoxli nervning asosiy o‘zagi;

4) **nucleus mesencephalicus nervi trigemini** — uch shoxli nervning o‘rta miya o‘zagi (bu o‘zakning boshlanish qismi ko‘prikda bo‘ladi);

5) **nucleus motorius nervi trigemini** — uch shoxli nervning harakatlanturuvchi o‘zagi;

6) **nucleus nervi abducentis** — uzoqlashtiruvchi nerv o‘zagi;

7) **nucleus n. facialis** — yuz nervi o‘zagi;

8) **nucleus salivarius superior** — yuqori so‘lak ajratuvchi o‘zak;

9) **nucleus lacrimalis** — ko‘zyoshi o‘zagi;

10) **nucleus olivaris superior** — ustki oliva o‘zagi;

11) **nucleus corporis trapezoidei** trapesiyasimon tana o‘zagi;

12) **nucleus vestibulares** dahliz o‘zagi;

13) **nucleus cochleares** — chig‘anoq o‘zagi;

14) **nucleus lemnisci lateralis** — lateral qovuzloq o‘zaklari;

15) **nucleus reticulales** — to‘rsimon farmatsiya o‘zaklari.

8.3.2.1.2. Miyacha — cerebellum

(121, 122- rasmlar)

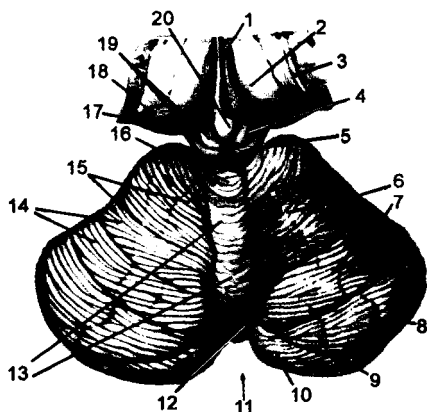
Miyacha — muvozanatni saqlaydigan markazlarni o‘z ichiga olgan a‘zo hisoblanadi. Miyachaning ikki yon tarafida miyacha yarim sharlari **hemispheria cerebelli** va ularning orasida chuvalchangsimon qism — **vermis** ko‘rinadi. Chuvalchangsimon hosila sohasi miyacha tanasi — **corpus cerebelli** deb ataladi.

Miyachaning **corpus cerebelli** sohasida quyidagi bo‘laklar bo‘ladi:

1) **lobus cerebelli anterior** — miyachaning oldingi bo‘lagi. Bu bo‘lak tarkibida **lingula cerebelli** — miyacha tilchasi, **lobulus centralis** markaziy bo‘lakcha, **ala lobuli centralis** — markaziy bo‘lakcha qanotlari, **culmen** cho‘qqisi, **lobulus quadrangularis anterior** — oldingi to‘rt burchakli bo‘lakchalar bo‘ladi.

2) **lobus cerebelli posterior** miyachaning orqa bo‘lagi. Bu bo‘lak tarkibida **lobus simplex** — oddiy bo‘lakcha, **lobuli semilunares** — yarimoyasimon bo‘lakchalar, **lobus gracilis** — nozik bo‘lakcha, **pyramis** — piramida, **lobus biventer** — ikki qorinchali bo‘lakcha, **uvula** — tilcha, **tonsilla cerebelli** — miyacha murtaqlari ko‘rinadi.



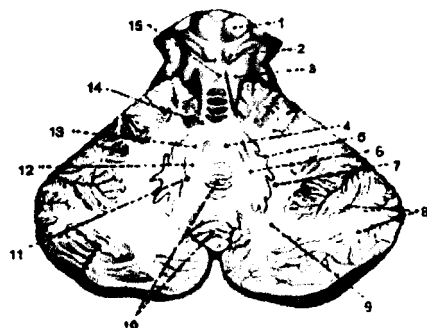


121-rasm. Miyacha (yuqori tomondan).

1 — ventriculus tertius; 2 — thalamus; 3 — stria terminalis; 4 — colliculus superior; 5 — colliculus inferior; 6, 7 lobuli quadrangulares; 8 — lobulus semilunaris superior; 9 — sulcus qorizontalis cerebelli; 10 — lobulus semilunaris inferior; 11 — incisura cerebelli posterior; 12 — folium vermis; 13 — vermis; 14 — gyrus cerebelli; 15 — sulci cerebelli; 16 — lobulus centralis; 17 — pulvinar; 18 — taenia chorioidea; 19 corpora quadrigemina; 20 corpus pineale.

joylashgan tishsimon o'zaklar — **nucleus dentatus** ko'rinadi. Bu o'zaklarning hammasi muvozanatni boshqarish bilan bog'liq bo'lgan holda filogenetik jihatidan turli davrda hosil bo'lgan.

Cho'qqi o'zagi va bo'lakcha juda eskidan bor bo'lib, pastki tabaqali hayvonlarda ham uchraydi. Chuvalchang qism, po'kaksimon va sharsimon o'zaklar keyinroq hosila bo'lib, tananing muvozanatini ta'minlaydi. Tishsimon o'zak bilan miyacha yarimsharlari qo'l va oyoq harakatini muvofiqlashtiruvchi



3) **lobus flacculonodularis** — bo'lakcha — tuguncha bo'lagi. Bu bo'lak tarkibida bo'lakcha — **nodulus**, tuguncha — **flocculus**, tuguncha oyoqchasi — **pedunculus flocculi** lar bo'ladi.

Miyacha miyaning qismlari bilan uch juft oyoqchalar vositasida o'zaro birikadi. Miyachaning yuqori oyoqchalari — **pedunculi cerebellares superiores** o'rta miya bilan birikadi. Miyachaning o'rta oyoqchalari — **pedunculi cerebellares medius** Voroliy ko'prigi bilan tutashadi.

Uning ostki oyoqchalari — **pedunculi cerebellaris inferior** uzunchoq miya bilan birlashadi. Miyachaning oyoqchalari asosan oq moddalardan tashkil topib o'tkazuv yo'llaridan iborat. Miyacha yarim sharlarining ichki qismida to'rt xil o'zak bo'ladi. Ichki sohada IV qorincha cho'qqisi sohasiga to'g'ri kelgan cho'qqi o'zagi — **nucleus fastigii**, lateralroq joylashgan sharsimon o'zak — **nucleus globosus**, probkaksimon o'zak — **nucleus emboliformis** va eng chekkada

122-rasm. Miyachaning ichki tuzilishi.

1 — colliculus superior; 2 — colliculus inferior; 3 — pedunculus cerebellaris superior; 4 — nucleus fastigii; 5 — nucleus dentatus; 6 — qilus nuclei dentati; 7 — substantia alba; 8 — cortex qemisphaerii cerebelli; 9 — substantia alba; 10 — cortex vermis cerebelli; 11 — nucleus emboliformis; 12 — nucleus globosus; 13 — qilus nuclei dentati; 14 — vallicula cerebelli; 15 — velum medullare superius.

markazlar bo'lib hisoblanadi. Miyachaning ko'ndalang kesimida kulrang va oq moddalarning o'zaro joylashishi daraxtga o'xshaganligidan u hayot daraxti — **arbor vitae cerebelli** nomini olgan.

8.3.2.1.3. IV qorincha — **ventriculus quartus** (123-, 124- rasmlar)

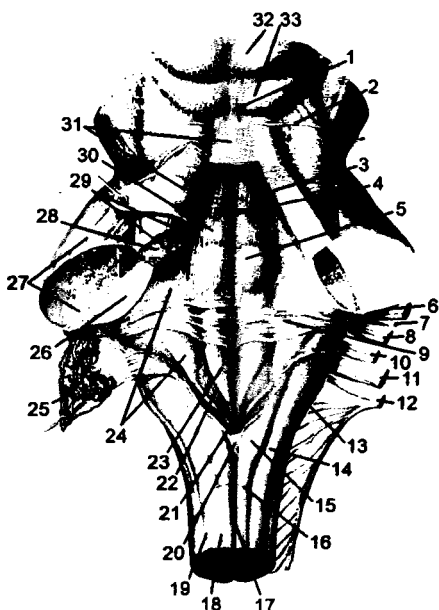
Rombsimon miya pufagidan taraqqiy etgan: uzunchoq miya, ko'prik va miyachalar orasidagi bo'shliq IV qorinchaga aylanadi.

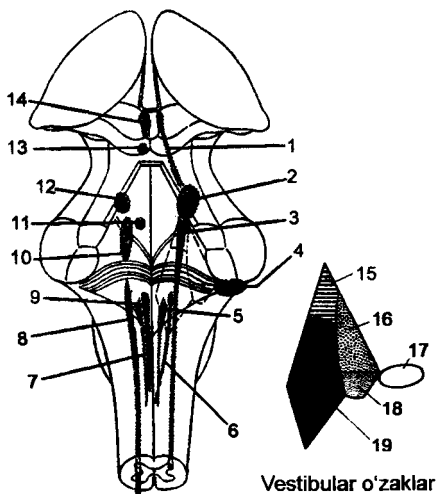
IV qorincha oldingi sohada o'rta miya bo'shlig'idan hosil bo'lgan miya suv yo'li — **aqueductus cerebri** ga davom etadi va III qorincha bo'shlig'i bilan aloqa bog'laydi. IV qorinchaning pastki sohasida esa, qorincha orqa miya markaziy kanali bilan tutashadi.

IV qorincha bo'shlig'i bosh miyaning subaroxnoidal bo'shlig'i bilan ham aloqa bog'laydi: qorincha chodirining cho'qqi sohasidan — **apertura mediana ventriculi quarti** ochilsa, rombsimon chuqurchaning yon cho'ntaklari sohasidan — **apertura lateralis ventriculi quarti** boshlanadi. IV qorinchaning tubi va tom qismlarini ajratish mumkin. To'rtinchi qorinchaning tomi — **tegmen ventriculi quarti** deyilsa uning tubini rombsimon chuqurcha **fossa rhomboidea** tashkil etadi. IV qorincha tom qismida chodir — **fastigium** ko'rinadi. Qorinchaning tom qismida yuqori va pastki chodirlar bo'ladi. Yuqori chodir **velum medullare superius** miyachaning yuqori oyoqchalari orasida joylashadi. Bu sohada yuqori oyoqchalarning yuganchasi — **frenulum veli medullaris superior** bo'ladi.

123- rasm. Rombsimon chuqurcha.

1 — **frenulum veli medullaris anterioris**; 2 — **n. trochlearis**; 3 — **locus caeruleus**; 4 — **fissura mediana fossae rhomboideae**; 5 — **colliculus facialis**; 6 — **n. facialis**; 7 — **n. intermedius**; 8 — **n. vestibulocochlearis**; 9 — **striae medullares**; 10 — **n. glosso-pharyngeus**; 11 — **n. vagus**; 12 — **n. accessorius**; 13 — **tuberculum cuneatum**; 14 — **fasciculus cuneatus**; 15 — **clava**; 16 — **fasciculus gracilis**; 17 — **fissura mediana posterior**; 18 — **sulcus intermedius posterior**; 19 — **sulcus lateralis posterior**; 20 — **obex**; 21 — **calamus scriptorius**; 22 — **ala cinerea**; 23 — **trigonum nervi hypoglossi**; 24 — **area vestibularis**; 25 — **plexus chorioideus ventriculi quarti**; 26 — **corpus restiforme**; 27 — **pedunculus cerebellaris medius**; 28 — **pedunculus cerebellaris superior**; 29 — **sulcus limitans**; 30 — **eminentia medialis**; 31 — **velum medullare superius**; 32 — **colliculus superior**; 33 — **colliculus inferior**.





Vestibular o'zaklar

124- rasm. Bosh miya nervlari o'zaklarining bosh miya poyasining orqa yuzasiga proeksiyasi.

1 --- nucleus mesencephalicus n. trigemini; 2 --- nucleus sensorius n. trigemini; 3 --- nucleus spinalis n. trigemini; 4 --- nucleus cochlearis dorsalis; 5 --- nucleus dorsalis n. vagi; 6 --- nucleus tractus solitarii; 7 --- nucleus n. hypoglossi; 8 --- nucleus ambiguus; 9 --- n. dorsalis n. vagi; 10 --- nucleus n. facialis; 11 --- nucleus n. abducentis; 12 --- nucleus motorius n. trigemini; 13 --- nucleus n. trochlearis; 14 --- nucleus n. oculomotorii; 15 --- yuqori o'zak; 16 --- lateral o'zak; 17 --- dorsal chig'anoq o'zagi; 18 --- pastki o'zak; 19 --- medial o'zak.

nervi hypoglossi sohasida XII juft bosh miya nervining o'zaklari joylashadi. Chekkaroqda joylashgan uchburchak — **trigonu nervi vagi** da esa X juft bosh miya nervlari o'zagi joylashadi. Rombsimon chuqurchaning pastki uchida yopqich — **obex** va chegaradagi egat — **sulcus limitans** ko'rinadi.

Rombsimon chuqurchaning pastki qismida havo rang soha — **locus caeruleus** va kulrang tasma — **taenia cinerea** ko'rinadi.

Rombsimon chuqurchaning ikki yon chekkasi sohasida VIII juft bosh miya nervlarining o'zaklari joylashadigan maydonchalar — **area vestibularis** ko'rinadi. Bu maydonchalardan o'rta egat tarafga yo'nalgan tizimchalar — **striae medullares ventriculi quarti** rombsimon chuqurchani yuqori va pastki qismlarga ajratadi.

Rombsimon chuqurcha sohasidagi nerv o'zaklarining joylashish tartibi ma'lum qonuniyatga bo'ysunadi. Jumladan miya pufagi orqa miyadan uzunchoq miyaga o'tish sohasida bukilganligidan, pufakning orqa sohasi o'zaro uzoqlashib,

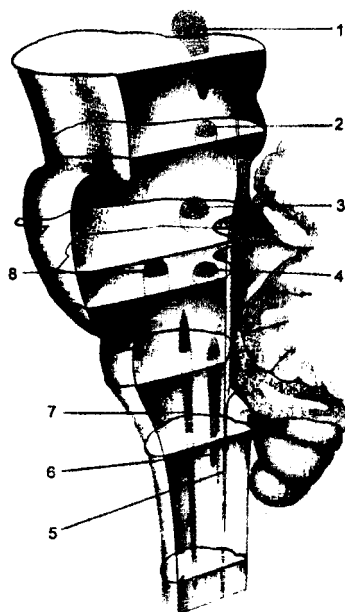
Pastki chodir — **velum medullare inferius** juft hosila bo'lib, miyachaning bo'lakchasi gacha tortiladi va shu chodir sohasida qon tomir chigali — **tela choroidea ventriculi quarti** joylashadi.

Rombsimon chuqurcha — **fossa rhomboidea** uzunchoq miya va ko'priklarning dorzal yuzalaridan hosil bo'ladi. Bu chuqurchaning yuqori qismini miyachaning yuqori oyoqchalari, pastki chekkalarini esa miyachaning pastki oyoqchalari chegaralab turadi. Rombsimon chuqurchaning ikki yonida yon cho'ntak — **recessus lateralis** lar bo'ladi. Bu sohadan **apertura lateralis** — yon teshiklar boshlanadi. Rombsimon chuqurchaning o'rtasidan o'tadigan egat — **sulcus medianus** chuqurchani ikkiga ajratadi. Egatning ikki yonida, o'rta sohada uchraydigan bo'rtiq — **eminentia medialis** kulrang moddadan hosil bo'ladi. Bu sohada VI va VII juft bosh miya nervlari o'zagi — **colliculus facialis** joylashadi. Rombsimon chuqurchaning pastki uchida ikkita uchburchaksimon yuza ko'rinadi. O'rta egatga yaqinroq yuza — **trigonum**

oldingi sohalar esa o'zaro yaqinlashadi. Natijada, orqa sohada joylashgan sezuvchi o'zaklar lateral tarafga o'tadi. O'rta sohada harakat nervi, oraliq sohada esa vegetativ nerv o'zaklariga ega bo'lgan bosh miya nervlari joylashadi. Shu sababdan aynan sezuvchi nerv o'zaklari bo'lgan VIII juft bosh miya nervi lateral cho'ntaklar sohasida joylashadi. Faqat harakat o'zaklariga ega bo'lgan VI, XII juft bosh miya nervlari o'rta egat atrofidan boshlanadi. Bu nervlar orasida esa vegetativ o'zagi bo'lgan VII, IX, X juft nervlar hujayralari joylashadi.

125- rasm. Bosh miya nervlarini harakatlantiruvchi o'zaklar.

1 — n. oculomotorius; 2 — n. trochlearis; 3 — n. sensorius n. trigemini; 4 — n. abducentis; 5 — n. dorsalis n. vagi; 6 — n. hypoglossi; 7 — n. ambiguus; 8 — n. facialis.



8.3.2.2. O'rta miya — mesencephalon (126- rasm)

O'rta miya — **mesencephalon**, miya oyoqchalari **pedunculus cerebri** va tomi — **lamina tecti** — o'rta miya tomidan iborat.

O'rta miya oyoqchalari orasida chuqurcha — **fossa interpeduncularis** bo'lib, bu sohada orqa ilma-teshik hosila — **substantia perforata posterior** va III juft bosh miya nervi chiqadigan egat — **sulcus nervi oculomotorii** joylashadi.

Pedunculus cerebri — miya oyoqchalari o'z navbatida quyidagi qismlarga bo'linadi:

a) **crus cerebri** — oyoqchanning oldingi (ventral) qismi. Bu sohada o'rta miyaning lateral egati — **sulcus lateralis mesencephali** ko'rinadi.

b) **tegmentum mesencephali** — oyoqchanning orqa (dorsal) sohasi. Bu sohada lateral qovuzloqning uchburchagi — **trigonum lemnisci lateralis** hosil bo'ladi.

O'rta miya sohasiga miyachaning yuqori oyoqchalari — **pedunculus cerebellaris superior** birikadi. Bu oyoqchalar orasida yuqori chodir yuganchasi — **frenulum veli medullaris superioris** joylashadi.

O'rta miyaning hosil bo'lishida asosan ko'ruv a'zolarining ta'siri katta bo'lganligidan shu a'zolarini boshqaradigan nerv hujayralari o'rta miya sohasida joylashadi. O'rta miyaning dorzal (orqa) sohasi — o'rta miya tomi — **lamina tecti mesencephali** deb ataladi. Bu sohada to'rta tepalik

ko'rinadi. Yuqorigi ikki tepalik — **colliculi superiores** ko'ruv po'stloq osti markazi bo'lsa, ostki ikki tepalik — **colliculi inferiores** eshituv po'stloq osti markazi hisoblanadi. Har bir tepalikdan yon tarafga hujayra o'simtalaridan hosil bo'lgan qo'lchalar — **brachium colliculi superiores** va **brachium colliculi inferiores** yo'naladi. O'rta miyaning oldingi sohasida miya oyoqchalari — **pedunculi cerebri** joylashadi va asosan bosh miya bilan bog'langan o'tkazuv yo'llari tutamlaridan tashkil topadi.

Bu tutamlar orasida esa III juft — **n. oculomotorius** va IV juft — **n. trochlearis** bosh miya nervi o'zaklari joylashadi. Ko'z qorachig'i atrofidagi silliq mushaklarni boshqaradigan vegetativ nerv o'zaklari: qo'shimcha o'zak — **nucleus accessorius** va o'rta miyaning toq o'zaklari ham miya oyoqlari ichida joylashadi. Miya oyoqchalari sohasida V juft nerv o'zaklari — **nucleus mesencephalicus n. trigemini** ham joylashadi.

Miya oyoqchalari ichida joylashgan o'zaklar ichida katta ahamiyatga ega bo'lgan yana bir o'zak qizil o'zak — **nucleus ruber** hisoblanadi. Bu o'zak sohasidan ekstrapiramidal o'tkazuv yo'llariga mansub bo'lgan **tractus rubrospinalis** tutamlari boshlanadi. Bu tutamlar ko'ndalang-targ'il mushaklarga yo'nalib, mushaklar tonusini ta'minlaydi. Qizil o'zak o'z navbatida miyachadagi tishsimon o'zaklar bilan ham bog'langan bo'ladi. Shu sababli qizil o'zak muvozanat saqlashni ta'minlaydigan miyacha reflektor yoyini hosil etishda qatnashadi. Miya oyoqchalari tarkibida melanin pigmentini saqlagan qoramtir moddalar — **substantia nigra** ham ko'rinadi. Bu hujayralar ekstrapiramidal tizimga tegishli bo'lib, chaynash va yutish kabi murakkab vazifalarni boshqarishda ishtirok etadi. Barmoqlar vositasida bajariladigan nozik harakatlar ham shu hujayralar bilan bog'liq bo'ladi.

I. Miya oyoqchalari — **pedunculus cerebri** ning oldingi (ventral) qismidagi **crus cerebri** sohasida oq moddadan hosil bo'lgan quyidagi tolalar joylashadi:

1) **tractus pyramidalis** — piramida o'tkazuv yo'llari. Bu yo'llar tarkibida **fibrae corticospinales** — po'stloq va orqa miyani birlashtiruvchi tolalar va **fibrae corticonucleares** — po'stloq bilan bosh miya nerv o'zaklari orasidagi tolalar;

2) **tractus corticopontinus** — po'stloq bilan miya ko'prigi orasidagi o'tkazuv yo'li.

Bu o'tkazuv yo'li tarkibida **fibrae frontopontinae** — po'stloqning peshona bo'lagi va ko'prik orasidagi tolalar, **fibrae occipitopontinae** — po'stloqning ensa bo'lagi bilan ko'prik orasidagi tolalar, **fibrae parietopontinae** — po'stloqning tepa bo'lagi va ko'prik orasidagi tolalar, **fibrae temporopontinae** — po'stloqning chakka bo'lagi va ko'prik orasidagi tolalar bo'ladi.

3) **Fibrae corticoreticulares** — po'stloq va to'rsimon formatsiya orasidagi tolalar.

Miya oyoqchalari — **crus cerebri** sohasida qoramtir modda — **substantia nigra** joylashadi.

II. **Tegmentum mesencephali** sohasidagi oq modda — **substantia alba** quyidagi hosilalardan tashkil topgan:

1) **tractus tegmentalis centralis** — markaziy tom osti o'tkazuv yo'li. Bu yo'llar tarkibi **fibrae rubroolivares** — qizil o'zak hamda olivalar orasidagi tolalar va **fibrae cerebelloolivares** — miyacha va olivalar orasidagi tolalardan iborat bo'ladi;

2) **fibrae corticonucleares mesencephali** — po'stloq bilan o'rta miyadagi nerv o'zaklari orasidagi tolalar;

3) **fibrae hypothalamospinales** — bo'rtiq osti sohasi bilan orqa miya orasidagi tolalar;

4) **lemniscus lateralis** — lateral qovuzloq;

5) **tractus tectopontinus** — o'rta miya tomi va ko'prik orasidagi o'tkazuv yo'li;

6) **lemniscus medialis** — medial qovuzloq;

7) **lemniscus trigeminalis** — uch shoxli nerv qovuzlog'i;

8) **tractus mesencephalicus nervi trigemini** — uch shoxli nervning o'rta miya o'tkazuv yo'li;

9) **tractus rubronucleareis** — qizil o'zak bilan bosh miya nervlari o'zagi orasidagi o'tkazuv yo'li;

10) **tractus rubrospinalis** — qizil o'zak bilan orqa miya orasidagi o'tkazuv yo'li;

11) **tractus rubroolivaris** — qizil o'zak bilan olivalar orasidagi o'tkazuv yo'li;

12) **lemniscus spinalis (tractus anteriolateralis)** — orqa miya o'tkazuv yo'llarining qovuzlog'i (oldingi — lateral o'tkazuv yo'llari).

Bu o'tkazuv yo'llari tarkibida quyidagi tolalar bo'ladi:

a) **fibrae spinothalamicae** — orqa miya va ko'ruv bo'rtig'i orasidagi tolalar;

b) **fibrae spinoreticulares** — orqa miya bilan to'rsimon farmatsiya orasidagi tolalar;

d) **fibrae spinomesencephalicae** — orqa miya bilan o'rta miya orasidagi tolalar;

e) **fibrae spinohypothalamicae** — orqa miya bilan bo'rtiq osti sohasi orasidagi tolalar.

13) **pedunculus cerebellaris superior** — miyachaning ustki oyoqchalari;

14) **tractus tectobulbaris** — o'rta miya tomi bilan miya so'g'oni orasidagi o'tkazuv yo'li;

15) **tractus tectopontinus** — o'rta miya tomi bilan ko'prik orasidagi o'tkazuv yo'li;

16) **tractus tectospinalis** — o'rta miya tomi bilan orqa miya orasidagi o'tkazuv yo'li;

17) **tractus tectoolivares** — o'rta miya tomi bilan oliva orasidagi o'tkazuv yo'li;

18) **tractus corticomesecephalicae** — miya po'stlog'i bilan o'rta miya orasidagi tolalar.

III. **Tegmentum mesencephali** sohasidagi kulrang moddalar — **substantia grisea** quyidagi o'zaklardan hosil bo'ladi:

1) **nucleus nervi oculomotorii** — ko'zni harakatlantiruvchi nerv o'zagi;

2) **nucleus accessorii nervi oculomotorii** — ko'zni harakatlantiruvchi nervning qo'shimcha o'zagi;

3) **nucleus accessorii tractus optici** -- ko'ruv o'tkazuv yo'lining qo'shimcha o'zagi;

4) **nucleus mesencephalicus nervi tregemeni** — uch shoxli nervning o'rta miya o'zagi;

5) **nucleus nervi trochlearis** — g'altak nervi o'zagi;

6) **substantia grisea centralis** — markaziy kulrang modda;

7) **nucleus ruber** — qizil o'zak;

8) **formatio reticularis** — to'rsimon formatsiya;

IV. **Tegmentum mesencephali** sohasida o'rta miya bo'shlig'idan hosil bo'lgan suv yo'li — **aqueductus mesencephali** joylashadi. Suv yo'lining kirish teshigi — **apertura aqueductus mesencephali** deyiladi.

V. O'rta miya tomi — **tectum mesencephali** sohasida quyidagi hosilalar joylashadi:

1) **lamina quadrigemina** — to'rt tepalik yaproqlari;

2) **colliculus superior** — yuqori tepachalar;

3) **colliculus inferior** — pastki tepachalar;

4) **nuclei colliculi inferioris** — pastki tepachalar o'zagi;

5) **brachium colliculi inferioris** — pastki tepachalarning qo'lchalari;

6) **brachium colliculi superiores** — yuqori tepachalarning qo'lchalari;

7) **comissura colliculi inferioris** — pastki tepachalar bitishmasi;

8) **comissura colliculi superioris** — yuqori tepachalar bitishmasi;

9) **decussatio fibrarum nervorum trochlearum** — g'altak nervi tolalarining kesishmasi.

O'rta miya bo'shlig'i miya suv yo'li — **aqueductus cerebri** ga aylanadi. Bu suv yo'li to'rtinchi va uchinchi qorincha bo'shliqlarini o'zaro bog'laydi. Yuqorida aytib o'tilgan: uzunchoq miya, ko'prik, miya oyoqchalari va oraliq miya hosilalari miya so'g'oni — **truncus cerebri** deb ataladi. Uzunchoq miya, ko'prik va miya oyoqchalari tarkibida to'r formatsiya — **formatio reticularis** ko'rinadi. To'r formatsiya nerv hujayralari o'simtlarining o'zaro tutashib ketishidan hosil bo'ladi. Bu holatni XIX asrning ikkinchi yarmida O. Deyters tekshirib, to'rsimon tuzilishga ega ekanligini aniqlagan. To'r formatsiyani tashkil etuvchi nerv hujayralari o'simtalar vositasida miya po'stlog'idagi markazlar bilan bog'langan bo'ladi. To'r formatsiya hujayralari barcha o'tkazuv yo'llari hamda orqa miyadagi markazlar bilan tutashadi. U po'stloqdagi markazlarning holatini kuchaytiradigan maxsus ta'sirlarni qabul etishni ta'minlaydi. Agar po'stloqqa yo'naluvchi to'r formatsiyasi tolalari jarohatlansa, u holda po'stloq markazlari

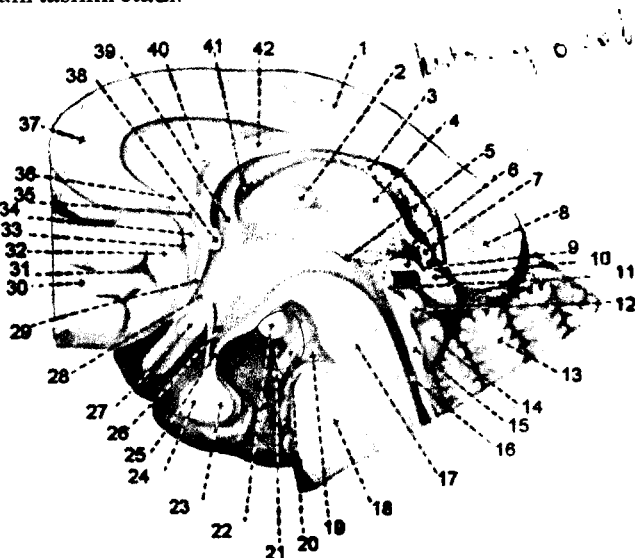
o'z vazifasini bajara olmaydi. O'z navbatida to'r formatsiyasining hujayralari o'tkazuv yo'llari bilan bog'langanligidan, shu yo'llar orqali yo'nalayotgan qo'zg'alish ta'sirida o'z vazifasini bajaradi.

8.3.2.3. Oraliq miya — diencephalon (126- rasm)

Oraliq miya ikki bo'limdan iborat. Orqa sohada joylashgan bo'rtiq sohasi — **thalamencephalon** va oldingi sohadagi bo'rtiq osti — **hypothalamus** yuzalari.

I. Bo'rtiq sohasi o'z navbatida 3 qismdan iborat.

a) ko'ruv bo'rtig'i — **thalamus**; b) bo'rtiqning ustki sohasi — **epithalamus**; d) bo'rtiqning orqa sohasi — **metathalamus**. Oraliq miya bo'shlig'i III qorinchani tashkil etadi.



126- rasm. Oraliq miya.

1 — truncus corporis callosi; 2 — adhesio interthalamica; 3 — plexus chorioideus ventriculi tertii; 4 — thalamus; 5 — sulcus hypothalamicus; 6 — commissura posterior; 7 — commissura habenularum; 8 — splenium corporis callosi; 9 — recessus pinealis; 10 — corpus pineale; 11 — organum subcommissurale; 12 — colliculus superior; 13 — vermis; 14 — colliculus inferior; 15 — lamina tecti; 16 — aquaeductus cerebri; 17 — pedunculus cerebri; 18 — pons; 19 — fossa interpeduncularis; 20 — n. oculomotorius; 21 — sulcus hippocampi; 22 — corpus mamillare; 23 — lobus posterior hypophysis; 24 — lobus anterior hypophysis; 25 — infundibulum; 26 — recessus infundibuli; 27 — chiasma opticum; 28 — recessus opticus; 29 — lamina terminalis; 30 — facies medialis lobi frontalis; 31 — sulcus subcallosus anterior; 32 — area subcallosa; 33 — sulcus subcallosus; 34 — gyrus paraterminalis; 35 — lamina rostralis; 36 — rostrum corporis callosi; 37 — genu corporis callosi; 38 — commissura anterior; 39 — columna fornicis; 40 — septum pellucidum; 41 — foramen interventriculare; 42 — corpus fornicis.

a) Ko'ruv bo'rtig'i — **thalamus opticus** oval shakldagi kulrang modda bo'lib, oldingi uchida — **tuberculum anterius**, orqa qismida esa yostiqcha - **pulvinar** yuzalari ko'rinadi. Ikkala ko'ruv bo'rtig'i o'zaro kulrang modda — **adhesio interthalamica** vositasida tutashadi. Ko'ruv bo'rtig'i ko'ndalang kesimda oq moddalar — **stria medullares thalami** vositasida alohida o'zaklarga ajraladi. Joylashishiga ko'ra: oldingi, orqa, markaziy, medial, lateral o'zaklar bo'ladi. Bo'rtiq sohasida hamma sezgi o'tkazuv yo'li, orqa qismida esa ko'ruv nervi neyronlari joylashadi. Shu sababdan bo'rtiqni sezuv po'stloq osti markazi deyiladi.

Ko'ruv bo'rtig'ining kulrang moddasi — **substantia grisea thalami** quyidagi o'zaklardan hosil bo'ladi:

- 1) **nucleus anteriores thalami** -- ko'ruv bo'rtig'ining oldingi o'zaklari;
- 2) **nucleus dorsales thalami** — ko'ruv bo'rtig'ining dorzal o'zaklari;
- 3) **nucleus mediales thalami** — ko'ruv bo'rtig'ining medial o'zaklari;
- 4) **nucleus mediani thalami** — ko'ruv bo'rtig'ining oraliq o'zaklari;
- 5) **nucleus posteriores thalami** -- ko'ruv bo'rtig'ining orqa o'zaklari;
- 6) **nucleus ventrales thalami** — ko'ruv bo'rtig'ining ventral o'zaklari;
- 7) **nucleus reticularis thalami** — ko'ruv bo'rtig'ining to'rsimon farmatsiya o'zaklari.

Ko'ruv bo'rtig'ining oq moddasi — **substantia alba thalami** quyidagi hosilalardan tashkil topgan:

- 1) **lamina medullaris lateralis** — lateral mag'iz yaproqlari;
 - 2) **lamina medullaris medialis** — medial mag'iz yaproqlari;
 - 3) **radiatia acustica** — eshituv shulasi;
 - 4) **ansa lenticularis** — yasmiqsimon qovuzloq;
 - 5) **fasciculus lenticularis** — yasmiqsimon tutam;
 - 6) **ansa peduncularis** — oyoqcha qovuzlog'i;
 - 7) **radiatio anterior thalami** — ko'ruv bo'rtig'ining oldingi shu'las;
 - 8) **brachium colliculi inferioris** — pastki tepalik qo'lchasi;
 - 9) **brachium colliculi superioris** — ustki tepalik qo'lchasi;
 - 10) **radiatio centralis thalami** — ko'ruv bo'rtig'i markaziy shulasi;
 - 11) **radiatio inferior thalami** — ko'ruv bo'rtig'i pastki shulasi;
 - 12) **fibrae intrathalamicae** — bo'rtiqlar orasidagi tolalar;
 - 13) **lemniscus lateralis** — lateral qovuzloq;
 - 14) **fasciculus mamillothalamicus** — so'rg'ichsimon tana bilan ko'ruv bo'rtig'i orasidagi tutam;
 - 15) **lemniscus medialis** — medial qovuzloq;
 - 16) **radiatio optica** — ko'ruv shu'las;
 - 17) **radiatio posterior thalami** — ko'ruv bo'rtig'inig orqa shu'las;
 - 18) **lemniscus spinalis** — orqa miya qovuzlog'i;
 - 19) **lemniscus tregeminalis** — uch shoxli nerv qovuzlog'i;
- b) Bo'rtiq usti — **epithalamus** sohasi. Bo'rtiqning orqasida oq moddalar tutami piliksimon tasmali o'siq — **habenula** ni hosil qiladi. Bu tutamlarning bir

uchi ucburchaksimom kengayma — **trigonum habenulae** sohasidan boshlansa ikkinchi uchi o'zaro qo'shilib **commissura habenularum** deb ataladi. Bu birlashma sohasida epifiz bezi — **corpus pineale** osilib turadi.

Bo'rtiq usti — **epithalamus** sohasida quyidagi hosilalar bo'ladi;

1) **commissura habenularum** — kashakchalar bitishmasi;

2) **tractus habenulointerpedicularis** — kashakcha va oyoqchalararo soha orasidagi o'tkazuv yo'li;

3) **nucleus habenularis lateralis** — kashakchani lateral o'zagi;

4) **nucleus habenularis medialis** — kashakchani medial o'zagi;

5) **commissura posterior** — orqa bitishma;

6) **area preectalis** — tom oldi maydonchasi;

7) **nuclei preectales** — tom oldi o'zaklari;

8) **organum subcommissurale** — bitishma ostidagi hosila.

d) Bo'rtiqning ustki — **metathalamus** sohasida medial va lateral tizzasimon tanalar — **corpus geniculatum mediale et laterale** joylashadi. Medial tizzasimon moddalar kulrang moddadan tashkil topib, bu sohada eshituv nerv o'zaklari joylashadi va eshituv po'stloq osti markazi deyiladi. Lateral tizzasimon tanalar — **corpus geniculatum laterale** ham nerv hujayralaridan hosil bo'lib, ko'ruv po'stloq osti markazi deyiladi.

Bo'rtiq orqasi — **metathalamus** sohasida quyidagi hosilalar bo'ladi:

1) **nucleus dorsalis corporis geniculati lateralis** — lateral tizzasimon tananing dorzal o'zagi;

2) **nucleus ventralis corporis geniculati lateralis** — lateral tizzasimon tananing ventral o'zagi;

3) **folium intergeniculatum** — tizzalar orasidagi yaproq;

4) **nuclei corporis geniculati medialis** — medial tizzasimon tananing o'zagi.

8.3.2.3.1. Bo'rtiq osti sohasi

(126- rasm)

Bo'rtiq osti sohasi — **hypothalamus** ikki yuzadan iborat bo'lib, oldingi yuzani **regio hypothalamica anterior** kulrang modda — **tuber cinereum**, voronkasimon o'simta — **infundibulum**, gipofiz bezi — **hypophysis**, ko'ruv nervi — **tractus opticus** va uning kesishmasi — **chiasma opticum** tashkil etadi.

Orqa — **regio hypothalamica posterior** sohani so'rg'ichsimo moddalar — **corpora mamillaria** tashkil etadi.

Bo'rtiq osti sohasida ko'p miqdorda vegetativ nerv tizimiga mansub bo'lgan nerv hujayralari joylashadi. Bu sohadan voronkasimon o'simta **infundibulum** boshlanib, uning uchida kalla suyagining turk egarini to'lg'azib turadigan, gipofiz bezi — **glandula pituitaria** osilib turadi.

Bir juft bo'lib joylashgan, so'rg'ichsimon moddalar — **corpora mamillaria** hid biluv po'stloq osti markazi hisoblanadi va bu sohada hid biluv nerviga tegishli hujayralar joylashadi.

Bo'rtiq osti — **hypothalamus** sohasida quyidagi hosilalar bo'ladi:

1) **Area hypothalamica rostralis** — oldingi bo'rtiq osti sohasi. Bu sohada **nucleus anterior hypothalami** — bo'rtiq ostining oldingi o'zagi; **nucleus preopticus lateralis, medialis, medianus** — ko'ruv oldi lateral, oraliq, medial o'zaklari, **nucleus suprachiasmaticus** — kesishma usti o'zagi, **nucleus supraopticus** — ko'ruv usti o'zaklari joylashadi.

2) **Area hypothalamica dorsalis** — dorzal bo'rtiq osti sohasi. Bu sohada **nucleus dorsomedialis** — dorzo medial o'zak, **nucleus endopeduncularis** — oyoqcha ichidagi o'zak, **nucleus ansae lenticularis** — yasmiqsimon o'zak qovuzlog'ining o'zaklari joylashadi.

3) **Area hypothalamica intermedia** — bo'rtiq osti oraliq sohasi. Bu sohada **nucleus dorsalis hypothalami** bo'rtiq osti dorzal o'zagi; **nucleus infundibularis** — quyg'ich (voronka) o'zagi, **nucleus periventricularis** — qorincha atrofidagi o'zak, **area retrochiasmatica** — kesishma orqasidagi soha o'zaklari joylashadi.

4) **Area hypothalamica lateralis** — lateral bo'rtiq osti sohasi. Bu sohada **area preoptica** ko'ruv oldi sohasi, **nuclei tuberales laterales** — kulrang do'nglikning lateral o'zagi, **nucleus perifornicalis** — gumbaz oldi o'zagi; **nucleus tuberomammillaris** — kulrang do'nglik — so'rg'ichsimon tana o'zaklar bo'ladi.

5) **Area hypothalamica posterior** — bo'rtiq osti orqa sohasi. Bu sohada **nucleus premammillaris dorsalis** — dorzal so'rg'ichsimon tana oldi o'zagi, **nucleus mammillaris lateralis** — lateral so'rg'ichsimon tana o'zagi, **nucleus mammillaris medialis** — medial so'rg'ichsimon tana o'zagi, **nucleus supramammillaris** — so'rg'ichsimon tana ustidagi o'zak, **nucleus premammillaris ventralis** — ventral so'rg'ichsimon tana oldi o'zaklari joylashadi.

Substantia alba hypothalami — bo'rtiq osti sohasidagi oq moddalar quyidagi hosilalardan iborat:

1) **fasciculus longitudinalis posterior** — orqa bo'ylama tutam;

2) **commissura supraoptica dorsalis** — dorzal ko'ruv usti bitishmasi;

3) **fibrae striae terminalis** — yakuniy hoshiya tolalari;

4) **fornix** — gumbaz;

5) **tractus hypothalamohypophysialis** — bo'rtiq osti sohasi va gipofiz bezi orasidagi o'tkazuv yo'li;

6) **fasciculus mammillotegmentalis** — so'rg'ichsimon tana va tom osti soha orasidagi tutamlar;

7) **fasciculus mammillothalamicus** — soʻrgʻichsimon tana bilan koʻruv boʻrtigʻi orasidagi tutamlar;

8) **fasciculus medialis telencephali** — oxirgi miya medial tutamlari,

9) **tractus paraventriculohypophysialis** — qorincha atrofi oʻzaklari bilan gipofiz bezi orasidagi oʻtkazuv yoʻli;

10) **tractus suproopticohypophysialis** — koʻruv usti sohasi oʻzaklari bilan gipofiz bezi orasidagi oʻtkazuv yoʻli;

11) **comissura suprooptica ventralis** — ventral koʻruv usti bitishmasi;

12) **tractus retinohypothalamicus** — toʻrsimon formatsiya bilan boʻrtiq osti sohasi orasidagi oʻtkazuv yoʻli.

Gipofiz bezi — **hypophysis, glandula pituitaria** — miya ortigʻi yoki pitioʻtar — fibroz kapsula bilan oʻralgan gipotalamus sohasida joylashgan bez. Uning ogʻirligi 0,5–0,6 gr boʻlib, 1x1, 3x0,6 sm ga teng. Taraqqiyoti va vazifasi har xil boʻlgan ikki boʻlakdan iborat boʻladi. Oldingi, distal yoki adenogipofiz — **lobus anterior, pars distalis, adenohypophysis**; orqa boʻlagi yoki neyrogipofiz — **lobus posterior**.

Bez ogʻirligining 70% ini, oldingi adenogipofiz boʻlagi tashkil etadi. Gipofiz asosiy suyakdagi turk egarining chuqurchasida joylashadi. Turk egari ustki tomondan qattiq parda oʻsimtasi bilan yopilgan boʻlib, oʻrta qismidagi teshik orqali oʻtgan **infundibulum** oʻsimtasi bilan gipofiz bezi bosh miyaning gipotalamus sohasiga birikib turadi.

8.3.2.3.2. Uchinchi qorincha

(126- rasm)

Oraliq miya boʻshligʻi III qorincha — **ventriculus tertius** ni hosil qiladi. Uchinchi qorincha orqa tarafda — **apertura aqueductus mesencephali** miya suv yoʻli orqali toʻrtinchi qorincha bilan tutashadi. Uchinchi qorinchaning yon devorlari sohasida esa yon qorinchalarga ochiladigan teshik **foramena interventricularia** joylashadi. Uchinchi qorinchaning yon devorlari koʻruv boʻrtigʻining ichki yuzasidan hosil boʻladi.

Qorinchaning old devori oxirgi tizimchalar **lamina terminalis** va gumbazning old sohasi — **columnae fornicis** dan tashkil topadi.

Qorinchaning yuqori devori: gumbaz, qadoqsimon modda va tomirli chigal — **tela choroidea ventriculi tertia** hisobiga hosil boʻladi.

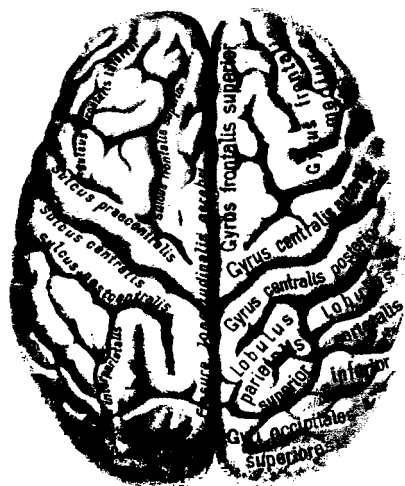
Qorinchaning orqa devori boʻrtiq usti soha hisobiga tashkil topib. **comissura habenularum** va **comissura cerebri posterior** dan hosil boʻladi. Orqa devorida ikkita chuqurcha — **recessus suprapinealis** hamda **recessus penealis** boʻladi.

Qorinchaning ostki devori talamus osti sohasiga toʻgʻri kelib, **substantia perforata posterior, corpora mamillaria, tuber cinereum** va **chiasma opticum** lardan hosil boʻladi.

8.3.2.4. Oxirgi miya — telencephalon (127- rasm)

Oxirgi miya — **telencephalon** bosh miya yarimsharlari — **hemispheria cerebri** dan, bu yarimsharlarning tashqi tarafini qoplagan kulrang moddadan hosil bo'lgan po'stloq — **pallium**, yarimsharlarning ichida joylashgan bazal o'zaklardan tashkil topadi. Oxirgi miyaning bo'shlig'i yon qorinchalar — **ventriculis laterales** ga aylanadi. Ikki bosh miya yarimsharlari o'zaro, oq moddadan tashkil topgan, qadoqsimon tana — **corpus collosum** vositasida birlashadi. O'z navbatida qadoqsimon tananing oldingi o'tkir uchi — **rostrum corporis collosi**, tizzasimon egilgan sohasi — **genu corporis collosi**; o'rta qismi tanasi — **truncus corporis collosi** va orqa sohasiga — **splenium corporis collosi** deyiladi. Qadoqsimon tananing oldingi o'tkir uchi — **lamina rostralis** va uning davomi bo'lgan — **lamina terminalis** deb nomlanadigan tizimchalarga davom etadi.

Qadoqsimon tana ostida **fornix** deb nomlanadigan gumbaz va oq moddalardan tashkil topgan tutamlar joylashadi. Bu tutamlar har ikki bosh miya yarimsharida uchrab, o'rta qismi o'zaro qo'shilgan bo'ladi va bu sohani **corpus fornicis** deb ataladi. Ikki yarimshardagi gumbazlarning oldingi va orqa tutamlari esa, aksincha bir-biridan uzoqlashgan bo'ladi. Oldingi tutamlar — **columnae fornicis**, orqa tutamlar esa — **crura fornicis** deyiladi. Gumbazning orqa qismi — **crura fornicis** yon qorinchalarning pastki shoxi ichida joylashgan „suv otining paxisi“ — **fimbria hippocampi** deb nomlanadigan bo'rtmalarda yakunlanadi. Gumbazning oldingi tutamlari bo'rtliq osti sohasidagi so'rg'ichsimon tanalar — **corpora mamillaria** gacha davom etadi.



127- rasm. Bosh miya yarimsharlarning dorzo-lateral yuzasi (yuqori tomondan).

Columnae fornicis ning orqasida uchinchi va yon qorinchalarni o'zaro birlashtirib turuvchi qorinchalararo teshik — **foramen interventricularae** joylashsa, bu tutamlarning oldida esa ikki bosh miya yarimsharlari o'zaro qo'shib turuvchi oldingi modda — **comissura cerebri anterior** joylashadi. Gumbazning uchi bilan, tizzasimon soha oralig'ida pardasimon to'siq — **septum pellucidum** tortilgan bo'ladi.

Bosh miya yarimsharlari odamda juda taraqqiy etgan bo'ladi. Umumiy miya og'irligining 78 %ini bosh miya yarimsharlari tashkil etadi. Bosh miya yarimsharlarning tashqi yuzasi kulrang

moddalardan tashkil topib, uning umumiy yuzasi 220 ming kv mm ga teng bo'ladi. Bu yuzaning faqat 1/3 qismigina ko'rinadi. Po'stloq yuzasining qolgan qismi esa egatlar ichida joylashadi. Odam bosh miya po'stlog'i yuzasining 29 %i peshona bo'lagiga to'g'ri kelib, bu soha bosh miya og'irligining 50 % gacha bo'lgan qismini tashkil etadi.

Bosh miya yarimsharlari bo'ylama tirqish vositasida o'zaro ajraladi. Bu tirqish tubida qadoqsimon tana joylashib, bu oq moddalar ikkala bosh miya yarimsharlarini o'zaro birlashtiradi.

Har bir bosh miya yarimsharlarida: tashqi — lateral, medial va asosidagi yuzalar, peshona bo'lagi, tepa bo'lagi, ensa hamda chakka bo'laklar tafovut etiladi.

Bosh miya po'stlog'i va kulrang moddaning qalinligi 1,3–4 mm ni tashkil etib, nerv hujayralaridan iborat bo'lib, bu kulrang moddalar **cortex cerebri** deb ataladi. Po'stloqda doimiy uchraydigan egatlar va pushtalar bo'ladi.

Bosh miya yarimsharlari o'zaro bosh miyaning bo'ylama tirqishi — **fissura longitudinalis cerebri** vositasida ikkiga ajraladi.

Ensa sohasida esa bosh miyaning ko'ndalang tirqishi — **fissura transversa cerebri** bosh miya yarimsharlarini miyachadan ajratib turadi.

Bosh miyaning peshona va chakka bo'laklari orasida lateral chuqurcha — **fossa lateralis cerebri** bo'lib, bu chuqurchaning tubida orolcha — **insula** joylashadi. Bosh miyada bo'ylama tirqish sohasida yuqori chakka — **margo superior**, pastki sohada pastki medial chakka — **margo inferomedialis**, pastgi lateral chakka — **margo inferolateralis** bo'ladi.

Bosh miya quyidagi bo'laklarga bo'linadi: **lobus frontalis**, **lobus parietalis**, **lobus temporalis**, **lobus occipitalis** va **fissura cerebri lateralis** tirqishining tubida orolcha — **insula** joylashadi.

8.3.2.4.1. Bosh miyaning ustki lateral yuzasi — **facies superolateralis gemispherii cerebri** (127, 128- rasmlar)

Bu yuzada bosh miyaning peshona, chakka, tepa va ensa bo'laklari joylashadi.

Peshona bo'lagi — **lobus frontalis**.

Uning oldi uchi (qutbi) — **polus frontalis** bo'lsa, orqa chegarasi markaziy egat — **sulcus centralis** bo'lib, bu egat peshona bo'lagini tepa bo'lagidan ajratib turadi.

Peshona bo'lagining chakka bo'lagidan ajratib turadigan chegara — yon egat **sulcus lateralis** ga to'g'ri keladi.

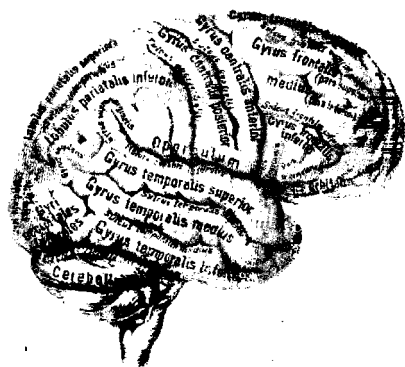Peshona va tepa bo'laklarining chegarasi — markaziy egat **sulcus centralis** orqali o'tadi. Bu egatga parallel holda, peshona bo'lagida joylashgan --- **sulcus precentralis** egati bo'ladi. Bu ikki egat orasidagi pushta esa --- **gyrus**

precentralis deyiladi. Peshona bo'lagida bo'ylama joylashgan — **sulcus frontalis superior** va **sulcus frontalis inferior** egatlari vositasida bo'ylama joylashgan pushtalar hosil bo'ladi. Bu pushtalar **gyrus frontalis superior**, **gyrus frontalis medius** va **gyrus frontalis inferior** deb ataladi. Yuqorigi peshona pushtasi — **sulcus frontalis superior** ning yuqori qismida, o'rta peshona pushtasi esa, yuqori va ostki peshona egatlari orasida joylashadi. Pastki peshona pushtasi esa, ostki peshona egati bilan yon miya tirqishi orasida joylashadi. Yon miya tirqishi, peshona bo'lagi tomoniga shoxchalar chiqaradi: oldingi shoxcha — **ramus anterior sulci lateralis** va ko'tariluvchi shoxcha — **ramus ascendens sulci lateralis**. Bu shoxchalar vositasida ostki peshona pushtasi uch bo'lakka ajraladi. **Sulcus precentralis** bilan **ramus ascendens sulci lateralis** orasidagi pushtaga **pars opercularis** deyiladi. Oldingi shoxcha egati bilan, ko'tariluvchi shoxcha egatlari orasidagi sohaga **pars triangularis** deyiladi. **Ramus anterior sulci lateralis** dan oldingi sohaga esa **pars orbitalis** deyiladi.

Tepa bo'lagi — lobus parietalis (128- rasm)

Tepa bo'lagi oldidagi peshona bo'lagidan markaziy egat — **sulcus centralis** vositasida chegaralanib turadi. Chakka bo'lagidan esa yon egat — **sulcus lateralis** vositasida ajraladi. Tepa bo'lagi va ensa bo'laklari orasidagi chegara tepa-ensa egati — **sulcus parietooccipitalis** va ensaning ko'ndalang egati — **sulcus occipitalis transversus** sohalariga to'g'ri keladi. Tepa bo'lagida markaziy egatga parallel joylashgan **sulcus postcentralis** bo'ladi. Bu egatga ko'ndalang holda **sulcus intraparietalis**, ular orasida esa pushtalar joylashadi. Markaziy egat bilan markaz orqa egatlari orasidagi pushtaga **gyrus postcentralis** deyiladi. Bu pushta

orqasidagi soha esa **sulcus intraparietalis** egati vositasida **lobulis parietalis superior** va **lobulis parietalis inferior** deb nomlanadigan pushtalarga bo'linadi. Tepa yuza ostki pushtalari sohasida qo'shimcha maydonchalarni ajratish mumkin: **fissura cerebri lateralis** tirqishining ostki tepa bo'lagiga yondoshgan chekkasidagi pushtaga — **gyrus supramarginalis** deyilsa, ostki tepa bo'lagining yuqorigi chakka egati sohasiga to'g'ri kelgan sohasini — **gyrus angularis** deyiladi.



128- rasm. Bosh miya yarimsharlarining dorzo-lateral yuzasi (yon tomondan).

Chakka bo'lagi — lobus temporalis (128- rasm)

Chakka bo'lagi peshona va tepa bo'laklaridan ensa egatlari — **sulcus lateralis** vositasida ajraladi.

Chakka bo'lagi va ensa bo'lagining chegarasi ensaning ko'ndalang egati — **sulcus occipitalis transversus** ga to'g'ri keladi.

Chakka bo'lagi — **sulcus temporalis superior** va **sulcus temporalis inferior** egatlari vositasida uchta pushtaga ajraladi. Bosh miya yarimsharlarining yon tirqishi bilan yuqorigi chakka egatlari orasida joylashgan pushta — **gyrus temporalis superior** deyiladi. **Gyrus temporalis medius** esa chakkaning yuqori va ostki egatlari orasida joylashadi.

Chakkaning pastki egatlari ostida esa **gyrus temporalis inferior** pushtasi bo'ladi.

Yuqori va o'rta chakka egatlarining tepa bo'lagiga yaqin qismida ko'ndalang egatlar — **sulcus temporalis transversus** ajraladi. Bu ko'ndalang egatlar sohasida oldingi ko'ndalang pushta — **gyrus temporalis transversus anterior** va orqa ko'ndalang pushta — **gyrus temporalis transversus posterior** hosil bo'ladi.

Ensa bo'lagi — lobus occipitalis

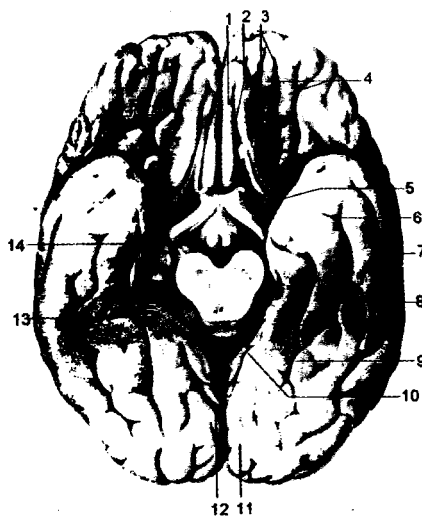
Ensa bo'lagining orqa sohasi (qutbi) **polus occipitalis** deyiladi. Ensa bo'lagida yarimoysimon egat **sulcus lunatus**, ensa oldi tirqishi **incisura preoccipitalis**, ensaning ko'ndalang egati **sulcus occipitalis transversus** ko'rinadi.

Bosh miya yarimsharlarining ensa sohasidagi doimiy egat va pushtalar nomlanmagan. Orolcha — **insula** bosh miya lateral tirqishining tubida joylashadi. Uning — **insula (lobus insularis)** yuzasida markaziy egat **sulcus centralis insulae**, atrofida esa aylanma egat **sulcus circularis insulae** ko'rinadi. Egatlar orasida uzun pushta **gyrus longus insulae** va kalta pushta **gyri brevis insulae** hosil bo'ladi.

8.3.2.4.2. Bosh miya yarimsharlarining ostki yuzasi (129- rasm)

Bosh miya yarimsharlarining ostki yuzasining peshona bo'lagiga to'g'ri kelgan qismiga, hidlov nervi joylashgan egatga **sulcus olfactorius** deyiladi. Bu egat bilan yarimsharlar o'rtasidagi tirqish orasida **gyrus rectus** joylashadi. Bu pushta yuqori peshona pushtasining asosiga to'g'ri keladi.

Hidlov nervi egatining lateral sohasida joylashgan egatlar **sulci orbitales**, ular orasidagi pushtalar esa — **gyri orbitales** deyilib, bu sohalar asosan o'rta va pastki peshona pushtalarining ostki yuzasi hisoblanadi. Hidlov nervi atrofidagi



129- rasm. Bosh miya yarimsharlarning pastki yuzasi.

1 — gyrus rectus; 2 — sulcus olfactorius; 3 — sulci orbitales; 4 — gyri orbitales; 5 — substantia perforata anterior; 6 — sulcus occipitotemporalis; 7 — gyrus occipitotemporalis lateralis; 8 — gyrus occipitotemporalis medialis; 9 — sulcus collateralis; 10 — sulcus hippocampi; 11 — gyrus lingualis; 12 — sulcus calcarinus; 13 — gyrus parahippocampalis; 14 — uncus.

„Dengiz oti“ egati atrofidagi pushtalar bosh miya yarimsharlarning ichki (medial) yuzasiga davom etadi. „Dengiz oti“ pushtasi - **hippocampus** esa, shu nomli egatning tubida, yon qorinchaning pastki shoxining medial devorida ko‘rinadi.

8.3.2.4.3. Bosh miya yarimsharlarning ichki (medial) yuzasi (130, 131, 132- rasmlar)

Bosh miya yarimsharlarning ichki yuzasida qadoqsimon tana ko‘rinadi. Uning atrofidagi egatga — **sulcus corporis callosi** deyiladi. Uning yuqorisida, parallel holda yo‘nalgan **sulcus cinguli** — belbog‘ egati ko‘rinadi. Belbog‘ egatidan yuqori tarafga **ramus marginalis sulci cinguli** yo‘naladi. Bu egatning markaziy pushtalari sohasidagi qirraning oldingi yuzasida **lobulus paracentralis** bo‘lakchasi bo‘lib, u medial yuzadagi **ramus marginalis sulci cinguli** bilan **sulcus paracentralis** orasida joylashadi.

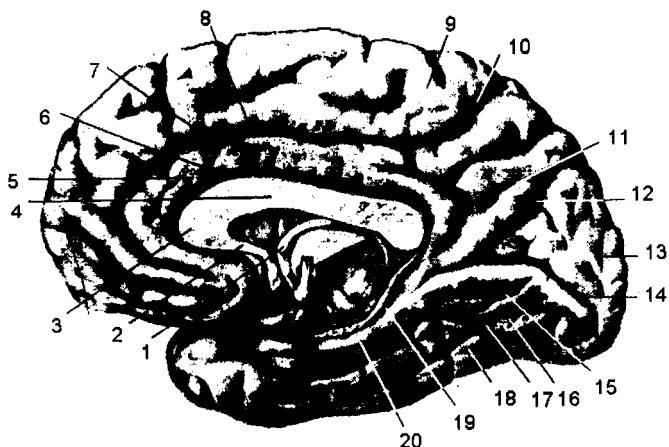
Medial yuzaning orqa sohasida, tepa bo‘lagiga to‘g‘ri kelgan yuzada tepa osti egati — **sulcus subparietalis**, ensa va tepa bo‘laklarini o‘zaro ajratib

maydon — **area paraolfactoria** sohasi mayda egatlar — **sulci paraolfactoria** vositasida mayda pushtalar — **gyri paraolfactorii** ga ajraladi.

Hidlov nervi so‘g‘oni sohasida lateral hidlov pushtasi — **gyrus olfactorius lateralis** va medial hidlov pushtasi — **gyrus olfactorius medialis** joylashadi.

Ostki yuzaning chakka bo‘lagiga to‘g‘ri kelgan qismida ensa sohadan chakka bo‘lagiga yo‘nalgan — **sulcus occipitotemporalis** egati ko‘rinadi. Uning ichki tomonida bu egatga parallel holda yo‘nalgan — **sulcus collateralis** bo‘ladi. Bu ikki egat orasidagi pushtaga **gyrus occipitotemporalis medialis** deyiladi. **Gyrus occipitotemporalis lateralis** pushtasi esa, ensa-chakka egatining tashqi yuzasiga to‘g‘ri keladi.

Bosh miya so‘g‘oni atrofidagi „dengiz oti“ egati — **sulcus hippocampi** joylashadi. Bu egatning tashqi tarafidagi pushtaga **gyrus parahippocampalis** deyiladi. Uning old uchida — **uncus gyrus hippocampalis**, orqa sohasida esa tilcha pushtasi — **gyrus lingualis** joylashadi.



130- rasm. Bosh miya yarimsharlarning ichki (medial) yuzasi.

1 — fornix; 2 — rostrum corporis callosi; 3 — genu corporis callosi; 4 — truncus corporis callosi; 5 — sulcus corporis callosi; 6 — gyrus cinguli; 7 — gyrus frontalis superior; 8 — sulcus cinguli; 9 — lobulus paracentralis; 10 — sulcus cinguli; 11 — precuneus; 12 — sulcus parietooccipitalis; 13 — cuneus; 14 — sulcus calcarinus; 15 — gyrus lingualis; 16 — sulcus occipitotemporalis medialis; 17 — sulcus occipitotemporalis lateralis; 18 — sulcus occipitotemporalis lateralis; 19 — sulcus hippocampi; 20 — gyrus parahippocampalis.

turadigan egat — **sulcus parietooccipitalis** ko‘rinadi. Bu egatning orqasida, ensa bo‘lagining ichki yuzasida **sulcus calcarinus** (qo‘sh pixi) egati joylashadi. Ensa-tepa egati bilan, „qo‘sh pixi“ egatlari orasidagi pushtaga ponasimon pushta — **cuneus** deyiladi. Ensa-tepa egatining oldida esa pona oldi pushtasi — **precuneus** joylashadi. Belbog‘ egati bilan qadoqsimon tana atrofidagi egat orasidagi pushtaga belbog‘ pushtasi — **gyrus cinguli** deyiladi. Bu pushta o‘z navbatida bosh miya asosidagi **gyrus parahippocampalis** pushtasiga davom etadi. Bu ikki pushtaning tutashgan sohasidagi bo‘yinchani **isthmus gyrus parahippocampalis** deb ataladi. Bu hosilalarning hammasi qo‘shilgan holda gumbaz pushtasi — **gyrus fornicatus** deb ataladi. **Gyrus fornicatus** miya so‘g‘onini o‘rab turuvchi, bosh miyaning alohida qismi bo‘lib, limbik tizim tarkibiga kiradi va **gyrus cinguli**, **isthmus**, **gyrus parahippocampalis** pushtalarini qo‘shilishidan hosil bo‘ladi.

Bosh miya limbik tizimi tarkibini quyidagi hosilalar tashkil etadi: hid biluv nervi so‘g‘oni; hid biluv nervi trakti; hid biluv uchburchagi; oldingi g‘alvirsimon modda; belbog‘ pushtasi; „dengiz oti“ atrofi (paragippokampal) pushtasi va tishsimon pushta (bu pushta „dengiz oti“ egatining ichida) joylashdi.

Bosh miya po‘stlog‘ning kulrang moddasi tarkibida nerv hujayralari bo‘lib, ular olti qavat bo‘lib joylashadi:

1) tashqi yuzasidagi birinchi — molekular qavatda (**lamina molecularis**) **multipolar** assosiativ neyron hujayralari joylashadi;

2) tashqi donador qavat (**lamina granularis externa**) — mayda multipolar neyron hujayralaridan hosil bo'ladi;

3) piramidasimon hujayralar qavati (**lamina pyramidalis**) piramidasimon hujayralardan tashkil topib, pastki tomon hujayralarning hajmi oshib boradi;

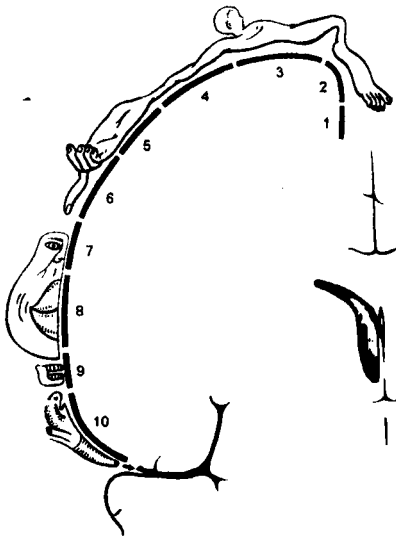
4) ichki donador qavat (**lamina granularis interna**) mayda yulduzsimon hujayralardan tashkil topgan;

5) ganglionar qavat (**lamina ganglionaris**) — yirik piramidasimon hujayralardan tashkil topadi. Bu hujayralar 1874 yili V.A. Bets tomonidan topilganligi sababli Bets hujayralari deb ataladi;

6) polimorf hujayralar qavati (**lamina multiformis**) — turli shakldagi hujayralardan tashkil topgan.

Bosh miya po'stlog'idagi nerv hujayralarining umumiy soni 10–14 milliardni tashkil etadi.

Ular ichki muhitdan va tashqi yuzadan ta'sirlarni muntazam qabul qiladi. Po'stloqning turli sohalaridagi hujayralar ma'lum ta'sirlarni qabul qilishga moslashgan bo'ladi. Shu sababli bosh miya po'stlog'ining pushtalarini ixtisoslashgan markazlarga ajratishimiz mumkin. Markazlarning hammasi ta'sirlarni qabul etishga moslashgan bo'lib — analizator markazlari deyiladi.



131-rasm. Umumiy sezish markazi (gyrus postcentralis).

1 -- oyoq panja barmoqlari; 2 — oyoq panjasi; 3 — tana; 4 — qo'l; 5 — kaft; 6 barmoq; 7 — burun; 8 — lablar; 9 — tishlar; 10 — halqum.

Gyrus precentralis va lobulis paracentralis pushtasining oldingi qismida harakat analizatorlarining markazi joylashadi. Bu sohadagi po'stloqning 3, 4 qavatidagi hujayralar bo'g'imlardan, paylardan, mushaklardan propriotseptiv (chuqur sezgi) sezgini qabul etishga moslashgan bo'ladi. Bu markazlarning 5, 6-qavatlarida joylashgan hujayralar esa mushaklar innervatsiyasini ta'minlaydigan, harakat o'tkazuv yo'lining boshlang'ich neyronlari hisoblanadi. Tananing har bir bo'laki qarama-qarshi tarafdagi bosh miya yarim sharlaridagi markazlarga ta'sir yuboradi.

Markazga odam gavdasi teskari holda proeksiya etiladi. Markazning yuqori sohasiga oyoq mushaklari, so'ngra tana sohasi, qo'l mushaklari va nihoyat markazning pastki sohasiga bosh qismining mushaklari to'g'ri keladi. Markazdagi har bir sohaga to'g'ri keladigan yuzalar sathi mushaklar miqdori

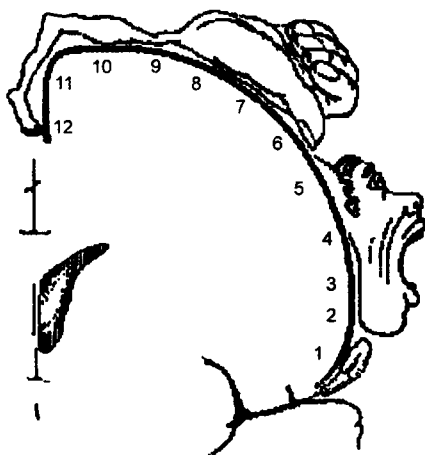
bilan emas, balki vazifasiga mos ravishda tarmoqlangan bo'ladi. Natijada, markazdagi katta yuza qo'l kafti, yuz sohasi, lab va til mushaklariga ajratilib, juda oz sath tana va oyoqlarga to'g'ri keladi.

Gyrus postcentralis va **lobulis parietalis superior** pushtalari sohasida qarama-qarshi tarafdagi teridan yo'naladigan umumiy (og'riq, harorat) hamda propriotseptiv sezgi (bo'g'im va mushak paylaridan) retseptorlarining markazlari joylashadi. Markazning yuqori yuzasiga oyoq sohasi, tana, pastki yuzasiga esa qo'l va kalla sohalari proeksiya etiladi. Har bir sohaga to'g'ri keladigan markazdagi yuzalar, gavda yuzasi bilan emas, balki shu sohadan yo'naluvchi retseptorlarning miqdoriga mos keladi. Natijada, katta yuza qo'l kafti, yuz, og'iz, til sohalariga to'g'ri kelib, ozgina sath tana va oyoq sohalarning proeksiyasiga to'g'ri keladi.

Ko'ruv analizatorlarining markazlari, bosh miya yarimsharlarining medial yuzasida joylashgan „qo'sh pih“ egati (**sulcus carcarinus**) atrofida joylashadi. O'ng tarafdagi markazga har bir ko'z to'r pardasining o'ng tomonidagi hujayralaridan ta'sir yo'naladi. Chap tarafdagi ko'ruv analizatoriga, ko'z to'r pardasining chap yarmidagi hujayralardan impuls yo'naladi. Lekin nurlar gavhar orqali o'tayotganida sinib, qarama-qarshi tarafa yo'nalganligi uchun o'ng tarafdagi ko'ruv analizatori har bir ko'zga tushayotgan chap yarmidagi ta'sirni qabul etsa, chap tomondagi ko'ruv markazi har bir ko'zga tushayotgan o'ng tarafdagi ta'sirni qabul etadi.

Eshitish analizatorlarining o'zaklari — **gyrus temporalis superior** pushtasining o'rta qismining orolchaga qaragan yuza sohasida joylashadi. Bosh miyaning har bir yarimsharlaridagi eshitish markaziga ham ikkala eshituv a'zosidan ta'sirlar keladi. Hid biluv analizatori — **uncus gyrus parahippocampalis** va gippokamp sohalorida joylashadi.

Ta'm bilish analizatorlarining markazi **gyrus postcentralis** pushtasining pastki yuzasidagi, tilning va og'iz bo'shlig'ining proeksiyasiga to'g'ri keladigan sohada, hamda hid biluv analizatoriga yaqin sohadagi **uncus gyrus parahippocampalis** yuzalarida joylashadi. Hid bilish, ta'm sezish va eshitish markazlarining har biri ikki tarafdagi a'zolar bilan bog'langan bo'ladi. Buyumlarni



132- rasm. Miya po'stlog'ining harakatlantiruvchi sohasi.

1 — til; 2 — jag; 3 — lablar; 4 — yuz; 5 — bo'yin; 6 — barmoqlar; 7 — kaft; 8 — tirsak; 9 — tana; 10 — tizza; 11 — boldir; 12 — oyoq panjasi.

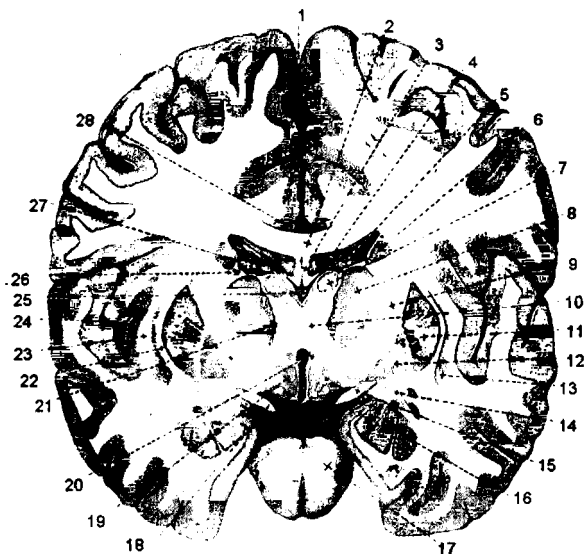
kaft retseptorlari bilan aniqlashga sterognostik sezgi deb ataladi, uning bosh miya po'stlog'idagi markazi yuqori tepa bo'laklarida joylashadi.

8.3.2.4.4. Bosh miyaning bazal o'zaklari (133- rasm)

Bosh miya yarimsharlarining tashqi yuzasidagi kulrang moddadan tashqari, ichki yuzasida, oq moddaning orasida joylashgan kulrang moddalarga (nerv hujayralari) — bazal o'zaklar deyiladi. Bazal o'zaklar uch xil hujayradan tashkil topgan bo'lib, ular: targ'il tana — **corpus striatum**; ixota — **claustrum**; bodomsimon tana — **corpus amygdoloideum**.

I. Targ'il tana -- **corpus striatum** o'z navbatida dumsimon o'zak — **nucleus caudatus** va yasmiqsimon o'zak — **nucleus lentiformis** lardan tashkii topgan.

Dumsimon o'zak — ko'ruv bo'rtig'ining lateral tarafida va ustida joylashadi. Bu o'zak boshchasi — **caput nuclei caudati**, bosh miya peshona bo'lagi sohasida



133- rasm. Bosh miyaning bazal o'zaklari.

1 — fissura longitudinalis cerebri; 2 — corpus callosum; 3 — corpus fornix; 4 — ventriculus lateralis (pars centralis); 5 — plexus chorioideus ventriculi lateralis; 6 — corpus nuclei caudati; 7 — nucleus anterior thalami; 8 — nucleus lateralis thalami; 9 — capsula interna; 10 — nucleus medialis thalami; 11 — putamen n. lentiformis; 12 — globus pallidus; 13 — claustrum; 14 — commissura anterior; 15 — tractus opticus; 16 — corpus amygdaloideum; 17 — basis pontis; 18 — columna fornix; 19 — hypothalamus; 20 — ventriculus tertius; 21 — tractus mamillothalamicus; 22 — capsula externa; 23 — capsula extrema; 24 — insula; 25 — vv. cerebri internae; 26 — v. thalamostriata; 27 — taenia fornix; 28 — a. cerebri anterior.

joylashib, yon qorinchaning old shoxchasi devorini hosil qilishda qatnashadi. Dumsimon o'zak tanasi — **corpus nuclei caudati** esa, bosh miyaning tepa bo'lagiga to'g'ri kelib, yon qorinchaning markaziy qismi lateral devorini hosil etishda qatnashadi. Bu o'zakning dum qismi — **cauda nuclei caudati** yon qorinchaning pastki shoxi devorini hosil qilishda qatnashadi.

Yasmiqsimon o'zak — **nucleus lentiformis** oq moddalar vositasida ikki xil moddaga ajraladi. Lateral tarafda joylashgan qismiga qobiq — **putamen** va ichki sohasidagi o'zaklarga esa rangpar shar — **globus pallidus** deyiladi. Rangpar shar o'zaklari, o'rta miyadagi qizil o'zaklar bilan bog'langan bo'lib, uning ishini zaiflashtirib (tormozlab) turadi. O'z navbatida rangpar shar o'zaklari faoliyatini dumsimon o'zak bilan qobiq o'zaklari boshqaradi. Shu sababdan rangpar shar alohida **pallidar** guruh o'zaklari deb nomlansa, dumsimon o'zak bilan qobiq o'zaklari **striar** guruh o'zaklarga kiradi. Dumsimon va yasmiqsimon o'zaklar guruhi vazifasiga ko'ra **striapallidar** guruh o'zaklarini hosil qiladi.

II. Ixota — **claustrum** o'zagi yasmiqsimon o'zakning lateral sohasida joylashadi. Bu ikki o'zak o'zaro — **capsula externa** deb nomlanadigan oq moddalar bilan ajraladi. Ixotaning lateral tarafidagi oq moddalar bu o'zakni orolcha pushtalaridan ajratadi va eng tashqi kapsula — **capsula extrema** deyiladi.

III. Bodomsimon modda — **corpus amygdoloideum** o'zaklari **nucleus amygdoloidea** — bazal o'zaklar guruhiga kirib, miya so'g'onidagi hosilalarga ta'sir etadi va hid biluv o'tkazuv yo'lining po'stloq osti markazini hosil qiladi. Bodomsimon o'zak chakka bo'lagining ichida joylashgan kulrang moddalardan tashkil topadi. Bu o'zak ichki tarafda paragipokampal pushtaning ilmoq sohasiga davom etadi.

Bodomsimon o'zak hujayralari tashqi yuzada chakka sohasining oq moddasi bilan chegaralanadi, yuqori yuzasi esa ixotaning ostki qirrasi va yasmiqsimon o'zak sohaslariga to'g'ri keladi. Bodomsimon o'zak hujayralari orqa tarafdin dumsimon o'zakning dum qismi va yon qorinchaning pastki shoxigacha yo'naladi. Bu shoxlarning uchida, bodomsimon o'zaklar gippokamp pushtalariga yaqinlashadi. Bodomsimon o'zaklar bosh miyaning limbik tizimi guruhiga kiradi.

8.3.2.4.5. Yon qorinchalar — **ventriculis lateralis**

Yon qorinchalar — **ventriculis lateralis** bosh miya yarim sharlarining ichida, qadoqsimon tana ostida joylashib, oxirgi miya bo'shlig'i hisoblanadi. Yon qorinchalarda, miya yarimsharlarining peshona bo'lagiga oldingi shoxcha — **cornu anterius**, tepa bo'lagiga to'g'ri kelgan sohada yon qorinchaning markaziy qismi — **pars centralis**, chakka bo'lagining ichida ostki shoxcha — **cornu inferius**, ensa bo'lagi sohasida esa orqa shoxcha — **cornu posterius** bo'shliqlari bo'ladi.

Ikkala bosh miya yon qorinchalarini **septum pellucidum** deb nomlanadigan parda to'sig'i ajratib turadi. Oldingi shoxchalarining lateral va ostki devorini dumsimon o'zak boshchasi tashkil etadi. Oldingi shoxchani yuqori devori esa qadoqsimon tanadan tashkil topadi.

Yon qorinchaning markaziy qismining yuqori devori ham qadoqsimon tanadan hosil bo'ladi. Ostki devorini esa dumsimon o'zak tanasi va ko'ruv bo'rtig'ining ust yuzasi tashkil etadi. Orqa shox devori ham qadoqsimon modda to'laridan tashkil topadi. Bu shoxchani medial devoridan ko'rinadigan bo'rtib chiqib turgan hosila „qush pih“ — **calcar avis** deb nomlanadi. Bu bo'rtiq bosh miya yarimsharlarining medial yuzasidagi shu nomli egat hisobiga hosil bo'ladi. Bu shoxchani ichki yuzasi dumsimon o'zakning **cauda nuclei caudati** qismida joylashadi.

Yon qorinchalarning pastki shoxining medial devori bo'ylab bo'rtib chiqib turgan hosila „dengiz oti“ — **hippocampus** pushtasi deyiladi. Bu pushta, bosh miya yarimsharlarining shu nomli egatidan hosil bo'ladi.

Gippokamp — **hippocampus seu cornu Ammonis** yon qorinchalar pastki shoxining ichki yuzasida joylashadi va limbik tizimining markaziy a'zosi hisoblanadi.

Pastki shoxi tubida hosil bo'lgan bo'rtmalar — **emumentia collateralis** deyilib, ular ham shu nomli egatlardan hosil bo'ladi.

Yon qorinchalarning markaziy qismida, ostki shoxchalar bo'shlig'ida — **plexus choroideus ventriculi lateralis** deb ataladigan qon tomirli chigallar bo'ladi.

Yon qorinchalar bosh miya III qorinchasining bo'shlig'i bilan **foramina interventricularia** vositasida o'zaro birlashadi.

8.3.2.4.6. Bosh miya oq moddasi

Bosh miya oq moddasi nerv hujayralari o'simtalaridan hosil bo'lib, uch xil o'tkazuv yo'lli to'laridan tashkil topgan:

1) assasion to'lar; 2) komissural to'lar; 3) proeksion to'lar.

I. Assasion to'lar. Bu xil to'lar har ikki bosh miya yarimsharlaridagi markazlarni qo'shib turadi. Assasion to'lar tutamiga quyidagi oq moddalar misol bo'la oladi:

a) belbog' — **cingulum** tutami oldingi g'alvirsimon moddalar bilan gippokamp pushtagacha tortilgan bo'ladi;

b) pastki bo'ylama tutamlar — **fasciculus longitudinalis inferior** ensa bo'lagidagi pushtalar bilan chakka bo'lagidagi pushtalarni o'zaro birlashtiradi;

d) yuqorigi bo'ylama tutamlar — **fasciculus longitudinalis superior** peshona sohasidagi pushtalarni tepa va chakka sohasidagi pushtalar bilan o'zaro birlashtirib turadi;

e) ilmoqsimon tutamlar — **fasciculus uncinatus** ko'z kosasi ustidagi pushtalarni chakka sohasidagi pushtalar bilan bog'layadi.

II. Komissural tutamlar ikkala bosh miya yarim sharlaridagi markazlarni o'zaro bog'lab turadi. Komissural tutamlarga quyidagi oq moddalar misol bo'la oladi:

a) qadoqsimon tana — **corpus collosum** tolalari. Uning **truncus corporis collosi** qismi ikkala bosh miya yarimsharlaridagi markaziy egat atrofidagi va tepa bo'lagi sohasidagi pushtalarni o'zaro birlashtiradi. Qadoqsimon tolaning tizzasimon egilgan sohasi va uchi har ikkala miya yarimsharlarining peshona bo'laklarini, orqa sohasidagi kengaygan qismi esa ikkala yarimsharning ensa bo'laklaridagi pushtalarni o'zaro birlashtiradi.

b) oldingi qo'shuvchi tutamlar — **comissura cerebri anterior** qadoqsimon tana uchining orqasida joylashgan bo'lib, har ikkala miya yarimsharlaridagi chakka bo'laklarini va gippokamp pushtalarini o'zaro birlashtirib turadi.

III. Proeksion tolalar — bosh miya yarimsharlaridagi markazlarni, miya so'g'onidagi hamda orqa miyadagi markazlar bilan o'zaro bog'laydigan o'tkazuv yo'li tutamlaridan hosil bo'ladi va bu yo'llar alohida bo'limda izohlab berilgan.

Limbik tizim deb oxirgi miya, oraliq miya, o'rta miya sohalarida joylashgan, odamning umumiy holatini (uyqu, kayfiyat va h.k.) boshqaradigan hosilalarga aytiladi va uni quyidagilar tashkil etadi: bodomsimon o'zak sohasi, yakunlovchi tizimcha — gipotalamus sohasi — bodomsimon o'zak sohasi; gipokamp - gumbaz — yakunlovchi tizimcha — so'rg'ichsimon tana — so'rg'ichsimon bo'rtiq tizimchasi, ko'ruv bo'rtig'i — belbog' pushtasi va tutami - gippokamp.

8.3.2.5. Bosh miyani o'rab turuvchi pardalar — meninges

Bosh miyani o'rab turuvchi pardalar — **meninges** uch turga bo'linadi.

I. Tashqi tarafdagi parda — qattiq parda — **dura mater encephali** deb ataladi. Bu parda kalla suyagiga yopishib, suyak ust pardasi vazifasini o'taydi. Ichki yuzasi esa endoteliy hujayralar bilan qoplanib, yaltiroq silliq yuzani tashkil etadi. Tashqi parda bosh miya yarim sharlarining orasiga kirib boradigan quyidagi o'siqlarni hosil qiladi:

1) **falx cerebri** — bosh miya o'rog'i ikki bosh miya yarimsharlari orasiga kirib, qadoqsimon tanalargacha davom etadi. Bu o'simta sagittal sathda joylashib, oldingi sohada — **crista galli** o'simtarigacha, orqada esa ensa sohasigacha davom etadi. Uning yuqori uchi peshona, tepa va ensa suyaklarida uchraydigan sagittal egatlar — **sulcus sinus sagittalis superiores** ning chetiga birikadi.

2) **tentorium cerebelli** — miyacha chodiri bosh miyaning ensa bo'laklarini miyachadan ajratib turadi. Kalla suyagiga birikadigan qirrasi esa ensa suyagidagi **sulcus sinus transversi** egati chekkasiga birikadi.

3) **falx cerebelli** — miyacha o'rog'i o'simtasi sagittal sathda, ikki miyacha yarimsharlari orasida joylashadi. U ensa suyagining **crista occipitalis interna** o'sig'iga birikadi.

4) **diaphragma sellae** — turk egari sohasining ust yuzasi sohasidagi ustki to'siq bo'lib, uning o'rtasidagi teshikdan gipofiz bezi tizimchasi — **infundibulum** o'tadi.

5) **cavum trigeminalis** — uch shoxli nerv tuguni bo'shlig'i, chakka suyagidagi piramidaning oldingi yuzasida hosil bo'lib, u yerda shu nervning yarimoysimon tuguni joylashadi. Bosh miyani o'rab turuvchi qattiq parda o'simtalari kalla suyagiga birikish sohasida ikkiga ajralib, vena qoni oqadigan venoz sinuslar hosil bo'ladi. Venoz sinuslarda klapanlar bo'lmaydi, ularning devori faqat qattiq pardadan hosil bo'ladi. Vena qon tomirlariga xos bo'lgan devorning (biriktiruvchi to'qima va mushak qavatlarining yo'qligi) va klapanlarning bo'lmasligi bosh miyadan qonning venalarga osongina oqishini ta'minlaydi. Kalla ichida quyidagi venoz sinuslar bo'ladi:

a) **sinus sagitalis superior** — qattiq pardaning „bosh miya o'rog'i“ **falx cerebri** o'simtasining yuqori qirrasini bo'ylab yo'naladi. Kalla suyagida bu vena tomiri — **sulcus sinus sagitalis** egatiga to'g'ri keladi va g'alvirsimon suyakning **crista galli** — xo'roz toji qirrasidan, ensa suyagining protuberantia occipitalis interna dumbog'igacha davom etadi.

b) **sinus sagitalis inferior** — bosh miya yarim sharlari orasidagi „katta o'roq“ o'simtasining pastki qirrasini bo'ylab yo'naladi va **sinus rectus** venasiga quyiladi.

d) **sinus rectus** — falx cerebri o'simtasini **tentorium cerebelli** ga birikish sohasida joylashadi.

e) **sinus occipitalis** — yuqori sagittal sinusning davomi hisoblanadi va **falx cerebelli** — miyacha o'rog'ining ichki ensa qirrasiga birikish sohasida joylashadi. Yuqorida keltirilgan to'rtta venoz sinuslarining o'zaro tutashgan sohasida kengayma bo'lib — **confluens sinium** deb ataladi. Bu kengayma sohasidan venoz qon ko'ndalang sinusga va sigmasimon sinusga davom etadi.

f) **sinus transversus** — ko'ndalang sinus. Ensa suyagining shu nomli egati sohasida joylashadi.

g) **sinus sigmoideus** — ko'ndalang sinusdagi venoz qonni qabul qilib, bo'yinturuq teshigi — **foramen jugularae** sohasidan boshlanadigan ichki bo'yinturuq venasi — **v. jugularae internae** ga davom etadi.

h) Bosh miya asosida, turk egari atrofida **sinus cavernosus** venoz chigali joylashadi. Bu chigaldan venoz qon chakka suyagining toshsimon qismida joylashgan — **sinus petrosus superior** va **sinus petrosus inferior** larga davom etadi. Bu sinuslar o'z nomi bilan ataladigan egatlar sohasida joylashadi. Ulardan venoz qon orqa miya atrofidagi venalarga davom etadi.

II. Bosh miyani o'rab turuvchi ikkinchi parda: to'rsimon parda — **arachnoidea encephali**.

Qattiq parda bilan to'rsimon parda orasida **cavum subduralae** bo'shlig'i bo'ladi.

To'rsimon parda bosh miya yarimsharlaridagi egatlar orasiga kirmasdan, pushtalar ustidan yo'naladi. Uning ostida **cavitas subarchoidealis** bo'shlig'i joylashadi. Bosh miya asosida bu bo'shliq yaxshiroq taraqqiy etgan bo'lib, hajmi kattaroq kengaymalar — sisternalar (ular quyidagi sohalarda) hosil bo'ladi:

- 1) **Cisterna cerebellomedullaris** — miyacha va uzunchoq miya orasida;
- 2) **Cisterna interpeduncularis** — bosh miya oyoqchalari orasida;
- 3) **Cisterna chiasmatis** — ko'ruv nervi kesishmasining old sohasida;
- 4) **Cisterna fossae lateralis cerebri** — bosh miya yarimsharlarining yon tirqishlari sohasida.

To'r parda osti bo'shlig'i, katta ensa teshigi sohasida, orqa miya atrofidagi shunday bo'shliqqa davom etadi. Bosh miya atrofidagi subaraxnoidal bo'shliq, bosh miyaning to'rtinchi qorincha bo'shlig'i bilan ham aloqa bog'laydi. Bu bog'lanish **apertura mediana ventriculi quarti** bilan **apertura lateralis ventriculi quarti** teshiklari orqali bo'ladi. Bu teshiklarning ochilish sohasi **cisterna cerebellomedullaris** kengaymasi sohasiga to'g'ri keladi.

III. Bosh miyani o'rab turgan uchinchi parda — yumshoq parda — **pia mater encephali** deyilib, qon tomirlar chigalidan tashkil topadi va hamma egatlar tirqishiga kirib boradi.

Bosh va orqa miya atrofidagi suyuqlik — **liquor cerebrospinalis** to'r parda ostidagi bo'shliqda va bosh miya qorinchalari devoridagi qon-tomir chigallari — **plexus choroidea** tomonidan ishlanadi va bosh miya qorinchalari bo'shlig'iga ajratiladi. Bu suyuqlik yon qorinchalardan, III qorincha bo'shlig'iga, u yerdan o'rta miyadagi miya suv yo'li orqali IV qorincha bo'shlig'iga yo'naladi. To'rtinchi qorincha bo'shlig'idan suyuqlik, medial va lateral tirqishlar orqali, bosh miya atrofidagi subaroxnoidal bo'shliqqa yo'naladi. Bu bo'shliqning tashqi devori bo'lib hisoblangan to'r parda, venoz sinuslar devoridan bo'rtib chiqib turadi. Natijada bosh va orqa miya atrofidagi suyuqlik vena qoniga o'tadi (so'riladi).

Aroxnoidal granulatsiyalar — **granulationes archoideales** bosh miyani o'rab turuvchi, yumshoq parda o'simtalari bo'lib, uning tashqi tarafida joylashadi. Paxioni (A. Pachioni 1665–1726) tomonidan birinchi marotaba o'rganilgan. Aroxnoidal granulatsiyalar kolbasimon kengaygan ichi bo'sh o'simtalardir. Bu o'simta bo'shliqlari subaroxnoidal bo'shliq bilan aloqada bo'ladi. Aroxnoidal granulatsiyalar orqali subaroxnoidal bo'shliqdagi suyuqlik — venoz sinuslardagi qonga o'tadi (so'riladi).

8.4 Periferik nerv tizimi — systema nervosum periphericum

Pereferik nervlar bosh miya va orqa miya o'zaklaridan boshlanib, to'qima va a'zolgacha davom etadi.

Pereferik nerv tizimini tashkil etuvchi nervlar quyidagi guruhlariga ajraladi:

- 1) **n. spinalis** — orqa miya nervlari;
- 2) **n. cranialis** — bosh miya nervlari;
- 3) **n. autonomicus** — avtonom (vegetatid) nerv tizimi nervlari;

Preferik nerv tizimini hosil etuvchi nervlar o'z navbatida quyidagi nervlarga ajraladi:

- a) **n. motorius** — harakatlantiruvchi nerv;
- b) **n. sensorius** — sezuvchi nerv;

d) **n. mixtus** — aralash nerv. Bu nerv tarkibida **ramus cutaneus** — teri shoxlari, **ramus articularis** — bo'g'imlarni innervatsiya etadigan shoxlar va **ramus muscularis** — mushaklarni innervatsiya etuvchi shoxlar bo'ladi.

Nerv — **nervus** tarkibida ta'sirning yo'nalishiga ko'ra afferent nerv tolalari — **neufibrae afferentes**, efferent nerv tolalari — **neufibrae efferentes** bo'ladi.

Innervatsiya etish sohasiga nisbatan tanani innervatsiya etuvchi tolalar — **neurafibrae somaticae** — somatik va ichki a'zolari innervatsiya etuvchi avtonom (vegetatid) nerv tolalari — **neurofibrae autonomicae** bo'ladi.

8.4.1. Orqa miya nervlari

Orqa miya nervlari — **n. spinales** 31 juft bo'lib, orqa miya segmentlaridan ajraladi. Orqa miya nervlari 8 juft bo'yin nervi, 12 juft ko'krak nervi, 5 juft bel nervi, 5 juft dumg'aza nervi, 1 juft dum nervi tashkil topgan. Orqa miya nervlarini harakatlantiruvchi o'zaklar orqa miyaning oldingi shoxi — **cornu anterius** da joylashadi. Bu o'zaklardan boshlanadigan o'simtalar (nervlar) oldingi ildiz — **radix anterior (radix motoria)** larni hosil qiladi.

Orqa miya nervlarining sezuv o'zaklari orqa miya segmentlari tuguni — **ganglion sensorium nervi spinalis** da joylashadi. Bu o'zaklardan (tugundan) ajralayotgan tolalar (nervlar) orqa ildiz — **radix posterior (radix sensoria)** ni tashkil etadi. Bu ikki ildiz umurtqa pog'anasining umurtqalararo teshik — **foramen intervertebrale** sohasida qo'shilib, orqa miya nerv poyasi — **truncus nervi spinalis** ni hosil qiladi va ularning miqdori segmentlarga to'g'ri kelib, 31 juft bo'ladi.

Har bir poya — **truncus nervi spinalis** umurtqa pog'onasidan chiqib quyidagi tarmoqlarga ajraladi:

a) **ramus meningeus (r. recurrens)** — umurtqa kanaliga qaytib kirib, orqa miya pardasini innervatsiya etadi;

b) **ramus communicans** — qo'shiluvchi tola simpatik poyaga qo'shiladi;

d) **ramus anterior** — aralash nervlardan iborat bo'lib, ularni tarkibida harakatlantiruvchi va sezuv nervlari bo'ladi;

e) **ramus posterior** — orqa tarmoqlari — aralash nervlardan iborat bo'lib, ularning tarkibida harakatlantiruvchi va sezuv nervlari bo'ladi.

8.4.1.1. Orqa miya nervlarining orqa tarmoqlari (134- rasm)

Orqa miya nervlarining orqa tarmoqlari — **ramus posterior** aralash, sezuv va harakatlantiruvchi nerv tolalarini saqlaydi. Orqa tarmoqlar 31 juft bo'ladi. va medial tarmoq — **ramus medialis** va lateral tarmoq — **ramus lateralis** larga bo'linadi.

I bo'yin segmentidan ajralgan orqa tarmoq **n. suboccipitalis** deb atalib, faqat harakat tolalaridan tashkil topadi, sezuv tolalari bo'lmaydi. Bu nerv I va II bo'yin umurtqalari hamda ensa suyagi orasidagi mushak: **m.m. recti capitis major et minor**; **m. semispinalis capitis**, **m. m. obliqui capitis** larni innervatsiya qiladi.

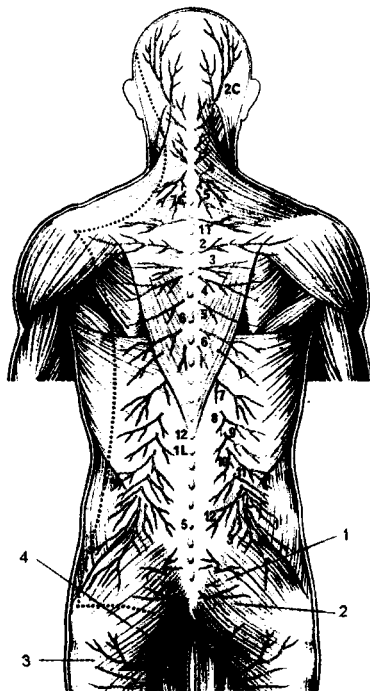
II Bo'yin segmentining orqa tarmog'i bo'lgan **n. occipitalis major** faqat sezuv tolalaridan tashkil topib, ensa sohasidagi terini innervatsiya qiladi.

I, II, III bel segmentlaridan ajraluvchi orqa tarmoqlarning sezuv tolalari — **n. clunium superiores** nomi bilan dumbaning yuqori soha terisiga tarqaladi.

Dumg'aza segmentlari orqa tarmoqlarining sezuv nervlari — **n. clunium medii** nomi bilan dumba terisida tarqaladi.

Orqa miya segmentlarining **ramus dorsalis** tarmoqlari sezuvchi va harakatlanuvchi tarmoqlarga ajraladi. Sezuvchi tarmoqlar segmentga yaqin bo'lgan terida tarqalib, bo'yin, ko'krak, bel, dumg'aza sohalarining orqa terisida tarmoqlanadi va u **ramus cutaneus posterior** deb ataladi.

Harakatlantiruvchi tarmoqlar segmentlarga yaqin bo'lgan orqaning chuqur (xususiy) guruh mushaklar: **m. splenius capitis et cervicis**; **m. erector spinae** (**m. iliocostalis**, **m. longissimus**, **m. spinalis**); **m. semispinalis**; **m. m. multifidi**; **m. m. rotatores** larni innervatsiya etadi.



134- rasm. Orqa miya nervlarining orqa tarmoqlari.

1 — rami dorsales S 1---3, 2 — rami dorsales S 4 — 5, C 1; 3 — rami gluteae n. cutanei posterioris; 4 — n. cutaneus perforans.

8.4.1.2. Orqa miya nervlarining old tarmoqlari (137- rasm)

Oldingi tarmoqlar — **rami ventrales** 31 juft boʻlib, aralash sezuvchi va harakatlantiruvchi tarmoqlardan tashkil topgan. Oldingi tarmoqlar segmentlardan boshlanuvchi 8 juft boʻyin, 12 juft koʻkrak, 5 juft bel, 5 juft dumgʻaza va 1 juft dum nerv tarmoqlaridan tashkil topgan. Koʻpchilik segmentlarning oldingi tarmoqlari oʻzaro qoʻshilib, nerv chigallarini (**plexus**) hosil qiladi. Yuqoridagi toʻrtta boʻyin segmentining (C — I — C — IV) oldingi tarmoqlari boʻyin chigali — **plexus cervicalis** ni; pastdagi toʻrtta boʻyin segmenti (S — V — S VIII) va koʻkrakning birinchi segmentining (Th — I) koʻp qismi yelka chigali — **plexus brachialis** ni; Th — XII va I–IV bel segmentining (L — I — L — IV) oldingi tarmoqlari hisobiga bel chigali (**plexus lumbalis**); qisman IV bel segmenti, V bel segmenti, dumgʻaza va dum segmentlarining oldingi tarmoqlari (L — IV — L — V — Sc — I — Sc — V Co) hisobiga dumgʻaza chigali — **plexus sacralis** ni hosil qiladi.

Chigal hosil qilishda koʻkrak segmentlarining oldingi tarmoqlari ishtirok etmaydi. Koʻkrak nervlari qovurgʻalarning ichki yuzasining pastki qirrasida sohasidagi egat — **sulcus costae** boʻylab yoʻnaladi va **n.n. intercostales** — qovurgʻalararo nervlar deb nomlanadi. Qovurgʻalararo nervlar tarkibida sezuvchi va harakatlantiruvchi nerv tolalari boʻladi (**n. intercostales** — aralash nerv). Bu nervning sezuvchi tarmoqlari koʻkrak qafasidagi terini innervatsiyalaydi. 8–12-qovurgʻalararo nervlar qorin devoriga davom etganligidan, uning sezuvchi tarmoqlari qorin terisini innervatsiya qiladi.

N. n. intercostales ning harakatlantiruvchi tolalari koʻkrakning xususiy (autaxton) mushak: **m. m. intercostales externi**; **m. m. intercostales interni**; **m. m. subcostales**; **m. transversus thoracis** larni innervatsiyalaydi. Pastki koʻkrak segmenti tarmoqlari qorin devorida tugaganligi uchun uning harakat tolalari qorin mushaklari: **m. obliquus externus abdominis**; **m. obliquus internus abdominis**; **m. transversus abdominis**; **m. rectus abdominis**; **m. pyramidalis** larni innervatsiyalaydi. Orqada joylashgan, lekin taraqqiyoti ventral miotomlar bilan bogʻliq: **m. m. serrati posteriores superiores et inferiores** hamda **m. m. levatores costarum** mushaklari ham qovurgʻalararo nervning harakat tarmoqlari bilan innervatsiyalanadi.

N.n. interocostales dan quyidagi shoxlar ajraladi:

a) **r.r. musculares** — koʻkrakning xususiy mushaklari va qorin mushaklariga yoʻnaladi;

b) **r. collateralis** — yonlama tarmoq;

d) **r. cutaneus lateralis pectoralis** — koʻkrakning lateral terisida tarqaladi. Bu tarmoqdan **r.r. mammarii lateralis** — sut bezining lateral tarmoqlari chiqadi;

e) **r. cutaneus lateralis abdominalis** — qorinning lateral terisida tarqaladi;

f) **n.n. intercostobrachiales** — yelka chigalini hosil etishda qatnashadigan nerv — I qovurg'alararo nervdan ajraladi;

g) **r. cutaneus anterior pectoralis** — ko'krakning oldingi sohasidagi terida tarqaladi. Bu nervdan — **r.r. mammarii mediales** shoxi chiqib, sut bezining medial sohasida tarqaladi;

h) **r. cutaneus anterior abdominalis** — qorinning old yuza terisida tarqaladi; m) **n. subcostalis** — qovurg'a ostidagi mushaklarga yo'naladi.

8.4.1.3. Bo'yin chigali — plexus cervicales (135- rasm)

Bo'yin chigali — **plexus cervicales**, C — I — C — IV bo'yin segmentlarining old tarmoqlarida hosil bo'ladi. Bu chigal **m. sternocleidomastoideus** mushagining orqasida joylashadi. Chigaldan chiqayotgan tarmoqlar 3 guruhga: sezuvchi, harakatlantiruvchi va aralash nervlarga bo'linadi.

Sezuvchi tarmoqlar:

1. **N. occipitalis minor** — ensaning kichik nervi ensa sohasi terisini innervatsiya qiladi.

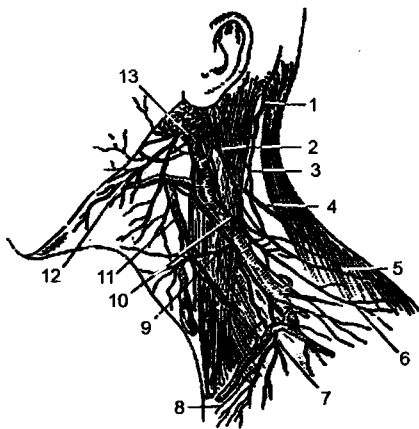
2. **N. auricularis magnus** — quloq suprasi terisini innervatsiya qiladigan katta nerv. Bu nervdan oldingi shox — **ramus anterior** va orqa shox — **ramus posterior** ajraladi

3. **N. transversus colli** — bo'yinning ko'ndalang nervi bo'yin terisini innervatsiya etadi. Bu nervdan ustki shox — **r.r. superiores** va pastki shox — **r.r. inferiores** lar ajraladi

4. **N. supraclaviculares** — o'mrov usti nervi ko'krakning yuqori qismi terisida tarqaladi. Bu nerv tolalari **n.n. supraclaviculares medialis, intermedia et laterales** tarmoqlariga ajraladi.

Harakatlantiruvchi tarmoqlar:

1. Bo'yin chigalidan **rami muscularis** tarmoqlari ajralib, bo'yin sohasining chuqur guruh mushaklarini innervatsiya qiladi. Bu tolalar quyidagi mushaklarni innervatsiyalaydi: **m. m. recti capitis anterior et lateralis, m. m. longi capitis et colli, m. scaleni, m. levator scapulae, m. m. intertransversarii anteriores.**



135- rasm. Bo'yin chigali.

1 — N. occipitalis major; 2 — N. auricularis magnus; 3 — N. occipitalis minor; 4, 6 — N.n. supraclaviculares (lateral va orqa tarmoqlar); 5 — N. accessorius; 7 — N.n. supraclaviculares (oraliqdagi tarmoqlar); 8 — N.n. supraclaviculares (medial tarmoqlar); 9 — N. transversus colli; 10, 11 — Yuz nervining bo'yin chigali tarmoqlari bilan qo'shilishi; 12 — Ramus colli n. facialis; 13 — V. Jugularis externa.

2. **Radix inferior ansae cervicalis**— bo‘yin chigali tarmog‘i bo‘lib, XII juft bosh miya nervi — **n. hypoglossus** tarmog‘i (**radix superior**) bilan qo‘shilib qovuzloq — **ansa cervicalis** ni hosil qiladi. Uning tarmoqlari bo‘yin sohasidagi quyidagi mushaklarda tarqaladi: **m. sternohyoideus**, **m. sternothyroideus**, **m. omohyoideus**.

3. Bo‘yin chigalining harakat tarmoqlari XI juft bosh miya nerv tarmoqlari bilan qo‘shilib, bo‘yindagi — **m. sternocleidomastoideus** va orqadagi — **m. trapezius** mushaklarini innervatsiya etadi.

Aralash tarmoq:

1. **N. phrenicus** — diafragma nervi tarkibida sezuvchi hamda harakatlantiruvchi tolalar bo‘lib, ko‘krak qafasining oldingi ko‘ks oraliq‘idan yo‘naladi. Sezuvchi tolalar plevra hamda perikardni innervatsiyalaydi va **r. pericardiacus** tarmog‘i ajraladi. Sezuvchi tolalar qorin bo‘shlig‘iga ham o‘tib, qorin parda, jigar va uning boylamlarida tarqaladi. Bu tolalarga — **n. n. phrenicoabdominales** deyiladi.

Diafragma nervining harakat tolalari diafragma mushaklarini innervatsiyalaydi.

8.4.1.4. **Yelka chigali — plexus brachialis**

(136- rasm)

Yelka chigali — **plexus brachialis** bo‘yinning 5–8 segmentlarining (S — V — S — VIII) oldingi tarmoqlari hamda I ko‘krak segmentining (Th — I) oldingi tarmoqlaridan hosil bo‘ladi. Chigaldan uch to‘plam: lateral, medial, orqa to‘plam (tutam) nerv guruhlarini ajraladi. Yelka chigalida o‘mrov suyagi-ning ustki — **pars supraclavicularis** va osti — **pars infraclavicularis** qismlari bo‘ladi.

Yelka chigalining — **pars supraclavicularis** tarmoqlari.

1. **N. dorsalis scapulae** — kurak suyagining ichki qirrasini bo‘ylab yo‘nalib, harakat tarmoqlaridan tashkil topib, **m. levator scapulae**, **m. m. rhomboideus major et minor** mushaklarini innervatsiya qiladi.

2. **N. thoracicus longus** — harakat tarmoqlari bo‘lib, oldingi tishsimon mushak — **m. serratus anterior** bo‘ylab yo‘naladi va shu mushakni innervatsiyalaydi.

3. **N. suprascapularis** — kurak suyagidagi **incisura scapulae** o‘ymasi orqali **fossa supraspinata** sohasida paydo bo‘ladi. Bu nerv **m. supraspinatus**, **m. infraspinatus** mushaklarini va yelka bo‘g‘imi kapsulasini innervatsiyalaydi.

4. **N. n. pectorales medialis et lateralis** — harakat tolalaridan iborat bo‘lib, ko‘krakning katta va kichik mushaklari — **m. pectoralis major et minor** larni innervatsiyalaydi.

5. **N. subclavius** — harakat tolalaridan tashkil topib, o‘mrov osti mushagi — **m. subclavius** ni innervatsiyalaydi.

6. **N. n. subscapulares** harakat tolalaridan tashkil topib, kurak osti mushagi — **m. subscapularis**, katta yumaloq mushak — **m. teres major** larni innervatsiyalaydi. Bu nervdan ajraladigan tarmoq — **n. thoracodorsalis** orqaning serbar mushagi — **m. latissimus dorsi** ni innervatsiya etadi.

7. **N. thoracodorsales** — ko'krakning orqa nervi. Kurak suyagining tashqi chekkasi bo'ylab yo'nalib, orqaning serbar mushagi — **m. latissimus dorsi** ni innervatsiya etadi. Ba'zan bu nerv qo'ltiq nervi — **n. axillaris** dan ajraladi.

Yelka chigalining o'mrov osti qismi — **pars infraclavicularis** dan chiqadigan tarmoqlar.

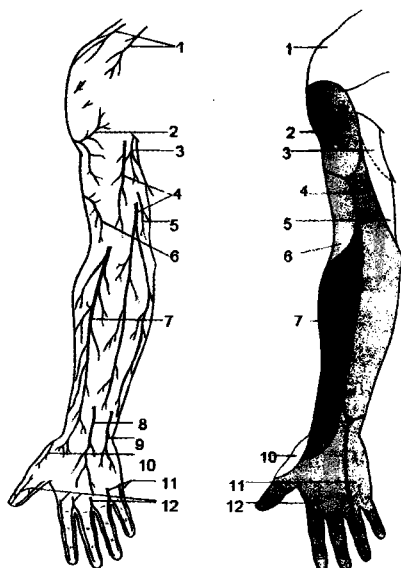
1. **N. axillaris** — qo'ltiq osti nervi aralash guruh nerv tolalariga ega. Yelka sohasidagi to'rtburchak teshik **foramen quadrilaterum** orqali o'tadi. Bu nervning harakat tolalari — **r. r. muscularis** deltasimon mushak — **m. deltoideus** ni kichik yumaloq mushak — **m. teres minor** ni innervatsiyalaydi. Sezuvchi tolalar esa yelka bo'g'imi kapsulasini, hamda yelkaning lateral terisini innervatsiyalaydigan — **n. cutaneus brahii lateralis superior** tarmoqlarini ajratadi.

2. **N. cutaneus brahii medialis** — yelka sohasining medial terisini innervatsiya etadigan sezuvchi tolalardan tashkil topgan.

3. **N. cutaneus antebrachii medialis** — bilak sohasidagi medial terini innervatsiya etadigan sezuvchi tolalardan tashkil topgan. Oldingi — **r. anterior** va orqa — **r. posterior** shoxlarga ajraladi.

4. **N. musculocutaneus** — mushak — teri nervi — aralash nerv tolalaridan hosil bo'ladi. Harakatlantiruvchi nerv tolalari yelkaning oldingi guruh mushaklari: **m. coracobrachialis**, **m. biceps brahii**, **m. brachialis** larni innervatsiya etadi. Sezuvchi tolalari — **n. cutaneus antebrachii lateralis** bilak sohasining lateral terisini va kaft terisining — **thener** sohasini innervatsiyalaydi.

5. **N. ulnaris** — tirsak nervi — aralash nerv tolalaridan hosil bo'ladi. Bu nerv yelka sohasida tarmoq ajratmaydi.



136- rasm. Qo'lning teri nervlari (old tomondan)

1 — **n. supraclavicularis** (c3-4); 2 — **n. cutaneus brachii lateralis** (c5-6); 3 — **n. intercostobrachialis** (th2); 4 — **n. cutaneus antebrachii medialis** (c8-th1); 5 — **n. cutaneus brachii medialis**; 6 — **n. cutaneus brachii lateralis**; 7 — **n. cutaneus antebrachii lateralis**; 8 — **r. palmaris n. mediani**; 9 — **r. palmaris n. ulnaris**; 10 — **r. superficialis n. radialis** (c7-8); 11 — **n. ulnaris** (c8-th1); 12 — **n. medianus** (c6, 7, 8)

Tirsak nervining bilak sohasidagi tarmoqlari:

a) **rami articulares** — tirsak bo'g'imini sezuvchi tolalar bilan ta'minlaydi;

b) **rami muscularis** — harakat tolalaridan bo'lib, bilakning oldingi yuzasidagi **m. flexor carpi ulnaris** hamda **m. flexor digitorum profundus** mushaklarini innervatsiyalaydi;

d) **ramus superficialis** — V barmoq asosidagi — **hypothener** terisini innervatsiya etadi;

e) **ramus profundus** — harakat tolalaridan tashkil bo'lib, **hypothener** sohasidagi mushaklarni: **m. flexor digiti minimi**, **m. abductor digiti minimi**, **m. m. interossei**; III va IV **m. m. lumbricale** ni; **thener** sohasidagi — **m. flexor pollicis blevis** ning chuqur boshchasini; **m. adductor pollicis** mushaklarini innervatsiya etadi;

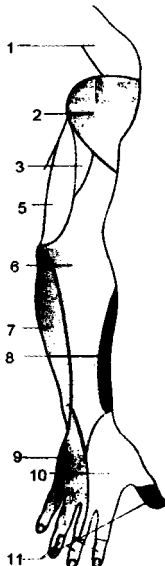
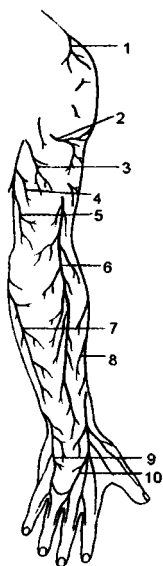
f) **ramus palmaris n. ulnaris** — aralash tarmoqlarni saqlaydi. Kaft yuzasi va tarmoqlari — **m. palmaris blevis** mushagini innervatsiyalaydi. Sezuv tolasi — **n. digitalis palmares proprii** — 1,5 barmoq, jimjiloq (V) va IV barmoq terisining ichki yuzasini innervatsiya etadi.

g) **ramus dorsalis n. ulnaris** — sezuvchi tolalardan hosil bo'lib, **n.n. digitales dorsales** qo'l panjasining orqa yuzasi sohasida V, IV barmoq terisini va III barmoqning ichki yuzasini innervatsiya etadi (2, 5 barmoq terisini).

6. **N. medianus** — aralash nerv tolalaridan hosil bo'ladi. Bu nerv yelka sohasida tola chiqarmaydi.

Oraliqdagi nerv — **n. medianus medial** va lateral ildizlardan — **radix medialis et lateralis n. medianus** sifatida boshlanadi. Bilak sohasida oldingi

oraliq nerv — **n. interosseus antebrachii anterior** tarmog'ini ajratadi. Bu nervdan bilak sohasida — **rami muscularis** — harakat tolasi chiqadi. Bu tolalar bilakning oldingi guruh mushaklari: **m. pronater teres**; **m. palmaris longus**; **m. flexor carpi radialis**;



137- rasm. Qo'lning teri nervlari (orqa tomondan).

1 — nn. supraclaviculares (c3-4); 2 — n. cutaneus brachii lateralis (c5-6); 3 — n. cutaneus brachii posterior (c5, 6, 7, 8); 4 — n. interosobrachialis (th2); 5 — n. cutaneus brachii medialis (c8-th1); 6 — n. cutaneus antebrachii posterior (c5, 6, 7, 8); 7 — n. cutaneus antebrachii medialis (c8, th1); 8 — n. cutaneus antebrachii lateralis (c5, 6); 9 — n. ulnaris (c8-th1); 10 — r. superficialis n. radialis (c6, 7, 8); 11 — n. medianus (c6, 7, 8).

m. flexor digitorum superficialis; m. flexor pollicis longus; m. pronator quadratus larni innervatsiya etadi.

Kaft sohasida **ramus palmaris n. mediani** tarmog'i ajraladi. Bu tarmoq aralash bo'lib, sezuvchi tolalari umumiy barmoq nervi — **n.n. digitales palmares proprii** barmoqlarning xususiy nervi sifatida kaft yuzasidagi I, II, III barmoqlar va IV barmoqning lateral terisini (3, 5 barmoq terisini) innervatsiya etadi. Harakat tolalari esa kaftning **thener** guruhidagi: **m. abductor pollicis blevis; m. opponens pollicis; I, II m. lumbricalis** mushaklarini innervatsiya etadi. O'raliqdagi nerv shoxchasi — **r. communicans cum nervo ulnaris** tirsak nervi bilan kaft sohasida qo'shiladi.

7. **N. radialis** — bilak nervi aralash tolalar saqlaydi. Yelka sohasida harakat tarmoq — **rami musculares** yelkadagi orqa guruh mushaklari **m. triceps** va **m. anconeus** larni innervatsiya etadi.

Yelka sohasida ajraladigan sezuvchi tarmoqlar: **n. cutanei brachii posterior et lateralis inferior** yelkaning orqa va pastki-lateral terisini innervatsiya etadi.

Bilak sohasidagi sezuvchi tola — **n. cutaneus antebrachii posterior** bilakning orqa terisini innervatsiya etadi. Bilak sohasidagi **r. profundus** shoxidan ajralgan **n.interosseus antebrachii posterior** va **rami muscularis** harakat tolalari bilakning orqa guruh mushaklari: **m. brachioradialis, m. extensor carpi radialis longus, m. extensor carpi radialis blevis, m. extensor digitorum, m. extensor digiti minimi, m. extensor carpi ulnaris, m. supinator, m. abductor pollicis longus, m. extensor pollicis blevis, m. extensor pollicis longus, m. extensor indicis** larini innervatsiya qilladi.

Bilak nervidan ajraluvchi kaft orqa sohasidagi sezuvchi tolalari: **ramus superficialis** tarmog'idan tirsak nervi bilan qo'shiladigan tarmoq — **n. communicans ulnari** hamda barmoqlar nervi — **n.n.digitales dorsales** ajralib turadi. I, II barmoq terisini, III barmoq lateral terisi innervatsiya etadi.

8.4.1.5. Bel chigali — **plexus lumbalis**

(138, 139- rasmlar)

Bel chigali — **plexus lumbalis** XII ko'krak segmentining oldingi tarmog'i, I–IV bel segmentining oldingi tarmoqlaridan hosil bo'ladi. Bel umurtqalari sohasidagi bu chigal — **m. psoas major** katta bel mushagi ichidan o'tadi. Bel chigali tarmoqlari:

1. **Rami muscularis** bel sohasidagi mushaklarni: **m. psoas major et minor, m. quadratus lumborum, m. intertransversarii laterales lumborum** mushaklarni innervatsiya qiladi.

2. **N. iliohypogastricus** — aralash tarmoqlardan hosil bo'ladi.

Harakatlantiruvchi tarmoqlar qorinning ko'ndalang va qiyshiq mushaklari — **m. transversus abdominis, m. obliquus externus abdominis, m. obli-**

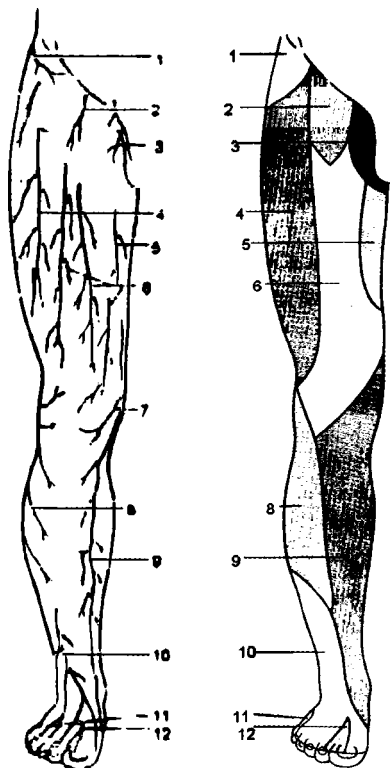
quus internus abdominis, m. pyramidalis larni innervatsiya qiladi. Nervning sezuvchi tarmoqlari dumba sohasining yuqori terisida, chov kanali va qorin terisida tarqaladi. Bu nerv qorinning oldingi devorida lateral — **r. cutaneus lateralis** va oldingi — **r. cutaneus anterior** teri shoxlariga ajraladi.

3. **N. ilioinguinalis** — aralash nerv tolalarini saqlaydi. Bu nervning harakatlantiruvchi tolalar qorin mushaklarida tarqaladi va **m. obliquus externus abdominis, m. transversus abdominis, m. obliquus internus abdominis, m. pyramidalis** larni innervatsiya etadi. Uning sezuvchi tolalari chov kanali ostidagi terida, qov sohasi, yorg'oq yoki katta uyatli lablar terisida tarqaladi. Erkaklarda yorg'oq terisi nervi — **n.n. scrotales anteriores**, ayollarda esa — **n.n. labiales anteriores** deyiladi.

4. **N. genitofemoralis** — aralash nerv tolalaridan iborat. Bu nervning harakatlantiruvchi tolalari moyakni ko'taruvchi mushak — **m. cremaster** ni innervatsiyalaydi. Nervning sezuvchi tolalari ikki tarmoqqa ajraladi: **ramus femoralis** tarmog'i son old yuzasining chov boylami osti terisini innervatsiyalasa; **ramus genitalis** tarmog'i esa tashqi jinsiy a'zolar terisida tarqaladi.

5. **N. cutaneus femoris lateralis** — sezuvchi tarmoqlardan hosil bo'lib, sonning lateral terisini innervatsiya etadi.

6. **N. femoralis** — son nervi aralash tarmoqlarni saqlaydi. Bu nerv chanoqdan son sohasiga **m. iliopsoas** bilan birgalikda mushak tiriqishi — **lacuna musculorum** orqali o'tadi. **Rami muscularis** tarmog'i sonning oldingi guruh mushaklarini: **m. quadriceps femoris, m. sartorius**, qisman **m. pectineus** larni inervatsiya etadi. **Rami cutanei anteriores** tarmog'i esa sonning oldingi yuzasining terisini innervatsiya etadi. Sezuv tarmoqlarining yana biri — **n. saphenus** deb atalib, bu nerv **canalis ad-**



138- rasm. Oyoqning teri nervlari (old tomondan).

1 — n. subcostalis (th12); 2 — r. femoralis n. genitofemoralis (L1, 2); 3 — ilioinguinalis (L1); 4 — n. cutaneus femoris lateralis (L2, 3); 5 — n. obturatorius (L2, 3, 4); 6 — nn. cutanei femoris medialis et intermedius (L2, 3); 7 — r. infrapatellaris n. saphenus; 8 — n. cutaneus cruris lateralis (L5, S1, 2); 9 — n. saphenus (L3, 4); 10 — n. peroneus superficialis (L4, 5, S1); 11 — n. suralis (S1, 2); 12 — n. peroneus profundus.

ductorius orqali o'tib, tizza sohasining terisini hamda boldirning oldingi medial terisini innervatsiya etadi va — **r. infrapatellis** hamda — **r.r. cutanei cruris mediales** shoxlariga bo'linadi.

7. **N. obturatorius** — yophich nervi shu nomli kanaldan o'tib, aralash nerv tolalaridan hosil bo'ladi. Bu nervning harakat tolalari sonning medial guruh mushaklari: **m. adductor longus, blevis, magnus; m. gracilis** va qisman **m. pectineus** larni innervatsiya etadi.

Nervning sezuvchi tarmoqlari esa sonning medial soha terisini innervatsiya qiladi.

Yophich nervi oldingi — **ramus anterior** va orqa — **ramus posterior** shoxlarga ajraladi. Oldingi shoxdan — **r. cutaneus** va — **r.r. muscularis** tarmoqlari, orqa shoxdan — **r.r. musculares** va — **r. articularis** — tizza bo'g'imiga tarmoqlari ajraladi.

8.4.1.6. **Dumg'aza chigali — plexus sacralis**

(138, 139, 140, 141- rasmlar)

Dumg'aza chigali — **plexus sacralis** V bel segmentining oldingi tarmog'i dumg'aza va dum segmentlarining oldingi tarmoqlaridan hosil bo'ladi. Chigaldan qisqa va uzun tarmoqlar ajraladi.

Qisqa tarmoqlar:

1. **Rami muscularis** — harakatlantiruvchi tolalardan hosil bo'lib, chanoqning ichki guruh mushaklar: **m. piriformis; m. obturatorius internus; m. m. gemelli; m. quadratus femoris; m. levator ani; m. coccygeus** larni innervatsiya etadi. Har bir mushak uchun alohida tarmoq chiqib, va u **n.musculi obturatorii interni, n. musculi piriformis, n.musculi quadrati femoris** deb ataladi.

2. **N. gluteus superior** — harakatlantiruvchi nerv tolasidan hosil bo'ladi. Bu nerv chanoqdan **foramen suprapiriforme** teshigi orqali chiqib, dumba mushaklari: **m. gluteus medius, m. gluteus minimus** hamda sondagi **m. tensor fasciae latae** larni innervatsiya etadi.

3. **N. gluteus inferior** dumbaning ostki nervi chanoq'idan **foramen infrapiriforme** teshigi orqali o'tadi. U dumbaning katta mushagi — **m. gluteus maximus** va chanoq-son bo'g'imi kapsulasini innervatsiya etadi.

4. **N. pudendus** — aralash nerv tolalarini saqlaydigan bu nerv chanoqdan **foramen infrapiriforme** teshigi orqali chiqadi. So'ngra **n. pudendus** kichik o'tirg'ich teshigi — **foramen ischiadicum minor** orqali kichik chanoq bo'shlig'iga qaytib kiradi va oraliq mushaklari orasida tarqaladi. Bu nervning harakat tarmoqlari **m. sphincter ani externus, m. ischiocavernosus, m. bulbospongiosus, m. transversus perinei superficialis, m. transversus perinei profundus, m. sphincter urethrae** mushaklarini innervatsiya etadi. **N.pudendus** ning sezuvchi

tolarlari esa to'g'ri ichak tashqi teshigi atrofidagi terida, yorg'oq terisida, tashqi jinsiy a'zo terilarida tarqaladi. **N. pudendus** dan quyidagi tarmoqlar ajraladi:

- a) **n.n. anales inferiores** — chiqaruv teshigining pastki nervlari;
- b) **n.n. rectales inferiores** — to'g'ri ichakning pastki nervlari;
- d) **n.n. perineales** — oraliq nervlardan mushaklarga — **r.r. musculares**; erkaklarda yorg'oq terisiga — **n.n. scrotales posteriores**, ayollarda uyatli lablarga — **n.n. labiales posteriores**, erkaklarda — **n.dorsalis penis**, ayollarda — **n. dorsalis clitoridis** tarmoqlari ajraladi.

Dumg'aza chigalining uzun tarmoqlari.

1. **N. cutaneus femoris posterior** — sonning orqa soha terisini innervatsiya qiladi. Bu nerv sezuvchi tarmoqlardan hosil bo'ladi. Chanoq sohasidan **foramen infrapiriforme** teshigi orqali o'tadi. Bu nervda dumbaning pastki terisiga — **n.n. clunium inferiores**, va oraliq terisiga — **r.r. perineales** shoxlari ajraladi.

2. **N. ischiadicus** — o'tirg'ich nervi. Bu nerv chanoq bo'shlig'idan **foramen infrapiriforme** teshigi orqali chiqadi. U sonning orqa guruh mushaklari orasidan yo'nalib, tizza osti chuqurchasi sohasida ikki tarmoqqa ajraladi: 1) katta boldir nervi — **n. tibialis**; 2) umumiy kichik boldir nervi — **n. peroneus communis**.

communis.

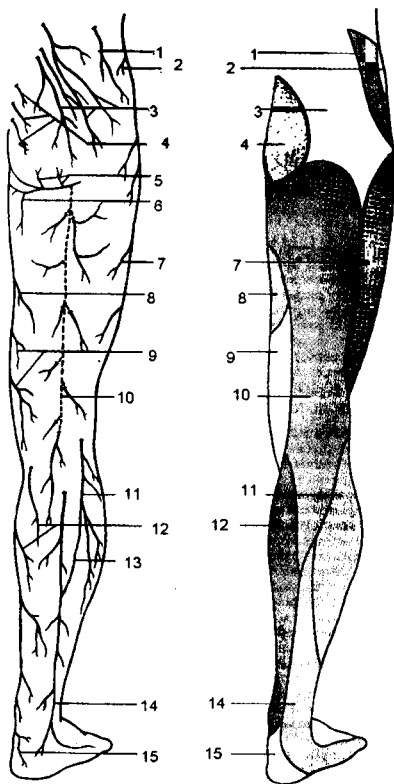
O'tirg'ich nervidan son sohasida **rami musculares** tarmog'i ajraladi. Bu tarmoq sonning orqa guruh mushaklari: **m. semitendinosus**; **m. semimembranosus**; **m. biceps femoris** ning uzun boshchasi, qisman **m. adductor magnus** larni innervatsiya etadi.

Katta boldir nervi — **n. tibialis**. U aralash nerv tolalaridan iborat bo'ladi.

1) Bu nervning harakat tolasi — **rami muscularis** va **n. interosseus**

139- rasm. Oyoqning teri nervlari (orqa tomondan).

1 — **n. iliohypogastricus** (L1); 2 — **n. subcostalis** (Th12); 3 — **rr. dorsales** (L1, 2, 3); 4 — **rr. dorsales** (L1, 2, 3); 5, 6 — **n. cutaneus femoris posterior** (L1, 2, 3); 7 — **n. cutaneus femoris lateralis** (L2, 3); 8 — **n. obturatorius** (L2, 3, 4); 9 — **n. n. cutaneus femoris medialis** (L2, 3); 10 — **n. cutaneus femoris posterior** (S1, 2, 3); 11 — **n. cutaneus truris lateralis** (L4, 5, S1); 12 — **n. saphenus** (L3, 4); 13 — **r. communicans suralis n. peronei communis**; 14 — **n. suralis** (L5, S1, 2); 15 — **rr. calcanei mediales n. tibialis** (S1, 2).



cruris boldirning orqa guruh mushaklari: **m. gastrocnemius**; **m. plantaris**; **m. soleus**; **m. popliteus**; **m. tibialis posterior**; **m. flexor hallucis longus**; **m. flexor digitorum longus** larni innervatsiya etadi.

2) **N. cutaneus surae medialis** — sezuvchi tarmoqlardan tashkil topib, boldirning orqa sohasining ichki yuzasidagi terini innervatsiya etadi. Umumiy kichik boldir nervidan ajraluvchi — **n. cutaneus surae lateralis** bilan qo‘shilib, **n. suralis** nervini hosil etadi. **N. suralis** dan ajraluvchi nervlar: **n. cutaneus dorsalis lateralis** va **r.r. calcanei lateralis** boldir orqa sohasi terisini inervasiya qiladi.

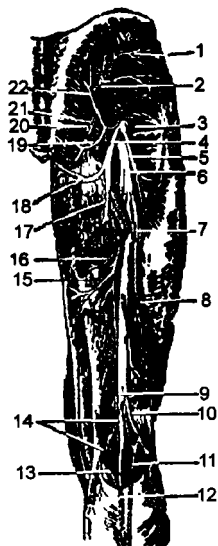
3) **R.r. calcanei medialis** — sezuvchi shoxlar bo‘lib, to‘piq sohasining medial terisini innervatsiya qiladi.

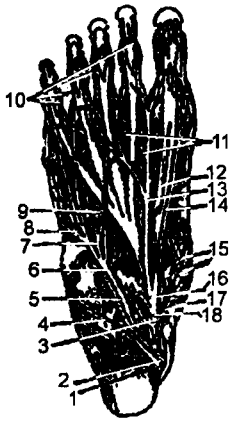
4) Katta boldir nervi — **n. tibialis medial** to‘piqni aylanib o‘tganidan so‘ng, oyoqning kaft yuzasida ichki va tashqi kaft nervlari: **n. plantaris lateralis** va **n. plantaris medialis** larga ajraladi. **N. plantaris medialis** aralash nerv tolalaridan iborat bo‘lib, uning harakatlantiruvchi tolalari oyoqning kaft sohasidagi mushaklar: **m. abductor hallucis**, qisman **m. flexor digitorum brevis**, **m. flexor hallucis brevis**, **m. lumbricales** ni innervatsiyalaydi. Bu nervning sezuvchi tolalari oyoq kafti sohasining III, V barmoq terisini innervatsiya etadi. Barmoqlarga yo‘naluvchi tarmoqlar — **n.n. digitales plantares communes** — kaft yuzasidagi umumiy barmoq nervlari — xususiy barmoq nervlari — **n.n. digitales plantares proprii** larga ajralib, I, III barmoqlarni va IV barmoqning medial-kaft yuzalarini (III, V barmoq terisini) innervatsiya etadi.

N. plantaris lateralis — aralash nerv tolalaridan hosil bo‘ladi. Bu nervni harakatlantiruvchi tolalari oyoq kaftining lateral mushaklari: **m. abductor digiti minimi**; **m. flexor digiti minimi**; **m. abductor hallucis**; **m. quadratus plantae**, qisman **m. lumbricalis**; **m. flexor hallucis brevis**; **m. flexor digitorum brevis** larni innervatsiya etadi. **N. plantaris lateralis** ning sezuvchi tolalari avval **n.n. digitales plantares communes**, so‘ngra **n. n. digitalis plantaris proprii** — V barmoq va IV barmoqning lateral-kaft yuzalarini (I, V barmoq terisini) innervatsiya etadi.

140- rasm. Oyoq nervlari (orqa tomondan).

1 — **n. gluteus superior**; 2 — **a. glutea superior**; 3 — **n. gluteus inferior**; 4 — **a. comitans n. ischiadici**; 5 — **ramus muscularis (n. gluteus inferior)**; 6 — **n. ischiadicus**; 7, 8, 15, 16 — **rami musculares (n. ischiadicus)**; 9 — **n. tibialis**; 10 — **n. peroneus communis**; 11 — **n. cutaneus surae lateralis**; 12 — **ramus cutaneus cruris lateralis (n. peroneus communis)**; 13 — **n. cutaneus surae medialis**; 14 — **rami musculares (n. tibialis)**; 17 — **n. cutaneus femoris posterior**; 18 — **ramus perinealis (n. cutaneus femoris posterior)**; 19 — **n.n. clunium inferiores**; 20 — **a. pudenda interna**; 21 — **n. pudendus**; 22 — **nn. clunium medii**.





141- rasm. Oyoq kafti nervlari.

1 — n. tibialis; 2 — a. tibialis posterior; 3 — n. plantaris medialis; 4 — ramus muscularis n. plantaris lateralis; 5, 6 — n. plantaris lateralis; 7 — ramus profundus n. plantaris lateralis; 8 — teri — mushak tarmoqlari; 9 — ramus communicans; 10 — nn. digitales plantares proprii; 11, 15, 16, 17, 18 — rami musculares n. plantaris medialis; 12 — ramus cutaneus n. plantaris medialis; 13, 14 — n. plantaris medialis;

N. peroneus communis — umumiy kichik boldir nervidan **n. cutaneus surae lateralis** tarmog'i ajraladi. Bu nerv boldirning orqa yuzasining lateral soha terisini innervatsiya qiladi. Bu tarmoq katta boldir nervidan ajraluvchi **n. cutaneus surae medialis** bilan qo'shilib **n.suralis** nervini hosil etadi. **N.suralis** tovon sohasi terisigacha tarqaladi hamda oyoq panjasining ustki yuzasidagi V barmoq va IV barmoqning tashqi yuza terisini innervatsiya etadi. U **m. biceps femoris** ning kichik boshchasini innervatsiya etadi. Umumiy kichik boldir nervi tizza osti chuqurchasi sohasida yuza kichik boldir nervi — **n. peroneus superficialis** ga hamda chuqur kichik boldir nervi — **n. peroneus profundus** ga ajraladi.

1. **N. peroneus superficialis** — aralash nerv tolalarini saqlaydi. Bu nervning harakatlantiruvchi tolalar — **r.r.muscularis** boldirning lateral guruh mushaklari: **m. peroneus longus**; **m. peroneus brevis** larni innervatsiya etadi. Uning sezuvchi tolalari — **n.cutaneus dorsalis medialis** oyoq panjasining ustki terisida, I, II, III barmoq va IV barmoqning ichki yuza terisida tarqaladi. Barmoqlarga yo'naluvchi nervlar **n. cutaneus dorsalis intermedius** dan ajralib **n.n. digitales dorsales pedis** deyiladi.

2. **N. peroneus profundus** — boldirning oldingi guruh mushaklari: **m. tibialis anterior**, **m. extensor digitorum longus**, **m. extensor hallucis longus** hamda oyoq panjasining ustki yuzasida joylashgan mushak: **m. extensor digitorum brevis** larni innervatsiya etadi. Mushaklarda tarqaluvchi tolalar **r.r. muscularis** deyilsa sezuv tolalari barmoqlarni innervatsiyalaydi va **n.n. digitales dorsales pedis** deyiladi.

Bu nervning sezuvchi tolalari I va II barmoqlar tutashgan soha terisini innervatsiya etadi.

8.4.1.7. Dum chigali — plexus coccygeus

Dum chigali — **plexus coccygeus** V dumg'aza segmenti tarmog'i va I dum nervidan **m. coccygeus** yuzasida hosil bo'ladi. Uning tarmoqlari shu va to'g'ri ichakni ko'taruvchi mushakni hamda **n. anococcygei** tarmog'i to'g'ri ichak chiqish teshigi bilan dum umurtqalari orasidagi terini innervatsiyalaydi.

8.4.1.8. Orqa miya nervlari taraqqiyoti

Orqa miya nervlari taraqqiyoti, nerv tizimi taraqqiy etadigan tashqi embrional parda — ektoderma bilan bog'liq bo'ladi. Tashqi embrional pardadan orqa miya va bosh miya taraqqiy etadi. Orqa miya nervlari, o'rta embrional parda mezoderma taraqqiyoti bilan ham bog'liq bo'ladi. Mezoderma suyaklar taraqqiyotini ta'minlaydigan — sklerotom qismga, mushaklar taraqqiyotini ta'minlaydigan — miotom qismga va teri osti to'qimasi taraqqiyotini ta'minlaydigan — dermatom qismlarga bo'linadi. Miotom hosilasi — myosepta to'qimasi vositasida alohida segmentlarga bo'linadi. Miotomlar miqdori orqa miya segmentlarining miqdoriga teng bo'ladi: bo'yinda — 8 ta, ko'krak sohasida — 12 ta, bel sohasida — 5 ta, dumg'aza sohasida — 5 ta, dum sohasida — 1–2 ta miotom bo'ladi. Har bir miotom segmenti ventral va dorzal miotomlarga ajraladi.

Orqa miya nervlarining dorzal tarmoqlari — dorzal miotomlarga o'sib kiradi. Uning ventral (oldingi) tarmoqlari ventral miotomlarga o'sib kiradi. Mezodermadan hosil bo'lgan dermatomlar ham orqa miyaning maxsus segmentlari bilan bog'lanadi. Shu sababdan orqa miya segmentiga to'g'ri kelgan nervlar terining maxsus bo'lagini (segmentini) innervatsiya etadi.

Orqa miya nervlari innervatsiyasining qonuniyatlari:

1. Orqa miya nervlari o'rtadan, simmetrik ravishda juft bo'lib yo'naladi.

2. Orqa miya nervlari to'g'ri yo'l bo'ylab, qisqa masofa orqali, yaqin joylashgan mushaklarni innervatsiya etadi. Taraqqiyot vaqtida tanaga ko'chgan yoki tanadan qo'l va oyoqqa ko'chib qolgan mushaklar (trunkopetal va trunkofugal) boshlang'ich davrda o'sib kirgan nervlarni saqlab qoladi. Shu sababdan diafragma bo'yin chigali nervlari bilan, orqaning yuza mushaklari yelka chigali tarmoqlari bilan, ko'krakning yuza mushaklari yelka chigali tarmoqlari bilan innervatsiyalanadi.

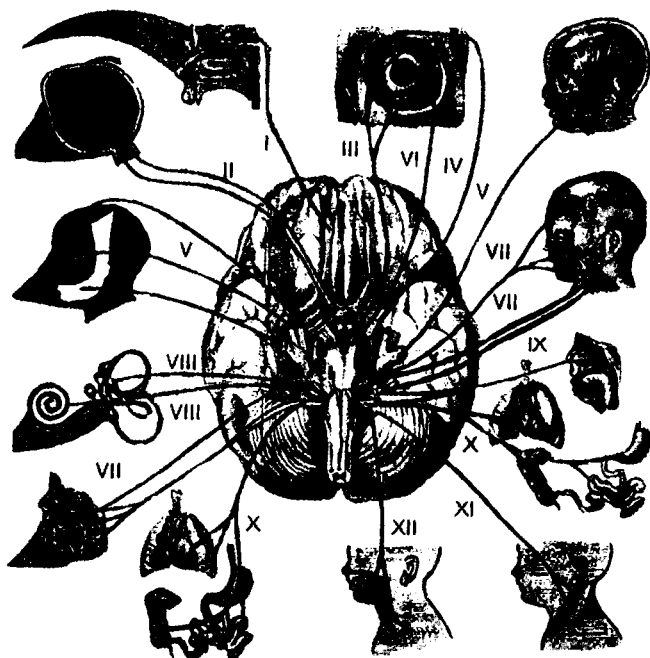
3. Bir miotomdan hosil bo'lgan mushaklar guruhi bir xil nerv yoki bir xil segment tarmoqlari bilan innervatsiya etiladi. Agarda mushak bir necha miotomlarning birikishidan hosil bo'lsa bir necha nerv yoki bir necha segment tolalaridan innervatsiyalanadi. Qorinning to'g'ri, ko'ndalang va qiyshiq mushaklari bir necha miotomlar birikishidan hosil bo'ladi. Shu sababli bu mushaklar bir necha nervlar bilan innervatsiyalanadi.

8.4.2. Bosh miya nervlari — n. craniales

(142- rasm)

Bosh miya nervlari 12 juft bo'lib, bosh miya asosidan chiqadi va quyidagi nervlarni hosil qiladi:

I — n. n. olfactorii hid biluv nervi;



142- rasm. Bosh miya nervlarining chiqish va innervatsiya qilish sohalari.

II — **n. opticus** — koʻruv nervi;

III — **n. oculomotorius** — koʻzni harakatga keltiruvchi nerv;

IV — **n. trochlearis** — gʻaltak nervi;

V — **n. trigeminus** — uch shoxli nerv;

VI — **n. abducens** — koʻzni uzoqlashtiruvchi nerv;

VII — **n. facialis** — yuz nervi;

VIII — **n. vestibulocochlearis** — dahliz-chigʻanoq nervi yoki eshituv-muvozanat nervi;

IX — **n. glossopharyngeus** — til-halqum nervi;

X — **n. vagus** — adashgan nerv;

XI — **n. accessorius** — qoʻshimcha nerv;

XII — **n. hypoglossus** — til osti nervi.

I va II juft bosh miya nervlari: hid biluv nervi — **n. olfactorius** hamda koʻruv nervi — **n. opticus** bosh miyaning old miya qismidan taraqqiy etadi.

Qolgan bosh miya nervlari, toʻliq holda orqa miya nervlariga mos kelmaydi. Har bir nerv, orqa miya nervlarining old yoki orqa ildizlarini eslatadi.

III, IV, VI, XI, XII juft bosh miya nervlari orqa miyaning oldingi ildizlariga mos keladi.

V, VII, VIII, IX, X juft bosh miya nervlari orqa miyaning orqa ildizlariga mos bo'lib, bu nervlar tarkibida tugunlar hosil bo'ladi.

Bosh miya nervlari tarkibida, orqa miya nervlariga o'xshash quyidagi o'zaklar bo'ladi: 1) somatik sezgi o'zaklari; 2) somatik harakatlantiruvchi o'zaklar; 3) vegetativ o'zaklar. O'z navbatida vegetativ o'zaklar: a) visseral — sezgi o'zaklaridan; b) visseral — harakat o'zaklaridan hosil bo'ladi.

1. Somatik sezgi o'zaklari bosimni, haroratni, tovush to'liqlarini yoki nurni qabul qilib, II, V, VIII juft bosh miya nervlari tarkibida bo'ladi.

2. Somatik harakatlantiruvchi o'zaklar: III, IV, V, VI, VII, IX, X, XI, XII juft bosh miya nervlari tarkibida bo'ladi.

3. Visseral sezgi o'zaklari ichki a'zoldan, og'iz va burun bo'shliqlaridan sezgini qabul qilib, I, V, IX, X juft bosh miya nervlari tarkibida bo'ladi.

4. Visseral harakatlantiruvchi o'zaklar ichki a'zolar va qon tomirlar devoridagi silliq mushaklarni, yurak mushaklarini va bezlarni innervatsiya etib, VII, IX, X juft bosh miya nervlar tarkibida bo'ladi.

Bosh miya nervlari quyidagi guruhlariga bo'linadi:

1) I juft bosh miya nervi — visseral sezuvchi nerv hisoblanadi;

2) somatik — sezgi nervi II, VIII juft bosh miya nervi;

3) somatik harakatlantiruvchi nervlar: III, IV, VI, XI, XII juft bosh miya nervlari;

4) aralash nervlar: V, VII, IX, X juft bosh miya nervlari.

Taraqqiyot jihatidan bosh miya nervlari quyidagi guruhlariga bo'linadi:

1) bosh miyaning taraqqiyoti bilan bog'liq nervlar — I va II juft bosh miya nervlari.

2) orqa miya nervlari bilan bog'liq bo'lgan, ensa miotomlari bilan birga rivojlanadigan nerv — XII juft bosh miya nervi hisoblanadi. Hayvonlarda bu nerv alohida, orqa miya nervi sanalanadi. Odamlarda bu nerv bosh va orqa miya chegarasida hosil bo'lib, uning o'zaklari 1-2- bo'yin segmentlarigacha tushadi. Shu sababdan XII juft nerv tarmoqlari qovuzloq — **ansa n. hypoglossi** ni hosil etib, bo'yin chigali tarmoqlari bilan tolalar almashinadi.

3) Kalla sohasidagi visseral ravoqlar taraqqiyoti bilan bog'liq bosh miya nervlari. Bu guruhga V, VII, IX, X juft bosh miya nervlari kirib, ular quyidagi ravoqlar bilan bog'lanadi:

I visseral ravoq (mandibular ravoq) — V juft bosh miya nervi;

II visseral ravoq (gioid ravog'i) — VII juft bosh miya nervi;

III visseral ravoq — IX juft bosh miya nervi;

IV visseral ravoq — X juft bosh miya nervi.

4) Kalla sohasidagi quloq oldi miotomlari bilan bog'liq nervlar: III, IV, VI juft bosh miya nervlari.

XII juft bosh miya nervi taraqqiyoti kalla sohasidagi ensa miotomlari bilan bog'liq bo'ladi. Ensa miotomlaridan til mushaklari — **m. verticularis**;

m. longitudinalis superior; m. longitudinalis inferior; m. transversus linguae; m. genioglossus; m. styloglossus; m. hypoglossus lar taraqqiy etadi va XII juft bosh miya nervi — **n. hypoglossus** bilan innervatsiya etiladi.

Quloq oldi miotomlari — III, IV, VI juft bosh miya nervlari taraqqiyoti bilan bog'liq bo'ladi.

I quloq oldi miotomidan ko'z kosasi ichida joylashgan: **m. rectus oculi superiores; m. rectus oculi inferior; m. levator palpebra superior; m. rectus oculi medialis; m. obliquus oculi inferior** mushaklari taraqqiy etib, ular III juft bosh miya nervi bilan innervatsiya etiladi.

II quloq oldi miotomidan ko'z soqqasining **m. obliquus oculi superior** mushagi taraqqiy etadi va IV juft bosh miya nervi bilan innervatsiyalanadi.

III quloq oldi miotomidan qo'z soqqasining **m. rectus oculi lateralis** mushagi taraqqiy etadi va VI juft bosh miya nervi bilan innervatsiyalanadi.

Jabra ravog'lari bilan taraqqiy etadigan nervlar.

I jabra ravog'i — mandibular ravog' bilan V juft bosh miya nervi taraqqiy etadi. Mandibular ravog'dan: **m. massetericus; m. temporalis; m. pterygoideus medialis; m. pterygoideus lateralis; m. mylohyoideus; m. tensoris tympani; m. tensoris veli palatini; m. digastricus** ning old qorincha mushaklari taraqqiy etadi va V juft bosh miya nervi tarmoqlari bilan innervatsiya etiladi.

II jabra ravog'i (gioid ravog'i) dan VII juft bosh miya nervi, gioid ravog'idan mimika mushaklari, **m. stylohyoideus**, bo'yindagi **m. platysma, m. digastricus** ning orqa qorinchasi taraqqiy etadi va VII juft bosh miya nervi bilan innervatsiyalanadi.

III jabra ravog'i IX juft bosh miya nervi bilan birga rivojlanadi. III jabra ravog'idan halqumning **m. stylopharyngeus** mushagi taraqqiy etadi va bu mushak IX juft bosh miya nervi bilan innervatsiya etiladi.

IV jabra ravog'i X juft bosh miya nervi bilan birga rivojlanadi. Bu jabra ravog'idan yumshoq tanglay (**m. tensor veli palatini** dan tashqari) hamda halqumning siquvchi mushaklari, hiqildoq mushaklari taraqqiy etadi va bu mushaklar X juft bosh miya nervlari bilan innervatsiya etiladi.

Qo'shimcha ravishda IV jabra ravog'idan kalla sohasidan tanaga va bo'yinga ko'chgan **m. trapezius** va **m. sternocleidomastoideus** lar taraqqiy etadi va bu mushaklarni innervatsiya etadigan XI juft bosh miya nervi X juft bosh miya nervi tarkibidan ajralib chiqadi.

Bosh miya nervlari innervatsiyasining qonuniyatlari.

1. Bosh miya nervlari bosh miya asosidan simmetrik ravishda juft bo'lib yo'naladi.

2. Bosh miya nervlari to'g'ri yo'l bo'ylab, qisqa masofa orqali, yaqin joylashgan sohalarni innervatsiya etadi. Taraqqiyot jarayonida mushaklar boshqa sohalarga ko'chsa, nervlarni saqlab qoladi. Shu sababdan: a) halqum va hiqildoq mushaklari bosh miya nervlari (IX, X) bilan innervatsiyalanadi; b) bo'yindagi

teri osti mushagi — **m. platysma** VII juft bosh miya nervi bilan innervatsiyalanadi; d) tanadagi **m. trapezius** va bo'yindagi **m. sternocleidomastoideus** XI juft bosh miya nervi bilan innervatsiyalanadi.

3. Bir miotomdan taraqqiy etgan mushaklar guruhi — bitta nerv bilan innervatsiya etiladi.

4. Agarda mushak yoki a'zo bir necha miotomlarning birikishidan hosil bo'lsa, bir necha nerv bilan innervatsiya etiladi. Ikki qorinchali mushak **m. digastricus** ikki miotomdan hosil bo'lganligidan oldingi qorinchasi V juft bosh miya nervi, orqa qorinchasi esa VII juft bosh miya nervidan innervatsiyalanadi. Yumshoq tanglay hosil bo'lishida mandibular ravoq va IV jabra ravog'i qatnashadi. Shu sababli yumshoq tanglayning taranglovchi mushak V juft bosh miya nervi bilan, qolgan mushaklari X juft bosh miya nervi bilan innervatsiya etiladi. Halqum mushaklari III va IV jabra ravoqlaridan taraqqiy etadi va shu sababli IX va X juft bosh miya nervlari bilan innervatsiya etiladi.

8.4.2.1. III juft bosh miya nervi — **n. oculomotorius**

N. oculomotorius — ko'zni harakatlantiruvchi nerv faqat harakatlantiruvchi tolalardan hosil bo'lib, uning ikkita o'zagi bo'ladi: 1) somatik harakatlantiruvchi — **nucl. motorius**; 2) parasimpatik — qo'shimcha o'zak — **nucl. assessorius**. Bu o'zaklar bosh miya oyoqchalari — **pedunculi cerebri** sohasida joylashadi. Ko'zni harakatlantiruvchi nerv tolalari miya oyoqchalarining ichki yuzasi sohasidan chiqadi. Nerv kalla suyagining ichki yuzasidan ko'z kosasiga ustki tirqish — **fissura orbitalis superior** orqali o'tadi. Ko'z kosasining ichida nerv ikki shoxga ajraladi: 1) **ramus superior** tarmog'i **m. rectus oculi superior** va **m. levator palpebrae superioris** mushaklarini; 2) **ramus inferior** esa — **m. rectus oculi medialis** va **m. obliquus oculi inferior** mushaklarini innervatsiya qiladi. **N. oculomotorius** ning parasimpatik tolasini pastki tarmoqdan ajralib kiprik tuguni — **ganglion ciliare** ni tashkil etishda qatnashadi. va bu shoxga **ramus ad ganglion ciliare** deyiladi.

Tugundan chiqqan parasimpatik tolalar ko'z qorachig'ini toraytiruvchi mushak — **m. sphincter pupillae** va kiprikli mushak — **m. ciliares** larni innervatsiya etadi.

8.4.2.2. IV juft bosh miya nervi — **n. trochlearis**

IV juft bosh miya g'altak nervi harakatlantiruvchi nerv tolalaridan tashkil topgan. Bu nervda somatik harakatlantiruvchi o'zak bo'lib, miya oyoqchalarida joylashadi.

Nerv tolalari IV qorinchaning dorzal sohasidagi yuqori yelkanining **velum medullari superior** sohasidan, miya oyoqchalarining tashqi yuzasidan chiqib,

koʻz kosasiga yuqorigi tirqish — **fissura orbitalis superior** orqali oʻtadi. Koʻz soqqasining yuqori qiyshiq mushagi — **m. obliquus oculi superior** ni innervatsiya etadi.

8.4.2.3. V juft bosh miya nervi — uch shoxli nerv — **n. trigeminus** (143, 144, 145- rasmlar)

Uch shoxli nerv murakkab tuzilishga ega boʻlib, uning tarkibini:

- 1) nerv oʻzaklari;
- 2) sezuvchi va harakat tolalari;
- 3) uch shoxli nerv tuguni;
- 4) nerv poyasi (stvoli);
- 5) nervning uch shoxi (koʻz nervi; yuqori jagʻ nervi; pastki jagʻ nervi)

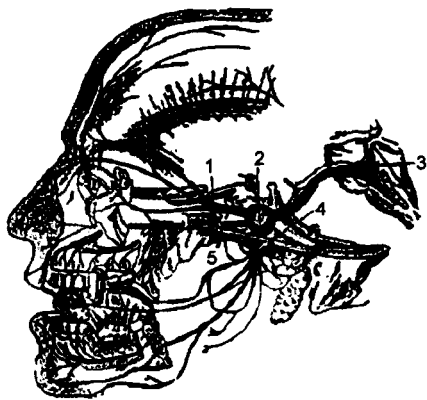tashkil etadi.

Uch shoxli nerv aralash nerv boʻlib, sezuvchi va harakat tolalaridan tashkil topadi. Nervda 3 ta sezuv va 1 ta harakat oʻzaklari boʻladi.

Sezuv oʻzaklari:

- 1) yuqorigi sezuv oʻzagi — **nucleus sensorius superior**;
- 2) orqa miyaga yoʻnaluvchi oʻzak — **nucleus tractus spinalis**;
- 3) oʻrta miya sohasiga yoʻnaluvchi oʻzak — **nucleus tractus mesencephalis**.

Nervning harakat oʻzagi — **nucleus motorius n. trigemini** Voroliy koʻprigi ichida joylashadi. Bu oʻzakdan chiquvchi neyrit tutamlari uch shoxli nervning harakat tutamlari — **radix motoria** ni tashkil etadi.



143- rasm. Uch shoxli nerv shoxlari.

1 — ophthalmicus; 2 — ganglion trigeminale; 3 — n. trigeminus; 4 — n. mandibularis; 5 — n. maxillaris.

Bosh miya soʻgʻonida joylashgan sezuv oʻzaklaridan tashqari uch shoxli nervning sezuvchi hujayralari boʻlib, ular nerv tuguni — **gangl. trigemini** ni tashkil etadi. Bu tugun chakka suyagi piramida qismining oldingi yuzasidagi chuqurcha — **impressio trigeminale** da, qattiq pardadan hosil topgan boʻshliq — **cavum trigeminale** ichida joylashadi. Bu tugun hujayralaridan markazga va periferik tarafga yoʻnaluvchi ikki xil tolalar ajraladi. Markazga yoʻnaluvchi tolalar nervning sezuv ildizi — **radix sensoria** ni tashkil etib, miya soʻgʻoni ichiga (Voroliy koʻprigi ichiga) kiradi va uch shoxli nervning bosh miya

ichidagi uchta sezuv o'zaklarida yakunlanadi. Nerv tuguni hujayralarining periferik tolalari uch shoxli nerv poyasini tashkil etib, uch shoxga: ko'z, yuqori jag', pastki jag' nerviga ajraladi. Nervning harakatlantiruvchi tolalari pastki jag' nerviga qo'shiladi.

8.4.2.4.1. Uch shoxli nervning birinchi shoxi — ko'z nervi — n. ophthalmicus

Bu nerv sezuvchi tolalardan tashkil topib, ko'z kosasining yuqori tirqishi — **fissura orbitalis superior** orqali ko'z kosasi bo'shlig'iga o'tadi va quyidagi tarmoqlarga ajraladi:

1) ko'zyoshi tarmog'i — **n. lacrimalis**;

2) peshona tarmog'i — **n. frontalis**;

3) burun-kiprik tarmog'i — **n. nasociliaris**;

4) **R. meningeus recurrens** — bosh miya qattiq pardasini inervatsiyasi uchun qaytuvchi shox.

1. Ko'zyoshi nervi — **n. lacrimalis** ko'z kosasining lateral devori sohasida tarqalib, ko'z yoshi bezini, yuqori qovoq terisini innervatsiya etadi. **N. lacrimalis** ning tarmog'i II shox **n. maxillaris** dan ajraladigan yonoq nervi — **n. zygomaticus** bilan qo'shiladigan shox — **r. communicans cum nervo zygomatico** ni chiqaradi.

2. Peshona tarmog'i — **n. frontalis** ko'z kosasining yuqori devori bo'ylab yo'nalib, ikkiga ajraladi. Uning bir tarmog'i ko'z kosasining yuqori o'ymasi — **incisura supraorbitalis** orqali peshona sohasiga o'tib terida tarqaladi va **n. supraorbitalis** deyiladi. Bu nerv peshona sohasida lateral shox — **r. lateralis** va medial shox — **r. medialis** ga ajraladi.

Peshona nervining ikkinchi tarmog'i — g'altak usti nervi — **n. supratrochlearis** ko'z kosasining ichki burchagi sohasida tarqalib, yuqori qovoq terisini innervatsiya qiladi.

3. Burun-kiprik tarmog'i — **n. nasociliaris** ko'z kosasining medial yuzasida joylashib, ko'zyoshi haltachasini, konuktivani innervatsiya etadi.

Bu tarmoqdan quyidagi tolalar chiqadi:

a) ko'z soqqasiga — uzun kipriksimon nervlar — **n. ciliares longi**;

b) orqa g'alvirsimon nervlar — **n. n. ethmoidales posteriores** g'alvirsimon katakchalar va asosiy suyak ichidagi havo saqlaydigan bo'shliq shilliq qavatlarini innervatsiya etadi; Bu nervning shoxchasi bosh miya qattiq pardasini inervatsiyasi uchun ajralib — **r. meningeus anterior** deyiladi;

d) oldingi g'alvirsimon nerv — **n. ethmoidales anteriores** peshona suyagi ichidagi havo saqlaydigan bo'shliq shilliq qavatini, burun bo'shlig'ini — **rami nasales medialis et lateralis** va burun terisini — **rami nasalis externus** innervatsiya etadi;

e) burun kiprik tarmogʻi kipriksimon tugun — **ganglion ciliare** ni tashkil etish uchun tarmoq chiqaradi va bu tarmoq — **r. communicans cum ganglio ciliare** deyiladi;

f) gʻaltak osti nervi — **n. infratrochlearis** — pastki qovoq terisini innervatsiya etuvchi — **r.r. palpebrales** shoxlar chiqaradi.

8.4.2.4.2. Uch shoxli nervning ikkinchi shoxi yuqori jagʻ nervi — **n.maxillaris**

N. maxillaris tarkibida faqat sezuvchi tolalar boʻladi.

Bu nerv kalla ichi boʻshligʻidan yumaloq teshik — **foramen rotundum** orqali chiqib, qanot tanglay chuqurchasi — **fossa pterygopalatinum** da quyidagi tarmoqlarga ajraladi:

1) **R. meningeus** — bosh miya qattiq pardasini innervatsiya etadi;

2) **R.r. ganglionares ad ganglion pterygopalatinum** — qanot-tanglay chuqurchasi sohasidagi **ganglion pterygopalatinum** tugunini hosil etishda qatnashadigan shoxlar.

3) **R.r. orbitales** — koʻz kosasini innervatsiya qilish uchun — **fissura orbitalis inferior** tirqishidan koʻz kosasiga yoʻnaladi. Gʻalvorsimon suyak katakchalari, asosiy suyak ichidagi havo saqlaydigan boʻshliq shilliq qavatlarini innervatsiya qiladi.

4) **R.r. nasales posteriores superiores laterales** — burun boʻshligʻining ustki orqa lateral nervi. Burun boʻshligʻiga **foramen sphenopalatinum** teshigi orqali oʻtadi. Yuqorigi va oʻrta havo yoʻllarini, gʻalvorsimon kataklarning orqa sohasini, xoanalarining ustki yuzasini innervatsiya etadi.

5) **R.r. nasales posteriores superiores mediales** — burun boʻshligʻining ustki orqa medial nervi. Burun boʻshligʻiga **foramen sphenopalatinum** teshigi orqali oʻtadi. Burun boʻshligʻining oʻrta toʻsigʻini innervatsiya qiladi.

6) **N. nasopalatinus** — burun-tanglay nervi. Bu nerv **foramen sphenopalatinum** teshigi orqali burun boʻshligʻiga oʻtadi. Soʻngra **foramen incisivum** teshigi orqali kesuv tishlari orasida, qattiq tanglay shilliq qavatida paydo boʻladi. Qattiq tanglayning oldingi 1/3 qismini innervatsiya etadi.

7) **N. pharyngeus** — halqum nervi halqumning burun qismining shilliq qavatini innervatsiya etadi.

8) **N. palatinus major** — katta tanglay nervi.

Tanglay kanali **canalis palatinum** orqali yoʻnalib, ogʻiz boʻshligʻiga **foramen palatinus major** teshigi orqali chiqib, qattiq tanglay shilliq qavatining qoziq tishlari sohasi bilan yumshoq tanglay orasidagi qismini (orqa 2/3 qismini) innervatsiya qiladi.

Kanal ichida katta tanglay nervidan burun boʻshligʻining pastki nervlari — **r.r.nasales posteriores inferiores** shoxlari ajraladi. Bu tarmoqlar burunning

pastki chig'anog'i sohasidagi teshiklar orqali o'tadi va pastki chig'anoq shilliq qavatini, o'rta va pastki burun havo yo'llari sohasidagi shilliq qavatni, yuqori jag' havo bo'shlig'i — **sinus maxillaris** ni innervatsiya qiladi.

✓ 9) **N. palatini minores** — kichik tanglay nervlari. Bu nerv tanglay kanali — **canalis palatinus** orqali yo'nalib, og'iz bo'shlig'ida kichik tanglay teshigi — **foramen palatinus minor** orqali paydo bo'ladi. Kichik tanglay nervi yumshoq tanglay shilliq qavatini innervatsiya etadi. Bu nervdan tanglay murtagiga **r.r. tonsillares** shoxlari ajraydi.

10) **N. alveolares superiores** — ustki alveolar nerv.

Bu nervdan quyidagi tarmoqlar ajraladi:

a) **R.r. alveolares superiores posteriores** — yuqori jag'dagi orqa alveolar shoxlar. Qanot-tanglay chuqurchasi sohasidan ajraladi. Yuqori jag' suyagi do'ngiligi (**tuber maxillae**) sohasidagi teshiklar — **foramina alveolaria posteriora** orqali yo'nalib, yuqori jag'dagi katta oziq tishlarni va lunj tarafidagi milknii innervatsiya qiladi;

b) **R. alveolaris superior medius** — yuqori jag'ning o'rta alveolar shoxi. Bu nerv ko'z kosasiga uning ostki tirqishi — **fissura orbitalis inferior** orqali o'tadi.

Ko'z kosasining ostki devori bo'ylab yo'nalishi jarayonida yuqori jag' suyagining ichiga o'tadi va kichik oziq tishlarni hamda shu sohaning lunj tarafidagi milknii innervatsiya etadi;

d) **R.r. alveolares superiores anteriores** — yuqori jag'ning oldingi alveolar shoxlari. Bu nerv ham ko'z kosasiga uning ostki tirqishi — **fissura orbitalis inferior** orqali o'tadi. Ko'z kosasining ostki devori bo'ylab yo'nalib, uning oldingi qirrasiga yaqin qolganda yuqori jag' suyagining ichiga kirib ketadi va yuqori jag'ning kesuv va qoziq tishlarini, shu sohadagi yuqori lablarga qaragan milklarni innervatsiya etadi.

Yuqori jag' nervining orqa, o'rta va oldingi alveolar shoxlari tish ildizlari uchida o'zaro birlashib, yuqori jag' tishlari chigali — **plexus dentalis superiores** ni hosil qiladi. Bu chigaldan yuqori jag' tishlarining shoxlari — **r.r. dentalis superiores** va og'iz dahlizi sohasidagi yuqori jag' milklariga shoxlar — **r.r. gingivales superiores** ajraladi.

11) **N. zygomaticus**. Yuqori jag' nervining yana bir tarmog'i — yonoq nervi — **n. zygomaticus** qanot-tanglay chuqurchasi sohasidan ajralib avvalgi nerv bilan birga ko'z kosasiga pastki tirqish — **fissura orbitalis inferior** orqali o'tadi. Ko'z kosasining tashqi devori bo'ylab yo'nalib, **foramen zygomaticoorbitale** teshigi orqali yonoq suyagining ichiga o'tadi. Bu suyak ichida nerv ikki tarmoqqa bo'linadi:

a) **ramus zygomaticofacialis** — shu nomli teshik (**foramen zygomaticofaciale**) orqali yonoq sohasining oldingi yuzasida paydo bo'ladi. Bu tarmoqlar lunj terisida, ko'zning tashqi burchak sohasida tarqaladi;

b) **ramus zygomaticotemporalis** — shu nomli teshik (**foramen zygomaticotemporalis**) orqali chiqib, chakka mushagini teshib o'tgan holda chakkaning oldingi terisida va peshonaning orqa sohasida tarqaladi.

12. **N. infraorbitalis** — ko'z kosasining pastki nervi.

Bu nerv ko'z kosasiga ko'z kosasining pastki tirqishi — **fissura orbitalis inferior** orqali o'tib, ko'z kosasining pastki devorida egat va kanal — **sulcus et canalis infraorbitalis** orqali yo'nalib, ko'z kosasining ostki teshigi — **foramen ifraorbitalae** orqali yuz sohasiga chiqadi va quyidagi tarmoqlarga ajraladi.

a) **r.r. palpebrales inferiores** — pastki qovoq terisini innervatsiya etadi;

b) **r.r. nasales externi** — buruning tashqi yuzasini innervatsiya etadi;

d) **r.r. nasales interni** — burunning ichki yuzasini innervatsiya etadi;

d) **r.r. labiales superiores** — yuqori lab terisini va shilliq qavatini innervatsiya etadi.

8.4.2.4.3. Pastki jag' nervi — **n. mandibularis**

Pastki jag' nervi — **n. mandibularis** uch shoxli nervning uchinchi tarmog'i bo'lib, aralash nerv hisoblanadi. Uning tarkibida uch shoxli nerv tugunidan chiqayotgan sezuvchi tolalar va V juft nervining harakat o'zaklaridan boshlanuvchi harakat tolalari bo'ladi. Bu nerv kalladan oval teshik — **foramen ovale** orqali chiqadi.

Pastki jag' nervining sezuvchi tolalari:

1) Bosh miya pardalari nervi — **ramus meningeus** — **foramen spinosum** teshigi orqali kalla bo'shlig'iga qaytib kirib, miya qattiq pardasining innervatsiyasida qatnashadi.

2) Lunj nervi — **n. buccalis** lunj shilliq qavatini va terisini innervatsiya etadi.

3) Quloq — chakka nervi — **n. auriculotemporalis** bo'g'im sohasidan o'tib, quloq oldi so'lak bezi orqali yo'naladi va chakka sohasi terisida oxirgi tarmoqlarga parchalanadi. Bu nervdan quyidagi sezuvchi tarmoqlar chiqadi:

a) chakka — pastki jag' bo'g'imiga — **rami articulares**;

b) quloq oldi so'lak beziga — **rami parotoidei**;

d) tashqi eshituv yo'li terisi va nog'ora bo'shlig'i shilliq qavatiga — **n. meatus acustici externi**;

e) quloq oldi tarmoqlari — **n.n. auriculares anteriores** quloq terisini innervatsiya etadi;

f) quloq tuguni — **ganglion oticum** ni hosil etishda qatnashadigan tarmoqlar — **r.r. ganglionares ad ganglion oticum**;

g) **R.r. membranae tympani** — nog'ora pardani innervatsiya etadi;

h) **R.r. communicantes cum nervo faciale** — yuz nervi bilan qo'shiluvchi shoxlar;

i) **R.r. temporales superficiales** — chakkaning yuza shoxlari — chakka terisida tarqaladi.

4) Tilning sezuvchi nervi — **n. lingualis** quyidagi tarmoqlarga bo'linadi:

a) til uchi va tanasida tarqaladigan sezgi tarmoqlari — **rami linguales**;

b) og'iz bo'shlig'ining halqumga o'tish sohasini (bo'g'iz sohasi) innervatsiya etuvchi tarmoqlar — **rami isthmi faucium**;

d) til osti sohasining sezuv tolalari — **n. sublingualis**;

e) **R.r. communicantes cum nervo hypoglosso** — til osti nervi bilan qo'shiluvchi shoxlar;

f) **Chorda tympani** — nog'ora tori nervi til so'rg'ichlarini inervasiya etadi;

g) **R.r. ganglionares ad ganglion submandibulare** — jag' osti tuguni uchun shoxlar;

h) **R.r. ganglionares ad ganglion sublinguale** — til osti tuguni uchun shoxlar.

5) Pastki alveolar nervlar — **n. alveolaris inferior** pastki jag'dagi kanal — **canalis mandibularis** ichidan yo'nalib, bu nervdan quyidagi tarmoqlar ajraladi:

a) **n. mylohyoideus** — harakatlantiruvchi nerv bo'lib, **m. mylohyoideus** va **m. digastricus** ning oldingi qorinchasini innervatsiya etadi.

b) **plexus dentalis inferior** — pastki jag' kanalining ichida tish ildizlari sohasida chigal hosil bo'lib, bu chigaldan tish ildizlariga — **r.r. dentales inferiores** va pastki jag' milkiga — **r.r. gingivales inferiores** shoxlari ajraladi.

6. **N. mentalis** — engak nervi. Bu nerv pastki jag'dagi kanal — **canalis mandibularis** ichidan yo'nalib, engak sohasidagi teshik — **foramen mentale** dan chiqadi va quyidagi shoxchalarga bo'linadi.

a) **r.r. mentales** — engak sohasidagi terini innervatsiya etadi;

b) **r.r. labiales** — pastki lab terisini innervatsiya etadi;

d) **r.r. gingivales** — kesuv va qoziq tishlar sohasidagi milklarni innervatsiya etadi.

Pastki jag' nervining harakat tarmoqlari:

1) Chaynov nervi **n. massetericus** — **incisura mandibulae** o'ymasi orqali o'tib **m. masseter** mushagini innervatsiya etadi.

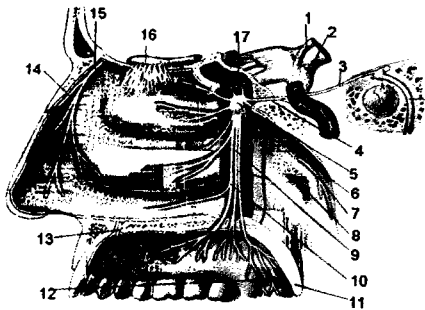
2) Chakkaning chuqur nervi — **n. n. temporales profundi** chakka mushagi — **m. temporales** ni innervatsiya etadi.

3) Yon qanotsimon nerv — **n. pterygoideus lateralis** shu nomli chaynov mushagini innervatsiya qiladi.

4) Ichki qanotsimon nerv — **n. pterygoideus medialis** shu nomli chaynov mushagini innervatsiya qilib, yumshoq tanglayni taranglovchi mushagiga tarmoq chiqaradi.

5) jag'-til osti nervi — **n. mylohyoideus** — **m. mylohyoideus** va **m. digastricus** (oldingi qorinchasini) mushaklarini innervatsiya qiladi.

6. **N. musculi tensoris veli palatini** — yumshoq tanglayni taranglaydigan mushakni innervatsiya qiladi.



144- rasm. Qanot-tanglay tuguni va uning tarmoqlari

1 — radix motoria; 2 — radix sensoria; 3 — n. petrosus major; 4 — n. canalis pterygoidei; 5 — ganglion pterygopalatinum; 6 — nn. Pterygopalatini; 7 — n. pharyngeus; 8 — tuba auditiva; 9 — nn. palatini minores; 10 — n. palatinus major; 11 — uvula; 12 — rr. Tonsillares; 13 — n. nasopalatinus; 14 — n. nasalis externus; 15 — n. ethmoidalis anterior; 16 — bulbus olfactorius; 17 — n. maxillaris.

o'zgartiradigan kipriksimon mushak mushaklarga yo'naladi. Simpatik tolalar esa ko'zning qon tomirlarini va qorachiqni kengaytiruvchi mushaklarni innervatsiya etadi.

2. Qanot-tanglay tuguni — **gangl. pterygopalatinum** qanot-tanglay chuqurchasida joylashib:

a) sezuvchi tolalar — **n.n. pterygopalatini** ni — V juft nervning ikkinchi shoxidan oladi;

b) parasimpatik tolalar — **n. petrosus major** — oraliq nervdan (VII juft tarkibida) ajraladi;

145- rasm. Yuz, bosh va bo'yin terisining innervatsiyasi.

1 — n. occipitalis major; 2 — n. occipitalis minor; 3 — n. auricularis magnus; 4, 5 — rami dorsales cervicales; 6 — n. transversus colli; 7 — n. mandibularis; 8 — n. maxillaris; 9 — n. ophthalmicus.

7. **N. muscoli tensoris tympani** — nog'ora pardani taranglovchi mushakni innervatsiya qiladi.

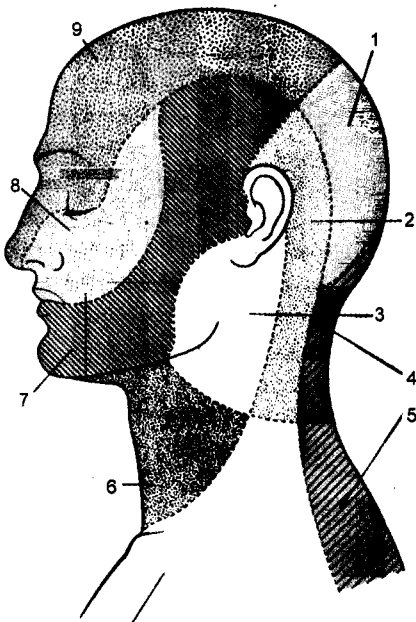
Uch shoxli nerv tarmoqlari bo'ylab joylashgan nerv tugunlari.

1. Kiprik tuguni — **gangl. ciliare V** juft nervning birinchi shoxi bilan bog'liq bo'lib, ko'z kosasining ichida joylashadi:

a) bu tugunni hosil etishda qatnashadigan sezuv tolalari uch shoxli nervning birinchi shoxidan ajraluvchi **n.nasocilliaris** hisobiga hosil bo'ladi;

b) parasimpatik tolalar ko'zni harakatlantiruvchi — **n. oculomotorius** nervi tarkibidagi tolalardan hosil bo'ladi;

d) simpatik tolalar ko'zni qon bilan ta'minlaydigan arteriya (**a. ophthalmica**) devori bo'ylab yo'naladigan tarmoqlardan hosil bo'ladi. Tugundan chiqayotgan parasimpatik tolalar ko'zning ichiga yo'nalib, gavhar qabariqligini klarga va qorachiqni toraytiradigan



d) simpatik tolalar (**n. petrosus profundus**) ichki uyqu arteriyasi devoridagi chigal — **plexus caroticus internus** dan hosil bo'ladi.

Bu tugundan yo'nalayotgan tolalar ko'zyoshi bezini, burun va tanglay shilliq qavatlari da joylashgan so'lak bezlarini innervatsiya etadi.

3) quloqsimon tugun — **gangl. oticum oval** teshik sohasida joylashib V juft nervning uchinchi shoxi bilan aloqa bog'laydi:

a) sezuv tolalari pastki jag' nervidan ajraladi;

b) parasimpatik tolalar — kichik toshsimon nerv — **n. petrosus minor** nomi bilan ajraladigan IX juft (**n. glossopharyngeus**) bosh miya nervi tarmog'i;

d) simpatik tolalar — bosh miya pardalarining arteriya devoridagi tolalardan hosil bo'ladi.

Bu tugundan chiqayotgan tolalar quloq oldi so'lak bezini (**gl. parotidea**) innervatsiya qiladi.

4) jag' osti tuguni — **gangl. submandibulare** til nervi ostida joylashib:

a) sezuvchi tarmoqlarni til nervidan (V juft nervining III tarmog'idan) qabul qiladi;

b) parasimpatik tolalar oraliq nervdan ajraluvchi ta'm sezuvchi tarmoqlar — **chorda tympani** dan ajraladi;

d) simpatik tolalar esa yuz arteriyasi (**a. facialis**) devoridagi chigaldan ajraluvchi tolalardan hosil bo'ladi.

Bu tugundan ajraluvchi tolalar til va jag' osti so'lak bezlarini innervatsiya qiladi.

8.4.2.5. VI juft bosh miya nervi — **n. abducens**

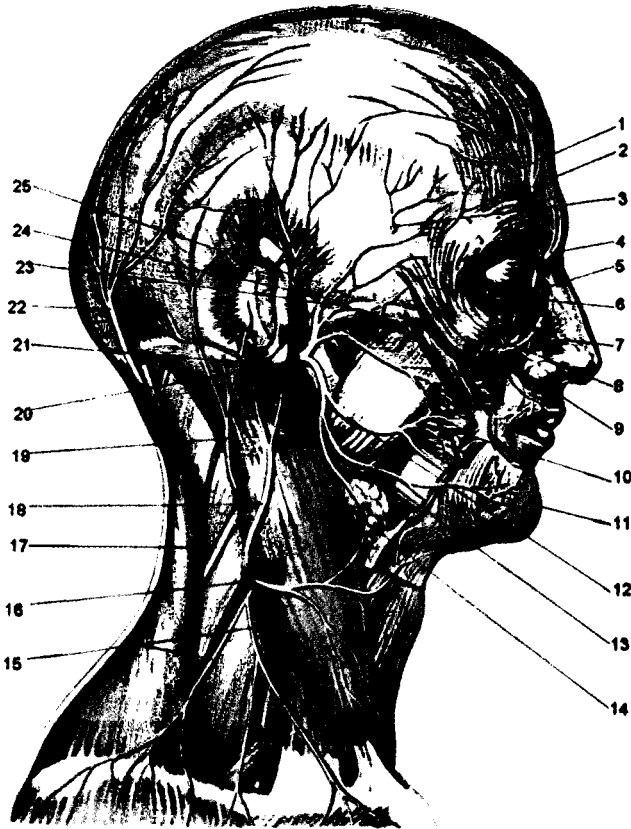
VI juft bosh miya nervi ko'zni uzoqlashtiruvchi nerv — **n. abducens** harakatlantiruvchi nerv tolalaridan iborat. Bu nervda somatik — harakatlantiruvchi o'zak bo'lib, Varoliy ko'prigida joylashadi. Nerv tolalari ko'prikning orqa chekkasidan chiqib, ko'z kosasiga yuqori tirqish — **fissura orbitalis superior** orqali o'tadi. Bu nerv — ko'z soqqasining tashqi to'g'ri mushagi — **m. rectus oculi lateralis** ni innervatsiya etadi.

8.4.2.6. VII juft bosh miya nervi — yuz nervi — **n. facialis** (146- rasm)

Bu nervning harakat o'zagi — **nucleus motorius n. facialis** Varoliy ko'prigining rombsimon chuqurchani tashkil etadigan yuzasida joylashadi. VII juft nerv tarkibida oraliq nerv — **n. intermedius** bo'ladi va shu sababli yana ikki o'zak tafovut etiladi: ustki so'lak ajratuvchi o'zak — **nucleus salivatorius superior**, hamda sezuvchi — **nucleus tractus solitarii**. VII juft nerv bosh miyadan Varoliy ko'prigi va uzunchoq miya chegarasidan chiqib, ichki eshituv

teshigi orqali yuz nervi kanaliga davom etadi. Kanal ichida VII juft nerv tarkibidagi oraliq nerv — **n. intermedius** tolalari, nerv tugunida bo'linadi. Bu tugun kanalning burilish sohasiga to'g'ri kelganligi uchun tizza tuguni — **gangl. geniculi** deyiladi. VII juft nervning harakat tolalari kanal bo'ylab o'z yo'nalishini davom ettiradi va kallaning tashqi yuzasiga bigizsimon va so'rg'ichsimon o'simtlar orasidagi teshik — **foramen stylomastoideum** orqali chiqadi. Yuz nervi quloq oldi so'lak bezi ichidan o'tib, tolalarga bo'linadi.

Kanal ichidagi — **n. intermedius** tarmoqlari:



146- rasm. Yuz nervining tarmoqlari.

1 — r. lateralis n. supraorbitalis; 2 — r. medialis n. supraorbitalis; 3 — n. zygomaticotemporalis; 4 — n. supratrochlearis; 5 — n. infratrochlearis; 6 — n. zygomaticofacialis; 7 — n. nasalis externus; 8 — n. infraorbitalis; 9 — ramus buccalis superior n. facialis; 10 — n. buccalis; 11 — n. mentalis; 12 — r. buccalis inferior n. facialis; 13 — r. marginalis mandibulae; 14 — n. transversus colli; 17 — n. cervicalis n. facialis ko'shilish qovo'zlog'i; 15 — n. supraclavicularis; 16 — n. transversus colli; 17 — n. accessorius; 18 — n. auricularis magnus; 19 — n. occipitalis minor; 20 — n. facialis; 21 — n. auricularis posterior; 22 — n. occipitalis major; 23 — r. zygomaticus n. facialis; 24 — r. temporalis n. facialis; 25 — n. auriculotemporalis.

1. Katta toshsimon nerv — **n. petrosus major** oraliq nerv tarmog'i bo'lib, tizza tugunidan ajraladi. Chakka suyagi toshsimon qismining oldingi yuzasidagi tirqish **hiatus canalis n. petrosi majoris** orqali kalla ichi yuzasida paydo bo'lib, shu nom bilan ataladigan egat orqali yirtiq teshik — **foramen lacerum** sohasida kallaning tashqi yuzasiga yo'naladi. Bu sohada simpatik nerv tolalari — **n. petrosus profundus** bilan qo'shilib qanotsimon kanal — **canalis pterygoideus** bo'ylab, qanot-tanglay chuqurchasi sohasidagi tugunni (**gangl. pterygopolotinum**) hosil etishda qatnashadi. (Bu tugundan chiquvchi tolalar haqidagi ma'lumot uch shoxli nerv bilan birga yozilgan.)

2. Nog'ora tori nervi — **chorda tympani** oraliq nervi tarmog'i bo'lib, tizza tugunidan ajraladi. Kanal ichidan o'rta quloq bo'shlig'iga — **canaliculus chordae tympani** orqali o'tadi. Bu nerv o'rta quloq bo'shlig'idan: toshsimon — nog'ora tirqishi — **fissura petrotympanica** orqali tashqariga chiqadi. Til nervi bilan qo'shilib uning ta'm bilish so'rg'ichlarini innervatsiya etadi.

3. **R. communicans cum plexus tympanica** — nog'ora bo'shlig'idagi chigal bilan qo'shiluvchi tarmoq;

4. **R. communicans cum nervo vago** — adashgan nerv bilan qo'shiluvchi tarmoq.

N. facialis — yuz nervi tarmoqlari:

1. Uzangi nervi — **n. stapedius** kanal ichidan nog'ora bo'shlig'iga o'tib, uzangi mushagi — **m. stapedius** ni innervatsiya etadi.

2. Quloq suprasi orqasidagi nerv **n. auricularis posterior** quloq suprasi mushaklari va ensa mushagini innervatsiya qilib, ensa shoxi — **r. occipitalis** hamda quloq shoxi — **r. auricularis** larga bo'linadi.

3. Ikki qorinchali tarmoq — **ramus digastricus** — **m. digastricus** ning orqa qorinchasini va — **m. stylohyoideus** larni innervatsiya etadi va shu sababdan **r. digastricus**, **r. stylohyoideus** shoxlarga ajraladi.

4. **R. communicans cum nervo glossopharyngeo** — til-halqum nervi bilan qo'shiluvchi shox.

Quloq oldi so'lak bez ichidan o'tgan tarmoqlar — **plexus intraparotoideus** quloq oldi so'lak bezi ichidagi chigalni hosil qilib, quyidagi tarmoqlarini chiqaradi:

5. Chakka tarmoqlari — **rami temporales** ko'z atrofidagi, peshona sohasidagi mimika mushaklarini innervatsiya qiladi.

6. Yonoq tarmoqlari — **rami sygomatice** yonoq sohasidagi mimika mushaklarini innervatsiya etadi.

7. Lunj tarmoqlari — **rami buccales** burun va og'iz atrofidagi hamda lunj sohalaridagi mimika mushaklarini innervatsiya qiladi.

8. Pastki jag' chekkasi bo'ylab yo'naladigan tarmoqlar — **ramus marginalis mandibularis** pastki labni hosil etishda ishtirok etadigan mushak — **m.m. risorius**, **depressor labii inferioris**, **mentalis** larni innervatsiya qiladi.

9. Bo'yin tarmoqlari — **ramus colli** bo'yinning teri osti mushagi — **m.platisma** ni innervatsiya qiladi.

10. Yumshoq tanglayni ko'taruvchi mushak — **m. levator veli palatini** ni innervatsiya etadigan tarmoq nog'ora tori nervi bilan birga yo'naladi va uning tarkibidan ajralib shu mushakni innervatsiya qiladi.

Xulosa: **N. FACIALIS** quyidagi mushaklarni innervatsiya qiladi:

- 1) **M. occipitofrontalis (venter frontalis);**
- 2) **M. orbicularis oculi;**
- 3) **M. procerus;**
- 4) **M. corrugator supercilii;**
- 5) **M. m. auricularii;**
- 6) **M. nasalis;**
- 7) **M. levator labii superioris;**
- 8) **M. zygomaticus major et minor;**
- 9) **M. buccinator;**
- 10) **M. risorius;**
- 11) **M. levator anguli oris;**
- 12) **M. orbicularis oris;**
- 13) **M. depressor septi;**
- 14) **M. depressor labii inferioris;**
- 15) **M. depressor anguli oris;**
- 16) **M. mentalis;**
- 17) **M. digastricus (venter posterior);**
- 18) **M. stylohyoideus;**
- 19) **M. platysma.**

8.4.2.7. IX juft bosh miya nervi — **n. glossopharyngeus**

IX juft bosh miya nervi — til-halqum nervi — **n. glossopharyngeus** aralash nerv bo'lib, bu nerv tarkibida 3 guruh o'zaklar bo'ladi: 1) sezuvchi o'zak — **nucleus solitarius**; 2) **parasimpatik** — sekretor o'zak — **nucleus salivatorius inferior**; 3) harakatlantiruvchi o'zak — **nucleus ambiguus**. Bu nerv tarmoqlari uzunchoq miyaning dorzal yuzasidagi olivalarning orqa sohasidan, kalla bo'shlig'idan — **foramen jugulare** teshigi orqali chiqadi. IX juft nerv bo'yinturuq teshigining ichki sohasida **ganglion superior** va teshikning ostida **ganglion inferior** tugunlarini hosil qiladi.

IX juft bosh miya nervi tarmoqlari:

1. **N. tympanicus** — nog'ora parda tarmog'i parasimpatik tolalardan iborat. Bu nerv nog'ora bo'shlig'iga **fissura petrosquamosa** tirqishi orqali o'tadi va **plexus tympanicus** chigalini hosil qiladi. Nog'ora bo'shlig'i hamda eshituv nayining shilliq qavatlarini — chigaldan ajraluvchi sezuv tarmoqlari bilan ta'minlanadi. Eshituv nayiga yo'nalgan shox — **r. tubarius** va chigaldan ajralib uyqu kanaliga yo'nalgan nervga — **n.n. caroticotympanici** deyiladi.

Nog'ora bo'shlig'idagi **plexus tympanicus** dan kichik toshsimon nerv — **n. petrosi minor** ajraladi. Bu nerv shu nomli tirqish orqali o'tib, chakka suyagi piramida qismining oldingi yuzasidagi egat — **sulcus n. petrosi minoris** bo'ylab yo'naladi. Kichik toshsimon nerv kalla suyagining yirtiq teshigi — **foramen lacerum** orqali tashqariga chiqadi va shu sohada joylashgan quloq tuguni — **ganglion oticum** ni hosil etishda qatnashadi. Bu tugunni hosil etishda, IX juft nervning **nucleus salivatorius inferior** o'zagidan boshlanuvchi parasimpatik — so'lak ajratuvchi tolalar qatnashadi. Shu sababli tugundan chiquvchi tolalar — quloq oldi so'lak bezi — **glandulae parotis** ni innervatsiya qiladi. Bu tolalar so'lak beziga V juft nervning 3 shoxining — **n. auriculotemporalis** tarmog'i tarkibida yetib keladi. Shu sababdan bu tarmoqlarga — **r. communicans cum nervo anriculotempore** deyiladi.

2. **R. musculi stylopharyngei** — harakatlantiruvchi tolalardan tashkil topib, halqumning **m. stylopharygeus** mushagini innervatsiya qiladi.

3. **R.r. tonsillares** — sezuv tolalaridan hosil bo'lib, tanglay murtagi va shu sohalarni innervatsiya qiladi.

4. **R.r. pharyngeus** — sezuv tolalaridan tashkil topib, halqum ichki yuzasini innervatsiya qiladi.

5. **R.r. lingualis** — til ildizi sohasiga sezuvchi tolalarni hamda tildagi papillae vallatae so'rg'ichiga parasimpatik tolalarni yuboradi.

6. **R. sinus carotici** — sezuvchi tolalarni saqlab, umumiy uyqu arteriyasining bo'linish sohasidagi **glomus caroticus** chigalini hosil etishda qatnashadi.

7. **R. communicans cum ramo auriculare nervi vagi** — adashgan nervning quloqqa yo'naluvchi shoxlari bilan birikadi.

8. **R. communicans cum ramo meningeo** — bosh miya qattiq pardasini innervatsiya etuvchi nervlarga qo'shiladi.

9. **R. communicans cum chorda tympani** — tildagi nog'ara tori nerviga qo'shiluvchi shox.

8.4.2.8. X juft bosh miya nervi — **n. vagus** — adashgan nerv

X juft bosh miya nervi — adashgan nerv — **n. vagus** uch xil o'zakdan boshlanadi:

1) sezuvchi o'zak — **nucleus solitarius**;

2) somatik mushaklarning harakatlantiruvchi o'zagi — **nucleus ambiguus**;

3) parasimpatik nerv tolalarining vegetativ o'zagi — **nucleus dorsalis n.**

vagi.

Adashgan nerv o'zaklari uzunchoq miyada joylashgan bo'lib, nerv tolalari uzunchoq miya — **sulcus lateralis posterior** egatidan chiqadi. Adashgan nerv bo'yinturuq teshigi **foramen jugularae** orqali chiqib, uning ustida — **ganglion superius**, ostida — **ganglion inferius** tugunlari hosil bo'ladi. Bo'yin sohasida

bu nerv — **v. jugularis interna** va — **a. carotis interna** qon tomirlari orasida joylashadi. Adashgan nerv bo'yindan ko'krak bo'shlig'iga o'tadi. O'ng adashgan nerv qizilo'ngachning orqa yuzasida, chap adashgan nerv esa oldingi yuzasida joylashadi. Diafragmadagi **hiatus esophageus** tirqishi orqali nerv qorin bo'shlig'iga o'tadi.

I. Adashgan nervning kalla sohasidagi tarmoqlari:

1) **N. meningeus** — bosh miya pardasini sezuvchi tolalar bilan ta'minlaydi;

2) **N. auricularis** — sezuvchi tarmoqlardan iborat bo'lib, quloq suprasi terisini hamda tashqi eshituv yo'lining orqa devorini innervatsiya qiladi.

II. Adashgan nervning bo'yin sohasidagi tarmoqlari:

1) **N. pharyngei** — aralash tarmoqlardan hosil bo'ladi. Bu nervning harakatlantiruvchi tarmoqlari halqumning siquvchi — **m. constrictor pharyngis superior, media et inferior** mushaklarini, yumshoq tanglayning — **m. palatopharyngeus, m. palatoglossus, m. uvulae, m. levator veli palatini** mushaklarini innervatsiya etadi. Halqum nervining sezuvchi tarmoqlari — halqum shilliq qavatini innervatsiya qiladi.

2. **R. communicans cum nervo glossopharyngeo** — til-halqum nervi bilan qo'shiladigan shox. Avvalgi nerv bilan birga halqum devorida **plexus pharyngealis** chigalini hosil qiladi.

3. **N. laryngeus superior** — aralash nerv tolalaridan hosil bo'lib, sezuvchi tarmoqlari hiqildoqning ovoz boylamlaridan yuqorigi shilliq qavatini innervatsiya qiladi.

Bu nervning harakatlantiruvchi tarmoqlari hiqildoqning **m. cricothyroideus** mushagini innervatsiya qiladi. U tashqi shox — **r. externus** va ichki shox — **r. internus** larga ajraladi. Ichki shoxdan hiqildoqqa qaytuvchi nervga qo'shiladigan shox — **r. communicans cum nervo laryngeo recurrenste** ajraladi.

4. **N. n. cardiaci cervicales superiores et inferiores** — yurak sohasidagi umumiy chigalini hosil etishda qatnashib uni parasimpatik tolalar bilan ta'minlaydi.

III. Adashgan nervning ko'krak sohasidagi tarmoqlari: •

1) **N. laryngeus recurrens** — hiqildoqqa qaytuvchi nerv. Bu nerv aralash tarmoqlardan hosil bo'ladi. Undan uchta asosiy tarmoq: **rami esophagei; rami tracheales; n. laryngeus inferior** ajraladi. **Rami esophagei** tarmog'i — qizilo'ngachni, halqum shilliq qavatlarini innervatsiyasi uchun sezuvchi tarmoqlarni ajratadi. **Rami tracheales** tarmog'i esa traxeyaning shilliq qavatiga sezuvchi tolalar, **N. laryngeus inferior** tarmoqlari hiqildoqning ovoz boylamlari ostidagi shilliq qavat uchun tarmoqlar chiqaradi. Bu nervning sezuvchi tolalari til ildizi va hiqildoq usti tog'ayi sohasini, traxeya, halqum, qizilo'ngach, qalqonsimon bez, ayrisimon bezlarni innervatsiya qiladi. uning harakatlantiruvchi tolalari hiqildoqning **m. vocalis, m. thyroarytonoideus** mushaklarini innervatsiya qiladi. Ostki hiqildoq nervidan yurak sohasiga parasimpatik tolalar yo'naladi va bu tolalar yurak nerv chigalini hosil etishda qatnashadi.

2) **R.r. cardiaci thoracici** — adashgan nervning ko'krak qismidan ajralgan parasimpatik nerv tolalaridan hosil bo'ladi. Bu nerv tolalari ham yurak atrofidagi nerv chigalini hosil etishda qatnashadi.

3) **R.r. bronchiales et tracheales** — aralash nerv tolalaridan hosil bo'ladi. Parasimpatik tolalar traxeya, bronx silliq mushaklarini hamda shilliq bezlarni innervatsiya etadi. Sezuvchi tolalar traxeya, bronx, o'pka to'qimalaridagi sezgi ta'sirini qabul qiladi. Adashgan nerv tarmoqlari o'pka darvozasi sohasida o'pka nervi chigali — **plexus pulmonalis** ni hosil etadi.

4) **N. oesophagei** — qizilo'ngach devoriga va shilliq qavatidagi bezlarga parasimpatik tolalar chiqaradi. Adashgan nervning qizilo'ngachdagi tarmoqlari uning devorida qizilo'ngach chigali — **plexus oesophagealis** ni hosil etadi.

IV. Adashgan nervning qorin bo'shlig'idagi tarmoqlari.

Adashgan nerv qorin bo'shlig'iga qizilo'ngach bilan birga o'tadi.

Chap tarafdagi adashgan nerv me'daning oldingi yuzasida, o'ng tarafdagi adashgan nerv esa me'daning orqa yuzasida nerv chigali: **plexus gastricus anterior et plexus gastricus posterior** larni hosil qiladi. Bu chigallardan boshlanadigan parasimpatik nerv tolalari qorin bo'shlig'idagi a'zolariga yo'naladi: me'da, 12 barmoq ichak, ingichka va yo'g'on ichak (S-simon qismigacha), me'da osti bezi, jigar, taloq kabi a'zolar mushaklarini, bez hujayralarining shilliq qavatini innervatsiya etadi. Adashgan nerv me'daning oldingi yuzasida poya — **truncus vagalis anterior** ni, me'daning orqa yuzasida esa orqa poya — **truncus vagalis posterior** ni hosil qiladi.

1. **Tractus vagalis anterior** tarmoqlari:

a) **r.r. gastrici anteriores** shoxlaridan me'da kichik egriligining oldingi nervi — **n. curvaturae minoris anterior** ajraladi;

b) **r.r. hepatici** — jigarni innervatsiya etadigan shoxlardan me'daning chiqish qismiga — **r. pyloricus** shoxlari ajraladi.

2. **Tractus vagalis posterior** tarmoqlari:

a) **r.r. gastrici posteriores** — me'daning orqa yuzasidagi shoxlardan kichik egrilikning orqa nervi **n. curvaturae minores posterior** ajraladi;

b) **r.r. coeliaci** — **truncus coeliacus** arteriyasi bilan yo'naluvchi shoxlar.

3. **R.r. renalis** — adashgan nervning buyrak ichiga yo'naluvchi shoxlari.

8.4.2.9. XI juft bosh miya nervi — **n. accessorius**

N. accessorius — qo'shimcha nervda ikkita harakatlantiruvchi o'zak bo'ladi. Bu o'zaklar uzunchoq miya va orqa miyaning bo'yin segmentlarida joylashadi. Asosan bu nerv X juft nerv tarkibidan ajralib, ~~adashgan~~ nerv bilan birga bo'yinturuq teshigi — **foramen jugularae** orqali kalla bo'shlig'idan ikkita ildiz sifatida chiqadi:

a) **radix cranialis (pars vagalis)** — kalla qismidagi ildizi;

b) **radix spinalis (pars spinalis)** — orqa miya ildizi;

Qo'shimcha nerv poyasi — **tractus nervi accessorii** ichki shox — **r. internus** va tashqi shox — **r. externus** larga ajraladi.

Qo'shimcha nerv **r.r. muscularis** shoxlari orqada joylashgan — **m. trapezius**, hamda bo'yindagi — **m. sternocleidomastoideus** mushaklarini innervatsiya etadi. Qo'shimcha nerv tolalari — **n. vagus** tolalariga qo'shilib, halqum hamda hiqildoq mushaklarini innervatsiya etishda qatnashadi (**ramus internus**).

8.4.2.10. XII juft bosh miya nervi — **n. hypoglossus**

N. hypoglossus — til osti nervi tarkibida harakatlantiruvchi o'zaklar bo'lib, bu o'zaklar uzunchoq miyada hamda orqa miyaning bo'yin segmentlarida joylashadi. Nerv uzunchoq miyaning oldingi yuzasidagi piramida va olivalarning orasidan chiqib, ensa suyagidagi — **canalis hypoglossalis** orqali o'tadi. Nervning asosiy tolalari tilning xususiy mushaklarini innervatsiyalaydi.

Til osti nervining **radix superior** tolasi bo'yin chigali tarmoqlari bilan qo'shiladi va bo'yin qovuzlog'i — **ansa cervicalis** ni hosil qiladi. Bu qovuzloqdan ajralgan nerv tolalari **m. geniohyoideus** hamda til osti suyagi ostidagi mushaklarni innervatsiyalaydi.

8.5. VEGETATIV (AVTONOM) NERV TIZIMI (147- rasm)

Nerv tizimi topografiyasiga ko'ra: markaziy nerv tizimi va pereferik nerv tizimiga bo'linadi. U vazifasiga ko'ra: somatik hamda vegetativ nerv tizimiga ajraladi. Somatik nerv tizimi tanadagi ko'ndalang targ'il mushaklarni va tana terisini innervatsiyalaydi. Vegetativ nerv tizimi esa ichki a'zoldagi mushaklarda, bezlar va qon tomir devorlarida tarqaladi. Natijada vegetativ nerv tizimi hazm, nafas, siydik chiqarish va jinsiy a'zolari innervatsiyalaydi. Vegetativ nerv tizimi tarmoqlari tanaga ham tarqalib, trofik (oziqlantirish) vazifasini bajaradi.

Vegetativ nerv tizimining o'zaklari to'rt sohada joylashadi:

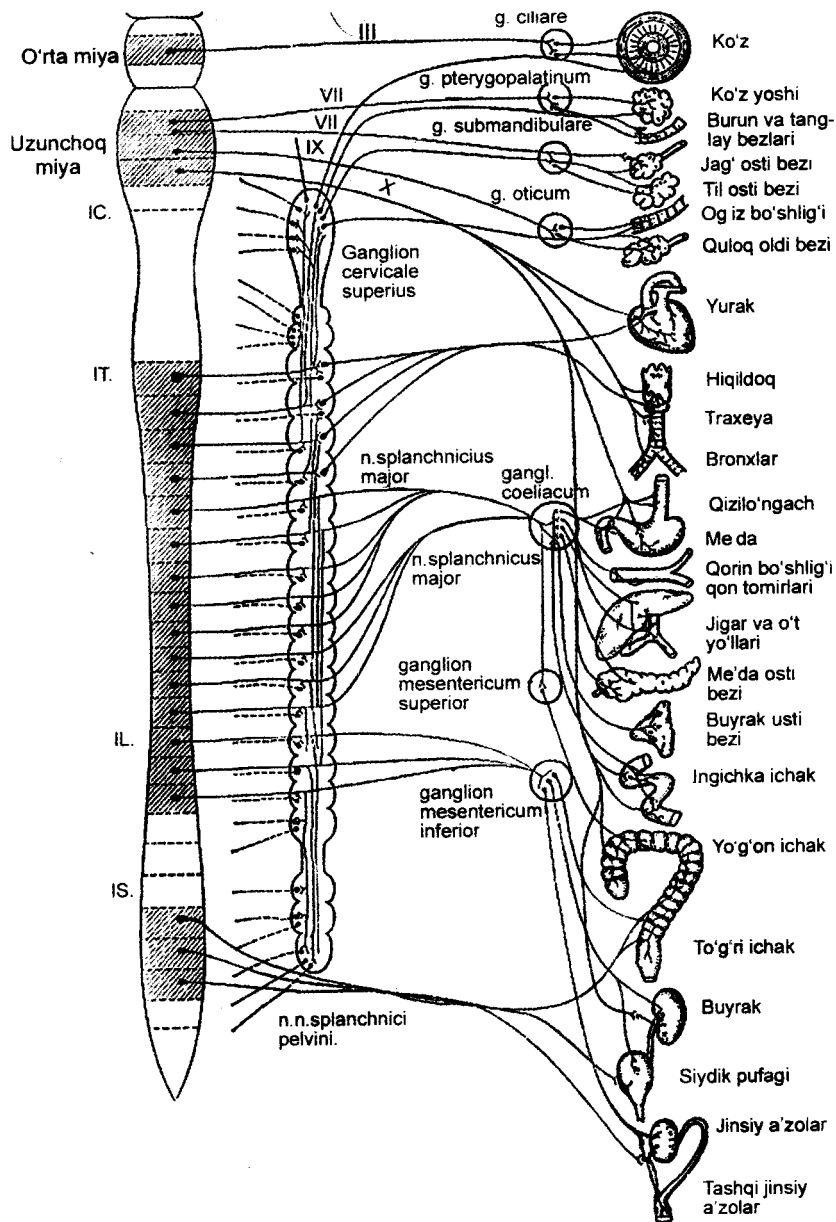
I. Mezensefal sohada: o'rta miyadagi miya oyoqchalari tarkibidagi **nucl. accessorius** va toq o'zaklarda. Bu o'zaklardan ajralgan nerv tolalari III juft nerv tarkibida yo'naladi.

II. Bulbar sohada: Voroliy ko'prigi va uzunchoq miyada joylashgan VII, IX, X juft nervlarning vegetativ o'zaklari: **nucl. salivatorius superior n. facialis; nucleus salivatorius inferior n. glossopharyngei; nucleus dorsalis n. vagi** da.

III. Torako — lumbal sohada: S — VIII, Th — I — Th — XII, L — I — L — III orqa miya segmentlarining yon shoxlaridagi **substantia intermedia lateralis** o'zaklarida.

IV. Sakral sohada: orqa miya Sc — II — Sc — IV segmentlarining yon shoxlaridagi **substantia intermedia lateralis** o'zaklarida.

Vegetativ nerv tizimida oliy vegetativ markazlar bo'lib, ular quyidagi sohalarda joylashadi:



147- rasm. Vegetativ nerv tizimi tuzilishining chizmasi.

I. Rombsimon miya sohasidagi IV qorincha tubidagi rombsimon chuqurchada joylashgan qon tomir markazi va miyacha sohasidagi kulrang moddalar ham teri trofikasiga, yaralarning bitishiga ta'sir qiladi.

II. O'rta miyadagi suv yo'li atrofidagi kulrang moddalarda;

III. Oraliq miyaning **hypothalamus** sohasida;

IV. Bosh miya po'stloq sohalarida.

Vegetativ nerv tizimi ikki guruh nervlarga ajraladi: parasimpatik hamda simpatik nerv tizimi.

Parasimpatik nerv tizimi ko'z qorachig'ini va ichki a'zolari toraytirib, qon tomirlarni kengaytiradi.

Simpatik nerv tizimi esa yurak qisqarishini va a'zolari kislorod bilan ta'minlanishini oshiradi, qorachiqni kengaytirib, qon tomirlarni toraytiradi.

Vegetativ nerv tizimining mezensefal, bulbar, sakral sohaları parasimpatik nerv tizimining markazi hisoblanadi. Uning torako-lumbal sohasi esa simpatik nerv tizimining markazi hisoblanadi.

8.5.1. Parasimpatik nerv tizimi

Parasimpatik nerv tizimida kranial va sakral o'zaklar bo'ladi. O'z navbatida kranial o'zaklar mezensefalik va bulbar qismga bo'linadi.

1. Mezensefalik bo'limda (miya oyoqchalari tarkibida) parasimpatik nerv tizimining **nucleus accessorius n. oculomotorii** vegetativ o'zagi joylashadi. Bu o'zakdan ajralgan parasimpatik tolalar III juft bosh miya nervi — **n. oculomotorius** ning tarkibida ko'z kosasiga o'tib, ko'z soqqasidagi qorachiqni toraytiruvchi — **m. sphincter pupillae** mushagini hamda gavharning kiprikli mushagi — **m. ciliaris** ni innervatsiyalaydi.

2. Parasimpatik nerv tizimining bulbar markazlarini VII juft bosh miya nervining — **nucleus salivatorius superior** o'zagi, IX juft bosh miya nervining — **nucleus salivatorius inferior** o'zagi, hamda X juft bosh miya nervining — **nucleus dorsalis** o'zaklari tashkil etadi.

VII juft nerv — **n. facialis** tarkibidagi parasimpatik nerv tolalari **nucleus salivatorius superior** o'zaklaridan boshlanadi. Bu tolalar yuz kanali (**canalis facialis**) ichida ajralgan **n. petrosus major** tarkibida, kanal tirqishi orqali chiqib chakka suyagining tohsimon qismining oldingi yuzasi bo'ylab yo'naladi. Nerv tolalari yirtiq teshik — **foramen lacerum** orqali o'tadi, **canalis pterygoidea** kanali orqali qanot-tanglay chuqurchasi — **fossa pterygopalatinum** ga tushadi va shu chuqurcha sohasidagi vegetativ tugun — **ganglion pterygopalatinum** ni hosil etishda qatnashadi. Tugundan ajralgan parasimpatik tolalar ko'zyoshi bezini, burun va tanglaydagi mayda bezlarni innervatsiyalaydi.

VII juft nervi **n. facialis** ning **nucleus salivatorius superior** o'zagining yana bir parasimpatik tarmog'i yuz kanali — **canalis facialis** ichida ajralayotgan

chorda tympani tarmog'idir. Bu nerv kanaldan o'rta quloq bo'shlig'iga o'tadi. Nog'ora pardaning ichki yuzasidan yo'nalib, **fissura petrotympanica** tirqishi orqali kallaning tashqi yuzasiga chiqadi. **Chorda tympani** tarmog'i jag' osti tuguni — **ganglion submandibulare** ni hosil etishda qatnashadi. Bu tugundan ajralayotgan parasimpatik tolalar jag' osti so'lak bezi — **glandulae submandibulare** ni hamda til osti so'lak bezi — **glandulae sublingualae** ni innervatsiyalaydi.

Bulbar sohada joylashgan **nucleus salivatorius inferior** o'zagidan ajraladigan parasimpatik tolalar IX juft nerv — **n. glossopharyngeus** tarkibida yo'naladi. Bu nervdan ajralgan **n. tympanicus** tolalari **fissura petrosquamosa** tirqishi orqali o'rta quloq bo'shlig'iga o'tadi. So'ngra bu nerv tolalari **n. petrosus minor** nomi bilan, chakka suyagining toshsimon qismining oldingi yuzasiga, yirtiq teshik — **foramen lacerum** orqali o'tib, **ganglion oticum** — quloq tugunini hosil etishda qatnashadi. Tugundan ajralgan parasimpatik tolalar, V juft nervning 3 tarmog'ining — **n. acuriculo-temporalis** nerviga qo'shib, quloq oldi so'lak bezi — **glandulae parotis** ni parasimpatik innervatsiya qiladi. Parasimpatik nerv tizimining bulbar sohasida joylashgan yana bir o'zagi — **nucleus dorsalis n. vagi** X juft nervining asosiy o'zaklaridan biri hisoblanadi. Bu o'zaklardan boshlanadigan parasimpatik nervlar, X juft nerv tarmoqlari sifatida, til ildizi, halqum, hiqildoq, traxeya, bronx, qizilo'ngach, yurak, me'da, jigar, me'da osti bezi, taloq, ingichka ichak, yo'g'on ichak sohalarida tarqaladi.

Parasimpatik nerv tizimining sakral bo'limidagi o'zaklar, orqa miyaning Sc — II — Sc — IV segmentlarining yon shoxlarida joylashgan **nucleus intermediolateralis** o'zaklaridan hosil bo'ladi. Bu o'zaklardan ajralgan parasimpatik tolalar Sc — II — Sc — IV segmentlarining oldingi ildizlari tarkibida yo'naladi. Bu tolalar chanoq bo'shlig'i sohasida **n.n. splanchnici pelvini** nerv tolalarini hosil qilib, S-simon ichak, to'g'ri ichak, siydik pufagi, ichki va tashqi jinsiy a'zolari parasimpatik innervatsiyalaydi.

8.5.2. Simpatik nerv tizimi

Simpatik nerv tizimining o'zaklari torako-lumbal bo'limda, S VIII, Th — I — Th — XII, L — I — L — III segmentlari yon shoxlarining — **substantia intermedia lateralis** sohasida joylashadi. Yon shoxlarining o'zaklaridan ajragan nerv tolalari, oldingi ildizlar tarkibida umurtqa pog'anasi kanalidan chiqadi. Umurtqa pog'onasidan tashqaridagi tolalar — **rami communicantes albi** nomi bilan, umurtqa pog'anasining ikki yonida simpatik tugunlar tizimchasi — **truncus sympathici dexter et sinister** ni hosil etishda qatnashadi. **Truncus sympathicus** tizimchasi simpatik nerv tugunlaridan — **ganglion trunci sympathici**, tugunlar orasidagi qo'shuvchi nerv tolalari — **rami interganglionares** lardan hosil bo'ladi. Simpatik tugunlar umurtqa pog'onasining ikki yon tomonida

joylashib, bo'yin, ko'krak, bel, dumg'aza sohaslariga bo'linadi. Bo'yin sohasida 3 ta yuqorigi, o'rta va ostki, ko'krak sohasida 10–12 ta, bel sohada 3–4 tugun bo'ladi. Dumg'aza yoki chanoq sohaslarida esa 4 ta tugun joylashadi.

Simpatik nerv tolalarining tarqalishi:

1. Tugundan chiquvchi postganglionar tolalar — **rami communicante grisei** nomi bilan orqa miya nerv tolalariga qo'shilib, ko'ndalang-targ'il mushaklarga etib boradi.

2. Tugundan chiquvchi postganglionar tolalar o'z yaqinidagi arteriyalar devorida simpatik tolalar chigalini hosil qilib, qon tomirlar bilan birga to'qima va hujayralargacha yetib boradi. Bu simpatik tolalar to'qimalarning trofik (oziqlanish) vazifasini ta'minlaydi.

3. Tugunlardan ajralayotgan mustaqil postganglionar simpatik nerv tolalari sifatida a'zolariga yetib boradi. Bunday nervlarga bo'yin tugunlaridan ajraluvchi — **n. cardiaci cervicales superior, medius et inferior, n. n. cardiaci thoracici, n. splanchnici major et minor** lar misol bo'la oladi.

Bo'yin sohasidan ajraluvchi nervlar.

Bo'yin tugunlari kalla, bo'yin va ko'krak sohaslaridagi a'zo hamda to'qimalarni innervatsiya etishda qatnashadi.

1) **n. caroticus internus, n. vertebralis** — shu nomli qon tomirlar devorida simpatik nerv chigallari hosil bo'ladi. Qon tomirlar bilan birga nerv tolalari kalla ichiga o'tib, bosh miya pardalarini, uning qon tomir devorlarini, gipofiz sohasini, hamda III, IV, V, VI juft nervlar sohasini simpatik innervatsiyasida qatnashadi. **Plexus caroticus internus** — simpatik chigaldan **n. petrosus profundus** tarmog'i ajralib, VII juft nervning parasimpatik tarmog'i bo'lgan **n. petrosus major** ga qo'shiladi va umumiy nerv — **n. canali pterygoidei** ni hosil qiladi. Bu nerv qanot-tanglay chuqurchasidagi tugun - **ganglion pterygopalatinum** ni hosil etishda qatnashadi. Bu tugundan boshlanadigan tolalar ko'zyoshi bezini, burun bo'shlig'idagi va tanglaydagi bezlarni vegetativ innervatsiyasida qatnashadi.

2) **n. n. carotici externi** bo'yin tugunlaridan ajralayotgan tolalar tashqi uyqu arteriyasi devorini o'rab oladi. Bu chigaldan ajralayotgan nerv quloq tuguni — **ganglion oticum** ni hosil etishda qatnashadi. Bu tugundan ajralayotgan vegetativ tolalar quloq oldi so'lak bezining innervatsiyalaydi. Tashqi uyqu arteriyasining tarmog'i bo'lgan yuz arteriyasi — **a. facialis** devoridagi chigaldan ajralayotgan simpatik tolalar jag' osti tuguni — **gangl. submandibulare** ni hosil etishda qatnashadi. Bu tugundan ajragan vegetativ tolalar til va jag' osti so'lak bezlarini vegetativ innervatsiyasida qatnashadi.

3) Bo'yin sohasidagi a'zolar qon tomirlar chigalidan simpatik inner-vatsiyalanadi (**rami laryngopharyngei**).

4) Kalla sohasidagi mushaklar, teri bezlari, ko'z qorachig'ini kengaytiruvchi tolalar, so'lak bezlari, ko'zyoshi bezlari qon tomir devoridagi chigallardan simpatik innervatsiyalanadi.

5) Bo'yingdagi har bir tugundan yurakning innervatsiya qilish uchun postganglionar simpatik nervlar: **n. cardiaci cervicales superior, medius et inferior** ajraladi.

Ko'krak tugunlaridan ajraluvchi nervlar:

1) **N. n. cardiaci thoracici** — yuqoridagi ko'krak tugunlaridan ajralib, yurak atrofidagi vegetativ chigalni hosil qilishda qatnashadi.

2) **Rami communicantes grisei** — qo'shuvchi kulrang postganglionar simpatik tolalar ko'krak segmentlaridan chiquvchi qovurg'alararo nervlarga qo'shiladi. Bu nervlar **n. intercostales** ning innervatsiya etuvchi mushaklarida va terida trofik innervatsiyani ta'minlaydi.

3) **Rami pulmonalis** — postganglionar simpatik tolalar bronxlar va o'pkaning vegetativ innervatsiyasini ta'minlaydi.

4) **Rami aortici** ko'krak aortasi devorida **plexus aorticus** chigalini hosil etishda qatnashadi. Bu vegetativ chigal tolalari ko'ks oralig'idagi a'zolarning (traxeya, bronx, qizilo'ngach, ayrisimon bez) simpatik innervatsiyasini ta'minlaydi.

5) **N. splanchnici major et minor** — ichki a'zolari innervatsiya etuvchi nervlar. Katta tarmoq ko'krakning V–IX tugunlaridan ajraladi. Kichik tarmoq X–XI tugunidan boshlanadi. Bu tarmoqlar diafragmani hosil etuvchi mushak oyoqchalari orasidan o'tib, qorin bo'shlig'ida quyosh chigali **plexus coeliacus** ni hosil etishda qatnashadi.

Bel sohasidagi tugunlardan ajraluvchi nervlar:

1) Bel sohasidagi tugunlardan ajraluvchi postganglionar tolalar, ko'krak tugunlaridan ajragan **n. splanchnici major et minor** lar bilan qo'shilib quyosh chigali — **plexus coeliacus** ni hosil qiladi. Bu chigal **truncus coeliacus** arteriyasining boshlanish sohasida joylashib, uning tarmoqlari bo'ylab, qorin bo'shlig'ining yuqori qavat a'zolariga tarqaladi. Bu chigal tarmoqlari me'da, taloq, jigar, 12 barmoq ichak, buyrak, buyrak usti bezida tarqaladi.

2) Bel sohasidagi tugunlardan ajraluvchi tolalar yuqori tuthich arteriya devori — **plexus mesentericus superior** da nerv chigalini hosil etishda qatnashadi. Bu chigaldan ajralgan nerv tolalari, qon tomirlar devori bo'ylab yo'nalib, ingichka va yo'g'on ichaklarning simpatik innervatsiyasida qatnashadi.

3) Bel sohasidagi tugunlardan chiqayotgan simpatik tolalar ostki tutqich arteriyasi atrofida **plexus mesentericus inferior** chigalini hosil qiladi. Chigaldan ajraluvchi tarmoqlar yo'g'on ichakning tushuvchi, S-simon va to'g'ri ichakning ustki bo'limlarini vegetativ innervatsiyasini ta'minlaydi.

Dumg'aza sohasidagi tugunlardan ajraluvchi nervlar:

1) Dumg'aza sohasidagi tugunlardan ajraluvchi nervlar chanoq bo'shlig'ida **plexus hypogastricus inferior** chigalini hosil qiladi. Chanoq sohasidagi vegetativ chigallardan ajraluvchi tarmoqlar siydik qopchasini, to'g'ri ichakni, bachadonni, ichki va tashqi jinsiy a'zolarning simpatik innervatsiyasini ta'minlaydi.

2) Dumg'aza sohasidagi tugunlardan ajraluvchi nervlar **rami communicantes grisei** nomi bilan oyoqni innervatsiya etuvchi nervlarga qo'shiladi.

3) Dumg'aza sohasidagi tugunlardan ajraluvchi postganglionar tolalar oyoqni qon bilan ta'minlaydigan qon tomir devorlarida chigallar hosil etib, oyoqdagi teri bezlarini, mushaklar tonusini va trofikasini boshqaruvchi simpatik tolalar bilan ta'minlaydi.

Simpatik nerv tizimi tugunlaridan ajraluvchi nervlar:

I. **Ganglion cervicale superius** — bo'yindagi yuqori tugundan quyidagi tarmoqlar ajraladi:

a) **n. jugularis** — bo'yinturuq nervi;

b) **n. caroticus internus** — ichki uyqu arteriyasi tarkibida yo'naluvchi nerv. Bu nervlardan epifiz bezi — **n. pineales** ga ajraladi;

d) **n.n.carotici externi** — tashqi uyqu arteriyasi tarkibida yo'naluvchi nervlar;

e) **r.r. laryngopharyngea** — hiqildoq va halqum shoxlari;

II. **Ganglion cervicale medium** — bo'yindagi o'rta tugundan:

n. cardiacus cervicalis medius — bo'yin tugunidan ajraluvchi yurakning o'rta nervi chiqadi.

III. **Ganglion cervicale inferioris** — bo'yinning pastki tuguni ko'pincha ko'krakning yuqori tuguni bilan qo'shilgan bo'lganligidan **ganglion cervico-thoracicum** yoki yulduzsimon tugun — **ganglion stellatum** deyilib quyidagi tarmoqlar chiqadi:

a) **ansa subclavia** — o'mrov osti arteriyasi qovuzlog'i shu arteriya devori bo'ylab yo'naladi;

b) **n. cardiacus cervicalis inferior** — bo'yin tugunidan ajraluvchi yurakning pastki nervi;

d) **n. cardiacus cervicalis superior** — bo'yin tugunidan ajraluvchi yurakning yuqorigi nervi.

IV. **Ganglion thoracica** — ko'krak sohasidagi tugunlardan quyidagi tarmoqlar ajraladi:

a) **r.r. cardiaci thoracici** — ko'krakdagi tugunlardan yurakka yo'naluvchi shoxlar;

b) **r.r. pulmonales thoracici** — ko'krak tugunlaridan o'pkaga yo'naluvchi shoxlar;

d) **r.r. oesophageales** — qizilo'ngachga yo'naluvchi shoxlar;

e) **n. splanchnicus major** — ichki a'zolarning katta nervi;

V. **Ganglion thoracicum splanchnicum** — qorin bo'shlig'idagi a'zolarga ko'krak tugunlaridan quyidagi tolalar ajraladi:

a) **n. splanchnicus minor** — ichki a'zolarning kichik nervi;

b) **r. renalis** — buyraklarga yo'naluvchi shox;

d) **n. splanchnicus imus** — ichki a'zolarga yo'naluvchi eng pastki nerv.

VI. Ganglion lumbalia — beldagi tugunlardan qorin bo'shlig'idagi a'zolarga n.n. **splanchnici sacrales** tarmoqlari ajraladi.

VII. Ganglion sacralia — dumg'aza tugunlaridan chanoq bo'shlig'idagi a'zolarga n.n. **splanchnici sacrales** tarmoqlari ajraladi.

Ikki tarafdagi simpatik poyalar yakunida toq tugun — **ganglion impar** bo'lib yakunlanadi.

Vegetativ nerv tizimi qon tomir hamda ichki a'zolar devorida chigallar hosil qiladi.

Chigallardan a'zo va to'qimalarga nervlar ajralib shu a'zolarni inervasiyalaydi.

VIII. Pars craniocervicalis — kalla va bo'yin sohasidagi chigallar:

1) **Plexus caroticus communis** — umumiy uyqu arteriyasi devoridagi chigallardan quyidagi tolalar ajraladi:

a) **plexus caroticus internus** — ichki uyqu arteriyasi devori bo'ylab yo'naladigan chigal;

b) **radix sympathica ganglii ciliaris** — kiprik tuguni uchun simpatik ildiz chiqadi;

d) **radix sympathica ganglii pterygopalatini** — qanot-tanglay tuguni uchun simpatik ildiz — **n. petrosus profundus** chiqadi;

e) **radix sympathica ganglii submandibularis** — pastki jag' osti tuguni uchun simpatik ildiz chiqadi;

f) **radix sympathica ganglii sublingualis** — til osti tuguni uchun simpatik ildiz chiqadi;

g) **radix sympathica ganglii otici** — quloq tuguni uchun simpatik ildiz chiqadi;

h) **n.n. caroticotympatici** — uyqu — nog'ara nervlari chiqadi;

2) **Plexus cavernosus** — g'orsimon chigal hosil bo'ladi;

3) **Plexus caroticus externus** — tashqi uyqu arteriyasi devoridagi chigal hosil bo'ladi;

4) **Plexus subclavius** — o'mrov osti arteriyasi devoridagi chigal hosil bo'ladi;

5) **Plexus autonomicus brachialis** — yelka arteriyasi devorida chigal hosil bo'ladi;

6) **Plexus vertebralis** — umurtqa arteriyasi devorida chigal hosil bo'ladi.

IX. Pars pelvica — kichik chanoq bo'shlig'idagi chigallar:

1) **Plexus hypogastricus superior** — qorin osti sohasidagi ustki chigaldan n. **hypogastricus** — qorin osti nervi chiqadi.

2) **Plexus hypogastricus inferior** — qorin osti sohasidagi pastki chigaldan a'zolarida quyidagi chigallar hosil bo'ladi.

a) **plexus rectalis medius** — to'g'ri ichakning o'rta qismidagi chigal;

b) **plexus rectalis inferior** — to'g'ri ichakning pastki qismidagi chigaldan n. **anales superiores** — chiqish teshigining ustki nervi ajraladi.

3) **Plexus uterovaginalis** — ayollarda uchrab, bachadon va qin atrofida chigal hosil bo'ladi. Bu chigaldan qinga **n.n. vaginales** — qin nervlari ajraladi.

4) **Plexus prostaticus** — erkaklarda prostata bezi atrofida chigal hosil bo'ladi;

5) **Plexus deferentialis** — erkaklarda urug'ni olib keluvchi nay devorida chigal hosil bo'ladi;

6) **Plexus vesicalis** — siydik pufagi sohasida chigal hosil bo'ladi;

7) **N.n. cavernosi clitoridis** — ayollarda diloq sohasidagi nervlar ajraladi;

8) **Plexus cavernosi penis** — tashqi jinsiy a'zoga nervlar ajraladi.

8.6. BOSH VA ORQA MIYANING O'TKAZUV YO'LLARI

Nerv tizimining morfologik birligi — neyron hisoblanadi. Neyron — nerv hujayrasi, uning hamma o'simalari bilan birga tashkil topadi.

Nerv tizimining asosiy vazifasi tashqi va ichki ta'sirlarni qabul qilish, ularni markazga yo'naltirish, saralash, boshqa markazlarga o'tkazish va ta'sirlarga javob qaytaruvchi a'zolarga yetkazishdan iborat.

Nerv tizimining faoliyati reflektor yoylar asosida tashkil topgan.

Oddiy reflektor yoyi

(148- rasm)

~Oddiy reflektor yoyi orqa miya sohasida joylashadi.

Birinchi neyron — sezuvchi nerv bo'lib, orqa miya tugunida joylashgan unipolar nerv hujayrasidan tashkil topgan. Bu neyronning tashqi o'simalari orqa miyaning orqa tuguni tarkibida a'zo va to'qimalarga yetib borib uning retseptorlarini hosil qiladi. Birinchi neyronning markaziy o'simalari, orqa miyaning orqa ildizlari tarkibida orqa shoxlarning kulrang moddasiga yo'naladi. Orqa miya kulrang moddasining orqa shoxlarini tashkil etadigan nerv hujayrasi — reflektor yoyning ikkinchi neyronini tashkil etadi.

Ikkinchi neyron o'simalari orqa miya oldingi shoxlaridagi uchinchi neyron bilan birikadi.

Uchinchi neyron — orqa miya oldingi shoxlarida joylashgan harakat nerv hujayralaridan tashkil topib, uning o'simalari oldingi ildiz tarkibida yo'nalib, mushaklarga etib boradi.

Orqa miya sohasida ikki neyronli reflektor yoy ham uchraydi. Bu holda oraliq neyron (ikkinchi neyron) ishtirok etmaydi. Birinchi neyron o'simalari to'g'ridan-to'g'ri orqa miya oldingi shoxining hujayralarida yakunlanadi (tizza bo'g'imi sohasidagi sonning to'rt boshli mushagi payidan boshlanuvchi reflektor yoy).

Bosh miyaning taraqqiy etishi natijasida, orqa miyadan yuqoriroqda joylashgan markazlar paydo bo'ladi va o'z navbatida bu markazlarning orqa miya bilan bog'lanishini taqozo etadi. Natijada orqa miya bilan bosh miya qismlari

va uning po'stloq qismidagi markazlar orasida ikki tomonlama o'tkazuv yo'llari tashkil topadi. Bu birlashmalar ko'p neyronli murakkab reflektor yo'ylarni hosil qiladi. Murakkab reflektor yo'ylar tarkibida bosh miya tomon yo'naluvchi afferent neyronlar va bosh miyadan orqa miya orqali a'zolarga qaytuvchi efferent neyronlar joylashadi.

O'tkazuv yo'llari uch turga bo'linadi:

- 1) assotsiatsion o'tkazuv yo'llari,
- 2) komissural o'tkazuv yo'llari,
- 3) proeksion o'tkazuv yo'llari.

1. Assosiasion yo'llar — bosh miya po'stlog'ining turli markazlarini o'zaro bog'laydi. Bu yo'llar kalta va uzun tarmoqlarga bo'linadi.

1) Kalta assosiativ tarmoqlar o'zaro yonma-yon joylashgan markazlarni birlashtiradi.

2) Uzun tarmoqlar esa bosh miyaning turli bo'laklarida joylashgan markazlarni o'zaro bog'laydi. Lekin bu birlashmalar har bir bosh miya yarim sharining markazlari orasida joylashadi.

Bu o'tkazuv yo'llari quyidagi tolalardan tashkil topadi:

a) yuqori bo'ylama tutamlar — bosh miyaning peshona bo'lagi bilan ensa va chakka bo'laklarini birlashtirib turadi;

b) pastki bo'ylama tutamlar — bosh miyaning ensa bo'lagi bilan chakka bo'laklarini birlashtiradi.

d) ilmoqsimon tolalar — bosh miyaning peshona va chakka bo'laklaridagi markazlarni o'zaro birlashtiradi.

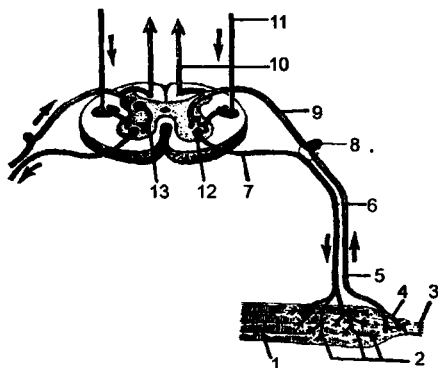
e) belbog'simon tutamlar — bosh miyaning gumbazsimon pushtalari ostida joylashib, qadoqsimon tananing tubi bo'ylab yo'naladi va hidlov uchburchagi sohasi bilan dengiz oti pushtasining ilmoqsimon qismlarini o'zaro birlashtiradi.

f) peshona-ensa tolalari — bosh miyaning peshona va ensa bo'laklaridagi markazlarni o'zaro birlashtiradi.

2. Komissural yo'llar - bosh miyaning har ikkala yarim sharidagi markazlarni o'zaro bog'lab turadi. Bu tolalar quyidagi turlarga bo'linadi:

148- rasm. Oddiy reflektor yoy (o'ngda — ikki neyronli, chapda — uch neyronli).

1 — mushak tolalari; 2 — harakatlantiruvchi neyronning uchlari; 3 — boylam payi; 4 — sezuvchi neyronning paydagi uchlari; 5 — sezuvchi neyronning periferik qismi; 6 — harakatlantiruvchi tola; 7 — oldingi ildiz; 8 — orqa miya tuguni; 9 — orqa ildiz; 10 — orqa ustundagi ko'tariluvchi sezuvchi yo'l; 11 — yon piramida yo'li — tushuvchi harakatlantiruvchi yo'l; 12 — oldingi shoxning harakatlantiruvchi hujayrasi; 13 — qo'shuvchi neyron.



a) qadoqsimon tana — miya yarim sharlarini o'zaro birlashtiruvchi tolalar bo'lib hisoblanadi;

b) miya yarim sharlarini qo'shuvchi oldingi tutamlar — yarim sharlardagi hid biluv bo'laklarini va paragippokamp sohalarini o'zaro birlashtiradi;

d) bosh miya yarim sharlarining gumbaz birikmasi — ikki tarafdagi ammoniy shoxlarini o'zaro birlashtiradi;

e) bosh miya yarim sharlari orasidagi uzangi birikmalari — ikki tarafdagi oraliq miyalarni birlashtiradi.

3. Proeksion tolalar — bosh miya po'stlog'i bilan markaziy nerv tizimining boshqa markazlarini va orqa miya segmentlarini o'zaro birlashadi. Bu turdagi tolalarning bir guruhi qo'zg'alistni markaz tomon yo'naltirsa (sezuvchi tolalar), boshqa turdagi tolalar bo'ylab qo'zg'alist bosh miyadan orqa miya tarafga qarab yo'naladi (harakatlantiruvchi tolalar).

Proeksion tolalar bosh miyaning oq moddasi tarkibidagi ichki kapsula sohasidan yo'nalib, po'stloq ostida shu'la sifatida tarqaladi va tojsimon shu'la nomini oladi. Bosh miya oq moddasining ichki kapsula deb nomlanadigan qismi yasmiqsimon o'zak bilan dumsimon o'zaklar orasida joylashadi.

Bosh miyaning gorizontaal qismida ichki kapsula burchaksimon shaklda bo'lib, burchakning ochiq yuzasi yon tarafga yo'nalgan bo'ladi. Ichki kapsulada oldingi, orqa va tizzasimon qismlar tafovut qilinadi.

Proeksion o'tkazuv yo'llari o'z navbatida 2 turga bo'linadi:

1. Yuqoriga ko'tariluvchi proeksion o'tkazuv yo'llari (efferent nerv tolalari) yoki sezuvchi o'tkazuv yo'llari bo'lib, ta'sirni nerv retseptorlaridan orqa miya orqali bosh miya tomon yo'naltiradi.

2. Pastga tushuvchi proeksion tolalar (efferent nerv tolalari) yoki harakat o'tkazuv yo'llari bo'lib, bosh miya po'stlog'idagi yoki bosh miyaning harakat o'zaklaridagi (bazal yadrolar) qo'zg'alist (impuls) gavdani tashqi yuzasiga, ya'ni mushaklarigacha etib boradi.

Sezgi o'tkazuv yo'llari

Sezgi (afferent) o'tkazuv yo'llari 3 neyronli bo'lib, o'z navbatida 3 xil o'tkazuv yo'llaridan tashkil topadi.

I. Ekstrotseptiv — sezgi o'tkazuv yo'llari — og'riqni, harorat o'zgarishini nerv retseptorlari (sezuvchi nerv oxirlari) orqali qabul qilib, bosh miya po'stlog'i tomon yo'naltiradigan o'tkazuv yo'llari va yuza sezgi o'tkazuv yo'llari deb ataladi.

II. Propriotseptiv o'tkazuv yo'llari — chuqur sezgi o'tkazuv yo'llari deb atalib, harakat a'zolarining tarkibiy qismi hisoblangan: mushak, pay, bo'g'im va boylamlardan impulsni bosh miya tomon yo'naltiradi. Natijada bu o'tkazuv yo'llari vositasida odam gavdasining holatini aniqlash mumkin (skelet mushaklari, paylar va bo'g'imlarining holati seziladi).

III. Introtseptiv o'tkazuv yo'llari ichki a'zoldardan impulsni bosh miya tomon yo'naltiradi.

I. EKSTROTSEPTIV SEZGI O'TKAZUV YO'LLARI

(149- rasm)

(Teridagi retseptorlardan boshlanadigan o'tkazuv yo'llari)

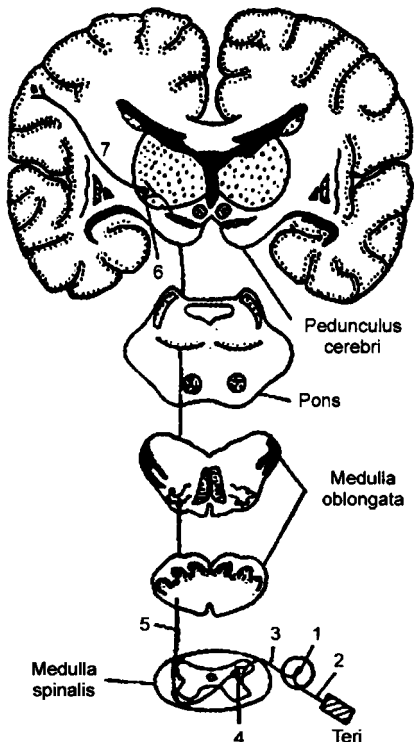
1. Og'riqni va harorat o'zgarishini sezadigan o'tkazuv yo'llari (lateral spino-talamik yo'llar — *tractus spinothalamicus lateralis*).

Bu o'tkazuv yo'llari uch neyronli bo'ladi.

Birinchi neyron: orqa miya tugunlarida joylashgan bo'lib, bu tugun yolg'on unipolar nerv hujayralaridan tashkil topgan bo'ladi. Bu hujayralarning tashqi (pereferik) o'simtalari teri retseptorlaridan ta'sirni qabul qilib, markaziy o'simtalari orqali orqa miyaning orqa ildizlarini hosil qilgan holda, orqa shoxchalardagi xususiy o'zaklarda I neyron yakunlanadi.

Ikkinchi neyron: orqa miyaning orqa shoxidagi xususiy o'zaklardan tashkil topgan bo'ladi. Bu nerv hujayralarining o'simtalari qarama-qarshi tarafga o'tishi natijasida orqa miya segmentlari tarkibida yuqoriga ko'tariladi. Uning tolalari uzunchoq miya, Voroliy ko'prigi va miya oyoqchalari orqali o'tib, ko'ruv burtig'ining lateral o'zaklarida yakunlanadi.

Uchinchi neyron: ko'ruv burtig'ining lateral o'zaklaridan boshlanib, uning nerv o'simtalari bosh miyaning ichki kapsulasi bo'ylab yo'naladi. Uchinchi neyron bosh miyaning orqa markaziy pushtasida yakunlanadi.



149- rasm. Teridan og'riq va harorat o'tkazuv yo'li.

1 — birinchi neyron tanasi; 2 — birinchi neyron dendriti; 3 — birinchi neyron aksioni; 4 — ikkinchi neyron tanasi (orqa miya orqa shoxi nucl. proprii hujayrasi); 5 — ikkinchi neyron aksioni; 6 — uchinchi neyron tanasi (ko'ruv bo'rtig'i lateral o'zagi hujayrasi); 7 — uchinchi neyron aksioni.

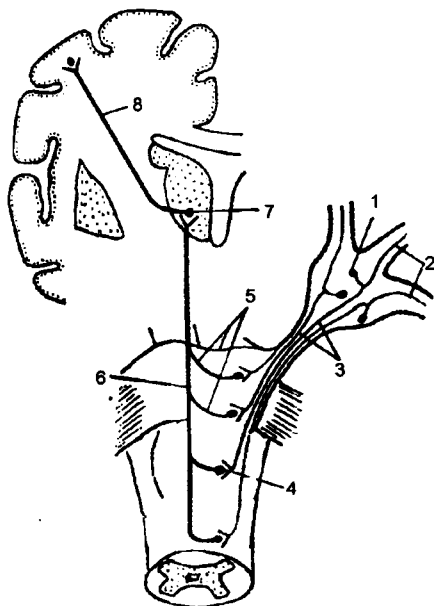
1. Yuz hamda bosh terisidan og'riq va harorat sezgisini o'tkazadigan yo'llar

(150- rasm)

Yuz hamda bosh terisidan, shu sohadagi bo'shliqlardagi shilliq qavatlardan og'riq va harorat o'zgarishi uch shoxli nerv (V juft bosh miya nervi) tarmoqlari orqali yo'naladi. Bu o'tkazuvchi yo'llari ham 3 neyronlidir.

Birinchi neyron. Uch shoxli nervning yarimoysimon (Gasser) tugunini tashkil etadigan yolg'on unipolar hujayralaridan hosil bo'ladi. Bu hujayralarning tashqi (pereferik) o'simalari uch shoxli nervning hamma shoxchalari tarkibida yo'naladi. V juft bosh miya nervining birinchi shoxchasi (ko'z nervi) orqali peshona va yuqori qovoq terisidagi retseptorlardan og'riq va harorat o'zgarishi seziladi. Ustki jag' nervi (V juft bosh miya nervining 2- shoxi) tarmoqlari orqali yuqori jag' tishlaridan, tanglaydan, yuqori lab, pastki qovoq, burun, lunj, yonoq hamda chakka terilaridan og'riq va harorat impulslari yo'naladi. Pastki jag' nervi (uch shoxli nervning 3- tarmog'i) tarkibida pastki jag' tishlaridan, tildan, pastki lab, lunj, engak, chakka va quloq terisidan yo'naladigan og'riq va harorat o'zgarishini sezuvchi nerv retseptorlari joylashadi.

Uch shoxli nervning yarimoysimon tugunining markaziy o'simalari (I neyron) Voroliy ko'prigiga kirib, orqa miyaning 4 segmentigacha tushadi va uch shoxli nervning orqa miya o'zagigacha yo'naladi.



150- rasm. Uchlik (V juft bosh miya) nervi bo'ylab o'tuvchi sezuv o'tkazuvchi yo'llar.

1 — birinchi neyron tanasi uchlik nervi psevdounipolar hujayrasi — ganglion trigeminale; 2 — uchlik nervining birinchi neyroni dendriti yuz terisi, burun, og'iz bo'shlig'i, ko'z shilliq qavatlariga yo'naladi (ekstero va proprioceptor larga); 3 — birinchi neyron aksonlari uchlik nervi sezuvchi ildizlari tarkibida miya ko'prigiga kiradi; 4 — ikkinchi neyron tanasi uchlik nervi (uchlik nervi sezuvchi o'zaklari — nucl. tractus mesencephalicus n. trigemini, nucl. sensorius superior n. trigemini, nucl. tr. spinalis n. trigemini); 5 — ikkinchi neyron aksonlari qarama-qarshi tomonga o'tadi (o'rta miyada, ko'prikda, uzunchoq miyada va orqa miyada — kesishuv sezuvchi o'zaklar sohasida); 6 — lemniscus trigeminalis yuqoriga lemniscus medialis ga qo'shilib yo'naladi; 7 — uchinchi neyron tanasi (ko'ruv bo'rtig'i hujayrasi o'zagi); 8 — tractus thalamocorticalis.

Ikkinchi neyron. Uch shoxli nervning orqa miya o'zagidan boshlanadi. Bu nerv hujayrasining o'simalari qarama-qarshi tarafga o'tib kesishma hosil qiladi va uzunchoq miyadan, Voroliy ko'prigidan, miya oyoqchalaridan o'tib ko'ruv bo'rtig'ining lateral o'zaklarida tugaydi.

Uchinchi neyron. Ko'ruv bo'rtig'ining lateral o'zaklarida joylashib, uning o'simalari bosh miyaning ichki kapsulasi orqali yo'nalib, bosh miyaning orqa markaziy pushtasining pastki 1/3 qismida yakunlanadi.

Uch shoxli nerv og'riq va harorat o'zgarishini yuz va bosh terisidan tashqari, ustki va pastki jag' tishlaridan, lab, milk, tanglay, burun bo'shlig'i shilliq qavatlaridan, ko'z kosasidan, ko'zyoshi bezidan va burun bo'shlig'i atrofidagi havo saqlaydigan bo'shliqlardan ta'sirni o'tkazish vazifasini bajaradi.

2. Teri orqali taktil sezgi o'tkazuv yo'llari (tractus ganglio-spino-thalamo-corticalis)

Bu o'tkazuv yo'llari orqali buyumlar shaklini, bosim o'zgarishini aniqlash, qitiqlash kabi ta'sirlarni o'tkazishi mumkin. Bu o'tkazuvchi yo'llari ham 3 neyronlidir.

Birinchi neyron. Orqa miya tugunlaridagi yolg'on unipolar hujayralardan tashkil topgan. Bu hujayralarning tashqi o'simalari terida yakunlansa, markaziy o'simalari esa orqa miyaga uning orqa ildizlari orqali yo'naladi va bu tutamlar o'z navbatida 2 turga bo'linadi.

Birinchi tur tutamlar orqa miya segmentlarida kesishib, qarama-qarshi tarafga o'tib --- orqa miyaning orqa shoxlarida yakunlanadi va **tractus ganglio-spinalis** deyiladi.

Birinchi neyronning ikkinchi tur tutamlari orqa miyada yakunlanmaydi. Bu tutamlar orqa miyaning orqa tizimchalari bo'ylab yo'nalib uzunchoq miyadagi nozik va ponasimon o'zaklarda yakunlanadi va **tractus ganglio-bulbaris** deyiladi. Birinchi neyronning yakunlanish joylari turlicha bo'lganligidan ikkinchi neyronlarning boshlanish joylari ham turlicha bo'ladi.

Ikkinchi neyronlar:

a) orqa miyaning orqa shoxlaridan boshlanib, uning o'simalari orqa miyaning yon tizimchalari tarkibida yo'naladi va uzunchoq miyadan, Voroliy ko'prigidan, miya oyoqchalaridan o'tib ko'ruv bo'rtig'ida yakunlanib, **tractus spino-thalamicus lateralis** deyiladi.

b) ikkinchi tur o'tkazuv yo'llarning ikkinchi neyronlari uzunchoq miyadagi nozik va ponasimon o'zaklaridan boshlanib, uning o'simalari qarama-qarshi tomonga o'tadi va uzunchoq miyada kesishma (**decussatio lemniscorum**) hosil bo'ladi. Ikkinchi neyron o'simalari Voroliy ko'prigi, miya oyoqchalari orqali o'tib ko'ruv bo'rtig'ining lateral o'zaklarida yakunlanadi va **lemniscus medialis** deyiladi.

Uchinchi neyron ko'ruv bo'rtig'idan boshlanadi. Bu neyron o'simtalari bosh miyaning ichki kapsulasidan o'tib ikki tutamga ajraladi. Uchinchi neyronning birinchi tutami bosh miyaning orqa markaziy pushtasida yakunlansa, ikkinchi tutami bosh miyaning tepa pushtalarida tugaydi va **tractus thalamo-corticalis** deb ataladi.

Shunday qilib bu o'tkazuv yo'llari orqa miya orqali yo'nalayotganda 2 turga bo'linar ekan, birinchi tur o'tkazuv yo'llari kesishgan holda bo'lib, qarama-qarshi tarafdagi yon tizimchalar bo'ylab yo'naladi (ikkinchi neyron). Ikkinchi tur tutamlar kesishmagan bo'lib, bu tutamlar orqa miyaning orqa tizimchalari tarkibida yo'naladi (birinchi neyron).

3. Teri retseptorlari orqali buyumlar shaklini aniqlay olish yo'llari

Bu o'tkazuv yo'llari ham hamma sezuvchi yo'llar singari uch neyronlidir.

Birinchi neyron hujayrasi orqa miya tugunlarida joylashgan bo'lib, uning tashqi o'simtalari teri retseptorlarida tugaydi. Markaziy o'simtalari esa orqa miyaning orqa ildizlari tarkibida orqa tizimchalar bo'ylab yo'naladi va uzunchoq miyaning nozik va ponasimon dastalari — **fasciculus gracilis et cuneatus** tarkibiga kiradi.

Birinchi neyron markaziy o'simtalari uzunchoq miyaning nozik va ponasimon o'zaklari — **nucleus gracilis et cuneatus** da yakunlanadi.

Ikkinchi neyron hujayralari uzunchoq miyaning nozik va ponasimon o'zaklarida joylashadi. Uning o'simtalari qarama-qarshi tarafga o'tib kesishadi. Ikkinchi neyron Voroliy ko'prigi, miya oyoqlari orqali o'tib ko'ruv bo'rtig'ida yakunlanadi.

Uchinchi neyron ko'ruv bo'rtig'ining lateral o'zaklaridan boshlanib, bosh miya po'stlog'ining tepa bo'lagidagi pushtalarda yakunlanadi.

II. PROPRIORETSEPTIV SEZUV O'TKAZUV YO'LLARI

Bu o'tkazuv yo'llari orqali bo'g'imlar holati, mushaklarning vaziyati, gavdaning vibrasion tebranishi, tashqi atmosfera bosimining ta'siri va odam vaznini sezish qobiliyatlarini (gravitasion holatni) aniqlash mumkin. Har bir ko'ndalang-targ'il mushaklar tarkibida maxsus retseptorlar joylashadi va ular mushaklar harakati natijasida uning shakli o'zgarishini qayd etadi. Shu kabi retseptorlar bo'g'im devorlarida, fassiya va paylar tarkibida ham uchraydi.

Natijada bu retseptorlar orqali gavda holatini va uning o'zgarishini sezishimiz mumkin.

1. Propriotseptiv o'tkazuv yo'llari — chuqur sezgi o'tkazuv yo'llari — tractus ganglio-bulbo-thalamo-corticali (Goll va Burdax yo'llari)

Propriotseptiv o'tkazuv yo'llari hamma sezuv o'tkazuv yo'llari singari uch neyronlidir. Birinchi neyron hujayralari orqa miya tugunida joylashadi. Bu hujayra o'simtlarining pereferik tutamlari suyaklarda, bo'g'imlarda, fassiyalarda, paylarda va ko'ndalang targ'il mushaklardagi proprioretseptorlarda yakunlanadi. **Birinchi neyron** hujayralarining markaziy o'simtali esa orqa miyaning orqa ildizlari tarkibida orqa tizimchalar bo'ylab yo'nalib uzunchoq miyaning nozik va ponasimon dastalari — **fasciculus gracilis et cuneatus** ni tashkil etadi (Goll va Burdax tutamlari). Birinchi neyron uzunchoq miyadagi nozik va ponasimon o'zaklar — **nucleus gracilis et cuneatus** da yakunlanadi. Birinchi neyronning medial tutamlari (Goll tutamlari) ta'sirni pastki 19 ta segmentdan (dum, dumg'aza, bel va ko'krakning 5–12 segmentlaridan) qabul qilsa, lateral tizimcha esa (Burdax tutamlari) bo'yin va ko'krakning yuqori segmentlaridan qabul qiladi.

Ikkinchi neyron hujayralari uzunchoq miyadagi nozik va ponasimon o'zaklarda joylashib, uning o'simtlari kesishgan holda qarama-qarshi tarafga o'tadi. Bu tutamlar Voroliy ko'prigi, miya oyoqchalari orqali o'tib **lemniscus medialis** tutamlari tarkibida ko'ruv bo'rtig'ining lateral o'zaklarida yakunlanadi.

Uchinchi neyron hujayralari ko'ruv bo'rtig'ida joylashadi. Uning o'simtlari bosh miyaning ichki kapsulasi orqali yo'nalib, miya po'stlog'ining oldingi markaziy pushtasida tugaydi. Fasciculus gracilis tutamlari oyoqdan va gavdaning pastki qismidan ta'sirni qabul qilsa, **fasciculus cuneatus** orqali qo'ldan va gavdaning yuqori qismidan impuls yo'naladi.

Mimika, chaynov, ko'zni harakatga keltiruvchi, til mushaklarida va pastki jag' bo'g'imidan propriotseptiv sezgi uch shoxli nerv (V juft bosh miya nervi) orqali o'tkaziladi.

Bu o'tkazuv yo'lining **birinchi neyron** hujayralari yarimoysimon tugunda (Gasser tugunida) joylashadi. Bu hujayraning tashqi tarmoqlari uch shoxli nerv tarmoqlari sifatida mimika, chaynov, til, ko'zni harakatga keltiruvchi mushaklarda va pastki jag' bo'g'imida tugaydi.

Birinchi neyronning markaziy o'simtlari esa Voroliy ko'prigi orqali kirib, uch shoxli nervning o'rta miya va ko'prik sohasidagi sezuvchi o'zaklarida tugaydi.

Ikkinchi neyron uch shoxli nervning sezuvchi o'zaklaridan boshlanadi. Bu hujayralarning o'simtlari qarama-qarshi tarafga o'tib kesishma hosil qiladi va ko'ruv bo'rtig'ining lateral o'zaklarida yakunlanadi.

Uchinchi neyron ko'ruv bo'rtig'ida joylashib, o'simtlari ichki kapsula orqali yo'nalib uning tutamlari oldingi markaziy pushtaning pastki 1/3 qismida tugaydi.

2. Miyacha bilan bog'langan o'tkazuv yo'llari (Govers va Fleksig yo'llari)

O'z navbatida bu o'tkazuvchi yo'llar ikki turga bo'linadi:

A. Oldingi miyacha o'tkazuv yo'li (Govers yo'llari).

B. Orqa miyacha o'tkazuv yo'li (Fleksig yo'llari).

A. Oldingi miyacha o'tkazuv yo'llari (Govers yo'llari). Tractus spino-cerebellaris anterior.

Birinchi neyron orqa miya tugunlaridagi nerv hujayralaridan tashkil topadi. Bu hujayralarning tashqi o'simalari propriotseptiv retseptorlarda yakunlanadi (mushaklar tarkibida, pay, fassiya va bo'g'im devorlarida joylashadi). Birinchi neyronning markaziy o'simalari, orqa miyaning orqa ildizchalari tarkibida yo'nalib, uning orqa shoxlarida yakunlanadi.

Ikkinchi neyron orqa miyaning orqa shoxidagi — **substantia intermedia lateralis** dan boshlanadi. Uning o'simalari kesishgan holda qarama-qarshi tarafga o'tadi va yon tizimchalar tarkibida uzunchoq miya, Voroliy ko'prigidan o'tadi. Ikkinchi neyron tutamlari yuqori yelka sohasidan ikkinchi marotaba kesishib, qarama-qarshi tarafga yo'naladi va miyachaning yuqori oyoqchalari tarkibida miyachaning yuqori chuvalchang qismida yakunlanadi.

Uchinchi neyron hujayralari miyachaning yuqori chuvalchang qismidan boshlanib, uning tishsimon o'zagida yakunlanadi.

Govers yo'llari o'z yo'nalishida ikki marotaba kesishganligi tufayli har bir miyacha yarim shari tananing o'z tomonidagi ta'sirlarni qabul qiladi.

B. Orqa miya-miyacha propriotseptiv o'tkazuv yo'li (Fleksig yo'llari). Tractus spino-cerebellaris posterior

Birinchi neyron hujayralari orqa miyaning tugunlarida joylashadi. Uning tashqi o'simalari propriotseptiv retseptorlardan ta'sirni qabul qiladi. Markaziy o'simalar esa orqa miyaning orqa ildiz tarkibida yo'nalib, orqa miya shoxlaridagi **nucleus thoracicus** o'zaklarida yakunlanadi.

Ikkinchi neyron hujayralari orqa miyaning orqa shoxida joylashgan — **nucleus thoracicus** o'zaklaridan boshlanadi. Uning o'simalari o'z tomonidagi yon tizimchalar tarkibida uzunchoq miya sohasigacha ko'tariladi. Ikkinchi neyron miyachaning pastki oyoqchalari tarkibida miyachaning chuvalchang qismi po'stlog'ida yakunlanadi.

Uchinchi neyron — miyacha chuvalchangi po'stlog'idan boshlanib, miyachaning tishsimon o'zaklarida yakunlanadi.

Fleksig yo'lini kesishmagan (to'g'ri) miyacha propriotseptiv yo'li deb ataladi. Chunki bu yo'llar kesishmaydi.

Bosh miya po'stlog'idan pastga tushuvchi, harakatlantiruvchi, efferent o'tkazuv yo'llari

Bu turdagi o'tkazuv yo'llari o'z navbatida uch guruhga bo'linadi.

I. Piramidal harakat o'tkazuv yo'li bo'lib, ikki xil tolalardan hosil bo'ladi:

a) bosh miya po'stlog'i bilan, bosh miya nervlarining harakat o'zaklarini birlashtiruvchi o'tkazuv yo'llari;

b) bosh miya po'stlog'i bilan orqa miya nervlarini birlashtiruvchi o'tkazuv yo'llari.

II. Bosh miya po'stlog'i bilan miyacha orasidagi o'tkazuv yo'llari.

III. Bosh miyaning bazal o'zaklaridan boshlanadigan ekstrapiramidal o'tkazuv yo'llari.

Harakat o'tkazuv yo'llarining umumiy tomoni, uning ikki neyronligidir.

I. PIRAMIDAL HAKARAT O'TKAZUV YO'LLARI

a) Bosh miya bilan orqa miya orasida harakat o'tkazuv yo'llari

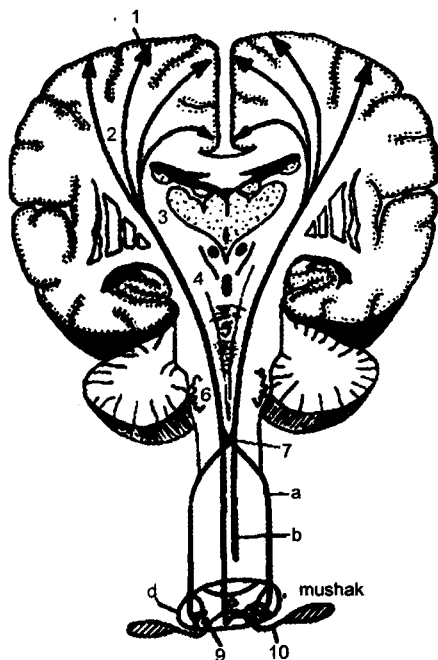
Tractus cortico — spinalis

(151- rasm)

Birinchi neyron bosh miyaning oldingi markaziy pushtasida joylashadi. Bu hujayralar po'stloqning 5- qavatida joylashgan piramidal (Bets) hujayralaridan tashkil topgan. Uning o'simtalari bosh miyaning ichki kapsulasi orqali miya oyoqchalari, Voroliy ko'prigi va uzunchoq miyaning piramidal tizimchalari tarkibida orqa miyaga davom etadi. **Birinchi neyron**

151- rasm. Piramida yo'llari (tractus pyramidales).

a — tractus corticospinalis lateralis; b — tractus corticospinalis anterior. 1 — birinchi neyron tanasi — piramida (Bets) hujayralari (markaz oldi pushtasi 5-6 qavatida uning yuqorigi 2/3 qismida joylashgan); 2 — centrum semiovale; 3 — capsula interna; 4 — mesencephalon; 5 — pons — yo'l ko'priknig ventral qismidan o'tadi; 6 — medulla oblongata; 7 — decussatio pyramidum; 8 — medulla spinalis. Tractus corticospinalis lateralis — yon tizimchadan o'tadi, tractus corticospinalis anterior — oldingi tizimchadan o'tadi; 9 — ikkinchi neyron tanasi — orqa miya oldingi shoxini harakatlantiruvchi o'zak hujayrasi; 10 — ikkinchi neyron aksoni oldingi ildiz tarkibida skelet mushaklariga boradi.



o'simtali uzunchoq miyadan orqa miyaga o'tish joyida, harakat o'tkazuv yo'llari ikki xil tutamlarga bo'linadi.

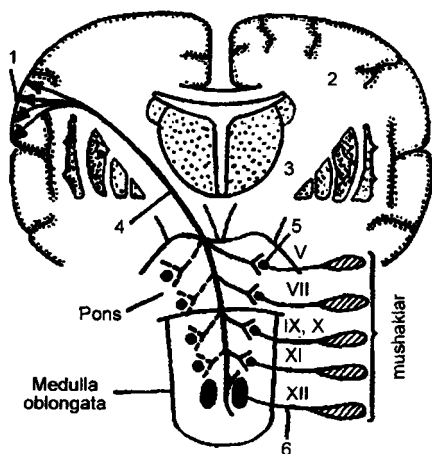
Birinchi xil tutamlar uzunchoq miyadan orqa miyaga o'tish joyida kesishib (**decussatio pyramidum**), qarama-qarshi tarafga o'tadi va **tractus cortico-spinalis lateralis** deyiladi.

Kesishgan tolalar orqa miyaning yon tizimchalari tarkibida yo'nalib, oldingi shoxlarda yakunlanadi. Kesishmagan tolalar esa orqa miyaning oldingi tizimchalari tarkibida yo'nalib segmentlar sohasida kesishib, oldingi shoxlarda yakunlanadi va **tractus cortico-spinalis anterior** deb ataladi.

Ikkinchi neyron orqa miya oldingi shoxlaridan boshlanib, oldingi ildizlar tarkibida — ko'ndalang-targ'il mushaklarga yetib boradi. Shunday qilib, piramida yo'llari kesishgan yo'llar guruhiga kiradi.

b) Bosh miya po'stlog'i bilan bosh miya nervlarining harakat o'zaklari orasidagi o'tkazuv yo'llari. Tractus cortico — nuclearis (152- rasm)

Birinchi neyron bosh miya oldingi markaziy pushtasining pastki qismidagi hujayralarda joylashadi. Uning o'simtali bosh miya ichki kapsulasi



152- rasm. Po'stloq-o'zak yo'li (tractus corticonuclearis seu corticobulbaris):

1 — birinchi neyron tanasi (po'stloqdagi piramida Bets hujayralari) miya po'stlog'i 5–6 qavatida, markaz oldi pushtasi pastki 1/3 qismida joylashgan; 2 — centrum semiovale; 3 — capsula interna — ichki kapsula tizzasi; 4 — tractus corticonuclearis; 5 — ikkinchi neyron tanasi — bosh miya nervi o'zaklari; 6 — ikkinchi neyron aksioni — bosh miya nervi tarkibida skelet mushaklariga boradi.

orqali o'tib, bir qism tutamlar o'rta miya sohasida kesishib III, IV juft bosh miya nervlarining o'zaklarida yakunlanadi. Qolgan tutamlar Voroliy ko'prigi sohasiga davom etib, ularning bir qism tutamlari kesishib V, VI, VII juft bosh miya nervlarining harakat o'zaklarida yakunlanadi. Birinchi neyronning qolgan tutamlari esa uzunchoq miya sohasida kesishib, qarama-qarshi tarafga o'tadi va IX, X, XI, XII juft bosh miya nervlarining harakat o'zaklarida tugaydi.

Ikkinchi neyron hujayralari o'rta miya sohasidagi III, IV juft bosh miya nervining, Voroliy ko'prigi sohasidagi V, VI, VII juft bosh miya nervining va uzunchoq miya sohasidagi IX, X, XI, XII juft bosh miya nervlarining harakat o'zaklaridan tashkil topadi. Shu nervlar tarkibidagi harakat tutamlari ko'ndalang-targ'il mushaklarga etib boradi.

II. BOSH MIYA PO'STLOG'I BILAN MIYACHA ORASIDAGI HARAKAT O'TKAZUV YO'LI. TRACTUS CORTICO-PONTO-CEREBELLARIS

Miyacha — muvozanatni boshqaradigan a'zo bo'lganligidan bosh miya bilan o'zaro aloqada bo'ladi.

Birinchi neyron hujayralari bosh miya po'stlog'ining peshona, chakka, tepa va ensa bo'laklarida joylashadi. Bu hujayralarning o'simtalari miya oyoqchalari orqali o'tib, Voroliy ko'prigining xususiy hujayralarida yakunlanadi va **tractus fronto — pontinus, occipito — pontinus, temporo — pontinus et parieto — pontinus** deyiladi.

Ikkinchi neyron Voroliy ko'prigining xususiy hujayralaridan boshlanadi. Bu hujayralarning o'simtalari kesishib, qarama-qarshi tarafga yo'naladi va miyachaning o'rta oyoqchalari orqali o'tib miyacha yarim sharlarining po'stlog'ida yakunlanadi va **tractus ponto — cerebellaris** deyiladi.

III. BOSH MIYANING BAZAL O'ZAKLARIDAN BOSHLANADIGAN EKSTROPIRAMIDAL O'TKAZUV YO'LLARI

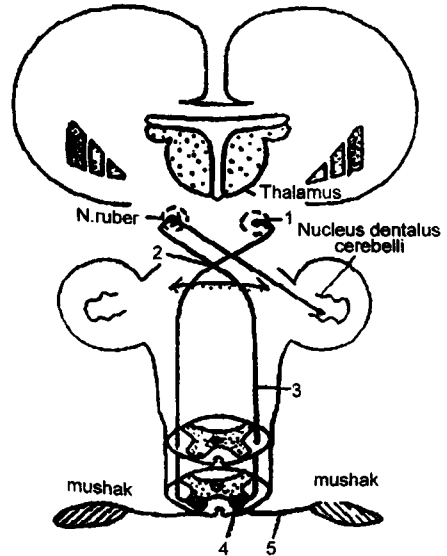
1. Qizil o'zak bilan orqa miya orasidagi o'tkazuv yo'li. Tractus rubro — spinalis (153- rasm)

Birinchi neyron o'rta miya sohasidagi (miya oyoqchalaridagi) qizil o'zak hujayralaridan tashkil topadi. Bu hujayralarning o'simtalari o'rta miya sohasida kesishib, (**decussatio ventralis tegmenti**) qarama-qarshi tarafga o'tadi. Birinchi neyron tutamlari Voroliy ko'prigi va uzunchoq miyadan o'tib, orqa miyaning yon tizimchalari tarkibida yo'naladi va orqa miya segmentlarining oldingi shoxchalarida yakunlanadi.

Ikkinchi neyron — orqa miyaning oldingi shoxlaridan boshlanib, oldingi ildizlar tarkibida yo'nalib ko'ndalang-targ'il mushaklarigacha etib boradi.

153- rasm. Qizil o'zak-orqa miya yo'li (tractus rubrospinalis).

1 — birinchi neyron tanasi (qizil o'zak harakat markazi); 2 — decussatio tegmenti ventralis (Foreli); 3 — tractus rubrospinalis ko'priki, uzunchoq miyadan o'tib, orqa miya yon tizimchasidan pastga yo'naladi; 4 — ikkinchi neyron tanasi (orqa miya harakatlantiruvchi o'zagi); 5 — ikkinchi neyron aksoni.



2. Qizil o'zak bilan bosh miya nervlari orasidagi o'tkazuv yo'llari. Tractus rubro — nuclearis

Birinchi neyron o'rta miya sohasidagi qizil o'zak hujayralaridan tashkil topadi. Bu hujayralarning o'simalari o'rta miya sohasida kesishib qarama-qarshi tarafga o'tadi. Birinchi neyron tutamlari o'rta miyada joylashgan III, IV juft bosh miya nerv o'zaklarida yakunlanadi. Qolgan tutamlar esa Voroliy ko'prigi sohasigacha yo'naladi va V, VI, VII juft bosh miya nerv harakat o'zaklarida yakunlanadi. Birinchi neyronning yana bir guruh tutamlari uzunchoq miya sohasidagi IX, X, XI, XII juft bosh miya nervining harakat o'zaklarida yakunlanadi.

Ikkinchi neyron esa III, IV, V, VI, VII, IX, X, XI, XII juft bosh miya nervlarining harakat o'zaklaridan boshlanib, shu nervlar tarkibida ko'ndalang targ'il mushaklargacha yo'naladi.

Miyachadan boshlanadigan harakat o'tkazuv yo'llari. Tractus cerebello-rubro-spinalis

Miyacha harakat va muvozanat a'zosi hisoblanadi. Shu sababli tananing har bir harakati natijasida hosil bo'ladigan ta'sir miyacha propriotseptiv o'tkazuv yo'llari orqali — Govers va Fleksik yo'llariga yetib boradi.

Bundan tashqari odam muvozanatining o'zgarishi — ichki quloqdagi muvozanat a'zolari orqali ham miyachaga yetkaziladi. Miyachada pastga tushuvchi alohida o'tkazuv yo'llari bo'lmaydi. Balki miyachaning mushaklar bilan bog'lanishi miyacha tishli o'zagi va o'rta miyadagi qizil o'zaklar orasidagi yo'llar orqali bajariladi.

Birinchi neyron miyachadagi tishli o'zak — **nucleus dentatus cerebelli** da joylashadi. Bu neyron o'simtasi miyachaning yuqori oyoqchalari orqali o'tib, o'rta miyadagi qizil o'zak — **nucleus ruber** da yakunlanadi. Bu tutamlar miya oyoqchalari sohasida qarama-qarshi tarafga o'tib kesishgan bo'ladi.

Ikkinchi neyron qizil o'zakdan boshlanib, uning o'simalari kesishib, qarama-qarshi tarafga o'tadi va Voroliy ko'prigi, uzunchoq miya orqali o'tib, orqa miyaning yon tizimchalari tarkibida, segmentlarning oldingi shoxlarida yakunlanadi.

Uchinchi neyron orqa miyaning oldingi shoxlaridan boshlanib, ko'ndalang-targ'il mushaklargacha davom etadi.

Shunday qilib, muvozanatni saqlash holati olti neyronli murakkab reflektor yo'llar orqali boshqariladi. Bu holda Govers va Fleksik yo'llari orqali 3 ta neyron ishtirokida miyachaga ta'sir yetib borsa, yuqorida yozilgan pastga tushuvchi 3 ta neyron tarkibidagi **cerebello-rubro-spinal** yo'llar orqali ko'ndalang-targ'il mushaklarga qaytariladi.

Introretseptiv o'tkazuv yo'llari (154- rasm)

Bu o'tkazuv yo'llarining retseptorlari ichki a'zolarda, qon tomir devorlarida, silliq mushaklarda, bezlarda joylashgan bo'ladi. Bosh miya tomon yo'naluvchi o'tkazuv yo'llari (afferent tolalar) simpatik, parasimpatik va bosh miya nervlarining sezuvchi tarmoqlari tarkibida yo'naladi.

Kalla va bo'yin sohasidagi ichki a'zoldan introretseptiv o'tkazuv yo'llari bosh miya nervlari (V, VII, IX, X) tarkibida yo'naladi.

Introretseptiv o'tkazuv yo'llari uch neyronli bo'ladi.

Birinchi neyron V, VII, IX, X juft bosh miya nervlarining sezuv nervlaridan hosil bo'ladigan tugunlarda joylashadi (uch shoxli nervning yarimoysimon tuguni — **ganglion trigeminale**, yuz nervining tizza tuguni — **ganglion geniculi**, IX va X juft bosh miya nervlarining pastki tugunlari — **ganglion inferius**). Birinchi neyron hujayrasining tashqi tolalari bosh miya nervlarining tarmoqlanish yuzalarida yakunlansa, birinchi neyronning markaziy tarmoqlari bosh miyaga kirib, V, VII, IX, X juft bosh miya nervlari sezuv o'zaklarida (**nucleus spinalis n. trigemini**, **nucleus solitarius nn. VII, IX, X**) yakunlanadi.

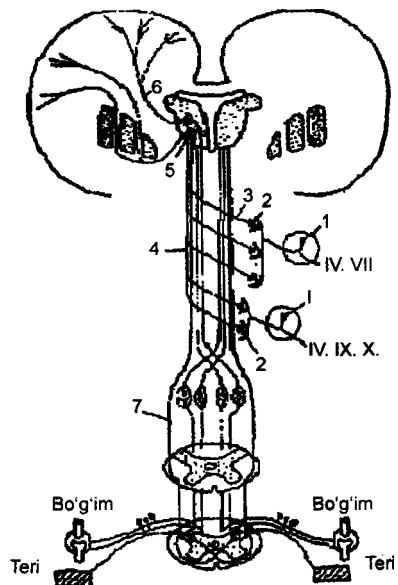
Ikkinchi neyron bosh miyadagi V, VII, IX, X juft bosh miya nervlarining sezuv o'zaklaridan boshlanib, uning tolalari qarama-qarshi tarafga o'tadi (kesishadi) va ko'ruv bo'rtig'ida yakunlanadi.

Uchinchi neyron ko'ruv bo'rtig'i hujayralaridan boshlanib, uning o'simtalari bosh miyaning ichki kapsulasi orqali yo'naladi va bosh miya po'stlog'idagi orqa markaziy pushtaning pastki bo'limida yakunlanadi.

Ko'krak, qorin va chanoq bo'shliqlarida joylashgan ichki a'zoldan introretseptiv o'tkazuv yo'lining **birinchi neyroni** orqa miya tugunida joylashadi.

154- rasm. Intrareseptiv o'tkazuv yo'llari.

1 — birinchi neyron tanasi (bosh miya nervlari sezuvchi tugunlari, bosh miyadan tashqarida joylashadi); 2 — ikkinchi neyron tanasi (bosh miya nervlari sezuvchi hujayralari o'zaklari); 3 — ikkinchi neyron aksonlari qarama-qarshi tomonga o'tib lemniscus medialisga qo'shiladi; 4 — lemniscus medialis; 5 — uchinchi neyron tanasi (ko'ruv bo'rtig'i lateral o'zagi hujayrasi), ularning aksonlari markaz orti pushtasi ostki qismiga yo'naladi; 6 — tractus thalamocorticalis; 7 — lemniscus spinalis.



Bu nerv hujayrasining o'simtasi ichki a'zoldan ta'sirni qabul qiladi. Markaziy o'simalari esa orqa miyaning yon shoxlarida yakunlanadi.

Ikkinchi neyron hujayralari orqa miyaning yon shoxlaridan boshlanadi, uning o'simalari kesishib, qarama-qarshi tarafga o'tadi va orqa miyaning yon tizimchalari tarkibida bosh miya tomon ko'tariladi. Bu yo'llar uzunchoq miya, Voroliy ko'prigi, miya oyoqchalari orqali yo'nalib ko'ruv bo'rtig'ida yakunlanadi.

Uchinchi neyron — ko'ruv bo'rtig'idan boshlanib, bosh miyaning orqa markaziy pushtasida yakunlanadi.

Hid bilish analizatorlarining o'tkazuv yo'llari

Burun bo'shlig'ining shilliq qavatida, uning yuqorigi chig'anoq sohasidagi shilliq qavatining epetelial hujayralari tarkibida bipolar nerv hujayralari joylashadi. Bu nerv hujayralar birinchi neyron hisoblanadi.

Bu hujayralarning tashqi o'simtasi retseptorlarni hosil qilsa, markaziy o'simtasi esa g'alvirsimon suyakning ilma-teshik plastinkasi — **lamina cribrosa** orqali kalla suyagining ichki yuzasiga, bosh miyaning asosiga chiqadi.

Birinchi neyron tizimchalari bosh miya asosidagi hidlov nervi so'g'oni — **bulbus olfactorius** da yakunlanadi.

Ikkinchi neyron hujayralari bosh miyadagi hid biluv nervi so'g'onida joylashgan bo'lib uning o'simalari hid biluv nervi tizimchasini tashkil etadi va uchinchi neyron hujayrasida yakunlanadi.

Uchinchi neyron hujayralari bosh miyadagi hid biluv nervi uchburchagi — **trigonum olfactorium** da, oldingi g'alvirsimon sohalar **substantia perforata anterior** da, tiniq to'siq **septum pellucidum** sohada joylashadi. Bu hujayra o'simalari hid biluv markazida yakunlanadi. Hid biluv markazi bosh miya po'stlog'ining **gippokamp** — dengiz oti pushtasi — **gyrus parahippocampalis** va **paragippokamp** sohasining ilmog'i — **uncus** deb nomlangan pushtalarda joylashadi.

Ta'm biluv analizatorlaridan boshlanadigan o'tkazuv yo'llari

Ta'm biluv retseptorlari tildagi so'rg'ichlar — **papillae vallatae, papillae foliatae, papillae fungiformes** da joylashadi (ta'm bilish retseptorlari yutqin va hiqildoq ustki tog'ay epiteliylarida ham bo'ladi). Lekin tilning ipsimon so'rg'ichlarida ta'm bilish retseptorlari bo'lmaydi.

Birinchi neyron hujayralari yuz nervi (VII) tizzasimon tuguni — **ganglion geniculi** da, til-halqum nervining (IX) va adashgan nervining (X) pastki tugunlari — **ganglion inferior** da joylashadi.

a) tizzasimon tugundagi hujayralarning tashqi o'simalari tilning oldingi 2/3 qismidagi zamburug'simon so'rg'ichlarda yakunlanadi. Hujayralarning markaziy o'simalari esa oraliq nerv (VII) tarkibida, bosh miyaning Voroliy ko'prigidagi sezuv o'zaklarida yakunlanadi.

b) IX juft bosh miya nervining pastki tugunidan boshlanadigan tashqi o'simtalar tilning orqa 1/3 qismidagi so'rg'ichlarda (tarnovsimon va bargsimon), tugundagi hujayralarning markaziy o'simtalari esa uzunchoq miyaga yo'nalib, IX juft bosh miya nervining sezuv o'zaklarida yakunlanadi.

d) X juft bosh miya nervining pastki tugunidagi hujayralaridan boshlanadigan tashqi o'simtalar til ildizida, hiqildoq ustki tog'ay epiteliysida yakunlanadi. Bu hujayralarning markaziy o'simtalari uzunchoq miyaga kirib, adashgan nervning sezuv o'zaklarida yakunlanadi.

Ikkinchi neyron VII, IX, X juft nervlarning sezuv o'zaklaridan tashkil topadi. Bu o'zaklar Voroliy ko'prigi bilan uzunchoq miya sohasida o'zaro birlashib umumiy ta'm biluv o'zagi — nucleus solitarius nn. intermedii, glossopharyngei et vagi ni tashkil etadi.

Ta'm biluv o'zaging markaziy o'simtalari qarama-qarshi tarafga o'tib kesishadi va miya oyoqchalari tarkibida yo'nalib ko'ruv bo'rtig'ida yakunlanadi.

Uchinchi neyron hujayralari ko'ruv bo'rtig'ida joylashadi. Uning o'simtalari ichki kapsula orqali o'tib bosh miya po'stlog'ining ta'm biluv markazida yakunlanadi. Ta'm biluv markazi — **gyrus parahippocampalis** ning **uncus** va **operculum** sohasida joylashgan.

Dahliz — orqa miya o'tkazuv yo'li (tractus vestibulo — spinalis)

Pastga yo'naluvchi harakat o'tkazuv yo'li bo'lib, tana muvozanatining o'zgarishi paytida tana holatini muvofiqlashtirishda ishtirok etadi.

Birinchi neyron Voroliy ko'prigidagi lateral va pastki dahliz o'zaklaridan tashkil topadi. Bu hujayra o'simtalari uzunchoq miya orqali, orqa miyaning oldingi tizimchalari tarkibida yo'nalib orqa miya segmentlarining oldingi harakat shoxlarida yakunlanadi.

Ikkinchi neyron — orqa miya oldingi shoxlarining harakat o'zaklaridan boshlanib mushaklarda yakunlanadi.

To'rt tepalik sohasi bilan orqa miya orasidagi o'tkazuv yo'llari (tractus tecto — spinalis)

Bu o'tkazuv yo'llari ham harakat yo'llari bo'lib, organizmning eshituv va ko'ruv ta'sirlariga gavda harakati bilan bo'ladigan javobini ta'minlaydi. Jumladan tovush yoki yorug'lik ta'sirlariga bo'lgan organizmning birinchi javobi tana mushaklarining qisqarishi natijasida gavda va boshni tovush yoki yorug'lik tushgan tarafga burish bilan boshlanadi. Bir paytning o'zida buruvchi mushaklar tonusi oshadi.

Bu o'tkazuv yo'lining birinchi neyroni o'rta miya to'rt tepaligidagi kulrang moddalardan boshlanadi. Hujayralarning aksonlari kesishib, qarama-qarshi tarafga

o'tadi va Voroliy ko'prigi, uzunchoq miya va orqa miya oldingi tizimchalari tarkibida orqa miya segmentlarining oldingi shoxlarida yakunlanadi. Birinchi neyronning ba'zi tolalari bosh miya harakat nervlari (V, VII, XI, XII) markazlarigacha yo'naladi.

Ikkinchi neyron esa, orqa miya oldingi shoxlaridagi harakat o'zagi yoki bosh nerv o'zaklari bo'lib hisoblanadi. Ularning aksonlari ko'ndalang-targ'il mushaklargacha yetib boradi.

Oliva — orqa miya o'tkazuv yo'li (tractus olivo — spinalis)

Bu o'tkazuv yo'li muvozanat o'tkazuv yo'llarining oraliq markazi bilan orqa miya harakat o'zaklarini o'zaro birlashtiradi.

Birinchi neyron uzunchoq miyadagi pastki oliva kulrang moddasidagi oraliq hujayralari bo'lib hisoblanadi. Bu hujayralarning aksonlari orqa miya yon tizimchalari tarkibida yo'nalib, segmentlardagi oldingi shoxlarda yakunlanadi.

Ikkinchi neyron — oldingi shoxlardagi harakat o'zaklari bo'lib, ularning aksonlari skelet mushaklarigacha davom etadi.

Retikular (to'r) formatsiya

Miya so'g'onining (uzunchoq miya, Voroliy ko'prigi, miya oyoqchalari) o'rta qismida, nerv hujayralarining o'zaro tola almashishi natijasida to'r hosila — retikular formatsiya joylashadi. Retikular formatsiya orqa miya, miyacha, bosh miya po'stlog'i va gipotalamus bilan bog'langan murakkab reflektor markaz hisoblanadi.

Shunday qilib, organizm afferent (ko'tariluvchi, sezuvchi), spetsifik (og'riq, harorat, ko'ruv, sezuv) o'tkazuv yo'llaridan tashqari qo'shimcha efferent yo'llardan tashkil topadi. Retikular formatsiya hujayralari maxsus o'tkazuv yo'llariga ajralmaydi, balki bir xil hujayralar har hil impulslarni qabul qilib, miyaning bir qancha markazlari bilan aloqada bo'ladi. Retikular formatsiya hosil qilgan nerv hujayralari po'stloq osti vegetativ nervlarning, bosh miya nervlarining, miya po'stlog'ining va orqa miya markazlari bilan ikki tomonlama aloqada bo'ladi. Bu ikki tomonlama birikuv quyidagi vazifalarni bajarishga yordam beradi:

1) markaziy nerv tizimiga afferent (maxsus) o'tkazuv yo'llari orqali yo'nalayotgan impulslarni muvofiqlashtirib turadi;

2) bosh miya po'stlog'idagi markazlarning qo'zg'alish kuchini oshiradi;

3) vegetativ nervlarning vazifasini kuchaytiradi, mushak tonusini muvofiqlashtirishda ishtirok etadi.

O'z navbatida retikular formatsiya hujayralari barcha maxsus, xususiy o'tkazuv yo'llari bilan kollateral (yon) tolalar vositasida birlashadi.

Retikular — orqa miya o'tkazuv yo'li (tractus reticulo — spinalis)

Bu o'tkazuv yo'li organizmning murakkab reflektor harakatini ta'minlaydi. Jumladan ta'sirga tananing bir paytda bir qancha mushaklarini qisqartirish bilan javob berishi kerak bo'lgan taqdirda, bu yo'llar muvofiqlashtirib turadi. Retikular — orqa miya yo'llari orqali yo'nalgan impulslar, orqa miya neyronlarining qo'zg'inishini kuchaytiradi yoki kamaytiradi. Bu yo'lning I neyroni miya so'g'onidagi retikular formatsiya hujayralaridan boshlanib, orqa miya oldingi shoxigacha davom etadi. Orqa miya oldingi shoxidagi harakat tolalari (II neyron) bilan birgalikda bu yo'llar mushaklarga yetib boradi.

Vegetativ nerv tizimining efferent o'tkazuv yo'llari

Birinci neyron bosh miya po'stlog'ining peshona va chakka bo'laklaridan boshlanadi. Jumladan peshona bo'lagidan yo'nalayotgan tolalar gipotalamus sohasidagi hujayralarda (supraoptik, paraventrikular va so'rg'ichsimon tana hujayralarida) yakunlanadi. Chakka sohasidagi po'stloqdan yo'nalayotgan tolalar gumbaz va terminal tutamlar tarkibida gipotalamusdagi hujayralarda (ventromedial hujayralarda va infundibulum hujayralarida) yakunlanadi.

Ikkinchi neyron gipotalamus sohasidagi hujayralarda joylashadi. Bu hujayralarning aksonlari dorzal bo'ylama tutamlarni tashkil etib, miya so'g'oni orqali orqa miyaga yo'naladi. Bu tutamlarning bir qismi III juft bosh miya nervi tarkibidagi vegetativ nerv tolalarining hujayralarida (III juftning qo'shimcha o'zaklarida), VII juft nervining yuqori so'lak ajratuvchi o'zagida, IX juft nervining pastki so'lak ajratuvchi o'zagida va X juft nervining dorzal o'zaklarida yakunlanadi. Ikkinchi neyron tutamlarining katta qismi orqa miya yon shoxlaridagi oraliq hujayralarida tugaydi.

Uchinchi neyron yuqorida ko'rsatilgan hujayralardan boshlanib, uning aksonlari simpatik tugunlarning birortasida yakunlanadi.

To'rtinchi neyron esa simpatik tugun hujayralari bo'lib, aksonlari tegishli a'zolarigacha yo'naladi.

Orqa miya bo'ylab yo'nalayotgan ikkinchi neyronning dorzal bo'ylama tutamlarining bir qismi, orqa miya dumg'aza segmentlarining yon shoxlaridagi parasimpatik markazlarga davom etadi.

Uchinchi neyron shu dumg'aza segmentlaridagi parasimpatik o'zaklardan tashkil topgan. Bu hujayralarning aksonlari chanoq chigalidagi terminal o'zaklarda yakunlanadi.

To'rtinchi neyron shu terminal o'zak hujayralari hisoblanadi va uning aksonlari chanoq sohasidagi a'zolari parasimpatik innervatsiyasini ta'minlaydi.

Vegetativ nerv tizimining efferent o'tkazuv yo'llari quyidagi vazifalarni bajaradi:

- 1) a'zolarining bajaradigan vazifasini muvofiqlashtiradi;
- 2) qon tomir tonusini va qon bilan ta'minlanishni muvofiqlashtiradi;

3) adaptatsiya — trofik vazifani bajaradi, ya'ni qon orqali a'zolarga o'tkazilgan ozuqa moddalarni to'qima va hujayralarda hazm bo'lishini boshqaradi.

8.7. SEZGI A'ZOLARI YOKI ANALIZATORLAR

Sezgi a'zolari — organizmni tashqi muhit bilan bog'laydigan a'zolardir. Ta'sir quyidagi yo'llar bilan qabul etiladi: teri sezgisi, hid biluv yo'llari, ta'm biluv yo'llari, ko'ruv a'zolari, eshituv a'zolari.

Har bir sezgi a'zosi 3 bo'limdan iborat bo'ladi:

- 1) retseptor — tashqi ta'sirotlarni qabul qiluvchi nerv tolalari;
- 2) oraliq nerv tolalari (konduktor) — ta'sir ko'zg'alishini markazdagi o'zaklarga uzatuvchi yo'llar;
- 3) analizatorlarning bosh miya po'stlog'idagi markazlari.

8.7.1. Ko'ruv a'zolari

(155, 156- rasmlar)

Ko'z — **oculus** (grekcha — **ophtalmos**), ko'z soqqasi — **bulbus oculi** va yordamchi apparatdan hosil bo'ladi. Ko'z soqqasida oldingi (oldingi qutbi) — **polus anterior** va orqa qobariq soha (orqa qutbi) — **polus posterior** bo'ladi.

Ko'z soqqasi — **bulbus oculi** tashqi tarafdin parda bilan qoplangan bo'lib, ichki sohasida esa, uning nur sinduruvchi o'zagi joylashadi. Ko'z kapsulasi uch qavat pardadan hosil bo'ladi:

I. Fibroz parda — **tunica fibrosa bulbi**, ko'z soqqasining tashqi qavatini hosil etadi. Bu pardaning orqa sohasini oqsil parda sclera deyilsa, oldingi qismida shox parda — **cornea** joylashadi. Bu ikki hosila orasidagi egat — **sulcus sclerae** deyiladi.

Sclera bo'limi birlashtiruvchi to'qimadan hosil bo'lsa, shox parda nur o'tkazuvchi, tiniq, qon tomirlar va nervlar bo'lmagan pardadan iborat. Shox pardaning oqsil pardaga o'tish sohasi — **limbus corneae** deyilib, shu sohangacha konunktiva pardasi yetib kelganligidan halqa — **anulus conjunctivae** hosil bo'ladi.

Shox pardada oldingi yuza — **facies anterior** va orqa yuza — **facies posterior** bo'ladi. Oqsil parda va shox pardaning o'zaro birikish sohasida vena qon tomirlari — **sinus venosus sclerae** joylashgan.

II. Ko'zning tomirli pardasi — **tunica vasculosa bulbi** ichki va tashqi pardalar orasida joylashib, uch bo'limdan iborat:

1) xususiy tomirli chigal bo'limi — **choroidea** ko'plab qon tomirlardan iborat;

2) kiprikli tana — **corpus ciliare** bo'limi. Bu bo'lim tarkibida kiprikli o'simtalar — **processus ciliares**, silliq kiprikli mushak tola — **m. ciliaris** lar bo'ladi. Kiprikli tana nursimon tuzulishga ega bo'lib, **corona ciliaris** deyiladi va gavhar atrofida doira — **orbiculus ciliaris** ni tashkil etadi.

M. ciliaris — kiprikli mushak quyidagi tolalardan hosil boʻladi:

a) **fibrae meridionales** — meridional tolalar; b) **fibrae longitudinales** — boʻylama tolalar; d) **fibrae radiales** — radial tolalar; e) **fibrae circulares** — halqasimon tolalar.

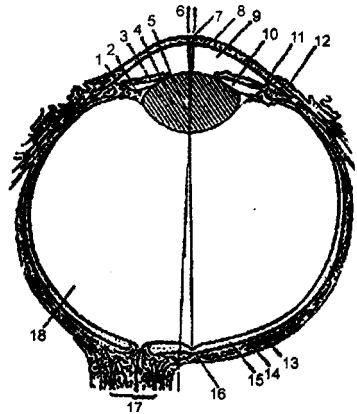
Kiprikli oʻsimtalar gavharni ushlab tursa, kiprikli mushaklar esa gavhar qabariqligini oʻzgartirib turadi. Har xil masofada joylashgan buyumlarni koʻrishga moslashish, gavhar qabariqligining oʻzgarishiga koʻz akkomodatsiyasi — **accomodatio oculi** deyiladi.

Kiprikli mushaklarning qisqarishi — kiprikli bogʻlamlarni va gavhar kapsulasini boʻshashiga olib keladi. Gavhar elastik boʻlganligidan boʻrtib chiqadi. Kiprikli mushaklarning boʻshashidan aksincha gavhar yassilanadi. Kiprikli mushaklar III juft bosh miya nervi tarkibidagi parasimpatik nervlar bilan innervatsiya etiladi. Parasimpatik nerv tolalari halqasimon yoʻnalishdagi kiprikli mushak tutamlarini innervatsiya etsa va buyumlarni yaqin masofadan koʻrishga moslashsa, simpatik nerv tolalari radiar yoʻnalishdagi kiprikli mushak tolalarini harakatga keltiradi va koʻz uzoqdagi buyumlarni koʻrishga moslashadi.

3) rangdor parda — **iris** tomirli pardaning oldingi sohasida joylashadi. Uning oʻrtasida teshik boʻlib, qorachiq — **pupilla** deyiladi. Rangdor pardada qorachiq qirrasini — **margo pupillaris** va kiprikli tanaga qaragan qismi — **margo ciliaris**, oldingi yuzasi — **facies anterior** va qorachiq sohasidagi katta halqa — **anulus iridis major** va qorachiq sohasidagi kichik halqa — **anulus iridis minor** hosilalari boʻladi. Rangdor parda bilan shox parda orasidagi burchakda boʻshliq boʻlib, **spatia angula iridocornealis** deyiladi.

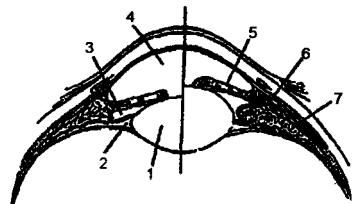
Rangdor pardaning arteriya qon tomirlari qorachiq atrofidagi kichik arterial halqa — **circulus arteriosus iridis minor** ni hosil qilsa, tashqi tarafda katta arterial halqa — **circulus arteriosus iridis major** ni hosil etadi

Rangdor parda tarkibida pigment boʻlib, koʻzning rangini keltirib chiqaradi. Pigment



155- rasm. Koʻzning tuzilishi.

1 — corpus ciliare; 2 — zonula ciliaris; 3 — iris; 4 — lens; 5 — nucleus lentis; 6 — axis opticus; 7 — axis bulbi internus; 8 — cornea; 9 — camera anterior bulbi; 10 — camera posterior bulbi; 11 — sinus venosus sclerae; 12 — tunica conjunctiva; 13 — sclera; 14 — tunica vasculosa bulbi; 15 — retina; 16 — fovea centralis; 17 — n. opticus; 18 — corpus vitreum.



156- rasm. Koʻzning oldingi qismi.

1 — lens; 2 — spatia zonularia (Petiti); 3 — camera posterior bulbi; 4 — camera anterior bulbi; 5 — iris; 6 — m. ciliaris; 7 — corpus ciliare.

miqdori ko'p bo'lsa ko'z qoramtir rangli, pigment miqdori oz bo'lsa ko'k rangli bo'ladi. Rangdor parda tarkibida, qorachiq diametrini o'zgartiradigan silliq mushak tolalari ham bo'ladi. Halqasimon mushak tolalari — **m. sphincter pupillae** qorachiqni toraytiradi. Nursimon mushak tolalari — **m. dilatator pupillae** esa uni kengaytiradi. Qorachiq diametrining o'zgarishiga — **adaptatsiya** deyiladi.

III. To'r parda — **retina** ko'z soqqasining ichki yuzasida joylashadi va tashqi pars nervosa, ichki pars pigmentosa qavatlaridan hosil bo'ladi. To'r parda sohasida ko'p miqdorda kolbachalar va tayoqchalar deb nomlanadigan nerv hujayralari joylashadi. Kolbachalar rangli tasvirni qabul qiladi. Ularning miqdori 7 mln bo'ladi. Tayoqchalar esa oq-qora tasvirni qabul qilib, ularning miqdori ko'proq bo'ladi. To'r pardaning nerv hujayralari bo'lmagan sohasi ko'r qismi **pars caeca retinae** deyilib, uning kiprikli tana sohasiga to'g'ri kelgan qismi **pars ciliaris retinae** va rangdor pardaga to'g'ri kelgan qismi — **pars iridica retinae** deb ataladi. To'r pardaning nerv hujayralari bo'lgan qismi — **pars optica retinae** deyiladi.

To'r qavatida ko'ruv nervining paydo bo'lgan sohasida — **discus n. optici** ko'rinadi. Uning to'r pardaga chiqish sohasida kolbachalar va tayoqcha hujayralari bo'lmaydi. Ko'ruv nervining to'r pardaga chiqish sohasida (**discus n. optici** da) chuqurcha bo'lib **excavatio disci** deyiladi.

Ko'ruv nervidan biroz lateralroqda markaziy chuqurcha **fovea centralis** joylashadi. Bu chuqurcha sohasi tasvirni juda yaxshi qabul qiladi. Chunki markaziy chuqurcha sohasida kolbachalar ko'p to'plangan bo'ladi. Yaxshi ko'rish uchun tasvirni shu chuqurcha sohasiga tushiriladi. Markaziy chuqurcha sohasini sariq dog' sohasi — **macula lutea** deb ataladi.

Nurni sindiruvchi hosilalar: gavhar — **lens**, shishasimon modda — **corpus vitreum** va kameralardagi suyuqliklar bo'ladi.

Gavhar — **lens** tashqi tarafdin tiniq bo'lib, nurni o'tkazuvchi kapsula — **capsula lentis** bilan o'ralgan. Gavxarda oldingi yuza — **facies anterior** va orqa yuza — **facies posterior**, oldingi qabariq cho'qqi (oldingi qutb) — **polus anterior**, orqa qabariq cho'qqi (orqa qutb) — **polus posterior** sohalari bo'ladi.

Gavharning xususiy to'qimasi — **substantia lentis**, po'stlog'i — **cortex lentis**, o'zagi **nucleus lentis**, kiprikli tana birikadigan qirrasini esa — **zonula ciliaris** deyiladi. Kiprikli tana gavhar atrofini o'rab olib, uning qabariqligini o'zgartiradi. Gavhar qabariqligining o'zgarishi natijasida uzoqdagi va yaqindagi buyumlarni ko'rishga moslashadi — bu holat akkomadatsiya deyiladi.

Shishasimon modda — **corpus vitreum** ko'z soqqasining asosiy shaklini hosil qiladi, tiniq, nurni sindiruvchi moddadan iborat. Shishasimon tana tashqi tarafdin tiniq parda **membrana vitrea** bilan o'ralib, asosiy moddasi — **stroma vitreum**, tiniq suyuqlig'i **humor vitreus** deyiladi.

Ko'zda ikkita kamera bo'ladi. Oldingi kamera — **camera anterior bulbi** shox pardaning orqa yuzasi bilan rangdor pardaning oldingi yuzasi orasida

joylashadi. Oldingi kamera burchagi shox parda — **angulus iridocornealis** rangdor pardaga birikish sohasiga to'g'ri keladi.

Orqa kamera — **camera posterior bulbi** rangdor pardaning orqa yuzasi bilan kiprikli tananing old sohasi va gavhar orasida joylashadi. Kameralar o'zaro qorachiq orqali aloqa bog'laydi. Ularda tiniq, nurni sindiruvchi suyuqlik bo'ladi.

Orqa kamera devori — **corpus ciliare** kiprikli tana tarkibidagi qon tomirlardan kamera suyuqligi ajraladi. Orqa kameradagi suyuqlik qorachiq orqali oldingi kameraga o'tib uning devorlari orasidagi **angulus iridocornealis** burchagida joylashgan vena qon tomirlariga so'riladi.

Ko'z soqqasining nurni sindiruvchi o'zaklari orqali o'tayotgan tasvir to'r pardaga teskari holda tushadi.

8.7.1.1. Ko'ruv o'tkazuv yo'li

(157- rasm)

Yorug'lik nuri ko'zning to'r pardasiga ta'sir qilguncha ko'z soqqasining nur o'tkazadigan moddalaridan o'tadi. Yorug'lik nuri shox parda, oldingi kamera, qorachiq, orqa kamera va shishasimon modda orqali to'r pardaga ta'sir etadi.

Ko'ruv o'tkazuv yo'li 4 neyronli bo'lib, ularning uch neyron hujayralari ko'z soqqasining to'r qavatida joylashadi.

Birinchi neyron — kolbacha va tayoqcha nerv hujayralaridan hosil bo'ladi.

Ikkinchi neyron — bipolar nerv hujayralari.

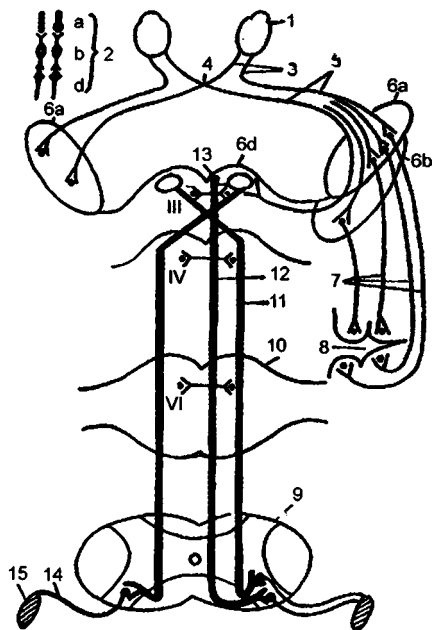
Uchinchi neyron — ganglioz nerv hujayralari.

Bu hujayralarning o'simalari ko'ruv nervi - **n. opticus** ni tashkil etadi. U ko'ruv kanali orqali ko'z kosasidan chiqib, kallaning asosida to'liq bo'lmagan kesishma — **chiasma opticum** ni hosil qiladi. Demak, turk egarining old tomonida to'r pardaning medial yarmidan yo'nalayotgan nerv tutamlari o'zaro kesishib, qarama-qarshi tarafga o'tadi. Ko'ruv nervining lateral tutamlari esa kesishmaydi.

Kesishmadan so'ng hosil bo'lgan uchinchi neyron tutamlari **tractus opticus** deyilib, ularning tarkibida qarshi tarafning medial tolalari va o'z tarafidagi lateral tolalar bo'ladi. Uchinchi neyron tolalari ko'ruv po'stloq osti markazlarida: 1) o'rta miyadagi **colliculis superior** tepaligidagi; 2) oraliq miyadagi **pulvinar thalami** va **corpus geniculatum laterale** sohalarida yakunlanadi.

Ko'ruv o'tkazuv yo'llarining to'rtinchi neyronlari oraliq miyadagi pulvinar thalami va corpus geniculatum laterale hujayralaridan boshlanib, bosh miya po'stlog'idagi ensa bo'lagida joylashgan **sulcus calcarinus** atrofidagi nerv hujayralarida yakunlanadi.

O'rta miyadagi **colliculis superior** tepaligidan boshlanadigan tolalar bosh miya po'stlog'iga bormaydi. O'rta miyadagi ko'ruv po'stloq osti markazlari shu sohada joylashgan vegetativ o'zakda — **nucleus accesorius n. oculomotorius** va o'rta miyada III, IV, VI juft bosh miya nervlarining o'zaklarida tugaydi. Undagi bu tolalar qorachiq va kiprikli tana mushaklarini (vegetativ tolalar) va



157- rasm. Ko'ruv o'tkazuv yo'li sxemasi.

1 — bulbus oculi (ko'z olmasi); 2 — ko'ruv o'tkazuv yo'lining birinchi, ikkinchi va uchinchi neyronlari — to'r pardada joylashadi: a — birinchi neyron — yorug'lik sezuvchi hujayralar (tayoqcha va kolbachalar), b — ikkinchi neyron — binolar hujayralar, d — uchinchi neyron — multipolar ganglioz hujayralar; 3 — nervus opticus (ko'ruv nervi) uchinchi neyron aksonlari — ganglioz hujayralardan iborat. Canalis opticus orqali kalla bo'shlig'iga kiradi; 4 — chasma opticum (ko'ruv nervi kesishmasi) sulcus chiasmatisda joylashadi. Shu erda qisman kesishuv bo'ladi, medial tolalar kesishadi, lateral tolalar kesishmaydi; 5 — tractus opticus (ko'ruv trakti — yo'li); 6 a, b, d — po'stloq osti ko'rish markazlari: 6 a — corpus geniculatum laterale, 6 b — pulvinar thalami, 6 d — colliculus superior tecti mesencephali; 7 — to'rtinchi neyron aksonlari (corpus geniculatum laterale va pulvinar thalami hujayralari) crus posterius capsulae internae orqali o'tib, radiatio opticanii hosil qilib, po'stloq ko'rish markaziga boradi; 8 — sulcus calcarinus (qush pixi pushtasi); 9 — medulla spinalis; 10 — pons; 11 — tractus tectospinalis

— po'stloq osti ko'rish markazi (colliculus superior tecti mesencephali) dan orqa miyani harakatlantiruvchi o'zaklarga boradi; 12 — fasciculus longitudinalis medialis — po'stloq osti ko'rish va eshitish markazlari bilan bog'liq. Darkshevich o'zagidan miya so'g'oniga yo'nalib III, IV va VI juft bosh miya nervlariga tolalar beradi. U fasciculus longitudinalis medialis sifatida bo'yin segmentlarida tugaydi. „ongsiz“ reflektor boshni ko'ruv yoki eshituv ta'siri kelgan tomonga buradi; 13 — Darkshevich o'zagi; 14 — orqa miya nervidagi harakatlantiruvchi yo'l; 15 — shu nervdan innervatsiyalanuvchi skelet mushagi.

ko'z soqqasi atrofidagi mushaklarni (III, IV, VI nervlar) innervatsiyalaydi. O'rta miyadagi po'stloq osti ko'ruv markazlari, vazifasiga ko'ra akkomadatsiya, adaptatsiya va konvergensiya ishtirok etadi.

8.7.1.2. Ko'zni harakatga keltiruvchi mushaklar

Bu mushaklar ko'ndalang-targ'il tolalardan hosil bo'lib, ko'z kosasi tubidan boshlanadi. Ko'z soqqasida 4 ta to'g'ri mushak va 2 ta qiyshiq mushak bo'ladi. Bular quyidagilar: 1) **m. rectus superior**; 2) **m. rectus inferior**; 3) **m. rectus lateralis**; 4) **m. rectus medialis**; 5) **m. obliquus superior**; 6) **m. obliquus inferior**. Yuqori qiyshiq mushak tolalari ko'z kosasidagi **spina trochlearis** o'simtasini g'altak sifatida aylanib o'tadi. Lateral to'g'ri mushak serbar poya hosil qiladi va **lacertus musculi recti lateralis** deyiladi.

Ko'zni harakatga keltiruvchi mushaklar birikish sohasida umumiy poya halqasi hosil bo'lib, u **anulus tendineus communis** deb ataladi.

Mushaklar qisqarishi natijasida ko'z soqqasi harakatga keladi va bu holatni konvergensiya deyiladi.

M. rectus superior annulus tendineus communis sohasidan boshlanadi; ko'zning sklera qavatining ustki yuzasiga, ekvatoridan oldinroqda birikadi.

Vazifasi: ko'z soqqasini yuqoriga va medial tarafga tortadi. Innervatsiyasi: **n.oculomotorius (III)**.

M. rectus inferior — annulus tendineus communis sohasidan boshlanib, ko'zning sklera qavatining pastki yuzasiga, ekvatoridan oldinroqda birikadi.

Vazifasi: ko'z soqqasini pastga va lateral tarafga tortadi. Innervatsiyasi: **n.oculomotorius (III)**.

M. rectus medialis — annulus tendineus communis sohasidan boshlanadi; ko'zning sklera qavatining medial yuzasiga birikadi.

Vazifasi: ko'zlarni yaqinlashtiradi. Innervatsiyasi: **n. oculomotorius (III)**.

M. rectus lateralis — annulus tendineus communis sohasidan boshlanadi; ko'zning sklera qavatining lateral yuzasiga birikadi.

Vazifasi: ko'zni bir-biridan uzoqlashtiradi. Innervatsiyasi: **n. abducens (VI)**.

M. obliquus superior annulus tendineus communis sohasidan boshlanadi; ko'z soqqasining ustki — lateral qismiga birikadi.

Vazifasi: ko'z soqqasini pastga va medial tarafga buradi. Innervatsiyasi: **n.trochlearis (IV)**.

M. obliquus inferior — ko'z kosasining pastki — medial qismidan boshlanib, ko'zning sklera qavatining orqa — lateral qismiga birikadi.

Vazifasi: ko'z soqqasini yuqori va lateral tarafga buradi. Innervatsiyasi: **n.oculomotorius (III)**.

8.7.1.3. Qovoqlar — palpebrae

Ustki qovoq **palpebra superior**, pastki qovoq **palpebra inferior** bo'ladi. Ularning old yuzasi — **facies anterior palpebrae** mushak va teri bilan, ichki yuzasi — **facies posterior palpebrae** konunktiva pardasi bilan qoplangan. Ustki va pastki qovoqlar orasidagi ko'zga ochiladigan tirqish — **rima palpebrarum**, ular orasidagi lateral bitishma — **comissura lateralis palpebrarum**, medial bitishma — **comissura medialis palpebrarum**, qovoqlarning oldingi chetiga — **limbus anterior palpebrae**, orqa chetiga — **limbus posterior palpebrae** deyiladi.

Ko'z kosasining medial burchagi — **angulus oculi medialis**, lateral burchagi — **angulus oculi lateralis** deb ataladi. Burchaklar sohasida lateral boylam — **lig. palpebrale laterale** va medial boylam — **lig. palpebrale mediale** joylashadi.

Ustki qovoq ichida — **tarsus superior**, pastki qovoq ichida tog'ay modda — **tarsus inferior** bo'ladi.

Qovoq tarkibida tog'aylarni harakatga keltiruvchi ustki tog'ay mushagi — **m. tarsalis superior** va ostki tog'ay mushagi — **m. tarsalis inferior** bo'ladi.

M. levator palpebrae superioris — ustki qovoqni ko'taruchi mushak: ko'z kosasining ustki devoridan boshlanib, ustki qovoq terisiga birikadi.

Vazifasi: ustki qovoqni ko'taradi. Innervatsiyasi: **n. oculomotorius (III)**.

Qovoqlar tarkibida quyidagi bezlar bo'ladi:

a) **glandulae tarsales** — qovoq tog'ayi bezi;

b) **glandulae ciliares** — kiprik bezlari;

d) **glandulae sebaceae** — yog' bezlari.

Qovoqlar orasidagi tirqish — **rima palpebrarum** sohasi kiprik — **cilia** bilan qoplanadi.

8.7.1.4. Ko'zyoshi apparati

Ko'zyoshi bezi — **glandula lacrimalis** ko'z kosasining yuqori lateral burchagidagi — **fossa lacrimalis** chuqurchasida joylashadi. Bezda ko'z kosasi qismi — **pars orbitalis** va qovoq qismi **pars palpebralis** bo'ladi.

Bez naylari — **ductuli excretorii** dan chiqqan suyuqlik ko'z soqqasini yuvib o'tadi va ko'z kosasining ichki burchagida joylashgan ko'zyoshi xaltachasi — **saccus lacrimalis** da to'planadi. Shu sohada ko'zyoshi so'rg'ichi — **papilla lacrimalis** hosil bo'ladi.

Xaltacha tubidan burun bo'shlig'iga davom etadigan — **ductus nasolacrimalis** naychasi boshlanadi. Bu naycha pastki burun chig'anog'ining ostiga ochiladi. Naychaning ichki yuzasida ko'zyoshi burmasi — **plica lacrimalis** ko'rinadi.

8.7.1.5. Konunktiva

Konunktiva — ko'z soqqasining oldingi sohasini tashqi tarafdan o'rab turadigan biriktiruvchi to'qimadan hosil bo'lgan parda. Bu parda ko'z soqqasining shox pardasi sohasigacha hamda pastki qovoq ichki yuzasiga davom etadi.

Konunktivaning ko'z soqqasini o'rab olgan qismi — **tunica conjunctiva bulbi**; qovoqlarning ichki yuzasini o'rab olgan qismiga — **tunica conjunctiva palpebrarum** deyiladi. Ko'z soqqasidan qovoqlarga o'tish sohasida yarimoy-simon burma — **plica semilunaris**, ustki konunktiva gumbazi — **fornix conjunctivae superior**, pastki konunktiva gumbazi — **fornix conjunctivae inferior** lar hosil bo'ladi. Qovoqlarning ichki tarafidagi konunktivalarda bezlar — **glandula conjunctivales** bo'ladi. Ko'z kosasining medial burchagidagi konunktiva pardasi sohasida ko'zyoshi go'shtchasi — **caruncula lacrimalis** ko'rinadi.

8.7.1.6. Ko'ruv a'zolarining taraqqiyoti

Ko'z soqqasining ichki — to'r qavati oldingi miya pufagining oraliq miya sohasidan rivojlanadi. Bosh miya tashqi embrional pardadan rivojlanganligidan, to'r qavatni ektodermaning mahsuloti deyish mumkin. Ko'z

soqqasining o'rta — tomirli pardasi va tashqi fibroz qavatlarini taraqqiyoti mezodermadan, ko'z atrofidagi kon'yuktiva pardasi esa tashqi embrional pardadan rivojlanadi.

8.7.2. Eshituv va muvozanat a'zolari

(158-, 159- rasmlar)

Eshituv a'zosi uch qismdan iborat: 1) tashqi quloq; 2) o'rta quloq; 3) ichki quloq.

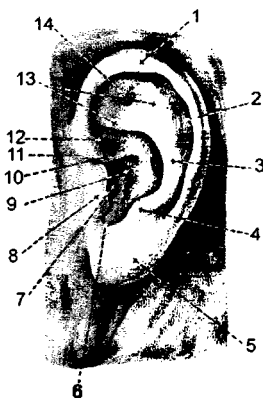
8.7.2.1. Tashqi quloq — auris externa

Tashqi quloq quloq suprasi va tashqi eshituv yo'lidan hosil bo'ladi.

Quloq suprasi elastik tog'ay modda — **cartilago auriculae** dan hosil bo'ladi. Tog'ayning orqa chekkasida burma (gajak) hosil bo'lib — **helix** deyiladi. Biroz oldinroqda joylashgan xuddi shunday burmaga — **antihelix** deyiladi.

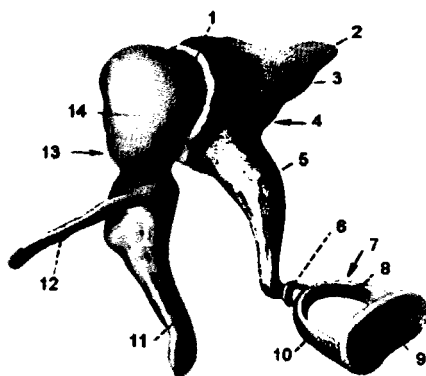
Tashqi eshituv teshigining oldingi yuzasida joylashgan supachaga — **tragus**, teshikning orqa devoridagi supachaga esa — **antitragus** deyiladi. Quloq suprasining pastki uchida tog'ay moddasi yo'qolgan, yumshoq to'qimali bo'lakcha — **lobuli auriculae** joylashadi.

Quloq burmalari oyoqchalar bilan yakunlanib — **crus helici**, uning qirrasini — **spina helicis**, dum qismi — **cauda helicis** bo'ladi. Quloq gajagining ro'parasidagi burma (**antihelix**) ning oyoqchasi — **crura antihelicis** deyiladi. Burmalar orasidagi qayiqsimon chuqurcha — **scapha** deyiladi. Quloq suprasi quyidagi boylamlar vositasida mustahkamlangan:



158- rasm. Tashqi quloq.

1 — helix; 2 — scapha; 3 — antihelix; 4 — antitragus; 5 — lobulus auricularis; 6 — incisura intertragica; 7 — porus acusticus externus; 8 — tragus; 9 — cavum conchae; 10 — crus helicis; 11 — incisura anterior auris; 12 — cymba conchae; 13 — crura antihelicis; 14 — fossa triangularis.



159- rasm. Eshitish suyakchalari.

1 — articulatio incudomallearis; 2 — crus breve; 3 — corpus incudis; 4 — incus; 5 — crus longum; 6 — articulatio incudostapedia; 7 — stapes; 8 — crus posterius; 9 — basis stapedis; 10 — crus anterior; 11 — manubrium mallei; 12 — processus anterior; 13 — malleus; 14 — capitulum mallei.

- a) **lig. auriculare anterius** — quloqning oldingi boylami;
- b) **lig. auriculare superius** — quloqning ustki boylami;
- d) **lig. auriculare posterius** — quloqning orqa boylami.

Quloq suprasining quyidagi mushaklari mavjud:

- 1. **m. helcis major** — quloq gajagining katta mushagi;
- 2. **m. helcis minor** — quloq gajagining kichik mushagi;
- 3. **m. tragicus** bo'rtgan supacha mushagi;
- 4. **m. pyramidalis auriculare** — quloq suprasining piramidasimon mushagi;
- 5. **m. transversus auriculare** — quloq suprasining ko'ndalang mushagi;
- 6. **m. antitragicus** — tashqi eshituv nayi orqasidagi supacha mushagi;
- 7. **m. obliquus auriculare** — quloq suprasining qiyshiq mushagi.

Tashqi eshituv teshigi **porus acusticus externus** tashqi eshituv nayi — **meatus acusticus externus** ga davom etadi. Eshituv nayining tog'ay qismi — **meatus acusticus externus cartilagineus** quloq suprasining davomi bo'lsa, nay tubi esa chakka suyagiga to'g'ri keladi.

8.7.2.2. O'rta quloq — *auris media* (160- rasm)

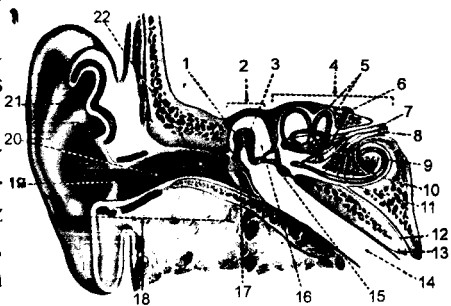
O'rta quloq — chakka suyagi ichidagi nog'ora bo'shlig'i va eshituv naylaridan hosil bo'ladi. Nog'ora bo'shlig'i — **cavitas tympanica** chakka suyagining piramida qismining ichidagi bo'shliq bo'lib oltita devori bo'ladi.

1. Lateral devorini nog'ora parda hosil qilib, u **paries membranaceus** deyiladi.

2. Medial devori ichki quloq labirintiga to'g'ri keladi va **paries labyrinthicus** deyiladi. Bu devorda dahliz darchasi -- **fenestra vestibuli** bo'lib, ikkilamchi nog'ora parda **membrana tympanica secundaria** bilan qoplanadi. Devordagi yana bir darcha — **fenestra cochleae**, chig'anoq darchasi uzangi — **stapes** bilan yopilib turadi.

Medial devorda bo'rtib chiqqan hosila — **promontorium** bo'ladi.

3. Orqa devori -- chakka suyagining so'rg'ichsimon o'simtasiga to'g'ri keladi va **paries mastoideus** deyiladi. So'rg'ichsimon devor sohasiga so'rg'ichsimon o'simta ichidagi katta bo'shliq (g'orsimon



160- rasm. Tashqi va o'rta quloq.

1 — malleus; 2 — auris media; 3 — incus; 4 — auris interna; 5 — ductus semicirculares; 6 — saccus et ductus endolymphatici; 7 — pars vestibularis n. vestibulocochlearis; 8 — pars cochlearis n. vestibulocochlearis; 9 — utriculus; 10 — sacculus; 11 — ductus cochlearis; 12 — canaliculus cochleae; 13 — tunica mucosa; 14 — tuba auditiva; 15 — stapes; 16 — cavum tympani; 17 — membrana tympani; 18 — auris externa; 19 — porus acusticus externus; 20 — meatus acusticus externus cartilagineus; 21 — auricula; 22 — meatus acusticus externus osseus.

bo'shliq) — **antrum mastoideum** ochiladi. Bu bo'shliqqa kirish teshigi **aditus ad antrum mastoideum** deyiladi. **Antrum mastoideum** ga so'rg'ichsimon o'simta bo'shliqlari — **cellulae mastoideae** va nog'ora qismi bo'shliqlari — **cellulae tympanicae** ochiladi.

Shu devorda nog'ora tori nervi (**chorda tympani**) o'tadigan kanal teshigi — **apertura tymponica canaliculi chordae tympani** joylashadi.

4. Oldingi devori — uyqu arteriyasi o'tadigan kanal devoriga to'g'ri keladi va **paries caroticus** deyiladi.

5. Yuqori devori chakka suyagidagi — **tegmen tympani** (nog'ora bo'shlig'ining tomi) sohasiga to'g'ri keladi va **paries tegmentalis** deyiladi. Bu devor sohasida nog'ora bo'shlig'ining ustki chuqurchasi — **recessus epitympanicus** bo'ladi va bu sohaning yuqorigi ko'tarilgan tomiga **pars cupularis** deyiladi.

6. Pastki devori kalla asosining tashqi yuzasidagi bo'yinturuq chuqurchasi — **fossa jugularis** cohasiga to'g'ri keladi va **paries jugularis** deyiladi. Pastki devor sohasida bigizsimon o'simta asosining bo'rtib chiqqan do'ngligi — **prominentia styloidea** ko'rinadi.

Nog'ora bo'shlig'i uch qismdan iborat:

I. Ostki qavat — **hypotympanicum** o'rta quloqning pastki devori bilan, nog'ora pardaning pastki qismigacha.

II. O'rta qavat — **mesotympanum** nog'ora pardaning pastki va ustki chekkalari orasidagi bo'shliq;

III. Yuqori qavat — **epitympanum** nog'ora pardasining yuqori uchi bilan, yuqori devor orasida joylashadi.

O'rta quloq bo'shlig'ida o'zaro qo'shilgan uchta suyak: bolg'acha — **malleus**; sandoncha — **incus**; uzangi — **stapes** joylashadi. Bolg'acha — **malleus** da quyidagi hosilalar bo'ladi:

a) bolg'acha ko'ndog'i — **manubrium mallei**; b) bolg'acha boshchasi — **caput mallei**; d) bolg'acha bo'yinchasi — **collum mallei**; e) lateral o'simta — **processus lateralis**; f) oldingi o'simta — **processus anterior**.

Sandoncha — **incus** da quyidagi hosilalar bo'ladi:

a) sandoncha tanasi — **corpus incudis**; b) uzun oyoqcha — **crus longum**; bu oyoqchada yasmiqsimon o'simta — **processus lenticularis** bo'ladi; d) kalta oyoqcha — **crus breve**.

Uzangi — **stapes** tarkibida quyidagi hosilalar bo'ladi:

a) uzangi boshchasi — **caput stapedis**; b) uzangi asosi — **basis stapedis**; d) oldingi oyoqcha — **crus anterior**; e) orqa oyoqcha — **crus posterior**.

Suyaklarning o'zaro qo'shilishi natijasida bo'g'imlar hosil bo'ladi:

1) **articulatio incudomallearis** — bolg'acha va sandoncha orasida;

2) **articulatio incudostapedia** — sandoncha va uzangi orasida.

Uzangi suyagi ichki quloq labirintining darchasiga tegib turadi va bu birlashuvga **syndesmosis tympanostapedia** deyiladi. O'rta quloq suyakchalari quyidagi boylamlar vositasida mustahkamlanadi:

1. **lig. mallei anterior** — bolg'achaning oldingi boylami;
2. **lig. mallei superior** — bolg'achaning ustki boylami;
3. **lig. mallei lateralis** — bolg'achaning lateral boylami;
4. **lig. incudis superior** — sandonchanning ustki boylami;
5. **lig. incudis posterior** — sandonchanning orqa boylami;
6. **membrana stapedialis** — uzangi pardasi;
7. **lig. anulare stapediale** — uzangining halqasimon boylami.

Bolg'acha suyagi nog'ora pardasi bilan birlashadi. O'rta quloqdagi suyakchalar o'zaro harakatchang birlashib, mushaklar vositasida harakatga keladi: 1) **m. tensor tympani** nog'ora pardani taranglovchi mushak. Chakka suyagidagi — **semicanalis m. tensoris tympani** bo'shlig'idan boshlanib bolg'acha suyagining qo'ndog'iga birikadi. Bolg'acha tortilishi natijasida nog'ora parda taranglashadi; 2) **m. stapedius** — bo'shliq devoridan boshlanib, uzangi suyagiga birikadi. Avvalgi mushakka nisbatan qarama-qarshi vazifani bajaradi. Suyaklar harakati natijasida tovush to'lqinlari nog'ora pardadan ichki quloqqa o'tkaziladi.

O'rta quloq bo'shlig'ining ichki devorida ichki quloq labirintidan ikki darcha ochiladi: 1) chig'anoq darchasi — **fenestra cochleae**; 2) oval shaklidagi dahliz darchasi — **fenestra vestibuli**. Dahliz darchasi uzangi suyagining asosi bilan birlashadi. Chig'anoq darchasi parda **membrana tympani secundaria** bilan yopilgan bo'ladi.

O'rta quloq bo'shlig'ining orqa devoriga chakka suyagidagi so'rg'ichsimon o'simta ichidagi bo'shliq — **antrum mastoideum** ochiladi. O'z navbatida bu bo'shliq — so'rg'ichsimon o'simta ichidagi katakchalar — **celullae mastoideae** bilan birga qo'shilgan bo'ladi.

O'rta quloq bo'shlig'ining oldingi devori sohasiga eshituv nayi teshigi — **ostium tympanicum tubae auditivae**, eshituv nayining ikkinchi uchi esa halqumning burun qismiga ochiladi. Eshituv nayi (Yevstaxiy nayi) — halqum bilan o'rta quloq bo'shliqlarini birlashtiradi.

8.7.2.2.1. Nog'ora pardasi — membrana tympani

Nog'ora parda — **membrana tympanica** tashqi eshituv yo'li bilan o'rta quloq — nog'ora bo'shlig'i orasida joylashadi. Pardaning tashqi qirrasida fibroz halqa — **anulus fibrocartilagineus** vositasida tashqi eshituv yo'lining — **sulcus tympanicus** egatiga birikib turadi. Katta yoshdagilarda parda qiya holda bo'lsa, chaqaloqlarda gorizontal joylashadi. Katta yoshdagilarda nog'ora pardaning katta diametri 11 mm, kichik diametri 9 mm ni hosil qiladi.

Nog'ora pardaga o'rta quloq bo'shlig'i tarafidan bolg'acha — **malleus** birikishi natijasida, tashqi yuzasida ichiga tortilgan chuqurcha — nog'ora parda kindigi — **umbo membranae tymponicae** hosil bo'ladi. Pardaning asosini fibroz biriktiruvchi to'qima hosil etib, uning tashqi yuzasi yupqa teri (**stratum**

cutaneum) bilan, ichki yuzasi esa shilliq parda (**stratum mucosum**) bilan qoplangan. Fibroz parda tutamlari markazda halqasimon (**sirkular**) yo'nalgan bo'lsa, chetida esa sho'lasimon (**radial**) tuzilishga ega bo'ladi.

Nog'ora pardaning ustki qismida fibroz tutamlar juda ozligidan, shu sohaning devori ichki shilliq qavat, tashqi yupqa teri qavatlaridan hosil bo'ladi.

Shu sababdan nog'ora pardaning tarang bo'lmagan yumshoq (salqa holidayi) qismi — **pars flaccida**, aksincha tarang qismi — **pars tensa** deyiladi.

8.7.2.3. Ichki quloq — **auris interna**

(161- rasm)

Ichki quloq — **auris interna** eshituv va muvozanat a'zosi bo'lgan labirintdan tashkil topadi. Labirint chakka suyagining toshsimon qismining ichida joylashadi. U tashqi tarafidan suyak moddasi bilan qoplangan bo'lib, suyak labirinti — **labyrinthus osseus** deyiladi. Labirint ichida xuddi shunday shaklga ega bo'lgan parda labirinti -- **labyrinthus membranaceus** bo'ladi.

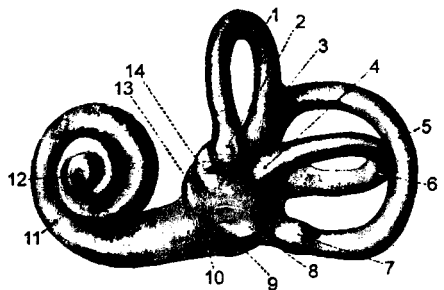
Suyak labirinti uch qismdan iborat: 1) labirint dahlizi -- **vestibulum**; 2) yarim doira kanallar — **canales semicirculares ossei**; 3) chig'anoq **cochlea**.

1. Labirint dahlizi -- **vestibulum** ichki quloq o'rtasida joylashadi. Orqa sohada yarim doira kanallar bilan aloqa bog'laydi. Dahliz oldingi sohada chig'anoq bo'shlig'iga davom etadi. Uning lateral devori o'rta quloq bo'shlig'iga qaragan bo'ladi. Bu devordagi **fenestra vestibuli** darchasiga uzangi tegib tursa, **fenestra cochleae** darchasi esa ikkilamchi parda **membrana tympani secundaria** bilan qoplangan bo'ladi.

Dahlizning ichki devoridagi qirra — **crista vestibuli** vositasida ikki chuqurcha, yarim doira kanallar bilan bog'lanadigan **recessus ellipticus** va chig'anoq bilan bog'lanadigan **recessus sphericus** lar hosil bo'ladi. **Recessus ellipticus** chuqurchasidan **apertura interna aqueductu vestibuli** tirqishi boshlanadi. Bu tirqish chakka suyagi ichidan yo'nalib, piramida sohasining orqa yuzasida tugaydi.

161- rasm. Suyak labirinti.

1 — canalis semicircularis anterior; 2 — ampulla ossea anterior; 3 — crus osseum commune; 4 — ampulla ossea lateralis; 5 — canalis semicircularis posterior; 6 — canalis semicircularis lateralis; 7 — ampulla ossea posterior; 8 — fenestra vestibuli; 9 — fenestra cochleae; 10 — basis cochleae; 11 — cochlea; 12 — cupula cochleae; 13 — recessus sphericus vestibuli; 14 — recessus ellipticus vestibuli.



2. Yarim doira kanallar — **canales semicirculares** uchta sathda joylashgan yarim doira kanallardan iborat. Oldingi — **canalis semicircularis anterior** frontal va orqadagi — **canalis semicircularis posterior** sagital sathda joylashgan bo'ladi, yon tarafdagi — **canalis semicircularis lateralis** esa gorizontal sath atrofida joylashadi. Yarim doira kanallarining ikki oyoqchasi bo'lib, oddiy oyoqcha — **crus simplex**, kengaygan oyoqchalari esa — **crus ampullares** deyiladi. Oldingi va orqa yarim doira kanallarining oddiy oyoqchalari o'zaro qo'shilib **crus communes** — umumiy oyoqchani hosil qiladi.

3. Chig'anoq — **cochlea** — 2,5–3 marta o'ralgan suyakli kanal — **canalis spiralis cochleae** dan hosil bo'ladi. Chig'anoq ichidagi parda bo'shliqni uch qavatga ajratadi.

O'rtadagi parda labirinti bo'shlig'ida endolimfatik suyuqlik, yuqori qismidagi — **scala vestibuli** va pastdagi — **scala tympani** bo'shliqlari esa perilimfatik suyuqlik bilan to'lgan bo'ladi. Dahliz va nog'ora kanallari o'zaro chig'anoq uchida qo'shilgan bo'lib, bu teshik — **helicotrema** deyiladi. **Scala vestibuli** kanali **fenestra vestibuli** darchasi bilan boshlanadi. Bu darchaga o'rta quloqdagi uzangicha suyagi tegib turadi. **Scala tympani** kanali esa, o'rta quloq bo'shlig'iga ochiladigan **fenestra cochleae** darchasi bilan yakunlanadi. Bu darcha ikkilamchi parda — **membrana tympani secundaria** bilan yopilgan.

Parda labirinti — **labyrinthus membranaceus** suyak labirinti ichida joylashib, uning shaklini qaytaradi. U endolimfa suyuqligi bilan to'lib turadi. Parda labirintining dahliz qismidagi **recessus ellipticus** sohasida **utricleus**, **recessus sphericus** sohasida esa **sacculus** kengaymalari bo'ladi.

Utricleus kengaymasi yarim doira kanallar bilan qo'shilgan.

Sacculus kengaymasi — **utricleus** bo'shlig'i va chig'anoq bo'shlig'i bilan aloqa bog'laydi. **Sacculus** kengaymasi **ductus endolymphaticus** nayi orqali, dahliz sohasidagi — **aqueductus vestibuli** yo'lga o'tib, piramida suyagining orqa yuzasiga chiqadi va qattiq parda ostidagi **sacculus endolymphaticus** bo'shlig'iga o'tadi.

Perilimfatik suyuqlik **scala tympani** sohasida **aqueductus cochleae** yo'li orqali, subaroxnoidal bo'shliqqa **apertura externa canaliculi cochleae** tirqishi orqali ochiladi.

Perilimfatik bo'shliqdagi suyuqlik tarkibi bosh miya atrofidagi suyuqlik tarkibiga o'xshash. Chunki perilimfatik bo'shliq — **aqueductus cochleae** orqali, bosh miya atrofidagi subaroxnoidal bo'shliq bilan aloqa bog'laydi.

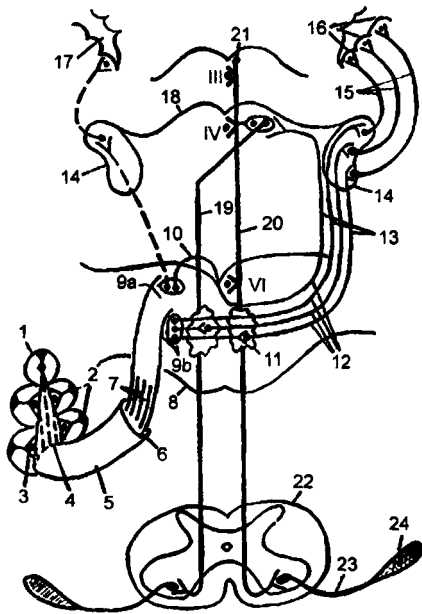
Endolimfa suyuqligining tarkibi subaroxnoidal bo'shliqdagi suyuqlikdan farq qiladi. Chunki bu bo'shliq bilan aloqa qilmaydi. Endolimfatik bo'shliq dahliz sohasidan boshlanadigan nay — **aqueductus vestibuli** orqali piramidaning orqa yuzasida joylashgan berk holdagi bo'shliq — **sacculus endolymphaticus** bilan aloqa bog'laydi.

8.7.2.4. Eshituv o'tkazuv yo'llari (162- rasm)

Tovush to'lqinlari quloq supراسi orqali qabul qilinib, tashqi eshituv yo'llari orqali o'tkaziladi. U nog'ora pardani tebratadi. Tebranish o'rta quloq bo'shlig'idagi bolg'acha, sandoncha va uzangi suyaklari orqali ichki quloqdagi chig'anoqning dahliz bo'shlig'idagi perilimfa suyuqligiga uzatiladi. Scala vestibuli dagi tebranish, chig'anoq uchidagi **helicotroma** teshigi orqali **scala thympani** dagi perilimfa suyuqligiga davom etadi. Parda labirinti orqali esa, tebranish endolimfa suyuqligiga o'tib, uning ichida joylashgan Kortiev a'zo retseptorlarini qo'zg'atadi. To'lqin tebranishlari nerv impulslarini hosil qiladi. O'z navbatida perilimfa suyuqligining tebranishi **fenestra cochlearae** darchasi sohasidagi membrana thympani secundaria pardasiga urilib so'nadi.

Eshituv o'tkazuv yo'llarining birinchi neyron hujayralari chig'anoq tashqarisidagi — **ganglion spirale** hujayralarida joylashgan. Hujayralarning tashqi o'simtalari, chig'anoq ichidagi Kortiev a'zo retseptorlarini hosil etsa, markaziy o'simtalari esa VIII juft bosh miya nervi — **n. vestibulocochlearis** tarkibida yo'nalib, Voroliy ko'prigining hosilasi bo'lgan — **fossa romboidea** dagi eshituv

162- rasm. Eshituv o'tkazuv yo'li.



1 — cochlea; 2 — ductus cochlearis; 3 — ganglion spirale Cortii (Kortiy tuguni); 4 — fundus meatus acustici interni (ichki eshituv yo'li tubi); 5 — meatus acusticus internus; 6 — porus acusticus internus (ichki eshituv yo'li); 7 — pars cochlearis (eshituv nervi chig'anoq qismi); 8 — pons (ko'pri); 9 a, b — nuclei partes cochlearis ko'priking pars dorsalis pontisda joylashadi: 9 a — nucleus cochlearis dorsalis (dorsal chig'anoq o'zagi), 9 b — nucleus cochlearis ventralis (ventral chig'anoq o'zagi). Ular eshituv yo'lining 2- o'zagi hisoblanadi; 10 — striae medullares ventriculi quarti (IV qorinchadagi) nucleus cochlearis dorsalisning kesishuvi; 11 — nucleus dorsalis corporis trapezoidei; 12 — corpus trapezoideum (trapesiyasimon tana) nucleus cochlearis ventralis et nucleus cochlearis dorsalis aksonlaridan hosil bo'lgan; 13 — lemniscus lateralis; 14 — corpus geniculatum mediate (medial tizzali tana) — po'stloq osti eshituv markazi. Uning hujayralari uchinchi neyron hisoblanadi; 15 — capsula interna (ichki kapsula) crus posterior orqali uchinchi neyron o'tadi. 16

— gyrus temporalis superior (yuqorigi chekka pushtasi), uning orolchaga qaragan yuzasida po'stloq eshituv markazi joylashadi; 17 — sulcus lateralis (yon egat). 18 — colliculus inferior tecti mesencephali, 19 — tractus tectospinalis; 20 — fasciculus longitudinalialis medialis, 21 — Dashkevich o'zagi; 22 — orqa miya, 23 — orqa miya nervidagi harakatlanuvchi yo'l; 24 — shu nervdan innervatsiyalanuvchi skelet mushagi.

maydonchasidagi — **nucleus cochlearis dorsalis et ventralis** o'zaklarida yakunlanadi.

Ikkinchi neyronni shu ventral va dorzal o'zaklar hosil qiladi. Uning o'simtalari qarama-qarshi tarafga o'tadi va to'rt tepalik sohasining pastki tepaliklarida hamda medial tizzasimon modda hujayralarida yakunlanadi.

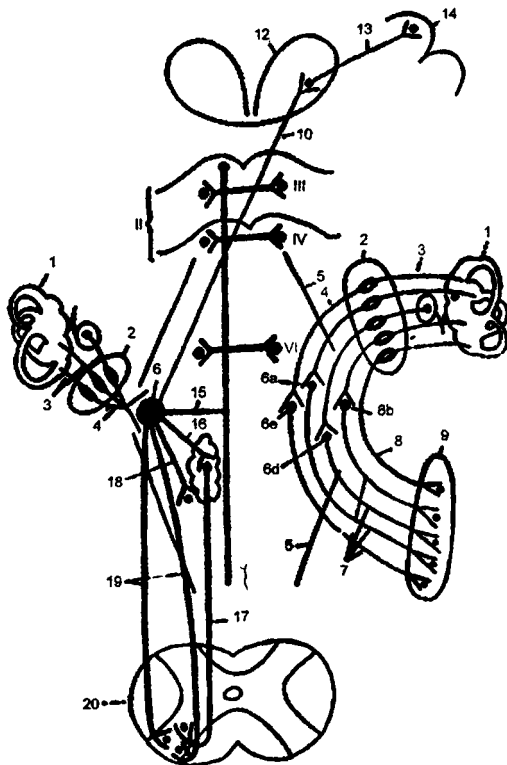
Uchinchi neyron **colliculis inferior** hamda **corpus geniculatum mediale** hujayralaridan boshlanadi.

Medial tizzasimon moddalardan boshlanadigan uchinchi neyron hujayra o'simtalari bosh miyaning ichki kapsulasi orqali yo'nalib, bosh miya po'stlog'ining eshituv markazida yakunlanadi. Eshituv markazi yuqorigi chakka pushtasida joylashadi. Pastki tepaliklardagi hujayralardan bosh miya po'stlog'iga tolalar bormaydi. Bu hujayra o'simtalari orqa miyaning oldingi shoxidagi harakat hujayralari bilan bog lanadi. Natijada kelayotgan tovush yo'nalishiga mos ravishda gavda mushaklarining harakati ta'minlanadi. Shuning uchun tovush to'lqinlari qaysi tomondan kelsa, shu tomonga bosh va gavda buriladi. Bundan tashqari tepaliklardagi hujayra o'simtalari ko'zni harakatlantiruvchi mushak nerv markazlari (III, IV, VI) va ba'zi boshqa bosh miya nervlari (IX–X juft nervlar) bilan aloqada bo'ladi.

8.7.2.5. Muvozanat o'tkazuv yo'llari (163- rasm)

Ichki quloq labirintining dahliz qismidagi kengaymalar: **sacculus** va **utricleus** sohasida, hamda yarim doira kanallarning kengaygan oyoqchalaridagi **crista ampularis** qirrasida nerv retseptorlari endolimfa suyuqligi harakati natijasida qo'zg'aladi. Bu retseptorlar birinchi neyron hujayralarining o'simtalardir. Birinchi neyron hujayralari labirint tashqarisidagi **ganglion vestibulare** tugunida joylashadi. Hujayralarning periferik tolalari retseptorlar sifatida yakunlansa, markaziy o'simtalari esa VIII juft bosh miya nervlari tarkibida rombsimon chuqurchadagi muvozanat o'zaklarida yakunlanadi. Joylashishiga ko'ra bu o'zaklar yuqorigi, pastki, medial va lateral o'zaklar guruhini va ikkinchi neyronni hosil qiladi. Yuqori o'zakdan ko'tariluvchi tolalar boshlansa, qolgan o'zaklardan tushuvchi tolalar boshlanadi. Yuqori o'zak ko'tariluvchi tolalarning ikkinchi neyroni bo'lib, bu neyron tolalari kesishib **thalamus opticus** hujayralarida yakunlanadi. Ko'ruv bo'rtig'idagi hujayralar uchinchi neyronni hosil qilib, po'stloqdagi muvozanat analizator sohasida yakunlanadi. Bu markazlar po'stloqning yuqori chakka sohasida, tepa bo'lagida va markaziy orqa pushta sohasida joylashadi.

Rombsimon chuqurchadagi pastki, lateral va medial o'zaklar tushuvchi tolalarning ikkinchi neyroni bo'lib hisoblanadi. Tushuvchi tolalarning bir qismi miyachaning pastki oyoqchalari orqali uning **nucleus fastigii** o'zaklari bilan birlashadi.



163-rasm. VIII juft bosh miya nervi dahliz qismi va dahliz o'tkazuv yo'li sxemasi.

1 — labyrinth membranaceus; 2 — ganglion vestibulare — dahliz tuguni bipolar nerv hujayralaridan iborat; 3 — dahliz tuguni dendritlari; 4 — dahliz tuguni aksonlari (pars vestibularis nervi octavini hosil qiladi); 5 — rombsimon chuqurcha; 6 — nuclei vestibulares (dahliz o'zagi) pars dorsalis pontisda joylashgan. Ular 4 xil bo'ladi: 6 a — nucleus vestibularis superior (Bexterev o'zagi), 6 b — nucleus vestibularis lateralis (Deyters o'zagi), 6 d — nucleus vestibularis inferior (Roller o'zagi), 6 e — nucleus vestibularis medialis (Shvalbe o'zagi). 7 — tractus vestibulocerebellaris (dahliz-miyacha yo'li) nucleus fastigii boradi; 8 — bir qism tolalar uzilmasdan boradi; 9 — nucleus fastigii (cho'qqi o'zagi); 10 — tractus vestibulothalamicus; 11 — tectum mesencephali (o'rta miya tomi); 12 — thalamus (ko'ruv bo'rtig'i). Uning hujayralari uchinchi neyron hisoblanadi; 13 — tractus thalamocorticalis (bo'rtiq — po'stloq yo'li) crus posterius capsulae

internae orqali o'tadi; 14 — cortex (po'stloq). Po'stloq markazlari — gyrus temporalis superior, gyrus postcentralis va lobulus parietalis superior; 15 — fasciculus longitudinalis medialisga shoxlar, III, IV, VI bosh miya nervlariga beradi; 16 — retikular formatsiyaga shoxlar; 17 — tractus reticulospinalis orqa miya o'zaklariga tolalar; 18 — uzinchoq miyadagi X juft bosh miya nervi parasimpatik o'zaklariga; 19 — tractus vestibulospinalis; 20 — medulla spinalis.

Ikkinchi neyronning yana bir tutam tolalari ko'zni harakatga keltiradigan mushaklarning nervi bo'lgan III, IV, VI juft nerv o'zaklarida yakunlanadi.

Ikkinchi neyronning tushuvchi tolalarining yana bir qismi IX, X juft nerv o'zaklarida tugaydi (muvozanat o'zgarishi natijasida ko'ngil aynash, qayt qilish va h. k. holatlar shuning natijasidir).

Ikkinchi neyron tolalari orqa miyaning oldingi shoxlaridagi harakat o'zaklarida ham yakunlanadi va muvozanat o'zgaranda mushaklarning qisqarishini va muvozanat saqlanishini ta'minlaydi.

MUNDARIJA

1. Umumiy qism	3
1.1. Anatomiya fanining mazmuni	3
1.2. Organizmning bir butunligi	4
Organizm va uning tarkibiy qismlari	4
1.3. Odam gavdasining tuzilishi (gavda konstitutsiyasi)	6
1.4. Homila taraqqiyoti to'g'risida qisqacha ma'lumot	6
1.5. Anatomik nomenklatura	8
1.6. Anatomiya fanini o'rganish usullari	9
1.7. Anatomik nomlanish	9
1.8. Anatomiya fanining qisqacha tarixi	10
Abu Ali ibn Sinoning hayoti va ijodi	13
Abu Ali ibn Sinoning ilmiy ijodi mahsuli	15
Abu Ali ibn Sinoning tabobat rivojiga qo'shgan ulkan hissasi	17
Abu Ali ibn Sinoning ilmiy dunyoqarashlari	17
Abu Ali ibn Sinoning odam anatomiyasi faniga qo'shgan ulkan hissasi	18
Abu Ali ibn Sino suyaklar anatomiyasi (osteologiya bo'limi) haqida	19
Abu Ali ibn Sino kalla suyaklari (kraniologiya bo'limi) haqida	20
Abu Ali ibn Sino bo'g'imlar anatomiyasi (sindesmologiya bo'limi) haqida	21
Abu Ali ibn Sino mushaklar anatomiyasi (miologiya bo'limi) haqida	23
Abu Ali ibn Sino ichki a'zolar anatomiyasi (splanxnologiya bo'limi) haqida	25
Abu Ali ibn Sino qon tomirlar anatomiyasi (angiologiya bo'limi) haqida	26
Abu Ali ibn Sino asab tizimi anatomiyasi (nevrologiya bo'limi) haqida	26
Abu Ali ibn Sino asablar anatomiyasi (nervlar) haqida	27
Abu Ali ibn Sino sezgi a'zolari anatomiyasi (esteziologiya bo'limi) haqida	28
2. Tayanch va harakat apparati (bo'limi)	32
2.1. Osteologia — suyaklar haqidagi fan	32
Skelet suyaklari	32
2.2. Suyaklarning ontogenezi va filogenezi	34
2.3. Tana skeleti	37
2.4. Umurtqa pog'onasi	38
2.4.1. Umurtqalarning umumiy tuzilishi	38
2.5. Alohida umurtqalarning tuzilishi	40
2.5.1. Birinchi bo'yin umurtqasi	40
2.5.2. Ikkinchi bo'yin umurtqasi	40
2.5.3. Uchinchi-yettinchi bo'yin umurtqalari	41
2.5.4. Ko'krak umurtqalari	42
2.5.5. Bel umurtqalari	43
2.5.6. Dumg'aza umurtqalari	44
2.5.7. Dum umurtqalari	44
2.6. Ko'krak qafasi	45
2.6.1. Qovurg'alar	46
2.6.2. To'sh suyagi	47
2.7. Qo'l suyaklari	47
Yelka kamari suyaklari	48
2.7.1. O'mrov suyagi	48
2.7.2. Kurak suyagi — scapula	48
2.7.3. Yelka suyagi — humerus	49
2.7.4. Tirsak suyagi — ulna	51
2.7.5. Bilak suyagi — ossa radii	51

2.7.6. Qo'l panjasi suyaklari — ossa manus	52
2.8. Chanoq suyagi — os coxae	53
2.9. Son suyagi — os femoris	56
2.10. Tizza qopqog'i suyagi — patella	57
2.11. Boldir suyaklari	57
2.11.1 Katta boldir suyagi — tibia	57
2.11.2. Kichik boldir suyagi — fibula (grekcha — peronea)	58
2.11.3. Oyoq panjasi suyaklari — ossa pedis	58
3. Kalla suyaklari	60
3.1. Kalla skeleti — cranium ?.....	60
3.2. Kalla suyagining taraqqiyoti	61
3.3. Ensa suyagi — os occipitale	62
3.4. Peshona suyagi — os frontale	64
3.5. G'alvirsimon suyak	65
3.6. Tapa suyagi	66
3.7. Ponasimon suyak — os sphenoidale	67
3.8. Chakka suyagi — os temporale	69
Chakka suyagi ichidagi kanallar	71
Kallaning yuz qismi suyaklari	72
3.9. Yonoq suyagi	72
3.10. Tanglay suyagi — os palatinus	72
3.11. Ko'zyoshi suyagi	73
3.12. Burun suyagi	73
3.13. Dimog' suyagi	73
3.14. Til osti suyagi	74
3.15. Yuqori jag' suyagi	74
3.16. Pastki jag' suyagi	77
3.17. Butun kalla - cranium	78
3.18. Kalla tubining tashqi yuzasi	79
3.19. Kalla tubining ichki yuzasi Basis cranii interna	80
3.20. Chakka osti chuqurchasi — Fossa infratemporalia	83
3.21. Qanot-tanglay chuqurchasi	83
3.22. Kallaning yuz qismi: ko'z kosasi Orbita	84
3.23. Burun bo'shlig'i — cavum nasi	85
3.24. Burun atrofidagi havo saqlaydigan bo'shliqlar - sinus paranasalis	86
3.25. Kalla suyagining yoshga qarab o'zgarishi	87
3.26. Kalla suyagi shakli	88
Kallaning yuz qismidagi bo'shliqlarga ochiladigan teshiklar va kanallar	89
Kallaning ichki yuzasidagi teshiklar, kanallar va ular orqali o'tadigan arteriya, vena hamda nervlar	91
4. Syndesmologia — Suyaklarining o'zaro birikishi haqidagi bo'lim	93
4.1. Bo'g'imlar turi	94
4.2. Umurtqalarning o'zaro birikishi	95
4.3. Ko'krak qafasi suyaklarining birlashuvi- juncturae thoracis	98
4.4. O'mrov suyagining birlashuvi	100
Kurak suyagidagi boylamlar — sindesmoz birlashuvlar	100
4.5. Yelka bo'g'imi Articulatio humeri	101
4.6. Tirsak bo'g'imi — Articulatio cubiti	102
4.7. Pastki bilak-tirsak bo'g'imi art. radioulnaris distalis	103
4.8. Qo'l panjasidagi bo'g'imlar articulationes manus	103

4.8. Kaft usti suyaklari bilan kaft suyaklari orasidagi bo'g'imlar — articulatio carpometacarpalis	104
4.9. Barmoq falanglari orasidagi bo'g'imlar — art. interphalangeae manus	105
4.10. Chanoq suyaklarining birikishi	105
4.10. Chanoq-son bo'g'imi — art. soxae (Articulatio coxofemoralis)	106
4.11. Tizza bo'g'imi — art. Genus	107
4.12. Boldir suyaklari bilan oshiq suyagi orasidagi bo'g'im — art. Talocruralis	109
4.13. Oyoq panjasining kaft usti suyaklari orasidagi bo'g'imlar guruhi — articulationes intertarseae	110
4.14. Oyoq panjasining kaft suyaklari orasidagi bo'g'imlar: articulationes intermetatarsae	111
4.15. Kalla suyaklarining birlashuvi — Juncturae crani	111
4.15.1. Chakka — pastki jag' bo'g'imi — articulatio temporomandibularis	113
5. Myologia — mushaklar haqidagi bo'lim	114
5.1. Mushaklar tasnifi	115
5.2. Mushaklar taraqqiyoti	116
5.3. Ko'krak mushaklari	117
5.3.1. Yuza mushaklar	117
5.3.2. Ko'krakning hususiy (autoxton) mushaklari	119
5.4. Diafragma — diaphragma	119
5.5. Qorin mushaklari Musculi abdominis	120
5.5.1. Qorin to'g'ri mushagi qini — vagina m. recti abdominis va oq chiziq — linea alba	121
5.5.2. Chov boylami va kanali	122
5.5.3. Qorin mushaklarining vazifasi	125
5.6. Orqa mushaklari	123
5.6.1. Orqaning yuza mushaklari	123
5.6.2. Orqaning chuqur guruh mushaklari	126
5.6.3. Bel sohasidagi uchburchak — trigonum lumbale	128
5.7. Yelka kamari mushaklari	128
5.8. Yelka mushaklari	129
5.8.1. Oldingi guruh mushaklari	129
5.8.2. Yelkaning orqa guruh mushaklari	130
5.9. Bilak mushaklari	130
5.9.1. Oldingi guruh mushaklari — yuza mushaklar	131
5.9.2. Bilak oldingi guruhining chuqur mushaklari	132
5.9.3. Bilakning orqa guruh yuza mushaklari	133
5.9.4. Bilak orqa guruhining chuqur mushaklari	134
5.10. Qo'l panja mushaklari	134
5.10.1. Thenar sohasidagi mushaklar	134
5.10.2. Hypothenar sohasidagi mushaklar	135
5.10.3. Kaftning o'rtta guruh mushaklari	136
5.11. Oyoqni harakatga keltiruvchi mushaklar	136
5.11.1. Chanoqning ichki yuzasidagi mushaklar	136
5.11.2. Chanoqning tashqi yuzasidagi mushaklar	137
5.12. Son mushaklari	138
5.12.1. Oldingi guruh mushaklari	138
5.12.2. Sonning orqa guruh mushaklari	140
5.12.3. Sonning medial guruh mushaklari	140
5.13. Son topografiyasi	141
5.13.1. Son kanali — canalis femoralis	141
5.13.2. Son uchburchagi — trigonum femorale	142
5.14. Boldir mushaklari	142

5.14.1. Boldirning oldingi guruh mushaklari	142
5.14.2. Boldirning lateral guruh mushaklari	143
5.14.3. Boldirning orqa guruh mushaklari	144
Yuza joylashgan mushaklar	144
Chuqur joylashgan mushaklar	145
5.15. Oyoq panjasi mushaklari	145
5.5.1. Oyoq panjasining ostki kaft yuzasida joylashgan mushaklar	146
Medial guruh mushaklari:	146
Lateral guruh mushaklari	146
O'rta guruh mushaklari	146
5.5.2. Oyoq panjasining ustki (dorsal) yuzasidagi mushaklar	147
5.16. Boldir topografiyasi	147
5.17. Bo'yin mushaklari	148
5.17.1. Yuza mushaklar	148
5.17.2. O'rta qavat mushaklari	148
5.17.3. Bo'yinning chuqur guruh mushaklari	151
5.18. Bo'yin fassiyalari	152
5.19. Bo'yin topografiyasi	153
5.20. Boshdagi mushaklar	154
5.20.1. Chaynov mushaklari	155
5.20.2. Mimika mushaklari	156
5.20.3. Kalla sohasidagi hosilalar	158

6. Splanchnologia — ichki a'zolar haqidagi bo'lim 159

6.1. Hazm a'zolari tizimi	159
6.1.1. Ovqat hazm qilish a'zolarining taraqqiyoti	159
6.1.1.1. Og'iz bo'shlig'ining taraqqiyoti	160
6.1.1.2. Hazm a'zolari	163
6.1.2. Og'iz bo'shlig'i	163
6.1.3. Tanglay	164
6.1.4. Tishlar	166
6.1.5. Til	170
6.1.6. So'lak bezlari — glandulae salivales	172
6.1.7. Halqum	173
6.1.8. Qizilo'ngach — esophagus	176
6.1.9. Qorin bo'shlig'i to'g'risida umumiy ma'lumot	177
6.1.10. Me'da	177
6.1.11. Ingichka ichak — intestinum tenue	179
6.1.12. Yo'g'on ichak — intestinum crassum	181
6.1.12.1. Appendiks — chualchangsimon o'simta — appendix vermiformis	184
6.1.13. Jigar — hepar	184
6.1.14. O't pufagi — vesica fellea	186
6.1.15. Me'da osti bezi — pancreas	187
6.1.16. Taloq — lien (splen)	188
6.1.17. Qorin parda — peritoneum	188
6.2. Nafas a'zolari tizimi	193
6.2.1. Burun bo'shlig'i — cavitas nasi	194
6.2.2. Hiqildoq — larynx	195
6.2.2.1. Hiqildoq bo'shlig'i — cavitas laryngis	199
6.2.3. Traxeya — trachea	200
6.2.4. Bronxlar	201
6.2.5. O'pka — pulmones	201
6.2.5.1. O'pka ichida bronxlarning bo'linishi	202
6.2.5.2. O'pka segmentlari	204

6.2.6. Plevra — pleura	205
6.2.7. Ko'ks oralig'i — mediastinum	206
6.3. Ichki sekretiya bezlarining funksional anatomiyasi	206
6.3.1. Ichki sekretiya bezlarining umumiy anatomo-fiziologik xususiyatlari	207
6.3.2. Gormonlarning maxsus (spetsifik) xususiyatlari	207
6.3.3. Gormonlarning umumiy xususiyatlari	208
6.3.4. Ichki sekretiya bezlarining tasnifi (klassifikatsiya)	208
6.3.5. Qalqonsimon bez — glandula thyroidea	208
6.3.6. Qalqonsimon orqa bezi — glandula parathyroidea	209
6.3.7. Ayrisimon bez — thymus	210
6.3.8. Buyrak usti bezi	211
6.3.9. Ektodermal — nevrogen ichki sekretiya bezlari	213
6.3.9.1. Shishsimon tana (epifiz) — corpus pineale (epiphysis cerebri)	213
6.3.9.2. Gipofiz — hypophysis cerebri, glandula pituitaria	213
Neyrogipofiz gormonlari	215
6.4. Siydik chiqaruv va jinsiy a'zolar tizimi (systema urogenitale)	215
6.4.1. Siydik chiqaruv a'zolari organa urinaria	216
6.4.1.1. Buyrak — ren	216
6.4.1.1.1. Buyrakning ichki tuzilishi	217
6.4.1.2. Buyrak jomi, kosachalar va siydik nayi	220
6.4.1.3. Siydik pufagi — vesica urinaria	221
6.4.1.4. Siydik chiqaruv nayi — urethra	222
6.4.2. Erkaklar jinsiy a'zolari. Organa genitalia masculina	223
6.4.2.1. Moyak — testis	223
6.4.2.2. Urug' pufakchalari — vesiculae seminales	224
6.4.2.3. Yorg'oq — scrotum	225
6.4.2.4. Prostata bezi. Prostata	226
6.4.2.5. Erlik olati — penis	226
6.4.3. Ayollar jinsiy a'zolari	227
6.4.3.1. Tuxumdon. Ovarium	227
6.4.3.2. Bachadon nayi — tuba uterina (salpinx)	228
6.4.3.3. Bachadon — uterus	229
6.4.3.4. Qin — vagina	230
6.4.3.5. Ayollar tashqi jinsiy a'zolari — organa genitalia feminina externa	230
6.4.3.6. Diloq (klitor) — clitoris	231
6.4.3.7. Oraliq — perineum	231
7. Angiologia — qon tomirlar haqidagi bo'lim	233
7.1. Arteriyalarning tarmoqlanish qonuniyatlari	235
7.2. Arteriyalar taraqqiyoti	237
7.3. Yurak — cor	238
7.3.1. Yurakning o'tkazuv yo'llari va qon bilan ta'minlanishi	241
7.4. O'pka poyasi — Truncus pulmonalis	242
7.5. Aorta — aorta	243
7.6. Katta qon aylanish doirasining arteriyalari	243
7.6.1. Tashqi uyqu arteriyasi	244
7.6.1.1. Tashqi uyqu arteriyasining oldingi tarmoqlari	244
7.6.1.2. Tashqi uyqu arteriyasining orqa tarmoqlari	246
7.6.1.3. Tashqi uyqu arteriyasining o'rta guruh tarmoqlari	247
7.6.2. Ichki uyqu arteriyasi — a. carotis interna	249
7.6.3. Orqa miyani qon bilan ta'minlanishi	254

7.6.4. O'mrov osti arteriyasi — a. subclavia	255
7.6.4.1. a. subclavia ning tarmoqlari	255
7.6.5. Qo'ltiq osti arteriyasi — a. axillaris	257
7.6.6. Yelka arteriyasi — a. brachialis	257
7.6.7. Bilak arteriyasi. — a. radialis	258
7.6.8. Tirsak arteriyasi — a. ulnaris	259
7.6.9. Pastga tushuvchi aorta. Pars descendens aortae	261
7.6.9.1. Ko'krak aortasi — aortae thoracica	261
7.6.9.2. Qorin aortasi — aorta abdominalis	262
Qorin aortasining visseral juft tarmoqlari	266
Qorin aortasining parietal tarmoqlari	267
7.6.10. Ichki yonbosh arteriyasi — a. iliaca interna	267
Ichki yonbosh arteriyasining visseral tarmoqlari	268
7.6.11. Tashqi yonbosh arteriyasi — a. iliaca externa	269
7.6.12. Son arteriyasi — a. femoralis	270
7.6.13. Taqim arteriyasi — a. poplitea ning tarmoqlari	271
7.6.14. Oldingi katta boldir arteriyasi	272
7.6.15. Orqa katta boldir arteriyasi	272
7.6.16. Oyoq panjasining qon bilan ta'minlanishi	273
7.6.17. Oyoq panjasining kaft yuzasidagi arteriyalari	274
7.7. Vena qon tomirlari	274
7.7.1. Yurak venalari	277
7.7.2. O'pka venalari — vena pulmonales	277
7.7.3. Yuqori kovak vena — vena cava superior	278
7.7.3.1. Ichki bo'yinturuq venasi — v. jugularis interna	279
7.7.3.2. Tashqi bo'yinturuq venasi — v. jugularis externa	280
7.7.3.3. O'mrov osti venasi — v. subclavia	281
7.7.3.4. Qo'ltiq osti venasi — v. axillaris	281
7.7.3.5. Qo'lning yuza venalari — venae superficiales membri superioris	281
7.7.3.6. Qo'lning chuqur venalari — venae profundae membri superioris	282
7.7.3.7. Ko'krak qafasi devoridagi venalar	282
7.7.4. Pastki kovak vena — v. cava inferior	283
7.7.4.1. Umumiy yonbosh venalar — v. iliaca communes	284
7.7.4.2. Ichki yonbosh vena — v. iliaca interna	284
7.7.4.3. Tashqi yonbosh vena — v. iliaca externa	285
7.7.4.4. Son venasi — v. femoralis	285
7.7.4.5. Taqim venasi — v. poplitea	286
7.7.5. Darvoza venasi — v. portae	286
7.7.5.1. Yuqorigi tutqich vena — v. mesenterica superior	287
7.7.5.2. Taloq venasi — v. lienalis	287
7.7.5.3. Pastki tutqich vena — v. mesenterica inferior	287
7.7.6. Porta — kaval anastomozlar	287
7.7.7. Kava-kaval anastomozlar	289
7.8. Yurak va uning asosiy qon tomirlari taraqqiyoti	290
7.9. Embrionda qon aylanish	291
7.10. Limfa sistemasi	292
7.10.1. Kalla sohasidagi limfa tugunlari. Nodi lymphoidei capitis	294
7.10.2. Bo'yin sohasidagi limfa tugunlari. Nodi lymphoidei colli	295
7.10.3. Qo'l limfa tugunlari. Nodi lymphoidei membri superioris	295
7.10.4. Ko'krak qafasidagi limfa tugunlari	296
7.10.4.1. Ko'krak qafasidagi visseral limfa tugunlari	296
7.10.5. Qorin limfa tugunlari. Nodi lymphoidei abdominis	297
7.10.6. Chanoq sohasi va oyoq limfa tugunlari	299

7.10.7. Ko'krak limfa nayi — ductus thoracicus	301
7.10.8. O'ng limfa nayi — ductus lymphaticus dexter	301
8. Neurologia — nerv tizimi haqidagi bo'lim	302
8.1. Nerv tizimi filogenezi	302
8.2. Nerv tizimining ontogenezi	303
8.3. Markaziy nerv tizimi	305
8.3.1. Orqa miya — medulla spinalis	305
8.3.2. Bosh miya — encephalon	311
8.3.2.1. Rombsimon miya — rhombencephalon	311
8.3.2.1.1. Ko'prik — pons	313
8.3.2.1.2. Miyacha — cerebellum	315
8.3.2.1.3. IV qorincha — ventriculus quartus	317
8.3.2.2. O'rta miya — mesencephalon	319
8.3.2.3. Oraliq miya — diencephalon	323
8.3.2.3.1. Bo'rtiq osti sohasi	325
8.3.2.3.2. Uchinchi qorincha	327
8.3.2.4. Oxirgi miya — telencephalon	328
8.3.2.4.1. Bosh miyaning ustki lateral yuzasi — facies superolateralis qemispherii cerebri	329
Tepa bo'lag' — lobus parietalis	330
Chakka bo'lagi — lobus temporalis	331
Ensa bo'lagi — lobus occipitalis	331
8.3.2.4.2. Bosh miya yarimsharlarning ostki yuzasi	331
8.3.2.4.3. Bosh miya yarimsharlarning ichki (medial) yuzasi	332
8.3.2.4.4. Bosh miyaning bazal o'zaklari	336
8.3.2.4.5. Yon qorinchalar — ventriculis lateralis	337
8.3.2.4.6. Bosh miya oq moddasi	338
8.3.2.5. Bosh miyani o'rab turuvchi pardalar — meninges	339
8.4. Periferik nerv tizimi (tizimi) — systema nervosum periphericum	341
8.4.1. Orqa miya nervlari	342
8.4.1.1. Orqa miya nervlarining orqa tarmoqlari	343
8.4.1.2. Orqa miya nervlarining old tarmoqlari	344
8.4.1.3. Bo'yin chigali — plexus cervicales	345
8.4.1.4. Yelka chigali — plexus brachialis	346
8.4.1.5. Bel chigali — plexus lumbalis	349
8.4.1.6. Dumg'aza chigali — plexus sacralis	351
8.4.1.7. Dum chigali — plexus coccygeus	354
8.4.1.8. Orqa miya nervlari taraqqiyoti	355
8.4.2. Bosh miya nervlari — n. craniales	355
8.4.2.1. III juft bosh miya nervi — n. oculomotorius	359
8.4.2.2. IV juft bosh miya nervi — n. trochlearis	359
8.4.2.3. V juft bosh miya nervi — uch shoxli nerv — n. trigeminus	361
8.4.2.4.1. Uch shoxli nervning birinchi shoxi — ko'z nervi — n. ophtalmicus	361
8.4.2.4.2. Uch shoxli nervning ikkinchi shoxi yuqori jag' nervi — n. maxillaris	362
8.4.2.4.3. Pastki jag' nervi — n. mandibularis	364
8.4.2.5. VI juft bosh miya nervi — n. abducens	367
8.4.2.6. VII juft bosh miya nervi — yuz nervi — n. facialis	367
8.4.2.7. IX juft bosh miya nervi — n. glossopharyngeus	370
8.4.2.8. X juft bosh miya nervi — n. vagus — adashgan nerv	371
8.4.2.9. XI juft bosh miya nervi — n. accessorius	373
8.4.2.10. XII juft bosh miya nervi — n. hypoglossus	374
8.5. Vegetativ (avtonom) nerv tizimi	374
8.5.1. Parasimpatik nerv tizimi	376

8.5.2. Simpatik nerv tizimi	377
8.6. Bosh va orqa miyaning o'tkazuv yo'llari	382
Oddiy reflektor yoyi	382
Sezgi o'tkazuv yo'llari	384
I. Ekstrotseptiv sezgi o'tkazuv yo'llari	385
1. Yuz hamda bosh terisidan og'riq va harorat sezgisini o'tkazadigan yo'llar	386
2. Teri orqali taktli sezgi o'tkazuv yo'llari	387
3. Teri retseptorlari orqali buyumlar shaklini aniqlay olish yo'llari	388
II. Proprioretseptiv sezuv o'tkazuv yo'llari	388
1. Proprioretseptiv o'tkazuv yo'llari — chuqur sezgi o'tkazuv yo'llari — tractus ganglio-bulbo-thalamo-corticali (Goll va Burdax yo'llari)	389
2. Miyacha bilan bog'langan o'tkazuv yo'llari (Govers va Fleksig yo'llari)	390
B. Orqa miya-miyacha proprioretseptiv o'tkazuv yo'li (Fleksig yo'llari). Tractus spino-cerebellaris posterior	390
I. Piramidal harakat o'tkazuv yo'llari	391
a) Bosh miya bilan orqa miya orasida harakat o'tkazuv yo'llari. Tractus cortico — spinalis	391
b) Bosh miya po'stlog'i bilan bosh miya nervlarining harakat o'zaklari orasidagi o'tkazuv yo'llari. Tractus cortico — nuclearis	392
II. Bosh miya po'stlog'i bilan miyacha orasidagi harakat o'tkazuv yo'li. Tractus cortico-ponto-cerebe'laris	393
III Bosh miyaning bazal o'zaklaridan boshlanadigan ekstropiramidal o'tkazuv yo'llari ..	393
1. Qizil o'zak bilan orqa miya orasidagi o'tkazuv yo'li. Tractus rubro — spinalis	393
2. Qizil o'zak bilan bosh miya nervlari orasidagi o'tkazuv yo'llari. Tractus rubro -- nuclearis	394
Miyachadan boshlanadigan harakat o'tkazuv yo'llari. Tractus cerebello-rubro-spinalis ...	394
Introretseptiv o'tkazuv yo'llari	395
Kid bilish analizatorlarining o'tkazuv yo'llari	396
Ta'm biluv analizatorlaridan boshlanadigan o'tkazuv yo'llari	396
Dahliz -- orqa miya o'tkazuv yo'li (tractus vestibulo — spinalis)	397
To'rt tepalik sohasi bilan orqa miya orasidagi o'tkazuv yo'llari (tractus tecto — spinalis)	397
Oliva orqa miya o'tkazuv yo'li (tractus olivo — spinalis)	398
Retikular (to'r) formatsiya	398
Retikular — orqa miya o'tkazuv yo'li (tractus reticulo - - spinalis)	399
Vegetativ nerv tizimining efferent o'tkazuv yo'llari	399
8.7. Sezgi a'zolari yoki analizatorlar	400
8.7.1. Ko'ruv a'zolari	400
8.7.1.1. Ko'ruv o'tkazuv yo'li	403
8.7.1.2. Ko'zni harakatga keltiruvchi mushaklar	405
8.7.1.3. Qovoqlar — palpebrae	405
8.7.1.4. Ko'zyoshi apparati	406
8.7.1.5. Konunktiva	406
8.7.1.6. Ko'ruv a'zolarining taraqqiyoti	406
8.7.2. Eshituv va muvozanat a'zolari	407
8.7.2.1. Tashqi quloq — auris externa	407
8.7.2.2. O'rta quloq — auris media	408
8.7.2.2.1. Nog'ora pardasi — membrana tympani	410
8.7.2.3. Ichki quloq -- auris interna	411
8.7.2.4. Eshitish o'tkazuv yo'llari	413
8.7.2.5. Muvozanat o'tkazuv yo'llari	414

B 36

Bahodirov, Fayzullo Nig‘matullayevich

Odam anatomiyasi: Tibbiyot oliy o‘quv yurtlari talabalari uchun darslik. / F.N. Bahodirov; O‘zbekiston Respublikasi Oliy va o‘rta maxsus ta‘lim vazirligi, O‘zbekiston Respublikasi Sog‘liqni saqlash vazirligi. —T.: „O‘zbekiston milliy ensiklopediyasi“, 2005. — 424 b.

BBK 28.706a73

Fayzullo Nig‘matullayevich Bahodirov
tibbiyot fanlari doktori, professor

ODAM ANATOMIYASI

O‘quv nashri

*„O‘zbekiston milliy ensiklopediyasi“
Davlat ilmiy nashriyoti, Toshkent, 2005.*

Muharrir	<i>Sh. Inog‘omova</i>
Muqova muallifi	<i>A. Yoqubjonov</i>
Texnik muharrir	<i>M. Alimov</i>
Sahifalovchi	<i>N. Mamadaminova</i>

Bosishga 25.08.2005 ruxsat etildi. Bichimi 60×90^{1/16}, Times garniturasi. Ofset bosma usulida bosildi. Shartli b. t. 26,5. Nashr. b. t. 27.88. Adadi 3000 nusxa. **A-250** buyurtma. Bahosi shartnoma asosida.

„O‘zbekiston milliy ensiklopediyasi“ Davlat ilmiy nashriyoti.
700129, Toshkent. Navoiy ko‘chasi, 30.

O‘zbekiston Matbuot va axborot agentligining
„O‘zbekiston“ nashriyot-matbaa ijodiy uyida chop etildi.
700129, Toshkent, Navoiy ko‘chasi, 30