

**TIBBIYOT INSTITUTLARI TALABALARI UCHUN
O'QUV ADABIYOTI**

M. S. ABDULLAXO'JAYEVA

**PATOLOGIK
ANATOMIYA**

II QISM

*O'zbekiston Respublikasi Oliy va o'rta maxsus ta'lim vazirligi
tomonidan tibbiyot oliy o'quv yurtlari talabalari uchun
darslik sifatida tavsiya etilgan.*

**«TAFAKKUR-BO'STONI»
Toshkent - 2012**

UDK: 572.79(075)

52.5

A.15

Abdullaxo'jayeva M. S.

Patologik anatomiya: darslik / M. S. Abdullaxo'jayeva; O'zbekiston Respublikasi Oliy va o'rta maxsus ta'lim vazirligi. –Toshkent : «Tafakkur-Bo'stoni», 2012. II qism. - 552 b.

KBK 52.5

M. S. ABDULLAXO'JAYEVA – t. f. d., professor, O'zR FA akademigi, O'zbekiston qahramoni, O'zR SSV Respublika patologik anatomiya markazining direktori, Xalqaro patologiya akademiyasi Markaziy Osiyo bo'limi prezidenti.

Taqrizchilar: **R. I. Isroilov** - t. f. d., professor, TTA normal va patologik fiziologiya, patologik anatomiya kafedrasini mudiri,

Z. G. Tuxvatullina - t. f. d., professor, Tosh PTI patologik anatomiya kafedrasini xodimi.

Darslikning II qismida nozologik qoidalar bo'yicha kasalliklar patologik anatomiyasi (organopatologiya) yoritilgan.

Tibbiy oily o'quv yurtlarining talabalari uchun mo'ljallangan. Unda shuningdek 102 ta rasm, 3 jadval, fan ko'rsatkichi bor.

ISBN – 978-9943-362-67-3

№ 471-8122

© **Abdullaxo'jayeva M. S.**, 2012 y.

ORGANOPATOLOGIYA

I BOB

QON YARATUVCHI VA LIMFOID SISTEMA KASALLIKLARI

ANEMIYALAR

Postgemorragik anemiya

Gemolitik anemiya

Turmushda orttirilgan gemolitik anemiyalar

Tabiatan immunitetga

bog'liq gemolitik anemiyalar

Eritrotsitlarning mexanik

zararlanishiga aloqador gemolitik anemiya

Irsiy anemiyalar

Irsiy sferositoz

O'roqsimon-hujayrali anemiya

Talassemiya

Eritropoez buzilishi oqibatida

boshlanadigan anemiyalar

Temir tanqisligiga bog'liq anemiya

Megaloblastik anemiya

Folat kislotasi tanqisligiga aloqador anemiya

Pernitsioz anemiya

Aplastik anemiya

Mielofiz anemiya

POLITSITEMIYA

LIMFOID VA QON YARATUVCHI SISTEMALARNING O'SMALARI

Limfoid sistemaning o'sma kasalliklari

Limfomalar

Qo'ziqorinsimon mikro

Xojkin kasalligi

Qon yaratuvchi sistemaning o'sma kasalliklari (gemoblastozlar)

O'tkir leykozlar

Surunkali leykozlar

Mieloproliferativ kasalliklar

PLAZMATIK HUYAYRALAR DISKRAZIYASI

Tarqoq miyeloma

Val'denstrem makroglobulinemiyasi

Og'ir zanjirlar kasalligi

AGRANULOTSITOZ

GEMORRAGIK DIATEZLAR

Trombotsitopeniya

qon ivishining buzilishiga

aloqador gemorragik diatezlar

INFEKTSION MONONUKLEOZ GISTIOTSITOZLAR

Qon yaratuvchi va limfoid sistema kasalliklari inson patologiyasining kattakon bir bo'limini tashkil qiladi. Bu kasalliklarni klinik **gematologiya** degan alohida fan o'rganadi. Patologik jarayonlar faqatgina eritrotsitlarda yoki oq qon tanachalarida bo'lishi mumkin. Patologik jarayonlarning eritrotsitlarda boshlanishi anemiyalarga olib kelsa, oq qon tanachalarida boshlanishi odatda tabiatan xavfli bo'ladigan o'sma jarayonlari boshlanishiga olib boradi. Gemostazning izdan chiqishi gemorragik diatez paydo bo'lishiga olib keladi.

ANEMIYALAR

Anemiya (kamqonlik) — hajm birligidagi qonda eritrotsitlar soni va gemoglobin miqdori kamayib ketishi bilan ta'riflanadigan kasallikdir. Bunda to'qimalarga kislorod yetkazib berish jarayoni izdan chiqadi.

Anemiyalarning sabablari, xuddi klinik ko'rinishlari singari, juda har xil. Biroq, anemiyaning hamma turlarini uchta asosiy guruhga bo'lish mumkin.

I. Postgemorragik anemiya.

O'tkir (masalan, travmadan keyin boshlanadigan) anemiya;

Surunkali (me'da-ichak yo'li, ayollar jinsiy organlari shikastlanganida boshlanadigan) anemiya.

II. Gemolitik anemiya.

Eritrotsitlar tuzilishida tug'ilishdan o'zgarishlar borligiga aloqador anemiyalar.

1) Immun tabiatli gemolitik anemiya:

a) izoimmun anemiya — chaqaloqlarning posttransfuzion, gemolitik kasalligi;

b) autoimmun anemiya - idiopatik (birlamchi) anemiya;

v) dori preparatlari ta'siriga aloqador anemiya.

2) Eritrotsitlarning mexanik tarzda zararlanishiga aloqador anemiya;

a) mikroangiopatik anemiya: trombotsitlar va trombotsitopenik purpura, QKTIQ — sindromi (DVS-sindrom);

b) yurak qopqoqlari protezlanganida boshlanadigan (kardial) anemiya;

v) infeksiyon anemiya (masalan, bezgakda bo'ladigan anemiya).

Eritrotsitlar tuzilishida tug'ilishdan o'zgarishlar borligiga aloqador (irsiy) anemiyalar:

1) eritrotsitlar sitoskeleti membranalarining buzilishi (eritrotsitlar membranopatiyasi, sferotsitoz);

2) eritrotsitlar fermentlari tanqisligi (eritrotsitlar fermentopatiyasi);

3) gemoglobin sintezining buzilishi (gemoglobinopatiyalar).

III. Eritropoez izdan chiqishi tufayli boshlanadigan anemiyalar.

A. Boshlang'ich qon hujayralari proliferatsiyasi va tabaqalanishining izdan chiqishi:

1) aplastik anemiya;

2) eritrotsitlar sof aplaziyasi;

3) buyrak yetishmovchiligida uchraydigan anemiya;

4) endokrin buzilishlarda uchraydigan anemiya.

B. Eritrotsitlar proliferatsiyasi va yetilishining izdan chiqishi:

1) DNK sintezida nuqson bo'lishi: Vitamim B₁₂ va folat kislota tanqisligi yoki yetarlicha o'zlashtirilmasligi (megaloblastik anemiya);

2) gemoglobin sintezidagi nuqsonlar:

a) gem sintezining buzilishi - temir yetishmasligidan bo'ladigan anemiya,

b) globin sintezining buzilishi - talassemiya.

3) noma'lum sabablarga aloqador anemiya:

a) sideroblastik anemiya, surunkali infeksiyalarda uchraydigan anemiya,

b) ko'mik infiltratsiyasiga aloqador miyelofitiz anemiya.

POSTGEMORRAGIK ANEMIYA

Qon yo'qotishga, qon ketib qolganiga aloqador anemiya tabiatan o'tkir yoki surunkali bo'lishi mumkin. Quyidagilar birdan qon ketib qolishiga sabab bo'lishi mumkin: 1) me'da yarasi tubidagi tomirlar atroziyasi. 2) sil jarayonida o'pka tomirlari atroziyasi, 3) jigar sirrozida varikoz kengayib ketgan qizilo'ngach venalarining yorilishi, 4) bachadondan tashqaridagi homiladorlikda fallopiy nayining yorilishi, 5) aorta anevrizmasining yorilishi, 6) bachadondan qon ketishi (masalan, odatdagicha joylashgan platsenta vaqtidan ilgari o'midan ko'chganida, bachadon fibromiyomasida).

Yuqorida aytib o'tilgan sabablarga ko'ra odamdan talaygina qon ketib qolishi gipovolemiya boshlanib, postgemorragik shok paydo bo'lishiga olib borishini aytib o'tish kerak.

Qon ketishi o'linga olib boradigan darajaga yetmagan bo'lsa, u holda darhol gemodilatsiya boshlanib, 2-3 kundan keyin eng yuqori darajasiga chiqadi va eritrotsitlar soni kamayib ketadi. Ayni vaqtda yassi suyaklar ko'migining faoliyati kuchayib boradi. Odatdagi sharoitlarla ishlamay turadigan naysimon suyaklar epifizining ko'migi ham ishga tusha boshlaydi. Buning natijasida ilik (sariq ko'mik) qizil ko'mikka aylanib, eritropoetik va miyeloid qator hujayralariga boy, sershira bo'lib qoladi. Bundan tashqari, taloq, limfa tugunlari, shilliq va seroz pardalarda ekstramedullyar qon yaratish o'choqlari paydo bo'ladi. Ko'mik va ekstramedullyar qon yaratish o'choqlarida bo'lib o'tadigan regenerator jarayonlar tufayli yo'qotilgan qon o'rni to'la-to'kis to'lib boradi. Biroq, organizmda temir miqdori yetarli bo'lsagina, yo'qotilgan qonning o'rni to'la-to'kis to'lishi mumkin. Ichki qon ketish mahallarida organizmdagi temir miqdori odatda yetarlicha bo'ladi, chunki bunda temir organizmda saqlanib qoladi (masalan, qorin bo'shlig'iga qon ketganida).

Qon tashqariga ketganida organizm temirni yo'qotadi. *Temir tanqis bo'lib turgan sharoitlarda eritrotsitlar regeneratsiyasi to'raligicha yuzaga*

chiqmaydi, shu munosabat bilan temir yetishmasligiga aloqador postgemorragik anemiya boshlanadi. Ana shu davrda bemor o'lib qolgudek bo'lsa, badan terisi oqarib ketganligidan tashqari, murdasi yorib ko'rilganida ichki organlari ham oqarib turgani, o'limdan keyin kuzatiladigan gipostaz hodisalarining yo'qligi qayd qilinadi.

Surunkali qon yo'qotishda to'qima va organlarda gipoksiya boshlanib, yurak muskuli ilvillagan, xira tortgan bo'lib qoladi, jigar och-sarg'ish tusga kirib, taloq kichrayadi. Mikroskopik tekshirishda miokard, jigar, buyrak, bosh miya nerv hujayralarida yog' distrofiyasi ko'zga tashlanadi, jumladan miokard yog' distrofiyasi yaqqol sezilib turadi ("yo'lbars yuragi").

GEMOLITIK ANEMIYA

Gemolitik anemiya - kasalliklarning kattakon bir guruhi bo'lib, asosiy belgisi eritrotsitlarning zo'r berib yemirilishidan iborat. Eritrotsitlar zo'r berib yemirilib borishi natijasida, bir tomondan, talaygina parchalanish mahsuloti hosil bo'lib, anemiya paydo bo'lib borsa, ikkinchi tomondan, tabiatan kompensator jarayon bo'lgan eritrotsitopoez kuchayib boradi. Gemoliz boshlanishiga olib boradigan sabablar xilma-xildir. Ularni ikki asosiy guruhga ajratish mumkin:

1) eritrotsitlar tuzilishining tug'ilishdan yoki keyin o'zgarib ketishi (intrakorpuskulyar gemolitik anemiya);

2) turli ekzogen omillar ta'siri (ekstrakorpuskulyar gemolitik anemiya).

Gemolitik anemiyalarning hammasi, sababi nima ekanligidan qat'i nazar:

1) eritrotsitlar destruksiyasi tezligining ortishi 2) organizmda eritrotsitlar parchalanish mahsulotlari, jumladan temir to'planib borishi. 3) eritropoez kuchayishi munosabati bilan ko'mik hujayralarning ortishi, 4) jigar va taloqda ekstramedullyar gemopoez o'choqlari paydo bo'lishi bilan ta'riflanadi.

Eritrotsitlar regeneratsiyasi periferik qondagi retikulotsitlar sonining ortib borishida o'z aksini topadi. Eritrotsitlar destruksiyasi tomirlar doirasida (intravaskulyar gemoliz) yoki fagotsitar sistemaning mononuklear hujayralarida (ekstravaskulyar gemoliz) kuzatilishi mumkin.

Intravaskulyar gemoliz eritrotsitlar mexanik tarzda shikastlanganida, bemorga to'g'ri kelmaydigan qon quyilgan mahallarda, tungi paroksizmal gemoglobinuriya paytida boshlanadi. Qanday sababga ko'ra boshlanishidan qat'i nazar, intravaskulyar gemoliz gemoglobinemiya, gemoglobinuriya va gemosiderinuriyaga olib boradi. Gem pigmentining bilirubinga aylanishi badan sarg'ayib ketishiga sabab bo'lishi mumkin. Tomirlar ichida boshlangan kuchli gemoliz buyrak kanalchalarining o'tkir nekroziga sabab bo'lishi mumkin.

Tomirdan tashqarida bo'ladigan gemoliz - eritrotsitlar destruksiyasining eng ko'p uchraydigan xilidir. Bu hodisa ko'pchilik hollarda taloq va jigaming

fagotsitlovchi hujayralarida ro'y beradi. Eritrotsitlar zararlanar yoki immunologik o'zgarishlarga uchrar ekan, ularni mononuklear-fagotsitlovchi sistema hujayralari har safar aylanib turgan qondan chiqarib oladi. Eritrotsit taloq sinusiga tushishi uchun shaklini anchagina o'zgartirishi kerak. Bordiyu, u shaklini o'zgartira olmay qolsa, devordan o'ta olmaydi va taloqda sekvestrlanib, keyinchalik fagotsitlanadi. Ana shu narsa har xil turdagi gemolitik anemiyalarda eritrotsitlar parchalanishining patogenezida muhim omillarning biri bo'ladi deb taxmin qilinadi. *Ekstravaskulyar gemoliz* gemoglobinemiya va gemoglobinuriya bilan birga davom etmaydi. Biroq, badan terisi sarg'ayib, o't-tosh hosil bo'lib boradi.

Ko'pchilik hollarda mononuklear-fagotsitar sistema funksiyasi kuchayib ketishi tufayli splenomegaliya boshlanib, ortiqcha miqdorda temir to'planib boradi. Temir ferritin va gemosiderin ko'rinishida ko'pgina organ va to'qimalarda ortiqcha miqdorda to'planib borib, yuqorida tasvirlab o'tilgan mahalliy va umumiy gemosiderozga sabab bo'ladi. Mahalliy gemosideroz gematomalar, gemorragik infarktlar, ya'ni ekstravazatlarda kuzatiladi. Sistemaga aloqador gemosideroz aksari gemolitik anemiya paytida, to'g'ri kelmaydigan qon quyilgan mahallarda, temirni o'zlashtirish susayib ketgan paytlarda kuzatiladi. Talassemiya va sideroblast anemiya mahallarida temirni o'zlashtirish susayib qoladi.

TURMUSHDA ORTTIRILGAN GEMOLITIK ANEMIYALAR

Tabiatan immunitetga bog'liq gemolitik anemiyalar

Anemiyalarning bu turi normal yoki zararlangan eritrotsitlar membranalariga qarshi antitelolar bo'lishiga bog'liq. Antitelolar borligiga aloqador gemolitik anemiyaning bir qancha hollarda ekzogen omillar ta'sir etgan mahallarda boshlanishi aniqlangan (*immunogemolitik anemiya*). Biroq, eritrotsitlarga qarshi antitelolar yuzaga kelishiga nima sabab bo'lishi ko'pchilik hollarda noma'lum bo'lib qolmoqda, bunday hollarda shu xildagi anemiyani *autoimmun anemiya* deb aytiladi.

Antitelolar hosil bo'lishining sababi nimalardan iborat ekanligidan qat'i nazar, immunogemolitik anemiya degan diagnoz eritrotsitlarga qarshi antitelolar borligi aniqlanganidan keyin qo'yiladi

Antitelolarning tabiatiga qarab gemolitik anemiyalarning ikkita asosiy xili tafovut qilinadi. *Issiqlik autoantitelolari tufayli boshlanadigan birinchi xili* 37° S haroratda hammadan faol bo'ladigan G immunoglobulinlar (goho immunoglobulin A) borligi bilan ta'riflanadi. *Gemolitik anemiyaning bu turi ko'pchilik hollarda tabiatan idiopatik bo'ladi* va sababi noma'lum autoimmun kasalliklar qatoriga kiradi. Anemiyaning turli sistema kasalliklarida, masalan sistema qizil volchankasi (yugirigi)da, limfoid to'qima o'smalarida, turli dori preparatlari ishlatilganida boshlanadigan

gemolitik anemiyaning ikkinchi xili kamroq uchraydi. Bu gemolizning patogenezida eritrotsitlarning immunoglobulin antitelolar bilan opsonlanib, keyinchalik taloq makrofaglari tomonidan fagotsitlanishi ahamiyatlidir.

Idiopatik immun gemolitik anemiyada ko'pgina hollarda sferoidal hujayralari topiladi, hujayra membranalarining ma'lum qismlari zararlanib, antitelolar bilan o'ralib turgan hujayralar fagotsitozi mahalida yo'qolib ketadi va shu narsa eritrotsitning umumiy yuzasini kichraytirib, unga sferoidsimon shakl beradi deb taxmin qilinadi, ana shu sferotsitlar keyinchalik sekvestrlanadi va taloqda emirilib ketadi.

Dori preparatlari ta'siridan eritrotsitlar gemolizlanishining mexanizmi har xil bo'lib, uncha aniq ham emas. Masalan, penitsillin gaptenlar singari ta'sir ko'rsatadi deb taxmin qilinadi. Gaptenlar eritrotsitlar membranasiga birikib olib, dori preparatiga qarshi antitelolar paydo bo'lishiga yo'l ochadi. Ana shu antitelolar hujayralarga birikkan penitsillarga yopishadi va shu eritrotsitlarning fagotsitozga uchrab, emirilib ketishi uchun sharoit tug'diradi. Boshqa preparatlar oldin plazma oqsillariga birikib olib, antitelolar hosil bo'lishiga olib keladi. Tarkibida dori preparatlari bo'ladigan mana shu immun komp lekslar keyinchalik eritrotsitlar membranasida to'planib borib. ularning zararlanishiga sabab bo'ladi.

Gemolitik anemiyaning ikkinchi xili harorat 30 S dan past bo'lgan mahalda hammadan faol holga o'tadigan M-antitelolar borligi bilan ta'riflanadi. Eritrotsitlar gemolizi eritrotsitni qoplab turgan M-immunoglobulinlarga komplement kelib birikishiga bog'liq. Eritrotsitlar antitelo va komplement bilan qoplanib qolgan zahoti mononuklear fagotsitar sistema hujayralari, ayniqsa, Kupfer hujayralari ularni qon oqimidan ajratib oladi. Mikoplazma pnevmoniyasi va infeksiyon mononukleozda ham sovuqlik agglyutinatsiyasi kuzatiladi. Biroq, bu holda yuzaga keladigan anemiya tabiatan tranzitor, o'tib ketuvchi bo'ladi va klinik jihatdan ahamiyatga ega emas. Limfoproliferativ jarayonlar ham gemolitik anemiya boshlanishiga sabab bo'lishi mumkin. Bunday hollarda kasallar tanasining distal qismlaridagi kapillyarlardagi eritrotsitlarga autoantitelolar va komplement o'tirib qolishi tufayli Reyno sindromi kuzatilishi mumkin.

Chaqaloqlarning gemolitik kasalligi (yoki homila eritroblastoz) qorindagi homila irsiy sabablarga ko'ra o'ta eritrotsitiga aloqador antigenli bo'lib qolgan, shuning natijasida ona uchun yot antigenlarga aylanib ketgan hollarda yuzaga keluvchi izoimmun mojaro tufayli boshlanadigan kasallik deb hisoblanadi.

Chaqaloqlar gemolitik kasalligi boshlanishining mexanizmi asosida rezus-manfiy homilador onaning homila eritrotsitlari antigenlari bilan immunlanib, keyinchalik ona antitelolarining yo'ldosh orqali homilaga o'tishi yotadi. Homila eritrotsitlari ona qon tomirlari o'zaniga yo homiladorlikning oxirgi uch oyi davomida (bu davrda sitotrofoblast o'zining barerlik

funksiyasini yo'qotadi) yoki tug'ruq mahalida o'tadi. Mana shu narsa onaning yot antigen bilan sensibillashuviga olib keladi.

Rezus-sistemaning ko'pdan-ko'p antigenlari orasida faqat D-antigengina rezus jihatdan nomunofiqlik bo'lishiga olib boradigan asosiy sababdir. D-antigenli eritrotsitlar rezus-musbat bo'lib hisoblanadi, eritrotsitlarda ana shu antigen bo'lmasa, ular rezus-manfiy bo'lib qoladi. Eritroblastoz patogenezida oldindan sensibillanish muhim o'rin tutadi. Rezus-antigenning dastlabki ta'siri tufayli yo'ldosh bareridan o'ta olmaydigan bezarar immunoglobulin M-antitelolar hosil bo'lishiga yo'l ochiladi. Ana shuning uchun ham rezus-kasallik birinchi homiladorlik mahalida kamdan-kam uchraydi. Keyingi homiladorliklar mahalida yo'ldosh bareridan o'tib keta oladigan G antitelolar yuzaga keladiki, ular rezus-musbat eritrotsitlarning gemoliziga sabab bo'ladi.

Patologik anatomiyasi. Gemolitik anemiyada uchraydigan anatomik o'zgarishlar gemoliz darajasiga antitelolarning turi va titriga bog'liqdir. Gemolitik anemiya ba'zan qorindagi bolaning o'lik tug'ilishiga sabab bo'ladi. Chaqaloqlar gemolitik kasalligining shishli, kamqon va sariq bo'ladigan uchta klinik xiliga yarasha patologoanatomik o'zgarishlar ham har xil bo'ladi.

Bu *kasallikning shishli xilida* homila tanasining ko'pgina jomlari shishgan bo'lib, terisining rangi oqargan, yarim tiniq, qisman matseratsiyalangan (po'st tashlagan) bo'lib ko'zga tashlanadi, unda petexial qontalashlar bo'ladi. Homila yuragi, jigari va talog'i anchagina kattalashadi. Buyraklari embrional davrdagiga xos sezilarli bo'laklarini saqlab qoladi, qattiq bo'ladi. Yumshoq miya pardasi va miya to'qimasi shishib, qonga to'lib turadi. Ayrisimon bez atrofiyaga uchragan, yetilmaganlik belgilari ko'zga tashlanadi. Mikroskopiyada jigar, taloq, limfa tugunlari va hatto yurakda talaygina eritroblastoz topiladi. Organlarda bir qadar gemosideroz bo'ladi. Yurak muskuli tolalari giperplaziyaga uchraydi. Jigar, buyrak usti bezlari, bosh miyada qon quyilgan joylar, nekrobiotik o'zgarishlar ko'zga tashlanadi, mayda tomirlar fibrinoidga uchragan bo'ladi. Oy-kuni yetib tug'ilgan bolalarda ham to'qimalarning yetilmaganligiga xos belgilari topiladi.

Bu *kasallikning kamqon xilida* qoplamlar umuman ancha rangi o'chib, ichki organlar kamqon bo'lib turadi. Jigar va taloqda o'rtacha eritroblastoz topiladi. Organlarda arzimas darajada distrofik va mikrobiotik o'zgarishlar borligi ma'lum bo'ladi.

Gemolitik kasallikning sariq xilida teri, teri osti yog' qatlami va intimasi ham sarg'ayib qolgan bo'ladi. Seroz bo'shliqlarda bir oz miqdor sariq tusli tiniq suyuqlik toplaydi. Yuqorida tasvirlab o'tilgan yadro sariqligi hodisasi ham uchraydi. Jigar va taloq kattalashgan, qattiq, gemosiderozli bo'ladi. Buyraklarda bilirubin infarktlari ko'zga tashlanadi. Miokarda muskul tolalari distrofiyaga uchragan va vakuollashgan bo'lib chiqadi. Neyronlarda toksik shikast va nekrobioz alomatlari ko'zga tashlanadi. Gemopoez

kuchayib, periferik qonda bir talay yetilmagan eritrotsitlar, retikulotsitlar; normoblastlar va eritroblastlar ko'zga tashlanadi. Gemolitik kasallikning *eritroblastoz* degan ikkinchi nomi ham shundan olingan.

Klinik manzarasi. Chaqaloqlar gemolitik kasalligi har xil o'tadi. Bu kasallik bolaning o'lik holda tug'ilishiga, chaqaloqning o'lib qolishiga yoki o'rtaacha og'irlikdagi kamqonlik boshlanishiga sabab bo'lishi mumkin. Markaziy nerv sistemasining zararlanishi (yadro sariqligi mahalida) bolaning nimjon bo'lib ozib ketishi, shuningdek psixikasining o'zgarishi, bosh miya nervlari falaji, ekstrapiramida sistemasi shikastlanganiga xos alomatlar yuzaga kelishi bilan namoyon bo'ladi. Eritroblastozning birmuncha ko'proq ifodalangan xillarida anemiya va yadroga aloqador sariqlik tug'ma yurak yetishmovchiligi va tarqoq shishlar bilan birga davom etib boradi.

Eritrotsitlarning mexanik zararlanishiga aloqador gemolitik anemiya

Bu — gemolitik anemiyaning kam uchraydigan xilidir. Yurakka yasama qopqoqlar qo'yilganida, tomirlar torayib yoki bitib qolganida boshlanadigan anemiya klinik jihatdan ko'proq ahamiyatga egadir.

Yurakka yasama qopqoqlar qo'yilganida eritrotsitlar qonning uyurma holda harakatlanishi tufayli yoki yurak qorinchasi sistolasi mahalida protez bilan qopqoq halqasi o'rtasidagi tirqishdan qonning kuch bilan o'tishi tufayli zararlanadi.

Mikroangiopatik gemolitik anemiya tomirlarning juda torayib qolgan qismidan qon o'tayotganida eritrotsitlarning shikastlanib qolishi bilan ta'riflanadi. Mayda tomirlar yo'lining torayib qolishi ko'pincha ularga fibrin o'tirib qolganiga (DVS-sindromiga) bog'liq bo'ladi. Mikroangiopatik gemolitik anemiya xavfli gipertenziya, sistema qizil volchankasi (yugirigi), trombopetik purpura, gemolitik-uremik sindrom, tarqoq rak mahalida ham boshlanishi mumkin. Eritrotsitlar mexanik ravishda shikastlangan mahallarda qonda parchalanib ketgan eritrotsitlar ko'zga tashlanadi (shistotsitlar, uchburchak va dubulg'asimon eritrotsitlar).

IRSIY ANEMIYALAR

Bular turmushda orttirilgan anemiyalarga qaraganda ancha kam uchraydi-yu, lekin klinik jihatdan katta ahamiyatga ega, ayniqsa *irsiy sferotsitoz*, *o'roqsimon hujayrali anemiya*, *talassemiya* shular jumlasidandir.

Irsiy sferotsitoz

Bu kasallik eritrotsitlar membranasida eritrotsitlarni mikrosferotsitlarga aylantirib qo'yadigan irsiy nuqson bo'lishi bilan ta'riflanadi. Ular sferotsitga aylanib qolishi natijasida o'zining muloyimligini va taloq pulpasidan venoz sinusoidlarga o'tish mahalida shaklini o'zgartira olish xususiyatini yo'qotib

qo'yadi. Ana shu narsa ularning sekvestrlanishiga (taloqda turib qolishiga) va tuzilishi o'zgarib ketishiga (destruktsiyasiga) olib keladi. Bu kasallik autosom-dominant tarzda nasldan-naslga o'tib boradi.

Etiologiyasi va patogenezi. Sferotsitoz boshlanishida eritrotsitlar membranasi skeleti oqsillarining birlamchi norasoligi asosiy ahamiyatga ega deb hisoblanadi. Spektrin, ankurin va 4. 1 proteindan iborat ana shu oqsillar hujayra membranasi ichki yuzasidagi tutashuvchi, lekin qayishqoq tuzilmalarni hosil qiladi. Mana shu oqsillarning uchchalovi bir bo'lib eritrotsitlarning me'yor shakli pishiqligi va elastikligini ta'minlaydi. Shu munosabat bilan bu oqsillardan birortasining tuzilishida nuqson bo'lsa, bu narsa eritrotsitlar shakli o'zgarib qolishiga olib keladi. Lekin spektrin hozirgina aytib o'tilgan uchta oqsilning orasida hammadan katta ahamiyatga ega. Spektrinda nuqson bo'lishi ba'zi hollarda uning 4. 1, oqsil bilan mustahkam birikma qolishiga olib keladi. Boshqa hollarda mutant spektrin membranaga mahkam birikib qoladi. Shuning natijasida eritrotsitlar. membranalari turg'unligini yo'qotadi. Bunday eritrotsitlar qon oqimiga tushganidan keyin membranalari qismlarga ajralib ketadi. Natijada eritrotsitlar hajmi o'zgarib, kichik bo'lishi bilan ajralib turadigan mikrosferotsitlarga aylanadi. Mikrosferotsitlar o'z muloyimligini yo'qotib qo'yganligi tufayli taloq pulpasidan sinusoidlarga o'ta olmay, unda ushlanib qolib, fagotsitoz va gemolizga uchraydi. Mana shuning uchun ham taloq olib tashlansa (splenektomiyada), gemoliz to'xtaydi, lekin mikrosferotsitlar saqlanib qolaveradi.

Patologik anatomiyasi. Irsiy sferotsitozda eritrotsitlar sferoid shaklda, kichik bo'lishi va o'rtasida yorishib turadigan joyi yo'qolib qetganliti bilan ajralib turadi. Gemolitik anemiya avj olib borishi tufayli ko'mikda eritropoez kuchayadi, periferik qonda retikulotsitoz borligi ana shundan dalolat beradi. Gemolitik anemiyaning boshqa xillaridagiga qaraganda splenomegaliya tabiatan ancha sezilarli bo'ladi. Taloqning og'irligi 500—1000 g yoki bundan og'irroq ham bo'lishi mumkin. Qismlarga ajralib ketgan eritrotsitlar sinusoidlarning gipertrofiyalangan qirg'oq hujayralarida yoki taloqning retikulyar hujayralarida ko'proq ko'zga tashlanadi. Gemoliz uzoq davom etsa, sistema gemosiderozi boshlanadi.

Klinik kechishi. Irsiy kasallik bo'lmish sferotsitoz katta bolalik yoki o'smirlilik davridagina ma'lum beradi. Lekin bu kasallikning bola tug'ilgan zahoti boshlanishi ham istisno qilinmaydi. Jarayonning jadalligi har xil — alomatlarisiz o'tadigan kasallik hollaridan tortib to og'ir kamqonlik darajasiga boradigan hollar ham ma'lum. Lekin ko'pincha o'rta darajadagi anemiya, ya'ni o'rtacha anemiya kuzatiladi. Irsiy sferotsitozning xarakterli belgisi eritrotsitlar osmotik qarshiligining pasayib ketishidir. Bu kasallikning asosiy belgilari badan terisi, ko'z skleralari, shilliq pardalarning sariq tusga kirib, axlat va siydikning to'q rangli bo'lib tushishidir.

Bu kasallik uchun gemolitik va aplastik krizlar patognomonik bo'lib hisoblanadi. *Gemolitik krizlar* asta-sekin boshlanadi, ko'proq ayollarda kuzatiladi va infeksiyalar hamda tug'ruqlardan keyin uchraydi. Ular gemoliz, sariqlik kuchayishi, splenomegaliya va anemiya bo'lishi bilan ta'riflanadi. Bu alomatlarning hammasi tabiatan tranzitor, ya'ni o'tib ketadigan bo'ladi. *Aplastik krizlar* asosan infeksiyalardan keyin boshlanadi va ko'mik funktsiyasining batamom to'xtab qolishi bilan birga davom etib boradi. Shuning natijasida bemorlarda leykopeniya, trombotsitopeniya boshlanib, qondan retikulotsitlar va eritroblastlar batamom yo'qolib ketadi.

Irsiy sferotsitozda taloqni olib tashlash (splenektomiya) asosiy davo usuli hisoblanadi.

O'roqsimon-hujayrali anemiya

O'roqsimon-hujayrali anemiya gemoglobin tuzilishida kamchiliklar bo'lishi bilan ta'riflanadigan irsiy gemoglobinopatiyalar guruhiga kiradi. Gemoglobinlar me'yor tuzilishi buzilishining 300 dan ortiqroq xili tasvirlangan. Shularning uchdan bir qismi klinik belgilar bilan birga davom etib boradi.

Gemoglobinopatiyaning hammadan ko'ra ko'proq uchraydigan xili o'roqsimon-hujayrali anemiyadir, bu kasallikning paydo bo'lishi beta-globin zanjirlari hosil bo'lishini kodlovchi gen mutatsiyasiga bog'liqdir. Geterozigotalar autosomal kodominant kasalligi bo'lmish o'roqsimon-hujayrali anemiyaga olib boradigan asosiy sabab gemoglobinda beta-globin zanjirlari paydo bo'lishidir, bu zanjirlarda 6 holatda bo'ladigan valin aminokislota glutaminat kislota bilan almashingan bo'ladi.

Anemiyaning bu xili asosan yer yuzining bezgak kasalligi uchrab turadigan qismlarida yashovchi kishilar orasida uchraydi. Masalan, Markaziy Afrika mamlakatlarida anomal beta-gemoglobin 40 foiz populyatsiya vakillarida uchrasa, O'rtayer Dengizi, Yaqin va O'rta Sharq mamlakatlarida kamroq uchraydi. S-gemoglobin kishilarni Plasmodium falciparum qo'zg'atadigan tropik bezgakdan asraydi.

Etiologiyasi va patogenez. O'roqsimon-hujayrali anemiyaga sababchi, yuqorida aytib o'tilganidek, odatdan tashqari, ya'ni anomal gemoglobin sintezlanib chiqishi sabab bo'ladigan gen mutatsiyasidir. Deoksigenlanish ta'siri ostida S-gemoglobin molekulasi polimerlanishga uchraydi. Shuning natijasida membranalar zararlanib, eritrotsit shakli o'zgarib qoladi. Natijada hujayralarda kaltsiy to'planib, kaliy, suv yo'qolib boradi. Ular muloyimligini yo'qotib, rigid bo'lib qoladi. Eritrotsitlar shaklining adekvat oksigenatsiyaga qaramasdan o'zgarib, o'roqsimon ko'rinishga kirishi qaytmas jarayondir. O'roqsimon eritrotsitlar paydo bo'lishi quyidagi jarayonlar boshlanishiga olib boradi: eritrotsitlar rigid bo'lib qolib, shuning natijasida taloqda tezgina sekvestratsiya va gemolizga uchraydi. Bunday eritrotsitlar 20 kun atrofida umr ko'radi;

— boshlangan gemolitik anemiya kapillyarlarga o'roqsimon rigid eritrotsitlar tiqilib qolishi va keyinchalik organ hamda to'qimalarning ishemiyadan zararlanishiga. olib keladi; eritrotsitlar membranalarining zaryadi o'zgarib qoladi-ki, bu narsa eritrotsitlarning tomirlar endotelisiga yopishib qolishiga, qon oqimi sekinlashib, anoksiya boshlanishiga olib keladi;

— eritrotsitlar membranalaridagi fosfolipidlar alteratsiyasi qonni ivituvchi omillarning faol holga o'tishiga yo'l ochadi, bu esa qon ivuvchanligi kuchayishiga olib keladi.

Patologik anatomiyasi. Morfologik o'zgarishlar quyidagi sabablarga ko'ra ro'y beradi: 1) gemoliz bo'lib, gemolitik anemiya boshlanishi, 2) gemoglobin va parchalanish mahsulotlari (asosan bilirubin) miqdorining ortib borishi, 3) kapillyarlarda stazlar boshlanib, tromboz paydo bo'lishi.

Kapillyarlar yorig'idagi o'roqsimon eritrotsitlar cho'ziq, duksimon bo'lib ko'rinadi, g'alati shaklga ega bo'lib, ba'zan qayiqqa o'xshab turadi. Sezilarli darajadagi anemiya tomirlardagi stazlar bilan birga qo'shilib, yurak, jigar, buyraklarning burama kanalchalarida gipoksemik yog' distrofiyasi boshlanishiga olib boradi. Ilik (sariq ilik) faollashadi. Ko'mikdagi normoblastlar soni keskin ko'payib ketadi. Giperplaziyasi ba'zida suyaklar rezorbtisiyasiga olib boradi. Jigar va taloqda ekstramedullyar qon yaratish o'choqlari paydo bo'ladi.

Taloqning qizil pulpasida bir talay o'roqsimon eritrotsitlar to'planib qolishi bilan o'rta splenomegaliya boshlanadi (taloq og'irligi 500 g gacha borib qoladi). Taloqda eritrostaz zo'rayib borishi taloqning gipoksiyadan zararlanib, unda bir talay infarktlar paydo bo'lishiga olib boradi. Keyinchalik taloq kichrayib burishib qoladi (siderofibrotik taloq). Pirovard-natijada taloq butunlay fibroz to'qima bilan almashinadi. Mana shu jarayon *autosplenektomiya* deb ataladi va katta yoshdagi odamlarda kuzatiladi.

Barcha organlar, jumladan suyaklar, jigar, buyrak, ko'z to'r pardasidagi tomirlar qonga to'lib, trombozlar, infarktlar paydo bo'ladi. Oyoqlarda teri osti to'qimalarining gipoksiyaga uchrashi munosabati bilan trofik yaralar paydo bo'lishi mumkin. O'pka arteriyalarining trombozi yurak ishining buzilishiga (yurakning o'pka tufayli zarar ko'rishiga) olib keladi. Har qanday tabiatli gemolitik anemiyaga xarakterli bo'lgan boshqa o'zgarishlar ham uchraydi.

Klinik kechishi. Gomozigot o'roqsimon-hujayrali anemiyada kasallikning dastlabki belgilari: sezilarli anemiya, retikulositoz va giperbilirubinemiya hayotning birinchi yili oxirlariga kelib paydo bo'ladi. Vaqti-vaqti bilan vazookklyuzion va aplastik krizlar bo'lib turishi mumkin.

Vazookklyuzion krizlar to'sh, qorin, muskullar, miyada kuchli og'riqlar paydo bo'lishi bilan ta'riflanadi (ko'krak, qorin sindromi, muskullar, miya sindromi, abdominal sindrom). Bu og'riqlar mikrotsirkulyator tomirlarga

o'roqsimon eritrotsitlar tiqilib qolishi va to'qimalarning gipoksiyadan zararlanishiga bog'liqdir. Markaziy nerv sistemasi ishemiyasi bosh og'rig'i, talvasa tutishi yoki gemiplegiyalar paydo bo'lishi bilan namoyon bo'ladi.

Aplatik krizlar ko'mik funksiyasining vaqtincha to'xtab qolganligini aks ettiradi. Retikulotsitlar periferik qondan batamom yo'qolib ketadi, anemiya keskin kuchayib boradi.

Krizlarning mana shu ikkala xili odatda infeksiyalar mahalida boshlanib qoladi. Kasallar turli infeksiyalarga juda sezgir bo'ladi. Bu narsa ayniqsa taloq batamom fibrozlanib borayotgan sharoitlarda shu organ fagotsitar funksiyasining susayib ketishiga bog'liqdir deb taxmin qilinadi. Kasallikning klinik simptomlari har xil, chunki infeksiya qo'shilishi, stresslar, homiladorlik, bot-bot krizlar bo'lib turishining ahamiyati bor.

Talassemiya

Talassemiya — gemoglobindagi globin zanjirlari sintezining buzilishi bilan ta'riflanadigan irsiy gemolitik anemiyalarning geterogen guruhidir. Ma'lumki, me'yor gemoglobin ikkita alfa-globin va ikkita beta-globin zanjirlaridan tuzilgan. Alfa-globin zanjirlarining sintezi buzilganida yoki butunlay to'xtab qolganida alfa-talassemiya, beta-globin zanjirlarining sintezi izdan chiqqani yoki butunlay to'xtab qolganida esa beta-talassemiya boshlanadi. Talassemiya uchun kasallikning autosom-dominant yo'l bilan nasldan-naslga o'tib borishi xosdir.

Talassemiyaning geterozigot va gomozigot xilaari tafovut qilinadi. Talassemiyaning *geterozigot xili* (kichik talassemiya yoki xarakterli talassemiya) simptomlarsiz o'tishi yoki o'rtacha ifodalangan simptomlar bilan birga davom etib borishi mumkin. *Gomozigot xili* yoki katta talassemiya uchun kuchli ifodalangan gemolitik anemiya xosdir.

Etiologiyasi va patogenezi. Talassemiyaning asosiy sabablari: globulinlar sintezini idora etib boruvchi genlar mutatsiyasi;

ba'zi struktura genlarining deletsiyaga uchrashi; 3) ular transkripsiyasining samarasizligi; 4) beqaror, anomal yoki ta'sir ko'rsatmaydigan RNK sintezlanishidir. Talassemiya patogenezi turlicha, lekin har bir talassemiya xilining negizida asosiy NVA (A1) gemoglobin fraktsiyasining tanqisligi etadi. Beta-talassemiyada yuzaga keladigan anemiya patogenezida mana bu ikki omil rol o'ynaydi: 1) beta-globin sintezining susayib ketishi, bu narsa noadekvat NVA hosil bo'lishiga, demak, har bir hujayradagi gemoglobin umumiy miqdorining kamayib ketishiga olib keladi; 2) alfa-globulin zanjirlarining ortiqcha hosil bo'lishi, bunda alfa-globulin zanjirlari sintezi me'yor doirasida saqlanib turadiyu, lekin beta-globulin sintezlanmay qo'yadi.

Patologik anatomiyasi. Katta beta-talassemiyada periferik qondagi eritrotsitlar gipoxrom, mikrotsitar bo'ladi. Ba'zi eritrotsitlarda gemoglobin notekis taqsimlanadi. Anizotsitoz, poykilotsitoz, retikulotsitoz ham ko'zga tashlanadi. Eritrotsitlarning osmotik rezestentligi kuchayib ketadi.

Autopsiya mahalida gemolitik anemiya uchun xos bo'lgan patologoanatomik o'zgarishlar topiladi. Biroq, splenomegaliya va ko'mikning o'ta reaktivligi tabiatan ancha sezilarli bo'ladi. Ilik ham eritropoezga qo'shilib ketadi. Ko'mik giperplaziyasi hisobiga ko'mik kattalashib, suyakning zich moddasi yuqalashadi, suyak o'sishi izdan chiqadi. Suyaklar shakli o'zgarib, sinishi ham mumkin. Ekstramedullyar gematopoez splenomegaliya bilan hepatomegaliyaga olib boradi. Eritrotsitlar tobora ko'proq zo'r berib parchalanib borishi munosabati bilan eritropoez samarasiz bo'lib qolaveradi, mana shu narsa sistema gemosideroziga, gohida gemoxromatozga olib boradi.

Klinik kechishi. Katta talassemiya ko'proq 2-8 yashar bolalarda kuzatiladi. Bola bo'yining o'sishdan qolib, qornining kattalashib (gepatosplenomegaliya), kalla shaklining o'zgarib borishi xarakterlidir. Qayta-qayta qon quyib turish umrni 20 -30 yoshgacha uzaytiradi. Biroq, kasallar 15-17 yoshida o'lib ketadi. Kuchayib boradigan gemosideroz hayot uchun muhim organlar ishini izdan chiqarib qo'yadi, chunonchi, yurak gemoxromatozi yurak yetishmovchiligiga sabab bo'lishi mumkin. Plyuriglaidulyar yetishmovchilik, jigar sirrozi (pigmentli), me'da osti bezi sirrozi ham boshlanadi, badan terisida trofik yaralar paydo bo'ladi.

Kichik talassemiya mikrotsitar gipoxrom anemiya ko'rinishida o'tadi.

ERITROPOEZ BUZILISHI OQIBATIDA BOSHLANADIGAN ANEMIYALAR

Anemiyalarning bu turi ko'mikning gemopoez uchun zarur moddalar bilan tegishli ta'minlanmay qolganiga bog'liqdir. Temir, folat kislotasi, vitamin B 12 tanqisligi ana shunday anemiyalarga hammadan ko'ra ko'proq sabab bo'ladi. Tiaminga bog'liq anemin kamroq uchraydi.

TEMIR TANQISLIGIGA BOG'LIQ ANEMIYA

Anemiyaning bu turi hammadan ko'ra ko'p tarqalgan va temir moddasi tanqisligiga bog'liq bo'lib, unga olib keladigan sabablarni ikkita asosiy guruhga — endogen va ekzogen sabablarga ajratish mumkin. Endogen yetishmovchilik organizm o'sib, etilib boradigan davrda temirning ortiqcha sarflanishiga, organizm ehtiyojlarining ortib ketganiga, me'da-ichak yo'lida temir so'rilishining izdan chiqqaniga bog'liq bo'lishi mumkin. Ekzogen omillar jumlasiga asosan ovqatda temir yetishmovchiligi kiradi, ovqatda temir yetishmovchiligi alimentar anemiyaga olib boradi.

Shu munosabat bilan temir tanqisligiga aloqador anemiya:

1) bir xildagi sutli ovqatlar bilangina ovqatlanadigan bolalarda; 2) sun'iy, sigir yoki echki suti bilan boqiladigan chaqaloqlarda; 3) o'smirlik davrida temirga ehtiyoj kuchayishi, hayz bo'lib turishi munosabati bilan qizlarda; 4) qorindagi bola ham temir sarflab turishi munosabati bilan qorindagi ayollarda; 5) surunkali kasalliklari va infeksiyalari bor kekxa odamlarda; 6) ovqatga yaxshi yolchimaslik tufayli ko'pgina ichkilikvozlarda kuzatiladi.

Temir tanqisligiga aloqador anemiya ayollarda boshlangan bo'lsayu, hozir aytib o'tilgan sabablar bo'lmasa yoki hayz ko'rmaydigan ayollarda boshlangan bo'lsa, u vaqtda bu kasallikning sababi me'da-ichak yo'lidan qon ketayotganligi emasmikan deb o'ylab ko'rish kerak.

Ma'lumki, gemoglobin va miogloblin sintezi uchun sitoxrom va flavoproteidlar singari tarkibida temir bo'ladigan talaygina fermentlar zarur. Shu munosabat bilan bu xildagi anemiyaning patogenezida ushbu fermentlar yetishmovchiligining ahamiyati bor. Temir tanqisligi asta-sekin kuchayib boradi. Ba'zi olimlar uning uch bosqichi bo'ladi deb ham hisoblaydi: *birinchi bosqichida* temir zahiralari kamayib ketadi, qon zardobida ferritin va ko'mikda bo'yaladigan temir miqdorining kamayib qolganligi shundan dalolat beradi. *Ikkinchi bosqichida* qonda aylanib yurgan temir miqdori kamayib, qon zardobining temirni biriktirib olish xususiyati umuman kuchayadi, *uchinchi bosqichi* eritrotsitlardagi gemoglobin miqdorining kamayib, temir tanqisligiga aloqador anemiya boshlanishi bilan ta'riflanadi. Temir tanqisligi kuchayib borganida miya va immun sistemaning funksional holati ham izdan chiqadi.

Patologik anatomiyasi. Temir tanqisligiga aloqador anemiya kamqonlikning boshqa xillariga qaraganda birmuncha engilroq o'tadi. Periferik qondagi eritrotsitlar odatda gipoxrom bo'ladi. Ko'mikda bir qadar giperplaziya ko'zga tashlanadi, ayni vaqtda normoblastlar ustun turadi. Kesmalar Perlsu usuli bilan bo'yab ko'rilganida ko'mikda gemosiderin granulari ko'rinmaydi, bu narsa temir zahiralari to'g'ab qolganidan dalolat beradi. Badan terisi va shilliq pardalar oqarib turadi. Boshqa organlardagi o'zgarishlar uzoq davom etgan anemik gipoksiyaga bog'liq bo'lali. Me'da-ichak yo'lida atrofik jarayonlar bo'lishi xarakterlidir. Atrofik gastrit ko'pincha atrofik glossit, gingivit bilan birga davom etib boradi. Jarayonga qizilo'ngach ham qo'shilib ketganda Plummer-Vinson sindromi paydo bo'ladi. Miokarda, jigarda yog' distrofiyasi ham kuzatiladi.

Klinik manzarasi. Temir tanqisligiga aloqador anemiya ko'pchilik hollarda alomat bermay o'tib boradi. Birmuncha og'ir hollarda badan terisi va shilliq pardalar rangi o'chib, odam darmonsizlanadi, jismoniy jihatdan salga charchab qoladigan, harakat qilganida hansiraydigan, boshi aylanadigan, qulog'i shang'illaydigan bo'lib qoladi. Tirmoqlarda trofik o'zgarishlar boshlanib, uzunasiga yoki kundalangiga ketgan yo'llar paydo

bo'lishi xarakterlidir. Tirnoqlar ba'zan qoshiqsimon bo'lib qoladi. Plammer-Vinson sindromida qizilo'ngach disfagiyasi kuzatiladi. Gemoglobin miqdorining kamayib, rang ko'rsatkichi pasayib qolgani, mikrotsitoz borligi, qon plazmasidagi temir miqdori kamayib ketgani ham xarakterlidir. Temir tanqisligiga aloqador anemiya boshqa bir kasallik (masalan, o'sma) simptomi bo'lishi ham mumkinligini esda tutish kerak.

MEGALOBLASTIK ANEMIYA

Megaloblastik anemiyaning ikki turi tasvirlangan. Bularning biri folat kislota, ikkinchisi vitamin B₁₂ tanqisligiga bog'liq. *Ko'mikda megaloblastlar va periferik qonda yirik eritrotsitlar paydo bo'lishi bularning umumiy belgisi bo'lib hisoblanadi.* Qon yaratuvchi ildizning uchalasi ham zararlanadi. Shu narsa leykopoez susayib, ulkan metamiyelotsitlar paydo bo'lishiga olib boradi, bu hujayralar gipersegmentlangan neytrofillar paydo qiladi. Ulkan hujayralar shaklining paydo bo'lishi DNK sintezi susayishiga bog'liqdir. Buning natijasida hujayra bo'linishi izdan chiqib, yirik yadrolar paydo bo'ladi. Ayni vaqtda RNK sintezi buzilmaydi. Natijada sitoplazma to'la-to'kis yetilgani holda yadro yetilmay qoladi. *Yadro-sitoplazmatik asinxronizm* deb ana shu hodisaga aytiladi.

Megaloblastik anemiya boshlanishiga ikki xil jarayon yo'l ochadi: 1) autogemolizga uchraydigan megaloblastlar ko'plab hosil bo'lishiga olib boradigan samarasiz eritropoez, 2) anomal yirik eritrotsitlarning ortiqcha parchalanishi. Eritrotsitlar va prekursorlarining ko'plab gemolizga uchrashi asosan ko'mikdagi mononuklear fagotsitlarda temir to'planib borishiga olib keladi

Folat kislota tanqisligiga aloqador anemiya

Bu xildagi anemya: 1) aholisi ovqatga yaxshi yolchimaydigan rivojlanayotgan mamlakatlarda, 2) ovqati organizmining ehtiyojlariga javob bera olmaydigan homilador ayollarda, 3) surunkali ichuvchi va giyohvand kishilarda ko'proq uchraydi.

Ovqat pishirish mahalida folat kislota juda tez parchalanib ketadi. Shuning uchun ham folat kislotaning asosiy manbalari yangi yoki yangiligicha muzlatilgan sabzavot va mevalardir. Folat kislota ingichka ichakning ustki uchdan bir qismida so'riladi, shu munosabat bilan ichakning bu bo'limida so'rilish jarayonining izdan chiqqanligi folat kislota tanqisligiga olib kelishi mumkin. Folat kislota so'rilganidan keyin u monoglutamat ko'rinishida qonda bo'ladi. Folat kislota to'qimalarda o'zgarishlarga uchrab, har xil derivatlar hosil qiladi, shulardan DNK sintezida ishtirok etadigan tetragidrofolat hammadan katta ahamiyatga ega. Shuning uchun ham folat kislota tanqisligi DNK sintezi pasayib, megaloblastik anemiya paydo bo'lishiga olib boradi.

Patologik anatomiyasi. Asosiy o'zgarishlar ko'mikda, qonda ko'zga tashlanadi. Anemiya sezilarli darajaga yetgan mahallarda turli organ va to'qimalarda ikkilamchi gipoksik shikastlar paydo bo'ladi. Ko'mik megaloblastlar (anomal eritrotsitlar) soni ko'payib ketishi hisobiga giperplaziyalanadi. Bu hujayralar normoblastlardan ancha yirik bo'lib, yadrosining nozik kataksimon tuzilishda ekanligi bilan ajralib turadi, yaxshi ko'rinib turadigan yadrochasi bo'ladi. Bularning sitoplazmasi mo'l-ko'l, bazofil yoki xromatofildir. Me'yorbblastlar bitta-yarimta uchraydi. Yetuk eritrotsitlar mutlaqo bo'lmaydi. Granulotsitlar prekursorlarida yadrositoplazmatik asinxronlik ko'zga tashlanadi, ulkan promiyelotsitlar hosil bo'lib turadi.

Anemiyaning dastlabki davrlarida periferik qonda juda ko'p segmentlarga bo'lingan (gipersegmentlangan) granulotsitlar topiladi. Ulardagi segmentlar soni odatdagi 2—3 ta o'rniga 5—6 taga boradi. Qonda makrotsitoz paydo bo'lishi xarakterlidir. Eritrotsitlar yirik, tuxumsimon shakilda bo'lishi bilan ajralib turadi.

Klinik kechishi. Kasallik zimdan boshlanadi va darmonsizlik, tez charchab qolish singari notayin alomatlar bilan ma'lum beradi. Ba'zan me'da-ichak yo'li zararlanganiga xos simptomlar kuzatiladi. Vitamin B₁₂ yetishmasligiga aloqador anemiyadan farq qilib, folat kislotasi tanqisligiga aloqador anemiyada nevrologik simptomatika bo'lmasligini ta'kidlab o'tish kerak.

Pernitsioz anemiya

Pernitsioz anemiya (vitamin B₁₂ tanqisligiga aloqador anemiya, Addison-Birmer kasalligi, megaloblast anemiya) *vitamin B₁₂ yetishmasligi natijasida kelib chiqadi*, shu sababdan kamqonlikning bu xilini vitamin B₁₂ tanqisligiga aloqador anemiya deb ham aytiladi. Bu vitamin yetishmovchiligi periferik nervlar demielinizatsiyasiga ham sabab bo'ladiki, shu narsa orqamiya uchun ayniqsa muhim. Pernitsioz anemiya shu sababdan sezilarli nevrologik simptomatika bilan birga davom etib boradi.

Avitaminoz B₁₂ sabablari xilma-xil, xususan ovqat norasoligi, organizmning bu vitamining ehtiyoji kuchayib ketishi, vitamin B₁₂ so'rilishining izdan chiqishi shular jumlasidandir. Vitamin B₁₂ hayvon mahsulotlarida bo'ladi. Shu sababdan ham nuqul o'simlik ovqatlari iste'mol qiladigan kishilar, ya'ni go'shtemas (vegetarian) odamlarda bu vitamin yetishmay qolishi mumkin. Vitamin B₁₂ jigarda to'planib boradi va o't ishtirokida reabsorblanadi. U ovqat pishirish va qaynatish mahalida parchalanib ketmaydi. Shuning uchun ovqatga aloqador vitamin B₁₂ tanqisligi juda kam uchraydigan hodisadir.

Biroq, vitamin B₁₂ ni o'zlashtirish uchun zarur bo'lgan ichki me'da omili (Kasl omili) yetarlicha hosil bo'lmasligi yoki yetishmasligi ustiga vitamin B₁₂

ham tanqis bo'lib qolsa, ana shundagina pernitsioz anemiya boshlanishi mumkinligini esda tutish kerak. Ichki me'da omili sintezining buzilishi parietal hujayralar va shu omilning o'ziga qarshi qaratilgan autoimmun reaksiyaga bog'liq deb hisoblanadi. Natijada me'da shilliq pardasida atrofiya boshlanadi. Bunda ana shu anemiya bilan og'rigan kasal-larda boshqa autoimmun kasalliklar, masalan, Xashimoto tireoiditi, revmatoid artrit ham kuzatiladi. Me'da shilliq pardasi atrofiyasi 40 yoshgacha bo'lgan kishilarda kamdan-kam bo'ladi. Odam yoshi ulg'aygan sayin bu jarayon kuchayib boradi va 60 yoshga borib pernitsioz anemiya boshlanadi. Hozir pernitsioz anemiyaning kelib chiqishida muhim ahamiyatga ega bo'lgan autoantitelolarning uch turi tasvirlangan. Chunonchi, ularning *birinchi turi* me'da parietal shilliq pardasi hujayralariga qarshi ta'sir ko'rsatadi (85-90 foiz hollarda); *ikkinchi turi* ichki omilga qarshi ta'sir ko'rsatsa (buning natijasida vitamin B₁₂ birikmaydigan bo'lib qoladi), *uchinchi turi* «ichki omil - vitamin B₁₂» majmuiga qarshi ta'sir ko'rsatadi va vitamin absorbtisiasini to'xtatib qo'yadi. Vitamin B₁₂ absorbtisiyalanishida ichki omilning ishtiroki murakkab jarayon bo'lib, uni umuman olganda quyidagicha tasavvir etish mumkin. Me'dadagi kislotalar miqdori me'yor darajada bo'lganida me'da va ichak fermentlari ta'siri ostida ovqatdan vitamin B₁₂ ajralib chiqadi, keyin u so'lak va me'da shirasi oqsil lariga birikadi. Goho u to'g'ridan-to'g'ri ichki omilga birikadi. Ichki omil va vitamin B₁₂ birikmasi ingichka ichakka o'tib, shu erda epiteliy jiyagining maxsus retseptori bilan birikadi. So'ngra bu kompleks parchalanadi va vitamin B₁₂ ingichka ichak shilliq pardasining epiteliyal hujayralariga o'tib, shu erda oqsillar bilan birga kompleks (transkobalamin P) hosil qiladi, vitamin ana shu kompleks holda jigar, ko'mik va boshqa proliferatsiyalanuvchi boshqa hujayralarga yetib boradi. Demak, transkobalamin II hosil qila olish layoqatining tug'ilishdan bo'lmasligi ham megaloblastik anemiya va neyropatiya boshlanishiga olib kelishi mumkin.

Patologik anatomiyasi. Pernitsioz anemiya ko'mik, hazm yo'li va nerv sistemasida o'zgarishlar paydo bo'lishi bilan ta'riflanadi. Ko'mik kesib ko'rilganida yumshoq, qizil, liqildoqsimon bo'lib ko'zga tashlanadi. Mikroskopda tekshirib ko'rilganida eritroid qator hujayralari giperplaziyaga uchrab, ularning tabaqalashuvi megaloblastlar doirasida uzilib qolgani ma'lum bo'ladi. Bu narsa ko'mikda bir talay megaloblastlar to'planib qolishiga olib keladi, bularning orasida bitta-yarimta normoblastlar va yetuk eritrotsitlar ko'zga tashlanadi. Periferik qonda makrotsitlar, ko'p segmentlangan granulotsitlar topiladi.

Pernitsioz anemiya uchun atrofik glossit, atrofik gastrit xarakterlidir. Til shilliq pardasi qip-qizil, lak surib quygandek bo'lib ko'zga tashlanadi. Mikroskopda tekshirib ko'rilganida shilliq parda ostidagi qatlamda nospesifik surunkali yallig'lanish, til so'rg'ichlari va tilni qoplab turuvchi epidermis atrofiyasi borligi ma'lum bo'ladi. Pernitsioz anemiyada kuzatiladigan

nevrologik simptomatika orqa miyaning orqa va yon ustunlari, periferik nervlarning mielin pardadan mahrum bo'lishiga, shuningdek aksonlarning degenerasiyaga uchrashiga bog'liqdir. Bu kasallikda kuzatiladigan gemoliz jigar, taloq, ko'mik gemosideroziga olib boradi.

Klinik kechishi. Pernitsioz anemiya uchun darmon qurishi, hansirash, sinkopal krizlar xarakterlidir. Birmuncha kattaroq yoshdagi odamlarda stenokardiya, yurak o'ynashi, yurak yetishmovchiligi kuzatilishi mumkin. Kasallarda me'da-ichak yo'li zararlanganiga xos aromatlar paydo bo'ladi. Pernitsioz anemiya klinikasida nevrologik simptomatika muhim o'rinda turadi: karaxtlik holati, qo'l va oyoq panjalarida achishish sezgisi paydo bo'lishi, odamning kayfiyati buzilib, ko'ngli bo'shab turishi kuzatiladi. Vitamin B₁₂ bilan davo qilinadigan bo'lsa, bu anemiyaning barham topib ketishi mumkinligini ta'kidlab o'tish kerak. Pernitsioz anemiya diagnostikasi uchun quyidagilarning ahamiyati bor: 1) qon zardobida vitamin B₁₂ miqdorining kamligi; 2) qon zardobida folat kislota miqdorining odatdagicha yoki ko'p bo'lishi; 3) tashqaridan kiradigan sianokobalamin absorbtisiasining buzilishi; o'rtacha yoki sezilarli darajada megaloblastik anemiya borligi; leykopeniya bo'lib, neytrofillar segmentlarining sezilarli darajada ko'payib qolgani; 6) parenteral yo'l bilan vitamin B₁₂ yuborilganida bunga javoban jonli retikulotsitar reaksiya bo'lishi; 7) me'dada turg'un axlorgidriya borligi.

APLASTIK ANEMIYA

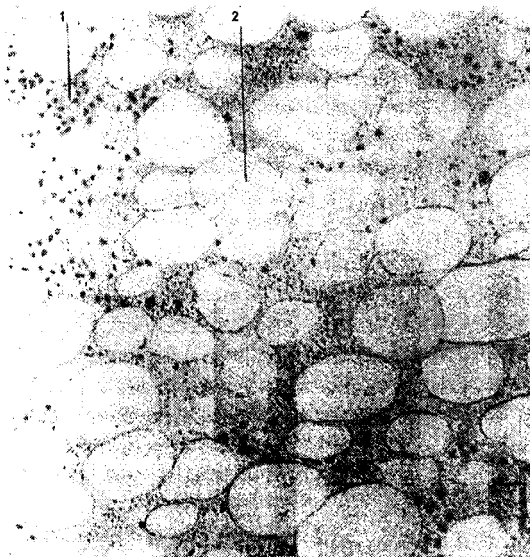
Aplastik anemiya ko'mikning qon yaratuvni funktsiyasi, ayniqsa bosh hujayralar fuiktsiyasining susayib qolishi bilan ta'riflanadigan qon sistemasi kasalligidir. Ana shu hujayralar funktsiyasining susayib qolishi ko'mik gipoplaziyaga uchrab, trombositopeniya va agranulotsitoz (pansitopeniya) boshlanishiga olib boradi. Ko'pincha faqat eritroid qator hujayralari aplaziyaga uchrab, applastik anemiya boshlanadi. Ushbu bo'limda biz xuddi ana shu xildagi applastik anemiyaning ko'zdan kechirib chiqamiz.

Etiologiyasi va patogenezi. Applastik anemiya sabablari juda har xil, radiatsiya, kimyoviy moddalar, dori preparatlari, mielotoksik ta'sir ko'rsatadigan virus infeksiyalari shular jumlasidandir. Eritrotsitlarning aplaziyasiga sabab bo'la olaligan dori preparatlari jumlasiga o'smalarga qarshi preparatlar, alkillovchi birikmalar, folat kislota antagonistlari, purin analoglari, sulfanilamidlar, fenilbutazon, antibiotiklar, estrogenlar kiradi. Yaqinda sitomegalovirusli infeksiya, A va B virusli gepatit, shuningdek herpes infeksiyasi mahalida ham applastik anemiya boshlanishi mumkinligi aniqlandi. Shu bilan birga virusli gepatit mahalidagi applastik anemiya necha oylar davomida zimdan avj olib boradi.

Aplastik anemiyaning boshlanish mexanizmida quyidagilar ahamiyatga ega: 1) bosh gemapoez hujayralarining yetishmasligi yoki norasoligi; 2) ko'mik stromasi, ya'ni gemapoez hujayralari uchun mikromuhit bo'lib

hisoblanadigan tuzilmaning ishdan chiqishi (shuning natijasida ko'mik bosh hujayralarning normal funksiyasini quvvatlab borish xususiyatini yo'qotib qo'yadi); 3) bosh hujayralar funksiyasining immunologik reaksiyalar tufayli susayib qolishi.

Bemorlar antitimotsitar globulin bilan davolanganida buning naf berishi aplastik anemiya gennezida immunopatologik jarayonlar ahamiyatga ega ekanligini ko'rsatadi. Ko'mik ko'chirib o'tqazilganida gemopoezning tiklanib, asliga kelishi aplastik anemiyaning boshlanish mexanizmida bosh hujayralar yetishmasligi yoki anomaliyalarining ahamiyati bor degan fikrni tasdiqlaydi.



1-rasm. Aplastik anemiya. Faol ko'mik ilik bilan almashingan.
I - qon yaratuvchi hujayralar, II - yog' hujayralari.

Patologik anatomiyasi. Murda yorib ko'rilganida ichki organlarning kamqonligi va distrofiyaga uchraganiga xos alomatlar ko'zga tashlanadi. Epikard ostidagi kletchatka, charvida bir talay yog' yig'ilgan bo'ladi. Badan terisi, shilliq pardalar, seroz qoplamalarda talaygina gemorragiyalar uchraydi. Ba'zan bosh miya yoki miokarda bir talay qon quyilib qolgani topiladi. Yassi suyaklar ko'migi oq pushti yoki sariq rangda bo'ladi, ba'zan unda qon quyilib qolgan joylar ko'zga tashlanadi. Ko'mik hujayralarida sezilarli giperplaziya boshlanib, yog' to'qimasi ko'payib qolganligi ma'lum bo'ladi (1-rasm). Fibroz to'qimada limfotsitlar va plazmatik hujayralarning kichik-kichik to'plamlari uchraydi. Bir qadar yengilroq hollarda qon yaratuvchi

oddiy hujayralar orolcha-orolcha bo'lib saqlanib qoladi. Boshqa o'zgarishlar jumlasidan jigar yog' distrofiyasi, qon quyilishi, trombositopeniya va granulotsitopeniya tufayli ikkilamchi bakterial infeksiya qo'shilishini aytib o'tish kerak. Ko'p joylarga qon quyilib qolganida gemosideroz manzarasi ko'zga tashlanadi.

Klinik kechishi. Aplastik anemiya har qanday yoshda, erkaklarda ham, ayollarda ham birdek uchrayveradi. Kasallik asta-sekin boshlanib boradi, ba'zida u to'satdan va tez avj oladi. Aplastik anemiyaning dastlabki alomatlari odam rangining oqarib, darmoni qurishi, hansirab turishidir. Trombositopeniya natijasida petexiya va ekximozlar paydo bo'ladi. Agranulotsitoz tez-tez infeksiya bo'lib turishiga yoki to'satdan harorat ko'tarilib, odamni qaltiroq bosishi va esi kirarli-chiqarli bo'lib turishiga olib keladi. Splenomegaliya kuzatilmaydi, basharti splenomegaliya borligi aniqlansa, bu holda aplastik anemiya deb qo'yilgan diagnozni shubha ostiga olish kerak. Tipik hollarda eritrotsitlar normoxrom, odatdagi kattalikda bo'ladi, lekin makrotsitlar ham uchrashi mumkin. Retikulotsitoz bo'lmaydi.

Aplastik anemiya diagnozi ko'mik biopsiyalari va periferik qonni tekshirish natijalariga asoslanib qo'yiladi. Aplastik anemiyaning miyelodisplastik sindromdan farqini bilish lozim, chunki bu ikkala kasallik uchun pantsitopeniya xarakterlidir. Klinik manzarasiga qarab bu kasalliklarni bir-biridan ajratib olish qiyin, lekin aplastik anemiyada ko'mikda bir oz miqdor qon yaratish hujayralari topiladi, holbuki, mis-lodisplaziyada ko'mikda yetilmagan anomal miyeloid hujayralar ko'zga tashlanadi.

Ko'mik aplaziyasining *oqibati* nima bilan tugashini oldindan aytib bo'lmaydi. Ko'mik uchun zaharli preparatlar ishlatilganida boshlanadigan aplastik anemiya, agar o'sha preparatlarni ishlatish vaqtida to'xtatilsa, tabiatan qaytar bo'ladi. Idiopatik aplastik anemiyaning *oqibati* noxush. Yaxshi naf beradigan davo usuli ko'mikni ko'chirib o'tqazishdir.

MIYELOFTIZ ANEMIYA

Ko'mik funksiyasining bu xili ko'mik o'rnida o'sma paydo bo'lganida yoki qanday bo'lmasin boshqa patologik jarayon tufalli ko'mik yemirilib ketgan mahallarda boshlanadi. Sut bezi, o'pka, qalqonsimon bez, prostata raki ko'mikka metastaz bergan mahallarda juda ko'p uchraydi. Miyeloma, limfoma, leykemiya, osteoskleroz, zo'rayib boradigan ko'mik fibrozi miyeloftiz anemiyaga kamroq sabab bo'ladi. Xarakterli o'zgarishlar anemiya va trombositopeniya bo'lishidan iborat, granulotsitlar kamroq zararlanadi. Periferik qonda g'alati shaklga kirgan va yetilmagan eritrotsitlar topiladi, oq qon tanachalari arzimmas darajada ko'payadi (leykoeritroblastoz).

POLITSITEMIYA

Politsitemiya (yoki eritrotsitoz) eritrotsitlar sonining ko'payib ketishi bilan ta'riflanadi. Ayni vaqtda gemoglobin miqdori ham ko'payib boradi. Eritrotsitlar miqdorining ko'payishi nisbiy (bunda plazma hajmi kamaygan bo'ladi) yoki mutlaq bo'lishi mumkin (bunda eritrotsitlar soni umuman ko'payib ketadi). *Nisbiy politsitemiya* odam vujudi suvsizlanganida, masalan, odam varaq-vara qusib, ichi ketaveradigan mahallarda, diuretiklar dozasi oshirib yuborilgan paytlarda kuzatiladi. Mutloq politsitemiya birlamchi va ikkilamchi bo'lishi mumkin. Birlamchi politsitemiyada eritrotsitlar sonining ko'payishi bosh mieloid hujayralar anomaliyasiga bog'liq bo'ladi. Ikkilamchi politsitemiya sababi eritropoezning kuchayib ketganligidir. Birlamchi politsitemiya mieloid bosh hujayralar klonal neoplastik proliferatsiyasi belgilarining biridir.

LIMFOID VA QON YARATUVCHI SISTEMALARNING O'SMALARI

Bu o'smalarni paydo qiladigan manba oq qon hujayralaridir. Xavfli proliferativ jarayonlarning xammasi uchta asosiy guruhga bo'linadi:

1) limfotsitar qator hujayralarining limfoid to'qima doirasida yuzaga chiqadigan proliferatsiyasi bilan ta'riflanadigan limfomalar;

2) ko'mikda boshlanib, keyinchalik o'smaga xos leykoz hujayralarini qonga chiqarib turadigan va gematogen yo'l bilan boshqa organlarga tarqalib boradigan leykemiyalar (leykozlar);

3) paraproteinemik leykozlar, bular uchun o'sma hujayralarining antitelolar ishlab chiqarishga qodir bo'lishi xarakterlidir.

Ba'zi kasalliklarda hozir aytib o'tilgan uchala jarayon birga uchrashi mumkin, masalan, Val'denstrem makroglobulinemiyasida bir yo'la limfoma, leykemiya boshlanib, plazmatik hujayralarning diskrazyiyaga uchrashi xarakterlidir.

LIMFOID SISTEMASINING O'SMA KASALLIKLARI LIMFOMA

Limfoma - limfoid to'qimada uchraydigan o'smalarning asosiy turi bo'lib, odatda limfa tugunlarida (65 foiz hollarda) va parineximatoz orgailarning limfoid to'qimasida (35 foiz xollarda) boshlanadi. O'sma tarqalib, boshqa limfa tugunlari va turli organlar, xususan jigar, taloq, ko'mikni shikastlantirishi mumkin. Jarayon ko'mikka o'tib ketgan mahallarda proliferatsiyaga uchragan hujayralar qonda paydo bo'lib, leykozga o'xshagan manzarani vujudga keltirishi mumkin.

So'nggi yillarda immunologik va sitokimyoviy markerlar qo'llaniladigan bo'lgani munosabati bilan limfomaerning hammasini T-hujayrali va B-hujayrali limfomalar, nulinchi hujayralar limfomalari va

gistiotsitar limfomalarga ajratish rasm bo'lmogda. Tuzilishiga qarab nodullyar va diffuz limfomalar tafovut qilinadi.

Nodullyar limfomalarda follikulalarning och tusli murtak markazlariga o'xshab ketadigan tuzilmalar paydo bo'ladi (nodullyar limfomalar). Biroq, normadagidan farq qilib, limfoid follikulalar limfa tugunlarining po'stloq, qatlamida ham, miya qatlamida ham topiladi. Bular katta-kichikligi bir xil, hujayralari follikulalarning murtak markazlariga qaraganda birmuncha monomorf bo'ladi. Nodullyar limfomalar ularni tashkil etgan hujayralarning tuzilishiga ko'ra diffuz limfomaga o'xshab ketadi. Biroq, klinik jihatdan olganda, ular quyidagi belgilari bilan farq, qiladi: 1) nodullyar limfomalar birmuncha katta yoshli odamlarda paydo bo'ladi; 2) ular erkaklarda ham, ayollarda ham birdek uchrayveradi; 3) oqibati bir qadar xayrli bo'ladi.

Diffuz limfomalarga shu narsa xarakterliki, bunda limfa tuguni butunlay o'sma hujayralari bilan almanpshadi. Ayni vaqtda limfa tugunining arxitektonikasi buzilib, miya qatlami bilan po'stloq qatlami o'rtasidagi farqi yuqolib ketadi. Diffuz limfomalar tuzilishi va klinik ko'rinishi jihatidan bir-biridan ajralib turadigan birmuncha geterogen o'smalar guruhidir.

Limfomalar sitologik xarakteristikasi jihatidan beshta asosiy kenja guruhga bo'linadi: 1) limfotsitar limfomalar. 2) gistiotsitar limfomalar, 3) aralash limfogiostitsitar limfomalar, 4) limfoblast limfomalar va 5) tabaqalashmagan limfomalar.

Limfotsitar limfomalar. Limfotsitar limfomalar o'sma hujayralarining tabaqalanish darajasiga qarab, yaxshi tabaqalashgan va sust tabaqalashgan o'smalarga bo'linadi.

Yaxshi tabaqalashgan limfotsitar limfoma limfomaning diffuz xili bo'lib, B-hujayralarning o'sma hujayralarga aylanishi natijasida paydo bo'ladi. O'sma hujayralari o'z tuzilishiga ko'ra odatdagi limfositlarga o'xshab ketadi. O'lchamlari kichikroq, shakli dumaloq, sitoplazmasi gardish ko'rinishida bo'ladi. Yadrosi dumaloq, shaklda, zich. Yadrochalari tutashmagan, mitozlar siyrak. Surunkali limfoleykozda limfa tuguni ham xuddi shunga o'xshash tuzilishda bo'ladi. lekin bu holda o'sma limfositlari ko'mik va periferik qonda topiladi. Bu o'smalarining ikkala xili o'z morfologiyasi jihatidagina emas, balki klinik manzarasi jihatidan bir-biriga o'xshashdir. lekin limfomada limfa tugunlaridan tashqarida joylashgan limfoid to'qima kamdan-kam zararlanadi.

Sust tabaqalashgan limfotsitar limfoma atipik V-limfositlardan iboratdir. U nodullyar va diffuz shaklda bo'lishi mumkin. O'sma limfositlari yirik, yadrolari noto'g'ri shaklda bo'ladi. Ularning po'stlari aniq bilinib turadi va invaginatsiyalar hosil qiladi. Yadro xromatini yirik, yaxlitlashgan, lekin mitozlar siyrak bo'ladi. Diffuz limfoma ba'zi hollarda periferik qonda o'sma hujayralari paydo bo'lishi bilan birga davom etib boradi (Isekemik limfosarkoma deb shunga aytiladi).

Gistiotsitar limfoma normal limfositlar va hatto gistiotsitlardan 2-3 baravar katta keladigan o'sma hujayralaridan tashkil topgan. Bu hujayralarning pufakchasimon yirik yadrolari dumaloq shaklda bo'lib, xarakterli o'ymasi, 2-3 ta yadrochasi bor.

Gistiotsitar limfoma nodullyar va diffuz bo'lishi mumkni. lekin diffuz xili ko'proq uchraydi. Tabiatan diffuz bo'lgan limfoma tuzilishi jihatidan monomorf yoki haddan tashqari polimorf bo'lib, g'alati shakldagi hujayralari ham uchrab turadi. Bu limfomaning ba'zi xillari (immunoblastik limfoma) anamezida Shegren sindromi bo'lgan kasallarda, shuningdek, immunosupressiya uzoq davom etgan hollarda (masalan, allogen buyrak retpientlarida) kuzatiladi.

Hozirgi kunda gistiotsitar limfomaning 60 foiz hollarda B-hujayralardan, 15 foiz hollarda T-hujayralardan paydo bo'lishi, qolgan hollarda bu o'smaning qanday manbadan kelib chiqqani noma'lum bo'lib qolaverishi aniqlangan. Limfomaning bu turi, limfositlar limfomadan farq qilib, ko'pincha me'da-ichak yo'li, badan terisi, ko'mik, bosh miya, og'iz bo'shlig'i va hiqildoq limfoid to'qimasida, ya'ni limfa tugunlaridan tashqarida paydo bo'ladi. Limfa tugunidan tashqarida joylashgan o'smalar avvallari retikulosarkoma deb atalar edi. Gistiotsitar limfomalar tajovuzkor o'smalar jumlasiga kiradi va ilgari bedavo dard deb hisoblanar edi. Biroq, so'nggi yillarda ishlab chiqilgan aralash kimyoterapiya usuli 80 foiz hollarda remissiya boshlanishiga olib keladi.

Aralash limfogiostitsitar limfoma. Limfomada 30-50 foiz atrofida yirik gistiotsitar hujayralar bo'lgan hollarda bu o'smaga aralash o'sma deb qaraladi. U kamdan-kam uchraydi va tabiatan nodullyar yoki diffuz bo'ladi. Nodullyar xilining oqibati bir qadar xayrli.

Limfoblastik limfoma. Xavfli limfomaning bu xili odatda 20 yoshgacha bo'lgan navqiron kishilarda kuzatiladi. Kasallarning yarmidan ko'ra ko'prog'ida (50-70 foiz hollarda) ko'ks oralig'i zararlanadiki, bu narsa uning kelib chiqishi timusga aloqadorligini ko'rsatadi. Limfoblastik limfoma uni tashkil etgan hujayra elementlarining tuzilishiga ko'ra juda har xil bo'ladi. O'sma hujayralari monomorf, yetilmagan limfoblastlar tuzilishiga ega bo'lishi mumkin. Ularning yadrosi nozik xromatini bilan ajralib turadi. Ko'pgina hollarda yadro pusti invaginatsiyalar hosil qiladi. Mitozlar ko'plab ko'zga tashlanadi. Limfoblastik limfoma juda tez zo'rayib borib, yumshoq, miya pardalari, ko'mikka barvaqt metastazlar beradi. Ko'mikdan qonga o'sma hujayralari o'tganida o'sma o'zining klinik o'tishi jihatidan T-hujayrali o'tkir limfoblastik leykozga o'xshab qoladi. Limfoblastik limfomaning oqibati yomon.

Berkitt limfomasi Afrikada uchraydi va tabiatan endemik bo'lib hisoblanadi. Lekin Berkitt limfomasining sporadik xillari endemik mintaqalardan tashqarida ham uchrashi mumkin. Endemik va sporadik

o'smalar tuzilishi jihatidan bir-biriga o'xshash va diffuz ravishda o'sib ketgan, dumaloq, yoki tuxumsimon shakldagi yadrolari bo'ladigan, o'rta katta kattalikdagi monomorf hujayralardan iboratdir. Bu hujayralarning yadrolari tuxumsimon shaklda bo'lgan mahallarda ularda 2 tadan 5 tagacha yadrocha topiladi. Sitoplazmasi o'rta rivojlangan, bazofil, lipidlar bilan to'lgan vakuolalari bor. Bu o'sma uchun yuksak mitotik indeks, hujayra nekrozlari xarakterlidir, nekrozga uchragan hujayralar atrofida fagotsitar faoliyati kuchli bo'ladigan bir talay to'qima makrofaglari topiladi. O'sma hujayralari o'rtasida tarqalgan makrofaglar juda ko'pchilik hollarda ochiq bo'shliq bilan o'ralib turadiki, shu narsa "yulduzli osmon" manzarasini hosil qiladi. Lekin "yulduzli osmon" manzarasi hujayralarining mitotik faoliyati kuchli bo'lishi bilan ajralib turadigan boshqa limfomalarga (masalan, limfoblastik limfomaga) ham xarakterli bo'lishini aytib o'tish kerak. Afrikaning endemik mintaqalarida Berkitt limfomasi yuqori va pastki jag' limfa tugunlaridan joy oladi. Endemik mintaqalardan tashqarida bu o'smaning qorin bo'shlig'i va kichik chanoq organlarida (ichak, tuxumdonlarda), shuningdek qorin pardasi ortida bo'lishi xarakterlidir. Berkitt limfomasining oqibati yomon.

Limfomalarning kupchiligi limfoid follikulalar markazida joylashgan B-hujayralardan kelib chiqadi (I guruhi). O'sma B-hujayralari dastlab follikulalarning oqish markazlariga o'xshab ketadigan o'sish o'choqlari hosil qiladi. O'sib boradigan bu o'choqlar keyinchalik bir-biriga qo'shilib, limfomaning diffuz xilini yuzaga keltiradi. T-hujayrali limfomalar (II guruh.) kamroq (20 foiz hollarda) uchraydi. Kuziqorinsimon mikoz, T-hujayrali leykemoid limfoma, shuningdek ko'ks oralig'i o'smasi bilan birga uchraydigan limfoblast limfomalar shular jumlasidandir. O'smalarining uchinchi guruhini immunologik va sitokimyoviy usul-amallar bilan toifalarga ajratib bo'lmaydigan o'smalar tashkil etadi.

Limfomalarning patologik anatomiyasi. Asosiy anatomik o'zgarishlar limfa tugunlarida ro'y beradi. O'sma zo'rayib borgan sayin, jigar, taloq va boshqa ichki organlar jarayonga berilaveradi. Ko'pchilik hollarda limfoma bo'yin (2-rasm) va qo'ltiq osti limfa tugunlarida paydo bo'ladi, so'ngra son, yonbosh, ko'ks oralig'idagi tugunlar zararlanadi. Kamdan-kam hollarda o'sma dastlab ko'ks oralig'ida va ichki organlarda paydo bo'ladi (3-rasm). Zararlangan limfa tugunlari kattalashib, diametri ba'zan 10 sm gacha boradi. Bular yumshoq-qattiqligi jihatidan har xil bo'ladi — yumshoq, biroz qattiq bo'lishi mumkin. Bu fibroz to'qima nechog'lik rivojlanganiga bog'liq. Jarayon uncha tajovuzkor bo'lmagan holda limfa tugunlari xarakatchan va bir-biriga qo'shilib ketmagan bo'ladi. Kasallikning bir qadar xavfli xillarida o'sma limfa tuguni kapsulasiga o'sib kiradi va undan tashqariga chiqadi, natijada limfa tugunlari qo'zg'almas bo'lib qoladi. Kesib ko'rilganida ular oq-kulrang tusli gomogen massa ko'rinishida bo'ladi, o'smaning nodullyar

xilida o'sma tugunchalari topiladi. Nekroz va gemorragiyaga uchragan o'choqdar, o'smaning xavfli xillarini aytmaganda, kamdan-kam kuzatiladi.



2-rasm. Bo'yin limfa tuguni limfomasi.



3-rasm. Buyrakdagi ko'p sonli limfoma.

Limfomalarning klinik o'tishi. Ko'pchilik hollarda jarayon bir yoki bir nechta limfa tugunining og'rimasdan turib kattalashib borishi bilan boshlanadi. O'sma limfa tugunlaridan tashqarida ham paydo bo'lishi mumkin, bunday hollarda gepatosplenomegaliya kuzatiladi. Bemorlar issig'i chiqib, ozib borayotganidan, darmonsizlik, kamqonlikdan noliydi.

Bemorlarda uchraydigan kamqonlik, ya'ni anemiya tabiatan gemolitik bo'ladi. Ba'zida, masalan, diffuz gistotsitar limfomada ko'mik jarayonga qo'shilib ketadi.

Biroq, ko'mikda o'sma borligi periferik qonda o'sma hujayralari paydo bo'lishiga hamisha ham olib boravermaydi. Kasallik diagnozini qo'yish uchun limfa tugunini gistologik tekshirishdan o'tkazish zarur. O'sma me'da-ichak yo'lida bo'lganida diareya boshlanib, malabsorbtsiya sindromi kuzatiladi, qorinda og'riq turadi, ichak tutilishiga xos manzara yuzaga keladi. Suyakdagi limfoma osteomieliit jarayoniga olib boradi. Buyrakning kattalashuvi unga o'sma elementlari o'tganiga yoki retroperitoneal tarzda joylashgan limfoma tufayli pastki siydik chiqarish yo'llarining bosilib qolishiga bog'liq bo'ladi. Nerv sistemasi zararlanganida nevrologik simptomatika kuzatiladi.

QO'ZIQORINSIMON MIKOZ

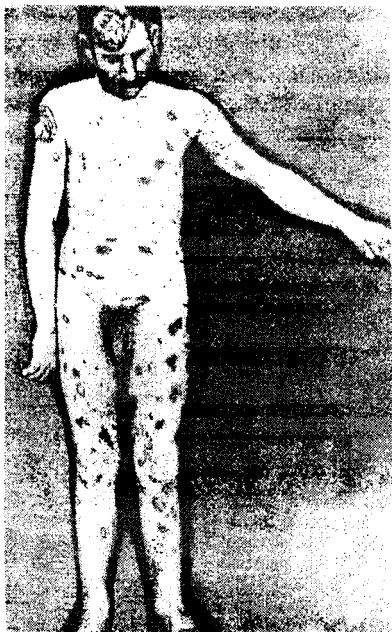Qo'ziqorinsimon mikoz hozirgi vaqtda badan terisining T-hujayrali limfomasi (T-xelperlar) deb hisoblanadi, bu kasallik asosan 40-60 yashar erkaklarda uchraydi. Teri endigina zararlanib kelayotgan davrda bu kasallik tobora zo'rayib boradigan ekzemaga o'xshaydi. Terida bir talay o'sma tugunlari paydo bo'ladi (4-rasm). Mikroskopda tekshirib ko'rilganida epidermis va dermaning T-o'sma hujayralari bilan infiltrlangani topiladi, bu hujayralarning yadrolari piknozga uchragan bo'ladi. Ko'pchilik hollarda o'sma jarayoni limfa tugunlari va ichki organlarga tarqalishi mumkin. T-hujayrali limfomaning leykemik xili Sezari sindromiga kiradi.

XOJKIN KASALLIGI

Xojkin kasalligi (xavfli limfoma, limfogranulomatoz) limfoid to'qimaning birlamchi kasalligi bo'lib, bunda asosan limfa tugunlarida o'sma jarayoni boshlanadi. Xojkin kasalligi limfomalarning yuqorida tasvirlangan xillaridan quyidagilar bilan farq qiladi: o'smada ulkan Berezovskiy-Shternberg hujayralari va yallig'lanish infiltrati bo'lishi; umumiy hodisalar masalan, isitma boshlanishi bilan farq qiladi. Xojkin limfogranulomatozi kamdan-kam uchraydigan o'sma kasalligi bo'lib, yoshlarda (o'rtacha 32 yoshgacha bo'lgan kishilarda) kuzatiladi. Davo qilinsa, yaxshi natija beradi.

Etiologiyasi va patogenez. Xojkin kasalligining kelib chiqishi noma'lum. Avvallari bu kasallik odatdan tashqari (ajabmaski, infeksiyon omil ta'siriga javoban boshlanadigan) yallig'lanish reaktsiyasidir deb hisoblanar edi. Hozir Xojkin kasalligi neoplastik jarayon jumlasiga kiritiladi. Biroq, Berezovskiy-Shternberg hujayralarining qanday paydo bo'lishi noma'lum bo'lib qolmoqda. Ularning yuzasida T- va B-hujayralar uchun markyorlar yo'q, ular komplement va Fs-retseptorlaridan ham mahrumdir. Shuningdek, hujayralar kulturasida ularning hujayra pardasi antigenlari jihatidan limfa tugunining

parafolikulyar mintaqasida joylashuvchi «dendritik» antigenli hujayralarga o'xshashligi ma'lum bo'ladi. Dendritik antigenli hujayralar funksional faolligining susayishi ularning neoplastik xossalarga ega bo'lib borayotganidan darak berishi aniqlangan. Xojkin kasalligida T-hujayralar immunitetining susayib ketishi ham, aftidan, shunga bog'liq. Biroq, Berezovskiy-Shternberg hujayralarining o'sma hujayralariga aylanib qolish mexanizmi shu vaqtga qadar aniq emas va virusli infektsiyaning (Epshteyn-Barr virusining) ta'siri bor degan fikr ham tasdiqlangani yo'q.



4-rasm. Qo'ziqorinsimon mikoz: badan terisining T-hujayrali limfomasi.

Patologik anatomiyasi. Limfoid to'qima tuzilishidagi o'zgarishlarga qarab Xojkin kasalligi to'rt xilga bo'linadi: *birinchi turi* limfoid to'qima ustun turishi, *ikkinchi turi* aralash tuzilishda bo'lishi (aralash hujayrali xili), *uchinchi turi* limfoid to'qimaning kamayib ketgani bilan ta'riflanadi, *to'rtinchi turi* nodulyar sklerozdir.

Yuqorida aytib o'tilganidek, Xojkin kasalligining xarakterli gistologik belgisi Berezovskiy-Shternberg hujayralaridir, lekin bu hujayralarni infeksiyon mononukleoz, qo'ziqorinsimon mikoz, shuningdek limfomalarda kam uchratish mumkin. Bu hujayralar yirik-yirik, sitoplazmasi och tusli,

serbar bo'ladi. Ularning kattaligi o'lichaganda diametri 15 dan 45 mikrongacha boradi. Ularda och tusli talaygina yirik yadrolar bo'lishi xarakterlidir, lekin ko'pincha simmetrik ravishda yonma-yon joylashgan va shu sababdan ko'zguda akslanayotgandek bo'lib ko'rinadigan ikkita yadro topiladi. Yadrochalari yirik, giperxrom bo'ladi, ularning atrofida och tusli gardish ko'zga tashlanadi (boyqush ko'zlariga o'xshab ketadi). Yadrolarning po'sti aniq bilinib turadi. Ana shunday Berezovskiy-Shternberg hujayralaridan tashqari bir yadroli yirik hujayralar (Xojkin hujayralari) ham uchraydi.

Limfogranulyomatozga uchragan to'qimada har xil yetuklik darajasida turgan limfoid elementlar, gistiotsitar elementlar, eozinofillar, plazmatik hujayralar, fibroblastlar va neytrofil leykotsitlar topiladi. Biroq, Berezovskiy-Shternberg va Xojkin hujayralarigina o'sma hujayralari deb, qolgan hamma hujayralar, shuningdek fibroz ham reaktiv o'zgarishlarning ko'rinishi deb qaraladi.

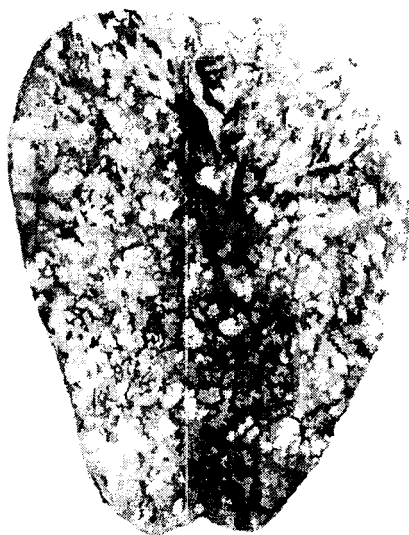Xojkin kasalligining yuqorida ko'rsatib o'tilgan hamma bosqichlari o'ziga xos tuzilish va klinik belgilarga egadir.

Xojkin kasalligining limfoid to'qima ko'proq bo'ladigan xili yetuk limfotsitlar juda ko'p bo'lishi bilan ta'riflanadi, shu hujayralar orasida har xil miqdorda gistiotsitlar uchraydi. Limfa tuguni shu hujayralarga go'yo to'lib-toshib ketganday tuyuladi, shuning natijasida limfa tugunining naqshi bilinmay ketadi. Berezovskiy-Shternberg hujayralari kam bo'ladi va aksari bir qancha kesmalar ko'zdan kechirib ko'rilganidagina topilishi mumkin. Xojkin hujayralari ko'proq uchraydi. Bitta-yarimta eozinofillar va plazmatik hujayralar bo'ladi. Skleroz va nekroz o'choqlari bo'lmaydi yoki sust ifodalangan bo'ladi. Bu xildagi Xojkin kasalligining oqibati xayrli. Bu kasallik erkaklarda kuzatiladi.

Xojkin kasalligining aralash hujayrali xili sezilarli polimorfizm va turli manbalardan kelib chiqadigan hujayralar nisbatining o'zgarib qolganligi, chunonchi, limfotsitlar sonining nisbatan kam bo'lishi bilan farq qiladi. Eozinofillar, plazmatik hujayralar, yirik va bir qadar polimorf yadroli fibroblastlar ko'proq bo'ladi. Berezovskiy-Shternberg hujayralari ko'proq uchraydi. Kichikroq nekroz va fibroz o'choqlari bo'lishi kuzatiladi. Kasallikning bu xili ham erkaklarda ko'proq uchraydi.

Xojkin kasalligining limfoid to'qimani holdan ketkazib qo'yadigan xili limfotsitlar kam miqdorda va Berezovskiy-Shternberg hujayralari ko'p bo'lishi bilan ta'riflanadi. To'qimalardagi o'zgarishlar turiga qarab kasallikning bu turi ikki xilga bo'linadi: 1) diffuz fibroz va 2) retikulyar tur. *Diffuz fibroz* turida limfogranulyomatoz to'qimaning yetilmagan birkiruvchi to'qima bilan almashinishi kuzatiladi. Ba'zi joylarda to'planib qolgan oqsil massalari uchraydi, bularning orasida tipik va notipik Berezovskiy-Shternberg hujayralari, Xojkin hujayralarining kichikroq to'plamlari,

limfotsitlar va polimorf gistiotsitlar joylashgan bo'radi. *Xojkin kasalligining retikulyar turi* hujayra elementlari ustun turishi bilan ta'riflanadi. Bunda juda ko'p anaplaziyalangan yirik polimorf hujayralar bo'lishi xarakterlidir. Bularning orasida bitta-yarimta tipik Berezovskiy-Shternberg hujayralari borligini ko'rish mumkin. Xojkin kasalligining bu xili bir qadar tajovuzkor bo'lishi bilan ajralib turadi, birmuncha yoshi kattaroq odamlarda uchraydi.



5-rasm. Porfirli taloq.

Xojkin kasalligining nodullyar sklerozli xili o'z strukturasi va klinik ko'rinishlari jihatidan yuqorida tasvirlab o'tilgan xillaridan farq qiladi. Morfologik jihatdan olganda bu o'sma ikki xususiyati bilan: 1) Berezovskiy-Shternberg hujayralarining lakunar hujayralar deb ataladigan alohida turi bo'lishi bilan; 2) kollagen tolalarining o'ziga xos tarzda joy olishi bilan (shunga ko'ra limfa tuguni dumaloq shaklli qismlarga bo'linadi) xarakterlanadi. Lakunar hujayralar yirik, yadrosi ko'p parrakli va bir talay yadrochalari borligi bilan ajralib turadi. Bu hujayralarning sitoplazmasi och tusda va serbar bo'ladi. Hujayralarning chegaralari aniq-ravshan bilinib turadi. To'qima formaliga solib qotirilganida lakunar hujayralar sitoplazmasi retraksiyaga uchrab, shuning natijasida hujayralar atrofida bo'sh kamgaklar — lakunalar hosil bo'ladi («lakunar hujayralar» degan nom ham shundan olingan). Xojkin kasalligida limfa tugunidagi fibroz sezilarli yoki arzimas darajada, limfotsitlar va lakunar hujayralarning nisbati ham har xil

bo'lishi mumkin. Klassik tarzda Berezovskiy-Shternberg hujayralari kamroq uchraydi. Xojkin kasalligining tasvirlanayotgan shu turi faqat ayollarda (yosh qizlarda) kuzatiladi. Bunda bo'yindagi pastki limfa tugunlari, o'mrov usti va ko'ks oralig'i limfa tugunlari zararlanadi.

Shuni aytib o'tish kerakki, Xojkin kasalligida fibroz va juda xilma-xil toifali hujayralar (eozinofillar, neytrifillar, plazmatik hujayralar) bo'lishi kasallikni xuddi reaktiv yallig'lanish jarayoniga o'xshatib qo'yadi. Shu sababdan Xojkin kasalligining asosiy diagnostik va xatodan holi bo'ladigan mezoni nodullyar sklerozda Berezovskiy-Shternberg va lakunar hujayralarning aniq ajralib turishidir. Xojkin kasalligining hamma xillarida ham taloq, jigar, ko'mik jarayonga tortilib, ularda o'smasimon tugunchalar hosil bo'lishi mumkin. Taloq sezilarli darajada kattalashib, porfirli taloq degan tusga kiradi (5-rasm). O'rtacha darajada ifodalangan gepatomegaliya bo'ladi. Bir qancha hollarda limfa tugunlaridan tashqaridagi kasallik o'choqlari faqat mikroskopda tekshirish paytidagina ko'zga tashlanadi.

Klinik kechishi. Limfogranulyomatoz surunkali tarzda o'tib boradi va vaqti-vaqti bilan o'z-o'zidan qaytib turadi (remissiya). Xuddi limfomada bo'lgani kabi, limfa tugunlari og'riqsiz kattalashib boradi. Biroq, limfomadan farq qilib, Xojkin kasalligida: 1) yakka limfa tugunining zararlanishi kuzatiladi; 2) mezenterial tugunlar va Valdeyer halqasi ahyon-ahyonda zararlanadi; 3) limfa tugunidan tashqarida joylashgan limfoid to'qimaga jarayon hamisha ham o'tavermaydi. Kasallik zo'rayib borganida bemorlarda isitma chiqib, ular o'z-o'zidan ozib boradi, kamqonlik paydo bo'ladi.

Xojkin kasalligining *oqibati* bu dardning gistologik xiliga bog'liq bo'lmay, balki kasallik rivojining klinik davriga bog'liqdir. Kasallikning oqibati I va II davrlarida xayrli.

QON YARATUVCHI SISTEMANING O'SMA KASALLIKLARI (GEMOBLASTOZLAR)

LEYKOZLAR

Leykozlar (leykemiyalar) — qon yaratuvchi bosh hujayralardan paydo bo'ladigan xavfli o'smalar bo'lib, bularda ko'mikning o'rnini neoplastik hujayralar (*leykoz hujayralar*) bosib ketadi. Leykozlar uchun qonda ko'p miqdor leykoz hujayralari paydo bo'lishi va jigar, taloq, limfa tugunlari va organizmning boshqa organ hamda to'qimalarining infiltrlanishi xarakterlidir. Shuni yodda tutish kerakki, leykoz va uning hamma oqibatlari avvalo ko'mikning zararlanishi tufayli boshlanadi, ayni vaqtda leykotsitozgina emas, balki leykopeniya ham kuzatilishi mumkin

Etiologiyasi va patogenezi. Leykozlar etiologiyasi va patogenezi ham boshqa manbalardan kelib chiqadigan o'smalar etiologiyasi bilan patogenezi singari hamon sirli bo'lib kelmoqda. Biroq, leykozlar xamda miyeloproliferativ kasalliklarning paydo bo'lishida xromosoma

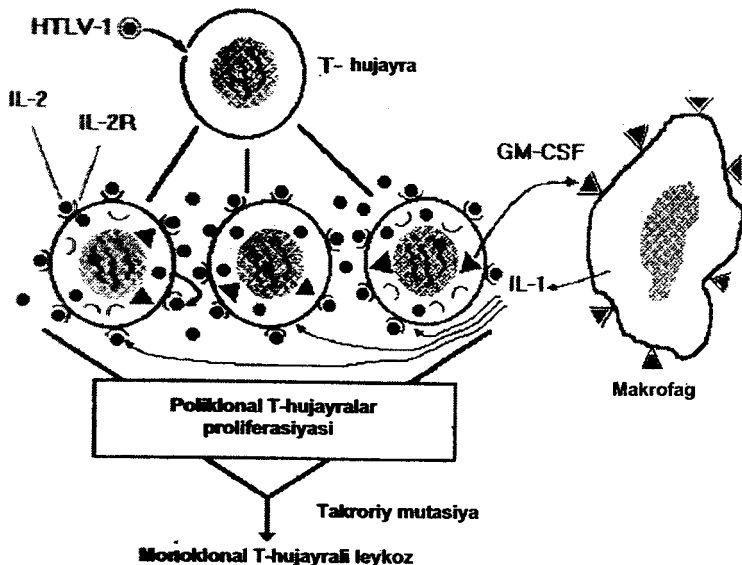
anomaliyalari, onkogen viruslar, shuningdek hujayra onkogenlari tuzilishi va funksiyasining aynashi ahamiyatga ega ekanligini ko'rsatadigan ma'lumotlar so'nggi yillarda o'tkazilgan tekshirishlarda qo'lga kiritildi. «O'smalar» bo'limida ko'rsatib o'tilganidek, hujayralarning o'sishi va tabaqalanishini idora etishda hujayra onkogenlari muhim rolni o'ynaydi. Leykozlar va limfomalarda kariotipning o'zgarishlarga uchrashi hujayra onkogenlarining joyidan ko'chishiga olib keladi, shuning natijasida ular genomda yangi joyni egallaydi. Xromosomalarning shu xilda qaytadan tuzilishi onkogenlarning funksiyasi bilan strukturasi o'zgartirib qo'yadi. Natijada ular yangi oqsillarni kodlash layoqatini kasb etadi. Bu narsa hujayralarning o'sishi va rivojlanishining idora etilishini izdan chiqaradi va avtonom hujayralar paydo bo'lishiga olib keladi.

Leykemiya va limfomalarning paydo bo'lishida xromosoma anomaliyalari ham muhim o'rin tutadi, xromosoma translokatsiyalari, deletsiyalari va trisomalarning topilishi shundan dalolat beradi. Masalan, miyelodisplastik sindromi bo'lgan va o'tkir miyeloblast leykoz bilan og'riqan bemorlarning ko'mik hujayralarida 5 va 11 xromosomalarning uzun yelkasiga ham o'tgan translokatsiya topilgan bo'lsa, T-hujayrali surunkali limfoleykoz bilan og'riqan kasallarda trisomiya topilgan. Lekin qanday omillarning shu xildagi translokatsiyalarga olib kelishi noma'lum. Ionlashtiruvchi radiatsiya, kimyoviy birikmalar va viruslar ham mutagen agent bo'lishi mumkin deb taxmin qilinadi. Shu jihatdan olganda Epshteyn-Barr virusi bilan odamda uchraydigan T-hujayrali leykoz virusi alohida diqqatga sazovordir. Berkitt afrika limfomasi paydo bo'lishida Epshteyn-Barr virusining rol o'ynashini ko'rsatadigan aniq dalillar bor. Mana shu virus avval B-hujayra mitogeniga ta'sir o'tkazib, poliklonal B-hujayralar proliferatsiyasiga sabab bo'ladi deb taxmin qiladi. Limfopro-liferatsiya ko'pchilik hollarda to'xtab qoladi va kasallik boshlanmaydi (yoki infeksiyon mononukleoz boshlanadi). Biroq, ro'yi-rost yoki yashirin immunitet ta'siri bo'lgan ba'zi odamlarda poliklonal hujayralar proliferatsiyasi saqlanib qolib, tabiatan davom etaveradi. Hujayralarning tez ko'payib borishi ularda sitogenetik aberratsiyalar va 8 hamda 14 xromosoma translokatsiyalari paydo bo'lish ehtimolini oshiradi. Mana shunday translokatsiya hujayra onkogenlari faol holga o'tishi tufayli shikastlangan hujayralar ko'payib borishiga olib keladi. Natijada B-hujayrali monoklonal o'sma paydo bo'ladi. Mana shu farazga muvofiq Epshteyn-Barr virusi bevosita onkogen ta'siriga ega emas, lekin u poliklonal B-hujayralar mitogeni tariqasida ta'sir o'tkazib, xromosomal translokatsiyasi boshlanishiga olib keladi, bu translokatsiya pirovard-natijada hujayralarning odatdagicha o'sib rivojlanib borish layoqatidan mahrum qiladi.

Mudom antigen ishlanib turadigan va buning ustiga idora etuvchi immun jarayonlar ham yetishmaydigan kishilarda xavfli limfoma paydo bo'lish

ehtimoli ancha katta. Allogen buyrak retsipientlari, autoimmun kasalliklari (Shegren sindromi, OITS) bor bemorlar xavf ko'p bo'ladigan ana shunday guruhga kiradi.

Odamda uchraydigan leykozlarning paydo bo'lishida retroviruslarning roli borligi so'nggi yillarda isbot etildi (6-rasm). T-hujayrali leykozlar va limfomalarga aloqasi bor retrovirus HTLV-1 jumlasiga kiradi.



6-rasm. Virus tufayli boshlangan T- hujayrali leykozning avj olib borish mexanizmi.

Quyidagi didlillar qon yaratuvchi sistema o'smalari paydo bo'lishida shu virusning roli borligini ko'rsatadi:

I. T-hujayrali leykemiya va limfoma bilan og'rikan kasallarning o'sma hujayralaridan hamisha HTLV-1 ni ajratib olsa bo'ladi. 90 foiz hollarda kasallarda mana shu retrovirusga qarshi antitelolar topiladi. II. Kasallik Yaponiya va Karib dengizi mamlakatlarida tabiatan endemik bo'ladi. Shunisi qiziqki, ushbu endemik mintaqalardagi nisbatan sog'lom odamlarda ham HTLV-1 ga qarshi antitelolar topiladi. Bu narsa kishining retrovirus bilan emas, balki Epshteyn-Barr virusi bilan ham infeksiyalanishi hamisha ham o'sma paydo bo'lishiga olib kelavermasligini ko'rsatadi.

Tasnifi. Leykozning tabiatan qay tariqa o'tishi va o'sma hujayralarining nechog'lik tabaqalashganiga qarab o'tkir va surunkali xillari tafovut qilinadi.

O'tkir leykozlar: 1) blastlar deb ataluvchi tabaqalashmagan, mutlaqo yetilmagan hujayralar paydo bo'lishi bilan; 2) bemor davolanmasa kasallikning zo'rayib, tez o'limga olib borishi bilan ta'riflanadi. Surunkali leykozlar: 1) bir qadar bexatar o'tishi va 2) birmuncha tabaqalashgan leykoz hujayralari paydo bo'lishi bilan farq qiladi.

Leykoz hujayralarining gistogenezigiga qarab, o'tkir va surunkali leykozlarning ikkita asosiy xili tafovut qilinadi:

1) limfotsitar qatordan paydo bo'ladigan leykozlar va 2) mielotsitar qatordan paydo bo'ladigan leykozlar.

Soddalashtirilgan tasnifga muvofiq leykozlarning to'rtta asosiy xili tafovut qilinadi: 1) o'tkir limfotsitar leykoz, 2) surunkali limfotsitar leykoz, 3) o'tkir miyelotsitar leykoz, 4) surunkali miyelotsitar leykoz.

O'tkir leykozlar, ularning hujayralari qanday manbadan kelib chiqqanligidan qat'i nazar, ko'mikdagi me'yor hujayralar o'rniga proliferatsiyalanayotgan va yetilib borish layoqatidan mahrum bo'lgan bir talay blast hujayralari paydo bo'lishi bilan ta'riflanadi. Natijada eritrotsitlar, granulotsitlar, trombotsitlar singari yetuk miyeloid elementlar yo'qolib ketadiki, shu narsa kasallarda anemiyalar, gemorragiyalar boshlanishiga va infeksiyalar qo'shilishiga olib keladi. Surunkali limfotsitar va miyelotsitar leykozlar faqat bitta belgisi jihatidan birlashtiriladi — ular bemorning tez orada nobud bo'lishiga olib kelmaydi.

Surunkali miyeloid leykoz, chin politsitemiya, essentsial trombositopeniya, miyeloid metaplaziyalarning miyeloid qator bosh hujayralari polipotent kloni o'sma proliferatsiyasidan iborat ekanligi so'nggi yillardagi tekshirishlar natijasida aniqlandi. Eritrotsitlar prekursorlari ustun turadigan bo'lsa, u vaqtda chin politsitemiya boshlanadi. Surunkali miyeloid leykozning boshlanishi asosan granulotsitlar o'tmishdoshlarining proliferatsiyasiga bog'liq. Shu munosabat bilan «surunkali miyeloproliferativ kasallik» degan atama ko'proq surunkali miyelotstar leykozning o'zini aks ettiradi.

Hozirgina aytib o'tilgan kasalliklar klinik jihatdan bir-biridan farq qiladigan bo'lsa ham, lekin bitta patologik holatning ikkinchi xil patologik holatga o'ta olishi bu kasalliklarning kelib chiqish mohiyati bilan aytganda bitta ekanligini ko'rsatadi. Masalan, chin politsitemiya bir necha yildan keyin miyelofibroзли miyeloid metaplaziyaga aylanib ketishi mumkin. Surunkali limfotsitar leykozlar guruhi ikkita asosan kasallik — surunkali leykotsitar leykoz bilan qilsimon hujayrali leykozni o'z ichiga oladi. Qilsimon hujayrali leykoz asosan V-limfotsitlarning o'sma proliferatsiyasida boshlanadi. Surunkali limfotsitoz leykozning klinik va anatomik ko'rinishlari jihatidan yuqorida tasvirlab o'tilgan limfomalardan kam farq qilishini aytib o'tish kerak.

O‘TKIR LEYKOZLAR

O‘tkir leykozlar qon yaratuvchi monoklonal bosh hujayralar o‘sma proliferatsiyasiga uchragan mahalda boshlanadi. Ular yetuk hujayralar bo‘lmashligi va leykotsitlar prekursorlarining to‘planib borishi bilan farq qiladi. Blast hujayralarning ko‘payib borishi shu hujayralarning yetuk hujayralarga tabaqalanishi buzilib, ularning funktsional jihatdan beqamuko‘st granulotsitlarga aylanmasligiga bog‘liqdir. Leykozga uchragan blast hujayralar ko‘mikda to‘planib borib, me‘yor qon yaratilishini susaytirib qo‘yadi, shu munosabat bilan o‘tkir leykozlar klinikasi anemiya, agranulotsitoz va trombotsitopeniya bilan ta‘riflanadi. Ayni vaqtda leykoz hujayralari kloni susaytiriladigan bo‘lsa (davolash jarayonida) eritrotsitlar, granulotsitlar va trombotsitlar soni tiklanib, bir qadar asliga kelishi mumkin.

Tasnifi. O‘tkir leykozlar hammasi morfologik va immunologik xususiyatlariga qarab, *o‘tkir limfoblast leykoz va o‘tkir miyeloblast leykozga bo‘linadi.* Leykoz hujayralarining markyorlariga ko‘ra limfoblast leykozning quyidagi turlari tafovut qilinadi: 1) hujayralarida T-hujayralar markyori bo‘ladigan leykoz; 2) blast hujayralarining yuzasida immunoglobulin — yetuk B-hujayralar markyori bo‘ladigan leykoz; 3) hujayralarining yuzidagi immunoglobulin va T-hujayra antigeni bo‘lmaydigan, lekin o‘tkir limfoblast leykoz antigeniga ega bo‘lgan leykoz; 4) limfoblastlari T-hujayralar, B-hujayralar antigenlari va o‘tkir limfoblast antigenidan mahrum bo‘lgan leykoz.

O‘tkir limfoblast leykozlar V-limfotsitlar prekursorlaridan paydo bo‘ladi deb taxmin qilinadi. O‘tkir miyeloblast leykoz ham turli manbalardan kelib chiqadi. V-limfotsitlar prekursorlarining ba‘zilari polipotent miyeloid bosh hujayraning aynab, o‘smaga aylanishi natijasida paydo bo‘ladi, ham granulotsitar, ham eritroid qatarga mansub prekursorlarda uchraydigan sitogenetik anomaliya ana shundan dalolat beradi. Bunda miyeloblastlar qon va ko‘mikda ko‘pchilikni tashkil etadi. Boshqa hol larda granulotsitlar va monotsitlar prekursorlari aynab, o‘smaga aylanadi. Bunday hollarda miyelomonotsitar kasallik boshlanadi. O‘tkir miyeloblast leykozlar etti turga bo‘linadi: hujayralarning yetuklik belgilari bo‘lmaydigan — nuqul blast shakldagi hujayralar ko‘pchilikni tashkil etadigan miyeloblast leykozlar; tabaqalanish belgilari ko‘zga tashlanadigan miyeloblast leykozlar — ko‘p miqdor blastlar orasida promiyelotsitlar uchrab turadi; gipergranulyar promiyelotsitar leykoz — ko‘p miqdor promiyelotsitlar bo‘lishi bilan ta‘riflanadi, bu hujayralarning sitoplazmasi peroksidaz faollikka ega bo‘lgan granular, donalar bilan to‘la bo‘ladi; miyelomonotsitar leykoz — miyeloid va monotsitar qatarga mansub hujayralar bo‘lishi bilan ta‘riflanadi; monotsitar leykoz, bunda monoblastlar va monotsitlar bo‘ladi. Monoblastlar dumaloq shaklli yirik yadrolari, yirik xromatini va aniq bilinib turadigan yadrochasi bo‘lishi bilan farq qiladi; eritroleykemiya — miyeloblast va

promiyelotsit hujayralarning 50 foizini tashkil etadigan eritroblastlar proliferatsiyasi bilan ta'riflanadi; o'tkir megakarioblast leykoz, megakariotsitlar yoki megakarioblastlarning qonda va ko'mikda paydo bo'lishi bilan ajralib turadi.

Klinik kechishi. O'tkir leykozlar to'satdan, birdan boshlanadi. O'tkir leykozlar uchun quyidagilar xarakterlidir: 1) isitma chiqishi — bu infeksiya borligidan dalolat beradi; 2) anemiya borligi tufayli tez charchab qolish; 3) trombositopeniya munosabati bilan qon ketib turishi.

Gepatosplenomegaliya, limfadenopatiya ham xarakterli bo'ladiki, bu hodisalar shu organlarga ley-koz hujayralari infiltrlanganiga bog'liqdir. Ko'ks orapig'ida o'sma to'qimasi topilishi mumkin, bu hol jarayonga timus ham qo'shilganidan dalolat beradi. Nevrologik simptomatika miyaga leykoz hujayralari infiltrlanganiga yoki trombositopeniya tufayli miyaga qon quyilib qolganiga bog'liqdir. Promiyelotsitar leykozda qonning tomirlar ichida DVS-sindromi anomal granulardagi tromboplastik moddaning ajralib chiqishiga bog'liq, mana shu narsa ko'p joylarga qon quyilib qolishiga olib keladi.

O'tkir limfotsitar va miyelotsitar leykozlar qonda xarakterli o'zgarishlar borligi bilan ajralib turadi. Anemiya kuzatiladi. Periferik qonda ham yetilmagan, ham yetilgan oq qon tanachalari soni ko'payib ketadi. 1 mkl qonda ularning soni 10 000 dan 100 000 ($10,0-100,0 \cdot 10^9/l$) gacha borishi va undan ortiqroq bo'lishi mumkin. Qon va ko'mikda yetilmagan qon tanachalari, jumladan blastlar paydo bo'lishi diagnostik jihatdan eng muhim mezon bo'lib hisoblanadi. Trombositlar soni keskin kamayib ketadi.

Kasallikning oqibati bemorning yoshi va leykoz hujayralarining fenotipiga bog'liq. Bolalarda uchraydigan va blastlarida o'tkir limfoblast leykoz antigeni bo'ladigan leykozning oqibati ancha yomon. Katta yoshli odamlardagi T-hujayrali leykoz oqibati bir qadar xayrli.

SURUNKALI LEYKOZLAR

Surunkali miyeloid leykoz boshqa miyeloproliferativ jarayonlardan leykoz hujayralarida filadelfiya xromosomasi bo'lishi bilan farq qiladi. Bunday xromosoma 22 va 9 xromosomalar jufti orasida retsiprok translokatsiya bo'lishi natijasida vujudga keladi. Qon hosil qiladigan barcha hujayralarda, ya'ni granulotsitlar, eritrotsitlar va megakariotsitlar prekursorlarida filadelfiya xromosomasini topish mumkin.

Surunkali miyeloid leykoz garchi polipotent miyeloid bosh hujayralaridan kelib chiqsa ham, lekin granulotsitlar prekursorlari ko'p bo'ladi. O'tkir leykozdagidan farq qilib, surunkali leykozda bosh hujayraning tabaqalanishi to'xtab qolmaydi, periferik qonda yetilgan hujayralar borligi ana shundan dalolat beradi. Ko'mik va taloqdagi granulotsitlar prekursorlarining soni 10-20 baravar ortadi. Leykoz hujayralarining bo'linish

tezligi me'yor hujayralar bo'linish tezligidan ustun bo'lmaydi, shu munosabat bilan miyeloid bosh hujayralar sonining birdan ko'payib ketishi ularning proliferatsiyasini idora etib boruvchi fiziologik xabarlariga javob berish xususiyati buzilishiga bog'liq deb hisoblanadi.

Klinik kechishi. Kasallik odatda zimdan boshlanib boradi va dastlabki alomatlari (quvvatsizlik, tez charchab qolish, ozib ketish) o'ziga xos, tayinli bo'lmaydi. Dastlabki davrda ba'zan, sezilarli splenomegaliya kuzatiladi. Periferik qondagi leykotsitlar sonining xiyla ko'payib, 1 mkl qonda 100 000 ($100,0 \cdot 10^9/l$) gacha yetgani va bundan ortib qolgani diagnostik jihatdan muhim ko'rsatkich bo'lib hisoblanadi. Qonda aylanib yurgan hujayralar asosan neytrofililar va metamiyelotsitlardan iborat bo'ladi. Lekin miyeloblastlar ham topilishi mumkin. Bemorlarda ko'pincha trombositoz kuzatilishi mumkin.

Surunkali miyeloid leykozni ajratib turadigan alomat granulotsitlarda ishqoriy fosfataza mutlaqo bo'lmasiligidir, shu narsa leykozning bu turini leykemoid reaksiyadan ajratib olishga yordam beradi. Leykemoid reaksiya infeksiya, stress, surunkali yallig'lanishga javoban granulotsitlar sonining sezilarli darajada ko'payishi bilan birgalikda davom etib boradi. Periferik qonda bazofililar sonining ko'payganligi surunkali miyeloid leykoz uchun tipik hodisadir.

Kasallik dastlabki paytlarda asta-sekin avj olib borib, keyinchalik zo'raya boshlaydi. Kasallik zo'raygan davrda davo naf bermay qo'yadi, anemiya, trombositopeniya kuchayib borib, sitogenetik anomaliyalar paydo bo'ladi. Pirovardida kasallik manzarasi o'zgarib, u o'tkir leykozga o'xshab qoladi (blast krizi). Surunkali miyeloid leykoz paydo bo'ladigan manba miyeloid va limfoid qator hujayrasiga tabaqalanadigan polipotent bosh hujayradir deb taxmin qilinadi.

Surunkali limfotsitar leykoz — leykozlarning nihoyatda sust o'tib boradigan xillaridan biri bo'lib, ko'p jihatdan yaxshi tabaqalashgan limfomaga o'xshab ketadi. Bu o'sma jarayoni boshlanib boradigan manba B-hujayralardir. O'zgarishga uchragan B-hujayralar: 1) yetuk B-hujayralar fenotipiga ega bo'ladi, ya'ni ularning yuzasida M yoki G immunoglobulinlar bo'ladi; 2) ular monoklonallikdan darak beradigan 1 yoki K2-yengil zanjirlar hosil qiladi; 3) uzoq umr ko'radigan hujayralar jumlasiga kiradiyu, lekin tabaqalanib, antitelolar ishlab chiqaradigan plazmatik hujayralarga aylana olmaydi.

Shunday qilib, surunkali limfotsitar leykoz uzoq umr ko'radigan, ammo o'z funksiyalarini bajara olmaydigan V-limfotsit-lar to'planib borib, ularning ko'mik, qon, limfa tugunlari va boshqa to'qimalarga infiltrlanib o'tishi bilan ta'riflanadi. T- limfotsitlar kamroq uchraydi.

Klinik manzarasi. Surunkali limfotsitar leykoz juda ko'p hollarda simptomtsiz o'tadi. Ba'zan tez charchash, ozib ketish, ishtaha yo'qolishi

singari notayin simptomlar kuzatiladi. Bemorlarda quyidagi hodisalar bo'ladi: 1) gipogammaglobulinemiya, chunki leykozga uchragan B-hujayralar o'z funktsiyasini bajarmaydi; 2) bakterial infeksiyalarga moyillik kuchayadi; 3) tarqoq limfadenopatiya va gepatosplenomegaliya kuzatiladi. Leykotsitlar soni o'rtacha dyrajada ko'payishi yoki 1 mkl qonda 200 000 ($200,0 \cdot 10^9/l$) ga etishi mumkin. Hamma hollarda o'z tuzilishiga ko'ra me'yor limfotsitga o'xshab ketadigan mayda limfotsitlardan iborat mutlaq limfotsitoz bo'ladi. Limfotsitlarning kichik bir qismigina yirik bo'lishi bilan ajralib turadi, ularning yadrolarida chuqurchalar bo'ladi, yadrochasi aniq bilinib turadi.

Kasallik *kechishi va oqibati* har xil. Ko'pgina bemorlar kasalligi ma'lum bo'lgandan keyin ham 10 yilgacha yashaydi. Surunkali miyelotsitar leykozdan farq qilib, blast krizlari kamdan-kam kuzatiladi.

Leykozlarning patologik anatomiyasi. Yuqorida bayon qilinganidek, leykozlarning har xil turlari to'qimalarga infiltrlanadigan va qon oqimiga tushadigan noraso hujayralarning qaysi bir turi ko'pchilikni tashkil etishiga qarab bir-biridan farq qiladi, lekin patologoanatomik o'zgarishlar bir-biriga juda o'xshash bo'ladi, shu munosabat bilan bu bo'limda barcha leykoz turlarining morfologik xarakteristikasi keltiriladi. **Leykozlar morfologiyasi** ikki xil o'ziga xos belgilardan tarkib topadi: 1) **qon va ko'mik** punktatlarida topiladigan leykoz hujayralarining o'ziga xos **sitologik xususiyatlari**; 2) to'qimalarga leykoz hujayralari infiltrlanib o'tganida **shu to'qimalarda ro'y beradigan o'zgarishlar**.

Leykoz hujayralarining sitologik xarakteristikasi. **O'tkir leykemiyalarda** leykoz hujayralarining blast shakllari ko'pchilikni tashkil etadi. Ular yirik, sitoplazmasi bazofil, yadrolari yirik va har xil **sondagi yadrochalari** bo'ladi. Miyeloblastlar sitoplazmasida Gimza usuli bilan **bo'yaladigan** halqasimon tuzilmalar bo'lishi bilan farq qiladi. Mana shunday **odatdan tashqari** lizosoma tuzilmalari miyeloblastlar uchun patognomonik **deb hisoblanadi**. Har xil turdagi blastlar sitologik va immunokimyoviy **xususiyatlarga** qarab bir-biridan ajratiladi. *Surunkali leykozlar ko'mik va periferik qonda yetuk shakldagi oq qon tanachalari bo'lishi bilan xarakterlanadi.*

Zararlangan to'qimalardagi morfologik **o'zgarishlarni birlamchi va ikkilamchi o'zgarishlarga** ajratish mumkin. **Birlamchi o'zgarishlar** qatoriga leykoz hujayralarining o'sib ketganligi yoki **turli to'qima va organlarda to'planib borishi** kiradi. **Ikkilamchi o'zgarishlar** — **leykoz infiltratsiyasiga** aloqador destruktiv jarayonlar va **granulotsitlar (umuman organizm)** ximoya kuchlarining susayib qolishi natijasida **boshlanadigan** ikkilamchi infeksiyalardir. Leykoz hujayralari har qanday **organga infiltrlanib o'tishi** mumkin, lekin eng sezilarli birlamchi morfologik **o'zgarishlar ko'mik, taloq, limfa tugunlari va jigarda** kuzatiladi.

Yassi suyaklardagi, naysimon suyaklarning epifizlari bilan diafizlaridagi *ko'mik* xira tortib qoladi, rangi qizg'ish-qo'ng'ir tusdan kulrangoq tulgacha boradi, kulrangnamo-sarg'ish (yiringsimon) rang ham uchraydi (poid *ko'mik*). Leykoz infiltratsiyasi ba'zan suyak ust pardasida ham kuzatiladi. Leykoz o'simtalarining rivojlanishi suyak to'qimasining silliq rezorbtisiya tipida so'rilib borishi bilan birga davom etib boradi. Shuning natijasida *ko'mik* bo'shliqlari kengayib, kortikal qatlam yemirilib boradi.

Surunkali miyeloid leykozda *taloq* ko'proq zararlanadi. U juda ham kattalashib ketadi (zo'r splenomegaliya). Taloqning og'irligi 6-8 kg ga borib qolishi mumkin. Bunday hollarda u butun qorin bo'shlig'ini egallab, ba'zida kichik chanoqqa ham tushib boradi. Surunkali limfotsitar leykozda splenomegaliya u qadar katta bo'lmaydi, taloq og'irligi 2500 g atrofida bo'ladi. O'tkir leykozlarda taloq yanada kamroq kattalashadi (og'irligi 500-1000 g ga boradi). Kesib ko'rilganida taloq zich, kulrang-gugurt rangda bo'lib ko'zga tashlanadi. Zo'r splenomegaliya mahalida parenximasida bir talay infarktlar topiladi. Sust ifodalangan splenomegaliya mahalida taloqda leykoz infiltratsiyasi o'choqlari ko'zga tashlanadi, bunda taloq naqshi saqlanib qolgan bo'ladi. O'rtacha ifodalangan limfotsitar leykozlarda jarayon oq pulpada bo'ladi. Kasallik zo'rayib borishi bilan leykoz infiltratsiyasi tabiatan diffuz tusga kirib, taloq naqshi bilinmay qoladi. Pirovard natijada u leykoz hujayralari («g'ij-g'ij» leykoz hujayralari) bilan butunlay almashinadi.

Limfa tugunlari leykozning hamma xillarida ham jarayonga qo'shilib ketadi, biroq bu tugunlarning keskin kattalashib ketishi limfotsitar leykoz uchun ko'proq xarakterlidir. Zararlangan tugunlar elastik va gomogen bo'ladi. Kesib ko'rilganida konsistentsiyasi yumshoq, rangi kulrang-oq tusda bo'ladi, to'qima kapsulasining ostidan do'mpayib chiqib turadi. Mikroskop bilan tekshirib ko'rilganida limfa tuguni to'qimasining o'rmini egallagan bir talay leykoz hujayralari topiladi. Limfa fugunining naqshi o'chinqirab ketadi. Leykoz hujayralari limfa tugunlarining trabekulalari va kapsulasiga infiltrlanib o'tadi. Ular keyinchalik tugundan tashqariga chiqib, atrofda to'qimaga infiltrlanadi. Surunkali limfoleykozda limfa tugunining mikroskopik tuzilishi yaxshi tabaqalashgan limfotsitar limfomadan hech bir farq qilmaydi. Miyeloleykozda limfa tugunlaridagi o'zgarishlar hammadan kam bo'ladi.

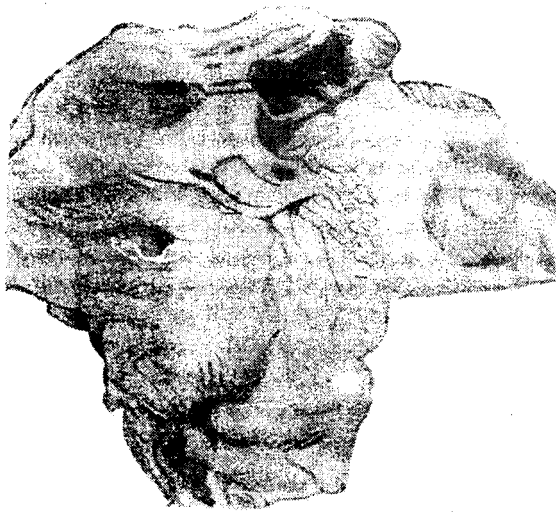Limfoleykozda *jigar* ko'proq darajada zararlanadi. Limfotsitar infiltratlar Glisson kapsulasining tarmoqlari bo'ylab joy oladi, lekin miyeloid leykemiyada leykoz infiltratsiya faqat jigar bo'laklari sinusoidlarining devorlari bo'ylarida topiladi, xolos.

Bu jarayonga qon yaratish organlaridan tashqari boshqa organ va to'qimalar ham qo'shilib ketishi mumkin. Leykoz infiltratlari *buyraklarda* ham ko'p topiladi. Buyraklar kattalashib, zichroq bo'lib qoladi. Oldiniga leykoz hujayralari perivaskulyar tarzda joylashadi. Kasallik zo'rayib borgani

sayin ular buyrakning butun stromasiga bir tekis tarqalib infiltrlana boshlaydi. Buyrak usti bezlari, qalqonsimon bez, miokard, tuxumdonlar va boshqa to'qimalarda ham xuddi shunga o'xshash o'zgarishlar ko'zga tashlanadi. Markaziy nerv sistemasining zararlanishi klinik jihatdan katta ahamiyatga ega, o'tkir limfoleykozlarda bunday hodisa ko'proq kuzatiladi. Milkning leykoz infiltratsiyasi asosan monotsitar leykemiya uchun xarakterlidir. Bunda milklar bo'rtib, gipertrofiyaga uchraydi, ikkilamchi infektsiya qo'shilishi munosabati bilan gingivit boshlanadi.

Barcha turdagi leykozlarda ro'y beradigan ikkilamchi o'zgarishlar me'yori qon yaratilishining leykoz hujayralari ta'siri ostida susayishi tufayli boshlanadigan pantsitopeniyaga bog'liqdir. Ayniqsa o'tkir leykozlarda anemiya va trombositopeniya xarakterli bo'ladi. Leykoz bilan og'rigan bemorlarda kuzatiladigan gemorragik diatez patognomonik klinik va anatomik belgidir. Badan terisida petexiyalar va ekximozlar ko'zga tashlanadi. Gemorragiyalar tana bo'shliqlarining seroz varaqlarida, ichki organlar, ayniqsa yurak va o'pka seroz pardalarida, shuningdek milk va siydik yo'llari shilliq pardasida ham topiladi. Gematomalar parenximatoz organlarda ham paydo bo'lishi mumkin, ular bosh miyada ayniqsa ko'p uchraydi. Gemorragiyalarning sababi trombositopeniya bo'libgina qolmay, balki tomirlar devoriga leykoz hujayralari infiltrlanib, tomirlar devori butunligining buzilishi hamdir.

Yuqorida ko'rsatib o'tilganidek, qondagi oq qon tanachalarining soni keskin ko'payib ketadi. Lekin funktsional jihatdan ular to'la qiymatli bo'lmaydi. Shu munosabat bilan ularning himoya funktsiyasi, ayniqsa leykozlarning o'tkir xillarida keskin pasayib ketadi. Boshqacha aytganda, funktsional leykopeniya degan hodisa kuzatiladi, mana shu hodisa odamning bakterial infektsiyalarga boyligini kuchaytiradi. Infektsion jarayonlar og'iz bo'shlig'ida (nekrotik gingivit, tonsillit, 7-rasm), badan terisida, o'pka, buyrak, qovuq, yo'g'on ichakda hammadan ko'ra ko'proq bo'lib turadi. Shu bilan birga, infektsiyalar tabiatan opportunistik bo'lib, bularni kommsnsal zamburug'lar ham qo'zg'atishi mumkin. Bu xildagi infektsion kasalliklar aksari sepsis bilan asoratlanadi.



7-rasm. Gangrenoz leykemik angina.

MIELOPROLIFERATIV KASALLIKLAR

Mieloprolifrativ kasalliklar jumlasiga surunkali mieloid leykoz, chin politemiya, mielofibrozi miyeloid metaplaziya va essensial trombotsitopeniya kiradi. Hozir aytib o'tilgan kasalliklar asosida polipotent miyeloid bosh hujayraning klonal neoplastik proliferatsiyasi yotadi.

Chin politsitemiya

Chin politsitemiya – qon yaratuvchi sistemaning mieloproliferativ o'sma kasalligi bo'lib, eritroid, granulotsitar qatorga kiradigan qon hujayralari va megokariotsitlarning proliferatsiyasi bilan ta'riflanadi, chunki bularning hammasi bitta bosh hujayradan kelib chiqadi. Biroq, bunda eritrotsitlar prekursorlari ko'payib ketadiki, ana shu narsa eritrotsitlar sonining mutlaq tarzda ortishiga olib keladi.

Chin politsitemiyani nisbiy politsitemiyadan farq qilish kerak, nisbiy politsitemiyada eritrotsitlar soni plazma hajmi kamayganligi munosabati bilan ko'p bo'lib chiqadi. Bundan tashqari, eritropoetin sekretiysasi kuchayganiga aloqador mutloq politsitemiyaning boshqa xillaridan farq qilib, chin politsitemiyada eritropoetin miqdori norma atrofida saqlanib qoladi yoki hatto kamayib ham ketadi. Neoplastik bosh eritroed hujayra membranasining o'zida nuqsonlar bo'ladi, mana shu narsa uning kam miqdordagi eritropoetin ga sezgiriligini oshirib yuboradi deb taxmin qilinadi.

Patologik anatomiyasi. Struktura o'zgarishlari aylanib yuradigan qon hajmi ortib ketganligi (pletor), qon yopishqoqligi kuchayganligiga bog'liq bo'ladi. Chin politsitemiyaning karakterli belgilari organ va to'qimalarning sezilarli darajada qonga to'lib turishidir. Jigar kattalashib ketadi va miyeloid metaplaziya o'choqlari paydo bo'lishi bilan ta'riflanadi. Taloq salgina kattalashib (og'irligi 250-300 g gacha borib qoladi), qattiqlashadi. Taloq sinuslari ham, uning hamma tomirlari singari, eritrotsitlarga to'lib-toshib ketadi. Qizil pulpada qon yaratish alomatlari ko'zga tashlanadi.

Chin politsitemiya bilan og'rikan kasallarda ko'riladigan tomirga aloqador asoratlari (infarkt, trombozlar) qon yopishqoqligi kuchayib, qon oqimi susayib qolganiga bog'liq bo'ladi. Yurak, taloq, buyraklarda ana shunday asoratlari hammadan ko'ra ko'proq uchraydi. Pletor munosabati bilan tomirlari haddan tashqari cho'zilib ketganligi va trombotsitlari funksiyasi buzilib ketganligi natijasida qon ketib turishi mumkin, bunday qon ketishi me'da-ichak yo'lida ko'proq kuzatiladi. Ayni vaqtda o'z-o'zidan qon ketib qolishi mumkin, lekin ko'pincha andakkina shikast yoki jarrohlik muolajasidan keyin qon ketadigan bo'ladi. Peptik yara paydo bo'lganligi ham tasvirlangan. Yassi suyaklari ko'migi sershira, olchadek qizil tusga kirib qoladi, naysimon suyaklardagi ilik ham ko'mikka aylanadi. Mikroskop bilan tekshirib ko'rilganida eritrotsit qatoriga mansub barcha hujayralari, ayniqsa normoblastlarda zo'r proliferatsiya boshlangani ko'zga tashlanadi. Yetilishning turli bosqichlariga kirgan megakariositlari va granulotsitlari soni ham ko'payib ketadi. Kasallik zo'rayib borganida miyeloid displaziya boshlanib, oxiri u mielofibroza aylanadi.

Klinik manzarasi. Chin politsitemiya odatda 40-60 yashar kishilarda, ko'proq erkaklarda kuzatiladi. Bu kasallik aksari asta-sekin va zimdan boshlanadi. Bemorlari tez charchashi, boshi og'rish, boshi aylanib turishi, yurak sohasida og'riq borligi, badani qizib ketgandek bo'lib sezilayotganidan noliydi. Badan terisi va ko'rinib turadigan shilliq pardalarning qizg'ish-ko'kintir rangda bo'lishi karakterlidir. Gematomezis, melena ham kuzatiladi. Buyrak va taloqda infarkt boshlanishi qorinda og'riq turishiga sabab bo'lishi mumkin. Qon bosimining oshib ketishi va qon yopishqoqligining kuchayishi yurak yetishmovchiligiga olib boradi. 1 mkl periferik qondagi eritrotsitlari sonining 6 mln dan 10 mln ($6,0 \cdot 10^{12}/l$ dan $10,0 \cdot 10^{12}/l$) gacha ortib ketishi kasallikning ishonchli belgisidir. Ayni vaqtda gemoglobin miqdori va gematokrit ko'rsatkichlarining ko'payib qolgani kuzatiladi. 1 mkl periferik qondagi oq qon tanachalarining soni 80000 ($80 \cdot 0 \cdot 10^9/l$) gacha, trombotsitlari soni esa 400 000 ($400,0 \cdot 10^9/l$) gacha yetadi va bundan ortadi.

Bemorlarni o'limga olib boradigan sabablari quyidagilari bo'lishi mumkin: 1) tromboz (masalan, koronar arteriyalari trombozining) asoratlari, 2) qon ketishi (ayniqsa miyaga qon quyilishi), 3) gipertoniya kasalligining

asoratlari. Chin politsitemiyaning noxush oqibatlaridan biri bu kasallikning miyeloid metaplaziya bilan mielofibroza ayianib ketishidir.

Miyeloid metaplaziya va mielofibroza.

Bu surunkali mieloproliferativ kasallikda o'smaga xos miyeloid bosh hujayralarning proliferatsiyasi asosan taloqda kuzatiladi (mieloid metaplaziya). Bunda ko'mikda gipoplaziya va fibroz boshlanadi (mielofibroza). Miyeloid metaplaziya uchun harakterli ko'mik fibrozining sababi noma'lum. Ko'mik o'rnida paydo bo'ladigan fibroblastlarning neoplastik gemopoetik klona mansub emasligi aniqlangan, xolos. Ko'mik fibroblastlarining proliferatsiyasi trombotsitlarning funksional va morfologik jihatdan kamchiliklari borligiga, shuningdek fibroblastlar uchun mitogenlar bo'lmish o'sish omillari bo'lishiga maxkam bog'liq deb taxmin qilinadi. Shu nuqtai nazardan qaraganda, o'smaga xos bosh hujayralar proliferatsiyasi ko'mikda boshlanadi-da, keyinchalik bu jarayon taloq bilan jigarga ham o'tadi. Bu jarayon zo'rayib borganida fibroblastlar ko'mikni butunlay egallab oladi, taloq esa asosiy qon yaratish o'chog'i bo'lib qoladi.

Patologik anatomiyasi. Yuqorida aytilganlar munosabati bilan taloq sezilarli darajada kattalashib, og'irligi 4000 g ga borib qoladi. Kesib ko'rilganda u qattiqqina, qizil-kulrang tusda bo'ladi, kapsulasi tagida bir talay infarktlar topiladi. Miyeloid metaplaziyada taloq anatomik jihatdan olganda surunkali miyeloid leykozdan kam farq qiladigan bo'ladi. Biroq shu ikkala kasallik o'rtasida ko'zga tashlanadigan gistologik tafovutlar aniq bilinib turadi. Taloqning naqshi saqlanib qoladi, yetilib kelayotgan eritrotsitlar, oq qon tanachalari va trombotsitlarning nisbati bir qadar odatdagicha bo'ladi. Megakariositlar soni ko'payadi, bu hujayralar yirik bo'lishi bilan ajralib turadi.

Jigar o'rtacha darajada kattalashib, unda ekstramedullyar qon yaratish o'choqlari uchraydi. Limfa bezlari odatda kattalashmagan bo'ladi. Mana shu narsa miyeloid metaplaziyani leykozdan ajratishga imkon beradigan muhim belgidir. Ko'mikda qon elementlarining kamayib qolgani va diffuz fibroz boshlangani kuzatiladi. Biroq kasallikning ilk bosqichida ko'mikda barcha uchta soha hujayralari giperplaziyasi bo'lishi harakterlidir. Ayniqsa megakariositlar soni ko'payib ketadi, ularda displaziya alomatlari ko'zga tashlanadi.

Klinik manzarasi. Periferik qonda yetilmagan va g'alati shaklga kirgan eritrotsitlar (poykilotsitlar), yetilmagan oq qon tanachalari (mielositlar va promielotsitlar) topiladi. Trombotsitlarga kelganda, ularning kattaligi va shakli odatdan tashqari, funksiyasi buzilgan bo'ladi. Miyeloid metaplaziya klinik o'tishi va qon manzarasi jihatidan ba'zi hollarda surunkali miyeloid leykozga o'xshab ketadi. Ularni ajratib turadigan farqi shuki, miyeloid metaplaziyada ishqoriy fosfataza faolligi odatdagidek bo'lgani holda

filadelfiya xromosomasi bo'lmaydi. Bundan tashqari, giperurikemiya va podagra boshlanishi ham shu kasallik uchun harakterlidir.

Miyeloid metaplaziyaning oqibati har xil. Infeksion asoratlar, trombozlar bo'lishi, qon ketishi, taloqda infarktlar bo'lishi mumkin. O'tkir miyeloid leykozga o'xshab ketadigan o'sma hujayralari ham paydo bo'lishi mumkin.

PLAZMATIK HUJAYRALAR DISKRAZIYASI

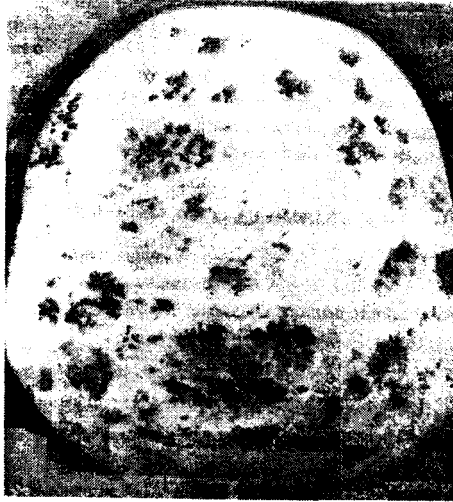Plazmatik hujayralar diskraziyasi - bir guruh kasalliklardan iborat bo'lib, ularning umumiy belgisi immunoglobulinlar ishlab chiqaradigan bir hujayra kloni vakillarining ko'payib ketishidir. Shu munosabat bilan bu kasalliklarning turli xillarida qonda bitta sinfga mansub immunoglobulinlar yoki ularning fragmentlari ko'payib ketadi. Bu kasalliklar monoklonal gammapatiya, disproteinemiya va paraproteinemiya deb ham ataladi. Hamma hollarda ham bu diskraziyalar xuddi xavfli o'sma kasalliklari tariqasida o'tadi va 15 foiz hollarda o'limga sabab bo'ladi. Qon yaratuvchi to'qimaning o'sma kasalliklari orasida plazmatik hujayralar diskraziyasi odatda o'rta yashar va yoshi qaytib qolgan odamlarda uchraydi.

Etiologiyasi va patogenezini. Bu guruhga kiradigan kasalliklar har xil darajada tabaqalashgan monoklonal B-hujayralarning noma'lum sabab bilan boshlanadigan proliferatsiyasiga bog'liqdir. Hozirgi kunda plazmatik hujayralar diskraziyasining boshlanishida uzoq vaqt davomida antigenlar jonlanishi va mutatsiyaning ahamiyati bor deb hisoblanadi.

Plazmatik hujayralar diskraziyasi 5 asosiy xilga bo'linadi: 1) tarqoq mieloma va uning turlari; 2) Valdenstrem makroglobulinemiyasi; 3) og'ir zanjirlar kasalligi; 4) birlamchi yoki immunotsitlar bilan tutashgan amiloidoz; 5) monoklonal gammapatiya. Ko'pincha dastlabki uchta xili uchraydi.

TARQOQ MIELOMA

Tarqoq mieloma - plazmatik hujayralar diskraziyasining hammadan ko'p uchraydigan shaklidir. Ko'mikdagi o'smaga xos plazmatik hujayralar klonining proliferatsiyasi natijasida paydo bo'lib, suyak skeletida bir talay lizis o'choqlarini hosil qiladi (8-rasm). 60 foiz hollarda immunoglobulin G, 20-25 foiz hollarda immunoglobulin A topiladi. Plazmatik hujayralar diskraziyasi juda kamdan-kam hollarda qondagi immunoglobulin M, immunoglobulin D va immunoglobulin E lar miqdori ko'payishi bilan davom etib boradi. 15-20 foiz hollarda plazmatik hujayralar K- yoki I-yengil zanjirlarini hosil qiladi, ular yengil bo'lganligi uchun siydik bilan birga chiqarib tashlanadi (Bens-Jons oqsillari). Ba'zi hollarda plazmatik hujayralar faqat yengil immunoglobulinlar zanjirlarini ishlab chiqaradi (yengil zanjirlar kasalligi), boshqa hollarda malignizasiyalangan plazmatik hujayralar immunoglobulinlarning to'la molekulari va yengil zanjirlarini ham ortiqcha miqdorda ishlab chiqarib turadi.



· 8-rasm. Mieloma tufayli yemirilgan kalla suyaklari.

Bunday hollarda Bens-Jons oqsillari ham, qon zardobida esa biror sinfga mansub immunoglobulinlar ham topiladi.

Tarqoq mielomaning bir nechta turi tasvirlagan, shulardan eng ko'p uchraydiganlari tariqasida faqat ikkitasi (bitta joydagi plazmotsitoma va plazmatik hujayrali leykoz) ni ko'rib o'tamiz.

Bitta joydagi plazmotsitoma, bu suyaklar yoki yumshoq to'qimalarda bitta kasallik o'chog'i paydo bo'lishi bilan xarakterlanadi. Tarqoq mieloma qay tariqa joy olsa, suyaklarning solitar mielomasi ham xuddi shu tariqa joy oladi. Ayni vaqtda suyakdan tashqaridagi kasallik o'choqlari odatda yuqori nafas yo'llarida: bo'shliqlar, hiqildoq, og'iz bo'shlig'ida o'sma massalarini hosil qiladi. Mieloma suyakda bo'lgan mahallarda jarayon bir necha yil davomida bir xilda turishi mumkin. Biroq, 10-20 yildan keyin jarayon tarqalib ketishi ham mumkin. Yumshoq to'qimalar plazmatsitomasi kamroq hollarda tarqaladi, kasallik o'chog'i kesib olib tashlanganida barham topib ketishi mumkin.

Plazmatik hujayrali leykoz qonda plazmatik hujayralar bo'lishi bilan ta'riflanadi. Bu hujayralar umumiy qon elementlari sonining kamida 20 foizini tashkil etadi. Qonda ko'p miqdor plazmotsitlar bo'lishi ba'zi hollarda tarqoq mielomaning oxirgi leykemik bosqichini aks ettiradigan bo'lsa, boshqa (75 foiz) hollarda plazmatik hujayrali leykoz tarqoq mieloma boshlanishidan avval, birlamchi tartibda paydo bo'ladi.

VALDENSTREM MAKROGLOBULINEMIYASI

Valdenstrem makroglobulinemiyasi - kamdan-kam uchraydigan kasallik bo'lib, yaxshi tabaqalashgan limfotsitar limfoma bilan tarqoq mielomaning duragayi hisoblanadi. Shu munosabat bilan bu makroglobulinemiya klinik va morfologik jihatdan olganda ikki xil tabiatli bo'ladi. Mieloma sifatida u monoklonal immunoglobulin M ishlab chiqarsa, limfoma sifatida esa limfoid organlarga, jumladan ko'mik limfa tugunlari va taloqqa infiltrlanib boradi. Tasavvur etilayotgan kasalliklarni paydo qiladigan manba B-hujayralardir. Shu bilan birga yaxshi tabaqalashgan limfotsitar limfomalar mahalida B-hujayralarning tabaqalashuvi shu hujayralar immunoglobulinlarni hali ishlab chiqarish xususiyatiga ega bo'lmagan paytda to'xtab qoladi. Tarqoq mielomada o'smaga xos B-hujayralar to'la-to'kis tabaqalanadi va immunoglobulinlar ishlab chiqarish layoqatini kasb etadi.

Valdenstrem makroglobulinemiyasida B-hujayralar immunoglobulinlar ishlab chiqarish xususiyatini kasb eta oladigan bosqichga qadar tabaqalashib boradi, lekin o'z tuzilishi jihatidan ular plazmatik hujayralarga o'xshamay turadi.

OG'IR ZANJIRLAR KASALLIGI

Og'ir zanjirlar kasalligi - plazmatik hujayralar diskraziyasining nihoyatda kam uchraydigan xili bo'lib, bunda (G, A va M) immunoglobulinlar sinflaridan biriga mansub bo'lgan og'ir zanjirlargina sintezlanib turadi, xolos. Bu kasallik ba'zan, M immunoglobulin ham sintezlanishiga olib boradigan xilini aytmaganda, leykemik limfomaga o'xshab ketadi. Kasallikning o'tishi sintezlanadigan og'ir zanjirlar turiga bog'liq. A immunoglobulin og'ir zanjirlari sintezlanadigan kasallikda jarayon ingichka ichak, nafas yo'llarida bo'lib o'tadi. Bordi-yu, immunoglobulin G og'ir zanjirlari hosil bo'layotgan bo'lsa, u vaqtda limfadenopatiya va gepatosplenomegaliya kuzatiladi. Surunkali limfotsitar leykozda ham immunoglobulin M og'ir zanjirlari sintezlanishini eslatib o'tish kerak.

Patologik anatomiyasi. Tarqoq mielomada skelet suyaklarida plazmatik hujayralar odatdan tashqari tarzda to'planib qoladi, bu hujayralar ko'mik hujayralarining 15 foizdan 90 foizgacha qismini tashkil etadigan bo'ladi. O'sma hujayralari ko'pchilik hollarda odatdagicha, yetuk goho limfotsitlarni eslatadigan, uncha yetilmagan plazmatik hujayralarga o'xshab ko'zga tashlanadi. Plazmatik hujayralar orasida ba'zan ulkan o'sma hujayralari topiladi. Plazmotsitlar odatdan tashqari to'planib qolgan joylarda suyak to'qimasi infiltratsiyasi, invaziyasi kuzatiladi, bu to'qimada erroziyalar ham ko'zga tashlanadi. Tarqoq mielomada turli suyaklar zararlanishi mumkin. Lekin umurtqa pog'onasi (60 foizdan ortiq hollarda), qovurg'alar, jag'

suyaklari (40 foizdan ortiq hollarda) zararlanadi. Chanoq suyaklari, son suyagi, umrov va kurak suyaklari kamroq zararlanadi.

O'sma oldiniga ko'mikda joylashgan bo'ladi, keyin u suyakning bulutsimon qatlamini yemiradi. Jarayon zo'rayib borgani sayin suyakning zich kortikal qismi ham yemirilaveradi. O'sma hujayralari o'sib ko'paygan joylarda suyak butunlay surilib ketadi. Bu narsa mieloma hujayralari tomonidan osteoklastni faol holga keltiruvchi omil ishlanib chiqishiga bog'liq deb hisoblanadi. Suyak to'qimasining shu tariqa so'rilib ketishi "bo'shliqli so'rilish" deb ataladigan bo'ldi. Suyaklarning, ayniqsa umurtqa pog'onasi-ning sinib turishi bu kasallikka harakterlidir. Osteolizis va osteoporoz diametri 1-4 sm ga boradigan, jelatinaga o'xshagan yumshoq, qizg'ish modda bilan bo'lib turgan yupqa devorli kamgaklar hosil bo'lishiga olib keladi. Suyak hosil bo'lmay qoladi yoki suyaklanish jarayoni sust ifodalangan bo'ladi. Bir qancha hollarda suyaklarda diffuz deminerallanish hodisasi kuzatiladi.

Kasallik zo'rayib borgani sayin plazmatik hujayralar infiltratsiyasi yumshoq to'qimalarda, jumladan taloq, buyrak, o'pka va limfa tugunlarida ham kuzatilishi mumkin. Mieloma kasalligining harakterli belgisi mieloma nefrozidir. Buyraklar kattaligi va rangi odatdagicha bo'lishi, sal kattalashib, oqish tusga kirishi yoki burishib borishi, biriktiruvchi to'qima o'sib ketganligi tufayli oqish bo'lib qolishi mumkin. Mikroskopiyada buyrak stromasining bir talay plazmatik hujayralar bilan infiltrlangani topiladi. Burama kanalchalar va yig'uvchi naychalarning yo'llarida stromada plazmatik hujayralar infiltratsiyasi bo'lmagan mahallarda ham oqsil pretsipitatlari borligi ko'zga tashlanadi. Ularning ko'pchiligi Bens-Jons oqsillari, goho Tamm-Xorsfall oqsillari va albuminlardan iborat bo'ladi. Bu oqsil pretsipitatlarining bir qismida amiloidga xos tinktorial xossalar bo'ladi. Shu munosabat bilan Bens-Jons oqsillaridan 1-amiloid hosil bo'lishi kishini xayratlantiradigan hol emas. Mana shunday pretsipitatlar atrofida ko'p yadroli ulkan hujayralarni ko'rish mumkin, bular yo makrofaglardan yoki kanalchalarning epitelial hujayralaridan kelib chiqadi deb hisoblanadi. Oqsil pretsipitatlari bo'lgan kanalchalarda epiteliy atrofiya yoki nekrozga uchraydi. Erkin yengil zanjirlar (Bens-Jons oqsillari) glomerulalardan filtrlanib, keyin esa kanalchalarda qaytadan so'rilib, shu kanalchalar epiteliysiga bevosita zaharli ta'sir o'tkazadi deb taxmin qilinadi.

Suyaklar zo'r berib so'rilib borishi munosabati bilan giperkalsiemiya boshlanib, buyraklarda metastatik ohaklanish jarayoni avj olishiga olib boradi. Bundan tashqari, buyrak koptokchalarida amiloidozga xos struktura o'zgarishlari ko'zga tashlanadi.

Mieloma kasalligidan farq qilib, Valdenstrem makroglobulinemiyasi va og'ir zanjirlar kasalligi suyak sistemasining destruksiyaga uchrashi bilan birga davom etib bormaydi. O'sma hujayralari ko'mik, limfa tugunlari,

taloqqa, ba'zan jigarga infiltrlanib o'tadi. Boshqa organlarda ham plazmatik hujayralar infiltratsiyasi bo'lishi tasvirlangan. Bunday hollarda o'sma plazmotsitlari orasida limfotsitlar ham ko'zga tashlanadi.

Diskraziyaning klinik alomatlaridagi xil bo'lib, bir tomondan, o'smaga xos immunoglobulinlarning ko'plab ishlanib chiqishiga, ikkinchi tomondan, o'sma plazmatik hujayralari tufayli suyak va yumshoq to'qimalarda boshlanadigan destruktiv jarayonlarga bog'liqdir. Mieloma kasalligida o'sma massasi ta'siridan boshlanadigan destruktiv jarayonlar birinchi o'ringa o'tsa, Valdenstrem makroglobulinemiyasida klinik simptomlar qon zardobida immunoglobulin M miqdori ortishiga bog'liq bo'ladi.

Mieloma kasalligi uchun quyidagilar xarakterlidir: 1) suyaklarda og'riq turishi (chunki ular zararlangan bo'ladi); 2) ko'mikda plazmotsitomalar ko'payib ketishi munosabati bilan anemiya boshlanishi; 3) infeksiyalarga moyillik kuchayishi. Bakterial infeksiyalarga moyillikning juda kuchayishi mieloma kasalligining jiddiy asoratidir, chunki shu narsa juda ko'p hollarda o'limga sabab bo'ladi. Buyrak yetishmovchiligi (mielomaga aloqador nefroz) kasallarning yarmidan ko'ra ko'proq qismida boshlanadi va o'lim sababi sifatida infeksiyalardan keyin ikkinchi o'rinda turadi. Mielomaga aloqador nefroz patogenezida giperkalsiemiya, nefrokalsinoz hamda Bens-Jons oqsillarining kanalchalar epiteliysiga bevosita zaharli ta'sir o'tkazishi ahamiyatga egadir. Mieloma kasalligi bilan og'riq bemorlarning 5-10 foizida amiloidoz boshlanishi mumkin.

Suyaklar rentgenografiyasida silliq devorli nuqsonlar topilishi diagnostik jihatdan muhim mezon bo'lib hisoblanadi. 99 foiz hollarda qon zardobi va siydikda immunoglobulinlar sinflaridan biri yoki ulariing yengil zanjirlari topiladi. I foiz hollarda monoklonal immunoglobulinlar plazmotsitoma hujayralaridagina bo'ladi, siydik bilan qonda ular bo'lmaydi. Bunday hollarni "sekret ishlab chiqarmaydigan mieloma" deyiladi.

Valdenstrem makroglobulinemiyasi uchun qon zardobida molekulyar og'irligi katta bo'ladigan ko'p miqdor immunoglobulin M topilishi xarakterlidir, shu narsa qonning yopishqoqligi ortib, tomirlar kengayishi va ko'z to'r pardasiga qon quyilishi, es-hushning aynab turishi, tranzitor parezlarga olib boradi. M immunoglobulinlar bilan qon ivishida qatnashadigan omillar majmui hosil bo'lishi natijasida qon ketib turishi mumkin. Ba'zi hollarda anomal globulinlar (37° S dan) past haroratda cho'kmaga to'shib qoladi, bu narsa krioglobulinemiya simptomlariga sabab bo'lib, Reyno fenomeni boshlanishiga, badanning ochiq joylariga, ayniqsa barmoqlarda yaralar paydo bo'lishiga olib keladi. Krioglobulinemiya va qon ketish hodisalari mieloma kasalligida juda kamdan-kam bo'ladi.

Valdenstrem makroglobulinemiyasining diagnozi klinik simptomlarga (limfadenopatiya, gepatosplenomegaliya), ko'mikda infiltrat borligiga, qon zardobida immunoglobulin M miqdori ko'payganiga asoslangan.

AGRANULOSITOZ

Qondagi granulotsitlar sonining kamayib ketishiga neytropeniya yoki agranulotsitoz deyiladi. Bunday patologiyaming jiddiy oqibatlar bor, chunki u odamni infektsiyalarga juda moyil qilib qo'yadi.

Etiologiyasi va patogenezini. Agranulotsitozga olib keladigan sabablar har xil. Agranulonitoz aplastik anemiya yoki o'tkir leykoz mahalida ko'mik funksiyasining umuman susayib qolganligiga yoki granulotsitlar hosil bo'lishining o'ziga putur yetganiga bog'liq bo'lishi mumkin. Granulotsitlar hosil bo'lishining izdan chiqishi dori preparaitari, ayniqsa o'smalarga qarshi preparatlar, sulfanilamidlar va boshqalar ta'siriga bog'liq deb hisoblanadi. Idiopatik agranulotsitoz hodisasi ham tasvir etilgan, bunda granulopoezning nima sababdan susayganligi noma'lum bo'lib qolaveradi.

So'nggi yillarda dori preparatlariga aloqador va idiopatik agranulotsitoz patogenezidagi immunologik mexanizmlarning tutgan o'rini ko'rsatib beruvchi dalillar paydo bo'ldi. Masalan, bir qancha dori preparatlariga gaptenlar singari ta'sir o'tkazib, neytrofillarga qarshi antitelolar paydo bo'lishiga olib kelishi mumkin. Ba'zi ma'lumotlarga qaraganda, o'smadagi CD8+ T-hujayralar proliferatsiyasi mahalida ham sezilarli neytropeniya boshlanishi mumkin, bu hujayralar supressorlar tariqasida ta'sir ko'rsatadi va ko'mikda prekursorlardan granulotsitlar hosil bo'lishini susaytirib qo'yadi.

Patologik anatomiyasi. Mikroskopik tekshirishda ko'mikda granulotsitlarga aylanadigan hujayralar kam topiladi. Agranulotsitozda asorat tariqasida infektsion jarayonlar boshlanadi, bular har qanday to'qimada avj olib borishi mumkin. Ko'pincha nekrotik jarayonlar boshlanib, milk og'iz bo'shlig'i shilliq pardasi, xiqildoqda yaralar paydo bo'ladi. Yallig'langan joyda mikroblar, ularning qoloniyalari juda ko'p bo'ladi, leykositlarning funksional faolligi pasayib ketadi. Shuning natijasida bemorlarda sepsis boshlanadi.

GEMORRAGIK DIATEZLAR

Gemorragik diatezlar irsiy yoki turmushda orttirilgan kasalliklar guruhi bo'lib, o'z-o'zidan yoki andakkina shikasidan keyin anchagina qon ketib turishi bilan ta'riflanadi. Bu xildagi qon ketishiga moyillik quyidagilarga: 1) tomirlarning ortiqcha murtligiga; 2) gemostatik mexanizmlarning odatdan tashqari reaksiyasiga; 3) qon ivish mexanizmining buzilishiga; 4) trombositlar sonining kamayib ketishiga bog'liq bo'lishi mumkin.

Tomirlarning ortiqcha murtligi vitamin S sezilarli darajada yetishmay qolgan mahallarda, allergik va infektsion vaskulitlar paytida; meningokokkemiyalar, infektsion endokardit, rikketsiozlar paytida ko'riladi.

Tomirlarning ortiqcha murtligiga aloqador gemorragiyalar quyidagilar bilan: 1) badan terisi va shilliq pardalarda o'z-o'zidan petexiyalar va ekximozlar paydo bo'lishi, 2) trombositlar sonining normal bo'lib chiqishi,

3) qon oqish vaqtining normalligi, 4) qon ivish vaqtining normalligi bilan xarakterlanadi.

Gemorragik diatezning eng ko'p uchraydigan va ko'proq ahamiyatga ega bo'lgan sababi trombotsitlar sonining kamligi (trombositopeniya)dir. Biroq, bir qancha hollarda gemorragik diatez trombotsitlar funksiyasi buzilganligi munosabati bilan boshlanishi mumkin. Bunda trombotsitlar soni normal darajada saqlanib qoladi. Uremiya mahalida, aspirin ichilganidan keyin, Van-Ville-brand kasalligi paytida ana shunday manzara kuzatilishi mumkin. Trombotsitlar sonining kamayishi va funksiyasining izdan chiqishi ham, xuddi tomirlar murtligining ortishi singari petexiya va ekximozlar, qortalashlar paydo bo'lishiga, Burun qonab turishiga, salgina shikastlanishdan keyin ham ko'p qon ketib qolishiga olib boradi. Qonning ivish vaqti norma atrofida saqlanib qoladi, qon oqish vaqti esa uzaygan bo'ladi.

Murakkab qon ivish mexanizmlarining buzilishiga aloqador gemorragik diatezlar yuqorida tasvirlanganlardan bir qadar farq qiladi. Chunonchi, bunda qon oqish vaqti normal bo'lgani holda qon ivish vaqti uzayadi. Arzimas shikastlardan keyin petexiya va ekximozlar, shuningdek qon ketib turganini ko'rsatadigan boshqa belgilar ham odatda bo'lmaydi. Biroq, operatsiyalardan keyin, tish olib tashlanganidan keyin yoki kattagina shikastlardan keyin ko'p qon ketib qolishi mumkin. *Eng murakkab gemorragik diatezlar jumlasiga ko'pgina tomirlar ichida qon quyilib qolish sindromi kiradi, uning paydo bo'lish mexanizmi ham trombotsitlar, ham qon ivishida ishtirok etuvchi omillar sarflanib, tugab qolishiga bog'liq.*

Klinik jihatdan olganda gemorragik diatezning quyidagi xillari: 1) ko'pgina tomirlar ichida qonning ivib qolish sindromiga, 2) trombositopeniya, 3) qon ivishida qatnashuvchi omillar yetishmovchiligi munosabati bilan qon ivishining aynashiga aloqador xillari juda katta ahamiyatga ega.

TROMBOTSITOPENIYA

Trombositopeniya — trombotsitlar miqdorining kamayib ketganligi, o'z-o'zidan qon ketib turishiga moyillik bo'lishi bilan ta'riflanadigan patologik holatdir. Bunda qon ivish vaqti normal darajada bo'lgani holda qon oqish vaqti uzayadi. 1 mkl qondagi trombotsitlar soni 100 000 ($100,0 \cdot 10^9/l$) ni tashkil etadi va bundan ham kamayib ketadi. Trombositopeniya mustaqil kasallik (trombositopenik purpura) yoki bir qancha patologik jarayonlarning shunchaki bir simptomi, belgisi bo'lishi mumkin.

Trombositopeniyaning sabablari: 1) trombotsitlarning ortiqcha parchalanishi, 2) ortiqcha iste'mol etilishi yoki 3) yetarlicha hosil bo'lmasligidan iborat bo'lishi mumkin. Trombotsitlarning yetarlicha hosil bo'lmasligi odatda ko'mik funksiyasining har xil tarzda yetishmovchiliklari

va uning shikastlanganligiga bog'liq bo'ladiki, bunday hodisalar: 1) idiopatik aplastik anemiya mahalida, 2) ko'mikda o'sma paydo bo'lganida (masalan, gemoblastozda), 3) ko'mik funksiyasini susaytirib quyadigan dori preparatlari ishlatilgan mahallarda kuzatiladi. Bunday mahallarda trombositopeniya ko'mikda megakariositlar soni kamayib ketgani bilan birga davom etib boradi.

Trombositlar yemirilishining tezlashuvi quyidagi hollarda kuzatiladi: 1) trombositlar tuzilishida tabiatan irsiy sabablarga aloqador kamchiliklar bo'lganida, 2) antitrombositlar antitelolar (alloimmun, autoimmun antitelolar) hosil bo'lganida, 3) trombositlarga mexanik shikast yetgan paytda (bunday hodisa gemangiomaslar, sezilarli spienomegaliyalar mahallida, yurakda sun'iy qopqoqlar bo'lgan paytlarda kuzatiladi).

Trombositopeniyaning bu xili ko'mikdagi megakariositlar sonining odatdagicha bo'lishi yoki hatto ko'payib qolganligi bilan farq qiladi. Trombositlarning zo'r berib parchalanishi autoimmun kasalliklar, xususan sistema qizil volchankasi, ya'ni sistema qizil yugirigi kasalligida ham ko'p kuzatiladi. Trombositopeniyaning sababi noma'lum bo'lib qolaveradigan hollar ham uchrab turadi. Ana shunday hollarda bu kasallikni *idiopatik trombositopenik purpura* deyiladi.

Trombositlar sarfining kuchayishi tufayli paydo bo'ladigan trombositopeniya alohida guruhni tashkil etadi, bunday hodisa odamdan bir talay qon ketib qolgan mahallarda, trombozlar boshlanib, trombositlar hosil bo'lishiga talaygina trombositlar sarflanib ketgan paytlarda, xususan, ko'pgina tomirlar ichida qon ivib qoladigan paytlarda kuzatiladi.

Trombositopeniyaning karakterli belgisi, uning mexanizmidan qat'i nazar, mayda qon tomirlaridan qon ketib turishidir. Badan terisi, me'da-ichak va siydik yo'llarining shilliq pardalarida petexiyalar va gohida ekximozlar ko'zga tashlanadi. Bosh miyaga qon quyilib qolishi ham mumkin, mana shu narsa kasal uchun katta xavf tug'diradi.

Idiopatik trombositopenik purpura. Tabiatan autoimmun trombositopeniyaning bu turi mustaqil kasallik yoki sistema qizil volchankasi kasalligining ilk belgilaridan biri bo'lishi mumkin. Aksari katta yoshli odamlarda — 20-40 yashar kishilarda uchraydi.

Idiopatik trombositopenik purpura bilan og'rikan kasallarning qon zardobida trombositlar hujayrasining sirtidagi glikoproteidlar bilan reaksiyaga kirishadigan antitrombositlar immunoglobulinlar topiladi. Idiopatik trombositopenik purpura patogenezida taloq muhim o'rin tutadi, chunki antitrombositlar antitelolarning hosil bo'lishi va trombositlarning ularga immunoglobulinlar birikkanidan keyin yemirilishi shu organda bo'lib o'tadi. Taloqni olib tashlash (splenektomiya) ko'pchilik hollarda qondagi trombositlar sonining asli holiga kelishiga va kasallikning batamom barham topishiga olib keladi.

Taloq odatda qon dimlanib qolganligi va limfoid follaikulalari gipertrofiyalanib, germinativ markazlarining hajmi bir qadar ortib qolganligi munosabati bilan kattalashgan bo'ladi. Ko'mik mikroskopda tekshirib ko'rilganida megakariositlarning soni ko'payib qolganligi ko'zga tashlanadi. Ko'mikda ko'riladigan ana shunday manzara trombositlar zo'r berib parchalanishi tufayli boshlanadigan trombositopeniya uchun ham harakterlidir. Turli organ va to'qimalarda, ayniqsa, seroz va shilliq pardalarda ikkilamchi gemorragiyalar ancha ko'p uchraydi.

Trombotik trombositopenik purpura. Bu qanday sababdan boshlanishi noma'lum bo'lgan, kam uchraydigan patologiyadir, u quyidagilar bilan ta'riflanadi: 1) barcha organlarning arteriolalari, kapillyarlari va venularida bir talay mikrotromblarhosil bo'lishi bilan, 2) trombositopeniya va 3) gemolitik anemiya boshlanishi bilan. Mikrotromblar avvaliga ko'zg'aluvchan trombositlar to'plamidan iborat bo'lib, keyin bunday to'plamlar ko'zg'almas bo'lib yopishib qoladi va fibrin bilan to'planib qoladi.

Trombotik trombositopenik purpuraning *klonikasi* turli organlar, xususan markaziy nerv sistemasi va buyraklarning ishemiya tufayli zararlanishiga bog'liq. Bundan tashqari, mikrosirkulyator o'zanning tromblanishi mikroangiopatik gemolitik anemiya boshlanishiga olib boradi. Bunday anemiya eritrotsitlar tromblarning fibrin to'ridan o'tganida ularning fragmentlarga bo'linishi natijasida paydo bo'ladi.

QON IVISHINING BUZILISHIGA ALOQADOR GEMORRAGIK DIATEZLAR

Bu toifadagi gemorragik diatezlar asosida qon ivishida ishtirok etuvchi omillarning irsiy yoki turmushda orttirilgan yetishmasligi yotadi.

Qon ivishining turmushda orttirilgan sabablarga ko'ra buzilishi odatda shu jarayonda ishtirok etadigan ko'pgina omillarning yetishmasligiga bog'liq bo'ladi. Chunonchi, organizmga yetarlicha vitamin K kirib turmasligi koagulyasiyaning jiddiy ravishda izdan chiqishiga olib boradi, chunki protrombin va VII, I X, X omillarning sintezlanishi uchun shu vitamin zarur. Ma'lumki, qon ivishida ishtirok etadigan omillarning bir nechtasi jigarda sintezlanadi, shu munosabat bilan jigarning zararlanishi ham gemorragik diatez paydo bo'lishiga olib kelishi mumkin. Bundan tashqari, bir qancha kasalliklar trombositlar talaygina funksiyalari va fibrinogen metabolizmining buzilishi bilan birga davom etib boradiki, shu narsa ham koagulopatiyaga sabab bo'lib qoladi.

Qon ivishida qatnashuvchi omillarning irsiy yetishmovchiligi

odatda qanday bo'lmasin birorta omilga daxldor bo'ladi. Masalan, *irsiy- oilaviy gemorragik diatezning bir shakli - gemofiliya plazma VIII omilining yetishmasligiga bog'liqdir.* Ko'p uchrab turadigan ikkita kasallik -

gemofiliya bilan Van-Vildebrand kasalligi qon ivishida ishtirok etuvchi ana shu omil yetishmasligiga aloqador bo'ladi.

Plazma VIII omilining o'z funksional, biokimyoviy va immunologik xossalari jihatidan farq qiladigan ikkita oqsilning kompleks birikmasidan iborat ekanligini eslatib o'tamiz. Shulardan bittasi - plazma X omilini faollashtirish uchun zarur bo'ladigani - VIII C omil yoki VIII omilning; prokoagulyasyon oqsili deb ataladi. VIII C omilning yetishmasligi klassik gemofiliya boshlanishiga sabab bo'ladi. VIII C omil kovalentmas bog'lar yordamida bir qadar yirik oqsil bilan birikib, trombotsitlarning subendotelial kollagenga yopishib qolishiga olib boradigan Van-Vildebrand omilini hosil qiladi. Demak gemostazda muhim o'rin to'radigan Van-Vildebrand omilining yetishmay qolishi gemorragik diatez boshlanishiga olib boradi.

VIII omilning hozir aytib o'tilgan ikkita oqsil qismi turli genlar bilan kodlanadi va har xil hujayralar tomonidan siptezlanadi. Chunonchi, Van-Vildebrand omilini endotelial hujayralari va megakariositlar ishlab chiqaradi. VIII C omil sintezlanadigan joy jigar deb taxmin qilinadi.

Shunday qilib, kompleks VIII omilning ikki qismi alohida-alohida sintezlanadi va birikib, qon ivishiga olib boradigan yagona plazma omilini hosil qiladi. Yuqorida aytib o'tilganidek shu oqsil qismlarining yetishmasligi Van-Vildebrand kasalligi va A gemofiliya paydo bo'lishiga olib boradi.

Van-Vildebrand kasalligi klinik jihatdan olganda shilliq pardalarning o'z-o'zidan qonab turishi, jarohatlardan ko'plab qon ketib qolishi, hayz vaqtida bir talay qon ketib turishi bilan ta'riflanadi. Trombotsitlar soni normal bo'lgani holda qon oqish vaqtining uzayib qolishi harakterlidir. Bu kasallik ko'pincha autosom-dominant tarzda nasldan-naslga o'tib boradi.

Gemorragik diatezning klassik va eng ko'p uchrab turadigan xili qonda aylanib yuradigan Van-Vildebrand omilining miqdori kamayib ketishi bilan ta'riflanadi. Ayni vaqtda omilning sintezi susaymaydi-yu, lekin uning endotelial hujayralardan chiqib kelishi hali noma'lum mexanizmlarga muvofiq susayib qoladi. Plazma VIII C omili ham kamayadiki, bu narsa shu omilni parchalanishidan himoya qilib turadigan Van-Vildebrand omilining yetishmovchiligiga bog'liqdir.

Yuqoridagilarni yakunlab shuni aytish kerakki, gemorragik diatezning bu xilida trombotsitlar funksiyasi va qon ivishi bir qadar ayniydi.

Gemofiliya A qon plazmasida VIII C omil miqdori kamayganida yoki faolligi pasayib qolganida boshlanadi. Gemofiliya A kasalligi erkaklarda yoki gomozigot ayollarda kuzatiladi. VIII C omil yetishmovchiligi sezilarli bo'lgan hollardagina bu kasallik klinik jihatdan ro'yi-rost ma'lum beradi. Ayni vaqtda kishi badaniga andak shikast yetganida, jarrohlik muolajalari vaqtida odamdan ko'p qon ketadigan bo'lib qoladi. Ayniqsa bo'g'imlar bo'shlig'ira o'z-o'zidan qon ketib turishi ham mumkin (gemartrozlar). Pe-

texiyalar va ekximozlar bo'lmaydi. Gemofiliya A uchun qon ketish vaqti normal bo'lgani holda qon ivish vaqtining uzayishi harakterlidir.

Gemofiliya B yoki Kristmass kasalligi IX omil sezilarli darajada yetishmay qolgan yoki uning funksional faolligi anchagina susayib qolgan mahallarda paydo bo'ladi.

Klinik o'tishi jihatidan olganda gemofiliya B ni gemofiliya A dan ajratish qiyin. Qon ivish vaqti uzaygan, qon oqish vaqti esa norma doirasida qolgan bo'ladi. Bularni bir-biridan ajratib bera oladigan birdan-bir belgi - qon plazmasida IX omil miqdorining kamayib ketganligidir.

INFEKSION MONONUKLEOZ

Infeksion mononukleoz limfotrop.Epshteyn-Barr virusi (gerpes oilasiga mansub virus) tufayli paydo bo'ladigan kasallikdir. Odatda o'smirlar va yoshlarni shikastlaydi. Infeksiya harorat ko'tarilishi, tomoqda og'riq turishi, tarqoq limfadenopatiya, limfotsitoz bo'lishi bilan ta'riflanadi. Shuni aytib o'tish kerakki, sitomegalovirus ham xuddi shunday sindromni keltirib chiqaradi, shu munosabat bilan bularni serologik usul yordamida bir-biridan ajratib olish mumkin.

Shunisi qiziqki, o'tkir isitma shaklida o'tadigan infeksiion mononukleoz asosan turmush darajasi yuqori bo'lgan mamlakatlarda uchraydi. Shu bilan birga, rivojlanib kelayotgan mamlakatlarda bu kasallik simptomlarsiz o'tadi, bunda 1 yashardan 3 yashargacha bo'lgan bolalarda o'tkazilgan serologik tekshiruvlarning natijalari 100 foiz hollarda bolaning Epshteyn-Barr virus infeksiyasi bilan og'rib o'tganligini ko'rsatib beradi.

Infeksiion mononukleoz nisbatan xavfsiz kasallik bo'lib, 4-6 hafta ichida o'tib ketadi. Bordi-yu, organizmda immunitet tanqisligi mavjud bo'lsa, u holda kasallik shiddat bilan avj olib boradi va tez orada o'limga olib keladigan xatarli limfoproliferativ sindrom yoki limfomaga aylanadi. Epshteyn-Barr virusi endemik Osiyo hamda Afrika mamlakatlarida keng tarqalgan Berkigg limfomasi va burun-xalqum rakiga mahkam bog'liqdir.

Infeksiyaning organizmga kirish joyi, ya'ni infeksiyaning kirish darvozasi burun-halqumdur, shu yerda virus epitelial hujayralarga o'mashib olib, subklinik proliferativ yallig'lanish reaksiyasi boshlanishiga sabab bo'ladi. Burun-halqumdan virus burun-halqum va hiqildoqning limfoid to'qimasiga, chunonchi Epshteyn-Barr virusi uchun reseptorlari bo'lgan V-limfotsitlarga o'tadi. Virus DNK si B-hujayralarda ularning genomidan joy oladi, shundan keyin bu hujayralar limfoblastlarga aylanib, beaded ko'payib boraverish layoqatini kasb eta boshlaydi.

Virus yuqqan hujayralar qon oqimiga o'tib, ham hujayra, ham gumoral immun reaksiyalar boshlanishiga sabab bo'ladi. Gumoral immun reaksiyada Epshteyn-Barr virusi antigenlariga qarshi ta'sir o'tkazuvchi antitelolar hosil bo'ladi. Hujayraga oid immun javobda tabiiy killer hujayralari va sitotoksik

T-hujayralar ishtirok etadi, virus yuqqa B-hujayralar membranalarining antigenlari killer va sitotoksik hujayralar uchun nishondir. Sensibillangan T-hujayralar periferik qondagi atipik limfotsitlarning katta qismini tashkil etadi.

Shuni ta'kidlash joizki, Epshteyn-Barr virusi yuqishiga javoban yuzaga chiqadigan gumoral va hujayra immun reaksiyasining to'la-to'kis avj olib borishi shu infeksiyaning tarqalishiga to'sqinlik qilib, qon va limfa tugunlarida B-hujayralar soni ko'payib ketishini cheklab qo'yadi. Demak organizmda immunitet tanqisligi holata bo'lsa, bu holat oqibatda holokatga olib boradi.

Patologik anatomiyasi. Infeksiyon mononukleozda qon, limfa tugunlari, taloq, jigar, markaziy nerv sistemasi, goho boshqa organlar ham jarayonga tortilib ketadi.

Periferik qonda mutlaq limfotsitoz borligi topiladi, 1 mkl qondagi oq qon tanachalarining umumiy soni 12 000-18 000 (12,0-18,0-10⁹/l) ga boradi, ularning 60 foizini diametri 12-16 mkm gacha boradigan yirik atipik limfotsitlar tashkil etadi. Bu hujayralar sitoplazmasi mo'l-ko'l bo'lib, unda bir talay yorug' vakuolalar ko'zga tashlanadi, ularning yadrosi uyiqchali tuxumsimon shaklda bo'ladi. Kasallar qonini tekshirishda T-hujayralar markyorlariga ega bo'lgan ana shunday atipik limfotsitlarning topilishi muhim diagnostik mezon bo'lib hisoblanadi.

Organizmdagi barcha limfa tugunlari, ayniqsa bo'yinning orqa tomoni va qo'ltiq ostidagi tugunlar kattalashgan bo'ladi. Mikroskop bilan tekshirib ko'rilganida limfa tugunining atipik limfotsitlar bilan g'ij-g'ij to'lib ketganligi ko'zga tashlanadi, bular limfa tugunining parakortikal (T-hujayraga tegishli) mintaqasini butunlay egallab oladi. V-mintaqa ham zo'riqib follikulalarning kattalashib ketganligi aniqlanadi. Limfa tugunining arxitekturasi, garchi saqlanib qolgan bo'lsada, uning tuzilishi limfoproliferatsiya kuchayib ketganligi tufayli aniq bilinmaydigan tarzga kiradi. Gohida Berezovskiy-Shternberg hujayralariga o'xshab ketadigan hujayralar topilishi mumkin. Limfa tugunida ro'y beradigan ana shunday struktura o'zgarishlari xavfli limfoma, ayniqsa Xo'jkin kasalligi manzarasiga juda o'xshab ketishini aytib o'tish kerak. Limfa tugunida atipik limfotsitlar borligi bu jarayonlarni bir-biridan ajratib olishga imkon beradi. Bodomcha bezlari va hiqildoqning limfoid to'qimasida ham shunga o'xshash struktura o'zgarishlari topiladi.

Taloq ko'pchilik hollarda kattalashib, og'irligi 300-500 g ni tashkil etadi. Eti yumshoq bo'ladi. Gistologik o'zgarishlar limfa tugunida ro'y beradigan o'zgarishlarga o'xshab ketadi. Taloq to'qimasida ham atipik limfotsitlar juda ko'payib qoladi. Taloq trabekulalari bilan kapsulasi limfotsitlar bilan infiltrlanishi tufayli taloq yorilib ketishi mumkin.

Jigar - infeksiyon mononukleozda o'rtacha darajada kattalashadi, funksiyasi bir qadar izdan chiqadi. Mikroskop bilan tekshirib ko'rilganida

jigar yo'llari va sinusoidlarida atipik limfotsitlar ko'zga tashlanadi, bunday limfotsitlar nekroz o'choqlarida ham topiladi. Infektsion mononukleozda jigarda ro'y beradigan gistologik o'zgarishlarni virusli gepatit uchun harakatsrli bo'lgan struktura o'zgarishlaridan ajratib olish amalda juda qiyin.

Markaziy nerv sistemasida shish aniqlanib, yumshoq miya parda tomirlari atrofida mononuklear infiltrasiya ko'zga tashlanadi. Periferik nervlar mielini degenerasiyasi va aksonlar destruksiya ham qayd qilinadi.

Klinik manzarasi. Infektsion mononukleozning klinik o'tishi har xil. U harorat ko'tarilib, tarqoq limfadenopatiya, tomoq og'rig'i bilan o'tishi mumkin. Ba'zida bu kasallik isitma chiqarmasdan o'taveradi, lekin odam holsizlanib, sa'ga charchab qoladigan bo'ladi, unda leykemik limfomaga o'xshab ketadigan limfadenopatiya topiladi. Boshqa hollarda bu kasallik qizilcha yoki gepatitga o'xshab o'tadi, bunday gepatitni tabiatan virusga aloqador gepatitdan ajratib olish qiyin bo'ladi.

Infektsion mononukleoz diagnozini pirovard-natijada mana bularga qarab qo'yish mumkin: 1) limfotsitoz boshlanib, periferik qonda harakterli atipik limfotsitlar topilishi; 2) neytrofil reaksiyasining musbatligi; 3) Epshteyn-Barr virusiga qarshi alohida antitelolar paydo bo'lishi.

Ko'pchilik hollarda infektsion mononukleoz 4-6 hafta davom etadi. Gohida lanjlik ancha uzoq cho'ziladi. Biroq, jigar funksiyasi buzilib, fermentlar miqdoring ko'payishi, ishtaha pasayib ketishi, badan sarg'ayishi singari asoratlar paydo bo'lishi mumkin. Gohida jigar yetishmovchiligi boshlanib qolishi mumkin. Markaziy nerv sistemasi, buyrak o'pka, yurak, taloqqa aloqador asoratlar ham ro'y bera oladi. Taloqda asoratlar boshlanganida taloq yorilib, odamni o'limga olib boradigan darajada qon ketib qolishi mumkin. Sezilarli darajada immunitet tanqisligi bo'lgan kasallarda birmuncha jiddiy asoratlar ham ro'y beradi, chunki bunday sharoitlarda infektsiya zo'r berib ko'payib boradi va poliklonal yoki monoklonal B-hujayralardan iborat limfomaga o'xshab ketadigan jarayon boshlanishiga olib keladi.

B-hujayrali Berkitt limfomasining boshlanishi ham Epshteyn-Barr virus infektsiyasiga mahkam bog'liqligini eslatib o'tish kerak

GISTIOSITOLAR

Gistiositolar atamasi bilan belgilanadigan patologik holatlar bitta umumiy belgi bilan - gistiositlar to'planib dopishi (agregasiyalanishi) bilan ta'riflanadigan talaygina kasalliklar guruhini o'z ichiga oladi. Ba'zi hollarda gistiositlar patogen bo'lgan ba'zi "yot" omillar yoki moddalarga mononuklear fagotsitlar reaksiya ko'rsatishi natijasida yuzaga keladi, masalan, sil, moxov, bezgak turli to'planish kasalliklari (Goshe, Nimann-Pik kasalliklari) da shunday bo'ladi. Bundan tashqari, o'smalar, masalan, gistiositlar limfoma ham gistiositlar jumlasiga kiradi. Gistiositlarning

borib turgan ana shu ikki xili o'rtasida sababi noma'lum bo'lgan yana bir guruh gistiotsitozlar tafovut qilinadi, bular Langergans hujayralaridan boshlanadigan gistiotsitozlar deb ataladi.

Langergans hujayralaridan boshlanadigan gistiotsitoz. Bu gistiotsitoz ilgari gistiotsitoz X deb atalar va uchta klinik-anatomik turga: Letterer-Zive kasalligi (o'tkir tarqoq gistiotsitoz), Gand-Shyuller-Xristian kasalligi (zo'rayib boradigan surunkali gistiotsitoz) va eozinofil granulyoma (mahalliy xavfsiz gistiotsitoz)ga bo'linar edi. Hozir esa bu jarayonlarning bir-biriga juda o'xshashligi va klinik o'tishi bilangina farq qilishi aniqlangan.

Gistiotsitozning nima sababdan paydo bo'lishi noma'lum bo'lsa-da, lekin hamma xillari ham gistiotsitlarning proliferatsiyaga ucirashi bilan ta'riflanadi, gistiotsitlar kelib chiqishi jihatidan ko'mikka aloqador bo'lib, normada epidermisda topiladigan antigen yetkazib beruvchi Langergans hujayralariga mahkam bog'liqdir. Bu hujayralar monositar-makrofagal sistemaga mansub bo'lib, CD1-antigen chiqarib turadi va tarkibida HLA-DR bo'ladi. Ularni normal gistiotsitlardan farq qilib, NX-hujayralar deb yuritiladi. Bu hujayralarning muhim xususiyati ularda bir-biriga zich taqalib chizilib turadigan tasbehsimon tubulyar tuzilmalar (parallel holda joylashgan, qattiqqina ko'ndalang chiziqlar bilan ajralib turadigan membranalar) bo'lishidir. Langergans yoki Birbek hujayralarining granulari deb shularga aytiladi. Atipik gistiotsitlar proliferatsiyasi T-hujayralar funksiyasi buzilganligini aks ettiradi deb taxmin qilinadi, gistiotsitozga timus ekstrakti bilan davo qilishning durustgina naf berishi shuni tasdiqlaydi.

Tarqoq o'tkir gistiotsitoz (Letterer-Zive kasalligi) aksari 2 yoshgacha bo'lgan go'daklarda, goho birmuncha katta yoshdagi bolalarda kuzatiladi. Bu kasallik birdan boshlanadi va bolaning boshida seboreya, teri bukilmalarida pilchirab turgan joylar paydo bo'lishi, badan terisiga, gavdaning ustki yarmidagi teriga papulyoz-skvamoz toshma toshishi bilan ta'riflanadi. Gepatosplenomegaliya, limfadenopatiya, interstisial pnevmoniya ko'rinishidagi o'pka kasalligi kuzatiladi. Kasallikning birmuncha kechki muddatlarida bosh suyaklari, chanoq suyaklari, ko'raklar, qo'l-oyoq suyaklarida tarqoq osteomieliitga xos o'zgarishlar paydo bo'lishi mumkin. Ko'mikda zo'r berib gistiotsitlar infiltratsiyasi avj olishi anemiya, trombositopeniya, ba'zida esa pansitopeniya boshlanishiga olib keladi. Natijada bunday kasallar infektsiyalarga juda moyil bo'lib qoladi.

Morfologik nuqtai nazardan olganda NX-hujayralardan zararlangan joylarda proliferatsiya borligi ko'zga tashlanadi, bu hujayralar yallig'lanish o'chog'idagi gistiotsitlar yoki makrofaglarga o'xshagan bo'ladi. Badan terisi, limfa tugunlari, taloq, ko'mik, ayrisimon bez, jigar, o'pkada ana shunday hujayralar o'sib ketishi mumkin. Elektron mikroskop bilan tekshirib ko'rilganida bu hujayralar sitoplazmasida yuqorida tasvirlab o'tilgan o'ziga xos Birbek granulari topiladi. Bu kasallikning oqibati yomon.

Zo'rayib boruvchi surunkali gistiotisitoz (Gand-Shyuller-Xristian kasalligi) asosan 2-6 yashar bolalarda uchraydi. Biroq, bir muncha kattaroq (30 yoshgacha bo'lgan) kishilarda ham kuzatilishi mumkin. *Bu kasallik asosan suyaklarning zararlanishi, sust o'tuvchi diabet va ekzofthalm (Gand-Shyuller-Xristian uchligi, ya'ni triadasi) paydo bo'lishi bilan ta'riflanadi.* Teridagi o'zgarishlar tarqoq o'tkir gistiotisitozdagiga qaraganda kamroq ifodalangan bo'ladi va kasallarning uchdan bir qismidagina uchraydi. Gohida o'pka ham zararlanadi, gepatosplenomegaliya va limfadenopatiya boshlanadi. Bu kasallikning o'tishi va oqibati o'smaning nechog'lik tarqalganiga va bemorning yoshiga bog'liq. Birmuncha kattaroq yoshdagi bolalarda kasallikning oqibati bir qadar xayrli bo'ladi.

NX-hujayralar proliferatsiyasi o'choqlarida limfotsitlar va eozinofillar topilishi mumkin. Proliferasiyaga uchragai gistiositlar ba'zan kattalashgan, yadrosi ko'p sitoplazmasini bir talay lipidlar bosgan bo'ladi. Kasallik o'choqlarida goho bir talay eozinofillar topiladi, Bunday hollarda shu o'choqlardagi o'zgarishlarni tarqoq eozinofil granulyomasi deb qaraladi.

Gistiositozning mahalliy xavfsiz xili (eozinofil granulyoma) ko'mik bo'shlig'ida, goho badan terisi yoki boshqa yumshoq to'qimalarda Langergans hujayralarining to'planishi bilan ta'riflanadi. Skelet suyaklari jumlasidan bosh suyaklari, qovurg'alar, umurtqa suyaklari ko'proq, chanoq suyaklari, kuraklar, naysimon suyaklar kamroq zararlanadi. Eozinofil granulyomalarda gistiositlar bilan bir qatorida eozinofillar, limfotsitlar, plazmotsitlar va neytrofillar topiladi. Juda kamdan-kam hollarda limfa tugunlari, o'pka, jigar, taloq ham kasallik jarayoniga tortilib ketadi. Eozinofil granulyoma bitta yoki ko'p bo'lishi mumkin. Birinchi holda granulyoma skelet suyaklarida bo'ladi; simptomlarsiz o'tishi, og'riq berishi yoki suyak sinishi bilan birga davom etishi mumkin. Ko'p bo'laditan eozinofil granulyoma (ko'p bo'ladigan Langergans gistiotisitози) asosan bolalarda kuzatiladi. Vaqtida kimyoviy terapiya, nur bilan davolash usullari qo'llaniladigan bo'lsa, bu kasallikning oqibati xayrli.

II BOB

TOMIRLAR KASALLIKLARI

ATEROSKLEROZ	Zaxm anevrizmasi
GIPERTONIYA KASALLIGI	Aorta o'rtta pardasining idiopatik nekrozi
VASKULITLAR	Aortani qatlamlarga ajratuvchi anevrizma
Tugunchali arteriitlar	VENALARNING VARIKOZ
Vegener granulyomatozi	KENGAYISHI
O'ta sezuvchanlik reaktiviyasiga aloqador vaskulitlar	FLEBOTROMBOZ VA
Chakka arteriyalari arteriiti	TROMBOFLEBIT
Takayasu arteriiti	USTKI KOVAK VENA SINDROMI
Obliteratsiyalovchi trombangiit (Byurger kasalligi)	PASTKI KOVAK VENA SINDROMI
Reyno kasalligi	LIMFA TOMIRLARI
TOMIRLAR ANEVRIZMASI	PATOLOGIYASI
Aterosklerotik anevrizma	

Yurak-tomirlar sistemasining kasalliklari odam patologiyasida muhim o'rinni egallaydi. Chunonchi, ateroskleroz va yurakning ishemiya kasalligi ayniqsa yuqori darajada rivojlangan mamlakatlarda ko'pgina kishilarning ishga yaroqsiz bo'lib qolishi va o'limining asosiy sababidir. Tomirlarda boshlanadigan patologik jarayonlar tomirlar devori yorilib, bir talay qon ketishiga, tomirlar yo'li bekilib qolib, hayot uchun muhim organlarda ishemik nekroz boshlanishiga olib borishi mumkin.

Tomirlarda uchraydigan patologik jarayonlar orasida tomirlar devorining sklerozi hammadan ko'p tarqalgan. Skleroz juda xilma-xil sabablar tufayli boshlanadi. Qanday sababdan kelib chiqqaniga qarab arteriosklerozning quyidagi turlari tafovut qilinadi: 1) ateroskleroz, 2) arterioskleroz, 3) yallig'lanishga (infektsiyaga) aloqador arterioskleroz, 4) allergik arterioskleroz, 5) arteriyalar o'rtta qavatining ohaklanishiga (kalsiylanishiga) bog'liq arterioskleroz.

Klinika amaliyotida ateroskleroz, arterioskleroz va arteriyalar o'rtta qavatining ohaklanishiga bog'liq arterioskleroz hammadan ko'ra ko'proq uchraydi. Arteriyalar o'rtta qavati ohaklanib qolganida odatla o'rtacha kattalikdagi muskulli arteriyalar zararlanadi. Kalsiy tugunchalardek bo'lib qo'lga unmaydigan pilakchalar yoki ko'ndalangiga joylashgan halqalar ko'rinishida to'planib borishi mumkin. Ohak o'tirib qolgan joylarda ba'zan suyak paydo bo'ladi (ossifikasiya). Broq, arteriosklerozning bu turi faqatgina anatomik jihatdan diqqatga sazovordir, chunki arteriyalar kalsinozi arteriyalar yo'li toralib qolishiga olib bormaydi. Gipertenziya mahalida boshlanadigan ateroskleroz va arterioskleroz klinik jihatdan hammadan ko'ra ko'proq ahamiyatga ega.

ATEROSKLEROZ

Ateroskleroz - arteriyalar intimasida lipid infiltratsiyasi boshlanib, aterosklerotik pilakchalar paydo bo'lishi tufayli gemodinamik o'zgarishlar avj olib borishi bilan ta'riflanadigan surunkali kasallikdir. Ateroskleroz bolalikda zimdan boshlanib, yosh ulg'aygan sari zo'rayaveradi va inson hayotining ikkinchi yarmidagina klinik jihatdan ma'lum beradi.

Aterosklerozning xavfi shundaki, u yurak, miya tomirlarini, aortani, yonbosh ichak va son arteriyalarini zararlantiradi va hayotiy muhim shu organlarning ishemiya tufayli zararlanishiga olib keladi.

Epidemiologiyasi. Ateroskleroz kurrapi zaminning har qanday joyida uchraydi. Biroq, uning turli mamlakatlarda tarqalishi bir xil emas. Bu kasallik va undan o'lish hollari iqtisodiy jihatdan rivojlangan mamlakatlarda (AQSH, Finlyandiya, MDH mamlakatlarida) hammadan ko'ra ko'proq kuzatiladi. Shu bilan birga aterosklerozdan o'lish hollari Yaponiyada, garchi Yaponiya yuksak darajada rivojlangan bo'lsa-da, Finlyandiya dagiga qaraganda kamroq. Sust rivojlangan mintaqalarga kiruvchi Osiyo va Afrika mamlakatlarida ateroskleroz kamroq uchraydi. Boltiq bo'yi mamlakatlari va Rossiyada, patologoanatomik tekshirishlardan olingan ma'lumotlarga qaraganda ateroskleroz Yoqutsimon, Markaziy Osiyo mamlakatlari (O'zbekiston, Qirg'iziston) dagiga qaraganda birmuncha ko'p uchraydi. Hozir ateroskleroz bilan kasallanish va o'ndan o'lish hollarining XX asrning birinchi yarmidagiga qaraganda bir qadar ortib borayotganligi ko'zga tashlanadi.

Har xil etnik guruhga mansub kishilarda aterosklerozning har xil darajada uchrashi aniqlangan. Masalan, amerikalik tadqiqotchilarning ma'lumotlariga qaraganda, Yangi Orleanada oq tanli aholi orasida ateroskleroz ko'proq uchragani holda, negrlarda bu kasallik ancha kam uchraydi. Ateroskleroz bilan kasallanish San-Paulu negrlari va Gvatemala aholisi o'rtasida hammadan kam kuzatiladi. O'zbekistonda aterosklerotik o'zgarishlarning nechog'lik ko'p uchrashi va tarqalgan yuzasining ko'rsatkichlari mahalliy aholi orasida mahalliyas kishilardagiga qaraganda birmuncha kam. Chunonchi, mahalliy erkaklarda aortadagi fibroz pilakchalar yuzasi 19,9 foizni tashkil etsa, mahalliyas erkaklarda - 28,2 foizni tasnkil etadi. Shu bilan birga bitta etnik guruhga mansub kishilarning o'zlarida aterosklerozning ifodalanganlik darajasi ularning yashash joyiga qarab har xil bo'lishi aniqlangan. Masalan, AQSH da yashovchi yaponlarda ateroskleroz Yaponiyada yashovchi yaponlardagiga qaraganda birmuncha ko'proq seziladigan darajada bo'ladi. O'zbekiston zaminida yashovchi ruslarda aterosklerotik o'zgarishlarning soni va egallagan yuzasi Rossiyada yashovchi ruslardagiga qaraganda kamroqdir.

Aterosklerozning nechog'lik ko'p uchrashi va ifodalanish darajasida odamning yoshi, jinsi, oilaviy moyilligi singari konstitutsional omillarga bog'liq tafovutlar ham aniqlangan.

Odarning yoshi. Aterosklerozning yoshlik davridayoq boshlanishi ma'lum. Masalan, amerikalik patoloqanatomlarning ma'lumotlariga qaraganda, 18-20 yashar amerikaliklarning 77 foizida yurak ishemiya kasalligining klinik simptomlarsiz o'tayotgan toj tomirlar aterosklerozi topiladi. O'zbekistonda 20-29 yashar odamlar orasida toj tomirlardagi aterosklerotik o'zgarishlar atigi 46. 7 foiz hollarda uchraydi, xolos. 30-39 yashar kishilar orasida ateroskleroz endi 75. 4 foiz hollarda topiladi. Biroq, yurak toj tomirlari aterosklerozining klinik ko'rinishlari erkaklarda 35 yoshdan keyin, ayollarda 45 yoshdan keyin ko'zga tashlana boshlaydi. Odamlar har 10 yoshga ulg'aygan sayin aterosklerotik o'zgarishlarning soni va ifodalanish darajasi ortib boradi. Yurak toj tomirlari ateroskleroziga aloqador yurak ishemiya kasalligidan eng ko'p o'lish hollari 65-75 yasharlik davrga to'g'ri keladi.

Odarning jinsi. Aterosklerozning ifodalanish darajasi va nechog'lik ko'p uchrashi jinsga ham bog'liq. Erkaklarda tomirlar aterosklerozi, jumladan yurak toj tomirlari aterosklerozi ertaroq boshlanadi, zararlangan joy yuzasi esa ayollardagiga qaraganda birmuncha kattaroq bo'ladi (ayollarda qandli diabet, gipertenziya, kashandalik singari xatar omillari bo'lmagan taqdirda). Shu bilan birga bu farq 20-50 yashar odamlar orasida ayniqsa ro'y-rost ko'zga tashlanadi. 20-29 yasharlik davrida fibroz pilakchalar yurakning pastga tushuvchi chap toj arteriyasida ayollarda 14. 6 foiz hollarda uchrasa, erkaklarda esa 46. 7 foiz hollarda uchraydi. 50 yoshdan o'tgandan keyin, bizdagi ma'lumotlarga qaraganda aterosklerozning ifodalanganlik darajasi va soni jihatidan erkaklar bilan ayollardagi farq yo'qolib boradi. Asorat bergan aterosklerotik o'zgarishlar ayollarda faqat 40-49 yasharlik davrda topilsa, erkaklarda ancha ilgari - 20-29 yasharlik vaqtda ham uchrayveradi.

Aterosklerozga oilaviy moyillik ko'pincha lipoproteidlar almashinuvining irsiy sabablarga ko'ra izdan chiqib, qondagi lipidlar miqdorining ko'paytirib ko'y ishiga bog'liq bo'ladi.

Shunday qilib, aterosklerotik o'zgarishlarning nechog'lik ko'p uchrashi va tabiati odamning yoshiga, etnik, iqtisodiy-geografik, ijtimoiy-maishiy omillarga aniq-tayin bog'liqdir.

Etiologiyasi va patogenezini. Ateroskleroz va uning asoratlari zamonaviy jamiyat uchun juda katta xavf tug'diradi, lekin bu kasallikning etiologiyasi bilan patogenezini to'g'risidagi tushunchalar bir-biriga ancha qarama-qarshidir.

Aterosklerozning sababini va avj olib borish mexanizmini tushuntirib berishga urinadigan har xil nazariya va gipotezalar bor. Shulardan quyidagilari hammadan ko'ra ko'proq diqqatga sazovordir:

1) Rokitanskiy-Dyugerning trombogen nazariyasi. Ushbu nazariya aterosklerozi tomirlar devorida tromblar paydo bo'lib, keyin ularning uyushib borishiga va shu tariqa ko'tarilib turadigan pilakchalar paydo bo'lishi hamda

trombotsitlar, leykotsitlar va eritrotsitlarning parchalanib, ulardan lipidlar ajralib chiqishiga bog'liq deb hisoblaydi;

2) I. V. Davidovskiyning gerontologik nazariyasi, bu nazariyaga ko'ra ateroskleroz keksayish muammosidir;

3) tomirlar devoriga lipidlar infiltrasiyalanishi to'g'risidagi nazariya. Ushbu nazariya lipidli pilakchalar paydo bo'lishini tomirlar devorining ularga plazma oqsillari va qon lipidlari filtrlanib o'tishi kuchayishiga javoban bergan reaksiyasi deb qaraydi;

4) aterosklerozni "zararlanishga javoban reaksiya" deb qaraydigan gipoteza;

5) A. L. Myasnikovning nerv-metabolik nazariyasi. Ushbu nazariyaga muvofiq, janjallarga sabab bo'lib, stressga olib boradigan vaziyatlar ateroskleroz boshlanishida muhim o'rin tutadi. Bunda ruhiy-emotsional jihatdan zo'riqish, yog'lar va oqsillar almashinuvining neyroendokrin yo'l bilan idora etilishi buzilishiga olib boradi;

6) R. Jekson va A. Gottoning membrana nazariyasi, bu nazariyaga muvofiq xolesterin ta'sirida silliq muskul hujayralari va ularning membranasi metabolizm o'zgaradi, natijada bu hujayralarning proliferatsiyasi zo'rayadi va balki, lipoproteidlarni biriktirib olishi ham kuchayadi;

7) E. Benditt va J. Bendittning monoklonal mutagen nazariyasi.

Bu nazariyaning mualliflari silliq muskul hujayralarining turli ta'sirlarga javoban ko'paya boshlab, fibroz pilakchalar hosil qiladigan klonlari bor deb hisoblaydilar. Bunday pilakchalardagi silliq muskul hujayralarining 80 foizi monoklonal hujayralardir. Shu xildagi fibroz pilakcha silliq muskul hujayralaridan iborat o'sma deb hisoblanadi.

Yuqorida ko'rsatib o'tilgan nazariyalardan ateroskleroz "zararlanishga javoban reaksiya"dir degan faraz hammadan ko'ra diqqatga sazovordir. Bu farazga ko'ra, aterosklerozning boshlanish mexanizmidagi quyidagilar ahamiyatga ega:

1) endoteliyning ba'zi joylari mudom zararlanib turishi, bu narsa uning o'tkazuvchanligi kuchayishiga va boshqa funksional o'zgarishlarga olib keladi;

2) tomir devori tarkibida ko'p miqdorda xolesterin bo'ladigan past a juda past zichlikdagi lipoproteidlar shimiilishi (imbibisiyasi) ning kuchayishi;

3) zararlangan joydagi turli hujayralar, jumladan endotelial hujayralar, monositlar, makrofaglar, T-limfotsitlar, tomir devori intimasi va o'rta qatlamidagi silliq muskul hujayralari o'zaro ta'sirining tabiati;

4) intimadagi silliq muskul hujayralarining biriktiruvchi to'qima hosil qilib proliferatsiyalanishi.

Aterogeneznining asosiy nuqtasi tomirlar endoteliysining mudom zararlanib turishidir. Tomirlar endoteliysining zararlanish sabablari juda har

xil. Ular mexanik gemodinamik omillar (arteriovenoz fistulalari), qon bosimining balandligi, uyurmali qon oqishi, immunologik omillar (immun komplekslar to'planib qolishi), fizik omillar (radiatsiya), infeksiyon omillar (viruslar), kimyoviy omillar (tamaki tutuni), endoteliotoksinlar, ginerlipidemiya, giperxolesterinemiya, anoksiya bo'lishi mumkin.

Giperlipidemiyaning muhim ahamiyati bor deb hisoblanadi, giperlipidemiya: 1) endoteliy hujayralari membranasidagi xolesterin-fosfolipidlar nisbatini oshiradi, bu - tomirlar devori zararlanishiga va o'tkazuvchanligining kuchayishiga olib keladi; 2) endoteliyning zararlangan joylariga limfotsitlar va monositlar yopishib, faol holga kelishi uchun qulaylik tug'diradi, bu esa endoteliy hujayralarida adgeziyaga olib boradigan molekulalar (retseptorlar) sintezlanishini kuchaytiradi; 3) trombositlar membranasida o'zgarishlar paydo qiladi, bu narsa ularning faollashib, adgeziyalanish layoqati kuchayishiga olib keladi; 4) intimaning zararlangan joyida lipoproteidlar to'planib borishiga va endoteliy funksiyasi aynishiga sabab bo'ladi; 5) lipoproteidlar oksidlanishi (erkin radikalli oksidlanish) uchun sharoitlar yaratadi, bu - o'zgarib qolgan (modifikasiyalangan) past zichlikdagi lipid (PZL)lar hosil bo'lishiga olib keladi. Peroksidlangan PZLlar endotelial hujayralar uchun zaharli bo'lib, ularning zararlanishini kuchaytiradi. Bundan tashqari, ular monositlarning xemotaksis yo'li bilan endoteliyning zararlangan joyiga o'tib borishiga, makrofaglar immobilizatsiyasiga yo'l ochadi, bu esa ularning ateromatoz pilakcha hosil bo'ladigan joyda to'planib borishiga olib keladi. Oksidlangan PZLlar makrofaglar va silliq muskul hujayralarga tezroq yutiladi. Shunday qilib, ateromatoz pilakchada ko'p miqdorda oksidlangan PZLlar bo'ladi, quyonlardagi aterosklerozga antioksidatlar bilan davo qilinganida ijobiy natija olinishi shundan dalolat beradi. Aterosklerotik pilakchalarda PZLlarning boshqacha, ya'ni lipoproteid A degan turi (PZL bilan apoproteid A kompleksi) ham topiladi. Aterogeneza bu birikmaning qanday ahamiyati borligi o'rganilmoqda.

Zararlangan joyda lipidlar to'planishining mexanizmi ancha murakkab. Normada endoteliy faqat makromolekulalar oqimini o'tkazadi, bular endoteliy hujayralarini mikropinositoz pufakchalari ko'rinishida kesib o'tadi. Endoteliy zararlangan mahallarda esa bu to'siq yo'qolib ketadi, shuning natijasida plazma oqsillari va lipoproteidlar tomir devoriga tezda va ko'p bo'lib infiltrlanadi. Shu bilan birga tomirlar devoridan lipoproteidlarning, aftidan, yuqori zichlikdagi lipidlar (YUZL) ishtirokida chiqib turishi (efflyuksi) ham kuzatiladi.

Ateromatoz pilakchanning hosil bo'lishida bir qancha xil hujayralar ishtirok etadi. Chunonchi, qon monositlari endotelial hujayralarga yopishib olgandan keyin (adgeziya) shu hujayralar orasidan sizib, subendotelial qatlama o'tadi. So'ngra makrofaglarga aylanib, lipoproteidlarni, ayniqsa,

zichligi past lipoproteidlarni yutadi-da, ko'piksimon hujayralar tusiga kirib qoladi. Shu bilan birga medianing silliq muskul hujayralari intimada to'planib boradi va lipidlarni yutib, ular ham ko'piksimon hujayralarga aylanadi. Uzoq saqlanib turadigan giperxolesterinemiyada monositlar va limfotsitlar adgeziyasi, silliq muskul hujayralarining intima subendotelial qavatiga o'tib borishi, lipidlarning makrofaglar va silliq muskul hujayralarida to'planishi kuchayadi, ko'piksimon hujayralar soni ko'payib boradi, bu - oddiy ko'zga ko'rinadigan lipid yo'llari paydo bo'lishiga olib keladi. Giperxolesterinemiya barham topi b ketganida lipid yo'llari yo'qolib ketishi mumkin. Ko'piksimon hujayralar to'planib qolgan joyda silliq muskul hujayralarining kuchayib boradigan proliferatsiyasi lipid yo'llari va o'g'larini fibrolipid pilakchaga aylantiradi.

Silliq muskul hujayralari proliferatsiyasi o'sish omillari, jumladan endotelij zararlangan joydagi trombotsitlardan ajralib chiqadigan o'sish omili, o'smaning nekrozlovchi moddasi, interleykin-1, interferon singari sitokinlarga javoban makrofaglardan, endotelij va silliq muskul hujayralaridan ajralib chiqadigan moddalar muhim o'rin tutadi. Bundan tashqari, viruslar va kanserogenlar ham mitogenlar bo'lishi mumkin. Silliq muskul hujayralarining faol proliferatsiyasi, nazariy jihatdan olganda, o'sishni to'xtatib qo'yadigan omil yuqligi tufayli ham boshlanishi mumkin.

Aterogeneznining shu bosqichida intimal pilakcha tuzilishi quyidagicha bo'ladi: markazida ko'piksimon hujayralar (bularning hosil bo'lishi makrofaglar va silliq muskul hujayralari bilan bog'liq), hujayradan tashqaridagi lipidlar (bular ko'piksimon hujayralar nobud bo'lganida yuzaga keladi) va hujayra detriti turadi. Ularning gir atrofidan silliq muskul hujayralari va, balki, arteriya devorining biriktiruvchi to'qima matriksida joylashgan fibroblastlari joy oladi. Jarayon zo'rayib borgami sayin pilakcha tuzilishi o'zgaradi, chunki unda kollagen, elastin, proteoglikanlar miqdori ortib boradi, ularni faollik bilan proliferatsiyalanayotgan silliq muskul hujayralari sintezlab chiqaradi. Hosil bo'ladigan biriktiruvchi to'qima fibroz qalpoqcha ko'rinishida pilakchanning chetki qismida bo'ladi va fibrolipid pilakcha hosil qiladi. Aterosklerotik pilakchalarning bir qismi yana o'zga'ishga uchraydi. Silliq muskul hujayralari proliferatsiyasi va biriktiruvchi to'qima paydo bo'lishi natijasida *fibroz pilakcha* hosil bo'ladi. Boshqa pilakchalar *fibrolipid pilakcha* tuzilishini saqlab qoladi, uning markazida ko'piksimon hujayralar, lipidlar, hujayra detriti saqlanib qoladi.

Bu ma'lumotlarning hammasi ateroskleroz patogenezida endotelij zararlanishi va silliq muskul hujayralari proliferatsiyasi muhim o'rin tutishidan darak beradi.

Yuqorida keltirilganlardan ko'rinib turibdiki, ateroskleroz boshlanib, avj olib borishini qanday bo'lmasin birorta omilning ta'siriga bog'lash qiyin,

mana shu narsa bu xildagi tomir patologiyasini polietilogik, ya'ni sababi ko'p kasallik deb qarashga asos beradi.

Aterosklerozning avj olib borish mexanizmida *turli xatar omillari* muhim o'rin tutadi, ular orasida quyidagilar hammadan ko'ra ko'p ahamiyatga ega deb hisoblanadi: 1) *giperxolesterinemiya*; 2) *gipertenziya*; 3) *chekish*; 4) *qandli diabet*.

Giperxolesterinemiya. Qonda xolesterin va efirlari miqdorining ko'payib ketishi (*giperxolesterinemiya*) ning aterogenezga ta'sir etishi isbot etilgan: 1) aterosklerotik pilakchalarda subendotelial qavatga qondan o'tib kelgan xolesterin va efirlarining bo'lishi; 2) *giperxolesterinemiya* bilan birga davom etadigan patologik jarayonlarda "barvaqt ateroskleroz" boshlanishi shundan darak beradi. Masalan, irsiy sabablarga aloqador oilaviy *giperxolesterinemiya* kishi umrining dastlabki, o'n yilliklaridayoq "rosmana ateroskleroz" avj olishiga olib keladi. Bunday hollarda bemorlar 20 yoshga yetar-etmas yurak toj tomirlari kasalligidan o'lib ketadi. *Giperxolesterinemiya* qandli diabet, gipotireoidizm va nefrotik sindromda ham topiladi, nefrotik sindrom birmuncha barvaqt boshlanib, birmuncha og'ir o'tadigan ateroskleroz bilan birga davom etib boradi.

Giperxolesterinemiya ateroskleroz va yurak ishemiya kasalligiga olib boruvchi jiddiy xatar omili ekanligi o'tkazilgan populyatsion tekshirishlardan ma'lum. Masalan, Yaponiyada aterosklerozdan o'lish hollari Finlyandiyadagiga qaraganda o'n baravar kam. Shu bilan birga o'rta yashar yapon erkaklarida xolesterin miqdorining finlardagiga qaraganda ancha past bo'lishi aniqlangan. 35-45 yashar erkak va ayollarda qondagi xolesterin miqdori 265 mg/100 ml va bundan ko'ra ko'p bo'lganida koronar tomirlarda ateroskleroz boshlanish xavfi ancha ortishi epidemiologik tekshirishlardan ma'lum.

Qon plazmasida past zichlikdagi lipoproteidlar miqdorining ko'payib ketishi ham ateroskleroz paydo bo'lishiga moyil qilib qo'yadigan omil bo'lib hisoblanadi. Lipoproteidlar zichligi va elektroforetik xossalari jihatidan: 1) juda past zichlikdagi lipoproteidlar (bular pre-beta-lipoproteidlar deb ham ataladi); 2) past zichlikdagi lipoproteidlar yoki beta-proteidlar; 3) yuqori zichlikdagi lipoproteidlar yoki alfa₂-proteidlariga bo'linadi.

Past, juda past va yuqori zichlikdagi lipoproteidlarning oqsilli qismi apoproteid bo'lib, u endositoz hamda lipoproteidlar almashinuvi yuzaga chiqishida ishtirok etadi. Apoproteidning har xil turlari bor, bularning orasida A₁, B-48, B-100, C, E turlari asosiy bo'lib hisoblanadi. Shu bilan birga apoproteid V-100 past zichlikdagi lipoproteidlarda topiladi. Lipoproteidlarning har xil turlaridagi xolesterin miqdori bir xil emas. Chunonchi, past zichlikdagi lipoproteidlar xolesteringa boy bo'lib, bulardagi xolesterin miqdori 50 foizgacha boradi. Plazma xolesterinining 70-75 foizi qonda past zichlikdagi lipoproteidlar shaklida tashiladi. Juda past zichlikdagi

lipoproteidlarda atigi 12 foiz atrofida xolesterin bo'ladi, ularda trigliseridlar ustun turadi. Past va juda past zichlikdagi lipoproteidlardan farq qilib, yuqori zichlikdagi lipoproteidlar miqdori ateroskleroz xatarini soladigan omil bo'lib hisoblanmaydi. Aksincha, yuqori zichlikdagi lipoproteidlar miqdori nechog'lik ko'p bo'lsa, aterosklerozning avj olish xavfi shuncha kam bo'ladi. Bu, alfa-lipoproteidlar periferik hujayralardan ortiqcha xolesterinni chiqarib tashlashi va uni qayta jigarga yetkazib berishi mumkinligiga bog'liq. Shunisi qiziq-ki, jismoniy ish vaqtida va ozroq ichkilik ichilganida yuqori zichlikdagi lipoproteidlar miqdori ko'payadi.

Hujayralar membranasida past zichlikdagi lipoproteidlarga muljallangan retseptorlar irsiy sabablarga ko'ra bo'lmay qolgan hollarda oilaviy giperxolesterinemiya yuzaga keladi. Past zichlikdagi lipoproteidlarni birlashtirib oladigan retseptorlar normada ularni hujayraga tashib berish uchun zarur bo'ladi, natijada xolesterin sintezi susayadi. Gomozigotlarda past zichlikdagi lipoproteidlar uchun retseptorlar butunlay bo'lmaydi, shunga ko'ra ularning plazmasida xolesterin 5 baravar ko'payib ketadi va ular 20 yoshga yetmasdanoq miokard infarktidan nobud bo'ladi. Geterozigotlarda retseptorlarning atigi 50 foizi saqlanib qoladi, shu munosabat bilan ular xolesterin 2-3 baravar ko'payadi, yurak ishemiya kasalligi esa odam o'rtacha yoshlarga yetganidan keyin boshlanadi, xolos.

Gipertenziya. Qon bosimi, xoh sistolik xoh diastolik qon bosimining yuqori bo'lishi ateroskleroz va yurak ishemiya kasalligi xavfini soladigan muhim omillardan biri ekanligi o'tkazilgan yirik epidemiologik tekshirishlardan aniq ma'lum bo'ldi. Shu bilan birga qon bosimi nechog'lik baland bo'lsa, aterosklerozdek tomirlar patologiyasining avj olish xavfi shuncha ko'p bo'ladi. 45-62 yasharlik odamlar orasida arterial qon bosimining 160/95 va bundan ko'ra yuqoriroq bo'lishi ancha xatarli bo'lib hisoblanadi. O'zbekistonda aterosklerozning nechog'lik tarqalganligi o'rganib ko'rilganda erkak va ayollar orasida 38 foiz hollarda yurak ishemiya kasalligi xatarini soluvchi omil sifatidagi gipertenziya topilgan. Bunda 20-59 yasharlik davrda aterosklerozning ko'proq arterial gipertenziyaga bog'liq bo'lishi aniqlangan.

Chekish bilan yurak ishemiya kasalligining boshlanishi o'rtasida, ayniqsa 35 yoshdan 55 yoshgacha bo'lgan davrda aniq bog'lanish borligi ham aniqlangan. Har kuni 20 dona sigareta chekish, kashandalarda yurak ishemiya kasalligi boshlanish xavfini chekmaydigan odamlardagiga qaraganda uch baravar oshiradi. Bizdagi ma'lumotlarga qaraganda, 20-59 yasharlik davrda ateroskleroz tufayli aortada ro'y beradigan asoratli o'zgarishlar chekadigan kishilarda chekmaydiganlarga qaraganda 4 baravar ko'proq uchraydi. Yurakning toj arteriyalarida ateroskleroz tufayli zararlangan joylar yuzasi chekmaydigan odamlardagiga qaraganda ancha kaltaroq bo'ladi.

Qandli diabet ham xavf soladigan muhim omil bo'lib hisoblanadi. Qandli diabetning aterogen ta'siri erkaklardan ko'ra ayollarda ko'proq ifodalangan, ayni vaqtda asosan yurakning toj tomirlari va bosh arteriyalari zararlanadi. Qandli diabet bilan og'rigan bemorlarda yurak ishemiya kasalligi 6-8 baravar ko'proq uchraydi va ertaroq boshlanib, og'irroq o'tadi. Shuni diqqatga sazovorki, qandli diabet bilan og'rigan kasallarda PZLlar miqdori ko'paygani holda, yuqori zichlikdagi lipoproteid (YuZL)lar miqdori kamayib boradi. Bizda o'tkazilgan tekshirishlar natijalariga qaraganda, o'lgan ayollarning 11.9 foizida ateroskleroz xatarini soluvchi omil sifatidagi qandli diabet topilgan. Ayni vaqtda qandli diabet bilan og'rigan barcha bemorlarda ateroskleroz borligi aniqlangan, holbuki, qandli diabet bo'lmagan kishilarda 13.2 foiz hollarda yurakning pastga tushuvchi toj tomirida, 20,6 foiz hollarda o'ng toj tomirida, 26 foiz hollarda o'rab o'tuvchi chap tomirda ateroskleroz topilgan. 40-59 yasharlik davrda qandli diabet yurak toj tomirlarida ateroskleroz boshlanishiga hammadan ko'ra ko'proq ta'sir o'tkazadi.

Ateroskleroz xavfini tug'diradigan boshqa omillardan: 1) kam harakat qilish. 2) oilaviy ahvolding noqulayligi va shu munosabat bilan stressga olib boradigan vaziyatlar bo'lib turishi, 3) homilador bo'lishdan saqlaydigan dorilarni o'zoq vaqt ichib yurish, 4) giperurikemiya. 5) ichimlik suvning yumshoq bo'lishi (suv nechog'lik qattiq bo'lsa, ateroskleroz shuncha kam uchraydi), 6) semizlikni aytib o'tish kerak.

Ikkita-uchta xatar omillarining birgalikda ta'sir o'tkazishi ateroskleroz boshlanishi uchun ko'proq ahamiyatga ega.

Patologik anatomiyasi. Ateroskleroz har qanday tomirda boshlanishi mumkin, biroq, elastik va muskulli-elastik guruhga kiradigan arteriyalar ko'proq zararlanadi. Muskulli guruhga kiradigan mayda arteriyalarda bu jarayon kamroq ko'riladi. Intima normada kambar yo'l ko'rinishidagi to'qimadan iborat bo'lib, bu tomirlar yo'li tomonidan endotelij hujayralari qatlami, ichki tomondan ichki elastik membrana bilan xoshiyalangan. Aortada ichki elastik membrana bo'lmaydi. Uning o'rniga silliq muskul tolalari qatlami bilan navbatlashib boradigan elastik tolalar qatlami bo'ladi. Bolalik davrida aorta va ar arteriyalarning intimasi juda yupqa bo'lib, birlashtiruvchi to'qima ekstrassellyulyar matriksidan iboratdir. Bu matriksda bitta-yarimta silliq muskul hujayralari va gematogen yo'l bilan kelib chiqqan mononuklearlar topiladi. Yosh ulg'aygan sayin matriks hajmi kattalashuvi va silliq muskul hujayralari sonining ortishi hisobiga intima qalinlashib boradi. Ayni vaqtda intima yirik arteriyalarning aortadan chiqish joylarida birmuncha ko'proq qalinlashadi. Biroq intimaning qalinlashib, unda silliq muskul hujayralarining ko'payib borishi yoshga aloqador normal jarayonmi yoki patologik jarayonmi degan masala hamon ochiq qolib kelmoqda.


Tomirlar devorida lipid dog'lari va yo'llari, fibroz va ateromatoz pilakchalar yuzaga kelib, bular yara bo'lib ketganligi, tromblar paydo

qilgani va kalsinoz borligi aterosklerozning anatomik jihatdan aniq belgilari bo'lib hisoblanadi.

Aterosklerozda ko'riladigan barcha struktura o'zgarishlarini shartli ravishda quyidagi bosqichlarga bo'lish mumkin: I- lipiddan oldingi bosqich, II- lipidoz bosqichi. III aterosklerotik pilakchalar bosqichi, IV- asoratlar bosqichi (keyinchalik ateromatoz, yaralar, tromblar singari asoratlar paydo qiladigan bosqich).

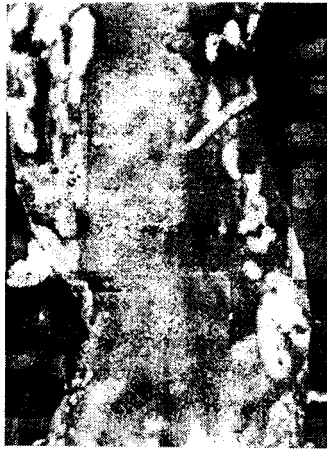Arteriyalarda va aortada *lipid dog'lari va yo'llari* bolalik davridayoq uchraydi. Ular chegaralari aniq bo'lib, intima yuzasidan ko'tarilib turmaydigan yoki salgina ko'tarilib turadigan och sariq yoki sariq tuzilmalar ko'rinishida bo'ladi. Kataligi 2 mm dan 10 mm gacha boradi. Bolalarda dastlabki lipid dog'lari va yo'llari avval aortaning fibroz halqasi sohasida, bitib ketgan arteriya (botallo) yo'lidagi chandiqda yoki qovurg'alararo arteriyalarning ko'krak aortasidagi manbalari yaqinida joylashgan bo'ladi. O'smirlik davrida aorta intimasidagi lipidoz maydoni ancha kengayadi. Aortaning qorin bo'limida ayrim dog'lar bir-biri bilan qo'shilib, sidirg'a maydonlar hosil qilishi mumkin. O'zbekiston Respublikasi patologik anatomiya markazining ma'lumotlariga ko'ra, lipid dog'lari va yo'llari uch oylik bolalarning aortasida ham topiladi. Bunda lipidlar hujayra ichida joylashgan bo'ladi. 10 yashar bolalarda lipid dog'lari yurakning toj arteriyalarida topila boshlaydi, chap toj arteriyasining proksimal segmentlarida ular ayniqsa ko'p bo'ladi. 10-14 yashar bolalar aortasidagi lipid dog'lari mikroskop bilan tekshirib ko'rilganida lipid kiritmalari ko'payib ketgan «ko'piksimon hujayralar» topiladi (9-rasm). Bu hujayralar gematogen yo'l bilan kelib chiqqan monotsitlar va silliq muskul hujayralaridan iborat bo'ladi.

Bolalar aortasida uchraydigan lipid dog'lari ikki turga bo'linadi: «yuvencil» va "oraliq dog'lar". Yuvenil lipid dog'lari lipidlarning hujayra ichida to'planib borishi bilan ta'riflanadi. Oraliq lipid dog'larining xususiyati shuki, bunda talaygina miqdordagi ko'piksimon hujayralar yemirilib, yog' moddasi hujayralararo bo'shliqqa chiqib, to'planib boradi, ayni vaqtda kollagen miqdori ham ko'payadi. Aterosklerotik o'zgarishlar yuzaga kelishida "oraliq lipid dog'lari" muayyan rolni o'ynaydi deb taxmin qilinadi, chunki "yuvencil lipid dog'lari" regressiyaga layoqatlidir, ular yo'qolib kerishi mumkin. Turli yoshdagi odamlarda ateroskleroz nechog'lik tarqalganligini tekshirib ko'rganimizda lipid dog'lari aortaning hamma bo'limlarida 20-29 yashar kishilarda 100 foiz. 89 yoshgacha bo'lgan kishilarda 97-99,9 foiz hollarda topilishi ma'lum bo'ldi, ayni vaqtda bu dog'larning maydoni yosh ulg'aygan sayin (17 foizdan 50,7 foizgacha) kattalashib boradi.




9-rasm. Lipid dog'ining mikroskopik tuzilishi:
 A -intimada bir talay ko'piksimon hujayralar topiladi; B - sudan bilan bo'yalgan lipid dog'lari.

Aterosklerotik pilakchalar intimaning tuxumsimon yoki noto'g'ri shaklda, oq yoki oq-sariq rangda bo'ladigan zich tuzilmalaridir, diametri 1 sm dan 3 sm gacha boradi (10-rasm). Ular intima yuzasidan ko'tarilib turadi, arteriya o'rta pardasining elastikligini susaytirib qo'yadi. Aterosklerotik pilakchalar arteriyalar yo'lini keskin toraytirib qo'yishi va tomirlarning ichki yuzasiga g'adir-budir ko'rinish berishi mumkin (11-rasm). Mikroskop bilan tekshirib ko'rilganida ba'zi pilakchalarda hujayralar va fibroz to'qima (fibroz pilakcha) ko'proq uchrasa, boshqalarida lipidlar (fibrolipid pilakchalar) ko'proq topiladi, fibrolipid pilakchalar rangining har xil - oq, oqimtir sariq, sariq bo'lishi ham shunga bog'liq. Aterosklerotik pilakchalar hammadan ko'ra ko'p paydo bo'ladigan joylar aorta bifurkatsiyasi sohasi, arteriyalarning chiqib kelish joylari, tomirlarning egri qismlari (masalan, ichki uyqu arteriyasi sifoni) dir.



10-rasm. Aortadagi aterosklerotik fibroz pilakchalari.



11 -rasm. Uyqu arteriyasining aterosklerotik pilakchalar bilan torayib, shaklining o'zgarib qolishi.

Ateroskleroz aortaning qorin bo'limida, yurakning toj arteriyalari, ichki uyqu arteriyasi bilan Villiziy doirasi arteriyalari va oyoq arteriyalarida hammadan ko'ra ko'proq paydo bo'ladi. Shu bilan birga ateroskleroz qo'l arteriyalari, mezenximal arteriyalar bilan buyrak arteriyalari, shuningdek aorta ravog'ida ancha kam uchraydi.

Yoshlik davrida aterosklerotik pilakchalar bitta-yarimta uchraydi, bular asosan tomirlarning tarmoqlanadigan joylarida va manbalari atrofida joylashgan bo'ladi. Yosh ulg'aygan sayin ularning soni ko'payib boradi. Bizdagi ma'lumotlarga qaraganda, 20- 29 yashar odamlarda aterosklerotik pilakchalar qorin aortasida 31. 6 foiz hollarda uchraydigan bo'lsa, 50-59 yasharlik davrda 94,5 foiz hollarda uchraydi. Ayni vaqtda ularning maydoni 3,9 foizdan 36,1 foizgacha kengayadi. Yurakning toj tomirlarida, ayniqsa chap va o'ng koronar arteriyalarda ham ularning soni ko'payib boradi.

Mikroskopik jihatdan olganda aterosklerotik pilakchalar uch xil tarkibiy qismdan iborat bo'lishi bilan ta'riflanadi: 1) silliq muskul hujayralari va gematogen yo'l bilan yuzaga kelgan monositlar (makrofaglar) dan iborat hujayrali qismi, 2) biriktiruvchi to'qima qismi (tolali tuzilmalar va matriks), 3) lipidlar. Mana shu uchala qismlarining nisbati odamning yoshiga qarab o'zgarib boradi. Mikroskop bilan tekshirib ko'rilganda 20-29 yasharlik davrda silliq muskul hujayralari, kollagen va elastik tolalar ko'p bo'ladigan pilakchalar ustun turadi, lipid kiritmalari bitta-yarimta uchraydi. Yosh ulg'aygan sayin hujayra elementlari va matriks faqat chetki tomonida bo'lib, fibroz qalpoq hosil qiladigan aterosklerotik pilakchalar soni ko'payib boradi. Shu pilakchalarning fibroz qalpog'i tagida glikoproteidlar, hujayra detriti, xolesterin kristallari va efirlari, fibrin va plazmaning boshqa oqsillari aralashmasidan iborat mayda donador amorf massa (ateromatoz pilakcha) bo'ladi. Mana shu amorf massaning chetlarida ko'piksimon hujayralar uchraydi. Ko'piksimon hujayralar pilakchaga o'tadigan makrofaglar (qon monositlari) va silliq muskul hujayralaridan hosil bo'ladi. Aterosklerotik pilakchalardagi glikoproteidlar, kollagen va elastin tomir devoridagi silliq muskul hujayralari tomonidan sintezlanadi.

Pilakcha kattalashib borgani sayin pastdagi o'rta pardada atrofiya va fibroz avj olib boradi. Adventisiyda limfotsitar infiltratsiya paydo bo'lib, aterosklerotik pilakcha chetlarida mayda tomirlar yuzaga keladi, vasa vasorum dan o'sib chiqadigan talaygina mayda tomirlar paydo bo'lishi shuning natijasidir.

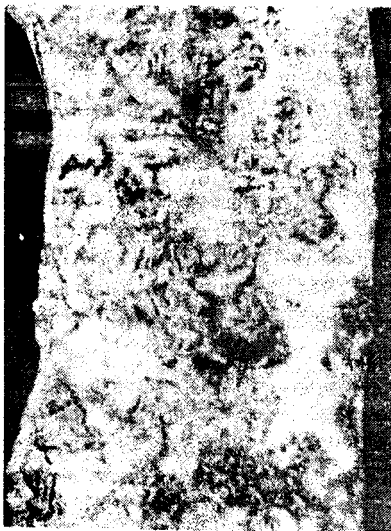Aterosklerotik pilakchalar yuzasiga yoki ular orasidagi chuqurchalarga trombositlar o'tirib, fibrin massalari cho'kib tushadi, bular keyinchalik endoteliy bilan qoplanib boradi (uyushadi), bu narsa jarayonning zo'rayib borayotganidan darak beradi.

Aterosklerotik jarayonning zo'rayib borishida yangi hosil bo'lgan pilakcha tomirlaridan qon quyilib qolishi muayyan o'rin tutadi, chunki bunda lipoproteidlar va plazma oqsillari, shu jumladan fibrinogen to'qimaga chiqib keladi.

Rosmana aterosklerotik pilakchalar hosil bo'lishidan avval intimada silliq muskul hujayralari va makrofaglar har yer-har yerda to'planib, bu hujayralarning ichiga va ularning tashqarisiga lipidlar cho'kib boradi.

Jarayon zo'rayib borgani sayin mana shunday aterosklerotik pilakchalarda asoratli nuqsonlar yuzaga kelishi mumkin (12-rasm). Bularga quyidagilar kiradi: 1) har yer-har yerga yoki yoppasiga kalsiy tuzlari to'planishi (aterosklerotik pilakchalar kalsinozi), buning natijasida tomirlar zich naychalarga aylanib qoladi, 2) pilakchani yara bo'lib, tomir yo'lga ateromatoz massalar cho'kib emboliya paydo bo'lishi, 3) pilakcha yara bo'lgan joyda trombotik karashlar yuzaga kelishi, 4) pilakcha bag'riga qon quyilib qolishi - intramural gematoma hosil bo'lishi (pilakchaga qon

endoteliy zararlanishi natijasida yoki pilakcha kapillyarlaridan qon chiqishi natijasida quyilib qolishi mumkin).



12-rasm. Ateroskleroz asorat tariqasida etgan shikastlar: pilakchalarning yara bo‘lib, tromb yuzaga kelishi.

Hozirgina bayon etilgan asoratli nuqsonlarning bir necha turi birga uchrashi ham mumkin. Mayda tomirlarda yaralar, tromb va intramural gematomalar hosil bo‘lishi xatarli ekanligini ta’kidlab o‘tish kerak, chunki bunday asoratli nuqsonlar tomirlar yo‘lining batamom bekilib qolib, yurak infarkti boshlanishiga olib kelishi mumkin. Bu xildagi asoratlar aortada aterosklerotik anevrizma yuzaga kelishiga sabab bo‘ladi. Tromboemboliyalar va ateromatoz emboliyalar paydo bo‘lishi asoratli nuqsonlar avj olishiga bog‘liqdir.

Aterosklerozning klinik o‘tishi. Tomirlarning aterosklerotik jarayondan zararlanishi avvaliga alomatlarisiz o‘tadi va quyidagi hollardagina klinik jihatdan ma’lum berishi mumkin:

- 1) emboliyaga olib boruvchi tromb hosil bo‘lganida:
- 2) hayot uchun muhim organlar – yurak, bosh miya, ichak, buyrak, oyoq tomirlarining yo‘li bekilib qolganida, bu narsa o‘sha organlarning ishemiya tufayli zararlanib, infarkt yoki gangrena boshlanishiga olib boradi;
- 3) aorta yoki arteriya o‘rta pardasi zararlanib, aterosklerotik anevrizma paydo bo‘lganida, bunday hodisa anevrizmaning yorilib, qon ketish xavfini tug‘diradi.

Aterosklerozning klinik manzarasi jarayonning ko'proq qaysi joyda avj olganiga bog'liq bo'ladi. Ko'pincha aorta, yurakning toj tomirlari, bosh miya, buyrak, ichak va oyoq, arteriyalari zararlanadi.

Aorta aterosklerozi boshqa yirik tomirlardagiga qaraganda ertaroq boshlanadi va ateromatoz massalar tufayli tromboemboliya hamda emboliya bilan asoratlanib, infarktlar (masalan, buyrak infarktlari) va gangrena (masalan, ichak gangrenasi) boshlanishiga olib boradi. Aortada ko'pincha anevrizma hosil bo'ladi, uning yorilib ketishi o'lar darajada qon ketishiga sabab bo'lishi mumkin. Aorta bifurkatsiyasida ateroskleroz boshlanib, tromboz paydo bo'lishi Lerish sindromi boshlanishiga olib keladi.

Yurak toj arteriyalari aterosklerozi yurak ishemiya kasalligining asosida yotsa, miya tomirlari aterosklerozi quyida ko'zdan kechirib chiqadiganimiz serebrovaskulyar kasallikka sabab bo'ladi.

Buyrak arteriyalari aterosklerozi buyrakka aloqador gipertenziya boshlanib, buyrakning birlamchi burishuviga va so'ngra surunkali buyrak yetishmovchiligiga sabab bo'ladi.

Mezenterial arteriyalar aterosklerozida ichak gangrenasi ro'y berishi mumkin.

Son arteriyalarining zararlanishi oyoq muskullarida atrofik o'zgarishlar boshlanib, gallanuvchi oqsoqlikka sabab bo'ladi. Son arteriyalari butunlay bekiilib qolganida oyoq gangrenasi rivojlanadi.

GIPERTONIYA KASALLIGI

Gipertoniya kasalligi (birlamchi arterial gipertenziya) klinik jihatdan asosan arterial bosimning uzoq muddat va mudom ko'tarilib turishi bilan ta'riflanadigan nozologik shakldir. Bu kasallikka xos xususiyatlar quyidagilardan iborat: 1) uning keng tarqalganligi, 2) goho eng so'nggi bosqichi boshlanguncha ham uzoq muddat simptomsiz o'tib borishi, 3) hayot uchun havfli asoratlarni rivojlanishi.

Arterial bosimning yuqori ko'tarilib turishi yurak ishemiya kasalligi, serebrovaskulyar kasallik va buyrak yetishmovchiligiga olib boradigan nefroskleroz boshlanishi havfni soladigan eng muhim omildir. Odamning yoshi ulg'aygan sayin gipertenziyaga mo'yillik ortib boradi, lekin bu kasallik yoshlarda ham kuzatilishi va juda xatarli o'tadigan bo'lishi mumkin. Ayollarda birlamchi gipertenziya aksari birmuncha yoshlik davrida kuzatilsa, erkaklarda 50 yoshdan keyin kuzatiladi.

90 foiz hollarda uchraydigan *birlamchi arterial gipertenziya (idiopatik, essentsial gipertenziya)*ni 10 foiz hollarda uchraydigan ikkilamchi yoki *simptomatik gipertenzianing* farq qilmoq kerak. Essentsial gipertenziya ham, ikkilamchi gipertenziya ham xavfsiz yoki xavfli tarzda o'tishi mumkin.

Xavfsiz gipertenziya ko'proq uchraydi, arterial bosimning ko'p yillar davomida birdek turishi bilan farq qiladi. Bunda, agar miokard infarkti yoki

insult qo‘shilmaydigan bo‘lsa, kasallar uzoq yashaydi. Gipertenziyaning bu xili xavfsiz bo‘ladigan nefroskleroz boshlanishiga olib keladi.

Gohida (5 foiz hollarda) *xavfli gipertenziya* kamroq (5 foiz hollarda) kuzatiladi, bunda arterial bosim kasallikning eng boshidanoq juda yuqori raqamlargacha (simob ustuni hisobida 220|140 mm gacha) ko‘tarilib ketadi va aksari yana ko‘tarilishga moyil bo‘ladi. Tomirlar va organlarda yuzaga kelgan organik o‘zgarishlar tez zo‘rayib boradi. Kuchayib boruvchi buyrak yetishmovchiligi bilan o‘tadigan xavfli nefroskleroz, neyretinopatiya (ko‘z to‘r pardasi va ko‘ruv nervlari disklarining bilateral shishi, gemorragiyalar) avj olib boradi. Gipertonik ensefalopatiya, yurak va buyrak yetishmovchiligi boshlanadi. Xavfli gipertenziya aksari 40 yoshda boshlanadi.

Arterial bosim idora egilishining mexanizmi. Ma‘lumki, arterial bosim (sistolik va diastolik bosim) darajasi bir qancha omillarga bog‘liq bo‘lib, shularning orasida vaqt birligi ichida tomirlar o‘zaniga kelib tushadigan *qon hajmi* (*yurakdan otilib chiqadigan qon hajmi*) va *periferik tomirlarning qarshiligi* (*vazokonstriksiya darajasi*) asosiy o‘rinda turadi. Hozirgina aytib o‘tilgan ikki jihatning o‘zaro ta‘sirini idora etib boruvchi fiziologik mexanizmlar orasidan nerv sistemasi, baroretseptor va xemoretseptor sistemalari, gumoral omillarni ko‘rsatib o‘tish kerak. Biroq, arterial bosimning idora etilishida buyraklar ekskretor mexanizmi alohida o‘rinni egallaydi, gipertoniya kasalligining patogenezini tushunmoq uchun shu mexanizmi ko‘zdan kechirmoq kerak.

Renin-angiotenzin sistemasi. Qon bosimini idora etishda buyraklar renin va angiotenzin II yordamida ishtirok etib boradi, renin yukstaglomerulyar kompleksi hujayralari tomonidan ishlanib chiqariladi. Angiotenzin II esa plazma angiotenzinidan renin ta‘sirida dekapeptid angiotenzin I ajralib chiqqanida hosil bo‘ladi va renin-angiotenzin sistemasining eng muhim bo‘g‘ini bo‘lib hisoblanadi, chunki tomirlar torayishiga sabab bo‘lib, aldosteron sekretsiasini jonlantiradi, aldosteron buyrak kanalchalarida natriy va suv qayta so‘rilishini kuchaytirib, tomirlar yanada ko‘proq torayishi va arterial bosim tag‘in ham ko‘tarilishi uchun sharoit yaratadi. Bu shunga bog‘liqqi, natriyning organizmda turib qolishi yurakdan otilib chiqadigan qon hajmini oshirishdan tashqari, vazoaaktiv ta‘sirotlarga silliq muskul hujayralari sezuvchanligini o‘zgartirib, periferik qarshilikni ham kuchaytiradi.

Natriy gomeostazi. Ma‘lumki, hujayradan tashqaridagi suyuqlik hajmi (demak, qon tomirlaridagi va yurakdan otilib chiqadigan qon hajmi ham) organizmdagi natriy miqdori bilan idora etiladi. Natriy gomeostazidik murakkab jarayonda buyrak asosiy o‘rin tutadi, bunda, birinchidan, organizmda natriy va suv turib qolishiga yo‘l ochadigan aldosteron sekretsiasini jonlantiruvchi renin-angiotenzin sistemasi ahamiyatga ega. Ikkinchidan, koptokchadagi filtrlanish tezligi va bu tezlikka bog‘liq bo‘lmagan

natriy-uretik omillarining ham ahamiyati bor. Aylanib yurgan qon hajmi kamayganida koptokchalardagi filtrlanish tezligi ham pasayadi. Bu natriyni saqlab qolish va qon hajmini ko'paytirish uchun proksimal kanalchalarda natriy qayta so'rilishi kuchayishiga olib keladi. Koptokchalardagi filtrlanish tezligiga bog'liq bo'lmagan natriy-uretik omillarining biri yaqinda kashf etilgan va atroipeptid deb tasvirlangan, bu modda qon hajmi ortishiga javoban yurak bo'lmasidan ishlanib chiqadi, u buyrak kanalchalarining distal bo'limida natriyning qayta so'rilishini bo'g'ib qo'yadi.

Buyraklar depressor sistemasi tomirlarni toraytiradigan yoki qon bosimi ortishiga qarshi ta'sir ko'rsatadigan turli moddalarni ishlab chiqaradi, manaliy adaptatsion mexanizm deb shunga aytiladi. Bularga prostaglandin, buyraklarning kallikreinkinini sistemasi va trombositlarni faollashtiruvchi omil kiradi. Tomirlarni toraytiruvchi depressorlar talab oshgan mahalda buyrakda qon aylanishini shunga moslashtirishda, natriyurez va diurez mexanizmida ishtirok etadi. Bu depressorlar sistemasi buyrakda qonning doimo bir xilda va sharoitga mos ravishda oqib turishini ta'minlaydi va shu bilan qon bosimini idora etuvchi sistemalarga normallashtiruvchi ta'sir ko'rsatadi.

Etiologiyasi va patogenezi. Birlamchi va ikkilamchi gipertenziya kasalligining etiologiyasi bilan patogenezi har xil. Shu munosabat bilan ularni alohida-alohida ko'zdan kechirib chiqish maqsadga muvofiqdir.

Birlamchi, *ya'ni essensial gipertenziyaning sabablari va avj olib borish mexanizmi ma'lum emas*, bular to'g'risida ko'pgina farazlar borligi ham shundan dalolat beradi. Arterial bosimning ko'tarilib ketishi asablarga, gormonlarga, buyrakka aloqador turli omillar, reflektor va irsiy omillar ta'siriga bog'liq deb hisoblanadi.

G. F. Langning neyrogen nazariyasiga muvofiq, tashqi muhit ta'sirotlari tufayli oliy nerv faoliyatining buzilishi mana shu narsa qon aylanishini idora etuvchi vegetativ markazlarning uzoq muddat qo'zg'algan holda turishi va qon bosimining ko'tarilib ketishiga olib kelishi gipertoniya kasalligi patogenezida yetakchi bo'g'im bo'lib hisoblanadi ("ko'ngilda qolgan his-tuyg'ular").

Qon bosimi ko'tarilib ketishiga moyil qilib quyadigan gormonal o'zgarishlarning roli klimaksga aloqador nevroz ko'rinishida ayollarda ayniqsa aniq ma'lum bo'ladi. Jinsiy bezlarning estrogen va androgen funksiyalari susayganida bunga javoban kompensator reaksiya tariqasida buyrak usti bezlari funksiyasi kuchayib, katexolaminlar, adrenalin ortiqcha miqdorda ishlanib chiqadi.

Ma'lumki, arterial bosimni idora etishda aorta ravog'i va karotid sinusdagi kuchli baroreseptorlar sistemasi, xemoretseptorlar sistemasi ishtirok etadi. Shu munosabat bilan bu depressor sistemalar ta'sirining

to'xtab qolishi arterial bosimning ko'tarilib ketishiga olib keladi (reflektor omil).

Birlamchi gipertenziyaning membrana nazariyasiga muvofiq, kalsiyning hujayra ichida taqsimlanishini idora etuvchi hujayra membranalarida irsiy nuqson bo'lishi essensial gipertenziya genezida birinchi o'rinda turadi. Ana shunday nuqson: 1) tomirlardagi silliq muskullarning qisqaruvchanlik xossalari o'zgarib qolishiga, 2) nerv oxirlaridan zo'r berib mediatorlar ishlanib chiqishiga, 3) simpatik nerv sistemasi periferik bo'limi faolligining kuchayishiga olib keladi. Shularning natijasida arteriolalar torayib, arterial gipertenziya boshlanadi va buyrak omili ishga tushadi.

Gipertepziyaga moyil qilib quyadigan omil sifatidagi natriy ionlari (natriy xlorid) ahamiyati to'g'risidagi ma'lumotlar diqqatga sazovordir. Epidemiologik tekshirishlar natijasiga qaraganda, ovqatga ortiqcha miqdorda natriy xlorid ishlatadigan aholi orasida gipertoniya kasalligi ko'proq tarqalgandir.

Gipertoniya kasalligining etiologiyasi va patogenezida mikroelementlar kamroq ahamiyat kasb etadi. Hozir faqat kadmiy bilan magniyning ahamiyati borligidan darak beradigan ma'lumotlar qo'lga kiritilgan. Tajribada ovqat yoki ichimlik suvi bilan organizmga kadmiy yuborib turilganida surunkali arterial gipertenziya hosil qilingan. Shu jihatdan olganda minerallari juda kam bo'lgan yumshoq suvni ishlatadigan odamlar orasida gipertenziya birmuncha ko'proq uchraydi degan ma'lumotlar diqqatga sazovordir. Kadmiy gipertenziv ta'sirining asosida lokal vazokonstriksiya boshlanishi, natriyning organizmda turib qolishi, plazmadagi renin faolligining kuchayishi yotadi deb taxmin qilinadi.

Magniyning tutgan o'rni birmuncha ko'proq o'rganilgan, bu element yetishmay qo'lganida arterial gipertenziya paydo bo'lishi osonlashadi. Magniyning qon bosimi ko'tarilishiga qarshi ta'siri uning quyidagi xossalari bog'liq deb hisoblanadi: 1) pressor moddalar ta'siriga tomirlar devori sezuvchanligini pasaytirib qo'yishiga, 2) stress ta'sirlariga simpatik nerv sistemasi markazlari sezuvchanligini pasaytirishiga, 3) to'g'ridan-to'g'ri tomirlarni kengaytiruvchi ta'sir ko'rsatishiga.

Essensial gipertenziya patogenezida arterial bosimni idora etuvchi asosiy mexanizmlardan birining buzilishiga - buyraklarning natriy bilan suvni ajratish funksiyasining izdan chiqishiga so'nggi yillarda alohida ahamiyat berilmoqda.

Natriy ajralib chiqishi - ekskretsiyasining susayishi suyuqlik hajmi ortishi va yurakdan otilib chiqadigan qon miqdori ko'payishiga olib boradi. Yurakdan otilib chiqadigan qon hajmining ortishiga javoban to'qimalar super perfuziyasiga yo'l qo'ymaslik uchun periferik tomirlar toraya boshlaydi (vazokonstriksiya). *Autoregulyatsiya* deb ataladigan ana shu jarayon periferik qarshilik kuchayib, arterial bosim ortishiga olib boradi.

Boshqa bir farazga muvofiq, tomirlar spazmiga sabab bo'luvchi omillarning ta'siri essensial gipertenziya patogenezida muhim o'rin tutadi.

Bular quyidagilardan iborat bo'lishi mumkin: 1) neyrogen omillar, 2) tomirlarni toraytiruvchi moddalar-vazokonstriktorlar (renin, katexolaminlar) ning ko'plab ajralib chiqishi, 3) arteriolalarning, chamasi, natriy tashi-lishidagi nuqsonlarga aloqador bo'lgan ortiqcha sezuvchanligi.

Ana shu mexanizmlarning ishga tushishida irsiy omillar ham, tashqi muhit omillari ham ahamiyatli deb taxmin qilinadi. Ota-onalarda essensial gipertenziya borligi ushbu kasallikning ular bolalarida ham paydo bo'lish xavfini ko'p darajada oshiradi. Oilaviy gipertoniya kasalligi ham bu kasallikka irsiy moyil bo'ladi degan fikrni qo'liab-quvvatlaydi. Biroq, irsiy moyillik bo'lgani bilan shu irsiy kamchiliklarning ma'lum berishi uchun tashqi muhit omillarining ta'siri bo'lishi kerak. His-hayajonlar qo'zg'ab, stressga uchrash, yog' bosishi, chekish, kam harakatlik, me'yoridan ortiq osh tuzi iste'mol qilish ana shunday omillar jumlasiga kiradi. Biroq, ortiqcha tuz iste'mol qiladigan odamlarning hammasida ham bu kasallik paydo bo'lavermaydi, bu narsa ham irsiy moyillikning ahamiyati borligini ko'rsatadi.

Har qanday tabiatdagi arterial gipertenziyaning barqarorlashib borishida tomirlar devorida (arteriolalarda) boshlanadigan struktura o'zgarishlari ham katta o'rin tutadi. Qon bosimi ortishiga javoban tomirlar muskul qavatining gipertrofiyaga uchrashi ular yo'lining torayib qolishiga va periferik qarshilik ortib borishiga olib keladi. Bunday arteriyalar qon oqimi qarshiligiga javoban intakt tomirlarga qaraganda ancha ko'proq torayish bilan javob beradi. Boshqacha aytganda, ulardagi silliq muskullar massasi ko'payib qolganligi tufayli bu tomirlar ancha ko'proq torayadigan bo'ladi.

Yuqorida birma-bir aytib o'tilgan omillar har qaysisi o'z holicha yoki turli tarzda birga qo'shib yo gipertoniya kasalligi paydo bo'lishida etiologik rolni o'ynaydi yoki kasallikning patogenezida yetakchi bo'g'in bo'lib, uning avj olib borishini ta'minlaydi.

Ikkilamchi gipertenziyaning etiologiyasi bilan patogenezi. Simptomatik gipertenziyaga quyidagilar sabab bo'lishi aniqlangan: 1) bosh miyaning organik shikastlari (ensefalit, o'smalar, shikastlanislar); 2) buyrak usti bezlari o'smalari (feoxromotsitoma, aldosteroma, kortikosteroma); 3) buyrak kasalliklari (pielonefrit, buyrak arteriyasi yo'lining ateromatoz pilakcha tufayli torayib qolganligi, buyrak arteriyalari anomaliyalari). Demak, bir qancha muhim organ va sistemalarning turli xil organik shikastlari ikkilamchi arterial gipertenziya boshlanishiga sabab bo'lishi mumkin. Bular orasida buyrak parenximasi va tomirlarining zararlanishi, shuningdek endokrin o'zgarishlar, ayniqsa buyrak usti bezlari po'stloq moddasi funksiyasining kuchayishi hammadan muhim o'rin tutadi deb hisoblanadi (buyrak usti beziga aloqador gipertenziya). Mana shu

o'zgarishlar gipertenziyaning buyrakka va buyrak usti beziga aloqador xillarini paydo qiladi.

Gipertenziyaning buyrakka aloqador xili avj olib borish mexanizmiga qarab ikki guruhga bo'linadi: 1) renin ortiqcha ishlanib chiqishiga aloqador, reninga bog'liq gipertenziya (renovaskulyar gipertenziya), 2) natriy va suv ekskretsiyasi o'zgarishiga aloqador, hajmga bog'liq gipertenziya (gipertenziyaning bu xili glomerulonefritda kuzatiladi). Surunkali buyrak yetishmovchiligida ba'zan buyrakka aloqador gipertenziyaning ikkala xili paydo bo'ladi.

Gipertenziyaning reninga bog'liq xili buyraklardan biri intakt bo'lgani holda ikkinchisining arteriyasi toraygan mahalda tomirning shu torayishiga javoban yuzaga keladi (masalan, tajribada buyrak arteriyalaridan birini qisib qo'yilganida yoki ateroskleroz tufayli shu arteriya stenoz bo'lib qolganida). Ishemiyaga uchragan, buyrakda perfuzion bosimning pasayishi yukstglomerulyar kompleks tomonidan zo'r berib renin ishlanib chiqishiga sabab bo'ladi, buning natijasida shu buyrakda arterial bosim ko'tarilishi yo'li bilan qon oqimi asliga keladi. Bitta buyrakning zararlanishiga aloqador bo'lgan renal gipertenziya, tegishli davo qilinadigan bo'lsa, tez orada barham topib ketishi mumkin. Buyrak arteriyasi stenozida operatsiya qilinib, shu arteriyada rekonstruksiya o'tkaziladigan bo'lsa yoki zararlangan buyrak olib tashlanadigan bo'lsa, arterial bosim, ayniqsa gipertenziya endigina boshlanib kelayotgan mahallarda tez orada asliga kelib qoladi. Buyrakka aloqador gipertenziya uzoq davom etgan hollarda ikkinchi buyrak ham zararlanib, u ortiqcha miqdorda renin ishlab chiqara boshlaydi.

Tugunli poliarteriitda, bir tomonlama surunkali pielonefrit, yukstglomerulyar hujayralar o'smalari, xavfli gipertenziya va surunkali buyrak kasalliklarida kuzatiladigan gipertenziya patogenezida renin-angiotenzin-aldosteron sistemasining faollashib qolishi asosiy o'rin tutadi.

Gipertenziyaning buyrak usti beziga aloqador xili birlamchi mineralokortitsizm (giperaldosteronizm) va feoxromotsitomada kuzatiladi. Birlamchi giperaldosteronizm asosida buyrak usti bezlarining po'stloq moddasi diffuz giperplaziyaga uchraganida yoki aldosteroma (aldosteron ishlab chiqaruvchi o'sma) paydo bo'lganida buyrak usti po'stloq moddasining ko'plab aldosteron ishlab chiqarishi yotadi. Birlamchi giperaldosteronizm bilan og'rigan kasallarda arterial bosimning buyraklar tomonidan hajmiy idora etilishi mexanizmining buzilishi patogenetik rolni o'ynaydi. Aldosteron buyrakning distal kanalchalarida natriy qayta so'rilishini kuchaytiradi, bu holat organizmda natriy turib qolishiga va izotoniya yuzaga kelishi uchun tegishli miqdordagi suvning qayta so'rilishiga olib keladi. Natijada gipervolemiya boshlanib, hujayradan tashqaridagi suyuqlik hajmi (yurakdan otilib chiqadigan qon hajmi va hokazo) ortadi. Ayni vaqtda buyraklardan renin ishlanib chiqilishi keskin susayib qoladi.

Patologik apatomiyasi. Arterial gipertenziya uchun mayda arteriya va arteriolalarning zararlanishi hammadan ko'ra tipik belgi bo'lib hisoblanadi. Ayni vaqtda ularda uch turdagi asosiy stuktura o'zgarishlari - *arterioskleroz, gialinoz yoki fibrinoid nekroz* kuzatiladi.


Elastik va muskulli-elastik tipdagi arteriyalar uchun elasto-fibroz va ateroskleroz patognomonik bo'lib hisoblanadi, chunki gipertenziya ateroskleroz boshlanish xavfini soladigan jiddiy omildir. Tomirlardagi morfologik o'zgarishlarning tabiati arterial gipertenziya avj olishining bosqichi va kasallikning qanday (xavfsiz yoki xavfli tarzda) o'tayotganiga bog'liqdir. Masalan, xavfli gipertenziyada tomirlar va organlar birmuncha ilk mu'datlarda zararlanadi va gipertonik krizlar ko'proq bo'lib turadi. Gipertonik krizlar morfologik jihatdan olganda endoteliy bazal membranasing qatlanib, tuzilishi o'zgarib ketishi bilan ta'riflanadi, bu o'zgarishlar arteriolalar spazmga uchrashini ko'rsatadi. Bundan tashqari, arteriolalar devorida plazmatik infiltratsiya yoki fibrinoid nekroz kuzatiladi.

Gipertoniya kasalligining xavfsiz tarzda o'tishida morfologik o'zgarishlarning tabiati jihatidan bir-biridan farq qiladigan uchta asosiy bosqich tafovut etiladi. Chunonchi, *gipertoniya kaslligining I bosqichida (tranzitor gipertenziya bosqichida)* struktura o'zgarishlari muskul qavatining gipertrofiyasi va elastoz ko'rinishida bo'lib, faqat arteriolalar va mayda arteriyalarda topiladi. Tomirlar muskulli qavatining gipertrofiyasi ichki elastik membraning kengayib qolgan joylaridan intimaga o'tadigan silliq muskul hujayralari giperplaziyasi va gipertrofiyasiga bog'liqdir. Ba'zan endoteliy bilan ichki elastik membrana o'rtasida ikki va bundan ko'ra ko'proq qavatli silliq muskul hujayralari mintaqasi paydo bo'ladi. Bunda arteriolalar devori qalinlashib qoladi. Elastozda tomirlarning ichki elastik membranasini guyo bir nechta qatlama ajratadida (13-rasm), intima tagidagi butun bo'shliqqa teshib o'tib, uni chirmab oladi (membrana reduplikatsiyasi). Intima bilan mediada yangi hosil bo'lgan talaygina elastik tolalar qatlamlari yuzaga keladi, shuning natijasida muskul tipidagi arteriyalar elastik tipidagi arteriyalarga aylanib qoladi.

Muskul pardasi gipertrofiyasi va gipertenziyaning tranzitor davrida yuzaga keladigan elastoz tabiatan tarqoq bo'lib, tomirlar devoridagi struktura qismlarining tomir ichidagi bosim ko'tarilganiga javoban yuzaga chiqaradigan kompensator-moslashtiruvchi reaksiyasidir.

Gipertoniya kasalligining arterial bosim mudom yuqori bo'lishi bilan ajralib turadigan II bosqichida hamma yerdagi tomirlarla ularning devoridagi alteratsiya jarayonlarining kuchayib borayotganidan darak beruvchi o'zgarishlar topiladi. Chunonchi, arteriolalar va mayda arteriyalarda shu tomirlar devorlari o'tkazuvchanligining buzilishi natijasida plazmatik hujayra to'plamlari ko'zga tashlanadi, bu - intimaning zararlanganiga bevosita bog'liqdir. Tomirlar ichidagi bosimsing ko'tarilib, tomirlarning

tortishib turishi, ya'ni spazmi, renin va angiotenzin ishlanib chiqishining kuchayishi singari omillar ana shunga yo'l ochadi. Renin bilan angiotenzin-I, tajribada aniqlanganidek, tomirlar devoriga to'g'ridan-to'g'ri shikast yetkazuvchi ta'sir o'tkazadi.



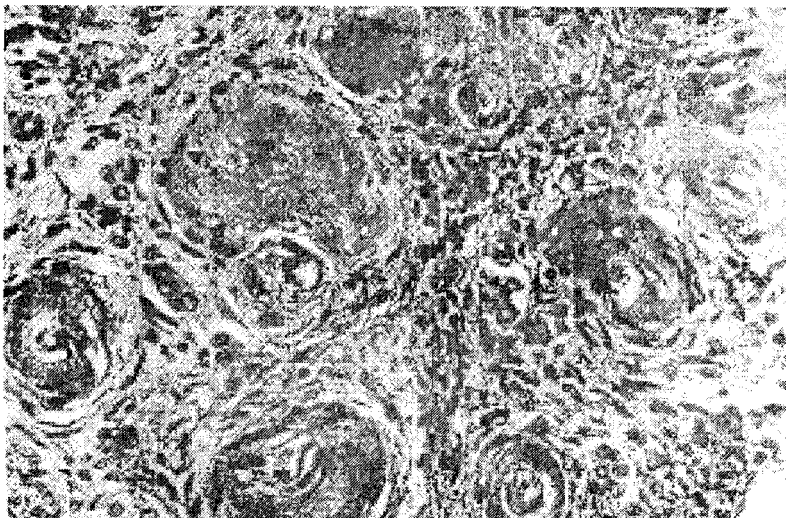
13-rasm. Arteriya ichki elastik membranasi elastozisi.

O'tkazuvchanlikning buzilishi va tomirlar devoriga plazmatik hujayralar shimilishi arteriolalar va mayda arteriyalarda keyinchalik boshlanuvchi gialinozning dastlabki muhim bosqichidir. Buyrak, bosh miya, me'da osti bezi, ichak, ko'z to'r pardasi, buyrak usti bezlari kapsulasining arteriolalari va mayda arteriyalari ko'pincha ana shunday gialinozga uchraydi (14-rasm).

Arterial gipertenziyada elastik va muskulli-elastik tipdagi arteriyalarda uchraydigan asosiy shikast aterosklerozdir, bunday ateroskleroz gipertenziya bo'lmasdan turib boshlanaveradigan aterosklerozdan hech bir farq qilmaydi. Biroq, gipertenziya kasalligida aterosklerozning ko'proq uchrashi, sezilarliroq bo'lishi va arterial gipertenziyasi yo'q odamlardan ko'ra ancha yosh kishilarda ham yuzaga kelaverishi aniqlangan. Gipertenziya uchun muskul tipidagi arteriyalarda aterosklerotik o'zgarishlar boshlanishi, shuningdek sirkulyar ravishda joylashgan aterosklerotik pilakchalar paydo bo'lishi va bu hodisaning tomirlar yo'li yanada ko'proq torayib qolishiga olib borishi xarakterlidir.

Arterial gipertenziya koronar ateroskleroz avj olishini ayniqsa tezlashtiradi. Ayni vaqtda koronar arteriyalar aterosklerozining tromboz, kalsinoz bilan o'tadigan, tomir yo'lining keskin torayib qolishiga, aterosklerotik shikastlarning periferiyadagi mayda arteriyalar tarmoqlariga tarqalishiga olib boradigan eng og'ir xillari yuzaga keladi. Yurak, miya,

buyrak, me'da osti bezi, uyqu va umurtqa arteriyalarida elastofibroz va stenozlovchi ateroskleroz keskin ifodalangan bo'ladi.



14-rasm. Buyrak mayda arteriyalari va arteriolalarining gialinozi.

Gipertoniya kasalligining doimiy anatomik belgisi yurak chap qorinchasi miokardining gipertrofiyaga uchrashi. Yurak og'irligi odatda 2-3 baravar ortib, o'rta hisobda 600-700 g ni tashkil etadi, bir qancha hollarda 900-1000 g ga ham yetib qoladi. Chap qorincha devorining qalinligi 2-3 sm ga yetadi. Yurak faoliyati kompensatsiyalanib turgan davrda yurakning og'irligi chap qorincha miokardi gipertrofiyasi darajasini aks ettiradi va o'rta hisobda aytganda arterial bosim darajasiga mutanosib ravishda ortib boradi. *Gipertoniya kasalligining ana shu davrida miokardning konsentrik gipertrofiyasi* qayd qilinadi. Mikroskopda tekshirib ko'rilganida muskul tolalari yo'g'onlashib, yadrolarining hajmi kattalashib qolgani va to'g'ri burchak yoki g'alati boshqa bir shaklga kirgani ma'lum bo'ladi. Elektron mikroskopiyada gipertrofiyalanib ketgan muskul tolalarida mitoxondriyalar ham gipertrofiyaga uchrab, ularning giperplaziyalanib qolgani ko'zga tashlanadi. Miofibrillalar sintezi ham kuchayadi. Miokard gipertrofiyasi yurak nuqsonlari, kardiomiopatiyalarda ham kuzatilishi mumkin. Gipertoniya tufayli kattalashgan yurakni ana shunday gipertrofiyaga uchragan yurakdan farq qilmoq kerakligini ta'kidlab o'tish joiz.

Gipertrofiyaga uchragan miokardda gipoksiya kuchayib borishi munosabati bilan muskul tolalarida distrofiya va nekroz ro'y berib, yurak

bo'shliqlari miogen tarzda kengayadi (*ekscentrik miokard gipertrofiyasi*), shuningdek mayda o'choqli kardioskleroz boshlanadi. Koronar arteriyalarda sezilarli ateroskleroz ko'zga tashlanadi. Yurak dekompensatsiyasi boshlangan davrda chan qorincha bo'shlig'i kengayib (dilatatsiya), o'ng qorincha miokardi gipertrofiyalanadi, shuning natijasida yurak shakli o'zgarib, u sharsimon ko'rinish oladi, so'rg'ichsimon muskullar va trabekulalar yassi bo'lib qoladi. Chap qorincha devorlari yassilanib boradi.

Gipertoniya kasalligining *III bosqichi (davri)* organ va to'qimalar tomirlari zararlanishi (bularda fibrinoid nekroz, gialinoz, ateroskleroz, arterioskleroz paydo bo'lishi) natijasida organ va to'qimalarning ishemiyaga uchrab, zararlanishi bilan ta'riflanadi. Tomirlardagi bunday shikastlar, hayot uchun muhim organlarga qon quyilishi, ularda infarktlar, atrofiyalar va skleroz boshlanishiga sabab bo'lishi mumkin.

Klinik manzarasi. Essensial gipertenziya ikki xil bo'lib, ya'ni ikki variantda o'tishi mumkin. Ko'p chilik bemorlarda bu kasallikning nisbatan xavfsiz bo'lib o'tadigan xili kuzatiladi, u yo yurak yetishmovchiligi yoki serebrovaskulyar asorat bilan tugallanadi. Kasallikning xavfli xili birmuncha yoshroq odamlarda ko'proq, uchraydi va diastolik bosimning juda yuqori bo'lishi bilan o'tadi. Bunda buyrak yetishmovchiligi juda tez avj olib boradi. Patologik jarayonlar qaysi organlarda ko'proq avj olganligiga qarab, *gipertoniya kasalligining yurakka, buyrakka aloqador va serebral* xillari tafovut qilinadi. Gipertoniya kasalligining yurakka aloqador xili yurak ishemiya kasalligining mohiyatini tashkil etsa, serebral xili serebrovaskulyar kasallikka olib boradi, buyrakka aloqador xili nefroskleroz avj olishiga asosiy sabab bo'ladi. Gipertoniya kasalligi shu uchala xilining klinik ko'rinishlari juda xilma-xildir, ular tegishli boblarda ko'rib chiqiladi.

Gipertoniya kasalligi ko'pgina bemorlarda asorat berib, gipertoniya krizlariga sabab bo'ladi, gipertoniya krizlari kasallikning hamma davrlarida boshlanishi mumkin. Ko'pgina tadqiqotchilar gipertoniya krizlarining ikki turini tafovut qiladi. *Birinchi turdagi krizlar* kasallikning ilk bosqichlari uchun xarakterlidir. Klinik jihatdan olganda ular to'satdan arterial bosim ko'tarilib ketib, odamni titroq bosishi, yurak o'ynashi. bosh og'rishi bilan namoyon bo'ladi. Bu o'zgarishlar bir necha daqiqadan tortib, bir necha soatgacha davom etishi mumkin. *Ikkinchi turdagi krizlar* gipertoniya kasalligining asosan kechki bosqichlarida uchraydi va qattiq bosh og'rishi, qusish, ko'z oldining jimirlashib turishi bilan namoyon bo'ladiki, bu hodisalarni umuman *gipertonik ensefalopatiyasi sindromi* deb atash rasm bo'lgan. Bunday krizlar bir necha soatdan bir necha kungacha davom etadi. Kriz vaqtida miyada qon aylanishining dinamik tarzda izdan chiqishi yoki insult boshlanib qolishi mumkin. Ko'pincha stenokardiya xurujlari, miokard infarkt, yurak astmasi va o'pka shishuvi boshlanadi.

VASKULITLAR

Vaskulitlar-tomirlar devorining yallig'lanishi bo'lib, inson patologiyasida kattagina o'rinni egallaydi. Ular kelib chiqish sabablari va avj olib borish mexanizmiga qarab, *birlamchi va ikkilamchi* bo'lishi mumkin. *Ikkilamchi vaskulitda* so'z yallig'lanish jarayonining atrofda to'qimadan tomirga o'tishi to'g'risida yoki bakterial infeksiya zo'rayganida shu infeksiyaga tomirlar ham qo'shilib ketishi to'g'risida bo'radi. Ikkilamchi vaskulit odatda mahalliy harakterga ega bo'ladi, lekin bakteriemiya natijasida yallig'lanish jarayoni tarqalib ketishi ham mumkin. Lekin vrachning amaliy ishida *birlamchi vaskulitlar* muhimroq ahamiyatli bo'lib hisoblanadi, chunki ular tomirlarga aloqador sindromiarning asosini tashkil etadi. Ayni vaqtda arteriyalar, venalar yoki kapillyarlar patologik jarayonga tortilishi (aortit, arteriit, arteriolit, kapillyarit, flebit boshlanishi) mumkin. Undan tashqari, ba'zi hollarda tomirlarning zararlanishi, masalan, tugunli poliarteriitda bo'lgani kabi, birdan-bir klinik simptom bo'ladi. Boshqa hollarda vaskulitlar, masalan, sistema qizil volchankasi (yugirigi)da bo'lganidek kasallik simptomlaridan biri bo'lib hisoblanadi, xolos. Tomirlarga aloqador sindromlar hamma hollarda ham organ va to'qimalar ishemiyasi bilan birga davom etib bo'radi.

Vaskulitlar o'zining klinik-anatomik xususiyatlari jihatidan to'rtta asosiy guruhga bo'linadi:

1) tugunchali poliarteriitlar guruhi, ularning asosiy belgisi muskul tipidagi mayda va o'rta arteriyalarda nekrotik jarayon boshlanishidir, bu narsa mikroanevrizmalar paydo bo'lishiga olib boradi. Vaskulitlarning ushbu guruhi tomirlarning sistema doirasida zararlanishi bilan ta'riflanadiki, bu ko'pgina organlarning patologiyasiga, ularning ishemiyadan zararlanishiga olib boradi;

2) o'ta sezuvchanlik reaksiyasiga aloqador vaskulitlar. Bunga mayda tomirlar, asosan, postkapillyar venulalarning zararlanishiga aloqador geterogen tomir sindromlari guruhi kiradi. Ayni vaqtda asosan teri tomirlari zararlanadi, goho tomirlarning sistema doirasida zararlanishi ham kuzatiladi;

3) granulyomatoz (ulkan hujayrali) arteriitlar. Bu guruhga chakka arteriyalari arteriitlari va Takayasu arteriiti kiradi, ular uchun turli kalibrdagi arteriyalar devorida sezilarli yallig'lanish bo'lishi harakterlidir. Ko'pchilik hollarda tomirlar devorida granulyomatoz yallig'lanish boshlanib, ulkan hujayralar paydo bo'ladi;

4) klinik-anatomik jihatdan aniq ajralib turadigan, tabiatan spesifik bo'lgan nekrozlovchi vaskulitlar. Vegener granulyomatozi, sistema qizil volchankasi (yugirigi), revmatoid artrit, Byurger kasalligi (obliteratsiyalovchi trombangiit) ana shu guruhga kiradi. Masalan, limfoma, Xojkin kasalligi tarqoq mieloma, yarali kolit singari bir qancha kasalliklar ham borki, ularda

tomirlar shak-shubhasiz zararlanadi. Yuqorida bayon etilgan vaskulitlarning asosiy xususiyatlari 1-jadvalda keltirilgan.

1-jadval.

Vaskulitlarning qisqacha ta'rifi

Vaskulit xili	Jarayonga tortiladigan tomirlar	Vaskulit Boshlanadigan organ va to'qimalar	Asosiy morfologik belgilari
Tugukchali periararteriit	O'rtacha va mayday arteriyalar	Me'da-ichak yo'li, jigar, buyraklar, me'da osti bezi, muskullar va hokazo.	Arteriya devori barcha qatlamlarining neytrofillar va eozinofillar infiltratsiyasi bilan o'tadigan fibrinoid nekrozi. Arteriyalar advertisiyasi ham jarayonga qo'shilib ketadi. Kechki bosqichlarida fibroz boshlanadi.
O'ta sezuvchanlik rsaksiyasiga aloqador vaskulitlar(leykoklastik)	Arteriolarlar, kapillyarlar, venularlar	hamma organ va to'qimalar, ayniqsa teri, seroz pardalar, buyraklarning tomirli koptokchalari.	Venula devorining fibrinoid nekrozi va neytrofil infiltratsiyasi
Kranial arteriit	Elastik tolalarga boy yirik arteriyalar	Asosan chakka sohasining arteriyalari (hamma intrakranial tomirlar zararlanishi ham mumkin)	Surunkali mononuklear yallig'lanish infiltratsiyasi - elastik tolalar fragmentlarga ajralgan joylarda ulkan hujayralar paydo bo'lishi
Takayasu arteriiti	Yirik va o'rtacha arteriyalar	Aorta, o'pka arteriyasi, arteriyalar-ning aortadan chiiqish joylari	Advertisiyning mononuklearlar bilan infiltra-siyalanib, keyinchalik jarayonga media bilan ntimaning qo'shilib ketishi

Byurger kasalligi (obliteratsiyalovchi trombangiit)	Arteriyalar, venalar va nervlar	Qo'l va oyoqlar	Trombozga sabab bo'ladigan yallig'lanish. Tomir devorining hamma qatlamlari jarayonga tortiladi va jarayonga vena bilan mervlarga ham o'tadi.
---	---------------------------------------	-----------------	--

TUGUNCHALI ARTERIITLAR

Bu guruhga: klassik tugunchali periarteriit, allergik granulyomatoz, infantil tugunchali poliarteriit (bolalar poliarteriiti) va aralash tugunchali poliarteriit kiradi.

KLASSIK TUGUNCHALI POLIARTERIIT

Klassik tugunchali poliarteriit (yo'ki tugunchali periarteriit) nekrozga olib boradigan o'tkir transmural yallig'lanishdir. Bunda to'qimalar segment-segment bo'lib zararlanadi. Klassik tugunchali poliarteriit mikroanevrizmalar, tugunchalar paydo bo'lishi, tomirlarning obstruksiyaga uchrab, qon ta'minotining buzilishi bilan ta'riflanadi. Ba'zi hollarda o'zgarishlar faqat gistologik tekshirish yo'li bilan topiladi (mikroskopik tugunchali periarteriit).

Tomirlar sistema bo'lib zararlanganida barcha organ va to'qimalar (buyrak, yurak, jigar, me'da-ichak yo'li, skelet muskullari, badan terisi, nerv sistemasi) kasallikka tortilib ketishi mumkin. Lekin o'pka hamda aorta yirik tomirlari bundan istisno. Klassik tugunchali periarteriit aksari o'rta yashar kishilarda kuzatiladi, lekin chaqaloqlardan tortib har xil yoshdagi odamlar ham bundan mustasno emas. Kasallik erkaklarda ayollardagiga nisbatan 2-3 baravar ko'proq uchraydi.

Etiologiyasi va patogenezini. Bu kasallikning etiologiyasi va patogenezini noma'lum. Bunday poliarteriitning paydo bo'lishida immun komplekslarning ahamiyati bor deb taxmin qilinadi. Surunkali V gepatidagi antigenemiya bilan klassik tugunchali poliarteriit boshlanishi o'rtasida mahkam bog'liqlik borligi aniqlangan, bu - tomirlar devorining zararlanishida immunokompleks mexanizmining ahamiyati borligidan dalolat beradi. Tomirlar devoridagi o'zgarishlar Artyus fenomeniga o'xshab ketadi. Mana shu farazga muvofiq, arteriyalarning zararlanish mexanizmida bemorlar qonida topiladigan antineytrofil sitoplazmatik auto-antitelolar (ANSA) alohida ahamiyat kasb etadi. ANSA neytrofillar va monositlar bilan o'zaro ta'sir etib, ularning faol holga o'tishiga sabab bo'ladi, shunda ular arteriyalar endoteliysini zararlab, keyin tomir devori nekrozlanishiga olib boradigan zaharli erkin radikallarni ajratib chiqaradi deb taxmin qilinadi.

Morfologiyasi. Nekrotik jarayon aksari arteriyalar bifurkatsiyasi va tarmoqlari sohasidan joy oladi. Struktura o'zgarishlari anatomik va mikroskopik darajalarda bo'lishi mumkin. O'tkir davrdagi vaskulit arteriya devorida transmural yallig'lanish boshlanishi bilan ta'riflanadi. Bunda tomir devorining tashqi yarmida neytrofililar, eozinofililar va mononuklearlardan iborat sezilarli infiltrasiya kuzatiladi. Tomir devorining ichki tomonida fibrinoid nekroz bo'ladi. Tomir yo'lida tromblar yuzaga kelishi mumkin. Kasallikning birmuncha kechki davrida infiltrasiya yo'qolib ketadi va arteriya devorining mononuklear infiltratsiyali fibrozi birinchi o'ringa o'tib qoladi. Tomirlar adventisiysida fibroblastlar proliferatsiyasi boshlanib, tugunchalar paydo bo'ladi.

Tugunchali arteriitlarning **klirik alomatlari** har xil. Kasallik to'satdan yoki zimdan boshlanishi mumkin. Harorat ko'tarilib, ishtaxa yo'qolishi, ozish, darmonsizlik qon bosimining ko'tarilishi harakterlidir. Ko'pincha buyraklar zararlanib, buyraklar yetishmovchiligi boshlanadi va bemor kishi shundan o'lib qoladi. Me'da-ichak yo'lining tomirlari zararlanganida qorinda og'riq turib, ich ketadi, melena kuzatiladi. Tashxisi faqat biopsiya yordami bilangina qo'yilishi mumkin.

ALLERGIK GRANULYOMATOZ

Allergik granulyomatoz (Charg-Shtrauss sindromi) tomirlar zararlanishining tabiati jihatidan klassik tugunchali poliarteriitga o'xshab ketadi. Biroq, perivaskulyar sohada granulyomatoz yallig'lanish boshlanishi va arteriyalar ham, venalar ham jarayonga tortilib ketishib bilan farq qiladi. Charg-Shtrauss sindromi sistema vaskuliti boshlanishi bilan bir vaqtda harorat ko'tarilishi, og'ir bronxial astma va sezilarli eozinofiliya bo'lishi bilan ta'riflanadi. Tugunchali periarteriitdagidan farq qilib, o'pka tomirlarining zararlanishi ham harakterli. Bundan tashqari, taloq, me'da-ichak yo'li, yurak va goho buyrak tomirlari kasallikka tortiladi.

Arteriitning bu turi hamisha allergik jarayon ustiga, ayniqsa bronxial astma paytida boshlanadi. Bemorlarning periferik qonida eozinofiliya boshlanishi, shuningdek tomirlar zararlangan joyda eozinofililar hamda granulyomalar paydo bo'lishi tipik hodisa bo'lib hisoblanadi. Mana shularning hammasi allergik granulyomatozning avj olib borishi o'ta sezuvchanlik reaksiyasiga aloqador ekanligidan darak beradi.

ARALASH TUGUNCHALI POLIARTERIIT

Aralash tugunchali poliarteriit klassik tugunchali poliarteriit va allergik granulyomatoz xususiyatlarining birgalikla uchrashi bilan ta'riflanadi. *Bu polisistema kasalligi bo'lib, o'rtacha kattalikdagi arteriyalar, shuningdek arteriolalar, kapillyarlar, venulalarning jarayonga qo'shilishi bilan o'tadi.* Birmuncha yirikroq tomirlarda yuzaga keladigan o'zgarishlar klassik

tugunchali poliarteriidagi o'zgarishlar bilan birdek bo'ladi, mayda tomirlarda esa allergik granulyomatoz paydo bo'lishi harakterlidir. Tomir sindromining bu turi ko'pchilik hollarda granulyomatoz reaksiya bilan birga davom etadi. Biroq, anamnezda allergiya borligi, eozinofiliya topilishi, tomirlarning eozinofillar bilan infiltratsiyalanishi, o'pka tomirlarining zararlanishi hamisha ham kuzatilavermaydi.

BOLALAR TUGUNCHALI POLIARTERIITI

Bolalar tugunchali poliarteriiti kamdan-kam uchraydigan sistema kasalligidir. Go'daklar va bolalarda kuzatiladi. Kattalardagi tugunchali poliarteriit qanday o'zgarishlar bilan ta'riflansa, bu kasallik ham tomirlarda xuddi shunday o'zgarishlar bo'lishi bilan ta'riflanadi. *Kawasaki kasalligi* (teri-shilliq parda limfatik sindromi) shu tugunchali poliarteriitning to'rlaridan biridir. Bu kasallikda asosan yurak toj tomirlari, son, chanoq, taloq tomirlari zararlanadi. Ushbu sindromning muhim xususiyati yurak toj tomirlari zararlanib, ularda nekrotik jarayon (nekrozlovchi vaskulit) boshlanishidir, bu narsa oxiri tromboz va anevrizma hosil bo'lishiga olib kedadi.

Etiologiyasi va patogenezini noma'lum. Lekin mavjud kuzatuvlar immun reaksiyaning idora etilishi buzilishidan darak beradi, shu narsa T-hujayralar va makrofaglar faollashib, sitokinlar ajralib chiqishiga, poliklonal B-hujayralar juda faol holga o'tib, endotelial hujayralarga ta'sir ko'rsatuvchi autoantitelolar hosil bo'lishiga olib boradi, natijada ular destruksiyaga uchrab, vaskulit boshlanadi.

Kawasaki kasalligining avj olib borish mexanizmi quyidagicha deb hisoblanadi. Hali ham noma'lum bo'lgan antigen ta'sirida immun sistema faol holga o'tib, interleykin-1, interferon va TNF miqdori ko'payib ketadi. Hosil bo'ladigan sitokinlar antigen ekspressiyasini boshlaydi va endotelial hujayralar uchun zaharli antitelolar hosil bo'ladi. Lekin shu narsa diqqatga sazovorki, Kawasaki kasalligi ko'pincha infeksiyalarga, ayniqsa virusli infeksiyalarga irsiy jihatdan moyilligi bor odamlarda uchraydi. Shuning uchun infektlar (ayniqsa, virus infekti)ga yoqorida aytib o'tilgan jarayonlarning triggerlari deb qaraladi. Kawasaki kasalligi tabiatan virusga bog'liq, deb taxmin qilinadi. Oqibati koronar tomirlarning nechog'lik zararlanganiga bog'liq. Kasallik o'z-o'zidan qaytib ketgan hollar ham ma'lum.

Klinik manzarasi. Kawasaki kasalligi teri epiteliysi deskvamasiyaga uchrab, terida eritema paydo bo'lishi, kon'yunktivit boshlanishi, limfa tugunlari kattalashuvi, tromboarteriit va koronar arteriyalar ajevriзмasi bo'lishi bilan ta'riflanadi. Bu kasallikdan o'lish hollari 30 foizni tashkil etadi. Koronar arteriyalar trombozida bu tomirlardagi anevrizmalar yorilib, tamponada va miokard infarkti boshlanganida odam to'satdan o'lib qoladi.

VEGENER GRANULYOMATOZI

Vaskulitning bu turi quyidagi uchta xususiyati: 1) yuqori nafas yo'llarida nekrozlovchi granulyomatoz boshlanishi, 2) mayda arteriya va venalarda, asosan o'pkaning mayda tomirlarida nekrozlovchi yoki granulyomatoz vaskulit bo'lishi (lekin turli organ va to'qimalar ham zararlanishi mumkin), 3) nekrozlovchi glomerulonefrit boshlanishi bilan ajralib turadi. 40 yashar erkaklar ayollardagidan ko'ra ko'proq kasallanadi.

Patologik anatomiyasi. Morfologik jihatdan olganda yuqori nafas yo'llarining shilliq pardasida granulyomalar, burun, hiqildoq, tanglayda esa yara bo'lib ketgan vaskulitli joylar topiladi. O'pkada nekrozlovchi granulyoma o'choqlari bo'ladi. Radiografiyada irib, bo'shliq hosil qilgan joylar ko'zga tashlanadi. Granulyomalar mikroskopda tekshirib ko'rilganda o'rtasida limfotsitlar, plazmotsitlar, makrofaglar va ulkan hujayralar bilan o'ralgan nekroz bo'ladi, o'sha hujayralar orasida yakkam-dukkam eozinofillar ham uchraydi. Tugunchali periarteriitga o'xshab ketadigan nekrozlovchi yoki granulyomatoz vaskulit topiladi. Og'ir hollarda jarayonga alveolalarning kapillyarlari ham qo'shilib ketishi mumkinki, bu - bir talay qon quyilishiga olib keladi. Segmentar nekrozlovchi glomerulonefrit ham avj olib boradi.

Vegener granulyomatozining **etiologiyasi va patogenezi** noma'lum. Autoimmun jarayonlarning ahamiyati bor degan fikr ham yo'q emas, qonda aylanib yuradigan immunokomplekslar bo'lib, ularning tomir ko'ptokchalari va boshqa tomirlarda to'planib borishi shundan dalolat beradi. Ko'pincha revmatoid omil ham topiladi, gipergammaglobulinimiya bo'ladi (G, A immunoglobulinlar). Yaqinda neyetrofillarga qarshi autoantitelolar topildi, ular kasallarning qonida 95 foiz hollarda uchraydi va vaskulit patogenezida muhim o'rin tutadi.

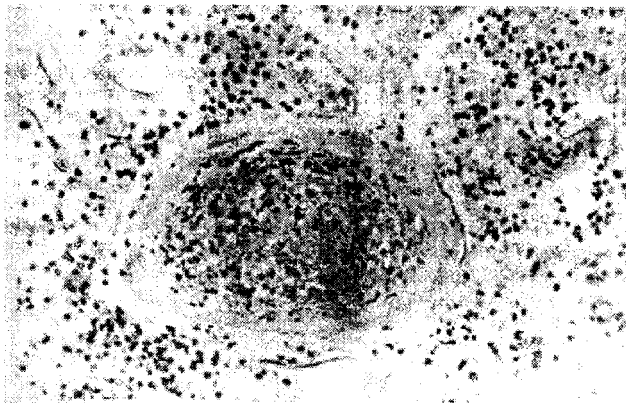
O'TA SEZUVCHANLIK REAKSIYASIGA ALOQADOR (ALLERGIK, LEYKOKLASTIK) VASKULITLAR

Bu vaskulitlar guruhining o'z xususiyatlari bor. Birinchidan, mayda tomirlar, asosan postkapillyar venulalarning zararlanishi xarakterli. Ikkinchidan, teri tomirlari ko'proq zararlanadi, bu yaxshi sezilib turadigan purpura boshlanishiga olib keladi. Ichki organlar (o'pka, bosh miya, buyrak, me'da-ichak yo'li) kamroq hollarda zararlanadi. Ko'pchilik hollarda vaskulit tomir devorida immun komplekslar to'planib borishidan boshlanadiki, bunday hodisa III tipdagi o'ta sezuvchanlik reaksiyasi mahallida kuzatiladi. Ko'pincha sulfanilamidlar, penitsillin yoki mikroorganizmlar (masalan, bakteriyalar, bsta-gemolitik streptokokk, viruslar) ekzogen antigenlar bo'lib maydonga chiqadi. lekin endogen antigenlarning ahamiyatini ham istisno qilib bo'lmaydi. Masalan, immunokompleks vaskuliti boshlanishida virusli gepatit mahallida antigenemiyaning ahamiyati borligi isbot etilgan.

Etiologiyasi va patogenezini. Vaskulitlarning patogenezida quyidagi bosqichlar tafovut qilinadi:

- 1) antigen ta'siriga javoban antitelolar hosil bo'lishi;
- 2) qonda aylanib yuradigan immunokomplekslar yuzaga kelib, ularning venulalar devorlarida to'planib borishi;
- 3) komplementning in situ faollashib, S3a va S5a komponentlar hosil bo'lishi;
- 4) xemotaksis natijasida tomirlar devorida neytrofililar to'planib borishi;
- 5) neytrofililar va makrofaglardan lizosomal fermentlar, jumladan elastoza va kollagenoza, shuningdek zaharli erkin radikallar ajralib chiqib, keyin tomirlar devorining nekrozga uchrashi.

Patologik anatomiyasi. Vaskulitning hozir bayon etilayotgan bu xili morfologik jihatdan olganda tomir devorida neytrofil infiltratsiya bo'lishi, fibrinoid nekroz boshlanishi (15-rasm) va eritrotsitlar ekstravazatlari borligi bilan ta'riflanadi.



15-rasm. Allergik vaskulit mahalida tomir devorida paydo bo'lgan fibrinoid nekroz.

Tomirlar devorining zararlangan joyida leykositlar yadro detritining topilishi bu kasallikning muhim xususiyatidir ("leykoklazis"). Og'ir hollarda tomirlar devorida fibrinoid to'planib boradi, venulalar trombozi kuzatiladi. Goho birmuncha kechki muddatlarda boshlanadigan limfoid infiltratsiya bo'ladi. Immuno-flyuoressensiyada granulyar depozitlarda G, M immuno-globulinlar va S3 komponenti topiladi.

Tomirlarda boshlanadigan jarayon odatda tabiatan qaytar bo'ladi, lekin jarayon qo'zib turadigan va surunkali bo'lishi ham mumkin.

O'ta sezuvchanlik reaksiyasiga aloqador vaskulitlar zardob kasalligida, turli xil o'smalar, limfoproliferativ jarayonlar, Shenleyn-Genox purpurasi mahallida kuzatiladi. Bu purpurada tana pastki yarmining terisi qizarib chiqishi bilangina qolmay, balki me'da-ichak yo'lidan qon ketishi, artralgiya va buyrak yetishmovchiligi hodisalari ham uchirab turadi. Ayni vaqtda buyrakda tabiatan immun o'zgarishlarga aloqador bo'lgan va tez zo'rayib boradigan o'choqli va tarqoq glomerulonefrit boshlanadi. Immuno-flyuorensensiya usuli qo'llanilganda tomirlar zararlangan joyda depozitlar topiladi.

CHAKKA ARTERIYALARI ARTERIT

Chakka arteriyalari arteriiti (kranial arteriiti) o'rtacha va yirik kalibrli arteriyalar zararlanishi mumkin bo'lgan sistema arteriiti bo'lib hisoblanadi. Lekin vaskulitning bu xilida asosan karotid arteriyaning shoxlari, xususan chakka arteriyasi jarayonga tortilib ketadi. Chakka arteriyalari arteriitida yallig'lanish arteriya devorining hamma qatlamlariga o'tib, panarteriit boshlanishi mumkin. Shikastlar nechog'lik chuqur tushib borishiga qarab kasallikning uch xil turi tafovut qilinadi.

Birinchi turida tomir devorining hamma devorlarida granulyomalar hosil bo'ladi, bularning tuzilishida epitelioid hujayralar, makrofaglar, limfotsitlar, ko'p yadroli ulkan hujayralar ishtirok etadi. Kasallikning ilk bosqichlarida media (arteriya devorining o'rta qatlami) ko'proq darajada zararlanib, silliq muskul hujayralari nekrozi va ichki elastik membrana destruktiviyasi boshlanadi. Ulkan hujayralar sitoplazmasida elastik tolalarning bo'laklarini ko'rish mumkin. Intimaning jarayonga qo'shilib ketishi trombozga olib boradi. Bu vaskulitning *ikkinchi turi* tomir devorining hamma qatlamlariga o'tib ketadigan nospesifik yallig'lanish reaksiyasi boshlanishi bilan ajralib turadi. Tomirlarning devorlari neytrofillar, limfotsitlar va eozinofillar bilan infiltratsiyalangan bo'ladi. Bu vaskulitning *uchinchi turi* media (arteriya devorining o'rta qatlami) va ichki elastik membranada sezilarli o'zgarishlar bo'lmagani holda intimada fibroz boshlanishi bilan ta'riflanadi. Intima fibrozi tomir yo'lining torayib qolishiga olib boradi.

Vaskulitning uchala turida ham arteriyalarning katta-katta segmentlari zararlanadi, shu bilan birga zararlangan joy doirasida tomirning zararlanmagan qismlari uchrashi mumkin. Ba'zi hollarda tomirlar bo'ylab, masalan, chakka arteriyasi bo'ylab qo'lga unnaydigan tugun-tugun tuzilmalar hosil bo'ladi. Tomirlar zararlangan joydagi teri qizarib, shishib turadi. Kasallik hammadan ko'p zararlantiradigan joylar ichki karotid arteriyasining ko'zga boradigan va orqa siliar tarmoqlari, shuningdek tashqi karotid sistemasining yuzadagi chakka, ensa, yuz va jag tarmoqlaridir. Biroq, yuqorida ko'rsatib o'tilganidek kasallik sistema kasalligi tusiga kirib, mezenterial tomirlar, son, qo'ltiq osti arteriyalari, qorin aortasi va aorta

ravog'i (yoyi) tarmoqlari jarayonga qo'shilib ketishi mumkin. Buyrak tomirlarining tarmog'i zararlanmay qolaveradi, shu narsa kranial arteriitni tugunchali poliarteriitdan ajratib turadi.

Kasallikning **etiologiyasi va patogenezi** noma'lum. Ichki elastik membrananing fragmentlangan joylarida immunoglobulin depozitlari topiladigan bo'lgani uchun elastik tolalarning zararlanishi tabiatan autoimmun reaksiyaga bog'liq deb taxmin qilinadi. Boshqa bir nazariyaga muvofiq, o'rta muskul qavatidagi silliq muskul hujayralariga HLA-DR antigenlari ekspressiyasining zo'rayishi ahamiyatga ega. Oilaviy moyillik bo'lish hollari ham tasvirlangan.

Kasallikning **klinik alomatlari** har xil bo'lib, jarayonning qacda avj olganiga bog'liq. Bu kasallik 50 yashar ayollarda ko'proq uchraydi. Bu dardning asosiy nospesifik simptomlari: darmon ko'rishi, lanj bo'lish, tana haroratining subfebril darajagacha ko'tarilishi va ozishdir. Spesifik simptomlari jumlasiga bosh og'rib, bu og'riqning buyin, yuz, jag, tilga o'tib turishi kiradi. Bosh terisiga andek bosib ko'rilganida ham terining o'sha joyi og'riyveradi. Faqat kranial tomirlar, ayniqsa ko'z arteriyasi zararlanganida ko'ruv funksiyasi izdan chiqib, diplopiya kuzatiladi, bundan tashqari, ko'z birdan ko'rmay qolishi mumkin. Kamqonlik (anemiya) boshlanishi va eritrotsitlar cho'kish tezligining ortishi (ECHT) ham klinik simptomlarning biri bo'lib hisoblanadi. Ba'zi bemorlarda buyin, yelka, orqa, bel, son muskullarining og'rib turishi bilan ta'riflanadigan polimialgiya uchraydi (muskullarga aloqador revmatik sindrom). Muskullar tarang tortishib, bezillab turadi. Biroq, bu sindromning chakka arteriyalari arteriitiga bog'liq-bog'liqmasligi aniq emas. Ushbu arteriitga tashxis biopsiya natijalariga qarab quyiladi.

Kranial arteriit nisbatan olganda xavfsiz kasallikdir, remissiyalari uzoq cho'zilib, surunkasiga o'tishi bilan ajralib turadi. Biroq, ko'zning to'satdan ko'rmay qolishi, miokardning qonsizlanishi singari ishemiya hodisalari, nevrologik o'zgarishlar qayg'uli oqibatlarga olib kelishi mumkin. Kasallikning o'lim bilan tugashi kamdan-kam ko'riladi.

TAKAYASU ARTERIITI

1908 yili yapon oftalmologi Takayasu ko'ruv funksiyasining buzilishi va qo'llarda pulsning sezilarli darajada susayib qolishi bilan ta'riflanadigan klinik sindromni tasvirlab berdi. Bu simptomlar adabiyotda *Takayasu kasalligi - aorta ravog'i arteriyalarining birlamchi arteriiti yoki "susaygan puls kasalligi"* deb nom olgan bir turdagi arteriitning aniq belgilari bo'lib chiqi. Kasallik asosan yosh ayollarda uchraydi. Tabiatan surunkali bo'ladi.

Klinik jihatdan olganda Takayasu arteriiti oyoqda qon bosimi yuqori bo'lgani holda tana ustki qismida pulsning susayib qolganligi bilan ta'riflanadi. Takayasu arteriitining klassik xilida asosan aorta ravog'i

jarayonga tortiladi, 32 foiz hollarda aortaning hamma bo'limlari va tarmoqlari zararlanadi. 12 foiz hollarda jarayon faqat pastga tushuvchi ko'krak va qorin aortasida bo'ladi.

Etiologiyasi va patogenezi. Takayasu kasalligining etiologiyasi va patogenezini hanuzgacha noma'lum bo'lib kelmoqda. Irsiy omillarning roli bor degan taxmin bildirilgan. Bemorlarda HLA-DR4-genlar topilishi va kasallikning monozigot egizaklarda ko'proq uchrashi bu taxminning to'g'riligini tasdiqlaydi. Vujudida sil infeksiyasi bo'lgan kishilarda ham bu kasallikning bo'lishi mumkinligi aniqlangan, lekin arteriit bilan zararlangan joyda va sil tayoqchasi va na boshqa biror mikroorganizm topilgan emas. Ba'zi kasallarda qonda aylanib yuradigan antiarterial antitelolar topilgan. Lekin bu shu jarayonning sababimi yoki oqibatimi, ma'lum emas. Bu arteriit tabiatan immunologik reaksiyalarga bog'liqdir degan faraz ham bor.

Patologik anatomiyasi. Makroskopik tekshirishda aorta ravog'i va yirik tomirlar proksimal segmentlari devorining keskin yo'g'onlashgani ko'zga tashlanib turadi, bu narsa shu tomirlar stenoziga olib keladi. 50 foiz hollarda o'pka arteriyasi ham jarayonga qo'shilib ketadi.

Mikroskopik jihatdan olganda kasallikning ilk bosqichlarida adventisiyning, ayniqsa vasa vasorum atrofida mononuklearlar bilan infiltratsiyalangan topiladi, bu - zaxm aortitiga o'xshab ketadi. Biroq zaxmdagi aortidan farq qilib, tomirning o'rtasidagi pardasida polimorfonuklearlardan iborat infiltratsiya ko'zga tashlanadi, bu keyinchalik mononuklear infiltratsiya bilan almashinadi. Tomir o'rtasidagi pardasining yallig'lanishi tabiatan granulyomatoz yallig'lanish tusiga kirib, ulkan hujayralar paydo bo'lishi mumkin. Bunday hollarda aortoarteriit kranial arteriitga o'xshab ketadi. Vaqt o'tishi bilan aorta ravog'i va chiqib keluvchi arteriyalar proksimal segmentlari devorining hamma qatlamlari sklerozlanib, qalinlashib qoladi, bu narsa tomirlar yo'lining torayishiga olib keladi. Tomirlarning toraygan joylarida tromboz paydo bo'lishi, ularning batamom tiqilib qolishiga olib boradi (okklyuziya). Pirovardida tromb uyushib boradi, tomir devoridagi yallig'lanish infiltratsiyasi esa yo'qolib, o'miga fibroz chandiq paydo bo'ladi.

Klinik manzarasi. Takayasu kasalligining klinik manzarasi lanjlik subfebril isitma, bir qadar ozish, ko'ngil aynishi singari nospesifik simptomlar bilan ta'riflanadi, kasallikning bu belgilari lokal simptomlar paydo bo'lishidan bir necha hafta ilgari ma'lum beradi. Kardiopulmonal symptom ham kuzatilishi mumkin.

Aorta shoxlari stenozga yoki okklyuziyaga uchraganida gavdaning yuqori qismida, ayniqsa miyada ishemiya boshlanib, bu narsa boshi aylanib turishi, odamning hushidan ketib qolishi, ko'zi xira tortishi va paresteziyalar singari hodisalarga olib boradi. Chakka arteriyalari arteriitida bo'lgani kabi eritrotsitlarning cho'kish tezligi (EChT) jarayonning faolligiga mos keladigan

darajada tezlashadi. Miya moddasiga qon quyilishi, yurak yetishmovchiligi, miokard infarkti va buyrak yetishmovchiligi o'limga olib boradigan asosiy sabablardir.

OBLITERATSIYALOVCHI TROMBANGIIT (BYURGER KASALLIGI)

Obliteratsiyalovchi trombangiit arteriyalarning tabiatan yallig'lanishi tariqasida o'tib, qaytalanib turadigan kasalligi bo'lib, o'rta kalibrli tomirlarning qayta-qayta trombozga uchrashi bilan ta'riflanadi. Ko'proq tirsak va katta boldir arteriyalari zararlanadi. Kasallikning asosida garchi arteriyalarning bir'lamchi tartibda zararlanishi yotsada, yaqin atrofdagi vena va nervlar ham jarayonga qo'shilib ketadi. Bu kasallik chekadigan kishilarda, ayniqsa 25 yoshdan 50 yoshgacha bo'lgan erkaklarda ko'proq uchrab turadi. Kamdan-kam hollarda ayollarda va chekmaydigan erkaklarda ham boshlanishi mumkin.

Ko'pchilik tadqiqotchilar obliteratsiyalovchi trombangiitni aterosklerozga aloqador bo'lmagan alohida bir kasallik deb hisoblaydi, chunki bu kasallik yoshlarda ko'proq uchraydi va chekish odatiga aloqador bo'ladi. Bundan tashqari, tarqoq ateroskleroz bo'lmagani holda qo'l va oyoqlarning mayda va o'rta arteriyalari ham zararlanadi.

Etiologiyasi va patogenezini. Byurger kasalligining etiologiyasi bilan patogenezida chekishga va irsiy omillarga katta ahamiyat beriladi, chunki kasallarda HLA-A9 va HLA-B5 topiladi. Sekinlik bilan yuzaga chiqadigan o'ta sezuvchanlik reaksiyasi, qon ivuvchanligining kuchayganini ham istisno qilib bo'lmaydi.

Obliteratsiyalovchi trombangiitda yallig'lanish jarayoni oldiniga arteriyalarda boshlanib, keyinchalik yaqin atrofdagi venalar va nerv toalariga o'tadi. Bunda tomirlar yo'g'on fibroz tor-malar ko'rinishiga kirib, devorlari segmentar tarzda yo'g'onlashib boradi. Tomirlarining zararlangan joylarida uyushish va rekanalizasiyaning turli bosqichlaridagi tromblar ko'zga tashlanadi. Tromb mikroskop bilan tekshirib ko'rilganida mikroabsesslar borligi ma'lum bo'ladi, bularning markazida neytrofillar joylashgan, tomirning trombga taqalib turgan devorida esa granulyomatoz yallig'lanish boshlangan bo'ladi. Tomir devorining sal nariroqdagi qismida nospepifik yallig'lanish borligi ko'zga tashlanadi. Kasallik zo'rayib borgani sayin yallig'lanish jarayoni tomirlar adventisiysiga o'tib, vena va nerv atrofida periarterial chandiq to'qima yuzaga keladi. Tomir-nerv tutami (arteriyalar, venalar va nerv stvoli) atrofida fibroz g'ilof paydo bo'lishi obliteratsiyalovchi trombangiitning boshqalardan ajratib turuvchi muhim xususiyatidir.

Klinik manzarasi. Kasallik klinik jihatdan olganda surunkasiga va goho susayib, goxo zo'rayib o'tib boradi, yuza venalarning varikoz kengayishidan

boshlanadi. Katta boldir yoki tirsak arteriyasi zararlanganida oyoq yoki qoʻllarda ishemiya boshlanib, odam tinch turgan mahallida ham yuqolmaydigan ogʻriq paydo boʻladi. Oyoq panjasi yoki barmoqlarda trofik yaralar paydo boʻladi. Kasallikning zoʻrayib borishi oyoq gangrenasiga olib boradi. Gangrena esa oyoqni tezda kesib tashlasini taʼlab qilaadi.

REYNO KASALLIGI

Tomirlarning organik shikastlariga uchrashidan boshlanadigan yuqoridagi sindromlardan farq qilib, Reyno kasalligining asosida mayda arteriya va arteriolalarning mahalliy tarzda mudom spazm boʻlib turishi yotadi, bu narsa taʼta distal qismlari, odatda, qoʻl va oyoq barmoqlari, burun uchi yoki quloqlarning oqarib turishiga yoki sianozga uchrashiga olib keladi. Bu idiopatik kasallik boʻlib, koʻproq yosh juvonlarda uchraydi. Qizil volchanka (yugirik), sklerodermiyada kuzatiladigan va Reyno kasalligiga aloqasi boʻlmagan, lekin tananing distal qismlarida tomirlar yetishmovchiligi bilan oʻtadigan Reyno fenomeni ham tasvirlangan.

Etiologiyasi va patogenezi. Reyno kasalligining etiologiyasi va patologiyasi maʼlum emas. Markaziy va periferik vazomotorlarning sovuq va his-hayajonlar taʼsiriga ortiqcha reaksiya koʻrsatishi ahamiyatga ega, deb taxmin qilinadi. Anatomik jihatdan olganda tomirlar amalda oʻzgarmagan boʻladi, lekin spazmlar uzoq davom etaveradigan boʻlsa, tomirlar intimasi ikkilamchi tartibda qalinlashib qoladi. Klassik hollarda kasallikning boshida tomirlar spazmi kamdan-kam kuzatiladi va sovuq taʼsiriga reaksiya tariqasida boshlanadi. Bunda ikkala qoʻl barmoq usti tomirlarning keskin torayib qolganligi (spazm) tufayli oqarib turadi, soʻngra spazmdan distal tomonda joylashgan kapillyarlarda qon dimlanib qolishi munosabati bilan sianoz boshlanadi. Qon oqimi asliga qaytganida biroz vaqtdan keyin bu sianoz yoʻqolib, giperemiya boshlanadi va qoʻl barmoqlari issiq boʻlib qoladi. Bunday oʻzgarishlar barmoqlarning uchlarida koʻproq seziladigan boʻladi.

Klinik manzarasi. Reyno kasalligining klinik oʻtishi har xil. Koʻpincha jarayon necha yillar davomida doim birday turaveradi yoki oʻz-oʻzidan susayib borishi mumkin. Gohida Reyno kasalligi zoʻrayadi, bunda doim har xil darajada ifodalangan sianoz kuzatiladi. Teri trofikasi izdan chiqib, yaralar paydo boʻladi. Barmoq uchlarida gangrena boshlangan hollari ham tasvirlangan.

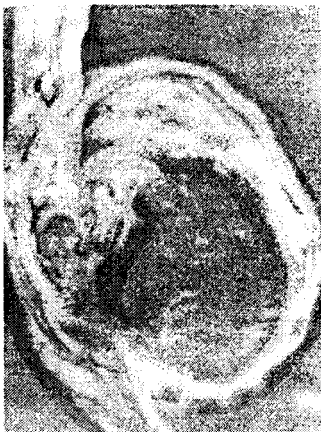TOMIRLAR ANEVRIZMASI

Tomirlar anevrizmasi shu tomir zararlangan joyidagi devorining keskin shishib chiqib turishidir. Bunday hodisa tomir yoʻlida kengayib ketgan joylar paydo boʻlishiga olib keladi.

Anevrizma tomirlar devorida uning mustahkamligini susaytirib quyadigan har xil patologik jarayonlar boshlanishi natijasida paydo boʻladi. Anevrizmalar venalarda ham, arteriyalarda ham kuzatilishi mumkin, lekin

ular aorta va intrakranial arteriyalarda ko'proq paydo bo'ladi. Tomirlar anevrizmalarining asosiy sabablari tug'ma nuqsonlar, o'choqli infeksiyon jarayonlar (mikotik anevrizma), travmalar (travmatik anevrizmalar), sistema kasalliklari bo'lishi mumkin. Ateroskleroz, zaxm, aorta o'rta pardasi nekrozida ham anevrismatik kengaymalar yuzaga kelishi mumkin. Bunday hollarda intrakranial tomirlar pardalari orasida ham anevrizma paydo bo'lib, miyaga qon quyilishiga olib kelishi mumkin.

Anevrizmalar har xil - silindrsimon, xaltasimon, noksimon shaklda bo'ladi. Xaltasimon anevrizmaning diametri 15-20 sm ga yetadi. Anevrizmaga kirish yo'li (anevrizma og'zi) kichik yoki anevrizma diametriga teng bo'lishi mumkin. Anevrizmada qon to'planib qolib, tromb paydo bo'lishiga olib keladi, bu tromb anevrizmaning devoriga yopishgan yoki uning bo'shlig'ini butunlay to'ldirib qo'ygan bo'lishi mumkin (16-rasm).



16 -rasm. Tomir anevrizmasida tromb hosil bo'lishi.

Tromb retraksiyaga uchraganida u anevrizma devoridan uzilib chiqib oladi, shuning natijasida bo'sh qolgan joyga yana qon to'shadi. Mana shuning uchun ham yangi tromblar hamisha anevrizma devoridan topiladi. Bu shundan dalolat beradiki, qon bosimi tufayli anevrizma xaltachasiga doimo gemodinamik kuch ta'sir qilib turadi, bu narsa tomir devorining yanada ko'proq dilatatsiyasiga sabab bo'ladi. Anevrizma silindrsimon shaklda bo'lganida devoriga taqalgan simmetrik tromblar yuzaga keladi. Tut mevasiga o'xshab ketadigan anevrizmalar mayda bo'lishi bilan ajralib turadi, ularning diametri 0,5 sm dan 2 sm gacha boradi. Asosan miyaning mayda arteriyalarida, xususan Villiziy doirasi tomirlarida paydo bo'ladi.

ATEROSKLEROTIK ANEVRIZMA

Asosan erkaklarda 50 yoshdan keyin paydo bo'ladigan *aorta anevrizmasining eng ko'p uchraydigan sababi aterosklerozdir*. Anevrizmaning asosan uchraydigan joyi - qorin aortasi, lekin u aortaning har qanday bo'limida ham paydo bo'lishi mumkin. Anevrizma aksari buyrak arteriyalari chiqib keladigan joydan pastroqda paydo bo'ladi. Qorin aortasida faqat *aterosklerozda kuzatiladigan anevrizma* bo'lganida ko'pincha yonbosh arteriyalarida ham anevrizma bo'ladi.

Aorta anevrizmasi xaltasimon yoki silindrsimon shaklda bo'lishi mumkin. Diametri ko'p deganda 15 sm ga, uzunligi 25 sm ga boradi. Aorta anevrizmasi aterosklerozning eng jiddiy asoratlardan biridir. Ma'lumki, aterosklerozda aorta o'rta pardasi yemirilib ketadi, shuning natijasida aorta devorining pishiqligiga katta putur yetadi. Anevrizma xaltasida uning devoriga taqalib turadigan tromb hosil bo'lishi harakterlidir, ayni vaqtda aorta devorining anevrizmaga yaqin joylashgan qismida ham tromblar hosil bo'lishi mumkin. Silindrsimon shakldagi anevrizmalarda tromb anevrizma doirasidan tashqari chiqmaydi.

Klinik manzarasi. Aterosklerotik aievrizmaning klinik manzarasi jarayonning qaerdan joy olganiga bog'liq. Tromb hosil bo'lganida tromboemboliya boshlanish xavfi tug'iladi. Bundan tashqari, tomirdek urib turadigan va kattalashib boradigan anevrizma atrofdagi to'qima va organlarni, masalan, umurtqalar tanasini bosib qo'yishi yoki iritib yuborishi (arroziyaga uchratishi) mumkin. Aorta qorin bo'limida anevrizma borligidan ichak irib ketgan, aorta ko'krak bo'limi anevrizmasida traxeya yoki qizilo'n-gach devori "emirilib ketgan" hollar tasvir etilgan.

Anevrizmaning xavfli asorati, ayniqsa yirik anevrizma hollarida, uning yorilib ketishidir. Diametri 6-7 sm dan ko'proq keladigan anevrizma yorilib ketgan mahalda bemorlarning taxminan 80 foizi qon ketishidan 10 daqiqa ichpda o'lib qoladi. Yaxshiyamki, qorin aortasi anevrizmasi buyrak arteriyalaridan pastda joylashgan hollarda, bu anevrizma o'z vaqtida aniqlanib olinsa, qorin aortasida plastik operatsiya o'tqazib, sun'iy tomir qo'yish mumkin. Bunday operatsiyaning o'lim bilan tugash hollari juda kamdan-kam uchraydi.

ZAXM ANEVRIZMASI

Bunday anevrizma zaxmning uchinchi davrida (visseral zaxmda) boshlanadigan zaxm aortiti munosabati bilan paydo bo'ladi. Zaxm kasalligi uchun mayda tomirlar, ayniqsa vasa vasorum, aorta adventisiysining zararlanishi harakterlidir. Bu tomirlarning ko'p qismi ko'krak aortasining proksimal bo'limida joylashganligi uchun zaxm munosabati bilan aorta qopqoqlari va ravog'i ko'proq zararlanadi. Zaxmga aloqador aortit odamga

zaxm yuqqanida oradan 15-20 yil o'tganidan keyin boshlanadi va 40-55 yashar erkaklarda uch baravar ko'proq kuzatiladi.


Patologik anatomiyasi. Morfologik jihatdan olganda dastlabki davrlarda vasa vasorum da endarteriit boshlanib, bu tomirlar devorlari atrofida plazmatik hujayralar perivaskulyar englik ko'rinishida to'planib boradi. Aortani oziqlantirib turadigan tomirlar yo'lining torayib qolishi aortadagi elastik va muskul tolalari hamda o'rta pardasining ishemiya tufayli zararlanib, keyinchalik media (arteriyaning o'rta pardasi)da yulduzsimon chandiqliq hosil bo'lishiga olib boradi. Adventisiyda fibroz qalinlashma ham paydo bo'ladi. Media (arteriyaning o'rta pardasi)dagi fibroz chandiqliq o'z navbatida intima yuzasida burmalar hosil bo'lishiga yo'l ochadi. Bundan tashqari, fibroz jarayon tomirning boshlanish joyiga ham o'tib, uning torayib qolishiga sabab bo'lishi mumkin.

O'rta pardasi yemirilib ketishi natijasida aorta devori o'zining elastik negizidan (pishiqligidan) mahrum bo'ladi va o'sha joyi tez orada kengayib, zaxmga aloqador anevrizma hosil qiladi. Bu joyda aterosklerotik jarayon ham boshlanishi mumkin. Natijada anevrizmatik kengayma yanada kattalashadi. Biroq, aorta ravog'ining yuqoriga ko'tariluvchi qismida anevrizma borligi bu anevrizmaning tabiatan zaxmga aloqador ekanligidan darak beradi. Ko'krak qafasi rentgenogrammasida aorta yuqoriga ko'tariluvchi qismining kalsifikatsiyasi borligi zaxmga aloqador aortitdan darak beradigan muhim diagnostik belgi bo'lib hisoblanadi. Zaxmga aloqador anevrizmaning kattaligi ba'zan 15-20 sm ga boradi. Dilatatsiya aorta qopqoqlarining fibroz halqasiga ham o'tishi mumkin. Buning natijasida aorta qopqoqlari uzayib, erkin uchlari qalin tortib, dumaloqlashadi, bu narsa pirovard-natijada aorta qopqoqlari yetishmovchiligiga olib keladi. Funktsional jihatdan tobora ko'proq zo'r kelaverishidan chap qorincha gipertrofiyaga uchrab kengayadi, yurak og'irligi ortib, 1000 g gacha borib qoladi.

Klinik manzarasi. Zaxmga aloqador anevrizmaning klinik ko'rinishlari har xil. Bunda quyidagicha hodisalar kuzatilishi mumkin: 1) o'pka va nafas yo'llari bosilib qolishi tufayli nafas yetishmovchiligi boshlanishi; 2) qizilo'ngach bosilib qolishi munosabati bilan yo'tishning qiyinlashuvi; 3) hiiqildoqning qaytuvchi nervi bosilganida mudom yutalaverish; 4) qovurg'a suyaklari va umurtqa tanalari arrozsiyasi tufayli og'riqlik bo'lishi. Bundan tashqari, zaxmga aloqador anevrizma aorta qopqoqlari yetishmovchiligiga olib borishi mumkinki, bu narsa zaxm aortiti bilan og'rigan kasallar o'limining sabablaridan biridir. Jarayonning aorta devoridan koronar arteriyalarning boshlanish joyiga o'tib, shu joylarda stenoz paydo qilishi miokardda ishemiya boshlanib, infarkt ham paydo bo'lishiga sabab bo'la oladi. Aorta anevrizmasining birdan yorilib ketishi, bronx yoki qizilo'ngach singari hayot uchun muhim organlar devori emirilib, bularning ichiga bir talay qon to'shishi ham o'limga sabab bo'lishi mumkin.

AORTA O'RTA PARDASINING IDIOPATIK NEKROZI

Bu patologik jarayon asosan aortada uchraydi, lekin goho yirik arteriyalar ham zararlanadi. Aorta o'rta pardasining idiopatik nekrozida elastik va muskul tolalari o'tkir yallig'lanish va nekrozga aloqadormas sabablarga ko'ra yemirilib ketgan bir qancha zararlanish o'choqi paydo bo'ladi (17-rasm). Shu munosabat bilan bu kasallik surunkali degenerativ jarayon deb hisoblanadi.



17-rasm. Tomir devorining idiopatik medianekrozi.

Odanning yoshi ulg'ayib borgan sayin medianekroz ko'proq uchrab, ko'proq seziladigan bo'lib boradi va keyinchalik anevrizma paydo bo'lishi uchun qulay shart-sharoitlar tug'diradi. Bunday anevrizma aterosklerotik anevrizmadan farq qilib, tomirlar qatlamini bir-biridan ajratib qo'yadigan va ajratmaydigan bo'lishi mumkin.

Etiologiyasi va patogenezini ma'lum emas. Hamma qo'llab-quvvatlaydigan fikrga muvofiq, aorta o'rta pardasining nekrozi biriktiruvchi to'qima tolalari (kollagen, elastik tolalar) sintezida tug'ma nukqson bo'lishiga bog'liqdir. Medianekroz gipertenziyasi bor o'rta yashar kishilarda ko'proq uchraydi. Yoshi qaytgan mahalda buyida bo'lgan ayollarda, aorta koarktasiyasi paytida ham idiopatik medianekroz boshlangan hollar tasvirlangan. Bundan tashqari, aortada sezilarli medianekroz borligi Marfan sindromi - biriktiruvchi to'qima irsiy kasalligining muhim belgilaridan biridir.

Organizmga ortiqcha miqdorda estrogen kirib turishi va rux yetishmovchiligining ahamiyati borligi tajribada o'tkazilgan tekshirishlarda aniqlangan. Gipertenziya mahalida ko'pincha ro'y beradigan gemodinamik travma ham medianekroz paydo bo'lishida ma'lum o'rin tutadi, deb taxmin qilinadi, puls to'lqinlarining zo'ri hammadan ko'p tushib turadigan ko'krak

aortasida ushbu jarayonning ko'proq uchrashi ana shundan darak beradi. Medianekrozning kelib chiqish sabablari to'g'risidagi farazlarning ko'pligi bu kasallikni idiopatik kasallik deb qarashga imkon beradi. Biz allogen buyrak resipientlarida anevrizma paydo qilgan medianekrozni uchratdik, bu hodisa shu kasallikning kelib chiqishida immun jarayonlar ahamiyatli ekanligini ko'rsatadi.

Patologiya anatomiyasi. Mikroskop bilan tekshirib ko'rilganda aorta devorining o'rta pardasida glikozaminglikanlarga boy bazofil modda bilan to'lib turgan nuqsonli joylar topiladi. Ularda elastik tolalar va silliq muskul hujayralari bo'lmaydi. Bunday jarayon aorta o'rta pardasining tashqi qismida ko'proq ko'zga tashlanadi. Bu o'zgarishlar garqli aniq belgilangan chegaralar bilan ajralib turmasada, kistoz nekroz deb hisoblanadi. Tipik hollarda ana shunday destruktiv jarayon atrofida yallig'lanish reaksiyasi bo'lmaydi. Medianekrozda ko'zga tashlanadigan ateroskleroz juda har xil darajada bo'ladi. Aorta o'rta pardasi birmuncha ko'proq nekrozga uchragan hollarda aorta devorida aterosklerotik o'zgarishlar uncha topilmaydi. Mana shu narsa medianekroz tomirlar o'rta pardasining birlamchi kasalligi ekanidan, uning aterosklerozga aloqasi yo'qligidan dalolat beradi. Anatomik jihatdan olganda medianekrozda aorta intakt holda bo'lib ko'zga tashlanadi, lekin unda ko'pincha anevrizmaga o'xshab kengaygan joy yoki tomir devori qavatlarini bir-biridan ajratib qo'ygan anevrizma topiladi.

AORTANI QATLAMLARGA AJRATUVCHI ANEVRIZMA

Aortani qatlamlarga ajratuvchi anevrizma idiopatik medianekrozning hammadan ko'p uchraydigan asoratidir. Bunda tomir devori qavatlarining orasiga uzunasiga ketgan yo'nalishda ko'p o'tib, keyinchalik ana shu anevrizma yorilib ketadi. Bu anevrizma tomir devorining ichki tomoniga yorilib, qon tomir yo'liga quyilishi yoki tomir devoridan tashqari tomonga quyilib qolishi mumkin (bunisi ko'proq uchraydi). Tipik hollarda ko'krak aortasi intimasi tomonida teshik bo'lib, tomirning o'rta pardasiga shu teshikdan qon kiradi-da, "qatlamlarga ajratuvchi gematoma" hosil qiladi. Bunday anevrizma 40-60 yosh atrofidagi erkaklar orasida ko'proq kuzatiladi. Gipertenziya ana shunday anevrizma yuzaga kelishi xavfini soladigan jiddiy omildir.

Biriktiruvchi to'qimaning tug'ma norasoligi bo'lgan hollarda erkak va ayollarda bir xilda uchrayveradi. Bunday anevrizmaning kelib chiqishida gipertenziyaning hech qanday ahamiyati bo'lmaydi. Masalan, Marfan kasalligida ana shunday bo'ladi.

Tomir devorini qatlamlarga ajratuvchi anevrizma paydo bo'lishida intimaning to'satdan chatnab yorilishi muhim ahamiyatga ega deb hisoblanadi, ana shunday hodisa tomirning pastdagi qatlami orasiga qon o'tib, o'rta pardasining ajralib qolishiga olib keladi. Boshqa tadqiqotchilar

Bunday anevrizma paydo bo'lishini aortaning zararlangan joyidagi vasa vasorum ning yorilishiga bog'liq deb hisoblaydilar.

Patologik anatomiyasi. Tomirning qatlamlarga ajralishi aortaning yuqoriga ko'tariluvchi qismidan boshlanadi, bu yerda aortaning o'rta pardasiga kirish teshigi aniqlanadi. Shu yerdan jarayon tarqalib, yurakkacha va pastga tomon - ko'krak aortasining quyi qismiga yetib boradi. Qatlamlarga ajralish ba'zan proksimal yo'nalishda koronar arteriyalarga o'tadi. Qatlamlarga ajratuvchi anevrizmaning uzunligi juda har xil bo'ladi. Tomir devorining qatlamlarga ajralishi ko'pincha yonbosh va son arteriyasini ham o'z ichiga oladi. Jarayonga son arteriyasi qo'shilib ketganida uning yo'li juda torayib, tomir bosilib qoladi.

Tomir devorining ichiga qon quyilib qolgan joylar tomirning gir aylanasiga yoki bir qismiga o'tgan bo'lishi mumkin. Bular arzimagan darajada yoki katta-katta bo'lishi ham mumkin. Aorta devori sinchiklab ko'zdan kechirilganida intimaning teshigi aksari aortaning yuqoriga ko'tariluvchi qismidan, aorta qopqoqlarining 5-10 sm narisidan, goho ko'krak aortasining distal bo'limidan topiladi. Ba'zan teshiklar ikkita bo'ladi, bularning proksimal tomondagisi qon kiradigan teshik bo'lsa, distal tomondagisidan qon chiqib ketib turadi.

Tomir devori qatlamlarini ajratib quyadigan anevrizma hosil bo'lishi **klinik** jihatdan olganda, ko'krak qafasining oldingi devori sohasida qattiq azob beradigan og'riq paydo bo'lishi bilan birga davom etadi. Birozdan keyin bu og'riq kishining orqasi va pastki tomoniga tarqalib boradi. Og'riqning zo'rliigi ba'zan diagnostik jihatdan xato qilishga sabab bo'lishi mumkin. Chunki bunday og'riqni o'tkir miokard infarkti yoki me'da yarasining yorilib ketganiga aloqador, deb uylash mumkin. Tomir devori aortaning chiqish joyidan qatlamlarga ajralgan mahallarda auskultatsiyada shovqin eshutiladi. Jarayon aortadan chiquvchi arteriyalarning og'ziga o'tishi bilan har xil simptomlar paydo bo'ladi. Umurtqalarga boruvchi mayda arteriya shoxlarining bosilib qolishi tana ustki qismida sezuvchanlik va harakatlanish funksiyalarining buzilishiga olib keladi. Buyrak arteriyasi jarayonga qo'shilib ketgan mahalda yonboshda og'riq paydo bo'lib, gemorragiya, oliguriya beshlanadi. Buyrak arteriyasi devorining qatlamlarga ajralib qolishi ba'zan shu arteriya yo'li juda torayib, buyrak infarkti paydo bo'lishiga olib keladi. Koronar arteriyalar devorining qatlamlarga ajralishi tufayli boshlanadigan miokard infarkti kamroq uchraydi.

Klinik manzarasi. Klinik jihatdan qanday o'tishiga qarab, tomirlar devorini qatlamlarga ajratuvchi anevrizmaning ikki xili tafovut qilinadi. *Birinchi xili* aorta yuqoriga ko'tariluvchi qismi devorining qatlamlarga ajrala boshlashi bilan ta'riflanadi. *Ikkinchi xilida* qatlamlarga ajralish umrov osti arteriyasidan distalroq tomonda boshlanadi va pastga tomon davom etib borib, aortaning pastga tushuvchi qismiga ham o'tadi.

Tomir devorini qavatlarga ajratib quyadigan anevrizma ancha katta xavf tug'diradi, chunki uning yorilib, plevra yoki perikard bo'shlig'iga qon quyilishi o'limga olib boradi. Bu kasallikning birinchi xilida o'lim hollari ko'proq uchraydi.

ARTERIOVENOZ FISTULALAR

Arteriya bilan venalar o'rtasida fistulalar har xil sabablar tufayli paydo bo'ladi: tomirlarning tug'ma rivojlanish nuqsonlari bor mahallarda arteriya anevrizmasi yondosh venaga yorilgan vaqtda, patologik jarayon yo arteriya, yo vena devorini yorib, bular o'rtasida sun'iy yo'l paydo bo'lgan mahallarda yuzaga kelishi mumkin.

Fistula tomiriar devorida yallig'lanish jarayoni tufayli nekroz boshiangan paytda ham paydo bo'lishi mumkin.

VENALARNING VARIKOZ KENGAYISHI

Bu turdagi venalar patologiyasi venalar yo'lining haddan tashqari kengayib, tugun-tugun egri-bugriliklar paydo bo'lishi bilan tariflanadi. Venalarning varikoz kengayishiga olib keladigan asosiy sabablar quyidagilardir: 1) muskul-elastik tolalardan iborat asosning zaifligi va 2) tomir ichida bosimning ortib ketishi.

Varikoz boshlanadigan eng tipik joylar oyoq, qizilo'ngach shilimshiq osti qavati, to'g'ri ichak va urug'don tizimchasining yuza joilashgan venalaridir. *Oyoqning yuza venalarida varikoz ko'proq paydo bo'ladi, chunki bu venalarda bosim birmuncha yuqori bo'ladi, ularning atrofidagi kletchatka esa o'z tuzilishiga ko'ra shu venalar yo'lining kengayishiga qarshilik ko'rsata olmaydi.* Qarish jarayonida muskullar tonusi yo'qolib, ular atrofiyaga uchrashi, vena devorlarida distrofik jarayonlar boshlanishi tufayli oyoq, venalari sog'lom odamda ham kengayib qoladi. Mana shularning hammasi bir qo'shilib, venalar kengayib ketishiga va qopqoqlarining funksional jihatdan yetishmay qolishiga olib keladi. Shu sababdan ham venalarning varikoz kengayishi 50 yoshdan oshgan odamlarda ko'proq (50 foiz hollarda) uchraydi. Oilaviy moyillik bo'lgan hollarda bu jarayon odamlarning birmuncha yoshlik paytida ham boshlanaveradi.

Oyoq venalarining varikoz kengayishi ayollarda ko'proq kuzatiladi, venalarda qon yaxshi yurishmay qolishining sabablaridan biri bo'lmish homiladorlik shunga yo'l ochadi. Oyoq venalarining, masalan, o'sma tufayli bosilib qolishi yoki tromb, embol bilan tiqilib qolishi ularda lokal gipertenziya boshlanishiga olib keladigan omillar jumlasidandir.

Bavosil (gemorroy) - to'g'ri ichak distal bo'limining orqa teshikka o'tish joyidan o'rin olgan gemorroidal venalar chigalining varikoz kengayishi natijasida yuzaga keladi. Bavosil boshlanishida kichik chanoqdagi qon bosimining uzoq muddat ko'tarilib turishi katta ahamiyatga ega deb hisoblanadi, takror-takror homiladorlik bo'lganida, odam mudom o'tirib

hayot kechiradigan mahallarda, qabziyat bo'lgan, tez-tez og'ir yuk ko'targan paytlarda ana shunday hodisa kuzatiladi. Jigar sirrozi munosabati bilan boshlanadigan portal gipertenziya ham bavoasilning muhim sabablaridan biridir.

Jigar sirrozi mahalida qizilo'ngach venalarining varikoz tarzda kengayib ketishi inson xayoti uchun xavf tug'diradi, bu venalarning varikoz kengayishi portal gipertenziya bilan davom etib boradi. Ularning yorilib ketishi jigar sirrozining xavfli asorati bo'lib hisoblanadi.

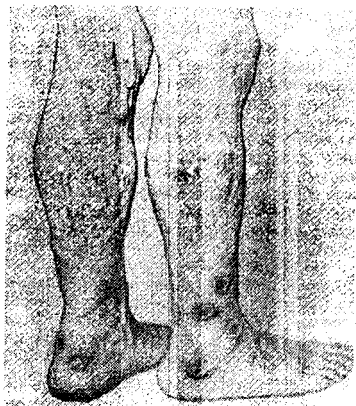
Patologik anatomiyasi. Makroskopik yo'l bilan tekshirib ko'rilganida venalar kengayib, buralgan, cho'zilgan bo'lib ko'zga tashlanadi va tugunchalari hamda tomir devorida anevrizma hosil qilgan xaltasimon kengaymalari borligi bilan ta'riflanadi (18-rasm). Varikoz kengaygan venalar devorining qalinligi har xil bo'ladi. Tomirning hammadan ko'ra ko'p kengaygan joylardagi devori yupqa tortib ketadi, shu bilan bir vaqtda uning yonidagi vena segmentining o'rta pardasi kompensator tarzda gipertrofiyalanib, fibroz paydo bo'ladi, bu narsa vena devorining qalinlashib qolishiga olib keladi. Vena qopqoqlari shaklining uzgarib (qalinlashib, buralib qolishi, kalta tortishi), tromboz paydo bo'lishi harakterlidir.

Mikroskop bilan tekshirilganda vena devorining notekis qalinlashgani topiladi. Vena devori kompensator tarzda gipertrofiyalangan joylarda intimada fibroelastoz yuzaga keladi: argirofil va elastik asos dag'allashib, unda kollagen tolalar paydo bo'ladi, silliq muskul tolalari gipertrofiyasi ko'zga tashlanadi. Jarayon zo'rayib borgani sayin vena devori elastik tolalari degeneratsiyaga uchrab, muskul tolalari atrofiyalanadi, venaning o'rta devoriga kalsiy tuzlari to'planib, pirovard-natijada fleboskleroz boshlanadi.

Bavoasil uchun shilliq parda bilan qoplangan serbar oyoqchali tugun hosil bo'lishi harakterlidir. Bunday tugunlarning devorlari yupqa tortadi, ko'pincha yara bo'lib ketadi yoki iriydi. Kesib olingan gemorroidal tugunlar mikroskop orqali tekshirilganida kavernoza tanalarning giperplaziyaga uchrab, devorlari qalinlashib qolgan, sklerozlangani topiladi.

Klinik manzarasi. Oyoq venalarining varikoz kengayishi endigina boshlangan davrda simptomsiz o'tadi. Jarayon zo'rayib borgani sayin vena qopqoqlarining yetishmovchiligi paydo bo'lib, bu narsa c'z navbatida gidrostatik bosimning ancha ortishiga olib keladi. Venalarda qon sezilarli darajada dimlanib qolib, shishlar paydo bo'ladi. Natijada to'qimalarning qon bilan ta'minlanishi yanada yomonlashadi. Bemorlarning oyog'i og'irlashib, boldir muskullarining kechalari tortishib turishidan nolishi harakterlidir. Terida trofik o'zgarishlar (atrofiya, qovjirash, pigmentasiya) boshlanib, dermatitlar paydo bo'lishi, surunkali varikoz yaralar, tromboz yuzaga kelishi asosiy asoratlarni jumlasiga kiradi. Oyoqdagi yuz venalar trombozining goh-goho asorat berib, o'pkada tromboemboliya hosil qilishini aytib o'tish kerak. Bavoasil asorati tariqasida tromboflebit paydo bo'lishi, qon ketib turishi, para-

proktit boshlanishi, tashqariga chiqib qolgan tugunlar qisilib qolishi mumkin. Ayniqsa defekatsiyadan keyin achishtirib turadigan og'riqlar paydo bo'lishi mumkin. Varikoz tarzda kengayib ketgan qizilo'ngach venalari yorilib, qon keta boshlashi xavfli asorat bo'lib hisoblanadi.



18-rasm. Oyoq venalari varikoz kengayishga uchrab, trofik yaralar hosil bo'lgan.

FLEBOTROMBOZ VA TROMBOFLEBIT

Bular vena devori yallig'lanishi va tromboz paydo bo'lishi bilan ta'riflanadigan vena kasalliklaridir. Ayni vaqtda yallig'lanishdan oldin boshlanib, keyin tromboz paydo bo'lishi yoki, aksincha, oldiniga tromboz paydo bo'lib, keyin vena devori yallig'lanib ketishi mumkin. Ko'pchilik tadqiqotchilar "tromboflebit" va "flebotromboz" atamalari bitta kasallikning boshida uchraydigan hodisalardir deb hisoblaydi va bu atamalarni sinonimlar deb biladi.

Tromboz ko'pincha oyoqning chuqur venalarida, ayniqsa boldir muskullarida paydo bo'ladi va aksari simptomsiz o'tadi. Biroq, bu joydagi tromblarning ko'pincha o'pka emboliyasiga sabab bo'lib, infarkt boshlanishiga olib borishini ta'kidlab o'tish kerak O'pka emboliyasi bemorlarning to'satdan o'lib qolishiga olib boradigan sabablardan biridir. Flebotromboz aksari sezilarli yurak yetishmovchiligi bor kasallarda, odam uzoq vaqt yotib qolishga majbur bo'lgan paytlarda, operatsiyadan keyin oyoq qimirlamaydigan qilib bog'lab quyiladigan vaqtlarda (immobilizasiya), o'smalar, kuchli shikastlar bo'lgan mahallarda kuzatiladi. Ayniqsa qorin bo'shlig'ida rak o'smasi bor paytlarda migrasiyalanadigan tromboflebit boshlanishi harakterlidir.

Patologik anatomiyasi. Yallig'lanish jarayoni venaning ichki pardasi tomonidan (endotromboflebit) yoki tashqi tomonidan boshlanishi mumkin

(peritromboflebit). Tromboz aslida endoteliy shikastlanishidan boshlanadi. Endotromboflebitda vena devori giperemiyaga uchrab, shishadi, unga polimorf yadroli leykositlar o'tadi (infiltrasiya). Tromb hosil bo'lgan joyda endoteliy bo'lmaydi. Peritromboflebitda venaning tashqi pardasi zararlanadi. U qalinlashib, gungir-sariq tusga kiradi, ba'zi joylarga qon quyilib qoladi. Leykositlar infiltratsiyasi perivaskulyar biriktiruvchi to'qimadan venaning tashqi pardasiga, keyin o'rta va ichki pardasiga o'tadi. Vasa vasorum atrofidagi yallig'lanish infiltratsiyasi ko'proq seziladigan bo'ladi, bu tomirlarning devori nekrozga uchrab, ularning ichida tromb hosil bo'ladi. Vasa vasorum sistemasida qon aylanishining buzilishi vena devorida distrofik va nekrotik o'zgarishlar paydo bo'lishiga olib keladi. Tromboflebit va flebotromboz oqibatida vena devorida skleroz boshlanib, tromb paydo bo'ladi.

USTKI KOVAK VENA SINDROMI

Bu sindrom ustki kovak vena o'sma bilan bosilib qolganida yoki vena yo'liga o'sma hujayralari o'sib kirgan mahallarda boshlanadi. Ustki kovak venaning bosilib qolishi aksari birlamchi bronxogen rak yoki ko'ks oralig'i limfomasida kuzatiladi. Birmuncha kamroq hollarda aorta anevrizmasi ham ustki kovak vena sindromiga sabab bo'lishi mumkin. Tomirning bosilib qolishiga olib kelgan sababdan kat'iy nazar, bu sindrom to'q sianoz paydo bo'lishi, bosh, buyin, qo'l venalarining keskin kengayib ketishi bilan namoyon bo'ladi. O'pka tomirlari bosilib, keyinchalik respirator distress-sindrom, ya'ni o'tkir nafas yetishmovchiligi boshlanishi ham harakterlidir.

PASTKI KOVAK VENA SINDROMI

Bu sindrom pastki kovak vena o'sma bilan bosilib qolishi yoki vena yo'lining unga o'tgan o'sma hujayralari bilan tiqilib qolishi natijasida boshlanadi. Bundan tashqari, pastki kovak venaning son va yonbosh venasidan yuqoriroq qismida tromboz paydo bo'lishi ham shu venaning bosilib qolishiga ko'p sabab bo'ladi. Gepatosellyulyar rak va buyrak raki ham vena yo'liga tez invazyalanib o'tadigan bo'lgani uchun pastki kovak vena sindromiga sabab bo'lishi mumkin. Bu sindrom oyoqlarning ancha shishib, qorin bo'shlig'idagi kollateral yuza venalarning kengayib ketishiga olib boradi. Buyrak venalari ham jarayonga qo'shilib ketgan mahallarda talaygina proteinuriya boshlanadi.

LIMFA TOMIRLARI PATOLOGIYASI

Limfa tomirlarida avj oladigan patologik jarayonlar ikkita asosiy guruhga bo'linadi: 1) juda kamdan-kam uchraydigan *birlamchi* patologik jarayonlar va 2) yallig'lanish va o'sma paydo bo'lgan paytlarda boshlanadigan *ikkilamchi* jarayonlar. Ikkala holda ham limfa tomirlari tiqilib qolib, limfatik shish paydo bo'lishi mumkin.

Ma'lumki, yallig'lanish eksudati limfa tomirlariga o'tib, o'tkir limfangit paydo qilishi mumkin, streptokokk infeksiyasida ko'pincha shunday bo'ladi. Biroq, bu jarayon tabiatan qaytar bo'ladi va birlamchi o'choq, barham topishi bilan yo'qolib ketadi. Infektsiya limfa tugunlariga tarqalganida (limfadenitda) jarayon ancha xavfli tusga kiradi, chunki bu narsa yallig'lanish jarayonining limfa yo'llari va qon oqimiga o'tib ketishiga olib kelishi mumkin. Lekin limfatik shish mahalida birmuncha jiddiy asoratlar kuzatiladi, quyidagi paytlarda shunday shish paydo bo'lishi mumkin: 1) yallig'lanish oqibatida limfa tomirlari chandiqlanib qolganida; 2) o'sma jarayoni limfa tomirlariga yoki limfa tugunlariga o'tib ketganida; 3) regionar limfa tugunlari batamom olib tashlangan mahallarda (masalan, sut bezi buunlay olib tashlanayotgan paytda aksilyar limfa tugunlari ham butunlay olib tashlanganida); 4) postradiasion fibrozda; 5) limfa tugunlari filyariatozida.

Birlamchi limfatik shish tabiatan cheklangan, tug'ma yoki oilaviy bo'lishi mumkin. U oilaviy bo'lgan taqdirda bu shishni *Milroy kasalligi* yoki *irsiy-tug'ma limfatik shish* deb hisoblanadi. Ikkala holda ham limfa yo'llari noto'g'ri rivojlangan bo'lib, ularning tuzilishi va tonusi aynigan bo'ladi, bu narsa ular kengayib, qopqoqlari yetishmay qolishiga olib keladi. Cheklangan limfatik shish ham, xuddi Milroy kasalligi singari, bola tug'ilganidan keyin tez orada paydo bo'ladi va aksari oyoqlarda kuzatiladi.

Birlamchi limfatik shishning birmuncha kattaroq yoshda (10-25 yasharlik davrida) va odatda ayollarda uchraydigan yana bir turi tasvirlangan. Uning etiologiyasi ma'lum emas. Shish avvaliga oyoq panjalarida (bittasida yoki ikkalasida baravar) paydo bo'ladi. Yosh ulg'aygan sayin shish tobora ko'proq sezilib boradi, bu oyoq hajmining keskin kattalashib ketishiga olib boradi. Jarayon yuqoriga ham tarqalib, gavdaga o'tishi mumkin, unda odam mehnatga yaroqsiz bo'lib qoladi. Lekin jiddiy asoratlar kuzatilmaydi.

Limfatik shishning sababidan qat'i nazar, morfologik jihatdan olganda limfa tomirlari tiqilib qolgan joydan distalroq tomonda ular kengaygan, shu bilan birga interstisial suyuqlik miqdori ko'paygan bo'lib chiqadi. Shish persistensiyasi interstisial fibroz boshlanishiga olib keladi, bunda fibroz teri osti kletchatkasida ayniqsa sezilarli bo'ladi. Teri ancha qalin tortib, tuzilishiga ko'ra apelsin پوستiga o'xshab turadi. Limfatik shishning asosiy asorati o'sha shish paydo bo'lgan joyning kattalashib qolishi, unga infeksiya o'tishi terida pigmentasiya, surunkali yaralar paydo bo'lishidir.

III Bob

YURAK KASALLIKLARI

YURAKNING ISHEMIYA KASALLIGI

Stenokardiya

Yurak kasalligida to'satdan o'lish

Miokard infarkti

Yurakning surunkali

Ishemiya kasalligi

REVMATIZM

ENDOKARDIT

MIOKARDIT

KARDIOMIOPATIYALAR PERIKARDIT

YURAK VA TOMIRLAR NUQSONI

Tug'ma yurak nuqsoni

Tug'ma tomirlar nuqsonlari

Turmuishda orttirilgan yurak
nuqsonlari

YURAK O'SMALARI

YURAKNING ISHEMIYA KASALLIGI

Yurakning ishemiya kasalligi miokardning kislorodga bo'lgan ehtiyojini qon bilan keladigan kislorod qoplay olmasligi natijasida kelib chiqadigan kasalliklar guruhini birlashtiradi. Kislorodga bo'lgan ehtiyojning shu tariqa qoplanmay qolishiga ko'pchilik hollarda koronar tomirlarning aterosklerotik jarayon tufayli zararlanishi munosabati bilan miokardning qon bilan yetarlicha ta'minlanib turmasligi sabab bo'ladi. Shuning uchun ham yurakning ishemiya kasalligini *yurakning koronar kasalligi* deb ham aytiladi. Hozir ishemiya kasalligi (koronar kasallik) ning turt turi tafovut qilinadi: 1) stenokardiya, 2) yurak kasalligi tufayli to'satdan o'lish, 3) miokard infarkti. 4) yurakning surunkali ishemiya kasalligi.

Stenokardiya tranzitor ishemiya tufayli boshlanadi va to'sh orqasida qisqa muddat davom etadigan og'riq xurujlari billi ta'riflanadi. Miokard ishemiyasi yurak sohasida og'riq boshlanganidan keyin bir necha daqiqa ichida odamning to'satdan o'lib qolishiga hammadan ko'ra ko'proq sabab bo'ladigan kasallikdir Biroq, odamning to'satdan o'lishi o'pka arteriyasining yirik emboliyasi va miyaga qon quyilishiga ham aloqador bo'lishini esda tutish kerak. Yurakning ishemiya kasalligining fojeaga olib boruvchi shakli miokard infarktidir. Yurak toj tomirlari aterosklerozi tufayli shu tomirlarda tromboz boshlanishi miokard infarktining asosiy sababi bo'lib hisoblanadi. Ayni vaqtda boshqa omillarning ta'siri ham istisno etilmaydi, masalan, lipidlar peroksid oksidlanishining kuchayib ketishi, koronar arteriyalar spazmi, ular yo'lining torayib qolishi ham miokard infarktiga sabab bo'lishi mumkin. Surunkali ishemiya kasalligining asosida koronar arteriyalarning sezilarli aterosklerozi boshlanadigan mayda o'choqli kardioskleroz bilan infarktdan keyin boshlanadigan kardioskleroz (postinfarkt kardioskleroz) yotadi.

Etiologiyasi va patogenezi murakkab. Yuqorida aytib o'tilganidek miokard ishemiyasi boshlanishida koronar tomirlarning shu tomirlar stenoziga olib boradigan ateroskleroziga muhim ahamiyat beriladi. Shu bilan birga aterosklerotik pilakcha pastga to'shib boruvchi chap koronar arteriya bilan o'rab o'tuvchi chap koronar arteriyaning og'zidan 2 sm atrofida joylashgan mahallarda stenoz hammadan ko'ra ko'proq seziladigan bo'ladi. O'ng koronar arteriyada aterosklerotik pilakchalar shu arteriyaning distal va proksimal uchdan bip qismida joylashgan mahallarda stenoz ko'proq ifodalangan bo'ladi.

Yurakning ishemiya kasalligi boshlanishiga aterosklerozdan tashqari, koronar arteriyalar trombozi, shuningdek bu arteriyalar aterosklerozi mahalida miokardning kislorodga bo'lgan ehtiyojining ortishi (jismonan zo'riqish, emosional stress, gipertenziya vaqtida) ham sabab bo'lishi mumkin. Demak ateroskleroz tufayli (yo'li torayib qolgan koronar arteriyalar miokardning kislorodga tobora ko'proq ortib boradigan ehtiyojini qondira olmay qolsa, u vaqtda yurak ishemiya kasalligi boshlanadi.

O'tkir koronar yetishmovchilik patogenezida *trombositlar agregatsiyasi, koronar arteriyalar trombozi, yurak toj tomirlari spazmining* ham ahamiyati bor.

Koronar arteriyalar spazmi silliq muskullarning qisqaruvchanlik funksiyasi buzilib, semiz hujayradan tomirlarga ta'sir o'tkazuvchi moddalar ajralib chiqishiga bog'liq deb hisoblanadi (arteriyalar devorida semiz hujayralar sonining ko'payib qolishi shu fikmi tasdiqlaydi).

Trombositlar agregatsiyasi koronar arteriyalar yo'lini toraytirib quyadigan aterosklerotik pilakchalar sohasida mikrotromblar hosil bo'lishiga olib boradi. Bunday mikrotromblar odatda tomir endoteliysi gemodinamik shikast tufayli zararlanganida yoki ko'chib to'shganida, yoki bo'lmasa, aterosklerotik pilakcha yara bo'lib ketganida arteriyaning stenozga uchragan joylarida hosil bo'ladi. Bundan tashqari, mikrotromblar yurak mikro-sirkulyator o'zani tomirlarida ham uchraydi. Prostaglandinlar gomeostazi buzilishining roli haqidagi farazga muvofiq, endoteliydan ishlanib chiqadigan prostasiklin (trombositlar agregatsiyasiga yo'l quymaydigan va tomirlarni kengaytiradigan modda) bilan tromboksan (trombositlar proagreganti va vazokonstriktor modda) o'rtasidagi nisbatning o'zgarishi ham trombositlar agrsgasiyasiga sabab bo'lishi mumkin.

Har xil kimyoviy mediatorlar, jumladan adenezindifosfat, serotonin, kateholaminlar, gistamin va trombositlarni faollashtiruvchi modda (omil) konsentratsiyasining ortishi ham trombositlar agregatsiyasiga ta'sir qiladi. Stenoz boshlangan joyda trombositlar agregatsiyasi natijasida tomirlar yo'li torayib, gohida butunlay bekilib ham qoladi, shu bilan bir vaqtda qo'shni tomirlarning ham torayishi tomirlarga ta'sir o'tkazadigan, yani vazoaaktiv moddalar ajralib chiqishiga bog'liq. Normada endoteliy prostasiklidan

tashqari yana bir relaksant modda ishlab chiqaradi va endoteliiy zararlanadigan bo'lsa, tomirlarning torayishi kuchayadi. Koronar tomirlar spazmi va trombotsitlar agregatsiyasi endoteliiy zararlanishi tufayli boshlansa ham ajab emas.

Biroq shuni esda to'tish kerakki, trombotsitlar agregatsiyasi tabiatan qaytar bo'lib, qon aylanishi asliga kelib qolishi mumkin, ishemiya kasalligiga uchragan bemorlarni trombotsitlar agregatsiyasiga yo'l qo'ymaydigan dorilar, masalan, aspirin bilan davolashdagi klinik kuzatuvlar shundan dalolat beradi.

Lekin yurak ishemiya kasalligining eng asosiy sababi to'satdan boshlanadigan, uzoq h saqlanib turadigan *koronar arteriyalar trombozidir*, bunday tromboz miokard infarkuning asosiy sababi bo'lib ham hisoblanadi. Tromboz ko'pincha koronar arteriyalarda shu arteriyalar yo'lini toraytirib, qon oqishini susaptirib qo'yadigan aterosklerotik pilakchalar bo'lganida boshlanadi, tromboz endoteliiy shikastlanib, trombotsitlar agregatsiyalanishi va qon ivituvchi sistemasining faollashuviga olib boradi. Pirovard-natijada tomir yo'lini bekitib qo'adigan tromb hosil bo'ladi. Tromb ko'pincha ateroskleroz tufayli tomir zararlanganida, erroziyalar paydo bo'lganida, pilakchalar yara bo'lib yorilganida, ularga qon quyilganida paydo bo'ladi. Tromb paydo bo'lgan zahoti qon aylanishining tiklanishiga qaratilgan mexanizmlar ishga to'shib, fibrinolitik sistema faol holga o'tadi, tromb retraksiyalanib, uyushib boradi. Lekin tomir okklyuziyasi bir necha soat davomida saqlanib turadi.

Yurak ishemiya kasalligiga koronar tomirlar emboliyasi, aortaning koronar arteriyalarga ham o'tadigan anevrizmasi, zaxm aortitida koronar arteriyalar og'zining stenozga uchraash, koronar tomirlarning travmadan zararlanib, keyinchalik tromboz boshlanishi, turli etiologiyali arteriitlar ham sabab bo'lishi mumkin.

Koronar tomirlarla to'satdan boshlanadigan okklyuziya oqibatlari ham bir qancha omillarga, chunonchi ateroskleroz boshlangan joyning katta-kichikligi, yurakning kompensator imkoniyatlari, kollaterallar (intrakoronar, interkoronar va ekstrakoronar kollaterallar)ning holatiga bog'liqdir. *Miokard gipertrofiyasi, gipertenziya, aorta qopqog'i stenoz* ham ateroskleroz bor mahalda miokard ishemiyasi boshlanishiga olib keladigan omillardir.

STENOKARDIYA

Stenokardiya (ko'krak qisish kasalligi) birdan miokard ishemiyasi boshlanishiga bog'liq bo'lgan va to'sh orqasida og'riq to'tib qolishi bilan ta'riflanadigan klinik sindromdir. Og'riqlar odatda chap yelka bilan chap qo'l ga ham o'tib turadi va bir necha daqiqa davom etadi. Stenokardiyaning uchta asosiy xili tafovut qilinadi: 1) tipik zo'riqish stenokardiyasi, 2) Prinsmetall stenokardiysi, 3) beqaror stenokardiya.

Tipik zo'riqish stenokardiyasi odamga jismoniy jihagdan ortiqcha zo'r keladigan mahallarda kuzatiladi va yurak ishi tezlashib, arterial bosim ko'tarilishi bilan birga davom etib boradi. Bu xildagi stenokardiyaning boshlanishi miokardning kislorodga bo'lgan extiyoji zo'raygani holda qon bilan keladigan kislorodning bu ehtiyojni qoplay olmasligiga bog'liqdir, chunki bunda zararlangan toj tomiri orqali qon bilan ta'minlanib turadigan joylardan qon o'tishi kamayib qoladi. Ayni vaqtda chap qorincha subendokardial bo'limi ishemiyasi boshlanadi, chunki bu bo'lim koronar tomirlar o'zanining eng olis qismlarida joylashgan bo'lib, shu tomirlardan qon kelishi kamayganida ancha nochor ahvolga to'shib qoladi. Odam tinchlanib, dam olganida va nitroglicerini ishlatganida zo'riqish stenokardiyasi bardam topib ketadi.

Prinsmetall stenokardiyasi, aksincha, odam tinch turgan mahalda, miokardning qon bilan ta'minlanishi kamaygan vaqtda boshlanadi. Bu transmural ishemiyaga olib boradi. Ushbu xildagi stenokardiyaning sababi yurak toj tomirlari, ya'ni koronar tomirlar spazmidir.

Beqaror stenokardiya stenokardiyaning zo'rayib boradigan xili deb hisoblanadi, bunda tez-tez va kuchli og'riq xurujlari tutib turadi. Mana shu narsa beqaror stenokardiyani o'tkir *koronar etishmovchilik* deb atashga asos beradi, lekin buning sababi hali aniq emas. Ba'zi odamlarda stenokardiyaning bu xili yurak toj arteriyalarining stenozlovchi ateroskleroziaga bog'liq bo'ladi. Boshqa hollarda trombotsitlar agregatsiyasi va toj arteriyalar spazmi ahamiyatga egadir.

Beqaror stenokardiya tutib qolgan mahalda o'lgan kishilarning murdasi yorib ko'rilganida infarkt topilmaydi, lekin bir talay mayda-mayda miokard nekrozi o'choqlari ko'zga tashlanadi. Kamdan-kam hollarda stenokardiya yurak toj tomirlarining rematizmdan zararlanganiga aloqador bo'ladi.

Beqaror stenokardiyaning oqibati har xil: 1) dard yengillashib, ahvol yaxshilanib qolishi, 2) yurak qorinchalarida fibrillyasiya boshlanishi yoki 3) jarayon zo'rayib, miokard infarkti avj olishi mumkin.

YURAK KASALLIGI TUFAYLI TO'SATDAN O'LISH

Yurak kasalligi tufayli to'satdan yuz beradigan o'lim hodisasi to'sk orqasida to'satdan og'riq boshlanganidan keyin odamning bir necha daqiqa yoki soat ichida birdan o'lib qolishidir. Bunday hodisa uyda, kuchada, poliklinikada, klinikada ro'y berishi mumkin. Narkoz vaqtida, og'ritadigan muolajalar bajarilayotgan, in'eksiyalar, punksiyalar qilinayotgan mahallarda, kateter solingan paytlarda odamning klinikada to'satdan o'lib qolgan hollari tasvirlangan. Bunday o'limga aksari yurak qorinchalari fibrillyasiyasi, miokard infarkti, ko'pincha subendokardial sohasining infarkti sabab bo'ladi.

Autopsiyalarda ko'pchilik hollarda koronar tomirlar zararlangani, gohida infarkt topiladi. Aksari tadqiqotchilar bunda koronar arteriyalarga tromb

tiqilib qolganini ko'radi. Mikroskopik tekshirishda koronar tomirlarning tarmoqlarida devorga yopishib turgan mikrotromblar ko'zga tashlanadi. Ularning muskul ichidagi mayda shoxchalari, shuningdek kapillyarlar va venulalarda mikroembollar uchraydi.

Klinik kuzatuvlar yurak chap qorinchasida fibrillyasiya boshlangan bemorlarning ikki guruhini tafovut qilishga imkon beradi. Bemorlarning bir guruhida aritmiya o'tkir miokard infarktining asorati bo'ladi. Ko'proq uchrab turadigan ikkinchi guruhda boshlangan aritmiya miokard infarktiga aloqador bo'lmaydi. Bunday hollarda yurak qorinchalari fibrillyasiyasi tomirlar spazmiga, trombotsitlar agregasiyasiga, koronar arteriyalar trombozi munosabati bilan boshlangan miokard infarktiga aloqador bo'ladi. Ba'zi hollarda qon ta'minotining kislorolga bo'lgan ehtiyojni qondira olmasligi, shunidek his-tuyg'ular jumbushga kelib, odamning stress holiga to'shishi ham yurak ishining o'zgarishi tufayli odamning to'satdan o'lib qolishiga sabab bo'dali. Suni esda tutish muhimki, ishemiya miokard elektr faolligining izdan chiqishiga olib keladi, bunga esa hujayralar va hujayralararo suyuqlikdagi kaliy, kalsiy va natriy miqdorining o'zgarishi sabab bo'ladi. Ana shu o'zgarishlarning o'zi ham o'z holicha yurak qorinchalari fibrillyasiyasiga sabab bo'lishi mumkin. Infarktdan keyingi kardiosklerozda o'tkazuvchanlik izdan chiqib, aritmiyaga olib kelishi mumkin.

Odam to'satdan o'lib qolgan hollarda kardiomyositlar giperkontraktil holatga tushib, halok bo'lishi natijasi ularoq yuzaga keladigan nekroz o'choqlari topiladi. Bu o'zgarishlar hujayrada Ca^{2+} to'planib borishiga sabab bo'luvchi kateholaminlarning ta'siriga bog'liq deb hisoblanadi. Bunday koagulyasion nekroz to'satdan o'lish hodisasida uchraydigan birdan-bir morfologik belgi bo'lishi mumkin. Ayni vaqtda stroma o'zgarmagan holda qolaveradi, unda infiltrativ va proliferativ jarayonlar bo'lmaydi.

To'satdan o'lish hollarining 52-81 foizida *uchta asosiy morfologik mezon kuzatiladi*: 1) *miofibrillar degenerasiya*, 2) *egri-bugri, to'lqinsimon bo'lib qolgan tolalar* va 3) *fuksinofil o'choqlar* shular jumlasidandir. Bu struktura o'zgarishlari ishemiya qaytar bosqichining belgisi bo'lib hisoblanadi va odam to'satdan o'lib qolgan hollarda qorinchalar fibrillyasiyasining anatomik asosi bo'lishi mumkin.

MIOKARD INFARKTI

Miokard infarkti o'tkir ishemik nekroz o'chog'idan iborat bo'lib, yurak ishemiya kasalligi guruhida muhim o'rinni egallayli, chunki yuqori darajada rivojlangan mamlakatlarda o'lim hollariga hammadan ko'ra ko'proq sabab bo'ladi, u hamma yoshdagi kishilarda uchrashi mumkin. Yuqorida aytib o'tilganidek, miokard infarkti, aksari koronar tomirlarning aterosklerozdan zararlanishi ustiga boshlanadi. Miokardda infarkt boshlanishi ehtimoli odam

yoshi ulg'aygan sayin ortib boradi va infarkt erkaklarda 55-64 yasharlik va ayollarda 70-80 yasharlik mahalida ko'proq uchraydi. Biroq bemorda aterosklerotik jarayonni tezlashtiradigan gipertenziya, qandli diabet yoki giperxolesterinemiya bo'lsa, miokard infarkti birmuncha yoshlik mahalida ham boshlanishi mumkin.

Miokard infarkti erkaklarda ayollardagiga qaraganda uch baravar ko'proq uchraydi. Koronar arteriyalar stenoz ham ayollar bilan erkaklarda har xil darajada uchraydi. Respublika patologik anatomiya markazi ma'lumotlariga qaraganda, pastga tushib boruvchi chap koronar arteriya stenoz 20-29 yashar erkaklarda 2. 8 foiz, 30-39 yashar erkaklarda 8,8 foiz, 40-49 yashar erkaklarda 15. 1 foiz, 50-59 yashar kishilarla 27. 9 foiz hollarda uchraydi. Ayollarda esa bu arteriya stenoz 30-39 yasharlikda atigi 3,6 foiz, 40-49 yasharlikda 5,6 foiz hollarda uchraydi. ya'np erkaklarda! iga qaraganda 2-3 baravar kamroq goppladi. Shu bilan bir vakda 50-59 yashar ayollarda stenoz 29,2 foiz hollarda kuzatiladi, ya'ni bu davrda erkaklar bilan ayollarda deyarli bir xilda uchraydigan bo'lib qoladi. Shu munosabat bilan ayollarda umrining reproduktiv davrida miokard infarkti juda kam kuzatiladi. Biroq klimaks davriga borib, ayollarda miokard infarkti ko'proq uchraydigan bo'lib qoladi. Chunki, koronar arteriyalarda ateroskleroz zo'rayib borib, stenoz boshlanadi.

Ishemiya kasalligi xavfini soladigan omillar gipertenziya, giperxolesterinemiya, chekish, qandli diabet, kam harakatlik ichkilikni suiiste'mol qilishdir. O'tkazilgan epidemiologik tadqiqotlar infarktning aqliy mehnat bilan shug'ullanib, ruhiy-hissiy tomondan ko'proq zo'r beradigan va jismoniy mehnat bilan shug'ullanuvchi odamlar va qishloq ahliga qaraganda kamroq harakat qiladigan aqliy mehnat kishilarida birmuncha ko'proq uchrab turishini ko'rsatadi. Sababi shuki, jismoniy faollik yuqori zichlikdagi lipidlar miqdorining kamayishiga yordam beradi va ateroskleroz boshlanishiga to'sqinlik qiladi.

Patogenezi. Miokard infarktining uchta asosiy xili tafovut qilinadi: nekroz chap qorincha devorining butun bag'riga o'tib ketadigan *transmural infarkt*, *intramural* va avj olib borish mexanizmi hamda klinik o'tishi jihatidan farq qiladigan *suber.dokardial infarkt* (birinchi (o'tkir) infarktdan 8 hafta o'tgach boshlanadigan takroriy miokard infarkti (bir boshlangan infarkt ustiga 8 hafta davomida yana boshlanadigan qaytalanuvchi infarkt ham tafovut qilinadi).

Transmural miokard infarkti patogenezida: 1) yurak toj tomirlarining stenozlovchi aterosklerozi. 2) yo'li 75 foizdan ko'ra ko'proqda torayib qoladigan toj arteriyalar trombozi asosiy rol ni o'ynaydi. Autopsiya tekshirishlarida o'tkir miokard infarktining 85-95 foiz hollarida obliteratsiyalovchi tromb topiladi. Ishemiya nekrozi boshlanganidan keyin 4 soat o'tqazib angio-koronarografiya qilib ko'rilsa, kasallarning 87 foizida

koronar arteriyalarning butunlay tiqilib qolganligi (okklyuziyasi) kuzatiladi. 5-15 foiz hollarda miokard infarktining boshlanishi yurak toj tomirlarining spazmiga, trombotsitlar agregatsiyasi, shuningdek fibrinoliz yoki fragmen-tatsiyaga uchraydigan trombga bog'liq bo'ladi, deb hisoblanadi.

Transmural infarkt bitta asosiy toj arteriya zararlanganida boshlanishi mumkin, lekin ko'pincha ikkita yoki uchta toj arteriyalari - chap tomondagi o'rab turuvchi arteriya, o'ng toj arteriyasi va chap tomondagi pastga tushib boruvchi oldingi arteriyaning zararlanishi kuzatiladi. Transmural infarkt boshlanishiga olib boradigan omillar jumlasiga gipotoniya krizlari, biroz koronaroskleroz ustiga boshlangan sezilarli taxikardiya, yurak toj arteriyalarining einbolyasi, arteriit ham kiradi.

Subendokardial miokard infarkti kamroq uchraydi va chap qorincha endokardi ostida joylashgan yagona nekroz o'chog'i tariqasida yoki chap qorincha bo'shlig'i gir aylanasini sirkulyar ravishda o'rab olgan va aksari bir-biriga qo'shilib ketgan bir talay o'choqlar ko'rinishida bo'ladi. *Subendokardial infarkt patogenezida* og'ir ateroskleroz asosiy rol ni o'ynaydi. Bu turdagi infarkt boshlanishiga: o'tkir yurak yetishmovchiligi, paroksizmal taxikardiya, me'da-ichakdan qon ketishi, operatsiyadan keyingi shok, og'ir infektsiya, ya'ni qon bosimi pasayib, yurak toj tomirlarida qon oqimi susayib qolishiga olib boradigan holatlar yo'l ochadi.

Subendokardial nekroz boshlanishida, *birinchidan*, miokardning shu sohasida qon oqimi bir qadar sustroq bo'lishi, *ikkinchidan*, miokard subendokardial bo'limlarining sistola mahalida ko'proq bosilib turishi ham ahamiyatga ega.

Yuqorida tasvirlangan ikkala turdagi infarkt patogenezida koronar tomirlardagi anatomik o'zgarishlarning o'zigina ahamiyatga ega bo'libgina qolmaydi, balki bunday infarktlarning paydo bo'lish mexanizmi *arterial bosim darajasi, vazomotor reaksiyalarining muddati va nechog'lik tarqalganligi singari bir qancha funksional omillarga ham bog'liqdir. Arteriyalarning nechog'lik tez bekilib qolishi ham katta ahamiyatga ega;* Chunonchi, tomir yo'li asta-sekin bekilib borganida infarkt boshlanish xavfi ancha kamayadi, chunki bunda kollateral yo'l bilan qon aylanib turadigan bo'lishga ulguradi.

Patologik anatomiyasi. Infarkt ko'pincha chap qorinchada, kamroq o'ng qorinchada boshlanadi. O'ng qorincha infarktlari odatda qorincha orqa devoridan joy olib, o'ng koronar arteriyaning sezilarli ateroskleroziga bog'liq bo'ladi. Yurak bo'lmalari jarayonga juda kamdan-kam hollarda tortiladi (masalan, o'pka kasalligi tufayli yurak shikastlangan paytlarda, ya'ni cor pulmonum mahalida).

Transmural infarkt butun chap qorincha bag'riga yoyilgan bo'ladi, uning kattaligi ko'ndalang kesmasidan hisoblanganda 2,5 sm ga yetadi. Uning oladigan o'rni va nechog'lik ko'p uchrashi koronar arteriya u yoki bu

tarmog'ining zararlanishiga bog'liqqi, buni quyidagi jadvaldan ko'rish mumkin.

Miokard infarkti odatda noto'g'ri shaklda bo'lib, tomirlarda fojiali o'zgarishlar boshlangan paytdan hisoblaganda 6-12 soat ichida bemor o'lib qolgan taqdirdagina anatomik jihatdan ma'lum beradi. Lekin, nekroz boshlangan joyda oradan 3-6 soat o'tishi bilanoq oksidlovchi-qaytaruvchi fermentlar faolligi yo'qolib ketadi, shunga ko'ra miokard kesmasi yuzasi tetrazol tuzlari bilan bo'yab ko'rilganida nekroz o'chog'i rangsiz bo'lib qolaveradi, miokardning zarar ko'rmagan joylari esa qizil-jigarrang tusga kiradi. (2-jadval).

2-jadval

Turli koronar arteriyalar zararlanganida infarktning joylashuvchi va nechog'lik tez uchrashi

Koronar arteriyalarning turi	Nechog'lik tez uchrashi (foizlarda)	Infarkt bo'ladigan joy
Pastga tushuvchi oldingi chap koronar arteriya	40-50	Chap qorinchaning oldingi devori, qorinchalar o'rtasidagi to'siqning oldingi uchdan bir qismi
O'ng koronar arteriya	30-40	Chap qorinchaning orqa devori, qorinchalar o'rtasidagi to'siqning orqadagi uchdan bir qismi
O'rab o'tuvchi chap arteriya	15-20	Chap qorinchaning lateral devori

Miokard infarktining avj olib borishida uch davr - *nekrozdan oldingi davr, nekroz davri va uyushish davri* tafovut qilinadi. Oddiy ko'z bilan qarab ko'rilganida 12 soatdan keyin ishemiya boshlangan joyda miokardning oqarib, qon bilan notekis to'lib turgani qayd qilinadi, xolos (nekrozdan oldingi davr). 2-4-kuni nekroz bo'lgan joy chetiga qon quyilib qolgan noto'g'ri shaklli mayuon ko'rinishida ko'zga tashlanadi, bu joy och sariq tusda bo'ladi (nekroz davri). Nekrozning markaziy qismi sarg'ish tusga kirib, yumshab qoladi va shish tufayli birmuncha bo'rtib turadi. 10- kunga borib nekroz o'chog'i ilvillab qolgani (miomalyasiya) bilan atrofda to'qimalardan ajralib turadi. Infarkt bo'lgan joyda shish kamaygan sayin o'sha joy ichiga tortib boradi, uning yuzasi quruqroq, o'zi zichroq bo'lib qoladi, rangi sarg'ish-ko'kimtir tusga kiradi. Keyinchalik nekroz o'chog'ida gir aylana qizg'ish jiyak ko'zga tashlanadi, u kengayib turgan yupqa devorli tomirlarga boy granulyasion to'qimadan iborat bo'lib, asta-sekin nekroz

o'chog'i markaziga tomon surilib boradi va nekrozga uchrab, aynigan to'qimalar o'rnini egallab oladi (uyushish davri). 6-8-hafta oxirlariga borib ishemik nekroz sohasi to'la-to'kis (fibroz to'qima bilan almashinadi).

Demak har qanday joydagi infarkt singari miokard infarktining bitish jarayoni ham uch bosqichda o'tadi: 1) nekrotik massalarning yo'qolib borishi, 2) nekroz o'chog'ining granulyasion to'qima bilan almashinuvi. 3) nekroz o'chog'ining chandiq to'qima bilan almashinuvi.

Optik mikroskop bilan tekshirib ko'rilganida oradan 6 soat o'tganidan keyin ko'zga tashlanadigan eng ilk o'zgarishlar interstisiy shishib, parezga uchragan kapillyarlarning qonga to'lib ketgani va atrofga biroz qon quyilib qolganidan iborat bo'ladi. Muskul tolalari halokatga uchraganini ko'rsatadigan va shu davrda ko'zga tashlanadigan dastlabki ishonchli alomatlar ularning bo'rtib, ko'ndalang yo'llari bilinmay qolganligi, eozinofiliya paydo bo'lganligidir (miofibrillalarning kontraktil degeneratsiyasi, yadrolar piknozi hisobiga). Shu davrning o'zida nekroz o'chog'i atrofida o'rtacha neytrofil infiltrasiya borligini ham ko'rsa bo'ladi. Muskul tolalari nekrozi 24-28 soatdan keyin aniq-ravshan ma'lum bo'ladi. Infarkt bo'lgan joyda bir talay muskul tolalari, stroma va tomirlar yo'qolib ketadi, lekin bularning orasida yashashga qodir bo'lgan ayrim muskul tolalari saqlanib qoladi. Transmural infarktda ham endokard bilan perikard ostida saqlanib qolgan muskul tolalari topiladi.

48 soatdan keyin ishemiya o'chog'ida neytrofil infiltrasiya kuchayib boradi. Birinchi hafta oxirlariga kelib nekroz o'choqlarida sezilarli autoliz, geteroliz va makrofaglar fagotsitozi manzarasi ko'zga tashlanadi. Atrofda granulyasion to'qima paydo bo'lib, nekroz o'chog'ini o'rab ola boshlaydi. Granulyasion to'qima yetilib borgan sayin infarkt bo'lgan joyda 6-hafta oxirlariga kelib chandiq to'qima paydo bo'ladi. Periinfarkt sohadagi miokardda ham distrofik o'zgarishlar bo'ladi. Miokardning infarkt bo'lgan joydan nariroqdagi qismlarida qon aylanishi izdan chiqib, yurak muskuli qisqaruvchi elementlari o'zgarishlarga uchraydi.

Ishemik nekroz sohasida elektron mikroskop bilan aniqlasa bo'ladigan o'zgarishlar birmuncha erta paytlarda paydo bo'ladi. Chunonchi, ishemiya boshlanganidan keyin 10 daqiqa o'tishi bilanoq kardiomyositlarda mitoxondriylar bo'rtib (bu - hujayralarning gipoksiyadan zararlanganini ko'rsatadi), ulardagi matrics zichlashadi va membranalar butunligi buziladiki, bu narsa hujayraning qaytmas o'zgarishga uchraganini ko'rsatuvchi alomatdir.

Infarkt bo'lgan joyda ro'y beradigan gistokimyoviy va biokimyoviy o'zgarishlar ham erta muddatlarda ma'lum bo'ladi. Nekroz o'chog'ida bir soatdan keyinok kaliy, glikogen miqdori keskin kamayadi, suksinatdehidrogenaza, sitoxromoksidaza fermentlarining faolligi pasayadi.

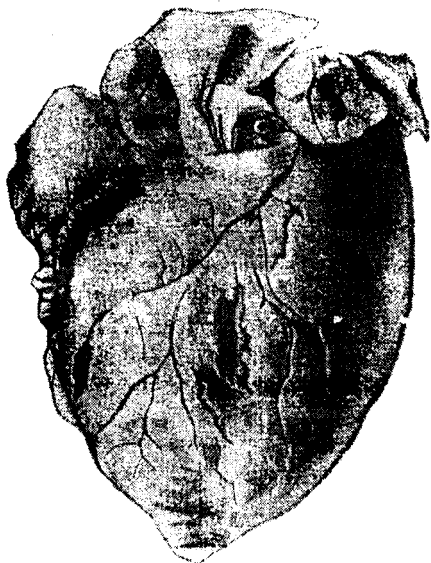
Bunday mikroskopik gistokimyoviy va elektron mikroskopik o'zgarishlar subendokardial infarktda kuzatiladi. Infarktning bu turi transmural infarktdan farq qilib, endokard ostida bo'ladi va bir necha soatdan keyingina ko'zga tashlanadi. Ishemik nekroz bo'lgan joy oqarib qolgani yoki qon quyilib qolgani bilan ajralib turadi. Subendokardial infarkt kichikroq bo'lishi munosabati bilan birmuncha qisqa muddatlarda chandiqlanadi, chunki ikki haftadan keyin oq nekroz o'rnida to'la-to'kis fibroz to'qima paydo bo'ladi.

Asoratlari. Infarktda ilk muddatda paydo bo'ladigan asorat *fibrinoz yoki fibrinoz-gemorragik perikarditdir.* Bunday perikardit. Miokard infarktida chap qorincha oldingi devorining yirilishi, odatda so'rilib ketadi, goho uning oqibatida yurakning funksional faolligini pasaytirmaydigan no-zikkina fibroz bitishmalar paydo bo'ladi. Endokardning zararlangan joyida *yurak qorinchasi ichki devoriga yopishgan tromb* paydo bo'lib, bir hafta davomida u arterial emboliya manbai bo'lib qolishi mumkin.

Miokard infarktining ilk davrida ro'y beradigan asoratlardan yana biri *miokardning yorilib ketishidir.* Bunday hodisa odatda birinchi haftaning oxirida yoki ikkinchi haftaning boshlarida ro'y beradi. Miokard yorilishining ikki xili tafovut qilinadi: *miokardning tashqariga yorilib,* gemoperikard boshlanishi va yurak xaltasi tiqilib qolishi munosabati bilan bir necha daqiqa ichida odamning o'lishi va 2) *miokardning ichkaridan yorilishi,* qorinchalararo to'siqlar yoki so'rg'ichsimon muskullar bor joyidan boshlanadigan va o'tkir yurak yetishmovchiligi manzarasiga olib boradigan yorilish.

Miokard ko'pincha chap qorincha oldingi devoridan yoriladi. Kollaterallarning sust rivojlanganligi va gipertoniya kasalligi borligi miokard yorilishiga yo'l ochadigan omillar bo'lib hisoblanadi. Makroskopik yo'l bilan tekshirib ko'rilganida yorilgan joy odatda ilonizisimon kambar yoriq ko'rinishida ko'zga tashlanadi, uzunligi ko'p deganda 1,5-2,5 sm ga boradi (19-rasm). Ko'pchilik hollarda miokard o'lgan va saqlanib qolib leykositar infiltrasiya boshlangan joyning o'rtasidagi chegaradan yoriladi. Miokard infarktida so'rg'ichsimon *muskullar uzilib chiqishi va qorinchalar orasidagi to'siq yorilib ketishi* mumkin.

Yurak anevrizmasi ham miokard infarkti asorati bo'la oladi. U o'tkir bo'lishi mumkin, bunda o'tkir infarkt boshlangan joy anevrizma devori bo'lib xizmat qiladi. Surunkali anevrizma devori asosan zich chandiq to'qimadan iborat bo'ladi. Subendokardial infarktda miokard yorilishi, perikardit boshlanishi va anevrizma paydo bo'lishi singari hollar ham uchraydi, bunda ko'proq devorga taqalib turadigan tromb paydo bo'ladi.



19-rasm. Miokard infarktida chap qorincha oldingi devorining yorilishi.

Klinik manzarasi. Miokard infarkti to'sh orqasida, yurak sohasi va epigastriyda birdan qattiq og'riqlar paydo bo'lishi bilan ta'riflanadi. Og'riq qo'l, yelka, bilak, umrov, bo'yin, pastki jag' va orqaga o'tib turadigan bo'lishi ham mumkin. Ayni vaqtda odatda odam birdan juda holsizlanib, aksari ko'ngli aynib qusadi, havo yetmayotandek sezadi, ko'nglini o'lim vahimasi bosib, badani terlaydi. Va'zan, infarkt: stenokardiya xurujidan keyin boshlanadi. Biroq ko'pgina kasallarda anginoz og'riqlar bo'lmaydi.

Kasallikning dastlabki daqiqalari yoki soatlarida ko'pgina kasallarda arterial bosim ko'tarilib, keyinchalik nisbiy yoki mutloq gipotenziya boshlanadi. Bunday gipotenziya miokard qisqarish funksiyasi keskin susayib ketganligi tufayli reflektor yo'l bilan boshlanadigan o'tkir tomir va yurak yetishmonchligining ifodasidir.

Nekroz o'chog'i katta bo'lsa, yurakdan otilib chiqadigan qon hajmi keskin kardial shok boshlanishiga olib keladi. Ko'pgina hollarda chap qorincha yetishmovchiligi yurak astmasi va o'pka shishuvi bilan namoyon bo'ladi. Aksari yurak ishining maromi juda izdan chiqib, odamning o'limiga sabab bo'lishi mumkin. Ayni vaqtda artmiyalar qorincha va yurak bo'lmasi ekstrasistoliyasi, sinus taxikardiyasi va sinus bradikardiyasi ko'rinishida ifodalanadi. Kasallik boshlanganidan keyin bir necha soat o'tgach, isitma chiqib, harorat 38-38,5'S gacha ko'tarilishi mumkin. Neytrofil leykositoz

boshlanib, eritrotsitlar cho'kish tezligi kuchayadi. Qonda bir qancha fermentlar: kreatinfosfokinaza, laktatdehidrogenaza, aminotransferaza faolligi ortadi. Aksari giperglikemiya boshlanadi. Kasaiik boshlanganidan hisoblaganda 10-14 kundan keyin infarktdan keningi *Dressler sindromi* ham boshlanishi mumkin. Buning asosida infarktning *plevropnevmoniya, tromboendokardit, perikardit* singari asoratlari yotadi.

Miokard infarkti diagnozi, uning qaerdaligi, nechog'lik kengligini aniqlab olishning asosiy usuli elektrokardiografik yo'l bilan tekshirishdir. Transmural infarktning harakterli belgisi ST segmentining yuqori ko'tarilib, patologik Q tishcha paydo bo'lishi, T tishcha inversiyasidir.

Miokard infarktiga uchragan bemorlar qorincha aritmiyasi, qaytalanuvchi (residiv beruvchi) miokard infarkti, zo'rayib boruvchi yurak yetishmovchiligi *sababli o'lib qolishi* mumkin (qorincha aritmiyasining o'zi odamning to'satdan o'lib qolishiga sabab bo'lishi mumkin).

YURAKNING SURUNKALI ISHEMIYA KASALLIGI

Surunkali ishemiya kasalligi ko'p uchraydigan yurak patologiyasi bo'lib, ayniqsa qandli diabeti bor kishilarda yurak yetishmovchiligiga sabab bo'la oladi. Yurak surunkali ishemiya kasalligining asosida: 1) *koronar arteriyalar ateroskleroziga aloqador mayda o'choqli kardioskleroz* va 2) *infarktdan keyin boshlanadigan yirik o'choqli kardioskleroz* yotadi. Yurakning surunkali ishemiya kasalligiga uchragan bemorlarda zimdan yurak dekomnensatsiyasi avj olib boradi.

Patologik anatomiyasi. Yurakning surunkali ishemiya kasalligi uchun koronar arteriyalarning aterosklerozdan zararlanishi va miokardda ishemik o'zgarishlar yuzaga kelishi xosdir. Yurakning kattaligi har xil bo'ladi. Yurakning ko'pgina joylarida sklerotik o'zgarishlar boshlanganligi tufayli u odatdagidan ko'ra kichikroq bo'lishi mumkin. Lekin yurak kompensator gipertrofiya tufayli kattalashib ketishi ham mumkin, ayniqsa infarktdan keyin kattagina chandiqlar yuzaga kelganida yoki yurak sezilarli darajada kengayib ketganida ana shunday bo'ladi. Koronar arteriyalar aterosklerozi tabiatan diffuz bo'lib, uchala asosiy tomirlarning torayib qolishiga olib kelishi mumkin. Koronar tomirlarga tromb tiqilib, ularni bекitib qo'yishi ham mumkin. Miokardda bir lalay perivaskulyar skleroz o'choqchalari yoki har xil kattalikdagi oqish chandiqlar topiladi. Ko'pgina chandiqlar bor joyda chap qorincha devori yuqqaroq bo'lib qoladi. Miokardning saqlanib qolgan qismlari odatda gipertrofiyaga uchraydi. Epikard va endokard zararlanmagan, intakt holda qolishi mumkin. Yurak qopqoqlaridagi o'zgarishlar doimiy bo'lmaydi va mitral qopqoqning biroz fibroz qalinlashuvi, kalsinoz halqa paydo bo'lishi bilan ifodalanadi.

Yurakning surunkali ishemiya kasalligida ko'zga tashlanadigan harakterli mikroskopik o'zgarishlar quyidagilardir: 1) mayda tomirlar

atrofida joylashgan mayda skleroz fokuslari. 2) ishemik nekrozga uchrab, keyinchalik sarkoplazmasi bilan yadrosi soʻrilib ketgan (miositoliz) puchak muskul tolalari sarkolemmalari, 3) oʻtkir infarkt oqibatida sklerozga uchragan kattagina joylar.

Klinik manzarasi. Yurakning surunkali ishemiya kasalligi necha-necha yillar mobaynida asta-sekin zoʻrayib boradi. Bu kasallik koʻpchilik hollarda alomat bermay oʻtadi va aksari autopsiya tekshirishlari mahalida maʼlum boʻladi. Yurak oʻtkazuvchi sestemasi sohasida fibroz toʻqima paydo boʻlgan mahallarda bemorni oʻlimga olib bora oladigan har xil turdagi aritmiyalar boshlanadi. Bemorni oʻlimga olib bora oladigan boshqa bir sabab ustma-ust boshlanadigan miokard infarkt boʻlishi mumkin. Yurakning surunkali ishemik kasalligiga uchragan bemorda chap va oʻng qorinchalar yetishmovchiligi boshlanishi mumkin. Miokard infarkti boshlanmaydigan boʻlsa, zimdan yurak dekompensatsiyasi avj olib boradi. Oʻng qorincha yetishmovchiligi boshlanganida kasallikning *oqibati* ancha yomon.

REVMATIZM

Revmatizm - sistemaga doir kasallik boʻlib, uning asosida biriktiruvchi toʻqimaning tabiatan immunitetga bogʻliq boʻlgan yalligʻlanish reaksiyasi yotadi. Bu kasallik tabiatan qaytalanib turadigan boʻladi. Asosan yurak va tomirlar zararlanadi.

Revmatizm (revmatik isitma oʻtkir revmatizm, Sokolskiy-Buyo kasalligi) 75-90 foiz hollarda 5 yoshdan 15 yoshgacha boʻlgan, aksari tuxumni juda kam isteʼmol qiladigan bolalarda boshlanadi. Revmatizmning patologik geografiyasi toʻgʻrisida soʻz ochilar ekan, tropik mamlakatlarda, qutb zonalar va Porto-Rikoda revmatizm bilan kasallanish hollari deyarli boʻlmasligini aytib oʻtish kerak. Shimoliy mamlakatlarda bu kasallik hammadan koʻra koʻp uchraydi. Revmatizmning koʻp hollarda nogironlikka olib borishi va talaygina odamlarning oʻlimiga sabab boʻlishi bu dardning tabiatan ijtimoiy kasallik ekanligidan darak beradi.

Etiologiyasi va patogenezi. Mavjud kuzatuvlarga qaraganda, organizmning streptokokk antigenlari bilan sensibillashuvi revmatizm paydo boʻlishida muhim oʻrin toʻtadi, shu munosabat bilan bu kasallik odatda streptokokk faringitidan 2-4 hafta keyin boshlanadi, 95 foiz hollarda revmatizm xuruj qilgan mahalda kasallarda antistreptolizin O, antistreptokinazalar, antistreptogialuronidazalar titri koʻpayadi. Biroq, streptokokk infeksiyasi boshdan kechirilganidan keyin nima sababdan baʼzi odamlarda asoratlar paydo boʻladi-yu, boshqalarda nima sababdan bunday asoratlar boʻlmasligini tushuntirib berish qiyin. Aftidan, beta-gemolitik streptokokk shitamining virulentligi va antigen xossalari, makroorganizm immun reaksiyasining kuchi va tabiati, infeksiyaning hiqildoqda nechogʻlik uzoq saqlanib turishi muhim ahamiyatga ega.

Virus infeksiyasining ham ahamiyati bor, degan faraz mavjud. halqumdan revmatik ultravirus o'tadigan bo'lsa, miokard virus rezervuari bo'lib qoladi. Biroq, streptokokk va virus ta'sirining mexanizmi aniq emas. Revmatizmda zararlangan joylar odatda steril bo'ladi, demak bakteriya invaziyasi kuzatilmaydi. Qo'zg'atuvchilar zaharli ta'sir ham ko'rsatmaydi.

Hozir revmatizm boshlanishida autoimmun reaksiyaning ahamiyati bor, degan nuqtai nazar rasm bo'lgan. Ayni vaqtda yurak to'qimalari antigenlari bilan streptokokk antigeniga javoban yuzaga keladigan antitelolalar o'rtasida yuzaga chiqadigan reaksiya muhim ahamiyatga ega. Streptokokkning M-proteini antigen tariqasida hammadan katta ahamiyatga egadir. Har tomonlama reaksiyaga kirishadigan antitelolarni o'tkir revmatizm bilan og'rigan kasallarning qon zardobidan aniqlash mumkin. Bunda ba'zi antitelolar miokard, skelet muskullari va silliq muskul hujayralari miofibrillalari bilan birikadi. Boshqalari yurak qopqoqlarining glikoproteidlari bilan reaksiyaga kirishadi.

Immunoflyuoesent usuldan foydalanilganda kardiomyositlar sarkolemmasi bo'ylab immunoglobulinlar va komplement topiladi. Shu bilan birga yurakda Ashoff-Talalaev granulyomalari deb hisoblanadigan faol immun yallig'lanish fokuslarida kamdan-kam hollarda immunoglobulinlar yoki komplement bo'ladi. Bu granulyomalarda limfotsitlar bo'lishi T-limfotsitlar ishtirokida sekinlik bilan yuzaga chiqadigan o'ta sezuvchanlik reaksiyasi revmatizm patogenezida ancha ahamiyat kasb etadi, degan xayolga olib boradi. Shunday qilib, revmatizmda to'qimalarning zararlanishi tabiatan immunologik reaksiyalarga bog'liqdir.

Revmatizm boshlanishi xavfini soladigan muhim omillar orasida iqlimiy, ijtimoiy-iqtisodiy omillar, turmush sharoitlari, mehnat va ovqatlanish sharoitlari, shuningdek odamning sovuq qotishi ahamiyatga ega.

Patologik anatomiyasi. Revmatizmda bo'g'imlar, yurak, badan terisi, seroz pardalar, asab sistemasi, tomirlar, o'pka zararlanadi, lekin yurakning zararlanishi hammadan katta ahamiyatga ega ("revmatizm bo'g'imlarni yalaydi-yu, yurakni g'ajiydi"). Revmatik isitmaning asosiy va patognomonik belgisi Ashoff-Talalaev granulyomasidir. Faol revmatizm mahalida Ashoff-Talalaev granulyomasi aslida yurakda topiladi. Biroq tomirlar adventitsiyasi, bo'g'imlarning sinovial pardasi, bo'g'imlar xaltasi, fassiyalarda, goho boshqa organ va to'qimalar stromasida ham shunday tuzilmalar ko'zga tashlanadi. Ashoff-Talalaev granulyomasi to'qima ma'lum qismining tabiatan immun reaksiya tufayli zararlanishidir. Bir qancha tadqiqotchilar bunda zararlanadigan narsa kollagenidir, deb hisoblasa, boshqalari zararlanadigan tuzilmalar muskul tolalari, to'g'rirog'i ularning sarkolemmasidir, deb uylaydi. Granulyomaning avj olib borish sikli 3-4 oyni tashkil etadi va uch davrni o'z ichiga oladi. *Birinchi davr - ilk ekssudativ, ikkinchisi - proliferativ davr va uchinchisi - bitish davri* deb hisoblapadi.

jarayonlar tomirlarning yorilib ketishi bilan birga davom etib boradi. O'tkir pankreatitning asosiy belgilari bez parenximasining har yer-har yerida nekrozlar va qontalashlar paydo bo'lishidir. Bez kapsulasi va uning atroflarida ham fermentativ yog' nekrozi o'choqlari ko'zga tashlanadi.

Etiologiyasi va patogenez. O'tkir pankreatitning etiologik omillari to'rtta asosiy guruhga bo'linadi: 1) metabolik omillar (alkogol, giperlipoproteinemiya, giperkalsiemiya, dori preparatlari, moddalar almashinuvi-ning irsiyatga aloqador o'zgarishlari); 2) mexanik omillar (toshlar, operatsiya va shikastlanishlardan keyin paydo bo'lgan chandiqlar bo'lishi - me'da va biliar tizimidagi operatsiyalarning ahamiyati bor); 3) tomirlarga aloqador omillar (tugunchali peliarteriitlar, arteriya emboliyalari); 4) Koksaki virusi sabab bo'ladigan infeksiyalar.

O'tkir gemorragik nekroz rivojlanishiga asosan me'da osti bezining o'zidagi fermentlarning faollashib, parenximani autolizga (proteoliz, lipolizga) uchratishi sabab bo'ladi. Bu jarayonni tripsinning faollashuvi boshlab beradi, tripsin bez to'qimasining proteolitik yemirilishida muhim ahamiyat kasb etadi deb taxmin qilinadi. Bundan tashqari, hujayra membranalarining yemirilishida katta ahamiyatga ega bo'lgan fosfolipaza A ning faollashuvi ham ahamiyatga ega. Proelastazaning tripsin ta'siri ostida elastazaga aylanishi tomirlar va bez chiqarish yo'llaridagi elastik tolalarning yemirilishiga olib keladi, bu o'z navbatida, shu tomir va yo'llarning yorilishini osonlashtirib qo'yadi. Fermentlar ajralib chiqishida ikkita omilning ahamiyati bor: 1) bez chiqarish yo'llarining tiqilib qolishi va 2) asinar hujayralarning yemirilishi.

Me'da osti bezi o'tkir gemorragik nekrozining patogenezida, o't va pankreatik shira chiqishining ushlanib qolishi muhim ahamiyatga ega. Ma'lumki, umumiy o't yo'li bilan me'da osti bezining asosiy chiqarish yo'li o'n ikki barmoqli ichakka quyilishi oldidan bir-biri bilan tutashadi. Fater so'rg'ichi sohasida umumiy o't yo'lining tosh bilan tiqilib qolishi me'da osti bezida bosim ko'tarilishiga olib keladi. O'tning me'da osti beziga ham o'tishiga olib boradi deb taxmin qilinadi. O't bilan pankreatit shiraning bir-biriga aralashuvi profermentlarning faol holga o'tib, juda zaharli lizolesitin hosil bo'lishiga olib keladi. Bundan tashqari, Oddi sfinkterining tosh bilan zararlanishi me'da osti to'qimasiga o'n ikki barmoqli ichak shirasining o'tib turishiga yo'l ochadi, bu shiradagi enterokinaza fermenti me'da osti bezi fermentlarini faollashtiradi.

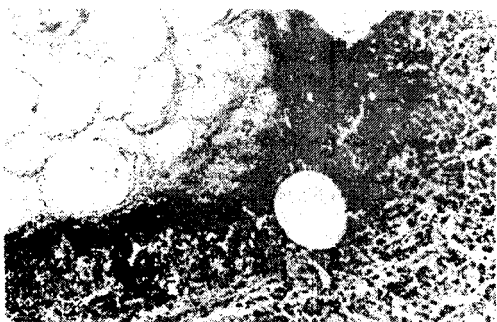
O'tkir pankreatitda alkogol ta'sirining mexanizmi har xil. Alkogol Oddi sfinkteri tonusini kuchaytirib, me'da osti bezi yo'liga o't quyilishiga sabab bo'ladi. Sfinkterning shu spazmi me'da osti bezining sekretor faoliyati kuchayishiga olib keladi. Bu bezning mayda-mayda chiqarish yo'llari to'lib-toshib, yorilib ketishiga olib keladi. Ajralib chiqadigan fermentlar me'da osti bezi to'qimasini yemira boshlaydi.

Yuqorida ko'rsatib o'tilganidek o'tkir pankreatitning patogenezida asinar hujayralarning shikastlanishlar, virus infeksiyalari mahalida va barcha dori preparatlari ishlatilganida ko'riladigan destruksiya ham ahamiyatga ega.

Demak me'da osti bezi o'tkir gemorragik nekrozining paydo bo'lish mexanizmi bez to'qimasiga o't yoki o'n ikki barmoqli ichak suyuqligining o'tib turishiga bog'liq. Bez asinuslarining kimyoviy moddalar va viruslar ta'sirida to'g'ridan-to'g'ri zararlanishi ham ahamiyatga ega.

Patologik anatomiyasi. O'tkir pankreatitning asosiy mikroskopik belgilari jumlasiga: 1) me'da osti bezi parenximasining proteolitik destruksiya; 2) qon tomirlarining nekrozga uchrab, qon quyilib qolishi; 3) lipolitik fermentlar ta'sirida boshlanadigan yog' nekrozi; 4) yallig'lanish reaksiyasi. Mana shu o'zgarishlarning nechog'lik ifodalangan bo'lishi jarayonning qanchadan beri va qay tariqa davom etayotganiga bog'liq. Dastlabki davrlarda shish kelgani, qon dimlanib turgani, stromaning neyrotrofillar bilan infiltratlangani topiladi, holos. Jarayon zo'rayib borganida bezning ham endokrin, ham ekzokrin qismlarida fermentativ proteolitik nekroz o'choqlari paydo bo'la boshlaydi. Bez stromasi bunda o'zgarmay (intakt holda) qolaveradi. Qon quyilishi stromada paydo bo'lgan eritrotsitlar va fibrin laxtalari ko'rinishida ko'zga tashlanishi mumkin, bunday hodisa yengil hollarda kuzatiladi. Og'ir hollarda me'da osti bezida qon laxtalari bilan to'lib turgan katta-katta joylar topiladi.

O'tkir pankreatitning eng yorqin belgisi yog' nekrozi o'choqlaridir, bular bez to'qimasining o'zidan tashqari atrofidagi yog' kletchatkasida ham ko'zga tashlanadi (69-rasm). Yog' nekrozi hujayradagi trigliseridlarning lipaza ta'sirida parchalanishi tufayli boshlanadi. Bez parenximasining qontalashlar va nekroz o'choqlari o'rtasidagi qismlarida leykositar reaksiya topiladi. Kamdan-kam hollarda yog' nekrozi o'choqlari fibroz kapsula bilan o'ralib, soxta kistalar hosil qiladi.



69-rasm. O'tkir pankreatit. Yog' nekrozi o'choqlari atrofida yallig'lanish reaksiyasi boshlanib, qon quyilib qolgan.

Me'da osti bezi to'qimasi oddiy ko'z bilan qarab, tekshirilganida unda oqimtir-sariq tusli yog' nekroziga uchragan joylar, oqimtir-kulrang tusli proteolitik nekroz o'choqlari va qontalashlar ko'zga cqalinadi. Qorin bo'shlig'ida ozgina tovlanib turadigan va tarkibida moy parchalari bo'ladigan suyuqlik topiladi. Bu suyuqlikka ikkilamchi tartibda infektsiya tushsa, yiringli peritonit boshlanishi mumkin.

Klinik manzarasi. O'tkir pankreatit uchun hattoki, karaxtlikka yetib boradigan darajadagi kuchli og'riqlar xosdir, bunday og'riqlarni me'da yarasi teshilganda paydo bo'ladigan og'riqlardan farq qilish kerak bo'ladi. Bundan tashqari dastlabki 12 soat davomida qondagi amilaza miqdori ko'tarilib turadi, bunday hodisa me'da osti bezi raki, peritonit, me'da yarasi teshilgan mahallarda ham kuzatiladi. Qon zardobidagi lipaza miqdorining ko'payishi bir muncha o'ziga xos, ya'ni spesifik belgi bo'lib hisoblanadi. Gipokalsiemiya ham boshlanadi, chunki kalsiy yog' kislotalari bilan birikib, yog' nekrozi o'choqlarida to'planib boradi. Badan sarg'ayishi giperglikemiya, glyukozuriya bo'lishi mumkin. Shok (karaxtlik) ikkilamchi abdominal sepsis va respirator distress-sindrom o'linga olib boradigan sabablar bo'lib hisoblanadi.

SURUNKALI PANKREATIT

Bu kasallik yallig'lanish jarayonining qaytalanib turishi va keyinchalik bez parenximasi (asinuslari) o'rniga fibroz to'qima paydo bo'lib borishi bilan ta'riflanadi. Ko'pincha o'rta yashar kishilarda, ayniqsa ichkilikvozlarda kuzatiladi. Bu kasallik xavfini soladigan jiddiy omillar quyidagilardir: 1) alkogolizm, 2) biliar yo'l kasalliklari, 3) giperkalsiemiya va giperlipoproteinemiya.

Etiologiyasi va patogenezi. Surunkali pankreatit etiologiyasi va patogenezi murakkab va amalda aniq emas. Ichkilikka ruju qo'yishning ahamiyati bor, chunki ichkilik xolinerjik tonusni kucqaytiradi deb taxmin qilinadi. Xolinerjik tonusning kuchayishi oqsilga boy pankreatik shira ishlanib chiqishini ko'paytiradi, mana shu narsa bezning chiqarish yo'llari tiqilib qolishiga sabab bo'ladi.

Patologik anatomiya. Me'da osti bezida ro'y beradigan struktura o'zgarishlarining tabiatiga qarab, surunkali pankreatitning ikki xili tafovut qilinadi. *Birinchi xili* ichkilikka ko'p ruju qo'yish natijasida boshlanadi va bez chiqarish yo'llarida, me'da osti bezining zararlangan bo'lakchalarida oqsilli va kalsiyli bo'lakchalar hosil bo'lishi bilan ta'riflanadi (kalsiylangan pankreatit). Bez yo'llari ba'zan juda kengayib ketgan va ularga tarkibida kalsiy tuzlarigina bo'ladigan konkrementlar tiqilib turgan bo'ladi. Bez chiqarish yo'llarining epiteliysi atrofiyaga yoki deskvamasiyaga uchraydi. Soxta kistalar paydo bo'lishi mumkin. Surunkali pankreatitning *ikkinchi xili* parenximaning kattagina qismiga yoyilgan bir muncha sezilarli atrofiya

borligi bilan ajralib turadi, ya'ni bezning asosiy chiqarish yo'llari tiqilib qoladi. Asosan bezning endokrin qismi atrofiyaga uchrab, keyinchalik uning o'rniga fibroz to'qima paydo bo'ladi. Bir qancha hollarda Langergans orolchalari ham patologik jarayonga qo'sqilib ketadi. Surunkali pankreatitning bu xilini *surunkali obstruktiv pankreatit* deb ham yuritiladi, chunki u Oddi sfinkteri tiqilib qolganida yoki stenozga uchraganida boshlanadi.

Klinik jihatdan o'lganda, surunkali pankreatit qorinning ustki yarmida har xil darajada bo'ladigan og'riq xurujlari bilan ta'riflanadi. Og'riqlar xuddi o'rab turgandek bo'lib, ko'proq to'sh va chap qovurg'alar ostida seziladi, doimiy bo'lishi yoki ovqat, ayniqsa yog'li va o'tkir taomdan keyin tutib qolishi mumkin. Dispeptik hodisalar xarakterlidir. Me'da osti bezi yetishmovchiligi yoki diabet boshlanguncha bu kasallik bir muncha vaqt davomida simptomsiz o'tib borishi ham mumkin. Og'riq xurujlari vaqtida qon zardobida amilaza va lipaza miqdori ko'payadi. Vaqtincha sariqlik va malabsorbsiya boshlanishi ham mumkin.

ME'DA OSTI BEZI O'SMALARI

Me'da osti bezi o'smalari gistogeneziga ya'ni qanday to'qimadan kelib chiqishiga qarab quyidagilarga bo'linadi: 1) bez ekzokrin qismining epiteliysidan paydo bo'ladigan epitelial o'smalar (adenoma, adenokarsinoma), 2) biriktiruvchi to'qima, muskul to'qimasi, tomir va nerv to'qimalaridan paydo bo'ladigan epitelialmas o'smalar (fibromalar, miksomalalar, miomalalar, gemangiomalalar, lipomalalar), 3) me'da osti bezi orolchalaridan paydo bo'ladigan o'smalar, 4) gemopoetik va limfoid to'qimadan paydo bo'ladigan o'smalar. Me'da osti bezi o'smalari biologik xossalriga ko'ra xavfsiz va xavfli o'smalarga bo'linadi. Me'da osti bezi raki va orolcha apparatining o'smalari ko'proq uchraydi.

ME'DA OSTI BEZI RAKI

Me'da osti bezi raki ko'pincha bez yo'llarining epiteliysidan yuzaga keladigan adenokarsinomadan iborat bo'ladi. Ko'pincha erkaklarda, 60-80 yasharlik davrda kuzatiladi. Shunisi qiziqki, me'da osti bezi raki chekuvchilarda va qandli diabet bilan og'riq kasallarda 2-3 baravar ko'p uchraydi.

Patologik anatomiyasi. O'sma jarayonining topografiyasiga qarab, *me'da osti bezi boshchasining, tanasining va dumining raki* tafavut qilinadi. Ba'zi hollarda rak me'da osti bezining boshidan oxirigacha bir tekis tarqaladi. O'sma adenokarsinoma tuzilishiga ega bo'ladi. Uning bir qismi mutsin ishlab chiqaradi va yaxshi rivojlangan fibroz stromasiga ega bo'ladi.

Rakning makroskopik manzarasi o'smaning olgan joyi, katta-kichikligi va xiliga bog'liq. Ko'pincha o'sma bez to'qimasining ichida joylashgan

noto'g'ri shaklda atrofidagi bez to'qimasiga qaraganda bir muncha qattiq bo'ladigan yakka tugunlar ko'rinishida ko'zga tashlanadi. Tugunlar ko'p bo'lsa, bez yuzasi g'adir-budir bo'lib turadi. Me'da osti bezining tarqalib o'sgan o'smasi bez to'qimasining bir tekis zichlashuviga (qalinlashuviga) olib boradi. O'smada bez to'qimasi ko'p bo'lganida o'sma, go'shtdor, elastik och pushti rangda bo'ladi. Stromasi ko'p rivojlangan mahallarda o'sma tog'aydek qattiq va oq rangda bo'lishi bilan ajralib turadi.

O'sma ilk davrlardayoq qo'shni organlarga o'sib kiradi. Chunonchi, *me'da osti bezi boshchasining raki* umumiy o't yo'lini yoki Fater so'rg'ichi ampulyar sohasini bosib qo'yishi mumkin. Bu narsa o't pufagida o't turib qolishiga olib keladiki K'urvuaze simptomiga, ya'ni (badanda sariqlik bo'lgani holda o't pufagining kattalashib ketishiga) asosan shu narsa sabab bo'ladi. Shunday qilib, me'da osti bezi boshchasi rakining xarakterli belgisi, hali buyrak uncha o'smagan va tarqalib ketmagan mahallarda ham, mexanik sariqlik boshlanishi, gepatobiliar tizim faoliyatining buzilishidir.

Me'da osti bezi tanasi va dumining raki bir muncha vaqt simptomlarsiz o'tib boradi va topilgan mahalda ancha kattalashib ketgan bo'ladi. Bu o'sma umurtqa pog'onasi, qorin pardasi ortidagi bo'shliqqa tarqalib, taloqqa buyrak usti bezlari, me'da, ko'ndalang-chambar ichak jigarga ham o'tadi. Bu rak me'da osti bezi atrofida joylashgan limfa tugunlariga, shuningdek me'da, ichak tutqichi, charviga metastazlar beradi. Portal-jigar limfa tugunlari ham jarayonga qo'sqilib ketadi. O'pka va suyaklarda gematogen metastazlari kuzatiladi.

Me'da osti bezi o'smalari mikroskopik tuzilishi jihatidan alveolyar raklar jumlasiga kiradi. Bazofil sitoplazmali poligonal hujayralar tartibsiz joylashgan yoki argirofil tolalar bilan chegaralangan katta-kichik uyachalar hosil qilgan bo'ladi. Ba'zi joylarda silindrsimon hujayralardan tashkil topgan g'o'shshasimon (rozetkasimon) tuzilmalar ko'p uchraydi. Nekrozlar ham xarakterlidir. O'sma hujayralari mutsin ishlab chiqaradigan bo'lishi mumkin. Juda kam tabaqalashgan o'smalar ulkan hujayralar bo'lishi, mitozlar ko'pligi va sezilarli darajada hujayra polimorfizmi borligi bilan ta'riflanadi.

Klinik manzarasi. Me'da osti bezi raki endigina boshlanib kelayotgan mahallarda zimdan o'tadi. Avjiga chiqqan paytidagi dastlabki belgisi og'riqdir. Bu og'riq o'smaning qo'shni organlarga o'sib kirayotganiga bog'liq bo'ladi. Og'riqlar qorinning ustki yarmida seziladi, ko'pincha kuchli bo'ladi. Bez boshchasining raki mexanik sariqlikka olib keladi. *Ko'chib yuruvchi tromboflebit* deb ataladigan flebotromboz ham xarakterlidir.

LANGERGANS OROLCHALARIDAN PAYDO BO'LADIGAN O'SMALAR

Me'da osti bezi orolcha to'qimasining o'smalari APUD - tizim guruhiga kiradi va apudomalar deb ataladi. Langergans orolchalarida eng

muhim hujayralarining to'rt hili tafovut qilinadi: beta-hujayralar (B), alfa-hujayralar (A), delta-hujayralar (D) va RR-hujayralar.

Beta-hujayralar bez orolchalari hujayralari populyasiyasining taxminan 70 foizini tashkil etadi va ularning tarkibida insulin bo'ladi. Shu munosabat bilan bu hujayralardan o'sib chiqadigan o'smalar insulomalar deb yuritiladi, klinik jihatdan olganda giperinsulinizm sindromi ana shunday o'smalarga aloqador bo'ladi. Alfa-hujayralar glyukagon ishlab chiqaradi va bez orolchalarining 20 foizini tashkil etadi. Bu hujayralardan paydo bo'ladigan o'smalar (glyukagonomalar) kam uchraydi. Delta-hujayralar orolchalarning 5-10 foizini tashkil etadi va glyukagon bilan insulin ajralib chiqishiga to'sqinlik qiluvchini somatostatini ishlab chiqaradi. Delta-hujayralaridan paydo bo'ladigan o'sma (somatostatinioma) ham, xuddi RR-hujayralardan paydo bo'ladigan o'sma singari kam uchraydi.

Langergans orolchalari hujayralaridan paydo bo'ladigan o'smalar hozir aytib o'tilgan moddalardan tashqari gastrin, serotonin, vazopressin, adrenokortikotrop gormon, xorion gonadotropini ishlab chiqaradi. Bu o'smalarga xos klinik sindromlarning xilma-xilligi ham shunga bog'liq. Ana shu sindromlar orasida quyidagilar juda muhim ahamiyatga ega: 1) beta-hujayralardan paydo bo'lgan o'sma (insuloma)ga aloqador giperinsulinizm, 2) gipergastrinemiya yoki Zollinger-Ellison sindromi.

INSULOMA

Giperinsulinizm hodisasini keltirib chiqaradigan insuloma xavfsiz (solitar va bir talay adenoma) va xavfli (rak) bo'lishi mumkin. Langergans orolchalarining hodisasiga sabab bo'lishi mumkin.

Orolchalar adenomalari odatda mayda (diametri 5 santimetr gacha), kapsulaga o'ralgan va oqish tugunchalar ko'rinishida bo'ladi. Gohida o'sma bir muncha katta bo'lishi mumkin. Mikroskopik tuzilishi jihatidan o'sma ulkan hujayra orolchalari ko'rinishida yoki trabekulyar tuzilishga ega bo'lishi mumkin. Birinchi holda sitoplazmasi vakuollashgan yirik hujayralar uyalarni hosil qiladi. Bez bo'lakchalari orasida silindrsimon epiteliy bilan qoplangan chiqarish yo'llari bo'ladi. Trabekulyar tuzilishga ega bo'lgan o'sma trabekulyalari hosil qiluvchi och tusli yirik hujayralardan tashkil topadi. Hujayralar ba'zan solid tuzilish maydonlarini hosil qiladi.

Beta-hujayralaridan paydo bo'ladigan rak tabiatan destruktiv bo'lishi bilan ajralib turadi va regionar tugunlarga metastazlar beradi. Elektron mikroskop bilan tekshirib ko'rilganida neoplastik hujayralarda, xuddi xavfsiz insuloma hujayralarida bo'lganidek yumaloq shaklli donalar ko'zga tashlanadi, bularda atrofi oqish gardish bilan o'ralgan ko'p burchakli shakldagi elektron zich kristallar bo'ladi.

Giperinsulinizm hodisasi orolchalar diffuz giperplaziyasi uchun ham xarakterlidir, bunday giperplaziya odatda qandli diabet bilan og'riغان onalardan tug'ilgan chaqaloqlarda va yosh go'daklarda kuzatiladi.

ZOLLINGER-ELLISON SINDROMI

Me'da osti bezida gastrinoma (apudoma) degan o'sma ham uchrab turadi, bu o'smada kuzatiladigan gastrin gipersekreksiyasi uning delta-hujayralariga bog'liq deb hisoblanadi. Bu o'sma gohida o'n ikki barmoqli ichak bilan me'daning gastrin ishlab chiqaruvchi delta-hujayralaridan paydo bo'ladi.

Gastrinemiya bilan me'dada kislotalar ko'payib ketishi va peptik yara paydo bo'lishi o'rtasida bog'lanish borligini birinchi marta Zollinger va Ellison ko'rsatib berdi. Ammo gastrinoma paydo qiladigan hujayralarning tabiati hanuzgacha noma'lum. Sog'lom odamning Langergans orolchalari hujayralarida gastrin topilmaydi. Gastrinoma hujayralari o'zining nozik tuzilishi jihatidan gastrin ishlab chiqaradigan va normada me'da bilan o'n ikki barmoqli ichakda uchraydigan hujayralardan hech bir farq qilmaydi.

Ko'pchilik hollarda Zollinger-Ellison sindromi tez metastazlar beradigan xavfli gastrinomada boshlanadi. Goho bu sindrom Langergans orolchalari adenomasi yoki giperplaziyasiga bog'liq bo'ladi. Orolchalar adenomasi ba'zan boshqa endokrin bezlarning o'smalari bilan birga davom etib boradi. Gastrinoma munosabati bilan paydo bo'lgan peptik yara odatdagi yara kasalligi mahalida qilinadigan davo bilan qaytmaydi va aksari ko'p bo'ladi. Klassik Zollinger-Ellison sindromida me'da shirasida kislotalar ko'payib ketishi bilan bir qatorda me'dada, goho o'n ikki barmoqli ichakda peptik yara paydo bo'ladi. Lekin kislota miqdorining ko'payib ketishi hamisha ham yara paydo bo'lishiga olib boravermaydi. Qorinda og'riq paydo bo'lib, ich surib turishi, me'da-ichaklardan qon ketishi va me'da shilliq pardasi gipertrofiyaga uchrashi mumkin.

Gastrinomani olib tashlash me'da shirasida kislotalar ko'pligining barham topib ketishiga olib keladi. Lekin gastrinoma juda kichik yoki juda xavfli bo'lib, ko'p metastazlar bergan hollarda uni olib tashlashning iloji bo'lmaydi. O'smaning tabiatan lo'pligi ham Zollinger-Ellison sindromiga davo qilish ishini qiyinlashtirib qo'yadi.

IX Bob

JINSIY ORGANLAR VA SUT BEZLARI KASALLIKLARI

ERKAKLAR JINSIY ORGANLARINING KASALLIKLARI

Jinsiy olatning rivojlanish anomaliyalari

va o'smalari

Moyaklar patologiyasi:

Moyaklar atrofiyasi

Moyaklarning o'ralib qolishi

Gidrosele

Gematosele

Kriptorxizm

Orxit

Epididimit

Moyaklar o'smalari:

Seminoma

Embrional rak

Xorionepitelioma

Teratoma

Sariqlik xaltasi o'smasi

Prostata bezi patologiyasi:

Prostatit

Tugunchali giperplaziya (adenoma)

Prostata bezi raki

AYOLLAR JINSIY ORGANLARINING KASALLIKLARI

Vulva patologiyasi:

Vulvit va o'smalari

Qin patologiyasi:

Rivojlanish anomaliyalari

Vaginit

o'smalari

Bachadon bo'yni patologiyasi:

Servisit

o'smalari

Bachadon tanasi va endometriy patologiyasi:

Endometrit

Adenomioz va endometrioz

Endometriy giperplaziyasi

Endometriy va miometriy

o'smalari:

Poliplar

Leyomioma va leyomiosarkoma

Endometriy raki

Fallopiy naylari patologiyasi

Tuxumdonlar patologiyasi:

Yallig'lanish kasalliklari

Kistalari

O'smalari:

Epitelial o'smalar

Germinogen o'smalar

Jinsiy tortma stromasi o'smalari

Metastatik o'smalar

HOMILADORLIK PATOLOGIYASI

Bachadondan tashqari homiladorlik

Trofoblastik kasallik

Yelbo'g'oz

Invaziv yelbo'g'oz

Xorionepitelioma

SUT BEZLARI PATOLOGIYASI

Mastopatiya

Mastit

o'smalari:

Fibroadenoma

Papilloma va papillyar rak

Sut bezi raki

ERKAKLAR SUT BEZI KASALLIKLARI

Jinsiy organlar siydik-tanosil tizimining bir qismi bo'lib, jinsiy hujayralarning rivojlanishi va ajralib chiqishini, urug'lanishni, shuningdek embrionning ona vujudida saqlanishi va oziqlanishini ta'minlab beradi. Jinsiy bezlarda ishlanib chiqadigan gormonlar yordamida jinsiy organlar butun organizmga ta'sir ko'rsatib boradi.

Tuzilishi va bajaradigan funksiyalariga qarab, jinsiy organlar uch bo'limga bo'linadi: jinsiy bezlar, jinsiy yo'llar va juftlashish organlari (kopulyativ organlar). Bundan tashqari erkak va ayollarning jinsiy organlari tashqi va ichki jinsiy organlarga bo'linadi. Erkaklar ichki jinsiy organlari moyaklar va moyak ortiqlari, urug' kanalchalari, urug' yo'llari, urug' pufakchalari, prostata bezi va sc'g'onsimon uretral bezlardan iborat. Erkaklarning tashqi jinsiy organlariga yorg'oq va ichidan siydik chiqarish kanali o'tuvchi jinsiy olat, ya'ni zakar kiradi. Ayollarning ichki jinsiy organlari tuxumdon, bachadon va qindan, tashqi jinsiy organlari vulvadan iborat.

Jinsiy organlarda boshlanadigan patologik jarayonlar har xil bo'ladi. Bularni to'rtta asosiy guruhga bo'lish mumkin: rivojlanish anomaliyalari, disgormonal jarayonlar, yallig'lanish jarayonlari va o'smalar.

ERKAKLAR JINSIY ORGANLARINING KASALLIKLARI JINSIY OLAT (ZAKAR)NING RIVOJLANISH ANOMALIYALARI VA O'SMALARI

Zakarda aksari infeksiyon va o'sma jarayonlari, kamroq hollarda rivojlanish nuqsonlari - anomaliyalar uchraydi. Rivojlanish nuqsonlari orasidan siydik chiqarish kanalining stenozi va ektopiyasi patologiyada hammadan ko'ra ko'proq ahamiyatga ega. Bunda shu kanalning tashqi teshigi zakarning ventral yuzasiga, kertmak ariqchasiga, yorg'oq yoki oraliqqa (gipospadiya) yo bo'lmasa zakarning dorsal yuzasi (episradiya)ga ocqilishi mumkin. Zakar va siydik chiqarish kanalining ana shunday rivojlanish nuqsoni siydikning normal chiqib turishiga to'sqinlik qiladi va keyinchalik gidronefroz boshlanishiga hamda siydik yo'llarining ikkilamchi tartibda infeksiyalanishiga olib boradi.

Eng ko'p uchraydigan rivojlanish nuqsoni *prepusial alta teshigining sezilarli darajada torayib qolishi*, ya'ni **fimozdir**. Bu siydik chiqishi qiyinlashib qolishiga olib keladi va zakar boshchasi terisi hamda kertmak ichki varag'ining o'tkir yoki surunkali yallig'lanishiga (balanit va balanopostitga) sabab bo'ladi. Bunda ro'y beradigan morfologik o'zgarishlar har xil. Odatdagicha yallig'lanishdan to gangrenagacha borib yetishi mumkin.

Zakar o'smalari, xususan xavfsiz o'smalar (fibroma, lipoma, gemangioma, limfangioma) kamdan-kam uchraydi. Ko'proq epiteliydan kelib chiqadigan xavfli o'smalar uchrab turadi. O'zbekistonda zakar raki, xuddi

xatna (sirkumsiziya) rasm bo'lgan boshqa mamlakatlardagidek nihoyat darajada kam uchraydi, bu narsa spermaning onkogen xossalari borligidan darak beradi. Zakar o'smalari odam papillomasi virusiga ham bog'liq deb hisoblanadi.

Zakar rakining ikki shakli - *ekzofit va endofit rak* tafovut qilinadi. *Ekzofit rakda* qo'ziqorinsimon yoki so'rg'ichsimon o'sma rivojlanadi. *Rakning endofit shaklida* chuqur joylashgan infiltrat yoki yara ko'rinishidagi o'sma borligi ma'lum bo'ladi. Gistologik jihatdan olganda yassi hujayrali rak ko'proq uchraydi. Rak oldi kasalliklariga *cancer in situ* bo'lib hisoblanadigan *Bouen kasalligi* kiradi.

Zakar raki 40 dan oshgan odamlarda kuzatiladi. Yassi hujayrali rak endi boshlanib kelayotgan davrda zakar boshchasi yoki kertmak ariqchasida joylashgan kichikroq kulrang tusli papula ko'rinishida ko'zga tashlanadi. Jarayon zo'rayib borgani sayin bu o'sma kattalashib, yara bo'lib ketgan pilakcha ko'rinishiga kiradi. Ikkilamchi tartibda infeksiya qo'sqilishi ham mumkin. Ba'zida rak so'rg'ichsimon o'simalar ko'rinishida bo'ladi yoki qo'ziqorinsimon shaklga kiradi. Uning gistologik tuzilishi boshqa joylarda uchraydigan yassi hujayrali rak bilan deyarli bir xil. Metastazlari aksari regionar limfa tugunlarida (chov va yonbosh limfa tugunlarida) paydo bo'ladi. Uzoq joylarda paydo bo'ladigan metastazlari kam kuzatiladi.

MOYAKLAR PATOLOGIYASI

Moyaklarda har qanday patologik jarayonlar, rivojlanish nuqsonlari, atrofiya, gipertrofiya, qon aylanishining izdan chiqishi, yallig'lanish, o'smalar kuzatilishi mumkin.

Moyaklar atrofiyasi moyakning odatdagi shakli saqlanib qolgani holda jussasi kichrayib borishi bilan ta'riflanadi. Bolaning ona qornida rivojlanish davrida ta'sir etgan zararli omillarga aloqador embrional moyak atrofiyasi va moyak to'qimasiga har xil zararli omillar (och qolish, moyakning chov kanalida turib qolishi, intoksikatsiya, o'smadan bosilib qolishi, endokrin kasalliklar, orxit va boshqalar) ta'sirida tug'ilishdan keyin boshlanadigan, postnatal moyak atrofiyasi tafovut qilinadi. Moyakdagi arofik o'zgarishlarning oxirgi bosqichi burama urug' kanalchalarining tubulyar sklerozga uchrab, yo'lining butunlay bekilib ketishidir

Moyak gipertrofiyasi turli patologik jarayonlar: moyakning o'ralib qolishi, yallig'lanishi (orxit), moyak o'smalari, churralari, gidrosele, gematoseleda kuzatilishi mumkin.

Moyaklarning o'ralib qolishi odatda urug' tizimchasi va chov kanali rivojlanmay qolganida kuzatiladi. Unda moyak va ortiqlari tez kattalashib, yorg'oqning zararlangan tomonida shish paydo bo'ladi. Moyakda venoz qon dimlanib qolib, interstisiyda gemorragik shish kuchayib boradi, spermatogon

epiteliyda distrofik o'zgarishlar va nekroz o'choqlari paydo bo'ladi. 10-12 soatdan keyin moyakda umumiy nekroz boshlanishi mumkin.

Gidrosele (*moyak pardalari istisqosi*) moyak qin pardasining parietal va visseral plastinkalari orasida seroz suyuqlik to'planib borishi bilan ta'riflanadi. Hidrosele tug'ma va turmushda orttirilgan bo'lishi mumkin. Tug'ma moyak istisqosi moyak yorg'oqqa tushganidan keyin qorin pardasi qin o'simtasining bitib ketmasligiga bog'liqdir. Turmushda orttirilgan gidroselega o'smalar, travmalar, moyakning o'tkir va surunkali yallig'lanishi sabab bo'lishi mumkin. Morfologik jihatdan olganda moyak pardasida distrofik jarayonlar, arteriit, flebit, seroz parda giperemiyasi ko'zga tashlanadi. Surunkali moyak istisqosida moyak pardasining qalinlashib, varaqlarining qisman bitib ketganligi kuzatiladi. Visseral varag'ida granulyasion to'qima paydo bo'ladi. Qin pardasi gialinlashgan kollagen tolalardan iborat bo'lib qoladi.

Gematosele (qonli o'sma) moyak qin pardasining parietal yoki visseral plastinkalari orasida (intravaginal gematosele) yoki yorg'oq to'qimalarida (ekstravaginal gematosele) qon to'planib qolishi bilan ta'riflanadi. Gematosele odatda yorg'oq shikastlangan mahallarda moyak qin pardasi gemorragik yallig'lanishga uchraganida paydo bo'ladi.

Moyaklarda qon va limfa aylanishining izdan chiqishi arterial va venoz giperemiya, shish, ishemiya, infarkt, qon quyilishi, shuningdek limfa turib qolib, yorg'oqning juda kattalashib, elefantiaz boshlanishi bilan ifodalanadi. Moyaklar atrofiyasi moyakning odatdagi shakli saqlanib qolgani holda jussasi kichrayib borishi bilan ta'riflanadi. Bolaning ona qornida rivojlanish davrida ta'sir etgan zararli omillarga aloqador embrional moyak atrofiyasi va moyak to'qimasiga har xil zararli omillar (och qolish, moyakning chov kanalida turib qolishi, intoksikasiya, o'smadan bosilib qolishi, endokrin kasalliklar, orxit va boshqalar) ta'sirida tug'ilishdan keyin, postnatal moyak atrofiyasi tafovut qilinadi. Moyakdagi atrofik o'zgarishlarning oxirgi bosqichi burama urug' kanalchalarining tubulyar sklerozga uchrab, yo'lining butunlay bitib ketishidir.

Moyaklarning rivojlanish nuqsonlari juda har xil bo'lib, moyaklar soni va holatining anomaliyalari ko'rinishida ifodalinishi mumkin. Moyaklar soniga aloqador anomaliyalarga ikkala moyakning bo'lmasligi (gipogonadizm va evnuxoidizm belgilari bilan o'tadigan anorxizm), bir moyakning bo'lmasligi (monorxizm), qo'shimcha moyak bo'lishi (poliorxizm) kiradi. Moyaklar holatining anomaliyalari qatoriga kriporxizm, moyak ektopiyasi va moyak buralishi kiradi.

Kriporxizm moyaklar holatining hammadan ko'p uchraydigan anomaliyasidir. Moyaklarning yorg'oqqa tushib borish jarayoni normada ona qornidagi hayotning uchinchi oyida boshlanib, bunda moyak dastlabki embrional holatidan kichik chanoq bo'shlig'iga tomon surilib boradi. Keyingi

ikki oy davomida moyak chov kanalidan o'tib, yorg'oqqa tushadi. *Moyakning buyrak pastki qutbidan yorg'oq tubigacha o'z tabiiy yo'lidan o'tib borishi, to'xtalib qolgudek bo'lsa, u vaqtda moyak distopiyasi, (kriptorxizm) hodisasi ro'y beradi.* Tug'ilish vaqtiga kelib kriptorxizm 20-30 foiz hollarda, katta yoshli odamlarda esa 0,3-0,7 foiz hollarda kuzatiladi. Kriptorxizm *tug'ma va turmushda orttirilgan, bir va ikki tomonlama xillarga, moyak qaysi joyda qolganiga qarab, qorin va chov xillariga bo'linadi.*

Kriptorxizmga olib boradigan sabablar har xil. Homiladorlik vaqtidagi har xil teratogen ta'sirlar ham etiologik omillardan bo'lib hisoblanadi, bu narsa ona bilan homila gormonlarining uyg'unligi buzilib, keyinchalik embrional to'qimalar, avvalo mezenximadan paydo bo'ladigan to'qimalarning tabaqalanishi buzilishiga olib keladi. Dastlab paydo bo'ladigan anatomik o'zgarishlar - Gunter boylamining kalta tortib qolishi, chov kanalining trayib qolishi moyakning harakatlanib borishiga to'sqinlik qiladi. Lekin kriptorxizm boshlanishida gipotalamo-gipofizar tizim gonadotrop funksiyasining buzilishi alohida ahamiyatiga ega, shu narsa to'qimalarni tabaqalashiruvchi gormonlar yetishmovchiligiga va gonadalar disgeneziyasiga olib keladi deb hisoblanadi.

Kriptorxizm aksari bir tomonlama bo'ladi. O'rniga tushmay qolgan moyak voyaga yetish davriga qadar bir qadar rivojlanib boradi, keyin uning rivojlanishi batamom to'xtab qoladi. Keyingi yillarda moyakda zo'rayib boradigan atrofiya boshlanadi. Shuni aytib o'tish kerakki, germinativ hujayralar tabaqalanishining buzilishi bolaning ikki yoshlik davridayoq kuzatiladi va 5-6 yasharlik mahalda aniq ma'lum bo'lib qoladi.

13 yoshga borgan mahalda esa anatomik jihatdan olganda moyakda rosmana atrofiya boshlanib, fibroz to'qima paydo bo'la boshlaydi. Mikroskop bilan tekshirib ko'rilganida urug' kanalchalari atrofiyalangan, bazal membranasi qalinlashgan bo'ladi. Keyinchalik ular butunlay fibroz to'qima bilan almashinadi. Parenximatoz elementlarning ana shu atrofik o'zgarishlari Leydigning interstisiy hujayralari va stroma hujayralari giperplaziyasi bilan birga davom etib boradi.

Kriptorxizmida uchraydigan ana shunday atrofik o'zgarishlar spesifik emas va turli boshqa patologik jarayonlarga ham kuzatilisni mumkin. Masalan, arterioskleroz munosabati bilan qon ta'minoti buzilganida, surunkali orxit mahalida, uzoq muddat ayollar jinsiy gormonlari yuborib turilganida, jigar sirrozida nur berish ta'siridan urug' otuvchi yo'l torayib qolganida shunday bo'lishi mumkin. Ikki tomonlama kriptorxizm butunlay bepushtlikka olib boradi. Kriptorxizmida turli patologik jarayonlar boshlanishi mumkin: moyakning o'ralib va qisilib qolishi, chov churrasi shular jumlasidandir. Moyakning o'rniga tushmay qolishi, bundan tashqari moyakda xavfli o'smalar, seminoma, teratoblastoma boshlanishi ehtimolini ancha kucqaytiradi. Patomorfoloqik tekshirishlar moyakni o'rniga tushirib,

mahkamlab qo'yish operatsiyasi (orxipeksiya)ni mumkin qadar ertaroq (bola ikki yoshga to'lmagan ilgari) o'tkazish kerakligini ko'rsatadi. Shunda atrofiyaning zo'rayib borishiga yo'l qo'ymaslik mumkin bo'ladi.

Orxit - *moyaklarning yallig'lanishi*, orxit aksari ikkilamchi tartibda, yallig'lanish moyak ortig'idan o'tgan mahallarda yoki ko'pgina kasalliklar (pnevmoniyalar, skarlatina, qorin tifi, suvchechak) asoratlari tariqasida boshlanadi. Epidemik parotit, ya'ni tepki kasalligida ko'pincha gematogen orxit boshlanadi (30 foizgacha hollarda).

O'tkir orxilda moyak kattalashib, qattiqlashadi. Mikroskop bilan tekshirib ko'rilganda urug' kanalchalari nisbatan saqlanib qolgan, lekin irterstisial to'qimada leykositar infiltrasiya borligi topiladi. Keyinchalik kanalchalar yiringlab, halok bo'lib ketishi mumkin. Nospesifik infektsiyalar mahalida yoki travmadan keyin boshlangan o'tkir yallig'lanish natijasida kuzatiladigan surunkali orxilda moyak kichrayib, stromasi limfotsitlar va plazmotsitlar bilan infiltrlangan bo'ladi. Spesifik orxit mahalida sil, zaxmga aloqador granulyomalar topiladi. Ikkala holda ham parenxima pirovard natijada fibroz to'qima bilan almashinadi.

Klinik jihatdan olganda, o'tkir orxit birdan boshlanib, isitma chiqishi, moyaklar sohasida qattiq og'riq paydo bo'lib, bu og'riqning urug' tizimchasiga chov kanali, bel-dumg'aza sohasiga ham o'tib turishi bilan ta'riflanadi. Moyak tez kattalashib, qattiq bo'lib qoladi. Bosh og'rig'i, ko'ngil aynashi, qayt qilish ham kuzatiladi. Surunkali orxit moyak sohasida bir qadar og'riq sezgisi bo'lishi bilan birga davom etib boradi.

Epididimit - moyaklar ortig'ining spesifik va nospesifik yallig'lanishi, 35-40 yashar odamlarda ko'p uchrab turadi. Nospesifik epididimitning qo'zg'atuvchilari har xil patogen va saprofit bo'lishi mumkin. 35-40 yashar odamlarda uchraydigan epididimitga ko'pincha gonokokklar sabab bo'lsa, 40 yoshdan keyin uchraydigan epididimit ichak tayoqchasi va Pseudomonasga aloqador bo'ladi. Infektsiya qo'zg'atuvchilari urug' chiqaruvchi yo'llar orqali, gematogen, ba'zan limfogen yo'l bilan moyak ortig'iga o'tadi. Epididimit juda ko'p hollarda prostatit, uretrit bilan birga davom etib boradi. Spesifik jarayonlar orasida zaxm, silga aloqador epididimit ko'proq kuzatiladi.

Nospesifik epididimitda interstisial to'qimada shish va leykositar infiltrasiya paydo bo'ladi. Keyinchalik absesslar yoki irishga o'tgan joylar paydo bo'lishi mumkin. Surunkali yallig'lanish oqibatida fibroz to'qima paydo bo'lib, u bepushtlikka olib kelishi mumkin.

O'tkir epididimit uchun kasallikning birdan boshlanib, qaroratning 38-40 darajagacha ko'tarilishi, yorg'oq va chov sohasida qattiq og'riq turishi xarakterlidir. Moyak ortig'i kattalashib, zichlashib qoladi. Yorg'oq terisi shishib, qizarib turadi. Surunkali epididimitda og'riq arzimmas darajada

seziladi. Tana qarorati odatdagicha bo'ladi, yorg'oq terisi o'zgarmaydi. Moyak ortig'i picha kattalashib, qattiqroq bo'lib qoladi.

MOYAKLAR O'SMALARI

Moyaklar o'smalari - moyakning zich va og'riqsiz kattalashuvining asosiy sabablaridan biri bo'lib, kelib chiqishi va tuzilishi jihatidan ancha har xil bo'lishi bilan ajralib turadi.

Ko'pincha germinogen o'smalar, leydigomalar (Leydig hujayralaridan paydo bo'ladigan o'smalar), donador hujayrali o'smalar (Sertoli hujayralaridan paydo bo'ladigan o'smalar) uchraydi. Germinogen o'smalar barcha moyak o'smalarining 95 foizini tashkil etadi va shuning uchun hammadan ko'ra kattaroq ahamiyatga ega bo'lib hisoblanadi. Ular yoshlik chog'ida (15-34 yashar odamlarda) paydo bo'lib, og'ir o'tishi bilan ajralib turadi. Leydig va Sertoli hujayralaridan paydo bo'ladigan o'smalar kamroq uchraydi, ular asosan xavfsiz tusda bo'ladi-yu, lekin ko'p miqdorda ishlab chiqaradigan steroidlari endokrinopatiyaga olib kelishi mumkin.

Moyak rakining **etiologiyasi** noma'lum. Irsiy moyillikning ahamiyati borligi aniqlangan, holos. Kriptorxizm o'sma paydo bo'lish xavfini tug'diradigan jiddiy omil bo'lib hisoblanadi.

Tasnifi va gistogenezi. Moyak o'smalari ikki guruhga bo'linadi. *Birinchi guruhga* gistogenetik jihatdan bir tipdagi o'smalar kiradi. Kasallarning 60 foizida ana shunday o'smalar uchraydi. Bularga seminoma, spermosit seminoma, embrional rak sariqlik xaltasi o'smasi, poliembrioma, xorionepitelioma, teratoma (etuk yetukmas, malignizatsiyalanadigan teratoma) kiradi. *Ikkinchi guruhga* gistogenezi har xil elementlardan tashkil topgan o'smalar kiradi. Masalan, embrional rak bilan birga qo'shilgan teratomadan iborat teratokarsinoma shular jumlasidandir. Bu o'sma kasallarning 40 foizida uchraydi.

O'smaning tipi gonadalarning polipotent germinogen epiteliysining tabaqalanish darajasi va yo'nalishiga qarab belgilanadi. Bu epiteliy somatik va trofoblastik tabaqalanishga uchrashi va har xil tuzilishdagi o'smalar manbai bo'lib qolishi mumkin.

Seminoma birlamchi germinogen o'smalarning 40 foizini tashkil etadigan xavfli o'sma. Ko'proq 20-40 yashar odamlarda uchraydi. Ba'zan moyakdan tashqarida, masalan, oldingi ko'ks oralg'ida yoki qorin pardasi ortidagi bo'shliqda bo'ladi (ekstragonad seminoma), buning sababi germinogen epiteliyning embrional rivojlanish davrida turib qolishidir. O'sma tez o'sib borishga moyil bo'ladi. Bu kasallikda moyak kattalashgan, tuzilishi jihatidan tugun-tugun bo'lib qoladi. Kesib ko'rilganida kesmasi yaltiroq, oq rangda, bo'lakchali bo'ladi. Mikroskop bilan tekshirib ko'rilganda o'smaning chegaralari aniq bilinib turadigan va dumaloq shaklli yadrosi o'rtasida joylashgan bir tipdagi poligonal hujayralardan iborat

ekanligi ma'lum bo'ladi. Bu hujayralarning sitoplazmasi och tusli. Bir qancha hollarda o'smada sintisial ulkan hujayralar topilishi mumkin. Bularda xorion gonodotropini bo'ladi. O'smaning fibroz stromasi ba'zan granulyomatoz tuzilmalar hosil qiluvchi limfotsitlar bilan infiltrlangan bo'ladi. Seminoma limfogen va gematogen yo'llar bilan metastazlar beradi.

Spermatosit seminoma barcha seminomalarning 9 foizini tashkil etadi va 50 yoshdan oshgan odanlarda uchraydi. Bu o'sma ancha katta va sariq rangda bo'lishi bilan ajralib turadi, shilimshiqsimon ko'rinishda, sal g'ovak bo'ladi. Ba'zan unda kistalar, nekroz o'choqlari va qontalashlar uchraydi. Mikroskop bilan tekshirib ko'rilganida o'smada uch xil hujayralar: limfotsitsimon hujayralar, ulkan hujayralar va o'rtacha kattalikdagi oraliq hujayralar ko'zga tashlanadi. Spermatosit seminoma kamdan-kam metastazlar beradi.

Embrional rak dastlab moyaklarda bo'lishi, shuningdek ekstragonad tarzda (miya tomirlari chigallari, ko'ks oralig'i, qorin pardasi ortidagi bo'shliq, burun bo'shlig'ida) joylashuvi mumkin. Bu o'sma chegaralari aniq bilinib turadigan tugun ko'rinishida bo'lib, to'qimasi qo'lga yumshoqroq unnaydi. Kulrang-oqish rangda bo'ladi. Unda nekroz o'choqlari va qontalashlar ko'zga tashlanadi. Ba'zan mayda-mayda kistalar uchraydi. Mikroskop bilan tekshirib ko'rilganida o'smaning dumaloq, oval yadroli yirik polimorf hujayralardan tashkil topganligi bilinadi, ularning sitoplazmasi och tusli, vakuollashgan bo'ladi. Seminomadan farq qilib, o'sma hujayralarining chegaralari aniq bo'lmay, ular papillyar, tubulyar va bezsimon strukturalar hosil qiladi. Ularning stromasi zaif, embrional tipdagi yumshoq mezenximal to'qimadan tashkil topgan bo'ladi.

Xorionepitelioma - sinonimi xorionkarsinoma) kamdan-kam (1 foiz) hollarda uchraydigan, lekin juda xavfli o'sma. Endigina boshlanib kelayotganida kichkina bo'ladi va shuning uchun qo'lga o'nnamaydi ham. Yuqori darajada xavfli bo'lishi bilan ta'riflanadi, gematogen yo'l bilan barvaqt metastazlar beradi. O'sma to'qimasi mikroskopik tuzilishi jihatidan sintsitotroblastga o'xshab ketadi. Sitoplazmasi och tusli va yadrosi pufakchasimon bo'ladigan poligonal shakldagi Langergans hujayralari va sintisial epiteliydan iborat bo'ladi. Bu epiteliy hujayralari vakuollashgan mo'l sitoplazmasi va polimorf shakldagi yirik yadrosi bo'lishi bilan ta'riflandi. Ularda xorion gonodotropini bo'ladi. Xorion epiteliomada xorion vorsinkalari, o'sma stromasi va qon tomirlari bo'lmaydi. O'sma to'qimasida nekrozga uchragan katta-katta joylar va qontalashlar ko'zga tashlanadi.

Teratoma - bir, ikki yoki uch embrional varaqdan kelib chiquvchi bir nechta xildagi to'qimalardan tashkil topgan murakkab o'sma. Germinogen o'smalar jumlasiga ham kiradi. Moyaklarda, tuxumdonlarda bo'lishi, shuningdek ekstragonad tarzda uchrashi mumkin. Gistologik tuzilishiga ko'ra yetuk yetilmagan va malignizasiyalashgan teratoma tafovut qilinadi.

Yetuk teratoma xavfsiz o'sma bo'lib, metastazlar bermaydi, yaxlit (solid) yoki kistasimon tuzilishga ega bo'ladi. Mikroskop bilan tekshirib ko'rilganida solid xilining yaxshi tabaqalashgan nerv, muskul, tog'ay, yog' to'qimasining hujayra elementlaridan, betartib joylashgan ko'p qavatli yassi epiteliy, bronxogen epiteliy bilan ichak epiteliysidan tarkib topganligi ma'lum bo'ladi. Kistasimon tuzilishdagi yetuk teratomada bitta yoki bir nechta kistalar uchraydi, ular kulrang-sariq tusli loyqa suyuqliq shilimshiq yoki yog'ga o'xshash bo'tqasimon suyuqlikka to'lib turadi. Kista ichida junlar, tishlar, tog'ay parchalari bo'lishi mumkin.

Yetilmagan teratoma solid yoki solid-kistoz tuzilishga ega bo'lishi mumkin. Hamirsimon, kulrang-ramo-oq tusda bo'lishi bilan ajralib turadi. Kesib ko'rilganida mayda-mayda kistalar va shilimshiq boylagan joylar ko'zga tashlanadi. Mikroskopik tekshirishda yetilmagan ichak epiteliysi, respirator epiteliy va embrion varaqlarining boshqa hosilalari proliferatsiyaga uchragan o'choqlar ko'zga tashlanadi. Kezi kelganda xavfli tusga kiradigan o'sma bo'lib hisoblanadi.

Malignizatsiyalanayotgan teratoma nihoyat darajada kam uchraydigan o'sma. Nuqul katta yoshli odamlarda bo'ladi va har xil xavfli o'sma, masalan, yassi hujayrali rak shilimshiq ishlab chiqaruvchi adenokarsinoma va sarkoma elementlaridan tarkib topadi. Tuzilishi har xil bo'ladi. Kesib ko'rilganida kistalar, tog'ay, suyak va miksomatoz to'qima o'choqlari borligi ko'zga tashlanadi.

Sariqlik xaltasi o'smasi - orxoblastoma - asosan to'rt oylikdan 3,5 yoshgacha bo'lgan bolalarda uchraydi va moyaklar barcha o'smalarining 1 foizini tashkil etadi. Katta yoshli odamlarda juda kam uchraydi va embrional rak elementlari aralash o'smadan iborat bo'ladi.

Sariqlik xaltasi o'smasi har xil shakldagi, tabaqalashmagan jo'n hujayralardan tashkil topadi. Shu hujayralar orasida bezsimon, papillyar va solid strukturalarni hosil qiluvchi epitelioid, kubsimon va silindrsimon hujayralar uchraydi. Immunoperoksidaz usul bilan tekshirib ko'rilganida o'sma hujayralarida alfa - fetoprotein topiladi.

Aralash o'smalar 40 foiz hollarda uchraydi va 2 yoki bundan ko'ra ko'proq gisto'logik tipdagi moyak o'smalaridan tuzilgan bo'ladi. Embrional rakka qo'shilgan teratoma hammadan ko'ra ko'proq uchraydi.

Klinik manzarasi. Moyaklar o'smasining gistogeneزيدan qat'i nazar barvaqt ma'lum beradigan belgilari moyakning og'rimasdan turib kattalashib borishi va zichlashib qolishidir. Moyaklar o'smalari odatda barvaqt metastazlar beradi va ularning metastazlari avvaliga limfogen yo'l bilan o'tadi. Dastlabki metastazlari umumiy yonbosh arteriyasi bilan aorta bo'ylab joylashgan limfa tugunlarida topiladi. Keyinchalik ular umrov usti va ko'ks oralig'idagi limfa tugunlarida ham paydo bo'ladi. Faqat limfogen yo'l bilan metastazlar berish seminoma uchun xarakterlidir. Gematogen metastazlari

keyinchalik yuzaga keladi va o'pka, bosh miya, suyaklar hamda boshqa organlarda topiladi. Ba'zi moyaklar o'smalari - embrional rak xorionepitelioma, aralash o'smalar ilk muddatlardayoq gematogen yo'l bilan metastazlar beradiki, shuning uchun ham kasallar vrachga murojaat qilgan mahallarida ularning o'pkasi va jigarida metastazlari bo'ladi.

Moyaklar o'smalarining rivojlanib borishining uch bosqichi tafovut qilinadi: I bosqichi - moyaklar doirasida o'sma paydo bo'lishi bilan ta'riflanadi, II bosqichida - retroperitoneal limfa tugunlarida metastazlar topiladi, III bosqichida - metastazlar retroperitoneal tugunlardan tashqarida yoki diafragmadan yuqorida bo'ladi.

Radioimmun usullarni qo'llab, siydikda xorion gonadotropinini, qonda alfa-fetoproteinni topish diagnostik jihatdan muhim ahamiyatga egadir. Mana shu biologik faol moddalar miqdorining ko'payib ketishi xorionepitelioma, embrional rak va teratoma uchun xarakterlidir. Sof seminomalarda xorion gonadotropini bilan alfa-fetoprotein miqdori ko'paymaydi.

Moyaklar rakining *oqibati* har xil bo'lib, o'smaning gistologik xiliga va klinik bosqichiga bog'liqdir. Seminomaning oqibati bir muncha xayrli, chunki bu o'sma radioaktiv nurlarga sezgir bo'ladi va kechki muddatlarda metastazlar beradi.

PROSTATA BEZI PATOLOGIYASI

Prostata bezining eng ko'p uchraydigan patologiyasi jumlasiga shu bezning yallig'lanishi (prostatit), giperplastik prostatopatiya, prostata bezining tugunli giperplaziyasi va raki kiradi.

PROSTATIT

Prostatit - ya'ni prostata bezining yallig'lanishi - o'tkir va surunkali, spesifik va nospesifik bo'lishi mumkin. Ko'pincha yosh va o'rta yashar erkaklarda uchraydi. Bu kasallikning boshlanishida har xil omillarning ahamiyati bor, shularning orasida infektsiya asosiy o'rinda turadi. O'tkir prostatitga ichak tayoqchasi va boshqa grammusbat bakteriyalar sabab bo'ladi. Surunkali prostatitga mikobakteriyalar, gonokokklar, trixomonadalar, mikoplazmia, xlamidalar sabab bo'lishi mumkin.

Prostatit ko'pincha siydik chiqarish kanali orqa bo'limi va qovuqning yallig'lanishi bilan birga davom etib boradi. Infektsiya prostata beziga kanalikulyar yo'l bilan (siydik chiqarish kanalining prostata qismidan), gematogen va limfogen yo'llar bilan o'tadi.

O'tkir prostatit bez to'qimasida mayda-mayda absesslar ko'rinishida yoki parenximasi bilan stromasida yuzaga kelgan diffuz leykositar infiltrasiya ko'rinishida ko'zga tashlanuvchi yiringli yallig'lanish bilan ta'riflanadi. Bez yo'llarida polimorf yadroli leykositlar, ko'chib tushgan hujayralar paydo bo'ladi. Prostata bezi kattalashib, ilvillab qoladi.

Surunkali prostatitda bez kattalashgan, g'adir-budir, ba'zi joylari qattiq, ba'zi joylari yumshoq bo'ladi. Interstisiyda limfogistiotsitar infiltratlar ko'p uchraydi, makrofaglar to'planib, kistalar va chandiq to'qima hosil qiladi.

Spesifik prostatit tegishli granulyomalar hosil bo'lishi bilan ta'riflanadi.

Prostatitning **klirik manzarasi** har xil. Oraliq va dumg'aza sohasida og'riq bo'lishi, peshobning o'zgarishi (tez-tez zahartang qilishi, siyishning qiyinlashib qolishi) xarakterlidir. O'tkir prostatitda qarorat 38-40° C gacha ko'tarilib, odam qaltiraydi, umumiy intoksikasiya belgilari paydo bo'ladi. Madda paraprostatik kletchatkaga yoki oraliq kletchatkasiga yorib chiqqanida ahvol og'irlashadi. Surunkali prostatit aksari simptomsiz o'tadi.

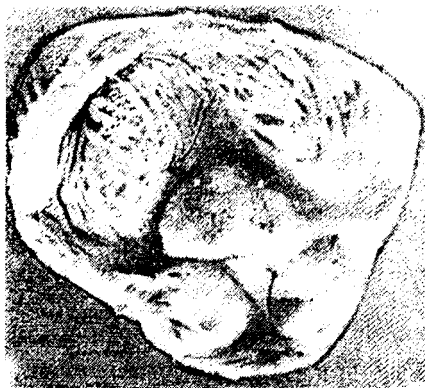ADENOMA

Prostata bezining tugunli giperplaziyasi - ya'ni adenoma (sinonimlari - adenomatoz disgormonal prostatopatiya) - prostata bezining kranial qismidan paydo bo'ladigan xavfsiz o'sma. Aksari 50 yoshdan keyin boshlanadi va yosh ulg'aygan sari zo'rayib boradi.

Etiologiyasi va patogenezini noma'lum, lekin adenoma endokrin sabablarga ko'ra paydo bo'ladi degan nazariyani ko'pgina olimlar e'tirof qiladi. Testosteronning biologik faol metaboliti - digidrottestosteron prostata bezi giperplaziyasini boshlab beradigan mediator deb taxmin qilinadi. Ayni vaqtda estrogenlar prostata bezining digidrottestosteron ta'siriga sezgirligini kucqaytiradi, bunda digidrottestosteron o'sishni kucqaytiruvchi modda tariqasida ta'sir ko'rsatadi. Ma'lumki, yosh ulg'aygan sayin qonda estrogenlar miqdori ko'payib, testosteron ishlanib chiqishi kamayib ketgan bo'lsa ham, prostata bezining parenximasiga androgenlar ko'proq ta'sir o'tkazishiga sabab bo'ladi.

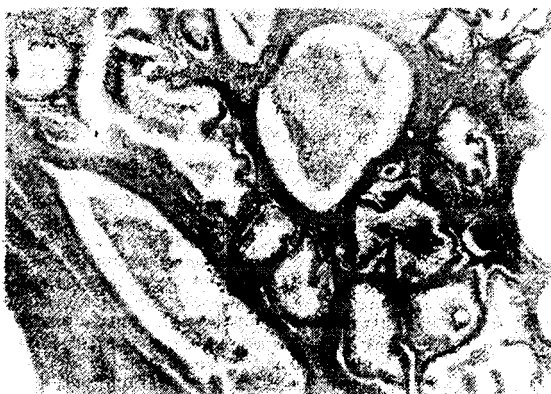Patologik anatomiyasi. Tipik hollarda prostata bezi kattalashadi, og'irligi 60-100 ga borib qolishi mumkin (70-rasm). Mikroskopik jihatdan olganda prostata bezi adenomasining *bezsimon, fibroz-muskulli va aralash xillari* tafovut qilinadi. *Bezsimon xilida* adenomatoz tugunlar bir-biriga zich joylashgan va shoxlanib (71-rasm), talaygina kriptalar hamda so'rg'ichli o'simtalar hosil qiladigan bezlardan iborat bo'ladi. Bu bezlar 1-2 qavat yuqori prizmatik epiteliy hujayralari bilan qoplanib turadi. Bezlarning chiqarish yo'llarida quyuqlashib qolgan sekret, amiloid tanachalari, leykositlarning to'plamlari ko'zga tashlanadi. Bez stromasi hujayra elementlari kam va limfotsitlar bilan infiltrlangan fibroz-muskulli to'qimadan iborat bo'ladi. Fibroz stroma qalinlashib ketgan bo'lsa, buni prostata bezi fibroadenomasi deyiladi. *Adenomaning fibroz-muskulli xili* ko'pgina tugunlar hosil bo'lishi bilan ta'riflanadi. Bu tugunlar hujayra elementlariga va muskul tipidagi hujayralarga boy bo'lgan tolali to'qimadan tuzilgan bo'ladi. Ana shu tugunlarning bag'rida yassi yoki kubsimon epiteliy bilan qoplangan, juda jo'n

tuzilgan naychalarni ko'rish mumkin. Prostata bezi to'qimasida giperplaziyaning xilidan qat'i nazar, mayda-mayda ishemik nekroz o'choqlari ko'zga tashlanadi. Bular metaplaziyaga uchragan ko'p qavatli yassi epiteliy hujayralari bilan o'ralib turadi.



70-rasm. Prostata adenomasi
(prostata bezining tugunchali giperplaziyasi).

Prostata bezi adenomasining **klirik manzarasi** siydik chiqarish kanalining nechog'lik siqilib, bitib qolishiga bog'liq. Kasallikning dastlabki davrlarida peshob arzimasi darajada qiyinlashadi. Kasallik zo'rayib borgani sayin dizuriya hodisalari ham kuchayib, siydik kelishi qiyinlashib qoladi. Qovuq va undan yuqoridagi siydik yo'llarida siydik dimlanib qolishi sistit, pielonefrit va gidronefroz boshlanishiga yo'l ochadi. Adenomaning eng og'ir asorati birdan siydik tutilib qolishidir.



71-rasm. Prostata adenomasining bezsimon xili.

PROSTATA BEZI RAKI

Prostata bezi raki hammadan ko'p uchraydigan xavfli o'sma bo'lib, erkaklar o'limining sababi sifatida o'pka rakidan keyingi ikkinchi o'rinni egallaydi. Bu rak odatda 50 yoshdan keyin paydo bo'ladi va 75 yashar odamlar orasida hammadan ko'ra ko'proq uchraydi.

Etiologiyasi va patogenezini. Prostata bezi karsinomasining etiologiyasi va patogenezini unchalik aniq emas. Keksalik mahalida kuzatiladigan endokrin muvozanatning buzilishi ahamiyatga ega deb taxmin qilinadi. Moyakni olib tashlab, kasalga estrogenlar bilan davo qilishning ijobiy natija berishi shu nazariyaning to'g'riligiga ishora qiladi. O'sma epiteliy hujayralarining yuzasida gormonlarga reaksiya ko'rsatuvchi steroidlarga reseptorlar bo'lishi ham, aftidan, ahamiyatga ega. Epidemiologik tekshirishlarning natijalari atrofda muhit omillari ta'siri, shuningdek irsiy moyillik ham karsinoma paydo bo'lishida ahamiyatga ega ekanligini ko'rsatadi.

Patologik anatomiyasi. Rak odatda prostata bezining periferik tomonlaridan boshlanadi. Lekin o'sma multisentrik tarzda o'sib, keyinchalik yaxlit o'smaga aylanishi ham mumkin. Oddiy ko'z bilan qaralganda o'sma aksari prostata bezidan hech bir farq qilmay turadi, lekin bir qadar qattiqroq va sarg'ish tusda bo'lishi bilan ajralib turishi ham mumkin.

Prostata raki bez yo'llari va asinuslarining epiteliysidan paydo bo'ladi va aksari har xil darajada tabaqalashgan hujayralardan tashkil topadi. Goho solid tuzilishga ega bo'lgan va yassi hujayrali rak uchraydi. Yuqori darajada tabaqalashgan adenokarsinoma normadagidan ko'ra bir muncha mayda va zich joylashgan asinuslardan iborat bo'ladi. Ular bir qavat kubsimon shakldagi epiteliy bilan qoplangan. Adenokarsinomaning bu turini tugunchali giperplaziyadan ajratish qiyin. O'sma hujayralarining tomirlarga, perinevral va perivaskulyar bo'shliqqa, shuningdek kapsulaga ham o'tib borayotganini ko'rsatayotgan belgilarning bo'lishi prostata bezi rakini aniqlab, to'g'ri diaqnoz qo'yishga imkon beradi. Tabaqalashmagan adenokarsinomada malignizatsiyalangan epiteliy hujayralari bezsimon tuzilmalar hosil qilmasdan turib, bez stromasiga bir tekis yoyilib boradi. Hujayralar atipik tuzilishga ega bo'ladi. O'sma stromasi yaxshi bilini turadi va fibroz to'qimadan iborat bo'lganligi uchun ancha qattiq bo'ladi.

Adenokarsinoma limfogen va gematogen yo'llar bilan metastazlar beradi. Limfogen yo'l bilan regionar limfa tugunlariga metastazlar berishi o'sma rivojlanishining bir muncha ilk davrlarida ham kuzatiladi. Gematogen yo'l bilan metastazlanishda ko'pincha suyak tizimi zararlanib, suyaklar yemirilib boradi (osteoklastik rak) yoki, aksincha, yangi suyak to'qimasi paydo bo'lib turadi (osteoplastik rak).

Prostata bezi raki qovuqning orqa devori va urug' pufakchalariga ham o'sib kiradi, siydik yo'llarini bosib qo'yadi. Mana shu hol siydik tutilib qolib, siydik yo'llari kengayib ketishiga va gidronefroz boshlanishiga olib keladi.

Klinik manzarasi o'smaning katta-kichikligi, metastazlari bor-yo'qligiga bog'liq. Prostata bezi rakining to'rt davri tavofut qilinadi: birinchi davri simptomlarsiz o'tadi va mikroskopik tekshirishdagina o'sma borligi aniqlanadi. Rakning shu davrida davvo qilinmasa, u 20 foiz hollarda metastazlar beradi. Ikkinchi davrida rak to'g'ri ichak orqali paypaslab ko'rilganida ma'lum bo'ladi. Lekin o'sma kichkina va prostata bezi periferiyasida joylashgan bo'lishi bilan ajralib turadi. Bu davrda siydik chiqarish kanali bosilib qolmaydi va shu munosabat bilan peshob ham aynamaydi. 35 foiz hollarda regionar limfa tugunlariga metastazlar beradi. Rakning uchinchi va to'rtinchi davrlari bemorda siydik tutilib qolib, peshob qiyinlashuvi bilan ta'riflanadi. To'g'ri ichak va oraliqda paydo bo'ladigan og'riqlar kasallikning bir muncha kechki simptomlaridir. Uning klinik simptomlari rakning qo'shni organ va to'qimalariga o'sib kirgani va metastazlar paydo bo'lganiga ham bog'liqdir.

AYOLLAR JINSIY ORGANLARINING KASALLIKLARI

Ayollar jinsiy organlarining kasalliklari juda ko'p va xilma-xildir, shu munosabat bilan ushbu bo'limda ularning asosiy xillari ko'zdan kechiriladi.

VULVA PATOLOGIYASI

Vulvada uchraydigan patologik jarayonlarni quyidagi xillarga ajratish mumkin: yallig'lanish jarayonlari, distrofik jarayonlar, kistalar, o'smalar.

Vulva yallig'lanishi - vulvitlar ko'pincha qin yallig'lanishi bilan birga qo'sqilib, vulvovaginit ko'rinishida davom etib boradi va stafilokokklar, streptokokklar, ichak tayoqchasi, trixomonada tufayli paydo bo'lishi mumkin. Ba'zan gonokokklar, oqish spiroxeta, viruslar, zamburug'lar ham vulvovaginitga sabab bo'ladi. Vulva terisi va qin shilliq pardasining zararlanishi (yorilishi, chaqalanishi, yaralanishi) vulvovaginitga yo'l ochadi. Bachadon bo'ynidan patologik ajralmalar kelib turishi (masalan, rak yemirilayotgan mahalda) yoki siydikning infektsiyalangan bo'lishi ham vulvovaginit boshlanishida ma'lum rolni o'ynaydi. Vulvovaginit vulva hamda qin shilliq pardasining shishib, qizarib turishi, shuningdek yiringli yoki yiringli-seroz shilimshiq kelib turishi bilan ta'riflanadi. Kasallik og'ir o'tganida vulva sohasida erroziyalar paydo bo'lishi mumkin. Mikroskop bilan tekshirib ko'rilganida neytrofillardan iborat infiltrasiya va shish borligi ma'lum bo'ladi.

Vulva distrofiyasini, hozir vulva epiteliysining tabiatan o'sma qatoriga kirmaydigan o'zgarishidir deb hisoblanadi, u ikkita asosiy jarayonni o'z ichiga oladi: 1) shilliq pardaning atrofiyaga uchrab, subepitelial fibroz (lishay skleroz) boshlanishi; 2) epiteliyda infiltrasiya boshlanib, giperkeratoz (tangachali giperplaziya) paydo bo'lishi. Bu ikkala jarayon birga qo'sqilib

davom etishi va vulva shilliq pardasining turli qismlarini zararlantirishi mumkin.

Lishay skleroz ko'proq klimaks davridagi ayollarda kuzatiladi. Vulvaning shilliq pardasigina emas, balki har qanday joydagi teri ham zararlanadi. Patogenezi noma'lum. Epidermisning yupqa tortishi derma fibrozi bilan davom etib boradi, dermada mononuklearlardan iborat perivaskuiyar yallig'lanish infiltratsiyasi borligini ham topish mumkin. Zararlangan joylar oqish tusli silliq pilakchalar yoki papulalar ko'rinishida ko'zga tashlanadi, bular ba'zan bir-biriga qo'sqilib ketadi. Ularning yuzasi silliq yoki pergamentga o'xshash bo'ladi. Vulva shilliq pardasining hammasi zararlanganida jinsiy lablar atrofiyalangan, qattiq, zich bo'lib qcladi, bu qinga kirish yo'li torayib qolishiga olib keladi.

Vulva epiteliysining *tangachali giperplaziyasi* ko'pincha giperkeratoz bilan birga davom etib boradi. Epiteliy qalinlashib, bazal va tikansimon qavatidagi hujayralarining mitotik faolligi kuchayadi. Dermada leykositar infiltrasiya kuzatiladi. Vulva epiteliysi giperplaziyasining bu xili uchun hujayralar atipiyasi xarakterli emas. Atipik epitelial hujayralar paydo bo'lganida buni displaziya deb aytish kerak.

VULVA O'SMALARI

Vulva o'smalari orasida kondiloma, Pejet kasalligi, karsinoma (invaziv va invazivmas karsinoma) ko'proq uchraydi.

Vulva kondilomasi ikkita asosiy biologik shaklga bo'linadi: pilchirab turadigan serbar papula ko'rinishidagi kondiloma va o'tkir uchli kondiloma. Bularning birinchisi xaxning ikkinchi davri uchun xarakterli bo'lib, salgina ko'tarilib turgan yassi tuzilma ko'rinishida ko'zga tashlanadi. Bir muncha ko'proq uchraydigan o'tkir uchli kondiloma papillyar tuzilishga ega bo'lishi yoki so'rg'ichsimon o'simtalar ko'rinishida topilishi mumkin. Vulva kondilomasi bitta yoki bir talay bo'lishi mumkin. Diametri bir necha millimetrdan bir necha santimetrgacha yetadi, tusi qizil-pushtidan pushtinamo-jigarrang tusgacha boradi.

Mikroskopik tekshirishda giperplaziyalangan epiteliy bilan qoplangan vorsinkali biriktiruvchi to'qima topiladi. *O'tkir uchli kondilomani ajratib turadigan eng muhim gistologik belgisi epitelial hujayralar sitoplazmasining perinuklear vakuollanishi yadrolar polimorfizmidir (koyositoz)*. Ana shunday hujayralarning paydo bo'lishi ularning odam papillomasi virusi bilan infektsiyalanganligini ko'rsatuvchi patognomonik belgi bo'lib hisoblanadi. O'tkir uchli kondilomalarning paydo bo'lishi ikkita (6 va 11) virus genotipiga bog'liq deb hisoblanadi. Bunday virus jinsiy yo'l bilan yuqadi, shuning uchun o'tkir uchli kondilomalar erkaklar zakarining boshchasi va anal teshik atrofida ham uchraydi.

Kondilomalar rak oldi jarayoni emas, lekin vulva va bachadon bo'yni ichki epitelial raki o'choqlari bilan birga uchrashi mumkin. Kondilomadan ajratib olingan virus genotipi rak o'smasidan ajratib olingan virus genotipidan farq qiladi.

Vulva Pejet kasalligi sut bezlari Pejet kasalligidan ko'ra ancha kam uchraydi. Odatda vulvaning katta lablarida joylashgan qizil tusli zich yoki tugun-tugun tuzilma ko'rinishida ko'zga tashlanadi. Yuzasi ba'zan yara bo'lib ketgan (errozialangan) bo'ladi. Pejet kasalligining patognomonik gistologik belgisi epidermis doirasida tarqoq yoyilgan anaplastik o'sma hujayralaridir. Ular yakka-yakka bo'lishi yoki kichik-kichik guruhlar hosil qilishi mumkin. Yaurosia atrofica och tusli gardishi bo'ladi. Bu hujayralar uzoq vaqt davomida epidermis doirasida turadi. Pejet hujayralari subepitelial qavatga o'tib ketadigan bo'lsa (invaziya) kasallikning oqibati ancha yomonlashadi.

Vulvaning invazivmas karsinomasi yoki in situ karsinomasi. Bu o'sma Bouen kasalligi deb ham yuritiladi va makroskopik jihatdan olganda teri leykoplakiyasiga yoki qizg'ish-qo'ng'ir tusli papulaga o'xshab ketadi, bular katta va kichik jinsiy lablarda, klitor yonida yoki perianal sohada paydo bo'lishi mumkin. Ichidagi hujayralarning bir qadar atipiyaga uchrangani va epiteliyning bazal qavatida normal mitozlar soni ko'payib qolgani ko'zga tashlanadi. Boshqa hollarda hujayralar atipiyasi va anaplaziyasi keskin ifodalangan bo'ladi. Patologik mitozlar ham uchraydi. Lekin epitelial o'sma hujayralarining dermaga o'tishi kuzatilmaydi.

Bu o'smaning *klinik kechishi*, xuddi makro- va mikroskopik tuzilishi singari har xil. 5-10 foiz hollarda, ayniqsa yoshi qaytib qolgan ayollarda yoki immunitet tanqisligi bo'lgan mahallarda o'sma xavfli tus oladi. Boshqa hollarda qaytib ketishi ham mumkin. Bachadon bo'yni o'smasining genezida bo'lganidek vulva o'smasining genezida ham oddiy herpes virusi ma'lum rolni o'ynaydi deb hisoblanadi.

Vulvaning invaziv raki kamdan-kam, asosan yoshi 50 dan oshgan ayollarda uchraydi. Ko'p hollarda vulva kondilomalari va atrofik jarayonlari bilan birga qo'sqilib davom etib boradi. Invaziv rak aksari yassi hujayrali rakdir. Goho melanokarsinoma, adenokarsinoma, bazal hujayrali rak kuzatiladi. Yassi hujayrali rak endi boshlanib kelayotgan mahallarda bir oz ko'tarilib turadigan kichikroq zichlashma ko'rinishida ko'zga tashlanadi. Keyinchalik shu joy yara bo'lib ketadi. Mikroskop bilan tekshirib ko'rilganida keratogialinli tikanlari bo'lgan, yaxshi tabaqalashgan hujayralar topiladi. Bu xildagi o'sma ancha erta metastazlar beradi. Invaziv vulva rakining etiologiyasida oddiy herpes virusi bilan papillomalar virusining katta ahamiyati bor deb hisoblanadi.

QIN PATOLOGIYASI

Qin, ya'ni vaginaning yakka holda kasallanishi kamdan-kam uchraydi. Qinda boshlanadigan patologik jarayonlar aksari ikkilamchi tartibda avj oladi va vulva, bachadon bo'yni, to'g'ri ichak hamda qovuq patologiyasi bilan bog'liq bo'ladi. Qinning birlamchi kasalliklari jumlasiga: *tug'ma anomaliyalari, vaginit, birlamchi o'smalarini* kiritish mumkin.

Qinning tug'ma anomaliyalari ko'p emas, ulardan qinning butunlay bo'lmasligi (qin aplaziyasi), qin bituvi, qinning ikkita bo'lishi va Gartner yo'llarining kistalari bir qadar uchrab turadi.

Vaginit - ya'ni *qin shilliq pardasining yallig'lanishi* - aksari chaqaloqlarda yoki vulvit bilan qo'shilgan holda yosh juvonlarda xlamidiyalardir. Vaginitda, uning sababidan qat'i nazar eritema, shilliq pardada yuzaki erroziya kuzatiladi. Oddiy herpes virusi tufayli boshlangan vaginitda shilliq pardada ichi tiniq suyuqlik bilan to'lgan parchalar topiladi, shular yorilganida shilliq pardada erroziyalar hosil bo'ladi. Zamburug'lar tufayli boshlangan vaginitlar uchun chirib tushgan sutga o'xshash ajralma kelib turishi xarakterlidir, trixomonozda ekssudat tabiatan ko'pikli bo'ladi va sarg'ish-yashil tusi bilan ajralib turadi. Spesifik vaginitda qin shilliq pardasida xarakterli granulyomatoz yallig'lanish boshlanadi. Surunkali nospesifik vaginitda shilliq parda atrofiyasi kuzatiladi.

Qin o'smalari, ayniqsa xavfsiz o'smalari (fibromioma, adenoz, papilloma, gemangioma) kam uchraydi. Xavfli o'smalaridan yassi hujayrali rak goho adenokarsinoma (oqish hujayrali adenokarsinoma) uchrab turadi. Qin o'smalari faqat 2-3 foiz hollardagina tabiatan birlamchi bo'ladi va odatda qizlarda hamda onalari homiladorlik mahalida dietilstilbestrol gormoni ichgan ayollarda kuzatiladi. Bu o'sma ba'zan 30-40 yoshdan keyin paydo bo'ladi. Ikkilamchi o'smalardan vaginada xorionepitelioma, sarkoma uchraydi.

BACHADON BO'YNI PATOLOGIYASI

Bachadon bo'ynida har xil patologik jarayonlar ro'y berishi mumkin, shulardan tug'ma anomaliyalar, yallig'lanish jarayonlari va o'smalar ko'proq uchrab turadi. Bachadon bo'ynining xavfli o'smalari 5 foiz hollarda ayollar o'limiga sabab bo'lishini aytib o'tish kerak *Bachadon bo'ynining tug'ma anomaliyalaridan* uning gipoplaziyasi, ikkita bo'lishi (bu anomaliya aksari bachadonning ikkitaligi bilan birga uchraydi), bachadon bo'ynida to'siqlar bo'lishi uchrab turadi. Bundan tashqari, bachadon bo'yni atreziyasi, stenoz ham kuzatiladiki, bunday stenoz bachadon bo'ynining torayib qolishiga yoki butunlay bitib ketishiga olib keladi. Bachadon bo'ynining bitib ketishi farzand ko'rmaslikka yo gematometriyaga sabab bo'lishi mumkin.

qolgan bo'lsa, buning oqibati bir qadar xayrli, chunki o'pka tomirlar tarmog'iga aortadan qon o'tib turishi uchun imkon yuzaga keladi.

Bu yurak nuqsoni klinik jihatdan olganda bola tug'ilishi bilan boshlanadigan sianoz, xansirash, rivojlanishdan orqada qolish bilan namoyon bo'ladi. Sianoz bilan xansirash ba'zan aydarli sababsiz kuchayib borib, bola hushidan ham ketib qoladigan bo'lishi mumkin. O'pka stvoli kamroq toraygan bo'lsa, sianoz bo'lmasligi ham mumkin.

Jarrohlik yo'li bilan tegishli operatsiya qilinmasa, bu dardning oqibati yomon. Bunday hollarda kasallar bolalik yoki o'smirlik chog'ida o'lib ketadi. Bemor odatda infeksiyon endokardit mahalida o'lib qoladi.

TURMUSHDA ORTTIRILGAN YURAK NUQSONLARI

Turmushda orttirilgan yurak nuqsonlari yurak qopqoqlar apparatining qanday bo'lmasin biror patologik jarayon tufayli zararlanishi natijasida boshlanadi. Bunda yurak nuqsonlarining har xil turlari bo'lishi mumkin:

1) yurak bo'lmalari bilan qorinchalari o'rtasidagi teshiklari va yirik tomir og'izlari stenoz (torayishi); 2) sklerotik deformatsiya tufayli yurak qopqoqlari yetishmasligi (bunda qopqoqlar bekilganida zich tutashmay qoladi); 3) yetishmovchilik bilan stenozning birga qo'shilgani (aralash yurak nuqsoni). yurakning yakka nuqsonlari, ya'ni bitta (masalan, mitral yoki aortal) yoki ikki-uchta qopqoqlar zararlanishi (qo'shilgan nuqson) ham tasvirlangan. Ko'pincha mitral va aortal qopqoq, goho uch tavaqali qopqoq bilan o'pka arteriyasi qopqog'i zararlanadi.

Yurak qopqoqlari apparatining zararlanishiga olib boradigan sabablar har xil, bu - quyidagi 3-jadvaldan yaqqol ko'rinib turibdi.

3-jadval

Orttirilgan yurak nuqsonlarining rivojlanish sabablari

Mitral qopqoq poroklari	Aortal qopqoq poroklari
<p><i>I. Stenoz</i> revmatik endokardit</p> <p><i>II. Yetishmovchilik</i> revmatik endokardit infeksiyon endokardit qopqoqlar prolapsi papillary muskullar uzilishi papillary muskullar fibrozi pay xordalar uzilishi fibroz halqa kalsinozi</p>	<p><i>I. Stenoz</i> qopqoq kalsinozi revmatizm tug'ma anomaliya (ikki tavaqalilik)</p> <p><i>II. Yetishmovchilik</i> revmatik endokardit infeksiyon endokardit aorta o'rtta pardasi nekrozi zaxm aortiti revmatoid artrit Marfan kasalligi aorta aterosklerozi brusellyoz.</p>

Uch tavaqali qopqoq bilan o'pka arteriyasi qopqoqlarining turmushda orttirilgan nuqsonlari kamroq uchraydi, bularning paydo bo'lishida revmatizm, zaxm, sepsis, aterosklerozning ahamiyati bor. Umumiy gemodinamikaning holati qandayligiga qarab turmushda orttirilgan yurak nuqsonlari qon aylanishi yetishmovchiligiga xos belgilarisiz o'tadigan *kompensiyalangan nuqsonlar* va umumiy qon aylanishi izdan chiqishiga sabab bo'ladigan *dekompensiyalangan nuqsonlarga* bo'linadi.

MITRAL YURAK NUQSONI

Mitral qopqoq stenozi - ko'pincha revmatik qopqoq endokarditda yuzaga keladigan va hammadan ko'ra ko'proq uchraydigan nuqsondir. Mitral stenoz qopqoq teshigi yuzasining 2-4 baravar kichrayib qolishi bilan ta'riflanadi. Qaytalanuvchi endokardit oqibatida qopqoqda tavaqalari qalinlashib, sklerozga uchraydi, oqish bo'lib qoladi. Ular bir-biri bilan va komissural uymalar sohasida xordalar bilan bitib ketadi.

Mitral qopqoq fibroz halqasining kalsiylanishi juda ko'p kuzatiladi. Bunda qopqoqlarning tavaqalari ohaklanmaydi. Mitral qopqoq rigid holga to'shib qoladi, uning bunday holati tavaqalarning tutashish chizig'i bo'ylab va komissuralardagi to'qimasining gialinozga uchrashiga bog'liqdir.

Endokarditning olgan joyi va o'tishiga qarab *mitral stenozning uchta anatomik xili: diafragmasimon, voronkasimon va o'rtacha xili* tafovut qilinadi. *Diafragmasimon stenozda* qo'shilib, bitilib ketgan tavaqalar fibroz halqa damida bo'ladi, xordalar intakt holda qolaveradi, teshik tor tirqish ko'rinishida bo'ladi. *Voronkasimon stenoz* valvulit va xordal endokardit natijasida boshlanadi. Bu - qopqoq tavaqalarining xordalar bilan ko'p joyidan bir-biri bilan qo'shilib ketishiga va xordalar orasidagi bo'shliqlarning bitib ketishiga olib keladi. *Mitral stenozning o'rtacha xili* komissuralardan birining sohasida qopqoq tavaqalari va xordalarning cheklangan tarzda bitib ketganligi bilan ta'riflanadi. Qopqoq tavaqalari mikroskopda tekshirib ko'rilganida qon oqimiga qarab turadigan qatlamlarining sklerozga uchrangani ma'lum bo'ladi. Tavaqalar to'qimasida metaxromaziya va gistiotsitar reaksiya o'choqlari ko'rinishidagi faol revmatik jarayonga xos alomatlar topiladi.

Atrioventrikulyar teshik stenozi paytida chap bo'lmadan chap qorinchaga o'tadigan qon oqimiga qarshilik kuchayadi, shuning natijasida kichik qon aylanish doirasida gipertenziya boshlanadi. Bu narsa chap bo'lma giperfunksiyasiga olib boradi, shuning natijasida chap bo'lma devori gipertrofiyaga uchrab, endokard sklerozlanadi.

Mitral stenoz bo'lishi gemodinamikaning ikki yo'nalishda izdan chiqishi uchun shart-sharoitlar tug'diradi. Chap qorincha yetarlicha to'lishmasligi tufayli yurakning zarb hajmi kamayadi, bu narsa katta qon aylanish doirasida qon aylanishi izdan chiqishiga olib boradi. Chap bo'lmada bosim kuchayib

borishi munosabati bilan kichik doirada ham qon aylanishi izdan chiqadi. Kichik qon aylanish doirasida sezilarli gipertenziya boshlanadi. Bu narsa venalarning varikoz kengayishi uchun zamin yaratib, ularning yorilib ketish xavfini tug'diradi. O'pkadagi venoz gipertenziya kichik doira arteriolalarida turg'un reflektor gipertenziya boshlanishiga sabab bo'ladi, kompensator jarayon bo'lmish mana shu gipertenziya uzoq davom etganligi tufayli arteriolalar devori gipertrofiyaga uchrab, kichik qon aylanish doirasida turg'un arterial gipertenziya boshlanadi. O'pkaga aloqador gipertenziya yurak o'ng qorinchasiga ortiqcha zo'r keltiradi, bu yurak o'ng qorinchasining ko'p o'tmasdan ortiqcha zo'riqib gipertrofiyalanishiga, keyinchalik o'ng qorinchaga aloqador yurak yetishmovchiligi boshlanishiga olib keladi.

Klinik manzarsi. Klinik alomatlar dastlab bemorning umuman charchoqlik, darmonsizlik, yurak sohasi og'rib turishi, jismonan zo'r berilgan mahalda yurak o'ynashi va xansirash sezilishi, yurakning noravon ishlashi, yutalish, qon tuflashdan nolishidan boshlanishi va asta-sekin zo'rayib borishi mumkin. Biroq, yurak nuqsonining asoratlari - titroq aritmiya, birdan o'pka shishuvi yoki o'pka infarkti, yo bo'lmasa, katta qon aylanish arteriyalari emboliyasiga aloqador simptomlar ko'pincha bu kasallikning dastlabki ko'rinishi sifatida maydonga chiqadi.

Mitral qopqoq yetishmovchiligi. *Mitral qopqoq yetishmovchiligining asosiy ko'rinishi tavaqalarining jips tutashmaydigan bo'lib qolishidirki, bu narsa qopqoqlarda boshlangan sezilarli skleroz, gialinoz va kal'sinozga bog'liq bo'ladi.* Qopqoqlarda kalsinoz avj olgan bo'lsa, teshik chetlari tutashmaydigan, toshdek bo'lib qoladi. Mitral yetishmovchilik goho qopqoq tavaqalari shaklining yarali endokardit oqibatida o'zgarib ketganiga bog'liq bo'ladi.

Mitral yetishmovchilikning asosiy oqibati sistola mahalida chap qorinchadan qonning chap bo'lmaga qaytib chiqishi (regurgitasiya)dir. Qopqoq nuqsoni orqali qaytib chiqqan qonning uyurmasimon oqimi shu yurak porokiga xos simptomlarning birini keltirib chiqaradi - *mitral qopqoq joylashgan sohada sistolik shovqin* eshutiladi. Qaytib chiqqan qon chap qorincha bilan chap bo'lmaga qo'shimcha zo'r keltiradi. Shuning natijasida boshlanadigan giperfunksiya yurak chap qorinchasi bilan chap bo'lmasi devorlarining gipertrofiyalanishiga olib boradi. Anchagina mitral yetishmovchilikda yurak bo'lmasi kengayib, o'pka venalarida qon bosimi ko'tariladi va kichik qon aylanish doirasida ikkilamchi arterial gipertenziya boshlanadi. O'ng qorincha qarshilikka uchray boshlaydi, buning natijasida keyinchalik o'ng qorinchaga aloqador yurak yetishmovchiligi boshlanadi.

Mitral yetishmovchilikning **klinik alomatlari** faqat dekompensasiya davrida ma'lum bo'ladi. Bunda kasallar jismonan zo'r berganida yuragi o'ynashi va xansirashdan, tez charchab qolishdan noliydi. Keyinchalik oyoqlarida shishlar paydo bo'ladi.

AORTA QOPQOQLARI NUQSONI

Aorta qopqoqlari nuqsoni nechog'lik ko'p uchrashi jihatidan mitral nuqsondan keyingi ikkinchi o'rinni egallaydi. Uning asosiy sabablari revmatizm, ba'zida ateroskleroz, septik endokardit, brusellyoz, zaxmdir.

Aorta og'zining stenozi qo'shni tavaqalar bir-biri bilan bitishib, uchta komissuralari qo'shilib ketganligi tufayli boshlanadi, bunda qopqoq teshigi uchburchak shakliga kirib qoladi. Qopqoqlar fibroz va kalsinozga uchraydi. Aorta qopqoqlari nuqsoniga revmatizm sabab bo'lgan hollarda odatda mitral qopqoq ham jarayonga qo'shilib ketadi.

Aorta qopqog'i - ikki tavaqali qopqoqa tug'ma nuqson bo'lganida bu qopqoqa zo'rayib boradigan fibroz va kalsinoz boshlanadi. Lekin bunda komissuralar bir-biriga juda ozgina qo'shiladi, xolos. Odam 65 yoshdan oshganidan keyin aorta qopqoqlarida zo'r berib petrifikasiya boshlanishi natijasida qarilikka aloqador stenoz yuzaga kelishi mumkin.

Etiologik jihatdan zaxmga bog'liq aorta nuqsonida jarayon yuqoriga ko'tariluvchi aortaning mezaortiti va anevrizmasi bilan birga davom etib boradi. Bunday paytda limfoplazmotsitar infiltrasiya va trombotik karashlar paydo bo'lishi bilan xarakterlanuvchi spetsifik endokardit oqibatida qopqoqlarda skleroz boshlanadi.

Aterosklerozga aloqador qopqoq nuqsonida qopqoqda yirik do'mboqli kalsinoz bo'lishi harakterlidir, bunday kalsinoz qopqoqlar fibroz qatlamining yosh ulg'ayishi bilan boshlanadigan gialinozi va lipoidozidan keyin paydo bo'ladi. Ba'zi tadqiqotchilar bu nuqsonni *aorta qopqog'ining yakka kalsinozi* deb hisoblaydi.

Aorta stenozi, qanday sababga ko'ra boshlanganidan kat'iy nazar, chap qorinchada konsentrik gipertrofiya boshlanishiga olib boradi.

Klinik alomatleri gemodinamik o'zgarishlar boshlangan mahalda paydo bo'ladi va ortiqcha charchoqlik muskullarning zaif tortishi va badan terisining oqarishi bilan ifodalanadi. Kompensator jarayonlar yetishmovchiligi kuchayib borgan sayin yurak sohasida og'riqlar paydo bo'lib, odam boshi aylanib, hushidan ketib turadi, quyonchiqsimon tutqanoqlar bo'ladi.

Yurak qorinchalari fibrillyasiyasi, uzoq davom etadigan hushsizlik o'pka shishuvi, miokardda infarkt boshlanib, chap qorincha yetishmovchiligining tez zo'rayib borishi o'limga sabab bo'lishi mumkin, yurak qorinchalarida fibrillyasiya boshlanganida odam to'satdan o'lib ham qoladi.

MITRAL QOPQOQ PROLAPSI (BARLOU SINDROMI)

Mitral qopqoq yetishmovchiligi bir qancha hollarda shu qopqoq bir yoki ikkita tavaqasining chap qorincha sistolasi mahalida chap bo'lma bo'shlig'iga to'shib turishi, ya'ni prolapsiga bog'liq bo'ladi. Uzayib qolgan pay

xordalarining to'satdan cho'zilishi auskultasiya mahalida sistola o'rtasida yaxshi eshitiladigan shilqillovchi tovush paydo bo'lishiga olib boradi. Qon regurgitاسiyasi tufayli sistola oxirida sistolik shovqin paydo bo'ladi. Mitral qopqoq prolapsi erkaklar bilan ayollarda bir xil darajada uchrayveradi-yu, lekin 20-30 yashar ayollarda ko'proq kuzatiladi.

Prolaps quyidagi hollarda kuzatilishi mumkin: 1) Marfan, Elers-Danlos sindromida biriktiruvchi to'qimaning tug'ilishdan zaifligi tufayli xordalar ortiqcha cho'ziluvchan bo'lib qolganida; 2) papillyar muskullar qisqaruvchanligi izdan chiqqanida; 3) avtonom nerv sistemasi o'zgarganida; 4) qopqoq tavaqalari funksiyasi izdan chiqqanida.

Prelapsga uchragan yurak qopqoqlari makroskopik jihatdar aytganda yo'g'onlashgan, uzaygan, gumbazi yurak bo'lmasi bo'shlig'iga kirib turgan parashyutga o'xshash bo'ladi. Xordalar uzayib, yo'g'onlashadi yoki ingichka bo'lib qoladi, ba'zan uzilib ham qoladi. Yurak qopqoqlari tavaqalarida gohida yoriqlar va yopishib turgan tromb topiladi. Mikroskopik tekshirishda qopqoq tavaqasining markaziy fibroz to'qimasi miksomatoz to'qima bilan almashingan bo'ladi, uning asosiy moddasida metaxromaziya hodisasi ko'riladi. Ko'proq orqa tavaqalar prolapsiga uchraydi. Uch tavaqali qopqoq kamroq zararlanadi.

Qopqoq prolapsi klinik jihatdai ahamiyatga ega bo'lmasligi yoki ko'krak qafasida og'riq sezilishi, har xil turdagi aritmiyalar bo'lishi, tromboz boshlanib, miya ishemiyasiga xos alomatlar yuzaga kelishi bilan birga davom etishi mumkin. Prolapsda uchragan yurak qopqog'i goho infeksiyon endokardit boshlanib ketishiga olib boradigan omil bo'lib hisoblanadi.

ENDOKARD FIBROELASTOZI

Kam uchraydigan yurak patologiyasi bo'lib, endokardning ma'lum joylarda va tarqoq ravishda fibroelastik yo'g'onlashuvi bilan ta'riflanadi. Fibroelastoz yurakdagi har xil patologik jarayonlarning oxirgi nuqtasi deb hisoblanadi. Odam umrining dastlabki ikki yilida hammadan ko'ra ko'proq uchraydi. Uchdan bir hollarda fibroelastoz chap yurak gipoplaziyasi, aorta stenozi, mitral qopqoq stenozi, aorta koarktاسiyasi, chap koronar arteriyaning aortadan chiqish joyi anemaliyasi singari tug'ma nuqsonlar bilan birga uchraydi. Bunday hollarda fibroelastoz chaqoloqlik davridayoq ma'lum beradi.

Ona qornidagi hayot davrida gemodinamika buzilishi yurak kameralarining kichkina bo'lib qolishiga va so'ngra endokard zararlanishiga olib boradigan sababdir, deb taxmin qilinadi Ayniqsa qorindagi homilada koronar arteriyalar anomaliyasi bo'lsa, homila gipoksiyasi ham ma'lum ahamiyatga ega bo'lishi mumkin. Endokard fibroelastoz ko'pchilik hollarda birlamchi jarayon bo'lib, boshqa biror xil rivojlanish nuqsoni bilan birga davom etib bormaydi, lekin fibroelastoz mahalida yurak kengayib, yurak

yetishmovchiligi boshlanadi. Birlamchi fibroelastozning sababi va patogenezini noma'lum. Biroq, endokard bilan miokard zararlanib, keyin bularda fibroz to'qima o'sib borishida homilaning qorinda rivojlanish davrida bo'lib o'tgan virusli infeksiyaning ahamiyati bo'ladi, degan fikr bor. Koksaki va parotit viruslari alohida ahamiyatga ega. Endokard zararlanishida eozinofiliarga aloqador miokarditning ahamiyati bor, deb hisoblanadi.

Patologik anatomiyasi. Endokard har yer-har yeridan yoki bir tekis qalinlashgan bo'ladi, u sadafsimon oq tusga kirib qoladi. Fibroelastoz aksari chap qorinchada boshlanadi. Jarayon ko'pincha chap va o'ng yurak bo'lmasiga, shuningdek o'ng qorinchaga ham o'tadi. Endokard qalinligi o'n baravardan ham ortib ketishi mumkin yurak devorida tromb paydo bo'lishi ham mumkin. Jarayon ba'zan mitral qopqoqlar bilan aorta qopqoqlariga ham o'tadi, bunda ular qalinlashib, stenoz yuzaga keladi. Ko'pchilik hollarda yurak kattalashib, kengayib ketadi. Gistologik jihatdan olganda endokardda miokardga ham o'tib ketgan talaygina kollagen va elastik tolalar topiladi. Bu tolalar odatda endokard yuzasi bilan bab-baravar holda joylashgan bo'ladi. Pastda yotuvchi miokardda bitta-yarimta leykositlar va nekroz o'choqlari topiladi.

Fibroelastozning klinik ahamiyati endokardning qancha qismi zararlanganiga bog'liq. O'choq tarzidagi fibroelastoz yurak faoliyatini izdan chiqarmaydi. Tarqoq holdagisi yurak etishmovchiligiga olib boradi. Unga davo qilish qiyin bo'ladi. Bola tug'ilganidan keyin darrov yoki kasallikning dastlabki alomatlari paydo bo'lganidan bir necha soat o'tgach o'lib qolishi mumkin. Yurak kengayib ketgan mahallardagina yurakda shovqin paydo bo'ladi. Fibroelastozni 50 foiz hollarda davolab bo'lmaydi.

YURAK O'SMALARI

Yurak o'smalari kamdan-kam uchraydigan patologiyadir. OITS mahalida rabdomiosarkoma bilan Kaposhi sarkomasi paydo bo'lishi mumkin. Eng ko'p uchraydigan yurak o'smasi miksomadir. Miksoma 30 yoshdan 60 yoshgacha bo'lgan mahalda paydo bo'ladi, ayollarda ikki baravar ko'proq uchraydi. Bu o'sma yurak kameralari bo'shlig'iga kirib turgan sharsimon yoki polipsimon tuzilma ko'rinishida bo'ladi. Miksoma 90 foiz hollarda yurak bo'lmalarida, aksari yurakning chap bo'lmasida kuzatiladi. O'sma oyoqchali bo'lishi mumkin, bunda u qonda erkin qalqib turadi. Yurak qopqoqlari, ayniqsa mitral qopqoqlarning miksoma bilan zararlanganligi tasvirlangan. O'sma odatda yuqqagina yaltiroq endokard qatlami bilan qoplangan bo'ladi. Kesib ko'rilganida kulrang-sarg'ish tusli yarim tiniq jelatinaga o'xshash massa ko'rinishida ko'zga tashlanadi.

Mikroskop bilan tekshirib ko'rilganida o'sma gomogen oraliq substansiyadan iborat bo'ladi, unda bir oz miqdor yulduzsimon, o'simtalari bir-biriga qo'shilib ketgan o'rgimchaksimon hujayralar topiladi. Ularning

orasida bitta-yarimta silliq muskul hujayralari, ko'p yadroli ulkan hujayralar, limfotsitlar, plazmatik hujayralar, makrofaglar va ekstrasellyulyar gemosiderin uchraydi. Har xil diametrlilik tomirlar, jumladan kavernoza bo'shliqlarga o'xshab ketadigan tomirlar ham topiladi. Bu o'smaning multipotensial mezenxima hujayralaridan kelib chiqishi isbot etilgan. Miksoma yurakda shovqinlar yuzaga kelishiga sabab bo'lishi mumkin.

BUYRAK KASALLIKLARI

GLOMERULONEFRIT**Etiologiyasi va patogenezini****Nefrotik sindrom***Lipoid nefroz (eng kam o'zgarishlar kasalligi)**Membranoz glomerulonefrit**o'choqli segmentar glomeruloskleroz**Membranoz-proliferativ glomerulonefrit***Nefritik sindrom***Diffuz proliferativ glomerulonefrit**Tez zo'rayib boradigan**glomerulonefrit**o'chohli proliferativ glomerulonefrit**Berje kasalligi***Surunkali buyrak****yetishmovchiligi***Surunkali glomerulonefrit***BUYRAKLARNING TUBULOINTERSTISIAL KASALLIKLARI****Tubulointerstisial nefrit***Dorilarga aloqador tubulointerstisial nefrit**o'tkir pielonefrit**Surunkali pielonefrit**Kanalchalarining o'tkir nekrozi**Diffuz kortikal nekroz***TOMIRLARGA ALOQADOR BUYRAK KASALLIKLARI****Birlamchi nefroskleroz****Xavfli nefroskleroz****Xavsiz nefroskleroz****BUYRAKLAR POLIKISTOZI****BUYRAK-TOSH KASALLIGI****GIDRONEFROZ****IKKILAMCHI NEFROSKLEROZLAR****BUYRAK O'SMALARI**

Buyrak kasalliklari turli-tuman bo'lishi bilan ajralib turadi. Bu kasalliklarni muntazam ravishda o'rganish ishini 1872 yili Richard Brayt boshlab bergan, u badanga umuman shish kelishi, siydik bilan birga oqsil ajralib chiqishi, buyraklarning birlamchi kasalligiga bog'liq ekanligini aniqlab bergan. Albuminuriya, gematuriya va yurak gipertrofiyasi ko'rinishidagi xarakterli bir qancha simptomlar bilan o'tib boradigan bir guruh buyrak kasalliklari keyinchalik "Brayt" kasalligi deb ataladigan bo'ldi.

Buyrak kasalliklarining etiologiyasi va patogenezini sohasidagi bilimlarning kengayib borishi zamonaviy fiziologiya, nefrologiya, biokimyo, immunologiya, urologiya, patologik anatomiya usullarining tadbiiq etilishi Brayt nefrologiyasining bir qancha asosiy qoidalari va tushunchalarini qayta ko'rib chiqishga olib keldi. Buning ustiga buyrak kasalliklarining strukturasi-da Brayt zamonlaridan beri o'zgarishlar ham bo'lib utdi (nozomorfoz). O'tkir nefrit bilan og'rish hollari ancha kamaydi-yu, lekin pielonefritlar, tabiatan immunitetga aloqador buyrak kasalliklari, metabolik nefropatiyalar ko'payib qoldi. Irsiyatga aloqador, shuningdek dorilar ta'siri tufayli iaydo bo'ladigan buyrak kasalliklari ham bir qadar ko'paydi.

Buyrak kasalliklari etiologiyasi, patogenezini, klinikasi va patologik anatomiyasi jihatidan juda xilma-xildir. Chunonchi, bu kasalliklarni, kelib chiqish sabablariga qarab, quyidagi asosiy guruhlarga bo'lish mumkin:

I. Tug'ma buyrak kasalliklari: rivojlanish anomaliyalari (gi-poplaziyalar, aplaziyalar); buyraklarning soni, shakli, joylashgan o'rniga aloqador anomaliyalari; struktura anomaliyalari: polikistoz, bulutsimon buyrak; genetik nefropatiyalar: genetik tubulopatiyalar, genetik kanalcha enzimopatiyalari.

II. Buyraklarning infeksiyon kasalliklari: spesifik, nospesifik infeksiyalar, mikozlar, parazitlar, protozoy, bakterial kasalliklari (masalan, buyrak sili) va boshqalar.

III. Autoimmun nefropatiyalar: yallig'lanish (glomerulonefritlar, vaskulitlar), distrofik (amiloidoz va diabetic glomeruloskleroz), homiladorlik nefropatiyalari.

IV. Buyraklarning kimyoviy, fizik va boshqa ekzogen omillardan zararlanishi natijasida paydo bo'ladigan kasalliklari (dorilarga aloqador, toksik, nefropatik) va boshqalar.

V. Turli sabablarga ko'ra boshlanadigan o'tkir buyrak yetishmovchiligi (to'g'ri kelmaydigan qon qo'yilganidan keyin, septik abortdan, operatsiyalardan keyin boshlanadigan buyrak yetishmovchiligi va hokazo).

VI. Boshqa kasalliklar bilan birga davom etib boradigan buyrak kasalliklari (ikkilamchi nefropatiyalar, endokrin, metabolik nefropatiyalar va boshqalar).

VII. Buyrak-tosh kasalligi.

VIII. Buyrak o'smalari.

Morfologik nuqtai nazardan olganda buyrak kasalliklarining hammasini asosiy buyrak tuzilmalaridan qaysi biri: glomerular, kanalchalar, interstitsiy yoki tomirlar zararlanishiga qarab, bir necha yirik guruhga bo'lish mumkin.

Biroq, hozir aytib o'tilgan tuzilmalar zararlanishining genezi har xil bo'lishi mumkin. Masalan, buyrak koptokchalarida avj olib boradigan patologik jarayonlar immunologik tabiatga ega bo'lsa, kanalchalar va interstitsiyning zararlanishi infeksiyon va toksik omillarning ta'siriga bog'liqdir. Bundan tashqari, buyrakdagi asosiy tuzilmalar anatomik jihatdan bir-biriga mahkam bog'liqligi tufayli o'sha tuzilmalardan birining zararlanishi ikkinchisining zararlanishiga ham olib boradi. Shunday qilib, glomerulonefritda peritubulyar tomirlar sistemasi bilan kanalchalar ham patologik jarayonga qo'shilib ketadi. Shu munosabat bilan patologik jarayon surunkali bo'lgan hollarda buyrak asosiy tuzilmalarining to'rtalasi: koptokchalar, kanalchalar, interstitsiy va tomirlar ham zararlanadi va shu tariqa ish surunkali buyrak yetishmovchiligiga, kasallikning so'nggi bosqichiga borib taqaladi. Buyrak tuzilmalariga qarab, barcha buyrak kasalliklarini ushbu bobda ko'zdan kechirib o'tiladigan quyidagi asosiy guruhlarga bo'lish mumkin: glomerulonefritlar, tubulointerstisial nefritlar, tomirlarga aloqador buyrak kasalliklari - birlamchi nefrosklerozlar. Bundan tashqari, ushbu bobda buyrak polikistozlari, buyrak-tosh kasalligi va buyrak

o'smachari ham ko'rib chiqiladi. Hozir aytilgan shu kasalliklarni ko'rib chiqishga, o'tishdan avval buyraklar tuzilishi va funksiyasini eslab ko'raylik.

Tomirli-epitelial organ bo'lmish buyrakning asosiy struktura birligi Malpigi (buyrak) tanachasi, Shumlyanskiy-Boumen kapsulasi, I tartibdagi burama kanalcha, Genle qovuzlog'i, II tartibdagi burama kanalcha, yig'uvchi naychalardan iborat nefrondir.

Glomerular peristal epitsliach hujayralar bilan qoplangan Shumlyanskiy-Boumen kapsulasi bilan o'ralgan. Kapillyarlar diamstri 10 nm keladigan teshiklari bor endoteliy bilan qoplangan. Bu endoteliy hujayralari bazal membranada joylashgan. Bazal membrana tashqi tomondan visseral epitelial hujayralar - hujayralararo kamgaklar bilan bir-oiridan ajralib turuvchi podotsitlar bilan qoplangan. Podotsitlar tanalaridan bir nechta serbar yirik o'simtalar chiqadi. Ulardan esa mayda o'simtalar chiqadi. Shu mayda o'simtalar orasida kambar tirqishlar joylashgandir, bular kalta-kalta kanalchalar yordamida podotsitlar tanalari o'rtasidagi kamgaklarga ochiladi va, demak, kapsula bo'shlig'i bilan tutashadi.

Bazal membrana biokimyoviy jihatdan olganda IV tipdagi kollagen (laminin), shuningdek sial kislotaga boy hamda endotelial va epitelial hujayralar sirtini "qoplab turadigan" glikoproteidlardan iborat. Membranada ayniqsa bazal membrana o'tkazuvchanligida muhim o'rin to'tadigan geparansulfat ham bor. Kapillyarlar orasida mezangial hujayralar joylashgan. Ular mezenximadan kelib chiqadigan hujayralar bo'lib, kontraktil xossalarga ega va matriks hamda kollagen tolalar ishlab chiqara oladi.

Buyraklarning ado etib boradigan funktsiyalari xilma-xildir: 1) ular qonning almashinuv mahsulotlaridan chiqib ketishiga yordam beradi; 2) almashinuv jarayonlarida ishtirok etadi; 3) qon plazmasining doimiyliigi va ishqoriy muvozanatini idora etib beradi; 4) arterial bosimni idora etishda ishtirok etadi.

Koptokchalarda bo'lib o'tadigan va birlamchi siydik hosil bo'lishiga olib keladigan filtrlanish jarayonida koptokchalarning endotelial hujayralari, bazal membrana bilan visseral epitelial hujayralari, Shumlyanskiy-Boumen kapsulasi ishtirok etadi. Koptokchaning filtrlovchi umumiy yuzasi 1 m² tashkil etadi. Bir kecha-kunduz mobaynida 200 l ga yaqin to'qima suyuqligi filtrlanib o'tadi. Koptokcha membranasidagi teshiklar juda kichkina bo'lganligi tufayli yuqori molekullari moddalar filtrlanish mahalida o'tib keta olmaydi. Mezangiumning ahamiyati ham katta, u immunokomplekslarni ushlab qolib, parchalab yuboradi.

GLOMERULONEFRIT

Glomerulonefrit nefrologiyada eng muhim muammo bo'lib turgan asosiy buyrak kasalligi bo'lib sanaladi, chunki oqibat-natijada surunkali buyrak yetishmovchiligiga olib keladi. Bundan tashqari, bu kasallik tibbiy ijtimoiy

muammo tariqasida ham kattagina diqqatga sazovordir. Chunki bu kasallik bilan kishilar ko'proq ayni quvvatga to'lgan davrida og'riydi va aksari 40 yoshga yetmasdan o'lib ketadi. *Hozirgi kunda glomerulonefritni tomirlar koptokchalarining asosan immunologik yo'l bilan zararlanishi va keyinchalik bakterial yallig'lanish (ya'ni, tabiatan immunitetga bog'liq yallig'lanish) boshlanishi bilan o'tadigan kasallik deb qarash mumkin.*

Etiologik omillarning xiliga qarab, glomerulonefritning quyidagi uch guruhi tafovut qilinadi: I. Birlamchi glomerulonefritlar:

- 1) o'tkir proliferativ diffuz glomerulonefrit;
- 2) tez zo'rayib boruvchi glomerulonefrit;
- 3) membranoz glomerulonefrit;
- 4) lipoid nefroz;
- 5) O'choqli segmentar glomeruloskleroz;
- 6) membranoz proliferativ glomerulonefrit;
- 7) Berje kasalligi;
- 8) Surunkali glomerulonefrit.

P. Aksari tabiatan immunitetga bog'liq sistema kasalliklarida boshlanadigan ikkilamchi glomerulonefritlar, bunday kasalliklar jumlasiga quyidagilar kiradi:

- 1) sistema qizil yugirigi (volchankasi);
- 2) diabet amiloidoz;
- 3) Gudpascher sindromi;
- 4) tugunchali periarterit;
- 5) Vegener granulyomatozi;
- 6) bakterial endokardit.

III. Tabiatan irsiyatga aloqador glomerulonefritlar:

- 1) Alport sindromi;
- 2) Fabri kasalligi.

Buyrak koptokchalarining zararlanishi quyidagi uchta asosiy klinik sindromlar paydo bo'lishiga olib boradi: 1) nefrotik sindrom, 2) nefritik sindrom, 3) zimdandavriy uremiya.

Nefrotik sindrom *glomerulyar fil'trlanish kuchayishi natijasida zo'r proteinuriya boshlanib, keyinchalik g'ipalbuminemiya, giperlipidemiya paydo bo'lishi va badanga tarqoq shish kelishi bilan ta'riflanadi.*

Nefrotik sindromning paydo bo'lishi oqsillarning to'qima suyuqligidan siydikka o'tib ketishiga yo'l qo'ymaydigan to'siq bo'lmish koptokchalar bazal membranasining zararlanishiga bog'liq. Ko'pchilik hollarda bazal membrana qalin tortadi va SHIK-reaktiv bilan bo'yab, oddiy optik mikroskop bilan ko'rilganda aniq bilinib turadigan bo'lib qoladi (membranoz glomerulonefrit). Uning shu tariqa qalinlashuviga asosan visseral epiteliy tomonidan unga immun komplekslar kelib o'tirishi sabab bo'ladi. Ayni vaqtda yallig'lanish reaksiyasi bo'lmisligi mumkin. Ba'zan nefrotik sindrom

sezilarli bo'lgani holda elektron mikroskop bilan tekshirilganda ham bazal membranalarda qanday bo'lmasin struktura o'zgarishlarini topib bo'lmaydi. Bunday hollarda bazal membrana o'tkazuvchanligining kuchayib ketishi shu membrananing fizik-kimyoviy alteratsiyasiga bog'liq bo'ladi, deb hisoblanadi. Biroq, nefrotik sindrom boshlanganida hamma hollarda ham podositlar oyoqchalari o'simtlarining destruksiya uchraishi kuzatiladiki, mana shu narsa ayniqsa kapillyarlarning periferik qovuzloqlarida teshik-tirqishlar sonining kamayib qolishiga olib keladi.

Nefritik sindrom gematuriya boshlanishi, koptokchalar filtrasiyasi tezligi pasayib, har xil darajada oliguriya, azotemiya va gipertenziya paydo bo'lishi bilan ta'riflanadi.

Nefritik sindrom glomerulalarda proliferativ yallig'lanish reaksiyasi boshlanishi bilan o'tadigan patologik jarayonlar mahalida boshlanadi. Shu bilan birga proliferatsiya koptokchalardagi turli hujayra elementlari: endotelial, mezangial va epithelial hujayralarda kuzatiladi. Bunday proliferativ yallig'lanish ba'zi hollarda kapillyarlar, Shumlyanskiy-Boumen kapsulasi bo'shlig'i, gohida esa perglomerulyar interstisiyning neytrofillar bilan infiltrlanishi bilan birga davom etib borishi mumkin.

Zimdan avj olib, ko'p falokatlarga olib boradigan uremiya surunkali glomerulonefritga bog'liq bo'ladi. Bunday glomerulonefritning ustun turadigan morfologik belgisi koptokchalarning gialinlanishidir. Bunday gialinlanish kapillyarlarning qovuzloqlari orasida va ularning o'zida bazal membrana va mezangial matriksga o'xshab ketadigan gomogen eozinofil modda to'nlanib borishiga bog'liq. Gialinlanish jarayonida kapillyarlarning yo'li torayib boradi yoki bitib ketadi.

ETIOLOGIYASI VA PATOGENEZI.

Glomerulonefrit ko'pchilik turlarining etiologiyasi aniqlangan emas. Shu bilan birga glomerulonefritlarning patogenezi, xususida immun mexanizmlarga asoslanadigan izchil nazariya ishlab chiqilgan.

Koptokchalar immunologik yo'l bilan zararlanishining ikkita asosiy turi aniqlangan:

1) koptokchalarning qonda ayianib yuradigan, eruvchan antigen-antitelo komplekslarining ularda to'nlanib borishi natijasida zararlanishi (immunokompleks kasallik);

2) koptokchalarning antitelolardan zararlanishi (autoimmun antiteloli glomerulonefritlar), bu antitelolar koptokchalarga ikki yo'l bilan ta'sir o'tkazishi mumkin: a) erimaydigan, o'rnashib qolgan, jumladan glomerula bazal membranasiga o'rnashib ketgan antigenlar bilan in situ tarzida reaksiyaga kirishib yoki b) qonda aylanib yurgan antigenlar bilan reaksiyaga kirishib ta'sir ko'rsatishi mumkin, bunda xosil bo'ladigan immun komplekslar keyinchalik buyrak filtri devoriga cho'kib boradi.

Antigen tabiatini aniqlash mushkul va kattagina diqqatga sazovor masaladir, lekin shunisi ham borki, ba'zi turdagi glomerulonefritlar uchun harakterli antigenlarning tabiati hamon noma'lum bo'lib qolmoqda. Hozir *antigenlarning* ikkita asosiy turi bor deb taxmin qilinadi: *endogen va ekzogen antigenlar*. Bularning birinchilari jumlasiga lyupus-nefritda uchraydigan antigenlar yoki revmatoid artritda topiladigan G immunoglobulinlar, buyrak kanalchalari antigenlar, o'sma antigenlari kiradi. Ekzogen antigenlar virus antigenlari, bacterial, parazitar, zamburug' antigenlari, yatrogen ("dori-darmonlarga aloqador) antigenlarga bo'linadi. Shular orasida beta-gemolitik streptokokk antigeni, Koksaki virusi, V gepatit virusi, treponema, bezgak plazmociysi va gijjalar antigeni hammadan ko'proq diqqatga sazovordir. Dori-dormonlarga aloqador antigenlardan levamizol, rifampin, analgetiklar ta'siriga aloqador antigenlarni aytib o'tish kerak.

Antigenning turidan qat'i nazar, qonda paydo bo'ladigan immun kompleks ko'ptokchalarga cho'kib tushadi va komplement bilan birikib, ularning zararlanishiga sabab bo'ladi. Natijada endoteliy, mazangiy, epiteliy (visieral va parietal epiteliy) hujayralari proliferatsiyaga uchraydi va ko'ptokchalar neytrofillar bilan infiltrlanadi. Cho'kib qolgan immun komplekslarni elektron mikroskop yordamida kuzatsa bo'ladi. Bunda ular yo kapillyarlar endoteliysi bilan bazal membranasi orasida joylashgan, elektron zich depozitlar (subendotelial depozitlar) yoki bazal membrananing tashqi yuzasi bilan podositlar orasidan joy olgan depozitlar ko'rinishida ko'zga tashlanadi. Immunoflyuoresent mikroskopiyada donador depozitlar bazal membrana bo'ylab joylashgan bo'ladi.

Cho'kib tushgan immunokomplekslarning taqdiri har xil. Ular monositlar va fagositlovchi mezangial hujayralar bilan infiltrlanganida parchalanib ketishi mumkin. Bunday hollarda ko'ptokchalarda yallig'lanish reaksiyasi avj olmay qoladi. Immun komplekslarning parchalanshi hodisasi odatda antigen bir marta tasir qilgan mahallarda, masalan, poststreptokokk glomerulonefritlari paytida kuzatiladi. Bordi-yu, antigen organizmda saqlanib qolsa yoki immun komplekslar takror-takror hosil bo'lib, takror-takror cho'kib tushaveradigan bo'lsa, u holda ko'ptokchalar zararlanib, surunkali glomerulonefrit boshlanadi. Bir qancha hollarda, masalan, sistema qizil yugirigi kasalligida surunkali antigenlar ta'sirining manbai ma'lum. Biroq, ko'pchilik hollarda antigen noma'lum bo'lib qoladi.

Immun komplekslar in situ hosil bo'lganida boshlanadigan nefritlarning klassik misoli *autoimmun anti-GBM-glomerulonefritdir* (GBM - *glomerulyar bazal membrana*). Bunda antitelolar to'g'ridan-to'g'ri bazal membranaga o'rnashio olgan antigenlarga qarshi tasir o'tkazadi. Bazal membrana bo'ylab immun komplekslarning chiziq-chiziq bo'lib joylashgan depozitlari ko'zga tashlanadi. Autoimmun glomerulonefritlarning ba'zi xillariga bazal

membranaga ham ta'sir o'tkaza oladigan antitelolarni paydo qiluvchi kanaicha antigenlari yoki antigeni (masalan, virus) sabab bo'ladi.

Anti-GBM-antitelolar ko'pincha boshqa organlarning bazal membranalari, masalan, o'pka alveolarining bazal membranalari bilan ham reaksiyaga kirishadi va bir yo'la o'pka bilan buyraklarning zararlanishiga sabab bo'ladi, **Gudpascher sindromi** deb shunga aytiladi. Gudpascher sindromi autoimmun kasallik ham deb hisoblanadi. Shu narsa aniqlanganki, immun komplekslar antigen ortiqcha bo'lib, organizm shunga mos miqdorda antitelolar ishlab chiqarish layoqatiga ega bo'lmay qolgan mahallarda hosil bo'ladi. Immun komplekslarning ko'ptokchalar kapillyarlarida cho'kib qolishi buyrakdagi gemodinamika xususiyatlariga va buyrak kapillyarlari o'tkazuvchanligi nisbatan zo'rligiga bir qadar bog'liq. Immun komplekslarning cho'kib, o'rnatilishi, bundan tashqari, ularning kattakichikligi va eruvchanligiga ham bog'liq. Immun komplekslar nechog'lik mayda va nechog'lik yaxshi eruvchan bo'lsa, kapillyarlar devori orqali shuncha chuqurroq kirib boradi. Birlamchi glomerulonefritlarda patologik jarayon bir sinfga mansub immun komplekslarni hosil qiladi.

Antigenning tabiati, immun javodning irsiy yo'l bilan belgilanuvchi xususiyatlari, fagositlovchi mononuklear hujayralar funksional faoliyatining susayishi ham ma'lum rolni o'ynaydi. Ko'ptokchalarga immun komplekslar o'rnatilish qolganida shu ko'ptokchalarning zararlanish mexanizmidagi komplement va neytrofillarning katta rol o'ynashi aniqlangan. Chunonchi, komplementning faollashuvi neytrofillar xemotaksisiga yo'l ochib beradigan moddalar hosil bo'lishiga olib boradi. Ana shu moddalar proteazalarning ajralib chiqishiga sabab bo'ladi va glomerulalarning bazal membranasi zararlaniradi. Lekin glomerulalar bazal membranasi zararlanishining ana shunday mexanizmi glomerulonefritlarning ba'zi xillarida kuzatiladi, xolos, chunki ko'pchilik hollarda neytrofillar kam miqdorda paydo bo'ladi. Komplementning faollashuvi, ayniqsa bazal membranani lizisga uchratish xususiyatiga ega bo'lgan S5-S9 qismlarining faollashuvi ko'proq ahamiyatga ega. Glomerulalarning zararlanishida bir qancha hollarda monositlar, trombositlarning turli omillari, araxidonat kislotasi metabolitlari, erkin radikal'lar ishtirok etishi mumkin.

Shunday qilib, immun komplekslarning buyrak ko'ptokchalarini zararlaydigan ta'siri shu komplekslarning komplementi birlashtirib olish va trombositlar, neytrofillar hamda yallig'lanishda ishtirok etuvchi boshqa hujayralarda joylashgan Fc-fragment reseptorlari bilan reaksiyaga kirisha olish xususiyatiga bog'liq. Bunda o'tkir yallig'lanish reaksiyasi boshlanib, ba'zi hujayralardan fermentlar, masalan, neytrofillardan proteazalar ajralib chiqadi, kinin sistemasi mediatorlari hosil bo'ladi, prostaglanlinlar sistemasi bilan qon ivituvchi sistema faollashadi. Buyrak ko'ptokchalarining zararlanishida, bundan tashqari, ko'ptokchalar kapillyarlaridagi bosimning

ko'tarilishi, filtrlanish tezligining ortishi singari intraglomerulyar gemodinamik o'zgarishlarga ham bir qadar ahamiyat beriladi.

NEFROTİK SINDROM

Nefrotik sindromning eng muhim belgilari quyidagilardan iborat: 1) tarqoq shishlar. 2) organizmdan kun sayin 4 g va bundan ko'ra ko'proq oqsil yo'qolib borishiga olib boradigan zo'r proteinuriya, 3) 100 ml qon plazmasiga hisob qilinganida albuminlar miqdori 3 g dan ko'ra ko'proq kamayib ketadigan gipoalbuminemiya, 4) giperlipidemiya va giperlipiduriya. Bunda, ayniqsa kasallikning dastlabki bosqichlarida azotemiya, gematuriya va gipertenziya bo'linaydi.

Zo'r proteinuriya boshlanishi asosan bazal membrananing strukturaviy yoki fizik-kimyoviy alteratsiyasi munosabati bilan o'tkazuvchanligi kuchayib ketishiga bog'liqki, mana shu narsa oqsillarning qon plazmasidan ko'ptokcha filtratiga o'tib ketishiga sabab bo'ladi. Proteinuriya uzoq davom etadigan yoki haddan tashqari zo'r bo'lsa, qon plazmasidagi albumin miqdori kamayib (gipoalbuminemiya), albumin bilan globulin sifati o'zgarib qoladi. Badanda tarqoq shish boshlanadi, ya'ni qondagi albumin miqdorining kamayib ketishi osmotik bosimning pasayib ketishiga olib boradi. Ayni vaqtda qon o'zanidan to'qimaga o'tib ketadigan suyuqlik miqdori ko'payadi, bu narsa qon plazmasi hajmi pasayib, glomerulyar filtrlanish susayishi bilan birga davom etib boradi. Mana shu o'zgarishlarga javoban kompensator ravishda aldosteron ishlanib chiqishi ko'payadi, bu esa tuzlar va suvning buyraklar tomonidan to'tilib qolishiga, natijada shishlar yanada ko'payib, anasarka boshlanishiga olib keladi.

Nefrotik sindromda lipidlar almashinuvi buzilishining mexanizmi murakkab bo'lib, uni tushuntirib berish ham qiyin. Qondagi albuminlar miqdorining kamayib ketishi, aftidan, plazma oqsillari, jumladan, lipoproteinlar sintezining kuchayishiga sabab bo'ladi. *Oqsillar sintezining kuchayishini talaygina oqsil yo'qolib ketganligi tufayli qon onkotik bosimining pasayishiga javoban boshlanadigan kompensator reaksiya deb qaramoq kerak.* Siydik bilan ortiqcha miqdorda lipidlar ajralib chiqishi giperlipidemiya boshlanib, bazal membrana o'tkazuvchanligi ayniganligini aks ettiradi.

Nefrotik sindrom sabablari har xil, bu sindrom sistema qizil volchankasi (lyopus-nefrit), diabet, amiloidoz singari kasalliklarda kuzatilishi mumkin. Ko'proq yoshi katta odamlarda bo'ladi. Lekin buyrak ko'ptokchalarining birlamchi tartibda zararlanishi tufayli boshlanadigan nefrotik sindrom ko'proq ahamiyatga ega. Bunga asosan quyidagilar kiradi: 1) lipoid nefroz (eng kam o'zgarishlar kasalligi); 2) membranoz glomerulonefrit; 3) o'choqli segmentar glomeruloskleroz; 4) membranoz-proliferativ glomerulonefrit.

LIPOID NEFROZ (ENG KAM O'ZGARISHLAR KASALLIGI)

Ko'pincha (85 foiz hollarda) 5 yoshgacha bo'lgan bolalarda kuzatiladi. Ug'il bolalarda 2 baravar ko'proq uchraydi. Bu kasallik odatda, bexatar bo'lib, eson-omon o'tib ketadi.

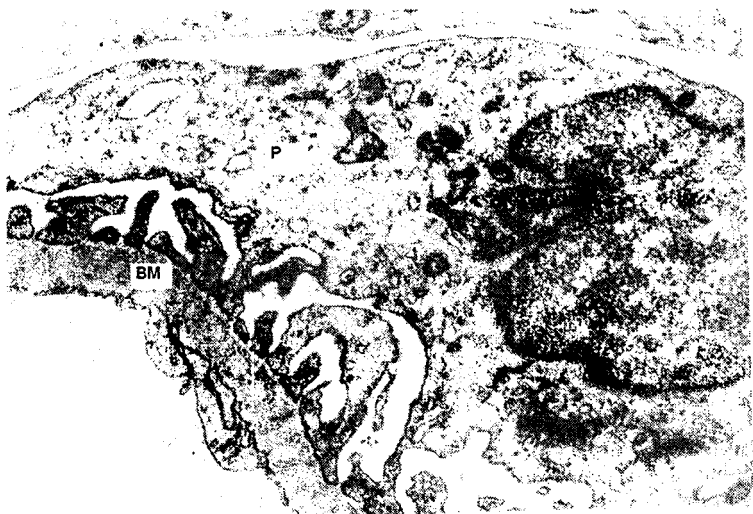
Lipoid nefrozning muhim xususiyati shuki, optik mikroskop bilan tekshirib ko'rilganida buyrak koptokchalarida qanday bo'lmasin struktura o'zgarishlari topilmaydi. Biroq submikroskopik doirada podositlar o'simtalarining yo'qolib ketganligi ma'lum bo'ladi, bu narsa visseral epiteliy (podositlar) hujayralarining birlamchi tartibda zararlanganidan darak beradi.

Etiologiyasi va patogenezini aniqlanmagan. Buyraklarda immun komplekslar ham, anti-GBM-antitelolar ham topilmaydi. T-limfotsitlar funksiyasining izdan chiqishi bir qadar ahamiyatga ega deb hisoblanadi. T-hujayralar kloni buyrak koptokchasi bazal membranasi uchun zaharli bo'ladigan va qonda aylanib yuradigan limfokinin ishlab chiqarishi mumkin. Xuddi shu narsa bazal membrananing oqsillar uchun o'tkazuvchanligini kuchaytiradi deb taxmin qilinadi.

Yaqinda o'tkazilgan tadqiqotlar lipoid nefrozda ko'riladigan proteinuriyaning boshlanish mexanizmini birmuncha oydinlashtiradi. Bazal membrana o'tkazuvchanligi idora etilishining muhim tomoni shu membrananing zaryadi ekani aniqlangan. Normada manfiy zaryadlangan glomerulyar bazal membrana neytral va kation molekularini o'tqazib yuboradi. Anion molekularidan iborat bo'lmish yirik zardob albuminlari bazal membrana orqali o'tmaydi. Lipoid nefrozda koptokchalardagi polianionlar yo'qolib ketishi tufayli manfiy zaryadlar reduksiyalanadi. Shu narsa bazal membrana o'tkazuvchanligini o'zgartirib, plazma albuminlarining o'tib ketadigan bo'lishiga yo'l ochadi. Biroq polianionlarning nima sababdan yo'qolib ketishi ma'lum emas.

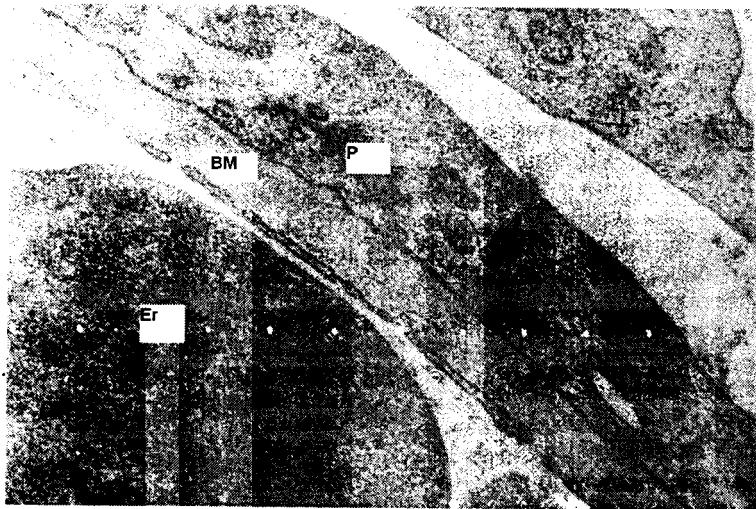
Patologik anatomiyasi. Buyraklar hajmi kattalashib, og'irligi ham ortib qoladi. Kapsulasi oson ajraladigan, sirti silliq rangi och sariq po'stloq qavati serbar bo'ladi. Mikroskop bilan tekshirib ko'rilganida buyrak koptokchalari o'zining tuzilishi jihatidan odatdagi normal koptokchalardan farq qilmaydi. Ahyon-ahyonda koptokchalardagi hujayralar sonining o'rtacha darajada ko'payib qolgani, mezangiy matriksining kattalashganini ko'rish mumkin. Proksimal kanalchalar epiteliysining hujayralarida lipid tomchilari bo'ladi, lekin bu buyrak kanalchalarida lipoproteidlar qayta so'rilishi izdan chiqishi munosabati bilan boshlanadigan ikkilamchi jarayondir. Proksimal kanalchalar epiteliysida lipidlarning to'planib borishi bu jarayonni lipoid nefroz deb qarashga asos bo'ladi. Buyrak koptokchalarida immunoglobulinlar va komplement depozitlari tonilmaydi. Elektron mikroskop bilan tekshirib ko'rilgandagina podositlarda harakterli bo'lgan birlamchi

struktura o'zgarishlari ko'zga tashlanadi (24-rasm): bu hujayralar o'z o'simtlarini yo'qotib qo'yan bo'ladi, ularning sitoplazmasida oqsil va lipid tomchilari paydo bo'ladi, shu narsa ularning sitoplazmasini loyqaroq qilib ko'rsatadi (25-rasm). Bazan glomerulyar bazal membrana bilan podositlar o'rtasida arkadalar hosil bo'ladi. Proteinuriya barham topganidan keyin bu o'zgarishlar yo'qolib ketadi.



24-rasm. Normada podosit ultrastrukturasi ana shunday.
BM - bazal membrana; P - podosit.

Klinik manzarasi. Lipoid nefroz dam-badam bo'lib turadigan proteinuriya (albuminuriya) va gipertenziya bilan ta'riflanadi. Buyrak yetishmoichiligi odatda kuzatilmaydi. Bu kasallikning oxiri xayrli, qaytalanish ehtimoli juda kam. Glyukortikoidlar bilan davo qilish buyrak funksiyalarining ancha yaxshilanib, kasallik belgilari yo'qolib borishiga olib keladi (90-97 foiz hollarda). Bir qancha olimlarning ina'lunotlariga qaraganda, bu kasallikdan o'lish hollari 5-7 foizni tashkil etadi, 70 foiz hollarda kasallik batamom qaytadi, 20 foiz hollarda esa tabiatan saqlanib turadigan bo'ladi.



25 -rasm. Lipoid nefrozda podosit ultrastrukturasi mana bunday bo'ladi:
Er — eritrotsit, P — podosit, BM — bazal membrana.

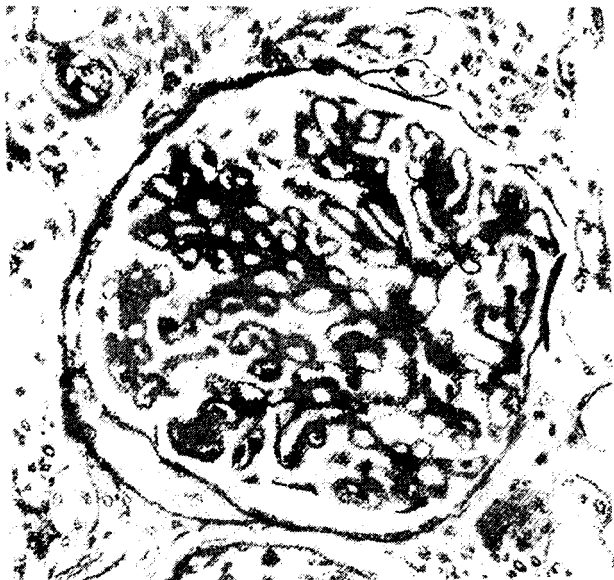
MEMBRANOZ GLOMERULONEFRIT

Membranoz glomerulonefrit asta-sekin zo'rayib boradigan kasallik bo'lib, ko'pincha yosh va o'rta yashar kishilarda kuzatiladi. Avj olish mexanizmiga ko'ra membranoz glomerulonefrit immunokompleks kasallikdir. Bunda immun komplekslarning subepitelial tarzda to'planib borishi kuzatiladi.

Membranoz glomerulonefritga olib bora oladigan sabablar orasida o'smasi bor kasallardagi o'sma antigeni, gepatit V HBs antigeni, sistema qizil yugirigi va boshqa bir qancha infeksiyalar (masalan, treponema, beta-gemolitik streptokokk infeksiyalari) mahalida uchraydigan antiyadro antigenlari ko'proq ahamiyatga egadir. Odam simobdan zaharlangan mahalda ham membranoz glomerulonefrit boshlangani tasvirlangan. Ba'zi dori preparatlari (penisillin, oltin preparatlari) ham shu kasallikni paydo qila oladigan antigenlar jumlasiga kiradi. Biroq, 85 foiz hollarda membranoz glomerulonefrit sababi ham xuddi immun komplekslarning paydo bo'lish joyi singari, nomalum bo'lib qolaveradi. Mana shuning uchun ham membranoz glomerulonefritning bu turiga *idiopatik membranoz glomerulonefrit*, deb qaraladi.

Patologik anatomiyasi. Optik mikroskop bilan tekshirib ko'rilganida kapillyarlar devori ancha qalin tortib, yo'li torayib qolgani, goho butunlay bitib ketgani ham topiladi. (26-rasm). Bazal membrananing qalinlashuvi

subepitelial immun komplekslar depozitlari paydo bo'lganiga bog'liqliki, elektron mikroskopiyada bu narsa aniq-ravshan ko'zga tashlanadi. Ko'pincha immunoglobulin A, goho immunoglobulin M to'plamlarining bo'lishi harakterlidir.



26-rasm. Membranoz glomerulonefrit (koptokcha kapillyarlari devori qalinlashib, yo'lining torayib qolishi).

Bu depozitlar chetlari aniq bilinib turishi bilan ta'riflanadi, ular bazal membrananing shu membranaga qaraganda birmuncha zich va kamroq gomogen bo'ladigan "tikanaklar" ni hosil qiluvchi qatlamlari bilan bir-biridan ajralib turadi. Podositlar bo'rtgan va o'z o'simtlarini yo'qotgan bo'ladi. Jarayon zo'rayib borgan sayin "tikanaklar" bo'rtib, depozitlarni asta-sekin o'rab ola boshlaydi, bular qalinlashib ketgan glomerulyar membranağa guyo botib turgandek bo'lib tuyuladi. Bu depozitlar fagotsitoz hodisasiga uchrashi ham mumkin. Shuning natijasida ularning bir qismi yo'qolib ham ketadi. Depozitlarning qisman yo'qolib ketishi bazal membranada bo'sh kamgaklar hosil bo'lishiga olib keladi, bu bo'shliqlar glomerulyar bazal membrana matriksi bilan to'la boshlaydi. Depozitlar butunlay yo'qolib ketganida bazal membrana gomogen tusga kirib, keskin yo'g'onlashib ketadi va epitelial tomonida notekisliklar paydo bo'ladi. Kasallik zo'rayib borgan sayin koptokchalar sklerozga uchrab qialinlashaveradi. Glomerulonefritning bu xilida *koptokchalarda proliferativ yallig'lanish reaksiyasi bo'lmaydi.*

Klinik manzarasi. Membranoz glomerulonefrit to'la proteinuriya bo'lishi bilan ta'riflanadi. Shunga ko'ra albuminiargina emas, balki globulinlar ham o'tib ketaveradi. Membranoz glomerulonefritning klinik o'tishi juda har xil. Kasallik tez yoki asta-sekin zo'rayib borishi, o'z-o'zidan qaytib qolishi ham mumkin. Ba'zan yakka siydik sindromining o'zi kuzatiladi yoki gipertenziya bilan birga davom etib boradigan nefrotik sindrom saqlanib qoladi. Membranoz glomerulonefrit voyaga yetgan kishilarda uchraydigan kasallikdir, bu kasallik bilan aksari 30-40 yashar kishilar og'riydi.

O'CHOQLI SEGMENTAR GLOMERULOSKLEROZ

Glomerulopatiyaning bu turi o'choqlar tarzida sklerotik o'zgarishlar paydo bo'lishi bilan ta'riflanadi, bular asosan yukstamedulliyar glomerulalarda ro'y beradi. Bir qancha olimlar o'choqli glomerulosklerozni ikki turga ajratishadi: *birlamchi* va lipoid nefroz hamda boshqa kasallik vaqtida paydo bo'luvchi *ikkilamchi glomeruloskleroz*.

Etiologiyasi va patogenezini. O'choqli birlamchi glomerulosklerozning etiologiyasi bilan patogenezini uncha ma'lum emas, shuning uchun ham bu tugrida har xil nuqtai nazarlar bor. Ba'zi tadqiqotchilarning fikriga qaraganda, o'choqli glomeruloskleroz lipoid nefrozning bir turidir, boshqa olimlar segmentar sklerotik o'zgarishlar turli patologik jarayonlarning oqibati, deb hisoblashadi. Biroq, so'nggi yillarda o'choqli glomeruloskleroz mustaqil kasallik deb hisoblanadigan bo'ldi. O'choqli glomeruloskleroz immunokompleks kasalliklar jumlasiga kiradimi-yo'qmi degan masala bahsli bo'lib qolmoqda.

Patologik anatomiyasi. Patologik jarayon yukstamedulliyar koptokchalarda avj olib boradi. Avvaliga ayrim koptokchalar zararlanadi (bu kasallikning "fokal glomeruloskleroz" degan yana bir nomi shundan olingan). Kasallik zo'rayib borgan sayin buyraklar po'stloq qavatining hamma qatlamlari jarayonga tortilib boraveradi. Mikroskop bilan tekshirib ko'rilganida bir yoki bir nechta koptokchalar bo'laklarining segmentar tarzda zichlashib, ularda fibroz bilan gialinoz boshlangani ma'lum bo'ladi. Bunda proliferativ reaksiya bo'lmaydi. Ba'zan koptokchani hamma qismi sklerozga uchraganini ko'rish mumkin. Kapilyarlarning yo'li bitib ketishi va kapilyarlar qovuzloqlari bilan koptokcha kapsulasi o'rtasida bitishmalar paydo bo'lishi mumkin. Immunoflyuorensensiya usuli bilan o'tkazilgan tekshirishlarda zararlangan koptokchalarda odatda immunoglobulin M va komplement, kapsulyar va tubulyar bazal membrana bo'ylab esa immunoglobulin G ham topiladi. Submikroskopik doirada tekshirish o'tkazilganida bazal membrana bujmayib, kollapsqa uchragani, mezangial matriks kattalashib, mezangiylarda granulyar depozitlar paydo bo'lgani

ko'zga tashlanadi. Visseral epiteliy hujayralarida (podositlarda) o'choqli nekrozlar kuzatiladi.

Klinik jihatdan olganda, o'choqli segmentar glomepuloskleroz to'la proteinuriya bilan birga davom etib boradigan sezilarli nefrotik sindrom bo'lishi va badanga shish kelib, zo'rayib borishi bilan ta'riflanadi. Bu o'zgarishlar aksari gematuriya, leykosituriya bilan birga davom etib boradi. Kasallikning dastlabki ko'rinishlari paydo bo'lishi bilanoq bemorlarda koptokchalar filtratsiyasi sezilarli darajada pasayib, buyraklarning konsentrasion funksiyasi izdan chiqadi. O'choqli glomeruloskleroz steroid rezistent glomerulopatiya hisoblanadi va bolalarda ham katta yoshli odamlarda ham bo'layveradi. Kasallarning 50 foizga yaqini odatda birinchi 10 yil davomida o'lib ketadi. Gipertenziya pa azotemiya hodisalari aksari kasallikning so'nggi davrlarida boshlanadi.

MEMBRANOZ-PROLIFERATIV GLOMERULONEFRIT

Membranoz-proliferativ glomerulonefrit glomerulyar bazal membrananing qalinlashuvi va asosan mezangial hujayralarning proliferatsiyaga uchrashi bilan ta'riflanadi. Bu xildagi glomerulonefritni boshqalaridan ajratib turadigan boshqa xususiyati gipokomplementemiya bo'lishidir.

Membranoz-proliferativ glomerulonefrit geterogen kasallik bo'lib, uning har bir xili o'z xususiyatiga egadir. Membranoz-proliferativ glomerulonefritning ikki xili tafovut qilinadi: 1) hammadan ko'p (kasallarning 95 foizida) uchraydigan idiopatik xili va 2) ikkilamchi xili. Bu kasallikning ikkinchi xili virusli gepatit, sistema qizil yugirigi, tugunchali periarteriit, Shenleyn-Genox kasalligi, tug'ma angionevrotik shish singari bir qancha kasalliklar paytida kuzatiladi. Geroindan zaharlanib borish ham antigen hosil qilib turadigan manba bo'lib qolishi mumkin. Membranoz proliferativ glomerulonefritning o'ziga xos turlaridan biri "zich depozitlar" kasalligidir.

Patologik anatomiyasi. Yorug'lik mikroskopi bilan tekshirib ko'rilganida bazal membrana qalindlashib, mezangial hujayralarda proliferatsiya boshlangani, mezangial matriks kattalashib, uning periferik kapilyarlar qovuzloqlari tomoniga surilab qolgani ma'lum bo'ladi. Kumush bilan bo'yab ko'rilganida glomerulyar azal membrana ikki konturli bo'lib chiqadiki, shu narsa bunday manzarani "relssimon" o'zgarishlar (tren traek) deb atashga sabab bo'lgan. Elektron mikroskopiya ma'lumotlari ko'rsatib berganidek bunday hodisaning asosida membrananing qavatlarga bo'linishi emas, balki uning endoteliydan ajrab ketishi yotadi. Shuning natijasida kapilyar devori to'rt qavatli bo'lib qoladi. Kapilyar yo'li torayib ketadi.

Elektron mikroskopiya ikki xil morfologik o'zgarishlar ko'zga tashlanadi. Membranoz-proliferativ glomerulonefritning birinchi xilida subendotelial zonada zich depozitlar topiladi. Mezangiy hujayralari kapilyar

devorining ichiga, endoteliy bilan bazal membrana o'rtasiga o'tadi. Mezangial hujayralar matriksi zich bo'ladi. Podositlarning o'simtlarida ham sezilarli o'zgarishlar ko'zga tashlanadi. Ular bir-biriga qo'shilib, yachligi konglomerat hosil qilgan bo'lishi mumkin. Bu o'zgarishlar neichog'lik chuqur bo'lsa, shu qadar og'ir proteinuriya bilan birga davom etib boradi. Mezangiylar va ularning atroflaridagi zonalarida granulyar immunoglobulin G depozitlari topiladi. Mezangiylarda S4 va S1q bilan bir qatorida S3 topilishi komplementning klassik yo'l bilan faollashuvi mumkinligidan darak beradi.

Membranoz-proliferativ glomerulonefritning ikkinchi xili ko'ptokchalar bazal membranasi, kanalcha apparati va Shumlyanskiy-Boumen kapsulasining o'ziga xos alteratsiyaga uchrashi bilan ta'riflanadi. Bəzal membranaga elektron-zich depozitlar o'tirib borishi hisobiga u qalinlashib ketadi. Bazal membrananing odatdan tashqari zichlashib qattiq bo'lib qolishi membranoz-proliferativ glomerulonefritning bu xilini "zich depozitlar" kasalliklari deb atashga imkon berdi. Zich depozitlar bazal membrananing boshidan-oxirigacha hamma qismlarida topilishi mumkin. Ba'zi hollarda ular membrananing faqat bir qismini egallaydi va kaltagina tutash chiziqchalar ko'rinishida ko'zga tashlanadi. Boshqa hollarda depozitlar Shumlyanskiy-Boumen kapsulasida, kanalcha va peritubulyar kapillyarlar bazal membranalari bo'ylab ham topiladi. Immunoflyuoresnensiya usuli bilan tekshirib ko'rilganida, bazal membrananing o'zida silliq va granulyar S3 depozitlari borligi ma'lum bo'ladi.

Membranoz-proliferativ glomerulonefritning hozir bayon etilgan ikki xili patogenetik jihatdan ham bir-biridan farq qiladi. Uning birinchi xili ko'pchilik hollarda surunkali imunokompleks reaksiyasi natijasida boshlanadi. Lekin bunga qanday antigen sabab bo'lishi noma'lum. Membranoz-proliferativ glomerulonefrit ikkinchi xilining patogenezi kamroq o'rganilgan. Uning uchun qonda ko'pgina miqdorda "S3-nefritik omil" bo'lishi xarakterlidir.

Klinik manzarasi. Membranoz-proliferativ glomerulonefritning birinchi xili bolalarda uchraydi. Nefrotik sindrom bilan biri o'rtacha proteinuriya bilan o'tayotgan nefritik sindrom uchun xarakterli simptomlar paydo bo'lishi mumkin. Mikrogematuriya, to'la proteiuriya kuzatiladi, shishlar paydo bo'ladi. Vaqti-vaqti bilan qon bosimi ko'tarilib turadi. Kasallik vaqt-bavaqt qo'zib, sekinlik bilan o'tib borishi mumkin. Lekin birdaniga yurak yetishmovchiligi boshlanib, uremiya zo'rayib ketishi ham mumkin. Boshqa hollarda buyraklar funksiyasi ko'p o'zgarmay qolaverishi mumkin. Membranoz-proliferativ glomerulonefritning ikkinchi xili odatda o'g'il bolalar va o'smirlarda boshlanadi va *oqibati* ancha og'ir bo'ladi. 40 foiz hollarda buyrak yetishmovchiligi boshlanadi. 30 foiz hollarda esa, buyrak yetishmovchiligiga olib bormaydigan nefrotik sindrom saqlanib qolaveradi.

NEFRITIK SINDROM

Birdan boshlanishi bilan ajralib turadigan nefritik sindrom gematuriya, oliguriya va azotemiya, gipertenziya bilan ta'riflanadi. Bu o'zgarishlar o'rtacha darajadagi proteinuriya va hatto shishlar bilan birga davom etishi mumkin, lekin ular nefrotik sindrom paydo qila oladigan darajada ko'p bo'lmaydi.

Nefritik sindromning struktura asosi glomerulalar hujayralarining leykositlar infiltratsiya bilan birga davom etib boradigan yallig'lanish proliferatsiyasidir. Ayni vaqtda bu yallig'lanish reaksiyasi: 1) kapillyarlar devorini zararlaydi, shuning natijasida eritrotsitlar siydikka o'tib ketadigan bo'lib qoladi, 2) gemodinamik o'zgarishlar boshlanishiga sabab bo'ladi. Bu esa koptokchalardagi filtrlanish tezligi kamayib ketishiga olib boradi.

Klinik jihatdan olganda bu narsa oliguriya bilan, resiprok tarzda suyuqlik ushlanib qolishi va azotemiya boshlanishi bilan namoyon bo'ladi. Qon bosimi ortishi, ya'ni gipertenziya paydo bo'lishi ikki omilga - organizmda suyuqlik turib qolishiga va koptokchalarda ishemiya boshlanib, renin ajralib chiqishiga bog'liq

O'tkir nefritik sindrom sistema kasalliklarida (masalan, sistema qizil yugirigida) kuzatilishi yoki buyrak koptokchalarining birlamchi tartibda zararlanishi tufayli paydo bo'lishi mumkin. O'tkir tarqoq proliferativ glomerulonefrit buyrak koptokchalarining ana shunday birlamchi tartibda zararlanishidan paydo bo'ladigan kasallikdir.

DIFFUZ PROLIFERATIV GLOMERULONEFRIT

Glomerulonefritning o'tkir glomerulonefrit deb ham ataladigan bu turi tabiatan immunitetga aloqador bo'lib, endogen va ekzogen antigenlar chaqiradigan diffuz, ya'ni tarqoq yallig'lanish jarayonidir.

Etiologiyasi va patogenez. Endogen antigenlar jumlasiga sistema qizil yugirigi kasalligida yuzaga keladigan antigenlarni kiritisa bo'ladi. Ekzogen antigenlar jumlasiga: 1,4 tip A guruhiga mansub beta-gemolitik streptokokk stafilokokk infeksiyon mononukleoz, suvchechak, gepatit V, parotit, qizamiq viruslari, Koksaki virusi kiradi. O'tkir glomerulonefrit bir qancha hollarda idiopatik kasallik bo'lib hisoblanadi. Lekin infeksiyon endokardit, sistema vaskulitlari, jumladan tugunchali poliarterit va Vegener sindromida ham o'tkir glomerulonefrit boshlangani tasvirlangan. Biroq, bu kasallik streptokokk infeksiyasida ko'proq uchraydi. Streptokokk infeksiyasidan keyin kuzatiladigan glomerulonefrit bolalarda ko'pincha qanday bo'lmasin biror streptokokk infeksiyasi (aksari faringit va dermatit) bo'lib o'tganidan so'ng 1-4 hafta orasida boshlanadi. Bunda beta-streptokokk bo'lib kasallik ko'zg'atuvchisi hisoblanadi. O'tkir glomerulonefrit patogenezida asosiy rolni immun komplekslar o'ynaydi. Yallig'lanishning avj olib borishida immun komplekslarni fagotsitlovchi leykositlar va ajralib chiqadigan lizosoma

fermentlari muhim ahamiyatga ega. Lizosoma fermentlari kapillyarlar qovuzloqlari endoteliysi hujayralarini va bularning bazal membranasi zararlantirib, shu membrana o'tkazuvchanligini kuchaytiradi.

Immunokompleks kasallik bo'lmish shu glomerulonefrit turining tipik xususiyati gipokomplementemiya, glomerulyar bazal membranada granulyar immunoglobulin G depozitlari va komplement bo'lishidir. Lekin patogen antigen tabiati hamon noma'lum bo'lib qolmoqda.

Patologik anatomiyasi. Buyraklar o'Ichamlari odatdagicha yoki biroz kattalashgan, yuzasi silliq, kapsulasi oson ajraladigan, to'qimasi xamirsimon bo'ladi. Buyraklarning yuzasida va kesib ko'rilgan joylarida nuqta-nuqta mayda qontalashlar (petexiyalar) topiladi. Bular o'tkir yallig'lanish munosabati bilan glomerulyar kapillyarlar yorilishidan yuzaga keladi.

Mikroskop bilan tekshirib ko'rilganida barcha ko'ptokchalarning bo'rtib turgani, kapillyarlarining devorlari qalinlashib, yo'li torayib qolgani ko'zga tashlanadi. Ko'ptokchalarda proliferatsiya boshlangani, endotelial va mezangial hujayralar bo'rtib qolgani, shuningdek kapillyarlarga monositlar infiltrlangani munosabati bilan hujayralar sonining ko'payib ketganligi diqqatni o'ziga jalb qiladi. Mezangial matiksning hajmi ancha qalinlashadi. Ba'zi-ba'zida kapillyarlar qovuzloqlarida trombozlar va devorlarida nekrozlar ko'zga tashlanadi. Shumlyanskiy-Boumen kapsulasi bo'shlig'ida ba'zi hollarda yarimoysimon shakllar paydo bo'lishi mumkin, bu narsa kasallikning oqibatini yomonlashtirib qo'yadi.

Kasallikning ilk davrlaridayoq immun kompleksni topish mumkin. Ularning soni odatda ko'p bo'lmaydi, aksari ularda immunoglobulin G va komplementlar topiladi. Bular do'mboqchalar ko'rinishida bo'lishi yoki tutash chiziqdar shaklida joylashuvi mumkin. Depozitlar endotelij tagidan joy oladi. Mezangiyning kattalashuvi kapillyarlar bosilib, yo'llari torayib qolishiga olib keladi. Podositlar gipertrofiyalanadi, ularning o'simalari esa bilinmay qoladi. Glomerulyar bazal membrana shishib chiqqanday bo'lib ko'rinadi, ba'zi joylari fragmentlarga ajralgan bo'ladi. Unda ba'zan uzilgan va teshilgan joylar uchraydi.

Klinik manzarasi. Bu kasallik aksari yosh erkaklarda kuzatiladi va to'satdan beshlanib, harorat ko'tarilishi, odam lanj bo'lib, ko'ngli aynishi, nefritik sindromga harakterli sindromlar: makrogematuriya (siydik gusht seliga o'xshab tushadi), oliguriya, azotemiya va gipertenziya boshlanishi bilan ta'riflanadi. Ba'zan proteinuriya, gipokomplementemiya boshlanadi va antistreptolizin titri ko'paygan bo'lib chiqadi.

O'tkir glomerulonefrit har xil oqibat bilan tugashi mumkin: 1) 80-90 foiz hollarda odam sog'ayib ketadi; 2) tez zo'rayib boradigan ekstrakapillyar glomerulonefrit boshlanadi; 3) kasallik surunkali glomerulonefritga aylanadi; 4) kasallikning o'tkir davrida birdan buyrak yetishmovchiligi boshlanishi tufayli odam o'lib qoladi.

Endogen antigenlarga aloqador bo'lgan o'tkir glomerulonefrit ko'proq sistema qizil yugirigida kuzatiladi. Bunda qondagi komplement miqdori kamayib ketadi, buyrak koptokchalarida esa anti DNK-antitelolar topiladi. Buyraklarda ro'y beradigan morfologik o'zgarishlar yuqorida tasvirlab o'tilgan o'zgarishlarga o'xshab ketadi. Endotelial va mezangial hujayralar proliferatsiyaga uchraydi. Biroq, elektron mikroskop bilan tekshirib ko'rilganida bu kasallikni ajratib turadigan muhim belgilar topiladi. Shuni yodda to'tish kerakki, streptokokk infeksiyasidan keyin boshlangan o'tkir glomerulonefritda immun depozitlar epiteliy ostida joylashadigan bo'lsa, sistema qizil yugirigida endotelii yonida va mezangiyda joylashadi. Bundan tashqari, sistema qizil yugirigidagi immun komplekslar tarkibida G, M va A sinflarga mansub turli immunoglobulinlar bo'ladi, holbuki, streptokokk infeksiyasidan keyin boshlangan o'tkir glomerulonefritda faqat immunoglobulin G topiladi. O'tkir tarqoq glomerulonefrit sistema qizil yugirigida kuzatiladigan glomerulonefritning turlaridan biridir, xolos.

TEZ ZO'RAYIB BORADIGAN GLOMERULONEFRIT

Glomerulonefritning bu xili polietiologik sindrom bo'lib, xavfli bo'lishi, patologik jarayonning kapillyarlardan tashqarida avj olib borishi bilan glomerulonefritlarning yuqorida tasvirlab o'tilgan xillaridan farq qiladi. Klinik jihatdan olganda tez zo'rayib boradigan buyrak yetishmovchiligi boshlanishi va bir necha hafta yoki oy ichida odamning o'limiga sabab bo'lishi bilan ta'riflanadi. *Bu turdagi glomerulonefritni ajratib turadigan xususiyati shuki, nda Shumlyanskiy-Boumen kapsulasi parietal epiteliyasining hujayralari proliferatsiyaga uchrab, ko'pchilik koptokchalarda harakterli yarimoyssimon tuzilmalar hosil qiladi. Bular kapsula yo'lini to'ldirib, kapillyarlar tarmog'ini bekitib qo'yadi. Shu yarimoyssimon tuzilmalarga monositlar va makrofaglar infiltrlangan bo'ladi.*

Tez zo'rayib boradigan glomerulonefrit qanday sabablardan paydo bo'lganiga qarab uch toifaga bo'linadi:

I. Infeksiyadan (streptokokk virus infeksiyasidan) keyin paydo bo'ladigan;

P. Sistema kasalliklari:

sistema qizil yugirigi,

poliarteriit,

Gudpascher sindromi,

Vegener granulyomatozi bilan birgalikda o'tib boradigan.

III. Birlamchi, idiopatik xili.

Bu kasallikning boshlanish mexanizmida ko'pchilik hollarda immun komplekslar muhim o'rin tutadi.

Gudpascher sindromi bilan birgalikda tez zo'rayib boruvchi glomerulonefrit glomerulyar bazal membranaga qarshi qaratilgan antitelolar

yuzaga keluvchi nefritning klassik turidir. 95 foiz hollarda ana shunday antitelolar topiladi va ular o'pka alveolarining bazal membranasiga ham ta'sir o'tkaza oladigan bo'ladi. Shunga ko'ra buyrak yetishmovchiligi zo'rayib borishi ustiga qon tuflash hodisasi ham qo'shiladi.

Immunoflyuorensensiya yo'li bilan tekshirib ko'rilganida buyrak koptokchalari va alveolalarning bazal membranalari bo'ylab joylashgan chiziqsimon immunoglobulin G va S3 depozitlar topiladi. Antitelolarning nima sababdan bazal membranaga qarshi ta'sir ko'rsatishi ma'lum emas. Glomerulyar bazal membraning qattiq zararlanishi, makrofaglar to'planib borishi va fibrinogen transsudatsiyasi yarimoysimon tuzilmalar paydo bo'lishiga yo'l ochadi. Tez zo'rayib boruvchi idiopatik glomerulonefritda kasallarning uchdan bir qismida chiziqsimon depozitlar buyrak koptokchalari kapillyarlarining bazal membranasidagina topiladi va o'pkada bo'lmaydi. Kasallarning boshqa uchdan bir qismida immun komplekslar depozitlari tabiatan donador bo'ladi. Boshqa hollarda immun komplekslar topilmaydi.

Patologik anatomiyasi. Buyraklar kattalashgan va oqarib qolgan bo'lib ko'zga tashlanadi (kattalashgan oq buyraklar). Ularning yuzasida juda ko'pchilik hollarda mayda-mayda qontalashlar bo'ladi. Mikroskop bilan tekshirib ko'rilganida buyrak koptokchalarida, xususan bu kasallik Gudpascher sindromi bilan birga o'tayotgan mahallarda nekroz o'choqlari, endotelial va mezangial hujayralar bir tekis yoki o'choq-o'choq bo'lib proliferatsiyaga uchragan joylar topiladi. Biroq, Shumlyanskiy-Boumen kapsulasining shu kapsula bo'shlig'ini to'ldirib turgan hujayralari proliferatsiyasi tufayli yuzaga keladigan yarimoysimon tuzilmalar ko'proq bo'ladi. Pirovard natijada Shumlyanskiy-Boumen kapsulasining bo'shlig'i bitib, hujayralar orasidagi koptokchalar bosilib qoladi, bir talay fibrin topiladi, yarimoysimon tuzilmalar hosil bo'lishida, aftidan, shu fibrin ancha muhim ahamiyat kasb etadi. Elektron mikroskop bilan tekshirib ko'rilganida bazal membraning yorilgan joylari aniq ko'zga tashlanadi. Bir qancha hollarda subepitelial tarzda joylashgan depozitlarni ko'rish mumkin.

Klinik manzarasi nefritik sindrom uchun harakterlidir. Lekin oliguriya bilan azotemiya ko'proq ifodalangan bo'ladi. Gipertenziya xavfli tusga kiradi. Tez zo'rayib boradigan buyrak yetishmovchiligi 90 foiz hollarda surunkasiga dializ o'tkazib turishni yoki buyrakni kuchirib o'tkazishni talab qiladi.

O'CHOQLI PROLIFERATIV GLOMERULONEFRIT

Glomerulonefritning bu turi alohida ko'zdan kechirib chiqiladi, chunki bu kasallikning o'ziga xos klinik ko'rinishlari bo'lmaydi. O'choqli proliferativ glomerulonefrit ko'pchilik hollarda ikkilamchi kasallik bo'lib hisoblanadi va bolalardagi Shenleyn-Genox purpurasi, sistema qizil yugirigi, tugunchali periarteriit singari sistema kasalliklarida kuzatiladi. Infeksion

endokardit, Vegener granulyomatozida, Gudpascher sindromining ilk davrlarida ham o'choqli proliferativ glomerulonefrit boshlangani aniqlangan. Bu kasallik ham, xuddi diffuz proliferativ glomerulonefrit singari, immunokompleks kasallikdir. Farqi shuki, immun komplekslar *glomerulalarning mezangiylarida* bo'ladi, xolos.

BERJE KASALLIGI

Berje kasalligi (sinonimi: immunoglobulin A-nefropaty) idiopatik glomerulonefritlar jumlasiga kiradi. Bolalar va o'smirlarda bo'ladi. Bu kasallikning asosiy klinik belgisi gematuriyadir. O'tkir glomerulonefritning boshqa belgilari bo'lmaydi. Bu kasallik odatda yuqori nafas yo'llarining nospesifik infeksiyasi, aksari viruslar tufayli paydo bo'lgan infeksiya mahalida odatda dastlabki ikki kun ichida boshlanadi. Siydik sindromi (gematuriya) ikki hafta ichida barham topib ketishi mumkin. Berje kasalligining avj olib borish mexanizmi mezangiylardagi immunoglobulin A depozitsiyasiga bog'liq. Immunoglobulin A-nefropatiyani ba'zi tadqiqotchilar Shenleyn-Genox kasalligining buyraklargina emas, badan terisi, me'da-ichak yo'li, bo'g'imlar ham zararlanishiga olib boradigan bir turi, deb hisob-lashadi.

Mikroskop bilan tekshirib ko'rilganida buyraklardagi o'zgarishlar juda har xil bo'ladi. Buyrak koptokchalarida mezangiy hujayralarining diffuz yoki segmentar tarzda proliferatsiyaga uchragani ko'zga tashlanadi. Yarimoymsimon tuzilmalar hosil bo'lishi mumkin. Immunoglobulin A depozitlari mezangiyda bo'ladi, aksari S3 va properdin bilan birga uchraydi. Depozitlarda ba'zan bir oz miqdorda immunoglobulin G va immunoglobulin M topilishi mumkin. Ertangi komplement komponentlari odatda bo'lmaydi. Elektron mikroskop bilan tekshirib ko'rilganida ham depozitlarning faqat mezangiyda bo'lishi yana bir karra tasdiqlanadi. Kanalchalarning yo'llarida eritrotsitlar eritrotsitar silindrlar bo'ladi. Interstisiyda bir oz shish borligi ko'zga tashlanadi.

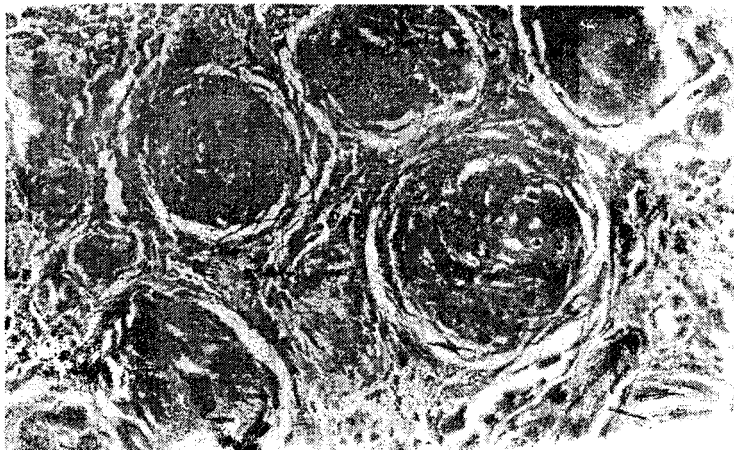
Klinik manzarasi faqatgina qaytalanib turadigan gematuriya bo'lishi bilan ta'riflanadi. Ba'zida bir oz proteinuriya ham bo'ladi.

SURUNKALI BUYRAK YETISHMOVCHILIGI SURUNKALI GLOMERULONEFRIT

Glomerulopatiyalarning barcha xillari bilan tanishib chiqqanimizdan keyin shu holatlarning qayg'uli oqibatini - surunkali buyrak yetishmovchiligiga asosiy sabab bo'luvchi surunkali glomerulonefritlarni ko'rib chiqishga qaytmog'imiz kerak Dardi "surunkali glomerulonefrit" deb topilgan kasallarning 60 foizidan ko'prog'i doimiy gemodializga yoki yangi buyrak kuchirib o'tqazishga muhtoj bo'ladi. Surunkali glomerulonefrit asosan o'choqli glomeruloskleroz, membranoz va membranoz-proliferativ

glomerulonefrit natijasida boshlanadi, deb taxmin qilinadi. Surunkali glomerulonefrit aksari yosh va oʻrta yashar kishilarda kuzatiladi.

Patologik anatomiyasi. Klassik hollarda buyraklar simmetrik tarzda bujmayib boradi. Ularning yuzasi donador boʻlib qoladi. Mikroskop bilan tekshirib koʻrilganida hamma hollarda glomerulalar va Shumlyanskiy-Boumen kapsulasining boʻshligʻi sklerozga uchragani, baʼzan koptokchalarda toʻla gialinoz borligi koʻzga tashlanadi (27-rasm). Koptokchalarning bitib qolishi har qanday glomerulonefritning soʻnggi bosqichi boʻlib hisoblanadi, koptokchalar bitib qolgan mahallarda ularda avval qanday patologik jarayon boshlanganligini aniqlab olish qiyin boʻladi.



27-rasm. Surunkali glomerulonefrit: buyrak koptokchalari gialinozi.

Koptokchalarda avj olib borayotgan skleroz yoki gialinoz afferent arteriola bilan efferent arteriola oʻrtasidagi qon aylanishini izdan chiqarishini, bu esa, oʻz navbatida koptokchaning ikkilamchi tartibda zararlanishiga sabab boʻlishini taʼkidlab oʻtish kerak. Koptokchada yuzaga keladigan ishemiya interstisial fibroz, kanalchalar atrofiyasi va ularda fibroz toʻqima paydo boʻlishiga olib keladi. Oʻrta va kichik kalibrli arteriyalar devori qalinlashib, yoʻli torayib qoladi, bu narsa ikkilamchi gipertenziya va buyrak parenximatoz elementlari atrofiyasiga sabab boʻladi. Surunkali glomerulonefrit: buyrak koptokchalari gialinozi.

Interstisiyda limfotsitlar va plazmotsitlardan iborat infiltrasiya topiladi. Patologik jarayon zoʻrayib borgan sayin buyrakning barcha tarkibiy qismlari zararlanadi va shunga koʻra pirovard-natijada buyrak yetishmovchiligi boshlanadi.

Klinik manzarasi. Surunkali glomerulonefrit ko'pchilik hollarda zimdan boshlanadi va dard ancha kechikkan davrda, buyrak yetishmovchiligi belgilari paydo bo'lganidan keyin ma'lum bo'lib qoladi. Ba'zi bemorlarda nefrotik yoki nefritik sindrom boshlanishi mumkin. Koptokchalar yo'li bitib qolavergan sayin (obliteratsiya) siydik bilan birga oqsil chiqib ketadigan yo'l ham bekilib boraveradi, bu narsa kasallik zo'rayib borgani holda nefrotik sindrom susayishiga olib keladi. Gipertenziya ham xuddi mikrogematuriya singari doimiy klinik simptom bo'lib kochadi. Makrogematuriya ahyon-ahyonda kuzatiladi.

Bu kasallikning oqibati yomon, mudom zo'rayib boradigan uremiya o'limga olib keladi. Kasallikning dastlabki belgilari paydo bo'lgan vaqtdan hisoblaganda bemor o'rta hisobda 10 yilgacha yashashi mumkin. Dializ surunkali glomerulonefrit bilan og'rigan kasallar umrini uzaytiradi.

BUYRAKLARNING TUBULOINTERSTISIAL KASALLIKLARI

Yuqorida bayon etilgan ma'lumotlardan ko'rinib turibdiki, glomerulalar zararlanganida interstisiy bilan kanalchalarda ham *ikkilamchi* patologik jarayonlar boshlanishi mumkin. Lekin ba'zi buyrak kasalliklarida interstisiy bilan kanalchalarning *birlamchi* tartibda zararlangani kuzatiladi. Bunda kanalchalarning yolg'iz o'zi zararlanadigan, ammo interstisiy omon qoladigan hollari kuzatilmaydi.

Tubulointerstisial nefritlarning hammasi ikkita asosiy-guruhga bo'linadi: 1) kanalchalar va interstisiyning aslida yallig'lanish munosabati bilan zararlanishi (tubulointerstisial nefrit), 2) kanalchalarning aslida ishemiya tufayli yoki zaharlar ta'siridan zararlanishi, bunday hodisa kanalchalarning o'tkir nefrozi boshlanib, o'tkir buyrak yetishmovchiligi avj olib borishiga olib keladi

Tubulointerstisial nefritlar qanday sabablarga ko'ra paydo bo'lganiga qarab, *infeksion va noinfeksion* xillarga bo'linadi. Bularning birinchisiga tabiatan bakteriyalarga bog'liq *pielonefrit* kirsa, ikkinchisiga dori preparatlari ta'siri, *metabolik o'zgarishlar (gipokaliemiya)* tufayli kanalchalarning zararlanishi kiradi. Bunday nefritlar tabiatan immunitetga ham bog'liq bo'lishi mumkin. Ikkinchi guruhga kiradigan interstisial nefritlar qanday o'tishiga qarab, o'tkir va surunkali xillarga bo'linadi.

TUBULOINTERSTISIAL NEFRIT

Tubulointerstisial nefrit oraliq to'qimaning o'tkir yoki surunkali abakterial yallig'lanishi bo'lib, bunda butun nefron kasallik jarayoniga tortilib ketadi.

Etiologiyasi. Tubulointerstisial nefrit sabablari juda har xil. Bu kasallikning paydo bo'lishida dori preparatlari: antibiotiklar (penisillin, ampisillin, gentamisin), sulfanilamidlar, indometasin, vaksinalar, zardoblar,

analgetiklar muhim ahamiyatga ega. Shu munosabat bilan adabiyotda dorilarga aloqador tubulointerstisial nefrit alohida bayon etiladi, biz ham shu nefritni koʻzdan kechirib chiqamiz.

DORILARGA ALOQADOR TUBULOINTERSTISIAL NEFRIT

Hozirgi kunda dorilarga aloqador nefritning ikki turi tasvirlangan: *oʻtkir va surunkali* nefrit.

Dorilarga aloqador oʻtkir tubulointerstisial nefrit dori preparatlari, asosan sintetik penisillin, diuretiklar va yalligʻlanishga qarshi steroidmas preparatlar organizmga ortiqcha miqdorda toʻshganiga javoban boshlanadigan oʻta sezuvchanlik reaksiyasidir. Bunday reaksiya, odatda dori ichilganidan bir necha kundan keyin boshlanadi (latent davri). *Harorat koʻtarilib, badan terisiga polimorf toshmalar toshadi, eozinofiliya, gematuriya, bir oz proteinuriya boshlanadi va siydikda eozinofillar* paydo boʻladi. Buyrak funksiyalari har xil darajada izdan chiqishi mumkin.

Buyrak biopsiyalari gistologik yoʻl bilan oʻrganilganida *interstisial shish, peritubulyar mononuklear infiltrasiya, kanalchalar nekrozi* borligi topiladi. Interstisial infiltratlarda ham neyetrofillar bilan eozinofillar boʻladi.

Eozinofiliya, interstisiyda mononuklear infiltrasiya borligi va kanalchalar bazal membranasi boʻylab immunoglobulin G topilishi oʻtkir interstisial nefritning tabiatan immunitetga bogʻliqligidan darak beradi. Bundan tashqari, qonda E immunoglobulinlar miqdori koʻpayishi harakterlidir. Biroq, dorilarga aloqador oʻtkir interstisial nefrit boshlanishida ishtirok etadigan antigenning xili va oʻta sezuvchanlik reaksiyasining tipi hali aniqlangan emas. Dori preparati yoki uning metabolitlari buyraklardan oʻtar ekan, birlamchi siydikka filtrlanib chiqadi, keyin esa kanalchalarga qaytadan surplib, ularning bazal membranasi zararlantiradi deb taxmin qilinadi. Dori preparati bazal membrana oqsillari bilan birikib, immunologik reaksiya boshlanishi va membranaga immun komplekslar oʻtirib qolishiga sabab boʻladigan toʻla antigena aylanadi.

Dorilarga aloqador surunkali tubulointerstisial nefrit koʻpincha analgetiklarni, masalan, fenasetin, asetilsalisilat kislotani uzoq muddat va mutasil ichib yurishga bogʻliq, deb hisoblanadi. Fenasetinga aloqador nefropatiya boshlanishi uchun bemorning shu doridan uch yil davomida 2-3 kg ichishi kerakligi aniqlangan. Shu bilan birga fenasetin bilan asetilsalisilat kislotasi birgalikda ichib yuriladigan boʻlsa, papillyar nekroz bir muncha kiska davrlarda boshlanishi mumkin. Papillyar nekroz tabiatan birlamchi boʻlib, ikkilamchi tubulointerstisial nefritning boshlanish mexanizmini ishga tushiradi, deb taxmin qilinadi.

Analgetik nefropatiyaning *rivojlanish mexanizmi* turli omillarga bogʻliq, deb hisoblanadi. Masalan, asetilsalisilat kislotasi kanalchalar epiteliysi hujayralari ichidagi ferment sistemalariga zaharli taʼsir koʻrsatadi, shu narsa

oksidlovchi fosforillanishning izdan chiqishiga olib keladi degan fikr bor, Bundan tashqari, buyrak mag'iz qatlamida shu moddalarning konsent-rasiyasi kuchli oksidlovchilar darajasiga yetganida ular glyukoza-6-fosfatdehidrogenaza ta'sirida ingibirlanishi kerak bo'ladi. Shu munosabat bilan bu ferment tanqis bo'lib qolib, keyinchalik buyrakning mag'is qatlami zararlanadi. Asetilsalisilat kislotasi prostaglandinlarning tomirlarni kehgaytiruvchi ta'sirini bo'g'ib quya olishi tufayli alteratsiyani yanada kuchaytirishi mumkin. Bu o'z navbatida so'rg'ichlar ishemiyasiga o'lib keladi. Dastlabki davrda nekrozlashgan so'rg'ichlar rangi sarg'ayib turadi, lekin jarayon avj olib borgani sayin ular jigarrang tusga kirib boradi. ularning shunday tusga kirib borishi fenasetin metabolitlari, lipofussin va gemosiderin to'planib borishiga bog'liq. Papilla (ya'ni so'rg'ich) lar keyinchalik burishib, buyrak kosachalari bo'shlig'iga tushishi mumkin.

Mikroskop bilan tekshirib ko'rilganida buyrak so'rg'ichlarida koagulyasion nekroz va kalsinoz o'choqlari ko'zga tashlanadi. Buyrakning po'stloq qatlamida kanalchalar atrofiyasi, interstisiyda limfotsitlar va plazmatik hujayralar bilan yallig'lanish infiltratsiyasi boshlangani, fibroz borligi kuzatiladi. Fibroz tabiatan diffuz yoki o'choq tarzida bo'lishi mumkin. Fibroz to'qimada joylashgan tomirlar mediyasi bilan intimasi giperplaziyaga uchrab, ularda "so'g'onsimon strukturalar" paydo bo'ladi. Siydik chiqarish yo'llarining shilliq osti qavati va so'rg'ichlari mayda tomirlarida bazal membranasi qalinlashganligi kuzatiladi (analgetik mikroangiopatiya).

Analgetik nefropatiyaning asosiy klinik ko'rinishi surunkali buyrak yetishmovchiligi, gipertenziya va anemiyadir. Anemiya eritrotsitlarning fenasetin metabolitlari ta'sirida zararlanishiga bog'liq bo'ladi. Analgetiklarni ichish to'xtatilganida jarayon susayib, buyraklarning funksional holati yaxshilanib qolishi mumkin.

Bu turdagi nefritning dahshatli asoratlaridan biri buyrak jomlarining rakidir.

O'TKIR PIELONEFRIT

Pielonefrit buyraklarning o'tkir yiringli yallig'lanishi bo'lib, bunda buyrak jomlar, kosachalari, buyrak parenximasining interstisiyasi kasallik jarayoniga tortiladi. Pielonefrit ham, xuddi glomerulonefrit singari, ko'p uchrab turadi. Pielonefrit paydo bo'lishida bakterial infeksiya muhim o'rin tutadi. Pielonefrit ko'pgina hollarda qovuq, siydik yo'llari, siydik chiqarish kanali infeksiyasi bilan birga qo'shilgan bo'ladi. Siydik chiqarish yo'llari infeksiyasi o'zining klinik ahamiyati jihatidan respirator infeksiyalardan keyingi ikkinchi o'rinni egallaydi.

Etiologiyasi va patogenez. Pielonefritning asosiy qo'zg'atuvchisi grammanfiy bakteriyalardir. Bular orasida E. colli, Proteus, Klipsiellae pneumonia, Enterobacter va Pseudomonae pielonefritga hammadan ko'ra

ko'proq sabab bo'ladi. Kamdan-kam hollarda stafilokokklar bilan streptokokklar ham pielonefritga sabab bo'lishi mumkin.

Kasallik qo'zg'atuvchilari buyrak to'qimasiga: 1) pastga tushuvchi gematogen yo'l bilan, 2) urogen yoki yuqoriga ko'tariluvchi yo'l bilan, 3) limfogen yo'l bilan o'tadi. Septikopiemiya, infeksiyon endokardit, qorin tipida buyrakka gematogen yo'l bilan infeksiya o'tishi kuzatiladi. Infeksiya utishining eng ko'p uchraydigan yo'li urogen yo'ldir. Siydik chiqarich kanali, siydik yo'li, qovuyqda yallig'lanish bo'lgan mahallarda infeksiya ana shu yo'l bilan o'tadi. Ayni vaqtda:

- siydik yo'lining peristaltikasi.
- siydik toshlari,
- strikturalar.

- siydik-tanosil yo'llari o'smalari bo'lgan mahalda siydik oqib ketishining qiyinlashib qolgani infeksiya o'tishini osonlashtiradi. Siydik yo'llarida asboblardan muolajalar qilinganidan keyin: kateterlash, sistoskop solishdan keyin ham ko'pgina hollarda pielonefrit boshlanadi. Ayollarda pielonefrit ko'proq kuzatiladi, chunki ularda siydik yo'li qisqa bo'ladi va infeksiya qovuqqa ko'proq o'tadi. Qovuqdagi siydik me'yorida steril bo'ladi, chunki qovuq shilliq pardasi mikroblarga qarshi ta'sir ko'rsatish xususiyatiga ega. Qovuq funksiyasi buzilganida himoya mexanizmlari ishdan chiqib, pielonefrit siydik chiqishining qiyinlashuvi siydik turib qolishiga va qovuqda bakteriyalar kirib olishiga sharoit tug'diradi. Siydik infeksiyalangan bo'lsa, undat bakteriyalar siydik yo'li bo'ylab yuqori ko'tarilib, buyrak jomlariga ham o'tadi. Pielonefrit paydo bo'lish xavfini soladigan omillardan biri - prostata bezi gipertrofiyasi va homiladorlikdir.

Qovuqda bosim kuchayib ketgan mahalda pastki siydik yo'llaridan buyrak jomlariga retrograd tarzda siydik o'tishi ham buyrakka infeksiya yuqishiga olib keladi. Normada bunday hodisa kuzatilmaydi. Chunki siydik yo'lida siydikning teskari tomonga qarab oqishiga to'sqinlik qiladigan qopqoqlar bor. Patologiya yuz berib, qovuq-siydik yo'lidagi qopqoq yetishmaydigan bo'lib qolgan mahallarda qovuq-siydik yo'li reflyuksi yuzaga kelib, bu ham, xuddi siydik turib qolgan mahallardagidek buyrakka infeksiya o'tishi uchun sharoit tug'diradi. Bolalar bilan chaqaloqlarda uchraydigan o'tkir pielonefritning 50 foiz hollarida qovuq-siydik yo'li reflyuksi borligi topiladi. O'tkir pielonefrit boshlanish xavfini soladigan omillar orasida diabet kasalligi muhim o'rinda turadi, bu kasallik uchun infeksiyon asoratlar. jumladan septisemiya, o'tkir pielonefrit, nekrozlovchi papillit harakterlidir.

Infeksiyaning limfogen yo'l bilan o'tishi yo'g'on ichak bilan jinsiy organlardagi yallig'lanish jarayoniga aloqadordir, chunki bu organlar limfa yo'llari orqali buyrak va jomlari bilan bog'langan.

Patologik anatomiyasi. Yallig'lanish jarayoni buyrakning bittasida yoki ikkalasida bo'lishi mumkin. Yallig'langan buyrak kattalashgan, qonga to'lib turgan bo'ladi. Jomlari bilan kosachalarining bo'shlig'i kengayib, loyqa siydik yoki yiring bilan to'lib turadi. Uarning shilliq pardasi xira tortib, fibrinoz-yiringli karash bilan qoplanadi. Shilliq pardada bir talay qontalash o'choqlari bo'ladi. Buyrakning yuzasi va kesmasida katta-kichik abscesslar topilishi mumkin (28-rasm).



28-rasm. Apostematoz pielonefrit.

Gematogen pielonefrit uchun mayda-mayda diffuz abscesslar harakterlidir. Birmuncha yirik, notekis bo'lib tarqalgan abscesslar urogen pielonefritga xarakterli bo'ladi. Mikroskop bilan tekshirib ko'rilganida, buyrak jomlari bilan kosachalari shilliq pardasining qonga to'lib, leykositlar infiltrasiya boshlangani, ba'zi joylari qon qquyilib, nekroz o'choqlari paydo bo'lgani ko'zga tashlanadi. Kasallikning ilk bosqichlarida yiringli yallig'lanish interstisial to'qima bilan cheklanib turadi. Keyinchalik abscesslar buyrak kanalchalariga yoriladi. Nefronlarga nihoyatda ko'p miqdor neytrofillar tarqalib, yig'uvchi naychalarga ham o'tadi, bu narsa leykosituriyaga olib keladi. Kanalchalar distrofiya holatiga to'shib, ularning yo'llarida ko'chib tushgan epiteliy va leykositlardan iborat silindrlar topiladi. Ayniqsa, siydik chiqarish yo'llarining ustki qismlarida sezilarli obstruksiya bo'lgan hollarda buyrak jomlari bo'shlig'i, siydik yo'llarida yiringli eksudat tuplanib borib, pionefroz paydo bo'ladi. U gidronefrozga ham aylanib ketishi mumkin.

Pielonefritning buyrak papillari nekrozga uchraydigan va shunga ko'ra nekrozlovchi papillit deb ham ataladigan yana bir xilini aytib o'tish kerak. U ko'pincha diabet bilan og'rigan kishilarda pielonefrit boshlangan mahallarda,

shuningdek dorilarga aloqador interstitsial nefrit paytida uchraydi. Siydik yo'llarida sezilarli obstruksiya bo'lgan paytlarda ham boshlanishi mumkin, bunda buyrak piramidalarining uchki qismlarida ishemik, va yiringli nekroz o'choqlari bo'ladi. Piramidalar uchki qismining uchdan ikki ulushida nekroz (kulrang-oq, yoki sarg'ish tusli nekroz) borligi nekrozlovchi papillitga patognomonik bo'lgan belgi deb hisoblanadi. Ana shu joy atrofida giperemiya bo'ladi. Nekrotik jarayon 1-2 ta papillaga o'tgan yoki hamma papillalarga tarqalgan bo'lishi mumkin. Mikroskop bilan tekshirib ko'rilganida tipik koagulyatsion nekroz borligi ko'zga tashlanadi, unda yallig'lanish infil'tratsiyasi bo'lmaydi.

Qovuqda yallig'lanish jarayoni boshlanganida (sistit mahallida) uning devori gipertrofiyalanishi (obstruksiya bo'lsa) yoki siydik bosimi tufayli chuzilib, yupqa tortib qolishi mumkin. Yallig'lanish infil'tratsiyasi odatda qovuqning o'z plastinkasida bo'ladi. Yallig'lanish surunkali tusga kirganida qovuq devori fibroz tufayli qalin tortib, rigid holga keladi.

Klinik o'tishi. O'tkir pielonefrit to'satdan harorat ko'tarilishi, qaltirash, bel sohasida og'riq turishi, peshob aynishi, darmon qurishi bilan ma'lum beradi. Siydikda har xil darajada bo'ladigan leykotsituriya, bakteriuriya, goho gematuriya topiladi.

O'tkir pielonefrit asoratlari jumlasiga buyrak absessi, pielonefroz, perinefrit (yiringli yallig'lanishning buyrak fibroz kapsulasiga o'tishi), paranefrit (buyrak yoni kletchatkasining yiringli yallig'lanishi) kiradi. Papillonekroz pielonefrit *oqibatini* ancha yomonlashtirib quyadi, chunki bunda sepsis va buyrak yetishmovchiligi boshlanishi mumkin.

SURUNKALI PIELONEFRIT

Surunkali pielonefrit buyrak parenximasining interstitsial fibrozi bilan ta'riflanadi. Bunda buyrak jomlarida ham fibroz paydo bo'lib, ularning shakli o'zgarib ketadi (deformasiya). Surunkali pielonefrit surunkali buyrak yetishmovchiligiga sabab bo'lishi mumkin. Surunkali pielonefritning ikkita asosiy turi bor: surunkali obstruktiv pielonefrit va reflyuks bilan birga davom etadigan surunkali pielonefrit.

Surunkali obstruktiv pielonefrit ko'pincha ikkala buyrakda kuzatiladi. Obstruksiya, odatda, buyrak to'qimasiga infektsiya o'tmasidan ilgari boshlangan bo'ladi. Pielonefritning bu turi uretra anomaliyalari bor mahallarda, buyrak-tosh kasalligi paytida kuzatiladi. Buyrak jomlari kengayib, ularning devorlari qalin tortgan va sklerozga uchragan bo'ladi. Mikroskop bilan tekshirib ko'rilganida buyrak jomlarining shilliq pardasida skleroz, limfotsitlar, plazmatik hujayralar, neytrofilardan iborat infiltratsiya borligi ma'lum bo'ladi. Bir qancha hollarda polipoz kuzatilishi, epiteliy ko'p qavatli yassi epiteliyga aylangan bo'lishi mumkin. Buyrak to'qimalarida surunkali yallig'lanish boshlanib, oraliq to'qima o'sib ketadi, absess kapsula

bilan o'ralib qoladi. Buyrak kanalchalarida chuqur distrofiya va atrofiya bo'ladi.

Reflyuks bilan birga davom etadigan surunkali pielonefrit pielonefritning hammadan ko'ra ko'proq uchraydigan shakli bo'lib, intrarenal reflyuks ustiga infektsiya qo'shilishi natijasida boshlanadi. Reflyuks bir tomonlama yoki ikki tomonlama bo'lishi mumkin. Shu munosabat bilan buyraklarning bittasi zarardanib, unda sklerotik va atrofik o'zgarishlar avj olib borishi yoki ikkalasi ham zararlanib, surunkali buyrak yetshimovchiligi boshlanishi mumkin.

Patologik anatomiyasi. Pielonefrit diffuz yoki o'choq tarzida bo'lishi mumkin. Biroq, ikkala buyrak zararlangan chog'larda ham jarayon tabiatan bir tekis bo'lmaydi. Nefroskleroz va surunkali glomerulonefritdagidan farq qilib, buyraklar burishuvi birdek bo'lmaydi. Surunkali pielonefritni ajratib turadigan belgi buyrak kosachalari shaklining o'zgarib qolishidir (deformatsiya). Mikroskopik o'zgarishlar spetsifik bo'lmaydi. Buyrak parenximasida turli struktura o'zgarishlari topiladi, chunonchi: 1) notekis interstitsial fibroz paydo bo'lishi (bunda limfotsitlar, plazmatik hujayralar va goho neytrofillardan iborat yallig'lanish infil'tratsiyasi bo'ladi; 2) kanalchalar kengayib yoki torayib, ularni qoplab turgan epiteliyda atrofiya boshlanishi. Ko'pchilik kanalchalarning kengayib, bo'shlig'ining kolloidsimon quyuk suyuqlikka to'lib turishi buyrakni qalqonsimon bezga o'xshash ko'rinishga kiritib qo'yadi ("qalqonsimon buyrak"), kanalchalar bo'shlig'ida aksari neytrofillar bo'ladi; 3) Shumlyanskiy-Boumen kapsulasi parietal qatlami atrofida periglomerulyar fibroz deb ataladigan konsentrik fibroz kam topiladi. Bunda glomerulalar normal tuzmlishda bo'ladi yoki gialinozga uchraydi; 4) ba'zi hollarda idiopatik glomerulosklerozga o'xshab ketadigan o'choqli glomeruloskleroz bo'lishi ham mumkin; 5) ba'zan buyrak jomlari shilliq pardasi va devorlarida surunkali yallig'lanish infil'tratsiyasi, fibroz kuzatiladi; 6) tomirlarga aloqador o'zgarishlar - gialinoz va proliferativ arterioloskleroz ham bo'ladi.

Klinik manzarasi. Surunkali pielonefrit aksari zimdan o'tib boradi va odatdagi laboratoriya tekshiruvlari surunkali pielonefrit boshlanganini aniqlab olishga imkon bermaydigan bo'lgani uchun bu kasallik odatda fursat o'tganidan keyin aniqlanadi. Bemorlar aksari qon bosimi ortib ketganligi munosabati bilan yordam so'rab keladi. Siydik tekshirib ko'rilganida biroz proteinuriya borligi, siydikning nisbiy zichligi kamaygani ma'lum bo'ladi. Leykotsituriya kasallik qo'zib qolgan davrlardagina kuzatiladi. Lekin leykotsituriya bo'lmashligi ham mumkin, biroq, shunga qarab, bemorda pielonefrit yo'q deb xulosa chiqarish yaramaydi. Pielografiya o'tkazilganida buyrak o'lchamlari nosimmetrik ravishda kichrayib qolgani, buyrak jomlari bilan kosachalari kengayib, shakli o'zgargani ma'lum bo'ladi. Kasallik ikkala buyrakda bo'lsa, buyrak kanalchalarining tobora ko'proq destruksiyaga uch-

rashi buyraklarning konsentratsion funksiyasi izdan chiqib, poliuriya boshlanishiga olib keladi.

Yuqorida aytib o'tilganidek, reflyuks bilan birga davom etadigan surunkali pielonefritda o'choqli glomeruloskleroz kuzatilishi mumkin. Bunday hollarda protsinuriya sezilarli darajaga boradi va buyrak yetishmovchiligi zo'rayishiga olib keladi.

KANALCHALARNING O'TKIR NEKROZI

Kanalchalarning o'tkir nekrozi (nekrotik nefroz) - ko'p uchrab turadigan patologiya bo'lib, morfologik jihatdan kanalchalar epitelial hujayralarining destruksiya uchrashi bilan, klinik jihatdan esa buyraklar funksiyalarining birdan izdan chiqishi bilan ta'riflanadi.

Nekrotik nefroz - o'tkir buyrak yetishmovchiligiga hammadan ko'p sabab bo'ladigan kasallikdir. Bunda oradan 24 soat o'tmay turibq oliguriya boshlanadi (diurez 400 ml gacha kamayib ketadi). O'tkir buyrak yetishmovchiligining boshqa sabablari ham ma'lum: 1) tez zo'rayib boradigan glomerulonefrit, 2) buyrak tomirlarining diffuz ravishda zararlanishi (masalan, tugunchali periarterit yoki xavfli gipertenziyada shunday hodisa kuzatiladi), 3) o'tkir pielonefrit bilan birga qo'shilgan o'tkir papillyar nekroz, 4) dorilarga aloqador o'tkir interstitsial nefrit, 5) diffuz kortikal nekroz.

Etiologiyasi va patogenezi. Kanalchalarning o'tkir nekrozi qaytar jarayon deb hisoblanadi. U quyidagi turlicha patologik holatlarda boshlanishi mumkin: og'ir infeksiyalarda (vabo, ichburug' kasalliklari mahallida); sulema, margimushdan zaharlanish hollarida; shok, badan kuygan paytlarda; to'g'ri kelmaydigan qon qo'yilgan vaqtda: toksik jigar distrofiyasi paytida. Hozir aytib o'tilgan sabablarning kupchiligi vaqtida periferik organlar qon bilan bir xilda yaxshi ta'minlana olmay qoladi. Arterial bosim pasayib ketgan va shok paytlarida bunday hodisa ayniqsa ko'p kuzatiladi. Sababiga ko'ra kanalchalarning o'tkir nekrozi - ishemik va nefrotoksik nekrozlarga bo'linadi. Buyrakda qon aylanishi susaygan paytda boshlanadigan nekrotik nefroz ishemik kanalchalar nekrozi deb ataladi. Bunday nekroz gemoliz vaqtida, to'g'ri kelmaydigan qon quyib qo'yilgan mahallarda ham kuzatilishi mumkin. Odam zaharlanganida, ayniqsa og'ir metallar, organik moddalar (CCI4, dori preparatlari (gentamitsin va boshqa antibiotiklar) dan zaharlanish paytida kanalchalarning o'tkir nefrotoksik nekrozi boshlanadi. Infeksiyon kasalliklar va og'ir metallar tuzlaridan zaharlanish hollarida kanalchalarning proksimal bo'limi va Genle qovuzlog'ining pastga tuhib boruvchi qismi zararlanadi. To'g'ri kelmaydigan qon qo'yilgan mahallarda kanalchalarning distal bo'limi va Genle qovuzlog'ining yuqoriga kutariluvchi qismi zararlanadi.

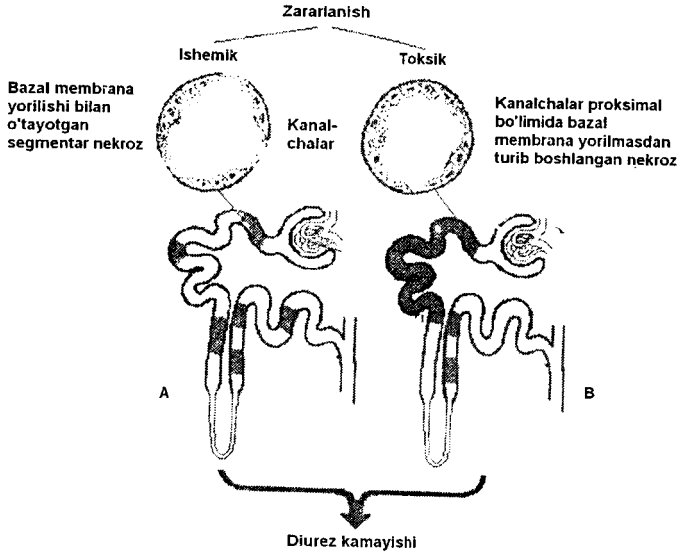
Kanalchalarning o'tkir ishemik va nefrotoksik nekrozi asosida kanalchalar epiteliysining anoksiya va intoksikatsiyaga yuqori darajada sezgirliги yotadi. Og'ir metallardan zaharlanish hollarida shu zaharlar reabsorbsiyasi paytida ular kanalchalar epitsliysiga bevosita ta'sir ko'rsatadi (bevosita nekroz).

O'tkir buyrak yetishmovchiligining *rivojlanish mexanizmi* har xil. Kanalchalar nekrozga uchrashi bilan o'tkir buyrak yetishmovchiligi boshlanib boradi, buning mexanizmi bir xil emas. Kanalchalarning zararlanishi preglomerulyar arteriolalarning tortishib, torayib qolishiga sabab bo'lishi mumkin, bu esa koptokchalardagi fil'trlanish tezligi pasayishiga, renin-angiotenzin sistemasi faoliyatining kuchayishiga olib boradi deb taxmin qilinadi. Oliguriya kanalchalarning o'zi zararlanganiga bog'liq bo'lishi mumkin, chunki nekrozga uchrab, kuchib tushgan epiteliy hujayralari siydik ajralishini to'xtatib, kanalchalar ichidagi bosim ortib ketishiga, demak, koptokchalardagi fil'trlanish tezligining pasayib qolishiga olib kelishi mumkin. Ikkinchi tomondan, kanalchalar yo'lidan chiqqan suyuqlik interstitsiya o'tib, intratsial bosim ortishiga sabab bo'ladi. Bu narsa, o'z navbatida, kanalchalar kollapsiga olib boradi. Va nihoyat, zaharlarning fil'trlanishda ishtirok etuvchi koptokchalar kapillyarlarining devorlariga to'g'ridan-to'g'ri ta'sir ko'rsatishi mumkinligi ham ehtimoldan uzoq emas.

Patologik anatomiyasi. Buyraklar kattalashib, xamirsimon, kapsulasi oson ajraladigan bo'lib qoladi. *Ishemik nekroz mahalida mikroskop bilan tekshirib ko'rilganida kanalchalar qisqa segmentlarining zararlangani topiladi (29,A-rasm). Nekroz arang bilinadigan bo'ladi va gistologik yo'l bilan sinchiklab tekshirib ko'rishni talab qiladi. Epitelial hujayralar nekrozi odatda arang seziladigan bo'ladi va bazal membranalarning zo'rg'a aniqlab olsa bo'ladigan chatnashi bilan birsa davom etib boradi (tubuloreksis).* Kanalchalarning distal bo'lim va yig'uvchi naychalarda oqsil quymalari (silindrlar) bo'lishi bu kasallikning harakterli belgisidir. Bu quymalarda normada kanalcha epiteliysi ishilab chiqaradigan Tamm-Xorsfall oqsili, gemoglobin va plazma oqsillari bo'ladi. Krash sindromi mahalida quymalarda mioglobin uchraydi. Interstitsiyda tarqoq shish yuzaga kelib, neyτροφилар, iimfotsitlar va plazmatik hujayralardan iborat yallig'lanish infiltratsiyasi paydo bo'ladi.

Toksik tupulyar nekrozda yuzaga keladigan gistologik o'zgarishlar hozirgina bayon etilgan o'zgarishlarga o'xshab ketadi. Farqi shundaki, kanalchalar proksimal bo'limidagi epiteliyda koagulyasion nekroz sezilarli darajada bo'ladi. Biroq, kanalchalarning bazal membranasi destruktiviyaga uchramaydi (29,B-rasm). Kuchayib boradigan o'tkir buyrak yetishmovchiligidan bemor omon qoladigan bo'lsa, u mahalda kanalchalarda tozalanish jarayoni boshlanadi. Nekrozga uchrab ko'chib tushgan hujayralar kanalchalarning pastki bo'limlariga o'tib borib, silindrlar hosil qiladi. Bu

o'zgarishlar epiteliy regenerasiyasi bilan birga davom etib boradi. Yalong'ochlanib qolgan membranada hujayralar qatlam bo'lib to'planadi va tabaqalana boshlaydi. Nekrotik massalar ohaklanib qolishi ham mumkin.



29-rasm. Kanalchalar o'tkir nekrozining ishemi (A) va nefrotoksik (B) xillari.

To'g'ri kelmaydigan qon quyib qo'yilgan mahallarda kanalchalar o'tkir nekrozining alohida bir turi - *gemoglobinuriyalı nefroz boshlanadi Kanalchalarning distal bo'limi, Genle qovuzlog'ining yuqoriga ko'tariluvchi qismi, yig'uvchi kanalchalar zararlanadi.* Kanalchalar cho'zilib, ichi tillarang va ko'kirtirnamo tusdagi zich amorf oqsil massalari bilan to'ladi. Kanalchalar egiteliysida nekrotik o'zgarishlar bo'ladi. Nekrozga uchragan hujayralar ko'chib tushib, kanalchalarning ichidagilarga qo'shilib ketadi. Bazal membrana ochilib, yumshab qoladi, ba'zan yorilgan joylari ko'zga tapsh lapadi. Zararlangan membrana atrofida limfotsitlar, makrofaglar tuplanib boradi. Buyrak koptokchalarida o'zgarishlar bo'lmaydi. Gemoglobin oqsil massalari kanalchalarga tiqilib qolishi mumkin, bu oliguriya va anuriyaga sabab bo'ladi.

Klinik manzarasi. O'tkir buyrak yetishmovchiligining o'tishida *to'rtta davr:* 1) boshlang'ich davri, 2) oliguriya yoki anuriya davri, 3) diurez asliga keladigan davr, 4) sog'ayish davri tafovut qilinadi.

Boshlang'ich davri asosiy kasallikning klinik simptomatikasi bilan ta'riflanadi. Gistologik tekshirishda buyraklar piramidasi qonga to'lib turgani, po'stlog'ida o'choqli ishemiya borligi aniqlanadi.

Ikkinchi davri bir kecha-kunduzda chiqadigan siydikning kamayib, 50-400 ml gacha to'shib ketishi bilan ta'riflanadi. Bemorlar atigi bir necha millilitr miqdorida siyadi. Lekin rosmana anuriya kamdan-kam hollarda ko'riladi. Oliguriya yoki anuriya davri o'rtaacha 10 kundan 3 haftagacha davom etadi. Uremiya va organizmda suyuqlik turib qolishiga xos belgilar paydo bo'ladi. Bemor tegishli kuzatilib davolanmasa, o'lib qolishi mumkin. Morfologik jihatdan olganda tubuloreksis, gemorragiyalar, venalarda qon turib qolganligi topiladi.

Uchinchi davrida diurez asliga kela boshlaydi, dastlab bir kecha-kunduzda 500 ml atrofida siydik chiqadi, keyinchalik borib, bir kecha-kunduzdagi siydik miqdori 3 l ga yetib qoladi (poliuriya). Poliuriya fazasi shiddat bilan boshlanishi va shu munosabat bilan degidratsiya hodisalari yuzaga kelib, suv-elektrolitlar muvozanati buzilishi mumkin. Bu davrda kasallar infeksiyalarga sezuvchan bo'ladi. Shu asoratlarni kasallarning o'lib qolishiga sabab bo'lishi mumkin. Mikroskop bilan tekshirib ko'rilganida kanalchalarda nekrotik o'zgarishlar orasida regeneratsiyalana boshlagan tubulyar epiteliy orolchalari topiladi.

To'rtinchi davrida ajraladigan siydik miqdori normaga kelib, odam sog'aya boshlaydi, ammo kanalchalarga tegishli arzimmas funksional o'zgarishlar saqlanib qoladi. Gistologik jihatdan olganda regeneratör jarayonlar ustun turadi. Ayni vaqtda ko'pchilik kanalchalarning tuzilishi normaga yaqinlashib qoladi.

DIFFUZ KORTIKAL NEKROZ

Kanalchalarning yuqorida bayon etilgan o'choqli va o'tkir nekrozidan tashqari, ba'zi patologik jarayonlar mahalida buyrak po'stloq qismida umumiy nekroz boshlanishi ham mumkin. Vrach amaliyotida kortikal nekroz septik shok mahalida, normal joylashgan yo'ldosh vaqtidan ilgari o'rnidan ko'chib, gemorragik shok boshlanishiga sabab bo'lgan mahallarda ko'proq kuzatiladi. Buyrak po'stloq qismining alteratsiyasi unda umumiy ishemiya boshlanganiga bog'liq bo'ladi. Bunday ishemiyaning sabablari har xil bo'lib, u quyidagi hollarda kuzatiladi: umumiy arterial bosim pasayib ketganida, mahalliy vazokonstriksiya hodisasi bo'lganida, buyrak ichida qon po'stloq qatlamidan mag'iz qatlamiga o'tib ketadigan paytlarda. Kortikal nekrozning eng ko'p uchraydigan sababi tomirlar ichida qon quyulib qolib (DVS), bo'laklararo va afferent arteriolalarda gialin tromblar paydo bo'lishidir.

Patologik anatomiyasi. Buyraklar kattalashgan, po'stloq qatlami bo'rtib ketgan bo'ladi. Nekroz tufayli o'zgargan kortikat qatlam sarg'ish-oq tusga kirib qoladi. Mikroskop bilan tekshirib ko'rilganida ishemik infarktgga xos

o'zgarishlar ko'zga tashlanadi. Bir qancha hollarda buyrak to'qimasining omon saqlanib qolgan qismlarini topish mumkin. Birmuncha chuqur qatlamlar bilan zararlanmagan mag'iz qavati o'rtasidagi chegarada leykositar infiltrasiya kuzatiladi. Trombozlar, arteriolalar va kapillyarlarning o'tkir nekrozi ham harakterlidir. Glomerulalarda fibrin pretsipitatlari bo'lgan gemorragiyalar topiladi.

Klinik manzarasi. Kortikal nekrozning dastlabki alomatlari yuqorida bayon etib o'tilgan alomatlar bilan bir xil. Dastlabki ikki kunning o'zidayoq oliguriya kuzatiladi, lekin kanalchalarning o'choqli o'tkir nekrozidan farq qilib, kortikal nekroz aksari anuriya bilan birga davom etib boradi. O'tkir buyrak yetishmovchiligi tez boshlanib boradi va uremiya avj olib, kasalning nobud bo'lishiga olib keladi. O'z vaqtida qo'yilgan diagnozgina bemorni saqlab qolishi mumkin. Kortikal nekroz tabiatan segmentar bo'lsa, bu kasallikning *oqibati* bir qadar xayrli. Bunday hollarda nekroz o'choqlari o'mida kalsifikasiyaga uchragan fibroz to'qima paydo bo'lib boradi, buni rentgenologik tekshirishda ham ko'rish mumkin.

TOMIRLARGA ALOQADOR BUYRAK KASALLIKLARI BIRLAMCHI NEFROSKLEROZ

Har qanday patologik jarayon mahalida buyrak tomirlarining ikkinchi tartibda zararlanishi kuzatiladi. Bundan tashqari, masalan, tabiatan immunitetga bog'liq bo'lgan tugunchali periarteriit, vaskulitlar mahalida ham tomirlar zararlanishi mumkin. Biroq, buyrak tomirlarining asosan gipertenziya tufayli birlamchi tartibda zararlanishi klinik jihatdan hammadan ko'ra ko'proq ahamiyatga ega. Yuqorida aytib o'tilganidek essensial gipertoniya kasalligida barcha organlarda, jumladan buyraklarda ham ateroskleroz boshlanadi. Bu narsa xavfsiz nefrosklerozga olib boradi. Biroq, 5 foiz hollarda kasallarda qon bosimi keskin ko'tarilib ketadida, davo qilingani bilan asliga kelmay, 1-2 yil davomida o'limga olib boradi. Ayni vaqtda buyrak yetishmovchiligi, ko'z to'r pardasida ikki tomonlama gemorragiyalar yoki ko'ruv so'g'onining shishuvi kuzatiladi. Gipertenziya kasalligining bu xili *xavfli gipertenziya* deb ataladi va *xavfli nefroskleroz* boshlanishiga olib boradi.

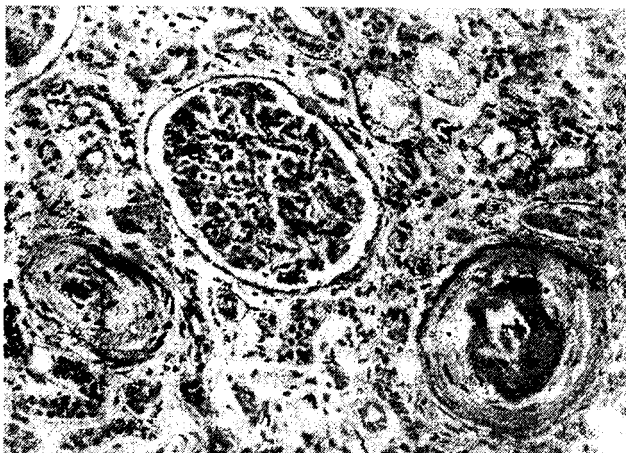
XAVFLI NEFROSKLEROZ

Xavfli nefroskleroz buyrak tomirlari zararlanishiga bog'liqdir, bunday hodisa ko'pdan beri davom etib kelayotgan gipertenziya kasalligida yoki fibrinogen va boshqa plazma oqsillari mayda tomirlardan o'tib ketaverishi bilan ta'riflanuvchi har xil arteriitlarda kuzatiladi. Xavfli gipertenziya genezida ana shunday o'zgarishlar hal qiluvchi ahamiyatga egadir. Arteriolalar devoriga fibrinogen cho'kib to'shishi bilanoq qonni ivituvchi

mexanizmlar faollashib, mikrotromblar yuzaga keladi, arteriolalar va mayda arteriyalarning fibrinoid nekrozi boshlanadi. Intramural tarzda va tomirlar ichida qon quyilib qolishi, intima giperplaziyasi tomirlar devorining torayishiga olib keladi, ularning ichki yuzasini notekis, g'adir-budir qilib qo'yadi. Bunday hodisa, o'z navbatida, aylanib yurgan eritrotsitlarning mexanik tarzda shikastlanib, gemoliz va mikroangiopatik anemiya boshlanishiga olib boradi, Eritrotsitlar yemirilgan sayin qonni ivituvchi mexanizmlar yanada faollashib boradi. Fibrin depozitsiyasi kuchayadi. Buyrak to'qimasida ishemiya boshlanadi.

Mana shu o'zgarishlar zo'rayib borgan sayin renin-angiotenzin sistemasi ham tobora faollashadi. Demak xavfli gipertoniya bilan og'rigan kasalda qon plazmasidagi renin miqdori sezilarli darajada ko'payadi. Angiotenzin II buyrak tomirlari keskin torayishiga sabab bo'ladi, bu buyrak ishemiyasi kuchayib, renin sintezlanib chiqishiga olib boradi. Aldosteron miqdori ko'payib, natriy tuzlari turib qoladi, bu ham bosim ortishiga sabab bo'ladi. Bosimning ortib borishi tomirlarda xavfli arterioloskleroz deb atalmish struktura o'zgarishlari paydo bo'lishiga olib keladi. Bunday arterioloskleroz butun organizm arteriyalariga tarqaladi, lekin buyrak tomirlarida ayniqsa sezilarli bo'ladi, shu narsa adabiyotda *xavfli nefroskleroz* deb yuritiladigan nefropatiya paydo bo'lishiga olib boradi.

Patologik anatomiyasi. Buyraklar kattaligi odatdagicha yoki gipertoniya kasalligining qachondan beri davom etib kelayotganligiga hamda darajasiga qarab picha bujmaygan bo'lishi mumkin. Buyraklarning yuzasida arteriolalar yoki glomerulyar kapillyarlarning yorilishi natijasida yuzaga keladigan nuqtasimon mayda-mayda qontalashlar ko'zga tashlanishi mumkin. Buyraklardagi mikroskopik o'zgarishlar kasallikning patogenetik mohiyatini aks ettiradi. Arteriolalarda fibrinoid nekroz borligi kuzatiladi (30-rasm). Bu tomirlarning devori gomogen eozinofilli substansiya ko'rinishida bo'ladi. Bundan tashqari, arteriolalar devori yallig'lanish hujayralari bilan infiltrlanadi, mana shu narsa bu jarayonni *nekrozlovchi arteriolit* deb atashga asos bo'ldi. Tomirlar devoridagi yallig'lanish ularda bo'lib o'tgan avvalgi o'zgarishlar tufayli yuzaga kelgan ikkilamchi jarayon, deb hisoblanadi. Intraobulyar arteriyalar va yirik arteriolalarda intima hujayralari proliferatsiyasi ko'rinishidagi harakterli o'zgarishlar paydo bo'ladi. Proliferatsiyalanayotgan hujayralar tomirlarning yo'li atrofida konsentrik tarzda joy oladi va silliq muskul hujayralariga o'xshab turadi. Bazal membrana yo'g'onlashib, reduplikasiyaga uchrashi bilan bir qatorda hujayralarning hozir aytilganidek konsentrik ravishda proliferatsiyalanishi tomirlarga "piyoz po'sti tangachasi" ko'rinishini beradi. *Giperplastik arterioloskleroz* deb hisoblanuvchi mana shu o'zgarishlar arteriolalar va mayda arteriyalarning sezilarli darajada torayib qolishiga, gohida butunlay bitib ketishiga ham sabab bo'ladi.



.30-rasm. Havfli nefroskleroz: buyrak arteriolalarining fibrinoid nekrozi.

Nekrozlovchi arteriolitda glomerulalarning kapillyarlari ham jarayonga tortilib, nekrozlovchi glomerulonefrit boshlanishi va mikrotromblar hosil bo'lishi mumkin. Koptokchalar arteriolalari va kapillyarlari yorilib ketgan joy ham topiladi. Kanalchalarda ishemiyaga xos nospesifik o'zgarishlar yuzaga keladi.

Klinik manzarasi. Buyraklarning zararlanishi makrogematuriya va proteinuriya ko'rinishida ma'lum beradi. Bosh og'rihi, ko'ngil aynishi, qusish, es og'ib turishi xarakterlidir. Ko'z tubi tekshirib ko'rilganida ko'z to'r pardasiga qon quyilib, ko'ruv nervi shishib qolgani topiladi. Bemor bir yil ichida o'lib ketishi mumkin. O'limning asosiy sabablari uremiya, serebrovaskulyar asoratlar (gemorragik insult), yurak yetishmovchiligi bo'lishi mumkin.

XAVFSIZ NEFROSKLEROZ

Arteriolar gialinoziga olib boradigan, xavfsiz bo'lib o'tayotgan gipertoniya kasalligi natijasida boshlanadi. Xavfsiz nefroskleroz odatda yoshi qaytib qolgan, 60 dan oshgan odamlarda kuzatiladi. Gipertoniya kasalligi qandli diabet bilan birga qo'shilib o'tayotgan bo'lsa, birmuncha yosh odamlarda ham uchrashi mumkin.

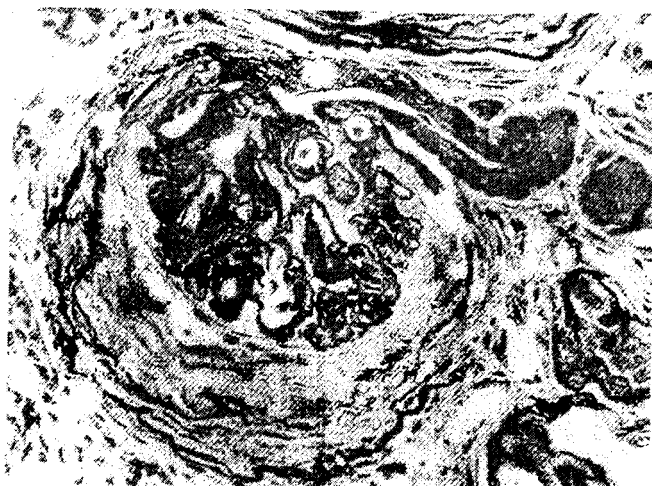Patologik anatomiyasi. Buyraklar simmetrik tarzda atrofiyaga uchraydi, ikkala buyrakning og'irligi 110-130 g ga to'shib qoladi va bundan ham kamayadi, yuzasi bir tekis donador bo'ladi. Mikroskop ostida tekshirib ko'rilganida mayda arteriya va arteriolalar devorlarining qalin tortganligi ko'zga tashlanadi. Gialinli arterioskleroz (arteriolalar gialinozi) deb shuni aytiladi Tomirlarning yo'li toraygan bo'ladi. Gialinozning tomirlar devoriga

o'tirib qolgan plazma oqsillari va lipidlaridan iborat ekanligi elektron mikroskopiya yordamida aniqlangan. Intima bazal membranasi reduplikasiyaga uchrashi ham mumkin.

Boshqa organlar devorlarida ham shunga o'xshash o'zgarishlar kuzatiladi va bu narsa usha organlarning qon bilan ta'minlanishi kamayib, ishemiya boshlanishiga olib keladi. Buyraklarda ham ishemiya boshlanib, ularning struktura elementlari atrofiyaga uchraydi. Glomerulalarda Shumlyanskiy-Boumen kapsulasi bo'shlig'ida fibroz paydo bo'ladi (31-rasm). Jarayon zo'rayib boraversa, ko'ptokchalar butunlay bitib ketadi va ularning o'nida gialin moddasi paydo bo'ladi (koptokchalar gialinozi). Kanalchalar atrofiyasi va interstisiy fibrozi ham boshlanadi. Interlobar va yoysimon arteriyalar singari yirik tomirlarda ichki elastik membrana va reduplikasiya ro'y berib, o'rta qavati fibroz tufayli qalinlashib qoladi (fibroelastoz).

Ko'pgina buyrak kasalliklari gipertenziya boshlanishiga sabab bo'lishini, bunday gipertenziya pirovard-natijada nefrosklerozga olib kelishini esda to'tish kerak.

Nefrosklerozning asosiy **klirik belgisi** uremiyadir. Uremiya boshlanmasidan turib, buyraklar konsentrasion xususiyatining susayishi, filtrasiya tezligining kamayishi, o'rtacha proteinuriya paydo bo'lishi singari funksional o'zgarishlar yuzaga keladi. Bemorlar odatla yurak-tomir va serebrovaskulyar asoratlardan (miokard infarktlari, insultdan), goho uremiyadan o'ladi.



31-rasm. Surunkali glomerulonefritda Shumlyanskiy-Boumen kapsulasi bo'shlig'ining bitib ketishi (obliteratsiyasi).

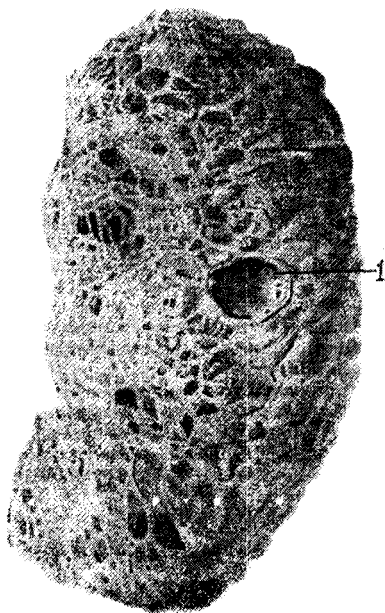
BUYRAKLAR POLIKISTOZI

Kistalar paydo bo'lishiga aloqador buyrak kasalliklari geterogen guruhni tashkil etadi va surunkali buyrak yetishmovchiligiga olib boradi. Kistoz jarayonlar tabiatan tug'ma yoki turmushda orttirilgan bo'lishi mumkin. Kistalar yakka (bitta) yoki ko'p bo'lishi mumkin.

Odatda, *yakka kistalar* ko'proq uchraydi. Ayni vaqtda kista kattaligi 1 sm dan 5 sm, ahyon-ahyonda 10 sm gacha boradi. U yaltiroq silliq; membrana bilan cheklanib turadi va ichida tiniq suyuqlik bo'ladi. Ko'piicha atrofiyaga uchrab ketgan bir qavatli kubsimon yoki yassi epiteliy bilan qoplangan. Bunday kistalar odatda buyrakning po'stloq qatlamida yuzaga keladi. *Yakka kistalar* odatda seksiyada tasodifan uchrab qoladigan topiladi bo'lib hisoblanadi. Biroq, ular buyrak o'smalari manbai bo'lishi ham mumkin. Bunday hollarda gemorragiyalar kuzatiladi va bel sohasi og'rib turadi. Radiologik tekshirishda oddiy kista chetlari silliq bo'lishi, tomirlari yo'qligi bilan ta'riflanadi.

*Buyrak polikistoz*i tug'ma patologiya bo'lib, ancha kam uchraydi. Ikkala buyrakda talay kistalar bo'lishi bilan ta'riflanadi (32-rasm). Buyrak polikistoz i aksari boshqa organlar, asosan jigar va me'da osti bezidagi kistalar bilan birga davom etib boradi. *Chaqaloqlar buyraklarining polikistoz i va katta yoshli kishilar buyraklarining polikistoz i* tafovut qilinadi.

Chaqaloqlar buyraklarining polikistoz i autosom-recessiv tipda, katta yoshli kishilar buyraklarining polikistoz i esa autosom-dominant tipda nasldan-naslga o'tadi. Chaqaloqlarning buyraklari ancha katta bo'lishi, ularda yassi yoki kubsimon epiteliy bilan qoplangan birtalay kistalar borligi bilan ajralib turadi.



32-rasm. Buyrak polikistoz i
(1-yirik kista).

Kistoz parenximaning 90 foizga yaqin qismini egallab oladi. *Polikistoz borligi bola tug'ilgan mahaldayoq bilinib qoladi. Bu anomaliya embrional*

davrda buyraklar sekretor va ekskretor qismlarining vaqtidan ilgari yoki keyin hamda noto'g'ri birikishi natijasida paydo bo'ladi. Kanalchalarning rivojlanmasdan qolib, yig'uvchi naylarga tutashmay turgani ma'lum bo'ladi, kanalchalarning bir qismi puchayib, rension kistalarga aylanadi. Buyrak parenximasi va koptokchalari atrofiyalanib ketadi. Ba'zi kistalar xaltachalar ko'rinishida bo'ladi (yopiq, ko'r kistalar).

Katta yoshli kishilar buyraklarjng polikistozi tug'ma bo'lmasdan keyingi yillarda asta-sekin paydo bo'lib boradi. Dastlabki belgilari o'smirlilik davrida ma'lum beradi va ishlab turgan nefronlarning kista tufayli kengayib ketganiga bog'liq bo'ladi (ochiq kistalar). Bunday kistalar buyrak parenximasi hajmining taxminan 10 foizini egallaydi. Katta yoshli kishilar buyragining polikistozida 6-12 foiz hollarda surunkali buyrak yetish-movchiligi boshlanadi.

Patologik anatomiyasi. Katta yoshli polikistozida buyraklar keskin kattalashib, har birining og'irligi 4 kg gacha borib qoladi. Paypaslab ko'rilganida buyraklar kichik chanoqqacha yetib boradigan, massa tariqasida osongina qo'lga unnaydi. Murda yorib ko'rilganida buyragida zich joylashgan, diametridan o'lchaganda 3 sm dan 4 sm gacha boradigan har xil kattalikdagi talaygina kistalar ko'zga tashlanadi. Ularda tabiatan har xil suyuqlik bo'ladi. Bu suyuqlik tiniq, loyka yoki qon aralash bo'lishi mumkin. Mikroskop ostida tekshirib ko'rilganida kistalar orasida normal parenxima qismlari ko'zga tashlanadi. Kistalar nefronning kanalchalardan tortib yig'uvchi naychalarigacha bo'lgan har xil joyida yuzaga kelishi mumkin, shuning uchun ham ularni qoplab turadigan epiteliy har xil, lekin atrofiyaga uchragan bo'ladi. Kista paydo bo'lishida goho Shumlmnskiy-Boumen kapsulasi ham ishtirok etadi. Bunday hollarda kista bo'shlig'ida kapillyarlar koptokchasini ko'rish mumkin. Kista buyrak parenximasiga tazyiq ko'rsatib turadi, shu narsa buyrak ishemiyasi boshlanishiga olib keladi. Mikroskop ostida ba'zan gipertenziya yoki qo'shilib qolgan infektsiyaga xos belgilar ham ko'zga tashlanadi.

Klinik o'tishi. Chaqaloqlar polikistozida buyrakdagi o'zgarishlar hayot bilan sig'isha olmaydigan bo'ladi, shu munosabat bilan bola tug'ilgan mahaldayoq unda buyrak yetishmovchiligi boshlanadi. Bunday bolalarning 80 foizdan ko'prog'i hayotining dastlabki 4 haftasi davomida, qolganlari yoshiga yetmay nobud bo'lib ketadi. Katta yoshli kishilarda uchraydigan buyrak polikistozi buyrak juda kattalashib ketgan mahalda ma'lum bo'ladi, bu odatda hayotning to'rtinchi o'n yilligiga to'g'ri keladi.

Kasallikning asosiy belgisi yoboshda og'riq bo'lishidir. Kistaga qon qo'yilgan yoki kistalar tiqilib qolgan mahallarda qattiq og'riqlar boshlanadi. Vaqt-bevaqt gematuriya, gipertenziya bo'lib turishi polikistoz uchun xarakterlidir. Juda ko'pchilik hollarda siydik yo'llarining ikkilamchi infektsiyasi ham qo'shiladi. Buyrak polikistozining simptomisiz o'tib

borayotgan jigar kistalari bilan ham qo'shilgani bayon etilgan. Bu kasallikning *oqibati yomon*. Bemorlar odatda 50 yoshga borar-bormas o'lib ketadi. *Asosiy o'lim sabablari* bo'lib uremiya yoki gipertenziya asoratlari hisoblanadi.

BUYRAK-TOSH KASALLIGI

Buyrak-tosh kasalligi yoki urolitiaz surunkali kasallik bo'lib, siydik chiqarish sistemasining siydik kanalchalaridan tortib qovuqqacha bo'lgan har qanday qismida toshlar paydo bo'lishi bilan davom etadi (litogenez). Toshlar ko'pincha buyraklarda paydo bo'ladi. 1 foiz hollarda buyrak toshlari seksion topilma tariqasida bo'ladi. Ayollarda toshlar ko'proq uchraydi. Toshlar kattaligi, tuzilishi va kimyoviy tarkibi jihatidan har xil bo'ladi. Ular fosfatlar, uratlar, oksalatlar, karbonatlar, oqsil va sistinli toshlar bo'lishi mumkin. Lekin ko'pincha (75 foiz) hollarda oksalat va fosfat toshlar uchraydi. Toshlarning organik matriksi mukoproteidlar bo'lib, ular toshlar umumiy og'irligining salkam 3 foizini tashkil etadi.

Etiologiyasi va patogenezi. Toshlarning hosil bo'lish sabablari ham, mexanizmi ham unchalik aniq emas. Mineral almashinuvining tug'ilishdan bo'zilganligi ham, tug'ilishdan keyin izdan chiqishi ham ahamiyatga ega, deb taxmin qilinadi. Masalan, giperparatireoidizm da kalsiy almashinuvi izdan chiqib, giperkalsiemiya va keyinchalik giperkalsiuriya boshlanadi. Qon bilan siydikda kalsiy miqdori keskin ko'payib ketadi.

Toshlar hosil bo'lishida muhim ahamiyatga ega omillarning biri kalsiy tuzlari, fosfat va boshqa tuzlar konsentrasiyasining ortishidir deb, hisoblanadi. Masalan, ingichka ichagidan kalsiy tuzlari ko'plab surilib turadigan odamlarda toshlar hosil bo'lganligi tasvirlangan (bu - siydikda kalsiy miqdorining ko'payishiga, ya'ni *absorbsion giperkalsiuriyaga* olib keladi). Siydik bilan urat kislotaning ortiqcha miqdorda chiqib turishi bilan siydik chiqarish sistemasi o'rtasida ham mustahkam sistin toshlarning hosil bo'lishi ma'lum aminokislotalar, jumladan sistinning buyraklar orqali o'tkazilishida irsiyatga aloqador bo'lgan nuqson borligiga mustahkam bog'liq. Fosfat toshlardan farq qilib, urat va sistin toshlarning hosil bo'lishida siydikdagi kislotalar miqdorining ko'payib ketganligi ahamiyatga ega bo'ladi. Quyidagilarning ham ahamiyati bor:

- ovqatning xili (ovqatda uglevodlar va hayvon oqsillarining ko'p bo'lishi);

- avitaminoz A, bunda metaplaziyaga uchragan epiteliyning ko'chib tushishi toshlar hosil bo'lishiga sharoit tug'diradi;

- buyrak kosachalari, jomlari va siydik yo'llarining trofik hamda motor funksiyalarining buzilishi, bu narsa siydik dimlanib qolishiga sharoit tug'diradi;

- siydik yo'llaridagi yallig'lanish jarayonlari, magneziiy-ammoniy-fosfat toshlari hosil bo'lishida siydik yo'llari infeksiyasining, xususan oddiy protey va stafilokokklar infeksiyasining ahamiyati borligi aniqlangan;

- siydik reaksiyasining kislotali yoki ishqorli tomoniga o'zgarishi;

- mukoproteidlarning ortiqcha ishlanib chiqishi, ular toshlarning organik matksini hosil qiladi.

Patologik anatomiyasi. Asl buyrak-tosh kasalligining anatomik asosini hosil qiluvchi buyrak toshlari klinika amaliyotida hammadan katta ahamiyatga ega. Bunday toshlar ko'pincha buyraklarning jomlari va kosachalarida bo'ladi. Ular ko'p yoki yakka bo'lishi mumkin. Diametri 2-3 mm ga boradi, yuzasi silliq, g'adir-budur bo'lishi mumkin, yuzasi g'adir-budur bo'lgan hollarda bunday toshlar siydik chiqarish yo'llari shilliq pardasini shikastlantira oladi.

Klinik manzarasi. Buyrak toshlari simptomsiz yoki buyrak sanchiqlari bilan o'tishi mumkin. Buyrak jomlarida yuzaga kelgan yirik toshlar bo'lsa, ular buyrak to'qimasining sezilarli darajada zararlanishiga sabab bo'lishi mumkin. Mayda toshlar hamisha siydik yo'llariga o'tib ketishga intiladi, ayni vaqtda qattiq azob beradigan og'riqlar boshlanadiki, *buyrak sanchig'i yoki siydik yo'llari sanchig'i* deb shunga aytiladi. Toshlar o'tayotgan mahalda makrogematuriya boshlanadi.

Toshlarning klinik ahamiyati ularning siydik yo'llarini bekitib quya olishi, shilliq pardani qanchalik shikastlantira olishiga qarab belgilanadi. Shilliq pardaga shikast yetgan hollarda unda yaralar paydo bo'lib, qon ketib turishi mumkin. Toshlar siydik yo'llariga ikkilamchi tartibda infeksiya o'tishi uchun (pielonefrit, sistit, uretrit boshlanishiga) sharoit tug'diradi. Buyrak-tosh kasalligining eng jiddiy asorati gidronefroz va pionefrozdir. Pionefroz mahalida sepsis boshlanib ketishi mumkin.

GIDRONEFROZ

Gidronefroz buyrak jomchalari va kosachalari kengayib, parenximasi atrofiyaga uchrab borishi bilan ta'riflanadigan kasallikdir. Gidronefrozning asosiy sababi siydik yo'llarining uretradan tortib, buyrak jomlarigacha bo'lgan har qanday qismida tiqilib, bekilib qolishidir. Bunday hodisa, ya'ni buyrak yo'llarining tiqilib qolishi yoki obstruksiyaga uchrashi to'satdan ro'y berishi yoki asta-sekin, zimdan boshlanib borishi, tug'ma yoki turmushda orttirilgan, to'la yoki qisman bo'lishi mumkin.

Tug'ma gidronefrozning asosiy sabablari quyidagilardir:

1) uretra atreziyasi, 2) buyraklarning pastda turishi (ptoz), 3) siydik yo'llarining aberrant buyrak arteriyasidan bosilib qolishi.

Turmushda orttirilgan obstruksiya rivojlanishlari: 1) toshlar, nekrozlangan buyrak so'g'onlari; 2) turli xil o'smalar: prostata gipertrofiyasi, prostata raki, qovuq o'smalari (papillomasi, raki), retroperitoneal limfoma,

bachadon buyni raki, bachadon tanasi raki; 3) yallig'lanish jarayonlari: prostatitlar, uretritlar, ureteritlar, retroperitoneal fibroz; neyrogen omillar: orqa miya zararlanib, keyin qovuq falaji boshlanishi; odatdagi homiladorlik Homiladorlik mahalida yengil va qaytib ketadigan gidronefroz yuzaga keladi.

Ikki tomonlama, ya'ni bilateral gidronefroz uretra damida obstruksiya boshlangan davrdagina paydo bo'ladi. Agar tiqilib qolgan joy yuqoriroqda bo'lsa, u mahalda faqat bitta buyrak jarayonga tortiladi. To'la obstruksiya paytida buyraklarnish filtrasion funksiyasi dastlabki davrda saqlanib turadi, shu munosabat bilan siydik chiqaveradi. Biroq, filtrlanib o'tadigan to'qima suyuqligi siydik yo'llari butunlay bekilib qolganligi tufayli orqaga qaytib, limfa va venoz sistemaga to'shadi. Siydik filtrlanishi davom etar ekar, buyrak jomi va kosachalari kengayadi (*pieloektaziya*), bulardagi bosim, xuddi yig'uvchi naychalardagidek keskin ko'tariladi, bu esa tomirlarning bosilib qolishiga olib keladi. Natijada venoz qon dimlanib, arterial qon bilan ta'minlanish yetishmay qoladi, buyrak so'g'onlari ham qattiq bosilib zararlanadi. Kanalchalar zararlanishi tufayli avval buyrakning konsentrasion funksiyasi izdan chiqadi, keyinchalik buyrak koptokchalarida siydik filtrlanishi ham kamaya boshlaydi. Pirovard-natijada kuchli bosim yoki ishemiya tufayli yurak parenximasida atrofiya boshlanadi. Siydik ajralishi so'nib boradi. Shu munosabat bilan gidronefrotik bo'shliqdagi suyuqlik siydikka harakterli bo'lgan belgilarini yo'qotib, tobora suvga o'xshab boraveradi.

Patologik anatomiyasi. Bilateral gidronefrozda buyrak yetishmovchiligi boshlanib, tipik uremiya manzarasi yuzaga keladi. Bir tomonlama gidronefroz mahalida kuzatiladigan morfologik o'zgarishlar obstruksiyaning darajasi va qaerda boshlanganiga bog'liq. Subtotal va intermittirasiyalanadigan obstruksiyada buyrak jom-kosacha sistemasi keskin kengayib ketgani hisobiga ancha katta bo'lib ketishi mumkin (uzunligi 20 sm gacha borib qoladi) Parenximasi bosilib, atrofiyaga uchrab boradi. Og'ir hollarda buyrak suyuqlikka to'lib turgan yupqa devorli xaltacha ko'rinishiga kiradi. Buyrak to'qimasi qalinligi bir necha millimetr ga boradigan kambar tilish ko'rinishida saqlanib qoladi, ana shu to'qimada buyrak koptokchalari va kanalchalarning qoldiqlari ko'zga tashlaradi. Siydik chiqarish sistemasida to'satdan va to'la obstruksiya boshlanib qolgudek bo'lsa, u mahalda glomerullyar filtrlanish barvaqt izdan chiqadi va buyrak jomlari sezilarli kengaymagan mahallarda ham buyrak yetishmovchiligi boshlanadi. Buyrak jomlari yoki kosachalarining o'zi kengayishi yoki ikkita siydik yo'lining biri kengayishi mumkin.

Mikroskop ostida tekshirib ko'rilganida kasallikning ilk bosqichlarida kanalchalarning kengayib, epiteliyning atrofiyaga uchrangani va unda (fibroz to'qima paydo bo'la boshlangani ko'zga tashlanadi. Buyrak koptokchalarining tuzilishi nisbatan saqlanib qoladi. Birmuncha og'ir

hollarda glomerulalar ham atrofiyaga uchrab, ba'zan butunlay yo'qolib ketadi. Natijada buyrak yupqa devorli fibroz po'stga aylanib qoladi. Obstruksiya to'satdan boshlangan va to'la bo'lgan mahallarda buyrak so'g'onlarida koagulyasion nekroz boshlanishi mumkin. Infektsiya qo'shilib, pielonefrit boshlanganida yallig'lanish infiltratsiyasi paydo bo'ladi.

Klinik o'tishi. Ikki tomonlama buyrak obstruksiyasida siydik chiqishi to'xtab qoladi (anuriya boshlanadi), u tibbiy yo'l bilan darhol iloj qilishni talab etadi. Obstruksiya qovuqdan pastda bo'lsa, qovuq kengayib ketadi. Chala bilateral buyrak obstruksiyasi kanalchalarda reabsorbsiya izdan chiqishi tufayli poliuriyaga olib boradi. Bir tomonlama gidronefroz, ikkinchi buyrak yaxshi ishlab turadigan bo'lsa, uzoq vaqtgacha ma'lum bermay qolaveradi - simptomsiz bo'ladi. Biroq, vaqt o'tishi bilan jarayon tabiatan qaytmas bo'lib qoladi.

IKKILAMCHI NEFROSKLEROZ

Buyraklarning har qanday sabab bilan zararlanishi pirovard-natijada buyrak yetishmovchiligiga olib boradi, bunday hodisaning struktura asosi nefrosklerozdir. *Nefroskleroz buyrakda fibroz to'qima o'sib, buyraklarning zichlashib borishi va bujmayib qolishi bilan davom etadigan patologik jarayondir.* Buyraklarning yuzi donador yoki g'adir-budir bo'lib qoladi. Nefroskleroz paydo bo'lish sabablariga ko'ra, ikkita asosiy guruhga: *buyraklarning birlamchi burishuvi va ikkilamchi burishuviga* ajratiladi.

Yuqorida tasvirlab o'tilgan birlamchi buyrak burishuvi sabablari gipertoniya kasalligi va buyrak tomirlari aterosklerozidir. Shu bilan birga gipertoniya kasalligi arteriolosklerotik nekroskleroz boshlanishiga olib kelsa, ateroskleroz esa - aterosklerotik nekroskleroz boshlanishiga olib boradi.

Ikkilamchi buyrak burishuvi turlicha yallig'lanish jarayonlari natijasida buyrakda boshlangan distrofik va immunopatologik jarayonlar oqibatida boshlanadi. Ikkilamchi buyrak burishuvi quyidagi hollarda ko'riladi: 1) Surunkali glomerulonefritlarda, 2) Surunkali pielonefritda, 3) buyrak amiloidozida, 4) buyrak-tosh kasalligida, 5) buyrak silida, 6) diabetik glomerulosklerozda.

Nefroskleroz, etiologiyasi qanday bo'lishidan qat'iy nazar, pirovard-natijada muqarrar buyrak yetishmovchiligiga olib boradi, buning karakterli klinik belgisi uremiyadir. Buyraklarning ajratish funksiyasi buzilishi munosabati bilan qonda siydikchil, kreatinin, kreatin, urat kislotasi to'planib boradi. Oqsil almashinuvida yuzaga keladigan va tarkibida azot bo'ladigan shu maxsulotlarning ortiqcha miqdorda qonda to'planib borishi *azotemiya* deb ataladi. Azotemiya klinik jihatdan ifodalangan sindrom tusiga kirgan mahalda uni uremiya deb ataladi.

Uremiya - bu azotli metabolitlar va boshqa zaharli moddalarning organizmda ushlanib qolishi, suv-tuz, kislotasi-ishqor va osmotik

gomeostazning buzilishi natijasida boshlanadigan autointoksikasiya sindromidir. Bunday hodisa moddalar almashinuviga va gormonlarga taalluqli ikkilamchi o'zgarishlar bilan, barcha to'qimalarning distrofiyasi va funksiyalarining buzilishi bilan birga davom etib boradi. Uremiya sezilarli darajadagi o'tkir yoki surunkali buyrak yetishmovchiligining klinik-biokimyoviy ko'rinishi bo'lib, bunda yuqorida aytilgan azotli birikmalardan tashqari, molekulyar massasi o'rta bo'lgan peptidlar, indol, fenol, ammiak va boshqa zaharli moddalar ham organizmda to'planib boradi.

Ma'lumki, gomeostazni saqlab borishda buyraklar muhim o'rin tutadi. Ular quyidagi jarayonlarda: 1) kislota-ishqorlar muvozanatini idora etishda; 2) organizm ichki muhiti suyuqliklarining hajmini idora etishda; 3) elektrolitlar muvozanatini idora etishda; 4) almashinuvning oxirgi mahsulotlarini organizmdan chiqarib tashlashda (ekskretor funksiya) ishtirok etadi; 5) endokrin funksiyani ado etib boradi, jumladan, renin, eritropoetin va faol xildagi vitamin D ni ishlab chiqarishda, ishtirok etadi.

Buyraklar funksional jihatdan ana shunday ahamiyatga ega bo'lganligi uchun uremiyaning boshlanishi va ma'lum berishida bu holatning talaygina sistemalarga aloqador ekanligini aks ettiruvchi talaygina simptomlar qayd etiladi. Uremiyada quyidagilar kuzatilishi mumkin: 1) anuriya yoki oliguriya munosabati bilan organizmda suv ushlanib qolib, badanga shish kelishi yoki suvsizlanish boshlanishi, gipergidratsiya yurak yetishmovchiligiga va o'pkada venoz qon dimlanib qolishiga sabab bo'lishi mumkin; 2) metabolik asidoz; 3) giperkaliemiya va giperkalsiemiya, bular aritmiya boshlanib, miokardning qisqaruvchanlik xususiyati buzilishiga sabab bo'la oladi. Keyinchalik muskullar zaiflashib borishi va nerv hamda muskullarda ko'zgaluvchanlik kuchayib, talvasalar boshlanishi mumkin.

Uremiya me'da-ichak yo'li zararlanganiga xos simptomlar bilan ham ta'riflanadi: ko'ngil aynishi, qusish, ishtaha yo'qolishi singari hodisalar kuzatiladi. Uremiya zo'rayib borgan sayin stomatit, ezofagit, enterit, kolit avj olib boradi. Uremiyaning og'ir asoratlaridan biri gipokalsiemiya boshlanishi va plazmadagi fosfatlar miqdori ko'payib ketishi munosabati bilan ro'y beradigan *buyrakka aloqador osteodistrofiyadir.* Bundan tashqari, uremiya fibrinoz perikardit boshlanishi bilan birga davom etadi. Badan terisida uroxrom degan pigment to'planib borishi va anemiya boshlanishi munosabati bilan teri o'ziga kulrangnamo gungirt tusga kiradi. Uremiya mahalida boshlanadigan anemiya asosan eritropoetin sekresiyasi buzilishi, shuningdek qonda aylanib yurgan eritrotsitlar umrining qisqarib qolishiga bog'liqdir.

Zaharli moddalarning markaziy nerv sistemasiga ta'sir etishi munosabati bilan bu sistemada sezilarli o'zgarishlar kuzatiladi (*uremik ensefalopatiyalar*). Markaziy nerv sistemasining zararlana boshlaganini ko'rsatadigan dastlabki simptomlar odamning umuman holsizlanib, uni mudroq bosishi, diqqat-e'tibori va uyquasi buzilishidir. Keyinchalik apatiya,

gallyusinasiyalar boshlanib, odam alaxlay boshlaydi, talvasaga to'shadi, deliriy boshlanadi, koma kuzatilishi ham mumkin. Periferik neyropatiya badanda chumolilar yurgandek bo'lib sezilishi, oyoqlar qichishib, uvishishi, reflekslar yo'qolib ketishi bilan namoyon bo'ladi.

Patologik anatomiyasi. Uremiyada ko'riladigan morfologik o'zgarishlar turli-tuman bo'lib, buyraklarning o'zidagina emas, balki buyraklardan tashqarida ham ko'zga tashlanadi. Kulrangnamo-gungirt tusga kirgan badan terisida gemorragik diatez ifodasi ularoq toshmalar va qontalashlar bo'ladi. Fibroz-nekrotik jarayon ko'rinishida ifodalanadigan uremik laringit, traxeit, pnevmoniya boshlanishi harakterlidir. Juda ko'p hollarda seroz, seroz-fibrincz yoki fibrinoz perikardit, endokard tag'da qon talashlar uchraydigar miokardit topiladi. Uremiyaga aloqador plevrit va peritonit boshlanish ehtimoli ham yo'q emas. Uremiyaga aloqador ensefalopatiyada neyronlar distrofiyasi, miyaga qon quyilgani va unda shish boshlangani kuzatiladi. Periferik nervlarda mielin pardaning yo'qolganiga xos manzara ko'zga tashlanadi. Me'da va ichakda fibrinoz yallig'lanish boshlanib, har joy-har joyda qontalashlar va yara-chaqalar ko'zga tashlanadi. Jigarda yog' distrofiyasi rivojlanadi.

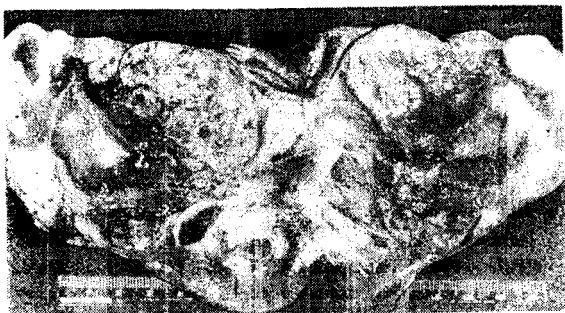BUYRAK O'SMALARI

Siydik chiqarish sistemasida turli xil o'smalar, xavfsizlari ham, xavflilari ham uchrab turadi. Xavfsiz o'smalardan buyrak po'stloq qatlamining adenomasi va fibromasi uchrasa, xavfli o'smalardan gipernefroid rak, Vilms o'smasi, buyrak jomi, siydik yo'li va qovuq karsinomasi uchraydi.

BUYRAKNING GIPERNEFROID RAKI

Gipernefroid rak yoki oqish hujayrali buyrak raki eng ko'p (80-90 foiz hollarda) uchraydigan xavfli o'smalar jumlasiga kiradi. Bu rak erkaklarda ayollardagiga qaraganda ikki baravar ko'proq uchrab turadi va asosan 50-70 yashar kishilarda kuzatiladi. Karsinoma o'sib chiqadigan manba kanalchalarning epiteliy hujayralaridir. O'sma hujayralari o'z tuzilishiga ko'ra buyrak usti bezlari po'stloq usti hujayralariga juda o'xshab ketadi, shu munosabat bilan bu xildagi buyrak raki gipernefroid rak deb ataladi.

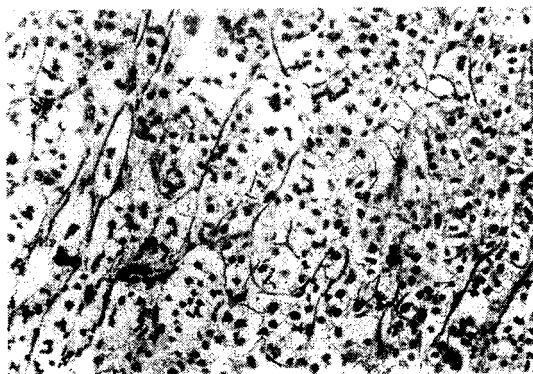
Patologik anatomiyasi. Bu o'sma odatda yirik (3 sm dan 15 sm gacha), yumaloq shaklli va eti yumshoq bo'ladi. Odatda, buyrak qutblarining biridan, po'stloq moddasidan joy oladi (33-rasm).



33-rasm. Gipernefroid buyrak raki.

Buyrakning mag'iz qatlamiga, buyrak kosachalari jomiga o'sib kirishi va siydik yo'llaridan siydik chiqarish kanallariga ham yetib borishi mumkin. Bu o'sma buyrak venasi devori bo'ylab o'sib borib, pastki kovak venaga va hatto yurakning o'ng yarmiga ham yetib borishi mumkin. Karsinoma buyrak yoni kletchatkasi va buyrak usti bezlariga ham o'tadi. Kesib qaralganda ola-bo'la bo'lib ko'zga tashlanadi, kulrangamo-sariq fonda nekroz o'choqlari, har xil eskilikdagi qontalashlar topiladi. Ko'pincha sarg'ish yoki qo'ng'irnamo suyuqlik bilan to'lgan kistalarni ko'rish mumkin.

O'sma ko'p burchakli yoki kubsimon hujayralardan tuzilgan bo'lib, bu hujayralar sitoplazmasida lipidlar bilan glikogen miqdori ko'p bo'lgani uchun sitoplazmasi vakuollashganligi, katak-katak bo'lib, och tusga kirganligi bilan ajralib turadi (34-rasm). Yadrosi nisbatan mayda, hujayraning markazida bo'ladi. O'sma hujayralari har xil tarzda joylashib, trabekulyar, bezsimon yoki so'rg'ichsimon tuzilmalarni hosil qiladi. Nozik biriktiruvchi to'qima qatlami ko'rinishidagi stromasi qon tomirlariga boy bo'ladi.



34-rasm. Gipernefroid buyrak rakining oqish hujayrali xili.

O'smaning qora hujayrali xili ham uchraydi. U yumshoq tugun ko'rinishida bo'lib, kesib ko'rilganida ola-bo'la bo'lib ko'zga tashlanadi. Mikroskop ostida tekshirib ko'rilganida tubulyar yoki so'rg'ichsimon tuzilishda bo'ladi. Naysimon tuzilmalari atipik epiteliy bilan qoplangan bo'lib, buyrak kanalchalariga o'xshab ketadi. Stromasi o'rtacha rivojlangan.

Klinik manzarasi buyrakka aloqador va buyrakka aloqasi yo'q simptomlardan tashkil topadi. Buyrakka aloqador simptomlarga makro- va mikrogematuriya, bel og'rig'i (bu og'riq simillab turadigan yoki buyrak sanchig'iga o'xshab ketadigan bo'ladi), paypaslab ko'rilganida o'smaning qo'lga ilinishi kiradi. Ko'pincha harorat ko'tariladi, o'sma hujayralari ko'plab eritropoetin ishlab chiqargani munosabati bilan politsitemiya boshlanadi. Odam darmoni qurib, cho'p-ustixon bo'lib ozib ketadi. Ko'pchilik hollarda karsinoma metastazlari paydo bo'lgunga qadar simptomsiz o'tib, uzoq vaqtgacha ma'lum bermaydi. Metastazlari aksari o'pka va suyak sistemasida paydo bo'ladi.

Gipernefroid rakning klinik simptomlari juda har xil. Lekin karakterli uchlik bo'lib, gematuriya, uzoq davom etadigan harorat va bel og'rig'i hisoblanadi.

VILMS O'SMASI

Bu o'sma asosan bolalarda uchraydi va bolalar o'limining asosiy sabablaridan biri sanaladi. Irsiy patologiya jumlasiga kiradi va aksari boshqa turdagi tug'ma anomalialar bilan birga uchraydi. Karakterli xususiyati polimorf tuzilishda bo'lishidir, chunki bu o'sma mezodermadan kelib chiqadigan har xil hujayralar va to'qimalardan tashkil topadi.

Patologik anatomiyasi. Vilms o'smasi katta bo'ladi va shuning uchun ham buyrakning yetilib borishiga to'sqinlik qiladi. Kesib ko'rilganida o'sma ola-bo'la ko'rinishda bo'ladi, bu esa o'smada har xil to'qimalar borligiga bog'liq. Unda miksomatoz to'qima, gialin tog'ay, gemorragik nekroz o'choqlarini ko'rish mumkin. O'sma tez o'sib, atrofiga tarqalib boradi, uning kapsuladan chiqib, buyrak yoni to'qimasiga ham o'tishi shundan dalolat beradi. Mikroskop ostida tekshirib ko'rilganida yetilmay qolgan glomerular borligi, Shumlyanskiy-Boumen kapsalasi bo'shlig'ining yaxshi yetilmagani, kanalchalar ham yaxshi yetilmay qolgan va stromada duksimon hujayralar borligi ma'lum bo'ladi. Bundan tashqari, ko'ndalang-targ'il va silliq muskullar, fibroz, tog'ay va suyak to'qimalarini, shuningdek ichida xolesterin kristallari bo'lgan nekroz o'choqlarini ko'rish mumkin. Gistologik diagnozi duksimon hujayrali stromasida rivojlanib yetmagan kanalchalar topilishi va bu stromada ko'ndalang-targ'il muskul tolalari ko'p bo'lishiga asoslanadi.

Klinik manzarasi. Qorin bo'shlig'i paypaslab ko'rilganida o'sma odatda qo'lga yaxshigina o'nmaydi va hatto kichik chanoqda ham aniqlanadi.

Harorat ko'tarilishi, qorinda og'riq turishi, gematuriya borligi harakterlidir. Radioterapiya, kimyoterapiya usullarini qo'llanib, nefrektomiya qilinadigan bo'lsa, bu kasallikning *oqibati* xayrli. Vaqtida va to'g'ri davo qilinganida o'pkadagi metastazlari so'rilib ketgan hollar ham tasvirlangan.

SIYDIK CHIQLRISH YO'LLARI O'SMALARI

Siydik chisarish yo'lining hammasi buyrak jomlaridan tortib to uretragacha oraliq hujayrali epiteliy bilan qoplangan, bu epiteliy o'smalar o'sib chiqadigan manba bo'lib qolishi mumkin. Qovuq o'smalari ko'proq uchraydi. Gistologik tuzilishiga ko'ra, oraliq hujayrali papilloma, yassi hujayrali papilloma, yassi hujayra metaplaziyasi hamda bez metaplaziyasi bilan o'tayotgan oraliq hujayrali rak va yassi hujayrali rak tafovut qilinadi.

Papillomalar 0,2-1,0 sm kattalikda, odatda yakka bo'ladi, nozik fibrovaskulyar to'qimadan tuzilgan oyoqchasi bor, usti tabaqalashgan ko'p qavatli oraliq hujayrali epiteliy bilan qoplangan.

Bunday papillomalar tabiatan xavfsiz bo'lib, invaziya va residentlari uchramaydi. Birmuncha katta (3-4 sm gacha boradigan) papillomalar tabiatan xavfli bo'ladi. Qovuqda xavfsiz papillomalar kam uchraydi.

Oraliq hujayrali rak papilloma ko'rinishida o'sib borishi yoki qovuq devorining ichkarisiga tarqalishi mumkin. Bunday o'smalar turli darajada tabaqalashgan bo'ladi. Sezilarli atipiya va aplaziya bilan o'tayotgan papillyar raklar tabiatan ancha xavfli bo'lib hisoblanadi. Ular shilliq parda ostiga va muskul qavatiga tez o'tib boradi (invaziya). Endofit tarzda o'sgan karsinoma yassi hujayrali rak tuzilishiga ega bo'ladi. Ko'pincha yara bo'lib ketadi, infiltrativ tarzda o'sib, regional limfa tugunlari va boshqa organlarga metastazlar beradi. Kasallarda papillyar va yassi hujayrali rak bilan bir qatorda in situ rak bo'lishi ham mumkin.

Klinik o'tishi. Ko'p uchraydigan belgilaridan biri og'riqsiz gematuriyadir. Bu kasallik erkaklarda, xususan o'z kasbiga ko'ra beta-naftilamin ta'siriga uchrab turadigan kishilarda ko'proq uchraydi. Chekish, surunkali sistit, uzoq muddat siklofosamid ichib yurish ham bu kasallik paydo bo'lish xavfini soladigan omillardandir. Xavfsiz papillomalarni aytmaganda qovuq o'smalarining hammasi resedivlar beradi va uretra obstruksiyasiga sabab bo'lib, siydik to'tilib qolishidek yomon asorat paydo bo'lishiga olib boradi. Gidronefroz boshlanishi ham mumkin.

NAFAS ORGANLARI KASALLIKLARI

RINIT

BURUN BO'SHIG' I O'SMALARI

LARINGIT

HIQILDOQ O'SMALARI VA

O'SMASIMON TUZILMALARI

O'PKA TOMIRLARI PATOLOGIYASI

o'pka arteriyasi va tarmoqlari emboliyasi

o'pka gipertenziyasi

CHAQALOQLARNING RESPIRATOR

DISTRESS SINDROMI

O'PKA ATELEKTAZLARI

GO'DAKLARNING TO'SATDAN O'LIB

QOLISHI SINDROMI

O'PKANING SURUNKALI OBSTRUKTIV

KASALLIKLARI

Surunkali bronxit

o'pka emfizemasi

Bronxial astma

Bronxoektaziya

RESTRIKTIV O'PKA

KASALLIKLARI

Kattalarda uchraydigan o'tkir

respirator distress sindrom

Idiopatik o'pka fibrozi

O'PKANING INFEKTSION

KASALLIKLARI

Krupoz pnevmoniya

Bronxopnevmoniya

Pnevmosistali pnevmoniya

Virusli va mikoplazmali

pnevmoniyalar

o'pka absessi

O'PKA O'SMALARI

Bronxogen rak

Bronxlar karsinoidi

PLEVRITLAR

Nafas organlari kasalliklari juda har xil bo'lishlari bilan ajralib turadiki, bu kasallik jarayonning qacda joylashganligini, etiologik omillarning turli-tumanligi, bemorlarning yoshiga aloqador xususiyatlari, organizm immun sistemasi holatiga bog'liq. Kasallik jarayonining qacda joylashganligiga qarab: 1) yuqori nafas yo'llari kasalliklari (burun va burun oldi bo'shlig'i, halqum); 2) pastki nafas yo'llari kasalliklari (hiqildoq, traxeya, bronxlar, o'pka) tafovut qilinadi.

Nafas organlarida yallig'lanish jarayonlari, distrofik immunopatologik jarayonlar, o'smalar bo'lishi mumkin. Rivojlanish nuqsonlari, anomaliyalari, qon aylanishi izdan chiqqan hollar ham kuzatiladi.

O'pkaga o'tgan havo bilan qon o'rtasida bo'ladigan gazlar almashinuvini ta'minlab beruvchi nafas organlari kasalliklari orasida bronx-o'pka sistemasining kasalliklari muhim ahamiyatga ega. Bronx-o'pka sistemasida ro'y beradigan jarayonlar juda har xil. Ular rivojlanish nuqsonlariga o'pkada qon aylanish izdan chiqqanicha, tabiatan spesifik va nospesifik yallig'lanish jarayonlari borligiga bog'liq bo'lishi mumkin.

O'pkadagi obstruktiv va o'sma kasalliklari kattagina o'rin egallaydi. hattoki yurak dekompensasiya mahalida kichik qon aylanish doirasida qon dimlanib qolishi ham o'pka parenximasini zararlantiradi.

RINIT

Rinit - burun shilliq pardasining yallig'lanishi bo'lib, yuqori nafas yo'llarida eng ko'p uchraydigan kasalliklar jumlasiga kiradi. Bu infeksiyon va tabiatan infeksiyaga aloqadormas, o'tkir va surunkali bo'lishi mumkin.

O'tkir rinit kataral yallig'lanish bilan ta'riflanadi. Endigina boshlanib kelayotgan davrda rinoskopiya o'tkaziladigan bo'lsa, burun shilliq pardasining qonga to'lib (giperemiya), shishib turgani aniqlanadi. Mikroskop bilan tekshirib ko'rilganida epiteliyning qisman ko'chib to'shigani va vorsinkalarning yo'qolib ketgani topiladi. Yallig'lanish jarayoni zo'rayib borgani sayin shish kuchayib, burundan seroz-shilimshiq, shilimshiq yiringli suyuqlik kela boshlaydi, ayniqsa bezlar va tomirlar atrofida juda seziladigan dumaloq hujayrali yallig'lanish infiltrati paydo bo'ladi. Infeksiya tufayli boshlangan rinitlarda o'ziga xos, ya'ni spesifik belgilari kuzatiladi. Chunonchi, grippez rinitda burundan qon kelib, qattiq bosh og'rig'i paydo bo'lishi mumkin. Tomirlar in'eksiyasi yaqqol ko'zga tashlanib turadi, qon quyilishi harakterlidir. Difteritik rinitda burun shilliq pardasi fibrinoz karash bilan qoplanib, qon aralash yiring kelib turishi mumkin.

Surunkali rinit Burun shilliq pardasida hadeganda barham topavermaydigan distrofik o'zgarishlar boshlanishi bilan ajralib turadi. Surunkali rinitni uchta klinik-anatomik xili tafovut qilinadi: Surunkali kataral rinit, Surunkali atrofik rinit va Surunkali gipertrofik rinit.

Surunkali kataral rinit burun shilliq pardasi epiteliysining ko'proq darajada metaplaziya va giperplaziyaga uchrashi bilan ta'riflanadi. Kiprikli epiteliy kubsimon, ba'zida esa muguzlanuvchi epiteliyga aylanadi. Shilimshiq bezlarning ham soni ko'payib, ularda shilimshiq gipersekresiyasi boshlanadi. Bezlarning chiqarish yo'llari kengayib ketadi. Burundan seroz, shilimshiq, shilimshiq-yiringli suyuqlik kelib turishi mumkin.

Surunkali atrofik rinit burun shilliq pardasi atrofiyasi bilan, gohida esa burun chig'anoqlari suyak skeleti atrofiyasi bilan ta'riflanadi. Ayni vaqtda burun shilliq pardasi yupqalashib, burun chig'anoqlarining tomirlari, g'orsimon venoz chigallari puchchayib qoladi, shilimshiq bezlar atrofiyaga uchraydi. Kiprikli epiteliy yassi epiteliyga aylanadi. Klinik jihatdan olganda surunkali atrofik rinit burunning qurib, bitib turishi, hidlarni sezmay qolishi bilan ifodalanadi.

Surunkali gipertrofik rinit burun shilliq pardasi va bezlardagi to'qima epiteliysi elementlarining o'sib ketishi bilan ajralib turadi. Epiteliy yumshab qoladi, ba'zi joylarda kiprikli epiteliy yo'qolib ketadi. Burun chig'anoqlarining gipertrofiyasi ayniqsa sezilarli bo'ladi, chig'anoqlarning yuzasi silliq, g'adir-budir, so'rg'ichli bo'lishi mumkin. Surunkali kataral rinitdan farq qilib, burun doimo bitib turgan holda bo'ladi va undan bir talay suyuqlik kelib turadi.

Vazomotor rinit vazomotorlar funksiyasining buzilishiga bog'liq bo'lib, bunda burun shilliq pardasidagi nerv oxirlarining salgina bo'lsa-da ta'sirlanishi, Burunning birdan bitib undan bir talay suv-shilimshiqli suyuqlik kelishi, aksa urishi bilan ifodalanadigan zo'r reaksiya boshlanishita olib keladi. Burun shilliq pardasi yo'g'onlashib, epiteliysi ko'p qavatli yassi epiteliyga aylanadi (metaplaziya). Shilimshiqqa boy qadahsimon hujayralarning mo'l-ko'l bo'lishi harakterlidir. Stroma shishib, tolalari ajralib turadi, ko'pincha kollagenlashadi. Allergik rinit uchun shilliq pardaning sezilarli darajada shishib turishi harakterlidir.

Burunning qo'shimcha sinuslaridagi yallig'lanish kasalliklari natijasida **poliplar** paydo bo'lishi mumkin. Poliplar kulrang, ba'zan sarg'ish-qizil tusda, liqildoqsimon konsistensiyada bo'lib, yuzasi ko'zga silliq ko'rinadi. Ularning katta-kichikligi va soni har xil bo'ladi.

BURUN BO'SHLIG' I O'SMALARI

Bu o'smalar kelib chiqishi jihatidan har xil. Aksari tabiatan epitelial, goho mezenximal o'smalar bo'ladi. Xavfsiz o'smalardan papillomalar, adenomalar, fibromalar, gemengiomas, xondromalar, osteomas uchraydi. Xavfli o'smalar jumlasidan rak (yassi hujayrali rak sarkoma, melanoma kuzatiladi-ki, ular o'zining tuzilishi jihatidan boshqa joylarda uchraydigan shunday o'smalardan farq qilmaydi.

LARINGIT

Laringit - halqumning yallig'lanishi - ancha ko'p tarqalgan kasallik bo'lib, sabablari har xil. Ko'pchilik hollarda viruslar, jumladan A, V gripp virusi, adenovirus va boshqa respirator viruslar etiologik omil bo'lib hisoblanadi. Bolalarda respirator virus, shuningdek A va V gripp virusi odatda hiqildoq, traxeya va bronxlarni birgalikda zararlab, laringotraxeobronxitga sabab bo'ladi.

Morfologik jihatdan olganda hiqildoqqa shish kelib, unda mononuklearlardan iborat infiltrasiya paydo bo'ladi. Yuqori nafas yo'llarida virus infeksiyasi saqlanib qolgan mahalda unga bakterial, ayniqsa stafilokokk streptokokk infeksiyasi ham qc'shiladi. Ana shunday ikkilamchi bakterial infeksiya qo'shilganida shilimshiq eksudat yiringli eksudatga aylanadi. Bunda erroziyalar ham paydo bo'lishi mumkin.

Klinika amaliyotida laringitning ikki turi - *silga aloqador va difteritik laringit* hammadan katta ahamiyatga ega. *Silga aloqador laringit* eksudativ yoki proliferativ jarayon ko'rinishida o'tib, miliar do'mboqchalar ham paydo bo'lishi mumkin. *Difteritik laringit*, shilliq pardada yuza nekrozlar boshlanib, fibrinoz eksudat paydo bo'lishi bilan ta'riflanadi.

HIQILDOQ O'SMALARI VA O'SMASIMON TUZILMALARI

Kelib chiqadigan manbasiga ko'ra har xil. Hiqildoqda ko'proq poliplar, papillomalar va yassi hujayrali rak uchraydi.

Hiqildoq poliplari diametri 0,5 sm dan kamroq bo'ladigan yarim sferik tuzilmalar bo'lib, asosan chin ovoz boylamlari sohasidan joy oladi. Mikroskopik jihatdan olganda ular odatdagi ko'p qavatli epiteliy bilan qoplangan, fibroz to'qimadan iborat. Polip ikkinchi ovoz boylamidan shikastlanadigan bo'lsa, uning yuzasi yara bo'lib ketishi mumkin. Poliplar odatda tamaki chekadigan kashandalar yoki ashulachilarda kuzatiladi ("ashulachilar tugunchalari"), bu narsa polioplarning paydo bo'lishida to'qinalar ta'sirlanishining ahamiyati borligini ko'rsatadi. Polip stromasida (fibroz to'qimasida) mononuklear leykositlar uchraydi, tomirlar kengayib, qonga to'lib turadiki, bu polipning tabiatan yallig'lanishiga aloqador ekanligini ko'rsatadi.

Hiqildoq papillomasi xavfsiz o'smalar jumlasiga kiradi va chin ovoz boylamlarining qoplagich epiteliysidan paydo bo'ladi. Papillomalarning ikki turi tafovut qilinadi: *qattiq va yumshoq papillomalar*. *Yumshoq xili* xuddi malina mevasiga o'xshab ketadigan to'q qizil rangli tuzilmadir. *Qattiq papilloma* odatda mayda do'mboqchali kulrang-oqish tusli bo'ladi. Papilloma diametri ahyon-ahyonda 1 sm dan katta keladi. Mikroskop bilan tekshirib ko'rilganda papilloma ko'p qavatli yassi epiteliy bilan qoplangan bir talay barmoqsimon ingichka o'simalardan iborat bo'ladi. Ularning o'rtasida biriktiruvchi to'qima stromasi ko'zga tashlanadi. Epiteliy hujayralari odatdagi tuzilishga ega bo'lib, ularda anaplaziya belgilari ko'rilmaydi.

Papilloma travmatik shikastga uchraganda yorilishi va epiteliysi keyinchalik regeneratsiyaga uchrashi mumkin. Bunday hollarda papilloma yassi hujayrali rakka o'xshab ko'zga tashlanishi mumkin. Katta yoshli odamlarda papilloma odatda bitta, bolalarda esa ko'p sonli bo'ladi va ko'p qavatli yassi epiteliysining ancha zo'r berib o'sib borishi bilan ajralib turadi. Bunday holda papilloma tabiatan virusga aloqador deb hisoblanadi. Shu xildagi papillomalar hech qachon malignizatsiyalanmaydi va o'smirlik davrida ko'pincha regressiyaga uchraydi.

Hiqildoq raki ancha kam, asosan chekadigan 40-60 yashar erkaklarda uchraydi. Hiqildoq raki etiologiyasida hiqildoq shilliq pardasini mudom ta'sirlab turadigan ekzogen omillar, masalan, tamaki tutuni, asbest changi muhim ahamiyatga ega. Shu munosabat bilan hiqildoq raki aksari surunkali laringit, keratoz, leykoplakiyalar bo'lgan mahalda boshlanadi. Rak hiqildoqning har qanday qismida ham paydo bo'lishi mumkin, lekin aksari hiqildoqning boylam ustidagi bo'limida, goho hiqildoq ovoz boylamlari sohasida paydo bo'ladi va bir qadar sekin o'sib borishi kamdan-kam va kechki muddatlarda metastaz berishlari bilan ajralib turadi.

Hiqildoq rakining gistologik tuzilishi har xil bo'ladi. 95 foiz hollarda u yassi hujayrali (muguzlanadigan va muguzlanmaydigan) rakdir. Goho adenokarsinoma kuzatiladi. Hiqildoq raki oldiniga rivojlanib boradi, keyin esa zo'rayib, ko'pincha yaralanib ketadigan kulrangnoma-sadafsimon pilakcha ko'rinishiga kiradi. Hiqildoq o'smasi juda har xil darajada anaplaziyaga uchraydi.

Qay tariqa o'sib borishiga qarab hiqildoq rakining uchta asosiy turi tafovut qilinadi: ekzofit (yoki papillyar), endofit (yoki infiltrativ-yarali) va aralash rak hiqildoq rakining eng barvaqt ma'lum beradigan klinik simptomi ovozning xirillab qolishidir, o'sma kattalashib borgan sayin ovoz tobora ko'proq xirillayveradi va yo'qolib ham qolaveradi (afeniya). Og'riq, disfagiya bo'lishi mumkin, qon aralash balg'am tashlab yo'talishi, qon ketishi ham harakterlidir. Rakning yara bo'lib ketgan joyiga ko'pincha infektsiya ham o'tadi. Vaqtda nur bilan davo qilinadigan bo'lsa, bu kasallikning oqibati nisbatan xayrli. Kasalliklarni o'limga olib boradigan sabab nafas yo'llari distal bo'limlarining infektsiyasi, hayot uchun muhim organlarda paydo bo'lgan metastazlar, kaxeksiyadir.

Nazofaringeal karsinoma kam uchraydigan o'smalardan bo'lib, Epshteyn-Barr virusi tufayli boshlanadi deb hisoblanadi. Bu o'smaning *uchta gistologik xili* tasvirlangan: *yassi hujayrali muguzlanuvchi rak yassi hujayrali muguzlanmaydigan rak va tabaqalashmagan rak* shulardan so'nggisining genezi Epshteyn-Barr virusiga ko'proq bog'liq. Mikroskop bilan tekshirib ko'rilganda bu o'sma aniq chegaralari bo'lmagan yirik yadroli, yirik epiteliyal hujayralardan iborat bo'lib chiqadi, o'smada talaygina limfotsitlar ham topiladi. Shuning uchun bu o'smani *limfoepitelioma* ham deyiladi.

O'PKA TOMIRLARI PATOLOGIYASI

O'PKA ARTERIYASI VA TARMOQLARINING EMBOLIYASI

O'pka arteriyasi va tarmoqlarining emboliyasi juda ko'p hollarda odamning to'satdan o'lib qolishiga sabab bo'ladi. Ayni vaqtda oyoq chuqur venalarining trombozida o'pka arteriyasining asosiy tarmog'i hammadan ko'ra ko'proq okklyuziyaga uchraydi (tromboemboliya). Emboliyaning qanday oqibatlarga olib borishi emboliyaning katta-kichikligiga, tiqilib qolgan tomirlarning diametriga, umumiy qon aylanish bilan o'pkada qon aylanish holatiga bog'liqdir.

Yirik embollar odamda o'pka arteriyasi bilan bosh tarmog'i yoki bifurkasiyasi tiqilib qolishiga sabab bo'ladi. Bunda gipoksiya yoki yurak o'ng bo'lmasining birdan kengayib ketishi (o'tkir cor pulmonum) tufayli odam to'satdan o'lib qoladi, shu bilan birga pulmonokoranar refleks natijasida ham. Bunday hollarda o'pkada qanday bo'lmasin biror xildagi struktura o'zgarishlarini topib bo'lmaydi.

Bir muncha mayda embollar periferik o'pka arteriyalari yo'lga tiqilib qoladi. Qon aylanishi izdan chiqmagan bo'lsa, o'pka bronxial arteriyalardan qon bilan ta'minlanib turadi, shu narsa o'pka parenximasini tirik holda saqlab qoladi. Yurak tomirlar sistemasi yetishmovchiligi sharoitlarida o'pka arteriyasi tarmoqlarining tiqilib qolishi (okklyuziyasi) o'pka infarktga olib boradi. O'pka infarkti shuning uchun ham yurak yetishmovchiligi bo'lgan keksa odamlarda ko'proq kuzatiladi. Tabiatan gemorragik tusda bo'ladigan o'pka infarktida ishemik nekroz alveolalar devorlari, bronxiolalar va mayda tomirlarga tarqaladi, holbuki qon quyilgan mahalda o'pkaning tuzilishi saqlanib qoladi. Bundan tashqari, qon quyilgan joylar infarktdan farq qilib, periferiya bo'ylab joylashishi shart emas. Infektsiyalangan embol mahallada septik infarkt boshlanib, o'pka absessiga aylanib ketadi.

O'pka arteriyasi va tarmoqlari emboliyasining *klirik ko'rinishlari* har xil massiv o'pka emboliyasida (o'pka besh bo'lagidan to'rttasining tomirlari tiqilib qolganida) odam to'satdan o'ladi. o'pka bo'laklarining yirik arteriyalari tiqilib qolganida birdan og'riq turib, odamda hansirash boshlanadi va u hushidan ham ketib qoladi. Bunday sindrom miokard infarkt uchun ham karakterlidir, shu munosabat bilan o'pka angioagrafiyasi yordamida differensial diagnostika o'tkazilishi zarur bo'ladi. Yoshi 50 dan oshgan kasallar ko'pincha o'lib qoladi.

Embol parchalarga ajralib ketgan mahallarda (embol fragmentasiyasida) embol qismlari periferik tomonga surilib borib, kichikroq infarktlarga sabab bo'lishi mumkin. Kasalga fibrinolitik vositalar yuborilganda embol bir necha soat yoki kunlar davomida lizisga uchrashi mumkin. Fibrinoliz oxiriga yetmay chala qolsa, embollar uyushib, intimada fibroz pilakchalar hosil bo'ladi. Mayda embollar qanday bo'lmasin biror xildagi simptomatikaga olib bormasligi mumkin. Yoki ko'krak qafasida og'riq turib, yo'tal tutadi, o'pkaga qon quyilishi tufayli gemoftiz boshlanadi. O'pka infarkti boshlanganida ko'krak qafasida og'riq turib, yo'tal, plevral og'riqlar, gemoftiz bo'lishi karakterlidir, hansirash ham mumkin.

Kasallik klinikasi embollar soniga, yurak-tomirlar sistemasi ahvoriga ham bog'liq. Ko'p sonli embollar o'pka gipertenziyasiga va surunkali shakldagi cor pulmonum ga sabab bo'lishi mumkin.

O'PKA GIPERTENZIYASI

O'pka gipertenziyasi, ya'ni qon aylanish doirasida qon bosimining ko'tarilib ketishi birlamchi va ikkilamchi bo'lishi mumkin. Birlamchisining etiologiyasi noma'lum, ikkilamchisi, turli patologik jarayonlar tufayli boshlanadi. O'pka gipertenziyasi o'pka tomirlar skleroziga sabab bo'ladi.

O'pka tomirlari sklerozi ham birlamchi va ikkilamchi sklerozga bo'linadi. O'pka tomirlarining ikkilamchi sklerozi qon bosimiga qarshilik kuchayganida yoki kichik qon aylanish doirasida aylanib yurgan qon hajmi

ko'payib ketganda kuzatiladi. Qon oqimiga qarshilik kuchayganida o'pka tomirlarida boshlanadigan ikkilamchi skleroz quyidagi hollarda ko'riladi: 1) o'pkada ko'p sonli embollar bo'lganida; 2) o'pkaning ko'p qismi rezeksiya qilinganida; 3) mitral stenozida; 4) o'pkaning vena-okklyuzion kasalligida; 5) arteriyalar torayib qolganida (sklerodermiya, Vegener granulyomatozida); 6) surunkali gipoksiya va vazokonstriksiyada (o'pkada surunkali obstruktiv jarayonlari, surunkali interstisial pnevmoniya, pnevmokonioz bo'lganida).

Aylanib yurgan qon hajmi ko'payib ketganiga aloqador ikkilamchi skleroz tug'ma yurak nuqsonlari mahalida bo'lmalar orasidagi to'siq nuqsoni, qorinchalar orasidagi to'siq nuqsoni bo'lganida, Fallo tetradasi, yirik tomirlar transpozitsiyasida kuzatiladi.

O'pka tomirlari birlamchi sklerozining sabablari quyidagilardir:

-tomirlarni toraytiradigan neyrogumoral ta'sirlariga o'pka tomirlarining odatdan tashqari reaksiya ko'rsatishi;

-tomirlar devorida boshlangan ba'zi immunopatologik jarayonlar shakllari;

- tomirlarning mudom torayib turishiga sabab bo'ladigan moddalar ta'siri;

- aftidan, prostaglandinlar ishlanib chiqayotgani munosabati bilan uzoq davom etgan vazokonstriksiyasi natijasida endotelining zararlanishi.

Kichik qon aylanish doirasida xoh birlamchi, xoh ikkilamchi gipertenziya yuzaga kelganda o'pkaning butun tomirlar tarmog'i, hattoki kapillyarlar ham jarayonga qo'shilib ketadi. Lekin har xil kalibrdagi tomirlarda ro'y beradigan struktura o'zgarishlari tabiatan har xil bo'ladi. O'pkaning asosiy arteriyasi va uning yirik tarmoqlarida xuddi katta qon aylanish doirasi arteriyalarida bo'lganidek ateroskleroz yuzaga keladi. O'rtacha arteriyalarda intima qalinlashib, silliq muskul hujayralari gipertrofiyalanadi. Mayda arteriyalar va arteriolalarda bir muncha sezilarli struktura o'zgarishlari ro'y beradi: intimaning qalinlashuvi, tomir o'rtasidagi pardasining qalinlashuvi, ichki va tashqi elastik membranalar reduplikatsiyasi shular jumlasidandir. Bu tomirlar devorining qalinlashib qolishi ularning yo'li torayib qolishiga olib keladi. Tomirlar devorining qay darajada alteratsiyaga uchrashi o'pka arteriyalaridagi bosim miqdoriga bog'liqdir.

O'pka tomirlarining ikkilamchi sklerozi har qanday yoshda boshlanishi mumkin. holbuki, birlamchi skleroz yosh odamlarda, aksari ayollarda boshlanadi. o'pka tomirlari ikkilamchi sklerozi *klinik ko'rinishlari* shu sklerozga olib kelgan patologik jarayonning turiga bog'liqdir (yurak yoki o'pka kasalliklari, surunkali bronxit, birlamchi emfizema, pnevmokoniozlar, bronxoektaziyalarga). O'pka tomirlarining birlamchi sklerozi uchun odamning salga charchab qoladigan bo'lishi, hushdan ketib turishi, hansirashi harakterlidir, goho ko'krak qafasida ham bo'ladi. Aksari nafas yetishmovchiligi, sianoz boshlanadi.

Kasallarni o'limga olib boradigan sabab cor pulmonum boshlanishi munosabati bilan o'ng yurak yetishmasligidir.

CHAQALOQLARDA UCHRAYDIGAN RESPIRATOR DISTRESS-SINDROM

Chaqaloqlarda nafas yetishmay qolishining sabablari har xil, bular quyidagilardan iborat bo'lishi mumkin: 1) homilador ayolning haddan tashqari harakatsiz tarzda hayot kechirgani; 2) tug'ruq mahalida kalla ichiga zarar yetgani; 3) qog'onoq suvlari yoki qon laxtalari aspirasiyasi tufayli nafas bo'g'ilishi, asfiksiya); 4) kindikning homila bo'yniga o'ralib qolishi natijasida ona qornida yuz beradigan homila gipoksiyasi; 5) o'pkaning rivojlanish nuqsonlari.

Biroq nafas yetishmovchiligining eng ko'p uchraydigan sababi respirator- distress sindromidir. Nafas yetishmovchiligi bola tug'ilgan zahoti ma'lum bo'ladigan boshqa turlardan farq qilib, respirator distress-sindromda o'tkir nafas yetishmovchiligiga xos belgilar, bola tug'ilganidan keyin bir necha minut yoki hatto soat o'tgach paydo bo'ladi. Nafas yetishmovchiligi zo'rayib boraveradi va zarur choralar ko'rilmaydigan bo'lsa, o'limga olib boradi.

Respirator distress-sindrom aksari oy-kuni yetmasdan, 2500 grammdan kam og'irlikda, ayniqsa 1000-1500 gramm og'irlikda tug'ilgan bolalarda ko'proq kuzatiladi. Respirator distress-sindrom xavfini tug'diradigan boshqa omillar jumlasiga onadagi diabet kasalligi, alveolalar epiteliysi tabaqalanishining kechikishi, tug'ruq faoliyati boshlanmasdan turib ona qornini yorib bolani olish (Keser kesish), prenatal asfiksiya kiradi. Respirator distress-sindrom o'g'il bolalarda ko'proq kuzatiladi.

Patologik anatomiyasi. O'pka havosiz bo'lib ko'zga tashlanadi, paypaslab ko'rilganida qattiq, og'ir, rangi qizil, ola-bo'la bo'ladi. Bola o'lgan zahoti murdasi yorib ko'riladigan bo'lsa, o'pkasi bir qadar g'ovakroq bo'ladi. Mikroskop bilan tekshirib ko'rilganida o'pkaning zararlangan joylarida atelektazlar va emfizemaga xos tarzda shishib ketgan respirator bronxiolalar va alveolalar topiladi. Kapilyarlarda qon dimlanib turib qolgan ko'zga tashlanadi. *Biroq, eng xarakterli morfologik belgi atelektaz bo' joylarda ham, o'pka shishib turgan joylarda ham gialin membranalar bo'lishidir.* Gialin membranalar ba'zi hollarda o'pka respirator yo'llarning devorlariga taqalib turgan halqalar yoki to'siq ko'rinishidagi yupqa eozinofil amorf massalar holida uchraydi. Boshqa hollarda ular alveolalar bo'shlig'ini to'ldirib turadi. Gialin membranalarda alveolyar epiteliyning nekrozga uchragan hujayralar va amnionga aloqador yakka-yakka tangachali hujayralar topiladi. O'pkaning respirator yo'llari eritrotsitlar aralashgan shish suyuqligi bilan to'lib turadi. Interstisiyga qon quyilgan bo'lishi ham mumkin.

Gialin membranalar hosil bo'lishida uch bosqich tafovut qilinadi. Alveolalar bo'shlig'i periferiyasi tarkibida fibrin bo'ladigan shish suyuqligining to'planib borishi shu membranalar hosil bo'lishining *birinchi bosqichidir*. *Ikkinchi bosqichida* ko'chib tushgan hujayralar aralashgan yumshoq donador yoki fibrillar eozinofil material hosil bo'lib, keyin u zichlashadi va gomogen holga kelib boradi. *Uchinchi bosqichida*, gialin membranalar atrofida bir talay makrofaglar ko'zga tashlanadi, gialin membranalar shu makrofaglar ta'sirida yemirilib, yo'qolib ketishi ham mumkin. Autopsiyada asfiksiya manzarasi ko'zga tashlanadi.

Hozir tasvirlab o'tilgan anatomik o'zgarishlar asosida ikkita asosiy omil yotadi: o'pka surfaktantining yetishmovchiligi va alveolalar epiteliysi o'tkazuvchanligining kuchaygani.

Surfaktant (o'pkada bo'ladigan yuza faol modda, yuza tortish kuchi omili, antiatelektatik omil) o'pka to'qimasining elastik va cho'ziluvchan bo'lishida muhim rol o'ynaydi. Chaqaloqda u nafas chiqarishda o'pkaning kollapsiga uchrashiga to'sqinlik qiladi. Nafas chiqarib, o'pka nafas yuzasi kichraygan mahalida surfaktant faol holga o'tadi va yuza tortish kuchini nihoyat darajada kamaytirib, alveolalarning yanada kuchayishiga to'sqinlik qiladi. Nafas olish mahalida surfaktant aksincha, faolligi kamayadi va yuza tortish kuchi ortishiga sharoit yaratadi.

Surfaktant yetishmasligida (bunday hodisa oy-kuni to'lmagan va yetilmagan homilada kuzatiladi) nafas chiqarish mahalida o'pkadan havo chiqib ketadi va bunda o'pka kuchaymaydi. Surfaktant nafas mahalida alveolalar barqaror bo'lishini ta'minlab, aerogematik to'siq orqali gazlarning diffuziyalanib o'tishida ishtirok etadi, alveolyar-kapillyarlar membranalari o'tkazuvchanligini tartibga soladi, alveolalar hujayralarni tashqi muhitning zararli omilidan saqlaydi, suyuqlik transsudasiyasiga to'sqinlik qiladi. Shu sababdan gialin membranalar paydo bo'lganda o'pkada gazlar almashinuvi buziladi.

Homilaning ona qornida rivojlanish davrida respirator parenxima fetal o'pka suyuqligi bilan to'lib turadi. Ikkinchi tipdagi pnevmotsitlar shu suyuqlikka surfaktant ajratib chiqaradi. Homila yetilib borgani sari o'pka suyuqligi amnion bo'shlig'iga o'tib ketadi. Surfaktant sintezi homilada rivojlanishning 22-24 haftasidan boshlanadi va 34-36 haftasida eng yuqori darajasiga yetadi. Shu narsa fetal suyuqlik bilan to'lib turgan o'pkaning havoli holiga kelishiga yordam beradi. Surfaktant yetishmaydigan bo'lsa, nafas chiqarish mahalida o'pka kollapsi kuzatiladi, shuning natijasida keyin nafas olish qiyinlashib qoladi. Tug'ruq mahalida homilaning tug'ruq yo'llaridan o'tib borishi homila ko'krak qafasi qisilishi munosabati bilan o'pkaning fetal suyuqlikdan xalos bo'lishiga yordam beradi va surfaktant sekresiyasini kuchaytiradi. Mana shuning uchun ham Keser kesish

operatsiyasi respirator distress-sindrom boshlanish xavfini soladigan omil bo'lib hisoblanadi.

Alveolyar epiteliysi o'tkazuvchanligining kuchayishi, alveolalarda oqsilga boyish suyuqligi to'planib borishiga, demak, gialin membranalar hosil bo'lishiga yo'l ochadi. Alveolyar epiteliysi o'tkazuvchanligining nima sababdan kuchayishi ma'lum emas. Epiteliyning yemirilishi yoki zarar yetkazuvchi fermentlari yoxud erkin radikallari bo'lgan oq qon tanachalari to'planib borishi munosabati bilan mediatorlar ajralib chiqishi ahamiyatga ega deb taxmin qilinadi.

Respirator distress-sindromdan chaqaloqlar o'limini kamaytirishning eng samarali usuli vaqtidan ilgari tug'ish hollarini oldini olishdir, chunki bunday hollarda o'pkaning surfaktantdan sintezlash xususiyati pasayib ketadi. Amnion suyuqligi surfaktanti konsentratsiyasiga qarab o'pka to'qimasining nechog'lik yetukligi to'g'risida fikr yuritish mumkin.

O'PKA ATELEKTAZLARI

O'pka atelektazi - bu o'pka, o'pka bo'lagi yoki segmentining patologik holatlari bo'lib, bunda ventilyasiya buzilishi tufayli alveolalar havosiz bo'lib, puchchayib qoladi. Atelektazlarning ikkita asosiy turi tafovut qilinadi: Chaqaloqlar o'pka atelektazlari (neonatal) va kattalarda kuzatiladigan atelektazlar (turmushda orttirilgan o'pka atelektazlari).

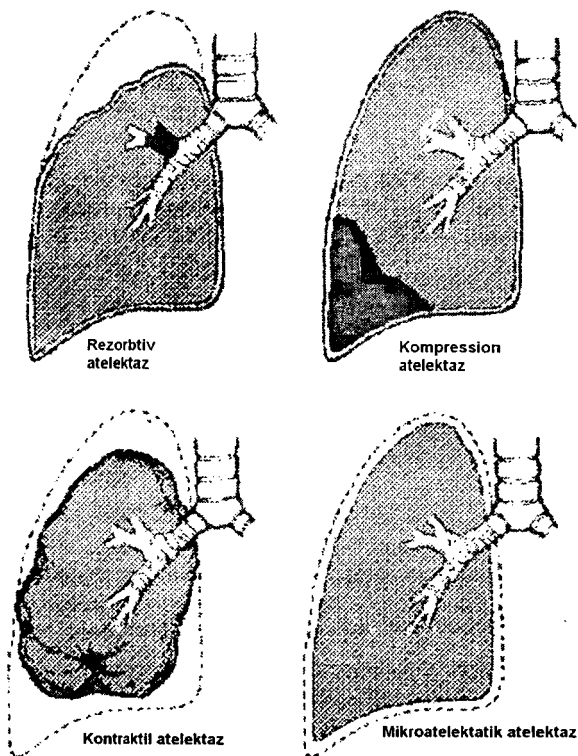
Neonatal atelektazlar - o'pkaning to'la-to'kis rostanmasligiga bog'liq bo'ladi. Bu atelektazlar sabablari va avj olib borish mexanizmlariga qarab *birlamchi va ikkilamchi xillarga* bo'linadi. Ma'lumki, o'pkaning atelektatik holati faqat ona qornida rivojlanish davrida bo'ladigan fiziologik holatdir. Bola tug'ilgandan keyin nafas harakatlari beka mu-ko'st yuzaga chiqadigan bo'lsa, o'pkasi yorilib rostanadi. Biroq, chala tug'ilgan bolalarda nafas markazining yetilmaganligi yoki intoksikasiya va ona organizmidagi qon aylanishning buzilishi munosabati bilan bu markaz qo'zg'aluvchanligi ayniganida nafas harakatlari izdan chiqadi, shuning natijasida o'pka yozilmay qoladi. Bunday hollarni *birlamchi o'pka atelektazi* deyiladi. Chaqaloqlar birlamchi atelektazi boshlanish xavfini soladigan omillar tug'ruq mahalida qorindagi homila gipoksiyasiga olib keladigan homiladorlik azoratlari, shuningdek kichik qon aylanish doirasidagi tomirlar sistemasining murtak holida qolib ketganidir.

Patologik anatomiyasi. Autopsiyada o'pka kollapsiga uchragan, kreptasiyalanmaydigan, rangi qizg'ish bo'ladi, konsistensiyasi jihatidan rezinaga o'xshaydi. O'pka bo'laklari suvga solinsa cho'kib ketadi, bu ularda havo yo'qligini ko'rsatadi. Chaqaloq o'pkasining alveolalari mikroskopik tuzilishi jihatidan hali ona qornida rivojlanib borayotgan homila o'pkasidan farq qilmaydi, alveolalarning bo'shlig'i juda kichiq ularning atrofidagi to'siqlar qalin, qat-qat bo'ladi. Alveola bo'shlig'ini qoplab turadigan epiteliy

kubsimon. Alveolalar bo'shlig'ida amniotik detrit aralashgan donador oqsil pretsipitati topiladi.

Ikkilamchi neonatal atelektaz surfaktant yetishmovchiligi, qog'onoq suvlari aspiratsiyasi, nafas yo'llarining tashqaridan bosilib qolishi munosabati bilan boshlanadigan respirator distress-sindrom mahalida kuzatiladi. Pnevmoniya asorati ham bo'lishi mumkin.

Turmushda orttirilgan atelektazlar ko'pincha katta yoshli odamlarda uchraydi va ishlab turgan o'pkada kollaps boshlanganiga bog'liq bo'ladi. Turmushda orttirilgan atelektazlar sabablari va avj olib borishi mexanizmiga qarab absorpsion, kompression, kontraktil va dog'dor (mayda o'choqli) atelektazlarga bo'linadi (35-rasm).



35-rasm. Katta yoshli odamlarda uchraydigan o'pka atelektazining turli xillari (Kumar V., 1992).

Absorbtsion atelektazlar, nafas yo'llari batamom obstruksiyaga uchragan mahalda yuzaga keladi, bunday obstruksiya o'pka parenximasining distal bo'limlariga havo o'tishiga to'sqinlik qiladi. Bunda shu vaqtgacha o'tib qolgan havo qonga absorblanadi, bu alveolalarning kollapsiga uchrashiga olib keladi. Nafas yo'llari obstruksiyasining darajasiga qarab butun o'pka, o'pkaning yaxlit bir bo'lagi yoki turli segmentlarida atelektaz boshlanishi mumkin. Atelektazga, ko'pincha bronxlarga shilimshiq tiqilib qolishi sabab bo'ladi, bunday hodisa asosan operatsiyadan keyingi davrda kuzatiladi. Bundan tashqari bronxial astma, bronxoektazlar, o'tkir va surunkali bronxitlarda, yot tanalar, qon laxtalari tiqilib qolgan mahallarda ham bronxlar yo'li shilimshiq tiqinlari bilan bekilib qoladi (qon laxtalarining tiqilib qolishi aksari bolalarda og'iz bo'shlig'ida qilingan operatsiyalardan keyin kuzatiladi). Nafas yo'llari bronxogen rak mahalida, kattalashib ketgan limfa tugunlari yoki tomirlar anevrizmasi bilan bosilib qolganida ham obstruksiyaga uchrashi mumkin.

Kompression atelektazlar plevra bo'shlig'ida suyuqliq qon yoki havo to'planib qolganiga bog'liq bo'ladi, bunday hodisa o'pkaning mexanik ravishda bosilib, kollaps boshlanishiga olib keladi. Kompression atelektazlar quyidagi hollarda kuzatiladi: 1) yurak yetishmovchiligi mahalida plevra bo'shliqlariga suyuqlik to'planib qolganida - gidrotoraks boshlanganida; 2) plevra bo'shlig'iga davo maqsadida havo yuborilganida yoki visseral plevra bilan va havo o'tib turadigan parenxima yorilib, plevra bo'shlig'iga havo kirganida yuzaga keladigan pnevmotoraks paytida; 3) diafragma holati o'zgarib, u yuqori ko'tarilganida assit tazyiq o'tkazadigan mahalda.

Kontraktil atelektazlar o'pka fibrozida yoki plevra bo'shliqlari bitib ketgan mahallarda yuzaga keladi, chunki bunday hodisalar o'pkaning yozilishiga to'sqinlik qilib, odatdagicha nafas olishga qarshilik ko'rsatadi.

O'choqli atelektazlar bronxiolalarga shilimshiq yoki eksudat tiqilib qolishi natijasida bir talay atelektaz o'choqlari paydo bo'lishi bilan ta'riflanadi.

Patologik anatomiyasi. Ancha yoyilgan kollaps yoki sezilarli pnevmotoraksda o'pka o'z ildiziga tomon qisilib keladi-da, plevra bo'shliqlarini bo'sh qoldiradi. O'pka kollapsida atelektaz o'pkaning butun parenximasiga, odatda, bir tekis yoyilmaydi. Absorbtsion kollapsda chetki tomonlarda havo o'tib turadigan joylar saqlanib qoladi. O'pka bir qadar shishadi ham. Gidrotoraks yoki diafragma ko'tarilib qolganiga aloqador kompression atelektazlar odatda ikki tomonlama (bilateral) bo'ladi va o'pka asosida ko'zga tashlanadi. O'pka parenximasini puchchayib, qizg'ish tusga kirgan, xuddi rezina singari elastik zich bo'ladi. O'pkaning qoplab turgan plevra bujmayib turadi. Mikroskop bilan tekshirib ko'rilganida alveolalarning tirqishsimon bo'lib qolgani ko'zga tashlanadi. Alveolalarning to'siqlari, ya'ni septalaridagi tomirlar kengayib, qonga to'lib turadi, chunki alveolalarda

odatda ularni to'ldirib turadigan havo bo'lmaydi. O'pkaning zararlanmay qolgan qismlarida emfizema ko'zga tashlanadi.

Turmushda orttirilgan atelektazlar o'tkir yoki surunkali bo'lishi mumkin. Nafas yo'llarining shilimshiq tiqinlari bilan bekilib qolishi (obstruksiyanishi) odatda birdan boshlanadi va nafasning to'satdan qiyinlashib qolishi bilan namoyon bo'ladi.

O'pka atelektazida ikkilamchi infeksiya qo'shilishi mumkin. Qanday bo'lmasin biror o'pka segmentida mudom saqlanib turadigan atelektaz bronxogen rakning belgisi bo'lishi ham mumkin.

GO'DAKLARNING TO'SATDAN O'LIB QOLISHI SINDROMI

To'satdan o'lish sindromi (beshikda, karavotchada o'lish) 7 kunlikdan to 1 yashargacha bo'lgan bolalarning ko'tilmaganda, birdan o'lib qolishi deb ta'riflanadi, autopsiya tekshiruvlari o'tkazilganiga qaramay, bunday o'limning sababini tushuntirib bo'lmaydi. Toshkent shahrida to'satdan o'lish sindromi 76,5 foiz hollarda 1-6 oylik bolalar orasida kuzatiladi. Ko'pincha o'g'il bolalarda uchraydi. Yilning sovuq faslida (noyabr, dekabr) oylarida bunday o'lim hollari ko'proq kuzatiladi.

To'satdan o'lish sindromi xavfini tug'diradigan va onaga aloqador bo'lgan omillar quyidagilardir: onaning 20 yashardan yoshroq bo'lishi, qonuniy nikoh yo'qligi, ijtimoiy-iqtisodiy darajaning pastligi, chekish, ko'p tuqqanlikdir. To'satdan o'lish sindromiga olib keluvchi sharoitlar jumlasiga bolaning chala tug'ilishi, tug'ilgan vaqtida tana vaznining kamligi, bolaning erkak jinsiga mansubligi kiradi.

To'satdan o'lish sindromida ko'riladigan *anatomik o'zgarishlar* uncha ko'p bo'lmaydi va har safar har xil bo'lib chiqadi, chunki go'daklarning to'satdan o'lib qolishiga olib keladigan sabablar har xil, o'lim hollarining taxminan 2/3 qismida arziyas darajadagi alterativ o'zgarishlar: 1) nafas va yurak ishi maromini idora etib boradigan tuzilmalarda (miya stvoli, karotid tanalar, vagusda); 2) gipoksiyaga sezgir to'qimalarda (bosh miya, o'pka, buyrak usti bezlarining miya qavatida) topiladi. Masalan, miya stvolida arziyas darajada glioz borligini, karotid tanalarning odatdan tashqari kichikligini yoki o'tkazuvchi sistemani qon bilan ta'minlaydigan yurak toj tomirlari shoxlarining zararlanganini ko'rish mumkin.

Biroq, mana shu o'zgarishlar ikkilamchi gipoksiyaning sababi bo'lishdan tashqari, uning oqibati bo'lishi ham mumkin. Yurak o'ng qorinchasi bilan mayda o'pka arteriyalari muskul qatlamining gipertrofiyalangani ham tasvirlangan, lekin bu o'zgarishlar alveolyar gipoksiya natijasida yoki o'pka tomirlari spazmi tufayli yuzaga kelishi ham mumkin. To'satdan o'lish sindromida nafas yo'llarining tiqilib qolganligi ham kuzatilishi mumkin. Masalan, bola qattiq uxlab yotganida tilining tiqilib

qolishi, shilimshiq ishlab chiqaruvchi bezlar giperplaziyasi mahalida shilimshiqning ko'payib ketishi shunga olib keladi.

To'satdan o'lish sindromi 1/3 hollarda kardiopulmonal sistemasiga bog'liq bo'lmay, infeksiyaga bog'liq bo'ladi. O'lim hollarining qish oylarida ko'proq uchrab turishi virusli respirator infeksiyaning ahamiyati borligini tasdiqlaydi. Yaqingina ichak infeksiyasining ahamiyati ham borligi aniqlandi, Clostridium botulinum go'daklarning to'satdan o'lib qolishiga sabab deb hisoblanadi. Bola juda o'rab-chirmab qo'yilganida uning haddan tashqari isib ketishi ham to'satdan o'lish xavfini kuchaytiradigan jiddiy omildir.

To'satdan o'lish sindromining etiologiyasi bilan patogenezini hanuzgacha noma'lum ekanligini ta'kidlab o'tish kerak

O'PKANING SURUNKALI OBSTRUKTIV KASALLIKLARI

Bir qancha o'pka kasalliklari o'pka funksiyasi izdan chiqib, nafas yo'llarining o'tkazuvchanligi buzilib, nafas chiqarishning qiyinlashib qolishi bilan ta'riflanadi. Shu o'pka kasalliklari orasida surunkali bronxit, ayniqsa bronxiolit, o'pka emfizemasi, bronxial astma, bronxoektazlar alohida o'rinda turadi va juda o'ziga xos anatomik o'zgarishlar ro'y berishiga olib keladi.

SURUNKALI BRONXIT

Surunkali bronxit - bu bronxlar devorining surunkali yallig'lanishi, bo'lib, odatda yirik bronxlarda yoki diametri kamida 2 mm keladigan mayda bronxlarda boshlanadi. Surunkali bronxitda bronxiolitning eng asosiy xususiyati shilimshiq gipersekresiyasidir.

Etiologiyasi va patogenezini. Surunkali bronxitning boshlanishida sigareta chekish, atmosfera havosining azot dioksidi, oltingugurt dioksidi, chang zarralari bilan ifloslanishi rol o'ynaydi. Bular to'g'ridan-to'g'ri yoki bilvosita yo'l bilan ta'sir o'tkazishi mumkin. Bilvosita yo'l bilan ta'sir o'tkazganida ular shilimshiq bezlariga neyrogumoral yo'l bilan kor qilib, shilimshiq gipersekresiyasi boshlanishiga sabab bo'ladi. Shilimshiq gipersekresiyasining asosida shilimshiq bezlarining giperplaziyaga uchrashi va nafas yo'llari hilpillovchi: epiteliysi hujayralarining aynib, qadaksimon hujayralarga aylanishi yotadi. Shilimshiq gipersekresiyasi mahalida shilimshiq tiqinlari yuzaga kelib, nafas yo'llariga, tiqilib qoladi. Mayda bronxlarda shilimshiq ularning butunlay tiqilib qolishiga olib kelishi mumkin, paydo bo'lib kelayotgan emfizema tufayli ular yanada ko'proq bekilib boradi. Surunkali bronxit paydo bo'lishida mikroob infeksiyasi va adenoviruslar kamroq rol o'ynaydi.

Patologik anatomiyasi. Yirik bronxlarning shilliq pardasi odatda qonga to'lib, kerkib turadi, rangi xiralashgan, ko'pincha shilimshiq qatlami bilan qoplangan bo'ladi. Mayda bronxlar va bronxiolalar shilimshiq bilan

to'lib turadi. Mikroskopik jihatdan olganda shilimshiq ishlab chiqaruvchi bezlar sonining ko'payib, ularning funksional faolligi kuchayib qolgani asosiy diagnostik mezon bo'lib hisoblanadi. Bunda bronxlar devori bilan submukoz ravishda joylashgan bezlar qavatining nisbati o'zgarib qoladi. Surunkali bronxit sezilarli tusga kirgan hollarda bu nisbat 1:2 dan ortiq bo'ladi. Shilimshiq ishlab chiqaruvchi bezlar giperplaziyasidan tashqari hilpillovchi epiteliyda qadahsimon hujayralarning ko'payib qo'lgani kuzatiladi. Ayni vaqtda epiteliy hujayralari kamayadi. Uzoq muddat davomida sigareta chekish va ko'pdan beri davom etib kelayotgan surunkali bronxitning eng xavfli oqibati hilpillovchi epiteliy boshlanib, uning ko'p qavatli yassi epiteliyga aylanib qolishi va epitelial hujayralarning displaziyaga uchrashidir. Bunday o'zgarishlar rak oldi o'zgarishlari deb qaraladi.

Bronxlarning shilliq pardasida tabiatan har xil bo'ladigan yallig'lanish infiltrati topiladi. Chunoschi, infeksiyalarga aloqador bronxitlarda neytrofil infiltrasiya kuzatiladi. Infeksiya bo'lmagan mahallarda infiltratlar asosan mononuklearlardan iborat bo'ladi. Allergik komponentli bronxitlarda infiltrat eozinofillardan tashkil topadi.

Surunkali bronxiolit hilpillovchi epiteliy hujayralarining metaplaziyaga uchrab, qadahsimon hujayralarga aylanib borishi bilan ta'riflanadi. Yallig'lanish va fibroz jarayonlarining birga qo'shilishi bronxiolalar yo'li torayib, butunlay bitib ketishiga olib keladi (*obliteratsiyalovchi fibroz bronxiolit*).

Klinik manzarasi. Kasallikning klinik ko'rinishlari nafas yo'llari obturatsiyasiga bog'liq. Yo'talib, ko'p balg'am tashlab turish xarakterlidir. Kasallikning boshlang'ich davrlarida o'pkaning ventillyasion funksiyasi bo'zilmaydi. Biroq, jarayon zo'rayib borgani sayin hansirash boshlanib, gipoksiya va giperkapniya yuzaga keladi-ki, bular qonning kislorod bilan yaxshi to'yinmay, sianoz boshlanishiga olib keladi. Shu bilan bir vaqtda surunkali gipoksiya o'pkada barham topmaydigan vazokonstriksiya yuzaga kelib, o'pka tu fayli yurak ishining buzilishga olib keladi (cor pulmonum). Sianoz bilan birgalikda o'ng yurak yetishmovchiligi boshlanib, badanda snishlar payao bo'lishi ham mumkin.

O'PKA EMFIZEMASI

O'pka emfizemasi o'pkada havo ko'payib qolishi bilan ta'riflanadigan patologik holat deb hisoblanadi. Emfizemaning ikkita asosiy shakli tafovut qilinadi: vezikulyar va interstisial emfizema.

INTERSTISIAL O'PKA EMFIZEMASI

Interstisial (oraliq) o'pka emfizemasi o'pkaning oraliq to'qimasida havo to'planib borishi bilan parenximatoz emfizemadan farq qiladi. U

jarayon septalarga havo o'tishidan boshlanadi. Shu septalar qavatlarga ajralganida havo o'pka darvozalarigacha yetib borib, ko'ks oralig'iga o'tadi. Bundako'krak qafasi bo'yin, tana teri osti kletchatkasiga ham havo o'tishi mumkin. Interstisial emfizemaning sababi emfizema mahalida alveolalarning yorilishidir. Odam nafasga havo olib, o'pka kengaygan mahalda havo oraliq to'qimaga o'tib qoladi-da, nafas chiqarilib, o'pka puchkaygan mahalda chiqib ketmasdan, balki interstisiyga kiradi. Interstisial emfizema ko'pchilik hollarda yo'tal to'satdan xuruj qilib qolganida, ko'kyo'tal mahalida yo'tal to'tganida yoki yot jism tiqilib qolganida boshlanadi. Kamroq hollarda bu emfizema qovurg'alar singanida, ko'krak qafasi jarohatlanganida ham boshlanishi mumkin.

VEZIKULYAR O'PKA EMFIZEMASI

Zamonaviy tushunchalarga muvofiq, *vezikulyar o'pka emfizemasi terminal bronxiolalardan distalroq tomonda joylashgan havo o'tkazuvchi o'pka tuzilmalarining keskin kengayib ketishi bilan ta'riflanadigan organik o'pka kasalligidir. Bu kasallik alveolalar o'rtasidagi to'siqlarning yemirilib borishi, ya'ni destruksiyaga uchrashi bilan birga davom etadi.*

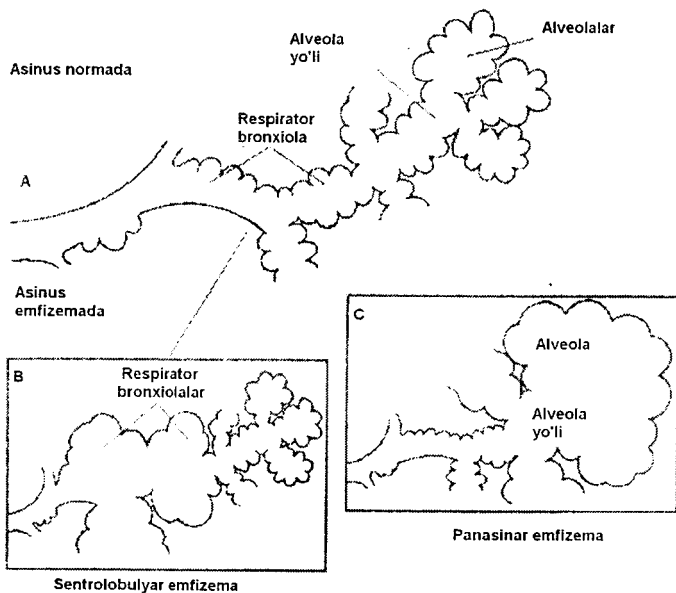
O'pkaning birdan shishib chiqishini vezikulyar emfizemadan farq qilish kerak. O'pka damlanib, birdan shishib qolgan mahalda o'pkaning respirator bo'limidagi havoli bo'shliqlar hajmi destruksiya alomatlari bo'lmagan alveolalar devorlarining cho'ziluvchan bo'lishi hisobiga kattalashadi.

Emfizemada kasallik jarayonining qaerdaligiga qarab emfizemaning to'rtta asosiy turi tafovut qilinadi: 1) sentroasinar (sentrolobulyar), 2) panasinar, 3) periasinar (paraseptal, subplevral), 4) irregulyar (perifokal, chandiq yonidagi) emfizema. Bu tasnif jarayonning o'pka respirator bo'limining strukturaviy-funksional birligi bo'lmish asinus doirasida joylashganini aks ettiradi. Asinus barcha tartibdagi respirator bronxiolalar, alveolyar yo'llar va alveolalardan iboratdir (36, A-rasm).

Sentrolobulyar (sentroasinar) emfizema kasallikning asinus markaziy qismi, ya'ni respirator bronxiolalarda avj olib borishi bilan ta'riflanadi (36, B-rasm). Shu bilan birga kasallikning ilk davrlarida asinusning distal bo'limlari intakt, ya'ni zararlanmagan holda qolaveradi. Jarayon zo'rayib borganida distal alveolalar kengayib, devorlari yemiriladi. Emfizemaning bu xili uchun o'pkaning yuqori bo'limlarida jarayon kuchliroq bo'lishi tipikdir. Sentrolobulyar emfizema ko'pincha erkaklarda, chekuvchi kishilarda, goho chekmaydigan odamlarda ham kuzatiladi.

Panasinar emfizemada asinusning hammasi zararlanib, alveolalar va alveola yo'llari birdek kattalashib qoladi (36, C-rasm). Bunda alveolalarning devorlari ham yemiriladi. Jarayon zo'raygan sayin tabiatan tarqoq, diffuz bo'lib boradi. Panasinar emfizemaning paydo bo'lishi alfa-1-antitripsin degan

ingibitor moddaning irsiy yetishmovchiligiga bog'liq deb hisoblanadi. Bu xildagi emfizema yoshi ulg'ayib qolgan yoshlarda ko'proq uchraydi.



36-rasm. Asinusning tuzilishi (sxemasi).

A — me'yor, V — o'pka markaziy bo'lagi emfizemasida, C - panasinar emfizemada (Cotran V., 1992).

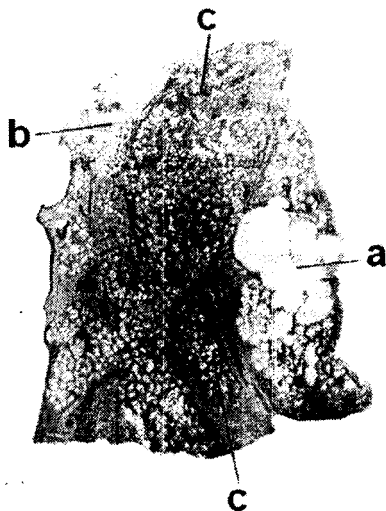
Periasinar (paraseptal yoki subplevral) emfizema asinuslarning to'siqlariga taqalib turgan periferik bo'limlari zararlanishi bilan ta'riflanadi. Jarayon subplevral sohada va o'pka bo'laklari orasidagi septalar bo'ylab joylashadi (37-rasm). Bunday emfizema tabiatan cheklangan bo'ladi va ayrim hollarni aytmaganda o'pka funksiyasini amalda o'zgartirmaydi. Emfizemaning bu xili ba'zan bevosita plevra tagida bullyoz pufaklar paydo bo'lishiga olib keladi, bunday pufaklar plevra bo'shlig'iga yorilib, yoshlarda pnevmotoraks boshlanishiga sabab bo'lishi mumkin.

Irregulyar (perifokal, chandiyyoni emfizemasi) emfizema, Bunday emfizemaning asinusga qanday daxldor ekanligini aniqlash qiyin, chunki u aksari asinuslar devoriga qo'shilib ketadigan chandiqlar atrofida boshlanadi. Tabiatan mahalliy bo'ladi va o'pkaning respirator funksiyasini izdan chiqarmaydi. Biroq, odatda sil, pnevmokonioz mahallarida o'pkada

ko'riladigan kattagina chandiqli jarayonlarda perifokal emfizema bir muncha tarqalib, nafas yetishmovchiligiga sabab bo'lishi mumkin.

Yuqorida bayon etilgan to'rt xil emfizemadan o'pkaning surunkali obstruktiv kasalligi asosida yotadigan sentrolobulyar emfizema bilan panasinar emfizema ko'proq uchraydi. Bu xildagi emfizemalar, ayniqsa sentrolobulyar emfizemaning boshlanishida bronxitlar va bronxiolitlar, Shuningdek sigareta chekish ahamiyatga egadir.

Emfizemaning kompensator, vikar va senil, ya'ni keksalikka aloqador xillari ham tafovut qilinadi. *Kompensator o'pka emfizemasi* qanday bo'lmasin biror o'pka qismi kollapsga (atelaktazga) uchrashi yoki olib tashlanishi natijasida alveolalarning kengayib qolishidir. Bunday o'pka shishib, hajmi kattalashib turadi, lekin alveolalarining devorlari zararlanmaydi. Bir qancha tadqiqotchilar bu jarayonni emfizema deb emas, balki o'pkaning kompensator shishuvi, kepchishi deb atash to'g'riroq bo'ladi deb hisoblaydi.



37-rasm. Ko'k yo'talda boshlangan subplevral emfizema (a).

Keksalikka aloqador o'pka emfizemasi o'pka hajmining juda sezilarli darajada kattalashib ketishi bilan ta'riflanadi, bunday hodisa keksa odamlarda kuzatiladi. O'pkaning shu tariqa bir tekis, ya'ni diffuz kepchishi ko'krak qafasi diametrining oldingi-orqa yo'nalishda kattalashib qolganining oqibatidir. Ko'krak qafasi kengayishi munosabati bilan o'pka hajmi kattalashib, plevra bo'shlig'ini to'ldirib turadi. Bunda alveolyar to'siqlarning destruksiyaga uchrashi kuzatilmaydi, shu munosabat bilan bu jarayonni

o'pkaning keksalikka aloqador kepchib kattalashuvidir deb qarash ma'qulroq bo'ladi.

Patogenezi. Emfizema paydo bo'lish mexanizmini tushuntirishga urinadigan ko'pgina nazariya va farazlar bor. Shulardan quyidagi omillarga: elastaza bilan antielastaza o'rtasidagi muvozanat buzilishi, alveolalar epiteliysining zararlanishi, biriktiruvchi to'qima sintezining susayishi (izdan chiqishi)ga asoslangan.

Elastaza va antielastaza fermentlari sistemasidagi muvozanatning buzilishi. Ma'lumki sog'lom odam qonida proteinazalar (elastaza, tripsin, kollagenaza) ingibitori bo'ladi, uni 14-xromosomadagi autosom gen kodlaydi. Irsiy sabablarga ko'ra alfa-1-antitripsin (antiproteinaza) stishmaganida emfizema (odatda panasinar) boshlanadi. Biroq irsiy sabablarga aloqador emfizema kamdan-kam uchraydi. Elastaza bilan antielastaza o'rtasidagi muvozanatning buzilishi ko'pchilik hollarda o'pkadagi elastaza faolligi kuchayib, antielastaza ta'siri susayib qolishiga bog'liq bo'ladi. Elastazaning manbai hali aniqlangan emas. Lekin havoning iflosligi, chekish, elastaza ishlab chiqaradigan neytrofillar faoliyatini ham, monositlar bilan makrofaglar faoliyatini ham kuchaytiradi. Darvoqe, chekadigan odamlar o'pkasida neytrofillar bilan makrofaglar, chekmaydigan odamlar o'pkasidagidan ko'ra ancha ko'p bo'ladi. Mana shu sistemadagi muvozanatning buzilishi proteazalar ta'siridan alveolalarning to'siqlari yemirilishiga va alveolalarning bir-biriga qo'shilib ancha katta emfizematoz bo'shliqlar hosil qilishi, o'pkaning nafasda ishtirok etadigan umumiy yuzasi kichrayib qolishiga olib kelishi mumkin. Shu narsa yanada muhimroq-ki, tamaki tutuni alfa-1-antiproteinazani tez inaktiv holga keltirib qo'yadi. Chunki uning tarkibida oksidantlar bo'ladi.

Muvozanat buzilishining sababi nima ekanligidan qat'i nazar chekadigan odamlarda elastin parchalanishidan hosil bo'ladigan mahsulotlar ko'proq miqdorda topiladi. Biroq, emfizema mahalida o'pkada elastin miqdori kamayib ketishini biokimyoviy yo'l bilan isbot etish hanuz mumkin emas. Buning sababi shuki, fizik-kimyoviy jihatdan anomal modda bo'lmish elastin juda tez orada qaytadan sintezlanib turadi.

Alveolalar epiteliysining zararlanishi alveolalarning destruksiya uchrashiga olib keladi, keyin elastin va aftidan, alveolalar to'sig'idagi biriktiruvchi to'qimaning boshqa tarkibiy qismlari yemirila boshlaydi. Tamaki (sigareta) tutuni tarkibida zaharli moddalar, jumladan alveolalar epiteliysini shikastlay oladigan erkin radikallar ko'p bo'ladi. Alveolalar epiteliysining butunligiga rahna yetib, elastin bilan kollagenning zararlana boshlashi emfizemada alveolalar zararlanishining, chamasi, dastlabki sababi bo'lishi mumkin. Emfizema boshlanishida *kollagen sintezining izdan chiqishi* ham ahamiyatga ega deb taxmin qilinadi.

Patologik anatomiyasi. Diffuz emfizemada o'pka shishib chiqqan, rangi o'chgan, kattalashgan bo'lib ko'zga tashlanadi va chetlari oldingi ko'ks oralg'ini bekiteb turadi. Mikroskop bilan tekshirilganda *emfizemaga harakterli asosiy o'zgarishlar quyidagilardir: asinuslarning keskin kengayib, alveolalar to'siqlarining yuqqalashgani va destruksiyaga uchrashi, respirator bronxiolalar septal kapillyarlarining bosilib, keyinchalik kapillyarlar tarmog'ining reduksiyalanib ketishi, ko'mir changini o'ziga olgan makrofaglarning ayniqsa mayda nafas yo'llari atrofida to'planib borishi, bronxiolit bo'lishi, bunda yallig'lanish jarayoni, ayniqsa, sentrolobulyar emfizemada terminal va respirator bronxiolalarga tarqalgan bo'ladi.*

Sentroasinar emfizemada odatda o'pkaning yuqori bo'limlari zararlanadi. O'pka parenximasining subplevral qismida emfizema ba'zan bo'lmaydi. Kasallik zo'raygan mahaldagina o'pka kattalashib, rangi oqarib turadi. Emfizema tabiatan o'choqli bo'ladi va asinusning markaziy qismida avj olib boradi. o'pka parenximi va traxeobronxial limfa tugunlarini ayniqsa, chekuvchi kishilarda qora qurum bosib ketadi (ko'mir pigmenti hisobiga bo'ladigan pigmentasiya deb shuni aytiladi).

Yengil darajadagi panasinap emfizema ayniqsa yoshi qaytib qolgan kishilarda o'pkaning pastki qismlarida boshlanadi va anatomik jihatdan olganda amalda ko'zga chalinmaydi. Biroq, panasinar emfizemaning ayniqsa, alfa-1-antiproteinaza yetishmasligiga aloqador bo'lgan sezilarli va tarqoq xillarida o'pka juda kattalashib, rangi oqarib turadi. Kesib ko'rilganida o'pka to'qimasi g'ovak bo'ladi. O'pkaning oldingi chetlari ko'ks oralg'i organlarini yopib turadi. Mikroskop bilan tekshirib ko'rilganida emfizemaning butun asinusga tarqalgani ko'zga tashlanadi.

Paraseptal, periasinar emfizema diametri 1 sm dan kattaroq keladigan havoli bo'shliqlar (pufaklar, bullalar) hosil bo'lishi bilan o'tadi va shunga ko'ra *bullyoz emfizema* deb atalishi mumkin. Bunday bo'shliqlar odatda to'g'ridan-to'g'ri plevra ostida, o'pka uchlari sohasida bo'ladi.

Irregulyar emfizema kamdan-kam hollarda o'pkaning kattalashib ketishi bilan birga davom etadi.

Klinik manzarasi. Emfizemaga xos o'zgarishlar arziyas darajada bo'lganida jarayon belgi bermay o'tib boradi. Zo'rayganida o'pkaning surunkali obstruktiv kasalligi boshlanadi, uning dastlabki alomati hansirashdir. Bemorlarning nafas olishi eshitilib turadi, nafas chiqarish o'zaygan bo'ladi. Emfizema bronxit bilan birga qo'shilganida kasallarda yo'tal paydo bo'ladi. Spirometriyada nafasga olinadigan rezerv havo hajmi kamayib, nafasdan chiqariladigan rezerv havo hajmi amalda butunlay yo'qolib ketganligi topiladi. Nafas yetishmovchiligi zo'rayib borsa, sianoz boshlanadi. Ko'pincha tana og'irligi kamayib boradi.

O'limga quyidagilar sabab bo'lishi mumkin: 1) tobora zo'rayib borib, miyaning zararlanishiga olib keladigan gipoksemiya; 2) respirator asidoz va koma; 3) o'pka infeksiyasi qo'shilishi; 4) o'ng yurak yetishmovchiligi (cor pulmonum); 5) pnevmotoraks va o'pkaning katta qismi kollapsiga uchragani munosabati bilan to'satdan boshlanadigan ikkilamchi gipoksemiya.

BRONXIAL ASTMA

Bronxial astma - paroksizmal ekspirator hansirash xuruylari qayta-qayta to'tib turishi bilan ta'riflanadigan og'ir kasallikdir. Bunday nafas qisib, hansirash boshlanishiga sabab turli ta'sirotlarga javoban bronxlarning keskir torcyishi, spazmidir. Bronxial astma xuruylari o'z-o'zidan yoki davo bilan to'xtab qolishi mumkin. Bir qancha hollarda kasallik xuruji o'zayib, status astmaticus-ga va o'limga olib borishi mumkin.

Bronxial astma bilan og'rish hollari turli mamlakatlarda turlicha. Chunonchi, eng ko'p kasallanish AQSH, Yaponiya, Boltiq bo'yi mamlakatlarida uchrasa, eng kam kasallanish Markaziy Osiyo, Sibirda ko'riladi. Bronxial astma ko'pincha 20-30 yashar odamlarda boshlanadi.

Etiologiyasi va patogenezini. Bronxial astmani keltirib chiqaradigan sabablariga qarab bu kasallikning ikkita asosiy qismi tafovut qilinadi: 1) ekzogen omillar sabab bo'ladigan omillar, *immun tabiatli bronxial astma*; 2) endogen yo'l bilan paydo bo'ladigan, *immunmas tabiatli bronxial astma*.

Immun tabiatli bronxial astma asosan bolalarda uchraydi, atopik bronxial astma deb hisoblanadi. U bir muncha yengilroq shaklda o'tadi va xuruylari yaxshi bartaraf etiladigan bo'ladi. Uning kelib chiqishida irsiy moyillikning ahamiyati bor.

Tabiatan ekzogen bo'lgan astmogen allergenlarga quyidagilar kiradi: 1) atmosfera havosida osig'liq holda bo'ladigan, kattaligi 10 mkm gacha boradigan zarralardan iborat ingalyasion allergenlar, ro'zg'orda uchraydigan chang, o'simlik changlari, patogenmas zamburug'larning sporalari, ishlab chiqarishda uchraydigan chang (paxta, un, tamaki changi); 2) ingalyatsion allergenlar ko'rinishidagi dori moddalar; 3) kimyoviy allergenlar (plastmassa, zaharli kimyoviy moddalar); 4) oziq-ovqat mahsulotlari (sut, tuxum, g'alla donlari, baliq, shokolad) va bochqalaridir.

Immun tabiatli bronxial astma har qanday yoshda paydo bo'lishi mumkin. U ancha og'ir o'tadi va status astmaticus rivojlanishiga sabab bo'ladi. Kasallikning bu xilida nerv reseptorlarining odatdagi allergen ta'sirotlariga nisbatan sezuvchanligi kuchayib, qo'zg'aluvchanligi ortadi. Shu munosabat bilan sovuq havo, antigenmas chang, kuchli hidlar singari ta'sirotlardan, atmosfera havosi namligi va bosimining keskin o'zgarishi, yo'talish, kulishdan nafas qisib qolaverish mumkin.

Immun tabiatli bronxial astmaning paydo bo'lishida ikkita asosiy mexanizm ahamiyatga ega: 1) allergenlarning spesifik antitelolar - E sinfiga

mansub immunoglobulinlar bilan o'zaro ta'sir etib, antigen - antitelo kompleksi hosil bo'lishi; 2) vegetativ avtonom nerv sistemasining ortiqcha reaktivligi.

Immun tabiatli bronxial astmaning paydo bo'lishi E immunoglobulin ishtiroki bilan ro'yobga chiqadigan 1 tipdagi o'ta sezuvchanlik reaksiyasiga bog'liqdir. Yuqorida aytib o'tilgan ekzogen allergenlar ta'risida yuzaga keluvchi boyagi antitelolar traxeya va bronxlarning shilliq pardasidan joy olib turgan semiz hujayralarga (balki, bazofillarga ham) o'rashadi. Allergenlar takror ta'sir ko'rsatganida sensibillangan bu hujayralar gistamin va kimyoviy jihatdan aktiv bo'ladigan boshqa mediatorlarni ajratib chiqara boshlaydi, bularning orasida PgD2 prostaglandin va LTD₄ leykotrienlar hammadan muhim ahamiyatga ega, chunki bular ancha kuchli bronxoqonstriktorlar (bronxlarni toraytiradigan moddalar) bo'lib hisoblanadi. Bundan tashqari araxidonat kislotaning boshqa unumlari, jumladan LTB₄ leykotrien (potensial xemotraktant) va trombaksan A₂, trombotsitlarni faol holga keltirib, ularning agregasiyalanishiga sabab bo'ladigan omil ham ajralib chiqadi.

Shunday qilib, allergiya reaksiyasida semiz hujayralar, oq qon hujayralari va trombotsitlar ishtirok etadi. Bular serotonin va ajabmaski, kinin singari birlamchi va ikkilamchi mediatorlar ajralib chiqishini boshlab beradi.

Immunmas tabiatli bronxial astma nafas yo'llari funksiyasini idora etib turadigan parasimpatik nerv sistemasining funksiyasi buzilishi natijasida boshlanadi. Ma'lumki, mayda bronxlar va bronxiolalar, shilimshiq hosil qiluvchi bezlar va kapillyarlarning silliq muskullari avtonom (vegetativ) nerv sistemasi tomonidan idora etilib boradi. Holinergik reseptorlar bilan alfa-adrenoreseptorlarning ta'sirlanishi bronx va bronxiolalarning spazmga uchrab, shilimshiq ishlanib chiqishi kuchayishiga olib boradi, holbuki, beta-adrenoreseptorlarning ta'sirlanishi bunga teskari natijani keltirib chiqaradi. Demak bronxial astma uchun bronxlarning shilimshiq hosil qiluvchi hujayralaridagi alfa-adrenoreseptorlar reaktivligining kuchayishi yoki alfa-reseptorlar sonining ko'payishi harakterlidir. Bronxial astma paydo bo'lishining shu ikkala mexanizmi o'rtasida mahkam o'zaro bog'lanish bor.

Patologik anatomiyasi. Murda yorib ko'rilganida bo'g'ilish uchun harakterli o'zgarishlar topiladi: sianoz, yurak bo'shliqlari va tomirlarda suyuq qon bo'lishi, plevrage, miya moddasiga nuqta-nuqta bo'lib qon quyilganligi shular jumlasidandir. Bronxial astmaga harakterli anatomik o'zgarishlarga bronxlarda shilimshiq tiqinlari borligi, emfizema bo'lmasdan turib o'pkaning shishib turgani, u yer-bu yerlarda bronxoektazlar borligi kiradi. Bronxlarning devorlari qalinlashib qolgan bo'ladi. Ularning yo'lida yiringli eksudat topilishi mumkinki, bu astmaga qo'shilgan yiringli bronxit oqibati bo'lib hisoblanadi.

Mikroskopik tekshirishda shilimshiq hosil qiluvchi bezlar giperplaziyasi, bronxlar silliq muskullarining gipertrofiyasi, shilliq pardadagi qadahsimon hujayralar gipertrofiyasi va giperplaziyasi topiladi. Shilliq pardaning sezilarli darajada shishib, epiteliy zo'r berib ko'chib to'shib turgani uchunundagi bazal membranalarning har yer-har yerda yalang'ochlanib qolgani, shilliq pardaning limfotsitlar, eozinofillar bilan bir qadar infiltrasiyalangani ko'zga tashlanadi. Bronxlar bilan bronxiolalarning yo'lini bekiteb qo'yan shilimshiq tiqinlarida ko'chib tushgan epiteliyal hujayralar qatlamlari, bir talay eozinofillar va Sharko-Leyden kristallari (bular eozinofillar parchalanganida hosil bo'ladi). Hujayra detriti, shuningdek sezilarli yallig'larish jarayoni tufayli yuzaga kelgar seroz-oqsi'lli meddalar topiladi. Bakterial infeksiya qo'shilganida bronxit uchun tipik bo'lgan struktura o'zgarishlari ro'y beradi.

Klinik manzarasi. Bronxial astma uchun ekspirator hansirash haraketerlidir, ana shunday hansirash mahalida nafasni qisib qo'yadigan xuruylar ham boshlanadi. Nafas chiqarish qiyinlashib qolishi munosabati bilan o'pka shishishga boshlab, shilimshiq tiqinlaridan distalroq tomonda havo to'planib boradi. Kasallik xuruji odatda bir necha soat davom etadi va o'z-o'zidan yoki bronxlarni kengaytiruvchi dorilar (bronxodilatatorlar) ishlatilganidan keyin barham topishi mumkin. Nafas qismay turgan davrda nafas yetishmovchiligi borligini spirometriya yo'li bilan aniqlasa bo'ladi. Bronxial astmaning muhim diagnostik mezonlari kasallarning balg'amida Sharko-Leyden kristallari va eozinofillar topilishi mumkin. Nafas odatda shovqinli bo'lib, kasalning xirillayotgani nariroqdan ham eshitilib turiladi. Kamroq hollarda status astmaticus kuzatiladi, bunda astma xuruji bir necha kun va hatto hafta mobaynida davom etib boradi va bronxolitiklar ta'siridan to'xtamaydi. Bunday sharoitlarda alveolalar ventilyasiyasining uzoq muddat buzilib turishi zo'rayib boradigan gipoksiya, giperkapniya va respirator asinozga olib boradi. Bu kasallikda ko'riladigan o'lim hollarining asosiy sababi - unga infeksiya qo'shilishi va status astmaticus-dir.

BRONXOEKTAZIYALAR

Bronxoektaziyalar bronx va bronxiolalar yo'lining har er-har yerida kengayib qolishidan iborat bo'lib, bronxial daraxt va o'pka muskul hamda elastik to'qimaning destruksiya uchrashi natijasida yuzaga keladi. Bronxoektazlar tug'ma va turmushda orttirilgan bo'lishi mumkin.

Etiologiyasi va patogenezl. Tug'ma bronxoektaziyalar bronxlar devori yoki o'pka interstisial stromasi displaziyasi tufayli yuzaga kelgan rivojlanish nuqsonlari deb hisoblanadi (38-rasm). Turmushda orttirilgan bronxoektaziyalarning yuzaga kelishida asosiy rolni bronxlar va o'pkani zararlaydigan o'tkir virusli va bakterial infeksiyalar, destruktiv jarayonlar bilan birga davom etadigan surunkali pnevmoniyalar, pnevmokoniozlar, sil, ko'kyo'tal,

qizamiqqa aloqador pnevmoniyalar o'ynaydi. Bronxoektaziya odamning har qanday yoshida boshlanishi mumkin. Erkaklar bilan ayollarda birdek uchrayveradi.



38-rasm. Tug'ma bronxoektazlar.

Bronxoektaziya boshlanishiga yo'l ochadigan omillarga quyidagilar kiradi: 1) bronxlar o'sma, yot jism, shilimshiq bilan tiqilib qolganida ro'y beradigan jarayonlar. Bu holda bronxoektazlar o'pkaning zararlangan segmentida bo'ladi. Ular atopik astma va surunkali bronxitda ham paydo bo'lishi mumkin; 2) o'pkaning kistoz fibrozi, bundabronxoektazlar paydo bo'lishi shilimshiq ishlab chiqaruvchi bezlar sekretor faoliyatining buzilishiga bog'liq; 3) immunitet tanqisligi holatlari, ayniqsa bakterial infeksiyalar va bularning residivlariga odamning moyilligini susaytiradigan immunoglobulinlar yetishmovchiligi; 4) Kartagener sindromi - juda ko'p hollarda bronxoektaziya bilan birga davom etib boradigan autosom-resessiv kasallik, chunki hilpillovchi epiteliy funksional faolligining buzilishi bronxlarda infeksiya saqlanib turishiga sharoit tug'diradi; 5) o'pkada nekroz yoki yiringlash boshlanishiga olib keladigan yallig'lanish, qizamiq, ko'kyo'tal, gripp.

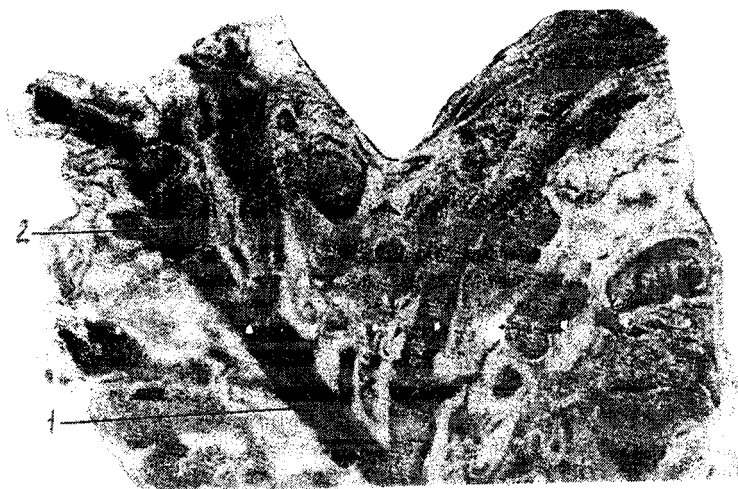
Bronxoektaziyalarning boshlanish mexanizmida ikkita jarayon: 1) bronxlarning tiqilib qolgani (obstruksiya) yoki haddan tashqari kengayib ketgani, 2) doim saqlanib turadigan surunkali infeksiya muhim rolni o'ynaydi. Bular bir-biriga mahkam bog'langandir. Chunonchi, bronxlar

tiqilib qolganida yoki kengayib ketganida nafas yo'llarining tozalanib turish mexanizmi buziladi, bu esa ularga infektsiya o'tishini osonlashtiradi. Bronxlarga infektsiya yuqishi, aksincha, bronxlar devori destruksiyaga uchrashiga olib keladi, to'planib boradigan ekssudat esa bronxlarning yanada kengayib borishiga sabab bo'ladi.

Bronxoektaziyalar paydo bo'lishida peribronxial fibroz bilan o'tayotgan panbronxit muhim ahamiyatga ega. Bunda yallig'lanish jarayoni bronxlarning butun devoriga o'tib, epiteliy, tolali strukturalar, reseptorlar, tomirlar, bezlarning barcha tarkibiy qismlari alteratsiyaga uchrashiga olib keladi. Bronxitga ko'pincha viruslar, stafilokokk streptokokk va boshqa mikroorganizmlardan iborat aralash infektsiya sabab bo'ladi.

Patologik anatomiyasi, Bronxoektaziya tabiatan bir tomonlama yoki ikki tomonlama bo'lishi mumkin. Aksari o'pkaning pastki bo'laklari, ayniqsa chap o'pkaning pastki bo'lagi zararlanadi. Mayda bronxlar va bronxiolalar keskin kengayib ketadi, shunga ko'ra ularning yo'li odatdagidan ko'ra to'rt barobar kengroq bo'lib qoladi. Bronxoektazlar har xil: silindsimon, qo'ziqorinsimon, xaltasimon yoki dumaloq shaklda bo'lishi mumkin (39-rasm). O'pka kesib ko'rilganida atrofdagi o'pka parenximasini bosib turgan kamgaklar topiladi. Kengayib ketgan segmentlarning yo'li yiringli, ba'zan yiringli-gemorragik ekssudat bilan to'lib turadi. Shunday kamgaklar, ya'ni bo'shliqlarni qoplab turgan shilliq parda odatda shishgan, yara bo'lib ketgan bo'ladi, nekrozga uchragan joylar ham ko'zga tashlanadi. Infektsiya, ko'p hollarda ko'rilganidek, plevraga ham o'tgan mahallarda fibrinoz yoki plevrit boshlanadi.

Kasallik qo'zigan mahalda mikroskop bilan tekshirib ko'rilsa, bronxlar devorida o'tkir va surunkali yallig'lanish jarayoniga xos manzara ko'zga tashlanadi, bunda alveolyar epiteliy deskvamasiyaga uchrangani va nekroz o'choqlari ham topiladi. Bir qancha hollarda nekrotik jarayon bronxlar muskul pardasiga ham o'tishi yoki bronxlarning butun devori destruksiyaga uchrashiga sabab bo'lishi mumkin. Bunday hollarda infektsiya bevosita o'pka parenximasiga tarqaladi. Epiteliy metaplaziyaga uchrab, ko'p qavatli yassi epiteliyga aylanib qolishi ham mumkin. Ancha vaqtdan o'tgan hollarda bronxlar devori va peribronxial to'qimada fibroz boshlanadi.



39-rasm. Turtishda orttirilgan silindsimon (1)
va xaltasimon (2) bronxoektazlar.

Klinik manzarasi. Bronxoektaziya nekrozlovchi yoki interstisial pnevmoniya oqibati ularoq ko'pincha yosh kishilarda uchraydi. Gohida u ko'kyo'tal, qizamiq, gripp asorati sifatida paydo bo'ladi. Bronxoektaziya odam mudom yo'talib, qo'lansa hidli balg'am tashlab turadi, balg'amga ba'zan qon aralashib tushadi. Kasallarning o'pka infeksiyalariga tez beriladigan bo'lib qolishi xarakterlidir. Bronxoektazlarning tobora kengayib borishi absesslar boshlanishiga olib keladi. Bronxoektazlarning asorati tariqasida ikkilamchi amiloidoz boshlanishi mumkin. Kasallar odatda holdan toygan bo'ladi, immunitet tanqis bo'lib turgan mahallarda infeksiya zo'rayib borishi tufayli bemor 30 yoshga yetmasdan ham o'lib ketishi mumkin.

O'PKANING RESTRIKTIV KASALLIKLARI

O'pkaning restriktiv (interstisial, obliteratsiyaovchi) kasalliklari asosan alveolalar va kapillyar devorlarining zararlanishi bilan ta'riflanadi, o'tkir yoki surunkali bo'lishi mumkin.

O'tkir nafas yetishmovchiligi bilan xarakterlanadigan *o'tkir restriktiv kasalliklar* ko'pincha o'pka shishgan va o'pkada o'tkir yallig'lanish jarayonlari boshlangan mahallarda kuzatiladi. Surunkali yallig'lanish va fibroz paytlarida boshlanadigan surunkali restriktiv kasalliklarda nafas yetishmovchiligi zimdan kuchayib boradi. Ikkala holda ham jarayon alveolyar epiteliy zararlanib, keyinchalik interstisiy ham bunga qo'sqilib ketishidan boshlanadi. Ayniqsa surunkali restriktiv o'pka kasalligi paytida

o'zgarishlar interstisiyda ko'proq bo'lgan hollarni *o'pkaning interstisial kasalliklari* deb aytiladi.

Alveolalar to'siqlari tomirlarining endoteliysi ham alteratsiyaga uchraydi, bu narsa interstisiyga suyuqlik sizib chiqishiga qulaylik tug'diradi. Natijada alveolalarning bo'shlig'i kichrayib qoladi. Biroq, eng muhimi, o'pka interstisial kasalligining oqibatida fibroz boshlanib, alveolalar devori qalinlashadi va o'pkaning tuzilishi ayniydi, nafas funksiyasi izdan chiqib, gipoksiya boshlanadi. O'pka mayda tomirlari yo'lining torayishi o'pkaga aloqador gipertenziya boshlanib, yurakka zo'r kelishiga - cor pulmonum-ga olib boradi.

Bir qancha dori preparatlari, radiasiya, sanoat changi, viruslar o'pka interstisial kasalligi boshlanishiga sabab bo'lishi mumkin. Biroq, o'pka interstisial kasalligi, jumladan o'pka sarkoidozi, idiopatik o'pka fibrozi (Hammen-Rich sindromi), Gudiascher sindromi, idiopatik o'pka gemosiderozi singari surunkali interstisial o'pka kasalliklarining sababi ko'pchilik hollarda noma'lum bo'lib qoladi. O'pka o'tkir restriktiv kasalligiga misol o'tkir respirator distress sindromidir.

KATTALARDA UCHRAYDIGAN O'TKIR DISTRESS SINDROM

Respirator distress-sindrom katta yoshli odamlarda ham chaqaloqlarda ham kuzatiladi. Katta yoshli odamlarda boshlanadigani birlamchi patologik jarayon bo'lmay, balki ko'pgina kasalliklar, jumladan o'pka kasalliklariga kirmaydigan ba'zi xastaliklarning asoratidir.

Respirator distress-sindrom asosida alveolalar kapillyarlari o'tkazuvchanligi sezilarli darajada kuchayib, alveolalar epiteliysi va kapillyarlar endoteliysining ikkilamchi tartibda zararlanishi yotadi. Alveolalar kapillyarlari o'tkazuvchanligining aynishi oldiniga oqsilga boy shish suyuqligining alveolalar devorida to'planib borib, keyin ularning bo'shlig'iga to'lib ketishiga olib boradi. Tarkibida fibrin va hujayra detriti bo'ladigan eksudatning ivib qolishi alveolalar devorlari bo'ylab joylashgan gialin membranalar paydo bo'lishiga olib keladi. Natijada gazlar almashinuvi izdan chiqib, nafas tezlashadi. Odam hansiray boshlaydi. Gipoksemiya boshlanib si:anoz paydo bo'ladi.

O'tkir jarayon odatda tabiatan qaytar bo'ladi. Lekin gialin membranalar hosil bo'lishi bir qancha hollarda interstisial fibroz boshlanib, o'pka elastikligi pasayib ketishiga olib keladi. Respirator distress-sindrom turli patologik jarayon mahalida kuzatiladi. Bu quyida keltirilgan jadvalda ko'rinib turibdi:

- *shokning hamma xillari;*
- *infektsiyalar;*
- *grammanfiy sepsis;*
- *tarqoq pnevmoniya* (virusli, bakterial, zamburug'li);

- *travmva*: o'pka silkinishi, boshqa organlar travmasi, bosh travmasi;
- *ta'sirlovchi moddalardan nafas olish*: tamaki tutuni, zaharli gaz;
- *me'da shirasi aspirasiyasi*;
- *dori preparatlari dozasini oshirib yuborish yoki ularga sezgirlikning kuchayishi* (barbituratlar, asetilsalisilat kislota, heroin);
- *qon aylanishining buzilishi*: tomirlar ichida qonning ivib qolishi (DVS) sindromi, trombositopenik purpura;
- *metabolik o'zgarishlar*: pankreatit, uremiya;
- *boshqa omillar*: qog'onoq suvi emboliyasi, ko'plab qayta qon quyish, havo emboliyasi.

Respirator distress-sindrom bilan birga davom etadigan patologik jarayonlar juda ko'pligi munosabati bilan adabiyotda uning har-xil sinonimlarini uchratish mumkin: "Shokdan zararlangan o'pka", "travmatik ho'l o'pka", "o'pka alveolarining diffuz zararlanishi" va boshqalar shular jumlasidandir.

Etiologiyasi va patogenezini. Kattalarda uchraydigan respirator distress-sindromning patogenezini ham, xuddi etiologiyasi singari, oxirigacha aniqlangan emas, har xil nuqtai nazarlar orasidan uchta faraz ko'proq diqqatga sazovordir.

Birinchi farazga muvofiq, respirator distress-sindrom boshlanishida o'pkada neytrofillarning to'planib borishi muhim ahamiyatga egadir, infeksiyon jarayonlarda, vazokonstriksiya mahalida va komplement faollashganida shunday hodisa kuzatiladi. Leykositlar agregatsiyalanganida proteazalar, kininlar ajralib chiqib, bular ham tomirlar o'tkazuvchanligining kuchayishiga olib boradi. Araxidonat kislota metabolitlari paydo bo'lgan mahalda ham tomirlar o'tkazuvchanligi kuchayadi. Tomirlar o'tkazuvchanligining kuchayishi pirovardida interstisial va alveolyar shish paydo bo'lib, gialin membranalari yuzaga kelishiga olib boradi.

Ikkinchi farazga muvofiq, respirator distress-sindromning boshlanishida makrofaglar, trombositlar va o'pka tomirlari endotelisidan ajralib chiqadigan araxidonat kislota metabolitlari - prostaglandinlar, tromboksan, leykotrienlar muhim ahamiyatga ega. Ular o'pka tomirlari torayib, o'tkazuvchanligining kuchayishiga olib boradi va neytrofillar agregatsiyasini kucqaytiradi. Makrofaglar, trombositlar va neytrofillardan mediatorlarning takror ajralib chiqishi o'pkaning yanada ko'proq zararlanishiga olib keladi.

Respirator distress-sindromi boshlanishida koagulyasiya va fibrinoliz ham muhim rolni o'ynaydi, DVS sindrom, trombopenik purpura, o'pka kontuziyasi, endotoksemyada shunday hodisa kuzatiladi.

Patologik anatomiyasi. Respirator distress-sindromda o'pka vazni og'irlashib, to'q qizil rangga kiradi, ko'pincha go'shtdek zich bo'lib turadi, unda atelektaz o'choqlari ko'zga tashlanadi. Mikroskopik o'zgarishlar

kapilyarlarga qon to'lib dimlanib qolishi, alveolalar orasidagi to'siqlarda interstisial shish paydo bo'lishi, I tipdagi pnevmositlar va endotelial hujayralarning zararlanishidan boshlanadi. Jarayon zo'rayib borganida oqsilga boy shish suyuqligi alveolalar bo'shlig'iga sizib o'tadi. Alveolardagi suyuqlikda ko'pincha eritrotsitlar, neytrofillar va makrofaglar topiladi. Fibrinogen to'planib, koagulyasiyaga uchrashi va shu bilan bir vaqtda hujayra detriti hosil bo'lishi gialin membranalar paydo bo'lishiga olib keladi, ular alveola to'siqlari bo'ylab joylashadi. Bu o'zgarishlar tabiatan qaytardir, lekin jarayon surunkali tarzda o'tadigan bo'lsa, II tipdagi pnevmositlar proliferatsiyasi boshlanadi, interstisial shish paydo bo'ladi. Alveolalar devorlari fibrozlanadi, bu narsa pirovardida fibrozlovchi interstisial pnevmonit boshlanishiga olib keladi. Ba'zan bronxopnevmoniya ham qo'sqilib, o'limga sabab bo'lishi mumkin.

Bu sindromning o'tkir davrida alveolalarning shish suyuqligi to'lib borishi gipoksemiyaga olib keladi. Agar bemor shu davrda omon qolsa keyinchalik unda interstisial fibroz va cor pulmonallum boshlanadi, bu narsa o'limga sabab bo'lishi mumkin.

IDIOPATIK O'PKA FIBROZI

Idiopatik o'pka fibrozi (Hammen-Rich sindromi, surunkali interstisial pnevmonit, tarqoq yoki kriptogen fibrozlovchi alveolit) ko'proq 30-60 yashar erkaklarda paydo bo'ladi. Dastlabki alomatlarining biri hansirash, boshdan kechirilgan virus infeksiyasining oqibati ularoq yo'talib turishdir. Kasallik bexatar o'tishi mumkin, lekin ko'pincha zo'rayib borib, boshlangan paytidan hisoblaganda 3-5 yildan keyin o'limga olib borishi mumkin.

Kasallikning **etiologiyasi** noma'lum. Gistologik jihatdan olganda Hammen-Rich sindromi tarqoq interstisial fibroz bilan ta'riflanadi, bu narsa zo'rayib boradigan bo'lsa, kasallarda sezilarli gipoksiya va sianoz boshlanadi.

Kasallik alveolalar devorlari zararlanib, interstisial shish paydo bo'lishi va yallig'lanish hujayralarining to'planib qolishidan boshlanadi. So'ngra fibroblastlar proliferatsiyalanib, alveolalar to'siqlarida fibroz kuchayib boradi-da, alveolalar bo'shlig'ida eksudat to'planaveradi.

Idiopatik o'pka fibrozining paydo bo'lish mexanizmida immun komplekslarning ahamiyati bor, kasallarning qonida immun komplekslar, alveolalar devorlarida G immunoglobulin depozitlari topilishi va alveolalar devorlarining immun yallig'lanish hujayralari bilan infiltrlanishi Shundan darak beradi. Makrofaglar ham ma'lum rolni o'ynaydi, ular eruvchan mediatorlarni ajratib chiqarib, fibroblastlar proliferatsiyasini kuchaytiradi, alveolalar epiteliysi va biriktiruvchi to'qimani zararlaydigan neytrofillarning faol holga o'tishini yengillash tiradi.

Patologik anatomiyasi. Eng erta morfologik o'zgarishlar jumlasiga alveolalar devorlarining har joy-har joyda shishib, qalinlashib qolishi, ularga makrofaglar, neytrofillar va biroz miqdor limfotsitlar infiltrlanishi kiradi. Jarayon zo'rayib borganida birinchi tartib pnevmositlari regressiyaga uchrab o'rniga alveolyar epiteliyning proliferatsiyalanadigan ikkinchi tartib hujayralari paydo bo'ladi. Shu bilan bir vaqtda interstisial shish suyuqligi fibroblastlar, silliq muskul hujayralari va miofibroblastlarga singib boradi, kollagen tolalari, asosan birinchi tartibdagi tolalar paydo bo'ladi. Alveolalarning to'siqlaridagi fibroz kuchaya boshlaydi va kapillyarlar puchchayib qoladi. Fibrozlovchi jarayon nafas yo'llarining devorlari va arteriyalarga o'radi. Mana shu struktur o'zgarishlarning hammasi o'pkaning nafasda ishtirok etadigan sathini kamaytiradi, tomirlar qarshiligini kucqaytirib, o'pkada qon aylanishini qiyinlashtirib qo'yadi. O'pka elastikligini yo'qotib, zich bo'lib qoladi. Kamdan-kam hollarda interstisial pnevmonit alveolalar bo'shlig'ida bir talay alveolyar makrofaglar to'planib qolishi bilan birga davom etib boradi. Idiopatik o'pka fibrozining bu xili *deskvamativ interstisial pnevmonit* deb yuritiladi.

Idiopatik o'pka fibrozi zo'rayib boradigan bo'lsa, o'pkaning nafas funksiyasini susaytirib qo'yadi. Bunda hansirash, gipoksiya kuchayib boraveradi. Idiopatik o'pka fibrozi bilan og'rigan kasallarda miokard infarktleri, o'pka arteriyasi emboliyasi va bronxogen rak ko'proq kuzatiladi.

O'PKANING INFEKTSION KASALLIKLARI

Nafas organlari patologiyasida odamning o'limiga hammadan ko'ra ko'proq sabab bo'ladigan yallig'lanish jarayoni katta o'rinda turadi. Bularning etiologiyasi har xil, o'pka infeksiyon kasalliklarining sabablari zamburug'lar, viruslar, bakteriyalar bo'lishi mumkin. Bular patogen mikroorganizmlar ham, shartli patogen mikroorganizmlar ham bo'lishi va har xil tipdagi yallig'lanish reaksiyalarini keltirib chiqarishi mumkin. Masalan, bakteriyalar ekssudativ yallig'lanishi boshlanib, alveolalar bo'shlig'ida ekssudat to'planib qolishiga sabab bo'ladi. Zararlangan o'qimaning o'lgan joyi va hajmiga qarab, bu illatlar o'choqli bronxopnevmoniya, segmentar yoki lobar pnevmoniyalar tusida bo'lishi mumkin. Bakteriyalarga qarshi ularoq viruslar va mikoplazma proliferativ interstisial yallig'lanishni keltirib chiqaradi. Virusga aloqador pnevmoniyalar odatda kamdan-kam hollarda o'limga o'lib boradi, biroq kasallik ustiga bakterial infeksiya qo'sqiladigan bo'lsa, o'lim hollari ko'payadi. O'pkaning infeksiyon kasalliklari birlamchi yoki ikkilamchi tartibdagi immunitet tanqisligi bo'lgan mahallarda ayniqsa og'ir o'tadi. Chunonchi, OITS bilan og'rigan kasallar va ko'chirib o'tqazilgan buyrak resipientlarida pnevmoniyaning eng og'ir xillari - pnevmosistaga, sitomegaloviruslarga aloqador pnevmoniyalar boshlanadi. O'pkaning qancha joyi va qanday mexanizmga ko'ra zararlanganiga qarab,

lobar (krupoz) va o'choqli pnevmoniyalar (bronxopnevmoniya) tafovut qilinadi.

KRUPOZ PNEVMONIYA

Krupoz (lobar) pnevmoniya, ya'ni zotiljam o'tkir infeksiyon kasallik bo'lib, unda o'pkaning bitta yoki bir nechta bo'lagi, plevra dardga cqalinadi va ularda fibrinoz yallig'lanish avj olib boradi.

Etiologiyasi. Krupoz pnevmoniya qo'zg'atuvchisi pnevmokokklar (aksari 1, 2, 3, 7 tiplari), klebsiella, streptokokk ko'k-yiring, ichak tayoqchasi, stafilokokklar va boshqalardan iborat bo'lishi mumkin.

Patologik anatomiyasi. Krupoz pnevmoniyada ko'riladigan morfologik o'zgarishlarning to'rtta bosqichi tasvirlangan: 1) qon quyilib kelish bosqichi, 2) qizil jigarlanish (qizil gepatizasiya) bosqichi, 3) kulrang jigarlanish (kulrang gepatizasiya) bosqichi, 4) barham topish bosqichi.

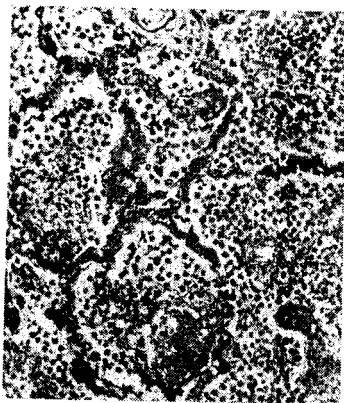


40-rasm. Krupoz pnevmoniya, qizil jigarlanish davrida

Qon quyilib keladigan bosqichi keskin ifodalangan giperemiya boshlanib, alveolalar bo'shlig'ida seroz ekssudat paydo bo'lishi bilan ta'riflanadi. Kasallangan o'pka bo'lagi zichlashib, og'ir bo'lib qoladi. Kesib ko'rilganida qonga to'lib ketgan bo'ladi. Alveolalarda shish suyuqligi, yakkam-dukkam neytrofillar, bir talay mikroblar topiladi, chunki bu davrga bakteriyalarning tez ko'payib borishi xosdir. O'pka tuzilishi odatdagicha bo'ladi.

Qizil jigarlanish bosqichida alveolalar bo'shlig'ida fibrinoz-yiringli ekssudat hosil bo'ladi. Alveolalar bo'shlig'i fibringa, zo'r berib diapenez

yo'li bilan sizilib chiqqan neytrofillar va eritrotsitlarga to'lib turadi (40-rasm). Fibrin iplari qon teshiklari orqali bir alveoladan boshqasiga o'tishi mumkin, shuning natijasida o'pka to'qimasining arxitektonikasi buziladi. O'pka to'qimasi xuddi jigardek zich bo'lib turadi, "jigarlanish", "gepatizasiya" degan nom shundan kelib chiqqan. O'pka og'ir tortib qoladi, kesib qaralganida oq-qizil rangda bo'ladi (41-rasm). Kasallikning bu bosqichi uchun fibrinoz yoki fibrinoz-yiringli plevrit boshlanishi xarakterlidir.



41-rasm. Krupoz pnevmoniya, kulrang jigarlanish davrida. Alveolalar yorig'i leykositlar va fibrin iplari ga to'lib ketgan.

Kulrang jigarlanish bosqichi leykositlar va eritrotsitlarning zo'r berib yemirilib borishi bilan farq qiladi. Alveolalar bo'shlig'ida fibrin to'planib borishi davom etadi, bu fibrin amorf parchalar ko'rinishida bo'ladi, shu parchalar qisqarib, alveolalar devori bo'ylab joylashgan och tusli zona hosil qiladi. O'pka to'qimasi quruq, zich, og'ir bo'ladi. Plevrada fibrinoz karashlar ancha ko'payadi. Kesib ko'rilganida o'pka kulrang tusda bo'lib ko'zga tashlanadi, donador bo'ladigan yuzasidan loyqa suyuqlik oqib tushib turadi.

Kasallikning barham topish bosqichi asratlar bo'lmagan mahallarda kuzatiladi. Bu davrda neytrofil leykositlarning proteolitik fermentlari ta'siri ostida fibrinoz eksudat irib, so'rilib ketadi va yo'tal mahalida balg'am bo'lib tushadi. O'pka bir qadar nam bo'lib turadi. Yallig'lanish eksudatining so'rilishi plevrada ham ko'riladi. Eksudat chala so'rilganida plevrada fibrinoz qalinlashmalar yuzaga keladi yoki bitishmalar paydo bo'ladi.

Krupoz pnevmoniya bir tomonlama yoki ikki tomonlama bo'lishi mumkin. Pnevmonokokkli pnevmoniyada o'pkaning bir yoki ikki tomondagi pastki bo'laklari dardga cqalinadi. Klebsiella tufayli boshlangan pnevmoniyada yallig'lanish faqat o'ng o'pkada kuzatiladi, aksari ustki

bo'laklarning orqa segmentlari zararlanadi. Yallig'lanish lobulyar jarayon sifatida boshlanadi-yu, keyin o'pkaning butun bo'lagiga o'tib ketadi.

Pnevmoniyaning hamma asoratlarini to'rt guruhga bo'lish mumkin: 1) o'pkada destruktiv jarayonlar ustun turgan mahalda o'pka absessi yoki gangrenasi boshlanishi; 2) plevra bo'shlig'ida yiring to'planib borishi - plevra empiemasi bo'lishi; 3) eksudat qotib, o'pka parenximasida fibroz to'qima hosil bo'lishi. Buning natijasida o'pka havosiz, xuddi go'shtdek bo'ladigan zich to'qimaga aylanib qoladi - o'pka karnifikatsiyasi boshlanadi; 4) bakteriyalarning tarqab ketishi, bunda meningit, meningoensefalit, artrit yoki infeksiyon endokardit boshlanishi mumkin.

Klinik manzarasi. Lobar pnevmoniya har qanday yoshda boshlanishi mumkin. Kasallik odatda to'satdan boshlanadi, darmon qurib, qarorat ko'tarilishi va odamning titrab qaqshab turishi xarakterlidir. Yo'tal boshlanadi. Yo'tal avvaliga quruq bo'ladi yoki yo'tal mahalida biroz suyuq balg'am tushadi. Qizil jigarlanish davrida balg'am birmuncha quyuyq tortib, tabiatan yiringli yoki gemorragik bo'lib qoladi. Plevrit boshlanganida ko'krak qafasida og'riq turadi, auskultasiya paytida plevraning ishqalanish shovqini eshutiladi. Pnevmonokokk tufayli paydo bo'lgan va aksari 30-50 yashar kishilarda kuzatiladigan pnevmoniyada meningit, artrit, infeksiyon endokardit singari asoratlar uchrashi mumkin. Kasallik ba'zan batamom barham topmay, empiema yuzaga kelishi ham mumkin, kamroq hollarda abscesslar paydo bo'ladi.

Klebsiella tufayli boshlanadigan pnevmoniya aksari zaiflashib qolgan kishilarda, ayniqsa ichkilikvoz odamlarda uchraydi. Bu ham klinik jihatdan pnevmonokokkli pnevmoniya singari o'tadi. Lekin balg'am eng boshdanoq quyuyq, jelatinaga o'xshagan bo'ladi, shu munosabat bilan bemorlar yo'tal bilan uni chiqarib tashlashga qiynaladi. Pnevmoniyaning bu xili o'limga ko'proq sabab bo'ladi. Yallig'lanish jarayonining butunlay so'rilib ketishi kamdan-kam kuzatiladi. Ko'pincha abscesslar, bronxoektazlar va pnevmosklerozga uchragan joylar paydo bo'ladi.

BRONXOPNEVMONIYA

Bronxopnevmoniya (o'choqli pnevmoniya) odatda bronxlar zararlanishidan keyin boshlanadi. Mustaqil kasallik sifatida infeksiyaga ko'proq moyil bo'lgan bolalarda, yoshi qaytib qolgan kishilarda, shuningdek zaiflashib qolgan bemorlarda kuzatiladi. Katta yoshli odamlarda o'choqli pnevmoniya gripp, surunkali bronxit, alkogolizm, rak ustiga qo'sqiladi. Yurak etishmovchiligi bo'lgan kasallarda, shuningdek immunosupressorlarni uzoq vaqt ishlatib kelgan odamlar bronxopnevmoniyaga ancha moyil bo'lib qoladi.

Etiologiyasi. Bronxopnevmoniyaning qo'zg'atuvchilari aksari stafilokokk streptokokk va proteydir. Bizdagi ma'lumotlarga qaraganda

so'nggi o'n yillar davomida kasallik qo'zg'atuvchisi sifatida enterobakteriyalar ham ajratib olingan. Yo'tal refleksini qaytarish mahalida qayt qilish tufayli me'da suyuqligining nafas yo'llariga tushib qolishi natijasida boshlanadigan pnevmoniyalar alohida bir guruhni tashkil etadi. Bunday aspirasion pnevmoniyalarning boshlanishida nafas yo'llarining kimyoviy moddalardan ta'sirlanishi, shuningdek og'iz bo'shlig'ida yashaydigan mikroorganizmlar etiologik rol ni o'ynaydi.

Patologik anatomsiyasi. *Bronxopnevmoniya uchun o'pkaning bir yoki bir necha bo'lagida bir talay yallig'lanish o'choqlari paydo bo'lishi xuddi o'ziga xoc, ya'ni patognomonik belgi bo'lib hisoblanadi.* Bronxopnevmoniya aksari tabiatan ikki tom'onlama bo'ladi va o'pkaning pastki bo'laklarida boshlanadi. Bronxopnevmoniya albatta bronxit va bronxiolit bilan birgalikda davom etib boradi.

Yallig'lanish o'choqlari kesib ko'rilganida kulrang-qizil rangda bo'lishi bilan farq qiladi, o'pka to'qimasidan sal ko'tarilib turadi. Aniq chegaralarsiz, katta-kichik bo'ladi. Bularning diametri 3 sm dan 4 sm gacha boradi. Ba'zan ular bir-biriga qo'sqilib ketgan bo'ladi. Bunday hollarda bronxopnevmoniya lobar pnevmoniyaga o'xshab ko'rinadi. Bronxopnevmoniyada absesslar paydo bo'lishi mumkin. Yallig'lanish fokusiga bevosita taqalib turgan o'pka pnevmoniyasida giperemiya, shish borligi ko'zga tashlanadi, o'pka to'qimasining yallig'lanish o'chog'idan tashqaridagi parenximasi zararlanmagan, intakt bo'ladi. Fibrinoz yoki yiringli plevrit kamdan-kam hollarda, shu bilan birga faqat yallig'lanish fokusi subplevral tarzda bo'lgan paytlardagina uchraydi. Bronxopnevmoniyada yallig'lanish jarayoni batamom so'rilib ketishi yoki o'zidan keyin o'choqli fibroz qoldirilishi mumkin.

Mikroskop bilan tekshirib ko'rilganida bronxlar, bronxiolalarning yo'llarida va yaqin atrofdagi alveolalarda yiringli eksudat topiladi, bu eksudatda juda ko'p neytrofillar va biroz miqdor fibrin bo'ladi. Bir qancha hollarda seroz yoki kataral bronxit yoki bronxiolit boshlanadi. Bunda shilliq parda qonga to'lib, bo'rtib turadi. Qonga to'lgan prizmatik epiteliy ko'chib tusha boshlaydi, bu narsa bronxial daraxtning mukosiliar yo'l bilan tozalanib turish mexanizmi buzilishiga olib keladi. Bronxlar devori shishib, u'larda hujayrali infiltrasiya paydo bo'lishi bronxlarning drenaj funksiyasini izdan chiqaradi. Absess paydo bo'lganida o'pka to'qimasi butunlay yemirilib ketadi. Ichak tayoqchasi tufayli paydo bo'lgan bronxopnevmoniyada chaqaloq bolalarda, goho kattalarda ham interstisial yallig'lanish reaksiyasi boshlanishi mumkin.

Klinik manzarasi. Bronxopnevmoniya odamning umumiy ahvoli yomonlashib borishi bilan asta-sekin boshlanadi. Tana qarorati odatda ozgina ko'tariladi, yo'tal mahalida yiring tushib turadi. Nafas yetishmovchiligi odatda uncha ko'p bilinmaydi. Asoratlari aksari pnevmokokk pnevmoniyasi

mahalida kuzatiladi. Yallig'lanish fokuslari karnifikasiyaga uchrashi yoki yiringlab abscess hosil qilishi mumkin. Plevritlar kamroq uchraydi.

PNEVMOSISTALI PNEVMONIYA

Pnevmosistali pnevmoniya opportunistik infeksiyalarga qatoriga kiradi va odatda zaiflashib qolgan kasallarda, OITS bilan og'rikan kishilarda yoki boshqa turdagi immunitet tanqisligi bo'lgan kishilarda boshlanadi. Tabiatan o'choqli tarzda bo'ladi, lekin infeksiyalarga moyil bemorlarda kasallik tezgina o'pka parenximasining hammasiga o'tib, respirator distress-sindromga sabab bo'lishi mumkin.

Mikroskop bilan tekshirib ko'rilganida yallig'lanish boshlangan joydagi alveolalarda eozinofilli bir talay ko'piksimon massalarga to'lib turadi, bular oqsilga boy bo'lib, bularda sistalar topiladi. Alveolalarning to'siqlari qalinlashgan, shishgan va mononuklear hujayralar bilan infiltrlangan bo'ladi. Pnevmosistali pnevmoniya juda ko'p hollarda o'limga sabab bo'ladi.

VIRUSLI VA MIKOPLAZMALI PNEVMONIYALAR

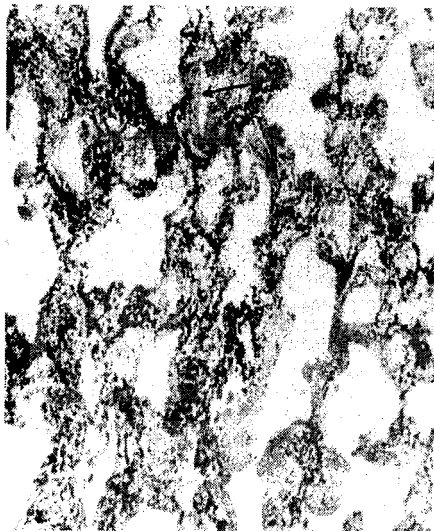Bakterial pnevmoniyadan farq qilib, virusli va mikoplazmalı pnevmoniyada yallig'lanish jarayoni alveolyar to'siqlar va o'pka parenximasining interstisiysida bo'ladi. Alveolar bo'shlig'ida eksudat to'planib qolishi bilan birga o'tuvchi eksudativ yallig'lanish bo'lmasligiga ko'ra pnevmoniyaning bu xili birlamchi atipik pnevmoniya deb ham yuritiladi.

Mikoplazmalı pnevmoniya asosan bolalar va yoshlarda ko'riladi, tabiatan sporadik bo'ladi va aksari bahorda yoki yozning oxirlarida boshlanadi. Bolalar bog'chalari, maktablar, institutlar, harbiy lagerlarda bu infeksiyaning cheklangan epidemiyalari boshlanib qolishi mumkin. Mikoplazmalı interstisial pnevmoniyaning qo'zg'atuvchisi ko'p hollarda mikoplazma (*Mycoplasma pneumoniae*) dir.

Pastki respirator yo'llarning virusli infeksiyasi har qanday yoshdagi odamlarda kuzatiladi va A, B, C guruhlariga mansub viruslar, aksari RS-virus tufayli paydo bo'laadi. Virusli pnevmoniyaga kamroq hollarda paragripp viruslari ham sabab bo'lishi mumkin. Virus infeksiyasi odamning bakterial infeksiyaga moyilligini kucqaytirishini ta'kidlab o'tish kerak. Mikst-infeksiya tufayli paydo bo'ladigan bunday pnevmoniyalar 20-30 foiz hollarda o'limga olib boradi, bu neytrofillar bilan makrofaglarning bakterisidlik xossasi susayib ketishiga bog'liq deb taxmin qilinadi. Bizning ma'lumotlarimizga qaraganda virusli-bakterial pnevmoniyalar 33,65 foiz kasallarning o'limiga sabab bo'ladi.

Patologik anatomiyasi. Interstisial pnevmoniya morfologiyasi, uning etiologiyasidan qat'i nazar, bir xil bo'ladi. Jarayon tabiatan o'choqli tusda

bo'lishi yoki bir tomonlama yo bo'lmasa ikki tomonlama lobar pnevmoniya ko'rinishida o'tishi mumkin. O'pkaning zararlangan qismlari qon dimlanishiga xos hodisalar borligi, rangining qizg'ish bo'lib qolgani bilan ajralib turadi. O'pka og'irligi bir qadar ortib, 800 gr ga o'tib qoladi. O'pka to'qimasi kesib ko'rilganida ozgina eksudat oqib tushadi. Mikroskopik tekshirishda yallig'lanish reaksiyasi alveolalar devorlari atroflarida kuzatiladi. Alveolalarning bo'shlig'i eksudatdan xalos bo'ladiyu, lekin ularda biroz miqdor oqsilli suyuqlik va yakkam-dukkam mononuklear hujayralar bo'lishi mumkin. Alveolalarning to'siqlari qalinlashib, shishib turadi va limfotsitlar, gistiositlar hamda plazmotsitlar bilan infiltrlangan bo'ladi. O'tkir hollarda neytrofililar ham paydo bo'lishi mumkin. Alveolalar to'siqlari sezilarli darajada alteratsiyaga uchraganida shu to'siqlar orqali fibrin sizib chiqishi ba'zan pushti rangli gialin membranalar hosil bo'lishiga olib keladi (42-rasm).



42-rasm. Interstisial virusli pnevmoniya, gialin membranalar hosil bo'lgan (strelkada).

Ular alveolalarning devori bo'ylab joylashgan bo'ladi. Yashindek tez o'tadigan grippez pnevmoniya hollarida alveolalar devori nekrozga uchrab, alveolyar kapillyarlarda fibrin tromblari paydo bo'lishi mumkin. Interstisial pnevmoniyaning yengil xillarida jarayon tabiatan qaytar bo'ladi va o'pka tuzilishi odatdagi holga kelib qoladi.

Klinik manzarasi. Interstisial pnevmoniyalarning qo'zg'atuvchisi bir xil bo'lganda ham, klinik o'tishi har xil. Atipik pnevmoniya aksari yuqori

nafas yo'llarining o'tkir respirator virusli infeksiyasi tarzida o'tadi va unga diagnoz qo'yilmaydi. Biroq, bir qancha hollarda bu pnevmoniya tabiatan yashindek tez o'tadigan tusga kirib, 48 soat davomida o'linga olib boradi. Kasallikning boshida simptomlari spesifik bo'lmaydi va tana qarorati biroz ko'tarilib, bosh og'riydi, odam lanj bo'lib turadi. Balg'am tashlamasdan quruq yo'talish tipikdir. Fizikal o'zgarishlar juda oz bo'ladi. Gialin membranalari paydo bo'lib qolgan mahalda respirator distress-sindrom boshlanishi mumkin. Asorat bermagan mikoplazma va virusli pnevmoniyalarning o q i b a t i xayrli. Odatda odam butunlay sog'ayib ketadi. Bakterial infeksiya qo'shilgan mahallarda jiddiy asoralar yuzaga keladi.

O'PKA ABSSESSI

O'pka abssessi o'pka parenximasining nekrozi bilan birga davom etib boradigan va o'choqli bo'ladigan yiringli yallig'lanishdir. Buning natijasida irib yiringlagan massadan iborat fokus hosil bo'ladi.

Absesslar paydo bo'lishining sababi asosan tillarang stafilokokk beta-gemolitik streptokokk pnevmokokkdir. Aralash infeksiya va anaerob bakteriyalarning ahamiyati ham bor. Bularning orasida odamning og'iz bo'shlig'ida yashaydigan kommensal mikroorganizmlar kattagina rolni o'ynaydi. O'pka absesslari paydo bo'lish mexanizmida quyidagi omillar ahamiyatga ega:

1) masalan, karioz tishlar, bodomcha bezlarni olib tashlash mahalida, infeksiya tekkan materialning havo yo'llariga tushib qolishi. Odam odatda komatoz holatga tushib qolganida, alkogoldan zaharlanganida qayt qilib yuborishi natijasida oshqozon suyuqligining nafas yo'llariga tushib qolishi ham abscess paydo bo'lishiga olib kelishi mumkin. Bunday hodisa zaiflashib qolgan kasallarda yoki odam yo'tal refleksini bosib turgan paytlarda ham kuzatilishi mumkin;

2) tillarang stafilokokk, Klebsiella, uchinchi tipdagi pnevmokokk tufayli paydo bo'lgan pnevmoniyalar ko'pincha asorat berib, abscess paydo qiladi. Zamburug'li pnevmoniya va bronxoektazlar ham abscess paydo bo'lishiga olib kelishi mumkin;

3) aksari bronxogen rak mahalida ko'riladigan bronxiolalar obstruksiyasi. Bunda bronxlarning drenaj funksiyasi buzilib, distal atelektazlar paydo bo'ladi, o'sma parchalari nafas yo'llariga tushib qoladi, bu sepsis boshlanishiga ham olib keladi. O'pkada abscess boshlanishi o'smaning o'zi yiringlab ketganiga bog'liq bo'lishi ham mumkin;

4) septik tromboflebit yoki infeksiyon endokardit mahalida yuzaga keladigan o'ng o'pka septik emboliyasi;

5) ko'krak qafasi shikastlanganida, qorin bo'shlig'idagi infeksiya diafragma orqali yorib chiqqanida to'g'ridan-to'g'ri o'pka to'qimasiga

bakteriyalar o'tib qolishi, peritonit yoki jigarning amyobaga aloqador abscesslarida ham shunday hodisa kuzatiladi.

Biroq, bir qancha hollarda abscessning nima sababdan paydo bo'lganini aniqlash qiyin bo'ladi. Mana shunday hollarni o'pkaning *birlamchi kriptogen abscessi* deyiladi.

Patologik anatomiyasi. Abscesslar odatda har xil kattalikda bo'lib, diametri bir necha millimetrdan 5-6 sm gacha boradi. Abscessning qolgan joyi paydo bo'lish mexanizmiga bog'liqdir. Chunonchi, infektsiyali material aspirasiyasi tufayli paydo bo'ladigan abscesslar aksari o'ng tomonda joylashib, odatda bitta yaxlit bo'ladi va o'pkaning ustki bo'lagida (o'pka uchidan pastroqda) hamda aksilliyar chiziq bo'ylab joylashadi. Pnevmoniya yoki bronxoektaziyaning asorati tariqasida yuzaga keladigan abscesslar tabiatan ko'p bo'ladi, o'pka asosidan joy oladi va hamma yoqqa tarqalgan bo'ladi. Septik emboliya tufayli paydo bo'lgan abscesslar ham ko'p bo'ladi va o'pkaning har qanday qismini zararlashi mumkin.

O'pka abscesslari yonginasidan o'tgan bronxlar yo'liga yorilishi mumkin. Bunda yiring bilan balg'am birga chiqib ketadi (drenaj). Abscesslarda boshlanadigan proteolitik jarayonlar chegaralari uncha aniq bilinmaydigan bo'shliqlar hosil bo'lishiga olib kelishi mumkin. Abscessning tevaraq-atrofidagi o'pka to'qimasida shish paydo bo'lib, qon bilan ta'milanishni buzadi va shu tariqa ishemik nekroz (o'pka gangrenasi) boshlanishiga olib keladi. Abscess plevra bo'shlig'iga yorilib bronxopleural fistula hosil bo'lishi ham mumkin. Buning natijasida pnevmotoraks yoki plevra empiyasi boshlanadi. Mikroskop bilan tekshirib ko'rilganida yiring bilan to'lib turgan bo'shliq topiladi, uning o'rtasida bir talay neytrofillar saqlanib qolgan va irib kelayotgan bo'ladi. Eski abscess atrofida kapillyarlarga boy granulyasion to'qimadan iborat kichikroq ko'tarma yuzaga keladi. Surunkali abscessda limfotsitlar, plazmatik hujayralar va makrofaglar bilan infiltrlangan sezilarli fibroz kapsula bo'ladi.

Klinik manzarasi. Xuddi bronxoektaziya singari, o'pka abscessi uchun ham odamning qattiq yo'talib, bir talay yiringli yoki qon aralash qizil balg'am tashlab turishi xarakterlidir. O'pkadan talaygina qon ketib turadigan hollar (*gemoftiz*) ham uchraydi, bunday hodisa yiringli rektotik jarayon yirik tomirlarga o'tib ketgan mahallarda kuzatiladi. Kasallikning eng muhim simptomi abscess to'satdan bronxga oqqilib qolganida boshlanadigan yo'tal xurujidir. Lekin abscess bronxga ochilmagan bo'lsa, balg'am juda kam tushadigan bo'lishi mumkin. Tana qarorati ancha ko'tarilib, odamning darmoni qurib borishi ham xarakterlidir. Jarayon plevraga o'tganida plevraga aloqador og'riqlar boshlanadi. Odam hansiramaydi. Surunkali abscessda odam ozib, anemiya boshlanadi, bir qancha hollarda visseral organlarda amiloidoz avj olib boradi.

O'PKA O'SMALARI

O'pka o'smalari gistogenezi jihatidan har xil bo'lishi bilan ajralib turadi. Ular mezenximadan kelib chiqishi (xondromalar, fibromalar, angiomasalar, leyomiomasalar yoki bularning xavfli analoglari) yo bo'lmasa kelib chiqishi jihatdan epitelial bo'lishi mumkin (bronxogen adenoma, bronxogen rak bronxoalveolyar rak). O'pkaning xavfli o'smalari ko'pincha metastatik goho birlamchi (bronxogen) o'smalardan iborat bo'ladi.

BRONXOGEN RAK

Bronxogen rak bir muncha keng tarqalgan o'pka o'smalari jumlasiga kiradi va o'linning hammadan ko'p uchraydigan sabablaridan biri bo'lib hisoblanadi. O'pka raki 40-70 yashar erkaklarda ayollardagiga qaraganda ko'proq uchraydi. Chekadigan kishilarda bronxogen rak chekmaydigan odamlarga qaraganda o'n barobar ko'p kuzatiladi.

Etiologiyasi va patogenezini. O'pkada turli xillarda rak paydo bo'lishi hozir genlarning zararlanishiga bog'liq bo'lib, shu genlarning zararlanishi natijasida bronxlar epiteliyasi o'sma hujayralariga aylanib boradi deb hisoblanadi. Genlar o'zgarishining ko'payib borishi onkogen hujayralar va o'sma supressor genlariga ta'sir ko'rsatadi deb taxmin qilinadi. Mayda hujayrali rak bir qancha onkogenlar, jumladan L-myc, N-myc onkogenlarning o'zgarishi va *raf* genning mutatsiyaga uchrashi bilan ta'riflanadi. Bundan tashqari o'smalar supressor genlari - *r53* va *Rb* ning mutatsiyaga uchrab, faolligi yo'qolib qolishi ham xarakterlidir. Jumladan mayda hujayrali o'pka rakida 3 xromasomaning mana shu supressor genlar joylashgan qisqa yelkasida kuzatiladi. Yassi hujayrali o'pka rakida o'sish omili reseptorlarining ancha jonli ekspressiyasi kuzatiladiki, bu narsa rakning kelib chiqishida shu polipeptidlarning roli bor degan xayolga olib keladi. Adenokarsinomalarning paydo bo'lishi K-ras genning mutatsiyaga uchrashiga bog'liq.

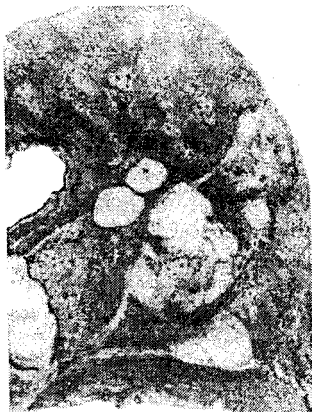O'pka raki paydo bo'lishining eng katta xavfi chekish ekanligi hozir aniqlangan, statistika, klinika va tajriba ma'lumotlari shundan darak beradi. Statistika qaraganda, ashaddiy kashandalarda uchraydigan o'pka raki va ular chekib tugatgan sigaretalar soni o'rtasida bevosita bog'lanish bor. Ko'p yillar davomida kuniga 40 tagacha sigaret chekadigan kashandalarda o'pka raki paydo bo'lish ehtimoli 20 baravar ko'proq bo'ladi. Bunday kashandalarning 80 foizida o'pka raki paydo bo'ladi. Sigareta tutuni chekmaydigan odamlarga ham juda zararlidir.

Chekadigan odamlarda bronxlar epiteliyasining tobora ko'proq alteratsiyaga uchrab borishi klinik kuzatuvlardan ma'lum. Chunonchi, tamaki tutuni ostida avval bronxlar epiteliyasi ko'p qavatli yassi epiteliyaga aylanadi, keyin displaziya boshlanib, cancer in situ paydo bo'ladi.

O'pka rakiga olib kelishi mumkin bo'lgan omillar tariqasida radiasiya ham bor, uran shaxtalarida ishlovchilarda o'pka rakining ko'p uchrab turishi shundan dalolat beradi; ayniqsa tarkibida asbest, nikel, xrom bo'ladigan iflos havo ham shu jihatdan xavfli. O'pka raki chandiq to'qimasi atrofida o'pka raki paydo bo'lishi mumkin degan ma'lumotlar diqqatga sazovordir, lekin bunday rakning qay tariqa kelib chiqishi aniq emas.

Patologik anatomiyasi. O'pka raki olgan joyi, katta-kichikligi, qay shaklda o'sib borishi, gistologik tuzilishi va rivojlanishining qaysi davrda turganligi jihatidan juda xilma-xil bo'ladi.

Qay tariqa rivojlanib borayotganligiga qarab, endobronxial (ekzofit tarzda o'sib boradigan) va peribronxial (endofit tarzda o'sib boradigan) rak tafovut qilinadi. O'smaning olgan joyiga qarab: 1) asosiy va segmentar bronxlarni zararlaydigan markaziy rak; 2) mayda bronxlar epiteliysidan o'sib chiqib, o'pka periferiyasiga tarqab boradigan periferik rak ajratiladi (43-rasm).



43-rasm. Bronxogen rak.

O'pka raki gistologik tuzilishi jihatidan ham juda har xil bo'ladi, gistologik tuzilishiga qarab yassi nujayrali rak adenokarsinoma, mayda hujayrali, dumaloq hujayrali rak va aralash rak tafovut etiladi. Bronxogen rakning hozirgina aytib o'tilgan shu xillari quyidagi umumiy xususiyatlarga egadir: ularning hammasi yirik (asosiy) bronxlar epiteliysidan kelib chiqadi, invaziv ravishda o'sib borib, yoyilib ketadigan bo'lishi bilan ajralib turadi, turli organlarga, xususan jigar, buyrak usti bezlari, bosh miya, suyaklarga ko'p metastazlar beradi. O'pka rakining hamma turlari ayniqsa mayda hujayrali rak paraneoplastik sindrom boshlanishiga yo'l ochadigan biologik faol moddalarni sintezlay oladi.

Yassi hujayrali o'pka raki ko'proq erkaklarda uchraydi, oladigan joyi jihatidan markaziy rak bo'lib hisoblanadi, ya'ni yirik bronxlarni zararlaydi; o'pka ildizidagi limfa tugunlariga tez tarqaladi. Rakning boshqa gistologik shakllaridan farq qilib, ko'krak qafasidan tashqariga kech muddatlarda metastazlar beradi. Yassi hujayrali rak boshlanishidan avval odatda bronxlar epiteliysi metaplaziyaga uchraydi, keyin displaziya boshlanib, so'ngra *cancer in situ* paydo bo'ladi.

O'pka raki simptomlari o'sma bronxlarni bosib yoki bekitib qo'ygan mahallardagina ma'lum beradi. Bronxlarning endobronxial rakida og'ir asoratlari: atelektazlar, yiringli-pnevmoniya o'choqlari, o'pka gangrenasi, einpiemasi paydo bo'ladi. Ana shu davrda 70-90 foiz nollarda regionar limfa tugunlarida, 50-60 foiz hollarda olisdagi limfa tugunlarida metastazlar paydo bo'ladi.

Gistologik tuzilishi jihatidan bu rakning ikki turi - yuksak darajada tabaqalashib, muguzlanib boruvchi yassi hujayrali rak va rak marvarid donalari hosil qilmasdan o'sadigan, kam tabaqalashgan rak.

Adenokarsinoma. Bu o'sma ayollarda ko'proq uchraydi va asosan o'pkaning periferik tomonida joylashib, juda sekinlik bilan o'sib boradi va uncha katta bo'lmaydi. Tipik hollarda o'sma rangi oq gugurt tusda, qattiq bo'lishi bilan ajralib turadi. Adenokarsinoma bronxlar devoriga infiltrlanib yoki uni yemirib, atrofdagi o'pka to'qimasiga tarqalib boradi. Mikroskop bilan tekshirib ko'rilganida bu o'sma asinar, tubulyar yoki papillyar tuzilmalar hosil qiluvchi kubsimon yoki silindrsimon shakldagi hujayralardan iborat bo'ladi. Adenokarsinoma ayniqsa jigar, buyrak usti bezlari, bosh miya suyaklariga juda barvaqt metastazlar beradi.

Bronxo-alveolyar rak. Adenokarsinomalarning tur-xillaridan biri bo'lmish bronxo-alveolyar rak bronxlar adenokarsinomasiga qaraganda ancha kam uchraydi va birlamchi o'pka o'smalarining 2-5 foizini tashkil etadi. Rakning bu turi uni boshqalardan ajratib turadigan ba'zi xususiyatlarga ega: 1) u hamisha periferik va solitar tuzilishga ega bo'ladi, 2) hech qachon yirik bronxlardan o'sib chiqadi, 3) gistologik tuzilishi jihatidan bronxogen adenokarsinomadan farq qiladi.

Bu o'smaning tugunli, multisentrik va diffuz ravishda o'sib boradigan (pnevmoniyasimon) shakllari tafovut etiladi.

Bronxo-alveolyar rakning tugunli shakli odatda o'pka pastki bo'lagining periferiyasidan joy oladigan solitar tugun paydo bo'lishi bilan ta'riflanadi, rangi kulrang bo'ladi, diametri 10 sm gacha o'sib boradi. Hamma hujayralari odatda mutsin ishlab chiqarmaydi, kubsimon shaklda bo'lib, alveolyar to'siqlari bo'ylab joylashmasdan, balki ularning bag'ridan joy oladi va papillyar o'simtalar hosil qiladi. Hujayralarning yadrolari yirik giperxrom bo'lib, uning markazida turadi. Ularda mitozlarni ham ko'rish mumkin.

Multisentrik bronxo-alveolyar rakda o'pkaning bir yoki 2-3 bo'lagining periferik tomonlarida konsistensiyasi jihatidan mutsinoz to'qimaga o'xshab ketadigan bir talay o'sma tugunlari topiladi. Gistologik jihatdan olganda bu o'sma saqlanib qolgan alveolarlar to'siqlari bo'ylab joylashadigan silindrsimon hujayralardan iboratdir. Ularning yadrolari maydaroq, hujayralarning asosidan joy olgan bo'ladi, mitozlar onda-sonda ko'zga tashlanadi. Bu o'smada hujayradan tashqarida va hujayra ichida bo'ladigan bir talay shilimshiq topiladi.

Bronxo-alveolyar rakning pnevmoniyasimon shaklida o'pkaning butun bir bo'lagi tabiatan dam kulrang jigarlanish tusiga, dam o'pka to'qimasi irib, kavernalar hosil bo'ladigan va qon ketib turadigan kazeoz pnevmoniya tusiga kiradi.

Bronxo-alveolyar rakning qay tariqa kelib chiqishi to'g'risida noma'lum narsalar ko'p. Ba'zi tadqiqotchilar uni aksari bronxiolalarda paydo bo'lib, keyin alveolalarga tarqalib boradigan, yuksak darajada tabaqalashgan adenokarsinoma deb hisoblaydilar. Biroq so'nggi yillarda bronxo-alveolyar rakning paydo bo'lishida uch xildagi hujayralarning rol o'ynashi mumkinligini ko'rsatadigan ma'lumotlar qo'lga kiritildi. Bu hujayralar qatoriga bronxiolalarning mutsin ishlab chiqaruvchi hujayralari, ikkinchi tartibdagi pnevmositlar, hilpillovchi epiteliy bo'lib hisoblanmaydigan Klar hujayralari kiradi. O'pka rakining bu xili viruslar tufayli paydo bo'ladi deb taxmin qilinadi.

Mayda hujayrali rak tez o'sib, atrofdagi to'qimaga infiltrlanib borishi va turli organlarga barvaqt metastazlar berishi bilan ajralib turadi. Bu o'smaga jarrohlik yo'li bilan davo qilsa bo'ladi, shu munosabat bilan faqat radio va kimyoterapiya qo'llaniladi.

Mayda hujayrali rakning gistogenezi aniq emas. Hujayralar sitoplazmasida karsinoid uchun xarakterli granularlarga o'xshab ketadigan qattiq neyrosekretor granularlar bo'lishi bu o'smaning Kulchitskiy hujayralaridan kelib chiqishini ko'rsatadi. Ularning APUD-tizim o'smalariga mansubligi biologik faol moddalarni, masalan paraneoplastik sindrom boshlanishiga sabab bo'ladigan gormonlarni ishlab chiqara oladigan bo'lishi bilan tasdiqlanadi. Mayda hujayrali rak ko'proq erkaklarda kuzatiladi. Kattagina bo'ladigan kulrang tusli yumshoq o'sma massasi ko'rinishida ko'zga tashlanadi. O'sma o'pka to'qimasining markazidan joy oladi va turli yo'nalishlarda o'sib boradi. O'pka ildizi va ko'ks oralig'idagi limfa tugunlari jarayonga qo'sqilib ketadi. U o'sma kamdan-kam hollarda o'pkaning periferiyasidan joy oladi, bunda dastlabki metastazlari paratraxéal tugunlarida paydo bo'ladi. O'sma hujayralarining mikroskopik tuzilishiga qarab, mayda hujayrali rakning ikki turi: sulisimon hujayrali rak va oraliq rak tafovut qilinadi.

Sulisimon hujayrali rak sitoplazmasining hajmi kichikroq va yadrolari giperxrom bo'lishi bilan ajralib turadigan, limfotsitlarga o'xshab ketadigan mayda-mayda qora rangli hujayralardan iborat bo'ladi. Ko'p metastazlar berishi xarakterlidir. O'sma hujayralari qon tomirlari atrofida ko'pincha soxta g'o'sshalarga o'xshab ketadigan tuzilmalar hosil qiladi. Goho bu tuzilmalar duksimon shaklda bo'ladi.

Mayda hujayrali rakning oraliq xili o'zining kattaligi jihatidan sulisimon va yirik hujayrali rak hujayralari o'rtasida oraliq o'rinni egallaydigan hujayralardan tashkil topgandir. O'sma stromasi bir talay limfotsitlar va plazmotsitlar bilan infiltrlangan. Bu xildagi rakning yana bir muhim belgisi o'sma hujayralarining uyalar ko'rinishida to'planib turishidir. Mayda hujayrali rak hujayralari 20-40 foiz hollarda peptidli gormonlar ishlab chiqara oladi.

Yirik hujayrali o'pka raki pufaksimon yirik yadrolari bo'ladigan anaplastik hujayralardan iboratdir. Bu o'sma ko'pincha periferiyadan joy oladi. Oqibati yomon, chunki bu rak olisdagi organlarga, asosan, jigar, buyrak usti bezlari, bosh miyaga barvaqt metastazlar beradi.

Shuningdek o'pka rakining *aralash xillari* ham tasvirlangan.

Klinik manzarasi. O'pka raki uchun o'smaning turli yo'nalishlarda tarqalib, ko'pincha jigar, buyrak usti bezlari, bosh miyaga metastazlar berishi xarakterli ekanligini aytib o'tish kerak. O'sma plevra va perikardga o'tishi va eksudativ plevrit va perikarditga sabab bo'lishi ham mumkin. Bunda eksudat aksari gemorragik tusda bo'ladi. Bronxogen o'pka raki yirik tomirlarni bosib qo'yib, ustki kovak vena sindromiga sabab bo'lishi mumkin. O'pkaning uchki tomonida joylashgan o'sma simpatik chigalga o'tib, tirsak nervi bo'ylab boshlanadigan qattiq og'riqqa yoki Gerner sindromiga (enofalm, ptoz, miozga) sabab bo'lishi mumkin. O'pka rakining klinik o'tishi juda har xil, chunki u juda har xil tarzda tarqalib boradi.

O'pka raki ba'zan mutlaqo simptomlarsiz davom etib borib, boshqa organlarga metastazlar bergan va o'tgan hollarda nihoyatda xilma-xil klinik manzarani beradi. Chunonchi, qizilo'ngachga o'sib kirgan o'sma klinik o'tishi jihatidan qizilo'ngachning birlamchi rakiga juda o'xshab ketadi. Kasallikka plevra va perikard ham qo'shilgan mahallarda eksudatli plevrit va perikardit manzarasi yuzaga keladi. O'pka raki ustki kovak venani bosib qo'ygan mahallarda ustki kovak vena sindromi boshlanadi. Suyak tizimiga bergan metastazi suyak moddasining so'rilib ketishiga sabab bo'lib, suyaklar osteoporoziga olib keladi. Jigarga metastaz bergan mahallarda gepatomegaliya va obturasion sariqlik boshlanadi. O'pka rakidan bosh miyaga o'tgan metastazlarning klinik ko'rinishlari alohida ahamiyatga ega. Bunda nihoyatda xilma-xil va turlicha nevrologik simptomlar paydo bo'ladi. Metastatik o'sma tugunlariga qon quyilishi gemorragik insult manzarasini berishi mumkin. Tobora zo'rayib boradigan falaj boshlanishi, aqli pastlikka

xos simptomlar va boshqa har xil nevrologik simptomatika paydo bo'lishi mumkin. O'sma buyrak usti bezlariga metastazlar berganida Addison kasalligi boshlanadi.

O'pka rakida o'pka gangrenasi, absessi, rak kavernalari singari o'pka ichida asoratlar ham boshlanishi mumkin. Kasallarning 3-10 foizida giperkalsiemiya, Kushing sindromi (AKTG ko'p ishlanib chiqishi munosabati bilan), qandsiz diabet bilan namoyon bo'ladigan paraneoplastik sindrom boshlanadi. Miopatiyalar, neyropatiyalar ham xarakterlidir. Giperkalsiemiya boshlanishi suyak moddasining so'rilib borishiga bog'liq-ki, bunday hodisa mayda hujayrali o'pka rakida ayniqsa sezilarli bo'ladi, shuungdek paratgormon ko'p ishlanib chiqishi munosabati bilan ham ro'y beradi.

BRONXLAR KARSINOIDI

Bronxlar karsinoidi 5 foiz bemorlarda, aksari 40 yoshgacha bo'lgan kishilarda uchraydi va davolasa bo'ladigan o'sma bo'lib hisoblanadi. Bronxlarning shilliq pardasida joylashadigan Kulchitskiy hujayralaridan kelib chiqadi. Makroskopik jihatdan olganda bronxogen karsinoidning ikki xili: 1) *poliplar ko'rinishidagi* va 2) *pilakchalar ko'rinishidagi karsinoid* tafovut qilinadi. Pilakchalar ko'rinishidagi karsinoid bronxlar shilliq pardasida joylashgan bo'ladi va bronxlar devoriga o'sib kirib, peribronxial to'qimaga ham o'tib ketadi.

Karsinoid asosan o'pka ildizidagi limfa tugunlariga, goho bir muncha olisdagi organ va to'qimalarga (jigarga) metastazlar beradi. Mikroskopik jihatdan olganda bu o'sma yadrolari dumaloq bo'ladigan kubsimon shakldagi hujayralardan iboratdir. Ularda bir muncha miqdorda mitozlar ham ko'zga tashlanadi. Anaplaziya bo'lmaydi yoki juda kam darajada bo'ladi. Hujayralar har xil tuzilmalarni: uyalar, tortmalar, bezga o'xshab ketadigan tuzilmalarni hosil qiladi, ularning orasida sust ifodalangan stroma joylashgan bo'ladi. Submikroskopik jihatdan olganda o'sma hujayralarida neyrosekretor granulalar topiladi.

Bronxogen karsinoid klinik jihatdan yo'tal, qon tufdash (gemoftiz), qaytalanib turadigan bronxlar va o'pka infektsiyasi bilan ifodalanadi. Bu o'sma goho karsinoid sindromga ham sabaʼ bo'ladi.

PLEVRITLAR

Plevrada har xil patologik jarayonlar boshlanishi mumkin, shularning ichida plevrit, gidrotoraks, gemotoraks, pnevmotoraks, plevra o'smalari klinik jihatdan hammadan katta ahamiyatga ega. Plevra bo'shlig'ida transsudat to'planib borishi mumkin. Yurak yetishmovchiligi va gipoproteinemiya mahalida shunday hodisa kuzatiladi va bu jarayon *gidrotoraks* deb ataladi. Transsudat solishtirma og'irligi past, tiniq,

limfotsitlari va mezotelial hujayralari kam bo'lishi bilan ekssudatdan farq qiladi. Neytrofil leykositlar bo'lmaydi.

Plevra ta'sirlanishi yoki mikroorganizmlar invaziyasi tufayli paydo bo'lgan plevritlarda ekssudat to'planib borishi qayd qilinadi. Plevra bo'shlig'ida ekssudat to'planib borishi bilan o'tadigan ekssudativ plevrit: 1) bronxogen rak mezotelioma va metastatik o'pka yoki plevra rakida; 2) o'pka infarktida; 3) pnevmoniyada; 4) virusli plevritda kuzatiladi.

Qizil (volchanka) yugirik revmatoid artrit, uremiya, tuberkulyozda ham plevrit paydo bo'lishi tasvirlangan. O'smaga aloqador bo'lgan ekssudativ plevrit ko'pincha yoshi qirqdan oshgan odamlarda kuzatiladi, qarorat ko'tarilmasdan va og'riq bo'lmasdan o'tadi. Sitologik tekshirishda ekssudatda o'sma hujayralari va yallig'lanishga xos hujayralar topiladi. Miokard infarktiga aloqador plevritda gemorragik ekssudat to'planib boradi, bunda bir talay polimorf yadroli va mononuklear hujayralar bo'ladi. Plevritning bu xili klinik jihatdan olganda to'satdan boshlanadigan hansirash, plevritik og'riqlar bilan ta'riflanadi.

Pnevmoniyaga (aksari pnevmokokklar tufayli paydo bo'lgan pnevmoniyaga) aloqador plevritlar plevraning ta'sirlanishi yoki bakteriyalar o'tib qolishi tufayli paydo bo'lishi mumkin. Plevraga bakteriyalar o'tib qolganida ekssudat fibrinoz yoki yiringli tusga kiradi.

Transsudat va seroz ekssudat, etiologiyasi qanday bo'lishidan qat'i nazar odatda so'rilib ketadi. Gemorragik fibrinoz va yiringli ekssudatlar aksari bitishmalar hosil qiladi. Plevra qalinlashib, plevra fibrozi boshlanishi, goho plevraga ohak o'tirib qolishi mumkin.

Gemotoraks plevra bo'shlig'iga qon yig'ilib qolishidir. U ko'krak aortasi anevrizmasi yorilganida o'limga olib boradigan asorat tariqasida boshlanadi. Gemotoraksda gemorragik ekssudatdagidan farq qilib, plevra bo'shlig'ida qon laxtalari topiladi.

Xilotoraks, bu - plevra bo'shlig'ida tarkibida lipidlarning nihoyatda mayda-mayda tomchilari bo'ladigan limfa suyuqligi to'planib qolishidir. Xilotoraks boshlanishi yirik limfa yo'llarining ko'ks oralig'i o'smasi, masalan, limfoma bilan bosilib, bekilib qolganidan darak beradi.

Pnevmoctraks plevra bo'shliqlarida havo yoki boshqa gazning to'planib qolishidir. Pnevmoctraks birlamchi (oddiy) yoki ikkilamchi bo'lishi mumkin. *Birlamchi pnevmotoraks* o'pka kasalliklari yo'q mahalda boshlanadigan bo'lsa, *ikkilamchi pnevmotoraks* o'pka yoki ko'krak qafasidagi patologik jarayonlarning asorati bo'lib hisoblanadi (masalan, qovurg'alar singan mahalda yoki emfizema davrida). O'pkada subplevral tarzda joylashgan va alveolalar yoki bronxlarni plevra bo'shlig'i bilan tutashtiradigan patologik o'choq yorilib ketganida ham ikkilamchi pnevmotoraks boshlanishi mumkin. Masalan, o'pka absessi, tuberkulyozi, rakida shunday hodisa bo'lishi mumkin. Pnevmoctraksning bu xili yoshi 40

dan oshgan kishilarda kuzatiladi. Birlamchi (yoki oddiy) pnevmotoraks, aksincha, yosh erkaklarda uchraydi, sababi noma'lum.

Pnevmtoraksning asoratlari har xil. O'pka atelektazlari boshlanishi mumkin, bunda bir necha hafta davomida o'pka yozilib, rostlanmaydigan bo'lsa, fibroz boshlanadi. Natijada o'pka qotib qolgandek bo'lib turaveradi. Pnevmtoraks sharoitlarida o'pka to'qimasi infeksiyalarga ancha sezgir bo'lib qoladi. Plevra bo'shliqlarida seroz suyuqlik to'planib qolishi ham mumkin. Bunda gidropnevmtoraks ham boshlanadi. *Plevra empiyasi* ham plevritning jiddiy asorati bo'lib hisoblanadi. Birlamchi pnevmotoraks ham, ikkilamchi pnevmotoraks ham residivlar berishi mumkin.

**TISH-JAG' TIZIMI VA OG' IZ BO'SHLIG' I
ORGANLARI KASALLIKLARI**

**TISH KASALLIKLARI VA
ULARNING ASORATLARI**

**Tishning kariesmas kasal-
liklari**
Karies
Pulpit
Periodontit
Gingivit
Parodont kasalliklari

**Og' IZ SHILLIQ PARDASI
KASALLIKLARI**

Keylitlar
Stomatitlar
o'smaoldi kasalliklari va o'smalar:
leykoplakiya
eritroplakiya
papilloma
yassi hujayrali rak

So'LAK BEZLARI KASALLIKLARI

Sialoadenit
o'smalar:
sialoadenoma

oksfil hujayrali adenoma
adenolinfoma
pleomorf adenoma
mukoepidermond o'sma
silindroma

JAG' SUYAKLARI KASALLIKLARI

Periostit
Osteomielit
o'smasimon kasalliklar
epitelial kistalar
epulidlar
fibroz displaziya
xeruvizm
eozinofil granulyoma
qattiq odontoma
Odontogen o'smalar
ameloblastoma
yumshoq odontoma
sementoma
Jag' suyaklari o'smalari:
osteoid-osteoma
osteoblastoklastoma

TISH KASALLIKLARI VA ULARNING ASORATLARI

Tish kasalliklari c'zining etiologiyasi, patogenezini, klinikasi va patologik anatomiyasi jihatidan juda har xil. Ushbu bo'limda biz ularning faqat asosiy va stomatologiya amaliyotida ko'p uchrab turadigan xillarini: kariesmas tish kasalliklari, karies, pulpit, periodontit, gingivit, parodont kasalliklarini ko'rib chiqamiz, holos.

TISHNING KARIESMAS KASALLIKLARI

Tish qattiq to'qimalarining ponasimon nuqsonlari, tishning vestibulyar yuzasida, aksari birinchi premolyarlar sohasida joylashadi. Bunga asosan emal va dentin organi moddalarining trofik buzilishiga aloqador

zararlanishi sabab bo'ladi. Nuqsonlar bir yoki ikkala jag'ning ayrim tishlari bo'yinchasining sohasida, keskin chegaralanib turadigan joyda paydo bo'la boshlaydi. Tishning qattiq to'qimalari juda ko'p zararlanishiga qaramay, pulpa ko'pchilik hollarda ikkilamchi qattiq dentin bilan beqilganча qolaveradi. Nuqson sohasida dentin zichlashgan, tish bo'shlig'i toraygan, pulpa to'qimasi sklerozga uchragan bo'ladi, dentin o'mini bosuvchi modda ham topiladi. Bunday nuqsonlarning kelib chiqishi endokrin o'zgarishlar, markaziy nerv tizimi, me'da ichak yo'li kasalliklariga bog'liq, ular ko'pincha paradont kasalliklari bilan birgalikda davom etib boradi. Mikroskopik tekshirishda sement yo'qolib ketganligi va dentin periferik qatlamining tiniq bo'lib qoiganligi topiladi. Dentin katalchalarining yo'lida odatda mikroorganizmlar bo'ladi.

Flyuoroz yoki emal dog'lari, *kurak va og'iz tishlar emalida bo'rsimon dog'lar yoki yo'llar paydo bo'lishi bilan ifodalanadi, ularning kattaligi 3-4 mm bo'ladi.* Jarayon zo'rayib borganida bu dog'lar va yo'llar och sariq, jigarrang va to'q jigarrang tusga kirishi mumkin. Flyuoroz suv va ovqat mahsulotlari bilan birga organizmga uzoq muddat davomida ortiqcha miqdorda 12-16 mg/l (0,7-1,3 mg/l o'rninga) ftor kirib turishiga bog'liq. Tish dog'lari umrbod saqlanib qoladi.

Tishlarda tabiatan qanday o'zgarishlar ro'y berishiga qarab *flyuoroznang to'rt bosqichi* tafovut qilinadi. *Birinchi bosqichida* kurak tishlar yuzasining uchdan bir qismida yoki birinchi katta ildizli tishlarning chaynov do'mboqchalarida bo'rsimon mayda-mayda dog' va yo'llar topiladi. *Ikkinchi bosqichida* alohida yoki bir talay bo'lib turgan bo'rsimon dog'lar tish koronkasining yarmini egallab oladi. Dog'lar och sariq tusda bo'lishi mumkin. *Uchinchi bosqichida* tish yuzasi g'adir-budir holga kelib, tishlar ancha mo'rt, oson yemiriladigan bo'lib qoladi. *To'rtinchi bosqichida* tishlar yemirilib juda mo'rtlashadi va salga uvalanib ketaveradi. Dog' bosgan emal mikroskop bilan tekshirilganida emal prizmalarining noto'g'ri joylashib turgani ko'zga tashlanadi, unda rangli parchalar hosil bo'lishi hisobiga pigmentasiya paydo bo'lib, ba'zan ancha tarqaladi.

KARIES

Karies - murakkab patologik jarayondir. U tish qattiq to'qimalarining deminerallashuvi va asta-sekin yemirilib ketishi hamda keyinchalik tish kovak bo'lib qolishi bilan ifodalanadigan murakkab patologik jarayondir. Bu murakkab jarayon tish pulpasi va sog'lom, qattiq to'qimalarda yuz beradigan reaktiv o'zgarishlar bilan birga davom etib boradi.

Karies eng ko'p tarqalgan tish og'riqlaridan biridir, shu bilan birga yer sharining turli iqlimiy-jug'rofiy mintaqalarida u juda har xil tarqalgan (50 foizdan tortib 100 foizgacha odamlarda uchraydi). Karies - aholisi,

tozalangan uglevodlarni ko'p miqdorda ishlatadigan, sanoati rivojlangan mamlakatlarda ancha ko'proq kuzatiladi. U ayniqsa bolalarda ko'p uchraydi.

Kariesning boshlanishi *ekzogen va endogen omillarning* birgalikdagi ta'siriga bog'liq deb hisoblanadi. *Ekzogen omillardan* alimantar omil (oqsillar, vitaminlar, mineral tuzlar, bir qancha mikroelementlar tanqisligi), og'iz bo'shlig'i mikroflorasining tarkibi, tish kiridagi kislota muhitining 4,5-5,5 gacha kamayib ketishi muhim ahamiyatga ega.

Ma'lumki, tishlar hamisha nozik tish kiri bilan qoplangan bo'ladi. Shu tish kirining asosiy qismini har xil turdagi mikroorganizmlar koloniyalari tashkil etadi. Chunki tish kiri tarkibida bo'ladigan mono- va oligosaharidlar mikroblarning ko'payishiga qulaylik tug'diradi. Ba'zi bakteriyalar (mutant streptokokk) o'zlari ishlab chiqaradigan fermentlar bilan qandlarni parchalaydi, bu esa tish kirining kislotali muhiti susayib, kislotalar ko'payib borishiga olib keladi. Kislotalarning ortiqcha to'planib qolishi emal, dentin erib, karies kovagi hosil bo'lishiga olib keladi.

Endogen sabablar orasida tish murtaqlarining hosil bo'lishi va shakllanib borishiga, minerallashuviga ta'sir ko'rsatadigan genetik endokrin va boshqa omillar hamda tish emalining tuzilishidagi xususiyatlar muhim ahamiyat kasb etadi.

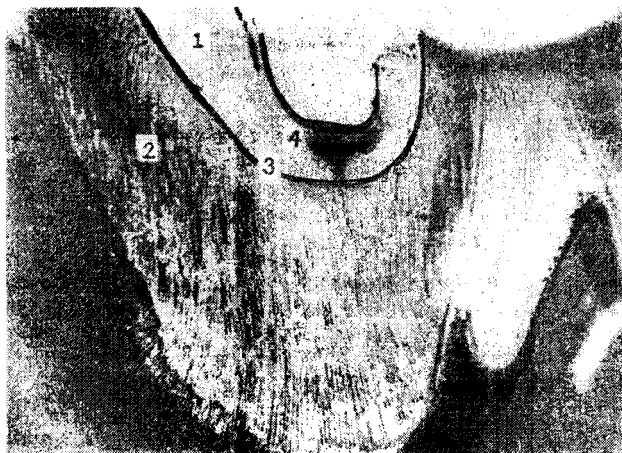
Tish kariesining klinik o'tishi va tish to'qimalarida ro'y beradigan morfologik o'zgarishlarning tabiatiga qarab, *kariesning to'rt davri* tafovut qilinadi:

- 1) dog' paydo bo'lish davri;
- 2) yuzaki emal kariesi (emalning dentin bilan chegaralangan joyigacha zararlanishi);
- 3) o'rtacha karies (emal butun bag'rining zararlanishi, emal bilan dentin o'rtasidagi chegara hamda dentin yuza qatlamining yemirilishi);
- 4) chuqur karies (dentinning yanada yemirilib, karies bo'shlig'i bilan pulpa o'rtasida ohaklangan yupqa qatlam paydo bo'lishi).

Birinchi davri (dog' paydo bo'lish davri) emal yuzida avval oq (bo'rsimon) dog' paydo bo'lishi bilan ta'riflanadi, uning paydo bo'lishi emal yuza osti qatlamining disminerallashuvi va deminerallashuviga bog'liq. Prizmalar orasidagi moddadan, keyinchalik esa prizmalarining o'zidan ohak tuzlari yo'qolib ketadi. Prizmalar strukturasisiz massaga aylanib qoladi. Natijada emal tiniqligini yo'qotib yumshab qoladi. Paydo bo'lgan shu nuqsonga bakteriyalar o'tib, ko'payib boradigan shu bakteriyalar hamda ovqatdagi bo'yoq moddalar ta'siri ostida dog' qoraya boshlaydi (44-rasm). Ko'pincha molyarlar fissurasining tubida (goho aproksimal yuzasida) ana shunday qoraygan dog'lar paydo bo'ladi. Qoraygan joylarning o'rtasi odatda qo'ng'ir-qora, chetlari och sariqdan to'q jigarrang tushgacha boradigan bo'ladi. Ularning kattaligi va shakli har xil. Karies dog'larining uchovlari nuqtasimon, tuxumsimon yoki noto'g'ri shaklda, ba'zan notekis bo'yalgan

yo'llar ko'rinishida bo'lishi mumkin. Karies dog'ining chegaralari yaxshi bilinmaydigan yoki aniq ajralib turadigan bo'ladi.

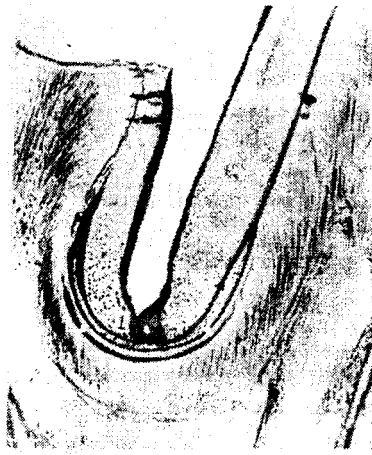
Mikroskopik tekshirishlarda tishlar shliflarida emal naqshining har-har joyda o'zgarib qolgani va unda och-sariqdan tortib, to'q jigarrang tulgacha boradigan dog' borligi topiladi. Karies bilan zararlangan joy to'g'ri yoki teskari konus, trapesiya, ko'pburchak shaklida bo'lishi mumkin. Emal prizmalarining qonturlari ro'yi-rost ajralib turadi. Ularning ko'ndalang yo'llari aniq ko'zga tashlanadi. Prizmalar orasidagi kamgaklar kengaygan bo'ladi. Karies o'chog'idan chetdagi emalning odatdagi tuzilishi saqlanib qoladi. Emal bilan dentin o'rtasidagi chegara zararlanmagan bo'ladi.



44-rasm. Karies. Pigmentlangan dog' davri:

1- emal; 2- dentin; 3-emal bilan dentin chegarasi; 4-karioz dog'.

Ikkinchi davri (emalning yuzaki kariesi) - tishning emal qatlamida joylashgan intensiv pigmentlashgan karies o'choqlarining demineral-lashuvining yanada kuchayishi bilan ta'riflanadi (45-rasm). Karies o'choqlarining kattaligi va shakli har xil, chegaralari aniq-ravshan bo'ladi, lekin ba'zida ularning chegaralari aniq bilinmaydigan bo'lishi mumkin. Emalning ana shunday qoraygan joylari emal moddasida bir talay mayda yoki bir muncha yirik nuqsonlar paydo bo'lgani hisobiga g'adir-budir bo'lib qoladi.



45-rasm. Yuza karies davri: I-emalda nekrozlangan joy.

Tish shliflari mikroskopik tekshirishdan o'tkazilganida emalning qoraygan joylarida nekroz o'choqlari topiladi. Zararlangan emal prizmalarining strukturalariga mikroblar o'tadi. Emal prizmalarining orasidagi joylar kengayib, prizmalarining o'zi bo'laklarga ajralib ketadi va ko'ndalang yo'llari aniq bilinadigan bo'ladi. Zararlangan o'choqning o'rtasida strukturasiz nekrotik massalar bo'lib, ularda mikroblar koloniyalari ko'p uchraydi, nekrozga uchragan to'qima ko'chib to'shaverishi natijasida zararlangan emal yuzi yeyilib ketgan ko'rinishga kiradi. Biroq, emal bilan dentin o'rtasidagi chegara saqlanib qoladi. Dentinning asosiy moddasi va dentin kanalchalarida ohak tuzlari to'planib boradi. Kariesga uchragan joy bilan o'zgarmagan dentin o'rtasida qaytadan minerallashgan (tiniq) dentin qatlami hosil bo'ladi. Karies kovagi to'g'risidagi pulpa tomonidan yangi hosil bo'layotgan (ikkilamchi) dentin paydo bo'lib keladi. U kanalchalarining boshqacha joylashgani bilan ajralib turadi.

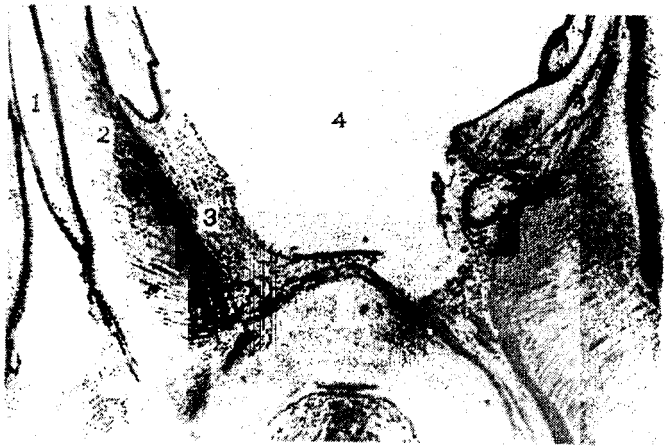
Kariesning uchinchi davrida (o'rtacha karies - dentin kariesida) sathi va chuqurligi jihatidan har xil karies nuqsonlari paydo bo'lib, emal bilan dentinga o'tadi. Dentinning ustki va o'rta qatlamlari karies jarayoni tufayli zararlanib, har xil shakldagi karies kovaklari paydo bo'ladi (46-rasm). Kariesning dentinga tarqalib borishi odontoblastlar dentin o'simtalari Tomas tolalarining distrofiyaga uchrashi bilan birga davom etadi. Karies kovaklarining devorlari bilan tubi notekis, kirdi-chiqdi, ko'pincha to'q tusli bo'ladi. Karies nuqsonining tubi nekrozga uchragan yumshoq dentin, ovqat qoldiqlari bilan to'lib turadi, gugurt-sariq yoki to'q jigarrang massa ko'rinishida bo'ladi. Emal bilan dentin o'rtasidagi chegara ham zararlanib,

kariesga uchragan joydagi dentin kanalchalari kengayadi, mikroorganizmlarga to‘lib turadi, ba’zi joylari tasbeh donalariga o‘xshab do‘mpayib chiqadi. Nekrozga uchragan massalar bilan to‘lgan kovaklar hosil bo‘ladi. Nekrozga uchragan dentin massalarining ko‘plab ko‘chishi karies kovaklari hosil bo‘lishiga olib keladi. Mana shu kovaklardan periferiyaga tomon shakli o‘zgargan kanalchalar ketadi, bularning kengaygan yo‘llari va konussimon do‘mpaymalari bo‘ladi. Chuqurroqdan zichlashgan (tiniq) dentin joy oladi, uning Tagida o‘zgarmagan dentin qatlami bo‘ladi. Tish koronkasining nuqsoni shaklan korusga o‘xshaydi.



46-rasm. O‘rtacha karies. Dentinning yuza qatlamlari nekrozga uchrab, rahna paydo bo‘lgan: 1- emal; 2 — dentin; 3 — dentin nekrozi; 4 — ikkilamchi granulyar dentin.

To‘rtinchi davri (chuqur karies) ancha chuqur va kattagina karies kovagi hosil bo‘lishi bilan ajralib turadi. Karies nuqsonining tubi ohaklanib zichlashgan bir qadar kambar dentin zonasi bilan tish bo‘shlig‘idan ajralib turadi. Shu dentin qatlami yemirilib ketganida karies kovagi tish bo‘shlig‘i bilan qo‘sqilib ketadi (47-rasm). Ba‘zan tish koronkasi butunlay yemirilib, sementi ham zararlanadi. Mikroskopik tekshirishda shliflarda tish koronkasining qattiq to‘qimalarida kattagina nuqson borligi topiladi. Ikkilamchi (o‘rinbosar, irregulyar) dentin zonasida ham nuqson bo‘ladi. Ikkilamchi dentin ancha qalin bo‘ladigan qatlam-qatlam modda hosil qiladi, unda dentin kanalchalari notekis, noto‘g‘ri joylashgan bo‘ladi. Tish koronkasining kattagina qismi yemirilib ketganida karies jarayoni tish ildizining qattiq to‘qimalariga ham o‘tib boradi.



47-rasm. Chuqur perforativ karies. Karioz jarayon tishning chaynov yuzasini butunlay emirib, tish bo'shlig'iga o'tgan kattagina kovak hosil bo'lgan: 1- emal; 2- dentin; 3- pulpa; 4- kariyoz bo'shligi.

Karies mahalida tish pulpasida har xil reaktiv va distrofik jarayonlar boshlanadi: atrofiya boshlanishi, odontoblastlar qatlamining vakuollanishi, retikulyar atrofiya bo'lishi, kistalar yuzaga kelishi, pulpaning petrifikatsiyasi, dentin kanalchalariga ohak tuzlari o'tirib qolishi va o'rinbosar dentin hosil bo'lishi shular jumlasidandir.

PULPIT

Pulpaning yallig'lanishi (pulpit) quyidagi sabablarga bog'liq: 1) og'iz bo'shlig'idagi mikroorganizmlar va toksinlarining pulpaga o'tishi (ko'pchilik hollarda tishdagi karies jarayonining asorati sifatida); 2) milkda chuqur tushgan patologik o'choq bo'lgan hollarda pulpaning uchidagi teshikdan unga mikroblar o'tishi (pastga tushuvchi va yuqoriga ko'tariluvchi pulpit); 3) gripp va boshqa infeksiyon kasalliklardan keyin qondan mikroblar o'tishi (gematogen pulpit); 4) kimyoviy moddalar (dori preparatlari va boshqalar) ta'siri, tishga sun'iy koronka qo'yish uchun uni tozalab, arralash vaqtida tish pulpasining tasodifan zararlanishi.

Klinik o'tishiga qarab o'tkir va surunkali pulpitlar tafovut qilinadi. O'tkir pulpitlar seroz, yiringli, gangrenoz pulpitlarga; surunkali pulpitlar fibrinoz (oddiy), yiringli (yoki yarali) va granulyasiyalovchi pulpitlarga bo'linadi.

O'tkir seroz pulpit pulpaga seroz shish kelishi, tomirlarning qonga to'lib, eritrotsitlar diapedezi boshlanishi, ayrim hollarda mayda-mayda

qontalashlar paydo bo'lishi bilan ta'riflanadi. Pulpa biroz miqdor polinuklear va mononuklear leykositlar bilan infiltrlanadi. Nerv tolalarida arzimast darajadagi distrofik o'zgarishlar bo'ladi.

O'tkir yiringli pulpit. O'tkir seroz pulpitda xarakterli o'zgarishlari ustiga neytrofillarning keskin ifodalangan migrasiyasi boshlanib, pulpada o'choqli va diffuz infiltratsiya paydo bo'ladi. Nerv tolalaridagi distrofik o'zgarishlar zo'rayib boradi. Yiringli pulpit ikki shaklda o'tadi: abscess paydo bo'lishi bilan o'tadigan o'choqli pulpit va diffuz leykositlar infiltratsiya bilan o'tadigan flegmonoz pulpit. Yiringli pulpitning o'choqli xilida yashil tusli yiring bilan to'lib turgan mayda-mayda bo'shliqlar hosil bo'lsa, flegmonoz pulpida pulpa sarg'ish tusli gugurt rangga kirib qoladi.

O'tkir gangrenoz pulpit chuqur tushgan karies mahalida pulpaga chirituvchi bakteriyalar o'tishi natijasida boshlanadi. Bunda pulpa qo'lansachirik hidli kulrang-qora massa ko'rinishiga kirib qoladi. Mikroskop bilan tekshirilganida pulpa bo'shlig'ida strukturasi donador massa topiladi, buning orasida bir talay bakteriyalar, yog' kislotalarining kristallari bo'ladi. Bunda pulpa bilan bir qatorda odontoblastlar ham halok bo'lib boradi.

Surunkali fibroz pulpit (oddiy) pulpada hujayra elementlari sonining kamayib qolgani, tolali biriktiruvchi to'qima o'sib ketgani bilan ta'riflanadi. Karies kovagiga yaqin ba'zi bir joylarda yumaloq hujayrali infiltratsiya o'choqlari topiladi. Odontoblastlar atrofiyaga uchrab, yo'qolib ham ketadi. Fibroz asosining ba'zi joylarida gemosiderin, gialinoz ko'zga tashlanadi.

Yiringli yoki yarali surunkali pulpit. Pulpa sklerozga uchrashi ustiga unda yiring bilan to'lgan va ichki tomondan piogen membrana bilan qoplangan kovaklar paydo bo'ladi. Piogen membrana kapillyar tomirlar va polinuklear leykositlarga boy granulyasion to'qimadan iborat, tashqi tomonda granulyasion to'qima tolali-fibroz biriktiruvchi to'qimaga aylanadi. Pulpaning yuza qatlami madda bo'lib turgan bo'lsa, buni yarali surunkali pulpit deyiladi. Kovak devori yorilib, yiringli eksudat undan chiqib ketgandan keyin pulpaning zararlangan joyi yara bo'lib turadi. Yarning chetlari jarayon susayib borgan sayin yetilib boraveradigan granulyasion to'qimadan iborat bo'ladi.

Surunkali granulyasiyalovchi pulpit. Pulpa yuzasida yiring va leykositlar infiltratsiya paydo bo'ladi. Yosh granulyasion to'qima asta-sekin o'sib borib, tish bo'shlig'idan chiqib turadigan polipsimon tuzilmaga aylanadi, uning yuzi epiteliy bilan qoplanadi. Nozik biriktiruvchi to'qima tolalari orasida kapillyarlar ko'zga tashlanadi, bularning orasida fibroblastlar, gistiositlar, limfotsitlar, leykositlar va epitelioid hujayralar bo'ladi. Tolali tuzilmalar ba'zan hujayra elementlaridan ustun turadi. Pulpadagi surunkali yallig'lanish jarayoni dentinning pulpa tomonidan lakunar tarzda so'rilib ketishiga olib kelishi mumkin.

Klinik manzarasi. Xarakterli yallig'lanish jarayoni bilan ta'riflanadi. O'choqli seroz-yiringli pulpitda tishning zararlangan sohasida spontan og'riqlar, sovuqqa kuchli og'riqli reaksiya paydo bo'ladi. O'tkir yiringli diffuz pulpitda esa spontan og'riqlar yaqqol bo'ladi va uch shoxli nerv tarmoqlari bo'ylab tarqaladi. Surunkali pulpit qaroratni qo'zg'atuvchi ta'sirotlar ta'sir etganda, ovqatlanish paytida og'riqlar paydo bo'lishi bilan farqlanadi. Surunkali proliferativ pulpitda qon ketishi kuzatiladi.

PERIODONTIT

Periodontit - periodontning yallig'lanishi - o'zining kelib chiqishi jihatidan infeksiyon (tish ichidagi va tishdan tashqaridagi periodontit), travmatik va medikamentoz periodontitga bo'linadi. Klinik kechishiga qarab, o'tkir va surunkali periodontitlar, jarayonning qaerda boshlanganiga qarab, uchki, marginal va diffuz periodontitlar tafovut qilinadi.

O'tkir periodontit yallig'lanish reaksiyasining tabiatiga qarab seroz va yiringli periodontitga bo'linadi. Seroz periodontit periodont to'qimasida yallig'lanishga aloqador giperemiya, shish paydo bo'lishi bilan ta'riflanadi; perivaskulyar infiltratlar bitta-yarimta polinuklearlar aralashgan limfogiotsitar hujayra elementlaridan iborat bo'ladi; leykositlardan iborat kichikroq infiltrasiya topiladi. *Yiringli periodontit* periodontdagi neytrofillardan iborat infiltrasiyaning kuchayib borishi, shish kelishi, giperemiya bo'lishi bilan ajralib turadi. Suyak usti pardasi qalin tortib, o'rnidan ko'chib qoladi. Ko'mikka qon to'lib, unda yiringlagan joylar paydo bo'ladi, tish o'rnidagi suyak to'qimasi so'rilib, keyinchalik talali biriktiruvchi to'qima hujayralari bilan almashinadi. O'tkir uchki periodontit tishning uchki tomonida, o'tkir marginal periodontit esa tish bilan milk o'rtasidan boshlanadi.

Surunkali periodontit. *Surunkali periodontitning har xil turlari tafovut qilinadi: fibroz (o'choqli va diffuz), granulyasion (yiringli, apikal) va granulyomalar hamda kistalar hosil bo'lishi bilan o'tadigan granulyomatoz (apikal) periodontit.*

Surunkali fibroz periodontitda subepitelial asosda dag'al to'qimali fibroz to'qima o'sib boradi, Shu to'qimaning tutami orasida plazmatik hujayrali infiltratlar asosan perivaskulyar tarzda joylashgan bo'ladi. Sement so'rilib ketgan hollar ham uchraydi.

Surunkali granulyasion periodontit tishning uchki tomonidagi to'qima yemirilib, kapillyar tomirlarga boy granulyasion to'qima o'sib borishi, plazmatik epitelial hujayralar, gistiositlardan iborat infiltrasiya paydo bo'lishi bilan ta'riflanadi; leykositlar kamroq uchraydi. Alveolyar o'simtaning suyak to'qimasi so'rilib ketgan bo'lishi ham mumkin.

Surunkali granulyomatoz periodontitda tish ildizining uchki tomonida granulyomalar paydo bo'ladi, apikal granulyomalar deb ataladigan Shu

granulyomalar orasida oddiy, murakkab (epitelial) va kistogranulyomalar tafovut qilinadi.

Oddiy granulyoma kulrang-pushti tusli va tishning uchiga mahkam yopishib ketgan tuguncha ko'rinishida bo'ladi. Mikroskopik preparatlarda odatdagi granulyasion to'qima ko'zga tashlanadi, Shu granulyasion to'qimaning chetki tomonida zich kapsula ko'rinishidagi fibroz to'qima joylashgan bo'ladi; ko'piksimon hujayralar ham uchrashi mumkin. Granulyomadagi yallig'lanish jarayoni qo'zigan mahallarda granulyasion to'qima hujayralari orasida talaygina leykositlar paydo bo'ladi. Granulyoma yiringlab ketishi ham mumkin. Alveolyar o'simtaning granulyoma turgan joydagi suyak to'qimasi rezorbsiyaga uchraydi, rentgenologik tekshirishda bu yaxshi bilinib turadi.

Murakkab (epitelial) granulyoma odatda, oddiy granulyoma bilan bir xil ko'rinishda bo'ladi va u ham og'rigan tishning uchida mahkam yopishib turadi. Farqi shundaki, ko'p qavatli yassi epiteliy granulyasion to'qimani turli yo'nalishlarda teshib o'tadi. Ba'zi tadqiqotchilar bu yerda epiteliy, murtak holdagi epiteliyal o'simalarning o'sib ketishi natijasida paydo bo'ladi deb hisoblaydi. Boshqalar esa, epiteliy milkning shilliq pardasi tomonidan o'sib kelishi mumkin deb ko'rsatadi. Rentgenologik tekshirishda alveolyar o'simtaning apikal granulyoma turgan joyidagi suyak to'qimasi yemirilib ketganligi topiladi.

Kistogranulyoma murakkab granulyomadan paydo bo'ladi. Epitelial tortmalarda vakuolli, yog'li distrofiya boshlanib, kovaklar paydo bo'ladi. Bu kovaklar ancha katta bo'lib ketishi va ildiz yoni yoki radikulyar kistalar paydo bo'lishi mumkin. Kovakda xolesterin kristallari bo'ladigan tiniq yoki loyqa suyuqlik to'planib boradi. Mikroskopik tekshirishda kistaning devori hujayrali-tolali biriktiruvchi to'qimadan iboratligi, ichki yuzasi ko'p qavatli yassi epiteliy bilan, ba'zi joylarda leykositlarga bosh granulyasion to'qima bilan qoplanganligi ko'zga tashlanadi.

Surunkali periodontitda tishning uchki tomonida ortiqcha miqdorda sement paydo bo'lishi, ya'ni gipersementoz boshlanishi mumkin. Gipersementoz uchki tomondagi teshikni butunlay bekitib qo'yishi mumkin.

Surunkali marginal periodontitda periodontning chetki tomoni zararlanib, unda kattagina diffuz va o'choqli yallig'lanish infiltratlari paydo bo'ladi. Shuningdek tishlar orasida joylashgan suyak to'qimasi rezorbsiyaga uchraydi.

Periodontitning **klirik manzarasi** har xil bo'lib, yallig'lanish jarayonining olgan joyi va turiga bog'liq. O'tkir seroz periodontit o'z-o'zidan simillovchi og'riqlar paydo bo'lishi bilan ta'riflanadi, kasallangan tish bosilganida bu og'riqlar kuchayadi. O'tkir yiringli periodontitda bunday og'riqlar zo'rayib boradi va uchlik nerv shoxlarining yo'nalishi bo'ylab tarqaladigan bo'ladi. Tish qimirlab turadi, milk va oraliq burmasida

giperemiya va shish bo'ladi. Regionar limfa bezlari kattalashib, bezillab turadi. Yiringli periodontit asorat berib, periostitga, jag' osteomieli, yuz-jag' sohasi flegmonasi va abscesslari, odontogen gaymorit, mediastinitga ham aylanib ketishi mumkin. Periodontitning surunkali xillari simptomlarsiz o'tishi mumkin-u, lekin tishga bosilganida og'riq sezilib turadi. Granulyasiyalanadigan surunkali periodontitda tish ildizining uchki sohasida vaqti-vaqti bilan yiring chiqib turadigan va o'sib ketgan granulyasion to'qimadan ko'tarilib qolgan teshik oqiladi. Surunkali periodontitning granulyomatoz xilida milk paypaslab ko'riladigan bo'lsa, tish alveolasi suyak devorining ko'tarilib, sal og'rib turganini aniqlash mumkin.

GINGIVIT

Gingivit milklar shilliq pardasining yallig'lanishi bo'lib, bunda tish bilan milkning birlashgan joyy buzilmaydi. Gingivit mahalliy va tarqoq bo'lishi mumkin. Tish kiridagi mikroorganizmlar (ayniqsa streptokokk), milklarning shikastlanishi (mexanik, fizik, kimyoviy ta'sirotlardan), umumiy infeksiyalar, moddalar almashinuviga aloqador va endokrin tizimi kasalliklari gingivitga sabab bo'la oladi. Gingivit bolalar va yoshlarda ko'proq uchraydi.

Yallig'lanishning tabiatiga qarab, *kataral, yarali, gapertrofik gingivit* tafovut qilinadi. Gingivitning kataral va yarali xillari o'tkir va surunkali tarzda o'tsa, gipertrofik xili faqat surunkali tarzda o'tib boradi, lekin bundan oldin kataral yallig'lanish bo'lib o'tadi. Yallig'lanish jarayonining nechog'lik tarqalganiga qarab, gingivit ikki darajaga ajratiladi: yengil darajadagi gingivitda milk so'rg'ichlari zararlanasa, og'ir darajadagi gingivitda milklarning marginal va alveolyar so'rg'ichlari yallig'lanishga qo'sqilib ketadi. Gingivitning gipertrofik xilida kuzatiladigan mikroskopik o'zgarishlar jumlasiga milk to'qimasida limfotsitlardan, plazmatik hujayralardan iborat kattagina infiltrasiya paydo bo'lishi, kollagen tolalar va qoplag'ich epiteliy hujayralari o'sib borib, giperkeratoz va akantoz hodisalari boshlanishi kiradi. Kasallik qo'zigan mahallarda neytrofil leykositlardan tashqari semiz hujayralar ham paydo bo'ladi.

Surunkasiga davom eib boradigan gingivit (kataral, yarali, gipertrofik gingivit) dan keyin ko'pincha parodont kasalliklari boshlanadi.

PARODONT KASALLIKLARI

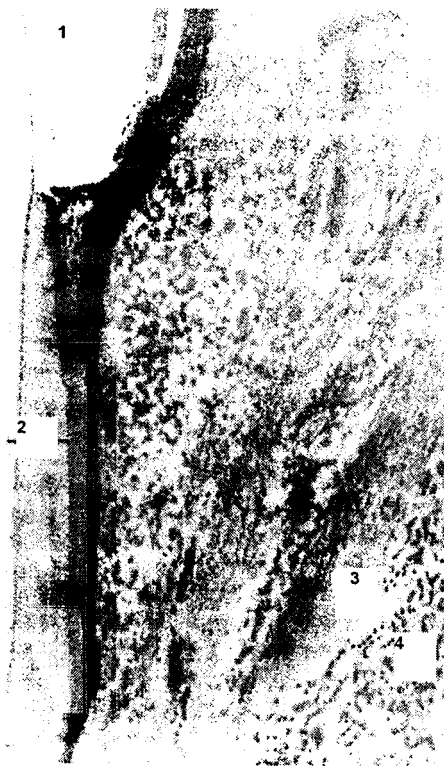Parodontda uchraydigan patologik jarayonlar tabiatan surunkali bo'lib, zimdan boshlanadi. Keng tarqalgan va u kariesdan farq qilib, o'rta yashar odamlarda kuzatiladi. Parodontit - bu parodontning yallig'lanishi bo'lib, bunda periodont, suyak to'qimasi, tish to'siqlari keyinchalik destruksiyaga uchraydi va milk hamda parodontda haltumlar paydo bo'ladi.

Bu kasallik etiologiyasida mahalliy va umumiy omillarning ahamiyati bor. Mahalliy omillar jumlasiga tishlar va og'iz bo'shlig'i yumshoq to'qimalari rivojlanishining nuqsonlari, lablar yuganchasining kaltaligi va boshqalar kiradi. Umumiy omillar jumlasiga endokrin tizim kasalliklari (masalan, qandli diabet, Isenko-Kushing kasalligi), jinsiy organlar, nerv tizimi kasalliklari (oligofreniya), revmatik kasalliklar, hazm tizimi kasalliklari (yara kasalligi, surunkali gepatit), yurak-tomirlar tizimi kasalliklari (ateroskleroz, gipertoniya kasalligi), moddalar almashinuvining buzilishi, avitaminozlarni aytib o'tish kerak. Har xil sabablarga aloqador mikroangiopatiyaning ahamiyati ham bor, bunda gipoksiya kuchayib borib, to'qimalar trofikasi buziladi, to'qimalar, jumladan parodont regeneratsiyasi izdan chiqadi.

Parodontda yallig'lanish boshlanishida *uchta etiologik omil: immunologik mikroblarga aloqador va mexanik omillar* rol o'ynaydi. Tish kirida bo'ladigan mikroblar antigen bo'lib maydonga chiqadi-da, atrofdagi to'qimalarda surunkali yallig'lanishga sabab bo'ladi. Bunda biologik jihatdan faol bo'lgan bir talay moddalar, jumladan neytrofillarning lizosomal fermentlari va immun tizim yog'fektor hujayralarining mediatorlari hosil bo'ladi. Tish kirining ko'payishi bularning minerallashib, tish toshlari hosil bo'lishiga yo'l ochadi, tish toshlari esa yaqin to'qimalarga mexanik ta'sirov tariqasida ta'sir o'tkazib turadi. Yallig'lanish reaksiyasi zo'raygan sari alveolyar suyakning rezorbsiyasi kuchayib boradi.

Patologik anatomiyasi. *Jarayon milk yallig'lanishidan boshlanadi va surunkali kataral yoki gipertrofik gingivit bilan namoyon bo'ladi.* Milk usti va ostida mikroblar to'plamlari, ko'chib tushgan epiteliyal hujayralar, amorf detrit, leykositlardan iborat tish kiri paydo bo'ladi, tish kiridan tashqari tish toshi ham topilib turadi. Milk chetining epiteliysida hujayralar distrofiyasi, nekrozi, biriktiruvchi to'qimada mukoid, fibrinoid bo'kish, vaskulitlar ko'zga tashlanadi. Milk yallig'lanishi natijasida tish bilan milkning birikkan joyi, keyinchalik esa tishning doiraviy boylami ham yemiriladi, tish-milk haltumi paydo bo'ladi (48-rasm). Mikroblar va toksinlari periodont tirqishiga o'tadi, bu tirqish kengayib boradi. Osteoklastlar suyakni yemirib, mayda lakunalar (kovaklar) hosil qiladi, lakunalar rezorbsiya natijasida strukturasisiz massa (mikroblar koloniyalari, yemirilgan leykositlar, ovqat qoldiqlari), granulyasion to'qima bilan to'lgan parodontal haltum paydo bo'ladi. Bu granulyasion to'qima neytrofillar, plazmatik hujayralar, makrofaglar va limfotsitlarga boy bo'lib, unda ko'p qavatli yassi epiteliy tortmalari uchraydi, shu epiteliy tortmalari tish uchigacha yetib borishi mumkin. Hosil bo'lgan haltumdan yiring chiqib turadi (alveolyar pioreya). Rentgenologik yo'l bilan tekshirishda parodontdagi bu o'zgarishlar osteoporoz ko'rinishida ko'zga tashlanadi. Rezorbsiya hodisasi tish chuqurchasi suyak to'qimasining to tish ildizigacha to'la so'rilib ketishiga olib keladi. Shuning natijasida tish o'z

oʻrnidan koʻchib qoladi. Parodontitda sement ham rezorbsiyaga uchrab, sement-dentin tokchalari hosil boʻladi. Shu bilan birga yangidan sement hosil boʻlib turishi ham mumkin (gipersementoz). Tish pulpasida esa distrofiya va atrofiya boshlanadi. Parodontit oqibatida tishlar qimirlab qoladi va tushib ketadi, yiringli yalligʻlanish oʻchoqlari odontogen sepsisga sabab boʻlishi mumkin.



48-rasm. Patologik tish-milk haltumi (parodont kasalligi):

1 — emal irib ketgan joy; 2 — tish-milk haltumi sohasidagi koʻp qavatli yassi epiteliyning yemirilishi; 3 — milkning subepitelial asosidagi fibroz; 4 — yalligʻlanish infiltrati.

Suyak toʻqimasida quyidagi oʻzgarishlar roʻy beradi: suyak strukturalari almashinuvining kechikishi, suyak trabekularining qalinlashuvi, osteonlar birikish joyining dagʻallashib, keyinchalik suyak oddiy tuzilishining yoʻqolib ketishi - eburneasiya oʻchoqlari xarakterlidir. Suyak kortikal qavatining qalinlashib, zichlashib qolishi bilan oʻtadigan va

suyakni fil suyagiga o'xshatib qo'yadigan osteoskleroz, osteoporoz o'choqlari (suyak hajm birligidagi suyak to'sinlari soni kamayib qolgan, shu elementlar yupqa tortib, qiyshayib qolgan va bir qismi so'rilib ketgan joylar) bilan navbatlashib boradi. Suyakning ko'p joylarida devorlari silliq kovaklar - pazuxalar paydo bo'ladi. Suyak to'qimasidagi shu o'zgarishlar bilan bir qatorda mikrosirkulyator o'zanda ham o'zgarishlar boshlanadi, bular mayda tomirlar devorlarining skleroz va gialinozga uchrab, yo'li torayib qolishi yoki butunlay bitib ketishi bilan ifodalanadi. Natijada kapillyar to'r tuzilishi aynaydi. Oqibatda toshni mahkam ushlab turadigan apparat yemirilib, tish o'z o'rnidan "ko'chib" chiqadi (49-rasm).



49-rasm. Yalang'ochlanib qolgan tish bo'yinchasi (parodont kasalligi).

Parodontozning klinik ko'rinishlari kasallik avj olib borishining davriga bog'liq. Parodontoz endigina boshlanib kelayotgan davrda gingivitga o'xshab o'tadi. Milklar qonab turadi, ovqat mahalida yoki tishlar tozalanayotgan paytda og'riq seziladi, tishlarning milk so'g'onlari kamqonli yoki gipertrofiyalangan bo'ladi, milklar achishadi yoki uvishib qolgandek bo'lib turadi, milk ustida va tagida tish toshi paydo bo'lib boradi. Jarayon zo'rayib borgani sayin gingivit tabiatan tarqoq bo'lib boradi. Milklar kerkib, qon dim'lanishiga aloqador giperemiya va qonash hodisalari kuzatiladi, paradontal haltumlar hosil bo'lib, ulardan yiring chiqib turadi. Tishlar qimirlab, bo'yni va ildizlari oqqilib qoladi.

OG' IZ BO'SHLIG' I SHILLIQ PARDASI KASALLIKLARI KEYLITLAR

Keylitlar - yig'ma atama bo'lib, lablar shilliq pardasi bilan terisining qizil jiyagini yallig'lanishi degan ma'noni bildiradi. Bular ko'pincha og'iz bo'shlig'i shilliq pardasining travmatik infeksiyon omillar tufayli, shuningdek organizmning umumiy kasalliklari munosabati bilan har xil tarzda

yallig'lanishi mahalida kuzatiladi. Mustaqil xeylitlar ham uchraydi, quyida shularni tasvirlab o'tamiz.

Eksfoliativ xeylit ikki shaklda: *quruq va ekssudativ xeylit* tarzida namoyon bo'ladi. *Quruq xeylit* uchun labning qizil jiyagi yuzasida qon dimlanib, giperemiya boshlanishi xarakterlidir, bunda labning qizil jiyagida quruq, yarim tiniq tangachalar paydo bo'ladi. *Ekssudativ xeylitda* lablar shishib, qizarib turadi, ularda to'q kulrang tusli nam tangachalar va qora-qo'tirlar paydo bo'ladi (50-rasm).



50-rasm. Eksfoliativ xeylit.

Meteorologik xeylit shamol, qarorat, chang va havo ta'siri tufayli boshlanadi. Lablarning diffuz tarzda yallig'lanishi, notekis giperemiya, qovjirash, biroz po'st tashlash, kamgina infiltrasiya paydo bo'lishi bilan ta'riflanadi. Lablarning shilliq pardasi va terisida erroziya va yoriqlar paydo bo'lishi mumkin.

Oddiy glandulyar xeylitda shilimshiq-seroz bezlarning keskin giperplaziyasi va ajratuv yo'llari asinuslarining kistoz kengayishi kuzatiladi. Bezlarni stromasi shishib, yumshab qoladi.

Yiringli glandulyar xeylit lablar juda shishib, sariq-yashil yoki qo'ng'ir-qora tusli qalin qora qo'tirlar paydo bo'lishi bilan ta'riflanadi. Mikroskopik tekshirishda bezlarning giperplaziyaga uchrab, epiteliyning shishib turgani aniqlanadi, bezlar stromasida esa shish, yiringli diffuz infiltrasiya borligi ko'zga tashlanadi.

Glandulyar makroxeylitda lablarning shilimshiq-seroz bezlari giperplaziyaga uchrab, stromasida surunkali yallig'lanish jarayoni boshlanadi.

Limfedematoz xeylit limfa hosil bo'lishining izdan chiqishiga aloqador kasallik bo'lib, lablarning haddan tashqari kattalashib ketishiga olib keladi (lablar gigantizmi). Bunda biriktiruvchi to'qimada shish paydo bo'lib, tolalari bir-biridan ajralib qoladi, limfa tomirlar kengayib, limfoektaziyalar paydo bo'ladi.

Lablar qizil jiyagining cheklangan rak oldi giperkeratozi. Sirtidan ko'zdan kechirilganda odamning labida ichiga tortgan yoki ko'tarilib turgan joylar topiladi. Bular mahkam yopishgan tangachalar bilan qoplangan bo'ladi. Paypaslab ko'rilganida yuzasida plastinkasimon zichlashma qo'lga unnaydi. Gistologik tekshiruvda epiteliyda hujayralar joylashuvi tartibining buzilgan va hujayralar polimorfizmi, cheklangan akantoz, yuz tomonda giperkeratoz topiladi.

Manganottining prekankroz abraziv xeyliti. Bu xildagi xeylitning paydo bo'lishiga olib keladigan sabablar: travma, quyosh nuri ta'siri va gerpesdir. Sirtidan ko'zdan kechirilganida labda yuzasi silliq bo'lib turgan bitta yoki bir nechta qizil erroziyalar bo'ladi. Bular ba'zan mahkam yopishgan qonli yoki seroz qora-qo'tir bilan qoplanib turadi. Gistologik tekshiruvda epiteliy nuqsoni borligi topiladi. Epiteliyning chetida yo akantoz bo'ladi yoki epiteliy atrofiyaga uchragan bo'lib chiqadi. Terining tikansimon qavatida atipiya belgilari bor hujayralar topiladi. Davo qilinmasa bu o'zgarishlar ikki oy yoki bir necha yildan keyin rakka aylanib ketishi mumkin. Bunda erroziya bo'lib turgan joy juda qattiqlashib qoladi.

Teri shoxi - *epiteliyning ko'rinishidan shoxga o'xshash sezilarli giperkeratoz bilan birga davom etadigan giperplaziyasidir.* Aksari pastki labning qizil jiyagida paydo bo'ladi. Bu jarayon uzoq muddat, yillab davom etib boradi. Yallig'lanish boshlanib, "shox" tagi qattiqlashib qolganida buni xavfli o'sma boshlanishi deb gumon qilish mumkin (gistologik tekshirishda ma'lum bo'ladi).

Keratoakantoma - *tez rivojlanib boradigan va o'z-o'zidan qaytib qoladigan xavfsiz epidermal o'smadir.* Lablarning qizil jiyagida yoki tilda o'rtasi voronkaga o'xshab chuqur tushgan kulrang-qizil tusli qattiqqina tuguncha paydo bo'ladi; uning o'sha chuqurchasi osongina olib tashlansa bo'ladigan shox: moddalari bilan to'lib turadi. O'smaning kattaligi 1,0 x 2,5 sm keladi, og'rimaydi, harakatchan, atrofdagi to'qimalar bilan bitib ketmagan bo'ladi. 6-8 oydan keyin o'sma yo yo'qolib, o'rni chandiq bo'lib qoladi yoki rakka aylanib ketadi. Rakka aylanayotganida u juda qattiqlashib, qonab turadi. Davosi jarrohlik yo'li bilan olib tashlash.

So'galli ilk rak - ko'pincha pastki labda uchraydi va yuzasida so'gallari bo'lgan, og'rimaydigan, qizil tusli qattiq tuguncha ko'rinishida bo'ladi, diametri 4-10 mm keladi. Tugunchaning yuzi kulrang tangachalar bilan qoplangan bo'ladi. Gistologik tekshirishda tikansimon qatlam kengayib, hujayralarining polimorfizmiga uchragani aniqlanadi. Parakeratoz bilan

giperkeratoz ham topiladi. Bazal membranasi yemirilmaydi. Tuguncha paydo bo'lgan vaqtdan boshlab, 1-2 oy ichida u invaziv rakka aylanib ketishi mumkin.

STOMATITLAR

Stomatit - og'iz bo'shlig'i shilliq pardasining yallig'lanishidir. Ular qanday sabablarga ko'ra paydo bo'lganiga qarab hozir ikki asosiy guruhga bo'linadi:

1) og'iz bo'shlig'i shilliq pardasining infeksiyon omillar yoki boshqa zararli omillar (travma, nur energiyasi, ma'lum moddalar va dori preparatlari) tufayli bevosita zararlanishidan paydo bo'ladigan stomatitlar;

2) organizmning umumiy kasalliklari: me'da ichak yo'li, yurak to'nirlar tizimi, nerv tizimi kasalliklari, qon kasalliklari, turli infeksiyon kasalliklarda paydo bo'ladigan stomatitlar. Stomatitlarning gerpetik va aftoz xillari juda ham diqqatga sazovordir.

Gerpetik stomatit. Gerpetik stomatitning qo'zg'atuvchisi DNK-virusdir u ham epidermotrop, ham neyrotrop bo'ladi. Ko'pchilik hollarda bemorlarda herpes virusi (I tipdagi virus) ga qarshi antitelolar topiladi. 15 foiz hollarda gerpetik stomatit nerv tizimiga infeksiya o'tgan mahallarda paydo bo'ladi. Ma'lumki, herpes virusi og'iz bo'shlig'i shilliq pardasi orqali o'tib, uch shoxli nerv yadrosining nerv hujayralariga yetib borishi va o'sha yerdagi virus genomi DNK ga o'rnashib olishi mumkin. Infeksiya latent, yashirin holda bo'lib qolaveradi. Immunologik himoya susayib ketgan bo'lsa, shilliq parda ta'sirlangan mahalda virus genomi go'yo jonlanadi va sezuvchi aksonlar bo'ylab retrograd tarzda yo'nalib, ko'pincha lablar epiteliysini zararlaydi.

Gerpetik stomatit uchun og'iz bo'shlig'i shilliq pardasi yoki lablarda mayda-mayda pufakchalar paydo bo'lishi xarakterlidir. Mikroskopik tekshirishda bu pufakchalarning ichi seroz suyuqlik ko'chib tushgan epiteliy hujayralari, leykositlar, fibrin iplari bilan to'lib turgani ma'lum bo'ladi. Stomatitning bu xili ko'pincha gripp, revmatizm, pnevmoniya singari kasalliklar bilan birga uchraydi. 2-3 kundan keyin pufakchalar yorilib, yuzaki yarachalar paydo bo'ladi, ularning tagi shishib, qizarib turadi.

Aftoz stomatit odatda yoshlik davrida bo'ladi, mikoplazma mahalida va sekinlik bilan yuzaga chiquvchi o'ta sezuvchanlik reaksiyalarida kuzatiladi. Aftoz stomatitda shilliq parda shishib, yumaloq shaklli erroziyalar paydo bo'ladi, bular karash bilan qoplanib, rosa giperemiyalangan gardish bilan o'ralib turadi. Eroziyalar bitta yoki bir talay bo'lishi mumkin. Ularning paydo bo'ladigan joyi lablar, lunj shilliq pardasi va tildir. Eroziyalarning tubida neytrofillar bilan infiltrlangan granulyasion to'qima bo'ladi. Mikroskopik tekshirishda seroz-fibrinoz yallig'lanish o'choqlari topiladi. Leykositlar bosib ketgan fibrinoz plenka ko'chib tushganida yuzagina

yaracha - och qizil rangli erroziya paydo bo'ladi, bular odatda, kasallikning boshidan hisoblaganda 10-14 kunda bitib ketaveradi. Yosh ulg'aygan sari susayib boradigan bu jarayon qaytalanib turishi mumkin.

Yarali stomatit zaiflashib, madori qurigan kasallarda boshlanadi. Unga sabab bo'ladigan etiologik omil, shilliq pardadagi simbioz bakteriyalardir. Milklar, lunjlar, tanglayda, bodomcha bezlarida sarg'ish-oq tusli karash ko'rinishida yarali-nekrotik jarayon boshlanadi. Mikroskopik tekshiruvda epitelial qatlamning nekrozga uchrab, unda chuqur rahna paydo bo'lgani, shu rahna tubida granulyasion to'qima borligi ma'lum bo'ladi. Yarali stomatit zo'rayib ketgan mahallarda gangrenoz stomatit boshlanadi. Bunda nekroz shilliq parda, uning ostidagi to'qimalar, muskullar, suyakka ham o'tadi. Odamning yuzida nam gangrena boshlanishi mumkin (noma). Kasallik eson-omon o'tib ketadigan mahallarda nekroz o'choqlari chandiqlanib boradi.

O'SMA OLDI KASALLIKLARI VA O'SMALAR

Og'iz bo'shlig'i o'smalari barcha xavfli o'smalarning 5 foizini tashkil etadi. Ular ko'pincha 50 yoshdan keyin boshlanadi. Gistologik tuzilishiga ko'ra yassi hujayrali rak ko'proq kuzatiladi. Sarkoma kamdan-kam uchraydi. Rakning asosiy sabablari chekish, alkogol, viruslar, ayniqsa herpes virusi va papilloma DNK-virusi deb hisoblanadi. Og'iz shilliq pardasining xavfsiz o'smalari - papillomalar ancha ko'proq uchraydi. O'sma oldi kasalliklaridan leykoplakiya va eritroplakiyalar diqqatga sazovordir.

LEYKOPLAKIYA

Leykoplakiyada teriga yondosh shilliq pardalarda, shuningdek ko'p qavatli yassi epitelii bilan qoplangan shilliq pardalarda tovlanib turadigan yoki kattaligi yasmiq donidek, tirnoqdek va undan kattaroq keladigan sutdek oq rangli dog'lar paydo bo'ladi. Yaxshi qo'yilmagan yasama tishlar, surunkali yallig'lanish jarayonlari, avitaminoz A leykoplakiyalar paydo bo'lish xavfini qoladigan omillar bo'ladi. Zararlangan joy odatda, yuzasi g'adir-budir, chegaralari aniq bo'lib, shilliq parda damidan ozgina ko'tarilib turadi. Bu pilakchalarning yuzasi silliq bo'lishi ham mumkin, ba'zan tosh ko'cha yuzasiga o'xshab ketadi. Shilliq pardaning bunday o'zgarishlari uning epidermisi joylarida, ya'ni yaralar va yoriqlar bo'lgan joylarda yuzaga keladi (surunkali xeylitlar munosabati bilan). Lablar va og'iz bo'shlig'i shilliq pardasining zararlanish hodisalari erkaklarda ayollardagiga qaraganda 10 baravar ko'proq uchraydi. Aksari, zararlanadigan joylar og'iz burchagi va lablar jiyagining ichki cheti, shilliq pardaning tishlar qatoriga taqalib turadigan qismi, shuningdek tilning yon yuzasidir.

Leykoplakiyalarning uch xil klinik turi tafovut qilinadi: oddiy, verrukoz, eroziv-yarali leykoplakiyalar. Oddiy leykoplakiyada muguzlanib kulrang-oqish tusga kirib qolgan joylar keskin chegaralanib turadigan bo'ladi.

Mikroskop bilan tekshirib ko'rilganida akantoz bilan parakeratoz, stromada esa shish kelib, qon dimlanib turgani ustiga bir-biriga qo'sqilib ketgan polimorf hujayrali perivaskulyar infiltratlar borligi topiladi.

Verrukoz leykoplakiyada zararlangan joylar g'adir-budir, so'galsimon bo'lib muguzlangan, shilliq pardadan ko'tarilib turadigan o'choqlar ko'rinishida bo'ladi. Leykoplakiyaning verrukoz xilida gistologik jihatdan olganda keskin ifodalangan giperkeratoz, akantoz va epidermal o'simtalar topiladi. Tikansimon qatlam o'simtali yo'g'onlashgan, hujayra ichi shishgan bo'ladi. Subepitelial asosda shish borligi, qon dimlanib, tomirlar kengayib ketgani va limfotsitlardan iborat sezilarli perivaskulyar infiltrat o'choqlari borligi ko'zga tashlanadi.

Eroziv-yarali leykoplakiyalar klinik jihatdan har xil kattalikdagi yakka yoki talaygina erroziyalar paydo bo'lishi bilan ifodalanadi; bunday o'zgarishlar muguzlanib qolgan yassi leykoplakiya o'choqlari bor joylarda kuzatiladi. Mikroskop bilan tekshirib ko'rilganda, epiteliya nuqson borligi ma'lum bo'ladi, o'sha nuqsonning chetlarida epiteliyal o'siqlari uzayib ketgan akantoz, parakeratoz va ekzositoz bo'ladi. Stromadagi o'zgarishlar tabiatan yallig'lanish tarzida bo'lib, tomirlarning qonga to'lib turishi, shish kelishi, diffuz limfa-plazmotsitar infiltratlar paydo bo'lishi bilan o'tadi.

Leykoplakiyalarda hujayra atipiyasi borligi ma'lum bo'ladi, bu hodisa kuchayib ketgan mahallarda displaziya boshlanib, cancer in situ paydo bo'ladi. Keyinchalik rak boshlanadi.

ERITROPLAKIYA

Eritroplakiya ham rak oldi o'zgarishlari jumlasiga kiradi va yallig'lanish hodisasiga aloqasi yo'q qizil dog'lar paydo bo'lishi bilan ta'riflanadi. Keratoz amalda bo'lmaydi, tikansimon hujayralar atrofiyasi ko'proq ko'zga tashlanadi. Eritroplakiya ham zo'rayib borib yassi hujayrali rak paydo bo'lishiga olib keladi.

PAPILLOMALAR

Yassi hujayrali papilloma - shilliq parda epiteliysidan o'sib chiqadigan va hammadan ko'ra ko'proq uchraydigan xavfsiz o'smadir, u og'iz bo'shlig'ining rak oldi kasalliklari jumlasiga kirmaydi. Bunday papilloma har qanday yoshdagi odamlarda paydo bo'lishi mumkin, asosan lablarda, tilda, og'iz bo'shlig'ining tubi va yumshoq tanglayda paydo bo'ladi. Papilloma ko'p qavatli yassi epiteliy bilan qoplangan bo'lib, fibrovaskulyar oyoqchada turadi. Donador qatlamli gipertrofiyalangan bo'ladi.

YASSI HUJAYRALI RAK

Yassi hujayrali rak ko'pincha tilning yon yuzalarida, gohida tanglay va til ustida paydo bo'ladi. Bu o'sma limfogen va gematogen yo'llar bilan

metastazlar beradi (o'sma hujayralari ko'krak limfa yo'lidan venoz tizimga o'tganida).

Og'iz shilliq pardasining invaziv raki odatda, yara bo'lib ketadi. Yarning chetlari dumaloq bo'ladi va unga taqalib turgan shilliq pardada leykoplakiya va eritroplakiyalar topiladi. Rak bo'yin limfa tugunlariga metastazlar berganida shu tugunlar qattiqqina qo'zg'almas tuzilmalar ko'rinishida qo'lga unnaydi (tabiatan yallig'lanishga aloqador limfadenopatiyalarda limfa tugunlari harakatchan bo'ladi).

Yassi hujayrali rak mikroskop bilan tekshirib ko'rilganida har xil darajada tabaqalashgan o'sma hujayralari uylaridan iborat bo'ladi. Biriktiruvchi to'qimadan iborat strömasida mononuklearlar infiltratsiyasi topiladi. Infiltrasiya darajasi o'sma antigeniga javoban yuzaga chiqqan immun reaksiyani aks ettiradi. Limfoid infiltrasiya bir muncha zo'r bo'lganida kasallikning oqibati bir qadar xayrli.

SO'LAK BEZLARI KASALLIKLARI

So'lak bezlarining kasalliklari judayam xilma-xildir. So'lak bezlarining yiriklarida ham, maydalarida ham yallig'lanish jarayonlari, immunopatologik distrofik jarayonlar va o'sma kasalliklari paydo bo'lishi mumkin.

SIALOADENIT

Sialoadenit - so'lak bezlarining yallig'lanishi bo'lib, odatda virus, bakteriyalar invaziyasi yoki autoimmun jarayonlar (Shegren sindromi, tizimli qizil volchanka va tizimli sklerodermiya)da bez chiqarish yo'llarining tiqilib qolganiga jadoban ro'y bergan reaksiya tariqasida boshlanadi.

Tabiatan infektsiyaga aloqador sialoadenitlarda infektsiya so'lak beziga og'iz bo'shlig'idan bez yo'li orqali yoki gematogen yo'l bilan o'tadi. *Virusga aloqador sialoadenitlar (epidemik parotit - tepki), o'tkir va surunkali nospesifik sialoadenitlar, spesifik (aktinomikoz, sil, zaximga aloqador) sialoadenitlar, so'lak bezlari yo'llariga yot jism kirib qolishiga aloqador va kalkulyoz sialoadenitlar (so'lak-tosh kasalligi) tafovut qilinadi.* Ko'pincha virus tufayli paydo bo'ladigan parotit (epidemik parotit - tepki) uchraydi, bunda yallig'lanish jarayoni qu'loq oldi so'lak bezining interstisiyida boshlanadi.

Epidemik parotit bilan 5-15 yashar bolalar, ba'zan 18-25 yoshli odamlar ham kasallanadi. Kasallik havo-tomchi usulida yuqadi. Infektsiyaning kirish darvozalari og'iz bo'shlig'i, burun, halqum shilliq pardasidir. Kasallikning yashirin davri 2-3 oy, keyin bir tomondagi yoki ikkala tomondagi quloq oldi bezlari kattalashib, og'rib turadi va zo'r berib so'lak chiqara boshlaydi. Bezlarning kattalashuvi - interstisiyda shish boshlanishi va limfoid infiltrasiya paydo bo'lishiga bog'liqdir. Qarorat ko'tarilib, odam lanj bo'ladi, boshi og'rib turadi. Asinuslardagi degenerativ

o'zgarishlar tufayli qon zardobidagi amilaza miqdori ko'payib ketadi. Jarayon 10-14 kun davom etadi.

Patologik anatomiyasi. Bez yo'li atrofidagi shilliq parda shishib, qonga to'lib turadi. Shish quloq oldi sohasi va bo'yin kletchatkasiga ham tarqaladi. So'lak bezida to'qimalar interstisial shishi, giperemiyasi ko'zga tashlanadi, bez yo'llari va asinuslari atrofida limfotsitar infiltrasiya, bez yo'llarining ichida quyuqlashib qolgan sekret bo'ladi. Epidemik parotit asorat berib, orxit, ovarit, pankreatit, ensefalit boshlanishiga sabab bo'lishi mumkin. Ikkilamchi bakterial infeksiya qo'shilganida bez parenximasida nekroz boshlanib, keyin fibroz paydo bo'ladi.

O'tkir nospesifik sialoadenit pas'ki jag' burchagi va shoxi schasida o'tkir osteomieliit bo'lganida, stomatit mahalida, so'lak bezi chiqarish yo'llarida yot jismlar, toshlar bo'lganida, otitlar, o'tkir artritlar paytida, so'lak bezi shikastlangan mahallarda boshlanadi. Bundan tashqari giposalivasiya bilan birga davom etadigan bir qancha infeksiyon kasalliklarda (gripp, qizamiq, dizenteriya, tif mahalida) yoki qorin bo'shlig'ida qilingan operatsiyalardan keyin, kaxeziya paytida, organizm juda suvsirab qolgan paytlarda ham kuzatiladi.

O'tkir sialoadenitlar *seroz, yiringli va gangrenoz turlarga* bo'linadi. *Seroz sialoadenit* bez to'qimasi shishib, tomirlarining qonga to'lib turishi va o'rtacha leykotsitar infiltrasiya paydo bo'lishi bilan ifodalanadi. Bezning chiqarish yo'llari ko'chib tushgan epiteliy, mikroorganizmlar, sekret bilan to'lib turadi. *Yiringli sialoadenitda* bez shishib, qonga to'lib turadi, unda qontalashlar, diffuz polinuklear infiltrasiya paydo bo'ladi. Ba'zi joylarda bez to'qimasi destruksiyaga uchrab, abscesslar yuzaga keladi. *Gangrenoz sialoadenitda* hozir aytib o'tilgan o'zgarishlar ustiga bez to'qimasida kattakatta nekroz paydo bo'lib, bemor og'ir septik ahvolga tushib qoladi.

Surunkali nospesifik sialoadenit ko'pincha o'tkir sialoadenitdan keyin boshlanadi va ikki shaklda namoyon bo'ladi: *parenximatoz* (patologik o'zgarishlar bez parenximasida yuzaga keladi) va *interstisial sialoadenit* (bez bo'lakchalari orasidagi biriktiruvchi to'qima o'zgarishlarga uchraydi). *Surunkali parenximatoz sialoadenitda* avvaliga mayda maddalar paydo bo'lib, keyin tular asta-sekin bir-biriga qo'sqilib ketadi; bir qancha hollarda maddalar bo'lmasligi ham mumkin, bez to'qimasiga seroz ekssudat singiganidan keyin bezda nekroz boshlanadi. Yallig'lanish mahalida bez uning o'zidan (jumladan, quloq oldi bezidan) chiqadigan proteolitik fermentlar ta'siri ostida nekrozga uchraydi deb hisoblanadi. *Interstisial surunkali sialoadenitda* bez to'qimasida limfa- va plazmotsitar infiltrasiya (o'choq tarzidagi va diffuz) infiltrasiya ko'zga tashlanadi. Bo'lakchalar orasida o'sib boradigan biriktiruvchi to'qima asta-sekin parenxima o'rmini oladi va bez chiqarish yo'llarining atrofiyaga uchragan uchki bo'limlari atrofida gialinlashadi.

Spesifik sialoadenitlar (aktinomikoz, sil, zaximga aloqador sialoadenitlar) bez to'qimasida spesifik granulyomalar paydo bo'lishi bilan ta'riflanadi.

Yot jismlar tushishidan boshlanadigan sialoadenitlarda kasallik manzarasi nospesifik o'tkir yallig'lanish manzarasi bilan bir xil bo'ladi.

Kalkulyoz sialoadenitlar (so'lak-tosh kasalligi) bez chiqarish yo'llari tiqilib qolishi natijasida boshlanadi. Mikroskop bilan tekshirib ko'rilganida bez to'qimasida limfotsitar va yassi hujayrali diffuz hamda o'choqli infiltrasiya ko'zga tashlanadi, bu infiltrasiya hujayralari orasida qisman polimorf yadroli leykositlar ham bo'ladi; bez bo'lakchalari o'rtasida biriktiruvchi to'qima o'sio, ba'zi joylarda parenxima o'rniga yog' to'qinasi paydo bo'ladi. Bezning chiqarish yo'llaridagi epiteliy metaplaziyaga uchrab, ikki qavatli yoki ko'p yadroli epiteliyga aylanadi. Bez yo'llarining bo'shlig'ida kattaligi va shakli har xil toshlar ko'zga tashlanadi.

Mayda va yirik so'lak bezlari yumshoq to'qimalarining bag'rida so'lak bezlarining retension kistalari uchraydi. Mikroskop bilan tekshirib ko'rilganida kista devori ichki tomondan granulyasion to'qima bilan qoplangan hujayra va tolali biriktiruvchi to'qimadan iborat bo'lib chiqadi. Kistalar bo'shlig'ida bir qadar eozinofil gomogen massa bo'lib, uning orasida plazmatik hujayralar va distrofik tarzda o'zgartirgan hamda nekrobiozga uchragan hujayralarning parchalari uchraydi.

Shегren sindromi mahalida so'lak bezining zararlanishi avvaliga xavfsiz limfoepitelial kasallik ko'rinishida, ba'zida esa xavfli limfoma ko'rinishida o'tadi. U sindrom uchta asosiy simptomdan tarkib topadi: 1) *quruq keratokonyunktivit*, 2) *poliartrit (revmatoid poliartrit tariqasida o'tadi)*, 3) *kserostomiya - og'iz bo'shlig'i shilliq pardasining qurib turishi*; bu kasallik bilan klimaks davriga kirgan ayollar ko'proq og'riydi.

Morfologik jihatdan olganda yirik va mayda so'lak bezlarida va me'da ichak yo'li bezlarining stromasida limfo-makrofagal va yassi hujayrali infiltrasiya ko'zga tashlanadi, bunday infiltrasiya parenximaga yoyilib borib, epiteliyal hujayralarni yemiradi. Jarayon stromaning sklerozga va bezlarning atrofiyaga uchrashi bilan tugallanadi.

Shunday qilib, Shегren kasalligida quloq oldi bezi funksiyasi buzilib, bez kattalashib ketadi. Bu kasallik barcha tashqi sekresiya bezlarining yetishmovchiligi bilan o'tadigan, tizimga aloqador surunkali kasallikdir.

Mikulich kasalligida so'lak bezlari bilan ko'z yoshi bezlari baravariga shishib chiqadi. Lunj, til bezlari ham ko'pincha jarayonga qo'sqilib ketadi; bu kasallik ko'p yillar davom etadi. Bunda tishlar kariesi keskin ifodalangan bo'ladi. Etiologik omillar jumlasiga sil, retikulyoz, leykemiya, psevdoleykemiya va limfa tizimining boshqa kasalliklari kiradi. Mikulich kasalligi morfologik jihatdan ikkita asosiy jarayon bilan ta'riflanadi: 1) bez bo'lakchalari atrofida limfoid to'qimadan iborat kichikroq o'simtalar paydo

bo'lishi, bu bez parenximasining atrofiyaga uchrashiga olib keladi; 2) bez oraliq to'qimasida surunkali yallig'lanish boshlanib, granulyasion to'qima paydo bo'lishi, bu narsa keyinchalik bezning chandiqli atrofiyaga uchrashiga olib keladi. Kasallikning *oqibati* uning cheklangan xilida xayrli, tarqoq xilida - yomon.

SO'LAK BEZLARI O'SMALARI

So'lak bezlari o'smalari juda har xil, lekin ko'pincha xavfsiz o'smalari uchraydi: sialoadenoma, oksifil hujayrali adenoma (onkositoma) pleomorf adenoma, mukoeypidermoid o'sma, limfadenoma shular jumlasidandir. Xavfli o'smalardan silindroma, mukoeypidermoid karsinoma klinik jihatdan ko'proq ahamiyatga ega.

Sialoadenoma so'lak bezining kam uchraydigan xavfsiz o'smasidir. Bu o'sma yumshoq yoki qattiqroq bo'ladigan gomolog shaklli tugun ko'rinishida bo'ladi. Mikroskop bilan tekshirib ko'rilganida u kubsimon yoki prizmatik epiteliy bilan qoplangan kambar kanallardan tuzilgan bo'lishi mumkin. Unda kistasimon bo'shliqlar bo'lsa, bunday o'sma sistadenoma deb, o'smadan kista bo'shlig'iga kirib borayotgan, tarmoqlanib ketgan so'rg'ichsimon o'simtalar chiqqan bo'lsa - papillyar sistadenoma deb ataladi. Sialoadenoma chetlarida kubsimon hujayralar joylashgan alveolalardan iborat bo'lishi mumkin, shu alveolalarning ichki tomonida sitoplazmasi och tusli, g'ovak-g'ovak bo'ladigan yirik hujayralar topiladi.

Oksifil-hujayrali adenoma (onkositoma) sitoplazmasi donador bo'ladigan yirik yassi hujayralardan tashkil topadi, bu hujayralar trabekulalar yoki mayda-mayda komplekslar hosil qiladi. Ba'zan soxta bez strukturalari hosil bo'lganini ko'rish mumkin. Stromasi sust rivojlangan.

Adenolimfoma (Uortin o'smasi) - kamdan-kam uchraydigan xavfsiz o'sma. So'lak bezlari chiqarish yo'llarining epiteliysi va limfoid to'qimasidan kelib chiqadi. Yuzasi g'adir-budir, shakli tuxumsimon, keskin chegaralanib turadigan yumshoq tugun ko'rinishida bo'ladi. Kesib ko'rilganida kulrangnamo-oq tusda bo'lib, bir talay mayda va yirik kistalari borligi ko'zga tashlanadi. Mikroskop bilan tekshirilganida o'smaning limfoid to'qimadan iborat stromasida ikki qavatli epiteliy bilan qoplangan so'rg'ichsimon o'simtalari bo'lgan kamsaklar ko'rinishidagi bezsimon epiteliyal tuzilmalar ko'zga tashlanadi. Gohida qadahsimon hujayralari ham uchraydi. Kistalar bo'shlig'ida donador yoki bir jinsli modda, ko'chib tushgan epiteliyal hujayralar, polinuklearlar, limfotsitlar, eritrotsitlar, yog' kislotalarining ignasimon kristallari topiladi. Sistadenolimfoma va papillyar sistadenolimfoma tafovut qilinadi.

Pleomorf adenoma (fibromiksoandroepitelioma, aralash o'sma, so'lak bezi adenomasi, qaytalanuvchi epitelioma) - so'lak bezlarining ko'p uchrab turadigan xavfsiz o'smasi. Hammadan ko'ra ko'proq uchraydigan joyi quloq oldi bezi, lekin qattiq tanglay bilan yumshoq tanglay o'rtasidagi

chegarada, jag‘ osti so‘lak bezlarida ham uchrashi mumkin. Bu o‘sma yumshoq, zich elastik qattiq tugun ko‘rinishida bo‘ladi. Kesib ko‘rilganida bo‘lakchali tuzilishga ega ekanligi ko‘zga tashlanadi. Bo‘lakchalar biriktiruvchi to‘qima qatlamlari bilan bir-biridan ajralib turadi. Yarim tiniq suyuqlik bilan to‘lgan mayda va yirik kistalar ham uchrashi mumkin. Ba‘zan eski qontalashlar sohasida qo‘ng‘ir-qizil tusli o‘choqlar uchraydi. *Bu o‘sma gistologik tuzilishi murakkabligi bilan ajralib turadi, har xil tuzilmalardan: epitelial, mikso- va xondrosimon elementlardan tashkil topgan.* Epitelial hujayralar ko‘p burchakli, dumaloq yoki tuxumsimon shaklda bo‘lib, solid uyalar yoki noto‘g‘ri shakllar, tortmalar hosil qiladi. Ichi shilimshiq bilan to‘lgan bezsimon nayclialar, shuningdek ‘‘marvarid donalari’’ hosil qilgan muguzlanuvchi ko‘p qavatli epiteliy qatlamlari ham uchrashi mumkin (epidermoid tabaqalanish). Miksoid va xondroidli joylar ham ko‘zga tashlanadi. O‘sma stromasi sust rivojlangan, lekin gialinozga uchragan bo‘lishi mumkin. Unda yog‘ to‘qimasi orolchalari, follikulalar hosil qilgan limfotsitar infiltratlar ham topilishi mumkin. Xondroid ohaklanib qolishi mumkin.

Malignizatsiyalangan aralash o‘smaning xavfli o‘smaga xos aniq belgilari bo‘lmaydi. Bir talay mitozlar bo‘lib turgan atipik epitelial hujayralar bo‘lgan, shuningdek epidermoid rak adenokarsinomalar, nekrozlarga xos joylar paydo bo‘lgan mahallarda buni malignizatsiya boshlangan deb hisoblanadi.

Mukoepidermoid o‘sma (qo‘sh metaplaziyali epitelioma, shilimshiq hosil qiluvchi epitelioma, shilimshiq ishlab chiqaruvchi va epidermoid aralash karsinoma, Skorpil o‘smasi) - so‘lak bezlari chiqarish yo‘llarining epiteliasidan o‘sib chiqadigan o‘sma. Bunda epitelial hujayralar ikki yo‘nalishda - ham shilimshiq hosil qiluvchi prizmatik epiteliy tomoniga, ham epidermoid tomoniga qarab tabaqalanadi. Bu o‘sma nisbatan xavfsiz o‘sma bo‘lib, yuzi silliq yoki g‘adir-budur dumaloq yoki noto‘g‘ri shaklidagi tugun ko‘rinishida ko‘zga tashlanadi, konsistensiyasi yumshoq-elastik qattiq bo‘ladi. Kesib ko‘rilganida o‘sma to‘qimasi kulrangnamo-pushti rangda, bo‘lakchali bo‘ladi.

Ichida shilimshiq bilan to‘la kistalar bo‘lishi ham xarakterli. O‘sma xavfli tusga kirganida uning chegaralari noaniq, konsistensiyasi qattiq bo‘lib qoladi, bezda nekrotik o‘zgarishlar ro‘y berishi tufayli psevdokistoz tuzilmalar bo‘lishi xarakterlidir.

Mikroskop bilan tekshirib ko‘rilganida stromasida bezsimon strukturalar va kistalar topiladi, kistalarning devori shilimshiq hosil qiluvchi hujayralar bilan qoplangan bo‘ladi. Epidermoid epiteliy kamdan-kam hollarda muguzlanish hodisasiga uchraydi va och tusdagi hujayralardan iborat bo‘ladi. Oraliq hujayralar ham uchrab turadi, bular epidermoid va shilimshiq ishlab chiqaruvchi hujayralarga aylanishi mumkin. Kam

tabaqalashgan (yarvflı bo'lib o'tayotgan) mukoepidermoid o'smalarda mitotik faollıknıg kuchaygani, hujayralar yadrolarınıg polımorf va gıperxrom bo'lib qolganı, hujayralarınıg nekrozga uchraganı qayd qılınadı; epidermoid hujayralar bilan och tuslı hujayralar o'rtasıda oralıq hujayralarga o'xshash hujayralar ko'p bo'ladı. Shılımshıq ishlab chıqaruvchı hujayralar kam topıladı.

Sılındroma (adenokıstoz rak adenoepıtelioma, stroması gıalınlaşgan bazal hujayralı rak onkosıtar rak) - so'lak bezları chıqarış yo'llarınıg epıtelysıdan o'sıb chıqadıgan xavflı o'smalar jumlasıga kıradı. Bu o'sma quloq oldı, jag' ostı so'lak bezlarıda, qattıq tanglayda uchraydı, leknı mayda so'lak bezlarını aralash o'smalarga qaraganda ko'proq zararlantıradı. U noto'g'rı yokı dumaloq shakıldagı tugun ko'rınışıda bo'ladı, kichıkroq tugunlarınıg yuzası sılılıq bo'lışı mumknı. Katta-katta o'smalar yuzası notekıs, g'adırbudur bo'lışı bilan ajralıb chıqadı va atrofdagı to'qımalar bilan bıtıshıb ketgan bo'ladı. O'sma konsıstensıyası yumshoq-elastık yokı qattıq bo'lışı mumknı. Kesıb ko'rilganıda to'qıması oqımtır-kulrangnamo tusda ko'zga tashlanadı, yırık tugunlarda ba'zan kıstalar, nekroz o'choqları va qontalashlar bo'ladı.

Mıkroskop bılan tekshırıb ko'rilganıda o'sma alveolalar, anastomozlanuvchı trabekulalar hosıl qıluvchı atıptık epıteliyal hujayralardan tuzılınan bo'lib chıqadı, o'smanıg trabekulaları orasıda shılımshıq yokı gıalın massalı dumaloq joylar ko'zga tashlanadı. Panjarasımın strukturalar orasıda ko'proq bezlarga o'xshash naychalar bo'ladı, solıd komplekslar ham uchrashı mumknı. Epıteliyal tırqışlar va naychalar bo'shlıg'ıda turgan gıalın massalar kesması buyrak kanalchalarıdagı sılındrlarga o'xshab ketadı, bu o'smanıg nomı ham shundan olınan. Bezsımın strukturalar orasıda ularnı muftalar ko'rınışıda o'rab turgan bazofil modda topıladı. Mana shu komplekslarınıg markazıy bo'lımlarıda shılımshıqsımın modda to'planıb borganı sayın talaygına dumaloq kamgaklar hosıl bo'ladı. O'sma stromasınıg ba'zı joyları gıalınözga uchragan tolalı bırıktıruvchı to'qımadan tuzılınan.

Bu o'sma infiltrlanıb bır qadar tez o'sıb boradı, lımfogen va gematogen yo'l bılan nerv stvolları bo'ylab metastazlar berışga, qayta!anıb turışga moyıl bo'ladı, o'smanıg metastazlarıda tıptık sılındroma tuzılışı saqlanıb qoladı.

JAG' SUYAKLARI KASALLIKLARI

Jag' suyaklarıda yallıg'lanış kasallıkları, o'smasımın va o'sma jarayonları ko'proq uchraydı.

PERIOSTIT

Perıostıt - jag' suyagı ust pardasınııg yallıg'lanışı. Klınık o'tışı va patoloqoanatomık manzarasıga ko'ra *oddiy, yırınglı, fıbroz, ossıfıkasıya-*

lovchi va spesifik (aktinomikoz, zaxm va silga aloqador) periostitlar tafovut qilinadi. Odontogen periostitlar hozir alohida ajratilmaydi, ular abscesslar va flegmonalar bilan asoratlangan jag' suyaklari osteomieliitlari deb hisoblanadi.

Oddiy periostit aksari jag' suyaklari shikastlanganida boshlanadi va og'riq turishi va shish kelishi bilan ma'lum bo'ladi. Mikroskopik tekshirishda tomirlarning qonga to'lib turgani va

suyak ust pardasida dumaloq hujayrali infiltrasiya borligi ma'lum bo'ladi.

Yiringli periostit ko'pincha o'tkir yoki surunkali odontogen infeksiya natijasida ba'zi hollarda suyak shikastlanishi natijasida boshlanadi. Yiringli eksudat periodont sohasidan gavers kanallari bo'ylab suyakka o'tadi va suyak ko'migiga hain yoyilib (analdan shuning o'zi osteomieliit bo'lib hisoblanadi), suyak ust pardasi tagida madda bo'lib yig'iladi.

Fibroz periostit ko'pdan beri bitmay kelayotgan yaralar va suyak nekrozi natijasida boshlanadi va suyakka mahkam yopishib ketgan ust pardasining fibroz tarzda yo'g'onlashuvi ko'rinishida namoyon bo'ladi, ba'zan ossifikasiyalovchi periostitga aylanadi. Fibroz periostit, fibroz to'qima yuzaga kelib, o'choq tarzida va tarqoq surunkali yallig'lanish infiltratsiyasi paydo

bo'lishi bilan ta'riflanadi. Suyak ichidagi ko'mik hujayralari o'miga biriktiruvchi to'qima paydo bo'lib boradi.

Ossifikasiyalovchi periostit - Surunkali periostitning ancha ko'p uchraydigan xili. Jag' suyagining cheklangan bir qismida so'gallar yoki tikanlar ko'rinishida o'sib ketgan suyak to'qimasi topiladi. Bunday periostit artrit, sil, zaxm, o'smalar, raxit, surunkali sariq kasalligida kuzatiladi. Mikroskop bilan tekshirib ko'rilganida jungina suyak to'sinlaridan tashkil topgan periostal suyak qatlamlari topiladi, bular hujayra-tolali biriktiruvchi va osteoblastlar bilan o'ralib turgan bo'ladi.

Spesifik periostitlar - aktinomikoz, zaxm, silga aloqador periostitlar - tegishli spesifik kasalliklar mahalida kuzatiladi va suyak ust pardasi tagida hosil bo'lgan maddada xarakterli spesifik granulyomalar borligi bilan namoyon bo'ladi.

ODONTOGEN OSTEOMIELIT

Odontogen osteomieliit - bu jag' suyaklarining tishlar parodonti tashqarisiga o'tgan infeksiyon - yallig'lanish kasalligidir. Bu kasallik organizm sensibillangan mahalda boshlanadi deb hisoblanadi.

Odontogen osteomieliit infeksiyon kasalliklar (gripp, angina va boshqalar), sovqotish, haddan tashqari zo'riqish hodisalaridan keyin boshlanadi.

Kasallikning o'tishida o'tkir, yarim o'tkir va surunkali bosqichlari tafovut qilinadi. O'tkir odontogen osteomieliit patologik jarayon tish alveolasidan suyakning g'ovak moddasiga o'tib ketganda boshlanadi. Jag'

suyagining yuzasida tarqoq yallig'lanish infiltratlari paydo bo'lib, yuz anchagina shishadi; jag' suyagining g'ovak moddasida keyinchalik destruksiya boshlangan joylar paydo bo'ladi.

O'tkir bosqichida suyak ko'migi yiringlab turgan, sekvestrlar hali hosil bo'lmagan paytda osteonekrotik o'zgarishlar qayd qilinadi. Jarayon susayib, barham topmaydigan bo'lsa, yarim o'tkir va surunkali tusga kiradi.

Odontogen osteomieliitning yarim o'tkir bosqichida o'tkir jarayonning mahalliy belgilari operatsiyadan keyin bosilib boradi. Operatsiya jarohati tozalanib, unda granulyasion to'qima paydo bo'ladi, "kasallikka sabab bo'lgan" tish olib tashlanganidan keyin o'rindagi jarohatda epiteliylanish tugallanadi. Bunday o'zgarishlar ko'mik aytarli destruksiyaga uchramagan odontogen osteomieliitga xarakterlidir.

Odontogen osteomieliitning surunkali bosqichi suyak to'qimasi sezilardi destruksiyaga uchragan mahalda boshlanadi, bunda o'tkir yallig'lanish hodisalari qaytib qolganiga qaramay operatsiya jarohatidan yiring chiqishi davom etaveradi. Surunkali osteomieliit sekvestr kapsulasi bilan o'ralgan suyak sekvestrlari hosil bo'lishi bilan ta'riflanadi. Suyak sekvestrlari g'ovak va kompakt suyak to'qimasining osteositlardan mahrum bo'lib, ko'chib tushgan bo'laklaridir; ko'mik o'rni strukturasis nekrotik massalar va segment yadroli leykositlar bilan to'lib turadi. Sekvestr kapsulasining ba'zi joylari granulyasion to'qima, ba'zi joylari ko'p qavatli yassi epiteliy bilan qoplangan bo'ladi.

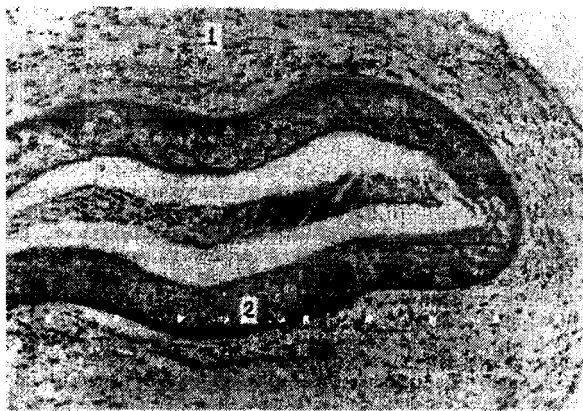
O'SMASIMON KASALLIKLAR

O'smasimon kasalliklarga quyidagilar kiradi: epiteliyal kistalar - odontogen (follikuliyar kista) va yallig'lanishga aloqador (radikulyar) kistalar, o'smalar jumlasiga kirmaydigan suyak kasalliklari: epulis, fibroz displaziya, xeruvizm, eozinofil granulyoma, shuningdek odontogen apparatga aloqador o'smasimon kasalliklar (qattiq odontoma).

EPITELIAL KISTALAR

Jag' suyaklarining kistalari xolesterin bilan to'yingan seroz suyuqlikka to'lib turadigan, parda bilan o'ralgan kovakdir. Radikulyar va follikuliyar kistalar tafovut qilinadi.

Radikulyar kista. Surunkali (proliferativ) periodontit natijasida tish ildizining uchida hosil bo'luvchi epiteliyal granulyomadani yuzaga keladi. Kista hosil bo'lishiga olib kelgan, infektsiya o'tgan tishning perisementi kista pardasi bilan mahkam bog'langan bo'ladi. Tish ildizining uchi, odatda kista bo'shlig'iga bir qadar botib turadi. Mikroskop bilan tekshirib ko'rilganida radikulyar kista pardasi hujayra-tolali biriktiruvchi to'qimadan iborat bo'lib chiqadi, uning ichki tomoni ko'p qavatli yassi epiteliy bilan qoplangan bo'ladi (51-rasm).



51-rasm. Jag'dagi radikulyar kista: 1-kista devori,
2-kistani qoplab turgan epiteliy.

Ba'zida, xususan travma ro'y bergan, infektsiya o'tgan mahallarda kista pardasi aksari leykositlarga boy granulyasion to'qima bilan qoplanadi. Fibroz asosining bag'rida yallig'lanishga aloqador surunkali limfoplazmotsitar infiltrasiya kuzatilishi va suyak trabekulalari hosil bo'lishi mumkin. Kista devorida atipik ravishda o'sgan epiteliyni ham uchratish mumkin.

Follikulyar kista tish noto'g'ri rivojlanishi natijasida hosil bo'ladi. Sut tishlarining uchida yallig'lanish jarayonlari boshlanib, bu yallig'lanish o'chog'i doimiy tish follikuliga yetib borganda ham follikulyar kistalar hosil bo'lishi mumkin deb taxmin qilinadi. Bunday kistalar aksari bolalik va o'smirlik chog'ida, ikkinchi marta tish chiqish davrida paydo bo'ladi. Keyingi davrlarda (18-20 yasharlik mahalda) follikulyar kistalar aql tishlari sohasida paydo bo'lishi mumkin. Follikulyar kista uchun tegishli tishning bo'lmasligi xarakterlidir; rentgen bilan tekshirib ko'rilganida kista bo'shlig'ida to'la yoki qisman (koronka ko'rinishida) shakllangan tish borligi ma'lum bo'ladi. Mikroskop bilan tekshirib ko'rilganida follikulyar kista devori ko'p qavatli yassi epiteliy bilan qoplangan tolali to'qimadan iborat bo'lib chiqadi, o'sha epiteliy hujayralari orasida plazmatik hujayralari ham bo'lishi mumkin. Kista devorining stromasi glikozaminglikanlariga boy bo'ladi.

EPULIS

Epulis (epulid) - parodontal (tish atrofidagi) supra- va intraalveolyar to'qimalarda boshlanib, aksari ayollar kasallanadi, milkdan joy oladi va elastik-zich konsistensiyadagi sharsimon yoki qo'ziqorinsimon tuzilma

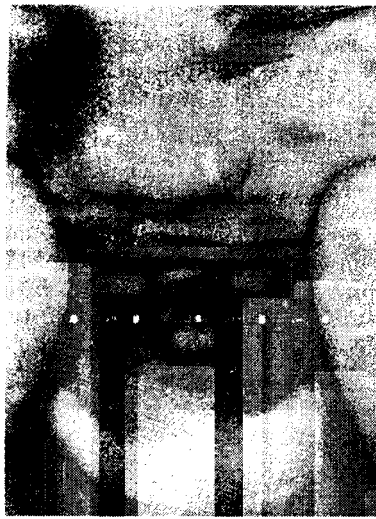ko'rinishida bo'lib, shilliq parda bilan qoplanib turadi. Shilliq pardada antagonist tishlardan tushgan izlar bo'lishi va yaralar borligi xarakterlidir. *Fibroz, angiomatoz, gigant hujayrali va tug'ma epulislar* tafovut qilinadi. Fibroz va angiomatoz epulislar bilan ko'proq yoshlar, gigant hujayrali epulislar bilan esa, har xil yoshdagi kishilar kasallanadi.

Fibroz epulis kesib ko'rilganida tolali tuzilishga ega bo'lib chiqadi, rangi oqimtir bo'ladi. Mikroskop bilan tekshirilganida tolali biriktiruvchi to'qima o'sib, biroz miqdor yupqa devorli tomirlar yuzaga kelgani ma'lum bo'ladi. Ba'zan kalsiy tuzlari cho'kib tushgan o'choqlar, shuningdek osteoid suyak to'qimalari topilishi mumkin. Epulis yuzasi ko'p qavatli yassi epiteliy bilan qoplangan, ko'pincha yara bo'lib ketadi, unda granulyasiyalar hamda limfotsit va plazmotsitar hujayralardan iborat surunkali yallig'lanish infiltratlari uchraydi. Yara bo'lib, granulyasyon to'qima ko'p o'sib ketgan fibroz epulis granulyomatoz epulis deb ataladi.

Angiomatoz epulis uchun kapillyarlar yoki venalarga o'xshash bir talay yupqa devorli tomirlari bo'lganligidan kesmasining qondek qip-qizil bo'lib turishi xarakterlidir. Tomirlar orasida nozik tolali biriktiruvchi to'qima qatlamlari ko'zga tashlanadi, ularga ko'pincha gemosiderin cho'kib tushgan bo'ladi.

Gigant hujayrali epulis (periferik osteoblastoklastoma) tabiatan epiteliyga aloqasi bo'lmagan o'smasimon tuzilma bo'lib, ko'pincha 40-60 yashar odamlarda uchraydi. Jag' suyagining alveolyar o'simtasidan joy oladi va og'iz bo'shlig'i tomoniga qarab o'sib boradi. Antagonist tishlardan shikastlanib turishi natijasida bu tuzilmaning yuzi ko'pincha yara bo'lib ketadi. O'sma to'qimasi qo'ng'ir tusda tovlanib turadigan to'q qizil rangli elastik etdor tuzilmadan iborat bo'ladi. Yuzi silliq yoki g'adir-budur bo'lishi mumkin. Gistologik tuzilishi jihatidan markaziy osteoblastoklastomaga o'xshab ketadi va mayda hujayralar (osteoblastlar) bilan ko'p yadroli ulkan hujayralar (osteoklastlar) dan iborat bo'ladi. O'sma stromasi yupqa devorli tomirlar va ba'zi joylarda tolali to'qimadan tarkib topgan.

Tug'ma epulis. Chaqaloqlarda kuzatiladi. Hamirdek bo'lib, milk shilliq pardasi bilan qoplangan sharsimon tuzilmadir (52-rasm), kattaligi no'xet donidek va undan kattaroq bo'ladi. Alveolyar o'simtadan joy oladi. Mikroskop bilan tekshirib ko'rilganida o'smasimon tuzilmaning dumaloq-tuxumsimon shakldagi och tusli yirik hujayralardan tarkib topgani ma'lum bo'ladi. Bu hujayralar sitoplazmasida asidofil donalar borligi bilan ta'riflanadi. Ularning yadrolari markazida yoki markazidan chetda joylashgan bo'ladi; yadrolarida ikkitadan beshtagacha yadrocha topiladi. Epulis tomirlar va nervlarga boy bo'ladi.



52-rasm. Tug'ma epulis.

FIBROZ DISPLAZIYA

Fibroz displaziyada jag' suyagi bag'rida hujayra-tolali va osteogen to'qima o'sib, suyakda jun suyak strukturalari hosil bo'ladi. Kasallikning o'choqli xilida o'sma qo'lga qattiq bo'lib unnaydigan va atrofdagi suyak to'qimasidan aniq ajralib turadigan tugun ko'rinishida ko'zga tashlanadi, u kulrangnamo-oq tusli fibroz to'qimadan iborat bo'ladi. Kasallikning diffuz xilida suyak to'qimasining zararlangan joyi aniq chegaralarga ega bo'lmay, qattiqligi har xil bo'lishi bilan ajralib turadi, ko'kimtir tusda bo'ladi.

Bu kasallikda jag' suyaklari yo'g'onlashib, ko'pincha qiyshayib qoladi, ularda patologik siniqlar ham uchrashi mumkin. Arralab ko'rilganida suyak to'qimasi, xususan jag' suyaklarining kortikal qatlami yupqalashgan bo'lib chiqadi. Kasallangan joy qattiqqina bo'ladigan oqish-sariq rangli to'qima bilan to'lib turadi. Mikroskop bilan tekshirib ko'rilganida fibroz displaziyada hujayra-tolali to'qima o'sib, unda jun, odatda kam ohaklangan suyak to'sinlari borligi ma'lum bo'ladi, shu suyak to'sinlarining atrofida osteoblastlar joy oladi. Sementiklesimon tuzilmalar ham uchrashi mumkin. Ba'zi hollarda to'qima tuzilishi jihatidan g'ovak osteomaga o'xshab ketadi.

XERUVIZM

Xeruvizm - fibroz displaziyaning bir turi bo'lib, bunda jag'larda bir talay kistalar yuzaga keladi. Odatda yosh go'daklik davrida boshlanadi. Pastki jag' sohasida ikki tomonlama g'adir-budur qatlamlar paydo bo'ladi,

shu munosabat bilan bolaning yuzi dumaloq shaklga kiradi - xristian diniy kitoblarida uchar go'daklar qiyofasida tasvirlangan xeruvizmlar - farishtalar yuziga o'xshab qoladi (53-rasm). Gistologik jihatdan olganda bu o'sma suyak to'sinlari orasida hujayralar va tomirlarga boy biriktiruvchi to'qima paydo bo'lishi bilan ta'riflanadi. Undagi tomirlar atrofida asidofil modda va ko'p yadroli ulkan hujayralar to'planib boradi. Suyak to'sinlarida lakunar rezorbsiya boshlanishi bilan bir qatorda osteoid bilan o'ralgan jun suyak to'sinlari paydo bo'ladi.

EOZINOFIL GRANULYOMA

Eozinofil granulyoma - etiologiyasi noma'lum kasallik bo'lib, jag' suyaklarida eozinofil leykositlarga boy granulyomalar yuzaga kelishi bilan ta'riflanadi. Sirdan ko'zdan kechirilganida milklarning shishib, bo'rtib turgani, shilliq pardasida yaralar va qontalashlar borligi, ba'zi joylarda tish bo'yinlarining ocqilib, tishlarning qimirlab qolgani ma'lum bo'ladi. Kasallangan joy suyak to'qimasi bilan granulyasion to'qimaga o'xshash yumshoq to'qimadan iborat bo'ladi. Mikroskop bilan tekshirib ko'rilganida asosan retikulyar, limfoid hujayralar, ulkan hujayralar va har xil darajada yetilgan eozinofil va neytrofil leykositlardan iborat o'ziga xos to'qima o'sib chiqqani ma'lum bo'ladi. Eozinofil granulyomada ro'y beradigan jarayonning mohiyati aniq emas. Ba'zi olimlar uni o'sma jarayoni deb hisoblasa, boshqalari reaktiv yallig'lanish jarayoni yoki granulyomatoz jarayon deb hisoblaydi.



53-rasm. Xeruvizmda bemor tashqi qiyofasining ko'rinishi.

QATTIQ ODONTOMA

Qattiq odontoma tish murtaqlarining rivojlanish nuqsonlari jumlasiga kiradi va hap xil to'qimalardan paydo bo'ladigan o'smasimon tuzilma deb hisoblanadi. Qattiq odontoma yuzi g'adir-budir bo'ladigan qattiqqina o'smadir, u atrofdagi to'qima bilan bitishib ketgan yoki aniq ajralib turadigan bo'lishi mumkin. Mikroskop bilan tekshirib ko'rilganida bu o'smada tishning qattiq to'qimalari: dentin, emal, har xil darajada ohaklangan sement o'sib ketgani, odontogen epiteliy tortmalari, pulpaga o'xshash to'qima strukturalari borligi ma'lum bo'ladi. Bu to'qimalar tartib bilan yoki ayqash-uyqash bo'lib, joylashgan bo'ladi.

Oddiy va murakkab qattiq odontoma ta'ovut qilinadi. Oadiy odontoma bir tish murtagidan paydo bo'ladi va to'la hamda chala odontomaga bo'linadi. Chala oddiy odontoma tish murtagining qanday bo'lmasin biror qismiga taalluqli to'qimalarning o'sib ketishidan yuzaga keladi. To'la oddiy odontoma yaxlit tish murtagidan paydo bo'ladi. *Murakkab odontoma* bir necha tish murtaqlaridan yuzaga kelgan va bir-biriga yopishib ketgan rudimentar tishlardan iborat bo'ladi. Shu tishlar orasida shakllangan tishlar ham uchraydi. Murakkab odontomalarda tishning qattiq to'qimalari tartibsiz ravishda o'sib boradi. Shu bilan birga emal, dentin va sement o'rtasida normal tish uchun xarakterli bo'lgan topografik nisbat buziladi. Qattiq odontomaning kistoz xili ham uchrab turadi.

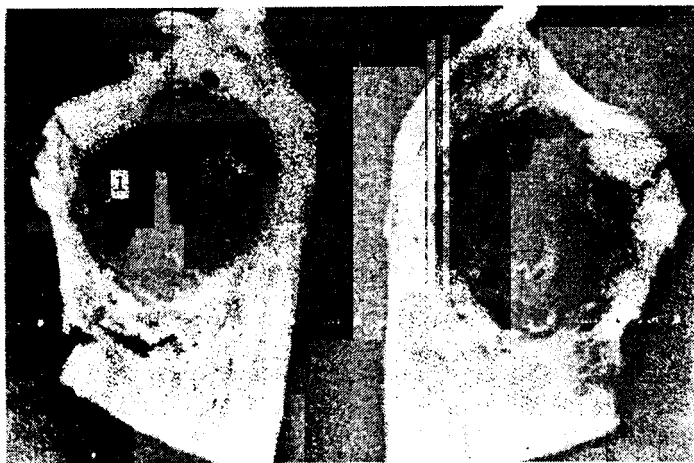ODONTOGEN O'SMALAR

Odontogen o'smalar (ameloblastoma, yumshoq odontoma, sementoma) tish qattiq to'qimalari - emal, dentin va sement murtaqlaridan paydo bo'ladi va o'zining rivojlanib borishida embrional tuzilishini saqlab qoladi. Bu o'smalar hamma o'smalar singari xavfli va xavfsiz o'smalarga bo'linadi.

AMELOBLASTOMA

Ameloblastoma (adamantinoma, adamantoblastoma) jag' suyaklarining tabiatan epiteliyal to'qimaga aloqador xavfsiz o'smalari jumlasiga kiradi va emal organining embrional murtagidan paydo bo'ladi. Xavfli ameloblastoma kamdan-kam uchraydi. Makroskopik jihatdan olganda ameloblastomaning ikki xili tafovut qilinadi: *solid va kistoz ameloblastoma*. Ba'zi olimlar ameloblastomaning *aralash xili* ham bo'ladi deb hisoblaydi.

Solid ameloblastoma atrofdagi to'qimadan yaxshi ajralib turadigan yumshoq yoki qattiqroq tugun ko'rinishida ko'zga tashlanadi (54-rasm). Rangi kulrang tusdan tortib qo'ng'ir tulgacha boradi. Kesmasida suyak plastinkalari yupqalashib qolgan joylar va mayda-mayda kistasimon tuzilmalar borligi ma'lum bo'ladi.

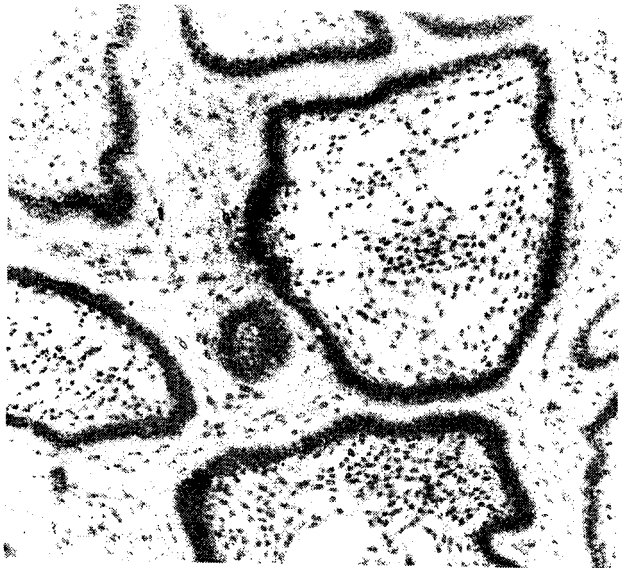


54-rasm. Jag'dagi solid (yaxlit) ameloblastoma:
1-o'sma massasi.

Kistoz ameloblastomada odam jag'i kattalashib, bir muncha bo'rtib turadi, unda ichi och tusli suyuqlik bilan to'lgan bitta yoki ko'proq yirik kistoz bo'shliqlar topiladi. Kistoz bo'shliqda tish bo'ladi.

Ameloblastomaning aralash xili qo'lga yumshoq bo'lib unmaydigan o'smadan iborat bo'lib, kesib ko'rilganida o'sma to'qimasining ora-orasida sarg'ish suyuqlikka ega bo'lgan kistalar borligi topiladi.

Gistologik tuzilishiga ko'ra ameloblastomaning bir nechta xili tafovut qilinadi. Uning klassik xili ko'proq uchraydi, bunda o'sma glikozaminglikanlarga boy bo'lgan dag'al tolali biriktiruvchi to'qima qatlamlari bilan ajralib turuvchi har xil shakldagi epitelial tortmalardan tuzilgan bo'ladi. Bu epitelial tuzilmalar tish murtagi emal organining tuzilishiga o'xshab ketadi (55-rasm).



55-rasm. Ameloblastomaning klassik xili.

O'sha tortmalarning chetlaridan bo'yodor silindrik hujayralar joy oladi. Epitelial tuzilmalarning markazida yulduzsimon hujayralar bo'ladi, bular tuzilishi jihatidan tish murtagi epitelial organiga o'xshab ketadigan epitelial "retikulum"ni hosil qiladi. Yulduzsimon hujayralar sohasida yassi tortgan epitelial elementlar bilan o'ralib turadigan har xil kattalikdagi kistoz bo'shliqlar hosil bo'lishi mumkin. Kistalarning bo'shliqlari tiniq va gomogen, goho mayda donali modda bilan to'lib turadi, bu modda kuchsiz oksifil yoki bazofil bo'lishi mumkin. Kistalarning bo'shliqlarida yakkam-dukkam joylashgan epitelial hujayralar ham uchrashi mumkin, bularning sitoplazmasida yadro tanalarining soyalari yoki yadro moddalarining bo'laklari bo'ladi. Epitelial tuzilmalarning markaziy bo'limlarida spongiositlarga o'xshab ketadigan, go'yoki shishib turgan yirik hujayra tanalari (onkositlar) topiladi. Ba'zan hujayra pardalari yorilib, ichidagi moddasi kista bo'shliqlariga o'tadi.

Epitelial tuzilmalarning ba'zi joylarida ko'p burchakli, ya'ni poligonal hujayralar topiladi, bular ko'p qavatli yassi epitelining muguzlanayotgan tikansimon hujayralariga o'xshab ketadi (o'smaning epidermoid xili). Ularning orasida yulduzsimon hujayralari bo'lgan kichik joylari saqlanib qoladi, holos. Shu joylarda bir qadar hujayralar polimorfizmi ko'zga tashlanishi mumkin, lekin bu hujayralarda yadro bilan sitoplazma normal nisbatda saqlanib qolgan bo'ladi. Bir qancha hollarda epitelial hujayralar

mayda so'g'onchalar taxlitidagi murakkab konsentrik shakllar hosil qiladi va epitelial marvarid donalari deb yuritiladigan tuzilmalarga o'xshab turadi. Kistalar o'Ichamlarining kattalashuvi hujayralarda ro'y beradigan ikkilamchi distrofik o'zgarishlar bilan birga davom etib boradi, bunda hujayralar kista bo'shlig'iga ko'chib tushib, keyinchalik autolizga uchraydi.

Ko'pdan beri mavjud bo'lib kelgan kista bo'shliqlarining epitelial qoplamasi tipik follikulyar kistalarga xos gistologik xususiyatlarga ega bo'lib qolishi mumkin, bunday hollarda qo'shimcha tekshirishlar o'tkazmasdan turib aniq diagnoz qo'yib bo'lmaydi. Ba'zan bevosita epitelial to'qima orasida joylashgan juda ko'p tomirlar ko'zga tashlanadi, bunda yallig'lanish jarayoniga xos beigilar bo'lmaydi. Stomast, tolali fibroz to'qima qatlamlaridan tarkib topgan, ba'zi joylarda miksomatoz o'zgarishlar borligi ko'zga tashlanadi.

YUMSHOQ ODONTOMA

Yumshoq odontoma hap xil turdagi tuzilmalardan paydo bo'ladigan chin o'smalar jumlasiga kiradi va jag' suyagining ichida joylashgan bo'ladi. Uning epitelial-mezenxima parenximasi tish rivojlanishining ilk bosqichlarini aks ettiruvchi tuzilmalardan tarkib topadi. Bu o'sma yuzasi g'adir-budir, konsistensiyasi yumshoq-elastik bo'ladigan yumaloq shakldagi tugun ko'rinishida ko'zga tashlanadi. Mikroskop bilan tekshirib ko'rilganida o'sma tarmoqlanib ketgan epitelial tortmalar va prizmatik shakldagi hujayralar bilan o'ralgan bir zayldagi yumaloq hamda poligonal mayda hujayralardan iborat epitelial orolchalar komplekslari topiladi. Bu epitelial komplekslar embrional tish pulpasi taxlitidagi yumshoq mezenxima to'qimasi bilan o'ralib turadi. Stromasi sust rivojlangan. Epitelial tortmalar bilan mezenximasimon to'qima o'rtasidagi chegarada eozin bilan to'q bo'yaladigan kambargina gomogen yo'l bo'ladi; bu oqsilli modda o'z tuzilishiga ko'ra prederntinga o'xshab ketadi.

SEMENTOMA

Sementoma tabiatan epiteliyga bog'liq bo'lmagan jag' o'smalari jumlasiga kiradi va tuzilishiga ko'ra hujayrali hamda hujayrasiz sementga o'xshaydigan qattiq to'qima o'zib ketishi bilan ta'riflanadi. Bu o'sma sroma (hujayra-tolali to'qima) va parenxima (sementikli, sementoblastlar) dan iborat. Sementli tuzilmalar ba'zan tartibsiz joylashgan dag'al tolali to'qima ko'rinishida ko'zga tashlanadi. Boshqa hollarda ular har xil kattalikda bo'ladigan yumaloq shaklli, murakkab oksi- va bazofil sementiklilar ko'rinishida bo'ladi.

JAG' SUYAKLARI O'SMALARI

Jag' suyaklari o'smalarining eng ko'p uchraydigan xillari osteoid-osteoma va osteoblastoklastomadir.

OSTEIOD-OSTEOMA

Osteoid-osteoma tabiatan suyakdan o'sib chiqadigan (osteogen) xavfsiz o'smadir. Ko'pincha pastki jag'da paydo bo'ladi. Suyak arralab ko'rilganida sklerozga uchragan bag'rida granulyasion to'qimaga o'xshab ketadigan kulrang yoki qizg'ish yumaloq to'qima o'chog'i ko'zga tashlanadi. Mikroskop bilan tekshirib ko'rilganida "o'sma uyasi"da sust ohaklangan jungina tuzilishga ega bo'lgan suyak to'sinlari bo'ladi, bular tomirlar bilan mo'l-ko'l ta'minlangan to'qimadan joy oladi va osteoblastlar taxlitidagi bir yadroli shirador hujayralar bilan o'ralib turadi. Suyak to'sinlarini osteoid modda xuddi jiyakdek o'rab turadi. Suyak to'sinlarining bir-biri bilan chalkashuvi va ohaklanish darajasi o'smaning chetlariga tomon ro'yi-rost ortib boradi.

OSTEOBLASTOKLASTOMA

Osteoblastoklastoma jag' suyaklarining chin o'smalari jumlasiga kirib, ko'proq bolalar va yosh odamlarda uchrashi bilan ta'riflanadi. Bu o'sma jag' suyagining bag'ridan joy olib, aksari uning kattagina qismiga tarqalib boradi. O'sma o'sib borar ekan, suyak to'qimasining ko'p darajada destruksiyaga uchrashiga olib keladi. Klinik-rentgenologik jihatdan olganda bu o'smaning uyali, kistoz va litik xillari tafovut qilinadi.

O'sma to'qimasi jigarrang-qizil rangli laxtalar ko'rinishida bo'lib, ba'zi joylari sarg'ish tusli jelesimon to'qimaga o'xshab ketadi. O'smada ba'zan seroz-qonsimon suyuqlik bilan to'lib turgan kistalar uchraydi. Mikroskop bilan tekshirib ko'rilganida o'smaning polimorf bo'lib, suyak to'sinlari orasidan joy olgani ko'zga tashlanadi. Uning stromasi sust rivojlangan. Parenximasi ikki xil hujayralardan: mayda hujayralar (osteoblastlar) va ko'p yadroli ulkan hujayralar (osteoklastlar)dan iborat. Osteoblastlar zich joylashgan bo'lib, ko'pincha tutamlar hosil qiladi. Osteoklastlar o'smada notekis tarqalgan. O'sma tomirlariga boy bo'lib, bu tomirlarning atrofiga diapenez yo'li bilan qon qo'yiladi. Qon quyilib qolgan kattagina joylar, bir talay gemosiderin parchalari va miksomatoz to'qima qismlari ham ko'zga tashlanadi. Suyak to'sinlari rezorbsiyaga uchraydi. Shu bilan birga yangidan hosil bo'lib kelayotgan suyak to'sinlarini ko'rish mumkin.

ME'DA-ICHAK YO'LI KASALLIKLARI

QIZILO'NGACH KASALLIKLARI

qizilo'ngach divertikuli
ezofagit
qizilo'ngach venalarining varikoz
kengayishi
Mallori-Veyss sindromi

**ME'DA VA O'N IKKI BARMOQ
ICHAK KASALLIKLARI**

Gastrit
o'tkir gastrit
Surunkali gastrit
Me'daning o'tkir yarasi
Me'daning yara kasalligi
O'n ikki barmoq ichakning yara
kasalligi

Me'da o'smalari

Me'da poliplari

Me'da raki

ICHAK KASALLIKLARI

Ichak divertikuli
Ichakning ishemik kasalligi
Kron kasalligi
Malabsorbsiya
Chillashir
Uippl kasalligi
Ingichka ichak o'smalari
Idiopatik yarali kolit
Yo'g'on ichak o'smalari
Appendisit
Mukosele

Me'da-ichak yo'lini zararlantiradigan kasalliklar juda xilma-xil. Ular tabiatan irsiy (masalan, qizilo'ngach atrofiyasi), birlamchi mustaqil kasallik holatida (masalan, me'daning yara kasalligi) bo'lishi yoki etiologiyasi hamda patogenezini jihatidan farq qiladigan boshqa kasalliklar asorati sifatida yuzaga kelishi mumkin.

Patologik jarayon me'da-ichak yo'lining har qanday qismida boshlanishi va tabiatan yallig'lanish, distrofiya, disregenerator va o'sma tusida bo'lishi, shuningdek rivojlanish nuqsonlaridan iborat bo'lishi mumkin.

Me'da-ichak yo'li kasalliklarini o'rganish bilan tabobatning kattakon bir sohasi - gastroenterologiya shug'ullanadi.

QIZILO'NGACH KASALLIKLARI

Qizilo'ngachda boshlanishi mumkin bo'lgan patologik jarayonlar ancha xilma-xil bo'lishiga qaramay, ularning klinik belgilari juda kam va asosan disfagiya (yutishning qiyinlashib qon qusish (gematomezis) bilan ifodalanadi. Qizilo'ngachning funksional kasalliklari (qizilo'ngach atoniyasi, qizilo'ngachning tortishib turishi - ezofagospazm, qizilo'ngach divertikullari), yallig'lanish kasalliklari (ezofagitlar), qizilo'ngachning peptik yaralari, qizilo'ngach raki hammadan ko'ra ko'proq uchraydi. Qizilo'ngach

devorida distrofik o'zgarishlar nihoyatda kam uchraydigan hodisa bo'lib, qizilo'ngach devoridagi tomirlar amiloidozi, shilliq pardasining yakka melanozi va o'choqli ohaklanishi ko'rinishida namoyon bo'ladi.

Qizilo'ngachning rivojlanish nuqsonlari orasida tug'ma qizilo'ngach bituvi (atreziyasi), qizilo'ngachning tutilishdan kalta bo'lishi, qizilo'ngach bilan traxeya oqma yaralari va har xil stenozlar ko'proq ahamiyatga egadir. Qizilo'ngach stenozlari ikkilamchi, ya'ni turmushda orttirilgan bo'lishi ham mumkin. Chunonchi: 1) fibroz bilan tugaydigan yallig'lanish jarayonlaridan keyin, 2) qizilo'ngach o'smalari mahalida, 3) tizimli sklerodermiyasi paytida (bu kasallik uchun ko'pincha qizilo'ngach devorining kollagenlanishi xarakterli bo'ladi), 4) qizilo'ngach tashqaridan bosilib qoladigan mahallarda, masalan, ko'ks oralig'i o'smalarida qizilo'ngachda stenoz boshlanishi mumkin.

QIZILO'NGACH DIVERTIKULI

Divertikul diametri 1-3 sm keladigan qizilo'ngach devorining cheklangan tutash bo'rtmasidan iborat.

Halqumning qizilo'ngachga o'tish joyida bo'ladigan *senker divertikullari* (halqum segmentida), *bifurkasion yoki traksion divertikullar* (qizilo'ngachning ko'krak qismida, traxeyalar bifurkasiya sohasida, bunisi qizilo'ngach yo'lini biroz toraytirib qo'yishi mumkin) tafovut qilinadi. *Yana epinyog'ral divertikullar*, (diafragmaning ustki segmenti sohasida) ham ajratiladi. Bular qizilo'ngachning pastki sfinkteri sohasida paydo bo'ladi va me'dasining motor funksiyasi buzilgan kasallarda kuzatiladi. Shuningdek *to'la va chala divertikullar* xam farq qilinadi, to'la divertikullarda qizilo'ngach devorlarining hammasi ishtirok etgan bo'lsa, chala divertikulda bu divertikul devori muskul to'qimalari orasidagi kamgakka tushib qolgan qizilo'ngach shilliq pardasidan iborat bo'ladi. *Divertikullar bitta va ko'p bo'lishi* mumkin.

Senker divertikulining patogenezida yutish akti buzilib, tashqi fiziologik sfinkter (halqum-qizilo'ngach sfinkteri) funksiyasining buzilishi ahamiyatga ega, mana shu hodisalar qizilo'ngach yo'lida bosim sezilarli darajada ortib, asta-sekin devori kengayib ketishiga olib keladi. Bifurkasion divertikullarning paydo bo'lish mexanizmida qizilo'ngach muskul pardasining tutilishdan norasoligi, qizilo'ngach yo'lining torayib va to'silib qolishi bu yo'l ichidagi bosimning ortib ketishi katta ahamiyatga ega deb hisoblanadi. Bularning hammasi qizilo'ngach devorida uchi berk haltumcha, "qizilo'ngach anevrizmasi" deb ataladigan narsa paydo bo'lishiga olib keladi. Ko'ks oralig'idagi limfa tugunlari va kletchatka yallig'lanib, keyin chandiqlari qizilo'ngach devorini tortib turadigan bo'lib qolishi ahamiyatga egadir.

Divertikullar simptomsiz o'tishi mumkin, lekin disfagiya, regurgitatsiyaga (yutilgan luqmaning qaytib chiqishiga), bo'yinda, to'sh orqasida og'riq turishiga sabab bo'la olishi ham mumkin. Ba'zan divertikul yallig'lanib ketadi, divertikulit deb shuni aytiladi.

EZOFLAGIT

Ezofagit - qizilo'ngach yallig'lanishi - qizilo'ngachning eng ko'p uchraydigan kasalligidir. *O'tkir, yarim o'tkir, surunkali ezofagit*, shuningdek *ryog'lyuks-ezofagit* tafovut qilinadi. Ezofagitning aksari autopsiya mahalida topilib qolishini aytib o'tish kerak chunki odamning xayotligida u ko'pincha simptomsiz o'tadi. Ezofagit garchand odanini o'limga olib boradigan kasalliklar jumlasiga kirmaydigan bo'lsa ham, ayniqsa surunkali tarzda o'tib boradigan hollarda, klinik jihatdan juda katta ahamiyatga ega bo'ladi. Sababi, bu kasallikda disfagiya (yotishning qiyinlashib qolishi) paydo bo'lishining o'zidagina emas. Surunkali ezofagit qizilo'ngach devorida sklerotik jarayon boshlanib qizilo'ngach stenoz paydo bo'lishiga olib boradi. Bundan tashqari, surunkali ezofagit rak oldi kasalligi bo'lib hisoblanadi

O'tkir ezofagit qizilo'ngach shilliq pardasiga issiq ovqat, kimyoviy moddalar (kislota, ishqorlar), ionlashtiruvchi nurlar ta'sir qilgan mahalda paydo bo'ladi. Bundan tashqari, bir qancha o'tkir infeksiyalar, masalan, difteriya, skarlatina virus infeksiyasi qizilo'ngach shilliq pardasining o'tkir yallig'lanishi bilan birga davom etib borishi mumkin. Yallig'lanish reaksiyasi-ning tabiatiga qarab, *kataral, eroziv-gemorragik fibrinoz, nekrotik ezofagit* tafovut qilinadi. Shuningdek *qizilo'ngach absessi va flegmonasi* ham tasvirlangan.

Surunkali ezofagit ko'p chekadigan kashandalarda, muttasil ichkilik ichib yurilganida, ta'sirlantiradigan issiq taom yeyilganida, chuqur mikozi (kandidoz) mahalida, herpes virusi yuqqan paytlarda, ko'krak qafasiga nur berilganida, ba'zi dori preparatlari (antibiotiklar, kimyoterapevtik preparatlar) ichib yurilganida, uremiya paytida boshlanadi. Biroq, surunkali ezofagitning eng muhim va ko'p uchraydigan sababi me'da shirasining qizilo'ngachga qaytib chiqib turishidir (*ryog'lyuks*). Vitamin A va vitamin C yetishmovchiligining ahamiyati ham bor.

Qizilo'ngach kandidozi boshqa mikozi (aktinomikoz, blastomikoz) dan ko'ra ko'proq uchraydi va immuniteti tanqis bo'lib yurgan odamlarda yoki antibiotiklar, kortikosteroid preparatlar uzoq ichib yurilgan mahallarda boshlanadi.

Herpes mahalida qizilo'ngach shilliq pardasida pufakchalar va yara bo'lib ketgan joylar topiladi. Ko'pchilik hollarda morfologik o'zgarishlar o'ziga xos bo'ladi va giperemiya, shish kelishi, yaralar paydo bo'lishi bilan ifodalanadi. Qizilo'ngach yaralari juda kamdan-kam hollarda tesqilishi mumkin.

Surunkali ezofagitda zo'rayib 'oruvchi fibroz boshlanib, qizilo'ngach devori qalinlashib ketadi, bu - strikturaga, ya'ni qizilo'ngach torayib qolishiga olib borishi mumkin. Shilliq parda yuzasida erroziyalar, yaralar, leykoplakiyalar paydo bo'ladi. Ryog'lyuksezofagitda ko'p qavatli yassi epiteliy ba'zan silindrsimon epiteliy bilan almashinadi (Barrett qizilo'ngachi). Bir qadar avjiga chiqqan surunkali ezofagit mahalida epiteliy metaplaziyasi qizilo'ngachning uchdan ikki qismini egallaydi. Ayni vaqtda o'rinbosar epiteliy har xil bo'lishi, chunonchi: 1) me'da tubi epiteliysiga o'xshaydigan, 2) me'da kardial bo'limi shilliq pardasi epiteliysiga o'xshaydigan, 3) ingichka ichak epiteliysiga o'xshaydigan bo'lishi mumkin. Barrett qizilo'ngachida ikki xil yaralar kuzatiladi: 1) noto'g'ri shaklli nospesifik o'tkir yoki surunkali yaralar, 2) shilliq pardaning kislota va pepsin ishlab chiqaradigan qismiga yaqin joyda paydo bo'ladigan tipik peptik yaralar. Surunkali ezofagitda shilliq parda atrofiya, giperkeratoz yoki displaziya uchrashi mumkin. Displaziya qizilo'ngachda ko'pgina hollarda rak paydo bo'lishiga olib boradigan sababdir.

Ezofagitning **klinik manzarasi** har xil bo'lib, kasallikning sababiga, organizmning ahvoriga bog'liq. Qizilo'ngach kam zararlangan mahallarda ezofagit simptomsiz o'tishi mumkin. Boshqa hollarda ezofagit to'sh orqasida og'riq turishi yoki qon ketishi bilan davom etadi, qizilo'ngachdan qon ketishi temir yetishmasligiga aloqador surunkali anemiyaga olib kelishi mumkin. Surunkali ezofagitda yuzaga keladigan stenozlar odamning ozib-to'zib ketishi va avitaminoz paydo bo'lishiga, oqsillar yetishmovchiligi hamda mikroelementozga olib borishi mumkin. Ryog'lyuks ezofagitda ko'pincha to'sh orqasida og'riq turishi, yutishning qiyinlashib qolishi, qon ketib turishi kuzatiladi; surunkali ezofagitda asorat tariqasida qizilo'ngach raki boshlanishi mumkin.

QIZILO'NGACH VENALARINING VARIKOZ KENGAYISHI

Qizilo'ngach venalarining varikoz kengayishi vrachning klinik amaliyotida katta ahamiyatga ega, chunki bu kasallik asorat berib, o'lar darajada qon ketishiga sabab bo'la oladi. Biroq, qizilo'ngachdan qon ketishi qizilo'ngach yorilgan mahallarda ham kuzatilishi mumkinligini unutmash kerak. Qizilo'ngach venalarining varikoz kengayishi jigar sirrozlari, jigar o'smalari, jigar venalari tromboflebiti mahalida, qopqa vena bosilib qolgan paytda yuzaga keladigan portal gipertenziya asorati tariqasida boshlanadi. Portal tizimda bosim ko'tarilgan mahallarda portokaval anastomozlar, jumladan qizilo'ngach venalari va chigallari kengayib, yupqa tortib qoladi, bu narsa shu venalarning yorilib ketish xavfini tug'diradi.

Patologik anatomiyasi. Oddiy ko'z bilan tekshirishda qizilo'ngach va me'da kardial qismidagi burama venalarning kengayib ketganligi topiladi. Varikoz kengaygan venalar ostidagi shilliq parda yupqalashib qolgan bo'ladi.

Bu joyda aksari yallig'lanish jarayoni boshlanib, erroziyalar paydo bo'ladi. Qizilo'ngach venalari yorilib, ko'p qon ketgan mahallarda venalar, odatda, puchayib qoladi, shunga ko'ra tesqilib, qon ketishiga sabab bo'lgan joyni toiiish qiyin bo'ladi. Ba'zan tromblangan venalar ko'zga tashlanishi mumkin.

Klinik manzarasi. Qizilo'ngach venalarining varikoz kengayishi, agar tomirlardan hali qon ketmayotgan bo'lsa, simptomtsiz o'taveradi. Biroq, har qanday paytda to'satdan bir talay qon ketib, odam qon qusishi mumkin (gematomezis). Bunday hollarda qaerdan qon ketayotganini topish qiyin bo'ladi, chunki me'da va o'n ikki barmoq ichakning peptik yaralaridan, eroziv gastrit mahalida, shuningdek qizilo'ngach yorilib ketgan mahallarda ham qon keishi mumkin. Varikoz kengaygan qizilo'ngach venataridan qon ketgan mahallarda nobud bo'ladigan kasallar soni 30 foizdan 50 foizgacha boradi.

MALLORI - VEYSS SIIDROMI

Qon ketishiga qizilo'ngach shilliq pardasining yorilgan va chatnagan joylari ham sabab bo'lishi mumkin. Mallori-Veyss sindromining asosini ona shular tashkil etadi. Shilliq pardaning yorilishi va chatnashiga ko'pincha qusish, me'da va qorin ichidagi bosimning ko'tarilishi natijasida qayta-qayta ko'p qusish sabab bo'ladi. Bundan tashqari, Mallori--Veyss sindromi odam ko'p yo'talganida, uni tez-tez hiqichoq tutaverganida, gastroskopiya, tug'ruq mahallarida ham paydo bo'ladi. Qizilo'ngach churrasi bo'lsa, u ham shu sindrom paydo bo'lish xavfini turdiradi. Bu sindrom ichkilikvozlarda hammadan ko'p kuzatiladi. Yoriqlar odatda qizilo'ngachning uzunasiga ketgan o'qi bo'ylab joylashadi, uzunligi bir necha millimetrdan bir necha santimetr gacha boradi. Ular yuza bo'lishi mumkin. Yoriqlar birmuncha chuqur bo'lsa, shilliq parda ostidagi qatlam bilan muskul qatlami ham jarayonga tortilib ketadi. Ba'zan qizilo'ngach devorining hamma qatlami yorilgan bo'lishi mumkin. Yoriqlar aksari qizilo'ngachning qorin qismida kuzatiladi. Qon ketish odatda qanday bo'lmasin biror xil darakhchilarsiz, to'satdan boshlanadi. Qon ketishi o'z vaqtida to'xtatiladigan bo'lsa, *oqibati* xayrli

QIZILO'NGACH RAKI

Qizilo'ngach raki turli mamlakatlarda uchrab turadi va boshqa organlar o'smalari orasida 2-5 foiz hollarda o'limga sabab bo'ladi.

Etiologiyasi va patogenezi. Qizilo'ngach rakining paydo bo'lishida ko'p ichkilik ichish, chekish, qizilo'ngach divertikullari, axalaziya, ryog'lyuks-ezofagit, leykoplakiya va displaziya bilan o'tayotgan surunkali ezofagit, ovqat bilan birga kirib turadigan kanserogenlar (masalan, nitrozaminlar), ovqatga yolchimaslik, vitamin tanqisligining ahamiyati bor. Qizilo'ngach raki etiologiyasida chekish, ichishga va qizilo'ngach shilliq pardasidagi surunkali jarayonlarga hammadan ko'proq ahamiyat beriladi. Eron, Xitoy, Markaziy Osiyo qizilo'ngach rakining endemik o'choqlari

bo'lib hisoblanadi. Rakning nechog'lik ko'p uchrashi mamlakat aholisi turmish tarzining xususiyatlariga, ovqatiga, shuningdek ekologiya vaziyatiga bog'liqdir. Masalan, ko'p minerallashgan va sho'r ichimlik suvini iste'mol qilish jiddiy xavf tug'diradigan omil bo'lib hisoblanadi.

Leykoplakiya, surunkali ezofagit, qizilo'ngach shilliq pardasida paydo bo'lgan yaralar, shilliq parda kuyishidan keyin hosil bo'lgan chandiqlar, displaziya, rak oldi holatlaridir. Qizilo'ngach shilliq pardasi displaziyasi odatda in situ rak naiuo bo'liship; olib boradi. Kzpilungach raki hosil bo'ladigan manba shilliq par da, Shuningdek shilimshiq bezlar sekretor bo'limlarining ko'p Qavatli yassi epiteliysidir. Ruizilungach raki ko'pincha (40-50 foizhollarda) qizilo'ngachning o'rtadagi uchdan bir kgtsmida topiladn. pastdagi uchdan bir qismida esa 3,5-4 foizhollarda kuzatiladi. 10-15 foiz hollarda esa o'smalar ustki uchdan bir qismida bulalp

Patologik anatomiyasi. O'sma endigina paydo bo'lib kelayog'gan davrda kulrangnamo-oqish tusli kichikroq pilakchalar ko'rinishida ko'zga tashlanadi, lekin aksari o'sma qizilo'ngachni gir aylana o'rab oladi. Qizilo'ngach raki qay tariqa o'sayotganiga qarab ekzofit va endofit bo'lishi mumkin. O'sma, chunonchi: 1) qizilo'ngach yo'lida do'mbayib chiqib turadigan polipsimon tuzilmalar ko'rinishida (so'rg'ichsimon rak). 2) atrofda to'qimalarga ham o'tib, aorta, nafas yo'llari, ko'ks oralig'i, perikardni yemirib boradigan yarali nuqsonlar ko'rinishida (yara bo'lib ketgan rak), 3) qizilo'ngach devoriga diffuz tarqalgan o'sma ko'rinishida topilishi mumkin, bunda shu xildagi diffuz o'sma qizilo'ngachning yo'g'onlashib ketishiga, tarang tortib, yo'li torayib qolishiga sabab bo'ladi (halqasimon qattiq rak).

Qizilo'ngach raki mikroskopik tuzilishi jihatidan olganda ko'pchilik hollarda (90 foiz hollarda) yassi hujayrali rak jumlasidan bo'ladi. Ba'zan mayda hujayrali rak va submukoz bezlar epiteliysi yoki Barrett qizilo'ngachining megaplaziyalangan epiteliysidan o'sib chiqqan adenokarsinoma kuzatiladi.

Qizilo'ngachning ustki va o'rta uchdan bir qismidagi rakning xarakterli xususiyati uning traxeya, bronxlarga, o'pka ildizi tomirlari, aortaga, o'pka to'qimasi, qalqonsimon bez, nerv stvellariga ham o'tib ketichidir. O'sma atrofga o'sib boraverishi natijasida qizilo'ngach-traxeya oqma yaralari paydo bo'ladi. Rak qizilo'ngachning pastki uchdan bir qismida bo'lgan hollarda diafragmadan pastdagi limfa tugunlari bilan ko'ks oralig'idagi tugunlar ham jarayonga qo'sqilib ketadi. O'smaning gematogen yo'l bilan tarqaladigan metastazlari o'pka, jigar, suyaklarda paydo bo'ladi.

Klinik manzarasi. Qizilo'ngach raki dastlabki bosqichlarda simptomtsiz o'tib boradi. O'smaning birinchi klinik belgisi yutish qiyinlashib qolishi, ya'ni disfagiya paydo bo'lishidir, bunday disfagiya o'smaning qizilo'ngach gir aylanasi bo'ylab o'sib borishidan kelib chiqadi. Odamning

vazni kamayib, ishtahasi yo'qolishi, uni hiqichoq tutib turishi, ovozi xirillab qolishi, o'sma nafas yo'llariga ham o'tgan bo'lsa, yo'tal paydo bo'lishi, o'sma yirikroq bir tomirni iritib yuborganida qon keta boshlashi xarakterlidir. Qizilo'ngach rakining simptomlaridan yana biri traxoeozofagal oqma yaralar bo'lgan hollarda ovqatning nafas yo'llariga o'tib ketishidir. Qizilo'ngach o'smasining *oqibati* diagnozining vaqtida aniqlanishiga, asoratlarining tabiatiga va davoga bog'liqdir. O'sma hayot uchun muhim organlarga ham o'tgan mahallarda aspirasion pnevmoniya, o'pka absessi va gangrenasi, plevra empiyasi, yiringli mediastenit, perikardit boshlanishi mumkin. Bunday asoratlar kasallikning oqibatini yomonlashtirib qo'yadi.

ME'DA KASALLIKLARI

Me'da kasalliklari ichki kasalliklar klinikasida kattagina o'rinni egallaydi. Ular etiologiyasi, patogenezi va klinik-anatomik ko'rinishi jihatidan juda xilma-xildir. Shu munosabat bilan bu o'rinda me'daning hammadan ko'ra ko'proq uchraydigan kasalliklari ko'rib chiqiladi, ularga gastrit, stressga aloqador o'tkir me'da yaralari, me'daning yara kasalligi va o'smalari kiradi.

GASTRIT

Gastrit - tabiatan yallig'lanishga aloqador bo'lgan me'da kasalligidir. Klinik-anatomik xususiyatlariga ko'ra gastritning ikki xili tafovut qilinadi - o'tkir va surunkali gastrit.

O'TKIR GASTRIT

O'tkir gastrit me'da shilliq pardasida o'tkir yallig'lanish jarayoni boshlanishi bilan ta'riflanadi.

Etiologiyasi va patogenezi. O'tkir gastrit patogenezida quyidagilar ahamiyatga ega: 1) shilliq pardada asidoz kuchayib, bikarbonatlar sekresiyasining buzilishi. 2) me'da pardalarida qon ta'minotining buzilishi, gipoksik zararlanish va bikarbonatlar sekresiyasining susayishi, 3) me'da shilliq pardasida to'siq vazifasini bajaruvchi qoplagich epiteliyning yemirilib ketishi, bu vodorod ionlarining qayta diffuziyalanishi va qoplagich epiteliyning ko'chib tushishiga (hujayralar deskvamasiyasiga) yo'l ochadi.

O'tkir gastrit boshlanishiga olib keladigan omillar juda xilma-xildir. Ularga quyidagilar kiradi: yallig'lanishga qarshi steroidmas dori preparatlari, ayniqsa aspirinni (asetilsalisilat kislotani) muntazam ichib yurish, doim ichkilik ichish, chekish, o'smalarga qarshi kimyoterapevtik moddalarni uzoq muddat ishlatish, stress holatlari (masalan, tanadagi ancha joyning kuyishi) shok, stafilokokk va *Campylobacter pyloris* paydo qiladigan infeksiyon jarayon, ovqatdan, kislota va ishqordan zaharlanish, me'da pilorus qismi (me'daning chiqish qismi; shilliq pardasiga konsentrlangan me'da shirasining ta'sir etishi (peptik gastrit). O'tkir gastrit paydo bo'lishida yuqorida aytilgan

ekzogen omillardan tashqari, quyidagi endogen omillar ham ahamiyatga ega bo'lishi mumkin: uremiya, allergiya, o'tkir venoz giperemiya bilan birga davom etib kelayotgan yurak yetishmovchiligi.

O'tkir gastrit boshlanishida yallig'lanishga qarshi steroidmas preparatlarni uzoq ishlatish, qayta-qayta ichkilik ichish va haddan tashqari ko'p chekishning ahamiyati hammadan katta ekanligi aniqlangan. Masalan, revmatoid artritga asetilsalisilat kislotasi (aspirin) bilan davolanganida 70 foiz hollarda o'tkir eroziv gastrit boshlanadi. Aspirin ta'sirining mexanizmi asosida bu preparatning me'da shilliq pardasini har xil patogen omillardan himoya qiluvchi prostaglandinlar ishlab chiqarilishining susayib qolishi yotadi. Alkogol va tamaki tutuni shilliq pardani bevosita ta'sirlashi mumkin. Xlorid kislotasi ishlanib chiqishining vaqtincha susayib qolishi mikroorganizmlar, ayniqsa o'tkir gastrit paydo bo'lishida katta ahamiyatga ega bo'lgan *Campylobacter pyloris* ko'payib ketishiga olib kelishi mumkin.

Patologik anatomiyasi. Struktura o'zgarishlari va jarayonning nechog'lik chuqurligiga qarab, *yuzaki o'tkir (seroz) gastrit, o'tkir gemorragik va o'tkir eroziv gastritlar* tafovut qilinadi.

Seroz gastrit (yuzaki o'tkir gastrit) shilliq pardaning picha qalinlashib qolgani, burmalari bilinmay, giperemiya bo'lib turgani bilan xarakterlanadi. Shilliq parda yuzasida talaygina shilimshiq bo'ladi. Bu o'zgarishlar gemorragik va eroziv gastritning boshlanishi deb hisoblanadi. Mikroskop bilan tekshirib ko'rilganida: shilliq parda giperemiyasi, ya'ni yallig'langan joyda arterial qon to'lib turgani, oraliq to'qimaning neytrofil leykositlar, limfotsitlar, eozinofillar bilan infiltrlangani, qoplovchi epiteliy hujayralarining distrofiyaga (vakuolli va shilimshiq distrofiyaga) uchragani topiladi. Shilliq parda burmalarining yuzasida joylashgan to'p-to'p hujayralar ko'pincha nekrozga uchrab, me'da bo'shlig'iga ko'chib tushadida, maydamayda erroziyalar hosil qiladi, ana shunga *eroziv gastrit* deb aytiladi. Seroz gastritda bezlar epiteliysi ko'pincha o'zgarishsiz qoladi. Ba'zan ularning sekretor funksiyasi susayib, shilimshiq distrofiya boshlanadi. Me'da shilliq pardasining biriktiruvchi to'qimasiga oqsilga boy suyuqlik singib boradi. Mana shu suyuqlik epiteliyal qoplamdan sizib chiqib, me'da shirasiga aralashadi.

Gemorragik gastrit shilliq parda to'qimasining ayrim joylari qon aralash ekssudatni singdirib olgani bilan ta'riflanadi.

Fibrinoz gastrit – fibrinoz yallig'lanish mahalida boshlanadi. Bunda me'da shilliq pardasining yuzasi kulrang tusli parda fibrinoz karash bilan qoplanadi. Me'da shilliq pardasining epiteliysi arzimmas darajada o'zgargan, fibrinoz ekssudat yuzaga joylashgan va fibrinoz pardalar oson ko'chadigan bo'lsa, u holda buni *krupoz gastrit* deyiladi. Shilliq pardadagi destruktiv o'zgarishlar chuqur bo'lib, nekrozgacha ham yetib borgan va shilliq pardaga fibrin singib o'tgan bo'lsa, u holda *difteritik gastrit* kuzatiladi.

Me'daning yiringli yallig'lanishi bu organning kam uchraydigan kasalliklari jumlasiga kiradi va cheklangan o'choqlar – metastatik jarayonlar yoki diffuz yiringli yallig'lanish ko'rinishida bo'lishi mumkin. Me'daning diffuz holda yallig'lanishi *flegmonoz gastrit* yoki *me'da flegmonasi* deb aytiladi, bunda me'da devori qalinlashgan, shishib turgan bo'ladi, lekin me'da shakli o'zgarmaydi. Shilliq pardasida fibrinoz-yiringli karashlar, mayday-mayda qon talashlar paydo bo'ladi. Mikroskop bilan tekshirib ko'rilganda sezilarli leykotsitar infiltrat topiladi, bunda shilliq parda ostidagi qavatda bir talay mikroblar bo'ladi, kasallik shu joydan me'daning muskulli qavatiga va qorin pardasiga o'tib ketishi mumkin. Nekroza uchragan va qon qon quyilib qolgan joylar ham topiladi.

Flegmona qo'zg'atuvchisi ko'pincha streptokokk bo'ladi, u me'da shilliq pardasiga gematogen yo'l bilan o'tadi yoki yot jism bilan birga kirib qoladi. Me'da flegmonasi ba'zan me'da yarasi va raki tufayli paydo bo'ladi. Bunday hollarda infeksiya surunkali yaradan yoki yemirilib kelayotgan o'smadan o'tishi mumkin. Ba'zi hollarda flegmona anginadan keyin ham paydo bo'ladi. Me'da flegmonasi hayot uchun juda xavflidir, chunki yiringli yallig'lanish qorin pardasiga o'tib, tarqoq yiringli peritonit boshlanishiga sabab bo'ladi.

Gastrit boshlangan joyiga qarab: fundal, piloroantral, piloroduodenal gastritga, jarayonning nechog'lik yoyilganiga qarab tarqoq va o'choqli gastritga ajratiladi.

Klinik manzarasi me'daning nechog'lik chuqur zararlanganiga bog'liq. O'tkir gastrit simptomsiz o'tishi yoki to'sh osti sohasida og'riq turib, ko'ngil aynashi, qayt qilish, jumladan qon aralash qayt qilish bilan namoyon bo'lishi mumkin. Odam qon aralash qayt qilganida melena ham kuzatiladi. Stafilokokk endotoksini sabab bo'ladigan o'tkir gastrit to'satdan boshlanadi va to'sh ostida og'riq turishi, qayt qilish bilan ta'riflanadi. Ichkilik tufayli gemorragik va eroziv gastrit boshlanishi mumkin.

O'tkir gastritning oqibati shilliq pardaning nechog'lik chuqur zararlanganiga bog'liq. Seroz gastritlarda shilliq parda, sezilarli regenerator xususiyatga ega bo'lgani tufayli, to'la asliga kelib qoladi. Fibroz va yiringli gastritlarda kasallikning oxiri xayrli bo'lgan mahallarda sklerotik yoki sirrotik jarayonlar kuzatiladi. Kasallik yomon oqibat bilan tugagan hollarda yiringli jarayon qorin pardasiga o'tib, yiringli peritonit boshlanishi mumkin.

SURUNKALI GASTRIT

Surunkali gastrit - uzoq davom etadigan kassilik bo'lib, me'dada *surunkali yallig'lanish jarayoni boshlanishi*, me'da bezlarining atrofiya va metaplaziyaga uchrashi bilan ta'riflanadi. Bunda shilliq pardada erroziyalar hosil bo'lmaydi. Epiteliyidagi o'zgarishlar unda displaziya boshlanib, me'da raki paydo bo'lishiga olib kelishi mumkin. Surunkali gastritning pernisiyoz

anemiyali kasallarda, me'da yarasi va karsinomasi bor bemorlarda, shuningdek subtotal gastrektomiya operatsiyasidan keyin paydo bo'lgan klinik kuzatuvlardan ma'lum.

Surunkali gastritning qayerdaligiga qarab uning *ikki xili tafovut qilinadi: A xili (yoki fundal, autoimmunos gastrit) va B xili (yoki antral, immunmas gastrit)*. Antral rastrit gipersekretor va "ekologik" gastritga bo'linadi. Gipersekretor gastritda xlorid kislotasi va pepsin miqdori ko'payib ketadi. Bu xildagi gastrit o'n ikki barmoq ichak yara kasalligi paydo bo'lishida ahamiyatga ega. Yara kasalligi bilan og'rikan bemorlarning qariyb 90 foizida antral gastrit bo'ladi. "Ekologik" gastritda patologik jarayonlar me'daning barcha bo'limlarida avj olib boradi va me'da yarasi, me'daning atipik metaplaziyasi va raki bilan birga davom etadi. Yara kasalligi 75 foiz hollarda shu xildagi gastrit bilan birga qo'shilgan bo'ladi.

Etiologiyasi va patogenezi. Pernisioz anemiya bilan og'rikan kasallarda uchraydigan A turdagi klassik fundal atrofik gastrit autoimmunos tabiatga egadir, kasallarning qonidan uch xil auto antitelolar topilishi shundan dalolat beradi. Bulardan biriga parietal hujayralar nishondir, shu hujayralar autoantitelolarning ta'siriga uchraydi. Natijada xlorid kislotasi sintezi susayib qoladi yoki to'xtaydi.

B turdagi gastritning sabablari ancha har xil, shular orasidan *Helybacter pylori* degan mikroorganizmning roli muhim deb hisoblanadi. Ko'pchilik hollarda bu mikro koloniyalar hosil qiladi va ular odamning yoshi o'tgan sayin ko'payib boraveradiki, bu narsa kasallikning katta yoshdagi kishilarda ko'proq uchrashiga yaxshi mos tushadi. Surunkali gastrit hollarining 90 foizida *Helybacter pylori* topiladi. Bu mikroob epiteliyning shilimshiq hujayralari chiqarib turadigan shilimshiqning yuzi qatlamlarida bo'ladi va hujayralar yoki to'qimalarga tarqalmaydi. Simptomsiz o'tayotgan gastriti bor kasallar tekshirib ko'rilganida ularning hammasidan shu infeksiya topilgan. *Helybacter pylori* bir substrat bo'lib, unga boshqa patologik omillar - haddan tashqari ko'p suiste'mol qilinadigan alkogol, me'daga tushib turadigan safro, yallig'lanishga qarshi ko'p ishlatiladigan dori vositalari ta'sir o'tkazib turishi mumkin deb hisoblanadi.

Patologik anatomiyasi. *Yuzaki gastrit* shilliq parda stromasining limfotsitlar, plazmotsitlar bilan infiltrlanishi, shilliq pardaning o'z plastinkasida sezilarli eozinofiliya boshlanishi bilan ta'riflanadi. Yakkam-dukkam poliplar ham uchraydi. Bez tuzilmalarining epiteliysi o'zgarimasdan qoladi. Ko'p shilimshiq ishlanib chiqishi xarakterlidir.

Atrofik gastrit quyidagi strukturaviy xususiyatlar bilan ta'riflanadi: 1) shilliq parda yuqqa tortib qoladi, 2) stromasining plazmotsitlar, limfotsitlar, eozinofillar bilan infiltrlanishi kuchayib, shilliq parda ostidagi qavatda limfoid follikulalar paydo bo'ladi. 3) bezlar epiteliysida atrofik o'zgarishlar paydo bo'lib, bu epiteliyda qayta tuzilish boshlanadi. Shilliq

parda yupqa tortganida tomirlar turi ancha aniq bilinib turadigan bo'ladi, shunga ko'ra shilliq parda qizg'ish tusga kiradi. Shilliq pardaning yupqalashuvi parietal hujayralarning qisman yoki butunlay yo'qolib ketishi, shilimshiq ishlanib chiqishining keskin kamayishiga bog'liq. Makroskopik jihatdan olganda shilliq parda qizg'ish tusda xira bo'lib yaltirab turadi.

Surunkali atrofik gastrit *me'da atrofiyasiga* aylanib ketishi mumkin. Bunday atrofiyani bir qancha olimlar surunkali gastritning turlaridan biri, deb hisobdaydi. Me'da atrofiyasida me'da devorining hamma qatlamlari yupqa tortib ketadi, shu munosabat bilan me'da bo'shlig'i kengayib qoladi. Shilliq parda burmalari butunlay bo'lmaydi. Uning yuzasi shilliq yaltiroq kulrang tusda bo'ladi. Me'da bezlari, atrofik gastritda bo'lsin, me'de atrofiyasida bo'lsin, soni kamayib, hajmi ixcham tortib qoladi va bezlar epiteliysi ham qayta tuziladi. Epiteliyning bez hujayralari o'rniga tabaqalashmagan hujayralar yoki ichak bezidagiga o'xshash hujayralar (qadahsimon, jiyakli hujayralar, penet hujayralari) paydo bo'ladi.

Me'da shilliq pardasi atrofiyasining uch bosqichi tafovut qilinadi: 1) *boshlanib kelayotgan atrofiya*, bunda me'da bezlari xali kalta tortmagan bo'ladi-yu, lekin bosilib qolgan bezlarga o'xshab ko'rinadi, 2) *qisman atrofiya*, bunda asosiy va qo'shimcha hujayralardan iborat bez guruhlari saqlanib qolgan bo'ladi, 3) *total yoki umumiy atrofiya*, bunda bezlar faqatgina shilimshiq hosil qiluvchi epiteliy bilan qoplanib turadi.

Patologik jarayon chuqurlashib borgan sayin me'da shilliq pardasi yuzasini qoplovchi epiteliy va me'da chuqurchalari metaplaziya bilan displaziyaga uchrashi, bu narsa me'da raki paydo bo'lishiga olib kelishi mumkin. Shilliq parda bilan uning ostidagi pardaning birlitiruvchi to'qimasi sklerozga uchrab, muskul qavatlar atrofiyalanib ketadi. Shu bilan birga me'da raki boshlanish xavfi pernisiyoz anemiya bilan og'rib yurgan kasallarda ancha katta bo'ladi.

Klinik manzarasi me'daning nechog'lik ko'p zararlangani va jarayonning qaerda joylashganiga bog'liq. Surunkali gastritning xarakterli simptomlari zarda qaynashi, kekirish, ba'zan qayt qilish, to'sh osti sohasining og'rib turishidir. Surunkali gastrit surunkali xolesistit bilan pankreatit, surunkali enterokolit, temir yetishmasligiga aloqador va pernisiyoz anemiya bilan birga davom etib borishi mumkin. Yuqorida aytib o'tilganidek, surunkali gastrit asorat berib, me'da yarasi va rakiga aylanib ketishi mumkin.

ME'DANING O'TKIR YARALARI

Me'da yarasi degan tushuncha faqatgina anatomik tushuncha bo'lishi va shilliq pardada har qanday sababga ko'ra paydo bo'ladigan nuqson, rahnni ifoda etishi mumkin. Shilliq pardaning yuza qatlamlaridagi o'tkir eroziv jarayon natijasida paydo bo'ladi. Bunday nuqsonlarning paydo bo'lish sabablari juda har xil. Odam o'yuvchi moddalardan zaharlanganida, me'da

shilliq pardasida granulyomatoz yallig'lanish (sil, zaxm) boshlanganida, biror ta'sirot tufayli markaziy va periferik nerv tizimiga zarar yetganida me'da shilliq pardasi shikastlanib, unda nuqson paydo bo'lishi mumkin.

Me'daning stress vaziyatlariga aloqador o'tkir yaralari hammadan ko'proq diqqatga sazovordir. Bunday yaralar quyidagi hollarda paydo bo'ladi: 1) odam badanining ko'pgina joylari kuyib qolganida (Kurling yaralari), 2) septik holatlarda, 3) markaziy nerv tizimi shikastlanganida, 4) operatsiya muolajalari o'tkazilganida yoki boshqa qon quyilgan mahallarda (Kushing yarasi). 5) shok paytida, 6) gipotalamus sohasi zararlanganida, 7) uzoq vaqt davomida kortikosteroidlar va aspirin ishlatilganida.

Patogenezi yetarlicha o'rganilgan emas. Badanning ancha joyi kuygan mahallarda o'tkir yaralar paydo bo'lishining anilin-pepsin ko'plab ishlab chiqarilishiga bog'liqligi ma'lu. m, holos. O'tkir yaralarning paydo bo'lish mexanizmida to'satdan ro'y beradigan vazomotor o'zgarishlar ham muhim rol o'ynaydi deb taxmin qilinadi. Miya shikastlangan mahallarda o'tkir yaralar paydo bo'lib qolishi ana shunday nevrogen mexanizm borligidan dalolat beradi. Tomirlar spazmi me'da shilliq pardasida ishemiya boshlanishiga olib keladi. Bunday ishemiya natijasida me'da shilliq pardasida uni har xil ta'sirlardan saqlab turadigan prostaglandinlar hosil bo'lishi kamayib ketadi.

Patologik anatomiyasi. O'tkir yaralar dumaloq tuxumsimon yoki noto'g'ri shaklda bo'ladi. Kattaligi har xil, diametri kichkina nuqtadan tortib, bir necha santimetr gacha borishi mumkin. Ular odatda ko'p bo'ladi va butun shilliq pardada yoyilib turadi. O'tkir yaralar odatda yuza bo'ladi. Kamdankam hollarda yara shilliq pardaning hamma qatlamlariga o'tadi-yu, lekin undan tashqariga chiqmaydi. O'tkir yaralarning tesqilishi istisno tariqasida uchraydigan hodisadir. Yaralar me'daning turli sohalaridan, ko'pincha me'da tanasi va gepilorik qismidan joy oladi. Birmuncha yirik yaralar me'daning kichik egriligida, kichiklari katta egriligida joylashadi. Yaraning tubi toza yoki qo'ng'ir-qora chirik bilan qoplangan bo'ladi. Uning shunday chirik bilan qoplanishi qon quyilib, me'da shirasi ta'siri ostida gematin xlorid hosil bo'lishiga bog'liq (gemorragik erroziyalar). Me'dada erroziyalar bo'lganida undagi suyuqlik ham qo'ng'ir tusga kirib qoladi.

Mikroskop bilan tekshirib ko'rilganida o'tkir yaralar shilliq pardaning uchi chuqur tushgan pona shaklidagi rahnalardan iborat bo'ladi. Shu rahna amorf to'qima detriti va qon pigmenti bilan to'lib turadi. Shilliq pardaning yaraga taqalib turgan joylari hazm bo'lib borayotgan holatga tushadi. Birmuncha kam hollarda yaralarga qon quyilganligi topilmaydi. Yaraning o'zidan nariroqdagi shilliq parda va uning ostidagi pardaning anchagina shishib, ularga fibrin singigani ko'zga tashlanadi, holos, shunga ko'ra epiteliy ko'chib tushadi va nekrobiozga uchraydi. Bunday nuqsonlarni gemorragik

errozialardan farq qilib, *seroz-apoplektik erroziyalar* deb yuritiladi. Me'dada surunkali yaralar paydo bo'lishi uchun o'tkir yaralarning xuddi mana shu turi katta ahamiyatga ega.

Klinik manzarasi. Me'daning o'tkir yaralari, yuqorida aytilganidek ko'pincha belgi bermay o'tadi. Bu ma'lum darajada shunga aloqadorki, ularning paydo bo'lishi aksari quturish, umumiy peritonit, miyaga qon quyilishi, miya o'smalari va shikastlari singari og'ir dardlar borligiga bog'liq bo'ladi. Yaratar qon keta boshlagan mahaldagina ma'lum berib qoladi. Qon odatda ko'p ketmaydi va gemostatik terapiya bilan to'xtatish mumkin. Ahyon-ahyonda bir talay qon ketib, o'linga ham olib borishi mumkin.

O'tkir yaralarning oqibati har xil. Uch xil hodisa bo'lishi mumkin; 1) shilliq parda to'la regeneratsiyalanib, hitib ketishi, 2) chala regeneratsiyalanib, chiziq-chiziq yoki yulduzsimon chandiq hosil qilinishi, 3) o'tkir yara surunkali yaraga aylanib ketishi mumkin.

ME'DANING YARA KASALLIGI

Me'daning yara kasalligi dam zo'riqib, dam qaytib turadigan. me'da devorida qaytalanaveradigan peptik yara hosil bo'lishi bilan o'tadigan surunkali kasallikdir. Bu kasallik barcha mamlakat na qit'alarda keng tarqalgan bo'lib, erkaklarda ko'proq uchraydi. Erkaklarda ham, ayollarda ham kasallikning eng ko'p uchraydigan davri 40-50 yoshga to'g'ri keladi.

Etiologiyasi va patogenez. Yara kasalligining kelib chiqishida me'da shilliq pardasini himoyalaydigan omillar bilan uni zararlaydigan omillar o'rtasidagi munosabatning buzilishi mu-him ahamiyatga ega deb hisoblanadi. Himoyalaydigan omillarga quyidagilar kiradi:

- 1) epiteliy hujayralarining shilimshiq ishlab chiqib, epiteliyda yuza qatlam hosil qilishi;
- 2) shilimshiq qatlamiga bikarbonatlar chiqib turishi, bu narsa me'da bo'shlig'ida kislotatar pH ining yuqori darajadan tortib. shilliq parda yuzasida neytral darajagacha bo'lishini belgilab beradi;
- 3) me'da shilimshiq hujayralarida alohida yuza bo'lishi, shu hujayralar bir jinsli ionlar (H^+) ning shilliq pardaga o'tishiga to'sqinlik qiladi;
- 4) shilliq parda epiteliysining regeneratsiyaga sezilarli darajada layoqatli bo'lishi, shu narsa zararlangan joyda tezgina reparativ regeneratsiya boshlanishiga olib keladi;
- 5) me'da shilliq pardasidan hujayralarni himoya qiluvchi (zudlik bilan himoya reaksiyasiga kirishuvchi) prostaglandinlar ishlanib chiqishi.

Me'da shilliq pardasini zararlaydigan, tajovuzkor omillar jumlasiga quyidagilar kiradi:

1) xlorid kislota va pepsinning ortiqcha ishlanib chiqishi (gipersekresiya);

2) me'da antral qismining *Helicobacter pylori* bilan infektsiyalangani;

3) yallig'lanishga qarshi steroidmas preparatlar, ayniqsa asetilsalisilat kislotani ko'p ishlatish;

4) xlorid kislotaga gipersekresiyasida muhim o'rin tutadigan gastrin ajralib chiqishini rag'batlantiruvchi mexanizmlar ingibitsiyasining buzilishi;

5) gastrin sekresiyalovchi hujayralardan o'smalar (gastrinomalar) paydo bo'lishi.

Chunonchi, himoyalaydigan omillar zararlanganida me'dada xlorid kislotasi miqdori normal va *Helicobacter pylori* infeksiyasi yuk bo'lgan mahalda ham yaralar paydo bo'lishi uchun shart-sharoitlar tug'iladi. Zararlaydigan omillarning ko'payib ketishi esa shilliq pardani himoyalaydigan tizim saqlanib qolganida ham yara paydo bo'lishiga (ulserasiyaga) olib kelishi mumkin.

Shilimshiq ishlanib chiqishi buzilishining ham ahamiyati bor, shilimshiq shilliq pardani bir tekis qoplab olib, unga vodorod ionlari qayta diffuziyalanib o'tishiga to'sqinlik qiladi. Shilliq pardaning himoya funksiyasini bajarib borishida prostaglandin E muhim ahamiyatga ega. Shu munosabat bilan alteratsiyaga sabab bo'ladigan asetilsalisilat kislotaning prostaglandin E sekresiyasini susaytirib qo'yishini ta'kidlab o'tish kerak

Me'da yara kasalligining paydo bo'lishi to'g'risidagi stress nazariyasi Sele nomi bilan bog'langan bo'lib, bu nazariyaga hozir katta e'tibor beriladi. Odamlar kortikosteroid preparatlar bilan davolanganida me'dasining devorida yaralar paydo bo'lishi mumkinligi gormonal omillarning ahamiyati borligini tasdiqlaydi.

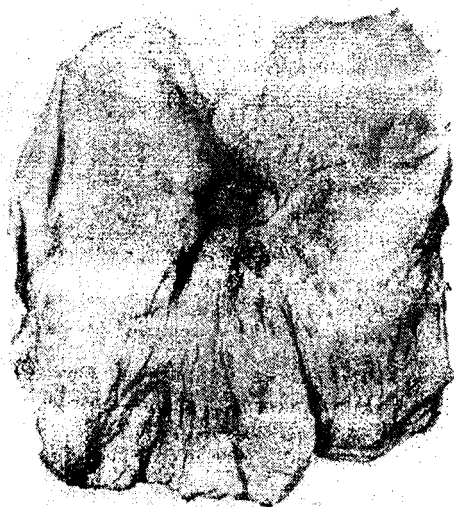
Alkogolni ko'p iste'mol qilish, ko'p chekish, uzoq muddat aspirin ichib yurish me'da yara kasalligi *xavfni soluvchi omillardir*. Tamaki tutuni epiteliyning regeneratsiyalanish xususiyatini susaytiradi. Bu - zararlangan joylarning tuzalib ketishiga to'sqinlik qiladi. Alkogol ulserogen ta'sir ko'rsatadi va jigar sirroziga sabab bo'ladi.

Me'da yara kasalligi juda ko'p hollarda surunkali bronxit, emfizema, antral gastrit, surunkali atrofik gastrit bilan birga davom etib boradi. Yara kasalligining paydo bo'lish mexanizmida kuchli ta'sirga ega bo'lgan asidin-pepsin sintezi bilan himoyalovchi to'siq vazifasini bajaruvchi me'da shilliq pardasining ahvoli o'rtasidagi muvozanatning buzilishiga katta ahamiyat beriladi. Me'da shilliq pardasi qarshiligi susayib qolsa, asidin-pepsin sekresiyasi kamaygan mahalda ham yara hosil bo'lishi mumkinligi aniqlangan.

Me'da yara kasalligining patogenezida: 1) tinchlik mahalida va o'n ikki barmoq ichakdagi kislotalar miqdorining ko'payganiga javoban pilorus pressining susayishi; 2) duodenal suyuqlik (safro, lizolesitin)ning me'daga ko'proq qaytib chiqib turshli ham ahamiyatga egadir, duodenal suyuqlik me'daga ko'p qaytib chiqib turadigan mahallarda vodorod ionlarining me'da shilliq pardasiga qayta diffuziyalanishi kuchayadi va bu narsa yuzaki o'tkir

gastrit boshlanishiga sabab bo'ladi. Shu bilan birga ba'zi hollarda kislotalar miqdori kam bo'lganida o'n ikki barmoq ichakdan o'tolib chiqishi muhim ahamiyatga ega bo'lsa, boshqa hollarda o'tning kislotalar ko'p bo'lganida chiqib turishi muhim o'rin tutadi. O'n ikki barmoq ichak suyuqligi, xususan o't kislotalari, lizolesitin, me'da osti bezi sekreti me'da shilliq pardasini zararlab, yara hosil qiladi.

Patologik anatomiyasi. Surunkali yaralarning o'ziga xos xususiyatlari bor. Ular hamisha bitta bo'ladi, 2-3 ta yaratar kamdan-kam uchraydi; asosan me'daning kichik egriligidan. antral sohasidan joy oladi, yaralarning shakli odatda dumaloq-tuxumsimon yoki noto'g'ri uchburchak shakllarida bo'ladi, diametri 2-4 smni tashkil etadi, yaraning tubi bilan chetlari xuddi keloid o'simalarga o'xshab birmuncha qattiq bo'lishi bilan ajralib turadi (56-rasm). Sklerotik o'zgarishlar me'da devorining butun bag'riga o'tib, undan tashqariga ham chiqishi mumkin. Shuning natijasida me'da bilan jigar, taloq, me'da osti bezi, ko'ndalang-chambar ichak charvi o'rtasida qattiq bituvlar paydo bo'lishi mumkin.



56-rasm. Me'daning pilorik qismidagi kallyo'z yara.

Yaraning tubi odatda notekis, g'adir-budur, goxi silliq bo'ladi. Yuzasida devorlari qalinlashgan va yangi yoki eski tromblari ko'rinib turgan tomirlari chiqib turadi. Yaraning tubida ko'pincha qon chiqib turgan tomir ko'zga tashlanadi. Ko'pincha me'daning toj arteriyalari arroyiyaga uchraydi, bular bir qadar yo'g'onroq bo'lgani uchun qon ketib qolishi xususida alohida

xavf tug'diradi. Buning ustiga bu arteriyalarda tromblanish hodisasi ham bo'lmaydi. Me'da venalarida hamisha shu xildagi "profilaktik" tromboz bo'lib turadi va me'da yaralaridan qon ketishi ancha kam ko'riladi.

Yaraning chuqurligi turli qismlarida turlicha bo'ladi. Kardial tomonga qarab turgan cheti chuqur o'yilgan bo'lib ko'zga tashlanadi, pilorus tomonga qarab turgan cheti yopiq ayvonsimon bo'ladi, shu sababdan yara shaklan o'tkir uchi kardial tomonga qarab turgan konusga o'xsqaysi. Ko'pchilik tadqiqotchilar bunday yaraning hosil bo'lishini me'daning yemirilgan muskul qavati uning peristaltikasi mahalida o'rmi o'zgarib qolishiga bog'liq deb hisoblaydilar. Shuning natijasila me'daning kardial cheti yara tomonga surilib, uning ustiga osilib turadi, pilorik cheti esa yaradan nariga suriladi va ayvonsimon bo'lib qoladi. Birmuncha tik turadigan kardial chetining tagida hamisha kislotasi ko'p me'da suyuqligi turib qolali, bu narsa yaraning xuddi shu qismi yana irib, chuqurlashib borishiga sabab bo'ladi.

Mikroskop bilan tekshirib ko'rilganida yara tubining uch gohi to'rt qavatdan tashkil topgani ma'lum bo'ladi. Kasallik zo'riqqan davrda uning tashqi qavati nekrozga uchragan yupqa fibrinoid detritdan iborat bo'ladi. Bu qavatning tagida bir talay eozinofillar aralash neytrofillardan iborat yallig'lanish infiltrati ko'zga tashlanadi (ikkinchi qavat). Uchinchi qavat tomirlarga boy bo'lgan granulyasion to'qimadan iborat. To'rtinchi qavat kenggina chandiقدan iborat bo'lib, asta-sekin atrofdagi organlar bilan qo'sqiluvchi bituvga aylanib boradi.

Surunkali yaralarning tubida muskullar mutlaqo bo'lmaydi. 57-rasm. Me'da tubi yarasida tomirlar sklerozi, undagi tomirlar ko'pincha sklerozga uchraydi. Bu esa to'qimalarning regenerasiyalanish xususiyatini pasaytirib yuboradi va yaraning zo'rayishiga olib boradi. Yara tubi sohasidagi nerv yo'llari ko'pincha amputasion nevromalar tipida o'sib ketadi. Me'daning yarani o'rab turgan shilliq qavatida atrofik gastrit va bezlar metaplaziyasining manzarasi namoyon bo'ladi.

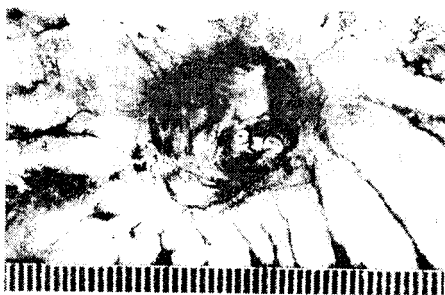
Klinik manzarasi. Me'da yara kasalligi ayniqsa ovqat yeyilganidan 30-60 daqiqa keyin me'dada og'riq turishi, ko'ngil aynishi, qayt qilish bilan ta'riflanadi. Ko'pincha kasallik qo'ziganida boshqa dispeptik buzilishlar ham (zarda qaynashi, kekirish, ich qotishi) paydo bo'ladi. Kasallik vaqti-vaqti bilan qo'zib, vaqti-vaqti bilan qaytib turadi va uzoq davom etib boradi.

Asoratlari. Kasallik eson-omon o'tib ketganida yara chandiqlanib bitadi, lekin bir qancha asoratlarni bo'lishi ham mumkin. Chunonchi, me'daning pilorik qismida chandiقدay paydo bo'lganida pilorus torayib, ovqat o'tkazmaydigan bo'lib qoladi (stenoz). Me'da chiqish qismining torayib qolishi me'dadan suyuqlik o'tishiga qarshilik zo'rayib borishi natijasida me'da devoridagi muskul qavatlarining gipertrofiyalanishiga olib keladi (kompensasiyalangan stenoz), so'ngra me'da paralitik tarzda kengayadi (dekompensasiyalangan stenoz). Me'da devori yupqa, yuzasi silliq bo'lib

qoladi. Peristáltikaning izdan chiqishi me'dadagi suyuqlikning turib qolishi, buzilishiga olib keladi. Me'da sekretor va ekskretor funksiyasining buzilishi me'da bo'shlig'iga bir talay suyuqlik ajralib chiqishi va so'rilishning to'xtab qolishiga olib boradi. Stenoz dekompensasiyalanib boraverar ekan. *Me'da tetaniyasi* degan hodisa boshlanadi, bunday hodisa qayt qilaverish munosabati bilan kislot va xlarning yo'qolib ketishiga, minerallar almashinuvi izdan chiqib, oqsillar zo'r berib parchalanishiga bog'liqdir. Oqsillarning parchalanib boraverishi azotemiya bilan birga davom etib boradi.

Yaraning chandiqlanishi ba'zan me'da devori shaklini boshqacha qilib qo'yishi chandiqlar me'dani bujmaytirib, "qumsodat" yoki "segmentlarga ajragan me'da" shakliga kiritib qo'yishi mumkin. Me'da shaklining bu xildagi o'zgarishlari oldingi va orqa devorlaridagi yirik yaralar chandiqlangan mahallarda kuzatiladi.

Yara kasalligining xavfli asorati *qon ketishidir*. Qon ketishi uzoq davom etadigan va takrorlanib turadigan bo'ladi. Chunki chandiqlar to'qima va tomirlar devoridagi skleroz tomirlarni beqilmaydigan, qo'zg'almas naychalar holiga keltirib qo'yadiki (57-rasm), bunday tomirlarning yo'li faqat tromblar bilan bekilishi mumkin. Qon ketishi tomirlar devorining fibrinoz nekrozga uchrashi tufayli boshlanishi qon ketishining nechog'lik xatarligi tomirning yo'g'on-ingichkaligi va devorlarining holatiga bog'liq. Me'dasidan qon ketib o'lib qolgan kishilar murdasi tekshirib ko'rilganida teri qoplamlarining oqarib, ichki organlari kamqon bo'lib qolgani ko'zga tashlanadi. Me'da va ichak suyuqligida qon topiladi, bu qon turib, buzilib qolgan mahallarda qora tusga kirib qoladi.



57-rasm. Me'da tubi yarasida tomirlar sklerozii.

Me'da yara kasalligining og'ir va ko'p uchrab turadigan asoratlari jumlasiga *yaraning yorilishi* ham kiradi. Yaraning yorilishi kasallikning qo'zishiga xos sezilarli morfologik belgilar bo'lgan mahallarda kuzatiladi.

Ko'pincha me'da oldingi devoridagi yaralar yoriladi. Yara yoriqlarining diametri 2-3 sm ga ham borishi mumkin. Yaraning tarqoq peritonitga olib boradigan ochiq yorig'i va bekilib turgan yorig'i tafovut qilinadi. Yara yorig'i bekilib turadigan mahallarda me'da devoridagi teshik taqalib turgan qo'shni organlar: jigar, o't pufagi, charvi bilan bekilib turadi. Shu munosabat bilan ko'pincha cheklangan peritonit boshlanadi.

Yara kasalligining asoratlari jumlasiga yaraning qo'shni organlarga o'tishi, ya'ni *penetrasiyasi* ham kiradi. Yara jarayoni asta-sekin zo'rayib borganida seroz pardada fibrin pardalari hosil bo'ladi, ularning uyushib, qattiqlanishi me'da bilan qo'shni organlar o'rtasida bituvlar hosil bo'lishiga olib keladi. Hosil bo'lgan bituvlar orqali yara jarayoni ko'shni organlarga, masalan, me'da osti beziga o'tishi mumkin. *Penetrasiyalangan yara* deb shuni aytiladi.

Me'daning surunkali yarasi bor joyda *rak paydo bo'lishi mumkin*. Yaradan rak paydo bo'lishidan avval me'da shilliq pardasi qoplag'ich epiteliysi va chuqurchasidagi epiteliysida zo'r regenerator proliferatsiya bo'lib, poliplar va kistasimon bez o'simtalari shaklidagi tuzilmalar paydo bo'ladi.

Asoratlar me'da yarasi munosabati bilan qilingan operatsiyalardan keyin ham bo'lishi mumkin. Umumiy gemodinamikaning buzilishi (shok), anemiya, kishining madordan ketib qolishi, operatsiya jaroxati bitishining izdan chiqishi ana shunday asoratlar jumlasiga kiradi.

O'N IKKI BARMOQ ICHAKNING YARA KASALLIGI

Me'da yarasiga o'xshab ketadigan peptik yara o'n ikki barmoq ichakda ham paydo bo'lib turadi. Bunday yaraning paydo bo'lishida chekish, alkogolizm, asetilsalisilat kislotasi, ya'ni aspirinni uzoq vaqt ishlatib yurish singari etiologik omillar ahamiyatga ega. Biroq, irsiy omillar yanada ko'proq ahamiyatga ega bo'lishi mumkin, bu kasallikning qon guruhi O bo'lgan monozigot egizaklarda birmuncha ko'proq uchrashi shundan dalolat beradi. O'n ikki barmoq ichak yara kasalligining jigar sirrozi, me'da osti bezi raki, siydik-tosh kasalligi bilan birga uchrashi aniqlangan. Bu kasallikning patogenezida antral gastrit, xususan shu gastritning me'da bo'shlig'ida bir talay me'da shirasi tushib turishiga sabab bo'ladigan gipersekretor xili muhim o'rin tutadi. Axiliyaga uchragan kishilarda yara bo'lmasligi buning isbotidir. Gipersekresiya yo parietal hujayralar giperplaziyasiga yoki sekresiyani kuçqaytiruvchi omillar ta'siriga javoban shu hujayralar reaksiyasining kuchayishiga bog'liq bo'lishi mumkin.

O'n ikki barmoq ichak yarasi shundoqqina pilorus ortida, shu ichakning piyozchasida joylashgan bo'ladi. Fater so'rgichidan pastda yara bo'lmaydi. Peptik nazariya tarafdorlari buni o'n ikki barmoq ichak yarasining paydo bo'lishida me'da shirasining yetakchi roli borligini isbotlovchi dalil deb

hisoblaydilar, chunki Fater so'rg'ichidan pastda me'da shirasi neytrallanib ketadi.

O'n ikki barmoq ichak yaralari kichkina va bitib ketishga moyil bo'lishi bilan ajralib turadi. Shu bilan birga bu yaralar tez zo'rayib borib, ichkariga tomon tarqalishi mumkin. O'n ikki barmoq ichak yarasi tesqilib ketadigan hollar nisbatan kam uchraydi, chunki o'n ikki barmoq ichak bilan atrofda organlar orasida erta muddatlarda va pishiq bitishmalar paydo bo'ladi. O'n ikki barmoq ichak yarasi qon ketish hollariga ko'proq sabab bo'ladi.

ME'DA O'SMALARARI

Me'da o'smalari gistogenezigga ko'ra juda xilma-xildir. Bu o'smalar mezenximadan kelib chiqadigan o'smalar (leyomioma, fibroma, mioma, angioma, neyrofibroma), karsinoidlar va epiteliydan kelib chiqadigan o'smalar bo'lishi mumkin. Bular xavfli va xavfsiz bo'ladi. Me'dada ko'pincha poliplar karsinoma (rak) va limfoma uchraydi.

ME'DA POLIPLARI

Anasit va atrofik gastritlarda kuzatiladigan me'da poliplari - me'da qoplag'ich epiteliysidan o'sib chiqadigan xavfsiz o'smalar jumlasiga kiradi. Gistologik tuzilishi jihatidan ular ikki turga bo'linadi; 1) *giperplastik poliplar* (80 foiz hollarda) va 2) *adenomatoz* (bezsimon poliplar 20 foiz hollarda) *poliplar*, giperplastik poliplar bilan adenomatoz poliplarni bir-biridan ajratib turadigan ba'zi xususiyatlari bor.

Chunonchi, *giperplastik poliplar* aksari ko'p, yumshoq pushtinamo rangda bo'ladi, kattaligi ko'pi bilan 1 sm keladi. Mikroskopik jihatdan olganda bezlar giperplaziyasi bilan ta'riflanadi. Bu bezlar ba'zan kistaga o'xshab kengayib ketgan, epiteliysi odatdagi tuzilishini saqlab qolgan bo'ladi. Poliplarning stromasi surunkali yallig'lanish uchun xarakterli hujayralar (limfotsitlar, plazmatik hujayralar) bilan infiltrlanadi. Giperplastik poliplar xavfli o'smalarga aylanmaydi.

Adenomatoz poliplar aksari yakka, oyoqli bo'lib, diametri 2 sm dan oshadi. Ularning yuzasi qat-qat bo'ladi. Epiteliysi har xil tuzilishga kiradi. u yuksak va past darajada tabaqalashgan bo'lishi mumkin, hujayralari yirik giperxrom bo'lishi bilan ajralib turadi. Ularda mitozlar ko'zga tashlanadi. Adenomatoz poliplar 25 foiz hollarda xavfli o'smalarga aylanadi. Me'da poliplari ba'zi hollarda me'da karsinomasi bilan birgalikda davom etib boradi.

ME'DA RAKI

Me'da raki ko'p uchrashi jihatidan xavfli o'smalar orasida birinchi o'rinlardan birini egallaydi. Me'da raki bilan kasallanish va undan o'lish

hollari Rossiya, Belorusiya, Litva, Latviya, Finlandiya, Yaponiya davlatlarida hammadan ko'ra ko'proq kuzatiladi. Me'da raki bilan kasallanish hollari kam uchraydigan mamlakatlarda bu kasallik 70-80 yashar kishilarda paydo bo'lsa, ko'p uchraydigan mamlakatlarda 40-50 yashar odamlarda boshlanadi. Me'da raki ko'proq erkaklarda bo'ladi.

Etiologiyasi va patogenezini. Me'da rakining paydo bo'lishida "O'smalar" bobida ko'rsatib o'tilgan sabablardan tashqari ovqatning xili, uni tayyorlash usuli, qarorati, ovqatlanish maromi ham ahamiyatga ega. Rak paydo bo'lishida nitratlarning ham ahamiyati borligi hozirgi kunda aniqlangan. Ma'lumki, bir zamonlarda nitratlar dudlangan go'sht, sosiska va boshqalarni saqlash uchun ko'p ishlatilar edi. Qaymog'i olinmagan sut, h'ul mevalar, vitamin C ga boy sabzavotlar organizmni me'da rakidan saqlaydi. Me'da rakining paydo bo'lishida irsiy omillarning ahamiyati ham istisno qilinmaydi.

Me'daning rak oldi kasalliklari qatoriga adenomatoz polioplal, surunkali gastrit, ayniqsa pernisiyoz anemiya bilan birga o'tayotgan surunkali gastrit, gastrektomiyadan keyin boshlanadigan o'zgarishlar kiradi. Epiteliy metaplaziyasi va displaziyasi bilan birga davom etadigan surunkali atrofik gastrit alohida ahamiyatga ega. Gastrektomiyadan keyin me'daning saqlanib qolgan qismida rak paydo bo'lish xavfi ortadi. Bir qancha olimlar buni gastrit boshlanishiga aloqador deb hisoblaydi.

Patologik anatomiyasi. Me'da raki olgan joyi, qay tariqa o'sib borgan, gistologik tuzilishi va tashqi ko'rinishiga qarab bir qancha turlarga bo'linadi. *Olgan joyiga qarab* me'da raki 1) pilorik rak 2) kichik egrilik raki, 3) kardial rak 4) katta egrilik raki, 5) fundad rak 6) total rakka bo'linadi. Bular orasida pilorik rak hammadan ko'ra ko'proq uchraydi (50 foiz hollarda). Ikkinchi o'rinni kichik egrilik raki egallaydi. Me'daning fundal raki ancha kam uchraydi.

Rakning qay tariqa o'sib borganiga qarab uning quyidagi turlari qayd etiladi: 1) asosan *ekzofit ravishda zo'r berib o'sib boradigan, ya'ni me'da bo'shlig'i tomoniga o'sadigan karsinomalar*, bularga pilakchasimon rak, polipoz rak, qo'ziqorinsimon (fungoz) rak, birlamchi yarali rak kiradi; 2) *endofit ravishda infiltrlanib o'sadigan karsinomalar*, diffuz infiltrativ rak shunga kiradi.

Bir qancha olimlar *me'da rakining ilk shaklini* tafovut qilish maqsadga muvofiq deb hisoblaydilar, bunday rakni o'z vaqtida aniqlab, unga operatsiya yo'li bilan davo qilinsa, oqibati ancha yaxshi bo'ladi. Rakning bu xili uchun shunisi xarakterliki, u shilliq pardadan nariga o'tmay, shilliq parda ostidan joy oladi va muskul qavatiga o'sib kirmaydi. O'choq holda yoki tabiatan tarqoq bo'lib kichikroq qalinlashma yoki pilakcha ko'rinishida ko'zga tashlanadi. Simptomsiz o'tib boradi. Rakning bu xilini *in situ* rak bilan adashtirish mumkin emas, chunki *in situ* rak bazal membranaga o'sib kiradi.

Ilk shakldagi rak kamdan-kam hollarda limfa tugunlariga metastazlar beradi, lekin zo'rayib borib, klinik jihatdan aniqlasa bo'ladigan rakka aylanib ketishi mumkin. Bunda u muskul qavatiga ham o'tib, me'da devoridan tashqariga ham chiqqa oladi. Ilk shakldagi me'da raki aksari murda yorilgan mahalda tasodifan topilib qoladigan topilma bo'lib hisoblanadi.

Polipoz rak tagi serbar, yuzasi ko'pincha yara bo'lib ketgan yoki oyoqcha ustida turgan tugun ko'rinishida bo'ladi. Polipoz rak oyoqchali bo'lgan hollarda bezsimon polipga o'xshab ketadi. Adenokarsinoma tuzilishiga ega bo'ladi.

Yarali rakni surunkali me'da yarasidan tafovut kilmoq kerak. Me'da rakingin tubi odatda chuqur bo'lib, unda sezilarli nekrotik jarayonlar ko'zga tashlanadi. Yaraning tubi va chetlaridagi sklerotik jarayonlar odatdagi surunkali yaradagiga qaraganda kamroq avj oladi.

Diffuz infiltrativ rakda me'da bo'shlig'ida o'sma topilmaydi, chunki o'sma me'daning butun devoriga diffuz ravishda, ya'ni bir tekis tarqalgan bo'ladi va me'da devorining bir tekis qalinishuviga olib keladi. Me'da shilliq pardasi ko'pincha yara bo'lib ketadi, bunda uning ostidagi qatlam o'z elastikligini yo'qotib, qattiq bo'lib qoladi.

Rakning hozirgina sanab o'tilgan xillari biologik xossalari jihatidan bir-biridan farq qilmasligini ta'kidlab o'tish kerak.

Me'da rakingin mikroskopik tuzilishi juda xilma-xil, shu munosabat bilan quyidagi rak turlari tafovut qilinadi: 1) adenokarsinoma, 2) shilimshiq rak 3) solid rak 4) fibroz rak 5) yassi hujayrali rak. Bundan tashqari, neyroendokrin yo'l bilan paydo bo'ladigan o'sma - *apudoma* ham tasvirlangan, bu, *rakning mayda hujayrali xilidir*. O'sma hujayralari mayda, dumaloq shaklli, gipoxrom bo'ladi. Ularning sitoplazmasida maxsus buyoq bilan buyalganida ko'zga tashlanadigan argentofin donalar topiladi.

Klinik manzarasi. Me'da rakingin klassik simptomlari ishtaha yo'qolishi, ozib borish, to'sh osti sohasida og'riq sezilishi va paypaslab ko'rilganida me'da sohasida tugun qo'lga unnashidir. Yara bo'lib ketgan rakning takror-takror qonab turishi temir yetishmovchiligiga aloqador anemiya boshlanishiga sabab bo'ladi.

O'sma metastaz berganida birinchi bo'lib regionar limfa tugunlari va jigar jarayonga qo'sqilib ketadi. Qo'ltiq osti limfa tugunlarida metastazlar (Virxov limfa tugunlari) paydo buli-shi xarakterlidir. Me'da rakingin yana bir xususiyati shuki, u intraperitoneal yo'l bilan to kichik chanoqqacha tarqalib borishga moyil bo'ladi. O'sma jarayonining tuxumdonlarga o'tishi (Krukenberg raki) amaliy jihatdan katta ahamiyatga ega. Krukenberg raki me'da osti bezi, qovuq va qorin bo'shlig'idagi boshqa ichki organlar rakingin tarqalib borishi natijasida ham paydo bo'lishi mumkin.

ICHAK KASALLIKLARI

Ichak kasalliklari asosida har xil patologik jarayonlar - yallig'lanish, ishemiya, o'sma jarayonlari, shuningdek ingichka ichakda so'rilishning izdan chiqishi yotadi. Kamdan-kam hollarda ichakda rivojlanish nuqsonlari uchraydi. Ichak atreziyalari, stenozlari, divertikullari shular jumlasidandir.

ICHAK DIVERTIKULLARI

Divertikullar ingichka yoki yo'g'on ichak devorining haltum bo'lib chiqqan joyidir, ular ichakning har qanday bo'limida paydo bo'lishi mumkin. Kindik-ichak yo'lining chala involyusiyaga uchrashi natijasida kelib chiqadigan *Mekkel divertikuli* klinik jihatdan hammadan katta ahamiyatga ega. Mekkel divertikuli yonbosh ichakda, ileosekal burchakdan o'rtacha 60 sm narida paydo bo'ladi. U, bo'shlig'i yonbosh ichak yo'lidan ko'ra kattaroq keladigan fibroz tortma yoki xaltachadan iborat bo'lishi mumkin. Uzunligi 4-6 sm, diametri 2-3 sm keladi.

Divertikul devorining mikroskopik tuzilishi ingichka ichak devorining tuzilishidan farq qilmaydi. Biroq 50 foiz hollarda divertikul shilliq pardasida ishlab turgan me'da shilliq pardasi orolchalari topilishi mumkin (geterotopiya), mana shu narsa peptik yara paydo bo'lib, keyin qon ketib turishiga sabab bo'la oladi. Divertikullarda o'tkir appenditsitdagiga o'xshash simptomatika bilan o'tadigan yallig'lanish jarayonlari ham boshlanishi mumkin.

Yo'g'on ichakda, asosan sigmasimon ichakda, divertikullar ko'p uchraydi. Yo'g'on ichak divertikullarining patogenezida quyidagi ikki omilining ahamiyati bor: 1) ichakning qanday bo'lmasin biror qismida devor qarshiligining yo'qolib ketishi. 2) yo'g'on ichak yo'lidagi bosim bilan qorin bo'shlig'idagi bosim o'rtasida farq bo'lishi. Patogenetik jihatdan quyidagilar tafovut qilinadi: 1) divertikulyozlar, 2) divertikulitlar. *Divertikulyozda* divertikul devori shilliq parda va uning ostidagi pardadan iborat bo'ladi, unda yallig'lanish reaksiyasi bo'lmaydi. Divertikul bo'shlig'ida axlat massalari ko'zga tashlanadi. Divertikul devori muskulli pardasi gipertrofiyalanishi hisobiga qalinlashgan bo'ladi. *Divertikulit* ichak tayoqchasi bilan infeksiyalanishi natijasida yallig'lanish jarayoni boshlanishi bilan ta'riflanadi. Ko'pincha mayda-mayda perforativ teshiklar paydo bo'ladi, nospesifik o'tkir yoki surunkali peridivertikulit boshlanadi.

Divertikullarning surunkali yallig'lanishi yo'g'on ichak stenoziga sabab bo'lishi mumkin. Ular teshilgan mahallarda abscesslar va peritonit boshlanadi.

Yo'g'on ichak divertikullarining asosiy asoratlari jumlasiga to'g'ri ichakdan qon ketishi, peritonit va ichak stenoz kiradi.

ICHAKNING ISHEMIK KASALLIGI

Ichakning ishemik kasalligi ingichka yoki yo'g'on ichakning har qanday bo'limida boshlanishi mumkin. Qattiq qorin og'rig'i ("o'tkir qorin") sababi tariqasida 0,5 - 10 foiz hollarda uchraydi. Bu kasallik quyidagi hollarda boshlanadi: 1) ustki va pastki ichak tutqichi arteriyalari emboliya, tromboz, ateroskleroz, tizimli vaskulit tufayli tiqilib qolganida (okklyuziya); 2) mezenterial venalar trombozida (antitrombin-III tanqisligi; intraperitoneal sepsis, xavfli o'sma, qorin bo'shlig'i travmasi, politsitemiya, giperkoagulopatiya); 3) o'tkir yurak yetishmovchiligi, shok, suvsirash mahalida va qon ta'minoti buzilganida (okklyuzivmas ishemiya).

Ichak ishemiya kasalligining boshlanishida quyidagilar ham ahamiyatga ega: 1) tomirning nechog'lik tezlik bilan tiqilib qolgani, chunki tomir yo'li asta-sekin bekilib boradigan bo'lsa, kollateral giperemiya boshlanib, ichak ishemiya yo'l qo'ymaydi; 2) umumiy qon aylanishining ahvoli; 3) qondagi kislorodning parsial bosimi.

Ichakning ishemik kasalligi ko'pincha ingichka ichakda, goho yo'g'on ichakda kuzatiladi. Biroq yo'g'on ichakda mikroflora bo'lganligi uchun yo'g'on ichak ishemiya bu ichak ko'proq zararlanadi. Ayni vaqtda ishemiya o'choqlari to'g'ri ichakning taloq burchagida va o'rta qismida paydo bo'ladi.

Ichak devorining nechog'lik chuqur zararlanganiga qarab quyidagilar tafovut qilinadi: 1) transmural infarkt, ya'ni ichak gangrenasi, 2) ichakning seroz pardasini aytmaganda, devoridagi hamma pardalariga o'tib boradigan intramural infarkt, 3) shilliq parda infarkti, bu infarkt ba'zan shilliq parda ostidagi pardaga ham o'tadi va yuqorida aytib o'tilgan arteriyalarning tiqilib qolganiga aloqador bo'lmaydi. U odatda qon bilan ta'minlanish kamayib qolgan paytlarda (gipoperfuziyada) boshlanadi.

Transmural ichak infarkti mezenterial tomirlar tiqilib qolgan mahallarda boshlanadi. Ingichka ichakda mezenterial arteriyalar emboliyasi va trombozi mahalida kuzatiladi. Bu dardning oqibati yomon, uning nima bilan tugashi odamning yoshiga, gangrenaga uchragan ichak qismining uzunligiga va kasal qanday muddatlarda operatsiya qilinganiga bog'liq. Bu darddan o'lish hollari 75 foizni tatkil etadi.

Ichak gangrenasi deb ham ataladigan transmural infarkt o'choq tarzida yoki har xil uzunlikdagi ichak segmentini egallagan (qisqa yoki uzun) bo'lishi mumkin. Patologoanatomik jihatdan olganda venalar okklyuziyasidan paydo bo'lgani ham, arteriyalar okklyuziyasidan paydo bo'lgani ham gemorragik infarktgacha o'xshab ketadi. Chunki, anastomoz hosil qilmaydigan mezenterial arteriyalar ko'p bo'ladi. Infarktgacha uchragan joy birinchi 24 soat davomida qirmizi-qizil rangda bo'lishi bilan ajralib turadi, shilliq parda va uning ostidagi pardada qon quyilib qolgan joylar, seroz pardada fibrinoz eksudat ko'zga tashlanadi. Keyinchalik ichak devori

shishib, qalinalashib qoladi. Mikroskop bilan tekshirib ko'rilganida shish manzarasi, tomirlardagi stazlar, ekstravazatlar, shilliq pardada yuzaga kelgan nekroz o'choqlari, nospesifik yallig'lanish o'choqlari ko'zga tashlanadi. Jarayon zo'rayib borgan mahallarda ichak yorilib, fibrinoz peritonit boshlanadi.

Klinik jihatdan olganda, ichakning ishemik kasalligi birdan odamning ko'ngli aynab, qusishi, ichi surib turishi bilan ta'riflanadi. Mana shu davrda mezenterial tomirlar okklyuziyasini me'da yarasi tesqilishi va o'tkir pankreatitdan ajratib olish qiyin bo'ladi. Angiografiya diagnostika uchun muhim ma'lumotlarni beradi. Bu kasallikda shok, ichak yorilishi, sepsis, qon ketishi odamni o'limga olib boradigan sabablardan bo'lishi mumkin.

Intramural infarkt va shilliq parda infarkti. Ichak ishemiya kasalligining bu xillari "*o'tkir gemorragik enteropatiya*" deb ham ataladi. Ular tomirlarni toraytiradigan dorilar ichilganida, tomirlar devori ateroskleroz, fibroz-muskulli giperplaziya tufayli zararlanib, yo'li torayib qolgan mahallarda kuzatilishi mumkin. Ichakda sezilarli shish kelib, gemorragik infarkt boshlangan o'choqdar topiladi. Bunda ichak shilliq pardasi o'zgarmay turgan bo'ladi, chunki oddiy ko'z bilan qaralganda ishemik zararlanish o'choqlari seroz parda tomonidan ko'rilmaydi. Ichak yorib ko'rilganida gemorragik shish borligi va shilliq parda qalinalashib, gemorragik hamda ishemik nekroz boshlangan o'choqlar ko'zga tashlanadi, ularning atrofida yallig'lanish reaksiyasi bo'ladi. Bunday yallig'lanish ba'zan fibrinoz yallig'lanish tarzida o'tadi.

KRON KASALLIGI

Kron kasalligi me'da-ichak yo'lining qizilo'ngachdan boshlab to to'g'ri ichakkacha bo'lgan har qanday qismini zararlaydigan surunkali yallig'lanish jarayoni deb hisoblanadi. Lekin ingichka va yo'g'on ichaklar hammadan ko'ra ko'proq zararlanadi. Avvallari ingichka ichak oxirgi qismining zararlanishini Kron kasalligi deb hisoblanar edi, bu kasallikning "terminal ileit", "regionar enterit" degan nomi ham shundan olingan. Lekin Kron kasalidigida badan terisi, suyaklar, skelet muskullari, sinovial pardalar ham dardga qo'sqilib ketishi mumkinligi hozirgi kunda aniqlangan, bu narsa ushbu kasallikning tabiatan tizimga aloqadorligidan darak beradi. Ichakdan tashqarida uchraydigan har xil asoratlari ham tasvirlangan: ankirozlovchi spondilit, miokardit, perikardit, nodoz eritema, perixolangit, fibrozlovchi xolangit, autoimmun gemolitik anemiya shular jumlasidandir. Bunday asoratlar Kron kasalligining interstisial shaklida paydo bo'ladi. Kron kasalligi aksari 20-30 yashar ayollarda boshlanadi. Irsiy sabablarga aloqador moyillikning ham ahamiyati bor. Kron kasalligining ichakka aloqador xilini yarali kolidan ajratib olish shu munosabat bilan bu dardlarning ikkalasi ham ichakning yallig'lanish kasalligi deb hisoblanadi.

Etiologiyasi va patogenezini. Kasallik paydo bo'lishida tashqi muhit omillari ta'siriga tabiatan irsiy bo'lgan immunologik moyillik bo'lishining ahamiyati bor deb taxmin qilinadi. Muhitning bunday omillariga bakteriyalar, viruslar, immun holatning o'zgarishlari kiradi. Bakteriyalar orasida ichak tayoqchasining har xil serotiplari, streptokokklar, mikobakteriyalar diqqatga sazovordir. Ular eng muhim to'siq bo'lib hisoblanmish ichak shilliq pardasining butunligi buzilgan mahallardagina shu pardaga o'tadi. Bu o'zgarishlar musin sekresiyasining kamayishi, tarkibi aynab qolishi bilan birga davom etib boradi. Kron kasalligining paydo bo'lishida viruslar muhim ahamiyatga ega. Hayvonlarga kasallik yuqtirib, Kron kasalligida ajratib olingan RNK-viruslarni to'qima kulturasidan aniqlab olish ustidagi tajribalar shundan dalolat beradi. Biroq, boshqa tadqiqotchilar Kron kasalligi modelini ksenogen normal to'qima antigenlari yordamida hosil qilish mumkin deb hisoblaydilar.

Immunitetga, jumladan gumoral va hujayra immunitetiga aloqador o'zgarishlarning ahamiyati to'g'risidagi nuqtai nazar ham diqqatga sazovor. Chunonchi, bemorlardan ichak tayoqchasi lipopolisaxaridlariga qarshi antitelolar ajratib olingan, bular yo'g'on ichakning mutsin ishlab chiqaruvchi epitelial hujayralari antigenlari bilan ham reaksiyaga kirisha oladi. Shilliq pardadan A immunoglobulin ishlanib chiqishining susayishi shu shilliq pardalarga bakteriyalar tarqalishiga yordam beradi. Yarali kolit va Kron kasalligining kelib chiqishida, aftidan, kasallarning qonida aylanib yuradigan immun komplekslar ham ma'lum darajada ahamiyatga ega. Ichakda boshlanadigan yallig'lanish kasalliklarining kelib chiqishida hujayralar immun reaksiyasining ham ahamiyati bor deb taxmin qilinadi, granulyomatoz yallig'lanishning tabiati va granulyomalarda T-limfotsitlar bo'lishi shundan darak beradi.

Kron kasalligining **etiologiyasi va patogenezini** xususida yuqorida ko'rsatilgan taxminlar borligiga qaramay bu kasallikning kelib chiqishi noma'lum bo'lib kelmoqda.

Patologik anatomiyasi. Hazm yo'lining har qanday bo'limida ham xarakterli morfologik o'zgarishlar bo'lishi mumkin. Dardga cqalingan joy shishib, qalinlashib qolgani, qizarib turgani, seroz pardada mayda-mayda qontalashlar, fibrinoz ekssudat borligi bilan ajralib turadi. Regionar limfadenit ham ko'zga tashlanadi. Ichak devori qalinlashib, yo'li torayib qolgani hisobiga ichak ko'ndalang kesmasining shakli o'zgarib qolgan bo'ladi. Shilliq pardada chuqur tushgan bir talay kambar yaralar va tirqishsimon torgina rahnalari uchraydi. Ichak tutqichi qalinlashib, sklerozlangan bo'ladi. Ichak devorida sezilarli fibroz paydo bo'lib, ichak devorining qattiqlashib qolgani ko'zga tashlanadi, mana shu narsa stenozga sabab bo'ladi.

Mikroskop bilan tekshirib ko'rilganida ichak devorining hamma qatlamlariga o'tgan nospesifik granulyo'matoz yallig'lanish manzarasi namoyon bo'ladi. Kron kasalligining xarakterli belgilari qatoriga quyidagilar kiradi:

- 1) yaralarning tubi va chetlarida nospesifik yiringli yallig'lanish borligi;
- 2) mononuklearlardan iborat bo'lib, ancha chuqur qavatlariga o'tgan va jarayonning surunkasiga davom etib kelayotganidan darak beradigan yallig'lanish infiltratining mavjudligi;
- 3) ichak devorining barcha qavatlarida limfoid to'plamlar borligi;
- 4) limfa tomirlarining kengayib, sklerozga uchragani: surunkali yallig'lanish jarayonining ichak tutqichiga ham o'tgani.

Kron kasalligida uchraydigan granulyomalar sarkoidsimon tuzilgan bo'lib, epitelioid hujayralar hamda Pirogov-Langxansning ulkan hujayralaridan tashkil topadi. Shilliq pardada giperemiya, shish, chiziq-chiziq yaralar borligi ko'zga tashlanadi. Bular yorilganida qorin bo'shlig'ida absesslar boshlanadi yoki yonbosh ichak qovuzlog'iga o'tgan teshik yaralar paydo bo'ladi. Bunday yaralar badan terisiga ham teshib chiqishi mumkin.

Zararlangan segmentga yaqin joydagi shilliq pardada arzimasi o'zgarishlar topiladi. Ichak vorsinkalari qalinlashib, kalta tortgan, noto'g'ri shaklda, ba'zi joylarda yo'qolib ketgan bo'ladi. Vorsinkalarning uchki qismini qoplab turgan ayrim epiteliyal hujayralar nekrozgacha borib yetadigan alteratsiyaga uchraydi. Ichakning sog'lom qismlarida ham qadahsimon hujayralar giperplaziyasi va shilimshiq gipersekresiyasi kuzatiladi. Surunkali yallig'lanish uzoq davom etganida epiteliyal displaziyaga uchrashi mumkin. Bunda epiteliyal hujayralarning tuzilishi aynab, yadrolari giperxromatoz bo'lib qoladi, yadrochasi giperetrofiyalanadi. Bunday o'zgarishlar karsinoma paydo bo'lishiga olib kelishi mumkin.

Klinik manzarasi. Kron kasalligining ichakka aloqalar xili uchun odamning ichi surib, qornining changallab og'rib turishi va qarorat ko'tarilishi yetakchi simptomlar bo'lib hisoblanadi. Simptomatika o'rtacha ifodalangan hollarda ba'zan bu kasallikka appenditsit deb diagnoz qo'yiladi. Melena bo'lishi mumkin. Kron kasalligi qaytalanib turadi va dard zo'rayib borgan sayin kasallik residivlari orasida o'tadigan vaqt qisqarib boradi. Kasallikka to'g'ri ichak ham qo'sqilib ketgan hollarda bir talay pararektal va paraanal teshik yaralar yoki absesslar paydo bo'ladi. Dard ingichka ichakda bo'lgan hollarda malabsorbsiya simptomlari, jumladan steatoreya ko'zga tashlanadi, oqsil yetishmovchiligi, vitamin B₁₂, folat kislota, temir tanqisligi boshlanadi. Artrit, ankilozlovchi spondilit, tugunli eritema boshlanishi ham mumkin.

Kron kasalligining *asoratlari* quyidagilardan iborat bo'lishi mumkin:

- 1) ichak stenozi,
- 2) ichak tesqilib, peritonit va absesslar boshlanishi,
- 3) yonbosh ichak qovuzloqlarida biridan-biriga o'tgan yaralar (teshik yaralar)

paydo bo'lishi, 4) qon ketishi, 5) yo'g'on ichakning kengayib ketishi, 6) ichak raki boshlanishi. Shunisi borki, ichak raki kasallik boshlanganidan keyin oradan 20 yil o'tganidan so'ng ham paydo bo'lishi mumkin, shu narsa bu kasallikka uchragan bemorlar ichagini vaqti-vaqtida biopsiya yo'li bilan tekshirib turish zaruriyatini tug'diradi. Kamdan-kam hollarda Kron kasalligi tizimli amiloidozga aylanib ketadi.

MALABSORBSIYA

Malabsorbsiya - bu ichakdan oziq moddalar so'rilishining buzilishi, ya'ni ichak yo'lidan epiteliy orqali portal qon aylanish tizimiga oziq moddalar o'tishining izdan chiqishidir. Malabsorbsiya asosida uchta omil yotadi: 1) ichakdagi ovqat hazmining buzilishi, 2) oziq moddalar shilliq parda (to'siq) orqali o'tishini ta'minlovchi mexanizmning buzilishi, 3) absorblovchi yuzaning kamayib ketishi.

So'rilishning buzilishi oziq moddalarning hammasiga yoki ayrim xillariga, masalan, yog'lar, yo bo'lmasa, vitaminlarga taalluqli bo'lishi mumkin. Chunonchi, chillashir, ya'ni *spru* kasalligida ichakning absorblovchi butun yuzasi reduksiyalanib ketadi va demak barcha oziq moddalarning so'rilishi izdan chiqadi. Shu bilan bir vaqtda me'da parietal hujayralarining zararlanishi faqatgina vitamin B₁₂ so'rilishining buzilishiga olib keladi, biliar yo'l patologiyasida yog'lar va yog'da eruvchi vitaminlar so'rilishi izdan chiqadi.

Patologik jarayonning olgan o'rniga qarab, turli moddalarning so'rilishi turlicha izdan chiqadi. Chunonchi, ingichka ichak proksimal bo'limining zararlanishi temir, kalsiy, suvda eruvchi vitaminlar, yog' kislotalari so'rilishining buzilishiga olib keladi, chunki bu moddalar ingichka ichakning aynan shu bo'limidan so'riladi. Ingichka ichak o'rta qismining zararlanishi qandlar va aminokislotalar so'rilishining buzilishiga sabab bo'ladi. Modomiki shunday ekan, ingichka ichak shu bo'limlarining zararlanishi u yoki bu xildagi oziq moddalarning so'rilishi izdan chiqishiga sabab bo'ladi.

Malabsorbsiyaga olib boradigan sabablar har xil bo'lib, ular orasidan quyidagilarni aytib o'tish kerak:

1) ichak ichida gidrolizning yetishmasligi, bunday hodisa me'da osti bezining birlamchi va ikkilamchi yetishmovchiligida, o't kislotalari konyugasiyasi buzilganida, me'da rezeksiyasidan keyin bakteriyalar ortiqcha ko'payib ketganida kuzatiladi:

2) ichak shilliq pardasi funksiyasi va tuzilishining buzilishi, bu shilliq pardadagi epiteliyal hujayralar zararlanganida ichak amiloidozi, ichak ishemiyasida, Kron kasalligi va boshqa patologik jarayonlar mahalida kuzatiladi:

3) ichak limfomasi yoki sil limfadeniti munosabati bilan limfa yo'llarining bitib qolishi:

4) infeksiyalar: tropik spru, oʻtkir infeksiyon enterit, parazitlar kasalliklar.

Bundan tashqari, malabsorbsiya bilan birga davom etadigan bir qancha kasalliklar bor, gipotireoidizm, gipertireoidizm, qandli diabet, gipogammaglobulinemiya shular jumlasilidir. Dori preparatlari (masalan, kolxisin, neomisin va boshqalar) taʼsiri bilan soʻrilish izdan chiqib qolgan hollar ham tasvirlangan.

Malabsorbsiyaning klinik koʻrinishlari, uning sabablaridan qatʼi nazar, amalda bir xil: anoreksiya boshlanib, odam quvvatsizlanadi, ozib, goho choʻp-ustixon boʻlib ketadi. Axlati koʻpikli, oqishroq boʻlib tushadi. Odam ozib borayotganiga qaramay ishtahasi saqlanib qoladi. Yogʻlarning soʻrilishi izdan chiqqanligi munosabati bilan yogʻlarda eruvchi vitaminlar, masalan, vitamin A tanqisligi boshlanadi.

Malabsorbsiya sindromida ingichka ichakda yuzaga keladigan gistologik oʻzgarishlar har xil boʻladi. Chunchi, chillashir, yaʼni spru kasalligida ichak tukchalari kalta tortadi yoki yoʻqolib ketadi, shilliq parda epiteliysida distrofiya va deskvamasiya boshlanadi, kriptalar kalta tortib, shilliq parda asl plastinkasida mononuklearlar infiltratsiyasi kuchayadi. Uippl kasalligida shilliq pardaning asl plastinkasida bir talay ShIK-musbat granularlar va basillalar topiladi.

Lipoproteinemiya shilliq parda tukchalari saqlanib qolgani holda absorbsiyalovchi hujayralarning yogʻ distrofiyasiga uchrashi bilan tarflanadi. Agammaglobulinemiyada tukchalar kalta tortadi yoki yoʻqolib ketadi, stromada plazmatik hujayralar koʻrinmaydi, lekin limfotsitlar infiltratsiyasi kuchaygan boʻladi. Regionar enterit (Kron kasalligi) nospesifik granulyomatoz boʻlishi bilan ajralib turadi. Sklerodermiya mahalida soʻrilish buzilgan hollarda tukchalar tuzilishi oʻzgarib, stromada sezilarli fibroz borligi kuzatiladi.

Yuqorida keltirilganlardan koʻrinib turibdiki, malabsorbsiyaga har xil patologik jarayonlar sabab boʻladi. Shulardan chillashir, yaʼni spru kasalligi, regionar enterit, surunkali pankreatit va virusli enterit koʻproq uchraydi.

CHILLASHIR

Chillashir, yaʼni spru oʻziga xos enteropatiya boʻlib, soʻrilish jarayonining izdan chiqishi bilan davom etib boradi. Bu kasallik tropikmas spru, seliakiya deb ham ataladi, hamma yoshdagi kishilarda uchraydi. Shuningdek, seliakiyadan quyidagisi bilan farq qiladigan tropik spru ham tafovut qilinadi:

1) tropik chillashir rivojlanishida ichak infeksiyasi qoʻzgʻatuvchilari, ayniqsa E coli, Klebsiella, Enterobacterlar muhim oʻrin tutadi;

2) tropik spru ingichka ichak limfomasi bilan asoratlanmaydi.

Shu bilan birga, yuqorida keltirilgan spru xillarining mikroskopik o'zgarishlari bir xil ekanligini ta'kidlab o'tish kerak.

Etiologiyasi va patogenezini. By kasallik qadimdan ma'lum. Uning boshlanishi avitaminozga, enteropatogen flora infeksiyasiga, donlar (bug'doy, arpa, javdar) da bo'ladigan glyuten-glikoproteidni hazm qilishda qatnashadigan fermentlarning irsiy yetishmovchiligiga, shuningdek A immunoglobulin tanqisligiga bog'liq deb hisoblanar edi. Biroq, spru avj olib borishining mexanizmi ichak shilliq pardasining immun sababga ko'ra alteratsiyaga uchrashiga bog'liq ekanligi so'nggi yillardagi tekshirishlarda aniqlangan, bunda glyuten gliadini antigen bo'lib maydonga chiqadi.

Glyuten gliadiniga tolerantlik aynashida irsiy, immun va toksik omillarning ahamiyati bor. Kasallikning monozigot egizaklar o'rtasida ko'proq uchrab turishi irsiy omillarning ahamiyati borligidan darak beradi. Bu kasallikda gliadina qarshi antitelolar (ayniqsa, A sinfiga mansub immunoglobulin) miqdori va sitotoksik limfotsitlar sonining ko'payishi immun reaksi-yalarning ahamiyati borligini ko'rsatadi. Bunda shilliq parda epiteliysining sitotoksik hujayralar tomonidan bevosita zararlanishi mumkinligi istisno qilinmaydi. Glyutenning ma'lum polipeptid fraksiyalari shilliq parda hujayralariga to'g'ridan-to'g'ri zaharli ta'sir ko'rsatib, hujayralar o'rtasidagi aloqalarni buza olishi aniqlangan.

Qanday sabab bo'lishidan qat'i nazar, ichak shilliq pardasi qoplagich epiteliydan mahrum bo'lib qoladi, shuning natijasida kriptalar epiteliysining proliferativ faolligi ortib, disaxaridlar, peptidlarni va ovqat hazmida ishtirok etadigan boshqa fermentlarni sintezlashga qodir bo'lmagan odatdagidan boshqacharoq hujayralar paydo bo'lib boradi. Sprudagi malabsorbsiya asosida ingichka ichak absorblovchi yuzasining kichrayib ketishi va ichak yo'lida ovqat hazmining buzilishi yotadi.

Spruda ichak shilliq pardasida ko'zga tashlanadigan gistologik o'zgarishlar juda o'ziga xosdir. Ingichka ichak shilliq pardasi undagi burmalar, vorsinkalar va kriptalar borligi uchun normada xarakterli relyog'ga ega bo'ladi, shu burmalar, vorsinkalar va kriptalar ingichka ichakning umumiy yuzasini juda kattalashtirib yuboradi. Vorsinkalar ichak shilliq pardasining barmoqsi-mon yoki bargsimon haltumlaridan iborat bo'lib, ingichka ichak yo'liga erkin chiqib turadi. Ularning balandligi 0,5-1.5 mm ga teng. Vorsinkalar jiyakli silindrsimon epiteliy bilan qoplangan, bu epiteliyda uch xil hujayralar – jiyakli, qadahsimon va argentofin hujayralar tafovut qilinadi. Kriptalar epiteliyning naysimon chuqurchalaridan iborat bo'lib, shilliq pardaning asl plastinkasida joylashgan. Kriptalarning pastki yarmidagi hujayralar vorsinkalarning epitelial hujayralari uchun ham, kriptalarning hujayralari uchun ham regeneratsiya manbai bo'lib xizmat qiladi. Shu sababdan ularda mitoz shakllari ko'zga tashlanadi. Vorsinkalar bilan kriptalar bo'yining nisbati normada 4:1 ni tashkil etadi.

Spruda vorsinkalar epiteliysi birmuncha keskin deskvamasiyaga uchraydi, natijada ular tobora kalta tortib boradi. Bunda kriptalar epiteliysi hujayralarining mitotik faolligi pasaymaydi va kriptalar ancha uzayib qoladi. Vorsinkalar bilan kriptalar uzunligining nisbati 1:1 ga tenglashadi. Vorsinkalarning kalta tortishi kasallik zo'rayib borgani sayin ularning batamom yo'qolib ketishiga olib keladi. Biroq ichak shilliq pardasi keskin atrofiyaga uchramaydi, chunki uzayib qolgan kriptalar yo'qolib ketgan vorsinkalar o'rmini bosadi, kriptalarning regenerator faolligi kuchayib boradi. Submikroskopik doirada o'tkazilgan tekshirishlarda mikrovorsinkalarning juda ham kalta tortib, deformatsiyaga uchragani ma'lum bo'ladi. Shilliq pardaning asl plastinkasida limfotsitlardan iborat infiltrat zo'rayib boradi. Limfositlar soni epitelial hujayralar orasida ham ko'payib boradi.

Glyuten ovqat rasionidan chiqarib tashlanganida bolalarda bir necha hafta yoki oy davomida shilliq parda, jumladan vorsinkalarning normal tuzilishi batamom asliga kelib qolishi mumkin. Katta yoshli odamlarda struktura tiklanmaydi. Bu kasallik bilan og'rigan bemorlarda xavfli o'smalar, ayniqsa limfoma va rak boshlanish xavfi ancha katta bo'ladi.

UIPPL KASALLIGI

Uippl kasalligi sistemaga aloqador kasallik bo'lib, unda talaygina organ va to'qimalar, jumladan limfa tugunlari, taloq yurak jigar, buyrak, skelet muskullari, sinovial pardalar, marka-ziy nerv tizimi va ingichka ichak patologik jarayonga qo'sqilib ketadi. Ingichka ichakning dardga cqalinishi ko'proq uchraydi, *intestinal lipodistrofiya* deb ham ataladigan bu kasallikni Uippl tasvirlab bergan. Uippl kasalligining intestinal xili klinik ko'rinishlari jihatidan chillashir, ya'ni spruga o'xshab ketadi. Uni ajratib turadigan xususiyati shundaki, ingichka ichak shilliq pardasining asl plastinkasida (shuningdek yuqorida aytib o'tilgan organlar stromasida) sitoplazmasiga ShIK-musbat donalar to'lib ketgan makrofaglar to'planib boradi. Elektron mikroskop yordamida aniqlab olinganidek bu donalar har xil degenerasiya bosqichida turgan basillasimon mikroorganizmlar bilan to'la lizosomadan iborat bo'ladi. Bu basillalar ba'zan hujayradan tashqarida ham topiladi.

Etiologiyasi da patogenezi noma'lum. Uippl kasalligini shu vaqtga qadar qo'zg'atuvchisi aniqlanmagan infeksion kasallik deb taxmin qilinadi.

Patologik anatomiyasi. Jarayonga qo'sqilib ketgan barcha organ va to'qimalarda ichida ShIK-musbat donalar va basillyar tanachalar bo'ladigan dumaloq makrofaglar to'planib boradi, bu ana shu kasallikning patognomonik belgisidir. Tipik hollarda ingichka ichak boshidan oxirigacha kasallikka tortilib ketadi, bunda seroz pardasi xira tortib qoladi. Ichak tutqichi qalinlashib, zichlashadi. Shilliq pardadagi vorsinkalar ichida yuqorida aytilgan makrofaglar to'planib qolgani ular ishib, kengayadi. Shilliq parda epiteliysi saqlanib qoladi-yu, lekin unda kichik-kichik lipid vakuolalari

bo'ladi, bu, aftidan, limfa yo'llariga lipidlar tiqilib qolganiga bog'liq bo'ladi. Shu yo'llarning yorilib ketishi ichak shilliq pardasining asl plastinkasi va limfa tugunlarida lipogranulyomalar hosil bo'lishiga olib kelsa ajab emas. Ichak shilliq pardasi qalinlashib, oqarib qoladi, imfa tugunlarida ham to'planib turgan makrofaglar topiladi.

Klinik jihatdan Uippl kasalligi so'rilishning izdan chiqishi, diareya, steatoreya boshlanishi, ozib borish, qarorat ko'tarilishi, bo'g'imlarda og'riq boshlanishi, badan terisida giperpigmentasiya bo'lishi bilan ta'riflanadi. Kasallikning diagnozi badan terisi biopsiyasida xarakterli makrofaglar topilishiga qarab qo'yiladi. Bir qancha hollarda nevrologik simptomatika kuzatiladi, artritlar boshlanib, yurak qopqoqlari va miokard zararlanadi. Kasallikka davo qilinmaydigan bo'lsa, bemor odatda, to'rt yil ichida o'lib ketadi.

INGICHKA ICHAK O'SMALARI

Ingichka ichak o'smalari nisbatan kam uchraydi va xavfsiz hamda xavfli o'smalarga bo'linadi. Xavfsiz o'smalardan ingichka ichakda: 1) leyomioma, 2) lipoma, 3) adenoma, 4) poliplar, 5) angioma, 6) fibroma kuzatiladi. Xavfli o'smalardan ko'pincha karsinoid (endokrin hujayralardan o'sib chiqadigan o'sma), adenokarsinoma, leyomiosarkoma, limfoma uchraydi. O'smalarning yarmidan ko'ra ko'prog'i yonbosh ichakda paydo bo'ladi.

ADENOKARSINOMA

Ingichka ichak adenokarsinomasi aksari 40 yoshdan o'tgan ayollarda kuzatiladi. Sirdan bu o'sma halqaga o'xshagan bo'ladi va kamdan-kam hollarda ingichka ichak yo'lga qo'ziqorin ko'rinishida o'sib kiradi. Shilimshiq ishlab chiqaradi va o'z taraqqiyotining keyingi bosqichlarida ichakning tiqilib qolishiga sabab bo'ladi. Shu munosabat bilan adenokarsinoma regional limfa tugunlariga, jigar va o'pkaga metastazlar berganidan keyingina ma'lum bo'lib qoladi.

KARSINOID

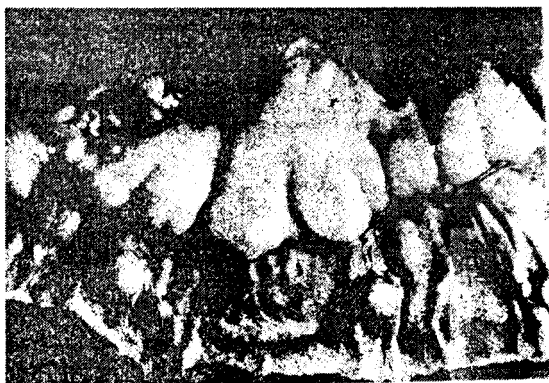Karsinoid (argentaffinoma) - endokrin hujayralardan o'sib chiqadigan o'sma - biologik faol aminlar va polipeptidlar sintezlash xususiyatiga ega bo'lishi bilan ajralib turadi. Karsinoid nafas yo'llarida, biliar va pankreatik tizimda, qalqonsimon bezda paydo bo'lishi mumkin, lekin ko'pincha me'da-ichak yo'lida paydo bo'ladi.

O'sma manbai diffuz endokrin tizim (APUD-tizim) dir, bu tizim hujayralari yuqorida aytyb o'tilgan organ va to'qimalarda tarqoq holda uchraydi va xuddi o'sma singari serotoninlar, gistamin, katexolaminlar, glyukagon, gastrin va boshqa moddalar ishlab chiqarish xususiyatiga ega bo'ladi. APUD- tizim hujayralari neyroentodermadan kelib chiqadi. Hozir ular neyroendo-krin hujayralar deb ataladi, shunday hujayralardan unib

chiqadigan o'smalar esa, apudomalar deyiladi. *Ichak karsinoidi paydo bo'ladigan manba Kulchitskiyning enteroxromaffin hujayralaridir.*

Patologik anatomiyasi. Karsinoid me'da-ichak yo'lining har qanday bo'limida: qizilo'ngach, me'da, appendiks, yonbosh ichak yo'g'on va to'g'ri ichakda paydo bo'lishi mumkin. Ichak shilliq pardasida karsinoid yaralari bo'lmagan, kulrangnamo-oqish tusli kichik pilakchalar ko'rinishida uchraydi (58-rasm). O'sma odatda bitta bo'ladi, lekin ko'p bo'lishi ham mumkin. Asta-sekin o'sib boradi va katta bo'lganidan keyin (diametri 4 sm cha bo'lganidan keyin) yaralana boshlaydi yoki tabiatan polipga o'xshab qoladi. Bu o'sma shilliq parda yoki uning ostidagi qatlam doirasida joylashgan bo'lishi yoki ichakning hamma qatlamlariga o'tishi mumkin. Birmuncha keyingi muddatlarda karsinoid regionar limfa tugunlari, jigarga metastazlar berishi mumkin. Jigardagi metastazlari, odatda, ko'p va kichik-kichik (diametri 1- 3 sm) bo'ladi. O'zining biologik xossalariga ko'ra karsinoid rakdan farq qilmaydi.

Gistologik jihatdan olganda o'sma kubsimon yoki poligonal shakldagi hujayralardan iboratdir. Bu hujayralar bir xil kattalikda bo'lib, birlashtiruvchi to'qima pardalari bilan bir-biridan ajralib turadigan trabekulalar, orolchalar, naychalar, asinuslar hosil qiladi. Yadrolari markazida turadi va monomorf bo'ladi. O'sma hujayralarining sitoplazmasi mo'l bo'lib, ichida donalari bor. Mitozlar va ulkan hujayralar kamdan-kam uchraydi. O'sma ichak devoriga o'sib kirganida va metastazlar berganida tuzilishi o'zgarmaydi. Sitoplazmasidagi donalar elektron mikroskop bilan tekshirib ko'rilganida membrana bilan o'ralgan bo'lib ko'zga tashlanadi, elektron zichligi har xil bo'lishi bilan ajralib turadi, ularning diametri 75 dan 220 nmm gacha boradi. Bu donalar kumush tuzlari bilan yaxshi bo'yaladi, o'smaning "argentaftinoma" degan nomi shundan olingan. 58-rasm. Ingichka ichak karsinoidi.



58-rasm. Ingichka ichak karsinoidi.

Ichak karsinoidi odamning har qanday yoshida paydo bo'lishi mumkin, lekin aksari yoshi 60 dan oshgan kishilarda uchraydi. Appendiks karsinoidi 40 yoshdan keyin kuzatiladi. Bu o'sma odatda simptomsiz o'tadi va quyidagi hollardagina ma'lum beradi: jigarga metastaz berganida, spastik og'riqlar paydo bo'lganida, bioaminlar va polipeptidlar sinteziga aloqador karsinoid sind-romi avj olganida, karsinoid sindromi bir qancha ko'rinishda, chunonchi: 1) vazomotor o'zgarishlar; 2) ichak ishining buzilishi: ich surishi, ko'ngil aynishi, qo'shish; 3) bronxial astma xurujlari; 4) yurak xastaliklari: o'pka arteriyasi qopqog'i tavaqalarining qalin tortishi va stenoz, endokard fibrozi ko'rinishida namoyon bo'ladi. Vazomotor o'zgarishlar va bronxlarning spazmlari asosan o'sma hujayralarining bradikinin yoki gistamin ishlab chiqarishiga bog'liq. Bu sindromning boshqa ko'rinishlari ham o'smadan bioaminlar (serotonin, prostaglandinlar, gistamin, bradikinin) chiqib turishiga bog'liq bo'ladi.

Oqibati appendiks karsinoidi mahalidagina xayrli.

IDIOPATIK YARALI KOLIT

Idiopatik yarali kolit sinonimlari: nospesifik yarali kolit, yarali proktokolit) - *bu yo'g'on ichakning qaytalanib turadigan surunkali yallig'lanish kasalligi bo'lib, etiologiyasi noma'lum. Ichak shilliq pardasining ancha yara bo'lib ketishi va ich surib turishi bilan ta'riflanadi.*

Yuqorida aytib o'tilganidek Kron kasalligi bilan nospesifik yarali kolitning ba'zi umumiy tomonlari bor. Masalan, bular ko'pgina hollarda poliartrit, sakroileit, ankilozlovchi spondilit, tizimli qizil yugirigi bilan birga davom etadi. Bundan tashqari, Kron kasalligi bilan nospesifik yarali kolitda HLA B₂₇ ko'payib ketganligi ma'lum bo'ladi. Shu bilan birga bu kasalliklarning aniq-ravshan tafovutlari ham bor.

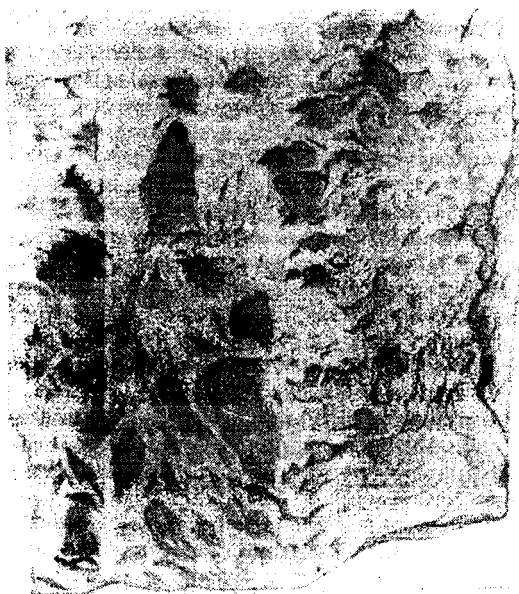Idiopatik yarali kolit quyidagilar bilan ta'riflanadi: 1) yara jarayoni to'g'ri ichak bilan sigmasimon ichakda ustun turadi; 2) patologik jarayon nospesifik yallig'lanish xususiyatlariga ega bo'ladi, holbuki Kron kasalligida granulyomatoz yallig'lanish avj olib boradi; 3) Kron kasalligida yallig'lanish ichak devorining hamma qatlamlariga o'tadi, holbuki idiopatik yarali kolitda jarayon ichak shilliq pardasi bilan uning ostidagi pardada cheklanib qoladi; 4) nospesifik yarali kolitda karsinoma boshlanish xavfi ancha katta bo'ladi.

Idiopatik yarali kolit asosan 20 yoshdan 40 yoshgacha bo'lgan ayollar orasida ko'proq uchraydi.

Etiologiyasi va patogenez. Nospesifik yarali kolitning paydo bo'lish sabablari va avj olib borish mexanizmi hozir Kron kasalligi bilan bir xil deb hisoblanadi. Nospesifik yarali kolitning paydo bo'lishida quyidagilarning ahamiyati bor deb taxmin qilinadi: 1) tabiatan bakterial qo'zg'atuvchilar, 2) tabiatan virus qo'zg'atuvchilari, 3) immunopatogenetik mexanizmlar.

Patologik anatomiyasi. Kasallik to'g'ri ichakda boshlanadi va yuqoriga tarqalib, sigmasimon ichakka, yo'g'on ichakning pastga tushuvchi bo'limiga o'tishi mumkin. Bir qancha hollarda kasallik yo'g'on ichakning hamma bo'limlariga tarqalishi mumkin.

Kasallikning o'tkir davrida ichak shilliq pardasi qizarib, shishib turadi. U yumshab, yuzasida bir talay mayda qontalashlar, erroziyalar va yiringli yaralar paydo bo'ladi. Kasallik zo'rayib borgan davrda ichak shilliq pardasi yuzasidagi mayda yaralar bir-biri bilan qo'sqilib, noto'g'ri shaklda bo'ladigan birmuncha yirik yaralarni hosil qiladi (59-rasm).



59-rasm. Surunkali nospesifik yarali kolit.

Tipik hollarda yaralar ichakning shilliq pardasi bilan uning ostidagi pardada bo'ladi. Yaralarning bir-biriga qo'sqilib ketishi yo'g'on ichak shilliq pardasining talaygina qismida katta-katta yarali joylar hosil bo'lishiga olib kelishi mumkin, bunda shilliq parda yaralar orasidagi kichkinagina ko'priklar ko'rinishida saqlanib qoladi. Saqlanib qolgan va shishib, qizarib turgan bunday shilliq parda xuddi tosh ko'chani eslatadigan psevdopoliplarga o'xshab ko'rinadi.

Nospesifik yarali kolitning surunkali davrida ko'proq fibroz to'qima o'sib, ichak devori qattiqlashadi, shakli aynab, kalta tortib qoladi.

Kasallikning shu davrida yaralar ichakning birmuncha chuqur qavatlariga o'tib, to'g'ri ichakda yoriqlar va teshiklar, pararektal abscesslar, shuningdek rektovaginal yo'llar hosil qilishi mumkin.

Nospesifik yarali kolitning boshqa birmuncha og'ir asoratlari ham tasvirlangan. Bularga quyiagilar kiradi: 1) kasallikning o'tkir davrida kuzatiladigan to'g'ri ichakning "toksik" dila-tasiyasi, 2) ichakning yorilib, peritonit boshlanishi.

Mikroskop bilan tekshirib ko'rilganida kasallikning o'tkir davrida ichak shilliq pardasida giperemiya, shish va mayda qontalashlar borligi topiladi. Shilliq pardaning asl plastinkasida neyetrofillar va mononuklearlar paydo bo'ladi. Nospesifik yarali kolit uchun kriptalarda oldiniga yiringli yallig'lanish boshlanishi xarakterlidir, bu jarayon shu kriptalardan yiringli nekrotik yallig'lanish ko'rinishida tarqalib borib, yaralar hosil bo'lishiga olib keladi. Bunday yaralarning devorlari va tubi neyetrofillar bilan infiltrlangan, shu hujayralarning atrofida limfotsitlar, plazmatik hujayralar va ba'zan semiz hujayralar joylashgan bo'ladi. Yaqin atrofdagi tomirlarda vaskulit va tromboz ko'zga tashlanadi.

Yuqorida aytib o'tilgan "psevdopoliplar" shilliq pardaning bir talay yallig'lanish hujayralari bilan infiltrlangan, granulyasion to'qimali orolchalaridan iborat bo'ladi. Yaralarning dam-badam qo'zib turishi bilan ta'riflanadigan surunkali kasallikda fibroz o'zgarishlar ustun turadi. Sklerotik jarayonlar shilliq pardaning o'zidagina bo'lib qolmasdan, yo'g'on ichak devorining hamma qatlamlariga tarqalgan bo'lishi mumkin. Lekin bu jarayonlar Kron kasalligidagidan ko'ra kamroq ifodalangan bo'ladi.

Shilliq pardada shilimshiq hosil bo'lishi susayadi, uzoq davom etib kelayotgan yallig'lanish jarayoni munosabati bilan epiteliy metaplaziyasi va atipik displaziya boshlanadi. Bu narsa keyinchalik rak paydo bo'lishiga olib keladi. Kasallik nechog'lik uzoq davom etib borsa, displaziya darajasi shuncha yuqori va karsinoma paydo bo'lish xavfi shuncha ko'p bo'ladi. Chunonchi, dastlabki 10 yil davomida karsinoma 1 foiz hollarda kuzatilsa, kasallik 20 yil davom etib borgan hollarda yaralarning xavfli o'smaga aylanishi endi 15 foizga yetadi. Bunday rak endofit tarzda infiltrlanib o'sib boradi va tez metastazlar beradi.

O'tkir jarayon surunkali tusga kirmaydigan hollardagina yaralar bitib, epiteliyning regeneratsiyalanishi kuzatiladi. Bunday hollarda regeneratsiya shilliq pardaning butunlay asliga kelib, odatdagi epiteliy hosil qilishi bilan tugallanadi. Lekin yaralar qaytalanib tursa va fibroz boshlangan bo'lsa, regeneratsiya tabaqalashmagan epiteliy va mayda kriptalar hosil bo'lishi bilan tugallanadi.

Klinik manzarasi. Nospesifik yarali kolitning asosiy simptomlari ich surib turishi, tenezmlar, ichak sanchiqlari bo'lishidir. Axlarga qon, shilimshiq aralashib tushadi, tana qarorati ham ko'tarilib, odam ozib boradi. Ichakdan

talaygina qon ketib turishi ham mumkin. Jigarning zararlanishi ham xarakterlidir, bu - jigarning yog' distrofiyasi, perixolangit, fibrozlovchi xolangit ko'rinishida namoyon bo'ladi.

Nospesifik yarali kolit har xil o'tadi. Ko'pincha vaqti-vaqti bilan qo'zib, surunkasiga davom etib boradi. Kasallik qo'zishini ba'zan qattiq hayajonlar va jismoniy zo'riqishlar ta'siriga bog'liq deb hisoblanadi. Kasallik qattiq qo'zib qolgan yoki zo'r ich ketar bilan birdan boshlanib qolgan davrda yo'g'on ichak keskin kengayib ketishi mumkin, *yo'g'on ichakning toksik dilatatsiyasi yoki toksik megakolon* deb shuni aytiladi. Bunday asorat zudlik bilan kolonektomiya qilishni talab etadi. *Kasallikning boshqa xavfli asoratlariga ichakdan bir talay qon ketishi va yaralar tesqilib, peritonit boshlanishi kiradi.* Yo'g'on ichak strikturalarini ichak karsinomasi deb o'ylab, yanglishish oson.

Yarali kolitning *oqibati* har xil bo'lib, kasallikning nechog'lik zo'riligiga bog'liq. Kasallikning birinchi oylarida o'lim hollari ko'proq uchrab turadi, kasallik surunkali tusga kirishi bilan o'lim hollari kamayib boradi. Kasallik birdan boshlanib, ha deganda qaytavermaydigan bo'lsa, bemorlarning ko'pchiligi peritonit, sepsis, qon ketishi, suv-elektrolitlar muvozanatining buzilishi singari asoratlardan birinchi yilning o'zidayoq o'lib ketadi. Yo'g'on ichak raki paydo bo'lishi kasallik oqibatini ancha yomonlashtirib qo'yadi. Shu munosabat bilan endoskopiya va biopsiya usullaridan foydalanib, yo'g'on ichak shilliq pardasining ahvolini doim nazorat qilib borish zarur.

YO'G'ON ICHAK O'SMALARI

Yo'g'on ichakda uchraydigan o'smalarning har xil turlari tasvirlangan: mezenximadan kelib chiqadigan o'smalar, karsinoid, limfomalar, epitelial o'smalar shular jumlasidandir. Ichakning barcha xildagi o'smalari orasida poliplar bilan rak ko'proq uchraydi. Ushbu bobda shular tasvirlab o'tiladi.

POLIPLAR

Yo'g'on ichak poliplari uchta asosiy turga bo'linadi: 1) o'smamas poliplar, 2) adenomatoz (bezli) poliplar, 3) naslga aloqador bo'lgan polipoz sindrom.

O'smamas poliplar yo'g'on ichakning xavfsiz o'smalari jumlasiga kiradi, adenomatoz, ya'ni bezli poliplar esa xavfsiz bo'lishi ham, xavfli bo'lishi ham mumkin. Polipoz sindrom nihoyatda kam uchraydi. Adenomatoz (bezli) poliplar tubulyar, vorsinkasimon yoki aralash tuzilishga ega bo'lishi mumkin. Katta yoshli odamlarda ko'pincha giperplastik poliplar va tubulyar tuzilishdagi adenomatoz poliplar uchraydi. Odamlarning yoshi ulg'aygan sari poliplar ham ko'proq uchraydigan bo'lib boradi. Ular yakka yoki ko'p bo'lishi mumkin. Erkaklar va ayollarda bir xilda uchrayveradi.

Ichakning turli qismida paydo bo'ladi. Aksari ular to'g'ri va sigmasimon ichakda, goho yo'g'on ichakning yuqoriga ko'tarilib boradigan bo'limida bo'ladi. Adenomatoz poliplarning kelib chikishida epiteliy hujayralaridagi genlarning alteratsiyaga uchrashi (*K-ras* protoonkogenlarning faollashuvi va *p53*-o'sma supressorlari genlarining yo'qolib ketishi) muhim ahamiyatga ega.

O'smamas poliqlar

O'smamas poliqlarning ikki turi: giperplastik va yuvenil xillari tafovut qilinadi.

Giperplastik poliqlar. Bunday poliqlar paydo bo'ladigan manba kriptalar epiteliysidir. Normada hujayralarning ko'payishi kriptalarning pastki uchdan bir qismida kuzatiladi. Yangi hosil bo'lgan yosh hujayralar shilliq pardaga o'tib yetuk qadahsimon va absorbllovchi hujayralarga aylanadi, bular vaqti kelganda deskvamasiyaga uchraydi. Proliferativ zona kengayib boradigan bo'lsa, ortiqcha miqdorda paydo bo'ladigan hujayralar polip hosil qiladi.

Giperplastik poliqlar shilliq pardadan o'sib chiqqan pushtinamo rangli kichikroq haltumlardan iborat bo'lib, ichak burmalarining uchida o'tiradi. Ularning diametri odatda 5 mm ni tashkil etadi. Bundan kattaroq bo'ladigan poliqlar kam uchraydi. O'zining tashqi ko'rinishi jihatidan bu poliqlar bezli poliqlardan farq qiladi. Gistologik jihatdan olganda, kriptalarning birmuncha kattalashib ketganligi bilan ta'riflanadi. Bu kriptalar qisman yetilmagan hujayralar bilan qoplangan bo'ladi, shularning orasida qadahsimon va absorbllovchi hujayralar ham uchraydi. Epitelial hujayralarning yadrolari odatdagi tuzilishga ega bo'ladi. Kriptalar kichikroq biriktiruvchi to'qima qatlamlari bilan bir-biridan ajralib turadi, shu biriktiruvchi to'qima qatlamlarida kamdan-kam uchraydigan yallig'lanish hujayralarini ko'rish mumkin. Giperplastik poliqlar tabiatan xavfsiz va malignizasiyalanmaydigan bo'ladi.

Yuvenil, ya'ni norasidalarda bo'ladigan poliqlar, shilliq parda o'z plastinkasining gamartomasidir, unda bir talay bezsimon kistalar topiladi. Bunday poliqlar diametri 1 sm dan 3 sm gacha boradigan, yuzi silliq, dumaloq shaklli o'smasimon tuzilma ko'rinishida ko'zga tashlanadi. Uzunligi 2 sm gacha boradigan oyoqchasi bo'ladi. 5 yashargacha bo'lgan bolalarda uchraydi, odatda, to'g'ri ichakda bo'ladi, lekin yo'g'on ichakning har qanday bo'limida ham topilishi mumkin. Uchrashi mumkin bo'lgan asoratlari jumlasiga oyoqchasining buralib qolib, polipning nekrozga uchrashi kiradi. Yuvenil poliqlar ichakdan qon ketib turadigan manba bo'lishi mumkin. Ular tabiatan xavfsiz tuzilmalar bo'lib, malignizasiyaga uchramaydi.

Bezli (adenomatoz) poliplar

Gistologik tuzilishiga ko'ra adenomatoz poliplar quyidagilarga: tubulyar, vorsinkali va aralash (tubulovorsinkali) adenomatoz poliplarga bo'linadi.

Tubulyar adenomatoz polip, odatda oyoqchali, yakka yoki bir talay (2 tadan 10 tagacha) bo'ladi. Sirtidan qaraganda diametri 1 sm ga ham bormaydigan malina boshchasiga o'xshab ko'rinadi. Uning uzunligi bir necha santimetrga boradigan ingichka oyoqchasi bo'ladi. Poliplar qizg'ish tusli, yumshoq bo'lib, oyoqchasi odatda ingichka ichak shilliq pardasi bilan qoplangan. Bezli poliplarning gistologik tuzilishi har xil, xavfsiz o'sma tarzida ham, malignizasiyaga uchrab, tipik adenokarsinomaga aylangan poliplar tarzida ham bo'lishi mumkin.

Polipning xavfsiz xili shilliq pardaning qalinlashib ketishi bilan ta'riflanadi. Bunda shilliq parda bir-biriga zich taqalib turgan bezsimon bir talay tubulyar tuzilmalardan iborat bo'ladi. Ularning orasida birkitiruvchi to'qima tortmalari joylashgan. To'qima atipizmi xarakterlidir. Naysimon tuzilmalarni qoplovchi hujayralar baland bo'lib, bazal membranaga to'g'ri qarab turadi. Mitozlar ko'p, lekin ular atipik bo'lmaydi. Naysimon tuzilmalar ba'zi yerlarda zich joylashib, kriptasimon tuzilmalarni hosil qiladi. Epitelial hujayralarning yadrolari har xil shakl va kattalikda bo'lib, mitozlar juda ko'p uchraydi. Tubulyar adenomalarda so'rg'ichsimon tuzilmalardan iborat joylar ham uchraydi. Xuddi mana shu joylarda juda aynab ketgan (atipizm) va keyinchalik rak hosil qiladigan hujayralar ham uchraydi. Sof holdagi tubulyar adenomatoz poliplar juda kamdan-kam rak o'smasiga aylanadi.

Kasallikning oqibati malignizasiyaga uchragan hujayralarning olgan joyiga bog'liq. O'sma epiteliy ichida, shuningdek shilliq parda doirasida o'sgan bo'lsa, kasallikning oqibati xayrli, chunki bunday polipni olib tashlab, darddan qutulish mumkin. Lekin o'sma ichak muskul qatlamidan ham nariga o'tib ketgan bo'lsa, bu holda neoplastik hujayralarning limfa tomirlari bilan uchrashuvi uchun qulay sharoit yuzaga keladi. Mana shunday hollarda o'smaning limfogen yo'l bilan metastaz berishi mumkin bo'lib qoladi. Polip oyoqchasi uzunligining ham ma'lum ahamiyati borligi aniqlangan, chunki polip to'g'ridan-to'g'ri shilliq pardaning o'zida o'tirgan bo'lsa, bu narsa invazyani birmuncha erta boshlanishi uchun sharoit tug'dirib beradi.

Tubulyar adenomatoz polip klinik jihatdan belgisiz kechishi mumkin, lekin ko'pincha kamqonlik va qon ketishi ko'rinishida namoyon bo'ladi.

Vorsinkali adenomatoz polip ko'p uchraydi, bu polip bezli polipdan ko'ra kattaroq bo'ladi. Aksari to'g'ridan-to'g'ri shilliq pardaning o'zida o'tiradi, goho oyoqchali bo'ladi, diametri 2 sm dan ortiq keladi. Aksari to'g'ri va sigmasimon ichakda paydo bo'ladi. Tuzilishi bo'lakli, rangi kulrang tusda bo'lib, tashqi ko'rinishi jihatdan gulkaramga o'xshab ketadi. Polipda qon quyilgan va yara bo'lib ketgan, har xil tuzilishga ega bo'lgan

joylar bo'lishi mumkin, chunonchi, papillyar tuzilish bilan birga tubulyar tuzilgan va shoxlanib ketgan joylar ham ko'zga tashlanishi mumkin.

Polipning oyoqchasi fibroz to'qimadan tuzilgan, tomirlar bilan ta'minlangan va epiteliy bilan qoplangan bo'ladi. Hujayralari bir qator joylashib, o'rtacha ifodalangan displaziyaga uchragan bo'lishi mumkin. Ular odatda yetilmagan bo'ladi. Boshqa hollarda hujayralar ro'y-rost anaplaziyali ko'p qatorli qatlamlarni hosil qiladi. Anaplastik hujayralar ba'zan bir-biriga taqalib turadigan bezlar hosil qiladi va aksari bazal membranaga, shilliq pardaning muskul qavatiga o'sib kirib, invaziv rak paydo bo'lishiga olib boradi.

Vorsinkali adenomatoz poliopl klinik jihatdan olganda to'g'ri ichakdan qon ketishi, ich surib turishi, gipoalbuminemiya va gipokaliyemiya bilan namoyon bo'ladi. Bu turdagi papillomaning obligat rak oldi holatlariga kirishi aniqlangan, chunki u invaziv rak manbai bo'lib qolishi mumkin. Shu munosabat bilan vorsinkali papillomalar borligi aniqlangan hollarda fursatni qo'ldan boy bermay, ularni operatsiya yo'li bilan albatta olib tashlash kerak.

Tubulovorsinkali bezli poliopl vorsinkali va tubulyar tuzilmalardan iborat bo'lib, gistologik tuzilishi yuqorida tasvirlab o'tilgan poliopl tuzilishiga o'xshaydi. Ular oyoqchali bo'lishi yoki shilliq pardaning o'zida o'tirgan bo'lishi mumkin. Ko'pchilik hollarda ular belgi bermaydi, vorsinkali tuzilmalari ko'p bo'lsa, rakka aylanib ketishi mumkin (10 foiz hollarda).

Demak, kartsinoma boshlanish ehtimoli quyidagilarga bog'liq: 1) bezli polipning katta-kichikligiga. Masalan, polip diametri 1 sm bo'lganida faqat 1 foiz hollarda malignizatsiyaga uchragan hujayralar topilsa, polip diametri 4 sm gacha bo'lgan hollarda uning havfli o'smaga aylanish havfi ancha ortadi, 2) bezli polipda so'rg'ichsimon o'simtalar bor-yo'qligi va ular yuzasining katta-kichikligiga, 3) polip oyoqchasi bor-yo'qligiga. Shularning orasida polipning katta-kichikligi ko'proq ahamiyatga ega.

YO'G'ON ICHAK RAKI

Ko'p uchrab turadigan o'smalar jumlasiga kiradi va me'da ichak yo'li o'smalari orasida uchinchi o'rinni egallaydi. Yo'g'on ichakning barcha xavfli o'smalari orasida o'smalari 95-98 foizni tashkil qiladi. Boshqa o'smalardan limfomalar, karsinoid va sarkoma tasvirlangan, bularning hammasi birgalikda 2-5 foizni tashkil etadi. Yo'g'on ichak raki odatda 50 yoshdan keyin paydo bo'ladi, erkaklar bilan ayollarda bir xilda uchrayveradi. Faqat to'g'ri ichak raki bunga kirmaydi. Rakning bu xili erkaklarda ko'proq kuzatiladi. Rak paydo bo'lishida odam ovqatining tabiati muhim rol o'ynaydi deb hisoblanadi. Mol yog'i, oqsillar, uglevodlar ko'p iste'mol qilinadigan, sanoati taraqqiy etgan mamlakatlarda rak bilan kasallanish 4-6 baravar ko'proq uchraydi.

Etiologiyasi ka patogenezi. Yo'g'on ichak adenomalari va rakinging paydo bo'lishi hozir hujayralardagi genlarning zararlanishiga bog'liq deb hisoblanadi. O'smalarning paydo bo'lishida ikkita jarayonning ahamiyati borligi aniqlangan: epitelial hujayralardagi protoonkogenlarning faollashuvi va o'smalar suppressor genlarning yo'qolib ketishi. *K-ras* protoonkogenlar 12 xromasomaning qisqa yelkasida, suppressor genlar esa 21-xromasoma uzun elkasining 5-segmentida va 17-xromasomaning qisqa yelkasida joylashgan bo'ladi. 18-xromasomaning qisqa yelkasida *yo'g'on ichak raking mutatsiyaga uchragan geni joylashadiki, u xromasoma deletsiyasi natijasida yuzaga keladi.* Rak paydo bo'lishida quyidagilarning ahamiyati borligi tajriba tekshirishlarida aniqlangan: 1) mol go'shti va mol yog'ini ko'p iste'mol qilish; 2) ichakda ko'p miqdor anaerob mikroflora paydo bo'lishi; 3) ikkilamchi o't kislotalarining kanserogen ta'siri; 4) ovqatda kletchatka yetishmasligi; 5) mikroelementlar va rakka qarshi vitaminlar bo'lmish vitamin A, C va E larning yetishmay qolishi.

Ovqatda hayvon yog'lari va oqsillarining ko'p bo'lishi ichakda anaerob flora (klostridiyalar, bakteriooidlar) hosil bo'lishiga yo'l ochadi. Bu anaerob mikroblar yo'g'on ichak shilliq pardasini zararlantiradigan yog' va o't kislotalarini ko'paytiradi va replikasiya jarayonlarini boshlab beradi. Bundan tashqari, u jarayonlarda kanserogenlar jumlasiga kiradigan nitrozoaminlar ham hosil bo'lishi mumkin. Ma'lumki, kletchatka ichak peristaltikasini kucqaytiradi. Kletchatkani yetarlicha iste'mol qilmaslik peristaltika susayib, kanserogen moddalarning ichak shilliq pardasiga uzoq muddat ta'sir o'tkazib turishiga yo'l ochadi. Bundan tashqari, kletchatkaga boy oziq moddalarning yetishmasligi rakka qarshi vitaminlar qatoriga kiradigan A, C va E vitaminlari tanqisligiga olib keladi. Aholisi o'simlik kletchatkasiga boy ovqatlar bilan ovqatlanadigan Afrika mamlakatlarida yo'g'on ichak raki uchramasligi ham rak paydo bo'lishida ovqat tabiatining ahamiyati borligini ko'rsatadi.

Patologik anatomiyasi. Yo'g'on ichak raki shu ichakning har xil qismidan joy oladi, lekin sigmasimon va to'g'ri ichakda ko'proq, yo'g'on ichakning pastga tushuvchi qismida kamroq uchraydi. Irsiy ichak polipozi, so'rg'ichli poliplar, yarali polipda o'sma, odatda, multisentrik tarzda o'sib boradi. Juda kamdan-kam hollarda o'sma o'zgarishga uchramagan ichak shilliq pardasidan o'sib chiqadi.

Yo'g'on ichakning chap yarmida, jumladan to'g'ri ichakda uchraydigan o'smalar ichakning yuqoriga ko'tariluvchi qismidagi o'smalarga qaraganda kattaroq bo'ladi. To'g'ri ichak raki odatda konsentrik tarzda o'sib boradi, shu munosabat bilan oradan 1-2 yil o'tgach, ichak strikturasi boshlanib, ichak tutilishiga xos manzara yuzaga keladi. O'smaning o'rta qismi odatda nekrozga uchraydi va ichak devorini teshib chiqishi mumkin. O'sma tugunlari seroz parda osti-da va seroz pardada mayda-mayda oqish

tugunchalar ko'rinishida ko'zga tashlanadi. Perforasiya yuz berganida pararektal absesslar va peritonit boshlanadi. To'g'ri ichak raklari regional limfa tugunlari va jigarga metastazlar beradi.

Yo'g'on ichakning o'ng yarmida uchraydigan rak polipsimon tuzilishga ega bo'lib, ekzogen tarzda ichak yo'liga qarab o'sib boradi, sirdan gulkaramga o'xshaydi (60-rasm). Bunday rakning yara bo'lib ketishi kam ko'riladi. O'sma katta yoki kichik bo'lishidan qat'iy nazar, u ichak devoriga o'sib kirib, ichak tutqichga o'tadi, regional limfa tugunlariga, shuningdek birmuncha olisdagi organlarga, birinchi galda jigarga metastazlar beradi.

Ko'richak raki va ichak yuqoriga ko'tariluvchi qismining raki kamdan-kam hollarda ichak tutilishi manzarasini yuzaga keltiradi. Yo'g'on ichak raki yarali kolit ustiga paydo bo'lgan mahallarda o'sma ichak yo'liga do'mbayib chiqmasdan, balki, odatda ichakning butun devoriga bir tekisda infiltrlanib o'sadi, kamdan-kam metastaz beradi.

Yo'g'on ichak o'ng va chap tomonlari rakining gistologik tuzilishi bir xil, lekin ularning anatomik farqlari bo'ladi. Yo'g'on ichak raki 95 foiz hollarda adenokarsinomadan, goho shilimshiq rakdan iborat bo'ladi. To'g'ri ichakning anusga yaqin joyida yassi hujayrali rak melanokarsinoma bo'lganligi tasvirlangan.



60-rasm. Yo'g'on ichakdagi polipoz rak.

To'g'ri ichak rakining avj olib borishida 4 bosqich tafovut etiladi: I bosqichida o'sma shilliq parda doirasida o'sib, muskul qatlamidan nariga o'tmaydi, II bosqichida o'sma muskul qatlamidan o'tib, seroz pardaga yetib boradi, III bosqichida limfa tugunlariga, IV bosqichida olisdagi organlarga metastazlar beradi.

Klinik manzarasi. Yo'g'on ichak rakining boshlang'ich davri belgi bermasdan o'tadi. Kasallik zo'rayib borgan sayin yo'g'on ichakning chap yarmida spazmlar boshlanib, qorinning pastki chap kvadrantida og'riq turadi, noxush sezgilar paydo bo'ladi, axlatga qon aralash tushadi. Yo'g'on ichak o'ng yarmining raki aksari belgi bermasdan o'tadi, goho axlatda qon yuqlari topilib qoiadi.

Ko'pincha temir tanqisligiga aloqador anemiya boshlangan mahalda o'smani aniqlab olish mumkin bo'ladi. Bemorning darmoni qurib, ishtahasi yo'qolishi, ozib borishi ham xarakterli, kasal o'sma tarqalayotgan mahaldan boshlaboq oza boshlaydi. Xuddi shu davrda jigarda ikkilamchi metastazlar paydo bo'lishi tufayli hepatomegaliya ham qayd qilinadi. O'sma to'g'ri ichakda bo'lgan mahallarda retrovaginal yoki retrovezikal teshik yaralar paydo bo'lib, og'riqlar boshlanishi, ichak tutilishiga xos manzara yuz berishi mumkin. To'g'ri ichak biopsiyasi diagnostika uchun muhim ahamiyatga ega.

Oqibati rakning nechog'lik avj olganiga, uning vaqtida aniqlangan-aniqlanmaganiga, radio-kimyoterapiyaga nechog'lik sezgirligiga bog'liq I va II bosqichdagi o'smasi bor kasallarning 75-80 foizi odatda 5 yil umr ko'radi. Kasallikning III bosqichida 5 yilcha umr ko'radiganlarning soni atigi 10 foizga boradi.

APPENDITSIT

Appenditsit - appendiksning yallig'lanishi - me'da-ichak yo'lining eng ko'p tarqalgan kasalligidir. O'tkir appenditsit aksari odam hayotining birinchi o'n yilligida uchraydi. Erkaklar bu kasallik bilan ayollarga qaraganda birmuncha ko'p og'riydi.

Etiologiyasi va patogenezi. Appenditsitning etnologiyasi uncha ma'lum emas. U autoinfektsion kasallikdir, ichakda yashaydigan flora (ichak tayoqchasi, enterokokk) shu kasallik qo'zg'atuvchilariga ayianib qoladi, deb hisoblanadi. Ashoff nazariyasiga muvofiq chuvalchangsimon o'simta bo'shlig'ida ichak suyuqligi turib qoladigan bo'lsa, organizmning o'z florasida shu kasallik qo'zg'atuvchisiga aylanishi mumkin. O'simta bo'shlig'iga ichak suyuqligi (yoki o'sma, parazitlar, yot tanalar) tiqilib qolganida unda hosil bo'lib turadigan shilimshiqning chiqib ketish yo'li bekiladi, natijada o'simta juda kengayib, devorining qon bilan ta'minlanishi izdan chiqadi. Shunda shilliq parda yuza epiteliysining zararlanishi saprofit mikroblarning ichkariga o'tib olishiga yo'l ochadi. Dastlabki davrlarda o'choqli yiringli yallig'lanish

kripta-larda boshlanadi. O'simta devorining limfa tizimi yaxshi rivojlanganligi munosabati bilan yiringli infektsiya tez tarqalib boradi.

Rikker va A. V. Rusakovlarning nerv-tomir nazariyasiga muvofiq, tomirlarning neyrogen yo'l bilan boshlanadigan spazmlari o'simtaning qon bilan ta'minlanishini izdan chiqarib, o'simta devorida distrofik va nekrobiotik o'zgarishlarga olib keladi. Viruslar, masalan, qizamiq virusi tufayli boshlanadigan limfoid giperplaziyaning ham ahamiyati bor. Chugalchangsimon usimtada paydo bo'ladigan fibroz strikturalar ham appenditsitga sabab bo'lishi mumkin, deb hisoblanadi.

Appenditsitning ikkita klinik-anatomik turi tafovut qilinadi: o'tkir va surunkali appenditsit. Morfologik o'zgarishlarga ko'ra, appenditsit nospesifik va spesifik turlarga bo'linadi.

O'TKIR APPENDITSIT

Tabiatiga va nechog'lik chuqur o'tganiga qarab o'tkir appenditsitning quyidagi turlari ajratiladi: oddiy, yuza, destruktiv appenditsit. Appenditsitning destruktiv turiga flegmonoz, apo-stematoz, flegmonoz-yarali va gangrenoz appenditsitlar kiradi. Kasallik xillarining shu nomlari chugalchangsimon o'simtaning o'tkir yallig'lanishida avj olib boradigan struktura o'zgarishlari dinamikasini aks ettiradi.

Oddiy o'tkir appenditsit. Kasallikning ilk muddatida kuzatiladigan asosiy morfologik o'zgarishlar qon va limfa aylanishi buzilib, qon quyilishidan iborat bo'ladi. Bunda stazlar ko'zga tashlanadi, mikrosirkulyator o'zan tomirlarida leykositlar marginasiyasi va leykodiapedez boshlanadi.

O'tkir yuza appenditsit shilliq pardada ekssudativ yiringli yallig'lanish o'choqlari paydo bo'lishi, epiteliy deskvamasiyasi bilan xarakterlanadi. Appendiks bo'rtib, seroz pardasi qonga to'lib turadi. Ekssudatning tabiatiga ko'ra appenditsitning bu shakli o'tkir yiringli appenditsit jumlasiga kiradi. Seroz pardada mayda absesslar bo'lsa, buni *apostematoz appenditsit* deb atiladi.

Flegmonoz appenditsitda neytrofillar infiltratsiyasi chugalchangsimon o'simta devorining hamma qatlamiga o'tadi. O'simta kattalashib, seroz pardasi qonga to'ladi va xira bo'lib turadi. Yuzida fibrinoz yoki fibrinoz-yiringli karash paydo bo'ladi. Shishning zo'rayib borishi, qon aylanishining izdan chiqishi shilliq pardada gemorragik yaralar paydo bo'lishiga olib keladi. O'choqli nekroz appendiksning hamma qavatlariga o'tadi, shu narsa *o'tkir gangrenoz* appenditsit boshlanishiga olib keladi. Bunda seroz parda gugurt-yashil tusli, fibrinoz-yiringli karash bilan qoplanadi. O'simta devori qalin tortib, kulrang-gugurt tusga kiradi, o'simta bo'shlig'idan yiring chiqib turadi. O'simta devorida ko'zga tashlanadigan mikroskopik o'zgarishlar o'tkir kataral yiringli yallig'lanishga va gangrenoz jarayonga xarakterli

bo'ladi. Qon quyilgan joylar, tomirlarda paydo bo'lgan tromblar, shilliq pardada yaralar topiladi. Katta-katta nekroz o'choqlarida bakteriya koloniyalari bo'ladi.

Klinik manzarasi. O'tkir appenditsit xuruji kindik sohasida to'satdan og'riq paydo bo'lishi bilan boshlanadi. Keyinroq, o'simta ancha kengayib ketgan paytda bu og'riq ko'richak sohasida seziladi. Kasallik zo'rayib borgan sayin infektsiya o'simta devoriga chuqurroq o'tib, uning zararlanishiga, jumladan seroz parda ham zararlanishiga sabab bo'ladi. Mahalliy peritonit boshlanishi bilan og'riqdar zo'rayadi. Shu davrda qarorat ko'tarilib, leykositoz boshlanadi. Chuvalchangsimon o'simta devorida destruktiv jarayonlarning zo'rayib borishi o'simta devorining iesqilishiga olib kelishi mumkin. O'simta devori teshilganida qorinning pastki o'ng kvadrantidagi og'riqlar bosilib qoladi. O'tkir appenditsitning asoratlari jumlasiga quyidagilar kiradi: 1) tarqoq peritonit, 2) periappendikulyar abscess paydo bo'lishi, 3) qopqa vena tizimidagi yirik vena tomirlarida pileflebit boshlanib, tromboz paydo bo'lishi, jigarda absesslar paydo bo'lishi, septisemiya.

O'tkir appenditsit diagnostikasi oson emas, chunki boshqa ko'pgina patologik hollarda ham o'xshash klinik manzara bo'lishi mumkin. Jumladan, quyidagilar o'xshash klinik manzara bilan davom etadi: 1) bolalarda virusli infektsiyaga bog'liq bo'ladigan mezenterial limfa tugunlarining yallig'lanishi, 2) mezenterial limfa tugunlari ham zararlanishiga sabab bo'lgan gastroenterit, 3) har xil sabablarga ko'ra (masalan, bachadondan tashqaridagi homiladorlikda bachadon naylarining yorilib ketishi tufayli) qorin bo'shlig'iga intraperitoneal qon quyilishi, 4) kichik chanoq organlarining yallig'lanishi, 5) Kron kasalligi, 6) Mekkel divertikulining yallig'lanishi. Chaqaloq bolalarda va yoshi o'tib qolgan kishilarda appenditsitning klinik manzarasi bilinmaydigan bo'lishi mumkinligini hisobga olish kerak. Bunday hollarda og'riqlar odatda arziyas darajada bo'ladi va qarorat ko'tarilmaydi.

SURUNKALI APPENDITSIT

Surunkali yallig'lanish jarayoni bilan ta'riflanadi. Chuvalchangsimon o'simta qalinlashib, unda skleroz boshlanadi. Mikroskop bilan tekshirib ko'rilganida o'simta devorining hamma qatlamlari mononuklear limfotsitlar bilan bir tekis infiltrlangani ko'zga tashlanadi. Bu hujayralar ba'zan limfoid follikulalar hosil qiladi.

MUKOSELE

Mukosele - bu shilimshiq sekret ko'p to'planayotgani munosabati bilan appendiks bo'shlig'ining tobora ko'proq kengayib borishidir. Mukosele paydo bo'lishida quyidagi omillar ahamiyatga ega: 1) appendiks yo'lining tiqilib qolishi yoki shilimshiq ishlab chiqaruvchi bezlarning giperplaziyaga uchrab, ko'p shilimshiq ishlab chiqarishi, 2) xavfsiz o'sma, ya'ni ko'p

miqdor shilimshiq ishlab chiqaruvchi sistadenomalar paydo bo'lishi, 3) appendiks shilliq pardasida adenokarsinoma paydo bo'lishi.

So'nggi holda qorin pardasi psevdomiksomasi ham paydo bo'lishi mumkin. Kista yorilganida ichidagisi qorin bo'shlig'iga tushib, o'sma hujayralari qorin pardasiga payvandlanadi. Tuxumdonlar adenokarsinomasida ham qorin pardasi psevdomiksomasi paydo bo'lishi mumkinligini aytib o'tish kerak. O'sma jarayoniga aloqador bo'lmagan mukosele epitelial hujayralar atipiyasi bilan birga davom etib bormaydi. Ba'zi hollarda yo'g'on ichakning giperplastik poliplariga o'xshab ketadigan diffuz giperplaziya, shilliq parda atrofiyasini kuzatish mumkin. Ortiqcha shilimshiq to'planib qolganiga aloqador uilatasiya (7 sni gacha bo'lsa) qorin pardasi psevdomiksomasiga olib bormaydi.

Xavfsiz mutsinoz sistadenomada appendiks yo'li birmuncha ko'proq kengayadi (diametri 10-12 sm ga borib qoladi). Bu o'sma epitelial hujayralarning zo'r berib proliferatsiyalanishi va papillomalar hosil bo'lishi bilan ta'riflanadi. O'simta devori yupqa tortib qolgan bo'lsa, shundagina u yorilib ketishi mumkin. Bunda kistaning ichidagisi qorin bo'shlig'iga quyilishi mumkin. Bu suyuqdikda o'sma hujayralari bo'lmaydi va qorin pardasiga o'sma hujayralarining tarqalib borish hodisasi kuzatilmaydi.

Mutsinoz sistadenokarsinoma ham ko'pincha mukoselega sabab bo'ladi. Bunday mukosele belgi bermasdan o'tuvchi oldingi xillaridan farq qilib, qorinning o'ng tomondagi pastki kvadrantida og'riq turishi bilan birga davom etib boradi va psevdomiksomatoz peritonit boshlanishiga olib keladi. Mikroskop bilan tekshirib ko'rilganda qorin pardasiga o'sma hujayralari implantasiyalangani va ichki organlarga o'tib qolgani topiladi.

JIGAR, BILIAR YO'L VA ME'DA OSTI BEZI KASALLIKLARI

JIGAR KASALLIKLARI

Virusli hepatitlar*Etiologiyasi**Patogenezi**Virus tashuvchanlik**O'tkir virusli hepatit**Surunkali hepatit**Surunkali persistlovchi hepatit**Surunkali faol hepatit**Gepatitning yashindek tez**o'tadigan xili***Jigarning alkogoldan****zararlanishi****Jigar sirrozlari***Postnekrotik sirroz**Portal sirroz**Aralash sirroz***Jigar o'smalari***Jigarning xayfsiz o'smalari**Jigar raki***Sariqlik****Portal gipertenziya****Jigar yetishmovchiligi****O'T PUFAGI KASALLIKLAR****Xolesistit****O't-tosh kasalligi****O't pufagi raki****Jigardan tashqaridagi o't****yo'llari va duodenal so'rg'ich raki****ME'DA OSTI BEZI KASALLIKLARI****O'tkir pankreatit****Surunkali pankreatit****Me'da osti bezi o'smalari***Me'da osti bezi raki**Langergans orolchalari hujayralaridan**paydo bo'ladigan o'smalar**Insuloma**Zollinger-Ellison sindromi*

O'zining anatomik va fiziologik xususiyatlariga ko'ra jigar organizmning hayot-faoliyati uchun g'oyat katta ahamiyatga ega. Ko'pgina almashinuv jarayonlari: uglevodlar, oqsillar, vitaminlar, pigmentlar almashinuvi jigarga bog'liq. Jigarda gemoglobinogen pigmentlar, glikogen, xolesterin efilrlari va qon plazmasining eng muhim oqsillari fibrinogen, albumin, globulinlarning ba'zi bir qismlari sintezlanadi. Jigarning o't hosil qilish funksiyasi: hazm jarayonlari uchun nihoyatda katta ahamiyatga ega, chunki o't jigardan ichakka tushib, yog'larning emulsiyalanishi, ularning parchalanishidan hosil bo'ladigan mahsulotlarning qon bilan limfaga so'rilishini ta'minlaydi. Endogen va ekzogen tabiatli har xil kimyoviy moddalarni, masalan, ichakda ovqat hazmi va mikroblar hayot - faoliyati natijasida paydo bo'ladigan mahsulotlarni zararsizlantiruvchi juda ulkan laboratoriyadir. Bundan tashqari oqsillar almashinuvi jarayonida hosil bo'ladigan azot moddalar ham jigarda zararsizlantiriladi, chunki siydik bilan organizmdan chiqarib tashlanadigan mochevina shu moddalardan

sintezlanadi. Kupfer hujayralari tufayli jigar immun javobda ham ishtirok etadi.

Jigar funksiyalarining shu qadar ko'pligi va xilma-xilligi, bir tomondan, jigarning organizm uchun ahamiyatini belgilab bersa, ikkinchi tomondan, turli kasalliklarning paydo bo'lishida jigarning ishtirok etishini belgilab beradi.

Jigar patologiyasini o'rganishda shuni ham yodda tutish kerakki, jigar nihoyat darajada yuqori regeneratsiyalanish xususiyatiga va keng doiradagi kompensator imkoniyatlariga egadir.

Tajribada jigar parenximasining 80-90 foiz qismi olib tashlanganida ham qolgan qismining funksiyalari buzilmay qolishi mumkin. Demak butun jigarning diffuz ravishda zararlanishigina hayot uchun muhim funksiyalarining izdan chiqishiga olib keladi. Bunday hollarda sariqlik va jigar yetishmovchiligi boshlanishi mumkin.

JIGAR KASALLIKLARI

Jigar kasalliklari juda ko'p va xilma-xil. Ularning asosida yallig'lanish, distrofik disregenerator va o'sma jarayonlari yotadi. Eng muhim jigar kasalliklari jumlasiga o'tkir virusli gepatitlar, alkogol gepatiti, har xil etiologiyali surunkali gepatitlar, jigar sirrozlari, yog'li va pigmentli gepatozlar, jigarning toksik distrofiyasi kiradi.

VIRUSLI GEPATITLAR

Virusli gepatit o'ziga xos bir guruh gepatotrop viruslar qo'zg'atadigan birlamchi infeksiyon kasallikdir. Infeksiyon mononukleoz, sariq isitma infeksiyasi singari boshqa virusli infeksiyalarda ham jigar patologik jarayonga qo'sqilib ketishi mumkin, biroq bunday mahallarda boshlanadigan gepatit *ikkilamchi virusli gepatit bo'lib* hisoblanadi.

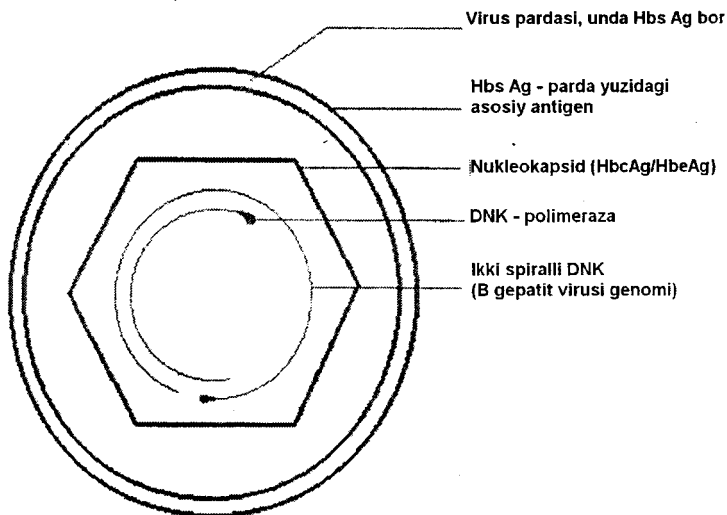
ETIOLOGIYASI

Virusli gepatitning qo'zg'atuvchisi A, B, C, E viruslar va delta-virusdir. hozirgi vaqtda A va B virusi yaxshi o'rganilgan.

B gepatit virusi (DNK li virus) inkubasion davri uzoq davom etishi bilan ajralib turadigan "zardob gepatiti" ning qo'zg'atuvchisidir. Mana shu virus yuqib qolgan mahalda o'tkir gepatit boshlanib, tobora zo'rayib boradigan kuchli jigar nekrozi ham ro'y berishi mumkin. B virusni tashib yuruvchanlik va jarayonning surunkali tusga kirish hodisasi kuzatiladi.

B gepatit virusi sferik shaklda bo'lib, diametri 42 nm keladigan virus zarrasidir. Qo'sh spiralli DNK dan iborat bo'lib, lipoproteid parda bilan o'ralib turadigan o'zakdan tashkil topgan (61-rasm). Bunday virionlar ularni tasvirlab bergan tadqiqotchining nomiga nisbat qilinib, ba'zan Deyn zarralari deb ham aytiladi. B gepatit virusida bo'ladigan uchta antigen ajratib olingan,

bularning ikkitasi - HbcAg va HbeAg virus o'zagi bilan assosilangan, uchinchi - HbsAg esa virus pardasi yuzasining asosiy antigeni bo'lib, infeksiyalangan gepatositlar tomonidan ko'plab ishlab chiqariladi. HbsAg ni avstraliya antigeni deb ham yuritiladi, chunki birinchi marta Avstraliya aborigenining qon zardobidan ajratib olingan.



61-rasm. Gepatit B virusi tuzilishining sxematik tasviri (Gerbert, 1985).

Mana shu antigenning uchovi ham tegishli antitelolar, ya'ni anti-Hbc, anti-Hbe va anti-Hbs antitelolar hosil bo'lishiga olib keladi. Gepatit B ning inkubasion davri 45 kundan 6 oygacha davom etadi, lekin shu davrda yoq birinchi bo'lib qonda HbsAg, undan keyin HbeAg paydo bo'ladi, ammo HbeAg kasallikning o'tkir davrida barvaqt yo'qolib ketadi. HbsAg esa taxminan uch oylardan keyin qondan yo'qola boshlaydi, shu munosabat bilan kasallik boshidan hisoblaganda 6 oydan keyin ham uning saqlanib turishi jarayonning surunkali tarzga o'tganidan dalolat beradi. 6-18 oydan keyin immunoglobulin G paydo bo'lishi ham surunkali gepatit alomatidir.

B gepatit virusi parenteral yo'l bilan, ya'ni qon, plazma, fibrinogen va qonning boshqa tarkibiy qismlari quyilganda, teri ostiga in'eksiyalar qilinganda o'tib qoladi. Stomatologik va jarrohlik asboblari ham infeksiya yuqtiradigan manba bo'lishi mumkin. B gepatiti yuqishi ehtimoli jihatidan olganda gemodializ o'tqazish va organlarni ko'chirib o'tqazish ham katta xavf tug'diradi. Infeksiya tibbiyot xodimlari (vrachlar, stomatologlar, tibbiy hamshiralari, laborant-vrachlar) ga ham yuqib qolishi mumkin. Kasallik

boshqa yo'llar bilan ham yuqadi, chunki odamning so'lagi, urug' suyuqligi, hayz qoni, siydigi, axlatidan ham virus topiladi. Shu munosabat bilan infeksiya yuqgan kishi bilan jinsiy aloqa qilingan mahalda, oilada infeksiya tashuvchi kishi bo'lgan paytlarda, gomoseksualistlar orasida kasallik yuqish xavfi katta bo'ladi. Infeksiya vertikal transmissiya deb yuritiladigan yo'l bilan qorindagi homilaga ham o'tishi mumkin (infeksiyaning surunkali B gepatit bilan og'rikan onadan bolaga o'tishi).

A gepatit virusi RNK li virus bo'lib, o'tkir gepatitni qo'zg'atadi. Bu virusni tashib yurish hodisasi, shuningdek jarayonning surunkali tusga o'tish hollari kuzatilmaydi. Virusli A gepatit paytida kuchli jigar nekrozlarida juda kamdan-kam hollarda ko'riladi. Inkubasion davri 15 kundan 45 kungacha (o'rtacha 2-4 hafta) bo'ladi. Virusemiya hodisasi o'tkinchi (tranzitor) bo'lib, kasallikning inkubasion va prodromal davrlarida kuzatiladi. Infeksiyon A gepatitning dastlabki alomati virusning axlatda paydo bo'lishidir. Ayni vaqtda A gepatit virusi so'lak, siydik va urug' suyuqligi orqali tarqalmaydi.

Virusli A gepatit antitelolar hosil bo'lishi bilan birgalikda davom etib boradi, avvaliga immunoglobulin M, keyinchalik immunoglobulin G paydo bo'ladi. M immunoglobulin paydo bo'lishi virusning axlat bilan tarqalishi kamaya boshlagan davrga to'g'ri keladi. Bir necha hafta yoki oylardan keyin immunoglobulin M titri kamayadi, lekin immunoglobulin G bir necha yil davomida saqlanib qoladi va uzoq muddatli immunitetni ta'minlab beradi.

Virusli gepatit A faqat fekal-oral yo'l bilan yuqadi. Shu munosabat bilan kasallikning o'tkir davrini boshdan kechirayotgan yoki kasallikning dastlabki alomatlari hali yuzaga chiqmagan bemor infeksiya manbai bo'lib hisoblanadi. Virusli gepatit A odatda shaxsiy gigiena qoidalariga rioya qilmaganda, bemor bilan yaqindan aloqada bo'lganda yuqadi. A gepatit virusi tabiatan sporadik bo'lishi ham, epidemik bo'lishi ham mumkin. Gepatit epidemiyasi bolalar bog'chalari, yaslilarida, rivojlanib kelayotgan mamlakatlarning sanitariyaga xilof sharoitlarda g'uj bo'lib yashovchi aholisi orasida kuzatiladi. Infeksiyaning qondan o'tishi juda kamdan-kam ko'riladi, chunki viremiya hodisasi o'tkinchi bo'ladi.

C gepatit virusi 1989 yildagina ajratib olinib, o'rganilgan, u bir spiralli RNK-virus bo'lib, odatda 90 foiz holiarda qon quyish paytida o'tadi va posttransfuzion gepatitga sabab bo'ladi. Davo maqsadi qon quyish bo'lgan kasallarnigina emas, balki gemodializ o'tkazilishi kerak bo'lgan kishilarni, shuningdek allogen buyrak resipientlarini, giyohvandlar va qon quyadigan tibbiy xodimlarni ham kasallikni yuqtirib olish xavfi yuqori bo'lgan guruhga kiritish kerak. Erkak gomoseksualistlar ham infeksiya manbai bo'lishi mumkin. Bu gepatitning fekal-oral yo'l bilan yuqish hollari g'arbda ro'yxatga olingan emas. Lekin Janubi-Sharqiy Osiyo, Shimoliy Afrika va Yaponiyada bu turdagi gepatitning suv manbaiga aloqador bo'lgan epidemiyalari tasvirlangan.

Bu gepatitning klinik ko'rinishlari har xil, simptomsiz o'tadigan virus tashuvchanlik hodisasidan tortib to o'tkir va surunkali gepatit ko'rinishida ham bo'ladi. Ba'zan kasallik yashindek tez o'tishi mumkin. B gepatitdan farq qilib, o'tkir C gepatit yengilroq o'tadi, lekin surunkali tarzga aylanib ketishga ko'proq moyil bo'ladi va gepatosellyulyar rak boshlanishining sababi bo'lib hisoblanadi.

Hbc antigenga qarshi antitelolar o'tkir C gepatit boshlanganidan bir necha oydan so'ng topiladi. Bundan tashqari, ushbu antitelolar bu infeksiya virusini neytrallay olmaydi, tarkibida Hbc antigenga qarshi antitelolar bor qon boshqa odamga quyilganida infeksiyaning yuqib qolishi mumkinligi shundan dalolat beradi.

Delta-virus. Delta-virus gepatit qo'zg'atuvchisi bo'lib, yaqindagina gepatotrop viruslar qatoriga kiritilgan va o'zining replikasiyasi uchun B gepatit virusi bo'lishini talab etadigan o'ziga xos RNK li virusdir. Bu virusning delta antigenli o'zagi uning replikasiyasi uchun zarur bo'ladigan HbcAg bilan o'ralgan. Shunday qilib, delta-virus taksonomik jihatdan B gepatit virusidan garchi farq qilsada, lekin o'zining ko'payishi uchun B gepatit virusidan o'tuvchi genetik axborotga juda ham muhtoj. Shuning uchun ham delta virus B gepatit virusi ishtirokidagina gepatitga sabab bo'la olishi ajablanarli emas. Bunda delta-gepatit uch xil bo'lib avj olishi mumkin: 1) o'tkir B gepatit mahalida boshlanadigan o'tkir gepatit; 2) B gepatit virusini surunkasiga tashib yuruvchi kishida boshlanadigan o'tkir gepatit; 3) B gepatit virusini surunkasiga tashib yuruvchi kishida boshlanadigan surunkali gepatit.

Delta-infeksiya epidemiyalari bo'lib turadigan mintaqalar o'rta - dengiz havzasi, o'rta Sharq, Afrikaning ba'zi joylaridir. Bu kasallikning sporadik ko'rinishlari butun jahonda, aksari gijohvandlarda va bir necha marta qon quyilgan kishilarda kuzatiladi. Delta-antigen ham immunoglobulin M, ham immunoglobulin G hosil qiladi.

Virusli E gepatit. E gepatit virusi bir spiralli RNK-virus bo'lib, gepatitning sporadik va endemik turlarini qo'zg'atadi. Gepatit A virusiga, jumladan oral-fekal yo'l bilan yuqadigan, surunkali tusga kirmaydigan transmissiv infeksiyalar qo'zg'atuvchisiga o'xshab ketadi. E gepatitning klinik xususiyati shuki, u homilador ayollarda gepatitning yashirddek tez o'tadigan va 20 foiz hollarda o'limga olib boradigan xillariga sabab bo'lishi mumkin. E gepatitning epidemik turi asosan Hindistonda, Osiyo va Afrika qit'asi mamlakatlari, Meksikada kuzatiladi.

PATOGENEZI

Jigar hujayralarining gepatotrop viruslardan zararlanishida asosan ikkita mexanizm bo'lishi mumkin deb taxmin qilinadi: 1) virusning bevosita sitopatogen ta'siri; 2) virus antigenlari yoki virus yuqqan gepatositlar antigenlariga qarshi immun javob boshlanishi.

Virus antigenlariga javoban ro'y beradigan immun reaksiya gepatositlar zararlanishining mediatori degan nazariya ko'proq ma'qul ko'rinadi. Bunda gumoral reaksiyagina emas, balki hujayra immun reaksiyasi ham ahamiyatga ega bo'ladi. Sitotoksik T-hujayralar virus-spesifik antigenlarga, membrana antigeni yoki virusdan o'zgargan hujayralarga ta'sir qilib, gepatositlarni zararlaydi deb taxmin qilinadi. Gepatitisda yuzaga keladigan har xil klinik simptomatika va jigarning har xil darajada zararlanishi immun javobning kuchiga bog'liq deb ham taxmin qilinadi. Chunonchi, sezilarli darajadagi immun javob zo'rayib boradigan kuchli jigar nekroziga sabab bo'lishi mumkin, bunda gepatit virusi gepatositdan batamom chiqib ketadi. Jigari shu tariqa kuchli zararlangandan keyin omon qolgan kasallar ahyon-ahyonda surunkali virus tashuvchilar bo'lib qoladi.

Immun javob o'rtacha yoki kuchsiz bo'lgan mahallarda bemorda virus gepatositlardan chiqib ketmaydi. Bunday hollarda virus antigenlari yoki autoantigenlarga to'lib ketgan gepatositlar saqlanib qolib, uzoq davom etadigan, lekin arziyas darajada bo'ladigan jigar destruksiyasiga olib keladi, bu narsa surunkali gepatit boshlanishiga olib boradi. Shu nuqtai nazardan qaraganda, virus tashuvchanlikni immun javobning doimiy viremiya bilan birga boradigan umumiy yetishmovchiligi deb qarash mumkin (bunda jigar arziyas darajada zararlanadi yoki butunlay zararlanmaydi). Jigar zararlanishining mexanizmi to'g'risidagi mana shu ajoyib fikr virus tashuvchilarning gepatositlarida bir talay virus antigenlari topilishi, yashindek tez o'tuvchi gepatitlar mahalida ularning gepatositlarda bo'lmashligi bilan tasdiqlanadi.

Jigardan tashqarida namoyon bo'ladigan kasallik ko'rinishlarining patogenezida viruslarga qarshi antitelolarning muhim ahamiyatga ega ekanligini ta'kidlab o'tish kerak. Chunonchi, o'tkir B gepatit bilan og'rigan kasallarda uchrab turadigan vaskulitlar, poliartritlar, glomerulonefritlar qonda aylanib yuradigan va virus antigenlari hamda antitelolari bo'ladigan immun komplekslarga bog'liqdir.

Kasallik klinik belgilarining nechog'lik ifodalanganiga qarab, uning quyidagi xillari tafovut qilinadi:

1) Virus tashuvchanlik:

a) subklinik kasallik ko'rinishlari bilan birga davom etadigan virus tashuvchanlik;

b) Surunkali gepatit bilan birga davom etadigan virus tashuvchanlik

2) O'tkir gepatit:

a) sariqsiz o'tadigan xili;

b) sariqlik bilan o'tadigan xili.

3) Surunkali gepatit:

a) saqlanib turadigan surunkali gepatit;

b) Surunkali faol gepatit.

4) Jigarning submassiv va massiv nekrozi rivojlanishi bilan yashindek tez o'tadigan gepatit.

VIRUS TASHUVCHANLIK

Gepatit virusini tashuvchi kishilar ikki guruhga bo'linadi. Birinchi guruhga simptomsiz yoki jigar zararlanishiga aloqador alomatlarsiz o'tadigan infeksiya markyorlari (virusologik va serologik markyorlar) topiladigan odamlar kiradi. Ikkinchi guruhini simptomlar yoki simptomlarsiz o'tayotgan surunkali gepatiti bor kasallar tashkil etadi, bularda gepatositlar zararlanganini va infeksiya saqlanib turganini ko'rsatadigan alomatlar topiladi. Virus tashuvchanlik hodisalari B gepatit, delta-infeksiya va C gepatitda bo'lib turadi. A va E gepatitda bunday hodisa bo'lmaydi. Markaziy Osiyo va Afrika mamlakatlarida virus tashuvchanlik 5-15 foizga yetadi. Virus tashuvchanlik ehtimoli bo'lgan guruhga immuniteti etishmaydigan, immunosupressiv davo olgan, ko'p martalab qon quyilgan va gemodializ qilingan kishilar, giyohvandlar, bog'cha va maktab bolalari kiradi.

Patologik anatomiyasi. Sog'lom bo'lib yurgan virus tashuvchi kishifarning jigari o'zining tuzilishi jihatidan me'yordagidan farq qilmaydi. Biroq, B gepatit virusi bo'lgan gepatositlar sitoplazmasi xuddi xira oynadek bo'lib turadi. Ultrastruktura doirasida olinganida endoplazmatik retikulum proliferatsiyasi ko'zga tashlanadi, bu retikulum immunoflyuorensensiya va immunoperoksidaza usuli ma'lumotlariga qaraganda HbsAg ga mansub tubulyar va sferik zarralar bilan bir tekis to'lib turadi. Bu zarralar formalin bilan qotirilgan va arsein yoki aldegidfuksin bilan bo'yalgan to'qimalarda ham topilishi mumkin. Immunoflyuorensent usul qo'llanilganida ba'zi yadrolarda HbsAg ni topish mumkin. Surunkali jigar kasalligi bor virus tashuvchi kishilarda gepatositlarning surunkali gepatitga taaluqli tarzda zararlanganidan dalolat beruvchi gistologik belgilar qayd qilinadi.

Shunisi diqqatga sazovorki, sog'lom yurgan virus tashuvchilarda antigenlari bor hujayralar ko'p miqdorda topiladi. Holbuki surunkali HbsAg li hujayralar bitta yarimta ko'zga tashlanadi. Sog'lom yurgan virus tashuvchilarda jigarning zararlanishiga xos strukturaviy va funksional alomatlar bo'lmasligiga qaramay, bunday kishilarda gepatosellyulyar karsinoma paydo bo'lish xavfi kattaroq bo'ladi.

O'TKIR VIRUSLI GEPATIT

O'tkir virusli gepatitning hamma xildagi gepatotrop viruslar qo'zg'atadigan sporadik hollari, klinik ko'rinishlari jihatidan, aslini olganda bir xil. O'tkir virusli gepatit kechishiga qarab to'rt davrga bo'linadi: 1) yashirin (inkubasion) davri, 2) Sariqlik oldi davri, 3) Sariqlik va 4) tuzalish (rekonvalesensiya) davri. A va E gepatitlar yashirin davrining qisqa (bir

necha hafta) bo'lishi bilan farqlanadi, B va C hepatitlar esa inkubasion davrining biroz uzoq (bir necha oygacha) davom etishi bilan farqlanadi.

Jigar zararlanishiga aloqador belgilar odatda simptomtsiz o'tadigan inkubasion davrdayoq paydo bo'lishi mumkin. Bunda asparagin aminotransferazasi (AST), alanin aminotransferazasi (ALT), laktatdehidrogenaza (LDG) miqdori ko'payadi. Ba'zi hollarda, ayniqsa virusli A hepatitda xuddi boshqa infeksiyalar mahalidadek ozgina madorsizlanish kuzatilishi mumkin. Sariqlik paydo bo'lishidan oldingi davrda bir necha kun isitma ko'tarilib, odam darmonsizlanishi ko'ngli aynashi, lanj bo'lishi mumkin, bunday paytda odatda kashandalar ham tamakidan ko'ngli qaytib qoladi. Kasallikning shu davrida bemor tekshirib ko'riladigan bo'lsa, jigarning ozgina kattalashgani ma'lum bo'ladi. Bunday o'zgarishlar B hepatitdagidan ko'ra A hepatit mahalida kuchliroq kuzatiladi.

Keyinchalik kasallikning kechishi quyidagi ikki yo'l bilan borishi mumkin: 1) bunda bilirubin miqdori ko'paymaydi, bir necha haftadan keyin bemor sog'ayib ketadi. Kasallikning bu turi *sariqsiz o'tadigan hepatit* deyiladi; 2) bunisida esa nospesifik simptomlar bir qadar ifodalangan bo'lib, qarorat ko'tariladi. Odam eti uvishib qaltiraydi, boshi og'riydi, o'ng qovurg'alar ostida og'riq paydo bo'lib, jigar sezilarli darajada kattalashadi, kasallik klinik jihatdan shu tariqa o'tganida badan *sarg'ayishi (sariqli hepatit)* boshlanadi va shunisi qiziqki sariqlik paydo bo'lishi bilan hozir aytilgan simptomlar barham topa boshlaydi. Ayni vaqtda konyugasiyalangan va konyugasiyalanmagan bilirubin miqdori ko'payadi, siydikda konyugasiyalangan bilirubin ko'paygani uchun siydik rangi qorayadi. Axlat rangsizlanadi, chunki gepatositlar bo'rtib, o't kapillyarlarini bosib qo'yadida, ichakka o't tushishiga to'sqinlik qiladi.

Ba'zi kasallarda o't tuzlarining to'planib borishi ularda badan qichishuviga sabab bo'lishi mumkin. O't sezilarli darajada to'xtab qoladigan hollarni holestatik virusli hepatit deyiladi. Jigardan tashqaridagi organlarga aloqador simptomlar paydo bo'lishi mumkin. Chunonchi, sariqlikdan oldingi ilk davrda bo'g'imlarda og'riq turib, badan terisiga toshma toshishi mumkin. Kasallikning kechki bosqichida, xususan B hepatit mahalida glomerulonefrit, artrit, har xil shakldagi vaskulitlar, nodoz poliarteriit boshlanishi mumkin, bular antigen va immun komplekslarning qonda uzoq aylanib yurishiga sabab bo'ladi.

Patologik anatomiyasi. O'tkir hepatitda ro'y beradigan anatomik o'zgarishlar gepatotrop virusining turidan qat'i nazar asosan bir taxlitda bo'ladi. Bu o'zgarishlar yetarli darajada xarakterlidir, lekin patognomonik bo'lib hisoblanmaydi va boshqa virusli infeksiyalar mahalida, dorilarga javoban ro'y bergan reaksiyalar paytida ham ko'rilishi mumkin. Laparoskopiyada jigar salgina kattalashgan, qizargan bo'lib chiqadi. Holestaz sezilarli bo'lgan mahallarda jigar ko'kimtir tushga kirib qoladi.

Gistologik jihatdan olganda o'tkir gepatitga xarakterli bo'lgan quyidagi belgilar ustun turadi: 1) gepatositlarning nisbatan diffuz ravishda zararlanishi, 2) har yer - har yerdagi gepatositlar yoki ayrim gepatositlarning nekrozlari, 3) Kupfer hujayralarining reaksiyasi va yallig'lanishga xos o'zgarishlar, 4) sog'ayish davrida hujayralar regeneratsiyasi.

Jigar hujayralarining zararlanishi ularning diffuz ravishda bo'rtib ketishi bilan ifodalanadi, bunday holatni "ballonsimon distrofiya" deyiladi, ya'ni bunda sitoplazma puchchayib, unda sitoplazmatik strukturalarning bitta-yarimta bo'laklari tarqoq ravishda yotgan bo'ladi. Bunday o'zgarishlar sentrolobulyar zonada bir muncha sezilarli bo'lib, endoplazmatik retikulumning bir qadar bo'kishi, ribosomalar bilan polisomalarning ajralib chiqishi tufayli ro'y beradi. Mitoxondriylar ham bo'kishi mumkin bu davrda tarkibida lipofussin bo'ladigan autofagosomalar topiladi. Yog' distrofiyasi ko'zga tashlanadigan bo'lsa, bu narsa virusli gepatit borligiga shubha tug'diradi.

Gepatositlarda ikki xil nekroz boshlanadi. Ba'zi hollarda nekroz hujayra membranasi yorilib keyin sitoliz ro'y berishi tufayli boshlanadi, bunda hujayra go'yo erib ketgandek bo'lib yo'qolib ketadi. Hujayra o'limining ikkinchi xili koagulyasion nekroz bilan aloqador bo'lib, bunda hujayraning yadrosi yo'qolib ketadi va asidofil tanachalar (Kaunsilmen tanachalari) paydo bo'ladi. Koagulyasion nekroz va Kaunsilmen tanachalari virusli o'tkir gepatitning klassik belgisidir. Kamdan-kam hollarda nekrozning boshqacha ikki turi kuzatiladi: pog'anasimon va ko'priksimon nekrozlar. Bular surunkali gepatit va submassiv darajadagi nekroz mahalida ro'y beradi. Bunday o'zgarishlar kasallik boshidan hisoblaganda 3-6 oydan keyin topiladigan bo'lsa, prognostik jihatdan ahamiyatga ega bo'ladi.

Bundan tashqari, jigar reaktiv o'zgarishlar bilan yallig'lanishga xos o'zgarishlar, Kupfer hujayralari va portal makrofaglarning gipertrofiyasi bilan giperplaziyasi kuzatiladi, portal makrofaglarning sitoplazmasi lipofussin bilan detritga to'lib ketgan bo'ladi. Portal yo'l bo'ylab asosan makrofaglar aralash limfotsitlardan iborat yallig'lanish infiltratsiyasi paydo bo'ladi. O'sha infiltrasiya hujayralari orasida ahyon-ahyonda eozinofillar, neytrofillar va plazmatik hujayralar ham uchraydi. Bu hujayralar ba'zan jigar bo'lakchalaridagi nekroz o'choqlarida paydo bo'ladi. Gepatit sariqsiz o'tgan mahallarda o'tning turib qolishi, ya'ni o't stazi kuzatilmaydi.

Gepatitning sariqli xili bilan og'rigan kasallarda ballonsimon distrofiyaga uchragan gepatositlar va Kupfer hujayralarida pigment tomchilari ko'zga tashlanadi. O't kapillyarlarida o't tiqinlari topiladi. Bu kapillyarlarni bo'rtib, shishib ketgan gepatositlar qisib qo'ygan bo'ladi. Sog'ayish davrida hujayralar regeneratsiyasi kuchayib, gepatositlar yadrolarining hajmi kattalashib boradi, ikki yadroli hujayralarda ham

mitozlar paydo bo'ladi. Portal yo'l bo'yida ko'zga tashlanadigan yallig'lanish infiltrati odatda jigar parenximasiga o'tmaydi.

Klassik hollarda odam butunlay sog'ayib ketgan davrda jigar arxitektonikasi to'la-to'kis tiklanadi, uning tiklanishi bir necha haftadan bir necha oygacha davom etadi. Yallig'lanish infiltratsiyasi yo'qolib ketadi.

O'tkir B gepatit, shuningdek C gepatit surunkali gepatitga aylanishi mumkin. Lekin bu gepatitlar mahalida ro'y berishi mumkin bo'lgan asorati tobora zo'rayib boradigan jigar nekrozidir.

Klinik kechishi. Sariqlik bilan o'tadigan o'tkir gepatitning klinik manzarasi juda har xil bo'lib, gepatit qo'zg'atadigan virusning turiga bog'liq. A gepatit uchun ikki hafta muddat ichida sariqlik kamayishi va fermentlar miqdori pasayishi tipikdir. Odam odatda 4-6 hafta ichida butunlay sog'ayib ketadi. B gepatitda kasallik bir muncha uzoq davom etib, klinik va biokimyoviy jihatdan sog'ayish taxminan 12-16 haftaga cho'ziladi. C gepatit ko'pchilik hollarda yengil, juda kam biokimyoviy va klinik o'zgarishlar bilan o'tadi. B va C gepatit bilan og'rigan kishilarning 1 foizi yoki kamroq qismida kasallik birdan zo'rayib, yarim o'tkir tusga kiradi yoki kuchli nekrozga sabab bo'ladi. O'tkir jigar yetishmovchiligi boshlanganida kasallarning 10-30 foizi omon qoladi holos; 5-10 foiz hollarda kasallar B va C gepatit virusini tashuvchilarga aylanadi. Virusning organizmda saqlanib turishi jigarning tobora ko'proq zararlanishiga olib boradi.

SURUNKALI GEPATIT

O'tkir gepatit boshidan hisoblaganda 6 oy davomida jigarning zararlanishiga xos bo'lgan biokimyoviy va simptomatik alomatlar uchrasa, bu o'tkir jarayonning surunkali tusga aylanganidan dalolat beradi. Surunkali gepatit har xil tusda o'tsada, faqat uning ikki xili: 1) *persistlanadigan surunkali gepatit* va 2) *ba'zan surunkali agressiv deb ataladigan surunkali faol gepatit* xarakterli morfologik manzaraga ega bo'ladi. Gepatitlar shu turlarini bir-biridan farq qilish klinik jihatdan muhim ahamiyatga ega. Surunkali faol gepatitda jigar destruksiyasi davom etib boraveradi. U jigar sirrozi va jigar yetishmovchiligiga olib boradi. Persistlanuvchi surunkali gepatit bir muncha yengilroq o'tishi bilan ajralib turadi. Surunkali faol gepatitning 10-30 foiz hollarda o'tkir gepatitdan keyin, 60 foiz hollarda esa o'tkir gepatit C dan keyin boshlanishi aniqlangan. Gepatitning hozir aytib o'tilgan xillaridan farq qilib, gepatit A mahalida surunkali gepatit boshlanishi kuzatilmaydi.

Qon zardobida HbcAg, HbeAg topilishi, anti-Hbc-antitelolar zardob DNK-VGV va DNK-polimeraza titrining yuqori bo'lishi singari serologik ko'rsatkichlar ham jarayonning surunkali tusga kirganidan darak berishi mumkin. Ba'zi kasallarda bir yildan ikki yilgacha bo'lgan turli muddat ichida

o'z-o'zidan anti-Hbc-antitelolar paydo bo'lishi viremiya borligi va jigarning zararlanishi davom etayotganini ko'rsatadi.

Kasallikning surunkali tusga o'tishi ko'pincha erkaklarda (yoshlarda ham, juda keksalarda ham) immunitet tanqisligi bor yoki immunosuppressiv davo olayotgan kishilarda, Daun sindromi bor kasallarda, shuningdek gemodializ o'tkazib turiladigan bemorlarda kuzatiladi.

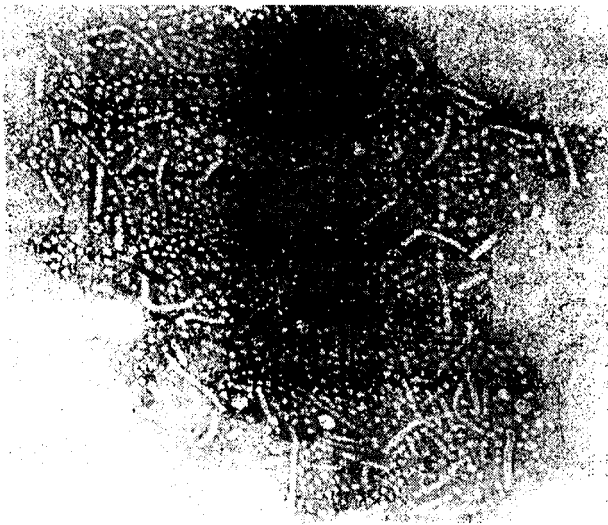Persistlanuvchi surunkali gepatit

Gepatitniq bu turi qaytalanib turishi bilan ta'riflanadi kasallik qaytalanib qolgan mahallarda jigarning tobora ko'proq zararlanib, sirroz va jigar yetishmovchiligi boshlanishidek hodisalar kuzatilmaydi. Bu turdagi gepatit alomatlarisiz o'tishi yoki darmonsizlik, lanjlik, tez charchash, ishtaha yo'qolishi singari hodisalar bilan davom etishi mumkin. Ozigina sariqlik paydo bo'lishi, qon zardobida transaminaza miqdori ko'payishi mumkin. 20-30 foiz hollarda kasallarda HbcAg (62-rasm) topiladi, boshqa hollarda gepatitning bu turi C virusga bog'liq bo'ladi.

Jigarda morfologik o'zgarishlar arziimas darajada bo'ladi va patognomonik bo'lib hisoblanmaydi. Persistlanuvchi surunkali gepatitning ustun turadigan belgisi portal yo'lda plazmotsitlar va makrofaglar bilan aralash limfotsitlardan iborat yallig'lanish infiltratsiyasi paydo bo'lishidir. Bu infiltrasiya portal yo'l doirasidan tashqariga chiqmaydi. Surunkali gepatit uchun xarakterli bo'lgan pog'onasimon gepatositlar nekrozlari kasallikning qaytalangan davrlarida paydo bo'lishi mumkin. Gepatitning bu turida uchraydigan xira oynaga o'xshab ketadigan gepatositlar orsein yoki aldegid-fuksin bo'yalganida yaxshi ma'lum bo'ladi.

Surunkali faol gepatit

Persistlanuvchi surunkali gepatitga qarshi ularoq surunkali gepatit yaqin bir necha yillar davomida gepatositlarning tobora ko'proq destruksiyaga uchrab borishi, jigar funksional imkoniyatlarining adog'iga yetib, sirrozlar boshlanishi bilan ta'riflanadi. 20-30 foiz hollarda bu gepatit virusli o'tkir B gepatitdan keyin, 70-80 foiz hollarda C gepatitdan keyin boshlanadi.



62-rasm. Gepatit B virusi Hbs Ag antigeni
(B. Aliev elektronogrammasi).

Jigarning turli zaharlardan, masalan dori preparatlaridan zaharlanishida Vilson kasalligida, alfa-1-antitripsin yetishmovchiligida ham xuddi surunkali faol hepatitdagidek klinik va morfologik o'zgarishlar ro'y berishi mumkin.

Surunkali faol hepatitning etiologiyasi ko'pchilik hollarda noma'lum bo'lib qoladi. Gepatitning bu turi asosan autoimmun reaksiya tufayli boshlanadi deb taxmin qilinadi. Surunkali faol hepatitning autoimmun deb ataladigan xili aniq klinikaga ega bo'lib, ko'pincha ayollarda menopauza oldidan yoki menopauza mahalida uchraydi va turli immunologik o'zgarishlar bilan - gipergammaglobulinemiya, DNK ga qarshi antitelolar borligi ("lyupoid hepatit") LE-hujayra fenomenining musbat bo'lishi, sillik muskul hujayralariga (aktinga) qarshi antitelolar borligi bilan birga davom etib boradi. Bundan tashqari ba'zi hollarda gepatositlar sitoplazmatik membranasining lipoproteidlarga qarshi autoantitelolar topiladi. Bu xildagi autoimmun reaksiyaning nima sababdan kelib chiqishi ma'lum emas, lekin HLA-B1, HLA-B8, DRW3 va DRW4-antigenlari miqdorining ko'payishi ular genetik sabablar tufayli ro'y beradi deb o'ylash uchun asos bo'ladi.

Patologik anatomiyasi. Viruslar yoki boshqa sabablar tufayli boshlangan surunkali faol hepatitning asosiy gistologik belgilari quyidagilardir:

1) limfotsitlar, plazmotsitlar va makrofaglardan iborat portal va periportal infiltrasiya paydo bo'lishi, infiltrasiyadagi shu hujayralar orasida goho eozinofillar bilan neytrofillar ham uchrab turadi;

2) gepatòsitlarning ayniqsa periportal yallig'lanish infiltratsiyasi bilan unga yaqin jigar to'sinlari orasidagi, joyda zo'r berib destruksiya uchraishi (pog'anasimon nekrozlar);

3) gepatositlar yemirilishi natijasida jigar bo'lakchasi retikulyar to'ring kollapsga uchrab, portal yo'l bilan markaziy vena o'rtasida ko'priksimon nekrozlar kelishi (ko'priksimon nekrozlar);

4) nekrozga uchragan joylarda zo'r berib fibroz to'qimasi paydo bo'lib borib, ba'zan sirroz ham boshlanishi.

Surunkali faol gepatitda portal yo'lga taqalib turgan parenximada ham yallig'lanish infiltratsiyasi ko'zga tashlanadi. Sensibillangan T-limfotsitlar ayrim gepatositlar yoki uning guruhlarini o'rab olib, bir-biridan ajratib qo'yadi keyin bu gepatositlar tobora ko'proq parchalanib, makrofaglar tomonidan fagotsitlanadi.

Ayrim gepatositlar yoki ularning guruhlari apoptoz bilan birgalikda o'tkir virusli gepatitda ko'riladigan ballonsimon distrofiya va asidofil transformasiyaga ham uchraydi. Ana shunday nekrozlarning bir-biriga qo'sqilib ketishi portal yo'l bilan markaziy vena o'rtasida ko'priksimon nekrozlar vujudga kelishiga olib boradi. Portal soha atrofidagi hujayralarning nekrozi fibroz to'qima reaksiyasini boshlab beradi. Mana shu o'zgarishlarga qo'shimcha ularoq gepatositlar va o't kapillyarlarida o't dimlanadi (staz), jigar regeneratsiyasiga xos belgilar ko'zga tashlanadi, ayniqsa gepatositlar nekrozi o'chog'ining proksimal tomonidagi joyda Kupfer hujayralari gipertrofiya va giperplaziyaga uchraydi. Fagotsitlanayotgan hujayralarda ba'zan lipofussin va o't pigmenti bo'ladi. *B virusga aloqador surunkali faol gepatitni tabiatan boshqa turdagi surunkali faol gepatitdan ajratib olishga imkon beruvchi yagona belgi, virusli B gepatitda uchraydigan xira oynasimon hujayralar bo'lishidir.*

Klinik kechishi. Surunkali faol gepatit darmonsizlik subfebril darajada qarorat ko'tarilishi, qaytalanib turadigan sariqlik bo'lishi bilan ta'riflanadi. Surunkali faol gepatit ba'zan sirrozning assit, venalarning varikoz kengayishi va jigar yetishmovchiligi singari klinik belgilari paydo bo'lib qolganida aniqlanadi. Vaskulitlar, glomerulonefritlar, artritlar ham uchrab turadi, bular antigenemiya uzoq davom etib kelayotgani va qonda immun kompleks borligiga bog'liq bo'ladi. Surunkali faol gepatit klinik jihatdan olganda har xil o'tadi. Ba'zi kasallarda jigar destruksiya tobora zo'rayib, bir necha yildan keyin sirrozga olib keladi. HbsAg va delta infektsiyaga musbat reaksiyasi bor kasallarda jigar ko'proq zararlanib boradi. Bunday kasallar orasida o'lim hollari yuqori bo'ladi. Ko'priksimon nekrozlar boshlangan mahallarda kasallarning 20-50 foizga yaqini 5 yil ichida nobud bo'lib ketadi.

Bundan tashqari B virusga aloqador surunkali faol gepatit gepatosellyulyar karsinoma paydo bo'lishiga olib boradi.

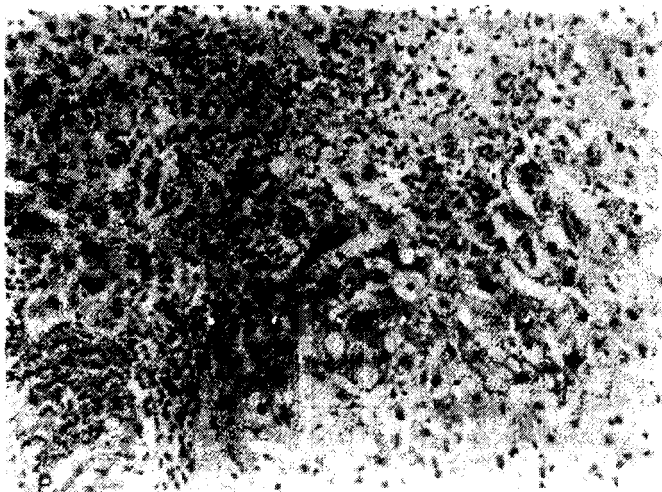
GEPATITNING YASHINDEK TEZ O'TADIGAN XILI

Gepatitning yashindek tez o'tadigan xili, B, D, E gepatitning 1-3 foiz hollarida uchraydi (ayniqsa, B gepatit delta-infeksiya bilan birga qo'shilgan bo'lsa) va uning asosida submassiv va massiv jigar nekrozi yotadi. Massiv jigar nekrozi kimyoviy moddalar va dori-darmonlar, qo'ziqorinlar bilan zaharlangan mahallarda, homiladorlik, laktasiya davrida, alimantar toksikozlar, vena-okklyuzion jigar sindromi paytida ham kuzatilishi mumkin.

Patologik anatomiyasi. Jigarda ro'y beradigan anatomik o'zgarishlar nekrotik jarayonning jadalligi va kasallikning davriga bog'liq. Jigar har xil darajada zararlanishi mumkin. o'zgarishlar jigarning butun parenximasiga tarqalib ketgan nekroz o'choqlari ko'rinishida bo'lishi mumkin. Nekroz jigarning katta-katta qismlarini, butun bo'lagi va hatto jigarning hammasiga tarqalgan bo'lishi mumkin. Massiv nekrozning dastlabki davrida jigarning kattaligi me'yor atrofida bo'ladi, lekin keyinchalik nekrozga uchragan joylar so'rila boshlagandan so'ng jigar burishib, ilvillab qoladi. Submassiv nekrozda nekroz o'chog'i atrofida joylashgan, shakli noto'g'ri, rangi sariq-qizg'ishdan yashil tusgacha boradigan regeneratsiya tugunchalari paydo bo'lishi mumkin.

Mikroskopik jihatdan olganda submassiv nekrozda jarayon bo'lakchalarning markazidan joy olib, bir talay ko'priksimon nekrozlar hosil qilgan bo'ladi. Destruksiya bir qadar jadal bo'lsa, nekrotik jarayon butun-butun bo'lakchalarga tarqalib, retikulyar to'r kollapsiga olib keladi. Parenxima ora-sira orolchalar ko'rinishida saqlanib qoladi (63-rasm). Hujayralarda total koagulyasiya boshlanib, ular keyinchalik kollikvazion nekrozga uchraydi. Destruksiya shunday keng miqyosda bo'lsada, yallig'lanish reaksiyasi juda kam rivojlanadi. Noto'g'ri shakldagi regeneratsiya tugunlari paydo bo'ladi. Keyinchalik jigarda fibroz to'qima dastalari bilan ajralib turadigan soxta bo'lakchalar ko'zga tashlanadi. Bir muncha katta, ya'ni massiv nekrozlar o'limga olib keladi.

✓ **Klinik jihatdan** gepatitning yashindek tez o'tadigan xili, jigar ish faoliyatining yomonlashuvi, jumladan, koagulopatiya, jigar yetishmovchiligi boshlanishi, shuningdek o'tkir gepatit simptomlari paydo bo'lishi bilan ta'riflanadi. Submassiv nekrozning oqibati yomon. Kasallarning 70-90 foizi, ayniqsa, keksa bemorlar nobud bo'ladi. Bemor omon qoladigan bo'lsa ham, u B gepatit virusini tashib yuruvchi kishiga aylanadi. Ayni vaqtda unda virusli gepatit qo'zg'atuvchisiga nisbatan uzoq muddatli immunitet paydo bo'ladi.



63-rasm. Virusli B-gepatitda jigardagi submassiv nekroz.

JIGARNING ALKOGOLDAN ZARARLANISHI

Surunkasiga ichkilik ichib yurish, jigarning 3 turda zararlanishiga olib boradi, buning natijasida: 1) yogʻ gepatozi (jigarni yogʻ bosishi), 2) alkogolga aloqador gepatit va 3) sirroz boshlanadi. Bu turdagi shikastlardan har biri alkogolga aloqador jigar kasalligining birdan-bir koʻrinishi boʻlishi mumkin. Ular birga uchrashi ham mumkin.

Yogʻ gepatozi eng beozor patologik jarayon boʻlib, simptomlarsiz oʻtishi va qaytar boʻlishi bilan ajralib turadi. Gepatositlar nekrozlari va yalligʻlanish jarayonlari xarakterlidir. Klinik oʻtishi jihatidan virusli gepatit yoki toksik gepatitga oʻxshab ketadi. Jigar kamroq zararlangan va ichkilik ichishga barham beriladigan boʻlsa, alkogolga aloqador bu gepatit qaytib ketadi. Biroq, gepatositlarning nekrozlari qayta-qayta takrorlanib, keyinchalik fibroz hosil boʻlib boraversa, bu narsa alkogolga aloqador qaytmas sirrozga olib kelishi mumkin. Alkogolga aloqador sirroz oldin alkogolga aloqador gepatit boʻlmasdan turib ham boshlanishi mumkin. Soʻnggi yillarda alkogolga aloqador sirroz bilan ogʻrigan kishilar sonining koʻpayishiga moyil boʻlib qolganini aytib oʻtish kerak.

Patologik anatomiyasi. Surunkali alkogolizmida boshlanadigan yogʻ gepatozi oʻz strukturasi jihatidan boshqa etiologiyaga aloqador jigar yogʻ distrofiyasining boshlangʻich davridan farq qilmaydi. Lekin surunkali alkogolizmida jigar kattalashib, ogʻirligi 4-6 kilogrammga borib qoladi, jigar yumshoq boʻlib, sariq tusga kiradi va yogʻga oʻxshab turadi. Oldiniga sentrolobulyar soha gepatositlarini yogʻ bosadi. Keyinchalik butun jigar


bo'lagining hujayralarini sidirg'asiga yog' bosib ketadi. Gepatositlar yadrosi periferiyada joylashgan lipositlarga aylanadi (uzuksimon hujayralar). Yog' to'planib borgani sayin bir-biriga taqalib turuvchi hujayralarning membranalari yemirilib, yog' kistalari hosil qiladi. Gepatositlarda to'planib qolgan yog' goho hujayralar yadrosini chetga surmaydi va mayda-mayda tomchilar ko'rinishida ko'zga tashlanadi. Fibroz to'qima paydo bo'lmaydi yoki juda kam paydo bo'ladi.

Agar odam ichkilik ichishni bas qilsa, gepatositlarda ro'y beradigan shu xildagi o'zgarishlar qaytib ketadi. Markaziy vena atrofida, sinusoidlar atrofida yoki ayrim gepatositlar atrofida nozik ipchalar ko'rinishida kollagen hosil bo'lishi mumkin. Bir qancha olimlar perivenulyar markaziy fibrozga muhim ahamiyat berishadi, bunday fibroz bo'lishi boshlanib kelayotgan sirroz alomati hisoblanadi.

Alkogolga aloqador gepatitning asosiy morfologik belgilari: gepatositlarning bo'kishi va nekrozga uchrashi, nekrozga uchragan joyda va atrofida neytrofil reaksiya bo'lishi, zararlangan gepatositlarda alkogolga aloqador gialin (Mallori tanachalari) bo'lishi bo'lib hisoblanadi. Bu o'zgarishlar avvaliga markaziy venalar atrofida boshlanib, keyinchalik butun sentrolobulyar sohaga tarqalib ketadi. Gepatositlar ularning sitoplazmasida yog'lar bilan suv to'planib borishi natijasida bo'kib, bo'rtadi (gidropik va oqsil distrofiyasi). Gepatositlarda Mallori tanachalari birlamchi biliar sirroz, Vilson kasalligi, bolalar hindcha sirrozi, gepatosellyulyar karsinoma mahalida ham paydo bo'lishi mumkin. Jigar hujayralarining nekrozga uchrashi asosan neytrofillardan iborat yallig'lanish reaksiyasi boshlanishiga olib keladi, o'sha neytrofillar orasida limfotsitlar bilan makroflaglarni ham uchratish mumkin. Sentrolobulyar sohada fibroz kuzatiladi. Perivenulyar sentrolobulyar skleroz portal gipertenziya boshlanishiga olib boradi. Ichkilikni tanavvul qilish davom etaveradigan bo'lsa, bu narsa qaytalanib turadigan alkogol gepatitiga sabab bo'lishi mumkin. Bunda boshlanadigan nekrozlar, yallig'lanish va fibroz pirovard natijada alkogol sirroziga olib keladi.

Alkogol sirrozi - alkogoldan jigar zararlanishining so'nggi va qaytmas xili bo'lib, u 17-39 foiz hollarda rivojlanadi. Jigar oldiniga bir qadar kattalashib, yuzasini silliq holda saqlab qoladi, zangnamo jigarrang tusi bilan ajralib turadi. Keyinchalik yuzasi xuddi yog'ga o'xshab qoladi va kesib ko'rilganida mikronodulyar (mayda tugunchali) tuzilishga ega bo'ladi (64-rasm). Bu tugunchalarning diametri 1-3 mm ga yetadi. Lipositlarning o'rniga paydo bo'ladigan fibroz to'qima o'sib borgani sayin jigar tusi (unda yog' miqdori kamayishi hisobiga) jigarrang tus oladi. Bir muncha kechki davrlarda gepatositlardagi regenerator jarayonlar hisobiga butun parenximada bir muncha yirik (1 santimetrgacha boradigan) tugunchalar paydo bo'ladi. Fibroz to'qima pirovard natijada postnekrotik sirrozga o'xshab ketadigan

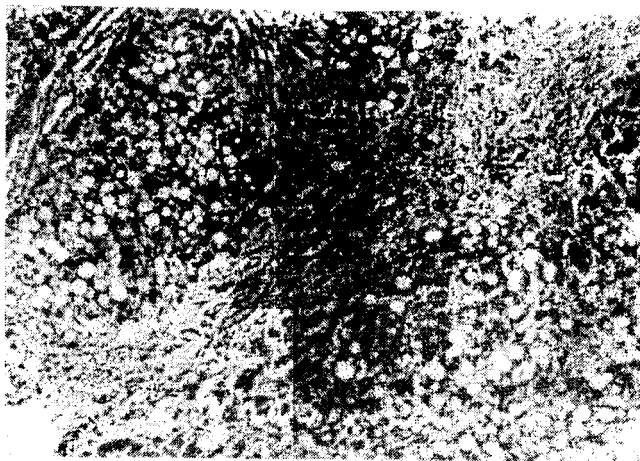
makronodulyar sirroz boshlanishiga olib keladi. Bunda jigar bujmayib, vazni yengil bo'lib qoladi.



64-rasm. Alkogolga aloqador jigar tsirrozi.

Mikroskopik jihatdan olganda ilk nodulyar sirroz bosqichi portal sohada markaziy venalar bilan tutashtirib turgan biroz miqdordagi nozik fibroz to'siqlar bilan ta'riflanadi. Jigarning har bir bo'lakchasi fibroz to'qimaning o'sib borishi va regenerator jarayonlar jigar arxitektonikasining buzilishiga olib keladi. Jarayon zo'rayib borgani sayin fibroz to'qima tobora ko'proq o'sadi. Saqlanib qolgan jigar hujayralarida yog' (lipositlar) bo'ladi (65-rasm). Portal va markaziy venalar fibroz to'qima ichida qolib ketadi. Markaziy venalar o'rtasida joylashgan parenxima amalda yo'qolib ketadi. Fibroz to'qimada kichikroq limfoid infiltratlarni, o't yo'llarida boshlangan reaktiv proliferatsiyani ko'rish mumkin. Mikroskopik jihatdan olganda bunday hollarda alkogol sirrozi postnekrotik sirrozga o'xshab ketadi.

Jigarda fibrogenezni boshlab beradigan hujayralarning tabiati hali ma'lum emas. Ma'lumki, fibroz to'qima avval jigarning sentrolobulyar qismida paydo bo'ladi. Kollagenni normada markaziy venalarning subendotelial qismida bo'ladigan va surunkali alkogolizmida ko'payib ketadigan miofibroblastlar ajratib chiqaradi deb taxmin qilinadi. Boshqa bir nuqtai nazarga muvofiq fibroz to'qima paydo bo'lishida Disse bo'shlig'ida uchraydigan Ito hujayralari muhim ahamiyatga ega. Ichkilikka aloqador jigar kasalligining ilk bosqichida Ito hujayralarida yog' to'planib boradi. Keyinchalik yog' yo'qolib Ito hujayralari fibroblastlar tuzilishini kasb etadi.



65-rasm. Alkogolga aloqador jigar sirrozida birgalikda o'tayotgan fibroz va yog' distrofiyasi.

Etiologisi va patogenezini. Hozirgi kunda, alkogol va uning metabolitlarining gepatotoksik modda ekanligi, shu narsa jigarning zararlanishiga sabab bo'lishi aniqlangan. Klinik va epidemiologik ma'lumotlar jigar sirrozining paydo bo'lishi qachondan beri va qanchadan ichkilik ichib kelinayotganligiga shubhasiz bog'liq ekanligidan darak beradi. Erkaklarning har kuni 60-80 g dan va ayollarning 20 g dan alkogol ichib turishi jigar sirrozi boshlanishiga olib boradigan jiddiy omil deb hisoblash rasm bo'lgan. Alkogolning gepatositlarga ko'rsatadigan metabolik ta'siri murakkab bo'lib, ko'p tomonlari aniq ham emas.

Alkogol jigarda asosan 3 yo'l bilan metabolizmga kirishadi: 1) birlamchi alkogoldehidrogenaza fermenti yordami bilan, 2) mikrosomal oksidlash tizimi yordami bilan va 3) katalaza tizimi yordami bilan. Alkogoldehidrogenaza yordamida alkogol asetaldehidgacha oksidlanadi. Asetaldehid kovalent bog' orqali oksidlarga birikish yo'li bilan ham, hujayra membranalaridagi lipidlarni peroksidgacha oksidlash yo'li bilan ham jigardagi hujayralarini zararlantiradi.

Alkogoldan jigar zararlanishining patogenezida asetaldehidni alkogolning toksik mediator sifatida katta e'tibor qaratilsada, erkin yog' kislotalarining jigarga ko'plab kelishi, trigliseridlar eterifikasiyasining kuchayishi va lipoproteidlar sekresiyasining kamayishi ham muhim ahamiyatga ega. Jigarning zararlanish genezida boshqa omillar, jumladan, gepatositlarga qarshi autoimmun reaksiyalarning ham katta ahamiyatga ega.

Chunonchi, ichkilikvozlarda gepatositlarga qarshi ta'sir ko'rsatadigan antitelolar topiladi.

Klinik kechishi. Alkogolga aloqador jigar kasalligining klinikasi har xil, chunki alkogol boshqa organlarga ham ta'sir ko'rsatib boradi. Dispeptik hodisalar, endokrin o'zgarishlar (ginekomastiya, moyaklar atrofiyasi, hayz siklining buzilishi) kuzatiladi. Badan terisida yulduzsimon tomirchalar paydo bo'lib, qo'l kaftlari qizarib turadi. Gepatomegaliya, sariqliq, jigar yetishmovchiligi, assit bo'ladi. Qizilo'ngach venalari varikoz ravishda kengayadi, portal gipertenziya paydo bo'ladi.

Alkogol sirrozida: 1) jigar yetishmovchiligi; 2) interkurrent infeksiya; 3) qizilo'ngachning varikoz kengaygan venalari, me'da yaralaridan qon ketishi, qizilo'ngach yorilib, qon ketishi; 4) gepatosellyulyar karsinoma; 5) gepato-renal sindrom, o'limga sabab bo'lishi mumkin.

JIGAR SIRROZLARI

Jigar sirrozlari kasalliklarning kattagina bir guruhini tashkil etadi, ularning asosida har xil etiologik va patogenetik omillar yotadi. Bu kasalliklar quyidagi umumiy belgilariga ko'ra bir guruhga birlashtirilgan: *jigarda diffuz ravishda fibroz to'qima o'sishiga, normada uchramaydigan har xil kattalikdagi tugunlar paydo bo'lishiga.*

Sirroz degan tushunchani organda chandiq to'qima (o'choqli fibroz) paydo bo'lishi degan tushuncha bilan adashtirmaslik kerak. Jigarda biriktiruvchi to'qima o'sishi tabiatan har xil bo'lishi va bir-biriga tutashib ketgan yoki yaxlit fibroz to'qima shaklida bo'ladigan fibroz to'r ko'rinishida ko'zga tashlanishi mumkin. Sirrozning muhim morfologik belgisi jigarda tugunlar paydo bo'lishidir, bu tugunlarning bir qismi fibroz to'qima bilan o'ralgan bo'ladi. Fibroz to'qima jigar bo'lakchalarini kesib o'tib, markaziy venani portal yo'l bilan tutashtirib qo'yishi yoki bir-biriga taqalib turgan bir nechta bo'lakchalarni o'rab olib, bir muncha yirik tugunlar hosil qilishi mumkin. Soxta bo'lakchalar saqlanib qolgan jigar hujayralari regeneratsiyasi hisobiga ham diffuz ravishda hosil bo'lishi mumkin. Bunda avvaliga mayda tugunchalar, keyin markaziy vena atipik ravishda joylashgan to'sinlar tuzilishi aynab ketgan soxta bo'lakchalar paydo bo'ladi. Soxta bo'lakchalarning katta-kichikligiga qarab: *sirrozning mikronodulyar, makronodulyar va aralash xillari tafovut qilinadi.* Sirroz zo'rayib borgani sayin mikronodulyar sirroz makronodulyar sirrozga aylanib ketishi mumkin.

Gepatositlar distrofiyasi bilan nekrozi tabiati jihatidan har xil va sirrozning etiologiyasi bilan patogenezigaga bog'liq bo'ladi. Sirroz ko'pchilik hollarda zo'rayib boradi va portal gipertenziya bilan jigar yetishmovchiligi boshlanishiga olib keladi.

Etiologiyasi va patogenezini. Jigar sirrozining etiologiyasi bilan patogenezini juda har xil, shu narsa sirrozning turli ko'rinishlari tafovut qilishga imkon beradi:

1) alkogol, pestisidlar, sanoat zaharlari, allergenlar ta'siriga aloqador toksik va toksik-allergik sirrozlar;

2) oqsillar, vitaminlar, lipotrop moddalar yetishmovchiligiga aloqador metabolik sirrozlar;

3) virusli hepatitlar, o't yo'llari infeksiyalari oqibatida, jigarining parazitlar kasalliklari mahallida paydo bo'ladigan infeksiyon sirrozlar;

4) jigarda surunkasiga venoz qon dimlanib qolishiga aloqador kardiovaskulyar (muskat) sirrozlar;

5) tabiatan har xil xolangitlar va holestazlar paytida boshlanadigan biliar sirrozlar;

6) Vilson-Konovalov kasalligida uchraydigan sirrozlar bo'lmish mis almashinuvi izdan chiqishiga aloqador irsiy kasalliklarga bog'liq sirrozlar;

7) alfa-1-antitripsinning irsiy yetishmovchiligiga aloqador sirrozlar. Alfa-1-antitripsin yetishmovchiligi, bir tomondan, o'pka emfizemasiga, ikkinchi tomondan neonatal hepatit tufayli boshlanadigan jigar yetishmovchiligiga olib boradi. Neonatal hepatit sezilarli holestaz, gepatositlarning nekrozi, mononuklear yallig'lanish reaksiyasi, gepatositlar SHK-musbat kiritmalar topilishi bilan ta'riflanadi. Mana shu jarayonlar zo'rayib boradigan bo'lsa, neonatal hepatit sirrozza aylanib ketadi;

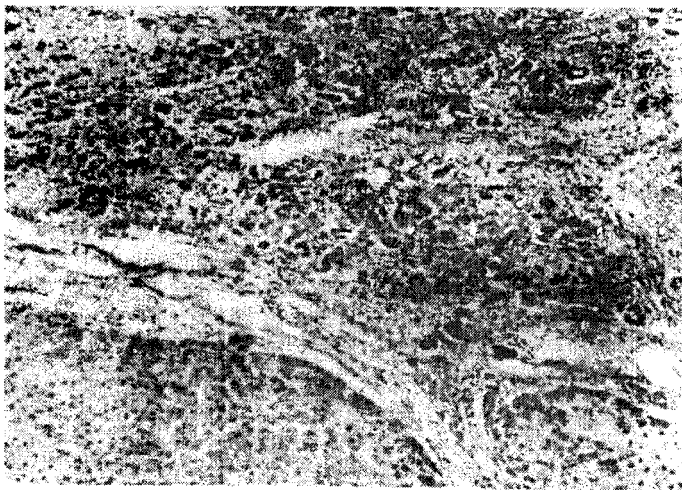
8) kriptogen sirroz.

Shu bilan birga sirrozlarning klinik-anatomik toifasi ham tafovut qilinadi: 1) postnekrotik 2) portal va 3) aralash sirrozlar.

Mikroskopik jihatdan *monolobulyar, multilobulyar va aralash sirrozlar, faol va faolmas jigar sirrozlari ham farq qilinadi.* Faol jigar sirrozida talaygina nekrotik o'zgarishlar sezilarli yallig'lanish reaksiyasi bilan birga davom etib boradi. Faolmas sirrozda bu o'zgarishlar ancha kam bo'ladi.

Postnekrotik sirroz jigar parenximasida ro'y bergan katta-katta nekrozlar oqibatida boshlanadi. Nekroz va undan keyin autoliz natijasida retikulyar stroma ko'llapsga uchrab, birlashtiruvchi to'qima o'sib ketadi va katta-katta fibroz joylari paydo bo'ladi (66-rasm). Stroma kollapsi portal uchliklar bilan markaziy venalarning bir-biriga yaqinlashib kelishiga olib keladi, Shuning natijasida bitta ko'ruv maydonida uchtadan ortiq uchlikni ko'rish mumkin. Xolangiolalar proliferatsiyasi, holestaz manzarasi ham kuzatiladi. Jigar to'qimasining yangidan hosil bo'lib turishi natijasida soxta bo'lakchalar paydo bo'lib boradi. Postnekrotik sirroz qisqa muddat (bir necha oy) ichida shakllanadi va odatda toksik jigar distrofiyasi, virusli hepatitning yashindek tez o'tadigan va massiv hamda submassiv nekrozlar bilan ta'riflanadigan xavfli xili oqibatida boshlanadi. Postnekrotik sirroz kamroq

hollarda alkohol gepatitiga aloqador bo‘ladi. Makroskopik jihatdan postnekrotik sirroz yirik tugunli ko‘rinishda bo‘ladi.



66-rasm. Postnekrotik jigar sirrozi: chandiqli to‘qimada bosilib qolgan o‘t (safro) yo‘llari ko‘rinib turibdi. Gepatositlarda yog‘ kiritmalari bo‘lmaydi.

Portal sirroz kengayib, sklerozga uchragan portal va periportal maydonlardan o‘tib chiqqan fibroz to‘siqlar jigar bo‘lakchalariga suqilib kirganida boshlanadi. Shu narsa o‘z navbatida markaziy venalar bilan portal tomirlar birlashib, mayda-mayda soxta bo‘lakchalar hosil bo‘lishiga olib keladi. Portal sirroz surunkali alkoholizmga aloqador bo‘lib, asta-sekin, talaygina yillar davomida avj olib boradi. O‘tib boradigan biriktiruvchi to‘qima ingichka qovuzloqli to‘rdan iborat bo‘ladi. Portal sirrozda, postnekrotik sirrozdan farq qilib, portal gipertenziya barvaqt paydo bo‘ladi va ancha kech muddatlarda jigar yetishmovchiligi boshlanadi. Bu turdagi sirrozda jigar kichrayib qattiq, donador yoki mayda-mayda do‘mboqli bo‘lib qoladi (mayda tugunchali sirroz).

Yiringsiz destruktiv xolangit va xolangiolitda kuzatiladigan *birlamchi biliar sirroz* va jigardan tashqaridagi o‘t yo‘llarining toshlar, o‘sma bilan bekilib qolishi yoki infeksiyalaridan zararlanishiga aloqador bo‘lgan *ikkilamchi biliar sirroz* haqiqiy portal sirroz bo‘lib hisoblanadi.

Birlamchi biliar sirroz o‘rta yashar ayollarda kuzatiladi va qon zardobida ishqoriy fosfataza miqdorining oshib ketishi, sariqlik bo‘lishi, ksantoma, badan terisining tobora ko‘p qichishaverishi bilan ta’riflanadi. Morfologik jihatdan olganda jigar diffuz ravishda zararlanib, bir talay mayda

tugunlar paydo bo'ladi. Birlamchi biliar sirroz asosida surunkali yiringsiz destruktiv xolangit yotadi, shu munosabat bilan mayda o't yo'llari sonining kamayib qolishi yoki ularning butunlay yo'qolib ketishi xarakterli morfologik belgi bo'lib hisoblanadi.

Birlamchi biliar sirroz tabiatan autoimmun hodisadir deb taxmin qilinadi, u juda ko'p hollarda revmatoid artrit, Xoshimoto tireoiditi, pernizioz anemiya singari autoimmun kasalliklar bilan birga davom etib boradi. M immunoglobulinlar miqdori ortib ketishi xarakterlidir. Silliqliq muskul hujayralari mitoxondriyalariga qarshi antitelolar, revmatoid omil ham topiladi. Birlamchi biliar sirroz uchun limfopeniya (T va B-hujayralarning kamayib ketishi), T-xelperlar bilan T-supressorlar o'rtsidagi nisbatning buzilishi xarakterlidir.

Birlamchi biliar sirrozda xolangiolalar va bo'laklar orasidagi o't yo'llarida destruktiv yallig'lanish bilan birga plazmatik hujayralar hamda eozinofillar bilan aralashgan limfotsitlar, makrofaglardan iborat kattagina infiltrasiya bo'lishi xarakterli belgi bo'lib hisoblanadi. Jigar stromasida limfoid follikulalar va sarkoidozga o'xshab ketadigan granulyomalar ham topiladi.

Ikkilamchi biliar sirroz jigardan tashqaridagi o't yo'llari tiqilib qolgan paytlarda boshlanadi. Bu yo'llarning batamom tiqilib qolishi butun biliar tizimda bosim ko'tarilib ketishiga olib keladi. Bo'lakchalar orasidagi o't yo'llari qattiqlashib qolgan quyuq o't bilan to'lib turadiki, shu narsa o't yo'llari devorlari zararlanib, yallig'lanish reaksiyasi boshlanishiga va fibroz to'qima paydo bo'lishiga olib boradi. Sirrozning bu xili juda sezilarli sariqlik bilan birga davom etib boradi. Ikkilamchi biliar sirrozda jigardagi yirik va mayda o't yo'llari va o't kapillyarlarida sezilarli o't dimlanishi ko'zga tashlanadi. Jigar parenximasida ham o'tning "ko'l" bo'lib to'planib turgan joylari topiladi. Bunda o't pigmentlari diffuziyalanib, gepatositlar nekrobiozga uchragan bo'ladi. Biliar yo'l bo'ylab yuqoriga ko'tariluvchi xolangit ham boshlangan paytlarida neytrofillar topiladi. Mayda o't yo'llarining yemirilishi portal biriktiruvchi to'qimaning o'sib borishi, o't yo'llari regeneratsiyasi buzilib, mayda-mayda abortiv o't yo'llari hamda hujayra tortmalari paydo bo'lishi bilan birga davom etib boradi. Gepatositlar regeneratsiyasi ham kuzatiladi. Bularning sitoplazmasida (ayniqsa, portal yo'lga taqalib turgan gepatositlar plazmasida) alkogol gepatiti uchun xarakterli bo'lgan gialin kiritmalari ko'zga tashlanadi.

Klinik manzarasi. Kasallik to'satdan boshlanib, surunkasiga zo'rayib boradigan tarzda o'tadi. Kompensasiyalangan jigar sirrozida asosiy simptomlar hepatomegaliya va splenomegaliya (gepatolienal sindrom)dan iborat. Subkompensasiyalangan sirrozda kasallik alomatlariga darmonsizlik salga holsizlanish, dispeptik hodisalar, o'ng qovurg'alar osti va to'sh osti sohalarida simillaydigan og'riq bo'lishi qo'sqiladi. Qizilo'ngach, me'da,

goho to'g'ri ichak venalarining varikoz kengayishi portal gipertenziyaning ko'rinarli alomatlaridir. Dekompensasiyalangan sirrozda hozir aytib o'tilgan klinik simptomlar zo'rayadi, shishlar paydo bo'ladi, jigar yetishmovchiligi kuchayib, gipoalbuminemiya ortib boradi, qon ivishida qatnashadigan I, II, V, VII, IX va X omillar miqdori kamayadi.

Jigar sirrozining eng og'ir asoratlari jigar komasi, interkurrent infeksiyalar, qizilo'ngach va me'dada varikoz kengayib ketgan venalardan qon ketishidir. Jigar sirrozi rak-sirrozga aylanib ketishi mumkin.

Sirrozning ba'zi xillari klinik manzarasida o'ziga xos xususiyatlar bo'ladi. Chunonchi, birlamchi biliar sirroz badan terisining tobora ko'p qichisnib turishidan boshlanadi, kasallik avjiga chiqqan mahalda badan sarg'ayishi, bilirubin, o't kislotalari, ishqoriy fosfataza miqdorining ko'payib ketishi asosiy simptom bo'lib qoladi. Xolangitga aloqador ikkilamchi biliar sirrozda qarorat ko'tarilishi, qorinning o'ng tomondagi kvadrantida og'riq bo'lishi xarakterlidir; biliar yo'llarning yuqoriga ko'tarilib boruvchi infeksiyasi bo'lganida leykositoz kuzatiladi.

Birlamchi sirroz zimdan boshlanib boradi va kechki muddatlarda giperxolesterinemiya, teri ksantomatozi paydo bo'lishi va ateroskleroz juda avj olishi bilan ta'riflanadi. O'n ikki barmoqli ichak bo'shlig'iga o't quyilib turishining izdan chiqishi malabsorbsiya sindromiga olib keladi. Vitamin D so'rilishi izdan chiqqanida osteomalyasiya kuzatiladi. Ayollardagi birlamchi biliar sirroz ko'pincha asorat berib, jigardan tashqarida, ayniqsa, ko'krakda rak paydo bo'lishiga olib keladi.

Ko'p hollarda biliar sirroz jigar yetishmovchiligiga olib boradi. Portal gipertenziya va gepatosellyulyar rak kamroq hollarda kuzatiladi.

JIGAR O'SMALARI

Jigar o'smalari gistogenezi jihatidan ancha har xil. Ular epiteliydan, mezenximadan, qon yaratuvchi va limfoid to'qimadan paydo bo'lishi mumkin. Biologik xossalarga ko'ra ular xavfsiz va xavfli bo'ladi. Boshqa organlardagidan farq qilib, jigarda metastatik o'smalar ko'proq kuzatiladi va birlamchi o'smalar ancha kam uchraydi. Metastatik o'smalar portal sohalarda joylashib, gepatomegaliyaga olib boradi va kamdan-kam hollarda jigar faoliyatini izdan chiqaradi.

JIGARNING XAVFSIZ O'SMALARI

Jigarda hammadan ko'ra ko'proq uchraydigan xavfsiz epiteliyal o'sma - adenomadir. Bu o'sma kapsula bilan yaxshi o'ralgan, bitta yoki bir qancha yumaloq tuzilmalar ko'rinishida ko'zga tashlanadi. Adenoma yaxshi tabaqalashgan hujayralardan iborat bo'ladi. Mikroskopik jihatdan olganda gepatosellyulyar adenoma va jigar ichidagi o't yo'llari adenomasi tafovut

qilinadi. Adenomalar ancha katta bo'lib ketgan mahallardagina klinik jihatdan ma'lum beradi.

Epiteliyga aloqasi yo'q xavfsiz o'smalardan gemangioma ko'proq kuzatiladi, bu o'sma vena tomirlaridan o'sib chiqadi va turli yoshdagi kishilarda, aksari ayollarda uchraydi. Simptomsiz o'tadi va katta bo'lib ketgan mahallarda klinik jihatdan ma'lum beradi. O'z-o'zidan yorilib ketgan paytlarida qorinda qattiq og'riq boshlanib, o'tkir qorin kasalligiga xos boshqa hodisalar yuz beradi.

JIGAR RAKI

Birlamchi jigar raki jahonning turli mamiakatlârida har xil tarqalganligi bilan ajralib turadi. Bu kasallik ko'proq uchrab turadigan mintaqalar Osiyo va Afrika mamlakatlaridir. AQSh, Angliya va Kanadada jigar raki ancha kam uchraydi. Bu o'sma erkaklarda uch baravar ko'proq kuzatiladi. Kasallik ko'p uchrab turadigan mamlakatlarda jigar raki yoshlar orasida ko'proq uchrasa, bu o'sma kam bo'ladigan mintaqalarda 60-70 yashar kishilar orasida uchraydi.

Birlamchi jigar rakining uchta asosiy turi tafovut qilinadi: 1) gepatosellyulyar rak (80 foiz hollarda), 2) xolangiosellyulyar rak (20 foiz hollarda), 3) va nihoyat darajada kam uchraydigan aralash rak. Gepatosellyulyar rak paydo bo'lishiga uchta asosiy omil yo'l ochadi: 1) Surunkali virusli B va C gepatitlar, 2) jigar sirrozi, 3) ovqatda gepatotrop kanserogen moddalar borligi.

B va C gepatit bilan jigar raki o'rtasida bevosita bog'lanish borligi aniqlangan. B gepatit virusini tashib yurish hodisasi karsinoma boshlanishi uchun muhim xavfli omil bo'lib hisoblanadi. B gepatit virusi onkogen xususiyatga ega. Jigar raki aksari jigar sirrozi, ayniqsa surunkali B gepatit va gemaxromatozga aloqador bo'lgan postnekrotik sirroz ustiga boshlanadi. Alkogolga aloqador sirrozda birlamchi jigar raki boshlanishi kam kuzatiladi. Ovqat kanserogenlaridan *Aspergillus flavus* ajratib chiqaradigan aflotoksin ayniqsa sergaklikni talab qiladi. Bu aflotoksin o'sma supressori bo'lmish r53-genning mutatsiyasiga sabab bo'ladi.

B gepatit virusining birlamchi jigar rakini paydo qilishdagi ahamiyati ikkita omilga bog'liq: 1) regeneratsiyalanadigan gepatositlarning B gepatit mahalida mutagen bo'lmish aflotoksin ta'siriga ortiqcha sezgir bo'lib qolishiga; 2) B gepatit virusi genomining alfa-protein (x-oqsil) elementini kodlashishiga (alfa-protein ko'pgina genlarni faollashtiruvchi omildir).

Patologik anatomiyasi. Makroskopik jihatdan olganda *rakning tugunli, massiv va diffuz xillari* tafovut qilinadi. Uning mana shu uchala anatomik xili sarg'ish-oq tusda bo'lishi bilan ajralib turadi. Kesib ko'rilganida qon quyilgan va nekrozga uchragan joylar topiladi. O'sma ba'zan yashil rangga bo'yalgan bo'ladi.

Rakning tugunli xili hammadan ko'ra ko'proq uchraydi. U har xil kattalikdagi bitta yoki har xil kattalikdagi bir qancha tugunlar bo'lishi bilan ta'riflanadi. Yirik tugunlar atrofida mayda tugunlar joylashishi mumkin. Jigar rakining *massiv xilida* yirik o'sma tuguni odatda jigarning o'ng bo'lagini egallab turadi. Rakning diffuz xili jigarning butun parenximasiga tarqalib ketgan o'sma tugunlaridan iborat bo'ladi. Jigar raki, ayniqsa gepatosellyulyar rak jigar venalariga invazyalanib, Badd-Kiari sindromiga sabab bo'ladi. Portal vena qisilib qolganida portal gipertenziya boshlanadi.

Gepatosellyulyar rak mikroskop bilan tekshirib ko'rilganida har xil darajada tabaqalashgan joylar topiladi. O'sma hujayralari yaxshi tabaqalashgan bo'lib, tortmalar, uyalar hosil qiladi, ularning sitoplazmasida o't parchalarini, alkogol gialiniga o'xshab ketadigan asidofil gialin kiritmalarini ko'rish mumkin. Stromasi o'rtacha ifodalangan, tomirlari kam bo'ladi, shu narsa rak markaziy qismining nekrozga uchrashiga olib boradi. O'smaning past tabaqalashgan qismlarida bir talay ko'p yadroli ulkan hujayralar bo'lishi bilan ta'riflanadi.

Xolangiosellyulyar rak yuksak darajada tabaqalashgan, fibroz stromaga boy adenokarsinoma tuzilishiga ega bo'ladi. Bu rak hujayralarining sitoplazmasida gialin kiritmalari ham, o't pigmentlari ham topilmaydi. Mikroskopik tuzilishi jihatidan olganda jigarning birlamchi adenokarsinomasini metastatik adenokarsinomadan ajratish qiyin.

Birlamchi jigar raki regional limfa tugunlari, o'pka, suyaklar, buyrak usti bezlariga metastazlar beradi.

Klinik jihatdan birlamchi jigar raki, gepatomegaliya, assit, o'ng qovurg'alar ostida og'riq, sariqlik bo'lishi bilan ifodalanadi. Tana qaroratining ko'tarilishi ham xarakterlidir. Bu narsa o'sma parchalanish mahsulotlarining so'rilishiga bog'liq.

SARIQLIK

Sariqlikning rivojlanishi jigar faoliyatining buzilishi bilan bog'liqdir. *Sariqlik shilliq pardalar, skleralar va badan terisining sariq tusga kirib qolishi bilan birga davom etib keladigan simptomdir. Sariqlik to'qimalar va hujayralararo suyuqlikda bilirubin to'planib borishiga bog'liq bo'lib*, bir qancha kasalliklar: virusli gepatit, jigar raki, o't-tosh kasalligi va boshqalarning belgisi hisoblanadi. Sariqlikning darajasi ko'pgina omillarga, jumladan giperbilirubinemiya, bilirubinning plazmadan interstisial suyuqlikka diffuziyalanib chiqish tezligiga, bu pigmentning to'qimalar tomonidan biriktirib olinish tezligiga bog'liqdir.

Bilirubinning 75 foizi eritrotsitlarning parchalanish hisobiga sodir bo'ladi. Bunda gemoksigenaza fermenti ta'siri ostida gem biliverdinga aylanadi, biliverdin reduktaza yordamida qaytarilib, keyin bilirubinga aylanadi. Erliv diazoreaktivi bilan bilvosita Van-Berg reaksiyasini beradigan

ana shu bilirubin asosan taloqning monositar-makrofagal tizimida hosil bo'ladi (bilvosita bilirubin, erkin bilirubin).

Bilirubinning 25 foizi gem pigmentiga boy to'qimalarda shu pigmentning parchalanishi hisobiga, ya'ni jigarda hosil bo'ladi (Shunt bilirubini, bevosita bilirubin). Biroz miqdor bilirubin ko'mikdagi yetilmagan eritrotsitlarning lizisga uchrashi hisobiga hosil bo'ladi. Bilirubin hosil bo'lishining shu yo'li nuqsонli eritrotsitlarning intramedullyar gemoliziga aloqador qon kasalliklarida ayniqsa muhim bo'lib qoladi (samarasiz eritropoez).

Jigardan tashqarida hosil bo'ladigan bilirubin albumin bilan birikib (bilirubin-albumin kompleksi hosil qilib), qon oqimi bilan jigarga boradi. Bilirubinning keyingi metabolizmi to'rt halqadan tarkib topadi: 1) bilirubin-albumin kompleksining sinusoidal membrana orqali qondan gepatositlarga o'tishi; 2) hujayra ichida o'ziga xos sitozol oqsillar birikishi; 3) glyukuroniltransferaza fermenti ishtirokida glyukuron kislotaning bir yoki ikki malekulasi bilan konyugasiyalanib, bilirubinning mono - va diglyukuronidi hosil bo'lishi; 4) hosil bo'lgan bilirubinning biliar membrana orqali o't kapillyarlariga o'tishi. Keyin bilirubin o't (safro) bilan birgalikda jigar ichi va jigardan tashqaridagi o't ajratuvchi tizim orqali o'n ikki barmoqli ichak bo'shlig'iga qo'yiladi, bu yerda glyukuronidlar parchalanadi va bakteriyalar ta'siri ostida bilirubin urobilinogenga aylanadi. Urobilinogenning ko'pchilik qismi axlat bilan chiqarib tashlanadi. Uning taxminan 20 foizi ingichka ichak va yo'g'on ichakda qayta so'rilib (reabsorblanib), jigarga qaytib boradi va bu yerdan yana o't ajralib chiqadi. Bilirubinning ozroq qismi siydik bilan chiqariladi.

Konyugasiyalangan bilirubin bilan konyugasiyalanmagan bilirubin o'rtasida aniq farqlar bor. Konyugasiyalanmagan bilirubin lipidlarda eriydi, albumin bilan birikib, bilirubin-albumin kompleksini hosil qiladi. Bu kompleks miqdori qonda ko'p bo'lgan mahallarda ham siydik bilan birga tashqariga chiqarilishi mumkin emas. Me'yorda qon plazmasida biroz miqdorda konyugasiyalanmagan bilirubin topiladi. Uning miqdori ko'payib ketganida bu bilirubin to'qimalarga o'tib, ularning sarg'ayib qolishiga sabab bo'ladi. Konyugasiyalangan bilirubin suvda eriydi, zaharli emas. Albumin bilan kuchsiz birikadi, qonda ortiqcha miqdorda bo'lganda siydik bilan birga chiqadi.

Sariqlik mahalida uchraydigan eng muhim belgilardan biri *giperbilirubinemiya*dir. Giperbilirubinemiya bilirubin sekresiyasi bilan uni organizmdan chiqarib tashlanishi o'rtasidagi muvozanat buzilgan mahallarda boshlanadi. Mana shu o'zgarishning asosida quyidagi omillar yotadi: 1) bilirubinning ortiqcha miqdorda hosil bo'lishi; 2) bilirubin-albumin kompleksining sinusoidal membrana orqali gepatositlarga o'tib turishining izdan chiqishi; 3) Shu kompleksning gepatositlar orqali o'tkazilishining izdan

chiqishi; 4) bilirubinning glyukuronidlar hosil qilib konyugasiyalanishining izdan chiqishi; 5) jigar ichidagi yo'llardan o't yo'llariga o't o'tishining izdan chiqishi.

Mana shu omillar hamda bilirubin hosil bo'lish mexanizmini hisobga olib turib, giperbilirubinemiyaning quyidagi turldari tafovut qilinadi:

1) asosan konyugasiyalanmagan giperbilirubinemiya, buning asosida: a) bilirubinning ortiqcha hosil bo'lishi, b) gepatositlar sinusoidal membranasi orqali bilirubin o'tishining izdan chiqishi, v) bilirubin glyukuronidlari hosil bo'lishining izdan chiqishi (jigarga aloqador sariqlik) yotadi;

2) asosan konyugasiyalangan giperbilirubinemiya, bu jigar ichida bilirubin ekskresiyasining buzilishiga va jigardan tashqaridagi o't yo'lining tiqilib qolishiga (o't-tosh kasalligi, me'da osti bezi raki va biliar yo'l atreziyasiga) bog'liq.

PORTAL GIPERTENZIYA

Jigar va tomirlari kasalliklarining jiddiy asoratlari jumlasiga qopqa vena tizimidan qon oqib ketishi izdan chiqqan mahallarda boshlanadigan gipertenziya kiradi. Bunda bir talay o'zgarishlar: 1) qopqa vena tizimida bosim keskin ko'tarilib, qon oqimi sekinlashib qoladi; 2) splenomegaliya boshlanishi; 3) qizilo'ngach, me'da, qorinning oldingi devori venalarining varikoz kengayishi; 4) assit paydo bo'lishi kuzatiladi. Patologik jarayonning olgan joyi va tabiatiga qarab portal gipertenziyaning to'rtta turi: jigar ustiga aloqador, jigar ichiga aloqador, jigardan tashqari va aralash gipertenziya tafovut qilinadi.

Portal qon aylanishining jigardan ustki tomonda izdan chiqishiga olib boradigan sabablar quyidagilardir: 1) Baddi-Kiari sindromi (jigar venalarining pastki kovak venaga ham o'tgan trombozi); 2) pastki kovak vena stenozi yoki trombozi; 3) yurak o'ng qorinchasining sezilarli darajada yetishmovchiligi; 4) konstruktiv perikardit.

Jigar ichidagi portal gipertenziyaning asosiy sabablari quyidagilardir: 1) 90 foiz hollarda jigar sirrozining turli xillari (portal, postnekrotik aralash sirrozlar), 2) Surunkali faol gepatit, 3) granulyomatoz kasalliklar (sil, sarkoidoz), 4) shistomatoz, 5) jigar o'smalar. Jigar sirrczlari paytida portal tizimda bosim ko'tarilib ketishining patofiziologiyasi murakkab bo'lib, asosiy omil Disse bo'shlig'ida kollagen o'sib ketishi tufayli sinusoidlar torayishi munosabati bilan sinusoidlar doirasida portal qon oqimiga qarshilik kuchayishidir. Markaziy venalarning regeneratsiya tugunlari bilan bosilib qolishi ham qon oqimiga qarshilik ko'rsatadi. Fibroz septalarda arteriovenoz anastomozlar paydo bo'lib, jigardagi arterial bosimning portal tizimga ham o'tishiga yo'l ochadi.

Jigardan tashqaridagi portal gipertenziyaga quyidagilar sabab bo'ladi:

1) qopqa vena yoki tarmoqlarining tug'ma stenozi yoki atreziyasi, 2) qopqa

vena yoki tarmoqlarining fibrosklerozi, obliteratsiyasi, trombozi, 3) qopqa vena yoki tarmoqlarining chandiqlari, o'smalar, infiltratlar bilan bosilib qolishi.

Portal gipertenziya qanday sababga ko'ra boshlanganidan qat'i nazar, uning klinikasi bir xil va quyidagi to'rtta asosiy simptomdan iborat: 1) assit, 2) qizilo'ngach, me'da shilliq pardasi ostidagi venalarning varikoz kengayishi, 3) splenomegaliya, 4) jigarga aloqador ensefalopatiya.

Assit - qorin bo'shlig'ida intraperitoneal tarzda suyuqlik to'planib borishidir, bu suyuqlikda oqsil yuqlari, birozgina mezotelial hujayralar, limfotsitlar bo'ladi. Boshqa asoratlar qo'shilmagan hollarda assit suyuqligida leykositlar va eritrotsitlar bo'lmaydi. Assit suyuqligida xu'di qondagi bilan bir miqdorda glyukoza, natriy va kaliy bo'ladi.

Assit suyuqligining qay tariqa paydo bo'lishi (genezi) murakkab. Jigarda fibroz to'qima o'sib borganida obstruksiyadan tashqari chandiq to'qimada arteriovenoz yo'llar hosil bo'lishi hisobiga ham portal tizimda gidrostatik bosim ko'tariladi. Portal gipertenziya natijasida qorin bo'shlig'iga plazma sizilib o'tadi (transsudasiya). Sirroz albumin sintezi susayishiga va plazmada kolloid-osmotik bosim pasayishiga ham sabab bo'ladi. Assit paydo bo'lishiga olib boradigan yana bir muhim omil organizmda natriy va suvning turib qolishidir.

Portal gipertenziyada qon aylanish doirasidan juda ko'p hajmdagi qon ajralib qolishi natijasida buyrakda qon aylanishi izdan chiqib, ko'ptokchalarda filtrlanish kamayib ketadi. Shu narsa ham o'z holicha natriyning turib qolishiga olib boradi. Siydikda bir talay aldosteron bo'ladi, bu - yo aldosteron sekresiyasi kuchayganini yoki uning jigarda yetarlicha inaktiv holga kelmasdan, keyin natriy to'planib borayotganini ko'rsatadi. Jigarning globulinlarni sintezlash xususiyati pasayganida gipoglobulinemiya ro'y berishi tufayli qonning onkotik bosimi pasayadi va shish paydo bo'lishining mexanizmida ishtirok etadigan yuqoridagi omillar jumlasiga onkotik omil ham qo'sqiladi. Aldosteron va antidiuretik gormon ishlanib chiqishining kuchayishi organizmda suyuqlik bilan tuzlarning yana to'planib borishiga olib keladi. Shish paydo bo'lishining mexanizmida limfa tomirlaridan suyuqlik va oqsillar o'tib turishining izdan chiqishi ham ahamiyatga ega.

Portal gipertenziya uchun jigarni chetlab o'tadigan vena tomirlarining kollateral kengayishi ham xarakterlidir. Jigar tuzilishining o'zgarishi, tomirlar soni va salmog'ining kamayib, angioarxitektonikaning buzilishi shunga olib keladiki qopqa vena tarmoqlaridan chiqadigan qon to'g'ridan-to'g'ri, ya'ni parenximaning ko'pgina joylarini chetlab o'tib, jigar venalariga qo'yiladi. Portal venada bosim ko'tarilganida kollaterallar kengayib ketadi.

Qizilo'ngach pastki vena chigallarining varikoz kengayishi muhim ahamiyatga ega. Qizilo'ngach venalarining varikoz kengayishi 67 foiz hollarda kuzatiladigan hodisadir, 40 foiz hollarda varikoz kengaygan

venalardan qon ketadi, jigar sirrozi bilan og‘rigan kasallar o‘limining asosiy sabablaridan biri mana shu.

Venalar varikozi anorektal sohada, ya‘ni portal tizimning ustki mezenterial venasi pastki mezenterial tizim orqali gemorroidal chigalga tutashadigan joyda ham kuzatilishi mumkin. Shunday qilib, jigar sirrozi bilan og‘rigan bemorlarda gemorroy, ya‘ni bavoil ham boshlanadi, lekin bunda gemorroidal venalardagi bosim qizilo‘ngach venalaridagidek yuqori bo‘lmaydi. Shu munosabat bilan gemorroidal venalardan qon ketishi ham kuzatiladi.

Kindik venalari bitib ketmagan bo‘lsa, gemorroidal venalar kindik atrofida joylashgan venalar bilan tutashuvi mumkin. Kindik atrofidagi venalarning varikoz tarzda kengayishi yaxshi ko‘rinib turadi va “meduza boshiga” o‘xshab ketadi.

Jigar sirrozida splenomegaliya kuzatiladi. Taloqning og‘irligi 1000 gr ga borib qoladi. Bunday hollarda ikkilamchi gematologik o‘zgarishlar yuzaga kelishi mumkin. Anemiya, leykopeniya, trombositopeniya boshlanishi gipersplenizm bilan mahkam bog‘liq. Jigar yetishmovchiligini o‘zi ham anemiyaga olib borishi va diapidez qon ketishiga sabab bo‘lishi mumkinligini esda tutish muhim.

JIGAR YETISHMOVCHILIGI

Jigar kasalliklarining jiddiy asoratlardan biri jigar yetishmovchiligidir. Jigar yetishmovchiligi asta-sekin, zimdan kuchayib borib, gepatositlar ham asta-sekin bu jarayonga tortilib ketishi yoki jigarning zo‘rayib boradigan massiv nekrozi tufayli to‘satdan boshlanib, kutilmagan falokat tusiga kirishi mumkin. Jigar yetishmovchiligini asosiy sabablari ko‘pincha quyidagilardan iborat bo‘ladi: 1) Surunkali virusli hepatitlar, 2) massiv jigar nekrozi, 3) jigar sirrozlari, 4) jigarning birlamchi va metastatik o‘smalari. Jigar yetishmovchiligi obstruktiv sariqlik munosabati bilan qilingan operatsiyadan keyin ham boshlanib qolishi mumkin.

Jigar yetishmovchiligiga olib boradigan virusli hepatitlardan surunkali faol hepatit katta ahamiyatga ega. Zo‘rayib boradigan massiv nekroz asosan virusli hepatitning yashinday tez o‘tadigan xilida boshlanadi, lekin odam turli dori preparatlari, o‘simlik alkaloidlari, boshqa kimyoviy moddalar (anestetiklar, monoaminooksidaza ingibitorlari, antidepressantlar sifatida ishlatiladigan, sil davosiga ishlatiladigan preparatlar, fosfor va uglerod tetroxlorid) dan zaharlangan mahallarda ham boshlanishi mumkin.

Jigar yetishmovchiligining eng muqarrar belgisi sariqlikdir. Gepatositlar zararlanganida bilirubin metabolizmining hamma halqalari buzilib, qonda konyugasiyalangan bilirubin to‘planib boradi.

Jigar yetishmovchiligida asabiy-ruhiy o‘zgarishlar (jigarga aloqador ensefalopatiyalar) ham kuzatilishi mumkin. Bular es-hush og‘ishi, ba‘zan

butunlay o'zini bilmaslik (koma), beqaror nevrologik simptomlar (rigidlik, giperrefleksiya) bilan ta'riflanadi. Kamdan-kam hollarda miyaga qon qo'yiladi (apopleksiya boshlanadi). Bemor qo'llarini uzatganida qo'llarining o'ziga xos tarzda "tebranib-qaltirab turishi" ayniqsa xarakterlidir.

Jigar komasi mahalida o'lib qolgan bemorlarning miyasida protoplazmatik astrositlar giperplaziyasi, sinapslar sohasiga ham yoyiladigan miya shishi, katta yarim sharlar po'stlog'ida boshlangan nekroz o'choqlari topiladi.

Jigar yetishmovchiligi hamisha buyrak yetishmovchiligiga ham olib boradi (gepatorenal sindrom), buning sababi uncha aniq emas. Mavjud kuzatuvlar ichakda paydo bo'ladigan, lekin ine'yorda zararsizlantirib turiladigan bakteriya endotoksinlarining ta'siri ostida tomirlarning umuman torayib qolishi munosabati bilan buyrakda qon aylanishining susayishi ahamiyatga ega ekanligini ko'rsatadi.

Kasallarda gipogonadizm, ginekomastiya, mahalliy tomirlarning kengayishi munosabati bilan qo'llar kaftlarining qizarishi, terida o'rgimchaksimon angiomalar kuzatiladi. Jigar yetishmovchiligining nospesifik klinik simptomlariga odam vaznining kamayib borishi, miasteniya, gipoglikemiya, qon ivishida ishtirok etuvchi II, VII, IX va X omillar sintezining susayishi tufayli protrombin vaqtining uzayishi kiradi. Respirator va sirkulyator yetishmovchilik ham qayd qilinadi.

O'T PUFAGI KASALLIKLARI

Hazm organlarining kasalliklari orasida o't pufagi kasalligi (xolesistit, o't pufagi toshlari va o'smalari) yetakchi o'rinlardan birini egallaydi.

XOLESISTIT

O't pufagining yallig'lanishi - xolesistit o'tkir va surunkali, qo'zib turadigan bo'lishi mumkin (o'tkir jarayon surunkaliga o'tishi mumkin).

Etiologiyasi va patogenezi. Xolesistit paydo bo'lishida bir necha omillarning ahamiyati bor, shularning orasida bakterial infeksiya va o'tning dimlanib qolishi yetakchi o'rinda turadi. O't pufagi yallig'lanishiga ko'pincha sabab bo'ladigan qo'zg'atuvchilar ichak tayoqchasi, enterokokklardir, goho salmonellalar ham shu kasallikka sabab bo'ladi. Mikroorganizmlar o't pufagiga o'n ikki barmoqli ichakdan (yuqoriga ko'tariluvchi yo'l), surunkali infeksiyaning boshqa o'choqlaridan, masalan tish kariesi, parodont kasalliklari, surunkali tonzillit, otit, gaymorit va boshqalarda limfogen yoki gematogen yo'l bilan o'tadi. O't pufagida toshlar bo'lishi o't pufagiga infeksiyalar o'tishini osonlashtiradi, chunki toshlar o't pufagi shilliq pardasini yara-chaqalab, mikroorganizmlar invaziyasi uchun qulay sharoit yaratadi.

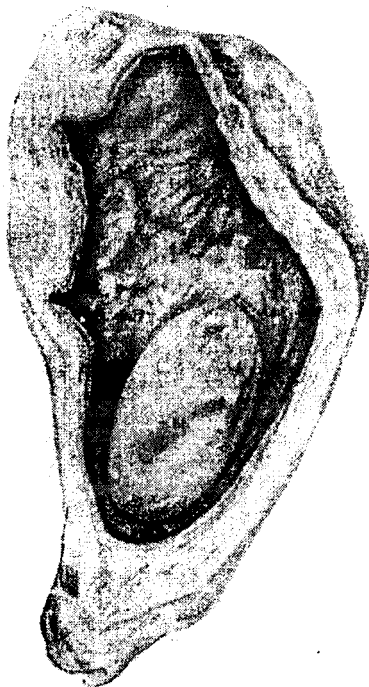
Xolesistit paydo bo'lishiga olib boradigan yana bir xatar omil, bu o't ya'ni safroning dimlanib qolishidir, bunga quyidagilar sabab bo'lishi mumkin: 1) o't yo'llari diskineziyasi, 2) o't pufagidan chiqish yo'lining tug'ma nuqsoni, 3) sfinkter apparati nerv-reflektor boshqarilishining buzilishi, 4) Fater so'rg'ichi sohasida yallig'lanishga xos o'zgarishlarning bo'lishi, 5) o't pufagi yo'liga, umumiy o't yo'llariga tiqilib qolgan toshlar. Ayni vaqtda o't suyuqligida bakteriyalar bo'lmaydi, lekin o'tning kimyoviy tarkibi o'zgarib qoladi (o't tuzlari konsentratsiyasi ortadi). Demak kimyoviy omillar ham xolesistitga sabab bo'lishi mumkin.

Patologik anatomiyasi. O't pufagi devoridagi struktura o'zgarishlari yallig'lanish jarayonining tabiatiga bog'liq.

O'tkir kataral xolesistitda o't pufagi kattalashib, tarang tortilib turadi, seroz eksudat aralashib, suvdek bo'lib qolgan o't bilan to'la bo'ladi. Shilliq pardasi qonga to'lgan (giperemiyalangan), shishgan, loyqa shilimshiq bilan qoplangan bo'ladi. Mikroskop bilan tekshirib ko'rilganida shilliq parda va uning ostidagi pardaning qonga to'lib, shishib turganidan tashqari unda makrofaglar, aralash neytrofillar va ko'chib tushgan epitelial hujayralardan iborat infiltrasiya borligi ma'lum bo'ladi.

O'tkir yiringli-fibrinoz yallig'lanishda ham o't pufagi kattalashib, tarang tortilib turadi, seroz pardasi xira, fibrin karash bilan qoplangan bo'ladi. O't pufagi bo'shlig'ida o't bilan bo'yalgan yiringli eksudat ko'zga tashlanadi, ba'zan qon aralashgani ko'rinib turadi. O't pufagining devori qalinlashgan, shishgan bo'ladi.

O'tkir yiringli xolesistit flegmonoz yallig'lanish (67-rasm) yoki abscesslar hosil qilgan o'choqli jarayon taxlitida davom etib borishi mumkin. Abscesslar hosil bo'lgan mahallarda ular yo o't pufagi bo'shlig'iga yorilib, unda yaralar hosil qilishi yoki qorin bo'shlig'iga yorilib, peritonit boshlanishiga olib kelishi mumkin. Ba'zan o't pufagi yo'li yiring bilan to'lib qolib, o't pufagi empiemasi boshlanadi. Xolesistit o't pufagi devorining butun bag'riga tarqaladigan nekrozlar bilan o'tishi mumkin (gangrenoz xolesistit). Bunda o't pufagining devori gugurt-qo'ng'ir tusga kirib, xira, ilvillagan bo'lib qoladi.

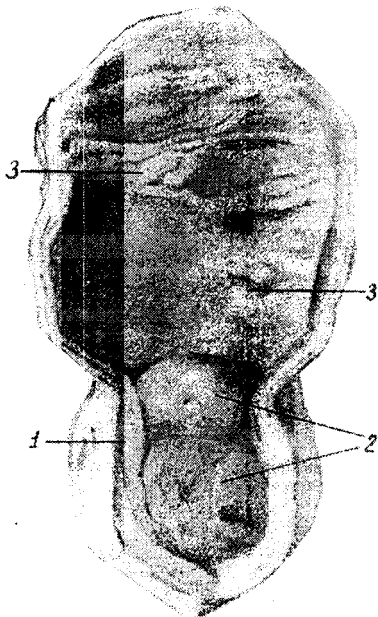


67-rasm. Flegmonoz kalkulyoz xolesistit.

Surunkali xolesistit kalkulyoz yoki kalkulyoz bo'lmazligi mumkin. Surunkali xolesistitda o't pufagi aksari bujmayib qoladi. Shilliq pardasi silliq bo'lishi yoki shilliq osti pardasi sklerozga uchrashi tufayli bujmayib turishi mumkin (68-rasm). O't pufagi devori sklerozga uchragan, zich, mononuklear bilan infiltratlangan bo'ladi. O't pufagi devorining yara bo'lib ketishi kamdan-kam kuzatiladi. Kasallik qo'zib qolgan mahallarda mana shunday o'zgarishlar ustiga o'tkir yallig'lanish manzarasi ko'zga tashlanadi. Kasallik ancha eskirgan bo'lsa, o't pufagi sklerozga uchrab, shakli o'zgarib ketgan konkrementlar bilan to'lib turgan xaltachaga o'xshab qoladi. O't pufagining bo'yinchasi tiqilib qolgan mahallarda o't pufagi istisqosi yoki mukosele boshlanadi.

Klinik manzarasi. O'tkir xolesistitning asosiy simptomi jigar sanchig'i tarzida o'tadigan kuchli og'riqdir. Bunday sanchiq to'satdan boshlanadi va o'ng qovurg'alar tagidan o'ng biqin, yelka va kurakka o'tib turadigan zo'r og'riq xurujlari bilan ifodalaniadi. Og'riq ko'ngil aynab, qayt qilish, qarorat ko'tarilishi va leykositoz boshlanishi bilan birga davom etib boradi. Ba'zan

bradikardiya boshlanib, odam hushidan ham ketib qoladi. Qorin paypaslab ko‘rilganida o‘t pufagi proeksiyasiga to‘g‘ri keladigan joy bezillab turadi, o‘ng qovurg‘alar sohasidagi muskullar taranglashgan bo‘ladi. Infektsiya jigar yo‘llariga tarqalganida yuqoriga ko‘tarilib boruvchi xolangit va jigar abscesslari boshlanishi mumkin. O‘t pufagi devori abscesslari va nekrozlari peritonitga olib boradi. Surunkali xolesistit qo‘zib qolgan mahallarda o‘ng qovurg‘alar ostida og‘riqlar paydo bo‘ladi va odam ko‘ngli aynab, qayt qiladi.



68-rasm. Surunkali kalkulyoz xolesistit:
1-o‘t pufagi devori; 2-toshlari; 3-shilliq pardasi.

O‘T-TOSH KASALLIGI

O‘t-tosh kasalligining **sababi** o‘t pufagida toshlar bo‘lishidir. Ba‘zan toshlar yallig‘lanishga ham, sanchiqlar tutib turishiga ham sabab bo‘lmaydi va murda yorilgan mahalda yoki holesistografiya paytida tasodifan topilib qoladi. Toshlarni tashib yurish hodisasi deb ana shunga aytiladi.

O‘t pufagida toshlar hosil bo‘lish ehtimolini tug‘diradigan xatar omillari quyidagilar bo‘lishi mumkin: 1) o‘t pufagidagi yallig‘lanish jarayonlari, 2) semizlik 3) ayol jinsi, 4) odam yoshining 40 dan oshib qolgani, 5) irsiy moyillik borligi, 6) o‘t kislotalarining ingichka ichakda

yaxshi so'rilmaligi (bunday hodisa Kron kasalligida va ingichka ichak rezeksiyasida kuzatiladi), 7) estrogenlarni uzoq qo'llash. Shuni aytib o'tishimiz kerakki, alkogolni biroz iste'mol qilish tosh hosil bo'lish xatar omilini kamaytiradi.

Kimyoviy tuzilishiga qarab xolesterinli, pigmentli va aralash toshlar tafovut qilinadi. Bular orasida xolesterinli toshlar hammadan ko'ra ko'proq (80 foiz hollarda) uchraydi. Xolesterinli toshlar yashilnamo sarg'ish rangda bo'lishi bilan ajralib turadi, odatda yakka va o'ralgan tamaki ko'rinishida bo'ladi, ularning diametri 1-3 sm keladi. Pigmentli toshlar ancha mayda (1sm gacha) bo'lishi bilan ta'riflanadi, soni ko'p, rangi to'q-yashil tusda bo'ladi, salga uvalanib ketaveradi. Tarkibida xolesterindan tashqari kalsiy va fosfat tuzlari bo'ladigan toshlar ham uchraydi.

Tosh hosil bo'lishining **patogenezida** xolesterinning ortiqcha miqdorda ishlanib chiqishi, o't kislotalari yoki lesitin miqdorining kam bo'lishi ahamiyatga ega. Shu nuqta nazardan qaraganda semizlik yoki estrogenlarni uzoq qabul qilib yurishning toshlar hosil bo'lishidagi ahamiyati tushunarli bo'lib qoladi, chunki semizlik yoki estrogenlar xolesterinning ortiqcha miqdorda ishlanib chiqishiga olib boradi. Pigmentli toshlarning paydo bo'lish mexanizmi kamroq darajada o'rganilgan. Bir qancha olimlar konyugasiyalanmagan bilirubin miqdorining ortishi katta ahamiyatga ega deb hisoblaydilar (gemolitik anemiya va jigar sirrozida shunday hodisa kuzatiladi).

Klinik manzarasi. O't-tosh kasalligining klinik kechishi har xil. Bu shunga bog'liqlik, o't yo'lidagi toshlar: 1) xolesistit kasalligi va uning hamma asoratlariga olib borishi, 2) umumiy o't yo'li tiqilib, o't sanchiqlari boshlanishiga sabab bo'lishi, 3) ko'pchilik hollarda yiringli xolangitga olib kelishi, 4) mexanik sariqlikka sabab bo'lishi mumkin. Shuningdek o't pufagida toshlar bo'lishi bu organda rak paydo bo'lishi xavfini soladigan jiddiy omildir.

O'T PUFAGI RAKI

Har xil manbalardan paydo bo'ladigan o'smalar orasida o't pufagi raki hammadan ko'ra ko'proq uchraydi, u 60-90 foiz hollarda o't pufagida tosh bor mahallarda paydo bo'ladi. Bu rak 70-75 yashar ayollarda uch baravar ko'proq kuzatiladi. Ko'pchilik hollarda o't pufagi adenokarsinomasi uchraydi. Bu o'sma o't pufagining butun devoriga yoyilib, uning yo'g'onlashib ketishiga sabab bo'lishi yoki o'sma ekzofit tarzda o'sganligi tufayli qo'ziqorinsimon tuzilma ko'rinishida ko'zga tashlanishi mumkin. Kamroq (5-10 foiz) hollarda yassi hujayrali rak uchraydi.

O't pufagi raki ko'pincha jigarga, portal limfa tugunlariga metastazlar beradi. Uzoqdagi organlarga bergan metastazlari kam uchraydi. O'sma o't pufagining bo'yinchasida bo'lsa, o't-tosh kasalligi va xolesistitga xarakterli

bo'lgan manzara vujudga keladi. O'smaning o't pufagi yo'liga tarqalib, umumiy o't yo'liga ham o'tishi shu yo'lining tiqilib qolishiga olib keladi. O't pufagi tubining raki dastlabki davrda simptomlarsiz o'tib boradi.

Klinik simptomlardan sariqlik paydo bo'lib, odam ishtahasining yo'qolishi va vazni kamayib borishini aytib o'tish kerak. O't pufagi rakida ko'riladigan boshqa simptomlar xolesistit va o't-tosh kasalligidagiga o'xshab ketadi.

JIGARDAN TASHQARADAGI O'T YO'LLARI VA FATER SO'RG'ICHI RAKI

Bu o'smalar asosan erkaklarda uchraydi. Olgan o'rniga qarab, quyidagi xillari tafovut qilinadi: 1) umumiy o't yo'li (ayniqsa bu yo'l pastki qismining) raki; 2) o't pufagi yo'li bilan umumiy o't yo'lining qo'sqilish joyidagi raki; 3) jigar yo'li raki; 4) o't pufagi yo'li raki; 5) umumiy o't yo'lining duodenal qismi, jumladan periampulyar qismi raki.

Bu o'smalar kichkina bo'lishiga qaramay, tez orada mexanik sariqlik paydo bo'lishi va jigar yetishmovchiligiga olib boradi. Umumiy o't yo'li raki ko'proq uchraydi. Uzoqdagi organlarga boradigan metastazlari kamdan-kam ko'riladi, metastazlar asosan portal limfa tugunlari va jigarda bo'ladi. O'sma o't yo'li devoriga diffuz tarzda tarqalib, o't yo'li devori qalinlashuvi va bu yo'lining torayib qolishiga sabab bo'ladi. O'sma ekzofit tarzda o'sib borganida o't yo'llarini to'ldirib turadigan qo'ziqorinsimon tuzilmalar yuzaga keladi. Adenokarsinoma ko'pincha papillyar tuzilishga ega bo'ladi. Shilimshiq ishlanib chiqishi kamdan-kam hollarda ko'riladi. O'smalar toifasidan adenoakantoma ham uchrab turadi. O't pufagi rakidan farq qilib, jigardan tashqaridagi o't yo'llarining raki tosh bo'lmagan mahallarda ham paydo bo'laveradi.

Klinik manzarasi mexanik sariqlik paydo bo'lishiga bog'liq bo'lib, jigardan tashqaridagi o't yo'llari, masalan, o't-tosh kasalligi mahalida tiqilib qolganida paydo bo'ladigan manzaraga juda o'xshaydi. Biroq, o'sma sababli boshlangan mexanik sariqlik odamning tobora ozib borishi bilan birga davom etadi.

ME'DA OSTI BEZI KASALLIKLARI

Me'da osti bezi kasalliklari vrach amaliyotida, masalan, jigar va o't pufagi kasalliklariga qaraganda kamroq uchraydi. Biroq, ular, ayniqsa o'tkir va surunkali pankreatit, me'da osti bezi raki, Langergans orolchalari o'smalari klinik jihatdan muhim ahamiyatga ega.

O'TKIR PANKREATIT

O'tkir pankreatit me'da osti bezida birdan boshlanadigan gemorragik nekroz bo'lib, bez to'qimasi va undagi yog'larning shu bezning o'zida faol holga o'tgan fermentlar ta'sirida destruksiyaga uchrashidan iboratdir. Bu

jarayonlar tomirlarning yorilib ketishi bilan birga davom etib boradi. O'tkir pankreatitning asosiy belgilari bez parenximasining har yer-har yerida nekrozlar va qontalashlar paydo bo'lishidir. Bez kapsulasi va uning atroflarida ham fermentativ yog' nekrozi o'choqlari ko'zga tashlanadi.

Etiologiyasi va patogenezi. O'tkir pankreatitning etiologik omillari to'rtta asosiy guruhga bo'linadi: 1) metabolik omillar (alkogol, giperlipoproteinemiya, giperkalsiemiya, dori preparatlari, moddalar almashinuvining irsiyatga aloqador o'zgarishlari); 2) mexanik omillar (toshlar, operatsiya va shikastlanishlardan keyin paydo bo'lgan chandiqlar bo'lishi - me'da va biliar tizimidagi operatsiyalarning ahamiyati bor); 3) tomirlarga aloqador omillar (tugunchali pelearteriitlar, arteriya emboliyalari); 4) Koksaki virusi sabab bo'ladigan infeksiyalar.

O'tkir gemorragik nekroz rivojlanishiga asosan me'da osti bezining o'zidagi fermentlarning faollashib, parenximani autolizga (proteoliz, lipolizga) uchratishi sabab bo'ladi. Bu jarayonni tripsinning faollashuvi boshlab beradi, tripsin bez to'qimasining proteolitik yemirilishida muhim ahamiyat kasb etadi deb taxmin qilinadi. Bundan tashqari, hujayra membranalarining yemirilishida katta ahamiyatga ega bo'lgan fosfolipaza A ning faollashuvi ham ahamiyatga ega. Proelastazaning tripsin ta'siri ostida elastazaga aylanishi tomirlar va bez chiqarish yo'llaridagi elastik tolalarning yemirilishiga olib keladi, bu o'z navbatida, shu tomir va yo'llarning yorilishini osonlashtirib qo'yadi. Fermentlar ajralib chiqishida ikkita omilning ahamiyati bor: 1) bez chiqarish yo'llarining tiqilib qolishi va 2) asinar hujayralarning yemirilishi.

Me'da osti bezi o'tkir gemorragik nekrozning patogenezida, o't va pankreatik shira chiqishining ushlanib qolishi muhim ahamiyatga ega. Ma'lumki, umumiy o't yo'li bilan me'da osti bezining asosiy chiqarish yo'li o'n ikki barmoqli ichakka quyilishi oldidan bir-biri bilan tutashadi. Fater so'rg'ichi sohasida umumiy o't yo'lining tosh bilan tiqilib qolishi me'da osti bezida bosim ko'tarilishiga olib keladi. O'tning me'da osti beziga ham o'tishiga olib boradi deb taxmin qilinadi. O't bilan pankreatit shiraning bir-biriga aralashuvi profermentlarning faol holga o'tib, juda zaharli lizolesitin hosil bo'lishiga olib keladi. Bundan tashqari, Oddi sfinkterining tosh bilan zararlanishi me'da osti to'qimasiga o'n ikki barmoqli ichak shirasining o'tib turishiga yo'l ochadi, bu shiradagi enterokinaza fermenti me'da osti bezi fermentlarini faollashtiradi.

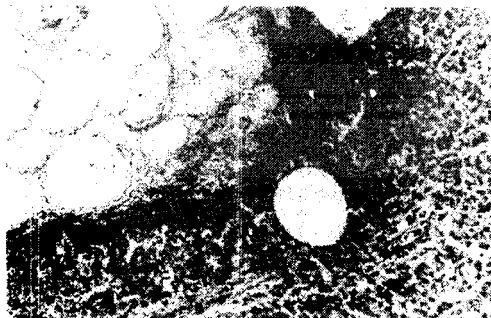
O'tkir pankreatitda alkogol ta'sirining mexanizmi har xil. Alkogol Oddi sfinkteri tonusini kucqaytirib, me'da osti bezi yo'lga o't quyilishiga sabab bo'ladi. Sfinkterning shu spazmi me'da osti bezining sekretor faoliyati kuchayishiga olib keladi. Bu bezning mayda-mayda chiqarish yo'llari to'lib-toshib, yorilib ketishiga olib keladi. Ajralib chiqadigan fermentlar me'da osti bezi to'qimasini yemira boshlaydi.

Yuqorida ko'rsatib o'tilganidek o'tkir pankreatitning patogenezida asinar hujayralarning shikastlanishlar, virus infektsiyalari mahalida va barcha dori preparatlari ishlatilganida ko'riladigan destruksiyasi ham ahamiyatga ega.

Demak me'da osti bezi o'tkir gemorragik nekrozining paydo bo'lish mexanizmi bez to'qimasiga o't yoki o'n ikki barmoqli ichak suyuqligining o'tib turishiga bog'liq. Bez asinuslarining kimyoviy moddalar va viruslar ta'sirida to'g'ridan-to'g'ri zararlanishi ham ahamiyatga ega.

Patologik anatomiyasi. O'tkir pankreatitning asosiy mikroskopik belgilari jumlasiga: 1) me'da osti bezi parenximasining proteolitik destruksiyasi; 2) qon tomirlarining nekrozga ucirab, qon quyilib qolishi; 3) lipolitik fermentlar ta'sirida boshlanadigan yog' nekrozi; 4) yallig'lanish reaksiyasi. Mana shu o'zgarishlarning nechog'lik ifodalangan bo'lishi jarayonning qanchadan beri va qay tariqa davom etayotganiga bog'liq. Dastlabki davrlarda shish kelgani, qon dimlanib turgani, stromaning neytrofililar bilan infiltratlangani topiladi, holos. Jarayon zo'rayib borganida bezning ham endokrin, ham ekzokrin qismlarida fermentativ proteolitik nekroz o'choqlari paydo bo'la boshlaydi. Bez stromasi bunda o'zgarmay (intakt holda) qolaveradi. Qon quyilishi stromada paydo bo'lgan eritrotsitlar va fibrin laxtalari ko'rinishida ko'zga tashlanishi mumkin, bunday hodisa yengil hollarda kuzatiladi. Og'ir hollarda me'da osti bezida qon laxtalari bilan to'lib turgan katta-katta joylar topiladi.

O'tkir pankreatitning eng yorqin belgisi yog' nekrozi o'choqlaridir, bular bez to'qimasining o'zidan tashqari atrofidagi yog' kletchatkasida ham ko'zga tashlanadi (69-rasm). Yog' nekrozi hujayradagi trigliseridlarning lipaza ta'sirida parchalanishi tufayli boshlanadi. Bez parenximasining qontalashlar va nekroz o'choqlari o'rtasidagi qismlarida leykositar reaksiya topiladi. Kamdan-kam hollarda yog' nekrozi o'choqlari fibroz kapsula bilan o'ralib, soxta kistalar hosil qiladi.



69-rasm. O'tkir pankreatit. Yog' nekrozi o'choqlari atrofida yallig'lanish reaksiyasi boshlanib, qon quyilib qolgan.

Me'da osti bezi to'qimasi oddiy ko'z bilan qarab, tekshirilganida unda oqimtir-sariq tusli yog' nekroziga uchragan joylar, oqimtir-kulrang tusli proteolitik nekroz o'choqlari va qontalashlar ko'zga cqalinadi. Qorin bo'shlig'ida ozgina tovlanib turadigan va tarkibida moy parchalari bo'ladigan suyuqlik topiladi. Bu suyuqlikka ikkilamchi tartibda infektsiya tushsa, yiringli peritonit boshlanishi mumkin.

Klinik manzarasi. O'tkir pankreatit uchun hattoki, karaxtlikka yetib boradigan darajadagi kuchli og'riqlar xosdir, bunday og'riqlarni me'da yarasi teshilganda paydo bo'ladigan og'riqlardan farq qilish kerak bo'ladi. Bundan tashqari dastlabki 12 soat davomida qondagi amilaza miqdori ko'tarilib turadi, bunday hodisa me'da osti bezi raki, peritonit, me'da yarasi teshilgan mahallarda ham kuzatiladi. Qon zardobidagi lipaza miqdorining ko'payishi bir muncha o'ziga xos, ya'ni spesifik belgi bo'lib hisoblanadi. Gipokalsiemiya ham boshlanadi, chunki kalsiy yog' kislotalari bilan birikib, yog' nekrozi o'choqlarida to'planib boradi. Badan sarg'ayishi giperglikemiya, glyukozuriya bo'lishi mumkin. Shok (karaxtlik) ikkilamchi abdominal sepsis va respirator distress-sindrom o'limga olib boradigan sabablar bo'lib hisoblanadi.

SURUNKALI PANKREATIT

Bu kasallik yallig'lanish jarayonining qaytalanib turishi va keyinchalik bez parenximasi (asinuslari) o'rniga fibroz to'qima paydo bo'lib borishi bilan ta'riflanadi. Ko'pincha o'rta yashar kishilarda, ayniqsa ichkilikvozlaro'da kuzatiladi. Bu kasallik xavfni soladigan jiddiy omillar quyidagilardir: 1) alkogolizm, 2) biliar yo'l kasalliklari, 3) giperkalsiemiya va giperlipoproteinemiya.

Etiologiyasi va patogenezi. Surunkali pankreatit etiologiyasi va patogenezi murakkab va amalda aniq emas. Ichkilikka ruju qo'yishning ahamiyati bor, chunki ichkilik xolinerjik tonusni kucqaytiradi deb taxmin qilinadi. Xolinerjik tonusning kuchayishi oqsilga boy pankreatik shira ishlanib chiqishini ko'paytiradi, mana shu narsa bezning chiqarish yo'llari tiqilib qolishiga sabab bo'ladi.

Patologik anatomiyasi. Me'da osti bezida ro'y berzdigan struktura o'zgarishlarining tabiatiga qarab, surunkali pankreatitning ikki xili tafovut qilinadi. *Birinchi xili* ichkilikka ko'p ruju qo'yish natijasida boshlanadi va bez chiqarish yo'llarida, me'da osti bezining zararlangan bo'lakchalarida oqsilli va kalsiyl bo'lakchalar hosil bo'lishi bilan ta'riflanadi (kalsiylangan pankreatit). Bez yo'llari ba'zan juda kengayib ketgan va ularga tarkibida kalsiy tuzlarigina bo'ladigan konkrementlar tiqilib turgan bo'ladi. Bez chiqarish yo'llarining epiteliysi atrofiyaga yoki deskvamasiyaga uchraydi. Soxta kistalar paydo bo'lishi mumkin. Surunkali pankreatitning *ikkinchi xili* parenximaning kattagina qismiga yoyilgan bir muncha sezilarli atrofiya

borligi bilan ajralib turadi, ya'ni bezning asosiy chiqarish yo'llari tiqilib qoladi. Asosan bezning endokrin qismi atrofiyaga uchrab, keyinchalik uning o'rniga fibroz to'qima paydo bo'ladi. Bir qancha hollarda Langergans orolchalari ham patologik jarayonga qo'sqilib ketadi. Surunkali pankreatitning bu xilini *surunkali obstruktiv pankreatit* deb ham yuritiladi, chunki u Oddi sfinkteri tiqilib qolganida yoki stenozga uchraganida boshlanadi.

Klinik jihatdan o'lganda, surunkali pankreatit qorinning ustki yarmida har xil darajada bo'ladigan og'riq xurujlari bilan ta'riflanadi. Og'riqlar xuddi o'rab turgandek bo'lib, ko'proq to'sh va chap qovurg'alar ostida seziladi, doimiy bo'lishi yoki ovqat, ayniqsa yog'li va o'tkir taondan keyin tutib qolishi mumkin. Dispeptik hodisalar xarakterlidir. Me'da osti bezi yetishmovchiligi yoki diabet boshlanguncha bu kasallik bir muncha vaqt davomida simptomtsiz o'tib borishi ham mumkin. Og'riq xurujlari vaqtida qon zardobida amilaza va lipaza miqdori ko'payadi. Vaqtincha sariqlik va malabsorbsiya boshlanishi ham mumkin.

ME'DA OSTI BEZI O'SMALARARI

Me'da osti bezi o'smalari gistogeneziga ya'ni qanday to'qimadan kelib chiqishiga qarab quyidagilarga bo'linadi: 1) bez ekzokrin qismining epiteliysidan paydo bo'ladigan epitelial o'smalar (adenoma, adenokarsinoma), 2) birkirituvchi to'qima, muskul to'qimasi, tomir va nerv to'qimalaridan paydo bo'ladigan epitelialmas o'smalar (fibromalar, miksomalar, miomalar, gemangiomalar, lipomalar), 3) me'da osti bezi orolchalaridan paydo bo'ladigan o'smalar, 4) gemopoetik va limfoid to'qimadan paydo bo'ladigan o'smalar. Me'da osti bezi o'smalari biologik xossalari ko'ra xavfsiz va xavfli o'smalarga bo'linadi. Me'da osti bezi raki va orolcha apparatining o'smalari ko'proq uchraydi.

ME'DA OSTI BEZI RAKI

Me'da osti bezi raki ko'pincha bez yo'llarining epiteliysidan yuzaga keladigan adenokarsinomadan iborat bo'ladi. Ko'pincha erkaklarda, 60-80 yasharlik davrda kuzatiladi. Shunisi qiziqki, me'da osti bezi raki chekuvchilarda va qandli diabet bilan og'rigan kasallarda 2-3 baravar ko'p uchraydi.

Patologik anatomiyasi. O'sma jarayonining topografiyasiga qarab, *me'da osti bezi boshchasining, tanasining va dumining raki* tafovut qilinadi. Ba'zi hollarda rak me'da osti bezining boshidan oxirigacha bir tekis tarqaladi. O'sma adenokarsinoma tuzilishiga ega bo'ladi. Uning bir qismi mutsin ishlab chiqaradi va yaxshi rivojlangan fibroz stromasiga ega bo'ladi.

Rakning makroskopik manzarasi o'smaning olgan joyi, katta-kichikligi va xiliga bog'liq. Ko'pincha o'sma bez to'qimasining ichida joylashgan

noto'g'ri shaklda atrofidagi bez to'qimasiga qaraganda bir muncha qattiq bo'ladigan yakka tugunlar ko'rinishida ko'zga tashlanadi. Tugunlar ko'p bo'lsa, bez yuzasi g'adir-budir bo'lib turadi. Me'da osti bezining tarqalib o'sgan o'smasi bez to'qimasining bir tekis zichlashuviga (qalinlashuviga) olib boradi. O'smada bez to'qimasi ko'p bo'lganida o'sma, go'shtdor, elastik och pushti rangda bo'ladi. Stromasi ko'p rivojlangan mahallarda o'sma tog'aydek qattiq va oq rangda bo'lishi bilan ajralib turadi.

O'sma ilk davrlardayoq qo'shni organlarga o'sib kiradi. Chunonchi, *me'da osti bezi boshchasi*ning raki umumiy o't yo'lini yoki Fater so'rg'ichi ampulyar sohasini bosib qo'yishi mumkin. Bu narsa o't pufagida o't turib qolishiga olib kela'diki K'urvuaze simptomiga, ya'ni (badanda sariqlik bo'lgani holda o't pufagining kattalashib ketishiga) asosan shu narsa sabab bo'ladi. Shunday qilib, me'da osti bezi boshchasi rakining xarakterli belgisi, hali buyrak uncha o'smagan va tarqalib ketmagan mahallarda ham, mexanik sariqlik boshlanishi, gepatobiliar tizim faoliyatining buzilishidir.

Me'da osti bezi tanasi va dumining raki bir muncha vaqt simptomlarsiz o'tib boradi va topilgan mahalda ancha kattalashib ketgan bo'ladi. Bu o'sma umurtqa pog'onasi, qorin pardasi ortidagi bo'shliqqa tarqalib, taloqqa buyrak usti bezlari, me'da, ko'ndalang-chambar ichak jigarga ham o'tadi. Bu rak me'da osti bezi atrofida joylashgan limfa tugunlariga, shuningdek me'da, ichak tutqichi, charviga metastazlar beradi. Portal-jigar limfa tugunlari ham jarayonga qo'sqilib ketadi. O'pka va suyaklarda gematogen metastazlari kuzatiladi.

Me'da osti bezi o'smalari mikroskopik tuzilishi jihatidan alveolyar raklar jumlasiga kiradi. Bazofil sitoplazmali poligonal hujayralar tartibsiz joylashgan yoki argirofil tolalar bilan chegaralangan katta-kichik uyachalar hosil qilgan bo'ladi. Ba'zi joylarda silindrsimon hujayralardan tashkil topgan g'o'shshasimon (rozetkasimon) tuzilmalar ko'p uchraydi. Nekrozlar ham xarakterlidir. O'sma hujayralari mutsin ishlab chiqaradigan bo'lishi mumkin. Juda kam tabaqalashgan o'smalar ulkan hujayralar bo'lishi, mitozlar ko'pligi va sezilarli darajada hujayra polimorfizmi borligi bilan ta'riflanadi.

Klinik manzarasi. Me'da osti bezi raki endigina boshlanib kelayotgan mahallarda zimdan o'tadi. Avjiga chiqqan paytidagi dastlabki belgisi og'riqdir. Bu og'riq o'smaning qo'shni organlarga o'sib kirayotganiga bog'liq bo'ladi. Og'riqlar qorinning ustki yarmida seziladi, ko'pincha kuchli bo'ladi. Bez boshchasi raki mexanik sariqlikka olib keladi. *Ko'chib yuruvchi tromboflebit* deb ataladigan flebotromboz ham xarakterlidir.

LANGERGANS OROLCHALARIDAN PAYDO BO'LADIGAN O'SMALAR

Me'da osti bezi orolcha to'qimasining o'smalari APUD - tizim guruhiga kiradi va apudomalar deb ataladi. Langergans orolchalarida eng

muhim hujayralarining to'rt hili tafovut qilinadi: beta-hujayralar (B), alfa-hujayralar (A), delta-hujayralar (D) va RR-hujayralar.

Beta-hujayralar bez orolchalari hujayralari populyasiyasining taxminan 70 foizini tashkil etadi va ularning tarkibida insulin bo'ladi. Shu munosabat bilan bu hujayralardan o'sib chiqadigan o'smalar insulomalar deb yuritiladi, klinik jihatdan olganda giperinsulinizm sindromi ana shunday o'smalarga aloqador bo'ladi. Alfa-hujayralar glyukagon ishlab chiqaradi va bez orolchalarining 20 foizini tashkil etadi. Bu hujayralardan paydo bo'ladigan o'smalar (glyukagonomalar) kam uchraydi. Delta-hujayralar orolchalarning 5-10 foizini tashkil etadi va glyukagon bilan insulin ajralib chiqishiga to'sqinlik qiluvchi somatostatini ishlab chiqaradi. Delta-hujayralaridan paydo bo'ladigan o'sma (somatostatinoma) ham, xuddi RR-hujayralardan paydo bo'ladigan o'sma singari kam uchraydi.

Langergans orolchalari hujayralaridan paydo bo'ladigan o'smalar hozir aytib o'tilgan moddalardan tashqari gastrin, serotonin, vazopressin, adrenokortikotrop gormon, xorion gonadotropini ishlab chiqaradi. Bu o'smalarga xos klinik sindromlarning xilma-xilligi ham shunga bog'liq. Ana shu sindromlar orasida quyidagilar juda muhim ahamiyatga ega: 1) beta-hujayralardan paydo bo'lgan o'sma (insuloma)ga aloqador giperinsulinizm, 2) gipergastrinemiya yoki Zollinger-Ellison sindromi.

INSULOMA

Giperinsulinizm hodisasini keltirib chiqaradigan insuloma xavfsiz (solitar va bir talay adenoma) va xavfli (rak) bo'lishi mumkin. Langergans orolchalarining hodisasiga sabab bo'lishi mumkin.

Orolchalar adenomalari odatda mayda (diametri 5 santimetrgacha), kapsulaga o'ralgan va oqish tugunchalar ko'rinishida bo'ladi. Gohida o'sma bir muncha katta bo'lishi mumkin. Mikroskopik tuzilishi jihatidan o'sma ulkan hujayra orolchalari ko'rinishida yoki trabekulyar tuzilishga ega bo'lishi mumkin. Birinchi holda sitoplazmasi vakuollashgan yirik hujayralar uyalarni hosil qiladi. Bez bo'lakchalari orasida silindrsimon epiteliy bilan qoplangan chiqarish yo'llari bo'ladi. Trabekulyar tuzilishga ega bo'lgan o'sma trabekualari hosil qiluvchi och tusli yirik hujayralardan tashkil topadi. Hujayralar ba'zan solid tuzilish maydonlarini hosil qiladi.

Beta-hujayralaridan paydo bo'ladigan rak tabiatan destruktiv bo'lishi bilan ajralib turadi va regionar tugunlarga metastazlar beradi. Elektron mikroskop bilan tekshirib ko'rilganida neoplastik hujayralarda, xuddi xavfsiz insuloma hujayralarida bo'lganidek yumaloq shaklli donalar ko'zga tashlanadi, bularda atrofi oqish gardish bilan o'ralgan ko'p burchakli shakldagi elektron zich kristallar bo'ladi.

Giperinsulinizm hodisasi orolchalar diffuz giperplaziyasi uchun ham xarakterlidir, bunday giperplaziya odatda qandli diabet bilan og'riqgan onalardan tug'ilgan chaqaloqlarda va yosh go'daklarda kuzatiladi.

ZOLLINGER-ELLISON SINDROMI

Me'da osti bezida gastrinoma (apudoma) degan o'sma ham uchray turadi, bu o'smada kuzatiladigan gastrin gipersekretsiyasi uning delta-hujayralariga bog'liq deb hisoblanadi. Bu o'sma gohida o'n ikki barmoqli ichak bilan me'daning gastrin ishlab chiqaruvchi delta-hujayralaridan paydo bo'ladi.

Gastrinemiya bilan me'darda kislotalar ko'payib ketishi va peptik yara paydo bo'lishi o'rtasida bog'lanish borligini birinchi marta Zollinger va Ellison ko'rsatib berdi. Ammo gastrinoma paydo qiladigan hujayralarning tabiati hanuzgacha noma'lum. Sog'lom odamning Langergans orolchalari hujayralarida gastrin topilmaydi. Gastrinoma hujayralari o'zining nozik tuzilishi jihatidan gastrin ishlab chiqaradigan va normada me'da bilan o'n ikki barmoqli ichakda uchraydigan hujayralardan hech bir farq qilmaydi.

Ko'pchilik hollarda Zollinger-Ellison sindromi tez metastazlar beradigan xavfli gastrinomada boshlanadi. Goho bu sindrom Langergans orolchalari adenomasi yoki giperplaziyasiga bog'liq bo'ladi. Orolchalar adenomasi ba'zan boshqa endokrin bezlarning o'smalari bilan birga davom etib boradi. Gastrinoma munosabati bilan paydo bo'lgan peptik yara odatdagi yara kasalligi mahalida qilinadigan davo bilan qaytmaydi va aksari ko'p bo'ladi. Klassik Zollinger-Ellison sindromida me'da shirasida kislotalar ko'payib ketishi bilan bir qatorda me'dada, goho o'n ikki barmoqli ichakda peptik yara paydo bo'ladi. Lekin kislota miqdorining ko'payib ketishi hamisha ham yara paydo bo'lishiga olib boravermaydi. Qorinda og'riq paydo bo'lib, ich surib turishi, me'da-ichaklardan qon ketishi va me'da shilliq pardasi gipertrofiyaga uchrashi mumkin.

Gastrinomani olib tashlash me'da shirasida kislotalar ko'pligining barham topib ketishiga olib keladi. Lekin gastrinoma juda kichik yoki juda xavfli bo'lib, ko'p metastazlar bergan hollarda uni olib tashlashning iloji bo'lmaydi. O'smaning tabiatan ko'pligi ham Zollinger-Ellison sindromiga davo qilish ishini qiyinlashtirib qo'yadi.

IX Bob

JINSIY ORGANLAR VA SUT BEZLARI KASALLIKLARI

ERKAKLAR JINSIY ORGANLARINING KASALLIKLARI

**Jinsiy olatning rivojlanish
anomaliyalari
va o'smalari**

Moyaklar patologiyasi:

Moyaklar atrofiyasi

Moyaklarning o'ralib qolishi

Gidroसे

Gematosele

Kriptorxizm

Orxit

Epididimit

Moyaklar o'smalari:

Seminoma

Embriional rak

Xorionepitelioma

Teratoma

Sariqlik xaltasi o'smasi

Prostata bezi patologiyasi:

Prostatit

Tugunchali giperplaziya (adenoma)

Prostata bezi raki

AYOLLAR JINSIY ORGANLARINING KASALLIKLARI

Vulva patologiyasi:

Vulvit va o'smalari

Qin patologiyasi:

Rivojlanish anomaliyalari

Vaginit

o'smalari

Bachadon bo'yni patologiyasi:

Servisit

o'smalari

**Bachadon tanasi va endometriy
patologiyasi:**

Endometrit

Adenomioz va endometrioz

Endometriy giperplaziyasi

**Endometriy va miometriy
o'smalari:**

Poliplar

Leyomioma va leyomiosarkoma

Endometriy raki

Fallopdiy naylari patologiyasi

Tuxumdonlar patologiyasi:

Yallig'lanish kasalliklari

Kistalar

O'smalari:

Epitelial o'smalar

Germinogen o'smalar

Jinsiy tortma stromasi o'smalari

Metastatik o'smalar

HOMILADORLIK PATOLOGIYASI

Bachadondan tashqari homiladorlik

Trofoblastik kasallik

Yelbo'g'oz

Invaziv yelbo'g'oz

Xorionepitelioma

SUT BEZLARI PATOLOGIYASI

Mastopatiya

Mastit

o'smalari:

Fibroadenoma

Papilloma va papillyar rak

Sut bezi raki

ERKAKLAR SUT BEZI KASALLIKLARI

Jinsiy organlar siydik-tanosil tizimining bir qismi bo'lib, jinsiy hujayralarning rivojlanishi va ajralib chiqishini, urug'lanishni, shuningdek embrionning ona vujudida saqlanishi va oziqlanishini ta'minlab beradi. Jinsiy bezlarda ishlab chiqadigan gormonlar yordamida jinsiy organlar butun organizmga ta'sir ko'rsatib boradi.

Tuzilishi va bajaradigan funksiyalariga qarab, jinsiy organlar uch bo'limga bo'linadi: jinsiy bezlar, jinsiy yo'llar va juftlashish organlari (kopulyativ organlar). Bundan tashqari erkak va ayollarning jinsiy organlari tashqi va ichki jinsiy organlarga bo'linadi. Erkaklar ichki jinsiy organlari moyaklar va moyak ortiqlari, urug' kanalchalari, urug' yo'llari, urug' pufakchalari, prostata bezi va so'g'onsimon uretral bezlardan iborat. Erkaklarning tashqi jinsiy organlariga yorg'oq va ichidan siydik chiqarish kanali o'tuvchi jinsiy olat, ya'ni zakar kiradi. Ayollarning ichki jinsiy organlari tuxumdon, bachadon va qindan, tashqi jinsiy organlari vulvadan iborat.

Jinsiy organlarda boshlanadigan patologik jarayonlar har xil bo'ladi. Bularni to'rtta asosiy guruhga bo'lish mumkin: rivojlanish anomaliyalari, disgormonal jarayonlar, yallig'lanish jarayonlari va o'smalar.

ERKAKLAR JINSIY ORGANLARINING KASALLIKLARI JINSIY OLAT (ZAKAR)NING RIVOJLANISH ANOMALIYALARI VA O'SMALARI

Zakarda aksari infeksiyon va o'sma jarayonlari, kamroq hollarda rivojlanish nuqsonlari - anomaliyalar uchraydi. Rivojlanish nuqsonlari orasidan siydik chiqarish kanalining stenoz va ektopiyasi patologiyada hammadan ko'ra ko'proq ahamiyatga ega. Bunda shu kanalning tashqi teshigi zakarning ventral yuzasiga, kertmak ariqchasiga, yorg'oq yoki oraliqqa (gipospadiya) yo bo'lmasa zakarning dorsal yuzasi (epispadiya)ga oq qilishi mumkin. Zakar va siydik chiqarish kanalining ana shunday rivojlanish nuqsoni siydikning normal chiqib turishiga to'sqinlik qiladi va keyinchalik gidronefroz boshlanishiga hamda siydik yo'llarining ikkilamchi tartibda infeksiyalanishiga olib boradi.

Eng ko'p uchraydigan rivojlanish nuqsoni *prepusial xalta teshigining sezilarli darajada torayib qolishi*, ya'ni **fimozdir**. Bu siydik chiqishi qiyinlashib qolishiga olib keladi va zakar boshchasi terisi hamda kertmak ichki varag'ining o'tkir yoki surunkali yallig'lanishiga (balanit va balanopostitga) sabab bo'ladi. Bunda ro'y beradigan morfologik o'zgarishlar har xil. Odatdagicha yallig'lanishdan to gangrenagacha borib yetishi mumkin.

Zakar o'smalari, xususan xavfsiz o'smalar (fibroma, lipoma, gemangioma, limfangioma) kamdan-kam uchraydi. Ko'proq epiteliydan kelib chiqadigan xavfli o'smalar uchrab turadi. O'zbekistonda zakar raki, xuddi

xatna (sirkumsiziya) rasm bo'lgan boshqa mamlakatlardagidek nihoyat darajada kam uchraydi, bu narsa spermaning onkogen xossalari borligidan darak beradi. Zakar o'smalari odam papillomasi virusiga ham bog'liq deb hisoblanadi.

Zakar rakining ikki shakli - *ekzofit va endofit rak* tafovut qilinadi. *Ekzofit rakda* qo'ziqorinsimon yoki so'rg'ichsimon o'sma rivojlanadi. *Rakning endofit shaklida* chuqur joylashgan infiltrat yoki yara ko'rinishidagi o'sma borligi ma'lum bo'ladi. Gistologik jihatdan olganda yassi hujayrali rak ko'proq uchraydi. Rak oldi kasalliklariga *cancer in situ* bo'lib hisoblanadigan *Bouen kasalligi* kiradi.

Zakar 1aki 40 dan oshgan odamlarda kuzatiladi. Yassi hujayrali rak endi boshlanib kelayotgan davrda zakar boshchasi yoki kertmak ariqchasida joylashgan kichikroq kulrang tusli papula ko'rinishida ko'zga tashlanadi. Jarayon zo'rayib borgan sayin bu o'sma kattalashib, yara bo'lib ketgan pilakcha ko'rinishiga kiradi. Ikkilamchi tartibda infeksiya qo'sqilishi ham mumkin. Ba'zida rak so'rg'ichsimon o'simtalar ko'rinishida bo'ladi yoki qo'ziqorinsimon shaklga kiradi. Uning gistologik tuzilishi boshqa joylarda uchraydigan yassi hujayrali rak bilan deyarli bir xil. Metastazlari aksari regionar limfa tugunlarida (chov va yonbosh limfa tugunlarida) paydo bo'ladi. Uzoq joylarda paydo bo'ladigan metastazlari kam kuzatiladi.

MOYAKLAR PATOLOGIYASI

Moyaklarda har qanday patologik jarayonlar, rivojlanish nuqsonlari, atrofiya, gipertrofiya, qon aylanishining izdan chiqishi, yallig'lanish, o'smalar kuzatilishi mumkin.

Moyaklar atrofiyasi *moyakning odatdagi shakli saqlanib qolgani holda jussasi kichrayib borishi bilan ta'riflanadi.* Bolaning ona qornida rivojlanish davrida ta'sir etgan zararli omillarga aloqador embrional moyak atrofiyasi va moyak to'qimasiga har xil zararli omillar (och qolish, moyakning chov kanalida turib qolishi, intoksikatsiya, o'smadan bosilib qolishi, endokrin kasalliklar, orxit va boshqalar) ta'sirida tug'ilishdan keyin boshlanadigan, postnatal moyak atrofiyasi tafovut qilinadi. Moyakdagi arofik o'zgarishlarning oxirgi bosqichi burama urug' kanatchalarining tubulyar sklerozga uchrab, yo'lining butunlay bekilib ketishidir

Moyak gipertrofiyasi turli patologik jarayonlar: moyakning o'ralib qolishi, yallig'lanishi (orxit), moyak o'smalari, churralari, gidrosele, gematoseleda kuzatilishi mumkin.

Moyaklarning o'ralib qolishi *odatda urug' tizimchasi va chov kanali rivojlanmay qolganida kuzatiladi.* Unda moyak va ortiqlari tez kattalashib, yorg'oqning zararlangan tomonida shish paydo bo'ladi. Moyakda venoz qon dimlanib qolib, interstisiyda gemorragik shish kuchayib boradi, spermatogen

epiteliyda distrofik o'zgarishlar va nekroz o'choqlari paydo bo'ladi. 10-12 soatdan keyin moyakda umumiy nekroz boshlanishi mumkin.

Gidrosole (*moyak pardalari istisqosi*) *moyak qin pardasining parietal va visseral plastinkalari orasida seroz suyuqlik to'planib borishi bilan ta'riflanadi.* Gidrosole tug'ma va turmushda orttirilgan bo'lishi mumkin. *Tug'ma moyak istisqosi* moyak yorg'oqqa tushganidan keyin qorin pardasi qin o'simtasining bitib ketmasligiga bog'liqdir. *Turmushda orttirilgan gidrosolega* o'smalar, travmalar, moyakning o'tkir va surunkali yallig'lanishi sabab bo'lishi mumkin. Morfologik jihatdan olganda moyak pardasida distrofik jarayonlar, arteriit, flebit, seroz parda giperemiyasi ko'zga tashlanadi. Surunkali moyak istisqosida moyak pardasining qalinlashib, varaqlarining qisman bitib ketganligi kuzatiladi. Visseral varag'ida granulyasion to'qima paydo bo'ladi. Qin pardasi gialinlashgan kollagen tolalardan iborat bo'lib qoladi.

Gematosele (qonli o'sma) moyak qin pardasining parietal yoki visseral plastinkalari orasida (intravaginal gematosele) yoki yorg'oq to'qimalarida (ekstravaginal gematosele) qon to'planib qolishi bilan ta'riflanadi. Gematosele odatda yorg'oq shikastlangan mahallarda moyak qin pardasi gemorragik yallig'lanishga uchraganida paydo bo'ladi.

Moyaklarda qon va limfa aylanishining izdan chiqishi arterial va venoz giperemiya, shish, ishemiya, infarkt, qon quyilishi, shuningdek limfa turib qolib, yorg'oqning juda kattalashib, elefantiaz boshlanishi bilan ifodalanadi. Moyaklar atrofiyasi moyakning odatdagi shakli saqlanib qolgani holda jussasi kichrayib borishi bilan ta'riflanadi. Bolaning ona qornida rivojlanish davrida ta'sir etgan zararli omillarga aloqador embrional moyak atrofiyasi va moyak to'qimasiga har xil zararli omillar (och qolish, moyakning chov kanalida turib qolishi, intoksikasiya, o'smadan bosilib qolishi, endokrin kasalliklar, orxit va boshqalar) ta'sirida tug'ilishdan keyin, postnatal moyak atrofiyasi tafovut qilinadi. Moyakdagi atrofik o'zgarishlarning oxirgi bosqichi burama urug' kanalchalarining tubulyar sklerozga uchrab, yo'lining butunlay bitib ketishidir.

Moyaklarning rivojlanish nuqsonlari juda har xil bo'lib, moyaklar soni va holatining anomaliyalari ko'rinishida ifcdalanishi mumkin. Moyaklar soniga aloqador anomaliyalarga ikkala moyakning bo'lmasligi (gipogonadizm va evnuxoidizm belgilari bilan o'tadigan anorxizm), bir moyakning bo'lmasligi (monorxizm), qo'shimcha moyak bo'lishi (poliorxizm) kiradi. Moyaklar holatining anomaliyalari qatoriga kriporxizm, moyak ektopiyasi va moyak buralishi kiradi.

Kriporxizm moyaklar holatining hammadan ko'p uchraydigan anomaliyasidir. Moyaklarning yorg'oqqa tushib borish jarayoni normada ona qornidagi hayotning uchinchi oyida boshlanib, bunda moyak dastlabki embrional holatidan kichik chanoq bo'shlig'iga tomon surilib boradi. Keyingi

ikki oy davomida moyak chov kanalidan o'tib, yorg'oqqa tushadi. *Moyakning buyrak pastki qutbidan yorg'oq tubigacha o'z tabiiy yo'lidan o'tib borishi, to'xtalib qolgudek bo'lsa, u vaqtda moyak distopiyasi, (kriptorxizm) hodisasi ro'y beradi.* Tug'ilish vaqtiga kelib kriptorxizm 20-30 foiz hollarda, katta yoshli odamlarda esa 0,3-0,7 foiz hollarda kuzatiladi. Kriptorxizm *tug'ma va turmushda orttirilgan, bir va ikki tomonlama xillarga, moyak qaysi joyda qolganiga qarab, qorin va chov xillariga bo'linadi.*

Kriptorxizmga olib boradigan sabablar har xil. Homiladorlik vaqtidagi har xil teratogen ta'sirlar ham etiologik omillardan bo'lib hisoblanadi, bu narsa ona bilan homila gormonlarining uyg'unligi buzilib, keyinchalik embrional to'qimalar, avvalo mezenximadan paydo bo'ladigan to'qimalarning tabaqalanishi buzilishiga olib keladi. Dastlab paydo bo'ladigan anatomik o'zgarishlar - Gunter boylamining kalta tortib qolishi, chov kanalining torayib qolishi moyakning harakatlanib borishiga to'sqinlik qiladi. Lekin kriptorxizm boshlanishida gipotalamo-gipofizar tizim gonadotrop funksiyasining buzilishi alohida ahamiyatiga ega, shu narsa to'qimalarni tabaqalashtiruvchi gormonlar yetishmovchiligiga va gonadalar disgenезiyasiga olib keladi deb hisoblanadi.

Kriptorxizm aksari bir tomonlama bo'ladi. O'rniga tushmay qolgan moyak voyaga yetish davriga qadar bir qadar rivojlanib boradi, keyin uning rivojlanishi batamom to'xtab qoladi. Keyingi yillarda moyakda zo'rayib boradigan atrofiya boshlanadi. Shuni aytib o'tish kerakki, germinativ hujayralar tabaqalanishining buzilishi bolaning ikki yoshlik davridayoq kuzatiladi va 5-6 yasharlik mahalida aniq ma'lum bo'lib qoladi.

13 yoshga borgan mahalda esa anatomik jihatdan olganda moyakda rosmana atrofiya boshlanib, fibroz to'qima paydo bo'la boshlaydi. Mikroskop bilan tekshirib ko'rilganida urug' kanalchalari atrofiyalangan, bazal membranasi qalinlashgan bo'ladi. Keyinchalik ular butunlay fibroz to'qima bilan almashinadi. Parenximatoz elementlarning ana shu atrofik o'zgarishlari Leydigning interstisiy hujayralari va stroma hujayralari giperplaziyasi bilan birga davom etib boradi.

Kriptorxizmda uchraydigan ana shunday atrofik o'zgarishlar spesifik emas va turli boshqa patologik jarayonlarga ham kuzatilishi mumkin. Masalan, arterioskleroz munosabati bilan qon ta'minoti buzilganida, surunkali orxit mahalida, uzoq muddat ayollar jinsiy gormonlari yuborib turilganida, jigar sirrozida nur berish ta'siridan urug' otuvchi yo'l torayib qolganida shunday bo'lishi mumkin. Ikki tomonlama kriptorxizm butunlay bepushtlikka olib boradi. Kriptorxizmda turli patologik jarayonlar boshlanishi mumkin: moyakning o'ralib va qisilib qolishi, chov churrasi shular jumlasidandir. Moyakning o'rniga tushmay qolishi, bundan tashqari moyakda xavfli o'smalar, seminoma, teratoblastoma boshlanishi ehtimolini ancha kucqaytiradi. Patomorfologik tekshirishlar moyakni o'rniga tushirib,

mahkamlab qo'yish operatsiyasi (orxipeksiya)ni mumkin qadar ertaroq (bola ikki yoshga to'lmasdan ilgari) o'tkazish kerakligini ko'rsatadi. Shunda atrofiyaning zo'rayib borishiga yo'l qo'ymaslik mumkin bo'ladi.

Orxit - *moyaklarning yallig'lanishi*, orxit aksari ikkilamchi tartibda, yallig'lanish moyak ortig'idan o'tgan mahallarda yoki ko'pgina kasalliklar (pnevmoniyalar, skarlatina, qorin tifi, suvchechak) asoratlari tariqasida boshlanadi. Epidemik parotit, ya'ni tepki kasalligida ko'pincha gematogen orxit boshlanadi (30 foizgacha hollarda).

O'tkir orxilda moyak kattalashib, qattiqlashadi. Mikroskop bilan tekshirib ko'rilganda urug' kanalchalari nisbatan saqlanib qolgani, lekin interstisial to'qimada leykositar infiltrasiya borligi topiladi. Keyinchalik kanalchalar yiringlab, halok bo'lib ketishi mumkin. Nospesifik infeksiyalar mahalida yoki travmadan keyin boshlangan o'tkir yallig'lanish natijasida kuzatiladigan surunkali orxilda moyak kichrayib, stromasi limfotsitlar va plazmotsitlar bilan infiltrlangan bo'ladi. Spesifik orxit mahalida sil, zaxmga aloqador granulyomalar topiladi. Ikkala holda ham parenxima pirovard natijada fibroz to'qima bilan almashinadi.

Klinik jihatdan olganda, o'tkir orxit birdan boshlanib, isitma chiqishi, moyaklar sohasida qattiq og'riq paydo bo'lib, bu og'riqning urug' tizimchasiga chov kanali, bel-dumg'aza sohasiga ham o'tib turishi bilan ta'riflanadi. Moyak tez kattalashib, qattiq bo'lib qoladi. Bosh og'rig'i, ko'ngil aynashi, qayt qilish ham kuzatiladi. Surunkali orxit moyak sohasida bir qadar og'riq sezgisi bo'lishi bilan birga davom etib boradi.

Epididimit - *moyaklar ortig'ining spesifik va nospesifik yallig'lanishi*, 35-40 yashar odamlarda ko'p uchrab turadi. Nospesifik epididimitning qo'zg'atuvchilari har xil patogen va saprofit bo'lishi mumkin. 35-40 yashar odamlarda uchraydigan epididimitga ko'pincha gonokokklar sabab bo'lsa, 40 yoshdan keyin uchraydigan epididimit ichak tayoqchasi va Pseudomonasga aloqador bo'ladi. Infeksiya qo'zg'atuvchilari urug' chiqaruvchi yo'llar orqali, gematogen, ba'zan limfogen yo'l bilan moyak ortig'iga o'tadi. Epididimit juda ko'p hollarda prostatit, uretrit bilan birga davom etib boradi. Spesifik jarayonlar orasida zaxm, silga aloqador epididimit ko'proq kuzatiladi.

Nospesifik epididimitda interstisial to'qimada shish va leykositar infiltrasiya paydo bo'ladi. Keyinchalik absesslar yoki irishga o'tgan joylar paydo bo'lishi mumkin. Surunkali yallig'lanish oqibatida fibroz to'qima paydo bo'lib, u bepushtlikka olib kelishi mumkin.

O'tkir epididimit uchun kasallikning birdan boshlanib, qaroratning 38-40 darajagacha ko'tarilishi, yorg'oq va chov sohasida qattiq og'riq turishi xarakterlidir. Moyak ortig'i kattalashib, zichlashib qoladi. Yorg'oq terisi shishib, qizarib turadi. Surunkali epididimitda og'riq arzimmas darajada

seziladi. Tana qarorati odatdagicha bo'ladi, yorg'oq terisi o'zgarmaydi. Moyak ortig'i picha kattalashib, qattiqroq bo'lib qoladi.

MOYAKLAR O'SMALARI

Moyaklar o'smalari - moyakning zich va og'riqsiz kattalashuvining asosiy sabablaridan biri bo'lib, kelib chiqishi va tuzilishi jihatidan ancha har xil bo'lishi bilan ajralib turadi.

Ko'pincha germinogen o'smalar, leydigomalar (Leydig hujayralaridan paydo bo'ladigan o'smalar), donador hujayrali o'smalar (Sertoli hujayralaridan paydo bo'ladigan o'smalar) uchraydi. Germinogen o'smalar barcha moyak o'smalarining 95 foizini tashkil etadi va shuning uchun hammadan ko'ra kattaroq ahamiyatga ega bo'lib hisoblanadi. Ular yoshlik chog'ida (15-34 yashar odamlarda) paydo bo'lib, og'ir o'tishi bilan ajralib turadi. Leydig va Sertoli hujayralaridan paydo bo'ladigan o'smalar kamroq uchraydi, ular asosan xavfsiz tusda bo'ladi-yu, lekin ko'p miqdorda ishlab chiqaradigan steroidlari endokrinopatiyaga olib kelishi mumkin.

Moyak rakining **etiologiyasi** noma'lum. Irsiy moyillikning ahamiyati borligi aniqlangan, holos. Kriptorxizm o'sma paydo bo'lish xavfini tug'diradigan jiddiy omil bo'lib hisoblanadi.

Tasnifi va gistogenezi. Moyak o'smalari ikki guruhga bo'linadi. *Birinchi guruhga* gistogenetik jihatdan bir tipdagi o'smalar kiradi. Kasallarning 60 foizida ana shunday o'smalar uchraydi. Bularga seminoma, spermosit seminoma, embrional rak sariqlik xaltasi o'smasi, poliembrioma, xorionepitelioma, teratoma (etuk yetukmas, malignizasiyalanadigan teratoma) kiradi. *Ikkinchi guruhga* gistogenezi har xil elementlardan tashkil topgan o'smalar kiradi. Masalan, embrional rak bilan birga qo'shilgan teratomadan iborat teratokarsinoma shular jumlasidandir. Bu o'sma kasallarning 40 foizida uchraydi.

O'smaning tipi gonadalarining polipotent germinogen epiteliysining tabaqalanish darajasi va yo'nalishiga qarab belgilanadi. Bu epiteliy somatik va trofoblastik tabaqalanishga uchrashi va har xil tuzilishdagi o'smalar manbai bo'lib qolishi mumkin.

Seminoma birlamchi germinogen o'smalarning 40 foizini tashkil etadigan xavfli o'sma. Ko'proq 20-40 yashar odamlarda uchraydi. Ba'zan moyakdan tashqarida, masalan, oldingi ko'ks oralig'ida yoki qorin pardasi ortidagi bo'shliqda bo'ladi (ekstragonad seminoma), buning sababi germinogen epiteliyning embrional rivojlanish davrida turib qolishidir. O'sma tez o'sib borishga moyil bo'ladi. Bu kasallikda moyak kattalashgan, tuzilishi jihatidan tugun-tugun bo'lib qoladi. Kesib ko'rilganida kesmasi yaltiroq, oq rangda, bo'lakchali bo'ladi. Mikroskop bilan tekshirib ko'rilganda o'smaning chegaralari aniq bilinib turadigan va dumaloq shaklli yadrosi o'rtasida joylashgan bir tipdagi poligonal hujayralardan iborat

ekanligi ma'lum bo'ladi. Bu hujayralarning sitoplazmasi och tusli. Bir qancha hollarda o'smada sintisial ulkan hujayralar topilishi mumkin. Bularda xorion gonodotropini bo'ladi. O'smaning fibroz stromasi ba'zan granulyomatoz tuzilmalar hosil qiluvchi limfotsitlar bilan infiltrlangan bo'ladi. Seminoma limfogen va gematogen yo'llar bilan metastazlar beradi.

Spermatozit seminoma barcha seminomalarning 9 foizini tashkil etadi va 50 yoshdan oshgan odamlarda uchraydi. Bu o'sma ancha katta va sariq rangda bo'lishi bilan ajralib turadi, shilimshiqsimon ko'rinishda, sal g'ovak bo'ladi. Ba'zan unda kistalar, nekroz o'choqlari va qontalashlar uchraydi. Mikroskop bilan tekshirib ko'rilganida o'smada uch xil hujayralar: limfotsitsimon hujayralar, ulkan hujayralar va o'rtacha kattalikdagi oraliq hujayralar ko'zga tashlanadi. Spermatozit seminoma kamdan-kam metastazlar beradi.

Embrional rak dastlab moyaklarda bo'lishi, shuningdek ekstragonad tarzda (miya tomirlari chigallari, ko'ks oraligi, qorin pardasi ortidagi bo'shliq, burun bo'shlig'ida) joylashuvi mumkin. Bu o'sma chegaralari aniq bilinib turadigan tugun ko'rinishida bo'lib, to'qimasi qo'lga yumshoqroq unaydi. Kulrang-oqish rangda bo'ladi. Unda nekroz o'choqlari va qontalashlar ko'zga tashlanadi. Ba'zan mayda-mayda kistalar uchraydi. Mikroskop bilan tekshirib ko'rilganida o'smaning dumaloq, oval yadroli yirik polimorf hujayralardan tashkil topganligi bilinadi, ularning sitoplazmasi och tusli, vakuollashgan bo'ladi. Seminomadani farq qilib, o'sma hujayralarining chegaralari aniq bo'lmay, ular papillyar, tubulyar va bezsimon strukturalar hosil qiladi. Ularning stromasi zaif, embrional tipdagi yumshoq mezenximal to'qimadan tashkil topgan bo'ladi.

Xorionepitelioma - sinonimi xorionkarsinoma) kamdan-kam (1 foiz) hollarda uchraydigan, lekin juda xavfli o'sma. Endigina boshlanib kelayotganida kichkina bo'ladi va shuning uchun qo'lga o'nnamaydi ham. Yuqori darajada xavfli bo'lishi bilan ta'riflanadi, gematogen yo'l bilan barvaqt metastazlar beradi. O'sma to'qimasi mikroskopik tuzilishi jihatidan sintisitotrofblastga o'xshab ketadi. Sitoplazmasi och tusli va yadrosi pufakchasimon bo'ladigan poligonal shakldagi Langergans hujayralari va sintisial epiteliydan iborat bo'ladi. Bu epiteliy hujayralari vakuollashgan mo'l sitoplazmasi va polimorf shakldagi yirik yadrosi bo'lishi bilan ta'riflandi. Ularda xorion gonodotropini bo'ladi. Xorion epiteliomada xorion vorsinkalari, o'sma stromasi va qon tomirlari bo'lmaydi. O'sma to'qimasida nekrozga uchragan katta-katta joylar va qontalashlar ko'zga tashlanadi.

Teratoma - bir, ikki yoki uch embrional varaqdan kelib chiquvchi bir nechta xildagi to'qimalardan tashkil topgan murakkab o'sma. Germinogen o'smalar jumlasiga ham kiradi. Moyaklarda, tuxumdonlarda bo'lishi, shuningdek ekstragonad tarzda uchrashi mumkin. Gistologik tuzilishiga ko'ra yetuk yetilmagan va malignizatsiyalashgan teratoma tafovut qilinadi.

Yetuk teratoma xavfsiz o'sma bo'lib, metastazlar bermaydi, yaxlit (solid) yoki kistasimon tuzilishga ega bo'ladi. Mikroskop bilan tekshirib ko'rilganida solid xilining yaxshi tabaqalashgan nerv, muskul, tog'ay, yog' to'qimasining hujayra elementlaridan, betartib joylashgan ko'p qavatli yassi epiteliy, bronxogen epiteliy bilan ichak epiteliysidan tarkib topganligi ma'lum bo'ladi. Kistasimon tuzilishdagi yetuk teratomada bitta yoki bir nechta kistalar uchraydi, ular kulrang-sariq tusli loyqa suyuqliq shilimshiq yoki yog'ga o'xshash bo'tqasimon suyuqlikka to'lib turadi. Kista ichida junlar, tishlar, tog'ay parchalari bo'lishi mumkin.

Yetilmagan teratoma solid yoki solid-kistoz tuzilishga ega bo'lishi mumkin. Hamirsimon, kulrang-amo-oq tusda bo'lishi bilan ajralib turadi. Kesib ko'rilganida mayda-mayda kistalar va shilimshiq boylagan joylar ko'zga tashlanadi. Mikroskopik tekshirishda yetilmagan ichak epiteliysi, respirator epiteliy va embrion varaqlarining boshqa hosilalari proliferatsiyaga uchragan o'choqlar ko'zga tashlanadi. Kezi kelganda xavfli tusga kiradigan o'sma bo'lib hisoblanadi.

Malignizatsiyalanayotgan teratoma nihoyat darajada kam uchraydigan o'sma. Nuqul katta yoshli odamlarda bo'ladi va har xil xavfli o'sma, masalan, yassi hujayrali rak shilimshiq ishlab chiqaruvchi adenokarsinoma va sarkoma elementlaridan tarkib topadi. Tuzilishi har xil bo'ladi. Kesib ko'rilganida kistalar, tog'ay, suyak va miksomatoz to'qima o'choqlari borligi ko'zga tashlanadi.

Sariqlik xaltasi o'smasi - orxoblastoma - asosan to'rt oylikdan 3,5 yoshgacha bo'lgan bolalarda uchraydi va moyaklar barcha o'smalarining 1 foizini tashkil etadi. Katta yoshli odamlarda juda kam uchraydi va embrional rak elementlari aralash o'smadan iborat bo'ladi.

Sariqlik xaltasi o'smasi har xil shakldagi, tabaqalashmagan jo'n hujayralardan tashkil topadi. Shu hujayralar orasida bezsimon, papillyar va solid strukturalarni hosil qiluvchi epitelioid, kubsimon va silindsimon hujayralar uchraydi. Immunoperoksidaz usul bilan tekshirib ko'rilganida o'sma hujayralarida alfa - fetoprotein topiladi.

Aralash o'smalar 40 foiz hollarda uchraydi va 2 yoki bundan ko'ra ko'proq gistologik tipdagi moyak o'smalaridan tuzilgan bo'ladi. Embrional rakka qo'shilgan teratoma hammadan ko'ra ko'proq uchraydi.

Klinik manzarasi. Moyaklar o'smasining gistogeneزيدan qat'i nazar barvaqt ma'lum beradigan belgilari moyakning og'rimasdan turib kattalashib borishi va zichlashib qolishidir. Moyaklar o'smalari odatda barvaqt metastazlar beradi va ularning metastazlari avvaliga limfogen yo'l bilan o'tadi. Dastlabki metastazlari umumiy yonbosh arteriyasi bilan aorta bo'ylab joylashgan limfa tugunlarida topiladi. Keyinchalik ular umrov usti va ko'ks oralig'idagi limfa tugunlarida ham paydo bo'ladi. Faqat limfogen yo'l bilan metastazlar berish seminoma uchun xarakterlidir. Gematogen metastazlari

keyinchalik yuzaga keladi va o'pka, bosh miya, suyaklar hamda boshqa organlarda topiladi. Ba'zi moyaklar o'smalari - embrional rak xorionepitelioma, aralash o'smalar ilk muddatlaridayoq gematogen yo'l bilan metastazlar beradiki, shuning uchun ham kasallar vrachga murojaat qilgan mahallarida ularning o'pkasi va jigarida metastazlari bo'ladi.

Moyaklar o'smalarining rivojlanib borishining uch bosqichi tafovut qilinadi: I bosqichi - moyaklar doirasida o'sma paydo bo'lishi bilan ta'riflanadi, II bosqichida - retroperitoneal limfa tugunlarida metastazlar topiladi, III bosqichida - metastazlar retroperitoneal tugunlardan tashqarida yoki diafragmadan yuqorida bo'ladi.

Radioimmun usullarni qo'llab, siydikda xorion gonadotropinini, qonda alfa-fetoproteinni topish diagnostik jihatdan muhim ahamiyatga egadir. Mana shu biologik faol moddalar miqdorining ko'payib ketishi xorionepitelioma, embrional rak va teratoma uchun xarakterlidir. Sof seminomalarda xorion gonadotropini bilan alfa-fetoprotein miqdori ko'paymaydi.

Moyaklar rakining *oqibati* har xil bo'lib, o'smaning gistologik xiliga va klinik bosqichiga bog'liqdir. Seminomaning oqibati bir muncha xayrli, chunki bu o'sma radioaktiv nurlarga sezgir bo'ladi va kechki muddatlarda metastazlar beradi.

PROSTATA BEZI PATOLOGIYASI

Prostata bezining eng ko'p uchraydigan patologiyasi jumlasiga shu bezning yallig'lanishi (prostatit), giperplastik prostatopatiya, prostata bezining tugunli giperplaziyasi va raki kiradi.

PROSTATIT

Prostatit - ya'ni prostata bezining yallig'lanishi - o'tkir va surunkali, spesifik va nospesifik bo'lishi mumkin. Ko'pincha yosh va o'rta yashar erkaklarda uchraydi. Bu kasallikning boshlanishida har xil omillarning ahamiyati bor, shularning orasida infeksiya asosiy o'rinda turadi. O'tkir prostatitga ichak tayoqchasi va boshqa grammusbat bakteriyalar sabab bo'ladi. Surunkali prostatitga mikobakteriyalar, gonokokklar, trixomonadalar, mikoplazma, xlamidalar sabab bo'lishi mumkin.

Prostatit ko'pincha siydik chiqarish kanali orqa bo'limi va qovuqning yallig'lanishi bilan birga davom etib boradi. Infeksiya prostata beziga kanalikulyar yo'l bilan (siydik chiqarish kanalining prostata qismidan), gematogen va limfogen yo'llar bilan o'tadi.

O'tkir prostatit bez to'qimasida mayda-mayda abscesslar ko'rinishida yoki parenximasi bilan stromasida yuzaga kelgan diffuz leykositar infiltrasiya ko'rinishida ko'zga tashlanuvchi yiringli yallig'lanish bilan ta'riflanadi. Bez yo'llarida polimorf yadroli leykositlar, ko'chib tushgan hujayralar paydo bo'ladi. Prostata bezi kattalashib, ilvillab qoladi.

Surunkali prostatitda bez kattalashgan, g'adir-budir, ba'zi joylari qattiq, ba'zi joylari yumshoq bo'ladi. Interstisiyda limfogiostitsitar infiltratlar ko'p uchraydi, makrofaglar to'planib, kistalar va chandiq to'qima hosil qiladi.

Spesifik prostatit tegishli granulyomalar hosil bo'lishi bilan ta'riflanadi.

Prostatitning **klinik manzarasi** har xil. Oraliq va dumg'aza sohasida og'riq bo'lishi, peshobning o'zgarishi (tez-tez zahartang qilishi, siyishning qiyinlashib qolishi) xarakterlidir. O'tkir prostatitda qarorat 38-40⁰ C gacha ko'tarilib, odam qaltiraydi, umumiy intoksikasiya belgilari paydo bo'ladi. Madda paraprostatik kletchatkaga yoki oraliq kletchatkasiga yorib chiqqanida ahvol og'irlashadi. Surunkali prostatit aksari simptomsiz o'tadi.

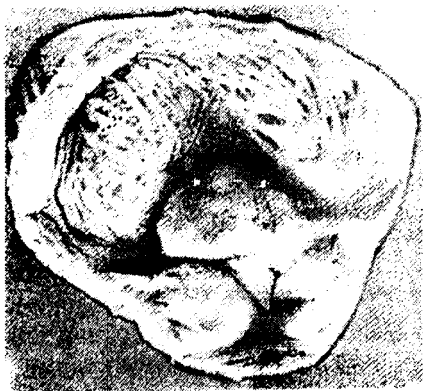
ADENOMA

Prostata bezining tugunli giperplaziyasi - ya'ni adenoma (sinonimlari - adenomatoz disgormonal prostatopatiya) - prostata bezining kranial qismidan paydo bo'ladigan xavfsiz o'sma. Aksari 50 yoshdan keyin boshlanadi va yosh ulg'aygan sari zo'rayib boradi.

Etiologiyasi va patogenezi noma'lum, lekin adenoma endokrin sabablarga ko'ra paydo bo'ladi degan nazariyani ko'pgina olimlar e'tirof qiladi. Testosteronning biologik faol metaboliti - digidrotosteron prostata bezi giperplaziyasini boshlab beradigan mediatoridir deb taxmin qilinadi. Ayni vaqtda estrogenlar prostata bezining digidrotosteron ta'siriga sezgirligini kucqaytiradi, bunda digidrotosteron o'sishni kucqaytiruvchi modda tariqasida ta'sir ko'rsatadi. Ma'lumki, yosh ulg'aygan sayin qonda estrogenlar miqdori ko'payib, testosteron ishlanib chiqishi kamayib ketgan bo'lsa ham, prostata bezining parenximasiga androgenlar ko'proq ta'sir o'tkazishiga sabab bo'ladi.

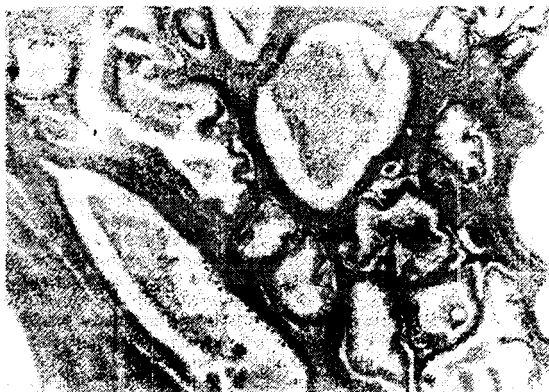Patologik anatomiyasi. Tipik hollarda prostata bezi kattalashadi, og'irligi 60-100 ga borib qolishi mumkin (70-rasm). Mikroskopik jihatdan olganda prostata bezi adenomasining *bezsimon, fibroz-muskulli va aralash xillari* tafovut qilinadi. *Bezsimon xilida* adenomatoz tugunlar bir-biriga zich joylashgan va shoxlanib (71-rasm), talaygina kriptalar hamda so'rg'ichli o'sim'talar hosil qiladigan bezlardan iborat bo'ladi. Buzlar 1-2 qavat yuqori prizmatik epiteliy hujayralari bilan qoplanib turadi. Bezlarining chiqarish yo'llarida quyuqlashib qolgan sekret, amiloid tanachalari, leykositlarning to'plamlari ko'zga tashlanadi. Bez stromasi hujayra elementlari kam va limfotsitlar bilan infiltrlangan fibroz-muskulli to'qimadan iborat bo'ladi. Fibroz stroma qalinlashib ketgan bo'lsa, buni prostata bezi fibroadenomasi deyiladi. *Adenomaning fibroz-muskulli xili* ko'pgina tugunlar hosil bo'lishi bilan ta'riflanadi. Bu tugunlar hujayra elementlariga va muskul tipidagi hujayralarga boy bo'lgan tolali to'qimadan tuzilgan bo'ladi. Ana shu tugunlarning bag'rida yassi yoki kubsimon epiteliy bilan qoplangan, juda jo'n

tuzilgan naychalarni ko'rish mumkin. Prostata bezi to'qimasida giperplaziyaning xilidan qat'i nazar, mayda-mayda ishemik nekroz o'choqlari ko'zga tashlanadi. Bular metaplaziyaga uchragan ko'p qavatli yassi epiteliy hujayralari bilan o'ralib turadi.



70-rasm. Prostata adenomasi
(prostata bezining tugunchali giperplaziyasi).

Prostata bezi adenomasining **klirik manzarasi** siydik chiqarish kanalining nechog'lik siqilib, bitib qolishiga bog'liq. Kasallikning dastlabki davrlarida peshob arzimasi darajada qiyinlashadi. Kasallik zo'rayib borgani sayin dizuriya hodisalari ham kuchayib, siydik kelishi qiyinlashib qoladi. Qovuq va undan yuqoridagi siydik yo'llarida siydik dimlanib qolishi sistit, pielonefrit va gidronefroz boshlanishiga yo'l ochadi. Adenomaning eng og'ir asorati birdan siydik tutilib qolishidir.



71-rasm. Prostata adenomasining bezsimon xili.

PROSTATA BEZI RAKI

Prostata bezi raki hammadan ko'p uchraydigan xavfli o'sma bo'lib, erkaklar o'limining sababi sifatida o'pka rakidan keyingi ikkinchi o'rinni egallaydi. Bu rak odatda 50 yoshdan keyin paydo bo'ladi va 75 yashar odamlar orasida hammadan ko'ra ko'proq uchraydi.

Etiologiyasi va patogenezini. Prostata bezi karsinomasining etiologiyasi va patogenezini unchalik aniq emas. Keksalik mahalida kuzatiladigan endokrin muvozanatning buzilishi ahamiyatga ega deb taxmin qilinadi. Moyakni olib tashlab, kasalga estrogenlar bilan davo qilishning ijobiy natija berishi shu nazariyaning to'g'riligiga ishora qiladi. O'sma epiteliy hujayralarining yuzasida gormonlarga reaksiya ko'rsatuvchi steroidlarga reseptorlar bo'lishi ham, aftidan, ahamiyatga ega. Epidemiologik tekshirishlarning natijalari atrofda muhit omillari ta'siri, shuningdek irsiy moyillik ham karsinoma paydo bo'lishida ahamiyatga ega ekanligini ko'rsatadi.

Patologik anatomiyasi. Rak odatda prostata bezining periferik tomonlaridan boshlanadi. Lekin o'sma multisentrik tarzda o'sib, keyinchalik yaxlit o'smaga aylanishi ham mumkin. Oddiy ko'z bilan qaralganida o'sma aksari prostata bezidan hech bir farq qilmay turadi, lekin bir qadar qattiqroq va sarg'ish tusda bo'lishi bilan ajralib turishi ham mumkin.

Prostata raki bez yo'llari va asinuslarining epiteliysidan paydo bo'ladi va aksari har xil darajada tabaqalashgan hujayralardan tashkil topadi. Goho solid tuzilishga ega bo'lgan va yassi hujayrali rak uchraydi. Yuqori darajada tabaqalashgan adenokarsinoma normadagidan ko'ra bir muncha mayda va zich joylashgan asinuslardan iborat bo'ladi. Ular bir qavat kubsimon shakldagi epiteliy bilan qoplangan. Adenokarsinomaning bu turini tugunchali giperplaziyadan ajratish qiyin. O'sma hujayralarining tomirlarga, perinevral va perivaskulyar bo'shliqqa, shuningdek kapsulaga ham o'tib borayotganini ko'rsatayotgan belgilarning bo'lishi prostata bezi rakini aniqlab, to'g'ri diaqnoz qo'yishga imkon beradi. Tabaqalashmagan adenokarsinomada malignizatsiyalangan epiteliy hujayralari bezsimon tuzilmalar hosil qilmasdan turib, bez stromasiga bir tekis yoyilib boradi. Hujayralar atipik tuzilishga ega bo'ladi. O'sma stromasi yaxshi bilinib turadi va fibroz to'qimadan iborat bo'lganligi uchun ancha qattiq bo'ladi.

Adenokarsinoma limfogen va gematogen yo'llar bilan metastazlar beradi. Limfogen yo'l bilan regionar limfa tugunlariga metastazlar berishi o'sma rivojlanishining bir muncha ilk davrlarida ham kuzatiladi. Gematogen yo'l bilan metastazlanishda ko'pincha suyak tizimi zararlanib, suyaklar yemirilib boradi (osteoklastik rak) yoki, aksincha, yangi suyak to'qimasi paydo bo'lib turadi (osteoplastik rak).

Prostata bezi raki qovuqning orqa devori va urug' pufakchalariga ham o'sib kiradi, siydik yo'llarini bosib qo'yadi. Mana shu hol siydik tutilib qolib, siydik yo'llari kengayib ketishiga va gidronefroz boshlanishiga olib keladi.

Klinik manzarasi o'smaning katta-kichikligi, metastazlari bor-yo'qligiga bog'liq. Prostata bezi rakining to'rt davri tavofut qilinadi: birinchi davri simptomlarsiz o'tadi va mikroskopik tekshirishdagina o'sma borligi aniqlanadi. Rakning shu davrida davu qilinmasa, u 20 foiz hollarda metastazlar beradi. Ikkinchi davrida rak to'g'ri ichak orqali paypaslab ko'rilganida ma'lum bo'ladi. Lekin o'sma kichkina va prostata bezi periferiyasida joylashgan bo'lishi bilan ajralib turadi. Bu davrda siydik chiqarish kanali bosilib qolmaydi va shu munosabat bilan peshob ham aynamaydi. 35 foiz hollarda regionar limfa tugunlariga metastazlar beradi. Rakning uchinchi va to'rtinchi davrlari bemorda siydik tutilib qolib, peshob qiyinlashuvi bilan ta'riflanadi. To'g'ri ichak va oraliqda paydo bo'ladigan og'riqlar kasallikning bir muncha kechki simptomlaridir. Uning klinik simptomlari rakning qo'shni organ va to'qimalariga o'sib kirgani va metastazlar paydo bo'lganiga ham bog'liqdir.

AYOLLAR JINSIY ORGANLARINING KASALLIKLARI

Ayollar jinsiy organlarining kasalliklari juda ko'p va xilma-xildir, shu munosabat bilan ushbu bo'limda ularning asosiy xillari ko'zdan kechiriladi.

VULVA PATOLOGIYASI

Vulvada uchraydigan patologik jarayonlarni quyidagi xillarga ajratish mumkin: yallig'lanish jarayonlari, distrofik jarayonlar, kistalar, o'smalar.

Vulva yallig'lanishi - vulvitlar ko'pincha qin yallig'lanishi bilan birga qo'sqilib, vulvovaginit ko'rinishida davom etib boradi va stafilokokklar, streptokokklar, ichak tayoqchasi, trixomonada tufayli paydo bo'lishi mumkin. Ba'zan gonokokklar, oqish spiroxeta, viruslar, zamburug'lar ham vulvovaginitga sabab bo'ladi. Vulva terisi va qin shilliq pardasining zararlanishi (yorilishi, chaqalanishi, yaralanishi) vulvovaginitga yo'l ochadi. Bachadon bo'ynidan patologik ajralmalar kelib turishi (masalan, rak yemirilayotgan mahalda) yoki siydikning infektsiyalangan bo'lishi ham vulvovaginit boshlanishida ma'lum rolni o'ynaydi. Vulvovaginit vulva hamda qin shilliq pardasining shishib, qizarib turishi, shuningdek yiringli yoki yiringli-seroz shilimshiq kelib turishi bilan ta'riflanadi. Kasallik og'ir o'tganida vulva sohasida erroziyalar paydo bo'lishi mumkin. Mikroskop bilan tekshirib ko'rilganida neytrofillardan iborat infiltrasiya va shish borligi ma'lum bo'ladi.

Vulva distrofiyasini, hozir vulva epiteliysining tabiatan o'sma qatoriga kirmaydigan o'zgarishidir deb hisoblanadi, u ikkita asosiy jarayonni o'z ichiga oladi: 1) shilliq pardaning atrofiyaga uchrab, subepitelial fibroz (lishay skleroz) boshlanishi; 2) epiteliyda infiltrasiya boshlanib, giperkeratoz (tangachali giperplaziya) paydo bo'lishi. Bu ikkala jarayon birga qo'sqilib

davom etishi va vulva shilliq pardasining turli qismlarini zararlantirishi mumkin.

Lishay skleroz ko'proq klimaks davridagi ayollarda kuzatiladi. Vulvaning shilliq pardasigina emas, balki har qanday joydagi teri ham zararlanadi. Patogenezi noma'lum. Epidermisning yupqa tortishi derma fibrozi bilan davom etib boradi, dermada mononuklearlardan iborat perivaskulyar yallig'lanish infiltratsiyasi borligini ham topish mumkin. Zararlangan joylar oqish tusli silliq pilakchalar yoki papulalar ko'rinishida ko'zga tashlanadi, bular ba'zan bir-biriga qo'sqilib ketadi. Ularning yuzasi silliq yoki pergamentga o'xshash bo'ladi. Vulva shilliq pardasining hammasi zararlanganida jinsiy lablar atrofiyalangan, qattiq, zich bo'lib qcladi, bu qinga kirish yo'li torayib qolishiga olib keladi.

Vulva epiteliysining *tangachali giperplaziyasi* ko'pincha giperkeratoz bilan birga davom etib boradi. Epiteliy qalinlashib, bazal va tikansimon qavatidagi hujayralarining mitotik faolligi kuchayadi. Dermada leykositlar infiltrasiya kuzatiladi. Vulva epiteliysi giperplaziyasining bu xili uchun hujayralar atipiyasi xarakterli emas. Atipik epitelial hujayralar paydo bo'lganida buni displaziya deb aytish kerak.

VULVA O'SMALARI

Vulva o'smalari orasida kondiloma, Pejet kasalligi, karsinoma (invaziv va invazivmas karsinoma) ko'proq uchraydi.

Vulva kondilomasi ikkita asosiy biologik shaklga bo'linadi: pilchirab turadigan serbar papula ko'rinishidagi kondiloma va o'tkir uchli kondiloma. Bularning birinchisi zaxmning ikkinchi davri uchun xarakterli bo'lib, salgina ko'tarilib turgan yassi tuzilma ko'rinishida ko'zga tashlanadi. Bir muncha ko'proq uchraydigan o'tkir uchli kondiloma papilyar tuzilishga ega bo'lishi yoki so'rg'ichsimon o'simtalar ko'rinishida topilishi mumkin. Vulva kondilomasi bitta yoki bir talay bo'lishi mumkin. Diametri bir necha millimetrdan bir necha santimetr gacha yetadi, tusi qizil-pushtidan pushtinamo-jigarrang tusgacha boradi.

Mikroskopik tekshirishda giperplaziyalangan epiteliy bilan qoplangan vorsinkali biriktiruvchi to'qima topiladi. *O'tkir uchli kondilomani ajratib turadigan eng muhim gistologik belgisi epitelial hujayralar sitoplazmasining perinuklear vakuollanishi yadrolar polimorfizmidir (koylositoz)*. Ana shunday hujayralarning paydo bo'lishi ularning odam papillomasi virusi bilan infektsiyalanganligini ko'rsatuvchi patognomonik belgi bo'lib hisoblanadi. O'tkir uchli kondilomalarning paydo bo'lishi ikkita (6 va 11) virus genotipiga bog'liq deb hisoblanadi. Bunday virus jinsiy yo'l bilan yuqadi, shuning uchun o'tkir uchli kondilomalar erkaklar zakarining boshchasi va anal teshik atrofida ham uchraydi.

Kondilomalalar rak oldi jarayoni emas, lekin vulva va bachadon bo'yni ichki epiteliyal raki o'choqlari bilan birga uchrashi mumkin. Kondilomadan ajratib olingan virus genotipi rak o'smasidan ajratib olingan virus genotipidan farq qiladi.

Vulva Pejet kasalligi sut bezlari Pejet kasalligidan ko'ra ancha kam uchraydi. Odatda vulvaning katta lablarida joylashgan qizil tusli zich yoki tugun-tugun tuzilma ko'rinishida ko'zga tashlanadi. Yuzasi ba'zan yara bo'lib ketgan (erroziyalangan) bo'ladi. Pejet kasalligining patognomonik gistologik belgisi epidermis doirasida tarqoq yoyilgan anaplastik o'sma hujayralaridir. Ular yakka-yakka bo'lishi yoki kichik-kichik guruhlar hosil qilishi mumkin. Yadrosi atrofiqa och tusli gardishi bo'ladi. Bu hujayralar uzoq vaqt davomida epidermis doirasida turadi. Pejet hujayralari subepiteliyal qavatga o'tib ketadigan bo'lsa (invaziya) kasallikning oqibati ancha yomonlashadi.

Vulvaning invazivmas karsinomasi yoki in situ karsinomasi. Bu o'sma Bouen kasalligi deb ham yuritiladi va makroskopik jihatdan olganda teri leykoplakiyasiga yoki qizg'ish-qo'ng'ir tusli papulaga o'xshab ketadi, bular katta va kichik jinsiy lablarda, klitor yonida yoki perianal sohada paydo bo'lishi mumkin. Ichidagi hujayralarning bir qadar atipiyaga uchragani va epiteliyning bazal qavatida normal mitozlar soni ko'payib qolgani ko'zga tashlanadi. Boshqa hollarda hujayralar atipiyasi va anaplaziyasi keskin ifodalangan bo'ladi. Patologik mitozlar ham uchraydi. Lekin epiteliyal o'sma hujayralarining dermaga o'tishi kuzatilmaydi.

Bu o'smaning *linik kechishi*, xuddi makro- va mikroskopik tuzilishi singari har xil. 5-10 foiz hollarda, ayniqsa yoshi qaytib qolgan ayollarda yoki immunitet tanqisligi bo'lgan mahallarda o'sma xavfli tus oladi. Boshqa hollarda qaytib ketishi ham mumkin. Bachadon bo'yni o'smasining genezida bo'lganidek vulva o'smasining genezida ham oddiy herpes virusi ma'lum rolni o'ynaydi deb hisoblanadi.

Vulvaning invaziv raki kamdan-kam, asosan yoshi 50 dan oshgan ayollarda uchraydi. Ko'p hollarda vulva kondilomalari va atrofik jarayonlari bilan birga qo'sqilib davom etib boradi. Invaziv rak aksari yassi hujayrali rakdir. Goho melanokarsinoma, adenokarsinoma, bazal hujayrali rak kuzatiladi. Yassi hujayrali rak endi boshlanib kelayotgan mahallarda bir oz ko'tarilib turadigan kichikroq zichlashma ko'rinishida ko'zga tashlanadi. Keyinchalik shu joy yara bo'lib ketadi. Mikroskop bilan tekshirib ko'rilganida keratogialinli tikanlari bo'lgan, yaxshi tabaqalashgan hujayralar topiladi. Bu xildagi o'sma ancha erta metastazlar beradi. Invaziv vulva rakining etiologiyasida oddiy herpes virusi bilan papillomalar virusining katta ahamiyati bor deb hisoblanadi.

QIN PATOLOGIYASI

Qin, ya'ni vaginaning yakka holda kasallanishi kamdan-kam uchraydi. Qinda boshlanadigan patologik jarayonlar aksari ikkilamchi tartibda avj oladi va vulva, bachadon bo'yni, to'g'ri ichak hamda qovuq patologiyasi bilan bog'liq bo'ladi. Qinning birlamchi kasalliklari jumlasiga: *tug'ma anomaliyalari, vaginit, birlamchi o'smalarini* kiritish mumkin.

Qinning tug'ma anomaliyalari ko'p emas, ulardan qinning butunlay bo'lmasligi (qin aplaziyasi), qin bituvi, qinning ikkita bo'lishi va Gartner yo'llarining kistalari bir qadar uchrab turadi.

Vaginit - *ya'ni qin shilliq pardasining yallig'lanishi* - aksari chaqaloqlarda yoki vulvit bilan qo'shilgan holda yosh juvonlarda xlamidiyalardir. Vaginitda, uning sababidan qat'i nazar eritema, shilliq pardada yuzaki erroziya kuzatiladi. Oddiy herpes virusi tufayli boshlangan vaginitda shilliq pardada ichi tiniq suyuqlik bilan to'lgan parchalar topiladi, shular yorilganida shilliq pardada erroziyalar hosil bo'ladi. Zamburug'lar tufayli boshlangan vaginitlar uchun chirib tushgan sutga o'xshash ajralma kelib turishi xarakterlidir, trixomonozda eksudat tabiatan ko'pikli bo'ladi va sarg'ish-yashil tusi bilan ajralib turadi. Spesifik vaginitda qin shilliq pardasida xarakterli granulyomatoz yallig'lanish boshlanadi. Surunkali nospesifik vaginitda shilliq parda atrofiyasi kuzatiladi.

Qin o'smalari, ayniqsa xavfsiz o'smalari (fibromioma, adenoz, papilloma, gemangioma) kam uchraydi. Xavfli o'smalaridan yassi hujayrali rak goho adenokarsinoma (oqish hujayrali adenokarsinoma) uchrab turadi. Qin o'smalari faqat 2-3 foiz hollardagina tabiatan birlamchi bo'ladi va odatda qizlarda hamda onalari homiladorlik mahalida dietilstilbestrol gormoni ichgan ayollarda kuzatiladi. Bu o'sma ba'zan 30-40 yoshdan keyin paydo bo'ladi. Ikkilamchi o'smalardan vaginada xorionepitelioma, sarkoma uchraydi.

BACHADON BO'YNI PATOLOGIYASI

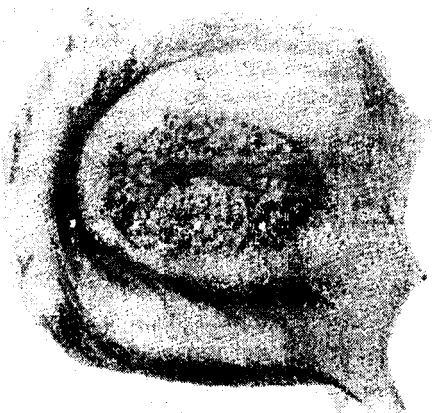
Bachadon bo'ynida har xil patologik jarayonlar ro'y berishi mumkin, shulardan tug'ma anomaliyalar, yallig'lanish jarayonlari va o'smalar ko'proq uchrab turadi. Bachadon bo'ynining xavfli o'smalari 5 foiz hollarda ayollar o'limiga sabab bo'lishini aytib o'tish kerak *Bachadon bo'ynining tug'ma anomaliyalaridan* uning gipoplaziyasi, ikkita bo'lishi (bu anomaliya aksari bachadonning ikkitaligi bilan birga uchraydi), bachadon bo'ynida to'siqlar bo'lishi uchrab turadi. Bundan tashqari, bachadon bo'yni atreziyasi, stenoz ham kuzatiladiki, bunday stenoz bachadon bo'ynining torayib qolishiga yoki butunlay bitib ketishiga olib keladi. Bachadon bo'ynining bitib ketishi farzand ko'rmaslikka yo gematometriyaga sabab bo'lishi mumkin.

SERVISIT

Servisit - bachadon bo'yni shilliq pardasining yallig'lanishi - spesifik va nospesifik xillarga bo'linadi. Spesifik xillariga zaxm, so'zak, silga aloqador servisitlar kiradi. Ko'pincha nospesifik servisit uchraydi, bunga ichak tayoqchasi, streptokokklar, stafilokokklar sabab bo'ladi. Tug'ruq mahalida, asboblilar bilan tekshirish vaqtida bachadon bo'ynining yorilishi, gipoestrogenemiya va giperestrogenemiya bachadon bo'yni patologiyasida ma'lum ahamiyatga ega.

Nospesifik servisit o'tkir va surunkali bo'lishi mumkin. *O'tkir servisitning* qo'zg'atuvchisi streptokokk yoki stafilokokkdir. Bunda yallig'lanish jarayoni endoserviks shilliq pardasining yuza qatlamlari va uning bezlarida bo'ladi (endoservisit). Shilliq parda qizarib, shishib turadi.

Surunkali servisitda jarayon ekzoserviksga ham o'tadi. U shilliq pardaning salgina qizarib, shishib chiqishidan boshlanadi. Silindrsimon epiteliyning ko'p qavatli yassi epiteliya o'tish joyida (bachadon bo'yni kanalining tashqi teshigi yaqinida) shilliq parda donador tusga kiradi. Yallig'lanish jarayoni sezilarli darajada bo'lganida erroziyalar va yaralar paydo bo'lishi mumkin. Bunday hollarda o'zgarmay turgan och pushti rangli shilliq pardada to'q qizil tusli joylar ko'zga tashlanadi. Endoserviks epiteliysi mikroskop bilan tekshirib ko'rilganida polimorf yadroli leykositlar aralash monositar infiltrasiya ko'zga tashlanadi. Mana shu yallig'lanish infiltrati bachadon bo'ynining qin qismiga o'tishi (endoserviks) va shilimshiq bezlariga ham yoyilishi mumkin. Surunkali yallig'lanish uzoq davom etganida epiteliy batamom metaplaziyaga va hatto displaziyaga uchrashi mumkin.



72-rasm. Bachadon bo'ynining soxta erroziyasi.

Ro'y beradigan gistologik o'zgarishlarga qarab, erroziyalarning ikki turi tafovut qilinadi: 1) tubi granulyasion to'qimadan iborat bo'lgan *chin erroziya* va 2) ekzoserviksning ko'p qavatli epiteliysidagi rahnani silindrsimon epiteliy to'ldirib turgan *soxta erroziya*. Ayni vaqtda bachadon bo'yni kanalining tashqi teshigi atrofida och qizil halqalar ko'zga tashlanadi (72-rasm). Servisitlar mahalida ba'zan endoservikal bezlar kengayib, suyuq yoki kolloid suyuqlik bilan to'lib turgan kistalar hosil bo'ladi (ovulla Nabothi). Boshqa erroziyalarda silindrsimon epiteliy bilan qoplangan so'rg'ichsimon o'simtalar paydo bo'ladi. Ba'zi hollarda erroziyalar sohasida ko'p qavatli yassi epiteliy paydo bo'lib, bezlarning yo'liga kirib boradi va silindrsimon epiteliyni siqib chiqaradi, buni yanglishib, yassi hujayrali rak deb o'ylash mumkin. Bachadon bo'yni shilliq pardasining surunkali yallig'lanishida ba'zan limfoid follikulalar paydo bo'ladi (follikulyar servisit).

Servisit o'z holicha hali rak oldi jarayoni deb hisoblanmaydi, lekin epiteliy displaziyaga uchrab, unda soxta erroziyalar yuzaga kelgan bo'lsa, buni rak oldi kasalligi deb hisoblash mumkin. Bachadon bo'yni shilliq pardasining yallig'lanishi tufayli bo'rtib chiqishi natijasida yoki yorilgan joylarining chandiq bo'lib qolgani natijasida bachadon bo'yni shilliq pardasi qin bo'shlig'iga ag'darilib chiqishi mumkin, ektopion deb shuni aytiladi.

BACHADON BO'YNI O'SMALARI

Bachadon bo'yni o'smalari juda har xil bo'ladi. Biroq, poliplar va yassi hujayrali rak ko'proq uchrab turadi, ushbu bobda biz shularni ko'rib chiqamiz.

Poliplar 2-5 foiz hollarda uchraydi va ba'zi-ba'zida qon ketib qolishiga sabab bo'lishi mumkin. Ular odatda endoservikal kanalda yuzaga keladi. Oyoqchali bo'lishi, diametri 3 sm gacha boradigan yarim sferik yoki sferik shakldagi tuzilma ko'rinishida bo'lishi mumkin. Ba'zan bachadon kanalida paydo bo'lib, bachadon bo'ynining yo'g'onlashib ketishiga yoki tashqariga chiqib qolishiga olib keladi. Poliplar yumshoq bo'lishi bilan ajralib turadi. Mikroskop bilan tekshirib ko'rilganida fibromiksomatoz stromasi ko'zga tashlanadi, unda kengayib ketgan endoservikal oezlar bo'ladi. Poliplar epiteliysi silindrsimon bo'lib, shilimshiq ishlab chiqaradi. Surunkali yallig'lanish boshlanganida silindrsimon epiteliy ko'p qavatli yassi epiteliyga aylanib, yara bo'lib ketishi mumkin. Malignizasiya hodisasi kamdan-kam uchraydi.

Bachadon bo'yni raki

Bachadon bo'yni raki o'lim sababi tariqasida ayollarda uchraydigan xavfli o'smalar orasida 7-8 o'rinda turadi. Bu rak invaziv yoki in situ karsinoma (joyida qolgan rak) bo'lishi mumkin. Epiteliy ichidagi rak aksari

30 yoshlar chamasidagi ayollarda uchrasa, invaziv rak 40 yashar va bundan katta ayollarda uchraydi.

Jinsiy hayotni barvaqt boshlash, ko'plar bilan jinsiy aloqada bo'lish bachadon raki boshlanish xavfini soladigan omillar bo'lib hisoblanadi. Ijtimoiy iqtisodiy darajasi past bo'lgan, fohishalik keng tarqalgan mamlakatlarda bu rak ko'proq uchraydi. Aksari ko'p tuqqan ayollarda, shuningdek eri xatna qilinmagan ayollarda kuzatiladi.

Etiologiyasi va patogenezini. Bachadon bo'yni rakining paydo bo'lish sabablari hamon noma'lum. Ko'pgina olimlar oddiy herpes virusi (II tipdagi) bilan odam papillomasi virusining ahamiyati bor deb hisoblaydi. Odam papillomasining 5 va 11 virusi genotipi tufayli paydo bo'ladigan kondilomalar rak prekursorlari bo'lib hisoblanadi. Biroq rakning rivojlanishida va displaziya shu virusning boshqa genotiplari ham ahamiyatga ega: 16, 18, 31. viruslar hamisha ham etiologik omil bo'lavermaydi.

Rakning avj olib borishida bir nechta bosqich tafovut qilinadi. *I bosqichi* bachadon bo'yni epiteliysining yengilgina displaziya yoki yassi kondiloma bilan ta'riflanadi. *II bosqichida* har xil kattalikda bo'ladigan, polimorf yadroli hujayralar paydo bo'ladi. Lekin mitozlar odatda normal holda qolib, faqat bazal qavatda ko'zga tashlanadi. O'rtacha darajadagi displaziyaning manzarasi ana shu o'zgarishlardan iborat bo'ladi. Bachadon bo'yni epiteliysining I va II bosqichlarida kuzatiladigan struktura o'zgarishlari qaytar bo'ladi. *Rakning III bosqichida* displaziya sezilarli darajaga yetib, hujayralar atipikligi kuchayib boradi. Ular polimorf, yadrolari giperxrom bo'ladi, epiteliy qutbliligini yo'qotgan bo'ladi. Hamma hollarda ham normal, ham patologik mitozlar ko'zga tashlanadi, ular hatto epiteliy yuza qavatining hujayralarida ham bo'ladi. Lekin atipik hujayralar stromaga o'tmaydi, balki "joyida qolgan rak"ni hosil qiladi (epiteliy ichidagi rak). Jarayonning keyingi *IV bosqichi* invaziv rak deb hisoblanadi, uning rivojlanishi I bosqichni ham qo'shib hisoblaganda bir necha yilni (10-15 yilni) tashkil etadi.

Patologik anatomiyasi. Displaziya va rak ko'pincha silindrsimon epiteliyning ko'p qavatli yassi epiteliyga aylanish joyida, ya'ni tashqi teshik ha'qasining atrofida paydo bo'ladi. Epiteliy ichidagi rakni hatto III bosqichida ham ko'z bilan ko'rib, aniqlab olish qiyin. Faqat biopsiya yo'li bilan tekshirish rakning bu turini aniqlab olishga imkon beradi.

Invaziv rak uch xil shaklda ko'zga tashlanishi mumkin: 1) qo'ziqorin-simon rak 2) yara (o'sma o'rtasi nekrozlanishidan paydo bo'lgan yara), 3) endofit ravishda o'sib, pastdagi stromaga ham kirib boradigan infiltrativ rak. Invaziv rak yaqin atrofdagi to'qima va organlarga (serbar boylam, to'g'ri ichak, qovuqqa) o'sib kirishi, siydik yo'lini bekitib qo'yishi mumkin. Keyinchalik limfogen va gematogen metastazlari paydo bo'lib, rak paraaortal limfa tugunlari, o'pka, suyaklar, jigarga ham tarqalishi mumkin. Gistologik

tuzilishi jihatidan ko'pincha (95 foiz hollarda) bachadon bo'ynining yassi hujayrali raki, kamroq hollarda adenokarsinoma kuzatiladi.

Klinik manzarasi. Epiteliy ichidagi rakning I bosqichi simptomsiz o'tadi va kolposkopiya mahalida ko'zga tashlanishi mumkin. Invaziv rak ba'zi-ba'zida qindan qon kelib turishi, leykoreeya, jinsiy aloqa mahalida og'riq sezilishi va peshob aynashi bilan birga davom etib boradi. Paypaslab ko'rilganida va ko'zgu solib tekshirilganida rak borligini topish oson. Diagnozni tasdiqlash uchun biopsiya yo'li bilan tekshirish o'tkazish zarur.

Bachadon bo'yni rakining mahalliy asoratlari - ikkala siydik yo'li bosilib, bekiilib qolishi, rakning qovuq yoki to'g'ri ichakka teshib chiqishi ko'pincha o'limga sabab bo'ladi. Kasallikning oqibatli rakning bosqichiga va o'z vaqtida davo qilinishiga bog'liq. Chunoschi, epiteliy ichidagi rak (O bosqichi) o'limga to'g'ridan-to'g'ri sabab bo'lmasa, IV bosqichida undan omon qoladiganlar 10 foizini tashkil etadi.

BACHADON TANASI VA ENDOMETRIY PATOLOGIYASI

Endometriy va miometriyda boshlanadigan patologik jarayonlar ginekologiyada asosiy o'rinni egallaydi. Bular juda har xil, shu munosabat bilan ularning asosiyarlari va hammadan ko'p uchraydigan xillarini ko'rib chiqamiz, bular orasida *endometritlar, endometrioqlar, disgormonal giperplastik jarayonlar va o'smalar* alohida o'rinni egallaydi.

ENDOMETRIT

Endometriy odatda infeksiyalarga chidamli bo'ladi. Shuning uchun endometriyning o'tkir yallig'lanishi aksari abort, tug'ruqlardan keyin va yo'ldosh to'la tushib ketmagan mahallarda boshlanadi. Kasallikning asosiy qo'zg'atuvchilari streptokokklar va stafilokokklardir. Surunkali endometrit ko'proq uchraydi, uning qo'zg'atuvchilari xlamidiyalar, mikoplazma, toksoplazma, mikobakteriyalar, sitomegalovirusdir. Bachadon ichiga qo'yiladigan spirallar ham endometrit boshlanishiga sabab bo'lishi mumkin. Chunki ularning uzoq muddat bachadon ichida turishi ikkilamchi infeksiya qo'sqilishiga yo'l ochadi.

Endometritlar qo'zg'atuvchisiing xiliga qarab *spesifik va nospesifik xillarga* bo'linadi. *Nospesifik endometritda* shish paydo bo'lib, neytrofillar ustun turgan yallig'lanish infiltratsiyasi boshlanadi. *Spesifik endometrit* uchun granulyomatoz yallig'lanish xarakterlidir. Surunkali yallig'lanishda endometriy bezlari proliferatsiyasi kuzatiladi va endometriy stromasi plazmatik hujayralar bilan infiltrlanadi.

ADENOMIOZ VA ENDOMETRIOZ

Adenomioz endometriy bazal qatlamining miometriyga o'sib kirishi bilan ta'riflanadi. Bunda muskul tutamlari orasida endometriy stromasi yoki

bezlaridan yoxud bularning ikkalasidan iborat uyalar yuzaga keladi, ularda qon va gemosiderin topilmaydi, bu ularning funksional faolligi yo'qligidan darak beradi. Endometriy stromasi yoki bezlar paydo bo'ladi. Adenomiozda bachadon devori qalinlashib ketadi. Adenomioz klinik jihatdan dismenoreya bilan, qorinning pastida og'riq turishi va menorragiya bilan ta'riflanadi.

Endometrioz bir muncha og'irroq patologiya bo'lib, fertillik dismenoreya bo'lishi, kichik chanoqda og'riq turishi bilan birgalikda davom etib boradi. Turli organlarda tuzilishi va funksiyasi jihatidan endometriyga o'xshab ketadigan to'qimalar paydo bo'lishi bilan ta'riflanadi.

Genital va ekstragenital endometrioz tafovut qilinadi. Genital endometriozda bachadon, bachadon naylari, tuxumdon'lar (73-rasm), retroservikal Duglas bo'shlig'i, bachadon bo'yni, qin, dumg'aza-bachadon va dumaloq boylamlar, tashqi jinsiy organlar, kichik chanoqdagi qorin pardasida endometriy o'choqlari topiladi. Ekstragenital endometrioz kamroq kuzatiladi va limfa tugunlari, buyrak o'pka, plevra, diafragma, qo'l va oyoqlarning zararlanishi bilan birga davom etib boradi.

Endometriozning etiologiyasi va patogenezi aniq emas. Biroq, ushbu patologiyaga olib boradigan sabablarni izohlab berishga urinuvchi bir qancha nazariyalar bor. Ularning birinchisi *regurgitasiya nazariyasi* bo'lib (ba'zilar buni implantasion nazariya deb atashadi), hayz qoni bachadon naylari bo'ylab orqaga o'tib qolganida undagi endometriy elementlarining kichik chanoq va qorin bo'shlig'i organlariga payvandlanib qolishidan endometrioz paydo bo'ladi deb tushuntiradi.



73-rasm. Genital endometrioz, tuxumdonlardagi endometriy o'choqlari.

Lekin bu nazariya, masalan, o'pka, limfa tugunlari endometriozining qay tariqa boshlanishini tushuntira olmaydi. *Ikkinchi nazariya metaplastik*

nazariyadir, u endometrioz boshlanishini selomik epiteliysining tabaqalanib, endometriyga aylanib qolishiga bog‘liq deb talqin qilinadi. Shu bilan birga bu nazariya ekstragenital endometriozning qanday bo‘lishini tushuntirib bera olmaydi. *Uchinchi nazariya - limfogen va gematogen disseminasiya nazariyasi* - ham endometriy elementlarining ekstragenital tarzda payvandlanishini izohlab bera olmaydi.

Bu kasallikning boshlanishida jinsiy gormonlar sintezi buzilib, estron va estradiol ko‘payib ketishi, shuningdek immunitetga aloqador o‘zgarishlar bo‘lishi katta ahamiyatga ega deb hisoblanadi.

Patologik anatomiyasi. Endometriozda endometriy adenomiozdagidan farq qilib, o‘z funksiyasini ado etib boradi va hayz sikllariga xarakterli struktura o‘zgarishlariga uchrab turadi. Hayz mahalida undan qon ketadi, homiladorlik vaqtida esa desidual to‘qima o‘sib boradi. Shu munosabat bilan endometriy o‘choqlarida qon bo‘ladi va ular zararlangan seroz pardalarining yuzasida yotgan sarg‘ish-jigarrang tugunchalar yoki implantatlar ko‘rinishida ko‘zga tashlanadi. Ularning kattaligi diametridan o‘lchaganda 1 sm dan 2 sm gacha boradi. Tuxumdonlarda ular subkortikal tarzda yoki yirik kistalar ko‘rinishida joylashgan qizg‘ish o‘choqlar holida bo‘ladi. Bu kistalar qonga yoki shokolad tusidagi suyuqlikka to‘lib keladi. Ular diametridan o‘lchanganda 8-10 sm ga borishi mumkin. Qon ivib, uyushib borgan mahalda atrofda organlar bilan bitishmalar va chandiqlar paydo bo‘lishi, shuningdek Duglas bo‘shlig‘i va tuxumdon naylarining qorin bo‘shlig‘i tomonidagi uchi bitib ketishi mumkin.

Mikroskopik jihatdan olganda endometrioz uchta asosiy belgi bilan: 1)endometrial bezlar bo‘lishi, 2)endometriy stromasining bo‘lishi, 3) gemosiderin pigmenti bo‘lishi bilan ta‘riflanadi. Juda vaqtdan o‘tib ketgan hollarda diagnostika qiyinlashib qoladi. Chunki endometriy to‘qimasi butunlay nospesifik fibroz to‘qimasi bilan almashib qolgan bo‘lishi mumkin.

Genital endometriozning **klirik manzarasi** har xil bo‘lib, jarayonning qaerdaligiga bog‘liq. Bachadon naylari va tuxumdonlarda chandiqlik to‘qima paydo bo‘lganida qorinning pastki kvadrantida noxush sezgilar kuchayib boradi va ayol keyinchalik bepust bo‘lib qolishi ham mumkin. Defekasiya mahalida og‘riqlik turishi jarayonning to‘g‘ri ichak devoriga ham o‘tganligidan darak beradi. Qovuqlik va bachadon zararlangan bo‘lsa, jinsiy aloqa mahalida og‘riqlik bo‘lib turadi. Endometrioz kichik chanoqqa qon ketishi, bachadon atrofida bitishmalar bo‘lishi tufayli dismenoreya va kichik chanoqqa og‘riqlik turishi bilan birga davom etib boradi.

ENDOMETRIY GIPERPLAZIYASI


Ayollar patologiyasining muammolaridan biri - *bu hayz davrida (menorragiya), hayzlar orasidagi davrda (metrorragiya) bachadondan qon ketib turishi va ovulyator qon ketishidir.* Bachadondan shu tariqa qon ketishi

hollariga ko'pincha endometriy poliplari, leyomioma, leyomiosarkoma, endometritlar, endometriozlar, shuningdek endometriy giperplaziyasi asosiy sababchi bo'ladi. Bundan tashqari, *bachadondan qon ketishining disfunktsional xillari* ham tafovut etiladi, bunday hollarda organik o'zgarishlar ro'y bermaydi, disfunktsional qon ketish hollari tuxumdonlar funksiyasi buzilganiga, shuningdek gipofiz, buyrak usti bezlari va qalqonsimon bez zararlanganiga bog'liq bo'lishi mumkin. Bunday qon ketish hollari tuxumdon o'smalari, semizlik ruhiy stresslar mahalida, jismoniy jihatdan haddan tashqari zo'r kelgan mahallarda (masalan, uzoq masofaga yuguruvchi va balerinalarda) ham kuzatilishi mumkin. Endometriyning anovulyator o'zgarishlari sababidan qat'i nazar endometriy raki paydo bo'lish ehtimolini oshiradi.

Yuqorida aytib o'tilganidek bachadondan qon ketishining sabablaridan biri endometriy giperplaziyasidir. U eng ko'p tarqalgan patologik jarayon bo'lib, ovarial-hayz siklining izdan chiqqanligini aks ettiradi. Endometriy giperplaziyasining uch xili bor: 1) kistoz (yoki oddiy) xili, 2) adenomatoz (yoki murakkab) xili va 3) atipik xili. Endometriy giperplaziyasining hozir aytib o'tilgan xillari shu patologik jarayonning avj olib borishidagi uch davrni: yengil, o'rtacha va atipik giperplaziyani aks ettiradi deb hisoblanadi. Atipik giperplaziya rak oldi kasalligi bo'lib, uning oqibati yomon.

Endometriy giperplaziyasi giperestrogenemiyaga bog'liq deb hisoblanadi. U tuxumdonlar polikistozida, estrogen ishlab chiqaruvchi tuxumdon o'smalari ovulyasiyaning surunkali buzilishi, buyrak usti bezlari po'stlog'i funksiyasi buzilishi bilan o'tayotgan mahallarda ko'proq kuzatiladi. Ekzogen estrogenlar uzoq ishlatilgan mahallarda ham boshlanishi mumkin.

Patologik anatomiyasi. *Endometriyning kistoz giperplaziyasi* bezlarining keskin kattalashuvi va endometriyning qalinlashuvi bilan ta'riflanadi. Mikroskop bilan tekshirib ko'rilganida oddiy tuzilishga ega bo'lib, silindrsimon va kubsimon epiteliy bilan qoplangan, lekin kistaga o'xshab kengayib turgan bezlar giperplaziyasi ko'zga tashlanadi (74-rasm). Stroma giperplaziyasi ham topiladi. Epiteliyda ham, stromada ham normal mi'ozlar o'rtacha miqdorda bo'ladi. Endometriy bezlarining giperplaziyaga uchramasdan turib kistaga o'xshab kengayib ketishi klimaks davrida ham kuzatilishi mumkinligini aytib o'tish kerak bunda stroma atrofik bo'ladi. Bu o'zgarishlar *keksalikka aloqador kistoz atrofiya* deb hisoblanadi.



74-rasm. Endometriy giperplaziyasi.

- 1-endometriyning funktsional qavati; 2-endometriyning zich qavati;
 3-bachadon bo'ynining muskulli qavati; 4- endometriy stromasi;
 5- endometriy bezlari;

Endometriyning adenomatoz giperplaziyasi endometriyning qalinlashib ketishi bilan ta'riflanadi. Oddiy ko'z bilan tekshirib ko'rilganida kistalar topilmaydi. Lekin polipsimon o'simtalar ko'zga tashlanishi mumkin. Mikroskop bilan tekshirilganida shakli va kattaligi jihatidan bir-biridan farq qiladigan bezlar sonining ko'payib qolganligi ma'lum bo'ladi. Silindrsimon va kubsimon shakldagi epiteliy hujayralari bir necha qator bo'lib joylashadi. Stromada ham giperplaziya boshlanadi.

Endometriyning atipik giperplaziyasi oddiy ko'z bilan qaralganida adenomatoz giperplaziyadan farq qilmaydi. Biroq, mikroskop bilan tekshirib ko'rilganida anchagina farqlar borligi ma'lum bo'ladi. Bezlar soni ko'paygan, ularning shakli va kattaligi har xil bo'ladi, bir-biriga zich taqalib turadi. Bezlarni qoplovchi epiteliy hujayralari yadrolari giperxrom, kattaligi va shakli boshqacha ekanligi bilan ajralib turadi. Bular so'rg'ichsimon o'simtalar hosil qiladi. Mitozlar juda ko'p bo'ladi. Bir qancha bezlarda epiteliy ichidagi rak (in situ karsinoma) uchun xarakterli bo'lgan, anaplaziyaga uchragan atipik hujayralarni ko'rish mumkin. Giperplaziyaning bu xili invaziv rakka aylanib ketishi mumkin.

ENDOMETRIY VA MIOMETRIY O'SMALARI

Endometriy va miometriyning hammadan ko'p uchraydigan o'smalari qatoriga endometriy poliplari, raki va leyomioma kiradi. Bundan tashqari

mezodermal genезli o'smalar ham uchraydi. Bu o'smalarning barvaqt paydo bo'ladigan klinik belgisi bachadondan qon ketishidir.

ENDOMETRIY POLIPLARI

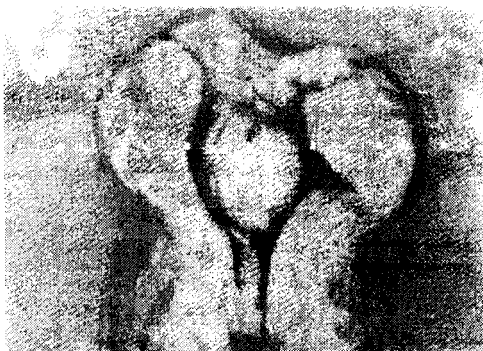
Endometriy poliplari odatda yarim sferik shaklda va ahyon-ahyonda oyoqchali bo'ladi, lekin ko'pincha bevosita endometriy sirtida o'tiradi. Ularning diametri 0,5-3 sm ga boradi. Bachadon shilliq pardasining yirik poliplari bachadon bo'shlig'ida osilib turishi mumkin. Mikroskop bilan tekshirib ko'rilganida polip stromasi endometriydan iborat, epiteliy bilan qoplangan, hujayrasi silindrsimon shaklda, lekin ancha shishgan bo'ladi. Endometriy bezlari ko'p hollarda kistaga o'xshab kengayib ketadi. Endometriy poliplari ko'pincha klimakterik davrlarida uchraydi.

LEYOMIOMA VA LEYOMIOSARKOMA

Leyomioma - miometriydan chiqadigan xavfsiz o'sma bo'lib, ayollarning farzand ko'radigan davrida hammadan ko'p uchraydi.

Etiologiyasi va patogenezi noma'lum. Shu bilan birga leyomiomaning paydo bo'lishi estrogenlar sekresiyasi kuchayishiga bog'liq deb hisoblanadi, homiladorlik davrida leyomiomaning kattalashib borishi va menopauzada uning kichrayib qolishi shundan darak beradi. Leyomioma miometriyning silliq muskullaridagina paydo bo'lib qolmasdan, balki, me'da-ichak yo'li, bronxlar, teri, tomirlar devoridagi silliq muskullardan ham paydo bo'lishi mumkin. Ko'pincha bachadonda uchraydi.

Leyomioma qo'lga qattiq bo'lib unmaydigan kulrang-pushtinamo yoki oqish tusda bo'ladigan, aniq chegaralanib turadigan tugun ko'rinishida ko'zga tashlanadi. Bu o'smada odatda kapsula bo'lmaydi. Kattaligi har xil: olcha danagidan tortib, chaqaloq boshidek bo'lishi ham mumkin.



75-rasm. Bachadonning submukoz leyomiomasi.

Joylashgan o'rniga qarab, seroz parda tagida bo'ladigan *subseroz leyomioma* miometriy bag'ridan joy oladigan *intramural* va endometriyning shundoqqina tagida bo'ladigan *submukoz leyomioma* tafovut qilinadi. Subseroz leyomioma oyoqchali bo'lishi va do'mpayib qorin bo'shlig'iga chiqib turishi mumkin. Kamdan-kam hollarda u ichak qovuzlog'iga ham birikib turishi mumkin. Leyomiomaning bachadondan ajralib chiqib ketgan hollari ham tasvirlangan (parazitlik qiluvchi leyomioma). Submukoz leyomioma xuddi polipga o'xshab bachadon bo'shlig'iga do'mpayib chiqib turishi mumkin (75-rasm). Juda katta bo'lib ketgan leyomiomaning o'rta qismi nekrozga uchrab, sag'ish-jigarrang tusga kiradi. Nekroz o'chog'i kattalashib o'smaning o'zida kista hosil bo'lishiga olib kelishi mumkin. Klimaks davrida leyomiomalar kichrayib, kollagen tolalar ko'payisi hisobiga qattiqroq bo'lib qoladi. Bundan tashqari o'choqli yoki total petrifikasiya hodisalari ham kuzatiladi.

Mikroskopik jihatdan olganda bu o'sma bir-biriga chatishib ketgan silliq muskul hujayralari dastalari, fibroz, kalsifikasiya, ishemik nekroz va qontalashlar bo'lishi bilan ta'riflanadi. Menopauzada silliq muskul hujayralari atrofiyaga uchraydi.

Leyomiomalar simptomsiz o'tishi mumkin, lekin ko'pincha bachadondan qon ketib turishiga sabab bo'ladi.

Leyomiosarkoma - miometriyning silliq muskullaridan o'sib chiqadigan xavfli o'sma bo'lib, kamroq uchraydi. U to'g'ridan-to'g'ri miometriydan paydo bo'ladi va leyomiomadan boshlanishi shubhali deb hisoblanadi. Oddiy ko'z bilan tekshirib ko'rilganda bu o'sma: 1) bachadon devoriga infiltrlanib borayotgan yopishqoq massa ko'rinishida, 2) bachadon bo'shlig'iga osilib turgan polipsimon tuzilma ko'rinishida yoki 3) chegaralari aniq bo'lgan tugunsimon ko'rinishida ko'zga tashlanishi mumkin. Mikroskop bilan tekshirib ko'rilganida silliq muskul hujayralarining tabaqalashuvi har xil darajada ekanligi ma'lum bo'ladi. Leyomioma hujayralariga o'xshab ketadigan yaxshi tabaqalashgan hujayralar ham, tabaqalashmagan sarkomaga o'xshash anaplastik hujayralar ham uchraydi. Mitozlarning ko'p bo'lishi xarakterlidir.

ENDOMETRIY RAKI

Endometriy raki yoshi 40 dan oshgan ayollarda kuzatiladi, uning eng ko'p uchraydigan davri 55-65 yoshdir. Bu rak: 1) semizlikda, 2) diabet kasalligi mahalida (yoki glyukozaga bo'lgan tolerantlik buzilganda), 3) farzand ko'rmagan ayollarda, 4) gipertenziya mahalida ko'proq kuzatiladi.

Endometriy rakidan avval uzoq davom etgan estrogenemiya ta'siri ostida endometriyda adenomatoz giperplaziya boshlanishi aniqlangan. Davo

maqsadida estrogenlari ishlatish endometriy raki paydo bo'lish ehtimolini kucqaytiradigan jiddiy omildir.

Patologik anatomiyasi. Bu o'sma in situ karsinomadan boshlanadi. O'sib borgani sayin ko'zga tashlanadigan bo'lib qoladi. U bachadon devorini bir tekis infiltrlab, endofit tarzda o'sib borishi mumkin. Bunda bachadon devori qalinlashib ketadi. O'sma ekzofit tarzda o'sganida qo'ziqorin ko'rinishida endometriy yuzasidan ko'tarilib turadi. Paypaslab ko'rilganida qo'lga yumshoq unnashi, nekroz o'choqlari borligi bilan ajralib turadi. Bu rak ba'zan miometriydan o'tib, seroz pardaga yetishi va bachadon atrofidagi tuzilmalarga tarqalishi mumkin. Regionar limfa tugunlariga metastazlar berishi xarakterlidir. Olis joylardagi metastazlari bir muncha kechroq paydo bo'ladi.

Endometriy raki ko'pchilik (85 foiz) hollarda o'zining gistologik tuzilishi jihatidan adenokarsinomaga mansubdir. Bezlar har xil shakldagi (silindrsimondan tortib kubsimon shaklgacha) atipik epiteliy bilan qoplangan bo'ladi. hujayralar tabaqalanish jihatidan ham bir-biridan farq qiladi. Ularning bir qismi sekretor faoliyatga ega bo'ladi. Goho buyrakning gistologik jihatdan olganda boshqacha xillari - adenoakantoma va adenokarsinoma bilan birgalikdagi yassi hujayrali rak ham uchraydi. Adenoakantoma silindrik epiteliyning metaplastik transformasiyaga uchrab, ko'p qavatli yassi epiteliyga aylanib qolgani bilan ta'riflanadi. Ko'p qavatli shu epiteliyning hujayralari yetilgan, yaxshi tabaqalashgan bo'ladi. Lekin o'sma o'zini xuddi adenokarsinomadek tutadi. Adenoyassi hujayrali rak ham kam tabaqalashgan ko'p qavatli yassi epiteliy hujayralaridan, ham bez epiteliysi hujayralaridan tuzilgan bo'ladi. Eng xavfli o'smalardan bo'lib hisoblanadi.

Xuddi boshqa xavfli o'smalar singari endometriy raki ham o'sma hujayralarining tabaqalanish darajasiga va kasallik aniqlangan mahalda uning qaysi bosqichga kirganligiga qarab, toifalarga ajratiladi. Masalan, I bosqichdagi endometriy raki hammadan ko'ra ko'proq tabaqalashgan, III bosqichdagi rak esa hammadan kam tabaqalashgan o'sma deb hisoblanadi. Kasallikning bosqichi o'smaning nechog'lik tarqalganiga qarab belgilanadi. Chunonchi, I bosqichdagi rak faqat bachadon tanasi doirasi bilan cheklangan bo'ladi. II bosqichda bachadon tanasi bilan bachadon bo'ynida o'sma borligi topiladi. III bosqichda o'sma bachadon doirasidan tashqariga chiqadi va kichik chanoq doirasida bo'ladi. IV bosqichda o'sma kichik chanoqdan tashqariga ham tarqaladi.

Klinik manzarasi. Endometriy rakining eng ilk simptomi leykoreya va vaqti-vaqti bilan bachadondan qon ketib turishidir. Bu hodisalar endometriyda erroziyalar va yaralar borligini aks ettiradi. Kasallik zo'rayib borgani sayin bachadon kattalashaveradi, buni paypaslab ko'rish yo'li bilan ham aniqlasa bo'ladi. O'sma bachadondan tashqariga tarqalgan mahalda

bachadon qo'zg'almas bo'lib qoladi. Dastlabki metastazlari regionar tugunlarida topiladi. O'sma gematogen yo'l bilan tarqalganida jigar, o'pka singari olisdagi organlarda ham metastazlar paydo bo'ladi. Kasallikning oqibati rakning nechog'lik tabaqalashganiga va diagnozi aniqlangan mahalda qaysi bosqichga kirganiga bog'liq. Rakning I bosqichi o'z vaqtida aniqlanib, jarrohlik yo'li bilan, nur va gormonlar berib, tegishlicha davo qilinganida 5 yilgacha yashab qoladigan bemorlarning soni 90 foizni tashkil etsa, kasallarning IV bosqichida bu raqam 20 foizni tashkil etadi.

FALLOPINAYLARI PATOLOGIYASI

Bachadon naylarida birlamchi patologik jarayon juda kamdan-kam hollarda uchraydi. Birlamchi o'smalar bu organlarda nihoyatda kamdan-kam uchraydi. Fallopi naylarining birlamchi kasallaridan ularning yallig'lanishi (salpingit) va o'smalariga ahamiyat bermoq lozim. Bachadon naylarida bachadondan tashqari homiladorlik va endometrioz boshlanishi mumkin.

Salpingitni asosan bakteriyalar - stafilokokklar, streptokokklar, goho gonokokklar, ichak tayoqchasi, mikobakteriyalar qo'zg'atadi. Nospesifik salpingit birdan boshlanadi, infeksiya bachadon naylari devoriga tez o'tib o'lib, gematogen yo'l bilan boshqa organ va to'qimalarga - miyaning yumshoq pardalariga bo'g'imlar, yurak qopqoqlarining tavaqalariga ham tarqalishi mumkin. Kamdan-kam uchraydigan silga aloqador salpingit odatda silga aloqador endometrit bilan birga davom etib boradi. Salpingit tana qarorati ko'tarilishi, qorin pasida og'riq bo'lishi bilan o'tadi. Jigar ham jarayonga qo'shilganida (perigepatit boshlanganida) qorinning o'ng tomonidagi ustki kvadrantida ham og'riqlar paydo bo'lishi mumkin. Salpingit asorati tariqasida gidrosalpingit paydo bo'lishi, bachadon naylari bitib ketishi mumkin, bachadon naylarining bitib qolishi pushtsizlikka olib boradi.

Bachadon naylarida birlamchi o'smalardan adenokarsinoma paydo bo'lishi mumkin, afsuski, bunday adenokarsinoma aniqlangan mahalda fursat juda o'tgan bo'ladi.

TUXUMDONLAR PATOLOGIYASI

Tuxumdonlarda uchraydigan patologik jarayonlar juda har xil bo'lib, rivojlanish nuqsonlari, disgormonal kasalliklar, yallig'lanish kasalliklari, parazitlar kasalliklari, kistalar va o'smalarga bo'linadi. Rivojlanish nuqsonlari jumlasiga: gonadalar disgeneziyasi (jinsiy bezlar rivojlanishining tug'ma nuqsoni, qo'shimcha tuxumdonlar, tuxumdonning ajralib turishi va ikkita bo'lishi kiradi.

TUXUMDONNING YALLIG'LANISH KASALLIKLARI

Tuxumdonning yallig'lanish jarayonlari spesifik va nospesifik bo'lishi mumkin. Nospesifik yallig'lanishini stafilokokklar, streptokokklar va boshqa

bakteriyalar qo'zg'atadi. Tuxumdonlarning spesifik yallig'lanishi kamdankam uchraydi va sil hamda zaxm kasalliklarida kuzatiladi. Tuxumdonlarning yallig'lanish kasalliklari odatda ikkilamchi tartibda boshlanadi va bachadon naylaridagi yallig'lanish jarayonlariga aloqador bo'ladi, shu munosabat bilan "bachadon ortiqlarining yallig'lanishi" va "adneksit" degan atamalardan ham ko'p foydalanadi. Bir muncha kam hollarda infektsiya gematogen va limfogen yo'llar bilan tuxumdonlarga o'tib qoladi. Tuxumdonlarning parazitarni kasalliklari nihoyatda kam uchraydi va tabiatan ikkilamchi bo'ladi. Tuxumdon shistomatozlari va exinokokkozlarini tasvirlangan, holos.

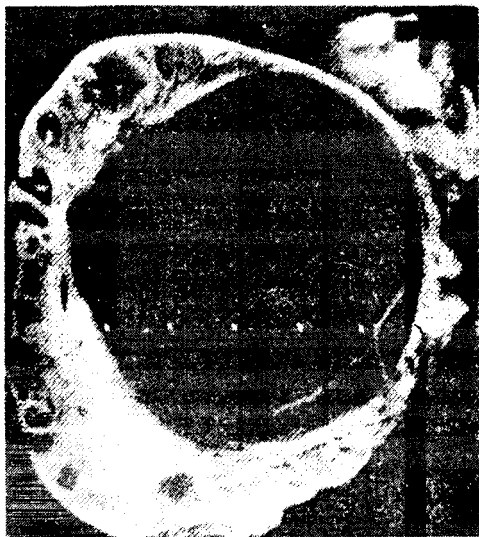TUXUMDON KISTALARI

Tuxumdon kistalari o'smalari bilan bir qatorda bir muncha ko'p uchraydi. Bu kistalarning bir qancha xillari: 1) follikulyar kistalar, 2) sariq tana kistalari, 3) endometrioid kistalar tafovut qilinadi.

Follikulyar kistalar, ayniqsa farzand ko'radigan yoshdagi ayollarda hammadan ko'ra ko'proq uchraydi. Ular aksari ko'p bo'ladi va follikullar yoki graaf follikulalari (pufakchalari) o'rniida paydo bo'ladi. Tuxumdonni qoplab turadigan seroz parda tagidan joy oladi. Ular mayda (diametri 1-1,5 sm) yoki yirik (diametri 4-7 sm) bo'lishi mumkin (76-rasm). Kistalar och tusli seroz suyuqlik bilan to'lib turadi. Yirik kistalar tuxumdon palpasiya qilingan mahalda qo'lga unmaydi va og'riq sindromiga sabab bo'ladi. Mikroskop bilan tekshirilganida kista devorining follikulalar ko'p qatorli epitelisi bilan qoplangani ko'zga tashlanadi. Seroz suyuqlik to'planib borgani sayin kista devorini qoplab turgan hujayralar atrofiyaga uchraydi va kistalar juda katta bo'lib ketgan mahallarda butunlay yo'qolib ketishi ham mumkin. Follikulyar kistaning asorati oyoqchasining buralib, kistaning yorilib ketishi va ichidagi suyuqligining yiringlab peritonitga sabab bo'lishidir.

Sariq tana kistasi follikulyar kistalarga qaraganda ancha kam uchraydi. Hayz mahalidagi sariq tanada ham homiladagi sariq tanada ham paydo bo'lishi mumkin. Kattaligi diametridan o'lchaganda 2 sm dan 7 sm gacha boradi. Devori ichki tomondan lipidlarga boy lyutein hujayralar bilan qoplangan bo'ladi, shuning uchun kista sariq rangda bo'lib ko'rinadi. Kista suyuqligi och tusli, unga qon quyilganida esa gemorragik bo'ladi. Kista yorilganida shovullab qon ketib, qorin bo'shlig'idagi falokatga xos simptomlar paydo bo'ladi.

Endometrioid kistalar bachadon shilliq pardasi (tipik stroma bezlari) ning geterotipik shakllanishi natijasida yuzaga keladi. Bu kistalar bachadonga xos shilliq parda bilan qoplangan bo'lib, desidual metamorfozli hayz funksiyasini bajarib boradi. Kista suyuqligi qon pigmenti bo'ladigan to'q qo'ng'ir tusdagi massadir. Bu kistalarning "shokolad" kistalar degan nomi shundan olingan.



76-rasm. Tuxumdon kistasi.

Tuxumdonlar polikistozi (Shteyn-Levintal sindromi, sklerokistoz tuxumdonlar sindromi) - tuxumdonlarning ikki tomonlama kattalashuvi va ularda sklerokistoz o'zgarishlar boshlanishi bilan ta'riflanadigan patologik jarayondir. 16-30 yashar ayollarda ko'riladi. Asosiy simptomlariga bepushtlik, oligomenoreya, girsutizm, semizlik bo'lishi xarakterlidir. Bu sindromning paydo bo'lishi estrogenlar, androgenlarning ortiqcha hosil bo'lib turishi, bir talay follikulyar kistalar bilan bog'liq. Tuxumdonlar odatdagiga qaraganda ikki baravar kattalashib ketadi va kulrangnamo tusga kiradi, silliq, qattiq bo'ladi. Kesib ko'rilganida kistoz yo'llar (atretik follikulalar) ko'zga tashlanadi. Mikroskop bilan tekshirilganida oqsil pardasining ancha qalinlashgani, follikulalarning distrofik va atrofik o'zgarishlari ko'zga tashlanadi. Kistalar ko'p va follikulyar epiteliy hujayralari bilan qoplangan bo'lishi mumkin. Follikulalar ichki pardasining hujayralari giperplaziya va gipertrofiyaga uchraydi. Tuxumdonlarning po'stloq, mag'iz moddasida, shuningdek tomirlarning devorlarida sezilarli sklerotik o'zgarishlar ko'zga tashlanadi. Tuxumdonlar polikistozi uchun lyuteinlashtiruvchi gormon va androgen sekresiyasining kuchayishi, follikulalarni stimullovchi gormon miqdori kamayishi xarakterlidir. Bu gormonlar muvozanatining buzilishi asosan gipotalamusning gipofizar gormonlar sekresiyasini idora etib, unga ko'rsatib turadigan ta'siri aynashiga bog'liq.

TUXUMDONLAR O'SMALARI

Tuxumdonlar o'smalari o'zining qanday manbadan kelib chiqishi va gistologik tuzilishiga qarab juda har xil bo'ladi. Jumladan, ular tuxumdonni qoplab turadigan yuzaki selomik epiteliy hujayralaridan, jinsiy tortma stromasi hujayralaridan, polipotensial germinativ hujayralaridan paydo bo'lishi mumkin. Shu munosabat bilan tuxumdon o'smalarining uchta asosiy turi tafovut qilinadi: 1) epitelial o'smalar, 2) jinsiy tortma stromasi o'smalari, 3) germinogen o'smalar.

Epitelial o'smalar

Selomik epiteliydan keilib chiqadigan o'smalar tuxumdonlar o'smalarining 60-70 foizini tashkil etadi. Ular xavfsiz, xavfli va chegarada turgan o'smalar bo'lishi mumkin. Chegara o'smalari epiteliy anaplaziyasi bilan ta'riflanadi, lekin stroma invazyalanmaydi. Tuxumdonlarning epitelial o'smalariga: seroz o'smalar, mutsinoz, endometrioid, mezonefroid (och tusli hujayralardan tashkil topgan) o'smalar, Brenner o'smalari, aralash epitelial o'smalar va toifalarga ajratib bo'lmaydigan o'smalar kiradi.

Seroz o'smalar - tuxumdonlar o'smalarining 30-40 yashar ayollarda eng ko'p uchraydigan xili. Ular solid yoki kistoz tarzida tuzilgan, xavfsiz (sistadenoma), xavfli (sistadenokarsinoma) yoki chegara o'smalariga mansub (xavfli o'smaga aylanib keta oladigan) bo'lishi mumkin. O'smaning xavfli xili uch baravar ko'proq uchraydi.

Sistadenomaning xavfsiz xili diametri 5 sm dan 40 sm gacha boradigan kista bo'lib, aksari bir tomonda uchraydi. Shakli sferik yoki tuxumsimon, devori silliq va bir qatorli silindrsimon yoki kubsimon epiteliy bilan qoplangan. Kista ichida somon tusli tiniq seroz suyuqlik yoki shilimshiqsimon modda bo'ladi. Kistani qoplab turadigan seroz parda silliq va yaltiroq. Bir qancha hollarda bunday o'sma ichki yuzasida gulkaramga o'xshab ketadigan so'rg'ichsimon xarakterli o'simalarni hosil qiladi. Buni papillyar sistadenoma deyiladi va odatda u unchalik katta bo'lmaydi. Papillyar sistadenoma ko'pincha ikki tomonlama, bir kamerali va ko'p kamerali bo'lishi mumkin. Yirik kista kesib ko'rilganida uning atrofida bir talay mayda kistalar ko'zga tashlanadi. Yirik kistalar ba'zan uni mayda kistalarga bo'lib turadigan to'siqlar bo'ladi. Bu kistalarning ichidagi suyuqlik odatda suyuq, cho'ziluvchan, sarg'ish yoki jigarrang. So'rg'ichlarning epitelial qoplami bir qatorli, naysimon epiteliyga juda o'xshab ketadi. Papillyar o'simalarning oyoqchalari hujayra va tomirlarga boy nozik biriktiruvchi to'qimadan iborat. Biriktiruvchi to'qimadan tashkil topgan shu asos tashqi tomondan bir qator epiteliy bilan qoplangan. Papillyar o'simalarda psammoz tanachalar uchraydi.

Kistoz sistadenomaning yana bir xili fibromaga o'xshash tuzilishga ega bo'lgan *seroz sistadenofibromadir*, unda biroz miqdor bezsimon tuzilmalar bo'ladi.

Seroz o'smaning xavfli xili - *sistadenokarsinoma* - tuxumdonlarda uchraydigan barcha birlamchi xavfli o'smalarning 40 foizini tashkil etadi va aksari ikki tomonlama bo'ladi. o'smaning yuzasi odatda notekis, o'sma seroz pardaga ham o'tib ketganligi tufayli tugun-tugun bo'ladi (77-rasm). Kistalarning devorlari papillyar o'simtalar hosil qiladi, bularning hujayralari atipik bo'lib kistalar devoriga infiltrlanadi. Seroz o'smaning xavfliligini ko'rsatadigan xarakterli belgilar papillyar o'simtlarining ko'pligi, solid strukturalari ham anchagina bo'lib, hujayralari kistalar devorini infiltrlaydigan subseroz va seroz tugunchalari yoki so'rg'ichlari borligidir. Mikroskop bilan tekshirib ko'rilganida kistani qoplab turgan hujayralarning anaplaziyaga uchragani ko'zga tashlanadi. Bu hujayralar bir necha qator bo'lib joylashadi va o'sma stromasiga ham o'tadi (invazyalanadi).



77-rasm. Tuxumdon sistadenokarsinomasi.

Chegarada turgan o'smalari epitelial hujayralarining anaplaziyaga uchraganligi bilan ta'riflanadi, bu hujayralar o'sma stromasiga o'tmaydi.

Sistadenokarsinoma gematogen va limfogen yo'llar bilan metastazlar beradi, qorin pardasiga payvandlanib, peritonitga sabab bo'lishi mumkin. Kamroq hollarda sistadenokarsinoma pastda joylashgan organlarga o'tadi. Bu

o'sma uzoqda bo'ladigan gematogen va limfogen metastazlardan ko'ra regional tugunlarga ko'proq metastazlar beradi.

Mutsinoz o'smalar epitelial qoplamida shilimshiq ishlab chiqaradigan, endoserviks epiteliysi uchun xarakterli bo'lgan hujayralari borligi bilan seroz o'smalardan farq qiladi. Bu o'smalar seroz o'smalarga qaraganda kamroq xavfli tusga kiradi va kistalari bir muncha kattaroq bo'lib, shilimshiqsimon suyuqlikka to'lib turishi bilan seroz o'smalardan farq qiladi. So'rg'ichsimon o'simtalarining ko'payib ketgani, seroz pardaga penetrasiyalangani va solid tuzilmalar paydo bo'lgani kistaning xavfli tusga kirganini ko'rsatadi. Gistologik jihatdan olganda bu o'sma kistani qoplab turgan epitelial nujayralarning apikal qismida vakuolalar bo'lishi bilan ta'riflanadi. Mutsinoz sistadenokarsinoma yorilganda qorin pardasi psevdomiksomasi boshlanishi mumkin. Bunda qorin bo'shlig'i kistalarning shilimshiq suyuqligi bilan to'lib turadi. O'sma hujayralari qorin pardasining parietal varag'iga payvandlanib qolganida qorin pardasining bu varag'i ham xuddi visseral qorin pardasi singari xira tusga kiradi. Mutsinoz sistadenokarsinomaning oqibati seroz kistalar oqibatiga qaraganda bir qadar xayrli.

Endometrioid o'smalar endometriyga xarakterli tubulyar bezsimon tuzilmalar hosil qilishi bilan ajralib turadi. Bunday o'smalar asosan xavfli bo'ladi, lekin xavfsiz va chegarada turgan xillari ham uchraydi. 30 foiz hollarda ular ikkala tuxumdonda paydo bo'ladi va endometriy karsinomasi bilan birga davom etib boradi. Bu o'sma kistoz yoki solid tuzilishga ega bo'lishi mumkin. Kistoz xili oddiy ko'z bilan qarab ko'rilganida yuqorida tasvirlab o'tilgan seroz va mutsinoz o'smalardan farq qilmaydi. Kista ichidagi suyuqlik shokolad rangida bo'lishi bilan ajralib turadi. Mikroskop bilan tekshirib ko'rilganida tubulyar bezsimon tuzilmalarni hosil qiluvchi hujayralar silindrsimon shaklda bo'lib ko'zga tashlanadi. Ba'zan yassi hujayrali metaplaziyaga uchragan joylar topiladi. Bunday hodisani adenoakantoma deyiladi, uning hujayralari xavfsiz yoki xavfli bo'lishi mumkin.

Mezonefroid (yorug' hujayrali) o'smalar kam uchraydi. Naycha va mayda kistalari tarkibida glikogen bo'ladigan yorug' hujayralardan iborat bir qatorli epiteliy bilan qoplangan. Bu hujayralar o'zining tuzilishiga ko'ra buyrak usti bezlari raki hujayralariga o'xshab ketadi. Bundan tashqari qalpog'i yalpoq mix shaklidagi hujayralar ham uchraydi. Yorug' hujayrali o'smalar seroz va mutsinoz o'smalarga qaraganda kichikroq bo'lishi bilan ajralib turadi. 90 foiz hollarda tuxumdonlarning bittasida uchraydi va kistoz yoki solid tuzilishga ega bo'ladi. Mikroskop bilan tekshirib ko'rilganida yorug' hujayralar naychalar va so'rg'ichsimon o'simtalar hosil qilgani ko'zga tashlanadi. O'sma bir muncha anaplaziyaga uchragan bo'lsa, hujayralari kapsulaga o'tib, qo'shni to'qima va organlarda yoki bir muncha olisdagi organlarda ham paydo bo'ladi. O'sma tuxumdon doirasidan tashqariga

chiqmagan bo'lsa, oqibati xayrli. Ba'zan paraneoplastik sindrom tariqasida giperkalsiemiya boshlanadi.

Brenner o'smasi kam uchraydigan, tabiatan odatda xavfsiz bo'ladigan o'sma. Tuzilishi jihatidan yaxshi bilinadigan stromasi borligi bilan ajralib turadi. Bu stromasida yirik epiteliyal hujayralar uya-uya bo'lib turadi. Hujayra uyalari yassi kubsimon yoki silindrsimon epiteliy bilan qoplangan bezlar yoki kistalar hosil qilishi mumkin. Brenner o'smasi yaltiroq kapsula bilan qoplangan bo'ladi, kesib ko'rilsa kulrang tusda ko'zga tashlanadi, diametri 4 sm dan 20 sm ga boradi. Bu o'sma selomik yoki urogenital epiteliydan paydo bo'ladi deb taxmin qilinadi.

Germinogen o'smalar

Germinativ hujayralardan paydo bo'ladigan o'smalar barcha tuxumdonlar o'smalarining 15-20 foizini tashkil etadi, 20 yashargacha bo'lgan ayollarda uchraydi va ko'proq xavfli tus olishga moyil bo'ladi. Bular qatoriga teratomalar (xavfsizlari, yetilmaganlari), disgerminoma, xorionkarsinoma va boshqalar kiradi.

Teratoma bu o'sma odatda embrion varaqlarining ikkitasi yoki uchtasini aks ettiruvchi bir necha xil to'qimalardan iborat bo'ladi. Teratomalar tuxumdonlarda va ulardan tashqarida paydo bo'lishi mumkin.

Yetuk teratoma yaxshi tabaqalanib, yetilgan bir nechta to'qimadan tashkil topadi. Kistoz yoki solid tuzilishga ega bo'lishi mumkin. Kistoz xili tuxumdonlarning bittasida, aksari o'ng tomondagisida paydo bo'ladigan dumaloq shaklli o'smasimon tuzilmadir. Diametri 10 sm dan ortmaydi, yuzasi silliq. Zichroq yoki hamirsimon bo'lib qo'lga unnaydi. Kesib ko'rilganida teri uchun xarakterli bo'lgan, muguzlanib kelayotgan ko'p qavatli yassi epiteliy bilan qoplangan yupqa devorli kista holida bo'ladi. Devorining bag'rida teri ortiqlari, ya'ni ter, yog' bezlari, soch follikulalari ham topiladi. Kista ichida kulrang tusli yog'simon massa va soch o'ramlari bo'ladi. Bundan tashqari, kista devorida boshqa yetuk to'qimalar – suyak, tog'ay to'qimalarining parchalari, bronxlar, me'da-ichak yo'li epiteliysi hujayralari ham bo'lishi mumkin. Teratomalarning 1 foizga yaqini xavfli tusga kirishi mumkin.

Yetilmagan teratoma uchala embrion varaqlarining unumlari bo'lmish yetilmagan, organogenez davridagi embrion to'qimalariga o'xshab ketadigan to'qimalardan iborat. Bundan tashqari, shu xildagi teratomada xavfli germinogen o'smalar, masalan, xorionkarsinoma, disgerminoma o'choqlarini ko'rish mumkin. Yetilmagan teratoma aksari 40 yashar atrofidagi ayollarda uchraydi, bir tomonlama, kistoz tuzilishda bo'ladi. Kista diametri 25 sm gacha boradi. Yuzasi silliq. Kesib ko'rilganida konsistensiyasi har xil bo'lib unnaydi, gemorragiya va nekroz o'choqlari bo'ladi. Mikroskop bilan tekshirilganida yetilmagan ko'ndalang targ'il muskul, tog'ay, ichak

respirator, ko'p qavatli yassi epiteliy o'choqlari ko'zga tashlanadi. Yetilmagan teratomada neyroektodermadan kelib chiqqan to'qimalar (neyrogen epiteliy, gliya, neyroblastomaga mos keladigan) bo'lishi xarakterlidir. Tabaqalashmagan hujayralar penetrasiyalanib, kapsulaga o'tishi va metastazlar paydo bo'lishi mumkin. Oqibati o'sma hujayralarining nechog'lik anaplaziyaga uchrangani va metastazlari bor-yo'qligiga bog'liq.

Monodermal va yuksak darajada taxassuslashgan teratomalar juda kam uchraydigan o'smalardir. Bular qatoriga tuxumdonlar stromasi va karsinomasi kiradi. Tarkibida tireoid to'qima ko'proq bo'ladigan teratoma tuxumdon stromasidir. Bu o'sma odatda follikulyar adenoma ko'rinishida bo'ladi va gipertireoidizmga olib kelishi mumkin.

Disgerminoma kamdan-kam uchraydigan xavfli o'sma, premorbid, yirik germinativ hujayralardan iborat bo'ladi. Bolalar va yosh juvonlarda kuzatiladi. Solid tuzilishga ega bo'lib, diametri 25 sm gacha boradi. O'sma hujayralari uya-uya yoki to'p-to'p bo'lib yotadi. Ularning sitoplazmasi och tusda bo'lib, yadrosi o'rtada turadi. Hujayra to'plari yoki uyalari biriktiruvchi to'qima qatlamlari bilan ajralib turadi. Shu biriktiruvchi to'qimada limfotsitlardan iborat infiltratlar, Pirogov-Langxans hujayralari uchraydigan granulyomalar ko'zga tashlanadi. Disgerminoma regional va paraaortal limfa tugunlariga barvaqt metastazlar beradi, nur bilan davolashga juda sezgir bo'ladi. Ko'pincha jinsiy organlarning tug'ma rivojlanish nuqsonlari va Termer sindromi bilan birga uchraydi.

Endodermal sinus o'smasi tez o'sib, haddan tashqari xavfli bo'lishi bilan ajralib turadi va sariqlik xaltasi o'smasining analogi bo'lib hisoblanadi. 1 yashardan 45 yashargacha bo'lgan, ko'proq 19-20 yoshdagi kishilarda uchrashi mumkin. Bu o'sma tez o'sib, qorin bo'shlig'iga yorilishi mumkin. Mikroskop bilan tekshirib ko'rilganida kistalar va yassi yoki vakuollashgan hujayralar bilan qoplangan kanalchalardan iboratligi ma'lum bo'ladi, o'sha hujayralarning sitoplazmasida tarkibida alfa-1-antitripsin va alfa-fetoprotein bo'ladigan tomchilar topiladi. Bu o'sma ko'p joylarga metastazlar berib, bir yil ichida o'limga olib boradi.

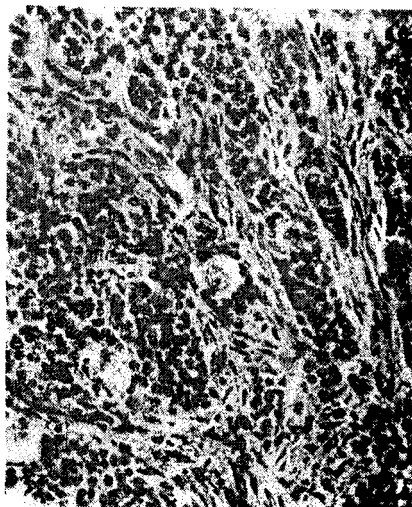
Xorionkarsinoma (yoki tuxumdonning embrional raki) o'zining tuzilishiga ko'ra moyak va yo'ldosh rakining analogidir. Juda kam uchraydi va epiteliy ko'rinishidagi embrional anaplastik hujayralardan tashkil topadi, bu hujayralar asinuslar, kanalchalar, papilyar va solid tuzilmalarni hosil qiladi.

Jinsiy tortma stromasi o'smalari

Jinsiy tortma stromasi o'smalari kamdan-kam uchraydigan tuxumdonlar o'smalari jumlasidandir. Embrional gonadalar jinsiy tortmalari hujayralaridan, granulyoz hujayralari, teka-hujayralar, kollagen ishlab chiqaruvchi hujayralar, Sertoli va Leydig hujayralari, shuningdek bularning

embrional o'tmishdoshlariga o'xshab ketadigan hujayralardan iborat. Bunday o'smalar ko'pchilik hollarda xavfsiz bo'ladi va atigi 2 foiz holladagina ularning xavfli xillari uchraydi. Klinik ahamiyati gormonal jihatdan ularning nechog'lik faolligiga bog'liq, chunki ular estrogenlar, androgenlar ishlab chiqarish xususiyatiga egadir.

Granulyoz hujayrali o'sma aksari klimaks davriga kirgan ayollarda paydo bo'ladi, lekin yosh juvonlar va qizlarda ham uchrashi mumkin. 75 foiz hollarda giperestrogenemiya kuzatiladi, bu narsa quyidagilarga olib boradi: 1) endometriy bezlarining giperplaziyaga uchrab, hayz siklida har xil o'zgarishlar boshlanishiga, 2) klimaks davrida bachadondan qon kelib turishiga, 3) adenokarsinoma paydo bo'lishiga. Bu o'sma odatda kapsulaga o'ralgan bo'lib, ahyon-ahyonda ikki tomonda yuzaga keladi. Kattaligi har xil, diametri ba'zan 30 sm ga borishi mumkin. Ko'p hollarda kapsulasi yoriladi. Kesmasi bir talay kistalari va mayda-mayda gemorragik nekroz o'choqlari bo'lgan solid struktura ko'rinishida ko'zga tashlanadi. Mikroskop bilan tekshirib ko'rilganida o'smaning tuzilishi har xil ekanligi ma'lum bo'ladi (78-rasm). Hujayralar har xil tuzilmalarni, jumladan follikulyar (makrofollikulyar va mikrofollikulyar), trabekulyar, orolchali tuzilmalarni hosil qilishi mumkin. Bular xuddi sarkomatoid tuzilmalarga o'xshab, diffuz holda joy olishi mumkin. Bitta o'smaning o'zida odatda har xil to'qima strukturalari bo'ladi. O'rtasida strukturasis bazofil, piknomorf kiritmalari (Koll-Eksner tanachalari) bo'ladigan dumaloq shaklli tuzilmalar hosil bo'lishi xarakterlidir.

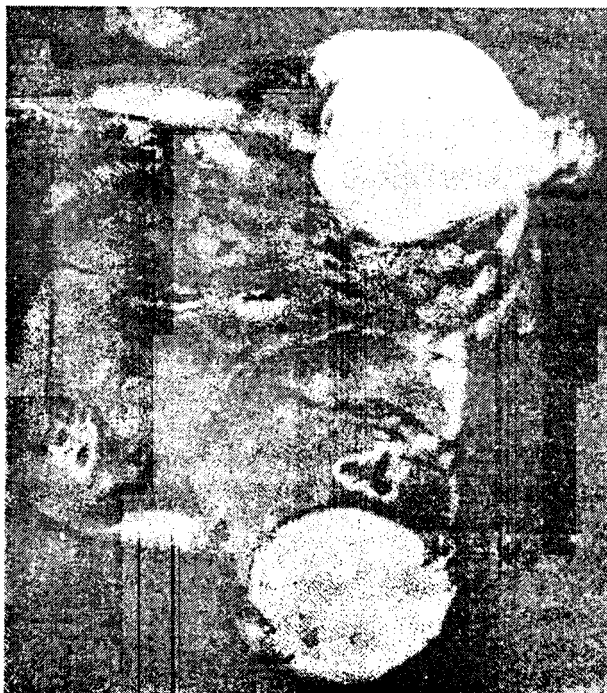

78-rasm. Tuxumdonlardagi donador hujayrali o'sma.

O'smaning stroma qismi yaxshi bilinib turadigan yoki yupqa bo'lishi mumkin. Bu o'sma kamdan-kam hollarda metastazlar beradi. O'smaning oqibati uning katta-kichikligiga va yorilish-yorilmasligiga bog'liq. Yuqorida ko'rsatib o'tilgandek bu o'sma uchun qonda estrogenlar miqdorining yuqori bo'lishi xarakterlidir. Shu narsa endometriy rakiga olib kelishi mumkin.

Tekomalar, fibromalar, lyuteomalar. Bu toifadagi o'smalar qatoriga tuzilishi fibromaga o'xshab ketadigan o'smalar ham, hujayralarida lipidlar bo'ladigan o'smalar (tekoma) yoki lyutein hujayralariga o'xshash epiteliysimon hujayralardan tarkib topgan o'smalar (lyuteoma) ham kiradi. Tekoma bilan lyuteoma, fibromadan farq qilib, gormonlar ishlab chiqaradigan o'smalardan bo'lib hisoblanadi.

Fibroma nihoyatda kam uchraydi, odatda bir tomonlama bo'ladi va diametri 10-15 sm gacha boradi. Odatda qattiq, kapsulaga o'ralgan bo'ladi, kesmasi kulrang-oqish rangi bilan ajralib turadi (79-rasm).



79-rasm. Tuxumdon fibromasi.

Mikroskop bilan tekshirib ko'rilganida kambargina gomogen yadrosi bo'lgan cho'ziq hujayralardan tashkil topganligi ko'zga tashlanadi, ularning orasida bir talay kollagen tolalari bo'ladi. Fibroma simptomlarsiz yoki kam simptomlar bilan o'tishi bilan ta'riflanadi. Aksari, *Meygs sindromi* bilan birga davom etib boradi, bu sindrom uchun assit, gidrotoraks bo'lishi, tashqi jinsiy organlarga shish kelishi xarakterlidir. Fibroma aksari yoshi 40 dan o'tgan ayollarda paydo bo'ladi.

Peritoneal yoki plevral bo'shliqqa qon quyilishi bilan birga davom etib boradigan tuxumdonlar o'smalarining hamisha ham xavfli bo'lavermasligini aytib o'tish kerak.

Tekoma sirtidan fibromaga o'xshab ketadi va rangi sariq bo'lishi bilan ajralib turadi. Solid tuzilishda, qattiqqina, g'adir-budir bo'ladi. Mikroskop bilan tekshirib ko'rilganida duksimon yoki tuxumsimon hujayralardan iborat bo'lib chiqadi. Bu hujayralarning sitoplazmasida bir talay lipidlar topiladi. Shu hujayralar tuxumdonlar po'stloq stromasining teka-hujayralariga o'xshab ketadi. Tekoma tipik estrogen o'sma (gormon ishlab chiqaradigan o'sma) bo'lib, feminizatsiyalovchi ta'sir ko'rsatadi. Bachadondan qon ketib turishiga sabab bo'ladi. Bu o'smada endometriy karsinomasi paydo bo'lishi mumkin. Tekomada ba'zan lyutein hujayralar uchrab qoladi, bunday o'smalarni "lyuteinlashgan tekomalari" deyiladi. O'smada lyutein hujayralari juda ko'p bo'lsa, unga "lyuteoma" deb diagnoz qo'yish kerak. Tekomadan farq qilib, lyuteoma androgenlar ishlab chiqaradi, bu narsa kasal ayollarning erkakchalish bo'lishiga (maskulinizatsiyaga) olib keladi.

Germinogen o'smalarining ahamiyati ularning gormonal faolligiga qarab belgilanadi. Estrogenlar va androgenlar miqdorining ko'payib qolishi virilizatsiya va maskulinizatsiyaga olib boradi.

Sertoli-Leydig hujayralaridan paydo bo'ladigan o'smalar (androblastoma, arrenoblastoma). Bular tabaqalashmagan jinsiy bezlar qoldiqlaridan kelib chiqadi. Bu o'smalarining yuksak darajada tabaqalashgan xillari hamisha deyarli xavfsiz bo'ladi. Kamroq yetilganlari xavfli o'smaga o'xshab o'tishga moyildir.

Androblastoma odatda bir tomonlama, solid yoki kistoz-solid tuzilishda, o'rtacha qattqlikda bo'ladigan o'smadir. Kesib ko'rilganida kulrang-sarg'ish yoki sariq bo'lishi bilan ajralib turadi, unda nekrozga uchragan va qon quyilib qolgan joylar ko'zga tashlanadi. Mikroskopik tuzilishi jihatidan o'sma bir jinsli bo'lmaydi, shu munosabat bilan ular bir qancha kenja guruhlariga bo'linadi. Ba'zi hollarda (1 kenja guruh) o'sma faqat Sertoli hujayralaridan iborat bo'ladi, ular balog'at davridan oldingi tuxumdon naychalariga o'xshash trabekulalar yoki naychalar hosil qiladi. Boshqa hollarda o'smalar Sertoli va Leydig hujayralaridan iborat bo'ladi (II kenja guruh o'smalari). Leydig hujayralari poligonal shakldagi, yirik hujayralardir, ularning sitoplazmasida eozinofil donalari bo'ladi. Bu hujayralar

sitoplazmasida baʼzan Reynke kristalloidlari topiladi. Yadrolari kichikroq, gipoxrom boʻladi va hujayraning oʻrtasida boʻladi. Leydig hujayralarining koʻpchiligida lipidlar boʻladi. III kenja guruhni nuqul Leydig hujayralaridan iborat oʻsmalar tashkil qiladi. Ularning stromasida baʼzan gonadalar uchun xarakterli boʻlmagan geterologik elementlar topiladi: suyak toʻqimasi, togʻay, skelet muskuli, epiteliy hujayralar bilan qoplangan naychalar va kistalar shular jumlasidandir. Bu oʻsmalar teratomalar kabi tasniflanmaydi.

Tuxumdon oʻsmalarining **klinik manzarasi** ularning tabiatiga bogʻliq. Kasallik endigina boshlanib kelayotganida oʻsmaning gistogenezidan qatʼiy nazar simptomsiz oʻtadi. Oʻsma sekinlik bilan oʻsib borayotgan mahalda qorinning pastida va bel sohasida boʻgʻiq, simillab turadigan ogʻriqlar paydo boʻlishi mumkin. Kista oyoqchalari buralib qolgan mahallarda va boshqa asoratlar paytida kuchli ogʻriqlar turadi. Bunday paytlarda kistaning qon bilan taʼminlanishi izdan chiqib, qon quyilishi va nekrozga olib boradi. Kistaga ikkilamchi tartibda infektsiya oʻtib, yiring paydo boʻlishi, cheklangan yoki tarqoq peritonit boshlanishi mumkin. Kista bilan atrofdagi toʻqimalar oʻrtasida bitishmalar paydo boʻlishi ham mumkin. Oʻsmaning tashqi yuzasidagi soʻrgʻichsimon tuzilmalar oʻsib, qorin pardasiga payvandlanib qolgan mahallarda assit paydo boʻladi. Mutsinoz kista (ichida shilimshiq koʻp boʻladigan kista) yorilganida boshlanadigan psevdomiksoma ancha jiddiy, lekin kam uchraydigan asoratdir. Mutsinoz kista yorilganida qorin boʻshligʻi jelatinasimon neoplastik massa bilan toʻlishi mumkin.

Gormonal-faol oʻsmalar organizmdagi gormonlar muvozanati buzilishiga olib keladi. Ayni vaqtda estrogenlar va androgenlar miqdori koʻpayib, virilizasiya, maskulinizasiya boshlanishi va jinsiy organlarda xavfli oʻsmalar paydo boʻlishi mumkin (masalan, endometriy karsinomasi).

Tuxumdonlar birlamchi rakining avj olib borishida klinik jihatdan toʻrt bosqich tafovut etiladi: I bosqichda oʻsma tuxumdonlar doirasidan tashqariga chiqmaydi va assit boshlanishi mumkin, II bosqichda oʻsma jarayoni kichik chanoq organlariga tarqaladi, III bosqichda kichik chanoqdan tashqarida intraperitoneal metastazlar va limfa tugunlarida retroperitoneal metastazlar paydo boʻladi. IV bosqichda olisdagi organlardan, jumladan oʻpka va jigarda ham metastazlar paydo boʻladi.

Tuxumdonlarning metastatik oʻsma

Tuxumdonlarda metastazlar asosan meʼda-ichak yoʻli va kichik chanoq organlarida xavfli oʻsmalar boʻlgan mahallarda kuzatiladi. Meʼda bezsimon rakining metastazlari amalda koʻproq ahamiyatga egadir, bular tuxumdonlarning ikki tomonlama yirik oʻsma hosil boʻlishiga - *Krukenberg raki* boshlanishiga olib keladi, buni yangilashib tuxumdonlarning birlamchi oʻsmasi deb oʻylash mumkin. Krukenberg raki dumaloq yoki tuxumsimon shaklda, qattiqqina boʻladigan oʻsmadir. Yuzasi koʻpincha

g'adir-budir bo'lib turadi. Kesib ko'rilganda o'sma, oqish va mayda-mayda kistoz bo'shliqli bo'lib ko'zga tashlanadi. U asosan mutsin ishlab chiqaruvchi uzuksimon hujayralardan tashkil topgan. Shilimshiq ishlab chiqaradigan hujayralari bo'lgan har qanday boshqa organ, masalan, yo'g'on ichak sut bezidan tuxumdonga metastaz bo'lib o'tishi mumkin.

HOMILADORLIK PATOLOGIYASI

Homiladorlik fiziologik jarayon bo'lib, unda ayol organizmida talaygina murakkab o'zgarishlar ro'y beradi, bu o'zgarishlar urug'langan hujayradan bunyodga keladigan homilaning ona qornida rivojlanib borishi uchun sharoit yaratib, ayol organizmida tug'ruqqe va bolani emizib boqishga tayyorlab boradi. Homiladorlik davrida asoratlar ham ro'y berishi mumkin. Anatomik anomaliyalar, nerv va endokrin tizimlari funksiyalarining buzilishi, ekstragenital kasalliklar, homila, yo'ldosh va homila pardalariga aloqador o'zgarishlar, ayol organizmida ro'y beradigan immunopatologik va yallig'lanishga aloqador jarayonlar ana shunday sabablardan biri bo'lishi mumkin. Lekin homiladorlikda uchraydigan bir qancha asoratlar, masalan, homiladorlik toksikozlarining sababi, afsuski, hamon noma'lum bo'lib qolmoqda.

Homiladorlikning asosiy asoratlariga: 1) o'z-o'zidan boshlanadigan abort, 2) vaqtdan ilgari tug'ish, 3) bachadondan tashqari homiladorlik 4) gestozlar kiradi. Abort va chilla davrining asoratlariga esa: 1) yo'ldosh polip, 2) yelbo'g'oz, 3) xorionepitelioma, 4) tug'ruqqa aloqador bachadon infeksiyasi va 5) tug'ruqqa aloqador sepsis kiradi.

BACHADONDAN TASHQARI HOMILADORLIK

Homila tuxumi normada asosan fallopi nayining boshlanish qismida spermatozoidlar bilan urug'lanadi. So'ngra, urug'langan tuxum bachadon nayining peristaltik harakatlari tufayli 7-8 kun davomida bachadon tanasi bo'shlig'iga yetib keladi va shu yerda shilliq parda bag'riga payvandlanib, keyin rivojlanib boradi. Biroq, bir qancha hollarda urug'langan tuxum bachadon tomon o'tib borishda to'xtab qolishi mumkin. Bunday hollarda tuxum bachadon bo'shlig'idan tashqarida rivojlanib boradi. *Bachadondan tashqaridagi homiladorlik* deb shuni aytiladi.

Tuxumning turib qolgan va rivojlanib boradigan joyiga qarab, bachadondan tashqaridagi homiladorlikning quyidagi turlari tafovut qilinadi: 1) bachadon nayidagi homiladorlik (tuxum fallopi nayida rivojlanib boradi), 2) tuxumdondagi homiladorlik (urug'langan tuxum tuxumdonga kirib, shu yerda rivojlanib boradi), 3) qorin pardasidagi homiladorlik - urug'langan tuxum qorin pardasida rivojlanib boradi.

Bachadondan tashqaridagi homiladorlikning asosiy sababi urug'langan tuxumning bachadon tomon borayotib, turib qolishidir. Urug'langan

tuxumning to'xtab qolishiga olib boradigan omillar har xil: 1) fallopi naylarining tug'ma anomaliyalari (torligi, bukilib qolgan joylari, divertikullari borligi); 2) ularda yallig'lanish tufayli sklerotik o'zgarishlar va bitishmalar paydo bo'lgani; 3) bachadon o'smalari va endometriozlari; 4) bo'yida bo'lishdan saqlanish uchun bachadon ichiga qo'yiladigan vositalardan uzoq foydalanish; 5) tuxum ovulyasiyasining kechikishi shular jumlasidandir.

Ko'pincha, ya'ni 90 foiz hollarda **naydagi homiladorlik** kuzatiladi. Bunda tuxum nayining qorin bo'shlig'i tomonidagi yo'g'on uchining shilliq pardasiga (naydagi ampulyar homiladorlik) yoki nayning bachadon devorida bo'lgan qismiga (naydagi interstitsial homiladorlik) birikib qolishi mumkin. Bachadondan tashqari homiladorlik aksari nayning bittasida bo'ladi.

Bachadondan tashqaridagi homiladorlikning hamma turlarida ham dastlabki davrlarida tuxum odatdagicha rivojlanib, embrionga aylanadi. Chunonchi, tuxumning nayga birikib, shu yerda rivojlanib borishi, shilliq pardada desidual reaksiya boshlanishi, yo'ldosh va amniotik xalta paydo bo'lishi bilan birga paydo bo'lib boradi. Yo'ldosh vorsinkalari nayning shilliq pardasidan muskulli pardasiga va tomirlariga o'tadi. Bu narsa nay devorining ancha yumshab, homila tuxumining kattalashib borishiga qarshilik qila olmasligiga olib keladi.

Naydagi homiladorlikning *o'tishi va oqibati* har xil. Homiladorlikning 2-6-haftasida nay bo'shlig'iga qon quyilishi mumkin, bu homila tuxumining o'rnidan ko'chib, yorilishiga va nay bo'shlig'iga tushib qolishiga olib keladi. Bunda homila o'ladi (naydagi chala abort). Homila va qon singib o'tgan homila pardalari nayda qolib ketishi yoki nayning qisqarishlari tufayli uning fimbrial uchidan qorin bo'shlig'iga o'tib qolishi mumkin. Ko'pincha nayning butun devori batamom yoriladi, bu qorin bo'shlig'iga qon quyilishiga sabab bo'ladi. Ayni vaqtda bir talay qon quyilib qoladi, shu munosabat bilan ko'pgina tomirlarda qonning ivib qolish sindromi (DVS) bilan o'tadigan gemorragik shok boshlanishi mumkin. Nay yorilganida homila yoki homila tuxumining qismlari qorin bo'shlig'iga o'tadi (naydagi to'la abort) va shu yerda o'lib, so'rilib ketadi, uyushadi. Kamdan-kam hollarda homila tuxumi yorilgan naydan chiqqanidan keyin qorin bo'shlig'iga payvandlanib qoladi. Lekin pirovardida homila o'lib qolib, bujmayadi va mo'miyodek qotib ketadi (qog'oz homila), unga ohak tuzlari singigan mahallarda esa u tosh bo'lib qoladi (lithopaedion). Bundan tashqari, homila yiringlab irib ketishi mumkin.

Mikroskop bilan tekshirib ko'rilganida yo'ldosh vorsinkalari va desidual hujayralar ko'zga tashlanadigan bo'lsa, naydagi homiladorlik diagnozi tasdiqlanadi.

Tuxumdondagi homiladorlik tuxumning follikulalar ichida yoki tuxumdonlar yuzasida rivojlanib borishi bilan ta'riflanadi va homiladorlik 2-6 haftalik bo'lganida tuxumdonning yorilib, qon ketishi bilan tugallanadi.

Qorin bo'shlig'idagi homiladorlik nihoyat darajada kam uchraydi. Tuxum odatda qorin pardasiga, bachadonning kichik chanoqdagi yuzasiga, charviga payvandlanib qoladi. Homila oy-kuni yetguniga qadar rivojlanib borgan hollari ham tasvirlangan.

Bachadondan tashqaridagi homiladorlikning har qanday turida ham hayz to'xtab, qon va siydikda yo'ldosh gormonlar miqdori ko'payadi. Bachadon kattalashib, endometriya gipersekresiya va desidual reaksiya belgilari ko'zga tashlanadi. Biroq, yo'ldosh gormonlar miqdori ko'paymasligi ham mumkin, lekin bu narsa bachadondan tashqari homiladorlik borligini istisno qilavermaydi, chunki u yo'ldoshning bo'shgina payvandlangani va nekrozga uchraganiga bog'liq bo'lishi mumkin.

TROFOBLASTIK KASALLIK

Trofoblastik kasallik trofoblast, ya'ni embrion tashqi hujayra massasining o'sishida rivojlanishi izdan chiqishi natijasida boshlanadigan kasallikdir. Ma'lumki, trofoblast butun embrion kompleksining sidirg'a hujayra qoplamini hosil qilib, keyinchalik xorion vorsinkalari, so'ngra esa yo'ldosh vorsinkalari epiteliyal qoplamini yuzaga keltiradi. Bachadon shilliq pardasiga to'qnash kelganida trofoblast o'sib, hujayralar tortmasini hosil qiladi, bular keyinchalik tabaqalanib, sitotrofoblast va sinsitiotrofoblastga aylana boshlaydi.

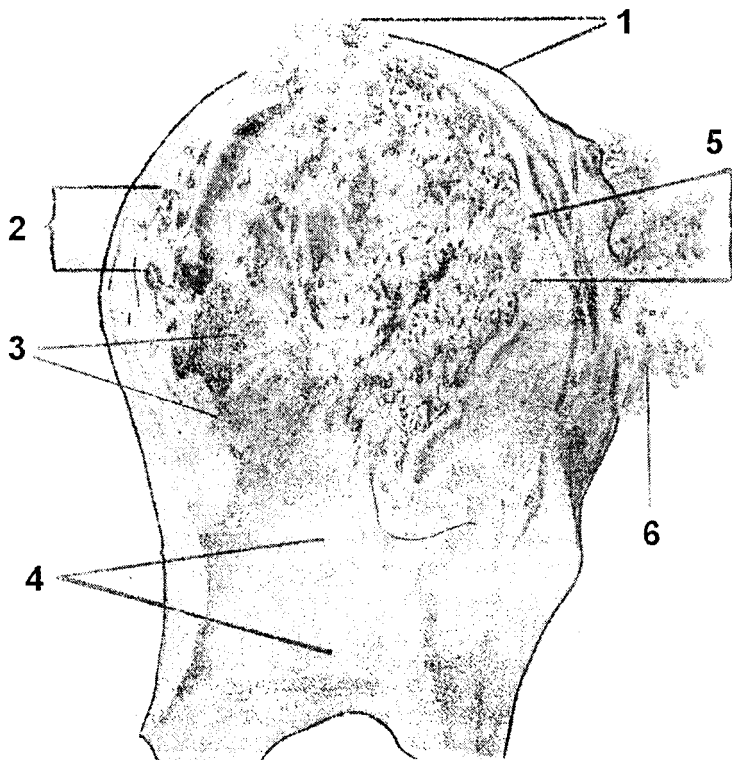
Trofoblast har xil vazifalarni bajaradi, u: 1) endometriyani lizisga uchratuvchi proteolitik fermentlar ishlab chiqarib, embrionning payvandlanishini ta'minlaydi; 2) ona qoni bilan ikki tomonlama gazlar almashinuvini yuzaga chiqaradi; 3) embrionning oziqlanishi va almashinuv mahsulotlaridan ozod bo'lib turishini ta'minlaydi; 4) homiladorlik paytida tuxumdon va endometriyning kerakli funksional holatini quvvatlab turuvchi gormonlar ishlanib chiqishida ishtirok etadi; 5) ona-homila tizimida immun goeostaz saqlanib turishiga yordam beradi.

Odam patologiyasida gestasion trofoblastik o'smalar paydo bo'lishi muhim ahamiyatga ega, bunday o'smalar uchta asosiy turga bo'linadi: *yelbo'g'oz, destruksiyalovchi xorionadenoma yoki invaziv yelbo'g'oz, xorionkarsinoma (xorioneptelioma).* Bunday o'smalar odatdagi homiladorlikdan farq qilib, ayolning qoni bilan siydigida xorion gonadotropini bir qadar keskin ko'tarilib ketishiga olib boradi.

YELBO'G'OZ

Yelbo'g'oz homila tuxumi vorsinkali pardasining o'ziga xos tarzda o'zgarib ketishidir, bunda shu parda go'yo mayda g'ujumli o'zum boshi bilan qoplanib qoladi (80-rasm). Yelbo'g'oz xorionning bo'rtib ketgan, ba'zan kistaga o'xshab kengaygan va epiteliyal bilan qoplangan vorsinkalaridan iborat massa tarzida ko'zga tashlanadi. Xorion epiteliyasi

odatdagicha yoki atipik tuzilishga ega bo'lishi mumkin. Yelbo'g'ozni hozir ikki xilga ajratish rasm bo'lgan - *to'la va chala yelbo'g'oz*. To'la yelbo'g'ozda homila, kindik yoki amnion pardalari bo'lmaydi. Xorionning hamma vorsinkalari odatdan tashqari tuzilishga ega bo'ladi. Xorion epiteliysining hamma hujayralari diploid (46XH goho 46XV) bo'ladi. Chala yelbo'g'ozda homila, kindik va amnion pardalari saqlanib qoladi. Xorion epiteliysining hamma hujayralari triploid (69XXV) bo'ladi. Xorion vorsinkalarining bir qismi odatdagi tuzilishga ega bo'ladi.



80-rasm. Yelbo'g'oz:

- 1— yo'ldosh, xorion vorsinkalari gidropik va kistoz degenerasiyaga uchragan;
- 2— vorsinalar bachadon venalari devoriga o'sib kirgan;
- 3— bachadon tanasi;
- 4 - bachadon bo'yni;
- 5- vorsinalar bachadon devorining chuqur qavatlariga o'sib kirgan;
- 6— bachadon devoriga o'tgan o'sma.

Mikroskop bilan tekshirilganida boʻrtib, kistaga oʻxshab ketgan vorsinkalar har xil kattalikda boʻladi - diametri 1 mm dan 10 mm gacha boradi. Atrofidagi stromasida qon tomirlari yoʻqligi koʻzga tashlanadi. Xorion epiteliysining hujayralari odatdagidek ikki qator joylashgan (sitotrofblast va sinsiotrofblast) yoki atipik tuzilishga ega boʻlishi mumkin (chegarada turgan oʻsma). Soʻnggi holda xorion epiteliysi faqat sinsitial hujayralardan iborat boʻladi. Chala yelboʻgʻoz juda koʻp hollarda xorionkarsinoma paydo boʻlishiga olib boradi.

Yelboʻgʻoz nomaʼlum sabablarga koʻra 20-40 yashar ayollar orasida, Osiyo mamlakatlari va Tinch okeani yarim orollarida, kamroq Ovrova va AQSh da uchraydi. Etiologiyasi maʼlum emas. Yelboʻgʻoz homila tuxuni patologiyasi tufayli, ona organizmida patologik jarayonlar (jumladan disgormonal jarayonlar) borligi tufayli paydo boʻladi deb taxmin qilinadi.

Klinik jihatdan olganda yelboʻgʻoz homiladorlikning 16-17 haftasida ogʻriq boʻlmagani holda undan qon kelib turishi, bachadonning homiladorlik muddatiga toʻgʻri kelmaydigan darajada keskin kattalashib ketishi bilan maʼlum beradi. Homilador ayolning qoni bilan siydigida xorion gonadotropinining tezlik bilan koʻpayib borishi diagnostik jihatdan muhim mezon boʻlib hisoblanadi. Toʻla yelboʻgʻoz atigi 2-3 foiz hollardagina malignizatsiyaga uchraydi, 15 foiz hollarda invaziv xususiyatga ega boʻladi.

INVAZIV YELBOʻGʻOZ

Invaziv yelboʻgʻoz (destruksiyalovchi xorionadenoma) oʻzining biologik xossalriga koʻra xavfsiz boʻlib oʻtadigan yelboʻgʻoz bilan xavfli xorionepitelioma oʻrtasida oraliq oʻrinni egallaydi. Destruksiyalovchi xoreonadenoma olis joylarga metastazlar bermasdan, bachadon devorining muayyan joyida boʻladi, holos. Vorsinkalar juda shishib, bachadon devoriga kirib boradi. Bachadon devori yorilib, hayot uchun xavf tugʻiladigan darajada qon ketishi boshlanishi ham mumkin. Mikroskop bilan tekshirib koʻrilganida vorsinkalar epiteliysining bir nav atipik tuzilishga oʻtib, giperplaziyaga uchragani maʼlum beradi. Kubsimon hujayralar ham, sinsitial hujayralar ham proliferatsiyalanadi. Destruksiyalovchi yelboʻgʻoz metastazlar bermaydi-yu, lekin vorsinkalar embol tariqasida olisdagi organlarga, masalan, oʻpka va miyaga borib qolishi mumkin. Bunday embollar asl metastazlar boʻlib hisoblanmaydi va oʻz-oʻzidan yoʻqolib ham ketishi mumkin. Vorsinkalar miometriyaga chuqur kirib boradigan boʻlgani uchun bachadonni qirish bilan destruksiyalovchi xorionadenomani yoʻqotib boʻlmaydi, Shuning uchun kimyoviy terapiya usullaridan ham foydalanish zarur boʻladi.

XORIONEPITELIOMA

Xorionepitelioma gestasion xorion epiteliysidan yoki gonadalarning yarimpotensial hujayralaridan paydo boʻladigan xavfli oʻsma. Osiyo va

Afrika mamlakatlarida ko'proq uchraydi. Takror tug'uvchi 20-40 yashar ayollarda kuzatiladi. Bu xavfli o'sma yelbo'g'ozdan (50 foiz hollarda), tug'ruq yoki abortdan keyin bachadonda qolib ketgan yo'ldosh qoldiqlardan paydo bo'lishi mumkin. Siydikdagi xorion gonadotropinini aniqlash diagnostik jihatdan muhim ahamiyatga ega. Xorionepitelioma yumshoq, g'ovak qon singigan to'qima ko'rinishida ko'zga tashlanadi. O'sma o'sib borar ekan, bachadon devorini yemirib, seroz pardasi tagida do'mpayib turadi. Bachadon kattalashib, shakli o'zgarib ketadi. O'sma ko'p o'tmay turib jinsiy organlarga, so'ngra jigar, taloq, o'pkaga metastazlar beradi.

Xorionepiteliomada ikki turdagi hujayralar ko'zga tashlanadi: kubsimon I angxans hujayralari va tartibsiz joylashgan noto'g'ri shakldagi yirik sinsitial hujayralar. Bu o'smada uning o'z stromasi, shuningdek tomirlari bo'lmaydi. Hujayra elementlari o'sma hujayralari to'dalari o'rtasidagi qonda o'sib boradi. Nekroz o'choqlari, shuningdek o'sma hujayralarining tomirlariga o'sib kirib, tomirlar devorini yemirib yuborganligi ko'zga tashlanadi. Xorionepitelioma aksari organizmga xuddi homiladorlik paytida bo'ladigan o'zgarishlarga o'xshash gormonal ta'sir ko'rsatib turadi.

SUT BEZLARI PATOLOGIYASI

Sut bezlarida ro'y beradigan patologik jarayonlar juda har xil. Jumladan ularda rivojlanish nuqsonlari, distrofik o'zgarishlar, yallig'lanishga aloqador o'zgarishlar (spesifik va nospesifik), disgormonal, giperplastik va o'sma jarayonlari bo'lishi mumkin. Bulardan mastopatiya, mastitlar, o'smalar ko'p uchrab turadigan patologiya jumlasiga kiradi.

MASTOPATIYA

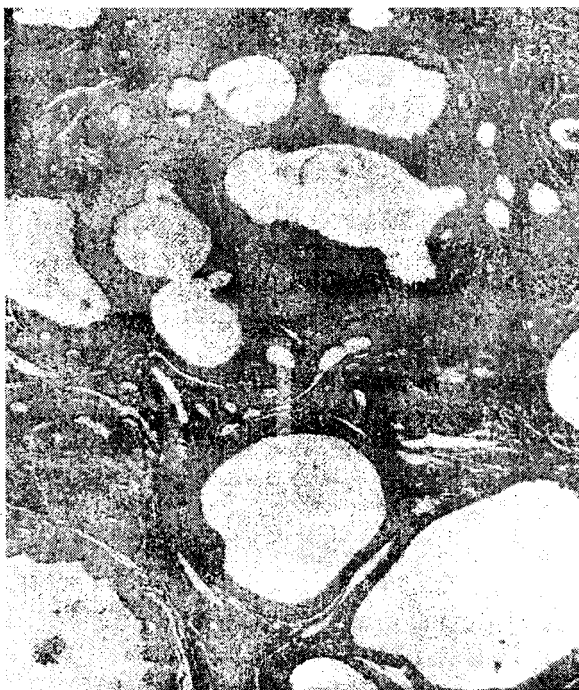Mastopatiya (kistoz kasallik, kistoz mastit, Reklyu kasalligi) sut bezida ro'y beradigan disgormonal giperplastik jarayon bo'lib hisoblanadi. Tuzilishiga qarab mastopatiyaning har xil xillari tafovut etiladi: kistoz, proliferativ, sklerozlovchi adenoz shular jumlasidandir.

Mastopatiyaning kistoz xili diametri 2-3 sm keladigan makrokistalar bo'lishi bilan ta'riflanadi. Ular aksari ko'p bo'ladi va sut bezlarining ikkalasida ham topiladi (31-rasm). Bir qancha kistalarning to'p bo'lib turishi noto'g'ri shakldagi yirik tuzilmalar hosil bo'lishiga olib keladi. Kistalar tiniq qo'ng'irnamo-sariq yoki qon seliga o'xshash suyuqlik bilan to'lib turadi. Ularning devori silliq, yaltiroq, ba'zan quyilgan qon uyushib, kista devorlarining qalinlashib ketishiga yoki kalsinozga uchrashiga olib keladi. Kistani o'rab turadigan stroma zich fibroz to'qimadan iborat bo'ladi.

Mikroskop bilan tekshirib ko'rilganda bir muncha mayda kistalarning kubsimon yoki silindrsimon epiteliy bilan qoplanganligi ko'zga tashlanadi. Bu epiteliy ba'zan ko'p qavatli bo'ladi yoki so'rg'ichsimon o'simtalar hosil qiladi. Kistalar kattalashib borgan sayin ularni qoplab turgan epiteliy bir

qadar yassi tortib, atrofik bo'lib qoladi. Juda yirik kistalarda epiteliy batamom yo'qolib ketishi mumkin. Kistalar devorida petrifikatlar hosil bo'ladi. Kamdan-kam hollarda ayrim kistalar asidofil sitoplazmasi yaxshi bilinib turadigan yirik hujayralari bilan qoplangan bo'ladi. Bu hujayralarning yadrolari o'rtasida turadi. Ularning paydo bo'lishi apokrin metaplaziyaga bog'liq deb hisoblanadi. Mastopatiyaning kistoz xilini sut bezi rakidan ajratib olish oson, chunki u ko'pincha ikki tomonlama bo'ladi va kistoz tuzilmalarning ko'pligi bilan ta'riflanadi, holbuki, karsinoma solitar tuzilmadan iborat bo'ladi.

Lekin irsiy moyilligi bo'lgan ayollarda kistoz mastopatiya sut bezi raki paydo bo'lish ehtimoliini oshiradi.



81-rasm. Kistoz mastopatiya.

Proliferativ mastopatiya. Mastopatiyaning bu xili epiteliy, mioepiteliy va fibroepiteliyning zo'r berib proliferatsiyaga uchrashi bilan ta'riflanadi. Epiteliy proliferatsiyasi hujayralar atipiyasi bilan birga davom etib borishi mumkin. Mastopatiyaning bu xili 35-45 yashar ayollarda kuzatiladi.

Makroskopik jihatdan olganda mastopatiyaning boshqa xillaridan deyarli farq qilmaydi. Epiteliy proliferatsiyasi bir nechta turda bo'ladi. Ularning bir xilida (adenitda) bez epiteliyining giperplaziyasi kuzatiladi, shunga ko'ra to'g'ri shakllangan bez bo'lakchalarining soni ko'payib ketadi. Fibroepitelial proliferatsiyada mayda sistadeno-papillomalar hosil bo'ladi. Bunda kengayib ketgan bez yo'llarida bir necha qator silindrsimon yoki kubsimon epiteliy bilan qoplangan har xil kattalikdagi biriktiruvchi to'qima so'rg'ichlari hosil bo'ladi.

Epiteliy proliferatsiyasining boshqa turida bez yo'li bo'lakchasi va epiteliysi o'sib boradi. Ayni vaqtda bez yo'llari ichida hosil bo'ladigan proliferatlar silindrsimon epiteliyning moromorf, ba'zan ikki yadrel hujayralaridan iborat so'rg'ichlar, kribroz o'simtalar va solid maydonlar ko'rinishida bo'ladi. Solid proliferatlardagi hujayralar qutbliligini yo'qotib qo'yadi. Ularda mitoz shakllarini ko'rish mumkin, yadrolari har xil kattalikda, giperxrom bo'ladi. Ana shunday atipik giperplaziyani bir qancha olimlar "cancer in situ" joydagi rak yoki rak oldi o'zgarishlari deb hisoblaydi.

Sklerozlovchi adenoz. Mastopatiyaning bu xili klinik ko'rinishlari va morfologik xususiyatlari jihatidan sut bezi rakiga ancha o'xshash bo'lishi mumkin. Asosan 35-45 yoshlar orasidagi ayollarda kuzatiladi. Bu o'sma sezilarli intralobulyar fibroz va bez mayda yo'llari va asinuslarining proliferatsiyasi bilan ta'riflanadi. Sklerozlovchi adenoz odatda bir tomonlama va aksari sut bezining ustki tashqi kvadrantida bo'ladi. Zich, qattiqqina bo'lib unnashi bilan ajralib turadi. Mikroskop bilan tekshirib ko'rilganda bez va terminal yo'llarining giperplaziyasi, epiteliy bilan mioepiteliyning proliferatsiyasi ko'zga tashlanadi. Proliferatsiyalanayotgan bezlar va yo'llari bir-biriga zich taqalab turadi (adenoz). O'sma stromasi bosilib, epiteliy shaklini o'zgartirib yubora oladigan fibroz to'qimadir. Ba'zi hollarda aksari fibroz, gialinlanadigan to'qima o'sib, asinuslar bilan bez yo'llarini batamom bosib qo'yadi. Shuning natijasida bez yo'llari solid hujayra tortmalari ko'rinishiga kirib, invaziv skirrga o'xshab turadi. Sklerozlovchi adenozni rakdan ajratib beruvchi muhim belgi ikki qavatli epitelial qoplamasi borligi, unda mioepiteliyning ko'p bo'lishidir.

Sklerozlovchi adenoz rak oldi holati emas. Paypas'lab ko'rilganida bir muncha zich va qattiq, ayniqsa hayz oldi davrida og'rimaydigan bo'lishi bilan karsinomadan farq qiladi. Diagnostika aniqlab olishda mammografiya muhim rol o'ynaydi.

MASTIT

Mastit - bu sut bezi parenximasi va interstisiyasining yallig'lanishidir. Har qanday yallig'lanish jarayoni singari tabiatan o'tkir va surunkali, spetsifik va nospesifik bo'lishi mumkin.

O'tkir mastit 80-85 hollarda emizuvchi ayollarning chillasi davrida paydo bo'lsa (laktasion mastit), bola emizmaydigan va homilador ayollarda kamroq bo'ladi. Mastit qo'zg'atuvchilari ko'pchilik hollarda stafilokokklar va streptokokklardir. Lekin ichak tayoqchasi, protey, Ko'k yiring tayoqchasi tufayli boshlangan mastit hollari ham tasvirlangan. Infektsiyaning kirish darvozasi aksari sut bezi uchidagi yoriqlardir. Lekin infeksiya intrakanalikulyar yo'l bilan, gematogen va limfogen yo'l bilan ham o'tishi mumkin.

Stafilokokk bilan infeksiyalangan hollarda sut bezida yiringli yallig'lanish o'chog'i - bezillab turgan zichlashmalar ko'rinishidagi absesslar hosil bo'ladi. Ular yuza joylashgan bo'lsa paypaslab ko'rilganda flyuktuasiya seziladi, ustidagi teri qizarib turadi. Streptokokk infeksiyasida yiringli yallig'lanish tabiatan tarqoq (flegmona tarzida) bo'ladi. Bunday hollarda sut bezining hammasi kattalashib bezillab turadi, terisi shishib, yaltiroq, qizargan tusga kiradi, nekroz o'choqlari hosil bo'lishi mumkin. Yallig'lanish jarayoni sut yo'llarining yallig'lanishi bilan cheklanib qolishi mumkin, bunda sutga yiring aralashib chiqadi. Ba'zan shu sut yo'llari yorilib, atrofidagi to'qima ham yallig'lanib ketadi. Yiringli yallig'lanishdan avval ko'pincha seroz yallig'lanish bo'lib o'tadi, bunda sut beziga seroz suyuqlik singib, tomirlar atrofida leykositlar to'planib qoladi. Yallig'lanish jarayonining oxirida reparasiya boshlanib, yiringli yallig'lanish sohasida chandiqli to'qima hosil bo'ladi. Shunday qilib, yallig'lanish jarayonining tabiatiga qarab o'tkir mastit *seroz*, *yiringli* va *flegmonoz* xillarga bo'linadi. Ba'zi absesslar bez yo'li bilan birlashib, yiringi chiqib turishi mumkin.

Bir muncha katta yoshdagi ayollarda uchraydigan nospesifik surunkali mastitning sababi noma'lum. Sut bezining sili, aktinomikozi va zaxmi ham surunkali mastitlar jumlasiga kiradi, bularda tegishli granulyomalar hosil bo'ladi. Surunkali nospesifik mastit mahalida o'tkazilgan gistologik tekshirishda donador detrit bilan to'lgan bez yo'llari topiladi. O'sha detritda bitta yarimta leykositlar, yog' bosgan makrofaglar bo'ladi. Bez yo'llarini qoplab turgan epiteliya distrofik o'zgarishlar topiladi. Periduktal stroma limfotsitlar va plazmotsitlar bilan infiltrlangan bo'ladi. Sut yo'llari atrofida fibroz to'qima o'sib ketganligi uchun ular kengayib ketadi. Yallig'lanish fokusi yuza bo'lsa, teri ham jarayonga qo'sqilib ketishi mumkin. Natijada teri va sut bezining uchi cho'zilib ketadi, bu sut bezi rakiga o'xshab turishi mumkin.

SUT BEZLARI O'SMALARI

Sut bezlari o'smalari ayniqsa xavfli bo'lib, ko'p uchrab turadigan patologiya jumlasiga kiradi. Bularning xavfsiz xillari asosan epitelial tuzilishga egadir. Ularga fibroadenoma, adenoma, bez chiqarish yo'llarining papillomasi kiradi. Sut bezining xavfli o'smalaridan papilyar raklar:

intraduktal, infiltrlovchi, medullyar, mutsinoz raklar, Pejet kasalligi ko'proq uchraydi.

FIBROADENOMA

Nodoz fibroadenoma 15-35 yashar ayollarda hammadan ko'ra ko'proq uchraydigan xavfsiz o'sma. Atrofdagi to'qimadan cheklanib turadigan, diametri 2 sm dan 10 sm gacha boradigan, dumaloq shaklli solitar tugun ko'rinishida bo'ladi. Kesib ko'rilganida zich, gomogen to'qima ko'rinishida bo'lib, unda sarg'ish pushti bez parenximasining qismlari uchraydi, yog' to'qimasi bo'lmaydi. Mikroskop bilan tekshirib ko'rilganida bunday tugun to'qimasida ba'zi joylarida bezning involyutiv yo'llari, bo'lakchalari va mikrokistalar bo'lgan fibroz to'qima ko'zga tashlanadi. Paypaslab ko'rilganida bez ayniqsa hayzdan oldingi davrda bezillab turadi.

PAPILLOMALAR VA PAPILLYAR RAKLAR

Sut bezi yo'llarining papillomalari yakka yoki ko'p (bez yo'li papillomatozi) bo'lishi mumkin. Papillomatoz mastopatiyaning kisto xiliga xarakterlidir. Bunda sut bezi uchidan aksari seroz, goho qo'ng'ir tusli yoki qon aralash suyuqlik chiqib turadi. Xavfsiz yakka papilloma 40-50 yashar ayollarda kuzatiladi. U kistalar yoki bez yo'llari ichida o'sadi, diametri 1 sm dan ortmaydi, oyoqchasi bo'lishi mumkin. Mikroskop bilan tekshirib ko'rilganida o'rtasi bir yoki ikki qavat kubsimon epiteliy hujayralari bilan qoplangan yumshoq biriktiruvchi to'qimadan iborat bo'ladi. Papillomada apokrin metaplaziyasi va gyalinizasiyasi o'choqlarini ko'rish mumkin. Bez yo'llari va kistalar ichidagi papillomalar malignizasiyalanganida atipiya zo'rayib borib, epiteliy anaplaziyaga uchraydi va periduktal to'qima bilan kista atrofidagi to'qimaga o'tgan invaziya belgilari paydo bo'ladi. Epiteliyda mitozlar ko'zga tashlanadi. Alohida turgan papillomalarning rak oldi holatiga kirmasligini ta'kidlab o'tish kerak, lekin bez yo'li papillomatozi sut bezida rak paydo bo'lish ehtimolini ancha oshiradi.

SUT BEZI RAKI

Sut bezi raki ko'pgina mamlakatlarda boshqa organlarning xavfli o'smalari orasida birinchi o'rinni egallaydi. Uning paydo bo'lishida quyidagilar ahamiyatga ega: 1) irsiy moyillik borligi, 2) reproduktiv davrning uzoq cho'zilganligi (Chunonchi, ayolda hayz sikli erta, klimaks esa kech boshlangan bo'lsa, sut bezi raki paydo bo'lish xatari ancha ortadi), 3) ayolning tug'ishga layoqatligi (ko'p tuqqan ayollarda sut bezi raki kam uchraydi), 4) ayolning qaysi yoshida to'ng'ichini tuqqanligi (ayol kishi to'ng'ichini 30 yoshdan oshgan mahalda tug'adigan bo'lsa rak xavfi ortadi), 5) semizlik (chunki yog' depolari estrogenlar sintezlay oladi), 6) menopauzaga ekzogen

estrogenlar bilan davo qilish, 7) epiteliy proliferatsiyasi belgilari bilan o'tayotgan kistoz mastopatiya borligi.

Etiologiyasi va patogenezi hanuz uncha aniq emas. Irsiy omillar va gormonal muvozanat buzilishining ahamiyati ko'proq o'rganilgan. Yaqin qon-qarindoshlarda, shunda ham bir muncha yoshroq davrda bilateral sut bezi rakining uchrashi irsiy omilning ahamiyati borligidan dalolat beradi. Yaqinda o'tkazilgan tadqiqotlarda aniqlanishicha r 53 o'sma supressor geni irsiy mutatsiyasining oilaviy sut bezi rakida ahamiyatga ega ekanligi kuzatilgan. Endogen estrogenning ko'p bo'lishi o'sma yuzaga kelishida katta rol o'ynaydi. Ayollari jinsiy hayotni barvaqt boshlaydigan, ko'p abort qildirmaydigan va to'ng'ichini ancha yoshligida tug'adigan mamlakatlarda bu rakning ancha kam uchrashi aniqlangan.

Hozirgina aytib o'tilgan xatar omillarining ta'sir mexanizmi ham yaxshi o'rganilgan. Ba'zi o'smalarda estrogenlar va progesteron uchun reseptorlar topiladi. Sut bezi rakining ba'zi hujayralari har o'sish omillarini ishlab chiqaradiki, bularning hosil bo'lib turishi estrogenlarga bog'liq. Qonda aylanib yuradigan gormonlar, o'sma hujayralari gormonlarining reseptorlari va o'sish omillari sekresiyasi o'rtasidagi o'zaro ta'sir o'smaning o'sib borishida ma'lum rolni o'ynaydi, deb taxmin qilinadi. Mana shu omillar o'smaning avj olib borishida estrogenlar muvozanatining buzilishi ahamiyatga ega ekanligini tasdiqlaydi. Sut bezi rakining tabiatan virusga bog'liq ekanligini 1936 yilda Bittner ajoyib sur'atda isbotlab berdi.

Tashqi muhit omillari ham katta ahamiyatga ega. Chunonchi, ovqatda yog'larning ortiqcha miqdorda bo'lishi xatar omil bo'lib hisoblanadi, chunki yog' rak paydo bo'lishiga moyillikni kucqaytiradi. O'rtacha miqdorda alkogol iste'mol qilish o'sma paydo bo'lish xavfini 1,5 baravar oshiradi.

Patologik anatomiyasi. Bu rak aksari chap sut bezini zararlaydi, 4-10 foiz hollarda ikki tomonlama bo'ladi. har xil tarzda joy oladi. Chunonchi, 50 foiz hollarda bu rak sut bezining tashqi tomondagi ustki kvadrantida, 20 foiz hollarda markaziy qismida paydo bo'ladi. Goho o'sma sut bezining ustki va pastki, ichki kvadrantlarida uchraydi. Aksari (90 foiz hollarda) o'sma bez yo'li epiteliysidan, goho bo'lakchasi epiteliysidan o'sib chiqadi. Paypaslab ko'rilganida diametri 5 sm gacha boradigan tuzilma yoki qattiqqina tizimcha tarzida qo'lga unnaydi. Gistologik tuzilishi jihatidan sut bezi raki uchta asosiy guruhga bo'linadi: 1) infiltrlanmaydigan raklar, 2) infiltrlovchi raklar va 3) Pejet kasalligi.

Infiltrlanmaydigan raklar o'z navbatida bez yo'li ichidagi va bo'lakcha rakiga bo'linadi. Bez yo'li ichidagi rak boshqa turdagi raklarning 2-5 foizini tashkil etadi. U atrofda stromaga invazyalanmaydi va *to'rt xil: solid, husnbuzarsimon, papillyar va kribroz tarzda o'sishi bilan* ta'riflanadi. Odatda, tekshirish paytida aytib o'tilgan to'rt xil o'sishning birgalikda kelishi topiladi. Mikroskop bilan tekshirib ko'rilganida ko'pgina bez yo'llarining

kistaga o'xshab kengayib ketganligi topiladi, bularning epiteliysi tarmoqlangan so'rg'ichlar (papillyar rak) hosil qiladi, ularning orasida ikki va bundan ko'ra ko'proq hujayralar bilan qoplangan *chin so'rg'ichlar* va bir qavat hujayralar bilan qoplangan *soxta so'rg'ichlar* tafovut qilinadi. Epitelial hujayralar bir qadar polimorf bo'lishi, qutbliligi buzilgani va o'rtacha kattalikda bo'lishi bilan ta'riflanadi. Ularning yadrolari gipoxrom, mitozlar bitta-yarimta uchraydi. O'sma hujayralari ba'zi joylarda *solid yoki kribroz* tuzilmalar hosil qiladi. So'rg'ichlarning stromasi nozik bo'ladi yoki bo'lmaydi.

Husnbuzarsimon rak xarakterli ko'rinishda bo'ladi. Sut bezining zararlangan qismidagi to'qima orasida bir talay sarg'ish-kulrang tusli tortmalar ko'zga tashlanadi, bular kengayib ketgan bez yo'llaridan iborat bo'lib, sitib ko'rilganida ichidan tiqinlarga o'xshash uvoqsimon massalar chiqadi. Mikroskop bilan tekshirib ko'rilganida bez yo'li ichida paydo bo'lgan solid proliferatlari topiladi, bularning o'rtasida nekroz boshlanadi. Hujayralar ancha polimorf, yadrolari yirik va giperxromdir. Mitozlar ko'p bo'ladi. Bir qancha hollarda epiteliial hujayralar apokrin hujayralarga o'xshab ko'rinadi.

Infiltrlanmaydigan bo'lakcha ichi raki (sinonimlari -alveolyar, asinar rak bo'lakcha in situ raki) aksari 45-50 yashar ayollarda uchraydi. Multisentrik ravishda o'sib borish bilan farq qiladi. Odatda sut bezining ustki-tashqi kvadrantida paydo bo'ladi. 15-30 foiz hollarda ikkala tomonda uchraydi. Bu turdagi rakda bez bo'lakchalari ichidagi sut yo'llari ham jarayonga qo'sqilib ketadi (alveolyar pufakchalar, bularning yo'llari kengaygan va g'ovak joylashgan hujayralar hisobiga bitib ketgan bo'ladi). Stroma invaziyasiga xos belgilar bo'lmaydi. O'sma hujayralari nisbatan monomorf, bir qadar kichikroq, yadrolari o'rtacha darajada giperxrom, mitozlari kam bo'ladi, ular bo'lakcha tashqarisidagi yo'llarga ham tarqalishi mumkin.

Infiltrlanuvchi raklar gistologik tuzilishi jihatidan juda har xil bo'lib, quyidagi turlari tafovut qilinadi: 1) bez yo'lining infiltrlovchi raki, 2) bez bo'lakchasining infiltrlovchi raki, 3) shilimshiq rak 4) medullyar rak 5) tubulyar rak 6) apokrin rak 7) papillyar rak 8) adenokistoz rak 9) sekretor rak 10) metaplaziyali rak.

Bez yo'lining infiltrlovchi raki sut bezining eng ko'p (75 foiz hollarda) uchraydigan xavfli o'smasi bo'lib, tuzilishi jihatidan juda har xilligi bilan ajralib turadi. Diametri 3-4 sm keladigan toshdek qattiq o'sma (skirroz rak) ko'rinishida bo'ladi. Kesib ko'rilganida nekroz va petrifikasiya o'choqlari ko'zga tashlanadi. O'sma zo'rayib borganida terida ichga tortgan joylar hosil bo'lib, sut bezining uchi cho'zilib turadi. Mikroskopik jihatdan olganda o'sma qattiq bo'ladigan fibroz stromasi borligi bilan ta'riflanadi, bu stromasida o'sma hujayralarining uyalari va tortmalari topiladi. Shu hujayralar dumaloq yoki tuxumsimon shaklda yadrolari mayda giperxrom,

mitozlari uncha ko'p bo'lmaydi. Ular uyasimon, trabekulyar va bezsimon tuzilmalar hosil qiladi, bez yo'li ichidagi rak o'choqlari topilishi mumkin.

Bez bo'lakchasining infiltrlovchi raki o'sma hujayralarining zanjirlar va chiziqalar ko'rinishida diffuz tarzda yoki bez yo'llari atrofida konsentrik tarzda joylashgani bilan ta'riflanadi. Hujayralari mayda va monomorf. Stromasi yaxshi rivojlangan, fibroz to'qimadan iborat, shuning uchun bu o'sma skirroz ko'rinishda bo'ladi. O'smaning hujayra elementlari bularning sitoplazmasida shilimshiq to'planib borishi tufayli uzuksimon hujayralar shakliga kirib qolishi mumkin. Bez bo'lakchasi infiltrlovchi rakining tubulyar va solid xillari ham tasvirlangan.

Shilimshiq rak (sinonimlari - kolloid, jelatinoz, mutsinoz, uzuksimon hujayrali rak) hujayralaridan tashqarida va hujayralar ichida bir talay shilimshiq bo'lishi bilan ta'riflanadi. Bunday o'sma aniq chegaralanib turadigan kulrang tusli tugun shaklida bo'ladi. Konsistensiyasi yumshoq, jelatinasimon. Mikroskop bilan tekshirib ko'rilganida bu rakning uch xil turi tafovut qilinadi. *Birinchisi*, shilimshiqda joylashgan alohida hujayralar yoki uyalar borligi bilan ta'riflanadi. Ba'zi hujayralarning sitoplazmasi vakuollashgan bo'ladi, bu - ularda shilimshiq borligidan darak beradi. O'smaning *ikkinchi xili* hujayralarining bezsimon tuzilmalar hosil qilganligi bilan ajralib turadi, shu tuzilmalarning chiqarish yo'llarida mutsin topiladi. O'sma hujayralari vakuollashgan bo'lishi ham mumkin. O'smaning *uchinchi xili* ichida bir talay shilimshiq bo'ladigan, tabaqalashmagan va tartibsiz joylashgan hujayralardan iborat bo'ladi. Mikroskop bilan tekshirib ko'rilganida shilimshiq to'plamlari orasida sitoplazmasida shilimshiq tomchilari bo'lgan solid yoki bezsimon monomorf hujayralar komplekslari topiladi.

Medullyar rak 5 foiz hollarda uchraydi. Paypaslab ko'rilganida yumshoq bo'ladi, flyuktuasiyalanadi. Diametri 10 smga boradi. Kesib ko'rilganida do'mpayib chiqib turadi, atrofdagi to'qimalardan aniq chegaralanib turadi. Kam tabaqalashgan, pufakchasimon yadrosi bo'ladigan yirik hujayralardan tuzilgan sitoplazmasining chegaralari aniq emas. hujayralar yo'llar yoki anastomoz hosil qiluvchi tortmalar ko'rinishida joylashgan bo'lib, mitotik faolligi juda yuksaq o'sma stromasi kam rivojlangan va leykositlar bilan diffuz ravishda infiltrlangan.

Tubulyar rak yuksak darajada tabaqalashgan infiltrlanadigan rak bo'lib, tubulyar tuzilmalar hosil qiluvchi monomorf hujayralardan tuzilgan. Bu tuzilmalarda o'sma hujayralari bir qator bo'lib joylashadi. Fibroz stroma yaxshi ifodalangan. Bu o'sma adenokarsinomadir, oqibati xayrli.

Apokrin rak sitoplazmasi eozinofil va juda mo'l bo'ladigan hujayralardan iborat. Tuzilishiga ko'ra metaplastik apokrin hujayra elementlariga o'xshab ketadi. Bunday o'sma adabiyotda onkositar rak deb ham yuritiladi.

Rakning anaplaziyaga uchragan xillari ham tasvirlangan: diffuz, yirik hujayrali, duksimon hujayrali, polimorf hujayrali, ulkan hujayrali raklar shular jumlasidandir.

Klinika nuqtai nazaridan "yallig'lanishga aloqador rak" ham tafovut qilinadi, lekin u sut bezlari rakining mustaqil gistologik tipi bo'lib hisoblanmaydi. Sut bezi raki shish kelishi, giperemiya, og'riq bo'lishi, bilan o'tayotgan va kasallangan sut bezi tez kattalashib borayotgan mahallarda ana shu atama ishlatiladi, bunday paytlarda o'sma dermaning limfa tomirlariga ancha o'tgan bo'ladi.

Pejet kasalligi - sut bezi rakining alohida xili bo'lib, sut bezi uchi terisining xu'di gushga o'xshab yara bo'lib ketishi va sut bezida o'sma paydo bo'lishi xarakterlidir. Bez uchining terisi qizarib, shishib chiqadi. Bu kasallik 50-60 yashar ayollarda uchraydi va ahyon-ahyonda erkaklarda ham kuzatiladi. Bu rakning qo'ltig'osti limfa tugunlariga metastazlar bergani ham tasvirlangan. Pejet kasalligi mahalida bez yo'li ichida hamisha rak bo'ladi. Mikroskop bilan tekshirib ko'rilganida ko'krak uchi epidermisining malpigi qatlamida xarakterli Pejet hujayralari topiladi. Ular o'zi katta, yadrolari giperxrom bo'lishi va och tusli jiyagi borligi bilan ajralib turadi, bu mukopolisaxaridlarning hujayra ichiga to'planishidan dalolat beradi. Pejet hujayralarida odatda shilimshiq, ahyon-ahyonda melanin donalari bo'ladi, ular bir-biridan alohida-alohida bo'lib turadi yoki dermaga o'sib kirmagan bo'ladi. Pejet hujayralari sut bezining chiqarish yo'llarida va teri unumlarida ham topilishi mumkin.

Klinik manzarasi. Sut bezi o'smalari endigina boshlanib kelayotganida paypaslab ko'rilganida dastlab diametri 4 sm gacha boradigan, og'rimaydigan, qo'zg'aluvchan tuzilma tariqasida qo'lga unnaydi. O'sma tez orada ko'krak muskuli va chuqur fassiya tomoniga qarab o'sib boradi. Teri tomoniga o'sib borar ekan, sut bezi terisi va bez uchining ichkariga tortilib qolishiga olib keladi. Bunda jarayon limfa tugunlariga ham o'tib, shish paydo bo'ladi. Sut bezi raki limfogen va gematogen yo'l bilan metastazlar beradi. Bezning tashqi kvadrantidagi o'smalar dastlab qo'ltig'osti limfa tugunlariga metastazlar beradi. O'sma ichki kvadrantlarda bo'lsa, sut bezi ichki arteriyasi bo'ylab joylashgan limfa tugunlarida, shuningdek umrov usti limfa tugunlarida metastazlar beradi. O'sma gematogen yo'l bilan tarqalganida metastazlari ko'pincha o'pka, skelet suyaklari, jigar, buyrak usti bezlarida topiladi. Goho ular bosh miyada, taloqda, qalqonsimon bezda bo'ladi.

Sut bezi rakining metastazlari o'smaga davo qilinganidan so'ng 15 yildan keyin ham paydo bo'la olishini yodda tutish kerak.

ERKAKLAR KO'KRAK BEZLARINING KASALLIKLARI

Erkaklar ko'krak bezlarida (rudimental sut bezlarida) patologik jarayonlar kamdan-kam uchraydi. Ular asosan ginekomastiya va rakdan iborat bo'ladi.

Ginekomastiya. Erkaklar ko'krak bezlariga gormonlar ayollardagiga qaraganda kamroq ta'sir o'tkazadi. Biroq, estrogenlar miqdori ko'payib qolgan mahallarda bu bezlar kattalashib ketishi mumkin, ginekomastiya deb shunga aytiladi. Ginekomastiya kistoz xildagi mastopatiyaning analogidir. Erkaklarda yuz beradigan giperestrogenemiya hodisasiga ko'pincha jigar sirrozi sabab bo'ladi. Bunda jigarda estrogenlar metabolizmi izdan chiqadi. Lekin estrogen ishlab chiqaruvchi o'smalar paydo bo'lgan mahallarda, odam ekzogen estrogen va digitalis bilan davolangan paytlarda ham giperestrogenemiya boshlanishi mumkin. Fiziologik ginekomastiya odatda o'smirlilik va keksalik davrida boshlanishi mumkin. Ginekomastiya mahalida ro'y beradigan morfologik o'zgarishlar bez chiqarish yo'llari ichida boshlangan giperplaziyaga o'xshab ketadi. Bu patologiya aksari ikkala bezda boshlanadi.

Ko'krak bezi raki erkaklarda ayollardagiga qaraganda ancha kam uchraydi. Tez o'sib borib, badan terisi va ko'krak bo'shlig'i devoriga o'tadi (infiltrlanadi). Tuzilishi va biologik xossalari jihatidan ayollar sut bezining invaziv skirriga o'xshab ketadi. Regionar limfa tugunlari va boshqa organlarga gematogen yo'l bilan metastazlar beradi.

X Bob

ENDOKRIN BEZLAR KASALLIKLARI

GIPOFIZ

Gipofiz giperfunksiyasi
Gipofiz adenomalari
Gigantizm
Akromegaliya
Gipofizar Kushing kasalligi
Gipofiz gipofunksiyasi
Funksiyasiz adenoma
Shixen sindromi
Puch turk egari sindromi
Gipofiz orqa bo'lagi sindromi

QALQONSIMON BEZ

Bo'qoq (stroma)
Gipertireoz
Bazedov kasalligi
Gipotireoz
Kretinizm
Miksedema
Tireoiditlar
Xashimoto tireoiditi
Yarim o'tkir granuliyomatoz tireoidit
Surunkali tireoidit
Qalqonsimon bez o'smalari
Adenoma
Rak

PARATIREOID BEZLAR

Gipoparatireoz

Giperparatireoz

Birlamchi giperparatireoz
Adenoma
Paratireoid bezlarning birlamchi giperplaziyasi
Paratireoid bezlar raki
Paratireoid osteodistrofiya

BUYRAK USTI BEZLARI

Buyrak usti bezlari giperfunksiyasi
Kushing sindromi
Giperaldosteronizm
Adrenogenital sindrom
Buyrak usti bezlari gipofunksiyasi
Addison kasalligi
Buyrak usti bezlarining o'tkir yetishmovchiligi
Buyrak usti bezlari o'smalari
Buyrak usti bezlari po'stlog'ining o'smalari
Buyrak usti bezlari miya qavatining o'smalari

TIMUS

ENDOKRIN TIZIM TARQOQ

O'SMALARINING SINDROMI

QANDLI DIABET

Ichki sekresiya bezlari yoki endokrin bezlar deb, chiqarish yo'llari bo'lmagan bez organlarga aytiladi, shu munosabat bilan ularning ishlab chiqaradigan gormonlari to'g'ridan-to'g'ri qonga o'tib turadi. Bularga epifiz, gipofiz, qalqonsimon bez, qalqonsimon bez yonidagi bezlar (paratireoid bezlar), buyrak usti bezlari, jinsiy bezlar, shuningdek boshqa funksiyalarni ham ado etib boradigan ancha murakkab organlarning maxsus to'qimalari ham kiradi. Masalan, me'da osti bezining Langergans orolchalari, tuxumdonlarning tuxum hujayralari, moyaklarning leydig hujayralari ham gormonlar ishlab chiqarib turadi. Ba'zi bezlar va to'qimalarning polipeptid

yoki oqsil tabiatiga ega bo'lgan gormonlarni ishlab chiqaradigan va neyroektodermadan yuzaga keladigan endokrin hujayralarini birlashtiruvchi APUD-tizim ham bor. Langergans orolchalarining glyukagon ishlab chiqaruvchi alfa-hujayralari, insulin ishlab chiqaruvchi beta-hujayralari, qalqonsimon bezning kalsitonin ishlab chiqaruvchi parafollikulyar hujayralari shular jumlasidandir. To'qima gormonlari ishlab chiqaradigan bir qancha hujayralar: me'daning alfa-hujayralari (enteroglyukogon), me'da delta-hujayralari (gastrin), o'n ikki barmoqli ichakning S-hujayralari (sekretin) ham shu tizimga kiradi.

Endokrin bezlar, yuqorida aytilganidek gormonlar sintez qiladi, bu gormonlar qonga tushib turadigan kimyoviy birikmalar bo'lib, o'ziga xos ta'sir ko'rsatib boradi. Ayni vaqtda gormonlarning ba'zilari qon bilan birga borib, olisdagi organlarga ta'sir ko'rsatsa (tizimga oid gormonlar), boshqalari o'zi qayerda paydo bo'lsa, o'sha joyda ta'sir ko'rsatadi (lokal, ya'ni mahalliy gormonlar).

Gormonlarga uchta asosiy xususiyat xosdir: 1) ta'siri ma'lum maqsadga qaratilgan bo'ladi: gormonlar bir qadar cheklangan sondagi to'qimalarga (mazkur gormonning "maqsadidagi to'qimalarga") ta'sir ko'rsatadi; 2) ta'siri faqat o'ziga xos, ya'ni spesifik bo'ladi: "bir gormon - maqsaddagi bitta to'qima - bir xildagi ta'sir"; 3) ta'siri zo'r, ya'ni tipik javob reaksiyasi yuzaga chiqishi uchun juda kam miqdor gormon kerak bo'ladi, xolos.

Qanday bo'lmasin biron xildagi patogen omillar ta'siri ostida ichki sekresiya bezlarida giperfunksiya (bez funksiyasining kuchayishi), gipofunksiya (funksiyaning susayishi) yoki funksiya izdan chiqishi - disfunksiya hodisasi yuz berishi mumkin. Endokrin bezlar funksional holatida ro'y beradigan ana shunday o'zgarishlar organizmda ma'lum bir kasallik paydo bo'lishiga olib keladi.

Endokrin o'zgarishlar odam patologiyasida katta rol o'ynaydi. Ular ichki sekresiya bezlarining birlamchi tartibda zararlanishiga bog'liq bo'lishi yoki endokrin tizimdan tashqarida paydo bo'lgan o'smalar vaqtida yuzaga kelishi mumkin. Endokrin o'zgarishlar, ya'ni endokrinopatiya hodisalari o'smalarga bog'liq bo'lgan hollarda ularni paraneoplastik sindrom deb hisoblanadi. Endokrin bezlar yakka holda yoki, macalan, endokrin o'smalar ko'p bo'lgan mahalda ko'rilganidek bir nechtasi baravar zararlanishi mumkin. Lekin aksari endokrin bezlardan birortasi zararlanishi ko'proq uchraydi.

GIPOFIZ

Gipofiz (sinonimi: miya ortig'i) - normada og'irligi 0,5 g gacha boradigan, turk egarining gipofiz chuqurchasida joylashgan dukkaksimon tuzilma bo'lib, oldingi bo'lagi (adenogipofiz) va orqa bo'lagi (neyrogipofiz) tafovut qilinadi. Oldingi bo'lagi Ratke cho'ntagining do'mpayib chiqish yo'li bilan ektodermadan, orqa bo'lagi bosh miyaning III qorincha bo'shlig'i

damidagi neyrogial voronkasimon do'mpaymasidan kelib chiqadi. Gipofiz uyqu arteriyasi, shuningdek katta miya arterial doirasidan chiqib keladigan qon tomirlar hisobiga qon bilan ta'minlanadi.

Gipofizning orqa bo'lagi nerv tolalari vositasida gipotalamus bilan mahkam bog'langan va gipotalamusning terminal nerv hujayralari hamda gliyaga o'xshab ketadigan pituisidlardan tuzilgan. Gipofizning shu bo'lagidan chiqadigan gormonlar - oksitosin va antidiuretik gormon gipotalamusda sintezlanadi va nerv tolalari bo'ylab gipofizga o'tadi, shu munosabat bilan gipofiz va gipotalamus yagona gipotalamo-gipofizar tizimni tashkil etadi.

Gipofizning oldingi bo'lagidagi sekretor hujayralar mayda, poligonal shaklda bo'ladi va sitoplazmatik donalarining tabiati hamda sifatiga, bo'yalganda - qanday reaksiya ko'rsatishiga qarab, an'anaviy ravishda asidofillar, bazofillar va xromofoblarga bo'linadi.

Elektron mikroskopiya va tekshirishning immunotsitokimyoviy usullari paydo bo'lishi bilan sekretor hujayralar va ular funksional faolligini aniq belgilash mumkin bo'lib qoldi, buning natijasida turli gormonlar ishlab chiqaradigan besh xil hujayralarni ajratish mumkin bo'ldi, bu hujayralar quyidagilardir: 1) *adrenokortikotrop hujayralar*, 2) *qalqonsimon bezni jonlantiruvchi gormonlarni ishlab chiqaradigan tireotrop hujayralar*, 3) *follikulinlarni jonlantiruvchi gormonlarni, lyuteinlashtiruvchi gormonni ishlab chiqaradigan gonadotrop hujayralar*, 4) *laktotrop (prolaktin) hujayralar*, 5) *somatotrop (o'sish hujayralarini ishlab chiqaradigan) hujayralar*. Bundan tashqari gipofizda xromofoblar uchraydi, bularda ham sekretor granulalar bo'ladi. Faol sekretor jarayon hozir aytib o'tilgan hujayralardagi granulalarning kamayib borishi bilan birga davom etadi. Hozirgi kunda gipofiz gormonlarning ishlanib chiqishi gipotalamus tomonidan uning rilizing-omillari yordamida idora etilishi aniqlangan.

Gipofizda ro'y beradigan patologik jarayonlar xilma-xildir. Ular keyinchalik fibroz to'qima paydo bo'lishiga olib boradigan *nospesifik va spesifik yallig'lanish jarayonlari*, emboliyalar, ishemiyalar tufayli boshlangan nekroz o'choqlari, shuningdek har xil o'smalardan iborat bo'lishi mumkin. Patologik jarayonning tabiatiga qaraib gipofiz funksiyasi kuchayishi (giperfunksiya boshlanishi) yoki susayib qolishi (gipofunksiya) bo'lishi mumkin. Gipofiz giperfunksiyasi ko'pincha xavfsiz o'smalar (adenomalar) yuzaga kelishiga bog'liq bo'lsa, gipofunksiyasi sklerotik atrofiya, sil, zaxm jarayoni boshlanishi, infarkt yuzaga kelishi va organning chandiqlanib qolishiga bog'liq bo'lishi mumkin va hokazo.

GIPOFIZ GIPERFUNKSIYASI GIPOFIZ ADENOMALARI

Gipofiz giperfunksiyasining eng ko'p uchraydigan sababi, yuqorida aytib o'tilganidek gipofiz adenomalaridir, bular gipofizar gormonlar ishlanib chiqishini kucqaytirish xossasiga ega bo'ladi. *Adenomalarning uch xili* tafovut etiladi: *birinchi xili*, prolaktin ishlab chiqaruvchi laktotrop hujayralardan; *ikkinchi xili* o'sish gormoni ishlab chiqaruvchi somatotrop hujayralardan; *uchinchi xili* adrenokortikotrop gormon ishlab chiqaruvchi kortikotrop hujayralardan tuzilgan bo'ladi. Boshqa turdagi gipofizar hujayralar ya'ni follikulinlarni jonlantiruvchi, lyuteinlashtiruvchi va tireotrop gormonlarni ishlab chiqaradigan gipofizar hujayralardan iborat adenomalar kam uchraydi. Adenomalarning hammasi monoklonal bo'ladi va faqat bitta gormon ishlab chiqaradi. Ikki xil hujayralardan tuzilgan yoki bir xilda bo'lsa ham ikki xil gormon ishlab chiqaradigan hujayralardan tashkil topgan adenomalar juda kamdan-kam uchraydi.

Gormon ishlab turadigan adenomalar kattaligi jihatidan har xil bo'ladi, juda kichiklari - mikroadenomalar (diametri 10 mm dan kichik) ham, 5 sm ga boradigan va undan ko'ra kattaroq bo'ladigan yirik adenomalar ham uchrab turadi. Bu o'smalarning ko'pchiligi kapsulalarga o'ralgan bo'ladi, lekin yirik o'smalar turk egariga ham tarqalib, ponasimon suyakni yemirib borishi va ko'ruv nervlari chatishmasini bosib qo'yishi mumkin. Adenoma ponasimon bo'sh sinus tomoniga ham o'sib borib, sinus ichiga o'tishi ham mumkin. Bunday hollarda shu "invaziv" adenomani yanglishib, invaziv rak deb o'ylash mumkin. Gipofiz mikroadenomalari yirik o'smalardan ko'ra ko'proq uchraydi va 25 foiz hollarda faqat autopsiya mahalida topilishi mumkin. Ularni, ayniqsa kapsulasi bo'lmaganda giperplaziya o'chog'idan ajratish qiyin bo'ladi.

Makroskopik jihatdan olganda, yirik adenomalar odatda yumshoq bo'lib, kesib ko'rilganida qizg'ish-qo'ng'ir rangi bilan ajralib turadi. Unda nekroz o'choqlari bo'lishi mumkin (chunki adenoma gipofizni qon bilan ta'minlovchi tomirlarni bosib qo'yadi). Qon quyilib qolgan joylar ham uchraydi (gipofiz apopleksiyasi). Gipofizning intakt to'qimasi o'sma bilan bosilib, atrofiyaga uchraydi. Mikroskop bilan tekshirib ko'rilganda, adenoma monomorf epitelial hujayralardan iborat bo'lib chiqadi. Bu hujayralar uyalar yoki tortmalar ko'rinishida joylashgan bo'lib, ba'zan bezsimon yoki papillyar tuzilmalarni hosil qiladi. O'z tuzilishiga ko'ra gipofizning epitelial hujayralariga o'xshab ketadi. Adenoma hujayralari dumaloq, tuxumsimon yoki ko'pburchakli shaklda bo'lishi bilan ajralib turadi, ularning sitoplazmasi yaxshi ifodalangan bo'lib, granulari bor. Yadrosi kichikroq, hujayraning markazida yoki markazidan chetda turadi. Kamdan-kam hollarda hujayralar shakli va kattaligi jihatidan har xil, yadrolari polimorf bo'ladi. Bunday hollarda adenomani karsinoma bilan adashtirish oson. Biroq, xatoga yo'l

qo'ymaslik uchun gipofiz raki metastazlarining borligi topilgan mahaldagina bunga gipofiz raki deb diagnoz qo'yish kerak.

Laktotrop hujayralardan tashkil topgan adenoma (prolaktinoma) ko'pincha mikroadenoma tariqasida ko'zga tashlanadi, goho birmuncha kattaroq bo'ladi. Submikroskopik usullar bilan tekshirib ko'rilganida hujayralarda elektron zich granularlar ko'rinishida bo'ladigan asidofil granularlar topiladi. Bu granularlarning puchayib qolgani (degranulyasiyaga uchragani) sekretor faolligi ancha kuchli bo'lganidan dalolat beradi. Ba'zi prolaktinomalar prolaktinni juda ko'p ishlab chiqaradi.

Somatotrop hujayralardan tashkil topgan adenomalar har xil kattalikda bo'lishi mumkin. Ularning sitopiazmasida zichligi va katta-kichikligi har xil granularlar ko'zga tashlanadi. Zich granularli hujayralar asidofillarga to'g'ri keladi va ularda bir talay somatotrop o'sish gormoni bo'ladi. Siyrak sochilgan granularli hujayralar xromofoblarga o'xshab ketadi va o'sish gormoniga immunotsitokimyoviy reaksiya qo'yilganida natijasi sust bo'lib chiqadi.

Kortikotrop adenoma 75-80 foiz hollarda mikroadenomadan iborat bo'lib, bazofillarga mansub hujayralardan tashkil topadi. Immunotsitokimyoviy reaksiyalar yordami bilan tekshirib ko'rilganida ularda inert adrenokortikotrop gormon topiladi. Sababi shuki, o'sma AKTGga xos antigen xususiyatlariga ega bo'lgan faolmas moddalar ishlab chiqaradi. O'sma qatoriga kirmaydigan kortikotrop hujayralar odatda gialinozga uchraydi.

Gipofiz adenomasining **klirik o'tishi** ikki omilga: o'smaning katta-kichikligi va gormon ishlab chiqarish faolligiga chambarchas bog'liq bu omillar ba'zan birga qo'shilgan bo'lishi mumkin. O'sma katta bo'lgan mahallardagina uning og'irligi ta'sir o'tkaza oladi. Bunda ko'rish funksiyasi va gipofiz intakt qismining endokrin funksiyasi izdan chiqadi. Bosh miya nervlari falajga uchrashi mumkin, ayniqsa ko'zni harakatlantiruvchi nervlar zararlanib, diplopiya va ptoz, bitemporal gemianopsiya (ko'ruv maydonining o'zgarishi) boshlanishi mumkin. O'smadan tashqaridagi adenositlar atrofiyaga uchrashi yoki yemirilib ketishi natijasida gipofiz funksiyasi susayadi. Mikroadenomalar mahallida kasallikning klinikasi gipofiz giperfunksiyasini, ya'ni trop gormonlar gipersekresiyasini aks ettiradi. Chunonchi, somatotrop adenositlardan iborat adenomada gigantizm yoki akromegaliya kuzatiladi.

Gigantizm odam organizmi hali o'sib boradigan davrda aksari pubertat va prepubertat davrlarida boshlanadi. Bunda gavda va qo'l-oyoqlar haddan tashqari o'sib, mazkur jinsdagi odamning yoshiga to'g'ri keladigan normalardan tashqariga chiqib ketadi, shuningdek suyak skeletida nomutanosiblik yuzaga keladi. Ichki organlar ham kattalashib, aritmiya, nerv-

muskullarga doir o'zgarishlar boshlanadi. Kasallarda qandsiz diabet paydo bo'lib, fahm-farosat kamayib boradi.

Akromegaliya aksari o'rta yashar odamlarda ko'riladi. Ortiqcha miqdorda ishlanib chiqadigan somatotrop gormon to'qimalar, asosan mezenximadan paydo bo'ladigan to'qimalar, biriktiruvchi, tog'ay, suyak to'qimasi, ichki organlar stromasi va parenximasi to'qimalari o'sib ketishiga yo'l ochadi. Bunda yuz bichimi o'zgarib, odamning quloqlari, qo'l-panjalari kattalashib ketadi. Kalla, qosh usti va yanoq ravoqlari, ensa, chakka do'mboqlari, pastki jag' ham kattalashadi. Umurtqa pog'onasining ko'krak bo'limida kifoz yoki bel bo'limida lordoz yuzaga keladi. Bundan tashqari kasallarda glyukozani o'zlashtirish izdan chiqib, qandli diabet, erkaklarda ginekomastiya, osteoporoz, gipertenziya boshlanadi.

Bunday o'zgarishlar gipotalamus o'smalari, medullyar rak va qalqonsimon bez karsinoidi, Langergans orolchalari o'smalarida ham yuzaga kelishini ta'kidlab o'tish kerak, chunki bularda somatotrop gormon ishlanib chiqishini kucqaytiruvchi rilizing-omillar gipersekresiyasi ro'y beradi.

Mikroskopik jihatdan olganda akromegaliyada suyak to'qimasining zo'r berib qayta tuzilib, osteonlar sonining keskin ko'paygani, bo'g'im tog'aylarida proliferativ va distrofik jarayonlar boshlangani kuzatiladi.

Gipofizar Kushing kasalligi kortikotrop adenoma paydo bo'lishiga aloqador bo'lib, ikkala jinsdagi kishilarda ham uchraydi, ko'proq 20-40 yashar ayollarda ko'riladi. Yuz, bo'yin, gavda yarmi ustki terisining ostida yog' kletchatkasi to'planib borib, odamni nomutanosib ravishda yog' bosishi bilan ta'riflanadi. Kishining yuzi dumaloq holga kelib, terisi quruq, atrofiyaga uchragan bo'ladi. Ko'kragi, qorni, soni, dumbalarining terisi cho'zilib, qizil yo'llar (striyalar) paydo bo'ladi. Girsutizm, gipertenziya, ruhiy o'zgarishlar ham ko'riladi.

Endokrinopatiyalar gipotalamus disfunksiyasiga, meningiomalar, metastazlar, gliomalar va kraniofaringiomalar boshlanganiga bog'liq bo'lishi mumkinligini aytib o'tish kerak.

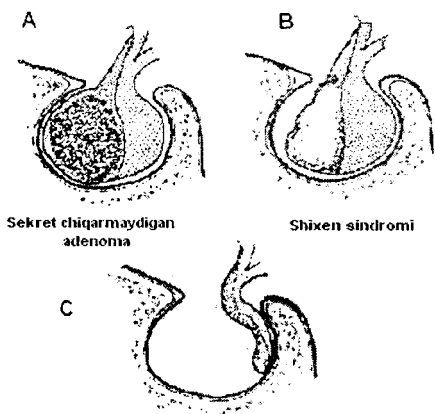
GIPOFIZ GIPOFUNKSIYASI

Adnogipofiz gormonlari uch holda tanqis bo'lib qoladi: 1) gipofiz zararlanib, sekretor hujayralari yemirilib ketganida; 2) gipofiz oyoqchalari zararlanib, rilizing-omillarning gipotalamusdan gipofizga o'tishi to'xtab qolganida; 3) gipotalamusning o'zi zararlanib, adenogipofiz faoliyatini idora etuvchi rilizing-omillar hosil bo'lishi susayganida. So'nggi ikkita omil ingibitorlar bo'lmasligi tufayli giperprolaktinemiya sabab bo'ladi. Adnogipofizning o'zi zararlanganligida ikkita yoki uchta gormon tanqisligi ro'y beradi. Aksari o'sish gormoni, adrenokortikotrop gormon va gonadotropin sekresiyasi susayadi. Biroq, qanday bo'lmasin faqat bitta gormonning o'zi, masalan, o'sish gormoni tanqis bo'lib qolgan hollar ham

uchrashi mumkin, o'z tuzilishiga ko'ra ameloblastomaga o'xshab ketadigan kraniofaringiomada, glioma va meningiomada shunday hodisa kuzatiladi.

O'sish gormonining yakka o'zi yetishmaydigan, tanqis bo'lib qolgan mahallarda quyidagilar kuzatiladi: 1) gipofizar pakanalik bunda tana tuzilishi mutanosib bo'ladi-yu, lekin bolalarga xos yetilmagan tarzini saqlab qoladi, bo'y juda pakana bo'ladi; 2) jinsiy organlar va ikkilamchi jinsiy belgilarning yetilmay qolishi; 3) arterial gipotenziya, bradikardiya bo'lishi.

Multigormonal yetishmovchilik odatda gipofizning o'zi destruksiyaga uchragan mahallarda yuzaga keladi, bunday hol sarkoidozda, gipofizda sil, yiringli yallig'lanish bo'lganida, jarrohlik muolijalari qilinganida, gipofizning nurdan zararianganida kuzatiladi. Gipofizar yetishmovchilik *ko'pincha funksiyasi yo'q (gormon chiqarmaydigan) adenomalar, Shixen sindromi va puch turk egari sindromi mahallarida uchraydi* (82-rasm).



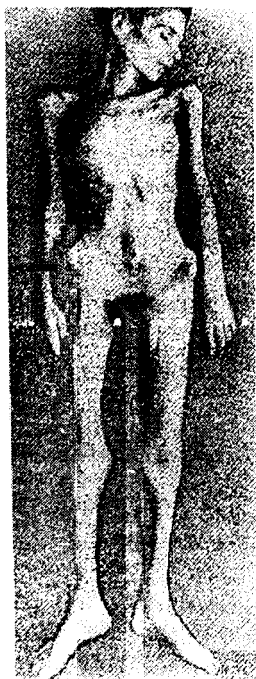82-rasm. Gipofizar yetishmovchilikning asosiy sabablari:
A-faoliyat ko'rsatmaydigan adenoma; B-Shixen sindromi;
C-puch turk egari sindromi.

Funksiyasi yo'q (gormon chiqarmaydigan) adenomalar barcha gipofiz adenomalarining 10-30 foizini tashkil etadi va ayniqsa gipofizning intakt qismi ham atrofiyaga uchragan mahallarda gipofizar yetishmovchilikka hammadan ko'ra ko'proq sabab bo'ladi. Hozir bu xildagi gipofiz adenomalarining sitologik jihatdan farq qiladigan ikki xili tasvirlangan. Birinchi xilida, adenoma sekretor granulalardan butunlay mahrum xromofob hujayralardan iborat bo'ladi. Mana shunday adenomalar proliferatsiyalanib turadigan, tabaqalashmagan prekursorlardan tuzilgan bo'lib, adenomaning sekret ishlab chiqaruvchi qismidan sitoplazmasida granular butunlay

yo'qolib ketgan hujayralar bilan cheklanib turadi deb hisoblanadi. Funktsiyasi yo'q (gormon chiqarmaydigan) adenomalarning ikkinchi xili kamroq uchraydi, bularning epitelial hujayralari yaltiroq eozinofil granulalarga ega bo'lgan sitoplazma bilan xarakterlanadi (onkositoma). Funktsiyasi yo'q (gormon chiqarmaydigan) adenomalarning ikkala xili umumiy gipofizar yetishmovchilikka yoki faqatgina gonadotropin bilan o'sish gormoni yetishmovchiligiga sabab bo'lishi mumkin.

Shixen sindromi - tug'ruqdan keyin boshlanadigan gipofiz nekrozi - ham gipofizar yetishmovchilikka sabab bo'ladi. Homiladorlik paytida gipofiz ikki baravardan ko'proq kattalashib ketadi, bu tomirlarining bosilib qolishi hisobiga shu bezning qor bilan ta'minlanishi izdan chiqishiga olib keladi. Tug'ruq mahalida yoki chilla davrida qon ketgudek bo'lsa, postgemorragik anemiya yoki gemorragik shok boshlanishi mumkin, shu narsa gipofiz oldingi bo'lagining qon bilan ta'minlanishini yanada yomonlashtiradi. Ana shunday sharoitlarda adenogipofizda nekroz boshlanishi mumkin. Tug'ruqdan keyin kuzatiladigan gipofiz yetishmovchiligining birinchi belgilari sut bezlarining involyusiyaga uchrab, sut kelmay qolishi laktasiya bo'lmasligidir. Keyinchalik hayz sikli buziladi. Gipofiz yetishmovchiligi bir qancha hollarda bir necha yildan keyin ma'lum bo'ladi bunda trop gormonlar tanqisligi aniq-ravshan bo'lib qoladi. Jarayon zo'rayib borgani sayin jinsiy bezlar funksiyalari izdan chiqishi bilan birga ichki organlar atrofiyasi, kaxeksiya (Simmonds kaxeksiyasi) zo'rayib boradi (83-rasm). O'roqsimon hujayrali anemiya, vaskulitlar, tomirlar ichida qonning ko'plab ivib qolish (DVS) sindromida gipofiz infarkti kamroq kuzatiladi. Gipofizdagi kattakon nekroz, gemorragiyalar to'satdan qarorat ko'tarilib, odamning talvasaga tushishiga sabab bo'lishi mumkin.

Puch turk egari sindromi - kamdan-kam uchraydigan patologiya bo'lib, unda gipofiz sekretor faolligi keskin kamayib ketgan bemorlarda pnevmoensefalografiya yo'li bilan qonni aniqlasa bo'ladi. Bunday hollarda adenogipofiz avtopsiyada fibroz to'qimadan tashkil topgan kichkina bo'lakcha ko'rinishida ko'zga tashlanadi, unda gipofizning orqa bo'lagi yoki shu bo'lakning bir qismi saqlanib qolgan bo'ladi. Gipofizning yo'qolib ketishini tarqoq nekroz, yiringli yallig'lanishdan keyin fibroz to'qima paydo bo'lishi, infarkt, gipofizektomiya (jarrohlik yo'li bilan yoki nur ishlatib qilingan gipofizektomiya) bilan izohlasha bo'ladi. Biroq, bir qancha hollarda puch turk egari sindromining nima sababdan paydo bo'lgani noaniq bo'lib qolaveradi. Miya yumshoq pardasi diafragmadagi rahndan do'mpayib chiqib turishi mumkinki, natijada gipofiz bosilib, atrofiyaga uchraydi.



83-rasm. Simmonds kaxeksiyasi.

Gipofiz gipofunksiyasi (gipopituitarizm)ning **klirik ko'rinishlari** nihoyat darajada har xil bo'lib, odamning yoshi va patologik jarayonning nechog'lik ifodalanganiga bog'liqdir. Bola o'sishdan qolishi, ya'ni gipofizar pakanalik ro'y berishi, erkaklarda gipogonadizm boshlanib, qo'ltiq tagi va qovda jun qoplami yo'qolib ketishi mumkin; ayollarda jinsiy organlari, sut bezlari atrofiyaga uchrab, amenoreya boshlanadi. Bunday adipozogenital distrofiya gipotireoz bilan, buyrak usti bezlari po'stlog'i funksiyasining yetishmovchiligi va qandsiz diabet bilan birga davom etib boradi.

GIPOFIZ ORQA BO'LAGI SINDROMI (QANDSIZ DIABET)

Gipotalamusning zararlanishi kam uchraydi va qandsiz diabet ko'rinishida namoyon bo'ladi. Bunday diabet asosan antidiuretik gormonning tanqisligi yoki ortiqcha miqdorda hosil bo'lib turishiga bog'liq, qandsiz diabet ko'p siyish (qandsiz poliuriya), hadeb chanqayverish (ortiq darajada tashna bo'lish) bilan birga davom etadi. Qandsiz diabetning sabablari har xil, jumladan gipofiz oldingi bo'lagida adenoma paydo bo'lib, orqa bo'lagini bosib qo'yishi, rak metastazlari, meningit bilan birga o'tayotgan yiringli

infektsiya, bosh miya sili, sarkoidozi, zaxm gummasi, bosh miya travmasi qandsiz diabetga sabab bo'lishi mumkin. Bir qancha hollarda kasallikning sababini aniqlab olish mumkin bo'lmaydi. Qandsiz diabetning ana shunday xilini *idiopatik qandsiz diabet* deb aytiladi. Antidiuretik gormon, plazmaning osmolyarligidan qat'i nazar, mudom ortiqcha miqdorda ishlanib chiqaveradi (gipersekresiya). Natijada suvning buyraklarda qayta so'rilishi kuchayib, hujayradan tashqaridagi suyuqlik hajmi ortib boradi, giponatriemiya boshlanadi. Bunda buyrak solishtirma og'irligi past bo'lgan siydik chiqaraveradi.

Hozirgina aytib o'tilgan simptomatika gipotalamo-gipofizar tizim kasalliklari uchungina xarakterli emas. Bunday simptomatika turli o'smalar: bronxogen rak, timoma, limfomada, ya'ni paraneoplastik sindrom mahalida ham boshlanishi mumkin.

QALQONSIMON BEZ

Qalqonsimon bezda uchraydigan patologik jarayonlar juda har xil. Lekin uchta asosiy patologik jarayon klinik jihatdan hammadan ko'ra ko'proq diqqatga sazovordir:

1) qalqonsimon bez kattaligi va vaznining ortishi (bo'qoq, stroma bo'lishi);

2) ortiqcha miqdorda tiroksin gormoni ishlanib chiqishi bilan ta'riflanadigan gipertireoz - Bazedov kasalligi yoki Bazedov bo'qog'i;

3) qalqonsimon bez faolligining pasayib ketishi - gipotireoz. Gipotireozda qalqonsimon bez butunlay ishlamay qo'yishi (atireoz) yoki faoliyati aynab ketishi (distireoz) boshlanishi mumkin.

BO'QOQ (STRUMA)

Bo'qoq (struma) qalqonsimon bez kasalligi, bunda shu bez to'qimasi bir tekis yoki tugun-tugun bo'lib kattalashib ketadi. Qalqonsimon bezning og'irligi normada 17-25 g keladi. Oddiy bo'qoqda uning og'irligi va kattaligi ancha ortadi (200-300 g ga borib qoladi). Bo'qoq endemiyasi o'choqlarida esa, bir necha kilogrammga yetadi. Tojikiston, O'zbekiston (Farg'ona vodiysi), Kavkaz, Akp, Himolay tog'lari bo'qoqning endemik o'choqlaridir. Sporadik bo'qoq hollari ham tasvirlangan. Endemik o'choqlarda bo'qoqning asosiy sabablari suv va tuproqda yod yetishmasligidir. Organizmga kirib turishi kerak bo'lgan yodning yetishmay qolishi tiroksin ishlanib chiqishining kamayib ketishiga olib keladi, shu munosabat bilan tiroositlar kompensator giperplaziyasi boshlanadi va zarur miqdorda gormon ishlanib chiqib turadigan bo'ladi. Natijada qalqonsimon bez o'lchamlari kattalashib ketadi.

Sporadik bo'qoqning sabablari har xil. Bu sabablar jumlasiga yodning bir qadar yetishmasligi, gormon biosintezida genetik kamchilik borligi, autoimmun reaksiyalar kiradi. Ba'zi ovqat mahsulotlari (kabachki, gul

karam) da, infektsiyalangan suv, ba'zi dori preparatlari (litiy, paraaminosalisilat kislotasi) da bo'qoqqa sabab bo'la oladigan (strumogen) moddalar bo'ladi. Gormon sintezida genetik nuqsonlar bo'lishi kam uchraydi. Bo'qoqning paydo bo'lishida autoantitelolar katta ahamiyatga ega deb hisoblanadi. Bundan tashqari, fiziologik va patologik stress hollari, masalan, jinsiy balog'atga yetish davri, infektsiyalar, homiladorlik bo'qoq paydo bo'lishida ma'lum rolni o'ynashi mumkin. Bo'qoq ayollarda ko'proq uchraydi.

Patologik anatomiyasi. Tashqi ko'rinishi jihatidan tarqoq, ya'ni *Diffuz va tugunli bo'qoq* tafovut qilinadi. Lekin, bu ikkala xildagi bo'qoqqa ham asosan epitelial hujayralarning ortiqcha giperplaziyaga uchrab, keyinchalik strukturasi va funksiyasi jihatidan boshqacha bo'ladigan yangi follikulalar paydo bo'lib turishi sabab bo'ladi.

Gistologik tuzilishi jihatidan *parenximatov va kolloid bo'qoq* tafovut qilinadi.

Diffuz kolloid bo'qoqda qalqonsimon bez bir tekis kattalashib, zichroq bo'lib qoladi, yuzasida sarg'ish yoki qo'ng'ir-sariq kolloid massalar turtib chiqib turadi. Mikroskop bilan tekshirib ko'rilganida kolloid bilan to'lib turgan yirik follikulalar topiladi. Ularni qoplab turuvchi epiteliy yassilashgan bo'ladi. Bez stromasi o'rtacha darajada rivojlangan. Kubsimon yoki silindrsimon epiteliy bilan qoplangan bir muncha kichikroq follikulalar ham uchraydi. Bez kapsulasi jarayonga berilmaydi. Kolloid to'planib borgani sayin yirik follikulalar kistalarga aylanadi. Ulardagi kolloid zichlashadi. Kolloid bo'qoqning ba'zi xillarida follikulyar epiteliy follikulalar bo'shlig'iga o'ziga xos tarzda o'sib kiradi (bunday o'simtalar Sandersen yostiqlari deb ataladi). Follikulyar epiteliyning shu xildagi o'choqli giperplaziyasi qalqonsimon bez funksiyasining kuchayib turganidan dalolat beradi. Follikulalar yorilib, kolloid stromaga quyilib qolishi, limfa tirqishlari va tomirlari kolloidga to'lib-toshib ketishi, ya'ni kolloidostaz hodisasi ro'y berishi mumkin.

Tugunchali kolloid bo'qoq odatda diffuz bo'qoqdan bir necha yil keyin boshlanadi va qalqonsimon bezda bir talay tugunlar bo'lishi bilan ta'riflanadi. Davolanmagan bemrlarda bezdagi tugunchalar zo'r berib kattalashib boradi, ularning massasi 1 kg ga yetishi mumkin, shu munosabat bilan bo'qoq odam to'shining damigacha ham tushib qoladi (to'sh ichi bo'qog'i). Bez asimmetrik ravishda kattalashib boradi, paypaslab ko'rilganida tugunlari osongina topiladi. Kapsulasi tagida gemmoragiya hosil bo'ladi. Bular bez parenximasi bilan kapsulasi o'rtasida bitishmalar paydo bo'lishiga olib boradi. Tugunli bo'qoqning mikroskopik doiradagi muhim xususiyati bez to'qimasining nihoyat darajada xilma-xil tuzilishda bo'lishidir. Normal struktura orasida giperplastik epiteliy o'simtlari yoki kistasimon follikullarning o'choqlari uchraydi. Bu joylar etdor, qizil-qo'ng'ir rangda

bo'ladi va jelatinaga o'xshab ketadigan, kistalari bo'ladigan xira tusli joylar bilan navbatlashib boradi. Bez to'qimasida qon quyilib qolgan va to'qima chandiqlanib ketgan joylar ham uchraydi. Tugunlar kapsulasiz bo'lib, stroma to'qimasi bilan mahkam o'ralib turadi.

Klinik o'tishi. Oddiy bo'qoqning yuqorida tasvirlangan turlari tireositlar gipertrofiyasi va giperplaziyasiga aloqador tireomegaliya bilan birga davom etib boradi. Bo'qoq mahalida eutireoid holat, gipotireoz yoki gipertireoz bo'lishi mumkin. Ayni vaqtda gormonlarni ortiqcha miqdorda hosil qilib turadigan manba giperplastik tugunchalardir. Bo'qoqning tugunli xili to'sh orqasida joylashgan bo'lsa, traxeya va qizilo'ngachni, shuningdek ustki kovak venani bosib qo'yishi mumkin, bu narsa bo'yin va yuzning yuza venalarida venoz qon dimlanib qolishiga olib keladi. Mana shunday hollarda bo'qoqni olib tashlash zarur bo'lib qoladi. Oddiy bo'qoqning tugunli xilini qalqonsimon bez karsinomasidan ajratish, tafovut qilish kerak bo'ladi.

GIPERTIREOZ

Gipertireoz qalqonsimon bezdan tiroksin gormoni ortiqcha ishlanib chiqishi bilan ta'riflanadigan kasallik bo'lib, shu bez giperfunksiyasi yoki o'smalari mahalida kuzatiladi. Organ va to'qimalar toksik zararlanishi bilan o'tadigan tireotoksikozning birdan-bir sababi gipertireozdir.

Qonda aylanib yuradigan tiroksinning ortiqcha miqdorda paydo bo'lishiga (ya'ni tireotoksikozga) asosiy sabab Bazedov bo'qog'i, toksik tugunli bo'qoq va toksik adenomadir. Qalqonsimon bez giperfunksiyasining ikkilamchi bo'lishi juda kam uchraydi, ya'ni gipotalamusda tireotropin-rilizing-omillar zo'r berib hosil bo'ladigan mahallarda kuzatiladi. 20-25 foiz hollarda tireotoksikoz tireoiditning ba'zi xillariga bog'liq bo'lishi mumkin.

Patologik anatomiyasi. Tiroksin ko'p ishlanib chiqqanida taxikardiya uzoq davom etib borishi va miokard qisqaruvchanligining kuchayishi munosabati bilan boshlanadigan kardiomegaliya kuzatiladi. Miokardda ba'zan limfotsitlar va eozinofillardan iborat infiltrat o'choqlari o'rtacha interstisial skleroz topiladi. Kardiomiositlarda yog' distrofiyasi boshlansa (buni tireotoksik kardiomiopatiya deyiladi), skelet muskullarida atrofiya bilan yog' distrofiyasi boshlanib, stromada o'rtacha limfotsitar infiltratsiya paydo bo'ladi. Jigarda ham yog' distrofiyasi boshlanib, periportal sohada limfotsitlardan iborat o'rtacha infiltratlar ko'zga tashlanadi. Osteoporoz ham boshlanadi.

BAZEDOV KASALLIGI

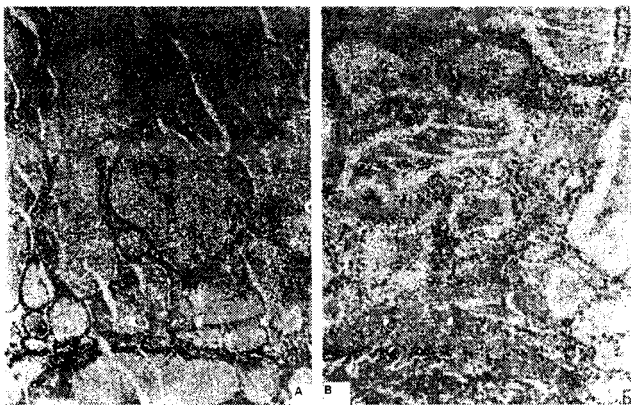
Bazedov kasalligi - tireotoksikozning hammadan ko'p uchraydigan sababi bo'lib, uning asosida qalqonsimon bez giperfunksiyasi va tiroksin gormonining ortiqcha miqdorda ishlanib chiqishi yotadi. Bazedov kasalligi

uchun uchta asosiy simptom xarakterlidir: 1) gipertireoz, 2) infiltrativ oftalmopatiya, 3) infiltrativ dermatopatiya xarakterlidir.

Bazedov kasalligi har qanday yoshda boshlanishi mumkin, lekin aksari 30-40 yashar odamlarda va ko'proq aksari ayollarda kuzatiladi. Bu kasallik NLA DR3 ga bog'liq deb hisoblanadi, bu kasallikka genetik moyihlik bo'lishining sababi ham shunda.

Etiologiyasi va patogenez. Ko'pgina kuzatuvlar Xashimoto bo'qog'i singari, Bazedov kasalligining patogenezida ham autoimmun jarayonlarning ahamiyati borligini tasdiqlaydi. Shuning uchun Bazedov kasalligi bilan Xashimoto bo'qog'ining pernisiyoz anemiya, tizimli qizil yugirigi, revmatoid artrit, insulinga aloqador qandli diabet, Addison kasalligi singari autoimmun o'zgarishlar bilan birga davom etib borishi ajablanarli emas. 80 foizdan ortiqroq hollarda mikrosomal tireoid autoantitelolalar va tireoglobulina qarshi antitelolalar topiladi. Tireotropik reseptorlariga ta'sir ko'rsatadigan qanchadan-qancha antitelolar bor. Ko'pchilik hollarda bular follikulyar epiteliy hujayralarining giperfunksiyasiga sabab bo'ladigan tireoid stimullovchi immunoglobulinlardan iborat bo'ladi. Ana shunday o'zgarishlar mahalida qalqonsimon bez limfotsitlar bilan bir tekis infiltrlanib turadi, shu munosabat bilan tireoid stimullovchi immunoglobulinlarning bir qismini, aftidan ushbu hujayralar ishlab chiqaradi deb taxmin qilinadi. Follikulyar epiteliy hujayralarining gilerplaziyaga uchrab, Bazedov kasalligi paydo bo'lishida asosiy rol o'ynaydigan immunoglobulinlar ham topilgan. Toksik bo'qoqning kelib chiqishida hujayra immun reaksiyasi, chunonchi, T-supressorlar nuqsonining ahamiyati ham bo'lishi mumkin. Oftalmopatiya bilan dermatopatiyaning boshlanish mexanizmi uncha aniq emas.

Patologik anatomiyasi. Bazedov kasalligida qalqonsimon bez bir tekis va simmetrik tarzda kattalashadi (normal bezga qaraganda taxminan uch baravar). Kesib ko'rilganida qizil-jigarrang tusda, qattiq-yumshoqligi xuddi go'shtdek bo'ladi. Mikroskop bilan tekshirib ko'rilganida bez to'qimasida bir talay follikulalar topiladiyu, lekin ularda kolloid juda oz bo'ladi. Epiteliysi silindrsimon bo'ydor epiteliydan iborat bo'lib (84-rasm), hujayralari kattaligi, shakli jihatidan ajralib turadi va so'rg'ichsimon o'simtalar paydo qiladi. Ko'pgina follikulalarda kolloid bo'lmay, devorlari odatda puchayib turadi. Kolloid bo'lgan mahalda uning vakuollashgani, suyuq bo'lib, zo'r berib evakuasiyalanishi ko'zga tashlanadi.



84-rasm. Qalqonsimon bezning tuzilishi:
A- normada, B- Basedov kasalligida.

Stromasi qonga to'lib, limfotsitlar bilan bir tekis infiltrlanib turadi. Shu bilan birga limfoid to'qima ham gipertrofiyaga uchraydi: limfa tugunlari, timus, taloq kattalashib qoladi. Yuqorida tasvirlangan mikroskopik o'zgarishlar, ayniqsa kasal yod bilan davolanadigan bo'lsa, har xil bo'lishi mumkin. Bemor yod bilan davolananda tarkibida tireoglobulin bo'ladigan kolloid lizisi to'xtaydi. Kolloidning vakuollanishi kamayadi, follikulyar epiteliy kubsimon bo'lib qoladi, tomirlarning qonga to'lishuvi kamayadi.

Oftalmopatiya (ko'zlarning chaqchayib chiqishi)da ko'zni harakatlantiruvchi muskul (ekstraokulyar muskul) va retroorbital to'qimada gidrofil mukopolisaxaridlar to'planib borib, limfotsitlardan iborat sezilarli infiltrasiya paydo bo'lishi munosabati bilan shu to'qimalar shishib, bo'rtib chiqadi. Dermatopatiya odatda oyoq va panjasining dorsal yuzasida kuzatiladi va shuning uchun pretibial miksiedema deb yuritiladi. Terida (derma va teri osti kletchatkasida) mukopolisaxaridlar to'planib, limfotsitlardan iborat sezilarli infiltrasiya paydo bo'ladi. Basedov bo'qog'ida yurakda tireotoksik kardiomiopatiya manzarasi ko'zga tashlanadi.

Klinik manzarasi. Basedov bo'qog'i, yuqorida aytib o'tilganidek gipertireoz bo'lishi bilan tariflanadi, shu munosabat bilan qon zardobi laboratoriya usulida tekshirib ko'rilganida tiroksin, autoantitelolar (antimikrosomal va antitireoglobulin autoantitelolar) miqdori ko'payib qolgan bo'lib chiqadi. Tireotoksikozga, uning sabablaridan qat'i nazar, nevrasteniya, hayz buzilishi, odamning serzarda, jizzaki bo'lib qolishi, qo'llari titrab turishi, bir muncha ko'p terlashi, ishtaha zo'r bo'lishiga qaramay tana vaznining kamayib borishi singari simptomlar xarakterlidir.

Ko'pincha dispnoe, yurak o'ynashi bilan namoyon bo'ladigan kardio-pulmonal sindrom boshlanadi. Sezilarli toksikoz mahalida yurak o'lchamlari chap tomonga kattalashib, yurak yetishmovchiligi kuzatiladi. Kasallik diagnostikasi uchun qon zardobidagi tiroksin miqdorini aniqlash muhim.

Tireotoksikoz tugunli toksik bo'qoqda, qalqonsimon bez adenomasi, tireotrop gormonlar ishlab chiqaradigan gipofiz adenomasida ham kuzatilishi mumkin. Biroq, bu hollarda tireotoksikoz, Bazedov kasalligida bo'lganidek oftalmopatiya va dermopatiya bilan birga davom etmaydi.

Oftalmopatiya ko'z chaqchayishi, ko'z harakatlari uyg'unligining buzilishi, oftalmoplegiya, ptoz bilan namoyon bo'ladi. Ko'z ichki bosimining ortib ketishi ko'z ko'rmay qolishiga olib kelishi mumkin. Bazedov kasalligida ko'rsatiladigan ptoz "xavfli ekzoftalm" deb ataladi, chunki qovoqlarni yumishga to'sqinlik qiladi, bu esa shox pardasiga infektsiya tushib, uning zararlanishiga olib keladi.

GIPOTIREOZ

Gipotireoz organizmda tiroksin yetishmasligi yoki nishon to'qimalarning unga nisbatan rezistent tufayli yuzaga keladigan holatdir. Gipotireoz go'daklik davrida boshlanadigan bo'lsa, bunda kretinizm, birmuncha kattaroq yoshdagi bolalar va voyaga yetgan kishilarda boshlanadigan bo'lsa miksedema paydo bo'ladi.

Miksedemaning asosiy sabablari quyidagilar bo'lishi mumkin: 1) bo'qoq yoki qalqonsimon bez o'smasi olib tashlanganidan keyin saqlanib qolgan bez qismi funksiyasining yetishmasligi; 2) Xashimoto tireoiditi; 3) autoimmun jarayon, ya'ni tireoid stimullovcchi gormonlar reseptorlarini ishlatmay qo'yadigan antitelolar hosil bo'lishi. Bunday hollarda birlamchi idiopatik miksedema boshlanadi.

KRETINIZM

Kretinizm - nerv, psixik va somatik rivojlanishda qaytmas o'zgarishlar ro'y berishi bilan ta'riflanadigan sindromdir, bu o'zgarishlar miya rivojlanishining qaltis davrida tireoid gormonlar yetishmay qolishiga sabab bo'ladi. Kretinizm tabiiatan endemik va sporadik bo'lishi mumkin. Sabablari har xil. Gormon biosintezida tug'ilishdan nuqson borligi, bo'qoq paydo qiladigan ekzogen moddalar, autoimmun jarayonlar gipotireoz bilan og'rikan ona antitelolari yo'ldosh orqali embrionga o'tib, uning tireotrop reseptorlarini ishlatmay qo'yadigan va shu tariqa qalqonsimon bezda gormon sintezini izdan chiqaradigan antitelo mexanizmi shular jumlasidandir. Miya gipotalamik sohasining zararlanishi ham gipotireozga olib kelishi mumkin.

Patologik anatomiyasi. Kretinizm uchun ham qalqonsimon bez atrofiyasi, ham tugunli bo'qoq xarakterlidir. Mikroskopik jihatdan olganda atrofiyada skleroz ustiga ayrim mayda follikulalar va hujayra to'plamlari

paydo bo'lgani topiladi. Bo'qoq tugunlari odatda yakka bo'ladi, ularda fibroz, kistalar, kalsifikasiya ko'zga tashlanadi. Adenogipofiz gipertrofiyalanadi, jinsiy bezlar atrofiyaga uchraydi. Ichki organlar kichrayib qolgan bo'ladi.

Klinik manzarasi. Tiroksin yetishmasligi bola tug'ilgan mahalning o'zida yoki sal kattaroq bo'lganida, ko'pincha oradan 6-7 soat o'tganidan keyin ma'lum beradi. Kretinizmning asosiy belgilari - bu jismoniy va ruhiy rivojlanishning kechikishidir. Kretinizmning ikki xil klinik shakli tafovut qilinadi - *nervlarga aloqador va miksedematoz kretinizm*. *Nervlarga aloqador xili* nutq va eshituv aynab, odamning kar-soqov ham bo'lib qolishi, aql-idrok pasayib, idiotizm boshlanishi, nerv-muskul o'zgarishlari, piramida tizimining izdan chiqishi, ataksiya bilan ta'riflanadi. *Miksedematoz xilida* gipotireoz klinik manzarasi ustiga kretinizm belgilari paydo bo'ladi. Bolada suyaklar bo'yiga o'sishdan qoladi, tishlarning chiqishi kechikadi, jinsiy organlar rivojlanmay qoladi, anemiya bo'ladi, badan terisida gidrofil mukopolisaxaridlar to'planib borishi munosabati bilan unga shilimshiq shish keladi. Teri quruq, burmalarsiz, yuz ifodasi hech ma'no bildirmaydigan bo'ladi. Agar davo o'z vaqtida boshlansa *oqibati* ijobiy bo'lishi mumkin.

MIKSEDEMA

Miksedema badan terisiga shilimshiq shish kelishi bilan o'tadigan klinik sindromdir. Kattaroq yoshdagi bolalar va voyaga yetgan kishilarda miksedema zimdan boshlanib boradi. Uning ilk belgilari uyquchanlik sovuqqa chidamsizlik ayollarda esa hayz mahalida qon ko'p ketishidir. Bir necha oydan keyin aqliy qobiliyat susayib, nutq buziladi, apatiya boshlanadi, badanga shilimshiq shish keladi, bu shish ko'zlarning atrofiga ayniqsa sezilarli bo'ladi. Badan terisi muzdek g'adir-budir bo'lib, rangi o'chib turadi. Dermada shish borligi, biriktiruvchi to'qima tolalari ajralib qolgani, sezilarli metaxromaziya topiladi. Yurak faoliyati buzilib, yurak kattalashib boradi. Kardiomegaliya miokard stromasiga shilimshiq shish kelishi munosabati bilan yurak bo'shliqlarining kengayib borishiga bog'liq bo'ladi. Natijada miokard o'z tonusini yo'qotib qo'yadi (miksedematoz yurak). Kasallik zo'rayib borganida bemor stupor va hatto koma holatiga tushib, o'lib qolishi ham mumkin.

TIREOIDITLAR

Tireoidit qalqonsimon bezning leykositlar bilan infiltrlanishi yoki unda fibroz paydo bo'lishi bilan ta'riflanadigan patologik jarayondir. Qalqonsimon bezda shu ikkala jarayon ba'zan birga uchraydi.

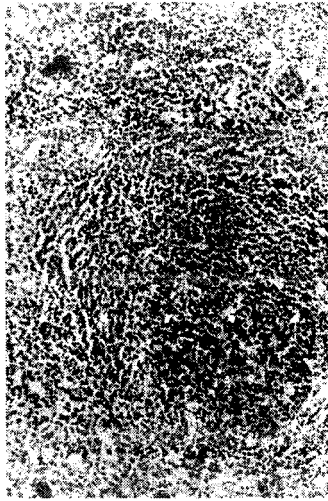
Klinika amaliyotida tireoiditlarning uch xili: *Xashimoto tireoiditi*, *yarim o'tkir granulyomatoz*, *og'rimaydigan surunkali tireoidit* hammadan ko'ra ko'proq ahamiyatga ega. Bakteriyalar, zamburug'lar, parazitlar paydo

qiladigan tireoiditlar ancha kam uchraydi. Fibrozli Ridel tireoiditi juda kam uchraydi, bunda bez parenximasida zich fibroz to'qima paydo bo'ladi. Bu jarayon idiopatik jarayon deb hisoblanadi. Ridel tireoiditi ba'zan mediastinal va retroperitoneal fibroz bilan birga davom etib boradi.

XASHIMOTO TIREODITI

Xashimoto tireoiditi (limfomatoz stroma) autoimmun kasalliklar jumlasiga kiradi. Har qanday yoshdagi odamda boshlanishi mumkin, ayollarda 10-12 baravar ko'proq kuzatiladi. Xashimoto tireoiditining xarakterli xususiyati qalqonsimon bezning kattalashib borishi va shu bilan birga funksiyasining susayib qolishidir. Bu kasallik endigina boshlanib kelayotgan mahalda eutireoid holat kuzatiladi. Bir qancha hollarda kasallik avj olib borayotgan mahalda klinik jihatdan Bazedov bo'qog'iga bir qadar o'xshab ketadigan gipertireoz boshlanishi mumkin. Lekin Xashimoto bo'qog'ida NLA - DR5 ko'payib borsa, Bazedov bo'qog'ida NLA - DR3 ko'payib boradi. Xashimoto tireoiditi paydo bo'lishida autoimmun jarayonlar rol o'ynashini tasdiqlaydigan narsa qonda tiroksinga qarshi (95 foiz hollarda ham tireoglobulinga qarshi) antitelolar bo'lishidir. Bundan tashqari tireotroplar reseptorlari va bularning plazmatik membranalariga qarshi antitelolar ham topiladi. Xashimoto tireoiditi bilan og'rikan kasallardagi immunoglobulinlar qalqonsimon bezning kattalashib ketishiga sabab bo'ladi, shuningdek tiroksin sekresiyasini kucqaytiradi. Ayniqsa NLA - DR5 genotipli odamlarda T-supressorlari funksional faolligida organospesifik nuqson borligi ham ahamiyatga ega deb taxmin qilinadi.

Patologik anatomiyasi. Tuzilish xususiyatlariga ko'ra Xashimoto tireoiditining *gipertrofik va atrofik xillari* tafovut qilinadi. *Gipertrofik xilida* qalqonsimon bez simmetrik ravishda kattalashgan, zich, yuzasi g'adir-budir bo'ladi. Kesib ko'rilganida bo'laklardan tuzilganligi yaqqol ko'rinib turadi, rangi odatda marmarsimon oq, goho och pushti tusda, kapsulasi zararlanmagan bo'ladi. Mikroskop bilan tekshirib ko'rilganida qalqonsimon bez parenximasini limfotsitlar, plazmatik hujayralar, immunoblastlar, makrofaglar bosib ketgani topiladi. Limfositlar ba'zan o'rtasi oqish bo'lib ko'zga tashlanadigan tipik fo'llikulalar hosil qiladi (85-rasm).



85-rasm. Xashimoto tireoiditi. Qalqonsimon bez parenximasi limfositlar bilan almashinib, tipik limfoid follikulalar hosil bo'lgan.

Bir qancha hollarda qalqonsimon bez, unda hozir aytib o'tilgan hujayralar ko'p bo'lganligidan, limfa tugunlariga o'xshab qoladi. Bez to'qimasida alohidalanib qolgan follikulalar topiladi, ularning bir qismi destruksiyaga uchraydi. Follikulyar epiteliy hujayralarining ko'p yadroli yirik hujayralariga aylanib ketganligi ham kuzatiladi, bunday hujayralarning sitoplazmasi oksifil bo'yaladigan bo'ladi (Gyurtle hujayralari). Interstisial to'qimada har xil darajada bo'lgan skleroz ko'zga tashlanadi. Biroq, sklerotik jarayonlar kapsuladan tashqariga chiqmaydi. Kasallikning *atrofik xili* uchun fibroz to'qimaning ancha sezilarli ravishda o'sib ketgan bo'lishi xarakterlidir.

Klinik manzarasi. Xashimoto tireoiditi endigina boshlanib kelayotgan mahallarda qalqonsimon bez to'qimasi hali buzilmagan bo'ladi. Bu kasallikning atrofik xili ko'proq yoshi qaytib qolgan odamlarda uchraydi va odam bo'shshib, quvvatsizlanishi, uyquchan bo'lib qolishi, ish qobiliyati pasayib ketishi, qulog'i og'ir tortishi, yuzining kerkib turishi va gipotireozga xos boshqa belgilar bo'lishi bilan ma'lum beradi. Gipertrofik xilida qalqonsimon bezning funksional holatiga qarab, gipertireoid, gipotireoid va eutireoid limfomatoz bo'qoq shakllari tafovut qilinadi. Gipertireoid shakli tabiatan tranzitor bo'ladi va har xil darajadagi tireotoksikoz bilan ifodalanadi. Tireotoksikozdan keyin xarakterli klinik manzara bilan o'tadigan gipotireoz boshlanadi. Xashimoto tireoiditining eutireoid shaklida kasallikning birdan-bir belgisi qalqonsimon bezning bir qancha yil davomida qattiq bo'lib turishidir. Eutireoid bo'qoq ba'zan ekzoftalm bilan birga davom etib boradi.

YARIM O‘TKIR GRANULYOMATOZ TIREOIDIT

Tireoiditning bu xili kam uchraydi, tabiatan viruslarga bog‘liq bo‘lib, aksari o‘tkir respirator virusli infektsiya, qizamiq va parotitdan keyin boshlanadi. Yarim o‘tkir granulyomatoz tireoiditning prodromal davri kamquvvatlik, lanjlik, tana qarorati ko‘tarilishi bilan ta‘riflanadi. Autoimmun jarayonlarning ahamiyati borligi isbot etilgan emas. Qalqonsimon bez asimetrik ravishda kattalashadi. To‘qimasida kulrang oqish nekroz yoki fibroz o‘choqlari ko‘zga tashlanadi. Mikroskop bilan tekshirib ko‘rilganida follikulalarning yorilib ketgani va nekrozga uchrangani ma‘lum bo‘ladi. Nekrozga uchragan follikulalar o‘tkir yoki yarim o‘tkir nospesifik yallig‘lanish infiltratsiyasi bilan o‘ralib turadi (granulyomatoz). Granulyomalarning markazida kolloid bo‘lib, uning atrofida ulkan yot tana hujayralari joylashadi. Keyinchalik granulyomalar fibroz to‘qima bilan almashinadi. Qalqonsimon bez oldiniga kattalashib, paypaslab ko‘rilganida tarang bo‘lib qo‘lga unmaydi, bezillab turadi. Tireotoksikoz alomatlari paydo bo‘lishi mumkin. Biror haftadan keyin kasallikning bu alomatlari yo‘qolib ketadi, gipertireoz eutireoid holat bilan almashinadi. Ba‘zi hollarda gipotireoz boshlanadi. Hozir tasvirlangan bu xildagi struktura o‘zgarishlari ko‘pincha tabiatan qaytar bo‘ladi.

SURUNKALI TIREOIDIT

Surunkali tireoidit tranzitor tireotoksikoz va bez to‘qimasida limfotsitar infiltrasiya paydo bo‘lishi bilan ta‘riflanadi. Har qanday yoshdagi odamlarda, ko‘proq ayollarda bo‘ladi. Bu tireoiditning sababi noma‘lum. Qalqonsimon bez odatdagi kattalikda bo‘lishi yoki o‘rtacha darajada kattalashishi mumkin. Ikkala bo‘lagi bir xil darajada gipertrofiyalanadi. Kesib ko‘rilganida ko‘zga tashlanadigan o‘zgarishlar bo‘lmaydi yoki parenximasining kichik-kichik joylari oqarib qolgan bo‘ladi. Mikroskop bilan tekshirib ko‘rilganida bez to‘qimasining limfotsitlar bilan bir tekis yoki har joy-har joyda infiltrasiyalanib, follikularining zararlangani va kichikroq skleroz o‘choqlari borligi asosiy morfologik belgi bo‘lib hisoblanadi. Xashimoto kasalligidagidan farq qilib, bu limfotsitar infiltrasiya -unchalik zich bo‘lmaydi. Ko‘payish markaziga ega bo‘lgan limfoid follikulalar hosil qilmaydi. Plazmatik hujayralar va yarim o‘tkir tireoiditga xos bo‘lgan granulyomalar bo‘lmaydi.

Kasallik endigina boshlanib kelayotgan mahalda simptomlarsiz o‘tadi. Keyinchalik tireotoksikoz boshlanib, bez kattalashadi. Tireotoksik fazasi odatda bir necha oy (bir necha yil) davom etadi, eutireoz bilan almashinadi. Qalqonsimon bez uzoq muddat davomida kattalashganicha turaverishi mumkin.

QALQONSIMON BEZ O'SMALARI

Qalqonsimon bez o'smalari xavfli va xavfsiz o'smalarga bo'linadi. Ular solitar yoki tugunli tuzilmalar ko'rinishida bo'lishi mumkin. Xavfsiz o'smalari orasida adenoma ko'proq, fibroma, teratoma, paraganglioma, gemangioma, lipoma, mioma kamroq uchraydi. Ko'proq endemik bo'qoq o'choqlarida va radioaktiv nur ta'siriga duch kelgan aholi orasida kuzatiladi. Bu bez o'smalarining eng ko'p tarqalgan xili tugunli adenomadir. Qalqonsimon bez raki nihoyat darajada kam uchraydi.

ADENOMA

Adenoma - bu follikulalar epitelysidan paydo bo'ladigan xavfsiz o'sma bo'lib, har qanday yoshdagi odamda uchrashi mumkin. Solitar adenomalar ko'pincha endemik bo'lmagan mintaqalarda uchraydi. Bo'qoqning tugunli shakli uchun bezda tugunlarning ko'p bo'lishi xarakterlidir. Qalqonsimon bez adenomalari odatda sferik shaklda bo'lib, eskirgan sayin aksari kattalashib boradi. Ularning diametri 4 sm dan ortmaydi. Kesib ko'rilganida adenomalarning rangi kulrangdan to jigarrang tusgacha boradi, markazida fibroz yoki petrifikasiya o'choqlari topiladi. Ba'zilar kistoz degenerasiyaga uchrashi mumkin.

Gistologik tuzilishi jihatidan qalqonsimon bez adenomalarining bir necha xili tafovut qilinadi:

1) har xil kattalikdagi follikulalardan tuzilgan follikulyar adenoma (makro va mikrofollikulyar adenomalar);

2) kolloid bilan to'lgan dumaloq shaklli follikulalardan iborat kolloid adenoma, buning interfollikulyar stromasi sust rivojlangan bo'ladi;

3) odatdagicha kattalikdagi follikulalardan tuzilgan, stromasi kam bo'ladigan oddiy adenoma;

4) fetal adenoma unda qalin biriktiruvchi to'qima bilan ajralib turadigan mayda follikulalar topiladi;

5) embrional adenoma, bu adenomada hujayralar bir-biri bilan qo'sqilib, tortmalar hosil qiladi, follikulalar tarqoq va abortiv tuzilishga ega bo'ladi;

6) papilyar adenoma odatda kapsula bilan o'ralgan, papilyar strukturalari epiteliy bilan qoplangan bo'ladi. Papilyar adenomalarning gistologik tuzilishiga ko'ra papilyar rakdan ajratish qiyin bo'ladi, shu munosabat bilan bir qancha olimlar papilyar adenomani karsinoma yoki potensial karsinoma deb hisoblashni ma'qul ko'radilar.

Adenomani tugunli bo'qoqdan ajratib olish uchun quyidagilarni esda tutish kerak: 1) adenoma tugunli bo'qoqdan farq qilib, kapsula bilan o'ralgan; 2) gomogen tuzilishga ega bo'ladi, atrofdagi tireoid to'qimadan aniq ajralib turadi; 3) qalqonsimon bezning atrofdagi intakt to'qimasi follikulalarini bosib qo'yadi.

Xavfsiz follikulyar adenomani kapsulaga o'ralgan, yaxshi tabaqalashgan follikulyar karsinomadan ajratib olish zaruriyati tug'ilganida, ayniqsa adenoma oddiy ko'z bilan ko'rinadigan va kapsulasi bilan tomirlarida, garchi juda oz bo'lsa-da, invaziya belgilari bo'lgan mahallarda katta qiyinchiliklar tug'ilishini esda tutish kerak (bunday adenomalar *angio-invaziv adenoma* deb ataladi).

QALQONSIMON BEZ RAKI

Qalqonsimon bezning barcha xavfli o'smalari orasida uning raki ko'proq uchraydi. Qalqonsimon bez raki asosan ikki toifaga bo'linadi: 1) yaxshi tabaqalashgan karsinomalar: papillyar va follikulyar rak; 2) kam tabaqalashgan karsinomalar, bularga medullyar karsinoma va tabaqalashmagan karsinoma kiradi. Qalqonsimon bez raki ayollarda 2 baravar ko'proq kuzatiladi, har qanday yoshda ham bo'laveradi. Biroq papillyar va follikulyar rakning asosan 30 yoshgacha bo'lgan odamlarda, ayniqsa boshi bilan bo'yniga avvallari nur ta'sir etgan odamlarda uchrashini aytib o'tish kerak.

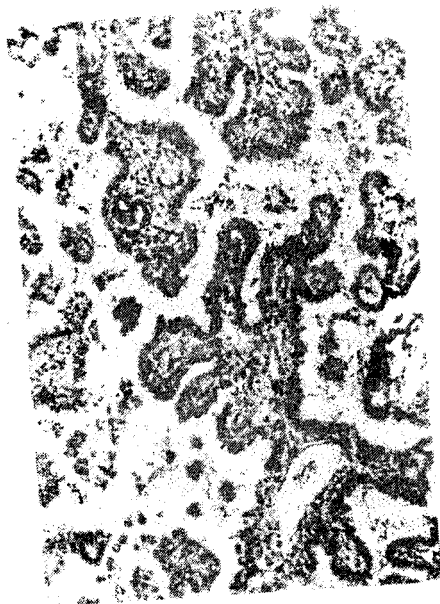Qalqonsimon bez raki paydo bo'lishida umumlashtiruvchi nur ta'sirining ahamiyati katta, Xirosima, Nagasaki va Chernobilning qayg'uli tajribasi shundan darak berib turibdi. So'nggi yillarda qalqonsimon bezning ba'zi o'smalarida mutatsiyalarga uchragan ras- genlar topilgan. Bundan tashqari, c-erb B va c - erb B/2 onkogen ekspressiyasi kuzatiladi. Shunisi qiziqki, c- erb B- onkogen epidermal o'sish omili reseptorlarini kodlaydi.

Papillyar rak

Qalqonsimon bezning papillyar raki barcha karsinomalarning 60-70 foizini tashkil etadi va yaxshi tabaqalashgan o'smalar jumlasiga kiradi. Bu rakning o'lchamlari har xil: diametri 1 sm va bundan ko'ra kattaroq bo'ladi. U multisentrik ravishda o'sishi ham mumkin. Jarayon zo'rayib borgani sayin o'sma bez kapsulasi va atrofidagi to'qimalarga o'sib kiradi, kulrang yoki jigarrang tusda bo'lishi, paypaslab ko'rilganida qo'lga qattiq o'nashi bilan ajralib turadi.

Mikroskop bilan tekshirib ko'rilganida o'smaning biriktiruvchi to'qima va kapillyarlardan tuzilgan so'rg'ichlardan iborat ekanligi ko'zga tashlanadi (86-rasm). So'rg'ichlarining stromasi bir qavat kubsimon yoki past silindrsimon epiteliy hujayralari bilan qoplangan bo'ladi. Hujayralar goho bir necha qator bo'lib turadi. Ular yaxshi tabaqalashgan, lekin kamdan-kam hollarda anaplaziyaga uchragan bo'ladi, mitozlar kamdan-kam ko'zga tashlanadi. Yadrolarning pardasi yaxshi biliniy turadi, yadrochasi kichkina, markazdan tashqarida joylashgan bo'ladi. Papillyar rakning boshqa xillarida o'smada so'rg'ichsimon strukturalar bilan birga follikulalar, papillomalarning

uchki tomoniga joylashgan psammom tanachalar, yassi hujayrali metaplaziya o'choqlari, stromaning limfoid infiltratsiyasi uchraydi.



86-rasm. Qalqonsimon bez papillyar karsinomasi.

Tipik hollarda papillyar rak kichkina bo'lgan mahallarda ham bo'yin limfa tugunlariga limfogen yo'l bilan metastaz beradi. Gematogen yo'l bilan o'sma kamdan-kam va asosan o'pkaga metastaz beradi. Ba'zan o'sma zo'r berib gormon ishlab chiqaradi, bunda gipertireoz klinik manzarasi yaqqol namoyon bo'ladi. Papillyar rak ancha yosh kishilarda boshlangan va kapsulasi bo'lsa, uning oqibati bir qadar xayrli.

Folikulyar rak

Folikulyar rak ko'proq ayollarda uchraydi va qon tomirlarga o'sib kirishga moyil bo'ladi. Asosan o'pka va suyaklarga metastazlar beradi, regionar limfa tugunlarini kamdan-kam zararlaydi.

O'sma yo kapsulaga o'ralgan, diametri bir necha santimetr keladigan kulrang-oq tusli tugun ko'rinishida yoki atrofdagi to'qimaga o'sib kirgan tuzilma ko'rinishida topiladi. Rakning kapsulaga o'ralgan tugunli xilini mikroskop bilan tekshirib ko'rganda ham adenomadan ajratib olish qiyin. Folikulyar rakning mikroskopik tuzilishi juda har xil. O'sma hujayralari folikulyar, trabekulyar tuzilmalar, uyalar, solid o'simtalar hosil qilishi

mumkin. O'sma hujayralari har xil darajada tabaqalashgan bo'ladi. Follikulyar epiteliyning yetuk hujayralari bilan bir qatorda tabaqalashmagan hujayralari ham uchraydi. Yuqori darajada tabaqalashgan hujayralar mayda follikulalar hosil qiladi. Anaplastik o'sma hujayralari polimorf bo'ladi va yakka-yakka follikulalarni hosil qiladi. Ularning mitotik faolligi yuqori bo'ladi. Follikulyar rakning tugunli xilida, angioinvasiv adenomadan farq qilib, o'sma hujayralari tomirlarga o'sib kirgan joylardan tashqari (bunday hodisa adenomada ham uchraydi), mitozlar, hujayra atipizmi ham topilishi kerak.

Klinik jihatdan olganda, atrofdagi to'qimalarga o'sib kirgan kattagina follikulyar rakni oddiy ko'z bilan ko'rganda ham tanib olish oson, holbuki rakning tugunli xillari biopsiya diagnostikasini talab etadi. O'sma *oqibati* uning katta-kichikligi va organizmga nechog'lik tarqalganiga bog'liq. Masalan, karsinomalar kichik va kapsulaga o'ralgan bo'lsa, oqibati bir muncha xayrli bo'ladi.

Anaplastik rak

Yuqorida tasvirlagan o'smalardan anaplastik rak og'ir o'tishi, xavfli bo'lishi bilan farq qiladi. 60-80 yashar odamlar orasida uchraydi. Kasallar odatda ikki yil ichida o'lib ketadi. Bez kapsulasiga tez o'sib kiradigan yirik tuzilma ko'rinishida ko'zga tashlanadi. Mikroskop bilan tekshirib ko'rilganida bu o'smaning mutlaqo tabaqalashmagan va sarkoma hujayralariga o'xshab ketadigan mayda duksimon hujayralardan tuzilgani ma'lum bo'ladi. Ularning orasida ko'p yadroli ulkan hujayralar va ko'p qavatli yassi epiteliy hujayralari uchraydi. Ba'zan osteoklastlarga o'xshab ketadigan hujayralar uchrab qoladi. Anaplastik rak tobora kattalashaveradi, o'sib, qalqonsimon bezni egallab oladi-da, tez orada undan tashqariga ham chiqib ketadi. Ko'p joylarga va barvaqt metastazlar beradi.

Medullyar rak

O'sma APUD-tizimning neyrosekretor hujayralari qatoriga kiradigan parafollikulyar hujayralardan (C-hujayralardan) paydo bo'ladi va ko'p miqdorda biologik faol birikmalar, xususan kaisitonin va boshqa peptid gormonlar, jumladan adrenokortikotrop gormon ishlab chiqarib turadi. Medullyar karsinomaning karsinoembrionik antigen ham ishlab chiqarishi yaqinda aniqlandi. Bir qancha hollarda medullyar rak bitta oila a'zolarida paydo bo'ladi va feoxromositoma, Reklingsxauzen kasalligi hamda paratireoid bezlar o'smalari bilan birga davom etib borishi mumkin.

Sporadik o'sma kattagina bo'lishi bilan ajralib turadi, odatda oqimtir, ba'zan sarg'ishroq bo'lib ko'zga tashlanadigan, og'rimaydigan qattiqqina tugun ko'rinishida bo'ladi. Qalqonsimon bezning butun bir bo'lagini egallab olgan bo'lishi mumkin. Medullyar rak aniq chegaralarga ega bo'lmaydi va

tez orada bezdan tashqariga ham chiqib ketadi. O'sma to'qimasida qon quyilgan va nekroz boshlangan joylar topiladi. Medulliyar rak tabiatan oilaviy tusda bo'lgan mahallarda katta-kichikligi jihatidan bir-biridan farq qiladigan (diametri bir necha santimetr keladigan) bir talay tugunlar ko'rinishida ko'zga tashlanadi. O'sma ba'zan bezning ikkala bo'lagini egallab olishi mumkin.

Mikroskopik jihatdan olganda o'sma ikki xil hujayralardan: duksimon (sarkomasimon) hujayralari va qatlamlar, tortmalar, trabekulalar holida joylashgan mayda dumaloq hujayralardan tuzilgan bo'ladi. Intakt to'qimada C-hujayralarning o'choqli giperplaziyasi kuzatiladi. Medulliyar rakning xarakterli belgisi stroma amiloidozidir. Bunda amiloid o'zining tuzilishi, kimyoviy tarkibi jihatidan tizim amiloidozida topiladigan amiloidga o'xshagan bo'ladi.

O'sma ko'pincha regional limfa tugunlariga metastazlar beradi. Kalsitonin va karsinoembrionik antigen miqdorining ko'payganligi medulliyar rak diagnostikasini ancha osonlashtiradi. Bu o'sma odamning yoshlik vaqtida paydo bo'lsa, oqibati bir qadar xayrli.

PARATIREOID BEZLAR

Qalqonsimon bez yonidagi bezlar, ya'ni paratireoid bezlar kalsiy va fosfor almashinuvi idora etilishida qatnashadigan paratgormonni ishlab chiqaradi. Asosan, paratireoid bezlar zararlanishi tufayli ro'y beradigan patologik jarayonlarning ikki guruhi ma'lum: giperparatireoz va gipoparatireoz.

GIPOPARATIREOZ

Gipoparatireoz - paratireoid bezlar funksiyasining yetishmovchiligi - tetaniya ko'rinishida namoyon bo'ladi. Turmushda orttirilgan gipoparatireozning asosiy sabablari jumlasiga quyidagilar kiradi: 1) qalqonsimon bezdagi operatsiya mahalida paratireoid bezlarga shikast yetib, qon bilan ta'minlanishi va innervasiyasining buzilishi; 2) Shu bezlarda boshlanib, parenximasini yemiradigan har xil patologik jarayonlar: o'smalar, yallig'lanish: jarayonlari, qon quyilish; 3) bo'qqoqqa radioterapiya qilish natijasida paratireoid bezlarning radiasiyadan zararlanishi. Paratireoid bezlarni olib tashlash (ekstirpasiya) atireoz holati boshlanishiga olib keladi.

Gipoparatireoz tabiatan tug'ma bo'lishi mumkin, Di-Jorji sindromi mahalida ham kuzatiladi. Gipoparatireozning oilaviy bo'ladigan va boshqa endokrin bezlar funksiyalarining buzilishi hamda autoimmun jarayonlar bilan birga davom etib boradigan xillari ham tasvirlangan.

Bir qancha hollarda paratireoid bezlar funksiyasi yetishmovchiligining sababi noma'lum bo'lib qoladi. Biroq, mana shunday "idiopatik" gipoparatireoz T-hujayralar funksiyasining buzilishi va kandidoz bo'lishi

bilan birga davom etib boradi. Gipoparatirozning xarakterli belgilari tetaniya bo'lishi, ya'ni talvasa tutib turishidan tashqari gipokalsiemiya, tomirlar distoniyasi, odamning hushidan ketib turishi, trofik o'zgarishlar (gipokalsiemiya katarakta, tirnoqlarning mo'rtligi, teri va tishlar kasalligi) bo'lishidir.

Patologoanatomik o'zgarishlar gipoparatirozda juda kam bo'ladi; intrakranial kalsinoz, katarakta o'choqlari topiladi, holos. Chaqaloqlar gipotireozida tishlarning chiqish muddatlari va joylashuv tartibi buziladi.

GIPERPARATIREOZ

Giperparatiroz - paratiroid bezlarning patologik giperfunksiyasi - ikkita asosiy turga bo'linadi: *birlamchi va ikkilamchi* giperparatiroz. *Birlamchisi* paratiroid bezlarning zararlanganiga bog'liq bo'ladi, bunda kalsiy va fosfor almashinuvining buzilishi tabiatan ikkinchi o'rinda turadi. *Ikkilamchisi* paratiroid bezlardan tashqarida boshlangan patologik jarayonlarga bog'liq bo'ladi. Bu xildagi giperparatirozning eng ko'p uchraydigan sababi buyrak kasalliklaridir. Giperparatirozning ikkala xilida ham paratgormon ortiqcha ishlanib chiqadi. Biroq, birlamchi giperparatirozda giperkalsiemiya boshlansa, ikkilamchisida gipokalsiemiya bo'ladi, mana shunday gipokalsiemiya paratiroid bezlarda kompensator giperplaziya boshlanishiga olib keladi.

BIRLAMCHI GIPERPARATIREOZ

Birlamchi giperparatirozning eng muhim diagnostik mezonlaridan biri giperkalsiemiya, bunday giperkalsiemiya quyidagilar tufayli boshlanadi: 1) osteoklastlar ishtirokida suyaklardan zo'r berib kalsiy ajralib chiqishi; 2) buyrak kanalchalarida kalsiyning ortiqcha qayta so'rilishi (reabsorbsiyasi); 3) me'da-ichak yo'lida kalsiy bilan birgalikda D vitaminining faol shakli [1,25-(OH)₂-D] zo'r berib so'rilib borishi; 4) fosfatlarning ortiqcha miqdorda siydik bilan chiqib qondagi miqdori kamayib qolishi.

Biroq, qondagi kalsiy miqdorining ko'payishi gipervitamin D, granulyomatoz kasalliklar, ayniqsa sarkoidozda, skelet suyaklari uzoq muddat taxtakashlab qo'yilganida, endokrin bezlarga aloqasi yo'q o'smalar mahalida ham kuzatiladiki, buni unutmash kerak. Mieloma, bronxogen rak va sut bezlari raki mahalida kuzatiladigan giperkalsiemiya "ektopik giperparatiroz" yoki "pseudogiperparatiroz" deb hisoblanadi.

Chin giperparatirozning asosida quyidagilar yotadi: 1) adenoma; 2) paratiroid bezlarning birlamchi giperplaziyasi; 3) paratiroid bezlarning raki. Paratiroid bezlar giperfunksiyasi 80 foiz hollarda shu bezlarda solitar adenoma borligiga bog'liq bo'ladi.

ADENOMA

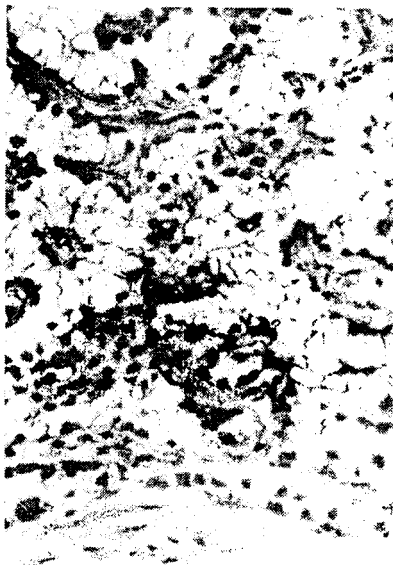
Paratireoid bezlar adenomasi har qanday yoshdagi odamlarda boshlanishi mumkin, ko'pincha ayollarda kuzatiladi. Bu o'sma aksari solitar bo'ladi, lekin paratireoid bezlarning ikki tomonlama zararlanishi ham ehtimoldan uzoq emas. Kapsulaga o'ralgan, diametri 2-5 sm ga boradigan sariq-jigarrang tusli yumshoq tugunlar shaklida ko'zga tashlanadi; parenximaning kattagina qismini egallab olib, saqlanib qolgan to'qimani bosib qo'yishi mumkin. Kamdan-kam hollarda adenoma qalqonsimon bez, timus, bo'yin to'qimalaridan joy oladi (ektopik adenoma).

Paratireoid bezlar adenomasi odatda poligonal shakldagi asosiy monomorf hujayralardan iborat, ularning sitoplazmasi sust asidofil bo'ladi. Yadrolari markazdan joy oladi va shakli bilan katta-kichikligi har xil bo'ladi. Sitoplazmasi och tusli yirik hujayralardan yoki sitoplazmasi eozinofil bo'ladigan hamda granulyar tarzda tuzilgan oksifil hujayralardan iborat adenomalarni kamroq uchraydi. Aralash o'smalar ham tasvirlangan. Paratireoid bezlar interstitsiyasida normada bo'ladigan yog' hujayralari adenomada topilmaydi. O'sma hujayralari solid maydonlar, gohida tortmalar yoki bezsimon tuzilmalar hosil qiladi. Adenomalar, ularni hatto oksifil xillari ham ishlab turadi va giperparatireoz boshlanishiga olib boradi. Adenomani olib tashlash paratireoid bezlar funksional faoliyatini asliga keltiradi.

PARATIREOID BEZLARNING BIRLAMCHI GIPERPLAZIYASI

Ikkilamchi giperparatireoz mahalida kuzatiladi. Biroq, bez giperfunksiyasining sababini aniqlash mumkin bo'lmagan hollarda yuzaga kelgan giperplaziyani birlamchi giperplaziya deb qaraladi.

Adenomadagidan farq qilib, zararlangan bezlar ko'proq darajada kattalashadi va jarayon asosan ustki bezda bo'ladi. Ko'pchilik hollarda inkapsulyasiya hodisasi kuzatilmaydi. Aksari asosiy hujayralar giperplaziyasi boshlanadi, bunday giperplaziya "asosiy hujayralarning birlamchi giperplaziyasi" deb hisoblanadi. Goho - "och tusli hujayralarning birlamchi giperplaziyasi" ham boshlanadi. Hujayralar asosan monomorf bo'ladi, polimorfizm hodisasi ularda kamdan-kam kuzatiladi (87-rasm). Bunda bo'laklar orasidagi biriktiruvchi to'qima bilan normada ham uchraydigan yog' hujayralari ham saqlanib qoladi.



87-rasm. Paratireoid bezlarning birlamchi giperplaziyasi.

PARATIREOID BEZLAR RAKI

Paratireoid bezlar raki 1 foiz hollarda giperparatireozga sabab bo'ladi. Bu rak sekinlik bilan o'sib tarqalib boradi va ahyon-ahyonda juda katta bo'ladi. Har qanday xavfli o'sma singari bu rak ham atrofdagi to'qimalarga o'sib kirib, avvaliga regionar limfa tugunlariga, goho ancha olisdagi joylarga metastazlar beradi. Kichik o'lchamdagi rakni adenomadan ajratib olish qiyin, shu munosabat bilan differensial diagnostika o'tkazishga imkon beradigan quyidagi uchta mezon bor-yo'qligini aniqlash muhim: 1) mahalliy invaziya bor-yo'qligini; 2) bo'yin limfa bezlari, o'pka, jigar, suyaklarda metastazlar bor-yo'qligini; 3) aniq ko'zga tashlanadigan atipiya bilan birgalikda bez kapsulasi va tomirlariga o'tgan invaziya bor-yo'qligini.

PARATIREOID OSTEODISTROFIYA

Giperparatireozda asosan ikkita tizim: ajratish tizimi (buyraklar) bilan suyak tizimi zararlanadi. Suyak tizimi zararlanganida paratireoid osteodistrofiya boshlanadi, bunday distrofiya uchun kalsiy zahirlarining suyaklardan ortiqcha miqdorda chiqib ketib, qonda kalsiy miqdorining ko'payishi va skeletda deossifikasiya boshlanishi xarakterlidir.

Paratireoid osteodistrofiyada skelet boshidan oyog'igacha zararlanadi. Suyaklardagi o'zgarishlar kasallikning og'ir-yengilligi, qanchadan beri

davom etib kelayotgani va asoratlarning tabiatiga bog'liq bo'ladi. Kasallik bir qadar seziladigan hollarda naysimon suyaklar zich moddasining yupqa tortib, gavers kanallari juda kengayib ketganligi uchun uzunasiga qatlanib turgani xarakterli bo'ladi. Yassi suyaklar bilan naysimon suyaklarning epifizlarida suyak to'sinlarining so'rilishi ulkan hujayralar ishtiroki bilan o'tadi, mana shunday hujayralar ko'p miqdorda to'planib, ba'zan o'smasimon tuzilmalarga o'xshab qoladi. Bunda aksari qo'ng'ir o'smalar (osteoklastoblastoma o'simalari), qon bilan, seroz yoki qo'ng'ir tusli qonsimon suyuqlik bilan to'lib turgan bo'shliqlar yuzaga keladi (qon pigmenti bu suyuqlikka qo'ng'ir tus beradi). Bunday tuzilmalar odatda uzun suyaklarning diafizlarida bo'ladi. Yassi suyaklar pichoq bilan oson kesiladi. Aksari suyaklarning shakli o'zgarib ketadi (deformatsiya).

Sezilarli paratireoid osteodistrofiya mahalida mikroskop bilan tekshirib ko'rilganida suyak tuzilmalarining osteoklastik tarzda zo'r berib so'rilib borayotgani va shu bilan birga suyak hosil bo'lish jarayoni ham bo'lib turgani topiladi. Yangi hosil bo'lgan suyak tuzilmalari yetilmaganligi bilan ajralib turadi. Naysimon suyaklarning zich moddasi qaytadan tuzilishi natijasida spongioz bo'lib qoladi. Zich modda bilan g'ovak modda o'rtasida normada bilinib turadigan chegara yo'qolib ketadi. Suyaklar orasidagi kamgaklarda hujayra-tolalardan iborat to'qima paydo bo'ladi. O'smasimon tuzilmalar gistologik jihatdan chin o'smalarga - osteoblastoklastomalarga o'xshab ketadi, biroq ulardan farq qilib, tabiatan reaktiv bo'ladi va paratireoid bezlar adenomasi olib tashlanganidan keyin yo'qolib ketadi. Paratireoid osteodistrofiya mahalida ba'zan me'da-ichak yo'li, o'pka, buyraklarda kalsiy tuzlari to'planib qoladi.

Klinik manzarasi suyak va bo'g'imlarda og'riq bo'lishi bilan ifodalanadi. Kasallikning dastlabki davrlarida mahalliy o'zgarishlar bo'lmasligi yoki shish ko'rinishida bo'lishi mumkin. Kasallik zo'rayib borgani sayin suyaklarda patologik siniqlar yuzaga kelib, skelet shakli aynaydi (deformatsiya), soxta bo'g'imlar yuzaga keladi. Paratireoid osteodistrofiya yurak-tovmirlar tizimi, ajratish, hazm tizimlari funksiyasining buzilishi bilan birga davom etib boradiki, bu hodisalar tegishli organlarning kalsifikatsiyaga uchraganiga bog'liq bo'lishi mumkin.

Gipertireozning buyrakka aloqador xili zo'r berib ortiqcha kalsiy chiqib turishi munosabati bilan boshlanadi, bu narsa, bir tomondan, buyrak kanalchalari va atrofidagi to'qimalarda kalsiy to'planib qolishiga, ikkinchi tomondan esa, ohakli toshlar hosil bo'lishiga olib boradi. Buyrak kanalchalari va atrofidagi to'qimalarda kalsiy to'planib qolishi, ya'ni nefrokalsinoz buyrak funksiyalarining buzilishiga sabab bo'ladi. Toshlar hosil bo'lishi esa, siydik-tosh kasalligining og'ir xili (nefrolitiaz) boshlanib, buyrak kanalchalari, qovuq va siydik yo'llariga konkrementlar tushib turishiga olib keladi. Buyrakdagi toshlar gematuriya sabab bo'lib, buyraklarga infeksiya

o'tishiga olib boradi. Tosh siydik yo'lga o'tganida buyrak sanchig'i boshlanadi. Siydik yo'llari to'silib qolib, gidronefroz ham boshlanishi mumkin.

BUYRAK USTI BEZLARI

Buyrak usti bezlarida turli patologik jarayonlar uchraydi: rivojlanish nuqsonlari (masalan, buyrak usti bezlari gipoplaziyasi, distopiyasi), distrofik nekrotik jarayonlar, qon aylanishining izdan chiqishi, yallig'lanish, atrofiya, o'smalar shular jumlasidandir. Mana shu jarayonlarning hammasi buyrak usti bezlarining funksional faolligi izdan chiqishiga sabab bo'ladi. Ayni vaqtda ulardan ba'zilari organning giperfunksiyasiga olib borsa, boshqalari gipofunksiyasiga olib keladi.

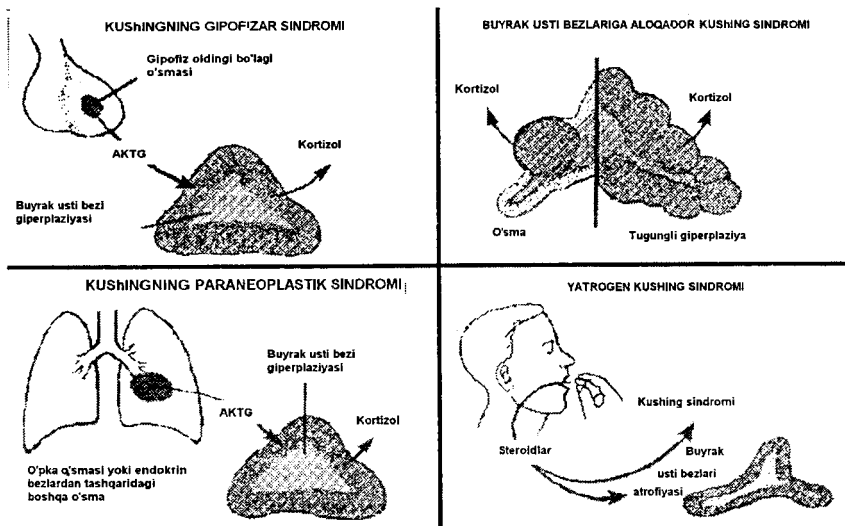
Ma'lumki, buyrak usti bezlari ta'sir doirasi keng va biologik xossalari juda xilma-xil bo'lgan gormonlarni ishlab chiqaradi. Bu bezlarning miya moddasida katexolaminlar (adrenalin, noradrenalin, dofamin), po'stloq moddasida kortikosteroidlar (mineralokortikoid gormonlar, glyukokortikoidlar, adrenal androgenlar) ishlanib chiqadi.

Buyrak usti bezlari po'stlog'ining funksiyasi kuchayib (giperfunksiyasi). kortikosteroidlar ortiqcha miqdorda ishlanib chiqadigan mahallarda uchta asosiy sindrom boshlanadi: 1) kortizol (asosiy glyukokortikoid) gipersekresiyasiga aloqador bo'lgan *Kushing sindromi*; 2) aldosteron gipersekresiyasiga aloqador *giperaldosteronizm sindromi*; 3) adrenal androgenlar ortiqcha miqdorda ishlanib chiqqanida boshlanadigan *adrenogenital sindrom*.

Buyrak usti bezlari gipofunksiyasi shu bezlarda destruktiv jarayonlar bo'lganida yoki gipotalamo-gipofizar tizim funksiyasi buzilganida, masalan, gipofizda gormon ishlab chiqarmaydigan adenoma paydo bo'lganida boshlanadi. Shunday qilib, *buyrak usti bezlari po'stlog'ining birlamchi yetishmovchiligi* (bu hodisa Addison kasalligi tariqasida ma'lum) va AKTG tanqisligiga aloqador bo'lgan *ikkilamchi yetishmovchiligi* tafovut qilinadi.

BUYRAK USTI BEZLARI GIPERFUNKSIYASI KUSHING SINDROMI

Kushing sindromining asosiy klinik belgilari quyidagilardir: gavgani yog' bosishi, odam yuzining dum-dumaloq (xuddi oydek) bo'lib qolishi, gipertenziya, glyukoza metabolizmining buzilishi, muskullar zaifligi, amenoreya, girsutizm, osteoporoz va depressiyadan tortib psixozlargacha borib yetadigan ruhiy o'zgarishlar.



88-rasm. Kushing sindromi qanday ekzogen va endogen omillar ta'siriga qarab har xil bo'ladi (Kumar V., 1992).

Kushing sindromining patogenezi bir xil emas, shu munosabat bilan bu sindromning bir necha turi tafovut qilinadi (88-rasm). Kushing sindromi 60-70 foiz hollarda kortikotropinning ortiqcha ishlanib chiqayotganiga bog'liq bo'ladi, shuning uchun uning *bu xilini Kushingning gipofizar kasalligi* deb aytish to'g'riroq. Bu kasallikning sabablari quyidagilar bo'lishi mumkin: 1) kortikotropin ishlab chiqaruvchi gipofiz mikroadenomasi; 2) gipotalamusning zararlanishi (bu hodisa kortikotropin rilizing-omili gipersekresiyasi bilan birgalikda davom etib boradi); 3) AKTG miqdorining ortishi, bu narsa buyrak usti bezlari giperplaziyasiga va demak kortizol gipersekresiyasiga olib boradi,

20 foiz hollarda buyrak usti bezlari funksiyasi mustaqil holda kuchayadi (*buyrak usti bezlariga aloqador Kushing sindromi*), bu narsa quyidagilarga bog'liq bo'lishi mumkin: 1) gormon ishlab chiqaradigan adenoma paydo bo'lishiga; 2) buyrak usti bezlari po'stloq moddasining rakiga yoki tabiatan noma'lum tugunli giperplaziyasiga. Kushing sindromining bu xili qonda kortizol miqdori yuqori va AKTG miqdori past bo'lishi bilan ta'riflanadi.

Paraneoplastik Kushing sindromi ham tafovut etiladi, bu sindrom o'zining avj olib borish mexanizmi jihatidan kasallikning oldingi xillaridan farq qiladi, chunki u ektopik AKTG sekresiyasiga yoki masalan, bronxogen rak timoma, Langergans orolchalarining o'smalari singari boshqa o'smalar tomonidan shu gormonning biologik faol qismlari ishlanib chiqishiga bog'liq

bo'ladi. Bemorlarda, xuddi "gipofizar Kushing kasalligi" da bo'lgani kabi, qonda kortizol miqdori ham, AKTG miqdori ham ko'payib qoladi va bu narsa buyrak usti bezlari giperplaziyasiga olib boradi.

Yatrogen Kushing sindromi glyukokortikoidlarni uzoq muddat iste'mol qilib yurgan bemorlarda, masalan, biror organ ko'chirib o'tkazilgan resipientlarda boshlanadi. Ekzogen steroidlar Kushing sindromiga tipik bo'lgan klinik simptomlarni keltirib chiqaradi. Shu bilan bir vaqtda buyrak usti bezlari po'stloq moddasining ikki tomonlama atrofiyasi AKTG sekresiyasini susaytirib qo'yadi.

Patologik anatomiyasi. Asosiy o'zgarishlar gipofiz va buyrak usti beziarida ko'zga tashlanadi. Qondagi kortizol miqdorining ko'payib ketishi Kushing sindromining yuqorida bayon qilinib o'tilgan hamma xillarida ham gipofizning o'smaga aloqasi yo'q kortikotroplariga teskari ta'sir ko'rsatadi va bazofilarda gialin degeneratsiyasi boshlanishiga sabab bo'ladi. Tarkibida AKTG bo'ladigan sitoplazmatik granularlar soni juda kamayib ketadi yoki gialin bilan butunlay almashinib qoladi, bunday gialin zich joylashgan mikrofilamentlar to'planidan iborat bo'ladi. Gipofizar Kushing sindromida gipofizda odatda kortikotrop (bazofil) adenoma, aksari mikroadenoma topiladi. Goho kortikotroplar giperplaziyasi boshlanadi.

Kushing sindromining har xil turlarida, buyrak usti bezlari ko'zga tashlanadigan o'zgarishlar bir xil emas. Kushing sindromining gipofizar va paraneoplastik xillarida buyrak usti bezlari po'stloq moddasining tabiatan tugunchali bo'ladigan ikki tomonlama giperplaziyasi topiladi, buyrak usti bezlari arziyas darajada kattalashgan bo'lishi mumkin yoki aksincha, juda kattalashib, og'irligi odatdagidan 2-3 baravar ortib ketishi mumkin. To'rsimon va dastasimon zonalaridagi hujayralar giperplaziyasi tarqoq yoki har yer-har yerda (tuguncha ko'rinishida) bo'lishi mumkin.

Kushing sindromining adrenal xili buyrak usti bezlarida adenoma yoki goho rak paydo bo'lishi munosabati bilan boshlanadi. O'sma giperfunksiyasida buyrak usti bezlari atrofidagi to'qima, shuningdek intakt buyrak usti bezining kontralateral po'stloq'i atrofiyaga uchraydi. Kushing sindromining yatrogen xilida buyrak usti bezlari po'stloq'ining ikki tomonlama atrofiyaga uchrashi kuzatiladi.

Kushing sindromi odamning har qanday yoshida boshlanishi mumkin, lekin o'rta yashar kishilarda ko'proq uchraydi va aksari ayollarda bo'ladi.

GIPERALDOSTERONIZM

Ma'lumki, aldosteron organizmdagi elektrolitlar muvozanatini shuningdek qon va hujayralar orasidagi suyuqlik hajmini idora etib boradi. Shu munosabat bilan aldosteron sekresiyasining kuchayishi gipokaliemiya va gipematriemiya boshlanishiga olib keladi. *Birlamchi va ikkilamchi giperaldosteronizm* tafovut qilinadi. *Birlamchi giperaldosteronizm*

gormonning ortiqcha miqdorda hosil bo'lishi fiziologik ehtiyojiga bog'liq bo'lmagan hollarda boshlanadi. *Ikkilamchi giperaldo-steronizm* organizmda yuzaga kelgan o'zgarishlarga javoban boshlanadigan kompensator reaksiya deb hisoblanadi, masalan, badanga shish kelganda, gipovolemiya mahalida, buyrak perfuziyasi kamayganida shunday bo'ladi va hokazo. Bunday hollarda giperaldosteronizm renin sekresiyasi kuchayishi, ya'ni plazmadagi renin faoliyati zo'rayishi natijasida boshlanadi. Birlamchi giperaldosteronizm plazmadagi renin faoliyati, aksincha, susayadi, chunki natriyning ushlanib qolishi qon hajmi ko'payishiga sabab bo'ladi va renin ajralib chiqishini susaytirib qo'yadi. Shunday qilib, birlamchi giperaldosteronizm gipokaliemiya, gipernatriemiya, gipertenziya bo'lishi, plazmadagi renin miqdorining kamayishi bilan ta'riflanadi. Kaliy konsentrasiyasining pastligi muskullarning zaiflashib ketishiga, yurak faoliyatining izdan chiqishiga sabab bo'ladi.

Giperaldosteronizm ko'proq o'rta yashar ayollarda kuzatiladi va 90 foiz hollarda buyrak usti bezlarining ortiqcha miqdorda steroidlar ishlab chiqaradigan adenomasiga, kamroq hollarda buyrak usti bezlarining bilateral giperplaziyasiga (idiopatik giperaldosteronizm) va karsinomaga bog'liq bo'ladi.

Adenoma aksari chap tomondagi buyrak usti bezidan joy oladi, diametri 2 sm ga bormaydi. Bu o'sma kapsula bilan o'ralgan bo'ladi. Adenoma hujayralari o'z tuzilishiga ko'ra buyrak usti bezlari dastasimon zonasi yoki koptokchalar hujayralariga o'xshab ketadi, lekin ikkala tipdagi hujayralar ham uchrashi mumkin.

*Idiopatik giperaldosteronizm*da koptokcha zonasi hujayralari diffuz ravishda, goho tugun-tugun bo'lib giperplaziyaga uchraydi. Bu hujayralarga ba'zan buyrak usti bezi po'stlog'i dastasimon zonasining hujayralari aralashgan bo'lishi mumkin.

So'nggi yillardagi tadqiqotlarda gipofizdan ishlanib chiqadigan omilni ko'paytiruvchi aldosteron ajratib olingan.

ADRENOGENITAL SINDROM

Adrenogenital sindrom buyrak usti bezlari po'stlog' moddasining funksiyasi kuchayib, androgenlar ortiqcha ishlanib chiqayotganiga bog'liq kasallikdir. Buyrak usti bezi po'stlog' moddasining o'smalari (adenomasi, raki) mahalida yoki buyrak usti bezi po'stlog' moddasi tug'ma giperplaziyaga uchraganida paydo bo'ladi. So'nggi holda bu sindrom chaqaloqlik davrida, goho bola bir necha yoshga to'lganidan keyin boshlanadi.

Buyrak usti bezlari po'stlog'i tug'ma giperplaziyasining sababi steroid gormonlarning biosintezida qatnashadigan maxsus fermentlarning irsiy sabablarga ko'ra tanqis bo'lib qolishidir, buning natijasida kortizol ishlanib

chiqishi to'xtab qoladi. Ana shu hodisa AKTG faoliyatining kuchayib, keyin buyrak usti bezlari tug'ma giperplaziyasi boshlanishiga olib keladi.

Fermentlar tanqisligi ba'zi hollarda steroid gormonlar sintezi to'xtab qolib, androgenlar sekresiyasi kuchayishiga va adenogenital sindromning sof viril xili boshlanishiga olib keladi. Boshqa fermentlar tanqis bo'lib qolgan mahallarda androgenlargina emas, mineralokortikoidlar ham ortiqcha hosil bo'lib boradi. Bu holda adenogenital sindromning tuzni yo'qotib boradigan xili (tuz yo'qolish sindromi) boshlanadi. Bu kasallik aksari bitta oiladagi bir nechta bolada bo'ladi. Kasallikning suyak surishi autosom-resessiv genga bog'liqdir. Buyrak usti bezlari po'stlog'ining tug'ma giperplaziyasi ko'pchilik hollarda C-21-gidrokstilaza tanqisligiga bog'liq bo'ladi. Bu fermentni kodlovchi gen 6 xromasomaning kalta yelkasidan joy olgan va NLA-B-lokusi bilan mahkam bog'langan bo'ladi.

C-21-gidrokstilazaning arziyas darajali tanqisligi klassik "sof virilizm"ga olib boradi, bunda ayollarda erkaklarga xos bo'lgan ikkilamchi jinsiy belgilar paydo bo'ladi: ovoz tonining pastligi, tana muskullarining ortiq darajada rivojlanishi, qov junlarining erkaklarga xos tarzda o'sishi, soqol-mo'ylov hosil bo'lishi, klitorning kattalashib ketishi, hayz to'xtab qolishi shular jumlasidandir. Xuddi shu fermentning tanqisligi "klassikmas virilizm" boshlanishiga olib kelishi yaqinda isbot etildi, bunday virilizm yosh juvonlarda pushtsizlik, bo'yining pastligi, yuzida jun paydo bo'lishi, yog' bezlarining yallig'lanib ketishi bilan namoyon bo'ladi. Erkaklarning jinsiy jihatdan barvaqt yetilishi ham kuzatiladi. Adrenogenital sindromning shu ikkala xili o'g'il bolalarda sust ifodalangan bo'ladiyu, lekin jinsiy jihatdan barvaqt yetilish simptomlari bolalik davridayoq ma'lum beradi.

C-21 gidrokstilaza fermenti sezilarli darajada tanqis bo'lib qolgan mahallarda chaqaloqlarda tuz yo'qotish sindromi boshlanadi, chunki kortizol ham, aldosteron ham ortiqcha chiqib turadi. Bu sindrom varaq-varaq qusish, tana vaznining kamayib borishi, suvsizlanish, tomirlarga aloqador kollaps boshlanishi, yurak ishi maromining izdan chiqishi bilan namoyon bo'ladi. O'lim hollarining sababi o'tkir tomirlar yetishmovchiligi yoki giperkaliemiya.

Buyrak usti bezlarining tug'ma giperplaziyasida ularning og'irligi 80-90 g ga borib qolishi mumkin. To'rsimon zona, ba'zan uchala zonaning hammasi giperplaziyaga uchragan bo'ladi. Yuzaga keladigan adenoma buyrak usti bezlari po'stlog'ining to'rsimon zonasi hujayralaridan tarkib topadi. Adrenogenital sindromning boshlanishi aksari buyrak usti bezlarining karsinomasiga bog'liq bo'lishini aytib o'tish kerak. Tuxumdonlar atrofiyalanib, birlamchi va atretik follikulalari yo'qolib ketadi. Kistalar paydo bo'lib, oqsilli pardasining qalinlashib qolishi ham mumkin. Moyaklarda atrofiya boshlanib, spermatogenez to'xtab qoladi, interstisial hujayralar bo'lmaydi.

BUYRAK USTI BEZLARI GIPOFUNKSIYASI ADDISON KASALLIGI

Addison kasalligi buyrak usti bezlarining surunkali yetishmovchiligiga bog'liqdir. Ikkala jinsdagi 20-50 yashar kishilarda uchraydi. Buyrak usti parenximasining 90 foizi yemirilib ketgandagina gipokortisizm simptomlari paydo bo'ladi.

Etiologiyasi va patogenezisi. Addison kasalligiga olib keladigan sabablar juda xilma-xil. Buyrak usti bezlarida boshlanadigan patologik jarayonlar: sil, zaxm, qon quyilishi, mikoz, ikki tomonlama o'smalar, buyrak usti bezlari amiloidozi, ularning yiringlab irib ketishi singari hodisalar ana shunday sabablardan hisoblanadi. Biroq, ko'pchilik hollarda Addison kasalligi tabiatan idiopatik bo'ladi. Uning boshlanishi asosan autoimmun jarayonlarga bog'liq deb taxmin qilinadi. 80 foiz hollarda bu kasallikka sil va idiopatik atrofiya sabab bo'ladi. Buyrak usti bezlari atrofiyasi odam AKTG ishlanib chiqishini susaytirib qo'yadigan glikokortikoidlarni uzoq muddat ichib yurgan mahallarda ham boshlanishi mumkin. Bunday hollarda gormon ichish to'satdan to'xtatib qo'yilgan mahallarda buyrak usti bezlari yetishmovchiligi kuzatiladi.

Quyidagi omillar idiopatik Addison kasalligining autoimmun tabiatga ega ekanligini ko'rsatadi:

- 1) buyrak usti bezlari parenximasining, xuddi Xashimoto tireoditida bo'lgani kabi, atrofiyaga uchrashi va to'qimasining diffuz infiltrlanishi;
- 2) 50-70 foiz hollarda qonda buyrak usti bezlari to'qimasiga autoantitelolar borligi;
- 3) qalqonsimon bez to'qimasi va me'da shilliq pardasiga qarshi autoantitelolar bo'lishi;
- 4) buyrak usti bezlari autologik to'qimasi va Freynd ad'yuvanti in'eksiya qilinganida tajribada Addison kasalligini vujudga keltirish mumkinligi.

Patologik anatomiyasi. Idiopatik Addison kasalligida buyrak usti bezlari kichrayib, og'irligi 2,54 grammgacha tushib qoladi. Kesib ko'rilganida miya qatlami butunlay saqlanib qolgan holda po'stloq qavati ancha yupqa tortib oqolgan bo'ladi. Mikroskop bilan tekshirib ko'rilganida adrenal hujayralarning atrofiya va destruksiyaga uchrab ketgani, o'mida chandiq to'qima paydo bo'lgani topiladi. Po'stloq moddasining saqlanib qolgan hujayralari odatda kattalashgan, sitoplazmasi eozinofil, lipidlari kamaygan bo'ladi. Stromasi limfotsitlar bilan infiltrlanadi.

Sildan zararlanganida buyrak usti bezlari kattalashib, zich bo'lib turadi, ularning kapsulasi qalinlashib ketadi. Mikroskop bilan tekshirib ko'rilganida silga xarakterli o'zgarishlar: tipik tuzilishdagi sil granulyomalari, ko'pincha ohak tuzlari o'tirib qolgan suzmasimon nekroz o'choqlari topiladi. Suzmasimon nekrozga uchragan joylarning chetlarida granulyomatoz yallig'lanish va mikobakteriyalar topiladi.

Amiloidozga (aksari ikkilamchi amiloidozga) bog‘liq bo‘lgan Addison kasalligida buyrak usti bezlari kattalashib, og‘irligi 40 grammgacha borib qolishi mumkin. Paypaslab ko‘rilganida zich bo‘lib qo‘lga unnaydi, oqish-kulrang tusda bo‘ladi. Mikroskop bilan tekshirib ko‘rilganida parenximasining amiloid to‘plamlari bilan almashinib qolgani topiladi.

Cho‘p-ustixon bo‘lib ozib ketgan, ya‘ni kaxeksiyaga uchragan bemorlarda ham buyrak usti bezi po‘stlog‘i gipofunksiyasi kuzatilishi mumkin.

Klinik manzarasi. Kasallik asta-sekin avj olib boradi. Addison kasalligining dastlabki simptomlari o‘z-o‘zidan doim bo‘shahib ketaverish, jismoniy jihatdan tez charchab qolish, ozishdir. Bemorlarda badanining oftob tegib yoki ko‘p ishqalanib turadigan joylaridagi terisida asta-sekin diffuz xarakterdagi pigmentasiya kuchayib boradi (bu joylar oftobda qoraygandek bo‘lib turadi-da, keyin bronza tusli bo‘lib ketadi). Pigmentasiya qo‘l kaftlarida (kaft chiziq-lari sohasida), panjalarning orqa yuzasida, kuyuk yaralar va operatsiya jarohatlaridan qolgan chandiqlar sohasida, fiziologik sharoitlarda pigment bo‘ladigan joylarda (masalan, sut bezining uchlarida) ayniqsa ifodalangan bo‘ladi. Bemorlarda ko‘pincha me‘da-ichak yo‘li ishi aynaydi: ishtaha pasayishi, ko‘ngil aynab qayt qilish, ich surishi, qorinda og‘riq turishi shular jumlasidandir. Qondagi qand miqdori kamayib, gipoglikemiya simptomlari boshlanadi. Arterial bosimning past bo‘lishi xarakterlidir. Yurak o‘lchamlari kichrayib qoladi, bu narsa aftidan, gipotoniya bilan gipovolemiyaga bog‘liq bo‘ladi.

Badan terisining bronza tusda bo‘lishi Addison kasalligini osongina bilib olishga imkon beradi. Biroq kasallikning klinik ko‘rinishlari ilk muddatlarida, ya‘ni bemorga gormonlar berish yo‘li bilan jarayonni orqaga qaytarish mumkin bo‘lgan mahallarda sezilmaydigan bo‘lishi mumkin. Bemorlarda giponatriemiya va giperkaliemiya bo‘lishi aldosteron tanqisligiga bog‘liq.

Kasallikning simptomlari bilinmaydigan bemorlarda stressga olib boradigan turli vaziyatlar (jarrohlik operatsiyalari, infeksiya, travma) oradan o‘n ikki soat o‘tar-o‘tmas birdan kriz boshlanib qolishiga sabab bo‘lishi mumkinligini aytib o‘tish kerak. Bunda odamning darmoni qurib, tana qarorati ko‘tarilib ketadi, koma, tomirlarga aloqador kollaps boshlanadi. Steroidlar bilan shosqilinch ravishda davo choralari ko‘rilmaydigan bo‘lsa, bemor o‘lib qolishi mumkin.

BUYRAK USTI BEZLARINING O‘TKIR YETISHMOVCHILIGI

Bunday hodisa quyidagi hollarda boshlanishi mumkin: 1) davo uchun buyurilgan steroid preparatlarni ishlatish birdan to‘xtatib qo‘yilganida; 2) Addison kasalligi bor bemorlar stress holatlariga duch kelganida; 3) buyrak usti bezlariga bir talay qon quyilib, to‘qimasi destruksiyaga

uchraganida. Bunday qon quyilishi tug'ruq travmasi mahalida chaqaloqlarda, buyrak usti bezi venasi trombozida, septisemiyada, meningokoksemyada (Uotexaus-Frideriksin sindromida) kuzatilishi mumkin. Bu sindrom mahalida bir talay qon ketib, buyrak usti bezlari qonga to'lib turgan xaltachaga aylanib qolishi mumkin. Ayni vaqtda po'stloq moddasining saqlanib qolgan hujayralari ishlayveradi. Diarez mahalida kuzatiladigan mayda-mayda qontalashlar Uotexaus-Frideriksin sindromini keltirib chiqarmaydi.

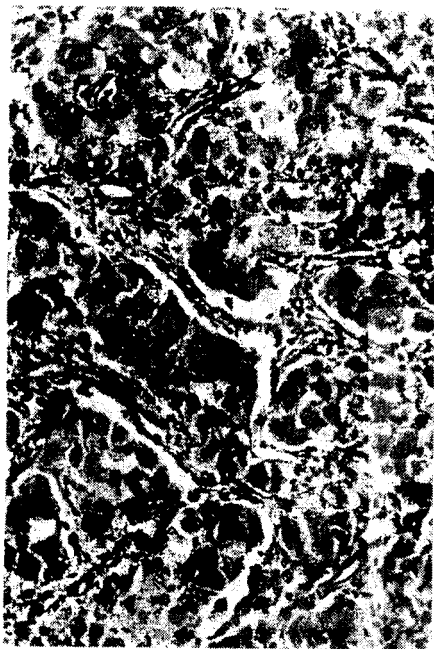
BUYRAK USTI BEZLARI O'SMALARI **BUYRAK USTI BEZI PO'STLOG'I O'SMALARI**

Buyrak usti bezlari po'stlog'i o'smalari xavfli va xavfsiz o'smalarga bo'linadi. Yetuk va yetukmas o'smalar orasida gormonal-aktiv va gormonal-inaktiv xillari tafovut qilinadi.

Adenomalar (adrenokortikal adenomalar) ko'pincha birlamchi giperaldosteronizmga, goho Kushing sindromiga sabab bo'ladi. Shu bilan birga ko'pincha buyrak usti bezlari po'stlog'i funksiyasi buzilganidan darak beruvchi biror belgi bermasdan o'tadigan va faqat seksiya mahalida topilib qoladigan adenomalar ham uchrab turadi.

Adenomalar fibroz kapsula bilan o'ralgan tugunlardan iborat bo'lib, kesib ko'rilganida och sariq, och qo'ng'ir yoki kulrang-qo'ng'ir rangda bo'lib ko'zga tashlanadi. Kattaligi 1 sm dan 5 sm gacha boradi. Gistologik jihatidan *tusi och hujayrali, tusi to'q hujayrali va aralash adenomalar* tafovut qilinadi. Tusi och hujayrali adenomalar har xil kattalikda bo'ladigan poligonal hujayralardan iborat. Ularning sitoplazmasida lipidlar topiladi. Tashqi ko'rinishi jihatdan ular dastasimon zona hujayralariga o'xshab ketadi. *Tusi to'q hujayrali adenoma* tuzilishi jihatidan po'stloqning to'rsimon zonasi hujayralariga o'xshash hujayralardan iborat, ularning sitoplazmasi eozinofil bo'ladi. Lipidlar oz miqdorda topiladi. Yirik o'smalarda qon quyilgan, nekrozga uchrab, kistalar hosil bo'lgan joylarni topish mumkin. Bunday o'smalarning hujayralari va yadrolari har xil kattalikda, yadrolari giperxrom bo'ladi, bu hujayralarda onda-sonda tarqoq holdagi mitozlar uchraydi.

Adenomaning buyrak usti rakidan farq qilish uchun diametri 3 sm ga bormaydigan o'smaning, agar unda sezilarli hujayra atipizmi va ko'pdan-ko'p mitozlar bo'lmasa, xavfsiz o'sma deb hisoblanishini esda tutish kerak. O'smaning atrofdagi to'qimaga o'tganini ko'rsatadigan belgilar ham ahamiyatga ega. Adenomaning o'choq tarzidagi giperplaziyadan farqi shuki, u kapsula bilan o'ralgan va bir tomondagi buyrak usti bezini zararlagan bo'ladi.



89-rasm. Adrenokortikal rak.

Adrenokortikal rak adenomadan farq qilib, gormonlar ishlab chiqaradigan o'sma bo'lib hisoblanadi va hamisha buyrak usti bezlari po'stlog'ining giperfunksiyasiga xos belgilar bilan birga olib boradi. Makroskopik jihatdan olganda buyrak usti bezlari yonidagi kletchatkaga goho buyrakka infiltrlanib o'sib kirayotgan tugundan iborat bo'ladi. Bir muncha mayda karsinomalar odatda kapsula bilan o'ralib turadi, shu munosabat bilan ularni adenomadan ajratib olish qiyin. Buyrak usti bezlari po'stloq moddasining raki kesib ko'rilganida ola-bula bo'lib ko'zga tashlanadi, chunki rangi sariq bo'lgan, qon quyilgan, nekrozga uchragan joylar, kistalar navbatlashib boradi. Mikroskop bilan tekshirib ko'rilganida o'smada har xil darajada tabaqalashgan hujayralar ko'zga tashlanadi (89-rasm). Yuqori darajada tabaqalashgan hujayralar adenoma hujayralariga o'xshaydi, past darajada tabaqalashganlari xiylagina polimorfizm bilan ajralib turadi, shakli aynab ketgan bir yoki bir nechta ulkan hujayralar uchraydi. O'sma hujayralarining yadrolari haddan tashqari giperxrom, mitozlarga juda boy bo'ladi. O'sma asosan gematogen yo'l bilan metastazlar beradi, venalarga o'sib kirishga moyil bo'ladi (ba'zan qopqa venasiga o'sib

kiradi). Buyrak usti bezlari po'stloq moddasining raki o'pka, jigar, paraaortal limfa tugunlariga metastaz beradi.

BUYRAK USTI BEZI MIYA QAVATINING O'SMALARI

Buyrak usti bezi miya qavatining o'smalari (xromaffin to'qimaning birlamchi o'smalari) kam uchraydi, asosan *feoxromositoma* va *neyroblastoma*- dan iborat bo'ladi.

Feoxromositoma

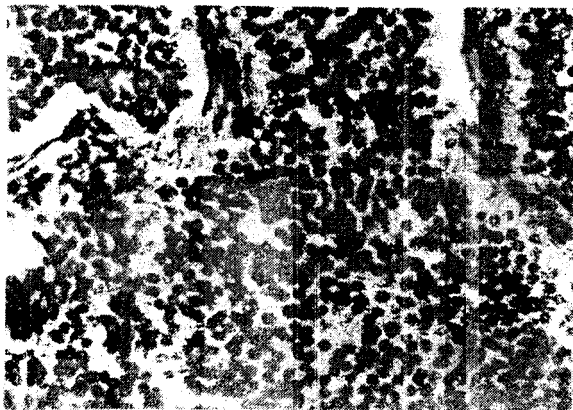
Feoxromositoma - kamdan-kam uchraydigan o'sma bo'lib, apudomalar jumlasiga kiradi va katexolaminlar - adrenalin, noadrenalin ishlab chiqaradigan bo'lgani uchun klinik jihatdan katta diqqatga sazovar deb hisoblanadi. Bu o'sma kasalligining asosiy belgisi tabiatan paroksizmal bo'ladigan gipertenziyadir. O'smani paydo qiladigan manba xromaffin to'qima hujayralaridir. Shuning uchun feoxromositoma bir qancha hollarda buyrak usti bezlaridan tashqarida, ya'ni xromaffin hujayralar bo'ladigan joylarda, masalan, asosan bel bo'limining simpatik stvoli tugunlarida ham uchraydi. Buyrak usti bezlaridan tashqaridagi xromaffin o'smalar *paragangliomalar* deb ataladi.

Feoxromositoma yosh va o'rta yashar kishilarda ko'proq ayollarda paydo bo'ladi. 15-20 foiz hollarda o'smalar bir oilaning a'zolarida uchraydi, ya'ni tabiatan oilaviy bo'ladi. Ular aksari neyrofibromatoz, Gippel-Lindau kasalligi bilan birga uchraydi. Buyrak usti bezlari miya qatlamining sporadik o'smasi ko'proq uchraydi, bitta bo'ladi va faqat buyrak usti bezlaridan joy oladi. Oilaviy xilida bu o'sma odatda ko'p bo'ladi, asosan buyrak usti bezlaridan tashqarida uchraydi. Endokrin tizimda ko'p sonli o'smalar paydo bo'lganda feoxromositoma aksari buyrak usti bezlari miya qavati hujayralarining o'choqli giperplaziyasi bilan birga davom etib boradi.

Patologik anatomiyasi. O'sma kattaligi jihatidan juda har xil bo'ladi, og'irligi bir necha grammdan tortib bir necha kilogrammgacha borishi mumkin. Lekin o'rtaacha 200 gramm bo'ladi deb hisoblanadi. Feoxromositoma sferik shaklda bo'lishi bilan ajralib turadi, kapsula bilan yoki bosilib qolgan atrofdagi to'qima bilan o'ralgan bo'ladi. Kesib ko'rilganida kulrang yoki jigarrang tusda ko'zga tashlanadi. Yirik o'smalarda kistoz degenerasiya topiladi.

Feoxromositomaning mikroskopik tuzilishi har xil bo'lishi bilan ajralib turadi. Aksari bu o'sma har xil kattalikdagi poligonal shaklli hujayralardan iborat bo'ladi (90-rasm). Ularning sitoplazmasi mo'l, bazofil yoki eozinofil granularlarga boy, yadrolari polimorfdir. Xavfsiz o'smalarda yadrolarning kattaligi va shakli har xil bo'ladi, ba'zan bo'lak-bo'lak bo'lib turadigan g'alati yadrolar ko'zga tashlanadi. O'sma hujayralari ko'pchilik hollarda mayda, dumaloq yoki duksimon shaklda, sitoplazmasi kam bo'ladi. Ular

katta-kichikligi va shaklidan qat'i nazar uya-uya bo'lib joylashib, stroma bilan ajralib turadigan trabekulalar yoki solid tuzilmalar hosil qiladi. Elektron mikroskop bilan tekshirib ko'rilganida hujayralar sitoplazmasi tarkibida katexolaminlar bo'ladigan donalar topiladi. Feoxromositomaning ko'pincha, hatto xavfsiz tarzda o'tib borayotgan mahalda ham, kapsulaga va tomirlarga invaziyalanganini ko'zga tashlanadi.



90-rasm. Feoxromositoma.

Demak feoxromositomalarning xavfliligini belgilaydigan asosiy mezon ularning metastazlari va atrofdagi to'qimalarga sezilarli darajada invaziyalanganidir.

Klinik manzarasi. Feoxromositoma uchun gipertenziya paroksizmlari, bosh og'rig'i, suv bo'lib turlash, tinchini yo'qotish, shuningdek poliendokrinopatiyada ko'riladigan boshqa simptomlar (endokrin tizimi ko'p sonli o'smalarining sindromi) xarakterlidir. Yurak faoliyatidagi o'zgarishlar aritmiya, stenokardiya, miokard infarkti bilan namoyon bo'ladi. Qonda katexolaminlar va siydikda shu gormon metabolitlarining ko'p miqdorda topilishi feoxromositoma uchun patognomonik belgi bo'lib hisoblanadi.

Neyroblastoma

Neyroblastoma ganglioz-hujayralar qatorining haddan tashqari xavfli o'smasi bo'lib, yetilmagan hujayralardan tashkil topadi. Ko'pincha buyrak usti bezlarining miya moddasida, gohida simpatik tugunlarda paydo bo'ladi. Neyroblastomalarning ko'pchiligi ham, xuddi feoxromositomalar singari, katexolaminlar ishlab chiqaradi. Bu o'sma odatda besh yoshgacha bo'lgan go'daklarda, goho o'n besh yoshacha bo'lgan bolalarda bo'ladi. Katta

yoshdagi odamlarda juda kam uchraydi. Neyroblastoma tabiatan oilaviy bo'lib, autosom-dominant tipda nasldan-naslga o'tib boradi, kelib chiqishi jihatidan disontogenetik o'smalar jumlasiga kiradi. O'sma hujayralari genomida ko'pincha delesiya borligi va 1 xromasoma kalta yelkasining qayta tuzilganligi topiladi. O'smaning og'irligi odatda 80-150 grammga boradi, tuzilishi bo'lakli, konsistensiyasi yumshoq bo'ladi, kesib ko'rilganida yuzasi kulrang, g'ovak-g'ovak bo'lib ko'zga tashlanadi, nekrozga uchragan, qon quyilib qolgan, kalsiy o'tirib qolgan joylari topiladi. O'sma diametri 1 sm dan 1,5 sm gacha keladigan kulrang-pushti tusli tugun ko'rinishida bo'ladi.

Mikroskopik tekshirishda bir-biriga zich taqalib turadigan dumaloq yoki sal cho'zinchoq shakldagi to'q tusli mayda hujayralar topiladi. Yadrolari giperxrom, sitoplazmasi bir qadar kamroq, granulalari bor, bu granulalarda katexolaminlar bo'ladi. O'smaning chetki qismidagi hujayralar har xil darajada yetilgan o'simsiz apolyar neyroblastlardan iborat o'ziga xos g'o'shshalarni hosil qiladi. Hammadan ko'p tabaqalashgan hujayralar yetuk ganglioz hujayralardan iborat bo'lgan ganlionevromada topiladi.

Neyroblastoma tez o'sishi bilan ajralib turadi va bola bir yoshli bo'lganidan keyinqoq ma'lum beradi. Bir yoshdan oshgan bolalarda o'smaning tarqalishiga xos hodisalar kuzatiladi. Bunda kasallarning yarmidan ko'ra ko'prog'ida ayniqsa suyaklari, jigarida katta-katta metastazlar paydo bo'ladi. O'sma olib tashlanganidan keyin bemor o'rta hisob bilan 5 yil umr ko'radi. Neyroblastoma kam hollarda, asosan chaqaloq bolalarda o'z-o'zidan yetilib, ganglionevromaga aylanadi.

TIMUS

Timusda, ya'ni ayrisimon bezda paydo bo'ladigan patologik jarayonlardan timus giperplaziyasi va timoma hammadan ko'ra ko'proq uchraydi. Ma'lumki, timusning og'irligi turli odamlarda turlicha bo'ladi. Yosh ulg'aygan sayin u tobora ko'proq atrofiyaga uchrab boradi. Normada timusda follikulalar uchramaydi. Giperplaziya mahalida miya moddasida immunoglobulinlarga boy bo'lgan limfoid follikulalari yuzaga keladi.

Timusning asl giperplaziyasi autoimmun patologiya jumlasiga kiradigan gravis miasteniya bor kasallarda ko'proq kuzatiladi. Hozir timusda hosil bo'ladigan B-hujayralar muskul hujayralariga sensibillangan bo'lib, asetilxolin va nerv-muskul sinapsi reseptorlari bilan bo'ladigan autoimmun reaksiya ishtirok etadi deb taxmin qilinadi. Bunda kasallardagi giperplaziyaga uchragan timusni olib tashlash ancha naf beradi.

Timoma. Timus limfoepitelial organdir. Biroq o'sma faqat epitelial hujayralardan paydo bo'ladi. Bu o'smada limfotsitlar ham uchraydi, lekin ularni o'sma hujayralari deb hisoblab bo'lmaydi. Timusning limfoid elementlari ham o'sma manbai bo'lishi mumkin. Lekin bu o'smalar

limfomalar deb ataladi va timomalarga aloqasi bo'lmaydi. Sitologik va biologik mezonlarga asoslanib turib, timomalarning bir nechta xillari ajratilgan. Bularning 90 foizga yaqini xavfsiz timomalarni tashkil etadi, xavflilari kamroq uchraydi.

Xavfsiz timomalar ham, xavfli timomalar ham bo'lakli tuzilishi, kulrang-jigarrang tusda va mikroskopik tuzilishi har xil bo'lishi bilan ajralib turadi. Bularning hammasi ikki xil hujayradan tashkil topadi: epitelial o'sma hujayralari va stromaga infiltrlanib o'tadigan limfotsitlar. Ko'pchilik hollarda epitelial hujayralar tuzilishi jihatidan intakt hujayralarga o'xshab ketadi. Bular sitoplazmaga kambag'al bo'lib, oqish tusli yirik yadrosi bor, goho tuxumsimon, dubsimon shaklda bo'ladi yoki ko'p qavatli yassi epiteliy hujayralariga o'xshab ketadi. Timomalarning yassi hujayrali xilida Gassal tanachalari ko'proq uchraydi. O'sma hujayralari shaklidan qat'i nazar limfotsitlarning kichkina yoki yirik to'plamlari bilan ajralib turadigan uyalar hosil qiladi. Limfositlar infiltrasiyaning nechog'lik kuchliligiga qarab timomalarni uch guruhga ajratish mumkin: 1) epitelial qismi ustun turadigan timomalar; 2) limfoid qismi ustun turadigan; 3) aralash limfoepitelial timoma.

Xavfsiz o'sma kapsulali bo'lib, diametri 10-15 sm ga boradi. O'smaning xavfli xili bir muncha katta bo'lishi bilan ajralib turadi va tez orada kapsuladan tashqariga ham tarqalib boradi. Diametri 20 sm ni tashkil etadi, ba'zan metastaz beradi. Xavfli timoma diagnozi o'smaning kapsulaga invazyalanib o'tganini ko'rsatadigan belgilar yoki o'sma metastazlari borligiga asoslanishi kerak. Hujayra atipizmini asosiy mezon deb hisoblab bo'lmaydi.

Timoma, ayniqsa xavfli xili kam uchraydigan o'smadir. Har qanday yoshdagi odamda bo'lishi mumkin, lekin ko'proq o'rta yashar kishilarda yuzaga keladi. Timomalar ko'pincha simptomsiz o'tadi va murdani yorish mahalida kutilmaganda topilib qolishi mumkin. Ba'zan ular kovak vena va qo'shni organlarni bosib qo'yib, yo'tal tutishiga, dispnoe, disfagiya boshlanishiga sabab bo'lishi mumkin.

Shunisi diqqatga sazovorki, timomalar ko'pincha ba'zi tizim kasalliklari, masalan, gravis miasteniyasi, gipogammaglobulinemiya, tizimli qizil yugirigi bilan birga uchraydi. Timoma ko'proq gravis miasteniyasi bilan birga davom etib boradi va o'smani olib tashlash ba'zan ijobiy natija beradi. Shu munosabat bilan bu kasallikda timoma autoantitelolar ishlab chiqishda ishtirok etadi deb taxmin qilinadi.

ENDOKRIN TIZIM KO'P SONLI O'SMALARINING SINDROMI

Hozirgi vaqtda endokrin tizim ko'p sonli o'smalarining irsiy sabablarga aloqador bo'lgan uchta sindromi tafovut qilinadi. Bular autosom-dominant

tipda nasl surib borishi va ikkitadan ortiq endokrin bezlarda o'sma paydo bo'lishi bilan ta'riflanadi.

Endokrin tizim ko'p sonli o'smalari sindromining birinchi xili (Verner sindromi) gipofiz, paratireoid bezlar va me'da osti bezi Langergans orolchalarida giperplaziya, adenoma yoki karsinoma bo'lishi bilan ajralib turadi. Goho buyrak usti bezlarining po'stlog'i va qalqonsimon bez ham zararlanadi, ba'zan bunga o'pka funksionidi ham qo'sqiladi. Mana shu o'smalar ma'lum bir darajada funksiya ado etib turadi. Langergans orolchalaridan paydo bo'lgan o'sma odatdagi gormonlardan tashqari gastrin ham ishlab chiqaradi. Gastrin gipersekresiyasi juda ko'p hollarda Zollinger-Ellison sindromi bilan birga davom etadi va bemorlarning 90 foizida me'dada peptik yara paydo bo'lishiga olib boradi. Endokrin tizim ko'p sonli o'smalari mana shu birinchi xilining klinik ko'rinishlari jumlasiga giperkalsiemiya, peptik yara, gipofiz giperfunksiyasi simptomlari kiradi.

Endokrin tizim ko'p sonli o'smalari sindromining ikkinchi xili (Sippls sindromi) o'tishiga ko'ra qalqonsimon bez medullyar raki va feoxromositoma sindromiga o'xshab ketadi. Bu o'smalar ba'zan birga qo'sqilib, paratireoid bezlar giperplaziyasi bilan birga davom etib borishi mumkin. Biroq shu giperplaziya birlamchi, ya'ni irsiy sabablarga aloqadormi yoki qalqonsimon bez karsinomasi ishlab chiqaradigan kalsitonin ta'siriga bog'liqmi, bu narsa aniq emas. Klinik simptomlari shu o'smalar gormonlarining ta'siriga, shuningdek qalqonsimon bez o'smalarining ektopik tarzda AKTG, gastrin, prolaktin ishlab chiqarishiga bog'liq bo'ladi.

Endokrin tizim ko'p sonli o'smalari sindromining uchinchi xili shu sindromning ikkinchi xiliga yaqin turadiyu, lekin ba'zi xususiyatlari bilan farq qiladi. Kasallarning ko'rinishi Marfan sindromiga xarakterli bo'ladi. Sindromning shu uchinchi xilida paratireoid bezlar jarayonga qo'sqilib ketmagan bo'ladi. Bemorlarning lablari qalinlashib, do'rdiyib chiqadi, lablari, ko'zlari, og'iz bo'shlig'i, yuqori nafas yo'llari, qovug'i, badan terisi va boshqa joylarida bir talay shilimshiq-teri nevromlari bo'ladi.

Yuqorida tasvirlangan uch xil sindrom o'rtasida aniq-tayin genetik tafovutlar borligi topilgan. Sindromning birinchi xili 11-xromasoma uzun yelkasi sohasida mutatsiya bo'lishi bilan ta'riflansa, ikkinchi xili 10-xromasoma sentromerasi sohasida mutatsiya bo'lishi bilan ta'riflanadi. Biroq, xromasomal mutatsiyasi bilan endokrin tizimda ko'p sonli o'smalar paydo bo'lishi o'rtasida qanday bog'lanish borligi hanuzgacha aniqlangan emas.

QANDLI DIABET

Qandli diabet (qand siyish, qand kasalligi) surunkali kasallik bo'lib, asosan organizmda insulinning mutlaqo yoki nisbiy yetishmasligiga, shu munosabat bilan uglevodlar, lipidlar va oqsillar almashinuvi buzilishiga bog'liqdir.

Hozirgi vaqtda diabetning klinik belgilari, etiologiyasi, patogeneziga ko'ra quyidagi xillari tafovut qilinadi:

I. Birlamchi (idiopatik) qandli diabet:

1) qandli diabetning insulinga bog'liq xili (birinchi xildagi diabet, o'smirlik diabeti) NLA ning muayyan xiliga bog'liq deb hisoblanadi. Etiologiyasida irsiy omillar va tashqi muhit omillari (ayniqsa virusli infeksiyalar) muhim rolni o'ynaydi. Klinik jihatdan olganda qonda insulin mutlaqo bo'lmasligi bilan ta'riflanadi. Shu munosabat bilan ketozning oldini olish va hayotni saqlab qolish uchun bemorga mudom insulin yuborib turish zarur bo'ladi. Ko'pchilik hollarda kasallik bolalik yoki o'smirlik davrida boshlanadi;

2) qandli diabetning insulinga bog'liq bo'lmagan xili (diabetning ikkinchi xili) tana og'irligi ortib ketadigan (odam semirib ketadigan) va tana og'irligi odatdagicha bo'ladigan (odam semirmaydigan) diabetga bo'linadi. Bu xildagi qandli diabetning boshlanishida irsiy va ekzogen omillarning ahamiyati bor. Ekzogen omillar orasida odamning semiz bo'lishi alohida ahamiyatga ega. Diabetning bu turi bilan NLA o'rtasida qanday aloqa borligi aniqlangan emas. Klinik jihatdan olganda qon zardobida insulinning odatdagicha miqdorda bo'lishi, sal ko'paygani yoki kamayib qolgani bilan ta'riflanadi. Bu kasallik 40 yoshdan oshgan odamlarda ko'proq uchraydi, 80 foiz hollarda semirib ketgan odamlarda boshlanadi.

II. Ikkilamchi qandli diabet, odam avji yetilgan va yoshi qaytib qolgan davrda boshlanadi va quyidagi hollarda kuzatiladi: 1) me'da osti bezi kasalliklarida; 2) endokrin bezlar kasalliklarida (masalan, Kushing sindromida); 3) dori preparatlari ta'sirida, 4) insulin reseptorlari zararlanganida, 5) muayyan genetik sindromlar bor mahallarda. Ikkilamchi qandli diabetning klinikasi shu kasallikka xarakterli o'zgarishlar va shular munosabati bilan tomirlar tizimida boshlangan o'zgarishlar bilan belgilanadi.

III. Potensial qandli diabet (prediabet) klinik alomatlarisiz o'tib boradi va diabet bilan og'rigan ota-onalardan dunyoga kelgan barcha bolalarda kuzatiladi. Diabetning bu xili qandli diabetga irsiy moyilligi bo'lgan odamlarda ham topiladi (diabet bilan og'rigan odamning bir tuxumdan paydo bo'lgan agizaklari; ota-onasi yoki yc otasi; yo cnasi diabet bilan og'rigan kishilar; tanasining og'irligi 4,5 kilogramm va bundan ko'p keladigan tirik yoki o'lik bola tuqqan ayollar; Langergans orolchalari giperplaziyasi bilan o'lik bola tuqqan ayollarda).

IV. Yashirin qandli diabet ham klinik alomatlari bo'lmasligi bilan ta'riflanadi va glyukozaga tolerantlikni sinab ko'rgandan keyingina aniqlanadi. Kasallikning bu bosqichida qondagi qand miqdori och-nahorga va kecha-kunduz davomida odatdagicha bo'ladi, glyukozuriya kuzatilmaydi. Yashirin qandli diabetda badan terisi va jinsiy organlar qichishib turishi,

furunkulyoz, parodontoz boshlanishi mumkin. Biroq, kasallarning ko'pchiligi hech narsadan nolimay yuraveradi.

V. Homiladorlar diabeti. Homiladorlik organizmda gormonal o'zgarishlar ro'y berishi bilan birga davom etib boradi va diabetogen ta'sir ko'rsatishi mumkin. Organizmdagi gormonal o'zgarishlar kontrinsullyar gormonlar ta'sirini kucqaytiradi. Homiladorlik mahalida insulinga rezistentlik kuchayib ketadi yoki insulin ta'siri pasayadigan bo'ladi. Homiladorlik davrida yoki tug'ruqdan keyin paydo bo'lgan oshkora qandli diabet subklinik bosqichga o'tishi mumkin biroq, takroriy homiladorlik mahalida u tabiatan yana ro'yi-rost namoyon bo'lishi mumkin.

Yuqorida ayub o'tilganidek idiopatik qandli diaoetning paydo bo'lishida irsiy moyillik katta ahamiyatga ega. Biroq, qandli diabetda bo'ladigan tug'ma nuqson tabiati va uning qay tariqa nasldan-naslga o'tib borishi aniqlangan emas. Bu patologiya autosom-recessiv, autosom-dominant yo'llar bilan naslga o'tib boradi degan ma'lumotlar bor. *Biroq, ko'p omilli irsiylanishning roli to'g'risidagi nuqtai-nazar ko'proq to'g'ri keladi, bunda qandli diabetga moyillik bir nechta genlarning birgalikdagi ta'siriga bog'liq deb hisoblanadi.* Bu xildagi qandli diabetning paydo bo'lishida ekzogen omillar kattagina rol ni o'ynaydi. Shularning orasida semizlik hammadan muhim ahamiyatga ega. Tanasining og'irligi 20 foiz ortiq keladigan 45-50 yashar ayollarda qandli diabetning tana og'irligi odatdagicha bo'lgan ayollardagiga qaraganda 10 baravar ko'proq bo'lishi aniqlangan.

Qandli diabetga yo'l ochadigan yoki sabab bo'ladigan omillar orasida *hamma turdagi stresslar*, jumladan travmalar, infeksiyalar, gipoksiya, gipertermiya alohida ahamiyatga ega. Stress glikogenoliz va lipolizni boshlab beradigan katexolaminlar ajralishiga sabab bo'lib, diabetogen ta'sir ko'rsatishi mumkin. Glikogenoliz beta-hujayralarga ortiqcha zo'r kelishiga sabab bo'ladi, erkin yog' kislotalarga esa insulin antagonisti tariqasida ta'sir ko'rsatadi. Demak qandli diabetning etiologiyasida garchi irsiy o'zgarishlar kattagina rol o'ynaydi deb hisoblanadigan bo'lsa-da, mutant genlar ta'sirining yuzaga chiqishi uchun har qalay atrofda muhit ham tegishlicha ta'sir ko'rsatishi kerak.

Diabet mahalida insulin metabolizmi. Diabetning hamma turlari, etiologiyasi, qanday omillar ta'sirida paydo bo'lishi, avj olib borish muddatlaridan qat'i nazar organizmda insulinning mutlaqo yoki nisbatan yetishmay qolishi bilan ta'riflanadi. Demak diabet mahalida glyukozaning odatdagicha o'zlashtirilishi izdan chiqadi, chunki uning qondan muskullarga, yog' to'qimasiga o'tishi insulinga bog'liq jarayondir. Shu bilan bir qatorda glikogenoliz kuchayadi, normada esa insulin glikogenolizga yo'l bermay turadi.

Mana shu o'zgarishlar qonda glyukoza to'planib borishiga (giperglikemiya paydo bo'lishiga) va buyraklarda glyukoza reabsorbsiyasi

buzilishi natijasida glyukoziya paydo bo'lishiga olib keladi. Bunda asosiy energiya manbalari yog' kislotalari bo'lib qoladi. Yog' kislotalari jigarda keton tanalarigacha oksidlanadi, keton tanalari muskullar, yurak, buyraklar, miyada sarflanib boradi. Diabetda keton tanalari (beta-oksimoy, asetosirka kislotalar, aseton) hosil bo'lishi o'zlashtirilishidan ko'proq hosil o'lib turadi. Bu narsa keton tanalarining organizmda to'planib borishiga - ketoz boshlanishiga olib keladi. Kislotalar to'planib borishi natijasida kislotalashqorlar muvozanati buzilib, metabolik asidoz boshlanadi. Ketoasidoz deb ataladigan ana shunday holat almashinuvda dekompenzatsion o'zgarishlar boshlanishiga olib keladi. Skelet muskullari, taloq, buyrak o'pkadan qonga sut kislotasi o'tishi ko'payadi; oqsil parchalanishi kuchaygani holda uning sintezi susayib ketadi. Bu narsa aminokislotalardan zo'r berib glyukoza hosil bo'lishiga (glyukoneogenezga) olib keladi. Shunday qilib, diabetda glikogen, trigliseridlar va oqsillar sintezi singari anabolik jarayonlar katabolik jarayonlar bilan almashinadi: glikogenoliz, glyukoneogenez, yog'larning safarbar bo'lishi ana shunday katabolik jarayonlardir.

Diabetning boshlanishi uchun mana bu uchta omilning ahamiyati bor:

1) Langergans orolchalari beta-hujayralarida o'zgarishlar ro'y berishi, bu o'zgarishlar shu hujayralarning yo'qolib ketishidan tortib, to hujayralar intakt bo'lib turgani holda insulin ishlab chiqara olmaydigan holga tushib qolishigacha boradi; 2) qon plazmasida insulinga qarshi antitelolar aylanib yurishi bilan ifodalanadigan o'zgarishlar bo'lishi; 3) nishon-hujayralariga insulin ta'sirining o'zgarib qolishi: bu hujayralarda insulin reseptorlari sonining kamayib ketishi yoki reseptorlarga birikkan insulinning ikkilamchi kur'lar hosil qilish xususiyati pasayib qolishi (postreseptor ta'sir). Insulinga bog'liq va insulinga bog'liq bo'lmagan qandli diabet avj olib borish mexanizmi hamda insulin genetikasining buzilishi jihatidan bir-biridan farq qiladi, shu munosabat bilan bularning patogenezi alohida-alohida ko'rib o'tamiz.

Insulinga bog'liq diabet (1 xili)ning etiologiyasi va patogenezi.

Diabetning bu xili insulin butunlay bo'lmashligi munosabati bilan boshlanadi, bunda beta-hujayralar butunlay reduksiyaga uchrab ketgan bo'ladi. Shuning uchun diabetning bu xili bilan og'riqan bemor hayotini saqlab borish uchun tashqaridan mudom insulin kirib turishiga muhtoj bo'ladi. Beta-hujayralar sonining kamayib, butunlay deyarli yo'qolib ketish darajasigacha kelib qolishi mana bu uch omilga bog'liq deb hisoblanadi: 1) tashqi muhit omillariga, 2) irsiy moyillik borligiga, 3) autoimmun reaksiyaga.

Tashqi muhit omillaridan virusli infeksiya ta'siri hammadan ko'ra ko'proq o'rganilgan: Infeksiyon mononukleozda, Koksaki B virusi paydo qiladigan infeksiyalarda, parotit, qizamiq, sitomegalovirus infeksiyasi, qizilchalarda diabet boshlanib qolishi mumkinligi aniqlangan. Beta-hujayralariga nisbatan moyillik ko'rsatadigan viruslar borligi isbot etilgan.

Chunonchi, o'tkir diabetik ketoasidozdan o'lgan bolaning me'da osti bezidan Koksaki B4 virusi ajratib olingan. Bo'lajak ona homiladorlik mahalida sitomegalovirus infeksiyasi bilan og'rib o'tadigan bo'lsa, bu narsa virusning yo'ldosh beta-hujayralariga o'rnatilib olib, keyinchalik diabetga sabab bo'lishi ham aniqlangan. Viruslarning o'zi beta-hujayralariga to'g'ridan-to'g'ri zararlaydigan ta'sir ko'rsatmasdan turib, balki irsiy moyilligi bo'lgan odamdagi autoagressiv, autoimmun reaksiyani boshlab beradigan yoki yuzaga chiqaradigan bo'lishini aytib o'tish kerak.

Insulinga bog'liq qandli diabet NLAning muayyan xiliga bog'liq deb hisoblangani uchun beta-hujayralarini zararlantiradigan virus infeksiyasi insulin ishlab chiqaruvchi hujayralarining dekompensasiya noliga tushib qolishiga olib boradi, holos degan faraz oldinga surildi. Insulinga bog'liq qandli diabet patogenezida autoimmun reaksiyaning roli borligi morfologik o'zgarishlar, klinik kuzatuvlar, shuningdek tajribada olingan ma'lumotlar bilan ham tasdiqlanadi. Chunonchi, Langergans orolchalarining limfotsitlar bilan infiltrlangani, 90 foiz hollarda esa bemorlarda orolchalar hujayralariga ta'sir o'tkazuvchi antitelolar topilgani tasvirlangan. Kasallarning beshdan bir qismida boshqa endokrin organlarining autoimmun tabiatdagi kasalliklari, jumladan gipotireoidizm (Xashimoto bo'qog'i, Addison kasalligi) topilishini aytib o'tish kerak shunday qilib, beta-hujayralarning yo'qolib ketishiga tabiatan immunologik shikastlar sabab bo'la olishi isbot etilgan. Mana shuning uchun ham insulinga bog'liq qandli diabetga davolashda immunosuppressorlarni ishlatish naf beradi.

Bir qancha olimlar diabetning patogenezida organizmda ortiqcha miqdorda glyukagon hosil bo'lib turishi ma'lum ahamiyatga ega deb hisoblaydilar, chunki glyukagonning metabolik xossalari uni diabetogen gormon deb hisoblashga imkon beradi. Glyukagon glikogen hosil bo'lishini susaytirib qo'yadi, glikogenolizni kuchaytirib, lipolizni jonlantiradi va keton tanalari hosil bo'lishiga qulay zamin yaratadi.

Insulinga bog'liq bo'lmagan diabet (II xili)ning etiologiyasi va patogenezi. Diabetning bu xili quyidagilar bilan ta'riflanadi: 1) insulin sekresiyasining izdan chiqishi, bu narsa glyukoza bilan beriladigan zo'riqishga javoban insulin hosil bo'lishining bir qadar susayishi yoki yetishmasligi bilan ifodalanadi; 2) periferik to'qimalarning insulinga rezistent bo'lib qolishi. Diabetning bu xilida insulin yetishmasligi tabiatan nisbiy bo'ladi. Demak insulinga bog'liq bo'lmagan qandli diabetning patogenezida insulinga rezistentlik asosiy rolni o'ynaydi.

Glyukozaga javoban boshlanadigan insulyar reaksiya normada ikki bosqichda o'tadi. Birinchi, dastlabki bosqichi tez boshlanadigan reaksiya bo'lib, jadallik bilan insulin hosil bo'lishi unga xarakterlidir. Ikkinchisi - sekinlik bilan boshlanadigan reaksiya organizmga glyukoza yuborilganida insulin miqdorining asta-sekin ko'tarilib borishi bilan ajralib turadi. Insulinga

bog'liq bo'lmagan qandli diabet uchun glyukozaga javoban insulin sekresiyasining birinchi bosqichi bo'lmashligi xarakterlidir. Bunda insulin sekresiyasining ikkinchi bosqichi norma doirasida qolaveradi. Diabetning bu xiliga asosan insulin sintezi va uning saqlanib borishi izdan chiqishidan ko'ra beta-hujayralar reseptorlarining glyukozaga aloqador funksiyasi buzilishi sabab bo'ladi.

Insulinga bog'liq bo'lmagan qandli diabetning patogenezi uncha aniq emas, beta-hujayralarning zararlanishida virusli infeksiyalar va autoimmun reaksiyalarning ahamiyati borligini ko'rsatadigan aniq dalil isbotlar yo'q. Diabet bilan og'rigan bemorlardagi somatik hujayralarning hammasi, jumladan beta-hujayralar ham genetik jihatdan nozik bo'ladi, shu narsa hujayralarning tezroq izdan chiqib, qarib qolishiga olib keladi degan nuqtai nazar bor. Bu nazariya ateroskleroz va mikroangiopatiyaning bir muncha erta boshlanishini ham shu bemorlardagi endoteliositlar va perisitlar patogen omillarga ko'proq sezgir bo'ladi degan fikr bilan izohlashga urinadi.

Hozirgi vaqtda insulinga bog'liq bo'lmagan qandli diabetning avj olib borish mexanizmidagi insulinga rezistentlik muhim omildir deb hisoblanadi. Bu hodisa faqatgina diabet uchun xarakterli emas, u homiladorlikda va odam semirib ketgan mahallarda ham kuzatiladi. Mana shunday mahallarda to'qimalarning insulinga sezgirligi pasayib ketadi, shu munosabat bilan me'da osti bezi buning o'rnini qoplash uchun insulinni ortiqcha miqdorda ishlab chiqara boshlaydi. Masalan, odam semirib ketganida hamisha giperinsulinemiya bo'lishining sababi ham ana shunda. Odam semirib ketgan mahallarda glyukozaga tolerantlik kamayib ketishi, aftidan shunga bog'liqlik, beta-hujayralar insulinga rezistentlikni yengish uchun bu gormonni yanada ko'proq ishlab chiqarishga qodir bo'lmay qoladi. Semiz odamlarda glyukozaga tolerantlik hali buzilmasidan turib, giperinsulinemiya va insulinga rezistentlik bo'lishi odamning semirishi, qandli diabetga olib boradigan etiologik omildir deb hisoblashga imkon beradi. Qandli diabet bilan og'rigan kasallarning 80 foizini semiz kishilar tashkil etishi ajablanarli emas.

Xo'sh, insulinga rezistentlikning moddiy substrati nima? Yuqorida aytib o'tilganidek insulinning ko'rsatadigan xilma-xil tasvirlari bu moddaning hujayra membranalaridagi reseptorlar bilan o'zaro ta'sir qilishi va tegishli signallarning hujayraga kor qilishi bilan yuzaga chiqadi. Insulinni biriktirib oladigan reseptorlarning kamayib ketishi shu munosabat bilan semizlik mahalida insulinga rezistentlikni keltirib chiqaradi. Biroq, insulinga bog'liq bo'lmagan qandli diabetning kelib chiqishini hujayra membranalaridagi reseptorlar sonining kamayib ketishi bilangina izohlab bo'lmaydi. Hozirgi vaqtda *qandli diabet paydo bo'lishining asosiy sababi insulinning postreseptor ta'sirida kamchiliklar bo'lishi, ya'ni bu moddaning reseptorlar*

bilan birikkanida hujayra ichida signallar paydo qilish xossasining yo'qolib ketishidir degan fikr ko'proq rasm bo'lgan.

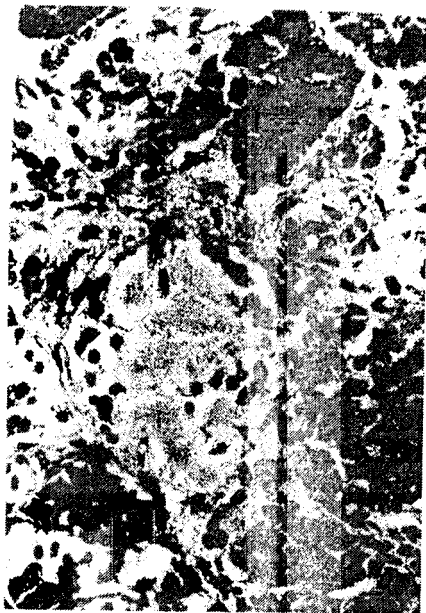Shunday qilib, insulinga bog'liq bo'lmagan qandli diabet ko'p omilli murakkab kasallik bo'lib, unda insulin ishlanib chiqishi va to'qimalarning insulinga sezgirligi kamayib ketadi, deb hisoblanadi. Insulinga rezistentlik beta-hujayralarga stress tariqasida ta'sir o'tkazadi, shunga ko'ra bu hujayralar giperinsulinemiya holatini saqlab boraveradi.

Patologik anatomsiyasi. Diabetda uchraydigan morfologik o'zgarishlar juda xilma-xil bo'lib, kasallikning qanchadan beri davom etib kelayotgani va nechog'lik og'irligiga bog'liqdir. Kasallikning boshidan hisoblaganda 10-15 yildan keyin bemorlarda badan terisi, buyrak ko'z to'r pardasida mikroangiopatiya boshlanadi. Ateroskleroz tez zo'rayib boradi. Turli moddalar almashinuvining izdan chiqishi ham kasallikning anatomiyasiga ta'sir ko'rsatadi.

Mikroangiopatiyaning asosida kapillyarlar bazal membranasi qalinlashib qolishi yotadi. Mikrosirkulyasiyaning izdan chiqishi badan terisi, skelet muskullari, ko'z to'r pardasi, buyrakning tomirli ko'ptokchalari va miya moddasida hammadan ko'ra ko'proq sezilarli bo'ladi. Diabet mahalida bazal membrananing qalinlashuvi buyraklarnilg burama kanalchalari Shumlyanskiy- Boumen kapsulasi, periferik nervlarda ham kuzatiladi. Bazal membrana normada parenximani yoki endotelial hujayralarni atrofdagi biriktiruvchi to'qima stromasidan ajratib turadigan bir jinsli ekstrasellyulyar modda qatlamidan iborat bo'ladi. Diabetda ana shu modda qatlami kengayadi yoki gialin bilan almashinadi, bazal membrananing qalinlashuvi kapillyarlar yo'lining torayib qolishiga olib boradi.

Insulinga bog'liq qandli diabetda *me'da osti bezidagi* struktura o'zgarishlar ko'proq seziladigan bo'ladi. Bunda Langergans orolchalari kichrayib, soni kamayib ketadi, ular limfotsitlar bilan infiltrlanadi. Beta-hujayralari degranulyasiyaga uchrab, ularda glikogen to'planib boradi, Langergans orolchalari amiloid bilan almashinadi (91-rasm). Langergans orolchalarining kichrayib, soni kamayib qolganligi insulinga bog'liq qandli diabet tez avj olib borgan mahallarda ayniqsa aniq ifodalangan bo'ladi. Orolchalarning ko'pchiligi shu qadar kichrayib ketadiki, odatdagi morfologik usullardan foydalanib tekshirish mahalida ularni topish qiyin bo'ladi, shu munosabat bilan tekshirishning morfometrik usullaridan foydalanish zaruriyati tug'iladi.

Langergans orolchalari amiloidozida shu orolchalarning butunlay obliteratsiyaga uchrab, ularning o'rnida pushti rangli amorf modda paydo bo'lgani topiladi. Langergans orolchalarining amiloidozi ko'pincha insulinga bog'liq bo'lmagan qandli diabet mahalida kuzatiladi. Bunday o'zgarishlarni qarilikka aloqador amiloidoz mahalida ham topish mumkin.



91-rasm. Qandli diabetda Langergans orolchalari amiloidozi.

Langergans orolchalarining limfoid infiltratsiyasi asosan I tipdagi (insulinga bog'liq) diabetda ko'riladi va ikki xil bo'lib o'tadi. Birinchi xilida orolchalarda kuchli limfoid infiltratsiya kuzatiladi, bunday infiltratsiya ushbu jarayonni organizmning immunologik reaksiyasi deb qarashga asos beradi. Ikkinchi xilida Langergans orolchalarida eozinofillar infiltratsiyasi topiladi, bu infiltratsiya beta-hujayralardagi regressiv va nekrotik o'zgarishlar bilan birga davom etib boradi.

Diabet uchun har xil kalibrdagi tomirlar: aortadan tortib kapillyarlargacha bo'lgan *tomirlarning zararlanishi* xarakterlidir. Bemorning yoshidan qat'i nazar kasallik boshlanganidan hisoblaganda 10-15 yil o'tganidan keyin tomirlarda o'zgarishlar topiladi. Qandli diabet bilan og'rigan 80 foiz bemorlarning o'limiga yurak-tomirlarga aloqador turli asoratlar sabab bo'ladi. Aorta, yirik tomirlar, muskul tipidagi tomirlarda ateroskleroz boshlanib, buning asoratlari o'limga sabab bo'lishi mumkin. Diabet bilan og'rigan kasallar, ayniqsa ayollar juda ko'p hollarda koronar arteriyalarning sezilarli ateroskleroziqa aloqador bo'lgan miokard infarktidan o'ladi. Oyoq tomirlarining zararlanishi asorat berib, gangrenaga ham olib keladi. Diabet bilan og'rigan kasallarda aterosklerozning nima sababdan tez avj olib borishi uncha aniq emas. Qon plazmasida lipidlar miqdoring

ko'payishi va lipoproteidlar tarkibiy qismining o'zgarishi ahamiyatga ega deb taxmin qilinadi. Chunonchi, insulinga bog'liq bo'lmagan qandli diabetda yuqori zichlikdagi lipoproteidlar miqdorining kamayib ketgani topiladi. Yuqori zichlikdagi proteidlar aterosklerozdan "himoyalovchi molekularlar" deb qaraladigan bo'lgani uchun qon plazmasida bular miqdorining kamayishi ateroskleroz avj olishiga shart-sharoit yaratadi deb hisoblanadi.

Giperglikemiya tomirlar intimasini ham zararlab, tomirlar devoridagi moddalar almashinuvining izdan chiqishiga olib kelishi va shu tariqa keyin ateroskleroz paydo bo'lishiga zamin yaratishi mumkin. Trombotsitlarning roli bo'lishi mumkinligini ham inkor etib bo'lmaydi, diabetda trombotsitlar o'zgarishlarga uchraydi, shuningdek arterial bosimning ko'tarilishi ham ateroskleroz boshlanishiga sabab bo'lishi mumkin, chunki arterial bosimning ko'tarilishi ateroskleroz boshlanish xavfini tug'diruvchi jiddiy omil bo'lib hisoblanadi. Qandli diabetda arteriolalar gialinozi sezilarli darajaga yetadi. Tomirlar devori gomogen-pushti rangda, amorf bo'lib ko'zga tashlanadi. Bularning yo'li keskin torayib qoladi. Arteriolalar gialinozi qandli diabetning ko'pdan beri davom etib kelayotganigagina bog'liq bo'lmasdan, arterial bosimning ko'tarilib ketganiga ham bog'liq bo'ladi. Gialin hosil bo'lishi plazma oqsillarining arteriolalar devoriga o'tirib qolishiga bog'liq deb hisoblanadi.

Buyraklarning zararlanishi qandli diabetning ilk bosqichlaridayoq kuzatiladi va o'lim sababi tariqasida miokard infarktidan keyin ikkinchi o'rinda turadi. Diabetik nefropatiya boshlanishi glomerulalarning zararlanishiga, buyraklar tomirlarining arterioskleroziga, pielonefrit, jumladan koptokchalar nekroziga bog'liq deb hisoblanadi. Diabetda tomir koptokchalarining zararlanishi juda xilma-xil bo'ladi. Diffuz yoki o'choq tarzidagi glomeruloskleroz, shuningdek eksudativ jarayonlar boshlanishi mumkin. Diabetning eng xatarli asorati glomerulalar sklerozidir. Chunki bunda ularning funksiyasi batamom buziladi. Nefropatiyaning bu turi bemorni muqarrar o'limga olib boradi. *Diffuz glomerulonefroz* kasallik o'n yil va bundan ortiq davom etgan mahallarda avj olib boradi. Jarayon koptokchalar kapillyarlarining bazal membranasida mikroangiopatiyalarga xarakterli qalinlashmalar paydo bo'lishidan boshlanadi, so'rga mezangiositlar proliferatsiyasi ham boshlanib, mezangiy matriksi o'sib ketadi. Qalinlashgan bazal membrana va matriksdagi depozitlar SHIK musbat reaksiya beradi. Bazal membrana zararlanganidan keyin qon olib keluvchi va qon olib ketuvchi arteriolalarda gialinoz boshlanadi. Glomeruloskleroz sezilarli tusga kirgan mahalda kasallarda proteinuriya paydo bo'ladi. Xarakterli proteinuriya, gipoalbuminemiya bilan, badanga shish kelishi bilan o'tadigan nefrotik sindrom boshlanishi ham mumkin. *O'choqli glomeruloskleroz* mezangiy matriksida dumaloq shaklli depozitlar paydo bo'lishi bilan ta'riflanadi. Kasallikning boshida ayrim koptokchalar

zararlanadi. Lekin diabet zo'raygan sayin koptokchalarda depozitlar ko'payadi va glomerulalarning ko'pchiligi jarayonga qo'sqilib ketadi. O'choqli glomeruloskleroz 10-35 foiz hollarda o'limga olib borishi mumkin. Buyraklarda o'choqli skleroz paydo bo'lishi kasallikning qachondan buyon davom etib kelayotganiga mahkam bog'liq. Biroq, organizm qarib borayotganida va gipertenziya mahalida ham boshlanishi mumkin bo'lgan diffuz glomerulosklerozdan farq qilib, o'choqli glomeruloskleroz qandli diabetning muhim patognomonik belgisi bo'lib hisoblanadi. Glomerulosklerozning bu ikkala xili buyraklar funksiyasi buzilib, kanalchalarining ishemiyadan zararlanishiga va keyinchalik biriktiruvchi to'qima bilan almashinib ketishiga olib boradi.

Diabetda buyrakda sklerotik jarayonlardan tashqari eksudativ jarayonlar ham boshlanadi, bular Shumlyanskiy-Boumen kapsulasining parietal varag'ida eozinofil to'plamlari (kapsulyar tomchilar) paydo bo'lishi bilan ifodalanadi. Bu tomchilar kapsula bo'shlig'ida osilib turishi mumkin. Glomerulalar kapillyar qovuzloqlarining tashqi tomonida Shumlyanskiy-Boumen kapsulasining visseral epiteliysi bilan bazal membranasi o'rtasida ham shunday to'plamlar topiladi. Ularda plazma oqsillari va biroz fibrin bo'ladi. Mana shu shikastlarning ikkala turi kapillyarlar qovuzloqlari o'tkazuvchanligining kuchayganligiga bog'liqdir. Kapsuladagi depozitlar qandli diabet diagnostikasida mezon bo'lib xizmat qilishi mumkin.

Yuqorida tasvirlangan morfologik o'zgarishlardan tashqari koptokchalar afferent va efferent arteriolalarida gialinoz kuzatilishi ham mumkin.

Pielonefrit - buyrak to'qimasi interstisiysining o'tkir yoki surunkali yallig'lanishi - birgina qandli diabetda boshlanadigan patologiya emas, shuning uchun ilgari tasvirlab o'tilgan edi. Biroq, bu o'rinda diabet bilan og'rigan kasallardagi o'tkir pielonefritning ko'pincha asorat berib, buyrak absesslari, buyrak so'rg'ichlarining nekroziga (nekrozlovchi papillitga) olib borishini ta'kidlab o'tish kerak. Nekrotik jarayon bir yoki ikkala buyrakning 1-2 ta so'rg'ichida bo'lishi mumkin. Nekrozga uchragan joy sekvestrlanib, ichidagisi ajralib chiqishi ham mumkin. Nekrotik jarayon ko'p sonli buyrak so'rg'ichlariga o'tib ketgan mahallarda o'tkir buyrak yetishmovchiligi boslanadi.

Diabetda *retinopatiya kuzatilib, katarakta yoki glaukoma* boshlanishi mumkin. Retinopatiya diabet diagnostikasining muhim mezonlari qatoriga kiradi. Retinaning zararlanishi ikki xil o'tishi mumkin: proliferativ va proliferativmas retinopatiya. Proliferativmas retinopatiya ko'z to'r pardasiga qon quyilishi, kengaygan venalarning shishib ketishi, eksudativ hodisalar, shuningdek mikroangiopatiyalar boshlanishi va mikroanevrizmalar paydo bo'lishi bilan ta'riflanadi. Mikroinfarktlar yoki plazma oqsillari va lipidlarning depozitlari ham topilishi mumkin.

Mikroanevrizmalar ko'z to'r pardasi kapillyarlarining xaltasimon kengaymalaridan iborat bo'lib, oftalmoskopiya mahalida qizil nuqtalar ko'rinishida ko'zga tashlanadi. Mikroanevrizmalarining patogenezi uncha aniq emas. Bularning paydo bo'lishi perisitlarning degradasiyaga uchrab, soni kamayib qolishiga bog'liq deb taxmin qilinadi. Bundan tashqari kapillyarlar o'tkazuvchanligining kuchayganligi munosabati bilan ko'z to'r pardasida paydo bo'ladigan shish ham mikroanevrizmalar yuzaga kelishida muhim omil bo'lishi mumkin. Diabetda mikroanevrizmalar nainki ko'z to'r pardasida, balki glomerulalar hamda miokardning kapillyarlarida ham kuzatilishini aytib o'tish kerak 50 foiz hollarda mikroanevrizmalar o'choqli glomeruloskleroz bilan birga davom etib boradi.

Proliferativ retinopatiya yangi tomirlar paydo bo'lishi (neovaskulyarizasiya) va fibrozga bog'liqdir. Retinopatiyaning bu turi jiddiy oqibatlarga jumladan, ko'z ko'rmay qolishiga, shishasimon tanasiga qon quyilishiga olib keladi.

Qandli diabet asorati ularoq oyoqlarda harakat funksiyasi va sezuvchanlik buzilishi bilan ifodalanadigan periferik neyropatiya boshlanishi mumkin. *Periferik neyropatiya simmetrik bo'lib*, ichki organlar neyropatiyasi bilan birga davom etib boradi, shu narsa ichak va qovuq funksiyalari buzilishiga, ba'zan esa seksual impotensiyaga olib keladi. Nefropatiya mahalida aksonlar zararlanib, Shvann hujayralari shikastlanadi va keyinchalik segmentar demielinizasiyaga uchraydi deb taxmin qilinadi. Bu narsa mikroangiopatiya, kapillyarlar o'tkazuvchanligining kuchayishi, metabolizm buzilishi tufayli aksonlarning bevosita zararlanishiga bog'liqdir.

Bosh miyada *mikroangiopatiya boshlanib, mikrosirkulyasiya izdan chiqadi va neyronlarda degenerativ o'zgarishlar* yuzaga keladi. Diabet bilan og'rigan kasallar ishemik va gemorragik insultga juda moyil bo'ladi, ulardagi sezilarli ateroskleroz va gipertenziya ana shunday insultlarga sabab bo'lishi mumkin. Bundan tashqari ketoasidoz va giperglikemiya neyronlar uchun patogen omillardir. Degenerativ o'zgarishlar orqa miyada ham kuzatiladi. Biroq, qandli diabetning o'ziga xos asorati *periferik neyropatiyadir*.

Diabetda boshqa organlarda ham patologik jarayonlar boshlanadi. Jigarda gepatositlar yog' distrofiyasiga uchrab, yadrlarida glikogen donalari paydo bo'ladi, ko'ndalang-targ'il muskullardagi degenerativ o'zgarishlar mikroangiopatiya boshlanishi va innervasiya buzilishi munosabati bilan atrofiya darajasigacha yetib boradi. Badan terisida uchraydigan illatlar jumlasiga lipoid nekrobioz boshlanib, teri ustida ko'tarilib turadigan bosib ko'rilganda yo'qolib ketmaydigan tuzilmalar paydo bo'lishi kiradi. Bunday tuzilmalar bir qadar eritematoz bo'lib, tanga-tanga po'st tashlab turadi. Lipidlar almashinuvining buzilishi natijasida badan terisida ksantomalar yuzaga keladi, ular lipidlarga liq to'lgan makroflaglar to'plamidan iborat

sarg'ish rangli tuzilmalardir. Ksantomalar diabetning o'ziga xos bo'lgan belgilari qatoriga kirmaydi va giperlipidemiyaning hamma turlarida uchraydi.

Yuqorida aytilganlardan ko'rinib turibdiki, qandli diabet asorat berib, qayg'uli oqibatlariga olib kelishi mumkin bo'lgan turli patologik jarayonlarga sabab bo'ladi: diabetik retinopatiya boshlanib, ko'zning ko'r bo'lib qolishi, diabetik amiotrofiya boshlanishi, oyoqlarda ateroskleroz avj olib, gangrena paydo bo'lishi, miokard infarktiga olib boradigan koronar arteriyalar aterosklerozi shular jumlasidandir. Bu asoratlarning hammasi qandli diabetda boshlanadigan metabolik o'zgarishlarning oqibati bo'lib hisoblanadi.

Giperglikemiya alohida o'rinda turadi. Bunday giperglikemiya glyukozaning fermentlar ishtirokisiz talaygina oqsillar aminogruppalari bilan birikishiga olib boradigan kimyoviy reaksiya bilan birga davom etib boradi. Kollagen, plazma albumini, zichligi past lipoproteidlar, mielinning asosiy oqsili ana shunday oqsillardan bo'lishi mumkin. Diabetda mana shu jarayon zo'r tusga kiradi, bu narsa talaygina oqsillar funksiyasining buzilishiga, demakki, asoratlar paydo bo'lishiga ham olib keladi. Masalan, glyukozaning mayda tomirlar bazal membranasiidagi kollagen aminogruppalari bilan zo'r berib reaksiyaga kirishuvi bazal membranaga plazma oqsillari (albumin va immunoglobulinlar) shimilib o'tib, bu membrananing qalinlashib ketishiga sabab bo'ladi, shu narsa mikroangiopatiya boshlanishiga olib keladi. Bundan tashqari, giperglikemiya glyukoza tasqilishi uchun insulinni talab qilmaydigan ko'z gavhari va nerv tolalari singari to'qimalarda hujayra ichidagi glyukoza miqdorining ortib ketishiga sabab bo'ladi. Ortiqcha glyukoza metabolizmga kirishib, sorbitol, poligidroksil alkogolgacha va pirovard natijada fruktozagacha parchalanadi. Sorbitol va fruktozaning to'planib borishi hujayra ichidagi osmolyarlikning kuchayib, suv inflyuksi boshlanishiga, demak hujayralarning osmotik ta'siridan zararlanishiga olib keladi. Bu mexanizm periferik nervlar Shvann hujayralari bilan ko'z to'r pardasi kapillyarlari perisitlarining zararlanishi asosida yotadi, shu narsa periferik neyropatiya boshlanishiga, ko'z to'r pardasida mikroanevrizmalar paydo bo'lib, ko'z gavhari bo'rtishi va xiralanib qolishiga olib keladi.

Diabetning asosiy klinik ko'rinishlari. Qandli diabet klinik manzarasining asosida ikkita muhim voqea yotadi: 1) metabolizmning buzilishi; 2) tomirlar va organlarning zararlanishi.

Insulinga bog'liq (o'smirlarda uchraydigan) qandli diabetning klassik simptomlari hadeb chanqayverish, og'izning qurib turishi, tana vaznining kamayib borishi yoki semirish, ko'p siyish (poliuriya), giperglikemiya, polifagiya, suv yo'qotish, muskullar darmonsizligidir. Giperglikemiya glyukozuriyaga olib boradi, bunday glyukozuriya osmotik diurezga sabab bo'ladi. Poliuriya natijasida organizm uchun zarur suv miqdori kamayib ketadi va bu narsa osmolyarlikning ko'tarilishi (qon va interstisial suyuqlikdan glyukoza miqdorining ko'payishi tufayli) bilan birga qo'sqilib,

hujayra ichidagi suv miqdorining kamayishiga olib keladi, bu esa miya markazidagi osmoreseptorlar faoliyatiga katta ta'sir ko'rsatadi. Polifagiya, ya'ni ko'p ovqat eyishning asosida ana shu mexanizm yotadi. Ketoasidoz ham jiddiy asoratdir.

Ikkinchi xil, ya'ni insulinga bog'liq bo'lmagan diabetning simptomlari ham poliuriya va polidipsiyadir. Biroq, bu simptomlar 40 yoshdan oshgan odamlarda va aksari semizlik ustiga boshlanadi. Lekin bu holda tana vaznining kamayib, muskullarning darmonsizlanib borishi vrachni xavotirlikka solishi kerak. Qandli diabetning bu xilida metabolik o'zgarishlar ham boshlanadi, lekin ular osonroq o'tadi va organizmda qand miqdorini kamaytiradigan dorilar ichib turiladigan va parhez qilib boriladigan bo'lsa, ancha tez bartaraf bo'ladi. Ketoasidoz ko'rinishidagi asorat, agar, asosiy kasallikning o'ziga infeksiya qo'shilmasa yoki stress hollari bo'lmasa, kam kuzatiladi.

Qandli diabet bilan og'rigan kasallar infeksiyalarga, yiringli va zamburug'li teri kasalliklariga moyil bo'ladiki, bu narsa leykositlar funksiyasining susayib, qon bilan ta'minlanishi yomonlashib qolganiga bog'liq deb hisoblanadi. Bunday kasallarda ko'pincha chipqon va hasmollar paydo bo'ladi, shu xildagi yiringli jarayonlar mahalida insulinga talab kuchayadigan bo'lgani uchun ular ancha xavfli bo'lib qoladi, chunki diabet komasi boshlanib qolishi ham mumkin. Infeksiyalar orasidan kasallarda ko'pincha tuberkulyoz, pnevmoniya, pielonefroz boshlanadi. Infeksiyalar 50 foiz hollarda kasallarning o'limiga sabab bo'ladi.

Qandli diabetning og'ir o'tishi diabetik glomeruloskleroz boshlanib, zo'rayib borishi bilan ta'riflanadi, bunday glomerulosklerozning eng barvaqt paydo bo'ladigan belgisi proteinuriyadir. Keyinchalik buyrak yetishmovchiligi zo'rayib borib, badanga shish keladi va uremiya boshlanadi. Kasallarda gipertenziya paydo bo'ladi. Qandli diabet, gipertenziya va shishlarning birga qo'sqilib davom etib borishi (bunda shishlar proteinuriya hisobiga paydo bo'ladi) Kimmelstil-Uilson sindromi deb yuritiladi. Diabetik retinopatiya ham xarakterlidir. Bunday retinopatiyada ko'z tobora xiralashib borib, oxirida umuman ko'r bo'lib qoladi. Akkomodasiya zaifligi boshlanishi, katarakta bir muncha tezroq yetiladigan bo'lishi, ko'z gavlari xiralashib qolishi, glaukoma, ya'ni ko'ksuv kasali paydo bo'lishi mumkin.

Qandli diabet juda ko'p hollarda ateroskleroz bilan birga davom etib boradiki, bunday ateroskleroz miokard infarkti, miya infarkti, gemorragik insult, buyrak yetishmovchiligi, oyoqlar gangrenasi singari asoratlarga sabab bo'ladi.

Insulinga bog'liq qandli diabet bilan og'rigan kasallar ko'proq o'lishini aytib o'tish kerak. O'lim sababi tariqasida gipoglikemiya va ketoasidoz hozirgi vaqtda kam kuzatiladi.

XI Bob

SUYAK-MUSKUL TIZIMI KASALLIKLARI

SUYAK TIZIMI KASALLIK- LARI

Osteoporoz
Pejet kasalligi
Fibroz osteodisplaziya
Osteomielit
Suyak o'smalari
Suyak hosil qiluvchi o'smalar:
Osteoma
Osteoid-osteoma
Osteosarkoma
Ulkan hujayrali o'sma

BO'G'IMLAR KASALLIKLARI

Artritlar
Infeksion (bakterial) artrit
Osteoartritlar
Bo'g'implarning o'smalari

SKELET MUSKULLARI KASAL- LIK LARI

Muskul atrofiyasi
Muskul distrofiyasi
Miozit
Miasteniya

Suyak-muskullar tizimining barcha kasalliklari suyak kasalliklari, bo'g'implar kasalliklari va skelet muskullari kasalliklariga bo'linadi.

Suyak kasalliklari juda xilma-xildir. Ular tizim kasalliklari, masalan, ko'mikdagi mieloproliferativ jarayonlar, suyaklarda plazmotsitomalar hosil bo'lishi bilan o'tadigan mieloma kasalligining ko'rinishlaridan iborat bo'lishi mumkin. Bundan tashqari suyak to'qimasi xavfli o'smalar, masalan, o'pka rakining metastazlari ko'p uchraydigan joydir. Shu bilan birga, suyaklarning o'zida birlamchi o'smalar, ikkilamchi, ya'ni metastatik o'smalarga qaraganda ancha kam uchraydi. Suyaklarda tabiatan metabolizmga aloqador bo'lgan patologik jarayonlar (masalan, D avitaminozda), infeksiyon jarayonlar bo'lishi ham mumkin.

Bo'g'implarning kasalliklari osteoartritlar, revmatoid artritlar va sinovial sarkomalarni o'z ichiga oladi. Podagra kasalligida bo'g'implarda xarakterli struktura o'zgarishlari paydo bo'ladi.

Skelet muskullari patologik jarayonlarga kamroq beriladi, skelet muskullarida uchraydigan patologik jarayonlardan muskullar atrofiyasi, zo'rayib boruvchi distrofiya, miasteniya, o'smalar hammadan - ko'ra diqqatga sazovordir.

SUYAKLAR TIZIMI KASALLIKLARI OSTEOPOROZ

Osteoporoz asosan suyak moddasining miqdori kamayib suyakning qattiqligi va mexanik zichligiga putur yetishi bilan birga davom etib boradigan patologik jarayondir. Osteoporoz osteodistrofiyaning bir ko'rinishi bo'lib, ikki xilga bo'linadi: birlamchi va ikkilamchi osteoporoz.

Birlamchi osteoporoz hammadan ko'ra ko'proq diqqatga sazovordir. U metabolik o'zgarishlarga aloqador bo'ladi. Odam yoshi o'tgan sayin bu osteoporoz bir qadar ko'payib, 50 yosh bilan 70 yosh o'rtasidagi davrda ancha tez-tez uchrab turadi. Klimaks davriga kirgan ayollarda ko'proq uchraydi. Lekin erkaklarda ham bo'lib turadi. Shu munosabat bilan bu xildagi osteoporozni keksalikka aloqador (senil) yoki klimakterik osteoporoz deb ataladi.

Ikkilamchi osteoporoz har xil patologik sindromlar mahalida paydo bo'ladi, shunga ko'ra uning quyidagi xillari tafovut qilinadi: 1) ovqatda oqsil yetishmovchiligiga aloqador malabsorbsiya sindromi mahalidagi osteoporoz; 2) turli endokrinopatiyalar, jumladan Kushing sindromi, giperparatiroz paytida kuzatiladigan osteoporoz; 3) uzoq davom etgan suyak immobilizasiyasiga bog'liq osteoporoz.

Etiologiyasi va patogenezini. Fiziologik regeneratsiya qonuniyatlariga ko'ra suyak to'qimasi odamning butun umri bo'yi osteogenez va osteolizis jarayonlariga berilib turadi. Yoshlik davrida 30 yoshgacha osteogenez jarayonlari ustun bo'ladi. Odam 40 yoshdan oshganidan keyin osteolizis hodisalari ustunlik qila boshlaydi.

Osteogenez va osteolizis murakkab hodisalardan bo'lib, ularning idora etilishida har xil omillar - alimentar, metabolik endokrin omillar ishtirok etadi. So'nggi yillarda osteoblastik va osteoklastik jarayonlar boshqarilishida trombositlar o'sish omilining, o'smalar - o'sish omilining, o'smalar TNF nekroz omilining va interleykin-1 roli aniqlangan. Suyak to'qimasi gomeostazining tafsilotlariga berilmasdan, suyak to'qimasining asosiy mineral qismi kalsiy ekanligini, osteogenezda uning roli kattaligini aytib o'tish kerak. Organizmdagi kalsiy miqdorini faol shaklidagi vitamin D, paratgormon idora etib boradi. Paratgormon osteoklastlarga katta ta'sir o'tkazib, ularning suyak rezorbsiyasiga uchrash xususiyatini kuchaytiradi. Erkaklarda androgen, ayollarda esa estrogen yetishmay qolgan mahallarda paratgormon ta'siri kuchayib ketadi. Ana shu mexanizmlarning izdan chiqishi osteolizis jarayonlari ustunlik qilishiga olib keladi. Chunonchi, yosh ulg'aygan sayin organizmga alimentar yo'l bilan kalsiy kirib turishi kamayib, buyraklarda faol shakldagi vitamin D sintezi aynashi munosabati bilan kalsiy absorbsiyasi pasayib boradi, mana shu ikkala omil qondagi kalsiy miqdori kamayib borishiga olib kelishi mumkin, lekin gipokalsiemiya hodisasi

kuzatilmaydi, chunki paratgormon ta'siri ostida suyaklardan kalsiy ajralib chiqadi, shu narsa osteoporozga olib keladi.

Osteoporoz boshlanishida estrogenlar tanqisligi ham ahamiyatga ega, chunki ayollarda bo'ladigan ana shu jinsiy gormonlar miqdori kamayganida osteoklastlar paratgormon ta'siriga ko'proq beriladigan bo'lib qoladi, faol shakldagi vitamin D [1,25-(OH)₂-D] sintezi ham susayib qoladi, bu esa kalsiy absorbsiyasini izdan chiqaradi. Mana shularning hammasi bir bo'lib, osteolizisni kucqaytiradida, osteoporozga olib keladi.

Hozirgi fikrlarga muvofiq, birlamchi osteoporoz ko'pgina omillarga bog'liq bo'lib, har xil sabablar bilan boshlanadigan jarayondir, uning avj olib borishida irsiy moyillik qonda paratgormon miqdorining ko'payishi, vitamin D, jinsiy gormonlar yetishmasligi, glyukokortikoidlarning ko'payishi, kishining kamharakat bo'lishi ahamiyatga ega. Lekin, osteoporoz qanday sabablarga ko'ra boshlanishidan qat'i nazar, suyaklar tuzilishida birdek o'zgarishlar ro'y berishi bilan ta'riflanadi.

Patologik anatomiyasi. Osteoporoz *mahalliy yoki umumiy* bo'lishi mumkin. *Mahalliy osteoporoz* ko'pincha qon aylanishi buzilganda, masalan, qo'l yoki oyoq immobilizatsiya qilinib, uzoq muddat harakatsiz qolganida venoz qonning oqib ketishi qiyinlashganiga bog'liq bo'ladi. *Umumiy osteoporozda* skeletning hammasi, ayniqsa suyak trabekulalari juda ko'p bo'ladigan joylari osteoporozga uchraydi. Mana shuning uchun ham umurtqa pog'onasi va son suyagi bo'yinchasining sinish hodisalari boshqalaridan ko'ra ko'proq uchrab turadi.

Suyak to'qimasining yemirilishi (deossifikatsiya) - suyak hosil bo'lishi susayib qolishiga va suyak rezorbsiyasi kuchayishiga bog'liqdir. Mana shu hodisalar Gavers kanallari (osteon kanallari) kengayib ketishiga olib keladi. Osteoporoz natijasida suyakning po'stloq moddasi zich tuzilishini yo'qotadi va spongiozga uchraydi. Suyak g'ovak moddasining to'sinlari yupqalashib, bir qismi butunlay so'rilib ketadi, mana shu narsa ular o'rtasidagi kamgaklarning kengayib qolishiga olib keladi. Bunday o'zgarishlar aksari saqlanib qolgan suyak to'sinlarining bir yo'la yo'g'onlashuvi va dag'allashib qolishi bilan birga davom etib boradi. Natijada suyaklarning mustahkamligi, qattiqligi pasayib, ular shakli o'zgaradi va oson sinadigan bo'lib qoladi.

Klinik manzarasi. Kasallar asosan suyaklar, ayniqsa umurtqa pog'onasi sahasi og'riyotganidan noliydi, bu og'riq, aksari suyak sinib, bo'laklari o'rnidan ko'chib qolganiga aloqador bo'ladi. Son suyagi bo'yinchasi va bilak suyagi distal tomondagi uchining sinishi ko'proq kuzatiladi. Ayni vaqtda bu suyaklar arzimas darajadagi travmadan ham sinib qolishi mumkin. Qon plazmasida ishqoriy fosfataza, kalsiy va fosfor miqdori norma doirasida qolaveradi, osteomalyasiya mahalida esa bunday hodisa kuzatilmaydi.

PEJET KASALLIGI

Pejet kasalligi (deformasiyalovchi ostit, deformasiyalovchi osteodistrofiya) - bu patologik qayta qurilish va deformasiya rivojlanishi bilan boradigan displastik xarakterga ega skelet kasalligidir. Suyak to'qimasining zo'r berib destruksiyaga uchrashi va shu bilan bir vaqtda uning o'miga noraso, kam minerallashgan, yumshoq, matriks paydo bo'lib borishi bilan ta'riflanadi. Yoshi qaytib qolgan odamlarda uchraydi. Pejet kasalligi ko'pchilik hollarda simptomlarsiz o'tadi, ba'zan zararlangan suyaklarda ancha sezilarli og'riqlar bo'lishi bilan davom etib boradi.

Etiologiyasi va patogenezini noma'lum. Biriktiruvchi to'qimadagi almashinuvda irsiyatga aloqador nuqson borligi ahamiyatga ega deb taxmin qilinadi, viruslarga aloqador etiologiya ham istisno etilmaydi. Bunda suyakning tubulyar strukturalari qizamiq virusi va respirator sinsitial virus antigenlari bilan ham reaksiya berishi mumkin. Lekin zararlangan joylardan hanuzgacha virus ajratib olingani yo'q, virus antigenlariga qarshi antitelolar ham topilgan emas.

Patologik anatomiyasi. O'zgarishlar bir yoki bir nechta suyakda boshlanishi, ya'ni kasallik monoossal va polioossal shaklda bo'lishi mumkin. Lekin u hech qachon tarqoq holda bo'lmaydi. Polioossal xilida chanoq dumg'aza suyaklari birinchi navbatda zararlanadi, keyin jarayon kalla, son, boldir, yelka suyaklari, umurtqa pog'onasiga o'tib boradi. Kasallikning monoossal xilida bitta suyak aksari boldir suyagining bir qismi zararlanadi.

Deformasiyalovchi ostitning avj olib borishida uch davri tafovut qilinadi: 1) boshlang'ich, osteolitik davri, 2) osteolitik jarayonlar bilan osteoblastik jarayonlar birga davom etib boradigan davri, 3) yakuniy, sklerotik davri.

Boshlang'ich (osteolitik) davrida suyakda zo'r rezorbsiya o'chog'i topiladiki, bu bir talay (100 tacha) yadrolari bo'lishi bilan ajralib turadigan osteoklastlarga bog'liqdir. Kasallikning mana shu davrida osteoblastik jarayon boshlanib, u kasallikning ikkinchi davrida eng yuqori darajasiga yetadi. Suyakning rezorbsiyaga uchragan qismida yaxshi tomir otgan biriktiruvchi to'qima, keyinchalik yangi lamellyar suyak paydo bo'ladi. Yangi suyakning mineralashuvi kechikib borishi tufayli uning chetlarida osteoid saqlanib qoladi.

Suyak rezorbsiyasi va yangidan suyak hosil bo'lishi jarayonlarining navbatlashib borishi bilan ta'riflanadigan ana shunday patologik o'zgarishlar suyakda mozaika, ya'ni jimjimador deb ataladigan o'ziga xos mikrostruktura paydo bo'lishiga olib keladi. Zararlangan suyakdagi ko'mik ham tomirlar bilan yaxshi ta'minlangan biriktiruvchi to'qima bilan almashinadi.

Bir necha yildan keyin kasallikning uchinchi sklerotik davri boshlanadi, bu davrda suyaklar qalinlashib, egilib-bukilib, xuniklashib, yumshoq bo'lib qoladi, ularda minerallar kamayib ketadi. Suyaklarning arxitektonikasi aynaydi, ular mo'rt bo'lib qoladi.

Klinik manzarasi. Pejet kasalligi ko'pincha 40 yoshdan oshgan kishilarda uchraydi. Boshlang'ich davrida simptomlarsiz o'tishi mumkin. Kasallik zo'raygan sayin suyak va bo'g'imlarda og'riqlar paydo bo'ladi. Umurtqa pog'onasi zararlanganida kompression spinal sindrom paydo bo'lishi, umurtqalar sinishi mumkin. Kalla suyagi asosi va gumbazining qilinlashuvi, kalla suyagidagi teshiklarning torayib qolishi, uchlik nerv, yuz nervi nevritlariga olib kelishi mumkinki, bunday hodisa bosh og'riqlarga sabab bo'ladi. Pejet kasalligi asorat berib karlikka va ko'ruv nervi atrofiyasiga ham sabab bo'lishi mumkin. Deformatsiyalovchi ostit mahalida xavfsiz o'smalar (osteoblastoklastomalar) bilan xavfli o'smalar (osteogen sarkomalar) boshlanishi mumkin.

Kasallikning jiddiy asoratlari jumlasiga bir talay arteriovenoz fistulalar hosil bo'lishi kiradi, bular yurak yetishmovchiligiga olib kelishi mumkin. Kasallik suyak to'qimasidagi metabolizmning chuqur o'zgarishlariga aloqador bo'lganligi munosabati bilan bemorlarda ba'zi biokimyoviy o'zgarishlar kuzatilishi mumkin: oksiprolinuriya boshlanishi, qon plazmasida faol ishqoriy fosfataga miqdorining ko'payib ketishi shular jumlasidandir. Ayni vaqtda qondagi kalsiy va anorganik fosfor miqdori norma darajasida saqlanib qolaveradi.

FIBROZ OSTEODISPLAZIYA

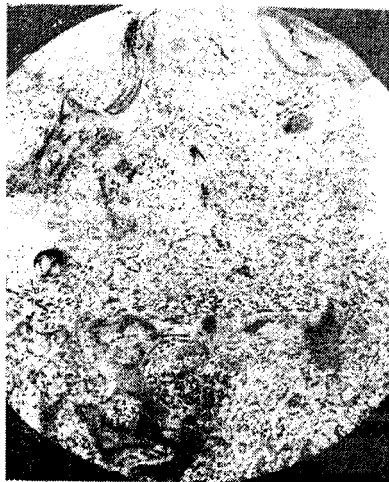Fibroz osteodisplaziya - suyak to'qimasi yetilishining o'choqli tarzda buzilishiga bog'liq bo'lgan nuqsonning rivojlanishi va kam uchraydigan suyak to'qimasining o'choqli tarzda fibroz to'qimasi bilan almashinishi bilan ta'riflanadi.

Etiologiyasi va patogenezini noma'lum, lekin bu kasallik embrional rivojlanish davrida skeletning normal suyaklanishi izdan chiqishiga aloqador deb hisoblanadi. Fibroz osteodisplaziyaning uch xili tafovut qilinadi: 1) ikkala jinsdagi kishilarda ham bo'laveradigan *monoossal xili*, bunda qovurg'a, yelka, son, boldir suyaklari, shuningdek pastki va ustki jag' suyaklari hammadan ko'ra ko'proq zararlanadi; 2) *polioossal xili*, bunda hozir aytib o'tilgan suyaklarning bir nechtasi displaziya uchraydi, *ikkala jinsdagi cdamlcrda kuzatilishi mumkin*; 3) *faqat ayollarda boshlaradigan va endokrinopatiyaga bog'liq bo'lgan polioossal xili*. Suyaklarning bir tomonlama zararlanishi badan terisida har xil shakl va kattalikdagi jigarrang tusli dog'lar paydo bo'lishi bilan birga davom etib boradi. Kasallikning bu xili uchun barvaqt balog'atga yetish va akromegaliya, Kushing sindromi bo'lishi, paratireoid bezlar funksiyasining kuchayishi xarakterlidir.

Patologik anatomiyasi. Suyaklarning zararlangan bo'limlarining shakli o'zgarib, qalinlashadi, naysimon uzun suyaklar egilib qoladi. Suyaklar arralab ko'rilganida kesmasida har xil kattalik va shakldagi qattiqqina oqish to'qima o'choqlari topiladi. Bularda odatda mayda-mayda suyak kiritmalari

bo'ladi. Bir qancha hollarda suyak boshidan oxirigacha fibroz to'qima bilan almashinib qoladi. Suyaklarning zararlangan qismlari mikroskopda tekshirib ko'rilganda kollagen, retikulyar tolalar va fibroblastsimon hujayralardan iborat tolali biriktiruvchi to'qima ko'zga tashlanadi. Bu to'qimaning tolalari va hujayralari orasida suyak to'sinlari joylashgan bo'ladi. Suyak to'sinlari tartibsiz joylashgan bo'ladi (92-rasm). Suyak to'sinlarining chetlari yoki hammasi ko'pincha osteoid to'qimadan iborat bo'ladi. Hosil bo'ladigan suyak strukturalari ba'zan juda jo'n tarzda bo'lib, zich joylashadi va kalsiy tuzlaridan mahrum bo'lib qolgan kollagen tolalariga o'xshab turadi. Ular orasida tog'ay to'qimalarining yakka-yakka orolchalari uchrab turadi.

Kasallikning **klinik manzarasi** har xil bo'lib, zararlangan suyak qismlarining shakliga, olgan joyiga va nechog'lik ko'pligiga bog'liq. Patologik jarayon ba'zan asta-sekin avj olib boradi va o'z-o'zidan to'xtab qolishi ham mumkin. Boshqa hollarda bu kasallik tez zo'rayib borib, suyaklar sinishiga va shakli o'zgarib ketishiga sabab bo'ladi.



92-rasm. Suyakdagi fibroz displaziya.

OSTEOMIELIT

Osteomielit infeksiyaga aloqador yallig'lanish jarayoni bo'lib, suyakning hamma tarkibiy qismlarini: ko'migi, zich va g'ovak moddalari hamda suyak usti pardasini zararlaydi. Etiologik belgisiga qarab, spetsifik va nospesifik osteomielit tafovut qilinadi. Infeksiyaning qanday yo'l bilan o'tganiga qarab gematogen va gematogenmas osteomielit, klinik o'tishiga qarab o'tkir va surunkali osteomielit ajratiladi.

Quyidagilar hammadan ko'proq ahamiyatga ega: 1) gematogen yiringli (piogen) osteomieliit, 2) sil osteomieliiti. Osteomieliitning boshqa xillari kamroq uchraydi.

Yiringli (piogen) osteomieliit odatda bolalarda bo'ladi. Birlamchi bakterial infeksiya o'chog'ini ko'pchilik hollarda aniqlab bo'lmaydi. Gematogen yiringli osteomieliitni asosan tillarang stafilokokk streptokokk pnevmokokk qo'zg'atadi. O'roqsimon hujayrali anemiyasi bor kasallarda salmonellalar osteomieliit sababchisi bo'lishi mumkin. Gematogenmas osteomieliitda suyak ochiq singan mahalda yoki osteosintez operatsiyasi paytida, atrofda muhitdan jarohat orqali mikroflora o'tib qolishi yo bo'lmasa, qo'shni to'qima va organlardagi o'choqlardagi infeksiya o'tishi mumkin.

Bolalarda ko'pincha uzun naysimon suyaklar, kattalarda umurtqalar zararlanadi. Jarayonni qaysi sohada bo'lishidan qat'i nazar o'tkir gematogen osteomieliit yiringli yallig'lanish jarayoni tariqasida o'tadi. Yallig'lanish ko'mik suyak g'ovak moddasi va zich plastinkasining nekrozi bilan birga davom etib boradigan flegmona tabiatida bo'ladi. Nekrozlangan suyak rezorbsiyaga uchramay, ko'chib chiqadi va madda bo'shlig'ida erkin holda yotadi, ya'ni sekvestrlanadi. Yiring yumshoq to'qimalarga tarqalib, tashqariga teshib chiqadigan oqma yo'llar hosil qilishi mumkin. Yallig'lanish goho bo'g'imga ham tarqaladi. Yallig'lanish o'chog'ini cheklab qo'yishga urinuvchi osteoblastlar faollashadi. Kasallikning ilk bosqichlarida eksudatda neytrofillar, surunkali osteo-mieliitda esa mononuklearlar va fibroblastik reaksiya ko'pchilikni tashkil etadi. Lekin surunkali osteomieliitda neytrofillar ham saqlanib qoladi. Shuningdek suyak to'qimasi nekrozi va yangidan suyak plastinkasi paydo bo'lishi ham kuzatiladi.

Klinik jihatdan osteomieliit qarorat ko'tarilishi, kasallangan joy sohasi og'rib turishi bilan ta'riflanadi. Osteomieliitda asorat tariqasida quyidagilar: 1) o'pka, plevra, miokard, miyada ham yiringli metastatik o'choqlar hosil qiladigan sepsis (septikopiemiya), 2) suyak sinishiga olib boradigan epifiz lizisi, 3) suyaklarning qiyshayib, kalta tortib qolishi va ankilozlar, kontrakturalar paydo bo'lishi, suyaklar chiqishi mumkin.

SUYAKLARNING O'SMALARI

Suyaklarning o'smalari juda har xil bo'ladi, chunki suyak tog'ay to'qimasi, qon yaratuvchi to'qima, fibroz va suyak to'qimasidan iborat juda murakkab tuzilmadir, ana shu to'qimalarning har biri o'sma manbai bo'lishi mumkin. Shu munosabat bilan suyaklarning birlamchi o'smalari quyidagi asosiy xillarga bo'linadi:

I. Suyak hosil qiluvchi o'smalar (osteoma, osteoid-osteoma, osteosarkoma).

II. Tog'ay hosil qiluvchi o'smalar (xondroma, xondroblastoma, xondrosarkoma).

III. Suyak ko'migi o'smalari (Yuing sarkomasi va boshqalar).

IV. Ulkan hujayrali o'sma.

Suyaklarda hozir aytib o'tilgan o'smalardan tashqari, tomir o'smalari (angiomalar), birlashtiruvchi to'qima o'smalari (fibromalar) va o'smasimon tuzilmalar (masalan, eozinofil granulyomasi) paydo bo'lishi mumkin.

SUYAK HOSIL QILUVCHI O'SMALAR

Bu toifaga kiradigan o'smalar uchun osteoid matriks hosil bo'lishi xarakterlidir, ya'ni bu o'smalar tabaqalashib, keyinchalik osteoblastlarga aylanadigan jo'n mezenxima hujayralaridan paydo bo'lishi mumkin. Suyak hosil qiluvchi o'smalar *osteogen o'smalar* deb ham aytiladi. Bularning asosiy vakillari *osteoma, osteoid-osteoma va osteosarkomadir*.

Osteoma

Osteoma xavfsiz o'smalar jumlasidan bo'lib, asosan kalla suyaklarida xususan jag' suyaklarida joylashadi. Ular qo'shimcha bo'shliqlarda ham topilishi mumkin. Sekinlik bilan o'sib boradi va gistologik jihatdan olganda yaxshi tabaqalangan suyak to'qimasidan iborat bo'ladi. O'sma atrofdagi to'qimalarni bosib qo'yadigan hollarni hisobga olmaganda, bunday o'smalar klinik jihatdan ko'pincha ahamiyatga ega bo'lmaydi.

Osteoid-osteoma

Aksari uzun naysimon suyaklar, ayniqsa son va katta boldir suyaklarining epifizlarida paydo bo'ladigan xavfsiz o'smadir. 20 yoshgacha bo'lgan odamlarda kuzatiladi. Eraklarda ayollardagiga qaraganda 2 baravar ko'proq uchraydi. O'sma o'sib chiqadigan manba kortikal plastinkadir.

Osteoid-osteoma diametri 1 sm gacha boradigan shakli dumaloq yoki tuxumsimon bo'ladigan, qizil-qo'ng'ir rangi bilan atrofdagi to'qimalardan ajralib turadigan tugunlar ko'rinishida ko'zga tashlanadi. O'sma atrofta uni atrofdagi to'qimalardan yaxshi cheklab turadigan skleroz zonasi bo'ladi. Mikroskop bilan tekshirib ko'rilganida bu o'smaning bir-biriga ulanib ketgan bir talay mayda osteoid to'sinlari va sust ohaklangan suyak to'sinlaridan iborat ekanligi ma'lum bo'ladi.

Osteoid-osteoma kichkina va xavfsiz o'sma bo'lishiga qaramay ancha kuchli og'riqqa sabab bo'ladi, shu narsa unga jarrohlik yo'li bilan davo qilishni talab etadi.

Osteosarkoma

Osteosarkoma suyaklarda bo'ladigan birlamchi xavfli o'smalarning eng ko'p uchraydigan xilidir. Bu o'sma mezenximadan kelib chiqadi. O'smadagi

mezenxima hujayralari tabaqalanib, keyin atipik osteoblastlarga aylanadi. Demak *osteosarkomaning xarakterli xususiyati to'g'ridan-to'g'ri o'sma hujayralaridan osteoid hosil bo'lib turishidir*. Ba'zi osteosarkomalarda tog'ay va kollagen bo'ladi, chunki, osteoblastlar, xondroblastlar va fibroblastlarning kelib chiqish manbai bitta - mezenximadir.

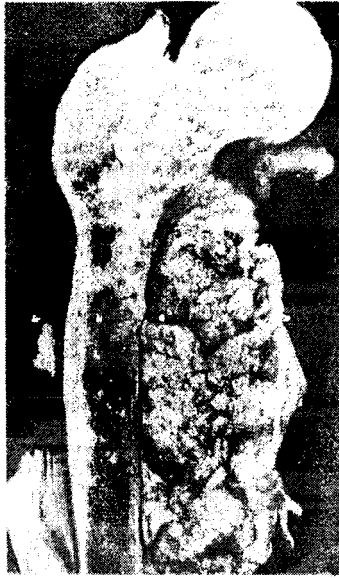Osteosarkoma tez zo'rayib boruvchi, oqibati juda yomon bo'ladigan o'smalar jumlasiga kiradi. Ko'pchilik hollarda u bolalar va 25 yoshgacha bo'lgan yoshlarda paydo bo'ladi. Erkaklarda ayollardagiga qaraganda 2 baravar ko'proq uchraydi. Bu o'sma yoshi qaytib qolgan kishilarda ham kuzatiladi. Ayniqsa, Pejet kasalligi mahalida paydo bo'ladi.

Etiologiyasi va patogenezini. Boshqa o'smalar singari osteosarkomaning ham kelib chiqish sababi aniqlanmagan. Radiyasiya ta'siri, onkogen viruslar, irsiy omillarning ahamiyati bor deb taxmin qilinadi. Retinoblastoma, endoxondromatoz va osteoxondromatoz bilan og'rigan kasallarda osteosarkoma paydo bo'lish ehtimoli ancha ko'p, ma'lumki bu kasalliklar tabiatan irsiy bo'lib hisoblanadi. Shuningdek o'sma supressori Rb-genining yo'qotilishi ham ahamiyatga ega.

Patologik anatomiyasi. O'sma suyak ko'migi bo'shlig'ida yoki undan tashqarida (kortikal yoki periostal tarzda) paydo bo'lishi mumkin. Osteogen sarcoma aksari son suyagining pastki metafizida, katta boldir va yelka suyaklarining uski metafizida paydo bo'ladi. Umurtqalar, pastki jag' suyagida bu o'sma kamroq uchraydi. Yoshi qaytgan kishilarda uzun suyaklarning uchlarida bunday o'sma bo'lmaydi.

Osteosarkoma juda tez orada ko'mik bo'shlig'idan tashqariga tarqalib, metafizlarning suyak to'qimasiga o'tadi va kortikal plastinkani yemirib, atrofdagi yumshoq to'qimalarga ham o'sib kiradi (93-rasm). Goho tog'ay va bo'g'implarga ham o'tadi. Osteogen sarkomaning eng patognomonik belgilaridan biri periostning suyak korteksidan ajralib qolishidir. Shuning natijasida ajralib turgan periost bilan uning ostidagi kortikal plastinka orasida kalsiylanish boshlanib, Kodman uchburchagi hosil bo'ladi.

Kesib ko'rilganida o'sma kulrangnamo-oq tusta bo'lib, unda qontalashlar, nekroz o'choqlari ko'zga tashlanadi. Kistalar ham uchraydi. O'sma konsistensiyasi uning tarkibidagi struktura elementlarining nisbatiga bog'liq. Osteoid sezilarli darajada minerallashtirilgan bo'lsa osteosarkoma ancha zich bo'lishi bilan ajralib turadi (osteoblastik xili). Yuqorida aytib o'tilganidek o'smada tog'ay yoki kollagen ham bo'lishi mumkin. Osteosarkoma tarkibida shu tuzilmalar ko'proq bo'lsa, uni o'smaning xondroblastik yoki fibroblastik xili deb hisoblanadi.



93-rasm. Osteogen sarkoma.

Mikroskop bilan tekshirib ko'rilganida o'sma shu xillarining hammasi keskin anaplaziyaga uchragan mezenxima hujayralaridan iborat bo'lib, ularda osteoid yuzaga kelib borayotganini ko'rsatadigan belgilar yaqqol ko'zga tashlanadi. Osteoid pushti rangga bo'yaladi va amorf massa holida bo'ladi, bu massa katta yoki o'sma hujayralari to'plamlari bilan o'ralgan kichik orolchalar ko'rinishida bo'lishi mumkin. Osteoid kalsiylanishi natijasida havorang-namo tusga kirib qoladi. Osteosarkomada tog'ay to'qimasi orolchalari ham uchrashi mumkin, bu tog'ayning stromasi osteoidga boy bo'ladi. O'sma hujayralari juda har xil shaklda, giperxrom bo'ladi, ulkan hujayralari ham uchrab turadi. Patologik mitozlar ko'p bo'ladi. Osteosarkoma gematogen yo'l bilan metastazlar beradi. Metastazlar aksari o'pkada topiladi va o'limga olib boradigan asosiy sabab bo'ladi.

Klinik manzarasi. Osteosarkomaning ilk belgilari og'riq, kasallangan joyda shish paydo bo'lishi, qarorat ko'tarilishidir. Bular osteomiyelit belgilariga juda o'xshab ketadi. O'sma tez o'sib, ilk muddatlardayoq qo'lga unnaydigan bo'lib qoladi. Rentgenologik tekshirishda xarakterli *Kodman uchburchagi*, suyak destruksiyasiga va yumshoq to'qimalarda yangi suyak plastinkalari hosil bo'lib kelayotganiga xos belgilar ko'zga tashlanadi. Lekin biopsiya yo'li bilanгина diagnozni aniq qo'yish mumkin. Bu kasallikning *oqibati yomon*.

ULKAN HUYAYRALI O'SMA

Ulkan hujayrali o'sma yoki osteoklastoma (qo'ng'ir o'sma) o'z stromasida ko'p yadroli bir talay ulkan hujayralar bo'lishi bilan suyaklarning boshqa o'smalaridan ajralib turadi. Yoshi 20 dan o'tgan kishilarda, ko'proq ayollarda uchraydi.

Patologik anatomiyasi. Suyaklarning boshqa o'smalaridan farq qilib, osteoklastoma suyak epifizlarida paydo bo'ladi va shu yerda tarqalib, bo'g'im tog'aylariga yetib boradi. Bo'g'im tog'aylarining erroziyaga uchrashi kuzatilmaydi. Kasallangan suyaklarning shakli o'zgarib qoladi. Bu o'sma aksari naysimon suyaklarda, ayniqsa katta bo'ldir suyagining pastki bo'limida bo'ladi. o'sma atrofida reaktiv suyaklanish hodisasi ko'zga tashlanadi.

Zararlangan suyak ko'pchib turgan bo'lib ko'zga tashlanadi. O'sma yumshoq bo'ladi. Kesib ko'rilganida ola-bula bo'lib ko'rinadi, to'q qizil rangli qismlari orasida oqish-kulrang tusli o'choqlar va sariq nekroz maydonlari borligi ko'zga tashlanadi. Qontalashlar tiniq yoki qon seliga o'xshash suyuqlik bilan to'lgan mayda va yirik kistalar uchraydi. Mikroskop bilan tekshirib ko'rilganida o'smaning ikki xil hujayralardan tashkil topgani ma'lum bo'ladi. Tuxumsimon yoki dumaloq yadroli cho'ziq yoki tuxumsimon hujayra elementlari ko'pchilikni tashkil etadi, bular orasida osteoklastlar tarzidagi ko'p yadroli ulkan hujayralar joylashgan bo'ladi. Bir yadroli hujayralarda mitozlar ko'zga tashlanadi. Proliferatsiyalanayotgan shu fibroblast hujayralari ko'p yadroli ulkan hujayralarni paydo qiladigan manbadir deb taxmin qilinadi. Stroma hujayralari elementlari ham, ulkan hujayra elementlari ham, monositar-makrofagal tizimga daxldor ekanligi monoklonal antitelolar yordamida aniqlangan. Bu o'smada suyak va tog'ay to'qimasi hosil bo'lishi hodisasi kuzatilmaydi.

Osteoklastomaning **klinik ko'rinishlari** har xil. Biroq, ko'pchilik hollarda bu o'smalar tajovuzkor bo'lmaydi va jarrohlik yo'li bilan qilinadigan davoga yaxshi beriladi. Keyinchalik qaytalanib (residiv), metastazlar hosil qilishi mumkin.

Ulkan hujayrali o'smani suyaklarda bo'ladigan yal'ig'lanish va reparativ jarayonlardan tafovut qilish kerak, chunki bu jarayonlarda ham ulkan hujayralar paydo bo'ladi, masalan, jag' suyaklarining ulkan hujayrali granulyomasi (epulis) shular jumlasidandir.

BO'G'IMLAR KASALLIKLARI ARTRITLAR

Artritlar har xil sabablardan paydo bo'ladigan, eng ko'p tarqalgan bo'g'imlar kasalliklari jumlasiga kiradi. Ularning ba'zilar tabiatan yallig'lanishdan iborat bo'lib, asosan distrofik jarayonlar tufayli boshlanadi.

INFEKSION (BAKTERRIAL) ARTRIT

Infektsion artritlar orasida silga aloqador va yiringli (piogen) artritlar hammadan katta ahamiyatga ega. Yiringli artritlar jarayonning gematogen yo'l bilan tarqalib borishi natijasida boshlanadi, bunda birlamchi infektsiya manbaini hamisha ham aniqlab bo'lavermaydi. Eng ko'p uchraydigan qo'zg'atuvchilari, stafilokokklar, streptokokklar, pnevmokokklardir. Bunday artrit aksari ayollar va gomoseksual erkaklarda so'zak asorati tariqasida boshlanadi. Kasallikka odatda tizza, son, tirsak yelka bo'g'imlari singari yirik bo'g'imlarning biri beriladi.

Morfologik o'zgarishiari yiringli yallig'lanishga xarakterli bo'ladi. Sinovial parda giperemiyalanib, shishadi, bo'g'im yiringli suyuqlik bilan to'lib turadi. Kasallik zo'r bo'lgan mahallarda sinovial parda yara bo'lib, unga yaqin turgan bo'g'im tog'ayi ham jarayonga qo'sqilib ketadi. Shu narsa bo'g'im yuzalarining destruksiyaga uchrab, chandiqli to'qima hosil bo'lishiga olib keladi. Goho kalsiylanish hodisasi boshlanadi.

Kasallikning *klinik ko'rinishlari* o'tkir infektsiyaga xos - kasallangan joy qizarib, shishib chiqadi, og'rib turadi.

OSTEOARTRITLAR

Osteoartritlar asosan yallig'lanish bilan birga davom etmaydigan, bo'g'im tog'aylarida boshlanadigan distrofik jarayonlardan iborat bo'ladi. Ularning ikki xili tafovut qilinadi: odamning yoshiga aloqador o'zgarishlarga bog'liq *birlamchi osteoartritlar* va yoshlarda kuzatiladigan, bo'g'im tog'ayi shikastlanganidan keyin yoki infektsion artritdan so'ng boshlanadigan *ikkilamchi osteoartritlar*. Tug'ma bo'g'im deformasiyasining ham ahamiyati bor.

Etiologiyasi va patogenezi. Ma'lumki, tog'ayning elastikligi va pishiqligi matriksidagi suv va makromolekulalar miqdoriga bog'liq. Tog'ay makromolekulalarida oqsillar, glikozaminglikanlar va II toifaga mansub kollagen bo'ladi. Ushbu patologik jarayonning paydo bo'lishida yosh o'tgan sayin tog'ayning eskirib borish jarayonlari, tog'ay to'qimasining immunologik sabablarga ko'ra shikastlanishi, shuningdek genetik omillar ahamiyatga ega deb taxmin qilinadi. Kasallikning sabablaridan qat'i nazar tog'ay matriksining hajmi kichrayib qoladi, bu glikozaminglikanlar miqdorining kamayib ketishiga bog'liqdir. Ayni vaqtda suv ko'payib boradi. Ana shu o'zgarishlarga javoban, tinch holda turgan xondrositlar sintez yo'li bilan matriks o'rni to'ldirishga harakat qilib zo'r berib proliferatsiyalanadi. Biroq, bu xondrositlardan ishlanib chiqadigan fermentlar noraso bo'lganligi uchun glikoproteidlar miqdori kamayib qolaveradi.

Tog'ay degradasiyasi natijasida paydo bo'ladigan kollagen singari mahsulotlarning sinovial hujayralardan interleykin-1 ajralib chiqishini

kucqaytirishidan dalolat beradigan ma'lumotlar yaqinda qo'lga kiritildi, interleykin-1 esa mediator bo'lganligi tufayli xondrositlardan proteolitik fermentlar ishlanib chiqishini kucqaytiradi. Subaraxnoidal suyakda juda mayda suyak siniqlaridagi (mikrofrakturalardagi) reparativ jarayonga aloqador bo'lgan skleroz avj olib boradi.

Patologik anatomiyasi. Asosan umurtqa pog'onasi va yirik bo'g'imlar gohida esa mayda bo'g'imlar ham zararlanadi. Kasallik bitta yoki undan ko'p bo'g'imda bo'lishi mumkin. Artritlardagidan farq qilib, bo'g'im tog'aylarida degenerativ jarayonlar boshlanadi, natijada tog'ay yuzasi g'adir-budir holga keladi, unda yoriqlar paydo bo'ladi. Keyinchalik paydo bo'ladigan kamgaklar subxondral suyakka cha yetib boradi. Tog'aydagi proteoglikanlar miqdori kamayib ketadi, bu metaxromaziyaning sustligi bilan ifodalanadi. Kasallik zo'rayib borgan mahallarda xondrositlarda, aftidan, reparativ tabiatga ega bo'lgan zo'r proliferatsiya boshlanadi. Biroq, pirovard natijada xondrositlarning hammasi degenerasiyaga uchraydi. Bo'g'imning sinovial pardasida kuchsizgina yallig'lanish reaksiyasi kuzatiladi. Tog'ay yemirilishi natijasida uning tagidagi suyak yalang'ochlanib qoladi. Bu suyak yo bosilishi natijasida yoki reaktiv suyak paydo bo'lishi tufayli yo'g'onlashib boradi. Reparativ suyak yuzaga kelgan hollarda bo'g'implarda "pixlar" paydo bo'lishi xarakterlidir. Yirik pixlar bo'g'imning qarama-qarshi tomonigacha yetib borishi va bo'g'im harakatlarini cheklab qo'yishi mumkin. Bir qancha hollarda pixlar sinib, bo'g'im ichida yot jism holida qolib ketadi, "bo'g'im sichqonlari" deb shularni aytiladi.

Klinik manzarasi. Osteoartrit ko'pchilik hollarda zimdan boshlanib, bo'g'imlar harakati asta-sekin tobora tenglashib boradi. Zararlangan joyning og'rib turishi, shishib chiqishi, harakatning qiyinlashib qolishi xarakterlidir. Umurtqa pog'onasining zararlanishi nerv ildizlari bosilib qolib, xarakterli og'riqlar paydo bo'lishiga olib keladi. Falangalar orasidagi distal bo'g'implarda pixlar paydo bo'lishi shu bo'g'imlar shaklining o'zgarib ketishiga olib boradi. Osteoartrit ko'proq ayollarda kuzatiladi.

BO'G'IM O'SMALAR

Bo'g'implarda o'smalar (sinoviomalar) bo'g'im kapsulalari, poy qirlari, bo'g'im xaltalari va shilliq pardalaridan paydo bo'ladi. Bunday o'smalar paylar, fassiyalar, aponevrozlar bo'ladigan joylarning hammasida yuzaga kelishi mumkin. Ularning orasida sinovial sarkoma klinik jihatdan ko'proq ahamiyatga ega.

Sinovial sarkoma (xavfli sinovioma) sinovial pardadan o'sib chiqib, asosan bo'g'im sohasida bo'ladi. Bu o'sma erkak va ayollarda birdek uchrayveradi, ko'proq o'rta yashar kishilarda bo'ladi. Asosan odamning soni zararlanadi. O'sma tez o'sib borib, qayta-qayta residivlar berib turadi. O'lis joylarga o'tadigan gematogen metastazlaridan tashqari regional limfa

tugunlarida paydo bo'ladigan limfogen metastazlari ham bir muncha ko'p uchrab turadi.

Yirik bo'g'imlar sohasidagi o'sma chetlari aniq bilinib turadigan tugun shaklida bo'ladi. Qo'l-oyoq panjasi, bilakda bo'lgan mahallarida paylar bo'ylab tarqalib boradigan va qo'shni muskullarga o'sib kiradigan infiltratga o'xshab turadi. O'sma kesib ko'rilganida to'qimasi kulrang, tolasimon bo'lib ko'zga tashlanadi. Ba'zi joylari qattiq yoki yumshoq bo'ladi. Mikroskop bilan tekshirib ko'rilganida o'smaning nihoyatda polimorf ekanligi ko'rinadiki, bu - o'sma hujayralarining har xil yo'nalishlarda tabaqalanib borishiga bog'liqdir. O'smaning asosiy elementlari fibroblastlar va kubsimon shakldagi och tusli qoplovchi sinovial hujayralar tomoniga qarab tabaqalanib boradigan hujayralardir. Fibroblastik elementlar va tolasimon tuzilmalar o'smaning go'yo stromasini tashkil etadi. Hujayralar polimorf, yadrolari giperxrom, sitoplazmasi sust rivojlangan bo'ladi. Ular o'z tuzilishiga ko'ra duksimon hujayrali sarkoma hujayralariga o'xshab ketadi. Och tusli sinovial hujayralar birmuncha polimorf, kubsimon va hatto prizmasimon shaklda bo'ladi. Ular g'uj bo'lib to'planib, bez epiteliysi hujayralariga o'xshab turadi va tartibsiz to'dalar, uyalar, naychalar shaklida joy oladi yoki tirqishlar hamda kistalarni qoplab turadi. Ulkan hujayralar kam uchraydi.

Hujayra tuzilishining tabiatiga qarab, bir fazali yoki ikki fazali o'sma tafovut qilinadi. Ikki fazali o'sma ko'proq uchraydi va duksimon hujayralar (fibroblastik) va epitelioid toifadagi hujayralar (och tusli sinovial hujayralar)dan iborat bo'ladi. Bir fazali sinovial sarkoma kamroq uchraydi va yo och tusli sinovioblastlardan yoki duksimon hujayrali elementlardan iborat bo'ladi. O'n yilgacha umr ko'rib boradigan kasallar soni taxminan 50 foizni tashkil etadi.

SKELET MUSKULLARINING KASALLIKLARI

Muskullarda uchraydigan patologik jarayonlar, masalan, miasteniya singari mustaqil kasallik yoki qanday bo'lmasin boshqa biror dardning asorati, masalan, qorin tifida uchraydigan mumsimon nekrozdan iborat bo'lishi mumkin. Bu kasalliklar tabiatan yallig'lanish, distrofik o'zgarishlar, irsiyatga bog'liq bo'lgan kasalliklar, o'sma kasalliklaridan iborat bo'lishi mumkin.

Infektsion jarayonlardan anaerob infektsiya hammadan katta ahamiyatga ega bo'lib, ayni vaqtda skelet muskullari ham zararlanadi. Anaerob infektsiya patogen anaeroblar qo'zg'atadigan jarohatlar infektsiyasi jumlasiga kiradi. To'qimalar, ayniqsa muskul to'qimasining tez nekrozga uchrashi, ularning irib, gazlar hosil qilishi, og'ir umumiy intoksikasiya boshlanishi va yallig'lanishga xos sezilarli hodisalar bo'lmasligi bilan ta'riflanadi.

Anaerob infektsiyaning ikkita klassik xilini tafovut qilish rasm bo'lgan: *emfizematoz anaerob infektsiya (gazli gangrena)* va *shishli anaerob*

yuz miopatiyasi, chanoq-elka miopatiyasi shaklida) bo'lishidan qat'i nazar gistologik o'zgarishlar bir zaylda bo'ladi.

Skelet muskullarining atrofiyaga uchrab kichrayib ketgani, zichlashib, qo'ng'ir tusga kirib qolgani ko'zga tashlanadi. Mikroskop bilan tekshirib ko'rilganida har xil distrofik jarayonlar topiladi: vakuolli distrofiya, gialinlanish, sitoplazmaning bo'linib qolgani (fragmentasiyasi), sarkolemmaning burishib turgani shular jumlasidandir. Muskul tolalarining nekroz va fagotsitozga uchrashi ham xarakterli. Halok bo'lib borayotgan muskul tolalari o'rniga fibroz to'qima bilan yog' to'qimasi paydo bo'lib boradi. Shu to'qimalarning o'sib boraverishi soxta gipertrofiyaga olib kelishi mumkin. Muskul tolalarining kompensator gipertrofiyasida miosillar sitoplazmasining bazofiliyasi, hujayra ichidagi organellalar giperplaziyasi ko'zga tashlanadi, gipertrofiyaga uchragan tolalar parchalanib ketgan bo'ladi.

Dyushen miopatiyasi va miotonik miopatiya hammadan ko'ra ko'proq uchraydi. **Dyushen miopatiyasi** yoki psevdogipertrofik distrofiya naslga o'tishi jihatidan X-xromasomaga tutashgan resessiv miopatiya bo'lib hisoblanadi, shu sababdan faqat o'g'il bolalarda kuzatiladi va go'daklik davrida boshlanadi. Bu kasallik bola hali uch yoshga to'lmasdan turib muskullari zaif bo'lib qolishi va ularda atrofiya boshlanishi bilan ta'riflanadi. Jarayon oldiniga chanoq muskullarida keyin esa yelka muskullarida boshlanadi. Dyushen miopatiyasini boshqalardan ajratib turdigan belgi boldir muskullarida soxta gipertrofiya bo'lishidir. Odatda dastlabki ikki o'n yillik ichida muskullar butunlay falajlanib, kasal o'lib ketadi, chunki skelet muskullari kreatinkinaza, transaminaza, laktatdehidrogenaza va boshqalar singari fermentlarga boy bo'lib, Dyushen miopatiyasida bu fermentlarning qon zardobidagi miqdori muskullardagi chuqur degenerativ o'zgarishlar sababli keskin ko'payib ketadi.

Miotonik distrofiya (miotoniya) - muskullar kuch bilan qisqarganidan keyin ularning bo'shashuvi (relaksasiyasi) juda qiyinlashib qolishi bilan xarakterlanadigan miotonik fenomen yoki kontraktura hodisalari bilan o'tuvchi kasalliklar guruhidir. Bu kasallik katta yoshli odamlarda kuzatiladi va asta-sekin zo'rayib boradi. Asosan kalla va qo'l-oyoqlar distal bo'limlarining muskullari zararlanadi. Kasallikning birinchi simptomi muskullarning zaiflashib borishidir. Muskul distrofiyasining boshqa shakllaridan farq qilib, miotonik distrofiya katarakta va moyaklar atrofiyasi boshlanishi bilan ta'riflanadi.

MIOZIT

Miozit har xil sabablar munosabati bilan muskullarda boshlanadigan yallig'lanish bo'lib, og'riq sindromi, muskulning zaiflashib borishi bilan ta'riflanadi. Ba'zan kasallangan muskul guruhlarining atrofiyaga uchrash hodisasi ham kuzatiladi. Etiologiyasiga ko'ra miozitlek infeksiyon, parazitlar,

toksik xillarga bo'linadi. Ro'y beradigan morfologik o'zgarishlar va klinik simptomatikasiga qarab *neyromiozit, polifibromiozit, ossifikasiyalovchi miozit va kasbga aloqador miozilar* tafavut qilinadi. Kasallikning nechog'lik tarqalganiga qarab, miozilar *mahalliy va diffuz, o'tishiga qarab o'tkir va surunkali* bo'lishi mumkin.

Morfologik o'zgarishlar tipik yallig'lanish reaksiyasidan iborat bo'lib, uning tabiati kasallik qo'zg'atuvchisining xiliga bog'liq. Chunonchi, yiring to'ldiruvchi bakteriyalar (stafilokokk, streptokokklar) tufayli paydo bo'lgan miozidlarda yo flegmona yoki absessga o'xshab o'tadigan yiringli yallig'lanish boshlanadi. Ko'p yiring infeksiyasi tufayli boshlangan miozidlarda nekrozla-shib borayotgan to'qimalar chirib, iriydi. Virusga aloqador miozidlarga vakuulli distrofiya, segmentar koagulyasion nekroz bilan makrofagal detrit rezorbsiyasi, mayda o'choqli limfoplazmotsitar infiltrasiya xarakterlidir. Tabiatan parazitlarga (trixinellyoz, exinokokkoz) aloqador miozidlarda tipik proliferativ reaksiya boshlanib, kasallik o'chog'i fibroz kapsula bilan o'ralib qoladi. Sil mioziti uchun granulyomatoz yallig'lanish xarakterlidir. Muskullar revmatik kasalliklarda ham shu xildagi jarayonlarga tortilib ketishi mumkin, shu munosabat bilan ulardagi yallig'lanish jarayoni immun tabiatga ega bo'lishi mumkin. Skelet muskullarida ossifikasiya hodisasini ham kuzatish mumkin. Bu narsa ossifikasiyalovchi miozit boshlanishiga olib keladi. Gistologik tekshiruvlarda qattiqlashib turgan joylarning o'rtasida fibroz to'qima, uning chetlarida osteoidli qismi topiladi, shu joyda keyinchalik kalsiy tuzlari to'planib boradi.

MIASTENIYA

Miasteniya skelet muskullarining zaiflashib, haddan tashqari tez charchab qoladigan bo'lishi bilan ifodalanuvchi nerv-muskul kasalligidir. Bu kasallik har qanday yoshda paydo bo'lishi mumkin. Lekin hammadan ko'p uchraydigan davri 26 yoshga to'g'ri keladi. Ammo miasteniyaning dastlabki belgilari 50 yasharlik mahalida ham paydo bo'lishi mumkin, shu bilan birga bu yoshda shu kasallik bilan asosan erkaklar og'riydi. Bir muncha yosh odamlar orasida ayollar uch baravar ko'proq og'riydi, bu qizlar va yosh juvonlarda timus furksiyasining shu davrlarda bir qadar kuchayishiga bog'liq.

Etiologiyasi va patogenezini. Ma'lumki, skelet muskullarining qisqarishi asosan efferent nerv oxirlari tomonidan ajratiladigan asetilxolin mediatorining harakatlantiruvchi nerv oxirlarida bo'ladigan asetilxolin reseptorlarining o'zaro ta'siriga bog'liq. Miasteniyada reseptor oqsillariga qarshi qaratilgan autoimmun reaksiyasi natijasida asetilxolin reseptorlari sonining keskin kamayib ketishi kuzatiladi. Kasallarning qon zardobida 85 foiz hollarda asetilxolin reseptorlariga qarshi G immunoglobulinlar topiladi. Bu antitelolar va komplement C₃ nerv-muskul birlashmalari (sinapslar)ning

postsinaptik membranasi bo'ladir. Reseptorlarga qarshi antitelolar reseptor oqsillarining parchalanishini kucqaytiradi, shuning natijasida reseptorlar soni kamayib ketadi. Bundan tashqari shu antitelolar komplement ishtirokida postsinaptik membranani lizisga uchratishi yoki nerv impulsining o'tishiga to'g'ridan-to'g'ri to'siq bo'lib xizmat qilishi mumkin. Asetilxolin reseptorlarining zararlanishida sensibillangan T-limfotsitlar ham bevosita ishtirok etadi deb taxmin qilinadi. 75 foiz hollarda miasteniya timus o'smasi yoki giperplaziyasi bilan birga davom etib boradi. Timus giperplaziyasida asetilxolin reseptorlariga qarshi qaratilgan antitelolar ishlab chiqaruvchi bir talay B-hujayrali germinativ markazlar paydo bo'ladi.

Miasteniya autoimmun tabiatli kasalliklarda: tizimli qizil yugirigi, pernizioz anemiya, revmatoid artritda ham ko'p kuzatiladi. Miasteniya bilan og'rigan kasallar qonida HLA-B8 miqdori ko'payadi. Mana shu dalillarning hammasi miasteniyaning autoimmun tabiati to'g'risidagi farazni qo'llab-quvvatlaydi.

Ko'pchilik hollarda muskullarda anatomik o'zgarishlar ham, gistologik o'zgarishlar ham topilmaydi. Elektron mikroskopiyadagina harakatlantiruvchi nerv oxirlarida arziyas o'zgarishlar borligi ma'lum bo'ladi. Interstisiyda biroz limfoid infiltrasiya topiladi. Timusda miya qatlamida germinativ follikulalar paydo bo'lgani qayd qilinadi.

Klinik manzarasi. Miasteniyaning asosiy simptomi muskullarning juda zaif tortib, haddan tashqari tez charchab qolishidir. Har qanday muskullar, ayniqsa ko'z, yuz, til, qo'l-oyoq muskullari, ya'ni faollik bilan ishlab boruvchi muskullar jarayonga berilishi mumkin. Sezilarli miasteniya mahalida nafas muskullari ham zararlanadi, bu asfiksiya hodisasiga olib kelishi mumkin. Kasallik odatda surunkasiga o'tib boradi, miasteniya krizlari o'z-o'zidan boshlanadigan remissiya davrlari bilan ajralib turadi. Kasallikning oqibati har xil.

NERV TIZIMI KASALLIKLARI

**SEREBROVASKULAR
KASALLIKLAR**

Ishemik ensefalopatiya
Miya infarkti
Miyaga qon quyilishi

INFEKTSION KASALLIKLAR

Meningitlar
Yiringli meningit
Limfositar meningit
Surunkali meningit
Ensefalitlar
Miya abssessi
Bosh miyaning virusli infeksiyalari
O'tkir virusli infeksiyalar
Sekinlik bilan o'tadigan virusli

infeksiyalar

**NERV TIZIMINING DEGE-
NERATIV KASALLIKLARI**

Alsgeymer kasalligi

Parkinsonizm

Yon tomon amiotrofik sklerozi

**DEMIELINLOVCHI
KASALLIKLAR**

Tarqoq skleroz

NERV TIZIMI O'SMALARI
Markaziy nerv tizimi o'smalari

Neyroektodermal o'smalar
Astrozitoma
Multiform glioblastoma
Oligodendroglioma
Ependimoma
Medulloblastoma
Miya pardalari va tomirlari o'smalari
Meningioma
Periferik nerv tizimi o'smalari
PRION KASALLIKLARI

Markaziy nerv tizimini tashkil etuvchi bosh va orqa miyaning turli bo'limlari, shuningdek periferik nerv tizimini hosil qiluvchi tuzilmalar juda har xil va murakkab tuzilishga ega bo'lganliklari uchun nerv tizimi kasalliklari ham juda har xil va murakkab. Nerv tizimi patologiyasi o'zining bir qancha xususiyatlari bilan ichki organlar patologiyasidan farq qiladi:

1) bosh miyada turli funksiyalarni ado etadigan bir qancha bo'limlar bor. Shu munosabat bilan bosh miyada kichik bir alteratsiya o'chog'i paydo bo'lganida ham, bu ma'lum bir funktsiyaning, masalan, nutqning yo'qolib qolishiga olib keladi, ya'ni kichik bir miya qismining zararlanishi ham har xil nevrologik simptomatikaga sabab bo'lishi mumkinki, boshqa organlarda bunday hodisa kuzatilmaydi;

2) nerv tizimining qanday bo'lmasin biror qismida o'choq holida paydo bo'lgan bitta patologik jarayonning o'zi (masalan, miyaning peshona bo'lagida yoki orqa miyada paydo bo'lgan o'smaning o'zi) har xil klinik manzara bilan namoyon bo'ladi;

3) har qanday organda uchrashi mumkin bo'lgan patologik jarayonlar (yallig'lanish, qon aylanishining izdan chiqishi va boshqalar)dan tashqari

nerv tizimida nerv hujayralari va mielinning zararlanishiga aloqador maxsus kasalliklar paydo bo'lishi mumkin;

4) bir qancha kasalliklar bosh miyaning anatomik va fiziologik xususiyatlariga aloqador bo'ladi. Masalan, kalla suyagi miyani shikastlanishdan saqlab tursa ham, kalla ichida bosim ortib ketishiga va miya churrasi paydo bo'lishiga sabab bo'lishi mumkin;

5) orqa miya suyuqligi miyani shikastlanishdan saqlab tursada, lekin ba'zan gidrosefaliya boshlanishi yoki mikroorganizmlar va o'sma tarqalib borishi uchun zamin bo'lib qolishi mumkin;

6) limfa suyuqligi o'tib turadigan maxsus yo'llar yo'qligi ba'zan miyaning shish jarayoniga juda sezgir bo'lishiga olib keladi.

Miya murakkab tuzilgan organdir, uning asosiy hujayra elementlari nerv hujayralari (parenximatoz hujayralar) va nerv to'qimasi stromasini tashkil etuvchi gliya hujayralaridir. Astrositlar, oligodendroglisitlar, ependima hujayralari va mikroglisitlar shular qatoriga kiradi.

Neyronlar shakli va katta-kichikligi jihatidan juda har xil bo'ladi, ular funksional qiymatining har xil bo'lishi ham shunga bog'liq. Chunonchi, katta yarim sharlar po'stlog'ining neyronlari tuzilish jihatidan miyacha po'stlog'ining neyronlaridan farq qiladi. Neyronlarning o'ziga xos strukturalari Nissl substansiyasi (tigroid modda), dendritlar va aksonlardir. Neyronlarda har xil degenèrativ jarayonlar avj olishi mumkinki, nerv tizimining o'ziga xos kasalliklari asosida ana shu jarayonlar yotadi.

Astrositlar alohida bo'yoqlar bilan bo'yaladigan hujayralar bo'lib, bir talay o'simtalari borligi bilan ta'riflanadi, shu o'simtalarning bir qismi tomirlar devoriga birikadi. Astrositlarning ikki turi tafovut qilinadi: kulrang moddada bo'ladigan protoplazmatik astrositlar va oq moddada bo'ladigan fibroz astrositlar.

Astrositlar normada quyidagilarga yordam beradi: 1) faol elektrik jarayonlarning alohida-alohida o'tishiga; 2) hujayralar tashqarisida ionlar muvozanatining qaror topishiga; 3) gematoensefalik to'siqning saqlanib turishiga; 4) miya to'qimasi zararlangan sharoitlarda astrositlar xuddi fibroblastlarga o'xshab qoladi va gliya chandig'i hosil bo'lishida ishtirok etadi. Biroq, nujayralardan tashqarida koilagen hosil bo'lishiga aloqador fibrozdan farq qilib, gliya chandig'i astrositlarning o'simtalaridan iborat bo'ladi; 5) bosh miya ishemiyasida yangi tomirlar sonining ko'plab hosil bo'lishiga yordam beradi, bu esa miya to'qimalarining qon bilan ta'minlanishini yaxshilashga yo'nalgan kompensator-himoya reaksiyasi sifatida qaraladi.

Astrositlar faollashganida sitoplazmasi ko'payib, yadrosi gipertrofiyalanadi, yadrocha paydo bo'ladi. Jarayon so'nib borgan sayin astrositlar sitoplazmasini yo'qotadi, bunda ularning o'simtalari saqlanib qoladi. Ana shunday astrositlarni fibrillar astrositlar deyiladi. Astrositlarni

faollashtiruvchi omillarning ta'siri davom etaverar ekan, u holda, Rozental tolalari, ya'ni astrositlarning o'simtalarida topiladigan cho'zinchoq, qattiq eozinofil tuzilmalar paydo bo'ladi. Rozental tolalari xavfsiz astrositar o'smalarda, masalan, piloid astrositomada, kavernozi angioma atrofiida joylashgan astrositlarda ham hosil bo'ladi.

Oligodendrogliositlar o'simtalarini sonining kamroq bo'lishi, yadrolarining bir muncha to'q va mayda bo'lib, limfotsitlarga o'xshab turishi bilan astrositlardan farq qiladi, bu hujayralarning yadrolari atrofiida oqish gardish bo'ladi. Bu turdagi gliya hujayralari miyaning kulrang moddasida ham, oq moddasida ham bor. Kulrang moddada ular neyronlar atrofiidan joy oladi va shu sababdan *satellit-hujayra*lar deb ataladi. Oligodendrogliositning asosiy vazifasi markaziy nerv tizimida joylashgan nerv hujayralarining aksonlari uchun mielin hosil qilishdir. Mielin oligodendrogliositlarning membranasi bo'lib, aksonlarni spiralga o'xshab o'rab turadi va tarkibida asosiy oqsil mielin moddasidan tashqari glikoproteid ham bo'ladi. Mielinning yo'qolib ketishi yoki destruksiya uchraishi, bunday hodisa demielinlovchi kasalliklarda kuzatiladi, yo nerv impulslari o'tishining keskin izdan chiqishiga yoki butunlay to'xtab qolishiga olib keladi.

Ependima hujayralari. Miya qorinchalarining yuzasi bir qavat kubsimon shakldagi hujayralar bilan qoplangan. Bular biror joyda destruksiya uchraganida subependimal astrositlarda kompensator proliferatsiya boshlanib, qorinchalar devorlarida mayda tugunlar paydo bo'ladi (granulyar ependimit). Zaxm va boshqa patologik jarayonlarda ana shunday tugunlar kuzatiladi. Ependima hujayralari sitomegaloviruslar uchun nishondir.

Mikroqliya. Mikroqliya hujayralari mononuklear-fagotsitar tizimga kiradi. Ular ko'zga tashlanmaydigan bo'ladi va to'g'ri tusli mayda-mayda oval yadrolar ko'rinishida topiladi. Ularning sitoplazmasi, xuddi o'simtalarini singari, alohida bo'yoqlar bilan bo'yalganidagina ko'rinadi. Miya to'qimasini zararlanganida ular faollashib, yadrolari yirikroq bo'lib qoladi. Ayni vaqtda miya to'qimasida qondan paydo bo'ladigan ko'pikli makrofaglar topiladi. Mikroqliya qay tariqa shunday makrofaglarga aylanib qoladi degan masala ko'p baharlarga-sabab bo'lmoqda.

Yuqorida aytib o'tilganidek nerv tizimi kasalliklari juda xilma-xil bo'lib, qon aylanishining buzilishi, yallig'lanish, distrofiya tufayli kelib chiqishi mumkin. Markaziy va periferik nerv tizimining o'smalari ham kattagina o'rinda turadi.

SEREBROVASKULYAR KASALLIKLAR

Serebrovaskulyar, ya'ni miya qon tomirlariga aloqador kasalliklar (SVK) aholi o'rtasida uchraydigan nogironlik va o'lim hodisalarining asosiy sabablaridan biridir. SVK ning uchta asosiy turi tafovut qilinadi:

1) tomirlar okklyuziyaga uchramasdan turib, umuman miyada qon aylanishi buzilishi munosabati bilan boshlanadigan ishemik (tomirlarga aloqador) ensefalopatiya;

2) miya tomirlari trombozi, emboliyasi, shuningdek venalari obstruksiyasiga aloqador miya infarkti (ishemik insult).

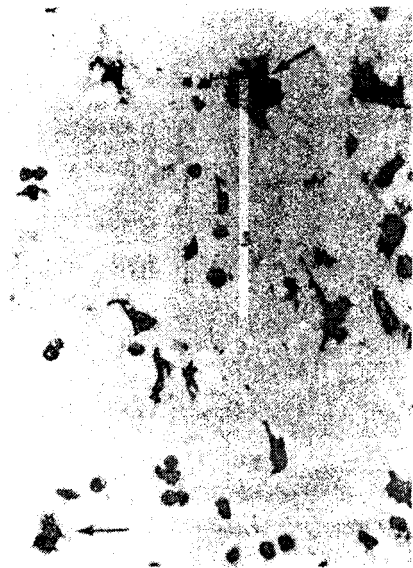3) miya to'qimasi yoki subaraxnoidal bo'shliqqa qon quyilishi (gemorragik insult).

ISHEMIK ENSEFALOPATIYA

Ishemik ensefalopatiya ateroskleroz, gipertoniya kasalligi munosabati bilan qon ta'minoti surunkasiga ızdan chiqib yurgan ma'nallarda, shuningdek miyadan venoz qon oqib ketishi qiyinlashgan paytlarda boshlanadi. Sistolik bosimning pasayib ketishi ham ishemik ensefalopatiyaga sabab bo'lishi mumkin, bunda bosh miyada distrofik tusdagi mayda o'choqli, diffuz o'zgarishlar yuzaga keladi.

Ensefalopatiya asosida gipoksiyaga juda sezgir bo'lgan neyronlarning zararlanishi yotadi. Gippokamp piramidasimon hujayralari va miyachadagi Purkine hujayralari ishemiyaga ayniqsa sezgirdir, shunga ko'ra ular birinchi navbatda halok bo'lib ketadi. Bosh miyadagi morfologik o'zgarishlarning tabiati ishemiyaning nechog'lik uzoq davom etganiga va qanchalik kuchli ifodalanganiga, bemorning qancha vaqt umr ko'rganiga bog'liqdir. Yengilgina ishemiyada neyronlarda qaytar funksional o'zgarishlar yuzaga keladi, holos.

Miya ishemiyasi boshlanganidan keyin bir necha daqiqa yoki soat mobaynida bemor o'lib qoladigan bo'lsa, bunday hollarda ishemiya ancha sezilarli bo'lgan taqdirida ham neyronlarda struktura o'zgarishlari topilmaydi. Neyronlarning ishemiyadan zararlanishiga xos belgilar ishemiyadan 12-24 soat o'tganidan so'ng paydo bo'ladi va neyronlarning bo'rtishi yoki bujmayishi ko'rinishida ifodalanadi (95-rasm). Katta yarim sharlar po'stlog'idagi neyronlar eozinofil sitoplazmasi bujmayib qoladi va yadrolari piknozga uchrab, kichrayib ketadi. Katta yarim sharlar po'stlog'i neyronlarining ishemik zararlanishi tabiatan tarqoq bo'ladi, lekin ora-sira intakt hujayralar ham uchraydi. Piknozga uchragan neyronlar keyinchalik halok bo'lib, yo'qolib ketadi. Ularning o'rnida glioz paydo bo'ladi.



95-rasm. Ishemik ensefalopatiyada neyronlarning bujmayib qolishi.

Bosh miyaning qon bilan ta'minlanishi *surunkasiga buzilib* turganida miya po'stlog'i atrofiyaga uchraydi, bunday atrofiya darajasi bosh miya neyronlari destruksiyasining darajasiga mutanosib bo'ladi. Bosh miya umumiy perfuziyasi susayganida miya to'qimasining arteriyalar distal tarmoqlaridan qon bilan ta'minlanadigan qismlarida hammadan ko'p seziladigan ishemiya boshlanadi. Bunda ponasimon infarktlar vujudga kelib, yirik arteriyalardan qon bilan ta'minlanadigan joylarga ham o'tishi mumkin.

Miya infarkti boshlanish xavfi hammadan ko'ra kattaroq bo'ladigan joy oldingi va o'rta miya arteriyalari o'rtasidagi joydir. Shu joyning zararlanishi ensa pushtasiga ham o'tadigan parasagittal infarkt boshlanishiga olib boradi. Ponasimon (chegara) infarktning katta-kichikligi ishemiya darajasidan tashqari o'sha joydagi tomirlar spazmining nechog'lik uzoq masofaga yoyilganiga ham bog'liqdir. Chegara infarktlarni anchagina ifodalangan umumiy ishemik ensefalopatiya deb hisoblash kerak.

Ishemik ensefalopatiyaning **klinik ko'rinishlari** ishemiyaning darajasiga va qancha uzoq davom etganiga bog'liq. Yengil darajadagi ishemiyada vaqtinchalik nevrologik simptomlar (bosh og'rig'i, quloq shang'illashi, bosh aylanishi) paydo bo'lib, ular keyinchalik batamom yo'qolib ketadi. Keskin ifodalangan ishemiya komatoz holat boshlanib, katta yarim sharlar funksiyalarining butunlay so'nib qolishiga olib kelishi mumkin.

MIYA INFARKTI

Miya infarkti tomirlar okklyuziyasi natijasida boshlanadi. Miya tomirlari tiqilib qolishining oqibatlari, miya infarktining kattaligi va shakli:

1) zararlangan tomirning diametriga, 2) miya arteriyalari o'rtasidagi anastomozlarning holatiga, 3) kollateral qon aylanishining kompensator imkoniyatlariga bog'liq.

Ichki uyqu arteriyasi yoki umurtqa arteriyalari okklyuziyaga uchragan mahallarda villiziy doirasi tomirlari anastomozlarni to'la-to'kis ta'minlab turadi. O'rtacha kattalikdagi miya tomirlari, masalan, oldingi o'rta miya arteriyalari o'zining distal tarmoqlari bilan to'la-to'kis anastomozlar hosil qilmaydi. Shuning uchun bu tomirlarning butunlay tiqilib qolishi hamisha infarktga olib boradi, lekin bu infarkt zararlangan tomirlardan qon oladigan miya qismining o'zidan ko'ra kichikroq bo'ladi. Miyaning anastomozlarga ega bo'lmagan mayda arteriyalari okklyuziyaga uchraganida hamisha infarkt boshlanadi.

Miya tomirlari okklyuziyasiga shu tomirlar trombozi yoki emboliyasi sabab bo'lishi mumkin. Miya tomirlari trombozi ko'pincha ateroskleroz mahalida, ayniqsa ichki uyqu arteriyasining bo'yindagi bifurkasiyasi sohasidagi yoki vertebrobazilyar tizimdagi ateroskleroz mahalida kuzatiladi. Uyqu arteriyasi okklyuziyasining oqibatlari har xil va tomirning qancha qismi okklyuziyaga uchraganiga hamda villiziy doirasining ahvoriga bog'liq bo'ladi. Miya asosidagi shu arterial anastomozlar normal ishlab turgan bo'lsa, uyqu arteriyasi okklyuziyasi simptomsiz o'tadi. Villiziy doirasidagi tomirlar aterosklerozdan zararlanib, yo'llari torayib qolgan mahallarda uyqu arteriyasining okklyuziyasi infarktga olib boradi. Bunday ishemik nekroz o'chog'i kichikroq va miyaning o'rta arteriyasidan qon oladigan distal tomonida joylashgan yoki butun yarim sharga tarqalib ketgan bo'lishi mumkin.

Miya bazilyar arteriyasining yaxshi ifodalangan anastomozlari yo'q, shuning uchun bu arteriyaning aterosklerotik pilakcha bilan tiqilib qolishi jiddiy oqibatlarga sabab bo'lib, hayot uchun muhim funksiyalarning izdan chiqishiga va o'limga olib boradi. Umurtqa arteriyalari okklyuziyasi simptomsiz o'tishi mumkin.

Miya tomirlarining to'la okklyuziyasidan avval *tranzitor ishemik hujumlar* deb ataladigan nevrologik simptomlar kuzatiladi, bular aterosklerotik serebrovaskulyar kasallikning muhim belgisi bo'lib hisoblanadi.

Miyada qon aylanishining izdan chiqishida miya tomirlarining tiqilib qolishiga asosiy sabab bo'ladigan aterosklerozdan tashqari har xil sabablarga ko'ra boshlangan arteriitlar ham muhim ahamiyatga ega.

Miya tomirlari emboliyasi ham miya infarktiga olib borishi mumkin. Bunda quyidagilar emboliya manbalari bo'la oladi: 1) yurak bo'lmali va

qorinchalarining yurak devoriga yopishib turgan tromblari, 2) yurak qopqoqlaridagi so'galsimon tuzilma (bular tabiatan bakterial va bakteriyalarga aloqador bo'lmashligi mumkin), 3) tomirlar tizimining har qanday qismida, jumladan uyqu arteriyasi va vertebrobazilyar tizimda hosil bo'ladigan ateromatoz detrit. Gemodinamik xususiyatlarga ko'ra embollar miya o'rta arteriyasi yo'lini bekiteb qo'yishga juda moyil bo'ladi. Embollar kichikroq bo'lgan mahallarda miya o'rta arteriyasi tarmog'ining faqat bir qismi okklyuziyaga uchraydi. Juda mayda embollar bu arteriyaning eng distal tarmoqlariga tiqiladiki, shu narsa miyaning o'rta va oldingi arteriyalaridan qon oladigan joylari o'rtasidagi chegarada infarkt o'choqlari paydo bo'lishiga olib keladi. Bir qancha hollarda embollar juda mayda qismlarga parchalanib yoki erib ketishi mumkin, bunda tomirda qon aylanishi asliga kelib qoladi. Biroq, tomir devorlarining ishemiyadan zararlanishi natijasida qon ishemiya nekrozi zonasiga singib o'tib, bu ishemiyani gemorragik infarktgacha aylantirib qo'yadi. Bunday hollarda gemorragik infarktni miyaga qon quyilishidan ajratib olish qiyin bo'ladi.

Infarktning sababidan qat'i nazar, uning dinamikasi bir zaylda o'taveradi. Ishemik nekrozda ko'rinarli anatomik o'zgarishlar tomirlar okklyuziyasidan 6-12 soat o'tganidan keyingina paydo bo'ladi. Bir muncha ertaroq muddatlarda zararlangan joyning oqarib turgani va bir qadar yumshab qolgani ko'zga tashlanadi, holos. Kulrang modda strukturasi aynab, bilinmaydigan bo'lib qoladi. 48-72 soatdan keyin ishemik nekroz zonasi aniq-ravshan bilinadigan bo'ladi. Ana shunday nekroz o'rnida zich glial to'qima bilan o'ralgan kistalar hosil bo'ladi. Miyaning yumshoq pardasi ham zararlangan mahallarda bu parda kista devori bo'lib qolishi mumkin.

Mikroskopda aniqlasa bo'ladigan o'zgarishlar 6-12 soatdan keyin ko'zga tashlanadi. Bunda nerv hujayralarining bo'rtib, sitoplazma va yadro xromatinining tuzilishi boshqacha bo'lib qolgani ma'lum bo'ladi. Keyinchalik bir talay neyronlar piknotik o'zgarishlarga uchraydi. Aksonlarning bo'laklarga ajralib, mielin pardalarning joyi o'zgarib qolgani ham kuzatiladi. 48 soatdan keyin ishemiya zonasida neytrofillar paydo bo'ladi, bular 72 soatdan keyin makrofaglar bilan almashinadi, bu makrofaglar tomirlar atrofidan jey oladi. Shu vaqtda makrofaglar soni ortib, ikki haftadan keyin eng ko'p miqdorga yetadi, so'ngra ular yo'qola boshlaydi, lekin bir necha yildan keyin ham eski chandiqliq interstitsiyada makrofaglarni topish mumkin. Infarkt zonasi atrofidagi astrositlar soni ayniqsa ikki haftadan keyin ko'payib boradi. Keyinchalik ular glial chandiqlik va kista devorini hosil qilishda ishtirok etadi.

Mayda infarktlar oqibatida diametri 15 mm gacha boradigan lakunalar hosil bo'lishi mumkin. Bular ko'pincha miya yarim sharlarining oq moddasida, bazal gangliyalarda, oraliq miya va ichki kapsulada hosil bo'ladi. Lakunalarning yuzaga kelishi ko'pincha umumiy arteriya gipertenziyasiga,

chuqur arteriolalar okklyuziyasiga yoki embollar borligiga bog'liq bo'lishi mumkin. Ba'zi lakunalarda pigmentli makrofaglar topiladi.

MIYAGA QON QUYILISHI

Qanday bo'lmasin biror travma bo'lmasdan turib, miyaga o'z-o'zidan qon quyilib qolishining uch turi tafovut qilinadi: *miya to'qimasiga qon quyilishi, subaraxnoidal bo'shliqqa qon quyilishi, aralash tarzda qon quyilishi.*

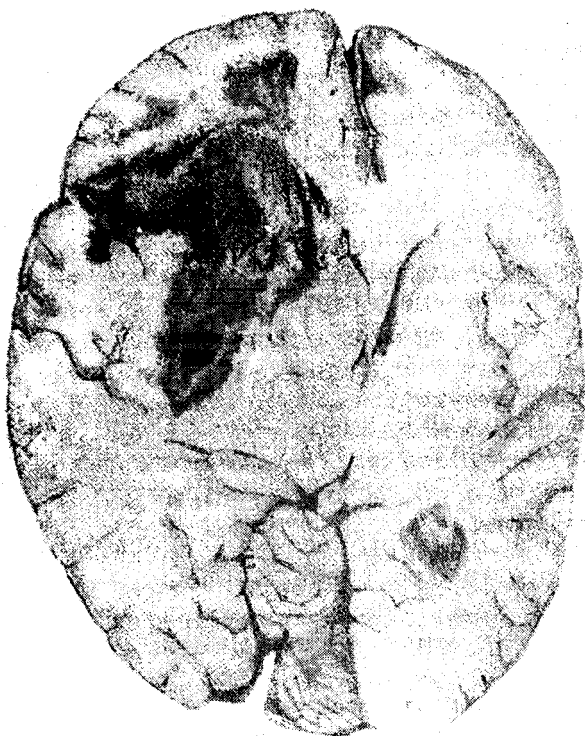
MIYA TO'QIMASIGA QON QUYILISHI

Miya to'qimasiga qon quyilishi (parenximatov qon quyilishi) ko'pincha mayda arteriyalardan biri yorilib ketganida kuzatiladi, bunday hodisa odatda gipertenziya mahalida uchraydi. Qon quyilishi odatda anevrizma borligiga bog'liq deb hisoblanadi, shunday anevrizma yorilib ketganida qon to'g'ridan-to'g'ri miya to'qimasiga quyilib qoladi.

Anevrizmalar aksari bazal gangliyalarda, Varoliy ko'prigi va miyacha yarim sharlarida hosil bo'ladi, chunki gipertoniya kasalligida miya shu bo'limlarining tomirlari hammadan ko'ra og'irroq o'zgarishlarga uchraydi. Anevrizmalar miya yarim sharlarining oq moddasida kamroq hosil bo'ladi. Anevrizmalar arteriola va mayda arteriyalar devorlarida alterativ o'zgarishlar (plazmatik hujayralar infiltratsiyasi, nekroz) bilan birga davom etib boradigan va elastik membranalarning yorilishiga olib keladigan gipertoniya krizlaridan keyin hosil bo'ladi. Bunday anevrizma yorilganida gematoma yuzaga keladi. Gematoma miya to'qimasini yemirmaydi-yu, lekin uning struktura elementlarini surib qo'yadi. Shuning uchun bemor omon qolib, gematoma so'rilib ketadigan bo'lsa, zararlangan miya qismining funksiyasi to'la-to'kis tiklanib asliga kelishi mumkin. Qon quyilishining miya qorinchalariga ham qon o'tishiga olib kelgan xillari ancha og'ir bo'ladi, ular o'lim bilan tugaydi. Miyaga qon quyilishi oqibatida gliomezodermal chandiqlik yoki kistalar hosil bo'lishi mumkin. Miyaga qon quyilganida gematomadan tashqari miya to'qimasida gemorragik infiltrat ham yuzaga kelishi mumkin, ko'ruv do'mboqlarida ko'pincha shunday hodisa kuzatiladi.

Patologik anatomiyasi. Miyaga qon quyilgan joyining hajmi kattalashib, pushtalari yassilanib qoladi va miyaning o'rta qismi qon quyilgan joyning qarama-qarshi tomoniga qarab tortiladi (96-rasm). Qon miya qorinchalariga ham yorib o'tgan mahallarda subaraxnoidal bo'shliqda, shuningdek Majandi va Lushke teshiklari atrofida qon laxtalari topilishi mumkin. Qon quyilgan joy kesib ko'rilganida shu joy atrofida ham qon laxtalari topiladi. Miyaning yon qorinchalari ularda qon laxtalari to'planib qolganligi hisobiga cho'zilib ketadi. Agar bunday laxtalar qorinchalarning faqat bittasida bo'lsa, uning qarama-qarshi tomonidagi qorincha yassi tortib

turadi. Agar Silviy yo'li yoki Monro teshigi tiqilib qolgan bo'lsa, gidrosefaliya boshlanishi mumkin.



96-rasm. Miya chap yarim shariga qon quyilib, miya to'qimasining yemirilishi.

Gemorragiyalarning so'rilishi makrofaglar paydo bo'la boshlagan vaqtdan boshlanadi va bir necha oy davom etishi mumkin. Bunda qon laxtalari yo'qolib, glioz zonasi bilan o'ralib turgan tirqishsimon kamgak hosil bo'ladi. Bu kamgakda talaygina gemosiderin o'tgan makrofaglar topiladi.

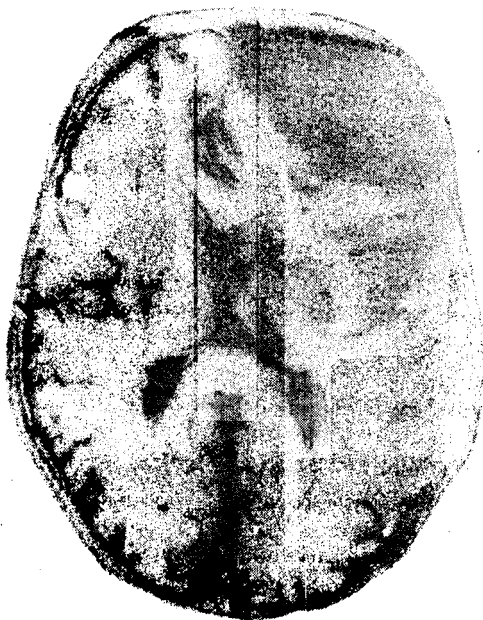Miyasiga qon quyilgan kasallarning 80 foizi anamnezida gipertenziya bo'lganligini aytadi. Bundan tashqari miya boshqa qismlarining tomirlarida ham arteriolalar sklerozi ko'rinishidagi o'zgarishlar - arteriolalar devorining qalin tortib, gialinlashganidan iborat o'zgarishlar topiladi, bunday o'zgarishlar miya yarim sharlarining oq moddasida ayniqsa aniq-ravshan ko'zga tashlanadi. Bazal gangliyalarda juda ko'p hollarda arteriyalar

devorining qalinlashgani, o'choq tarzidagi ateroskleroz borligi, Virxov-Roben kamgaklarining ko'payib ketgani va perivaskulyar glioz boshlangani kuzatiladi. Sezilarli ateroskleroz ham topilishi mumkin.

Gemorragik insultning **klirik ko'rinishlari** jarayonning olgan joyiga bog'liq. Chunonchi, kallaning orqa qismi va miyacha gematomasida qusish boshlanib, davo qilingani bilan qaytmaydi, miya oldingi arteriyasining havzasiga qon quyilganida qo'l-oyoqlarda spastik falaj boshlanadi. Lekin qaerga qon quyilganidan qat'i nazar, bemorlarda kalla ichki bosimining ortib ketganiga xos belgilar paydo bo'ladi, koma boshlanishi mumkin.

SUBARAXNOIDAL BO'SHLIQQA QON QUYILISHI

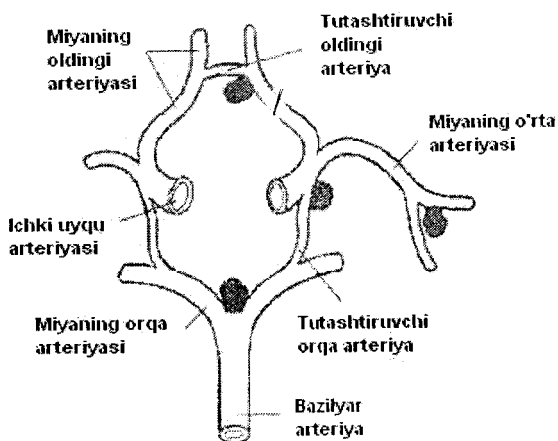
Subaraxnoidal bo'shliqqa qon quyilishi (97-rasm) yo anevrizma yorilib ketganida yoki arteriya hamda venalarda rivojlanish nuqsonlari bo'lgan mahallarda kuzatiladi, lekin bunday hodisa juda kamdan-kam uchraydi.



97-rasm. Subaraxnoidal qon quyilishi.

Anevrizmalar tug'ma, aterosklerotik va mikotik anevrizmalarga bo'linadi. Tug'ma anevrizmalarning hammadan ko'p uchraydigan joyi miya arteriyalari bifurkasiyasi sohasidir (98-rasm). Aksari ular: 1) uyqu arteriyasi

bilan biriktiruvchi orqa arteriyaning tutashish joyida, 2) oldingi biriktiruvchi arteriyaning oldingi serebral arteriyalar bilan tutashish sohasida, 3) miya o'rta arteriyasining Silviy egatidagi bifurkasiyasi sohasida uchraydi. Tug'ma anevrizmalar 20-30 foiz hollarda bir nechtdan, ko'p bo'ladi. Bazilyar arteriyaning miya ikkita orqa arteriyasiga bo'linadigan joyida paydo bo'lgan anevrizmalarning yorilishi bir muncha kam uchrasa, tug'ma anevrizmalarning yorilishi ancha ko'p uchraydi. Bunday anevrizmalar tug'ma deb atalsada, bola tug'ilgan mahalda ular bo'lmaydi va arteriya devorining bifurkasiya sohasidagi o'rta qavati zaiflashi tufayli paydo bo'ladi. Bunda arteriya devori do'mpayib chiqib, fibroz to'qimadan iborat yupqa devorli uzilma hosil bo'ladi. Bu tuzimda degenerativ o'zgarishlar va petrifikasiya boshlanishi mumkin. Anevrizma devoriga qon va fibrin laxtalari qatlam-qatlam bo'lib o'tirib qolishi ham mumkin.



98-rasm. Villiziy doirasi tomirlarining tug'ma anevrizmalari ko'pincha ana shu joylarda bo'ladi (Robbins S., 1992).

Anevrizma yorilishi aksari kalla ichki bosimining ko'tarilib borishi bilan davom etadi, kalla ichki bosimining ko'tarilishi, o'z navbatida, subaraxnoidal bo'shliqqa qon quyilishiga sabab bo'lishi mumkin.

Miya arteriyalari anevrizmasi juda ko'p hollarda fibroz-muskul displaziyasi, buyrak polikistozi, bosh miya arteriyalari va venalarining rivojlanish nuqsonlari bilan birga qo'shilgan bo'ladi. Anevrizma asta-sekin kattalashib boradi va diametri 10 mm larga yetgan mahallarda odatda yorilib ketadi.

Anevrizmaning yorilishi, **klirik jihatdan** olganda, ensa sohasida to'satdan og'riq turib, odamning birdan o'zidan ketib qolishi bilan ta'riflanadi, lekin bunda bir necha daqiqadan keyin odam hushiga kelishi ham mumkin.

Subaraxnoidal bo'shliqqa qon quyilishining asorati tariqasida miya infarkti, gidrosefaliya, miya churrasi boshlanishi va miya stvoliga qon quyilishi mumkin. Bemorlarda tomirlar spazmi ham boshlanadi, bunday spazmga trombositlar va eritrotsitlar yemirilishidan (lizisidan) yuzaga keladigan mahsulotlar sabab bo'ladi deb hisoblanadi.

NERV TIZIMINING INFEKTSION KASALLIKLARI

Nerv tizimi har xil kasallik qo'zg'atuvchilariga, jumladan bakteriyalar, zamburug'lar, viruslar, parazitlarga haddan tashqari sezgir bo'ladi. Unda ro'y beradigan infeksiion jarayonlar kasallik qo'zg'atuvchisining qaerda joylashganiga qarab, juda xilma-xil bo'ladi. Lekin ularning hammasini ikkita asosiy guruhga ajratish mumkin: 1) yumshoq miya pardalari va orqa miya suyuqligi infeksiyalari (meningit), 2) miya to'qimasida boshlanadigan infeksiion kasalliklar (ensefalit).

Kasallik qo'zg'atuvchilari miyaga har xil yo'l bilan - gematogen yo'l bilan, miya travmalari mahalida va orqa miya suyuqligi orqali o'tadi. Bir qancha infektlar, masalan, oddiy herpes va qutirish kasalligi viruslari avval periferik nerv tizimida ko'payib olib, shu yerdan miyaga yoki sezuvchi gangliyalarga o'tadi.

So'rg'ichsimon o'simta, peshona sinusi va ichki quloqda boshlangan yallig'lanish jarayonlari miyaga infektsiya o'tib, meningit, ensefalit boshlanib ketishiga sabab bo'lishi mumkin (infektsiyaning kontakt yo'l bilan o'tishi).

MENINGIT

Meningit - bosh va orqa miya pardalarining yallig'lanishidir. Yumshoq va o'rgimchak inisimon miya pardalarining yallig'lanishi *leptomeningit*, o'rgimchak inisimon pardaning yallig'lanishi *araxnoidit* va miya qattiq pardasining yallig'lanishi *paximeningit* deb ataladi. Biroq "meningit" deyilganida amalda leptomeningitni tushuniladi. Bunda subaraxnoidal bo'shliqdagi orqa miya suyuqligiga ham infektsiya o'tgan bo'ladi.

Etiologiyasiga ko'ra: *bakterial, virusli meningit, zamburug'lar va sodda jonivorlar qo'zg'atadigan meningit* tafovut qilinadi. *Bakterial meningit* o'z navbatida *yiringli meningit* (meningokokk, pnevmokokk, streptokokk, stafilokokk va boshqa bakteriyalar qo'zg'atadigan meningit) va *seroz meningitga* (sil, zaxm, mikoplazma, leptospirozga aloqador meningitga) bo'linadi. *Virusli meningitga* quyidagilar kiradi: 1) *xavfsiz o'tkir limfotsitar meningit*; 2) *epidemik parotit virusi qo'zg'atadigan meningit*;

3) enteroviruslar qo'zg'atadigan meningit; 4) herpes va 5) gripp viruslari qo'zg'atadigan meningit. Blastomikoz, koksidioidoz, toksoplazmoz, kandidoz meningit va amyobali meningit ancha kam uchraydi.

Avj olib borishi va o'tishiga qarab, *yashindek tez, o'tkir, yarim o'tkir va surunkali meningitlar* tafovut qilinadi. Yarim o'tkir va surunkali meningitlarda kasallik miya to'qimasiga ham o'tib, meningoensefalit boshlanishi mumkin. Asosiy lokalizasiyasiga qarab *meningitlar bazal, konveksital, mezodiensefal, spinal* xillarga bo'linadi.

Vrachning amaliy faoliyatida meningitning uchta asosiy turi hammadan ko'p ahamiyatga ega: *tabiatan bakteriyalarga aloqador o'tkir yiringli meningit, tabiatan viruslarga aloqador o'tkir limfotsitar meningit, tabiatan bakteriyalar yoki zamburug'larga aloqador bo'la oladigan surunkali meningit*. Surunkali meningit etiologiyasida amyobalar ham muhim rolni o'ynaydi.

YIRINGLI MENINGIT

Yumshoq miya pardalarining yiringli yallig'lanishiga har xil patogen mikroblar sabab bo'lishi mumkin, lekin ko'pincha yiringli meningitga ayniqsa, chaqaloqlarda ichak tayoqcha, yosh go'daklar bilan bolalarda gemoglobinofil tayoqchasi, o'smirlar va yosh odamlarda meningokokk yoshi qaytgan kishilarda pnevmokokk sabab bo'ladi.

Kasallikning o'tkir davrida bosh va orqa miya shishib, qonga to'lib turadi, subaraxnoidal bo'shliqda ekssudat paydo bo'ladi. Gemoglobinofil tayoqcha qo'zg'atgan meningitda miya asosida, pnevmokokkli meningitda esa miyaning qavariq yuzasida uzunasiga ketgan sinus bo'ylab ekssudat bo'ladi. Yiringli ekssudat tomirlar atrofida ham bo'lishi mumkin. Yiringli ekssudat to'plangan joydan tashqaridagi yumshoq miya pardalari qonga to'lib turadi va tiniqligini yo'qotgan bo'ladi. Yallig'lanish jarayoni miya qorinchalarining ependima qoplamiga o'tib, ventrikulitga sabab bo'lishi mumkin.

Mikroskop bilan tekshirib ko'rilganida subaraxnoidal bo'shliqda bir talay neytrofillar va fibrindan tashkil topgan ekssudat borligi ko'zga tashlanadi. Meningitning og'ir xillarida subaraxnoidal bo'shliq boshidan oxirigacha polimorfonuklearlar bilan to'lib turadi. O'rtacha og'irlikdagi leptomeningitda neytrofillar asosan tomirlar atrofida bo'ladi. Kasallikning yashindek tez xilida yallig'lanishga xarakterli hujayralar yumshoq vena pardasi venalarining devorlariga infiltrlanib o'tadi. Bunda vaskulit ham boshlanib, venalar tiqilib qoladi va bosh miya po'stlog'i hamda uning ostidagi oq moddada gemorragik infarkt boshlanadi.

Meningitga xos **kasallik alomatlari** bosh og'rig'i, qayt qilish, umumiy gipertenziya, yorug'likka qaray olmaslik ensa muskullari rigidligi, es-hushning kirarli-chiqarli bo'lib qolishidir. Orqa miya suyuqligining bosimi

ko'tarilib, neytrofil pleositoz kuchayib boradi, orqa miya suyuqligida oqsil ko'payib, qand miqdori kamayadi. Meningitning yashindek tez o'tadigan xilida orqa miya suyuqligidan tayyorlangan surtmalarda bakteriyalar topilishi mumkin. Yiringli yallig'lanish jarayoni so'nib borgani sayin yumshoq miya pardasi bilan miya o'rtasida fibrinoz bitishmalar paydo bo'lib boradi, shunga ko'ra miya stvoli atrofida subaraxnoidal bo'shliq bitib ketadi. Bu - Majandi va Lushke teshiklari bitib qolib, keyinchalik o'limga olib boradigan gidrosefaliya boshlanishiga olib keladi.

LIMFOSITAR MENINGIT

Limfositlar meningitning qo'zg'atuvchisi Keksaki, Epshteyn-Barr, oddiy herpes viruslaridir. Klinik simptomatikasi bakterial meningitga o'xshab ketadi, lekin ba'zi farqlari ham bor. Birinchidan, yashinday tez o'tadigan formalari kuzatilmaydi. Orqa miya suyuqligida limfositlar pleositoz topiladi, bu suyuqlikda oqsil miqdori ko'paygan, qand miqdori normaga yaqin bo'ladi. Virusli meningit bir muncha yengil o'tadi va hayotga tahdid qiladigan asoratlar bermaydi, Shuning uchun bu meningit bir qadar xavfsiz bo'lib hisoblanadi.

SURUNKALI MENINGIT

Surunkali meningitning qo'zg'atuvchisi ko'pincha sil mikobakteriyasidir, bunda silga aloqador meningit boshlanib, jelatinoz va fibrinoz eksudat paydo bo'ladi. Undan tashqari surunkali meningitga zaxm qo'zg'atuvchisi (oqish treponema), brusellyoz qo'zg'atuvchisi (brusella) va zamburug'lar (koksidiyalar, kandida) sabab bo'lishi mumkin.


ENSEFALITLAR

Ensefalitlar - bosh miyaning turli sabablarga aloqador bo'lgan yallig'lanish kasalliklaridir. Viruslar, bakteriyalar, zamburug'lar, shuningdek soddajonivorlar, gijjalalar, rikketsiyalar ensefalit qo'zg'atuvchilari bo'lishi mumkin. Miya to'qimasida ro'y beradigan struktura o'zgarishlarining tabiati qo'zg'atuvchining turiga bog'liq bo'ladi. Chunchi, bakterial infeksiyada ko'pincha o'choq tarzidagi o'tkir jarayon boshlanib, miya to'qimasi nekrozga uchraydi va *abscess paydo bo'ladi.* Miyaning spesifik infeksiyalari granulyomatoz reaksiya bilan birga davom etib boradi. Masalan, zaxmda gummalar, silga aloqador ensefalitda tuberkulyomalar paydo bo'ladi. *Virusli ensefalitlar ko'proq uchraydi.*

MIYA ABSSESSI

Miya absessi har xil sabablarga ko'ra yuzaga keladi. Abscess ko'pincha otogen bo'ladi va aksari mastoiditlar mahalida boshlanadi. Bundan tashqari miya shikastlanganida, shuningdek o'pka, yurak, suyaklarda yiringli

yallig'lanish o'chog'i bor mahallarda infektsiya miyaga ham o'tishi mumkin. Miya absesslarining mikroflorasi nihoyat darajada har xil. Lekin aksari bu mikroflora streptokokklar va stafilokokklardan iborat bo'ladi. Mastoiditga aloqador ikkilamchi absesslar miyacha yarim sharlaridan yoki miyaning chakka bo'lagidan joy oladi (99-rasm).



99-rasm. Chakka bo'lagidagi miyaning otogen absessi.

Metastatik absesslar bir qancha bo'lib miya po'stlog'ining oq moddasi bilan kulrang moddasi chegarasidan joy oladi. Absesslar markazida infektsiyalangan embolni topish mumkin. Mikroorganizmlar invaziyasida avval sellyulit boshlanadi, so'ngra mikroorganizmlar to'planib borib, miya to'qimasida o'choqli nekroz paydo bo'ladi. Yumshoq miya pardasida paydo bo'ladigan bitishmalar mikroorganizmlarning subaraxnoidal bo'shliqqa o'tishiga to'sqinlik qiladi.

Miya absessi fibroz kapsula bilan o'ralgan bo'lib, atrofdagi to'qimalarni yemirib boradi va bosib qo'yadi. Bunda qon tomirlari ishtirokida paydo bo'ladigan fibroblastlar kollagen sintezlaydi. Qon tomirlari giperplaziyaga uchrab, soni ham ko'payib boradi. Absess atrofidagi miyaning shishuvi proliferatsiyalanayotgan ana shu tomirlarga bog'liq. Fibroz kapsula atrofida glioz paydo bo'ladi. Orqa miya suyuqligining bosimi ortib, uning tarkibida oq qon tanachalari soni va oqsil miqdori ko'payadi. Qand miqdori norma doirasida qolaveradi. Absessning miya qorinchalariga yoki subaraxnoidal

bo'shliqqa yorib chiqadigan hollarini aytmaganda, orqa miya suyuqligida mikroorganizmlar odatda topilmaydi.

Klinik jihatdan miya absessida kalla ichki: bosimi ko'tarilib, miyaning qaysi qismi zararlanganiga qarab har xil simptomatika paydo bo'ladi. Absess bosh miya to'qimasida bo'lgan mahallarda gemiparezlar boshlanib, bemorni talvasa tutib turadi. Miyacha absessida muvozanatni saqlash qobiliyati aynaydi. Kalla ichki bosimining ko'tarilib ketishi va miya churrasi paydo bo'lishi bemorlarni o'limga olib borishi mumkin. Absessning yorilishi ventrikulit, meningit, sinus tromboziga, shuningdek miyaning ancha shishib ketishiga sabab bo'ladi.

BOSH MIYANING VIRUSLI INFEKTSIYALARI

Virusli ensefalitlar etiologiyasiga qarab, *birlamchi* (epidemik, kanadan yuqadigan) ensefalitlar va miyadan tashqaridagi infeksiya o'chog'idan virus o'tganida boshlanadigan *ikkilamchi ensefalitlarga* bo'linadi. Bosh miya o'tkir virusli infeksiyasining eng xarakterli mikroskopik belgisi limfotsitlar, plazmatik hujayralar, makroflaglardan iborat perivaskulyar infiltrasiya paydo bo'lishi, glial tugunchalar yuzaga kelishi va neyronofagiya boshlanishi (ayrim neyronlarning nekrozga uchrab, gliya tomonidan fagotsitozlanishi)dir. Yadrolar ichida yoki sitoplazma ichida tanachalar paydo bo'lishi ham virusli ensefalitning muhim xususiyatlari jumlasiga kiradi. Masalan, quturish kasalligida Babesh-Negri tanachalarining topilishi diagnostik jihatdan muhim belgi bo'lib hisoblanadi.

Virusli neyroiinfeksiyaning muhim xususiyati bir qancha viruslarning tropligidir. Masalan, poliomielit virusi Burun-halqum shilliq pardasi orqali organizmga o'tib, orqa miya oldingi shoxlaridagi harakatlantiruvchi neyronlarni zararlaydi. Zo'rayib boradigan multifokal leykoensefalopatiya virusi avvalo oligodendrogliositlarni zararlasa, quturish virusi neyronlarni shikastlaydi. Oddiy herpes virusi, garchi barcha tipdagi neyronlarni zararladasa, lekin asosan miyaning chakka bo'lagidagi neyronlar alteratsiyasiga sabab bo'ladi.

Miyaning virusli infeksiyasiga kasallik yashirin davrining uzoq davom etishi xarakterlidir, shu davr mobaynida viruslar nerv hujayralariga bemalol joylashib olib, necha oy va yillardan keyin qaytadan jonlanib, faol holga o'tishi mumkin. Ba'zi viruslar nerv tizimiga o'tmay, faqat perivenoz ensefalit yoki polinevritni keltirib chiqarishi mumkin. Ona qornida yuqadigan infeksiya, ayniqsa qizilcha, homila nerv tizimi rivojlanishida tug'ma nuqsonlar yuzaga kelishiga sabab bo'lishi mumkin.

Virusli neyroiinfeksiyalarning hammasini *klinik o'tishiga qarab*, ikkita asosiy guruhga ajratsa bo'ladi: 1) *o'tkir virusli infeksiyalar* va 2) *sekinlik bilan o'tadigan virusli kasalliklar*.

O'tkir virusli infeksiyalardan

Nerv tizimining o'tkir virusli infeksiyalari o'zining klinik ko'rinishlari va keltirib chiqaradigan struktura o'zgarishlari jihatidan juda har xildir. Ular oddiy herpes virusi qo'zg'atadigan nekrozlovchi o'tkir panensefalit ko'rinishida (bunday hodisa chaqaloqlarda kuzatiladi) yoki faqat maxsus neyronlarning o'zigina (masalan, poliomielitda motoneyronlar) alteratsiyasi ko'rinishida namoyon bo'lishi mumkin.

Arboviruslar qo'zg'atadigan ensefalit jarayonning ancha tarqalib, panensefalit boshlanishi bilan ta'riflanadiki, bunda qanday bo'lmasin biror o'choqqa tegishli simptomlar paydo bo'lmasdan, balki perivaskulyar inononuklear reaksiya kuzatiladi va orqa miya suyuqligida o'rtacia pleositoz ko'zga tashlanadi. Bu kasallik deyarli 80 foiz hollarda bemorlarning o'limiga sabab bo'ladi. Ensefalitning bu xilida yumshoq miya pardasi ham kasallanadi (meningoensefalit boshlanadi).

Patologik anatomiyasi. Meningoensefalit yallig'lanishga aloqador perivaskulyar infiltrasiya boshlanib, bir qancha nekroz o'choqlari paydo bo'lishi va ba'zi neyronlarning halok bo'lib, neyronofagiya hodisasiga uchrashi bilan ta'riflanadi. Sezilarli ensefalitda tomirlar devori nekrozga uchrab, vaskulit manzarasi kuzatiladi. Bir qancha hollarda asosan katta yarim sharlar po'stlog'i zararlangan, boshqa hollarda bazal gangliyalari zararlanadi. Kasallikning dastlabki davrida miya to'qimasi va orqa miya suyuqligida polimorf yadroli leykositlar topiladi. Keyinchalik borib ularning o'rniga mononuklearlar paydo bo'ladi. Orqa miya suyuqligidagi qand miqdori, unda faqat polimorf yadroli leykositlar topiladigan mahalda ham, kamaymaydi.

Qizamiq, qizilcha, suvchechak singari bir qancha virusli infeksiyalar asorati tariqasida ham ensefalit boshlanishi mumkin. Bunda yallig'lanishga aloqador hujayralardan iborat perivaskulyar infiltrat bilan xarakterlanadigan meningoensefalitlar topiladi.

Parotit virusi va Epshteyn-Barr virusi yuqqa mahallarda birlamchi neyrotrop infeksiya boshlanadi, bunda orqa miya suyuqligida shu viruslarni topish mumkin bo'ladi. Oddiy herpes virusi qo'zg'atgan ensefalitning tipik hollarida miya chakka bo'lagining pastki va medial sohasi hamda peshona bo'lagining orbital pushalari zararlanadi. Bunda gemorragik nekroz o'choqlari va mononuklearlardan iborat perivaskulyar infiltrasiya topiladi. Neyronlar hamda gliya hujayralarida yadro ichi kiritmalari ko'zga tashlanadi. Virusli ensefalit har qanday yoshdagi odamlarda uchrashi mumkin, lekin bolalar va yoshlarda ko'proq kuzatiladi. Aksari o'lim bilan tugaydi, bemor omon qoladigan bo'lsa ham unda demensiya boshlanib, xotira buziladi. Sog'ayish hodisasi kamdan-kam kuzatiladi.

Ensefalitning hozir bayon etilgan xilini *nekrozlovchi o'tkir ensefalit* deb ham yuritiladi. Oddiy herpes virusi virusli meningitga, chaqaloqlarda

uchraydigan va juda og'ir o'tishi bilan ajralib turadigan tarqoq ensefalitga ham sabab bo'ladi.

Odamda immunitet tanhisligi (OITS)ni keltirib chiqaruvchi viruslar tufayli boshlanadigan ensefalitlarni alohida ko'rsatib o'tish kerak. Bu virus to'g'ridan-to'g'ri meningit, mielopatiyaga va demensiya bilan o'tadigan yarim o'tkir ensefalopatiyaga sabab bo'ladi. Bundan tashqari OITS da opportunistik miya infeksiyasi, jumladan sitomegalovirus toksoplazmozi, miya sili ham kuzatiladi.

Sekinlik bilan o'tadigan virusli infeksiya

Bu kasalliklar yashirin davri uzoq davom etishi bilan ajralib turadi. Virusli infeksiyalarning shu guruhi ikkita kenja guruhga bo'linadi:

1) *sekinlik bilan o'tadigan virusli kasalliklar* va 2) *qo'zg'atuvchisi noma'lum ensefalopatiyalar*.

Birinci kenja guruhga mansub virusli ensefalitlardan *sklerozlovchi yarim o'tkir panensefalit* va *zo'rayib boradigan multifokal leykoensefalopatiya* ko'proq ahamiyatga ega.

Sklerozlovchi yarim o'tkir ensefalit asosan bolalarda, goho o'smirlar va yoshlarda kuzatiladi. Qizamiqdan keyin, kamdan-kam hollarda qizamiq emlashdan keyin boshlanadi, beixtiyor harakatlar paydo bo'lishi bilan ta'riflanadi va zo'rayib, o'limga olib boradi. Oqibati yomon. Anatomik jihatdan olganda bosh miya odatdagi tuzilishda yoki normadan ko'ra biroz zichlashgan bo'ladi, ba'zan destruksiyaga uchragan joylarni topish mumkin. Mikroskop bilan tekshirilganida hamma hollarda ham o'choqlar tarzida joylashgan va mononuklear hujayralardan tashkil topgan perivaskulyar infiltrasiya ko'zga tashlanadi, neyronlar hamda oligodendrogliositlarda yadrosining ichida yoki sitoplazmasining ichida joylashgan tanachalar bo'ladi. Sezilarli neyronofagiya bo'lishi va neyronlarning yo'qolib ketishi xarakterlidir. Neyronlar yo'qolib ketgan joyda zich fibrillar glioz ko'zga tashlanadi. Kiritmalar submikroskopik tuzilishi jihatidan qizamiq viruslariga o'xshab ketadi.

Zo'rayib boradigan multifokal leykoensefalopatiya oligodendrogliositlarning infeksiyalanishiga bog'liq, buning natijasida demielirizatsiya jarayoni boshlanadi. Leykoensefalopatiya juda ko'p hollarda qon yaratuvchi to'qima o'smalari bilan birga davom etadi, immunosupressiv terapiya paytlarida, immunitet yetishmaydigan holatlarda, jumladan OITS, sil, sarkoidoz, revmatoid artrit mahallarida tez boshlanadi. Zo'rayib boradigan multifokal leykoensefalopatiya ko'pincha shu kasalliklardan keyin boshlanadi. Bu ensefalopatiya asosan o'rta yashar odamlarda kuzatiladi, lekin bolalarda ham bo'lishi mumkin. Uning klinik ko'rinishlari juda har xil, lekin tabiatan nerv tizimidagi o'choqlarga bog'liq bo'ladi. Oq moddada topiladigan

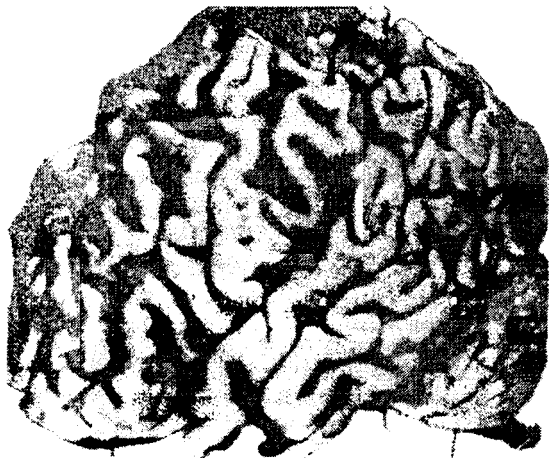
4) harakatlantiruvchi neyronlarning zararlanishiga aloqador kasalliklar - yon tomon amiotrofik sklerozi, Verdign-Goffman spinal amiotrofiyasi, Kugelberg-Velander sindromi.

Alsgeymer kasalligi bilan Pik kasalligining asosiy klinik simptomi demensiyadir. Biroq, boshqa kasalliklarda, masalan, serebrovaskulyar kasallik, ensefalit, gidrosefaliya va moddalar almashinuvining buzilishiga aloqador kasalliklarda ham demensiya boshlanishini esda tutish kerak.

ALSGEYMER KASALLIGI

Alsgeymer kasalligi bosh miya tarqoq ravishda atrofiyaga uchrashi natijasida miya po'stlog'iga aloqador oliy funksiyalarning aynashi va es pasayishi - demensiya boshlanishi bilan ta'riflanadi. Kasallik 54-56 yasharlik mahalda boshlanadi. Demensiya boshlanishida xotiraning tobora ko'proq buzilib, fazoda mo'ljal olishning izdan chiqishi markaziy o'rinda turadi. Ancha erta muddatlarda diqqat-e'tibor pasayib, nutq ham buziladi, ko'pincha amnestik va sensor afaziya, shuningdek psixopatik o'zgarishlar boshlanadi.

Makroskopik tekshirishda miya pardalari qalinlashib, miya pushtalarining yupqa tortgani va egatlarining kengayib ketgani topiladi, bu o'zgarishlar miyaning peshona va chakka bo'laklarida ayniqsa sezilarli bo'ladi (100-rasm).



100 -rasm. Alsgeymer kasalligida katta yarim sharlar po'stlog'i pushtalarining atrofiyaga uchrab, egatlarining kengayishi.

Miya kesib ko'rilganida miya atrofiya munosabati bilan miya qorinchalarining kengayib ketgani ko'zga tashlanadi (gidrosefaliya). Alsgeymer kasalligining asosiy mikroskopik belgilari neyronlar sitoplazmasida chatishib ketgan neyrofibrillalar koptokchasi yuzaga kelishi, qarilikka aloqador pilakchalar bo'lishi, neyronlarning vakuol degenerasiyaga uchrashi va proksimal dendritlarda Xirano tanachalari paydo bo'lishidir. Neyronlar sitoplazmasida chatishib ketgan neyrofibrillalar koptokchasi paydo bo'lib, neyronlar yadrosini surib qo'yadi yoki o'rab turadi. Gematoksilin va eozin bilan bo'yalganida ular bazofil bo'lib ko'rinadi. Elektron mikroskopiyada ular diametri 7-9 nm keladigan burama filamentlardan iborat bo'ladi. Biroq, neyrofibrillalar koptokchalari Alsgeymer kasalligi uchungina xos bo'lib hisoblanmaydi, chunki bosh miyadagi boshqa patologik jarayonlar, masalan, Daun sindromida ham uchraydi.

Keksalikka aloqador, ya'ni senil pilakchalar presinaptik aksonlarning kengayib ketgan, egri-bugri, ekstrasellyulyar uchki strukturalaridir. Ular nuqul deyarli katta yarim sharlar po'stlog'ida uchraydi. Bu pilakchalarning chetlarida mikrogliositlar, ba'zan astrositlar ham joylashgan bo'ladi. Keyinchalik borib bu pilakchalarning markazida amiloid paydo bo'ladi. Senil pilakchalar elektron mikroskop bilan tekshirib ko'rilganida aksonlarning uchki tomonlari, ya'ni terminallarida yuqorida aytib o'tilgan neyrofibrillalar chigallariga o'xshaydigan burama filamentlar, shuningdek degenerasiyaga uchrab, o'zgargan lizosomalar va mitoxondriyalar bo'lishi aniqlangan.

Vakuulli degenerasiya neyronlar sitoplazmasida tarkibida argirofil donalar bo'ladigan vakuolalar paydo bo'lishi bilan ta'riflanadi. Bu donalarning nimadan paydo bo'lishi, shuningdek proksimal dendritlarda shishasimon eozinofil kiritmalar ko'rinishida topiladigan Xirano tanachalarining nimadan paydo bo'lishi ham noma'lum bo'lib qolmoqda. Ultrastruktura doirasida tekshirilganida bu tanachalar muntazam ravishda joylashgan aktinfilamentlar ko'rinishida bo'ladi. Yuqorida aytib o'tilgan strukturalar - senil pilakchalar, Xirano tanachalari, shuningdek neyrofibrillar chigallar miyaning peshona, chakka bo'laklarida, ammon shoxida, Meynertning bazal yadrolarida topiladi.

Neyrofibrillar chigallar va senil pilakchalar nechog'lik ko'p bo'lsa, aksari demensiya ham shuncha kuchli bo'ladi, lekin bu tuzilmalarning paydo bo'lish mexanizmi noma'lum. Miya po'stlog'i, bodomsimon yadrosi va gippokampda asetilxolin, asetiltransferaza, asetilxolinesteraza fermentlarining kam bo'lishi aniqlangan.

Alsgeymer kasalligi paydo bo'lishi hozir b AAP oqsiliga bog'liq deb hisoblanadi, bu oqsilning geni 21-xromasomada joylashgan. Irsiy kasalliklar bor kishilarda shu gen mutatsiyasi topilgan. 21-xromasomasida trisomiy bo'lgan kishilarda Alsgeymer kasalligining simptomlari kuzatilishi so'ngg yillarda aniqlandi.

PARKINSONIZM

Parkinsonizm asta-sekin zo'rayib boradigan sindrom bo'lib, ekstrapiramida tizimi zararlanishi tufayli muskullar gipertoniyasi, titroq, giperkinez va bradikineziya paydo bo'lishi bilan ta'riflanadi. Etiologiyasiga qarab: 1) aterosklerotik 2) postensefalitik 3) posttravmatik 4) toksik (turli dori preparatlari - qo'rg'oshin, marganes va boshqalardan zaharlanishi natijasida paydo bo'ladigan), 5) idiopatik Parkinson kasalligi tafovut qilinadi.

Idiopatik Parkinson kasalligi. Bu kasallik spontan boshlanadigan va zo'rayib boradigan kasalliklar jumlasiga kiradi va 50-80 yashar odamlarda kuzatiladi. Parkinson kasalligining asosida ekstrapiramidal va vegetativ markaziy nerv tizimiga kiradigan tuzilmalar neyronlarining zararlanishi yotadi. Substansia nigra va yasmiqsimon yadro oqish sharining pigmenti yo'qolib ketganligi ko'zga tashlanadi. Mikroskop bilan tekshirib ko'rilganida melanin pigmenti bo'ladigan neyronlarning yo'qolib ketgani kuzatiladi. Saqlanib qolgan neyronlarning sitoplazmasida dumaloq yoki cho'ziq shakldagi eozinofil kiritmalar uchraydi. Zich bo'ladigan o'zagining atrofida och tusli hoshiyasi ko'zga tashlanadi. Submikroskopik jihatdan olganda bu kiritmalar markazda zich joylashgan filamentlardan iborat bo'ladi. Och tusli hoshiya atrofida ular bo'lmaydi. Degenerativ o'zgarishlar o'rta miyadagi oqish shar va qora moddaning dofaminergik neyronlarida ko'zga tashlanadi. Bunda shu neyronlarning aksionlari, sinapslari ham zararlanadi. Natijada shu tuzilmalarda dofamin miqdori kamayib ketadi.

Parkinson kasalligi uchun harakatlarning rigidligi titroq bo'lishi xarakterlidir. Bunda dofamin nechog'lik ko'p yetishmaydigan bo'lsa, shu sindromlar ham shunchalik ko'p ifodalangan bo'ladi.

YON TOMON AMIOTROFIK SKLEROZI

Yon tomon amiotrofik sklerozi nerv tizimining organik kasalligi bo'lib, uning asosida katta yarim sharlar po'stlog'i (harakat zonasi)dagi ulkan piramidasimon hujayralar, bosh miya nervlari yadrolari, orqa miya oldingi va yon shoxlari neyronlarining zararlanishi yotadi. Demak bu kasallikda piramida yo'llari, jumladan harakatlantiruvchi analizatorning markaziy va periferik uchlaridagi neyronlar zararlanadi.

Klinik simptomatikasining tabiatiga qarab bu kasallikning to'rtta asosiy shakli tafovut qilinadi. *Birinchi shakli - amiotrofik lateral sklerozda* orqa miya motoneyronlari, shuningdek katta yarim sharlar po'stlog'ining harakatlantiruvchi neyronlari zararlanib, qo'l-oyoq muskullari atrofiya va parezga uchraydi, reflekslar kuchayib ketadi (Babinskiy refleksi musbat bo'lib qoladi va giperrefleksiya bo'ladi). *Ikkinchi shakli - zo'rayib boradigan bulbar skleroz* - bosh miya nervlari yadrolarining zararlanishi bilan ta'riflanadi, bu narsa yutish aktining buzilishi, til va halqum muskullarining zararlanishi, nutq aynab, nafasning izdan chiqishi bilan namoyon bo'ladi.

Kasallikning uchinchi shakli - *bel-dumg'azaga aloqador bo'lgan shaklida* orqa miya motoneyronlari zararlanib, muskullarda tobora zo'rayib boradigan atrofiya boshlanadi. To'rtinchi shakli - birlamchi yonlama sklerozda katta yarim sharlar po'stlog'ining neyronlari zararlanadi.

Patologik anatomiyasi. Orqa miyaning hajmi bir qadar kichrayib qoladi. Mikroskop bilan tekshirib ko'rilganida orqa miya oldingi shoxlaridagi motoneyronlar, bosh miya nervlarining yadrolari va katta yarim sharlar po'stlog'ining harakatlantiruvchi zonasidagi nervlarning halok bo'lib ketganligi ko'zga tashlanadi. Bunda gliya reaksiyasi juda kam miqdorda bo'ladi.

Etiologiyasi va patogenez: noma'lum. Shunisi diqqatga sazovor:ki, bemorlarda HLA-A2, A3 va A28 ko'payib qolgan bo'ladi. Viruslarning roli ham istisno etilmaydi. Sporadik va oilaviy kasallik hollari tasvirlangan. Bu kasallik erkaklarda ayollardagiga qaraganda ko'proq uchraydi. O'rta yashar odamlarda boshlanib, keyinchalik zo'rayib boradi.

DEMIELINLASHTIRUVCHI KASALLIKLAR


Nerv tizimining demielinlashtiruvchi kasalliklari asosida aksionlarni o'rab, bir-biridan ajratib turadigan mielin pardasi yo'qolib ketishi yotadi. Bunda aksionlarning o'zi saqlanib qoladi. Mielin pardaning yo'qolib borish jarayoni mielin ishlab chiqaruvchi oligodendrogliositlarning zararlanishiga yoki mielinning toksik yo bo'lmasa, immunologik sabablarga ko'ra bevosita zararlanishiga bog'liq. Demielinlashtiruvchi kasalliklar jumlasiga tarqoq skleroz, o'tkir tarqoq ensefalomielit, zo'rayib boradigan leykodistrofiya, zo'rayib boradigan leykoensefalit kiradi. Tarqoq skleroz hammasidan ko'ra ko'proq uchraydi.

TARQOQ SKLEROZ

Tarqoq skleroz zo'rayib boradigan surunkali kasallik bo'lib, markaziy va periferik nerv tizimida mielin pardasi yo'qolib ketgan (demielinlashgan) bir talay o'choqlar paydo bo'lishi bilan ta'riflanadi. Bu kasallik sovuq iqlimli mamlakatlarda ko'proq, issiq iqlimli mamlakatlarda ancha kam kuzatiladi. U akcari 20-40 yashar ayollarda boshlanadi. Biroq, 15 yashar va 50 dan oshgan kishilarda uchrashi mumkin.

Etiologiyasida organizmda persistent holda turgan qizamiq, oddiy gerges, epidemik parotit viruslari, autoimmun jarayonlar ahamiyatga ega deb hisoblanadi. Mielin pardasi yo'qolib ketgan joylarda T-xelperlar (CD4+) va T-supressorlar (CD8+) paydo bo'lishi; bemorlarda mielinning asosiy oqsiliga qarshi autoantitelolar topilishi; shuningdek T-supressorlar soni va faolligining ayniqsa kasallik qo'zigan davrda kamayib ketishi bu kasallik etiologiyasida autoimmun jarayonlarning ahamiyati borligidan darak beradi.

Patologik anatomiyasi. Sirdan qaraganda bosh miya bilan orqa miya normadagidan farq qilmaydi. Biroq, miya kesib ko'riladigan bo'lsa, tarqoq sklerozga xos bir talay pilakchalar topiladi, bular tolali astrositlar bilan mikroglia yonida mielin mahrum bo'lgan va proliferatsiyaga uchragan joylaridan iborat bo'ladi (101-rasm). Fiksatorlar bilan qotirilmagan miyaning kesmalarida bular chetlari aniq bilinib turadigan kulrang yoki oqish-sariq tusdagi dumaloq yoki noto'g'ri shaklli o'choqlar ko'rinishida ko'zga tashlanadi. Ularning kattaligi odatda 2,5 sm dan ortmaydi. Bu pilakchalar aksari miyaning oq moddasida bo'ladi. Bosh miyada ular ko'pincha yon qorinchalarga, miya stvolida to'rtinchi qorinchaga yaqin joylashadi.



101-rasm. Tarqoq skleroz. Tolasimon astrositlar va mikroglia yonida demielinizasiya bilan birga davom etib borayotgan proliferatsiyasi.

Ularning mikroskopik tuzilishi rivojlanishining davriga qarab har xil. Kasallik endigina boshlanib kelayotgan davrda tipik pilakcha gipertrofiyaga uchragan tolali astrositlar, mikroglia yonida va o'q silindrlaridan iborat bo'ladi. Oligodendroglia yonida va mielin bo'lmaydi. Pilakchalarning periferik qismlarida, venalar atrofida limfotsitlar paydo bo'ladi. Kasallik zo'rayib borgani sariq limfoid infiltratsiya kuchayib, pilakchalar va zararlanmagan miya to'qimasini o'rtasidagi chegaradan joy oladi. Eski pilakcha o'q silindrlari, neyronlar (agar bular kulrang moddada bo'lsa), tomirlar va gialin tolalarining qalin to'ridan iborat bo'ladi.

Tarqoq sklerozning **klirik manzarasi** juda har xil. Avjiga chiqqan kasallik manzarasida piramida yo'llari, miyacha yo'llari va sezuvchi yo'llarning zararlanganiga xos simptomlar paydo bo'ladi. Ayni vaqtda parezlar, harakatlar uyg'unligining buzilishi, titroq yetakchi o'rinda turadi. Kasallarning ko'pchiligida sezuvchanlik izdan chiqadi, miya stvoli, ko'ruv, ruhiy funksiyalarga taalluqli o'zgarishlar kuzatiladi.

NERV TIZIMI O'SMALARI

Nerv tizimi o'smalari juda har xil bo'lishi bilan ajralib turadi va turli hujayra elementlaridan paydo bo'lishi mumkin. Bu o'smalarning hammasi: 1) olgan joyiga, 2) gistogenezi va 3) nechog'lik xavfliligiga qarab toifalarga ajratiladi. Olgan joyiga qarab, markaziy, periferik va vegetativ nerv tizimi o'smalari tafovut qilinadi.

MARKAZIY NERV TIZIMI O'SMALARI

Markaziy nerv tizimi (bosh va orqa miya) o'smalari juda katta guruhni tashkil etadi, chunki har xil va turli-tuman struktura elementlaridan (har xil turdagi gliya, tomirlar, miya pardalaridan) kelib chiqadi.

Qanday manbadan kelib chiqishiga qarab quyidagi o'smalar tafovut qilinadi: 1) neyroektodermal unumlaridan (astrofit, endipima, oligodendrogliozit, neyron, tomir chigalidan) kelib chiqadigan neyroektodermal o'smalar; 2) miya pardalari tomirlari to'qimalaridan paydo bo'ladigan meningo-tomir o'smalari; 3) aralash yoki bidermal o'smalar, bularning hujayralari ikkita embrional varaq - neyroektoderma bilan mezoderma unumlaridir; 4) metastatik o'smalar, bularning orasida rak metastazlari, ayniqsa bronxogen metastazlar va sut bezi rakining metastazlari ko'proq uchraydi.

Bosh miyada rivojlanish nuqsonlariga aloqador bo'lgan geterotopik o'smalar (dermoid, keratoma, kraniofaringioma) paydo bo'lishi mumkin. Markaziy nerv tizimi o'smalari yetuklik darajasiga qarab uch guruhga bo'linadi: *yetilgan, chala yetilgan va yetilmagan o'smalar*.

Biroq, o'smaning gistologik tuzilishi bilan biologik xossalari o'rtasida nomuvofiqlik bo'lishini ta'kidlab o'tish kerak chunki, tuzilishi jihatidan xavfsiz deb hisoblanadigan o'sma juda ko'p hollarda xuddi xavfli o'sma bilan bir xil oqibatlariga olib boradi. Bu shunday o'smaning hayot uchun muhim tuzilmalar sohasida (masalan, nafas markazi joylashgan to'rtinchi qorincha tubi sohasida) yoki operatsiya yo'li bilan o'smani, olib tashlashning iloji yo'q sohada bo'lishiga (masalan, endipimoma) bog'liq.

NEYROEKTODERMAL O'SMALAR

Bularning hujayra tarkibi nerv tizimining neyron va glial elementlarining ma'lum rivojlanish fazalariga to'g'ri keladi. Chunonchi, xavfli o'sma

jumlasiga kiradigan *medulloblastoma* oddiy medullyar epiteliy hujayralaridan (medulloblastlardan) tuzilgan bo'ladi. Astrositlardan *astrocitoma*, *anaplastik astrocitoma*, *multiform glioblastoma* paydo bo'ladi. Oligo-dendrogliositlar *oligodendrogliomalarni*, *oligodendroglioblastomalarni* paydo qiladi. Ependima hujayralari *ependimoma* va *ependimoblastoma* boshlanishiga manba bo'ladi. Tomir chigalidagi epitelial hujayralar *xorioid-papilloma* bilan *xorioid-karsinoma* paydo qiladi.

Neyroektodermal o'smalar, ayniqsa astrocitomalar sezilarli darajada infiltrlanib o'sib borish xususiyatiga ega. Shu munosabat bilan ular makroskopik jihatdan ham, mikroskopik jihatdan ham aniq chegaralarga ega bo'lmaydi, shu narsa operatsiya qilib, ularni sog'lom to'qiina doirasiga qadar olib tashlashni qiyinlashtirib qo'yadi.

Bosh va orqa miya o'smalari o'zining gistologik tuzilishi jihatidan juda xavfli va anaplaziyaga uchragan bo'lsa ham, boshqa organ va to'qimalarga kamdan-kam metastazlar beradi. Hamma o'smalar orasida faqat glioblastomalar bilan medulloblastomalargina kalladan tashqaridagi sohalarga metastazlar berishi mumkin. O'sma hujayralari aylanib yuruvchi orqa miya suyuqligi yordamida ko'chgan mahallarda intrakranial, ya'ni kalla ichida metastazlar paydo bo'ladi, shuningdek bosh va orqa miyaning subaraxnoidal bo'shlig'ida va me'da qorinchalarining devorlarida ham intrakranial metastazlar bo'lishi mumkin.

Ba'zi o'smalar ma'lum joyda paydo bo'lishi bilan ajralib turadi. Masalan, medulloblastomalar asosan miyachada, fibrillyar (piloid) astrocitoma miyacha va gipotalamus sohasida uchraydi. Bir qancha o'smalar ma'lum yoshdagi odamlarda kuzatiladi. Masalan, medulloblastoma bolalarda (hayotning dastlabki o'n yilligida) ko'proq uchrasa, katta yarim sharlar anaplastik astrocitomasi va glioblastoma aksari o'rta yashar va yoshi qaytib qolgan odamlarda kuzatiladi.

Bosh miya o'smalarining **klirik simptomlari mahalliy (kasallik o'chog'iga aloqador) va umuman miyaga taalluqli simptomlarga** bo'linadi. Umuman miyaga taalluqli simtomlarning eng doimiyi boshning yorilayotgandek bo'lib og'rib turishi, kalla ichki bosimi ko'tarilishi munosabati bilan ko'ngil aynashi va qusishdir, ko'pincha runiy o'zgarishlar ham kuzatiladi. Kalla ichki bosimi ko'tarilib boraveradigan bo'lsa, sopor boshlanib, keyin u komaga aylanadi.

Mahalliy simptomlar topik diagnostikaning asosini tashkil etadi va bosh miya o'smalarining qayerda joylashganini aniqlab olishga imkon beradi. Miyaning peshona bo'laklari zararlanganida harakat funksiyalari izdan chiqib, o'ziga xos psixopatologik hodisalar, motor afaziya kuzatiladi. Miya tepa sohasining o'smalari uchun sezuvchanlikning kontralateral tarzda aynashi yetakchi simptom bo'lib hisoblanadi. Miyadagi o'choqlarga aloqador simptomlar uzoq muddat bir xilda turishi yoki necha yillar davomida sekinlik

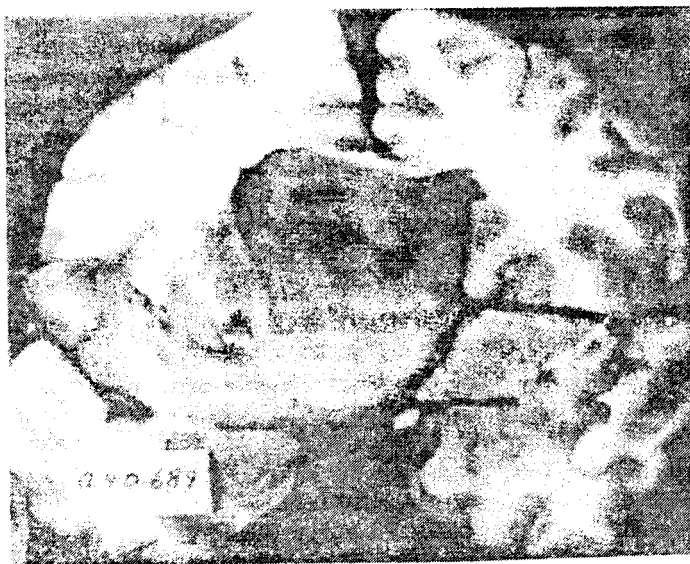
bilan zo'rayib borishi mumkin. O'smalarga qarshi davo qilinganida ham kasallar 8-10 oy davomida nobud bo'ladi, 10 foiz hollardagina ular 2 yildan ortiq yashashi mumkin.

Neyroxirurgiya amaliyotida astrositomalar, oligodendrogliomalar,ependimomalar va medulloblastomalar hammadan ko'ra ko'proq ahamiyatga ega.

Astrositoma

Astrositoma markaziy nerv tizimining hammadan ko'p uchraydigan o'sma-lari jumlasiga kiradi. Miyaning har qanday bo'limida bo'lishi mumkin, uchta asosiy guruhga bo'linadi: 1) astrositomalar, jumladan multiform glioblastoma; 2) miya stvoli gliomalar; 3) piloid (fibrillar) astrositoma.

Miya yarim sharlari va miyachada paydo bo'ladigan *astrositomalar* anaplaziya darajasiga qarab *astrositoma*, *anaplastik astrositoma* va *multiform glioblastomaga* bo'linadi. Multiform glioblastoma hammadan ko'ra ko'proq anaplaziyaga uchragan o'smadir. Shu turdagi astrositomalar o'rta yashar kishilarda paydo bo'ladigan barcha gliomalarning 80-90 foizini tashkil etadi. Astrositomalar xavfli turga o'tishga, jarrohlik muolajalaridan keyin anaplaziyaga uchrashga moyil bo'ladi, chunonchi, birinchi biopsiyada o'sma astrositoma deb topiladigan bo'lsa, ikkinchi biopsiyadan keyin u endi glioblastoma tarziga kirib qoladi. Gistologik tuzilishiga qarab astrositomalar fibrillar, protoplazmatik va ulkan hujayrali o'smalarga bo'linadi. Astrositomalar har xil kattalikda, bir necha santimetrdan tortib juda katta bo'ladi, bunda o'sma miya yarim sharining ko'p qismini egallab, miya bitishmasi orqali qarama-qarshi tomondagi yarim sharga ham o'tadi (102-rasm). Konsistensiyasi odatda yumshoq, rangi kulrang-oqish yoki och tusda bo'ladi. Miyacha astrositomasi odatda kichkina, sarg'ish-pushti tusli bo'ladi va kista devorida topilishi ham mumkin. Katta yarim sharlar astrositomasi atrofdagi to'qimalar bilan aniq chegaralanib turmaydi.



102-rasm. Ikkala yarim sharlarning qorinchalarini bosib
qo'yg'an yirik astrositoma.

Gistologik tuzilishiga qarab astrositomalar: fibrillyar; protoplazmatik va ulkan hujayrali astrositomalariga bo'linadi.

Fibrillyar astrositoma kulrang tusda bo'lib, qo'lga qattiq unmaydi. Atrofdagi to'qimalardan yaxshi chegaralanib turadi va fibrillyar astrositlardan tashkil topgan bo'ladi. *Protoplazmatik astrositoma* kulrang pushti tusda, jelatinaga o'xshash yumshoq bo'lishi, atrofdagi to'qimaga diffuz ravishda infiltrlanib borishi bilan ta'riflanadi. Mikroskopda tekshirib ko'rilganida protoplazmatik astrositlar ko'pchilikni tashkil qilishi topiladi. *Ulkan hujayrali astrositomada* sitoplazmasi yaxshi ifodalangan va mo'l bo'ladigan yirik hujayralar ustun turadi. Bayon etib o'tilgan astrositomalarda zichligi va yo'g'onligi har xil bo'ladigan bir talay o'simtalar topiladi. *Anaplastik astrositoma* makroskopik jihatdan olganda astrositomadan farq qilmaydi. Mikroskopik tekshirishda hujayralarining anaplaziyaga uchraganini ko'rsatadigan alomatlar topiladi: hujayra va yadrolarining sezilarli polimorfizmi, yadrolarida giperxromlik borligi shular jumlasidandir. Tomirlar endotelisi proliferatsiyasi va 10 ta ko'ruv maydonida bittadan ortiq mitoz bo'lishi xarakterli gistologik belgilar bo'lib hisoblanadi.

Multiform glioblastoma makroskopik tuzilishi har xil bo'lishi bilan astrositomadan ajralib turadi. Bu o'smaning ba'zi joylari zich va oq tusda bo'lsa, boshqalari yumshoq va sariq bo'lishi bilan farq qiladi. Nekrozga

uchragan, qon quyilgan joylar, kistalar bo'lishi ham xarakterlidir. Mikroskopik jihatdan multiform glioblastoma anaplastik astrositomadan: 1) nekroz o'choqlari bo'lishi, 2) tomirlar endoteliysi proliferatsiyasi va 3) bir talay mitozlar ham topilishi bilan farq qiladi. O'smada juda sezilarli anaplaziya bilan bir qatorda astrositomadan iborat bo'lgan joylar ham uchraydi. O'sma orqa miya suyuqligi orqali tarqalib borishi mumkin.

Miya stvoli gliomalari yosh odamlarda kuzatiladi. Gistologik tuzilishi jihatidan astrositomaga o'xshab ketadi. Autopsiyada 50 foiz hollarda glioblastoma topiladi. Bemorlarga nur bilan davo qilinganida ularning 20-40 foizi besh yilgacha yashay oladi.

Piloid astrositoma xavfsiz bo'lib o'tishi bilan boshqa astrositomalardan farq qiladi. Tipik hollarda bolalar va yoshlarda kuzatiladi, odatda miyachada, uchinchi qorinchaning tubi va devorida, ko'ruv nervlarining kesishmasi sohasida uchraydi. Bir muncha kam hollarda miya yarim sharlarida paydo bo'ladi. Oddiy ko'z bilan qarab ko'rilganida bu o'sma kista devoriga joylashgan tuguncha ko'rinishiga ega. Mikroskop bilan tekshirib ko'rilganida o'sma fibrillar (piloid) astrositlar tuzilishidagi bir talay o'sma hujayralaridan iborat bo'lib chiqadi, o'sha hujayralarda bipolyar o'simtalar bo'ladi. O'smada Rozental tolalari, mikrokistalar va tomirlar endoteliysining giperplaziyasi topiladi. Lekin endoteliyning bu proliferatsiyasi boshqa astrositomalar-dagidan farq qilib, kasallikning oqibati yomonligidan darak beradigan belgi bo'lib hisoblanmaydi. O'smada uning xavfliligiga ishora qiladigan hech qanday belgilar topilmaydi.

Oligodendroglioma

Oligodendroglioma boshqa o'smalarga qaraganda kam (5 foiz hollarda) uchraydi va o'rta yashar kishilarda kuzatiladi. Asosan miya yarim sharlarining oq moddasida bo'ladi. Sekinlik bilan avj olib boradi, ba'zan qo'zib turadi. O'sma aksari aniq chegaralanib turadi, kalsifikasiya o'choqlari bor kulrang, jelatinoz massa ko'rinishida bo'ladi. Kamroq hollarda kistalar ham topiladi. Mikroskop bilan tekshirib ko'rilganida o'sma yirik va gipoxrom yadroli kichikroq hujayralardan iborat bo'lib chiqadi, bu hujayralarning sitoplazmasi yadrosining atrofida och tusli yupqa gardish ko'rinishida ko'zga tashlanadi. Biriktiruvchi to'qima stromasi sust ifodalangan va o'sma hujayralarini ayrim guruhlariga bo'lib turuvchi nozik tomirlar to'ridangina iborat. Kalsiy tuzi to'plamlari mikroskopik yoki ko'p bo'lishi mumkin.

Oligodendrogliomaning xavfli xili - **oligodendroglioblastoma** - qon quyilgan, nekrozga uchragan joylari borligi, hujayralari polimorf bo'lib, bir talay mitozlari bo'lishi bilan ajralib turadi. Bu o'sma subaraxnoidal bo'shliqqa o'tadi, undan orqa miya suyuqligi orqali miyaning boshqa bo'limlariga metastazlar beradi. O'smaning oqibati har xil.

Ependimoma

Bu o'smaning paydo bo'ladigan manbai miya qorinchalari va orqa miya kanalini qoplab turadigan epiteliy hujayralaridir. Bu o'sma asosan yoshlarda kuzatiladi. Ependimoma aksari qorinchalar tizimidan (ayniqsa III va IV qorinchalardan) joy oladi. Orqa miya o'smalari aksari o'rta yashar odamlarda uchraydi. Makroskopik jihatdan olganda bu o'sma miya qorinchalari tubidan kelib chiqqan yaxlit (solid) yoki papillyar tuzilma ko'rinishida ko'zga tashlanadi. Ependimoma atrofdagi to'qimadan yaxshi chegaralanib turadi. Lekin uning markaziy nerv tizimidagi hayot uchun muhim tuzilmalarga - miyaga va miya ko'prigidagi yadrolarga yaqinligi bu o'smani butunlay olib tashlash inkonini yo'qqa chiqaradi. Orqa miya ependimomasiga esa bir muncha muvaffaqiyat bilan davo qilsa bo'ladi.

Mikroskop bilan tekshirib ko'rilganida ependimomaning yadrosi dumaloq yoki tuxumsimon shakldagi yadroli, xromatinga boy cho'zinchoq hujayralardan tashkil topgan bo'lib chiqadi. Bu hujayralarning orasida zich joylashgan fibrillyar tuzilmalar ko'zga tashlanadi. Bu o'smalarni aniqlab olishga imkon beradigan xarakterli belgisi bo'lishi, ya'ni o'simtalni o'sma hujayralarining qon tomirlar atrofida g'uj-g'uj holda g'alati bo'lib turishidir. Ependimomalarning xavfli turi ependimoblastomadir, u yirik nekroz o'choqlari, qon quyilib qolgan joylar bo'lishi, o'sma hujayralarining ancha turli shaklga kirib qolgani (polimorfizm) bilan ajralib turadi.

Medulloblastoma

Medulloblastoma (neuroblastoma, neyrospongioma) miyachaning tashqi donador qavatida saqlanib qolgan embrional medulloblast hujayralaridan paydo bo'ladi. Normada bu hujayralar bola tug'ilganidan keyin bir yarim yil davomida saqlanib turadi, keyin yo'qolib ketadi. Ko'pincha bolalarda bo'ladi va miyachaning chuvalchangidan joy oladi. Bir muncha kattaroq yoshdagi odamlarda bu o'sma miyacha yarim sharlarida uchraydi.

Anatomik jihatdan olganda medulloblastoma ba'zan atrofdagi to'qimadan aniq chegaralanib turadigan oqish tusli tuzilma ko'rinishida ko'zga tashlanadi. U yumshoq yoki qattiqroq bo'lishi mumkin. Orqa miya suyuqligi orqali tarqalib boradi, shu munosabat bilan miyaning yumshoq pardalarida va miya qorinchalarining bo'shlig'i hamda orqa miyada metastazlari topilishi mumkin. Mikroskopik jihatdan olganda bu o'sma yadrolari giperxrom bo'ladigan, dumaloq yoki tuxumsimon shakldagi mayda hujayralardan iborat. Yadrolari mayda va bir qadar polimorf. Sitoplazmasining hajmi katta emas. O'sma hujayralari markazida nozik fibrillalar bo'ladigan rozetkalar hosil qiladi. Medulloblastomada hozir aytib o'tilgan, tabaqalashmagan hujayralardan tashqari bir muncha tabaqalashgan neuroblastlar va spongioblastlar ham topilishi mumkin. O'smada bir talay

mitozlar bo'ladi. Tomirlarida endoteliyning endovazal giperplaziyasi yaqqol ko'zga tashlanadi.

Klinik jihatdan olganda bu o'sma gidrosefaliya yoki miyachaning zararlantirishiga xos bo'lgan, zo'rayib boruvchi simptomlar bilan ifodalanadi.

MENINGO-TOMIR O'SMALARI

Bu guruhga tomir, biriktiruvchi to'qima va miya pardalarining o'smalari (meningioma) kiradi.

Meningioma araxnoidal pardaning meningoteliysidan paydo bo'lib, tez o'sib borishi bilan ajralib turadi va kapsula bilan o'ralgan bo'ladi. Bosh miyasi qisib qo'yuvchi miyadan tashqaridagi o'smalar jumlasiga kiradi. Meningioma asosan o'rta yashar va yoshi qaytib qolgan odamlarda va aksari ayollarda kuzatiladi. Ba'zilar estrogenlar uchun reseptorlarga ega bo'ladi, shu munosabat bilan homiladorlik mahalida ularning o'sishi tezlashadi.

Meningioma miya yarim sharlarining qavariq yuzasida, asosiy suyakning o'roqsimon katta o'simtasi, kalla suyagining o'rta chuqurchasi sohasida va katta ensa teshigi chetlarida paydo bo'ladi. Gohida orqa miyada, miya qorinchalari bo'shlig'ida uchraydi. Ular odatda yakka bo'ladi, lekin ko'p bo'lishi ham mumkin. Ko'p bo'lgan hollarida ahyon-ahyonda Reklingxauzen kasalligi bilan birga qo'shilgan bo'ladi (tarqoq neyrofibromatoz). Bu o'sma odatda qattiq miya pardasi bilan zich birikib, bosh miya yuzasida ichiga tortgan joy hosil qiladi. Lekin meningiomaning miya to'qimasiga invazyialangani kamdan-kam kuzatiladi. Meningiomaning kattaligi bir necha millimetrdan to 15 sm va bundan ko'ra yirikroq, konsistensiyasi odatda zich bo'ladi. Kesib ko'rilganida kulrang-qizil bo'lib ko'zga tashlanadi.

Meningioma ikki shaklda *dumaloq (sharsimon)* va *yassi* bo'lishi mumkin. Dumaloq meningioma miyaning qavariq yuzasida uchraydi, yuzasi silliq bo'ladi. Yassi (pilakchasimon) meningioma miya yuzasining kattagina qismini egallaydi. O'sma plastinkasining qalinligi 0,5-2 sm ga boradi. Bunday meningioma aksari miya asosi sohasida yuzaga keladi. Bunda unga taqalib turgan suyakda giperostoz boshlanib, o'sma sezilarli darajada suyakka ham o'tadi.

Mikroskopik tuzilishiga ko'ra meningiomalarning uchta asosiy turi tafovut qilinadi: 1) meningoendotelial (meningoteliomatoz, sinsitil) turi; 2) fibroblastik turi va 3) psammomatoz turi. *o'smaning meningoendotelial turi* konsentrik ravishda joylashgan duksimon hujayralardan iborat bo'ladi. Bu konsentrik tuzilmalar to'g'ralgan sabziga o'xshab ketadi. Hujayralarning yadrolari tuxumsimon yoki cho'ziq shaklda bo'lib, bir oz miqdor xromatini bor. Mitozlar topilmaydi, o'sma stromasi yaxshi rivojlangan bo'ladi. *O'smaning fibroblastik turi* dastalar hosil qiladigan va o'z tuzilishiga ko'ra fibroblastlarga o'xshab ketadigan duksimon hujayralardan iborat. O'sma stromasida bir talay kollagen va retikulol tolalari topiladi. *Meningiomaning*

psammomatoz turi spiralsimon tuzilmalari borligi bilan farq qiladi, o'sha tuzilmalarning o'rtasida kalsiy, gialin to'plamlari topiladi. Kalsifikasiya sezilarli darajada bo'lsa, spiralsimon tuzilmalar butunlay petrifikat bilan almashinib qoladi. Meningiomaning boshqa gistologik turlardan mikrohistoz meningiomalar uchraydi. O'smada har xil shakldagi, jumladan ksantomatoz degenerasiyalar kuzatiladi. Bundan tashqari suyak yoki tog'ay hosil bo'lgan hollar ham tasvirlangan.

Meningiomalarning hammasi, hay tariqa tuzilgan bo'lishidan qat'i nazar, sekinlik bilan o'sib boradi va xavfsiz o'smalar bo'lib hisoblanadi. Meningiomaning xavfli xili kamdan-kam uchraydi va tuzilishiga ko'ra fibrosarkomaga o'xshab ketadi. O'sma hujayralarining mitotik faolligi yuqori bo'lishi bilan ajralib turadi.

PERIFERIK NERV TIZIMINING O'SMALARI

Periferik nerv tizimi o'smalari qatoriga tuzilishi va klinik ko'rinishi jihatidan bir-biridan farq qiladigan *shvannoma (nevrinoma)* va *neurofibroma* kiradi. Lekin ularni paydo qiladigan manba Shvann hujayralaridir.

Anatomik jihatdan olganda bunday o'smalar oqish tusli zich tuzilmalar ko'rinishida ko'zga tashlanadi. Lekin shvannoma solitar bo'lib, atrofdagi to'qimadan aniq chegaralanib turadi, kapsulaga o'ralgan bo'ladi va asosan orqa miyaning proksimal nervlarida hamda nerv ildizchalarida topiladi. Nevrinomadan farq qilib, neurofibroma odatda ko'p, kapsulasiz bo'ladi va ayniqsa teri distal nervlarining duksimon kengaymasi ko'rinishida ko'zga tashlanadi.

Shvannomalar mikroskop bilan tekshirib ko'rilganida o'sma elementlaridan (A - Antoni tipi) va retikulyar tipda tuzilgan, o'smadagi regressiv jarayonlar natijasida yuzaga keladigan qismlardan (B - Antoni tipi) tashkil topgan zich dastalari borligi bilan farq qiladi. O'smaning A - Antoni tipida tuzilgan qismlarida Verokai tanachalari deb atalgan yadro guruhlaridan iborat joylari uchraydi. Shvannomalarning tomirlarida tomir devorlarining gialinozi kuzatiladi. O'sma hujayralari ba'zan har xil qalinlikdagi dastalar ko'rinishida joy olishidan tashqari tomirlar atrofida ham paydo bo'lib, psevdopolisad strukturalar hosil qiladi.

Neyrofibroma o'zining mikroskopik tuzilishi jihatidan boshqacha bo'ladi. Unda har xil yo'nalishda chalkashib ketgan kichikroq duksimon hujayralarning dastalari ko'zga tashlanadi. Bu hujayralarning yadrolari cho'ziq, ingichka bo'ladi.

Ikkala xil o'smada ham yadrolar polimorfizmi kuzatiladi, ba'zan ulkan hujayralar, shuningdek miksomatozga uchragan joylar ham uchraydi. Neyrofibromada butun o'sma massasiga tarqalib ketgan nerv tolalari uchrasa, nevrinomada bunday nerv tolalari bo'lmaydi. Neyrofibroma ko'proq xavfli tusga kiradi. Unda u o'z tuzilishi jihatidan fibrosarkomaga o'xshab qoladi.

O'sma hujayralari polimorf tusga kirib, tomirlarida endoteliy hujayralarining sezilarli proliferatsiyasi ko'zga tashlanadi. Mitozlar ham ko'p topiladi. Neyrofibromalarning malignizatsiyasi aksari Reklingxauzen kasalligida kuzatiladi. Periferik nerv tizimining bu o'smalari 50-60 yoshlik davrida uchraydi, lekin yoshlarda paydo bo'ladigan Reklingxauzen kasalligi bundan istisno.

O'smalarning klinik ko'rinishlari qaerda joylashganiga bog'liq. Chunonchi, kalla ichida nevrinomalar va orqa miya kanalida neyrofibromalar paydo bo'lsa, ancha jiddiy simptomlar yuzaga keladi. Masalan, eshituv nervi nevrinomasida quloqlar shang'illaydi, kar bo'lib qoladi. Bir muncha katta o'smalar V va VII bosh miya nervlarini bosib qo'yishi mumkin. Miya stvolining bosilishiga xos simptomlar va gidrosefaliya ham paydo bo'lishi mumkin. Orqa miya nervlari nevrinomalarida orqa miyaning sekinlik bilan tobora ko'proq bosilib borishiga aloqador simptomlar paydo bo'ladi.

PRION KASALLIKLARI

XX asrning oxirgi o'n yilligida infeksiyon agentning (Stenli Pryuziner, 1982 y.) yangi turdagi sinfi aniqlanib, faqat xo'jayinning o'zgargan oqsilli molekulasidan iborat va prion-proteini (PrP) deb ataladi. Bular da nuklein kislotalar bo'lmaydi va shu jihati bilan ham ular ma'lum bo'lgan boshqa hamma mikroorganizmlardan ajralib turadi.

Bugungi kunda prion-proteinning 2 shakli ta'riflangan: hujayra prion-proteini (PrP-s) va izoshakldagi hujayra prion-proteini (PrP-Ss). Birinchi shakli o'zida PrP-s noinfeksiyon shaklini aks ettirib, tashqi hujayra membranasi tarkibiga kiradi va endotsitozda, hujayra katabolizmida, hujayralararo tanishda va hujayralar faollashuvida ishtirok etadi.

PrP-Ss prion-proteinining ikkinchi shakli infeksiyon shakl hisoblanib, xayvonlar va odamlarda kasallik chaqirib, o'zida mutant me'yordagi prion-proteinni namoyon qiladi.

Fransiyada prion maksimal darajadagi havfli patogen sifatida, Rossiyada - tibbiyot xodimlari uchun ehtiyot choralari bo'yicha 2-darajali havfli patogen sifatida tavsiflanadi.

PrP-Ss ikki guruh kasalliklarni qo'zg'atadi:

1. spongioformli transmissiv ensefalopatiyalar,
2. assotsiatsiyalangan prion kiritmalar bilan spongioformli miozitet.

Prion bilan odamlarning 2 yo'l orqali zararlanishi yoritilgan:

- 1) Mendel bo'yicha nasdan naslga o'tish (infeksiyon agentning avval gen autoreplikatsiyasi orqali nasdan-naslga o'tishning autosom-dominant turi);
- 2) Infeksiyon agentning alimentar yoki yatrogen yo'l orqali transmissiyasi.

Kasallikni yuqtirish yo'llari har xil. Bular intraterebral, intravenoz, teri osti, oral va intraperitoneal yo'llardir.

PrP-Ss prionlarining yuqish yo'llaridan tashqari ular avvalo limforetikulyar tizimi hujayralarida, bodomsimon bezda, timusda, limfatik tugunlarda va asosan taloq hujayrasida paydo bo'ladi. Prionlar immunogenez organlaridan nervlari bo'yicha ularning replikasiyasi bo'ladigan yaqin aksonlariga yetadi, undan so'ng prionlar orqa miya bo'ylab keyin esa bosh miyaga qarab xarakatlanib boradi. Prion agentining replikasiyasi neyronlarda qanday bo'lsa glial hujayralarda va asosan astrotsitlarda ham shunday kechishi tajribada isbotlangan.

Prion entsefalopatiyasining patologik anatomiyasi 4 klassik mikroskopik belgilariga ko'ra ta'riflanadi:

1. spongioz o'zgarishlar
2. neyronlarning yo'qolishi
3. astroglioz
4. amiloid pilakchalarining shakllanishi

Makroskopik jihatdan olganda, prion entsefalopatiyasi asosan kasallik uzoq davom etib borgan kishilarda bosh miya massasining kamayishi, miya egriligining o'rtacha atrofiyasi bilan farqlanadi. Mikroskopik jihatdan amalda bosh miyaning barcha sohalarida, jumladan katta yarim sharlar po'stlog'ida, neyrogliyalarda, yirik neyronlar tsitoplazmasida, asosan III-VI qavatida, ko'plab oval vakuolalar (turli diametrdagi spongiozlar 1 dan 200 mikrongacha va undan katta) aniqlanadi. Spongioz neyronlar sonining kamayishiga olib kelib, astrotsitlar proliferatsiyasi bilan birga kechadi, ulardagi distrofik o'zgarishlar va oxiri klazmatodendrozga uchraydigan astrotsitlarning semiz shakli paydo bo'lishi bilan aniqlanadi.

Prion entsefalopatiyalarining o'ziga xos morfologik belgilaridan biri oqish-pushti oreola bilan o'ralgan yumaloq eozinofilli struktura sifatida aniqlanadigan prion-proteinli pilakcha (PrP) hosil bo'lishi hisoblanadi. Prion kasalligida nevrologik simptomatika turlicha va quyidagi ko'rinishlarda namoyon bo'ladi:

1. Sezuvchanlik sohasidagi o'zgarishlar - turli darajadagi amneziya, sezuvchanlikning yo'qolishi va buzilishi, sezuv organlari funksiyasining pasayishi.

2. Xarakatlanish sohasidagi o'zgarishlar - ataksiya, xarakatsizlanish, mushaklar atrofiyasi, jumladan nafas mushaklari atrofiyasi, falajlar.

3. Psixika o'zgarishi - kasb-korga aloqador malakalarning yo'qolib ketishi, depressiya, uyquchanlik, tajovuzkorlik, zehn pasayishi, butunlay telbalik holatiga tushib qolishi.

Klinik tashhis faqat bosh miya to'qimalarini mikroskopik o'rgangandan so'ng, ya'ni neyronlar vakuolizatsiyasi bilan spongioz, astrotsitlar va boshqa turdagi gliyalarning yallig'lanish belgilarisiz proliferatsiyasi va demielinizatsiyasi aniqlanganda tasdiqlanadi.

Xozirgi vaqtda spongioformli ensefalopatiyalarning o'tkir osti guruhlari aniqlangan, bular:

- Kreytsfeld-Yakob kasalligi
- Gerstman-Straussler-Sheyunker sindromi
- "Oilaviy fatal uyqusizlik" sindromi
- Kuru kasalligi
- zo'rayib boradigan surunkali bolalar ensefalopatiyasi yoki Alpers kasalligi.

Kreytsfeld-Yakob kasalligi (KYaK) yarim o'tkir ensefalopatiya bo'lib, neyronlarning asta-sekin tobora ko'proq nobud bo'lishi bilan ta'riflanadi. Kasallik odatda katta yoshli odamlarda uchraydi va tez orada piramidal hamda ekstrapiramidal simptomlar bilan birga davom etadigan demensiya boshlanishi bilan ta'riflanadi. 1968 yilda bu kasallikning primatlarda tabiatan transmissiv (infektsion) bo'lishi isbotlangan. Kasallik odamlarga shu dard bilan og'rikan sigir, cho'chqa, tovuq va boshqalarning go'shti ovqatga ishlatilganida yuqib qoladi. Kasallikning odamdan-odamga yuqish hollari kalla ichiga elektrodlar implantatsiya qilinganda, ko'z shox pardasi ko'chirib o'tqazilganda va hammasidan ko'proq odam gipofizidan ajratib olingan o'sish gormonlari organizmga yuborilganda qayd etiladi.

Kasallik yuqqan odamlarning bosh miyasi po'stlog'ida hammadan ko'ra ko'proq diffuz atrofiya kuzatiladi, bu hodisa ayniqsa neokorteksdan boshlanadigan bulutsimon o'zgarishlar va tarqoq neyronlar distrofiyasi bilan birga davom etib boradi. Kesmalarda miya moddasi yumshab qolgan joylar ko'zga tashlanadi, bular ba'zan gugurt-pushti tusli bo'tqasimon loyqa suyuqlik bilan to'lib turgan bo'shliqlar ko'rinishida bo'ladi. Mikroskopik jihatdan olganda neyronlar soni kamayib, astrotsitlarda reaktiv proliferatsiya boshlangani topiladi. Neyronlar bilan astrotsitlarning o'simtalarida bir talay mayda-mayda vakuolalar bo'ladi, "bulutsimon ensefalit" degan atama ana shundan kelib chiqqan. Yallig'lanish alomatleri aniqlanmaydi.

Kreytsfeld-Yakob kasalligining uchta klassik shakli bor:

- sporadik shakli (barcha kasallik hollarining 85-90 foizida)
- oilaviy shakli (10-15foiz)
- yatrogen shakli (necha foiz ekanligi uzil-kesil aniqlangan emas).

Angiiyalik tadqiqotchilarining taklifiga muvofiq hozir Kreitsfeld-Yakob kasalligining "yangi atipik shakli" (nv-CJD) deb ataladigan yana bir turi tafovut qilib, ko'proq kichik yoshdagi odamlarni shikastlaydi va yangi havfli omil bilan bog'liq bo'lib sigirlarning prion kasalligi hisoblanadi. Kreytsfeld-Yakob (nv-CJD) kasalligining "yangi atipik xili" bemorlarida ataksiyaning demensiyadan sezilarli darajada ustun turishi va bosh miya biopsiya materiallarida ko'p miqdorda PrP li amiloid prion pilakchalari topilishi qayd qilingan. Pilakchalar monotsentrik va o'ziga xos spongioz zona bilan o'ralgan.

Odatdagi usullardagi mahsus davvo yo'q va kasallik 100foiz o'limga olib keladi. Prion kasalligining yatrogen shakllari ko'z shox pardasini transplantatsiyasida, qattiq miya pardasini yoki odam gipofizi derivatlarini davolashda (o'sish gormonlari va gonadotropinlar), neyroxirurgik amaliyotlar, qachonki zararlantirish jarrohlik asboblari yoki elektrodlarni yetarlicha zararsizlantirilmasligi oqibatida kelib chiqadi. Yatrogen KYaK inkubatsion davri infektning organizmga qanday usul va qanday darvozalar orqali kirishi, uning fenotipi, infekt dozasi, retseptient genotipi va boshqalarga bog'liq. Infektsion agent to'g'ridan-to'g'ri markaziy nerv tizimiga kirib qolgan xollarda kasallikning inkubatsion davri 10 oydan 30 oygacha davom etgan va das'tlabki klinik belgisi demensiyadar iborat bo'lgan. Infektsiya organizmga periferiyadan, masalan, o'sish gormoni yoki gonadotropinlarni yuborishda kirib qolgan mahalda kasallikning inkubatsion davri 5 yil va undan ortiqroqqa cho'zilgan, ba'zida 35 yilga yetgan. Bu bemorlar faqat miyacha ataksiyasiga duchor bo'lishgan.

Kuru kasalligi - odamning eng tipik transmissiv prion kasalligidir. Bu nevrologik kasallik faqat Okapa va Fores (Papua-Yangi Gvineya orollari) degan tog'lik joylardagi qabilalardagi yaqin qon qardoshlik aloqalari bilan ajralib turadigan aholi orasida uchraydi, bularning orasida yaqin vaqtlargacha kannibalizm (odamxo'rlik) marosimi bo'lar edi. Kuru kasalligining boshqalardan ajralib qolgan Yangi Gvineya qabilalari orasida kelib chiqishi va tarqalishi xususida ehtimolga hammadan yaqin turgan faraz shundan iboratki, bu kasallik qabilalarning bir vakili sporadik Kreytsfeld-Yakob kasalligi tariqasida to'satdan boshlangan, so'ngra kannibalizm marosimi munosabati bilan qabilaning boshqa a'zolariga o'tgan. Kannibalizm marosimiga barham berilishi bilan bu kasallik amalda yo'qolib ketdi.

Gerstman-Straussler-Sheyker sindromi - autosom-dominant tipida nasldan-naslga o'tadigan kam uchraydigan oilaviy kasallik. Ushbu sindrom 40-50 yashar odamlarda uchrab asosan miyacha ataksiyasi, yutish va gapirishning izdan chiqishi, hamda 6 yildan 10 yilgacha zo'rayib boradigan demensiya bilan ta'riflanadi (kasallikning o'rtacha davomiyligi 50 oydan iborat), shundan so'ng o'lim holati kuzatiladi.

Uni ajratib turadigan morfologik belgisi ko'p miqdordagi konsentrik amiloid plastinalarning bo'lishi hisoblanib, aksari miyacha po'stlog'ining molekulyar qavatida, hamda bosh miya katta yarim sharlari po'stlog'ida ham topiladi. Immunopozitiv pilakchalarning kattaligi diametridan o'lchanganda 150 dan 500 mikrongacha boradi. Alsgeymer kasalligi bilan o'xshashligi neyronlar sitoplazmasida neyrofibrillar tuzilmalar bo'lishidir. Shunday qilib, amiloid yadrolarining asosiy oqsilli qismi - bu AV peptid emas, balki prion-protein PrP dir.

Oilaviy fatal uyqusizlik - bu irsiy xususiyatga bog'liq bo'lgan, bedavo prion kasalligidir. Juda kam uchraydi. Autosom-dominant tipida nasldan-

naslga o'tadi, ya'ni ikkala jinsdagi odamlarni zararlantiraveradi va tashuvchisi bo'lmaydi.

Talamusdagi distrofik o'zgarishlarning rivojlanishi bu kasallik uchun xos. Polisaxaridlar bilan birikkan, oqsilli tarkibli, mumsimon amiloid pilakchalarning shakllanishi kuzatiladi. Ushbu patologiyada yarim sharlar po'stlog'i bilan tana o'rtasida aloqa bog'lab, signallarni miya po'stlog'i tana qismlarining zarur zonalariga ikkala yo'nalishda o'tkazib turadigan gipotalamus zararlanadi. Yurak qisqarishlarining soni, tana haroratiga va gormonal ritmgga ta'sir qiladigan boshqa sirkad ritmlar buziladi. Ko'z yosh suyuqligi ishlanib chiqmaydi, og'riq sezgisi bilan reflektor faollik pasayib ketadi, demensiya boshlanadi.

Patomorfologik o'zgarishlar talamusda topiladi va yallig'lanish belgilari yo'qligi, neyronlarning halok bo'lgani, astroglioz bilan ta'riflanadi; ba'zan amiloidoz va amiloidli oqsil depozitlari topiladi. Talamusning assotsiativ va xarakatlantiruvchi yadrolarida neyronlarning 90foiz, limbik-paralimbik, intralaminar va retikulyar yadrolarida 60foiz zararlanadi.

Zo'rayib boradigan surunkali bolalar ensefalopatiyasi yoki Alpers kasalligi zo'rayib boradigan surunkali ensefalopatiyaning nihoyatda kam uchraydigan xili bo'lib, jigar zararlanishi bilan birga qo'shilgan bo'ladi, bolalik va o'smirlik davrida (tug'ilgan mahaldan boshlab 18 yoshgacha bo'lgan davrda) boshlanadi va o'rtacha 8 oy (1 yilgacha) davom etadi. Kasallikning prenatal davrda boshlangani ham tasvirlangan. Bunda sezilarli mikrotsefaliya, ona qonida rivojlanishning kechikishi, homila akineziyasi, mikro- va retrognatiya hodisalari, bo'g'imlar xarakatchanligining norasoligi kuzatilgan. Kasallik irsiy hisoblanib, autosom dominant turda nasldan-naslga o'tib boradi. Klinik manzarasi qattiq bosh og'riqlari, ko'zning yaxshi ko'rmasligi, insultga o'xshab ketadigan (epilepsiya shaklidagi tutqanoqlar) har xil holatlar, zo'rayib boradigan gipotoniya, jigar zararlanishi (surunali gepatit jigar sirroziga o'tishi bilan) bilan ta'riflanadi. Ba'zan gemorragik pankreatit rivojlanadi. Bemor odatda jigar yetishmovchiligidan o'lib ketadi.

Mikroskopik tekshirganda morfologiyasi jihatdan Kreytsefeld-Yakob kasalligidagiga o'xshash spongiyoz, ensa sohasi targ'il tanadagi kamroq darajada - bosh tepa sohasidagi neyronlarning distrofik o'zgarishlari va po'stloq astroglioz, Ammon shoxi sklerozi, orqa miya orqa ustunlarining distrofik o'zgarishlari va miyachadagi Purkine hujayralari sonining biroz kamayib qolgan topiladi. Jigarda katta sentrolobulyar nekrozlar aniqlanadi.

Assotsiyalangan prion kiritmalari bo'ladigan spongiyoz miyozit. 1993 yil yoshga aloqador miopatiyalarning katta guruhida yoritilgan. Bunda odatdan tashhari kiritmalari - tanachalari bo'ladigan miyozit bilan og'rigan kishilarga e'tibor berildi. Bu kasallik aksari yoshi qaytib qolgan kishilarda mushagining holdan toyib qolishiga aloqador zo'rayib boruvchi kasallik deb tasvirlanadi. Ko'pincha kiritmali miyozit 50 dan 60 yoshgacha bo'lgan va

bundan katta kishilarda aniqlanadi. Kasallik asta-sekin zo'rayib boruvchi madorsizlik bilan ta'riflanadi, aksari steroid terapiya bilan barham topmaydigan mialgiya bilan davom etib boradi. Ba'zi hollarda klinikasi yashin tezligida o'tadi. Sporadik va oilaviy shakllari ma'lum.

Mikroskopiyada vakuola bilan birga nekrotik miopatiya aniqlanib, o'zida aniq chegaralangan massali amiloidsimon filamentlarni aks ettirgan va spiralsimon kongofil ipchalarini tutishi xosdir. Immunnogistokimyoviy jihatdan olganda, amiloid massalari PrP prion-proteinlar, Ab-peptidlar va E apolipoproteinlardan iborat.

Prion infeksiyalarining epidemiologiyasiga aloqador juda muhim jihati - xayvonlarning yuqumli materiallariga yohud bemorlarga u yoki bu tarzda yaqin yuradigan kishilar, ya'ni xatar guruhining havfsizligidir. Jarrohlar, patologoanatomlar, veterinar vrachlar, veterinar-sanitar ekspertlar, go'shtni qayta ishlovchi sanoat xodimlari va prion infeksiyasini yuqtirish ehtimol mabalari bilan ish ko'ruvchi boshqa toifalardagi ba'zi kishilar anashunday guruhga kiradi.

TAVSIYA QILINGAN ADABIYOTLAR

Абдуллаходжаева М. С., Акбарова М. Г. Патологическая анатомия болезней зубочелюстной системы и органов полости рта. — Ташкент: Медицина, 1983.

Абдуллаходжаева М. С. Характеристика маточно-плацентарного комплекса при преждевременной стслойке нормально расположенной плаценте на фоне гестоза беременных. — «Архив патологии» №1, 1990, с. 42-47.

Абдуллаходжаева М. С., Гиясов З., Кузнецова Т. А. Social aspects of sudden infant death syndrome. — Second regional Congress of pediatries of Central Asia and Turkey with international participation, Tashkent, 1994, p. 133.

Абдуллаходжаева М. С., Елецкая Н. В. Иммунологические основы осложнений беременности. — «Теоретическая и клиническая медицина» №2, 1999, с. 124.

Абдуллаходжаева М. С., Турсунов Х. З. Респираторный дистресс-синдром у новорожденных. — VIII Международный конгресс патологов, Париж, 1999, с. 3.

Абдуллаходжаева М. С., Турсунов Х. З. Частота, факторы риска и патологическая анатомия пневмопатии. — «Педиатрия» №1, 2000, с. 114-117.

Абдуллаходжаева М. С., Турсунов Х. З. Причины, факторы риска, распространенность и патологическая анатомия отечно-геморрагического синдрома у новорожденных. — «Патология» №2, с. 41.

Абдуллаходжаева М. С., Бабанов Б. Х., Елецкая Н. В. Гестозы и их осложнения в структуре материнской смертности. — «Медицинский журнал Узбекистана» №2, 2002, с. 11-13.

Абдуллаходжаева М. С., Бабанов Б. Х. Частота, факторы риска и патологическая анатомия эклампсии по данным аутопсий. — «Педиатрия», Ташкент, 2003, с. 103-106.

Аруин Л. И., Григорьев П. Я., Исаков В. А. и др. Хронический гастрит. — Амстердам, 1993.

Бабанов Б. Х. Частота, причины, факторы риска и патологическая анатомия ОПГ-гестозов. Автореферат диссертации. — Ташкент, 2004.

Маждракова Г., Попова Н. Болезни почек. — София, 1989.

Мазалова Н. Н., Абдуллаходжаева М. С. Амелобластома челюстей. — Ташкент: Медицина, 1984.

Никулеску И. Т., Арсени К., Кречун Э. К. и др. Патоморфология нервной системы. — Бухарест, 1963.

Струков А. И., Серов В. В. Патологическая анатомия. — М.: Медицина, 1993.

Турсунов Х. З. Причины, патогенез и патологическая анатомия синдрома дыхательных расстройств у новорожденных. Автореферат диссертации. – Ташкент, 2005.

Хоминский Б. Р. Гистологическая диагностика опухолей центральной нервной системы. — М. : Медицина, 1969.

Шулутко Б. И. Патология почек. — Л. : Медицина. 1993.

Akkerman H. P. Surgery pathology. — New-York — London — Tokyo, 1995.

Antonovych T. T., Mostoji F. K. Atlas of Kidney biopsies. — Washington, 1984.

BurkilH, Lowe J. Basic Histopatology. — New-York — Madrid — Tokyo, 1996.

Bruch M. G., King R. J., Taylor R. W. Endometrial Cancer - London, 1994.

Gavan A. D. McFarlane P., Callander R. Pathology illustrated. — Edinburg — London - Madrid — New-York, 1995.

Kumar V., Kolran R., Robbins S. Basic Pathology. — Dallas — Boston, 1992.

Pyrrrolizidine Alkaloids. – WHO, Geneva, 1988.

FAN KO'RSATKICHI

A

- Abscess, 234, 238, 517, 518
Addison kasalligi, 244, 429, 462, 474
Adenokarsinoma
ingichka ichakda, 305, 306, 309,
311, 314, 363
prostata bezida, 385
vəginada, 390
Adenoma
buyrak usti bezida, 460
jigarda, 15, 39, 325, 355, 413, 473
paratireoid bezlarda, 453
prostata bezida, 385
qalqonsimon bezda, 315, 427, 439,
440, 443, 452
Adenomioz
bachadonda, 399, 418
Akromegaliya, 429, 434
Allergik granulyomatoz, 86
Ameloblastoma
aralash xili, 279, 280
kistoz xili, 279, 419, 423
solid xili, 381
Androblastoma, 412
Anevrizma
miya tomirlarida, 125
Aorta stenozi, 127, 144, 149
Arteriit
chakka arteriyalari, 83, 91
Takayasu, 59, 83, 84, 91, 92
Artrit, 124, 310
Assit, 557
Astrositoma, 503, 529
Ataksiya
teleangioektaziya, 522
Atelektazlar
absorbsion, 192, 211
Ateroskleroz, 60, 61, 67, 70, 95, 476
Atreziya
ichakda, 40, 197, 315, 330, 355,
371

B

- Bachadon bo'yni o'smalari, 392
Bachadon bo'yni patologiyasi, 373
Bazedov kasalligi, 429, 438, 441, 443
Berje kasalligi, 153, 156, 172
Bilirubin, 355
Bo'qoq
tarqoq xili, 269
tugunli xili, 354, 440, 450
Bouen kasalligi, 375, 388
Brenner o'smasi, 407
Bronxial astma, 201, 221, 222, 223
Bronxopnevmoniya, 201, 233, 234,
235
Buyrak
bujmayishi, 506
Buyrak usti bezlari
adenomasi, 352, 454, 456, 460
giperfunksiyasi, 429, 431, 454, 470
gipofunksiyasi, 429, 431, 463
Byurger kasalligi, 83, 85, 93

D

- Diabet
qandli xili
ikkilamchi xili, 166
Disgerminoma, 408
Divertikul
ichakda, 40, 197, 314, 323, 363,
371
Divertikulit, 305
Dressler sindromi, 118
Dyushen miopatiyasi, 500

E

- Endokardit
fibroplastik, 122, 126, 131, 135
Libman-Saks, 126

revmatik, 91, 122, 147, 258, 501
Endometrit, 373
Ensefalit
 nekrozlovchi, 64, 88, 519
 virusli, 19, 136, 214, 224, 311, 340,
 353, 471, 474, 475, 503, 520

Ensefalopatiya, ishemik
 uremik, 136, 196, 197

Ependimoma, 503, 532

Epulis
 angiomatoz, 275
 fibroz, 275

Eritroplakiya, 265

Ezofagit, 286

F

Fallo tetradasi, 130, 139, 140, 145,
 207

Fallopdiy naylari patologiyasi, 373

Feoxromositoma, 466, 467

Fibroelastoz
 endokarda, 125, 151

Fibroz osteodisplaziya, 484, 488

Flebotromboz, 104

Flyuoroz, 248

G

Gand-Shyuller-Xristian kasalligi, 57,
 58

Gastrit
 surunkali xili
 atrofik xili, 446
 gipersekretor xili, 301

Gematomezis, 42

Gemofiliya
 A xili, 293
 B xili, 293

Gemorragik diatezlar, 49

Gemotoraks, 245

Gepatit
 sariqli xili, 339
 virusli xili

 A, 333
 B, 331, 334,
 C, 333

 delta, 331, 334, 336,
 E, 331, 334, 336, 337,
 yashindek tez o'tadigan xili, 343,
 516

Gidronefroz, 193, 200

Gidrotoraks, 212

Gigantizm, 429, 433

Ginekomastiya, 427

Gingivit, 247, 257

Giperaldosteronizm, 429, 460

Giperparatireoz, 429, 453

Giperplaziya
 endometriyning, 394, 397, 398,
 399, 416

 qalqonsimon bezning, 430, 444,
 445, 446, 448, 449

 timusning, 468

Gipertireoz, 429, 440

Gipertoniya kasalligi, 73, 76, 79, 81,
 82, 188

Gipofiz
 giperfunksiyasi, 429, 431, 440, 441,
 453, 454, 457, 470
 gipofunksiyasi, 429, 431, 437, 457,
 463

Gipofiz orqa bo'lagi sindromi, 429

Gipoparatireoz, 429, 452

Gistiositozlar
 mahalliy xavfsiz xili, 58

Gorner sindromi, 243

Granulyomatoz
 Vegener, 59, 83, 88, 156, 169, 171,
 172, 207

Gudpascher sindromi, 156, 159, 171,
 172

H

Homiladorlik patologiyasi
 tuxumdonlardagi, 395

I

Ichak gangrenasi, 306

Idiopatik o'pka fibrozi, 201, 229, 230

Infarkt

buyraklarda, 40, 42, 47, 129, 186,
192, 438, 456, 473, 485
ichakda, 40, 197, 315, 330, 363,
371
miokardda, 81, 98, 149, 151
miyada, 9, 13, 40, 506, 532, 533
Ingichka ichak o'smalari, 284, 314
Insuloma, 330
Ishemiya kasalligi
ichakda, 40, 197, 315, 324, 359,
363, 371
yurakda, 9, 51, 120, 125, 127, 128,
131, 151, 152, 442

J

Jigar o'smalari, 330, 352
Jigar sirrozining
aralash xili, 279, 280
biliar xili
ikkilamchi xili, 166

K

Kaposhi sarkomasi, 151
Kardiomiopatiyalar
gipertrofik xili, 257
Karies
chuqur, 295, 299, 418, 427, 488,
500, 510
yuza, 327, 390, 393, 421, 422, 440
Kartsinoid
bronxlarda, 214, 222, 224
Kasalligi
Addison, 244, 457, 462, 463, 464,
474
Bazedov, 429, 438, 441, 442, 443,
445
Berje, 153, 156, 172
Bouen, 375, 388
Gand-Shyuller-Xristian, 57, 58
gipertonik, 79, 82
ishemiya, 52, 119, 132, 306, 509
ichakning, 314, 323, 430
yurakning, 107, 121, 146, 198
Kavasaki, 87
Kristmass, 54

Kron, 284, 307, 317, 319, 328, 363
Kushing, 244, 258, 459, 488, 498
Letterer-Zive, 57
Milroy, 105
Parkinson, 521, 522, 524
Pejet, 387, 388, 422, 424, 427, 484,
487, 488, 492
sut bezlarining, 419, 436
suyaklarning, 39, 45, 58, 456,
484, 486, 488, 490, 491, 492,
494
vulvaning, 388
Pik, 57, 522
Reklyu, 419
Reyno, 48, 59, 94
trofoblastik, 379, 416
Uippl, 284, 311, 313, 314
Kaunsilmen tanachalari, 338
Kaxeksiya
Simmonds, 436, 437
Keratoakantoma, 262
Kistalar
tuxumdon, 374, 396, 397, 403, 404,
407, 408, 412, 416
Kretinizm, 429, 443
Kriptorxizm, 373, 377, 379
Krukenberg raki, 304, 413
Kugelberg-Velander sindromi, 522
Kushing sindromi, 244, 429, 457,
458, 459, 464, 471, 485, 488, 498

L

Letterer-Zive kasalligi, 57
Leykoplakiya
verrukoz xili, 265
Leyomioma, 373, 398, 399, 400
Leyomiosarkoma, 400
Limfoma
aralash, 205, 225, 291, 338, 340,
348, 381, 464, 469, 510, 527
Berkitt, 25, 56
gistiotsitar, 57, 123, 147
limfoblastik, 24, 25
limfotsitar, 22, 23, 24

M

Mastopatiya
kistoz xili, 279, 419, 423
sklerozlovchi adenoz, 419
Medulloblastoma, 503, 532
Meningioma
fibroblastik xili, 493
Meningit
araxnoidit, 514
Miasteniya, 484, 501, 502
Mieloma, 45, 46, 47, 48, 453
Miksedema, 429, 444
Mikulich kasalligi, 269
Milroy kasalligi, 105
Miokardit
idiopatik xili, 166, 171
Miozit, 484, 501
Miyaga qon quyilishi, 503, 510
Moyak o'smalari, 379

N

Nafas organlari kasalliklari, 201
Nefritik sindrom, 153, 157, 168
Nefroskleroz
birlamchi, 429, 453, 459, 471, 485, 490
xavfli xili, 349, 405, 469, 531, 534
xavfsiz xili, 321, 405
ikkilamchi, 252, 267, 351, 375, 390, 454, 460, 471, 485
Nefrotik sindrom, 153, 156, 160, 161, 167
Neyroblastoma, 468
Neyrofibroma, 534, 535

O

Odontogen o'smalar, 247, 279
Oligodendroglioma, 503, 531
Orxit, 373, 378
Osteoartrit, 496
Osteoblastoklastoma, 282
Osteoid-osteoma, 484, 491
Osteoma, 484, 491

Osteoporoz, 440, 484, 485, 486
Osteosarkoma, 484, 492, 493

P

Papilloma, 204, 266, 373
Paratgormon, 485
Paratireoid osteodistrofiya, 429, 456
Parkinson kasalligi, 521, 522, 524
Parotit, 519
Pejet kasalligi, 387, 388, 422, 424, 427, 484, 487, 488, 492
Periodontit
granulyomatoz xili, 257
Pik kasalligi, 522
Pionefroz, 193
Plazmatik hujayralar diskraziyasi, 44
Plevra empiemasi, 246
Pnevmtoraks, 245, 246
Poliartrit
tugunchali xili
aralash xili, 279, 280
klassik xili, 92, 280, 498
Polikistozi
buyraklar, 171, 173, 180, 190, 455, 473, 478
tuxumdonlar, 394, 396, 407, 408, 409, 411, 413, 415
Politsitemiya
chin. 391, 424, 456
soxta, 366, 391, 424, 456, 500
Prostatit, 373, 382
Puch turk egari sindromi, 429, 436
Pulpit
surunkali, 360, 364, 421, 462, 471, 537, 539

Q

Qalqonsimon bez o'smalari, 429, 448
Qandli diabet
ikkilamchi xili, 166
Qandsiz diabet, 437
Qorinchalararo to'siq nuqsoni, 141

R

- Reklyu kasalligi, 419
- Respirator sindromi, kattalarda
chaqaloqlarda, 143, 389, 461, 464,
515, 519, 520
- Revmatik poliartrit, 124
- Revmatizm, 119, 120, 124, 129
- Reyno kasalligi, 59, 94
- Ridel tireoiditi, 445

S

- Salpingit, 402
- Sementoma, 282
- Servisit, 373, 390, 391
- Sialoadenit, 247, 266
- Sialoadenoma, 269
- Silindroma, 271
- Simmonds kaxeksiyasi, 436, 437
- Sippls sindromi, 470
- Skleroz, (yon) lateral
tarqoq xili, 269
- Skorpil o'smasi, 270
- Stenokardiya
beqaror, 109, 110, 359
- Stenozi
aorta, 104, 109, 143, 144, 145, 146,
149, 150, 151, 289, 382
- Surfaktant, 209
- Suyak o'smalari, 484

T

- Tekoma, 410, 411
- Teratoma, 373, 381, 408
yetilgan, 278, 401, 408, 468, 471,
527
yetilmagan, 24, 43, 46, 129, 209,
321, 322, 355, 381, 408, 435,
468, 527
- Timoma, 469
- Timus, 469, 502
- Tireoiditi
Ridel, 445
Xashimoto, 429, 441, 443, 445,
446, 447, 462, 474

- Trofoblastik kasallik, 373, 416
- Tromboflebit, 104
- Trombotsitopenik purpura
idiopatik xili, 166, 171
- Trombotsitopeniya, 3, 50
- Tuxumdonlar o'smalari, 404
- Tuxumdonlar patologiyasi, 373

U

- Uippl kasalligi, 284, 311, 313, 314
- Uortin o'smasi, 270
- Uremiya, 50, 184, 188, 195, 196

V

- Vaginit, 373, 389
- Valdenstrem makroglobulinemiyasi,
44, 46, 48, 49
- Vaskulit(lar)
granulyomatoz xili, 257
- Vegener granulyomatozi, 59, 83, 88,
156, 171, 172, 207
- Venalarning varikoz kengayishi
oyoqlarda, 105, 480, 481, 512
- Verner sindromi, 470
- Vilms o'smasi, 197, 199
- Virilizm
klassik xili, 92, 280, 498
- Vulva o'smalari, 387
- Vulva patologiyasi, 373
- Vulvit, 373
- Vulvovaginit, 387

X

- Xashimoto tireoiditi, 429, 443, 445,
446
- Xeruvizm, 277
- Xilotoraks, 245
- Xojkin kasalligi, 3, 55, 83
- Xolesisit, 330, 359, 360
- Xoreya
Sidengam, 125
- Xorionepitelioma, 373, 380, 418, 419
- Xorionkarsinoma, 409

Y

Yara kasalligi

me'da

surunkali, 286, 359, 501, 515,
537, 539

Yurak nuqsonlari, 139

Yurak o'smalari, 151

Yurak va tomir poroklari

tug'ma xili

aorta stenoz, 126, 143, 144, 150

Fallo tetradas, 130, 139, 140,
145, 207

qorinchalararo to'siq nuqsoni,
140

Z

Zollinger-Ellison sindromi, 330, 370,
371, 372, 470

Zotiljam

krupoz, 231, 292

mikoplazmali, 201, 235

uremik, 136, 196, 197

virusli, 343, 344, 349, 353, 354,
358, 447, 471, 474, 475, 520

O'

O'pka absessi

surunkali, 264, 296, 297, 301, 302,
303, 304, 305, 307, 309, 311,
316, 479, 516, 525, 537, 539

O'pka atelektazi

neonatal, 130, 141, 210, 211, 349
orttirilgan, 193, 210, 211, 213, 376,
377, 452

O'pka gipertenziyasi

portal, 346, 348, 349, 350, 351,
352, 354, 356, 358, 364

Sh

Shixen sindromi, 429, 435, 436

Shteyn-Levintal sindromi, 404

Ch

Chakka arteriyalari arteriiti, 59, 90, 93

Chillashir, 284, 311

MUNDARIJA

ORGANOPATOLOGIYA	3
I BOB	3
QON YARATUVCHI VA LIMFOID SISTEMA KASALLIKLARI	3
POSTGEMORRAGIK ANEMIYA	5
GEMOLITIK ANEMIYA	6
TURMUSHDA ORTTIRILGAN GEMOLITIK ANEMIYALAR.....	7
TABIATAN IMMUNITETGA BOG'LIQ GEMOLITIK ANEMIYALAR.....	7
ERITROTSITLARNING MEXANIK ZARARLANISHIGA ALOQADOR	10
GEMOLITIK ANEMIYA	10
IRSIY ANEMIYALAR.....	10
IRSIY SFEROTSITIZ	10
O'ROQSIMON-HUJAYRALI ANEMIYA.....	12
TALASSEMIYA.....	14
ERITROPOEZ BUZILISHI OQIBATIDA BOSHLANADIGAN ANEMIYALAR.....	15
TEMIR TANQISLIGIGA BOG'LIQ ANEMIYA	15
MEGALOBlastik ANEMIYA	17
FOLAT KISLOTA TANQISLIGIGA ALOQADOR ANEMIYA.....	17
PERNITSIOZ ANEMIYA	18
APLASTIK ANEMIYA.....	20
MIYELOFTIZ ANEMIYA	22
POLITSITEMIYA	23
LIMFOID VA QON YARATUVCHI SISTEMALARNING.....	23
O'SMALARI.....	23
LIMFOID SISTEMASINING O'SMA KASALLIKLARI.....	23
LIMFOMA	23
QO'ZIQORINSIMON MIKOZ	28
XOJKIN KASALLIGI	28
QON YARATUVCHI SISTEMANING O'SMA KASALLIKLARI (GEMOBLASTOZLAR)	32
LEYKOZLAR.....	32
O'TKIR LEYKOZLAR.....	36
SURUNKALI LEYKOZLAR.....	37
MIELOPROLIFERATIV KASALLIKLAR.....	42
CHIN POLISITEMIYA	42
MIYELOID METAPLAZIYA VA MIELOFIBROZ.....	44
PLAZMATIK HUJAYRALAR DISKRAZIYASI	45
TARQOQ MIELOMA	45
VALDENSTREM MAKROGLOBULINEMIYASI	47
OG'IR ZANJIRLAR KASALLIGI	47
AGRANULOSITIZ	50
GEMORRAGIK DIATEZLAR	50

TROMBOTSITOPENIYA	51
QON IVISHINING BUZILISHIGA ALOQADOR GEMORRAGIK DIATEZLAR	53
INFEKTSION MONONUKLEOZ	55
GISTIOSITOLAR	57
II BOB	60
TOMIRLAR KASALLIKLARI	60
ATEROSKLEROZ	61
GIPERTONIYA KASALLIGI	74
VASKULITLAR	84
TUGUNCHALI ARTERIITLAR	86
KLASSIK TUGUNCHALI POLIARTERIIT	86
ALLERGIK GRANULYOMATOZ	87
ARALASH TUGUNCHALI POLIARTERIIT	87
BOLALAR TUGUNCHALI POLIARTERIITI	88
VEGENER GRANULYOMATOZI	89
O`TA SEZUVCHANLIK REAKSIYASIGA ALOQADOR (ALLERGIK, LEYKOKLASTIK) VASKULITLAR	89
CHAKKA ARTERIYALARI ARTERITI	91
TAKAYASU ARTERIITI	92
OBLITERATSIYALOVCHI TROMBANGIIT	94
(BYURGER KASALLIGI)	94
REYNO KASALLIGI	95
TOMIRLAR ANEVRIZMASI	95
ATEROSKLEROTIK ANEVRIZMA	97
ZAXM ANEVRIZMASI	97
AORTA O`RTA PARDASINING IDIOPATIK NEKROZI	99
AORTANI QATLAMLARGA AJRATUVCHI ANEVRIZMA	100
ARTERIOVENOZ FISTULALAR	102
VENALARNING VARIKOZ KENGAYISHI	102
FLEBOTROMBOZ VA TROMBOFLEBIT	104
USTKI KOVAK VENA SINDROMI	105
PASTKI KOVAK VENA SINDROMI	105
LIMFA TOMIRLARI PATOLOGIYASI	105
III BOB	107
YURAK KASALLIKLARI	107
YURAKNING ISHEMIYA KASALLIGI	107
STENOKARDIYA	109
YURAK KASALLIGI TUFAYLI TO`SATDAN O`LISH	110
MIOKARD INFARKTI	111
YURAKNING SURUNKALI ISHEMIYA KASALLIGI	118
REVMATIZM	119
VISSERAL REVMATIZM	121

ENDOKARDIT.....	125
INFEKSION ENDOKARDIT	126
MIOKARDIT	129
KARDIOMIOPATIYALAR.....	131
PERIKARDIT	135
YURAK VA TOMIRLAR NUQSONLARI	138
TUG'MA YURAK NUQSONLARI	138
TUG'MA TOMIRLAR NUQSONLARI	142
FALLO TETRADASI.....	144
TURMUSHDA ORTTIRILGAN YURAK NUQSONLARI.....	145
MITRAL YURAK NUQSONI.....	146
AORTA QO'QOQLARI NUQSONI	148
MITRAL QO'QOQ PROLAPSI (BARLOU SINDROMI).....	148
ENDOKARD FIBROELASTOZI.....	149
YURAK O'SMALARI.....	150
IV BOB.....	152
BUYRAK KASALLIKLARI.....	152
GLOMERULONEFRIT.....	154
ETIOLOGIYASI VA PATOGENEZI	156
NEFROTIK SINDROM.....	159
MEMBRANOZ GLOMERULONEFRIT	162
O'CHOQLI SEGMENTAR GLOMERULOSKLEROZ	164
MEMBRANOZ-PROLIFERATIV GLOMERULONEFRIT	165
NEFRITIK SINDROM	167
DIFFUZ PROLIFERATIV GLOMERULONEFRIT	167
TEZ ZO'RAYIB BORADIGAN GLOMERULONEFRIT.....	169
O'CHOQLI PROLIFERATIV GLOMERULONEFRIT	170
BERJE KASALLIGI	171
SURUNKALI BUYRAK YETISHMOVCHILIGI.....	171
SURUNKALI GLOMERULONEFRIT.....	171
BUYRAKLARNING TUBULOINTERSTISIAL KASALLIKLARI.....	173
TUBULOINTERSTISIAL NEFRIT	173
DORILARGA ALOQADOR TUBULOINTERSTISIAL NEFRIT	174
O'TKIR PIELONEFRIT	175
SURUNKALI PIELONEFRIT.....	178
KANALCHALARNING O'TKIR NEKROZI.....	180
DIFFUZ KORTIKAL NEKROZ	183
TOMIRLARGA ALOQADOR BUYRAK KASALLIKLARI.....	184
BIRLAMCHI NEFROSKLEROZ	184
XAVFLI NEFROSKLEROZ	184
XAVFSIZ NEFROSKLEROZ.....	186
BUYRAKLAR POLIKISTOZI.....	188
BUYRAK-TOSH KASALLIGI	190
GIDRONEFROZ.....	191

IKKILAMCHI NEFROSKLEROZ	193
BUYRAK O'SMALARI	195
BUYRAKNING GIPERNEFROID RAKI	195
VILMS O'SMASI.....	197
SIYDIK CHIQLRISH YO'LLARI O'SMALARI.....	198
RINIT.....	200
BURUN BO'SHLIG' I O'SMALARI	201
LARINGIT	201
HIQILDOQ O'SMALARI VA O'SMASIMON TUZILMALARI	202
O'PKA TOMIRLARI PATOLOGIYASI.....	203
O'PKA ARTERIYASI VA TARMOQLARINING EMBOLIYASI.....	203
O'PKA GIPERTENZIYASI.....	204
CHAQALOQLARDA UCHRAYDIGAN RESPIRATOR.....	206
DISTRESS-SINDROM.....	206
O'PKA ATELEKTAZLARI	208
GO'DAKLARNING TO'SATDAN O'LIB QOLISHI SINDROMI.....	211
O'PKANING SURUNKALI OBSTRUKTIV KASALLIKLARI	212
SURUNKALI BRONXIT.....	212
O'PKA EMFIZEMASI.....	213
INTERSTISIAL O'PKA EMFIZEMASI	213
VEZIKULAR O'PKA EMFIZEMASI	214
BRONXIAL ASTMA.....	219
BRONXOEKTAZIYALAR	221
O'PKANING RESTRIKTIV KASALLIKLARI.....	224
KATTALARDA UCHRAYDIGAN O'TKIR DISTRESS SINDROM	225
IDIOPATIK O'PKA FIBROZI.....	227
O'PKANING INFEKTSION KASALLIKLARI	228
KRUPOZ PNEVMONIYA	229
BRONXOPNEVMONIYA	231
PNEVMOSISTALI PNEVMONIYA.....	233
VIRUSLI VA MIKOPLAZMALI PNEVMONIYALAR	233
O'PKA ABSSESSI.....	235
O'PKA O'SMALARI	237
BRONXOGEN RAK.....	237
BRONXLAR KARSINOIDI	242
PLEVRITLAR.....	242
VI BOB.....	245
TISH-JAG' TIZIMI VA OG' IZ BO'SHLIG' I.....	245
ORGANLARI KASALLIKLARI.....	245
TISH KASALLIKLARI VA ULARNING ASORATLARI.....	245
TISHNING KARIEMAS KASALLIKLARI	245
KARIES.....	246
PULPIT.....	251

PERIODONTIT	253
GINGIVIT	255
PARODONT KASALLIKLARI	255
OG' IZ BO'SHLIG' I SHILLIQ PARDASI KASALLIKLARI	258
KEYLITLAR	258
STOMATITLAR	261
O'SMA OLDI KASALLIKLARI VA O'SMALAR	262
LEYKOPLAKIYA	262
ERITROPLAKIYA	263
PAPILLOMALAR	263
YASSI HUYAYRALI RAK	263
SG'LAK BEZLARI KASALLIKLARI	264
SIALOADENIT	264
SO'LAK BEZLARI O'SMALAR	267
JAG' SUYAKLARI KASALLIKLARI	269
PERIOSTIT	269
ODONTOGEN OSTEOMIELIT	270
O'SMASIMON KASALLIKLAR	271
EPITELIAL KISTALAR	271
EPULIS	272
FIBROZ DISPLAZIYA	274
XERUVIZM	274
EOZINOFIL GRANULYOMA	275
QATTIQ ODONTOMA	276
ODONTOGEN O'SMALAR	276
AMELOBLASTOMA	276
YUMSHOQ ODONTOMA	279
SEMENTOMA	279
JAG' SUYAKLARI O'SMALAR	279
OSTEOID-OSTEOMA	280
OSTEOBLASTOKLASTOMA	280
VII BOB	281
ME'DA-ICHAK YO'LI KASALLIKLARI	281
QIZIL O'NGACH KASALLIKLARI	281
QIZILO'NGACH DIVERTIKULI	282
EZOFAGIT	283
QIZILO'NGACH VENALARINING VARIKOZ KENGAYISHI	284
MALLORI - VEYSS SIIDROMI	285
QIZILO'NGACH RAKI	285
ME'DA KASALLIKLARI	287
GASTRIT	287
O'TKIR GASTRIT	287
SURUNKALI GASTRIT	289
ME'DANING O'TKIR YARALARI	291

ME'DANING YARA KASALLIGI.....	293
O'N IKKI BARMOQ ICHAKNING YARA KASALLIGI.....	298
ME'DA O'SMALARI	299
ME'DA POLIPLARI	299
ME'DA RAKI.....	299
ICHAK KASALLIKLARI	302
ICHAK DIVERTIKULLARI	302
ICHAKNING ISHEMIK KASALLIGI	303
KRON KASALLIGI.....	304
MALABSORBSIYA	307
CHILLASHIR	308
UIPPL KASALLIGI.....	310
INGICHKA ICHAK O'SMALARI	311
ADENOKARSINOMA	311
KARSINOID	311
IDIOPATIK YARALI KOLIT	313
YO'G'ON ICHAK O'SMALARI	316
POLIPLAR	316
O'SMAMAS POLIPLAR.....	317
BEZLI (ADENOMATOZ) POLIPLAR	318
YO'G'ON ICHAK RAKI	319
APPENDITSIT	322
O'TKIR APPENDITSIT.....	323
SURUNKALI APPENDITSIT	324
MUKOSELE.....	324
VIII BOB.....	326
JIGAR, BILIAR YO'L VA ME'DA OSTI BEZI KASALLIKLARI.....	326
JIGAR KASALLIKLARI	327
VIRUSLI GEPATITLAR	327
ETIOLOGIYASI	327
PATOGENEZI	330
VIRUS TASHUVCHANLIK	332
O'TKIR VIRUSLI GEPATIT.....	332
SURUNKALI GEPATIT.....	335
PERSISTLANUVCHI SURUNKALI GEPATIT	336
SURUNKALI FAOL GEPATIT	336
GEPATITNING YASHINDEK TEZ O'TADIGAN XILI	339
JIGARNING ALKOGOLDAN ZARARLANISHI.....	340
JIGAR SIRROZLARI.....	344
JIGAR O'SMALARI.....	348
JIGARNING XAVFSIZ O'SMALARI	348
JIGAR RAKI	349
SARIQLIK.....	350
PORTAL GIPERTENZIYA	352

JIGAR YETISHMOVCHILIGI	354
O‘T PUFAGI KASALLIKLARI	355
XOLESISTIT	355
O‘T-TOSH KASALLIGI	358
O‘T PUFAGI RAKI	359
JIGARDAN TASHQARADAGI O‘T YO‘LLARI VA FATER SO‘RG‘ICHI RAKI	360
ME‘DA OSTI BEZI KASALLIKLAR!	360
O‘TKIR PANKREATIT	360
SURUNKALI PANKREATIT	363
ME‘DA OSTI BEZI O‘SMALARI	364
ME‘DA OSTI BEZI RAKI	364
LANGERGANS OROLCHALARIDAN PAYDO BO‘LADIGAN O‘SMALAR	365
INSULOMA	366
ZOLLINGER-ELLISON SINDROMI	367
IX BOB.....	368
JINSIY ORGANLAR VA SUT BEZLARI	368
KASALLIKLARI	368
ERKAKLAR JINSIY ORGANLARINING KASALLIKLARI	369
JINSIY OLAT (ZAKAR)NING RIVOJLANISH ANOMALIYALARI VA O‘SMALARI	369
MOYAKLAR PATOLOGIYASI	370
MOYAKLAR O‘SMALARI	374
PROSTATA BEZI PATOLOGIYASI	377
PROSTATIT	377
ADENOMA	378
PROSTATA BEZI RAKI	380
VULVA PATOLOGIYASI	381
VULVA O‘SMALARI	382
QIN PATOLOGIYASI	384
BACHADON BO‘YNI PATOLOGIYASI	384
SERVISIT	385
BACHADON BO‘YNI O‘SMALARI	386
BACHADON BO‘YNI RAKI	386
ENDOMETRIT	388
ADENOMIOZ VA ENDOMETRIOZ	388
ENDOMETRIY GIPERPLAZIYASI	390
ENDOMETRIY VA MIOMETRIY O‘SMALARI	392
ENDOMETRIY POLIPLARI	393
LEYOMIOMA VA LEYOMIOSARKOMA	393
ENDOMETRIY RAKI	394
FALLOPI NAYLARI PATOLOGIYASI	396

TUXUMDONLAR PATOLOGIYASI.....	396
TUXUMDONNING YALLIG'LANISH KASALLIKLARI.....	396
TUXUMDON KISTALARI.....	397
TUXUMDONLAR O'SMALARI.....	399
EPITELIAL O'SMALAR.....	399
GERMINOGEN O'SMALAR.....	402
JINSIY TORTMA STROMASI O'SMALARI.....	403
TUXUMDONLARNING METASTATIK O'SMALARI.....	407
HOMILADORLIK PATOLOGIYASI.....	408
BACHADONDAN TASHQARI HOMILADORLIK.....	408
TROFOBLASTIK KASALLIK.....	410
YELBO'G'OZ.....	410
INVAZIV YELBO'G'OZ.....	412
XORIONEPITELIOMA.....	412
SUT BEZLARI PATOLOGIYASI.....	413
MASTOPATIYA.....	413
MASTIT.....	415
SUT BEZLARI O'SMALARI.....	416
FIBROADENOMA.....	417
PAPILLOMALAR VA PAPILLYAR RAKLAR.....	417
SUT BEZI RAKI.....	417
ERKAKLAR KO'KRAK BEZLARINING KASALLIKLARI.....	422
X BOB.....	423
ENDOKRIN BEZLAR KASALLIKLARI.....	423
GIPOFIZ.....	424
GIPOFIZ GIPERFUNKSIYASI.....	426
GIPOFIZ ADENOMALARI.....	426
GIPOFIZ GIPOFUNKSIYASI.....	428
GIPOFIZ ORQA BO'LAGI SINDROMI (QANDSIZ DIABET).....	431
QALQONSIMON BEZ.....	432
BO'QOQ (STRUMA).....	432
GIPERTIREOZ.....	434
BAZEDOV KASALLIGI.....	434
GIPOTIREOZ.....	437
KRETINIZM.....	437
MIKSEDEMA.....	438
TIREOIDITLAR.....	438
XASHIMOTO TIREODITI.....	439
YARIM O'TKIR GRANULYOMATOZ TIREOIDIT.....	441
SURUNKALI TIREOIDIT.....	441
QALQONSIMON BEZ O'SMALARI.....	442
ADENOMA.....	442
QALQONSIMON BEZ RAKI.....	443
PAPILLYAR RAK.....	443

FOLLIKULAR RAK.....	444
ANAPLASTIK RAK.....	445
MEDULLAR RAK.....	445
PARATIREOID BEZLAR.....	446
GIOPARATIREOZ.....	446
GIPERPARATIREOZ.....	447
BIRLAMCHI GIPERPARATIREOZ.....	447
ADENOMA.....	448
PARATIREOID BEZLARINING BIRLAMCHI GIPERPLAZIYASI.....	448
PARATIREOID BEZLAR RAKI.....	449
PARATIREOID OSTEODISTROFIYA.....	449
BUYRAK USTI BEZLARI.....	451
BUYRAK USTI BEZLARI GIPERFUNKSIYASI.....	451
KUSHING SINDROMI.....	451
GIPERALDOSTERONIZM.....	453
ADRENOGENITAL SINDROM.....	454
BUYRAK USTI BEZLARI GIPOFUNKSIYASI.....	456
ADDISON KASALLIGI.....	456
BUYRAK USTI BEZLARINING O'TKIR YETISHMOVCHILIGI.....	457
BUYRAK USTI BEZLARI O'SMALARI.....	458
BUYRAK USTI BEZI PO'STLOG'I O'SMALARI.....	458
BUYRAK USTI BEZI MIYA QAVATINING O'SMALARI.....	460
FEOKROMOSITOMA.....	460
NEYROBLASTOMA.....	461
TIMUS.....	462
ENDOKRIN TIZIM KO'P SONLI O'SMALARINING SINDROMI.....	463
QANDLI DIABET.....	464
XI BOB.....	477
SUYAK-MUSKUL TIZIMI KASALLIKLARI.....	477
SUYAKLAR TIZIMI KASALLIKLARI.....	478
OSTEOPOROZ.....	478
PEJET KASALLIGI.....	480
FIBROZ OSTEODISPLAZIYA.....	481
OSTEOMIFLIT.....	482
SUYAKLARNING O'SMALARI.....	483
SUYAK HOSIL QILUVCHI O'SMALAR.....	484
OSTEOMA.....	484
OSTEOID-OSTEOMA.....	484
OSTEOSARKOMA.....	484
ULKAN HUYAYRALI O'SMA.....	487
BO'G'IMLAR KASALLIKLARI.....	487
ARTRITLAR.....	487
INFEKTSION (BAKTIRIAL) ARTRIT.....	488
OSTEOARTRITLAR.....	488

BO'G'IM O'SMALARI	489
SKELET MUSKULLARINING KASALLIKLARI	490
MUSKUL ATROFIYASI.....	491
MUSKUL DISTROFIYASI	492
MIOZIT	493
MIASTENIYA	494
XII BOB	496
NERV TIZIMI KASALLIKLARI	496
SEREBROVASKULAR KASALLIKLAR.....	498
ISHEMIK ENSEFALOPATIYA.....	499
MIYA INFARKTI	501
MIYAGA QON QUYILISHI	503
MIYA TO'QIMASIGA QON QUYILISHI	503
SUBARAXNOIDAL BO'SHLIQQA QON QUYILISHI.....	505
NERV TIZIMINING INFEKTSION KASALLIKLARI	507
MENINGIT.....	507
YIRINGLI MENINGIT	508
LIMFOSITAR MENINGIT	509
SURUNKALI MENINGIT	509
ENSEFALITLAR	509
MIYA ABSSESSI.....	509
BOSH MIYANING VIRUSLI INFEKTSIYALARI.....	511
O'TKIR VIRUSLI INFEKTSIYALARDAR	512
SEKINLIK BILAN O'TADIGAN VIRUSLI INFEKTSIYA	513
NERV TIZIMINING DEGENERATIV KASALLIKLARI	514
ALSGEYMER KASALLIGI.....	515
PARKINSONIZM	517
YON TOMON AMIOTROFIK SKLEROZI	517
DEMIELINLASHTIRUVCHI KASALLIKLAR	518
TARQOQ SKLEROZ.....	518
NERV TIZIMI O'SMALARI	520
MARKAZIY NERV TIZIMI O'SMALARI.....	520
NEYROEKTODERMAL O'SMALAR	520
ASTROSITOMA.....	522
OLIGODENDROGLIOMA	524
EPENDIMOMA	525
MEDULLOBLASTOMA.....	525
MENINGO-TOMIR O'SMALARI	526
PERIFERIK NERV TIZIMINING O'SMALARI	527
PRION KASALLIKLARI	528
TAVSIYA QILINGAN ADABIYOTLAR	534
FAN KO'RSATKICHI	536
MUNDARIJA.....	542

**Abdullaxo‘jayeva Malika
Samatovna**

PATOLOGIK ANATOMIYA

II QISM

Muharrir: *X. N. Boboyev*
Badiiy muharrir: *I. M. Allanazarov*
Texnik muharrir: *N. S. Berdiqulov*
Musahhah: *Z. X. Allanazarova*

«TAFAKKUR-BO‘STONI» nashriyoti
Toshkent sh. Yunusobod 9-13.

Litsenziya №190. 10.05.2011 y.

Bosishga ruxsat etildi: 27. 02. 2012 y. Bichimi 60x84¹/₁₆.
«Times New Roman» garniturasi. Shartli bosma tabog‘i 34,5.
Adadi 1000 dona. Buyurtma № 13/05.

«TAFAKKUR-BO‘STONI» MChJ bosmaxonasida chop etildi.
Toshkent sh., Chilonzor ko‘chasi 1.

kasallik o'choqlarining chetlari notekis bo'lib, ular ichiga tortib turadi, yarim tiniq bo'ladi, kulrangnamo tusi va yumshoq bo'lishi bilan ajralib turadi.

Mikroskop bilan tekshirib ko'rilganida mielin yo'qolib ketgan va har xil kattalikda bo'ladigan bir talay o'choqlar topiladi. Mielin yo'qolgan maydamayda fokuslar bilan bir qatorda miyaning butun bo'lagiga o'tib ketgan yirik fokuslar ham uchraydi. Jarayonga bosh miya, miya stvoli, miyacha, goho orqa miya stvoli ham qo'shilishi mumkin. Oligodendrogliositlarda ro'y beradigan o'zgarishlar juda xarakterli bo'lib, diagnostik jihatdan muhim hisoblanadi: 1) oligodendrogliositlarning yadrolari keskin kattalashib, sferik shaklga kirib qoladi, 2) ularda binafsha rang yoki alohida-alohida bo'lib turgan gomogen eozinofii dog'lar ko'rinishidagi tanachalar topiladi, 3) g'alati shaklli ulkan astrositlar paydo bo'lishi xarakterlidir, ularning yadrolari giperxrom va noto'g'ri shaklda bo'ladi. Shu ulkan astrositlar orasida fibrillar astrositlar ham tarqoq holda uchraydi. Zo'rayib boradigan multifokal leykoensefalopatiyaning qo'zg'atuvchisi Papavirus J, C dir. Yadrolar ichida topiladigan kiritmalar o'zining submikroskopik tuzilishi jihatidan mana shu virus zarralariga o'xshab ketadi.

Klinik manzarasi har xil, lekin tabiatan o'choqli tarzda bo'ladi.

NERV TIZIMINING DEGENERATIV KASALLIKLARI

Nerv tizimi degenerativ kasalliklarining hammasi etiologiyasidan qat'i nazar ikkita asosiy xususiyat bilan ta'riflanadi:

1) ular neyronlarning bitta yoki bundan ko'proq funksional tizimlarini (funksional jihatidan birlashtiriladigan neyronlarni) tanlab zararlaydigan kasallikdir. Ayni vaqtda boshqa neyron tizimlari (guruhlari) zararlanmay qolaveradi. Masalan, Parkinson kasalligida striopallidar dofaminergik tizimning o'zi degenerasiyaga uchraydi.

2) nerv tizimining degenerativ kasalliklari shu tizimning simmetrik ravishda tobora ko'proq zararlanib borishi bilan ta'riflanadi.

Shu bilan birga, bu kasalliklarning ma'lum farqlari ham bor: ularning ba'zilari irsiy kasallik bo'lsa, boshqalari tabiatan sporadikdir. Ba'zilari hujayralar ichida ko'proq o'zgarishlar ro'y berishi bilan xarakterlanadi, boshqalarida esa neyronlar atrofiyaga uchrab, soni kamayib boradi.

Jarayonning topografiyasiga qarab degenerativ kasalliklar to'rt guruhga ajratiladi:

1) katta yarim sharlar po'stlog'i zararlanadigan kasalliklar - Alsgeymer kasalligi, Pik kasalligi;

2) bazal yadrolar va o'rta miyaning zararlanishiga aloqador kasalliklar, Gatingtong kasalligi, idiopatik Parkinson kasalligi, postensefalitik Parkinson kasalligi va boshqalar shunga kiradi;

3) orqa miya bilan miyacha zararlanadigan kasalliklar - Freydrix ataksiyasi, ataksiya-teleangioektaziya;