

SAYFULLA TO'YCHIYEV, NIZOM TOSHMANOV

SITOLOGIYA
EMBRIOLOGIYA
GISTOLOGIYA

*O'zbekiston Respublikasi Oliy va O'rta maxsus ta'lim vazirligi
pedagogika Universitetlari va Institutlarining biologiya ixtisosligi
bakalavr yo'nalishi talabalari uchun laboratoriya-amaliy
mashg'ulotlari darsligi sifatida tavsiya qilgan*

Toshkent
«Yangi asr avlodi»
2005

Sitologiya, embriologiya va gistologiya fanlari bo'yicha laboratoriya-amaliy mashg'ulot o'tkazish uchun o'zbek tilida o'quv qo'llanma yozilgan emas. Shuni e'tiborga olib ushbu darslikni yozishga harakat qilib ko'rdik.

Darslik biologiya yo'nalishida tahsil olayotgan talabalar va ilmiy ish olib borayotgan aspirantlarga mo'ljallangan.

Taqrizchilar:

Kurash Nishonboyev, biologiya fanlari doktori, prof.

Erkin Qodirov, biologiya fanlari doktori, prof.

ISBN 5-633-01795-1

© S. To'ychiyev, N.Toshmanov «Sitologiya. Embriologiya. Gistologiya».
«Yangi asr avlodi», 2005-yil.

SO‘Z BOSHI

Ushbu darslik biologiya yo‘nalishida tahsil olayotgan universitet va pedagogika institutlari talabalari uchun mo‘ljallangan bo‘lib majmuaviy tarzda birinchi marta o‘zbek tilida bitilmoqda. Meditsina va veterinariya yo‘nalishi talabalari uchun mavjud bo‘lgan laboratoriya mashg‘uloti kitobi o‘z sohasiga asoslanib yozilgan. Biologiya ixtisosligi talabalari uchun Sitologiya, Embriologiya va Gistologiyani o‘rganishda hujayrani mikroskopik va ultramikroskopik tuzilishi va funksiyasiga bog‘lab tadqiq qilish, jinsiy hujayralar, ularning yetilishi va to‘qimalarning tarixiy hamda individual rivojlanishini o‘rganishga ko‘proq ahamiyat beriladi.

Darslikda asosan, mavzu bo‘yicha qisqacha tushunchalar, o‘rganilayotgan obyektning sxematik, mikroskopik va ultramikroskopik rasmlari berilgan. Ammo talabalar bu ma‘lumotlar bilan chegaralanib qolmasdan, har bir darsda doimiy mikroskopik preparatlarni ko‘rib, uni izohlashlari ma‘lum ko‘nikmalarni hosil qilishlari lozim.

Sitologiya, embriologiya va gistologiya amaliy mashg‘ulotlarida talabalarning o‘zlari mikroskopik preparatlar tayyorlab, obyektни o‘rganishlari katta samara beradi. Shu maqsadda qo‘llanmada mikroskopik preparat tayyorlash texnikasi haqida ham ma‘lumotlar keltirildi.

Darslikni yozishda turli davrlarda rus va o‘zbek tillarida nashr etilgan sitologiya, embriologiya va gistologiyaga oid adabiyotlardan va qo‘llanmalardan hamda o‘zimizda 20-30 yildan beri to‘plangan manbalardan foydalanildi.

Sitologiya, embriologiya va umumiy gistologiyani birlashtirib, mazkur qo‘llanma o‘zbek tilida birinchi marta yozilayotganligi bois, ba‘zi bir kamchilik va nuqsonlardan xoli emas. Shuning uchun qo‘llanma to‘g‘risida har qanday tanqidiy fikr, mulohaza va istaklar bildirgan taqrizchilarga oldindan minnatdorchilik bildiramiz.

MIKROSKOP VA UNDA ISHLASH QOIDASI

Mikroskop tuzilishi: mikroskop har bir biologning doimiy ish quroli hisoblanadi. Shu sababdan ham uning tuzilishini va unda ishlashni yaxshi bilish kerak.

Mikroskop optik asbob bo'lib, ko'rayotgan obyektни bir necha marta katta qilib ko'rsatadi. Bu vaqtda ikki optik tizim kombinatsiyasi ya'ni obyektiv — manzaralar tizimi — birlamchi kattaligini bevosita ko'rsatadi va okulyar manzaralar tizimi — obyektiv beradigan tasvirni kattalashtirib ko'rsatadi: m: agar obyektiv 8 marta kattalashtirib ko'rsatayotgan tasvirni 7 okulyar bilan yanada kattalashtirib ko'radigan bo'lsak, biz tekshirayotgan obyektни 56 marta (7x8) kattalashtirib ko'rayotgan bo'lamiz. Aytish joizki, mikroskopda tasvir teskari ko'rinadi. Shuning uchun agar preparatning o'ng tomonini ko'radigan bo'lsak, chapga, tepa tomonini ko'radigan bo'lsak, pastga qarab siljitishimiz kerak. Mikroskopda tasvir kattalashib ko'rilayotgani uchun preparatni ohista, yumshoq siljitish tavsiya etiladi. Aks holda kerakli joy ko'rish maydonidan chiqib ketadi.

Mikroskop, asosan 3 qismdan iborat. Mexanik qismga barcha qismlar kiradi, asosini esa mikroskop tayanchi(oyog'i) va shtativ tashkil etadi.

Shtativ — mikroskopning mexanik qismini yorituvchi optik linzalarni birlashtirib turadi. Asosiy qismi — oyog'i ko'proq taqasimon holatda bo'ladi va u mustahkam o'rnatish uchun qulaydir. Shtativ turli linzalarda turlicha shaklda bo'lib, asosiy vazifasi tubus va revolvorni birlashtirishdan iboratdir. Tubusning yuqori qismida okulyar, pastki qismida esa obyektivlar joylashgan.

Prizmatik qopchiq yarim sharsimon shaklda bo'lib, tubus vint bilan qotiriladi. Ilmiy tekshirish ishlarida stereoskopik

ta'vif olish uchun hamda har ikkala ko'z bilan kuzatishga mo'ljallangan binokulyar tubus ishlatiladi. Tubusni yuqoriga va pastga tushirish uchun makrovint va mikrovinndan foydalaniladi.

Revolver tubusning pastki qismida joylashgan, 3 yoki 4 uynchasi bo'lib, ularga obyektivlar joylashadi va revolvorni aylantirib, tez sur'atda turli kattalikdagi obyektivni almashtirish imkoniyati bor.

Buyum stolchasi o'rganilayotgan preparat joylashtirib qo'yiladigan joy bo'lib, uning o'rtasi teshilgan va u tubus o'qiga to'g'ri keladi. Buyum stolchasi mikromexanizmning ustki qismi oldida harakatchan va harakatsiz joylashadi. Stolcha ustida o'rganilayotgan preparatning qimirlab ketmasligi uchun prujinasimon plastinkali ushlagichlar (zajim - klemma) — fiksatörlar mavjud.

Buyum stolchasi ostida yoritqich moslamalari bo'lib, uning tarkibiga ko'zgu va kondensör kiradi, ular yoritqich apparatining asosiy qismi hisoblanadi. Bu kondensör to'plan-gan yorug'lik nurlarini preparat tomon yo'naltirib turish uchun xizmat qiladi.

Mikroskopning optik qismiga revolverga burab qo'yiladigan obyektivlar va tubusga qo'yiladigan okulyarlar kiradi. Obyektivlar yon qismida ularni ancha katta qilib ko'rsatadigan sonlar bitilgan. Shunga ko'ra, obyektivlar kuchsiz, o'rtacha kuchli va o'ta kuchli bo'ladi. Okulyarlar ham kuchsiz (5.7), o'rtacha (10x) va kuchli (15x) bo'lib, ko'proq shu ko'rsatilgan holatda ishlatiladi.

Mikroskop bilan ishlashdan oldin uni yaxshilab o'rnatib olish kerak. Shundan so'ng ko'zguning botiq tomonini o'rnatib eng kichik obyektiv kondensör linzalari ustiga qo'yiladi. So'ngra quyidagilarni bajarish kerak:

1. Stolning chekkasiga mikroskopni yaxshilab o'rnatib, okulyarni ko'z bilan bir tekisda joylashtirish lozim.
2. Kuchsiz obyektivda yorug'likni topish uchun ko'zguni aylantirib, o'rganilayotgan maydonni bir tekisda yoritish kerak. Yorug'lik ko'zguni qamashtirmasligi lozim.

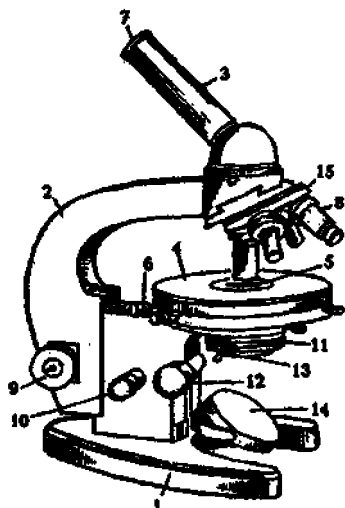
3. Buyum stolchasiga preparatni joylashtirib, obyekt o'rnini stolcha teshigi bilan obyektiv to'g'risiga qo'yib klemmalar bilan qotirish kerak.
4. Makrovint yordamida fokus topiladi.
5. Preparat kuchsiz obyektivda kuzatiladi va kerakli darajada yaxshilab qotiriladi.
6. Mikroskop fokusini o'zgartirmay revolvorni aylantirib, kuchsiz obyektiv kuchli obyektivga almashtiriladi. Kuchli obyektivning o'rniga tushganligini revolvorning chiqillashidan bilish mumkin.
7. Makrovint yordamida ehtiyotlik bilan kuchli kattalikning fokusi topiladi va ko'zga moslashtirish uchun mikrovintdan foydalaniladi.
8. Preparat kuchli obyektiv mikrovintning oldinga va orqaga to'xtovsiz burish yordamida o'rganiladi.

Mikroskopda, asosan, chap ko'z yordamida kuzatiladi, o'ng ko'z doimo ochiq bo'lishi lozim, chunki ko'z muskullari koordinatsiyalangan holda ishlaydi. Bir ko'zning muskuli qisqarganda, ikkinchisi ham shu holatga tushadi. Dastlab o'ng ko'z xalaqit berayotganga o'xshasa-da, keyinchalik moslashib boradi.

Ish tugagandan so'ng yordamchi apparat yordamida rasm chiziladi. Shundan so'ng obyektiv kuchsiziga o'tkazilib, preparat buyum stolchasidan olinadi. Kuchli obyektiv ostidan preparat olinmaydi, chunki u buzilib, obyektivni sindirishi mumkin.

Kuchsiz obyektiv bilan ishlayotganda, kondensor pastga tushiriladi, kuchlisi bilan ishlaganda, yuqoriga ko'tariladi. Bu usul yordamida yorug'likning qulay holati topiladi va preparat detallari yaqqol ko'rinadi.

Mikroskopning diafragmasi mikroskopik tuzilmalar kontrastligi yaqqol ko'ringuncha berkitilishi kerak.



1-rasm. Mikroskop (MBR-1). 1-oyog'i; 2-kolonkasi; 3-tubusi; 4-buyum stolchasi; 5-revolver; 6-qisqichlar; 7-okulyar; 8-obyektivlari; 9-makrovint; 10-mikrovint; 11-kondensor; 12-kondensor vinti; 13-diafragma; 14-oynacha

MIKROSKOP TURLARI

Hozirgi vaqtda gistologik preparatlarni mikroskopda ko'rishning 15 dan ortiq usuli mavjud. Quyida ularning eng asosiylari to'g'risida qisqacha to'xtalib o'tamiz.

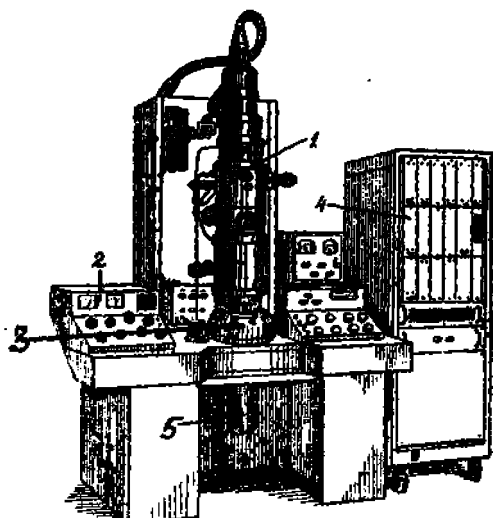
Qorong'i maydonli mikroskopda ko'rish. Bu mikroskopning tuzilishi va unda preparatlarni ko'rish tizimi yorug' maydonli mikroskop bilan deyarli bir xil bo'lib, u tirik hujayra va to'qima tuzilmalarini o'rganishga mo'ljallangan. Unda hujayrani qorong'i maydonda ko'rish kondensor yordamida amalga oshiriladi, ya'ni yorug'lik nuri kondensor orqali obyektga qiyalatib tushiriladi. Bunda obyekt (preparat) yorishib, maydon qorong'iligicha qoladi. Tirik hujayra tarkibidagi tuzilmalar yaqqol ko'rinishi uchun obyektga tushayotgan yorug'lik nuri har xil optik qalinlikda bo'lishi shart. Mazkur mikroskopda bo'yalgan yoki bo'yalmagan tirik hujayralarni, bakteriya va strukturalarini tadqiq etish ancha qulay.

Fazali kontrast mikroskopda ko'rish. Bo'yalmagan tirik hujayralar, odatda, yorug'lik nurini tutib qolmasdan; o'zidan o'tkazib yuboradi. Shuning uchun ular mikroskopda ko'rinmaydi yoki anglab bo'lmas darajada ko'rinadi. Ularni ko'rish uchun tegishli bo'yoqlar bilan bo'yashga to'g'ri keladi. Fazali kontrast mikroskopiya usuli o'rganilayotgan bo'yalmagan tuzilmalarning bizga zarur bo'lgan kontrastligini ta'minlaydi. Kontrastlikni, odatda, obyektivda, undagi fazali plastinka deb ataladigan kondensorga o'rnatilgan maxsus halqa — diafragma hosil qiladi. Ob'yektni yaqqol ko'rish nurning sinishiga bog'liq, yorug'lik nuri obyektidan qancha tez o'tsa, uning yoritilishi, ya'ni kontrastligi shuncha ortadi, binobarin, hujayra tuzilmalari ham shunga yarasha aniq ko'rinadi.

Interferension mikroskopda ko'rish. Mazkur mikroskopda ko'rish usuli fazali kontrast mikroskopga o'xshasa-da, unga nisbatan ancha ko'proq imkoniyatlarga ega. Masalan, uning yordamida bo'yalmagan tirik hujayralarning aniq tasvirini va ularning quruq vaznini (massasini) aniqlash mumkin. Bundan tashqari, bu usul yordamida hujayralarning qalinligini, tarkibidagi quruq moddalarning zichligini, shuningdek, suv, nuklein kislotalar (NK), oqsil va fermentlarning miqdorini bilish mumkin. Interferension bo'yalgan preparatlarning yadrosi, odatda, qizilga, sitoplazmasi esa zangori rangga bo'yaladi.

Lyuminessent (yoki flyuoessent) mikroskopda ko'rish. Lyuminessentsiyada qator moddalarning atomlari (molekulalari) qisqa to'lqinli nurlanishni yutib, harakatchan holatga keladi. Ularning harakatchan holatdan normal me'yorga kelishi yorug'likni katta to'lqin uzunligida tarqatib yuborish hisobiga amalga oshiriladi. Binobarin, gistologik preparat unga nur ta'sir qilish vaqtida hosil bo'lgan energiya hisobiga nurlanadi, ya'ni flyuoessensiyalanadi. Binafsha nurlar yoki to'lqin uzunligi 0.27 – 0.4 mkm li spektorning ko'k qismi yorug'lik manbai bo'lib xizmat qiladi. Energiya obyektga (preparatlar) turli yo'llar orqali va turlicha ta'sir qilishi mumkin. Shunga ko'ra, ular bir necha xilga bo'linadi: fotolyuminessensiya, rentgennolyuminessensiya, radio-lyuminessensiya shular jumlasidandir.

Elektron mikroskopda ko'rish. Gistologik preparatlarni elektron mikroskopda o'rganish hozirgi vaqtda keng tarqalgan usul bo'lib, uning yordamida hujayralarning nozik tuzilmalari, orgonoid va hujayra kiritmalarining tuzilishi hamda ularda sodir bo'ladigan nozik o'zgarishlar kuzatiladi. Elektron mikroskop 100000 marta va undan ham ortiq kattalashtiriladi. Chunki, elektron mikroskopda yorug'lik mikroskopdagi kabi uzun to'liqinli nurdan emas, balki qisqa to'liqinli elektronlar nuridan foydalaniladi.



2- rasm. YEVM –100 AK markali mikroskop. 1-mikroskop kolonkasi; 2-boshqarish pult; 3-Lyuminessent ekranli kamera; 4-tasvirni tahlil etuvchi blok; 5-kuzatish signalini beruvchi moslama

Binobarin, kuzatilmoqchi bo'lgan obyekt tasviri elektronlar nuri yordamida ko'rsatilsa, bunga elektron mikroskop deyiladi (2-rasm). Demak, qisqacha ta'riflaydigan bo'lsak, elektron mikroskopda ko'rish — obyekt orqali o'tkazilgan elektronlar tutamini elektromagnitli linzalar bilan fokuslash orqali preparat tasvirini olib o'rganishdan iborat.

Oddiy mikroskopda hayvonlar to'qimasining mikroskopik tuzilishini o'rganish uchun kesmalarning (preparatlarning) qalinligi taxminan 3-5 mikron (mk) bo'lishi kerak. Bundan qalin bo'lsa, hujayralar qavati ortib ketib, obyektning tasviri aniq ko'rinmaydi, ularni o'qish yana ham qiyinlashadi.

Elektron mikroskopning afzalligi shundaki, to'qimalardan olinadigan kesma ancha yupqa (0.02 mk) bo'ladi. Albatta, bunday kesmalar, odatda, ultramikrotomdan foydalanib tayyorlanadi. Buning uchun esa mikrotom stolga qimirlaydigan qilib o'rnatiladi, pichoqlari alohida shishadan yasaladi. Kesmaning qalinligi metall sterjenning kengayishini ta'minlaydi. Oddiy mikroskopda obyektning qalinligi, ya'ni hujayra yoki yadrolarning keng maydondaligi, ularning diametri «mikron» bilan o'lchansa, elektron mikroskopda «nanomer» bilan, aksari hollarda esa «angstrom» (A^0)² bilan o'lchanadi.

Hozirgi vaqtda elektron mikroskopning yangi-yangi turlari yaratilmoqda. Masalan, hajmiy (rostlovchi) elektron mikroskop shular jumlasidandir, Uning yordamida preparatlarning hajmiy tuzilishi o'rganiladi.

PREPARATLAR TAYYORLASH TEXNIKASI

Sito-gistologik tekshirishlar uchun, odatda, biologik obyektlardan muddatli va doimiy preparatlar tayyorlanadi. Doimiy preparatlarni tayyorlash bir qancha bosqichlardan iborat: 1) materialni olish; 2) fiksatsiya qilish; 3) yuvish; 4) suvsizlantirish- zichlashtirish; 5) quyish; 6) kesmalar tayyorlash; 7) bo'yash; 8) kesmalarni suvsizlantirish; 9) yoritish; 10) yukunlash (kesmalarni yopqich shisha bilan berkitish).

Materialni olish. Tekshirish uchun material kichik bo'lakchalar holida, murdani yorish paytida, tirik hayvonlar va odamlardan biopsiya usuli bilan olinadi. O'quv preparatlarini tayyorlash uchun sutemizuvchi hayvonlar (itlar, mushuklar, quyonlar, kalamushlar) dan olingan materiallardan foydalaniladi. Buning uchun qon tomiriga havo yuborish (emboliya) yoki so'yish (dekapitatsiya) yo'li bilan hayvonlar o'ldiriladi va shu zahotiy oq organlaridan preparat tayyorlash uchun bo'lakchalar olinadi.

O'quv preparatlar uchun material olganda, uning yangiligiga ahamiyat berish zarur, chunki murda organlarida tezda qator o'zgarishlar yuz berishi mumkin. Materialni murdadan 4-12 soat vaqt ichida olish zarur. Biopsiya usuli ko'pincha diagnostika maqsadlarida qo'llanadi, shuning uchun bu usul ko'proq klinikalarda va eksperimental laboratoriyalarda ishlatiladi.

Fiksatsiya qilish. Olingan materialni tezda fiksatsiya qilish zarur. Fiksatsiyadan maqsad — to'qimalarining hayotiy tuzilmasini saqlab qolishdan iborat. Hujayra sitoplazmasi oqsilini ivitish fiksatsiya mohiyatini belgilaydi. Bunda oqsilning chirishiga yo'l qo'yilmagan bo'ladi, natijada hujayra va to'qimalarning tuzilmasi saqlanib qoladi.

Fiksatsiya qilish shartlari: a) bo'laklarning kattaligi 1-2 sm³ dan oshmasligi kerak; b) bo'lakcha qanchalik kichik bo'lsa, fiksatsiya shunchalik sifatli bo'ladi; v) fiksatsiya sifatli bo'lishi uchun fiksatorning hajmi fiksatsiya qilinuvchi bo'lakcha hajmidan 100 baravar ko'p bo'lishi kerak; g) fiksatsiya qilish muddati fiksatorlarning xiliga qarab turlicha bo'ladi.

Preparatni qaysi usulda bo'yash ko'zda tutilgan bo'lsa, shunga mos holda fiksator tanlanadi. Fiksatorlarning ba'zilari deyarli barcha laboratoriyalarda qo'llaniladi. Bunday fiksatorlarga quyidagilar kiradi:

a) 12% li *formalin eritmasi*. Uni tayyorlash uchun 100% li formalindan 12sm³ olib, 88 sm³ suvga qo'shiladi. Tekshirish uchun olingan bo'lakchani hajmi 1-2 sm³dan oshmasligi kerak.

Bo'lakchalarni 12% li formalindan fiksatsiya qilish muddati kamida 24 soat va saqlash maqsadida bundan ham uzoq vaqt ushlab turish mumkin. Agar bo'lakchani yillab formalin suyuqligida saqlashga to'g'ri kelsa, u holda har 3-4 oyda suyuqlikni almashtirib turish lozim. Shunda to'qimalar tuzilishi keskin o'zgarmay saqlanadi.

Hujayralarning nozik tuzilishi, bu usulda funktsiya qilinganda yaxshi saqlanmaydi.

b) *Myuller suyuqligi*. Myuller suyuqligi tayyorlash uchun 2,5g kaliy bixromat va 1g natriy sulfat tuzlari 100 sm³ distillangan suvda eritiladi. Bo'lakchalar hajmining 1 sm³ bo'lishi maqsadga muvofiqdir. Fiksatsiya 7 kun davom etadi, bunda har kuni fiksatorni almashtirib turish zarur. Myuller suyuqligi, odatda, ko'p miqdorda tayyorlanadi, ishlatish vaqtida undan Myuller-Formal aralashmasi tayyorlanadi, ya'ni har 100 sm³ Myuller suyuqligiga 70 sm³ formalin qo'shiladi. Bu eritma fiksatsiya-sining tezlashtirish uchun qo'llaniladi, chunki xrom tuzlari to'qima ichiga sekinlik bilan singib ketadi, formalin qo'shilishi bilan esa fiksatsiya vaqti qisqaradi. Bunday suyuqlik to'qimaning umumiy tuzilmasini yaxshi saqlaydi va keyinchalik turlicha bo'yoqlar bilan bo'yash imkonini beradi.

v) *Flemming suyuqligi*. Tarkibi 2%li xrom eritmasi, 1%li osmiy kislotasi eritmasi va muz sirka kislotasidan iborat. To'qima

bo'lakchalari har birining hajmi 1-2 sm³. Ular fiksatorida qorong'i joyda bir kun turishi lozim.

Afzalliklari: to'qimaning nozik tuzilishini yaxshi saqlaydi, faqat fiksatsiya qilibgina qolmasdan, balki ba'zi bir to'qimalarni (yog', miyelinli nerv tolasini) qora rangga bo'yaydi.

g) *Karnua fiksatori*. Tarkibi: 100° spirt 12 sm³, suvsizlantirilgan xloroform – 6 sm³, muz sirka kislotasi — 2sm³. Bu fiksator ko'pgina gistokimyoviy uslublar uchun qo'llaniladi. Bo'lakchalarning kattaligi 2-3 mm³. Fiksatsiya vaqti muzxonada 1,5-2 soat. Bunda hujayralarning nozik tuzilishi va kimyoviy tarkibi yaxshi saqlanadi. So'nggi paytda miqdoriy gistokimyoviy tekshirishlar o'tkazish uchun to'qimalarning FSU fiksatori keng qo'llanilmoqda. Tarkibi: 100% li 60 sm³ formalin, 100°li 20 sm³ spirt va 6 sm³ sirka kislotasidan iboratdir.

Hujayra organoidlarini aniqlash uchun maxsus fiksatorlar mavjud: mitoxondriyalar uchun – Rego fiksatori, Golji majmuasi uchun aoyama fiksatori va boshqalar.

Yuqorida qayd qilingandek, u yoki bu fiksatorning qo'llanilishi tadqiqotchining oldiga qo'ygan maqsadiga bog'liq.

Yuvish. Fiksatsiya tugagandan so'ng fiksator to'kib tashlanadi, bo'lakchalar esa suvda yuviladi. Ba'zi fiksatorlardan so'ng (spirt, karnua, shabadash suyuqligi va boshqalar) to'qimani yuvmasdan to'g'ridan- to'g'ri keyingi bosqich — suvsizlantirishga o'tkaziladi.

Suvsizlantirish- zichlantirish. Yuvilgandan so'ng bo'lakchalar issiqligi oshib boruvchi spirtlarda 50° dan boshlab, 60°, 70°, 80°, 90°, 96° nihoyat 100°, ya'ni mutlaq spirtlarda zichlashtiriladi. Spirtlarda bo'lakchalar suvsizlanadi va zichlanadi.

Quyish. Bo'lakchalar spirtlarda ma'lum darajada zichlashganligiga qaramay, hali yupqa kesmalar olish uchun yetarli darajada qattiq bo'lmaydi, shuning uchun keyingi bosqichlarda ularni maxsus moddalar bilan singdiriladi. Shundan keyingina bo'lakchalar bir xil zichlik kasb etib, ularni yupqa kesmalarga kesish imkoniyati tug'iladi.

O'rganish lozim bo'lgan to'qimalarni: selliodin, parafin, selloidin-parafin va jelatinga solish mumkin.

Elektron mikroskopik tekshirishlar uchun to'qima bo'lakchalari hayvon o'ldirilgandan so'ng yoki biopsiya paytida 1-2 minut orasida fiksatorga solinishi shart. Shundagina hujayra va ular organoidlarining nozik tuzilmasi yaxshi saqlanadi.

Fiksatorlar sifatida asosan osmiy kislotaning 1-4% li eritmasi hamda glutaraldegidning 3-6%li eritmalari ishlatiladi. Fiksatsiya jarayoni osmiy kislotasi eritmasida 1,5-2 soat, glutaraldegidda 6 soatdan bir necha kungacha davom etadi. Fiksatsiyadan so'ng bo'lakchalar konsentratsiyasi ortib boruvchi spirtlarda suvsizlantirilib metakrilat, epon, araldit, vestopal kabi sintetik smolalarga solinadi.

Kesish. Selloidin va parafinga solingan bo'lakchalar chanali mikrotomda maxsus po'latdan tayyorlangan pichoqlar yordamida kesiladi. Selloidin kesmalarining qalinligi 7-8-10 mk bo'lishi maqsadga muvofiqdir.

Parafin kesmalarining qalinligi 5-7 mk bo'ladi.

Chanali mikrotomlardan tashqari, muzlatuvchi mikrotomlar ham mavjud, bunday mikrotomlarda yangi yoki faqatgina fiksatsiya qilingan, ammo zichlantirilmagan parafin va boshqa moddalar singdirilmagan bo'lakchalar kesiladi. Bo'lakchalar qattiq holatdagi karbonat angidrid yordamida muzlatiladi.

Elektron mikroskopiya uchun preparatlar tayyorlashda sintetik smolalarga qo'yilgan bo'lakchalardan maxsus mikrotomlar — ultramikrotomlarda olmos yoki shishadan tayyorlangan pichoqlar yordamida o'ta yupqa kesmalar olinib, ular maxsus to'rlarga solinadi. Bu kesmalar qalinligi 200-300 A (angstrom)¹ bo'lib, parafin kesmalaridan 200-300 marta yupqadir.

Bo'yash. Hujayra tarkibiy elementlarining rangsizligi va nur singdirish ko'rsatkichi bir xil bo'lganligi sababli, ularni ko'rish uchun bo'yash zarur. Hujayraning tarkibiy qismlari turli kimyoviy xususiyatlarga ega bo'lishi sababli ularni ko'rish uchun turli xildagi bo'yoqlar bilan bo'yash lozim. Chunonchi, nordon xususiyatga ega bo'lgan bo'yoqlar hujayraning sitoplazmasini va hujayralararo moddani ishqoriy xususiyatga ega bo'lgan bo'yoqlar esa yadroni bo'yaydi.

¹ angstrom (A)—0,0001 mk

Eng ko'p qo'llanuvchi yadro bo'yoqlari: 1. *Gematoksilin* qamish daraxtidan tayyorlanuvchi o'simlik bo'yog'i bo'lib, yadroni binafsha rangga bo'yaydi. 2. *Karmin* — hayvon bo'yog'i, yadroni qizil rangga bo'yaydi. 3. *Ishqoriy-anilin* bo'yoqlari (*gensian*- violet, *krezil*- violet, *metil*-violet, *ishqori*- fuksin va *hoshqalar*).

Eng ko'p qo'llanuvchi nordon bo'yoqlardan eozin hujayra sitoplazmasini va hujayralararo moddani pushti rangga bo'yaydi, oranj esa xuddi shu tuzilmalarni qizil rangga bo'yaydi.

Bundan tashqari, to'qima va hujayralarning muayyan turkibiy qismlari uchun maxsus bo'yoqlar ham mavjud: 1) sudan III, qora sudan- yog'larni, yog' hujayralarini va nerv tolalarini qizil yoki qora rangga bo'yaydi; 2) elastik tolalarni bo'yash uchun ikki xil bo'yoq mavjud- orsein- elastik tolalarni to'q jigir rangga bo'yaydi va rezorsin – fuksin elastik tolalarni pushti rangga bo'yaydi; 3) nerv to'qimasini va argirofil tolalarini aniqlash uchun ularni kumush nitrat tuzi bilan bo'yaladi.

Bitta bo'yoq ishlatilsa, oddiy bo'yash, ikkita yoki undan ortiq bo'yoqlar ishlatilsa, masalan, nordon va asosli bo'yoqlarni bir vaqtning o'zida qo'llanilsa, murakkab bo'yash deyiladi.

Eng ko'p qo'llaniladigan murakkab bo'yash usullariga quyidagilar kiradi:

1) **gematoksilin-eozin bilan bo'yash.** Bu usul organ yoki to'qimalarning tuzilishini bilish uchun umumiy bo'yoq sifatida qo'llaniladi.

Bo'yash tartibi: kesmalar gematoksilinga 5-10 minut solib qo'yiladi, so'ngra suvda chayib 2-3 minut eozinga solinadi, qayta suvda chayilib, undan keyingina suvsizlantiriladi, yoritiladi va yakunlashga o'tiladi. Preparatlarda yadro binafsha rangga, sitoplazma va hujayralararo modda pushti rangga bo'yaladi;

2) **Van- Gizon usuli:** bu usul mushak to'qimasi va kollagen tolalarni yaxshiroq ko'rish imkoniyatini beradi. Preparatlarda hujayra yadrolari to'q jigir rangga, sitoplazma och sariqqa, to'q sariqqa, biriktiruvchi to'qima qizil rangga bo'yaladi;

3) elastik tolalar uchun Veygert usuli qo'llaniladi.

4) argirofil tolalar Donskoy yoki Gomori usuli bo'yicha bo'yaladi;

5) nerv to'qimalarini aniqlash uchun kumush nitrat tuzi bilan impregnatsiya qilish usullari qo'llaniladi-markaziy nerv tizimi uchun Bilshovskiy, periferik nerv tizimi uchun Gross- Bilshovskiy usullaridan foydalaniladi.

To'qima va hujayralar tarkibidagi kimyoviy moddalar va ularning joylashishini aniqlash va kuzatishga imkon beruvchi qator gistokimyoviy bo'yash usullari ham mavjud. Masalan, polisaxaridlarni aniqlash uchun Best usuli, SHIK- reaksiyasi, RNK ni aniqlash uchun Brashe usuli, DNKni aniqlash uchun Fyolgen usuli va boshqalar.

Elektron mikroskopik preparatlar esa og'ir metall tuzlari-uranilatsetat hamda qo'rg'oshinning sitrat tuzlari bilan bo'yaladi.

Kesmalarini suvsizlantirish. Kesmalar bo'yalgandan so'ng spirtida suvsizlantiriladi.

Yoritish. Kesmalar suvsizlantirilgandan so'ng yorug'lik nurlari yaxshi o'ta olishi yoki tiniq bo'lishi uchun ularni yoritish zarur.

Quyidagilar yorituvchi moddalar hisoblanadi:

1. Karbol- ksilol
2. Ksilol yoki toluol
3. Chinnigul moyi va boshqalar.

Yorituvchi moddada kesmalar 0,5 – 1minut ushlab turiladi.

Yakunlash. Yakunlash uchun Kanada yoki kedr balzami ishlatiladi. U kesmani biriktiribgina qolmay, balki preparatlarni yoritishga ham yordam beradi.

Predmet shishasiga yopishtirilgan kesmalar yorituvchi moddadan chiqarilib, unga 1 tomchi balzam tomiziladi va yopqich oyna bilan yopiladi. Shundan keyingina u ko'rish uchun tayyor bo'ladi.

Preparatlarni yorug'lik mikroskoplari yordamida ko'rib o'rganiladi. 1-rasmda ko'rsatilgan MBR-1 tipidagi mikroskoplar amaliy ishda eng ko'p qo'llaniladi. Maxsus tadqiqot uchun turli xildagi mikroskoplar, chunonchi, polyarizatsion, fazali kontrast, ultrabinafsha nurli va boshqa mikros-

koplardan foydalaniladi. Bundan tashqari, o'rganilayotgan obyektни benihoya kattalashtirib ko'rsatuvchi elektron mikroskoplar (2-rasm) ilmiy-tadqiqot ishlarida keng qo'llanilmoqda.

Mikroskoplarning tuzilishi, ishlash jarayoni va undan foydalanish barcha darslik va qo'llanmalarda batafsil yoritilgan.

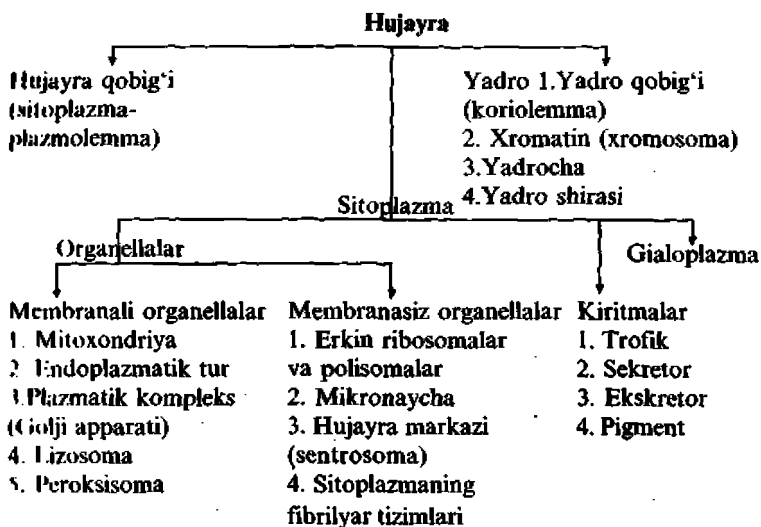
HUJAYRA TARKIBIY QISMLARI VA XILLARI

Sitologiya (Citos- hujayra va logos- ta'limot)biologiya fanining bir tarmog'i bo'lib, hujayralarning tuzilish qonuniyatlari, vazifalari va taraqqiyotini o'rgatadi. Odam va barcha hayvonlar organizmi hujayralardan tuzilgan. Hujayralar bajaradigan vazifasi, joylashishiga ko'ra turlicha shakl va kattalikka ega: kichik limfositlar 4-7 mk, tuxum hujayralari 200 mk gacha va mushak hujayralari bir necha santimetr gacha boradi. Uzun va qisqa o'simtali nerv hujayralari o'zidan impuls o'tkazish xususiyatiga ega. Erkak jinsiy hujayrasi – spermatazoid bajaradigan funksiyasiga ko'ra xivchin tutadi.

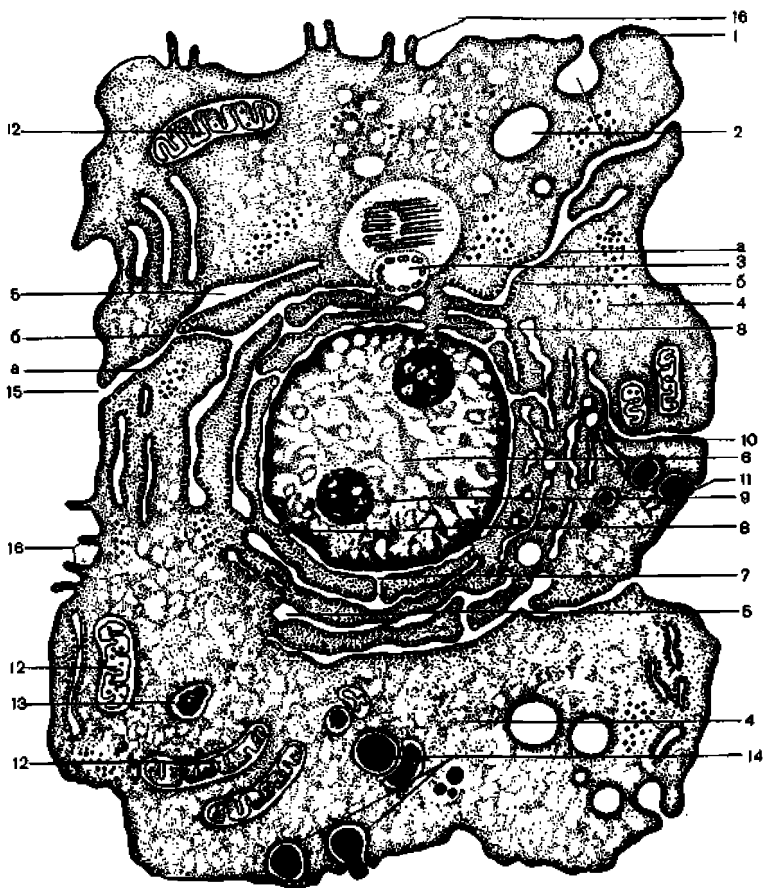
Hujayralar turli kattalikka va shaklga ega bo'lishiga qaramay, ularning tuzilishi umuman o'xshashdir. Barcha hujayralar sitoplazma, yadro va hujayra qobig'idan tashkil topgan. Hujayraning barcha asosiy qismlari — sitoplazma oqsillar, yog'lar va uglevodlardan iborat. Protoplazmaning tiriklik xususiyatlari undagi oqsil bilan bog'liqdir.

Sitoplazma — hujayraning muhim tarkibiy qismi bo'lib, u hujayra pardasi va yadrosidan tashqari hujayraning barcha tarkibiy qismlarini o'z ichiga oladi. Sitoplazma bir tomondan hujayra pardasi, ikkinchi tomondan esa yadro qobig'i bilan chegaralangan. Sitoplazmaning asosiy elementlari membranalar va donador tuzilmalardan iborat. Bular tuzilishi turlicha bo'lgan trofik, sekretor, pigment va boshqa kiritmalar, shuningdek, hujayra organellalaridir. Bulardan tashqari, hujayralarda maxsus organellalar, ya'ni tonofibrillalar, miofibrillalar va neyrofibrillalar uchraydi. Hamma organella va kiritmalar sitoplazmaning shaklsiz xususiy moddasi — gialoplazmada yotadi. Sitoplazma termini «protoplazma» termini bilan bir xil tushunchani anglatmaydi.

Gialoplazma sitoplazmaning organellalar va kiritmalari bo'lmagan shaklsiz qismidir.




3-rasm. Hujayraning elektron mikroskopik tuzilishi



4-rasm. Hujayraning elektron-mikroskopik tuzilishi.

- 1-sitolemma; 2-pinositoz pufakchalari; 3-hujayra markazi;
 4-gialoplazma; 5-donador endoplazmatik to'r:a-sitomembrana;
 b-ribosomalar; 6-yadro; 7-peremuklyar bo'shliq; 8-yadro membrana
 porasi; 9-yadrocha; 10-Golji apparati; 11-vakuolalar;
 12-mitoxondriya; 13-lizosomalar; 14-fagositoz bosqichlari;
 15-hujayralararo bog'lanish; 16-mikrovorsinkalar



5-rasm. Fiksatsiya qilingan hujayralar shakllari.
 1-ichak epiteliysining silindrsimon hujayrasi; 2-kubsimon hujayralar; 3-yassi epiteliy; 4-qadahsimon hujayralar; 5-qon hujayralari; 6-silliqliq muskul hujayrasi; 7-spermatozoid; 8-o'simtali nerv hujayrasi; 9-qanotli hujayra

PLAZMOLEMMMA. FAGOSITIZ. PINOSITIZ

Tashqi membrananing tuzilishi. Barcha organ va to'qimalar hujayrasining sitoplazmasini tashqi muhitdan uch qavat- tashqi qavat - *qobiq* ajratib turadi. Bunga *sitolemma* yoki *plazmolemma* ham deyiladi. Uning o'rtacha qalinligi 7,5 nm ga teng bo'lib, yorug'lik mikroskopida ko'rinmaydi. Shunga ko'ra, uning tuzilishini o'rganish uchun faqat elektron mikroskopdan foydalaniladi. Qobiqning ikkita chetki qavatlari oqsildan tashkil topgan bo'lib, o'rta qavati yog'simon moddadan iborat. Membranasida mayda teshikchalar bo'lib, ular orqali kerakli moddalar hujayra ichiga o'tib, moddalar almashinuvi natijasida hosil bo'lgan chiqindi moddalar tashqariga chiqadi. Membranalar fagositoz va pinositoz qilish xususiyatiga ega zarrachalarni hamda tarkibida har xil moddalar erigan suyuqlik tomchilarini o'rab olib, yemirib yuboradi. Binobarin, hujayra tashqi membranasining fiziologik vazifasi hujayraga kerakli oziq moddalarni o'tkazib, keraksizlarini tashqariga chiqarib, yemirib, hujayra butunligini va hayot faoliyatini ta'minlab turishdan iborat. Membrananing tashqari va ichkariga o'sib chiqqan o'simtalari ham bo'ladi. Ular ana shu o'simtalari, hosil qilgan qatlamlari bilan qo'shni hujayralarga bevosita birikib, ular bilan o'zaro bog'liqligini, mustahkamligini hamda aloqasini ta'minlab turadi. Ichkari tomondan ichki qavat bo'rtib chiqib, yadro qismigacha boradi va faqat sitoplazma bilan emas, balki yadro bilan ham munosabatda bo'ladi.

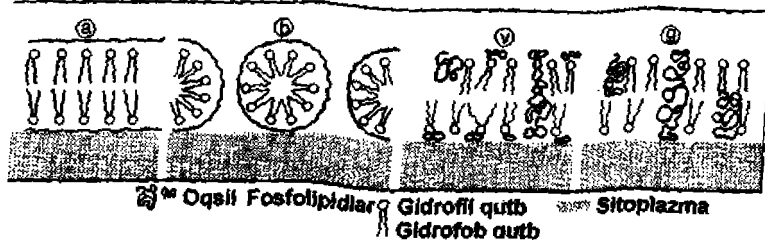
Funksiyalari. Hujayralarning ichki muhiti tashqi yopishqoqligi, kimyoviy tarkibi, tarkibida ionlar bo'lishi va ko'pgina boshqa fizik va kimyoviy xossalriga ko'ra, tevarak- atrof muhitidan farq qiladi. Tashqi membrana ichki muhitni tashqi muhitdan chegaralab turadi va bu farqni hujayraning butun hayoti davomida saqlaydi. Bu membrana teshiklari orqali hujayra ichiga ionlar, suv va boshqa moddalarning mayda molekulalari, masalan, glyukoza o'tadi.

Tashqi membrana hujayraga ion va molekulalar kirishini va undan tashqi muhitga chiqishini tartibga solib turadi. Molekula va ionlar, turli moddalar ya'ni hujayra bilan tashqi muhit

orasidagi bunday almashinuv doimiy sodir bo'lib turadi.

Hujayraga ionlar va mayda molekulalardan tashqari, bir necha mikron keladigan yirikroq oziq zarralari, shuningdek, organik moddalar, masalan, oqsillarning yirik molekulari kiradi. Bunday moddalar tashqi membrana teshiklari orqali hujayraga o'ta olmaydi, chunki teshiklar ular uchun kichiklik qiladi va ularning hujayraga kirishi fagositoz yo'li bilan amalga oshadi (fagos- grekcha — yutish, qamrash, sitos- hujayra).

Fagositozda, ya'ni hujayra ichiga qattiq zarrachalar kirishida, tashqi membraning aktiv ishtirok etishi chizmadan ko'rinib turibdi. Dastlab zarrachalar membranaga tegadi va uning ana shu joyida kichikroq botiq hosil bo'ladi. Membraning shu botgan joyi asta-sekin kattalashib chuqurlashadi va unga tushgan zarra hujayra ichida qoladi. Amyobalar va ko'pgina boshqa sodda organizmlar fagositoz yo'li bilan oziqlanadi. Ko'p hujayrali hayvonlarda va odamda faqat ba'zi bir hujayralar, masalan, leykositlar (oq qon tanachalari) fagositoz funksiyasini o'taydi. Bu hujayralar bakteriyalarni, shuningdek, organizmga tasodifan kirib qolgan turli- tuman qattiq zarralarni yutadi va shu yo'l bilan organizmni kasallik paydo qiladigan mikro-organizmlar va yot zarralardan himoya qiladi (tozalaydi).



6-rasm. Membraning molekulyar tuzilishi chizmasi

HAYVON VA O'SIMLIK HUJAYRALARINING O'XSHASHLIGI HAMDA FARQLARI

Tiriklikning tuzilish birligi hujayra ekan, albatta, uning tarkibi va tuzilishlari barcha tirik organizmlarda o'xshash bo'ladi. Shu jumladan, hayvon va o'simlik hujayralari tuzilishida o'xshashliklar ko'p. Bu o'xshashliklar yadro

tuzilishida, sitoplazma orgonoidlarida va ko'payish usullarida yaqqol ko'rinadi. Ammo hayvonlar hamda o'simlik hujayralari o'ziga xos xususiyatlarni namoyon qiladi.

Hayvon hujayralari o'simlik hujayralariga nisbatan quyidagi xususiyatlari bilan farq qiladi:

1) hujayralarning yuqori darajada ixtisoslashishi, ya'ni bir xil hujayralar funksiyasini ikkinchi xil hujayralar bajara olmasligi;

2) funksiyasidan kelib chiqib, hujayra shakllarining xilma-xil bo'lishi;

3) maxsus orgonoidlarni hosil qilish;

4) blastometrlar shakllanishi.

O'simlik hujayrasini asosiy xususiyatlari quyidagilardir:

1) har bir hujayrada tashqi tayanch qavat — hujayra qobig'ining mavjudligi;

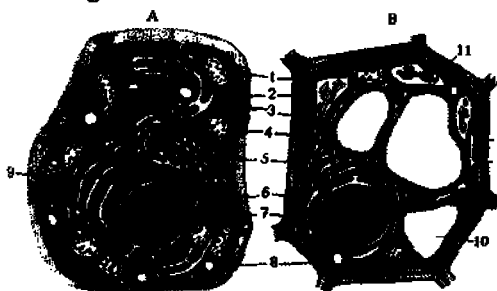
2) doimiy vakuolli tizimning bo'lishi;

3) protoplastda maxsus organella — plastidalarning mavjudligi;

4) ergastik (oziq moddalar ,zararli mahsulotlar) moddalar to'planishi.

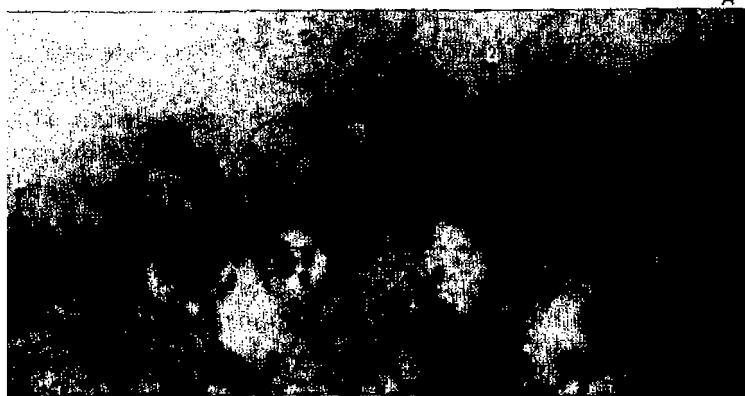
5) tirik hujayralarning qaytmas ixtisoslashishi va embrional holatda ikkilamchi o'zgarishga o'tishi;

6) kariokinezda sentriolaning bo'lmasligi va sitokinezda fragmoplastlarning hosil bo'lishi.

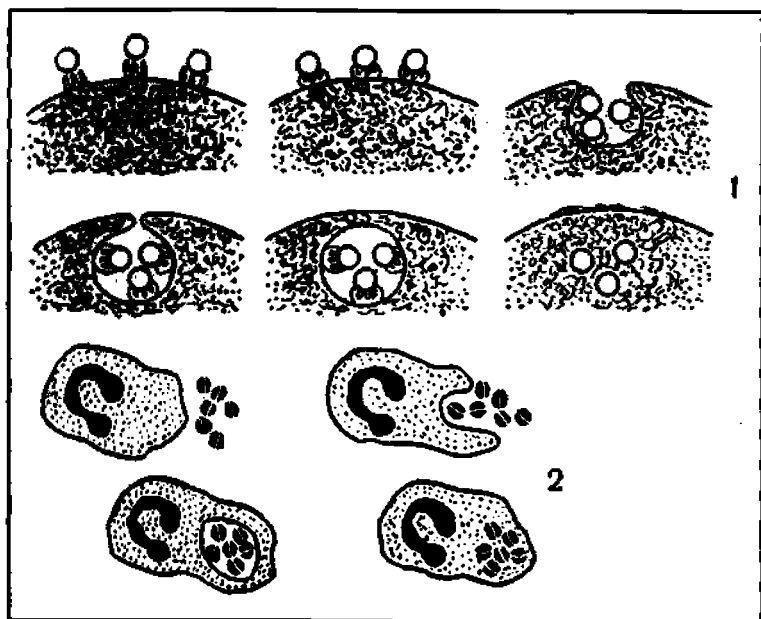


7-rasm. Hayvon va o'simlik hujayralarining umumlashgan chizmasi. a-hayvon hujayrasi, b-o'simlik hujayrasi.

1-mitoxondriya; 2-plazmatik membrana; 3-endoplazmatik to'r;
4-sitoplazma; 5-Golji apparati; 6-sitoskelet; 7-yadro; 8-lizosoma;
9-sentriola; 10-vakuola; 11-xloroplast



*8-rasm. Hujayra plazmolemmasining tuzilishi.
a-mikrovorsinkalar; b-glikokaliks; d-hujayralararo bog'lanish.
1-plazmolemma; 2-mikrovorsinkalar*



9-rasm. 1-pinositoz; 2-fagositoz

Har xil moddalar erigan suyuqlik tomchilari ham tashqi membrana orqali hujayraga kiradi. Suyuqlikning mayda tomchilari shaklida yutilish holati odamning suv ichishiga o'xshaydi va shuning uchun *pinositoz* deb ataladi (grekcha «pino» — ichaman, «sitos» — hujayra). Pinositozning chizmasi 9-rasmda keltirilgan. Chizmadan ko'rinadiki, hujayraga suyuqlik yutilish holati fagositoz hodisasiga yaqin, ya'ni suyuqlik tomchisi avval hujayraning tashqi membranasiga yaqinlashadi, membrananing shu joyi bir talay mayda burmalar hosil qiladi. So'ngra membrananing unga suyuqlik tomchisi tushgan joyi ichiga botib kiradi, bu botib kirgan joy sekin-asta chuqurlashadi va nihoyat, suyuqlik tomchisi membrana yuzasidan butunlay ajraladi va suv bilan birga hujayraga tushgan organik moddalar, maxsus organoidlar tarkibida bo'lgan fermentlar ta'sirida hazm bo'la boshlaydi. Fagositoz yo'li bilan hujayraga tushgan moddalar bilan ham xuddi shunday hodisa ro'y beradi.

Pinositoz hujayra tashqi membranasining yana bir muhim tarkibi bo'lib, hamma hayvon va o'simlik hujayralariga xosdir.

Hujayraning tashqi membranasini orqali ionlar, turli-tuman almashinuv mahsulotlari, shuningdek, hujayrada sintezlangan moddalar chiqarib turadi. Turli bezlar hujayralarida ishlanib chiqadigan sekretlar (ovqat hazm qilish shirasi, so'lak va boshqalar) shular jumlasiga kiradi va mayda tomchilar holida hujayradan chiqariladi. *Hujayra hayot faoliyatidagi boshqa mahsulotlar ham uning tashqi membranasini orqali chiqariladi.*

ENDOPLAZMATIK TO'R

Endoplazmatik to'r. Endoplazmatik to'r hamma hayvon va o'simliklar hamda barcha bir hujayrali organizmlar sitoplazmasida aniqlangan, ya'ni u har bir hujayraning zaruriy organoididir. Hujayraning bu organoidi juda kichik o'lchamli bo'lgani uchun endoplazmatik to'r hujayralarni elektron mikroskopik tekshirila boshlangandan keyin, bundan 50 yilcha oldin kashf etilgan edi.

Tuzilishi. Endoplazmatik to'r kattaligi 500 A gacha boradigan va undan ham oshadigan kanal va bo'shliqlardan iborat murakkab tizimga ega. Kanal va bo'shliqlar bir-biri bilan qo'shib, tarmoqlanuvchi murakkab to'r hosil qiladi. Endoplazmatik to'r kanal va bo'shliqlari sitoplazmadan membranalar bilan chegaralangan. Membrana qalinligi 75 A ga yaqin.

Endoplazmatik to'rning ikkita: g'adir-budur yoki donador hamda silliq to'ri bo'ladi. Birinchi xil membranalarda bir talay mayda yumaloq tanachalar-ribosomalar joylashadi. Shuning uchun kanal va bo'shliqlarning membranalari g'adir-budur ko'rinadi. Endoplazmatik to'rning ikkinchi xili, ya'ni silliq endoplazmatik to'r membranalari yuzasida ribosomalar bo'lmaydi.

Funksiyalari. Endoplazmatik to'r ko'pgina turli-tuman funksiyalarni bajaradi. Donador endoplazmatik to'rning asosiy vazifasi oqsil sintezida qatnashishdir. Shuning uchun u oqsil ko'p sintezlanadigan hujayralar (turli bez hujayralari)da, ayniqsa, kuchli rivojlangan, kam miqdor oqsil sintezlanadigan

hujayralar (limfatik tugunlar, qora jigar va boshqalar hujayralari)da kam rivojlangan.

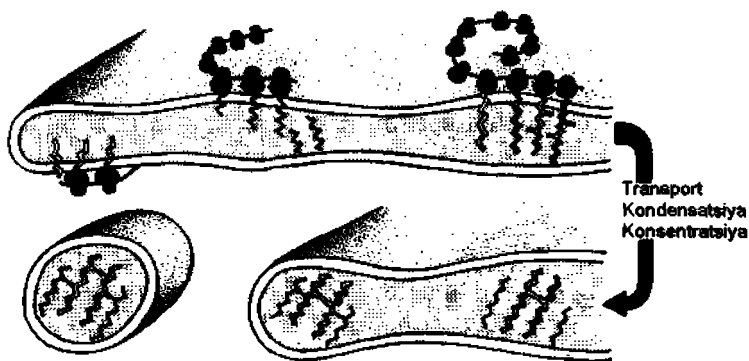
Silliq endoplazmatik to'r membranalarida yog'lar va polisaxaridlar sintezlanadi. Bu sintez mahsulotlari kanal va bo'shliqlarda yig'iladi, so'ngra hujayraning turli orgonoidlariga yetib boradi va shu yerda iste'mol qilinadi yoki sitoplazmada hujayra kiritmalari sifatida to'planadi.

Binobarin, endoplazmatik to'r — hujayra organoidi bo'lib, u oqsillar, uglevodlar va yog'lar sintezida faol ishtirok etadi, shuningdek, bu moddalarni hujayraning turli burchaklariga tashiydi.

Sitoplazmatik to'rning murakkab tuzilishini faqat elektron mikroskopda o'rganish mumkin. Hujayraning fiziologik holatiga bog'liq ravishda sitoplazmatik to'r elementlari to'q va och rangda bo'lishi mumkin.

Endoplazmatik to'r hujayra organoidi sifatida faqat oqsil, lipid va uglevodlarni sintez qilishda ishtirok etmasdan, balki hujayrada sodir bo'ladigan harakatlarni ham ta'minlaydi.

O'rni kelganda shuni ham aytish kerakki, sitoplazmatik to'r juda ta'sirchan va o'zgaruvchan organella bo'lib, har xil ta'sir natijasida vakuolalari shishib, naychalari parchalanib ketishi mumkin. Ularning bunday tuzilmali o'zgarishlari ayrim kasalliklarda aniq-ravshan kuzatiladi va ularga tashxis qo'yishda juda qo'l keladi.



10- rasm. Endoplazmatik to'rda oqsil yig'ilishi va transporti

Polisomalarda sintezlangan, membrana bilan bog'langan mahsulotlar to'g'ri endoplazmatik to'r bo'shlig'iga tushadi va shu yerda murakkab bo'lgan oqsillar kompleksini hosil qiladi. Oqsillar fizologik nuqtai nazardan muhim ahamiyatga ega fermentlar, antitelalar va hk.



*11-rasm. Gramulyar (donador) endoplazmatik to'r x 82000
Elektron-mikrofotogramma. 1-endoplazmatik to'r kanalchalari;
2-ribosomalar*

RIBOSOMALAR

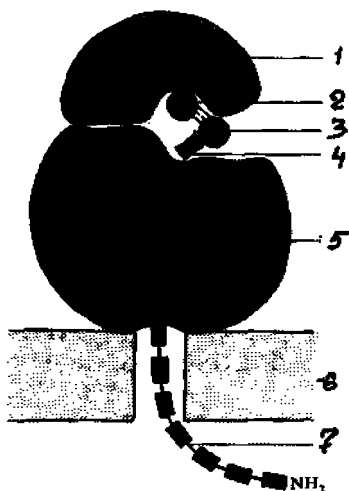
Ribosomalar endoplazmatik to'r tarkibiga kiruvchi, shakli yumaloq, diametri 150-350 Å ga teng tuzilma bo'lib, ularni faqat elektron mikroskopda ko'rish mumkin. Hujayralarda, odatda ikki xil ribosomalar bo'lib, ularning ko'pchilik qismi donador endoplazmatik to'r membranalarida, ikkinchi qismi erkin holda sitoplazmada yoki mitoxondriy yoxud xloroplast matriksida

ham uchraydi. Ayrim vaqtlarda ular axboriy RNK bilan birikkan bo'lib, ularga *poliribosomalar deyiladi*. Ribosomalarning 40% i RNK dan, 60% i oqsillardan tashkil topgan. Ribosoma ikki subbirlilikdan iborat. Unda *iRNK* yoki *mRNK* Birikkan joy va polipeptid zanjiri hosil qiluvchi *tRNK*-si mavjud.


Funksiyalari. Ribosomalar funksiyasi — oqsil sintezidir. Hujayralarda, binobarin, organizm tarkibida bo'lgan hamma oqsillar ribosomalarda sintezlanadi. Ribosomalarda har bir hujayraning sitoplazmasida bo'lgan aminokislotalardan oqsil molekullari yig'iladi. Oqsillar, asosan, donador endoplazmatik to'ring membranalariida to'plangan ribosomalarda sintezlanadi.

Oqsil sintezi murakkab jarayon bo'lib, bitta ribosoma bilangina emas, balki bir qancha o'nlab ribosomalar to'plami orqali amalga oshiriladi. Ribosomalarning bunday to'plami poliribosoma deb ataladi.

Dastlab sintezlangan oqsillar donador endoplazmatik to'rlarning kanal va bo'shliqlariga tashiladi, bunda ular istemol etiladi. Endoplazmatik to'r va ribosomalar oqsillar biosintezi va tashuvchisi hisoblangan yagona apparatdir.



12-rasm. Ribosomaning chizmasi
 1-kichik subbirlilik; 2-*mRNK*; 3-*tRNK*; 4-aminokislota; 5-katta subbirlilik; 6-endoplazmatik to'r membranasi; 7-polipeptid zanjiri sintezlanishi



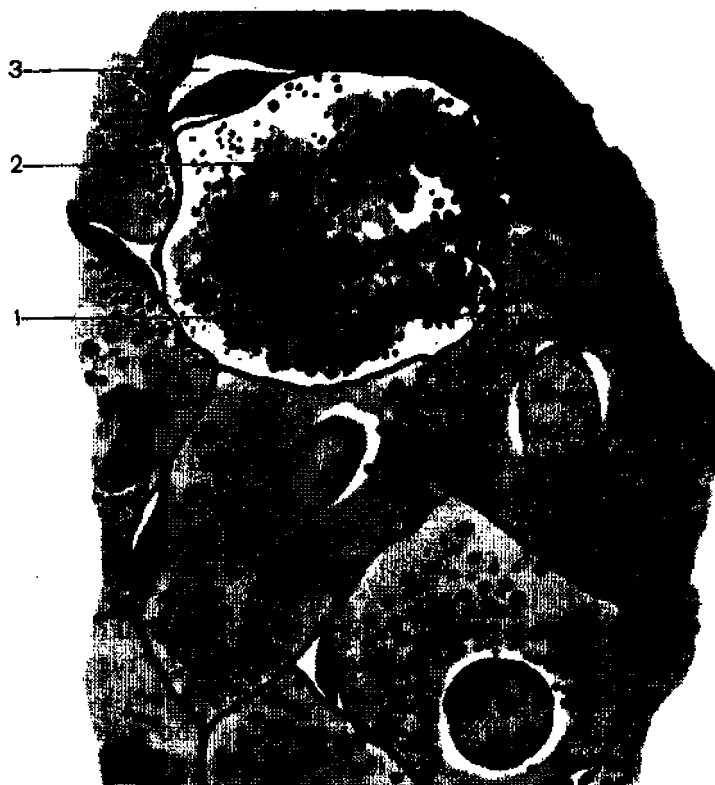13-rasm. Poliribosomalar hosil bo'layotgan jarayon.
Elektron-mikrofotogramma x68000. 1-poliribosomalar zanjiri;
2-mitoxondriya

MITOXONDRIYA

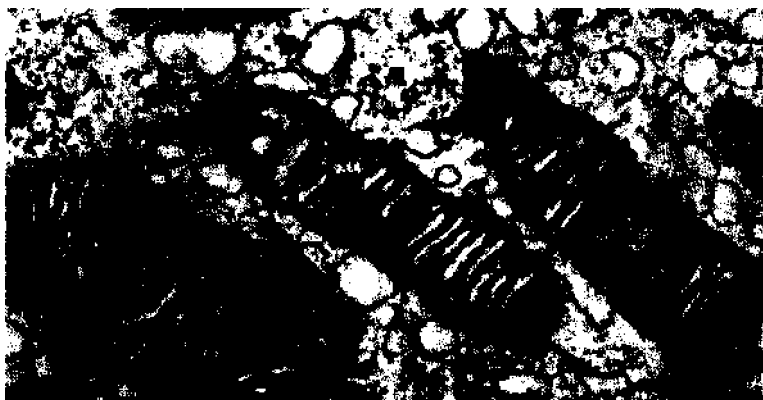
Mitoxondriya hayvonlar va ayrim o'simliklar hujayrasida uchraydigan organella bo'lib, diametri 0,2-1 mkm ga teng. Shakli har xil: yumaloq, ovalsimon, tayoqchasimon va ipsimon bo'ladi. Mitoxondriyalarning soni har xil hujayralarda turlicha: 1 donadan 100 ming donagacha bo'lishi mumkin. Masalan, sutemizuvchilar jigarning bitta hujayrasida 2500 ta mitoxondriya bo'ladi. Ularning vazifasi o'zgarishi bilan soni ham o'zgaradi, ya'ni hujayraning vazifasi oshganda mitoxondriyalarning soni ham ortadi. Bunda faqat soni o'zgarmay, balki shakli ham o'zgaradi.

Mitoxondriyaning nozik tuzilishini elektron mikroskopda yaxshi ko'rish mumkin. Obyektiv kattalashtirib ko'rilganda esa uning devori ikki qavatdan iborat ekanligi yaqqol ko'rinadi. Uning tashqi qavatini tekis, ichki qavatidan bo'shliq tomon o'simtalar o'sib chiqqan bo'ladi. Bu o'simtalarga *kriptalar* deyiladi. Ularning soni ham har xil bo'ladi. Bo'shliq qismida yarim suyuq holdagi modda bo'lib, unga *matriks* deyiladi. Matriks takibida DNK, maxsus RNK va ribosomalar bo'ladi.

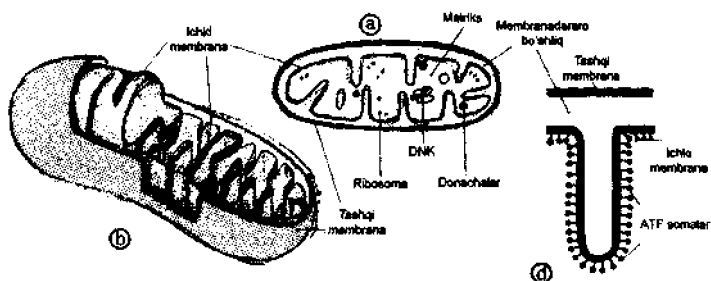
Ichki membranasi asosan oqsillardan (70%), fosfolipidlardan (20%) va boshqa moddalardan tashkil topgan. Tashqi membranasi 15% oqsil va 85% fosfolipidlardan iborat. Mitoxondriyalarning asosiy vazifasi energiya hosil qilishdan iborat. Masalan, hujayralardagi energiyaning 95% ini mitoxondriyalar hosil qiladi. Bu ularda uglevodlar, aminokislotalar, yog'larning oksidlanishi hisobiga ro'y beradi. Oksidlanish bilan kechadigan fosforlanish jarayonida makroenergiyaning asosiy manbai – ATF sintezlanadi. ATF sintezi mitoxondriyalarning asosiy vazifasiga kiradi. Mitoxondriyalarda ATFdan tashqari, oqsillar ham sintezlanadi.



*14-rasm. Jigar hujayrasida mitoxondriyalar x630.
1-mitoxondriyali jigar hujayrasi; 2-pigment; 3-kapillyar*



15-rasm. Mitoxondriyani elektron-mikroskopda ko'rinishi x85000



16-rasm. Mitoxondriya tuzilishi (sxema).
a-uzunasiga kesim; b-mitoxondriyaning ichki tuzilishi;
d-mitoxondriya kristlari

Mitoxondriya hujayra nafas olishi kechadigan asosiy tuzilma bo'lib, oksidlanish-fosforlanish natijasida ATF hosil bo'ladi. Shuning uchun ham mitoxondriya hujayraning energetik markazi deyiladi.

PLASTIDALAR

Hamma o'simlik hujayralari sitoplazmasida plastidalar bo'ladi. Bu organoidlar o'simlik hujayralarida mavjud, hayvon hujayralarida uchramaydi. Plastidalarning uchta asosiy turi bor: 1) yashil-xloroplastlar; 2) qizil, zarg'aldoq va sariq-xromoplastlar; 3) rangsiz leykositlar.

Xloroplastlar — bu eng ko'p tarqalgan plastidalar bo'lib, tirik tabiatda ular ayniqsa, muhim o'rin tutadi. Xloroplastlarga xos yashil rang ularda maxsus yashil pigment — xlorofill borligiga bog'liq. Xloroplastlar barg hujayralarida va o'simlikning boshqa yashil organlarida bo'ladi. Yashil o'simliklar xlorofilli bo'lgani uchun Quyoshning yorug'lik energiyasidan foydalanadi va uning hisobiga anorganik moddalardan organik moddalar sintezlay oladi. Anorganik moddalardan organik moddalar, ya'ni uglevodlar hosil bo'lish jarayoni fotosintez deb ataladi.

Xloroplastlar ko'pincha oval shaklli 4-6mkm o'lchamli bo'ladi. Yuksak o'simliklarning bitta hujayrasida odatda 40-60 xloroplast uchraydi.

Xloroplastlarning yupqa tuzilganligi elektron mikroskop yordamida aniqlangan edi. Taxminan 40000 marta kattalashtirilganda xloroplast sitoplazmadan ikkita — tashqi va ichki membrana bilan chegaralangani yaxshi ko'rinadi.

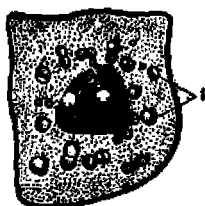
Mitoxondriyaning tashqi va ichki membranalari ham hujayraning tashqi membranasi kabi uch qavatdan tuzilgan. Xloroplast ichini yarim suyuq modda to'ldirib turadi, unda faqat xloroplastlarga xos alohida tuzilmalar — *qirralar* joylashadi.

Qirralar silindrsimon shaklda bo'lib membranalaridan tuzilgan, bir-birining ustiga joylashgan yassi xaltachalardan iborat. Bu yassi xaltachalar ustma-ust taxlangan tangalar ustuniga o'xshab ketadi; bitta qirra tarkibida 50 tagacha bunday xaltachalar bo'lishi mumkin. Qirralarning ko'ndalangiga qirqimi yumaloq ko'rinadi. Bitta xloroplastda bir necha o'n qirra bo'ladi. Xloroplastlarning hamma qirralari membranalar bilan o'zaro birlashgan.

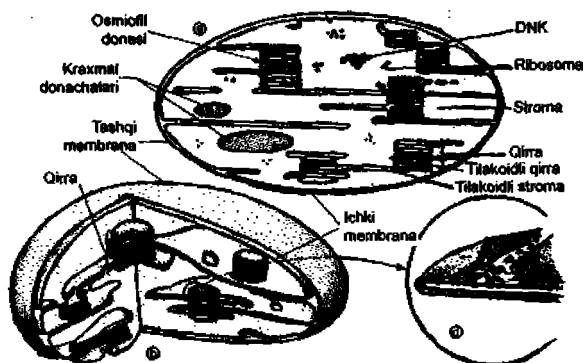
Xloroplastlar o‘simlik turli-tuman qismlari hujayrasining sitoplazmasida: gullarda, mevalarda, poyalarda, barglarda bo‘ladi. Xloroplastlarning shakli har xil va ko‘pincha ular ko‘p qirrali kristallar yoki uzunligi 5-6 mkm keladigan ingichka ignalar ko‘rinishiga ega.

Gultojibarglar turli-tuman va mevalar kuzgi barglarning har xil sariq, zarg‘aldoq va qizil rangda bo‘lishi xloroplastlarga bog‘liq.

Leykoplastlar rangsizdir. Ular o‘simliklarning rangsiz qismlari sitoplazmasida, masalan, poyalarda, ildiz va tugunaklarda ko‘zga tashlanadi. Leykoplastlarning shakli har xil. Ko‘pincha bular yumaloq yoki 5-6 mkm uzunlikdagi tayoqcha shakliga ega. Keng tarqalgan leykoplastlarga kraxmal donalari to‘planadigan kartoshka tugunagi misol bo‘la oladi. Xloroplastlar, xromoplastlar va leykositlar o‘zaro bir-biriga aylanishi mumkin.



17-rasm. Leykoplast. 1-kraxmal donachalari



17a-rasm. Xloroplastning tuzilishi.
a-kesmasi; b-tuzilish chizmasi; d-tilakoid membranasi tuzilishi

Fotosintez anorganik moddalar quyosh energiyasidan foydalanadigan organik moddalar sintezi bo'lib, bu jarayon plastidalarda kechadi.

Yorug'lik fazasi. Buning natijasida yorug'lik energiyasini suv fotolizi ximik energiyasiga aylantiradi. Buning natijasida ATF va NADF.N hosil bo'ladi. Bu jarayon tilakoidlarda kechadi.

Qorong'ulik fazasi: bu jarayon stromalarda kechadi. Qator reaksiyalar natijasida organik moddalar sintezlanadi va bu jarayon ATF va NADF.N borligi uchun yuzaga keladi. Hosil bo'lgan glyukoza sitoplazmaga tushadi yoki polimer holatda saqlanadi.

GOLJI APPARATI

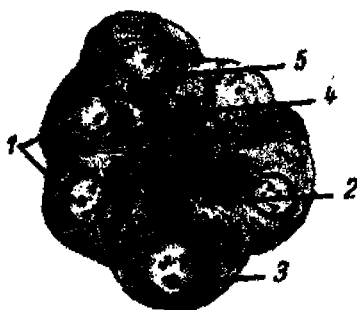
Golji apparati. Golji apparati — hujayra orgonoidi, italyan olimi K.Golji nomi bilan atalgan, uni nerv hujayralarining sitoplazmasida birinchi marta K. Golji ko'rgan (1898) va to'r apparat deb atagan. Hozirgi vaqtda bu orgonoid barcha o'simlik va hayvon organizmlarining hujayralarida topilgan. Golji apparatining shakli va kattaligi turli-tuman.

Tuzilishi. Aksari hujayralarda, masalan, nerv hujayralarida bu organoid yadro atrofidagi murakkab to'r shaklida bo'ladi. O'simliklarning va eng sodda organizmlarning hujayralaridagi Golji apparati o'roq yoki tayoqcha shaklidagi ayrim tanachalardan iborat. O'simlik va hayvon organizmlarining hujayralaridagi Golji apparatining shakli har xil bo'lsa ham elektron mikroskopik tuzilishi bir xil. Golji apparatiga uchta asosiy tuzilma komponenti: 1) guruh-guruh bo'lib (5-8 tadan) joylashgan yirik bo'shliqlar; 2) bo'shliqlardan boshlangan naychalarning murakkab tizimi; 3) naychalar uchlarida joylashgan yirik va mayda pufakchalar kiradi.

Bu elementlarnig hammasi yagona to'plamani tashkil etadi va hujayraning tashqi membranalari bilan chegaralangan bo'ladi.

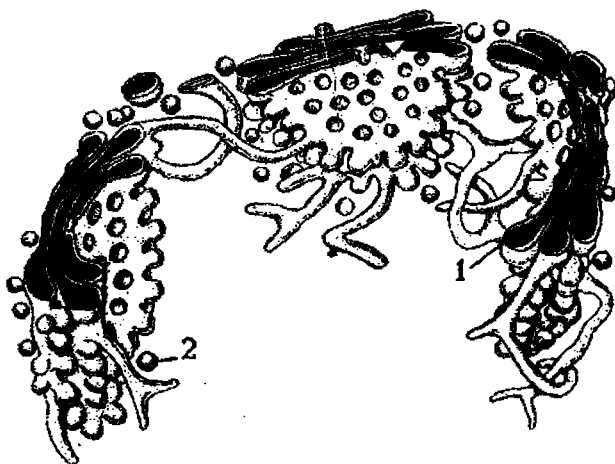
Funksiyalari. Golji apparati bir talay muhim biologik funksiyalarni bajaradi. Hujayrada sintezlanadigan mahsulotlar-oqsillar, uglevodlar va yog'lar, endoplazmatik to'r kanallari orqali Golji apparatiga tashib beriladi.

Ana shu hamma moddalar dastlab Golji apparati elementlarida to'planadi, so'ngra naychalar uchida joylashgan yirik va mayda pufakchalarga aylanadi. Pufakchalar naychalardan ajralib, tarkibidagi moddalar hujayra hayot faoliyati jarayonida foydalaniladi yoki tashqariga chiqariladi.



18-rasm. Golji apparati x 600.

1-hujayra yadrosi; 2-hujayraning apikal qismi; 3-bazal qismi; 4-sekretor donachalar; 5-Golji apparati



19-rasm. Golji apparatining elektron mikroskopda ko'rinishi asosida tuzilgan chizmasi: 1-bo'shliqlar; 2-pufakcha



*20-rasm. Golji apparatini elektron mikrofotogrammasi.
1-katta vakuolalar; 2-ikki qatlamli sitomembranalar*

Golji apparati funksiyasi

Golji apparati, sekretor jarayonlarda ishtirok etadi. Polisaxaridlar polimerizatsiyasi va ularni oqsilli to'plami Golji apparatida sodir bo'ladi. Bulardan tashqari biologik faol moddalar ham shu apparatda yig'iladi. (Lipopratsidlar, fermentlar, gormonlar).

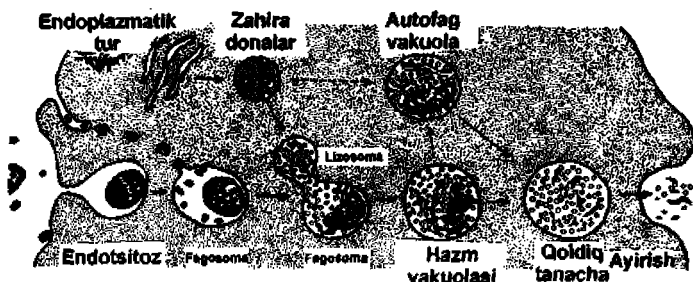
LIZOSOMALAR

Lizosomalar organellalar qatoriga kiradi. Ularning vazifasi hujayralarda ovqat hazm qilish hamda fagositoz jarayonlarida ishtirok etishdan iborat. Sitoplazmadagi lizosomalarning atrofi bir konturli membrana bilan o'ralgan, diametri 0,2 – 0,8 mkm keladigan yumaloq shaklga ega. Matriks bilan membrana tarkibida 20 dan ortiq gidrolitik fermentlar (kislotali fosfataza, nukleazalar, katepsin, kollogenaz, glyukozidaza va boshqalar)

borligi aniqlangan. Ularning qobig'i buzilganda fermentlari sitoplazmaga chiqib ketadi. Lizosomalar amfibiylar, qushlar, sutemizuvchilar va boshqa hayvonlar hamda odamda topilgan. Ayniqsa, ular fagositoz qilish xususiyatiga ega bo'lgani hujayralarda yaxshi ko'rinadi. Hujayralardagi ikki xil – birlamchi va ikkilamchi lizosomalar Golji apparati atrofida joylashgan bo'lib, ular tarkibidagi fermentlar sust faoliyat kechiradi. Plazmatik membranadan hosil bo'lgan endositoz pufakchalar (fagosomalar)ning birlamchi lizosomalar bilan birikishi natijasida ularning fermentlik faoliyati kuchayadi va ikkilamchi lizosomalar, ya'ni hazm vakuolalari hosil bo'ladi. Oziqa moddalarini hazm bo'lishi jadallashadi.



21-rasm. Limfatik tugun elektron mikrofotoqrammasi. X20000.
 1-mikrovorsinkalar; 2-lizosomalar; 3-hazm qiluvchi vakuola;
 4-mitoxondriya; 5-endoplazmatik to'r; 6-Golji apparati



22-rasm. Lizosoma. Hujayra ichining hajmini elektron mikroskopik chizmasi



23-rasm. Fagositoz qilayotgan hujayra x7000

Lizosomalar litik funksiya bajaruvchi, ichki membranalardan tuzilgan organoidlar. Ekzogen moddalarni hazm qilishda – avtofagiya ishtirok etadi.

Lizosomalarda gidrolaza miqdori juda ko'p bo'lib, ular erkin holga o'tsa butun hujayrani buzadi va shuning uchun «o'z-o'zini o'ldiruvchi» organoidlar deyiladi.


HUJAYRA MARKAZI

Hujayra markazi, ya'ni sentrosoma. Sentirol hamma hayvon va tuban o'simliklar hujayrasida topilgan organelladir. Birinchi marta F. Flemming (1875) tomonidan aniqlangan. U vaqtda sentrosoma birinchi marta bo'linayotgan hujayralarda topilgan. Keyinchalik tekshirishlar natijasida ma'lum bo'ldiki, sentrosoma boshqa hujayralarga nisbatan bo'linayotgan hujayralarda yaxshi ko'rinar ekan. Bu organella oddiy yorug'lik mikroskopida ikkita sentirola shaklida ko'zga tashlanadi. Elektron mikroskopda bunday emas, ya'ni sentirola silindrsimon tanacha bo'lib, uzunligi 0,3- 0,5 mkm, diametri 0,1 – 0,15 mkm. Uning devorlari


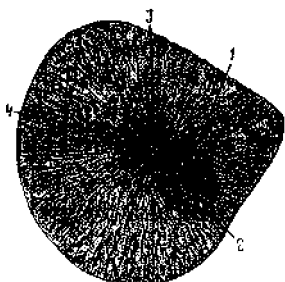
nozik 9 juft naysimon to'plamdan iborat. Har bir to'plamda 3 tadan naycha joylashgan bo'lib, ularga *triplet* deyiladi. Har bir tripletning uzunligi sentriolaning uzunligiga teng.

Sentriolalar juft-juft bo'lib bir-biriga perpendikulyar joylashadi. Sentriola o'qi bo'linish o'qini belgilaydi. Sentriolalar sferik massa markazida joylashib, bu massa *sentroplazma* yoki *sentrofera* deyiladi. Sentroferada membrana bo'lmay, zichligiga ko'ra, proteinlarga boy va sitoplazmadan ancha farq qiladi. Ayrim manbalarda sentriolaning tuzilishi kiprikchalar yoki xivchinlarning ichki tuzilishiga o'xshatiladi. Haqiqatan ham elektron mikroskopda olib borilgan tekshirishlarda ular o'rtasida o'xshashlik borligi tasdiqlandi.

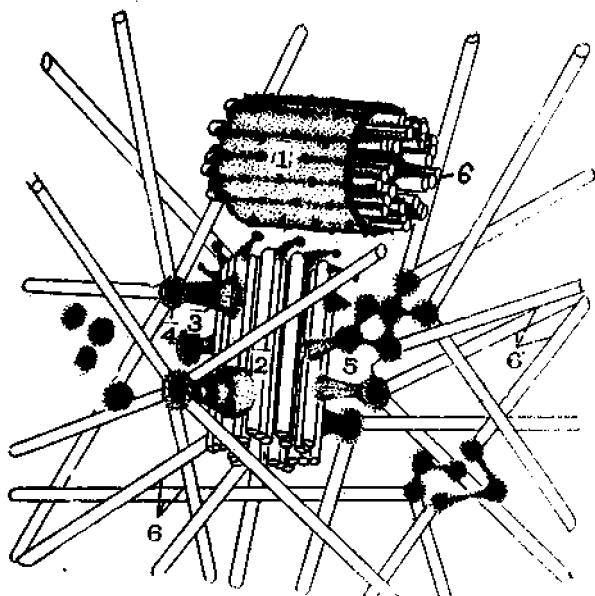
Bazal tanachalar silindrsimon shaklda bo'lib, sentriola singari 9 juft mikronaychalardan tashkil topgan. Shu vaqtgacha hujayraning bo'linishi sentriolaning vazifasiga bog'lab kelingan. Hozirgi ma'lumotlar bo'yicha sentriolalar kipriklar va xivchinlar hosil bo'lishida ishtirok etadi, deb topilmoqda.



24- rasm. Bo'linayotgan tuxum hujayrasida sentrosoma x900.
1-tuxum po'stlog'i; 2-sentriolalar; 3-sentrosfera; 4-astrosfera;
5-ekvatorida joylashgan xromosoma



25-rasm. Hujayra markazining elektron mikrofotogrammasi.
x87000. 1-sitoplazma; 2-sentriola; 3-silindr devorini tashkil etuvchi
naychalar; 4-yadro



26-rasm. Mikronaychalarning tuzilishi.
1-mikronaychalar; 2-yumaloq donalar
(mikronaychalarga birikish)

MIKRONAYCHALAR

Mikronaychalar uzunligi 2,5 mkm, diametri 20-30 nm ga teng shoxlanmagan ichi bo'sh naychalar bo'lib, asosan, oqsillardan tarkib topgan xivchinlar hamda kiprikchalardan iborat. Sitoplazmada joylashgan sentriola hamda bazal tanachalar ham shu mikronaychalardan tashkil topgan. Ular, odatda, tayanch hamda shaklni belgilash vazifasini bajaradi. Aksariyat hayvonlar hujayrasidan olingan mikronaychalarning kimyoviy tuzilishi deyarli bir xil bo'lib, asosan, o'ziga xos tubulin oqsildan tarkib topgan.

HUJAYRALARNING HARAKAT ORGANOIDLARI

Kiprikchalar hujayra sitoplazmasining ingichka silindrsimon o'sig'i bo'lib, diametri 200 nm ga teng. Bu o'siq asosidan ustki qismigacha plazmatik membrana bilan qoplagan bo'lib, kiprikcha markazida mikronaychalar tizimi joylashadi. Kiprikchadagi mikronaychalar tizimini *aksonema* deyiladi.


Kiprikchalar aksonemasi bazal tanacha va sentriola mikronaychalar *tizimidan* farqli ravishda 9 triplet dan iborat bo'lmay, balki aksonema devorini hosil qiluvchi 9 juft periferik va 1 juft markaziy mikronaychadan iborat. Umuman kiprikchalar mikronaychalar *tizimini* $(9 \times 2) + 2$ deb yozish mumkin. Sentirolada esa bu *tizim* $(9 \times 3) + 0$ ga teng. Bazal tanacha va kiprikchalar aksonemasi uzviy bog'liq bo'lib, ular bir-biriga davom etuvchi tuzilmani hosil qiladi. Bazal tanachaning A va V mikronaychalari aksonemaning A va V mikronaychalaridir.

Hujayra markazi mitotik apparatni, shu jumladan, dukchani va yulduzchani hosil qilishda rol o'ynaydi. Hozirgi vaqtda shuni aniqki, mitozda qutblanish hujayra markazi tomonidan bajariladi. Qutblar hujayra markazlarining bir-biridan qochish natijasida hosil bo'lib, dukning va xromosomalarning joylashishini belgilaydi.

Sitoplazmaning fibrillyar tuzilmalari. Sitoplazmaning fibrillyar tuzilmalariga yo'g'onligi 10 nm keladigan mikro fibrillar va yo'g'onligi 5-6 nm bo'lgan mikrofilamentlar kiradi.

Mikrofibrillalar yoki tayanch fibrillalar hayvon hujayrasi uchun xos bo'lib, u asosan epiteliy hujayralarida va ba'zan glial hujayralarda uchraydi. Mikrofibrillalar oqsil tabiatli bo'lsa kerak. Ular bir necha yuz fibrillalardan tashkil topgan tutamlar hosil qilishi mumkin, mikronaychalar singari tayanch funksiyasini o'taydi.

Mikrofilametlar sitoplazmaning chetki yuzlarida tutamlar hosil qilgan holda joylashadi. Ularni ambalar psedopodiylarida yoki harakatdagi fibroblastlarning o'siqlarida ko'rish mumkin. Oxirgi vaqtlarda mikrofilament tutamlarida mushak to'qimasining qisqaruvchi elementlaridagi singari aktin, miozin, tropomiozin, aktinin topilgan. Mikrofilamentlar qisqarish vazifasini bajaradi.



27-rasm. 1-bakterialar; 2-epiteliy hujayrasi; 3-psevdopodiylar; 4-xivchinli yevglina; 5-infuzoriya-tufelka kiprikchalari

Sodda hayvonlar ichida ko'p sonli xivchinlilar (evglena) xivchinlari yordamida, ko'p hujayrali hayvonlarning spermatozoidlari ham xuddi shu holatda harakatlanadi.

Bitta hujayrada xivchinlar soni odatda ko'p emas, bittadan bir necha o'ntagacha bo'lishi mumkin.


Infuzoriya-tufelka yuzasida yuzlab, minglab kiprikchalar bo'lib, shu kiprikchalar yordamida u suvda harakatlanadi. Umurtqali hayvonlar va odamning nafas olish tanasidagi havo o'tkazuvchi yo'llar hujayrasini minglab kiprikchalar qoplab

turadi. Bu kiprikchalar bitta yo'nalishda harakatlanib suyuqlik oqimini hosil qiladi va u bilan organizmdan qattiq zarrachalar, masalan, changlar chiqarib turiladi. Kiprikcha va xivchinlar o'zlarining nozik tuzilishiga ko'ra, bir xil ekanligi elektron mikroskop yordamida aniqlanadi. Ular devorning butun uzunligi bo'ylab, guruh holda joylashgan juda mayda naychalardan o'tadi.

Barcha hayvon va o'simlik organizmlar kiprikcha va xivchinlarning tuzilishi bir xil bo'lib, u organik olam kelib chiqishi birligini isbotlovchi vositadir.

Odam ham, ko'p sonli hayvonlar ham bir xilda, ya'ni muskul qisqarishlari yordamida harakatlanadi. Miofibrillalar, ya'ni diametri taxminan 1 mkm, uzunligi 1 sm gacha va undan ortiq bo'lgan ingichka iplar muskul tolalarining asosiy qisqaruvchi organoidlaridir. Mikrofibrillalar muskul tolasi uzunligi bo'ylab joylashadi.

Maxsus harakatlanish organoidlari bo'lmagan va psevdopodiy yordamida harakatlanadigan bir qancha hayvon hujayralari ham mavjud. Ularga sodda hayvonlardan amyobalar, umurtqali hayvonlarning leykositlari va ichki organlardagi yirik hujayralar kiradi.



28-rasm. Kiprikchalarni tuzilishi va elektron mikrofotoqrammasi $\times 50000$. 1-plazmatik membrana; 2-markaziy naychalar; 3-dupletlar; 4-tripletlar


MAXSUS ORGANOIDLAR

Bu organoidlarga, asosan miofibrillar, neyrofibrillar, tonofibrillar, xivchinlar, kiprikchalar, mikrovorsinkalar kiradi.


Ipsimon oqsil tabiatli tonofibrillar asosan epiteley hujayralarida uchraydi. Diametri 6 mm keladigan nozik tonofilamentlardan iborat tonofibrillar epiteley hujayrasining mustahkamligini belgilaydi.



29-rasm. Teri epiteleyisi tonofibrillasi.
1-hujayra yadrosi; 2-yadrocha; 3-tonofibrillar



30-rasm. Muskul hujayrasi maxsus organoidi miofibrillalar.
Odam va hayvon organizmini harakatga keltiruvchi vosita muskul to'qima bo'lib, faqat unga xos bo'lgan maxsus organoid miofibrillalardir



31-rasm. *Nerv hujayrasi maxsus organoidi neyrofibrillar.*
 1-hujayra tanasi; a-neyroplazma; b-neyrofibril; 2-yadro; 3-hujayra o'simalari

Nerv hujayrasi sitoplazmasida nozik iplar bo'lib, ular tashqi muhit ta'siridan ta'sirlanib, impulslarni markazga va javobni efferent organlarga olib keluvchi neyrofibrillalar hisoblanadi.

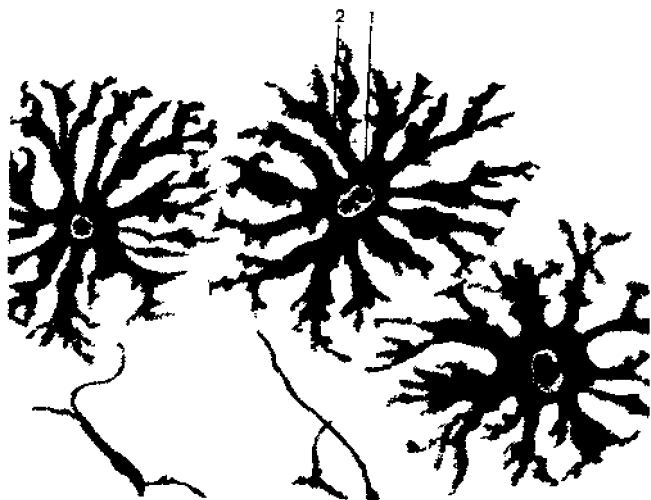
HUJAYRA KIRITMALARI

Kiritmalar sitoplazmaning doimiy bo'lmagan qismidir. Bu mahsulotlar modda almashinuvi, sekretsiya va pigment hosil qilish jarayonlari davomida hamda fagositoz natijasida hujayraga moddalar kirishidan tarkib topadi. Kiritmalar mikroskopda har xil zichlikdagi – granulalar yoki suyuq vakuolalar holida ko'rinadi. Kiritmalarining kimyoviy tarkibi turlicha. Bir necha guruhli kiritmalar furqlanadi.

1. Trofik kiritmalar (yog' tomchilari, oqsil granulalari, glikogen to'plamlari, vitaminlar va boshqalar).
2. Sekretor kiritmalar (zimogon granulalar va boshqalar)
3. Ekskretor kiritmalar (o't kislotasi, siydik va boshqalar)
4. Pigment kiritmalar (gemoglobin, melanin, lipofussin va boshqalar).



32-rasm. Jigar hujayrasida yog' tomchilari. 1-jigar hujayrasi;
a-yog' tomchisi; b-yadro; 2-eritrotsitli kapilyar



33-rasm. Pigment kiritmasi. 1-pigmentli hujayra yadrosi;
2-pigment donachalari

YADRO

Yadro hamma tirik o'simlik va hayvonlar hujayrasida bo'lib, uning hayot faoliyatida ishtirok etadigan doimiy tuzilmadir. Yadroning faoliyati sitoplazma va uning tarkibidagi organellalar bilan uzluksiz bog'liq bo'lib, yadro butunligining buzilishi, ularning o'zaro faoliyatining buzilishiga va hujayraning nobud bo'lishiga olib keladi. Masalan, yadroning qobig'i mikromani-pulyator yordamida buzilsa, yadro moddalari sitoplazmaga qo'shilib ketib, hujayra nobud bo'ladi. Yadro aksariyat hujayralarda bitta, ayrim hujayralarda — ostioklast, ko'ndalang yo'lli muskullar hujayralarida ko'proq uchraydi. Ularning shakli, yirik-maydaligi hujayralarning shakli va yirik-maydaligiga bog'liq. Ammo ko'pchilik hujayralarda ular yumaloq yoki ovalsimon bo'ladi. Leykositlarda tayoqchasimon, loviyasimon, mezoteliyda yassi bo'ladi. Yadro qobig'ining ikki qavatdan iborat bo'lishi, har birining qalinligi 10 nm ga tengligi elektron mikroskopda aniqlangan. Yadroning ichki va tashqi qobig'i oralig'ida 10–30, ba'zan 100 nm ga teng *perinuklear* bo'shliq mavjud. Devorida diametri 80-90 nm ga teng ko'plab teshikchalar bor. Shu teshikchalar orqali sitoplazma bilan bog'lanadi. Yadro tarkibida murakkab oqsillar, lipoidlar, fermentlar bo'ladi. Nuklein kislotalar orasida DNK va RNK muhim vazifa bajaradi. RNK oqsilning murakkab sintezida ishtirok etadi.

Yadrochalar deyarli hamma o'simlik va hayvon hujayralarida topilgan. Odatda, ular hujayralarda bitta yoki ikkita bo'lishi mumkin. Yadrocha karioplazmaning eng zichlashgan qismi bo'lib ajralib turadi. Tarkibi ipsimon ko'rinishdagi gomogen tuzilmalaridan tashkil topgan. Yadrocha ribosoma RNK sintezida ishtirok etadi.

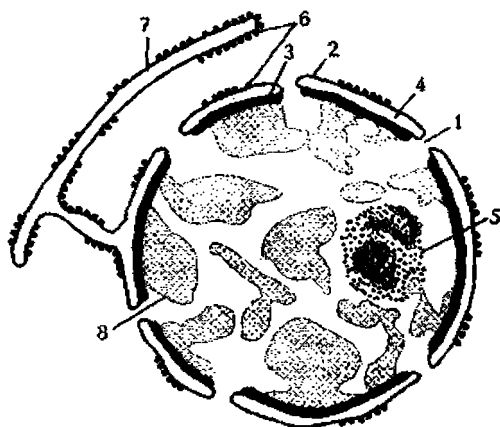
Yadrochalar faqat bo'linmaydigan hujayralarda shakllanadi va ko'rinadi, ular bo'linayotgan vaqtda esa yo'qolib ketadi.

Xromatin bo'linmayotgan yadrolarda mayda, donador tuzilmali bir xil modda shaklida yoki ancha yirik bo'lakcha shaklida ko'rinadi. Xromatin kimyoviy tarkibiga ko'ra, DNK bilan oqsilning murakkab birikmasidan iborat.

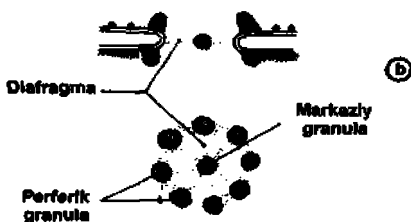
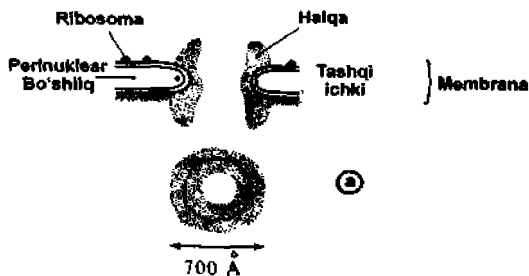
Xromatin shunday materialki, undan yadrolar bo'linayotganda xromosomalar shakllanadi.



34-rasm. Yadro elektron mikrofotoqrammasi x16000.
1-yadro va kariolemma; 2-kariolemma teshikchalari; 3-xromatin;
4-yadrocha ; 5-endoplazmatik to'r

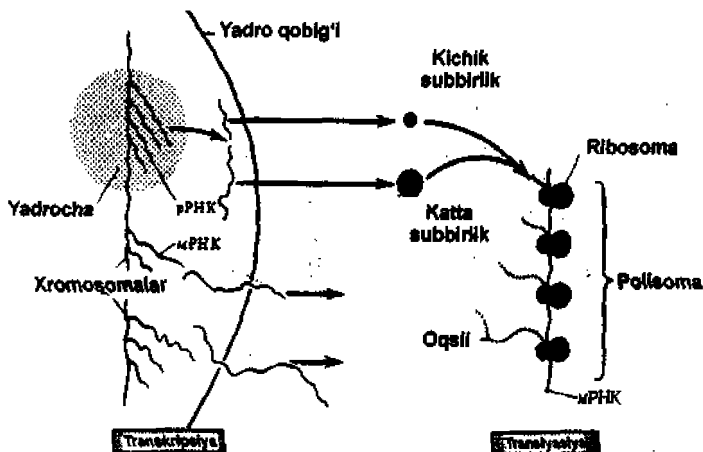


35- rasm. Hujayra yadrosi ko'ndalang kesimining ifodasi. 1-yadro teshigi; 2-yadroning tashqi membranasi; 3-yadroning ichki membranasi; 4-membranalararo bo'shlig'i; 5-yadrocha; 6-ribosomalar; 7-donador endoplazmatik to'r; 8-xromatin



36-rasm. Yadro membranasi poralari (teshikchalari) chizmasi. a-halqali zich moddali ochiq pora; b-diafragmali pora

Transkripsiya va translyasiya yadroning asosiy funksiyalari-dan biridir.



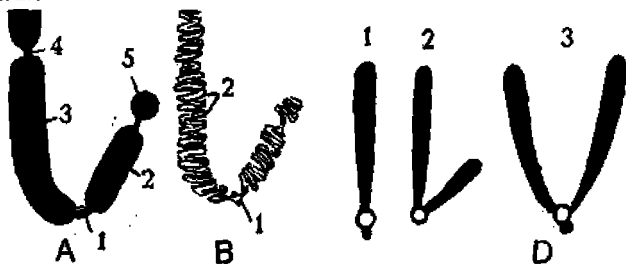
37-rasm. Transkripsiya va translyasiyaning umumiy chizmasi

XROMOSOMA

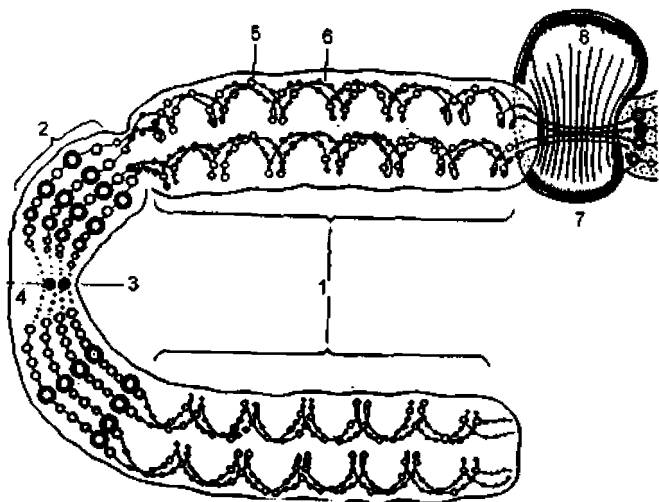
Xromosoma: xroma-bo'yoq, soma-tanacha degan ma'noni bildiradi. Xromosomalar asosan bo'linayotgan hujayraning metofazasida ko'rinadi. Bu xromosomalar ikkita yelkadan iborat bo'lib, ularning o'rtasida birlamchi belbog' joylashgan. Ular uch xil ko'rinishga ega: 1-teng yelkali, 2- bir tomon yelkasi ikkinchisidan uzun, 3-tayoqchasimon (bir yelkasi juda kichik, ikkinchisi esa juda uzun).

Har bir o'simlik yoki hayvon turining hujayrasida xromosomalar soni o'zgarmas, ya'ni bir xildir. Masalan, askarida hujayralarida 2 ta, drozifila pashsha hujayralarida 8 ta, odam hujayrasida 46 ta xromosoma bor. Bu holat xromosomalar sonining doimiyligi qoidasi deyiladi. Jinsiy hujayralarda esa kam. Ularda xromosomalar gaploid (toq) to'plamda, somatik hujayralarda esa xromosomalar diploid to'plamda bo'ladi. Bu xususiyat xromosomalar juftlik qoidasi deyiladi. Har bir juftga kiruvchi xromosomalar o'z o'lchami, shakli bilan bir-biriga o'xshaydi. Bunday xromosomalar gomolog xromosomalar deyiladi.

Birinchi juft xromosomalari esa ikkinchi juftga kiruvchi xromosomalardan farq qiladi, ular nogomologik xromosomalar deyiladi. Bu xususiyat xromosomalarning individualligi qoidasi deyiladi.



38-rasm. Xromosomaning tuzilishi va tiplari. A-tashqi ko'rinishi, 1-sentromera (birlamchi belbog'); 2-kichik yelka; 3-katta yelka; 4-ikkilamchi belbog'; 5-yo'ldosh; B-ichki tuzilishi. 1-iyentromera; 2-xromonemalar D-xromosoma tiplari: 1-akrosentrik; 2-submetatsentrik; 3-metatsentrik



39-rasm. Xromosoma xromonemasining ketma-ketlik tuzilishi.
 1-eukromatin; 2-geteroxromatin; 3-birlamchi belbogʻ;
 4-sentrosoma; 5-xromotid; 6-xromonema; 7-ikkilamchi belbogʻ;
 8-yadrocha

HUJAYRA BOʻLINISHI

Hujayra boʻlinishi oʻsimlik va hayvonlar hujayrasiga xos xususiyatdir. Boshqacha aytganda, hujayralarning boʻlinishi tirik organizmlarning tobora rivojlanishini, uzoq muddat yashashini taʼminlaydi. Hujayralarning boʻlinish jarayoni, odatda, organizmning embrionlik davridan boshlanib, to umrining oxirigacha davom etadi. Embrional davrda hujayralarning boʻlinishidan yangi muayyan hujayralar hosil boʻladi, ayrim hujayralarning koʻpayishi natijasida turli toʻqimalar tiklanadi.

Maʼlumki, hujayralarning oʻziga xos yashash muddati bor. Ontogenez davrida hujayralar nobud boʻlib, ularning oʻrnini yangi – koʻpayish jarayonida hosil boʻlgan yosh hujayralar egallaydi. Hozirgi vaqtda hujayralar koʻpayishining uch xili aniqlangan: 1) mitoz (mitos-ip) yoki notoʻgʻri boʻlinish yoxud kariokinez; 2) amitoz (a-inkor etish, mitos- ip yoki toʻgʻri boʻlinish) va 3) meyoiz (meiosis -kamayish).

Mitoz yoki vositali bo‘linishda hujayrada xromosoma ipchalari paydo bo‘la boshlaydi. Bunday usulda bo‘linish organizmda ko‘pchilik hujayralarga xos bo‘lib, bunda hujayra ikkiga bo‘linib, irsiy axborotni belgilovchi tuzilmalar hamda boshqalari ham qiz hujayralar orasida ikkiga bo‘linadi. Hujayralarning bo‘linishi jarayonida sitoplazma va yadro tarkibida murakkab o‘zgarishlarni kuzatamiz. Bu jarayon to‘rt bosqichga (fazaga) bo‘linadi: profaza, metafaza, anafaza, telofaza. Ikkita faza o‘rtasidagi davrga *intermitoz faza yoki interfaza* deyiladi.

Profaza hujayralardagi yadro mahsulotlarining o‘zgarishidan boshlanadi: tayoqchasimon yoki yumaloq shakldagi xromosomalar paydo bo‘lib, hujayrada qutblanish jarayoni boshlanadi. Xromosoma tarkibida bo‘lgan xromatidagi DNK yaxshi ko‘rinib turadi. Shunga o‘xshash jarayon hujayra markazida ham sodir bo‘lib, ulardagi sentriolalar bir-biridan uzoqlashadi va qarama-qarshi tomonga o‘tadi va duk ipchalari yordamida birikib turadi. Profazaning oxiri xromosomalarning tiklanishi, yadro qobig‘i va yadrochaning yo‘qolishi bilan yakunlanadi.

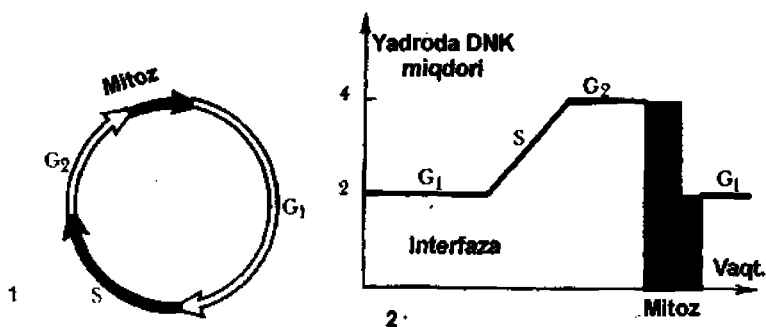
Metafaza yoki ona yulduz bosqichida xromosomalar hujayra markaziga siljib, duk o‘rtasida metafazali yoki ekvatoriyali bir tekis plastinka hosil qiladi. Metafaza oxirida har bir xromosoma ikkita xromatidga, ya‘ni qiz xromosomalarga bo‘linadi.

Anafaza. Bu davrda gomologik xromatidlar qarama-qarshi qutblarga ajraladi. Ona hujayrada nechta xromosoma bo‘lsa, har bir qutbda shuncha xromosoma jonlanadi. Hujayra tanasida belbog‘ hosil bo‘lib, hujayrani asta-sekin ikkiga bo‘ladi.


Telofaza. Bunda yangi hosil bo‘lgan hujayrada bir butun hujayra shakllana boshlaydi. Axromatin duk yo‘qolib, sentrioladan hujayralar markazi hosil bo‘ladi. Xromosomalarda yig‘ilgan yadro moddasi bir tekis ko‘rinishni egallaydi, yadrocha bilan yadro qobig‘i yuzaga keladi. Sitoplazmada ikkiga ajralib, ikkita yosh mustaqil hujayra hisoblanadi.

Eukariot hujayralar vositali yo‘l bilan bo‘linadi. Hosil bo‘lgan har bir qiz hujayra xromosomalar bilan birga teng miqdorda genetik material oladi. Shu materiallarning ikki hissa

ortishi hujayra siklining ma'lum bir davrida yana interfaza bo'lib o'tadi.




40-rasm Hujayra sikli. 1-interfaza va mitoz: sintezga tayyorgarlik davri; DNK sintezi davri; 1-sintezdan keyingi davr. 2-hujayra siklining turli bosqichlarida yadroda DNK miqdorining o'zgarishi



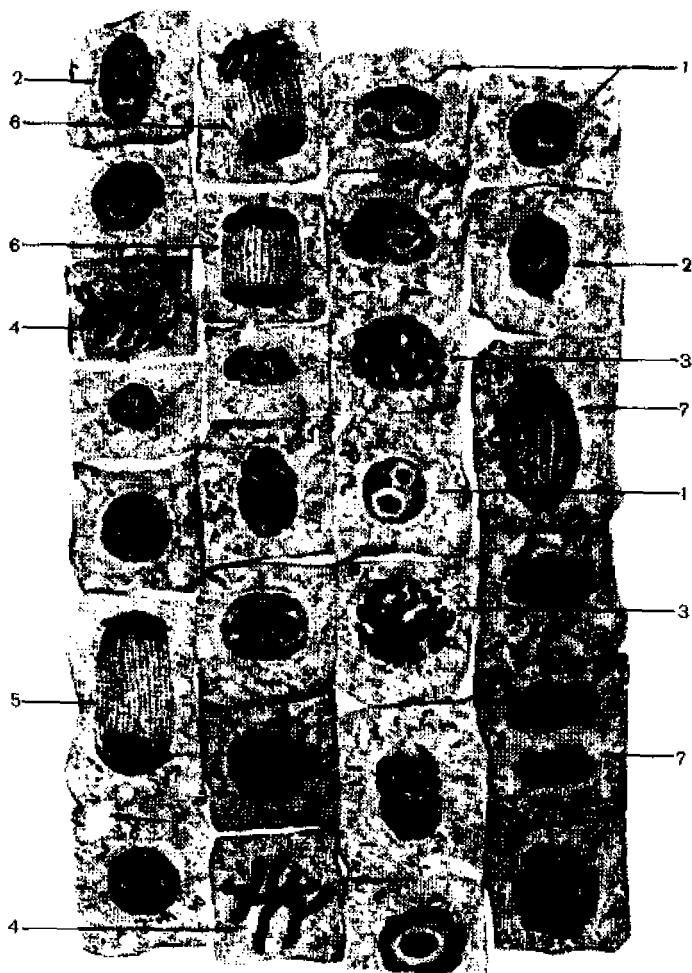
41-rasm. Elektron mikroskopda xromosomalar ko'rinishi. x14000 1-xromosoma; 2-sentromera; 3-mikronaychalar



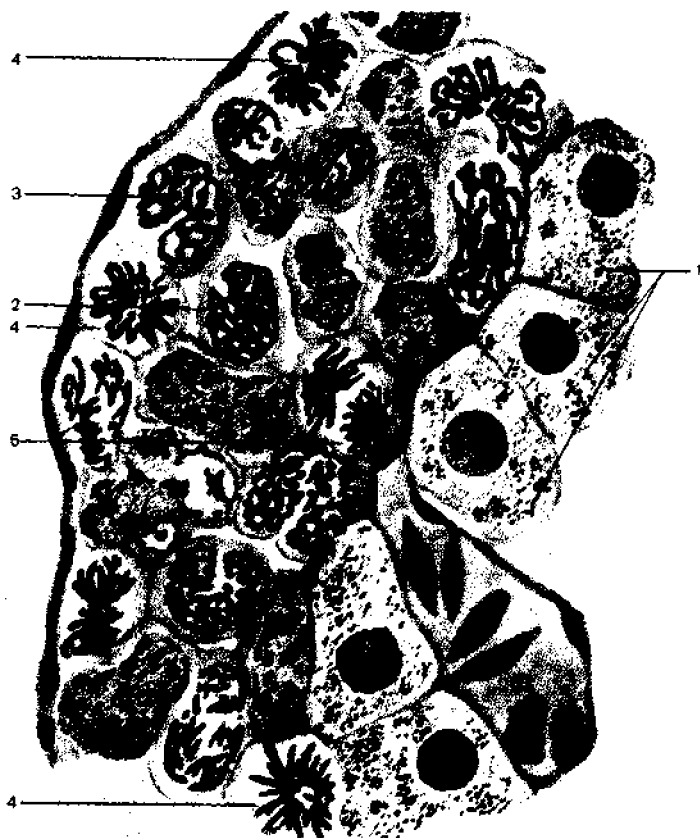
42-rasm. Odam xromosomasi kariotipi x800



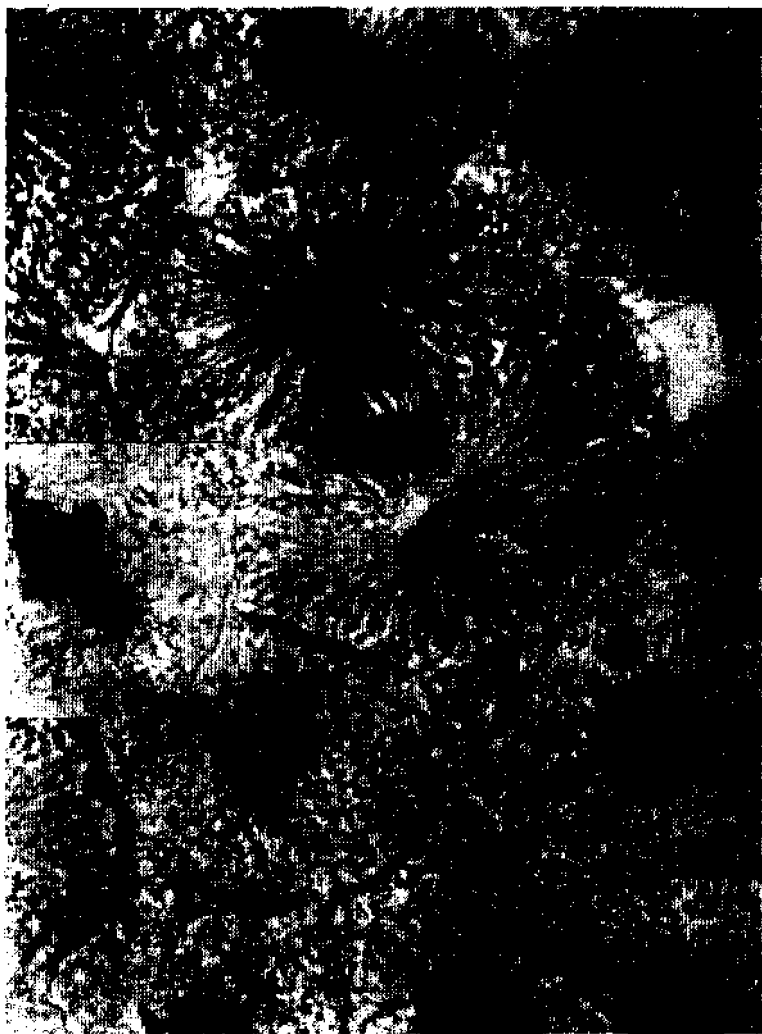*43-rasm. Odamning jinsiy xromosomasi x2500
1-ayollarning ikki o'xshash xromosomasi; 2-erkaklarning turli
xromosomalari*




44-rasm. Piyoz po'stlog'ida mitoz x400
 1-interkinez; 2,3-profaza; 4-metafaza; 5-axromatin ip;
 6-anafaza; 7-telofaza



45-rasm. Hayvon jigari hujayrasida mitoz.
1-bo'linmayotgan hujayra; 2-3-zich va yumshoq tupcha profaza
bosqichi; 4-metafaza; 5-anafaza



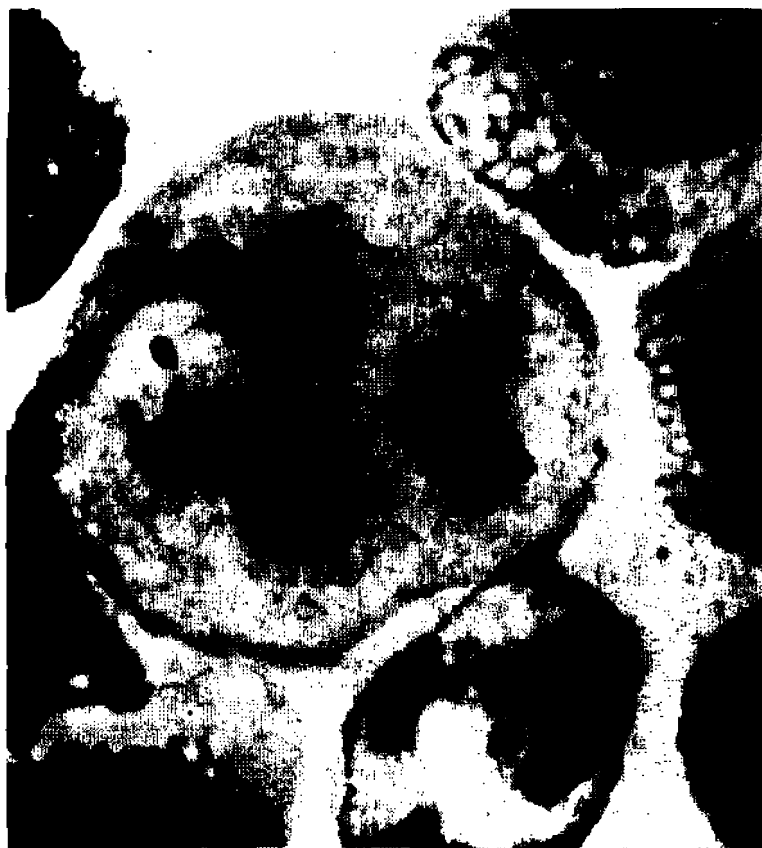46-rasm. Elektron mikroskopda mitoz fazalari ko'rinishi



*47-rasm. Metafaza bosqichidagi mitoz x18000
1-xromosomalarni qutbli joylashishi; 2-mitoxondriya;
3-plazmolemma*



*48-rasm. Anafaza bosqichidagi mitoz x22000.
1-xromosoma; 2-veretena iplari; 3-ikki sentriolaning uzun o'qi*




49-rasm. Maymun yuragi hujayrasida ko'p qutbli mitoz x1350

AMITOZ

Jigar hujayralarining kichik obyektivi pushti rangli sitoplazmaga ega bo'lib, ko'p qirrali noto'g'ri shaklda ko'rinadi. Yadrosi yumaloq och binafsha rangga, yadrochasi esa to'q bo'yaladi. Amitoz jarayonini kuzatish uchun preparatda jigarning cho'ziq yadroli hujayralari joylashgan yerni topish lozim.

Preparat katta obyektiv ostiga olinganda yadro cho'ziq bo'libgina qolmay, balki o'rtasining torayganligi ko'zga tashlanadi. Bu amitozning boshlang'ich bosqichidir. Keyinchalik yadroning o'rta qismi yanada ingichkalashib, nihoyat uziladi va yangi ikkita yadro hosil bo'ladi.

Hujayra sitoplazmasi ham o'rta qismidan ingichkalasha borib, oxiri bo'linadi va ikkita qiz hujayra yuzaga keladi. Ba'zan faqat yadro ikkiga bo'linadi, ammo hujayra sitoplazmasi butun qoladi, natijada ikki yadroli va ko'p yadroli hujayralar hosil bo'ladi. Tabiiyki, preparatda bo'linish bosqichlarini bayon etilgan tarzda kuzatib bo'lmaydi.



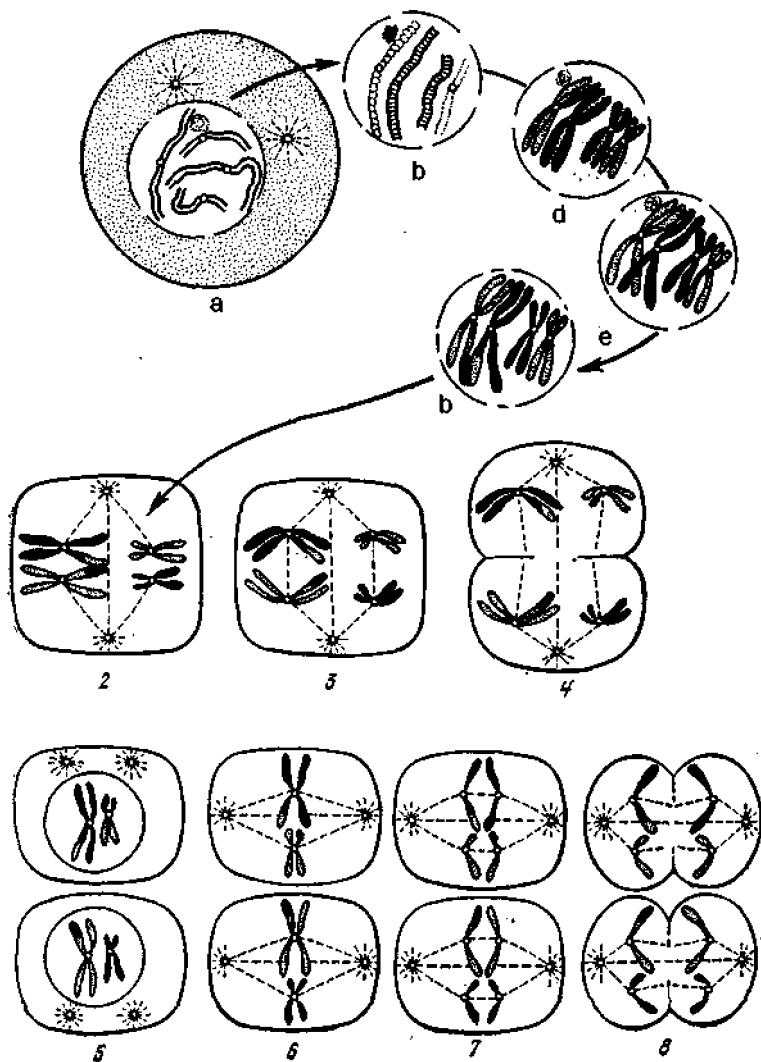
50-rasm. A-Ko'p yadroli jigar hujayrasi
B-Ko'z pardasi hujayrasida amitoz

MEYOZ

Meyoz hujayralar bo'linishining muayyan usuli bo'lib, jinsiy hujayralarga xosdir. Ma'lumki, hayvon va o'simliklar har bir turining hujayra yadrolarida o'zgarmas ma'lum sonli xromosomalari mavjud. Odam hujayralarida bu son 46 ga teng. Jinsiy ko'payishda tuxum va urug' hujayralarining qo'shilishi

yuz beradi. Bunday rivojlanadigan pushtda shu tur uchun xos bo'lgan xromosomalar soni saqlanib qolishi uchun yetilgan jinsiy hujayralarda xromosomalarning soni ikki baravar kam bo'lishi lozim. Jinsiy hujayralarda xromosomalar sonining ikki baravar kamayishi (reduksiyasi) jinsiy hujayralar rivojlanishining yetilish fazasida yuz beradi. Reduksion bo'linishga tayyorgarlik jinsiy hujayralar rivojlanishining o'sish fazasidayoq boshlanadi. Bu fazada gomologik xromosomalarning juftlashuvi (kon'yugatsiyasi) yuz berib, ular bir-biriga zich tutashib yotadi. So'ngra kon'yugatsiyalangan har bir xromosomada uzunasiga yo'nalgan yoriq paydo bo'ladi. Natijada xromosoma juftlari to'rtta tunchadan iborat bo'lib qoladi. Bu *tetrada* (tetra- to'rt demakdir) deb ataladi. Har bir tetrada ikkita juftlashgan xromosomalardan iborat bo'lgani sababli ularning miqdori dastlabki xromosomalar sonidan ikki baravar kamdir. Chunonchi, odamda ularning soni 23 taga yetadi. Tetradalar hosil bo'lishi bilan spermatositlarning o'sish davri tugaydi va ular yetilish fazasiga o'tadi. Bunda spermatositlar ketma-ket ikki marta bo'linadi. Birinchi bo'linishda II tartibdagi spermatositlar hosil bo'lib, har bir tetrada ikkita diadaga bo'linadi va yangi hosil bo'lgan II tartibdagi spermatositlar diadalarga ega bo'ladi. Natijada II tartibdagi spermatositlarda 23 tadan diada tashkil topadi. II tartibdagi spermatositlar darhol yana bo'linadi va hosil bo'lgan spermatidlar diadalarining bo'linishi natijasida vujudga kelgan monadalarga (yakka-yakka xromosomalarga) ega bo'ladi. Demak, kelgusida shakllanib, spermatozoidlarga aylanuvchi ushbu spermatidalarda 23 tadan xromosoma bo'lishi mumkin.

Meyoz jarayonida ikki marta mitoz ketma-ket yuzaga kelishi munosabati bilan mitoz-I va Meyoz II- tarkib topadi va har ikkalasida mitoz bosqichlari kuzatiladi. Yani profaza-I, metafaza-I, anafaza-I, telofaza-I va profaza-II, metafaza-II, telofaza-II. Profaza-I da genetik materiallardan rekombinatsiya jarayonlari, ya'ni gomologik uchastkalar o'rin almashuvi, ribosoma va informatsion RNK sintezi, yadrocha faollashuvi ko'rinadi. Bu faza leptonemma, zigonemma, pexinemma, diplonema dikinez kabi besh bosqichdan iborat.



51-rasm. Meyoz-chizmasi. 1-profaza-I: a-leptonemna, b-zigonemna, d-paxinemna, e-diplonemna, f-diakinez; 2-metafaza-I; 3-anafaza-I; 4-telofaza-I; 5-profaza-II; 6-metafaza-II; 7-anafaza-II; 8-telofaza-II

HUJAYRANING KIMYOVIY TARKIBI

Barcha jonli organizmlarning hujayralari bir tipdagi molekullardan tuzilgan. Ularning nisbiy miqdori ham deyarli bir xil. Hujayralarda kimyoviy elementlarning D.I.Meendeleev davriy jadvalidagi 109 ta tabiiy elementlarning 97 tasidan 27 tasi topilgan. Kimyoviy elementlardan 16 tasi hujayra tarkibida bo'lib, ba'zilari esa juda kam miqdorda uchraydi, lekin hujayra tarkibida to'rt element: kislorod, uglerod, azot va vodorod, ayniqsa ko'p. Bu to'rt element tirik organizmlar massasining deyarli 98 foizini tashkil etadi. Quyidagi jadvalda jonli organizmlar tarkibida kimyoviy elementlar miqdori keltirilgan.

Jonli organizmlarning taxminiy kimyoviy tarkibi. (Atomlarning umumiy soni foizlarda)

Simvoli	Nomi	Miqdori
N	Vodorod	60.3
O	Kislorod	25.5
S	Uglerod	10.5
N	Azot	2.42
Na	Natriy	0.73
Ca	Kalsiy	0.226
P	Fosfor	0.134
S	Oltinugurt	0.132
K	Kaliy	0.036
Cl	Xlor	0.032

Bu 10 elementdan tashqari hujayrada juda kam miqdorda yana magniy (Mg), mis (Cu), rux (Zn), kobalt (So), yod (I), molibden (Mo), vanadiy (V), nikel (Ni), xrom (Sr), ftor (F), selen (Se), silitsiy (Si), kaliy (K), bor (V), arsen (As), ham topilgan. Organizm to'qimalarida bir foizni mingdan bir qismi, ya'ni mkg foizidan kam uchraydigan bu elementlar mikroelementlar deb ataladi.

Hujayrada kimyoviy birikmalarning taxminiy miqdori

Anorganik birikmalar	Miqdor foizi	Organik birikmalar	Miqdor (foizda)
Suv	70-80	Oqsillar	10-20
Anorganik moddalar	1.0 –1.5	Uglevodlar (hayvonlarda)	0.2-2.0
		Yog'lar	1-5
		Nuklein kislotalar	0.7

Massasi 70 kg bo'lgan organizmdagi kimyoviy birikmalarning taxminiy miqdori

Birikmalar	Odamda		Hayvonlarda (taxminiy)
	kg da	foizda	foizda
Suv	42	60	70
Tuzlar	3.5	5	1.0
Oqsillar	14.6	20	18
Yog'lar	10.5	15	9
Uglevodlar	0.7	1	1
Nuklein kislotalar	0.7	1	1
ATF ya quyi molekullari organik birikmalar	0.2		

HUJAYRANING O'SISHI VA DIFFERENSIROVKASI

Hujayraning o'sishi. Har bir tirik mavjudot ma'lum o'lchamlarga ega. Bu o'lchamlarga organizm hujayralarining ko'payishi va o'sishi orqali erishiladi. Odam tanasining hamma hujayralari o'sish qobiliyatiga ega. Ammo bizning a'zolarimizdagi ko'pchilik hujayralar o'zining o'rtacha o'lchamlarini saqlab qoladi. A'zo faolligining keskin oshishi patologik jarayonlar natijasida hujayra o'lchamlari odatdagidan ko'ra, biroz kattalashadi, ya'ni gipertrofiya kuzatiladi.

Hujayralarning hayot sikli, differensirovka. Yangi hosil bo'lgan hujayralar hayot siklini o'taydi. *Hayot sikli* hujayralarning yangi hujayra hosil bo'lishidan uning keyingi bo'linishiga qadar yoki uning o'lishigacha bo'lgan davrini o'z ichiga oladi. Hujayra o'z hayoti davrida bo'linishi, o'sishi, differensirovkaga uchrashi kuzatiladi. Shuning uchun hujayraning hayot sikli jarayonlarini ikki guruhga bo'lish mumkin. Birinchi guruhga hujayraning bo'linishi bilan bog'liq jarayonlar kirib, uni *avtosintetik interfaza* deyiladi.

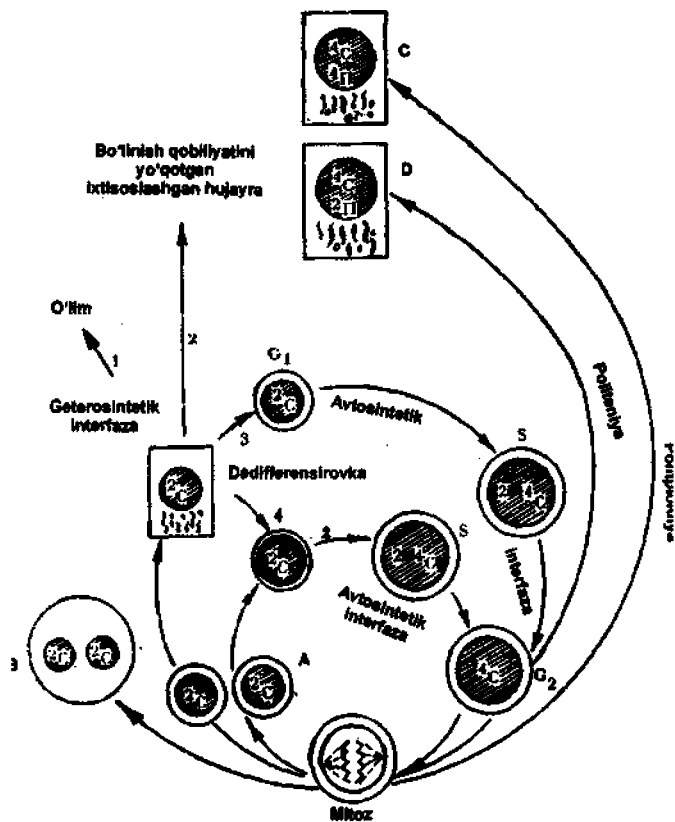
Hujayraning o'sishi, differensirovkasi ma'lum vazifani bajarishga ixtisoslanishi ikkinchi guruhga mansubdir (*geterasintetik interfaza*). Differensirovkaga uchragan hujayra ixtisoslashgan hujayra bo'lib, u ma'lum vazifani bajarishga moslashgan. Ular ko'pincha bo'linish qobiliyatini yo'qotadi. Masalan, differensiilangan qon hujayralari – eritrotsitlar, nerv hujayralari va hokazo. Ba'zi hujayralar differensirovka holatida bo'linish qobiliyatiga ega bo'ladi (jigar hujayralari).

Embrional takomillashish davrida epiteliy, biriktiruvchi to'qima, mushak va nerv hujayralari embrional varaqlardan rivojlansa, yetilgan davrda differensirovkaga uchraydi. Turli xil hujayralar asosan kambial hujayralardan ishlab chiqariladi. Qon ishlab chiqaruvchi kambial hujayralar o'zak hujayralar deyiladi.

Hamma hujayralar ma'lum muddat yashaydi. M: Eritrotsitlar 120 kun, epidermis hujayralari 4-10 kun. Nerv va muskul to'qimalari hayot davomida yangilanmaydi. Hujayra o'limidan oldin uning yadrosi zichlashib piknozga, donachalarga bo'linib ketishi — karioreksisga, yadroning erib ketishi kariolizisga uchrashi mumkin.

Yadrodagı o'zgarishlar natijasida sitoplazmada ham o'zgarishlar bo'lib hujayra halok bo'ladi.

Ichki doira — yangi hosil bo'lgan hujayraning bo'linishga kirishi; a — yangi qiz hujayralar hosil bo'lishi; b-yadrosi parchalanib, hujayra bo'linmay qolishidan ko'p yadroli hujayralarning hosil bo'lishi; v-poliploid hujayralarning hosil bo'lishi; g-politeniya.



52-rasm. Hujayraning hayot siklidagi geterosintetik va avtosintetik interfazalarning o'zaro munosabati
Tashqi doira: 1-hujayra o'limi; 2-mitotik bo'linish qobiliyati yo'qolgan hujayra; 3-differensirovkasiz bo'linish; 4-differensirovkali bo'linish;

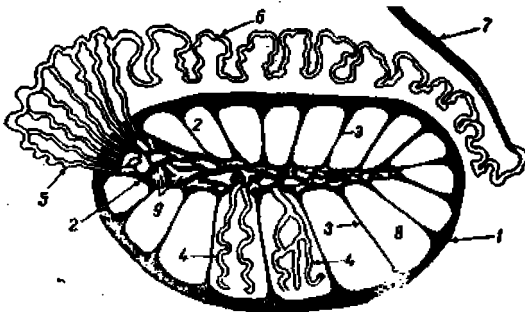
EMBRIOLOGIYA

Embriologiya (yunoncha embrion – pushti, logos — ta'limot) embrionning rivojlanishi haqidagi fanidir. U jinsiy hujayralarning rivojlanish jarayonlarini o'z ichiga oladi. Qo'llanmaning ushbu bo'limida hayvonlar jinsiy hujayralarning morfologik tuzilishi, urug'lanish, maydalanish, blastula hosil bo'lishi, Gastrulyatsiya va o'q organlari paydo bo'lish jarayonlari haqida qisqacha to'xtab o'tamiz..

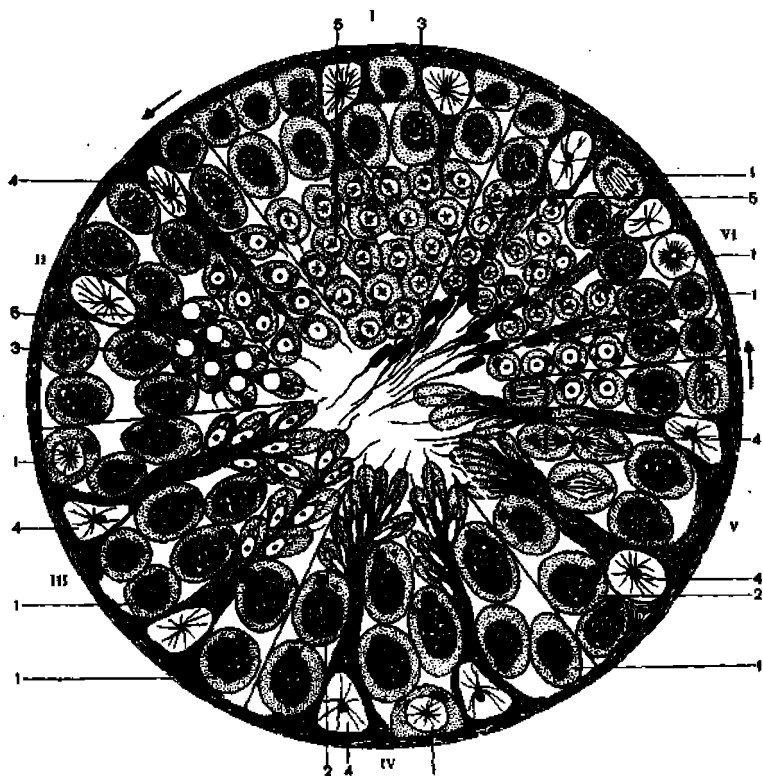
Chunonchi, urug'lanish jarayonini o'rganish uchun askarida jinsiy hujayralarning qo'shilish holati, maydalanish va blastula davrlariga esa latsetnik va baqa embrionlari preparatlari olinadi. Gastrulyatsiya jarayonini kuzatish uchun esa lansetnik preparatidan foydalaniladi. Organogenez jarayonini o'rganish uchun tovuq embrioni haqida ma'lumotlar beriladi.

KO'PAYISH ORGANLARI

Erkaklik ko'payish organlari tizimiga urug'don, uning bosh va dum qismi, urug'don ortig'i, tizimchasi, urug' yo'li, siydik jinsiy kanali kiradi.



53-rasm. Urug'donning va urug'don ortig'ining tuzilishi: chizmasi: 1-oq parda; 2-urug'donning oraliq qismi; 3-to'siq; 4-urug'don kanalchalari; 5-chiqaruvchi yo'l; 6-urug'don ortig'i yo'li; 7-urug' yo'li; 8-urug'don kameralari; 9-to'g'ri kanallar to'ri



54-rasm. Urug'donda spermatozoidlar yetilishining turli bosqichlari chizmasi. I-spermatogoniylar; 2,3-spermatositlar; 4-follikulyar hujayralar; 5-spermatidlar. I-kanalchalar devoridagi spermatogoniylar; II-follikulyar hujayralar bilan birlashib spermatozoidlarga aylanayotgan spermatidlar; III-yangi bo'linishga tayyorlanayotgan spermatogoniylar; IV-spermatidlarning keyingi rivojlanishi; V-spermatozoidlarga aylanayotgan spermatidlar; VI-tayyor spermatozoidlar

URG'UCHI HAYVONLARNING KO'PAYISH ORGANLARI

Bu tizimga tuxumdon, tuxum yo'li, bachadon, qin, siydik jinsiy dahlizi kiradi.

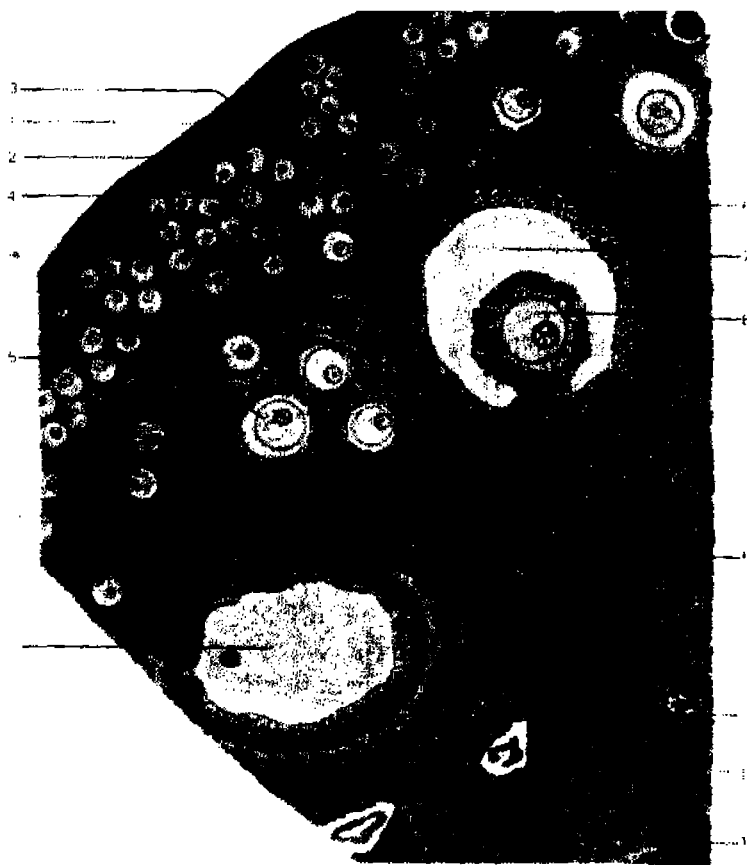
TUXUMDON TUZILISHI

Tuxumdon – ovarium (ophoron), – juft organ bo'lib, qorin bo'shlig'ida, buyraklarning orqarog'ida joylashadi. Tuxumdon — tuxum hujayralari va jinsiy gormonlar ishlab chiqaradigan organ. Tuxum hujayralar tuxumdonda yetilib, tuxum yo'liga tushadi. Har xil sutemizuvchi hayvonlar tuxumdoni turli shaklda bo'ladi. Tuxumdonlar bachadonning keng payiga va tuxum pardasiga birlashgan bo'ladi.

Tuxumdonning ikki cheti, naysimon bachadon tomonga qaragan yuzasi, erkin pardaga tutashgan cheti, yon va o'rta yuzasi bo'ladi. Tuxumdonning naysimon qismiga tuxum yo'lining voronkasi, bachadonga qaragan qismiga esa tuxumdon payi — Lig Ovarii proprium birlashadi. Tuxumdonda ishlagan tuxum hujayralar aniq yo'l bilan emas, balki graff pufakchalari yorilishi natijasida tuxum yo'liga tushadi. Tuxumdon yaxlit organ bo'lib, uning ichki qismida juda ko'p biriktiruvchi to'qima bor, ular hujayra elementlariga juda boy bo'ladi. Tuxumdonning ikkita: tashqi – follikulyar va ichki — qon tomirlari zonasi bo'lib, tashqi zonaning ustki yuzasi boshlang'ich epiteliy bilan qoplangan. Ichki biriktiruvchi to'qimalarda juda ko'p qon va nerv tomirlari bo'ladi.

Tashqi follikulyar zonada tuxum boshlang'ichlari bo'lib, ular oldinma-keyin yetila boshlaydi. Follikulyar zonada sariq tana va oraliq hujayralar ham bo'ladi.

Yetilgan follikula pufakchalari yorilishi natijasida tuxum follikulyar suyuqlik tuxum yo'liga tushadi, bu jarayon ovulyasiya-ovulatio deyiladi. Yorilgan graff pufakchasi o'rnida follikulyar epiteliy hisobidan sariq tana – corpus Luteum rivojlanadi. U ichki sekretiya bezidir.



55-rasm. Tuxumdon tuzilishi. X200. 1-epiteliy; 2-oqsil parda; 3-po'stloq modda; 4-birlamchi follikula; 5-o'sayotgan follikula; 6-graff pufakchasi; 7-pufaksimon follikula bo'shlig'i; 8-tuxum hujayra; 9-bo'shliq; 10-sariq tana; 11-atretik tana; 12-mag'iz modda; 13-biriktiruvchi to'qima

GAMETOGENEZ

Gametogenez yuqori darajada differensiyalashgan va qo'shib yangi organizm hosil qila oladigan ikki jinsiy hujayra — spermatozoid va tuxum hujayrasining hosil bo'lish jarayonidir. Gametogenez birlamchi jinsiy hujayraning paydo bo'lishi va uning jinsiy a'zoda o'rinishi va shu yerda ularning mitoz yo'li bilan ko'payishi, so'ng meyoza usulida xromosomalar sonining kamayishi, yetilib, shakllanib spermatozoid hamda tuxum hujayralarining hosil bo'lishi kabi o'ta murakkab jarayonlarni bosib o'tadi.

Bo'lajak birlamchi jinsiy hujayralar embrion rivojining VI haftasi boshlarida sariqlik xaltachasi devori entodermal hujayralari orasida bo'ladi. Shu birlamchi jinsiy hujayra shakllanganda, embrionning dastlabki rivojlanish davrida, hali jinsiy bezlar hosil bo'lmagan bo'ladi. Jinsiy bezning hosil bo'lish mobaynida birlamchi jinsiy hujayra sariqlik xaltachasi devoridan faol migratsiya qilib yoki qon tomirlari orqali jinsiy a'zoga kirib keladi.

Dastavval jinsiy bezga ko'chib birlamchi jinsiy hujayralarining miqdori ko'p bo'lmaydi. Ularda proliferatsiya (ko'payish) kuchayadi. Bunday mitoz yo'li bilan ko'paygan jinsiy hujayralar erkak organizmida *spermatogoniy*, urg'ochi organizmida *ovogoniylar* deyiladi.

Gametogenez spermatozoid va tuxum hujayralarining birlamchi jinsiy hujayralaridan hosil bo'lishi — spermatogenez va oyoqogenezdan iborat.

Spermatogenez. Spermatozoid hujayrasining hosil bo'lishida 4 davr tafovut etiladi:

1. Ko'payish.
2. O'sish.
3. Etilish.
4. Shakllanish (spermiogenez).

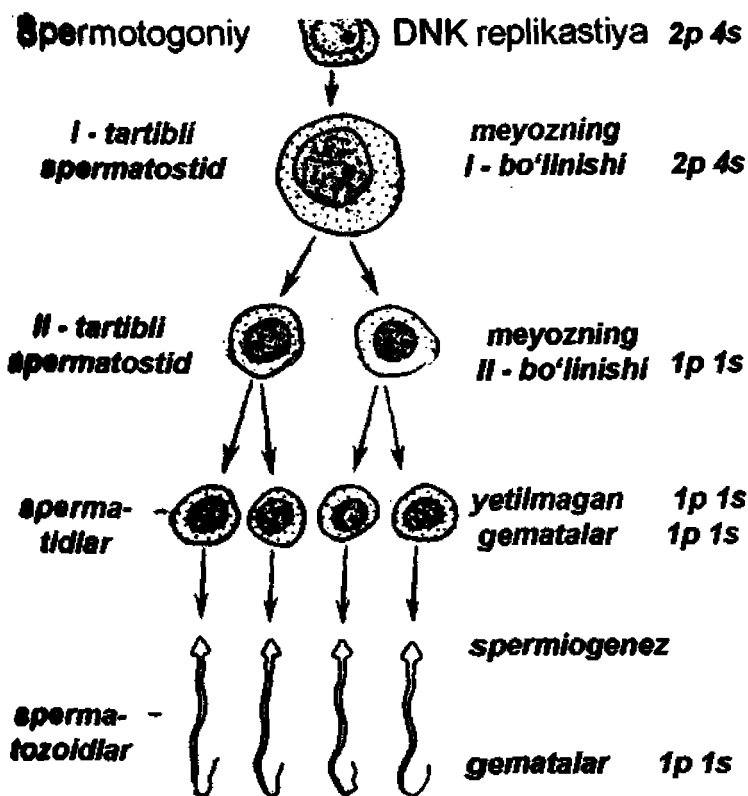
Organizmning embrional rivojidan boshlab jinsiy bez urug'aylarining eng tashqi zonasida joylashgan hujayralar — *spermatoniylarda* muntazam ravishda mitoz yo'li bilan ko'payish ro'y beradi. Muntazam ko'payib turuvchi hujayralarning ikki

toifasi A va B spermatogoniylar farqlanadi. A toifadagi spermatogoniylarda ro'y berib turgan ko'payish (mitoz) jarayoni shu hujayra miqdorining kamaymasligini ta'minlab beradi. A spermatogoniylar o'zak hujayra hisoblanadi. Shu hujayralarning ko'p marta bo'linishi bilan V spermatogoniylar hosil bo'ladi. Balog'atga yetish bilan mana shu V spermatogoniylarda mitoz jarayon bir necha bor sodir bo'lib, hosila hujayralar keyingi davrga o'tadi. Shu toifa hujayralar o'sish davridagi tayyor hujayralar hisoblanadi.

O'sish davri bilan meyoznig boshlanishi sodir bo'ladi. Prafaza so'ngida yirik I- *tartibli spermatosit yuzaga keladi*. Bu hujayralar urug' nayi devorining keyingi qismiga siljiydi. Meyoznig birinchi bo'linishi bilan, har bir shunday hujayradan gaploid xromosoma to'plamiga ega bo'lgan ikkita II-*tartibli spermatosit* hosil bo'ladi va spermatogeneznig yetilish davri boshlanadi. Shu bo'linishdan keyin, ketma- ket sodir bo'lgan meyoznig ikkinchi bo'linishi natijasida, har bir II tartibli spermatosit hujayrasi, urug' nayi teshigiga yaqin qismda joylashgan, ikkitadan *spermatid* hujayralarni ko'rish mumkin. Bu hujayralar mayda, cho'zinchoq bo'lib, odamda meyoz bo'linishning birinchi davri bir necha hafta davomida kechadi, II bo'linish esa 8 soat davom yetadi.

Spermatidalarinig spermatozoidlarga aylanishi – spermiogenez jarayoni murakkab bo'lib, dastavval spermatid yadrosi kichiklashadi, xromatin o'ta zichlashib boradi, yadro bir tomonga sitoplazma esa, uni o'rab boshqa tomonga siljiydi. Sitoplazma tuzilmalarinig murakkab qayta joylashishi, sitoplazma «ortiqcha» qisminig parchalanishi ro'y beradi. Golji apparati yadro oldi qismiga joylashib, murakkab o'zgarishlar natijasida akrosomaga aylanadi.

Spermatogenez mobaynida jinsiy hujayralar urug' nayi devoridagi oziqlanuvchi hujayra – Sertoli hujayrasi bilan yaqindan bog'liq bo'ladi. Ularning o'zaro zich yotishi Sertoli hujayrasinig oziqlantirish, degeneratsiyaga uchragan hujayralarni fagositoz qilish va boshqa faoliyatlarni bajarib, *spermatozoid* hosil bo'lishida muhim ahamiyati borligini ko'rsatadi.



56-rasm. Spermatogenez jarayonining chizmasi
n-xromosoma; c-DHK miqdori

Spermatogenez jarayonida har bir spermatogoniy goploid xromosoma to'plami tutgan 4 ta spermatozoid hosil qiladi. Shu spermatozoidlardan ikkitasi X jinsiy xromosoma, ikkitasi esa U xromosomaga ega bo'ladi. Demak, erkak organizmi jinsiy hujayralari ikki xil xromosomal hujayra — geterogamet hujayra hisoblanadi. Spermatogenez jarayoni ko'pgina hayvonlarda yilning

ma'lum paytlaridagina sodir bo'ladi. Boshqa vaqtlarda ularning jinsiy bezi urug' nayida, faqatgina, spermatogoniylarda uchraydi.

Ovogenez. Tuxum hujayrasining hosil bo'lishi har bir turga mansub mavjudotlarda o'ziga xos bo'lib, bu jarayon har bir organizmning ko'payish xususiyatiga bog'liqdir. Suvda yashovchi hayvonlarda (ichki urug'lanish yuz beruvchilarda) odatda 1-2 tadan 15 tagacha tuxum hujayra yetilishi mumkin.

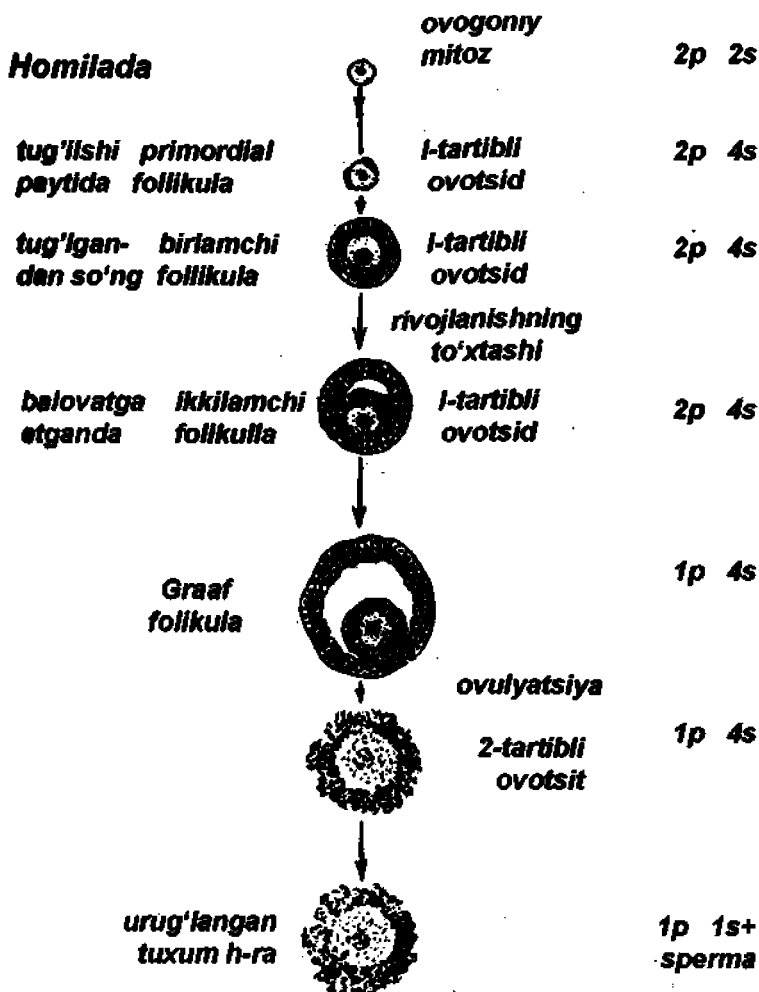
Ovogenez jarayoni 3 davrda amalga oshadi:

1. Ko'payish.
2. O'sish.
3. Etilish.

Ko'payish odamda embrional rivojlanish davridagina ro'y beradi. Embrion rivojining 6-oyidan boshlab bu jarayon, ya'ni birlamchi jinsiy hujayraning mitotik bo'linishi to'xtaydi. Yangi tug'ilgan qizaloqda 2 millionga yaqin *ovogoniy* bo'ladi. Bu hujayralar jinsiy hujayra va uni o'rab olgan bir qavat follikulyar hujayralardan iboratdir. Organizm o'sishi bilan ovogoniylar yemirilib (degeneratsiyaga uchrab), miqdori kamayib boradi. Barcha birlamchi jinsiy hujayralaridan 40000 ga yaqini jinsiy voyaga yetayotgan organizmda saqlanib qoladi. Ularning ham barchasi tugal ravishda yetilmaydi (ko'pi nobud bo'lib ketadi). Jinsiy balog'at boshlanishi bilan 400taga yaqin saqlanib qolgan jinsiy hujayralardan bittasi har 28 kunda tuxumdondan chiqadi (ovulyasiya bo'ladi) va yetilgan tuxum hujayrasiga aylanadi.

O'sish davri embrion rivojining 3-oylaridanoq *birinchi tartibdagi ovositlarga* o'tish bilan boshlanadi. Bu profazaning boshlanishi bilan ifodalanadi. Ovogoniylar organizm tug'ilmasidanoq meyoza ning birinchi profazasidan o'tib, diploten davrda bo'ladi. Birinchi tartibdagi ovositlarga aylangan bu jinsiy gormonlar ta'siri bo'lmaguncha, shu holatda turadi. Birinchi tartibli ovositlar yassi follikula hujayralariga o'raladi va ular primordial follikula nomiga ega bo'ladi. Bu primordial follikulalarda organizmning butun reproduktiv yoshi davomida o'sishga moyillik sezadi.

Jinsiy balog'at boshlanishi bilan birinchi tartibli ovositning yadro sitoplazmasi yiriklashadi, sariqlik to'planadi, follikular



57- rasm. Ovogenez jarayonining chizmasi.
n-xromosoma c-DHK miqdori

hujayraga o'ralgan ovosit tuxumdonning chekka sohasidan o'rtaga siljiydi, follikulyar hujayra bir necha qavat bo'lib, o'sayotgan tuxum hujayrasini o'rab oladi, gipofiz gormoni ta'sirida, follikula hujayralaridan hosil bo'lgan suyuqlik hisobiga hujayralararo bo'shliq paydo bo'lib, tuxum hujayra bir

chekkaga suriladi va yetilgan follikula –*graaf pufakchasi* hosil bo'ladi. Bu pufakchada diploten holatidagi birinchi tartibli ovosit ko'zga tashlanadi.

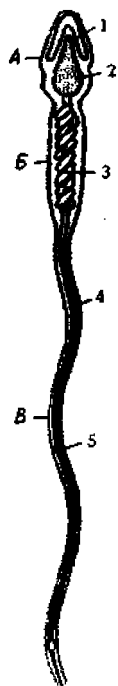
Yetilish davri organizmdagi murakkab (endokrin) jarayonlar ta'sirida tuxumdondan birinchi tartibli ovosit chiqishi, ya'ni ovulyasiya ro'y berishi bilan boshlanadi. Jinsiy hujayraning yetilish davri tuxum hujayrasining spermatozoid bilan uchrashidan keyingina sodir bo'ladi. Diploten holatidagi 1 tartibli ovositda meyo \ddot{z} ning profazasi yakunlanadi. Tuxum yo'liga tushgan *1-tartibli* ovositda meyo \ddot{z} ning reduksion bo'linish bosqichi ro'y beradi va hujayraning notekis bo'linishi jarayonida yirik hujayra – *2-tartibli ovosit* va mayda hujayra-*obortiv* (yo'naltiruvchi-reduksion) tanacha hosil bo'ladi. Shu bo'linish bilan hosil bo'lgan hujayralar 23 ta (gaploid) xromosomaga ega. Ikkinchi tartibli ovositda meyo \ddot{z} ning keyingi bo'linishi sodir bo'lib, *yetilgan tuxum hujayra* va yana bitta yo'naltiruvchi tanacha vujudga keladi. Birinchi reduksion tanacha ham o'z navbatida bo'linib, 2ta yo'naltiruvchi tanacha hosil qiladi. Shunday qilib, bitta birinchi tartibli ovositdan bitta tuxum hujayrasi hamda 3ta reduksion tanacha hosil bo'ladi. Barcha hosila hujayralar — tuxum hujayrasi va reduksion tanachalar 23 tadan xromosomaga ega bo'lgan gomogamet (ya'ni barchasida ham X xromosoma mavjud) hujayralardir. Reduksion tanachalar yemirilib ketadi.

JINSIY HUYAYRALAR TUZILISHI

Urug' hujayrasi – spermatozoidning tuzilishini o'rganish uchun sperma surtmasidan tayyorlangan preparatlardan foydalaniladi. Spermatozoidlar juda mayda hujayralar bo'lganligi uchun, ular katta obyektiv ostida o'rganiladi. Spermatozoidlarning tuxumsimon binafsha rangli boshchalari bo'ladi. Bundan tashqari, spermatozoid boshchalarining shakli yumaloq yoki cho'zinchoq bo'lishi ham mumkin. Yadrosi spermatozoid boshchasining deyarli hamma qismini egallab yotadi. Sitoplazma esa bu yerda halqacha shaklida ya \ddot{d} roni o'rab turadi. Spermatozoidning boshchasi bo'yin tomonida torayib,

pushti rangli bo'yinga, bo'yin esa tanaga, tana ingichka va uzun dumchaga qo'shilib ketadi.


Elektron mikroskop ostida spermatozoid boshchasida yadroning oldingi qutbida joylashgan zich donasimon tanacha – akrosoma ko'rinadi. Bo'yin va tana qismida esa distal va proksimal sentriolalar, mitoxondriyalar joylashgan. Dum qismi fibrillalardan: 9 ta periferik, 2 ta markaziy va ingichka sitoplazmadan iborat.



58-rasm.

Odam spermatozoidining tuzilishi.

a-hosh qismi; *b*-bo'yin qismi;
d-dum qismi; 1-akrosoma;
2-yadro; 3-mitoxondriya;
4-plazmatik membrana;
5-xivchin



59-rasm.

Turli hayvonlarning jinsiy hujayralari.

1-lansetnik; 2-salamandra;
3-zyablik; 4-xo'roz; 5-ko'rshapalak;
6-dengiz cho'chqasi; 8-buqa;
9-ayg'irning urug' hujayralari



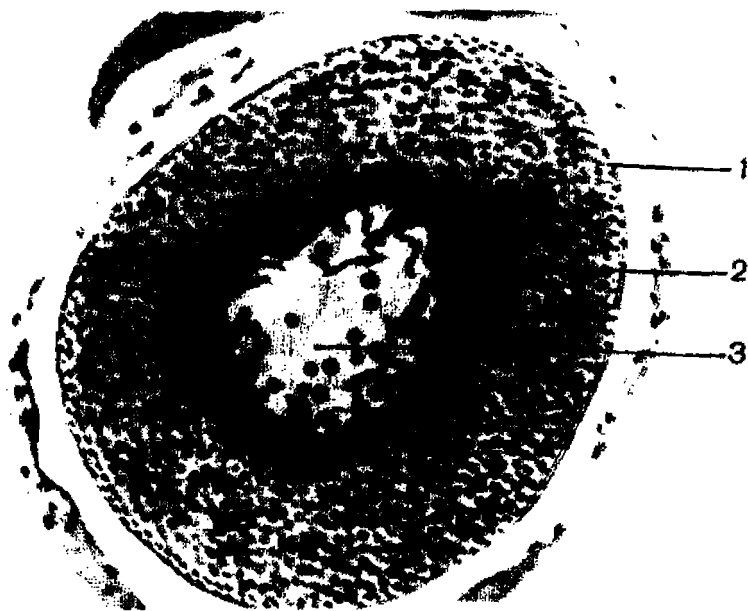
60-rasm. Spermatozoid. Elektron mikrofotoqramma
Ax21000, B-14000. 1-spermatozoid boshchasini egallagan yadro;
2-bo'yni; 3-sentriola; 4-distal sentriol halqasi; 5-dum o'qi ipi;
6-mitoxondriya; 7-plazmolemma; 8-dum; 9-bog'lovchi qism

TUXUM HUYAYRASI

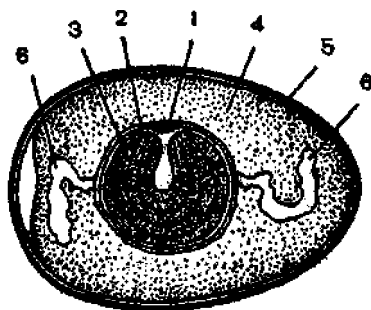
Preparatga kichik obyektiv ostidan qaralganda turli darajada yetilgan ko'p sonli tuxum hujayralari ko'rinadi. Yetilgan tuxum (ovosit) hujayrasi tuzilishiga ko'ra, yirik, yumaloq shaklda bo'lib, markazida och binafsha rangli yadrosi yotadi. Sitoplazmasida esa ko'p miqdorda mayda donachalar mavjud. Hujayra qizil yaltiroq parda (Zona pellusida) bilan o'ralgan

bo'lib, u tuxum hujayrasining qobig'i hisoblanadi. Tuxum hujayrasining atrofigida birmuncha mayda, binafsha rangli follikula hujayralar bo'ychan silindrsimon shaklga ega bo'lib, yaltiroq parda ustida yotadi va nursimon tojni (Sorona radiata) hosil qiladi.

Elektron mikroskop ma'lumotlariga ko'ra, tuxumning hujayra sitoplazmasida alohida- alohida yotgan sariq donachalar, ko'p pufakchali tanachalar va hujayra pardasida esa mikrovorsinkalar bo'ladi. Bulardan tashqari, tuxum hujayrasining periferik qismida yaltiroq parda va o'simtali follikula hujayralari ko'zga tashlanadi.



*61- rasm. Baqa tuxumining hujayrasi x100
1-tuxum hujayrasining po'stlog'i; 2-sariqlik donachali sitoplazma;
3-yadro*



62-rasm. Tovuq tuxumining tuzilishi. 1-embriional disk; 2-sariqlik qobig'i; 3-sariqlik ; 4-oqsil; 5-po'chog'i; 6-tuxum hujayrasini markazda tutib turuvchi tortma

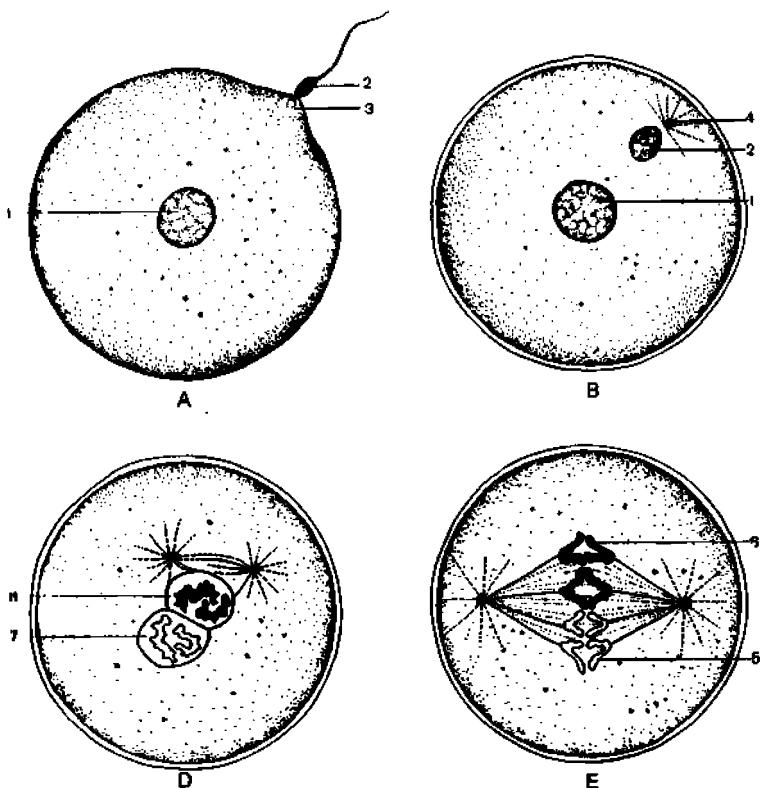
URUG'LANISH

Xromosomalarning gaploid to'plamiga ega bo'lgan tuxum hujayrasiga xuddi shunday urug' hujayraning qo'shilishi *urug'lanish* deb ataladi. Urug'lanish natijasida hosil bo'lgan hujayra *zigota deyiladi*. Zigotaning hosil bo'lishi bilan yana xromosomalarning diploid to'plami tiklanadi. Chunki, gomo-log xromosomalarning bittasi tuxum hujayralarniki, ikkinchisi esa spermatozoidnikidir.

Hayvonlarda urug'lanish. Har xil organizmlarda jinsiy hujayralarning soni va o'lchami turlicha. Tuxum hujayra bilan spermatozoidning o'zaro uchrashish ehtimoli qancha kam bo'lsa, shuncha ko'p jinsiy hujayralar hosil bo'lishi aniq. Baliqlarda urug'lanish suvda kechishi tufayli ularning tuxum hujayrasi yirik va juda ko'p sonlidir. Yuqori tuzilishga ega umurtqalilarda esa tuxum hujayra kam, lekin spermatozoidlar soni juda ko'p.

Urug'lanish jarayonida avval spermatozoid tuxum hujayraga yaqinlashadi, uning bosh qismidagi fermentlari ta'sirida tuxum hujayra qobig'i erib, kichik teshikcha bor. Bu teshikcha orqali spermatozoid yadrosi tuxum ichiga kiradi. Keyin har ikkala gametaning gaploid yadrolari qo'shilib, umumiy diploid to'plamli yadro hosil qiladi, faollashadi, bo'linish va rivojlanish boshlanadi. Ko'pchilik holatlarda bitta tuxum hujayrani faqat

bitta spermatozoid urug'lantiradi. Ba'zi hayvonlarda tuxum hujayraga ikki yoki bir nechta spermatozoid kirishi mumkin. Lekin ularni urug'lanishida faqat bittasi qatnashadi, boshqalari esa nobud bo'ladi.



63-rasm. Urug'lanish chizmasi. A-spermatozoidning tuxum ichiga kirishi. B-spermatozoid boshchasidan yadro va bo'yinchasidan sentriola hosil bo'lishi. D-ikki pronukleus qo'shilishi. E-gomologik xromosomalarning qo'shilishi va birinchi bo'linishi: 1-urg'ochi yadro; 2-erkak yadro; 3-qabul qiluvchi do'nglik; 4-sentrosoma; 5-tuxum xromosomalari; 6-urug' xromosomalari; 7-urg'ochi va 8-erkak promukleusi

MAYDALANISH

Maydalanish. Zigota hosil bo'lgach, ko'p o'tmay murakkab yo'l bilan ko'payadi. Ko'payish natijasida hosil bo'lgan qiz *hujayralar* o'smaydi, ular ketma-ket maydalanadi. Hujayralarning miqdori ko'paysa ham hajmi ortmaydi. Shuning uchun embrion ma'lum davrgacha o'smaydi.

Zigota maydalanish natijasida yangi xususiyatlarga ega bo'lgan ko'p hujayrali organizmga aylanadi.

Zigotaning maydalanishi uning sitoplazmasidagi sariq moddaning oz-ko'pligiga va joylashuviga bog'liq. Maydalanish turli hayvonlarda turlicha boradi.

1. Xordalilarda to'liq tekis holda.
2. Amfibiyalarda to'liq notekis holda.
3. Baliqlar, sudralib yuruvchilar va qushlarda maydalanish disksimondir.


Zigotada sariq modda juda kam va sitoplazmada teng tarqalgan bo'lsa, maydalanish to'liq tekis kechadi. Maydalanish natijasida hosil bo'lgan hujayralar –*blastomerlar* o'zaro teng bo'ladi. Bu hodisa lansetniklarda uchraydi.

Amfibiyalarda tuxum hujayrasi sariq modda miqdori jihatidan teleletsital tipga kiradi. Ular tuxum hujayrasi-ning maydalanishi natijasida o'zaro teng bo'lmagan blastomerlar yuzaga keladi.


Baliqlar, sudralib yuruvchi va qushlarning tuxum hujayrasida sariq modda juda ko'p. Sariq modda tuxum hujayrasining bir qutbida ko'p, ikkinchi qutbida juda kam joylashgan. Maydalanish jarayonida zigotaning animal qismi ishtirok etadi. Blastomerlar animal qismga joylashgan. Tuxumning vegetativ qismi sariq moddaga to'la va maydalanishda ishtirok etmaydi. Tuxum hujayrasining ketma-ket maydalanishi natijasida blastomerlar to'plami vujudga keladi. Blastomerlar to'plamining tashqi ko'rinishi tut mevasiga o'xshaydi. Blastomerlar to'plami *morula* deb ataladi. Morulaning markazida ichi zardob bilan to'lgan bo'shliq bor. Yuqoridagi jarayonlar o'tgach, embrion yumaloq pufakcha shaklini oladi. Pufakcha (blastula)

devorchasi hujayralari ko'payishida davom etib, pufakcha va uning ichi kattalashadi.

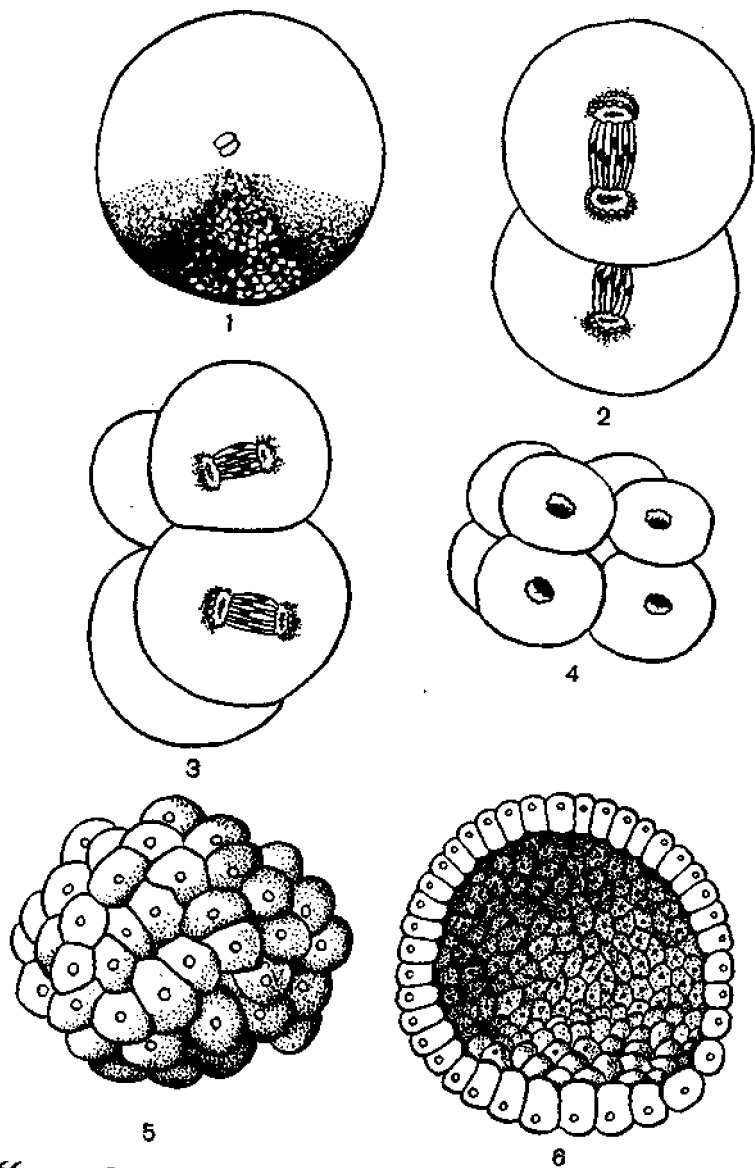
To'liq tekis yo'l bilan maydalanuvchi tuxum hujayralardan tipik blastula shakllanadi. Agar tuxum hujayra teloletsital bo'lsa, tipik blastula hosil bo'lmaydi.



64-rasm. Lansetnik rivojlanishning ilk bosqichlari:
 1-tuxum hujayra; 2-2 blastomer; 3-8 blastomer; 4-32 blastomer;
 5-blastula bosqichi; 6-gastrula; 7-o'q organ; 8-nerv plastinkasi;
 9-xorda; 10-mezxoderma; 11-endoderma; 12-ektoderma



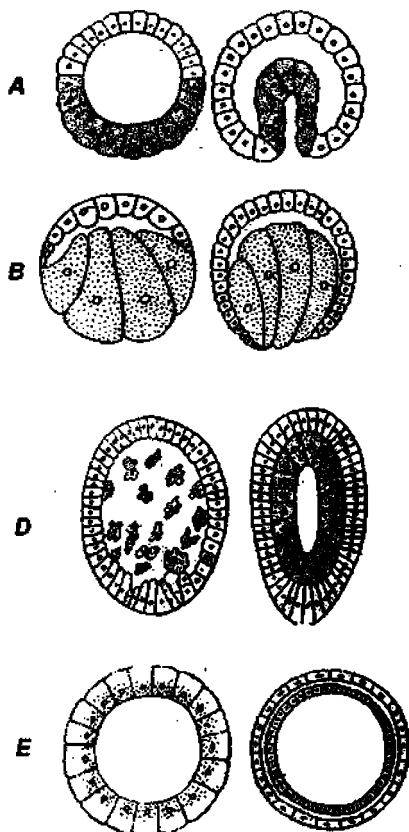
65-rasm. Baqa blastulasi x20. 1-blastula qopqog'i; 2-blastula tubi;
 3-blastomerlar; 4-blastosel



66-rasm. Lansetnikning rivojlanishi. 1-zigota; 2-4-blastomerlarni hosil bo'lishi; 5-blastula; 6-blastulaning kesimi

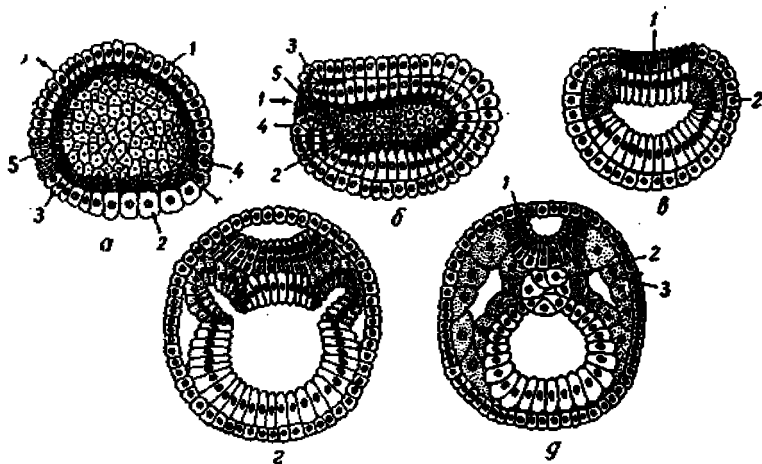
GASTRULYATSIYA

Gastrulyatsiya mobaynida *homila varaqalari va o'q organlarining* hoshlang 'ich kurtagi hosil bo'ladi. *Gastrulyatsiya* umurtqali hayvonlarda tuxum hujayralaridagi oziqa moddasining miqdoriga qarab turlicha kechadi: *Gastrulyatsiyaning* 4 turi furqlanadi: 1) *invaginatsiya*; 2) *immigratsiya*; 3) *epiboliya*; 4) *delyaminsiya*.



67-rasm. *Gastrulyatsiya*. A-lansetnikda *invaginatsiya*; B-baqada *epiboliya*; D-*immigratsiya*; E-*delyaminatsiya* yo'li bilan yuz beradigan *Gastrulyatsiya* turlari

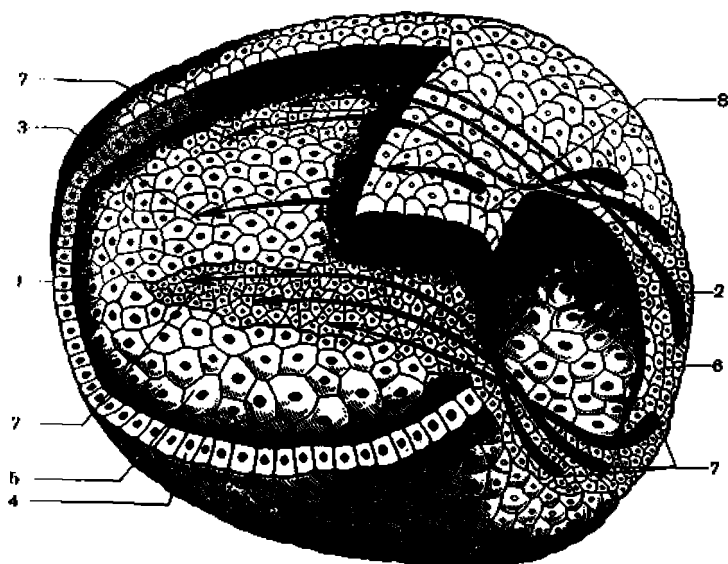
Gastrulyatsiya. Embrion taraqqiyotining blastula stadiyasidan so'ng, Gastrulyatsiya stadiyasi boshlanadi. Blastula qopqoqchasidagi va uning atrofidagi blastomerlarning tez bo'linishi orqasida blastulaning yuqori qismi tez o'sa boshlaydi. Natijada blastulaning tub qismi blastulaning ichiga tomon bukilib kiradi va blastula tubi blastosel orqali qopqoqcha ostiga kiradi. Shu bilan embrion ikki qavatli holatga keladi.



68- rasm. Lansetnik embrionida blastula, gastrula va o'q organlarning hosil bo'lishi: a-blastulaning sagital kesimi; 1-teri ektodermasi; 2-ichak endodermasi; 3-xorda; 4-mezoderma; 5-nerv plastinkasi b-gastrulaning sagital kesimi; 1- gastropor; 2- gastrosel; 3-4-5-lablar; d-gastrulaning ko'ndalang kesimi; 1-nerv plastinkasi; 2-ektoderma; e-o'q organlaryning hosil bo'lishi; f-embriionning ko'ndalang kesimi: 1-nerv plastinkasi; 2-xorda; 3-mezoderma

Bu davriylik davomida blastosel yo'qolib, uning ichidagi zardobsimon suyuqlik shimilib ketadi. Blastula tubining blastosel tomon bukilib o'sib kirishi natijasida hosil bo'lgan bo'shliq *boshlang'ich ichak kovakchasi* yoki *gastrosel* deb ataladi. Gastroselning tashqariga ochiq tomoni *blastopor* (boshlang'ich og'iz), atrofi esa *blastopor lablari* deyiladi.

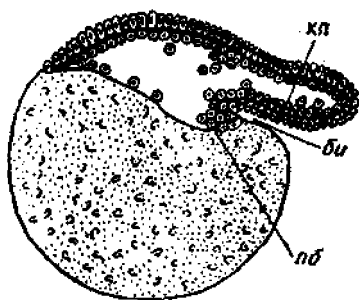
Blastula tubining blastula qopqoqchasiga borib qadalishi natijasida uning qopqoqcha qismi og'irlashadi, shuning uchun ham embrionning blastopor qismi yuqori tomonda bo'ladi. Blastula qopqoqchasidan hosil bo'lgan tashqi qavat-ektoderma, blastulaning tub qismidan hosil bo'lgan qavat-entodermadir. Entoderma boshlang'ich ichak devorchasini tashkil etadi. Embriyoning orqa qismida ektoderma hujayralarining tabaqalanihidan embrionning uzunasiga ketgan nerv plastinkasi, uning ostida — xorda, atrofida esa mezoderma cho'ntaklari hosil bo'ladi.



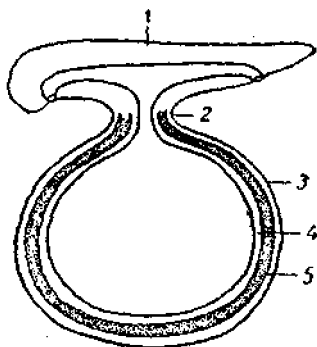
69-rasm. Lansetnik Gastrulyatsiyasida materiallar harakatini ko'rsatuvchi chizma. 1-oldingi qism; 2-orqa qism; 3-xorda plastinkasi; 4-ektoderma; 5-endoderma; 6-blastopora orqa labi; 7-mezoderma boshlanadigan murtak; 8-nerv plastinkasi

Baliqlarda Gastrulyatsiya invaginatsiya va delyaminatsiya yo'li bilan kechadi. Ya'ni maydalangan pusht gardishi sariqlikda birmuncha cho'ziladi, uning ustida ko'tariladi va orqa qirg'og'ida burala boshlaydi. Buning natijasida qirg'oq kertigi

hosil bo'ladi. Bu qirg'oq uzunlashadi, chuqurlashadi, natijada homila gardishi ikki qavat bo'lib qoladi. Tashqi qavat ektodermani, ichki qavati esa endodermani tashkil etadi. Birlamchi ichak bo'shlig'i gastrosel hosil bo'ladi va u lansetniklarning, amfibiylarning birlamchi ichagidan, tubining bo'lmasligi bilan farq qiladi. Ularda tub bo'lib parchalanmagan sariqlik hisoblanadi. Bu yerda ham lablar bilan chegaralangan blastopor bo'lib, lansetnik, amfibiylarnikidan orqa labning bo'lmasligi bilan farqlanadi, orqa lab o'rnida esa sariqlik bo'ladi. Invaginatsiya va qirg'oq kertigining hosil bo'lishi bilan bir vaqtda delyaminatsiya ham ro'y beradi, ya'ni sariqlik ustida yotuvchi qirg'oq blastomerlarining ajralishi natijasida ham endoderma hosil bo'ladi. Shunday qilib, baliqlarda 2 ta endoderma farqlanadi. Ulardan biri invaginatsiya natijasida hosil bo'lgan gastral entodermasidir. Bir vaqtning o'zida lablar orasida mayda hujayra materiallarining ajralishi hisobiga xordomezodermal kurtak hosil bo'ladi va ular Gastrulyatsiyaning boshlanishidayoq ekto va endodermaning orasiga suqilib kirib, alohida o'sa boshlaydi. Ektodermaning tarkibida oldingi labdan nerv plastinkasi o'sadi.

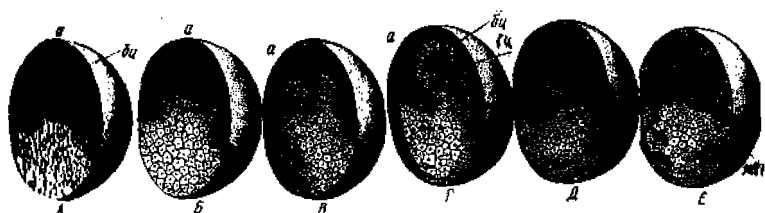


70-rasm. Gastrulyatsiyaning boshlanishi.
xp-xorda plastinkasi;
bi-boshlang'ich ichak; pb-sariq modda yaqinidagi hujayra

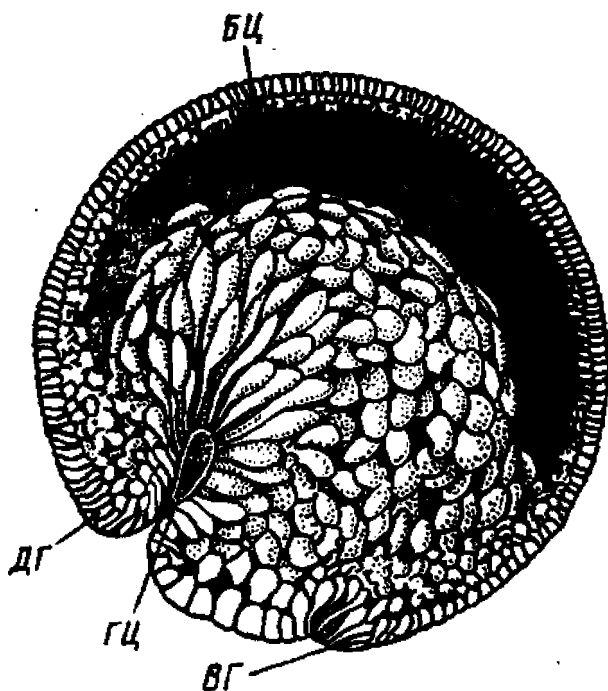


71-rasm. Baliq embrionida tana burmasining hosil bo'lishi; 1-embrion tanasi; 2-sariq poyacha; 3-ektoderma 4-sariq epiteliy; 5-qon tomirli mezenxima

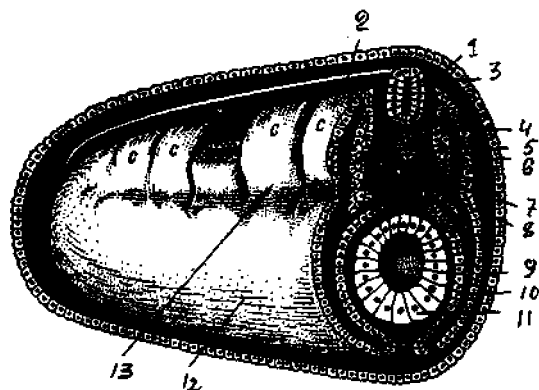
BAQA EMBRIONING GASTRULYATSIYASI



72-rasm. Baqa embrionining Gastrulyatsiya chizmasi. A-blastula; B-Gastrulyatsiya boshlanishi; D, E, F-Gastrulyatsiyaning keyingi bosqichlari; G-kechikkan Gastrulyatsiya; GS-gastrozel, BS-blastosel; JP-sariqlik ; a-animal qutb

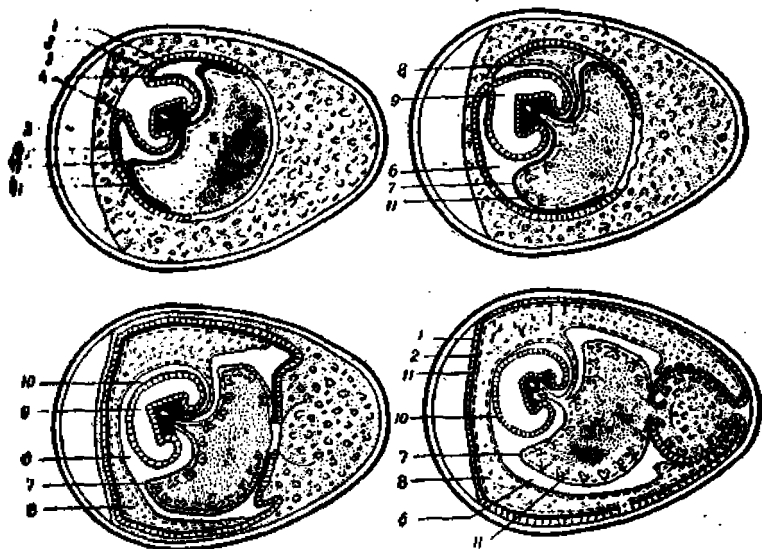


73-rasm. Baqaning kechikkan Gastrulyatsiyasi chizmasi. BS-blastosel; ES-gastrozel; FG-dorsal lab; DG-ventral lab

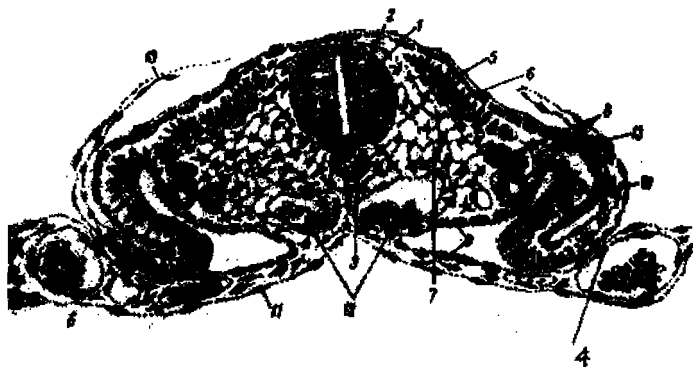


74-rasm. Baqa embrionining rivojlanish stereogrammasi.
 1-ektoderma; 2-mezoderma; 3-nerv nayi; 4-dermatom; 5-miotom;
 6-xorda; 7-mezenxima; 8-skelerotom; 9-pariyetal varaq; 10-visseral
 varaq; 11-ichak; 12-splanxnotom; 13-segment oyoqcha

Qushlarda Gastrulyatsiya delyaminatsiya bo'yicha kechadi. Maydalangan homila gardishi 2 varaqqa ajraladi. Endoderma ostida uncha katta bo'lmagan gastrosel deb yuritiluvchi tirqish hosil bo'ladi, uning tubi sariqlik hisoblanadi. Qushlar tuxumini bosib yotmaguncha pusht gardishida o'zgarishlar bo'lmaydi. Pusht gardishining markazida bo'linayotgan mayda hujayralar *pusht qolqonchasi* deb ataluvchi to'plam hosil qiladi. Uning atrofida blastomerlar sariqlik ustidan birmuncha ko'tarilib *oqish maydonini* hosil qiladi. Uning orqasida esa *qoramtir maydonni* hosil qiluvchi sariqlik zich yopishib yotgan blastomerlar yotadi. Unda qon tomirlar rivojlanadi. Pusht qalpoqchasining orqa chekkasida bo'linayotgan mayda hujayrali materialning konsratsiyalanishi natijasida *birlamchi tasmani*, uning oldingi uchi qalinlashib, *birlamchi* (Genzen) tugunini hosil qiladi. Mana shu tugundan old tomoniga xordal o'simta o'sib chiqadi. Birlamchi tasma sohasida mayda hujayrali material zo'r berib boiinishda davom etadi va ekto hamda entodermaning orasiga o'sib kiruvchi mezodermani beradi. Shunday qilib, qushlarda invaginatsiya bo'lmasligi sababli, blastopora hosil bo'lmaydi. Uning analogi birlamchi tasma hisoblanadi, chunki u yerda birlamchi kurtak va o'g organlarining to'plamasi hosil bo'ladi.



75-rasm. Bostirilgan tovuq tuxumida jo'janing turli taraqqiyot bosqichining chizma tuzilishi: 1-2-amnion bo'rmasi va mezoderma; 3-tuxum po'chog'i; 4-amnion bo'rmalari; 5-havo kamerasi; 6-selom; 7-sariq modda xaltasi; 8-allantois; 9-amnion ichi; 10-amnion pardasi; 11-tuxum sarig'i



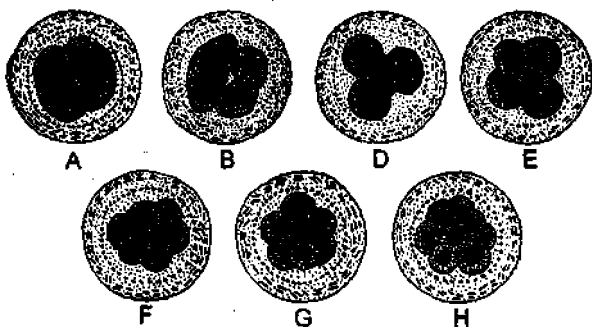
76-rasm. Tovuq embrionida o'q organlarining paydo bo'lishi. 1-nerv naychasi; 2-ganglioz plastinka; 3-xorda; 4-endoteliy; 5-somitlar; 6-muskul; 7-mezoderma; 8-nefrotom; 9-splanxnotom visseral varag'i; 10-pariyetal varag'i; 11-ichak endodermasi; 12-qon hujayralari; 13-ektoderma

Sutemizuvchilarda Gastrulyatsiya — *delyaminatsiya va immigratsiya* tipida boradi. Trofoblast tagida joylashgan embrional tuguncha birmuncha yoziladi va 2 varaqqa ajraladi. Ektoderma ustida joylashgan trofoblast hujayralari erib ketadi. Embrional tugunchaning markazida birlamchi tasmali pusht qalqonchasi (Genzen tuguni) va xordali o'simta hosil bo'ladi. Birlamchi tasma sohasida mayda hujayra materiali ichkariga o'sib kirib ekto va endoderma orasida taqsimlanadi va mezodermani hosil qiladi. Endodermaning erkin qirg'oqlari trofoblastning ichki yuzasini o'rab o'sa boshlaydi. Shuning bilan bir vaqtda embrional tugundan hujayra elementlari migratsiyaga uchrab, ekto va entodermaning orasiga o'sib kiradi. U ham trofoblastning ichki yuzasini o'rab o'sa boshlaydi va pushtdan tashqari mezodermani beradi.

Homila varaqlari va o'q organlarining kurtaklari hosil bo'lishi bilan Gastrulyatsiya davri tugaydi va embrional taraqqiyotning to'rtinchi davri — *gistogenez va organogenez* boshlanadi.

To'qima va organlarning taraqqiyoti hamma umurtqali hayvonlarda bir xilda o'tadi. Ektodermadan nerv plastinkasi ajraladi, u avval bukilib nerv tarnovchasini, keyinchalik tutashib, nerv nayini hosil qiladi, ustini esa ektoderma qoplab oladi.

Xordal plastinka nerv naychasining tagida xordani hosil qiladi. Mezoderma segmentlarga (dermatom, sklerotom, mio-tom), segment oyoqchalari (nefrotom) stlanxnotomlarga defferensiyalanadi.



77-rasm. Cho'chqa zigotasining maydalanishi: a-zigotaning ikki; b-uch; d-to'rt; e-besh; f-olti; g-yetti; h-sakkiz blastomerli bosqichlari

MEZODERMANING HOSIL BO'LISHI

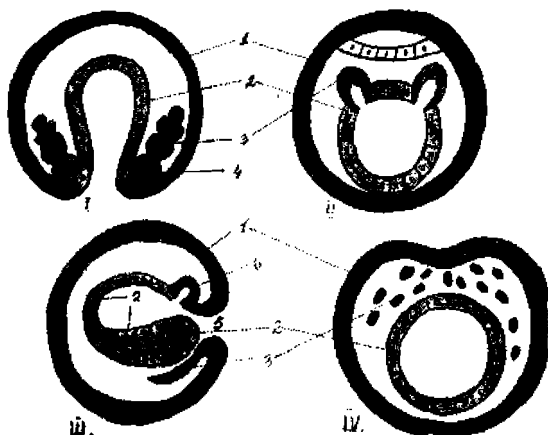
Gastrulyatsiya jarayoni oxirida embrionning uchinchi varag'i mezoderma ham hosil bo'ladi. Yuqori darajada tuzilgan hayvonlarda bu jarayon ekto-endoderma rivojlanishi bilan bir vaqtda sodir bo'ladi va bu embrionning ichki varag'idan ajraladi.

Shuning uchun ham, u, oldinroq paydo bo'luvchi birlamchi varaqlar — ekto va endodermaga qarama-qarshi, embrionning ikkilamchi varag'i deyiladi. Mezodermaning hosil bo'lishi xilma-xil bo'lishiga qaramay ularning hammasi ikkita asosiy to'rdan iborat bo'ladi: enterosel va teloblastik.

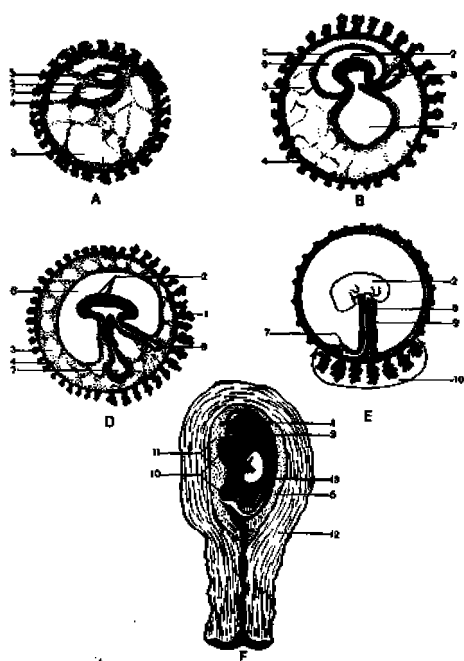
Enterosel usulda mezoderma cho'ntakchasimon o'simtalar shaklida birlamchi ichakning ikki yon tomonida hosil bo'ladi. Mezoderma ekto va endoderma bilan bir vaqtda rivojlansa, bu varaqlar oralig'idagi chegarada, ularning biri ikkinchisiga o'tadigan joyda hosil bo'ladi. Agar mezoderma ekto-endoderma hosil bo'lgandan so'ng rivojlansa, u embrionning ichki varag'idan ajraladi.

Har ikkala holda ham mezoderma boshlang'ich ichakning ikki yonida simmetrik holda tashqi va ichki varaqlar oralig'idan bo'linish bo'shlig'iga o'sib kiradigan kovak bo'rtmalardan iborat bo'ladi. Mezodermal o'simtalarning bo'shlig'i ikkilamchi tana bo'shlig'ining yoki selomining boshlang'ichi hisoblanadi.

Teloblastik usul. Bu usulda mezoderma bo'linish bosqichi-dayoq ajralib chiqadigan ikkita hujayra teloblastlardan rivojlanadi. Ular Gastrulyatsiya jarayonida simmetrik holda birlamchi ichak yonida ekto va endoderma orasidagi chegarada joylashadi. Teloblastlar faol bo'lina boshlaydi va shu vaqtda hosil bo'luvchi yangi, mezodermal hujayralar tortmalar bo'lib ekto va endodermalar orasiga o'sib kiradi. Teloblastlarning o'zi esa tananing keyingi uchida qoladi.



78-rasm. Mezodermaning hosil bo'lish tiplari. I teloblastik. II entrosel; III o'zgaruvchan; IV ektodermadan ko'chib o'tish. 1-ektoderma; 2-endoderma; 3-mezoderma; 4-teloblast; 5-blastopor, 6-xorda materiali



79-rasm. Sutemizuvchilar embrionining rivojlanish chizmasi.

A-rivojlanishning dastlabki bosqichida embrion pufagi.

B, D-embriional varaqlar hosil bo'lishi.

E-yo'ldosh va kindik.

F-ikki oylik homilador bachadon. 1-vorsinkali xarion; 2-embriyon;

3-embriyon pufagi bo'shlig'i;

4-bo'shlik hujayrasi;

5-amnion;

6-amnion bo'shlig'i;

7-sariqlik xaltasi;

8-allantois; 9-kindik;

10-yo'ldosh;

11-yo'ldoshning onalik qismi; 12-bachadonning muskulli devori;

13-bachadon bo'shlig'i

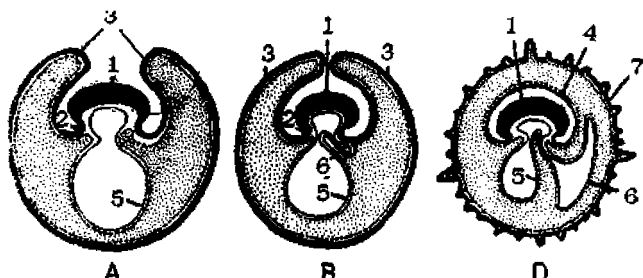
PROVIZOR ORGANLARINING HOSIL BO'LISHI

Xordali hayvonlar tuzilishining murakkablashishi bilan homila shakllanishini ta'minlovchi provizor (muvaqqat) organlar hosil bo'ladi. Ular *definitiv* a'zolardan farqli ravishda homila mustaqil hayot boshirguncha yoki tug'ilguncha turadi, so'ngra yo'qolib ketadi.

Provizor organlarga quyidagilar kiradi; 1) sariqlik xaltasi; 2) amnion; 3) seroz parda; 4) allantois; 5) xorion; 6) yo'ldosh; 7) kindik kanalchasi.

Provizor organlar baliqlarda dastlab *sariqlik xaltasi* ko'rinishida hosil bo'la boshlaydi. Ma'lumki, Gastrulyatsiyaning ilk bosqichlarida yoq gastral va sariqlik entodermasi hosil bo'ladi. Sariqlik entodermasining erkin qirg'oqlari o'sib sariqlikni o'rab oladi. Xordomezodermal kurtak hosil bo'lgach, ekto va entoderma oralig'iga mezodermaning pariyetal va visseral varag'i ham o'sib kiradi.

Amnion va seroz parda. U qushlarda, reptiliy va sutemizuvchilarda uchraydi. Tana burmasi va sariqlik xaltasi shakllanishi bilan homilaning ust tomoniga o'suvchi ektoderma va mezodermaning parital varag'idan hosil bo'lgan ikkinchi burma amnion burma yuzaga keladi. Amnion burma hamma tarafdin homilani o'rab oladi va bir-biri bilan birlashib ketib, bevosita homilani o'raydigan *amnion va seroz* pardani hosil qiladi. Seroz parda tuxum po'chog'i ostida o'sib, homila, amnion, sariqlik va oqsimni o'raydi. Amnion o'sish davomida suyuqlik bilan to'ladi.



80-rasm. Sutemizuvchilarning muvaqqat (provizor) organlarning rivojlanish chizmasi. A.B.D- uch ketma-ket bosqich.

1-embriyon tanasi; 2-tana bu'rmalari; 3-amnion bu'rmalari; 4-amnion qobiq; 5-sariqlik xaltachasi; 6-allantois; 7-xorion

Uning bo'shlig'ida homila rivojlanadi. Sutevizuvchilarda ham uning rivoji aynan shu yo'l bilan sodir bo'ladi. Amnionning devori homilaning teri yopqichiga o'tuvchi ektoderma va mezodermaning pariyetal varag'idan tashkil topadi. Amnionning vazifasi homila rivoji uchun *suyuq suv muhitini hosil qilish*, shuningdek, uni har xil tashqi ta'sirlardan *himoya etish* bilan belgilanadi. Seroz parda reptiliy va qushlarda muvaqqat *nafas olish organi* vazifasini bajaradi.

Allantois yoki siydik qopi. Qushlarda, reptiliy va sutevizuvchilarda uchraydi. Sariqlik xaltasi va amnionning taraqqiyoti bilan bir vaqtda ichak devoridan siydik qopi yoki allantoisdan iborat o'siq paydo bo'ladi va u homiladan tashqariga qarab o'sadi. Qushlarda u sezilarli darajada bo'lib, homiladan tashqariga qarab o'sadi. Qushlarda u sezilarli o'sib, seroz pardaga zich tutashadi va 3 xil (oziqlantirish, nafas, ajratish) vazifalarni bajaradi.


Allantoisning devori seroz parda bilan birga oqsil atrofida vorsinkalar bilan qoplanadi va ular *oqsilning rezorbsiyasida* (so'rilishida) ishtirok etadi.

Havo kamerasi atrofida allantois devori va seroz pardaga qon tomirlari o'sib kiradi va homilani nafas olishini ta'minlaydi. Allantois bo'shlig'ini to'ldirib turuvchi suyuqlikda siydikning turli tuzlari bo'lishi uning ajratish vazifasi o'rtacha bajarilayotganligidan dalolat beradi. Allantois sutevizuvchilarda xoriongacha o'sib kiradi va tortma holicha qoladi. Uning devori bo'ylab homiladan ona organizmiga qon tomirlar o'tadi va u mexanik vazifani o'taydi.

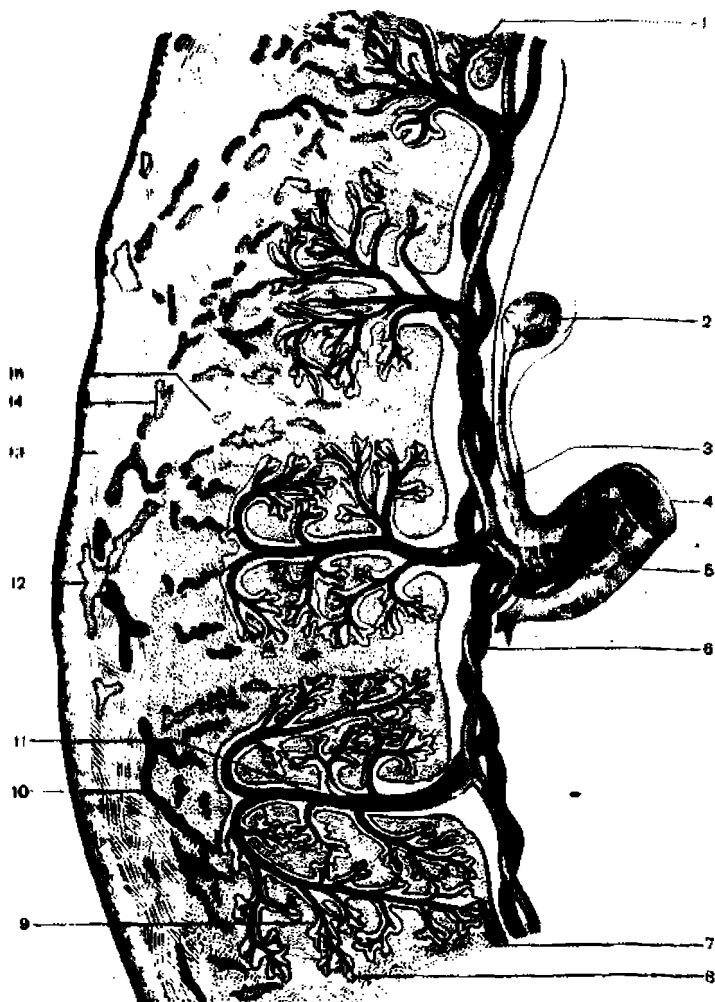
Xorion yoki vorsinkali parda — sutevizuvchilarga xos xususiyat. Uning devori trofoblastdan, homiladan tashqari mezodermadan iborat bo'lib, vorsinkalar bilan qoplangan va bu vorsinkalar butun xorionni qoplaydi. Ikkilamchi vorsinkalar xorionning hamma yuzasida emas, balki bachadon devorini shilliq qavati xorioniga tegib turadi, xolos. Xorionning shu qismi vorsinkali xorion deb yuritiladi. Xorionning boshqa yuzlarida vorsinkalar yo'qoladi va bu joylar silliq xorion deyiladi. Vorsinkali xorion yo'ldosh hosil bo'lishida ishtirok etadi. Bachadonning shilliq qavati ham bu jarayonga yordamga keladi.

Ona organizmining vorsinkali xorion epiteliysi bilan tutushuvchi to'qimaning holatiga qarab 4 xil yo'ldosh mavjud.

- 1. Epteli XORIAL yo'ldosh yoki diffuz yo'ldosh. Bular, asosan ot va cho'chqalarda uchraydi. Bunda homilaning xorion epiteliysi bevosita bachadon qavat epiteliysi butunligini saqlab qoladi. Xorionning vorsinkalari bachadon kiritmalarining ichiga kirib turadi va tug'ilish paytida barmoqlar qo'lqopdan chiqqani kabi ajralib chiqadi.**
- 2. Desmoxorial yo'ldoshlarda xorion vorsinkalari birmuncha masofada bachadon shilliq qavati epiteliysini yemiradi va xorial epiteliy bachadon biriktiruvchi to'qimasi bilan birikadi. Biriktiruvchi to'qima suyuqligidan xorionning vorsinkalari oziqani surib, homila qon tomir tizimiga o'tkazadi. Bunday yo'ldoshlar kavsh qaytaruvchi hayvonlarda uchraydi.**
- 3. Endoteli XORIAL yo'ldoshlar yirtqich hayvonlarda uchraydi. Bu yo'ldoshning vorsinkalari bachadon biriktiruvchi to'qimasini yemirib, bachadon qon tomirlar devorini qoplab turgan endoteliyga yetib boradi. Ular ona qonidagi oziqa moddalarini qon tomirlar endoteliysi orqali oladi.**
- 4. Gemoxorial yo'ldosh murakkab tuzilishga ega bo'lib, primatlar va odam uchun xosdir. Bunda xorion bachadon shilliq qavati biriktiruvchi to'qimasinigina emas, balki qon tomir devorini ham yemiradi va shu yemirilgan qismga qon quyiladi, keyinchalik u yerlarda bo'shliqlar hosil bo'ladi. Homila o'zining rivojlanishi uchun zarur oziqani bevosita ona qonidan oladi.**



81-rasm. Yo'ldosh turlari. A-epiteliokorial yo'ldosh; B-desmoxoria yo'ldosh; V-endoteliokorial yo'ldosh; G-gemoxorial yo'ldosh.
 1-trofoblast; 2-biriktiruvchi to'qima; 3-bachadon epiteliysi;
 4-bachadon shilliq qavati; 5-qon chuqurchalari



82-rasm. Yo'ldosh shakllanishida ona va bola to'qinalarining munosabati. 1-xorion vorsinkasi; 2-sariqlik xaltasi; 3-amnion chekkasi; 4-kindik arqoni; 5-kindik venasi; 6-kindik arteriyasi; 7-qon harakati yo'nalishi; 8-septa; 9-ona qoni; 10-spirallashgan arteriya; 11-xorion vorsinkasining asosiy shoxi; 12-bachadon arteriyasi va venasi; 13-seroza; 14-miometrii; 15-bachadon shilliq pardasining bezi

GISTOLOGIYA

To'qima tarixiy (filogenetik) taraqqiyot jarayonida vujudga kelib, umumiy tuzilishiga ega bo'lgan, ma'lum funksiyani bajarishga ixtisoslashgan hujayra va hujayra bo'lmagan tuzilmalar majmuasidan iborat.

Tarixiy taraqqiyot natijasida 4 xil to'qima vujudga keladi:

1. *Epiteliy to'qimasi.* 2. *Ichki muhit to'qimasi.* 3. *Muskul to'qimasi.* 4. *Nerv to'qimasi.*

Bulardan epiteliy va biriktiruvchi to'qima eng qadimiy hisoblanadi. Rivojlanishning so'nggi bosqichlarida hayvonlar tuzilishining murakkablashishi bilan birga mushak va nerv to'qimalari takomillashadi. Mushak to'qimasi harakat funksiyasini bajarishda ishtirok etsa, nerv to'qimasi hamma to'qimalarni o'zaro bog'lab turadi. To'qimalarning hosil bo'lish jarayoni *gistogenez* deb yuritiladi.

Bu jarayon davomida har bir kurtakning hujayralari va hujayra shakliga ega bo'lmagan tuzilmalari turli tomonga differensiallashadi (takomillashadi) hamda har bir to'qimaga xos bo'lgan maxsus tuzilmalarni va xususiyatlarni o'zida mujassamlashtiradi. To'qimalar differensiallashishida 4 davr tafovuti mavjud: 1) ootipik differensirovka; 2) blastomer differensirovka; 3) kurtak differensirovka; 4) to'qima differensirovka davrlari.

Ootipik differensirovka davrida bo'lg'usi kurtaklar prezump-tiv (lotincha *presumptio* – ehtimol) ehtimoliy qismlar holida tuxum hujayra sitoplazmasida yoki zigotada belgilanadi. Masalan, amfibiylarda bo'lg'usi xordomezoderma tuxum hujayra sitoplazmasining kulrang o'roqchasi qismida joylashadi.

Blastomer differensirovkada bo'lg'usi to'qima kurtaklari maydalanayotgan tuxum hujayralarining shu to'qima rivojlanishini ko'rsatadigan blastomerlari holida belgilanadi. Ko'pchilik hayvonlarda maydalanishning ilk davridayoq bir-biridan farq qiladigan blastomerlar hosil bo'ladi. Blastula

davrida blastula tubi, tomi va qirg'oc qismlari blastomerlari bir-biridan farqlanadi.

Kurtak differensirovkasida bir xil bo'lgan birlamchi homila vuraqalari alohida tuzilishga ega chegaralangan qismlar tarkib topadi. Chunonchi, ektodermadan nerv tizimining kurtagi bo'lgan shunday naychanning ajralib chiqishi bunga misol bo'la oladi.

To'qima differensirovkasi davrida to'qima kurtaklari to'qimaga aylanadi. Kurtakning to'qimaga aylanishi — gistogenez davrida har bir kurtakning hujayra va hujayra bo'lmagan tuzilmalari turli yo'nalishda ixtisoslashib, har bir to'qima uchun xos bo'lgan tuzilmalarni, fiziologik va kimyoviy xususiyatlarni hosil qiladi. To'qima takomilining determinatsiyasi (lotincha *determinare* - belgilash), asosan, avloddan- avlodga o'tuvchi irsiy belgilar bilan bog'liqdir.

To'qimalarning o'zgaruvchanligi. Har bir to'qima o'ziga xos tuzilishga va xususiyatlarga ega va shu bilan boshqa to'qimalardan farq qiladi. To'qimalarning o'z xususiyatlarini saqlab turishi *determinatsiya* deb yuritiladi. Modda almashuvlarining o'zgarishi to'qimalarining maxsus funksiyalarining va morfo-funksional xususiyatlarning o'zgarishiga yoki patologik o'zgaruvchanlikka olib keladi. Bu jarayonda to'qima o'zining maxsus xususiyatlarini yo'qotadi va shu to'qimaga xos bo'lmagan tuzilmalar hosil bo'ladi. To'qimalardagi bunday o'zgarishlar *metoplaziya* deyiladi. Metoplaziya turli patologik holatlarda va eksperimentlar ta'sirida paydo bo'lishi mumkin.

TO'QIMALAR KLASSIFIKATSIYASI

Adabiyotlarda juda ko'p klassifikatsiyalar keltirilgan bo'lib, ular asosan to'qimalarning ayrim xususiyatlariga mos ravishda tuzilgan. Hozirgi vaqtda klassifikatsiya, asosan, to'qimalarning morfofunksional xususiyatiga qarab klassifikatsiyalanadi va unga ko'ra to'qimalar 5 guruhga bo'linadi.

1. Epiteliy. Epiteliy to'qimasi o'ziga xos morfologik tuzilishga ega bo'lib, hujayralari zich, ya'ni qatlam-qatlam holda joylashgan.

Bu to'qima orqali organizm bilan tashqi muhit o'rtasida moddalar almashinuvi kechadi. Bundan tashqari, himoya qilish, so'rish, sekretiya va ekskretiya qilish xususiyatlariga ega bo'lgan epiteliylar ham bor. Epiteliy to'qimasi embrion rivojlanish davrida organizmning uchala varag'idan (ektoderma, entoderma va mezodermadan) hosil bo'ladi va o'zi qoplab turgan organ va tizimlarni, ko'p hujayrali hayvonlarning tashqi va ichki epidermis qavatini, ovqat hazm qilish tizimi, havo yo'llari, siydik va tanosil yo'llari shilliq pardasini, seroz pardalarini va shuningdek, organizmlardagi bir qator bezlarning o'z vazifasini bajarishida ishtirok etadi. Bordi-yu, shu organ yoki tizimlar, hayvonlarning teri yoki shilliq pardalari shikastlansa (jarohatlanib nekrozga uchrasa), epitelizatsiya sodir bo'lib, o'rinda yangi epiteliy to'qimasi hosil bo'ladi. Bu uning himoyalash xususiyatlaridan biridir.

2. Qon va limfa. Bular suyuq holda bo'lishiga qaramay, to'qimalarga qo'shib o'rganiladi. Chunki, ular tarkibi jihatidan suyuq hujayralararo moddadan va unda erkin suzib yuruvchi to'qima hujayralaridan tashkil topgan. Qon va limfa tomirlarni to'ldirib turadi. Moddalar almashinuvida o'ziga xos muhim vazifalarni bajaradi. Organizm uchun zarur bo'lgan moddalarni yetkazib berish bilan birga moddalar almashinuvi jarayonida hosil bo'lgan chiqindi mahsulotlarni ajratish organlari orqali tashqariga chiqarishda ishtirok etib, kislorod almashinuvida faol qatnashadi. Shu bilan birga barcha organlar o'rtasida gumoral vazifani o'taydi, ya'ni organizmga gormonlar, mineral tuzlar va vitaminlar yetkazib beradi.

3. Biriktiruvchi to'qima. Bunga siyrak biriktiruvchi to'qima, tog'ay va suyak to'qimalari kiradi. Biriktiruvchi to'qimalarning asosiy morfologik o'xshashligi, ular to'qima hujayralardan va tolali hujayralararo moddadan tashkil topganligidadir. Bu to'qimalar organizmda trofik, plastik, himoya, mexanik va tayanch vazifalarini bajaradi.

Bu o'rinda shuni qayd qilish, kerakki, qon limfa va biriktiruvchi to'qimalar embrional rivojlanish davrida uning mezenxima hujayralaridan hosil bo'ladi. Shuning uchun ayrim qo'llanmalarda bu to'qimalar mezenxima to'qima deb, bir guruhga qo'shib ham o'rganiladi.

4. Muskul to'qimasi. Organizmda morfologik tuzilishi va joylashgan o'rniga ko'ra ikki xil, ya'ni silliq va ko'ndalang yo'lli muskul to'qimalari uchraydi. Silliq muskul to'qimasi duksimon muskul hujayralaridan, ko'ndalang yo'lli muskul to'qimasi silindrsimon muskul tolachalaridan tarkib topgan. Muskullarning asosiy vazifasi organizmning tashqi va ichki organlari harakatini ta'minlashdan iborat.

Silliq muskul asosan ichki organlarning muskul qavatini tashkil qiladi va ritmik holda qisqarib turarkan, hech qachon charchamaydi, odam yoki hayvon ixtiyorisiz harakatlanib turadi.

Ko'ndalang yo'lli muskul asosan skelet muskulaturasini tashkil etib, tez qisqarib, tez charchaydi. Qisqarish yoki yozilish ham ixtiyoriy yuzaga keladi. Ammo yurak muskuli ham ko'ndalang yo'lli muskul tolasidan tashkil topganiga qaramay, silliq muskullarga o'xshab ixtiyorsiz qisqarish xususiyatlariga ega.

Silliq muskullar mezenximadan, ko'ndalang yo'lli muskullar mezodermadan rivojlanadi.

5. Nerv to'qimasi. Nerv hujayralari asosan neyronlar bilan neyrogliyadan tashkil topgan. Neyronlarning vazifasi tashqi va ichki ta'sirni qabul qilib, uni bir neyrondan ikkinchi neyronga o'tkazishdan iborat. Neyroglia hujayralarining vazifasi ham nerv hujayralarining vazifasi bilan uzviy bog'langan bo'lib, trofik, mexanik, tayanch va fagositoz vazifalarni bajaradi. Nerv to'qimasi organizmning embrional rivojlanishi davrida embrionning ektoderma hujayralaridan ajralib chiqadi va rivojlanadi. Neyroglia hujayralari mezenximadan tarqaladi.

EPITELIY TO'QIMASINING UMUMIY XARAKTERISTIKASI VA KLASSIFIKATSIYASI

Epiteliy to'qimasi *chegaralovchi to'qima* bo'lib, tana yuzasini, hazm qilish nayining ichki yuzasini qoplab turadi. Jigar, me'da osti bezi va shuningdek, organizmdagi boshqa ko'pgina bezlarning tarkibiga kiradi. Seroz pardalar ham epiteliy bilan qoplangan. Epiteliy to'qima *himoya, sekretor, so'rish va ekskretor* funksiyalarini bajarishga moslashgan. Ichak bo'shlig'ida fermentlar ta'sirida parchalangan oqsil, uglevod, yog'lar monomerlar holida hamda

suv va mineral tuzlar ximus tarkibidan ichak epiteliyal hujayralari orqali qon yoki limfaga so'riladi. Ular hujayra va hujayralararo moddani hosil qilishda yoki energiya manbai sifatida ishlatiladi. Modda almashish natijasida hosil bo'lgan qoldiq mahsulotlar ham epiteliyal hujayralar orqali organizmdan chiqariladi (ekskretsia). Ekskretsia asosan o'pkada (karbonat anhidrid va qisman suv ajraladi), buyrakda (mochevina, siydik kislota ajraladi), terida (ter bilan suv va 5-10% mochevina ajraladi) kechadi.

Epiteliyal to'qimasi chegara to'qima bo'lganligi uchun u epiteliyal ostida joylashgan to'qimalarni turli ta'sirlardan (ximik, mexanik) himoya qiladi. Jarohatlanmagan teri turli zaharli moddalarni va mikroblarni o'tkazmaydi. Epiteliyal to'qimasi sekret ishlab chiqarish qobiliyatiga ham ega. Me'da shilliq qavatining ta'sirlardan saqlasa, me'da-ichak nayi yo'li bo'ylab joylashgan epiteliyal hujayralari esa oziq moddalarning parchalanishida va so'rilishida muhim o'rin tutadi.

Epiteliyal to'qimasi embrionning rivojlanish davrida uchala homila varaqalaridan (ekto, ento, va mezoderma) hosil bo'ladi. Ilk bor hosil bo'lgan epiteliyal hujayralari homilaning rivojlanishi uchun sharoit yaratib beradi. U orqali homila va ona organizmi o'rtasida modda almashish ta'minlanadi.

Epiteliyal to'qimasining kelib chiqishi va bajaradigan funksiyalarining har xil bo'lishiga qaramasdan boshqa to'qimalardan farq qiladigan umumiy belgilari mavjud.

1. Epiteliyal to'qimasi *zich joylashgan* (plast holda) hujayralar to'plamidan iborat bo'lib, hujayralararo modda bo'lmaydi. Uning bunday joylashishi himoya vazifasini bajarishga sharoit tug'diradi.

2. Epiteliyal to'qimasi bazal membrana ustida joylashganligi chegarada joylashganligi sababli epiteliyal hujayralarida *qutbli differentsiallanish* mavjud. Epiteliyal hujayralarining apikal va bazal qismlarida tafovut mavjud. Bu qismlar tuzilishi va funksiyasi bilan farq qiladi.

3. Epiteliyal to'qimasida *qon tomirlar bo'lmaydi*, bazal membrana orqali biriktiruvchi to'qimadan *diffuz yo'l bilan rziqlanadi*.

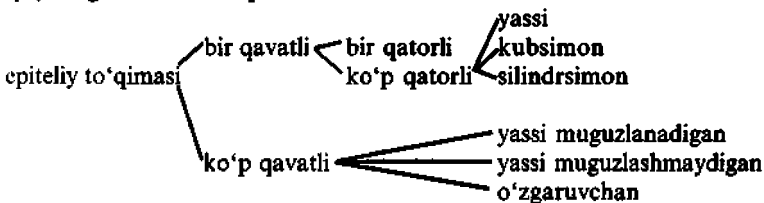
Epiteliyal kelib chiqishi va funksiyasi jihatidan ustki qavatda rotadi. Uning ostida esa biriktiruvchi to'qima joylashgan.

4. Epiteliy to'qimasi yuqori darajada qayta *tiklanish* qobiliyatiga ega. Bu to'qimalar bir necha marta klassifikatsiya qilingan, shulardan keng tarqalganlari morfofunktsional va filogenetik klassifikatsiyalardir.

Filogenetik klassifikatsiya bo'yicha epiteliy to'qimasi 5 ga bo'linadi: 1) teri epiteliysi; 2) ichak epiteliysi; 3) buyrak epiteliysi; 4) selomik epiteliysi; 5) endimoglyal epiteliy.

Terining epiteliy to'qimasi ko'p qavatli bo'lib, himoya funksiyasini bajaradi. Ichakning epiteliy to'qimasi bir qavatli bo'lib, himoya va so'rish funksiyasini o'taydi. Buyrakning epiteliy to'qimasi bir qavatli bo'lib, modda almashinuvida hosil bo'lgan organizm uchun kerak bo'lmagan oxirgi mahsulotlarning chiqarilishida ishtirok etadi. Selomik epiteliy to'qima bo'shliqlarni qoplashdan tashqari, jinsiy hujayralarning hosil bo'lishida ham qatnashadi. Endimoglyal epiteliy to'qima nerv naychasidan rivojlanib, sezgi organlari tarkibiga kiradi, miya qorinchalarini va orqa miya kanalining devorini qoplaydi.

Morfofunktsional klassifikatsiya bo'yicha epiteliyning quyidagi turlari farqlanadi.



Epiteliy hujayralarining maxsus tuzilmalari ularning funksional xususiyatlari tufayli yuzaga keladi. Hujayralar mikrovorsinka, kiprikcha, xivchin, tonofibrillalar, hujayra bazal qismidagi membrananing botiqlariga ega bo'ladi.

Sanab o'tilgan tuzilmalarning ko'pchiligi elektron mikroskopdagina yaxshi ko'rinadi.

Mikrovorsinkalar hujayralarning bazal membranasi bilan bog'lanmagan, hujayra erkin yuzasidagi sitoplazmaning mayda o'simtalaridir. Bitta hujayra tarkibida ularni 3000 gacha sanash mumkin. Mikrovorsinkalarning bunday ko'p miqdorda bo'lishi

hujayraning ish yuzasini birmuncha kattalashtiradi. Mikro-vorsinkalar soʻrilish jarayonini taʼminlaydigan ichakning hujayralarida mavjud.

Kiprikchalar-tebranuvchi epiteliy va jinsiy yoʻllar epiteliysi hujayralarning erkin yuzasidagi ingichka harakatchan oʻsimtalardir. Kiprikchalar hujayra sitoplazmasining oʻsimtalari boʻlib, ulardan turi oʻzgarib qolgan sentriolalar bilan bogʻlangan ipchalar oʻtadi. Kiprikchalar doimo va tez qisqarib turadi, shunga koʻra jinsiy yoʻllardagi jinsiy hujayralarning va nafas yoʻllaridagi chang zarrachalarining siljishi bilan bogʻliq boʻlgan suyuqlik harakati yuzaga keladi.

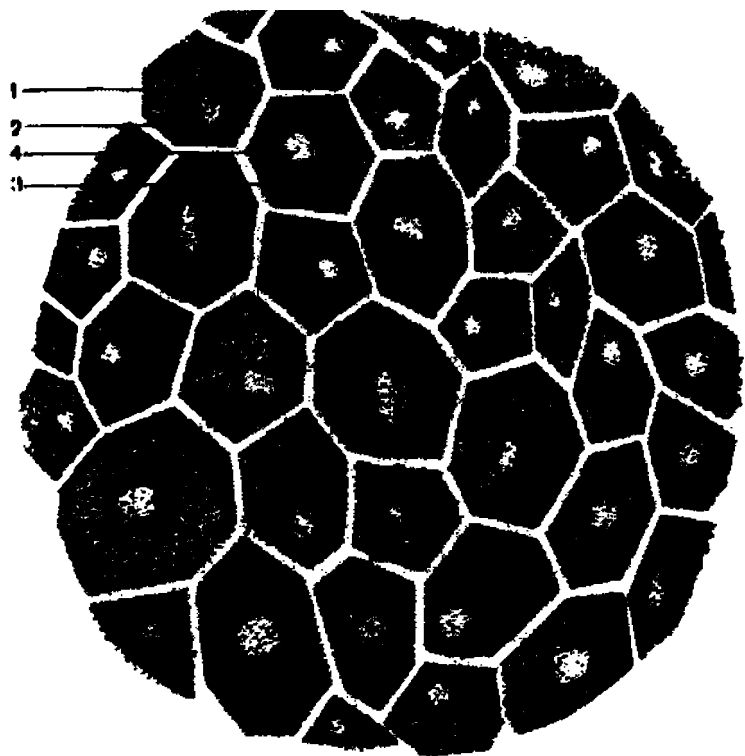
Xivchinlar — erkak jinsiy hujayrasining harakat apparati boʻlib, oʻz tuzilishiga koʻra kiprikchalarni eslatadi.

Tonofibrillalar — hujayra sitoplazmasidagi ipsimon tuzilma. Ular ingichka ipchalar — oqsil molekulasining zanjiridan tuzilgan. Tonofibrillalar epiteliy hujayrasining pishiqligini taʼminlaydi.

Buyrak naychalari, soʻlak bezlari va oʻz funksiyasiga koʻra, katta bazal yuzaga ehtiyoji boʻlgan hujayralarga membranasi-dagi botiqliklar xosdir.

Bu epiteliyning barcha hujayralari bevosita bazal membrana-da yotadi va ular tarkibidagi hujayralarning balandligi hamda tuzilishiga koʻra epiteliy bir qancha turga boʻlinadi.

Bir qavatli (bir qatorli) yassi epiteliy — mezoteliy. Uning hujayralari yassi shaklda boʻlib, bir, ikkita yoki uchta yadro tutadi. Mezoteliy mezodermaning hosilasi boʻlib, yurak oldi xaltachasi, plevra varaqlari, qorin pardasi, charvi yuzalarini qoplaydi va chegaralaydigan hamda sekretor vazifalarini bajaradi. Mezoteliy silliq yuza hosil qilib, yurak, oʻpka, ichakning boʻshligʻida erkin siljishni taʼminlaydi va organlarning oʻzaro bitishmalar hosil qilishiga toʻsiq hisoblanadi. Bitishmalar epiteliy shikastlanganda paydo boʻladi. Tananing ikkilamchi boʻshliqlaridagi suyuqlik bilan epiteliy yotgan biriktiruvchi toʻqimadagi qon tomirlar oʻrtasidagi modda almashinuvi mezoteliy orqali roʻy beradi.



83-rasm. Bir qavatli yassi epiteliy x400 ko'z pardasi epiteliysidan olingan. 1-yassi epitelial hujayralar; 2-hujayralar oralig'i; 3-pigment kiritmali sitoplazma; 4-yadro joyi

Bir qavatli kubsimon epiteliy. Uning hujayralari deyarli bir xil o'lchamda, kubsimon bo'lib, markazida yumaloq yadrosi mavjud. Bu epiteliy uchala homila varaqalaridan rivojlanadi va buyrak naychalarida, bezlarning mayda chiqaruv yo'llarida, o'pkaning mayda bronxlarida joylashadi. Buyrak naychalarida epiteliy so'rish funksiyasini bajaradi. Bez chiqaruv yo'llarida va bronxlarda kubsimon epiteliy asosan chegaralash funksiyasini bajaradi.

Bir qavatli silindrsimon yoki prizmasimon epiteliy. Bu bir sathda joylashgan oval yadroli prizma shaklidagi hujayralar qatlamidir. Epiteliy asosan entoderma hosilasi bo'lib, me'da- ichak yo'li, o't pufagi hamda jigar, me'da osti bezi chiqaruv yo'llarining ichki yuzasini qoplaydi.

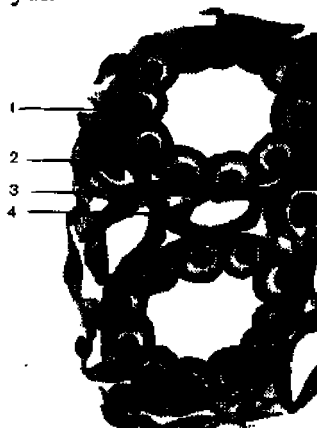U joylashgan o'rniga qarab turli funksiyalarni bajaradi, tuzilish xususiyatlari shunga yarasha bo'ladi.

Ichak va o't pufagidagi bunday epiteliy — hoshiyali epiteliy deyiladi, chunki hujayralarning apikal yuzasida sitoplazmaning ko'p sonli o'simalari — mikrovorsinkalardan iborat hoshiya mavjud. Bu hoshiya hujayraning yuzasini oshirib, so'rish jarayonini ta'minlaydi. Bundan tashqari, unda moddalarning hujayra ichiga kirishini ta'minlovchi fermentlar mavjud. Ichak epiteliysida boshqacha epiteliy hujayrasi — shilimshiq ishlovchi qadahsimon hujayralar ham uchraydi. Me'da epiteliysida ham shilimshiq ishlovchi prizmatik hujayralar joylashadi. Ularning apikal uchi shu qismda yig'ilib qolgan shilimshiq sekret hisobiga bir oz bo'rtib chiqqan bo'ladi. Bu tuzilma ham bezli (sekretor) epiteliy deb ataladi. Me'da va ichak epiteliysini qoplagan shilimshiq uni mexanik va kimyoviy ta'sirlardan saqlaydi. Jigar va me'da osti bezi chiqaruv yo'llarining silindrsimon epiteliysi asosan chegaralovchi funksiyani bajaradi.

Tuxum nayi va bachadonning ichki yuzasini qoplovchi, mezodermaning hosilasi bo'lgan silindrsimon epiteliy alohida e'tiborga loyiq. U jinsiy hujayralarning harakatini ta'minlovchi mikrovorsinkalar va tebranuvchi kiprikchalarga ega.

Bir qavatli ko'p qatorli tebranuvchi epiteliy. Bu epiteliyning hujayralari turli balandlik va shaklga ega, shunga ko'ra ularning yadrolari bir necha qator hosil qilib, turli balandlikda joylashadi. Bu epiteliy hujayrasida tebranuvchi kiprikchalar mavjud. Epiteliyda uch turdagi: tebranuvchi, uzun va kalta kiritma hujayralar tafovuti mavjud. Kiritma hujayralar bazal membranaga o'zlarining kengaygan bazal qismi bilan, tebranuvchisi — ingichkalashgan qismi bilan yotadi. Kiritma hujayralar epiteliy yuzasiga qadar yetib bormaydi. Bu hujayra turlaridan tashqari epiteliyda qoplama parda hosil qilib shilimshiq ishlab chiqaruvchi qadahsimon hujayralar ham


uchruydi. Epiteliyning bu turi endodermaning hosilasi bo'lib, havo yo'llarini qoplaydi. Tebranuvchi epiteliy chegaralovchi va himoya funksiyasini bajaradi. Kipriklar harakati yordamida epiteliy yuzasidagi chang zarrachalarini asta-sekin burun bo'shlig'iga haydaydi.



84-rasm. Bir qavatli kubsimon epiteliy. x400. 1-kanalchalar bo'shlig'i; 2-kubsimon hujayralar; 3-bazal membrana; 4-biriktiruvchi to'qima va tomirlar



85-rasm. Bir qavatli silindrsimon epiteliy x 400. 1-silindrsimon hujayralar; 2-bazal membrana; 3-biriktiruvchi to'qima va tomirlar



86-rasm. Bir qavatli xilpillovchi (mersal) epiteliy x600.
 1-silindrsimon hujayra; 2-hujayra kipriklari; 3-bazal membrana;
 4-biriktiruvchi to'qima



87-rasm. Ingichka ichak epiteliysining bir qavatli silindrsimon hujayrasi x600. 1-silindrsimon epiteliyal hujayra; 2-so'ruvchi kayemkalar; 3-yadro; 4-qadahsimon bezli hujayra; 5-bazal membrana; 6-biriktiruvchi to'qima

KO'P QAVATLI YASSI EPITELIY

Ko'p qavatli epiteliy asosan himoya funksiyasini bajaradi, shuning uchun ham u tananing ko'proq tashqi ta'sirlarga uchraydigan joylarini: terining yuzasini, og'iz bo'shlig'ini, qizilo'ngach, ko'zning muguz pardasi, buyrakning kosachasi, siydik pufagi, siydik chiqaruv yo'li va qinni qoplaydi. Ko'p qavatli yassi epiteliy qavatma-qavat joylashgan hujayralardan tuzilgan, uning faqat bazal qavatidagi hujayralari bazal membranada yotadi. Ko'p qavatli epiteliy 3 turga bo'linadi: 1) ko'p qavatli yassi muguzlanmaydigan epiteliy; 2) ko'p qavatli yassi muguzlanadigan epiteliy; 3) o'zgaruvchan epiteliy.

Ko'p qavatli muguzlanmaydigan epiteliy. Bu epiteliy og'iz bo'shlig'ining ichki yuzasini, qizilo'ngachning shilliq qavatini va ko'z muguz pardasini qoplaydi. U quyidagicha tuzilishga ega. Bazal membrana ustida silindrsimon shakldagi *bazal qavat* hujayralari yotadi. Uning ustida bir necha qavat joylashgan ko'p qirrali hujayralarni ko'ramiz. Bu qavat *tikansimon hujayralar qavati* deb yuritiladi. Tikansimon hujayralar orasida hujayralararo ko'prikchalar sitoplazmatik o'simtalaridan tashkil topganligi aniqlangan. Bu o'simtalar bir-biriga zich tegib turadi va bu yerda desmosomalar uchraydi. Desmosomalar hujayralarni o'simtalar orqali o'zaro bog'lab turadi. Bazal hujayralarni va o'simtali hujayralarning sitoplazmasida spetsifik tuzilmalar - *tonofibrillalar* joylashgan. Tonofibrillalar ingichka (5-6nm) tonofilamentlardan (yunoncha tonos - tarang, qattiq; filum-ip) tashkil topgan bo'lib, oqsil tabiatiga ega. U bazal hujayralarda epiteliy yuzasiga perpendikulyar, yuqori qavat hujayralarida hujayra yuzasiga parallel yotadi va ularda tayanch funksiyasini bajaradi. Epiteliyning eng yuza qavatida *yassilashgan hujayralar* joylashgan. Bu hujayralar o'zining hayot siklini tugatib muguzlanmay tushib ketadi, shuning uchun ham bu muguzlanmaydigan epiteliy deyiladi.

Ko'p qavatli yassi muguzlanadigan epiteliy. Bu epiteliy terining epidermis qavatini tashkil qiladi. U bir necha qavat joylashgan hujayralardan tuzilgan. Morfofunktsional xususiyat-

larga qarab 5 ta qavat farqlanadi: bazal, tikansimon hujayralar qavati, donador, yaltiroq va muguz qavatlar.

Bazal va tikansimon hujayralar qavati muguzlanmaydigan ko'p qavatli yassi epiteliyadagi birinchi va ikkinchi qavatlarining tuzilishiga o'xshaydi. Bu epiteliyda yana donador, yaltiroq, muguz qavatlar mavjud.

Donador qavat sitoplazmasida *keratogialin* donachalar tutuvchi yassilashgan hujayralardan tashkil topgan. Keratogialin fibrilyar oqsil bo'lib, u keyinchalik keratinga aylanishi mumkin.

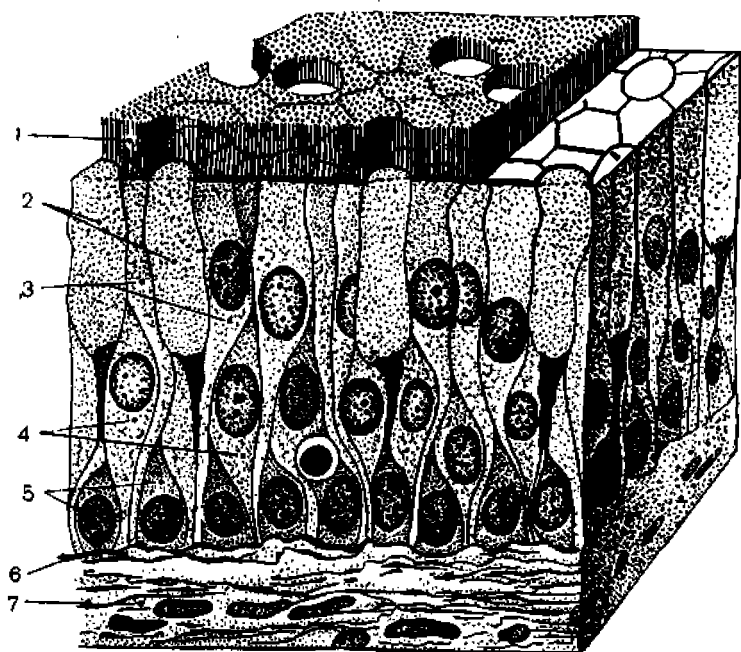
Yaltiroq qavat asosan kaft va tovon terisida uchraydi. Preparatlarda yaltiroq, bir xil bo'yalgan lenta shaklida ko'rinadi. Hujayralar yassi, chegaralari aniq ko'rinmaydi, sitoplazmasida *eloidin* oqsil moddasi bo'ladi. Yaltiroq qavat hujayralari muguz tanachalar hosil bo'lishidagi bir holatdir. Hujayralarning muguz tanachalariga aylanishi hujayralarining nobud bo'lishi bilan boradi. Yadro va sitoplazma organellalari parchalanadi va yaltiroq qavat bor joyda eloidindan, boshqa qismlarda esa tonofibrilla materialidan keratin hosil bo'ladi.

Muguz qavat yassi muguzlangan hujayralardan tuzilgan. Ularning tarkibida havo pufakchalari va muguz modda bo'ladi. Yassi muguzlangan hujayralar doimo tushib, uning o'rniga pastki qavatdagi hujayralar siljib keladi. Buning hisobiga epiteliy ko'payib differensiallashadi hamda muguzlanish holatiga uchraydi va tushib ketadi, uning o'rnini boshqa hujayralar to'ldiradi. Bu jarayon fiziologik regeneratsiya deyiladi.

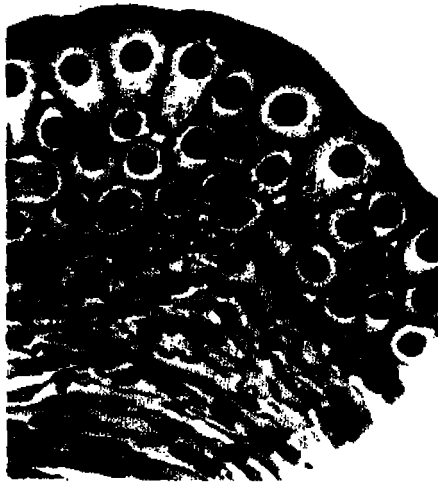
O'zgaruvchan epiteliy. O'zgaruvchan epiteliy siydik yo'llarining buyrak kosachasi va jomi, siydik pufagining ichki yuzasini qoplab turadi. Bu organlarning siydik bilan to'lgan va to'lmaganligiga qarab epiteliy qavati o'z shaklini o'zgartirib turadi.

Organ siydikka to'lib, devori taranglashganda epiteliy yupqalashadi, organ qisqarganda esa epiteliy hujayralarining bir-birining ustiga chiqishi natijasida qalinlashadi. Yuqoriga ko'tarilgan hujayralar bazal membrana bilan aloqani saqlab qoladi. Organ qayta taranglashganda epiteliy hujayralari o'z joyiga tushadi, yassilanadi, epiteliy hujayralarining qavati esa o'zgarmaydi. O'zgaruvchan epiteliyda 3 zonani farq qilish

mumkin: bazal, oraliq va yopqich zonalar. Bazal zona mayda mitoz yo'li bilan ko'payadigan hujayralardan iborat. Bu kambial, differensiallashmagan, sitoplazmasi bazofil bo'yaladigan hujayralardir. Hujayra shakli turlicha bo'lib, chegarasi aniq ko'rinmaydi. Oraliq zona hujayralari bir yoki bir necha qavat noto'g'ri yoki noxsimon hujayralardan iborat. Yopqich zona hujayralari yirik amitoz bo'linishi natijasida ko'p yadroni hujayralarni hosil qiladi. Piramidasimon. Bu uch zona hujayralari organ siydik bilan to'lganda taranglashadi. Yopqich qavat hujayralari ham yassilanib, yirik hujayralarni yuzaga chiqaradi.



88-rasm. Ko'p qatorli epiteliy chizmasi. 1-hujayra kipriklari; 2-qadahsimon bezli hujayra; 3-kiprikli hujayra; 4-uzun oraliq hujayra; 5-kalta oraliq hujayra; 6-bazal membrana; 7-biriktiruvchi to'qima




89-rasm. Siydik pufagining o'zgaruvchan epiteliysi



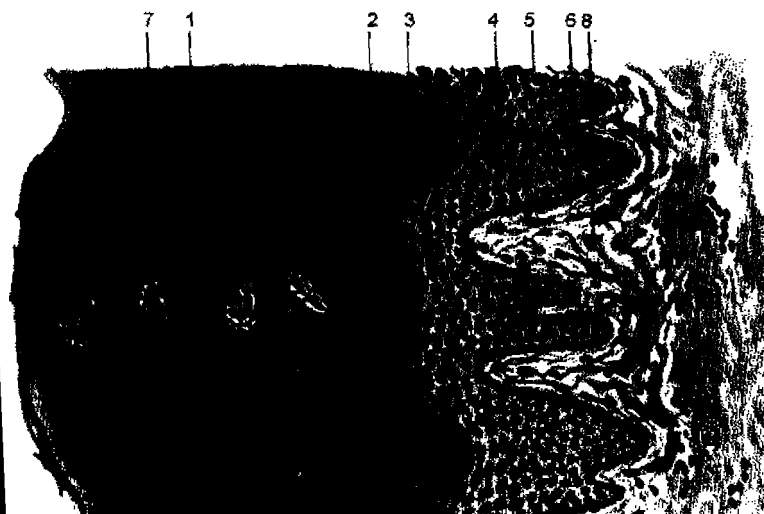
90-rasm. Kiprikli epiteliy hujayra. Elektron-mikrofotogramma x10000. 1-distal qism; 2-ikki hujayra chegarasi; 3-oxirgi ushlagich; 4-mitoxondriy; 5-bazal tanacha; 6-kiprikchalar



91-rasm. Hujayra kipriklari. A-kiprikchanning ko'ndalang kesimi $\times 96000$; b-kiprikchanning uzunasiga kesimi — $\times 68000$. 1-sitolemma; 2-kiprik sitoplazmasi; 3-mikrofibrillar; 4-markaziy mikrofibril; 5-bazal tanacha; 6-hujayraning distal bo'limi



92-rasm. Ko'p qavatli yassi epiteliy x400. 1-yuza qavat hujayralari; 2-o'rta qavat hujayralari; 3-bazal qavat hujayralari; 4-bazal membrana; 5-biriktiruvchi to'qima



93-rasm. Ko'p qavatli yassi shoxlangan epiteliy x300. 1-shox qavat; 2-yaltiroq qavat; 3-donali qavat; 4-tikanakli qavat; 5-bazal qavat; 6-bazal membrana; 7-ter bezini chiqaruv yo'li; 8-tolali biriktiruvchi to'qima

BEZLAR

Organizmdagi bezlar epiteliy hujayralaridan tashkil topgan bo'lib, sekret ishlab chiqarish vazifasini bajaradi.

Ekzokrin bezlar joylashishi va tuzilishiga ko'ra: bir hujayrali va ko'p hujayrali bo'ladi.

Bir hujayrali (endoepitelial) bezlar. Bularga ichak, burun, kekirdak va bronxlarning shilliq pardasi hujayralari oraliq'idagi qadahsimon hujayralar kiradi. Qadahsimon hujayralarning apikal qismida shilliq sekret to'planadi. Yadro esa hujayraning bazal qismida joylashadi.

Ko'p hujayrali ekzoepitelial bezlar *oddiy va murakkab* xillarga bo'linadi. Oddiy bezlarda sekret olib chiquvchi nay tarmoqlanmagan bitta naydan iborat bo'lib, uning oxirida sekretor qismi joylashadi. Bunga me'da tubi bezi va bachadon bezi kiradi. Me'daning pilorik bezini oddiy naysimon tarmoqlangan bezga kiritamiz. Bezlar epiteliy hujayralaridan tuzilgan bo'lib, atrofini biriktiruvchi to'qima va qon tomirlar o'rab turadi. Murakkab bezlarning sekret olib chiqaruvchi naylari tarmoqlangan bo'lib, naychalarning oxirgi bez pufakchalarini hosil qilib tugaydi. Naylar va bezning oxirgi qismi epiteliy hujayralardan tashkil topgandir. Barcha hujayralar bazal membrana ustida yotadi. Bazal membrana bilan epiteliy hujayralari orasida mioepitelial hujayralar joylashadi.

Sekretning tarkibiga qarab oqsilli, shilliq va aralash sekret ishlovchi turlarga bo'linadi.


Bez hujayralarida ishlangan moddalar — gormonlar bevosita qonga va limfaga so'rilib o'tib, organ va to'qimalarning o'sishini, takomillashish jarayonlarini, modda almashinuvini boshqarish vazifalarini bajaradi.

Sekret qay yo'l bilan chiqishiga qarab bezlar merokrin, apokrin va golokrin tipdagi bezlarga bo'linadi.

Merokrin tipdagi bezlar. Bu tipdagi bez hujayralarining sitoplazmasi sekret ishlab chiqarishda hech qanday o'zgarishga uchramaydi. Bularga: *so'lak bezlari, me'da osti bezi* va boshqalar kiradi.

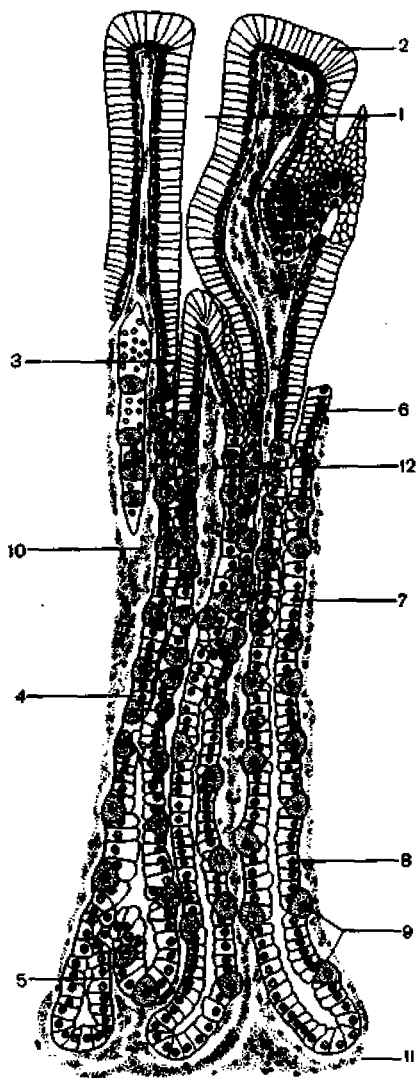
Apokrin tipdagi bezlar. Bu bez hujayralari sekret ishlab chiqarish jarayonida uning bir qismi (apikal qismi) erib sekretga aylanib ketishi bilan ifodalanadi. Bunga *sut bezlari* kiradi.

Golokrin tipdagi bezlar. Bu bezlarning hujayralari yemirilib, sekretga aylanadi. Nobud bo'lgan hujayralar o'rni bez oxirgi bo'limining bazal membranasi joylashgan kambial (yosh) hujayralarning ko'payishi hisobiga to'ldirib boriladi. *Yog' bezlari* shu tipdagi bezlarga misol bo'la oladi.




94-rasm. Ekzokrin bezlarining tuzilishi va sekret ishlash tiplari (chizma). A-epiteliy, B-biriktiruvchi to'qima:

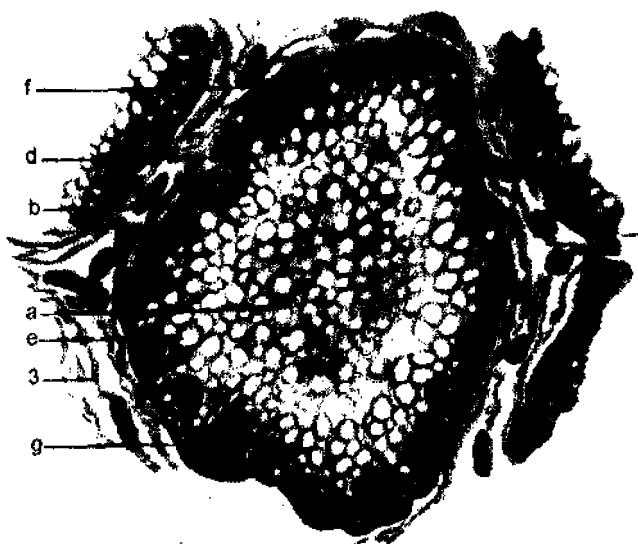
1-oddiy tarmoqlangan naysimon bez; 2-oddiy tarmoqlanmagan alveolyar bez; 3-tarmoqlangan naysimon bez; 4-oddiy alveolyar bez; 5-alveolyar-naysimon murakkab bez; 6-merokrin sekretli bez; 7-apokrin sekretli bez; 8-golokrin sekret ajralishi: a-o'suvchi qavat hujayralari; b-hujayraning o'sish davri; v-parchalanayotgan hujayra



95-rasm. Oddiy shoxlangan naysimon bez. 1-chuqurcha;
 2-shilimshiq parda epiteliysi; 3-bez bo'yinchasi; 4-bez tanasi;
 5-bez tubi; 6-9-oraliq, qo'shimcha, bosh va yordamchi hujayralar;
 10-12-biriktiruvchi to'qimalar

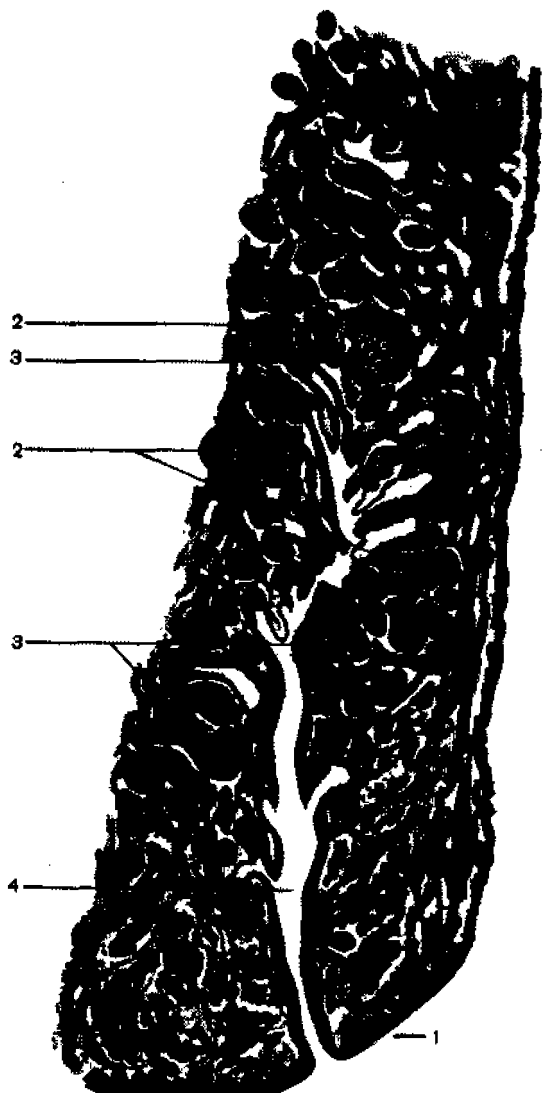


1



2

96-rasm. Apokrin tipli sut bezi alveolasi. 1-bezli alveola (ishlamagan). a-bo'shlig'i; b-postprizmatik bezli epiteliy; d-yadro; e-biriktiruvchi to'qima. 2-bezli alveolalaktatsiya davrida: a-alveola bo'shlig'i; b-sekretsiyalovchi epitelial hujayralar; d-yadro; e-suyuqlik tomchisi; f-apikal oxirida tushib qoluvchi hujayra; g-mioepitelial hujayra; 3-biriktiruvchi to'qima



97- rasm. Murakkab shoxlangan alveolyar bez x800.
1-ko'p qavatli yassi shoxlanmagan epiteliy; 2-murakkab
shoxlangan alveolyar bez hujayrasi; 3-bezli hujayralar;
4-chiqaruv yo'li

TAYANCH-TROFIK TO'QIMALAR

Shu nom bilan birlashtirilgan to'qimalarning butun guruhi mezenximadan taraqqiy etadi. Pushtning mezenxima hujayralari o'z taraqqiyotida yumaloqlashishi va suyuq yoki yarim suyuq oraliq moddaga joylashgan erkin harakatchan hujayralarga aylanishi mumkin. Shu bilan birga taraqqiyot jarayonida anchagina zich hujayralararo modda (tolalar va asosiy modda) ishlab chiqaruvchi kam harakatchan yoki harakatsiz hujayralar paydo bo'lishi mumkin. Natijada, har xil turdagi tayanch biriktiruvchi to'qima hosil bo'ladi. Shakllangan biriktiruvchi to'qima hujayralar va yaxshi rivojlangan hujayralararo moddadan iborat. Hujayralar va tolalarning soni, ko'rinishi, shuningdek, biriktiruvchi to'qimaning har xil turlarida asosiy moddaning miqdori va tarkibi ham ularning funksiyalariga ko'ra, o'zaro farq qiladi.

Hujayralararo modda butunlay hujayraga bog'liq: u hujayralardan hosil bo'ladi, ular yordamida modda almashinuvi va rezorbsiya ro'y beradi. Shuning bilan birga hujayralararo modda mustaqil ahamiyatga ega bo'lib, biror to'qima turining xususiyatini aniqlab beradi. Masalan, skelet to'qimasining pishiqligi ko'p tomondan hujayralararo moddaning xususiyatiga bog'liq. Bu to'qimada bir qator kasalliklar, masalan, revmatizm patogenezining asosiy holatlari ro'y beradi.

Tayanch trofik to'qima hamma joyda mavjud, doimo epiteliy tagida yotadi, genetik va funktsiya jihatidan bog'liq bo'lgan tomirlarni o'raydi (to'qimaning trofik ta'sirini tomirlar komponentisiz qarab bo'lmaydi).

Tayanch – trofik to'qima funksiyalari: 1) trofik — modda almashinuvidagi ishtiroki, 2) himoya — biriktiruvchi to'qima hujayralarining fagositoz qilish va immunitet hosil qilish xususiyati, 3) mexanik (tayanch) — biriktiruvchi to'qima bog'lamlar, paylar, tog'ay, suyak va tomirlar bilan ko'p organlarning asosini hosil qiladi. Biriktiruvchi to'qimaning rektikulyar to'qima turi qon yaratuvchi organlar asosini hosil, qilib, qon yaratilishi jarayonida muhim rol o'ynaydi. Biriktiruvchi to'qima jarohatlarining bitishida faol ishtirok

otudi. Yuksak regenerator qobiliyatiga ega bo'lgan bu to'qima boshqa to'qimalarning jarohatlanishi oqibatida hosil bo'lgan nuqsonlar o'rnini to'ldira oladi (biriktiruvchi to'qimali chandiq hosil bo'ladi).

Biriktiruvchi to'qima juda ko'p o'zgaruvchi shakllarga ega, shuning uchun ular funksiyasining spetsifikasiga asoslanibgina biriktiruvchi to'qima turlarining umumiy klassifikatsiyasini berish mumkin.

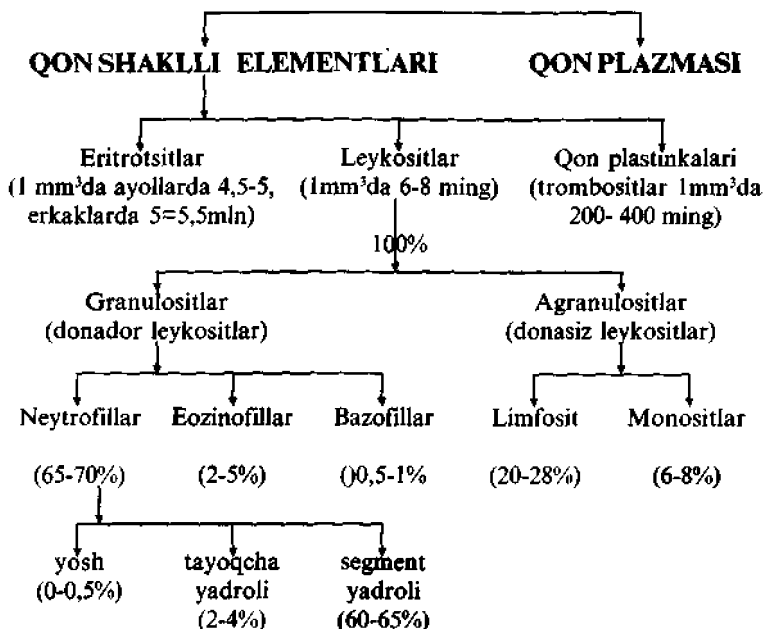
Bunday bo'linishning shartli ekanligining qayd qilmoq lozim. Masalan, tayanch to'qimalar organizm uchun zarur mineral tuzlar deposi hisoblanib, maxsus- trofik funksiyani bajaradi.

QON

Qon shaklli elementlardan va oraliq modda — plazmadan iborat. Qon odam organizmida tana massasining 7% ga yaqinini tashkil etadi. O'rtacha og'irlikdagi odamda 4,5- 5,5 qon bo'ladi. Sog'lom organizmda shaklli elementlarning ma'lum miqdori va plazmaning kimyoviy tarkibi muayyan doimiylikda saqlanib turadi.

Qonning funksiyalari: 1) kislorodni o'pkadan to'qimalarga yetkazish, karbon kislota va boshqa almashinuv mahsulotlarini chiqarish; 2) ichakda so'rilib qonga o'tgan va to'qimalarga yetkazilishi lozim bo'lgan oziq moddalarni tashish; 3)himoya funksiyasi (organizmga tushgan mikroblarning oq qon tanachalari bilan fagositoz qilinishi, plazmaning toksinlarini, yog', oqsillarni va boshqalarni zararsizlantirishi); 4)organlar faoliyatining gumoral regulyasiyasi, chunki qon oqimi bilan turli bezlarning organlar va to'qimalarning hayot faoliyatiga ta'sir ko'rsatadigan gormonlari tashiladi.

QON



Qon, limfa va to'qima suyuqligi ma'lum fizik-kimyoviy tarkibga ega bo'lib, oziq moddalar va modda almashinuv mahsulotlarini tutadi hamda umumiy organizm hayot faoliyati uchun lozim bo'lgan shart- sharoitlar yaratadi.

Qon plazmasi (qonning hujayralararo moddasi)- 90%ga yaqin suv va 10% ga yaqin quruq qoldiq tutgan rangsiz yopishqoq suyuqlik. Plazmada oqsil, yog', uglevodlar va boshqa organik hamda mineral birikmalar mavjuddir. Plazmada oqsillardan albumin, globulinlar va qon ivish jarayonida katta ahamiyati bo'lgan fibrinogen bo'ladi. Qonda to'qimalardan kelib, qon oqimi bilan buyrak va teriga yetkaziladigan almashinuvning oxirgi mahsulotlari doimo mavjud. Plazmada kaliy, magniy, kalsiy, xlor, fosfor, yod va boshqalar bor.

Qon shaklli elementlari eritrotsit, leykosit va trombositlarga bo'linadi.

ERITROTSITLAR (QIZIL QON TANACHALARI)

Normada 1 mkl qondagi eritrotsitlar soni $4,5-5,5 \cdot 10^6$ bo'ladi. U turli fizologik va patologik holatlarga qarab o'zgarib turadi. **Munul**an, faol jismoniy ishda eritrotsitlar soni ko'payadi, **kannalliklarda** ko'pincha ular sonining kamayganligini kuzatish mumkin. Eritrotsitlar ikki tomoni botiq disksimon shaklga ega, **lekin** qon surtmalarida ular oynada tekislanib ketadi va shuning uchun ham to'g'ri yumaloq shaklga ega bo'lib qoladi. Ulur tor kapillyardan o'tayotganda o'z shaklini anchagina o'zgartirishi mumkin. Eritrotsitlarning diametri 7-8,5 mk bo'ladi. Ularning kattaligi patologik holatlarda o'zgaradi. Past umurtqalilar va qushlarda eritrotsitlarning yadrosi bor. Evolyusiya jarayonida sutemizuvchilarda eritrotsitlar yadro va hujayra organellalarini yo'qotadi

Eritrotsitlar o'z sitoplazmasidagi temir tutgan murakkab oqsildan iborat alohida nafas pegmenti — gemoglobin mavjudligiga bog'liq holda qonga qizil rang beradi. Gemoglobin o'pka tomirlarida kislorod bilan birikib, beqaror birikma — oksigemoglobin hosil qiladi. U esa qon oqimi bilan to'qima va organlarga tarqaladi, to'qima nafasining amalga oshishida ishtirok etadi. Eritrotsitlar teshikchalari bo'lgan yupqa parda bilan o'ralgan. Gipotonik eritmalarda eritrotsitlarga suv kirib, bo'kishi oqibatida parda yoriladi va gemoglobin plazmaga chiqadi (gemoliz). Gipertonik eritmalarda eritrotsitlar suvsizlanadi va bujmayib qoladi.

Eritrotsitlarning hayoti 2-3 oy davom etadi.

LEYKOSITLAR

Leykositlar yoki oq qon hujayralari eritrotsitlardan farq qilib, yadro va organellalarga ega. Periferiyadagi qonda ular eritrotsitlar singari pigment (gomoglobin) tutmaydi, shunga ko'ra oq qon tanachalari nomini olgan. Katta odamning 1 mkl qonida $6-8 \cdot 10^3$ miqdorda leykositlar mavjud. Turli fiziologik (ovqat yeyish, jismoniy va aqliy zo'riqish) va patologik holatlarda ularning

soni o'zgarib turadi. Leykositlar sonining oshishiga leykositoz, kamayishiga leykopeniya deyiladi.

Leykositlar o'zining asosiy vazifasini qon oqimida emas, balki tomirdan to'qimaga chiqqandan so'ng bajaradi. Leykositlar endoteliy hujayralari orasidan suqilib chiqib, biriktiruvchi to'qimada joylashadi. Shuningdek, ular epiteliy hujayralari orasidan ham o'tishi mumkin. Leykositlar fagositlar hisoblanib, organizmni to'qima va qonga tushgan mikroba va yot tanachalardan muhofaza qiladi. Ba'zi bir leykositlar (limfositlar) immun tanachalar hosil bo'lishda ishtirok etadi.

Eritrotsitlardan farqli o'laroq, leykositlar psevdopodiylar hosil qilib, faol siljish qobiliyatiga ega. Leykositlar harakatining yo'nalishi xemotaksisga binoan sodir bo'ladi, ya'ni harakat kimyoviy ta'sir tomoniga yo'naladi.

Leykositlar ikki katta guruhga bo'linadi: donador leykositlar yoki granulaitsitlar va donasiz leykositlar yoki agranulositlar. Bunday bo'linish ularning sitoplazmasida spetsifik donalarning bo'lish yoki bo'lmasligiga asoslangan.

GRANULOSITLAR

Granulositlar o'z donadorligining qanday bo'yalishiga qarab uch guruhga bo'linadi: eozinofil, bazofil, neytrofil. Qon kislotali (eozin) va ishqoriy (azur) bo'yoqlarning aralashmasi bilan bo'yalganda ba'zi leykositlardagi (eozinofil) donadorlik kislotali bo'yoqlarga, boshqalaridagi (bazofil) u bo'yoq bilan ham, bu bo'yoq bilan ham bo'yaladi. Uchala guruh leykositlarning yetilgani sigmentlashgan yadroga ega bo'lib, ular segment yadroli neytrofil, eozinofil va bazofillar deyiladi.

Neytrofil leykositlar (netrofillar) leykositlar umumiy miqdorining 65-70% ini tashkil etadi, ular yumaloq shaklda bo'lib, diametri 7-9 mk bo'ladi. Sitoplazmasi och oksifil, o'zida pushti- binafsha tusli mayda donachalar tutadi. Neytrofillar sitoplazmasida barcha organellalar: hujayra ichi plastinkasimon to'plami, hujayra mitoxondriyalari, hujayra markazi va turli kiritmalar mavjud. Hujayralar turli proteolitik fermentlar

nuqlovchi lizosomalar hamda peroksisomalarga boy. Neytrofillarning yadrosi xromatinga mo'1 va intensiv bo'yaladi. Ular bir-biri bilan ingichka to'sinchalar hosil qilib tutashgan qator segmentlar (bo'laklar) hosil qiladi. Leykositlar yadrosi yoshiga ko'ra o'zgaradi va loviyasimon, tayoqchasimon, segmentlashgan shakllarga ega. Ba'zi neytrofillar yadrosining ichki yuzasida xromatinning qo'shimcha to'plami mavjud. Bu to'plamning shakli ayollar va erkaklarda turlichadir. To'plam jinsiy xromatin nomini olgan. Bunday jinsiy xromatinning bo'lishi surtmalarga qarab qonining jinsiy mansubligini aniqlash imkonini yaratadi, bu esa amaliy ahamiyatga ega.

Neytrofillar mikroblarning faol fagositlari hisoblanadi. Shuning uchun ham turli infeksiyalarda va yiringli jarayonlarda ularning soni ko'payadi va neytrofilli leykositoz ro'y beradi. Bu holat homiladorlik, uzoq muddatli jismoniy ish, faol hazm va boshqa fiziologik holatlarda ham kuzatilishi mumkin.

Eonizofil (oksifil) leykositlar yoki eozinofillar leykositlar umumiy miqdorining 2-5% ini tashkil etadi. Bular birmuncha yirik hujayralar: ularning diametri 9 mk ga yaqin. Eozinofillar sitoplazmasida kislotali bo'yoqlar bilan bo'yaluvchi yirik pufaksimon tanachalar mavjud. Ular oqsil, lipidlardan tashkil topgan va fosfor, temir hamda turli fermentlarga ega. Bu granullalar elektron mikroskopning kattalashtirishda bir xil bo'lmay, ularning ichida ko'pincha kristallsimon tuzilmalar ko'rinadi. Sitoplazmada granullalardan tashqari mayda mitoxondriyalar, plastinkasimon to'plam elementlari yotadi. Eozinofillar yadrosi ikki bo'g'imli bo'lib, ingichka belbog' bilan birikkan.

Eozinofillar ham neytrofillar kabi harakatchan. Ular toksinlarni zararsizlantirib, organizmni himoya qilish qobiliyatiga ega. Eozinofillar miqdorining oshishi gijja invazyasida, ba'zi yuqumli kasalliklarda va organizmga yot oqsil kiritilganda kuzatiladi.

Bazofil leykositlar (bazofillar) leykositlar umumiy sonining 0,5-1%ini tashkil etadi. Bazofillar diametri 6-10mk. Ular sitoplazmasida yumaloq, yirik bazofil donachalar yotadi. Donachalar glikogen, mukopolisaxarid, RNK va qon ivishini,

tomirlar va biriktiruvchi to'qima o'tkazuvchanligini boshqaruvchi, ayniqsa, muhim geparin hamda gistaminlardan iborat. Bazofillar yadrosi yaqqol bo'lakli bo'lmaydi va neytrofil, eozinofillar yadrosiga nisbatan och bo'yaladi. Bazofillar funksiyasi mukammal o'rganilgan. Ma'lumki, ular qon tomirini tark etib, siyrak biriktiruvchi to'qimada semiz hujayralar (labrositlar)ga transformatsiya qilinadi (aylanadi).

DONASIZ LEYKOSITLAR (AGRANULOSITLAR)

Donasiz leykositlar (agranulositlar) ikki guruhga: limfosit va monositlarga bo'linadi. Bunday bo'linish shu hujayralarning turlicha kattaligi, yadrolari tuzilishidagi tafovutlarga asoslangan. Granulositlar agranulositlardan sitoplazmada donadorlikning segmentlanmaganligi bilan farqlanadi.

Limfositlar leykositlar umumiy miqdorining 20-30%ini tashkil etadi. Ular V- va T- limfositlarga bo'linadi. Limfositlarning miqdori yoshga qarab o'zgaradi: bolalarda keksa odamlarga nisbatan ko'proq uchraydi. Limfositlarning kattaligi 4,5 mk dan 10 mk gacha bo'lganligidan yirik, o'rta va kichik limfositlar farqlanadi. Hujayraning asosiy qismini zich, to'q bo'yaluvchi yadro tashkil etadi. Xromatinning dag'al zarrachalari yaxlit joylashadi. Sitoplazma yupqa bazofil gardish hosil qilib yadroni o'raydi, sitoplazma bazofilligi juda o'zgaruvchan. Sitoplazmada fermentlarga boy bo'lgan mitoxondriylar va boshqa organellalar yaqqol ko'rinadi.

Limfositlar organizmda yallig'langan joyni tugatishda ishtirok etadi. Ular antitelolar ishlab chiqarish va ularni tashish, immunitet hosil qilishda muhim ahamiyatga ega. Qondagi limfositlarning hayot muddati o'ta qisqa bo'lib, kun va hatto soatlar bilan o'lchanadi.

Monositlar leykositlar umumiy miqdorining 6-8%ini tashkil qiladi. Ularning o'lchami 10-11 mk ga yaqin. Monositlar yadrosi loviya yoki taqasimondir. Xromatin uncha katta bo'lmagan donachalar holida yadro bo'yicha tarqalgan; bir necha

yadrochalar bo'lishi mumkin. Limfosit sitoplazmasiga ko'ra monosit sitoplazmasi kam, bazofillikka ega bo'lib, sitoplazmasida mayda donachalar uchraydi. Elektron mikroskopda oval mitoxondriylarning segmentlarga bo'linganligi ko'rinadi. Hujayra ichki plastinkasimon to'plamasining yadro botiqligida joylashganligi kuzatiladi.

Monositlar turli o'zgarishlarga moyil. Yallig'lanish holatlarida ular qon o'zanidan chiqadi va faol fagositlar (makrofagalar)ga aylanadi.

QON PLASTINKALARI (TROMBOSITLAR)

Qon plastinkalari 1 ml qonda $1,8 \times 10^4 - 3,5 \times 10^5$ miqdorda bo'ladi. Bu kattaligi 2-5 mikrometrlilik mayda rangsiz tanachalar yumaloq - oval yoki noto'g'ri shaklga ega. Har bir tanacha ko'p miqdorda o'simtalar hosil qilishi mumkin. Plastinkalar asosdan (gialomer) va donachalar (xromomer) to'ldasidan iborat. Trombositlar DNK uchun reaksiya bermaydi. Shuning uchun ham ularda yadro moddasi yo'q. Trombositlar hujayra bo'lmay, yirik poliploid yadroga ega bo'lgan suyak ko'migining gigant hujayrasi - megakariositdan ajralgan sitoplazma bo'lakchalaridan iborat.

Trombositlarning yuqori darajada bir-biriga yopishish (agglyutinatsiya) xususiyati bo'lganligidan, ular bo'lak holida bir-biriga yopishadi va surtmalarda ko'pincha guruhlar holida uchraydi. Trombositlar qon ivish jarayonida faol ishtirok etadi: ularda bu jarayon uchun lozim bo'lgan moddalarning asosiy qismi — qon ivish faktorlari mavjuddir.

Qon analizi kasallik tashxisida katta o'rin egallaydi. Leykositlar, trombositlar, eritrotsitlar, gemoglobinning konsentratsiyasi va foiz miqdorlari hamda eritrotsitlarning osmotik, mexanik, kilotaga rezistentligi, eritrotsitlarning cho'kish tezligi (ECHT) (SOYE) hamda qon kimyoviy tarkibi va boshqalar tekshiriladi. Sog'lom odam uchun tabiiy qon shaklli elementlari ma'lum miqdorining nisbati mavjud. Bu nisbatga qon formulasi yoki gemogramma deyiladi.


Tashxisni aniqlash uchun normada va patologik holatlarda qondagi turli leykositlarning foiz miqdorini aniqlash — leykositlar formula katta ahamiyatga ega. Normada leykositlar formulasi quyidagi ko‘rinishda bo‘ladi: neytrofillar 65-75%, limfositlar 20-30%, monositlar 6-8%, eozinofillar 2-5%, bazofillar 0-1%.

Turli kasalliklarda har xil leykositlarning miqdori o‘zgarishi mumkin (masalan, yallig‘lanish holatlarida neytrofillar soni ortadi. Gijja invazyasida, bronxial astmada eozinofillar soni ortsa, sil kasalligida limfositlar oshadi va hokazo). Bu o‘zgarishlar muhim tashxis belgilari hisoblanadi.

Qon hujayralari qon hosil qiluvchi o‘zak hujayralari atalmish tuzilmalardan taraqqiy topadi. Bu qon elementlarning barcha turlarini hosil qiluvchi kam differensiallashgan hujayralardir. Eritrotsitlar, granulositlar, monositlar, trombositlar suyak ko‘migida, limfositlar esa limfa tugunlarida va taloqda yetiladi. Odam talog‘ida limfositlardan tashqari oz miqdorda boshqa leykositlar, trombositlar va eritrotsitlar hosil bo‘ladi.


LIMFA

Qon kapillyarlari va to‘qima hujayralari oralig‘idagi biriktiruvchi to‘qima qatlamlarida to‘qima suyuqligi bilan to‘lgan hujayralararo tirqishlar mavjud. Suyuqlik qon o‘zanidan to‘qimalarga, to‘qima suyuqligi esa qon o‘zaniga o‘tishi mumkin. Bu suyuqlikning harakati qon va to‘qima suyuqligi osmotik bosimining farqiga hamda kapillyarlardagi gidrostatik bosimga bog‘liq. To‘qima suyuqligi limfa kapilyariga o‘tadi, so‘ngra limfa yo‘llari orqali limfa tugunlariga yo‘naladi. Limfa tugunlarida suyuqlik limfositlar va monositlar bilan boyiydi, keyinchalik limfa tomirlari ko‘krak limfa yo‘liga, undan esa limfa vena qoniga quyiladi. Limfa donasiz leykositlar, asosan, limfositlar tutgan to‘qima suyuqligidan iborat. Kimyoviy tarkibiga ko‘ra, u qon plazmasiga yaqin, lekin unda oqsil tanachalarining miqdori kamroq.




98-rasm. Baqa qoni surtmasi x400

1-eritrotsit; 2-limfosit; 3-monosit; 4-granulosit. 5-trombosit

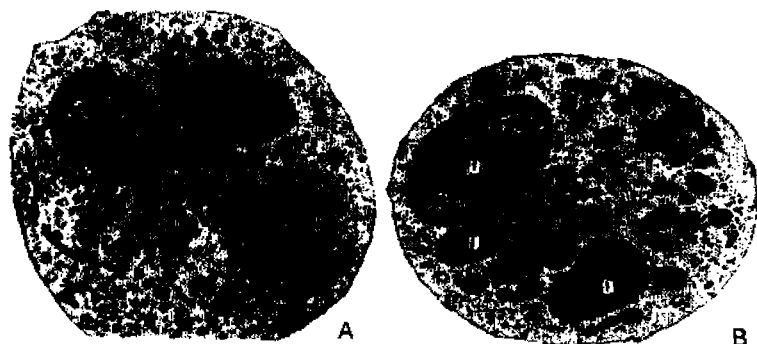


99-rasm. Odam qoni surtmasi x900

1-eritrotsit; 2-katta va kichik limfositlar; 3-monosit; 4-neytr. granulositlar; 5-eozinofil granulositlar; 6-bazofil granulositi (leykosit); 7-qon plastinkalari (trombositlar)



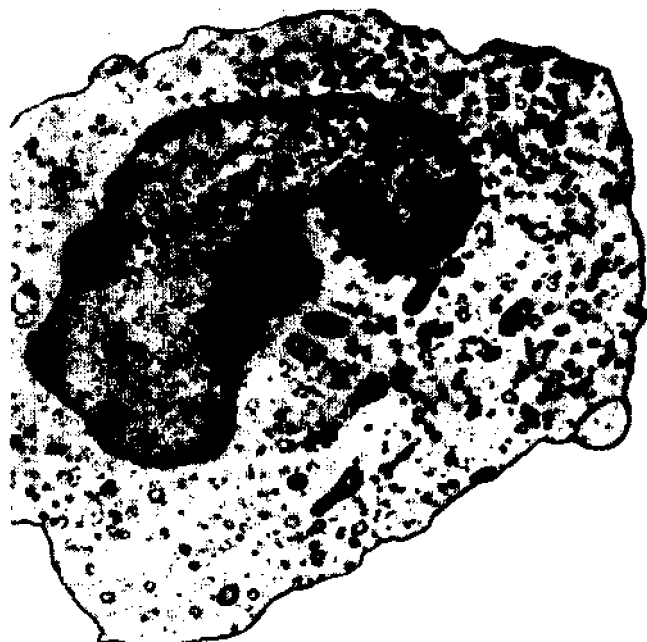
100-rasm. Porali yupqa sitoplazmatik membranali eritrotsit x15000



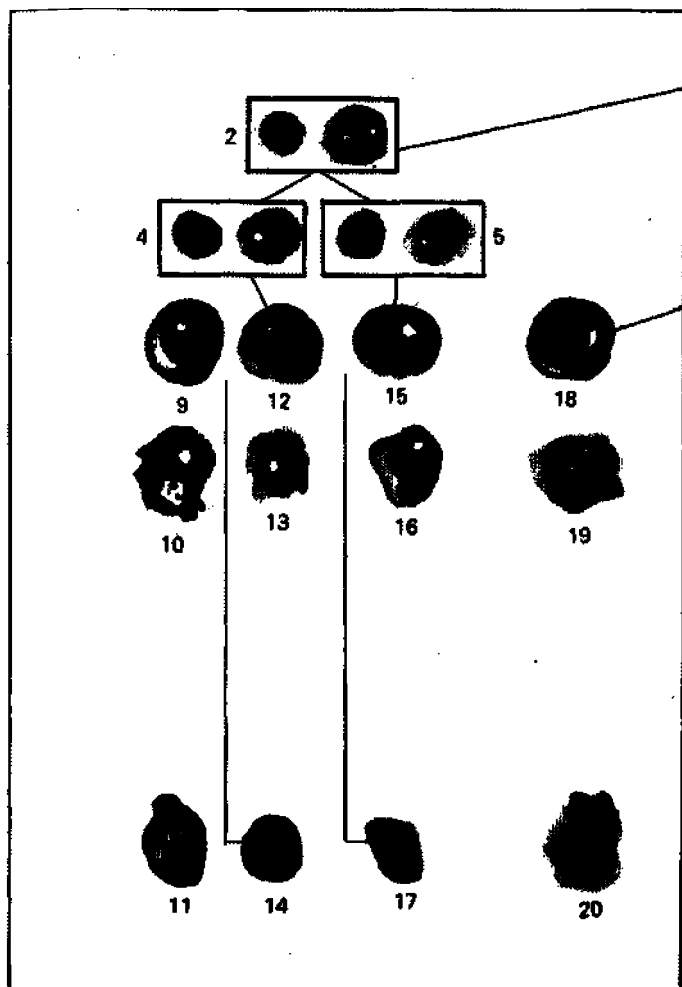
*101-rasm. A. Segment yadrolı neytrofil gramulosit.
B. Segment yadrolı eozifil gramulosit x12000.
1-yadro; 2-eozinofil donachalar; 3-golji apparati*



102-rasm. a. V- limfosit b. T-limfosit x 9000



*103-rasm. Monosit x 11000
1-noto'g'ri shaklli yadro; 2-polimorf mitoxondriy;
3-endoplazmatik to'r; 4-golji apparati*



104-rasm. Qon yaratilishining chizmasi. 1-qon yaratuvchi o'zak hujayra;

2-polipotent hujayra; 3-miyelinopoyezning polipotent hujayrasi;

4-V limfositning o'tmishdoshi; 5-T limfositning o'tmishdosh hujayralari;

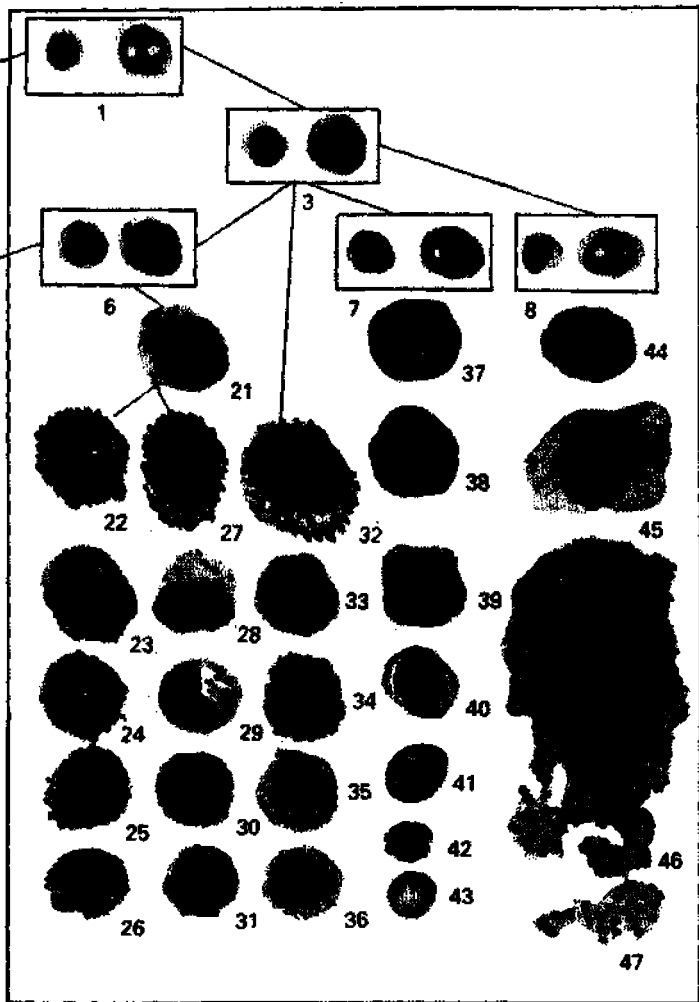
6-to'da hosil qiluvchi; 7-eritropoyetik sezuvchi; 8-trompoyetik sezuvchi

hujayralar; 9-plazmoblast; 10-proplazmosit; 11-plazmosit; 12-limfoblast;

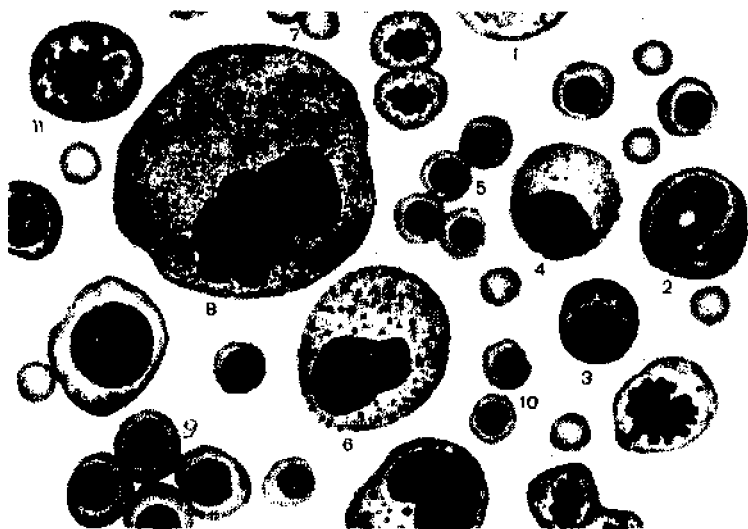
13-prolimfosit; 14-vlimfosit; 15-limfoblast; 16-prolimfosit; 17-T-limfosit;

18-monoblast; 19-promonosit; 20-monosit; 21-miyeyoblast;

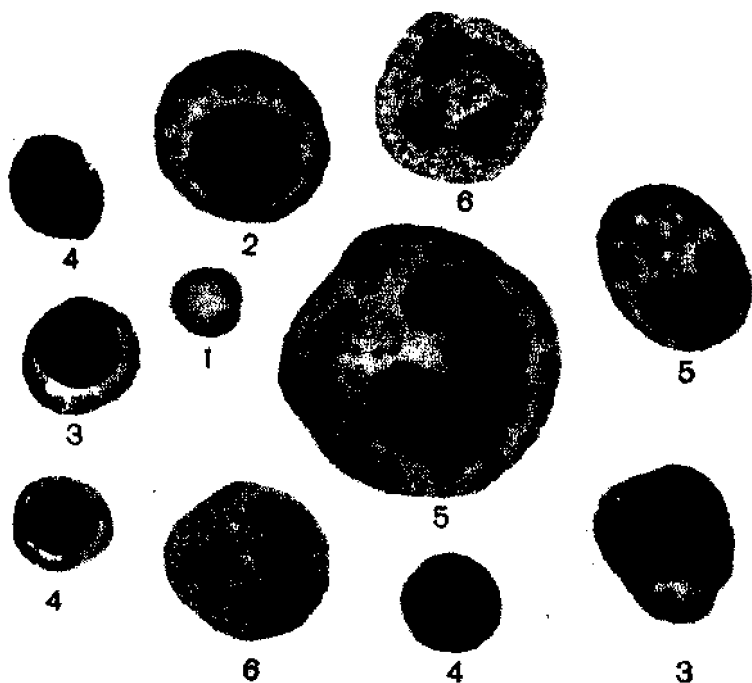
22-bazofil promiyelosit; 23-bazofil miyelosit; 24-bazofil metamiyelosit;



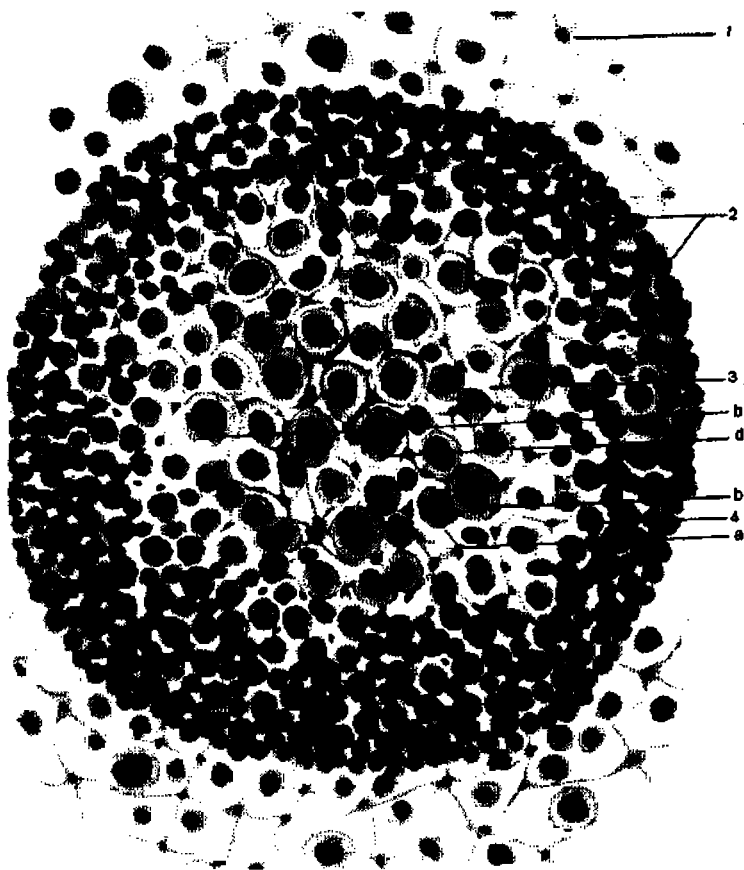
25-yosh metamiyelosit; 26-segment yadroli leykosit; 27-neytrofil
 promiyelosit; 28-neytrofil miyelosit; 29-neytrofil metamiyelosit; 30-tayoqcha
 yadroli leykosit; 31-segmeng yadroli leykosit; 32-eozinofil promiyelosit;
 33-eozinofil miyelosit; 34-metamiyelosit; 35-eozinofilli leykotsit; 36-segment
 yadroli leykosit; 37-eritroblast; 38-pronormosit; 39-normosit;
 40-polixromotofil normosit; 41-oksifil normosit; 42-retikulosit;
 43-eritrotsit; 44-megakrioblast; 45-promegakariosit;
 46-megakariosit; 47-trombosillar



105-rasm. Qizil ilik. X 900. 1-miyeloblast; 2-proeritroblast; 3-eritroblast; 4-miyelonosit; 5-normoblast; 6-metamielonosit; 7-eritrotsit; 8-megakariosit; 9-eritroblast; 10-atsidofil eritroblast; 11-proeritroblast mitozı



106-rasm. Limfa surtmasi x 900. 1-eritrotsit; 2-katta limfosit; 3-o'rtacha limfosit; 4-kichik limfosit; 5-monosit; 6-leykosit



107-rasm. *Limfopoyez x1500. 1-retikulyar to'qima hujayrasi; 2-folikula chegarasida limfosit va manosit; 3-reaktiv markaz; a-limfoblast; b-monositlar; d-katta limfosit; mitoz; 4-o'rtacha limfositlar*

SHAKLLANMAGAN SIYRAK BIRIKTIRUVCHI TO'QIMA

Shakllanmagan siyrak biriktiruvchi to'qima qon tomirlari bo'ylab joylashib, organlarning hamma qismlarida uchraydi. Ko'p organlarning asosi shu to'qimadan tuzilgan.

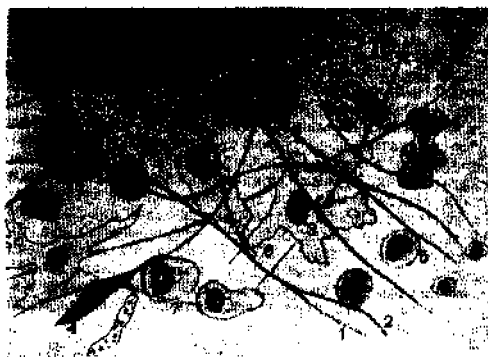Shakllanmagan siyrak biriktiruvchi to'qima hujayralar va hujayralararo moddadan iborat.

Bu to'qimalarning hujayralararo moddasi asosiy modda, kollagen, elastik va retikulini tolalarini o'z modda, kollagen, elastik va retikulini tolalarini o'z ichiga oladi.

Asosiy (amorf) modda gomogendir. Bu murakkab uglevodlar oqsil bilan birikkan mukopolisaxaridlardan tuzilgan kolloid tizimdir. Asosiy modda fermentlar ta'siriga bog'liq ravishda har xil suyuq holatdan to'qimada holat ko'rinishgacha ega bo'lishi mumkin. Asosiy moddaning holatiga ko'ra, uning o'tkazuvchanligi o'zgarib turadi. Biriktiruvchi to'qimaning asosiy moddasi tomirlarni o'rab turganligidan uning o'tkazuvchanligi qon va hujayra orasidagi almashinish jarayoniga ta'sir etadi.

Asosiy moddada kollagen va elastik tolalar siyrak joylashadi.

Kollagen (yopishtiruvchi) tolalar qalinligi 12 mk gacha bo'lib, yo'l-yo'l yoki tasma ko'rinishiga ega. Bu tolani hosil qiluvchi fibrillar:



108-rasm. Siyrak biriktiruvchi to'qima. 1-kollagen tolalar; 2-elastik tolalar; 3-fibroblast; 4-gistosit; 5-limfosit; 6-amorf modda; 7-plazmatik va 8-semiz hujayralar

oqsil – kollagen asosan glikokol, prolin, oksiprin, arginin kabi aminokislotalardan iborat. Har bir kollagen tolasi sementlovchi mukopolisaxarid moddasi bilan bog'langan parallel protofibrillalardan hosil bo'lgan. Kollagen tolalarni elektron mikroskop bilan qaralganda ularda ko'ndalang chiziqlik namoyon bo'ladi. Bu tolalar o'ta pishiqligi va ayniqsa, suyultirilgan oqsil va kislotalarda bukishi bilan farqlanadi. Yetilmagan kollagen tolalar yetilganlaridan kumush tuzida impergnatsiya qilinishi bilan ajralib turadi.

Elastik tolalar bir-biri bilan anastomoz hosil qiluvchi tarmoqlangan ipchalari ko'rinishiga ega. Har bir elastik tola ingichka tolalachalar — protofibrillardan iborat bo'lib, ko'ndalang chiziqlikka ega bo'lmaydi. Elastik tolalarni hosil qilgan oqsil (elastin) aminokislota tarkibiga ko'ra, kollogendan farqlanadi. Elastin molekulari betartib, rezinadagi kabi yotadi va uning elastiklik xossalarini belgilaydi.

Retikulin yoki argirofil tolalar kumush bilan impergnatsiya qilganda mayda to'r hosil



109-rasm. Kollagen tolalar

qiluvchi qora ingichka tolalar holida ko'rinadi. Ular kollagen tolalar kabi ko'ndalang chiziqli protofibrillalar va ular orasidagi sementlovchi moddadan iborat bo'lsa-da, shu fibrillalarni hosil qiluvchi oqsillar tarkibiga ko'ra, bir-biridan farq qiladi. Siyrak biriktiruvchi to'qima hujayralari bir necha xil: fibroblastlar, gistositlar (makrofaglar), semiz hujayralar (labrositlar), plazmatik, yog', pigment, kam differensialangan (adventitsial) hujayralar yoki kamroq miqdordagi qon leykositlaridan iborat.

Fibroblastlar — biriktiruvchi to'qimaning eng ko'p tarqalgan hujayralari. Bu hujayralar o'simtali bo'lib, ularning chegarasi noaniqdir. Fibroblastlar sitoplazmasida hujayra organellalari, fermentlar joylashadi. Bu hujayralarning yadrosi och bo'yaladi, xromatin esa butun karioplazma bo'ylab yotadi. Fibroblastlar kam harakatchan, ular o'troq hujayralar deb ataladi. Bu hujayralar bo'linish xususiyatiga ega. Fibroblastlar faoliyatini asosiy modda va tolalar hosil bo'lishi bilan bog'laydi. Patologik holatlarda fibroblastlar granulyasion va chandiq to'qimalar hosil bo'lishida ishtirok etadi. Bu hujayralarning hayot faoliyati jarayoni sust kechuvchi fibrositlar («qariyotgan» fibroblastlar) deb nomlanadi.

Gistositlar (makrofagalar) – yakka yoki kichik-kichik guruhlar holida joylashadi. Bu hujayralar yumaloq, ba'zan noto'g'ri shaklda, cho'zinchoq bo'lishi mumkin; hujayra chegarasi yaqqol ifodalangan, chekkalari notekis. Yadrosi katta emas, to'q, yirik xromatinga ega. Shuning uchun ham yadrocha yaqqol ko'rinmaydi. Hujayra sitoplazmasi bazofil bo'lib, mayda donacha va vakuolalarga boydir. Bu hujayralar fagositoz — turli zarrachalarni qamrab hazm qilish, bo'yoq donachalarini to'plash xususiyatiga ega. Tirik makrofaglarda amyobasimon faol harakat qilish xususiyatini kuzatish mumkin. Turli sohalarda gistositlarning miqdori har xil: qon tomirlar bo'ylab va yog' to'qimalarida ularning miqdori ko'pdir. Yallig'lanish o'choqlarining paydo bo'lishi gistositlar miqdorini orttiradi. Ularga monositlar — qon oqimi bilan kelgan makrofagalar ham qo'shiladi. Gistositlarning u yoki bu shakllari oqsil va polisaxaridlar almashinuvida hamda mikroorganizmlarni yo'qotuvchi, toksinlarni neytrallovchi immunitet reaksiyalarida limfositlar bilan o'zaro aloqada ishtirok etadi.

Semiz hujayralar (labrositlar) – kichik- kichik o'simtalar hosil qiluvchi, ko'pincha yumaloq shakldagi hujayra. Ularning yadrolari xromatinga boy, sitoplazmasida maxsus bazofil donadorlik mavjud. Semiz hujayralar ko'p miqdorda fermentlar va qon ivish hamda tomirlar o'tkazuvchanligini boshqarishga ta'sir etuvchi geparin va gistamin kabi biologik aktiv moddalar tutadi. Semiz hujayralar gistamini faqat atrof-muhitga chiqaribgina qolmay, ortiqchasini o'zida saqlaydi va shuning bilan hujayralararo moddasini goh suyuq, goh quyuq ko'rinishga keltirib, uning agregat holati regulyasiyasida ishtirok yetadi. Shu bilan bir qatorda biriktiruvchi to'qimaning o'tkazuvchanligi va modda almashinuvi jarayonining tezligi ham o'zgaradi. Semiz hujayralar qon tomirlar bo'ylab guruh-guruh bo'lib joylashadi va ularning miqdori organizmning fiziologik holatiga monand ravishda o'zgaradi; homiladorlikda bachadon va sut bezlarida, hazm organlarida esa kuchli hazm vaqtida semiz hujayralar miqdori ortadi. Patologik holatlarda ham semiz hujayralar miqdori ortishi mumkin.

Plazmatik hujayralar — yumaloq, oval shakldagi yirik bo'lmagan, yadrosi markazda emas, sitoplazmaning biror qutida joylashgan, ko'pincha, yumaloq shakldagi hujayralardir. Yadrolarining yirik xromatin donachalari radial joylashganligidan yadro xarakterli «maxsus g'ildirak» ko'rinishiga ega bo'ladi. Hujayra sitoplazmasi o'ta bazofil, chunki hujayra ko'p miqdorda RNK tutadi. Yadro yaqinida sentriolalar joylashgan och zona (hovlicha) mavjud. Plazmatik hujayralarni elektron mikroskopda kuzatish ularda ribosomalarga boy bo'lgan, yaxshi rivojlangan sitoplazmatik to'r mavjudligini ko'rsatadi. Plazmatik hujayralar oqsil ishlab chiqarishda faol ishtirok etadi. Ular maxsus oqsillar — antitelo ishlab chiqarib, immunitetda katta ahamiyat kasb etadi. Bu hujayralar ko'p organlarning biriktiruvchi to'qimasi tarkibida bo'ladi. Ularning ko'p miqdori qon yaratuvchi organlar: suyak ko'migi, taloq, limfa tugunlarida mavjud. Xronik shamollashda ularning miqdori o'ta ortadi.

Adventitsial hujayralar odatda cho‘zinchoq shaklga ega bo‘lib, oval och yadro tutadi. Ular qon kapillyarlari devoriga tegib yotganligidan adventitsial yoki perivaskulyar hujayra nomini olgan. Ular boshqa shakldagi hujayralarga o‘tish xususiyatiga ega. Shuning uchun ham kam differensiallashgan (kambial) hujayralar deb ataladi. Adventitsial hujayralar fibroblast, makrofag, qon hujayralari va hatto silliq mushak hujayralarini hosil qilishi mumkin. Bu jarayon organizmning fiziologik yoki patologik holatlarining xususiyatiga bog‘liq bo‘lib, organizmning yangi hayot sharoitiga moslashuvini ko‘rsatadi.

Biriktiruvchi to‘qima hayotida endoteliy muhim rol o‘ynaydi. Bu qon tomir va limfa kapillyarlarining ichki devorini hosil qiluvchi yassi cho‘zinchoq hujayralardir. Hujayralar orasida sementlovchi modda bor. Qon va to‘qima orasidagi moddalar almashinuvi dastavval shu endoteliy yopqichi orqali bajariladi va endoteliy hujayrasi modda almashinuvida faol ishtirok etadi.

Pigment hujayralar — bu cho‘zinchoq o‘simtali hujayralardir. Ularning sitoplazmasida mayda pigment donachalar ko‘p. Ba‘zi hujayralarning o‘zi pigment ishlab chiqaradi, boshqalari faqatgina pigmentni o‘ziga qamrab olib, o‘zida saqlaydi. Pigment hujayralarini tutuvchi biriktiruvchi to‘qima ko‘zning tomirli va rangdor qavatlarida, sut bezi o‘lchamlarida, orqa teshik atrofida va boshqa joylarda uchraydi.

Yog‘ hujayralari sharsimon shaklga ega bo‘lib, markazida yirik neytral yog‘ tomchisini tutadi. Hujayra yadrosi, organellalar va fermentlarni tutgan sitoplazma hujayra chetiga surilgan bo‘ladi. Har bir hujayradagi yog‘ miqdori hamda yog‘ hujayralari miqdorining o‘zi ham o‘ta o‘zgaruvchan bo‘ladi. Biriktiruvchi to‘qimaning turli hujayralarida mayda yog‘ tomchilari uchrashi mumkin. Bu yog‘ tomchilari bir- biri bilan qo‘shilib yirik tomchilarni hosil qilib, deyarli butun hujayrani band etishi mumkin. Kam ovqatlanishda, xato yetilgan yog‘ hujayralari o‘z yog‘ini yo‘qotishi mumkin. Odatda yog‘ hujayralari qon tomirlarni o‘ragan hujayralardan hosil bo‘ladi. Yog‘ to‘qimalarida bu

hujayralar bir-biriga zich yotadi va shuning uchun ham o'zining sferik shaklini yo'qotib, ko'p qirrali ko'rinishga ega bo'ladi.

Yog' to'qimasi hujayralari orasida biriktiruvchi to'qima hujayralari va tolalari yotadi. Yog' to'qimasi yog' moddasining deposi tarzida ma'lum bo'lib, fizikaviy teploreulyasiya va modda almashinuv jarayonlarida ishtirok etadi, shuning bilan birga organlarni jarohatlashdan saqlab, mexanik faoliyatni ham bajaradi.

MAXSUS XUSUSIYATGA EGA BO'LGAN BIRIKTIRUVCHI TO'QIMALAR

Yuqorida ko'rib o'tilgan siyrak, shakllanmagan biriktiruvchi to'qimadan tashqari maxsus xususiyatga ega bo'lgan biriktiruvchi to'qimalar — retikulyar to'qima, yog' to'qimasi, shilliq to'qima, pigment to'qima farq qilinadi.

Retikulyar (to'rsimon) to'qima. Bu to'qima retikulyar hujayra va retikulin tolalardan tashkil topgan: Retikulyar hujayralar o'siqlari bilan birlashib, to'rsimon (retikulum) tuzilmani hosil qiladi. Retikulyar to'qima organizmning turli qismlarida uchraydi. Bu to'qima suyak ko'migi, limfa tuguni va taloqning stromasini hosil qiladi.

Retikulyar to'qimani ichak shilliq qavatida, buyrakda va boshqa organlarda uchratish mumkin. Uning asosiy vazifalaridan biri qon shaklli elementlari ishlab chiqishida ishtirok etishdir. Bu to'qima hosil qilgan qovuzloqlarda rivojlanayotgan qon shaklli elementlarining turli hujayralarini uchratish mumkin. Retikulyar to'qimaning ba'zi hujayralari to'rdan ajrab, erkin retikulyar hujayralarni hosil qiladi. Retikulyar hujayralar fagositoz qilish qobiliyatiga ega. Taloq va limfa tugunining retikulyar to'qimasidan qon yoki limfa doimo o'tib turadi. Shuning uchun bu a'zolarining retikulyar hujayralari yog', oqsil bilan to'qnashadi, uni yutadi va shu oqsilga (antigenga) nisbatan o'ta sezgir bo'lgan *makrofagalarga* aylanadi.



*110-rasm. Retikulyar to'qima. 1-retikulyar hujayralar; 2-limfositlar;
3- retikulyar hujayralar yadrolari; 4- neyrofilli granulosit*

Yog' to'qimasi. Yog' hujayralari biriktiruvchi to'qimaning ma'lum qismlarida to'planib, uning to'qimasini hosil qiladi. Ikki xil yog' to'qimasi tafovut qilinadi: *oq* va *qo'ng'ir*. Oq yog' to'qimasi hujayralari yuqorida («Yog' hujayralari» sarlavhasiga q.) tasvirlangan tuzilishga ega bo'lib, u yog' to'qimasining asosiy qismini tashkil etadi. Qo'ng'ir yog' to'qimasi odatda ilk yoshlik davrida (kuraklar atrofida va tananing yon taraflarida) uchraydi. Kemiruvchilarda va qishda uyquga ketuvchi sutemizuvchilarda u ko'proq. Qo'ng'ir yog' to'qimasi hujayralari sitoplazmasida yirik emas, balki mayda yog' tomchilari bo'ladi. Mayda yog' tomchilari orasida donador sitoplazmatik to'r, plastinkasimon Golji to'plami, ko'p miqdorda mitoxondriya va glikogen kiritmalari joylashadi. Yog' hujayralaridagi sitoxromlar yog' to'qimasiga qo'ng'ir tus beradi. Yog' hujayralaridagi yog' to'plamlari energetik manba hisoblanadi. 10 gr yog' yonganda energiyadan tashqari 107,1 gr suv ajraladi. Shunday qilib, suv yetishmaganda yog' suv manbai bo'lib ham xizmat qiladi.

Metabolik jarayonda qo'ng'ir yog' to'qimasi alohida o'rin tutadi. Uning metabolik faolligi oq yog' to'qimasiga nisbatan 20 marta yuqori. Organizm soviganda qo'ng'ir yog' to'qimasi mitoxondriyalarida fosforlanishning oksidlanishdan ajralishi natijasida issiqlik energiyasi ajralib, u organizmni turli ta'sirlardan saqlaydi (masalan, teri osti yog' to'qimasi).

Pigment to'qimasi. Bu to'qima ko'p miqdorda pigment hujayralarini (melanositlarni) saqlaydi. Bu to'qima so'rg'ich sohasida, anal teshigi atrofida, yorg'oq xaltada hamda ko'zning qon tomir va rangdor pardalarida uchraydi.

ZICH TOLALI BIRIKTIRUVCHI TO'QIMA

Bu to'qimada siyrak biriktiruvchi to'qimaga nisbatan tolali tuzilmalar ko'p bo'lganligidan zich deb ataladi.

Tolalarning joylashishi va yo'nalishiga ko'ra, bu to'qima zich shakllanmagan va zich shakllangan biriktiruvchi to'qimalarga bo'linadi.

Zich shakllanmagan biriktiruvchi to'qima. U bir-biriga chirmashib ketgan har xil yo'g'onlikdagi kollagen tolalar tutami hamda elastik tolalar to'ridan iborat. Bu to'qimada asosiy modda kam. Hujayra xillari siyrak biriktiruvchi to'qima (fibroblastlar, gistiositlar va boshqalar) kabi bo'lsa-da, ularning miqdori anchagina kam. Asosiy hujayra shakli fibroblast hisoblanadi. Odatda, zich shakllanmagan biriktiruvchi to'qima aniq chegara hosil qilmay, siyrak biriktiruvchi to'qimaga o'tadi. Zich shakllanmagan biriktiruvchi to'qima, jumladan, terining asosini hosil qilib, o'ta yuksak chidamliligini ta'min etadi.



III-rasm. Zich shakllanmagan biriktiruvchi to'qima va zich shakllangan biriktiruvchi to'qima.

- a: 1- kollagen tolalarning uzun tutamlari; 2- kollagen tolalarning ko'ndalang kesilgan tutamlari; 3- fibrositlarning yadrosi;
b: 1- kollagen tolalarning tutamlari; 2- ko'ndalang- targ'il muskul

Zich shakllangan biriktiruvchi to'qima. Bu xil biriktiruvchi to'qimadan paylar, boylamlar, fassiyalar, aponevrozlar, pay markazlari, diafragma va boshqalar tuzilgan. Zich shakllangan biriktiruvchi to'qima ma'lum tartibda joylashgan ko'p miqdordagi tolalarning bo'lishi bilan xarakterlanadi. Bu yo'g'on, parallel kollagen tolalar tutami orasida elastik tolalar to'ri joylashadi. Ularni asosiy moddaning nihoyatda yupqa qatlami o'rab turadi. Asosiy moddada, tolalarning parallel qatori orasida fibrositlar (pay hujayralari) yotadi. Ularning nozik o'simtalari tolalar tutamini o'rab turadi, shuning uchun ham paylarning ko'ndalang kesimida fibroblastlar uchburchak yoki trapetsiya shaklida ko'rinadi. Tola tutamlarini o'ragan siyrak biriktiruvchi to'qimaning nozik qatlami o'zida nervlar va qon tomirlar tutadi. Ba'zi boylamlar (haqiqiy ovoz boylami, ensa boylami) parallel joylashgan elastik tolalar tutamidan iborat. Bu tolalar yirik qon tomirlarda, yurak, traxeya, bronxlarda ham membranalar hosil qiladi.

TOG'AY TO'QIMASI

Tog'ay to'qimasi biriktiruvchi to'qimaning boshqa turlari kabi mezenximadan taraqqiy etadi va zich asosiy moddalar joylashgan hujayra hamda tolalardan iborat. Zich biriktiruvchi to'qimadan farqli o'laroq, tog'ayda asosiy moddaning miqdori ko'pdir. Tog'ay fibroblastlarni eslatuvchi duksimon hujayralar — xondroblastlarga mo'l biriktiruvchi to'qimadan iborat bo'lgan tog'ay usti pardasi bilan qoplangan. Tog'ay to'qimasining o'sishi shu xondroblast hujayralar hisobiga ro'y beradi. O'sish, shuningdek, tog'ay yosh hujayralarning bo'linishi va hujayralararo modda miqdorining ko'payishi oqibatida ro'y beradi. Tog'ayda qon tomirlar bo'lmay, uning oziqlanishi qon tomirlarga mo'l bo'lgan tog'ay usti pardasidan oziq moddalarining tog'ayga diffuziya yo'li bilan kirishi orqali ro'y beradi. Patologik holatlarda tog'ayga ko'p miqdorda kalsiy tuzlari, uratlar va boshqalar yig'ilishi mumkin.

Tog'ay to'qimasining uchta asosiy xili farqlanadi: gialin, elastik va tolali (biriktiruvchi to'qimali) tog'aylar. Bunday bo'linish hujayralararo moddaning tuzilishi xususiyatiga asoslangan.



112-rasm. Tog'ay. a-gialinli; b-elastik; d-tolali; 1-tog'ay usti pardasi; 2-xondrosit; 3-hujayralararo modda; 4-izogen guruh; 5-kollagen tolalar; 6-elastik tolalar

Gialin tog'ay. Bunday tog'ay qovurg'alarda, suyaklarning bo'g'im yuzasida, nafas yo'llarining devorida uchraydi. Biriktiruvchi to'qimaning boshqa xillari kabi, tog'ay ham hujayra va hujayralararo moddadan iborat.

Tog'ay hujayralari yoki xondrositlar hujayralararo moddada maxsus bo'shliqlarda yakka yoki guruh bo'lib yotadi. Bir bo'shliqda joylashgan hujayralar guruhiga izogen guruhlari deyiladi. Ular bitta tog'ay hujayrasining bo'linishi oqibatida hosil bo'ladi. Tog'ayning chekka sohasidagi hujayralarning shakli duksimon, yassi bo'lsa, uning ichida yumaloq yoki ovaldir. Tog'ay hujayralari yirik, yumaloq yadrocha, organellalar aniqlanadigan, ko'pincha vakuolali sitoplazmaga ega bo'ladi.

Gialin tog'ayning hujayralararo moddasi kollagen (xondrin) tqlalar va asosiy moddadan iborat. Xondrin tolalar kimyoviy

tarkibiga ko'ra, kollagen tolalarga o'xshaydi. Ular maxsus ishlov (barit suvi, tripsin, kumush impregnatsiyasi) berilgandagina aniqlanadi. Yangi fiksatsiya qilingan preparatlarda ular ko'rinmaydi. Hujayralararo moddasi oqsillar bilan bog'langan xondroitin sulfat kislotasi tutadi. Bu birikma xondromukoid deb ataladi. Shu birikma asosiy moddaning bazofilligini ta'minlaydi.

Elastik tog'ay. Bu tog'ay quloq suprasida, hiqildoq usti tog'ayida, hiqildoqning shoxchasimon va ponasimon tog'aylarida uchraydi.

Elastik tog'ayning tuzilishi gialin tog'ay kabidir. Lekin hujayra oraliq moddasida har tomonga yo'nalgan va zich to'r hosil qiluvchi ko'p miqdordagi elastik tolalar mavjud.

Tolali tog'ay. Umurtqalararo disklar, qov suyaklarining simfizi tolali tog'aydan iborat. Bu tog'ay boylamlar, paylar va yirik mushaklarning suyakka birikkan joyida uchraydi. Tolali tog'ay gialin tog'aydan farqlanib, kollagen (xondrin) tolalarning tutamlari parallel qatorlar hosil qilib yo'naladi. Shu tutamlar orasida tog'ay hujayralari yotadi. Tolali tog'ayning tuzilish holati gialin tog'ayi kabi bo'ladi. Tolali tog'ayning bir tomonida gialin tog'ayi, ikkinchi tomonida esa asta-sekin zich shakllangan biriktiruvchi to'qimaga aylangan tuzilmani kuzatish mumkin.

Tog'ay to'qimasi tayanch vazifasini bajarishdan tashqari uglevodlar almashinuvida ma'lum darajada ishtirok etadi.

SUYAK TO'QIMASI

Suyak to'qimasi mezenximadan taraqqiy etadi va hujayralararo moddasi ohaklangan biriktiruvchi to'qimaning bir shakli hisoblanadi. Hujayralararo modda tola va anorganik tuzlar tutgan asosiy moddadan iborat. Biriktiruvchi to'qimaning kollagen tolalari tipidagi suyak tolasini ossein tola deb nomlanadi. Tola va ular orasidagi asosiy modda murakkab birikma hosil qiluvchi kalsiy, fosfor, magniy va boshqa tuzlar bilan to'ydirilgan.

Hujayralararo moddada nozik suyak kanalchalari bilan tutashgan suyak bo'shliqlari mavjud. Shu bo'shliqlarda mitoz qobiliyatini yo'qotgan, organellalari kam, o'simtali hujayra ..

osteositlar joylashadi. Osteositlarning o'simtali oraliq moddaga va hujayralarga oziq moddalarni o'tkazishda katta ahamiyatga ega bo'lgan suyak kanalchalariga tarmoqlanadi.

Kanalchalar suyak ichidan o'tuvchi va qon tomirlar tutgan suyak kanallari bilan tutashadi. Bu naylar osteositlar va qon o'rtasidagi modda almashinuvini ta'minlovchi yo'l hisoblanadi.

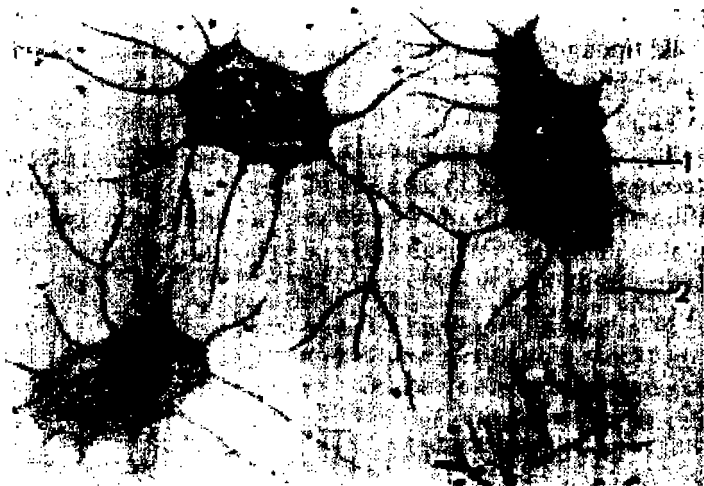Suyak to'qimasida osteositlardan tashqari osteoblastlar ham mavjud. Ularning sitoplazmasi bazofil, ko'p miqdorda RNK tutadi. Organellalari yaxshi rivojlangan. Osteoblastlar suyak to'qimasini, hujayralararo moddani hosil qilib, o'zini o'rab oladi va osteositlarga aylanadi. Shunday qilib, shakllangan suyaklarda osteoblastlar faqatgina suyakning o'sayotgan va regeneratsiya bo'layotgan sohalarida uchraydi.

Suyak hujayrasining boshqa shakli — osteoklast ko'p yadroli yirik hujayradir. Ularning sitoplazmasida ko'p miqdorda lizosomalar uchraydi. Bu hujayralar yemirilayotgan suyak yoki tog'ay mikrozonasi tomon yo'nalgan mikrovorsinkalar hosil qiladi.

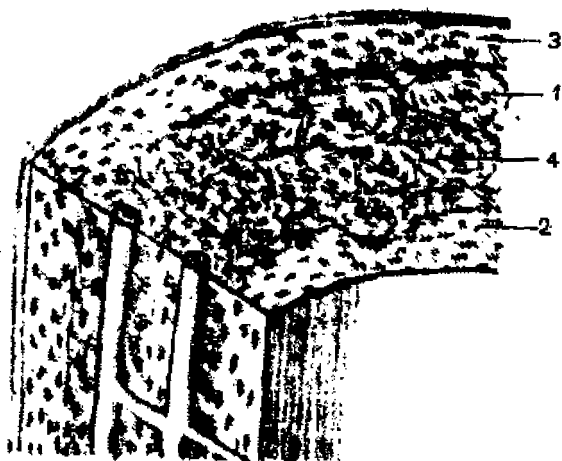
Osteoklast o'zidan fermentlar ajratishi, suyak moddasini yoritishi bilan izohlanadi. Bu hujayralar suyakning yemirilishida faol qatnashadi. Patologik jarayonlarda suyak to'qimasida ularning miqdori ortib ketadi. Ular suyakning taraqqiy etish jarayonida ham katta ahamiyatga ega: suyakning oxirgi shaklini hosil qilish jarayonida osteoklastlar ohaklangan tog'ay va hatto yangi hosil bo'lgan suyaklarni yemirib, uning dastlabki shaklini o'zgartiradi, «to'g'rilaydi». Suyak hosil bo'lish jarayonida osteogen sohaning shakllanishini ta'minlovchi qon tomirlar faol ishtirok etadi.

Suyak to'qimasi skeletini tiklab, tayanch vazifasini bajaradi. Skelet materiali suyakning organik va anorganik komponentlari birga qo'shilgandagina pishiq bo'ladi (organik moddalarning bo'lmasligi suyakni mo'rt qilib qo'ysa, anorganik moddalari yo'qolganda suyak yumshoq bo'lib qoladi). Suyaklar modda almashinuvida ham ishtirok etadi, zeroki, ular kalsiy, fosfor va boshqa moddalarning makoni hisoblanadi.

Suyak to'qimasi o'z zichligi va pishiqligiga qaramay, muntazam ravishda o'z tarkibidagi moddalarni almashtirib turadi, ichki tuzilmasini, hatto tashqi ko'rinishini ham o'zgartiradi.



a



b

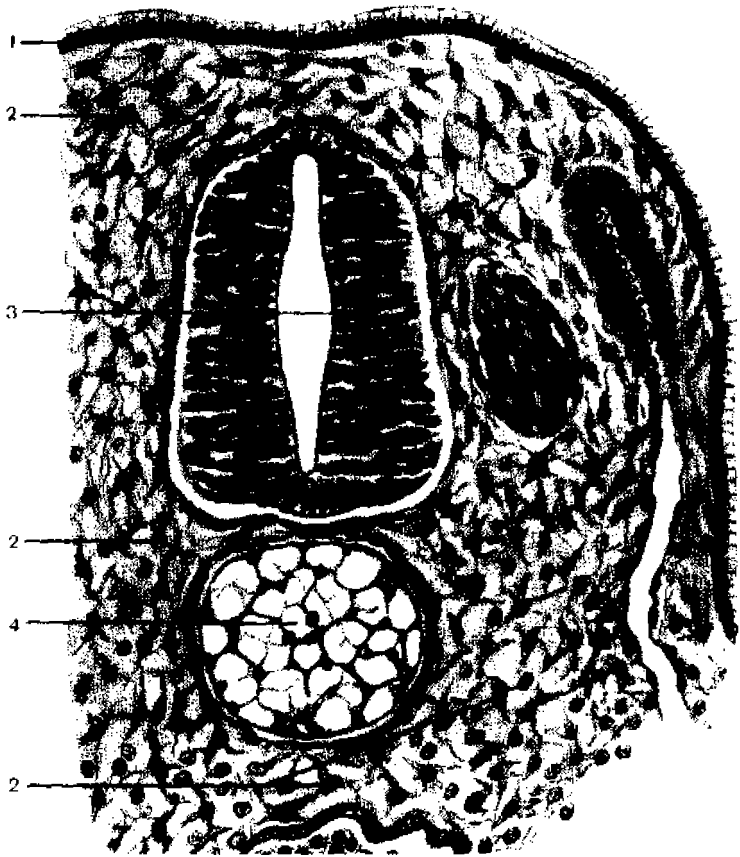
113-rasm. Suyak. A-dag'al; 1-osteositlar; 2-hujayralararo modda.
 B-plastinkali; 1-osteon; 2-ichki plastinkalar; 3-tashqi plastinkalar;
 4-osteon kanali

Ikki tipdagi: dag'al tolali va plastinkasimon suyak to'qimasi tafovut qilinadi.

Dag'al tolali suyak. Bu suyakning asosiy moddasida turli tomonga yo'nalgan ossein tolalarining yirik tutamlari mavjud. Osteositlar ham betartib joylashgan. Bunday to'qimadan baliq, amfibiy skletlari tuzilgan. Voyaga yetgan yuqori umurtqalilarda dag'al tolali suyak kalla suyaklarning choklarida va paylarning suyakka birikkan joylarida uchraydi.

Plastinkasimon suyak. Katta yoshdagi odam suyaklarining ko'p qismi plastinkasimon suyak to'qimasidan tuzilgan. Naysimon suyakning diafizi uch qavatdan — tashqi general plastinkalar, gavers tizimlari (osteonlar), ichki general plastinkalar, hamda tashqi general plastinkalardan iborat. Tashqi general plastinkalar qavati suyak usti pardasining tagida joylashadi, ichkisi esa suyak iligi tomonida yotadi. Bu plastinkalar suyakni butunlay o'rab olib, konsentrik qavatlar hosil qiladi. General plastinkalar orqali suyak ichiga qon tomirlar tutgan naychalar yo'naladi. Har bir plastinka ossein (kollagen) tolalar tutamining parallel qatorlar hosil qilib yo'nalgan suyakning xarakterli asosiy moddasidan iborat. Osteositlar plastinkalar orasida joylashgan.

O'rta qavatda suyak plastinkalari qon tomirlar tutgan kanal atrofida konsentrik joylashib, osteon (Gavers tizimi)ni vujudga keltiradi. Bunday konstruksiya suyakning o'ta pishiqligini ta'minlaydi. Yonma- yon yotgan suyak plastinkasida ossein tolalari har tomonga, deyarli bir-biriga to'g'ri burchak hosil qilib joylashadi. Osteonlar orasida kiritma (oraliq) plastinkalar yotadi. Bu sobiq osteonlar qismlarining bo'lishi, suyak to'qimasidagi faol o'zgarishlardan dalolat beradi. Suyak usti pardasi-osteoblastlar, qon tomirlar va nerv oxirlarini tutgan tolali biriktiruvchi to'qimadir. Suyak singanda osteoblastlar faollashadi va suyak hosil bo'lishida ishtirok etadi.



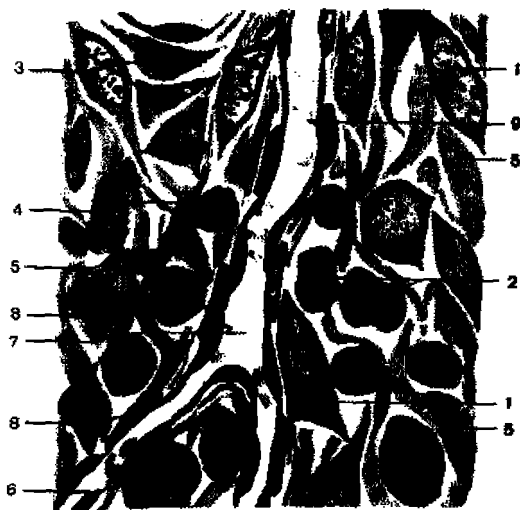
*114-rasm. Tovuq embrioni mezenximmasi x400.
1-ektoderma; 2-mezenxima hujayralari; 3-nerv nayi; 4-xorda*



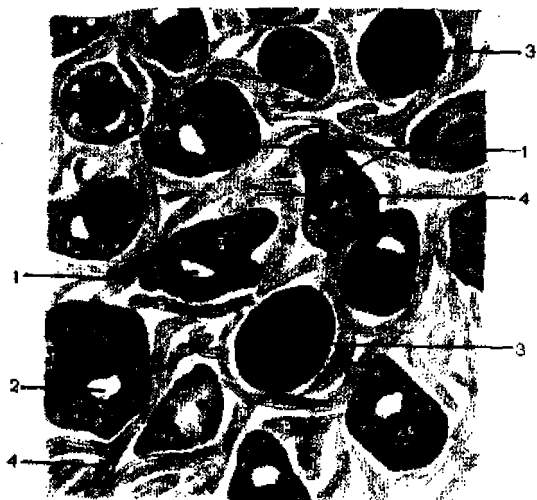
115-rasm. Retikulyar to'qima x 400. 1-retikulyar to'qima hujayralari; 2-qon hujayralari




*116-rasm. Retikulyar to'qima elektron mikro fotogrammasi
x 14000: 1-yadro; 2-yadrocha; 3-mitoxondriya; 4-endoplazmatik
to'r; 5-lizosoma*



117-rasm. Sut bezi biriktiruvchi to'qimasi. 1-fibroblast; 2,3-bo'yoq yig'ilgan makrofaglar; 4-limfositlar; 5-kollagen tola; 6-plazmatik hujayra; 7-kapillyar; 8-differensiallanmagan hujayra; 9-eritrotsitlar




118-rasm. Siyrak (yumaloq) tolali biriktiruvchi to'qima x 600. 1-plazmatik hujayra; 2-ikki yadroli hujayra; 3-bulutsimon hujayra; 4-kollagen tolalar




119-rasm. Siyrak biriktiruvchi to'qimalarda pigment hujayralari x 300. 1-pigment hujayralari; 2-biriktiruvchi to'qima hujayralarining yadrolari; 3-kollagen va elastik tola to'ri



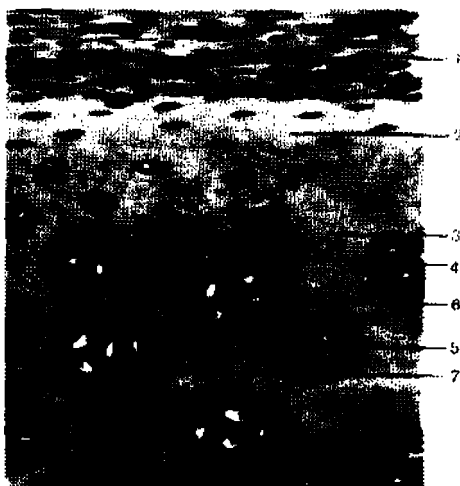
120-rasm. Yog' to'qimasi x 200. Qon tomirlari atrofida yig'ilgan yog' hujayralari



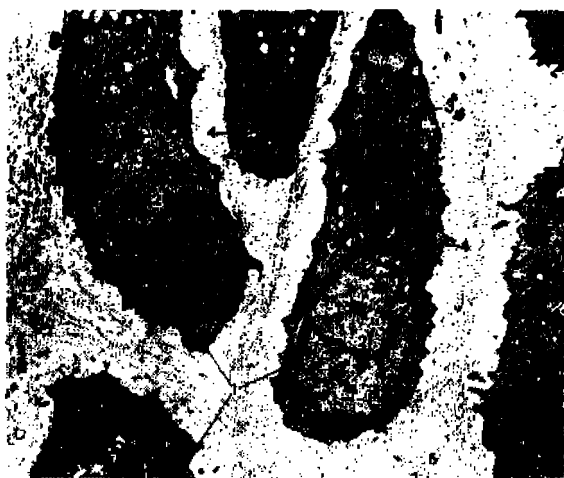
121-rasm. Zich shakllanmagan biriktiruvchi to'qima (teri) x 300. 1-kollagen tola to'plamini uzunasiga kesimi; 2-kollagen tolani ko'ndalangiga kesimi; 3-fibroblast yadrosi; 4-siyrak biriktiruvchi to'qima qon tomiri bilan




122-rasm. Zich tolali shakllangan biriktiruvchi to'qimani uzunasiga va ko'ndalangiga kesimi. 1-kollagen tola to'plami; 2-fibrositlar; 3-siyrak tolali biriktiruvchi to'qima taxlami; 4-tashqi membrana




123-rasm. Gialin tog'ay. Qovurg'adan olingan x 280.
 1-tog'ay usti pardasi; 2-yosh tog'ay hujayralari; 3-asosiy modda;
 4-yetilgan tog'ay hujayrasi; 5-tog'ay hujayra kapsulasi; 6-tog'ay
 hujayrasini izogen guruhi; 7-hujayra atrofida bazofil qatlam



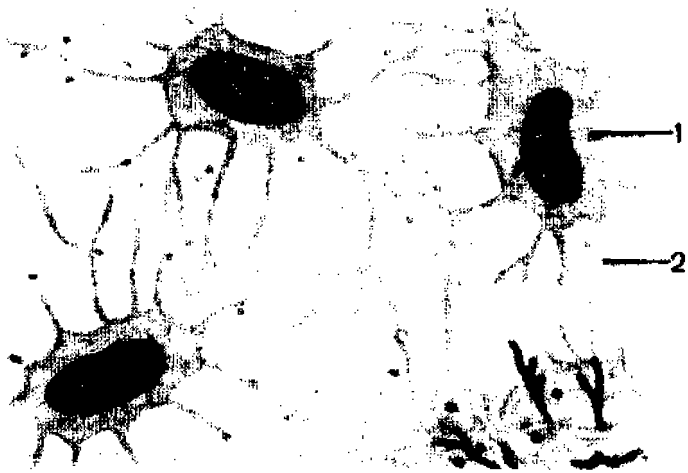
124-rasm. Epifizar tog'ay elektron mikrofotoqrammasi
 x 7000. 1-tog'ay hujayralar; 2-yadro; 3-endoplazmatik to'r;
 4-mitoxondriya; 5-hujayralararo modda



125-rasm. Quloq supراسى elastik tog'ayi x 400. 1-tog'ay usti pardasi; 2-asosiy modda; 3-elastik tola to'ri; 4-tog'ay hujayralari; 5-hujayra kapsulasi; 6-yadro; 7-tog'ay hujayralari izogen guruhi



126-rasm. Kollagen — tolali tog'ay to'qimasi x 300. 1-xondrin tolaqlar to'plami; 2-xondrin tolaqlar orasida tog'ay hujayralari

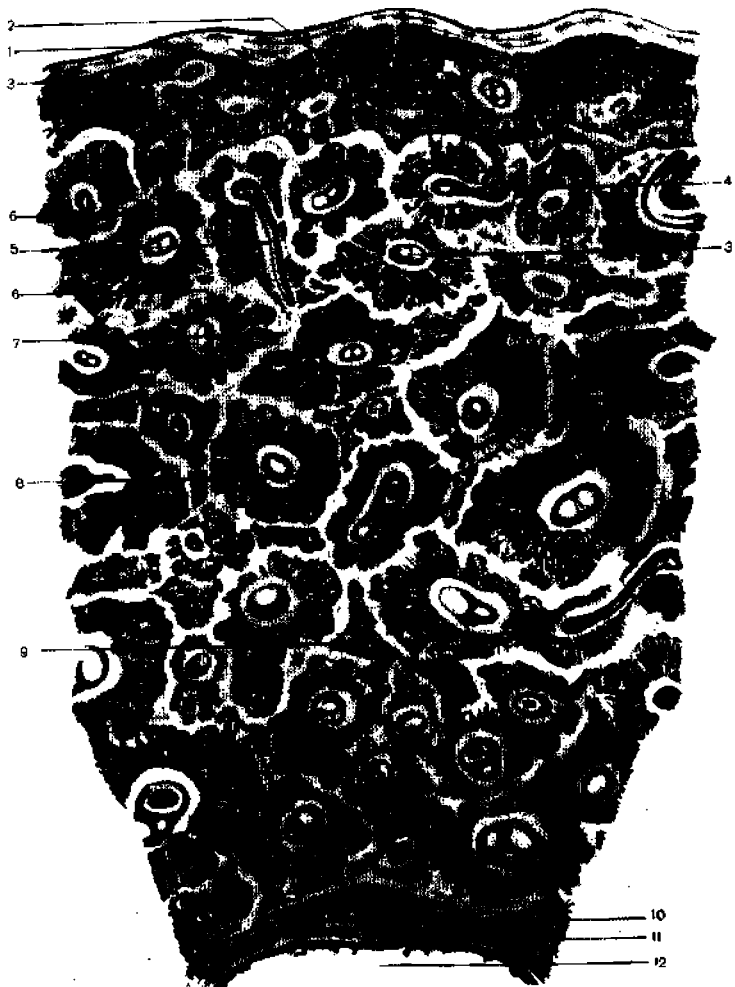


a

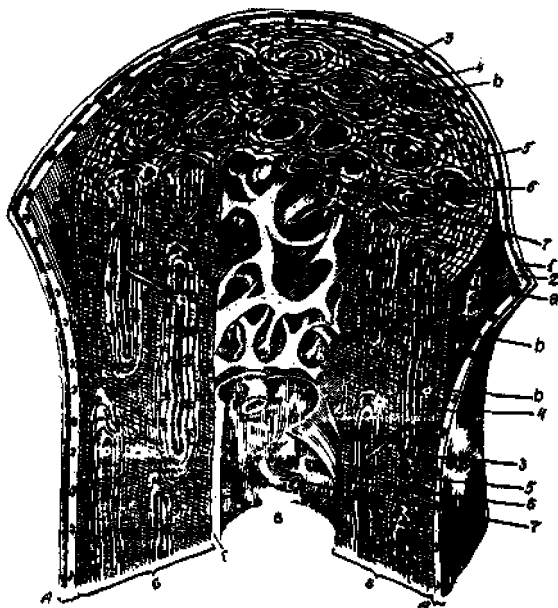


b

127-rasm. Suyak to'qimasi. a-dag'al tolali: 1-suyak hujayralari; 2-hujayralararo modda; b-plastinkasimon suyak: 1-osteon; 2-ichki plastinkalar; 3-tashqi plastinkalar; 4-osteon kanali



128-rasm. Suyak to'qimasi tuzilishi. 1-periost; 2-umumiy tashqi plastinkalar; 3-osteon kanalchalari; 4-kanalchalar anastomози; 5-go'shilayotgan kanalchalar; 6-osteositlar; 7-asosiy modda; 8-suyak plastinkalar tizimi; 9-oraliq plastinkalar; 10-umumiy ichki plastinkalar; 11-endoost; 12-suyak ko'migi-ilik bo'shlig'i



129-rasm. Naysimon suyakning tuzilishi. A-periost. 1-tolali qavat; 2-kambial qavat; a-qon tomir; b-suyakning kompakt moddasi; 3-tashqi umumiy plastinkalar; 4-osteon; b-osteon kanali; v-teshib o'tuvchi kanal; 5-oraliq plastinkalar tizimi; 6-ichki umumiy plastinkalar; 7-g'ovak suyak trebakulasi; V-suyak ichki bo'shlig'i; G-endoost



130-rasm. Plastinkali suyak to'qimasining osteon tizimi. 1-osteon kanali; 2-suyak plastinkasi; 3-suyak hujayrasi

MUSKUL TO'QIMASI

Organizm va ayrim organlarning harakati muskul to'qimasi faoliyati bilan bog'langan. Qon tomirlardagi qonning harakati, nafas faoliyati, ovqatning me'da-ichak trakti bo'yicha siljish jarayoni, ko'z harakati turli guruh muskullar (silliq va ko'ndalang-targ'il muskullar)ning qisqarishi tufayligina ro'y beradi. Qisqarish faoliyati muskul to'qimasida mavjud bo'lgan maxsus qisqaruvchi tuzilma-miofibrillalar orqali yuzaga keladi.

Muskul to'qimasiga silliq muskul to'qimasi va ko'ndalang- targ'il muskul to'qimasi, yurak muskuli va muskulning maxsus turlari: a) sut bezi, so'lak, ter bezlarining sektor bo'limlarini o'rab turadigan va ulardan sekretni siqib chiqaradigan mioepitelial hujayralar; b) qorachiq kengayishi yoki torayishini, ko'z gavhari yassiligining ortishi yoki kamayishini ta'minlovchi ko'z qorachig'i va siliar tana muskullari kiradi.

SILLIQ MUSKUL TO'QIMASI

Qon tomirlarining, hazm traktining diafragma osti bo'limi, siydik- tanosil hamda boshqa ichki organlarning muskul qavatleri silliq muskul to'qimasidan tuzilgan. Deyarli barcha ichki organlarning muskul to'qimasi, u alohida qavat yoki tutam holida bo'lishidan qat'iy nazar, silliq muskul to'qimasi hisoblanadi. Til, kekirdak, qizilo'ngachning yuqori qismi bundan mustasno.

Silliq muskul to'qimasi mezenximadan taraqqiy etadi. U hujayra tuzilishiga ega. Uning hujayralari-miositlar- duksimon yoki yulduzsimon bo'lib, uzunligi 100 mk gachadir. Yadrosi hujayra markazida yotadi. Uning shakli ellipsoid bo'lsa-da, muskul hujayralarining kuchli qisqarishida o'z shaklini o'zgartiradi.



*131-rasm. Silliqlik muskul to'qimasi. 1-uzunasiga kesimi;
2-ko'ndalang kesimi.*

Odatdagi qismlardan tashqari, sillikli muskul hujayralarida qalinligi 10 nm li ingichka ipchalar protofibrillalardan tashkil topgan miofibrillalar ko'p miqdorda bo'ladi. Miofibrillalar muskul hujayrasining qisqarishini ta'minlaydi. Bir- biriga yaqin yotgan butun hujayralar gurubi bir vaqtning o'zida qisqaradi. Ehtimol, ular impuls uzatuvchi umumiy nerv apparatiga ega bo'lsa kerak. Silliqlik muskul to'qimasining qisqarishi beixtiyor tonik bo'lib, ko'p energiya sarflamaydi. Silliqlik muskul to'qimasi uchun qon tomirlar tutgan biriktiruvchi to'qimali qatlamlar katta ahamiyatga ega. Muskul hujayralarini yaxlit qilib biriktiruvchi kollogen va elastik tolalar egiluvchan (qayishqoq) sinch hosil qiladi.

Ish kuchining ortishi sillikli muskul to'qimasining gipertofiyasini yuzaga keltiradi.


KO'NDALANG YO'LLI MUSKUL

Ko'ndalang yo'lli muskul to'qimasi mezodermadan taraqqiy etadi. Bu to'qimadan skelet muskullari, og'iz, til, halqum, qizilo'ngachning yuqori qismi, diafragma, mimik muskullar tashkil topgan. Skelet muskullari ixtiyoriy qisqarishga moyildir. Ammo, ayrim muskul guruhlari ong ishtirokisiz ham qisqaradi.

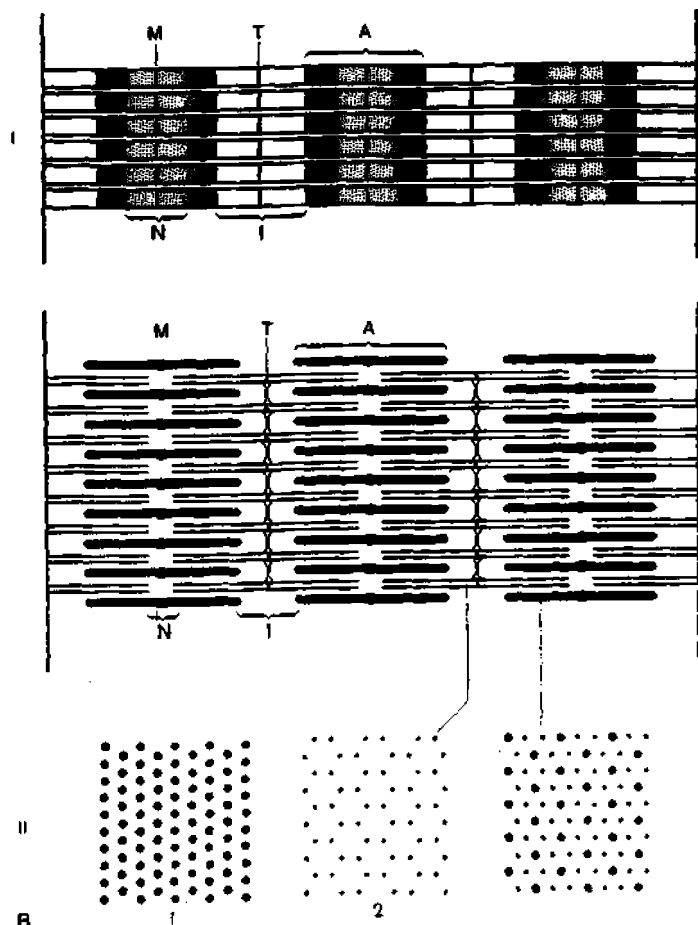
Ko'ndalang – yo'lli muskul to'qimasi simplastik tuzilishga va ko'ndalang chiziqlikka ega bo'lgan muskul tolalaridan tuzilgan. Bu tolalarga muskul tolasi bilan umumiy pardaga ega bo'lgan hujayra-satellit yondashadi. Satellit hujayrasi muskul tolasining hosil bo'lishida ishtirok etishi mumkin.

Fizologik nuqtai nazardan, odatda, ko'ndalang-targ'il muskul to'qimasida qizil (tez qisqaruvchi) va oq (sekin qisqaruvchi) muskullarni farqlash qabul qilingan. Muskul ranglarining farqi kislorodni biriktirib olish xususiyatiga ega bo'lgan va lozim bo'lganda kislorodni asta-sekin o'z muskul to'qimasiga beruvchi miogloblin oqsilini tutishi bilan izohlanadi.

Muskul tolalari silindrsimon tuzilmalar bo'lib, uzunligi bir necha millimetrdan 10 sm gacha dir.



*132-rasm. Ko'ndalang-yo'lli muskul to'qimasi.
A-optik mikroskopda ko'rinishi. 1-uzunasiga kesim; 2-ko'ndalang kesim. b-elektronogramma; 1-telofragma; 2-I disk; 3-A disk*



133-rasm. Ko'ndalang targ'il muskul to'qimasining elektron-mikroskopik tuzilish chizmasi. A-skelet muskulini tolali tuzilish chizmasi: 1-miofibrillar; 2-mioprotofibrillar; 3-sarkomer; 4-anizotrop disk A; 5-izotrop disk I; M-chiziq; 7-T-telofragma; 8-mitoxondriya; 9-endoplazmatik to'r; 10-sarkoplazma; 11-sarkolemma. B-Aktin va miozin mioprotofibrillari: 1-uzunasiga kesim; 11-ko'ndalang kesim; I-izotrop disk; A-anizotrop disk; M-mezofragma; T-telofragma; N-chiziq; 1-miozinli mioprotofibril; 2-aktin mioprotofibril

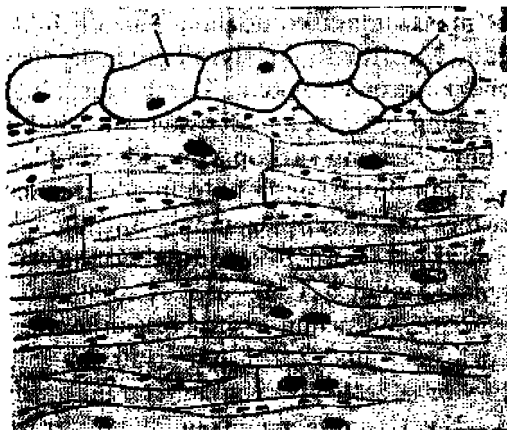
Muskul tolalarini zich o'rab turuvchi kollagen tolalar to'ri va muskul tola asli qobig'ini o'z ichiga olgan qobiq - sarkolemma bilan o'ralgan. Muskul tolalari xromatinga boy bo'lmagan ko'pgina yadrolarga ega. Yadrolar tola periferiyasida, deyarli sarkolemma ostida yotadi.

Muskul tolasining sitoplazmasi (sarkoplazma) da esa ko'p miqdorda sarkosoma (mitoxondriy)lar joylashadi. Ular energetik moddalarning qaytarilishi va oksidlanib parchalanishi jarayonlarida ishtirok etadi. Harakat faolligi kuchli bo'lgan muskullar sarkosommalarga mo'l bo'ladi. Ularda oksidlanuvchi fermentlar o'ta mo'ldir.

Sitoplazmatik to'r kanalchalari sarkosommalar bilan uzviy bog'langan holda joylashadi.

Bu tuzilmalardan tashqari, sarkoplazmada muskul tolasining muhim funksional qismi bo'lgan miofibrillalar nihoyatda batartib yotadi. Ular muskul tolasining bir uchidan uning boshqa parallel o'qigacha boradigan tolalarning uzluksiz tutamini hosil qiladi. Tolaning ko'ndalang kesimida miofibrillalar tutami alohida-alohida yotgan tuzilmalar tarzida ko'rinadi. Ular turli fizik-kimyoviy va optik xususiyatlari bo'lgan, navbatma-navbat joylashgan qismlardan tashkil topgan. Bu qismlarda yorug'lik sindirish koeffitsiyentining turlicha bo'lishi miofibrillalarning och va to'q yoki A va I disklarga bo'linishini taqozo etadi. A disk anizotrop moddadan iborat. Miofibrillalarning shunday chiziqligi tufayli muskul tolalari ko'ndalang-targ'il degan nom olgan. Tutam pardasining I diski o'rtasidan T membrana (telofragma) o'tadi. Miofibrillalarning ikki telofragma orasidagi qismi sarkomer deb ataladi. Bu membranalar miofibrillalarning ma'lum holatda joylashgan o'ziga xos fiksatori hisoblanadi. Shuning uchun ham turli miofibrillalarning bir xil qismlari bir sathda yotadi, bu esa butun tolaning ko'ndalang chiziqliligini ta'minlaydi. Miofibrillalar sarkoplazma bilan uzviy bog'langan.

Elektron mikroskop yordamida miofibrillalarning ultratuzilmasi aniqlangan. Ular tarkibiga nozik tolalar - protofibrillalar kiradi. Ular oqsillardan: ingichka protofibrillalar — aktindan, yog'onlari — miozindan tashkil topgan.



134-rasm. Yurak muskuli. 1-kardiomiositlar; 2-atipik muskullar

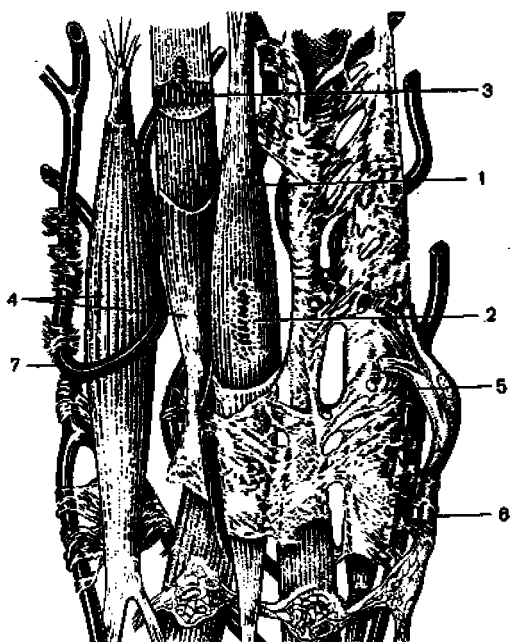
Muskul tolasining qisqarishida qisqaruvchi oqsillarning qo'zg'alishi ro'y beradi, ingichka protofibrillalar yo'g'onlari orasiga sirg'alib kiradi. Aktin miozin bilan birikadi va yagona aktomiozin tizimini hosil qiladi. So'ngra yana aktin va miozinga ajraladi, bu muskul tolasini bo'shshining boshlanishini ta'minlaydi. Muskul tolasini qisqarishi bilan yuzaga kelgan qo'zg'alish tayanch tuzilmalar orqali organizmning harakatchan qismlariga uzatiladi. Tayanch tuzilmalarga faksiya va paylarning kollagen tolalari bilan bog'langan sarkolemma kiradi.

YURAK MUSKULI


Yurak muskuli alohida o'rin tutadi. Bu ham ko'ndalang – targ'il muskul bo'lib, skelet muskullaridan muskul «tolalari» orasida anastomozlar bo'lishi bilan farqlanadi. Bu muskulda muskul «tolalari» hujayralardan tashkil topgan. Yorug'lik mikroskopida ko'rinadigan kiritma plastinkalar (go'yo bu tolalarni kesib o'tuvchi) ikki hujayra orasidagi chegarani aniqlab beradi. Plastinkalarda hujayralar miofibrillalari tugallanadi, ya'ni bir hujayraning miofibrillasi qo'shni hujayraga o'tmaydi. Har bir muskul hujayrasi sarkolemma, markazda joylashgan yadro va miofibrillalar tutgan sarkoplazmaga ega. Miofibrillalar

xuddi skelet muskulidagi ko'ndalang chiziqli faktorlar bilan ta'minlangan. Miofibrillalar siyrak joylashgan va muskul tolasining chekka qismida yotadi. Yurak muskulning shunday tuzilishi yurakning to'la va kuchli qisqarishga imkon beradi.

Muskul hujayrasining sarkoplazmasida sitoplazmatik to'r yaxshi rivojlangan bo'lib, unda ko'p miqdorda zich ribosoma donachalari mavjud. Sarkoplazmaning anchagina qismini ellipssimon shakldagi ko'p miqdordagi sakrosommalar (mitoxondriylar) egallaydi. Ular yurak muskulidagi oksidlanish — qaytarilish jarayoni uchun lozim bo'lgan fermentlarga boy. Yurakning uzluksiz ishlab turish qobiliyati shu sarkosomalarining ko'p miqdorda bo'lishiga bog'liq. Har bir mushak «tolasi» o'zida qon kapillyarlari tutgan nozik tolali biriktiruvchi to'qima bilan o'ralgan.



135-rasm. Silliq muskul to'qimasining ketma-ket tuzilishi. 1-muskul hujayrasi; 2-yadro; 3-miofibrillar; 4-sarkolemma; 5-endomiziy; 6-nerv; 7-qon kapillyari



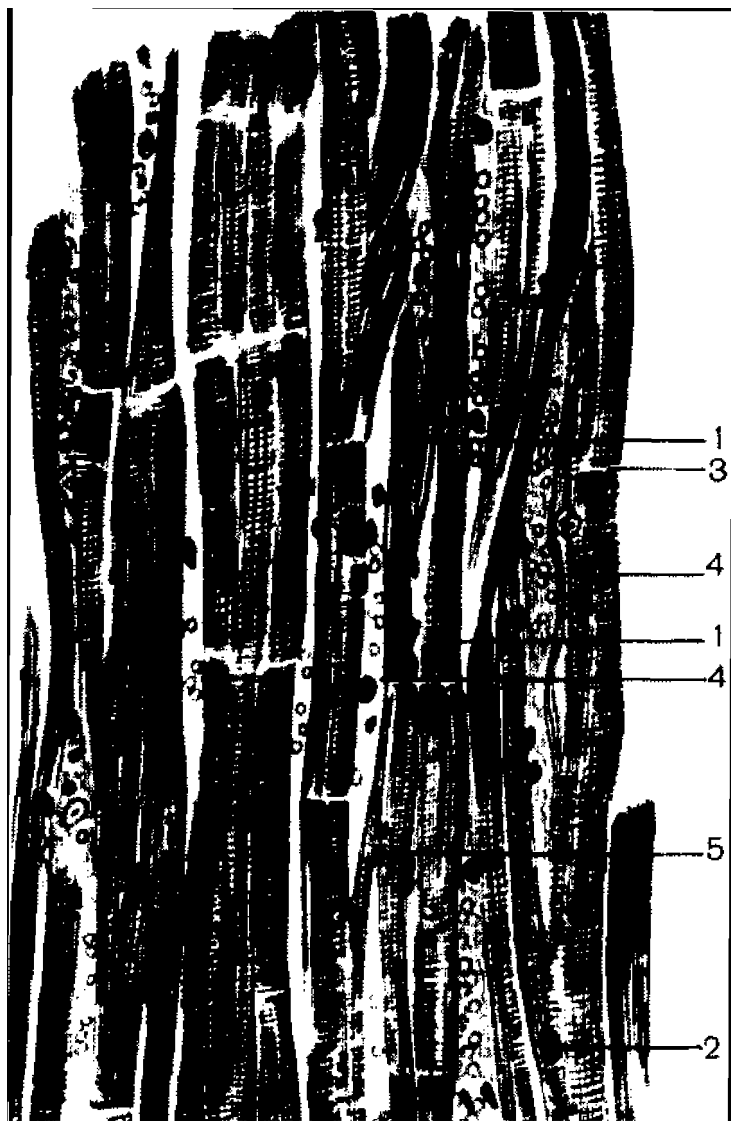
136-rasm. Siydik pufagi devorini silliq muskul to'qimasi $\times 400$.
1-uzunasiga kesilgan silliq muskul to'qimasi; 2-ko'ndalangiga
kesilgani; 3-biriktiruvchi to'qima bilan qon tomirlari



137-rasm. Tilning ko'ndalang – targ'il muskuli x 400.
1-uzunasiga kesilgan muskul tola; 2-ko'ndalangiga kesimi;
3-biriktiruvchi to'qima ; 4-qon tomirlari; 5-yog' hujayralari



138-rasm. Skelet muskuli uzunasiga kesimining elektron mikrofotoqrammasi x 15000.1-telofragma; 2-sarkomer; 3-mitoxondriya



139-rasm. Ko'ndalang yo'lli yurak muskul to'qimasi x 280.
 1-yurak muskul hujayrasi; 2-yadro; 3-oraliq disk; 4-qon tomirli
 < biriktiruvchi to'qima; 5-ikki muskul tolasi anastomози



*140-rasm. Yurak muskul to'qimasi elektronogrammasi.
1-miofibrillar; 2-T yo'lka; 3-mitoxondriya;
4-sarkoplazmatik retikulum*

NERV TO'QIMASI

Nerv to'qimasi ektodermadan taraqqiy etadi. U ikki komponent –nerv hujayralari va neyroglিয়adan tashkil topgan. Hujayrasi ta'sirni qabul qilish xususiyatiga ega. Neyroglিয়alar tayanch, trofik, sekretor va himoya vazifalarini bajaradi. To'qimasining barcha elementlari to'qimalar va organizm ichki organlarini bir-biri bilan hamda organizmni tashqi muhit bilan bog'lovchi yagona nerv tizimini hosil qiladi.

NERV HUJAYRALARI

Nerv hujayrasi yoki neyrositlar o'simtali shaklga ega. Bu hujayralarning kattaligi 4- 130 mk. Neyrositlar tana, o'simtalar va shu o'simtalar hosil qilgan nerv nuqtalaridan tashkil topgan. Neyrositlar, asosan, ko'p o'simtali bo'ladi. Bunday neyrositlar

multipolyar deb ataladi. Neyrositlarda ikkita — bipolyar neyrositlar yoki bitta o'simta — bipolyar neyrositlar bo'lishi mumkin. O'simtalar dendrit va neyritlarga bo'linadi. Dendritlar impulsni nerv hujayrasining tanasiga yetkazsa, neyritlar impulsni hujayra tanasidan o'tkazadi. Dendritlar ko'p bo'lishi va o'ta tarmoqlanib ketishi mumkin. Neyrit doimo bitta bo'ladi. Dendrit va neyritlari bir-biriga yaqinlashgan holda hujayradan go'yo bitta o'simta sifatida chiqib, so'ngra T simon bo'linib ketuvchi neyrositlarning psevdounipolyar (soxta bir o'simtali) shakli ham tarqalgan. O'simtalarning uzunligi odamda har xildir (bir necha mk dan 1,5 m gacha).

Nerv hujayralari, odatda, bitta yadroga ega. Ayrim vegetativ nerv tugunlarida ko'pincha ikki va hatto ko'p yadroli hujayralar uchraydi.

Nerv hujayralarining yadrolari yumaloq, kondensatlanmagan xromatin bilan och pufakcha ko'rinishiga ega. Odatda ular hujayraning markaziy qismini egallaydi. Yadro mahsuloti hujayra sitoplazmasidan juft membrana orqali chegaralangan.

Nerv hujayralarining sitoplazmasi plastinkasimon to'plam: hujayra markazi, mitoxondriya va boshqa barcha organoidlarni tutadi. Neyritlarning chiqish joyida va o'simtalarning oxirgi tarmoqlarida mitoxondriyalar, ayniqsa, juda mo'ldir. Sitoplazma turli fermentlarga, glikogen, temir, pigment kiritmalarga ega. Ba'zi nerv hujayralari, masalan, gipotalamik sohaning neyrositlari sekretsiyaga moyil. Bu hujayralarda turli kattalikdagi sekret tomchilari va donachalari joylashadi. Nerv hujayrasining o'ziga xos belgisi shuki, ularda maxsus tuzilmalar — bazofil substansiya (Nissl moddasi) va neyrofibrillalar mavjuddir.

Bazofil substansiya nerv hujayralarini asosli bo'yoqlar bilan bo'yalganda bazofil parchalar (Nissl parchalari) holida ko'rinadi. Shuning uchun ham bo'yalgan nerv hujayralari targ'il ko'rinishga ega. Bu substansiya ko'pgina ribosomalar tutgan donador sitoplazmatik to'ring o'zginasidir. Bu tuzilma neyritda va uning hujayra tanasidan chiqish joyida uchramaydi. Bazofil substansiyasining morfologiyasi hujayraning funksional holatiga ko'ra, o'zgarib turadi. Neyron zo'riq-

qanda, patologik holatlarda bu Nissl moddasi parchalanadi, yo'qoladi.

Elektron mikroskopda qaralganda bazofil substansiyaning uzluksiz sitoplazmatik to'rga birikib ketgan, turli kattalik va shakldagi pufakcha naychalardan iboratligi aniqlanadi. Shu pufakcha va naychalarni hosil qilgan membrana tashqi qavatida qator bo'lib mayda tanachalar – ribosomalar yotadi. Ular RNK va oqsilga juda mo'ldir. Sitoplazmaning bu komponentlari shu zonalarda oqsilning faol sintezidan dalolat beradi. Sitoplazmaning boshqa qismida ham sitoplazmatik to'r mavjud, lekin uning tuzilishi Nissl moddasidan farq qiladi.

Neyrofibrillalar – nerv to'qimasining kumush tuzi bilan ishlatilganda, sitoplazmada namoyon bo'luvchi ingichka ipchalardir. Neyrofibrillalar nerv hujayrasining tanasida aniq yo'nalishga ega bo'lmagan zich to'r hosil qiladi. Hujayra o'simtalarida ular bir-biriga parallel yotadi va tola bo'ylab yo'naladi. Elektron mikroskopda yanada kattalashtirib qaralganda, sitoplazmada birmuncha nozik ipchalar - protofibrillalar aniqlanadi. Kumush bilan impregnatsiya qilinganda xuddi shu tuzilmalar yorug'lik mikroskopida ko'rilgan neyrofibrillalarni hosil qiladi. Neyrofibrillalar sitoplazmaning to'g'ri oriyentatsiyaga ega bo'lgan oqsil molekulalaridan iborat. Bu juda harakatchan tizimdir. Nerv hujayralari qo'zg'alganda ular juda yaxshi ko'rinadi.

Nerv hujayralari o'z faoliyatiga ko'ra sezuvchi, harakatlantiruvchi va kiritma xillariga bo'linadi.

Sezuvchi nerv hujayralari o'z dendritlari bilan to'qimaga birikkan. Shu to'qimadan ular qo'zg'alishni qabul qiladi, so'ngra neyritlar orqali kiritma neyronga yoki harakat hujayralariga uzatadi. Sezuvchi hujayralar, asosan soxta o'simtali- psevdounipolyar shaklda bo'lib, orqa miya nerv tugunlarida, bosh nerv sezuvchi tugunlarida, sezuv organlarida joylashadi.

Kiritma hujayralar – bu o'z dendritlari bilan sezuvchi hujayralardan yoki kiritma nerv hujayralardan impuls qabul qilib, neyritlari orqali harakat neyronlariga yoki deyarli barcha

markaziy nerv tizimini tashkil etgan kiritma hujayralariga uzatuvchi multipolyar hujayradir.

Harakatlantiruvchi hujayralar multipolyar shaklga ega bo'lib, impulslarni o'z dendritlari bilan sezuvchi va kiritma hujayralardan qabul qiladi hamda neyritlari orqali ularni mushaklarga uzatadi. Shu joyda harakatlantiruvchi nerv hujayralarining neyritlari harakatlantiruvchi nerv nuqtalarini hosil qiladi. Ko'ndalang-targ'il mushaklarning harakatlantiruvchi nerv hujayralari orqa miya oldingi shoxlari yadrolarda, bosh stvol qismining harakat yadrolarida yotadi. Silliq mushaklarning harakat nerv hujayralari vegetativ gangliylarda va organlar devorlaridagi nerv tugunlarida joylashadi.

Nerv yadrolari yoki ularning o'simtalari o'rtasidagi kontakt sinaps deb ataladi. Sinaps — bu hujayra neyritining boshqa xujayra tanasidagi, neyritidagi yoki dentritidagi tarmog'idir. Sinapsdagi kontaktlashuvchi yuzalar bir-biridan juda tor 20 nm bo'shliq orqali ajralgan bo'ladi.

NEYROGLIYA

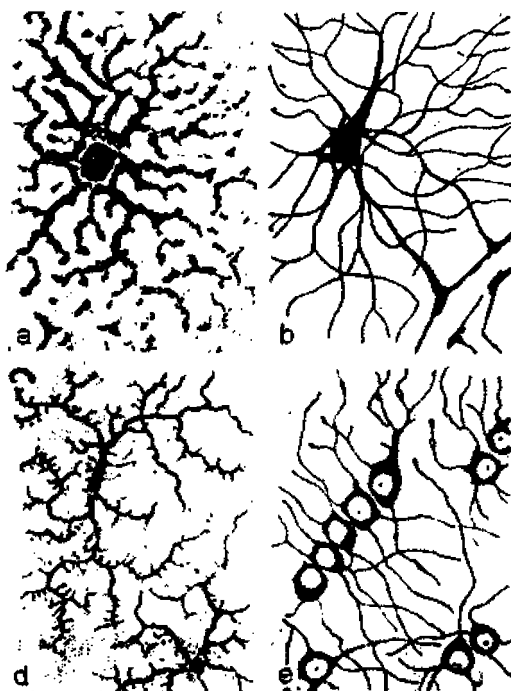
Neyroqliya turli vazifalarni: tayanch, chegaralovchi va sekretor faoliyatlarni bajaruvchi ko'p miqdordagi hujayralardan tashkil topgan. Neyroqliya elementlari ikki xilga: makroqliya va mikroqliyaga bo'linadi. Makroqliya o'z navbatida endimagliya, astroqliya va oligodendroqliyalarga ajraladi.

Ependimagliya orqa miya kanali, miya qorinchalarini qoplaydi. Uning hujayralari uzun o'simtaga ega bo'lib, kiprikchalar tutishi mumkin.

Ular tayanch vazifasidan boshqa yana sekretor faoliyatini ham o'taydi. Ependima hujayralari orqa miya suyuqligining hosil bo'lishida ishtirok yetadi.

Astroqliya ko'p miqdordagi o'simtalarga boy bo'lgan hujayralardan iborat bo'lib, markaziy nerv tizimining tayanch apparati hisoblanadi. Astrositlarning sitoplazmasi mitoxondriyalarga mo'ldir, bu esa ularning modda almashinish jarayonidagi faol ishtirokini bildiradi.

Oligodendroglia markaziy va periferik nerv tizimi neyrositlarning tanasini o'raydi, nerv tolalari qobig'ini hosil qiladi, harakat va sezuv nerv nuqtalari tarkibiga kiradi. *Oligodendroglia* hujayralari har xil shakl va kattaliklarga ega. U neyrosit va o'zi o'ragan nerv tolasining trofikasida katta rol o'ynaydi. Glial hujayralari qon kapillyarlari bilan bevosita va yaqin kontaktlashib, ulardan olingan moddalarni qayta ishlaydi va unga nerv hujayralariga yuqori molekulyar birikmalarni tayyor holda uzatadi, deb taxmin etiladi. Ba'zi patologik jarayonlar shu gliyaning shikastlanishi bilan bog'liq bo'lishi va shunga mos ravishda neyrositlarning o'zgarishi mumkin. Nerv nuqtalarining tarkibiga kirgan oligodendroglia hujayralari nerv impulsini qabul etish va o'tkazishda birmuncha muhim rol o'ynaydi.

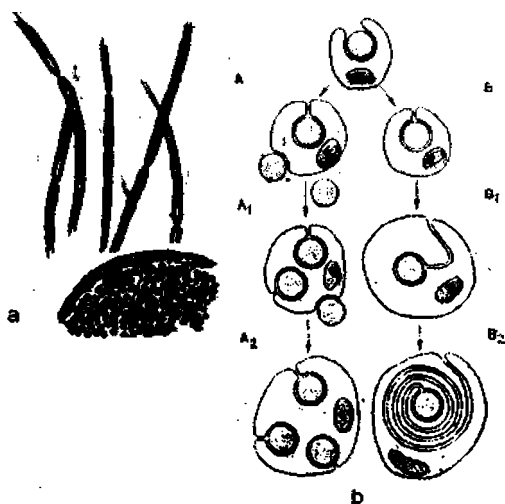


141-rasm. Gliyalarning har xil turlari. *a*-plazmatik astrositlar; *b*-tolali astrositlar; *d*-oligodendroglia; *e*-mikroglia

Mikroglia fagositar vazifasini bajaruvchi harakatchan, o'simtali hujayralardan iborat. Mikroglia mezenximadan taraqqiy etsa, makroglia nerv hujayralari bilan birga uning nayidan hosil bo'ladi.

NERV TOLALARI

Nerv hujayralarining pardalar bilan o'ralgan o'simtalari uning tolalarini tashkil etadi. Pardalar gliya (oligodendrologliya) dan hosil bo'lgan. Tola markazini neyroplasma va bo'ylama yo'nalgan neyrofibrillalardan iborat o'q silindr (akson), nerv hujayrasi tanasining o'simtasi tashkil etadi. Tolalar mag'izli va mag'izsiz turlarga bo'linadi.



142-rasm. Nerv tolalarining tuzilishi va taraqqiyoti.
A-miyelinli va miyelinli nerv tolalari; b-shu tolalar hosil bo'lish chizmasi

Miyelinli nerv tolalari murakkab tuzilgan birmuncha qalin parda bilan o'ralgan. Uning miyelin tutgan bir qismi miyelinli parda deb ataladi va qatlamli tuzilishga ega. Unda lipidlar va oqsillarning konsentrik qavatlari ketma-ket yotadi. Pardaning boshqa qismi

shvann pardasi yoki nevrilemma nomini olgan. Teng intervallarda tola siqilgan tugunli bo'g'inlar (Ranve bo'g'inlari) hosil qilib ingichkalashadi. Bu yondosh shvann hujayralarining chegaralaridir. Bu yerda miyelin bo'lmaydi. Shvann hujayralarining yadrosi miyelin pardada bo'g'inlar orasida joylashadi.

Miyelinsiz nerv tolalari mag'iz parda tutmaydi. Shvann hujayralari zich joylashib, uning yadrolari bir- biridan ma'lum masofada yotgan protoplazmasining tortmalarini hosil qiladi. Bu tortmalardan bir necha o'q silindrlar o'tadi. Bir necha o'q silindrlar tutgan bunday tolalar kabel tipidagi tolalar deb ataladi. Miyelinsiz nerv tolalari, asosan vegetativ shu tizim tarkibida joylashadi. Biriktiruvchi to'qima bilan o'ralgan mag'izli va miyelinsiz nerv tolalari organlardan ancha mayda tutamlarni, ular o'z navbatida ayrim tolalarga tarqaluvchi periferik nerv stvollarini tashkil etadi. Tolalar sezgi yoki harakat oxirlariga o'tadi.

Nerv hujayralarining o'q silindrlari taraqqiyot jarayonida neyrogliya hujayralari sitoplazmasiga botib kiradi. Miyelinsiz nerv tolalari shunday hosil bo'ladi. Miyelinli tolalarning hosil bo'lishida botib kirish tufayli glial pardaning dublikaturasi – mezakson barpo bo'ladi. U o'q silindr atrofida ko'p marta o'ralib, natijada miyelin pardani shakllantiradi.

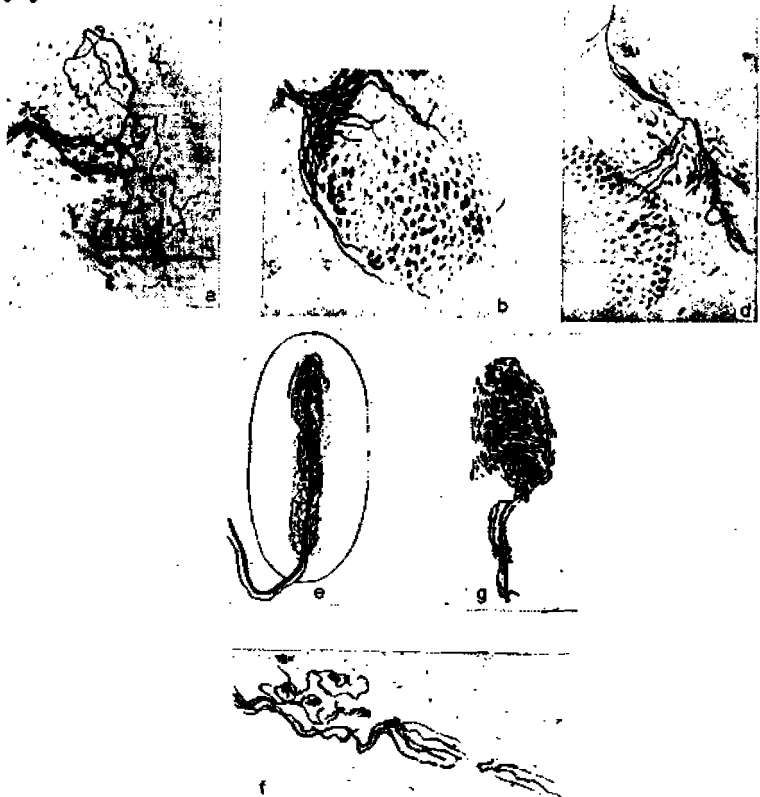Glial hujayra pardasi, shunga binoan mezakson ham oqsil va lipidlardan iborat bo'lganligidan, miyelin parda ham o'z navbatida oqsil va lipidlarning ketma- ket joylashgan qavatlaridan iborat.

NERV NUQTALARI

Sezuvchi nerv nuqtalari – *retseptorlar* sezuv neyrositlari dendritlarning so'nggi tarmoqlaridan iborat. Bu tarmoqlar organizmning barcha to'qimalarida joylashadi va turli ta'sirlarni (og'riq, harorat, kimyoviy, mexanik va hokazo) qabul qiladi. Tuzilishining xususiyatlariga ko'ra, retseptorlar murakkab va oddiy turlarga bo'linadi. Erkin oddiy nerv nuqtalari mag'iz pardasini yo'qotgan dendritlar tarmoqlaridan hosil bo'ladi. Murakkab, erkin bo'lmagan nerv nuqtalarining tarkibiga o'q silindrni o'ragan gliya hujayralari kiradi. Ularning ba'zilari

biriktiruvchi to'qimali kapsula bilan ham o'ralgan. Bu kapsulalangan deb atalmish nerv nuqtalaridir. Retseptorlarning formasi turlicha. Ular o'z funksional xususiyatlariga ko'ra bir-biridan farq qiladi.

Erkin nerv nuqtalari barcha to'qimalarda uchraydi. Mag'izli tolalar miyelinni yo'qotadi va ingichka oxirgi tarmoqlarga bo'linadi. Ko'pincha, bir tolaning bunday tarmoqlari biriktiruvchi to'qimada, mayda qon tomirlarida va epiteliya joylashadi.



143-rasm. Sezuvchi nerv nuqtalari. Kapsullanmaganlari:
a-butasiimon retseptor; b-tolaning erkin nuqtasi; d-polivalentli retseptor. Kapsulalanganlari: e-Fater-Pachanining tanachasi; f-Krauze kolbasi; g-sezuvchi tana

Kapsulali retseptorlar ham mag'izli nerv tolalaridan hosil bo'ladi. Tolalar mag'izini yo'qotadi. Ularning o'q silindrlari shvann gliyalari bilan birgalikda tarmoqlanadi. Biriktiruvchi to'qima bu tarmoqlar atrofida kapsula hosil qiladi. Shunday retseptorlarning bir formasi oxirgi kolbalar (Krauze kolbasi) hisoblanadi. Bu kolbaning markazida ichki kolbani hosil qiluvchi gliya bilan o'ralgan tolaning o'q silindri joylashadi. Bularga harorat ta'sirini qabul qiluvchi retseptorlar deb qaraladi. Paypaslab sezish tanachalari (Meysner tanachasi) va plastinkasimon (Fater - Pachini) tanacha ham tabiiy jihatidan shunday tuzilgan. Ular sezgini ta'minlab beradi. Fater- Pachini tanachasi terining chuqur qismlarida, ba'zi ichki organlarda ko'plab joylashadi. Ular bosimni qabul qiladi.

Skelet muskullarida retseptorlar biriktiruvchi to'qimali qatlamlarda retseptorlar biriktiruvchi to'qimali qatlamlarda ham, tolalarining yuzasida nerv tolalari mo'l tarmoqlangan va ko'p miqdordagi gliya yadrolari tutgan spiralsimon kalava hosil qiladi. Bu yerdagi muskul tolasi ham, nerv tarmoqlari ham biriktiruvchi to'qimali kapsula bilan o'ralgan. Bu retseptorlarga nerv-muskul duklari deb nom berilgan. Duk sohasidagi sarkoplazma o'ziga xos ko'ndalang – targ'illikni yo'qotadi, donadorlikka ega bo'ladi va ko'p miqdordagi yumaloq yadrolar tutadi.

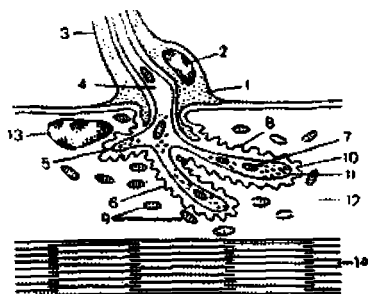
Odatda barcha retseptorlarning tarkibiga kiruvchi glial hujayralar nerv impulsining hosil bo'lish jarayonida ma'lum rol o'ynaydi. Gliya ta'sirlovchi energiyaning nerv impulsi hosil bo'lishiga o'tishini ta'minlovchi transformator rolini bajaradi.

Harakat nerv nuqtalari orqa miya harakat yadrolarida va bosh miya hamda vegetativ tizimning yadrolarida joylashgan motor hujayralari neyritlarning oxirgi tarmoqlaridan hosil bo'lgan.

Motor nerv nuqtalari silliq muskul hujayralarida mag'izsiz nerv tolalarining oxirgi tarmoqlaridan iborat bo'lib, u tolalar silliq muskul hujayralariga yaqinlashadi va muskulda uncha katta bo'lmagan yo'g'onlashmalar hosil qiladi.

Ko'ndalang — targ'il muskullardagi harakat oxirlari motor pilakcha (tanacha)lar nomlanadi. Bunday tanacha hosil qilishdan oldin periferik nerv tolasi — harakat hujayrasining

neyriti o'z mag'iz pardasini yo'qotadi. Motor tanacha yumaloq yadrolar tutgan muskul tolasining sarkoplazmasiga botgan nerv tolasi o'q silindrining oxirgi tarmoqlaridan iborat. Tanachaning shu sohasida sarkoplazma tipik ko'ndalang- targ'illikni yo'qotadi, donadorlikka ega bo'lib, ko'p miqdorda mitoxondriyalar tutadi. Elektron mikroskopdagi tadqiqotlar shuni ko'rsatadiki, neyritning oxirgi sitoplazmatik qobig'i bilan kontakt hosil qiladi. Neyrit tarmoqlarining qobig'i bilan sarkolemma

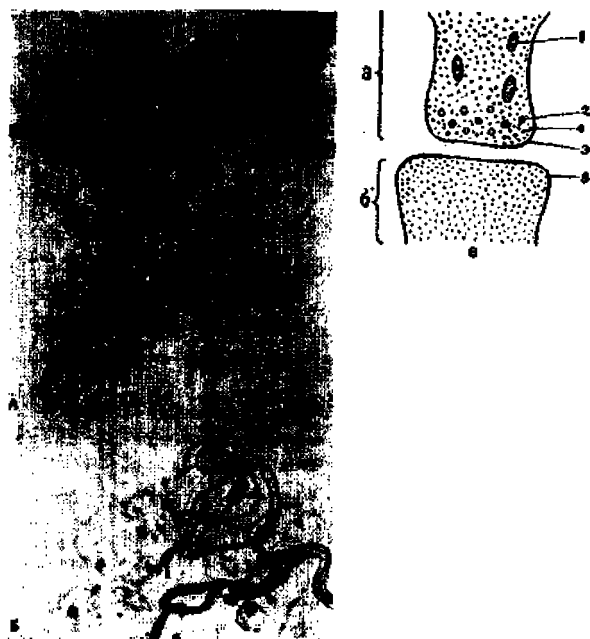


144-rasm. Ko'ndalang — yo'lli muskuldagi harakatlanuvchi nerv nuqtasi. a-optik mikroskopda ko'rinishi; b-elektronogramma: 1-lemmosit; 2-yadrosi; 3-nevrilemma; 4-aksoplazma; 5-aksolemma; 6-sarkolemma; 7-mitoxondriya; 8-sinaptik bo'shliq; 9-muskul mitoxondriyasi; 10-sinaptik pufakchalar; 11-membrana; 12-sarkoplazma; 13-muskul yadrosi; 14-miofibrilla

oralig'ida sinaptik bo'shliq — gomogen modda bilan to'lgan yoriq bo'ladi. Neyrit tarmoqlari membranasi bilan muskul tolasiga impulsning uzatilishi kimyoviy moddalar — mediatorlarning shu sinaptik bo'shliqqa ajralib chiqishi bilan amalga oshiriladi.

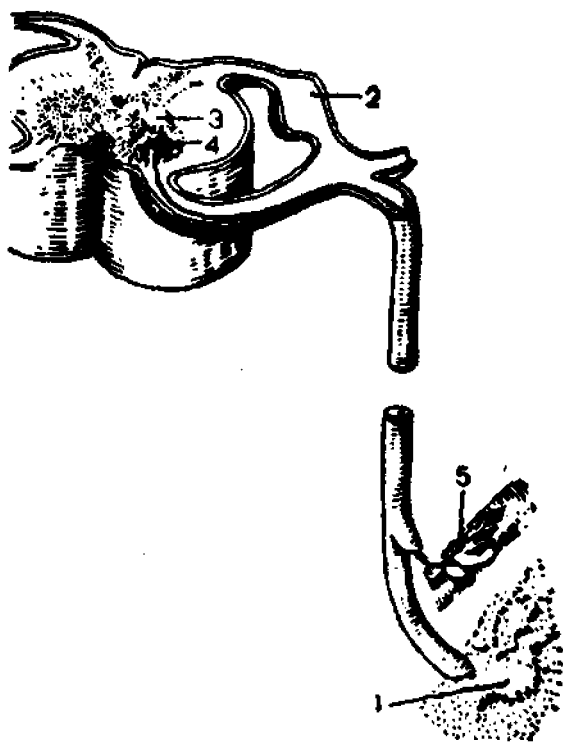
Nerv tizimining vazifasi reflektor amalga asoslangan. Ko'p miqdordagi neyrositlar o'zaro bog'langan va impuls qabul

etilishini, uning harakati nerv hujayrasiga va nihoyat, ishchi organga uzatilishini ta'minlaydi. Nerv hujayralari bir-biri bilan sinapslar orqali bog'langan. Sinaps sohasida ba'zi bir neyrositlarning oxirgi tarmoqlari keyingi neyrositlarning oxirgi tarmoqlari nozik ipchalar tarzida boshqa neyrositlar tanasi va o'simtalarning yuzasi bo'ylab yotadi yoki faqat o'zining tugma yoki uzuksimon yo'g'onlashgan oxirlari bilan kontaktlashadi. Sinaps sohasi nerv o'tkazish jarayonini boshqarib, impuls o'tishi yoki susayishini ta'min etadi. Sinaps orqali impuls faqat bir yo'nalishda – bir neyrosit neyritining oxirgi tarmoqlaridan boshqa neyrositga o'tadi. Neyrit membranasi va keyingi neyron tanasi hamda dendritlarining membranalari oralig'ida sinaptik yoriq mavjud.



145-rasm. Neyronlardagi sinaptik kontakt. *A*-harakat yadrosining; *B*-simpatik gangliyaning; *V*-elektronogrammasi; *a*-akson; *b*-neyron; 1-mitoxondriya; 2-zich donalar; 3-presinaptik membrana; 4-vezikulalar; 5-possinaptik membrana

Impulsning uzatilishi – murakkab jarayon. Neyritning oxirgi qismlari ko'pgina mitoxondriy, sinaptik pufakchalarga ega. Neyrit oxirgi tarmoqlarining membranasi biokimyoviy jihatidan juda faol. Qo'zg'alish neyrit membranasiga yetgan vaqtda pufakchalardan mediatorlar atsetilxolin, noradrenalina ega bo'lgan mahsulot sinaptik yoriqqa ajralib chiqishini kuzatish mumkin. Shu moddalarning o'zi dendrit membranalarini va keyingi neyrosit tanasining qo'zg'alishini keltirib chiqaradi. Nerv impulsining sezuvchi neyrosit – retseptorlaridan mushakning harakat oxiriga o'tishini ta'minlovchi neyrositlar halqasi reflektor yoy nomini olgan.



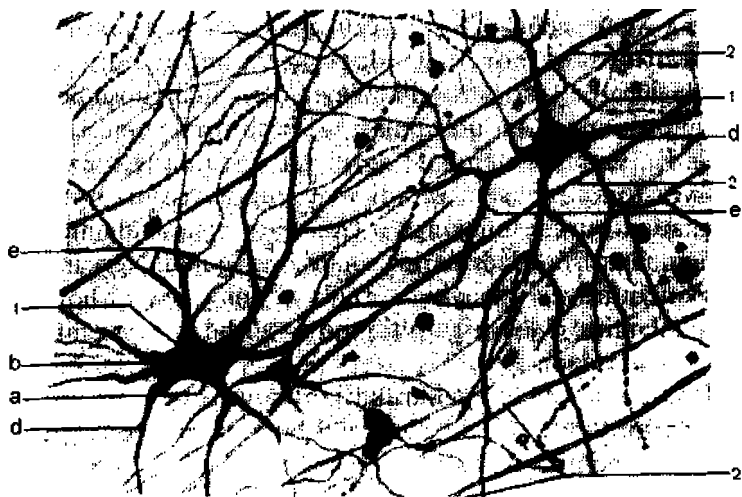146-rasm. Reflektor yoyning tuzilish chizmasi. 1-retseptor; 2-sezuvchi hujayra; 3-sinaptik apparat; 4-harakatlantiruvchi hujayra; 5-harakat muskuli

Eng oddiy reflektor yoy sezuvchi va harakatlantiruvchi neyrositlardan iborat. Undagi nerv impulsining yo'li quyidagicha bo'ladi. Sezuvchi hujayra dendritdan hosil bo'lgan retseptorda muayyan qo'zg'alish ta'sirida nerv impulsi paydo bo'ladi. Impuls dendrit bo'yicha tarqaladi, sezuvchi hujayrasining tanasiga yetadi va uning neyritlari bo'yicha xarakatlantiruvchi hujayraga o'tadi. Neyrit harakatlantiruvchi hujayra tanasi va dendritlarida sinaps hosil qiladi. Nerv impulsi harakatlantiruvchi hujayraga o'tadi va uning neyriti bo'yicha harakatlantiruvchi oxiriga o'tib, qo'zg'alishdan keyin mushak tolasiga uzatiladi.

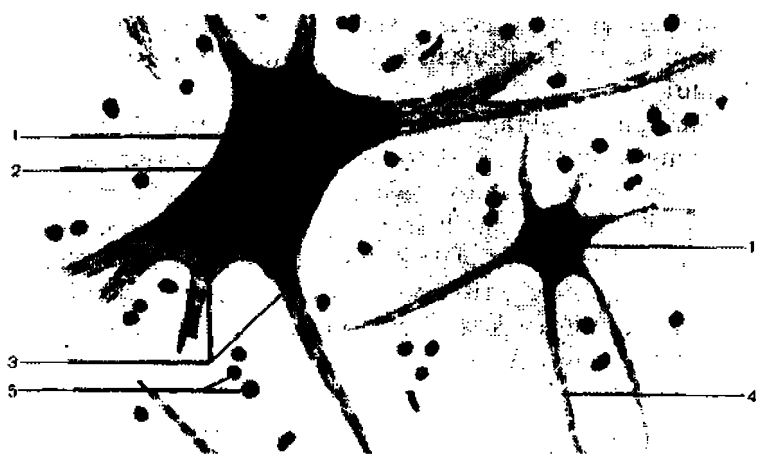
Odatda sezuvchi va harakatlantiruvchi neyrositlarning orasida kiritma neyrositlar mavjud bo'ladi. Hayvon tuzilishi qanchalik murakkab bo'lsa, kiritma neyrositlar o'z funksiyalarining xususiyatiga ko'ra turlicha, mukammalroq va organizmning ta'sirlovchi reaksiyasi shunchalik adekvat ravishda bo'ladi. Odamlarda deyarli barcha markaziy nerv tizimi kiritma neyrositlar tizimidan iborat.

Reflektor yoy tarkibidagi ayrim neyritlarning yemirilishi yoki uzilishi boshqasining morfologiyasiga va funksiyasiga ta'sir ko'rsatadi. Masalan, sezuvchi hujayralarning nobud bo'lishi harakatlantiruvchi hujayralarning buzilishiga sabab bo'ladi.

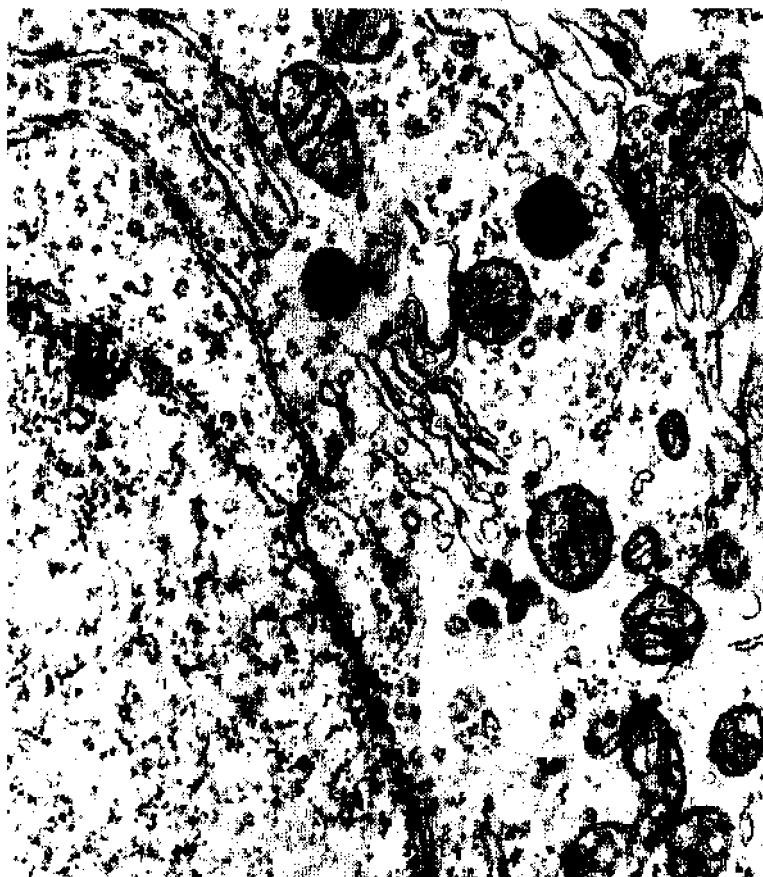Sezuvchi hujayralarning dendritlarini tutuvchi periferik nervning kesilishi, harakatlantiruvchi hujayralar tanasida retrograd o'zgarishlarni yuzaga keltiradi. Kesilgan nerv stvolining periferik qismi parchalanadi – Valler degeneratsiyasi deb shunga aytiladi. Nerv tolalarining regeneratsiyasi kesilgan nerv markaziy oxirining o'sishi hisobiga ro'y beradi. Periferik nerv kuniga 1-4 mm tezlikda o'sadi. Yemirilgan nerv hujayralari, odatda tiklanmaydi.




147-rasm. Ko'z to'r pardasining multipolyar nerv hujayrasi x400.
 1-multipolyar hujayralar: a-hujayra tanasi; b-yadro; d-neyrit;
 e-dendrit; 2-nerv tolasi



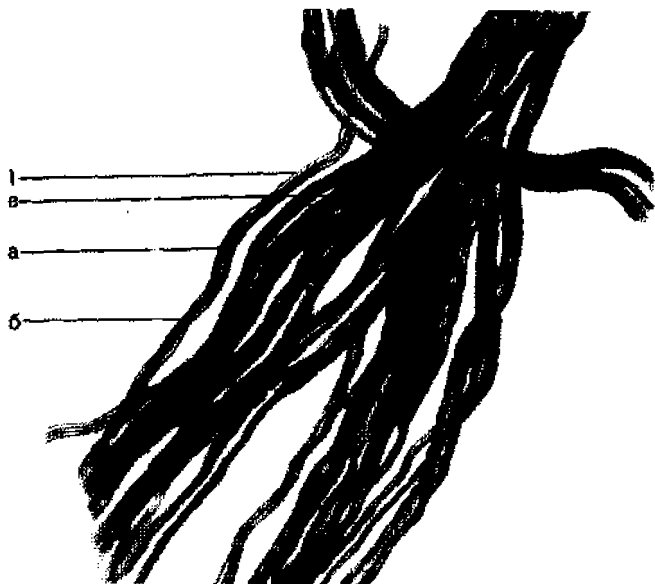
148-rasm. Harakatlantiruvchi nerv hujayrasi sitoplazmasida tigroid modda x 400. 1-tigroidli nerv hujayra; 2-yadro va yadrocha;
 3-dendritlar; 4-neyrit; 5-gliy hujayra yadrosi



149-rasm. Bosh miya nerv hujayrasining elektron mikrofotoqrammasi x 17000. 1-neyron yadrosi; 2-mitoxondriya; 3-donador endoplazmatik to'r; 4-Golji apparati



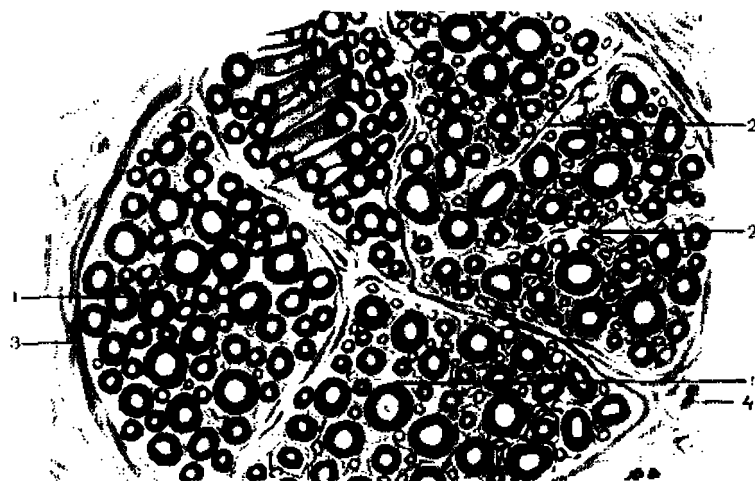
150-rasm. Umurtqalararo nerv tugunini sezuvchi nerv hujayralari x 900



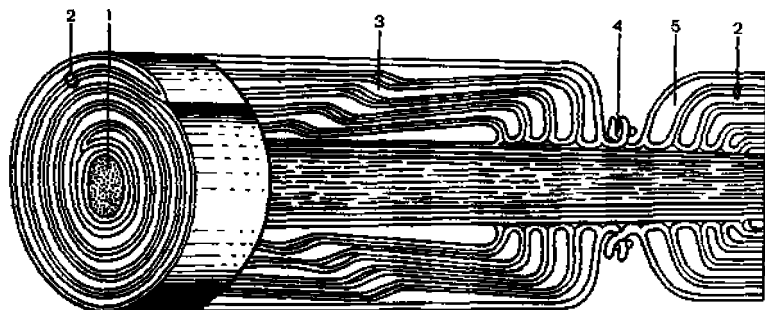
151-rasm. Miyelinsiz nerv tolasi x 400. 1-nerv tolasi: a-nevrilemma; b-lemmositlar; d-o'q silindr



152-rasm. Quymichning miyelinli nerv tolasi x 400. 1-nevrolemma; 2-miyelinli po'stloq; 3-halqasimon ushlagich; 4-nevrolemma bog'i; 5-o'q silindr; 6-biriktiruvchi to'qima tolasi



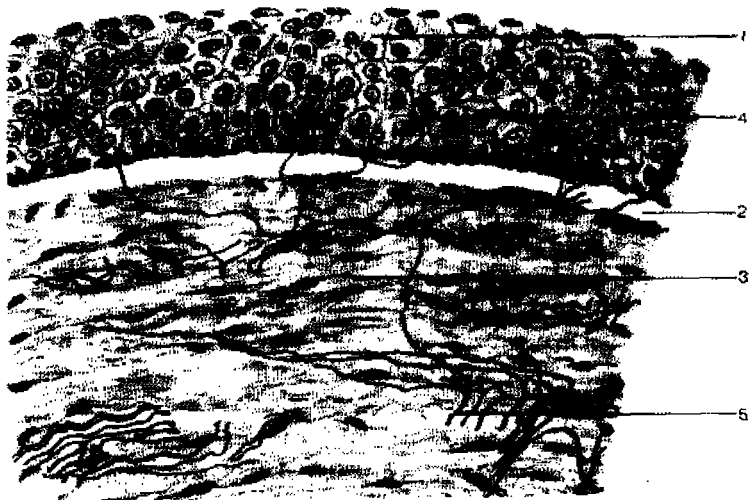
153-rasm. Nerv o'qining ko'ndalang kesimi x 400. 1-miyelinli nerv tolasining ko'ndalang kesimi; 2-endonevriya; 3-perinevriya; 4-qon tomirlari



154-rasm. Miyelinli nerv tolasini ketma-ket tuzilishi.
 1-o'q silindr; 2-mezakson; 3-nevrolemma; 4-halqasimon ushlagich;
 5-lemmosit sitoplazmasi




155-rasm. Miyelinli aksonning elektron
 mikrofotoqrammasi x 10000. 1-mezakson o'rami; 2-akson



156-rasm. Ko'zning shoh pardasida sezuvchi nerv nuqtalari x 400. 1-shoh pardasining ko'p qavatli epiteliysi; 2-oldingi chegaralovchi plastinka; 3-shoh pardaning moddasi; 4-epiteliy hujayralari oralig'idagi nerv nuqtalari; 5-shoh parda moddasida nerv tolasi



157-rasm. Ko'ndalang yo'lli muskullarda sezuvchi nerv nuqtalari x 400. 1-afferent nerv tolasi; 2-nerv tolasi shoxlanishi; 3-sezuvchi nerv nuqtalari.



158-rasm. Oddiy reflektor yoy chizmasi. A-ikki neyronli reflektor yoy. B-Uch neyronli reflektor yoy: 1-orqa miya; 2-sezuvchi psevdounipolyar nerv hujayrasi; 3-teri retseptori; 4-sezuvchi hujayra dendriti; 5-neyrit; 6-harakatlantiruvchi nerv hujayra; 7-uning neyriti; 8-muskulda harakatlantiruvchi nerv nuqtasi; 9-orqa ildiz; 10-oldingi ildiz; 11-qo'shimcha neyron; 12-orqa shox; 13-oldingi shox; 14-oraliq zona; 15-yonbosh shox; 16-markaziy kanal

FOYDALANILGAN ADABIYOTLAR

1. **Alimov D.A.** Gistologiya va embriologiya T. «O'qituvchi» 1966.
2. **Aleksandrovskaya O.V., Radostina T.N., Kozlov. N.A.** Sitologiya, gistologiya, embriologiya. M.VO «Agropromizdat» 1987.
3. **Afanasev Yu. I.** i dr. Laboratornie zanyatie po kursu gistologii, sitologii i embriologii. M. «Visshaya shkola» 1990.
4. **Almazov I.V., Sutulov L.S.** Atlas po gistologii i embriologii. M. «Meditsina» 1978.
5. **Vrakin V.F., Sidorova.V.** Morfologiya s/x jivotnix.M.VO. «Agropromizdat» 1991.
6. **Volkova O.V., Yeletsskiy Yu.K.** Gistologiya asoslari bilan gistologik texnika. T. «Meditsina»1985.
7. **Gofman-Kadoshnikov P.B., Petrov A.F.** Biologiya bilan umumiy genetika asoslari. T. «Meditsina» 1976.
8. **Yeliseev V.G. va b.** Atlas. M. «Meditsina» 1970.
9. **Zufarov K.A.** Gistologiya. T. «Ibn-Sino» 1991.
10. **Zufarov K.A. va b.** Gistologiyadan amaliy qo'llanma. T. «Meditsina» 1972.
11. **Zufarov K.A. va b.** Atlas elektronmaya mikroskopiya organov i tkaney .T. «Meditsina» 1971.
12. **Ivanov I.F., Kovalskiy P.A.** Sitologiya, gistologiya, embriologiya. M. «Kolos» 1976.
13. **Ibrohimov Sh.I. va b.** Sitologiya, gistologiya va embriologiya. T.«Mehnat» 1998.
14. **Qodirov Ye.Q.** Gistologiya T. «O'qituvchi» 1994.
15. **Katsnelson Z.S., Rixter L.D.** Praktikum po sitologii, gistologii i embriologii. L. «Kolos» 1979.
16. **Kuxtina J.M.**Rukovodstvo k prakticheskim zanyatiyam po sitologii. M. «Prosvesheniye» 1971.
17. **Manuilova Ye.**Gistologiya bilan embriologiya asoslari.T. «O'qituvchi» 1976.
18. **Rayskaya T.M.** Rukovodstvo k prakticheskim zanyatiyam po kursu gistologii s osnovami embriologii.M. «Prosvesheniye» 1971.
19. **Rolan J.K. i dr.** Atlas po biologii kletki. M.«Mir» 1978.
20. **Slyusarev A.A.** Biologiya s obshey genetikoy. M. «Meditsina» 1978.
21. **Xoliqov X va b.** Biologiya.T «Ibn-Sino» 1996.

MUNDARIJA

Soʻz boshi	3
Mikroskop va unda ishlash qoidasi	4
Mikroskop turlari	7
Preparatlar tayyorlash texnikasi	11

I boʻlim. SITOLOGIYA

Hujayra tarkibiy qismlari va xillari	18
Plazmolemma. Fagositoz. Pinositoz.	22
Hayvon va oʻsimlik hujayralarining oʻxshashligi hamda farqlari	23
Endoplazmatik toʻr	27
Ribosomalar	29
Mitoxondriya	31
Plastidalar	34
Golji apparati	36
Golji apparati funksiyasi	38
Lizosomalar	38
Hujayra markazi	40
Mikronaychalar	43
Hujayralarning harakat organoidlari	43
Maxsus organoidlar	46
Hujayra kiritmalari	47
Yadro	49
Xromosoma	52
Hujayra boʻlinishi	53
Amitoz	61
Meyoz	62
Hujayraning kimyoviy tarkibi	65
Hujayraning oʻsishi va differensirovkasi	66

II boʻlim. EMBRIOLOGIYA

Koʻpayish organlari	69
Urgʻochi hayvonlarning koʻpayish organlari	71
Tuxumdon tuzilishi	71
Gametogenez	73
Jinsiy hujayralar tuzilishi	78
Tuxum hujayrasi	80
Urugʻlanish	82
Maydalanish	84
Gastrulyatsiya	87
Baqa embrionining Gastrulyatsiyasi	91
Mezodermaning hosil boʻlishi	95
Provizor organlarining hosil boʻlishi	97

III bo'lim. GISTOLOGIYA

To'qimalar klassifikatsiyasi	103
Epiteliy to'qimasining umumiy xarakteristikasi va klassifikatsiyasi ...	105
Ko'p qavatli yassi epiteliy	113
Bezlar	119
Tayanch-trofik to'qimalar	124
QON	125
Eritrotsitlar (qizil qon tanachalari)	127
Leykositlar	127
Granulositlar	128
Donasiz leykositlar (agranulositlar)	130
Qon plastinkalari (trombositlar)	131
Limfa	132
Shakllanmagan siyrak biriktiruvchi to'qima	141
Maxsus xususiyatga ega bo'lgan biriktiruvchi to'qimalar	146
Zich tolali biriktiruvchi to'qima	148
Tog'ay to'qimasi	149
Suyak to'qimasi	151
Muskul to'qimasi	166
Silliq muskul to'qimasi	166
Ko'ndalang yo'lli muskul	167
Yurak muskuli	171
Nerv to'qimasi	177
Nerv hujayralari	177
Neyroglia	180
Nerv tolalari	182
Nerv nuqtalari	183
Foydalanilgan adabiyotlar	197

O'quv-uslubiy nashr

SAYFULLO TO'YCHIYEV, NIZOMTOSHMANOV

**SITOLOGIYA
EMBRIOLOGIYA
GISTOLOGIYA**
Darslik

Muharrir Abduvali QUTBIDDIN
Tex.muharrir Elena DEMCHENKO
Musahhah Myazzam HAYITOVA
Kompyuterda sahifalovchi Nodir RAHIMOV

IB № 4093

Bosishga 28.10.2005 y.da ruxsat etildi. Bichimi 84x108 1/32.
Bosma tobog'i 6,25. Shartli bosma tobog'i 10,45.
Adadi 2000 nusxa. Bahosi kelishgan narxda.
Buyurtma № 177.

«Yangi asr avlodi» nashriyot-matbaa markazida tayyorlandi.
«Yoshlar matbuoti» bosmaxonasida bosildi.
700113 Toshkent, Chilonzor-8, Qatortol ko'chasi, 60.