

O‘zbekiston Respublikasi Oliy va o‘rta maxsus ta’lim vazirligi

**N.H.SHOMIRZAYEV,
S.X.NAZAROV,
R.J.USMONOV**

TOPOGRAFIK ANATOMIYA

**O‘zbekiston Respublikasi Oliy va o‘rta maxsus ta’lim vazirligi tomonidan
tibbiyot oliy o‘quv yurtlari talabalari uchun darslik sifatida tavsiya
etilgan**



**Akademiya
Toshkent 2006**

Taqrizchilar: F.N. Bohodirov , TTA odam anatomiyasi, operativ jarrohlik va topografik anatomiya kafedrası mudiri, professor
O‘.M. Mirsharapov, TTA odam anatomiyasi kafedrası mudiri, professor

N.ILSHOMIRZAYEV, S.X.NAZAROV, R.J.USMONOV.

Topografik anatomiya. Tibbiyot oliy o‘quv yurtlari talabalari uchun darslik. Akademiya, Toshkent, 2005-yil.

“Topografik anatomiya” tibbiyotni o‘rganish jarayonida alohida ahamiyat kasb etadigan fanlardan biri. Zero ushbu fanni o‘zlashtira olmagan talaba malakali shifokor bo‘lishi amri mahol. Mazkur darslik hozirgi vaqtda o‘zbek tilida topografik anatomiya bo‘yicha darslik va o‘quv qo‘llanmalarning tanqisligini hisobga olgan holda yozilgan. Amaldagi fan bo‘yicha namunaviy dastur asosida yozilgan ushbu darslik tibbiyot oliy o‘quv yurtlari talabalari uchun mo‘ljallangan.

SO‘Z BOSHI

Mamlakatimiz iqtisodiy, ijtimoiy va ma'naviy taraqqiyotining hozirgi bosqichida boshqa sohalar qatorida sog'liqni saqlash va uning asosi bo'lgan tibbiyot sohasini ham tubdan isloh qilish talab etiladi. Bu esa, o'z navbatida, tibbiyot bilimgozlari oldiga zamon talabiga javob bera oladigan malakali mutaxassislarni tayyorlashdek dolzarb vazifani yuklaydi.

O'zbekiston Respublikasida o'zbek tiliga Davlat tili maqomining berilgani hamda lotin alifbosiga o'tilishi munosabati bilan yangitdan tuzilgan namunaviy dasturlar asosida ona tilimizdagi darslik va o'quv qo'llanmalarni nashr etishga ehtiyoj kuchaydi.

Chuqur bilim va yuqori malakaga ega bo'lgan umumiy amaliyot hamda davolovchi shifokorlarni yetishtirishda topografik anatomiya va operativ jarrohlik fanining ham muhim o'rni bor.

Mazkur fanga oid shu choqqacha yaratilgan darslik va qo'llanmalarning aksariyati, birinchidan, rus tilida nashr etilgan, ikkinchidan, bu kitoblar juda kam qolgan. Bu hol shu soha mutaxassislari, shifokorlar, ayniqsa talabalarga muayyan qiyinchiliklar tug'dirmoqda.

Shularni nazarda tutib, Toshkent Tibbiyot akademiyasining mutaxassislari hozirgi kunda amalda qo'llanayotgan dastur asosida "Topografik anatomiya" darsligini tayyorladilar. Darslikdagi ma'lumotlar imkon darajasida tibbiyot amaliyoti talablariga javob beradigan holda bayon etildi. Darslikda 1955-yilda Parijda o'tkazilgan Jahon anatomiya Anjumanida qabul qilingan atamalar o'zbek va lotin tillarida berilgan, shuningdek, keng tarqalgan ayrim anatomik eponimlar ham keltirilgan. Bundan tashqari, kitob 200 dan ortiq turli rasmlar bilan boyitilgan bo'lib, ularning aksariyatini chizma tarzidagi bezaklar tashkil etadi. Bizning fikrimizcha, bunday yondashuv qiyin topografik-anatomik munosabatlarni o'zlashtirib olish va tushunish imkonini beradi.

Darslikni nashrga tayyorlashda yordam bergan mutaxassislarga, jumladan, kafedramiz assistenti I.J.Gulmanovga o'z minnatdorchiligimizni bildiramiz.

Ushbu darslik mazkur fanga oid o'zbek tilidagi dastlabki urinishlardan biri bo'lganligi bois ayrim kamchiliklardan holi bo'lmasligi mumkin. Shu sababli mualliflar kitobxonlarning barcha tanqidiy fikr-mulohazalari va istaklarini mamnuniyat bilan qabul qiladilar.

Mualliflar

UMUMIY QISM

KIRISH

“TOPOGRAFIK ANATOMIYA” FANI

“Normal anatomiya” fani sog‘lom organizmdagi barcha a‘zo va to‘qimalarning tuzilishini ularning bajaradigan vazifasi va taraqqiy etish jarayonlaridan kelib chiqqan holda alohida a‘zo sistemalariga birlashtirgan holda o‘rganadi. Misol qilib tayanch (skelet suyaklari), harakat (muskullar), qon tomir (arteriya va venalar), nafas olish (hiqildoq, kekirdak, bronxlar, o‘pkalar), shuningdek, ovqat hazm qilish, endokrin, jinsiy a‘zolar sistemalarini keltirish mumkin.

Biroq, har qanday shifokor, ayniqsa, jarroh uchun uning amaliy faoliyati davomida anatomik bilimlar juda zarurdir. Jarroh biror operatsiyani amalga oshirishi uchun tananing shu operatsiya bajarilishi kerak bo‘lgan muayyan sohasi tuzilishini kompleks holatda, ya‘ni shu sohada joylashgan barcha a‘zo va to‘qimalarni ular operatsiya paytida qanday ko‘rinsa, xuddi shunday o‘zaro bir-biriga bog‘langan, bir butun holatda o‘rganishi zarur. Odam tanasidagi muayyan bir sohaning anatomik tuzilishini shu tarzda o‘rganuvchi fan “Topografik anatomiya” (grekcha “*topos*” - joy va “*grapho*” - yozaman) deb ataladi.

Normal anatomiyani o‘zlashtirgach, olingan bilimlarni klinik ehtiyojlarga moslashtirish mumkin bo‘ladi. Shu sababli normal anatomiya asoslangan topografik anatomiyaning amaliy (klinik) anatomiya deyish mumkin.

Shu jumladan, tana a‘zolarini hamda ularning o‘zaro joylashuvini jarrohlik aralashuvi talab etiladigan patologiya holatlarida o‘rganuvchi fan “Jarrohlik anatomiya” deb ataladi. Masalan, topografik anatomiya chov kanalining tuzilishini sog‘lom odamda o‘rgansa, jarrohlik anatomiya esa ushbu kanalning tuzilishini chov churralari kasalliklarida o‘rganadi. Shunday qilib, jarrohlik anatomiya topografik anatomiyaning tarkibiy qismidir.

N.I.Pirogov esa ayrim tana a‘zolarining joylashuvini jarrohlik amaliyoti talablariga muvofiq ravishda tavsiflab beruvchi ma‘lumotlar majmuasini “jarrohlik anatomiya” atamasi bilan ifodalagan. U o‘zining “Arteriya poyalari va fassiyalarning jarrohlik anatomiya” asarida magistral qon tomirlarining topografiyasini tasvirlar ekan birorta tomirni ochish uchun uni qoplab turuvchi to‘qimalarni jarroh qanday ketma-ketlikda kessa, xuddi shunday ketma-ketlikda, qavatma-qavat ko‘rsatib bergan.

Shunday qilib, “T o p o g r a f i k a n a t o m i y a” odam tanasini ayrim sohalarga bo‘lib, har bir sohaning qavatma-qavat tuzilishini, shu sohada joylashgan muayyan a‘zo va tomir-nerv tutamlarining o‘zaro hamda skelet suyaklariga nisbatan joylashuvini, soha terisidagi aks-tasvirini (proyeksiyasini), ularning shakli, tutgan o‘rni va o‘lchamlarining kishi yoshiga, jinsiga, qomatining tuzilishiga nisbatan hamda patologik jarayonlar natijasida o‘zgarishini, shuningdek, organlarning qon bilan ta‘minlanishi, innervatsiyasi va limfa tizimi xususiyatlarini o‘rganadigan fandır.

Jarrohlik operatsiyasini bajarish uchun faqat topografik anatomiyaning bilish kifoya qilmaydi, albatta, buning uchun operatsiya qilish texnikasini o‘rganish ham zarurdir. Buni esai “Operativ jarrohlik” fani o‘rganadi.

“Jarrohlik” (xirurgiya) soʻzi – grekcha “xir” - qoʻl va “ergon” - ish, yaʼni qoʻl ishi, qoʻl hunari maʼnosini anglatadi. Bu fan turli jarrohlik operatsiyalari texnikasini oʻrganadi. Jarrohlik faqat hunargina emas, uning yana bir qancha muhim sifatleri borki, ular jarrohlikni fan darajasiga yetkazgan.

Odam organizmining tuzilishi – anatomiyasini bilmay turib, unda jarrohlik operatsiyasini oʻtkazish mumkin emas. Shunday ekan, operativ jarrohlik va topografik anatomiya bir-biriga uzviy bogʻlangan, yagona fandır.

Dastlab operatsiya qilish texnikasini murdalarda oʻzlashtirish maqsadga muvofiqdir. Bunda aʼzo va toʻqimalar topografiyasini shoshilmasdan mufassal oʻrganish, yumshoq toʻqimalarni kesish, tikish, suyaklarni arralash va boshqa jarrohlik texnikasini mashq qilish mumkin. Bu borada N.I.Pirogov ishining davomchisi, yirik jarroh va topograf-anatom, prof. A.A.Bobrov bunday degan edi: “Men topografik anatomiyani bilmasdan turib birorta ham jarroh ish boshlashi mumkin emas, deb hisoblovchilar tarafidaman; men anatomiya sahnasida shugʻullanmasdan turib jarroh boʻlish mumkin emas deb taʼkidlayman”.

Shuni ham taʼkidlash lozimki, faqat murdada operatsiya oʻtkazish bilan maqsadga erishib boʻlmaydi. Tirik toʻqimalar bilan muomala qilish (qon toʻxtatish, aʼzo-toʻqimalarning rangini, funksional holatini farqlay olish) ni oʻzlashtirib olish uchun operatsiyani laboratoriya hayvonlarida (itlarda, quyonlarda va boshq.) bajarib koʻrish maqsadga muvofiqdir.

Topografik anatomiyaning ahamiyati faqat “Operativ jarrohlik” fani doirasi bilangina chegaralanib qolmaydi, chunki tibbiyotning har qanday sohasi, jarrohlik kabi, topografik-anatomik maʼlumotlarga muhtojdir. Masalan, ichki kasalliklar shifokori (terapevt) turli yoshda va jinsda boʻlgan, har xil qomatli kishilardagi tana aʼzolarining patologik holati toʻgʻrisida fikr yuritish uchun ularning aks-tasviri (chegaralari), joylashgan oʻrni, fiziologik siljish hududlari, aʼzolar shakli qanday koʻrinishda boʻlishi mumkinligini bilishi, asab shifokori esa biror patologik jarayonning (oʻsma, qon quyilishi) lokalizatsiyasini aniqlash uchun bosh va orqa miya hamda ularning oʻtkazuvchi yoʻllari topografiyasini bilishi zarur va h.k.

FANGA OID QISQACHA TARIXIY MAʼLUMOTLAR

Topografik anatomiya toʻgʻrisidagi dastlabki maʼlumotlar XVII–XIX asrlarda Yevropada paydo boʻla boshlagan. Oʻsha davr jarrohlari boshqa mutaxassislarga nisbatan oʻz amaliy faoliyatlarida bunday maʼlumotlarga koʻproq zarurat sezganlar. Jarrohlik amaliyotida topografik anatomiya elementlari qoʻllanganligi tufayli bu fan dastlab jarrohlik anatomiyasi deb atalgan. Jarrohlik anatomiyasining taraqqiy etishiga Velpo, Malgen, Blanden kabi farang jarroh-olimlari, I.F.Bush, X.X.Solomon, I.V.Buyalskiy kabi rus jarroh va anatomlari katta hissa qoʻshganlar. Biroq oʻsha davr topografik anatomiyasiga doir maʼlumotlar tarqoq holda boʻlib, mazkur fanni ilmiy tadqiq etish va tekshirishning maxsus va aniq uslublari boʻlmaganligi bois, u ilmiy negizdan deyarli mahrum edi.

“Topografik anatomiya” faniga ilmiy jihatdan asos solgan olim mashhur jarroh va anatom Nikolay Ivanovich Pirogov (1810-1881-yy) hisoblanadi. U “Topografik anatomiyani” jarrohlik klinikasining talablariga toʻliq javob bera oladigan fan sifatida shakllantirish uchun birinchi boʻlib muzlatilgan murdalarni uchta tekis-

lik bo'ylab arralab kesish uslubini qo'lladi va natijalarini 1851-1859-yillarda chop ettirdi. N.I.Pirogov o'z izlanishlarida tana a'zolarining normal holatdagi o'zaro joylashuvlarini mufassal o'rganishdan tashqari, ularning turli funksional va patologik jara-yonlardagi holatlarini ham ushbu uslub yordamida tadqiq etdi.

N.I.Pirogov va uning izdoshlari tomonidan rivojlantirilgan topografik anatomiyaga oid bilimlarning jarrohlik operatsiyalarida keng qo'llanishi operativ jarrohlikning rivojlanishida muhim omil bo'ldi. Shu sababli "Topografik anatomiya" fani amaliy fanlar qatoridan mustahkam o'rin oldi.

"Topografik anatomiya"ning operativ jarrohlik bilan birga yagona, bir butun fan sifatida o'qitila boshlanishi ham N.I.Pirogov nomi bilan bog'liqdir.

N.I.Pirogovning zamondoshlaridan "Topografik anatomiya hamda uni amaliy tibbiyot va jarrohlikka tatbiq etish bo'yicha qo'llanma" (1896) muallifi *P.Tillaux*, eng ommabop darslik hisoblangan "Topografik anatomiyadan talabalar va shifokorlar uchun qo'llanma" muallifi, nemis anatomi G.K.Korning kabi olimlarni aytib o'tish joizdir.

Topografik anatomiya va operativ jarrohlik" fani o'zaro uzviy bog'langan fan sifatida Sho'rolar hokimiyati davrida V.N.Shevkunenko, A.N.Maksimenkov, N.N.Burdenko, P.A.Gersen, A.V.Vishnevskiy, P.A.Kupriyanov, F.I.Valker, V.V.Kovanov, G.E.Ostroverxov, Yu.M.Lopuxin, O.P.Bolshakov, K.I.Kulchitskiy va boshqa olimlar tomonidan yanada rivojlantirildi.

O'zbekistonda "Operativ jarrohlik va topografik anatomiya" fani dastlab 1920-yilda tashkil etilgan O'rta Osiyo dorilfununining tibbiyot kulliyotida o'qitila boshlandi. Yiringli jarohatlar va kasalliklar sohasi bo'yicha yirik olim, jarroh va topograf-anatom, Davlat mukofoti sovrindori, prof. V.F.Voyno-Yasenetskiy ilk bor operativ jarrohlik va topografik anatomiya kafedrasini tashkil etib, unga 1920-1923-yillarda rahbarlik qildi va ayni vaqtning o'zida 1-shahar shifoxonasining katta jarrohlik bo'limini ham boshqardi. U amaliy faoliyati mobaynida to'plagan ish tajribasi asosida eng yirik va mashhur asari bo'lgan "Yiringlar jarrohligidan lavhalar" ("Ocherki gnoinoy xirurgii") kitobini yozgan.

Toshkent tibbiyot institutining operativ jarrohlik va topografik anatomiya kafedrasini V.F.Voyno-Yasenetskiydan keyin G.A.Ilin (1923-26), F.I.Valker (1926-29), N.S.Pereshivkin (1929-31), S.T.Novitskiy (1942-44), Z.D.Semenixina (1941-42 va 1944-45), B.A.Stekolnikov (1931-41 va 1945-66), F.F.Amirovlar (1966-79) boshqardilar.

30-yillargacha kafedrada, asosan, fanni o'qitishga oid ishlar yo'lga qo'yildi. 1941-yilda B.A.Stekolnikov "Ba'zi patologik jarayonlarda ko'ks oralig'i a'zolarining siljishi" mavzuidagi doktorlik dissertatsiyasini himoya qildi. U rahbarlik qilgan davrda kafedrada operativ jarrohlik va topografik anatomiyaning dolzarb masalalariga oid ayrim ilmiy-tadqiqot ishlari olib borildi. F.F.Amirov va S.A.Dolimovlarning doktorlik dissertatsiyalari shular jumlasidandir.

S.A.Dolimov tomonidan oshqozonning eksperimental yarasi va u rezeksiya qilingandan keyin nerv sistemasi hamda hazm a'zolarida kechadigan patomorfologik o'zgarishlar o'rganildi.

1966-1979-yillarda kafedraga prof. F.F.Amirov rahbarlik qildi. Uning traxeya va bronxlarda bajariladigan plastik operatsiyalarga bag'ishlangan ilmiy ishlari Davlat mukofoti bilan taqdirlangan va zamonamizning yirik jarrohlari A.N.Bakulev,

Ye.N.Meshalkin, L.K.Bogush, A.A.Vishnevskiyalar tomonidan yuksak baholangan. F.F.Amirov kafedrada shisha idishlarda saqlanuvchi turli a'zo preparatlarining ajoyib kolleksiyasini barpo etgan.

1979- yildan kafedrani prof. N.H.Shomirzayev boshqarib kelmoqda. Uning va ko'p sonli shogirdlarining ilmiy ishlari atelektazga uchragan o'pkani reeratsiya qilish, pnevmonektomiyadan keyin qoldirilgan o'pkada kechadigan kompensator-moslashuv jarayonlarini o'rganish va ularni dori preparatlari bilan korreksiyalashning imkoniyatlari, yangi sintetik jarrohlik tikuv matolarini ishlab chiqish va jarrohlik amaliyotiga tatbiq etish, turli patologiya holatlarida o'pkalarning lipidlar metabolizmidagi ishtiroki, surunkali nospetsifik o'pka kasalliklarida nafas a'zolarining immun tizimi, o'pka rezeksiyasidan keyin qoldirilgan o'pkada yuzaga keluvchi arterial gipertenziyada klapanli boshqariladigan ekstrapulmonal shuntlarni qo'llash operatsiyalariga bag'ishlangan. Bu davrda ushbu fanga oid bir qator darslik va o'quv qo'llanmalari nashr etilgan.

Kafedra xodimlari serqirra ilmiy izlanishlar bilan birga Toshkent Davlat tibbiyot instituti miqyosidagi jamoat ishlarida ham faol ishtirok etib kelmoqdalar. Jumladan, turli yillarda prof. F.F.Amirov Davolash va pediatriya fakultetlari dekani, ilmiy ishlar bo'yicha prorektor, prof. S.A.Dolimov – fakultet dekani, avval o'quv, so'ngra davolash ishlari bo'yicha prorektor, prof. N.H.Shomirzayev dastlab Davolash va malaka oshirish fakultetlari dekani, 1987-1990- yillarda institut rektori, O'zR SSV TIK (UMS) raisi (1985-87 va 1990-2000-yy) lavozimlarida faoliyat ko'rsatganlar.

Toshkent tibbiyot institutining “Operativ jarrohlik va topografik anatomiya” kafedrasida turli yillarda ishlagan G.A.Rotenberg, X.A.Petrosyans, K.X.Tagirov, A.E.Saidaliyev, A.G.Mirzamuxamedov, R.A.Alavi, N.H.Shomirzayev, G.N.Gimmelfarb, X.K.Sultonov, B.R.Bobojonov, U.E.Begaliyev, Z.B.Botirova, R.J.Usmonov kabi xodimlar doktorlik, A.I.Benjaminovich, V.N.Schastnev, O.Ya.Kaplan, YA.A.Borovets, B.S.Sadritdinov, B.G'.G'aniyev, T.D.Abdazimov, Ye.B.Berliner, A.A.Simonov, R.Q.Qurbonov, A.B.Mamedov, R.A.Arikov, O.A.A'zamov, A.A.Abdukarimov, Sh.M.Sultonov, X.S.Hodiyev, Sh.A.Alimov, A.A.Saidov, E.G.Sodiqov, SH.J.Fayziyev, A.A.Shukurov, B.J.Risqiyev, R.A.Umarov, U.X.Kolibekov, D.N.Axmedov, Z.P.Muxitdinov, X.P.Tojiboyev, Z.N.Kuramboev, X.X.Mirzajonov, S.X.Nazarov, D.T.Mirrahimova kabi xodimlar nomzodlik dissertatsiyalarini himoya qilganlar.

O'tgan davr mobaynida kafedra kengayib, undan Toshkent Davlat pediatriya institutining (kafedra mudirlari S.A.Dolimov, prof. Sh.M.Ahmedov), II Toshkent Davlat tibbiyot institutining (kafedra mudirlari dots. Sh.J.Fayziyev, prof. A.G.Mirzamuxamedov) kafedralari ajralib chiqdi. Toshkent shifokorlar malakasini oshirish institutidagi “Operativ jarrohlik va topografik anatomiya” kursi 1932–1963-yillarda ToshMI kafedrasida faoliyat ko'rsatdi. So'ngra alohida kafedra tashkil etilib, unga prof. A.G.Mirzamuxamedov rahbarlik qildi. Hozirgi kunga kelib malaka oshirish kursi yangitdan tashkil etilgan Toshkent Tibbiyot akademiyasining Odam anatomiyasi, operativ jarrohlik va topografik anatomiya “kafedrasida”dir.

Respublikamizning boshqa ilmgohlarida faoliyat ko'rsatayotgan operativ jarrohlik va topografik anatomiya “kafedralarida ham o'quv jarayonidan” tashqari turli yo'nalishlarda ilmiy-tadqiqot ishlari keng miqyosda olib borilmoqda. Jumladan,

Samarqand tibbiyot institutida diafragmaning topografik anatomiyasi va jarrohligi, yurakning morfologiyasi (V.Ya.Barakov, A.K.Gabchenko), Andijon tibbiyot institutida ichki a'zolarning yoshga qarab topografiyasi (I.Q.Qosimxo'jayev), Toshkent tibbiyot akademiyasi Davolash fakulteti kafedrasida novokainli blokadalarning turli usullari (A.G.Mirzamuxamedov), Toshkent pediatriya tibbiyot institutida tayanch-harakat apparatining yoshga qarab o'zgarishi (Sh.M.Ahmedov) o'rganilib, tadqiqot ishlari davom ettirilmoqda.

I bob. TOPOGRAFIK ANATOMIYANING UMUMIY MASALALARI

ASOSIY ATAMALAR VA TUSHUNCHALAR

Inson tanasi (*corpus humanis*) - gavda (*truncus*) hamda unga bo'yin (*cervix*) orqali birikkan bosh (*caput*) va tana oxirlari – qo'l-oyoqdan (*membrum*) tuzilgan. Qo'l (*membrum superius*) gavdaga yelka kamari (*cingulum membri superioris*) orqali; oyoq (*membrum inferius*) esa gavdaga tos kamari (*cingulum membri inferioris*) orqali birikadi.

Odam gavdasi, o'z navbatida, ko'krak (*pectus*), qorin (*abdomen*) va tos (*pelvis*)dan iborat.

Tananing har bir bo'limi amaliy ehtiyojlardan kelib chiqqan holda hamda anatomik tuzilishini hisobga olib yana bir qancha alohida sohalarga ajratib o'rganiladi.

S o h a (*regio*) deb, tananing bir-biridan tabiiy yoki sun'iy (ya'ni shartli) ravishda o'tkazilgan chiziqlar orqali chegaralangan muayyan bir bo'lagiga aytiladi. Tanani bunday sohalarga bo'lib o'rganish patologik jarayon (o'choq) ning lokalizatsiyasini (ya'ni joylashgan o'rnini) aniq ifodalab berish, tomir-nerv tutamlari va ichki a'zolarning aks tasvirlarini aniqlash hamda shundan kelib chiqqan holda ularga operativ ochib kirish yo'llarini belgilash kabilarni ko'zda tutadi.

“Topografik anatomiya” fani muayyan sohaning chegaralarini, qavatma-qavat tuzilishini, shu sohada joylashgan ichki a'zolar, tomir-nerv tutamlari, kletchatka bo'shliqlarining topografiyasini o'rganadi.

Biror sohaning chegaralarini o'tkazish uchun tana sathida joylashgan tabiiy tuzilmalar – tashqi mo'ljallardan foydalaniladi.

T a s h q i m o' l j a l l a r deganda teri orqali bo'rtib yoki, aksincha, botib, ko'zga ko'rinib turadigan yoxud paypaslab aniqlanadigan doimiy (muqim) tuzilmalar tushuniladi. Tashqi mo'ljallar, asosan, suyaklarning qirralari, o'siqlari, do'mboqlari, tepachalari, o'yiqlari (masalan, umurtqalarning o'tkir o'siqlari, yonbosh suyagi qirrasini, to'sh o'yig'i, qovurg'a suyagi va h.k.), ayrim yaxshi rivojlangan yuza muskullarning konturlari (yelkaning ikki va uch boshli muskullari, ko'krakning katta va qorinning to'g'ri muskullari kabi), muskul paylari (son to'rt boshli, yelka ikki boshli muskulining paylari, axill payi) dan iborat bo'ladi.

Tashqi a'zolar (ko'z, og'iz yorig'i, quloq chig'anog'i, tashqi burun, jinsiy olat, sut bezi, orqa chiqaruv teshigi) va tuzilmalar (kindik, ko'krak so'rg'ichlari, chov va dumba burmalari), tomir “urish” nuqtalari (masalan, bilak arteriyasining urishi, yurak cho'qqisining tepkisi) ham tashqi mo'ljal bo'lib xizmat qilishi mumkin.

Tashqi mo'ljallardan nafaqat soha chegaralarini aniqlashda, balki tomir va nervlarning tana terisidagi aks-tasvir chiziqlarini o'tkazishda, ichki a'zolarning konturlarini (chegaralarini) aniqlashda, ularga operativ ochib kirish uchun kesish chiziqlarini o'tkazishda ham foydalaniladi.

Operatsiya paytida ayrim tuzilma va a'zolarini to'g'ri hamda tez topish uchun ichki mo'ljallardan foydalaniladi. I c h k i m o' l j a l l a r to'qimalarni kesib ochish jarayonida ko'rinuvchi turli-tuman tuzilmalar bo'lishi mumkin. Masalan, tomir-nerv tutamlari va muskul oraliqlariga mos keluvchi bilak fassiyasida ko'rinib

turuvchi oqimtir yo'llar (Pirogov bo'yicha) yoki botallo arteriya yo'lini topishda chap adashgan va diafragma nervlari ichki mo'ljal bo'lib xizmat qiladi.

Har bir sohaning tuzilishini qavatma-qavat o'rganish topografik anatomiyani o'rganishning asosiy usullaridan biridir. Qo'l-oyoqda to'qimalarning suyakkacha bo'lgan qatlamlari, gavdaning boshqa bo'limlarida esa biror bo'shliqqacha (qorin, ko'krak bo'shliqlari, kalla qutisi) bo'lgan qoplovchi to'qimalarning qatlamlari o'rganiladi.

Tananing barcha sohalarining qatlamli tuzilishi o'xshash bo'lib, yuzadan chuqurga qarab quyidagi qavatlardan tuzilgan bo'ladi:

- teri (*cutis*);
- teri osti kletchatkasi (*tela subcutis*) yoki teri osti yog' kletchatkasi (*panniculus adiposus*);
- yuza fassiya (*fascia superficialis*);
- chuqur (xususiy) fassiya (*fascia propria*);
- muskul-aponevroz qatlami hamda fassiyalararo kletchatka bo'shliqlari;
- suyak usti pardasi (*periosteum*);
- suyak (*os*).

Tana bo'shliqlari sohalarida bu qavatlardan keyin fibroz kletchatka qatlami va seroz parda bo'ladi.

Tana bo'shlig'idagi ichki a'zolarining topografiyasi uch xil parametr bilan tavsiflanadi:

- 1) golotopiya - a'zoning tana va uning sohalariga nisbatan joylashuvi;
- 2) skeletotopiya - a'zoning skelet suyaklariga nisbatan tutgan o'rni;
- 3) sintopiya - a'zoning tevarak-atrofdagi qo'shni a'zo va tuzilmalarga nisbatan joylashuvi. Masalan, taloq golotopik jihatdan chap qovurg'a osti sohasida, qorin bo'shlig'ining yuqori qavatida, skeletotopik jihatdan chap IX-XI qovurg'alar ro'parasida; sintopik jihatdan: tashqi tomondan diafragmaga, ichkari va oldindan – oshqozonga, ichkari va orqa tomondan – chap buyrak va buyrak usti beziga, ichkari va pastdan – oshqozon osti beziga yondosh joylashadi.

Ichki a'zoning shakli va joylashuvi (tikka yoki gorizontalga yaqin) turli ko'rinishlarda bo'lishi mumkin; bu ko'p jihatdan, qomatning tuzilishiga (*habitus*) bog'liq bo'ladi.

V.N.Shevkenenko gavdaning nisbiy uzunligiga qarab, qomatning uzun va ingichka – dolixomorf, kalta va keng – braximorf hamda o'rtacha – mezomorf shakllarini ajratadi. Qomatning shakli quyidagi formula bo'yicha aniqlanadi:

$$\frac{\text{gavda balandligi}^*}{\text{bo'y uzunligi}} \times 100$$

* Gavdaning balandligini topish uchun to'sh suyagining bo'yinturuq o'yig'ini qov simfizining yuqori qirg'og'i bilan tutashtiruvchi masofani o'lchash lozim

Braximorf qomatning belgilari: o'rta yoki past bo'yililik, kalta va yo'g'on bo'yin, keng ko'krak qafasi, katta epigastral burchak, nisbatan uzun gavda (31,5 dan katta), kalta oyoqlar bo'lib, bunday kishilar uchun diafragmaning yuqori turi-shi, yurak-ning ko'ndalang joylashishi, oshqozonning yuqori va qiyshiq joylashi-shi, jigardagi qorinpardadan tashqari maydonning keng bo'lishi, ko'r ichakning

yuqori turishi xos bo'ladi. M.V.Chernorutskiy tasnifi bo'yicha braximorf qomat giperstenik konstitutsiyaga to'g'ri keladi (1-2b-rasm).

Dolixomorf qomatning belgilari: baland bo'ylilik, uzun bo'yin, tor ko'krak qafasi, kichik epigastral burchak, uzun oyoqlar, gavdaning nisbatan katta o'lchamli (28,5 dan kam) bo'lib, bunday kishilar uchun diafragmaning pastroq joylashishi, jigardagi qorinpardadan tashqari maydonning tor bo'lishi, ko'r ichakning pastda turishi xos bo'ladi. Dolixomorf qomat astenik konstitutsiyaga mos keladi (1-2a-rasm).

TANANING YUMSHOQ ASOSI

Ma'lumki, suyak skeleti odam tanasi uchun qattiq tayanch (negiz) vazifasini o'taydi. Bundan tashqari organizmda, uning barcha qismlari va sistemalarini qoplovchi, tutib turuvchi hamda o'zaro bog'lovchi bir butun anatomik sistema – tolali kletchatka to'qimalari (biriktiruvchi to'qima) bo'lib, ular odam tanasining yumshoq asosini, (ya'ni tayanchini) tashkil etadi. Bu sistemaga fassiya-kletchatka tuzilmalari, aponevrozlar, suyak usti pardasi, paylar kiradi.

Fassiya va kletchatka a'zolar stromasini (ichki skeletini) va g'illoflarini hosil qiladi. Muskullar, tomirlar, nervlar va h.k. larning g'illoflarini hosil qiluvchi fassiyalar suyak skeletining qayishqoq davomi sifatida uni to'ldirib turadi.

Kletchatka–fassiya–aponevroz tuzilmalarining asosini bir xil, ya'ni tolali (bi-riktiruvchi) to'qima tashkil etadi; ular bir-birlaridan tolalarining zich va tartibli joylashuvi bilangina farq qiladi.

Chunonchi, g'ovak kletchatka tarkibidagi tolalar nozik bo'lib, tartibsiz joylashgan. Agar g'ovak kletchatkada yog' hujayralari to'plansa, u yog' *kletchatkasi* deb yuritiladi.

Fassiyalarda, g'ovak kletchatkadan farqli o'laroq, tolalar ancha shakllangan va yo'g'onlashgan bo'lib, ma'lum bir tartibda yo'nalib joylashadi va turli qalinlikdagi parda ko'rinishini oladi. Fassiyaning qalinligi u o'rab turgan muskul yoki a'zo tomonidan beriladigan bosimga bog'liq: muskul qanchalik kuchli rivojlangan bo'lsa, uning fassiyasi shuncha qalin bo'ladi. Juda qalinlashgan fassiya tolalari sadaf tusidagi *aponevroz* ko'rinishini oladi.

Shunday qilib, fassiyalar - tolali-kletchatka to'qimasi tizimidagi oraliq bo'g'inni egallovchi hamda muskullar, paylar, tomirlar, nervlar va a'zolari o'rab turuvchi biriktiruvchi to'qimali qobiqlardir.

Tuzilishiga ko'ra fassiyalarning quyidagi turlari mavjud.

Chuqur fassiyalar (*fasciae profundae*) sinergist (bir xil vazifa bajaruvchi) muskullar guruhini yoki a'zolari qoplaydi. Ayrim muskullarni o'rovchi chuqur fassiyalar xususiy fassiya (*fascia propria*) deb ataladi.

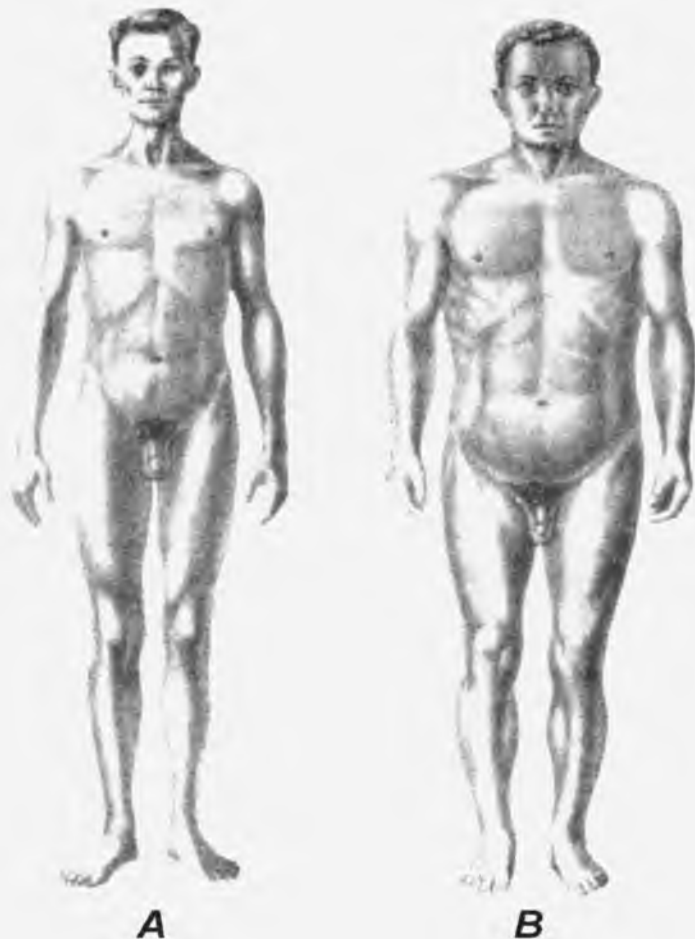Chuqur fassiyalar 4 xil ko'rinishda bo'lishi mumkin:

1) fassiya varaqlari – muskul va a'zolar guruhini o'rab, ularni bir-biridan ajratib turadi;

2) fassiya plastinkalari – ancha yupqa bo'lib, ayrim a'zo va muskullarni o'raydi hamda ularni bir-biridan va suyakdan ajratib turadi;

3) fassiya to'siqlari. Ular ikki xil bo'ladi:

a - suyaklarga birikuvchi fassiya varaqlari, ya'ni muskullararo to'siqlar – muskullararo oraliqlarda joylashadi;



1-2-rasm. Qomatning tuzilish shakllari.
a - dolixomorf; b - braxiomorf.

b - g'ovak yoki yog' kletchatkasida erkin joylashgan to'siqlar (masalan, buyrak oldi, buyrak orti fassiyalari);

4) aponevrozlar – juda qalinlashgan fassiyalardir. Fassiyalardan muskullarning boshlanishi yoki muskul paylarining fassiyalarga o'tishi (qo'shilishi) natijasida qalinlashgan fassiyalar aponevrozlar deb ataladi. Masalan, qorin yassi muskullari aponevrozlari, uzun va kalta kaft muskullari paylari hisobiga hosil bo'lgan kaft aponevrozi va h.k.

Yuza fassiya – teri osti kletchatkasining zichlashgan qismi bo'lib, tanani butunlay qoplab turuvchi umumiy fassiyadir. Bu fassiya teri osti qavatidagi tomir-nerv tuzilmalari va yuza limfa tugunlari uchun karkas (sinch) vazifasini bajaradi. Ba'zi mualliflar yuza fassiyani ikki qavatdan: yuzadagi - teri osti yog' qavati va uni chuqurdagi to'qimalardan ajratib turuvchi chuqur plastinka qavatidan iborat deb qaraydilar.

Shunday qilib, yuza fassiya odam tanasini butunlay qoplovchi g'ilof hosil qilsa, xususiyy fassiyalar ayrim muskul va a'zolar uchun g'iloflar hosil qiladi. Buni qo'l-oyoqning g'ilofli tuzilishi misolida ko'rish mumkin.

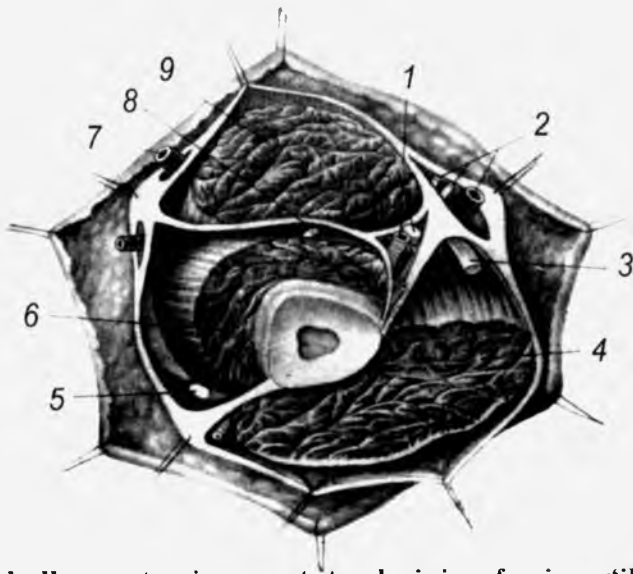
Chuqur fastiya varag'i qo'l yoki oyoqni gir aylanasiga o'rovchi asosiy g'ilofni hosil qiladi; undan chuqurga ketuvchi fassiya to'siqlari boshlanadi. Shu to'siqlar o'zida alohida muskullar, tomir va nerv tutamlarini tutuvchi ikkinchi tartibli g'iloflarni hosil qiladi. Mazkur g'iloflarni og'riqsizlantiruvchi modda (novokain) eritmasi bilan to'ldirib mahalliy og'riqsizlantirishga erishiladi (A.V. Vishnevskiy bo'yicha g'ilof anesteziyasi).

FASSIYA TUGUNLARI

Fassiya-kletchatka tuzilmalarining suyakka birikkan joylari ancha qalin bo'lib, muayyan soha yumshoq tayanchining negizini tashkil etadi; bular *fassiya tugunlari* deb ataladi. Fassiya tugunlari turli fassiya varaqlari qo'shilgan joy bo'lib, doimo shu sohaning suyak asosi bilan – bir tomondan, muskullari bilan – ikkinchi tomondan tutashgan bo'ladi. Fassiya tugunlarining aponevrotik, fassiya-kletchatkali va aralash turlari farqlanadi.

N.I. Pirogov qo'l-oyoqning g'ilofli tuzilishidan kelib chiqqan holda yirik tomirlarning fassiya g'iloflarining tuzilishidagi muhim amaliy ahamiyatga ega bo'lgan umumiy qonuniyatlarni ta'riflagan.

*Birinchi*dan, barcha tomir g'iloflari shu tomirlarning tevaragidagi muskul fassiyalari hisobiga hosil bo'ladi. Ya'ni, muskul g'ilofining orqa devori shu muskul yonidan o'tuvchi tomir-nerv tutami g'ilofining oldingi devorini tashkil etadi (3-rasm).



3-rasm. Muskullar va tomir-nerv tutamlarining fassiya g'iloflari (o'ng yelkaning o'rtasidan o'tkazilgan ko'ndalang kesim).

1 - a. brachialis et n. medianus; 2-v. basilica et rami n. cutaneus antebrachii medialis; 3-n. ulnaris; 4-m. triceps brachii; 5-n. radialis; 6-m. brachialis; 7-v. cephalica; 8-n. musculocutaneus; 9-m. biceps brachii.

· *Ikkinchidan*, agar muskul g'ilofining tomir g'ilofiga aloqador bo'lgan qismi tortilsa, u holda tomirning g'ilofi uch qirrali prizma (ko'ndalang kesimda – uch-burchak) shaklini oladi. Bunda prizma qirrasidan biri oldinda, qolgan ikkitasi esa tomirlardan ichkarida va tashqarida joylashadi.

· *Uchinchidan*, prizma g'ilofining cho'qqisi, odatda, to'g'ridan-to'g'ri yoki bilvosita, yaqindagi suyakka yoki bo'g'im qopchasiga birikkan bo'ladi.

Qon tomir-nerv tutami tashqaridan umumiy fassial g'ilof bilan o'ralishdan tashqari, uning har bir tarkibiy elementi alohida g'ilofga o'ralgan. Tomir yoki nerv bilan uning fassiya g'ilofi orasida paravazal yoki paranevral g'ovak kletchatka bo'ladi. Har qanday g'ovak kletchatkadagiday, tomir–nerv atroflaridagi kletchatka bo'ylab ham yiringli jarayon tarqalishi mumkin.

Barcha harakatchan a'zolari bevosita g'ovak kletchatka qatlami o'rab turadi: ichki a'zolari v i s s y e r a l k l y e t c h a t k a, tomirlarni paravazal kletchatka, nervlarni paranevral kletchatka, muskullarni ularning g'ilofi bilan muskul orasidagi kletchatka o'raydi. A'zoning o'z hajmini, holatini o'zgartirish amplitudasi (ko'lami) qancha katta bo'lsa, uni o'rovchi g'ovak kletchatka ham shuncha ko'p bo'ladi va mazkur a'zoning harakatlanishiga imkoniyat yaratadi. A'zo atrofidagi kletchatkaning periferik qismi zichlashib, fassiya ko'rinishini oladi.

F a s s i y a l a r a r o k l e t c h a t k a fassiya qobig'iga o'ralgan ayrim a'zolar orasida, a'zolarining fassiya qobig'i bilan bo'shliqlarni qoplovchi devoriy fassiyalar orasida bo'ladi (pariyetal kletchatka), undan tashqari sinergist muskul guruhlari orasidagi bo'shliqlarni to'ldirib turadi.

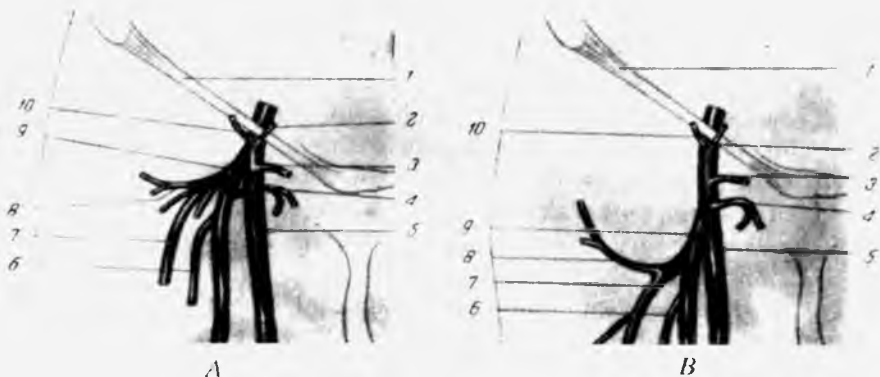
QON TOMIR VA NERVLARNING TUZILISHIDAGI FARQLAR

Jarrohlik amaliyotida jarohatlangan qon tomirlarni, ko'pincha, bog'lab qo'yish lozim bo'ladi.

Agar magistral arteriya bog'lab qo'yilsa, shu arteriya tomonidan ta'minlanadigan periferik sohada qon aylanishining buzilishi tabiiydir. Biroq, amalda, bunday asoratlar har doim bo'lavermaydi, chunki qon aylanishi kollateral (yonlama) tomirlar hisobiga tiklanishi mumkin. Kollateral tomirlar normada bo'g'imlar sohasida ayniqsa ko'p bo'lib (masalan, *a.collateralis ulnaris superior et inferior*), bo'g'imlardagi bukilish-yozilish chog'ida asosiy arteriya bo'ylab qon oqishi qiyinlashganda ishga tushadi.

Kollateral tomir magistral arteriyaning qon oqishi qiyinlashgan yoki to'xtagan joyidan yuqoriroqda (proksimal) shu arteriyaning o'zidan yoki uning manbalaridan, yoxud umuman boshqa arteriyalardan boshlanadi va qon aylanishi buzilgan zonadagi tomirlar (ya'ni magistral arteriyaning qon o'tishi qiyinlashgan joyidan pastroqda boshlanuvchi tomirlari) bilan anastomozlashadi (qo'shiladi). Agar bitta magistral arteriyaning proksimal va distal shoxlari o'zaro anastomozlashsa – ular sistema ichi anastomozlari, turli xil arteriyalarning shoxlari o'zaro qo'shilsa – sistemalararo anastomozlar deb ataladi.

Demak, asosiy arteriyada qon oqishi buzilganda, qonning arteriya shoxlari orasidagi anastomozlar bo'ylab aylanma yo'l bilan oqishiga kollateral qon oqishi deyiladi, mazkur anastomozlashgan arteriyalar esa *kollateral tomirlar* deb ataladi (7-rasm). Shu sababli, magistral tomirni bog'layotganda uning kollateral bo'la ola-

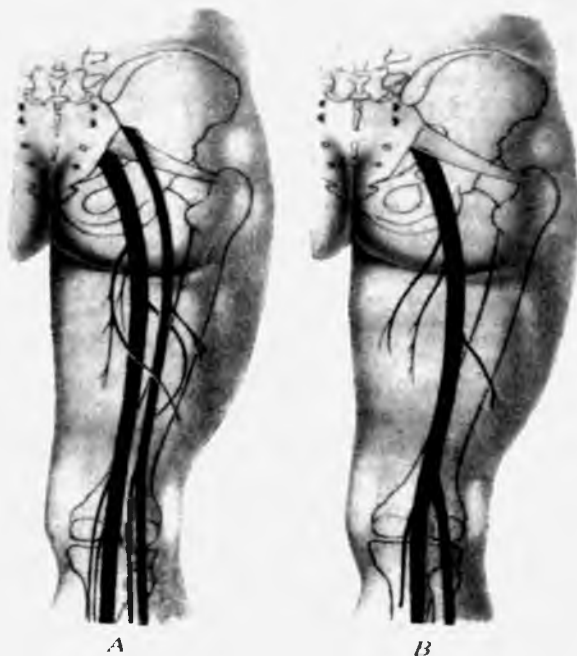

4-rasm. Son arteriyasining shoxlanish turlari:
a-yoyiq; b-magistral.

1-chov boylami; 2-a. *epigastrica superficialis*; 3-a. *pudenda externa*;
4-a. *circumflexa femoris medialis*; 5-a. *femoralis*; 6-a. *perforans I*;
7-8-*ramus descendens et ramus ascendens a.circumflexae femoris lateralis*; 9-a. *profunda femoris*; 10-a. *circumflexa ilium superficialis*.

digan shoxlarini saqlab qolgan holda, ya'ni tomirni ulardan distalroqda bog'lash lozim.

Asosiy (magistral) arteriyaning shoxlanishi ikki xil bo'lishi mumkin:



5-rasm. Quymuch nervining tuzilishidagi farqlar. A - yuqorida bo'linish (yoyiq shoxlanish); B - pastda bo'linish (magistral shoxlanish).

1) agar yirik arteriya o'zining boshlanish joyi yaqinida ikkilamchi shoxlarga bo'linib ketrsa, ya'ni asosiy tomir kalta bo'lsa, (masalan, qorin arteriya o'zani, *tr.coeliacus*) bu yoyiq shoxlanish deb ataladi;

2) agar asosiy arteriya darhol bo'linib ketmasdan, bitta yirik poya ko'rinishida davom etib, o'zidan birin-ketin ikkilamchi shoxlarni chiqarsa, u magistral tarqoqlanish deyiladi.

Shoxlanishning yoyiq shaklida ikkilamchi shoxlar orasida anastomozlar magistral shoxlanishga nisbatan ko'p va kuchli rivojlangan bo'ladi (4-rasm).

Xuddi arteriyalardagi kabi manzara nerv poyalarida ham kuzatiladi. Agar, nerv poyasi yuqorida bo'linib ketrsa – yoyiq shoxlanish deb ataladi; bunda chigal va to'rlar hosil bo'ladi. Nerv poyasi birin-ketin shoxlar berib, pastroqda bo'linsa – magistral shoxlanish kuzatiladi. Masalan, quymich nervi, *n.ishiadicus*, o'zining oxirgi shoxlari bo'lgan katta boldir va umumiy kichik boldir nervlariga tos bo'shlig'ida (yuqori bo'linish) yoki taqim chuqurchasida (pastki bo'linish) bo'linishi mumkin (5-rasm).

Agar muayyan zonani innervatsiyalovchi nerv shu zona doirasida hamda bu zonaga yetib kelmasidan, boshqa nerv bilan tolalar almasha, bunday nerv tarkibida boshqa qo'shni nervning tolalari ham bo'ladi. V.N.Shevkunenko bunday tuzilmalarni murakkab nerv kompleksi deb yuritgan. Mazkur kompleksni orqa miyaning ma'lum bir segmentidan chiquvchi va tegishli umumiy hududni innervatsiyalovchi nervlar tashkil etadi. Uning amaliy ahamiyati shundaki, operatsiya paytida biror nervning shikastlanishi oqibatida yuzaga keladigan funksional buzilishlar qo'shni nerv hisobiga tiklanadi.

TOPOGRAFIK ANATOMIYANI TADQIQ ETISH USULLARI

Topografik anatomiya va operativ jarrohlikda qo'llanadigan tekshirish usullari ular qo'llanayotgan ob'ektdan kelib chiqqan holda ikki guruhga ajratiladi: murdani tekshirish va tirik odamni tekshirish usullari.

MURDANI TEKSHIRISH USULLARI

Murdaning turli sohalarini qavatma-qavat kesib ochish yo'li bilan o'rganishda - mayda tomirlarni ham e'tibordan chetda qoldirmaslik uchun qon tomirlarga avvaldan, qotib qoluvchi bo'yalgan eritmalarni yuborish (in'eksiya usuli), kletchatka bo'shliqlarining tarqalish chegarasini aniqlash uchun ularga qotuvchi (mum, gips) va bo'yoq moddalarini kiritish kabi usullar qo'llanadi.

Muzlatilgan (-12, -15°S da) murdani gorizontal, sagittal va frontal tekisliklarda arralab o'rganish (N.I.Pirogov bo'yicha "muz anatomiyasi") usuli qo'llanganda a'zolar o'zining tabiiy holatida qotib qolganligi sababli yuqori aniqlikka erishiladi.

Qorin bo'shlig'idagi a'zolarini o'rganishda frontal kesimlar yetarli ma'lumot bermaydi. Ularning o'zaro joylashuvi va skeletotopiyasini o'rganish uchun muzlatilgan murdada haykaltaroshlik usuli qo'llanadi: bolg'a va iskana yordamida muzlagan to'qimalar tekshirilayotgan a'zogacha ko'chirib boriladi.

Qon tomirlariga rentgenkontrast moddalarni yuborib, keyin rentgenografiya qilish usuli - rentgenovazografiyadir.

Rentgenovazografiya turli tekisliklar bo‘ylab shoxlanuvchi tomirlarning hajmiy tasvirini bera olmaydi. Buning uchun korroziyalash usulidan foydalaniladi: qon tomirga (yoki bronxga) shprits va kanyula yordamida turli bo‘yoqli qotuvchi moddalar (atseton-selloidin aralashmasi, metilmetakrilat) yuboriladi, so‘ngra preparatni xlorid kislotaga eritmasiga botirib, a‘zoning parenximasi yemirib tushirib yuboriladi. Bunda tomir yoki bronx daraxtining quyma nusxasi tasviri qoladi.

Yoritish, ravshanlashtirish usulida tomirlarga in‘eksiya qilish orqali a‘zoni (ayniqsa, ichi kavak a‘zolari) yemirmasdan, balki ularni ravshanlashtiruvchi suyuqliklar – benzol, glitserin, kedr yoki gaulter moyi kabilariga botirib qo‘yiladi. Natijada a‘zo to‘qimasi tiniqlashib, uning devoridagi tomirlar ravshan ko‘rinadi.

Makro-mikroskopik usul yordamida (V.P.Vorobev) periferik nervlar o‘rganiladi.

Anatomik eksperiment usulida (hayvonlarda) orqa miya va vegetativ nerv sistemasining turli bo‘limlarini kesib qo‘yib yoki olib tashlab, ayrim ichki a‘zodagi periferik nerv tuzilmalarida bo‘ladigan o‘zgarishlar, bu a‘zolarining markaziy nerv sistemasi bilan qanday bog‘langanligi o‘rganiladi.

Gistologik, biokimyoviy va gistokimyoviy usullar.

Elektron mikroskop yordamida tekshirish (skanirlash) usullari va boshq.

TIRIK ODAMNI TEKSHIRISH USULLARI

- Tashqi mo‘ljallarni aniqlash.
- Antropometriya (tana va a‘zolarida turli o‘lchovlar o‘tkazish).
- Palpatsiya, perkussiya va auskultatsiya o‘tkazish.
- Rentgenoskopiya va rentgenografiya (masalan, angiografiya, limfografiya).
- Kompyuterli tomografiya (sohalarning turli tekisliklardagi kesimlari tasvirlarini ko‘rsatadi).
- Radionuklidli ssintigrafiya (jigar, qalqonsimon bez kabi a‘zolarida tamg‘alangan (I^{131}) kabi) izotoplarning to‘planishini qayd qilish) va skanogramma (ularni tasvirga tushirish).
- Infraqizil nurlanishni registratsiyalovchi termografiya.
- Yadro-magnit rezonansi (YAMR) yordamida tomografiya qilish.
- Endoskopiya usullari: gastroskopiya, bronxoskopiya, kardioskopiya, rektoromanoskopiya, laparoskopiya, sistoskopiya va sh.k.
- Ultratovushli tekshiruv (UTT) – ichki a‘zolarining o‘lchamlari, zichligini aniqlashga imkon beradi.

Turli yangi operativ ochib kirish yo‘llari va operatsiya uslublarini ishlab chiqish, odamda bo‘ladigan turli patologiya holatlarini hayvonlarda qilib ko‘rish hamda ularni jarrohlik yo‘li bilan korreksiyalash uchun eksperimental modellashtirish usuli qo‘llanadi.

ASOSIY QISM

II bob. QO'LNING TOPOGRAFIK ANATOMIYASI

Qo'l, *extremitas superior* yelka kamari, yelka, tirsak, bilak va qo'l panjasi sohalaridan iborat.

YELKA KAMARI

Yelka kamari 4 ta sohani o'z ichiga oladi:

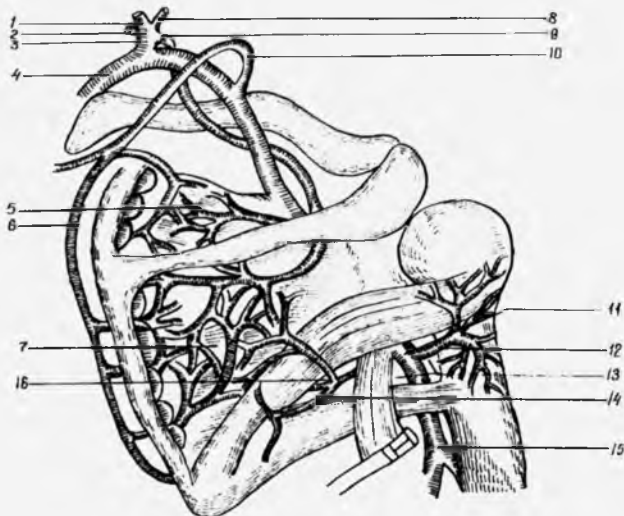
- 1) kurak sohasi,
- 2) o'mrov osti sohasi,
- 3) qo'ltiq osti sohasi,
- 4) deltasimon soha.

Kurak sohasi, *regio scapularis*

Tashqi mo'ljalilar: kurak suyagi qirrası (*spina scapulae*), uning akromial o'sig'i, kurakning medial va lateral qirg'oqlari hamda burchagi (*margo medialis et lateralis ossis scapulae et angulus scapulae*).

Chegaralar: akromial o'siqni VII bo'yin umurtqasining o'tkir qirrali o'sig'i bilan tutashtiruvchi chiziq o'tkazilsa – yuqorigi chegara, kurak burchagi orqali gorizontaal chiziq o'tkazilsa – pastki chegara, kurakning medial qirg'og'i bo'ylab chiziq o'tkazilsa – ichki chegara, akromial o'siqdan pastga vertikal chiziq tortilsa – tashqi chegara hosil bo'ladi.

Teri qalin bo'lib, siljishi chegaralangan. Yuza fassiya bir necha qavatdan iborat. Xususiy fassiya yaxshi rivojlanmagan. Uning ostida yuza qavat muskullari: orqaning serbar muskuli (*m.latis-simus dorsi*) va trapsiyasimon muskul (*m.trapezius*) yotadi. Chuqur qavatni aponevroz ko'rinishidagi chuqur fassiya bilan qoplangan kurakning xusu-

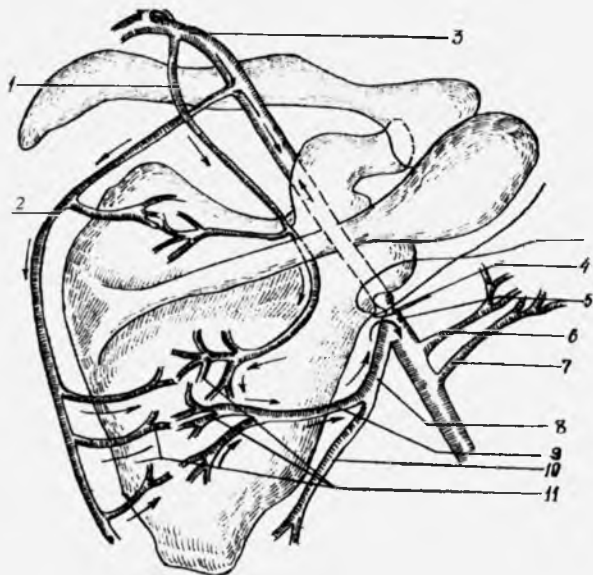


6-rasm. Kurak arteriya to'ri. Qo'ltiq bo'shlig'ining orqa devoridagi uch tomonli va to'rt tomonli teshiklar.

- 1-a. *thyroidea inferior*; 2-a. *cervicalis superficialis*; 3-a. *truncus thyrocervicalis*; 4-a. *subscapularis*; 5-qirra usti o'rindig'i; 6-r. *descendens a. transversa colli*; 7-qirra osti o'rindig'i; 8-a. *cervicalis ascendens*; 9-a. *suprascapularis*; 10-a. *transversa colli*; 11-a. *axillaris*; 12-a. *circumflexa humeri posterior*; 13-a. *foramen quadrilaterum*; 14-a. *circumflexa scapulae*; 15-a. *brachialis*; 16-a. *foramen trilaterum*.

siy muskullari: qirra usti (*m.supraspinatus*) va qirra osti (*m.infraspinatus*), kichik va katta yumaloq muskullar (*mm.teres major et minor*) tashkil etadi. Chuqur qavatni yuza qavat muskullaridan ajratib turuvchi aponevrotik fassiya kurakning chetlari va qirrasiga birikib ketgan, shu sababli bu yerda 2 ta: qirra usti va qirra osti suyak-fibroz o'rindiq-lari hosil bo'ladi.

Qirra usti o'rindig'ini *m.supraspinatus* egallaydi; muskul ostidagi kletchatkada kurak usti arteriyasi, (*a.suprascapularis*) bilan venalari hamda shu nomdagi nerv joylashadi. Bu arteriya kurak qirrasini tashqi tomondan aylanib, qirra osti o'rindig'iga o'tadi. Qirra osti o'rindig'ida *m.infraspinatus* va *m.teres minor* joylashadi. Muskullar ostidagi kletchatkada, bevosita kurak suyagining ustida kurak osti arteriyasining shoxi bo'lmish kurakni o'rovchi arteriya *a.circumflexa scapulae* (qo'ltiq ostidan uch tomonli teshik orqali o'tib, kurakni lateral tomondan aylanib keladi) va bo'yin ko'ndalang arteriyasining tushuvchi shoxi (*r.descendens a.transversa colli*) venalari bilan birga joylashadi. Bu arteriyalar o'zaro va yuqorida aytilgan *a.suprascapularis* bilan boy anastomozlar hosil qiladi. Ushbu anastomozlar kurak arteriya to'ri (*rete arteriose scapulae*) deb ataladi (6-rasm). To'rning amaliy jihatdan muhimligi shundaki, qo'ltiq osti arteriya shikastlanishlarida bu arteriya kurak osti arteriyasi boshlanadigan joydan yuqoriroqda bog'lansa, qon



7-rasm. Qo'ltiq osti arteriyasi bog'langanda kollateral qon aylanishi (qon oqish yo'nalishi strelkalar bilan ko'rsatilgan).

- 1-a. *suprascapularis*;
 2-r. *descendens a.transversa colli*; 3-a. *subclavia*; 4-qo'ltiq arteriyasining bog'langan joyi; 5-a. *axillaris*;
 6-a. *circumflexa humeri anterior*; 7-a. *circumflexa humeri posterior*;
 8-a. *subscapularis*;
 9-a. *circumflexa scapulae*;
 10-a. *thoracodorsalis*;
 11-kollateral anastomozlar.

o'tishi kurak arteriya to'ridagi anastomozlar orqali tiklanadi (7-rasm).

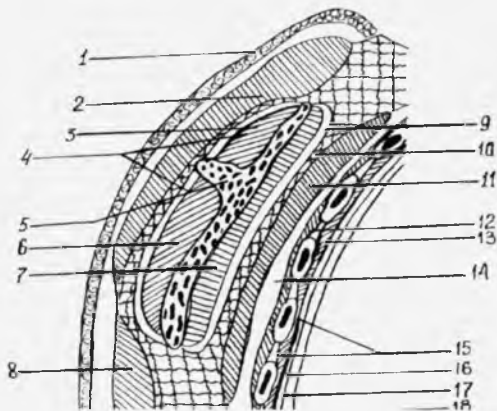
Kurakning qirra usti va qirra osti o'rindiq-lari bu yerdagi muskullar orqali deltasimon muskul osti bo'shlig'i bilan tutashadi.

Kurak suyagining ostida oldingi tomoni kurak osti fassiyas (*fascia subscapularis*) bilan qoplangan kurak osti muskuli, *m.subscapularis* joylashadi. Bu fassiya kurak suyagining chekkalariga birikishi natijasida uchinchi suyak-fassiya o'rindig'i vujudga keladi. Kurak osti fassiyasi bilan uning tagidagi (oldidagi) oldingi tishli muskul (*m.serratus anterior*), orasida g'ovak kletchatka bilan to'lgan yoriq bo'lib, u kurak oldi bo'shlig'ining orqa yorig'i deb ataladi. Bu yoriq qo'ltiq osti chuqurcha-

si bilan tutashadi. *M.serratus anterior* bilan ko'krak qafasi orasida kurak oldi bo'shlig'ining oldingi yorig'i bo'lib, u rombsimon muskullar ostiga ochiladi (8-rasm).

8-rasm. Kurak sohasi orqali o'tkazilgan sagittal kesim (sxema).

- 1-teri, teri osti kletchatkasi, yuza fassiya; 2-*m.trapezius*;
- 3-*m.supraspinatus*;
- 4-kurakning chuqur fassiyasi;
- 5-kurak qirrası, *spina scapulae*; 6-*m. infraspınatus*;
- 7-*m. subscapularis*; 8-*m. latissimus dorsi*; 9-*fascia subscapularis*;
- 10-kurak oldi bo'shlig'ining orqa yorig'i;
- 11-*m.serratus anterior*;
- 12-*m.intercostalis anterior*;
- 13-*m.intercostalis posterior*;
- 14-kurak oldi bo'shlig'ining oldingi yorig'i;
- 15-*fascia endothoracica*;
- 16-paraplevral kletchatka;
- 17-pariyetal plevra;
- 18-visseral plevra;
- 19-plevra bo'shlig'i.



O'mrov osti sohasi, regio infraclavicularis

T a s h q i m o' l j a l l a r: o'mrov va to'sh suyaklari, kurakning tumshuqsimon o'sig'i (*processus coracoideus*), III qovurg'a, ko'krakning katta muskuli (*m.pectoralis major*), deltasimon-ko'krak egati (*sulcus deltoideopectoralis*).

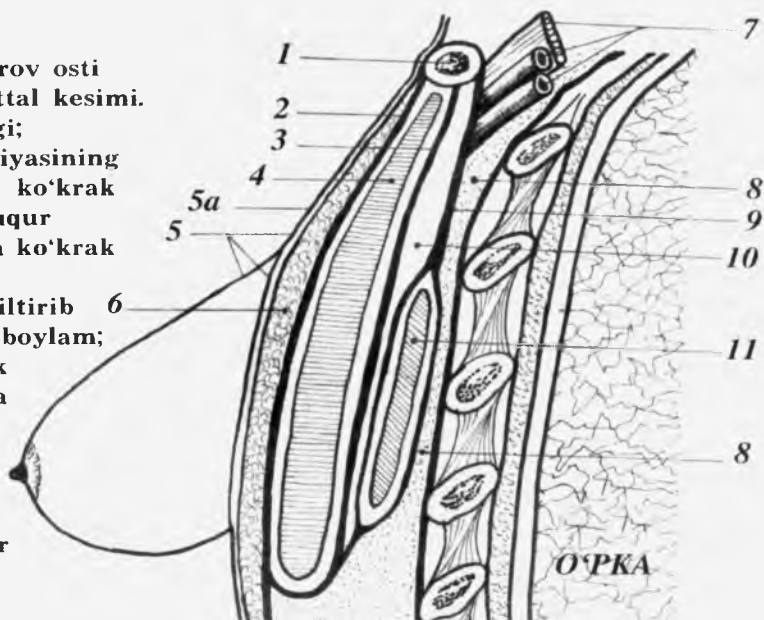
C h e g a r a l a r i: yuqorida – o'mrov suyagi, pastda – shartli ravishda III qovurg'a, ichki tomonda – to'shning chekkasi, tashqarida – deltasimon muskulning oldingi qirg'og'i.

Terisi yupqa, teri osti kletchatkasi yaxshi rivojlangan. Unda *n.supraclavicularis* va yuqori qovurg'alararo nervlarning oldingi va lateral tolalari bo'ladi. Ayollarda yuza fassiyaning o'mrov suyagidan sut bezigacha bo'lgan qismi sut bezini tutib turuvchi boylam (*lig.suspensorium mammarium*) nomini olgan. Ko'krakning xususiy fassiyasi, *fascia pectoralis* yuza va chuqur varaqqa ajralib, katta ko'krak muskuliga g'ilof hosil qiladi. Fassiya yuqorida o'mrovga birikib, bo'yinning ikkinchi fassiyasiga davom etadi, pastda esa oldingi tishli muskul va qorin muskullarining fassiyasiga, medial tomonda to'shning suyak usti pardasiga birikadi, lateral tomonda deltasimon muskul va qo'ltiq fassiyalariga davom etadi. Ko'krak katta muskulining orqa yuzasini qoplovchi xususiy fassiyaning chuqur varag'i bilan chuqurroqdagi *m.subclavius* va *m.pectoralis minor*-ni o'rovchi o'mrov-ko'krak fassiyasi (*fascia claviopectoralis*) oralig'ida yuza subpektoral kletchatka - (*spatium subpectorale superfisiale*) deb ataluvchi bo'shliq mavjud bo'lib, unda ko'krak-akromion arteriyasi (*a.thoracoacromialis*) venalari hamda *nn.pectoralis medialis et lateralis* o'tadi.

Fascia clavipectoralis yuqorida tumshuqsimon o'siqqa, o'mrov suyagiga va I qovurg'aga, pastda – ko'krak katta muskulining pastki qirg'og'ida uning fassiyasiga birikib, yuza subpektoral kletchatka bo'shlig'ini chegaralaydi; uning qo'ltiq osti fassiyasiga birikuvchi lateral qismi *lig.suspensorium axillae* deb ataladi. Ko'krakning kichik muskuli va uning fassiyasidan chuqurroqda, ya'ni ostida, chuqur subpektoral kletchatka bo'shlig'i, *spatium subpectorale profunda* bo'lib, unda o'mrovning ostidan chiqib qo'ltiq ostiga yo'naluvchi qo'ltiq osti arteriyasi, venasi hamda yelka chigali shoxlaridan iborat bo'lgan tomir-nerv tutami yotadi (9-rasm). Yelka chigali bu yerda 3 ta: lateral, medial va orqa tutamlarga ajraladi.

9-rasm. O'mrov osti sohasining sagittal kesimi.

- 1 – o'mrov suyagi;
- 2 – ko'krak fassiyasining yuza varag'i; 3 – ko'krak fassiyasining chuqur varag'i; 4 – katta ko'krak muskuli;
- 5 – sut bezini osiltirib ushlab turuvchi boylam;
- 5^a – yuza ko'krak fassiyasi hisobiga hosil bo'lgan sut bezining kapsulasi;
- 6 – retromammar kletchatka;



- 7 – o'mrov osti tomirlari va yelka chigali; 8 – chuqur subpektoral kletchatka;
- 9 – *f.clavipectoralis*; 10 – yuza subpektoral kletchatka.

Qo'ltiq osti sohasi, regio axillaris

T a s h q i m o' l j a l l a r: *m.pectoralis major*, *m.latissimus dorsi* et *m.coracobrachialis*-ning konturlari, mo'y qoplami. Qo'lni tanadan uzoqlashtirganda bu soha chuqurcha ko'rinishini oladi; teri, fassiya va kletchatka olib tashlansa, qo'ltiq osti bo'shlig'iga aylanadi.

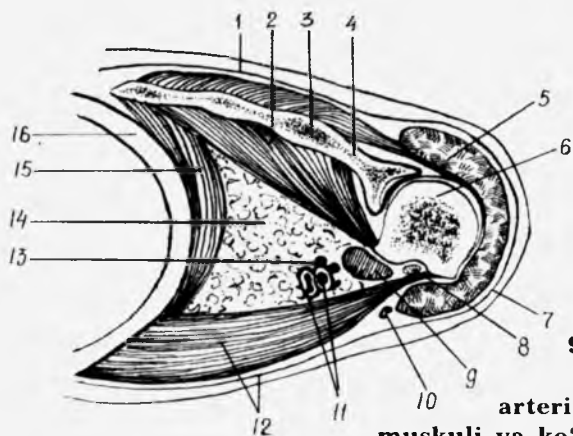
C h e g a r a l a r i: oldinda – katta ko'krak muskulining pastki qirg'og'i bo'ylab; orqada – orqaning serbar muskulining pastki qirg'og'i bo'ylab; medial tomonda – bu muskullar chekkasini ko'krak qafasida III qovurg'a bo'ylab tutash-tiruvchi chiziq bo'yicha; lateral tomonda – bu muskullar pastki qirg'oqlarini yelkaning ichki yuzasida tutash-tiruvchi chiziq bo'ylab aniqlanadi.

Sohaning terisi yupqa, jinsiy balog'at yoshidan boshlab mo'y bilan qoplanadi va ko'pdan-ko'p yog' va ter bezlariga ega. Ularning yallig'lanishi oqibatida furunkul (chipqon) va gidradenitlar rivojlanishi mumkin. Teri osti kletchatkasi yupqa bo'lib, unda *nn.intercostobrachiales* hamda yelkaning teri nervlari

nn.cutaneus brachii yotadi. Xususiy fassiya (*fascia axillaris*), markazda g'ovak bo'lib, oldinda – ko'krak fassiyasiga, orqada – ko'krak-bel fassiyasiga (*fascia thoracolumbalis*), medial tomonda – oldingi tishli muskulning fassiyasiga davom etadi. Xususiy fassiyaning ostida yog' kletchatkasi va qo'ltiq osti bo'shlig'ini hosil qiluvchi muskullar joylashadi. Qo'ltiq osti bo'shlig'i kesik to'rt qirrali piramida shaklida bo'lib, uning pastga va tashqariga qaragan asosi xususiy fassiya bilan qoplangan. Konusning uchi esa yuqori va ichkariga qaragan bo'lib, o'mrovning o'rtasi, I qovurg'a va o'mrov osti muskuli (*m.subclavius*) bilan chegaralanadi.

Qo'ltiq osti bo'shlig'ining oldingi devorini *fascia clavipectoralis*, ko'krakning katta va kichik muskullari; orqa devorini – kurak osti va katta yumaloq muskullar hamda orqaning serbar muskuli; lateral devorini – yelka suyagining ichki yuzasi va uni qoplovchi tumshuqsimon-yelka muskuli (*m.corasobrachialis*) hamda yelka ikki boshli muskulining kalta boshchasi (*caput brevis m.bicipitis brachii*); medial devorini – oldingi tishli muskul bilan qoplangan ko'krak devori hosil qiladi (10-rasm).

Qo'ltiq osti bo'shlig'ining oldingi devorida uchburchak shaklidagi 3 ta bo'lim



10-rasm. Qo'ltiq osti bo'shlig'i (yelka suyagi boshchasi orqali o'tkazilgan ko'ndalang kesim).

- 1-qirra osti fassiyasi; 2-kurak osti muskuli; 3-kurak suyagi; 4-qirra osti muskuli; 5-deltasimon muskul; 6-yelka suyagining boshchasi; 7-yeltasimon fassiya; 8-yelka ikki boshli muskulining payi; 9-tumshuqsimon-yelka muskuli; 10-bosh vena; 11-qo'ltiq osti arteriyasi va venasi; 12-katta ko'krak muskuli va ko'krak fassiyasi; 13-yelka chigali tutamlari; 14-qo'ltiq osti bo'shlig'i kletchatkasi; 15-oldingi tishli muskul; 16-ikkinchi qovurg'a.

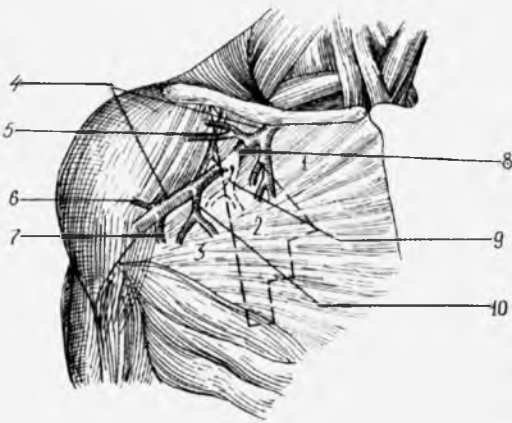
farq qilinadi:

1) o'mrov-ko'krak uchburchagi (*trigonum clavipectorale*) – o'mrov suyagining pastki qirg'og'idan kichik ko'krak muskulining yuqorigi qirg'og'igacha bo'lgan joyni egallaydi; uchburchakning asosi to'sh tomonga qaragan. Bu uchburchak o'mrov osti sohasiga tegishli;

2) ko'krak uchburchagi (*trigonum pectorale*) - kichik ko'krak muskulining turgan o'rniga (ya'ni uning yuqorigi qirg'og'idan pastki qirg'og'igacha) to'g'ri keladi;

3) ko'krak osti uchburchagi (*trigonum subpectorale*) - kichik ko'krak muskulining pastki qirg'og'idan katta ko'krak muskulining pastki qirg'og'igacha davom etadi; uchburchakning asosi tashqariga qaragan.

Ma'lumki, qo'ltiq arteriyasi (*a.axillaris*) o'mrov osti arteriyasining bevosita davomi bo'lib, yelka arteriyasiga davom etadi. Uning davomiyligi o'mrov suyagining pastki qirg'og'i (yuqorida) yoki I qovurg'aning tashqi qirg'og'i (pastda)

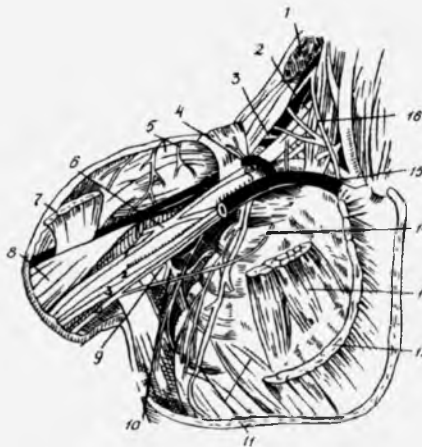


11-rasm. Qo'ltiq arteriyasi va uning shoxlari (sxema).

- 1-trigonum clavipectorale;
 2-trigonum pectorale (uzuq chiziq bilan kichik ko'krak muskulining konturi ko'rsatilgan);
 3-trigonum subpectorale;
 4-a.axillaris;
 5-a.thoracoacromialis;
 6-a.circumflexa humeri anterior; 7-a. circumflexa humeri posterior;
 8-a.thoracica suprema;
 9-a.thoracica lateralis;
 10-a.subscapularis.

sathidan, katta ko'krak muskulining (oldinda) yoki orqaning serbar muskuli (orqada) pastki qirg'oqlari sathigacha deb qabul qilingan.

Qo'ltiq arteriyasining topografiyasini yuqorida keltirilgan 3 ta bo'limda o'rganish maqsadga muvofiqdir (11-rasm). 1-bo'limda qo'ltiq arteriyasining oldida fascia clavipectoralis, orqasida – yelka chigalining medial tutami, oldingi tishli muskul va I tashqi qovurg'alararo muskul, lateral va yuqorida – yelka chigalining orqa va lateral tutamlari, ichkarida va pastda – qo'ltiq venasi joylashadi. Bu yerda qo'ltiq venasiga fascia clavipectoralisni teshib o'tuvchi bosh vena (*v.cephalica*) quyiladi; qo'ltiq arteriyasidan eng yuqori ko'krak arteriyasi (*a.thoracica suprema*) hamda fascia clavipectoralisni teshib yuza subpektoral bo'shliqqa o'tuvchi ko'krak-akromion arteriyasi (*a.thoracoacromialis*) boshlanadi (12-rasm).



12-rasm. Qo'ltiq osti sohasining topografiyasi.

- 1 - to'sh-o'mrov-so'rg'ichsimon muskuli;
 2 - yelka chigali; 3 - ko'ndalang kurak arteriyasi; 4 - bosh vena, ko'krak-akromion arteriyasi va ko'krakning kichik muskuli;
 5 - yelkaning lateral teri nervi; 6 - tumshuqsimon-yelka muskuli va teri-muskul nervi; 7, 12 - ko'krakning katta muskuli;
 8 - yelkaning ikki boshli muskuli; 9 - uch boshli muskul uzun boshchasining payi va yelka suyagini o'rovchi orqa arteriya;
 10 - orqaning serbar muskuli, kurak osti arteriyasi va ko'krak dorsal nervi;

11 - qorinning tashqi qiyshiq muskuli, ko'krakning lateral arteriyasi va ko'krakning uzun nervi; 13 - ko'krakning kichik muskuli, 14 - qovurg'alararo-yelka nerv va oldingi tishli muskul; 15 - o'mrov osti venasi va o'mrov suyagi; 16 - diafragma nervi va qalqonsimon-bo'yin poyasi.

2-bo'limda qo'ltiq arteriyasidan oldinda kichik ko'krak muskuli, lateral tomonda – yelka chigalining lateral tutami, orqada – shu chigalning orqa tutami va kurak osti muskuli, medial tomonda – yelka chigalining medial tutami va qo'ltiq venasi joylashadi. Bu yerda qo'ltiq arteriyasidan ko'krakning yon arteriyasi (*a.thoracica lateralis*), boshlanadi.

3-bo'limda qo'ltiq arteriyasining oldida va medial tomonida qo'ltiq venasi, lateral tomonida – muskul-teri nervi (*n.musculocutaneus*), tumshuqsimon-yelka muskuli va yelka ikki boshli muskulining kalta boshchasi; oldida – oraliq nervi (*n.medianus*), medial tomonida – yelka va bilakning medial teri nervlari va tirsak nervi (*n.ulnaris*); orqasida – bilak va qo'ltiq nervlari yotadi. Sohaning lateral qismida *a. et v.axillaris* va *n.medianus* qo'lining asosiy tomir-nerv tutamini hosil qilib, yelkaga o'tadi. Bu tutam tumshuqsimon-yelka muskulining medial chetida yotadi, uning g'ilofini esa mazkur muskulning fassiyasi hosil qiladi. Muskul-teri nervi tumshuqsimon-elka muskulini teshib o'tib, so'ng yelka va bilakning medial teri nervlari, tirsak nervi hamda asosiy tomir-nerv tutami bilan birga yelkaning oldingi muskul-fassiya o'rindig'iga kiradi. Bilak nervi yelkaning orqa fassial o'rindig'iga o'tadi. Kurak osti muskulining payida yotuvchi qo'ltiq nervi esa pastga va orqaga, 4 tomonli teshik tomon yo'nalib, yelka bo'g'imining pastki zaif qismini kesib o'tadi.

To'rt tomonli teshik (yoki yoriq) qo'ltiq osti chuqurchasining orqa devorida joylashadi (u deltasimon sohaga ham tegishli). Uning tomonlarini yuqorida – kurak osti (oldinda) va kichik yumaloq (orqada) muskullar, pastda – katta yumaloq va orqaning serbar muskullari, medial tomonda – yelka uch boshli muskulining uzun boshchasi, lateral tomonda – yelka suyagining xirurgik bo'yinchasi chegaralaydi. Bu teshikning medial tomonida undan yelka uch boshli muskulining uzun boshchasi orqali chegaralangan uch tomonli teshik (yoriq) bo'lib, uning yuqori va pastki tomonlarini mos ravishda to'rt tomonli teshikning yuqori va pastki tomonlarini hosil qiluvchi muskullar chegaralaydi (6-rasm).

Yelka chigali va qo'ltiq osti qon tomirlarining ba'zi shoxlari qo'ltiq osti chuqurchasidan uning orqa devoridagi bu yoriqlar orqali qo'shni sohalarga o'tadi.

3-bo'limda *a.axillaris*dan kurak osti arteriyasi (*a.subscapularis*) va yelkani old va orqadan o'rovchi arteriyalar (*aa.circumflexa humeri anterior et posterior*) boshlanadi. Yelka suyagini o'rovchi orqa arteriya qo'ltiq osti nervi bilan birga tomir-nerv tutamini hosil qiladi va to'rt tomonli teshik orqali yelka suyagining xirurgik bo'yinchasining yonginasidan o'tib, deltasimon muskul osti bo'shlig'iga kiradi. Kurak osti arteriyasi kurak osti muskulining pastki qirg'og'i bo'ylab kurak suya-gining tashqi qirg'og'i tomonga yo'nalib 2 ta shoxga bo'linadi:

1) kurak suyagini o'rovchi arteriya (*a.circumflexa scapulae*) 3 tomonli teshik orqali o'tib, kurakning qirra osti o'rindig'iga kiradi;

2) ko'krakning orqa arteriyasi (*a.thoracodorsalis*) kurakning pastki burchagiga yo'naladi.

Yelka suyagini oldindan o'rovchi arteriya (*a.circumflexa humeri anterior*) yelka suyagi xirurgik bo'yinchasining old tomonida unga yondoshib lateral tomonga yo'naladi.

Qo'ltiq osti bo'shlig'idagi kletchatkada joylashgan limfa tugunlari 5 ta guruhga ajratiladi:

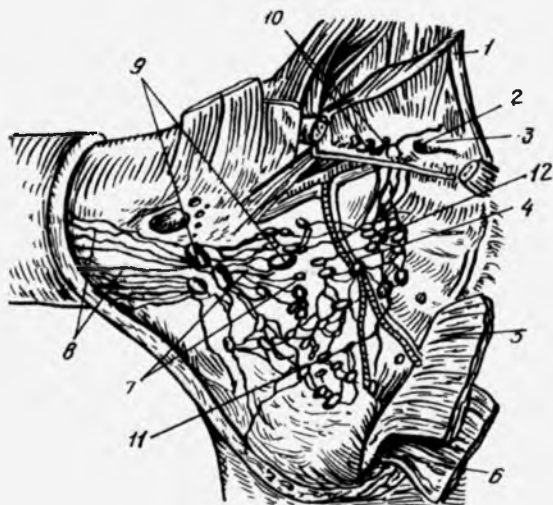
1) qo'ltiqning lateral limfa tugunlari (*nodi lymphatici axillares laterales*), qo'ltiq osti bo'shlig'ining tashqi devori yonida, tomir-nerv tutamining medial tomonida joylashgan bo'lib, unga qo'lning limfasi quyiladi;

2) qo'ltiqning markaziy tugunlari (*nodi lymphatici centrales*), qo'ltiq osti bo'shlig'i asosining markazida, qo'ltiq venasi bo'ylab xususiy fassiyaning ostida joylashadi. Ularga shu sohaning limfa tomirlari quyiladi;

3) qo'ltiqning ko'krakdagi (medial) limfa tugunlari, *nodi lymphatici pectorales (mediales)* ko'krakning lateral arteriyasi bo'ylab oldingi tishli muskulning ustida joylashib, ko'krak va qorinning old-yon devoridan hamda sut bezidan limfa qabul qiladi. Shu guruhning III qovurg'a sathida, katta ko'krak muskulining pastki qirg'og'i ostida yotuvchi bitta yoki bir nechta tugunlari sut bezi rakida ko'pincha birinchi bo'lib metastazga uchraydi (Zorgius tugunlari);

4) kurak osti (orqa) limfa tugunlari, *nodi lymphatici subscapulares (posteriores)* – kurak osti tomirlari bo'ylab joylashib, bo'yinning orqa yuzasi va orqaning yuqorigi qismidan limfa qabul qiladi;

5) qo'ltiq cho'qqisi (o'mrov osti) tugunlari, *nodi lymphatici apicales (infraclaviculares)* – o'mrov-ko'krak uchburchagida (1-bo'lim) qo'ltiq venasi bo'ylab joylashadi va sut bezining yuqorigi qismidan hamda o'zidan pastda joylashuvchi tugunlardan limfa qabul qiladi. Qo'ltiq osti limfa tugunlarining tomirlari *truncus subclavius*–ga quyiladi (13-rasm).



13-rasm. Qo'ltiq osti sohasining limfa tugunlari.

- 1-ichki bo'yinturuq venasi;
- 2-o'mrov osti limfa o'zani;
- 3-o'mrov osti venasi;
- 4-ko'krakning lateral tomirlari;
- 5-kichik ko'krak muskuli;
- 6-katta ko'krak muskuli;
- 7-qo'ltiq osti limfa chigali;
- 8-qo'lning limfa tomirlari;
- 9-qo'ltiq osti (lateral va markaziy) limfa tugunlari;
- 10-o'mrov usti limfa tugunlari;
- 11-ko'krak (medial) limfa tugunlari;
- 12-o'mrov osti (cho'qqi) limfa tugunlari.

Deltasimon soha, *regio deltoidea*

T a s h q i m o' l j a l l a r: deltasimon muskulning oldingi va orqa qirg'og'i, o'mrov suyagi (*clavicula*), akromion-o'mrov bo'g'imi (*art.acromioclavicularis*), kurak qirrasini (*spina scapulae*).

C h e g a r a l a r i deltasimon muskulning joylashgan o'rniga mos keladi.

Qo'ltiq nervi yelkaning orqa yuzasiga chiqish joyi (shuningdek, yelka suyagi xirurgik bo'yinchasining) proyeksiyasini bilish amaliy jihatdan muhim bo'lib, Voyno-

Yasenetskiy usuli bo'yicha, akromiondan pastga o'tkazilgan vertikal chiziq bilan deltasimon muskul qirg'og'i kesishgan nuqtada aniqlanadi; bu nuqta akromion burchagidan taxminan 6 sm pastda joylashadi.

Sohaning terisi qalin bo'lib, teri osti kletchatkasi deltasimon muskulning akromial porsiyasi ustida ko'proq to'plangan. Xususiyl fassiya yuza va chuqur varaqlarga bo'linib, deltasimon muskulga g'ilof hosil qiladi; yuza varaqdan shu muskulning ichiga 2 ta to'siq kiradi va uni 3 ta: o'mrov, akromial va qirra porsiyalariga bo'ladi. Xususiyl fassiya sohaning chegaralari bo'ylab yuqorida – akromial o'siq, kurak qirasi hamda o'mrovga birikadi; oldingi va pastki chegaralarida esa qo'shni sohalarining tegishli fassiyalariga davom etadi.

Deltasimon muskulning ostida deltasimon osti kletchatka bo'shlig'i bo'lib, unda qo'ltiq nervi va yelkani orqadan o'rovchi tomirlardan iborat tomir-nerv tutami joylashadi; bunda nerv arteriyaga nisbatan proksimal joylashadi. Arteriya esa yelka suyagini oldindan o'rovchi arteriya bilan anastomozlashadi.

Yelka suyagi bo'g'imidan chiqqanda yoki xirurgik bo'yinchasidan singanda, qo'ltiq nervining ezilishi natijasida, terining shu nerv innervatsiya qiluvchi qismida sezgi yo'qolishi hamda deltasimon muskul falaji kuzatilishi mumkin.

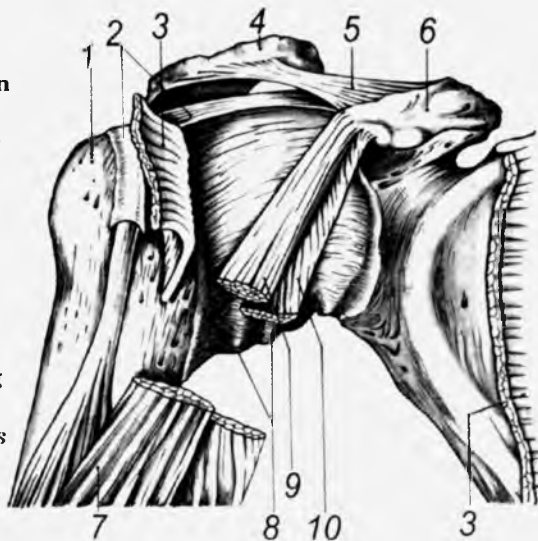
Kletchatkaning ostida, bevosita yelka bo'g'imi xaltasi ustida bo'g'imni mustahkamlovchi muskullar joylashadi.

Yelka bo'g'imi, *articulatio humeri*

Yelka bo'g'imi sharning 1/3 shaklidagi yelka suyagining boshchasi (*caput humeri*) va undan 4 barobar kichik bo'lgan kurak suyagining bo'g'im chuqurchasidan (*cavitas glenoidalis*) hosil bo'ladi. Bo'g'im chuqurchasining atrofiga *labrum glenoidale* deb ataluvchi tog'aydan iborat halqa birikib, bo'g'im chuqurchasi yuzasini kengaytirgani holda bo'g'im yuzalarining kongruentligini oshiradi va bundan tashqari, yelka bo'g'imida bo'ladigan keskin harakatlarni amortizatsiyalaydi.

14-rasm. Yelka bo'g'imi (oldindan ko'rinishi).

- 1-*caput humeri*; 2-*tendo capitis longum m. bicipitis brachii*;
 3-*m.subclavius* (kesib ochib qo'yilgan); 4-*acromion*;
 5-*lig.coracoacromialis*;
 6-*processus coracoideus*;
 7-*m.biceps brachii*;
 8-*recessus axillaris* (bo'g'im xaltasi pastki-medial qismining burma hosil qilgan zaif joyi);
 9-*tendo capitis breve m. bicipitis brachii*;
 10-*m.coracobrachialis*.

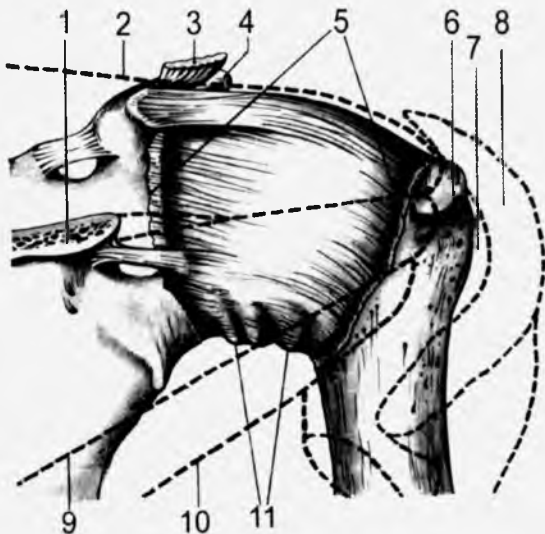


Bo'g'im yorig'ining tasviri oldinda – tumshuqsimon o'siqning uchiga, orqada – akromiondan pastda, deltasimon muskulning akromial va qirra porsiyalari o'rtasidagi oraliqqa, tashqarida (yuqorida) – o'mrovning tashqi chetini tumshuqsimon o'siq bilan tutashtiruvchi chiziqqa to'g'ri keladi.

Bo'g'im xaltasi ancha keng bo'lib, proksimal tomonda *labrum glenoideale*–ning chetlari bo'ylab, distal tomonda yelka suyagining anatomik bo'yinchasiga birikadi. Bo'g'im xaltasining fibroz qavatidagi qalinlashgan joylari boylamlar deb yuritiladi. Bunday boylamlar 3 ta: 1) *lig.glenohumeralae superior*; 2) *lig.glenohumeralae media* – bo'g'im xaltasining ichki tomonida joylashgan; 3) *lig.glenohumeralae inferior* – bo'g'im xaltasining pastki tomonidagi anchagina pishiq boylam.

Yelka bo'g'imini, asosan, tumshuqsimon-yelka boylami (*lig.coracohumerale*) hamda bevosita bo'g'im xaltasining ustida yotuvchi muskullar mustahkamlaydi. Bo'g'im xaltasini old tomondan kurak osti, tumshuqsimon-yelka muskullari va yelka ikki boshli muskulining kalta boshchasi, tashqari va yuqoridan deltasimon muskul va uning ostida bo'g'im bo'shlig'i orqali o'tuvchi ikki boshli muskul uzun boshchasining payi (14-rasm); orqadan – qirra usti va qirra osti muskullari hamda kichik yumaloq muskul qoplaydi (15-rasm). Xalta-

15-rasm. Yelka bo'g'imi (orqadan ko'rinishi).
 1-*spina scapulae*;
 2-*m.supraspinatus*;
 3-*lig.coracoacromiale* (kesilgan); 4-*processus coracoideus*; 5-bo'g'im xaltasining birikish joylari;
 6-*caput humeri*; 7-*spatium subdeltoideum*; 8-*m. deltoideus*;
 9-*m.infraspinatus*;
 10-*m.teres minor*;
 11-*recessus axillaris*.



ning pastki-medial qismi muskullar bilan qoplanmaganligi tufayli mustahkam emas, shu sababli yelka suyagining bo'g'imdan pastga va medial tomonga chiqishi tez-tez uchrab turadi. Kurakning akromial va tumshuqsimon o'siqlari tumshuq-akromion boylami (*lig.coracoacromiale*) bilan birga yelka bo'g'imining gumbazini hosil qiladi. Bu gumbaz yelka suyagi boshchasining yuqori tomonga siljishiga to'sqinlik qiladi va shu tufayli yelka suyagining bo'g'imdan yuqoriga chiqish-ining oldini oladi.

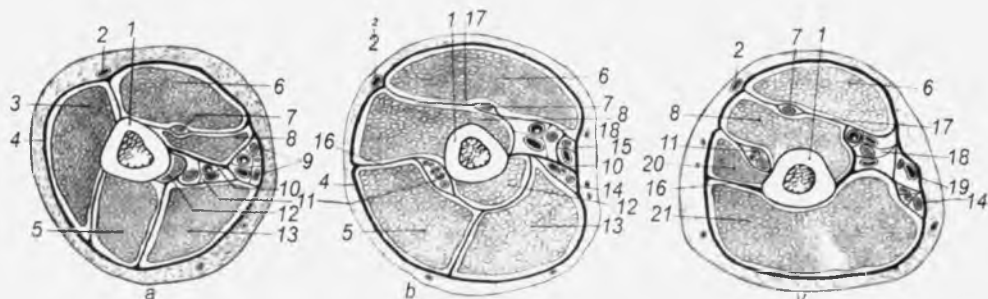
Yelka bo'g'imi atrofidagi muskullarning birikadigan joyida bir nechta sinovial xaltalar joylashgan bo'lib, ulardan faqat kurak osti sinovial xaltasi - *bursa sinovialis subscapularis* (shu nomli muskul payi ostida, bo'g'im xaltasining oldingi yuzasida

yotadi) va do'mboqlararo sinovial qin - *vagina sinovialis intertubercularis (sulcus intertubercularis)*da yotuvchi yelka ikki boshli muskuli uzun boshchasi payining qini) yelka bo'g'imi xaltasi bilan tutashadi. Bulardan tashqari, yelka bo'g'imi bo'shlig'ida, yelka tanaga yaqinlashtirilganda, bo'g'im xaltasiing bo'shshishi tufayli qo'ltiq cho'ntagi (*recessus axillaris*) hosil bo'ladi. Aytib o'tilgan bu sinovial bo'shliqlar orqali yelka bo'g'imining yiringli yallig'lanishida yiringli jarayon bo'g'im atrofidagi kletchatkaga yorilib qo'ltiq cho'ntagidan qo'ltiq osti bo'shlig'iga, ikki boshli muskul payining qini orqali yelkaning oldingi qismiga hamda deltasimon osti sohasiga, kurak osti xaltasi orqali kurak osti suyak-fibroz g'ilofiga tarqalishi mumkin.

Bo'g'imni *aa.circumflexae humeri anterior et posterior, rr.deltoideus et acromialis a.thoracoacromialis* qon bilan ta'minlaydi, *nn.axillaris et suprascapularis* innervatsiyalaydi.

YELKA. BRACHIUM

Tashqi mo'ljallar: deltasimon muskul, *m. deltoideus*, katta ko'krak muskuli (*m. pectoralis major*), orqaning serbar muskuli (*m. latissimus dorsi*), yelkaning uch boshli muskuli (*m. triceps brashii*), yelkaning ikki boshli muskuli (*m. biceps brashii*) va uning ichki va tashqi chetlari bo'ylab joylashgan ikki boshli muskulning ichki va tashqi egatlari (*sulci bicipitalis medialis et lateralis*), yelkaning medial va lateral tepachalari (*epicondylus medialis et lateralis humeri*) (16-rasm).



16-rasm. O'ng yelkaning ko'ndalang kesimi:

a-yuqori qismi; b-o'rta qismi; v - pastki qismi.

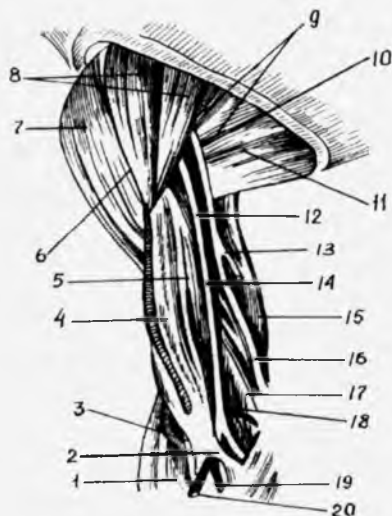
- 1-humer; 2-v.cephalica;
- 3-m.deltoideus;
- 4-fascia brachialis; 5-caput laterale m.bicipitis brachii; 6-m.biceps brachii;
- 7-n.musculocutaneus; 8-m.brachialis;
- 9-n.medianus, a. et v. brachialis hamda n.cutaneus antebrachii medialis et n. ulnaris joylashgan g'ilof;
- 10-septum intermusculare mediale;
- 11-n.radialis va a. et v. prophunda brachii joylashgan g'ilof;
- 12-caput mediale m.tricipitis brachii;
- 13-caput longum m. tricipitis brachii;
- 14-n.ulnaris, a. et v. collateralis ulnaris superior joylashgan g'ilof; 15-n.cutaneus antebrachii medialis et v. basilica joylashgan Pirogov kanali;
- 16-septum intermusculare laterale; 17-xususiy fassiyaning chuqur varag'i;
- 18-n.medianus, a. et v. brachialis joylashgan g'ilof; 19-n.cutaneus antebrachii medialis et v. basilica; 20-m.brachioradialis; 21-m.triceps brachii.

Chegaralari: yuqori chegarasi - katta ko'krak va orqaning serbar muskullari-ning yelka suyagiga birikish joyidagi pastki chetlarini tutashtiruvchi ko'ndalang chiziq; pastki chegarasi – yelka suyagi tepachalaridan 2 barmoq eni miqdorida yuqoridan o'tkazilgan ko'ndalang chiziqqa to'g'ri keladi. Yelka tepachalari orqali 2 ta bo'ylama chiziq o'tkazib, yelka oldingi va orqa sohalarga bo'linadi.

Yelkaning oldingi sohasi, regio brachii anterior

Ushbu soha ichki tomonidagi teri tashqaridagiga nisbatan yupqa bo'ladi. Teri osti kletchatkasida, yuza fassiya hosil qilgan g'ilofda, sohaning lateral chetida *v. cephalica* (bosh vena), medial tomonida *v. basilica* (asosiy vena) va u bilan birga, undan ichkariroqda yelkaning medial teri nervi (*n. cutaneus brachii medialis*) o'tadi. Bosh vena teri ostida joylashadi, asosiy vena esa nerv kuzatuvida yelkaning pastki qismida uning terisi ostida, o'rta va pastki qismlar chegarasida xususiy fassiyani teshib, o'rta qismida shu fassiya hosil qilgan g'ilofda (Pirogov kanalida), yuqori qismida xususiy fassiyaning ostida joylashib, bu yerda yelka venasiga yoki yuqoriga davom etib qo'ltiq venasi (*v. axillaris*)ga quyiladi. Yelkaning yuqori qismida, teri ostida, yelkaning medial teri nervining tarmoqlari joylashadi.

Sohaning ichki va tashqi tomonida, xususiy fassiyaning ichki yuzasidan 2 ta: medial va lateral muskullararo to'siqlar boshlanadi va yelka suyagiga birikib, oldingi va orqa muskul-fassiya o'rindiqlarini hosil qiladi. Oldingi o'rindiqda joylashgan muskullar, o'z navbatida, xususiy fassiyaning chuqur varag'i orqali yuza va chuqur qavatlariga ajraladi: yuza qavatda yelkaning ikki boshli muskuli (*m. biceps brachii*), chuqur qavatning yuqorisida tumshuqsimon-yelka muskuli (*m. coracobrachialis*), o'rta va pastki qismida yelka muskuli (*m. brachialis*) yotadi. Bu ikkala yuza va



17-rasm. Yelkaning oldingi sohasi.
1-yelka-bilak muskuli; 2-yelka ikki boshli muskulining qo'shimcha payi; 3-bilak nervi; 4-bosh vena; 5-yelkaning ikki boshli muskuli; 6-deltasimon-ko'krak egati; 7-deltasimon muskul; 8-katta ko'krak muskuli; 9-ko'krak osti arteriyasi va nervi; 10-kurakni o'rovchi arteriya; 11-kichik yumaloq muskul va orqaning serbar muskuli; 12-yelka arteriyasi; 13-bilak nervi va yelkaning chuqur arteriyasi; 14-oraliq nervi; 15-yelka uch boshli muskulining medial boshchasi; 16-tirsak nervi va tirsakning yuqori kollateral arteriyasi; 17-ichki muskullararo to'siq; 18-yelka muskuli; 19-tirsak arteriyasi; 20-bilak arteriyasi.

chuqur muskul qavatlarini bir-biridan chuqur fassiya plastinkasi ajratib turadi. Chuqur fassiyaning ostidan, tumshuqsimon-yelka muskulini teshib o'tib, yelka muskulining oldingi yuzasida ichkaridan tashqariga hamda pastga tomon qiyalab yo'naluvchi muskul-teri nervi (*n. musculocutaneus*) o'tadi. Sohaning pastki chegarasi yaqinida bu nerv yelka muskuli bilan yelkaning ikki boshli muskuli orasidan xususiy fassiyaning ostiga chiqadi va bosh venaning ichki tomoni bo'ylab tirsakning oldingi yuzasiga bilakning tashqi teri nervi (*n. cutaneus antebrachii lateralis*) shaklida davom etadi. Sohaning ichki tomonida, medial muskullararo to'siq hosil qilgan g'ilofda, ikki boshli muskulning medial cheti ostida yelkaning asosiy tomir-nerv tutamini tashkil etuvchi yelka arteriyasi va venalari (*a. et vv. brachiales*) hamda oraliq nervi (*n. medianus*) o'tadi (17-rasm). Ularning o'zaro joylashuvi quyidagicha: yelkaning yuqori qismida nerv arteriyadan tashqarida joylashadi, o'rta qismida uni oldingi (ba'zida orqa) tomonidan kesib o'tadi, pastki qismida arteriyaning ichki tomonida yotadi. Yelkaning yuqori qismida, shu g'ilofning ichida, arteriyaning orqasida bilak nervi (*n. radialis*), uning medial tomonida tirsak nervi, *n. ulnaris* ham joylashadi. Bu qismda yelka arteriyasidan chiquvchi yelkaning chuqur arteriyasi (*a. profunda brachii*) bilak nervi bilan qo'shilib, tomir-nerv tutamini hosil qiladi; bu tutam medial muskullararo to'siqni teshadi va pastga hamda lateral tomonga yo'nalib, orqa muskul-fassiya o'rindig'iga kiradi. Bu yerda u yelka-muskul kanali (*canalis humero-muscularis*) orqali o'tadi. Bilak nervi yelkaning pastki qismida kanaldan chiqqach lateral muskullararo to'siqni teshib o'tadi va yelkaning chuqur arteriyasining oxirgi shoxi - bilak kollateral arteriyasi (*a. collateralis radialis*) bilan birga yelka va yelkaning uch boshli muskullari orasida, undan pastroqda yelka-bilak (*m. brachioradialis*) va yelka muskullarining orasida joylashib, tirsak chuqurchasiga davom etadi.

Tirsak nerv (*n. ulnaris*) yelkaning o'rta qismida yelka arteriyasidan chiquvchi tirsakning yuqori kollateral arteriyasi (*a. collateralis ulnaris superior*) bilan qo'shilib tomir-nerv tutamini hosil qiladi va medial muskullararo to'siqni teshib, orqa muskul-fassiya o'rindig'iga o'tadi. Yelkaning pastki qismida yelka arteriyasidan uning 3-shoxi bo'lgan pastki tirsak kollateral arteriyasi (*a. collateralis ulnaris inferior*) boshlanadi va asosiy tomir-nerv tutami bilan birga yo'nalib tirsakning oldingi sohasiga o'tadi.

Yelka orqa sohasi, regio brachii posterior

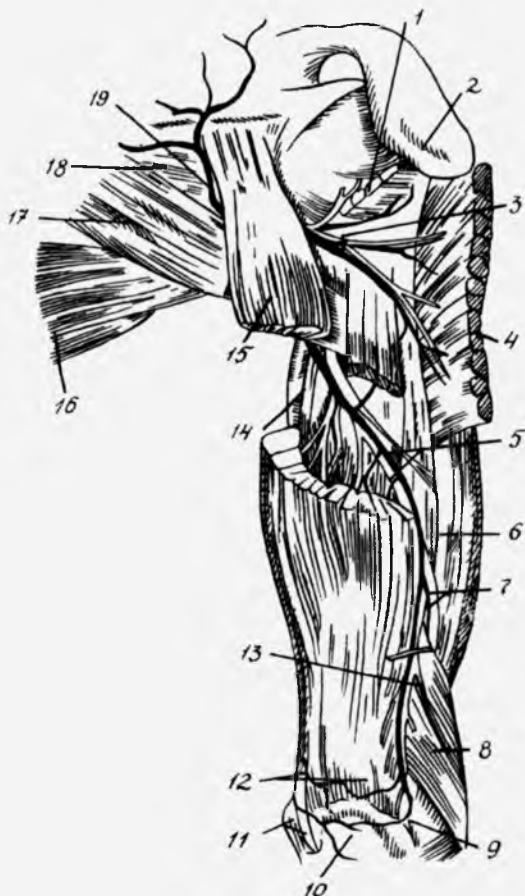
Ushbu sohaning terisi qalin, teri osti kletchatkasi yaxshi rivojlangan, yuza fassiyasi yupqa. Teri osti kletchatkasida yelkaning yuqori va pastki lateral teri nervlari (*nn. cutanei brachii lateralis superior et inferior*), yelkaning orqa teri nervi *n. cutaneus brachii posterior* hamda bilakning orqa teri nervi (*n. cutaneus antebrachii posterior*) tarmoqlanadi. Yelkaning orqa muskul-fassiya o'rindig'ida uning uch boshli muskuli joylashadi. Xususiy fassiyadan muskulning uchala boshchalarini bir-biridan ajratib turuvchi to'siqlar ketadi; pastki qismda esa fassiya muskul payi bilan mustahkam birikadi. Yelkaning yuqori qismidan o'rta qismiga o'tish joyida, uch boshli muskul boshchalarining yelka suyagiga birikish joyida yuqoridan pastga va ichkaridan tashqariga tomon yo'naluvchi yelka-muskul kanali

(*canalis humero-muscularis*) joylashadi. Kanalning oldingi devorini yelka suyagining orqa yuzasidagi *sulcus n. radialis*, orqa devorini tashqaridan uch boshli muskulning lateral boshchasi, ichkaridan – medial boshchasi hosil qiladi. Kanal orqali o'tuvchi bilak nervi bevosita suyakning ustida yotadi (18–rasm). Shuning uchun yelkaning o'rta qismiga jgut qo'yilganda yoki yelka suyagi o'rta qismidan singanda nervning shikastlanish alomatlari kuzatiladi.

Yelka chuqur arteriyasining yana bir tarmog'i - o'rta kollateral arteriya (*a.collateralis media*) yelkaning o'rtasida uch boshli muskulning ichki va tashqi boshchalari orasida yotadi, keyin uning ichki boshchasini teshib o'tib tirsak sohasida qaytuvchi suyaklararo arteriya (*a. interossea recurrens*) bilan anastomozlashadi.

Yelka suyagining sinishi ko'pincha uning jarrohlik bo'vinchasi (*collum chirurgicum*) sathida yuz beradi, chunki metafiz g'ovak qismining diafizning kompakt qismiga o'tish jovi xuddi shu jarrohlik bo'vincha sohasiga to'g'ri keladi. Bundan tashqari, bu verga muskullar birikmaydi va shu sababdan bu qism anatomik jihatdan unchalik mustahkam emas. Singan suyakning distal bo'lagi oldinga hamda tashqariga siljivdi.

Agar yelka suyagi deltasimon g'adir-budurlik (*tuberositas deltoidea*)dan vuqorida sinsa, singan suyakning



18-rasm. Yelkaning orqa sohasi.

1, 19 – qirra osti muskuli; 2 – akromial o'siq; 3 – qo'ltiq osti nervi va yelka suyagini o'rovchi orqa arteriya; 4 – deltasimon muskul; 5 – bilak nervi va yelkaning chuqur arteriyasi; 6 – yelkaning ikki boshli muskuli; 7 – bilak nervi va bilak kollateral arteriyasi; 8 – yelka-bilak muskuli; 9 – panjani bilak tomonga bukuvchi uzun muskul; 10 – tirsak suyagining tirsak o'sig'i; 11 – yelkaning ichki tepachasi va tirsak nervi; 12 – yelka uch boshli muskuli va yuqori tirsak kollateral arteriyasi; 13 – *a.collateralis media*, 14 – yelka arteriyasi; 15 – uch boshli muskulning uzun boshchasi; 16 – orqanig serbar muskuli; 17 – katta yumaloq muskul; 18 – kichik yumaloq muskul; 20 – kurak suyagini o'rovchi arteriya.

proksimal (yuqorigi) bo'lagi katta ko'krak muskuli hamda orqaning serbar muskulining qisqarishi natijasida ichkari tomonga, distal bo'lagi esa deltasimon muskulning qisqarishi tufayli oldinga hamda yuqoriga suriladi.

Suyak deltasimon g'adir-budurlikdan pastda singanda yuqori bo'lak tumshuqsimon-yelka muskuli ta'sirida ichkariga, pastki bo'lak esa yelka uch boshli muskuli hamda ikki boshli muskulining kalta boshchasi ta'sirida orqa va yuqoriga siljiydi.

Yelka suyagining pastki qismida, uning tepachalari orqali sinishi tirsak bo'g'imi ichida bo'lib, asosan, yosh bolalarda uchraydi. Bunda suyakning pastki bo'lagi orqaga hamda yuqoriga siljiydi.

TIRSAK SOHASI, REGIO CUBITI

Tashqi mo'ljallar: ikki boshli muskulning payi (*tendo m. bicipitis brachii*), oldingi va orqa lateral hamda medial tirsak egatlari (*sulci cubitalis anteriores et posteriores lateralis et medialis*), lateral va medial tepachalar (*epicondylus lateralis et medialis*), tirsak suyagining tirsak o'sig'i (*olecranon*), bilak suyagining boshchasi (*caput radii*), teri osti venalari.

Chegaralari: yuqorigi va pastki chegaralari lateral va medial tepachalarni tutashtiruvchi chiziqdan 2 barmoq eni (4 sm) yuqorida (yuqori chegara) va pastda (pastki chegara) ko'ndalangiga chiziq o'tkazib aniqlanadi. Shu tepachalar orqali bo'ylama chiziq o'tkazib, tirsak oldingi va orqa sohalarga bo'linadi.

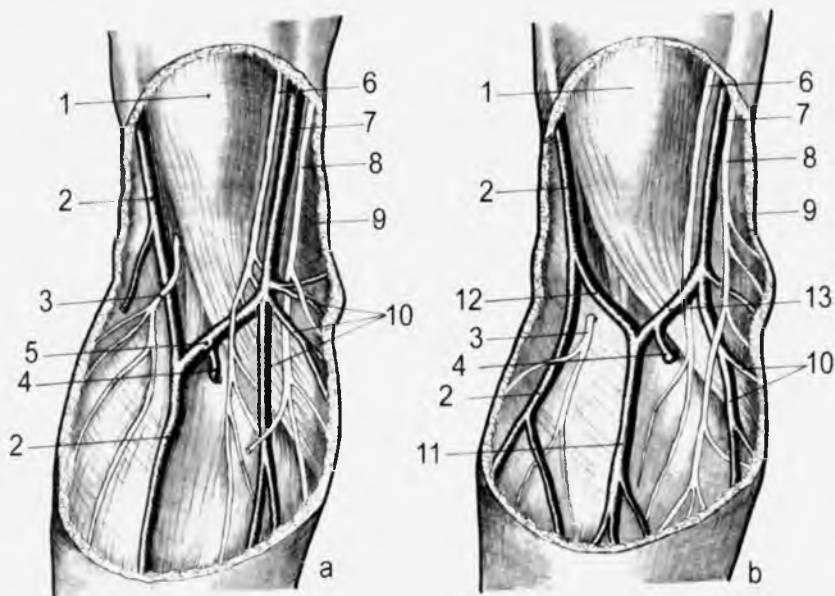
Tirsakning oldingi sohasi yoki tirsak chuqurchasi, regio cubiti anterior s. fossa cubiti

Tirsakning oldingi sohasida muskullar hosil qilgan 3 ta do'nglik bo'lib, yuqorigi tomondan – o'rta (oraliq) do'nglik, tashqari, ichkari va pastki tomondan mos ravishda lateral va medial do'ngliklar *tirsak chuqurchasi* deb yuritiluvchi chuqurchani chegaralaydi. Lateral do'nglikni o'rta do'nglikdan oldingi lateral tirsak egati, o'rta do'nglikni medial do'nglikdan oldingi medial tirsak egati ajratib turadi. Bu egatlar, o'z navbatida, yelkadagi medial va lateral ikki boshli muskul egatlarining davomi bo'lib, tirsak old sohasining pastki qismida o'zaro qo'shilib, tirsak chuqurchasini pastdan chegaralaydi, keyin bilak egati (*sulcus radialis*)ga davom etadi. Tirsak bukilmasi chizig'i ko'ndalangiga joylashib, sohani yuqorigi va pastki qismlarga bo'ladi.

Ikki boshli muskul payining ichki tomonida, medial tepacha sathida yelka arteriyasining zarbini (pulsini) aniqlash mumkin (arterial qon bosimi o'lchanganda shu nuqtada tomir urishi auskultatsiya qilinadi).

Tirsakning old sohasidagi teri nozik bo'lganligidan teri ostidagi venalar ko'rinib turadi. Teri osti kletchatkasida, tashqi egatdan tashqarida bilakning lateral teri nervi (*n. cutaneus antebrachii lateralis*) hamrohligidagi bosh vena yotadi. Bu ikkala venani o'zaro tutashtiruvchi anastomotik vena - tirsakning oraliq venasi (*v. mediana cubiti*) bo'lib, u bosh venadan pastga tomon yo'nalib asosiy venaga quyilganda anastomoz "N" harfi shaklini, yuqoriga tomon yo'nalganda "I" harfi shaklini oladi (19-rasm, a). Ba'zi hollarda, bilakdagi oraliq bilak venasi (*v. mediana antebrachii*), tirsakda 2 ga bo'linadi: ulardan asosiy oraliq vena (*v. mediana basilica*) asosiy venaga, bosh oraliq venasi (*v. mediana cephalica*) esa bosh venaga quyiladi; bunday

anastomozning shakli “M” harfiga oʻxshaydi (19–rasm, b). Anastomozlarning shakli turlicha boʻlishiga qaramasdan, bogʻlovchi tirsak venasi bilan chuqur venalar orasida xususiy fassiyani teshib oʻtuvchi doimiy anastomoz mavjud. Asosiy venadan ichkariroqda yuza tirsak limfa tugunlari (*lnn. cubiti superficialis*) joylashadi.

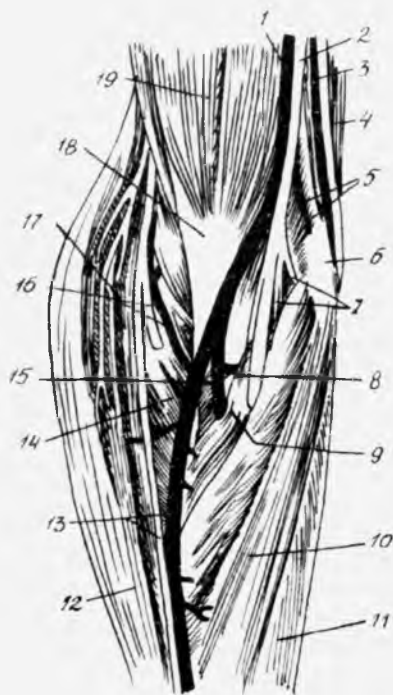


19–rasm. Tirsakning old sohasidagi yuza venalar va nervlar.
a - “N” harfi shaklidagi vena anastomози; **b** - “M” harfi shaklidagi vena anastomози.

1–*m. biceps brachii*; 2–*v. cephalica*; 3–*n. cutaneus antebrachii lateralis*; 4– tirsak yuza venalarini chuqur venalar bilan bogʻlovchi anastomoz; 5–*v. mediana cubiti*; 6–*n. cutaneus brachii medialis*; 7–*v. basilica*; 8–*n. cutaneus antebrachii medialis*; 9–*m. triceps brachii*; 10–*v. basilica antebrachii*; 11–*v. mediana antebrachii*; 12–*v. mediana cephalica*; 13–*v. mediana basilica*.

Xususiy fassiya medial guruh muskullari ustida qalinlashib, aponevroz (Pirogov aponevrozi) shaklini oladi. Undan 2 ta muskullararo toʻsiq boshlanadi: medial tomondagisi yelka suyagi hamda medial tepachaga, lateral tomondagisi tirsak boʻgʻimi xaltasiga hamda supinatsiyalovchi muskul fassiyasiga birikadi. Sohaning pastki qismida ikkala toʻsiq oʻzaro qoʻshilib, oldingi bilak muskullararo toʻsigʻini (*septum intermusculare anterbrachii anterior*) hosil qiladi. Xususiy fassiya va undan boshlanuvchi toʻsiqlar 3 ta fassial oʻrindiqni chegaralaydi: lateral oʻrindiqli tashqi doʻnglik muskullari – yelka-bilak muskuli (*m. brachioradialis*) va uning ostida supinator; oʻrta oʻrindiqli oraliq doʻnglik muskullari – yelka ikki boshli muskuli va uning ostida yelka muskuli; medial oʻrindiqli ichki doʻnglik muskullari: tashqaridan ichkariga – yumaloq pronator (*m. pronator teres*), panjani bukuvchi bilak muskuli (*m. flexor carpi radialis*), uzun kaft (*m. palmaris longus*)

hamda panjani bukuvchi tirsak muskullari (*m. flexor carpi ulnaris*), chuqur qavatda – barmoqlarni bukuvchi yuza muskul (*m. flexor digitorum superficialis*) yotadi. Sohaning lateral tomir-nerv tutamini bilak nervi va bilak kollateral arteriyasi tashkil etgan bo‘lib, uning g‘ilofini lateral muskullararo to‘siq hosil qiladi. Bilak nervi sohaning pastki qismida chuqurlashib, bevosita tirsak bo‘g‘imi kapsulasining ustida, yelka-bilak va supinator muskullari orasida yotadi va 2 ga ajraladi: bilak nervining yuza shoxi (*r. superficialis n. radialis*) bilak egati bo‘ylab yo‘naladi; chuqur shoxi (*r. profundus n. radialis*) esa tashqari hamda orqaga yo‘nalib, supinator kanali, *canalis supinatorius* bo‘ylab bilakning orqasiga o‘tadi. Medial tomir-nerv tutamini tashkil qiluvchi yelka arteriyasi hamda oraliq nervining g‘ilofini medial muskullararo to‘siq hosil qiladi. Yelka arteriyasi va venalari yelka ikki boshli muskuli payining medial tomonida yotadi, ulardan ichkariroqda oraliq nerv joylashadi (20-rasm). Pirogov aponevrozi ostida yelka arteriyasi bilak hamda tirsak arteriyalari (*a. radialis et a. ulnaris*)ga bo‘linadi. Bu yerda chuqur tirsak limfa



20-rasm. O‘ng tirsakning oldingi sohasi (chuqur qavati).

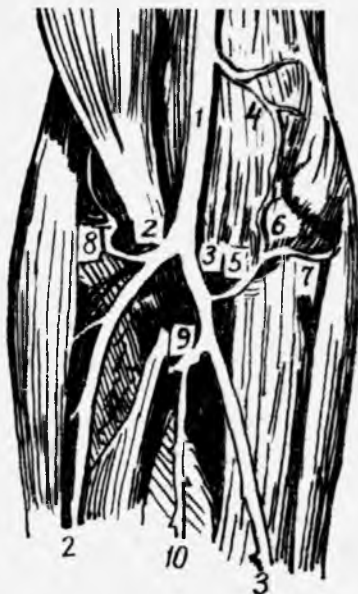1 – yelka arteriyasi; **2** – oraliq nervi; **3** – tirsak nervi va yuqori tirsak kollateral arteriyasi; **4** – uch boshli muskulning medial boshchasi; **5** – pastki tirsak kollateral arteriyasi; **6** – medial tepacha; **7** – oraliq nervi shoxlari; **8** – yumaloq pronatorning tirsak boshchasi; **9** – yumaloq pronatorning yelka boshchasi; **10** – kaftni bilak tomonga bukuvchi muskul; **11** – kaftni tirsak tomonga bukuvchi muskul; **12** – yelka-bilak muskuli; **13** – bilak arteriyasi va bilak nervining yuza shoxi; **14** – supinator muskuli; **15** – tirsak arteriyasi va qaytuvchi tirsak shoxi; **16** – bilak nervining chuqur shoxi va qaytuvchi bilak arteriyasi; **17** – yelka muskuli; **18** – ikki boshli muskulning payi; **19** – yelka ikki boshli muskuli.

tugunlari (*lnn. cubitalis profunda*) ham joylashadi. Bilak arteriyasi (*a. radialis*) ikki boshli muskul payini oldindan kesib o‘tib, lateral tomonga – bilak egatiga yo‘naladi. Tirsak arteriyasi yumaloq pronatorning ostidan barmoqlarni bukuvchi yuza va chuqur muskullar (*mm. flexor digitorum superficialis et profundus*) orasiga o‘tadi. Oraliq nervi yumaloq pronatorning uzun va kalta boshchalari orasidan o‘tib, bilakning o‘rtasi bo‘ylab pastga yo‘naladi. Tirsak chuqurchasidagi lateral egatda bilak arteriyasidan chiquvchi qaytuvchi bilak arteriyasi (*a. recurrens radialis*) bilak kollateral arteriyasi (*a. collateralis radialis*) bilan anastomozlashadi; tirsak arteriyasidan umumiy

suyaklararo arteriya (*a. interossea communis*) boshlanib, bilak sohasiga o'tadi, undan tashqari tirsak arteriyasidan qaytuvchi tirsak arteriyasi (*a. recurrens ulnaris*) ham chiqadi va 2 ta shoxga ajraladi: oldingi shoxi oldingi medial tirsak egatida pastki tirsak kollateral arteriyasi bilan, orqa shoxi esa orqa medial tirsak egatida yuqorigi tirsak kollateral arteriyasi bilan anastomozlashadi. Bu anastomozlar *tirsak arteriya to'rini* hosil qilishda ishtirok etadi. Ushbu to'r tirsak bo'g'imini qon bilan ta'minlashdan tashqari yelka arteriyasi turli sathlarda bog'langan hollarda aylanma (kollateral) yo'l vazifasini o'taydi (21-rasm).

21-rasm. Tirsakdagi kollateral anastomozlar.

1 - yelka arteriyasi; 2 - bilak arteriyasi; 3 - tirsak arteriyasi; 4 - pastki tirsak kollateral arteriyasi; 5 - tirsakning qaytuvchi arteriyasi; 6-7 - qaytuvchi tirsak arteriyasining oldingi va orqa tarmoqlari; 8 - bilakning qaytuvchi arteriyasi; 9 - umumiy suyaklararo arteriya; 10 - oldingi suyaklararo arteriya.



Tirsakning orqa sohasi, regio cubiti posterior

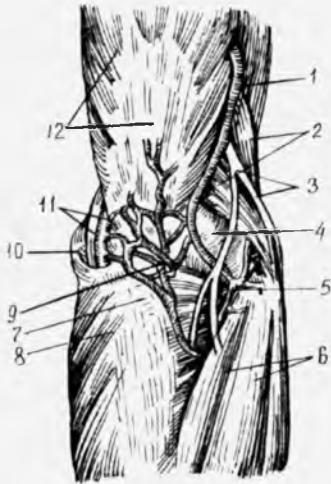
Bu soha terisi qalin va oson siljiydi. Teri ostida, tirsak o'sig'i cho'qqisi ustida sinovial xalta joylashgan bo'lib, unda bursitlar rivojlanishi mumkin. Bu yerdagi xususiy fassiya uch boshli muskul payi hisobiga qalinlashib, aponevroz tusini oladi va suyak o'siqlariga birikadi.

Fassiya medial tepacha va tirsak o'sig'iga birikib orqa medial tirsak egatini yopadi; buning natijasida suyak-fibroz kanali hosil bo'ladi. Shu kanal orqali tirsak bo'g'imi qopchasi ustida yotuvchi yuqori tirsak kollateral arteriyasi hamrohligida tirsak nervi o'tadi. Pastda tirsak nervi medial do'nglik muskullarining ostiga o'tib bilakka yo'naladi. Lateral tepacha sohasida xususiy fassiya ostida kaft va barmoqlarni yozuvchi muskullarning boshlanish qismi hamda tirsak muskuli joylashadi, tirsak o'sig'iga esa uch boshli muskulning payi yopishadi. Orqa-lateral tirsak egatida, tirsak muskulining ostida o'rta kollateral arteriya (*a. collateralis media*) bilan qaytuvchi suyaklararo arteriya (*a. collateralis interossea*) orasidagi anastomoz joylashadi (22-rasm).

Tirsak bo'g'imi, articulatio cubiti

Bo'g'im yorig'ining aks-tasviri lateral tepachadan 1 sm, medial tepachadan 2 sm pastda o'tuvchi ko'ndalang chiziqqa mos keladi.

Tirsak bo'g'imi murakkab bo'g'im bo'lib, umumiy xalta bilan o'ralgan 3 ta ayrim bo'g'implardan iborat. Ular: 1) **yelka-tirsak bo'g'imi** – g'altaksimon shaklda bo'lib, unda bukish-yozish harakatlari bajariladi; 2) **yelka-bilak bo'g'imi**; 3) **proksi-**



22-rasm. Tirsakning orqa sohasi.
1-bilak yonlama (kollateral) arteriyasi; 2-yelka-bilak muskuli va panjani bilak tomonga yozuvchi uzun muskul; 3-bilakning orqa (dorsal) teri nervi; 4-yelka suyagining tashqi o'sig'i; 5-tirsak muskuli; 6-barmoqlarni yozuvchi umumiy muskul; 7-tirsak suyagi; 8-panjani tirsak tomonga bukuvchi muskul; 9-tirsak bo'g'imining arteriya to'ri; 10-yelka suyagining ichki o'sig'i; 11-tirsak nervi va yuqori tirsak kollateral arteriyasi; 12-yelkaning uch boshli muskuli.

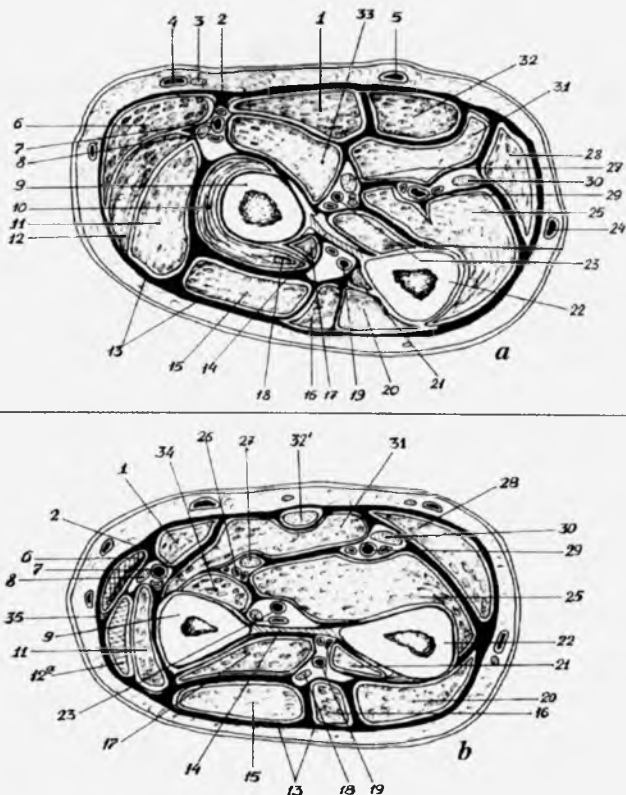
mal bilak–tirsak bo'g'imi silindr shaklida bo'lib, unda bilakning pronatsiya va supinatsiya harakatlari bajariladi.

Bo'g'im xaltasi yuqorida yelka suyagidagi bilak, toj va tirsak chuqurchalarining (*fossae radialis, coronoidea et olecrani*) yuqorigi qismiga hamda tepachalarning asosiga, pastda bo'g'im tog'ayining chetlariga birikadi. Bo'g'im xaltasining bilak suyagi bo'yinchasiga birikish joyida xaltasimon cho'ntak (*recessus sacciformis*) hosil bo'ladi.

Tashqari tomondan bo'g'im yon boylamlar, tirsak va bilak kollateral boylamlari (*ligg. sollaterales ulnare et radiale*) hamda bilak suyagining halqasimon boylami (*lig. annulare radii*) bilan mustahkamlanadi. Bo'g'imni old tomonidan yelka muskuli va uning tashqarisida bilak nervi, orqa tomonidan va yuqorida uch boshli muskulning payi, pastki-lateral tomonidan supinator va tirsak muskuli (*m. anconeus*) qoplaydi. Medial qismini esa muskullar qoplaymaydi, bu yerda bo'g'im xaltasi ustida bevosita tirsak nervi yotadi. Bo'g'imning tirsak o'sig'i tepasidagi, uch boshli muskul payi distal qismi ostidagi, yelka suyagining tirsak chuqurchasiga mos keluvchi orqa qismi uni teshish (punksiya qilish) uchun eng qulay joy hisoblanadi.

Tirsak o'sig'i sohasida tirsak bo'g'imi bo'shlig'i bilan tutashmagan 3 ta qopcha bo'lib, ular teri ostida, uch boshli muskul payining ichida va uning ostida joylashgan.

Tirsak bo'g'imi oldingi va orqa tomonlardan boylamlar bilan mustahkamlanmagan: yon tomonlardan esa mustahkam boylamlarga ega. Shu sababli tirsak va bilak suyaklari ko'pincha bo'g'imdan orqaga, kam hollarda oldinga chiqadi, yon tomonlarga deyarli chiqmaydi. Oldinga uzatilgan qo'l bilan yiqilganda, bilak haddan tashqari yozilib, bilakdagi suyaklar bo'g'imdan chiqadi: tirsak suyagining toj o'sig'i (*processus coronoideus*), orqaga hamda yuqoriga siljib, yelka suyagining tirsak chuqurchasi (*fossa olecrani*)ga kirib qoladi. Orqa tomonda tirsak o'sig'i, *olecranon*, hamda bilakning boshchasi (*caput radii*) aniqlanadi. Agar, shu holatda qo'l tirsak bo'g'imida bukilsa, yelka suyagining distal oxiri bo'g'im xaltasini va yelka muskulini yirtib, oldinga chiqadi, natijada tomir-nerv tutami jorhatlanishi mumkin.



23-rasm. O'ng bilakning ko'ndalang kesimi. A-yuqorigi qismi. B-o'rta qismi. 1-*m.flexor carpi radialis*; 2-*septum intermusculare anterior antebrachii*; 3-*n.cutaneus antebrachii lateralis*; 4-*v.cephalica*; 5-*v.mediana antebrachii*; 6-*m.brachioradialis*; 7-*a. et v. radiales*; 8-*r.superficialis n. radialis*; 9-*radius*; 10-*m.supinator*; 11-*m.extensor carpi radialis brevis*; 12-*m.extensor carpi radialis longus*; 12-*tendo m. extensorius carpi radialis longi*; 13-*fascia antebrachii*; 14-*membrana interossei antebrachii*; 15-*m. extensor digitorum*; 16-*m. extensor digiti minimi*; 17-*m.extensor pollicis brevis*; 18-*r. profundus n. radialis*; 19-*n., a. et v. interossee posteriores*; 20-*m. extensor carpi ulnaris*; 21-*m.extensor pollicis longus*; 22-*ulna*; 23-*n., a. et v. interossee anteriores*; 24-*v.basilica*; 25-*m.flexor carpi ulnaris*; 26 -*a. et v. comitans n. mediani*; 27-*n.medianus*; 28-*m.flexor carpi ulnaris*; 29-*a. et vv. ulnares*; 30-*n.ulnaris*; 31-*m. flexor digitorum superficialis*; 32-*m. palmaris longus*; 32-*tendo m. palmaris longi*; 33-*m. pronator teres*; 34-*m. flexor pollicis longus*; 35-*septum intermusculare antebrachii posterior*.

BILAK, ANTEBRASHIUM

T a s h q i m o' l j a l l a r: yelka-bilak muskuli, bilak va tirsak egatlari (*sulci radialis et ulnaris*), kaftning uzun va kaftni bukuvchi bilak muskullarining paylari (*tendo mm.palmaris longus et flexor carpi radialis*) tashqi va ichki bigizsimon o'siqlar (*processus styloideus medialis et lateralis*).

Ch e g a r a s i: yuqorida tirsak sohasi bilan. pastda – bilak bigizsimon o'sig'i uchidan 1 barmoq eni yuqorida o'tkazilgan ko'ndalang chiziq bilan chegaralanadi.

Yelka suyagi tepachalarini bigizsimon o'siqlar bilan tutashtiruvchi lateral va medial vertikal chiziqlar o'tkazilsa, bilak sohasi oldingi va orqa sohalarga bo'linadi.

Bilakning xususiy fassiyasi (*fascia antebrachii*) bilak muskullarini hamma tomondan o'raydi va undan bilak suyagiga yopishuvchi 2 ta: old va orqa bilak muskullararo to'siqlari, (*septa intermuscularia radialia anterior et posterior*) boshlanadi. Buning natijasida bilakda oldingi, tashqi va orqa fassial o'rindiqlar hosil bo'ladi. Oldingi va tashqi o'rindiqlar bilakning old sohasini, orqa o'rindiq – orqa sohasini tashkil etadi (23-rasm).

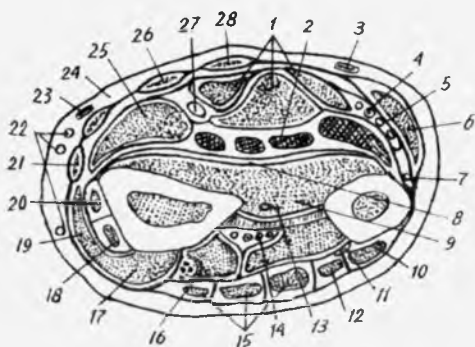
Bilakning oldingi sohasi, *regio antebrachii anterior*

Ushbu soha terisi nozik, uning ostida, sohaning medial tomonida asosiy vena (*v. basilica*) bilan birga bilakning medial teri nervi (*n.cutaneus antebrachii medialis*), lateral tomonida bosh vena (*v. cephalica*) bilan bilakning lateral teri nervi (*n.cutaneus antebrachii lateralis*), o'rta chiziq bo'ylab bilakning oraliq venasi (*v. mediana antebrachii*) yotadi.

Xususiy fassiya yuqorida qalin bo'lib, undan muskullar boshlanadi, pastda esa bu fassiya yupqalashadi va muskullardan oson ajraladi.

Bilakning oldingi muskul o'rindig'ini old tomondan xususiy fassiya (*fascia antebrachii*), orqadan – bilak va tirsak suyaklari hamda ular orasidagi suyaklararo parda, ichkaridan xususiy fassiyaning tirsak suyagining orqa qirrasiga yopishgan qismi, tashqaridan oldingi bilak muskullararo to'sig'i chegaralaydi. Bu o'rindiqlarda barmoqlarni va kaftni bukuvchi hamda pronatsiyalovchi muskullar 4 qavat bo'lib joylashadi.

Tashqaridan ichkariga 1-qavatda – yumaloq pronator (*m.pronator teres*),



24-rasm. O'ng bilak pastki bo'limining ko'ndalang kesimi.

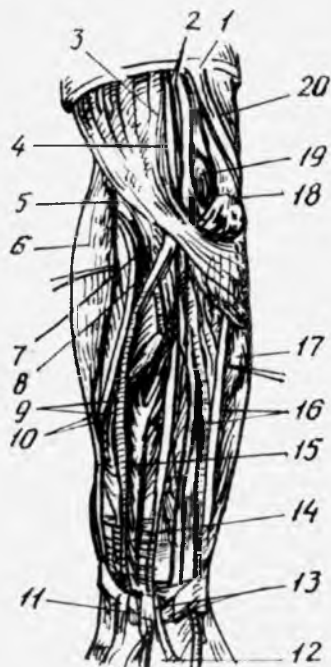
1 – barmoqlarni bukuvchi yuza muskul; 2 – barmoqlarni bukuvchi chuqur muskul; 3 – asosiy vena; 4 – tirsak tomirlari; 5 – tirsak nervi; 6 – kaftni tirsak tomonga bukuvchi muskul; 7 – tirsak nervining dorsal shoxi; 8 – Pirogov kletchatka bo'shlig'i; 9 – kvadrat pronator; 10 – kaftni tirsak tomonga yozuvchi muskul payi; 11 – oldingi suyaklararo

tomirlar (bilakning kaft yuzasidan orqa yuzasiga o'tib ketganda); 12 – jimjiloqni yozuvchi muskul payi; 13 – oldingi suyaklararo nerv; 14 – orqa suyaklararo tomirlar, shu nomli nerv, bosh barmoqni yozuvchi uzun muskul va uning payi; 15 – barmoqlarni yozuvchi va ko'rsatkich barmoqni yozuvchi muskullar; 16 – bosh barmoqni yozuvchi kalta muskul; 17, 19 – bosh barmoqni uzoqlashtiruvchi uzun muskul; 18 – kaftni yozuvchi muskulning payi; 20 – kaftni bilak tomonga yozuvchi uzun muskulning payi; 21 – yelka-bilak muskuli payi; 22 – bilak nervining yuza shoxi tarmoqlari; 23 – bosh vena; 24 – bilak tomirlari; 25 – bosh barmoqni bukuvchi uzun muskul; 26 – kaftni bilak tomonga bukuvchi muskul payi; 27 – oraliq nervi; 28 – uzun kaft muskulining payi.

kaftni bilak tomonga bukuvchi muskul (*m.flexor carpi radialis*), kaftning uzun muskuli (*m.palmaris longus*) va kaftni tirsak tomonga bukuvchi muskul (*m.flexor carpi ulnaris*), 2-qavatda – barmoqlarni bukuvchi yuza muskul (*m.flexor digitorum superficialis*), 3-qavatda – bosh barmoqni bukuvchi uzun muskul (*m.flexor pollicis longus*) va barmoqlarni bukuvchi chuqur muskul (*m.flexor digitorum profundus*), 4-qavatda – bilakning distal qismida tolalari koʻndalangiga yoʻnalgan kvadrat pronator, *m.pronator quadratus* joylashgan. Xususiy fassiyadan 2 va 3-qavat muskullari orasiga toʻsiq (chuqur plastinka) ketadi. buning natijasida oldingi oʻrindiqlarda yuza va chuqur boʻlimlar hosil boʻladi. Chuqur boʻlimning distal qismida, oldinda 3-qavat muskullari bilan orqada kvadrat pronator hamda suyaklararo parda orasida kletchatka boʻshligʻi boʻlib, u Pirogov-Paron kletchatka boʻshligʻi deb yuritiladi (24–rasm).

Tashqi fassial oʻrindiq ichki tomondan oldingi bilak muskullararo toʻsigʻi bilan, old tomondan hamda tashqaridan xususiy fassiya bilan, orqadan orqa bilak toʻsigʻi bilan chegaralanadi. Bu oʻrindiqlarda yelka-bilak muskuli, uning ostida supinatsiyalovchi muskul, *m.supinator* joylashadi.

Bilak oldingi sohasining yon tomonlarida shu sohaning muskullari lateral tomonda bilak egatini (*sulcus radialis*), medial tomonda tirsak egatini (*sulcus ulnaris*) hosil qiladi. Bilak egatini tashqaridan yelka-bilak muskuli, medial tomondan yuqorida – yumaloq pronator, oʻrta va pastda – kaftni bilak tomonga bukuvchi muskul chegaralaydi. Bu egatdagi kletchatkada bilak arteriyasi va venalari (*a. et vv. radiales*) hamda bilak nervining yuza shoxi (*r.superficialis n.radialis*) dan iborat boʻlgan tomir-nerv tutami yotadi. Bunda nerv tomirlarga nisbatan lateral joylashib, oʻrta va pastki qismlar chegarasiga yetganda tashqariga yoʻnaladi va yelka-bilak



25-rasm. Bilakning oldingi sohasi.

1-oraliq nervi; 2-yelka venasi;
 3-yelka arteriyasi; 4-yelkaning ikki boshli muskuli; 5-bilak nervi;
 6-yelka-bilak nervi; 7-bilak nervining chuqur shoxi;
 8-yuqoriga qaytuvchi bilak arteriyasi; 9 -bilak arteriyasi va bilak nervining yuza shoxi;
 10-panjani yozuvchi uzun bilak muskuli; 11-panjani bukuvchi bilak muskulining payi; 12-kaft aponevrozi; 13-barmoqlarni bukuvchi yuza muskulning payi; 14-kvadrat pronator; 15-bosh barmoqni bukuvchi uzun muskul; 16-tirsak arteriyasi va nervi; 17-panjani bukuvchi tirsak muskuli; 18-yelka suyagining medial tepachasi; 19-yelka muskuli; 20-yelkadagi tirsak nervi.

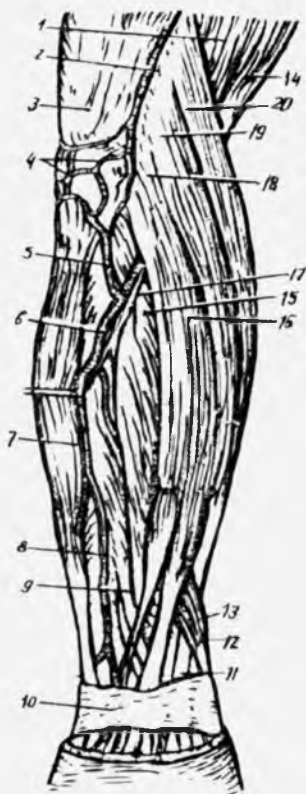muskuli payining ostidan o'tib, xususiy fassiyani teshadi, keyin bilak orqa sohasining terisi ostiga o'tadi (25-rasm).

Bilak arteriyasi esa bilakning pastki chegarasi yaqinida tashqariga yo'nalib, bosh barmoqni uzoqlashtiruvchi uzun muskul (*m.abductor pollicis longus*) hamda uni yozuvchi kalta muskul (*m.extensor pollicis brevis*) paylari ostidan "anatomik tamakidon"ga o'tadi.

Tirsak egatini lateral tomondan barmoqlarni bukuvchi yuza muskul, medial tomondan kaftni tirsak tomonga bukuvchi muskul hosil qiladi.

Tirsak arteriyasi (*a.ulnaris*) tirsak chuqurchasidan chiqadi va yumaloq pronator hamda barmoqlarni bukuvchi yuza muskulning ostidan o'tib, bilakning yuqori va o'rta qismlari chegarasida tirsak egatida joylashadi. Tirsak egatida arteriya va venalar tirsak nerviga (*n.ulnaris*) nisbatan lateral yotadi. Bilakning yuqorigi chegarasida tirsak arteriyasidan umumiy suyaklararo arteriya (*a.interossea communis*) boshlanadi. Bu arteriya ikkita shoxga ajraladi: 1) oldingi suyaklararo arteriya (*a.interossea anterior*) – suyaklararo pardaning oldingi yuzasi bo'ylab, oraliq nervidan chiquvchi oldingi suyaklararo nerv bilan birga pastga yo'naladi; undan *a.comitans n.mediani* boshlanadi; 2) orqa suyaklararo arteriya (*a.interossea posterior*) suyaklararo pardani uning proksimal qismida teshib, bilakning orqa fassial o'rindig'iga o'tadi.

Bilakning pastki qismi yaqinida tirsak nervi-dan dorsal shoxi (*r.dorsalis*



26-rasm. Bilakning orqa sohasi.

1-yelka muskuli; 2-bilak kollateral arteriyasi; 3-yelka uch boshli muskulining payi; 4-tirsak arteriya to'ri; 5-orqa suyaklararo arteriyaning qaytuvchi shoxi; 6-orqa suyaklararo arteriya; 7-panjani yozuvchi tirsak muskuli; 8-ko'rsatkich barmoqni yozuvchi muskul; 9-bosh barmoqni yozuvchi uzun muskul; 10-yozuvchi muskullarni tutib turuvchi boylam; 11-panjani yozuvchi uzun va kalta bilak muskullarining paylari; 12-bosh barmoqni yozuvchi kalta muskul; 13-bosh barmoqni uzoqlashtiruvchi uzun muskul; 14-yelkaning ikki boshli muskuli; 15-supinatsiyalovchi muskul; 16-barmoqlarni yozuvchi umumiy muskul; 17-bilak nervining chuqur shoxi; 18-yelka suyagining lateral tepachasi; 19-panjani yozuvchi uzun va kalta bilak muskuli; 20-yelka-bilak muskuli.

n.ulnaris) boshlanadi va medial tomonga yo'nalib, kaftni tirsak tomonga bukuvchi muskulning payi ostidan o'tadi va chuqur fassiyani teshib, kaftning orqasidagi teri osti kletchatkasida joylashadi.

Oraliq nervi (*n.medianus*) va uning arteri-

yasi - *a.comitans n.mediani* yumaloq pronatorning boshchalari orasidan o'tib pastga yo'naladi, bunda tomir-nerv tutami barmoqlarni bukuvchi yuza muskulning orqasi-ga yopishgan holda oraliq egat (*sulcus medianus*)ga o'tadi. Egatni ichkarida uzun kaft muskuli, tashqarida kaftni bilak tomonga bukuvchi muskul hosil qiladi. Bu joyda nerv yuzaroq joylashadi.

Bilakning eng chuqur tomir-nerv tutamini suyaklararo pardaning oldingi yuzasida yotuvchi oldingi suyaklararo tomirlar va nerv hosil qiladi; arteriya kvadrat pronatorga yetmasdan ushbu pardani teshib, bilakning orqa o'rindig'iga o'tadi va orqa kaft usti arteriya to'ri (*rete carpi dorsale*)ni hosil qilishda qatnashadi.

Bilakning orqa sohasi, regio antebrachii posterior

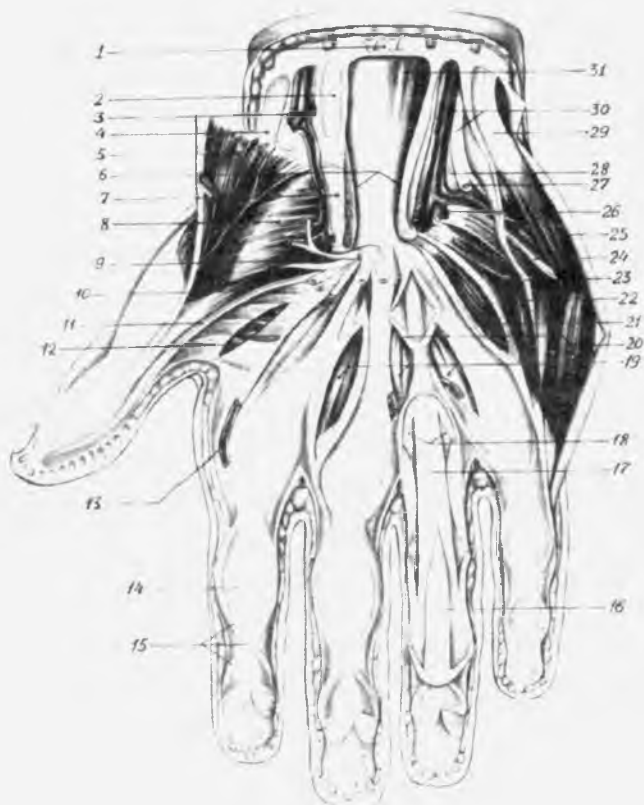
Bu soha terisi birmuncha qalin, teri osti kletchatkasi yaxshi rivojlanmagan bo'lib, unda bilak nervidan chiquvchi bilakning orqa teri nervi (*n.cutaneus antebrachii posterior*) tarmoqlanadi.

Bilakning orqa fassial o'rindig'ini orqadan – qalinlashgan xususiy fassiya, oldindan – bilak hamda tirsak suyaklari va suyaklararo parda, tashqaridan – orqa bilak muskullararo to'sig'i, ichkaridan – xususiy fassiyaning tirsak suyagiga yopishgan qismi hosil qiladi. Undagi muskullar ikki qavat bo'lib joylashgan. Yuza qavatda ketma-ket tashqaridan ichkariga: kaftni bilak tomonga yozuvchi uzun va kalta muskullar (*mm.extensores carpi radiales longus et brevis*), barmoqlarni yozuvchi muskul, *m.extensor digitorum*, jimjiloqni yozuvchi (*m.extensor digiti minimi*) hamda kaftni tirsak tomonga yozuvchi muskullar (*m.extensor carpi ulnaris*) joylashadi; chuqur qavatda – supinatsiyalovchi muskul, *m.supinator*, bosh barmoqni uzoqlashtiruvchi uzun muskul (*m.abductor pollicis longus*), bosh barmoqni yozuvchi uzun va kalta muskullar (*mm.extensorium pollicis longus et brevis*) hamda ko'rsatkich barmoqni yozuvchi muskul, *m.extensor indicis* joylashadi. Chuqur fassiya varag'i ikkala qavatni bir-biridan ajratib turadi, uning ustidagi kletchatkada bilak nervining chuqur shoxi (*r.profundus n.radialis*) hamda orqa suyaklararo tomirlar (26-rasm) va orqa suyaklararo nerv (*n.interosseus posterior*) yotadi. Bilak nervining chuqur shoxi supinator kanali (*canalis supinatorius*) orqali bilak suyagining bo'yinchasining yaqinidan aylanib orqa o'rindiqqa o'tadi va tarmoqlanadi. Uning shoxlaridan biri bo'lgan orqa suyaklararo nerv (*n.interosseus posterior*) shu nomdagi tomirlar bilan suyaklararo pardaning orqa yuzasi bo'ylab pastga yo'naladi.

Ko'pincha bilak suyagining pastki qismi, bilak kaft usti bo'g'imidan 1-2 sm yuqorida sinadi (bilak suyagining tipik joyidan sinishi). Bunda bilak suyagi orqaga, panja esa tirsak tomonga siljiydi.

QO'L PANJASI, MANUS

Qo'l panjasi bilakning pastga davomi bo'lib, kaft usti (*regio carpi*) va kaft (*regio metacarpea*) sohalari hamda barmoqlardan (*digiti*) iborat. Qo'l panjasining oldingi (kaft) hamda orqa (kaft orqasi) yuzalari tafovut qilinadi; ularni bir-biridan panjaning tashqi (bilak) va ichki (tirsak) tomonlari bo'ylab o'tkazilgan chiziqlar chegaralaydi.



27-rasm. Qo'l panjasi muskullari va kaft usti kanali.

1-uzun kaft muskulining payi; 2-kaftni bilak tomonga bukuvchi muskul payi; 3-bilak arteriyasi; 4-bosh barmoqni uzoqlashtiruvchi uzun muskul; 5-bosh barmoqni uzoqlashtiruvchi kalta muskul; 6-kaft usti kanali; 7-*retinaculum flexorum*; 8-*m.opponens pollicis*; 9-oraliq nervi; 10-bosh barmoqni bukuvchi kalta muskul; 11-bosh barmoqni bukuvchi uzun muskul payi; 12-bosh barmoqni yaqinlashtiruvchi muskul; 13-*a.radialis indicis*; 14-*pars annularis vaginae fibrosae*; 15-*pars cruciformis vaginae fibrosae*; 16-barmoqlarni bukuvchi chuqur muskul payi; 17-barmoqlarni bukuvchi yuza muskul payi; 18-*vagina synovialis tendinis digiti IV*; 19-chuvalchangsimon muskullar; 20-*vagina synovialis communis mm.flexorum*; 21-*m.opponens digiti minimi*; 22-jimjiloqni bukuvchi kalta muskul; 23-muskullararo to'siq; 24-tirsak nervining muskul shoxi; 25-jimjiloqni uzoqlashtiruvchi muskul; 26-tirsak arteriyasining chuqur kaft shoxi; 27-tirsak nervining yuza kaft shoxi; 28-tirsak nervining chuqur shoxi; 29-kaftni tirsak tomonga bukuvchi muskul; 30-tirsak arteriyasi va nervi; 31-barmoqlarni bukuvchi yuza muskul.

Ch e g a r a l a r : Panjaning kaft usti sohasini bilak sohasidan tashqi bigizsimon o'siqdan bir barmoq eni (2 sm) yuqorida o'tkazilgan ko'ndalang chiziq, pastda shu chiziqqa parallel holda no'xatsimon suyakning pastidan o'tkazilgan chiziq chegaralaydi (panja kaft sohasining yuqorigi chegarasi). Kaft sohasi bilan barmoqlar orasidagi chegara kaft-barmoq burmalari bo'ylab aniqlanadi.

Panjaning kaft yuzasi sohasi, *regio palmae manus*

T a s h q i m o' l j a l l a r: Panjaning kaft yuzasi terisida, bigizsimon o'siqlar sathida uchta ko'ndalang burma ko'rinadi. Proksimal tomondagisi bilak-kaft burmasi bo'lib, bilakni kaft sohasidan chegaralaydi. Distal burmaning tirsak tomonidan pastroqda no'xatsimon suyak (*os pisiforme*)ni paypaslab aniqlasa bo'ladi.

No'xatsimon suyakning tashqi tomonida tirsak arteriyasi va nervining aks tasvir chizig'i o'tadi. Bu yerda arteriya pishiq fassiya boylamlari orasidagi kanaldan (Gyuyon kanalidan) o'tganligi sababli uning tomir urishini aniqlab bo'lmaydi. O'rtadagi teri burmasi bilak-kaft usti bo'g'imining yorig'iga mos keladi.

Kaft sohasining lateral tomonida, bosh barmoqning asosida bosh barmoq muskullari hosil qilgan tepacha – *thenar*, jimjiloq barmog'i asosida esa medial tepacha – *hypothenar* bor. Bu tepachalar oralg'ida uchburchak shaklidagi kaft chuqurligi bo'lib, uning asosi barmoqlarning asosiga, cho'qqisi bilak tomonga qaragan. Ushbu chuqurlik kaft aponevrozining joylashgan o'rniga to'g'ri keladi. Kaft chuqurligini lateral tepachadan ushbu tepachaning teri burmasi (*plica thenaris*) ajratib turadi.

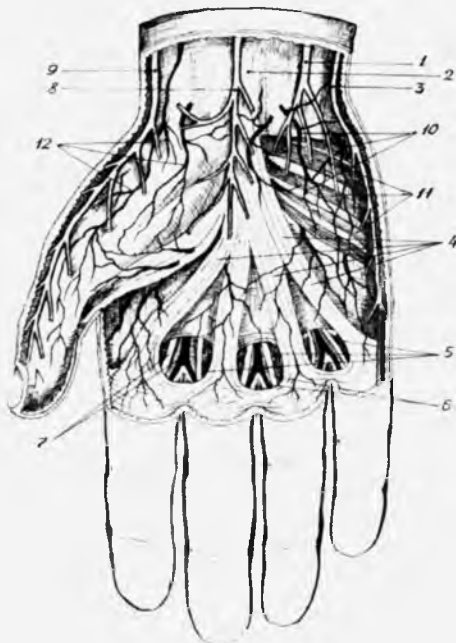
Tenar burmasining proksimal 1/3 qismi kesimlar o'tkazishda xavfli joy hisoblanadi (Kanavelning "taqiqlangan zona"si). Chunki oraliq nervining bosh barmoq muskullarini ta'minlovchi shoxlari aynan shu yerda ko'ndalang yo'nalgan holda *thenar* tepaligiga kiradi. Ushbu nerv shoxlarining kesib yuborilishi bosh barmoq funksiyasining jiddiy buzilishiga olib keladi. Kaft bilan barmoqlarning asoslari chegarasida, kaft yuzasi tomonda, kaft-barmoq burmalari bor. II-V barmoqlarning asoslaridagi kaft-barmoq burmalari shu to'rtala barmoq proksimal falangalarining o'rtasiga yoki yuqori qismiga to'g'ri keladi. I kaft barmoq burmasi esa I kaft-barmoq bo'g'imi sathida joylashgan. II-V barmoqlarning kaft-barmoq bo'g'imlariga kaftning distal ko'ndalang burmasi mos keladi. Burma kaftning distal qismida, uning tirsak tomonidan boshlanib, II-III barmoq yostiqchasigacha ko'ndalang yo'nalgan. Ushbu burmadan salgina yuqorida unga parallel holda kaftning bilak tomonidan boshlanuvchi proksimal kaft ko'ndalang burmasi joylashgan bo'lib, u kaft suyaklarining o'rtasiga yoki yuza kaft arteriya ravog'ining eng qavariq joyiga to'g'ri keladi.

II-III, III-IV va IV-V barmoq oralarida barmoqlararo burmalar mavjud. Bu burmalar ariqchalar shaklida bo'lib, ular kaft yuzasidan kaft orqa yuzasi tomonga proksimal yo'nalishda qiyalab joylashgan.

Burmalarining to'g'risida, kaft-barmoq va kaftning distal ko'ndalang burmalari orasida uchta tepacha – yostiqchalar (*monticuli*) bo'lib, bular komissural teshiklar ustida joylashgandir; aksariyat hollarda aynan shu joylarda qadoqlar hosil bo'ladi. Yostiqchalarning oralaridagi egatchalar II, III, IV barmoqlar pay qinlarining proksimal oxirlariga to'g'ri keladi. Barmoqlardagi qon tomir va nervlarning tasviri ularning kaft yuzasidan yon yuzasiga, kaft orqa yuzasidan yon yuzasiga o'tish joylariga mos tushadi. Barmoqlarning kaft yuzalarida ko'ndalang burmalar bo'lib, ular falangalararo bo'g'imlar hamda butsimon boylamlar ustida joylashgan.

Kaft yuzasining terisi qalin bo'lganligidan uning ostidagi yiringli jarayon tashqariga yorib chiqqan olmasdan kletchatka bo'ylab ichkariga tarqaladi. Terida esa yiring epidermis qavatini ko'chirib, uning ostida to'planadi. Bunday subepidermal abscess ko'pincha, torgina kanal orqali chuqurroqdagi abscess bo'shlig'i bilan bog'langan bo'ladi, shu tufayli mazkur yiringli o'choqning shakli qum soatni eslatadi.

Terida ter bezlari ko'p bo'lib, soch piyozchalari bilan yog' bezlari umuman bo'lmaydi. Shu tufayli furunkul (chipqon) kaft yuzasida uchramaydi. Terining siljishi chegaralangan, chunki u teri osti kletchatkasi orqali o'tuvchi vertikal yo'nalgan biriktiruvchi to'qimali to'siqchalar yordamida ostidagi aponevrozga yopishgan, shuning uchun teri osti yog' qavati katakchalarga bo'lingan bo'lib, unda gipotenar sohasida ko'ndalangiga yo'nalgan kaftning kalta muskuli



28-rasm. Qo'l panjasi kaftining teri osti tuzilmalari.

1-tirsak nervining yuza kaft shoxi; 2-uzun kaft muskulining payi; 3-tirsak nervining V barmoqqa boruvchi shoxi; 4-kaft aponevrozi; 5-komissural teshiklar; 6, 7-barmoq arteriyalari va venalari; 8-oraliq nervining kaft shoxi; 9-bilak medial teri nervining shoxi; 10-jimjiloq do'ngligining yuza venalari; 11-kaftning kalta muskuli; 12-bosh barmoq do'ngligining yuza venalari.

(*m. palmaris brevis*) bor. Uning ostida Gyuyon kanalidan chiqib keluvchi tirsak nervining yuza kaft shoxi (*r. palmaris superficialis n. ulnaris*) joylashgan bo'lib, u ikkiga ajraladi: medial tomondagisi – barmoqning xususiy kaft nervi (*n. digitalis palmaris proprius*) tirsak arteriyasidan chiquvchi shu nomdagi arteriya bilan birga teri ostida V barmoqning tirsak (medial) tomoni bo'ylab boradi; lateral tomondagisi – barmoqning umumiy kaft nervi (*n. digitalis palmaris communis*) tirsak arteriyasi bilan birgalikda tashqariga burilib, kaft aponevrozi ostiga, ya'ni kaftning o'rta fassiya o'rindig'iga kiradi (bu nerv komissural teshikdan chiqqandan so'ng ikkita xususiy barmoq nervlariga ajralib, IV-V barmoqlarning bir-biriga qaragan yuzalari terisini innervatsiyalaydi). Kaft yuzasining o'rta qismida, teri ostida, oraliq nervining kaft shoxi (*r. palmaris n. mediani*), tenarning tashqi tomonida bilak nervining yuza shoxi (*r. superficialis n. radialis*), undan ichkariroqda bilakning lateral teri nervining shoxi hamda tenar o'rindig'iga kiruvchi bilak arteriyasining yuza kaft shoxi (*r. palmaris superficialis a. radialis*) o'tadi.

Teri osti kletchatkasining katakchali tuzilishi uning amortizatsiyalash xususiyatlarini oshiradi, terining kam siljishi qo'l kafti bilan turli narsalarni mustahkam ushlab turish imkonini beradi, biroq, shu bilan birga yiringli o'choqning yon-atrofga emas balki chuqurga tarqalishini ta'minlaydi.

Panjaning kaft usti sohasidagi xususiy fassiya bilak fassiyasining davomi

bo'lib, bu yerda bukuvchi muskul paylarini qoplab qalinlashganligi sababli u bukuvchi muskullarni tutib turgichi (*retinaculum flexorum*) deb ataladi (*VNA* bo'yicha uni proksimal joylashgan kaft yuzasi boylami (*lig.carpi volare*) va distal tomondagi ko'ndalang bilakuzuk boylami (*lig.carpi transversum*)ga ajratiladi).

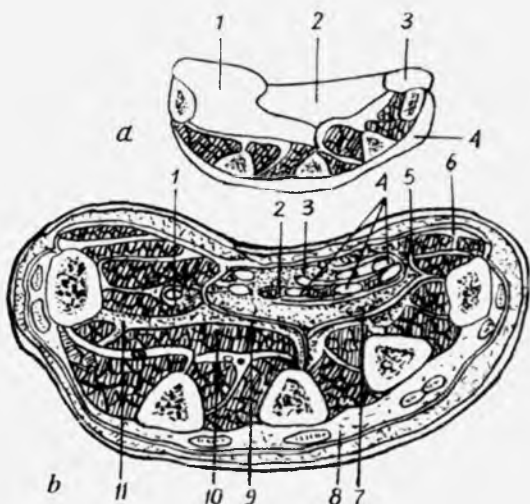
Bu fassiya (boylam) ikkita varaqdan iborat bo'lib, chuqur varag'i ariqcha hosil qilib joylashgan barcha kaft usti suyakchalarini qoplaydi, yuza varag'i esa ushbu ariqchani ko'prik singari qoplab, medial tomonda no'xatsimon (*os pisi-forme*) va ilmoqli (*os hamatum*) suyaklarga, lateral tomonda trapetsiya (*os trapezium*) va qayiqsimon (*os scaphoideum*) suyaklarga yopishadi. Natijada bu ikki varaq orasida bilakning oldingi chuqur kletchatka bo'shlig'ini kaftning o'rtta (oraliq) fassiya o'rindig'i bilan tutashtiruvchi yo'lak - **kaft usti kanali, *canalis carpi*** hosil bo'ladi (27, 32-rasmlar). Kanal orqali barmoqlarni bukuvchi yuza va chuqur muskullarning paylari, ularning lateral tomonida bosh barmoqni bukuvchi uzun muskulning payi (hammasi bo'lib g'iloflarga o'ralgan 9 ta pay) hamda bu paylarning oldingi yuzasi bo'ylab oraliq nerv o'tadi. Oraliq nervning harakatlantiruvchi shoxlari kanaldan chiqaverishda tashqariga burilib, ko'ndalang yo'nalgan holda lateral muskullararo to'siq orqali tenar o'rindig'iga o'tadi. Ushbu shoxlarning operatsiya vaqtida kesib yuborilishi xatarli oqibatlariga olib kelishi yuqorida aytib o'tildi, chunki bunda, bosh barmoqning qolgan to'rtala barmoqqa ro'baro' bo'lish funksiyasi buzilishi natijasida umuman qo'l panjasining faoliyatiga jiddiy zarar yetadi.

*Retinaculum flexorum*ning yuza varag'i yon tomonlarda ikki varaqqa ajralib, keyin suyaklarga birikadi. Shunday qilib medial tomonda ichki kanal (tirsakning kaft usti kanali (*canalis carpi ulnaris*) – *BNA*), lateral tomonda esa tashqi kanal (*canalis carpi radialis*) – *BNA*) hosil bo'ladi. Medial kanal orqali tirsak arteriyasi va venalari hamda tirsak nervining kaft shoxi (*r.palmaris n.ulnaris*)dan iborat bo'lgan tomir-nerv tutami o'tadi va kanaldan chiqib gipotenar sohasi terisining osti bo'ylab yo'naladi. Kaft ustidagi lateral kanal orqali kaftni bilak tomonga bukuvchi muskul payi o'zining sinovial g'ilofiga o'ralgan holda o'tadi.

Kaftni tirsak tomonga bukuvchi muskulning payi yuzada, ya'ni bukuvchi muskullar ushlab turgichining ustida joylashadi va no'xatsimon suyakka birikadi. Ushlab turgichning o'rtta qismi bo'ylab, uning varaqlari orasidan kaft uzun muskulining payi kaft sohasiga o'tadi va yelpig'ich shaklida kengayib, kaft aponevrozini (aniqrog'i, uning alohida-alohida bo'ylama tutamlarini) hosil qilishda ishtirok etadi. Bu tutamlar distal tomonda barmoqlarga davom etadi. Shunday qilib, kaft usti xususiy fassiyasi *retinaculum flexorum*dan pastda, ya'ni kaft sohasida kaftning uzun muskuli payi hisobiga qalinlashib, aponevroz tusini oladi; u kaft aponevrozi, *aponeurosis palmaris* deb nomlangan (28-rasm). Kaft aponevrozi tenar va gipotenar do'ngliklari orasidagi uchburchak chuqurchani egallaganligi uchun ham uchburchak shaklli ko'rinishga ega. Uning cho'qqisi kaft usti va bilak tomonga qaragan, asosi esa II-V barmoqlarning asoslari yaqinida joylashgan; bu yerda aponevrozning komissural teshiklarni proksimal tomondan chegaralovchi ko'ndalang tolali qismi tugaydi, 4 ta alohida bo'ylama tutamlari komissural teshiklarni yon tomonlardan chegaralab, to'rtala barmoqning kaft yuzalariga davom etadi. **Komissural teshiklar** 3 ta bo'lib, II, III, IV barmoqlararo burmalardan proksimalroq joylashgan. Ularni distal tomonda barmoqlararo burmalar asosi bo'ylab

29-rasm. Kaftning fassiya o'rindiqlari va kletchatka bo'shliqlari (ko'ndalang kesim):

a: 1—*thenar* o'rindig'i; 2—kaftning o'rta o'rindig'i; 3—*hypothenar* o'rindig'i; 4—qo'lning orqa tomondagi o'rindig'i; b: 1—*m.flexor pollicis longus* payi va uning sinovial qini; 2—o'rta kaft o'rindig'ining aponevroz osti kletchatka bo'shlig'i; 3—kaft aponevrozi; 4—barmoqlarni bukuvchi muskullar payi va ularni o'rab olgan sinovial xalta; 5—kaftning o'rta o'rindig'ini *hypothenar* o'rindig'idan ajratib turadigan fassial to'siqcha; 6—*hypothenar* o'rindig'ining kletchatka bo'shlig'i; 7—kaftning o'rta o'rindig'idagi pay osti kletchatka bo'shlig'i; 8—orqa tomondagi aponevroz osti kletchatka bo'shlig'i; 9—kaftning o'rta o'rindig'ini *thenar* o'rindig'idan ajratib turuvchi fassial to'siqcha; 10—*m.adductor pollicis*; 11—*thenar* o'rindig'ining kletchatka bo'shlig'i.



ko'ndalangiga yotuvchi kaftning yuza ko'ndalang boylami — *lig. metacarpeum transversum superficiale* (ko'ndalang bitishmalar, ya'ni komissuralar) chegaralaydi. Aponevrozning bo'ylama tutamlari vertikal yo'nalgan biriktiruvchi to'qimali bitishmalar orqali teriga birikadi. Natijada komissural teshiklar sohasida bir-biridan izolyatsiyalangan komissural bo'shliqlar hosil bo'ladi. Kaft yostiqchalarida joylashgan komissural bo'shliqlar kletchatkasi komissural teshiklar orqali aponevroz osti kletchatkasiga tutashadi. Shu sababli ham kaft yostiqchalari sohasida paydo bo'ladigan qadoqlarning yallig'lanishi natijasida, yiring kaft aponevrozi ostiga o'tadi.

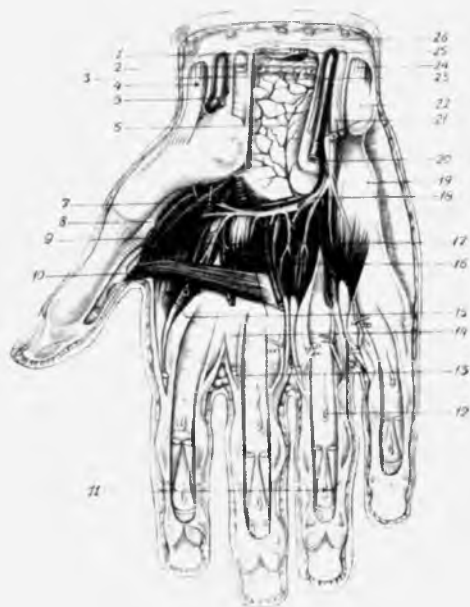
Kaft xususiy fassiyasining *tenar* va *gipotenar* sohalarini qoplovchi qismi ancha yupqalashgan, undan kaft aponevrozining tashqi va ichki qirg'oqlari bo'ylab lateral va medial muskullararo to'siqlar boshlanadi. Lateral to'siq III kaft suyagiga, medial to'siq esa V kaft suyagiga birikadi. Natijada, panjaning kaft yuzasida uchta: lateral (*thenar*), medial (*hypothenar*) va ularning orasida o'rta (oraliq) muskul-fassiya o'rindiqlari hosil bo'ladi. Ular orqada (chuqurda) kaft suyaklari va suyaklararo muskullarni qoplovchi kaftning chuqur fassiyasi (yoki kaftning suyaklararo fassiyasi deb ham ataladi) bilan chegaralangan (29-rasm).

Kaftning lateral o'rindig'i yoki bosh barmoq do'ngligi (*thenar*)ni oldinda kaftning xususiy fassiyasi, tashqarida shu fassiyaning I kaft suyagiga birikkan joyi, ichkarida - lateral muskullararo to'siq, orqada - chuqur kaft fassiyasi bilan qoplangan birinchi kaft orqa suyaklararo muskuli (*m.interosseus dorsalis*) I chegaralaydi. Unda bosh barmoq muskullari: yuzada va tashqarida bosh barmoqni uzoqlashtiruvchi kalta muskul (*m.abductor pollicis brevis*), uning ostida bosh barmoqni ro'baro' qiluvchi muskul (*m.opponens pollicis*), bularning medial tomoni-

da bosh barmoqni bukuvchi kalta muskul (*m.flexor pollicis brevis*) va uning boshchalari orasidan o'tuvchi bosh barmoqni bukuvchi uzun muskulning payi, ushbu bukuvchi muskullarning pastki medial tomonida, I-II barmoqlararo burmaning kaft tomonida yotuvchi bosh barmoqni yaqinlashtiruvchi muskul (*m.adductor pollicis*) joylashgan (27-rasm). So'nggi muskulning ikkita boshchasi bor: distal joylashgan ko'ndalang boshchasi III kaft suyagidan, proksimalroqdagi qiyshiq boshchasi II va III kaft suyaklari asosidan boshlanadi va tenardagi barcha muskullar kabi (ro'baro' qiluvchi muskulni istisno qilganda) I kaft-falanga bo'g'imi qopchasidagi sesamasimon suyakchalarga hamda proksimal falanganing asosiga birikadi.

Bosh barmoq ekzartikulyatsiyasidan keyin I kaft suyagini falangalashtirish operatsiyasida, bosh barmoqni yaqinlashtiruvchi muskulni I kaft suyagi asosi yaqiniga tikib qo'ygandan so'ng qolgan muskullarning sesamasimon suyakchalarga birikish joylarini saqlab qolish hosil bo'lgan yangi barmoqning harakatini ta'minlashda muhim ahamiyatga ega bo'ladi.

Bilak arteriyasi kaftning orqa yuzasidan I barmoq oralig'idagi I orqa suyaklararo muskul porsiyalari orasidagi yoriq orqali lateral o'rindiqqa o'tgach, bosh barmoq kaft yuzasining ikkala yon tomonini hamda ko'rsatkich barmoqning bilak tomonini ta'minlovchi xususiy barmoq arteriyalarini (hammasi bo'lib 3 ta) beruvchi bosh barmoq arteriyasi (*a.princeps pollicis*)ni hamda bu yerdagi muskullarga shoxlar berib, keyin lateral to'siq orqali tirsak arteriyasining chuqur kaft shoxi bilan anastomozlashish uchun medial tomonga - o'rta o'rindiq sohasiga yo'naladi. Ba'zi hollarda bilak



30-rasm. Qo'l panjasining kaft yuzasi chuqur muskullari, tomirlari va nervlari.

- 1-*n.medianus*; 2-*tendo m.carpi radialis*; 3-*tendo m.flexoris pollicis longi*; 4-*tendo m.abductoris pollicis longi*; 5-*a.radialis*; 6-*rete carpi palmare*; 7-*arcus palmaris profundus*; 8-*m.flexor pollicis brevis (caput profundum)*; 9-*m.adductor pollicis (caput obliquum)*; 10-*m.adductor pollicis (caput transversum)*; 11-*vaginae fibrosae digitorum manus*; 12-*vincula tendineum*; 13-*mm.lumbricales (tendineus)*; 14-*lig.metacarpeum transversum profundum*; 15-*mm.interossei dorsalis*; 16-*mm.interossei palmares*; 17-*aa.metacarpeae palmares*; 18-*r.profundus n.ulnaris*; 19-*os metacarpeae V (basis)*; 20-*r.palmaris profundus a.ulnaris*; 21-*a.ulnaris et ramus palmaris n.ulnaris*; 22-*os pisiforme*; 23-*tendines m.flexoris digitorum profundi*; 24-*m.flexor carpi ulnaris*; 25-*m.flexor digitorum superficialis*; 26-*lig.carpi volare (BNA)*.

arteriyasining yuza kaft shoxi ham lateral o'rindiqla kirib, keyin lateral to'siq orqali o'rta o'rindiqla, yuza kaft arteriya yoyini hosil qilish uchun chiqib ketadi.

Tenar (lateral) do'ngligida oraliq nervidan keluvchi (Kanavelning "taqiqlangan zonasi" orqali) kaftning birinchi umumiy barmoq nervidan chiqib bosh barmoq kaft yuzasining ikkala tomonini ta'minlovchi hamda bosh barmoqni ro'baro' qiluvchi, kalta uzoqlashtiruvchi va kalta bukuvchi muskullarni innervatsiyalovchi shoxlar joylashgan (30-rasm).

Kaftning tashqi (lateral) kletchatka bo'shlig'i tenar do'ngligida, lateral to'siq bilan bosh barmoqni yaqinlashtiruvchi muskulning ko'ndalang boshchasi orasida va shu muskul bilan I kaft orqa suyaklararo muskulni qoplovchi yupqagina chuqur kaft fassiyasi orasida joylashgan bo'lib, bular muskulning pastki erkin qirg'og'i bo'ylab o'zaro tutashadi. Kletchatka tashqi tomonda bosh barmoqni bukuvchi uzun muskulning payigacha davom etadi (shu sababli, I barmoqning yiringli tendovaginitida, pay g'ilofi yorilganda, yiring, avvalo shu kletchatkaga tushadi), ichki tomonda uni o'rta o'rindiqladagi kletchatkadan yupqagina lateral to'siq chegaralaydi. Bu to'siq bosh barmoqni yaqinlashtiruvchi muskulni qoplovchi gorizontaal hamda chuqur kaft fassiyasiga, undan o'tib III kaft suyagiga birikuvchi vertikal qismlardan iborat bo'lib, yiringning tenar sohasidan o'rta kletchatka bo'shlig'iga o'tishiga g'ov bo'la olmaydi.

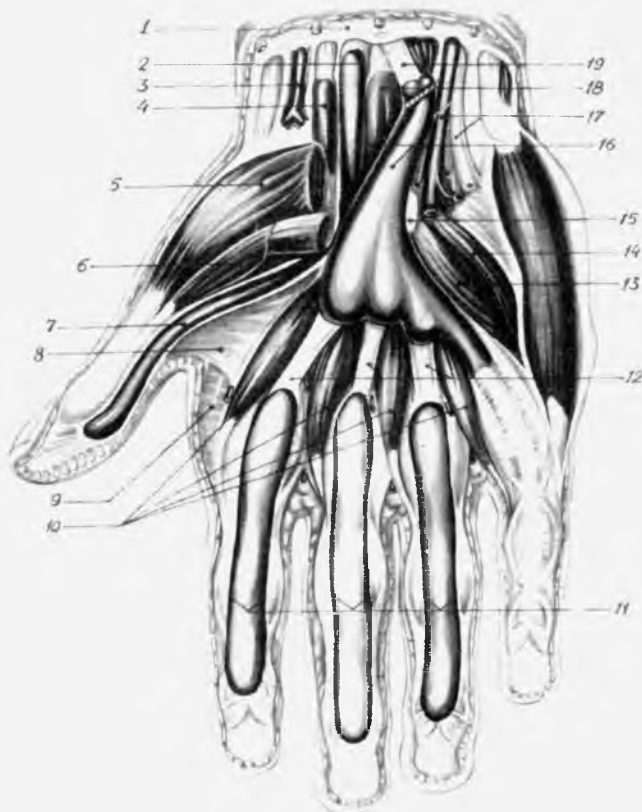
Kaftning medial o'rindig'i (V barmoq do'ngligi yoki gipotenar) oldinda kaftning xususiy fassiyasi, ichki tomonda shu fassiyaning V kaft suyagiga birikkan joyi, tashqi tomonda medial to'siq, orqada V kaft suyagi va III kaft suyaklararo muskulni qoplovchi chuqur kaft fassiyasi bilan chegaralangan. Medial o'rindiqla jimjiloqni uzoqlashtiruvchi muskul (*m.abductor digiti minimi*), uning ostida jimjiloqni bukuvchi kalta muskul (*m.flexor digiti minimi brevis*), undan chuqurda va medialroq jimjiloqni ro'baro' qiluvchi muskul (*m.opponens digiti minimi*) joylashgan (30-rasm).

Medial o'rindiqla gipotenarning proksimal qismida uning fassiyasini teshib kiruvchi tirsak arteriyasi va nervining chuqur shoxlari, *r.profundus a.ulnaris et r.palmaris profundus n.ulnaris* jimjiloqning muskullarini ta'minlagach chuqurga va lateral tomonga yo'naladi; o'rta o'rindiqlarning tubida arteriya shoxi bilak arteriyasi bilan anastomozlashib kaftning chuqur arteriya yoyini hosil qilishda ishtirok etadi (30-rasm). Gipotenarning kletchatka bo'shlig'i medial to'siqqa taqalib joylashgan; uning flegmonalar tarqalishidagi ahamiyati kam.

Kaftning o'rta (oraliq) fassiya o'rindig'ini oldindan kaft aponevrozi qoplaydi, ikki yon tomonidagi tenar va gipotenar o'rindiqlaridan lateral va medial to'siqlar ajratib turadi. Uning tubini (orqasini) kaftning chuqur fassiyasi bilan qoplangan II-III kaft suyaklararo muskullari; *mm.interossei palmares* va III-IV kaft suyaklari (*ossa metacarpalia*) hosil qiladi. Shuni aytish kerakki, o'rta o'rindiqlarning tubi bosh barmoqni yaqinlashtiruvchi muskulni qoplovchi lateral to'siqning gorizontaal qismi hisobiga tashqariga tomon kengaygan bo'lib, unda ko'rsatkich barmoqni bukuvchi muskul paylari yotadi.

O'rta o'rindiqla kletchatkasida bu yerga kaft usti kanali orqali o'tib keluvchi II-V barmoqlarni bukuvchi yuza va chuqur muskullarning paylari (to'rttadan sakkizta) tirsak sinovial xaltasi deb nomlanuvchi umumiy pay g'ilofiga o'ralgan holda hamda

chuqur bukuvchi muskul paylaridan boshlanuvchi 4 ta chuvalchangsimon muskul (*mm.lumbricales*) joylashgan (31-rasm). Kletchatkaning kaft aponevrozi bilan bukuvchi muskul paylari orasidagi yuza qismi (*aponevroz osti kletchatkasi*) deb, paylar bilan o'rindiqning tubidagi chuqur fassiya orasidagi chuqur qismi esa *pay osti kletchatkasi* deb ataladi. Aponevroz osti kletchatkasida, eng yuzada, tirsak

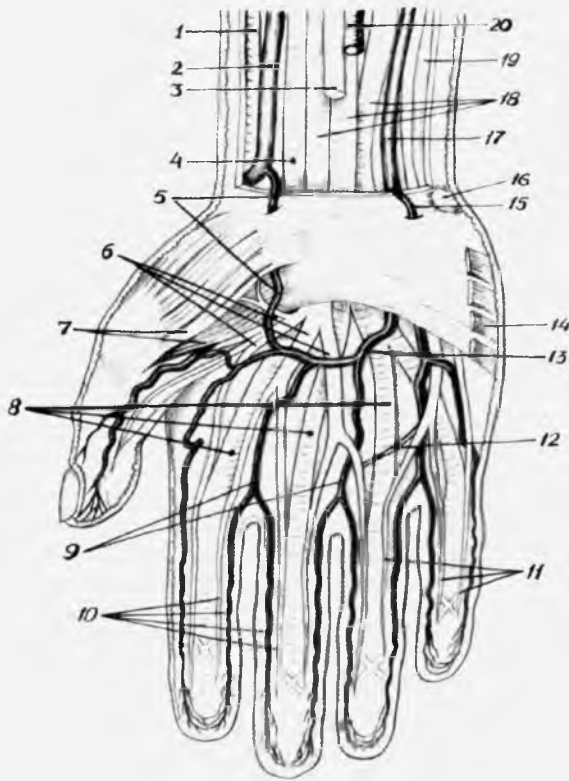


31-rasm. Kaft paylarining sinovial qinlari.

1-*fascia antebrachii*; 2-*vagina synovialis tendinis m.flexoris pollicis longi*; 3-*a. radialis*; 4-*vagina synovialis tendinis m.flexoris carpi radialis*; 5-*m. abductor pollicis brevis*; 6-*m. flexor pollicis brevis*; 7-*vagina synovialis tendinis m. flexoris pollicis longi*; 8-*m.adductor pollicis*; 9-*m.interosseus dorsalis I*; 10-*mm.lumbricales*; 11-*vaginae synoviales digitorum manus*; 12-*tendineus m.flexoris digitorum superficialis*; 13-*m.opponens digiti minimi*; 14-*m.flexor digiti minimi brevis*; 15-*retinaculum flexorum*; 16-*vagina synovialis communis mm.flexorum*; 17-*a.ulnaris et ramus palmaris n.ulnaris*; 18-*m.flexor digitorum profundus*; 19-*m.flexor digitorum superficialis*.

arteriyasi bilan bilak arteriyasi yuza kaft shoxining anastomozlashishi natijasida hosil bo'lgan yuza kaft arteriya yoyi (*arcus palmaris superficialis*) (32-rasm) joylashadi va undan uchta kaft yuzasi umumiy barmoq arteriyalari (*aa.digitalis palmares communes*) chiqadi. Bu arteriyalarning har biridan, o'z navbatida, 2 tadan kaft

32-rasm



- 1-elka-bilak muskulining payi; 2-bilak arteriyasi; 3-oraliq nervi; 4-panjani bukuvchi bilak muskuli; 5-bilak arteriyasining yuza kaft shoxi; 6-umumiy barmoq shoxlari (oraliq nervidan); 7-bosh barmoqni bukuvchi kalta va yaqinlashtiruvchi muskullar; 8-barmoqlarni bukuvchi yuza muskul paylari; 9-umumiy barmoq arteriyasi; 10-xususiy barmoq arteriyalari va nervlari; 11-xususiy barmoq nervlari (tirsak nervidan); 12-oraliq va tirsak nervlari orasidagi anastomoz; 13-kaftning yuza arteriya ravog'i; 14-kaftning kalta muskuli; 15-tirsak arteriyasining chuqur shoxi; 16-no'xatsimon suyak; 17-tirsak arteriyasi; 18-barmoqlarni bukuvchi yuza muskul; 19-panjani bukuvchi tirsak muskuli; 20-kaftning uzun muskuli.

yuzasining xususiy barmoq arteriyalari (*aa.digitalis palmares propriae*) boshlanadi va komissural teshiklar orqali II-III, III-IV, IV-V barmoqlararo burmalar yaqinida teri ostiga chiqadi. So'ngra ushbu 6 ta arteriya II-III-IV-V barmoqlarning bir-biriga qaragan yuzalariga boradi.

Yuza arteriya yoyining ostida oraliq nervi hamda undan chiquvchi 3 ta kaft umumiy barmoq nervlari (*nn.digitalis palmares communes*) yotadi. Ulardan birinchisi tenarga o'tadi va bosh barmoqning ikkala tomonini hamda ko'rsatkich barmoqning radial tomonini ta'minlovchi 3 ta nerv beradi. qolgan ikkitasi II-III-IV barmoqlarning bir-biriga qaragan yuzalari bo'ylab barmoq arteriyalari bilan birga boruvchi kaftning xususiy barmoq nervlariga bo'linadi. Bu yerda yana tirsak nervining yuza shoxidan chiqib IV-V barmoqlarning bir-biriga qaragan yuzalarini innervatsiyalovchi umumiy barmoq nervi ham yotadi. Tadqiqotlarning ko'rsatishicha, oraliq va tirsak nervlari shoxlarining barmoqlarda bunday taqsimlanishi juda kam hollardagina (faqat 12 foiz) uchraydi. Qolgan hollarda, o'rta o'rindiqda, tirsak nervining yuza shoxini oraliq nervining III umumiy barmoq nervi bilan tutashtiruvchi bog'lovchi shox (*r.communicans cum n.ulnari*) uchraydi. Shunday qilib, oraliq nervining III-IV barmoqlar orasiga boruvchi shoxi tarkibida tirsak nervining tolalari ham bo'lib, bu barmoqlarning qarama-qarshi yuzalari ikkita manbadan innervatsiya-

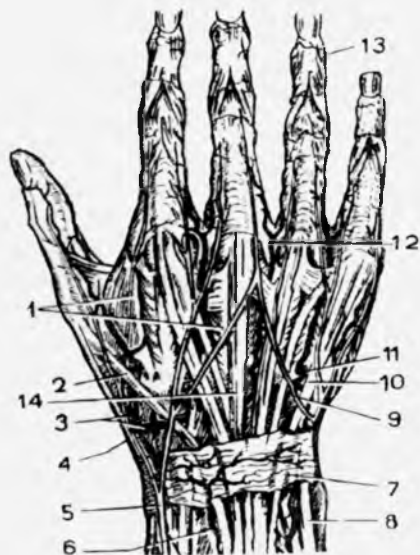
lanadi. Ikkala nervni o'zaro bog'lovchi tolalar ularning boshqa shoxlarini ham bir-biri bilan tutashtirishi mumkin. Buning natijasida bosh barmoqning kaft yuzasi bilan jimjiloqning ulnar (tirsak) tomonigina mos ravishda oraliq va tirsak nervlaridan sof innervatsiyalanar ekan.

Qolgan barmoqlarning kaft terisi aralash innervatsiyalanadi. Oraliq nervdan barcha chuvalchangsimon muskullarni ta'minlovchi shoxlar ham chiqadi. Aponevroz osti bo'shlig'i kletchatkasi barmoqlarga boruvchi tomir-nerv tutamlari bo'ylab komissural teshiklar orqali barmoq asoslari terisi ostidagi komissural bo'shliq kletchatkalari bilan tutashgan. Kaft aponevrozining komissural teshiklarni yon tomonlardan chegaralovchi bo'ylama tutamlaridan chuqurga qarab, kaftning chuqur ko'ndalang boylami (*lig. metacarpeum transversum profundum*)ga birikuvchi, bo'ylamasiga yo'nalgan 1 juftdan vertikal to'siqlar ketadi. Har bir bo'ylama tutamning ostida shu barmoqqa boruvchi bukuvchi muskul paylari va sinovial g'illoflari joylashgan bo'lib, vertikal to'siqlar shu paylarning yon yuzalari bo'ylab tortilgan va pay qinlari uchun alohida kanallar hosil qiladi.

Pay qinlari kanallarini bir-biridan kaftlararo kanallar ajratib turadi. Bu kanallar distal tomonda komissural teshiklarga ochiladi, proksimal tomonda aponevroz osti kletchatkasiga davom etadi; ularda umumiy barmoq arteriyalari va nervlari hamda chuvalchangsimon muskullar o'tadi.

O'rta o'rindiqning pay osti kletchatka bo'shlig'i pastda chuvalchangsimon muskullar bo'ylab ular birikadigan joyga, to'rtala barmoq proksimal falangalarining orqa (dorsal) tomoniga, yuqorida kaft usti kanali orqali bilakning Paron-Pirogov kletchatka bo'shlig'iga davom etadi (32-rasm).

Kaftning chuqur fassiyasi (kaft suyaklararo fassiyasi) ostida, kaft suyaklararo muskullarining ustida bilak arteriyasi bilan tirsak arteriyasining chuqur shoxi o'zaro anastomozlashib, chuqur kaft arteriya yoyi (*arcus palmaris profundus*)ni hosil qiladi (30-rasm). Undan 3-4 ta kaftning kaft yuzasi arteriyalari (*aa. metacarpeae*



33-rasm. Qo'l panjasining orqa yuzasi.
 1-orqa suyaklararo muskullar; 2-bosh barmoqni yozuvchi uzun muskul payi; 3-"tamakidon" dagi bilak arteriyasi; 4-bosh barmoqni yozuvchi kalta muskul payi; 5-bilak nervining yuza shoxi; 6-oldingi suyaklararo arteriya; 7-yozuvchi muskul paylarini tutib turgich; 8-panjani yozuvchi tirsak muskuli; 9-tirsak nervining kaft orqa shoxi; 10-beshinchi barmoqni yozuvchi muskul payi; 11-kaft orqa arteriyasi; 12-orqa barmoq arteriyalari; 13-xususiy kaft barmoq arteriyalarining orqa shoxlari; 14-barmoqlarni yozuvchi muskul paylari.

palmares) boshlanadi va ko'p hollarda kaftning umumiy barmoq arteriyalari bilan anastomozlashadi. Bu arteriyalardan chiquvchi teshib o'tuvchi shoxlar (*rr.perforantes*) kaftning kaft orqa yuzasi arteriyalariga quyiladi.

Chuqur kaft arteriya yoyini kuzatib boruvchi tirsak nervining chuqur kaft shoxi jimjiloq muskullari bilan birga barcha suyaklararo muskullarni, bosh barmoqni yaqinlashtiruvchi muskulni, bosh barmoqni bukuvchi kalta muskulning chuqur boshchasini, ko'p hollarda III, IV chuvalchangsimon muskullarni ham (oralik nervi bilan birgalikda) innervatsiyalaydi (30-rasm).

Kaft tomondagi suyaklararo muskullarni qoplovchi kaft suyaklararo fassiyasi (chuqur kaft fassiyasi) - *fascia interossea palmaris* kaft suyaklariga birikib, distal tomonda kaft suyaklari boshchalarini tutashtirib turuvchi boylam – kaftning chuqur ko'ndalang boylamiga qo'shilib ketadi. Kaft orqa suyaklararo fassiyasi (*fascia interossea dorsalis*) esa kaft orqa suyaklararo muskullarini qoplaydi va kaft suyaklarining dorsal yuzasiga yopishadi. Natijada, kaft va kaft orqa suyaklararo fassiyalari orasida, kaft suyaklari orqali chegaralangan 4 ta kaftlararo bo'shliqlar hosil bo'lib, ularning birinchisida faqat I kaft orqa suyaklararo muskulining o'zi, qolgan uchtasining har birida kaft tomondagi va kaft orqasi suyaklararo muskullari birgalikda joylashadi.

Qo'l panjasining orqa (kaft orqa) sohasi, regio dorsi manus

Tashqi mo'ljallar: Sohaning proksimal qismida, tirsak tomonda tirsak suyagining boshchasi (*caput ulnae*), distalroqda undan egatcha orqali ajralgan tirsak suyagining bigizsimon o'sig'i (*processus styloideus ulnae*) qo'lga unnaladi. Bilak tomondagi bilak suyagi bigizsimon o'sig'ining (*processus styloideus radii*) cho'qqisi tirsak bigizsimon o'sig'idan 8-10 mm pastroqda joylashgan. Bunday joylashuvning tashxis qo'yishdagi ahamiyati shundaki, bilak suyagining qadalgan sinishlarida ikkala bigizsimon o'siq deyarli bir xil sathda joylashib qoladi. Panja mushtga tugilganda kaft suyaklarining distal oxirlari – boshchalari yaqqol ko'rinadi. Boshchalarning ustidan barmoqlarni yozuvchi muskul paylari o'tadi. Ular yuzada joylashgani sababli shikastlanishlar natijasida (ko'ndalang kesilgan jarohatlarda) uzilishi mumkin. Jarohatga dastlabki ishlov berilayotganda buni esda tutish lozim.

Bosh barmoqni yaqinlashtirganda P kaft suyagining radial tomonida I kaft orqa suyaklararo muskuli do'nglik hosil qiladi; uning asosida, bosh barmoq yozib uzoqlashtirilganda, chuqurcha – anatomik tamakidon (*foveola radialis*) hosil bo'ladi. Bu chuqurchani radial tomondan bosh barmoqni uzoqlashtiruvchi uzun hamda yozuvchi kalta muskul paylari, ulnar tomondan bosh barmoqni yozuvchi uzun muskulning payi chegaralaydi. Tamakidonning tubida qayiqsimon suyakni va uning ustida yotuvchi bilak arteriyasining tomir urishini aniqlash mumkin.

Bilak kaft usti bo'g'imi sohasida, panjani yozganda, III-IV kaft suyaklari asosi yaqinida barmoqlarni yozuvchi umumiy muskul paylari (g'ilofga o'ralgan) aniqlanadi. Uning radial tomonida, bu paylar bilan bosh barmoqni yozuvchi uzun muskul payi orasida hamda barmoqlarni yozuvchi muskul payining ulnar tomonida chuqurchalar aniqlanadi. Ushbu chuqurchalar sahnida bo'g'im qopchasi paylar bilan qoplanmagan, shu sababli ular orqali bo'g'imni teshish va unga operativ ochib kirish mumkin.

Kaft orqasi terisi orqali teri ostida joylashgan bosh va asosiy venalarning boshlanish qismlari hamda ular orasidagi ko'p sonli anastomozlar ko'rinib turadi. Bu venalarni venepunksiya uchun ishlatish mumkin.

Sohaning terisi yupqa, oson siljiydi, o'zida yog' bezlari va soch piyozchalarini tutadi. Yuza fassiyaning ostida joylashuvchi teri osti kletchatkasi g'ovak tuzilishga ega bo'lganligidan ko'p miqdorda patologik suyuqlik va yiringni sig'dira oladi. Unda kaft yuzasi tomondan keluvchi ko'pdan-ko'p limfa tomirlari ham joylashgan. Shu boisdan, panjaning kaft yuzasidagi yiringli yallig'lanishlarda kaft orqa yuzasida doimo kollateral shish kuzatiladi. Bunday shishning paydo bo'lishi tashxislash va davolashda xatoliklarga olib kelishi mumkin.

Teri osti qavatining tirsak tomonida *v.basilica* bilan birga *r.dorsalis n.ulnaris*, bilak tomonida esa *v.cephalica* bilan *r.superficialis n.radialis* tarmoqlanadi. Bu nervlarning har biri barmoqlarning asosida beshtadan shoxga ajraladi va ikki yarim barmoq terisini innervatsiyalaydi. Bundan tashqari, bilak va tirsak nervlari shoxlari orasida o'zaro ko'p sonli bog'lar bo'lganligi tufayli II, III va IV barmoqlar kaft orqa terisi aralash innervatsiyalanadi; bu bir nervning innervatsiya zonasini boshqa nerv shoxlari tomonidan qo'shimcha qoplanishi deb ataladi. I, II va III barmoqlar distal (tirnoq) falangalarining terisini oraliq nervining shoxlari ta'minlaydi (33-rasm).

Panja kafti orqasining xususiy fassiyasi yozuvchi muskul paylarini qoplashi natijasida aponevroz tusini oladi; uning bilak-kaft usti bo'g'imi sohasidagi ko'ndalangiga qalinlashgan qismi yozuvchi muskullar ushlab turgichini (*retinaculum extensorum*) hosil qiladi. Undan kaft usti suyaklariga birikuvchi fastsial to'siqlar boshlanadi va 6 ta suyak-fibroz kanalini hosil kiladi. Bu kanallar orqali panja va barmoqlarni yozuvchi muskul paylari 6 ta alohida sinovial qinlarga o'ralgan holda bilak tomondan tirsak tomonga quyidagi tartibda o'tadi: 1-kanalda – bosh barmoqni uzoqlashtiruvchi uzun muskul va uni yozuvchi kalta muskul; 2-kanalda – kaftni yozuvchi uzun va kalta bilak muskullari; 3-kanalda – bosh barmoqni yozuvchi uzun muskul; 4-kanalda – barmoqlarni yozuvchi umumiy muskul bilan ko'rsatkich barmoqni yozuvchi muskul hamda bilakning orqa suyaklararo nervi; 5-kanalda – jimjiloqni yozuvchi muskul; 6-kanalda – panjani yozuvchi tirsak muskuli.

Xususiy fassiyaning (aponevrozning) ostida aponevroz osti kletchatka bo'shlig'i joylashgan bo'lib, bu bo'shliq pastda kaft-falanga bo'g'imlarigacha, lateral tomonda II kaft suyagigacha, medial tomonda V kaft suyagigacha, yuqorida esa suyak-fibroz kanallariga davom etadi. Aponevroz osti kletchatkasida yozuvchi muskullarning paylari, paylarning ostida esa kaft orqa yuzasining kaft usti arteriya to'ringi (*rete carpi dorsale*) tarmoqlari bo'lgan 3-4 ta kaftning kaft orqa yuzasi arteriyalari (*aa.metacarpeae dorsales*) o'tadi va II-V barmoqlar asosida ikkitadan arteriyaga bo'linib, ularning orqa (ustki) yuzasini qon bilan ta'minlaydi. Bosh barmoqning ustki yuzasiga anatomik tamakidonda bilak arteriyasidan chiquvchi arteriyalar boradi. SHunday qilib, bosh barmoq panjadagi arteriya yoylari va to'rlaridan ta'minlanmay, balki bilak arteriyasi hisobiga avtonom ravishda ta'minlanadi.

Kletchatkani chuqurda kaft suyaklari hamda orqa suyaklararo muskullarni qoplovchi parda -- orqa suyaklararo fassiya (*fascia interossea dorsalis*) chegaralaydi.

Bilak-kaft usti bo'g'imi, *articulatio radiocarpeae*

Bilak-kaft usti bo'g'imi bilakni qo'l panjasi bilan bog'laydi. Uni yuqorida bilak suyagining kaft usti bo'g'im yuzasi (*facies articularis carpeae*) hamda bo'g'im diski (*discus articularis*)ning distal yuzasi (proksimal yuzasi pastki bilak-tirsak bo'g'imi (*art.radioulnaris distalis*) bo'shlig'iga qaragan), pastda birinchi qator kaft usti suyaklarining uchtasi: qayiqsimon (*os scaphoideum*), yarimoysimon, *os lunatum* va uch qirrali (*os triquetrum*) suyaklarning bo'g'im yuzalari hosil qiladi. Tirsak suyagining distal epifizi bo'g'imgacha yetib kelmaydi. Shu sababli, u bilan uch qirrali suyakcha oralig'idagi kamgakni yuqorida qayd etilgan uchburchak tog'ay disk to'ldiradi. Ushbu bo'g'im diski bilak-kaft usti bo'g'imini yuqoridagi distal bilak-tirsak bo'g'imidan ajratib turadi.

Ba'zan (40 foiz hollarda), bo'g'im diskida yoriqsimon teshik bo'lib, ikkala bo'g'imni o'zaro bog'laydi. Distal bilak-tirsak bo'g'imining sinovial qopchasi ikkala suyak oralig'i bo'ylab yuqoriga bo'rtib, xaltasimon cho'ntak (*recessus sac-ciformis*) hosil qiladi. Bu cho'ntak Paron-Pirogov kletchatka bo'shlig'i tubidagi kvadrat pronator muskuli ostida joylashadi. Shunday qilib, Paron bo'shlig'i flegmonalari yiringli artritga olib kelishi mumkin.

Bilak-kaft usti bo'g'imining qopchasi bo'g'imni hosil qiluvchi suyaklarning bo'g'im yuzalariga hamda bo'g'im diskiga birikkan. Bo'g'imni yon tomonlardan bilak va tirsak kaft yonbosh boylamlari (*ligg. collateralia carpi radiale et ulnare*), ustidan kaft orqasi bilak-kaft usti boylami (*lig.radiocarpeum dorsale*), ostidan kaft yuzasi bilak-kaft usti boylami (*lig.radiocarpeum palmare*) mustahkamlaydi.

Bo'g'im qopchasidagi avrim nuqsonlar orqali bo'g'im bo'shlig'i von-atrofda-gi paylarning sinovial g'illoflariga tutashadi: ko'p hollarda, tirsak sinovial xaltasi bilan, kam hollarda, panjani yozuvchi uzun va kalta bilak muskullari paylarining sinovial qinlari bilan bog'langan. Bularдан tashqari, bo'g'imning sinovial pardasi bo'g'im fibroz qopchasidagi nuqsonlar orqali bo'rtiqlar (kistalar) hosil qilib chiqadi va ko'pincha, barmoqlarni yozuvchi umumiy muskul payining von tomonlarida uchraydi. Xuddi shunday sinovial bo'rtiqlar pay g'illoflarida ham uchraydi: bular gangliy deb yuritiladi.

Bo'g'im xaltasining ustida, uning kaft tomondagi yuzasida oldingi (kaft) kaft usti arteriya to'ri (*rete carpi palmare*) hamda bo'g'im xaltasining orqa yuzasida orqa kaft usti arteriya to'ri (*rete carpi dorsale*) joylashadi.

*Rete carpi palmare*ni tirsak va bilak arteriyalaridan chiquvchi shoxlar (*rr.carpe palmare*) va oldingi suyaklararo arteriyadan keluvchi tarmoq hosil qiladi.

*Rete carpi dorsale*ni tirsak va bilak arteriyalaridan chiquvchi *r.carpeus dorsalis a.ulnaris et r.sarpeus dorsalis a.radialis*, orqa suyaklararo arteriya hamda oldingi suyaklararo arteriyaning shoxlari hosil qiladi. Bu ikkala to'r tirsak va bilak arteriyalarini kaft usti sohasida o'zaro bog'laydi; shuning bilan bu arteriyalardan biri shikastlanganda kollateral yo'l vazifasini bajarishda ishtirok etadi.

Bo'g'im yorig'ining kaft orqa yuzasi terisidagi aks-tasvirini aniqlash uchun ikkala bigizsimon o'siqni tutashtiruvchi yoysimon chiziq o'tkaziladi. Bu yoyning cho'qqisi bigizsimon o'siqlarni tutashtiruvchi ko'ndalang chiziqdan 1 sm yuqorida bo'ladi.

Bilak-kaft usti bo'g'imini *rete carpi dorsale et rete carpi palmare* qon bilan

ta'minlaydi, oldingi va orqa suyaklararo nervlar innervatsiyalaydi.

Kaft ustidagi birinchi va ikkinchi qator suyakchalar orasida (no'xatsimon suyakdan tashqari) kaft ustining o'rta bo'g'imi (*articulatio mediocarpea*) hosil bo'ladi. Bu bo'g'im o'zining qopchasiga ega bo'lib, uning bo'shlig'i ikkinchi suyaklar oralaridagi yoriqlar bilan tutashgan. Bo'g'imni kaft va kaft orqa yuzalari tomondan kaft usti boylamlar, *lig.intercarpea interossea*, *lig.intercarpea palmaria et dorsalia* hamda shu'lasimon boylam, *lig.radiatum* mustahkamlaydi.

Kaft usti-kaft bo'g'imi (*articulationes carpometacarpeae*) kaft ustining ikkinchi qatoridagi suyaklar bilan kaft suyaklarining asoslari orasida joylashgan. II-V kaft suyaklarining kaft bo'shliqlari ham o'zaro tutashgan. Bu bo'g'imlar kam harakatlidir, chunki ular shakliga ko'ra yassi bo'lib, kaft hamda kaft orqa tomondan kaft usti-kaft boylamlari (*ligg.intercarpea interossea dorsalia*), kaft boylamlari (*ligg. palmaria*), kaft usti suyaklararo boylamlar (*ligg. interossea*) vositasida mustahkamlangan.

Bosh barmoqning kaft usti-kaft bo'g'imi boshqa shu kabi bo'g'imlardan butunlay alohida bo'lib, I kaft suyagi bilan trapetsiya-suyak orasidagi egarsimon bo'g'imdir. Bu bo'g'im juda harakatchan: unda bukish-yozish, ro'baro' qilish hamda aylanma harakatlar amalga oshiriladi. Shuning uchun ham I kaft suyagini falanga-lashtirish operatsiyasi yaxshi natijalar beradi.

QO'L PANJASINING BARMOQLARI

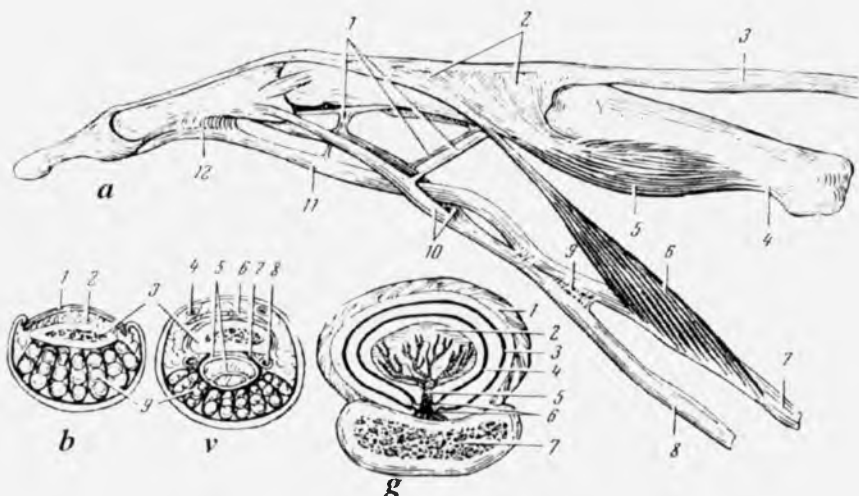
Barmoqlarning kaft yuzasi, *regio digitalis palmaris*

Uning terisi qalin bo'lib, barcha qavatlarini yaxshi taraqqiy etgan: muguz qavatidagi epiteliy hujayralari yuz qatordan ortiq (boshqa sohalarning terisida, odatda, to'rt qator bo'ladi), shu sababli mikroorganizmlarning chuqurga kirishidan ishonchli himoya qiladi. Bundan tashqari, so'rg'ichsimon hamda malpigiy qavatlarining yaxshi rivojlanganligi shikastlanishlar natijasida yo'qotilgan muguz qavatining tezda tiklanishini taminlaydi.

Oxirgi (distal, tirnoq) falanga terisidagi muguz qavat hujayralari halqa va yarim halqa ko'rinishida tasvirlar hosil qilib joylashgan.

Dermatoglifikaning barmoq tasvirlarini o'rganuvchi bo'limi daktiloskopiya deviladi. Har bir insonning barmog'i o'ziga xos takrorlanmas tasvirga ega. shu boisdan daktiloskopiya kriminalistikada keng qo'llanadi.

Barmoqlarning terisidan chuqurga vertikal yo'nalgan fibroz to'siqlar ketadi. Tirnoq falangasida bu to'siqlar bevosita suyak usti pardasiga, o'rta va proksimal falangalarda esa paylarning fibroz g'illoflariga yopishadi. Buning natijasida teri osti yog' kletchatkasi ayrim katakchalarga bo'linadi (34-rasm). Shu sababdan, teri osti kletchatkasidagi yiringli jarayon yon tomonlarga tarqalmasdan, balki chuqurga, to'g'ridan-to'g'ri suyakka yoki pay g'illofiga o'tishi va osteomiyelit yoki tendovaginitga olib kelishi mumkin; teri qalin bo'lganligidan yiring tashqariga ham yorib chiqa olmaydi. Bundan tashqari, yiring bo'ylamasiga tarqalib keta olmagani tufayli bir joyda to'planib, katta bosim ostida to'qimalarni hamda nerv oxirlarini ezadi va oqibatda, kuchli og'riq bilan birga to'qimalarning yiringli nekroziga sababchi bo'ladi.



34-rasm. Barmoqlar topografiyasidagi muhim detallar.

A: 1, 12—*vincula tendinum (longa et brevia)*; 2—barmoqning ustki aponevrozi; 3—yozuvchi muskul payi; 4—kaft suyagi; 5—kaft suyaklararo muskuli; 6—chualchangsimon muskul; 7, 11—chuqur bukuvchi muskul payi; 8, 10—yuza bukuvchi muskul payi va uning oyoqchalari; 9—bukuvchi muskullar sinovial qinining bir qismi;

Tirnoq (B) va o'rta (V) falangalarning ko'ndalang kesimlari:

1—tirnoq; 2—tirnoq o'rindig'i; 3—suyak; 4—kaft orqa arteriyasi; 5—bukuvchi muskullar sinovial qinlari; 6—yozuvchi muskul payi; 7—bukuvchi muskulning fibroz qini; 8—kaft arteriyasi; 9—falanganing kaft yuzasidagi teri osti qavatida joylashgan katakchalardagi yog' bo'lakchalari.

G-pay qinlarining ko'ndalang kesimi:

1—fibroz qin; 2—pay; 3—peritenon (peritendiniy); 4—epitenon (epitendiniy); 5—payning tomir va nervlari; 6—mezotenon (mezotendiniy); 7—falanga tanasi.

Teri osti kletchatkasida, barmoqning yon yuzalarida uning kaft yuzasiga yaqinroq kaft yuzasining xususiy barmoq arteriyalari yotadi. Bu arteriyalar barmoqning kaft orqa yuzasidagi xuddi shunday arteriyalarga nisbatan kuchliroq rivojlangan bo'lib, distal falanga sohasida o'zaro qo'shilish natijasida yoy hosil qiladi va shu falanganing kaftini ham, kaft orqa yuzasini ham (II, III, IV barmoqlarda) qon bilan ta'minlaydi.

Venalar arteriyalarni kuzatib bormaydi, balki to'r hosil qilib, barmoqning ustki yuzasiga o'tib ketadi.

Kaft yuzasining xususiy barmoq nervlari arteriyalarning ichki tomonida joylashgan. Bu nervlar distal falangaga yetgach, uning kaft yuzasi bilan birga ustki yuzasini ham innervatsiyalaydi. Teri va uning ostidagi kletchatkada yuza limfa tomirlar to'ri yaxshi taraqqiy etgan. Ulardan boshlanuvchi mayda tomirlar barmoqning yon tomonlaridagi 2-3 ta kichik limfa poyachalariga quyiladi. Bu poyachalar esa barmoqlararo burmalarga yetgach, panjaning ustki yuzasiga yo'naladi. Panja kaft yuzasining pastki qismidagi limfa tomirlari ham distal tomonga yo'nalib kaftning orqa yuzasiga o'tib ketadi. Ushbu sohalardagi yiringli jarayonlarda, shu boisdan, kaft orqa yuzasida shish paydo bo'lishi kuzatiladi.

Umuman, qo'l panjasidan limfani olib ketuvchi poyachalarning soni 30 dan oshadi va ular, asosan, ikki guruhga ajralib *v.cephalica* hamda *v.basilica* bo'ylab yuqoriga ko'tariladi va ko'pchiligi qo'litiq osti limfa tugunlariga quyiladi.

IV va V barmoqning ba'zi limfa tomirlari tirsak limfa tugunlarida (*lnn. subtilales*), I, II va III barmoq limfa tomirlarining ba'zilari esa bosh vena bo'ylab to'g'ridan-to'g'ri *sulcus deltoideopectoralis*ga borib, o'mrov osti yoki o'mrov usti limfa tugunlarida tugaydi.

Barmoqlarning kaft yuzasi fassiyasi kaft aponevrozining bu yerga keluvchi bo'ylama tutamlari hisobiga qalinlashgan bo'lib, yon tomonlarda barmoq falanga suyaklariga birikadi va suyak-fibroz kanallarini (*vagg.fibrosa digitorum manus*) hosil qiladi (27-rasm). Ma'lumki, har bir barmoqning kaft yuzasida uni bukuvchi yuza hamda chuqur muskullarning paylari joylashgan; bunda yuza pay ikkiga ayrilib o'rta falanga suyagi asosining yon tomonlariga, shu ayrining orasidan o'tuvchi chuqur pay esa oxirgi falanganing asosiga birikadi. Bu ikkala payni umumiy sinovial pay g'ilofi (*vagina sinovialis*) o'raydi (34-rasm).

Sinovial g'ilof ikki varaqdan iborat bo'lib, visseral varag'i (epitendiniy) bevosita payni o'raydi va uning orqa yuzasida burilib, o'z iziga qaytadi, ya'ni pariyetal varaqqa o'tadi. Pariyetal varaq (peritendiniy) suyak-fibroz kanalini ichki tomondan qoplaydi. Bu ikkala varaq orasida sinovial suyuqlik bo'lib, payning silliq sirg'alishini ta'minlaydi. Varaqlarning bir-biriga o'tish joyida, payning orqa yuzasida kletchatka tutuvchi torgina ochiq joy qoladi; u pay tutqichi (mezotendiniy) deb ataladi (34-rasm). Mezotendiniydagi kletchatkaning aksar qismida kichik boylamlar (*vincula tendinum*) bo'lib, ular orqali payni qon bilan ta'minlovchi tomirlar o'tadi. Pariyetal varaq vistseral varaqqa bevosita davom etganligi sababli pay g'ilofining bo'shlig'i berk bo'ladi. Pay g'ilofini ustki tomondan fibroz g'ilof (fibroz kanalni hosil qiluvchi) qoplaydi.

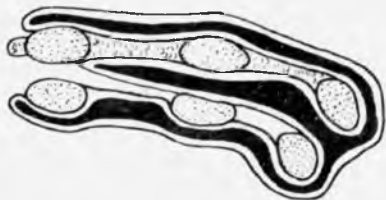Fibroz g'ilofning falangalararo bo'g'imlar sathidagi pay tutamlari butsimon shaklda (*pars cruciformis vaginae fibrosae*) bo'lib, bu yerda fibroz kanal kengroq bo'ladi. Fibroz g'ilofning halqasimon qismi (*pars anularis vaginae fibrosae*) falangalarning diafizlari sathida joylashadi va fibroz kanalning bu qismi tor bo'ladi. Pay g'ilofi bo'shlig'i berk bo'lganligi hamda fibroz qobiq bilan qoplanganligi tufayli, yiringli tendovaginitlarda bu bo'shliqda yiring tarqalib keta olmay, katta bosim ostida to'planadi. Natijada, kuchli og'riq bilan birga *vincula tendinum*-dagi tomirlarning tromblanishi tufayli payning nekrozga uchrashi kuzatiladi.

II, III, IV barmoqlardagi bukuvchi muskul paylarining sinovial g'iloflari har bir barmoqning distal falangasi asosidan kaft suyaklari boshchalari sathigacha davom etadi. Ular o'zaro ham, boshqa sinovial qinlar bilan ham tutashmaydii (31-rasm). Bosh barmoqni bukuvchi uzun muskulning sinovial g'ilofi esa pastda bosh barmoq distal falangasi asosidan boshlanib, kaft usti kanali orqali o'tib, yuqorida bilakning Paron-Pirogov kletchatka bo'shlig'ida (*retinaculum flexorum*-dan 1,5-2 sm yuqorida) tugaydi; u bilak sinovial xaltasi deb ataladi. Jimjiloqning pay g'ilofi uning distal falangasidan boshlanib, 50-90 foiz hollarda tirsak sinovial xaltasiga davom etadi.

Barmoqlarni bukuvchi yuza va chuqur muskullarning paylari kaft va kaft usti sohalarida bitta umumiy g'ilof bilan qoplangan, uni tirsak sinovial g'ilofi

deyiladi. Bu g'ilof yuqorida Paron-Pirogov bo'shlig'iga (*retinaculum flexorum*-dan 2 sm cha yuqorida) kiradi, pastda kaft suyaklarining yarmigacha yetib tugaydi; faqat jimjiloqqa boruvchi paylarning g'ilofigina pastga, uning tirnoq falangasigacha davom etadi.

Tirsak sinovial g'ilofi 8 ta payning har birini barcha tomonlardan alohida-alohida o'ramasdan, balki bilak tomoni o'zaro tutashmaydigan uchta bo'lakka ajraladi: birinchisi yuza bukuvchi paylarni ustki tomondan qoplaydi, ikkinchisi yuza va chuqur paylar orasida yotadi, uchinchisi chuqur bukuvchi paylarning ostida joylashadi (35-rasm).



35-rasm. Tirsak sinovial xaltasining ko'ndalang kesimdagi ko'rinishi.

Ba'zan (10 foiz hollarda) bilak va tirsak sinovial g'iloflari o'zaro tutashishi mumkin. Bunda agar, bosh barmoqda pay hasmoli (yiringli tendovaginit) rivojlansa, jarayon tirsak sinovial g'ilofiga va undan jimjiloq barmog'i payining g'ilofiga ham o'tadi. Paylarning yorilishi natijasida esa, yiring kletchatkaga tarqaladi: bunday xastalik U–simon flegmona deb yuritiladi.

Shunday qilib, I va V barmoqning tendovaginitlarida yiring bilakdagi kletchatka bo'shliqlariga yorilib tarqalishi mumkin.

Barmoqlarning ustki yuzasi, *regio digitalis dorsalis*

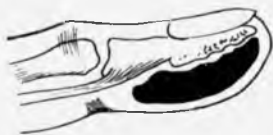Bu sohaning terisi nisbatan yupqa, proksimal falanga (bo'g'in) sohasida siljuvchan, o'zida yog' bezlarini tutadi va tuklar bilan qoplangan. Distal falangalar oxirida muguz plastinka – tirnoq bo'lib, uning yon va proksimal chetlarini teri burmasi qoplaydi. U tirnoq atrofi bolishi deb yuritiladi. Yiringli jarayon ko'pincha shu tirnoq atrofi bolishlaridan tirnoq plastinkasi ostiga va undan yanada chuqurqa tarqalishi mumkin.

Teri osti kletchatkasi yupqa bo'lganligidan bu yerda yiringli yallig'lanishlar kam uchraydi. Faqat proksimal va o'rta falangalardagi soch xaltachalari va yog' bezlarining yallig'lanishi oqibatida chipqon chiqishi mumkin. Teri osti kletchatkasidagi venalar to'ri yaxshi rivojlangan, barmoqlarning kaft orqa arteriyalari (*aa. digitales dorsales*) va nervlari (*nn. digitales dorsales proprii*) kaft tomonidagiga yetib bormaydi.

Keyingi qavatni kaft aponevrozi tashkil qiladi. Bu aponevroz yozuvchi muskul paylarining barmoqlar sohasida kengayib, yupqalanishi natijasida hosil bo'ladi va uchta oyoqchaga ajraladi: o'rta oyoqchasi o'rta falanga asosiga, yon oyoqchalari distal falanga asosiga birikadi.

Barmoqlarning suyak asosini bosh barmoqda proksimal va distal falanga, qolgan barmoqlarda proksimal, o'rta va distal falanga suyaklari tashkil qiladi.

Jarrohlik amaliyoti uchun distal falanganing tuzilishi muhim ahamiyat kasb etadi. Chunonchi, distal falanga kaft yuzasining teri osti kletchatkasi yaxshi rivojlanganligi va uni teridan boshlanib, bevosita oxirgi falanganing suyak ustki pardasiga birikuvchi vertikal to'siqlar alohida katakchalarga bo'lganligi yuqorida qayd etilgan edi. Kaft yuzasining distal falangalararo burmasi sohasida teri osti kletchatkasi haddan ziyod yuqqalashgan bo'lib, fastsiya ko'rinishiga ega. Burmaning terisi esa bu fassiyaga vopishganligi sababli, distal falanga alohida – bo'shliq holida airalib turadi (36-rasm).

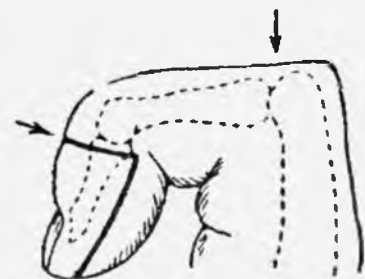
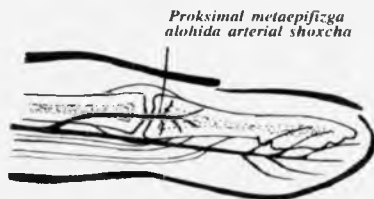


36-rasm. Barmoq distal falangasining o'ziga xos tuzilishi.

Distal falanga suvaginaing asosiga chuqur bukuvchi muskul payi vopishganligi natijasida, suyakning proksimal qismi bu berk bo'shliqdan tashqarida qoladi.

Binobarin, distal falangadagi valling'lanish jarayonlarida viring bevosita suyakning boshchasi va diafiziga tarqaladi, uning proksimal metaepifizi pay vositasida himoyalaniib, saqlanib qoladi. Bundan tashqari, proksimal metaepifizni qon bilan ta'minlovchi alohida arteriya shoxi mavjud (37-rasm). Shular sababli, oxirgi falanga suvaginaing asosi viringli jarayon oqibatida, diafiz qismiga nisbatan kamroq zararlanadi va uning hisobiga keyinchalik suyak tiklanishi mumkin bo'ladi.

37-rasm. Proksimal meta-epifizni ta'minlovchi alohida arteriya shoxi.



38-rasm. Falangalararo bo'g'imlarning tasvirini aniqlash.

Barmoqlarning proksimal falangalari asosi bilan kaft suyaklarining boshchalari orasida *kaft-barmoq bo'g'imlari* bor. Bu bo'g'imlarning yoriqlari kaft suyaklari boshchalaridan 1 sm pastda (distal tomonda) o'tkazilgan ko'ndalang chiziqlar bo'ylab aniqlanadi. Bosh barmoqning kaft falanga bo'g'imi g'altaksimon shaklli bo'lib, yonlama boylamlari tarang tortilganligi sababli bu bo'g'imda faqat bukish-yozish harakatlari amalga oshiriladi. Qolgan barmoqlar kaft-falanga bo'g'imlarining yonlama boylamlari bo'sh tortilgani uchun ularda bukish-yozishdan tashqari, yaqinlashtirish-uzoqlashtirish va aylana harakatlar ham amalga oshiriladi.

Falangalararo bo'g'imlarning yonlama boylamlari tarang, shakli g'altaksimon bo'lganligidan, ularda faqat bukish-yozish bajariladi. Bu bo'g'imlarning yoriqlari falangalarni bukkanda, barmoqlarning ustki yuzasida aniqlanadi. Falangalararo bo'g'imning yorig'i yuqorigi falanga yon yuzasining qoq o'rtasi bo'ylab o'tkazilgan bo'ylama chiziqni to'g'ri burchak ostida bukilgan pastki falangaga davom ettirib aniqlanadi (38-rasm).

III bob. OYOQNING TOPOGRAFIK ANATOMIYASI

Oyoq, extremitas inferior dumba, son, tizza, boldir, oshiq-boldir bo'g'imi sohalari va oyoq panjasidan iborat.

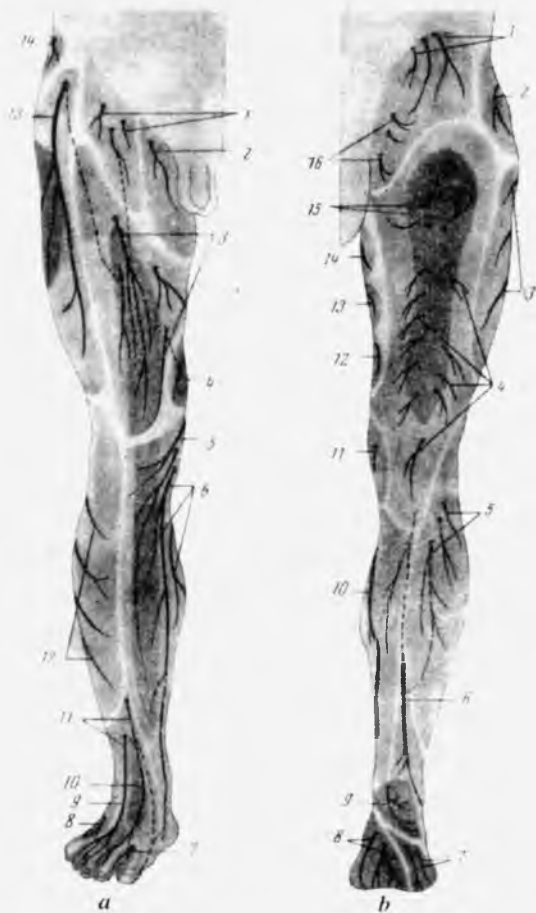
Dumba sohasi, regio glutea

T a s h q i m o' l j a l l a r: yonbosh suyagining qirrasasi (*crista iliaca*), oldingi-ustki o'tkir o'siq (*spina iliaca anterior superior*), dumg'aza suyagi (*sacrum*), tashqarida son suyagining katta ko'sti (*trochanter major*), sohaning pastki-medial qismida - quymuch do'mbog'i (*tuber ischiadicum*), yonbosh qirrasining medial oxirida yonbosh suyagining orqa-ustki o'tkir o'sig'i (*spina iliaca posterior superior*) qo'lga unnaladi.

C h e g a r a l a r i: yuqorida - yonbosh suyagining qirrasasi, pastda - dumba burmasi, *plica glutea*, tashqarida - oldingi-ustki o'tkir o'siqdan pastga tikka tushirilgan chiziq, ichkarida - dumbalar orasidagi burma.

Teri osti yog' qavati terini dumba fastsiyasi bilan tutashtiruvchi fibroz to'siqchalar orqali ayrim katakchalarga bo'lingan. Unda yuza venalar va dumba arteriyalarining shoxchalaridan tashqari dumbaning yuqorigi, o'rta va pastki nervlari (*nn.clunium superiores, medii, inferiores*) tarmoqlanadi (39-rasm).

Terisi qalin, yog' bezlariga boy. Sohaning yuqori-lateral qismida, ya'ni o'rta dumba muskuli katta dumba muskuli bilan qoplanmagan qismida yuza fassiya bilan xususiy fassiya orasida bel sohasiga davom etuvchi yog' to'plami (*massa adiposa lumbogluteale*) bor. Dumba fassiyasi (*fascia glutea*) dumg'aza, dum suyaklari va yonbosh suyagining qirrasiga birikkan bo'lib, uning yuza varag'i birinchi qavatda joylashgan dumbaning katta muskuli (*m.gluteus maximus*)ga g'ilof hosil qilib tashqari hamda oldinga davom etadi, so'ngra sonning serbar fassiyasini taranglovchi muskulni (*m.tensor fasciae latae*) ham o'rab songa o'tadi. Ikkinchi qavatni tashkil etuvchi muskullar yuqoridan pastga quyidagi tartibda joylashadi: dumba fastsiyasining chuqur varag'i hosil qilgan g'ilofda o'rta dumba muskuli, *m.gluteus medius*, keyin ketma-ket – noksimon (*m.piriformis*), yuqorigi egizak (*m.gemellus superior*), ichki yopqich (*m.obturatorius internus*), pastki egizak (*m.gemellus inferior*) va sonning kvadrat muskullari (*m.quadratus femoris*) joylashadi (40-rasm), bu muskullar ayrim-ayrim fassial g'iloflarga o'ralgan bo'lib, ularning har biri katta dumba muskuli g'ilofiga to'siqlar yordamida birikkan. Shunday qilib, 1 va 2-qavat muskullari orasida joylashgan dumba osti kletchatkasi bir nechta kataklarga bo'linadi. Bu kletchatkaga uni tosning qorinparda osti bo'shlig'i bilan bog'lovchi noksimon muskul usti va noksimon muskul osti teshiklari (to'g'rirog'i - kanallari) ochiladi. Ma'lumki, dumg'aza-o'tkir o'siq boylami (*lig.sacrospinale*) tos suyagidagi *spina ischiadici*ni, dumg'aza-quymuch boylami (*lig.sacrothorale*) quymuch do'mbog'i (*tuber ischiadicum*)ni dumg'aza suyagi bilan tutashtirib, katta va kichik quymich o'yiqlarini katta va kichik quymuch teshiklariga aylantiradi (41-rasm). Katta quymuch teshigi orqali chiquvchi noksimon muskul (*m.piriformis*) bilan shu teshikning yuqorigi va pastki chekkalari orasida mos ravishda noksimon usti yorig'i (*foramen suprapiriforme*) va noksimon osti yorig'i (kanallari) (*foramen infrapiriforme*) hosil bo'ladi. Yuqorigi yoriq orqali tos bo'shlig'idan *a. et vv.gluteae superiores et n.gluteus superior*dan iborat



39-rasm. Oyoq terisining innervatsiyasi. Birgina manbadan ta'minlanuvchi sohalar to'q kul rangda, bir nechta manbadan innervatsiyalanuvchi sohalar och kul rangda ko'rsatilgan.

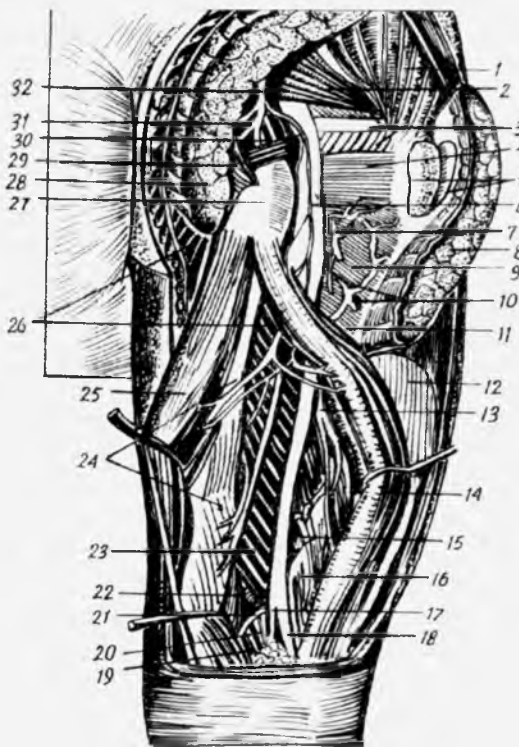
- a: 1-ramus femoralis n. genitofemoralis; 2-amus genitofemoralis n.genitofemoralis; 3-rami cutanei anteriores n. femoralis; 4-ramus cutaneus n. obturatorii; 5-ramus infrapatellaris n. sapheni; 6-n.saphenus; 7-n. peroneus profundus; 8-n.cutaneus dorsalis lateralis; 9-n.cutaneus dorsalis intermedius; 10-n.cutaneus dorsalis medialis; 11-n. peroneus superficialis; 12-n.cutaneus surae lateralis; 13-n.cutaneus femoris lateralis; 14-ramus cutaneus lateralis n.iliohypogastrici;
- b: 1-nn.clunium superiores; 2-ramus cutaneus lateralis n.iliohypogastrici; 3-n.cutaneus femoris lateralis; 4-n.cutaneus femoris posterior; 5-n.cutaneus surae lateralis; 6-n.suralis; 7-n.plantaris lateralis; 8-n.plantaris medialis; 9-rami calcanei mediales; 10-n. saphenus; 11-ramus infrapatellaris n. sapheni; 12-ramus cutaneus n. obturatorii; 13-ramus cutaneus anterior n.femoralis; 14-ramus genitofemoralis n. genitofemoralis; 15-nn.clunium inferiores; 16-nn.clunium medii.

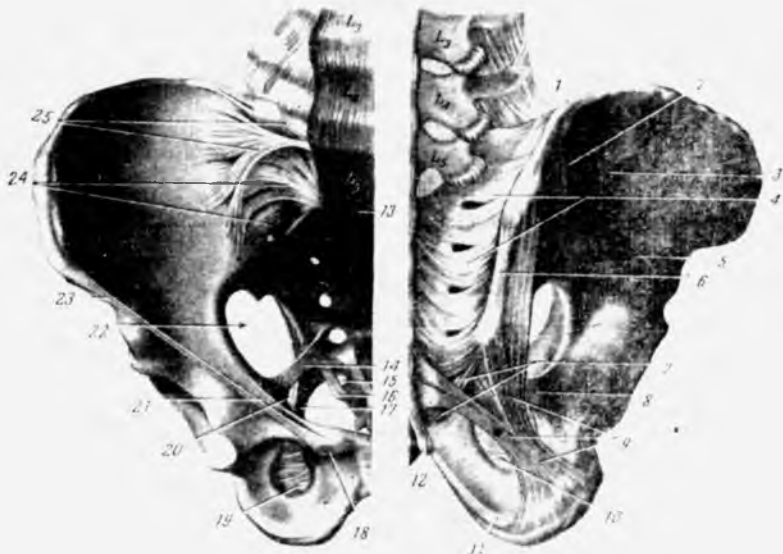
bo'lgan yuqorigi dumba tomir-nerv tutami o'tib, dumbaning o'rta va kichik muskullari orasidagi chuqur dumbalararo kletchatkaga yo'naladi; faqat yuqori dumba arteriyasining yuza tarmog'i (*r.superficialis a.glutea superior*) dumba osti kletchatkasiga o'tadi.

Pastki yoriq orqali chiquvchi tomir-nerv tutamlari ichkaridan tashqariga quyidagi tartibda joylashadi: tanosil nervi (*n.pudendus*), ichki tanosil tomirlari (*a.et vv.pudendae internae*), pastki dumba tomirlari (*a.et vv.glutea inferior*), sonning orqa teri nervi (*n.cutaneus femoris posterior*), eng tashqarida - quymuch (o'tirg'ich) nervi (*n.ischiadicus*) (40-rasm) yotadi. Bularning hammasi dumba osti kletchatkasida joylashadi. Tanosil tomir-nerv tutami quymuch suyagining o'tkir o'sig'i, *spina ischiadica* va *lig.sacrospinalis*ning ustidan o'tib, kichik quymuch teshigi orqali quymuch-to'g'ri ichak chuqurligining (*fossa ischiorectalis*) tashqi devoridagi Alkok kanaliga kiradi. Kanal orqali o'tib chuqurlikning kletchatkasiga chiqadi. Dumba osti kletchatkasi quymuch nervi bo'ylab tosdagi, sonning orqasidagi va taqim chuqurchasidagi kletchatkalar bilan, tanosil tomir-nerv tutami bo'ylab quymuch-to'g'ri ichak chuqurligi bilan tutashadi.

40-rasm. Sonning orqa sohasidagi muskullar, tomirlar va nervlar topografiyasi:

1-*m.gluteus medius*; 2-*m.piriformis*; 3-*m. obturatorius internus* va *mm. gemelli* paylari; 4-*m. quadratus femoris*; 5-*bursa trochanterica m.glutei maximi* (kesma qirg'oqlari); 6-*n. ischiadicus* va *a. comitans n. ischiadici*; 7-*r.profundus a.circumflexae femoris medialis*; 8, 28-*m.gluteus maximus*; 9-*m. adductor minimus*; 10-*a.perforans (I)* va *nodus lymphaticus femoralis posterior superior*; 11-23, 26-*m. adductor magnus*; 12-*tractus iliotalibialis*; 13-*a.perforans (II)*; 14- *m. biceps femoris (caput longum)*; 15-*a. perforans (III)* va *nodi lymphatici femorales posteriores inferiores*; 16-*m. biceps femoris (caput breve)*; 17-*n. tibialis*; 18-*n. peroneus communis*; 19-*a. poplitea*; 20-*v. poplitea*; 21-*hiatus adductorius* qirg'og'i; 22-*m. vastus medialis*; 24-*m. semimembranosus*; 25-*m. semitendinosus*; 27-*tuber ischiadicum*; 29-*lig. sacrotuberale*; 30-*n. gluteus inferior*; 31-*n. cutaneus femoris posterior*; 32-*a. glutea inferior* va shu nomli limfa tuguni.





41-rasm. Tosning suyak-boylam preparati. Chapda - oldindan va yuqoridan, o'ngda - orqadan ko'rinishi.

1, 25-lig. iliolumbale; 2-linea glutea posterior; 3-linea glutea anterior; 4-lig. sacroiliaca interossea; 5-linea glutea inferior; 6-lig. sacroiliacum dorsale; 7, 16-lig. sacrococcygeum laterale; 8, 14-lig. sacrospinale; 9, 17-lig. sacrotuberale; 10, 19-membrana obturatoria; 11-processus falciformis lig. sacrotuberalis; 12-lig. sacrococcygeum dorsale superficiale; 13-promontorium; 15-foramen sacrococcygeum; 18-tuberculum pubicum; 20-foramen ischiadicum minus; 21-lig. pectineale; 22-foramen ischiadicum majus; 23-lig. inguinale; 24-lig. sacroiliaca ventralia.

Uchinchi qavatni yuqorida dumbaning kichik muskuli, pastda tashqi yopqich muskuli tashkil etadi.

Kichik va o'rta dumba muskullarining orasida (aniqrog'i ular fassiyalarining orasida) hamma tomondan berk bo'lgan chuqur dumbalararo kletchatka bo'shlig'i hosil bo'ladi. Unga noksimon usti yorig'i bevosita ochiladi va u orqali yuqorigi dumba tomir-nerv tutami o'tadi.

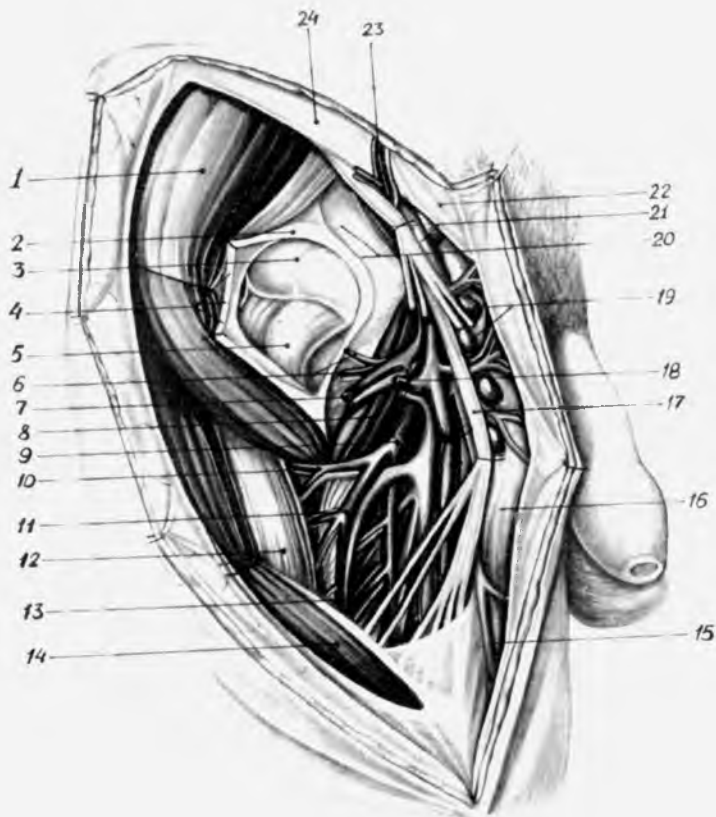
Kichik dumba muskuli bilan uning ostidagi yonbosh suyagi orasida ham berk kletchatka bo'shlig'i bo'lib, tos-son bo'g'imi koksitida unga yiring o'tib, to'planishi mumkin.

TOS-SON BO'G'IMI, ARTICULATIO COXAE

Tos-son bo'g'imini tos suyagining quymuch kosasi (*acetabulum*) va son suyagining boshchasi (*caput femoris*) hosil qiladi (42-rasm). Agar katta ko'stning cho'qqisidan gorizontaal chiziq o'tkazilsa, bu chiziq son suyagi boshchasining o'rtasidan o'tadi. Bo'g'im qopchasi bir tomondan quymuch kosasining qirg'og'iga, ikkinchi tomonda, son suyagi bo'yinchasining old yuzasida - ko'stlar orasidagi chiziq, *linea intertrochanterica*-ga, pastki yuzasida - kichik ko'st, *trochanter minor*-ga, yuqorigi yuzasida - son suyagi bo'yinchasining taxminan 3/4 qismiga, orqasida bo'yinchaning o'rtasiga birikadi. Shunday qilib, son bo'yinchasining orqa yuzadagi tashqi qismidan tashqari barcha qismi bo'g'im qopchasi ichida joylashadi.

Bo'g'imni boylamlar va bevosita uning qopchasi ustida yotuvchi quyidagi muskullar mustahkamlaydi. Oldinda, tashqaridan-ichkariga, sonning to'g'ri muskuli (*m.rectus femoris*), yonbosh-bel muskuli, *m.iliolumbalis* hamda taroqsimon muskul (*m.pectineus*), orqada - noksimon, ichki yopqich, egizak, tashqi yopqich va sonning kvadrat muskullari, tashqarida dumbaning kichik muskuli, pastda tashqi yopqich muskuli joylashadi.

Bo'g'imning boylamlari bo'g'im bo'shlig'ining ichida va uning tashqarisida joylashgan.

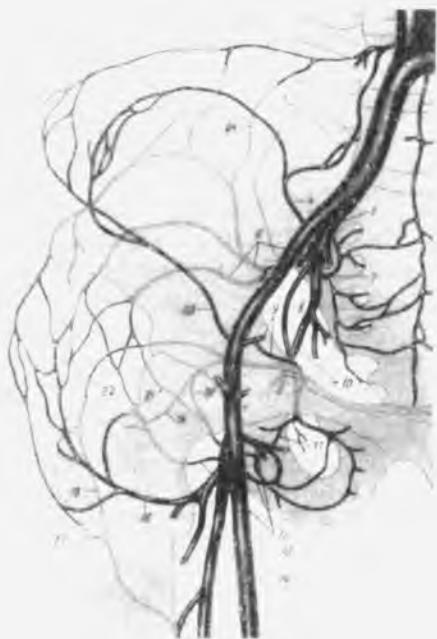

42-rasm. Tos-son bo'g'imi (oldindan ko'rinishi).

1-*m.iliopsoas*; 2-*lig.iliofemorale*; 3-*caput femoris*; 4-*capsula articularis*; 5-*collum femoris*; 6-*rr.ace-tabulares*; 7-*a.circumflexa femoris medialis*; 8-*m.pectineus*; 9-*a.pro-funda femoris*; 10-*r.transversus a.circumflexae femoris lateralis*; 11-*r.descendens a.circumflexae femoris lateralis*; 12-*m.rectus femoris*; 13-*a.perforans I*; 15-*v.sa-phena magna*; 16-*m.adductor longus*; 17-*n.femoralis*; 18-*r.ascendens a.circumflexae femoris lateralis*; 19-*nodi lymphatici inguinales superficiales*; 20-*acetabulum*; 21-*a. et v.femorales*; 22-*funiculus spermaticus*.

Bo'g'imning ichidagi boylam son boshchasidan boshlanib quymuch kossidagi o'yiqqa birikkan, u son suyagi boshchasining boylami (*lig.capitis femoris*) deb ataladi. Bu boylam orqali son boshchasini ta'minlovchi arteriya

(*a.ligamenti capitis femoris*) keladi. Bo'g'im qopchasining tashqarisida 3 ta boylam bor, ulardan eng mustahkami oldingi-pastki yonbosh o'tkir o'sig'idan



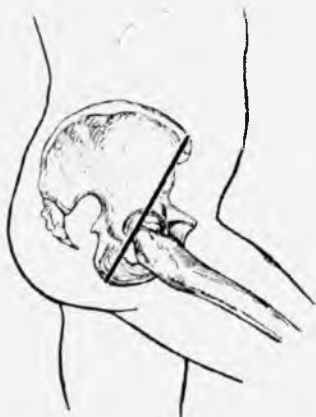43-rasm. Tos-son bo'g'imi sohasidagi arteriya kollaterallari. Suyaklarning orqa tomonidagi arteriyalar kul rang, oldidagilari qora tusda tasvirlangan.

1-a. *aorta abdominalis*; 2-a. *iliaca communis*; 3-a. *sacralis mediana*; 4-a. *iliolumbalis*; 5-a. *iliaca interna*; 6-a. *glutea superior*; 7-a. *sacralis lateralis*; 8-a. *obturatoria*; 9-a. *epigastrica* va uning *a. obturatoria* bilan anastomozlashuvi; 10-a. *glutea inferior*; 11-a. *obturatoria (ramus posterior)*; 12-a. *circumflexa femoris medialis* va uning shoxlari; 13-a. *femoralis*; 14-a. *profunda femoris*; 15-a. *perforans I*; 16-*ramus ascendens a. circumflexae femoris lateralis*; 17-a. *perforans I* va *a. glutea superior* orasidagi anastomoz; 18-a. *perforans I* va *a. glutea inferior* orasidagi anastomoz; 19-a. *circumflexa femoris medialis* va *a. glutea inferior* orasidagi anastomoz; 20-a. *obturatoria* va *a. glutea inferior* orasidagi anastomoz; 21-a. *obturatoria* va *a. glutea superior* orasidagi anastomoz; 22-a. *circumflexa femoris medialis* va *a. glutea superior* orasidagi anastomoz; 23-a. *circumflexa ilium profunda*; 24-a. *glutea superior* va *a. lumbalis IV* orasidagi anastomoz; 25-a. *lumbalis IV*.

boshlanib, yelpig'ich shaklida kengayadi va son suyagining katta ko'stdan kichik ko'stgacha bo'lgan oralig'ida unga yopishadi. Qo'ymuch-son boylami (*lig.iliofemorale*) bo'g'imni orqa-medial tomondan mustahkamlaydi.

Tashqi boylamlar oralig'ida bo'g'imning zaif joylari mavjud. Oldingi zaif joy *lig.iliofemorale* bilan *lig.pubofemorale* orasida, orqa-pastki zaif joy - *lig.ischiofemorale*-ning pastki qirg'og'i ostida joylashgan. Ular orqali koksitlarda yiring yorilib chiqishi mumkin.

Tos-son bo'g'imi xaltasi ustida, uning tevaragida tashqi va ichki yonbosh arteriyalari (*aa.iliacae externa et interna*) hamda son arteriyasi (*a. femoralis*)ning shoxlari orasidagi anastomozlar to'ri joylashadi. Ichki yonbosh arteriyasidan chiquv-chi yuqori va pastki dumba arteriyalari hamda yopqich arteriyasi, *a.obturatoria* son arteriyasining shoxi bo'lgan chuqur son arteriyasi (*a.profunda femoris*)dan chiquvchi son suyagini o'rovchi tashqi va ichki arteriyalar (*a.circumflexae femoris lateralis et medialis*) shoxlari bilan anastomozlashadi. Ushbu anastomozlar



44-rasm. Rozer-Nelaton chizig'i.

son arteriyasi chov boylami ostida bog'langanida kollateral yo'l vazifasini bajaradi (43-rasm).

Tos-son bo'g'imini yuqorida aytib o'tilgan arteriyalar hamda *a.ligamenti capitis femoris* ta'minlaydi. Vena qoni tos va sonning chuqur venalariga oqadi. Bo'g'imni *nn.femorales, ischiadicus, gluteus superior, gluteus inferior, obturatorius et pudendus* innervat-siyalaydi. Limfa tomirlari chuqur chov va ichki yonbosh limfa tugunlariga quyiladi.

Son suvaginging bo'yinchasi singanda oyoq tashqari tomonga buraladi va qisqaradi. Oyoqning qisqarganligini aniqlash uchun oldingi-ustki o'tkir o'siq bilan tizza qopqog'ining yuqorigi qirg'og'i orasidagi masofa o'lchanadi. Bu masofa sog' tomondagiga nisbatan kalta bo'lib chiqadi. Katta ko'st bilan tizza qopqog'i orasidagi masofa esa o'zgaray qoladi.

Tos-son bo'g'imida suyak chiqishlari nisbatan kam uchraydi. Ko'pincha, son suvagi boshchasining katta quymuch teshigi yoki yonbosh suvagi qanotining orqa yuzasi tomonga chiqishi (orqa chiqishlar), kam hollarda oldinga, qov simfizi yoki pastga, vopqich teshigi tomonga chiqishlar (oldinga chiqishlar) uchraydi. Bunda son suvaginging boshchasi bo'g'im xaltasini boylamlar orasidan vorib chiqadi.

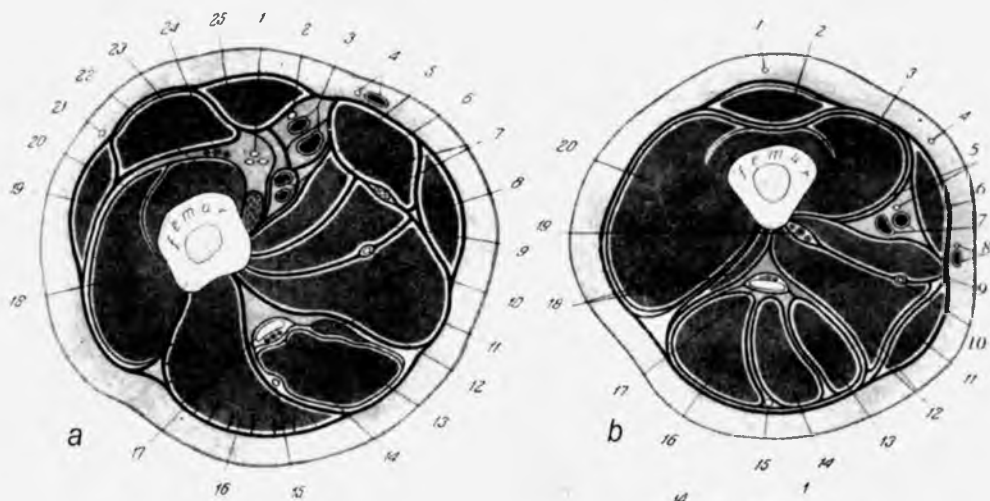
Son suvagi bo'yinchasi singanligini yoki suyakning tos-son bo'g'imida chiqqanligini aniqlash uchun oldingi-ustki o'tkir o'siqni quymuch dumbog'i bilan tutashtiruvchi Rozer-Nelaton chizig'i o'tkaziladi. Son biroz bukilganda katta ko'stning cho'qqisi Rozer-Nelaton chizig'ida joylashadi (44-rasm). Katta ko'stning bu chiziqqa nisbatan siljishi son suvagi boshchasining bo'g'imdan chiqqanligini yoki uning bo'yinchasi singanligini bildiradi.

SON, FEMUR

Sonning shakli asosi yuqoriga qaragan kesik konus ko'rinishiga ega (45-rasm).

T a s h q i m o' l j a l l a r: oldinda - oldingi-ustki yonbosh o'tkir o'sig'i (*spina iliaca anterior superior*); chov burmasi (*plica inguinalis*); simfizdan 1,5-2 sm tashqarida, chov burmasi ustida qov do'mbog'i (*tuberculum pubicum*); sonning o'rta sohasida - mashinachilar muskuli (*m.sartorius*)ning konturi; pastki sohasida sonning ichki va tashqi keng muskullari (*mm.vastus medialis et lateralis*) hamda ular orasida son to'rt boshli muskuli (*m.quadratus femoris*)ning payidan iborat bo'lgan do'nglik; sonning orqasida yarim-pay va yarim parda muskullari, *mm.semitendinosus et semimembranosus* hamda sonning ikki boshli muskuli (*m.biceps femoris*)ning konturlari; yuqori-medial qismidagi son-oraliq burmasida qov suvaginging pastki shoxi (*ramus inferior ossis pubis*) va quymich suvaginging dumbog'i (*tuber ischiadicum*)ni aniqlash mumkin.

C h e g a r a l a r i: yuqorida - chov burmasi, son-oraliq va dumbaning ko'ndalang burmalari bo'ylab son suvaginging katta ko'stiga, undan yonbosh suvaginging oldingi-ustki o'tkir o'sig'iga o'tkazilgan chiziq, pastda - tizza qopqog'i asosidan ikki barmoq eni yuqorida o'tkazilgan aylana chiziq.



45-rasm. O'ng sonning yuqorigi (a), o'rta (b) va pastki (v) qismlari orqali o'tkazilgan ko'ndalang kesimlar.

a: 1-*n.femoralis*-ning shoxlari; 2-*n.saphenus*; 3-*a. et v.femoralis*; 4-*v.saphena magna* va uning yonida boruvchi son nervining teri shoxi; 5-*vasa profunda femoris*; 6-*m. pectineus*; 7-*m. adductor longus et rami anterior n. obturatorii*; 8-*m. gracilis*; 9-*m. adductor brevis*; 10-*ramus posterior n. obturatorii*; 11-*m. adductor magnus*; 12-*m. semimembranosus* - ning payi; 13-*m. semitendinosus*; 14-*m. biceps femoris*; 15-*n.cutaneus femoris posterior*; 16-*m. gluteus maximus*; 17-*n. ischiadicus* va uning yonida boruvchi tomirlar; 18-*m. vastus lateralis*; 19-*m. tensor fasciae latae*; 20-*m. vastus intermedius*; 21-*n. cutaneus femoris lateralis*; 22-*m. iliopsoasning payi*; 24-*vasa circumflexa femoris lateralia*; 25-*m.sartorius*; Yirik tomirlarning qinlari suyakka birikkanligi ko'rinib turibti.

b: 1, 4-*rami cutanei anteriores n. femoralis*; 2 - *m. rectus femoris*; 3, 20 - *mm. vasti*; 5-*septum intermusculare mediale et n. saphenus*; 6-*m.sartorius*; 7-*a. et v.femoralis*; 8-*v. saphena magna* va *n. femoralis*-ning teri shoxi; 9-*m. adductor longus*; 10-*ramus posterior n. obturatorii*; 11-*m.gracilis*; 12-*septum intermusculare posterius et m. adductor magnus*; 13-*m.semimembranosus*; 14-*m. semitendinosus*; 15-*n.cutaneus femoris posterior*; 16-*caput longum m. bicipitis femoris*; 17-*n. ischiadicus* va uning yonida boruvchi tomirlar; 18-*septum intermusculare laterale et caput breve m. bicipitis femoris*; 19-*vasa profunda femoris*;

v: 1-*m. vastus medialis*; 2-*septum intermusculare mediale et n. saphenus*; 3-*m. sartorius*; 4-*a. et v.femoralis*; 5-*m. adductor magnus*; 6-*v. saphena magna*; 7-*m. gracilis*; 8-*septum intermusculare posterius et m. semimembranosus*; 9-*m. semitendinosus*; 10-*caput longum m. bicipitis*; 11-*n. ischiadicus* va u bilan birga boruvchi tomirlar; 12-*caput breve m. bicipitis femoris*; 13-*septum intermusculare laterale et mm. vasti lateralis et intermedius*; 14 - *tendo m. rectus femoris*.

Sonning terisi uning ichki yuzasida tashqaridagiga nisbatan yupqa bo'lib, oson siljiydi.

Son sohasi tashqarida katta ko'stni son suyagining lateral tepachasi (*epicondylus lateralis ossis femoris*) bilan tutashtiruvchi chiziq, ichkarida qov simfizidan medial tepachaga o'tkazilgan chiziq orqali oldingi va orqa sohalarga bo'linadi.

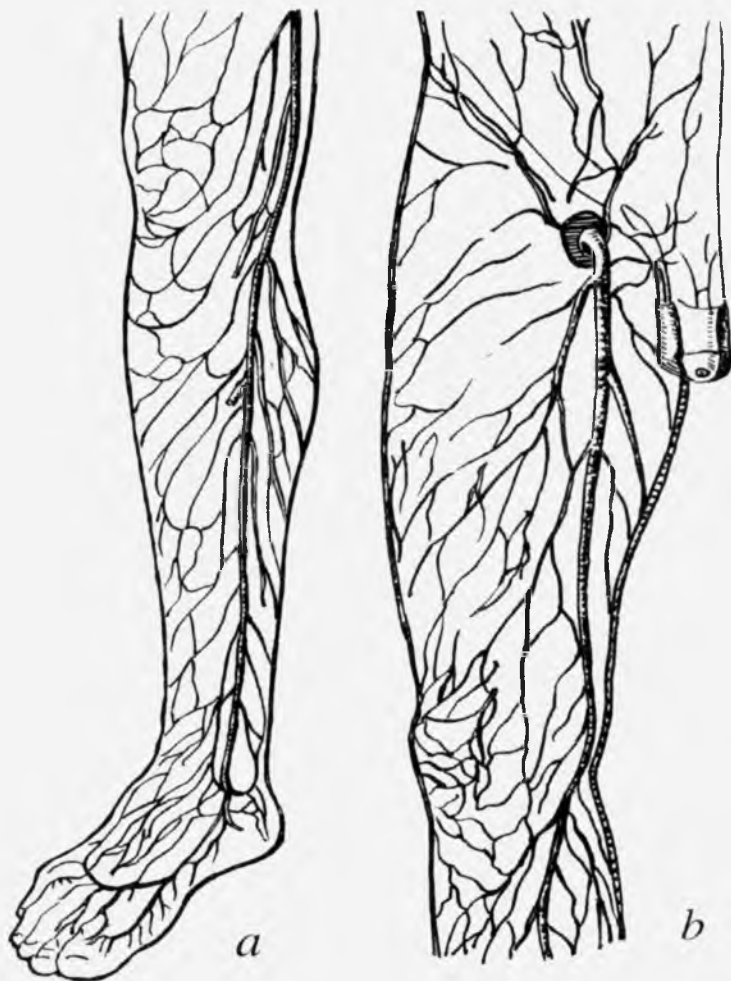
Sonning oldingi sohasi, *regio femoris anterior*

Son oldingi sohasining terisi ostida yuza qorin usti arteriyasi (*a.epigastrica superficialis*), tashqi tanosil arteriya (*a.pudenda externa*) va yonbosh suyagini o'rovchi yuza arteriya (*a.circumflexa ilium superficialis*), sonning katta teri osti venasi (*v.saphena magna*) (46-rasm), sonning lateral teri nervi (*n.cutaneus femoris lateralis*), son nervining oldingi teri shoxlari (*rr.cutanei anteriores n.femoralis*), yopqich nervining teri shoxi (*r.cutaneus n.obturatorii*) tarmoqlanadi (39-rasm), yuza chov limfa tugunlari (*nodi lymphatici inguinales superficiales*) joylashadi.

Sonning muskullarini tashqaridan sonning serbar fassiyasi (*fascia lata femoris*) o'raydi va ayrim muskul guruhlari orasiga 3 ta: medial, lateral va orqa muskullararo to'siqlarni beradi. Bu to'siqlar son suyagining orqa yuzasidagi g'adirbudur chiziqqa (*linea aspera*) birikib, 3 ta muskul-fassiya o'rindig'ini hosil qiladi. Oldingi o'rindiqda sonni bukib, boldirni yozuvchi muskullar: sonning to'rt boshli muskuli (*m.quadriceps femoris*); medial o'rindiqda sonni yaqinlashtiruvchi muskullar: taroqsimon (*m.pectineus*), uzun kalta va katta yaqinlashtiruvchi muskullar (*mm.adductor longus, brevis et magnus*); orqa o'rindiqda sonni yozuvchi, boldirni bukuvchi muskullar: yarim parda muskuli, *m.semimembranosus*, yarim pay muskuli (*m.semitendinosus*) va sonning ikki boshli muskuli (*m.biceps femoris*) joylashadi. Sonning serbar fastsiyasi ancha qalin bo'lib, ayrim yuzada joylashgan muskullar uchun alohida g'iloflar hosil qiladi. Fassiya tashqarida sonning fassiyasini taranglovchi muskul (*m.tensor fasciae latae*)ni o'raydi va oldingi tomonda qiyalab yo'nalgan mashinachilar muskuli (*m.sartorius*)ga qin hosil qiladi. Shu yerda, muskulning ichki qirg'og'ida serbar fastsiya yuza hamda chuqur varaqlarga ajraladi. Bu varaqlar orasida oyoqning magistral tomirlari bo'lgan son arteriyasi (*a.femoralis*) hamda venasi (*v.femoralis*) joylashadi. Serbar fassiyaning varaqlari ichkariga davom etib, sonning medial yuzasida joylashgan nozik muskul (*m.gracilis*)ga qin hosil qilib, o'zaro qo'shiladi. Yuza varaq yuqorida chov boylamiga birikadi. Chov boylamining pastida yuza varaqda oval teshik bo'lib, u teri osti yorig'i (*hiatus saphenus*) yoki oval teshik (*fossa ovale*) (47-rasm) deb yuritiladi. Uni g'alvir fastsiya (*fascia cribrosa*) bekitib turadi. Bu teshik orqali sonning yuqorida aytib o'tilgan yuza arteriyalari hamda tanosil-son nervining son shoxi (*r.femoralis n.genitofemoralis*) o'tib, teri ostiga chiqadi; sonning katta teri osti venasi esa bu teshik orqali kirib son venasiga quyiladi.

Serbar fassiyaning chuqur varag'i yonbosh-bel va taroqsimon muskullarning ustini qoplab, yuqorida katta tos bo'shlig'iga davom etadi.

Chov boylami (*lig.inguinalis*) bilan tosning yonbosh va qov suyaklari orasida kamgak joy bo'lib, u orqali tos bo'shlig'i son bilan tutashadi. Chov boylamidan boshlanib tos suyagiga yopishuvchi yonbosh-taroqsimon ravog'i (*arcus iliopectineus*) kamgakni lateral va medial qismlarga bo'ladi (47- va 48-rasmlar). Ar-

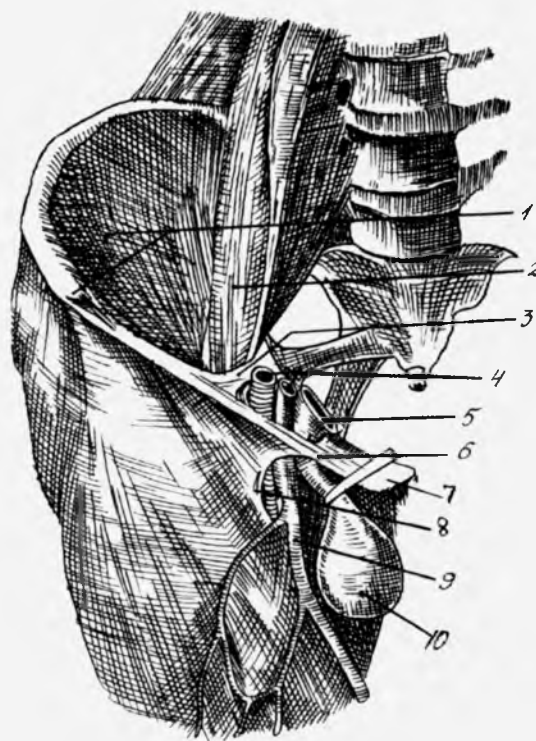


46-rasm. Oyoqning teri osti venalari:

a – o'ng boldirning yuza venalari (oldingi-medial yuzasi);

b – o'ng sonning yuza venalari (oldingi-medial yuzasi).

cus iliopectineus son serbar fastsiyasining chuqur varag'i ko'rinishida pastga davom etadi. Lateral qismi medial qismiga nisbatan kattaroq bo'lib, muskul lakunasi (*lacuna musculorum*) deb yuritiladi: chunki uni asosan yonbosh-bel muskuli (*m. iliopsoas*) to'ldirib turadi. Bu yerda muskuldan tashqari son nervi (*n. femoralis*) ham o'tadi. Kamgakning medial qismi orqali sonning asosiy qon tomirlari o'tadi, shuning uchun ham bu qism tomir lakunasi (*lacuna vasorum*) nomini olgan. Tomir lakunasidagi son arteriyasi son venasining tashqari tomonida yotadi; venaning ichkari tomoni bilan qov suyagi orasida g'ovak kletchatka bilan to'lgan kichikka-na bo'sh joy bor. Unda chuqur chov (Rozenmyuller) limfa tuguni joylashadi. Bu zaif joy qorin bo'shlig'i bilan bevosita chegaradosh bo'lgani uchun ham, u orqali qorinning ichki a'zolari qorinpardaga o'ralgan holda songa, serbar fassiyaning yuza va chuqur varaqlari orasiga, so'ngra yuza varaqdagi oval teshik orqali son



47-rasm. Chov osti sohasi (boylam osti bo'shlig'i) va son churrasi. 1-yonbosh muskuli va *spina iliaca anterior superior*; 2-*m. psoas et n. femoralis*; 3-*lig. iliopectineum*; 4-*vasa femoralis*; 5-churra xaltasi bo'yinchasi; 6-chov boylami va lakunar boylam; 7-qov do'mbog'i; 8-*margo falciformis fossae ovalis*; 9-*v. saphena magna*; 10-churra xaltasi.

terisi ostiga chiqishi mumkin. Bunday xastalik son churrasi (*hernia femoralis*) deb yuritiladi. Shunday qilib, son churrasida churra xaltasining teri ostiga chiqishi natijasida son kanali (*canalis femoralis*) deb ataluvchi kanal paydo bo'ladi (47-rasm). Uning orqa va oldingi devorlarini mos ravishda serbar fassiyaning yuza va chuqur varaqlari, tashqi devorini son venasi hosil qiladi. Kanalning chuqur halqasi (teshigi)

(*anulus femoralis*) tomir lakunasida joylashgan bo'lib, uni oldindan chov boylami, orqadan taroqsimon (Kuper) boylami, *lig.pectineale* (Cooper), tashqaridan son venasi, ichkaridan kamgak (Jimbernat) boylami (*lig.lacunare*) chegaralaydi. Kanalning yuza halqasini teri osti yorig'i (*hiatus saphenus*) tashkil qiladi.

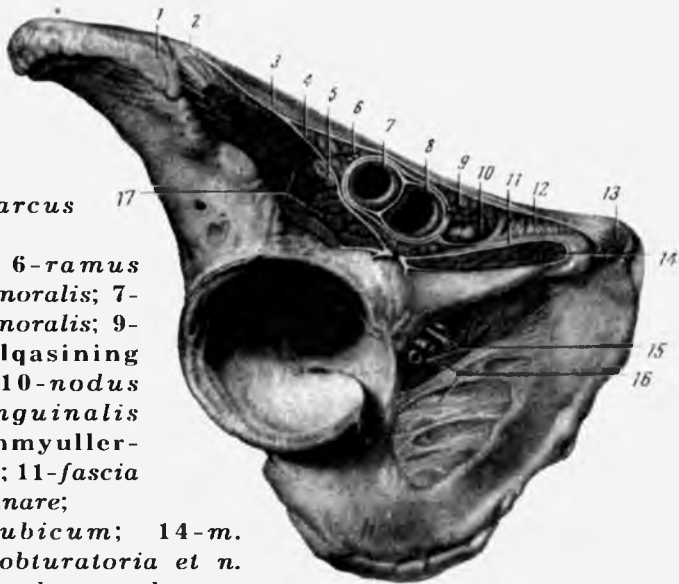
Avollarning tos chanog'i erkaklarnikiga nisbatan yoviyroq bo'lib, ko'ndalang o'lchamlari nisbatan keng, vertikal o'lchamlari kichikroq bo'ladi. Shu sababli, ayollarda chuqur son halqasi joylashgan tekislik ko'proq gorizontalga yaqin bo'lib, uni qorinning pastki devori deb hisoblash mumkin. Natijada, chuqur son halqalarini yuqoridan (ichkaridan) qoplovchi qorin ichi (ko'ndalang) fassiyasiga qorin bo'shlig'i a'zolari tomonidan beriladigan bosim ko'proq bo'ladi. Bundan tashqari, ayollarda tomir lakunasining nisbiy o'lchamlari ham erkaklarnikiga nisbatan kengroq bo'ladi. Bu faqat ayollar tos chanog'ining nisbatan kengligi va muskul lakunasini egallab turuvchi yonbosh-bel muskulining erkaklarnikiga nisbatan zaifligi va kichikroq o'lchamda bo'lishi bilan izohlanadi. Ayollarda chuqur son halqasining frontal o'lchami ham kattaroq bo'ladi.

Yosh o'tishi bilan son halqasini bekituvchi qorin ichi fassiyasining mustahkamligi pasavadi, yonbosh-bel muskuli ham zaiflashib kichrayadi, tomir lakunasi (va u bilan birga chuqur son halqasi) kengayadi.

Son churralarining kelib chiqishiga quyidagi omillar: tomir lakunasi va u bilan birga chuqur son halqasi frontal o'lchamining kengayishi hamda uni qoplovchi ko'ndalang fassiyaning zaiflashuvi sabab bo'ladi.

**48-rasm. Muskul
va tomir
kamgaklari.**

1-*spina iliaca anterior superior*;
2-*n. cutaneus femoris lateralis*;
3-*lig.inguinale*; 4-*arcus iliopectineus*;
5-*n. femoralis*; 6-*ramus femoralis n.genitofemoralis*; 7-*a. femoralis*; 8-*v. femoralis*; 9-**ichki son halqasining kletchatkasi**; 10-*nodus lymphaticus inguinalis profundus (Rozenmyuller-Pirogov limfa tuguni)*; 11-*fascia pectinea*; 12-*lig. lacunare*;
13-*tuberculum pubicum*; 14-*m. pectineus*; 15-*vasa obturatoria et n. obturatorius*; 16-*membrana obturatoria*; 17-*m. iliopsoas*.



Yuqorida aytib o'tilgan sabab va omillar bilan son churralarining ayollar (5 marta) hamda kekxa yoshdagi kishilarda ko'proq uchrashini izohlash mumkin.

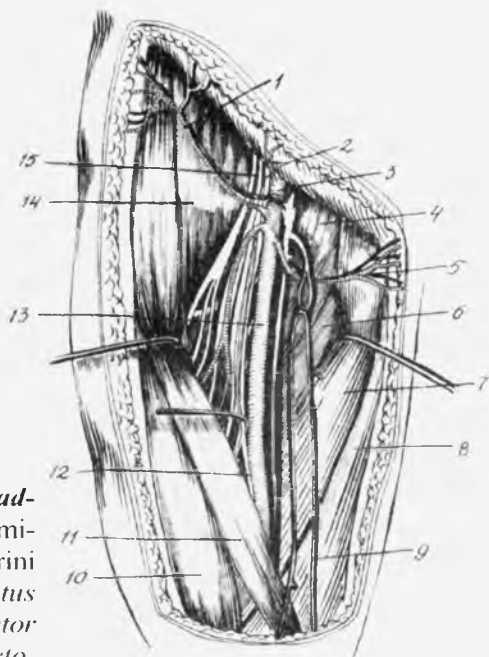
Sonning oldingi sohasida son arteriyasi va venasi hamda son nervidan (pastroqda teri osti nervidan) iborat bo'lgan tomir-nerv tutami sonning yuqorigi yarmida son (*Skarp*) uchburchagi orqali o'tadi (49-rasm). Son uchburchagining yuqori tomonini (asosini) chov boylami, tashqi tomonini mashinachilar muskuli, ichki tomonini uzun yaqinlashtiruvchi muskul (*m.adductor longus*), tubini esa yonboshbel va taroqsimon muskullar hosil qiladi. Son uchburchagining cho'qqisi pastga qaragan bo'lib, sonning yaqinlashtiruvchi (Gunter) kanaliga davom etadi. Uchburchak sohasida son arteriyasi venasiga nisbatan tashqarida, son nervidan ichkarida joylashib, yuqorida aytib o'tilgan yuza tomirlardan tashqari yana sonning chuqur arteriyasi (*a.profunda femoris*)ni, son suyagini o'rovchi lateral va medial arteriyalar (*aa.circumflexae femoris lateralis et medialis*)ni hamda 3 ta perforant (teshib o'tuvchi) arteriyalar (*aa.perforantes*)ni beradi. Son uchburchagida *a. et v.femoralis* serbar fassiyaning yuza va chuqur varaqlari orasida joylashib (*m.pectineus*) va (*m.iliopsoas*)lar orasidagi tarnovsimon chuqurchada yotadi. Bu tomirlarni son nervidan serbar fassiyaning chuqur varag'i ajratib turadi.

Yopqich kanali, *canalis obturatorius*. Qov suyagi yuqori shoxi (*ramus superior ossis pubis*)ning pastki yuzasida orqadan-oldinga va ichkaridan tashqariga yo'nalgan egat - *sulcus obturatorius* bo'lib, yopqich pardasi (*membrana obturatoria*), ichki va tashqi yopqich muskullari bu egatning chetlariga yopishishi natijasida yopqich kanali hosil bo'ladi. Kanalning uzunligi 2-3 sm, uning ichki teshigi tosdagi pufak oldi kletchatka bo'shlig'i (*spatium previscerale*)ga, tashqi teshigi sonning medial muskullar o'rindig'iga, taroqsimon muskulning ostiga ochiladi. Yopqich kanali orqali yopqich tomir-nerv tutami (*a., vv et n.obturator*) o'tadi.

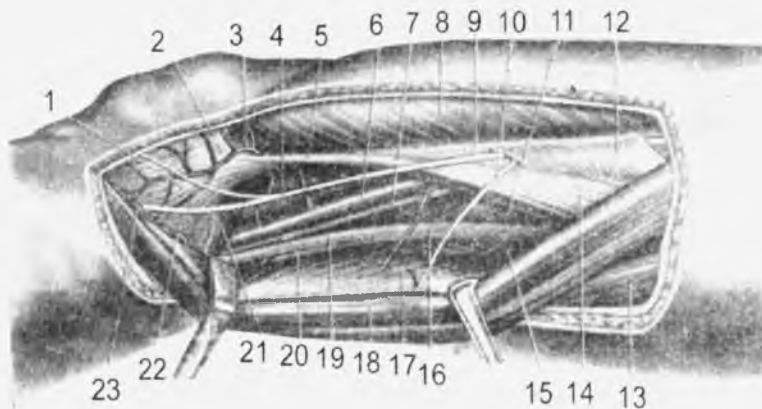
49-rasm. Son (Skarp)

uchburchagining topografiyasi.

1-yonbosh suyagini aylanib o'tuvchi yuza arteriya; 2-qorin tepasining yuza arteriyasi; 3-son arteriyasi va venasi; 4-taroqsimon muskul; 5-tashqi uyatli tomirlar; 6-sonni yaqinlashtiruvchi kalta muskul; 7-sonni yaqinlashtiruvchi uzun muskul; 8-nozik muskul; 9-katta teri osti venasi; 10-sonning to'g'ri muskuli; 11-mashinachilar muskuli; 12-yashirin nerv; 13-sonning chuqur arteriyasi; 14-yonbosh-bel muskuli; 15-son nervi.



Yaqinlashtiruvchi kanal (*canalis adductorius*) son oldingi sohasining pastki qismida joylashgan. Uning orqa-lateral devorini sonning medial serbar muskuli (*m.vastus medialis*), orqa-medial devorini (*m.adductor longus*), old devorini (*lamina vastoadductoria*) (50-rasm), ya'ni bu ikkala muskulni o'zaro tutashtiruvchi paysimon parda hosil qiladi. Kanalni 3 ta devor chegaralagani uchun ham uning ko'ndalang kesimi uchburchak shakliga ega. Yaqinlashtiruvchi kanalning oldingi devorini mashinachilar



50-rasm. Yaqinlashtiruvchi kanal va Jober chuqurchasi.

1-lig. collaterale tibiale; 2-retinaculum patellae mediale; 3-a. genus superior medialis; 4-planum popliteum; 5- m. adductor magnus ning payi; 6-a.poplitea; 7-v. poplitea; 8-m. vastus medialis; 9-n. saphenus; 10- teri osti nervini yopqich nervi bilan tutashtiruvchi shox; 11-caput breve m. bicipitis femoris; 12-lamina vastoadductoris; 13-m. gracilis; 14-m.adductor magnus; 15-caput longum m. bicipitis; 16-n. ishiadicus; 17-m.semimembranosus; 18-m. sartorius; 19-n. tibialis; 20-n. peroneus communis; 21-caput mediale m. gastrocnemii; 22-m.gastrocnemius bilan m. semimembranosus orasidagi sinovial kalta; 23-bursa m. sartorii.

muskuli qoplaydi. Kanalning kirish, chiqish teshiklari hamda oldingi devorida yana 1-2 ta teshiklar mavjud. Kirish teshigi orqali son arteriyasi, venasi va teri osti nervi (*n.saphenus*) kiradi. Kanalning ichida tomir-nerv tutami elementlarining o'zaro jolashuvi quyidagicha: son venasi arteriyaning orqa va lateral tomoniga o'tadi, nerv esa tomirlardan tashqarida joylashadi. Kanalning oldingi devoridagi teshik (yoki teshiklar) orqali son arteriyasining so'nggi shoxi bo'lgan tushuvchi tizza arteriyasi (*a.gemus descendens*) hamda (*n.saphenus*) chiqib pastga yo'naladi. Yaqinlashtiruvchi kanal oldindan orqaga, ichkaridan tashqariga yo'nalgan bo'lib, uning chiqish teshigi taqim chuqurchasi kletchatkasiga ochiladi. Bu teshik orqali son qon tomirlari (*a.et vv.femorales*) taqim chuqurchasiga kiradi.

Sonning orqa sohasi, regio femoris posterior

Son orqa sohasining teri osti qavatida sonning lateral teri nervining tarmoqlari, sonning orqa teri nervi, n.cutaneus femoris posterior (39-rasm), sonning katta va kichik teri osti venalari, vv.saphenae magna et parva orasidagi anastomoz joylashadi.

Sonning orqa muskul-fassiya o'rindig'ida tashqi tomonda sonning ikki boshli muskuli (*m.biceps femoris*), ichki tomonida yarim parda muskuli (*m.semimembranosus*) va uning ustida yarim pay muskuli (*m.semitendinosus*) (40-rasm) joylashgan. Orqa o'rindiqda quymuch (o'tirg'ich) nervi (*n.ischiadicus*), uning arteriyasi - *a.comitans nervi ischiadici* hamda perforant arteriyalarni o'zaro bog'lovchi arteriya poyasi joylashadi. Quymuch nervi yuqorida bevosita son fassiyasining ostida, ikki boshli muskulning tashqi tomonida, sonning o'rta qismida ikki boshli muskulning uzun boshchasi ostida, sonning pastki qismida ikki boshli muskul bilan yarim parda muskullari orasida yotadi. Taqim chuqurchasiga kirish joyida quymuch nervi o'zining oxirgi shoxlari bo'lgan katta boldir va umumiy kichik boldir nervlariga ajraladi.

Son suyagi singanda, suyak bo'laklarining holati

Son suyagining diafiz qismi yuqorida singanda sinish chizig'i katta dumba muskuli bilan katta yaqinlashtiruvchi muskullarning birikish joyidan yuqorida joylashadi. Shu sababli, yonbosh-bel muskulining ta'sirida yuqori bo'lak ko'tariladi va tashqariga harakat qiladi, pastki bo'lak esa yozuvchi muskullar ta'sirida orqaga va yuqoriga suriladi.

Son suyagi o'rtasidan singanida uning yuqori qismi yaqinlashtiruvchi muskullar ta'sirida ichkariga va yuqoriga siljiydi, pastki bo'lagi esa orqaga va yuqoriga harakat qiladi.

Son suyagi pastidan singanda, pastki bo'lak boldir muskulining lateral va medial boshchalari ta'sirida orqaga, taqim chuqurchasi tomonga siljiydi va taqim arteriyasining shikastlanish xavfini tug'diradi.

TIZZA, GENU

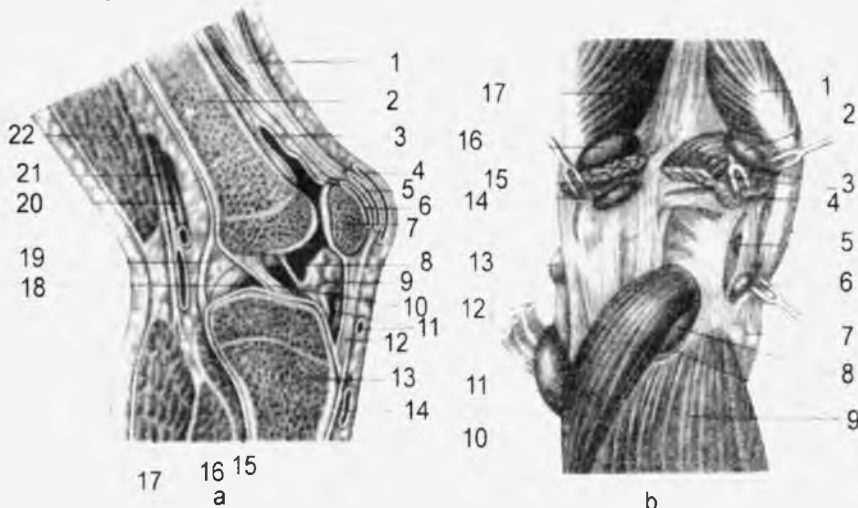
T a s h q i m o' l j a l l a r: oldinda - tizza usti qopqog'i (*patella*); uning pastida tizza qopqog'ining xususiy boylami (*lig.patellaris*; *epicondylus medialis et lateralis ossis tibiae*), katta boldir suyagining g'adir-budurliqi (*tuberositas tibiae*), kichik boldir suyagining boshchasi (*caput fibulae*); medial tomonda (*m.vastus medialis*) bilan (*m.sartorius*) hamda (*m.gracilis*) do'ngliklari orasida (*m.adductor*

magnus)ning payini paypaslab aniqlash mumkin, shu payning orqasida Jober chuqurchasi aniqlanadi; lateral tomonda (*m.biceps femoris*) payi; orqada (*m.semimembranosus et m.semitendinosus*) paylari (ichkari tomonda), o'rtada boldir muskuli boshchalari orasidagi uchburchak shaklidagi chuqurcha ko'rinadi.

Ch e g a r l a r i: yuqorida - tizza qopqog'idan ikki barmoq eni yuqorida, pastda - katta boldir suyagi g'adir-budurligi orqali o'tkazilgan aylana chiziq. Son suyagi tepachalarining orqa chetlari orqali o'tkazilgan vertikal chiziqlar tizzani oldingi va orqa sohalarga bo'ladi.

Tizzaning oldingi sohasi, *regio genus anterior*

Tizza oldingi sohasining terisi qalin. Teri osti qavatida quyidagi sinovial xaltalar bor: tizza qopqog'i oldida - *bursa prepatellaris subcutanea*, katta boldir g'adir-budurligi oldida - *bursa infrapatellaris*.



51-rasm. Tizza bo'g'imi tevaragidagi sinovial xaltalar.

A (tizza bo'g'imining sagittal kesimidagi oldingi xaltalar):

1-*tendo m. quadriceps*; 2-*femur*; 3-*bursa suprapatellaris*; 4-*bursa prepatellaris subcutanea*; 5-*bursa prepatellaris subscapularis*; 6-*bursa prepatellaris subtendinea*; 7-*patella*; 8-*plica synovialis infrapatellaris*; 9-*plica alares*; 10-*lig. cruciatum anterius*; 11-*bursa infrapatellaris profunda et subcutanea*; 12-*lig. patellae*; 13-*tibia*; 14-*bursa subcutanea tuberositas tibiae*; 15-*m. popliteus*; 16-*m. soleus*; 17-*m. gastrocnemius*; 18-*lig. cruciatum posterius*; 19-*capsula articularis*; 20-*v. poplitea*; 21-*a. poplitea*; 22-*m. biceps femoris*.

B (orqa xaltalar):

1-*m.biceps femoris*; 2-sonning ikki boshli muskuli bilan ikrasimon muskulning lateral boshchasi orasidagi sinovial xalta (kam uchraydi); 3-*m. plantaris et caput laterale m. gastrocnemii*; 4-*bursa capitis lateralis m. gastrocnemii*; 5-tagim muskul payi bilan taqim payining *lig. collaterale fibulare* orasidagi sinovial xalta; 6-*bursa m. bicipitis femoris*; 7-*caput fibulae*; 8-*bursa m. poplitei*; 9-*m. soleus*; 10-*m. popliteus*; 11-*bursa anserina*; 12-*pes anserinus*; 13-*bursa m. semimembranosi*; 14-*bursa capitis medialis m. gastrocnemii*; 15-*caput mediale m. gastrocnemii*; 16-yarimparda va ikrasimon muskullarning umumiy xaltasi; 17-*m. semimembranosus*.

Xususiy fassiya suyak boʻrtiqlariga birikib ketgan. Fassiya ostida *bursa prepatellaris subfascialis* va *bursa prepatellaris subtendinea*, sonning 4 boshli muskuli payi ostida *bursa suprapatellaris* (51-rasm) joylashadi. Fassiya ostida tizza boʻgʻimi arteriya toʻri (*rete articulare genus*) boʻlib, uni son arteriyasining shoxi boʻlgan tizza arteriyasi; taqim arteriyasining barcha shoxlari - *aa.genus superior, media, inferior laterales et mediales* (52-rasm), oldingi katta boldir arteriyasidan - qaytuvchi oldingi katta boldir arteriyasi (*a.reccurens tibialis anterior*) va orqa katta boldir arteriyasidan chiquvchi kichik boldir suyagini oʻrovchi tarmoq (*ramus circumflexus fibulae*) hosil qiladi.



52-rasm. Taqim va boldirdagi arteriyalar (boldir-taqim kanali ochilgan).

- 1-taqim arteriyasi;
 2-3-medial va lateral yuqori tizza arteriyalari; 4-oʻrta tizza arteriyasi; 5-tizzaning pastki medial arteriyasi; 6-tizzaning pastki lateral arteriyasi; 7-orqa katta boldir arteriyasi; 8-oldingi katta boldir arteriyasi; 9-kichik boldir arteriyasi; 10-orqa qaytuvchi

Tizza arteriya toʻrining tizza qopqogʻi ustidagi qismi *rete patellaris* deb ataladi. Oldinda, xususiy fassiya ostida, son toʻrt boshli muskulining pastki qismi boʻlib, uning payi tizza qopqogʻining ustidan oʻtayotib, unga birikadi va pastga tizza qopqogʻi boylami (*lig.patellae*) shaklida davom etib katta boldirning gʻadir-budirligiga yopishadi. Tizza qopqogʻi va uning boylamining yon tomonlarida toʻrt boshli muskul payi hisobiga hosil boʻlgan tizza qopqogʻining ushlab turuvchi boylamlari (*retinaculum patellae*) joylashgan boʻlib, ular 2 qavatdan iborat: yuza qavatni tizza qopqogʻining yon tomonlarini katta boldir suyagiga bogʻlovchi boʻylama lateral va medial boylamlar, chuqur qavatni - tizza qopqogʻining yon chekkalarini son suyagi doʻngliklari bilan bogʻlovchi koʻndalang ushlab turuvchi boylamlar tashkil etadi. Tizzaning xususiy fassiyasi bu boylamlarni qoplab, tashqi tomonda mashinachilar muskuli payi hisobiga qalinlashadi. Boʻgʻim xaltasini oldindan qoplovchi bu fassiya-pay qoplamlari tizza oldingi sohasining fassiya-aponevroz apparati deb nomlangan (53-rasm).

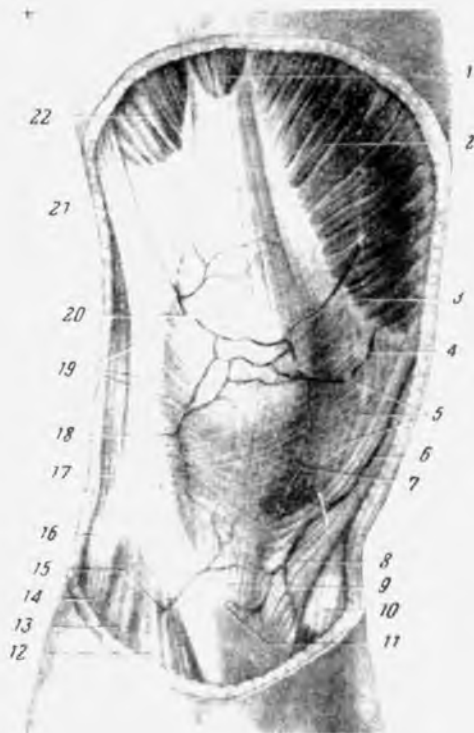
Ushbu tuzilmalardan tashqari ichki tomonda mashinachilar, nozik va yarimpay muskul paylaridan iborat boʻlgan “yuza gʻoz panjasi”, yarim parda muskul payining 3 ta tutamidan tuzilgan “chuqur gʻoz panjasi”, tashqari tomonda son ikki boshli muskulining payi joylashgan.

Tizzaning orqa sohasi, *regio genus posterior*

Tizza orqa sohasining terisi yupqa va harakatchan. Teri osti qavatida sontaqim venasi (*v.femoropoplitea*), yuza limfa tugunlari (*nodi lymphatici poplitea superficialis*), medial tomonda teri osti nervi (*n.saphenus*) bilan birga *v.saphena magna* joylashadi. Sohaning pastki qismida, taqim xususiy

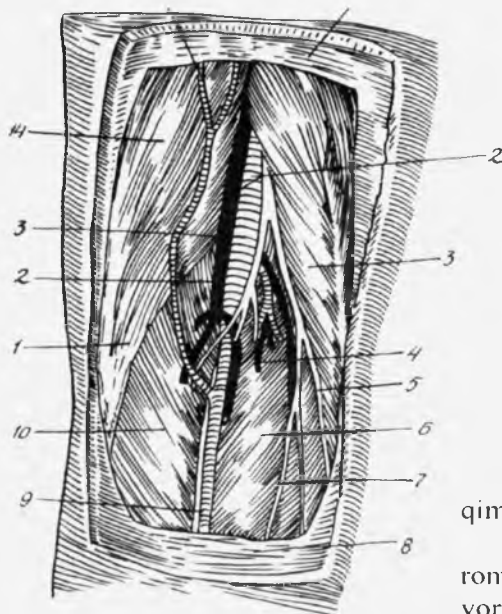
53-rasm. Tizzaning oldingi sohasi.

1-m. *rectus femoris*; 2-m. *vastus medialis*; 3-son arteriyasining muskul-bo'g'im shoxi; 4-a. *genus superior medialis*; 5-retinaculum *patellae mediale*; 6-a. *genus descendens* (a. *genu supra - BNA*); 7-a. *genus inferior medialis*; 8-m. *sartorius*-ning payi; 9-lig. *patellae*; 10-m. *gastrocnemius* (*caput mediale*); 11-tuberositas *tibiae*; 12-m. *tibialis anterior*; 13-m. *extensor digitorum longus*; 14-m. *peroneus longus*; 15-a. *reccurens tibialis anterior*; 16-caput *fibulae*; 17-m. *biceps femoris*; 18-a. *genus inferior lateralis*; 19-retinaculum *patellae laterale*; 20-a. *genus superior lateralis*; 21-tractus *iliotibialis*; 22-m. *vastus lateralis*.



fassiyasining ikkiga ajralishi natijasida hosil bo'lgan Pirogov kanalida taqim venasiga quyiluvchi *v.saphena parva* joylashadi (59-rasm).

Taqimning xususiy fassiyasi (*fascia poplitea*) aponevrotik tusda bo'lib, ta-



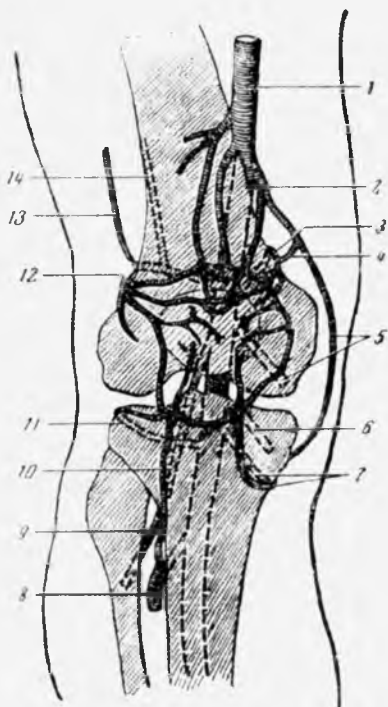
54-rasm. Tizza osti (taqim) chuqurchasining topografiyasi.

1-fascia *lata*; 2-a. et *v.poplitea*; 3-m. *biceps brachii*; 4-aa. *surales a. poplitea*; 5-n. *peroneus*; 6-caput *laterale m. gastrocnemii*; 7-n. *cutaneus surae lateralis*; 8-fascia *cruris*; 9-v. *saphena parva* et n. *cutaneus surae medialis*; 10-caput *mediale m. gastrocnemii*; 11-m. *semimembranosus*; 12-aa. *surales a. poplitea*; 13-n. *tibialis*; 14-m. *simitendinosus*; 15-v. *saphena parva* et *v. saphena magna* orasidagi anastomoz.

qim chuqurchasini qoplaydi.

Taqim chuqurchasi, fossa poplitea romb shakliga ega; uning yuqori-lateral devorini sonning ikki boshli muskuli (*m.biceps*

femoris), yuqori-medial devorini yarim parda muskul (*m.semimembranosus*), pastki medial va lateral devorlarini mos ravishda boldir muskulining medial va lateral boshchalari (*caput medialis et lateralis m.gastrocnemii*) (54-rasm), tubini esa son suyagining taqim yuzasi (*planum popliteum*), tizza bo'g'imi xaltasining orqa qismi va taqim muskuli (*m.popliteus*) hosil qiladi. Chuqurchadagi yog' kletchatkasida umumiy kichik boldir nervi (*n.peroneus (fibularis) communis*), katta boldir nervi, *n.tibialis* va taqim qon tomirlari - *a.et vv.popliteae*-dan iborat bo'lgan tomir-nerv tutami joylashgan. Umumiy kichik boldir nervi chuqurchaning lateral devori oldida joylashadi va ikki boshli muskul payining osti bo'ylab kichik boldir suyagi boshchasini tashqaridan aylanib o'tib boldirning tashqi o'rindig'iga yo'naladi. Katta boldir nervi, taqim chuqurchasining yuqorigi burchagidan pastki burchagiga o'tkazilgan chiziq bo'ylab yo'nalgan bo'lib, yuzaroqda joylashadi. Nervdan chuqurroqda va ichkarida taqim venasi (*v.poplitea*), venadan chuqurda va ichkarida, tizza bo'g'imi xaltasi ustida, taqim arteriyasi, *a.poplitea* joylashadi. Taqim arteriyasi bo'ylab taqimning chuqur limfa tugunlari (*nodi lymphatici popliteus profundus*) o'rin olgan.



55-rasm. Tizza bo'g'imi sohasidagi arteriya kollaterallari.

1-a. *femorialis*; 2-a. *genus descendens*; 3-a. *genus superior medialis*; 4-a. *genus superior medialis* va *a. genus descendens* orasidagi anastomoz; 5-*ramus saphenus a. genus descendentis* et *a. suralis medialis*; 6-a. *genus meida*; 7-a. *genus inferior medialis*; 8-a. *tibialis anterior*; 9-a. *suralis lateralis*; 10-a. *recurrens tibialis anterior*; 11-a. *genus inferior lateralis*; 12-a. *genus inferior lateralis*; 13-*ramus descendens a. circumflexae femoris lateralis*; 14-a. *perforans III*.

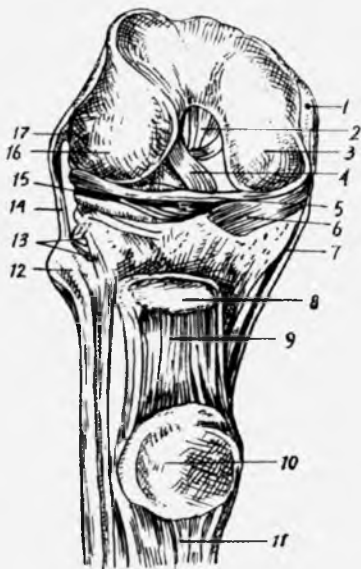
Yuqorigi tizza arteriyalari (3, 12) bilan son arteriyasining shoxlari (2, 13 va 14) orasidagi anastomozlar hamda tizza qopqog'i ko'rinib turibti.

Taqim arteriyasidan 5 ta arteriya boshlanadi: tizzaning yuqorigi ichki va tashqi arteriyalari (*a.genus superior medialis et lateralis*), tizzaning o'rta arteriyasi (*a.genus media*), tizzaning pastki ichki va tashqi arteriyalari (*a.genus inferior medialis et lateralis*). Ularning hammasi tizza arteriya to'ri hosil qilishda qatnashadi (52 va 55-rasmlar).

TIZZA BO'G'IMI, ARTICULATIO GENUS

Tizza bo'g'imi son va katta boldir suyaklarining ichki va tashqi do'nglari (*sondylus medialis et lateralis ossis femoris et ossis tibiae*) hamda tizza qopqog'i (*patellae*) ning ichki bo'g'im yuzalari orasida hosil bo'ladi (51-va 56-rasmlar).

Bo'g'im yorig'ining tasvir chizig'i, oyoq tizza bo'g'imida bukilganda, oldinda tizza qopqog'i boylami (*lig.patella*) ning yon to-



56-rasm. O'ng tizza bo'g'imining old tomondagi boylamlari.

- 1-*epicondylus medialis*;
- 2-*lig. cruciatum posterius*;
- 3-*condylus medialis femoris*;
- 4-*lig. cruciatum anterius*;
- 5-*lig. transversum genus*;
- 6-*meniscus medialis*;
- 7-*lig. collaterale tibiale*;
- 8-*bursa infrapatellaris profunda*;
- 9-*lig. patellae*;
- 10-tizza usti qopqog'ining bo'g'im yuzasi;
- 11-*m. quadriceps femoris* payi;
- 12-*caput fibulae*.

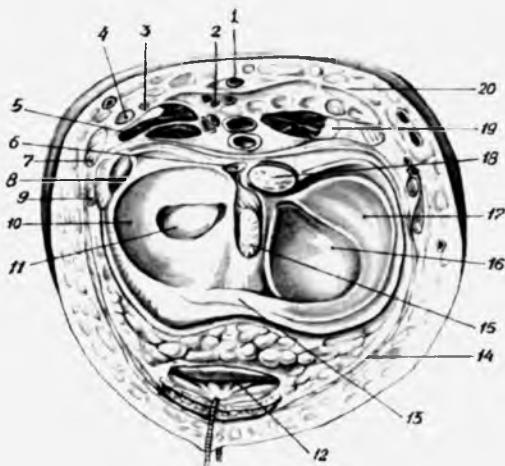
monlarida ko'ndalangiga joylashgan egatchalar ko'rinishida, orqada esa tizzaning bukilishidan hosil bo'lgan ko'ndalang burma shaklida aniqlanadi.

Son suyagi do'nglarining bo'g'im yuzalari qavariq, katta boldir suyaginingi esa biroz botiq shaklda bo'lib, ularning orasida joylashgan tog'ay menisklar bo'g'im yuzalarining kongruentligini oshiradi. Tashqi menisk (*meniscus lateralis*) to'liq bo'lmagan, ba'zan O shaklidagi to'liq halqa ko'rinishida bo'lib, o'rtasida teshigi bo'ladi (57-rasm).

Tashqi menisk nisbatan kichik radiusli bo'lgani, bundan tashqari, son suya-

57-rasm. Tizza bo'g'imining bo'g'im yuzalari, menisklari va boylamlari (bo'g'im tirqishi sohasidagi ko'ndalang kesim).

- 1-*v. saphena parva*;
- 2-*n. cutaneus surae medialis*;
- 3-*n. cutaneus surae lateralis*;
- 4-*n. peroneus communis*;
- 5-*caput laterale m. gastrocnemii*;
- 6-*lig. meniscofemorale posterius*;
- 7-*tendo m. poplitei*;
- 8-*recessus subpopliteus*;
- 9-*lig. collaterale fibulare*;
- 10-*meniscus lateralis*;
- 11-*tibia (facies articularis superior)*;
- 12-*bursa infrapatellaris profunda*;
- 13-*lig. transversum genus*;
- 14-*retinaculum patellae mediale*;
- 15-*lig. cruciatum anterius*;
- 16-*condylus medialis tibiae*;
- 17-*meniscus medialis*;
- 18-*lig. criciatum posterius*;
- 19-*bursa subtendinea m. gastrocnemii medialis*;
- 20-*fascia cruris*.



gining lateral do'ngi ham ichki do'ngga nisbatan kichik bo'lganligi uchun bu menisk harakatchanroq va shu sababli shikastlanishga kamroq uchraydi.

Ichki menisk (*meniscus medialis*) yarimoy yoki S shaklida bo'lib, uning medial o'roqsimon tomonining oldingi qismi ancha yuqalashgan va zaif joyi hisoblanadi. Chunki meniskning ko'pincha shu qismi shikastlar natijasida yorilishi, uzilib ketishi va oqibatda suyaklarning bo'g'im yuzalari orasiga tiqilib, bo'g'imdagi harakatlarni butunlay cheklab qo'yishi mumkin (tizza bo'g'imi blokasi).

Har ikkala menisk o'zining oldingi va orqa oxirlari, ya'ni shoxlari bilan katta boldir suyagiga birikib ketgan. Menisklarning oldingi shoxlari o'zaro ko'ndalang tortilgan tizza boylami (*lig.transversum genus*) orqali tutashadi.

Katta boldir suyagining tog'ayli bo'g'im yuzasi bilan menisklar orasida yoriq shaklidagi bo'shliq qoladi. Menisklar son suyagi bilan ham bog'langan. Jumladan, ichki menisk oldingi menisk-son boylami (*lig.meniscofemorale anterius*) orqali sonning lateral do'ngligining ichki yuzasi bilan, tashqi menisk orqa menisk-son boylami (*lig.meniscofemorale posterius*) orqali medial do'nglikning tashqi yuzasi bilan tutashadi (56-rasm).

Bo'g'im bo'shlig'ining ichida bu boylamlardan tashqari sonning do'ngliklarini katta boldir suyagi bilan bog'lovchi pishiq kesishgan boylamlar ham bor. Oldingi kesishgan boylam (*lig.cruciatum anterius*) lateral do'nglikning ichki yuzasidan boshlanib, katta boldir suyagidagi (*area intercondylaris anterior*-ga birikadi. Orqa kesishgan boylam (*lig.cruciatum posterius*) son medial do'ngligining tashqi yuzasidan boshlanib (*area intercondylaris posterior*)ga birikadi. Kesishgan boylamlarning uzilishi ikkala suyak bo'g'im yuzalarining birbiridan uzoqlashuviga, ya'ni stol tortmasi kabi siljishiga olib keladi; chunonchi, oldingi boylam uzilganida boldirning yuqori qismi son suyagiga nisbatan oldinga, orqa boylam uzilganda esa - orqaga siljiydi.

Bo'g'imning sinovial xaltasi yuqorida son suyagining distal epifizini deyarli butunlay qoplaydi (faqat lateral va medial tepachalar qoplanmasdan qoladi) va oldinda bo'g'im tog'ayi chekkasidan yuqoriga 5 sm cha davom etib, so'ngra son to'rt boshli muskuli payining orqa yuzasiga o'tishi natijasida yuqori cho'ntak (*recessus superior*) ni hosil qiladi (51-rasm).

Sinovial parda bo'g'im fibroz qobig'ining ichki yuzasini qoplab, pastda katta boldir suyagiga, oldinda esa tizza qopqog'ining ichki, bo'g'im yuzasini qoplaydi. Bundan tashqari u menisklarning tashqi chetlariga ham birikib ketgan. Natijada, bo'g'im bo'shlig'i menisklardan yuqorida va pastda joylashgan bo'limlarga ajraladi.

Sinovial pardaning suyaklarga o'tish joylarida cho'ntaklar vujudga keladi; ular bo'g'imning bo'shlig'ini kengaytiradi va patologik suyuqliklar (yiring, qon va boshq.) to'planadigan joy hisoblanadi. Son suyagi do'ngliklarining yon yuzalariga o'tish joyida medial tomonda - oldingi-yuqorigi medial cho'ntak (*recessus superior anterior medialis*), lateral tomonda - oldingi-yuqorigi lateral cho'ntak (*recessus superior anterior lateralis*), ularning orasida esa proksimal tomonga yo'nalgan yuqorigi cho'ntak hosil bo'ladi. Bo'g'im xaltasining orqa devori bilan son do'ngliklarining orqa yuzalari oralig'ida mos ravishda orqa-yuqorigi medial va lateral cho'ntaklar (*recessus superior posterior lateralis et medialis*) bor.

Bo'g'imning sinovial pardasi kesishgan boylamlarning faqat oldingi va yon tomonlarini qoplaydi (boylamlarning orqa yuzalari yog' kletchatkasiga tegib turadi)

va sagittal tekislik bo'ylab yo'nalib, bo'g'im orqa devori fibroz qobig'ining ichki yuzasiga o'tib ketadi. Natijada, sagittal tekislik bo'ylab joylashgan to'siq hosil bo'lib, bu to'siq orqa-yuqori lateral va medial cho'ntaklarni bir-biridan ajratib turadi. Ushbu to'siq bilan son do'nglarining bir-biriga qaragan (ichki) yuzalari orasida sagittal joylashgan lateral va medial yoriqlar bor. Mana shu yoriqlar hamda lateral va medial do'ngliklarning yon yuzalari bilan bo'g'im xaltasining yon devorlari oralig'idagi torgina yoriqlar orqali oldingi cho'ntaklar orqa cho'ntaklar bilan tutashadi. Bo'g'imning yallig'lanishlarida sinovial pardaning qalinlashishi oqibatida bu yoriqlar bekilib, oldindagi va orqadagi cho'ntaklar bir-biridan ajralib qoladi. Shu sababli yiringli artritda drenaj qo'yish uchun oldindagi parapatellar kesimlardan tashqari, lateral va medial orqa cho'ntaklarni ochish uchun tizza-ning orqasida alohida-alohida kesimlar o'tkazilsa, maqsadga muvofiq bo'ladi.

Sinovial parda katta boldir suyagi do'ngliklarining qirg'oqlaridan 0,5 sm chamasi pastroqda birikadi, natijada bo'g'im bo'shlig'ining menisklardan pastki qismida, oldingi tomonda, oldingi-pastki lateral va medial cho'ntaklar - *recessus anterior inferior lateralis et medialis*, orqa tomonda orqa-pastki lateral va medial cho'ntaklar - *recessus posterior inferior lateralis et medialis* vujudga keladi. Oldingi va orqa pastki cho'ntaklar o'zaro katta boldir do'ngliklarining yon yuzalari orqali tutashadi. Bo'g'imning yuqorigi bo'limi menisklardagi teshiklar orqali, undan menisklar bilan katta boldir suyagi bo'g'im yuzalari orasidagi yoriq orqali pastki bo'lim bilan tutashadi.

Tizza bo'g'imining atrofida uning bo'shlig'i bilan tutashuvchi sinovial xaltachalar mavjud: bo'g'imning yiringli vallig'lanishlarida (gonitlarda) yiringli jarayon mana shu xaltachalarga va bu xaltachalarning vorilishi oqibatida ularning tevaragidagi kletchatkaga tarqalishi, oqibatda paraartikular fleqmonalarga sabab bo'lishi mumkin. Oldinda, son to'rt boshli muskulining ostida tizza qopqog'i usti xaltachasi (*bursa suprapatellaris*) bo'lib, 85 foiz hollarda yuqorigi-oldingi cho'ntak bilan tutashadi. Taqim muskuli xaltachasi (*bursa m.poplitei s. recessus subpopliteus*), taqim muskuli ostida, bo'g'im xaltasi ustida votadi va doimo bo'g'im bo'shlig'iga tutashadi; bundan tashqari, 20 foiz hollarda proksimal boldirlararo bo'g'im bilan ham tutashadi. Orqada boldir muskulining medial boshchasi, (*bursa subtendinea m.gastrocnemii medialis*) hamda yarim parda muskul pavi ostida joylashgan (*bursa m.semimembranosus*) xaltachalar 50 foiz hollarda bo'g'im bo'shlig'i bilan tutashadi.

Bo'g'im xaltasi fibroz va sinovial qobiqlardan tuzilgan, biroq ular hamma joyda ham o'zaro birlashmagan: tizza qopqog'i cho'qqisining yon tomonlarida bu qobiqlar orasida yog' to'plami bo'lganidan, sinovial parda qanotsimon burmalar (*plica alares*) shaklida bo'g'im bo'shlig'iga bo'rtib kiradi.

Tizza bo'g'imini bo'g'im ichidagi boylamlardan tashqari quyidagi tashqi boylamlar mustahkamlaydi: Bo'g'imni ichki yon tomonida, bevosita bo'g'im xaltasi ustida katta boldir yonlama boylami (*lig.collaterale tibiale*), tashqi yon tomonida kichik boldir yonlama boylami (*lig.collaterale fibulare*) va shu boylam kabi bo'g'im xaltasidan yog' qavati orqali ajralgan, tizza qopqog'i pastidagi - *lig.patellae*, bo'g'im xaltasining orqa yuzasida bevosita qiyshiq taqim boylami (*lig.popliteum obliquum*) hamda ravoqsimon taqim boylami (*lig.popliteum arcuatum*) joylashadi.

Tizza bo'g'imini tizza arteriya to'ri qon bilan ta'minlaydi. Bo'g'imning oldingi qismini son nervidan, yopqich nervidan va teri osti nervidan chiquvchi shoxlar, orqa qismini quymich, katta boldir va umumiy kichik boldir nervlarining tar-moqlari innervatsiyalaydi.

BOLDIR, CRUS

Boldirning pastki chegarasini to'piqlarning asosidan o'tkaziladigan aylana chiziq tashkil etadi (58-rasm, a, b, v). Ichkarida katta boldir suyagining ichki qir-rasi, tashqarida kichik boldir muskullari bilan kambalasimon muskul orasidagi egat orqali boldir sohasi old (*regio cruris anterior*) va orqa (*regio cruris posterior*) sohalarga bo'linadi.

Boldirning teri osti kletchatkasida, orqa medial tomonda sonning katta teri osti venasi (*v.saphena magna*) (46-rasm, a) bilan birga teri osti nervi (*n.saphenus*), orqada va yuqorida, yuza fassiyaning varaqlari orasidagi Pirogov kanalida boldirning medial teri nervi (*n.cutaneus surae medialis*) bilan birga sonning kichik teri osti venasi, *v.saphena parva*, orqa-lateral tomonda boldirning lateral teri nervi, *n.cutaneus surae lateralis*, oldinda va pastda yuza kichik boldir nervi (*n.peroneus fibularis superficialis*) o'tadi (59-rasm).

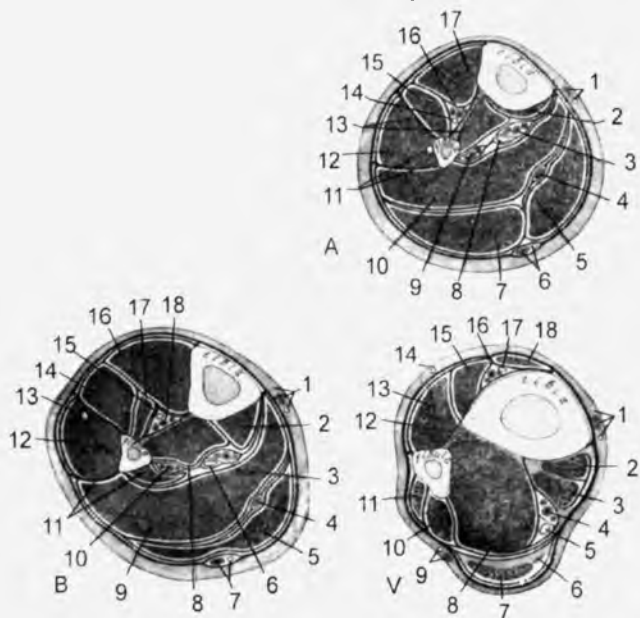
Boldirning xususiy fassiyasi (*fascia cruris*) aponevroz shaklida qalindlashgan bo'lib, undan oldingi va orqa muskullararo to'siqlar (*septa intermuscularia anterius et posterius*) boshlanadi va kichik suyagiga yopishadi. Xususiy fassiyaning o'zi katta boldir suyagining ichki yuzasi bo'ylab uning suyak usti pardasiga birikadi. Natijada 3 ta: oldingi, tashqi va orqa muskul-fassiya o'rindiqlari hosil bo'ladi (58-rasm). Oldingi va tashqi o'rindiqlar boldirning oldingi sohasini, orqa o'rindiq esa uning orqa sohasini tashkil qiladi.

Boldirning oldingi sohasi, *regio cruris anterior*

Oldingi o'rindiqda oyoq panjasini yozuvchi muskullar: medial tomonda oldingi katta boldir muskuli (*m.tibialis anterior*), lateral tomonda oyoq barmoqlarini yozuvchi uzun muskul (*m.extensor digitorum longus*), pastroqda bu ikkala muskul orasida bosh barmoqni yozuvchi uzun muskul (*m.extensor hollicis longus*) joylashadi. Oldingi o'rindiqda oldingi katta boldir arteriyasi va venalari (*a. et vv. tibiales anteriores*) hamda chuqur kichik boldir nervi (*n.peroneus profundus*)dan iborat bo'lgan tomir-nerv tutami joylashadi (60-rasm, a). Nerv yuqorida qon tomirlariga nisbatan tashqarida, o'rta qismida tomirlarni oldindan kesib o'tib, pastda ularning medial tomonidan joy oladi. Tomir-nerv tutami yuqorida oldingi katta boldir va barmoqlarni yozuvchi uzun muskullar orasida, bevosita suyaklararo parda (*membrana interossea cruris*) ustida, pastroqda bosh barmoqni yozuvchi uzun va oldingi katta boldir muskullari orasida, katta boldir suyagining tashqi yuzasi ustida yotadi.

Tashqi o'rindiqda (ikkala muskullararo to'siqlar orasida) uzun kichik boldir muskuli (*m.peroneus fibularis longus*), uning ostida kalta kichik boldir muskuli (*m.peroneus fibularis brevis*) hamda umumiy kichik boldir nervi (*n.peroneus fibularis communis*) joylashadi. Uzun kichik boldir muskulining oldingi boshchasi katta boldir suyagining tashqi do'ngligi (*condylus lateralis ossis tibiae*) hamda

kichik boldir suyagining yuqori qismidan, uning tashqi tomonidan boshlanadi. Muskul boshchalari bilan kichik boldir suyagi bo'yinchasining orasida yuqorigi kichik boldir-muskul kanali (*canalis musculooperoneus superior*) hosil bo'ladi. Bu



58-rasm. O'ng boldirning yuqori (A), o'rta (B) va pastki (V) qismlari orqali o'tkazilgan ko'ndalang kesimlar chizmasi.

A: 1-*v. saphena magna et n. saphenus*; 2-*m. flexor digitorum longus*; 3-*vasa tibialia posteriora*; 4-*m. plantaris*; 5, 7-*m. gastrocnemius*; 6-*v. saphena parva et n. cutaneus surae medialis*; 8-*n. tibialis*; 9-*vasa peronea*; 10-*m. soleus*; 11-*septum intermusculare posterius et n. peroneus superficialis*; 12-*m. peroneus longus*; 13-*septum intermusculare anterius et m. tibialis posterior*; 14-*n. peroneus profundus*; 15-*m. extensor digitorum longus*; 16-*vasa tibialia anteriora*; 17-*m. tibialis anterior*.

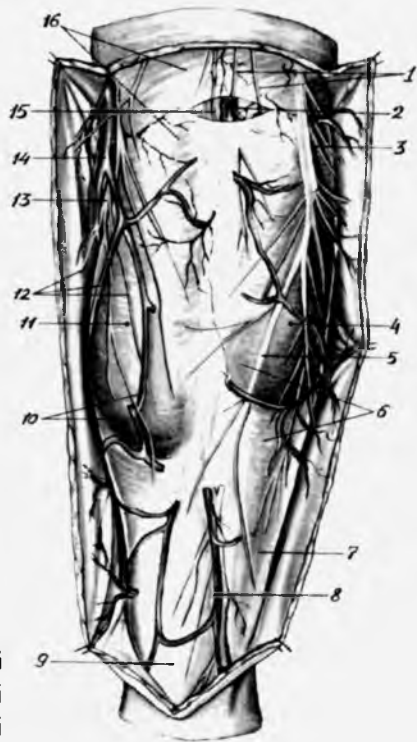
Boldirdagi tomir-nerv tutamlarining g'iloflari suyaklar yoki suyaklararo parda bilan tutashganligi ko'rinib turibti.

B: 1-*v. saphena magna et rami n. saphenus*; 2-*m. flexor digitorum longus*; 3-*vasa tibialia posteriora*; 4-*m. plantaris-ning payi*; 5-*m. gastrocnemius*; 6-*n. tibialis*; 7-*v. saphena parva et n. cutaneus surae medialis*; 8-*m. tibialis posterior*; 9-*m. soleus*; 10-*vasa peronea*; 11-*septum intermusculare posterius et m. flexor hallucis longus*; 12-*mm. peronei*; 13-*septum intermusculare anterius et n. peroneus superficialis*; 14-*m. extensor digitorum longus*; 15-*n. peroneus profundus*; 16-*m. tibialis anterior*; 17-*m. extensor hallucis anterior*; 18-*vasa tibialia anteriora*.

V: 1-*v. saphena magna et rami n. saphenus*; 2-*m. tibialis posterior*; 3-*m. flexor digitorum longus*; 4-*vasa tibialia posteriora*; 5-*n. tibialis*; 6-*m. plantaris-ning payi*; 7-*axill payi*; 8-*m. flexor hallucis longus*; 9-*v. saphena parva et n. suralis*; 10-*m. peroneus brevis*; 11-*tendo m. peroneus longus*; 12-*vasa peronea*; 13-*m. extensor digitorum longus*; 14-*rami n. peroneus superficialis*; 15-*m. extensor hallucis longus*; 16-*vasa tibialia anteriora*; 17-*n. peroneus profundus*; 18-*m. tibialis anterior-ning payi*.

59-rasm. Boldirning teri osti nervlari va tomirlari (orqadan ko'rinishi).

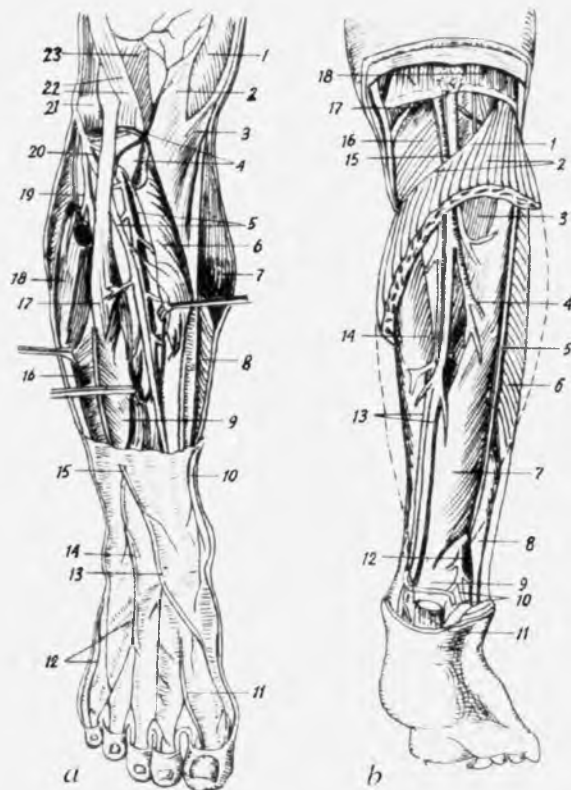
1-*n.cutaneus femoris posterior*; 2-*v.saphena parva*; 3-*n.cutaneus surae lateralis*; 4-*caput laterale m.gastrocnemii*; 5-*ramus communicans peroneus*; 6-*m.triceps surae*; 7-*m.soleus*; 9-*tendo calcaneus (Achillis)*; 10-teri osti va fassiya osti venalarining bog'lanishi; 11-*caput mediale m.gastrocnemii*; 12-*rami cutanei cruris mediales*; 13-*n.saphenus*; 14-*v.saphena magna*; 15-*n.cutaneus surae medialis*; 16-*fascia cruris*.



kanal orqali umumiy kichik boldir nervi o'tadi va ikkiga ajraladi: chuqur kichik boldir nervi (*n.peroneus profundus*), boldirning yuqori bo'limida oldingi muskullararo to'siqni teshib, oldingi o'rindiqqa o'tadi, yuza kichik boldir nervi tashqi o'rindiqda pastga yo'nalib, boldirning pastki qismida xususiy fassiyaning teshib o'tadi va teri osti kletchatkasiga chiqadi.

Boldirning orqa sohasi, *regio cruris posterior*

Xususiy fassiyaning chuqur varag'i (*lamina profunda fasciae cruris*) orqa o'rindiqni yuza va chuqur qavatlariga bo'ladi. Chuqur kletchatka qavatida oyoq panjasini bukuvchi muskullar: ichki tomonda barmoqlarni bukuvchi uzun muskul (*m.flexor digitorum longus*), tashqi tomonda (pastroqda) katta barmoqni bukuvchi uzun muskul (*m.flexor hallucis longus*). ularning orasida orqa katta boldir muskuli (*m.tibialis posterior*) joylashadi. Yuza qavatda boldirning uch boshli muskuli (*m.triceps surae*) joylashgan bo'lib, u umumiy pay hosil qilib qo'shiluvchi ikkita alohida muskuldan iborat: chuqurda kambalasimon muskul (*m.soleus*), yuzada boldir muskuli (*m.gastrocnemius*) joylashadi. Bu uch boshli muskulning umumiy payi tovon (axill) payi (*tendo calcaneus*) deb yuritiladi va u tovon suyagining do'mbog'iga birikadi. Chuqur qavatdagi kletchatkada orqa katta boldir arteriyasi, kichik boldir arteriyasi hamda katta boldir nervidan iborat tomir-nerv tutami yotadi. Orqa katta boldir arteriyasi (*a.tibialis posterior*), uning venalari hamda katta boldir nervidan tuzilgan tomir-nerv tutami boldir-taqim kanali (*canalis cruropopliteus*), orqali o'tadi, bunda nerv qon tomirlaridan tashqarida yotadi. Kanalni oldinda orqa katta boldir muskuli, orqada fassiyaning chuqur varag'i va kambalasi-



60-rasm. Boldirning oldingi (a) va orqa (b) sohalari topografiyasi

a: 1—*retinaculum patellae mediale*; 2—*lig. patellae*; 3—*pes anserinus*—ni hosil qiluvchi paylar; 4—*membrana interossea cruris et a. recurrens tibialis anterior*; 5—*a. tibialis anterior et n. peroneus profundus*; 6—*m. tibialis anterior*; 7—*m. gastrocnemius*; 8—*m. soleus*; 9—*m. extensor hallucis longus*; 10—*n. saphenus*; 11—*n. peroneus profundus*; 12—*n. cutaneus dorsalis lateralis* tarmoqlari; 13—*n. cutaneus dorsalis medialis*; 14—*n. cutaneus dorsalis intermedius*; 15, 19—*n. peroneus superficialis*; 20—*n. peroneus communis*; 21—*caput fibulae*; 22—*tractus iliotibialis et tuberculum Gerdi*; 23—*retinaculum patellae laterale*;

b: 1—*m. soleus*—ning pay ravog'i; 2, 6—*m. soleus*; 3—*m. tibialis posterior*; 4—*a. peronea*; 7—*m. flexor hallucis longus*; 9—bo'g'im xaltasi; 10—kichik boldir arteriyasi va orqa katta boldir arteriyasi orasidagi anastomoz; 11—*tendo calcaneus (Achillis)*; 12—*a. peronea*; 13—*a. tibialis posterior*; 14—*m. flexor digitorum longus*; 15—*a. et v. popliteae*; 16—*m. popliteus*; 17—*a. genus inferior medialis*; 18—*m. gastrocnemius*.

mon muskul chegaralaydi. Kanalga kirish teshigini oldinda taqim muskuli (*m. popliteus*), orqada tovon muskuli (*m. plantaris*) va kambalasimon muskulning pay ravog'i (*arcus tendineus m. solei*) chegaralaydi (60-rasm, b). Kanalning oldingi teshigi suyaklararo pardaning yuqorisida joylashgan bo'lib, u orqali oldingi katta boldir arteriyasi oldingi o'rindiqqa o'tadi. Kanaldan chiqish yorig'i oldinda orqa katta boldir muskuli, orqada axill payining medial cheti bilan chegaralanadi.

Kichik boldir arteriyasi, *a.peronea* (venalar, *vv.peroneae* bilan birga) orqa katta boldir arteriyasidan boshlanadi va pastga hamda tashqariga yoʻnalib, bol-dirning pastida pastki muskul-kichik boldir kanali (*canalis musculoperoneus inferior*)ga kiradi (52- va 60-rasm, b). Bu kanalni oldinda orqa katta boldir muskuli, orqada bosh barmoqni bukuvchi uzun muskul, tashqarida kichik boldir suyagi chegaralaydi. Bu sohada arteriyadan tovonga, tashqi toʻpiqqa, oldingi oʻrindiqqa tarmoqlar chiqadi.

OSHIQ-BOLDIR BOʻGʻIMI SOHASI, REGIO ARTICULATIONIS TALOCRURALIS

T a s h q i m oʻ l j a l l a r: yon tomonlarda tashqi va ichki toʻpiqlar (*malle-oles lateralis et medialis*) yaxshi koʻrinib turadi, ularning orasida, orqada tovon (axill) payi joylashadi, oldinda esa barmoqlarni yozuvchi muskul paylari, toʻpiqlar ustida teri osti venalari koʻrinadi. Axill payi bilan ichki toʻpiq orasidagi egatda orqa katta boldir arteriyasining tomir urishini hamda orqa katta boldir muskuli payini paypaslab aniqlash mumkin. Tashqi toʻpiqdan orqada uzun va kalta kichik boldir muskullarining paylari aniqlanadi.

C h e g a r a l a r i: oshiq-boldir boʻgʻimi bilan oyoq panjasi sohalari orasidagi chegarani - ichki va tashqi toʻpiqlarning choʻqqilarini oyoq panjasining kaft (tovon) yuzasi orqali, soʻngra, ustki yuzasi orqali tutashtiruvchi chiziq hosil qiladi.

Oshiq-boldir boʻgʻimi oldingi sohasi, *regio art.talocruralis anterior*

Bu soha ikkala toʻpiqlar orasida va ulardan oldinda joylashgan sohani oʻz ichiga oladi.

Terisi nozik va harakatchan. Teri ostida, lateral toʻpiqdan oldinda yuza kichik boldir nervining tarmoqlari, medial toʻpiqdan oldinda katta teri osti venasi bilan birga teri osti nervi joylashadi.

Xususiyy fassiya aylanasiga qalinlashib, toʻpiqlarning asosida - yozuvchi muskullar yuqorigi ushlab turgichi (*retinaculum mm.extensorium superius*)ni, past-roqda tovon suyagidan boshlanib, tashqaridan ichkariga yoʻnalgan holda bir qismi medial toʻsiqqa, ikkinchi qismi qayiqsimon suyakka boruvchi *retinaculum mm.extensorium inferius*-ni hosil qiladi.

Yozuvchi muskullarning yuqorigi ushlab turgichidan oshiq-boldir boʻgʻimining qopchasiga yopishuvchi toʻsiqlar ketadi. Natijada, 3 ta suyak-fibroz kanali hosil boʻladi: medial kanalda oldingi katta boldir muskulining payi va sinovial qini, lateral kanalda barmoqlarni yozuvchi uzun muskul payi va uning sinovial qini, ikkalasining orasidagi kanalda bosh barmoqni yozuvchi uzun muskul payining sinovial qini hamda oyoq panjasining ustki arteriyasi (*a.dorsalis pedis*) shu nomli venalar va chuqur kichik boldir nervidan tashkil topgan tomir-nerv tutami oʻtadi (61-rasm). Bu tutam bevosita oshiq-boldir boʻgʻimining qopchasi ustida joylashgan boʻlib, ularni bir-biridan yogʻ kletchatka qatlami ajratib turadi.

Oshiq-boldir boʻgʻimi orqa sohasi, *regio art.talocruralis posterior*

Bu soha ikkala toʻpiqlar orasida va ularning orqasida joylashgan sohani oʻz ichiga oladi.

Terisi qalin bo'lib, unda ko'ndalangiga yo'nalgan bir qancha burmalar ko'rinish turadi. Teri osti kletchatkasida, hususiy fassiyaning yuzasida tovon arteriya to'ri (*rete calcaneum*) joylashadi. Uni orqa katta boldir, kichik boldir arteriyalari hamda medial va lateral oyoq kafti arteriyalaridan chiquvchi tovon shoxlari (*rr.calcanei aa.tibialis posterior, peronea, plantares medialis et lateralis*) hosil qiladi.

Xususiy fassiya axill payiga g'ilof hosil qiladi. Axill payi tovon do'mbog'iga yopishgan bo'lib, shu joyda, payning ichki yuzasi bilan tovon suyagining orqa yuzasi oralig'ida tovon sinovial xaltasi (*bursa tendinis calcanei*) joylashadi.

Tashqi to'piq sohasi, regio malleolaris lateralis

Terisi harakatchan, teri ostida, to'piqning orqasida sonning kichik teri osti venasi bilan birga boldirning teri nervi (*n.suralis*) yotadi. Xususiy fassiya qalinlashib 2 ta: yuqori va pastki kichik boldir muskullarini ushlab turgichlar (*retinaculi mm.peroneorum (fibularium) superius et inferius*)ni hosil qiladi.

Tashqi to'piq, tovon suyagi va bo'g'im xaltasi bilan xususiy fassiya orasida *tashqi to'piq kanali* joylashadi. Kanal orqali uzun va kalta kichik boldir muskullarining paylari sinovial qinlari bilan, ulardan orqada kichik boldir arteriyasi o'tadi va tarmoqlanadi. Yuqorigi ushlab turgich ostida uzun va kalta kichik boldir muskullarining paylari bitta umumiy sinovial g'ilofda joylashgan bo'lsa, pastki ushlab turgich ostida esa uzun kichik boldir muskuli kalta muskuldan orqaroqda joylashadi va paylarning har qaysisi o'z sinovial g'ilofiga ega bo'ladi.

Ichki to'piq sohasi, regio malleolaris medialis

Bu soha terisi nozik va kam harakatchandir. Xususiy fassiyaning qalinlashishi natijasida bukuvchi muskullarning ushlab turgichi (*retinaculum mm.flexorum*) hosil bo'ladi. Ichki to'piq bilan tovon suyagining ichki yuzasi orasidagi egatsimon chuqurlikni hususiy fastsiya qoplashi natijasida ichki to'piq kanali (*canalis malleolaris medialis*) yuzaga keladi. Fibroz to'siqlar orqali bu kanal bir nechta suyak-fibroz kanallariga bo'linadi (62-rasm). Oldingi kanalda orqa katta boldir muskulining payi sinovial qini (*vagina sinovialis t.m.tibialis posterior*) bilan, undan orqadagi kanalda oyoq barmoqlarini bukuvchi uzun muskul payining sinovial qini (*vag.sinovialis t.m.flexor digitorum longis*), oshiq suyagining tayanchi (*sustentaculum tali*)ning orqasidagi kanalda bosh barmoqni bukuvchi uzun muskul payining sinovial qini (*vag.sinovialis t.m.flexor hallucis longi*) o'tadi. O'rta va orqa fibroz kanallar orasida, nisbatan yuzada orqa katta boldir arteriyasi va venalari hamda katta boldir nervidan iborat bo'lgan tomir-nerv tutamining g'ilofi joylashib nerv tomirlardan orqaroqda yotadi. Ushbu tomir-nerv tutami va barcha bukuvchi muskullarning paylari ichki to'piq kanalidan chiqib, uning bevosita davomi bo'lgan tovon kanali (*canalis calcaneus*)ga o'tadi. Tovu kanaliga o'tishda orqa katta boldir arteriyasi tovon arteriya to'riga boruvchi tovon arteriyasini (*rr.calcanei*) beradi.

Tovu kanalini ichkarida bosh barmoqni uzoqlashtiruvchi muskul (*m.abductor hallucis*), tashqarida tovon suyagi (*os calcaneus*) chegaralaydi. Bu kanal oyoq kaftining o'rta o'rindig'idagi, aniqrog'i, uning proksimal qismidagi oyoq kafti kanaliga davom etadi.

Ichki to'piq kanalidan chiqishda boldir nervi lateral va medial oyoq kafti nervlari (*nn.plantares lateralis et medialis*)ga ajraladi. Undan biroz pastroqda orqa katta boldir arteriyasi ham lateral va medial oyoq kafti arteriyalari (*aa.plantaris lateralis et medialis*)ga bo'linadi.

Oshiq-boldir bo'g'imi, *articulatio talocruralis*

Oshiq-boldir bo'g'imi katta boldir suyagining pastki bo'g'im yuzasi (*facies articularis inferior tibiae*) bilan oshiq suyagi g'altagining yuqorigi bo'g'im yuzasi, *facies superior tali* hamda ichki va tashqi to'piqlarning bo'g'im yuzalari (*facies articularis malleoles lateralis et medialis*) bilan oshiq suyagi g'altagining yon bo'g'im yuzalari (*facies malleoles lateralis et facies malleoles medialis*) hisobiga hosil bo'ladi. Uning bo'g'im bo'shlig'i o'ziga xos I shakliga ega.

Bo'g'im xaltasi bo'g'imni hosil qiluvchi suyaklarning tog'ay yuzalarining chetlariga birikadi. Bo'g'imni ikki yon tomondan boylamlar mustahkamlaydi: ichki tomonda deltasimon boylam (*lig.deltoideum*) bo'lib, u medial to'piqdan boshlanadi va yelpig'ich shaklida kengayib, qayiqsimon (*os naviculare*), oshiq (*os talus*) va tovon (*os calcaneus*) suyaklarining ichki yuzasiga birikadi. Tashqi tomonda 3 ta: oldingi va orqa oshiq-kichik boldir (*ligg.talofibulares anterius et posterius*) hamda tovon-kichik boldir (*lig.calcaneofibulare*) boylamlari bo'lib, ular oshiq va tovon suyaklaridan boshlanadi va tashqi to'piqqa yopishadi. Bo'g'imning oldingi va orqa yuzalarida boylamlar bo'lmaganidan, ular bo'g'imning zaif joylari hisoblanadi. Bo'g'im xaltasining ustida oldingi tomonda oyoq panjasini yozuvchi muskullarning paylari, orqa-medial tomonda katta barmoqni bukuvchi uzun muskul payi yotadi.

Bo'g'im yorig'ining aks-tasvir chizig'i oldinda ikkala to'piq asosi orqali o'tkazilgan chiziqqa mos keladi.

Oshiq-boldir bo'g'imini tovon, tashqi va ichki arteriya to'rlari (*rete calcaneus, rete malleolaris lateralis et rete malleolaris medialis*), qon bilan ta'minlaydi; boldir nervi (*n.suralis*), teri osti nervi (*n.saphenus*) va chuqur kichik boldir nervlari innervatsiyalaydi.

OYOQ PANJASI, *PES*

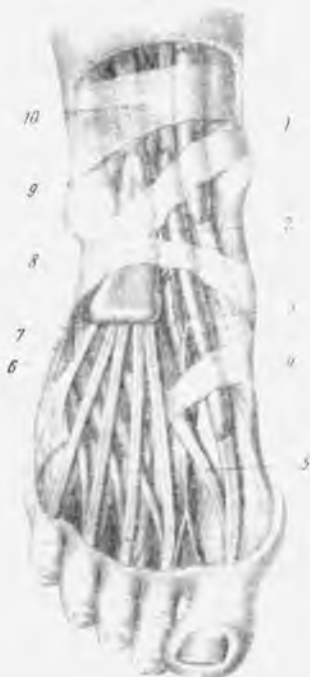Tashqi mo'ljallar: ichki va tashqi to'piqlarning cho'qqilari, barmoqlarni yozuvchi muskullarning paylari, birinchi barmoqlararo oraliqdan yuqoriroqda oyoq panjasi ustki arteriyasining pulsini aniqlash mumkin. Oyoq panjasining ichki qirg'og'ida bosh barmoqni uzoqlashtiruvchi muskul (*m.abductor hallucis*)ning, tashqi qirg'og'ida jimjiloqni uzoqlashtiruvchi muskul (*m.abductor minimi*)ning konturi ko'rinadi. Panjaning kaft yuzasida, oldinda - oyoq kafti do'ngligi hamda bu do'nglikni barmoqlardan ajratib turuvchi kaft-barmoq burmalari bor. Orqada tovon do'ngligi, undan oldinroqda barmoqlarni bukuvchi kalta muskul do'ngligi chekkalari bo'ylab ichki va tashqi oyoq kafti egatlari ko'rinib turadi.

Oyoq panjasi tashqarida tovon suyagi balandligining teng o'rtasidan V oyoq kaft suyagi boshchasiga, ichkarida esa I oyoq kaft suyagi boshchasiga tortilgan chiziqlar orqali ustki (orqa) va pastki (kaft) yuzalariga bo'linadi.

Oyoq panjasining kaft yuzasi ko'zdan kechirilganda, unda oldingi

(ko'ndalang) hamda ikkita yon (tashqi bo'ylama va ichki bo'ylama) gumbazlarni ko'rish mumkin. Bu gumbazlar oyoq panjasiga tanadan tushadigan og'irlikni deformatsiyalanish natijasida yengillashtirib, o'ziga xos reszor vazifasini o'taydi. Oldingi ko'ndalang gumbaz oldingi tayanch nuqtalari (oyoq panjasining yer sathiga bevosita tegib turuvchi qismlari) bo'lgan I va V kaft suyaklari boshchalari orasida joylashgan. Bu gumbaz bosh barmoqni yaqinlashtiruvchi muskulning ko'ndalang boshchasi hamda uzun kichik boldir muskulining tonusi va ko'ndalang kaft oldi boylami - *lig.tarseum transversum* (V kaft suyagidan boshlanib, II va III ponasimon suyaklarga yopishadi) hisobiga hosil bo'ladi.

Ichki bo'ylama gumbaz tashqi gumbazga nisbatan ancha chuqur bo'lib, oyoq panjasining medial qirg'og'i bo'ylab orqa tayanch nuqtasidan (tovon suyagi dumbog'idan) oldingi medial tayanch nuqtasigacha (I kaft suyagi boshchasigacha) bo'lg



61-rasm. Oyoq panjasining ustki yuzasi.

- 1-*m. tibialis anterior*-ning payi;
- 2-*m. extensor hallucis longus*-ning payi;
- 3-*a. dorsalis pedis et n. peroneus profundus*; 4-oyoq panjasi ustki fassiyasining mustahkamlovchi tutami;
- 5-*m. extensor hallucis brevis*-ning payi;
- 6-*m. peroneus tertius*-ning payi;
- 7-*m. extensor disitorum brevis*;
- 8-*retinaculum mm. extensorum inferius*;
- 9-*m. extensor digitorum longus*-ning payi;
- 10-*retinaculum mm. extensorum superius*.

Uni oshiq suyagi (*talus*), qayiqsimon suyak (*os naviculare*), uchala ponasimon suyaklar (*ossae cuneiformes laterale, intrmedium et mediale*) va I-III kaft suyaklari (*ossa metatarsalia*) I-III hosil qiladi (65-rasm). Tashqi bo'ylama gumbaz oyoq panjasining lateral qirg'og'i bo'ylab orqa tayanch nuqtasidan oldingi lateral tayanch nuqtasigacha (V kaft suyagi boshchasigacha) davom etadi. Uni tovon suyagi (*calcaneus*), kubsimon (*os cuboideum*) va IV-V kaft suyaklari (*ossa metatarsalia*) IV-V hosil qiladi. Oyoq panjasining bo'ylama gumbazini oyoq kafti aponevrozi, oyoq kaftining uzun boylami (*lig.plantare longum*) va oldingi katta boldir muskuli hosil qiladi va mustahkamlaydi.

Faqat ichki bo'ylama gumbazning o'zini mustahkamlovchi muskullarga bosh barmoqni uzoqlashtiruvchi hamda bukuvchi uzun muskullar, orqa katta boldir muskuli va bosh barmoqni yaqinlashtiruvchi muskulning qiyshiq boshchasi kiradi.

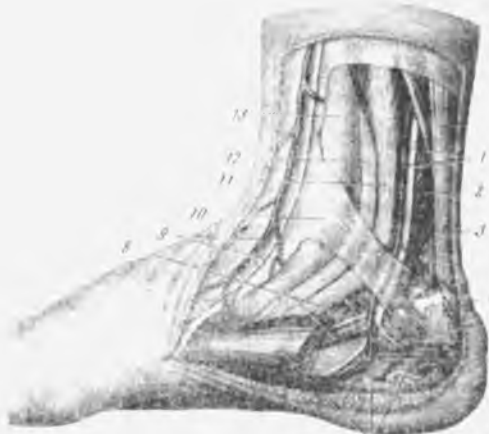Faqat tashqi bo'ylama gumbazni mustahkamlovchi muskullarga uzun kichik boldir va jimjiloqni bukuvchi muskullar kiradi

Oyoq panjasining ustki yuzasi, *regio dorsi pedis*

Terisi yupqa va harakatchan. Teri ostida asosan g'ovak kletchatka bo'lib, yog' qavati yaxshi rivojlanmagan. Shu-

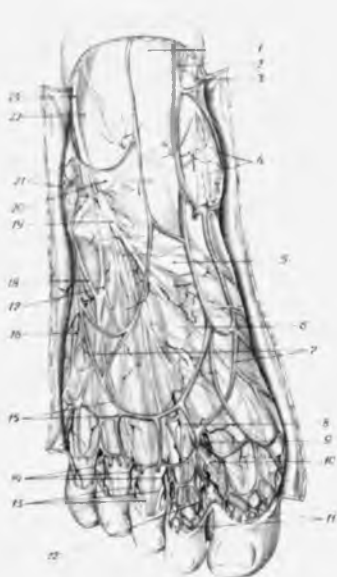62-rasm. Ichki to'piq kanali.

1-a. *tibialis posterior* et n. *tibialis*; 2-m. *flexor hallucis longus*; 3-tendo *calcaneus* (*Achillis*); 4-retinaculum mm. *flexorum* (*lig. laciniatum*); 5-rr. *calcanei mediales n. tibialis*; 6-a. et n. *plantaris lateralis*; 7-m. *abductor hallucis*; 8-a. et n. *plantaris medialis*; 9-v. *saphena magna* et n. *saphenus*; 10-malleolus *medialis*; 11-tendo m. *flexoris digitorum longi*; 12-tendo m. *tibialis posterioris*; 13-tibia.



ning uchun ham buyrak va yurak yetishimoveningiua unda suyuqlik 7 planisni va shish hosil bo'lishi mumkin.

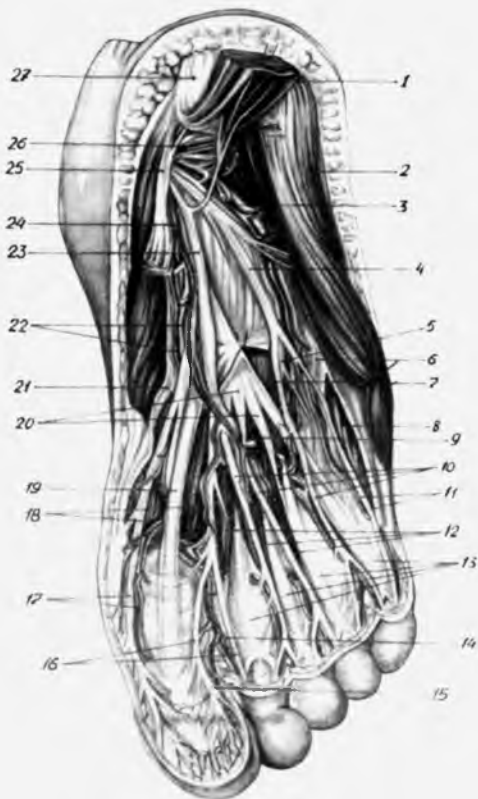Teri osti kletchatkasida panjaning ustki vena to'ri, undan boshlanuvchi sonning katta va kichik teri osti venalari joylashadi. Teri ostidagi nervlar medial tomondan lateral tomonga quyidagi tartibda joylashadi (63-rasm). Sonning teri osti nervi (*n.saphenus*) panjaning medial qirg'og'i bo'ylab uning o'rtasigacha boradi. Yuza kichik boldir nervining shoxlari bo'lgan medial dorsal nervi (*n.cutaneus dorsalis medialis*) panja va bosh barmoqning medial tomoniga, oraliq dorsal teri nervi (*n.cutaneus dorsalis intermedius*) II-III, III-IV, IV-V barmoqlarning bir-biriga qaragan yuzalariga; I-II barmoqlarning bir-biriga qaragan yuzalariga esa chuqur kichik boldir nervining yuza shoxlari; *n.suralis*-ning oxirgi shoxi bo'lgan tashqi dorsal teri nervi (*n.cutaneus dorsalis lateralis*) panja va V barmoqning lateral tomoniga boradi.



63-rasm. Oyoq panjasi orqa yuzasi teri osti tomir va nervlari (yuqoridan va oldindan ko'rinishi). 1-m. *tibialis anterior*; 2-v. *saphena magna*; 3-n. *saphenus*; 4-rete malleolare *mediale*; 5-retinaculum mm. *extensorum inferius*; 6-tendo m. *extensoris hallucis longi*; 7-rete venosum *dorsale*; 8-n. *peroneus profundus*; 9-a. *metatarsea dorsalis*; 10-n. *digitalis dorsalis hallucis lateralis*; 11-vv. *digitales dorsalis pedis*; 12-n. *digitalis dorsalis digiti secundi medialis*; 13-*nn. digitales dorsalis pedis*; 14-aa. *metatarsee dorsalis*; 15-*arcus venosus dorsalis pedis*; 16-n. *cutaneus dorsalis lateralis*; 17-n. *cutaneus dorsalis intermedius*; 18-n. *suralis* va n. *cutaneus dorsalis intermedius* orasidagi bog'lovchi shoxcha; 19-n. *cutaneus dorsalis medialis*; 20-retinaculum mm. *extensorum superius*; 21-rete malleolare *laterale*; 22-m. *peroneus tertius*; 23-n. *peroneus superficialis*.

Xususiy fassiya (*fascia dorsalis pedis*) - boldir fassiyasining davomi bo'lib, bevosita uning ostida oldingi katta boldir va panjani yozuvchi uzun muskullarning paylari joylashadi. Bu paylarning ostidagi qavatda medial tomonda - bosh barmoqni yozuvchi kalta muskul (*m.extensor hallucis brevis*) va lateral tomonda - barmoqlarni yozuvchi kalta muskul (*m.extensor digitorum brevis*) yotadi. Ularning ostida xususiy fassiyaning chuqur varag'i - *fascia interossea* joylashib, ustki suyaklararo muskullar (*mm.interossei dorsales*)ni qoplaydi. Kalta muskullar joylashgan qavatda tomir-nerv tutami yotadi. Oyoq panjasining ustki arteriyasi (*a.dorsalis pedis*) (61-rasm) (*aa.tarsae medialis et lateralis*)larni bergach, oyoq panjasining oldingi qismiga bosh barmoqni yozuvchi kalta muskul (*m.extensor hallucis brevis*)ning medial cheti bo'ylab yo'nalib, I kaft oralig'ida tashqariga yo'nalgan ravoqsimon arteriya (*a.arcurata*)ni beradi va oldinga davom etib *a.metatarsa dorsalis prima et r.plantaris profundus* (chuqur oyoq kafti shoxi) ga ajraladi. Ravoqsimon arteriyadan oyoq kafti usti arteriyalari chiqadi va ular ustki barmoq arteriyalari, *aa.digitales dorsales*-ga davom etadi.

Chuqur kichik boldir nervi oyoq panjasi ustki arteriyasining medial tomonida yotadi. Bu nerv kalta yozuvchi muskullarni ta'minlagach, oldinga yo'nalib fassiyani teshib o'tadi va I-II barmoqlarga sezuvchi tolalar beradi.



64-rasm. Oyoq panjasi muskullari, tomirlari va nervlari.

1-*m.flexor digitorum brevis*; 2-*m.abductor digiti minimi*; 3-*a.plantaris lateralis*; 4-*n.plantaris lateralis*; 5-*r.profundus n.plantaris lateralis* va *arcus plantaris*; 6-tashqi muskullararo to'siq; 7-*m.quadratus plantae*; 8-*m.flexor digiti minimi brevis*; 9-*m.flexor digitorum brevis*; 10-*nn.digitales plantares communes*; 11-*a.* va *n.digitales plantares proprii*; 12-*mm.lumbricales*; 13-*tendines m.flexoris digitorum longi*; 14-*aa.digitales plantares communes*; 15-*aa.digitales plantares propriae*; 16-*nn.digitales plantares proprii*; 17-*a.* va *n.digitales plantares proprii*; 18-*m.flexor hallucis brevis*; 19-*tendo m.flexoris hallucis longi*; 20-*tendines m.flexoris digitorum longi*; 21-ichki muskullararo to'siq; 22-*rr.profundi a.plantaris medialis*; 23-*n.plantaris medialis*; 24-*a.plantaris medialis*; 25-*m.abductor hallucis*; 26-*rr.musculares*; 27-*tuber calcanei*.

Oyoq panjasining kafti (pastki yuzasi), *regio plantae pedis*

Terisi qalin (ayniqsa tovon do'mbog'i va kaft suyaklarining boshchalari sohasida) va harakatchan. Teridan kaft aponevroziga birlashtiruvchi to'qimali to'siqchalar ketadi va teri osti yog' kletchatkasini ayrim-ayrim katakchalarga bo'ladi. Teri ostida medial va lateral oyoq kaft arteriya va nervlaridan chiquvchi teri shoxlari hamda komissural teshiklardan chiquvchi barmoq arteriya va nervlari joylashadi.

Xususiy fassiya ancha qalin bo'lib (ayniqsa o'rtada) oyoq kafti aponevrozi nomini olgan. Undan chuqurga bo'ylamasiga yo'nalgan lateral va medial muskullararo to'siqlar (*septum intermusculare laterale et mediale*) ketadi. Medial to'siq tovon, qayiqsimon, medial ponasimon va I kaft suyaklariga birikadi, lateral to'siq esa uzun kichik boldir muskuli payining g'ilofi va V kaft suyagiga birikadi. Natijada aponevroz ostida 3 ta: medial, o'rta va lateral muskul-fassiya o'rindiqlari hosil bo'ladi.

Kaft aponevrozi oldinda 4-5 ta tutamga ajraladi va bukuvchi muskul paylarini bevosita qoplaydi. Kaft-barmoq bo'g'imlari yaqinida ko'ndalangiga yo'nalgan tutam ham bor. Bo'ylama va ko'ndalang tutamlarning kesishishi natijasida komissural teshiklar hosil bo'ladi.

O'rta fassial o'rindiqda, bevosita aponevrozning ostida barmoqlarni bukuvchi kalta muskul joylashgan bo'lib, uning paylari ikkiga ajralib I-IV barmoqlarning o'rta falangasiga yopishadi. Uning ostidagi qavatda orqaroqda oyoq kaftining kvadrat muskuli (*m.quadratus plantae*) va unga tutashgan barmoqlarni bukuvchi uzun muskulning payi yotadi. Bu pay oldinda 4 ta payga ajralib (ularning orasida chuvalchangsimon muskullar joylashadi), barmoqlarning distal falangalariga biri-kadi. Bu ikkala muskul qavatlari orasida oyoq kaftining chuqur fassiyasi bo'lib, uning ostida yuza kletchatka qavati joylashadi (64-rasm). Chuqur fassiya bilan kaftning uzun boylami orasida, yon tomonlardan medial va lateral muskullararo to'siqlar vositasida chegaralangan *oyoq kafti kanali* bor. Unda oyoq panjasining kvadrat muskulidan tashqari, bosh barmoqni yaqinlashtiruvchi muskul (*m.adductor hallucis*) va uning ostida uzun kichik boldir muskulining payi hamda oyoq kafti-ning ikkala (lateral va medial) tomir-nerv tutamlari joylashadi. Ikkinchi va uchinchi qavat muskullari orasida chuqur kletchatka qatlami bor. Uchinchi qavat muskullari ostida kaft suyaklararo fassiyasi joylashgan bo'lib, bu fassiya to'rtinchi qavatdagi kaft suyaklararo muskullari (*mm.interossei plantares*)ni qoplaydi. Bosh barmoqni yaqinlashtiruvchi muskul ostida, kaft suyaklararo fassiyasi ustida lateral oyoq kafti arteriyasining davomi bo'lgan oyoq kafti arteriya ravog'i joylashadi. Undan oyoq kaftining kaft arteriyalari (*aa.metatarseeae plantares*), ulardan esa o'z navbatida umumiy kaft barmoq arteriyalari boshlanadi. Arteriyadan tashqarida yotuvchi lateral oyoq kaft nervi (*n.plantaris lateralis*), I, II chuvalchangsimon va barmoqlarni bukuvchi kalta muskuldan tashqari bu o'rindiqdagi barcha muskularni, V barmoqni, IV barmoq tashqi tomonining terisini innervatsiyalaydi (64-rasm).

Medial fassial o'rindiqda bosh barmoqni uzoqlashtiruvchi muskul (*m.abductor hallucis*) uning lateral tomonida bosh barmoqni bukuvchi kalta muskul (*m.flexor hallucis brevis*)ning payi yotadi. Bu muskullarning lateral tomonida, medial muskullararo to'siqda medial oyoq kafti arteriyasi (*a.plantaris medialis*) va nervi (*n.plantaris medialis*) o'tadi. Arteriya yuza va chuqur shoxlarga bo'linadi: yuza shoxi medial o'rindiqda tarmoqlanadi, chuqur shoxi esa I kaft usti arteriyasi

bilan anastomozlashadi. Medial oyoq kafti nervi bosh barmoq muskullarini, barmoqlarni bukuvchi kalta muskul va I-II chuvalchangsimon muskullarni. I, II, III va IV barmoqning ichki yuzasini innervatsiya qiladi.

Lateral o'rindiqning tashqarisida jimjiloqni uzoqlashtiruvchi muskul, ich-kariroqda jimjiloqni bukuvchi muskul (*m. flexor digiti minimi brevis*) va uning ostida jimjiloqni ro'baro' qiluvchi muskul (*m. opponens digiti minimi*) joylashadi. Lateral to'siq bo'ylab oyoq kaftining lateral arteriyasi (*a. plantaris lateralis*) va nervi (*n. plantaris lateralis*) o'tadi. Bu tomir-nerv tutami orqada yoy shaklida barmoqlarni bukuvchi kalta muskulning paylari bilan (uning ostida) oyoq kaftining kvadrat muskuli orasida o'tadi. Nerv jimjiloq muskullarini ham innervatsiya qiladi.

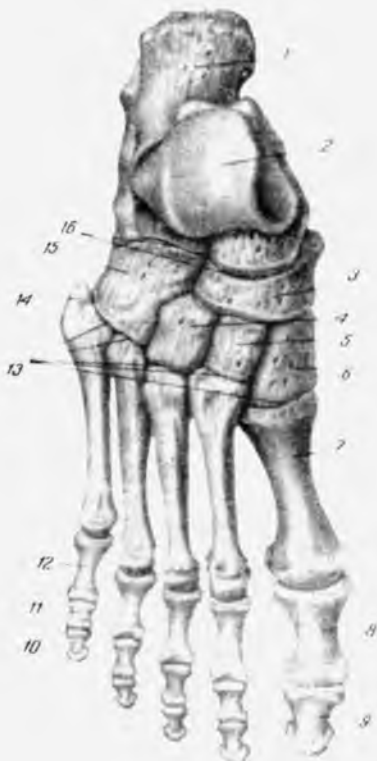
Barmoqlar oyoq panjasidan barmoqlararo teri burmalari orqali chegaralangan bo'lib, bu burmalar proksimal falangalarning o'rtasiga to'g'ri keladi. Oyoq panjasining kaft yuzasida esa barmoqlarning chegarasini yoysimon kaft-barmoq burmasi hosil qiladi, bu burma proksimal falangalarning distal 1/3 iga to'g'ri keladi.

Barmoqlarning terisi ustki tomonda yupqa, harakatchan va tuk bilan qoplangan, kaft tomonda qalin, teri osti qavati yaxshi rivojlangan. Kaft tomondagi barmoqlarni bukuvchi muskullarning paylari suyak-fibroz kanallari orqali o'tadi; ularning sinovial qinlari kaft-falanga bo'g'imlari sathida boshlanib, distal falangalarning asosida tugaydi. Bu yerda paylar o'zaro qo'shilib, suyakka birikadi. Barmoqlarning ustki tomonidagi yozuvchi muskullarning paylari sinovial g'ilof bilan qoplanmagan. Uzun yozuvchi muskullarning paylari o'rtasi bilan o'rta falangalarga, ikkita chekka tomonlari bilan esa distal falangalarga birikadi. Kalta yozuvchi muskullarning paylari barmoq aponevrozlariga qo'shilib ketadi.

Oyoq panjasining bo'g'imlari

Oshiq ostidagi bo'g'im (*articlatio subtalaris*) oshiq va tovon suyaklaridan hosil bo'ladi (65-rasm).

Oyoq kaftining ko'ndalang bo'g'imi (Shopar bo'g'imi) (*art. tarsi transversa*), o'zaro tutashmagan ikkita: oshiq-qayiqsimon bo'g'imi



65-rasm. Oyoq panjasining suyaklari.

- 1-*calcaneus*; 2-*talus*; 3-*os naviculare*;
 4-*os cuneiforme laterale*; 5-*os cuneiforme intermedium*; 6-*os cuneiforme mediale*;
 7-*os metatarsale I*; 8,12-*phalanx proximalis*;
 9,10-*phalanx distalis*;
 11-*phalanx media*; 13-Lisfrank bo'g'imi chizig'i; 14-*tuberositas ossis metatarsalis V*;
 15-*os cuboideum*; 16-Shopar bo'g'imi chizig'i.

(*art.talonaviculare*) va tovon-kubsimon bo'g'imi (*art.calcaneocuboidea*)lardan tarkib topgan. Bo'g'imni kichik boylamlardan tashqari, asosan baquvvat ayrisimon boylam (*lig.bifurcatum*) mustahkamlaydi. Bu boylam ikki qismdan iborat bo'lib, bir qismi tovon suyagidan kubsimon suyakka, ikkinchi qismi tovon suyagidan qayiqsimon suyakka tortilgan. Shopar bo'g'imida ekzartikulyatsiya qilinganda xuddi shu boylamni kesish kerak bo'ladi, bunda bo'g'im keng ochiladi. Shu sababli u Shopar bo'g'imining "kaliti" deb ham yuritiladi.

P o n a - q a y i q s i m o n b o ' g ' i m i (Bone bo'g'imi) - (*art.cuneonavicular*), 3 ta ponasimon suyaklarning o'zaro va qayiqsimon suyakka birikishi natijasida hosil bo'ladi. Lateral ponasimon va qayiqsimon suyaklarning tashqi chetlari esa kubsimon suyak bilan birlashadi.

K a f t u s t i - k a f t b o ' g ' i m l a r i (Lisfrank bo'g'imi) - (*art.tarseometatarsee*) uchala ponasimon suyakning I, II, III kaft suyaklari bilan, kubsimon suyakning IV, V kaft suyaklari bilan birlashishi natijasida hosil bo'ladi. Bunda ikkinchi ponasimon suyak kichik bo'lgani uchun ham ikkinchi kaft suyagi proksimal tomonga botib kirgan. Shu joyda medial ponasimon suyak bilan II kaft suyagi asosi orasida Lisfrank bo'g'imining "kaliti" bo'lgan *lig.cuneometatarseum interosseum* tortilgan. Undan tashqari *ligg.tarsometatarsee dorsalia et palmaria* bo'g'imlarni kaft va ustki tomonda mustahkamlaydi.

K a f t - f a l a n g a b o ' g ' i m l a r i (*art.metatarsophalangeae*) kaft suyaklarining boshchalari bilan barmoqlarning proksimal falangalari asoslari orasida joylashgan. Ularning bo'g'im yoriqlari kaft ustida kaft-barmoq burmasidan 2-2,5 sm proksimal joylashadi.

IV bob. BOSHNING TOPOGRAFIK ANATOMIYASI

UMUMIY MA'LUMOTLAR

Chegaralari va bo'limlari. Bosh va bo'yin o'rtasidagi chegara (shartli ravishda) pastki jag'ning pastki qirrasini bo'ylab, so'rg'ichsimon o'siqning cho'qqisidan yuqori ensa chizig'i (*linea nuchae superior*) bo'ylab tashqi ensa do'mbog'iga (*protuberantia occipitalis externa*) o'tkazilib, simmetrik ravishda qarama-qarshi tomonga davom ettiriladi.

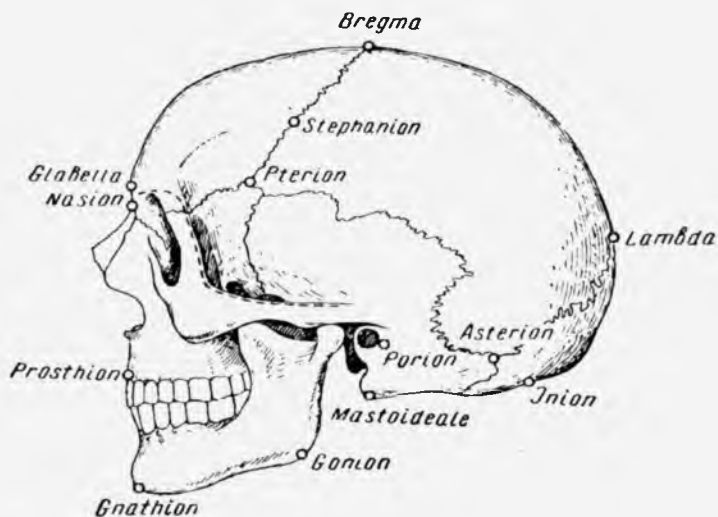
Boshda miya va yuz qismlari tafovut qilinadi, ular mos ravishda bosh suyagining miya va yuz qismiga to'g'ri keladi. Ular orasidagi chegara ko'z kosasining yuqori qirrasini, yonoq suyagi va yonoq ravog'i bo'ylab tashqi eshituv yo'ligacha o'tkaziladi. Shu chegaradan oldinda va pastda joylashgani yuz qismiga, undan yuqori va orqadagisi miya sohasiga tegishli bo'ladi (66-rasm).

BOSHNING MIYA QISMI

Bosh suyagining miya qismida uning gumbazi (*fornix cranii*) va asosi (*basis cranii*) tafovut qilinadi, har qaysisining ichki va tashqi yuzasi bo'ladi.

Bosh suyagining gumbazi va asosi o'rtasidagi chegara har ikkala tomondan, tashqi ensa do'mbog'idan ponasimon suyakning tumshug'i (*rostrum sphenoidale*)-gacha davom etadi.

Bu chegara quyidagi suyaklardan: yuqori ensa chizig'i, so'rg'ichsimon



66-rasm. Bosh chanog'ining miya va yuz bo'limlari orasidagi chegara (uzuq chiziq), bosh chanog'i yuzasidagi o'lchash uchun xizmat qiluvchi nuqtalar.

o'siqning asosi, tashqi eshituv yo'lining orqa va pastki cheti, chakka suyagining yonoq o'sig'i ildizi, ponasimon suyakning chakka osti qirras (*crista infratemporalis* bo'ylab o'tkaziladi.

Shu chiziqning yuqorisida joylashgan qismi gumbazga kirs, pastda joylashgani – asosi hisoblanadi.

Gumbazda quyidagi sohalar: 1) peshona-tepa-ensa – *regio frontoparietooccipitalis*; 2) chakka – *regio temporalis*; 3) so'rg'ichsimon o'siq sohasi - *regio mastoidea* tafovut qilinadi.

So'rg'ichsimon o'siq sohasi kalla suyagining asosiga kirs ham, lekin uni kalla suyagining gumbaziga kiritiladi, chunki bu yerda joylashgan qavatlarining tuzilishi gumbaz sohasiga o'xshash bo'ladi. Undan tashqari, bosh suyagi asosidagi boshqa sohalardan farqli ravishda bu sohani tashqi tekshiruvdan o'tkazish va unda jarrohlik aralashuvlarini amalga oshirish mumkin.

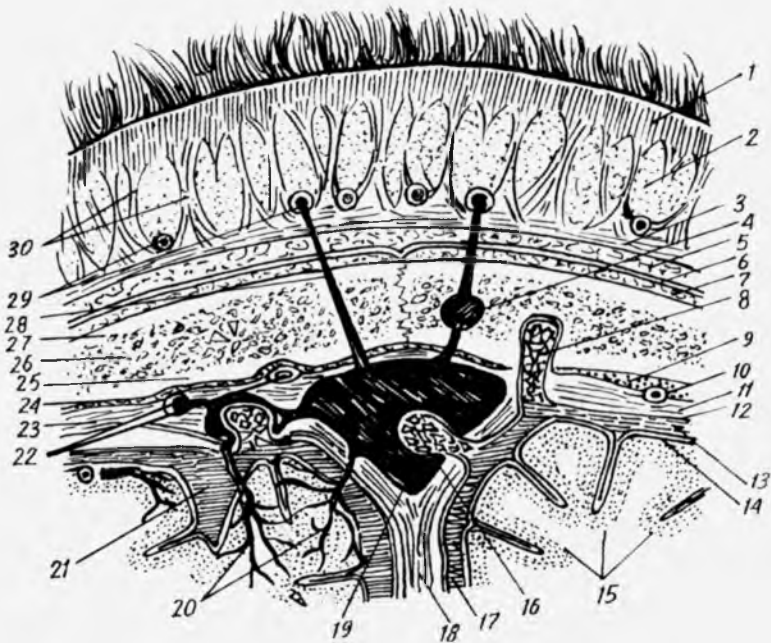
PESHONA-TEPA-ENSA SOHASI, REGIO FRONTOPARIETOCCIPITALIS

Chegaralari: oldinda – ko'z kosasining yuqorigi qirras, orqada – tashqi ensa dumbog'i, yuqori ensa chizig'i, yondan – tepa suyagining yuqori chakka chizig'i. Oldingi va orqa chegarasini bosh terisi ustidan paypaslab aniqlash mumkin, yon tomonda *regio temporalis* bo'lib, u chakka muskulining joylashgan o'rni bilan aniqlanadi.

Qavatlari: peshona-tepa-ensa sohasi qavatlarining joylashishi 67-rasmda ko'rsatilgan.

Terisi qalin bo'lib, aponevrotik qalpoq (*galea aponeurotica*) bilan mustahkam birikkan: ensa sohasining terisi peshona sohasinikiga nisbatan qalin.

Soha terisining katta qismi soch bilan qoplangan va ko'p miqdordagi yog' bezlariga ega.



67-rasm. Bosh gumbazining peshona-tepa-ensa sohalari orqali o'tkazilgan frontal kesimdagi qavatlar.

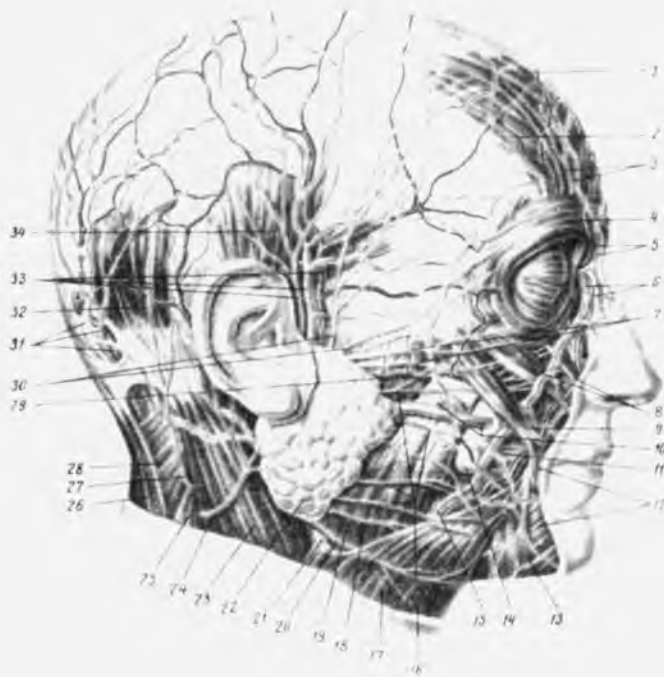1-teri; 2-teri osti kletchatkasi; 3-pay dubulg'asi; 4-diploetik vena; 5-aponevroz osti kletchatkasi; 6-suyak usti pardasi; 7-suyak usti pardasi osti kletchatkasi; 8, 16-paxion granulyatsiyasi; 9-miya qattiq pardasining o'rta arteriyasi (10) jarohatlanganligi tufayli *spatium extradurale*-dagi yig'ilgan qon; 11, 23-miyaning qattiq pardasi; 12-to'rsimon parda; 13, 14-12-terini parda osti bo'shlig'idagi orqa miya suyuqligi; 14-miyaning yumshoq pardasi; 15-miya katta yarim sharlari po'stlog'i; 18-miya qattiq pardasining o'roqsimon o'sig'i; 19-miya qattiq pardasining yuqori sagitta sinusi; 20-miya venalari; 21-miya qattiq pardasining arteriya va venalar; 24-*spatium extradurale*; 25-tepa suyagining shishasimon (ichki) plastinkasi; 26-g'ovak modda va 27-suyakning tashqi plastinkasi; 28-chiqaruvchi venalar; 29-teri osti tomirlari; 30-terini pay qalpog'i bilan bog'laydigan biriktiruvchi to'qimali to'siqchalar.

Teri osti yog' kletchatkasida ko'p miqdorda ter bezlari bor. Terini muskul aponevrotik qatlam bilan bog'lovchi fibroz tolalar bo'lganligi sababli, teri osti yog' kletchatkasi xuddi sharsimon yog' bo'laklari ko'rinishini oladi. Bu qavatda tomir va nervlar o'tadi (68-rasm).

Peshona sohasida ko'z arteriyasining (*a. ophthalmica* – ichki uyqu arteriyasi sistemasidan) oxirgi shoxlari - *aa. supratrochlearis (frontalis – BNA)* va *n. supraorbitalis* tarmoqlanadi.

Bu ikki arteriya vena va nervlar kuzatuvida boradi.

Peshona va ko'z kosasi usti nervlari uch shoxli nerv birinchi shoxining (*ophthalmicus*) oxirgi tarmoqlari bo'lib, peshona terisini nerv bilan ta'minlaydi. Tomirlar va nervlar ko'z kosasidan chiqqandan keyin shu nomli o'yiqlarda (*incisura frontalis et supraorbitalis*) (uning o'rnida teshik ham bo'lishi mumkin) joylashadi. *A. supratrochlearis* va *n. frontalis a.* va *n. supraorbitalis*-ga nisbatan



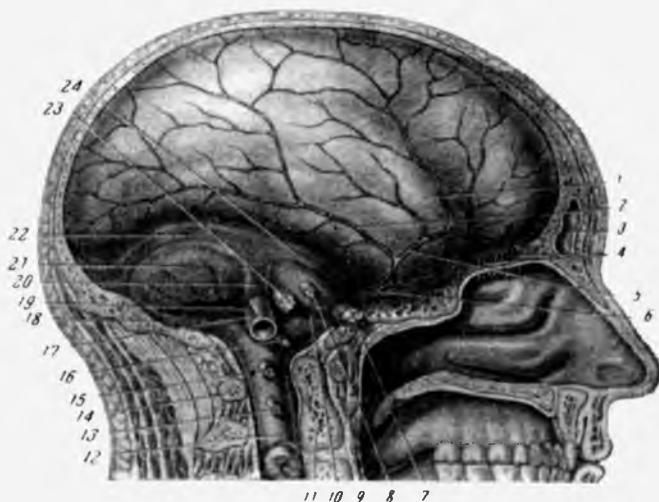68-rasm. Bosh chanog'i qopqog'i va yuzdagi muskul, tomir va nervlar-ning topografiyasi.

1-*m. frontalis*; 2-*a. et v. supraorbitalis*; 3-*nn. frontalis et supraorbitals*; 4-*m. orbicularis oculi*; 5-*a. et v. supratrochlearis*; 6-*a., v. angularis*; 7-*rami zygomatici n. facialis*; 8-*m. quadratus labii superioris*; 9-*m. zygomaticus*; 10-*ductus parotideus*; 11-*m. buccinator*; 12-*m. orbicularis oris et m. depressor labii inferioris*; 13-*m. depressor anguli oris*; 14-*lunjdagi yog' (Bisha) to'plami*; 15-*aa. facialis (a. maxillaris externa v. facialis anterior. BNA)*; 16-*rami buccalis n. facialis*; 17-*m. platysma*; 18-*ramus marginalis mandibulae n. facialis*; 19-*m. masseter*; 20-*ramus colii n. facialis*; 21-*v. retromandibularis*; 22-*gl. parotis*; 23-*m. sternocleidomastoideus*; 24-*n. auricularis magnus*; 25-*m. levator scapulae*; 26-*m. trapezius*; 27-*n. occipitalis minor*; 28-*m. splenius capitis*; 29-*a. transversa faciei*; 30-*rami temporals n. facialis*; 31-*a. et v. occipitalis, n. occipitalis major*; 32-*m. occipitalis*; 33-*a. et v. temporalis superficialis, n. auriculotemporalis*; 34-*m. auricularis superior*.

o'rta chiziqqa yaqinroq joylashgan: birinchisi ko'z soqqasidan chiqqandan keyin o'rta chiziqdan taxminan 2 sm, ikkinchisi esa 2,5 sm uzoqlikda joylashadi.

Peshona sohasining tashqi tomonidan yuz nervining shoxchalari o'tib, peshona va ko'zning aylana muskullariga boradi.

Tepa sohasida *a. temporalis superficialis*-ning (tashqi uyqu arteriyasi tarmog'i) oxirgi shoxlari tarqaladi. Ular oldinda va orqadan *a. supraorbitalis* va *aa. auricularis posterior, occipitalis*-lar bilan anastomozlashadi. Chakkaning yuza arteriyasini va shu nomli venasini uch shoxli nervning uchinchi shoxidan (*n. mandibularis*) chiquvchi *n. auriculotemporalis* kuzatib boradi va uning oxirgi shoxlari tepa sohasining terisini innervatsiya qiladi.



69-rasm. A. *meningeae media*-ning joylashuvi. Sagittal kesim. Bosh va orqa miyani qoplovchi qattiq miya pardasi qoldirilgan.

1-qattiq miya pardasining bosh miya chakka bo'lagini qoplovchi qismi; 2-*a. meningeae media*-ning orqa shoxi; 3-*sinus frontalis*; 4-hidlov nervlarini qoplovchi qattiq miya pardasi o'siqlari; 5-*a. meningeae media*-ning oldingi shoxi; 6-*a. meningeae media*-ning poyasi; 7-*n. trigemini* (V); 8-*nn. facialis et vestibulocochlearis*; 9, 14-I bo'yin umurtqasi; 10-*sinus petrosus inferior*; 11-II bo'yin umurtqasining tishsimon o'sig'i; 12-orqa miyaning qattiq pardasi; 13-II bo'yin nervi (S 2); 15-I bo'yin nervi (S 1); 16-*n. hypoglossus* (XII); 17-*v. jugularis interna*; 18-*sinus occipitalis*; 19-*a. meningeae posterior*; 20-*sinus sigmoideus*; 21-miyachani qoplovchi miya qattiq pardasi; 22-*sinus transversus*; 23-*nn. glossopharyngeus, vagus et accessorius* (IX, X, XI); 24-*sinus petrosus superior*.

Ensa sohasida ikkita arteriya - *aa. auricularis posterior* va *occipitalis*-larining shoxlari (ikkalasi ham tashqi uyqu arteriyasi shoxlari) tarmoqlanadi. Birinchisi – quloq chigʻanogʻi orqasida, ikkinchisi – avval *sulcus a. occipitalis*-da (soʻrgʻichsimon oʻsiqda), keyin esa undan orqada va yuqorida oʻtadi. Bu arteriyalarni ham vena va nervlar kuzatib boradi. Orqa quloq arteriyasini *n. auricularis posterior* (yuz nervi shoxi) kuzatib boradi, u quloq chigʻanogʻining orqa muskuli bilan ensa muskulini innervatsiya qiladi.

Ensa arteriyasi shoxlarini ikkinchi bo'yin nervidan chiquvchi katta ensa nervi kuzatib borib, ensa sohasining medial qismi terisini ta'minlaydi. *N. occipitalis major* yuqori ensa chizigʻida, oʻrta chiziqdan taxminan 2 sm tashqarida yuza qavatga chiqadi. Ensa arteriyasining poyasi shu sathda, odatdagidek, nervdan biroz tashqarida oʻtadi. Ensa sohasining lateral tomonida boshqa teri nervi (*n. occipitalis minor*)ning (bo'yin chigalidan) shoxi oʻtadi.

Shunday qilib, tomirlar bu sohada umuman radial yoʻnalishda, tepaga koʻtariladi va sohalarga mos ravishda 3 ta – old, orqa va yon guruhlariga boʻlinadi. Uchta guruh tomirlari bir-birlari bilan koʻpgina anastomozlar orqali bogʻlangan boʻlib, kollateral toʻrlar hosil qiladi. Bu toʻrlar bir nechta tomirlar sistemasini tut-

ashtirib qolmay, balki har ikkala tomondagi tomirlarni ham o'zaro tutashtiradi. Bunda shuni aytish kerakki, tomirlar aponevroz ostidan emas, balki ustidan o'tadi. Bosh gumbazi qon tomirlarining devorlari teri bilan aponevrotik qalpoqni tutashtiruvchi fibroz tolalar bilan bog'langan, shu sababli tomirlar kesilganda ularning kavagi ochilib qoladi, shuning uchun ham boshning shikastlanishida ko'p qon ketadi.

Peshona-tepa-ensa sohasining limfa tomirlari taxminan *arcus zygomaticus* – *linea nuchae superior* chizig'i bo'ylab joylashgan va uchta guruh hosil qiluvchi: yuza quloq oldi (*nodi lymphatici parotidei superficiales*); quloq orqasi (*nodi lymphatici retroauriculares*) va ensa (*nodi lymphatici occipitales*) regionar limfa tugunlariga quyiladi. Bosh gumbazida limfa tugunlari yo'q. Peshona va tepa sohasining bir qismidan tomirlar yuza quloq oldi tugunlariga, tepa sohasining orqa qismidan - quloq orqasi, ensa sohasidan ensa tugunlariga quyiladi. Teri osti yog' qavatidan chuqurroqda muskul-aponevroz qatlami bo'lib, uni oldindan peshona muskuli, orqadan – ensa muskuli va bu muskullarni tutashtiruvchi keng muskul plastinka - pay dubulg'asi (*galea aponeurotica*) hosil qiladi. Pay dubulg'asi teri bilan mustahkam (fibroz tolalar orqali), suyak parda bilan esa zaif bog'langan bo'lib, shu boisdan ham bosh gumbazida lahtak shaklidagi shilingan (skalpli) jarohatlar kuzatiladi, bunda qoplov to'qimalari katta yoki kichik lahtak ko'rinishida suyak usti pardasidan ajraladi. Shilingan jarohatlar og'ir shikastlanishlar hisobiga kirsa ham, bosh qoplami qon bilan yaxshi ta'minlanganligi uchun o'z vaqtida yordam berilganida, bu jarohatlar yaxshi bitadi.

Muskul-aponevrotik dubulg'a ostida uni suyak pardasidan ajratib turuvchi g'ovak kletchatka qavati joylashgan. Suyak usti pardasi ham bosh suyaklari bilan suyak parda osti kletchatkasi orqali bog'langan bo'lsa-da, chok chiziqlari bo'ylab suyakka mustahkam birikkan. Shu sababli uni ajratish qiyin bo'ladi.

Bosh gumbazi suyaklari tashqi va ichki plastinkalardan (*lamina externa* va *lamina interna*) tashkil topgan bo'lib, ular orasida g'ovak modda – *diploya* bo'ladi.

Ichki plastinkasi shishasimon plastinka, *lamina vitrea* deb nomlanadi. Bosh shikastlanishlarida u tashqi plastinkaga qaraganda kattaroq masofada sinadi. Ba'zan tashqi plastinka sinmasdan ichki plastinkaning sinishi kuzatiladi. Bosh gumbazining eng yupqa qismi chakka suyagining tangasimon qismi hisoblanadi.

Bosh gumbazi suyaklaridagi g'ovak qatlamda suyak venalari - diploetik venalar (*vv.diploicae*) joylashgan. Bu venalar boshning tashqi vena sistemasini hosil qiluvchi teri osti venalari va qattiq miya qobig'ining venoz sinuslarini boshning ichki vena sistemasi bilan bog'laydi.

Qoplov venalari va g'ovak qatlam venalari miyaning qattiq parda sinuslari bilan maxsus venoz tomirlar – o'tkazuvchi venalar (*vv. emissariae*) yordamida tutashadi. Ular ichida *v. emissaria parietalis* va *v. emissaria mastoidea* doimiy bo'lib hisoblanadi. Oxirgisi eng kattasi bo'lib, ko'ndalang sinus (*sinus transversus*) yoki sigmasimon sinus (*sinus sigmoideus*)ga ochiladi. *V. emissaria parietalis* yuqori bo'ylama sinusga (*sinus sagittalis superior*) ochiladi.

Boshning tashqi va ichki vena tizimlari orasida bog'lanish bo'lganligi sababli bosh yuza qatlamlaridagi infeksiya miya qobiqlariga o'tishi (masalan, furunkul va ensa saramasida) va buning natijasida keyinchalik meningit, sinustromboz va boshqa og'ir asoratlar paydo bo'lishi mumkin. G'ovak venalari (*vv. diploicae*) ham, xuddi o'tkazuvchi venalar kabi, miyada qon to'planishi regulyatsi-

Chuqur chakka arteriyasi jag' arteriyasidan chiqadi, nervlar esa uch shoxli nerv uchinchi shoxi tarmoqlari bo'lib, uning harakatlantiruvchi qismidan chiqadi va chaynov muskullari: *m. temporalis*, *mm. pterygoidei* va *masseter* ni innervatsiya qiladi. Chuqur limfa tomirlari chakka sohasida *nodi limphatisi parotidei profunda*-ga quyiladi va so'rg'ichsimon o'siq sohasi va o'rta quloqdagi limfa tomirlari bilan anastomozlashadi.

Suyak parda sohaning pastki qismida suyak bilan mustahkam birikkan, qolgan qismlarida peshona-tepa-ensa sohasiga o'xshab zaif birikkan bo'ladi. Chakka suyagi tangasi pallasi juda yupqa bo'lib, unda diploe qatlami umuman bo'lmaydi va oson sinishi mumkin. Uning ichki va tashqi yuzalariga tomirlar tegib turganligi uchun sinishlarda qon quyilishi natijasida miya moddasining ezilishi kuzatiladi. Chakka sohasining bosh chanog'i bo'shlig'iga qaragan suyak va *dura mater* orasidan o'tuvchi miya qattiq pardasining o'rta arteriyasi (*a. meningea media*) bo'lib, *dura mater*-ni ta'minlovchi asosiy arteriya hisoblanadi. U *a. maxillaris*-dan hosil bo'ladi va *foramen spinosum* orqali bosh chanog'i bo'shlig'iga kiradi. Shu joyda ikkita katta: old (*r. frontalis*) va orqa (*r. parietalis*) shoxlarga bo'linadi. Bu shoxlarning yo'nalishi doimiy emas, oldingi shoxi ko'pincha oldingi qavargan ravoq hosil qilib yuqoriga yo'naladi. Orqa shoxi orqaga va yuqoriga qarab, deyarli gorizontallik yo'nalgan bo'ladi (69-rasm).

Miya qattiq pardasi o'rta arteriyasi va uning shoxlari (*dura mater*) bilan mustahkam birikkan bo'ladi, suyakda esa egatchalar *sulsi meningei*-ni hosil qiladi. Arteriyani ikkita *vv. meningeae mediae* kuzatib boradi. Bu venalar miya qattiq pardasi ichidan o'tadi. Arteriyaning oldingi shoxi ayrim hollarda suyak kanali bo'ylab o'tadi, bu joy to'rtta suyak: peshona, tepa, chakka va ponasimon suyaklarining tutashgan qismiga to'g'ri keladi (66-rasm).

Miya qattiq pardasi ostida chakka sohasiga bosh miyaning ikki bo'lagi: peshona, tepa va chakkaning o'zaro tutash qismlari to'g'ri keladi. Ular to'rt parda va yumshoq parda bilan qoplangan bo'lib, bir-biridan Roland va Silviy egatlari orqali ajralib turadi.

A. meningae media-ning ikkala shoxining yo'nalishi miya po'stlog'ining asosiy qismlari holatini ko'rsatadi. Old shoxining yo'nalishi markaz oldi pushtasi holatiga to'g'ri keladi. Orqa shoxining yo'nalishi chakka bo'lagining tutgan o'miga to'g'ri keladi. Ekstradural (yoki epidural) gematomalar miya qattiq pardasi o'rta arteriyasi va uning shoxi bosh gumbazi sinishi natijasida shikastlanganda, qonning suyak va *dura mater* orasida yig'ilishidan hosil bo'lib, sekinlik bilan miya qattiq qobig'ini suyakdan ajratadi va miyani ezadi. Agar bunday gematoma arteriyaning asosiy poyasi yoki uning oldingi shoxining shikastlanishi natijasida hosil bo'lgan bo'lsa, miya po'stlog'ining shikastlanish bo'lgan tomonga qarama-qarshi tomonida qo'zg'alish alomatlari bo'lishi va so'ngra undagi harakatlantiruvchi zonaning falaji kuzatilishi mumkin.

Kalla-miya topografiyasining sxemasi

Bosh qoplamlarida qattiq miya pardasi o'rta arteriyasi va uning shoxlari holatini aniqlash uchun Krenleyn taklif qilgan kalla-miya (kraniotserebral) topografiyasining sxemasidan foydalaniladi (70-rasm). Bu sxemada bosh miyaning

yasida ishtirok etadi. Bunda ko'rsatilgan venalar kalibri emissar venalar o'lchamiga teskari proporsional bo'ladi.

CHAKKA SOHASI, *REGIO TEMPORALIS*

Chegaralari: Soha chegarasi chakka muskuli doirasidan kengroq bo'lib, chakka aponevrozi birikkan chiziqqa to'g'ri keladi. Bu chegarani chakka muskuli qisqarganda ko'rish mumkin. Chakka aponevrozi suyak pardasi bilan birga yuqori chakka chizig'iga mustahkam birikkanligi sababli chakka va peshona-tepa ensa sohalarining chuqur qatlamlari bir-biridan keskin ajralib turadi.

Qavatlari: Sohaning orqa qismi terisi xuddi peshona-tepa-ensa terisi tuzilishiga o'xshash. Oldingi qismining terisi yupqa va teri osti qatlami yaxshi rivojlanmagan bo'lgani uchun burmaga yig'ish mumkin. Teri osti yog' to'qimasida kam rivojlangan quloq chig'anog'i muskullari, tomir va nervlari yotadi. Quloq chig'anog'i ortida (*a.temporalis superficialis*) o'zining shu nomli venasi va *n. auriculotemporalis* bilan birga o'tadi (68-rasm). Nerv odatda, arteriyaning orqasida joylashadi, ba'zan esa arteriya va vena o'rtasida yoki tomirlar oldida joylashishi ham mumkin.

U o'zining shoxlari bilan chakka sohasi terisiga, qisman quloq chig'anog'iga, pastki jag' bo'g'imi qopchasiga va quloq oldi so'lak beziga tolalar beradi. Quloq oldi so'lak bezi ichida *n. auriculotemporalis* va *n. facialis*lar orasida bog'lanish bor. Chakka sohasining oldingi qismi terisini ta'minlashda *n. infraorbitalis*ning shoxlari ham ishtirok etadi. Teri osti yog' to'qimasida yuz nervining shoxlari o'tadi va u peshona muskulini, ko'zning aylana muskulini va quloq chig'anog'ining oldingi muskulini innervatsiya qiladi. Chakka sohasida yuz nervi va uch shoxli nervning ikkinchi shoxi o'rtasida bog'lanish bo'ladi.

Quloq chig'anog'ining orqasida quloq arteriyasi va kichik ensa nervining shoxlari o'tadi. Yuza limfa tomirlari qisman yuza quloq oldi, qisman quloq orqa limfa tugunlariga quyiladi.

Yuza fassiya bu joyda yupqa varaq hosil qiladi. U pay qalpog'ining davomi bo'lib, yuzning kletchatkasiga borib yo'qoladi.

Chakka aponevrozi (*fascia temporalis*) ikkita: yuza va chuqur varaqdan tashkil topgan bo'lib, yonoq ravog'i yaqinida ikkiga ajraladi. Yuza varag'i yonoq ravog'ining tashqi yuzasiga, chuqur varag'i esa yonoq ravog'ining ichki yuzasiga yopishadi. Varaqlar orasida ikkinchi yog' qatlami – aponevrozlararo yog' to'qima joylashgan. Chuqur varag'i yuza varaqqa nisbatan qalin, o'zida pay tolalarini tutadi.

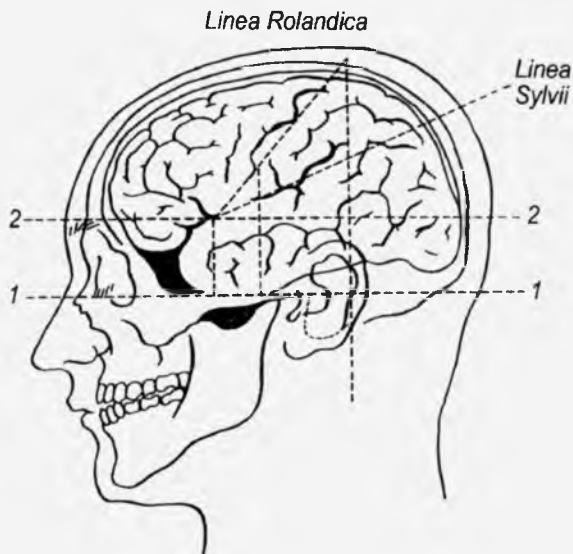
Chakka aponevrozi yuqori chakka chizig'ida suyak usti pardasi bilan mustahkam birikkan bo'lib, uning ostida patologik suyuqlik yig'ilganda bosh gumbazining qo'shni sohalariga o'ta olmaydi, shuning uchun suyuqlik pastga, chakka osti chuqurchasiga yo'naladi va bu yerdan yuzga o'tadi.

Chakka aponevrozining chuqur varag'i ostida, shu varaq bilan muskul orasida uchinchi – aponevroz osti kletchatkasi yotadi. Unda ko'p miqdorda yog' bo'lib, yonoq ravog'i va yonoq suyagi orqasi bo'ylab yuzdagi Bisha yog' to'plamiga qo'shiladi. Suyak parda ustida bevosita chakka muskuli joylashadi. U pastki chakka chizig'idan boshlanib, chakka chuqurchasini to'ldiradi. Yonoq ravog'i orqasida baqquvat payga o'tib, pastki jag'ning tojsimon o'sig'iga birikadi. Chakka muskuli ichida chuqur tomir va nervlar: *vasa temporalia profunda* va *nn. temporales profundi* o'tadi.

katta yarim sharlaridagi asosiy egatlarning aks-tasvirini boshning qoplamlarida aniqlasa bo'ladi. Ko'z kosasining pastki qirrasidan yonoq yoyi va tashqi eshituv yo'lining yuqori qirg'og'i bo'ylab pastki gorizontal chiziq o'tkaziladi. Unga parallel ravishda ko'z kosasining yuqorigi qirrasidan yuqori gorizontal chiziq o'tkaziladi.

Gorizontal chiziq'larga perpendikular qilib vertikal chiziq'larga: oldingisi – yonoq yoyining o'rtasidan, o'rtadagisi – pastki jag' bo'g'imidan va orqadagisi so'rg'ichsimon o'siq asosining orqa nuqtasidan o'tkaziladi. Oxirgi vertikal chiziq burun asosidan tashqi ensa do'mbog'igacha o'tkaziladigan sagittal chiziq-qacha davom ettiriladi.

Miya markaziy egatining (Roland egati) tutgan o'rni peshona va tepa bo'laklari orasida bo'lib, orqa vertikal chiziq bilan sagittal chiziq'larning kesishgan nuqtasidan oldingi vertikal chiziq bilan yuqori gorizontal chiziq-ning kesishgan nuqtasiga o'tkazilgan chiziq bilan aniqlanadi. Markaziy egat o'rta va orqa vertikkallar orasida joylashgan.



70-rasm. Krenleyn chizmasi.

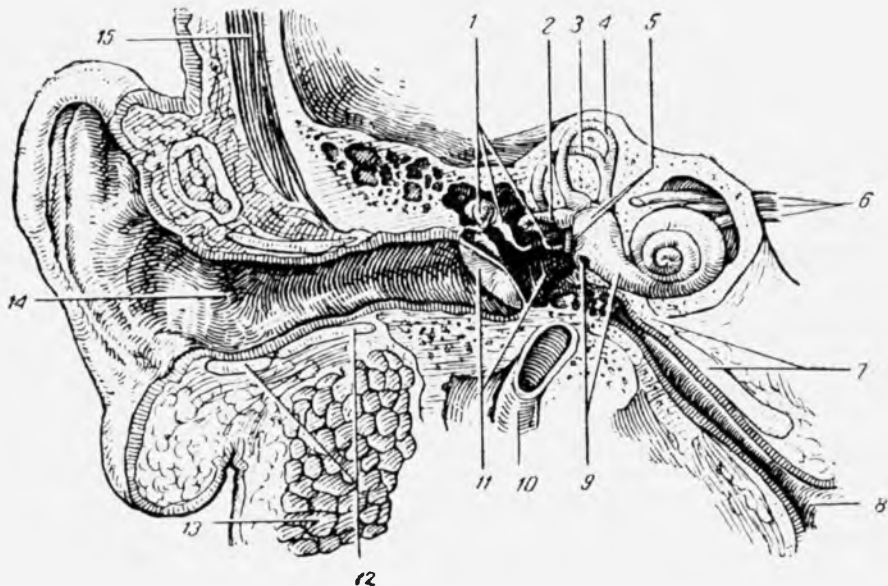
1—pastki gorizontal;

2—yuqori gorizontal.

A.meningea media–ning poyasi oldingi vertikal va pastki gorizontal chiziq'larning kesishgan nuqtasida aniqlanadi yoki boshqacha qilib aytganda, yonoq ravog'i o'rtasining yuqori qirrasiga to'g'ri keladi. Arteriyaning oldingi shoxini oldingi vertikal bilan yuqori gorizontalning kesishgan nuqtasida topish mumkin, orqa shoxi esa orqa vertikal bilan yuqori gorizontalning kesishgan nuqtasida aniqlanadi. Oldingi shoxning holatini boshqacha aniqlash ham mumkin: yonoq yoyidan 4 sm yuqoridan gorizontal chiziq o'tkaziladi; yonoq suyagining peshona o'sig'idan 2,5 sm orqada vertikal chiziq o'tkaziladi. Bu chiziq'lardan hosil bo'lgan burchakka *a. meningeae media*–ning oldingi shoxi to'g'ri keladi. Miyaning yon egati (Silviy egati) peshona va tepa bo'laklarini chakka bo'lagidan ajratib turadi va uning tasviri markaziy egatning tasvir chizig'i va yuqori gorizontal chiziq orasidagi burchak bissektrisasiga to'g'ri keladi. Egat oldingi va orqa vertikal orasida joylashgan bo'ladi.

SO'RG'ICHSIMON O'SIMTA SOHASI, REGIO MASTOIDEA

Chakka suyagining so'rg'ichsimon o'simta qismini yumshoq to'qima orqali osongina paypaslab topish mumkin. Bu sohaning chegarasi oldindan quloq chig'anog'ining orqadan birlashgan chizig'igacha, yuqoridan esa yonoq ravog'i bo'yicha davom ettirilgan gorizontal chiziq bo'yicha o'tadi.



12

71-rasm. Boshning frontal qirgimida ichki va o'rta quloqning joylashishi.
 1-eshituv suyakchalari; 2-lateral (gorizontal) yarimaylana kanal; 3-orqa (pastki) yarimaylana kanal; 4-yuqori (oldingi) yarimaylana kanal; 5-dahliz va oval darcha; 6-yuz nervi va eshituv nervining shoxlari (dahliz nervi va chig'anoq nervi); 7-eshituv (Evstaxiy) nayining suyak va tog'ay devorlari; 8-eshituv nayining halqumdagi teshigi; 9-chig'anoq va yumaloq darcha; 10-ichki uyqu arteriyasi; 11-nog'ora parda va nog'ora bo'shlig'i; 12-tashqi eshituv yo'lining tog'ayi; 13-quloq oldi bezi; 14-tashqi eshituv yo'li; 15-chakka muskuli.

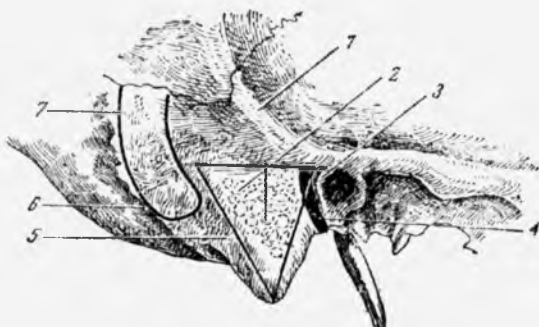
Bu sohaning yuqori-oldingi qismida Shipo uchburchagi joylashgan. Bu uchburchak sohasida yiringli mastoiditlarda trepanatsiya amaliyoti bajariladi. Shuning uchun ham bu uchburchak trepanatsiya uchburchagi deb ataladi. Uning chegaralari: oldindan - tashqi quloq teshigining orqa qirg'og'i ustida joylashgan o'simta (*spina suprameatum*), yuqoridan – yonoq yoyini orqaga davom ettirib o'tkazilgan gorizontaal chiziq, orqadan – so'rg'ichsimon qirra (*crista mastoidea*) hisoblanadi.

Chakka suyagining so'rg'ichsimon qismi ichida havo bo'lgan suyak bo'shliqlari (*cellulae mastoideae*) joylashgan bo'lib, uning devorlari shilliq parda bilan qoplangan. Shilliq parda o'rta quloq bo'shlig'idan (ya'ni – nog'ora bo'shlig'i, *cavum tympani*) suyak katakchalariga o'tadi. Eng katta katakcha so'rg'ichsimon g'or, *antrum mastoideum* deb nomlanib, u *aditus ad antrum* orqali nog'ora bo'shlig'ining yuqori qavatidagi – nog'ora usti cho'ntagi (*recessus epitympanicus*) bilan tutashadi; bu joyda eshitish suyakchalari (bolg'acha, sandoncha, uzangicha) joylashgan bo'ladi (71-rasm). Bosh chanog'i asosining ichki yuzasi bilan nog'ora bo'shlig'i o'zaro yupqa suyak plastinkasi (*tegmen tympani*) bilan ajralgan. *Antrum mastoideum* trepanatsiya uchburchagining yuqori chegarasi yaqiniga akslanadi va suyak yuzasidan 1,5-2 sm chuqurlikda joylashadi (72-rasm).

Chakka suyagining so'rg'ichsimon o'sig'ining orqa-pastki qismida shu nomli

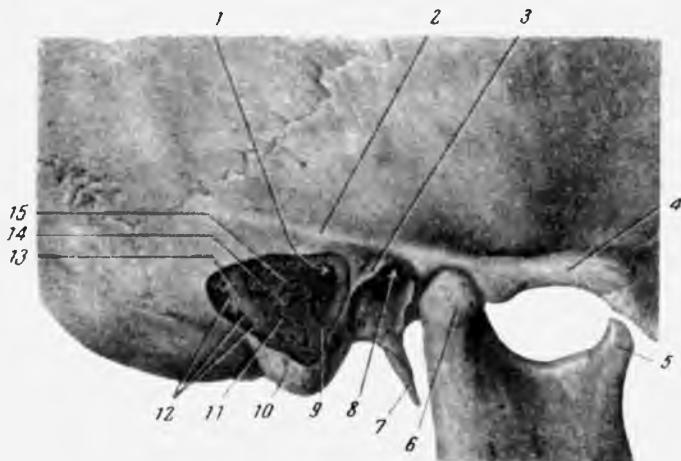
72-rasm. Chakka suyagining so'rg'ichsimon o'sig'i yuzasidagi trepanatsiya (Shipo) uchburchagi.

1-*linea temporalis*; 2-*cellulae mastoidea*; 3-*spina suprameatum*; 4-yuz nervining tasviri; 5-*crista mastoidea*; 6-*foramen mastoideum*; 7-S-simon sinusning aks tasviri.



suyak egatida yotuvchi S-simon vena sinusi (*sinus sigmoideus*) joylashadi. Uning aks-tasviri trepanatsiya uchburchagining orqa tomoniga yondoshib turadi. Ba'zi hollarda bo'shliqning tasviri oldinga siljigan bo'lib, trepanatsiya uchburchagini butunlay to'ldirib turadi.

Chakka suyagi so'rg'ichsimon qismining ichida, trepanatsiya uchburchagidan oldinda yuz nervi kanalining pastki qismi o'tadi (73-rasm). Suyakning



73-rasm. Yarim aylana kanallar, yuz nervi kanali va boshqa tuzilmalarning so'rg'ichsimon o'siqdagi trepanatsiya uchburchagi doirasida o'zaro joylashuvi.

1-*aditus ad antrum*; 2-*linea temporalis*; 3-*spina suprameatum*; 4-*arcus zygomaticus*; 5-pastki jag' suyagining toj o'sig'i; 6-shu suyakning bo'g'im o'sig'i; 7-bigizsimon o'siq; 8-tashqi eshituv yo'li; 9-yuz nervi kanali (ochilgan); 10-so'rg'ichsimon o'siq; 11-*canalis semicircularis posterior*; 12-*cellulae mastoidea*; 13-*sinus sigmoideus*; 14-*canalis semicircularis lateralis*; 15-*canalis semicircularis anterior (superior - BNA)*.

so'rg'ichsimon qismini trepanatsiya qilayotganda S-simon sinusni, yuz nervini, yarim aylana kanallarni va nog'ora bo'shlig'ining yuqori devorini shikastlab qo'yish xavfi tug'ilishi mumkin (71 va 73-rasmlar). Bundan saqlanish uchun trepanatsiyani aytilgan uchburchak sohasida, tashqi eshituv yo'lining orqa devoriga qat'iy parallel qilib olib borish kerak. Havo tutuvchi bo'shliqlarning rivojlanish

darajasiga qarab chakka suyagining so'rg'ichsimon qismini suyakning barcha qismini to'ldiruvchi yirik katakchalari bo'lgan pnevmatik turga yoki bunday bo'shliqlari bo'lmagan yohud ular juda kam rivojlangan sklerotik turga kiritish mumkin. Erta bolalik yoshida chakka suyagining so'rg'ichsimon qismi diploetik tuzilishga ega bo'lib, u bosh gumbazi suyaklarining g'ovak moddasini eslatadi.

BOSH CHANOG'I SUYAGINING ICHKI ASOSI

Bosh chanog'i asosining ichki yuzasida zinapoya shaklida joylashgan uchta: oldingi, o'rta va orqa bosh chanog'i chuqurchalari (*fossa cranii anterior, media, posterior*) tafovut qilinadi. Oldingi chuqurcha o'rta chuqurchadan ponasimon suyakning kichik qanoti qirralari va *sulcus chiasmaticu*-ning oldida yotuvchi suyak bolishchasi (*limbus sphenoidalis*) bilan chegaralanadi; o'rta chuqurcha orqa chuqurchadan turk egari suyanchig'i va ikkala chakka suyagi piramidasining yuqori qirralari orqali ajralib turadi.

Bosh chanog'i oldingi chuqurchasining topografiyasi

Bosh chanog'i oldingi chuqurchasi (*fossa cranii anterior*) burun bo'shlig'i va ikkala ko'z kosasi ustida joylashgan. Bu chuqurchaning eng oldingi qismi, bosh gumbaziga o'tish joyida, peshona sinusi bilan chegaralanadi. Chuqurcha sohasida miyaning peshona bo'lagi joylashgan.

Srista galli-ning yon taraflarida hidlov piyozchalari (*bulbi olfactorii*) yotadi, ulardan hidlov yo'llari boshlanadi.

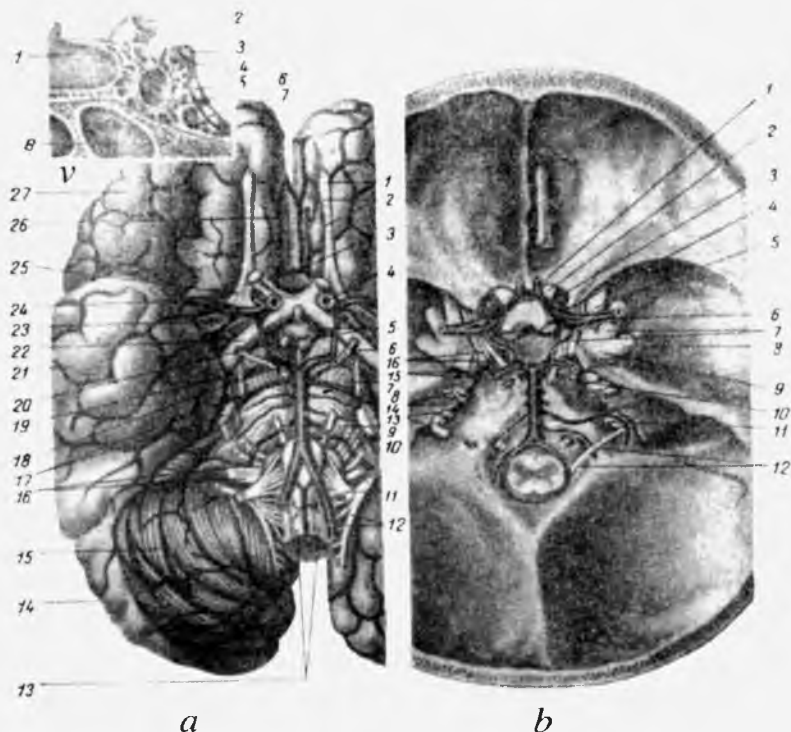
Bosh chanog'i oldingi chuqurchasidagi teshiklardan eng oldinda joylashgani - *foramen caecum* hisoblanadi. Bu joyga qattiq miya pardasining o'sig'i va burun bo'shlig'i venalarini sagittal sinus bilan tutashtiruvchi doimiy bo'lmagan emissar vena kiradi. Bu teshikdan orqada va *crista galli*-ning yon tomonlarida g'alvirsimon suyak yirtilgan plastinkasining (*lamina cribrosa*) teshiklari bo'lib, undan *nn. olfactorii* va *a. ethmoidalis anterior* (*a. ophthalmica* - dan) hamda uni kuzatib boruvchi shu nomli vena va nerv (uch shoxli nervning birinchi shoxidan) o'tadi (69 va 74-rasmlar).

Bosh chanog'i oldingi chuqurchasi sohasidagi sinishlarda burun va burun halqumdan qon ketishi, yutilgan qonni qusish eng xarakterli belgi bo'ladi. *Vasa ethmoidalia* va g'orsimon sinusning shikastlanishida kuchsiz qon ketishi mumkin. Ko'z va qovoq kon'yuktivasi hamda qovoq terisi ostida qontalash ham ko'p uchraydi (peshona yoki g'alvirsimon suyakning shikastlanishi natijasida). Ko'z kosasi kletchatkasida qon yig'ilganida ko'z olmasining bo'rtishi kuzatiladi (*exophthalmus*). Burundan serebrospinal suyuqlikning oqishi hidlov nervlarini o'rovchi miya qobig'i o'siqlarining yirtilganligini ko'rsatadi. Agar miyaning peshona bo'lagi shikastlanasa, unda burun orqali miya moddasining bo'lakchalari chiqishi kuzatiladi.

Peshona bo'shlig'ining devori va g'alvirsimon labirint katakchasining shikastlanishida havoni teri osti yog' to'qimasiga yoki bosh chanog'i bo'shlig'iga ekstra yoki intradural (pnevmocefaliya) chiqishi kuzatiladi.

*Nn.olfactorii*ning shikastlanishi hid bilishning har xil darajada buzilishiga olib keladi (*anosmia*).

Ko'z kosasidagi kletchatkada qon to'planishi III, IV, VI nervlar va V nerv funksiyasining buzilishi (g'ilaylik, ko'z qorachig'ining o'zgarishi, peshona terisin-



74-rasm. Bosh miyaning sopidagi arteriyalar (Villiziy aylanasi) va ularning bosh miya nervlari va bosh suyagi asosiga nisbati.

A: 1-bulbus olfactorius; 2-tractus olfactorius; 3-a.communicans anterior; 4-a. carotis interna; 5-tuber cinereum et corpus mamillare; 6-n. oculomotorius; 7-pedunculus cerebri; 8-n. abducens; 9-pons (Varoli); 10-a. basilaris et nn. facialis, intermedius, vestibulocochlearis; 11-n. hypoglossus; 12-n. accessorius et a. vertebralis; 13-orqa miya; 14-miyaning ensa bo'lagi; 15-miyacha; 16-nn. glossopharyngeus et vagus; 17-n. trigeminus et a. cerebri superior; 18-a. cerebri posterior; 19-n. trochlearis; 20-a. communicans posterior; 21-miyaning chakka bo'lagi; 22-tractus opticus; 23-substantia perforata anterior; 24-a. cerebri media; 25-trigonum olfactorium; 26-a. cerebri anterior; 27-miyaning peshona bo'lagi.

B: 1-a. communicans anterior; 2-n. opticus; 3-a. carotis interna; 4-a. cerebri anterior; 5-n. ophthalmicus; 6-a. cerebri media; 7-n. maxillaris et a. communicans posterior; 8-n.mandibularis; 9-ganglion semilunare n. trigemini; 10-a. cerebri superior; 11-a.basilaris et rami (a. cerebelli inferior anterior) n. hy-poglossus; 12-n. accessorius et a. vertebralis; 13-nn. glossopharyngeus; 14-nn. facialis, intermedius et vestibulocochlearis; 15-a. cerebri posterior et n. oculomotorius; 16-nn. trochlearis et abducens.

V: o'ng g'orsimon vena sinusining frontal qirqimi:

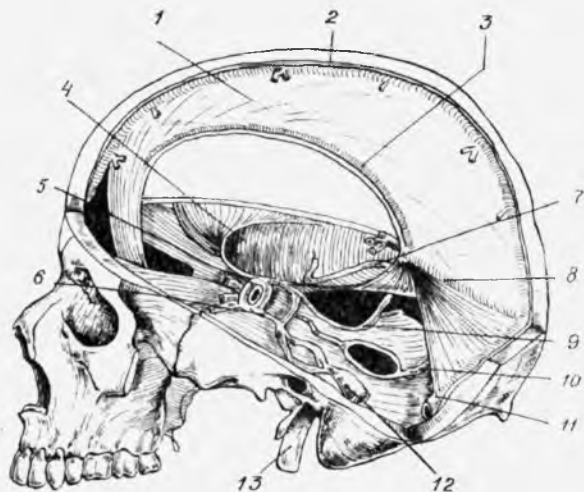
1-gipofiz; 2-sinusning ichidan o'tuvchi ichki uyqu arteriyasi yuqoriga tortilgan; 3-n. oculomotorius; 4-n. trochlearis; 5-n. ophthalmicus; 6-n. abducens; 7-n. maxillaris; 8-sinus sphenoidalis.

ing anesteziyasi) ga olib keladi. *Processus clinoides anterior*ning (bosh chanog'i o'rta chuqurchasi doirasida) sinishida II nerv shikastlanishi mumkin, ko'pincha nervning g'ilofiga qon quyilishi natijasida shu nerv funksiyasining buzilishi kuzatiladi. Bosh chanog'i chuqurchalari tarkibining yiringli yallig'lanish jarayoni bilan zararlanishi bosh chanog'i asosiga tegib turuvchi bo'shliqlardan (ko'z kosasi, burun bo'shlig'i va uning atrofidagi bo'shliqlar, ichki va o'rta quloq) yiringli jarayonning o'tishi natijasida bo'ladi. Bu hollarda jarayon bir nechta: kontaktli, gematogen, limfogen yo'llar bilan tarqalishi mumkin. Xususan, peshona bo'shlig'i empiyemasi va suyakning yemirilishi natijasida oldingi bosh chuqurchasiga yiringli jarayonning o'tishi kuzatiladi; bunda meningit, epi- va subdural abscess bo'lishi mumkin. Bunday abscess burun bo'shlig'idan *nn. olfactorii* va *tractus olfactorius* bo'ylab yiringli jarayonning tarqalishi natijasida ham rivojlanadi. *Sinus sagittalis superior* va burun bo'shlig'i venalari orasida aloqa borligi tufayli infeksiya sagittal sinusga o'tishi mumkin.

Bosh chanog'i o'rta chuqurchasining topografiyasi

Bosh suyagi o'rta chuqurchasining (*fossa cranii media*) markaziy qismini ponasimon suyak tanasi hosil qiladi. Unda ponasimon (yoki asosiy) bo'shliq bo'ladi. Kalla bo'shlig'iga qaragan yuzasida chuqurcha – turk egari bo'lib, u yerda miya ortig'i (gipofiz) joylashgan. Turk egari chuqurchasi ustidan qattiq miya pardasi o'tib, egar to'sig'ini (*diaphragma sellae*) hosil qiladi. Uning markazida teshik bo'lib, bu teshikdan gipofizni miya asosi bilan tutashtiruvchi voronka (*infundibulum*) o'tadi. Turk egari oldidagi *sulcus chiasmatis* – da ko'ruv nervlari kesishmasi joylashgan (74-rasm).

Bosh chanog'i o'rta chuqurchasining yon qismlarini ponasimon suyakning katta qanotlari va chakka suyagi piramidasining oldingi yuzasi hosil qiladi, unda

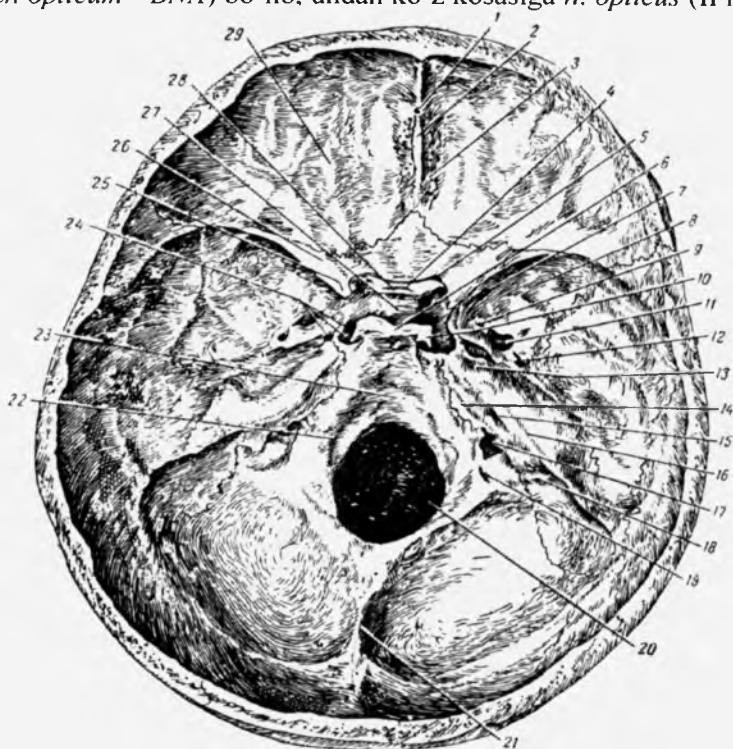


75-rasm. Miya qattiq pardasining sinuslari.

- 1-falx cerebri;
- 2-sinus sagittalis superior;
- 3-sinus sagittalis inferior;
- 4-sinus alae parvae;
- 5-sinus intercavernosus anterior;
- 6-sinus cavernosus;
- 7-sinus petrosus superior;
- 8-sinus rectus;
- 9-sinus petrosus inferior;
- 10-sinus occipitalis;
- 11-sinus transversus;
- 12-sinus sigmoideus;
- 13-v. jugularis interna.

miyaning chakka bo'lagi joylashgan. Bundan tashqari chakka suyagi piramidasining old yuzasida, uning cho'qqisi yonida (har ikkala tomonda) (*impessio trigemini*-da) uch shoxli nervning yarimoysimon tugunchasi joylashgan. Tugun joylashgan bo'shliq (*cavum Meckeli*) qattiq miya pardasining ikkiga ajralishidan hosil bo'ladi. Piramida oldingi yuzasining bir qismi nog'ora bo'shlig'ining yuqori devorini (*tegmen tympani*) hosil qiladi. Kallaning o'rta chuqurchasida, turk egari yon tomonlarida katta amaliy ahamiyatga ega bo'lgan miya qattiq qobig'ining g'orsimon sinusi (*sinus cavernosus*) joylashgan bo'lib, unga yuqori va pastki ko'z soqqasi venalari quyiladi (75-rasm).

Bosh chanog'i o'rta chuqurchasidagi teshiklardan eng oldingisi *canalis opticus* (*foramen opticum* - BNA) bo'lib, undan ko'z kosasiga *n. opticus* (II nerv) va *a.*



76-rasm. Bosh chanog'ining ichki asosi.

1-*foramen caecum*; 2-*crista galli*; 3-*lamina cribrosa*; 4-*sulcus chiasmaticus*; 5-*canalis opticus*; 6-*dorsum sellae turcicae*; 7-*foramen rotundum*; 8-*ala major ossis sphenoidalis*; 9-(*rete foraminis ovalis*-dan chiquvchi) venani o'tkazuvchi qo'shimcha teshik; 10-*processus clinoides posterior*; 11-*foramen ovale*; 12-*foramen spinosum*; 13-*impessio trigemini*; 14-*sulcus sinus petrosi inferioris*; 15-*porus acusticus internus*; 16-*sulcus sinus petrosi superioris*; 17-*forame jugulare*; 18-*sulcus sinus sigmoidei*; 19-*canalis condylaris*-ning qirg'og'i; 20-*foramen occipitale magnum*; 21-*crista occipitalis interna*; 22-*canalis hypoglossi*-ning qirg'og'i; 23-*clivus*; 24-*foramen lacerum* va uni ikki qismga ajratuvchi suyak ko'priklari; 25-*processus clinoides anterior*; 26-*ala minor ossis sphenoidalis*; 27-*fossa hypophysialis*; 28-*tuberculum sellae*; 29-*pars orbitalis ossis frontalis*.

ophthalmica o'tadi (74 va 76-rasm). Ponasimon suyakning katta va kichik qanotlari orasida *fissura orbitalis superior* hosil bo'lib, u orqali *sinus cavernosus*–ga quyiluvchi vv. *ophthalmicae (superior et inferior)* va nervlardan: *n. oculomotorius* (III nerv), *n. trochlearis* (IV nerv), *n. ophthalmicus* (uch shoxli nervning birinchi shoxi), *n. abducens* (IV nerv) o'tadi. Yuqori ko'z kosasi tirqishi orqasida *foramen rotundum* bo'lib, undan *n. maxillaris* (uch shoxli nervning ikkinchi shoxi) o'tadi, aylana teshikdan orqada va bir oz tashqarida *foramen ovale* joylashgan bo'lib, u orqali *n. mandibularis* (uch shoxli nervning uchinchi shoxi) va *sinus cavernosus*ni *plexus venosus pterygoideus* bilan tutashtiruvchi vena o'tadi. Ba'zan ular oval teshigi yonidagi maxsus teshiklardan o'tadi (76-rasm). Oval teshikdan tashqarida va orqaroqda *a. menindegia media* – ni o'tkazuvchi *foramen spinosum* joylashgan. Piramidaning cho'qqisi va ponasimon suyak tanasi o'rtasida *foramen lacerum* joylashgan bo'lib, uni tog'ay to'ldirib turadi. U orqali *n. petrosus major (n. facialis-dan)* va ba'zan *plexus pterygoideus* – ni *sinus cavernosus* bilan bog'lovchi emissar vena ham o'tadi. Shu yerga ichki uyqu arteriyasining kanali ochiladi.

O'rta chuqurcha sohasida shikastlanish bo'lganda xuddi oldingi chuqurcha sohasidagi sinishda bo'lganidek burun va halqumdan qon ketishi kuzatiladi. Ular ponasimon suyak tanasi parchalanishida yoki g'orsimon sinusning shikastlanishi natijasida yuz beradi. G'orsimon sinus ichidan o'tuvchi ichki uyqu arteriyasining shikastlanishida, o'limga olib keluvchi qon ketishi bo'ladi. Ba'zi hollarda bunday og'ir qon ketishi birdaniga bo'lmaydi, balki avval pulsatsiyalanadigan ekzoftalm yuzaga chiqadi. Bu esa shikastlangan ichki uyqu arteriyasidan qonning ko'z venalari sistemasiga o'tishi natijasida paydo bo'ladi.

Chakka suyagi piramidasiining oldingi chegara qismi nog'ora bo'shlig'ining tomi – *tegmen tympani*ni hosil qiladi. Bu plastinkaning o'rta quloqning surunkali yiringlashi natijasida yemirilishi subdural (qattiq miya pardasi ostida) yoki epidural (qattiq miya pardasi bilan suyak orasida) abscess hosil bo'lishiga olib keladi. Ba'zan tarqalgan yiringli meningit yoki miyaning chakka bo'lagi absessi rivojlanadi. Nog'ora bo'shlig'ining ichki devoriga yuz nervining kanali tegib turadi. Ba'zan bu kanalning devori juda yupqa bo'lib, o'rta quloq yiringli yallig'lanish jarayonida yuz nervining sholi va falajiga olib kelishi mumkin.

Bosh chanog'ining orqa chuqurchasi topografiyasi

Orqa bosh chanog'i chuqurchasiining oldingi qismida miya ko'prigi va uzunchoq miya joylashgan, chuqurchaning qolgan qismini miyacha to'ldirib turadi. Qattiq miya qobig'ining sinuslaridan orqa chuqurchada joylashgan eng muhimi ko'ndalang va ensa sinuslari hisoblanadi (75-rasm). Boshning orqa chuqurchasidagi teshiklar quyidagicha joylashgan (74 va 76-rasm): eng oldinda, chakka suyagi piramidasiining orqa devorida ichki eshituv teshigi (*porus acusticus internus*) yotadi. Bu teshik orqali *a. labyrinthi (a. basilaris-dan)* va nervlar - *nn. facialis* (VII), *vestibulocochlearis* (VIII), *intermedius* o'tadi. Orqaroqda bo'yinturuq teshigi (*foramen jugulare*) joylashgan bo'lib, uning oldingi qismi orqali *nn. glossopharyngeus* (IX), *vagus* (X) va *accessorius* nervlari, orqa qismidan esa - *v. jugularis interna* o'tadi. Orqa chuqurchaning markaziy qismini katta ensa teshigi (*foramen occipitale magnum*) egallaydi va u orqali orqa miya o'z qobiqlari bilan (*aa. vertebrales*)

va uning shoxlari (*aa. spinales anteriores*) hamda *posteriores*, *plexus venosi cerebri internus* va qo'shimcha nervning (*n. accessorius*) orqa miya ildizlari o'tadi. Katta ensa teshigining yon tomonlarida *canalis hypoglossi* joylashgan, u orqali *n. hypoglossus* (XII) va *plexus venosus vertebralis* bilan *v. jugularis internus* tutashtiruvchi 1-2 ta vena o'tadi. Sigmoid egatda yoki uning yonida *foramen mastoideum* joylashgan, u orqali ensa venasini va bosh asosining tashqi venalarini S-simon sinus bilan tutashtiruvchi *v. emissaria mastoidea* o'tadi.

Boshning orqa chuqurchasi sohasidagi sinishlarda quloq orqasidagi teri ostida qontalash bo'lishi mumkin, bu *sutura mastoideooccipitalis*ning shikastlanishiga bog'liq. Bu sinishlarda ko'pincha tashqi tomonga qon ketmaydi, chunki nog'ora parda butun qoladi. Serebrospinal suyuqlikning oqishi va miya moddasining chiqishi yopiq sinishlarda kuzatilmaydi (chunki tashqi tomonga ochiladigan kanallar yo'q).

Bosh orqa chuqurchasi sohasidagi S-simon bo'shliq yiringli yallig'lanishi (flebit, sinustrombozi) mumkin.

Ko'pincha yiringli yallig'lanishga sabab chakka suyagining so'rg'ichsimon o'sig'idagi kataklardan yiringli yallig'lanishning (yiringli mastoidit) o'tishi, ba'zan esa ichki quloqning yiringli yallig'lanish (yiringli labirintit) jarayonining bo'shliqqa o'tishi kuzatiladi. S-simon sinusda shakllanayotgan tromb bo'yinturuq venasining piyozchasiga o'tishi mumkin. Bunda patologik jarayonga piyozchaga yaqin turgan IX, X va XI nervlarning ham qo'shilishi (tanglay pardasining va halqum muskullarining falaji sababli yutishning buzilishi, tovush bo'g'ilishi, nafas olishning qiyinlashishi va pulsning sekinlashishi, to'sh-o'mrov-so'rg'ichsimon va trapetsiya-simon muskullarning taranglashuvi) kuzatiladi.

Ichki quloqdagi yiringli jarayonda, bosh miya subaraxnoidal bo'shlig'i bilan o'rta quloq o'rtasida tutashuv borligi sababli miya qobiqlarining tarqalgan yallig'lanishi (yiringli leptomeningit) rivojlanishi mumkin.

Ichki quloqdan yiring boshning orqa chuqurchasiga chakka suyagi piramidasi orqa chekkasidagi yemirilgan joy orqali o'tishi mumkin, shunda miyaning absessi (ba'zan u so'rg'ichsimon o'siq katakchalardan yallig'lanishning o'tishi natijasida ham bo'ladi) hosil bo'ladi. Ichki quloqdan infeksiyani *porus acusticus internus* orqali o'tuvchi nervlar ham o'tkazishi mumkin.

BOSH MIYANING TOPOGRAFIYASI

BOSH MIYA PARDALARI

Miyaning qattiq pardasi

Miya uchta parda bilan qoplangan, shundan eng ustkisi qattiq miya qobig'i (*dura mater encephali*) hisoblanadi. U ikki varaqdan tashkil topgan bo'lib, ular orasida yupqa g'ovak kletchatka qavati bo'ladi. Shu sababli uning bir varag'ini ikkinchi varag'idan osonlikcha ajratish va qattiq miya qobig'ining defektlarini yopish uchun qo'llash mumkin (Burdenko uslubi).

Boshning gumbazida miyaning qattiq qobig'i suyak bilan zaif (yengil) birikkan bo'lgani uchun oson ajratiladi. Bosh suyagining ichki yuzasi biriktiruvchi

to'qimali pleyonka bilan qoplangan bo'lib, u endoteliyni eslatuvchi hujayralar qatlamidan tarkib topgan. U bilan miya qattiq qobig'ining tashqi yuzasini qoplovchi xuddi shunday hujayralar qatlami orasida yoriqsimon epidural bo'shliq hosil bo'ladi. Bosh suyagi asosida *dura mater* asosan, g'alvirsimon suyakning teshikli plastinkasida, turk egari atrofida va chakka suyagi piramidasi sohasida suyak bilan juda mustahkam birikkan.

Bosh gumbazining o'rta chizig'i bo'ylab yoki undan bir oz o'ngroqda miya qattiq qobig'ining yuqori o'roqsimon o'sig'i (*falx cerebri*) joylashgan bo'lib, miyaning katta yarim sharini bir-biridan ajratib turadi. U sagittal yo'nalishda *crista galli*–dan *protuberantia occipitalis internagacha* cho'ziladi.

Miya o'rog'ining pastki erkin qirrasida *corpus callosum*gacha yetib boradi. Miya o'rog'i orqa qismida qattiq miya qobig'ining boshqa o'sig'i - *tentorium cerebelli* yoki miyacha chodiri bilan tutashadi. bu o'siq gorizontall joylashib, gumbazga o'xshab turadi va orqadan ensa suyagiga (uning ko'ndalang egati bo'ylab), yon tomondan har ikkala chakka suyagi piramidasi yuqori qirrasiga, oldindan - ponasimon suyakdagi *processus clinoidae*ga birikadi (75-rasm).

Boshning orqa chuqurchasining katta qismida miyachaning chodiri orqa chuqurchani bosh chanog'i bo'shlig'ining qolgan qismidan ajratib turadi, faqat *tentoriumning* oldingi qismida oval shaklidagi teshik (*incisura tentorii*), ya'ni paxion teshigi bo'lib, u orqali miyaning poyasi o'tadi.

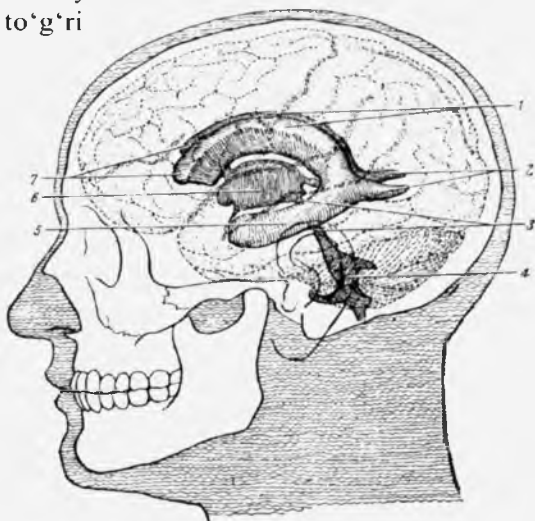
Qattiq miya pardasining sinuslari

Qattiq miya pardasi o'siqlari ichida klapanlardan holi bo'lgan venoz sinuslar joylashgan (75-rasm). *Dura mater*–ning o'roqsimon o'sig'i bo'ylab yuqori sagittal vena sinusi, *sinus sagittalis superior* joylashgan bo'lib, u bosh gumbazi suyaklariga tegib turadi va uning jarohatlanishlarida ba'zan shikastlanib, juda kuchli qon ketishiga sababchi bo'ladi. Yuqori sagittal sinusning tashqi tasviri burunning asosini tashqi ensa do'mbog'i bilan tutashtiruvchi sagittal chiziq bo'ylab anqlanadi.

Miya o'rog'ining pastki erkin qirrasida pastki sagittal sinus (*sinus sagittalis inferior*) joylashgan. Miya o'rog'i va miyacha chodiri tutashgan chiziqda to'g'ri

77-rasm. Bosh miyaning qorinchalari (sxema).

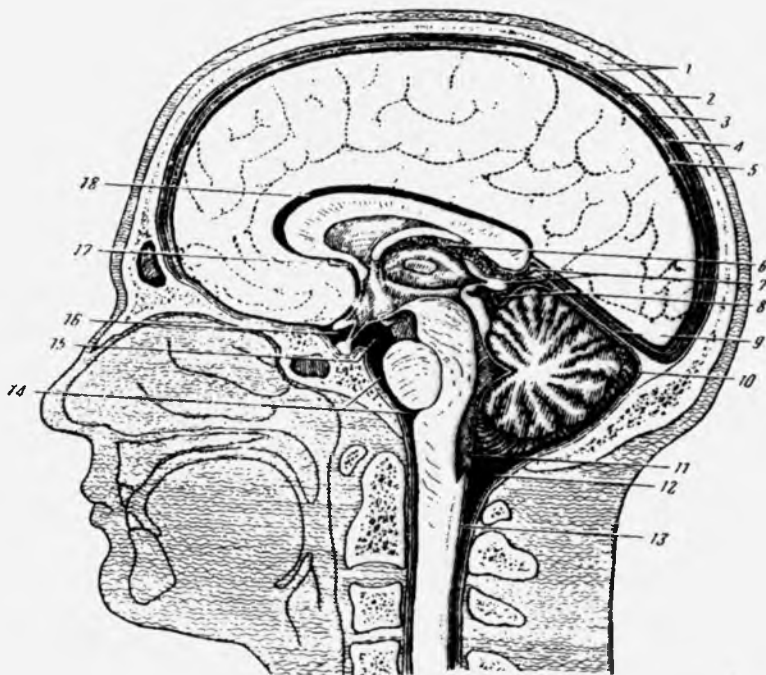
1-miya yon qorinchalarining markaziy bo'limlari; 2-miya yon qorinchalarining orqa shoxlari; 3-Silviy suv yo'li; 4-IV qorincha; 5-chap yon qorinchaning pastki shoxi; 6-III qorincha; 7-miya yon qorinchalarining oldingi shoxlari.



sinus (*sinus rectus*) joylashgan bo'lib, unga pastki sagittal sinus quyiladi. Miya-cha o'rog'ining ichida va uning ichki ensa qirrasiga birikish chizig'i bo'ylab ensa sinusi (*sinus occipitalis*) joylashgan.

Bir qancha venoz sinuslar boshning asosida joylashgan. Kallaning o'rta chuqurchasida g'orsimon sinus, *sinus cavernosus* bor. Bu kavak juft bo'lib, turk egari-ning ikkala tomonida jolashgan. O'ng va chap kavaklar anastomozlar orqali tuta-shadi (75-rasm). G'orsimon sinus bosh bo'shlig'ining oldingi qismidagi kichik sinuslardan qon yig'adi, undan tashqari, eng muhimi shundaki, unga ko'z venalari (*vv.ophthalmicae*) quyiladi, ularning yuqorigisi ko'z ichki burchagida *v. angularis* bilan anastomozlashadi.

G'orsimon sinus emissarlar orqali pastki jag' shoxining ichki tomonida joy-lashgan yuzdagi katta venoz chigal (*plexus pterygoideus*) bilan bevosita tutasha-di. G'orsimon sinusning ichida *a. carotis interna* va *n.abducens* o'tadi, uning tashqi devorini hosil qiluvchi miya qattiq qobig'i ichida (yuqoridan pastga qarab) nerv-lardan *nn. oculomotorius, trochlearis* va *ophthalmicus* o'tadi.



78-rasm. Bosh miyaning havzalari chizmasi.

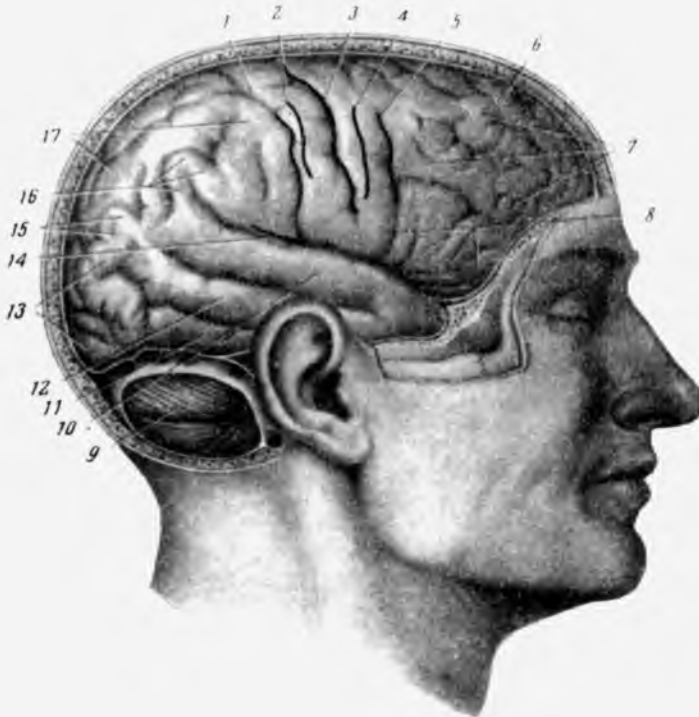1-*dura mater encephali*; 2-*sinus sagittalis superior*; 3-*cavum subdurale*; 4, 10-*arachnoidea encephali*; 5-*cavum subarachnoidale*; 6-*plexus chorioideus ventriculi tertii*; 7-*v. cerebri magna (Galenii) et corpus pineale*; 8-*cisterna ambiens*; 9-*sinus rectus*; 11-*apertura mediana ventriculi quarti*; 12-*cisterna cerebellomedullaris*; 13-*pia mater spinalis*; 14-*cisterna pontis*; 15-*cisterna interpedicularis*; 16-*cisterna chiasmaticus*; 17-*cisterna laminae terminalis*; 18-*cisterna corporis callosi*.

Sinus tashqi devorining orqa qismiga uch shoxli nervning yarimoysimon tuguni tegib turadi (74-rasm).

Ko'ndalang sinus (*sinus transversus*) shu nomli egat (*sulcus transversus*) bo'ylab joylashgan va u bevosita S-simon sinusga (*sinus sigmoideus*) davom etadi. S-simon sinus chakka suyagining so'rg'ichsimon qismi ichki yuzasida bo'yinturuq teshigigacha davom etadi, u yerdan ichki bo'yinturuq venasining yuqori piyozchasiga o'tadi. Ko'ndalang sinusning tasviri bir oz yuqoriga qavariqlashgan chiziq bo'lib, u tashqi ensa do'mbog'ini so'rg'ichsimon o'siqning yuqori-orqa qismi bilan tutashtiradi. Bu tasvir chizig'i yuqori ensa chizig'iga ham to'g'ri keladi. Ichki ensa do'mbog'i sohasida yuqori sagittal, to'g'ri, ensa va ikkala ko'ndalang sinuslar qo'shiladi, bu yer *confluens sinuum* deb nomlanadi. Bu qo'shilish joyining tashqi proyeksiyasi tashqi ensa do'mbog'i hisoblanadi, ba'zan yuqori sagittal sinus boshqa sinuslar bilan qo'shilmaydi va bevosita o'ng ko'ndalang sinusga quyiladi.

To'r va yumshoq pardalar

To'r parda (*arachnoidea encephali*) miya qattiq qobig'idan yoriqsimon, sub-



79-rasm. Bosh miyaning asosiy pushta va egatlari.

1-sulcus postcentralis; 2-gyrus postcentralis; 3-sulcus centralis; 4-gyrus precentralis; 5-sulcus precentralis; 6-gyrus frontalis superior; 7-gyrus frontalis medius; 8-gyrus frontalis inferior; 9-cerebellum; 10-gyrus temporalis superior; 11-gyrus temporalis inferior; 12-gyrus temporalis medius; 13-lobus occipitalis; 14-sulcus lateralis (*fissura cerebri lateralis - BNA*); 15-gyrus angularis; 16-gyrus supramarginalis; 17-lobulus parietalis inferior.

dural bo'shliq orqali ajralib turadi. To'r parda yupqa bo'lib, miya qobig'idan farqli ravishda, tomirlari bo'lmaydi va egatlar ichiga kirmaydi. To'r parda o'ziga xos o'siqchalar hosil qilib, miya qobig'ini teshib o'tadi va venoz sinuslar ichiga botib kiradi yoki suyakda iz qoldiradi. Bular to'r parda granulyatsiyalari (boshqacha – paxion granulyatsiyasi) deb nomlanadi (67-rasm).

Miyaga hammadan ko'ra yaqin joylashgan yumshoq parda – (*pia mater encephali*) tegib turadi. U qon tomirlarga boy bo'lib, hamma egatlarga, miyaning qorinchalariga kiradi va u yerda tomirlar chigalini hosil qiladi.

To'r parda osti bo'shlig'i, miya qorinchalari, havzalar (sisternalar)

Yumshoq miya qobig'i va to'r parda orasida bosh miyaning tirqishsimon to'r parda osti (subaraxnoidal) bo'shlig'i bo'lib, u orqa miyadagi huddi shunday bo'shliqqa bevosita o'tadi. Ularda orqa miya suyuqligi bo'ladi. Orqa miya suyuqligi to'rttala miya qorinchalarini ham to'ldirib turadi. Ulardan IV qorincha bir tomondan to'r parda osti bo'shlig'i bilan tutashsa, ikkinchi tomondan orqa miyaning markaziy kanaliga o'tadi. Silviy suv yo'li orqali IV qorincha III qorincha bilan tutashadi.

Miyaning yon qorinchasi markaziy qismining (tepa bo'lagida joylashgan) uchta: oldingi (peshona bo'lagida), orqa (ensa bo'lagida) va pastki (chakka bo'lagida) shoxi bo'ladi (74-rasm).

Ikkita qorinchalararo teshiklar orqali ikkala yon qorinchaning oldingi shoxlari III qorincha bilan tutashadi.

To'r parda osti bo'shlig'ida bir oz kengaygan qismlar bo'lib, sistema (havza) deb nomlanadi (78-rasm). Ular, asosan, miya asosida joylashgan. Ulardan eng katta amaliy ahamiyatga ega bo'lgani *cisterna cerebellomedullaris* bo'lib, u yuqoridan miyacha bilan, oldindan – uzunchoq miya, pastdan va orqadan miya qobig'ining *membrana atlantooccipitalis*ga tegib turgan qismi bilan chegaralangan. U o'rta teshigi orqali IV qorincha bilan tutashadi, pastda orqa miyaning to'r parda osti bo'shlig'iga o'tadi.

Bu sistema ba'zan miyaning katta sisternasi yoki orqa sistema deb ham ataladi, uni dori moddalarni yuborish, kalla ichi bosimini pasaytirish va tashxis maqsadida teshiladi (suboktsipital punksiya).

Bosh miyaning asosiy egatlari va pushtalari

Markaziy egat - *sulcus centralis* (*Rolando*) peshona bo'lagini tepa bo'lagidan ajratib turadi (79-rasm). Undan oldinda markaz oldi pushtasi - *gyrus precentralis* (*gyrus centralis anterior* – *BNA*) joylashadi. Markaziy egat orqasida markaz orqa pushtasi - *gyrus postcentralis* (*gyrus centralis posterior*-*BNA*) joylashgan.

Yon egat (yoki yoriq) *sulcus (fissura-BNA) lateralis cerebri* (*Sylvii*) peshona va tepa bo'lagini chakka bo'lagidan ajratib turadi (79-rasm).

Agarda yon yoriqning qirg'oqlari kerilsa, chuqurcha (*fossa lateralis cerebri*) aniqlanadi, uning tubida orolcha (*insula*) joylashgan.

Tepa-ensa egati (*sulcus parietooccipitalis*) tepa bo'lagini ensa bo'lagidan ajratib turadi.

Bosh miyaning egatlari aks-tasviri bosh qoplamlarida bosh-miya topografiyasi sxemasi bo'yicha aniqlanadi (70-rasm).

Markaz oldi pushtasida harakatlantiruvchi analizatorning yadrolari joylashgan. Uning eng baland qismida oyoq muskullariga tegishli bo'lgan yadrolar, eng pastki qismida og'iz bo'shlig'i, halqum va hiqildoq muskullariga tegishli bo'lgan yadrolar joylashgan. O'ng tomondagi pushta tananing chap yarmidagi harakatlantiruvchi apparat bilan bog'langan bo'lsa, chap tomondagi pushta o'ng yarmi bilan bog'langan bo'ladi (uzunchoq miya yoki orqa miya piramida yo'llarining kesishganligi sababli).

Markaz orqa pushtasida teri analizatorlarining yadrolari joylashgan. Markaz orqa pushtasi, xuddi markaz oldi pushtasidek tananing qarama-qarshi tomonlari bilan bog'langan.

BOSH MIYANING QON BILAN TA'MINLANISHI

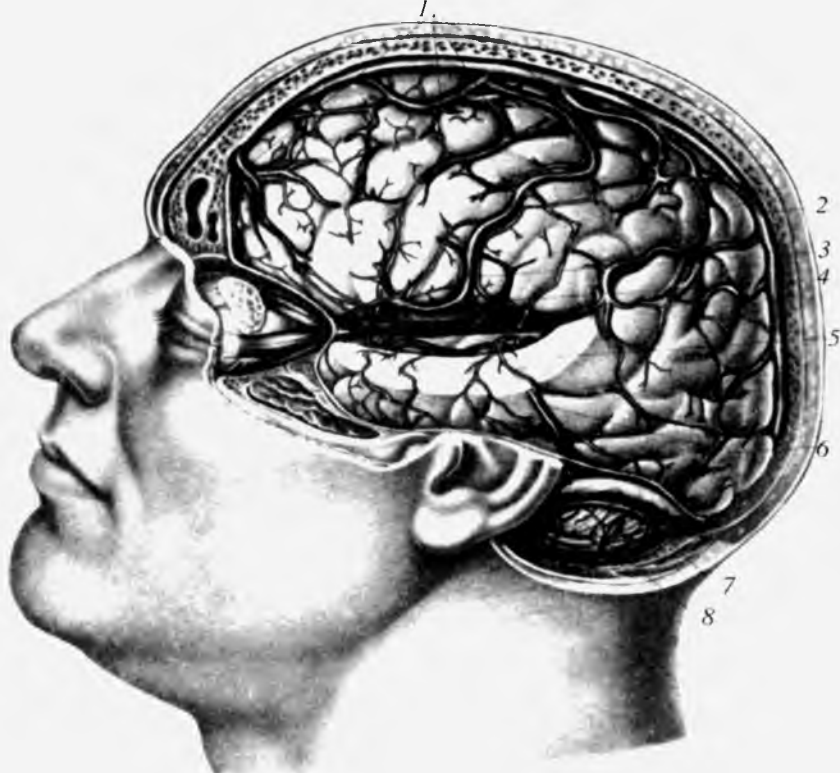Bosh miyaning qon bilan ta'minlanishida to'rtta sistema – ichki uyqu va umurtqa arteriyalari ishtirok etadi (74 va 80-rasm). Har ikkala umurtqa arteriyasi bosh suyagi asosida qo'shiladi va asosiy arteriyani (*a. basilaris*) hosil qiladi. U esa miya ko'prigining pastki yuzasidagi egatchada yotadi. *A. basilaris*dan ikkita *aa. cerebri posteriores* chiqadi, *a. carotis interna* ning har biridan *a. cerebri media*, *aa. cerebri anterior* va *a. communicans posterior* chiqadi. Oxirgisi *a. carotis interna* – ni *a. cerebri posterior* bilan tutashtiradi. Undan tashqari oldingi arteriyalar (*aa. cerebri anteriores*) orasida anastomoz (*a. communicans anterior*) bor. Shunday qilib, Villiziy arteriya aylanasi (halqasi) – *circulus arteriosus cerebri (Willisii)* hosil bo'lib, u miya asosining to'r parda osti bo'shlig'ida joylashadi va ko'ruv nervining kesishmasi oldingi qirrasidan miya ko'prigining oldingi qirrasigacha cho'ziladi. Boshning asosidagi arteriya aylanasi turk egarini o'rab tursa, miya asosida esa so'rg'ichsimon tana, kulrang do'mbog'i va ko'ruv nervi kesishmasini o'rab turadi (74-rasm).

Arteriya aylanasini hosil qiluvchi shoxlar ikkita asosiy tomirlar sistemasini: 1) miya po'stlog'i arteriyalari (80-rasm); 2) po'stloq osti tugunlar arteriyalarini hosil qiladi.

Miya arteriyasidan eng kattasi va amaliy jihatdan eng muhimi *a. cerebri media* (boshqachasiga miyaning yon egati arteriyasi) hisoblanadi. Uning shoxlari sohasida, boshqa sohalarga qaraganda ko'proq qon quyilishi va emboliya bo'lishiga N.I.Pirogov ham e'tibor bergan.

Bosh miya venalari odatda arteriyalarni kuzatmaydi. Ikkita sistema: yuzaki venalar sistemasi va chuqur venalar sistemasi tafovut qilinadi. Birinchisi miya pushtalari yuzasida joylashsa, ikkinchisi miyaning chuqurida joylashadi. Ikkalasi ham miya qattiq qobig'ining venoz sinuslariga quyiladi. Chuqur venalar bir-biri bilan qo'shilishib miyaning katta venasini (*v. cerebri magna*) (*Galeni*) hosil qiladi. U esa *sinus rectus*ga quyiladi. Miyaning katta venasi kalta bo'lib (o'rtacha hisobda 7 mm uzunlikda), qadoq tana bilan to'rt do'nglik orasida joylashgan.

Yuza venalar sistemasida amaliy jihatdan ahamiyatga ega bo'lgan ikkita anastomoz bor. Ulardan bittasi *sinus sagittalis superiori*ni *sinus cavernosus* (yoki uning shoxlari) bilan tutashtirsa, ikkinchisi *sinus transversus*ni oldingi anastomoz bilan tutashtiradi.



80-rasm. Bosh miyaning qavariq yuzasidagi arteriyalar va venalar. Miya yon egati tubida joylashgan miyaning o'rta arteriyasini ko'rsatish maqsadida chakka bo'lagining bir qismi olib tashlangan.
 1-*vv. cerebri superiores*; 2-*sinus sagittalis superior*; 3-*v. cerebri media*; 4-*miyaning yuqori va pastki venalari orasidagi anastomoz*; 5-*a. cerebri media*; 6-*vv. cerebri inferiores*; 7-*sinus transversus*; 8-*miyacha*.

BOSHNING YUZ QISMI

UMUMIY MA'LUMOTLAR

Boshning yuz qismiga ko'z kosasi, burun va og'iz bo'shliqlari kiradi. Bu bo'shliqlar va ularga yaqin turgan yuzning qismlari alohida sohalar (*regio orbitalis*, *regio nasalis*, *regio oris*) sifatida ajratiladi. Og'iz sohasiga engak sohasi (*regio mentalis*) qo'shiladi. Yuzning qolgan qismlari yuzning yon sohasi (*regio facialis lateralis*) deb qaraladi. Unda uchta kichik sohalar: lunj (*regio buccalis*), quloq oldi-chaynov (*regio parotideomasseterica*) va yuzning chuqur sohasi (*regio facialis profunda*) tafovut qilinadi. Lunj sohasida ko'p miqdorda mimika muskullari joylashganligi sababli bu sohani mimika muskullari sohasi deb atash mumkin. Quloq oldi-chaynov sohasida va yuzning chuqur sohasida chaynov apparatiga tegishli bo'lgan a'zolar joylashganligi sababli uni jag'-chaynov sohasiga birlashtirish mumkin.

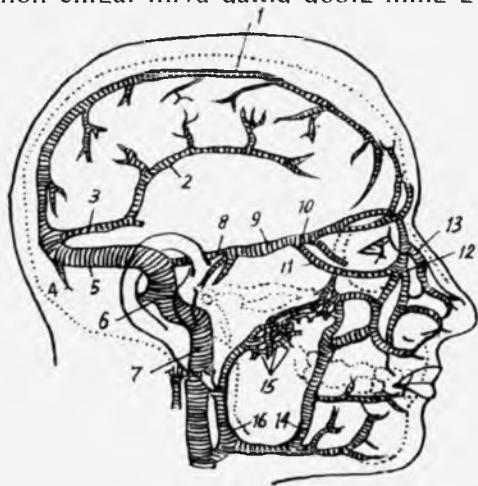
Yuzning terisi yupqa va harakatchan, teri osti yog' kletchatkasining qalinligi bir kishining o'zida keskin o'zgaradi. Unda mimika muskullari, tomirlar, nervlar va quloq oldi bezining yo'li joylashgan.

Yuzning qon bilan ta'minlanishi, asosan, *a. carotis externa* sistemasi shoxlari: *aa. temporalis superficialis, facialis (a. maxillaris externa – BNA)* va *maxillaris (a. maxillaris interna)* orqali amalga oshiriladi. Bundan tashqari, yuzning qon bilan ta'minlanishida *a. ophthalmica (a. carotis internadan)* ham ishtirok etadi. Yuzning tomirlari yaxshi rivojlangan bir qancha anastomozlar to'rini hosil qiladi, bu yumshoq to'qimalarning qon bilan yaxshi ta'minlanishini ko'rsatadi. Shuning uchun yuz yumshoq to'qimalaridagi jarohatlar tez bitadi, yuzdagi plastik operatsiyalar natijasi yaxshi bo'ladi.

Yuzning venalari ikki xil: yuza va chuqur to'r hosil qiladi. Birinchisi ikkita: yuz va jag' orti venalaridan tashkil topgan. Yuz venasi - *v. facialis (v. facialis anterior – BNA)* yuz arteriyasini kuzatib boradi. Uning boshlang'ich qismi (ko'zning ichki burchagida) burchak venasi (*v. angularis*) deb nomlanadi, u yuqori ko'z sohasi venasi bilan anastomozlashadi. Jag' orti venasi - *v. retromandibularis (v. facialis posterior – BNA)* esa *v. temporalis superficialis* va *vv. maxillares*larning qo'shilishidan hosil bo'ladi, bular tashqi uyqu arteriyasining oxirgi tarmoqlari qon bilan ta'minlaydigan sohalardan vena qonini yig'adi.

V. facialis qanotsimon chigal bilan *v. faciei profunda* orqali bog'langan, u esa og'iz burchagi to'g'risida chaynov muskulining oldingi chetidan o'tadi. *V. facialis* o'ziga *v. retromandibularis*ni qo'shib olib, *v. jugularis internaga* quyiladi (81 va 82-rasmlar).

Chuqur venoz to'r, asosan, *plexus pterygoideus*dan tashkil topgan bo'lib, pastki jag' suyagining shoxi va qanotsimon muskullar orasida yotadi. Bu chigaldan venoz qonning oqimi *vv. maxillares*ga boradi. Bundan tashqari, qanotsimon chigal miya qattiq qobig'ining g'orsimon sinusi bilan emissarlar va ko'z



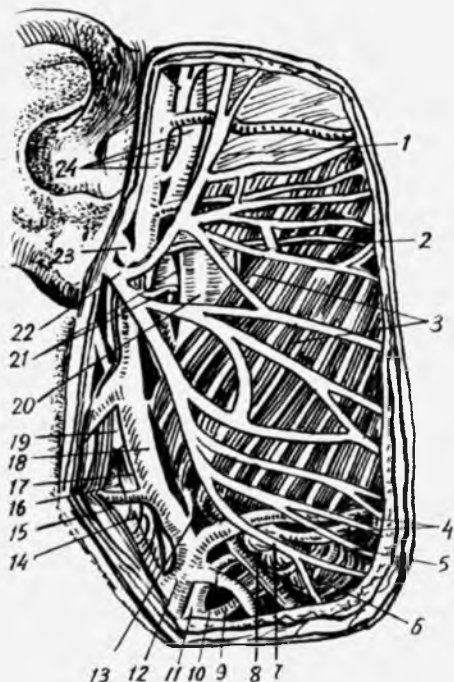
81-rasm. Yuz venalari va miya qattiq pardasining sinuslari (sxema).

- 1–sinus sagittalis superior;
- 2–sinus sagittalis inferior;
- 3–sinus rectus;
- 4–sinus occipitalis;
- 5–sinus transversus;
- 6–sinus sigmoideus;
- 7–*v. jugularis interna*;
- 8–sinus petrosus superior;
- 9–sinus cavernosus;
- 10–*v. ophthalmica superior*;
- 11–*v. ophthalmica inferior*;
- 12–*v. angularis*;
- 13–*v. dorsalis nasi*;
- 14–*v. facialis*;
- 15–*plexus pterygoideus*;
- 16–*v. retromandibularis*.

venasi orqali tutashadi, yuqori ko'z venasi esa burchak venasi bilan anastomozlashadi.

Yuz venalari va venoz sinuslari bilan anastomozlarining ko'pligi natijasida yuzdagi yiringli jarayonlar (furunkullar, karbunkullar) ba'zan miya qobig'ining yallig'lanishi, sinuslar flebiti kabi asoratlarga olib keladi.

Limfa tomirlar yuzning medial qismi to'qimalaridan jag' osti va engak osti tu-



82-rasm. Jag' orti chuqurchasi topografiyasi (*Glandula parotis* butunlay olib tashlangan).

- 1—pastki jag' bo'g'im kapsulasi;
 2—*a. transversa faciei*; 3—*m. masseter*;
 4—*vasa facialis*; 5—*r. marginalis mandibulae n. facialis*;
 6—*gl. submandibularis*; 7—*r. colli n. facialis*; 8—*m. stylohyoideus*;
 9—*a. lingualis*; 10—*a. facialis*;
 11—*a. carotis externa*; 12—*v. facialis*;
 13—*venter posterior m. digastrici*;
 14, 19—*nodi lymphatici cervicales profundi*;
 15—*m. sternocleidomastoideus*;
 16—*v. jugularis interna*; 17—*a. carotis interna*;
 18—*v. retromandibularis*; 20—*ramus mandibulae*;
 21—*a. et v. maxillares*; 22—*n. facialis poyasi*;
 23—chakka suyaginging bigizsimon o'sig'i undan boshlanadigan muskullar bilan birgalikda; 24—*vasa temporales*

gunlariga yo'naladi. Bu tomirlarning bir qismi lunj tugunlarida (*lun. buccales; faciales pophundi* – BNA) uziladi. Bu tugunlar lunj muskullarining tashqi yuzasida joylashgan. Bir qismi esa jag' tugunlarida (*lun. mandibulares*) uziladi. Bu tugunlar chaynov muskullarining oldingi qirrasida, pastki jag' qirg'og'idan bir oz yuqorida yotadi.

Yuzning lateral qismi, quloq chig'anog'i va chakka sohasi to'qimalaridan limfa tomirlar quloq oldi bezi sohasida joylashgan limfa tugunlariga yo'naladi. Quloq chig'anog'ining bir qismidan limfa tomirlar quloq orqa limfa tugunlarida (*lun. retroauriculares*) tugaydi. *Glandula parotis* sohasida ikki guruh: yuza va chuqur joylashib, bir-biri bilan aloqada bo'lgan quloq oldi limfa tugunlari - *lun. parotidei superficialis* va *profundi* bor. Yuza quloq oldi tugunlari quloq oldi bezi kapsulasidan tashqarida yoki kapsula ostida joylashadi. Bulardan bittasi quloq chig'anog'i do'mbog'i oldida (*lun. auriculares anterior* - BNA), ikkinchisi – quloq chig'anog'ining pastida, quloq oldi bezi pastki qutbining orqa chekkasi yaqinida joylashgan. Chuqur quloq oldi tugunlari bezning ichida, asosan, tashqi uyqu arteriyasi bo'ylab joylashgan. Quloq oldi tugunlaridan limfa oqimi chuqur bo'yin limfa tugunlariga boradi (82-rasm).

Ko'z kosasi limfa tomirlari ko'z kosasining pastki yorig'i orqali o'tib, bir qismi lunj tugunlarida, bir qismi esa halqumning yon devorida joylashgan tugunlarda tugaydi.

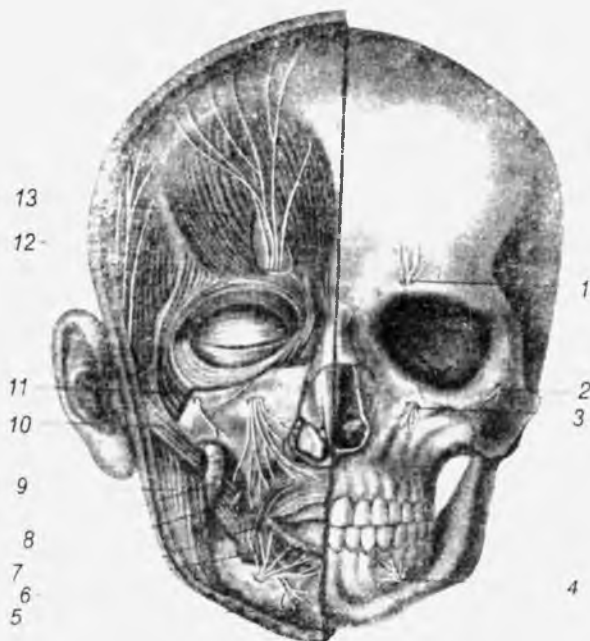Burun va og'iz bo'shliqlarining oldingi qismidan limfa tomirlar jag' osti va engak osti tugunlarida tugaydi. Og'iz va burun bo'shliqlarining orqa qismidan hamda burun-halqumdan limfa tomirlarning bir qismi halqum orqa tugunlarida (u esa halqum yoni bo'shlig'idagi to'qimada joylashgan), bir qismi esa chuqur bo'yin tugunlarida tugaydi.

Yuzning harakatlantiruvchi nervlariga yuz nervi va uch shoxli nervning uchinchi shoxi kiradi. Birinchisi mimika muskullarini ta'minlash, ikkinchisi chaynov muskullarini ta'minlaydi.

Yuz nervi suyak kanalidan (*canalis facialis*) *foramen stylo-mastoideum* orqali chiqqanidan keyin quloq oldi so'lak beziga kiradi. Bu yerda u ko'pgina shoxlarga tarmoqlanib, chigal (*plexus parotideus*) hosil qiladi. Yuz nervining shoxlari radial yo'nalishda (g'oz panjasiga o'xshab) beshta guruhga – chakka, yonoq, lunj, pastki jag'ning qirra shoxi (*ramus marginalis mandibulae*) va bo'yin shoxiga (*ramus colli*) ajralib ketadi (68 va 82-rasmlar). Undan tashqari, orqa shoxi (*n.auricularis posterior*) ham bor.

Yuz nervi shoxlari, umuman, tashqi eshituv yo'lidan 1,5-2 sm pastdagi nuqtadan radius bo'ylab yo'nalgan. Bu nerv yuzning mimika muskullarini, peshona va ensa muskulini, bo'yinning teri osti muskulini (*m.platysma*), *m.stylohyoideus* et *digastricus*–ning orqa qorinchasini ta'minlaydi.

Chakka suyagi ichida ichki va o'rta quloqqa qoshni turgan kanal orqali yuz nervining o'tishi sababli, shu sohalaridagi yiringli yallig'lanishlar asorati sifatida yuz nervining falaji yoki parezi yuz beradi, shuning uchun bu yerda jarrohlik aralashuvi o'tkazilayotganda (yuz nervi kanalining so'rg'ichsimon qismi yaqinida) trepanatsiya qoidalariga rioya qilmaslik nerv shikastlanishiga sababchi bo'ladi.



83-rasm. Uch shoxli nerv shoxlarining kalla suyagidagi teshiklar orqali chiqishi.

1-*n. supraorbitalis*; 2-*ramus zygomaticofacialis*; 3-*n. infraorbitalis*;
4-*n. mentalis*; 5-*n. depressor labii inferioris*; 6-*m. depressor anguli oris* et
m. orbicularis oris; 7-*m. buccinator*; 8-*corpus adiposum buccae*;
9-*m. masseter*; 10-*m. zygomaticus*; 11-*m. orbicularis oculi*; 12-*rami n. auriculotemporalis*; 13-*m. frontalis*.

Yuz nervining periferik falajida ko'z yumilmaydi, ko'z yorig'i ochiq qoladi, shikastlangan tomonda og'iz burchagi pastga osilib turadi.

Uch shoxli nervning uchinchi shoxi chaynov muskullarini: *mm. masseter, temporalis, pterygoideus lateralis (externus - BNA)* va *medialis (internus - BNA)*, *m. digastricus*ning oldingi qorinchasi va *m. mylohyoideus*ni ham ta'minlaydi.

Yuz terisining innervatsiyasini, asosan, uch shoxli nerv uchala shoxining oxirgi tolalari va qisman bo'yin chigali tarmoqlari (katta quloq nervi) ta'minlaydi. Yuz terisini ta'minlovchi uch shoxli nervning shoxlari bir vertikal chiziqda joylashgan suyak kanallari teshiklaridan chiqadi: *n.supraorbitalis* uchun *foramen* yoki *incisura supraorbitale (n.frontalis* esa ichkariroqdan chiqadi), uch shoxli nervning ikkinchi shoxidan *n.infraorbitalis* uchun *foramen infraorbitale*, uch shoxli nervning uchinchi shoxidan *n.mentalis* uchun *foramen mentale* bor. Yuzda uch shoxli va yuz nervlari orasida bog'lanish bor (83-rasm).

Nervlar o'tadigan suyak teshiklarining tasviri quyidagicha: *foramen infraorbitale* ko'z kosasi pastki qirrasidan 0,5 sm pastda akslanadi. *Foramen mentale*, asosan, pastki jag' tanasi balandligi o'rtasida, birinchi va ikkinchi kichik oziq tishlar orasiga akslanadi. Pastki jag'ning ichki yuzasida joylashgan, pastki jag' kanaliga olib boruvchi *foramen mandibulare*ning tasviri og'iz bo'shlig'i tomonidan lunj shilliq pardasida, pastki jag' shoxining oldingi va orqa qirralari orasidagi masofaning o'rtasiga, uning pastki qirrasidan 2,5-3 sm yuqorida joylashgan. Bu ko'rsatilgan tasvirlardan, klinikada nevril xastaliklarida nervlarni anesteziya yoki blokada qilish uchun foydalaniladi.

YUZNING SOHALARI

KO'Z KOSASI SOHASI

Umumiy tavsifi

Bu soha ko'z kosasiga va uning tarkibiga to'g'ri keladi. Ko'z kosasiga kirish ko'z kosasi to'sig'i (*septum orbitale*) deb nomlanuvchi mustahkam fassiya bilan yopilgan. U orqali qovoqlar ko'z kosasiga kirish qismini chegaralovchi suyaklar-ning suyak usti pardasiga birikadi. Shunday qilib, ko'z kosasi sohasi ikki qismga: ko'z kosasi to'sig'i oldida joylashib, qovoq sohasini (*regio palpebralis*) tashkil qiluvchi yuza va ko'z kosasi to'sig'i orqasida joylashib, o'zida ko'z olmasi va uning muskullari, tomirlar, nervlar va yog' to'qimasini tutuvchi chuqur qism (xususiy ko'z kosasi sohasi) ga bo'linadi.

KO'Z KOSASI SOHASI, REGIO ORBITALIS PROPRIA

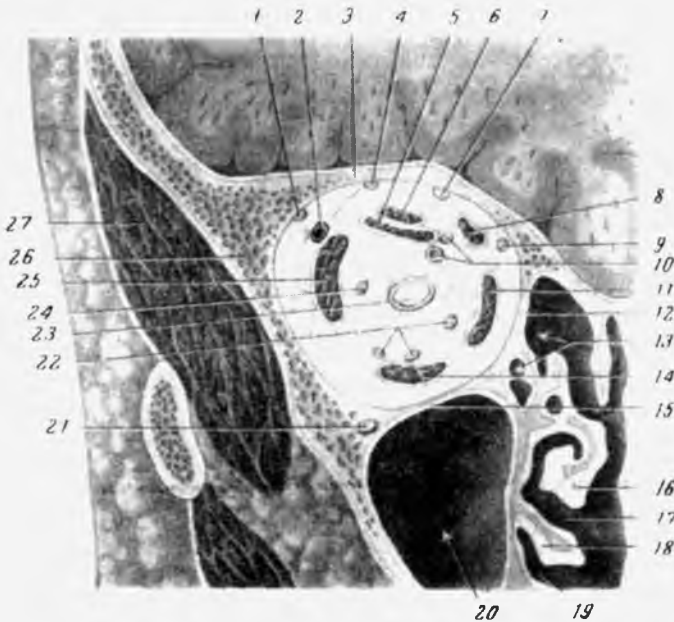
Ko'z kosasining to'rtta devori bo'lib, ularni bosh gumbazi, bosh suyagi asosi va yuzning suyaklari tashkil qiladi. Yuqori devori, o'z navbatida, boshning oldingi chuqurchasi va peshona kavagining tubi hisoblanadi. Ko'z kosasining tubini tashkil qiluvchi pastki devori, o'z navbatida, yuqori jag' bo'shlig'i tomi hisoblanadi. Lateral devorni ponasimon va yonoq suyaklari tashkil qiladi. Medial devori orqadan ponasimon sinusga, oldindan esa g'alvir labirintning katakchalariga tegib turadi. Ko'z kosasining medial devorida oldingi va orqa g'alvirsimon teshiklar

bo'lib, ular orqali shu nomli tomir va nervlar o'tadi. Shunday qilib, burun yondosh bo'shliqlaridagi yallig'lanish jarayoni ko'z kosasi kletchatkasiga bevosita hamda tomir-nerv tutami kletchatkasi bo'ylab tarqalishi mumkin.

Ko'z kosasi orqa qismida, uning lateral va yuqori devori orasidagi chegarada ko'z kosasini o'rta bosh chuqurchasi bilan bog'lovchi ko'z kosasining yuqorigi yorig'i joylashgan. Lateral va pastki devori chegarasida ko'z kosasining pastki yorig'i bo'lib, u ko'z kosasini qanotsimon-tanglay, chakka va chakka osti chuqurchalari bilan tutashtiradi. Bu ikkala yoriqdan tomirlar va nervlar o'tadi.

Ko'z kosasi bo'shlig'ining oldingi qismini ko'z olmasi egallaydi. Ko'z olmasining orqasida va yon tomonida ko'p miqdorda yog' kletchatkasi joylashib, ko'z olmasiga yostiqcha hosil qiladi va shu bilan birga bu yerdan o'tuvchi muskullar, tomirlar va nervlarni o'raydi. Ko'z olmasi yog' to'qimasiga bevosita tegib turmaydi, balki mustahkam biriktiruvchi to'qimali (Tenon) kapsula – *vagina bulbi*, (*fascia bulbi Tenoni - BNA*) orqali ajralib turadi. Ko'z olmasi uning ichida bermalol harakatlanadi.

Ko'z kosasi bo'shlig'ida yettita muskul joylashgan bo'lib, ulardan bittasi



84-rasm. Ko'z kosasining ko'z soqqasining orqasidan o'tkazilgan frontal qirqimi.

1-n. *lacrimalis*; 2-v. *ophthalmica*; 3-ko'z kosasining yuqori devori; 4-n. *supraorbitalis*; 5-m. *rectus superior*; 6-m. *levator palpebrae superioris*; 7-n. *frontalis*; 8-m. *obliquus superior*; 9-n. *trochlearis*; 10-a. *ophthalmica et n. nasociliaris*; 11-m. *rectus medialis*; 12-ko'z kosasining ichki devori; 13-g'alvirsimon labirint; 14-m. *rectus inferior*; 15-ko'z kosasining pastki devori; 16-burun o'rta chig'anog'i; 17-o'rta burun yo'li; 18-burun pastki chig'anog'i; 19-pastki burun yo'li; 20-yuqori jag' kavagi (Gaymor bo'shlig'i); 21-n. *infraorbitalis*; 22-rami n. *oculomotorius*; 23-n. *opticus*; 24-n. *abducens*; 25-m. *rectus lateralis*; 26-ko'z kosasining tashqi devori; 27-m. *temporalis*.

yuqori qovoqqa (*m.levator palpebrae superior*), qolgan oltitasi esa bevosita ko'z olmasiga tegishli. Ular ko'z olmasining oq pardasiga birikadi, shulardan to'rttasi to'g'ri muskullar (yuqori, pastki, tashqi va ichki), ikkitasi qiyshiq (yuqori va pastki) muskullar. Tashqi to'g'ri muskulni *n. abducens*, yuqori qiyshiqni – *n. trochlearis* va qolganlarini hamda yuqori qovoqni ko'taruvchi muskulni – *n. oculomotorius* innervatsiyalaydi.

Ko'z kosasining markazini ko'ruv nervi (*n.opticus*) egallaydi. Qolgan hosilalar 84-rasmda ko'rsatilgandek, ko'ruv nervi atrofida joylashgan. Ko'ruv nerviga ko'ruv teshigi yaqinida tashqi tarafdan kiprik tuguni (*ganglion ciliare*) yondashadi.

BURUN SOHASI, *REGIO NASALIS*

Umumiy tavsifi

Burun sohasini yuqoridan qoshlarning medial chetlarini tutashtiruvchi gorizontaal chiziq, pastdan burunning teri to'sig'i asosidan o'tkazilgan gorizontaal chiziq, yon tomonlardan – burun-lunj va burun-lab burmalari chegaralaydi.

Soha tashqi burun va burun bo'shlig'idan tashkil topgan.

Burun bo'shlig'i, *cavum nasi*

Burun bo'shlig'ining suyak devorlari qo'shni sohalarga ham tegishli. Shu sababli uning devorini hosil qilishda boshning oldingi chuqurchasi ishtirok etadi. Burun bo'shlig'ining tubi, o'z navbatida, og'iz bo'shlig'ining yuqori devori hisoblanadi. Burun atrofi bo'shliqlarining devorlari ham qo'shni bo'shliqlarning devorlarini hosil qilishda ishtirok etadi.

Burun bo'shlig'i to'siq orqali ikkiga bo'lingan va orqa tomonda ikkita teshik (xoana) orqali burun halqumga o'tadi. Yon devorlarining birida uchtdan chig'anoq joylashib, burun bo'shlig'ini uchta: yuqori, o'rta va pastki burun yo'llariga bo'ladi (85-rasm). Pastki yo'l pastki chig'anoq ostida, burun bo'shlig'i tubi va pastki chig'anoq orasidan o'tadi. O'rta burun yo'li pastki va o'rta chig'anoqlar orasidan, yuqorigisi esa o'rta va yuqori chig'anoqlar orasidan o'tadi. Burun chig'anoqlari va burun to'sig'i orasidagi bo'shliq umumiy burun yo'li hisoblanadi. Yuqori chig'anoq ustida burun bo'shlig'iga ponasimon suyak bo'shlig'i (*sinus sphenoidalis*) ochiladi. Yuqori burun yo'liga g'alvirsimon suyakning orqa katakchalari ochiladi. O'rta burun yo'liga g'alvirsimon suyakning o'rta va oldingi katakchalari, peshona va yuqori jag' bo'shliqlari ochiladi.

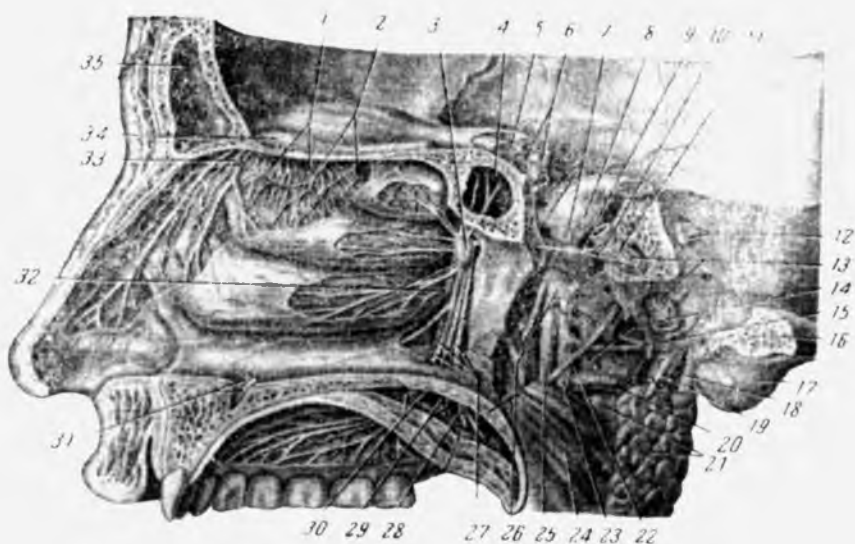
Pastki burun yo'liga ko'z yosh-burun kanali (*canalis nasolacrimalis*) ochiladi.

Burun-halqumning yon devorida eshituv nayining xalqum teshigi joylashgan bo'lib, u halqum bo'shlig'ini o'rta quloq bo'shlig'i (nog'ora bo'shlig'i) bilan tutashtiradi. Bu teshik pastki chig'anoqning orqa qismi sathida, undan 1 sm cha uzoqlikda joylashgan.

Burunning qo'shimcha bo'shliqlari uchta: peshona, yuqori jag' va ponasimon (yoki asosiy) hamda g'alvirsimon suyak labirintining katakchalari tashkil etadi. Bularning hammasi burun bo'shlig'idan o'tuvchi shilliq parda bilan qoplangan.

Burun bo'shlig'ining tomirlarini bir nechta sistemalar hisobiga hosil bo'luvchi tomir chigallari hosil qiladi. Arteriyalarga (85-rasm) *a. ophthalmica* (*aa. ethmoidalis anterior et posterior*), *a. maxillaris* (*a. sphenopalatina*) va *a. facialis* (*r. septi nasi*) larning shoxlari kiradi. Venalari nisbatan yuza joylashgan to'rlarni hosil qiladi. Ayniqsa, g'ovaksimon tuzilmalar ko'rinishidagi quyuq venoz chigallar o'rta va pastki burun chig'anoqlarining shilliq osti qavatida to'plangan. Burun bo'shlig'i venalari burun-xalqum, ko'z kosasi va miya qobiqlari venalari bilan anastomozlashadi.

Burunning shilliq pardasining sezuvchi innervatsiyasi uch shoxli nervning birinchi va ikkinchi shoxlari, ya'ni ko'z va yuqori jag' nervlari tomonidan amalga oshiriladi. Oxirgisidan qanot-tanglay tuguniga shoxlar chiqadi, tugundan *rr. nasales posteriores* chiqib, burun bo'shlig'i shilliq qobig'ining asosiy qismini hamda burun to'sig'ini nerv bilan ta'minlaydi. Bularning tarkibida sekretor va tomirlar-



85-rasm. Burun bo'shlig'ining lateral devoridagi tomir va nervlarning topografiyasi.

1-*nn. olfactorii*; 2-*rami a. ethmoidalis posterior*; 3-*ganglion pterygopalatinum*; 4-*sinus sphenoidalis*; 5-*n. opticus*; 6-*a. carotis interna et a. ophthalmica*; 7-uch shoxli nervning I, II, III shoxlari; 8-*ganglion semilunare n. trigemini*; 9-*n. canalis pterygoidei*; 10-*n. petrosus major et petrosus profundus*; 11-*plexus caroticus internus*; 12-*nn. facialis et vestibulocochlearis*; 13-*a. carotis interna*; 14-*n. meningeae media*; 15-*n. auriculotemporalis*; 16-*ensa suyagining katta ensa teshigini chegaralovchi qismi*; 17-*processus styloideus*; 18-*n. facialis*; 19-*processus styloideus*; 20-*a. carotis externa et a. maxillaris*; 21-*gl. parotis et rami mandibulae*; 22-*chorda tympani*; 23-*n. alveolaris inferior*; 24-*m. pterygoideus medialis*; 25-*n. lingualis*; 26-*ganglion oticum*; 27-*nn. palatini et a. palatina descendens*; 28-*n. palatinus posterior*; 29-*n. palatinus medius et a. palatina minor*; 30-*n. palatinus anterior et a. palatina major*; 31-*n. nasopalatinus* va shu nomdagi arteriya; 32-*a. sphenopalatina*; 33-*a. ethmoidalis anterior*; 34-*bulbus olfactorius*; 35-*sinus frontalis*.

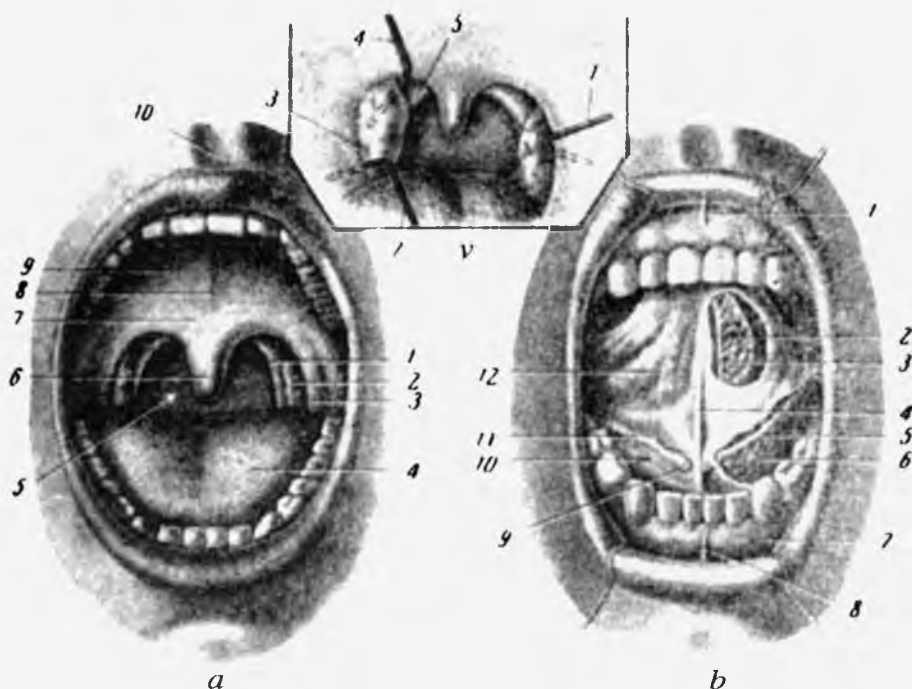
ga boruvchi tolalar (simpatik va parasimpatki) bo'ladi. Spetsifik innervatsiyasini hidlov nervi amalga oshiradi (85, 69-rasmlar).

OG'IZ SOHASI, REGIO ORIS

Umumiy tavsifi

Og'iz sohasini yuqoridan burun to'sig'i terisi asosi orqali o'tkazilgan gorizontal chiziq, pastdan – engak usti burmasi bo'ylab o'tkazilgan gorizontal chiziq, yon tomonlardan – burun-lab burmalari chegaralaydi.

Og'iz sohasiga yuzning og'iz teshigini o'rab, lab sohasini hosil qiluvchi qismi va og'iz bo'shlig'i kiradi. Og'iz bo'shlig'iga yuqoridan burun bo'shlig'i, pastdan esa engak sohasi tegib turadi.



86-rasm. Og'iz bo'shlig'i.

a: 1-arcus palatopharyngeus; 2-tonsilla palatina; 3-arcus palatoglossus; 4-dorsum linguae; 5-isthmus faucium; 6-uvula; 7-palatium molle; 8-raphe palati; 9-palatium durum; 10-philtrum.

b: 1-frenulum labii superioris; 2-gl. lingualis anterior; 3-n. lingualis; 4-frenulum linguae; 5-ductus submandibularis; 6-gl. sublingualis; 7-gingiva; 8-frenulum labii inferioris; 9-caruncula sublingualis; 10-og'iz bo'shlig'ining tubi; 11-plica sublingualis; 12-tilning pastki yuzasi.

v: tanglay murtaklari sohasidagi cho'ntaklar; 1-murtakning oldingi chuqur cho'ntagidagi zond; 2-plica triangularis-ning orqasidagi zond; 3-plica triangularis; 4-hilus tonsillaris-dagi zond; 5-fossa supratonsillaris.

Og'iz bo'shlig'i, *cavum oris*

Og'iz bo'shlig'i jag'lar yumilganda ikki qismga – og'iz dahlizi va xususiy og'iz bo'shlig'iga bo'linadi.

Og'iz dahlizi bir tomondan lunj va lablar bilan, ikkinchi tomondan jag'larning alveolar o'siqlari, tishlar va milk bilan chegaralanadi. Og'iz dahlizida lunj shilliq pardasiga quloq oldi so'lak bezi chiqaruv yo'lining teshigi ochiladi.

Og'iz bo'shlig'i orqa tomonda halqum bo'shlig'ining o'rta qismiga o'tadi. Og'iz bo'shlig'ining halqum bo'shlig'iga o'tish joyini tanglay ravoqchalari, tanglay pardasi va til ildizi chegaralaydi.

Og'iz bo'shlig'ini yuqoridan qattiq va yumshoq tanglay chegaralaydi. Yumshoq tanglayning orqa qirg'og'i tanglay yon devoriga xuddi ikkita burma – oldingi va orqa tanglay ravoqchalari ko'rinishida o'tadi. Ulardan har qaysisida muskul bor, oldingisida - *m.palatoglossus*, orqadagisida - *m.palatopharyngeus* (BNA bo'yicha *mm.glossopalatinus et pharyngopalatinus*). Ravoqchalar orasida tanglay bodomchalari (*tonsillae palatinae*) joylashgan (86-rasm). Ular halqum, til va ikkita nay bodomchalari bilan birga tomoqning limfoid to'qimalari halqasini hosil qiladi.

Og'iz bo'shlig'i tubini quyidagilar hosil qiladi. Og'iz diafragmasini hosil qiluvchi *mm.mylohyoidei* pastki jag' ravoqlarini to'ldirib turadi. Ularga og'iz tomondan *mm.geniohyoidei*, bo'yin tomondan *mm.digastrici* tegib turadi. *Mm.geniohyoidei* ustida *mm.genioglossi* joylashgan. *M.mylohyodeus* ustida, pastki jag' bilan *mm.geniohyoideus et genioglossus* orasida til osti so'lak bezi yotadi. O'rta chiziqdan yon tomonda tilning pastki yuzasi bo'ylab, tomir-nerv tutami (*v.lingualis, n.lingualis, a.profunda linguae, n.hypoglossus*) o'tadi. Bularning hammasi shilliq parda bilan qoplangan bo'lib, u pastki milkdan til osti bezi va *mm.genioglossus*-ga, undan keyin tilning pastki yuzasiga va bu joydan uning orqa yuzasiga o'tadi. Shunday qilib, og'iz bo'shlig'ining tubini pastki jag'dan tilga va til osti suyagiga boruvchi muskullar hamda ularda joylashgan hosilalar (bezlar, tomirlar, nervlar, shilliq parda) hosil qiladi (86-rasm).

Til ostida sagittal yo'nalishda yugancha cho'zilgan bo'lib, uning yon tomonida, og'iz tubi shilliq qobig'ida ikkita *carunculae sublinguales* joylashgan, unga jag' osti va til osti so'lak bezlarining yo'llari ochiladi.

*Carunculae sublinguales*dan tashqarida joylashgan shilliq qobiq burmalari ichida til osti bezining kichik yo'llari ochiladi (86-rasm). Qattiq tanglayni qanotsimon-tanglay kanalidan o'tuvchi, pastki jag' arteriyasining shoxi bo'lgan tu-shuvchi tanglay arteriyasi ta'minlaydi. Yumshoq tanglayni, asosan, ikkita manba: tu-shuvchi tanglay arteriyasi va ko'tariluvchi tanglay arteriyasi qon bilan ta'minlaydi. Undan tashqari yumshoq tanglayga ko'tariluvchi halqum arteriyasi ham keladi.

Tilni qon bilan ta'minlashda, asosan, til arteriyasi (tashqi uyqu arteriyasining shoxi) ishtirok etadi.

Yuqori va pastki jag' tishlarini qon bilan ta'minlashda jag' arteriyasi yuqori jag' tishlariga bir qancha alveolar arteriyalarni beradi; pastki jag' tishlariga nerv va vena hamrohligida pastki jag' kanali yo'naluvchi pastki alveolyar arteriyani beradi.

Og'iz bo'shlig'i venalari shu nomli arteriyalarni kuzatib borib, venoz chigallar bilan anastomoz hosil qiladi: og'iz bo'shlig'ining oldingi qismi venalari qanotsimon chigall bilan, orqa qismidagilari halqum venoz chigallari bilan anastomozlashadi.

Yumshoq va qattiq tanglay shilliq pardasini uch shoxli nervning ikkinchi shoxi *ganglion pterygopalatinum* orqali ta'minlaydi. Oxirgisidan tanglay nervlari, *nn.palatini* chiqadi. Yumshoq tanglayni taranglashtiruvchi muskulni (*m.tensor veli palatini*) uch shoxli nervning uchinchi shoxi, qolgan muskullarning hammasini halqum chigali shoxlari nerv bilan ta'minlaydi.

Tilning shilliq qobig'iga sezuvchi tolalarni (ta'm bilishdan tashqari), uning oldingi uchdan ikki qismi uchun til nervi (uch shoxli nervning uchinchi shoxidan) tarkibida keladi. Ta'm bilish tolalari nog'ora tori (*chorda tympani*) tarkibida keladi, bu esa nog'ora bo'shlig'idan chiqishda til nervi bilan qo'shiladi. Tilning orqa uchdan bir qismiga ta'm bilish tolalari til-halqum nervi tarkibida, qolgan sezuvchi tolalari – shu nerv tarkibida va yuqori hiqildoq nervidan keladi. Tilning muskullarini nerv bilan ta'minlashda til osti nervi ishtirok etadi. Yuqori jag' tishlari va milklarini uch shoxli nervning ikkinchi shoxi, pastki jag'ning tish va milklarini uch shoxli nervning uchinchi shoxi innervatsiya qiladi.

Og'iz bo'shlig'i tubida amaliy jihatdan muhim bo'lgan kletchatka bo'shliqlari bor. Birinchisi til osti bezi atrofida joylashgan bo'lib, yuqoridan og'iz bo'shlig'ining shilliq pardasi, tashqaridan pastki jag' suyagi, ichkaridan til muskullari bilan chegaralangan, uning asosini *m.mylohyoydeus* hosil qiladi.

Bu oraliqda ko'pincha og'iz bo'shlig'i flegmonalari joylashadi.

LUNJ SOHASI, *REGIO BUCCALIS*

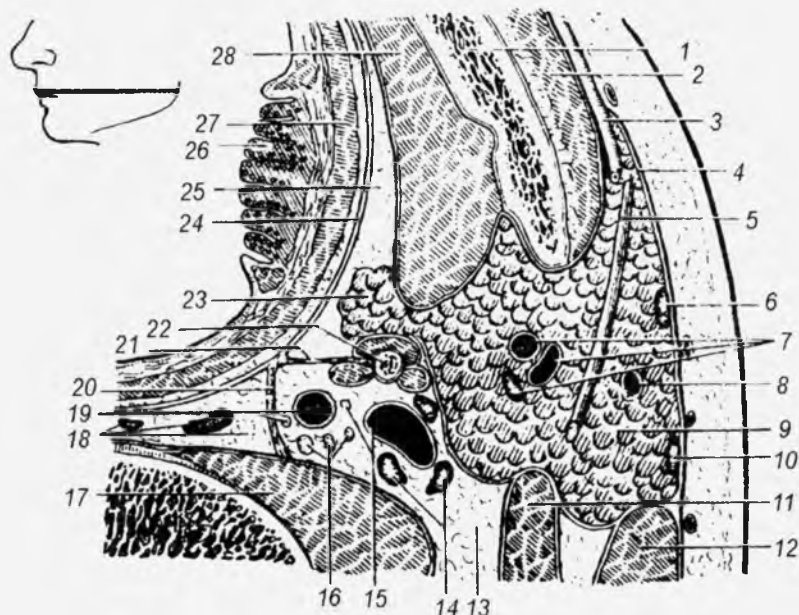
Chegaralari: Yuqoridan – ko'z kosasining pastki qirrasini, pastdan pastki jag'ning pastki qirrasini, tashqaridan chaynov muskuli oldingi qirrasini, ichkaridan – burun-lab va burun-lunj burmalari.

Teri osti yog' to'qimasi yuzning boshqa qismlariga nisbatan yaxshi rivojlangan. Teri osti yog' kletchatkasi undan yuqqa g'ilof plastinka bilan chegaralanuvchi Bisha yog' to'plami - *corpus adiposum buccae* (lunj muskulining ustida, u bilan chaynov muskuli orasida joylashgan) ga taqalib turadi va qo'shni sohalarga davom etadi.

Teri osti yog' qatlamida mimika muskullari (*m.orbicularis oculi*ning pastki qismi, *m.quadratus labii superioris*, *m.zigomaticus* va boshqalar), qon tomir va nervlar yotadi. Yuz arteriyasi chaynov muskulining old qirrasidan oldinda pastki jag' qirrasini orqali egilib o'tib, lunj va yonoq muskullari orasida ko'zning ichki burchagi tomonga qarab (bu joyda burchak arteriyasi - *a.angularis* deb nomlanadi) yuqoriga ko'tariladi. Bu yerda *a.facialis* bilan yuzning boshqa arteriyalari: (*a.temporalis superficialis*dan), *a.transversa faciei*, *a. buccalis* (*buccinatoria-BNA*) va *a. infraorbitalis* (*a.maxillaris*-dan) hamda ko'z burchagi sohasida *a.ophtalmic*aning oxirgi shoxlari bilan anastomozlashadi. Yuz arteriyasini uning orqasida joylashgan *v.facialis* kuzatib boradi, bunda arteriya qing'ir-qiyshiq yo'nalgan bo'lsa, vena har doim to'g'ri chiziq bo'ylab boradi (68-rasm).

Yuz venasi ko'z burchagi sohasida (bu joyda u burchak venasi deb nomlanadi) yuqori ko'z venasi bilan anastomozlashadi; u yuqorilab burun qanoti va uning tashqi yuzasida joylashgan yallig'lanish jarayoniga qo'shilishi mumkin.

Normal hollarda yuzdan venoz oqim pastga, ichki bo'yinturuq venasi tomon oqadi. Patologiya holatlarida yuz venasi yoki uning tarmog'i tromb bilan berkilgan yoki shish suyuqligi va ekssudat bilan bosilgan bo'lsa, qon oqimi boshqa yo'nalishda (retrograd) - yuqoriga oqadi va septik embol g'orsimon sinusgacha yetib boradi, bu esa sinus flebiti, sinus trombozi, meningit yoki piyemiyaga olib keladi.



87-rasm. Gorizontol qirqimdagi quloq oldi bezi o'rindig'i va parafaringeal bo'shliq.

1—mandibula; 2—*m. masseter*; 3—*ductus parotideus*; 4—*fascia parotideomasseterica*; 5—*n. facialis*; 6, 10—*nodi lymphatici parotidei (superficialis)*; 7—*a. facialis, v. retromandibularis, nodus lymphaticus parotideus (profundus)*; 8—*v. jugularis externa*; 9—*gl. parotis*; 11—*m. digastricus*; 12—*m. sternocleidomastoideus*; 13—parafaringeal bo'shliqning orqa bo'limi; 14—chuqur bo'yin limfa tugunlarining yuqori guruhi; 15—*v. jugularis interna, n. glossopharyngeus*; 16—simpatik nervning yuqori tuguni, *n. vagus, n. accessorius*; 17—umurtqa oldi muskullari va ularni qoplovchi *fascia prevertebralis*; 18—*nodi lymphatici retropharyngei* va halqum orti bo'shlig'i; 19—*a. carotis interna, n. hypoglossus*; 20—*aponeurosis pharyngoprevertebralis*; 21—*aponeurosis stylopharyngea*; 22—*processus styloideus* va undan boshlanuvchi muskullar; 23—quloq oldi bezining halqum o'sig'i; 24—*aponeurosis pharyngobasilaris*; 25—parafaringeal bo'shliqning oldingi bo'limi; 26—tanglay murtagi; 27—*m. constrictor pharynges superior*; 28—*m. pterygoideus medialis*. Yuqorida chap tomonda yuzdan o'tkazilgan gorizontol kesim sathi ko'rsatilgan.

Lunj sohasining sezuvchi innervatsiyasi uch shoxli nervning shoxlari, ya'ni *n. infraorbitalis (n. maxillaris)* dan, *nn. buccalis (buccinatorius-BNA)* va *n. mentalis (n. mandibularis)* dan hisobiga bo'lsa, mimika muskullariga keluvchi harakatlantiruvchi nervlar yuz nervining shoxlari hisoblanadi. Teri osti kletchatkasi, yuz mimika muskullari va lunj yog' tanasidan keyin *fascia buccopharyngea* yotadi, undan chuqurroqda chuqur mimika muskullaridan lunj muskuli (*m. buccinator*) joylashgan. U yuqori va pastki jag'dan boshlanadi va og'iz teshigini o'rovchi mimika muskullariga yopishadi. Lunj muskulini va ba'zan, lunjdagi yog' tanasini quloq oldi so'lak bezining chiqaruv nayi (*ductus parotideus*) teshib o'tadi (68-rasm).

QULOQ OLDI-CHAYNOV SOHASI, *REGIO PAROTIDEOMASSETERICA*

Quloq oldi-chaynov sohasini yonoq yoyi, pastki jag'ning pastki qirrasini, tashqi eshituv yo'li va so'rg'ichsimon o'siqning oxiri, chaynov muskulining oldingi qirg'og'i chegaralab turadi.

Teri osti yog' kletchatkasidan yuz nervining mimika muskullariga boruvchi ko'p sonli shoxlari o'tadi.

Yuzaki fassiyani olib tashlagandan keyin xususiy fassiya (*fascia parotideo-masseterica*) ochiladi. Fassiya suyak bo'rtiqlariga (yonoq yoyiga, pastki jag'ning pastki qirrasiga va burchagiga) birikadi. U quloq oldi so'lak beziga kapsula hosil qiladi, shunday qilib u bezning orqa qirrasida ikki varaqqa ajralib, uning oldingi qirrasida qo'shiladi. Keyin fassiya chaynov muskulining tashqi yuzasini uning oldingi qirg'og'igacha qoplaydi. Quloq oldi-chaynov fassiyasi oldindan mustahkam varaqni tashkil qiladi. U nafaqat bezni o'raydi, balki uning ichiga, bo'laklar orasiga o'siqlar beradi. Shuning uchun bezda yiringli yallig'lanish jarayoni (yiringli parotit) bir tekis va bir vaqtda rivojlanmaydi.

Quloq oldi bezi (*glandula parotis*) chaynov muskulida yotadi, uning ko'p qismi pastki jag' orqasida joylashgan. Bez fassiya va muskullar bilan o'ralgan hamda uning ichidan o'tuvchi tomirlar va nervlar bilan birgalikda muskul-fassiya bo'shlig'ini (*spatium parotideum*) to'ldiradi. Bu bo'shliqni *fascia parotideo-masseterica*-ning varaqlari va muskullar: *m.masseter*, *m.pterygoideus medialis* (ular orasida pastki jag'), *m.sternocleidomastoideus* chegaralab turadi. Yuzning chuqur qismida bu bo'shliqni chakka suyagining bigizsimon o'sig'idan boshlanuvchi muskullar va pastdan *m.digastricus*ning orqa qorinchasi chegaralab turadi.

Spatium parotideum yuqorida tashqi eshituv yo'liga tegib turadi, uning tog'ayida kemptik bo'lib, limfa tomirlarini o'tkazadi. Bezning fassial bo'shlig'idagi bu joy "zaif joy" hisoblanib, yiringli parotitlarda yemirilib, tashqi eshituv yo'liga ochiladi.

Spatium parotideum pastdan *gl.submandibularis* chuqurchasidan mustahkam fassial varaq bilan chegaralanib, pastki jag' burchagini to'sh-o'mrov-so'rg'ichsimon muskul qiniga tutashtiradi (87-rasm).

Spatium parotideum medial tomondan berkitilmagan bo'lib, shu joyda quloq oldi bezining halqum o'sig'i bigizsimon o'siq va ichki qanotsimon muskul o'rtasidagi oraliqni to'ldirib turadi. Bu joy fassial qoplov bilan o'ralmagan bo'lib (bezning fassial g'ilofidagi ikkinchi "zaif joy") bu joyda o'siq bevosita halqum oldi bo'shlig'iga tegib turadi (87-rasm). Bu hol yiringli jarayonning bir bo'shliqdan ikkinchi bo'shliqqa o'tishi mumkinligini ko'rsatadi.

Bez ichidan tashqi uyqu arteriyasi, jag' orti venasi, yuz va quloq-chakka nervlari o'tadi (82-rasm).

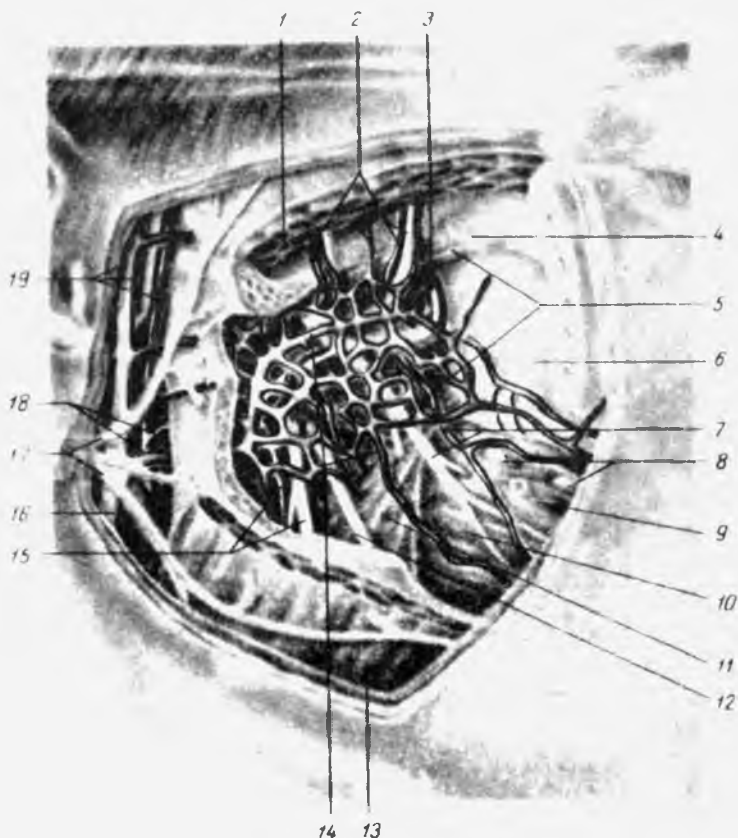
A.carotis externa bez ichida oxirgi shoxlariga bo'linadi: 1) *a.temporalis superficialis* – o'zidan *a.transversa facieini* beradi va *n.auriculotemporales* hamrohligida chakka sohasiga boradi; 2) *a.maxillaris* -yuzning chuqur sohasiga o'tib ketadi.

N.fascialis bezning tashqi yuzasi yaqinida joylashgan chigal - *plexus parotides*-ni hosil qiladi (68, 82-rasmlar). Bezning ichida, va bevosita uning kapsulasi ostida limfa tugunlari (*Inn.parotidei*) yotadi.

Quloq oldi bezida (*spatium parotideum*) rivojlangan yiringli jarayon yuz nervi-ning falajiga olib kelishi yoki bez ichidan o'tuvchi tomirlarning (tashqi uyqu arteriyasi, jag' orqa venasi) yiringli yemirilishida ko'p qon ketishiga sabab bo'lishi mumkin.

Quloq oldi so'lak bezining chiqaruv yo'li (*ductus parotideus*) chaynov muskulining oldingi yuzasida, yonoq yoyidan 2-2,5 sm pastroqda joylashgan. Og'iz bo'shlig'i dahliziga yo'nalishida *ductus parotideus* lunj muskulini *m.masseter*ning oldingi qirrasini yonida (ba'zan lunj yog' tanasini ham) teshib o'tadi (68, 88-89-rasmlar).

Chiqaruv yo'lining og'iz dahliziga ochilish joyi taxminan ikkidan bir hollar-da yuqoridagi birinchi va ikkinchi katta jag' (oziq) tishlari orasiga to'g'ri keladi.



88-rasm. Yuzning chuqur sohasi topografiyasi.

1-*m. temporalis*; 2-*aa., vv., nn. temporales profundi*; 3-*a. sphenopalatina*; 4-*crista infratemporalis ossis sphenoidalis*; 5-*m. pterygoideus lateralis*; 6-*maxilla*; 7-*a., n. buccalis (n. buccinatorius - BNA)*; 8-*gll. buccales*; 9-*ductus parotideus*; 10-*m. buccinator*; 11-*m. pterygoideus medialis*; 12-*n. lingualis*; 13-*m. masseter*; 14-*plexus venosus pterygoideus*; 15-*a., n. alveolaris inferior*; 16-*v. retromandibularis*; 17-*n. facialis*; 18-*a., v. maxillaris*; 19-*a., v. temporalis superficialis, n. auriculotemporalis*.

YUZNING CHUQUR SOHASI, REGIO FACIALIS PROFUNDA

Yuzning chuqur sohasi o'z ichiga, asosan, chaynov apparatiga tegishli bo'lgan turli tuzilmalarni qamrab oladi. Shuning uchun uni jag'-chaynov sohasi deb ham atashadi. Sohaning asosini yuqori va pastki jag'lar hamda ponasimon suyakdan boshlanuvchi chaynov muskullari: pastki jag'ning bo'g'im o'sig'iga birikuvchi *m.pterygoideus lateralis* va pastki jag' burchagining ichki yuzasiga birikuvchi *m.pterygoideus medialis* hosil qiladi.

Pastki jag'ning shoxi olib tashlangandan keyin tomirlar, nervlar va kam miqdordagi yog' to'qimasi ko'rinadi. N.I.Pirogov birinchi bo'lib pastki jag' shoxi bilan yuqori jag' do'mbog'i orasida joylashgan kletchatka oraliqlarini – yuzning chuqur sohasini ta'riflagan. U yuzning bu qismini jag'lar orasi sohasi deb nomlab, bu joyda ikkita oraliqni tafovut qildi. Ulardan biri – chakka-qanotsimon oralig'i (*interstitium temporoptyergoedeus*) – pastki jag'ning tojsimon o'sig'iga birikuvchi chakka muskulining oxirgi qismi bilan lateral qanotsimon muskul orasida joylashgan; ikkinchi, har ikkala lateral va medial qanotsimon muskullar orasidagi qanotsimonaro oraliqdir (*interstitium temporoptyergoideum*) (88-89-rasmlar).

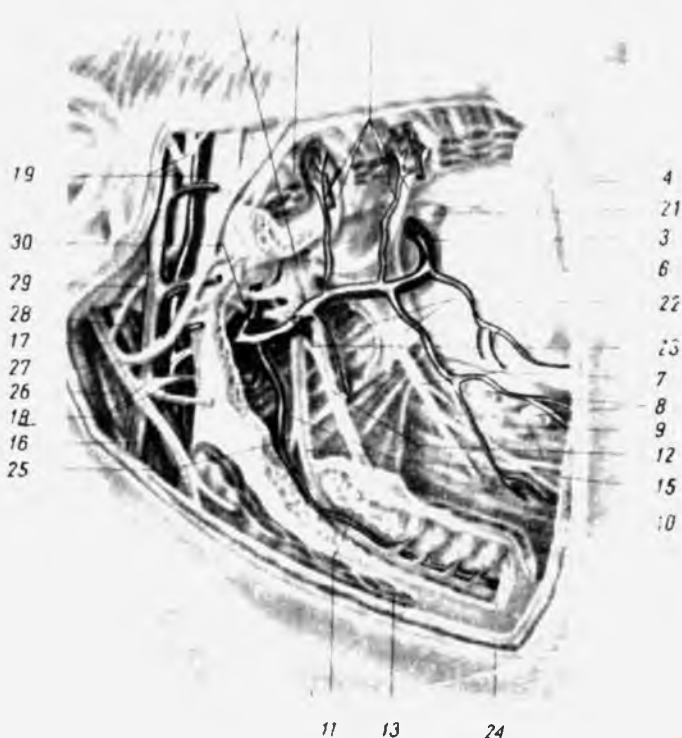
Bir-biri bilan tutashuvchi bu ikkala oraliqda kletchatka bilan o'ralgan tomirlar va nervlar o'tadi. Hammasidan yuzada venoz chigal, *plexus pterygoideus* joylashgan.

Uning katta qismi lateral qanotsimon muskulning tashqi yuzasida, u bilan chakka muskuli orasida, ya'ni chakka-qanotsimon oralig'ida joylashgan. Chigalning boshqa qismi esa *m.pterygoideus lateralis*-dan chuqurroqda joylashgan. Vena chigalidan chuqurroqda va qanotsimonaro oraliqda arteriyalar va nervlarning shoxlari joylashgan (88-89-rasmlar).

*A.maxillaris*ni ikkala oraliqda ham ko'rish mumkin. Buni arteriya bo'ylab uchta yoy hosil bo'lgani bilan tushuntirsa bo'ladi. Shundan oxirgi ikkitasi, N.I.Pirogov ko'rsatganidek, qanotsimonaro va chakka-qanotsimon oralig'ida joylashgan. Arteriyadan ko'pgina shoxlar chiqadi. *A.meningea media* qirrasimon teshik orqali kalla bo'shlig'iga kiradi; *a.alveolaris inferior* shu nomdagi venalar va nerv bilan birga pastki jag'ning kanaliga kirib ketadi; *a.alveolaris superior* yuqori jag' teshigi orqali tishlarga tomon yo'naladi; *a.palatina descendens* qanot-tanglay kanaliga yo'nalib, keyin qattiq va yumshoq tanglayga boradi (89-rasm).

N.mandibularis tashqi qanotsimon muskul bilan berkitilgan oval teshikdan chiqib, bir nechta shoxlarga bo'linib ketadi (89-rasm), ulardan *n.alveolaris inferior* ikkala qanotsimon muskullar va pastki jag' shoxining ichki yuzasi orasidan o'tadi, so'ngra pastki jag' kanalining teshigigacha tushadi; undan orqada shu nomli arteriya va vena o'tadi. *N.lingualis* oval teshikdan birmuncha naribroqda kelib qo'shiluvchi *chorda tympani* bilan birga, *n.alveolaris inferior* kabi, faqat undan oldinroqda yotadi va og'iz tubining shilliq qavati ostida o'tib, unga hamda tilning shilliq pardasiga tarmoqlar beradi.

Pastki jag' nervidan chaynov muskullariga shoxlar, xususan, *nn. temporales profundi*; lunj muskulini teshib o'tib, lunjning terisi va shilliq pardasini ta'minlovchi lunj nervi (*n. buccalis*), quloq oldi bezi orqali chakka sohasiga yo'naluvchi (*n. auriculotemporalis*) chiqadi. Pastki jag' nervining chuqur yuzasida, oval teshikning pastida quloq tuguni, *ganglion oticum* joylashgan bo'lib, unda til-halqum nervining quloq oldi beziga boruvchi parasimpatik tolalari tugaydi. Bu bezga kel-



89-rasm. Yuzning chuqur sohasi topografiyasi (qanotsimon vena chigali va tashqi qanotsimon muskul olib tashlangandan keyingi ko'rinish). 1-19 raqamlar bilan 88-rasmdagi kabi tuzilmalar ifodalangan (q. 88-rasm); 20—*n. mandibularis*; 21—*n. maxillaris*; 22—*lamina lateralis processus pterygoidei ossis sphenoidalis*, *m. pterygoideus medialis*; 23—*chorda tympani*; 24—*m. platysma*; 25—*n. mylohyoideus*; 26—*gaster posterior m. digastricus*; 27—*m. sternocleidomastoideus*; 28—*m. stylohyoideus*; 29—*n. auriculotemporalis* bilan *n. facialis* orasidagi bog'lovchi tarmoq; 30—*a. meningea media*.

uvchi postganglionar sekretor tolalar quloq-chakka nervining tarkibida bo'lib (*n. Facialis*)ning shoxlari orqali bezning to'qimasiga kiradi.

Sohaning chuqur qismida, qanot-tanglay chuqurchasida *ganglion pterygopalatinum* joylashadi. Uch shoxli nervning ikkinchi shoxi ham shu yerga keladi, undan gangliygga qanot-tanglay nervlari (*nn. pterygopalatini*) kiradi. Bundan tashqari, gangliygga qanotsimon kanalning nervi keladi. Gangliydan *canalis pterygopalatinus* orqali qattiq hamda yumshoq tanglayga boruvchi (*a. palatina descendens* bilan birgalikda) *nn. palatini* va burun bo'shlig'iga (*foramen sphenopalatinum* orqali) kiruvchi *rr. nasales posteriores* chiqadi.

V bob. BO'YINNING TOPOGRAFIK ANATOMIYASI

UMUMIY MA'LUMOTLAR

Chegaralari: Bosh sohasidan bo'yin sohasi pastki jag'ning pastki qirasi, so'rg'ichsimon o'siq cho'qqisi, yuqori ensa chizig'i va tashqi ensa do'mbog'i orqali o'tuvchi chiziq bilan chegaralanadi.

Bo'yinni ko'krakdan, qo'l sohasidan va orqa sohasidan to'sh suyagining bo'yinturuq o'yig'i, o'mrov suyagi va kurak suyagining akromial o'sig'idan VII bo'yin umurtqasining orqa o'tkir qirrall o'sig'iga o'tkazilgan chiziq chegaralaydi.

Umurtqalarning ko'ndalang o'siqlaridan o'tkazilgan frontal tekislik bo'yin sohasini ikkita: oldingi va orqa bo'limlarga bo'ladi.

Bu bo'linish anatomik ahamiyatga ham egadir, chunki umurtqalarning ko'ndalang o'siqlariga bo'yin fassiyalarining varaqlari va shoxlari birikadi.

Tashqi mo'ljallar: Pastki jag'ning pastki qirasi va burchagi, to'sh suyagining o'yig'i, o'mrov suyagi va akromial o'siqlarni paypaslasa bo'ladi. O'mrov usti chuqurchasida birinchi qovurg'ani paypaslasa bo'ladi, ayniqsa, bo'yin tekshirilayotgan tomonga burilganda, yelka kamari esa bo'yinga tomon ko'tarilgan holatda paypaslab aniqlanadi. Boshni o'rta holatda tutganda pastki jag'ning pastki qirasi bilan o'mrov suyagi o'rtasida VI bo'yin umurtqasining ko'ndalang o'sig'idagi uyqu do'mbog'i (*tuberculum caroticum*) paypaslanadi. Uni ko'pincha Shassenyak do'mbog'i ham deyilib, unga umumiy uyqu arteriyasini bosish mumkin. Boshni orqaga tashlaganda o'rta chiziq bo'ylab engak ostidan pastda til osti suya-gining tanasi, o'rta chiziq bo'ylab yon tomonlardan uning katta shoxchalari yaxshiroq paypaslanadi. Qalqonsimon bez burchagi ozg'in odamlarda yaxshi bilinadigan bo'rtiq hosil qiladi ("Odam Ato olmasi"). Qalqonsimon bezdan pastda uzuksimon tog'ay aniqlanadi, undan pastda kekirdak boshlangan bo'lib, uning birinchi tog'aylarini oldindan qalqonsimon bezning bo'yinchasi qoplab tura-di; u ayrim hollarda paypaslanadi. Qalqonsimon bez bo'yinchasidan pastda, asosan, ozg'in odamlarda, kekirdak tog'aylarini paypaslasa bo'ladi.

Boshni yon tomonga burganda, o'rta chiziqdan yon tomonlarda to'sh-o'mrov-so'rg'ichsimon muskuli ko'rinadi. O'mrov suyagidan yuqorida to'sh-o'mrov-so'rg'ichsimon muskuli bilan trapetsiyasimon muskul orasida o'mrov usti chuqurchasi ko'rinadi. Shu yerda, uning chuqurida yelka chigalini aniqlasa bo'ladi, undan pastda va ichkarida (yelkani pastga tushirganda) o'mrov arteriyasi pulsini aniqlash mumkin. To'sh-o'mrov-qalqonsimon muskulining oldingi qirg'og'i bilan kekirdak orasidagi chuqurchada umumiy uyqu arteriyasi pulsini aniqlasa bo'ladi.

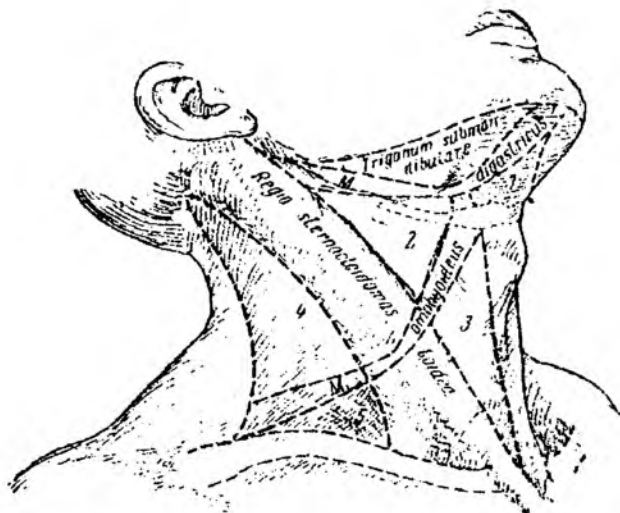
Pastki jag'ning pastki qirasi va to'sh-o'mrov-so'rg'ichsimon muskulidan oldinda ayrim hollarda so'lak bezini paypaslasa bo'ladi. Shu yerda kattalashgan jag' osti limfa tugunlarini paypaslash mumkin. Ozg'in odamlarda va teri yupqa bo'lgan hollarda, teri osti venalari ko'rinadi: pastki jag' burchagidan tashqarida va to'sh-o'mrov-so'rg'ichsimon muskul sohasida tashqi bo'yinturuq venasi, ayniqsa yo'tal vaqtida, yaxshi ko'rinadi.

SOHALARGA BO‘LINISHI

Bo‘yin sohasi o‘rta chiziq orqali o‘ng va chap tomonlarga bo‘linadi. Ularning har biri ikkita katta - tashqi va ichki uchburchaklarga bo‘linadi. Ichki uchburchak pastki jag‘ning pastki qirrasini, to‘sh-o‘mrov-so‘rg‘ichsimon muskuli va o‘rta chiziq bilan chegaralanadi. Tashqi uchburchak o‘mrov suyagi, to‘sh-o‘mrov-so‘rg‘ichsimon muskuli va trapetsiyasimon muskul bilan chegaralangan (90-rasm).

Ichki uchburchak sohasida asosiy tomir nerv tutamini umumiy uyqu arteriyasi, ichki bo‘yinturuq venasi va sayyor nerv, tashqi uchburchak sohasida o‘mrov osti arteriyasi, venasi va yelka chigali hosil qiladi.

Ichki bo‘yin uchburchagi yana ikkita kichik uchburchaklarga bo‘linadi: 1) jag‘ osti uchburchagi (*trigonum submandibulare, s. regio submandibularis*); uni pastki jag‘ning pastki qirrasini va ikki qorinchali muskulning ikkala qorinchasi chegaralaydi. Bu uchburchak jag‘ osti so‘lak bezi va jag‘ osti limfa tugunlari joylashgan yerga to‘g‘ri keladi; 2) uyqu uchburchagi (*trigonum caroticum*) uyqu arteriyasiga to‘g‘ri keladi va ikki qorinchali muskulning orqa qorinchasi, to‘sh-o‘mrov-so‘rg‘ichsimon muskulining oldingi qirg‘og‘i, kurak-til osti muskulining yuqori qorinchasi bilan chegaralanadi (90-rasm).



90-rasm. Bo‘yinning uchburchaklari va sohalari (sxema).

- 1—*regio submentalis*;
- 2—*trigonum caroticum*;
- 3—*trigonum omotracheale*;
- 4—*trigonum omotracheoideum*;
- 5—*trigonum omoclaviculare*.

Bo‘yinning tashqi uchburchagi (*trigonum colli laterale*) sohasida ham ikkita uchburchak tafovut qilinadi, ular bir-biridan kurak-til osti muskulining pastki qorinchasi yordamida ajralib turadi: 1) yuqorigi - katta (*trigonum omotracheoideum*) orqadan trapetsiyasimon muskul qirrasini, oldindan to‘sh-o‘mrov-so‘rg‘ichsimon muskuli bilan, pastdan kurak-til osti muskuli bilan chegaralanadi; 2) pastki - kichikroq (*trigonum omoclaviculare*) yuqoridan kurak-til osti muskuli, oldindan to‘sh-o‘mrov-so‘rg‘ichsimon muskuli, pastdan o‘mrov suyagi bilan chegaralanadi (90-rasm). Bu uchburchak sohasida o‘mrov osti arteriyasi aniqlanadi. Bo‘yin terisida bu joyga katta o‘mrov usti chuqurchasi (*fossa supraclavicularis major*) to‘g‘ri keladi. Kichik o‘mrov osti chuqurchasi, *fossa supraclavicularis minor - m.sternocleidomastoideus* ning to‘sh va o‘mrov oyoqchalari orasiga to‘g‘ri keladi.

Bo'yinning ikkala ichki uchburchaklari (o'ng va chap) bo'yin katta oldingi to'rtburchagini hosil qiladi. Bu to'rtburchak til osti suyagidan o'tkazilgan gorizontal chiziq yordamida ikkita: *regio suprahyoidea* va *regio infrahyoidea* deb ataluvchi sohalarga ajraladi. Birinchisida bitta engak osti va ikkita jag' osti sohalari tafovut qilinadi. Bo'yinning oldingi to'rtburchagi bo'yinning oldingi sohasi (*regio colli anterior*) deb ataladi. Bo'yinning to'sh-o'mrov-so'rg'ichsimon muskuliga mos keluvchi sohasi *regio sternocleidomastoidea* deb ataladi. Bo'yinning tashqi uchburchagidan orqada bo'yinning orqa sohasi (*regio colli posterior*) joylashadi.

BO'YIN FASSIYALARI

Bu yerda jarrohlik amaliyotida ko'proq qo'l keladigan V.N.Shevkunenko sxemasi keltiriladi. Bu sxemaga ko'ra bo'yinda beshta fassial qatlam farqlanadi (91-rasm).

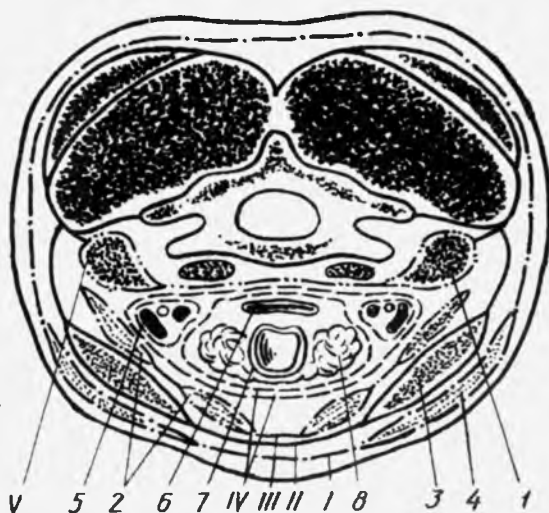
1. Birinchi fassiya (*fascia colli superficialis*) tana yuza (teri osti) fassiyasining bir qismi hisoblanadi. U bo'yinning teri osti muskuli, *platysma* uchun g'ilof hosil qiladi.

2. Ikkinchi fassiya yoki bo'yin xususiy fassiyasining yuza varag'i (*lamina superficialis fasciae colli propriae*) bo'yinni hamma tomondan o'rab, to'sh-o'mrov-so'rg'ichsimon muskuli va trapetsiyasimon muskul hamda jag' osti so'lak bezi uchun g'ilof hosil qiladi. Pastda o'mrov va to'sh suyagining oldingi yuzasiga birikadi, yuqorida – pastki jag'ning pastki qirrasiga, yon tomonlarda to'siqlar vositasida bo'yin umurtqalarining ko'ndalang o'siqlariga birikadi: bu to'siqlardan biri ikkinchi fassiyani ko'ndalang o'siqlarga birikuvchi beshinchi fassiya bilan bog'laydi. boshqasi esa ikkinchi fassiya bilan bo'yin tomir-nerv tutami g'ilofini bog'laydi, u ham ko'ndalang o'siqlarga birikadi. Yuzda bo'yinning ikkinchi fassiyasi *fascia parotideomasseterica*-ga o'tadi va bu fassiya quloq oldi so'lak beziga g'ilof hosil qilish bilan birga chaynov muskulini qoplaydi.

91-rasm. Bo'yin fassiyalari ko'ndalang kesmada (sxema).

I–birinchi fassiya, II–ikkinchi, III–uchinchi, IV–to'rtinchi, V–beshinchi fassiya.

1–narvonsimon muskul;
2–pretraxaal muskullar;
3–*m. sternocleidomastoideus*;
4–*m. platysma*; 5–*a. carotis communis*, *n. vagus*, *v. jugularis interna*;
6–qizilo'ngach;
7–kekirdak; 8–qalqonsimon bez.



3. Uchinchi fassiya yoki bo'yin xususiy fassiyasining chuqur varag'i (*lamina profunda fasciae colli propriae*) boshqacha - *aponeurosis omoclavicularis* trapsiyasimon shaklda bo'lib, yuqorida til osti suyagiga, pastda esa o'mrov suyagi va to'sh suyagining orqa yuzasiga birikadi. Bu fassiyaning yon chegaralarini kurak-til osti muskuli hosil qiladi va bu fassiya unga g'ilof hosil qiladi. Fassiya hiqildoq, kekirdak, qalqonsimon bez oldida joylashgan boshqa muskullarga (*mm.sternohyoidei, sternothyreoidi, thyreohyoidei*) ham g'ilof hosil qiladi. Uchinchi fassiya uni bo'yinning tomir-nerv tutami g'ilofiga birlashtirib turuvchi fassiya to'siqlari yordamida bo'yin pastki umurtqalarining ko'ndalang o'siqlariga birikadi. Ikkinchi va uchinchi fassiyalar bo'yinning o'rta chizig'ida o'zaro qo'shilib bo'yinning oq chizig'ini hosil qiladi. U 2-3 mm kenglikda bo'lib, to'sh suyagining bo'yinturuq o'yig'iga 3 sm cha yetib bormaydi, bu yerda ikkinchi va uchinchi fassiyalar bir-biridan ajraladi; bunda ikkinchi fassiya to'sh va o'mrov suyaklarining oldingi yuzasiga, uchinchi fassiya esa ularning orqa yuzasiga birikadi. Ular orasida kletchatka bo'shlig'i hosil bo'ladi.

4. To'rtinchi fassiya – bo'yinning ichki fassiyasi (*fascia endocervicalis*). Unda ikkita: pariyetal va visseral varaqlar tafovut qilinadi. Oxirgisi bo'yin ichki a'zolari: halqum, qizilo'ngach, hiqildoq, kekirdak va qalqonsimon bezni o'raydi. Pariyetal varaq visseraldan oldinda va yon tomonlarda bo'lib, muskullar (*mm.sternohyoideus, sternothyreoides, thyreohyoideus, omohyoideus*) g'ilofining orqa devoriga tegib turadi hamda bo'yinning ichki uchburchagidagi tomir-nerv tutamiga (*a.coroticus communis, v.jugularis interna, n.vagus*) g'ilof hosil qiladi. Umurtqalarning ko'ndalang o'siqlariga birikuvchi bu g'ilof ichida to'siqlar bo'lib, ular arteriya, vena va nerv uchun alohida kameralar hosil qiladi (91-rasm).

5. Beshinchi fassiya (*fascia prevertebralis*) bo'yin ichki fassiyasi pariyetal varag'ining bir qismi bo'lib, bo'yin ichki a'zolaridan orqada, umurtqa pog'onasida yotadi. Bu fassiya simpatik nerv poyasini va bo'yin umurtqalari tanasi hamda ko'ndalang o'siqlarida joylashgan muskullarni (*mm.longus colli va longus capitis*) qoplaydi. Yon tomonlarda bo'yinning tashqi uchburchagi sohasiga davom etadi va u yerda narvonsimon muskullarga (*mm.scalenus anterior, medius va posterior*) hamda tomir nerv tutamiga (*a.,v.subclavia, plexus brachialis*) g'ilof hosil qiladi. Pastda *fascia prevertebralis fascia endothoracica* o'tadi. Narvonsimon muskullarni va o'mrov osti tomirlarni qoplab, fassiya pastda oldinga o'tib *m.subclavius* va o'mrov suyagini qoplaydi hamda o'mrov usti chuqurchasini o'mrov osti chuqurchasidan chegaralab turadi. Bu to'siqni o'mrov usti hamda osti limfa tomirlarini bog'lovchi limfa tomirlari teshib o'tadi.

Yuqorida aytilganidek, bo'yin fassiyalari to'g'ridan-to'g'ri yoki shoxlari yordamida umurtqalarning ko'ndalang o'siqlariga birikadi. Shuning natijasida bo'yin oldingi va orqa bo'limlarga bo'linadi.

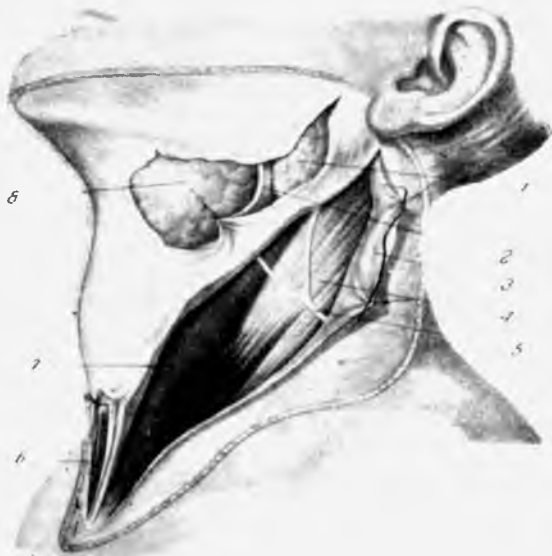
Bo'yin fassiyalari vena tomirlari devorlariga biriktiruvchi to'qima yordamida mustahkam birikkan bo'ladi va ular venoz tomirlar shikastlanganda ularning yopilib qolishiga yo'l qo'ymaydi. Suning uchun bo'yinda, hatto kichik venalar shikastlanishida ham, yurak o'ng bo'lmachasi yaqin joylashganligi va ko'krak qafasining havoni tortish xususiyati sababli havo emboliyasi juda oson yuz berishi mumkin.

BO'YINNING KLETCHATKA BO'SHLIQLARI

Aytib o'tilgan fassial qatlamlar orasida kletchatka bo'shliqlari hosil bo'ladi. Ikkinchi va uchinchi fassiyalar orasida *spatium interaponeuroticum suprasternale* bor, unda oldingi bo'yinturuq venalarini bog'lab turuvchi *arcus venosus juguli* va ayrim hollarda limfa tugunlari joylashadi. Bu bo'shliq to'sh suyagi o'yig'idan yuqorida bo'lib, 2-3 sm balandlikka ega (92- va 93-rasmlar). U to'sh-o'mrovso'rg'ichsimon muskuli orqasida joylashgan ko'r xalta (*saccus caecus retrosternocleidomastoideus*) bilan tutashgan.

92-rasm. Bo'yinning 2-fassiyasi va uning hosilalari.

1-gl. parotis; 2-quloq oldi bezi o'rindig'ini jag' osti bezi o'rindig'idan ajratib turuvchi fassiya to'sig'i; 3-to'sh-o'mrovso'rg'ichsimon muskulining g'ilofini hosil qiluvchi 2-fassiya; 4-m. sternocleidomastoideus; 5-n. auricularis magnus; 6-*spatium interaponeuroticum suprasternale*; 7-to'sh-o'mrovso'rg'ichsimon muskulining g'ilofiga yuborilgan jelatin moddasi; 8-gl. submandibularis.



Bu xalta oldindan *m.sternocleidomastoideus* g'ilofining orqa devori bilan, orqadan – uchinchi fassiya, pastdan – o'mrovning orqa yuzasi bilan chegaralanadi. Xaltada yog' to'qimasi bilan o'ralgan oldingi bo'yinturuq venasining oxirgi qismi, limfa tomirlari va ayrim hollarda limfa tugunlari joylashgan bo'ladi.

To'rtinchi fassiyaning pariyetal va visseral varaqlari orasida *spatium previscerale* hosil bo'ladi va til osti suyagidan to'sh o'yig'igacha davom etadi. Uning kekirdak ro'parasiga to'g'ri keladigan qismi *spatium prethraceale* deb ataladi (93-rasm).

Unda limfa tugunlari, toq qalqonsimon vena chigali (*plexus thyroideus impar*), undan boshlanuvchi *vv.thyroideae inferiores* va o'rta chiziq bo'ylab birikkita *vv.thyroideae imae* va 12 foiz hollarda (V.L.Gruber ma'lumotiga ko'ra) *truncus brachiocephalicus*dan yoki kam hollarda aorta ravog'idan chiqib, *vv.thyroideae ima*edan o'ngda joylashuvchi *a.thyroideae ima* bor. *Spatium prethraceal*ening pastki bo'limida, o'ngda *truncus brachiocephalicus* va undan chiquvchi *a.carotis communis dextra* joylashadi. Vena qon oqimi buzilganda *spatium prethracealeda* chap yelka-bosh (nomsiz) venasi, shuningdek, yosh bolalarda, bo'qoq bezining yuqori qutbi ham joylashadi.

Pastda, to'sh suyagi dastasi ro'parasida, kekirdak oldi bo'shlig'i oldingi ko'ks oralig'idan to'siq bilan chegaralangan bo'lib, bu to'siqni to'rtinchi fassiya pariye-

tal varag'ining to'sh suyagi orqa yuzasidan kekirdakning visseral varag'iga o'tish joyi hosil qiladi. To'siq orqali qon va limfa tomirlari o'tgan bo'lib, ular orqali bir tomondagi bo'shliqning kletchatkasi ikkinchi tomondagisi bilan bog'lanadi.

Fascia endocervicalisning visseral varag'i bilan fascia prevertebralis orasida ichki a'zolar orqa bo'shlig'i (spatium retroviscerale) hosil bo'ladi: u orqa ko'ks oralig'i bo'shlig'i bilan bog'langan bo'lib, bosh suyagi asosidan diafragma gacha boradi. Bo'yinning ichki uchburchagidagi tomir-nerv tutami bo'ylab har ikki tomonda yoriq - *spatium vasonervorum* bo'ladi, uni tomirlar g'ilofi chegaralaydi. Yoriqda kletchatka va limfa tugunlari bo'lib, u yuqorida bosh asosigacha davom etadi, pastda esa oldingi ko'ks oralig'iga o'tadi.

Bo'yin tashqi uchburchagining kletchatka bo'shlig'i ikkinchi va beshinchi fassiyalar orasida bo'ladi: to'rtinchi fassiya bo'yinning tashqi qismida bo'lmaydi, uchinchi fassiya esa faqat kichik uchburchak - *trigonum omoclaviculare* sohasida bo'ladi. Bu bo'shliqni yon tomondan bo'yinning asosiy tomir-nerv tutami g'ilofi va trapetsiyasimon muskul qirg'og'i, qo'ltiq osti chuquridan esa o'mrov sohasida beshinchi fassiya bilan ikkinchi fassiyani bog'lab turuvchi ko'p sonli birlashtiruvchi to'qima hisobiga hosil bo'lgan to'siq chegaralab turadi. Yog' to'qimasidan

93-rasm. Hiqildoq bo'shlig'ining sagittal (A) va frontal (B) qirgimlaridagi tasviri.

A: 1-hiqildoq bo'shlig'ining yuqorigi (vestibulyar) bo'limi; 2-o'rta (boylam) bo'limi; 3-pastki (boylam osti) bo'limi; 4-qizilo'ngach; 5-*spatium prevertebrale*;

6-*fascia prevertebralis*;

7-traxeya; 8-oldingi ko'ks oralig'i kletchatkasi;

9-*truncus brachiocephalicus* (a. *anonyma*-BNA);

10-*v. brachiocephalica dextra*;

11-*gl. thymus*;

12-*nodi lymphatici mediastinales anteriores*;

13-*arcus venosus juguli*; 14-bo'yin-ning ikkinchi fassiyasi;

15-bo'yinning uchinchi fassiyasi;

16-to'rtinchi fassiya-ning pariyetal varag'i va uning visseral varag'iga o'ralgan qalqonsimon bez;

17-*spatium previscerale*;

18-*m. sternothyroideus*;

19-uzuksimon tog'ay;

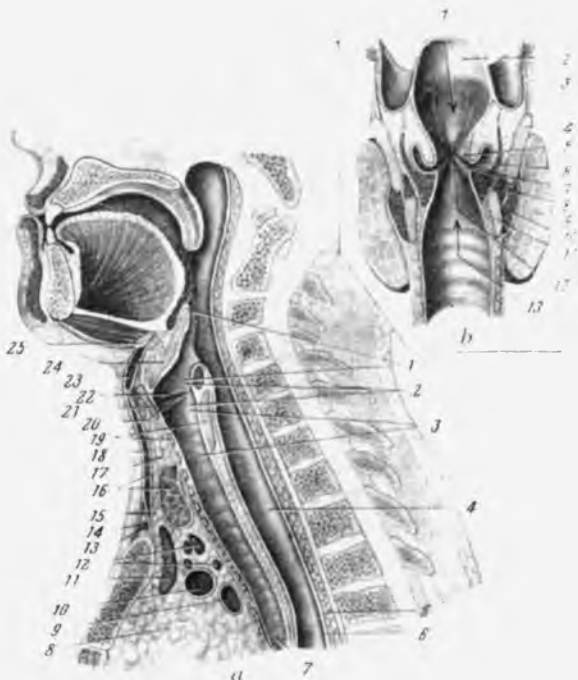
20-*plica vocalis*;

21-qalqonsimon tog'ay;

22-*plica ventricularis*;

23-*m. thyreoideoideus*;

24-hiqildoq usti tog'ayi;



tashqari, bo'yinning tashqi bo'shlig'ida qon va limfa tomirlari, nervlar, limfa tunjurlari bo'ladi. O'mrov usti chuqurchasining orqa-pastki burchagidan trapetsiyasimon muskul ostiga ketuvchi kletchatka orqali o'mrov usti kletchatka bo'shlig'i trapetsiya osti bo'shlig'i bilan bog'lanadi. *Vasa suprascapularia* bo'ylab o'mrov usti kletchatkasi qirra usti chuqurchasi kletchatkasi bilan bog'lanadi. Bo'yinning tashqi uchburchagi yog' kletchatkasida o'tuvchi limfa tomirlar boshqa soha tomirlari bilan anastomoz hosil qiladi.

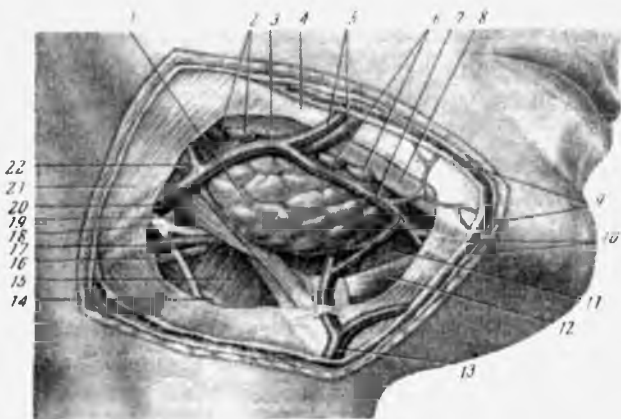
*Trigonum colli laterale*da beshinchi fassiya ostida joylashgan chuqur kletchatka bo'shlig'i o'mrov osti tomirlari va yelka chigalini o'raydi va shu tomir-nerv tutami yo'nalishi bo'ylab qo'ltiq ostidagi tomir g'ilofi kletchatkasi bilan tutashadi.

Aytib o'tilgan kletchatka bo'shliqlaridan tashqari bo'yinda chuqur ostiofibroz bo'shliq (*spatium prevertebrale*) bor, u bo'yin umurtqalari bilan beshinchi fassiya orasida joylashgan. Bu yerda bo'yinning uzun muskullari (*mm. longus colli* va *longus capitis*), ular ustida simpatik nerv poyasi joylashadi.

BO'YIN SOHALARI

Til osti suyagi usti sohasi, *regio suprahyoidea*

Soha yuqorida pastki jag'ning pastki qirrası va uning so'rg'ichsimon o'siq cho'qqisiga shartli ravishda davom ettirilishi, pastda – til osti suyagi tanasi va shoxlari bo'ylab o'tkazilgan chiziq, yon tomonlardan to'sh-o'mrov-so'rg'ichsimon muskullarining oldingi qirrası bilan chegaralanadi. Soha uch bo'limdan iborat: toq o'rta bo'lim engak osti; u ikki qorinchali muskullarning oldingi qorinchalari va til osti suyagi tanasi bilan chegaralanadi; uning yon tomonlarida – juft jag' osti bo'limi (*trigonum submandibulare*) bo'lib, u jag' osti so'lak bezining joylashgan o'rniga to'g'ri keladi.



94-rasm. Jag' osti bezi va uning kapsulasi.

- 1-*gl. submandibularis*;
- 2, 6-*nodi lymphatici submandibulares*;
- 3-*m. masseter*;
- 4-*fascia parotideo-masseterica*;
- 5-*a. v. facialis*;
- 7-*v. submentalis*;
- 8-pastki jag' suyagi;
- 9-*m. platysma*;
- 10-*m. platysma*-ga qin hosil qiluvchi bo'yinning birinchi fassiyasi;

- 11-*m. mylohyoideus*;
- 12-ikki qorinchali muskulning oldingi qorinchasi;
- 13-*v. jugularis anterior*;
- 14-til osti suyagining katta shoxi;
- 15-*m. hyoglossus*;
- 16-*a. lingualis*;
- 17-*v. lingualis*;
- 18-*n. hypoglossus*;
- 19-*a. facialis*;
- 20-ikki qorinchali muskulning orqa qorinchasi;
- 21-jag' osti bezining kapsulasini hosil qiluvchi ikkinchi bo'yin fassiyasi;
- 22-*m. stylohyoideus*.

Terisi harakatchan va cho'ziluvchan. Birinchi fassiya teri osti muskuli (*m.platysma*) uchun g'ilof hosil qiladi, muskulning tolalari pastdan yuqoriga va tashqaridan ichkariga yo'nalgan. Teri osti muskuli g'ilofining orqa devori bilan ikkinchi fassiya orasida, pastki jag'ning qirg'og'i ostida bitta yoki bir nechta jag' osti limfa tugunlari joylashadi. Shu qatlamning o'zida yuz nervining bo'yin shoxi va *n.cutaneus collining* shoxlari o'tadi. Oxirgilar teri osti muskulini teshib o'tadi va teri osti yog' qatlamida mayda tarmoqlarga bo'linadi.

Ikkinchi fassiya jag' osti beziga g'ilof hosil qiladi. Pastki jag'ning burchagi bilan to'sh-o'mrov-so'rg'ichsimon muskulining oldingi qirrasida fassiya qalinlashadi va chuqurga jag' osti bezining o'rindig'ini quloq oldi bezi o'rindig'idan ajratib turuvchi qalin to'siq beradi (92-rasm).

Fassiya o'rta chiziqqa yo'nalib ikki qorinchali muskulning oldingi qorincha-sini va jag'-til osti muskulini qoplaydi.

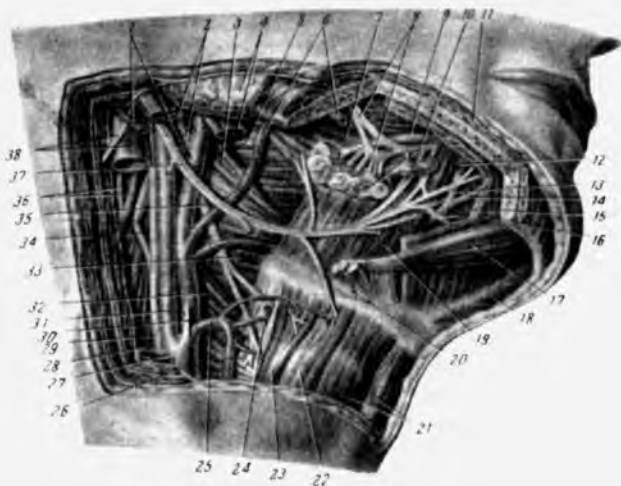
Toq engak osti bo'limida ikkinchi fassiya ostida bir nechta (ko'p hollarda bitta) engak osti limfa tugunlari joylashadi. Ikkinchi fassiya ostida joylashgan muskullar bu yerda bir necha qatlam bo'lib yotadi. Eng yuza qatlamda *m.digastricus*-larning oldingi qorinchalari yotadi. Chuqurda *mm.mylohyoidei* joylashadi. Og'iz bo'shlig'i tubiga yaqinroq *mm.geniohyoidei*, undan chuqurda esa *mm.genioglossi*, ulardan so'ng esa kletchatka va og'iz bo'shlig'i tubining shilliq pardasi keladi.

Jag' osti uchburchagi sohasida, ikkinchi fassiya ostida jag' osti bezi, limfa tugunlari, muskullar, nervlar va tomirlar joylashadi.

Jag' osti uchburchagining topografiyasi

Jag' osti bezining topografiyasi (94-rasm). Jag' osti bezining joylashgan o'rnini ta'riflashda, topografik anatomiyada ikki xil tushuncha bor: bezning o'rindig'i va uning qopchasi. Bez o'rindig'i deyilganda bezni o'rab olib unga o'rindiq hosil qiladigan to'qimalar yig'indisi, ya'ni birinchi navbatda til osti suyagi sohasi muskullari va pastki jag' tushuniladi. Bez qopchasi deb, uni o'rovchi fassial xalta tushuniladi. Albatta, bezning qopchasi ham uning o'rindig'ining bir qismini pastdan va ichkaridan, jag' osti bezi suyak va muskullarga tegmaydigan tomondan hosil qiladi (95-rasm). Bezga qopcha hosil qiluvchi ikkinchi fassiya ikki varaqqa bo'linadi: bezning tashqi yuzasini o'rab pastki jag'ning pastki qirrasini birlashtiruvchi yuza varaq va bezning ichki yuzasini qoplab *linea mylohyoidea mandibulae*-ga birikuvchi chuqur varaq. Shunday qilib, bez tashqi yuzasining yuqori qismi to'g'ridan-to'g'ri pastki jag' suyagi pardasiga, uning ichki yuzasi esa *mm.mylohyoideus* va *hyoglossus*-ga tegib turadi. Pastda til osti suyagi ro'parasida yoki biroq pastda har ikkala varaq qo'shiladi (94-rasm). G'ilof bezni erkin o'raydi, uning ichiga to'siqlar bermaydi. Jag' osti bezi bilan uning qopchasi orasida g'ovak kletchatka qatlami bo'ladi. Bez g'ilofi hamma tomondan (92-rasm) yopiq bo'ladi. Faqat oldinga va ichkariga yo'nalishda bezni o'rovchi kletchatka, bezning chiqaruv yo'li bo'ylab og'iz bo'shlig'ining tubidagi kletchatka qatlami bilan tutashadi.

Bez atrofiida, ko'proq uning yuqori va orqa qirrasida jag' osti limfa tugunlari joylashadi. Ular yana bez ichida va aytib o'tilgan fassial to'siq orasida ham bo'ladi. Jag' osti bezi ichida tugunchalarning borligi o'sma metastazalarida



95-rasm. Jag' osti sohasining chuqur qavatleri (pastki jag' suyagining bir qismi olib tashlangan).

1-a. occipitalis;
 2-m. digastricus-ning orqa qorinchasi va a. pharyngea ascendens;
 3-m. stylopharyngeus;
 4-m. stylohyoideus, gl. parotis;
 5-m. constrictor pharyngis superior;
 6-a. facialis;
 7-m. styloglossus;

8-n. lingualis, ganglion submandibulare; 9-ductus submandibularis;
 10-jag' osti bezining bir qismi va uning qo'shimcha o'simtasi;
 11-m. platysma; 12-m. longitudinalis inferior (linguae); 13-a. profunda linguae; 14-a. sublingualis; 15-m. genioglossus; 16-m. mylohyoideus;
 17-ikki qorinchali muskulning oldingi qorinchasi; 18-raphe m. mylohyoidei;
 19-m. hyoglossus; 20-bigizsimon-til osti muskulining payi va til osti suyagi;
 21-membrana thyreochoidea, m. sternohyoideus;
 22-m. omohyoideus; 23-m. thyreochoideus; 24-membrana thyreochoidea;
 25-a. thyreochoidea superior; 26-a. carotis communis; 27-v. jugularis interna; 28-m. scalenus anterior; 29-n. vagus; 30-a. carotis externa; 31-a. carotis interna; 32-m. constrictor pharyngis inferior;
 33-m. constrictor pharyngis medius, a. lingualis; 34-truncus sympaticus cervicalis; 35-n. laryngeus superior; 36-III bo'yin nervi va S₂-S₃ qo'shuvchi shoxi; 37-n. hypoglossus; 38-v. jugularis interna, n. accessorius.

(masalan, pastki lab o'smasida) jag' osti limfa tugunlari bilan birga, hatto so'lak bezini ham olib tashlash zarurligini taqozo etadi.

Bezning chiqaruv yo'li (ductus submandibularis) uning qo'shimcha o'sig'i bilan birga *m.mylohyoideus* ostiga yo'naladi va shu muskul bilan *m.hyoglossus* orasida hosil bo'lgan tirqishga kiradi, so'ngra og'iz bo'shlig'i tubining shilliq qatlami ostida yotadi. Chiqaruv yo'lidan pastda *v.lingualis* kuzatuvida *n.hypoglossus* (tilning harakatlanuvchi nervi) ham shu tirqish orqali o'tadi (nerv ko'p hollarda venadan yuqorida, kam hollarda pastda joylashadi), chiqaruv yo'lidan yuqorida esa *n.lingualis* (tilning sezuvchi nervi) o'tadi.

Ikkinchi fassiyaning chuqur varag'i ostida muskullar, tomir va nervlar joylashgan (95-rasm).

Muskullar. Muskullarning yuza qatlamini *mm.digastricus*, *stylohyoideus*, *mylohyoideus* va *hyoglossus* hosil qiladi. *Mm.digastricus* va *stylohyoideus* pastki jag' qirrasini bilan birga jag' osti uchburchagining chegarasini hosil qiladi, *mm.mylohyoideus* va *hyoglossus* uning tubini hosil qiladi.

O'ng va chap *mm.mylohyoidei* o'rta chiziqda chok – *raphe* hosil qilib tuta-

shadi va to'rtburchak plastinkani – og'iz bo'shlig'ining tubini hosil qiladi.

M.mylohyoideus birikkan chiziq bilan pastki jag' qirrasida bo'shliq qoladi. Uning orqa bo'limida jag'osti bezi joylashib, oldi bo'limida *n.mylohyoideus* (*n.alveolaris inferior* shoxi) o'tadi va shu nomli muskulni, ikki qorinchali muskulning oldingi qorinchasini ta'minlaydi, undan tashqari *a.* va *v.submentalis* hamda 1-2 ta jag' osti limfa tugunlari joylashadi. *M.hyoglossus* - ning tashqi yuzasi bo'ylab *v.lingualis*, *n.hypoglossus*, *ductus submandibularis* va *n.lingualis* (95-rasm), ichki tomonidan - *a.lingualis* o'tadi.

Jag' osti uchburchagining lateral qismida yuz arteriyasi o'tadi. U tashqi uyqu arteriyasidan boshlanib, yuqoriga va oldinga *m.stylohyoideus* hamda *m.digastricus*ning orqa qorinchasi ostidan o'tadi, keyin esa jag' osti so'lak bezi o'rindig'iga kiradi; bu yerda u bezning chuqur (ichki) yuzasiga tegib turadi. Keyin arteiya bez o'rindig'idan chiqadi va pastki jag'ni aylanib o'tib, *m.masseterning* oldingi qirrasida bo'ylab yuzga o'tadi. Yuz venasi ham shu yo'nalishda boradi, lekin bezning o'rindig'idan yuzaroqda arteriyadan bezning orqa qutbi orqali ajralgan holda joylashadi.

Jag' osti uchburchagi sohasidagi til arteriyasini topish mumkin bo'lgan kichik bir joy Pirogov uchburchagi deb nomlanadi: uning yuqori chegarasi - *n.hypoglossus*, pastkisi - *m.digastricus*-ning oraliq payi, oldingisi - *m.mylohyoideus*-ning erkin qirrasida hisoblanadi (95-rasm). Uchburchakning tubi *m.hyoglossus* bo'lib, muskul tolalarini ajratganda uning orqasida (chuqurda) til arteriyasi ko'rinadi. Til arteriyasi til osti suyagining katta shoxlari ro'parasida uyqu arteriyasidan boshlanadi.

Til osti suyagi pastki sohasi, regio infrahyoidea

Soha yuqoridan til osti suyagidan o'tkazilgan gorizontallik chiziq, pastdan – to'sh o'yig'i, yon tomonlardan – to'sh-o'mrov-so'rg'ichsimon muskullarining oldingi qirrasida bilan chegaraladi.

Terisi yupqa, harakatchan, oson cho'ziladi. Sohaning o'rta qismida asosi pastga qaragan uchburchak shaklidagi teri osti muskuli bilan qoplanmay qolgan joy bor.

Birinci va ikkinchi fassiyalar orasida yuza vena va nervlar joylashgan: *vv.jugulares anteriores* to'sh-o'mrov-so'rg'ichsimon muskullari oldingi qirrasida bo'ylab o'tadi, *v.mediana colli* esa o'rta chiziq bo'ylab; teri nervlari *n.cutaneus collini*ning tarmoqlari bo'lib, deyarli ko'ndalang joylashadi.

Ikkinchi fassiya va to'sh usti kletchatkasi orqasida to'rttala (har ikki tomondan) hiqildoq oldi muskullari uchun g'ilof hosil qiluvchi uchinchil fassiya joylashadi. Bu muskullar til osti suyagidan pastda joylashgan bo'lib, ular quyidagilardir: *mm.sternohyoideus*, *sternothyreoideus*, *thyreohyoideus*, *omohyoideus*. Muskullar ikki qatlamni hosil qiladi: yuza qatlamda, medial tomonda *m.sternohyoideus* (uzun va tor), lateral tomonda - *m.omohyoideus*ning yuqori qorinchasi joylashadi. Ikkinchi qatlamda *m.sternothyreoideus* (*m.sternohyoideus* dan kengroq), undan yuqorida *m.thyreohyoideus* joylashadi. Hamma to'rttala muskul *ansa cervicalis* tarkibida keluvchi bo'yin chigalining tarmoqlari yordamida innervatsiyalanadi.

Aytib o'tilgan muskullar ostida *fascia endocervicalis*ning pariyetal varag'i, *spatium previscerale* va fassiyaning visseral varag'i joylashadi. Ularning ostida

ichki a'zoldan hiqildoq, kekirdak, qalqonsimon bez (qalqonsimon orqa bezlari bilan), halqum, qizilo'ngach joylashadi.

Hiqildoq

Hiqildoq (*larynx*) skeletini to'qqizta tog'ay hosil qiladi. Skeletning asosini esa VI bo'yin umurtqasi ro'parasida joylashgan uzuksimon tog'ay hosil qiladi. Uzuksimon tog'ayning oldingi qismi ustida qalqonsimon tog'ay joylashadi. Qalqonsimon tog'ay til osti suyagi bilan parda (*membrana hyothyreoidea*) yordamida bog'langan; uzuksimon tog'aydan qalqonsimon tog'ayga *mm.sricothyreoidei* va *lig.cricothyreoideum* boradi.

Hiqildoq, kekirdak va qalqonsimon bezning operatsiyalarida qalqonsimon tog'ay va uning o'yig'i hamda uzuksimon tog'ayning oldingi yarmi, ya'ni yoyi asosiy mo'ljal hisoblanadi.

Hiqildoq V bo'yin umurtqasi yuqori qirrasidan VI bo'yin umurtqasi pastki qirrasigacha bo'lgan sohani egallaydi va shunday qilib ikki umurtqa - V va VI ro'parasida joylashadi. Yosh bolalarda hiqildoq yuqoriroqda joylashib, III bo'yin umurtqasining yuqori qirrasigacha yetadi. Qariyalarda hiqildoq pastga tushadi, uning pastki chegarasi VII bo'yin umurtqasi sathida bo'ladi. A'zo oldindan hiqildoq oldi muskullari bilan qoplanadi; yon tomonlardan qalqonsimon bezning yon bo'laklari joylashadi. Hiqildoqning orqasida halqum joylashgan bo'lib, halqum oldingi devorining shilliq qatlami hiqildoq orqa devorini qoplaydi (96-rasm). Hiqildoq o'zining yuqori bo'limi (hiqildoq usti tog'ayi) bilan til ildiziga yetadi, pastda kekirdakka o'tadi.

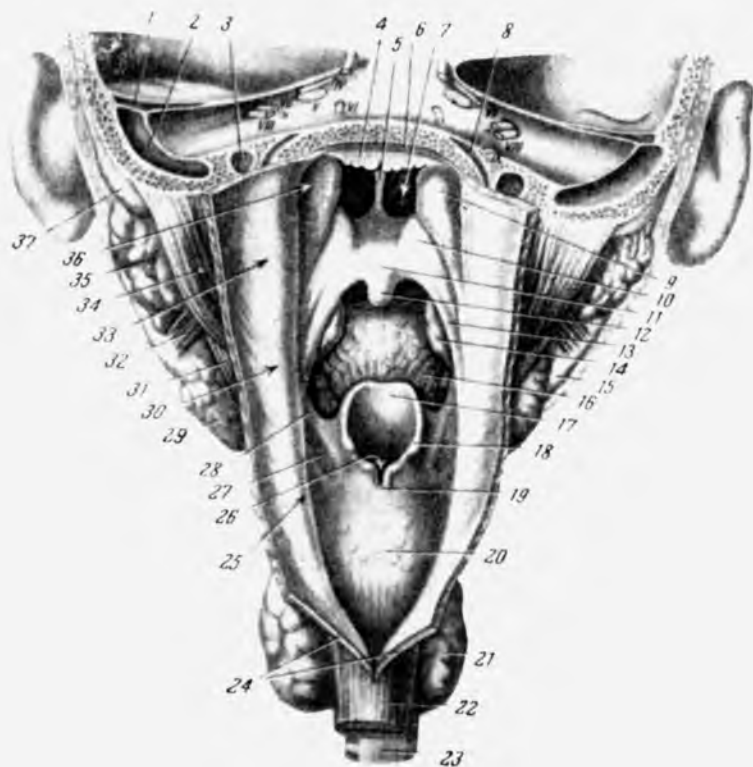
Hiqildoq bo'shlig'ida uchta bo'lim tafovut qilinadi: 1) yuqorigi – (hiqildoq dahlizi, *vestibulum laryngis*) hiqildoq usti tog'ayidan ovoz boylamlarigacha; 2) o'rta (boylamlararo bo'lim - *regio glottica*) – chin va soxta ovoz boylamlarining o'rniga mos keladi; 3) pastki – boylam osti qismi (*regio subglottica*).

Hiqildoqning ko'ndalang kesimi qum soat shaklini eslatadi (93-rasm). Yuqori-da hiqildoq chin ovoz boylamlari tomonga torayib boruvchi karnay shakliga o'xshaydi. Hiqildoqning boshlang'ich qismi hiqildoqning kirish qismi - *aditus laryngis* deb nomlanadi. Uni oldindan – hiqildoq usti tog'ayi, orqadan – cho'michsimon tog'aylar cho'qqisi, yon tomonlardan - *plicae aryepiglottica* chegaralaydi. Hiqildoqning yon devorlarida, chin va soxta ovoz boylamlari orasida tirqish – Morgani hiqildoq qorinchalari (*ventriculi laryngis*) bo'lib, uning bo'shlig'i yuqoriga qaragan ko'r xalta - *sacculus laryngis* bilan tugaydi.

Hiqildoq siljuvchan a'zo bo'lib, boshning harakatiga, qo'shni a'zolar holatiga (masalan, halqum), tilning vaziyatiga qarab o'zining holatini o'zgartirib turadi.

Boshni orqaga tashlab, og'iz ochilganda, hiqildoq pastga tushadi, hiqildoq usti tog'ayi gorizontal joylashib hiqildoqqa kirish qismini berkitadi. Tilni chiqarganda hiqildoq yuqoriga ko'tariladi, hiqildoq usti tog'ayi vertikal holatga yaqinlashadi va hiqildoq ochiq bo'ladi. Yuqorida aytilgan dalillar birinchi marotaba N.I.Pirogov tomonidan aniqlangan bo'lib, intratraxéal narkoz berganda, bronxografiyada va boshqa muolajalarda katta ahamiyatga ega.

Yuqori va pastki qalqonsimon arteriyalarning tarmoqlari hiqildoqning qon bilan ta'minlanish manbai hisoblanadi. Hiqildoqni simpatik nerv va sayyor nerv



96-rasm. Halqum bo'shlig'ining topografiyasi.

1- *sinus petrosus superior*; 2-*sinus sigmoideus*; 3-*bulbus v. jugularis superior*; 4-*tonsilla pharyngea*; 5-*septum nasi*; 6-kalla suyagi asosining tog'ayi; 7-*choana*; 8-*sinus petrosus inferior*; 9-*torus tubarius*; 10-*torus levatorius*; 11-*velum palatinum*; 12-*uvula*; 13-*arcus palatopharyngeus*; 14-*tonsilla palatina*; 15-pastki jag' suyagi; 16-*radix linguae*; 17-*epiglottis*; 18-*plica aryepiglottica*; 19-*incisura interarytenoidea*; 20-halqumning oldingi devori; 21-*gl.thyreoidea*; 22, 24-qizilo'ngach; 23-traxeya; 25-*pars laryngea pharyngis*; 26-*aditus laryngis*; 27-*recessus piriformis*; 28-*plica pharyngoepiglottica*; 29-*gl.submandibularis*; 30-*pars oralis pharyngis*; 31-*m. stylohyoideus*; 32-*m. pterygoideus medialis*; 33-*pars nasalis pharyngis*; 34-ikki qorinchali muskulning orqa qorinchasi; 35-*gl.parotis*; 36-*recessus pharyngeus*; 37-*processus mastoideus*.

tarmoqlari innervatsiya qiladi. Yuqori va pastki hiqildoq nervlari (*nn.laryngei superior et inferior*) sayyor nerv shoxlari tarmog'i bo'lib, ulardan pastdagisi qaytuvchi nervning oxirgi shoxi hisoblanadi.

Yuqori hiqildoq nervi ko'proq hiqildoqning sezuvchi nervi hisoblanib, uning yuqori va o'rta bo'limlarining shilliq pardasini va uzuk-qalqonsimon muskulini innervatsiya qiladi; qolgan hamma muskullar pastki hiqildoq nervi hisobiga innervatsiya qilinadi; bunisi ko'proq harakatlantiruvchi nerv hisoblanib, hiqildoqning pastki bo'limi shilliq qavatini ham ta'minlaydi. Hiqildoqdan limfa oqimi,

asosan, bo'yinning chuqur limfa tugunlariga yo'naladi. Hiqildoq oldi, kekirdak oldi va kekirdak orti tugunlari boylam osti bo'shlig'i tomirlarining bir qismi uchun birinchi bosqich tugunlar bo'lib xizmat qiladi.

Kekirdak (bo'yin qismi)

Kekirdakda (*trachea*) ikkita: bo'yin va ko'krak bo'limlari tafovut qilinadi. Bo'yin qismida 6-8 ta tog'ay halqa bo'ladi. Boshni orqaga tashlaganda kekirdakning vertikal siljishi natijasida to'sh ustida joylashgan tog'aylar soni boshni oldinga eggandagiga qaraganda ko'payadi.

Kekirdakning boshlanishi skeletotopik VI-VII bo'yin umurtqalararo tog'ayiga yoki VII bo'yin umurtqasining yuqori qirrasiga to'g'ri keladi: kekirdak bo'yin qismining oxiri oldinda to'sh suyagining o'yig'iga, orqada – II yoki III ko'krak umurtqasiga to'g'ri keladi.

Kekirdakning boshlanish bo'limi oldindan qalqonsimon bezning bo'yinchasi bilan, yon tomonlardan – uning bo'laklari bilan qoplanadi. Bezdan pastda, kekirdakning oldida kletchatka bo'shlig'i (*spatium pretracheale*) bo'lib, uning ichida venalar va limfa tugunlari joylashadi. Kekirdakning orqa devoriga qizilo'ngach taqalib joylashadi. Kekirdakning yon tomonlarida, uning yuqori qismida qalqonsimon bezning yon bo'laklari, pastki qismida, to'sh o'yig'i yaqinida uyqu arteriyalari joylashadi.

Kekirdak bo'yin qismining qon bilan ta'minlanishi ko'proq pastki qalqonsimon arteriyalar hisobiga innervatsiyasi qaytuvchi nervlar hisobiga amalga oshiriladi.

Qalqonsimon bez va qalqon orqa bezlari

Qalqonsimon bez (*glandula thyreoidea*) ikki yon bo'laklar va bo'yincha qismidan iborat. Bezning har bir bo'lagida yuqori va pastki qutblari tafovut qilinadi (97- va 98-rasmlar). Taxminan 1/3 hollarda bo'yincha qismidan yuqoriga yo'nalgan qo'shimcha piramidal bo'lak (*lobus pyramidalis*) bo'lishi mumkin. Bu bo'lak bez bo'yinchasi bilangina emas, balki uning yon bo'laklari bilan bog'langan bo'lishi ham mumkin. Ba'zi hollarda bez bo'yinchasi bo'lmaydi.

Qalqonsimon bez o'zining xususiy qopchasiga va fassial g'ilofiga ega bo'ladi. Uning fassial g'ilofi to'rtinchi fassiyaning visseral varag'i hisobiga hosil bo'ladi. Bezning qopchasi bilan uning g'ilofi o'rtasida yog' qatlami bo'lib, unda arteriyalar, venalar, nervlar va qalqon orqa bezlari joylashadi.

To'rtinchi fassiya bezdan qo'shni a'zolarga o'tuvchi boylam tusidagi pishiq tolalar beradi. O'rta boylam bir tomondan, bez bo'yinchasi bilan, ikkinchi tomondan, ko'ndalang yo'nalishda uzuksimon tog'ay va kekirdakning birinchi tog'ayi o'rtasida tortilgan. Yon boylamlar bezdan boshlanib, uzuksimon va qalqonsimon tog'aylarga tortiladi.

Qalqonsimon bez bo'yinchasi kekirdakdan oldinda joylashadi (uning birinchidan-uchinchi yoki ikkinchidan-to'rtinchi tog'ayigacha). Yon bo'laklar kekirdak, hiqildoq, qalqonsimon tog'ay, halqum va qizilo'ngachga taqalib turadi hamda umumiy uyqu arteriyalarining medial yarmini qoplaydi. Bezning orqa yuzasiga o'rta chiziqqa yaqinroq *n.laryngeus recurrens* taqalib joylashadi (97-rasm).

Qalqonsimon bezni oldindan *mm.sternohyoidei*, *sternothyreoidei* va *omohyoidei* qoplaydi.

Bezning qon bilan ta'minlanishida ikkita yuqori va ikkita pastki qalqonsimon arteriyalar, 12 foiz hollarda - yana *a.thyreoidea ima* qatnashadi. Pirogov bu arteriyani qalqonsimon bezning beshinchi arteriyasi deb nomlagan.

Qalqonsimon bez arteriyalari ikkita kollaterallar tizimini hosil qiladi: a'zo ichida (qalqonsimon arteriyalar hisobiga) va a'zodan tashqarida (halqum, qizilo'ngach, kekirdak va yaqin joylashgan muskul tomirlari anastomozlari hisobiga). Vena tomirlari bezning bo'laklari va bo'yinchasi sohasida chigallar hosil qiladi. Bez bo'yinchasi va undan pastda hosil bo'lgan chigaldan (*plexus thyroideus impar*) *vv.thyreoideae inferiores et imae* hosil bo'ladi. *Vv.imae* kekirdak oldida joylashgan bo'lib, *v.brachiocephalica sinistraga* quyiladi (97-rasm).

Qalqonsimon bez nervlari har ikki tomonda simpatik poya va ikkala hiqildoq nervlaridan chiqadi. Qaytuvchi hiqildoq nervi qalqonsimon bezning pastki qutbida pastki qalqonsimon arteriyalari bilan kesishib, undan oldinda yoki orqada joylashadi.

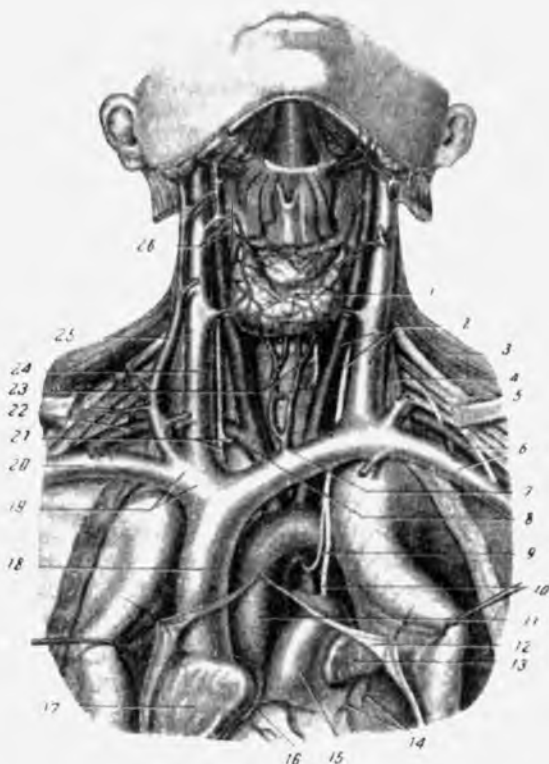
*N.laryngeus recurrens*ning shikastlanishi ovoz muskullari pareziga va tovushning buzilishiga olib keladi.

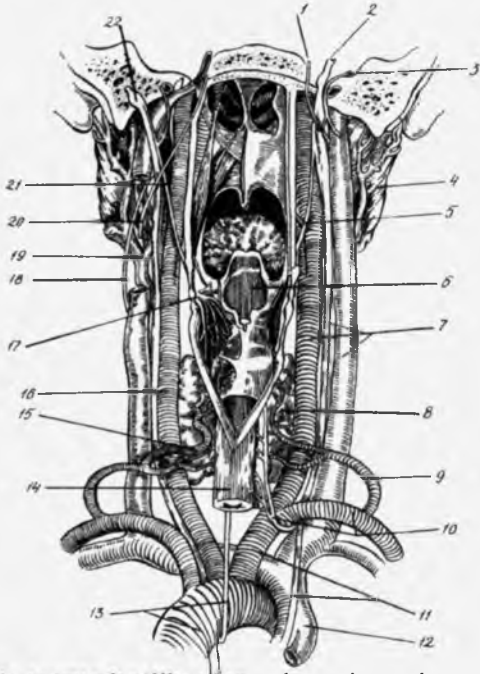
Qalqonsimon bezdan limfa, asosan, kekirdakdan oldinda va yon tomonlarda joylashgan tugunlarga oqadi.

Qalqon orqa bezlari (epitelial tanachalar) - *glandulae parathyroideae* odat-

97-rasm. Bo'yinning oldingi sohasi va oldingi ko'ks oralig'ining tomirlari.

- 1-*plexus venosus thyroideus impar, vv. thyroidea inferiores;*
- 2-*a.carotis communis, v. jugularis interna, n. vagus;*
- 3-*m. trapezius;* 4-*m. scalenus anterior;* 5-*plexus brachialis;*
- 6-a., *v. axillaries;*
- 7, 23-*vv.thyroidea imae;*
- 8-*truncus brachiocephalicus;*
- 9-*n. laryngeus recurrens;*
- 10-*n. vagus;* 11-*aorta ascendens;*
- 12-*perikard;* 13-*auricula sinistra;*
- 14-*ramus interventricularis anterior a. coronariae cordis sinistrae;* 15-*truncus pulmonalis;*
- 16-*a. coronaria cordis dextra;*
- 17-*auricula dextra;* 18-*v. cava superior;* 19-*Pirogov vena burchagi va v. brachiocephalica dextra;* 20-*v. subclavia;*
- 21-*n. vagus, n. laryngeus recurrens;* 22-*a. subclavia;*
- 23-*vv.thyroidea imae;*
- 24-*v. jugularis interna;*
- 25-*v. jugularis externa;*
- 26-a., *v.thyroidea superior.*





98-rasm. Bo'yinning qon tomir-nerv tutami.

1-*n. glossopharyngeus*; 2-*n. vagus*; 3-*n. accessories*; 4-*m. pterygoideus medialis*; 5, 21-*n. laryngeus superior*; 6-*aditus larynges*; 7, 16-*a. carotis communis, v. jugularis interna et n. vagus*; 8-*glandula thyroidea*; 9, 15-*a. thyroidea inferior*; 10-*a. subclavia dextra et n. laryngeus inferior*; 11-*tr. brachiocephalicus et n. vagus dexter*; 12-*v. cava superior*; 13-*arcus aortae et n. laryngeus inferior*; 14-*oesophagus*; 17 - *n. laryngeus superior et a. laryngea*; 18-*n. hypoglossus*; 19-*v. facialis*; 20-*n. glossopharyngeus*.

da to'rta bo'lib, ular qalqonsimon bez qopchasidan tashqarida (qopcha bilan fasial g'ilof o'rtasida), yon bo'laklarning orqa yuzasida, har ikki tomonda ikkitadan bo'ladi (98-rasm). Bunda yuqori bezchalar uzuksimon tog'ayning pastki qirrasida yoki qalqonsimon bez yon bo'laklarining yuqori va o'rta qismlari o'rtasidagi chegarada, pastkilari – pastki qalqonsimon arteriya bezga birinchi tarmoqlarini bergan joyida yoki yon bo'laklarning pastki qutbidan 1,5-2 sm yuqorida joylashadi.

Halqum

Halqum (*pharynx*) boshning asosidan VI bo'yin umurtqasigacha borib, o'sha joyda qizilo'ngachga o'tadi. Halqumning uchta bo'limi farq qilinadi:

- 1) *epipharynx* (burun-halqum) – yuqori bo'lim – gumbazdan qattiq tanglaygacha;
- 2) *mesopharynx* (og'iz-halqum) – o'rta bo'lim – qattiq tanglaydan til osti suyagigacha;
- 3) *hypopharynx* (halqumning hiqildoq qismi) – pastki bo'lim – qizilo'ngachga o'tish joyigacha.

Qisman burun-halqum hamda halqum og'iz qismining devorlarida va qisman qo'shni a'zolarida limfa to'qimasi to'plamlari bo'lib, ularning yig'indisi Valdeyer halqum halqasi deb nomlanadi. Bunga ko'p miqdordagi alohida joylashgan follikulalardan tashqari: 1) tanglay ravoqchalari orasida joylashgan va halqumning yuqori qisuvchi muskuliga tegib turuvchi tanglay murtaqlari; 2) halqum orqa devori yuqori bo'limining shilliq osti qavatida joylashgan halqum bezi; 3) burun-halqum-ning yon devorlarida, Yevstaxiy naylari teshigi yaqinida joylashgan nay murtaqlari; 4) til ildizidagi – til murtagi kiradi.

Halqumning yuqorigi ikki bo'limi atrofida parafaringeal bo'shliq joylasha-

di. Halqumning hiqildoq qismi orqasida umurtqa oldi fassiyasi bilan qoplangan bo'yinning uzun muskullari va umurtqa tanalari joylashadi, oldinda – hiqildoq, yon tomonlarida – qalqonsimon bezning yuqori qutbi va umumiy uyqu arteriyalari joylashadi (93-rasm).

Halqumning hiqildoq qismida, oldingi devorining yon devorga o'tish joyida, shilliq qavatda har ikki tomondan vertikal chuqurchalar – noksimon cho'ntak (*recessus piriformis*) bo'lib, halqum dahlizining yon tomonlarida joylashadi. Yuqorida u *plica pharyngoepiglotticagacha* boradi, uni *m.stylopharyngeus* hosil qiladi. Bu burma ostida, noksimon cho'ntakda, shilliq pardaning boshqa burmasi - *plica n.laryngei* bo'lib, uni halqum shilliq pardasida *ramus internus n.laryngei superioris* hosil qiladi.

Halqumni qon bilan ta'minlanishida *aa.pharyngea ascendens*, *palatina ascendens*, *thyreoidea superior et inferior* ishtirok etadi.

Halqumni sayyor, til-halqum va bo'yin simpatik nervlari shoxlaridan hosil bo'lgan halqum chigali innervatsiya qiladi (9/-rasm). Halqumdan limfa bo'yinning chuqur limfa tugunlariga (*v.jugularis interna* yo'nalishi bo'ylab) oqadi.

Qizilo'ngach (bo'yin qismi)

Qizilo'ngachning uchta: bo'yin, ko'krak va qorin bo'limi tafovut qilinadi. Qizilo'ngachning umumiy uzunligi 25 sm atrofida bo'ladi. Uning boshlang'ich bo'limida birinchi torayish joyi bor; ikkinchi torayish joyi kekirdak bifurkatsiyasiga mos keladi, uchinchi esa ko'krak-qorin to'sig'i orqali o'tish joyida bo'ladi. Qizilo'ngachning faqat boshlanish qismi hamda diafragmadan o'tish joylari fiktsiyalangan, vertikal hamda gorizontaal yo'nalishda ancha siljiydi.

Qizilo'ngachning boshlanishi uzuksimon tog'ayga to'g'ri keladi, bu VI bo'yin umurtqa tanasining pastida bo'ladi (qizilo'ngachning boshlanishi oldingi tishlardan o'rtacha 15 sm masofada bo'ladi). Qizilo'ngach bo'yin qismining uzunligi (uzuksimon tog'aydan to'sh o'yig'igacha) - 4,5-5 sm. Qizilo'ngach uzuksimon tog'ayning orqasida joylashgan bo'lib, u bilan mustahkam bog'langan. Qolgan qismida uning oldida kekirdak joylashadi. Bo'yin sohasida qizilo'ngach o'rtacha chiziqqa nisbatan chapga siljigan bo'lib, kekirdak bilan birga egat, *sulcus tracheoesophageus* hosil qiladi, u yerda chap qaytuvchi nerv va limfa tugunlari joylashadi. O'ng tomonda shu nomli nerv kekirdakning orqasida qizilo'ngachning yon devoriga yondoshgan holda joylashadi. Orqada qizilo'ngach umurtqa pog'onasi va unda joylashgan bo'yinning uzun muskullariga taqaladi; ularni beshinchi fassiya (*fascia prevertebralis*) ajratib turadi. Qizilo'ngach orqasidagi yog' qatlami to'rtinchi va beshinchi fassiyalar orasidagi bo'shliqni (*spatium retroviscerale*) to'ldiradi. U yuqoriga – halqum orqa kletchatkasiga, pastda esa – orqa ko'ks oralig'i kletchatkasiga davom etadi. Qizilo'ngachning boshlang'ich qismiga yon tomonlardan qalqonsimon bez bo'laklarining pastki qutblari tegib turadi, bunda chap yon bo'lak, hatto qizilo'ngachning orqa devoriga yetishi mumkin. Shu joyda, uzuksimon tog'aydan 1,5-2 sm masofada, qizilo'ngachning yon devorini qalqonsimon bez pastki qutbi-ning orqa yuzasiga yo'naluvchi pastki qalqonsimon arteriya kesib o'tadi. Qizilo'ngachning yon tomonida, o'ngda, taxminan 1 sm va chapda bir necha mm masofada umumiy uyqu arteriyasi joylashadi (98-rasm).

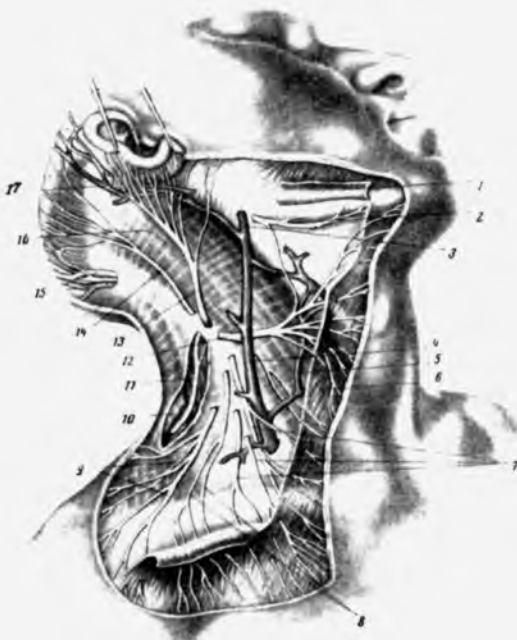
Qizilo'ngachning bo'yin qismini pastki qalqonsimon arteriyaning shoxlari qon bilan ta'minlaydi. Nervlanishi – har ikkala qaytuvchi nerv tolalari hisobidan bo'ladi. Limfa tomirlari bo'yinning chuqur limfa tugunlarida tugaydi.

**To'sh-o'mrov-so'rg'ichsimon soha,
*regio sternocleidomastoidea***

Soha to'sh-o'mrov-so'rg'ichsimon muskul o'rniga mos keladi va yuqorida so'rg'ichsimon o'siqqacha, pastda – o'mrov va to'sh dastasiga yetadi.

Teri yupqa va harakatchan, so'rg'ichsimon o'siq yaqinida qalinlashadi. Teri osti yog' qatlami, so'rg'ichsimon o'siq yaqinida qalinlashgan bo'lib, uni teri bilan chuqur qatlamni bog'lab turuvchi biriktiruvchi to'qimali to'siqlar kesib o'tgan. Undan keyin, birinchi fassiya va teri osti muskuli keladi. Teri osti muskuli g'ilofining chuqur varag'i bilan ikkinchi fassiya orasida yuza venalar va nervlar joylashadi.

Venalardan tashqi bo'yinturuq venasi (*v.jugularis externa*) to'sh-o'mrov-so'rg'ichsimon muskul g'ilofini qiya vertikal yo'nalishda kesib, keyin muskul-

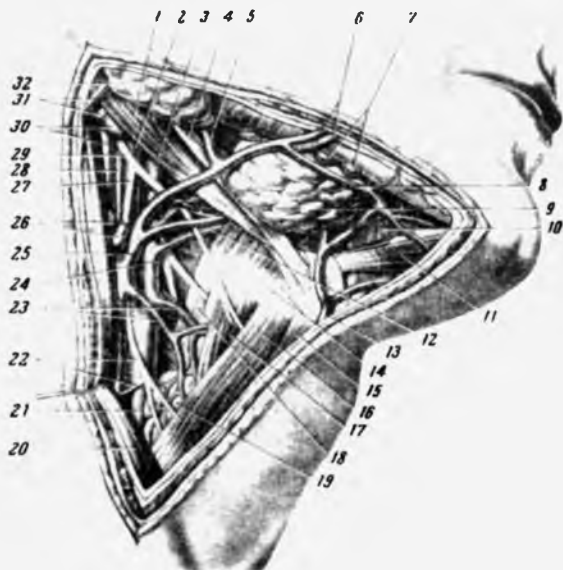


99-rasm. Bo'yinning yuza venalari va nervlari.

1, 6–*m. platysma*; 2–*ramus colli n. facialis*; 3–*v. retromandibularis* bilan *v. jugularis externa* (4) orasidagi anastomoz; 5–*v. jugularis anterior*; 7–*nn.supraclaviculares anteriores*; 8–*nn.supraclaviculares medii*; 9–*nn.supraclaviculares posteriores*; 10–*m. trapezius*; 11–*n. accessorius*; 12–*n. transversa colli*; 13–*n. auricularis magnus*; 14–*n. occipitalis minor*; 15–*vasa occipitalia, n. occipitalis major*; 16–*m. sternocleidomastoideus*; 17–*v. auricularis posterior*.

ning orqa qirg'og'i bo'y lab boradi (99-rasm). Nervlar bo'yin chigalidan hosil bo'lib, to'sh-o'mrov-so'rg'ichsimon muskulining orqa qirg'og'i o'rtasida yuzaga chiqadi. Shu yerdan ular turli tomonga yo'naladi, bunda bo'yinning teri nervi ko'ndalang yo'nalishda joylashadi (99-rasm).

Bo'yinning ikkinchi fassiyasi to'sh-o'mrov-so'rg'ichsimon muskuliga g'ilof hosil qiladi. Muskulni qo'shimcha nervning shoxi teshib o'tib, innervatsiya qiladi. Nerv muskulning orqa qirrasini o'rtasidan taxminan 1,5 sm yuqoriroqda chiqadi. Keyin ikkinchi fassiya ostida, *m.levator scapulae* ustida yotadi va qiyshiq holda pastga, trapetsiyasimon muskul oldingi qirrasini ostiga boradi. To'sh-o'mrov-so'rg'ichsimon muskulining ostida to'rtinchi fassiyaning pariyetal varag'i hiso-



100-rasm. Uyqu va jag' osti uchburchaklari.

1-ikki qorinchali muskulning orqa qorinchasi; 2-a. carotis interna; 3-a. carotis externa; 4-m. stylohyoideus; 5-v. retromandibularis; 6-a., v. facialis; 7-nodi lymphatici submandibulares; 8-v. submentalis; 9-gl.submandibularis; 11-ikki qorinchali muskulning oldingi qorinchasi; 12-a. lingualis; 13-v. jugularis anterior; 14-til osti suyagi va m. hyoglossus; 15-m. sternohyoideus; 16-m. omohyoideus; 17-m. thyreohyoideus; 18-membrana thyreohyoidea; 19-

gl.thyreoidea; 20-m. sternocleidomastoideus; 21-a. carotis communis; 22-ansa cervicalis; 23-a., v. thyroidea superior; 24-n. laryngeus superior; 25-v. facialis; 26-nodi lymphatici cervicales profundi; 27-ramus superior ansae cervicalis; 28-n. vagus; 29-n. hypoglossus; 30-v. jugularis interna, nodus lymphaticus cervicalis profundus; 31-v. jugularis externa, n. accessorius; 32-gl.parotis.

biga hosil bo'lgan g'ilofda yotuvchi tomir-nerv tutami (a.carotis communis, v.jugularis interna, n.vagus) joylashadi. A.carotis communis - medial, v.jugularis interna - lateral, n.vagus esa - ular orasida va orqada joylashadi (100-rasm).

To'sh-o'mrov-so'rg'ichsimon muskul sohasining yuqorigi qismida umumiy uyqu arteriyasi muskulning oldingi qirrasi ostidan alohida ajratilgan uyqu uchburchagi (trigonum caroticum) sohasiga chiqadi (pastga qarang). Arteriyaning o'rta qismini to'sh-o'mrov-so'rg'ichsimon muskuli qoplaydi, bundan tashqari uni oldindan uchinchi fassiya bilan qoplangan ko'krak-til osti muskuli kesib o'tadi. Arteriyaning pastki qismi m.sternocleidomastoideus-ning to'sh va o'mrov oyoqchalari oralig'idan o'tadi, lekin uni oldindan m.sternothyreoideus qoplaydi. Uni kuzatib boruvchi v.jugularis interna esa, arteriyaga nisbatan lateralroq joylashadi.

Umumiy uyqu arteriyasi (g'ilofi bilan birga) bo'yinning chuqur fassiyasi ustida yotadi (beshinchi, umurtqa oldi) va bo'yin umurtqalari ko'ndalang o'siqlarining oldingi do'mboqlari va umurtqa oldi muskullariga (bo'yinning uzun muskuli va oldingi narvonsimon muskul) to'g'ri keladi. Ko'proq bo'rtib turadigan do'mboq oltinchi bo'yin umurtqasining ko'ndalang o'sig'idagi uyqu do'mbog'i (tuberculum caroticum) hisoblanadi. Shu arteriyadan qon ketishini tez to'xtatish uchun arteriyani to'sh-o'mrov-so'rg'ichsimon muskuli bilan bo'yindagi ichki a'zolar oralig'ida barmoq bilan bosish mumkin. Arteriyadan chuqurda va unga parallel holda, beshinchi fassiyaning ostida bo'yin simpatik nervi joylashadi. VI bo'yin umurtqasidan pastda uyqu arteriyasi qalqonsimon bezning pastki qutbiga yo'naluvchi pastki qalqonsimon arteriyaning ko'ndalang joylashgan yoyi oldidan o'tadi.

Uyqu uchburchagining topografiyasi

Bu uchburchakning chegaralarini medial tomonda kurak-til osti muskuli-ni yuqori qorinchasi, lateral tomonda – to‘sh-o‘mrov-so‘rg‘ichsimon muskuli, yuqorida ikki qorinchali muskulning orqa qorinchasi hosil qiladi. Uyqu uchburchagi qisman to‘sh-o‘mrov-so‘rg‘ichsimon sohasi, qisman til osti suyagi pastki sohalaridan hosil bo‘ladi. Uyqu uchburchagi sohasidan o‘tuvchi tomir va nervlar to‘sh-o‘mrov-so‘rg‘ichsimon muskulini tashqariga tortilganda ko‘rinadi.

Umumiy uyqu arteriyasi to‘sh-o‘mrov-so‘rg‘ichsimon muskuli bilan uchinchi fastsiyaga o‘ralgan kurak-til osti muskulining yuqori qorinchasi orasidagi burchak bissektrisasi bo‘ylab o‘tadi. Arteriyaning oldingi yuzasi bo‘ylab, uning g‘ilofi ustida, qiyshiq yo‘nalishda I-III bo‘yin nervlari tolalaridan hosil bo‘lgan bo‘yin ilmoq nervining yuqori shoxi - *ramus superior ansae cervicalis (r.dessendens n.hypoglossi - BNA)* o‘tadi. *Ramus superior* til osti nervining yoyi bilan birlashadi, bu yoy tashqi hamda ichki uyqu arteriyalarini oldindan kesib o‘tadi. Keyin *m.digastricus* va *m.stylohyoideus* ostiga yo‘nalib jag‘ osti uchburchagi sohasiga boradi.

Qalqonsimon tog‘ayning yuqori qirrasida *a.carotis communis* ikki tarmoqqa bo‘linadi. Bu bo‘linishdan hosil bo‘lgan tomirlar shunday joylashadiki, *a.carotis externa* chuqurda va tashqarida, *a.carotis interna* esa yuza va ichkarida joylashadi. Umumiy uyqu arteriyasining bifurkatsiyasi har xil sathda bo‘lishi mumkin va ko‘pincha yuqoriga siljigan bo‘ladi.

Bir tomirni ikkinchi tomirdan farqlashda shundan foydalanish mumkinki, tashqi uyqu arteriyasi qator shoxlar bersa, ichki uyqu arteriyasi bo‘yinda, odatda, tarmoq bermaydi. Tashqi uyqu arteriyasining birinchi tarmog‘i, medial va pastga, qalqonsimon bezga yo‘naluvchi yuqori qalqonsimon arteriya hisoblanadi.

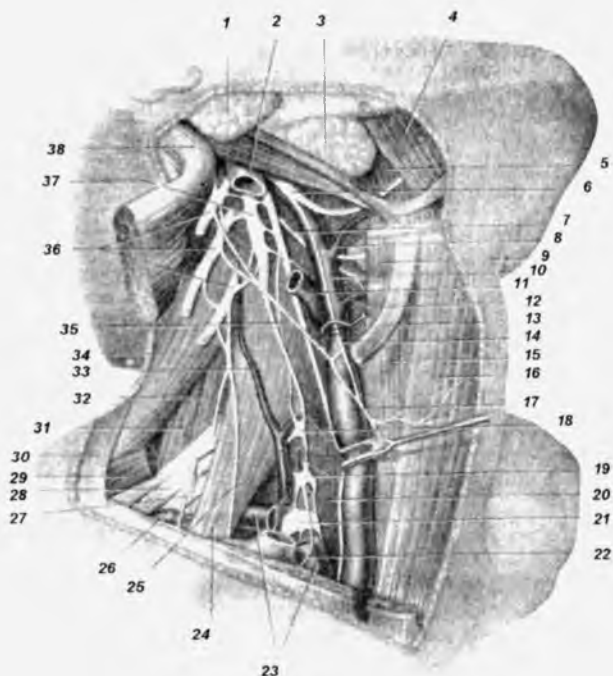
Yuqori qalqonsimon arteriyaning chiqish joyidan yuqorida tashqi uyqu arteriyasini oldindan yuz venasining yirik poyasi yuqoridan pastga va ichkaridan tashqariga kesib o‘tadi. Yuz venasiga quyiluvchi yuqori qalqonsimon vena va til venasi ko‘p hollarda bir-biri bilan anastomozlashganligi sababli uyqu uchburchagining yuqori bo‘limida tashqi uyqu arteriyasining boshlanish qismini qoplovchi vena chigali hosil bo‘ladi.

Ichki va tashqi uyqu arteriyalaridan chuqurda qiyshiq-ko‘ndalang yo‘nalishda yuqori hiqildoq nervi (*n. laryngeus superior*) o‘tadi (sayyor nervning tarmog‘i). Tomirlar orqasida hiqildoqning konstriktoriga va *m.cricothyreoideusga ramus externus*-ni berib, nerv (*r.internus* nomi bilan) oldinga yo‘naladi. Yuqori hiqildoq arteriyasi (yuqori qalqonsimon arteriyaning tarmog‘i) bilan birga nerv til osti suyagi katta shoxlaridan pastda qalqon-til osti pardasini teshib kirib hiqildoqning shil-liq qavatida tarqaladi.

Yuqori hiqildoq nerv poyasi yoki tashqi shoxi depressor nervining (*n.depressor cordis*) hosil bo‘lishida ishtirok etadi. Ichki uyqu arteriyasining ichki devori bo‘ylab boruvchi depressor nervi arteriya g‘ilofi ichida bo‘yin simpatik nerv tolalari bilan bog‘lanadi va yurak nerv chigalining hosil bo‘lishida ishtirok etadi.

Umumiy uyqu arteriyasidan tashqarida, bo‘yinning oldingi yuzasi yaqinida ichki bo‘yinturuq venasi joylashgan bo‘lib, u uyqu uchburchagining yuqori bo‘limida ichki uyqu arteriyasidan tashqarida joylashadi. Venaning skeletga nisbatan holati bo‘yin umurtqalarining ko‘ndalang o‘siqlari bo‘ylab o‘tkazilgan chiziqqa mos keladi.

Umumiy uyqu arteriyasi hamda ichki bo‘yinturuq venasi orasida va bir oz orqada sayyor nerv ichki uyqu arteriyasi va ichki bo‘yinturuq venasi orasida joy-



101-rasm. Bo'yin simpatik poyasining topografiyasi. 1-gl.parotis; 2-v. jugularis interna; 3-gl.submandibularis; 4-m. mylohyoideus; 5-m. hyoglossus; 6-n. hypoglossus; 7-n. laryngeus superior; 8-a. lingualis; 9-m. thyrohyoideus; 10-a. carotis externa; 11-a. carotis interna; 12-a. thyroidea superior; 13, 29-m. omohyoideus; 14-ramus superior ansae cervicalis; 15-m. sternothyroideus; 16-m. sternohyoideus; 17-ramus inferior ansae cervicalis; 18-ganglion cervicale medium trunci sympathici, a. thyroidea

inferior; 19-ganglion cervicale intermedium, a. vertebralis; 20-m. longus colli; 21-ganglion stellatum; 22-ansa subclavia; a. subclavia; 24-m. scalenus anterior;

25-n. phrenicus; 26-a. transversa colli; 27-n. subclavius; 28-plexus brachialis; 30-m. trapezius; 31-m. scalenus posterior; 32-m. scalenus medius; 33-a. cervicalis ascendens; 34-m. levator scapulae; 35-ansa cervicalis; 36-plexus cervicalis; 37-ganglion cervicale superius trunci sympathici; 38-m. sternocleidomastoideus.

lashadi. Ichkaridan umumiy uyqu arteriyasiga, uyqu uchwurchagi sohasida, qalqonsimon bezning yuqori qutbi tegib turadi, bezning shu qismiga yuqori qalqonsimon bez arteriyasi keladi, bezdan yuqorida esa halqum joylashgan.

Umumiy uyqu arteriyasining bifurkatsiya qismida karotid refleksogen soha joylashadi. U shunga o'xshash boshqa sohalar bilan birga qon aylanishini boshqarishda katta ahamiyatga egadir. U uyqu koptokchasidan (*glomus caroticum*) iborat bo'lib, ichki uyqu arteriyasining bo'rtib chiqqan joyi (*sinus caroticus*) hisoblanadi, unga til-halqum, sayyor. simpatik nerv tolalari keladi.

Uyqu arteriyasi va beshinchi fassiyadan chuqurda simpatik nerv joylashadi.

Simpatik nerv topografiyasi

Zamonaviy ma'lumotlarga ko'ra, simpatik nerv poyasi bo'yinda taxminan 2/3 hollarda to'rtta (yuqori, o'rta, oraliq va pastki), taxminan 1/3 hollarda esa uehta tugundan iborat bo'ladi, bunda yuqori va pastki tugunlar doimiy bo'lib, o'rta va oraliq tugunlar doimiy emas.

Bo'yin simpatik poyasi bosh va bo'yinning uzun muskullari ustida, umurtqa oldi fassiyasining orasida yoki orqasida joylashadi.

Tugunlar va ular bilan bog'langan tolalarning borligi simpatik poyani oson topishga yordam beradi. Sayyor nervni simpatik nerv bilan chalkashtirmaslik uchun shuni esda tutish kerakki, sayyor nerv umurtqa oldi fassiyasidan oldinda joylashadi va erkin siljiydi.

Simpatik nervning yuqori bo'yin tuguni, odatda, umurtqa oldi fassiyasidan oldinda, sayyor nervning medial tomonida, II-III bo'yin umurtqalarining ko'ndalang o'siqlari ro'parasida yotadi.

O'rta tugun VI bo'yin umurtqasi sathida yotadi va pastki qalqonsimon arteriyaga yondoshib, ko'pincha undan yuqorida joylashadi.

Oraliq tugun umurtqa arteriyasining oldingi-ichki yuzasida joylashadi. Uning joyi VII bo'yin umurtqasiga mos keladi. Tugun topografiyasining o'ziga xosligi shundaki, undan chiquvchi ikkita shox, umurtqa arteriyasini oldindan va orqadan aylanib o'tib oraliq tugunni pastki tugun bilan bog'laydi, yana bir shoxi ilmoq shaklida o'mrov osti arteriyasini aylanib o'tadi.

Simpatik nervning pastki bo'yin tuguni, odatda, birinchi ko'krak tuguni bilan qo'shilib yulduzsimon tugun (*ganglion stellatum*) hosil qiladi. Bu tugun *trigonum scalenovertebrale* sohasida bo'yinning uzun muskuli ustida yotadi (101-rasm). Yulduzsimon tugunning skeletotopik holati VII bo'yin umurtqasining ko'ndalang o'sig'iga va birinchi qovurg'a boshchasiga mos keladi. Yulduzsimon tugunning ko'p qismini o'mrov osti arteriyasi, uning yuqori qutbini esa umurtqa arteriyasi qoplaydi. Tugunning pastki qismi plevra gumbaziga tegib turadi. Plevra gumbaziga umurtqa oldi fassiyasidan chiquvchi to'siq birikkan bo'lib, ular *lig.costopleurale* va *lig.vertebropleurale* deb nomlanadi. Bular yulduzsimon tugunni o'mrov osti va umurtqa arteriyalaridan ajratib turadi.

Yulduzsimon tugun topografiyasining o'ziga xosligi shundaki, undan yaxshi rivojlangan umurtqa nervi chiqib, umurtqa arteriyasining orqa devorida joylashadi va u bilan birga bo'yin umurtqalari ko'ndalang o'simtalaridagi kanalga kiradi.

Simpatik nervning tugunlari bo'yin nervlari bilan *rami communicantes* yordamida bog'lanadi.

Simpatik nervning har bir tugunidan yurakka va bo'yinning ichki a'zolariga boruvchi nervlar hamda sayyor nervi bilan tutashtiruvchi shoxlar chiqadi: bo'yin simpatik poyasi bilan til-halqum va diafragma nervlari orasida doimiy bo'lmagan birlashtiruvchi tolalar bo'ladi; II-IV bo'yin tugunlaridan o'pkalarga tolalar boradi. Yuqori tugundan yuqoriga, ichki uyqu arteriyasini va uning bosh ichidagi tarmoqlarini kuzatib boruvchi *n.caroticus* ketadi.

Simpatik nervning bo'yin qismi ko'z olmasi (*m.dilatator pupillae*), qovoq (*mm.tarsales*) va ko'z kosasi (*m.orbitalis*) muskullarini innervatsiya qilishda ishtirok etadi. Simpatik nervning yurak tolalari, asosan, o'rta va oraliq tugunlardan chiqadi. Bu tolalar bir-biri bilan ko'p tarmoqli tolalar orqali bog'lanadi va sayyor nervning yurak tolalari bilan qo'shilib yuza va chuqur yurak-aorta chigalini hosil qiladi.

Chuqur muskullararo oraliqlar

To'sh-o'mrov-so'rg'ichsimon muskul sohasining pastki bo'limida, shu muskul orqasida bo'yin ichki a'zolaridan tashqarida ikkita tirqishsimon oraliq

bor. Yuzaga yaqinroq joylashgani – *spatium antescalenum* deb, chuqurroqdagisi – *trigonum scalenovertebrale* deb nomlanadi.

Narvon oldi oralig'i (*spatium antescalenum*). Uni orqadan *m.scalenus anterior*, oldindan va ichkaridan *mm.sternohyoideus* va *sternothyreoides*, oldindan va tashqaridan *m.sternocleidomastoideus* chegaralaydi.

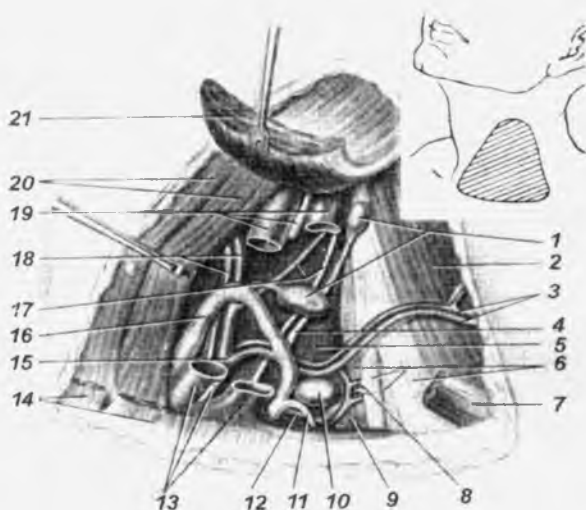
O'rta va oldingi narvonsimon muskullar orasida *spatium interscalenum* hosil bo'ladi, u tashqi bo'yin uchburchagi sohasida joylashadi.

*Spatium antescalenum*da tashqaridan-ichkariga: *bulbus v.jugularis inferior*, *n.vagus* va *a.carotis communis*–ning boshlanish qismi joylashadi. Oraliqning eng pastki bo'limida *v.subclavia* joylashgan bo'lib, u *v.jugularis interna* bilan qo'shiladi. Qo'shilish joyi *angulus venosus* deb nomlanadi (Pirogov venoz burchagi). Narvon oldi oralig'ida yana *n.phrenicus* joylashadi.

Odatda, vena burchagiga tashqi bo'yinturuq venasi (97-rasm), undan tashqari yana, chap tomondagiga - *ductus thoracicus*, o'ng tomondagiga esa - *ductus lymphaticus dexter* quyiladi.

102-rasm. *Spatium interscalenum* va *trigonum scalenovertebrale*.

A: 1–*v. facialis*;
2–*m. thyreohyoideus*;
3, 24–*m. omohyoideus*;
4–*m. sternohyoideus*;
5–*v. thyreoides superior*;
6–*a. carotis communis, v. jugularis interna, n. vagus*;
7–*gl.thyreoides* bilan piramidal o'siq; 8–*m. longus capitis*;
9–*m. longus colli*; 10–*ganglion cervicale medium trunci symphatici*;
11–*gl.parathyreoides inferior*; 12–*a. thyreoides inferior*;



13–*a., v. vertebralis*;
14–*n. laryngeus recurrens*; 15–*oesophageus*; 16–*trachea*;
17–*mm.sternohyoideus, sternothyreoides*; 18–*a. carotis communis, n. vagus*;
19–*a. subclavia, ansa subclavia*; 20–*truncus thyreocervicalis*;
21–*v. jugularis interna*; 22–*a. suprascapularis*; 23–*m. scalenus anterior*;
25–*a. cervicalis superficialis*; 26–*fascia prevertebralis*; 27–*n. phrenicus, a. cervicalis ascendens*; 28–*m. sternocleidomastoideus*; B: 1–*plexus brachialis*;
2–*Shassenyak bo'rtiqchasi (VI bo'yin umurtqasining ko'ndalang o'sig'ida)*;
3–*ganglion cervicale medium trunci symphatici*; 4–*hiqildoq oldi muskullari*;
5–*gl.thyreoides*; 6–*ganglion stellatum*; 7–*qizilo'ngach va a. thyreoides inferior*;
8–*a. subclavia, a. vertebralis*; 9–*trachea, n. laryngeus recurrens*;
10–*a. carotis communis, v. jugularis interna, n. vagus*;
11–*a. thoracica nterna, n. phrenicus*; 12–*plevra gumbazini umurtqa pog'onasi va I qovurg'aga mahkamlovchi boylamlar (kesilgan)*; 13–*plevra gumbazi*;
14–*m. omohyoideus*; 15–*a. transversa colli*; 16–*a. cervicalis profunda*.

Diafragma nervining topografiyasi

Diafragma nervi (*n.phrenicus*), asosan, IV bo'yin nervidan, ba'zan yana III va V bo'yin nervlaridan hosil bo'ladi. Nerv oldingi narvon muskulining oldingi yuzasida yotadi va umurtqa oldi fassiyasi bilan qoplanadi. Nervdan oldinda, ko'p hollarda, ichki bo'yinturuq venasi joylashadi; ko'pincha vena nervdan ichkarida yotadi, nervdan oldinda esa kletchatka qatlami bo'lib, u *m.sternocleidomastoideus*–ga g'ilof hosil qiluvchi ikkinchi fassiya bilan beshinchi fassiya orasida bo'ladi. O'mrovga yaqinroqda, nervdan oldinda *m.omohyoideus* va uchinchi fassiya, yana yaqinroqda va oldinda – ikkinchi fassiya va *m.sternocleidomastoideus* joylashadi. Nerv qiyalab, yuqoridan pastga va tashqaridan ichkariga yo'nalib, o'mrov osti venasi va arteriyasi orasidan oldingi ko'ks oralig'iga o'tadi. O'mrovdan yuqorida nervni ko'ndalangiga *aa.transversa colli* va *suprascapularis* kesib o'tadi.

Narvon-umurtqa uchburchagi (*trigonum scalenovertebrale*). Unga to'sh-o'mrov-so'rg'ichsimon soha pastki bo'limi medial qismining eng chuqur joyi to'g'ri keladi.

*Trigonum scalenovertebrale*ning lateral tomonini oldingi narvon muskuli, medial tomonini bo'yinning uzun muskuli, asosini plevra gumbazi hosil qiladi. Uchburchak cho'qqisini VI bo'yin umurtqasi ko'ndalang o'sig'ining uyqu do'mbog'i tashkil etadi.

Uchburchakda o'mrov osti arteriyasining boshlanish qismi, undan chiquvchi tarmoqlar, ko'krak limfa yo'lining yoyi, simpatik nervning pastki va oraliq tugunlari joylashadi. Shu tuzilmalarning hammasi beshinchi fassiya ostida joylashadi (102-rasm).

O'mrov osti arteriyasi birinchi bo'limi orqada va pastda plevra gumbaziga tegib turadi. Oldindan o'ng va chap o'mrov osti arteriyalarini tomirlar, nervlar va muskullar (to'sh-o'mrov-so'rg'ichsimon, to'sh-til osti va to'sh-qalqonsimon) qoplaydi. O'mrov osti arteriyasining bu tomir va nervlarga nisbatan joylashishi o'ng va chap tomonlarda turlichadir.

O'ng o'mrov osti arteriyasi oldida vena burchagi joylashadi. Arteriya bilan vena burchagi orasidan sayyor va diafragma nervlari o'tadi. Har ikki nerv arteriyani yuqoridan pastga: sayyor nerv – o'rta chiziqqa yaqin, diafragma nervi – undan tashqarida kesib o'tadi (har ikkala nerv orasidan *ansa subclavia n.sympatici* o'tadi). Arteriyadan orqada o'ng qaytuvchi nerv sirtmog'i, o'mrov osti arteriyasidan ichkarida umumiy uyqu arteriyasi o'tadi.

Chap o'mrov osti arteriyasidan oldinda ichki bo'yinturuq venasi va chap yelka-bosh venasining boshlanish qismi joylashadi. Bu venalar bilan arteriya orasida sayyor va diafragma nervlari o'tadi, lekin o'ng tomondagiga o'xshab ko'ndalangiga emas, balki uning oldingi devori bo'ylab boradi (*n.vagus* - ichkarida, *n.phrenicus* – tashqarida, *ansa subclavia* – ular orasida bo'ladi). Chap qaytuvchi nerv arteriyadan ichkarida boradi. Ko'krak limfa yo'li yoyi o'mrov arteriyasi bilan oldinda, undan qalqon-bo'yin arteriya poyasi chiqqan joyida kesishadi.

O'mrov osti arteriyasining birinchi bo'limidan quyidagi tarmoqlar boshlanadi. O'rta chiziqqa yaqinroqda o'mrov osti arteriyasining qavariq qismidan *a.vertebralis* chiqadi. U vertikal yo'nalishda yuqoriga, *m.scalenus anterior* va *m.longus colli* orasidagi egat bo'ylab boradi, keyin VI bo'yin umurtqasidagi *foramen transversum*ga kiradi.

Umurtqa arteriyasidan tashqarida, oldingi narvon muskulining ichki yuzasi bo'ylab o'mrov osti arteriyasidan *truncus thyreocervicalis* chiqadi va 4 ta tarmoq-

qa bo'linadi: *aa.thyreoides inferior, cervicalis ascendens, cervicalis superficialis* va *suprascapularis*. Ulardan *a.thyreoides inferior* yuqoriga ko'tariladi va VI bo'yin umurtqasi ko'ndalang o'sig'idan bir oz pastda orqadagi umurtqa arteriyasini va oldindagi umumiy uyqu arteriyasini kesib o'tadi.

A.cervicalis ascendens oldingi narvon muskulining oldingi yuzasi bo'ylab *n.phrenicus*dan ichkarida va unga parallel holda yuqoriga ko'tariladi. Qolgan ikkita arteriya deyarli ko'ndalang yo'nalishda orqaga yo'naladi.

O'mrov osti arteriyasi yoyining botiq bo'limidan pastga boruvchi *a.thoracica interna* (*a.mammaria interna* - BNA) chiqadi.

Ko'krak limfa yo'li bo'yin qismining topografiyasi. Ko'krak limfa yo'li (*ductus thoracicus*) orqa ko'ks oralg'idagi qizilo'ngach bilan o'mrov osti arteriyasining boshlanish qismi orasidan bo'yinning chap tomoniga o'tadi. VII bo'yin umurtqasi ro'parasida *ductus thoracicus* oldinga, yuqori va tashqariga, keyin esa pastga yo'nalgan yoy hosil qiladi, bu yoy narvon-umurtqa uchburchagi sohasida joylashadi. Bu yerda ko'krak limfa yo'li chap plevra gumbaziga yondoshadi va o'mrov osti arteriyasining boshlanish qismi, yulduzsimon tugun, umurtqa arteriyasi va venasining oldidan o'tadi (yana pastki qalqonsimon arteriya, bo'yinning ko'ndalang arteriyasi va kurak usti arteriyalarining ham oldidan o'tadi).

Bo'yin ichki uchburchagidagi tomir-nerv tutami (*a.carotis communis, v.jugularis interna et n.vagus*) ko'krak limfa yo'lidan oldinda qoladi, *n.phrenicus* esa limfa yo'li yoyining orqasida joylashadi (102-rasm).

Ko'krak limfa yo'li, ko'pincha, bir necha poyalarga bo'linadi, bu esa amaliy ahamiyatga ega. Chunki limfa yo'llarining bir qismi qisilib qolganda limfa harakatini mana shu tarmoqlar ta'minlaydi. Bir necha tarmoqlari bo'lishiga qaramasdan, ko'krak limfa yo'li, ko'p hollarda venaga bitta poya shaklida, ko'pincha, chap ichki bo'yinturuq venasiga, kam hollarda, chap vena burchagiga quyiladi.

BO'YINNING TASHQI UCHBURCHAGI,

TRIGONUM COLLI LATERALE

Sohani oldindan to'sh-o'mrov-so'rg'ichsimon muskulining orqa qirg'og'i, orqadan – trapetsiyasimon muskulning oldingi qirg'og'i, pastdan – o'mrov suyagi chegaralaydi.

Sohaning terisi yupqa va harakatchan. Undan keyin birinchi fassiya hamda sohaning pastki-oldingi bo'limida – bo'yinning teri osti muskuli keladi. Birinchi va ikkinchi fassiyalar orasida to'sh-o'mrov-so'rg'ichsimon muskulining orqa qirg'og'i bo'ylab *v.jugularis externa* o'tadi. Shu qatlamning o'zida o'mrov suyagiga qarab yo'naladigan bo'yin chigalining teri nervlari - *nn.suprascapulares* boradi. To'sh-o'mrov-so'rg'ichsimon muskuli orqa qirg'og'ining o'rtasida boshqa teri nervlari paydo bo'ladi (*nn.occipitalis major, auricularis magnus, cutaneus colli*).

Ikkinchi fassiya uchburchak sohasida o'mrov suyagining oldingi-yuqori qirrasiga birikuvchi bitta varaq shaklida joylashadi.

Uchinchi fassiya *trigonum colli lateralis* sohasida uning pastki-oldingi burchagini egallaydi yoki faqat *trigonum omoclaviculare* sohasidagina bo'ladi.

Trigonum omotrapezoideum sohasida uchinchi fassiya bo'lmaydi, u yerda, ikkinchi fassiya ostida *mm.scaleni, levator scapulae* va boshqalarni qoplovchi beshinchi fassiya joylashadi. Ikkinchi va beshinchi fassiyalar orasidagi kletchat-

ka qatlamida qo‘shimcha nerv joylashgan. Nerv bo‘ylab bir necha limfa tugunlari joylashadi.

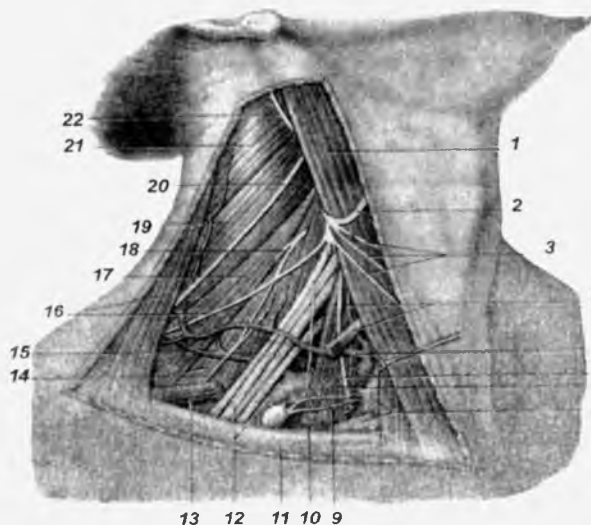
*Trigonum omoclaviculare*da, uchinchi fassiya orqasida, o‘zida o‘mrov usti limfa tugunlarini tutuvchi qalin yog‘ qatlami, chuqurda esa beshinchi fassiya bo‘ladi. Uning ostida tomir-nerv tutami joylashadi.

Bo‘yin tashqi uchburchagi tomir-nerv tutamini (94-rasm) o‘mrov osti arteriyasi (uning uchinchi bo‘limi) va yelka chigali hosil qiladi. Ular bu yerga narvonaro tirqishdan keladi. Bu yerda yelka chigali yuqorida va tashqarida, o‘mrov osti arteriyasi pastda va ichkarida joylashadi. Arteriya va yelka chigali g‘ovak kletchatka bilan o‘ralgan bo‘lib, unda bir nechta limfa tugunlari joylashadi. O‘mrov osti arteriyasi I qovurg‘a ustida, oldingi narvon muskulining lateral qirg‘og‘i bilan I qovurg‘a hisobiga hosil bo‘lgan burchakda, Lisfrank do‘mbog‘idan orqada va tashqarida joylashadi. U yerga ushbu muskul birikadi (arteriyani ochishda Lisfrank do‘mbog‘i muskulning lateral qirrasida oson aniqlanadi). Bu yerda o‘mrov osti arteriyasi oxirgi tarmog‘i - *a.transversa colli* boshlanadi, uning atrofida limfatik tugunlar zanjiri hosil bo‘ladi.

Bo‘yinning tashqi uchburchagida qiyshiq-ko‘ndalang yo‘nalishda o‘mrov osti arteriyasining uchta shoxi o‘tadi: 1) *a.cervicalis superficialis* – yelka chigalidan oldinda o‘tadi; 2) *a.transversa colli* – chigal poyalari orasida o‘tadi; 3) *a.suprascapularis* – o‘mrov suyagining orqasida, unga parallel boradi (104-rasm).

A.subclavia I qovurg‘aning oldingi yuzasi bo‘ylab bo‘yindan pastga tushadi; u o‘mrov va I qovurg‘a orasida joylashib, o‘mrov suyagi o‘rtasiga akslanadi.

O‘mrov osti venasi (97- va 104-rasmlar) ham I qovurg‘ada, lekin o‘mrov osti arteriyasidan oldinda va pastda, o‘mrovning orqasida joylashadi va u yog‘iga *spatium antescalenum* orqali o‘tadi. Vena bu yerda oldingi narvonsimon muskul orqali arteriyadan ajralib turadi.



104-rasm. Bo‘yinning tashqi uchburchagi.

- 1—*m. sternocleidomastoideus*; 2—*n. auricularis magnus*; 3—*n. transversus colli*; 4—*m. omohyoideus, a. cervicalis ascendens*;
- 5—*a. cervicalis superficialis*;
- 6—*m. scalenus anterior, n. phrenicus*; 7—*n. subclavius*;
- 8—Pirogov vena burchagi; 9—*truncus subclavius (lymphaticus)*;
- 10—*a. suprascapularis*;
- 11—o‘mrov suyagi;
- 12—*plexus brachialis, a. subclavia*;
- 13—*m. omohyoideus*;

- 14—*m. scalenus medius, n. thoracicus longus*; 15—*a. transversa colli*;
- 16—*m. trapezius*; 17—*m. scalenus posterior*; 18—*n. dorsalis scapulae*;
- 19—*m. levator scapulae*; 20—*n. accessorius*; 21—*m. splenius capitis*;
- 22—*n. occipitalis minor*.

BO'YINDAGI LIMFA TUGUNLARI, FLEGMONALAR VA ABSSESSLAR

Bo'yinda quyidagi beshta limfa guruhleri tafovut qilinadi:

1) jag' osti; 2) engak osti; 3) oldingi bo'yin (yuza va chuqur); 4) lateral bo'yin (yuza); 5) bo'yinning chuqur limfa guruhleri (105-rasm).

Jag' osti tugunlari, *Inn.submandibulares (lymphoglandulae submaxilares - BNA)* – 4–6 tagacha (ba'zan ko'proq) jag' osti so'lak bezi o'rindig'ida va bezning ichida joylashadi. Ular yuzning yumshoq to'qimalaridan. qovoqning medial qismidan, lablardan, og'iz va burun dahlizining shilliq pardasidan va og'iz bo'shlig'i tubidan limfani yig'adi. Ularning olib ketuvchi tomirlari bo'yin chuqur limfa tugunlarining yuqorigi guruhiga quyiladi.

Engak osti tugunlari (*Inn.submentales*) 2-3 ta bo'lib, ikkinchi fassiya ostida, ikki qorinchali muskullarning oldingi qorinchalari, pastki jag' va til osti suyaklari orasida joylashadi. Ularga engak osti, til ildizi, old-pastki tishlar va qisman, pastki labdan limfa keladi. Ularga taalluqli tomirlar jag' osti yoki bo'yinning chuqur yuqori limfa tugunlariga quyiladi. Tilning pastki yuzasi va pastki lab rakida engak osti tugunlarga metastazlar bo'lishi mumkin.

Bo'yinning old tugunlari bo'yinning o'rta qismida, til osti suyagi osti sohasida joylashadi. Oldingi bo'yinturuq venasi bo'ylab joylashgan yuza tugunlar (odatda, 2 ta) va chuqur, yukstavisserral tugunlar farqlanadi. Oxirgi guruhni hiqildoq va qalqonsimon bez bo'yinchasi oldidagi (doimiy bo'lmagan tuguncha), kekirdak oldi (pretraxéal – qalqonsimon bez bo'yinchasi va chap nomsiz vena o'rtasida), kekirdakning yon tomonlaridagi tugunlar (paratraxéal – qaytuvchi nerv bo'ylab joylashadi) tashkil etadi.

Sanab o'tilgan tugunlar bo'yin a'zolaridan limfa qabul qiladi, ularning olib ketuvchi tomirlari ichki bo'yinturuq limfa zanjiriga yoki bo'yinturuq limfa poyalariga (yoki ko'krak limfa yo'liga) quyiladi.

Lateral guruhni tashqi bo'yinturuq venasi bo'ylab joylashuvchi bir nechta yuza tugunlar hosil qiladi, ularning olib keluvchi tomirlari quloq oldi tugunlari bilan, olib ketuvchi tomirlari esa chuqur bo'yin tugunlari bilan bog'langan bo'ladi.

Bo'yin limfa tugunlarining asosiy qismini chuqur bo'yin tugunlari tashkil qiladi; ular uchta zanjir shaklida: ichki bo'yinturuq venasi bo'ylab, qo'shimcha nerv bo'ylab va bo'yinning ko'ndalang arteriyasi bo'ylab joylashib, uchburchak shaklini hosil qiladi.

Bo'yinning ko'ndalang arteriyasi bo'ylab joylashgan zanjir ko'p hollarda o'mrov usti tugunlar guruhi deyiladi; bu guruhning chap vena burchagiga yaqin joylashgan eng katta tuguni (Truaze-Virxov tuguni) ko'pincha oshqozon va qizilo'ngachning pastki qismi o'smalarida birinchilar qatorida zararlanadi. Bunday hollarda bu tugunni chap to'sh-o'mrov-so'rg'ichsimon muskuli va o'mrov suyagi o'rtasidagi burchakda paypaslab aniqlash mumkin.

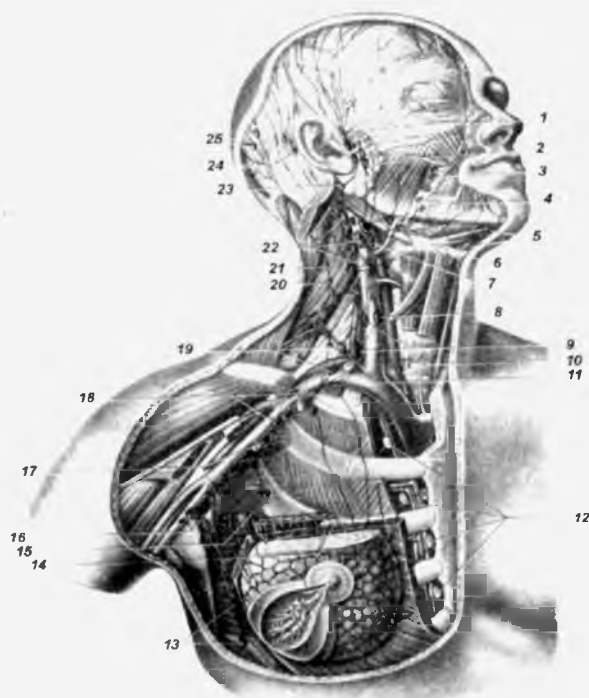
Bo'yinning chuqur limfa tugunlari bosh va bo'yinning barcha limfa tugunlaridan, shu jumladan, halqum orqa tugunlaridan limfa qabul qiladi. Shunday qilib, bo'yinning chuqur limfa tugunlari bo'yin ichki a'zolaridan keluvchi limfa uchun asosiy yo'l hisoblanadi. Bundan tashqari, ayrim a'zolarining bir qism limfa tomirlari to'g'ridan-to'g'ri chuqur bo'yin tugunlariga quyiladi (til, halqum, bodomcha bezi, hiqildoq, qalqonsimon bez, bo'yin muskullari).

Chuqur bo'yin limfa tugunlaridan ko'proq amaliy ahamiyatga ega bo'lgan tugunlar, umumiy uyqu arteriyasi bifurkatsiyasi sohasida yotuvchi tugunlar bo'lib,

bunda bitta tugun (*In.jugulodigastricus*) v.*jugularis interna* va v.*facialis* orasidagi burchakda joylashadi (til osti suyagining katta shoxlari sohasida). Bu tugun og'iz bo'shlig'i a'zolari, jumladan, tilning orqa bo'limi rakida birinchilar qatori zararlanadi. Yana bu limfa tuguni tomoqning yallig'lanish kasalliklarida adenoflegmona xastaligining manbai bo'ladi.

Kurak-til osti muskul payining ichki bo'yinturuq venasi bilan kesishgan joyida joylashgan tugun (*In.juguloomohyoideus*) ko'pincha til o'sma xastaliklarida zararlanadi.

Chuqur bo'yin limfa tugunlaridan limfa *truncus lymphaticus jugularis*ga quyiladi. Bu poya bo'yinning chap tomonida *ductus thoracicus*ga quyiladi. Bosh va bo'yinning o'ng yarmi, o'ng qo'l sohasi va ko'krak bo'shlig'ining o'ng yarmidagi asosiy limfa yo'llari ikkita limfa poyasi bilan tugaydi. Ularning har ikkalasi alohida holda venalarga quyiladi.



105-rasm. Bosh, bo'yin, ko'krakning oldingi devori va qo'litiq osti sohasining limfa tugunlari.

1-nodi *lymphatici (lnn.) parotidei superficiales*;
 2-*lnn.parotidei profundi*;
 3-*lnn.buccales*;
 4-*lnn.mandibulares*;
 5-*lnn.submentales*;
 6-*lnn.submandibulares*;
 7-*nodus lymphaticus jugulodigastricus*;

8-*nodus lymphaticus juguloomohyoideus*; 9-*lnn. cervicales profundi*;
 10-*lnn.pretracheales*; 11-*truncus jugularis*; 12-*lnn.sternalis*;
 13-*lnn.pectoralis*; 14-kichik va katta ko'krak muskullari orasidagi limfa tugunlari; 15-Zorgius limfa tuguni; 16-*lnn.axillares laterales*;
 17-*lnn.axillares centrals*; 18-*lnn.apicales (subclaviculares-BNA)*;
 19-chuqur limfa tugunlarining o'mrov osti guruhi (bo'yinning ko'ndalang arteriyasi bo'ylab zanjir hosil qilgan); 20-qo'shimcha nervni kuzatib boruvchi qo'shimcha tugunlardan biri; 21-*nodus lymphaticus cervicalis superficialis*;
 22-*lnn.cervicales profundi*; 23-*nodus lymphaticus parotideus superficialis*;
 24-*lnn.retroauriculares*; 25-*lnn.occipitalus*.

VI bob. KO'KRAKNING TOPOGRAFIK ANATOMIYASI

UMUMIY MA'LUMOTLAR

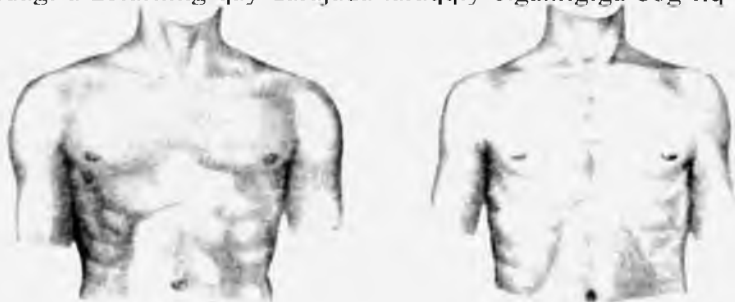Ko'krak (*pectus*) gavdaning yuqorigi qismini egallaydi va pastda qoringa davom etadi. Ko'krakning yuqori tomonidan bo'yin, shu yerning yon tomonlaridan qo'llar boshlanadi. Tananing mazkur qismlari bilan ko'krak orasidagi chegaralar quyidagicha o'tkaziladi. To'sh suyagi dastasining bo'yinturuq o'yig'idan o'mrov suyaklari bo'ylab ko'krak suyaklarining akromial o'siqlariga, ulardan XII bo'yin umurtqasining o'tkir qirrali o'sig'iga uzluksiz chiziq o'tkazib, ko'krakni bo'yin sohasidan; oldinda – *sulcus deltoideopectoralis*, orqada deltasimon muskulning ichki–pastki qirg'og'i bo'ylab chiziq o'tkazib qo'l sohasidan; pastda esa – to'sh suyagi xanjarsimon o'sig'idan qovurg'a ravoqlari hamda XII (yoki XI) qovurg'alar bo'ylab XII ko'krak umurtqasining o'tkir qirrali o'sig'igacha o'tkazilgan chiziq yordamida ko'krak qorin devoridan chegaralanadi.

O'tkazilgan chiziqlar bilan chegaralangan soha ko'krakning tashqi devorini, ya'ni ko'krak qafasini tashkil etadi.

Ko'krak qafasi (*compages thoracis*) 12 juft qovurg'a, to'sh suyagi, umurtqa pog'onasining 12 ta ko'krak umurtqalaridan tuzilgan ko'krak bo'limi, o'mrov va kuraklardan iborat bo'lgan suyak asosi (skeleti) hamda ushbu skeletni qoplab turuvchi muskul–fassiya tuzilmalari, qoplovchi to'qimalar hamda a'zolardan tashkil topgan devor bo'lib, bu devor ko'krak bo'shlig'ini tashqaridan o'rab turadi. Ko'krak bo'shlig'i (*cavum pectoralis*) tashqari tomondan ko'krak qafasi, pastdan ko'krak–qorin to'sig'i yoki diafragma, yuqorida – *apertura thoracica superior* orqali o'tkazilgan shartli tekislik bilan chegaralangan bo'shliqdir.

Ko'krak bo'shlig'i ko'krak qafasiga nisbatan kichikdir, chunki uni qorin bo'shlig'idan ajratib turuvchi diafragmaning o'ng va chap gumbazlari ko'krak bo'shlig'iga botib kirib, uni kichraytiradi. Ko'krak bo'shlig'ining yuqori chegarasi shartli bo'lib, bu yerda devor bo'lmaganligidan, u bevosita bo'yin klatchatkasiga qo'shilib ketadi.

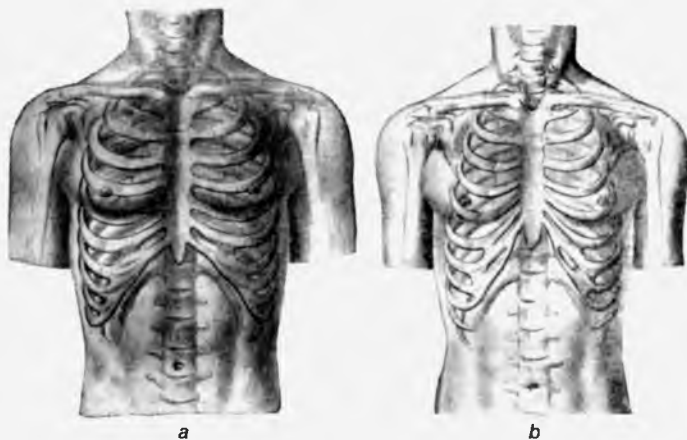
K o ' k r a k n i n g s h a k l l a r i : Ko'krakning shakli ko'krak qafasi skeletining, yelka kamari muskullarining hamda ichki a'zolarining, ayniqsa, qorin bo'shlig'idagi a'zolarining qay darajada taraqqiy etganligiga bog'liq (106-rasm).



a

b

106-rasm. Ko'krakning shakllari.
a - keng va qisqa; b - tor va uzun.



107-rasm. Ko'krak qafasining shakllari.
a - keng va qisqa; b - tor va uzun.

Ko'krakning shakllarini 2 turli guruhga ajratish mumkin:

Birinchi – keng va qisqa shakli – ko'krak qafasi aylanasi kattaligi, qovurg'a ravoqlari hosil qilgan to'sh osti burchagining kattaligi (120q dan yuqori), qovurg'alarining deyarli gorizontal joylashuvi, to'sh suyagi va qovurg'a oraliqlari-ning nisbatan keng bo'lishi, ko'krak qafasi yuqori aperturasi oldingi–orqa o'lchamining nisbatan kattaroq bo'lishi bilan farqlanadi va ko'proq braximorf qomatli kishilarda uchraydi (107- rasm. a).

Ikkinchi – tor va uzun shaklida ko'krak qafasi aylanasini va to'sh osti burchagi kichikroq (90-100q), qovurg'alar qiyalab joylashgan, qovurg'a oraliqlari va to'sh suyagining eni tor, to'sh usti (bo'yinturuq) chuqurchasi yaqqol ifodalangan, ko'krak yuqori aperturasining oldingi–orqa o'lchami nisbatan katta bo'ladi. Ko'krakning bu shakli ko'proq dolixomorf qomat tuzilishiga ega bo'lgan odamlarga xos bo'ladi (107-rasm, b).

Ushbu aytib o'tilgan 2 xil shakldan tashqari, ko'krakning oraliq shakllari ham uchraydi.

Ko'krakning shakli qomat tuzilishidan tashqari, jinsga va yoshga ham bog'liq bo'ladi. Ayollarda yaxshi rivojlangan sut bezlari borligi ko'krakning yuqorigi yarmi qiyofasini o'zgartirib yuboradi; ularda muskullarning erkaklarnikiga nisbatan kuchsiz taraqqiy etganligi hamda teri osti qavatidagi yog'ning mo'lligi gavdaga yumaloqlashgan ko'rinish beradi.

Yangi tug'ilgan chaqaloqlar ko'krakning shakli asosi pastga qaragan kesik konusga o'xshaydi. Bunga sabab, ularning jigari katta, yelka kamari muskullari esa zaif rivojlanganligidir.

Yosh o'tishi bilan ko'krak qafasi yassilashib, qovurg'a–umurtqa hamda to'sh osti burchaklari kichiklashib boradi. Katta yoshdagi kishilarning ko'kragi asosi yuqoriga qaragan kesik konus shakliga ega bo'ladi.

Keksa yoshdagilarda muskul va suyak tizimidagi, xususan, umurtqalararo tog'aylardagi atrofiya jarayonlari oqibatida orqa bo'ylama o'lchami (balandligi) kamayadi, oldingi balandligi esa, qovurg'alarining pastga egilishi natijasida biroq

kattalashadi. Bunda ko'krakning shakli konus shaklini yo'qotib, silindr shakliga o'tishi mumkin.

40 yoshdan o'tgandan keyin qovurg'a tog'aylarining qotishi oqibatida ko'krak qafasining nafas harakatlariga monand ekskursiyasi ham cheklanadi. Qovurg'alar qayishqoqligi kamayganligi sababli bu yoshdagilarda torakotomiyada ko'krak qafasini ochish uchun qovurg'ani rezeksiya qilish maqsadga muvofiq bo'ladi.

Ko'krak devori suyaklari (ayniqsa, umurtqa pog'onasining) va muskullar-ning kasalliklari yoki ko'krak (qorin) bo'shlig'i a'zolarining patologik o'zgarishi ko'krak shaklining o'zgarishiga olib keladi (masalan, o'pka emfizemasida – bochkasimon ko'krak, yurakning tug'ma nuqsonida – “yurak o'rkachi” shakllanadi).

KO'KRAK DEVORINING TOPOGRAFIYASI

Tashqi mo'ljallar: Ko'krak devorining oldingi yuzasida bir qancha su-yak bo'rtiqlari va o'yiqlari bor: o'mrov suyaklari, to'sh suyagi dastasi tepasida joylashgan bo'yinturuq chuqurchasi (*fossa jugularis*) va to'sh o'yig'i (*incisura jugularis*) (ThII ning pastki cheti sathiga to'g'ri keladi), to'sh dastasi bilan tanasining qo'shilishidan hosil bo'lgan burchak – *angulus sterni* (Lyudovik burchagi); unga II qovurg'alar birikadi (orqada IV–V umurtqalararo diskka to'g'ri keladi), xanjarsimon o'siq – *processus xiphoideus* (ThXI ga to'g'ri keladi), II–XII qovurg'alar oldinda qo'lga yaxshi unnaladi. I qovurg'a o'mrov suyagining orqasida yotganligi sababli, qovurg'alarni sanashda o'mrov suyagi shartli ravishda I qovurg'a deb qaraladi. Ko'krakning qorin bilan chegarasida pastdan yuqoriga, tashqaridan ichkariga yo'nalgan o'ng va chap qovurg'a ravoqlari bor. Qovurg'a ravog'i yolg'on VIII–IX–X qovurg'a tog'aylarining o'zaro hamda VII qovurg'a tog'ayiga birikishidan hosil bo'ladi. VII qovurg'a tog'ayi to'sh suyagi tanasi bilan xanjarsimon o'siq orasidagi o'yiqa birikadi. Shunday qilib, xanjarsimon o'siqning ikki yon tomonida, u bilan birga qovurg'a ravoqlari orasida to'sh-qovurg'a burchaklari hosil bo'ladi.

Qovurg'a oraliqlari oldinda orqadagiga nisbatan kengroq bo'lib, ularning ichida eng katta kenglikka ega bo'lgani III qovurg'a oralig'i hisoblanadi.

O'mrov suyaklarining lateral tomonida, ularning pastida o'mrov osti (Morengeym) chuqurchalari (*fossa infraclaviculares*) ko'rinib turadi. Ularning tubida kurakning tumshuqsimon o'sig'ini (*processus coracoideus*) paypaslab aniqlasa bo'ladi. Bu chuqurchalar pastga va tashqari tomonga deltasimon–ko'krak egati (*sulcus deltoideopectoralis*) ko'rinishida davom etadi.

Erkaklarda ko'krak so'rg'ichi o'rta o'mrov chizig'i bo'ylab taxminan IV qovurg'a oralig'ida joylashgan.

Muskullar jismonan shug'ullangan yoki ozg'in kishilarda qavarib ko'rinib turadi: oldinda kesik uchburchak shaklidagi ko'krakning katta muskuli, yon tomonlarda qorin tashqi qiyshiq muskuli bilan oldingi tishli muskul tishchalari orasida hosil bo'lgan pillapoyasimon chiziq (Jerdi chizig'i) ko'zga tashlanadi.

Ko'krak devorining orqa tomonida, o'rta chiziq bo'ylab ko'krak umurtqalarining o'tkir qirrali o'siqlari paypaslanadi; ularni umurtqa pog'onasining ikki yoni bo'ylab uzunasiga ketgan orqani to'g'rilovchi muskul bolishlari orasidagi o'rta egat bo'ylab ko'rish mumkin.

Kurak suyaklari II–III dan VII–VIII ko'krak umurtqasigacha bo'lgan oraliq-

ni egallaydi; uning qirrasini, tashqi va ichki chekkalarini hamda burchagini paypaslab aniqlasa bo'ladi.

Ichki a'zolarining ko'krak devoridagi aks-tasvirlarini, turli kasallik o'choqlarining joylashgan o'rnini aniqlash hamda kesishlar o'tkazish uchun yuqorida aytib o'tilgan tashqi mo'ljallar bilan bir qatorda ko'krak devori orqali shartli vertikal chiziqlar o'tkazish, uni ayrim sohalarga ajratish qabul qilingan. Ko'krakda shartli ko'ndalang chiziqlar o'tkazilmaydi, ularning o'rniga tabiiy tashqi mo'ljallar – qovurg'alardan foydalaniladi.

Ko'krak devorida quyidagi vertikal (tikka) chiziqlar o'tkaziladi.

- Oldingi o'rta chiziq (*l. mediana anterior*) – tana oldingi o'rta chizig'ining bir qismi bo'lib, to'sh suyagining markazidan o'tadi.

- To'sh chizig'i (*l. sternalis*) – to'sh suyagining tashqi cheti bo'ylab boradi.

- O'mrov o'rta chizig'i (*l. medioclavicularis*) – yoki so'rg'ich chizig'i, *l. mamillaris* o'mrov chizig'ining o'rtasidan o'tkaziladi; bu chiziq erkaklarda ko'pincha, ko'krak so'rg'ichi orqali o'tadi.

- To'shning yon chizig'i (*l. parasternalis*) - to'sh va o'mrov o'rta chiziqlari orasidagi masofaning orasidan o'tkaziladi.

- Oldingi qo'ltiq osti chizig'i (*l. axillaris anterior*) - qo'ltiq osti chuqurchasining oldingi chegarasidan pastga chiziq tortib aniqlanadi.

- O'rta qo'ltiq osti chizig'i (*l. axillaris media*) - qo'ltiq osti bo'shlig'ining cho'qqisidan pastga o'tkaziladi.

- Orqa qo'ltiq osti chizig'i (*l. axillaris posterior*) - qo'ltiq osti chuqurchasining orqa chegarasidan pastga o'tkazilgan chiziqdir.

- Kurak chizig'i (*l. scapularis*) - kurak suyagining pastki burchagi orqali o'tadi (qo'l tushirilganda).

- Umurtqa chizig'i (*l. vertebralis*) – umurtqalarning ko'ndalang o'siqlari orqali o'tadi.

- Umurtqa yoni chizig'i (*l. paravertebralis*) – kurak va umurtqa chiziqlari orasidagi masofaning o'rtasidan o'tkaziladi.

- Orqa o'rta chiziq (*l. mediana posterior*) – ko'krak umurtqalarining o'tkir o'siqlari bo'ylab o'tadi.

QAVATLARI VA SOHALARI

Ko'krak devorida uchta qatlam farqlanadi:

1. Yuza qatlam. Bu qatlamni qoplovchi to'qimalar - teri, teri osti yog' kletchatkasi va yuza fassiya hamda a'zolar (ayollardagi sut bezi) tashkil etadi.

2. O'rta qatlam. U ko'krak qafasini tashqaridan qoplab turuvchi muskul-fassiya tuzilmalari hamda ular orasidagi kletchatka qavatlaridan iborat bo'lib, uning tuzilishi ko'krak devorining har xil sohalarida ko'p jihatdan turlichadir. Bu qatlamda yelka kamari, qorinning devori, umurtqa pog'onasi va bo'yinga aloqador bo'lgan hamda ularni ko'krak devori bilan ham anatomik, ham funksional jihatdan bog'lab turuvchi muskullar, fassiyalar, qon tomir-nerv tuzilmalari joylashgan.

3. Chuqur qatlam. Bu qatlamni ko'krak qafasi skeleti va uning muskul-fastsiya tuzilmalari tashkil etadi. Ko'krak devorining mazkur qatlami ko'krak bo'shlig'ida joylashgan nafas olish va qon aylanish tizimiga taalluqli a'zolar bilan funksional va anatomik jihatdan chambarchas bog'langan. Chunonchi, ko'krak qafas-

ining kengayishi yoki torayishi o'pkalar orqali nafas olish harakatlariga sababchi bo'ladi va h.k.

Ko'krak devorini ayrim sohalarga ajratish uchun, avval uni o'rta qo'ltiq osti chiziqlari orqali old va orqa yuzalarga bo'linadi.

Ko'krakning old yuzasida ushbu 5 ta soha ajratiladi (108-rasm, a):

I soha - to'sh sohasi (*regio sternalis*) yoki ko'krakning old o'rta sohasi, *regio mediana thoracis anterior*;

II va III sohalar - ko'krakning o'ng va chap old-yuqori sohalari (*regiones thoracis anteriores superiores dextra et sinistra*);

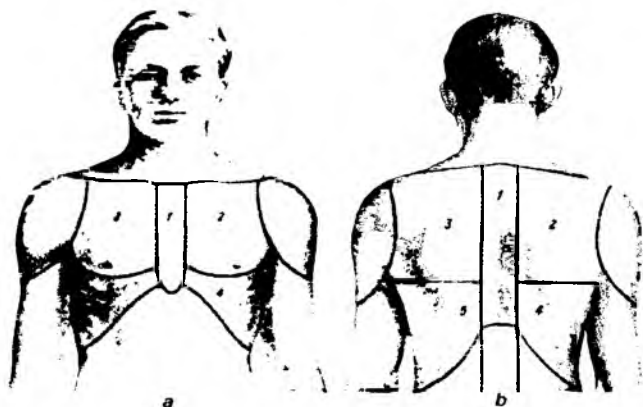
IV va V sohalar - ko'krakning o'ng va chap old-pastki sohalari (*regiones thoracis anteriores inferiores dextra et sinistra*);

Ko'krakning orqa yuzasi ham 5 ta sohaga bo'linadi (108-rasm, b):

I - umurtqa sohasi (*regio vertebralis*), yoki ko'krakning orqa o'rta sohasi;

II va III - ko'krakning o'ng va chap orqa-yuqori (ko'krak) sohalari (*regiones thoracis posteriores superiores (scapulares) dextra et sinistra*);

IV va V - ko'krakning o'ng va chap orqa-pastki (ko'krak osti) sohalari (*regiones thoracis posteriores inferiores (infrascapulares) dextra et sinistra*).



108-rasm. Ko'krakning chegaralari va sohalari.
a - oldingi yuzasi;
b - orqa yuzasi.

KO'KRAKNING YUZA QATLAMI

Ko'krak terisining qalinligi uning turli sohalarida turlichadir: ko'krakning yon tomonlarida, ayniqsa qo'ltiq osti sohasida, shuningdek, to'sh, so'rg'ich sohasida teri juda nozik va yupqa, orqa tomonda, ya'ni kurak va umurtqa sohalarida ancha qalin bo'ladi. Shu bilan bir qatorda, terining siljivchanligi ham turli sohalar bo'ylab bir xilda emas; bu teri osti kletchatkasining qay darajada rivojlanganligi va zichligiga bog'liq bo'ladi: terining siljishi to'sh va umurtqa sohalarida boshqa sohalardagiga nisbatan ancha cheklangan.

Teridagi tuk qoplami erkaklarda to'sh hamda kurak sohalarida ko'proq bo'ladi. Eng katta yog' bezlari, asosan, ko'krak orqasining yuqorigi qismlarida to'plangan bo'lib, ba'zan ulardagi chiqaruv yo'llarining bekilib qolishi oqibatida atermalar hosil bo'ladi.

Teri osti kletchatkasi ko'krakning oldingi-yon yuzasida ancha g'ovak bo'lib, katakchali tuzilishiga ega va o'zida ko'p miqdorda yog' tutadi (semiz kishilarda

qalinligi 2-3 sm ga boradi). To'sh sohasi, orqaning kurak va umurtqa sohalarida teri osti kletchatkasi ancha zich bo'lib, undagi yog' qavatli yaxshi ifodalanmagan. Orqa o'rta chiziq bo'ylab esa teri ostidagi yog' qavatli umuman bo'lmaydi; bu yerdagi kletchatkaning tolalari yaxshi rivojlangan bo'lib, umurtqa pog'onasining o'tkir o'siqlararo boylamlariga birikib ketgan.

Ayollarda ko'krakning oldingi yuzasidagi kletchatka ikki qavatga ajralib sut bezini oldindan va orqadan o'raydi.

Teri osti kletchatkasida oldingi va orqa qovurg'alararo arteriyalar, ko'krakning lateral arteriyalari hamda qo'ltiq osti arteriyasining shoxlari tarmoqlanadi. Bu qavatdagi venalar to'r hosil qiladi va qo'ltiq osti, o'mrov osti, qovurg'alararo, ko'krak ichi venalari hamda qorinning old devoridagi venalar bilan anastomozlashadi. Bunday venalarning eng uzuni ko'krakning oldingi-yon devori bo'ylab boruvchi, pastda kindik atrofidagi venalar bilan anastomozlashib, yuqorida qo'ltiq osti venasiga quyiluvchi ko'krak-qorin usti venasidir (*v. thoracoepigastrica*) (112-rasm). Bu venalar portokaval hamda kava-kaval anastomozlar tizimiga oid zveno bo'lgani uchun ham ko'ks oralig'i o'smalarida qonning yuqori kavak vena bo'ylab oqishi qiyinlashganda yoki portal gipertenziyada darvoza venasidagi qonning dimlanishida kollateral yo'l vazifasini o'taydi va oqibatda kengayib, teri orqali bo'rtib ko'rinib turadi.

Teri osti kletchatkasi orqali o'tuvchi nervlar terini segmentar innervatsiyalaydi. Ko'krakning old-yon sohasini yuqorida *nn. sutanues colli nn. supraclaviculares* ($S_{III}-C_{IV}$), undan pastki qismini qovurg'alararo nervlarning oldingi va yon shoxlari - *rr. cutanei anteriores et laterales nn. intercostales* ($Th_{II}-Th_{XII}$), orqa yuzasini ko'krak orqa-miya nervlarning orqa shoxlari ($Th_{I}-Th_{VIII-IX}$) innervatsiya qiladi.

Ayollarda yuza fassiya ko'krakning oldingi yuzasida ikkiga ajralib, sut bezi kapsulasini hosil qiladi; to'sh sohasida, kurak qirrasini va ko'krak umurtqalarining o'tkir qirrali o'siqlari bo'ylab chuqur fassiyaga qo'shilib ketadi.

SUT BEZI

Ayollar sut bezi (*gl. mammae*) ko'krakning oldingi devorida, odatda, III-VII qovurg'alar oralig'idagi sahnda joylashgan bo'lib, yon tomonlardan to'sh hamda oldingi qo'ltiq osti chiziqlarigacha davom etuvchi oraliqni egallaydi. Bezning asosan ikki xil: ko'ndalang va oldingi-orqa o'lchamlari o'zaro teng bo'lgan yarimsharsimon shakli hamda oldingi-orqa o'lchami ko'ndalang o'lchamidan kattaroq bo'lgan konussimon shakli tafovut etiladi. Biroq bezning shakli, o'lchamlari, joylashuvi hamda funksional holati ayol organizmida kechayotgan jarayonlarga (homiladorlikka, gormonal o'zgarishlarga) ko'p jihatdan bog'liq bo'ladi.

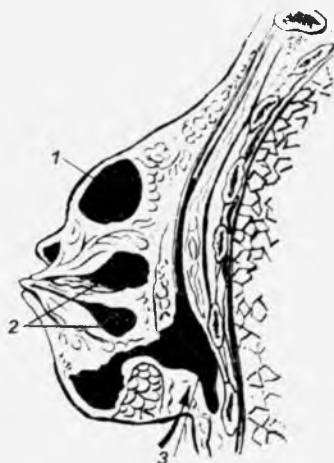Sut bezi yirik alveolar bez bo'lib, g'ujum shaklidagi 15-20 ta alohida bo'lakchalardan iborat. Bu bo'lakchalarning har biri radial yo'nalishda chekkadan va chuqurdan markazga va yuzaga bezning so'rg'ichi tomonga yo'naluvchi o'z chiqaruv yo'llariga (*ductus lactiferi*) ega. Bezning parenximasini ko'krak yuza fassiyasining ikkita varaqqa ajralishidan hosil bo'lgan kapsula o'raydi (9-rasm). Yuza fassiya yuqorida o'mrov suyagiga birikkanligi tufayli uning o'mrovdan bez kapsulasigacha bo'lgan qismi sut bezini osiltirib tutib turuvchi boylam (*lig. su-*

ensorium mammae) nomini olgan. Kapsuladan tashqariga, bezni qoplovchi teriga hamda ichkariga (chuqurga) biriktiruvchi to'qimali to'siqchalar boradi. Oxirgilari bezning bo'lakchalarini bir-biridan ajratib turadi.

Sut bezini fiksatsiya qilishda yuqorida aytib o'tilgan fassial tuzilmalardan tashqari uni o'rab turuvchi yog' kletchatkasi ham muhim ahamiyatga ega. Bezni oldindan qoplovchi teri osti yog' kletchatkasi ancha qalin bo'lib, bez kapsulasining orqasidagi yuza fassiya bilan katta ko'krak muskulini qoplovchi chuqur fassiya orasida joylashgan kletchatka esa birmuncha yupqa va g'ovakdir. Retromammar kletchatka nomini olgan bu qavat sut bezining ko'krak qafasiga nisbatan oson siljishini ta'minlaydi. Sut bezi rakida o'smaning chuqurga o'sib kirishi natijasida sut bezining siljishi cheklanib qolish mumkin (109-rasmga qarang).

Retromammar kletchatkada ko'pincha sinovial qopcha bo'ladi. Uning yiringli yallig'lanishi retromammar flegmonaga (109-rasm) sababchi bo'ladi.

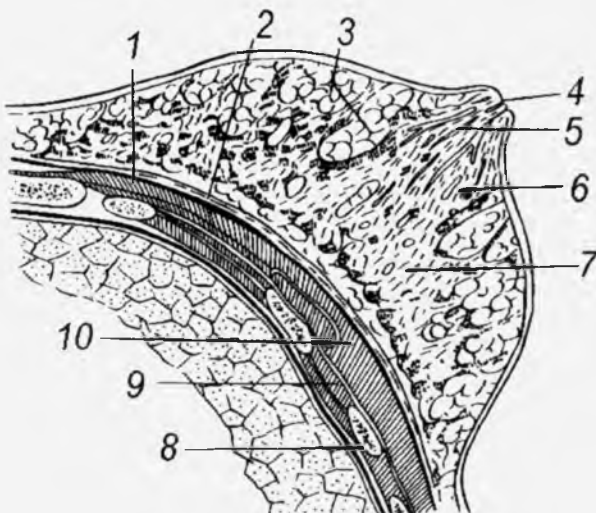
Sut bezi terisining markazida uning so'rg'ichi joylashgan. So'rg'ichning to'garagidagi teri ham jigarrang pigmentlangan bo'lib, u so'rg'ich doirasi (*areola mammae*) deb ataladi. Uning terisidagi ko'p sonli yog' va ter bezlari doira yuzasiga g'adir-budur ko'rinish beradi. So'rg'ich doirasining ostida teri osti kletchatkasi bo'lmaganligi tufayli u kapsulaga bitishib ketgan. Xuddi shu yerga sut bezi bo'lakchalarining yo'llari keladi va ko'pincha, so'rg'ichning asosida diametri 5-6



109-rasm. Sut bezlarida yiringli jarayonning joylashish sxemasi.
1—mastitis anteglandularis;
2—mastitis intraglandularis;
3—mastitis retroglandularis (retromammar mastit).

110-rasm. Sut bezining tuzilishi.

- 1-*fascia superficialis*;
- 2-g'ovak biriktiruvchi to'qima;
- 3-yog' kletchatkasi;
- 4-*papilla mammae*;
- 5-*ductus lactiferi*;
- 6-bezsimon to'qima;
- 7-*stroma*; 8-*pleura parietalis*;
- 9-*mm. intercostales*;
- 10 - *m. pectoralis major*.



mm bo'lgan ampula shaklidagi kengaymalar – (*sinus lactei*) hosil qiladi (110-rasm). Har bir shunday sinusga 2-3 ta yo'l kelib quyiladi. Sinuslar yana torayib, so'rg'ichning cho'qqisiga 8-15 ta alohida-alohida teshiklar vositasida ochiladi. Ba'zan bunday sinuslar bo'lmasdan, har bir yo'l so'rg'ichga alohida ochilishi ham mumkin.

So'rg'ichning konussimon, noksimon va silindrsimon shakllari farq qilinadi. Bulardan tashqari ba'zan “yassi so'rg'ich” yoki “botiq so'rg'ich” shakllari ham uchraydi. Bunday so'rg'ichlar konussimon shakldagi iemizishni qiyinlashtiradi.

Qon bilan ta'minlanishi. Sut bezi to'qimasini, terisining medial qismini, so'rg'ich hamda so'rg'ich doirasini ko'krak ichi arteriyasining III-VI teshib o'tuvchi shoxlari – *rr. rerforantes III-IV a. thoracicae internae* hisobiga hosil bo'luvchi sut bezining ichki arteriyalari ta'minlaydi. Bezning lateral qismi terisini hamda qisman parenximasini ko'krakning yon arteriyasidan chiquvchi bezning tashqi arteriyalari ta'minlaydi; bu shoxlar 10 foiz hollarda so'rg'ich bilan areolani ham vaskulyarizatsiyalaydi. Shuning uchun ham, sut bezidagi turli plastik operatsiyalarda, ayniqsa so'rg'ichni yangi joyga ko'chirib o'tkazishda, *a. thoracica lateralis* va uning shoxlarini saqlab qolishga harakat qilish zarur.

Sut beziga yana qovurg'alararo arteriyalarning III-VII oldingi va yon teshib o'tuvchi shoxlaridan, eng yuqorigi ko'krak arteriyasidan ham tarmoqlar keladi (110-rasm).

Bezning chuqur venalari yuqorida aytib o'tilgan arteriyalarni kuzatuvchi venalarga quyiladi. Yuza venalari esa chigal hosil qilib, to'g'ridan-to'g'ri qo'ltiq osti, yoki tashqi bo'yinturuq venalariga quyiladi.

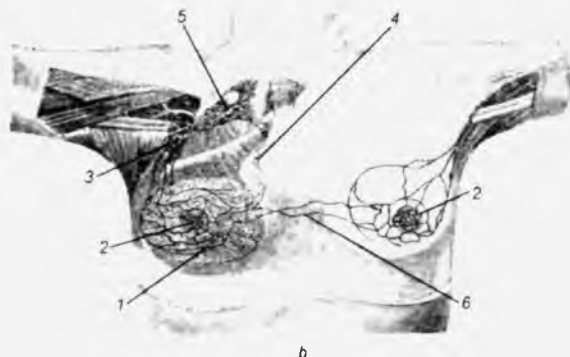
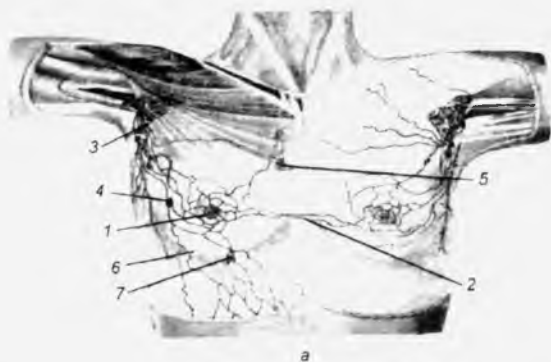
Limfa tizimi. Sut bezining limfa tizimi uning parenximasida joylashgan chuqur limfa kapillyarlari to'ri hamda teri ostida va teri ichida joylashgan yuza limfa to'rlaridan, shuningdek, olib ketuvchi limfa tomirlaridan va regionar limfa tugunlari-dan iborat. Ayollarda ko'p uchraydigan sut bezi rakida aksar aynan shu limfa tomirlari orqali o'sma hujayralarining metastazlanishi ro'y beradi (111-rasm).

Yuza va chuqur limfa to'rlari o'zaro anastomozlashib, areola osti limfa to'rini hosil qiladi (sut bezi raki metastazida teridagi tomirlarning infiltratsiyasi natijasida “teri yo'lkalari” hosil bo'ladi). Uning olib ketuvchi tomirlari, asosan, katta ko'krak muskulining qirg'og'i bo'ylab, uning fassiyasi ichida yoki tashqarisida, ko'krakning yon arteriyasi bilan yonma-yon qo'ltiq osti limfa tugunlariga boradi (13, 111 va 112-rasmlar). Bu limfa tomirlari yo'lida, oldingi tishli muskulning uchinchi tishida joylashgan limfa tuguni (Zorgius tuguni – katta ko'krak muskuli qirg'og'i ostida, III qovurg'a sathida joylashgan) birinchilardan bo'lib metastazga uchraydi.

Demak, olib ketuvchi asosiy limfa kollektori qo'ltiq ostida joylashgan.

Bezning orqa yuzasidan chiquvchi 2-3 ta limfa tomiri katta ko'krak muskuli orqali o'tgach, *fascia clavipectoralis*ni teshib, o'mrov osti venasi bo'ylab joylashgan o'mrov osti limfa tugunlari (105-rasm) (*ln. infraclavicularis*)ga (transpektoral yo'l), undan o'mrov usti Truaze limfa tugunlariga boradi. Bu tomirlar ko'pincha katta va kichik ko'krak muskullari orasida joylashgan Rotter limfa tugunlari (*lnn. interpectoriales*)ga, undan markaziy qo'ltiq osti yoki o'mrov osti tugunlariga ham borishi mumkin (interpektoral yo'l).

Limfaning bevosita o'mrov ostiga oqishi qo'shimcha yo'l hisoblanadi. O'mrov osti tugunlari qo'ltiq osti tugunlari bilan o'zaro bog'langan. Limfa o'mrov osti tugunlaridan o'mrov usti va bo'yin limfa tugunlariga, ulardan vena tomirlari-



111-rasm. Sut bezidan limfaning oqib ketish yo'llari.
a: 1 - areola osti limfa chigali;
 2-sut bezining yuza limfa to'rlari orasidagi anastomozlar;
 3-qo'ltiq osti limfa tugunlari guruhi;

4-*lnn. paramammariae*;
 5-*lnn. sternales*; 6-sut bezi limfa to'rining qorin osti limfa to'riga davom etishi; 7-oraliq limfa tuguni;

b: 1 - bez parenximasining limfa to'ri; 2-areola osti limfa chigali;
 3-qo'ltiq osti limfa tugunlari guruhi;

4-*lnn. sternales*;
 5-*lnn. subclaviculares*;
 6-sut bezining yuza limfa to'rlari orasidagi anastomozlar.

ga quyiladi va shuning bilan olib ketuvchi tomirlar rak hujayralarining qon o'zani bo'ylab tarqalib ketishini ta'minlaydi.

Sut bezining medial kvadrantlaridan limfaning to'sh yon chizig'i bo'ylab I-V qovurg'a oraliqlarini teshib o'tib, ko'krak ichi arteriyasi bo'ylab joylashgan to'sh atrofi limfa tugunlariga (*lnn. interpectores, s. gll.sternales*) quyiladi. Parasternal tugunlarning olib ketuvchi tomirlari o'mrov usti tugunlariga boradi. Ba'zan limfa tomirlari parasternal tugunlarda to'xtalmasdan yoki unda to'xtalib, traxeo-bronxial va peribronxial tugunlarga boradi.

Ko'krak devori orqali o'tuvchi qovurg'alararo limfa tomirlari bo'ylab limfa plevraga, parasternal tugunlarga, orqa qovurg'alararo va umurtqa atrofi tugunlariga oqadi. Umurtqa atrofi limfa tugunlari bevosita umurtqa tanalari atrofida joylashgan bo'lib, limfovenoz anastomozlarga ega; bundan tashqari ularning tomirlari bevosita ko'krak limfa yo'lga quyilishi mumkin. Sut bezi rakida plevra, o'pka va umurtqalarning zararlanishini qovurg'alararo limfa yo'lining mavjudligi bilan tushuntirish mumkin.

Bezning pastki-medial qismidagi limfa to'ri epigastral sohadagi to'r bilan tutashgan. Bu tomirlar qorin to'g'ri muskuli g'ilofining ikkala varag'i orqali o'tib, qorinparda oldi kletchatkasi va jigarning toj boylamidagi limfa to'riga quyiladi.

Asosiy limfa kollektori bo'ylab limfa qarama-qarshi tomondagi qo'ltiq osti tugunlariga, ikkinchi sut beziga, yuqori va pastki qorin usti arteriyalari bo'ylab joylashgan limfa tomirlari orqali chov, qorinparda orti va qorin bo'shlig'idagi limfa tugunlariga oqib boradi (111-rasm).

Innervatsiyasi II-VII qovurg'alararo nervlarning lateral shoxlari va bo'yin chigali shoxlari hisobiga amalga oshiriladi.

Erkaklar sut bezi taraqqiy etmagan, uning kattalashuvi ginekomatsiya deb yuritiladi. Ba'zan polimatsiya, ya'ni qo'shimcha sut bezlarining bo'lishi kuzatiladi; ular qo'ltiq ostida, ko'krakning oldingi devorida, chov, son sohalarida joylashishi mumkin. Qo'shimcha so'rg'ichlar bo'lishini politeliya deyiladi.

KO'KRAKNING O'RTA QATLAMI

Ko'krak devoridagi turli sohalar o'rta qatlamlarining tuzilishi bir-biridan ancha farq qiladi, yuza va chuqur qatlamlarining tuzilishida esa keskin tafovut bo'lmaydi. Shu sababli har bir soha o'rta qatlamining qavatma-qavat tuzilishini alohida o'rganish maqsadga muvofiqdir (108–rasm).

Ko'krakning old-yuqori sohasi

Ch e g a r a l a r i: yuqorida – o'mrov suyagi, pastda – katta ko'krak muskuli va V qovurg'aning pastki qirg'og'i, medial tomonda – o'rta qo'ltiq chizig'i va uning deltasimon–ko'krak egati bo'ylab boruvchi davomi.

Mazkur sohaning o'mrov suyagidan III qovurg'agacha, ya'ni sut bezining yuqorigi chegarasigacha bo'lgan qismi yelka kamarining o'mrov osti sohasiga tegishli bo'lib, uning tuzilishi tegishli II bobda bayon etilgan. Sohaning yuza qavatini III qovurg'adan pastda, asosan sut bezi egallaydi (ayollarda).

Ko'krakning old-pastki sohasi

Ch e g a r a l a r i: yuqorida – V qovurg'a va katta ko'krak muskulining pastki cheti, pastda – qovurg'a ravog'i, medial tomonda – to'sh chizig'i, lateral tomonda – o'rta qo'ltiq chizig'i.

Qorin devoriga chegaradosh bo'lgan bu sohani qorin devoriga tenglashtirish mumkin, chunki qorin bo'shlig'idagi ko'pgina a'zolarining aks-tasvirlari shu sohada aniqlanadi. Bundan tashqari mazkur soha orqali ko'krak bo'shlig'iga ochib kiradigan, shuningdek, kombinatsiyalangan torakoabdominal kesim (qizilo'ngach-oshqozon anastomozlarida) o'tkaziladi.

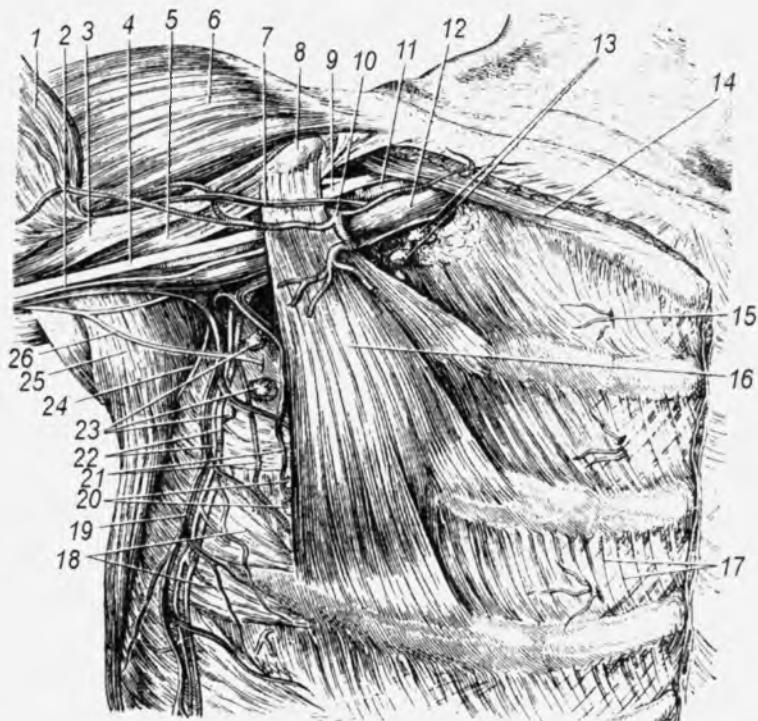
Sohani ko'krakning xususiy fassiyasi – *fascia pectoralis* qoplaydi. Bu fassiya medial tomonda qorin to'g'ri muskulining g'ilofiga birikadi, pastda qorinning xususiy fassiyasi ko'rinishida davom etadi.

Xususiy fassiyaning ostidagi qavatda, lateral va yuqori tomonda oldingi tishli muskul (*m.serratus anterior*), medial va pastda qorinning tashqi qiyshiq muskuli (*m.obliquus abdominis externus*) joylashgan. Oldingi tishli muskulning yuqorigi qovurg'alardan boshlanuvchi tishlari ko'krakning old-yuqori sohasida, katta va kichik ko'krak muskullarining ostida joylashgan. Muskulning ayrim tutamlari (tishlari) bir-biridan kletchatka yordamida ajralib turadi va qon bilan boy ta'minlangan. Shu sababli, bu muskulning pastki 4-5 tishidan tashqi bronx oqmalarini berkitishda oyoqchali transplantant shaklida foydalanish mumkin. Oldingi tishli va qorin tashqi qiyshiq muskullari tishlari pastki qovurg'alarning tashqi yuzalariga o'zaro ketma-ket birikkanligi natijasida ularning orasida yuqoridan pastga, ichkaridan tashqariga yo'nalgan pillapoya shaklidagi chiziq (Jerdi chizig'i) hosil bo'ladi.

Qorinning tashqi qiyshiq muskuli pastga va medial tomonga yo'nalib, aponevrozga davom etadi. Bu aponevroz qorin to'g'ri muskuli g'ilofining oldingi devorini hosil qilishda qatnashadi.

Tashqi qiyshiq muskulning ostidagi qavatda qorinning to'g'ri muskuli joylashgan; u pastki uchta qovurg'aning tog'aylari ustida yotadi va qoringa davom etadi. Uning ostida kletchatka qatlami bor.

Oldingi tishli muskul fassiyasi bilan ko'krak qafasini qoplovchi fastsiya orasida ham kletchatka bo'lib, u orqa tomonda kurak oldi bo'shlig'ining oldingi yorig'i kletchatkasiga davom etadi.



112-rasm. Ko'krakning oldingi-yon devoridagi tomirlar va nervlarning topografiyasi.

1-katta ko'krak muskulining distal oxiri; 2-bilakning medial teri nervi; 3-yelka ikki boshli muskuli kalta boshchasining payi; 4-oraliq nervi; 5-tumshuqsimon-yelka muskuli; 6-deltasimon muskul; 7-*v. cephalica*; 8-ko'krakning tumshuqsimon o'sig'i; 9-yelka chigali; 10-*a. thoracoacromialis*; 11-qo'ltiq osti arteriyasi; 12-qo'ltiq osti venasi; 13-o'mrov osti limfa tugunlari; 14-o'mrov osti muskuli; 15-qovurg'alararo nervning oldingi teri shoxlari; 16-kichik ko'krak muskuli; 17-oldingi qovurg'alararo parda (boylamlar); 18-oldingi tishli muskul; 19-*v. thoracoepigastrica*; 20-ko'krak limfa tugunlari; 21-ko'krakning lateral arteriyasi shoxi va ikkinchi ko'krak-qorin usti venasi; 22-*a. thoracica lateralis, n. thoracicus longus*; 23-subpektoral limfa tugunlari; 24-*n. thoracodorsalis*; 25-orqaning serbar muskuli; 26-*n. intercostobrachialis*.

Ko'krakning oldingi-o'rta (to'sh) sohasi

Chegaralari: to'sh suyagining chetlariga to'g'ri keladi.

Bu sohaga yurak hamda old ko'ks oralig'idagi a'zolar akslanadi va ularga aksar hollarda shu soha orqali ochib kiriladi.

Ko'krakning xususiy fassiyasi ikki tomondagi katta ko'krak va pastdagi qorin to'g'ri muskullarining pay tolalari hisobiga qalinlashib aponevroz tusini oladi. Bu fassiya o'rta chiziq bo'ylab to'sh suyagi usti pardasiga birikadi. Shu sababli yo'g'onlashgan fassiya to'shning oldingi pardas (*membrana sterni anterior*) deb ataladi.

Sohaning ikkala cheti bo'ylab katta ko'krak muskulining tutamlari joylashgan.

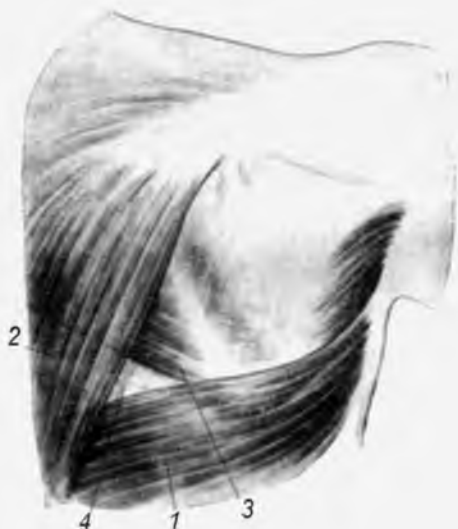Ko'krakning orqa-yuqori sohasi

Chegaralari: yuqorida – akromial o'siqni VII bo'yin umurtqasining o'tkir qirrali o'sig'i bilan tutashtiruvchi chiziq, pastda – kurak suyagining pastki burchagi orqali o'tkazilgan ko'ndalang chiziq, lateral tomonda – deltasimon muskulning orqa qirg'og'i va o'rta qo'ltiq chizig'i, medial tomonda – umurtqa yon chizig'i.

Ushbu sohaning kurak suyagi doirasidagi qismi kurak sohasi deb ataladi (bu sohaning tuzilishi "Qo'lning topografik anatomiyasi" bobida bayon qilingan).

Xususiy fassiyaning yuza varag'i birinchi qavatdagi trapetsiyasimon va orqaning serbar muskullarini o'raydi. Oxirgi muskul o'zining yuqorigi cheti bilan kurak suyagining pastki burchagini qoplaydi. Shu sababli kurak suyagining medial cheti yaqinida, pastroqda kurakning yon uchburchagi deb atalmish, muskullardan holi bo'lgan yoriq vujudga keladi. Uni pastdan – orqa serbar muskulning yuqorigi cheti, medial tomondan – trapetsiyasimon muskulning pastki cheti, lateral tomondan – katta rombsimon muskulning pastki cheti chegaralaydi. Mazkur uchburchak orqali kurak oldi bo'shlig'ining kletchatka yoriqlarini ochish mumkin (113-rasm).

Xususiy fassiyaning chuqur varag'i ikkinchi qavatda yotuvchi muskullarni qoplaydi. Bu qavatni kurak suyagi bilan umurtqa pog'onasi oralig'ida yotuvchi muskullar: yuqoridan pastga – kurakni ko'taruvchi muskul (*m. levator scapulae*), kichik rombsimon muskul (*m. rhomboideus minor*), katta rombsimon muskul (*m. rhomboideus major*), kurak suyagining ustida esa qirra usti va qirra osti hamda kichik yumaloq muskullar,



113-rasm. Kurakning yon uchburchagi.

- 1 - orqaning serbar muskuli;
- 2 - trapetsiyasimon muskul;
- 3 - katta rombsimon muskul;
- 4 - kurakning yon uchburchagi.

shuningdek, kurakning lateral chekkasidan boshlanuvchi katta yumaloq muskullar hosil qiladi .

Trapetsiyasimon muskul bilan ikkinchi qavatdagi rombsimon va qirra usti muskullari orasida yog' kletchatkasi qavati bor.

Chuqur qavatda, rombsimon muskullar ostida orqa–yuqori tishli muskul (*m. serratus posterior superior*), kurak suyagining oldingi tomonida (ya'ni ostida), kurak chuqurchasida esa kurak osti muskuli joylashgan. Oxirgi muskul kurak osti fassiyasining kurak suyagi chetlariga birikib ketishi natijasida hosil bo'lgan kurak osti suyak–fibroz o'rindig'ida yotadi. Bu muskulning ostida ko'krakning oldingi devoridan boshlanib kurak suyagining medial chetiga birikuvchi oldingi tishli muskul joylashgan. Mazkur muskul kurak suyagi bilan ko'krak qafasi orasidagi kurak oldi yorig'i kletchatkasini oldingi va orqa qismlarga ajratib turadi.

Eng chuqur qavatda ko'krak orqasi fassiyasi bilan qoplangan orqaning chuqur muskullari joylashgan: ular umurtqa pog'onasining yonida, qovurg'a burchaklarigacha bo'lgan joyda yotadi.

Ko'krakning orqa-pastki sohasi

Chegaralari: yuqorida – kurak suyagining pastki burchagi orqali o'tkazilgan ko'ndalang chiziq, pastda – XII qovurg'a bo'ylab oldinga XI va X qovurg'alarning oldingi uchlariga o'tkazilgan chiziq, medial – umurtqa chizig'i, lateral – o'rta qo'ltiq osti chizig'i.

Xususiy fassiyaning yuza varag'i yuza qavatdagi orqaning serbar muskulini o'raydi, chuqur varag'i uning ostidagi oldingi tishli va orqa-pastki tishli muskullarga g'ilof hosil qiladi. Yuza va chuqur fassiya varaqlari orasida hamda oldingi tishli muskul bilan ko'krak qafasi o'rtasida kletchatka qavati bor.

Ko'krakning orqa-o'rta (umurtqa) sohasi

Chegaralari: yuqorida - VII bo'yin umurtqasining, pastda XII ko'krak umurtqasining o'tkir qirrali o'sig'i orqali o'tkazilgan ko'ndalang chiziqlar, yon tomonlardan - umurtqa chiziqlari.

Umurtqa sohasi ensiz bo'lishiga qaramasdan unga umurtqa pog'onasining ko'krak bo'limi va orqa ko'ks oralig'i a'zolari akatlanadi, shuningdek, bu tuzilmalarga operativ ochib kirish uchun kesimlar o'tkaziladi.

Xususiy fassiyaning yuza varag'i barcha bo'yin va ko'krak umurtqalarining o'tkir o'siqlaridan boshlanuvchi trapetsiyasimon muskulga hamda pastki ko'krak va bel umurtqalari o'tkir o'siqlari bilan pastki qovurg'alardan boshlanuvchi orqaning serbar muskuliga g'ilof hosil qiladi. Bu varaq, shuningdek, bo'yin va ko'krak umurtqalarining o'tkir o'siqlaridan boshlanuvchi, trapetsiyasimon muskul ostida yotuvchi rombsimon muskullarni ham qoplaydi.

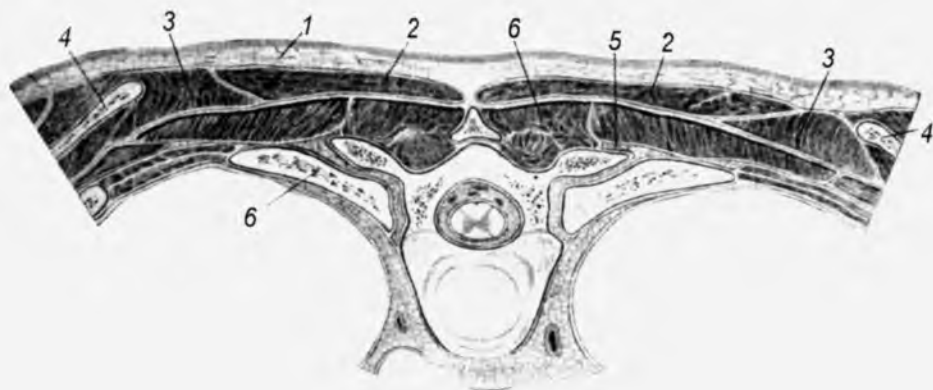
Chuqur varaq ko'krak orqa fassiyasi (*fascia thoracodorsalis*) nomini olgan. Bu fassiya yaxlit va qalin, aponevroz ko'rinishidagi varaqdan iborat bo'lib, medial tomonda umurtqalarning o'tkir qirrali o'siqlariga, lateral tomonda qovurg'alarning burchaklariga birikib, umurtqalarning o'tkir qirrali o'siqlari, yoylari, ko'ndalang o'siqlari va qovurg'a burchaklaridan hosil bo'lgan suyak tarnovini (arig'ini) ko'prik shaklida bekitadi. Natijada, orqa o'rta chiziqning ikkala yon tomonida umurtqa pog'onasi bo'ylab

uzunasiga ketgan ikkita suyak-fibroz kanallari hosil bo'ladi (114-rasm).

Ko'krak orqa fassiyasi lateral tomonda yupqalashib, ko'krak qafasidagi qovurg'alar va tashqi qovurg'alararo muskullarni qoplaydi; pastga (ya'ni belga) esa ko'krak-bel fassiyasi ko'rinishida yuza va chuqur varaqlarga ajralgan holda davom etadi.

Umurtqaning yon suyak-fibroz kanallari ichida orqaning chuqur muskullari 3 qavat bo'lib joylashgan (114-rasm).

Birinchi (yuza) qavatda bosh va bo'yinning tasmasimon muskullari (yuqori-



114-rasm. Umurtqa pog'onasi sohasining qavatlarini (V ko'krak umurtqasi sathida o'tkazilgan ko'ndalang kesim).

1-xususiy fassiyaning yuza varag'i; 2-trapesiyasimon muskul; 3-orqaning serbar muskuli; 4-kurak suyagi; 5-xususiy fassiyaning chuqur varag'i (ko'krak orqa fassiyasi); 6-umurtqalarning yon suyak-fibroz kanallari va ulardagi muskullar.

da) hamda umurtqa pog'onasini to'g'rilovchi muskul (*m. erector spinae*) joylashgan. Oxirgi muskul juda kuchli taraqqiy etgan bo'lib 3 ta porsiyaga: lateral tomondagi yonbosh-qovurg'a muskuli (*m. iliocostalis*), oraliqdagi - uzun muskul (*m. longissimus*) va medial tomondagi - qirrali muskul (*m. spinalis*)ga ajralgan.

Ikkinchi, o'rta qavatda ko'ndalang-qirrali muskul (*m. transversospinalis*), chuqur qavatda esa kalta qirralararo, ko'ndalang o'siqaro muskullar joylashgan.

Ushbu qavatlarini bir-biridan umurtqa yoni kanali ichidagi kletchatka qatlamlari ajratib turadi.

Kanalning ichida qovurg'alararo arteriyalarning orqa shoxlari (*rr. posteriores aa. intercostales*), ko'krak orqa-miya nervlarining orqa shoxlari tarmoqlanadi.

KO'KRAKNING CHUQUR QATLAMI

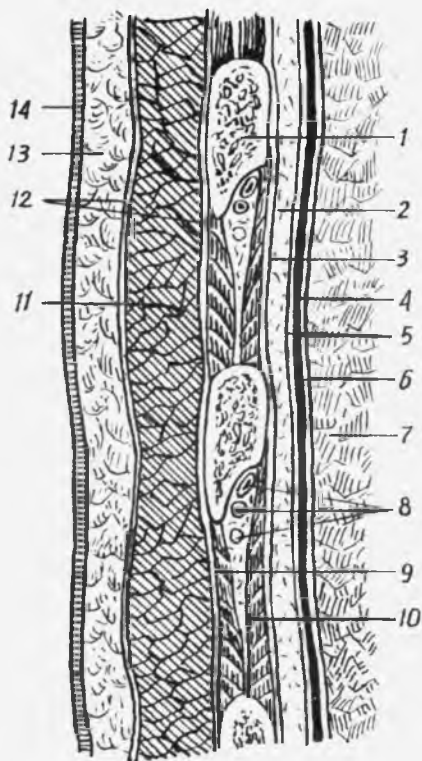
Ko'krakning chuqur qatlamini ko'krak qafasini tashkil etuvchi suyaklar va ular bilan birga taraqqiy etuvchi ko'krakning autohton muskulaturasi: tashqi va ichki qovurg'alararo muskullar, qovurg'a osti hamda ko'krakning ko'ndalang muskullari hosil qiladi. Ko'krak qafasining yuzasini, asosan, qovurg'alar va qovurg'a oraliqlari tashkil etadi. Ularni va to'sh suyagini tashqaridan ko'krak devorining chuqur fassiyasi qoplasa, ichkari tomonda ko'krak qafasidan paraplevral kletchatka orqali ajralib turuvchi ko'krak ichi (ichki) fassiyasi qoplaydi.

Ko'krakning devorida qovurg'a oraliqlari muhim amaliy ahamiyatga ega, chunki ular orqali ko'pgina tibbiy muolajalar (plevra, perikard va yurak punksiyalari) amalga oshiriladi, ko'krak bo'shlig'idagi a'zolarga operativ ochib kiriladi.

Qovurg'a oralig'ini yuqoridan ustki qovurg'aning pastki qirg'og'i, pastda esa ostki qovurg'aning yuqorigi qirg'og'i (ularning suyak usti pardalari) chegaralaydi. Bu oraliqlarni muskullar va fassiyalar berkitib turadi. Qovurg'a oraliqlarining soni o'ng va chap tomonlarda 11 tadan bo'lib, ularning yuqorigi 9 tasi qovurg'alarining to'sh suyagiga birikkanligi tufayli berk bo'ladi, X va XI qovurg'a oraliqlari esa bevosita qorin devoriga davom etadi. Shunday qilib, qovurg'a oraliqlari ancha uzun bo'lib (pastga tushgan sayin ularning uzunligi ortib boradi), umurtqa pog'onasidan to to'sh suyagigacha keladi (X-XI dan tashqari).

Shu bilan birga, qovurg'a oralig'ining tuzilishi ko'krak qafasining turli qismlarida bir xilda emas. Uni, asosan, ikkita: tashqi va ichki qovurg'alararo muskullar to'ldirib turadi. Ikkala muskul ham ustki-ostki qovurg'alarni bir-biri bilan tutashtiradi, faqat ulardagi muskul tolalarning yo'nalishi turlichadir (115-rasm).

Tashqi qovurg'alararo muskul (*m. intercostalis externus*), ko'krakning yon



115-rasm. Ko'krak qafasining parasagittal kesimidagi qovurg'alararo tomirlar va nervlar topografiyasi (yarim sxema tarzida). Kesim o'rta qo'ltiq chizig'idan orqada V va VI qovurg'alar sathida o'tkazilgan.

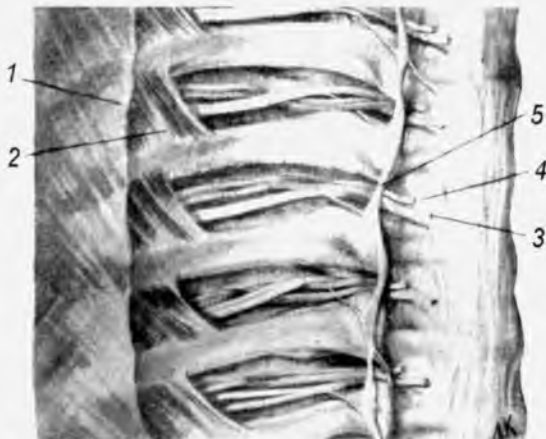
1—qovurg'a; 2—plevra oldi (paranevral) kletchatkasi; 3—fascia endothoracica; 4—pariyetal plevra; 5—plevra bo'shlig'i; 6—visseral plevra; 7—o'pka; 8—*a. v. va n. intercostalis*; 9—tashqi qovurg'alararo muskul; 10—ichki qovurg'alararo muskul; 11—katta ko'krak muskuli; 12—fascia pectoralis; 13—teri osti kletchatkasi; 14—teri

devorida yuqoridan pastga va orqadan oldinga, oldingi devorida tashqaridan ichkariga, orqa devorida - ichkaridan tashqariga qiyalab yo'nalgan. Qovurg'alar suyak qismlarining tog'ay qismlariga o'tish joyidan boshlab, to'sh suyagi yaqinida *m. intercostalis externus*ning muskul tolalari yo'qolib, uning o'rnini paydan iborat bo'lgan tashqi qovurg'alararo parda (*membrana intercostalis externa*) egallaydi.

Ichki qovurg'alararo muskul (*m. intercostalis internus*) tolalarining yo'nalishi tashqi muskulga qarama-qarshi bo'lib, ko'krakning oldingi devoriga qaralganda, yuqoridan pastga va ichkaridan tashqariga yo'nalgan. Bu muskul qovurg'a oralig'ini ichki tomondan qoplaydi va ko'pincha ikki qavatga ajralgan bo'ladi. Ichki qovurg'alararo muskulning tolalari to'sh suyagi chetidan qovurg'a

burchaklarigacha bo'lgan oraliqni egallaydi. Umurtqa pog'onasidan qovurg'a burchaklarigacha bo'lgan oraliq esa ko'krak bo'shlig'i tomonidan faqatgina yupqa ko'krak ichi fassiyasi va paraplevral kletchatka bilan yopilib turadi, xolos.

Tashqi va ichki qovurg'alararo muskullar orasidagi qovurg'alararo oraliqda (kamgakda) yupqa kletchatka qatlami bo'lib, unda qovurg'alararo qon tomir-nerv tutami o'tadi. Tutamdagi qovurg'alararo vena (*v. intercostalis*) eng yuqorida, qovurg'alararo arteriya, *a. intercostalis* venadan pastroqda, qovurg'alararo nerv (*n. intercostalis*) esa doimo ikkala tomirdan pastda joylashadi (115 va 116-rasmlar).



116-rasm. Qovurg'alararo tomir va nervlarning qovurg'alararo oraliqning orqa qismida joylashuvi. Pariyetal plevra olib tashlangan.

1-pariyetal plevra kesilgan joy; 2-ichki qovurg'alararo muskul; 3 - qovurg'alararo arteriya; 4-qovurg'alararo vena; 5-simpatik chegara poyasi.

Qovurg'alararo tomir-nerv tutami umurtqadan qovurg'a burchagigacha bo'lgan masofada qovurg'alararo oraliqning o'rtasidan o'tadi; qovurg'a burchagidan oldinga o'tgach esa, ustki qovurg'aning ichki yuzasida uning pastki qirg'og'ida joylashgan egat bo'ylab boradi; bu yerda u qovurg'a bilan himoyalangan (bekitilgan) bo'ladi. O'rta qo'ltiq osti chizig'idan boshlab, tomir-nerv tutami yana qovurg'aning pastki qirg'og'i ostidan chiqib keladi.

Agar ichki qovurg'alararo muskul ikki qavatdan iborat bo'lsa, u holda tomir-nerv tutami yoki faqat nervning o'zi bu ikkala qavat oraliq'idagi kletchatka bo'ylab yo'naladi.

Qovurg'alararo arteriya (pastki 8-10 jufti) orqada bevosita ko'krak aortasidan boshlaganligi sababli ancha yo'g'on bo'ladi, ular orqa qovurg'alararo arteriyalar deb yuritiladi. Yuqorigi 2-4 ta qovurg'a oraliq'iga o'mrov osti arteriyasining shoxi bo'lgan eng yuqori qovurg'a oraliq'i arteriyasidan chiquvchi orqa qovurg'alararo arteriyalar keladi. Orqa qovurg'alararo arteriyalar o'rta qo'ltiq osti chizig'idan oldinga o'tgach qo'shni qovurg'alarning pastki va yuqori qirg'oqlari bo'ylab boruvchi ikkitadan shoxga ajraladi. Bu shoxlarning yuqorigi 6-7 ta qovurg'a oraliq'idagilari ko'krak ichi arteriyasidan boshlanuvchi ingichka 6-7 ta oldingi qovurg'alararo arteriyalar bilan anastomozlashadi. Shunday qilib, yuqorigi qovurg'alararo oraliqlarda uzluksiz arterial doiralar vujudga keladi. Bu yerdagi arteriyalar shikastlanganda ularning ikkala uchidan ham ko'p miqdorda qon ketadi, chunki arteriyalarning adventitsiya qavatlari qovurg'alarning suyak usti pardasiga birikib ketganligi tufayli jarohatlanishlarda yopilib qolmaydi.

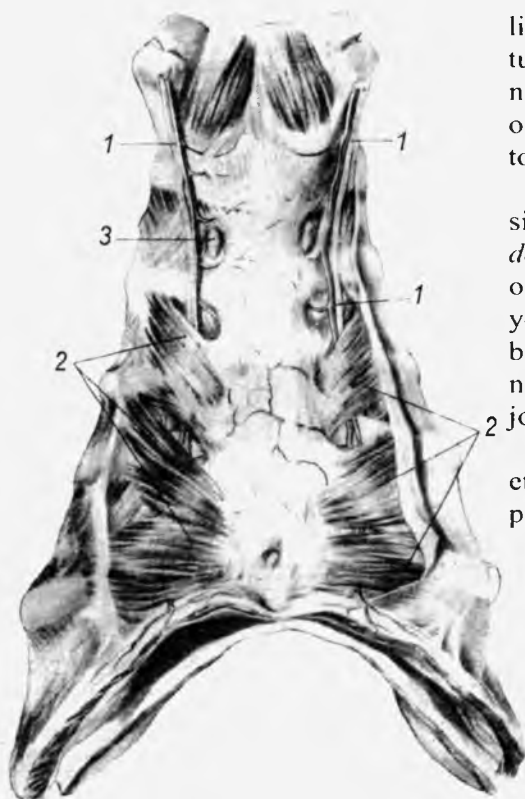
Orqa qovurg'alararo arteriyalarning oldingi arteriyalar bilan anastomozlash-

may qolgan pastki 5-6 tasi qovurg'a ravog'ini kesib yoki to'g'ridan-to'g'ri (pastki 3 tasi) qorinning old-yon devoriga o'tadi va uni qon bilan ta'minlashda ishtirok etadi.

Qovurg'alararo venalar oldinda ko'krak ichi venalariga, orqada esa, o'ng tomondagilari toq venaga, chap tomondagilari – yarim toq venaga quyiladi.

Limfa tomirlari qon tomirlar bilan birga boradi va oldinda parasternal limfa tugunlariga, orqada umurtqa atrofi (orqa qovurg'alararo) limfa tugunlariga quyiladi.

Qovurg'alararo nervlar ko'krak orqa-miya nervlarining oldingi shoxlari bo'lib, arteriya va venadan pastda yotadi. Bu nervlarining pastki 6 tasi qorinning old-yon devoriga o'tib, epigastral va mezogastral sohalarni innervatsiyalaydi. Qovurg'alararo nervlarning umurtqa pog'onasiga yaqin qismlarini plevradan faqatgina yupqa ko'krak ichi fassiyasi va paraplevral kletchatka ajratib turganligi sababli, plevra kasalliklarida (plevritda) patologik jarayonning nervlarga o'tishi oqibatida qorin devorida og'riq hamda muskullarning taranglashuvi kuzatiladi (xuddi peritonitdagi kabi).



Ko'krakning ko'ndalang muskuli (*m.transversus thoracis*) bir nechta tutam ko'rinishida to'sh ichki yuzasining pastki qismi va xanjarsimon o'siqdan boshlanib, II-VI qovurg'a tog'aylariga yopishadi (117-rasm).

Ko'krak devorining ichki yuzasini ko'krak ichi fassiyasi (*fascia endothoracica*) qoplaydi. Undan ko'ks oralig'iga sagittal tekislik bo'ylab yo'nalgan varaqlar ketadi. Bu fassiya bilan ko'krak devori orasida ko'krakning devoriy (pariyetal) kletchatkasi joylashgan.

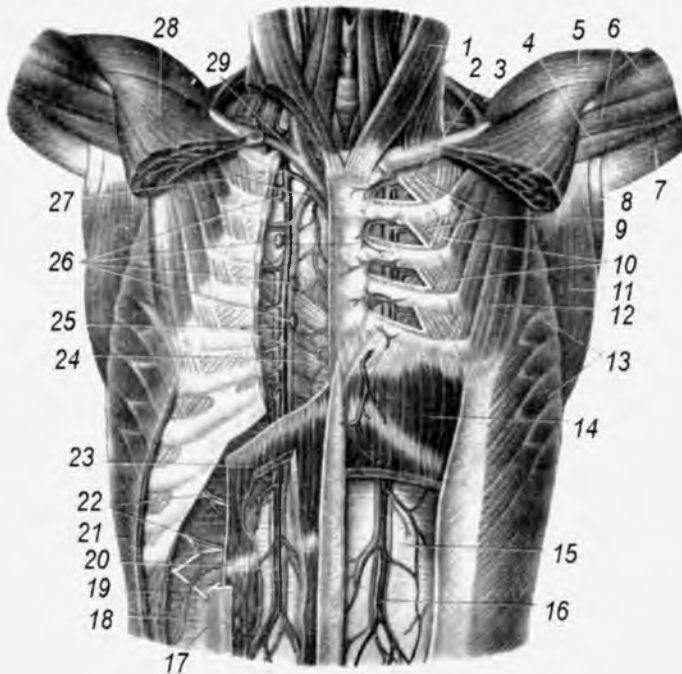
Pariyetal kletchatkaning pariyetal plevrani qoplovchi qismini paraplevral kletchatka, to'sh suyagi orqa-

117-rasm. To'sh sohasining ko'krak bo'shlig'i tomonidan ko'rinishi.

1 - ko'krak ichi arteriyasi va venasi; 2 - ko'krak ko'ndalang muskulining tutamlari; 3 - limfa tuguni.

sidagi qismini to'sh orti (Rudnev) kletchatkasi, umurtqa pog'onasi atrofidagi qismini umurtqa oldi kletchatkasi deb yuritiladi. Ular bir-biridan fassial to'ssiqlar vositasida chegaralangan. To'sh orti va umurtqa oldi kletchatkalari ko'ks oralig'i kletchatkalarining bir qismi hisoblanadi.

Pariyetal kletchatka umurtqa pog'onasi atrofida qalin bo'lib, oldinga tomon yuqqalashib boradi. Oldinda, to'sh suyagining ikki chetida kletchatka bo'ylab



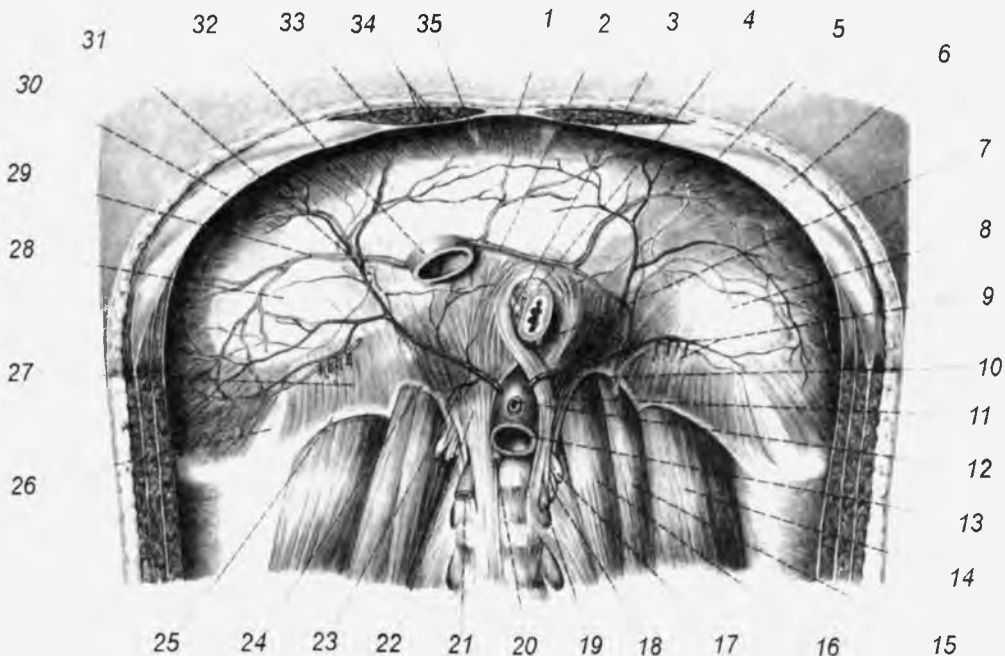
118-rasm. Vasa thoracica interna topografiyasi. Gavda oldingi devorining bir qismi kesib tashlangan.

1-*m. sternocleidomastoideus*; 2-*fascia endothoracica*; 3-*m. trapezius*; 4-*m. coracobrachialis*; 5-*m. deltoideus*; 6-*m. biceps brachii*; 7-*caput longum m. tricipitis*; 8-*m. teres major*; 9-*mm. intercostales interni*; 10-*mm. intercostales externi*; 11-*m. latissimus dorsi*; 12-*m. pectoralis minor*; 13-*m. serratus anterior*; 14, 23-*m. rectus abdominis*; 15-*qorin to'g'ri muskuli g'ilofining orqa devori*; 16, 20-*vasa epigastrica superior*; 17-*aponeurosis m. transversi abdominis*; 18-*a. lumbalis*; 19-*m. obliquus internus abdominis*; 21-*m. obliquus externus abdominis*; 22-*aa. et nn. intercostales VIII et IX*; 24-*m. transversus thoracis*; 25-*a. et vv. thoracicae internae (mammariae internae)*; 26-*nodi lymphatici sternales*; 27-*a. et v. thoracica interna*; 28-*m. pectoralis major*; 29-*v. brachiocephalica (v. anonyma -BNA) dextra*.

ko'krak ichi arteriyasi (*a.thoracica interna*) joylashgan (118- va 119-rasmlar).

Ko'krak ichi arteriyasi I qovurg'a to'g'risida o'mrov osti arteriyasidan boshlanadi. II qovurg'a sathida ko'krak devorining ichki yuzasiga yaqin keladi, so'ngra to'sh suyagining chekkasi bo'ylab yoki undan 0,5-2 sm masofada pastga qarab yo'naladi. III qovurg'a tog'ayigacha arteriya ichki qovurg'alararo muskul (va II-III qovurg'alarining ichki yuzalari) bilan ko'krak ichi fassiyasi orasida, III qovurg'adan pastda esa ichki qovurg'alararo muskul bilan ko'krakning ko'ndalang muskuli orasidan o'tadi. O'ng va chap arteriyalar orasida bir nechta anastomozlar bor.

VI-VII qovurg'a sathida ko'krak ichi arteriyasidan perikard-diafragma arteriyasi (*a.pericardiacophrenica*) boshlanadi. Mazkur arteriya boshlangan joydan pastroqda ko'krak ichi arteriyalarini bog'lab qo'yish operatsiyasi yurakning ishemik kasalligida qo'llanadi.



119-rasm. Diafragma (qorin bo'shlig'iga qaragan yuzasi).

1-*pars sternalis diaphragmatis*; 2-*v. phrenica inferior sinistra*; 3-*truncus vagalis posterior*; 4-*oesophagus*; 5-*n. phrenicus sinister*; 6-*arcus costalis*; 7-*truncus vagalis anterior*; 8, 28 - *centrum tendineum diaphragmatis*; 9 - *aa., vv. suprarenales superiores*; 10-*a. phrenica inferior sinistra*; 11-*crus sinistrum diaphragmatis*; 12-*truncus coeliacus*; 13-*aorta (pars abdominalis)*; 14-*m. quadratus lumborum*; 15-*m. psoas major*; 16-*m. psoas minor*; 17-*truncus sympaticus sinister*; 18-*nn. splanchnici major et minor*; 19-*v. hemiazygos*; 20-*ductus thoracicus*; 21-*v. azygos*; 22-*crus dextrum diaphragmatis*; 23-*a. phrenica inferior dextra*; 24-*lig. arcuatum mediale*; 25-*lig. arcuatum laterale*; 26-*bel-qovurg'a uchburchagi*; 27-*pars lumbalis diaphragmatis*; 29-*v. phrenica inferior dextra*; 30-*pars costalis diaphragmatis*; 31-*n. phrenicus dexter*; 32-*v. cava inferior*; 33-*m. rectus abdominis*; 34-*a., v. thoracica interna*; 35-*to'sh-qovurg'a uchburchagi*.

Bundan tashqari, arteriyadan ko'krak devori va sut beziga – *rr.perforantes*, perikard, oldingi ko'ks oralig'i va ayrisimon bezga orqa shoxlar boradi.

Ko'krak ichi arteriyasini shu nomdagi 1-2 ta vena kuzatib boradi; ularning atrofiga esa parasternal limfa tugunlari joylashgan. Chap tomondagilardan limfa chap o'mrov poyasiga yoki ko'krak limfa yo'lining ravog'iga, o'ngdagilaridan esa o'ng o'mrov osti limfa poyasiga, kamroq hollarda oldingi ko'ks oralig'i limfa tugunlariga quyiladi.

KO'KRAK-QORIN TO'SIG'I, DIAFRAGMA

Diafragma (*diaphragma*) ko'krakning pastki aperturasini berkitib, uning pastki devorini hosil qiluvchi yupqa muskul va paydan iborat bo'lgan a'zodir.

U ko'krak va qorin bo'shliqlari orasidagi to'siq bo'libgina qolmay, organizm-ning faoliyatida muhim vazifa bajaradi. Avvalo, diafragma asosiy nafas olish a'zosi hisoblanadi. u qisqarganda ko'krak bo'shlig'ining barcha o'lchamlari kattalashadi. qorin bo'shlig'idagi bosim oshadi, undagi ichki a'zolarining o'rni, shakli va faoliyati (o't va siydik qoplari bo'shalishi, ovqat moddalarining ichaklar bo'ylab surilishi), limfa va qon aylanishi jarayonlari o'zgaradi. Diafragma falajlanib qolsa, ushbu a'zolarining holati va faoliyati ham buziladi.

Bulardan tashqari, diafragma orqali ko'krak va qorin bo'shliqlariga operativ ochib kirish yo'llari (kombinati-siyalangan kesimlar, torakofrenikolaparotomiya, krurotomiya) amalga oshiriladi.

Diafragma gumbaz shaklida bo'lib, qavariq yuzasi ko'krak bo'shlig'iga, botiq yuzasi qorin bo'shlig'iga qaragan. Shu gumbazning qubbasi, ya'ni markaz qismi gorizontall joylashgan paydan iborat (*pars tendinea, s. centrum tendineum*), chekka vertikal-qiyalab joylashgan qismi ko'ndalang-targ'il mushak tolalaridan tuzilgan (*pars muscularis*). Taqa shaklidagi pay markazi yosh bolalarda kichikroq bo'lib, keksalarda kattalashadi.

Diafragma o'zining muskul tolalari bilan ko'krak qafasining pastki aperturasidan boshlanadi. Uning to'sh suyagidagi xanjarsimon o'siqning ichki yuzasidan boshlanuvchi ingichka va kalta bo'lari - to'sh qismi, *pars sternalis* oldinda, qovurg'a ravog'i yaqinida VII-VIII-IX-X qovurg'alardan, yon va orqaroqda XI-XII qovurg'alardan boshlanuvchi bo'lari - bel qismi (*pars lumbalis*) deb ataladi. A'zoning bel qismi diafragmaning oyoqchalari deb ataluvchi 2-3 juft ayrim tutamlardan iborat (119-rasm).

Medial oyoqchalar (*crures mediales*) III-IV bel umurtqalarining tanasidan boshlanadi va yuqoriga ko'tarilishda 8 raqami shaklida o'zaro kesishib, ost-ust joylashgan ikkita teshik hosil qiladi. Bu teshiklarning orqa-pastkisi (aortal teshik) orqali tushuvchi aorta bilan ko'krak limfa yo'li, ayrim hollarda toq va yarim toq venalar ham o'tadi, oldingi-yuqorigisi (qizilo'ngach teshigi) orqali qizilo'ngach bilan sayyor nervlar o'tadi.

Lateral oyoqchalar (*crures laterales*) ancha keng bo'lib, *m. psoas* majorning ustidan o'tuvchi medial pay ravog'i hamda belning kvadrat muskuli ustidan o'tuvchi lateral pay ravog'idan boshlanadi.

Oraliq oyoqchalar (*crures intermedia*) ba'zi hollarda uchramasligi ham mumkin, ular II-III bel umurtqalari tanalaridan boshlanadi.

Medial va oraliq oyoqchalar orasidagi yoriq orqali, ko'p hollarda, toq va yarim toq venalar, oraliq va lateral oyoqchalar orasidan simpatik chegara poyasi o'tadi.

Difragmadagi yana bir teshik pay markazining o'ng tomonidagi pastki kavak vena teshigi bo'lib, u orqali o'tuvchi pastki kavak venaning tashqi qobig'i shu teshikning chetlariga birikib ketgan.

Diafragma turli qismlarining boshlanish joylarida ulami bir-biridan ajratib turuvchi, uchburchak shaklidagi muskulsiz joylar mavjud. Chunonchi, orqada, bel va qovurg'a qismlari oralig'ida turli o'lchamdagi (asosi 2-10 sm, balandligi 2-8 sm) o'ng va chap bel-qovurg'a (Boxdalek) uchburchaklari, oldinda, xanjarsimon o'siqning ikki yon tomonida o'ng (Morgani) va chap (Larrey) to'sh-qovurg'a uchburchaklari joylashgan. Oxirgilarning o'lchami kichikroq, 2x3 sm atrofida bo'lib, ular orqali yuqorigi qorin usti arteriyasi o'tadi.

Garchand, ko'krak-qorin to'sig'i yuqoridan pastga qarab joylashgan diafragma plevrasi va perikard, plevra osti kletchatkasi, ko'krak ichi fassiyasi (yuqori diafragma fassiyasi), diafragma muskuli, qorin ichi fassiyasi (pastki diafragma fassiyasi), qorinparda oldi (orqasi) kletchatkasi, va nihoyat, qorinparda qavatlar-dan tashkil topgan bo'lsa ham, unda anatomik "zaif" joylar mavjud (ular orqali diafragma churralari chiqadi). Bunday zaif joylarga difragmaning teshiklari va uchburchak yoriqlari (ayniqsa, qizilo'ngach teshigi bilan bel-qovurg'a uchbur-chaklari) kiradi. Uchburchaklar sohasida ko'krakni qorin bo'shlig'idan yuqalashib ketgan yuqorigi va pastki diafragma fassiyalarigina ajratib turganligi uchun ham ular zaif joy hisoblanadi. Bundan tashqari, teshiklar va yoriqlar orqali plevra osti kletchatkasi qorinparda orti kletchatkasi bilan tutashadi.

Diafragmaning qalinligi uning pay markazida 0,3 sm ni, qovurg'a qismida 0,3-0,5 sm ni, oyoqchalari sohasida 1-1,3 sm ni tashkil etadi. Uning chap gumbazi sathi tik turgan sog'lom odamda, oldingi tomonda, V qovurg'aning tepasiga, orqada IX qovurg'a oralig'iga akslanadi, o'ng gumbazi esa chapdagiga nisbatan bir qovurg'a oralig'i yuqoriroqda joylashadi.

Keng va qisqa ko'krak qafasida diafragma gumbazlari nisbatan yuqoriroqda bo'ladi, bolalarda esa keksalarga nisbatan yuqoriroq joylashadi.

Difragmaning qavariq yuzasiga pariyetal plevra va perikard orqali o'pkalar va yurakning pastki yuzalari, botiq yuzasiga o'ng tomonda jigar, chap tomonda oshqozon tubi va taloq, orqaroqda buyrak va buyrak usti bezlari yondoshib turadi. Buyraklarning yuqori qutblari bel-qovurg'a uchburchaklariga bevosita paranefral kletchatka orqali tegib turganligi sababli, paranefritlarda yiring paraplevral kletchatkaga tarqalishi mumkin.

Qon bilan ta'minlanishi. Diafragmani ko'krak ichi arteriyasidan chiquvchi perikard-diafragma va muskul-diafragma arteriyalari, ko'krak aortasidan chiquvchi yuqorigi diafragma arteriyalari (*aa. phrenica superiores*), 6 ta pastki qovurg'alararo arteriyalardan chiquvchi shoxlar va qorin aortasidan boshlanuvchi pastki diafragma arteriyalari (*aa. phrenica inferiores*) qon bilan ta'minlaydi.

Venoz qon yuqorigi diafragma venalari bo'ylab yuqori kavak vena sistemasiga, pastki diafragma venalari bo'ylab pastki kavak venaga oqadi. Ular orasida-gi anastomozlar kava-kaval anastomozlar hisoblanadi. Shuningdek, bu yerdagi diafragma venalari bilan qizilo'ngach venalari orasidagi porto-kaval anastomozlar ham mavjud.

Diafragmaning limfa tomirlari ko'krak va qorin bo'shlig'idagi ba'zi a'zolarining limfa tomirlari bilan bog'langan.

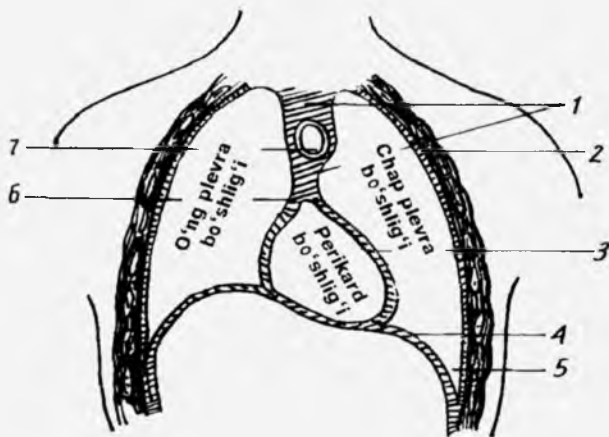
Innervatsiyasi. Diafragmani, asosan, bo'yin chigalidan keluvchi diafragma nervlari (*nn. frenicus dexter et sinister*), quyosh chigalidan hosil bo'lgan diafragma chigali (*plexus diaphragmaticus*) va 6 ta pastki qovurg'alararo nervlar innervatsiyalaydi.

O'ng diafragma nervi bilan o'ng diafragma chigali orasida doimiy bo'lgan bog'lanish bor. Qorin bo'shlig'i ba'zi a'zolarining (o't qopining) kasalliklarida qo'llanadigan frenikus-simptomning ijobiy bo'lishini shu bilan izohlash mumkin.

Muayyan sabablarga ko'ra diafragma nervi tomonidan innervatsiyalanish-ning buzilishi diafragmaning relaksatsiyasiga, ya'ni undagi muskullarning atrofiyasiga, oqibatda, diafragma churralarining hosil bo'lishiga va ichki a'zolar distopiyasiga olib keladi.

KO'KRAK BO'SHLIG'INING TOPOGRAFIYASI

Tashqaridan ko'krak qafasi, pastdan diafragma, yuqoridan, ko'krakning yuqorigi aperturasi bilan chegaralangan, ichki tomondan ko'krak ichi fassiyasi bilan o'ralgan bo'shliq ko'krak bo'shlig'i deb ataladi. Bo'shliqning asosiy qismini o'ng va chap plevra xaltalariga o'ralgan o'pkalar, ularning oralig'ini esa ko'ks oralig'i kletchatkasi va unda joylashgan a'zo va tuzilmalar egallaydi (120-rasm).



120-rasm. Ko'krak seroz bo'shliqlarining frontal kesmasi (sxema).

- 1—ko'ks oralig'i;
- 2—qovurg'a plevrasi;
- 3—perikardial plevra;
- 4—diafragmal plevra;
- 5—qovurg'a-diafragma sinusi;
- 6—ko'ks oralig'i plevrasi;
- 7—aorta yoyi.

PLEVRA

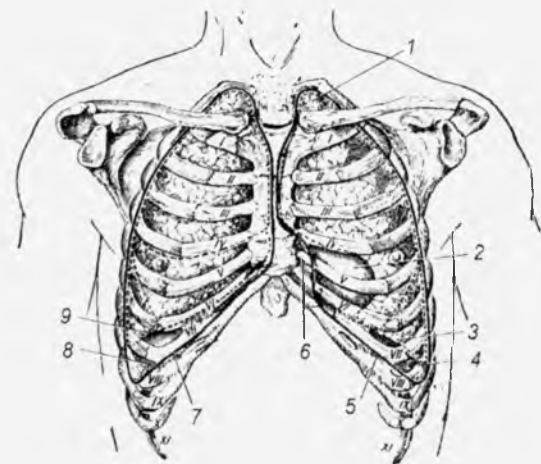
Plevra (*pleura*) seroz parda bo'lib, bevosita o'pkalarni hamda ko'krak devorining unga o'pka yuzalari yondoshib turadigan ichki yuzasini qoplaydi. Shunga ko'ra, o'pkani tashqaridan qoplab, uning to'qimasiga yopishib ketgan parda visseral plevra (yoki varaq), ko'krak bo'shlig'i devorini qoplovchi parda pariyetal (devoriy) plevra deb ataladi.

Pariyetal va visseral plevralar alohida-alohida parda ko'rinishida bo'lsa ham, aslida bir butun bo'lib, o'pka ildizi bo'ylab biri ikkinchisiga davom etadi. Shu sababli, har bir o'pkani o'rab turuvchi seroz xalta ikki qavatdan iborat bo'lgan yagona pardadan iborat. Shu ikkala qavat, ya'ni visseral va pariyetal varaq orasida juda tor, tirqishsimon kapillyar oraliq bo'lib, qalinligi 7 mkm keladi. U hamma tomondan berk va o'zida seroz suyuqlik tutadi. Xuddi shu seroz suyuqlik va silliq pardalar o'pkalar hajmining nafas harakatlariga monand o'zgarishlarida ularning ko'krak devorlariga nisbatan silliq sirg'alishini ta'minlaydi. Ba'zi patologik jarayonlarda yoki plevraning shikastlanishlarida, plevra varaqлари orasida ekssudat, qon, limfa to'planishi yoki havoning kirishi natijasida bu yoriq bo'shliqqa aylanadi. Bunda visseral plevra o'pka bilan birga pariyetal plevradan uzoqlashadi.

Pariyetal plevrada 4 ta bo'lim farqlanadi: uning qovurg'alar va qovurg'alararo oraliqlarni qoplovchi qismini qovurg'a plevrasi (*pleura costalis*), diafragmani qoplovchi qismi diafragmal plevra (*pleura diaphragmatica*), ko'ks oralig'i kletchatkasini qoplovchi sagittal plastinkalari ko'ks oralig'i plevrasi (*pleura mediastinalis*), va nihoyat, ko'krakning yuqori aperturasidan chiqib turuvchi, o'pka cho'qqisini qoplovchi qismi plevra gumbazi (*cupula pleurae*) deb yuritiladi.

Pariyetal plevra bir bo'limining boshqa bo'limiga o'tish joyining ko'krak devoridagi aks-tasvir chizig'i plevra chegarasi deb nomlangan. Har bir plevraning oldingi, pastki va orqa chegaralari tafovut etiladi. O'ng va chap plevra chegaralarining joylashuvi bir-biridan (ayniqsa, oldinda) farq qiladi.

Oldingi chegaralar (qovurg'a plevrasiining ko'ks oralig'i plevrasiiga o'tish chizig'i) o'mrov suyagidan 1-4 sm teparoqda yoki I qovurg'a bo'yinchasining sathida joylashgan plevra gumbazlaridan boshlanadi (121-rasm). O'ng tomondagisi gumbaz bo'ylab pastga va medial tomonga yo'nalib, o'ng o'mrov-to'sh bo'g'imini kesib o'tadi va to'sh suyagi dastasining orqa yuzasi bo'ylab o'rta chiziq tomonga qiyalab yo'nalishini davom ettiradi. II qovurg'a sathida o'rta chiziqqa yetib yoki undan chap tomonga o'tib vertikal yo'nalishda pastga, VI qovurg'a sathigacha davom etadi va qayrilib pastki chegaraga o'tadi.



121-rasm. Plevralarning oldingi chegaralari.

(Plevralarning chegaralari uzluksiz qora chiziq bilan, o'pkalarning chegaralari va bo'laklararo egatlar uzoq chiziqqlar bilan ifodalangan).

1-o'pka cho'qqisi;

2-perikardning plevra bilan qoplangan yuzasi;

3-chap o'pkaning pastki qirg'og'i;

4-plevranning chap qovurg'a-diafragma sinusi;

5-chap plevranning pastki chegarasi;

6 - perikardning plevra bilan

qoplanmagan yuzasi; 7-o'ng plevranning pastki chegarasi; 8-plevranning o'ng qovurg'a-diafragma sinusi; 9-o'ng o'pkaning pastki qirg'og'i.

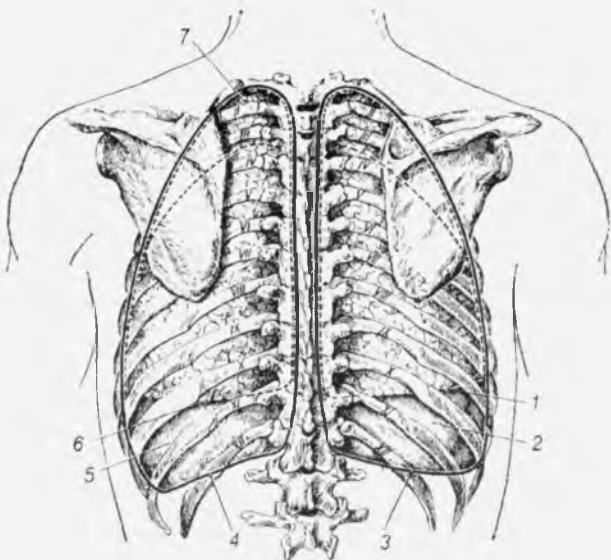
Chap oldingi chegara ham plevra gumbazidan to'sh dastasining orqasiga I qovurg'agacha qiyalab boradi, so'ngra vertikal yo'nalishda o'rta chiziq yaqinida IV qovurg'agacha tushadi va bu yerdan chap tomonga keskin (yurak o'yig'iga mos holda) burilib, pastga hamda lateral tomonga V qovurg'a tog'ayini kesib o'tib. VI qovurg'a tog'ayining o'rtasiga boradi. Shunday qilib, II-IV qovurg'alar sathida chap va o'ng oldingi chegara bir-biriga juda yaqin keladi; ba'zan bir-birini qoplashi ham mumkin. Bu joy, ko'pincha o'rta chiziq bo'ylab yoki undan chaproqda joylashadi. II qovurg'adan yuqorida to'sh dastasi orqasida hamda IV qovurg'adan pastda, to'sh suyagi pastki bo'lagining va chapdagi V-VI qovurg'a tog'aylarining orqasida plevra chegaralari bir-biridan uzoqlashganligi sababli, mos ravishda uchburchak shaklidagi yuqorigi va pastki plevralararo maydonchalar (*areae interpleurales superior et inferior*) hosil bo'ladi. Yuqorigi plevralararo maydonchada bolalarda ayrisimon bez, katta yoshdagilarda yog' kletchatkasi joylashgan bo'ladi.

Pastki plevralararo maydonchani perikardning to'sh-qovurg'a qismi qoplab turadi (Voynich-Syanojenskiy xavfsizlik uchburchagi). Ba'zan chap va o'ng old-

ingi chegaralarning bir-biriga yaqin kelishi natijasida bu maydoncha bo'lmashligi ham mumkin. Shu sababli bu yerda perikardni punksiya qilayotganda plevrani shikastlab qo'yish xavfi bo'lganligi uchun ham punksiyani epigastral soha orqali amalga oshirish tavsiya etiladi.

Plevranning pastki chegaralari parasternal chiziqlar bo'ylab VI qovurg'a tog'ayida, o'rta o'mrov chizig'i bo'ylab VII qovurg'ada, o'rta qo'ltiq osti chizig'i bo'ylab X qovurg'ada, kurak chizig'i bo'ylab XI qovurg'a tagida, paravertebral chiziq bo'ylab XII qovurg'ada yotadi. Umurtqa pog'onasiga yaqinlashgan sari pastki chegara XII qovurg'ani kesib o'tadi. Buyrakka operativ ochib kirish paytida, shu sababli, plevra bo'shlig'ini ochib yuborish xavfi mavjud.

Chap plevranning orqa chegarasi qovurg'a-umurtqa bo'g'imlarini tutashtiruvchi tikka chiziq bo'ylab aniqlanadi, o'ng plevranning orqa chegarasi esa umurtqa pog'onasining oldingi yuzasida, ko'pincha o'rta chiziq bo'ylab boradi (122-rasm).

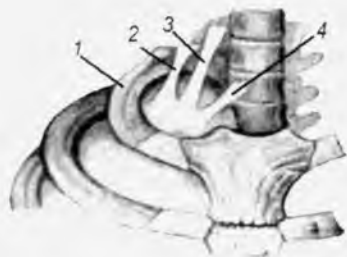


122-rasm. Plevranning orqa chegaralari.
1-6-o'pkalarining pastki qirg'oqlari; 2-5-qovurg'a-diafragma sinuslari; 3-4-plevralarining pastki chegaralari; 7- o'pka cho'qqisi

Plevra gumbazi plevranning ko'krak qafasi yuqori aperturasidan bo'yinga chiqib turgan qismi bo'lib, uzun va tor ko'krak qafasida 4 sm gacha yetuvchi konus shaklida, qisqa va keng ko'krak qafasida hamda bolalarda 1-2,5 sm li yarim shar shaklida bo'ladi. Plevra gumbazi 3 ta boylam yordamida fiksatsiyalanadi: 1) *lig. pleura transversum* -VI-VII bo'yin umurtqalari ko'ndalang o'siqlaridan boshlanib, gumbazga birikadi; 2) *lig. vertebro-pleurale* – I ko'krak umurtqasi tanasidan boshlanib, plevruga birikadi; 3) *lig. costopleurale* – I qovurg'a bo'yinchasidan boshlanib, plevruga birikadi. Yuqori torakoplastika operatsiyasi paytida ushbu boylamlarni kesib, keyingina plevra gumbazini ajratish mumkin (123-rasm).

Parietal plevranning bir qismi boshqa bir qismiga o'tish joyida plevra bo'shlig'ida cho'ntak shaklidagi sinuslar hosil bo'ladi. Har bir plevra xaltasida 4 tadan sinus bor.

I. Qovurg'a-diafragma sinusi (*sinus costodiaphragmaticus*) eng chuqur va katta sinus bo'lib, qovurg'a plevrasing diafragma plevrasiga o'tishidan hosil



123-rasm. Plevra gumbazining
fiksatsiyalovchi apparati.

- 1-I qovurg'a;
2-lig. *costopleurale*;
3-lig. *vertebropleurocostale*;
4-lig. *vertebropleurale*.

bo'ladi. Bu sinus umurtqa pog'onasidan to to'sh suyagigacha yarim aylana shaklida cho'zilgan bo'lib, uning tubi plevranning pastki chegarasi hisoblanadi. Sinusning tashqi devorini qovurg'a va qovurg'a oraliqlari, ichki devorini diafragma, yuqori devorini o'pkaning pastki yuzasi hosil qiladi. Qovurg'a-diafragma sinusining tubi bilan (yuqorida) diafragmaning ko'krak devoriga birikish chizig'i (pastda) oralig'ida plevradan holi bo'lgan, kletchatka bilan to'lgan, balandligi 3-4 sm bo'lgan yoriqsimon diafragma oldi bo'shlig'i (*spatium praediaphragmaticum*) bor. U orqali plevrani shikastlamasdan diafragma osti bo'shlig'iga kirish mumkin.

2. Oldingi qovurg'a-ko'ks oralig'i sinusi (*sinus costomediastinalis anterior*) qovurg'a plevrasing to'sh suyagi yonida ko'ks oralig'i plevrasi o'tish joyida, plevranning oldingi chegaralari bo'ylab joylashgan.

3. Orqa qovurg'a-ko'ks oralig'i sinusi (*sinus costomediastinalis posterior*) qovurg'a plevrasing umurtqa pog'onasi yonida ko'ks oralig'i plevrasi o'tishidan hosil bo'ladi; u plevranning orqa chegarasi bo'ylab joylashgan.

4. Diafragma-ko'ks oralig'i sinusi (*sinus diaphragmaticomediastinalis*) sagittal yo'nalishda diafragma plevrasing ko'ks oralig'i plevrasi o'tish joyida joylashgan kichik sinusdir.

Shunday qilib, sinuslar plevra bo'shlig'ining o'pkalardan holi bo'lgan cho'ntaksimon qismlari bo'lib, ularning o'lchami nafas olganda kichrayib yoki umuman yo'qolib, nafas chiqarganda kattalashib, o'zgarib turadi va o'pkalar uchun rezerv bo'shliq vazifasini bajaradi. Patologik holatlarda plevra sinuslarida qon, yiring, eksudat, limfa to'planadi; ko'pincha bu suyuqliklar qovurg'a-diafragma sinusida yig'iladi.

Pariyetal plevrani qovurg'alararo, ko'krak ichi, perikard-diafragma, muskul-diafragma va yuqori diafragma arteriyalari, visseral plevrani o'pka va bronxial arteriyalar qon bilan ta'minlaydi.

Vena qoni arteriyalar bilan birga boruvchi venalar orqali oqib ketadi. Visseral plevradan ketuvchi bronxial venalar qizilo'ngach va orqa ko'ks oralig'i venalari bilan qo'shilib, katta va kichik qon aylanish doiralari orasidagi anastomozlarni hosil qiladi.

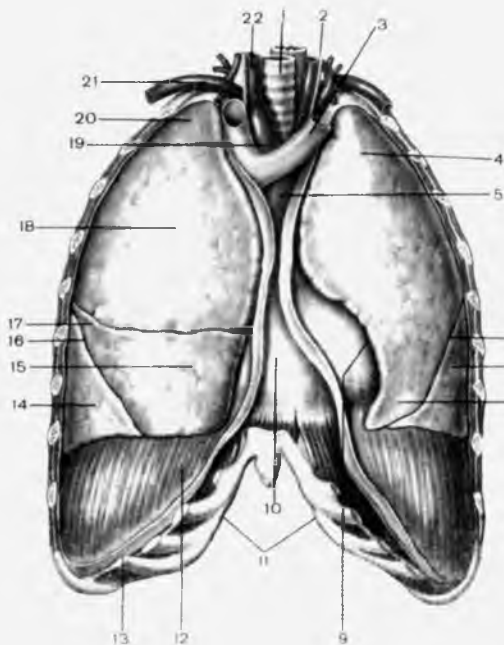
Pariyetal plevranning limfa tomirlari to'ri visseral varaqnikiga nisbatan yaxshi rivojlangan. Bundan tashqari, unda o'zida limfa tomirlari kengaymalari – lakunalarini tutuvchi tuynuklar (lyuklar) bo'lib, bular orqali rezorbsiya (so'rilish) jarayonlari amalga oshiriladi. Nafas olganda tuynuklar keng ochiladi, nafas chiqarilganda ular yopilib, limfa tomirlari orqali limfa haydaladi. Visseral plevrada limfa tomirlar kam, qon tomirlar esa ko'p bo'ladi; shuning uchun unda transsudatsiya jarayonlari amalga oshiriladi.

Pariyetal plevrani qovurg'alararo va diafragma nervlari, visseral plevrani o'pka chigali innervatsiyalaydi.

O'PKALAR

O'pkalar (*pulmones*) noto'g'ri konus shaklidagi juft a'zo bo'lib, ko'krak bo'shlig'ining 4/5 qismini egallaydi. Ularning tashqi - qavariq qovurg'a yuzasi va botiq shakldagi pastki - diafragma hamda ichki - ko'ks yuzalari, shuningdek, bo'yinga o'tuvchi cho'qqilari farqlanadi. Bolalarda o'pka cho'qqilari yuqori ko'krak aperturasidan chiqib turmaydi. O'pkaning bir yuzasidan ikkinchi yuzasiga o'tish joylari o'pka chekkalari (qirg'oqlari) deb ataladi. Oldingi va pastki chekkalar o'tkir bo'lib, orqa chekkasi yumaloqlangan.

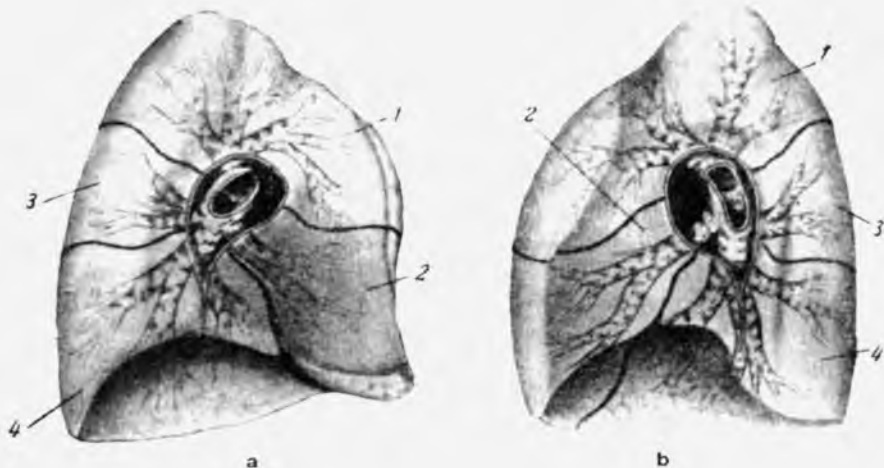
O'pkaning yuzalarida turli chuqurlikdagi egat (yoki egatlar) yoki yoriqlar bo'lib, ularga visseral plevra kirib turadi. O'ng o'pka chap o'pkaga qaraganda kattaroq, nisbatan kalta va keng bo'ladi. Chap o'pka esa nisbatan uzun va tor bo'lib, qiyshiq egat (*sulcus obliquus*) orqali yuqori va pastki bo'laklarga bo'linadi. O'ng o'pka orqali o'tuvchi qiyshiq hamda ko'ndalang egatlar uni yuqori, o'rta va pastki bo'laklarga bo'ladi (124-rasm).



124-rasm. O'pkalar (oldindan ko'rinishi).

1-trachea; 2-n. vagus sinister; 3-v. brachiocephalica sinistra; 4-pulmo sinister (lobus superior); 5-arcus aortae; 6-fissura obliqua; 7-lobus superior; 8-lingula pulmonis sinistri; 9-incisura cardiaca pulmonis sinistri; 10-cor et pericardium; 11-arcus costalis; 12-diafragma; 13-pleura; 14-pulmo dexter (lobus inferior); 15-lobus medius; 16-fissura obliqua; 17-fissura horisontalis; 18-lobus superior; 19-truncus brachiocephalicus; 20-apex pulmonis; 21-a. subclavia; 22-a. carotis communis dextra.

O'pkalarning skeletotopiyasi. O'pkalarning oldingi va orqa chegaralari garchand, plevralarnikiga nisbatan bir oz chetroqda joylashgan bo'lsa-da, bir-biriga mos keladi. Chap o'pkaning oldingi chegarasi IV qovurg'a tog'ayidan boshlanib tashqariga, o'rta o'mrov chizig'igacha keskin burilib, *incisura cardiaca*-ni hosil qiladi va pastga tushib, to'sh yon chizig'i bo'ylab VI qovurg'a tog'ayidan pastki chegaraga o'tadi (121-rasm). O'ng o'pkaning pastki chegarasi to'sh chizig'i bo'ylab VI qovurg'a tog'ayidan boshlanadi. So'ngra o'ng va chap



125-rasm. O'pkaning to'rt bo'lakli tuzilishi.

a-chap o'pka; b-o'ng o'pka.

1-yuqori bo'lak (zona); 2-oldingi bo'lak (zona); 3-orqa bo'lak (zona); 4-pastki bo'lak (zona).

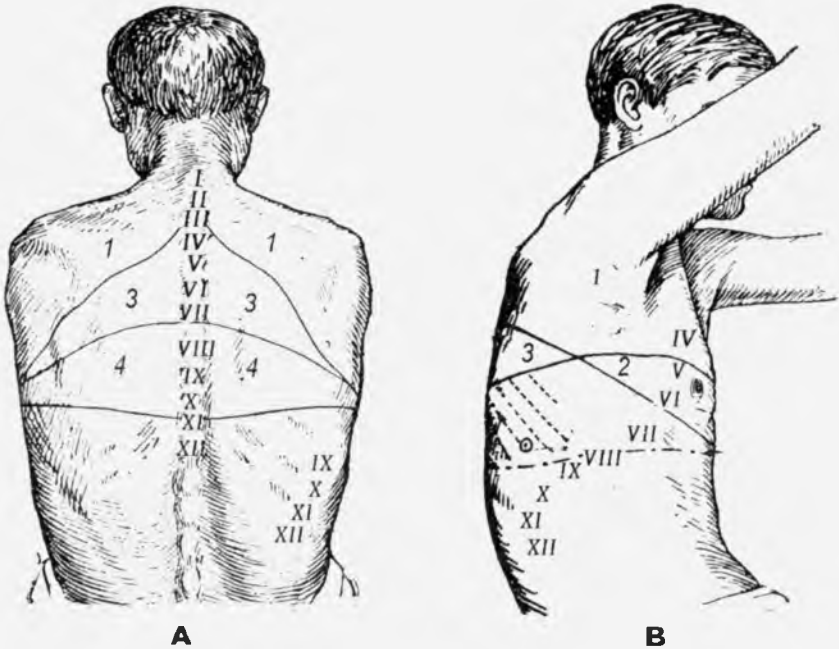
pastki chegaralar o'rta o'mrov chizig'i bo'yicha VII qovurg'aning ustiga, oldingi qo'ltiq osti chizig'i bo'yicha shu qovurg'aning pastiga, o'rta qo'ltiq osti chizig'i bo'yicha VIII qovurg'aga, kurak chizig'i bo'yicha X qovurg'aga, va nihoyat, umurtqa yon chizig'i bo'yicha XI qovurg'aga mos keladi. Bu chegaralar ohista nafas olayotgan sog'lom odamda perkussiya yo'li bilan aniqlanadi (122-rasm).

Bo'laklar orasidagi qiyshiq egat ikkala tomonda ham III ko'krak umurtqasining o'tkir o'sig'idan pastga va oldinga, VI qovurg'a suyak qismining tog'ayga o'tish joyi orqali o'tkazilgan qiyshiq chiziq yordamida aniqlanadi. O'ngdagi gorizontal egat esa IV qovurg'a tog'ayi bo'ylab o'tuvchi chiziqni o'rta qo'ltiq osti chizig'ida qiyshiq egat chizig'i bilan kesishguncha davom ettirib aniqlanadi.

O'ng va chap o'pkalarni bir-biridan ko'ks oralig'i kletchatkasi va undagi a'zolar ajratib turadi. Har bir o'pkaning ko'ks yuzasida o'pka darvozasi bor.

O'pkalarning asosiy tarkibiy elementlarini bronx daraxti, o'pka arteriyalari va venalari hamda o'pka to'qimasi (parenximasi) tashkil etadi. Bronxlar va qon tomirlari ularni o'rab turuvchi biriktiruvchi to'qima bilan birga o'pka ichi tayan-chi vazifasini bajaradi. Bu tuzilmalar o'pkadan tashqarida uning ildizini hosil qiladi. O'pkalarni tashqaridan qoplovchi visseral plevra o'pka darvozasi sohasida uning ildizini hosil qiluvchi tuzilmalarni o'rab, pariyetal plevranning ko'ks oralig'i qismiga o'tadi. Bunday o'tish natijasida o'pka ildizidan pastga yo'nalib, diafragma ga bir-ikuvchi, frontal tekislik bo'ylab joylashgan plevra duplikaturasi - o'pka boylami (*lig.pulmonale*) hosil bo'ladi.

Tashqi morfologik ko'rinishiga ko'ra, o'ng o'pkaning 3 ta, chap o'pkaning 2 ta bo'lakka bo'linishi o'pka jarrohligi talablariga to'liq javob bermaydi. Chunki o'pkaning yuzasidagi egatlarning soni, chuqur-sayozligi turli odamlarda turlicha bo'lishi mumkin; ba'zan qo'shimcha egatlarning uchrashi, ba'zida esa qiyshiq va gorizontal egatlarning umuman bo'lmasligi ham kuzatiladi.



A

B

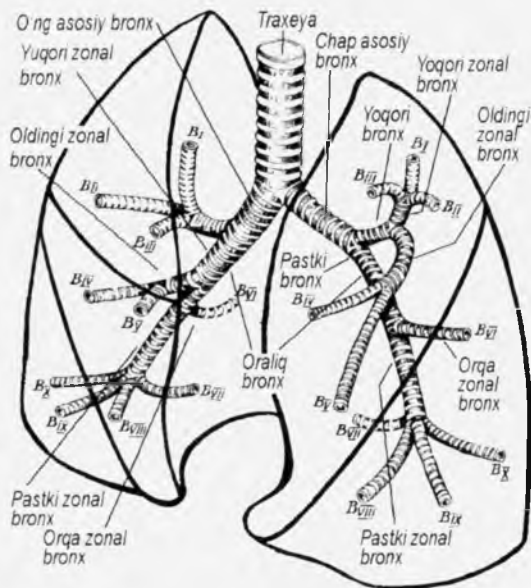
126-rasm O'pka to'rttala zonasining ko'krak devorining orqa va yon bo'limlaridagi aks-tasvirlari (Linberg va Bodulin chizmasi). 1-yuqori zona; 2-oldingi (o'rta) zona; 3-orqa zona; 4-pastki zona; Rim raqamlari bilan A rasmda-ko'krak umurtqalari va qovurg'alar, B rasmda-qovug'alar belgilangan.

Bundan tashqari, B.E.Linbergning klinik (1933) va V.P.Bodulinning anatomik tadqiqotlariga (1941, 1949) ko'ra, asosiy (I tartibli) bronx har bir o'pkaning darvozasida to'rttadan II tartibli (zonal) bronxlarga bo'linadi. Ularning har biri o'pkaning ma'lum bir bo'lagini ventilyatsiyalaydi. Shunga ko'ra, ikkala o'pka to'rttadan: yuqorigi, oldingi, orqa va pastki bo'lak (zona) larga ajratiladi (125, 126-rasm).

O'ng va chap asosiy bronxlarning shoxlanishi turlichadir. O'ng asosiy bronxdan o'pka darvozasiga yetmasdan yuqorigi zonal bronx boshlanadi va o'pka darvozasida 3 ta III tartibli (segmentar) bronxlarga ajraladi. Asosiy bronx o'pka darvozasi bo'ylab pastki tomonga yo'nalib, oldingi va orqa zonal bronxlarni beradi va o'zi pastki zonal bronx ko'rinishida davom etadi. Uning yuqori zonal bronx boshlangan joydan o'rta (yoki orqa) zonal bronx boshlanadigan joygacha bo'lgan qismi oraliq bronx deb yuritiladi (127-rasm). Oldingi zonal bronx ikkita, orqa zonal bronx bitta (yoki ikkita), pastdagisi esa to'rtta III tartibli bronxlarga ajraladi.

Chap asosiy bronx o'pka darvozasida dixotomik ravishda ikkiga – yuqorigi va pastki (oraliq) bronxlarga bo'linadi. Yuqoridagisidan yuqorigi (o'z navbatida, 2 yoki 3 ta segmentar bronxga ajraladi) zonal bronxlar, pastdagisidan esa bitta (yoki ikkita) segmentar bronxga bo'linuvchi orqa zonal bronx va 3 yoki 4 ta segmentar bronxga bo'linuvchi pastki zonal bronx boshlanadi.

O'pkaning har bir zonasi undagi segmentar bronxlarning tarmoqlanishiga ko'ra yanada kichikroq bo'lgan bo'lakchalarga – *bronx-o'pka segmentlariga* bo'linadi.



127-rasm. Bronx daraxtining zonal bronxlarga bo'linishi.

Segment o'pkaning III tartibli bronx tomonidan ventilyatsiya qilinuvchi, asosi o'pkaning yuzasiga, cho'qqisi esa uning darvozasiga qaragan piramida shaklidagi bir bo'lagidir. Segmentning cho'qqisida uning oyoqchasi joylashgan bo'lib, u, o'z navbatida, segmentar bronx, segmentar o'pka arteriyasi va markaziy venadan iborat. Markaziy vena bo'ylab segmentdagi qonning bir qismigina oqib ketadi: segmentlardagi qonni, asosan, ularning oralaridagi birlashtiruvchi to'qi-mali to'siqlar bo'ylab joylashgan segmentlararo venalar olib ketadi.

Segmentning bronx-tomir oyoqchasi zonaning bronx-tomir oyoqchasidan farqli ravishda, o'pka to'qimasi ichida joylashganligi tufayli uni operatsiya (segmentektomiya) paytida ajratib olish qiyin kechadi.

Shunga qaramasdan, segmentni o'pkaning jarrohlik birligi deb qarash mumkin, chunki aksar o'pka kasalliklari (bronxopnevmoniya, sil, absesslar, bronxoektazlar) dastlab birgina segment doirasida lokalizatsiyalanadi. Bu esa, o'z navbatida, operatsiya paytida faqat zararlangan segmentnigina olib tashlash, shuning bilan o'pka to'qimasini maksimal darajada saqlab qolish imkonini beradi.

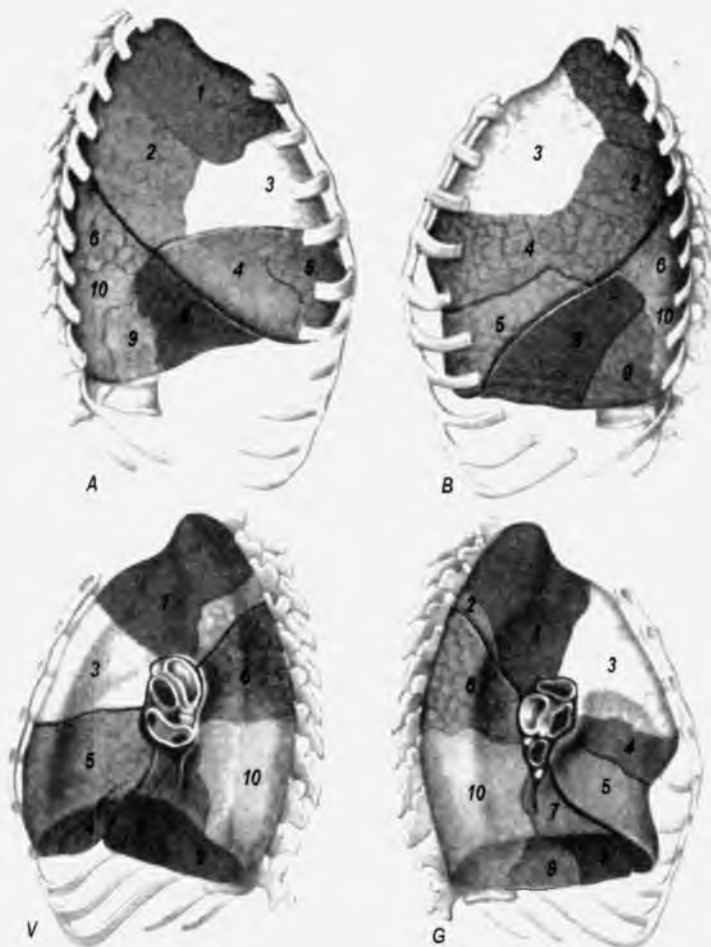
Xalqaro anatomik nomenklaturaga ko'ra (PNA, 1980) har bir o'pkada 10 tadan segment farqlanadi (128-rasm).

O'pka zonalarining ko'krak devoridagi skeletotopik joylashuvi Limberg-Bodulin sxemasiga ko'ra aniqlanadi. Buning uchun, ko'krak devorida o'zaro kesishuvchi ikkita chiziq o'tkaziladi: ulardan biri (qiyshiq egat tasviri) III ko'krak umurtqasi o'tkir o'sig'idan VI qovurg'a tog'ayining boshlanish joyiga, ikkinchisi IV qovurg'a bo'ylab birinchi chiziq o'rta qo'ltiq osti chizig'i bilan kesishadigan nuqta orqali VII ko'krak umurtqasining o'tkir o'sig'iga boradi (126-rasm).

O'pkalarning sintopiyasi. O'ng va chap o'pkalarning qovurg'a yuzalari ko'krak qafasining ichki yuzasiga, diafragma yuzalari diafragma tegib turadi.

O'ng o'pkaning ko'ks yuzasi o'pka darvozasidan oldinda o'ng qorinchaga (quloqchaga), undan yuqoriroqda yuqori kavak venaga, cho'qqi sohasida o'ng o'mrov osti arteriyasiga, o'pka darvozasidan orqada qizilo'ngachga, toq venaga va ko'krak umurtqalarining tanalariga yondoshadi.

Chap o'pkaning ko'ks yuzasi darvozadan oldinda chap yurak qorinchasiga, undan tepada aorta ravog'iga, o'pka cho'qqisi sohasida chap o'mrov osti va chap umumiy uyqu arteriyalariga, darvozadan orqada ko'krak aortasiga tegib turadi.

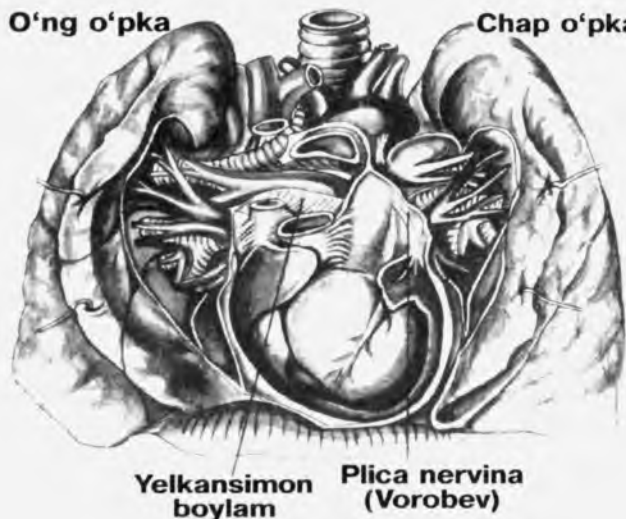


128-rasm. O'pka segmentlari (A va B-o'ngdagi; V va G -chapdagi).
 1-cho'qqi segmenti (yuqori bo'lakda); 2-orqa segment; 3-oldingi segment;
 4-lateral segment (o'ng o'pkada) va yuqori tilcha segmenti (chap o'pkada);
 5-medial segment (o'ng o'pkada) va pastki tilcha segment (chap o'pkada);
 6-cho'qi segmenti (pastki bo'lakda); 7-ichki bazal (yurak) segmenti;
 8-oldingi bazal segment; 9-tashqi (lateral) bazal segment; 10-orqa bazal segment.

O'pka darvozalari va ildizlarining topografiyasi

O'pka ildizi – o'pka darvozasi orqali kiruvchi va u orqali chiquvchi tuzilmalardan iborat bo'lgan, kichik asosi yurak tomonga, katta asosi o'pka darvozasi-ga qaragan trapetsiya shaklidagi yassi tuzilmadir. U bosh bronx va o'pka arteriyasi hamda ularning shoxlaridan, o'pka venalari (2 ta) va ularning tarmoqlaridan, bron-xial arteriyalar va venalardan, limfa tomirlari va tugunlardan, va nihoyat, adashgan nerv hamda simpatik chegara poyasining tolalaridan iborat bo'lgan nervlardan tuzilgan. Bu elementlarning barchasi kletchatka bilan qoplangan bo'lib, ko'krak ichi fassiyasi hamda plevra (o'pka darvozasi sohasida) bilan o'ralgan.

O'ng o'pka Chap o'pka



129-rasm. O'pka darvozalari va ildizlari (old tomondan ko'rinishi).

O'pka arteriyasi va venalarining yurak tomondagi bo'limlarini perikard o'rab turadi (shu sababli pnevmonektomiyada ularni intraperikardial bog'lash mumkin).

O'pka ildizlari skeletotopik jihatdan oldingi II-V qovurg'alar, orqada V-VII ko'krak umurtqalari sathida joylashgan. O'ng o'pka ildizi chapdagiga qaraganda chuqurroqda joylashgan bo'lib, to'sh suyagidan 9-10 sm chuqurda, chap ildiz esa 7-9 sm masofada joylashgan. Orqa tomonda, umurtqa pog'onasi oldingi yuzasi bilan o'pka ildizlari orasidagi masofa 0.5-1 sm ni tashkil etadi (agar bu masofani qovurg'alarga nisbatan olinsa, kattaroq bo'ladi).

O'ng o'pka ildizining oldida yuqori kavak vena, diafragma nervi, ko'tariluvchi aorta o'tganligi tufayli unga ochib kirish qiyinroq bo'ladi. Chap o'pka ildizining old tomonida diafragma nervidan bo'lak tuzilmalar bo'lmaydi. O'ng ildizning tepasidan toq vena ravog'i, chap ildizning tepasidan esa aorta ravog'i o'tadi. Orqada adashgan nervlar, chapdagsida ko'krak aortasi va qizilo'ngach o'tadi.

O'pka darvozasi o'pkaning ko'ks yuzasidagi noto'g'ri oval (to'nkarilgan nok) shaklidagi voronkasimon chuqurcha bo'lib, u orqali o'pka ildizining barcha elementlari o'tadi. O'pka tomirlari va asosiy bronxlar o'pka parenximasiga kirmasdan oldin, o'pka darvozasida ikkinchi tartibli shoxlarga bo'linadi. Shu sababli o'pka darvozasini har bir bo'lak (zonasi) ning darvozalari yig'indisi sifatida qaralsa, maqsadga muvofiq bo'ladi.

O'pka ildizini tashkil etuvchi elementlarning o'zaro joylashuvi o'pka darvozasida va yurak yaqinida hamda o'ng va chap o'pka ildizlarida turlicha bo'ladi.

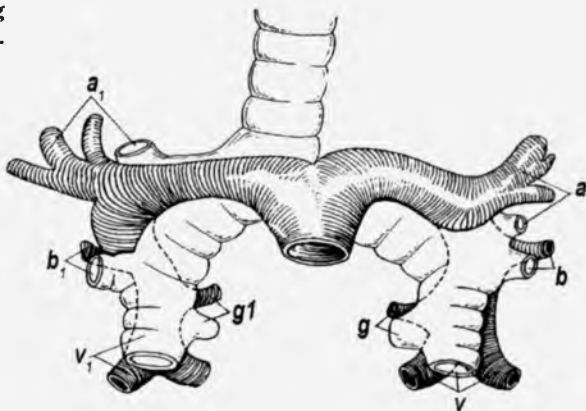
O'pka darvozasidan tashqarida o'ng o'pka ildizi elementlari quyidagicha joylashgan: eng yuqorida asosiy bronx, undan pastda va oldinda o'pka arteriyasi, arteriyadan pastroqda yuqorigi o'pka venasi, uning pastida va orqasida pastki o'pka venasi joylashadi.

Chap o'pka ildizi eng yuqorisida o'pka arteriyasi, undan pastda va orqada asosiy bronx joylashgan. Yuqori va pastki o'pka venalari asosiy bronx va o'pka arteriyasining oldingi va pastki yuzalariga taqalib yotadi. Chap o'pka arteriyasi

o'pka darvozasida chap asosiy bronxni ustidan ravoq hosil qilib, uni aylanib, yuqori zonal bronxning orqasiga o'tadi, keyin pastga yo'nalib, pastki zonal bronxning orqa-tashqi tomonida joylashadi (129, 130-rasm).

130-rasm. O'pka arteriyasining (va bronxining) tarmoqlanishi.

a - o'ngdagi yuqori zonaning arteriya va bronxi;
b - o'ngdagi oldingi zonaning arteriya va bronxi;
v - o'ngdagi pastki zonaning arteriya va bronxi;
g - o'ngdagi orqa zonaning arteriya va bronxi;
a₁ - chapdagi yuqori zonaning arteriya va bronxi;
b₁ - chapdagi oldingi zonaning arteriya va bronxi;
v₁ - chapdagi pastki zonaning arteriya va bronxi;
g₁ - chapdagi orqa zonaning arteriya va bronxi.



Shuni ta'kidlash kerakki, darvozada o'pka arteriyasining tarmoqlanishi bronxning shoxlanishi bilan bir xil bo'lmaydi (mos tushmaydi). O'pka arteriyasining poyasidan zonalarga boruvchi shoxlar birin-ketin chiqsa, o'pka venalarini hosil qiluvchi shoxlar birvarakayiga kelib o'zaro qo'shiladi.

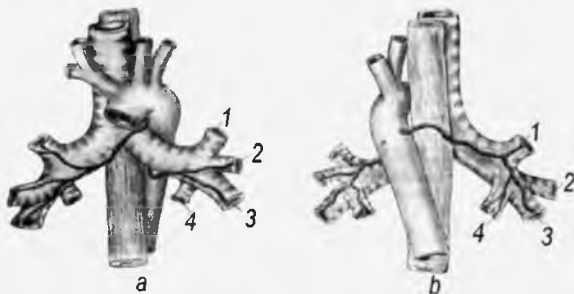
O'pka ildiziga oldindan qaraganda yuzada o'pka venalari, orqaroqda o'pka arteriyasi, eng chuqurda asosiy bronx joylashadi.

O'pkalarni, asosan, bronxlarning devori bo'ylab 2-3 tadan boruvchi bronxial arteriyalar (respirator bronxiolalargacha) qon bilan ta'minlaydi: ular hisobiga o'pka alveolalari qon bilan ta'minlanadi (131-rasm). Bronxial va o'pka arteriyalari hamda venalari orasida anastomozlar mavjud.

O'pkalarning olib ketuvchi limfa tomirlari o'pka ichidagi bronxlarning ayri joylari bo'ylab joylashgan limfa tugunlariga, ulardan so'ng traxeobronxial, traxeya atrofi, oldingi va orqa mediastenal hamda yuqori diafragma tugunlariga boradi.

131-rasm. Bronxial arteriyalarning bo'lak (zonal) bronxlari bo'ylab tarmoqlanishi.

a - o'ng va chap pastki bronxial arteriyalarning eng ko'p uchraydigan tarmoqlanishi (oldindan ko'rinish); **b** - o'ng orqa va chap yuqorigi bronxial arteriyalarning eng ko'p uchraydigan tarmoqlanishi (orqadan ko'rinish); **1** - yuqori zonal bronx; **2** - old zonal bronx; **3** - pastki zonal bronx; **4** - orqa zonal bronx.



O'pkalarni o'ng va chap o'pka-yurak nerv chigallaridan chiquvchi nervlar innervatsiyalaydi (qarang: "Ko'ks oralig'ining nerv chigallari, limfa tugunlari").

KO'KS ORALIG'I

Ko'ks oralig'i (*mediastinum*) o'ng va chap plevra xaltalari oralig'ida joylashgan a'zolar majmuasidir. Ko'ks oralig'i a'zolari o'zida tomir va nervlarni tutuvchi kletchatka bilan o'ralgan. Ko'ks oralig'i oldingi tomondan to'sh suyagi va qisman qovurg'a tog'aylari, orqa tomondan ko'krak umurtqalari va umurtqa oldi hamda ko'krak ichi fassiyasi, yon tomonlardan – o'ng va chap mediastinal plevralar va ular bilan birga sagittal yo'nalishda joylashgan ko'krak ichi fassiyasining ko'ks oralig'i varaqlari orqali chegaralangan.

Ko'ks oralig'i yuqori tomonda ko'krak qafasining yuqori teshigigacha (*apertura thoracica superior*), pastki tomonda diafragma va uning fassiyasigacha davom etadi.

Yiringli yallig'lanish jarayonlarining tarqalishiga ko'ra hamda ko'ks oralig'idagi a'zolarga operativ ochib kirish yo'llari ishlab chiqilganligi munosabati bilan ko'ks oralig'i 2 qismga bo'linadi (*BNA*):

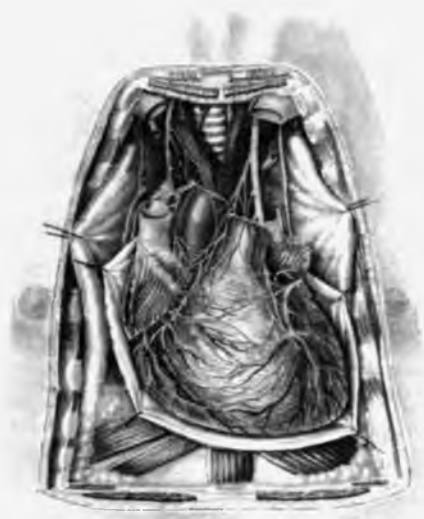
- ko'ks oralig'ining oldingi qismi;
- ko'ks oralig'ining orqa qismi.

Bu ikki qismni bir-biridan traxeya bifurkatsiyasi va o'pka ildizlari orqali shartli ravishda o'tkazilgan frontal tekislik ajratib turadi.

Ko'ks oralig'ining oldingi qismida yurak, perikard, yurakdan chiquvchi va unga quyiluvchi yirik qon tomirlari, aorta ravog'i, ayrisimon bez (timus), traxeyaning ko'krak bo'limi, bosh bronxlar, diafragmal nervlar, diafragma-perikard qon tomirlari, ko'krak ichi tomirlari, to'sh atrofi, ko'ks oralig'i va yuqori diafragmal limfa tugunlari joylashgan (132, 137-rasmlar).

Ko'ks oralig'ining orqa qismida qizilo'ngachning ko'krak bo'limi, ko'krak aortasi, ko'krak limfa yo'li, toq va yarim toq venalar, o'ng va chap adashgan (sayyor) nervlar, o'ng va chap ichki a'zolarga boruvchi nervlar, simpatik poyaning ko'krak bo'limi, ko'ks oralig'ining orqasidagi va umurtqa pog'onasining oldidagi limfa tugunlari joylashgan (133-rasm). Ko'ks oralig'ining qiyshiq, assi-metrik joylashuviga sabab yurakning tana o'rta chizig'iga nisbatan og'ganligidir.

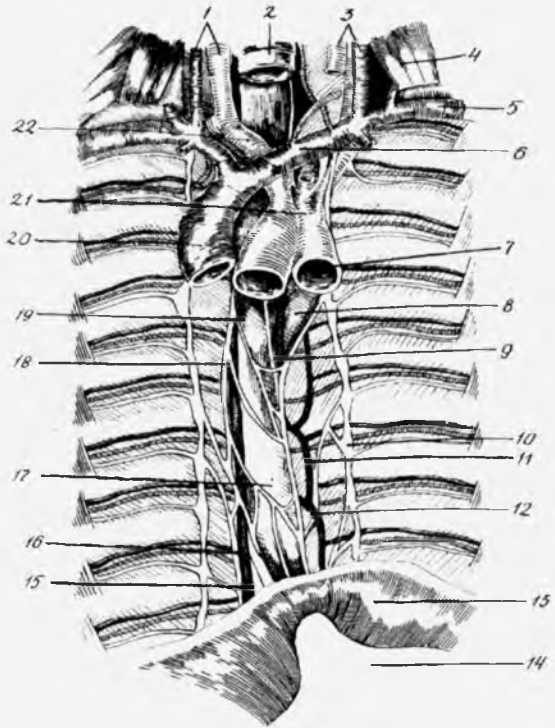
PNA – ga muvofiq. muayyan patologik jarayon yoki a'zoning lokalizatsi-



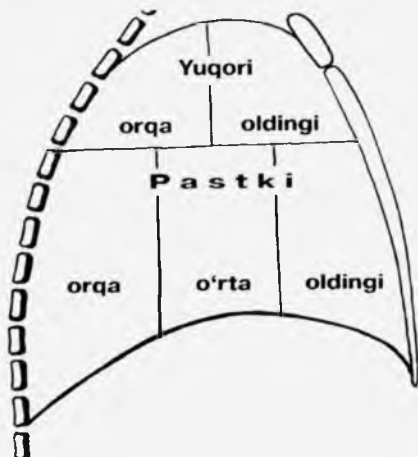
132-rasm. Oldingi ko'ks oralig'i a'zolari (perikardning oldingi devori olib tashlangan, yurakning ikkala quloqchasi ko'tarib qo'yilgan).

133-rasm. Orqa ko'ks oralg'i a'zolari.

1-a. *carotis communis dextra*;
 2-pharynx; 3-a. *carotis communis sinistra*;
 4-v. *jugularis interna sinistra*;
 5-plexus *brachialis*; 6-v. *subclavia sinistra*;
 7-ductus *thoracicus*;
 8-a. *subclavia sinistra*;
 9-n. *laryngeus recurrens sinister*; 10-a., v. et n. *intercostales*; 11-n. *vagus sinister*; 12-aorta *thoracica*;
 13-oesophagus; 14-truncus *sympaticus*; 15-plexus *oesophageus nn. vagorum*;
 16-diaphragma; 17-aorta *abdominalis*; 18-truncus *coeliacus*; 19-n. *splanchnicus major*; 20-n. *vagus dexter*;
 21-rr. *oesophagei aortae*;
 22-v. *azygos*; 23-a. *subclavia dextra*.



yasini aniqlashni osonlashtirish maqsadida hamda yangidan-yangi operativ ochib kirish usullarining ishlab chiqilganligi tufayli ko'ks oralg'i 2 ta: yuqori va pastki bo'limlarga bo'linadi. Bu bo'limlarni bir-biridan oldinda to'sh suyagi burchagidan orqada IV-V ko'krak umurtqalararo diskka o'tkazilgan shartli gorizontal tekislik ajratib turadi (134-rasm).



134-rasm. Ko'ks oralg'ining bo'limlarga bo'linishi.

Yuqori ko'ks oralg'ida oldingi va orqa bo'limlar tafovut etilib, ular orasidagi chegarani traxeya hosil qiladi. Oldingi bo'limda ayrisimon bez, o'ng va chap yelka-bosh venalari, yuqori kavak venaning yuqori qismi, aorta ravog'i va undan chiquvchi tomirlar – yelka-bosh o'zani, chap uyqu va chap o'mrov osti arteriyalari, adashgan nervlar va diafragma nervlari joylashgan. Orqa bo'limda, traxeyaning orqasida qizilo'ngach, ko'krak limfa yo'li hamda simpatik nerv poyalarining yuqorigi qismlari o'rin olgan.

Pastki ko'ks oralg'ida uchta bo'lim tafovut etiladi:

1) to'sh suyagi tanasi bilan perikardning oldingi devori orasidagi oldingi bo'lim:

unda ko'krak ichi tomirlari, to'sh atrofi, oldingi ko'ks oralig'i va preperikardial limfa tugunlari joylashadi;

2) o'rta bo'limda perikard va unga o'ralgan yurak hamda yurakning asosidagi yirik qon tomirlari, yuqoriroqda bosh bronxlar va pastki traxeobronxial hamda perikardning lateral limfa tugunlari, o'pka arteriyalari va venalari. diafragma nervlari va ularni kuzatib boruvchi diafragma-perikard tomirlari joylashadi;

3) perikardning orqa devori bilan V-XII ko'krak umurtqalari oralig'idagi orqa bo'limda ko'krak aortasi, toq va yarim toq venalar, simpatik nevr poyalari, ichki a'zo nervlari (*nn.splanchnici*), adashgan nervlar, qizilo'ngach, ko'krak limfa yo'lining pastki qismlari hamda orqa ko'ks oralig'i va umurtqa oldi limfa tugunlari joylashadi.

Ko'ks oralig'ining shakli va kattaligi hamma joyda ham bir xilda emas. Bunga quyidagilar sabab bo'ladi:

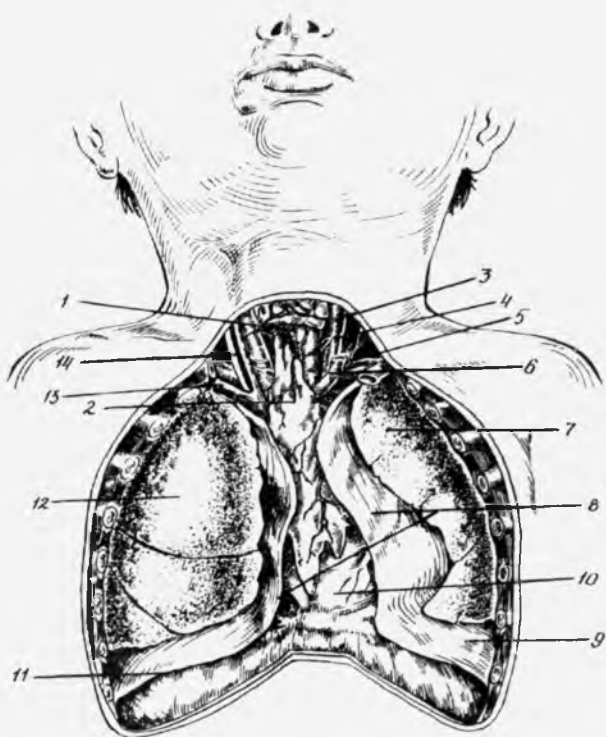
- birinchidan, to'sh suyagi bilan umurtqa pog'onasi orasidagi masofa pastki tomonda yuqoridagiga nisbatan kattaroq bo'lgani uchun ko'ks oralig'ining sagittal o'lchami pastga tomon kattalashib boradi:

- ikkinchidan, to'sh suyagining balandligi umurtqa pog'onasi ko'krak bo'limining balandligidan kichikroq bo'lgani sababli ko'ks oralig'ining oldingi qismi orqa qismiga nisbatan qisqaroq bo'ladi:

- uchinchidan, plevraning o'ng va chap mediastinal varaqlari bitta sagittal tekislikda joylashgan bo'lib, bu varaqlar yuqorida va ayniqsa, pastki tomonda yurak, yirik tomirlar va boshqa anatomik tuzilmalarni o'rash uchun bir-biridan uzoqlashadi, o'pka ildizi sohasida esa bir-biriga yaqinlashadi. Shu sababli ko'ks oralig'i frontal tekislikda qumli soat shaklini eslatadi.

135-rasm. Bola ayrisimon bezining topografiyasi.

1-kekirdak; 2-ayrisimon bez; 3-a. carotis communis sinistra et v. jugularis interna; 4-chap adashgan nerv; 5 - n. phrenicus sinister; 6-chap yelka-bosh venasi; 7-chap o'pka; 8-ko'ks oralig'i plevrasi; 9-qovurg'a-diafragma sinusi; 10-perikard bilan o'ralgan yurak; 11-diafragma plevrasi; 12-o'ng o'pka; 13-o'ng o'mrov osti arteriyasi va venasi; 14-o'ng diafragma nervi.



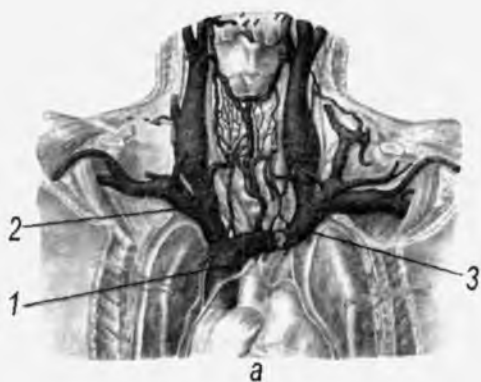KO'KS ORALIG'INING OLDINGI BO'LIMLARIDA JOYLASHGAN A'ZOLAR TOPOGRAFIYASI

Ayrisimon bez (buqoq bezi)

Ayrisimon bez (*thymus*) katta yoshdagi kishilarda atrofiyaga uchraydi va uning o'rnini yog' kletchatkasi egallaydi. Yog' kletchatkasi yuqorida o'ng va chap plevraning oldingi chegaralari orasida joylashib, pastda kekirdakkacha tushadi.

Ayrisimon bez ko'pincha ikkita uzunchoq bo'lakdan tuzilgan bo'lib, bu bo'laklarning uchlari to'sh-qalqonsimon va to'sh-til osti muskullarining osti bo'ylab bo'yinga o'tadi, ba'zan esa qalqonsimon bezning bo'yincha qismigacha boradi. Bo'laklarning pastki kengaygan qismi chap yelka-bosh venasining, qisman o'ng yelka-bosh venasining oldida hamda yuqori kavak vena, aorta ravog'i va perikardning yuqorisida joylashadi (135-rasm).

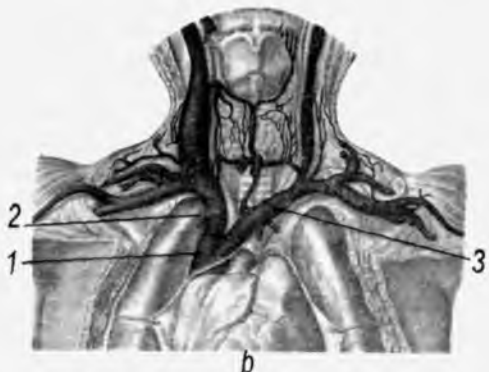Buqoq bezining yon tomonlari plevraning mediastinal varaqlari bilan qoplangan. Ayrisimon bez yoki uning o'rnidagi yog' kletchatkasi yupqa fassial g'ilof bilan qoplangan bo'lib, undan bezning ichkarisiga biriktiruvchi to'qimadan tuzilgan to'siqlar kiradi. Bu fassial g'ilof yon-atrofdagi a'zolarining fassiyalari bilan bog'langan.



136-rasm. Yuqori kavak vena va uning irmoqlari tuzilishidagi tafovutlar.

a - simmetrik tuzilishdagi bo'yinturuq venalar. Kalta o'zanli o'ng yelka-bosh venasi; 1 - yuqori kavak vena; 2 - o'ng yelka-bosh venasi; 3 - chap yelka-bosh venasi;

b - bo'yinturuq venalar takomilidagi asimmetriya. Uzun o'ng yelka-bosh venasi. 1 - *arcus aortae*; 2 - *n. laryngeus recurrens*; 3 - *a. carotis communis sinistra*; 4 - *a. subclavia sinistra*; 5, 23 - *n. vagus*; 6 - *truncus pulmonalis*; 7 - *auricula sinistra*; 8 - *a. coronaria sinistra*; 9 - *v. cordis magna*; 10 - *r. interventricularis anterior*; 11 - *ventriculus sinister*; 12 - *pericardium*; 13 - *ventriculus dexter*; 14 - *vv. cordis anteriores*; 15 - *a. coronaria dextra*; 16 - *sulcus coronarius*; 17 - *auricula dextra*; 18 - *atrium dextrum*; 19 - *plexus cardiacus*; 20 - *v. cava superior*; 21 - *aorta ascendens*; 22 - *rr. cardiaci inferiores*; 24 - *a. subclavia dextra*; 25 - *truncus brachiocephalicus*.



Yelka-bosh venalari va yuqori kavak vena

Chap yelka-bosh venasi (*v.brachiocephalica sinistra*) o'ngdaxisiga nisbatan deyarli ikki marta uzun bo'lib, chapdagi to'sh-o'mrov bo'g'imining orqasida hosil bo'ladi hamda pastga va o'ng tomonga, o'ng yelka-bosh venasi bilan qo'shilish joyiga tomon qiyalab yo'naladi. Uni old tomondan ayrisimon bez yoki uning o'rnidagi kletchatka qoplab turadi.

Vena o'z yo'lida chap o'mrov osti arteriyasini, chap umumiy uyqu arteriyasi-ning boshlanish qismini va yelka-bosh o'zanini old tomondan kesib o'tadi. Keyin aorta ravog'ining qavariq qismiga yopishgan holda chap diafragmal hamda chap sayyor nervlardan oldinda yotadi (132- va 136-rasmlar).

O'ng yelka-bosh venasi (*v.brachiocephalica dextra*) 2-3 sm uzunlikda bo'lib, o'ngdagi to'sh-o'mrov bo'g'imining orqasida hosil bo'ladi, keyin pastga va medial tomonga, ya'ni chap yelka-bosh venasi bilan qo'shiladigan tomonga qarab yo'naladi. Vena o'z yo'lida yelka-bosh o'zani (*truncus brachiocephalicus*)dan o'ngda va birmuncha oldinda joylashadi. Venaning o'ng-old tomoni plevranning o'ng mediastinal varag'iga va o'ng diafragmal nervga taqalib o'tadi (136, 132-rasmlar).

O'ngdagi I qovurg'a tog'ayining orqasida ikkala yelka-bosh venasining qo'shilishidan yuqori kavak vena (*v.cava superior*) hosil bo'ladi. Bu – uzunligi 4-5 sm bo'lgan yirik qon tomir bo'lib, o'zining boshlanish qismidan to'sh suyagining o'ng qirg'og'i bo'ylab pastga, III qovurg'a yoki III qovurg'a oralig'i sohasigacha tushadi va bu yerda yurak o'ng quloqchasining tagida, o'ng bo'lmachaga quyiladi (142-rasm).

Yuqori kavak vena ikki qismga ajratiladi (132- va 136-rasmlar):

1. Perikard bilan o'ralmagan (yuqorigi) qismi – o'ng va old tomondan plevranning mediastinal varag'iga, chap tomondan – aorta ravog'ining boshlanish qismiga taqaladi; plevra bilan venaning o'ng yoni oralig'ida o'ng diafragma nervi orqasidagi kletchatkada o'ng adashgan nerv joylashadi.

Yuqori kavak vena bilan uning chap tomonidagi aorta ravog'i orasidagi yoriq aortokaval oraliq deb ataladi; bu oraliq orqali operatsiya paytida o'ng traxeya-bronx burchagiga va o'ng asosiy bronxga ochib kirish amalga oshiriladi.

2. Perikard bilan o'ralgan (pastki) qismi – oldingi va yon tomonlardan epikard bilan o'ralgan bo'lib, orqada o'ng o'pka arteriyasiga, bo'lmachaga quyilish joyida esa – yuqori o'ng o'pka venasining yuqori qismiga taqalib turadi. Yuqori kavak venaning o'rta qismida, uning o'ng yoki orqa devoriga toq vena kelib quyiladi.

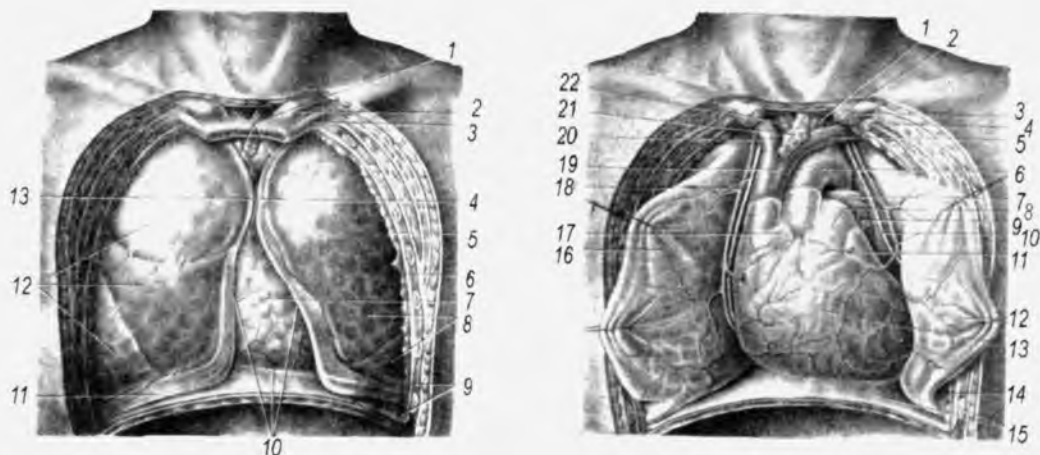
Yelka-bosh va yuqori kavak venalari kletchatka bilan o'ralgan bo'lib, unda limfa tugunlari joylashadi (153-rasm).

Diafragma nervlari

Diafragma nervlari (*nn.phrenici*) bo'yin chigalidan boshlanib, oldingi narvon muskuli bo'ylab pastga yo'naladi va o'mrov osti arteriyasi bilan venasining orasidan o'tib ko'krak bo'shlig'iga kiradi.

O'ng diafragma nervi dastlab mediastinal plevra bilan yuqori kavak vena orasida, keyin o'pka ildizidan oldinda, mediastinal plevra bilan perikardning o'ng yon tomoni oralig'i bo'ylab diafragma gacha tushadi.

Chap diafragma nervi aorta ravog'ining oldingi yuzasini kesib o'tadi va chap adashgan nervdan oldinda hamda ichkarida joylashadi. So'ngra chap o'pka ildizining oldingi tomoniga o'tib, mediastinal plevra bilan perikard orasidan diafragma-gacha boradi (137- va 132-rasmlar).



137-rasm. Oldingi ko'ks oralg'ining ikkala plevra xaltalari surilgandan keyingi ko'rinishi.

1-*a. carotis communis sinistra*; 2-*a. subclavia sinistra*; 3-o'mrov suyagi; 4-I qovurg'a; 5-*v. brachiocephalica (v. anonyma-BNA) sinistra*; 6-*arcus aortae*; 7-*a. pulmonalis sinistra*; 8-*truncus pulmonalis*; 9-*bronchus sinister*; 10, 18-*n. phrenicus, a. pericardiacophrenica*; 11-yurakning chap quloqchasi; 12-chap plevra xaltasi; 13-perikard; 14-paraplevral kletchatka; 15-*fascia endothoracica*; 16-o'ng plevra xaltasi; 17-yurakning o'ng quloqchasi; 19-*v. cava superior*; 20-*v. brachiocephalica dextra*; 21-*gl.thymus*; 22-*truncus brachiocephalicus (a. anonyma-BNA)*.

O'rta ko'ks oralg'idan o'tishda diafragma nervini perikard-diafragma arteriyasi - *a.pericardiacophrenica* (I qovurg'a tog'ayi sathida ko'krak ichi arteriyasidan boshlanadi) kuzatib boradi. Diafragma nervlari doimo o'pka ildizining oldidan o'tadi, adashgan nervlar esa uning orqasidan o'tadi.

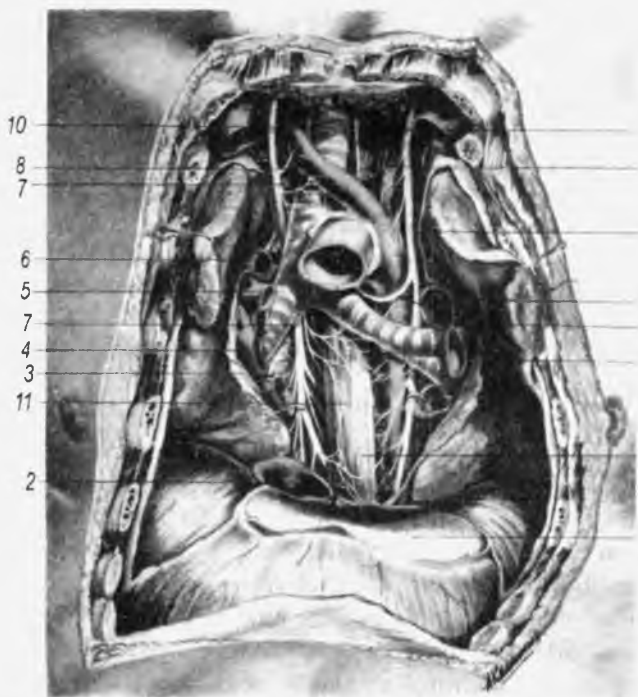
Diafragma nervi aralash nerv bo'lib, o'zining harakatlantiruvchi shoxlari orqali diafragmani, sezuvchi shoxlari bilan plevra va perikardni innervatsiyalaydi; diafragma sohasida ikkala nerv o'zida nerv tugunlarini tutuvchi chigallar hosil qiladi hamda qorin bo'shlig'i yuqori qavatining a'zolarini bevosita yoki quyosh chigali orqali innervatsiyalaydi.

Aorta ravog'i

Aorta ravog'i (*arcus aortae*) ko'tariluvchi aortaning davomi bo'lib, uning boshlanish qismi chapdagi II qovurg'a tog'ayining to'sh suyagiga birikish joyiga to'g'ri keladi. Aorta ravog'ining eng yuqori nuqtasi to'sh suyagi qo'ndog'ining markaziga mos keladi. Aorta ravog'ining tushuvchi aorta (*aorta descendens*) ga o'tish joyi IV ko'krak umurtqasi sathida joylashadi (133-rasm).

Aorta ravog'ining boshi va oxiri old tomondan plevranning qovurg'a-ko'ks

oralig'i sinuslari va mediastinal plevra bilan, o'rta qismi old tomondan ayrisimon bez va yog' kletchatkasi bilan qoplangan. Aorta ravog'ining orqa yuzasi traxeyaning oldingi yuzasiga tegib o'tadi va traxeyada kichikroq o'yiqcha hosil qiladi. Aorta ravog'ining tushuvchi aortaga o'tish qismining orqa tomonida esa o'ng o'pka arteriyasi joylashgan. Ravoqning chap tomoniga chap adashgan nerv tegib o'tadi, undan aorta ravog'ini pastdan va orqadan aylanib o'tuvchi chap qaytuvchi hiqildoq nervi (*n.laryngeus reccurens sinister*) chiqadi (132- va 138-rasmlar). Adashgan nervning tashqi tomonida, aorta ravog'ining oldingi yuzasi bo'ylab chaproqda perikard-diafragma qon tomirlari (*vasa pericardiacophrenica*) va ular bilan birga chap diafragma nervi o'tadi. Aorta ravog'i pastki yuzasining oldingi qismiga arterial boylam (*lig.arterosum*) ya'ni bekilgan arteriya yo'li – Botallo yo'li birikkan. Bu joy aorta ravog'ining yuqori yuzasidan chap o'mrov osti arteriyasi boshlanadigan joyning qarama-qarshi, pastki tomonida joylashgan. Chap diafragma nervi arterial boylamdan 1-2 sm oldinda yotadi va bekilmagan arteriya yo'lini operatsiya qilish vaqtida uni topishga yordam beradi.

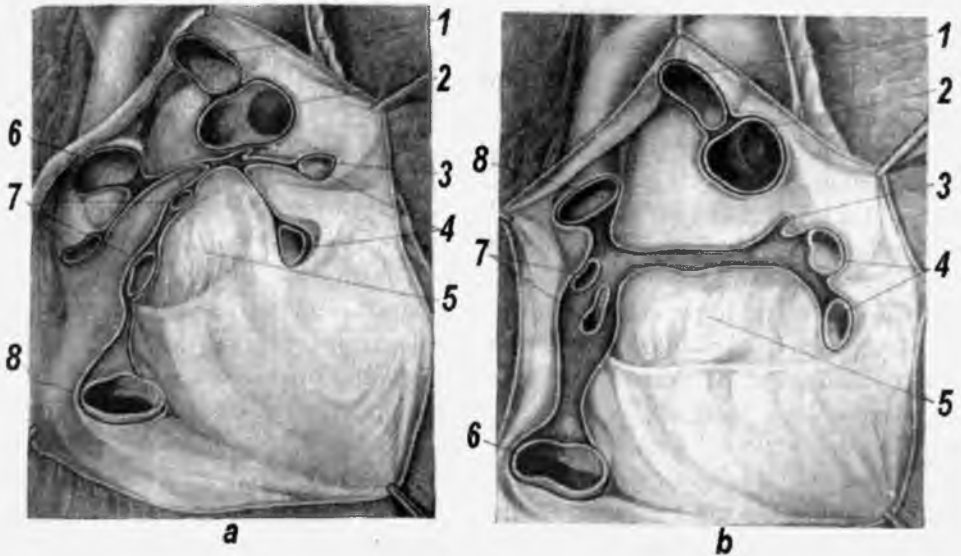


138-rasm. Orqa ko'ks oralig'i a'zolarining topografiyasi.

- 1—perikardning diafragma qismi; 2—pastki kavak vena;
- 3—ko'ks oralig'i plevrasi;
- 4—o'pka venalari; 5—o'pka arteriyalari; 6—toq vena;
- 7—adashgan nervlar;
- 8—qaytuvchi nervlar;
- 9—qizilo'ngach; 10—traxeya;
- 11—qizilo'ngach nervlari—adashgan nervlar orasida tutashmalar.

Aorta ravog'ining tepa-qavariq qismidan o'ngdan chapga tartib bilan yelkabosh o'zani, chap umumiy uyqu va chap o'mrov osti arteriyalari chiqadi (132-rasm).

Yelka-bosh o'zani (*truncus brachiocephalicus*) tana o'rta chizig'idan bir oz chaproqda boshlanib, o'ngdagi o'mrov-to'sh bo'g'imigacha boradi va bu yerda o'ng umumiy uyqu hamda o'ng o'mrov osti arteriyalariga bo'linadi. Yelka-bosh o'zani to'sh suyagi qo'ndog'ining orqasida joylashib, undan chap yelka-bosh venasi hamda to'sh-til osti va to'sh-qalqonsimon muskullari orqali ajralib turadi. O'zanning o'ng tomoni bo'ylab bir oz yuzaroqda o'ng yelka-bosh venasi o'tadi, orqasida va chapda kekirdak joylashadi (132- rasm).



139-rasm. Perikardning orqa devori sohasidagi o'tish chiziqlari tuzilishidagi tafovutlar.

a-o'tish burmalari ko'p bo'lganda; b-o'tish burmalari kam bo'lganda.

1-ko'tariluvchi aorta; 2-o'pka arteriyasi; 3-"nerv burmasi" (V.P.Vorobev); 4-chap o'pka venalari; 5-perikardning qiyshiq sinusi; 6-pastki kavak vena; 7-o'ng o'pka venalari; 8-yuqori kavak vena.

O'pka arteriya o'zani

O'pka arteriya o'zani (poyasi), *truncus pulmonalis*ning boshlanish qismi chapdagi III qovurg'a tog'ayining to'sh suyagiga birikish joyiga, o'ng va chap o'pka arteriyalariga bo'linish joyi esa II qovurg'a tog'ayining tepa qismiga to'g'ri keladi (140-rasm).

O'ng qorinchadan chiqaverishda o'pka arteriya o'zani perikard bo'shlig'ida joylashib, ko'tariluvchi aortaning chap yonida yotadi. Aorta ravog'ining ostida o'pka o'zanining 2 ta arteriyaga bo'linadigan joyiga arterial boylam birikadi (132 va 145-rasmlar).

Perikard

Perikard (*pericardium*) yoki yurak xaltasi yopiq seroz xalta bo'lib, unda yurak va uning yirik tomirlari joylashgan. U 2 ta: yupqa visseral qavat yoki epikard va qalin pariyetal qavatdan tuzilgan. Pariyetal varaqni tashqi tomondan fibroz perikard deb ataluvchi parda qoplaydi va u yirik qon tomirlarning perikarddan tashqaridagi qismlarga o'tib, ularning g'iloqlarini hosil qilishda qatnashadi.

Epikard yurakning deyarli butun yuzasini, uning toj tomirlarini, shuningdek, qisman yirik tomirlarini ham qoplaydi. Faqat yurak bo'lmachalarining orqasidagina epikard bilan qoplanmagan joylar bo'lib, bular: chap bo'lmacha orqa yuzasining unga o'ng va chap o'pka venalari quyiladigan joyi hamda yuqori va pastki kavak venalar o'ng bo'lmachaning orqa yuzasiga quyilish qismlari orasidagi torgina joydir (139-rasm).

O'pka venalari va pastki hamda yuqori kavak venalar (2-5 sm uzunlikda) yurak bo'lmachalariga quyilish joylarida old va yon tomonlardan epikard bilan qoplangan.

Yurak asosidagi yirik tomirlarning perikard bo'shlig'ida yotuvchi, ya'ni perikard bilan o'ralgan qismlari turli uzunlikda bo'lishi mumkin. Chunonchi, o'pka arteriya o'zani o'zining o'ng va chap shoxlariga bo'linish joyigacha (3-6 sm) butunlay perikard bilan o'ralgan, o'ng va chap o'pka arteriyalari esa perikard bilan, faqat, oldindan qoplangan. Ko'tariluvchi aorta ravoq qismiga o'tish joyigacha intraperikardial joylashgan bo'lib, uning o'ng tomoni 8-10 sm, chap tomoni esa 2,5-4 sm masofada perikard ostida yotadi (132-rasm).

Epikard bilan qoplanmagan joylarda visseral varaq pariyetal varaqqa o'tadi. Shunday qilib, bo'lmachalarning epikard bilan qoplanmagan joylari perikard bo'shlig'idan tashqarida qoladi va ko'ks oralig'ining orqa qismiga qarab turadi.

Perikardning pariyetal va visseral varaqlari orasidagi bo'shliqni perikard bo'shlig'i deb ataladi.

Perikardda 4 ta qism farq qilinadi:

1) oldingi yoki to'sh-qovurg'a qismi (*pars sternocostalis pericardii*), chap tomondagi V qovurg'a tog'ayi, IV-V qovurg'a oraliqlari va to'sh suyagi tanasi-ning pastki yarmi orqasida yotadi. Perikardning ana shu kichik qismi plevra bilan qoplanmay, to'sh suyagining ichki yuzasiga va IV-V qovurg'a oraliqlariga taqalib turadi. Xuddi shu joyda perikard bo'shlig'ini plevrani shikastlantirmasdan ochish mumkin;

2) pastki – diafragma qismi (*pars diaphragmatica pericardii*) - diafragmaning pay markazi bilan bitishib ketgan. Diafragma-perikard boylamlari diafragma pay markazining cheti bo'ylab perikardga birikadi. Perikardning shu qismi ikki yon tomonda va orqada uning ko'ks oralig'i qismiga; oldingi tomonda to'sh-qovurg'a qismiga davom etadi;

3) yon qismlari yoki plevraga qaragan qismlari – mediastinal plevraga taqalib turadi;

4) orqa – ko'ks oralig'i qismi (*pars mediastinalis pericardii*) – yurakning yirik tomirlari orasida joylashgan. Perikardning orqa qismida perikard pariyetal varag'ining aorta, o'pka arteriya o'zani, o'pka venalari va kavak venalar devorini qoplovchi visseral varaqqa (epikardga) o'tish joylarida burmalar vujudga keladi. Bu burmalar perikardning orqa qismini bir necha ayrim maydonchalarga bo'ladi.

Perikard bo'shlig'ida 3 ta sinus (qo'ltiq) mavjud bo'lib, ular pariyetal perikardning turli qismlari orasida hamda perikard bilan yurak devori yoki yirik tomirlar orasida joylashgan.

1. Perikardning oldingi-pastki sinusi (*sinus anterior-inferior pericardii*) pariyetal varaqning oldingi qismi pastki qismiga o'tadigan joyda bo'lib, yoysimon shaklda diafragma bilan to'sh suyagi oralig'ida frontal tekislik bo'ylab joylashgan; uning chuqurligi bir necha santimetr ga boradi.

Yurak jarohatlanganda, kasallanganda bu sinusda qon, ekssudat va boshqa suyuqliklar to'planishi mumkin, shuning uchun ham bu joyda perikardning punktsiyasi amalga oshiriladi.

2. Ko'ndalang sinus (*sinus transversum pericardii*) – old va yuqori tomonda ko'tariluvchi aorta (*aorta ascendens*) va o'pka arteriya o'zanining (*truncus pul-*

monalis) orqa yuzasi bilan; orqa tomonda – o‘ng o‘pka arteriyasi (*a.pulmonalis dexter*) va perikardning orqa devori bilan; pastki tomonda yurakning chap qorinchasi va bo‘lmachalari orasidagi tarnovsimon chuqurcha bilan chegaralangan.

3. Qiyshiq sinus (*sinus obliquus pericardii*); yurakning orqasida joylashgan bo‘lib, u – oldingi tomonda chap bo‘lmachaning epikard bilan qoplangan orqa yuzasi bilan, orqa tomonda perikardning orqa devri bilan, chapda – o‘pka venalari, vv.*pulmonales*ning perikard bilan qoplangan oxirlari bilan; o‘ngda epikard bilan qoplangan pastki kavak vena (*v.cava inferior*) bilan chegaralangan. Qiyshiq sinusga kiraverish qismi yurak cho‘qqisini oldiga va yuqoriga ko‘targanda ko‘rinadi va uning o‘lchamlari 4,5-5 sm atrofida bo‘ladi.

Ushbu sinuslardan tashqari, perikard bo‘shlig‘ida, epikarddan pariyetal perikardga o‘tish burmalari bo‘ylab kichikroq yoriqsimon cho‘ntaklar bor. Ularga oldingi arterial cho‘ntak (*recessus arteriosus anterior*), aorta orqasidagi cho‘ntak, *recessus postaorticus*, yuqori kavak vena cho‘ntagi (*recessus v.cava inferiores*), o‘pka tomirlarining chap cho‘ntagi (*recessus vasae pulmonales*) va chap bo‘lmacha cho‘ntagi, *recessus atrii sinistra* kabi doimiy va yana bir nechta doimiy bo‘lmagan cho‘ntaklar kiradi.

Perikardning yon qismlari bilan mediastinal plevralar oralig‘ida, o‘pka ildizlaridan oldinda diafragma tomonga tushuvchi diafragma nervlari hamda ular bilan birga perikard-diafragma arteriyasi va venalari joylashgan (137-rasm).

Perikardning oldingi (to‘sh-qovurg‘a) qismi o‘ng va chap plevraning oldingi chegaralari bir-biridan uzoqlashgan joyda uchburchak shaklidagi maydoncha (Voynich-Syanojenskiy xavfsizlik uchburchagi) hosil qiladi (121-rasm). Perikardning shu maydonchaga mos keluvchi qismi plevra bilan qoplanmagan bo‘lib, to‘sh orti – *fascia retrosternalis* va ko‘krak ichi (*fascia endothoracica*) fassiyalari hamda bu fassiyalar orasidagi to‘sh orti kletchatkasi bilan qoplangan; u to‘sh suyagining ichki yuzasiga va chapdagi V-VII qovurg‘a tog‘aylarining ichki tomonlariga taqalib joylashadi. Perikardning ana shu qismi ko‘krak jarrohligida katta ahamiyatga ega bo‘lib, plevra bo‘shlig‘ini ochmasdan turib perikard bo‘shlig‘iga ochib kirishga yoki uni punktsiya qilishga imkon beradi. Perikardning orqa devori qizilo‘ngachga, undan chaproqda ko‘krak aortasi (*aorta thoracica*) ga tegib turadi. Ularni bir-biridan kletchatka qatlami ajratib turadi.

Perikardning pastki devori deyarli butunlay diafragmaning pay markazini qoplaydi. Perikard xaltasi pastki devorining chetlari diafragma zich birikkan, biroq uning o‘rta qismi diafragma bilan zaif bog‘langan bo‘lib, ular bir-biridan g‘ovak kletchatka yordamida ajralib turadi. Ko‘ks oralig‘ining orqa bo‘limidagi a‘zolarga transdiafragmal (qorin bo‘shlig‘i tomonidan diafragma orqali) ochib kirishda xuddi shu kletchatkaga shpris yordamida novokain eritmasini yuborib, perikardni diafragmadan deyarli butunlay, osonlik bilan ajratib olish mumkin. Bundan tashqari, ushbu kletchatkada perikard pastki devorining limfa tomirlari to‘ri joylashgan bo‘lib, bu to‘r diafragma, plevra va qorinpardaning limfa tomirlari bilan anastomozlashadi, shuningdek, tomirlarning bir qismi diafragma orqali jigar, o‘t pufagi, oshqozon osti bezi hamda oshqozonning kichik egriligiga boradi. Bu esa, o‘z navbatida, ko‘ks oralig‘idagi o‘smalarning qorin bo‘shlig‘iga metastaz berishiga sabab bo‘lishi mumkin.

Perikarddan ko'krak ichi fassiyasiga perikardoldi kletchatkasi bo'ylab yuqori va pastki to'sh-perikard boylamlari (*ligg.sternopericardiaci*) boradi. Perikardoldi kletchatkasida perikardoldi limfa tugunlari va ko'ks oralig'i oldingi qismining limfa tugunlari joylashadi.

Perikardni, asosan, ko'krak ichi arteriyasi hamda ko'krak aortasining shoxlari qon bilan ta'minlaydi. Ularga perikard-diafragma, ko'ks oralig'i, bronxial, qizilo'ngach, qovurg'a oralig'i hamda ayrisimon bez arteriyalari kiradi. Vena tomirlari to'r hosil qiladi va perikard-diafragma, bronxial, mediastinal, qovurg'a oralig'i, yuqori diafragmal hamda ayrisimon bez venalari bo'ylab oqib ketadi.

Perikardni adashgan va simpatik nervlar hisobiga hosil bo'lgan yuza va chuqur ekstrakardial, aorta, qizilo'ngach, oldingi va orqa o'pka chigallari hamda chap qaytuvchi hiqildoq va qovurg'a oralig'i nervlari innervatsiyalaydi.

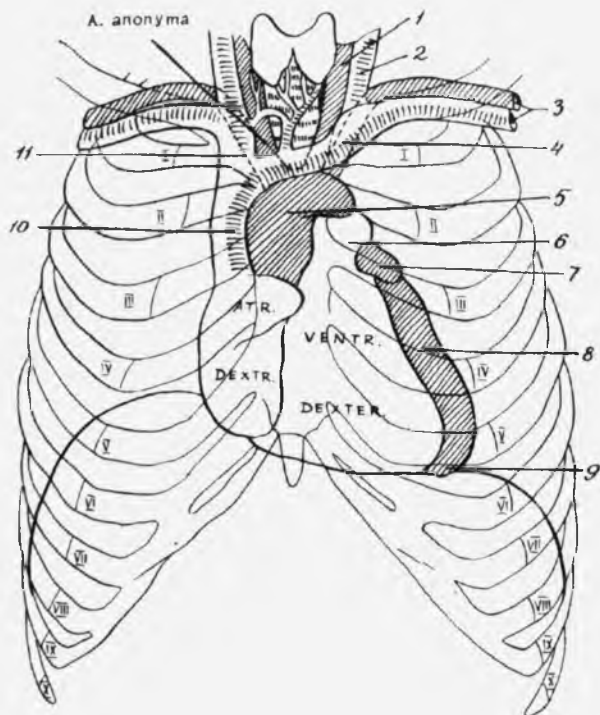
Limfa oldingi ko'ks oralig'ining yuqorigi va pastki, qizilo'ngach atrofidagi, o'pka ildizidagi hamda bifurkatsiya limfa tugunlariga oqadi.

Yurak

Yurak (*cor*) noto'g'ri konus shakliga ega bo'lib, uning quyidagi qismlari: yuqoriga va birmuncha orqaga yo'nalgan asosi (*basis*) hamda oldinga, pastga va chapga yo'nalgan cho'qqisi (*apex*) farq qilinadi. Yurakning asos qismida uning negizini (ildizini) tashkil etuvchi yirik qon tomirlar joylashgan.

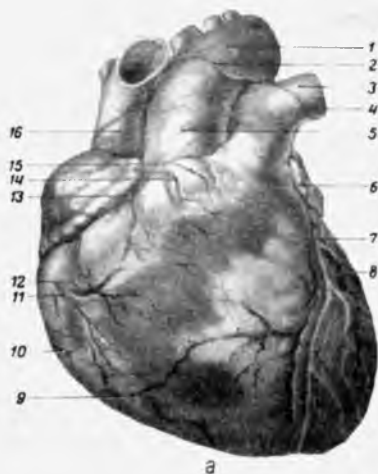
Yurak 2 ta: chap va o'ng tomonlarga ega.

Yurakning 3 ta yuzasi bor: 1) old (to'sh-qovurg'a) yuzasi (*facies sternocostalis*); 2) pastki (diafragmaga qaragan) yuzasi (*facies diaphragmatica*); 3) orqa



140-rasm. Yurakning chegaralari va bo'limlarining ko'krak devoridagi aks-tasviri.

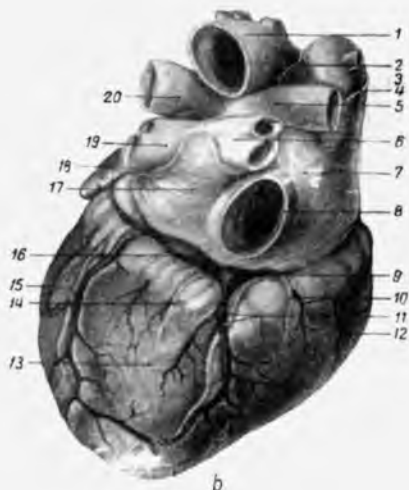
1-a. *carotis communis sinistra*; 2-v. *jugularis interna sinistra*; 3-a. et v. *subclavia sinistra*; 4-v. *brachiocephalica sinistra*; 5-*arcus aortae*; 6-a. *pulmonalis*; 7-*auricula sinistra*; 8-*ventriculus sinister*; 9-*apex cordis*; 10 - v. *cava superior*; 11 - v. *brachiocephalica dextra*.



141-rasm. Yurakning qon tomirlari.

a- oldindan ko'rinishi.

1-aorta ravog'i; 2-perikardning aortadagi o'tish chizig'i; 3-chap o'pka arteriyasi; 4-perikardning chap o'pka arteriyasidagi o'tish chizig'i; 5-ko'tariluvchi aorta; 6-yurak chap quloqchasi; 7-chap toj arteriyaning oldingi tushuvchi shoxi; 8-yurakning katta venasi; 9 - chap va o'ng toj arteriyalari hamda yurakning kichik va katta venalari orasidagi anastomozlar; 10 - chap toj arteriyasining chekka shoxi; 11, 12 - o'ng qorincha arteriyalari va yurakning kichik venalari; 13 - o'ng toj arteriyasi; 14, 15 - o'ng qorinchaning arteriyalari va yurakning oldingi venalari; 16 - yuqori kavak vena.



b - orqadan ko'rinishi.

1-aorta ravog'i; 2-perikardning aortadagi o'tish chizig'i; 3-yuqori kavak vena; 4-perikardning yuqori kavak venadagi o'tish chizig'i; 5-o'ng o'pka arteriyasi; 6-o'ng o'pka venalari; 7-o'ng bo'lmacha; 8-pastki kavak vena; 9-yurakning kichik venasi va o'ng toj arteriyasi; 10-o'ng qorincha arteriyasi va venasi; 11-yurakning o'rta venasi va o'ng toj arteriyaning tushuvchi shoxi; 12-o'ng qorinchaning venasi; 13-chap qorincha; 14-chap qorinchaning arteriyasi va venasi; 15-chap qorinchaning orqa arteriyasi va venasi; 16-toj sinusi; 17-chap bo'lmacha; 18-yurakning chap quloqchasi; 19-chap o'pka venalari; 20-chap o'pka arteriyasi.

(umurtqa yoki o'pka) yuzasi, (*facies vertebralis s.pulmonalis*).

Yurakning oldingi yuzasi asosan o'ng qorinchaning oldingi devoridan tashkil topgan bo'lib, uning chap tomondagi kichik qismigina chap qorinchadan iborat (140-rasm).

Yuqorida va o'ng tomonda yurakning oldingi yuzasi o'ng bo'lmachaning oldingi devori va yuqori kavak venadan hamda yurakning o'ng quloqchasidan tuzilgan. Yuqori va chap tomonda yurakning oldingi yuzasini o'pka arteriya poyasini old tomondan bekitib turuvchi yurakning chap quloqchasi hosil qiladi. Yurakning oldingi yuzasiga quyidagi yirik tomirlarning boshlanish qismlari ham kiradi;

chunonchi, o'ngda va biroz orqaroqda yuqori kavak vena, undan oldinroqda va chapda ko'tariluvchi aorta, yana chaproqda o'pka arteriya o'zani joylashadi (140 va 132-rasmlar).

Yurakning oldingi yuzasida 2 ta egat bor:

1) toj egat (*sulcus coronarius*) ko'ndalangiga yo'nalgan bo'lib, yurakning asosi yaqinida, o'ng bo'lmacha va o'ng qorincha orasidagi chegarada joylashgan. Toj egat bo'ylab epikard osti kletchatkasida yurakning o'ng toj arteriyasi joylashgan (132 va 141-rasmlar);

2) oldingi qorinchalararo egat (*sulcus interventricularis anterior*) o'ng va chap qorinchani bir-biridan ajratib turuvchi qorinchalararo to'siq (*septum interventriculare*) ga to'g'ri keladi va yurakning oldingi yuzasini ikkita bo'lakka bo'ladi, bular:

- a) kattaroq – o'ng qorinchaning oldingi devoridan iborat bo'lgan o'ng bo'lak;
- b) nisbatan kichikroq – chap qorinchaning oldingi devoridan iborat chap bo'lak.

Oldingi qorinchalararo egat bo'ylab chap toj arteriyaning oldingi qorinchalararo tarmog'i (*r.interventricularis anterior a.coronaria sinistra*) va yurakning katta venasi (*v.cordis magna*) o'tadi.

Yurakning oldingi yuzasi perikard orqali qisman to'sh suyagi hamda chapdagi III-V qovurg'a tog'aylariga, kattagina qismi esa ko'ks oralig'i plevrasi va oldingi qovurg'a-ko'ks oralig'i sinuslariga tegib turadi.

Yurakning pastki (diafragmaga qaragan) yuzasi (*facies diaphragmatica*), asosan yurakning chap qorinchasidan, qisman – o'ng qorinchadan (*ventriculus dexter*) va o'ng bo'lmacha (*atrium dextrum*) ning kichikroq bo'lagidan hosil bo'ladi.

Yurakning pastki yuzasidagi toj egatda o'ng toj arteriyasi (*a.coronaria dextra*), chap toj arteriyasining aylanib o'tuvchi tarmog'i (*r.circumflexus a.coronaria sinistra*), toj sinus (*sinus coronarius*) va yurakning kichik venasi (*v.ordis parva*) joylashadi. Orqa qorinchalararo egat bo'ylab esa o'ng toj arteriyaning orqa qorinchalararo tarmog'i (*r.interventrularis posterior a.coronaria dextra*) va yurakning o'rta venasi (*v.cordis media*) o'tadi.

Yurakning pastki yuzasi diafragmada yotadi va u orqali jigarning chap bo'lagi, oshqozon va ba'zan, chambar ichakning taloq egriligiga yondoshadi.

Yurakning orqa yuzasi chap bo'lmachaning orqa devori hamda VII-IX ko'krak umurtqalariga mos keluvchi o'ng bo'lmacha va chap qorincha devorining bir qismidan tashkil topgan.

Umurtqa pog'onasi bilan chap bo'lmachaning perikard qoplamagan orqa devori oralig'ida qizilo'ngach, undan chaproqda va orqaroqda ko'krak aortasi joylashadi. O'ng bo'lmachaning orqa yuzasi bo'ylab o'ngdan chapga tomon ikkala o'ng o'pka venalari o'tadi va chap bo'lmachaga quyiladi. Bunda venalar epikard orqali bo'lmacha devoridan ajralib turadi.

Chap o'pka venalar (*vv.pulmonales sinistra*), chap o'pkaning ildizidan chiqib, ko'krak aortasining old tomonidan o'tadi va chap bo'lmachaga quyiladi.

Bo'lmachalar kavak venalar va o'ng o'pka venalari orasidan o'tuvchi bo'lmachalararo egat orqali bir-biridan ajralib turadi. Yurakning cho'qqisi, asosan, chap qorinchadan hosil bo'ladi. Old va o'ng tomonlardan yurak cho'qqisining hosil bo'lishida o'ng qorincha va qorinchalararo to'siq ishtirok etadi.

Yurak skeletotopiyasi. Yurakning o'ngdagi chegarasini yuqori kavak venaning o'ng yuzasi va o'ng bo'lmachaning yon tomoni hosil qiladi. O'ng chegarani

aniqlash uchun o'ngdagi II qovurg'a tog'ayining to'sh suyagiga birikish joyidan III qovurg'a tog'ayining tepasiga, to'sh suyagining o'ng qirg'og'idan tashqariga 1-1,5 sm masofada chiziq o'tkaziladi. Keyin bu chiziqni yoy shaklida III dan V qovurg'agacha (to'sh suyagining o'ng tomonidan 1-2 sm masofada) davom ettiriladi; bu yoyga o'ng bo'lmachaning yon tomoni mos keladi. O'ng chegara V qovurg'agacha davom etib, pastki chegaraga o'tadi (140-rasmga qarang).

Yurakning pastki chegarasi o'ng qorincha va qisman, chap qorinchadan tashkil topgan bo'lib, qiyshiq chiziq shaklida pastga va chapga yo'naladi; o'z yo'lida xanjarsimon o'siq (*processus xiphoideus*) asosining tepasida to'sh suyagini kesib o'tib, chapdagi V qovurg'a oralig'iga boradi.

Yurakning chap chegarasini aorta ravog'i, o'pka arteriya o'zani, yurakning chap quloqchasi (*auricula cordis sinistra*) va chap qorinchasi (*ventriculus sinister*) hosil qiladi.

Chap chegara - *linea sternalis sinistradan* 2 sm chaproqda - I chap qovurg'aning to'sh suyagiga birikish joyidan II qovurg'aning yuqori tomonigacha (bu chiziq aorta ravog'ining ko'krak oldingi devoridagi aks-tasviriga mos keladi), keyin to'sh suyagining chap qirg'og'idan 2-2,5 sm tashqarida, II qovurg'a oralig'ida o'tkaziladi (bu o'pka arteriya o'zani aks-tasviriga mos keladi). Chap chegaraning davomi yurakning chap quloqchasiga to'g'ri keladi va III qovurg'a orqali o'tadi. Chap chegaraning qolgan qismi *linea sternalis sinistradan* chapga 2-2,5 sm masofada III qovurg'aning pastki tomonidan tashqariga qaragan yoy shaklida (bu chap qorinchaning chap yoniga mos keladi) V qovurg'a oralig'igacha *linea medioclavicularis sinistra*-dan 1,5-2 sm ichkaridagi nuqtaga davom etadi (bu yerga yurak cho'qqisi akslanadi).

O'ng atrioventrikular teshik va unda joylashgan uch tabaqali klapaning ko'krak devoriga aks-tasviri to'sh suyagining o'ng yarmida V qovurg'aning to'sh suyak tomoni oxirisini I chap qovurg'a tog'ayining boshlanish nuqtasi bilan tutashtiruvchi chiziq bo'ylab aniqlanadi (142-rasm).

Chap atrioventrikulyar teshik va ikki tabaqali (mitral) klapaning aks-tasviri to'sh suyagining chap qirg'og'i yonida, III qovurg'a oralig'ida joylashgan.

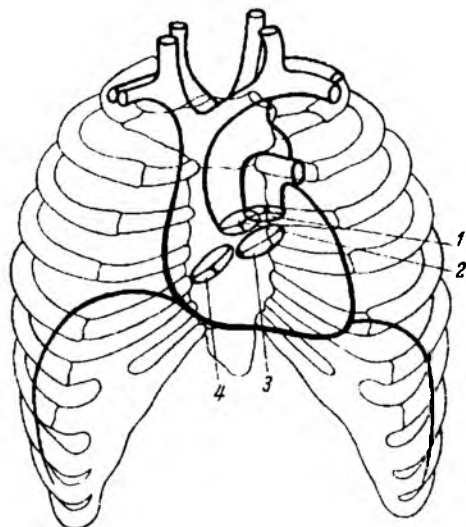
Aorta teshigi va unda joylashgan yarimoysimon klapanlarning aks-tasviri III qovurg'a oralig'i sohasida, to'sh suyagi chap qirg'og'ining orqasida joylashadi.

O'pka arteriya o'zanining yarimoysimon klapanlari III qovurg'a tog'ayi to'sh suyagining chap tomoniga birikish joyiga akslanadi.

Yurakning qon bilan ta'minlanishi

Yurakni qon bilan ta'minlovchi ikkita manba tafovut etiladi. Bularndan birinchisi va asosiysi - ko'tariluvchi aortaning boshlanish qismidagi kengaygan joy - aorta so'g'onidan boshlanuvchi o'ng va chap toj arteriyalaridir. Ikkala arteriya epikard ostida, yog' to'qimasiga o'ralgan holda joylashadi.

O'ng toj arteriya (*a. coronaria dextra*) - diametri 2,5-3,5 mm, aortaning o'ng sinusidan, o'ng yarimoysimon klapaning qirg'og'i ro'parasida yoki bir oz yuqorida (kam hollarda undan pastroqda) boshlanadi va yurakning o'ng quloqchasi bilan qoplangan holda o'ng bo'lmacha bilan o'pka arteriya o'zanining boshlanish qismi orasida (141-rasm), toj egatda yotadi va yurakning o'ng tomoniga yo'naladi. Bu yerda arteriyadan o'ng quloqcha, o'ng bo'lmacha hamda o'ng qorinchani ta'minlovchi 2-4 ta oldingi qorincha shoxlari (bularning eng yirigi o'ng qirg'oq shoxi (*r. marginalis dexter*) deb ataladi) chiqadi. O'ng toj arteriya



142-rasm. Yurakning arterial va venoz teshiklarining ko'krak old devoridagi aks-tasvirlari.

1 - o'pka arteriyasining teshigi; 2 - aorta teshigi; 3 - chap venoz teshik; 4 - o'ng venoz teshik.

Yurakning o'ng tomonini aylanib, uning pastki yuzasiga o'tadi va orqa qorinchalararo egatchaga boradi. So'ngra, aksar hollarda, shu egat bo'ylab orqa qorinchalararo tarmoq (*r. interventricularis posterior*) ko'rinishida deyarli yurakning cho'qqisigacha davom etadi yoki shu egatning o'rta va pastki bo'limlari orasida miokardning ichiga kirib ketadi. Bu shoxdan orqa qorinchalararo hamda qorinchalararo to'siq orqa shoxchalari chiqadi.

O'ng toj arteriya o'ng bo'lmacha va uning quloqchasi, o'ng qorinchaning orqa devori, chap qorincha orqa devorining chap qismi, bo'lmachalararo to'siq, qorinchalararo to'siqning orqaga yaqin bo'lagi hamda o'ng qorinchaning orqa so'rg'ichsimon muskulini qon bilan ta'minlaydi.

Chap toj arteriya (*a. coronaria sinistra*) - diametri 4-5 mm, uzunligi 8-16 mm ni tashkil etuvchi kalta tomir bo'lib, aortaning chap sinusidan, ko'pincha chap yarimoysimon klapaning erkin qirg'og'i ro'parasida boshlanadi va yurakning chap quloqchasi bilan o'pka arteriya o'zani orasidan (ya'ni shu o'zanning orqasida) o'tib, ikkita, kam hollarda esa uchta tarmoqqa bo'linadi:

1) oldingi qorinchalararo tarmoq (*r. interventricularis anterior*) - diametri 3 mm li yirik shox bo'lib, oldingi qorinchalararo egat bo'ylab yurakning cho'qqisigacha boradi va ko'p hollarda, uni o'ngdan aylanib orqa qorinchalararo egatga, yurakning pastki yuzasiga ham o'tadi. Bu tarmoqdan o'pka o'zani va konusiga boruvchi shox (o'ng toj arteriyaning xuddi shunday shoxi bilan anastomozlashadi), chap va o'ng qorinchalarning oldingi devorlariga 3-4 tadan shoxlar va qorinchalararo to'siqning oldingi 8-10 ta shoxlari chiqadi;

2) aylanib o'tuvchi tarmoq (*r. circumflexus*) - diametri 2,5-3 mm li shox bo'lib, chap toj arteriyaning toj egatdagi bevosita davomi hisoblanadi. U yurakning chap tomonidan aylanib, uning orqasiga o'tadi va ba'zan, orqa qorinchalararo egatga borib, shu egat bo'ylab yurakning diafragma yuzasiga boradi. Bu tarmoqdan chap quloqcha va chap bo'lmachaning oldingi va orqa shoxlari, hamda chap qorinchaning old-yon yuzasiga chap qirg'oq arteriyasi (*r. marginalis sinister*) chiqadi.

3) diagonal tarmoq (*r. diagonalis*) - doimiy emas (60-92,5 foiz hollarda uchraydi) va chap toj arteriyaning bo'linish joyidan yoki uning yuqorida aytib o'tilgan tarmoqlarining biridan boshlanib, chap qorincha oldingi devorining lateral qismida tarmoqlanadi.

Chap toj arteriya chap bo'lmacha va uning quloqchasini, chap qorinchaning

oldingi devorini hamda orqa devorining kattagina qismi, chap oldingi so'rg'ichsimon muskul, o'ng qorincha oldingi devorining chap tomoni, qorinchalararo to'siqning oldingi 2/3 qismini qon bilan ta'minlaydi.

Arteriyalarning shakli va joylashishidan tashqari, ularning har birining miokardni qon bilan ta'minlashdagi salmog'i katta amaliy ahamiyatga ega. Toj arteriyalarining qay darajada taraqqiy etganligiga qarab yurakning qon bilan ta'minlanishining uchta shakli farqlanadi: bab-barobar - ikkala toj arteriyaning miokardda bir tekisda taqsimlanishi; chap toj hamda o'ng toj shakllari — chap yoki o'ng toj arteriyalaridan birining tarmoqlanish hududi ikkinchisidikiga qaraganda kattaroq bo'lganda.

Qorinchalarni tashkil etuvchi miokardni qon bilan ta'minlovchi oldingi qorinchalararo, chap aylanib o'tuvchi hamda o'ng toj arteriyalarning taqsimlanishiga ko'ra u 3 ta (segment) zonaga bo'linadi, bular: o'ng zona- o'ng toj arteriya tomonidan, oldingi—chap zona - oldingi qorinchalararo tarmoq hamda orqa-chap zona - aylanib o'tuvchi tarmoq tomonidan ta'minlanadi.

Oldingi-chap zonada uni ta'minlovchi arteriyaga, boshqa zonalardagi arteriyalarga qaraganda, ko'proq miokard massasi to'g'ri keladi; shu sababli ushbu arteriyada ateroskleroz jarayoni nisbatan ko'proq uchraydi, miokard infarkti ham ko'pincha oldingi-chap zonada bo'ladi.

Yurak tomirlaridagi anastomozlar ikki turli bo'ladi:

- intrakardial anastomozlar;
- ekstrakardial anastomozlar.

Intrakardial anastomozlarga bitta toj arteriya shoxlari orasidagi, arterio-venoz hamda yurakning uchta segmentar arteriyalari orasidagi toj tomirlararo anastomozlar kiradi. Toj tomirlar orasidagi anastomozlar kalibri va topografiyasiga ko'ra turlicha bo'lishi mumkin: anastomozlar, ko'p hollarda, toj arteriyalarning o'rta kalibrdagi shoxlari orasida, kam hollarda, ularning yirik shoxlari orasida va ayrim hollardagina bevosita toj arteriyalarining poyalari orasida uchraydi; aksar odamlarda esa anastomozlar zaif rivojlangan bo'lishi mumkin. Toj tomirlararo anastomozlar epikard ostida (yuzada) va miokard ichida (chuqurda) bo'lib, ular yurak cho'qqisi va qorinchalararo to'siq sohasida ko'p uchraydi.

Yurakni qon bilan ta'minlashda toj arteriyalardan tashqari bevosita aorta ravog'ining botiq yuzasidan chiquvchi shoxlar, bronxial, ko'krak ichi, qizilo'ngach va ko'ks oralig'i arteriyalarining shoxlari ham ishtirok etadi. Bu shoxlarning kichik tarmoqchalari (ekstrakardial shoxlar) yurakning asosidagi yirik tomirlarning perikarddan tashqari qismlari atrofidagi periadventitsial kletchakda joylashib, ularga *vasa vasorum* vazifasini bajaradi. Yirik qon tomirlarning perikard ichidagi qismlarini esa bo'lmachalar devorini ta'minlovchi hamda bevosita toj arteriyalardan chiqib keluvchi shoxchalar (diametri 0,2-0,5 mm) ta'minlaydi.

Ushbu shoxchalar bilan yuqoridagi ekstrakardial tomir tarmoqlari orasidagi anastomozlar yurakning asosida, perikardning epikardga o'tish joyidagi burma bo'ylab joylashadi. Mazkur ekstrakardial anastomozlar ham yurak ichidagi toj tomirlararo anastomozlar kabi miokardning ishemiyasida kollateral yo'l vazifasini o'taydi.

Yurakning devorida endokard ichi va endokard osti, miokard ichi, epikard

osti va epikard ichi vena turlari farqlanadi. Barcha turlardan vena qoni epikard osti venalariga quyiladi. Epikard osti venalarining nomlanishi yurak arteriyalaridan o'zgaradi. Ularning eng yiriklari toj vena sinusiga, ba'zilari esa bevosita o'ng bo'lmachaga quyiladi.

Yurakning katta venasi (*v. sordis magna*) yurakning uchidan boshlanib, oldingi qorinchalararo egatda, chap toj arteriyaning oldingi qorinchalararo tarmog'i bilan yonma-yon joylashadi hamda yuqoriga ko'tarilib, chap tomonga buriladi va yurakning orqa yuzasiga borgach, toq vena sinusiga davom etadi (141-rasm).

Yurakning o'rta venasi (*v. cordis media*) orqa qorinchalararo egatda o'ng toj arteriyaning qorinchalararo tarmog'i bilan yonma-yon yotadi va toj sinusning o'ng tomoniga quyiladi.

Yurakning kichik venasi, *v. cordis parva* - ingichka tarmoq bo'lib, o'ng toj arteriya hamda uning aylanib o'tuvchi tarmog'i bilan birga yotadi. Bu vena yurakning o'rta venasiga yoki bevosita toj sinusga quyiladi.

Chap bo'lmachaning qiyshiq venasi (*v. oblique atrii sinistra*) - chap bo'lmachaning orqa yuzasidagi kichkina vena bo'lib, toj sinusning boshlanish qismiga quyiladi.

Chap qorinchaning orqa venasi (*v. posterior ventriculi sinistri*) - bitta yoki bir nechta tarmoq bo'lib chap qorinchaning orqa yuzasida yotadi va odatda yurakning katta venasiga quyiladi.

Toj sinus (*sinus coronarius*) uzunligi 14-58 mm, diametri 5-14 mm bo'lib, yurakning orqa yuzasida, chap bo'lmacha va chap qorincha orasidagi toj egatda joylashgan. Bu qisqa va enli vena kanali bo'lib, uning o'ng oxiri o'ng bo'lmachadagi pastki kavak vena bilan bo'lmachalararo to'siqning orasi (*valvula sinus coronaries*) ga ochiladi.

Venoz qon, asosan, yuqorida aytib o'tilgan toj vena sinusiga quyiluvchi venalar bo'ylab yurakdan oqib ketadi. Bulardan tashqari venalarning bir qismi, yani yurakning oldingi venalari (*vv. cordis anteriores*), o'ng qorinchaning oldingi yuzasi bo'ylab o'tib, bevosita o'ng bo'lmachaga quyiladi.

Aytib o'tilgan venalarning devorlarida muskul qavati yaxshi rivojlangan bo'lib, ularda qonni toj sinusi hamda o'ng bo'lmacha tomonga yo'naltiruvchi klapanlar bo'ladi. Bulardan farqli o'laroq, qorinchalarning miokardida o'zining muskul qavatiga ega bo'lmagan sinusoidlar ko'rinishidagi venalar bo'lib, vena kapillarlar bilan bog'langan.

Ularning teshiklari esa bevosita qorinchalar bo'shlig'iga, asosan, so'rg'ichsimon muskullarga ochiladi. Bunday venalar Vessen-Tebeziy venalari deb yuritiladi. Ushbu venalar endokard osti qavatlarida, hatto, arteriya va arteriovenulyar anastomozlar bilan ham tutashadi.

Yurakning limfa sistemasi. Limfa endokard osti limfa to'ridan miokard limfa to'riga, undan esa — epikard osti limfa to'riga qarab oqadi. Epikard osti limfa to'riga intraepikardial limfa to'ridan ham limfa oqib keladi. Limfa epikard osti limfa to'ridan 1, 2, 3 va nihoyat 4-tartibli olib ketuvchi limfa tomirlariga quyiladi. 4-tartibdagi olib ketuvchi limfa tomirlari yurakning oldingi va orqa yuzalarida ikkitadan (o'ng va chap) limfa kollektorlarini hosil qiladi. Bu limfa kollektorlari yurakning uchidan boshlanib, oldingi va orqa qorinchalararo egatlarda yotadi.

Chap limfa kollektorlari yurakning asosi tomon yo'nalib, o'pka arteriya

o‘zanidan chaproqda, chap quloqchanning tagida asosiy (bosh) limfa kollektoriga quyiladi. Asosiy limfa kollektori traxeya atrofidagi yoki bifurkatsiya limfa tugunlarining birortasiga quyiladi.

O‘ng limfa kollektorlari ham yurakning asosi tomon yo‘nalib, toj egatning o‘ng qismida o‘ng asosiy limfa kollektoriga quyiladi. Bu kollektor limfani ko‘ks oralig‘i oldingi qismining yuqori va chapdagi limfa tugunlaridan biriga quyadi.

Yurakning innervatsiyasi. Yurak o‘zida simpatik, parasimpatik va sezuvchi nerv tolalarini tutuvchi nerv chigallari tomonidan innervatsiyalanadi. Bu chigallar topografiyasiga ko‘ra perikarddan tashqaridagi – ekstrakardial hamda perikard tagidagi, bevosita yurak davorlaridagi - intrakardial bo‘limlarga ajratiladi (143-rasm). Yurakdan tashqaridagi (ekstrakardial) nerv chigalini simpatik chegara poyasining bo‘yindagi qismidan chiquvchi yuqori, o‘rta va pastki bo‘yin yurak nervlari - (*nn. cardiaci cervicalis superior medius et inferior*) adashgan nervning bo‘yin qismi va uning yuqori hiqildoq nervidan chiquvchi yuqori yurak shoxlari (bu shoxlarning eng yuqorida joylashganini *n. depressor cordis* deb yuritiladi), adashgan nervning pastki bo‘yin va ko‘ks oralig‘i qismlaridan hamda uning qaytuvchi hiqildoq nervlaridan chiquvchi pastki yurak shoxlari, shuningdek, diafragma nervlari va ba‘zan, til osti nervi - *n. hypoglossus (ansa cervicalis)*- dan chiquvchi shoxchalar) hosil qiladi. Ekstrakardial chigal joylashgan o‘rniga ko‘ra ikki qismga ajratiladi:

- yuza (oldingi) yurak chigali (*plexus cardiacus superficialis*) aorta ravog‘i va uning shoxlarining oldingi yuzasida, aorta ravog‘i bilan o‘pka o‘zani bifurkatsiyasi oralig‘ida (chap o‘pka ildizidan oldinda) joylashgan;

- chuqur (orqa) yurak chigali (*plexus cardiacus profundus*) traxeya pastki qismining oldingi yuzasida, aorta bilan traxeya bifurkatsiyasi orasida (o‘ng o‘pka ildizidan oldinda) joylashgan.

Har ikkala nerv chigallaridan perikard, yurak, o‘pkalar va yurakning yirik tomirlariga shoxlar boradi. Bulardan yurakka boruvchi tolalar intrakardial nerv chigalini hosil qilishda ishtirok etadi.

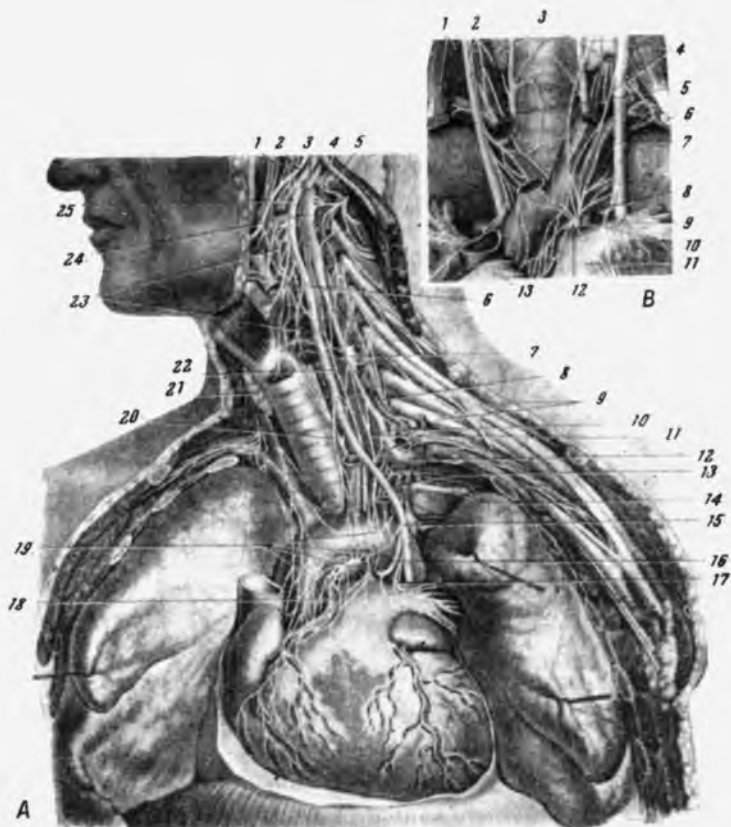
Intrakardial chigal tarkibiga yuqorida aytib o‘tilgan nerv tolalaridan tashqari, yana yurak devorida joylashgan yurak nerv tugunlari (*ganglia cardiaca*) ham kiradi. Intrakardial chigalning epikard ostidagi qismi bir-biri bilan o‘zaro bog‘langan ayrim-ayrim chigallardan iborat.

Shunga ko‘ra 6 ta subepikardial nerv chigali farq qilinadi (V.P.Vorobev): oldingi o‘ng va chap chigallar - qorinchalarning oldingi devorida; orqa o‘ng chigal - o‘ng bo‘lmacha orqasida; orqa chap chigal - chap bo‘lmachaning yon devorida; bo‘lmachalarning oldingi chigali - bo‘lmachalarning oldingi devorida; chap bo‘lmachaning orqa chigali (Galler sinusi chigali) – o‘pka venalari quyilish joylari orasida joylashgan.

Simpatik tolalar bo‘ylab yurakning qisqarish ritmini tezlashtiruvchi, toj arteriyalarni kengaytiruvchi impulslar, parasimpatik (adashgan nerv) tolalar bo‘ylab esa yurak ritmini sekinlashtiruvchi va toj arteriyalarni toraytiruvchi impulslar tarqaladi.

Adashgan nervning tarmoqlari bo‘ylab epikard, endokard, yirik toj tomirlari hamda miokardning kamroq qismidan sezuvchi nerv impulslari bosh miyadagi markazlarga boradi.

Miokardning ko‘p qismidan hamda toj arteriyalarining mayda shoxchalari-



143-rasm. Yurakning innervatsiyasi.

A (yurakni innervatsiyalovchi manbalar va aorta-yurak chigali):

1 - *a. carotis interna* va shu nomdagi chigal; 2-*n. glossopharyngeus*; 3-*n. hypoglossus*; 4-*n. accessorius*; 5-1 bo'yin umurtqasi; 6-*n. laryngeus recurrens*; 7-*ganglion cervicale medium trunci sympathici*; 8-*a. vertebralis*; 9-*plexus brachialis*; 10-*n. vertebralis*; 11-*n. cardiacus medius*; 12-*ganglion stellatum*; 13-*nn. cardiaci inferioris*; 14-*a., v. et n. intercostalis*; 15, 25-*n. vagus*; 16-*n. laryngeus recurrens sinister*; 17-*rami cardiaci inferiores*; 18-*a. coronaria ventriculi dextra*; 19-aorta-yurak chigali; 20-*ramus cardiacus superior*; 21-qalqonsimon bez; 22-*n. cardiacus superior*; 23-*plexus pharyngeus*; 24-*ganglion cervicale superius trunci sympathici*.

B (yurakning innervatsiyasida sayyor va qaytuvchi nervlarning ishtirok etishi): 1, 6-I qovurg'a va *m. scalenus anterior*; 2-*n. vagus dexter*; 3-*gl.thyreoidea*; 4-*rami cardiaci superiores*; 5-*n. laryngeus dexter*; 7-*n. vagus sinister*; 8-*n. laryngeus recurrens sinister*; 9-*rami cardiaci inferiores*; 10-*lig. arteriosum*; 11-*truncus pulmonalis*; 12-*ganglion cardiacum*; 13-*auricula dextra*.

dan boruvchi sezuvchi impulslar yurak nervlari bo'ylab simpatik nerv poyasining pastki bo'yin va yuqori ko'krak (yoki yulduzsimon) tugunlariga, ulardan bog'lovchi shoxlar (*rr. communicantes*) tarkibida pastki bo'yin yuqorigi ko'krak orqamiya tugunlariga boradi. Ma'lumki, orqa miyaning ushbu segmentlari bo'yin hamda qo'lni innervatsiya qiladi (yelka chigali).

Yurakning ishemik kasalligida (stenokardiya, miokard infarkti) miokard va toj arteriyalardagi sezuvchi (og'riq) nerv oxirlarining ta'sirlanishi natijasida impuls afferent simpatik tolalar orqali ko'pincha chapdagi va yuqorigi ko'krak orqamiya tugunlariga, undan og'riq bo'yinning chap tomoni va chap qo'lga uzatiladi (og'riq irradiatsiyasi).

Yurakning barcha sezuvchi nerv tolalari ekstrakardial nerv chigallari orqali o'tadi. Shu boisdan, yurakda bajariladigan operatsiyalarda va ishemik kasallikda yurak asosidagi tomirlar joylashgan kletchatkaga novokain yuborib, blokada qilinadi.

Yurakni innervatsiyalovchi simpatik va parasimpatik (adashgan) nervlar bir-biri bilan o'zaro qo'shib ketgan, buning natijasida yuqorida aytib o'tilgan yurak chigallari hosil bo'ladi. Biroq, yuqorida, ya'ni bo'yinda ular orasidagi anastomozlar kam. Chunonchi, adashgan nerv va uning shoxlari uchta yuqorigi bo'yin umurtqalari sohasida joylashgan bo'yinning yuqori nerv tuzilmalari majmuasi tarkibiga kiradi. Yurak simpatik nervlari esa, asosan, VI-VII bo'yin va I ko'krak umurtqalari sathida yotuvchi bo'yinning pastki nerv tuzilmalari majmuasi tarkibida joylashgan.

Bo'yinning yuqorigi nerv majmuasi uning asosiy tomir-nerv tutami g'ilofi ichida, sinokarotid zona bilan bitta kletchatka bo'shlig'ida joylashadi. Pastki nerv majmuasi narvon-umurtqa uchburchagi kletchatkasida joylashgan bo'lib, adashgan nerv va uning shoxlaridan umurtqa oldi fassiyasi vositasida ajralib turadi. Shu sababli, bu yerda, simpatik va parasimpatik yurak nervlari orasida o'zaro bog'lanishlar ancha kam uchraydi. Bu esa, o'z navbatida, ularni deyarli alohida-alohida blokada qilish uchun imkon beradi. Jumladan, yurakning ishemik kasalligida (miokard infarktida) yuqorigi bo'yin nervlari majmuasini novokain bilan blokada qilish, parasimpatik impulslarni tanlab to'xtatish natijasida, toj arteriyalari bo'ylab qon aylanishini hamda yurakning qisqarishini yaxshilaydi, pastki bo'yin nervlarini blokada qilish esa bunga teskari ta'sir ko'rsatadi.

YURAK VA YIRIK QON TOMIRLARI TUG'MA NUQSONLARINING JARROHLIK ANATOMIYASI

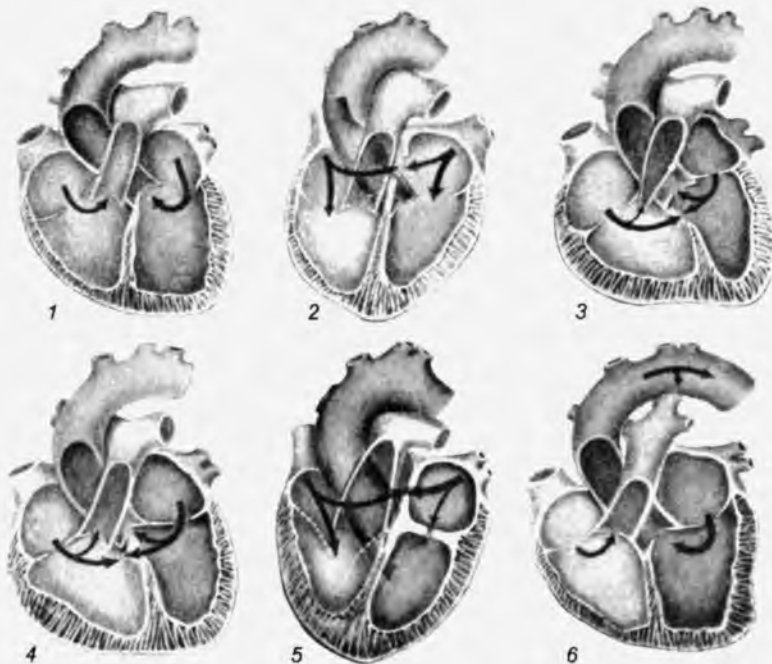
Bunday nuqsonlar uch guruhga bo'linadi (A.N.Bakulev):

I. Yurakning o'zidagi nuqsonlar: bo'lmachalararo yoki qorinchalararo to'siqning bitmasligi, ikkala to'siq nuqsoni va bu nuqsonlar bilan birga chap yoki o'ng atrio-ventrikulyar teshikning torayishi. (144-rasm)

Bekilmagan bo'lmachalararo to'siq (barcha tug'ma nuqsonlarning 50 foizi) - bir yoki bir nechta teshik (ko'pincha to'siqning pastida) yoxud ushbu to'siqning butunlay bo'lmasligi bilan tavsiflanadi. Nuqsonning o'lchami 0,5 sm dan 4x5 sm gacha boradi. Teshik katta bo'lsa, yurakning o'ng yarmi haddan ortiq to'lib ketadi va kichik qon aylanish doirasida (o'pkalarda) turib qolish ro'y beradi.

Yopilgan oval teshik — oval tuyenkning bitib ketmasligi natijasida hosil bo'ladi. Risolada oval teshik 5-7 oyga borib bitib ketishi kerak.

Bitmagan qorinchalararo to'siq (72 foiz) - ko'pincha 0,5-1,5 sm li teshik ko'rinishida to'siqning yuqorigi, parda qismida uchraydi, ba'zan 4 sm gacha yetadi yoki umuman to'siq bo'lmasligi mumkin. Shunday nuqsonda qon sistolada chap qorinchadan (undagi bosim kattaroq bo'lgani tufayli) o'ng qorinchaga o'tadi va uning gipertrofiyasiga sababchi bo'ladi. Arteriya va vena qonlarining aralashuvi oqibatida teri va shilliq pardalar ko'k tusga kiradi.



144-rasm. Yurak va magistral qon tomirlarining tug'ma nuqsonlari chizmasi.
1-normal yurak; 2-bitmay qolgan bo'lmachalararo teshik; 3-Fallo tetradasi;
4-Eyzenmencer triadasi; 5-Lyutembaxer sindromi; 6-bitmay qolgan Botallo

2. Magistral tomirlarning tug'ma nuqsonlari: bularga bitmagan arteriya (botallo) yo'li, o'pka arteriyasi torayishi yoki atreziyasi, aortaning torayishi (koarktatsiyasi) yoki atreziyasi, aortaning o'ng tomonda joylashishi va ikkilangan aorta ravog'i, aorta va o'pka arteriyalari hamda kavak va o'pka venalarining o'rin almashuvi - transpozitsiyasi kiradi.

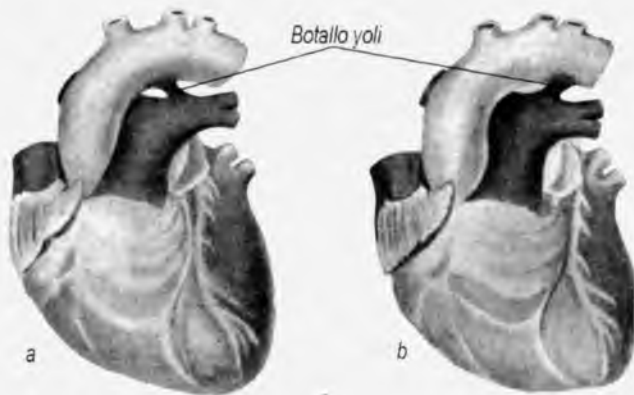
Toraygan o'pka arteriyasi (diametri 1-4 mm) - o'ng qorinchaning gipertrofiyasi hamda yurak o'ng chegarasining kengayishiga olib keladi, sianoz rivojlanadi ("ko'k" nuqson).

Aorta torayishi — chap arterial konus, aortal yarimoysimon klapanlar yoki bo'yincha qismida va ko'pincha bekilmagan Botallo yo'li bilan birga uchraydi.

Tomirlar transpozitsiyasida aorta o'ng qorinchadan, o'pka o'zani esa chap qorinchadan boshlanadi. Bunda katta va kichik qon aylanish doiralari bir-biridan butunlay ajralgan bo'ladi (chin transpozitsiya). Korreksiyalangan transpozitsiyada yuqoridagi nuqson bilan birga, yurakka quyiluvchi venalarning joylari ham o'zgaradi: kavak venalar — chap bo'lmachaga, o'pka venalari o'ng bo'lmachaga quyiladi va shuning bilan qon aylanishida buzilishlar ro'y bermaydi.

Botallo arteriya yo'li homilaning ona qornidagi davrida o'pka arteriyasini aorta ravog'i bilan tutashtiruvchi tomirdir. Bola tug'ilgandan keyin 6-12 oy davomida arteriya yo'lining bekilishi butunlay tugallanadi va uzunligi 0,3-2,5 sm, eni 0,3-0,6 sm bo'lgan arterial boylamga aylanadi (145b-rasm).

Bekilmay qolgan Botallo yo'li silindrsimon yoki konus shaklida, uzunligi 1-17 mm, eni 2-20 mm bo'lgan tomir ko'rinishida o'pka o'zani bifurkatsiyasini yoki chap



145-rasm. Botallo yo'li turlari.

o'pka arteriyasini aorta ravog'ining pastki, botiq yuzasi bilan tutashtiradi (145a-rasm).

Botallo yo'lini oldindan aorta ravog'idan perikardga tushib keluvchi chap ko'ks oralig'i plevrasi qoplaydi. Plevra va perikard orasida, Botallo yo'lidan 1 -2 sm oldinda chap diafragma nervi, bevosita 0,2-0,5 sm orqada esa chap qaytuvchi nerv o'tadi. Chap adashgan nerv esa arteriya yo'lining yuqori qismini bevosita kesib o'tib, uning chap tomonida joylashadi.

3. Yurak va yirik tomirlar nuqsonlarining bir vaqtda uchrashi – kombinatsiyalangan nuqsonlar: Fallo uchligi, Fallo to'rtligi, Lyutembaxer sindromi va boshqalar.

Traxeya va bosh bronxlar

Traxeya (kekirdak) ko'krak bo'limining uzunligi 6-8 sm bo'lib, tananing o'rta chizig'i bo'ylab to'sh suyagining bo'yinturuq o'yig'i (orqada Sh ko'krak umurtqasining tepasiga to'g'ri keladi) sathida boshlanib, IV yoki V ko'krak umurtqasi ro'parasidagi o'zining o'ng va chap asosiy bronxlariga bo'linish joyigacha boradi. Traxeyaning bu qismi bo'yindagi kabi kletchatka bilan o'ralgan, bu esa uning yon tomonlarga ko'zg'alishini ta'minlaydi. Traxeyaga orqa tomondan qizilo'ngach yopishib turadi, old tomondan qaralsa, traxeyaning orqasidan qizilo'ngachning chap yoni bir oz chiqib turganini ko'rish mumkin. O'ng tomondan traxeyadan kletchatka qatlami orqali chegaralangan plevranning o'ng mediastinal varag'i joylashgan. O'ng bronxning joyida uning orqa devorining yuqori qismi bo'ylab toq vena o'tadi va yuqori kavak venaga quyiladi.

Traxeyaning o'ng yuzasi bo'ylab, traxeya atrofidagi kletchatkada o'ng sayyor nerv joylashgan. Traxeyaga oldingi tomondan aorta ravog'i va chap yelka-bosh venasi, undan ichkariroqda — yelka-bosh arteriya o'zani taqalib turadi (138-rasm).

Yuqori kavak vena traxeyaning pastki qismidan hamda uning bifurkatsiyasidan bir oz oldinroqda va o'ngroqda joylashgan.

Traxeyadan chapda plevranning chap mediastinal varag'i bilan qoplangan aorta ravog'i, chap umumiy uyqu arteriyasi (*a. carotis communis sinister*) hamda chap o'mrov osti arteriyasi (*a. subclavia sinistra*) joylashgan.

Chap qaytuvchi xiqildoq nervi (*n. laryngeus recurrens sinister*), traxeya va qizilo'ngachning chap tomonlari orasidagi egatda yotadi.

Asosiy bronxlar (*bronchii principales*) traxeyaning bo'linish qismidan boshlanib, turlicha burchak ostida o'pkalarning darvozalari tomonga yo'naladi.

O'ng asosiy bronx, *bronchus principalis dexter* diametriga ko'ra chap bronxdan kattaroq bo'lib, uzunligi 2-3 sm cha keladi. U o'ng tomonga biroz qiyalab pastga tushadi va deyarli traxeyaning yo'nalishini davom ettiradi. Shu sababli ham traxeyaga tashqaridan tushgan yot jismlar deyarli 70 foiz hollarda o'ng bronxga tushadi.

Chap asosiy bronx (*bronchus principalis sinister*) o'ng bronxga nisbatan ingichkaroq hamda uzunroq bo'lib, uzunligi 4,5-6 sm cha keladi. U o'tmas burchak ostida chap tomonga yo'naladi.

Ikkala bronxning orqa yuzalariga qizilo'ngach taqalib turadi, chap bronxga yana — tushuvchi aorta, o'pka darvozalari yaqinida esa o'pkalarning orqa tomonlari tegib turadi. Chap bronxning orqasida chap sayyor nerv o'tadi va qizilo'ngachning oldingi yuzasiga yo'naladi.

KO'KS ORALIG'I ORQA BO'LIMLARIDA JOYLASHGAN A'ZOLAR TOPOGRAFIYASI

Sayyor nervlar

Sayyor nervlar ko'krak bo'shlig'ida dastlab ko'ks oralig'ining yuqorigi qismida, so'ngra uning orqa bo'limida joylashadi (132 va 138- rasmlar).

O'ng sayyor (adashgan) nerv (*n. vagus dexter*) ko'krak bo'shlig'iga o'ng o'mrov osti arteriyasi bilan venasining orasidan o'tib kiradi, aniqrog'i, nerv yelka-bosh arteriya o'zani (*truncus brachycephalicus*) dan o'mrov osti arteriyasi chiqadigan joydan oldinda joylashadi. O'mrov osti arteriyasi (*a. subclavia*) ning pastki botiq tomoni ro'parasida o'ng sayyor nervdan o'ng qaytuvchi hiqildoq nervi (*n. recurrens dexter*) chiqadi va arteriyani oldindan orqa tomonga aylanib o'tib, bo'yinga ko'tariladi (133-rasm). Shu yerning o'zida sayyor nervdan yurak chigaliga boruvchi tolalar ham chiqadi. Nervning asosiy shoxi biroz o'ngga va orqaga yo'nalib, asosiy bronx bilan toq venaning orasidan o'tadi va o'ng o'pka ildizining orqa tomoniga yo'naladi, undan so'ng qizilo'ngach o'ng tomonining orqasi bo'ylab qorin bo'shlig'iga kiradi. Bu oraliqda nerv bir qancha tarmoqlar beradi; ular o'ng o'pka va aorta hamda qizilo'ngach nerv chigallarini hosil qilishda qatnashadilar (133-rasm).

Chap sayyor nerv (*n. vagus sinister*) chap yelka-bosh venasi (*v. brachio-cephalica sinistra*) ning orqasida, chap o'mrov osti va umumiy uyqu arteriyalari orasidan o'tib, aorta ravog'ining old yuzasi bo'ylab, ko'krak bo'shlig'iga kiradi. Aorta ravog'ining pastki botiq tomonida, arteriya boylami (*lig. arteriosum*) dan chapda, sayyor nervdan chap qaytuvchi hiqildoq nervi (*n. laryngeus recurrens sinister*) chiqadi va aorta ravog'ining pastida uni oldindan orqaga aylanib o'tib, yuqoriga — bo'yinga ko'tariladi (143-rasm). Aorta ravog'ining old tomonida sayyor nervdan yurak chigaliga boruvchi bir qancha tolalar (*rr. cardiaci thoracici*) chiqadi.

Nervning asosiy shoxi chap asosiy bronxning yuqori va orqa tomoni, so'ngra chap o'pka ildizining orqasi bo'ylab boradi, keyin qizilo'ngach chap tomonining oldingi yuzasiga o'tadi va qizilo'ngach bilan birga qorin bo'shlig'iga kiradi. Bu

oraliqda sayyor nerv chap o'pka va aorta hamda qizilo'ngach chigallariga anchagina tarmoqchalar beradi.

Sayyor nervlarning o'pka va yurak chigallariga boruvchi tarmoqlari o'ngda – to'g'ri chiziq shaklida, chapda esa – S-simon chiziq shaklida yo'naladi. Shuning uchun ham operatsiya paytida o'ng o'pkani tortgan vaqtda nerv tarmoqlari ham tortilib cho'ziladi va buning oqibatida yurakning nerv apparatida qo'zg'alishni vujudga keltiradi. Chap o'pka tortilganda esa chap sayyor nervning S-simon yo'nalgan tarmoqlari tortilib to'g'rilanadi va yurak nervlarida hech qanday o'zgarish bo'lmaydi.

Ko'krak aortasi (yoki tushuvchi aortaning ko'krak bo'limi)

Tushuvchi aorta (*aorta descendens*) umurtqa pog'onasining chap tomonida, IV ko'krak umurtqa tanasining ro'parasida aorta ravog'idan boshlanadi. Uning ko'krak bo'limi, ya'ni ko'krak aortasi (*aorta thoracica*) XII ko'krak umurtqasi sathida diafragmaning aorta teshigi orqali o'tib, qorin aortasi (*aorta abdominalis*) bo'lib davom etadi.

Ko'krak aortasi umurtqa pog'onasi bo'ylab pastga yo'naladi. U VII-IX ko'krak umurtqasigacha umurtqa pog'onasining chap yuzasi bo'ylab boradi, so'ngra gavdaning o'rta chizig'i (*linea mediana*) tomoniga og'ib, pastdagi ko'krak umurtqalarining old yuzasining chap tomonida yotadi. Ko'krak aortasi o'z yo'lida doimo gavdaning o'rta chizig'idan chapda joylashadi (133-rasm).

Yuqorida ko'krak aortasining oldingi yuzasini chap o'pka ildizi, pastda – perikardning orqa devori qoplab turadi.

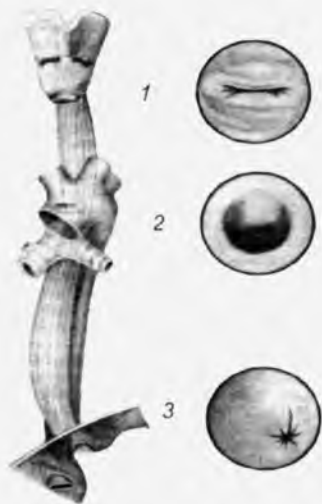VII-IX ko'krak umurtqalari sathida, aorta bilan perikard oralig'ida qizilo'ngach o'tadi. Bu yerda qizilo'ngach aortaning old yuzasini o'ngdan chapga tomon kesib o'tadi (138-rasm). Shuning uchun diafragmaning XI-XII ko'krak umurtqalari sathida joylashgan aorta teshigi yaqinida aorta qizilo'ngachga nisbatan o'ngda joylashadi, qizilo'ngach esa gavdaning o'rta chizig'idan taxminan 3 sm chapda joylashadi. Aortaning chap tomoni mediastinal plevra bilan qoplangan.

O'zining o'ng devori bilan ko'krak aortasi qizilo'ngachga zich taqalib turadi, faqat pastda, qizilo'ngach aortaning oldida joylashgan joydagina, aorta o'ng mediastinal plevruga yondoshib turadi.

Ko'krak aortasidan bronx arteriyalari, qovurg'a oralig'i arteriyalari hamda qizilo'ngach, perikard, diafragma va ko'ks oralig'i kletchatkasiga boruvchi tarmoqlar chiqadi.

Qizilo'ngachning ko'krak bo'limi

Qizilo'ngachning ko'krak bo'limi (*pars thoracica oesophagei*) - uzunligi 15-18 sm keladigan muskulli ingichka nay bo'lib, II dan XI ko'krak umurtqasigacha bo'lgan oraliqda joylashgan. Uning aorta ravog'i va traxeya bifurkatsiyasi sathida hamda diafragmadan o'tish qismida o'rta va pastki toraygan joylari bor. Aorta ravog'i hamda chap bronx sohasidagi torayishlar fiziologik torayish bo'lmasdan, balki mazkur a'zolar tomonidan qizilo'ngachning mexanik siqilishi natijasidir (146 -rasm).



146-rasm. Qizilo'ngach va qizilo'ngach kavagining shakllari.
1 - yuqori torayma;
2 - o'rta torayma;
3 - pastki torayma.

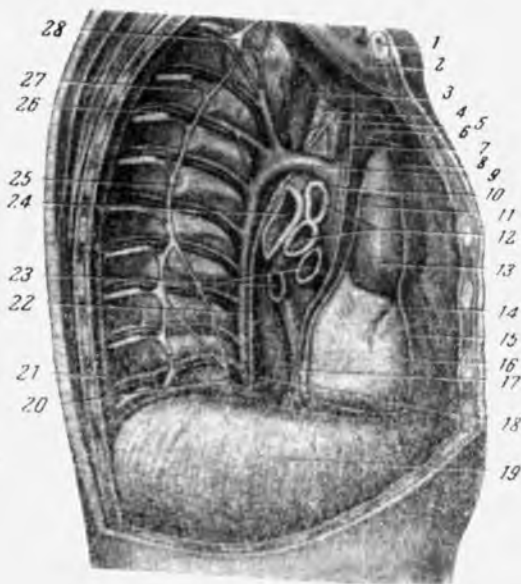
Pastki torayish joyi, bo'yindagi kabi, qizilo'ngach devoridagi aylana mus-kullarning kuchli rivojlanganligi va bundan tashqari, diafragmaning medial oyoqchalarining qisqarishi natijasida hosil bo'ladi; u diafragmaning qizilo'ngach teshigi sohasida va undan yuqoriroqda joylashadi. Ushbu torayish oshqozon (oshqozon) faoliyati bilan chambarchas bog'langan.

Qizilo'ngachning yuqori va o'rta toraygan joylari orasida yuqorigi kengayma, o'rta va pastki torayishlari orasida pastki kengaymalari bor.

Yuqori oziq tishlaridan o'rta torayishgacha bo'lgan masofa 24-26 sm ni, pastki torayishgacha esa 38-40 sm ni tashkil etadi.

Ko'krak aortasi qizilo'ngach bilan umurtqa pog'onasining orasiga suqilib kirgani uchun, ko'krak qafasining pastki yarmida qizilo'ngach birmuncha old tomonga suriladi (133-rasm).

III-IV ko'krak umurtqalari sathida qizilo'ngachning asosiy qismi o'rta chiziqdan chaproqda yotadi. IV ko'krak umurtqasi sathida



147-rasm. Orqa ko'ks oralig'i a'zolarining o'ngdan ko'rinishi.

- 1-o'mrov suyagi; 2-I qovurg'a;
- 3, 17-oesophagus; 4-trachea;
- 5-n. vagus va uning rami bronchiales; 6-v. brachiocephalica sinistra; 7-n. phrenicus; 8-ko'ks oralig'i plevrasi kesimi qirg'og'i;
- 9, 22-v. azygos; 10-v. cava superior;
- 11-perikard kesimi qirg'og'i; 13-aorta ascendens;
- 14-auricula dextra; 15-perikard plevrasi va perikard kesimlari qirg'og'i; 16-o'ng qorincha;
- 18-aorta thoracica; 19-pleura diaphragmatica;
- 20-n. splanchnicus major;
- 21-qovurg'a plevrasi kesimining qirg'og'i; 23-*vv. pulmonales*;
- 24-bronchus principalis dexter; 25-truncus sympathicus; 26-*vasa intercostalia* va shu nomli nerv;
- 27-*ramus communicans n. sympathici*;
- 28-ganglion *sympathicum thoracicum III*.

qizilo'ngach aorta ravog'iga, pastroqda – tushuvchi aortaga taqalib turadi va ularning o'ng tomonida joylashadi. VII ko'krak umurtqasidan boshlab qizilo'ngach deyarli butunlay o'rta chiziqdan o'ngda yotadi; diafragma yaqinlashgan sari yana chap va old tomonga og'adi.

VIII-IX ko'krak umurtqalari sohasida qizilo'ngach aortaning oldida joylashadi, X-XI sathida esa o'rta chiziqdan va aortadan chaproqda joylashib, diafragmaning teshigi orqali qoriga o'tadi.

Qizilo'ngachning sintopiyasini ko'rib chiqadigan bo'lsak, u o'zining oldingi yuzasi bilan traxeyaning, aorta ravog'ining, traxeya bifurkatsiyasi yoki chap bronxning orqa yuzalariga tegib turadi. Qizilo'ngach bifurkatsiyasidan pastda va old tomonda parabraxial va bifurkatsiya limfa tugunlari to'plamiga, yana ham pastroqda chap bo'lmachaning orqa devoriga (perikard bilan o'ralmagan joyiga) taqalib joylashadi. Bu yerda chap bo'lmacha bilan qizilo'ngach oralig'ida chap sayyor nerv o'tadi. Qizilo'ngachning pastki qismining oldingi yuzasi perikardning orqa devoriga taqaladi, ularni bir-biridan kletchatka ajratib turadi. Bu kletchatka ba'zi joylarda zichlashib, o'zida muskul tutamlarini (*m.pericardiacoosophageus*) tutuvchi ingichka paylar ko'rnishini oladi. Qizilo'ngachning perikardga bunday taqalib joylashishi perikard bo'shlig'ida suyuqlik to'planganda, qizilo'ngachning siqili-shiga va torayishiga olib keladi. Shuningdek, qizilo'ngachning chandiqli torayishlarida uni buj bilan kengaytirish jarayonida yurak va perikardni shikastlab qo'yish mumkin (147-rasm).

Qizilo'ngach yuqorida va chap tomonda chap umumiy uyqu arteriyasi va chap o'mrov osti arteriyasi, aorta ravog'i, chap qaytuvchi nerv hamda ko'krak limfa yo'li bilan chegaradoshdir.

Aorta ravog'idan pastroqda qizilo'ngachning chap tomoni tushuvchi aortaga tegib turadi. Aortaning qizilo'ngach orqasiga o'tgan joyida, VIII-IX ko'krak umurtqalari sathida, qizilo'ngachning chap tomoni chap mediastinal plevranning orqa qismiga yopishadi.

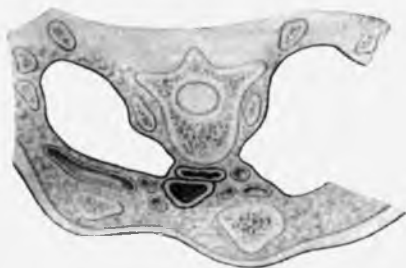Qizilo'ngach yuqorida va o'ng tomonda o'ng qaytuvchi nerv, o'ng umumiy uyqu arteriyasining boshlanish qismi va yuqoridagi qovurg'a oraliqlarining vena o'zaniga taqaladi. Pastroqda, IV ko'krak umurtqa sathidan boshlab, qizilo'ngachning o'ng devori o'ng mediastinal plevranning orqa qismiga tegib turadi.

Qizilo'ngachning o'ng tomonida va orqarog'ida toq vena joylashib, pastdan yuqoriga, umurtqa pog'onasi ko'krak bo'limining o'rtasiga qadar boradi; shu joyning o'zida, toq vena bilan aortaning oralig'ida ko'krak limfa yo'li joylashadi. Ba'zi hollarda o'ng mediastinal plevranning chapga tomon chuqurroq burilib kirgan qismi toq venani qizilo'ngachning o'ng devoridan ajratib turadi. Buni operatsiya paytida nazarda tutish kerak bo'ladi. Shuning uchun ham qizilo'ngachning mediastinal plevra bilan o'zaro joylashuvini bilish amaliy ahamiyatga ega.

Mediastinal plevra bilan o'zaro joylashuviga ko'ra qizilo'ngach 3 qismga bo'linadi:

- 1) o'pka ildizidan yuqorida joylashgan qismi (148-rasm);
- 2) o'pka ildizi sohasida joylashgan qismi (149-rasm);
- 3) o'pka ildizidan pastda joylashgan qismi (150-rasm);

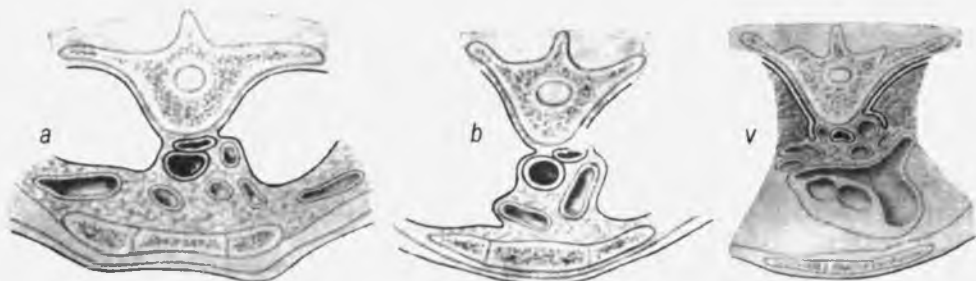
O'ng mediastinal plevra o'pka ildizidan yuqorida qizilo'ngachning yon devoriga 0,2-1 sm kenglikda taqalib turadi.



148-rasm. II ko'krak umurtqasi sathida o'ng va chap ko'ks oralig'i plevralarining qizilo'ngachga nisbatan joylashuidagi farqlar.

Chap mediastinal plevra esa umurtqa pog'onasi bilan chap o'mrov osti arteriyasi oralig'iga kirib turuvchi burma hosil qiladi.

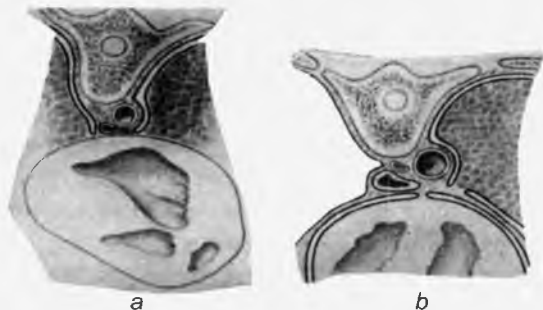O'pka ildizi sohasida qizilo'ngach o'ngda – toq vena, chapda – ko'krak aortasi orqali plevradan ajralib turadi.



149-rasm. III (a) va IV (b) ko'krak umurtqalari sathida ko'ks oralig'i plevrallari bilan qizilo'ngachning o'zaro joylashuvi.

O'pka ildizidan pastda o'ng mediastinal plevra, ko'pincha, qizilo'ngachning faqat yon tomoninigina emas, balki orqa tomonini ham qoplab, qizilo'ngach bilan umurtqa pog'onasining orasida cho'ntak hosil qiladi. Chap mediastinal plevra qizilo'ngachdan ko'krak aortasi orqali ajralib turadi; faqat diafragma yaqinida qizilo'ngachga yopishadi.

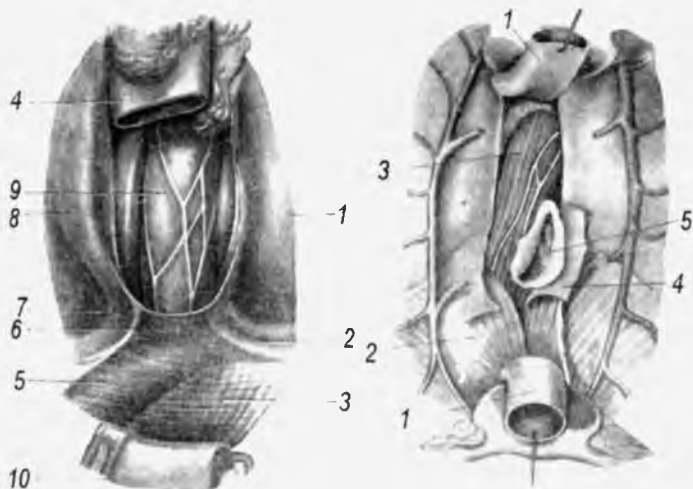
O'pka ildizidan pastda o'ng va chap plevra varaqlari qizilo'ngachning orqasi-



150-rasm. Ko'ks oralig'i plevrallari bilan qizilo'ngachning VI (a) va VIII (b) ko'krak umurtqalari sathidagi o'zaro joylashuvi.

da bir-biriga yaqin keladi va bir-biri bilan plevralararo boylam orqali tutashishi mumkin (151-rasm).

Ba'zi joylarda plevra qizilo'ngachning devoriga fassiya varaqlari va tizimlari orqali mahkam yopishgan, bu esa qizilo'ngachni operatsiya qilish paytida uni



151-rasm. Plevralararo boylam (Morozov boylami)ning topografiyasi.
1, 8 - plevra; 2, 7 - plevra xaltalarining (bo'shliqlarining) orqa-pastki burchaklari; 3, 5 - diafragmaning ichki oyoqchalari; 4, 10 - aorta; 6 - plevralararo boylam; 9 - qizilo'ngach.

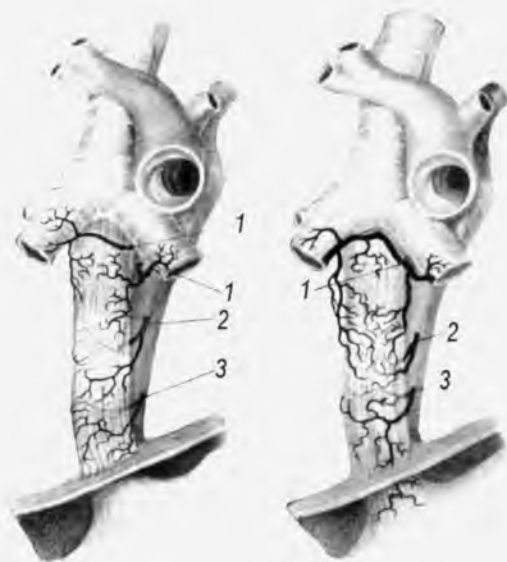
ajratishni qiyinlashtiradi hamda plevraning shikastlanish xavfini yuzaga keltiradi. Qizilo'ngachning diafragma yaqin joylashgan qismi plevra sinuslarining pastdagi qismlariga va diafragmaning qizilo'ngach o'tadigan teshigiga zich biriktiruvchi to'qimadan tuzilgan plevralararo boylam orqali mustahkam birikkan. Bu boylam ikkita – orqa va oldingi varaqlarga ajralib, qizilo'ngachni o'rab turadi va diafragmaning qizilo'ngach o'tadigan teshigi sohasini qoplovchi ko'krak ichi fassiyasiga qo'shib ketadi.

Qizilo'ngachni operatsiya qilish paytida plevralararo boylamning tortilishi mediastinal plevraning shikastlanishiga va ikki tomonlama pnevmotoraksga olib kelishi mumkin.

Qizilo'ngach ko'krak bo'limining traxeya bifurkatsiyasiga nisbatan tutgan o'miga ko'ra bifurkatsiyadan (o'pka ildizidan) yuqori, bifurkatsiya (o'pka ildizi) sohasidagi va bifurkatsiyadan (o'pka ildizidan) pastdagi qismlari; aorta ravog'iga nisbatan joylashuviga ko'ra aortadan yuqorigi va aortadan pastki qismlari (E.L.Berezov) farq qilinadi (aortadan yuqoridagi va undan pastdagi oshqozon-qizilo'ngach anastomozlari – qizilo'ngach rezeksiya kilingan sathga ko'ra bajariladi).

Qizilo'ngach o'z yo'lida tananing o'rta chizig'iga (shu bilan birga umurtqa pog'onasiga) nisbatan turli sathlarda har xil tomonda joylashib, burilishlar hosil qiladi. Chunonchi, III-IV ko'krak umurtqalari sathida qizilo'ngach chapda joylashadi, Th_v umurtqaga kelgach o'ng tomonga o'zining frontal tekislikdagi birinchi burilishini yasaydi va o'ng tomon bo'ylab to Th_x umurtqagacha boradi. Shu sathda keskin chapga og'ib, ikkinchi frontal burilish hosil qiladi. Shu yerda uning orqasiga aorta o'tishi munosabati bilan qizilo'ngach oldinga – (sagittal tekislikda) burilish yasaydi (133-rasm).

Ko'ks oralig'ining orqa qismida qizilo'ngachning atrofi kletchatkasi va uni o'rovchi fassiyasi qizilo'ngach atrofidagi bo'shliqni hosil qiladi.

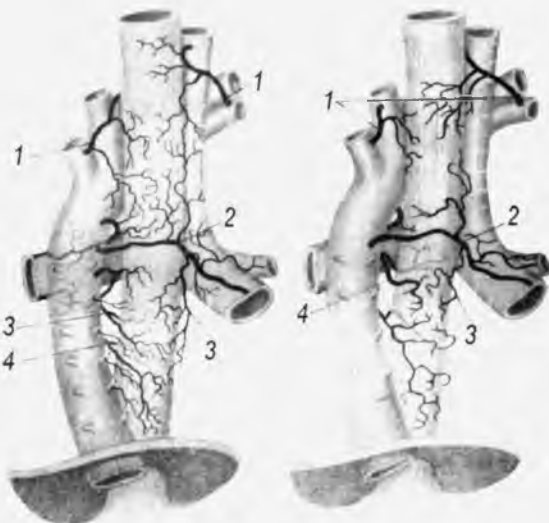


152-rasm. Qizilo'ngach pastki qismi arteriyalari tuzilishidagi farqlar (oldindan ko'rinish). 1 - bronxial arteriyalarning shoxlari; 2 - yuqorigi qizilo'ngach arteriyalari (shoxlari); 3 - pastki qizilo'ngach arteriyalari (shoxlari).

Bu kletchatkada qizilo'ngachning devorlari bo'ylab sayyor nervlar, simpatik chegara poyalari va orqa nervlarining tegishli tarmoqlaridan hosil bo'lgan nerv chigali hamda limfa tugunlari joylashadi.

Oon bilan ta'minlanishi. Qizilo'ngachning ko'krak bo'limini ta'minlovchi

153-rasm. Qizilo'ngach ko'krak bo'limining arteriyalaridagi tafovutlar (orqadan ko'rinish). 1 - pastki qalqonsimon arteriya; 2 - o'ng orqa bronxial arteriya; 3 - bronxial arteriyalardan qizilo'ngachga boruvchi shoxlar; 4 - aortadan chiquvchi yuqori va pastki qizilo'ngach arteriyalari (shoxlari).



arteriyalar har xil manbalardan boshlanadi, ularning soni, tarmoqlanish hududlari individual o'zgarib turadi. Bundan tashqari, qizilo'ngach ko'krak bo'limining yuqorigi, o'rta va pastki qismlari turli manbalardan keluvchi arteriyalar hisobiga qon bilan ta'minlanadi, arteriya to'rlarini hosil qilib anastomozlashadi.

A'zoning yuqorigi qismini pastki qalqonsimon arteriyalar va ba'zan, bevosita chap o'mrov osti arteriyasi hamda bo'yin-qalqon o'zanidan (*truncus thyrocervicalis*) chiquvchi shoxlar ta'minlaydi.

Qizilo'ngachning o'rta (bifurkatsiya) qismiga bronxial hamda o'ng I va II

qovurg'alararo arteriyalardan, kam hollarda aorta ravog'ining botiq qismidan ham shoxlar keladi. Bronxial arteriyalar bronxlarning devori bo'ylab yo'nala turib, ko'ks oralig'idagi boshqa a'zolarga, shu jumladan, qizilo'ngachga ham shoxlar beradi. Qizilo'ngachning bu shoxlari, ko'pincha, chap-oldingi hamda o'ng-orqa bronxial arteriyalardan chiqadi (152- va 153-rasmlar).

Qizilo'ngachning pastki qismini asosan, ko'krak aortasidan chiquvchi yuqorigi, o'rta va pastki qizilo'ngach arteriyalari, 1/3 hollarda o'ngdagi III, IV, V, VI, VII qovurg'alararo arteriyalardan chiquvchi shoxlar, kamroq diafragmaning qizilo'ngach teshigidan kiruvchi chap oshqozon arteriyasi tarmoqlari va chap pastki diafoagma arteriyasining shoxlari qon bilan ta'minlaydi (133-rasm).

Qizilo'ngach arteriyalarining o'ziga xosligi shundaki, ular dastlab a'zoning devoriga parallel holda qizilo'ngach atrofidagi kletchatka bo'ylab yo'naladi va muayyan masofani o'tib (ba'zilar 10-15 sm gacha uzunlikda bo'ladi) uning devoriga segmentar yo'nalgan holda kiradi.

Innervatsiyasi. Qizilo'ngachning ko'krak bo'limini innervatsiyalovchi nervlar adashgan hamda qaytuvchi hiqildoq nervlarining shoxlaridir. Bu shoxlar tarkibida a'zoga simpatik chegara poyasining bo'yin hamda yuqorigi 5 ta ko'krak tugunlaridan chiquvchi tolalar bo'ladi. Ko'ks oralig'ida adashgan nervdan chiquvchi shoxlarning aksariyati faqat qizilo'ngachgagina emas, balki yurak, traxeya, yirik qon tomirlari kabi a'zolarga ham boradi. Operatsiya vaqtida qizilo'ngachni ajratib olishda, bu nervlarning shikastlanishi mazkur a'zolar faoliyatiga ta'sir etishi mumkin.

Qizilo'ngachning pastki qismida adashgan nerv tolalaridan oldingi va orqa nerv chigallari hosil bo'ladi. Chap adashgan nerv hisobiga old-yon, orqa adashgan nerv tolalaridan orqa-yon chigallar paydo bo'ladi. Eng pastki qismida esa, bu chigallardan yana qayta adashgan nerv poyalari vujudga keladi. Bu poyalarning soni bitta yoki undan ortiq bo'lishi mumkin (133-rasm).

Ba'zan chigalning diafragmadan yuqoridagi qismidan alohida tolalar chiqib, diafragmaning aorta teshigi orqali quyosh chigaliga boradi. Ushbu qo'shimcha tolalarning borligi tufayli, adashgan nerv poyalarini kesib bajariladigan vagotomiya operatsiyalarida, qorin bo'shlig'i a'zolari funksiyasining odatdagi buzilishlari yuz bermaydi.

Qizilo'ngachning venalari uning devorlarida quyuq to'r hosil qiladi, undan venoz qon qizilo'ngach venalari bo'ylab toq va yarim toq venalarga (yuqori kavak vena sistemasi) quyiladi. Pastda qizilo'ngachning vena to'ri oshqozon venalari orqali darvoza vena sistemasi bilan bog'langan. Shu sababli darvoza vena sistemasida qon aylanishi buzilganda qizilo'ngachning vena to'ri venoz qonning oqib ketishi uchun kollateral (yonlama) yo'l bo'lib xizmat qiladi. Bunday hollarda qizilo'ngachning venalari kengayadi va devori yupqalashadi. Bunday shilliq parda ostidagi venalar yorilganda to'xtatish qiyin bo'lgan qon ketishi sodir bo'ladi.

Limfa qizilo'ngachdan quyidagi yo'llar bo'ylab oqib ketadi:

1. Qizilo'ngachning yuqori qismidan limfa, asosan, traxeya atrofidagi (paratraxéal) limfa tugunlariga, undan tashqari umurtqa pog'onasi oldidagi, chiqur bo'yinturuq va traxeobronxéal limfa tugunlariga boradi.

2. Qizilo'ngachning o'rta qismidan limfa traxeya bifurkatsiyasi sohasidagi va traxeobronxéal limfa tugunlariga, shuningdek, qizilo'ngach va aorta oralig'ida

joylashgan limfa tugunlariga boradi. Limfa tomirlarining bir qismi qizilo'ngachning o'rta qismidan bevosita ko'krak limfa yo'liga quyiladi.

3. Qizilo'ngachning pastki qismidan limfa diafragma orqali adashgan nervlar bilan birga o'tib, asosan, oshqozonning kardiya qismi atrofida va qorin arteriya o'zani (*truncus coeliacus*) ning atrofida joylashgan limfa tugunlariga, qisman ko'ks oralig'i limfa tugunlariga oqadi (154-rasm).

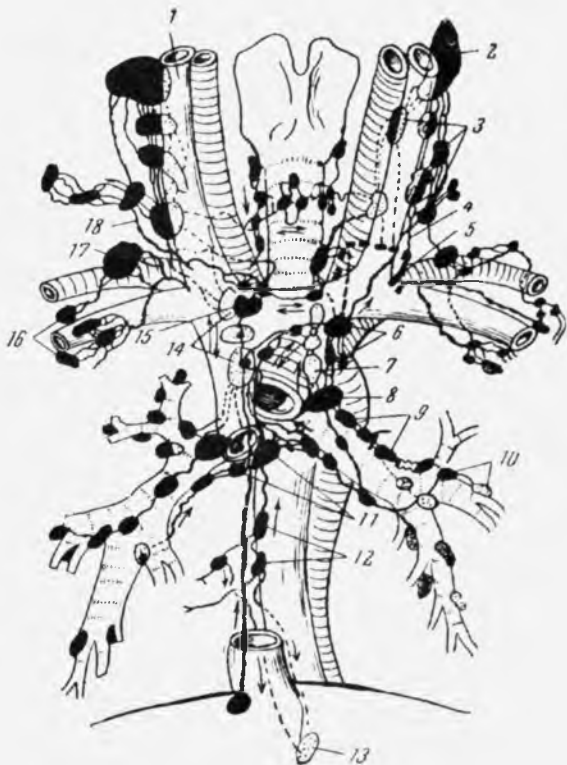
Qizilo'ngach limfa tomirlarining oshqozon va o'pka limfa tomirlari bilan qo'shilganligi, ularning bevosita ko'krak limfa yo'liga quyiluvchi tomirlarining borligi qizilo'ngach rakida o'pka, jigar, bo'yin sohalariga metastazlanishiga imkon beradi.

Toq va yarim toq venalar

Toq vena (*v.azygos*) va yarim toq vena (*v.hemiazygos*) qorinning orqa devorida belning ko'tariluvchi venalari (*v.lumbalis ascendens*) va qovurg'a osti venalarining qo'shilishidan hosil bo'ladi. Ular diafragmaning medial va oraliq oyoqchallari orasidagi yoriq orqali ko'ks oralig'ining orqa qismiga kiradi. Toq vena umurtqa pog'onasining o'ng yoni bo'ylab IV-V ko'krak umurtqasigacha ko'tariladi. U

154-rasm. Ko'krak bo'shlig'ining limfa tugunlari. Qora rangdagi tugunlar a'zoldan oldinda; rangsiz, nuqtalar chizilgan tugunlar a'zoldan orqada joylashgan.

1-*v. jugularis inferior*; 2-*nodus lymphaticus jugulodigastricus*; 3-*nodi lymphatici cervicales profundi*; 4-*truncus jugularis*; 5-*ductus thoracicus*; 6-*nodi lymphatici mediastinales anteriores*; 7-*nodus lymphaticus tracheobronchialis*; 8- Botallo yo'li yaqinidagi tugun; 9-*nodi lymphatici bronchopulmonales*; 10-*nodi lymphatici pulmonales*; 11-(pastki guruh) *nodi lymphatici tracheobronchiales*; 12-*nodi lymphatici coeliacus*; 14-(o'ng yuqorigi guruh) *nodi lymphatici tracheobronchiales*; 15-o'ng yuqorigi guruhdan *nodus lymphaticus mediastinalis anterior*; 16-*nodi lymphatici apicales (subclavi-BNA)*; 17-*Truaze-Virxov* tuguni; 18-*truncus jugularis*-ning irmoqlaridan biri.



o'z yo'lida qizilo'ngachning orqasida, ko'krak limfa yo'lining o'ng va orqa tomonida joylashadi. IV-V ko'krak umurtqasi sohasida toq vena o'ng asosiy bronxning yuqori va old tomonidan o'tib yuqori kavak venaga quyiladi (147-rasm). Toq venaga o'ngdagi qovurg'alararo venalar, qizilo'ngach venalari, bronxial va ko'ks oralig'ining orqa venalari quyiladi (133 va 147-rasmlar).

Toq venaga parallel ravishda, umurtqa pog'onasining chap yon tomonida, ko'krak aortasining orqasida yarim toq vena joylashadi.

VII-VIII ko'krak umurtqalari sathida yarim toq vena o'ngga buriladi va ko'krak aortasi, qizilo'ngach hamda ko'krak limfa yo'lining orqa tomonida umurtqa pog'onasini kesib o'tib, toq venaga quyiladi.

Yarim toq venaga pastdagi chap qovurg'alararo venalar quyiladi. Yuqoridagi qovurg'alararo venalar qo'shimcha yarim toq vena - *v.hemiazygos accessoria*-ga yoki toq venaga quyiladi.

Qo'shimcha yarim toq vena chap yelka-bosh vena (*v.brachiocephalica sinistra*) bilan anastomozlashishini aytib o'tish kerak.

Toq va yarim toq venalar pastki va yuqori kavak vena sistemalarini bir-biriga bog'laganliklari uchun amaliy jihatdan katta ahamiyatga ega bo'lgan kava-kaval anastomoz hisoblanadilar. Ular pastki kavak venada qonning harakatlanishi buzilganda venoz qonning oqib ketishi uchun asosiy kollateral yo'l bo'lib xizmat qiladi.

Ko'krak limfa yo'li

Qo'krak limfa yo'li (*ductus thoracicus*) uzunligi 30-35 sm, diametri 2-4 mm li naycha bo'lib, qorinparda orti bo'shlig'ida, belning o'ng va chap limfa poyalari (*trunci lumbales dexter et sinister*) ning qo'shilishidan hosil bo'ladi. Ichak o'zani (*truncus intestinalis*) 3-4 ta tarmoqlardan iborat bo'lib, ko'pincha chap yoki o'ng bel limfa poyasiga quyiladi. Ko'krak limfa yo'lining hosil bo'lish joyi har xil odamlarda turlicha bo'lib, II bel umurtqasidan XI ko'krak umurtqasigacha bo'lgan oraliqda o'zgarib turadi. Ko'krak limfa yo'lining boshlanish qismida ko'pincha kengaygan joyi – sutsimon limfa qopchasi (*cisterna chyli*) bo'ladi. Ko'krak limfa yo'li ko'ks oralig'ining orqa qismiga diafragmaning aorta teshigi orqali kirib, uning pastki qismida, IV ko'krak umurtqasigacha o'rta chiziqdan o'ng tomonda, ko'krak aortasining orqasida, uning o'ng tomonida yotadi. Keyin chap tomonga siljiy boradi va aortaning orqasidan chiqib, uning o'ng devori bo'ylab yuqori tomonga yo'naladi va o'z yo'lida o'ng qovurg'alararo arteriyalarga nisbatan old tomonda yotadi (133-rasm).

Ko'krak limfa yo'lining ko'ks oralig'idan o'tuvchi bo'limini ikki qismga ajratish mumkin (D.A.Jdanov): 1) pastki – toq vena va aorta orasida joylashgan qismi; 2) yuqorigi – aortadan yuqorida joylashgan qismi.

Ko'krak limfa yo'li yuqoriga ko'tarilib, chapga buriladi va IV ko'krak umurtqasi ro'parasida aorta ravog'i va qizilo'ngachning orqasida yotadi; III ko'krak umurtqasi sathida esa aorta ravog'ining tepasida, o'rta chiziqqa nisbatan chaproqda joylashadi. Ko'krak limfa yo'lining aortadan yuqorida joylashgan qismining topografiyasi quyidagicha: uning old tomonida chap sayyor nerv va chap umumiy uyqu arteriyasi, orqasida – bo'yinning uzun muskuli (*m.longus colli*), medial tomonida – qizilo'ngach va chap qaytuvchi nerv, lateral tomonida – chap plevra va chap o'mrov osti arteriyasi joylashadi (103-rasm).

Ko'krak limfa yo'li sistemasida ko'pgina uzun va qisqa kollateral yo'llar

bor. Ular ko'krak limfa yo'lini va tananing o'ng va chap tomonlaridagi yirik limfa kollektorlarini bir-birlari bilan bog'laydi. Ko'krak limfa yo'li bilan ko'krak bo'shlig'i va unga chegaradosh bo'lgan sohalarning limfa sistemalari orasidagi bunday o'zaro bog'liqlik ko'krak limfa yo'lini bog'lab qo'yishda, sil kasalining va xavfli o'sma xujayralarining tarqalishida yetakchi rol o'ynaydi.

Ko'ks oralig'idagi limfa tugunlari oldingi va orqa guruhlariga bo'linadi (154-rasm).

1. Ko'ks oralig'i oldingi qismining limfa tugunlari (*Inn.mediatinalis anteriores*) o'z navbatida ikkiga bo'linadi:

a) yuqorigi limfa tugunlari – ko'ks oralig'idan yirik tomirlarning old tomonida joylashadi;

b) pastki limfa tugunlari – diafragma va perikard atrofida joylashgan.

2. Ko'ks oralig'i orqa qismining limfa tugunlari (*Inn.medialistinalis posteriores*) traxeya va yirik bronxlar yaqinida joylashadi va quyidagilarga bo'linadi:

a) traxeya atrofidagi (paratraxéal yoki traxeobronxial) limfa tugunlar – traxeya ko'krak bo'limining yon tomonlari bo'ylab joylashadi;

b) bifurkatsiya limfa tugunlari – traxeyadan pastda, asosiy bronxlar oralig'ida yotadi;

v) parabronxial limfa tugunlari – asosiy bronxlarning yon tomonlari bo'ylab yotadi;

g) o'pka ildizi sohasida yotuvchi o'pka-bronx limfa tugunlari.

Ko'ks oralig'i limfa tugunlarining barchasi bir-biri bilan o'zaro bog'langan.

Ulardan limfani olib ketuvchi tomirlar qisman ko'krak yo'liga, qisman – o'ng bo'yinturuq va o'mrov osti limfa yo'llariga quyiladi.

• Simpatik chegara poyasi

Simpatik chegara poyasi (*truncus simpaticus*) ning ko'krak bo'limi noto'g'ri uchburchak shaklidagi 10-12 ta ko'krak tugunlari (*ganglion thoracica*) dan tuzilgan va bu tugunlar bir-birlari bilan tugunlararo o'simtalar (*rr.interganglionares*) orqali bog'langan (133-rasmga qarang).

Simpatik poya o'ngda va chapda qovurg'a plevrasi ostida (orqasida), qovurg'a suyaklari boshchalari va qovurg'alararo tomirlardan oldinda joylashgan.

Ko'krak ichi fassiyasi (*fascia endothoracica*) ikkita varaqqa ajralib, simpatik poyalar uchun fassiya g'ilofini hosil qiladi. O'ng simpatik poya toq venadan orqaroqda va lateral tomonda; chapdagisi esa yarim toq venadan orqaroqda va lateral tomonda yotadi.

Simpatik chegara poyasidan ko'krak bo'shlig'i a'zolariga boruvchi nervlarning tolalari hamda ichki a'zolarga boruvchi katta va kichik nervlarning hosil bo'lishida ishtirok etuvchi o'simtalar chiqadi.

Simpatik poya bog'lovchi o'simtalar (*rr.communicantes*) orqali qovurg'alararo nervlar bilan bog'langan.

Simpatik chegara poyasi pastga tomon yo'nalib, diafragmaning lateral va oraliq oyoqchalari orasidagi yoriqdan qorinparda orti bo'shlig'iga o'tadi.

Ichki a'zolarga boruvchi katta nerv (*n.splanchnicus major*) V-IX ko'krak tugunlaridan chiquvchi o'simtalardan; ichki a'zolarga boruvchi kichik nerv (*n.splanchnicus minor*) X-XI ko'krak tugunlaridan chiquvchi o'simtalardan hosil bo'ladi. Ikkala nerv ham umurtqa pog'onasining yon yuzalarida joylashadi; ular o'ngda

– toq vena, chapda – yarim toq vena bilan birgalikda diafragmaning medial va oraliq oyoqchalarining orasidan o‘tib quyosh (qursoq) chigaliga boradi (119-rasm).

Ko‘ks oralig‘idagi nerv chigallari

Nerv chigallari ko‘krak bo‘shlig‘ining refleksogen zonalaridir. Simpatik poyalardan, adashgan hamda diafragma nervlaridan chiquvchi shoxlar ko‘ks oralig‘i kletchatkasida bir-birlari bilan qo‘shilib, o‘zida nerv tugunlari va hujayralarini tutuvchi nerv chigallarini hosil qiladilar. Asosan, quyidagi nerv chigallari farq qilinadi:

1) yuza joylashgan chap yurak (yurak-o‘pka) chigali – aorta ravog‘i chap qismining old yuzasida va chap o‘pka ildizi old tomonining yuqorisida joylashgan. Bu chigaldan aorta ravog‘iga, yurak va perikardga hamda chap o‘pkaga tarqoqlar boradi (143-rasm);

2) chuqur joylashgan o‘ng yurak (o‘pka-yurak) chigali – traxeyaning oldingi yuzasida, aorta ravog‘ining orqasida va o‘ng o‘pka ildizi old yuzasining yuqori qismida joylashgan. Bu chigaldan aorta ravog‘i, perikard va o‘ng o‘pkaga tolalar boradi;

3) qizilo‘ngach nerv chigali – qizilo‘ngachning traxeya bifurkatsiyasidan diafragma gacha bo‘lgan qismida joylashgan bo‘lib, qizilo‘ngach va o‘pkalarga tolalar beradi (133-rasm);

4) umurtqa pog‘onasining oldidagi chigal – umurtqa pog‘onasining old va yon tomonlarida joylashgan bo‘lib, asosan, simpatik poyalarning o‘simtalaridan tuzilgan. Bu chigal III-IV ko‘krak umurtqalari sohasida hamda umurtqa pog‘onasiga taqalib joylashgan tushuvchi aorta, toq va yarim toq venalar hamda ko‘krak limfa yo‘lining atrofida yaxshiroq taraqqiy etgan.

Sanab o‘tilgan nerv chigallari o‘zaro bir-biri bilan chambarchas bog‘langan.

KO‘KRAK DEVORI VA KO‘KS ORALIG‘I KLETCHATKASI

Ko‘ks oralig‘i a‘zolari biriktiruvchi to‘qimali yog‘ kletchatkasi bilan o‘ralgan. Ko‘krak ichi fassiyasidan a‘zolarga tizimchalar ketadi. Bu tizimchalar birinchidan, a‘zolari va ularni o‘rab turuvchi kletchatkalarni bir-biridan chegaralaydi va shuning bilan ko‘ks oralig‘ida bir qancha kletchatka bo‘shliqlarini hosil qiladi;

Ikkinchidan, bu tizimchalar a‘zolari o‘z joyida tutib turuvchi vosita hisoblanadi.

Ko‘krak devorining ichki yuzasini qoplab turuvchi kletchatka pariyetal (devoriy) kletchatka deb yuritiladi. Bu kletchatka joylashgan o‘rniga qarab uchga bo‘linadi.

1. Ekstraplevral kletchatka – pariyetal plevra bilan qovurg‘alarni qoplovchi ko‘krak ichi fassiyasi oralig‘ida joylashgan.

2. To‘sh orti kletchatka bo‘shlig‘i – oldinda ko‘krak ichi fassiyasi, orqada to‘sh orti fassiyasi, *fascia retrosternalis* bilan chegaralangan. To‘sh orti fassiyasi yuqoridan pastga – diafragma tomon yo‘nalib, oldingi plevralararo oraliqlarni old tomondan bekitadi. Yon tomonlarda bu fassiya ko‘krak ichi fassiyasiga tizimchalar yordamida birikadi (bu tizimchalar o‘z navbatida plevralarning oldingi burmalariga birikib, ularni ko‘krak devorlariga mahkamlaydi). Shunday qilib, yopiq to‘sh orti kletchatka bo‘shlig‘i vujudga keladi.

Sun‘iy qizilo‘ngach qo‘yish operatsiyasida shu bo‘shliq orqali ingichka ichak yuqoriga tomon olib o‘tiladi.

Bu bo'shliqda yiring to'planganda u ko'ks oralig'ining oldingi qismiga tarqalmay, shu bo'shliqning o'zida qoladi.

3. Umurtqa pog'onasining oldingi kletchatka bo'shlig'i ko'krak ichi fassiyasining oldida, umurtqa pog'onasining ko'krak bo'limi sohasida joylashib, yon tomonlarda ekstraplevral kletchatka bilan chegaralanadi. Ekstraplevral kletchatka ko'ks oralig'i orqa qismining fassiya plastinkalari orqali ajralib turadi. Bu fassiya plastinkalari mediastinal plevradan boshlanib, ko'krak umurtqalari tanalarining yon yuzalariga birikadi va plevra-umurtqa boylamlari (*ligg.pleuro-vertebrale*) deb yuritiladi.

Ko'ks oralig'ida joylashgan asosiy (visseral) kletchatka bo'shliqlari quyidagilardir:

1) perikard oldi kletchatka bo'shlig'i (*spatium prepericardiale*) to'sh orti fassiyasining orqasida joylashgan. Bu bo'shliqning orqa devorini ayrisimon bez va traxeyadan oldinda joylashgan tomirlarning fassiyalari hamda perikard hosil qiladi. Perikard oldi bo'shlig'i yuqori tomonda bo'yinning kletchatkasidan fassiya tizimchalari orqali ajralib turadi. Bu tizimchalar ayrisimon bezning fassiyasidan boshlanib, o'mrov suyagi va to'sh suyagi dastasining suyak usti pardasiga, yelkabosh venalarining fassiya g'illoflariga hamda traxeya oldi fassiyasi (*fascia pretracheale*) ga birikadi. Perikard oldi bo'shlig'i pastda diafragma fassiyasi bilan chegaralangan;

2) traxeya oldi kletchatka bo'shlig'i (*spatium pretracheale*) chapda aorta ravog'i va uning shoxlarining boshlanish qismi bilan, o'ngda mediastinal plevra hamda toq venaning ravog'i bilan chegaralangan. Bo'shliqning oldingi devorini ayrisimon bezning fassiyasi, tomirlar oraliqlaridagi fassiya va perikardning orqa devori hosil qiladi. Bo'shliqning orqa devorini qizilo'ngach-traxeya fassiyasining oldingi plastinkasi va bronxlar orasidagi fassiya hosil qiladi.

3) qizilo'ngach atrofidagi bo'shliq (*spatium paraoesophagei*) ko'ks oralig'ining yuqorisida yon hamda orqa tomonlardan mediastinal plevraga taqalib turuvchi ko'krak ichi fassiyasining mediastinal varaqlari orqali qo'shni bo'shliqlardan ajratilgan hamda qizilo'ngach-traxeya fassiyasining orqa plastinkasi va umurtqa oldi fassiyasi, *fascia prevertebralis* bilan chegaralangan. Qizilo'ngach o'zining old tomoni bilan traxeyaga taqalib turadi. Bu a'zolarining ikkalasi bitta umumiy fassiya bilan o'ralgan.

Qizilo'ngach atrofidagi bo'shliq ko'ks oralig'ining pastki qismida perikardning orqa devori bilan aorta fassiyasining oldingi varag'i oralig'ida joylashgan. O'pka ildizlaridan pastroqda, qizilo'ngach fassiyasining yon devorlarini mediastinal plevra bilan tutashtiruvchi zich fassial tizimchalar qizilo'ngach atrofidagi bo'shliqni oldingi va orqa bo'limlarga bo'ladi.

Diafragma va plevra varaqlarining harakatchanligi (doimiy harakatda bo'lib turishi), shuningdek, ko'ks oralig'i a'zolari hajmining doimo o'zgarib turishi ko'krak qafasining ichida yiringli infeksiyaning tarqalishiga sababchi bo'ladi. Ko'ks oralig'i a'zolarini bir-biridan ajratib turuvchi fassiya to'siqlari ham yiringli yallig'lanish jarayonining ko'ks oralig'i bo'ylab tarqalib ketishiga to'sqinlik qila olmaydi. Bu to'siqlar, shuningdek, havoning ko'ks oralig'i bo'ylab tarqalib ketishiga ham to'sqinlik qila olmaydi. Shuning uchun ham tashxis qo'yish maqsadida yuborilgan havo ko'ks oralig'iga bir xilda tarqaladi. Bunday muolajani pnev-

momediastinum deb ataladi. Bo'yinning tomirlar joylashgan kamgagi (*spatium vasonervorum*) hamda previsseral bo'shlig'i (*spatium previscerale*) ko'ks oralg'ining oldingi qismi bilan tutashgan. Bo'yinning retrovisseral bo'shlig'i (*spatium retroviscerale*) ko'ks oralg'ining orqa qismi bilan tutashgan. Shuning uchun ham bo'yindagi flegmonalar ko'ks oralg'iga tarqalib, ikkilamchi yiringli mediastinitga (ko'ks oralg'ining yallig'lanishiga) olib kelishi mumkin. Ko'ks oralg'ida boshlangan yiringlash markazidan yallig'lanish jarayoni turli yo'nalishlar bo'yicha tarqalishi mumkin. Masalan, oldingi mediastinitda yiring qovurg'a oralg'idagi to'qimalarni eritib, tashqariga ochilishi mumkin, yoki boshqa hollarda plevra yoki perikard orqali o'tib, yiringli perikardit yoki plevra empiyemasini keltirib chiqarishi mumkin.

Orqa mediastinitlarda yiring ekstraplevral kletchatkaga o'tishi, u yerdan yallig'lanish jarayoni qorinparda ortidagi kletchatkaga diafragmaning muskul tutamlari orasidagi kamgaklar yoki diafragmaning qizilo'ngach va aorta teshiklari orqali o'tishi mumkin.

VII bob. QORINNING TOPOGRAFIK ANATOMIYASI

UMUMIY MA'LUMOTLAR

Qorin (*abdomen*) gavdaning ko'krak qismidan pastda joylashgan bo'lib, qorin bo'shlig'i va uning devorlaridan hamda qorin va qisman tos bo'shlig'idagi ichki a'zoldan iborat. Qorinning old-yon va orqa devorlarini yuqorida (ko'krak devori bilan) xanjarsimon o'siqdan qovurg'a ravoqlari va XII qovurg'a bo'ylab XII ko'krak umurtqasiga o'tkazilgan chiziq, pastda qov simfizining usti, qov dumbog'i, chov burmasi, yonbosh suyagining oldingi-ustki o'tkir o'sig'i va qirasi bo'ylab V bel umurtqasiga o'tkazilgan chiziq chegaralaydi. Qorin bo'shlig'i old va yon tomonda old-yon devor, orqada bel sohasi (orqa devor), yuqorida ko'krak-qorin to'sig'i, ya'ni diafragma, pastda chegara chizig'i (*linea terminalis*) orqali o'tkazilgan shartli gorizontall tekislik bilan o'ralgan, ichkaridan qorin fassiyasi bilan qoplangan bo'shliqdir. Qorin bo'shlig'i qorinning tashqi devorlariga nisbatan ancha katta, chunki, yuqorida diafragmaning gumbazlari ko'krak bo'shlig'i tomonga botib kiradi, pastki tomonda (chegara chizig'idan pastda) esa qorin bo'shlig'i kichik toshning qorinparda bo'shlig'i hisobiga kengayadi.

Qorinning shakli turli-tuman bo'lib, qomatning tuzilishiga, yoshga, jinsga va sh.k. larga bog'liq. Qorinning 3 ta asosiy shakli farq qilinadi (V.N.Shevkenenko):

1. Erkakcha shakl – ko'pincha giperstenik (braximorf) qomat tuzilishidagi odamlarga xos bo'lib, erkaklarda ko'proq uchraydi. Bunday qorin asosi yuqoriga qaratilgan noksimon shaklga ega, ya'ni ko'krak qafasining pastki aperturasi keng bo'lib, tos chanog'i esa nisbatan tor bo'ladi.

2. Ayollar qorni – ko'pincha astenik (dolixomorf) qomatli odamlarga xos va ko'proq ayollarda hamda yoshi qaytganlarda uchraydi. Bunday qorin asosi pastga qaragan noksimon shaklga ega bo'lib, unda tos chanog'i ko'krakning pastki aperturasiga nisbatan keng bo'ladi.

3. Oval yoki silindrsimon shakli – normostenik (mezomorf) larga xos bo'lib,

unda ko'krakning pastki aperturasining kengligi tos chanog' inikiga barobar bo'ladi.

Bolalarda, ayniqsa chaqaloqlarda, gavdaning katta qismini qorin egallaydi. Buni qovurg'alarning gorizontal joylashishi, jigarning kattaligi va tos chanog'ining yaxshi taraqqiy etmaganligi bilan izohlash mumkin. Shu sababli 7 yoshgacha bo'lgan bolalarning qorni erkakcha shaklga ega bo'ladi.

Qorinning turli shakllari uchun uning old-yon devorining muayyan topografo-anatomik tuzilishi xosdir. Masalan, chov oralig'ining uchburchak shaklda bo'lishi, asosan, qorinning erkakcha shaklida uchraydi.

Qorin bo'shlig'ida ovqat hazm qilish va siydik chiqarish a'zolari joylashadi. Qorinparda bilan qay darajada qoplanganligiga qarab, bu a'zolar 3 turga bo'linadi: 1) intraperitoneal – qorinparda bilan butunlay o'ralgan a'zolar; 2) mezoperitoneal – qorinparda bilan yarmidan ko'prog'i, (ya'ni oldingi va yon yuzalari) qoplangan a'zolar; 3) ekstraperitoneal – qorinparda bilan faqat bitta (oldingi) yuzasi qoplangan yoki umuman qoplanmagan a'zolar.

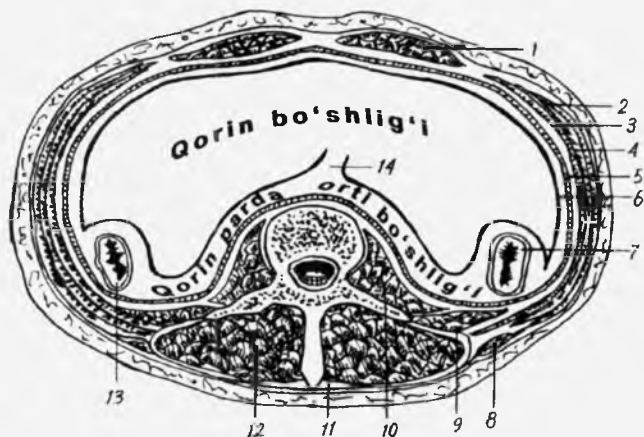Qorin bo'shlig'ining ichida, o'z navbatida 2 ta bo'shliq mavjud:

• qorinparda bo'shlig'i (*cavum peritoneale*) qorinpardaning pariyetal va visseral varaqlari orasida joylashgan yoriqsimon bo'shliq bo'lib, pariyetal qorinpardani kesib bu bo'shliqni ochish va unda joylashgan intra va mezoperitoneal a'zolarni ko'rish mumkin. Ushbu bo'shliqda qorinparda ishlab chiqargan seroz suyuqlik bor va bo'shliq infeksiya nuqtai nazaridan steril hisoblanadi (155-rasm);

155-rasm. Qorin bo'shlig'i va qorin parda orti bo'shlig'i qorinning ko'ndalang kesimida (sxema).

1-m. *rectus abdominis*; 2-m. *obliquus externus abdominis*; 3-m. *obliquus internus abdominis*; 4-m. *transversus abdominis*; 5-fascia *endoabdominalis*; 6-pariyetal qorin parda;

7-colon *ascendens*; 8-m. *latissimus dorsi*; 9-m. *quadratus lumborum*; 10-m. *psoas major*; 11-fascia *thoracolumbalis* (fascia *lumbodorsalis*-BNA); 12-m. *erector spinae* (m. *sacrospinalis*-BNA); 13-colon *descendens*; 14-ingichka ichak tutqichining ildizi.

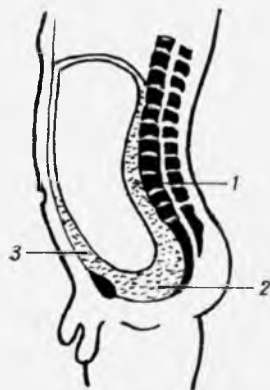


• qorinparda orti (orqasidagi) bo'shlig'i (*spatium retroperitoneale*) – qorinpardaning qorin orqa devorini qoplovchi pariyetal varag'i orqasidagi yoki pariyetal qorinparda bilan chuqur bel muskullarini qoplovchi qorin ichi fassiyasi orasidagi bo'shliq bo'lib, o'zida yog' kletchatkasi va ekstraperitoneal a'zolarni tutadi (156-rasm).

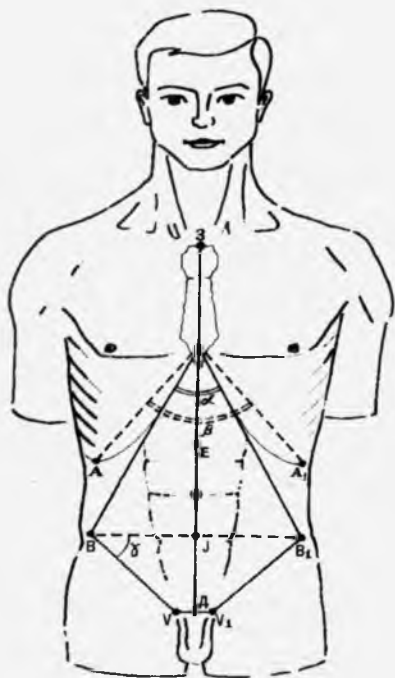
QORINNING OLD-YON DEVORI

Qorinning old-yon va orqa (bel) devorlari orasidagi chegara shartli bo'lib, XI qovurg'a oxirini yonbosh suya-gining qirrasasi bilan tutashtiruvchi vertikal chiziq (Lesgaft chizig'i) o'tkazib yoki o'rta qo'ltiq osti chizig'ini pastga davom ettirib aniqlanadi.

T a s h q i m o' l j a l l a r: qovurg'a ravog'i (uni VII, VIII, IX va X qovurg'alarning tog'aylari hosil qiladi), xanjarsimon o'siq, ikkala qovurg'a ravog'ining xanjarsimon o'siq yonida to'sh suyagiga birikishi natijasida hosil bo'lgan to'sh osti burchagi (*angulus infrasternalis*), X qovurg'alarning eng pastki nuqtalarini xanjarsimon o'siqning asosi bilan tutashtiruvchi ikkita chiziq orasidagi burchak – epigastral burchak (157-rasm), yonbosh suya-ining qirrasasi va oldingi ustki o'tkir o'sig'i, qov do'mbog'i va simfizi, chov burmasi (ozg'in odamlarda chov boylamiga to'g'ri keladi, semiz odamda chov burmasi chov boylamiga nisbatan pastga siljigan bo'ladi), ozg'in erkaklarda va sportchilarda qorin to'g'ri muskulining relyefi, shu muskulning ichki qirg'oqlari bo'ylab uzunasiga joylashgan va qorinning oq chizig'iga mos keluvchi bo'ylama egat, shu egatning, ya'ni xanjarsimon o'siq bilan qov simfizi orasidagi masofaning o'rtasida kindik joylashgan.



156-rasm. Qorin devorlari kletchatkasi.
1-qorin parda orti kletchatkasi;
2-qorin parda osti kletchatkasi;
3-qorin parda oldi kletchatkasi.



Qorinning old-yon devori qorindagi turli kasalliklarni aniqlashda, tashxis qo'yishda katta ahamiyat kasb etadi, chunki uning orqasida ko'p sonli ichki a'zolar joylashgan. Shu bilan birga, devor faqat yumshoq to'qimalardan tashkil topgan bo'lib, undagi tashqi mo'ljallar yetarli darajada ko'p emas. Bundan tashqari, qorinning ichki a'zolarining tutgan o'rni muqim emas va ko'p jihatdan qomatning tuzilishiga, yoshga, a'zolari o'rab turuvchi yog' kletchatkasining ko'p-ozligiga, ichki

157-rasm. Qorinning old-yon devoridagi tashqi mo'ljallar.

A-A₁-*dist. costarum*; B-B₁-*dist. spinarum*; B-V-chov boylami uzunligi; V-V₁-qov kengligi; G-D-qorin devorining balandligi; G-E-epigastral balandlik; J-D-gipogastral balandlik; Z-D-gavdaning balandligi; alfa-to'sh osti burchagi; beta-epigastral burchak; gamma-chov boylamining qiyalik burchagi.

158-rasm. Qorin oldingi-
yon devorining
sohalarga bo'linishi.

I - epigastral soha;

II - mezogastral soha;

III - gipogastral soha.

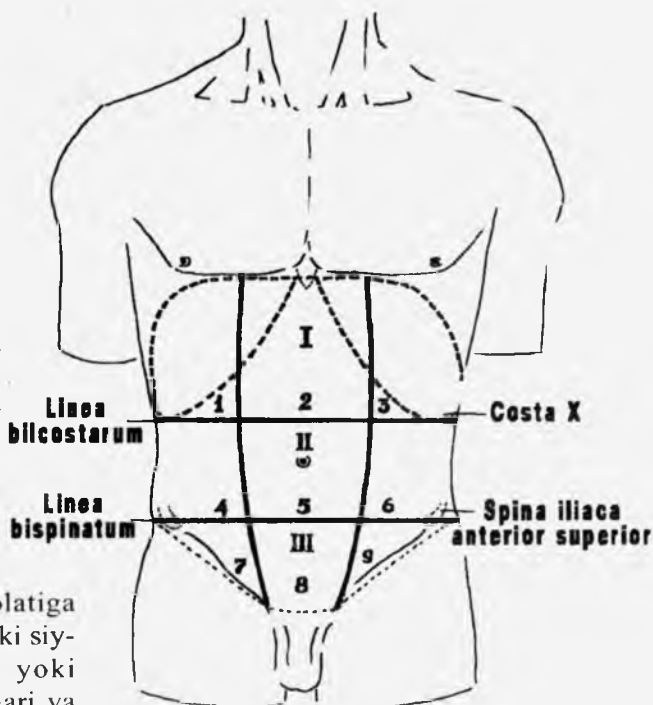
1-o'ng qovurg'a osti
sohasi; 2-xususi

epigastral soha; 3-chap
qovurg'a osti sohasi;

4-o'ng yon soha; 5-kindik
atrofi sohasi; 6-chap yon

soha; 7-o'ng yonbosh-
chov sohasi; 8-qov usti

sohasi; 9-chap yonbosh-
chov sohasi.



a'zolarning funksional holatiga
(masalan, oshqozonning yoki siy-
dik qopining to'la yoki
bo'shligiga), ichak tutqichlari va
boylamlarining uzun-qisqaligiga

bog'liq. Shu boisdan, muayyan a'zoning aniq va o'zgarmas topografiyasini tasvirlash mushkul. Shunga qaramasdan, amaliyotda biror a'zoning konturlarini ifodalash, og'riqning lokalizatsiyasini yoki o'smalarning chegaralarini aniqlash, jarohatning o'rini tasvirlash va h.k. zaruriyati tug'iladi. Bularning hammasi qorinning old-yon devorini shartli ravishda o'tkaziladigan chiziq bilan ayrim sohalarga bo'lish, ularni nomlash va shuningdek, ichki a'zolarning shu sohalardagi aks-tasvirini berishni taqozo etadi. Shu maqsadda qorin devorida 2 ta ko'ndalang va 2 ta bo'ylama chiziqlar o'tkaziladi. Yuqorigi ko'ndalang chiziq X qovurg'alarning eng pastki nuqtalarini tutashtirib o'tkaziladi (orqada III bel umurtqasi tanasining yuqorisiga to'g'ri keladi) va *linea bicostarum* deb ataladi. Pastki ko'ndalang chiziq - *linea bispinalis* tos suyagining oldingi-ustki qirralarini tutashtiradi (orqada II dumg'aza umurtqasining yuqorisiga to'g'ri keladi). Natijada qorinning old-yon devori ustma-ust joylashgan 3 ta sohaga: yuqorigi - qorinning ustki sohasi (*epigastrium*), o'rtadagi - qorin o'rta sohasi (*mesogastrium*) va pastdagi - qorinning pastki sohasi, *hypogastrium*-ga bo'linadi. Ushbu uchala sohaning har biri qov do'mbog'idan qorin to'g'ri muskulining tashqi qirg'og'i bo'ylab qovurg'a yoyiga o'tkazilgan o'ng va chap bo'ylama chiziqlar orqali yana 3 tadan sohalarga ajratiladi: yonbosh qismida juft sohalari - o'ng va chap qovurg'a osti (*regio hypochondrica dextra et sinistra*), yon (*regio abdominalis lateralis dexter et sinister*) hamda yonbosh-chov sohalari (*regio ilioinguinalis dexter et sinister*), ularning orasida esa toq - xususi epigastral - *regio epigastrica propria*, kindik - *regio umbilicalis*, hamda qov - *regio suprapubica* sohalari o'rin oladi (158-rasm).

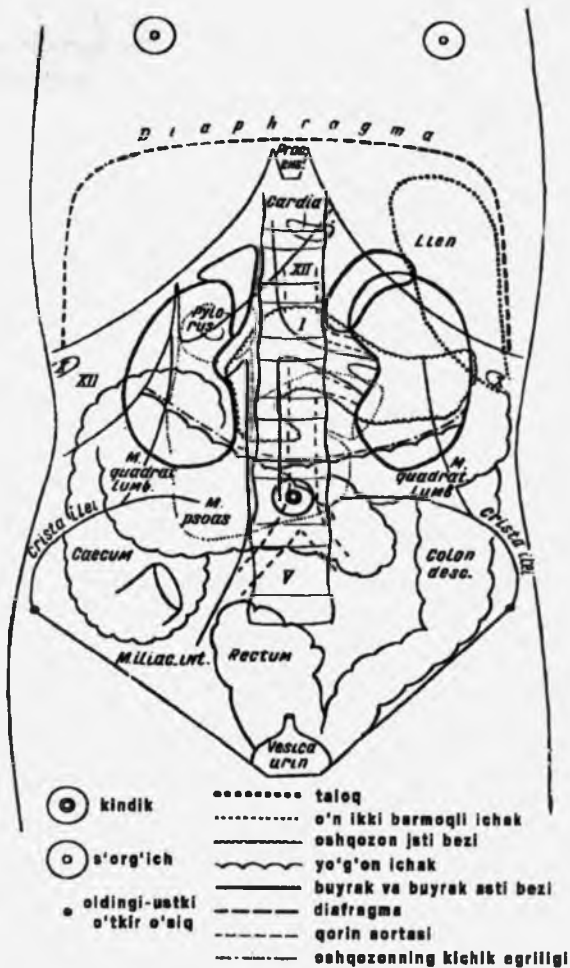
Qorin bo'shlig'idagi a'zolarning qorinning old-yon devoridagi aks-tasvirlari (159-rasm).

I. Qorinning ustki sohasi (*regio epigastrium*).

1. O'ng qovurg'a osti sohasi (*regio hypochondrica dextra*). Jigar o'ng bo'lagining katta qismi, chamber ichakning o'ng burilmasi, o'ng buyrakning yuqorigi qutbi va o'ng buyrak usti bezi, o't pu-fagi joylashadi.

2. Xususiy qorin usti sohasi (*regio epigastrica propria*). Jigaming chap bo'lagi va o'ng bo'lagining kichik qismi, oshqozon tanasining bir qismi va pilorik qismi, kichik charvi, o'n ikki barmoq ichakning yuqori yarmi, oshqozon osti bezi (dumidan tashqari), aorta, quyosh chigali va pastki kavak vena joylashadi.

3. Chap qovurg'a osti sohasi (*regio hypochondrica sinistra*). Oshqozonning tubi, taloq, oshqozon osti bezining dumi, chamber ichakning chap burilmasi, jigar chap bo'lagining kichikkina qismi, chap buyrakning yuqorigi qismi va chap buyrak usti bezi joylashadi.



159-rasm. Qorin ichki a'zolarining qorin devoridagi aks-tasvirlari va o'zaro joylashuvi chizmasi.

II. Qorin o'rta sohasi (*mesogastrium*).

1. Qorinning o'ng yon sohasi - *regio abdominalis lateralis dextrada* ko'tariluvchi chamber ichak, yonbosh ichak, och ichakning bir qismi, o'ng buyrakning pastki qutbi joylashadi.

2. Kindik sohasi (*regio umbilicalis*). Bu sohada oshqozonning katta egriligi, katta charvi, 12 barmoq ichakning pastki yarmi, ko'ndalang chamber ichak, och va yonbosh ichak qovuzloqlari, buyraklarning darvozalari va siydik yo'llari, aorta va pastki kavak vena joylashadi.

3. Qorinning chap yon sohasi - *regio abdominalis lateralis sinistra*-da tushuvchi chamber ichak, och ichak qovuzloqlari, chap buyrakning pastki qutbi joylashadi.

III. Qorinning pastki sohasi (*hypogastrium*).

1. O'ng yonbosh-chov sohasi - *regio ilioinguinalis dextrada* yonbosh ichakning oxiri, ko'r ichak, chuvalchangsimon o'simta, o'ng siydik yo'li joylashadi.

2. Qov usti sohasi (*regio suprapubica*). Unda ingichka ichak qovuzloqlari, siydik yo'llarining pastki qismlari, rektosigmoidal qism, to'lgan holatdagi siydik pufagi, bachadonning tubi (to'g'ri ichak yoki siydik pufagi to'lganda) joylashadi.

3. Chap yonbosh-chov sohasi - (*regio ilioinguinalis sinistra*)da S-simon ichak, ingichka ichak qovuzoqlari va chap siydik yo'li joylashadi.

Qorin old-yon devorining qavatleri

Terisi yupqa, ostidagi to'qimalarga nisbatan yaxshi siljiydi (kindikdan tashqari). Qorin bo'shlig'idagi ayrim normal (homiladorlik) va patologik holatlarda (astsit, meteorizm) teri ancha cho'ziladi. Ba'zan bunday cho'zilish natijasida, teridagi biriktiruvchi to'qima tolalari uzilishi va oqish chandiqli yo'llar - *striae* (homiladorlikda - *striae gravidarum*) hosil bo'lishi kuzatiladi. Tuk qoplami ayollarda faqat qov usti sohasida, erkaklarda bundan tashqari oq chiziq bo'ylab kindikkacha, ba'zilar to'shning o'rtasigacha davom etadi.

Teri osti yog' kletchatkasi har xil odamlarda turlicha taraqqiy etgan bo'lib, semiz kishilarda va ayniqsa, ayollarda uning qalinligi 10-15 sm gacha yetishi mumkin. Teri osti yog' kletchatkasi qorinning pastki sohasida yuqoridagiga nisbatan qalinroq bo'ladi; uning yuza qavati katakchali strukturaga ega bo'lib, ostidagi qatlamli qavatidan yuza fassiyaning yuza plastinkasi orqali ajralib turadi. Qorinning oq chizig'i bo'ylab teri osti yog' qavati kamroq bo'ladi, kindikda esa umuman bo'lmaydi.

Yuza fassiya 2 ta - yuza va chuqur varaqlarga ajraladi: yuza varaq ancha yupqa bo'lib, tananing umumiy yuza fassiyasining davomi hisoblanadi. Chuqur varaq (Tompson plastinkasi) esa yaxshi taraqqiy etgan bo'lib, ayniqsa, qorinning pastki qismida qalinlashib, fibroz plastinka tusini oladi va chov boylamiga yopishadi; qov simfizining usti bo'ylab esa oraliqning (erkaklarda olat va yorg'oqning) yuza fassiyasiga davom etadi. Yuza fassiyaning bunday tuzilishi amaliyotda katta ahamiyatga ega: agar yiring yoki gematoma yuza va chuqur varaqlar orasida bo'lsa, songa tarqalishi mumkin; agar chuqur varaqning ostida bo'lsa, chov boylamidan yuqorida to'planadi. Siydik pufagining jarohatlarida siydik g'ovak kletchatka orqali olatga, yorg'oqqa va oraliqqa tarqalishi mumkin.

Teri osti yog' qavatida qorinning yuza qon tomir va nervlari o'tadi. Qorinning pastki qismida son arteriyasidan chiquvchi 3 ta arteriya tarmoqlanadi: qorin tepasidagi yuza arteriya (*a.epigastrica superficialis*) chov boylamining o'rta va ichki qismlari orasidan kindik tomonga yo'naladi; undan tashqarida yonbosh suyagini o'rovchi yuza arteriya (*a.circumflexaye ilium superficialis*) yonbosh suyagining old-ustki o'tkir o'sig'i tomonga chov boylamiga parallel holda yo'naladi; tashqi uyatli arteriyalar (*aa.pudendae externae*) qov usti sohasida tarmoqlanadi. Qorinning kindikdan yuqori qismida katta kalibrli tomirlar kam bo'lib, uni asosan, segmentar tartibda boruvchi pastki qovurg'alararo va bel arteriyalarining teshib o'tuvchi shoxlari qon bilan ta'minlaydi. Bu arteriyalar bilan birga boruvchi yuza venalarning soni ko'p bo'lib, ular o'zaro anastomozlashishi natijasida qorinning yuza venoz to'ri hosil bo'ladi. Bundan tashqari yuza venalar chuqur qavatdagi

venalar bilan ham tutashadi. Yuza qavatdagi vena to'ridan qon *v.thoracoepigastrica* (bitta yoki bir nechta) bo'ylab yuqoriga oqadi va qo'ltiq venas, (*v.axillaris*) yoki ko'krakning tashqi venasi - *v.thoracica lateralis*-ga quyiladi (yuqori kavak vena sistemasi), qorinning pastki qismidan esa pastga oqadi va son venasi, *v.femoralis* orqali tashqi yonbosh vena - *v.iliaca externaga*, undan pastki kavak vena - *v.cava inferior*-ga quyiladi (pastki kavak vena sistemasi). Bular kava-kaval anastomozlar deb ataladi (160-rasm). Qorinning old-yon devori terisini 5 ta pastki qovurg'alararo nervlar, qovurg'a osti nervi, (*n.subcostalis*) yonbosh-qorin osti nervi (*n.iliohypogastricus*) va yonbosh-chov nervi - *n.ilioinguinalis*-dan chiquvchi va qorinning qiyshiq muskullarini teshib, teri ostiga o'tuvchi lateral teri shoxlari va oldingi teri shoxlari innervatsiyalaydi.

VII, VIII va IX qovurg'alararo nervlarning shoxlari epigastral sohaning terisi ostida, X va XI qovurg'alararo nervlarning shoxlari mezogastral sohada, qovurg'a osti, yonbosh-qorin osti va yonbosh-chov nervlaridan chiquvchi shoxlar gipogastral sohaning terisi ostida tarqaladi.

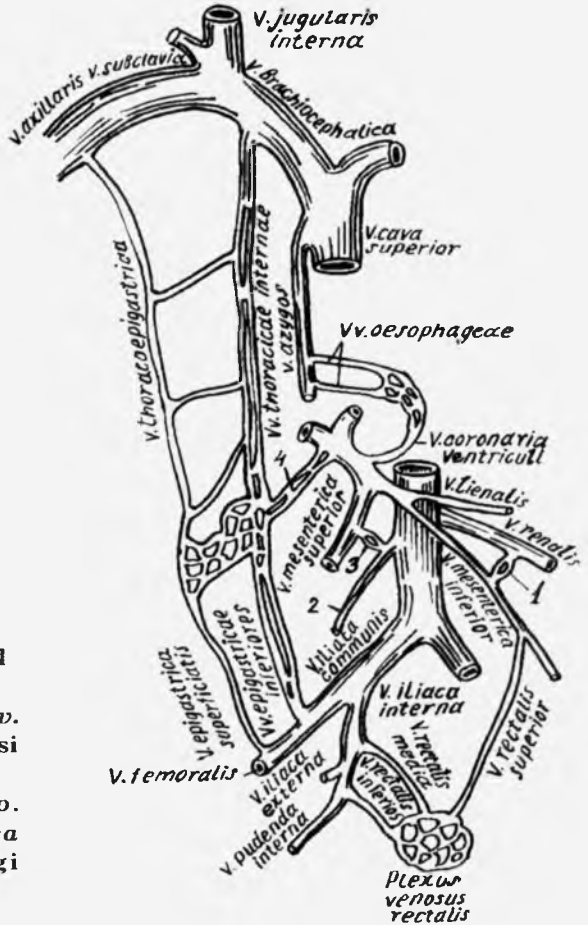
Teri osti limfa tomirlari qorinning yuqorigi qismidan qo'ltiq osti limfa tugunlariga, qorinning pastki qismidan yuza chov limfa tugunlariga boradi.

Qorinning qiyshiq muskullarini o'rovchi chuqur fassiyalarni bir-biridan g'ovak kletchakka ajratib turadi, o'rta qo'ltiq osti chizig'idan orqada bu fassiyalar o'zaro birlashib ketadi. Qorinning yassi muskullari aponevrozga o'tishi bilan ularning fassiyalari ham o'z aponevrozlariga, pastda – chov boylamiga birikib ketadi.

Qorin devorining yon qismini (juft sohalari) uning ustma-ust joylashgan keng va yassi

160-rasm. Kavak venalar sistemalari orasidagi anastomozlar va portokaval anastomozlar (sxemasi).

- 1—*v. renalis sinistra* va *v. mesenterica inferior* sistemasi orasidagi anastomoz;
- 2—*v. testicularis* (resp. *ovarica*) va *v. mesenterica superior* sistema orasidagi anastomoz;
- 4—*vv. paraumbilicales*.



muskullari bo'lgan tashqi qiyshiq, ichki qiyshiq va ko'ndalang muskullar, old qismini esa (toq sohalar) qorinning to'g'ri muskuli egallaydi.

Qorinning oldingi va yon devorlarini hosil qiluvchi muskullar funksional va anatomik jihatdan o'zaro uzviy bog'liqdirlar: ularni bir xil nervlar innervatsiyalaydi; yon tomondagi keng muskullarning yassi va keng paylari, ya'ni aponevrozlari to'g'ri muskulning g'ilofini hamda qorining oq chizig'ini hosil qiladi.

Qorinning tashqi qiyshiq muskuli (*m.obliquus abdominis externus*)ning tolalari yuqoridan pastga, tashqaridan ichkariga yo'nalgan bo'lib, muskul tolalari aponevrozga o'tish chizig'i epigastral va mezogastral sohalarda qorin to'g'ri muskulining tashqi qirg'og'iga parallel yoki qiyshiq bo'ladi, gipogastral sohada esa muskul tolalari bo'lmasdan, faqat aponevrozning o'zi joylashadi. Shu aponevrozning pastki erkin qirg'og'i qalin bo'lib, ichki tomonga tarnovsimon shakl hosil qilib qayriladi va yuqorida yonbosh suyagining oldingi-ustki o'tkir o'sig'iga, pastda qov dumbog'iga birikib chov boylami (*lig. inguinale*)ni hosil qiladi.

Qorin tashqi qiyshiq muskuli aponevrozining ostida, ichki qiyshiq muskulning old yuzasida bel chigalidan boshlanuvchi *n.iliohypogastricus* va *n. ilioinguinalis* o'zaro parallel holatda joylashadi (161-rasm). Birinchi nerv ikkinchisi-

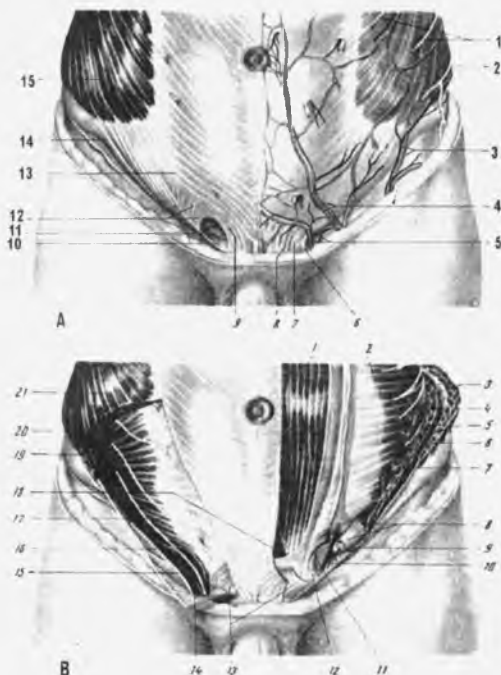
161-rasm. Qorin oldingi devori qavatlarining qorinning pastki yarmida ko'rinishi.

A. Chapda-yuza tomir va nevrlar, o'ngda - birinchi muskul qavati.

1-*rr. cutanei laterales abdominalis nn. intercostalium XI et XII*; 2-*r. cutaneus lateralis n. iliohypogastrici*; 3-*a. et v. circumflexa ilium superficialis*; 4-*a. et v. epigastrica superficialis*; 5-*a. et v. pudenda externa*; 6-*r. genitalis n. genitofemoralis*; 7-*funiculus spermaticus*; 8-*n. ilioinguinalis*; 9-yuza chov halqasining medial (yuqori) oyoqchasi; 10-lateral oyoqchasi; 11-*lig. reflexum*; 12-*fibrae intercrurales*; 13-*aponeurosis m. obliqui externi abdominis*; 14-*lig. inguinale*; 15-*m. obliquus externus abdominis*;

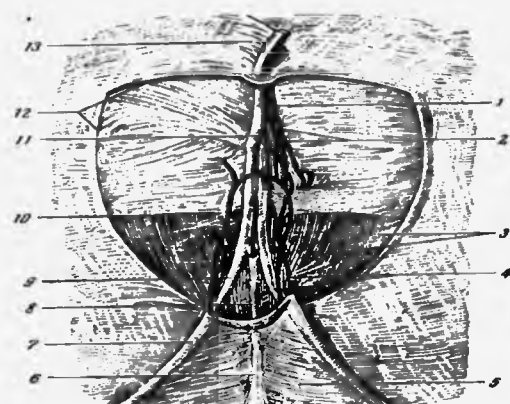
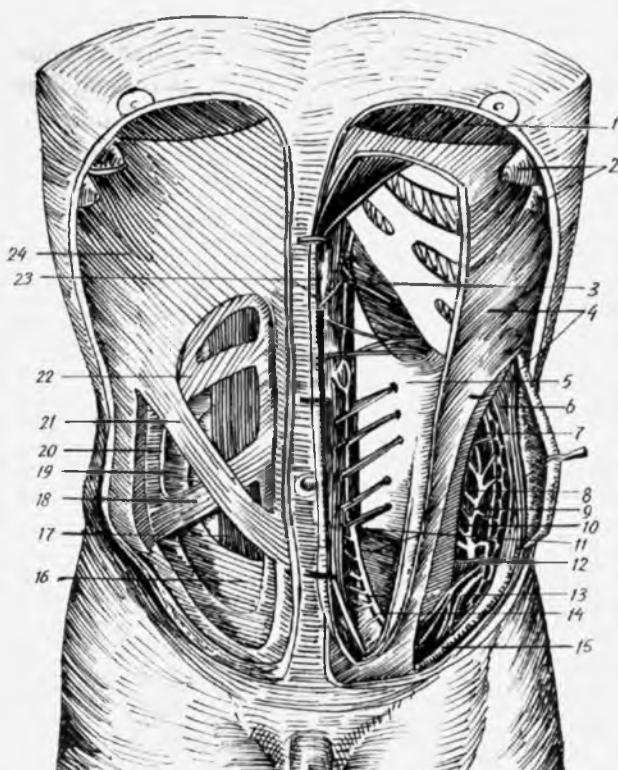
B. O'ngda-ikkinchi muskul qavati, chapda-uchinchi muskul qavati.

1-*m. rectus abdominis*; 2-*m. transversus abdominis*; 3-*nn. intercostales XI et XII*; 4, 19-*m.obliquus abdominis internus*; 5, 17-*n. iliohypogastricus et vasa circumflexa ilium profunda*; 6, 21-*m. obliquus abdominis externus*; 7, 16-*n. ilioinguinalis*; 8, 11-*fascia transversalis*; 9, 14-*m. cremaster*; 10-*lig. interfoveolare muskul tolalari bilan*; 12-*salx inguinalis*; 13-*lig. reflexum (Collesi)*; 15-*ramus genitalis n. genitofemoralis*; 18-*m. pyramidalis*; 20-*n. intercostalis XII*.



162-rasm. Qorin oldingi devori muskullari, qon tomirlari va nervlari topografiyasi.

- 1-*m. pectoralis major*;
- 2-*m. serratus anterior*;
- 3-*m. transverses abdominis* va *a. epigastrica superior*;
- 4, 21, 24-*m. obliquus abdominis externus*;
- 5-qorin to'g'ri muskuli qinining orqa devori;
- 6, 18, 3, 20, 22-*m. obliquus internus abdominis*;
- 7, 16, 19-*m. transversus abdominis*;
- 8-*n. intercostalis XI*;
- 9-*a. circumflexa ilium profunda*;
- 10-*n. intercostalis XII*;
- 11-yarim aylana chiziq va ko'ndalang fassiya;
- 12-*n. iliohypogastricus*;
- 13-*n. ilioinguinalis*;
- 14-*a. epigastrica inferior*;
- 15-*lig. inguinale*;
- 17-*m. rectus abdominis*;
- 23-qorinning ichki tomonga burilgan (qaratilgan) to'g'ri muskuli va uning qinining oldingi devori.



163-rasm. Qorin old devoridagi kindik sohasining orqa yuzasi. Kindik atrofida pariyetal qorin parda olib tashlangan.

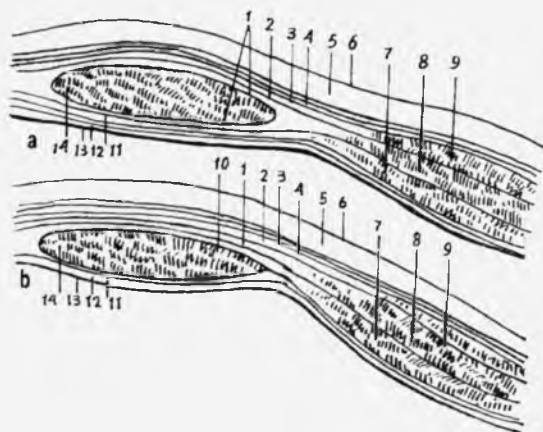
- 1-*lig. teres hepatis*;
- 2-*vv. paraumbilicales*;
- 3-qorin ko'ndalang fassiyasi va uning orqasida qorin to'g'ri muskuli ko'rinib turibdi;
- 4-*vv. vesicoumbilicalis*;
- 5-*fossa supravesicalis*;
- 6-*plica umbilicalis mediana*;
- 7-*plica umbilicalis media*;

8-*lig. umbilicale medianum* (obliteratsiyaga uchragan); 9-*lig. umbilicale laterale* (kindik arteriyasining obliteratsiyaga uchragan qismi); 10-*linea arcuata (semicircularis-BNA)*; 11-kindik; 12-qorin pardaning kesilgan qirg'oqlari; 13-*lig. falciforme hepatis*.

ga nisbatan bir oz yuqorida bo'lib, chov boylamiga parallel holda chov kanalining yuqorisidan o'tib, qov sohasida tashqi qiyshiq muskulning aponevrozini teshadi va teri ostiga chiqadi. *N. ilioinguinalis* oldingi nervdan pastroqda, chov boylamining yaqinida unga parallel yo'nalib, chov kanaliga kiradi va urug' tizimchasining ustida joylashgan holda chov kanalining yuza halqasi orqali teri ostiga chiqib yorg'oqqa boradi. Chov churralarini operatsiya qilish chog'ida, chov kanalining oldingi devorini plastika qilayotganda ayniqsa ehtiyot bo'lish kerak, chunki yuqorida aytib o'tilganidek, bel chigalidan chiquvchi ikkala nerv ham bevosita tashqi qiyshiq muskul aponevrozining ostida joylashganligi sababli aponevrozni tikish paytida nervlarni ham chokka qo'shib olish mumkin. Oqibatda yonbosh—chov va qov sohalaridagi muskul tolalari atrofiyaga uchrashi, bu esa, o'z navbatida chov sohasining zaiflashuviga olib kelishi mumkin.

Bulardan tashqari, bel chigalidan chiquvchi tanosil—son nervining tanosil shoxi (*r. genitalis n. genitofemoralis*) chov kanalining orqa devorini teshib, kanalga kiradi va urug' tizimchasining (bachadon yumaloq boylamining) orqasi bo'ylab yorg'oqqa boradi. Tanosil—son nervining son shoxi, *ramus femoralis n. genitofemoralis* tomir kamgagi, *lacuna vasorum* orqali songa o'tadi.

Qorinning ichki qiyshiq muskuli (*m. obliquus abdominis internus*) yelpig'ichsimon shaklda bo'lib, uning tolalari epi va mezogastral sohalarda tashqaridan ichkariga, pastdan yuqoriga yo'naladi; gipogastral sohaning yuqorisida tolalarning yo'nalishi ko'ndalang, pastida chov boylamiga parallel holda qiyshiq bo'ladi. Ushbu pastdagi muskul tolalarining bir qismi urug' tizimchasini o'rab yorg'oqqa tushadi va moyakni ko'taruvchi muskul (*m. cremaster*)ni hosil qiladi. Qorin ichki qiyshiq muskuli tolalarining aponevrozga o'tish chizig'i yuqorida to'g'ri muskulning tashqi qirg'og'iga nisbatan uzoqroqda, qorinning o'rta va pastki qismlarida esa unga yaqinroq va parallel yo'nalgan bo'ladi. Qorin to'g'ri muskulining tashqi qirg'og'i yaqinida aponevroz ikkiga: chuqur va yuza varaqlarga ajraladi.



164-rasm. Qorin to'g'ri muskuli qini ko'ndalang kesimining tuzilishi.

A—yarim aylana chiziqdan yuqorida; **B**—yarim aylana chiziqdan pastda (yarim sxema tarzida); 1—qorin ichki qiyshiq muskuli aponevrozi; 2—qorin tashqi qiyshiq muskuli aponevrozi; 3—qorinning xususiy fassiyasi; 4—qorinning yuza fassiyasi; 5—teri osti kletchatkasi; 6—teri; 7—qorinning ko'ndalang muskuli;

8—qorinning ichki qiyshiq muskuli; 9—qorinning tashqi qiyshiq muskuli; 10—qorin ko'ndalang muskulining aponevrozi; 11—ko'ndalang fassiya; 12—qorin oldi kletchatkasi; 13—qorinparda; 14—qorinning to'g'ri muskuli.

Qorin ichki qiyshiq muskulining ostida, ko'ndalang muskulning oldingi yuzasida pastki 6 ta qovurg'alararo nervlar o'tadi va qorin to'g'ri muskulining g'ilofiga kirib, shu muskulning orqa yuzasi bo'ylab tarmoqlanadi (162-rasm). Nervlarning oldingi teri shoxlari to'g'ri muskulni va uning g'ilofini oldingi varag'ini teshib teri ostiga chiqadi. Har bir nerv tarmoqlanib, qo'shni segmentlarga ham shoxlar beradi, natijada, terining har bir segmenti o'z nervidan tashqari yana 2-3 ta qo'shni nervlardan ham tolalar oladi. Terining bunday innervatsiyalanishini qorinning oldingi devorini mahalliy og'riqsizlantirish paytida nazarda tutish kerak bo'ladi.

Nervlardan tashqari bu qavatda qiyshiq yo'nalgan 6 ta pastki qovurg'alararo arteriyalar va ko'ndalang yo'nalgan 4 ta bel arteriyalari ham joylashgan.

Chuqurda qovurg'alararo venalar (*vv.intercostales*) hamda bel venalari (*vv.lumbales*) shu nomdagi arteriyalar bilan birga boradi. Bel venalaridan ko'tariluvchi bel venalari (qorinparda orti bo'shlig'ida) hosil bo'ladi; bular o'z navbatida toq va yarim toq venalar - *v.azygos et hemiazygos*ni hosil qiladi.

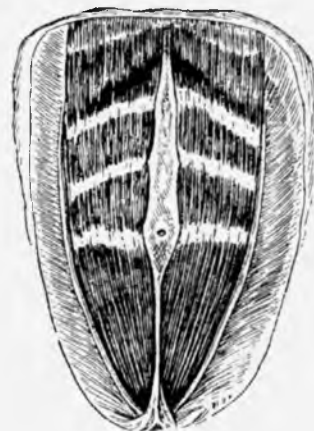
Qorinning ko'ndalang muskuli (*m.transversus abdominis*)ning tolalari, asosan, ko'ndalangiga yo'nalgan bo'lib, faqat gipogastral sohadagi pastki muskul tolalari chov boylamiga parallel yo'naladi va *m.cremasterga* tolalar beradi (161-va 162-rasmlar).

Muskul tolalarining aponevrozga o'tish chizig'i, qabariq tomoni qorin to'g'ri muskulining tashqi qirg'og'iga qaragan yoy shaklida bo'lib, uning egrilik radiusi turlicha bo'lishi mumkin. Bu chiziq yarimoysimon (Spigeliy) chiziq deb ataladi.

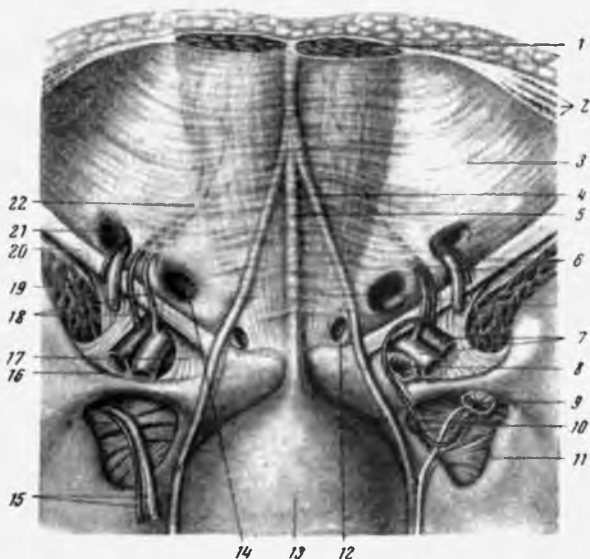
Qorinning yon devoridagi uchala keng muskullarning aponevrozlari qorin to'g'ri muskulining g'ilofini hamda oq chiziqni hosil qiladi. Bu muskullar umurtqa pog'onasini aylanma va yon tomonlarga harakat qilishida, qorin ichidagi bosimni ma'lum darajada (shu bilan birga qorin ichki a'zolarini ham o'z joyida) ushlab turishda (press muskullari), nafas olish harakatlarida, defekatsiyada, siyishda, yo'tal hamda qayt qilishda ishtirok etadi.

Qorinning toq sohalardan iborat bo'lgan oldingi devorini, asosan, qorinning to'g'ri muskullari va piramidasimon muskullar, *mm.pyramidales* (80 foiz hollarda), uning qini hamda qorinning oq chizig'i hosil qiladi.

Qorinning to'g'ri muskuli (*m.rectus abdominis*) xanjarsimon o'siq va qovurg'a ravog'idan qov suyagining yuqori shoxi va simfiziga tortilgan bo'lib, tolalari bo'ylamasiga yo'nalgan. To'g'ri muskullarning eni epi va mezogastral sohalarda keng bo'lib, gipogastral sohada torayadi va qalinlashadi. Uning eng ensiz joyi qov suyaklariga birikadigan qismidir. Erkaklar (qorinning erkakcha shakli) uchun to'g'ri muskulning yuqorida keng bo'lib, pastga tomon torayib boradigan shakli xos bo'lsa, ayollar (qorinning ayolcha shakli) uchun yuqori va o'rtada bir xil kenglikda bo'lib pastda (qov ustida) torayadigan yoki yuqorida va pastda tor bo'lib, kindik sohasida kengaygan shakli (bunday shakl yosh o'tishi bilan hamma kishilarda uchraydi) xos bo'ladi. To'g'ri muskul



165-rasm. Qorinning oq chizig'i.



166-rasm. Qorin oldingi devorining orqa yuzasidagi burma va chuqurchalar.

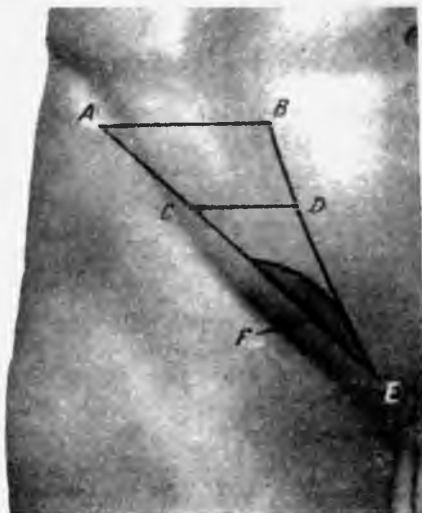
1-qorinning to'g'ri muskuli; 2-qorinning qiyshiq va ko'ndalang muskullari; 3-qorin oldingi devorining pariyetal qorinpardasi; 4-*plica umbilicalis media (BNA-lateralis)*; 5-*plica umbilicalis mediana (BNA-media)*; 6-*ductus deferens, a. testicularis*; 7-*a. et v. iliaca externa*; 8-son churrasi (churra xaltasi); 9-yopqich churrasi (churra xaltasi); 10-*a. epigastrica inferior* -dan chiquvchi *a. obturatoria*; 11-*membrana obturatoria*; 12-*fossa supravesicalis*; 13-siydik pufagi; 14-*fossa inguinalis medialis*; 15-*a. obturatoria*; 16-qov suyagining qirrasi; 17-*lig. lacunare*; 18-*vasa epigastrica inferiora*; 19-*m. iliopsoas*; 20-chov boylami; 21-*fossa inguinalis lateralis*; 22-*plica umbilicalis lateralis (BNA-epigastrica)*.

kullarning diastaziga (bir-biridan uzoqlashuviga) olib keladi.

Qorin to'g'ri muskuli g'ilofining orqa devori bilan muskulning orqa yuzasi orasida g'ovak kletchatka bor. Unda chuqur, bo'ylama yo'nalgan arteriyalar joylashgan: yuqori qorin ustki arteriyasi (*a. epigastrica superior*) ko'krak ichi arteriyasining oxirgi shoxlaridan biri bo'lib, yuqoridan kindikka tomon tushib, qovurg'alararo arteriyalarning oxirlari bilan hamda pastki qorin ustki arteriyasi (*a. epigastrica inferior*) bilan anastomozlashadi (161-rasm). Pastki qorin usti arteriyasi tashqi yonbosh arteriyasidan chiqib, tashqaridan ichkariga, pastdan yuqori tomonga qorinparda oldi kletchatkasi bo'ylab yo'naladi va yarim aylana yoki yoysimon chiziq (Duglas chizig'i) sathida ko'ndalang fassiyani teshib, qorin to'g'ri

qorinning yon devoridagi keng muskullarning aponevrozlari hosil qilgan g'ilofda joylashadi. Muskulda ko'ndalangiga yoki qiyshiq joylashgan 3-4 ta payli belbog'lar (*intersections tendineae*) bo'lib, ularning 2 tasi kindikdan yuqorida, bittasi kindik sathida, to'rtinchi - doimiy bo'lmagan belbog' kindikdan pastda joylashadi (165-rasm).

Belbog'lar to'g'ri muskul g'ilofining oldingi devoriga yopishgan bo'lib, ular-da tomirlar va nervlar o'tadi. Qorinning yon devoridagi keng muskullar qisqarganda ularning tortish kuchi, avvalo, to'g'ri muskulning g'ilofiga va unga yopishgan pay belbog'lariga, undan keyingi navbatda qorinning oq chizig'iga tushadi. Qorinning yon va to'g'ri muskullari bir vaqtda qisqarganda to'g'ri muskulning kuchi yon muskullarning tortish kuchini muvozanatlaydi va shuning bilan qorinning oq chizig'ini cho'zilib kengayib ketishdan saqlaydi. To'g'ri muskulning tonusi va kuchi kamaygan holatlarda oq chiziqning kengayishiga sharoit tug'iladi. Bu esa, o'z navbatida, to'g'ri mus-



167-rasm. Yonbosh-chov sohasi, chov uchburchagi va chov oralig'ining chegaralari. AVE—yonbosh-chov sohasi; SDE—chov uchburchagi; F—chov oralig'i.

miyati shundaki, portal gipertenziyada venoz qon shu anastomozlar orqali qorin devoridagi venalarga, undan kavak venalarga boradi. Buning oqibatida kindik atrofidagi teri osti venalarining kengayib, ilon izi shaklida bo'rtib chiqishi yaqqol ko'zga tashlanadi ("meduza boshi").

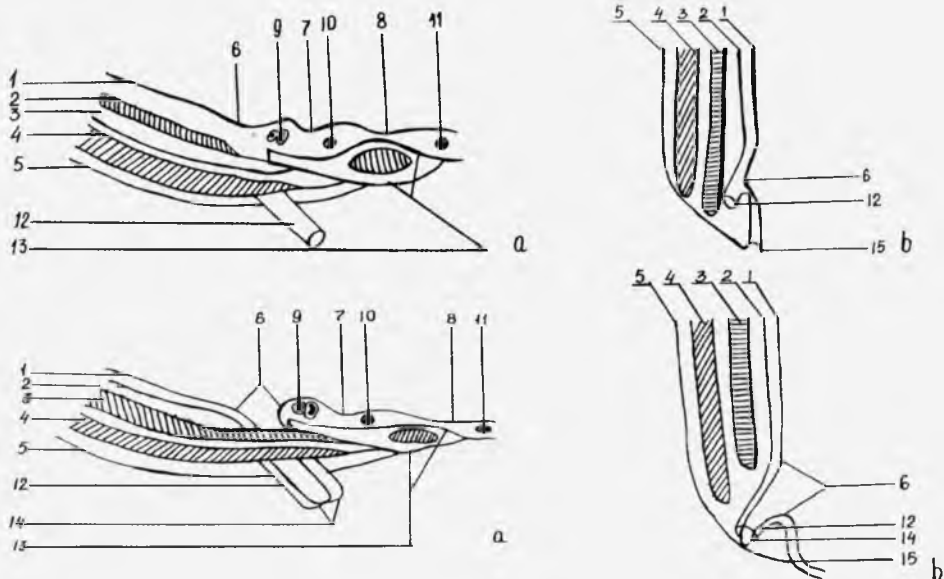
Nervlar 6 ta pastki qovurg'alararo nervlar hamda *n.iliohypogastricus* va *n.ilioinguinalis*ning oxirgi tarmoqlari bo'lib, to'g'ri muskul g'ilofiga orqadan kiradi va muskul bilan uning g'ilofini teshib, pay belbog'lari orqali qon tomirlar bilan birga teri ostiga chiqib tarqaladi.

Qorinning yuqori qismidagi **chuqur limfa tomirlari** qorinning ustki va oldingi ko'ks oralig'i limfa tugunlariga, qorinning o'rta va pastki qismlaridan bel, yonbosh va chuqur chov limfa tugunlariga oqadi.

Qorin to'g'ri muskuli g'ilofining tuzilishi

Qorin to'g'ri muskulining g'ilofi (*vagina m.recti abdominis*)ni qorinning yon devoridagi keng muskullarning aponevrozlari bu muskulni oldindan va orqadan o'rab hosil qiladi. Qovurg'alar sahnida g'ilofning oldingi devorini tashqi qiyshiq muskulning aponevrozi, orqada V-VII qovurg'alarining tog'aylari hosil qiladi. To'g'ri muskulning yuqorigi 2/3 qismida, ya'ni qovurg'a ravog'idan boshlab yoysimon chiziqqacha, muskul g'ilofining oldingi devori, tashqi qiyshiq muskulning aponevrozi va ichki qiyshiq muskul aponevrozining yuza varag'i hisobiga, mazkur g'ilofning orqa devori ichki qiyshiq muskul aponevrozining chuqur varag'i va ko'ndalang muskulning aponevrozi hisobiga hosil bo'ladi (164-rasm).

Kindikdan 2-5 sm pastda to'g'ri muskul g'ilofining orqa varag'ini hosil qi-

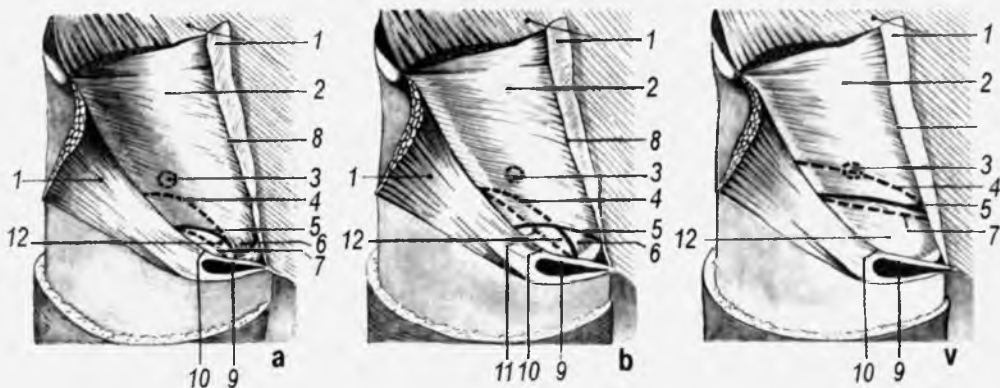


168-rasm. Gipogastral sohaning topografiyasi (sxema):
 yuqorida - sog'lom odamda; pastda - qiyshiq chov churrasida.
 a-tashqi chov chuqurchasi orqali o'tkazilgan ko'ndalang kesim; b-tashqi chov chuqurchasi orqali o'tkazilgan sagittal kesim.

1-pariyetal qorin parda; 2-ko'ndalang fastsiya; 3-ko'ndalang muskul;
 4-ichki qiyshiq muskul; 5-tashqi qiyshiq muskul aponevrozi; 6-tashqi chov chuqurchasi; 7-medial chov chuqurchasi; 8-pufak usti chuqurchasi;
 9-pastki epigastral tomirlar; 10-obliteratsiyalangan kindik arteriyasi;
 11-obliteratsiyalangan siydik yo'li (*urachus*); 12-ichki urug' fastsiyasi (*urug' tizimchasi*); 13-qorin to'g'ri muskulining qini; 14-churra qopchasi; 15-chov boylami.

lurchi aponevrozlar ham oldinga o'tib, g'ilofning oldingi devorini hosil qilishda qatnashadi. Aponevrozlarning oldinga o'tib ketishi natijasida to'g'ri muskul g'ilofining orqa devori tugagan joy, ko'ndalangiga joylashgan, qavariq tomoni yuqoriga qaragan yoysimon chiziq shaklini oladi. Bu chiziq kindikdan 2-5 sm pastda bo'lib, yoysimon chiziq (*linea arcuata*) (Duglas chizig'i) deb ataladi (163-rasm). Shunday qilib, yoysimon chiziqdan pastda g'ilofning 3 ta muskul aponevrozidan tashkil topgan qalin va pishiq oldingi devorigina bor, xolos. To'g'ri muskulning orqa yuzasini, bu yerda, ko'ndalang fassiya qoplaydi. Yoysimon chiziqning ikkala chekkasini chuqurchalararo boylamning davomi bo'lgan fibroz tolalar mustahkamlaydi. Ba'zan yoysimon chiziqning chekkalarida, ko'ndalang muskulning aponevrozida teshiklar bo'ladi va ular orqali *a.epigastrica inferior*ning shoxlari o'tadi. Bu teshiklar kengaysa, ular orqali Duglas chizig'i churrallari chiqadi.

Qorinning oq chizig'i (*linea alba abdominis*) qorinning zaif joylaridan biridir. Qorin yon devoridagi 3 juft keng muskullarning aponevrozlari qorin to'g'ri muskulining g'ilofini hosil qilgandan so'ng shu muskulning medial cheti bo'ylab o'zaro va qarama-qarshi tomondagi xuddi shunday aponevrozlar bilan chirmashib qo'shilib, tananing oldingi o'rta chizig'i bo'ylab xanjarsimon o'siqdan qov sim-



169-rasm. Chov oralig'i shakllari.

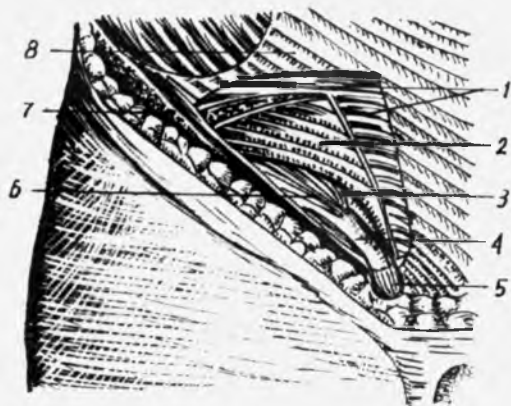
a - oval-yoriqsimon; b - oval-oraliq; v - uchburchak.

1 - tashqi qiyshiq muskul aponevrozi (laxtak holdida kesilib, ochib qo'yilgan); 2-ichki qiyshiq muskul aponevrozi; 3-ichki (chuqur) chov halqasi; 4-ko'ndalang muskulning pastki qirg'og'i; 5-ichki qiyshiq muskulning pastki qirg'og'i; 6- chov o'rog'i (a-rasmda ko'ndalang va ichki qiyshiq muskullar hisobiga, b-rasmda faqat ko'ndalang muskul hisobiga hosil bo'lgan); 7 - ichki qiyshiq muskul qisqarganda uning pastki qirg'og'i chegarasi; 8 - to'g'ri muskulning tashqi qirg'og'o; 9 - tashqi (yuza) chov halqasi; 10 - chov boylami; 11 - ko'ndalang muskul qisqarganda uning pastki qirg'og'i chegarasi; 12 - ko'ndalang fassiya.

fizigacha cho'zilgan hamda ikkala to'g'ri muskul qinlarini bir-biridan ajratuvchi oq tUSDagi (qon tomirlar kam) pay tasma-sini, ya'ni qorinning oq chizig'ini hosil qiladi. Oq chiziqning eni va qalinligi qorinning turli sathlarida turlichadir: kindikdan yuqorida (0,5-1 sm) va kindik atrofida (2-3 sm) keng va yupqa (1-2 mm), kindikdan pastga tomon keskin torayib, qorinning pastki sohasida, qov simfizidan yuqorida ensiz (2-3 mm), ammo qalin (3-4 mm) tasma ko'rinishini oladi (165-rasm). Oq chiziqning eng kengaygan joyi, ko'pchilik odamlarda, kindik atrofida bo'ladi, ba'zilarida kindikdan yuqorida (asosan, erkaklarda, qorinning erkakcha shaklida) va kam hollarda kindikdan pastda (asosan, ayollarda, qorinning ayollar shaklida) joylashadi. Ba'zan (qorinning silindsimon shaklida) hech qayerda kengaymasdan, qorinning pastki sohasida torayuvchi oq chiziq uchraydi.

Umuman, ayollarda qorinning oq chizig'i erkaklarnikiga nisbatan keng bo'ladi. Shuning uchun ham oq chiziq churralari ayollarda erkaklarga qaraganda ko'p uchraydi. Yosh o'tishi bilan oq chiziq ham cho'zilib kengayadi.

Oq chiziqning anatomik jihatdan zaifligi (ya'ni, churra chiqishiga moyilligi) shundaki, uning kindik yonidagi va undan yuqoridagi qismi keng va ingichka bo'lib, o'zida romb shaklidagi teshik va yoriqlarni tutadi. Bu yoriqlar har bir keng muskul aponevrozlari tolalarining turli yo'nalishda o'zaro chirmashib ketganligi oqibatida hosil bo'ladi va ular orqali, ko'pincha, nerv va qon tomirlar o'tadi. Avval, qorin ichidagi bosimning ortishi natijasida, yoriqlar orqali qorinparda oldi yog' kletchatkasi chiqadi. Keyin, yoriqning asta-sekin kengayib borishi oqibatida pariyetal qorinparda do'ppayib chiqa boshlaydi va bu churra xaltasiga katta charvining bir qismi kirishi mumkin (qorin oq chizig'i churralari).



170-rasm. Chov kanalining orqa devori (voronkasimon fassiya).

1-m. *obliquus internus abdominis* va uning aponevrozi; 2-m. *transversus abdominis*; 3-falx *inguinalis*; 4-funiculus *spermaticus*; 5-m. *cremaster*; 6-fascia *infundibuloformis*; 7-chov boylami; 8-m. *obliquus externus abdominis*; o'zining aponevrozi bilan.

Ayollarda homiladorlik davrida qorin old-yon devori yuzasining o'lechlari kattalashadi, natijada, qorinning oq chizig'i ham kengayib, zaiflashadi, qorinning to'g'ri muskullari bir-biridan uzoqlashadi (diastaz). Tuqqandan keyin oq chiziqning o'lechlari qisqarsa ham, homiladorlikka bo'lgan davrga nisbatan kengroq bo'lib qoladi. Keyingi har bir homiladorlik oq chiziqning yanada kengayib borishiga sabab bo'ladi.

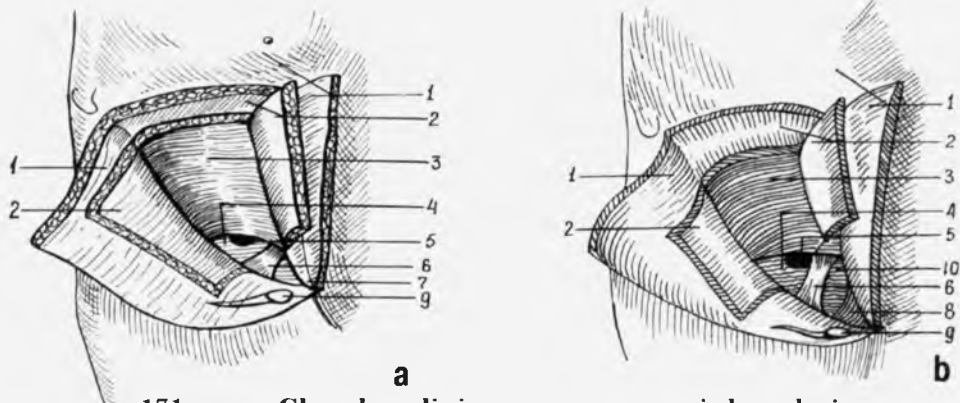
Kindik (*umbilicus s.umbo*) qorin old-yon devorining zaif qismidir. U xanjarsimon o'siq bilan qov simfizi orasidagi chiziqning taxminan o'rtasida joylashgan bo'lib, uning terisi ostida yog' kletchatka qavati bo'lmaganligidan chuqurcha ko'rinishida bo'ladi. Bu chuqurchaga qorin oq chizig'ining o'rtasidagi kindik halqasi deb yuritiluvchi oval shakldagi teshik to'g'ri keladi. Homiladorlik davrida homilaning kindik halqasi orqali unga kiruvchi kindik venasi (*v.umbilicalis*) hamda chiquvchi kindik arteriyalari (*aa.umbilicales*) va siydik yo'li, (*urachus*) yo'ldoshga boruvchi kindik tizimchasini hosil qiladi. Bola tug'ilib kindik kesilgandan keyin kindik halqasidagi kindik tomirlari bilan siydik yo'li obliteratsiyaga uchraydi va bu yerda chandiqli to'qima hosil bo'ladi. Ushbu chandiqli obliteratsiyalangan tuzilmalarga, kindik halqasining chetiga va teriga yopishib ketadi va uni ichkariga tortib kiradi. Natijada kindik chuqurchasi paydo bo'ladi. Kindik halqasining yuqori chekkasiga obliteratsiyalangan kindik venasi, pastki yarmiga esa kindik arteriyalari va siydik yo'li chandiqlanib yopishib, uni to'ldiradi (163-rasm).

Kindik bir-biri bilan o'zaro yopishib, bitib ketgan 4 ta qavatdan iborat: teri, unga yopishgan chandiqli, chandiqliga yopishgan kindik fassiyasi (qorin ichi fassiyasining kindik halqasidagi qismi) va kindik halqasining to'garagi bo'ylab yopishgan qorinpardaning pariyetal varag'i. Ko'rinish turibdiki, kindikda teri ostidagi va qorinparda oldidagi yog' qavatlari bo'lmaydi.

Kindik venasi o'tadigan kindik kanalini oldinda qorinning oq chizig'i, orqada kindik fassiyasi chegaralaydi. Kanalning pastki teshigi kindik halqasiga, yuqorigi teshigi bu halqadan 4-6 sm yuqoriga ochiladi.

Ko'pchilik odamlarda kindik o'rta chiziqqa nisbatan o'ng tomonga 0,5 sm dan 3,5 gacha siljigan bo'ladi. Kindik halqasining o'lechlari ayollarda erkaklarga nisbatan, qarilarda yoshlarga nisbatan kattaroq bo'ladi.

Kindik halqasi orqali kindik churralari chiqishi mumkin. Kindikning anatomik jihatdan zaifligi shundaki, ba'zilarida kindik halqasini berkituvchi kindik



171-rasm. Chov kanalining orqa va yuqori devorlari.

a-chov oralig'ining oval-yoriqsimon shaklida; b-chov oralig'ining uchburchak shaklida.

1-tashqi qiyshiq muskul aponevrozi (kesib ochilgan); 2-ichki qiyshiq muskul aponevrozi (kesib ochib qo'yilgan); 3-ko'ndalang muskul; 4-ko'ndalang fastsiya; 5-chuqur (ichki) chov halqasi; 6-chuqurchalararo (Gesselbax) boylam; 7-chov o'rog'i; 8-qaytuvchi boylam (chov boylamining chuqur (uchinchi) oyoqchasi); 9-yuza (tashqi) chov halqasi; 10 - ko'ndalang fastsiyaning hech nima bilan qoplanmagan "zaif" joyi.

fassiyasi bo'lmaydi yoki u to'liq berkitmaydi yohud kindik fassiyasi kengayib, yupqalashgan bo'ladi. Kindik fassiyasining cho'zilib kengayishiga sabab qorin oq chizig'ining va u bilan birga kindik halqasining kengayishidir. Demak, oq chiziqning kengayishiga olib keluvchi sabablar kindik halqasining kengayishiga ham sababchi bo'ladi (katta yoshdagi odamlarda).

Kindik churrasining go'daklarda ko'p uchrashining sababi esa, kindik kesilgandan keyin kindik halqasining torayishi va bekilishi jarayonlarining juda sekinlik bilan borishidir.

Kindik churralarini operatsiya qilish paytida pariyetal qorinpardadan iborat bo'lgan churra xaltasining tubi teriga, bo'yinchasi esa kindik halqasiga yopishganligini esda tutish kerak. Shuning uchun ham churra xaltasini ajratib olish uchun kindik halqasi kesib kengaytiriladi, teridan ham kesib ajratiladi.

Qorin old-yon devorining muskullardan keyingi chuqur qavatini qorin ichi fassiyasi yoki ko'ndalang fassiya. qorinparda oldi kletchatkasi va pariyetal qorinparda tashkil etadi.

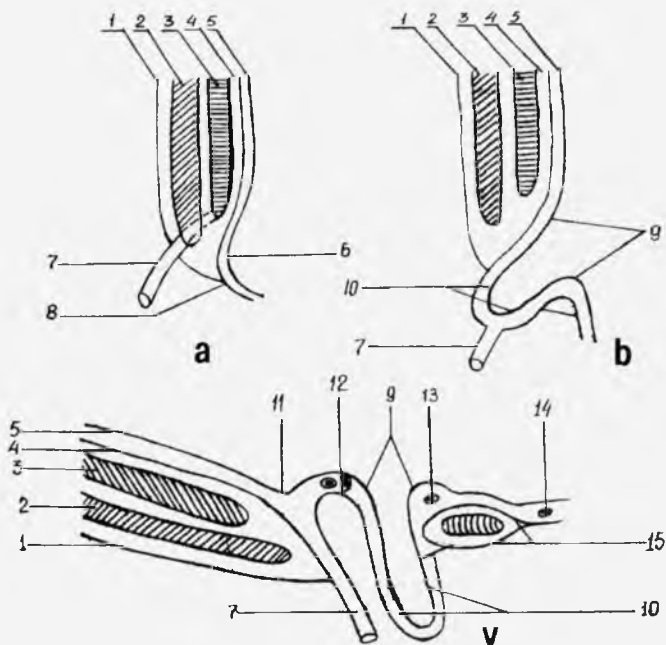
Ko'ndalang fassiya (*fascia transversalis*) qorin ichi fassiyasi (*fascia endoabdominalis*)ning bir qismi bo'lib, qorinning old-yon devorini ichki tomondan qoplaydi. Qorinning yuqorigi qismida bu fassiya yupqa bo'lib, pastga tomon qalinlashib boradi, kindik sohasida qalin bo'lib, kindik fassiyasi (*fascia umbilicalis*) deb ataladi. O'zining eng pastki, chov boylami yaqinidagi qismida ko'ndalang fastsiya zichlashib, qalinlashadi va yonbosh-qov tizimchasi (*tractus iliopubica*) nomini oladi. Yonbosh-qov tizimchasiga chov kanalini plastika qilish chog'ida choklar qo'yladi, chunki u qo'ndalang fastsiyaning yuqorigi yupqa qismlariga nisbatan mustahkam bo'lib, chok qo'yilganda titilib ketmaydi.

Urug' tizimchasining tarkibiy qismi qorin bo'shlig'idan chiqib ketadigan sohada, ko'ndalang fasotsiyada. voronkasimon chuqurlik hosil bo'ladi (chov kanali-

172-rasm. Gipogastral sohaning topografiyasi (sxema):

a - sog'lom odamda medial chov chuqurchasi orqali o'tkazilgan sagittal kesim; to'g'ri chov churrasida medial chov chuqurchasi orqali o'tkazilgan sagittal (b) va ko'ndalang (v) kesimlar.

1-tashqi qiyshiq muskul aponevrozi; 2-ichki qiyshiq muskul; 3-ko'ndalang muskul; 4-ko'ndalang fassiya; 5-pariyetal qorinparda; 6-medial chov churrasi; 7-urug' tizimchasi; 8-chov boylami; 9-churra darvozasi; 10-churra qopchasi; 11-tashqi chov chuqurchasi; 12-pastki epigastral tomirlar; 13-kindik arteriyasi; 14-obliteratsiyalangan uraxus (siydik yo'li); 15-to'g'ri muskul g'ilofi.



ning ichki halqasi), ya'ni moyak pastga tushayotganda xuddi qo'lqopning barmog'iday o'zi bilan birga ko'ndalang fassiyani ham chov kanaliga va undan yorg'oqqa olib kiradi. Shunday qilib, urug' tizimchasining umumiy g'ilof pardasi bo'lgan *fascia spermatica interna* – ko'ndalang fassiyaning bo'rtig'idir (172 va 168-rasm a,b).

Ko'ndalang fassiya pastda taroqsimon boylamga (medial tomonda) hamda yonbosh fassiyasiga birikadi (lateral tomonda), ichkarida qorin to'g'ri muskuli g'ilofining orqa tomonini (yoysimon chiziqqacha) va to'g'ri muskulning orqa yuzasini qoplab (yoysimon chiziqdan pastda), oq chiziq bo'ylab pariyetal qorinpardaga yopishadi, tashqarida esa belning chuqur muskullarining fassiyasiga, yuqorida – diafragma fassiyasiga, pastda tos ichi fassiyasiga davom etadi.

Qorinparda oldi kletchatkasi (*tela subserosa*) qorinpardaning pariyetal varag'ini ko'ndalang fassiyadan ajratib turuvchi yog' qatlami bo'lib, qorinning orqa devoridagi qorinparda orti kletchatkasiga, pastda tosning kletchatkasiga davom etadi. Qorinparda oldi kletchatkasi qorinning oldingi devorida yupqa qatlam ko'rinishida bo'ladi, oq chiziq va kindikda bo'lmaydi.

Qorinparda oldi kletchatkasida *a.epigastrica inferior et a.circumflexa ilium profunda* va ularning venalari o'tadi. *A.epigastrica inferior* tashqi yonbosh arteriyasidan boshlanib, ichki va tashqi chov chuqurchalari orasidan, pastdan yuqoriga, tashqaridan ichkariga, kindik tomonga yo'nalib, to'g'ri muskul qiniga kir-

guncha qorinparda oldi kletchatkasida joylashadi. Bu arteriya qorinning old-yon devorida kindikni yonbosh suyagining oldingi-ustki o'tkir o'sig'i bilan tutashtiruvchi chiziq – *linea spinaumbilicalis*–ni uning ichki va o'rta 1/3 qismlari orasida kesib o'tadi. Shu sababli, qorin bo'shlig'ini punksiya qilishda troakar *linea spinaumbilicalis*ning o'rtasidagi nuqtadan kiritiladi. Bunda, birinchidan, qorin ustining pastki arteriyasi shikastlanmaydi, ikkinchidan, troakar asosan, qorin devoridagi muskullarning aponevrozlari orqali o'tadi (ichki qiyshiq muskulning esa yupqa muskul tolalarini teshib o'tadi).

Qorinpardaning devor oldi (pariyetal) varag'i (*peritoneum parietale*) yuqorida diafragma fassiyasiga birikib, oldinda qorinning old-yon devorini ichki tomondan qoplaydi va pastda chov boylamiga 1 sm yetmasdan orqaga burilib, tos bo'shlig'iga o'tib ketadi. Demak, bu yerda ko'ndalang fassiya bilan qorinparda orasidagi yog' kletchatkasi bilan to'lgan oraliq ancha qalin bo'ladi. Shu yerda qorinpardani kesmay turib, uni asta surish yo'li bilan siydik yo'lining pastki qismini va siydik pufagini qorinpardadan tashqarida ochish mumkin.

Ushbu kletchatka bo'shlig'ida tashqi yonbosh tomirlari (*vasa iliaca externa*) va ularning shoxlari hamda tashqi yonbosh limfa tugunlari joylashadi.

Qorinparda qorin old-yon devorining ichki tomonini qoplab, qorin devorining ichki yuzasida o'zining bir nechta hosilalarini hosil qiladi. Ularga kindik burmalari va chuqurchalar kiradi (166-rasm).

Kindik burmalari 6 ta bo'lib, bittasi kindikdan yuqoriga, qolganlari kindikdan pastga yo'nalgan:

1) jigarning yumaloq boylami, *lig. teres hepatis* obliteratsiyalangan kindik venasi, *v. umbilicalis* ustidagi burma bo'lib, kindik chandig'idan boshlanadi va kindik kanali orqali yuqoriga va biroz o'ngga yo'nalib, jigarning vistseral yuzasidagi *incisura lig. hepatis*ga boradi. Bu boylam bo'ylab 2 tadan 4 tagacha *vv. paraumbilicales* o'tadi (163-rasm);

2) *plica umbilicalis mediana* siydik pufagining cho'qqisini kindik bilan tutashtiruvchi, o'rta chiziq bo'ylab joylashgan va obliteratsiyalangan siydik yo'li, *urachus*ning ustidagi toq burmadir;

3-4) *plicae umbilicales mediales* siydik pufagining yon tomonlaridan kindikka boruvchi obliteratsiyalangan *aa. umbilicales*ning ustidagi oraliq kindik burmalaridir;

5-6) *plicae umbilicales laterales - aa. et vv. epigastricae inferiores* ustidagi tashqi kindik burmalaridir.

Sanab o'tilgan burmalar orasida, ularning boshlanish joylarida, 3 juft chuqurcha hosil bo'ladi (166- va 168-a-rasmlar):

1) pufak usti chuqurchasi (*fossa supramesicalis*) - o'rta va oraliq kindik burmalari orasida, siydik pufagi ustida joylashgan;

2) ichki chov chuqurchasi (*fossa inguinalis medialis*) - oraliq va tashqi kindik burmalari orasida joylashgan;

3) tashqi chov chuqurchasi (*fossa inguinalis lateralis*) - tashqi kindik burmasining tashqarisida joylashgan.

Chov kanali va yonbosh-chov sohasining anatomik-topografik xususiyatlari

Qorin old-yon devorining yonbosh-chov sohasi o'ziga xos tuzilishga ega. Bu o'ziga xoslikni ushbu sohaning pastki-medial qismidagi chov kanali deb ataluvchi muskul-aponevroz va fastsiyalar orasidagi yoriq hamda mazkur kanalni o'z ichiga oluvchi chov uchburchagi deb nomlangan sohaning tuzilishi belgilaydi.

Chov uchburchagining chegaralari shartli ravishda quyidagicha o'tkaziladi (167-rasm):

- yuqorida: chov burmasini 3 ta teng qismga bo'lib, yuqori va o'rta qismlar chegarasidagi nuqtadan qorin to'g'ri muskulining tashqi chekkasiga o'tkazilgan gorizontaal chiziq;

- pastda: chov burmasining o'rta va medial qismlari;

- ichkarida: qorin to'g'ri muskuli tashqi chekkasining gorizontaal chiziq tashgan nuqtadan pastki qismi.

Chov uchburchagi statik tushuncha bo'lib, shartli ravishda o'tkazilganligi uchun uning chegaralari doimiy, ya'ni o'zgarmasdir. Chov uchburchagi sohasi qorin devorining eng zaif joylaridan hisoblanadi: ayrim hollarda, mazkur sohaning anatomik jihatdan noto'g'ri tuzilganligi muayyan shart-sharoitlarda chov churralarining paydo bo'lishiga sababchi bo'ladi. Chov churralari qorin devorida uchraydigan barcha churralarning yarmidan ko'prog'ini tashkil etishini e'tiborga olsak, bu soha klinik anatomiyasining ahamiyati naqadar yuqoriligi ayon bo'ladi.

Chov kanali chov uchburchagi doirasida tashqaridan ichkariga, yuqoridan pastga (chov burmasiga nisbatan burchak ostida), chuqurdan yuzaga yo'naluvchi qorin old-yon devorining muskul va fassiyalari hosil qilgan yoriq bo'lib, homila taraqqiyoti davrida erkaklarda moyak va urug' tizimchasi yorg'oqni hosil qilib, unga tushishi, ayollarda bachadon yumaloq boylamining qorin devori orqali o'tishi natijasida vujudga keladi.

Chov kanalining 4 ta devori hamda ichki (chuqur) va tashqi (yuza) halqasi, ya'ni urug' tizimchasi (yoki bachadonning yumaloq boylami) kiradigan va chiqadigan teshiklari bor. Erkaklarda kanal orqali nisbatan yo'g'on bo'lgan urug' tizimchasi o'tganligi tufayli, kanalning uzunligi ham, kengligi ham, halqalarning o'lchami ham ayollarnikiga qaraganda katta bo'ladi. Kanalning uzunligi o'rtacha 4 dan 7 sm gacha bo'lib, chov boylamining uzunligiga bog'liq.

Ko'ndalang fassiyaning ichki urug' fassiyasiga tashqi chov chuqurchasida o'tish joyi chov kanalining chuqur halqasi (*anulus inguinalis profundus*) deb ataladi (166 va 168- rasmlar).

Bundan moyak, urug' yo'li, ularning tomirlari va nervlari (erkaklarda), bachadonning yumaloq boylami, uning tomir va nervlari (ayollarda) qorinpardaning qin o'simtasi bilan birga tashqi chov chuqurchasi sohasida ko'ndalang fassiyani oldinga itarib, unga o'ralgan holda qorinning devori orqali chov kanalini hosil qilib o'tadi. Kanalda ko'ndalang fassiya yupqalashib, urug' tizimchasining umumiy qin pardasini hosil qiladi va ichki urug' fastsiyasi (*fascia spermatica interna*) deb ataladi.

Chuqur halqa chov boylamining o'rtasida 1-1,5 sm yuqorida joylashadi. Chov kanalining yuza halqasi (*anulus inguinalis superficialis*), qorin tashqi qiyshiq muskulining aponevrozidagi yoriqsimon teshik bo'lib, teri osti yog' qavatiga ochiladi. Qorinning oldingi devorida bu halqani qov do'mbog'idan yuqorida va biroz tashqarida paypaslab aniqlanadi.

Yuza halqani hosil qilishda tashqi qiyshiq muskulning aponevrozi yonboshchov sohasida tashqi (pastki) va ichki (yuqorigi) oyoqchalariga ajraladi: tashqi oyoqchasi (*crus laterale*), qov do'mbog'iga birikadi; ichki oyoqchasi (*crus mediale*), esa tashqi oyoqchadan ichkariroqda, qov simfiziga yetmasdan birikadi (161-rasm).

Tashqi qiyshiq muskul aponevrozidagi ichki va tashqi oyoqchalar orasidagi yoriq erkaklarda ayollardagiga nisbatan tashqariroqdan boshlanadi (ba'zan bu yoriq aponevroz doirasidan chiqib muskul qismigacha yetib boradi). Bu yoriq tashqari tomonda yuqoriga va ichkariga yo'nalgan oyoqchalararo tolalar (*fibrae intercrurales*) yordamida bekitiladi. Tashqi oyoqchanning chuqur qismidan yuqoriga va ichkariga yo'naluvchi boylam (*lig.reflexum*) boshlanadi. Shunday qilib, oyoqchalar orasidagi yoriq tashqarida - *fibrae intercrurales*, ichkarida - *lig.reflexum* orqali chegaralangan yuza chov halqasiga aylanadi (161-rasm).

Bundan tashqari, tashqi oyoqchadan (ya'ni, chov boylamidan) orqaga yo'nalib, taroqsimon boylamga birikuvchi va tomir lakunasining medial tomonini hosil qiluvchi lakunar (Jimbernat) boylami boshlanadi. Bu boylam orqadagi taroq-simon va oldindagi chov boylamlarining orasini ichki tomonda to'ldirib, ularni o'zaro bog'laydi.

Urug' tizimchasi (yoki yumaloq boylam) ni oldindan, orqadan, ustidan va ostidan qoplovchi qorin devorining muskul-aponevroz hamda fassiyalari mos ravishda chov kanalining oldingi, orqa, yuqori va pastki devorlarini tashkil etadi. Kanalning oldingi devorini qorin tashqi qiyshiq muskulining aponevrozi, orqa devorini - ko'ndalang fassiya, yuqori devorini - qorinning ichki qiyshiq va ko'ndalang muskullari, pastki devorini - chov boylami hosil qiladi. Biroq, aytib o'tilgan bu devorlar shartlidir, chunki devorlarni tashkil etuvchi tuzilmalar har bir devorni hosil qilishda har xil ishtirok etishi mumkin. Bu har xil odamlarda turlicha bo'lib, indivi-dual o'zgaradi hamda yoshga, jinsga, qomatning tuzilishiga, qorinning va gipogastral sohaning shakliga va nihoyat, shulardan kelib chiquvchi chov oralig'ining shakliga bog'liq.

Chov oralig'i (*spatium inguinale*) ichki qiyshiq va ko'ndalang muskullarning pastki qirg'oqlari bilan chov boylamining medial qismi (ya'ni, chov kanalining yuqorigi va pastki devorlari) orasidagi yoriqdir (167-rasm).

Chov oralig'ining 3 xil shakli bo'lib, bu shakllar, o'z navbatida, ichki qiyshiq va ko'ndalang muskullar pastki qirg'oqlarining yo'nalishiga bog'liq (169-rasm):

1) yoriqsimon-oval shakli, bunda ichki qiyshiq va ko'ndalang muskullarning pastki qirg'oqlari yoy shaklida urug' tizimchasining (yumaloq boylamning) ustidan o'tib, medial tomonda o'zaro qo'shiladi (bu yoy chov o'rog'i (*falx inguinalis*) deb yuritiladi) va qov do'mbog'i hamda qov qirrasidagi taroqsimon boylamga birikadi. Ko'p hollarda ko'ndalang muskulning pastki qirg'og'i ichki qiyshiq muskulnikiga nisbatan yuqorida o'tadi va aytib o'tilganidek, ikkala muskul aponevrozlarining pastki qirg'oqlari medial tomonda chov o'rog'ini hosil qilib qo'shilib, qov suyagiga yopishadi (169-rasm, a). Chov oralig'ining bunday shakli chov sohasining mustahkamligini ta'minlaydi, chunki qorin devori muskullari qisqarganda, chov o'rog'ini hosil qiluvchi yoy to'g'rilanadi va chov oralig'ining yuqori chekkasi pastki chekkasiga yaqinlashib, chov oralig'ini, shuningdek, chov kanalini bekitadi. Bunday o'ziga xos "muskul klapani" qorin bo'shlig'idagi bo-

sim oshib ketganda (tinch holatda 4 mm suv ust.ga teng, qorin ichki bosimi oshganda 80 dan 150 mm suv ust. gacha ko'tarilishi mumkin) qorin ichki a'zolarining chov kanali bo'ylab chiqishiga to'sqinlik qiladi. Chov oralig'ining bu shakli ayollarda va qorinning ayollar shaklida ko'p uchraydi;

2) oval-oraliq (o'tish) shakli, bunda ichki qiyshiq muskul pastki chekkasi chov boylamining lateral qismidan yuqorida boshlanib, gorizontaal yo'nalishda to'g'ridan-to'g'ri muskulning g'ilofiga o'tib ketadi; ko'ndalang muskul aponevrozining pastki qirg'og'i esa yakka holda yoysimon egilib, chov o'rog'ini hosil qiladi va qov suyagi hamda do'mbog'iga birikadi (169-rasm, b). Qov oralig'ining bu shaklida "muskul klapani" nisbatan kuchsiz bo'ladi, chunki klapan vazifasini ko'ndalang muskulning yakka o'zi bajaradi. Bunday qov oralig'i oldingisiga nisbatan bir necha marta kam, erkaklarda va qorinning erkakcha shaklida ayollarga nisbatan ko'p uchraydi;

3) uchburchak shakli, asosan, qorinning erkakcha shaklida bo'lib, eng kam uchraydi. Bunda ichki qiyshiq va ko'ndalang muskullarning pastki qirg'oqlari yanada yuqoriroqdan boshlanib, gorizontaal yo'naladi va to'g'ridan-to'g'ri qorin to'g'ri muskulining g'ilofiga o'tadi (169-rasm, v). Chov oralig'ining ushbu shakli deyarli faqat erkaklarda uchraydi. Qorinning muskullari qisqarganda chov kanalini bekitmaydi, muskul klapani ishlamaydi.

Yosh o'tishi bilan keksalarda muskul tolalarining yog' to'qimasiga qisman almashinishi chov oralig'i muskul klapanining zaiflashuviga olib keladi.

Chov oralig'ining o'lchamlari faqat qorin yon devori muskullarining pastki chegaralari joylashgan sathning baland yoki pastligigagina emas, balki qorinning to'g'ri va piramidasimon muskullarining qay darajada taraqqiy etganligiga ham bog'liq. To'g'ri va piramidasimon muskullarning eni qancha keng bo'lsa, chov oralig'i shuncha ensiz bo'ladi.

Har xil shakl va kattalikdagi chov oraliqlarida chov kanali devorlarining tuzilishi ham turlicha bo'ladi.

Chov oralig'ining yoriqsimon-oval shaklida chov kanalining oldingi devorini hosil qilishda tashqi qiyshiq muskulning aponevrozidan tashqari ichki qiyshiq muskul ham ishtirok etadi: kanalning lateral qismida u urug' tizimchasini oldindan bekitadi. Keyin ko'ndalang muskul aponevrozi bilan birga (chov o'rog'i) yoy shaklida urug' tizimchasining ustidan o'tib (kanalning yuqorigi devorini hosil qilgan holda), uning orqasiga o'tadi va qov suyagiga yopishadi, ya'ni kanalning orqa devorini hosil qilishda ishtirok etadi.

Chov kanalining orqa devorini pastki tomoni qalinlashgan ko'ndalang fassiya hosil qiladi (170-rasm). Uni quyidagi tuzilmalar mustahkamlaydi:

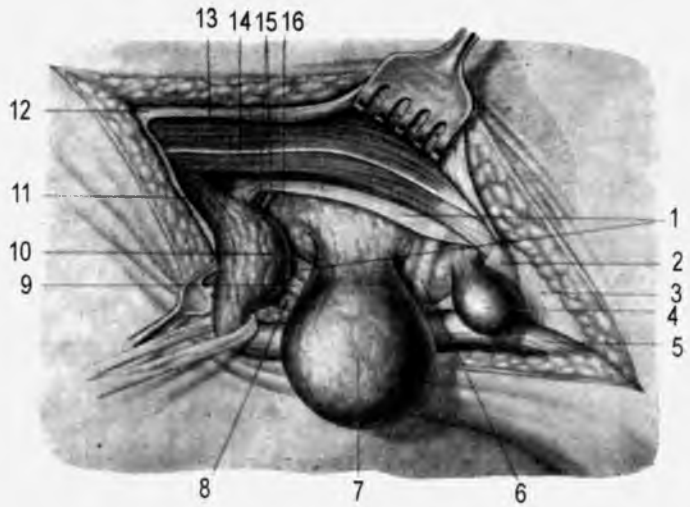
1) chuqurchalararo boylam (*lig. interfoveolare*) tashqi va ichki chov chuqurchalari orasida joylashib, yuqoriga va ichkariga yo'naladi. Bu boylam ko'ndalang muskul aponevrozi tolalaridan yoki ko'ndalang fassiyaning qalinlashishi hisobiga hosil bo'ladi va chuqur chov xalqasini pastdan hamda ichkaridan o'rab, uning medial tomonga kengayishiga yo'l bermaydi (171-rasm);

2) chov o'rog'i (*falx inguinalis*) chov oralig'ining yoriqsimon-oval hamda oval-oraliq shakllarida uchraydi. Ko'ndalang fassiya chov o'rog'iga yopishib ketadi;

3) qaytuvchi boylam (*lig. reflexum*) chov kanali orqa devorining medial qismini mustahkamlaydi;

173-rasm. Chov churralarining turlari.

1 - *f a s c i a transversalis*;
 2 - *lig. reflexum*;
 3, 8, 12 - *m. obliquus externus abdominis* ning aponevrozi;
 4 - *h e r n i a supravescicalis*;
 5 - *f u n i c u l u s spermaticus*; 6 - *plica umbilicalis media*;
 7 - *hernia inguinalis medialis*; 9 - *chov boylami*; 10 - *hernia inguinalis lateralis*; 11 - *m. cremaster*; 13 - *m. obliquus internus abdominis*; 14 - *n. ilioinguinalis*; 15 - *vasa epigastrica inferiora*; 16 - *pariyetal qorinparda*.



4) ichki qiyshiq va kam hollarda ko'ndalang muskullardan chiquvchi tolalar ko'ndalang fassiyani qoplab, mustahkamlaydi.

Ko'ndalang muskul qisqarganda chuqurchalararo boylam taranglashib pastdan va ichkaridan, ko'ndalang muskul aponevrozi hamda ichki qiyshiq muskulning pastki chetlari yuqori va tashqaridan chuqur chov halqasini qisib toraytiradi va qoplaydi.

Demak, yoriqsimon-oval shaklli chov oralig'ida chov kanalining oldingi devorini tashqi qiyshiq muskulning aponevrozi va ichki qiyshiq muskul, yuqorigi devorini ichki qiyshiq (kam masofada) va ko'ndalang muskullar, orqa devorini yuqorida sanab o'tilgan tuzilmalar, pastki devorini chov boylami tashkil qiladi.

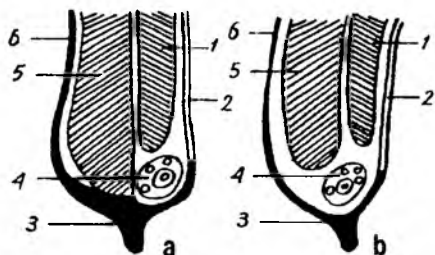
Oval-oraliq shaklli chov oralig'ida kanalning oldingi devorini tashqi qiyshiq muskul aponevrozi, yuqori devorini ichki qiyshiq va ko'ndalang muskullarning pastki cheti, orqa devorini ko'ndalang fassiya, ko'ndalang aponevrozdan tashkil topgan chov o'rog'i va qaytuvchi boylam, pastki devorini chov boylami hosil qiladi. Chov o'rog'i bilan qaytuvchi boylam orasida ko'ndalang fassiyaning zaif joyi bo'ladi.

Chov kanalining uchburchak shaklli baland chov oralig'ida oldingi devorni tashqi qiyshiq muskul aponevrozi, yuqori devorni ichki qiyshiq va ko'ndalang muskullar, pastki devorni chov boylami, orqa devorni yaxshi mustahkamlanmagan ko'ndalang fassiya hosil qiladi. Chov o'rog'i bo'lmaganligi sababli ko'ndalang fassiyaning chuqurchalararo (tashqarida) va qaytuvchi (ichkarida) boylamlari orasida mustahkamlanmagan qismi bo'ladi. Ko'ndalang fassiya, ayniqsa, keksa odamlarda bo'shashib, oson cho'ziladi. Natijada, chov oralig'i yuqori bo'lganda, qorinning ichki bosimiga dosh berolmay tashqariga qorinning ichki a'zolari va pariyetal qorinparda bilan bo'rtib chiqa boshlaydi. Agar qorinparda va a'zolar ichki chov chuqurchasi orqali kirib chov kanalining yuza halqasidan chiqsa, to'g'ri chov churralari hosil bo'ladi (172 va 173-rasmlar). To'g'ri chov churrasi deb atalishiga sabab, ichki chov chuqurchasi bilan yuza halqa bitta sagital tekislikda joylashganligi uchun churra

xaltasining yo'li ichkaridan tashqariga to'g'ri yo'nalgan. Bunda churra xaltasi yorg'oqqa tushmaydi, sababi, yuza fassiyaning chuqur varag'i chov boylami va qov suyagiga birikib ketganligidir.

Agar pariyetal qorinpardaga o'ralgan a'zolar tashqi chov chuqurchasi sohasida chov kanalining chuqur halqasi orqali chov kanaliga kirib, yuza chov halqasidan chiqsa, chov kanalining yo'lini takrorlab qiyshiq yo'naladi. Bunga qiyshiq chov churrasi deb ataladi (168 va 173-rasmlar). Qiyshiq chov churrasi urug' tizimchasining ichi bo'ylab yorg'oqqa, ayollarda tashqi uyatli lablar ichiga tushishi mumkin. Agar churraning o'lchami katta bo'lsa, uning yo'li to'g'rilanib to'g'ri chov churrasiga o'xshab qoladi. Ularning differensial tashxisida ichki va tashqi chov chuqurchalari orasidan o'tuvchi pastki epigastral tomirlarning pulsatsiyasini aniqlash katta yordam beradi (168 va 173-rasmlar). Agar tomir urishi churra darvozasining ichki tomonida aniqlansa, demak bu qiyshiq chov churrasi bo'ladi.

Qiyshiq chov churrasining kelib chiqishiga qorin devori tuzilishidagi quyidagi kamchiliklar sabab bo'ladi: baland uchburchak chov oralig'ida kengaygan chuqur chov halqasining muskullar bilan berkitilmasligi va tashqi qiyshiq muskul aponevrozining zaiflashishi (174-rasm).



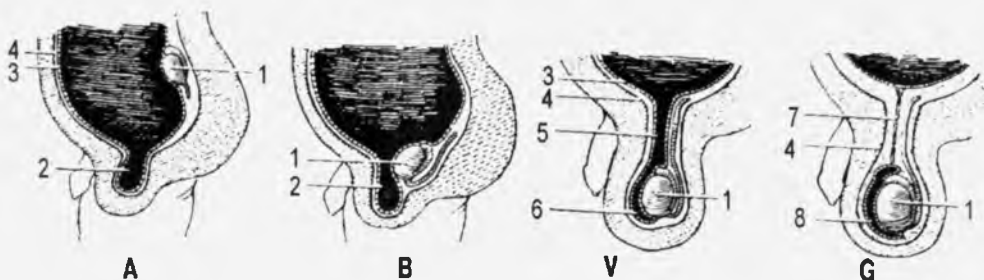
174-rasm. Sog'lom (A) va chov churrasi bilan og'rigan bemor (B) chov kanallari sagittal kesimi.

1-qorinning ko'ndalang muskuli; 2-ko'ndalang fassiya; 3-chov boylami; 4-o'rug' tizimchasi; 5-qorinning ichki qiyshiq muskuli; 6-qorinning tashqi qiyshiq muskuli aponevrozi.

Tug'ma chov churralarining kelib chiqish sabablarini tushunish homilada moyakning yorg'oqqa tushishi jarayonini bilishni talab etadi.

Moyakning tushishi (*descensus testis*). Homila taraqqiyotining 3-oyida moyak qorinparda orti bo'shlig'ida birlamchi buyrakning yonida joylashgan bo'lib, qorinparda uni uch tomondan o'rab, bevosita oqsil qavatiga yopishadi (175-rasm). Shu davrda chov sohasidagi qorinparda bo'rtib g'ilof o'simtasini hosil qiladi, qorinning old devoridan yorg'oq hosil bo'la boshlaydi. Moyakning pastki qutbiga yo'l boshlovchi (*gubernaculum testis*) yopishgan bo'lib, u IV oydan boshlab pastga tusha boshlaydi va VII oyda chov kanalining bo'lajak ichki halqasi sohasida ko'ndalang fassiyani oldinga surib, unga o'ralgan holda qorinpardaning g'ilof (qin) o'simtasi (*processus vaginalis peritonei*) bilan birga yorg'oq tomonga boradi. So'ngra moyak VIII-IX oyda chov kanalini hosil qilib qorinning oldingi devori orqali o'tib, yorg'oqqa tushadi. Go'dak tug'ilganda moyaklar yorg'oqda bo'ladi, *gubernaculum testis* esa atrofiyaga uchraydi.

Yorg'oqda qorinparda qin o'simtasining moyakni qoplab, uning oqsil qobig'iga birikib ketgan qismi - visseral varaq bo'lib, unga yuzma-yuz qismi pariyetal varaq hisoblanadi. Bu varaqlar orasida yoriq bo'lib, seroz suyuqlikni tutadi. Yoriq berk bo'shliqchadir, chunki moyakning yuqorigi qutbi sathida qorinparda



175-rasm. Moyakning tushishida 4 ta bosqich.

A—moyak bel sohasida, ko'ndalang fassiya bilan qorinparda orasida joylashadi; qorin pardaning qin o'simtasi shakllanib bo'lgan.

B—moyak tosga yaqinlashgan.

V—moyak qorin parda qin o'sig'ining orqasida yorg'oqning tubiga tushgan; qorin parda qin o'sig'ining moyakdan yuqorida joylashgan qismi hali obliteratsiyalanmagan.

G—qin o'sig'ining moyakdan yuqorigi qismi obliteratsiyalanagan.

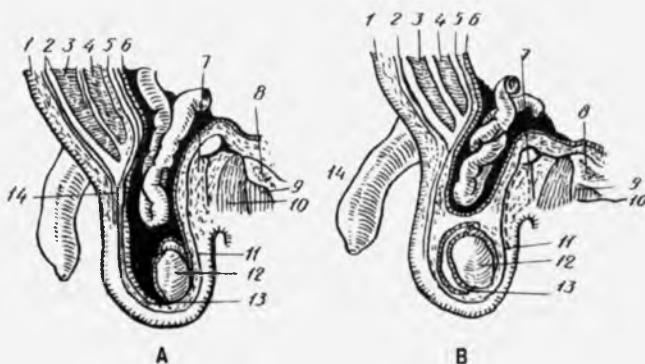
1—moyak; 2—*processus vaginalis peritonei*; 3—qorinparda; 4—qorinparda qin o'sig'ining urug' tizimchasi tarkibiga kiruvchi va hali obliteratsiyalanmagan qismi; 5—qin o'sig'ining bola tug'ilgandan keyin ham o'z bo'shlig'ini saqlab qolgan qismi; 6—obliteratsiyalanagan *processus vaginalis peritonei*; 7—qin o'sig'i bo'shlig'ining qoldiq qismi, 8—qin o'sig'i bo'shlig'ining qoldig'i.

o'simtasining ikkala varaqlari qo'shilib, bekilib ketadi va tasmacha shaklida urug' tizimchasining ichidan o'tadi.

Ba'zan qorinpardaning qin o'simtasi butunlay berkilmasligi mumkin. Natijada, qorinparda bo'shlig'i yorg'oq bilan tutashib qoladi va unga qorin ichi a'zolari kirib, tug'ma chov churrasini hosil qiladi. Bunday hollarda churra xaltasini bekilmay qolgan qorinparda o'simtasi hosil qiladi (176-rasm).

176-rasm. Tug'ma va orttirilgan chov churralari o'rtasidagi farqlar.

A (tug'ma chov churrasi) va B (orttirilgan chov churrasi): 1—teri; 2—Tomson plastinkasi va qorin tashqi qiyshiq muskulining aponevrozi; 3—qorinning ichki qiyshiq muskuli; 4—qorinning ko'ndalang muskuli; 5—ko'ndalang fassiya; 6—qorin parda; 7—chov boylami; 8—qov suyagi; 9—*m. abductor brevis*; 10—*m. pectineus*; 11—*fascia spermatica interna*; 12—*testis*; 13—*tunica vaginalis testis*; 14—Tomson plastinkasi va qorin tashqi qiyshiq muskuli aponevrozining davomi hisobiga hosil bo'lgan *fascia spermatica externa*.



11—*fascia spermatica interna*; 12—*testis*; 13—*tunica vaginalis testis*; 14—Tomson plastinkasi va qorin tashqi qiyshiq muskuli aponevrozining davomi hisobiga hosil bo'lgan *fascia spermatica externa*.

Chov kanalining tarkibi. Chov kanali orqali erkaklarda urug' tizimchasi hamda undan tashqarida *n.ilioinguinalis et r.genitalis n.genitofemoralis* o'tadi.

Urug' tizimchasi, *funiculus spermaticus*ning qobig'ini ichki urug' fassiyasi hosil qiladi. Uning ustidan birin-ketin *m.cremaster, fascia cremasterica* va *fascia spermatica externa* qoplaydi.

Urug' tizimchasining tarkibi quyidagi tuzilmalardan iborat: urug' yo'li, *ductus deferens* qon tomirlari - *a. et v.deferentiales, aa.testicularis et cremasterica*, g'ujumsimon vena chigali (*plexus venosus pampiniformis*), limfa tomirlari, nervlar, qorinpardaning qin o'simtasi. Urug' yo'li moyak qon tomirlaridan orqada va ichkarida joylashadi.

Ayollarda kanal orqali bachadonning yumaloq boylami bilan qorinpardaning qin o'simtasi (*n.ilioinguinalis et r.genitalis n.genitofemoralis*) o'tadi. Qorinpardaning qin o'simtasi to'liq bekilmagan hollarda, uning ichida Nukiy kanali hosil bo'lib, katta uyatli lablar sohasida kistalar yoki tug'ma chov churrallari paydo bo'lishi mumkin.

QORIN BO'SHLIG'I

Qorinparda, *peritoneum*

Qorinparda seroz qobiq bo'lib, qorin (va tos) devorlarini ichki tomondan qoplovchi devor oldi – pariyetal varaq va unda joylashgan ichki a'zolari o'rovchi visseral varaqdan iborat. Qorinpardaning ikkala varaqlari orasidagi yoriqsimon bo'shliq qorinparda bo'shlig'i deb yuritiladi; bu bo'shliq erkaklarda berk bo'lib, ayollarda bachadon naylari orqali bachadon bo'shlig'i bilan, u orqali esa qin bilan tutashgan. Qorinparda bo'shlig'ida 25-30 ml atrofida seroz suyuqlik bo'ladi; undagi bosim normal hollarda atmosfera bosimiga tenglashib, 0-0,25 (0,4) mm sim.ust. ga yetadi. Ba'zi kasalliklarda qorinparda bo'shlig'ida suyuqlik, qon, yiring to'planganda, bo'shliqning hajmi ham, undagi bosim ham ortadi.

Qorinparda kuchli antibakterial va plastik xususiyatlarga ega. Yaralarning birlamchi bitishi faqatgina kesim qirralarining bir-biriga to'liq tegib turishidagina bo'ladi.

Qorinparda katta retseptor maydon hisoblanadi. Uning katta yuzasi yallig'langanda qorinparda retseptor tuzilmalarining ta'sirlanishi markaziy nerv sistemasining nerv hujayralarini toliqtiradi. Qorinparda katta tomirlar rezervuari bo'lib, yallig'langanda staz natijasida unda ko'p qon to'planadi, bu esa gemodinamikaning kuchli buzilishiga olib keladi. Shuning uchun qorin bo'shlig'idagi a'zolarida operatsiya o'tkazilganda aseptika qoidalariga qat'iy amal qilish, a'zolar bilan ehtiyotkor munosabatda bo'lish va albatta, qorinpardaning uzluksizligini tiklash kerak.

Qorinpardaning pariyetal varag'i qorin devorlarini ichki tomondan o'rab, undan yog' qatlami (qorinparda oldi, qorinparda osti, qorinparda usti, qorinparda orti) bilan ajralib turadi, bu yog' qatlami qorinpardaning cho'zilishida ma'lum ahamiyatga ega.

Seroz qobiq bo'la turib, qorinparda cho'zilish xususiyatiga ega, bu normal (masalan, homiladorlik) va patologik holatlarda kuzatilishi mumkin.

Qorinparda turli kristalloid eritmalar (masalan, fiziologik eritma va boshq.) ni so'rib olish xususiyatiga ega, kolloid eritmalar esa qiyinroq va sekinroq so'riladi. Bunda kristalloid eritmalar qon tomirlarga, kolloid eritmalar – limfatik tomirlarga so'riladi. Qorin devorining birmuncha isitilishi eritmalar so'rilishining kucha-

yishiga, sovitilishi esa, aksincha, pasayishiga olib keladi. Qorinpardaning bu xususiyatidan hozirgi paytda umumiy og'riqsizlantirishda foydalaniladi (masalan, gek-senal to'g'ridan-to'g'ri qorin bo'shlig'iga quyilganda). Xuddi shu yo'sinda operatsiyalar paytida ko'pincha qorin bo'shlig'iga isitilgan fiziologik eritma qo'yiladi va hokazo.

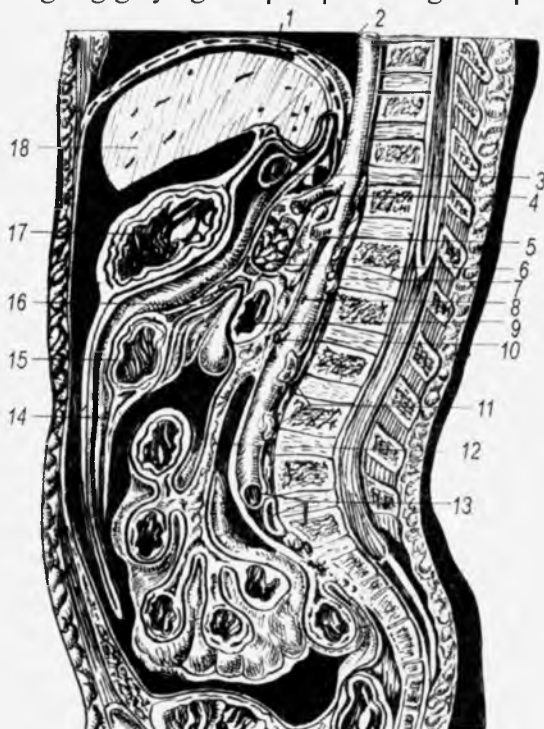
Qorinpardaning qorin bo'shlig'idagi a'zolarining turli patologik holatlaridagi (yaralanish, qon ketishi, yallig'lanishi, teshilishi va boshq.) ahamiyati ayniqsa katta, bunda u patologik o'choqni atrofdagi a'zoldan ajratib turish rolini bajara-di. Bu yerda qorinpardaning juda kuchli plastik xususiyati namoyon bo'ladi.

Qorinpardaning yo'lini sxema tarzida qorin bo'shlig'ining shartli – sagittal kesimida chizib ko'rsatish mumkin (177-rasm).

Qorinparda qorinning oldingi devoridan diafragmaning pastki qavariq yuzasiga o'tadi va uni qoplaydi.

Diafragmadan qorinparda jigarning yuqori yuzasiga o'tadi va ikkita boylam hosil qiladi: bittasi sagittal tekislikda – *lig.falciforme*, ikkinchisi frontal tekislikda – jigarning toj boylami (*lig.coronarium hepatis*). Qorin usti sohasida jigarning darvozasi qismidan kindikka qarab sagittal yo'nalishda jigarning yumaloq boylami boradi. Bu boylam bo'ylab uning pastki qismida bekilib ketgan kindik venasi yotadi. Jigarning yuqori yuzasidan qorinparda uning pastki yuzasiga o'tadi va jigar darvozasi yonidan oshqozonning kichik egriligi tomon yo'nalib, kichik charvini hosil qiladi. Oshqozonning kichik egriligida qorinpardaning varaqlari bir-biridan uzoqlashadi: biri – oshqozonning orqa devorini, ikkinchisi – oldingi devorini qoplaydi. Oshqozonning katta egriligiga yetgach qorinpardaning varaqlari

177-rasm. Qorinning sagittal kesimida qorinpardaning yo'li (yo'nalishi yarim sxema tarzida). Qorin aortasi birmuncha o'ngga siljirilgan va kesilmay qoldirilgan.
 1–diafragma; 2–kichik charvi;
 3–charvi teshigi; 4–*truncus coeliacus*; 5–*a. mesenterica superior*; 6–*pancreas*;
 7–*a. renalis*; 8–*cysterna chyli* va *a. testicularis*; 9–*duodenum*;
 10–*a. mesenterica inferior*;
 11–latero- va retroaortal limfa tugunlari; 12–*mesenterium*;
 13–*vasa iliaca communia*;
 14–katta charvi; 15 – *colon transversum*; 16–*mesocolon transversum*; 17–oshqozon;
 18–jigar.



yana qo‘shiladi, bunda oshqozonning katta egriligi bilan ko‘ndalang chamber ichakka o‘tish joyida boylam (*lig. gastrocolicum*) hosil bo‘ladi. Uning davomi katta charvini hosil qiladi: u qorinpardaning 4 varag‘idan iborat. Ulardan ikkitasi *lig. gastrocolicum*ning davomi bo‘lib, chanoqqacha tushadi, bu yerda qayrilib, yana yuqoriga ko‘tariladi va ko‘ndalang chamber ichakka yetib boradi. Shunday qilib, katta charvida 4 varaq hosil bo‘ladi.

Katta charvining orqadagi varaqlari oldingi varaqlari bilan birikadi. Ular ko‘ndalang-chambar ichakni o‘rab, uning tutqichini hosil qiladi va oshqozon osti bezi tomon yo‘naladi. Bu yerda qorinparda varaqlari yana bo‘linadi. Biri yuqoriga ko‘tariladi va charvi xaltaning orqa devorini qoplaydi. Boshqa varag‘i pastga yo‘naladi va qorin bo‘shlig‘i pastki qavatining orqa devorini qoplaydi. Bu yerda qorinparda o‘n ikki barmoq ichakning pastki gorizontall qismini qoplaydi, ingichka ichaklar tutqichini hosil qiladi, yon taraflarda esa ko‘tariluvchi va tushuvchi chamber ichaklarni qoplaydi.

O‘ng yonbosh chuqurchada qorinparda ko‘r ichakni, chap yonbosh chuqurchada S-simon ichakni qoplaydi va unga tutqich hosil qilib, kichik chanoq bo‘shlig‘i tomon yo‘naladi. So‘ng uning devorlarini qoplab, qovuq hamda to‘g‘ri ichakning visseral qoplarni, ayollarda esa yana bachadon va uning ortiqlari qoplamasini hosil qiladi. Ayollarda qorinparda to‘g‘ri ichakni oldingi va yon tomonlardan qoplab, qinning yuqori qismi va bachadonga o‘tadi, bu yerda u to‘g‘ri ichak bilan bachadon orasidagi chuqurchani – orqa Duglas bo‘shlig‘ini hosil qiladi.

Bachadondan qovuqqa o‘tishda qorinparda yana bir cho‘ntak, oldingi Duglas bo‘shlig‘ini hosil qiladi. So‘ngra yana yuqoriga ko‘tarilib, qorinning oldingi-ichki devorini qoplaydi.

Qorinpardaning hosilalari

Qorinpardaning devor oldi varag‘i qorin devorlarini ichki tarafdin o‘rab, bir qator burmalar, turli chuqurchalar va do‘mboqliklar, visseral varag‘i esa cho‘ntaklar va boylamlar, duplikaturalar, charvilar, tutqichlar va teshiklar hosil qiladi.

Qorinpardaning devor oldi varag‘i qorin devorlarini ichki tomonidan qoplab, qorin bo‘shlig‘ining yuqori devorida bir tekisda diafragmani qoplaydi. Umurtqa pog‘onasining yon tomonlarida qorinning orqa devorida ikki tarafdin buyraklarni qoplab, buyrak do‘ngliklarini hosil qiladi. Bundan tashqari, umurtqa pog‘onasidan o‘ngda qorinpardaning devor oldi varag‘i yana bir voronkasimon ko‘tarilmani beradi, bu ko‘tarilma shu yerda joylashgan o‘n ikki barmoq ichak tushuvchi qismining joylashishiga bog‘liq bo‘ladi.

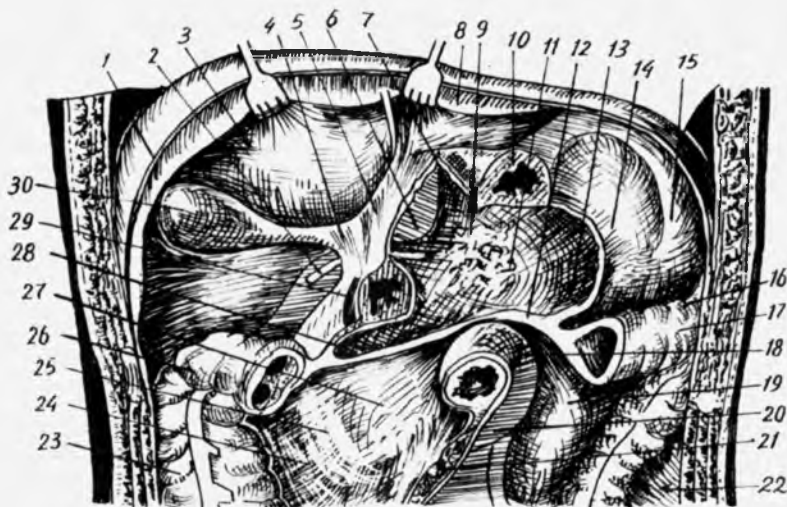
Qorinpardaning devor oldi varag‘i qorin bo‘shlig‘ining orqa devorini to‘liq qoplamaydi: diafragma muskul sohasining o‘ng tarafdagi bir qismi, ya‘ni jigar o‘zining orqa yuzasi bilan diafragma o‘sib birikkan joyi (*pars nuda*) qorinparda bilan qoplanmagan.

Qorinning oldingi devorida bir qancha burmalar ko‘rinadi: qovuqning yuqori qismi bilan kindik o‘rtasida – o‘rta (oraliq) kindik burmasi (*plica umbilicalis mediana*), medial kindik burmalari (ular pastga, qovuqning yon tomoniga yo‘naladi), jigarning chap sagittal egatiga yo‘nalgan burma (jigarning yumaloq boylami).

QORINPARDA BO'SHLIG'I QAVATLARI VA

QORINPARDA HOSILALARI

Qorin bo'shlig'i ichki a'zolarining topografiyasini o'rganishda qulaylik tug'dirish maqsadida hamda yiringli jarayonlarning joylashuvidagi o'ziga xos xususiyatlarni va ularning tarqalish yo'llarini tavsiflash uchun qorinparda bo'shlig'ini ikkita: yuqori va pastki qavatlariga ajratish qabul qilingan. Bu ikkala qavat orasidagi chegarani (to'siqni) ko'ndalang chambar ichak va uning tutqichi (*mesocolon transversum*) hosil qiladi (177- va 179-rasmlar).

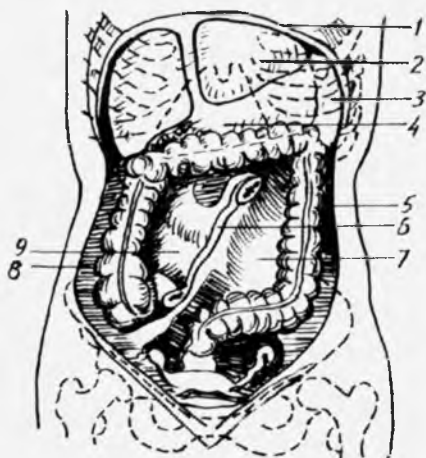


178-rasm. Charvi xaltasining devorlari va cho'ntaklari.

1-diafragma; 2-foramen epiploicum-ga zond kiritilgan; 3-lobus dexter hepatis; 4-lig. hepatoduodenale; 5-lig. hepatogastricum; 6-lobus caudatus hepatis; 7-recessus superior bursae omentalis; 8-lobus sinister; 9-plica gastropancreatica; 10-pars cardiaca ventriculi; 11, 27-pancreas (qorin parda orqasidan ko'rinib turibdi); 12 - mesocolon transversum (kesim chizig'i); 13-recessus lienalis bursae omentalis; 14-lig. gastrolienale (qisman kesib olingan); 15-lien; 16-lig. phrenicocolicum; 17-flexura coli sinistra; 18-flexura duodenojejunalis; 19-chap buyrak (relyef); 20-pars ascendens duodeni; 21-radix mesenterii tomirlari bilan; 22-canalisis lateralis sinister; 23-colon ascendens; 24-o'ng buyrak (relyef); 25-duodenum (relyef); 26-flexura coli sinistra; 28-recessus inferior bursae omentalis; 29-pylorus; 30-vesica fellea.

Qorinparda bo'shlig'ining yuqorigi qavatida jigar, o't pufagi va o't yo'llari, qizilo'ngachning qorin qismi, oshqozon, o'n ikki barmoq ichakning yuqori bo'limi, oshqozon osti bezi, taloq hamda o'ng va chap jigar xaltasi, oshqozon oldi va charvi xaltalari, taloqning ko'r xaltasi, kichik charvi joylashgan bo'lsa (178-rasm), pastki qavatidan esa, o'n ikki barmoq ichakning pastki bo'limi, katta charvi, ingichka va chambar ichaklar, o'ng va chap yon kanallar, o'ng va chap tutqich kamaglari (qo'ltiqlari) hamda cho'ntaklar o'rin olgan (179-rasm).

Qorin yuqori qavatining o'ng tomonini o'ng diafragma osti bo'shlig'i (unda



179-rasm. Qorin bo'shlig'ining yon kanallari va sinuslari.

1-jigarning toj boylami; 2- jigar; 3- taloq; 4-oshqozon; 5-chap yon kanal; 6-ingichka ichak tutqichining ildizi; 7-chap ichak tutqichi sinusi; 8-o'ng yon kanali; 9-o'ng ichak tutqich sinusi.

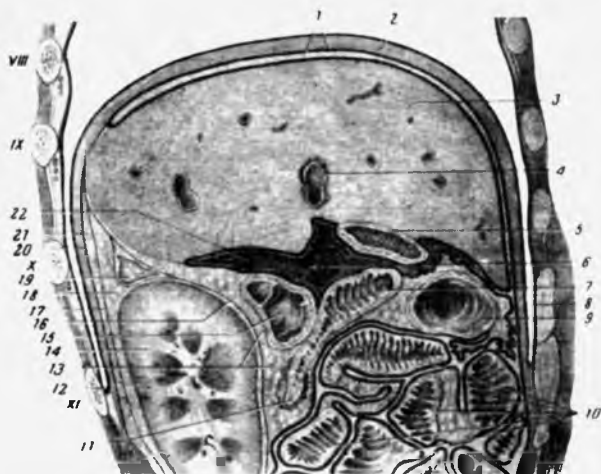
jigar xaltasi joylashgan), chap tomonini chap diafragma osti bo'shlig'i (unda taloqning ko'r xaltasi hamda oshqozon oldi xaltasi joylashgan) egallaydi.

Qorinparda xaltalari:

1) charvi xaltasi yoki kichik qorin bo'shlig'i (*bursa omentalis*) oshqozonning orqasida joylashgan yoriqsimon bo'shliq bo'lib, uning 6 devori bor: old devori – kichik charvi, oshqozonning orqa devori va oshqozon-chambar boylamidani; orqa devori – qorinpardaning umumtqa pog'onasida yotuvchi, oshqozon osti bezi va yirik tomirlarni qoplovchi devor oldi (pariyetal) varag'idan; yuqori devori – jigarning dumli va chap bo'laklaridan tashkil topgan, pastki devorini esa ko'ndalang chamber ichak va uning tutqichi hosil qiladi. Charvi xaltasining chap va o'ng chegaralari qorinpardaning burmalari hisobiga hosil bo'ladi (178-rasm).

Oshqozon-oshqozon osti boylami charvi xaltasi bo'shlig'ini 2 qavatga: yuqo-

180-rasm. Diafragma osti bo'shlig'ining qorinning paravertebral sagittal qirqimidagi ko'rinishi.



1-qorinparda va diafragma osti bo'shlig'ining qorinparda qismi; 2-diafragma; 3-jigar; 4-r. *dexter v. portae*; 5-o't pufagi; 6-charvi teshigi; 7, 11-duodenum; 8-recessus *costodiaphragmaticus*; 10-*jejunum*; 12-recessus *costodiaphragmaticus*-ning tubi; 13-parakolon va paraduodenal

kletchatkalar; 14-o'ng buyrak; 15-*flexura coli dextra*; 16-*fascia prerenalis*; 17-*fascia retrorenalis*; 18-*paranephron*; 19-o'ng buyrak usti bezi; 20-*fascia diaphragmatica*; 21-diafragma osti bo'shlig'ining qorin parda orti kletchatkasiga davom etuvchi qorin pardadan tashqari qismi; 22-qorin parda bo'shlig'ining jigar, o'n ikki barmoq ichak, chamber ichak va o'ng buyrak orasida joylashgan qismi.

rigi – kichik charvi bo'shlig'i va pastki – katta charvi bo'shlig'iga bo'lib turadi.

Kichik charvi bo'shlig'ining o'ng tomoni qorin pardaning 3 ta boylamidan (jigar-o'n ikki barmoq, jigar-buyrak va o'n ikki barmoq-buyrak boylamlari bilan chegaralangan) tashkil topgan bo'lib, ular orasida charvi (Vinslov) teshigi hosil bo'ladi (178-rasm). Bu teshik orqali charvi xaltasi "katta qorin bo'shlig'i" bilan tutashadi. U teshik orqali boylamlarni kesmasdan faqat barmoq yoki ingichka asbob bilan charvi xaltasiga kirish mumkin. Kichik charvi bo'shlig'i katta charvi bo'shlig'i bilan oshqozon-oshqozon osti teshigi orqali aloqa qiladi;

2) jigarning o'ng xaltasi – diafragma hamda jigarning o'ng bo'lagi orasida joylashgan bo'lib, 5 ta devori bor: yuqorida – diafragmaning pay markazi, pastda – jigar o'ng bo'lagining yuqori yuzasi; orqada – jigarning o'ng tojli boylami; ichkarida – o'roqsimon boylam; tashqarida – diafragmaning muskul qismi. Bu yerda ko'pincha diafragma osti absesslari joylashishi mumkin (179- va 180-rasmlar).

3) jigarning chap xaltasi – jigarning chap bo'lagi va diafragma orasida bo'lib, oldindan diafragmaning muskul qismi bilan; orqadan – jigarning chap toj boylami, ichki tomondan – o'roqsimon boylam va tashqi tarafdan uchburchak boylam bilan chegaralangan (177- va 179-rasmlar).

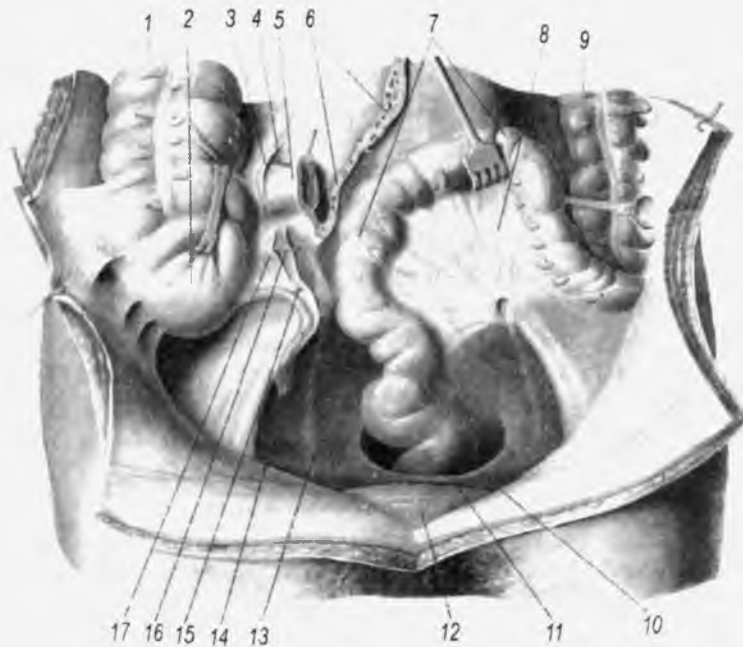
4) oshqozon oldi xaltasi – oshqozon bilan jigarning chap bo'lagi orasida joylashgan. Aniq chegaralari quyidagicha: oldindan – jigar chap bo'lagining pastki yuzasi, orqadan – oshqozonning oldingi devori, yuqoridan – kichik charvi va jigar darvozasi (177-rasm).

Yuqorida ko'rsatilgan 3 ta xalta (jigar xaltalari va oshqozon oldi xaltasi) pastki tomondan qorin bo'shlig'ining boshqa qismlari bilan bimalol aloqa qiladi.

Qorinparda cho'ntaklari

Qorin bo'shlig'ining yuqori qavatida seroz pardaning quyidagi cho'ntaklari farq qilinadi: 1) taloqning ko'r qopchasi – chap diafragma osti sohasida chap diafragma-chambar boylami ustida joylashgan, taloq uchun o'rindiqlik hisoblanadi; 2) charvi qopchasining yuqori bo'rtmasi – charvi xalatasining gumbazi hisoblanib, jigarning dumli va chap bo'laklari ostida yotadi; 3) charvi xaltasi bo'shlig'ining kardial cho'ntagi – uncha katta bo'lmagan chuqurcha bo'lib, charvi xaltasi bo'shlig'ining chap qismida, oshqozon-oshqozon osti boylamining qoq ustida joylashgan; 4) oshqozon-oshqozon osti bezi bo'rtmasi – oshqozonning orqa devori va oshqozon osti bezi orasidagi chuqur bo'shliqdan iborat. Bu bo'shliqning yuqori chegarasi bo'lib, oshqozon-oshqozon osti bezi boylami hisoblanadi.

Qorin bo'shlig'ining pastki qavatida quyidagi cho'ntak va bo'rtmalar joylashgan: 1) S-simon ichak oraliq bo'rtmasi – S-simon ichak qovuzlog'idagi chuqurcha ko'rinishida bo'ladi; 2) o'n ikki barmoq-och ichak cho'ntagi – qorinpardaning 2 burmasi orasida joylashgan bo'lib, ichki qorinparda orti churrallarining (yoki Treys churrallarining) hosil bo'lishida katta ahamiyatga ega; 3) yuqorigi va 4) pastki yonbosh-ko'richak cho'ntagi; 5) ko'richak orqasidagi yoki retrotsekal cho'ntak, yo'g'on ichak boshlanish qismining orqasida bo'lib, oldindan qorinpardaning visseral varag'i bilan, orqadan uning pariyetal varag'i bilan chegaralangan (181-rasm).



181-rasm. Qorinparda bo'shlig'ining pastki bo'limidagi a'zolar.

1-colon ascendens; 2-caecum; 3-plica ileocaecalis superior; 4-recessus ileocaecalis superior - dagi zond; 5-intestinum ileum; 6-radix mesenterii; 7-colon sigmoideum; 8-mesocolon sigmoideum; 9-colon descendens; 10-plica rectovesicalis; 11-rectum; 12-vesica urinaria; 13-cavum pelvis; 14-appendix vermiformis; 15-mesoappendix; 16-recessus ileocecalis inferior-dagi zond; 17-plica ileocecalis inferior.

Qorinparda boylamlari

Qorinparda boylamlari deb qorinpardaning qorin bo'shlig'idagi bir a'zodan ikkinchi a'zoga o'tish qismi yoki qorinpardaning qorin bo'shlig'i bir a'zosidan qorin devoriga o'tish qismiga aytiladi.

B.V.Ognev (1960) quyidagilarni farq qiladi: a) boylam–duplikaturalar, qorinpardaning 2 ta varag'idan iborat; b) yakka boylamlar – qorinparda bir varag'ining qorin bo'shlig'i bir a'zosidan ikkinchi a'zosiga oddiy o'tishi; v) qorinpardadan iborat bo'lmagan boylamlar – bular obliteratsiyaga uchragan tomirlar yoki birlashtirilgan to'qima, muskul to'qimasidan iborat tortmalar (jigarning yumaloq boylami va boshq.).

Boylam-duplikaturalarga quyidagilar kiradi: 1) oshqozon-chambar boylami, uning ichida oshqozon-charvi qon tomirlari yotadi; 2) oshqozon-taloq boylami, unda taloq va kalta oshqozon qon tomirlari yotadi; 3) oshqozon-jigar boylami, o'zida o'ng va chap oshqozon arteriyasi va venalari hamda *n.vagus*ning shoxlarini saqlaydi; 4) *lig.hepatopyloricum* – kichik charvining jigar-oshqozon qismini ajratib turadi; 5) *lig.pyloropancreaticum*, *lig.gastropancreaticum*, *lig.hepatoduodenale*, jigarning o'roqsimon boylami (*lig.falsiforme*) va uchburchak (o'ng va chap) boylamlar.

Yakka boylamlarga quyidagilarni kiritish mumkin: 1) oshqozon-diafragma boylami – diafragma va oshqozon tubi orasida tortilgan bo‘lib, qizilo‘ngachdan chap tomonda yotadi; 2) diafragma-qizilo‘ngach boylami – diafragma va oshqozonning kardial qismi orasida tortilgan bo‘lib, qizilo‘ngachning oldingi yuzasida joylashgan; 3) oshqozon-oshqozon osti boylami – qorinparda varag‘ining oshqozon osti bezi yuqori qirrasidan oshqozonning orqa devori, kardial qismi va tubiga tortilgan qismi; 4) jigarning toj boylami frontal tekislikda joylashib, jigarning orqa yuzasidan difragmaga o‘tadi (o‘ng va chap boylamlarga bo‘linadi); 5) jigar-buyrak boylami – jigar darvozasidan o‘ng buyrakning yuqori qutbiga cho‘zilgan bo‘lib, charvi teshigini orqa tomondan chegaralaydi; 6) o‘n ikki barmoq-buyrak boylami va boshq.

Charvilar.

Qorin bo‘shlig‘ida 2 ta: katta va kichik charvilar farqlanadi.

Tutqichlar

Tutqich (mezo) deganda ichakni tutib turuvchi qorinparda duplikaturasi tushuniladi. U seroz pardaning 2 ta varag‘idan iborat bo‘lib, o‘zida ko‘pdan-ko‘p qon va limfatik tomirlarni, limfatik tugun va nervlarni tutadi. Tutqichlarning quyidagi turlari farq qilinadi: ingichka ichak tutqichi; chuvalchangsimon o‘simta, ko‘ndalang-chambar ichak, S-simon ichak, to‘g‘ri ichakning ampula usti qismi tutqichlari.

Qorinparda bo‘shlig‘ining pastki qavati ko‘ndalang chamber ichakning tutqichi bilan tos chanog‘i bo‘shlig‘i orasidagi bo‘shliqni egallaydi. Ko‘tariluvchi va tushuvchi chamber ichaklar hamda ingichka ichakning tutqichi ushbu bo‘shliqni to‘rtta bo‘lak: o‘ng va chap yon kanallar hamda o‘ng va chap tutqich qo‘ltiqlari (sinuslari) ga bo‘ladi.

O‘ng yon kanal (*canalis lateralis dexter*) - qorinning o‘ng yon devori bilan ko‘tariluvchi chamber ichak orasida joylashgan bo‘lib, bu kanal pastda o‘ng yonbosh chuqurchasi (*fossa iliaca dextra*) ga, so‘ngra tos bo‘shlig‘iga, yuqorida esa o‘ng diafragma osti bo‘shlig‘iga davom etadi (179-rasm).

Chap yon kanal (*canalis lateralis sinister*) – tushuvchi chamber ichak bilan qorinning chap yon devori orasida joylashadi. Kanal pastda chap yonbosh chuqurchasi orqali tos bo‘shlig‘i bilan tutashadi, yuqorida esa chap diafragma–chambar boylami (*lig.phrenicocolicum sinistra*) vositasida taloq ko‘r xaltasidan chegaralangan.

Gavdaning gorizontol holatida yon kanallarning eng chuqur qismlari ularning yuqorisida bo‘lib, tananing tik holatida yallig‘lanish suyuqliklari (yiring) yon kanallar bo‘ylab yonbosh chuqurchalariga, ulardan tos chanog‘i bo‘shlig‘iga tushadi.

O‘ng tutqich qo‘ltig‘is (*inus mesentericus dexter*) - o‘ngda ko‘tariluvchi chamber ichak, chapda va pastda ingichka ichakning tutqichi, yuqorida ko‘ndalang chamber ichakning tutqichi bilan chegaralangan uchburchak shaklidagi bo‘shliq bo‘lib, undagi ingichka ichak qovuzloqlarini oldindan katta charvi berkitib turadi. Qo‘ltiqni pastda, tos bo‘shlig‘idan yonbosh-ko‘r ichak burchagi (ileotsekal burchak) ajratib turadi (179-rasm).

Chap tutqich qo‘ltig‘i (*sinus mesentericus inister*) – o‘ngda ingichka ichak tutqichi, chapda tushuvchi chamber ichak, yuqorida ko‘ndalang chamber ichakning tutqichi bilan chegaralangan va o‘zida ingichka ichak qovuzloqlari tutuvchi bo‘shliq

bo'lib, oldindan katta charvi bilan bekilib turadi. Bu qo'ltiq bevosita tos chanog'i bo'shlig'iga davom etadi.

Tutqich qo'ltiqlarining eng chuqur bo'limlari ularning yuqori tomonlarida joylashgan. Ikkala qo'ltiq ko'ndalang chambar ichak tutqichi bilan o'n ikki barmoq-och ichak burilmasi (egriligi) orasidagi yoriq orqali o'zaro tutashadi.

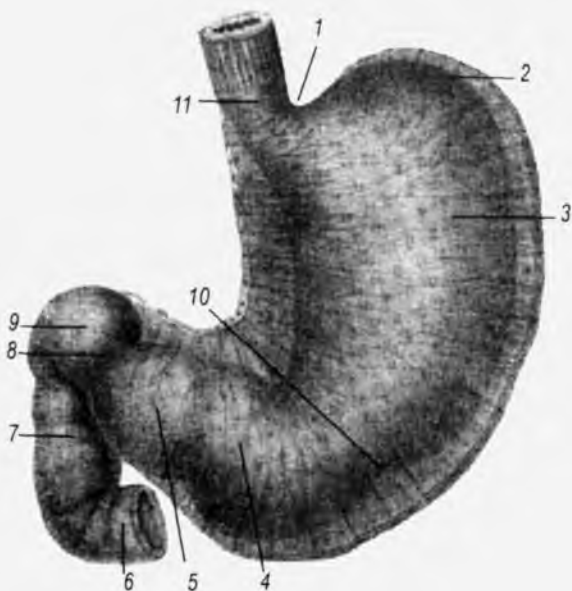
QORINPARDA BO'SHLIG'INING YUQORI QAVATI A'ZOLARI

Qizilo'ngachning qorin bo'limi

Qizilo'ngachning qorin bo'limi (*pars abdominalis oesophagei*) - diafragmaning qizilo'ngach teshigidan oshqozonning kardiya qismi orasida joylashib, uning uzunligi 0,5-3 sm ni tashkil etadi.

Qizilo'ngach X ko'krak umurtqasi domida diafragmaning qizilo'ngach teshigi orqali sayyor nerv poyalari bilan birgalikda qorin bo'shlig'iga o'tadi. Uning o'ng qirg'og'i deyarli sezilsiz oshqozonning kichik egriligiga davom etsa, chap qirg'og'i esa oshqozonning tubi bilan kardiya o'yig'i (Gis burchagi) deb ataluvchi chuqurcha hosil qiladi (182-rasm).

Qizilo'ngachning qorin bo'limi old va yon tomonlardan qorinparda bilan



182-rasm. Oshqozonning bo'limlari.

- 1—*incisura cardiaca*;
- 2—*fundus ventriculi*;
- 3—*corpus ventriculi*;
- 4—*vestibulum pylori*;
- 5—*antrum pyloricum*;
- 6—*pars inferior duodeni*;
- 7—*pars descendens duodeni*;
- 8—*pyloris*;
- 9—*pars superior duodeni*;
- 10—*incisura angularis* (uzuq chiziq bilan oshqozon tanasi bilan uning pilorik qismlari orasidagi chegara tasvirlangan);
- 11—qizilo'ngachning qorindagi bo'limi.

qoplangan. Uning o'ng devoriga jigarning chap bo'lagi, old va chap tomondan esa taloqning yuqori qismi taqalib turadi.

Qizilo'ngachning diafragma teshigi ichidagi (diafragmaning medial oyoqchalari orasida joylashgan) va oshqozon kardiya qismiga o'tishdagi qalinlashgan muskul sfinkteri hamda Gis burchagi sohasidagi kardiya burmasi yoki Gubarev klapani birgalikda qizilo'ngach-kardiya iskanjasini hosil qiladi. Bu yerda, ya'ni qizilo'ngachning uchinchi torayish joyida yot jismlar tiqilib qolgan hollarda ularni qorin bo'shlig'i orqali kesib ochib kirish yo'li bilan olib tashlash mumkin.

Qizilo'ngach qorin bo'limining oldingi yuzasida, qorinparda (diafragma-qizilo'ngach boylami) ostida chap sayyor nerv, orqa yuzasida o'ng sayyor nerv poyasi yotadi.

Sayyor nervlar

O'ng va chap sayyor nervlar ko'ks oraliq'ida qizilo'ngachga yaqin kelib ko'p sonli anastomozlar orqali o'zaro qo'shilgach, qizilo'ngach chigali (*plexus oesophageus*) ni hosil qiluvchi shoxlarini beradi. Diafragmaga yaqinlashgan sari qizilo'ngach chigalining shoxlari bir-biriga yaqinlashib, poyalarni hosil qiladi. Bu poyalar soat mili yo'nalishi bo'ylab asta-sekin siljib, qizilo'ngachning oldingi va orqa devorlariga o'tadi va u bilan birga qorin bo'shlig'iga tushib, oldingi va o'rta sayyor nerv poyasi (*truncus vagalis anterior et posterior*) nomini oladi. Aksari hollarda sayyor nerv poyalarining soni uchta yoki undan ko'p bo'lishi kuzatiladi. Poyalar sonining qancha bo'lishidan qat'iy nazar, ularning tarkibida o'ng sayyor nervdan ham, chapdagisidan ham tolalar bo'ladi.

Old va orqa sayyor nerv poyalaridan chiquvchi shoxlar oshqozonga hamda boshqa a'zolariga boruvchi shoxlarga ajratiladi. O'z navbatida, oshqozonga boruvchi shoxlar orasida uzun hamda kalta shoxlar tafovut etiladi. Kaltalari 4-15 ta shoxchadan iborat yelpig'ich ko'rinishida oshqozon tubi, kardiya hamda tanasining yuqorigi qismiga tarqaladi.

Uzun shoxlar (1-3 ta) oshqozonning kichik egriligi bo'ylab kichik charvining varaqlari orasida joylashadi. Ular o'z yo'lida o'zaro tolalar ayriboshlab, oshqozonning kichik egriligiga va tanasiga 6-12 sm li 5-15 ta shoxchalarni beradi. Uzun shoxlar oshqozonning pilorik qismigacha, ba'zan 12 barmoq ichakkacha yetib borishi mumkin. Qator hollarda oshqozonning pilorik qismiga sayyor nervning jigar yoki qursoq shoxlaridan kichik charvi bo'ylab tolalar kelishi qayd etiladi. Binobarin, vagotomiya operatsiyasida oshqozonning barcha shoxlarini diafragma ostida kesish a'zo pilorik qism-ning to'liq denervatsiyasiga har doim ham olib kelavermaydi.

O'n ikki barmoq ichakka ham old sayyor nerv poyasidan, pastki qismiga esa orqa poyadan qorin (qursoq) chigalini aylanib o'tuvchi shoxlar keladi.

Old sayyor nerv poyasi kichik charvi bo'ylab diafragmaga parallel holda yo'naluvchi 2-3 ta jigar shoxlari (*rr.hepatici*) ni beradi. Ba'zi hollarda, kichik charvi orqali o'tayotgan jigar shoxlaridan oshqozonning kichik egriligi va o'n ikki barmoq ichakning boshlanish qismiga shoxchalar chiqishi mumkin. Jigarga orqa sayyor nerv poyasidan ham shoxcha borishi mumkin. Oshqozon osti bezining boshchasi va tanasiga oldingi sayyor poyasida, tanasi va dumiga orqa poyadan ayrim tolalar boradi.

Sayyor nerv tolalari taloq va ingichka ichakning boshlanish qismiga ham boradi.

Shuni ta'kidlash joizki, orqa sayyor nerv poyasi qursoq chigalidagi tugunlar bilan yirik shoxlar yordamida bog'langan bo'lib, chigal shoxlari tarkibida qorin bo'shlig'i yuqori qavatining barcha a'zolariga, shu jumladan, oshqozonga ham boruvchi parasimpatik nerv tolalarining soni har bir odamda har xil bo'ladi. Shu sababli, hatto puxta bajarilgan selektiv gastral vagotomiya ham oshqozonni parasimpatik nervlardan butunlay xalos eta olmaydi.

JIGAR

Jigar odam organizmining eng yirik ichki a'zolaridan biri hisoblanadi. U o'zining ko'p qismi bilan o'ng qovurg'a ostida joylashadi, epigastral sohani va qisman chap qovurg'a osti sohalarini egallaydi.

Chegaralari: Skeletotopik jihatdan jigarning yuqori chegarasi o'ngda X qovurg'aaro sohada o'rta qo'ltiq osti chizig'i bo'yicha, o'ng tomonda o'rta o'mrov chizig'i bo'yicha IV qovurg'alararo sohagacha yetadi, so'ng xanjarsimon o'simtadan yuqorida to'sh suyagini kesib o'tadi va V qovurg'aaro sohada chap

to'sh oldi chizig'igacha boradi. Pastki chegara ham X qovurg'aaro sohada boshlanib, nishab holatda yuqoriga va chapga qovurg'a yoyini kesib o'tadi va VII chap qovurg'a tog'ayi hamda chap V qovurg'aaro sohada yuqori chegara bilan tutashadi. Jigarning pastki chegarasi ancha o'zgaruvchan (183-rasm).

Jigar 2 ta: qabariq diafragmal va botiq visseral yuzaga ega, keyingisi pastga va orqaga qaragan bo'lib, boshqa a'zolar hisobiga hosil bo'lgan botiqliklari bilan ularga taqalib turadi. Bu a'zolar pastki o'tkir qirra orqali bir-biriga o'tadi. Yuqori orqa qirg'og'i shu darajada silliqlanganki, unga jigar diafragma yuzasining orqa qismi deb qaraladi. Jigarda 2 ta: o'ng va (kichik) chap bo'laklar bo'lib, diafragmal yuzada jigarning o'roqsimon boylami yordamida 2 ga ajralgan. Jigarning visseral yuzasi chap bo'ylama egat orqali bo'lingan bo'lib, uning old qismidan jigarning yumaloq boylami o'tadi, orqa qismida esa fibroz tortma (qayish), ya'ni berk venoz yo'l joylashadi.

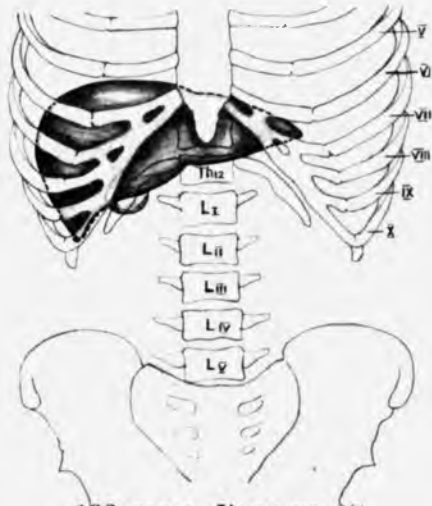
Jigar o'ng bo'lagining pastki yuzasida chap bo'ylama egatga parallel ravishda o'ng bo'ylama egat joylashadi, uning oldingi bo'limida o't pufagi, orqasida – pastki kavak vena joylashadi. Ikkala bo'ylama egatlar orasida chuqur ko'ndalang egat – jigar darvozasi joylashadi, undan oldinda kvadrat bo'lak, darvozadan orqada esa jigarning dumli bo'lagi farq qilinadi.

Jigarning diafragma yuzasi diafragma tegib turadi, visseral yuzasi turli a'zolar (o'ng buyrak va buyrak usti bezi, o'n ikki barmoq va yo'g'on ichaklar, oshqozon, qizilo'ngach) ga yopishib turadi (180-rasm), buning natijasida visseral yuzada shu a'zoldan o'ymalar hosil bo'ladi. Jigarga uning darvozasi orqali xususiy jigar arteriyasi va darvoza venasi kiradi, umumiy jigar yo'li va olib ketuvchi limfa tomirlari chiqadi (184-rasm).

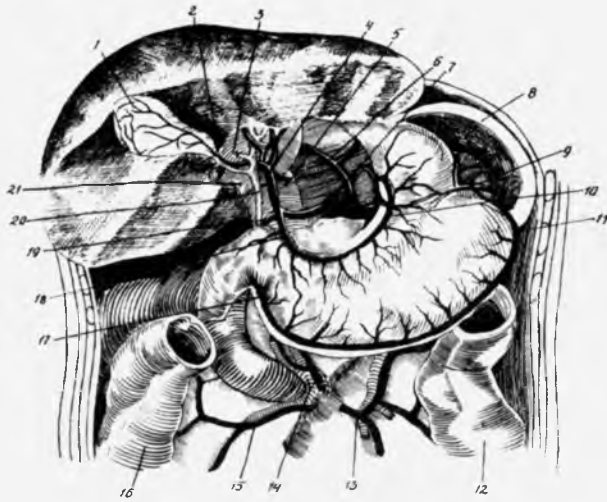
Jigar qorinparda bilan mezoperitoneal qoplangan: uning diafragma qaragan orqa yuzasi qorinparda bilan o'ralmagan (180-rasm). Jigarning seroz qobig'i ostida fibroz qavat joylashgan bo'lib, u Glisson kapsulasi deb ham ataladi. Jigar darvozasi sohasida fibroz parda tomirlar bilan birga jigar parenximasiga kiradi va yupqa biriktiruvchi to'qimali qobiqchalar holida uning bo'lakchalarini o'rab turadi.

Hozirgi vaqtda jigar jarrohligining muvaffaqiyatli rivojlanishi bilan jigarning segmentar tuzilishi haqidagi tushunchalar keng tarqaldi.

Segment – jigarning yaqqol, alohida o'z qon aylanishi, innervatsiya, o't va limfa yo'llariga ega bo'lgan sohasidir. Bu jigarning shunday sohaslarini qo'shni segmentlarga zarar yetkazmasdan jarrohlik yo'li bilan olib tashlashga imkon beradi. Segment – faqat fazoviy tushunchagina emas. U darvoza sistemasining tarmoqlanish xususiyatlarini ham o'zida aks ettiradi: segmentga darvoza venasining yirik shoxi jigar arteriyasining shoxi bilan birga kiradi, o't yo'li hamda limfa tomirlari esa segmentdan chiqadi. Darvoza venasining tarmoqlanishi doimiy (bir



183-rasm. Jigar va o't pufagining skeletotopiyasi.



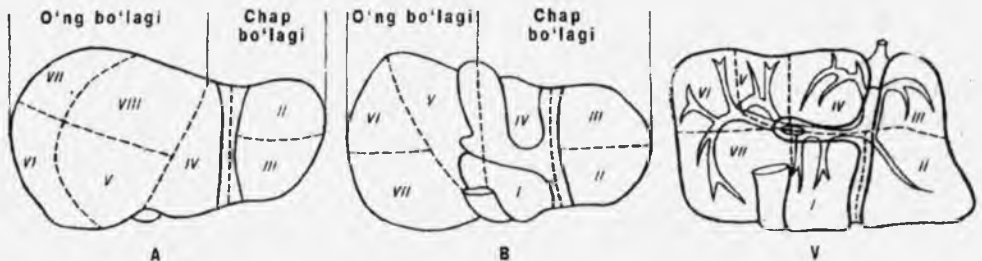
184-rasm. Oshqozonning qon bilan ta'minlanishi.
 1-o't pufagi; 2-pufak yo'li; 3-jigar o't yo'li; 4-xususiy jigar arteriyasi; 5-pastki kavak vena; 6-pastki diafragma arteriyalari; 7-qorin arteriya poyasi; 8-taloq; 9, 11- chap oshqozon-charvi arteriyasi; 10-chap oshqozon arteriyasi; 12-tushuvchi chamber ichak; 13-chap chamber arteriya; 14-yuqori tutqich arteriyasi va venasi; 15-o'ng chamber arteriya; 16-

ko'tariluvchi chamber ichak; 17 - o'ng oshqozon-charvi arteriyasi; 18-o'ng oshqozon arteriyasi; 19-oshqozon-o'n ikki barmoq arteriyasi; 20-umumiy o't yo'li; 21-darvoza venasi.

xil) bo'lmaganligi sababli, ilmiy izlanuvchilar jigar segmentlarining sonini turlicha keltiradilar.

Hozirgi vaqtda qon bilan ta'minlanish, o't va limfa oqish sohalariga mos keluvchi jigarning segmentar bo'linishining bir qancha sxemalari taklif etilgan. Lekin eng tarqalgani Kuino sxemasi bo'lib, unga ko'ra, jigarda 8 segment farq qilinadi (185-rasm). Bu sxemaga muvofiq jigarning o'ng bo'lagida V (paramediokaudal) va VII (paramediokraniel) segmentlardan tashkil topgan o'ng paramedian sektor hamda VI (laterokaudal) va VIII (laterokraniel) segmentlardan tashkil topgan o'ng lateral sektor farqlanadi. Jigarning chap bo'lagida III (laterokaudal) va IV (paramediokaudal) segmentlardan tashkil topgan chap paramedian sektor hamda II (laterokraniel) segmentdan iborat bo'lgan chap lateral sektor tafovut qilinadi. I (paramediokraniel) segment chap dorsal segmentni hosil qiladi.

Jigarning boylam apparati massasi o'rtacha 1,5 kg ga yetuvchi bu yirik a'zoni yetarlicha mahkamlovchi baquvvat boylamlardan iborat. Jigarning toj boylami uning orqa-yuqori yuzasini diafragmaning pastki yuzasiga frontal tekislik bo'yicha



185-rasm. Jigarning segmentli tuzilishi (Kyuneo chizmasi).
 A-jigarning diafragma yuzasi; B-visseral yuzasi; V-darvoza venasining segmentar shoxlari (visseral yuzadagi aks-tasviri).

mustahkam fiksatsiya qiladi. Jigarning o'ng va chap tomonlarida boylam o'ng va chap uchburchak boylamlarga davom etadi. O'roqsimon boylam sagittal tekislik bo'yicha diafragma va jigarning qavariq diafragma yuzasi orasida, uning o'ng va chap bo'laklari chegarasida joylashadi.

Jigarning yumaloq boylami kindik bilan jigar darvozasi o'rtasida, uning chap bo'ylama egatida joylashadi. Boylam o'zida qisman obliteratsiyalangan kindik venasini tutadi. Jigarning oldingi qirg'og'ida o'roqsimon va yumaloq boylamlar o'zaro qo'shiladi.

Jigarning visseral yuzasidan pastga tomon jigar-oshqozon, jigar-o'n ikki barmoq va jigar-buyrak boylamlari ketadi.

Jigarning fiksatsiyasida, *pars nuda* va aytib o'tilgan boylamlardan tashqari, o'ziga jigar venalarini qabul qiluvchi pastki kavak vena, shuningdek, qorinning ichki bosimi, diafragma va qorinning old-yon devori muskullarining tonusi ma'lum rol o'ynaydi.

Qon bilan ta'minlanishi. Jigar qon tomir sistemasining xususiyati shundaki, unga qon 2 ta tomir: xususiy jigar arteriyasi va darvoza venasi orqali keladi.

Xususiy jigar arteriyasi qorin o'zanining shoxi bo'lgan umumiy jigar arteriyasining tarmog'idir. Arteriya jigar-o'n ikki barmoq ichak boylami varaqlari orasida umumiy o't yo'lidan chapda joylashib, jigar darvozasiga yo'naladi. Bu yerda u o'ng va chap shoxlarga bo'linadi. O'ng shox o't pufagiga pufak arteriyasini beradi va jigarning o'ng bo'lagini qon bilan ta'minlaydi, chap shox jigarning chap, kvadrat va dumli bo'laklarini qon bilan ta'minlaydi, biroq boshqa variantlar ham bo'lishi mumkin (184-rasm).

Jigarga qon olib keluvchi ikkinchi qon tomir darvoza venasi bo'lib, u qorin bo'shlig'ining hamma toq a'zolaridan venoz qonni olib ketadi.

Darvoza venasining yirik vena poyasi oshqozon osti bezi boshchasidan orqada, ko'pincha, 3 ta asosiy venadan: oshqozon va oshqozon osti bezidan olib ketuvchi taloq venasi, chamber ichakning o'ng yarmi va ingichka ichakning hammasidan venoz qonni olib ketuvchi yuqori tutqich venasi hamda chamber ichakning chap yarmidan qon olib ketuvchi pastki tutqich venasidan tarkib topadi. Darvoza venasi hosil bo'lishining boshqa variantlari ham bo'lishi mumkin.

Jigar innervatsiyasida qorin chigalidan, sayyor va o'ng diafragmal nervlardan boruvchi nerv tolalari qatnashadi. Jigar darvozasi oldida ko'rsatib o'tilgan manbalardan oldingi va orqa jigar chigallari shakllanadi, undan boshlanuvchi nerv tolalari birlashtiruvchi to'qima qatlamlari orqali butun a'zoga tarqaladi.

Limfaning oqib ketishi. Jigarda yuza va chuqur olib ketuvchi limfa tomirlari farq qilinadi. Jigar yuqori yuzasining yuza olib ketuvchi limfa tomirlari va jigar venalarini kuzatib boruvchi chuqur tomirlar asosan ko'krak bo'shlig'idagi limfa tugunlariga, jigarning boshqa olib ketuvchi tomirlari esa qorin bo'shlig'idagi tugunlarga quyiladi. Jigarning ko'krak bo'shlig'iga kiruvchi limfa tomirlari diafragmani teshib o'tadi va diafragmadagi yoriqlar (diafragmaning to'sh va qovurg'a qismlari orasida) va tomirlar teshiklari (aorta teshigi, pastki kavak vena teshigi) orqali o'tadi. Ko'krak bo'shlig'ida jigarning olib ketuvchi limfa tomirlari qovurg'aaro, diafragma (perikard oldi) va orqa ko'ks oralig'i (qizilo'ngach oldi) tugunlariga quyiladi.

Qorin bo'shlig'idagi tugunlarga quyiluvchi jigarning olib ketuvchi limfa

tomirlari uchun I bosqichdagi regional tugunlar quyidagilardir: 1) umumiy va xususiy jigar arteriyalari bo‘ylab joylashgan jigar tugunlari; 2) chap oshqozon arteriyasi yo‘li bo‘ylab joylashgan tugunlar; 3) aorta va pastki kavak vena atrofi-da joylashgan tugunlar (166-rasm).

Jigar, oshqozon va oshqozon osti bezi limfa tomirlari uchun II bosqichdagi asosiy regional tugunlar qorin arteriyasiga yaqin yotuvchi qorin tugunlaridir. Jigar va qorin limfa tugunlarining qorin bo‘shlig‘idagi boshqa tugunlar bilan bog‘lanishi 2 tomonlama limfaning oqib ketishiga imkon beradi.

O‘T PUFAGI VA O‘T YO‘LLARI

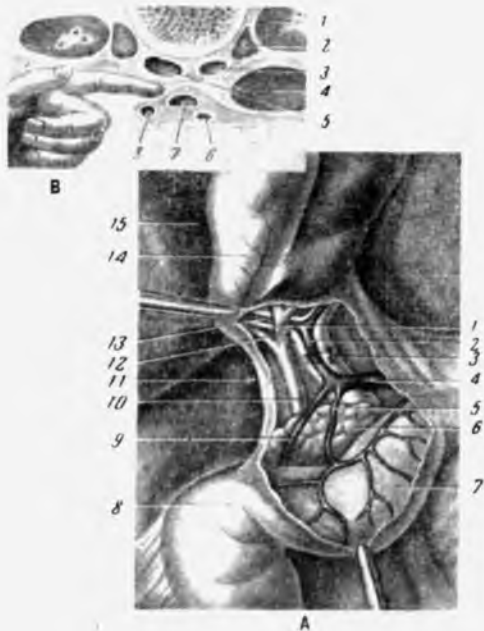
O‘t pufagi yoki o‘t qopi qorinning old-yon devorida X qovurg‘alarning oxirini tutashtiruvchi chiziq va *linea parasternalis dextra* kesishgan nuqtasiga akslanadi. Jigarning o‘lchami va joylashgan o‘rniga qarab, o‘t pufagi *linea medioclavicularis dextradan* ichkari tomonga ham akslanishi mumkin.

Agar o‘t pufagi o‘t suyuqligi bilan to‘lgan yoki uning ichidagi toshlar bilan kengaygan bo‘lsa, bu holda u qorin devoriga qovurg‘a yoyining pastki qismi bo‘ylab katta masofada tegib turadi. Bunday hollarda o‘t pufagi shu sohani perkussiya va palpatsiya qilish bilan aniqlanishi mumkin. O‘ng qovurg‘a yoyi va o‘ng qorin to‘g‘ri muskulining tashqi qirg‘og‘i hosil qilgan burchak o‘t pufagi tubining proyeksiyalanadigan joyi hisoblanadi. Qorin to‘g‘ri muskulining qirg‘og‘ini topish qiyin bo‘lgan hollarda, o‘ng qo‘ltiq chuqurchasining cho‘qqisidan kindikka chiziq o‘tkaziladi, odatda shu chiziqning o‘ng qovurg‘a yoyi bilan kesishgan nuq-tasi o‘t pufagi tubining aks-tasvirini bildiradi.

Skeletotopiyasi. O‘t pufagi I-II bel umurtqasi sohasiga, uning bo‘yinchasi ko‘pgina hollarda XII ko‘krak va I bel umurtqasi sohasiga akslanadi (183-rasm).

Sintopiyasi. O‘t pufagidan yuqori va oldinda jigar, chapda – *pylorus*, o‘ng va pastda – yo‘g‘on ichakning jigar egriligi joylashadi. O‘t pufagining tanasi ko‘ndalang-chambar ichakka, bo‘yinchasi o‘n ikki barmoq ichakning piyozchasiga, jigarning oldingi-pastki qirg‘og‘idan 3 sm chiqib turuvchi tubi esa qorinning oldingi devoriga tegib turadi. O‘t pufagi qorinparda bilan uch tomondan: pastdan va yon tomonlaridan o‘ralgan. O‘t pufagining tubi qorinparda bilan hamma tomondan o‘ralgan. Qorin-parda o‘t pufagining muskul qavatidan yupqa fassiya va g‘ovak tolali biriktiruvchi to‘qima orqali ajralgan bo‘lib, u ayniqsa, jigarning visseral yuzasi va o‘t pufagi orasida yaxshi rivojlangan. G‘ovak biriktiruvchi to‘qima qavati o‘t pufagining tubidan uning bo‘yinchasi tomon asta ko‘payib boradi. O‘t pufagini jigardan oson ajratishni shu biriktiruvchi to‘qima mavjudligi bilan izohlash mumkin. O‘t pufagi bo‘yinchasining o‘t pufagi yo‘liga o‘tish joyi topografik-anatomik jihatdan ahamiyatga molikdir. O‘t pufagi yo‘li ustida pufak arteriyasi, orqasida bo‘lsa – o‘ng jigar arteriyasi yotadi. O‘t pufagi yo‘lidan ichkarida o‘ng va chap jigar o‘t yo‘llari joylashib, bu joylarda ularning qo‘shilishidan umumiy jigar yo‘li hosil bo‘ladi (186-rasm).

Qon bilan ta‘minlanishi. O‘t pufagi pufak arteriyasi (*a. cystica*) orqali arterial qon oladi. U esa o‘ng jigar arteriyasidan boshlanadi. O‘ng jigar arteriyasidan boshlanadigan joyida pufak arteriyasini qidirib topishda ichki mo‘ljal bo‘luvchi Kalo uchburchagi ajratiladi. Bu uchburchakning yon devorlarini jigar o‘t yo‘li va o‘t pufagi yo‘li, asosini o‘ng jigar arteriyasi hosil qiladi. Uchburchak ichidan o‘ng



186-rasm. Jigar-o'n ikki barmoq boylamining tarkibi.

A (jigar-o'n ikki barmoq boylamining oldingi varag'i olib tashlangan):

1-*ductus hepaticus*; 2-*a. hepatica propria*; 3-*v. portae*; 4-*a. hepatica communis*; 5-*a. gastrica dextra*; 6-*pancreas*; 7-oshqozon; 8-*duodenum*; 9-*a. gastroduodenalis*; 10-*ductus choledochus*; 11-*foramen epiploicum (Winslowi)*; 12-*ductus cysticus*; 13-xususiy jigar arteriyasining o'ng shoxi va undan boshlanuvchi pufak arteriyasi; 14-o't pufagi (unda pufak arteriyasi va uning shoxlari ko'rinib turibti); 15-jigar.

B (charvi teshigiga barmoq kiritilgan):

1-chap buyrak; 2-chap buyrak usti bezi; 3-qorin aortasi; 4-jigar; 5-pastki kavak vena; 6-jigar arteriyasi; 7-darvoza venasi; 8-umumiy o't yo'li.

jigar arteriyasidan boshlanuvchi pufak arteriyasi o'tadi (186-rasm).

Limfa o't pufagidan yig'iladi va o't pufagi bo'yinchasi sohasida joylashgan limfa tugunidan o'tadi. Bu tugundan limfa o'n ikki barmoq ichakning yuqori qirg'og'i yaqinida, jigar-o'n ikki barmoq ichak boylami asosiga, uning yonida joylashgan boshqa yirik kollektorga qarab oqib boradi.

O't yo'llari. O'ng bo'lakning ichki o't yo'llari o'ng jigar yo'lini, chap bo'laginiki – chap jigar yo'lini hosil qiladi. Bu o't yo'llarining o'zaro qo'shilishi natijasida umumiy jigar yo'li (*ductus hepaticus*) hosil bo'ladi.

O'ng jigar yo'li, ko'pincha, jigar darvozasida, ba'zan jigar parenximasida joylashadi. Odatda u o'ng darvoza venasidan yuqorida va orqada joylashadi. O'ng jigar arteriyasiga nisbatan u yuqorida, ba'zan undan orqada yotadi.

O'ng jigar o't yo'li o't pufagi bo'yinchasidan 1-2 sm orqada joylashgan. O'ng jigar o't yo'lining uzunligi o'rta hisobda 0,7 sm ni, diametri 0,2-1,2 mm ni tashkil qiladi.

Chap jigar o't yo'li jigar to'qimasidan tashqarida joylashib, aksari hollarda ko'ndalang egatda, jigarning kvadrat bo'lagi orqa qirg'og'ining orqasida yotadi. Darvoza venasining chap tarmog'iga nisbatan u oldinda va ustida joylashadi. Uning uzunligi va diametri o'ng jigar yo'lnikidan kattaroq bo'lib, ko'proq magistral tuzilishiga ega.

Umumiy jigar o't yo'li darvoza venasi bifurkatsiyasi oldida o'ng va chap jigar yo'llarining qo'shilishi natijasida hosil bo'ladi. Umumiy jigar yo'lining boshlanishi jigar kvadrat bo'lagining pastki qirg'og'i o'rtaidan 1-1,5 sm distal va 1 sm o'ngda joylashadi.

Umumiy o't yo'li (*ductus choledochus*) pufak yo'lining umumiy jigar yo'liga quyiladigan joydan pastda boshlanib, o'n ikki barmoq ichakning pastga tushuvchi qismiga, ko'pgina hollarda uning o'rtasiga yoki undan pastroqqa quyiladi. Uning uzunligi o'rta hisobda 5-8, diametri 0,5-0,7 sm dir.

Ductus choledochus o'rta chiziqdan 3-4 sm tashqarida joylashib, o'n ikki barmoq ichak bilan kesishgan joyida yoy hosil qiladi va tepadan pastga yo'naladi.

Umumiy o't yo'lini 4 qismga bo'lish ma'lum ahamiyatga ega. 1-qismi – *pars supraduodenalis*, o'n ikki barmoq ichakning yuqori gorizontal qismining tepasida, jigar-o'n ikki barmoq boylami ichida (uning o'ng qirg'og'ida) joylashgan (186-rasm). Umumiy o't yo'li bu qismining uzunligi 0,3 dan 3,2 sm gacha bo'lib, xususiy jigar arteriyasining o'ng tomonidan o'tadi. Jigar-o'n ikki barmoq ichak boylami ushlanganda, o't yo'lini bosh va ko'rsatkich barmoqlar bilan osongina palpatsiya qilish mumkin. Umumiy o't yo'lining 2-qismi - *pars retroduodenalis*, o'n ikki barmoq ichak yuqori gorizontal qismining orqasida va *pylorus*dan 3-4 sm tashqarida o'tadi. Bu yerda o't yo'lidan chapda darvoza venasi, o'ngda oshqozon-o'n ikki barmoq arteriyasi joylashadi. 2-qismning uzunligi o'rta hisobda 1,8 sm ga teng. Umumiy o't yo'lining 3-qismi – *pars retropancreatica* oshqozon osti bezi boshchasining orqasidan yoki uning parenximasini orqali o'tadi. *Pars retropancreatica* pastki kavak venaning o'ng yonboshiga tegib turadi. U esa o't yo'lidan chapda va orqada joylashgan. Bu yerda umumiy o't yo'lini qiyshiq yo'nalishda darvoza venasi kesib o'tadi. 3-qismning uzunligi 2,9 sm. Umumiy o't yo'lining 4-qismi o'n ikki barmoq ichakning ichida joylashib, uzunligi 1,6 sm ga teng. U qiyshiq yo'nalishda o'n ikki barmoq ichakning pastga tushuvchi qismining orqa medial devorini uning o'rta 1/3 ida teshib o'tadi va o'n ikki barmoq ichakning shilliq qavatidagi bo'ylama burmaga ochiladi.

TALOQ

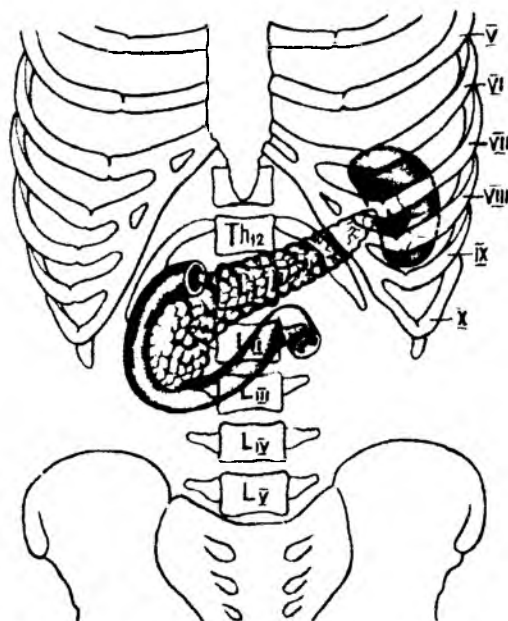
Taloq (lien) - chap qovurg'a ostida joylashadi.

Skeletotopiyasi. A'zoning uzun o'qi ko'krak devorining orqasida chap X qovurg'a uzun o'qiga mos keladi. YUqori qutbi kurak chizig'i bo'yicha ko'krakning orqa devorida chapdagi IX qovurg'a sathida joylashib, X ko'krak umurtqasi tanasi sathiga to'g'ri keladi. Pastki qutbi oldingi qo'ltiq osti chizig'i bo'yicha chapdagi XI qovurg'a sathida joylashadi, bu esa I bel umurtqasi tanasining pastki qirrasiga to'g'ri keladi.

Sintopiyasi. Taloqning tashqi do'ng yuzasi diafragmaning qovurg'a qismiga tegib turadi. Ichki yuzasi oldinda oshqozonning tubiga, orqada – diafragmaning bel qismiga, chap buyrakka va chap buyrak usti beziga, pastda esa oshqozon osti bezining dumiga va chambar ichakning taloq burilmasiga yondoshadi (181-rasm).

Taloq hamma tomondan qorinparda bilan o'ralgan, faqat uning darvozasi bundan mustasno bo'lib, u orqali taloqqa taloq arteriyasi va nervlari hamda limfa tomirlari kiradi. Taloq darvozasi sohasida 2 ta boylamning varaqlari uchraydi; bu boylamlar yordamida taloq bir tomondan diafragmaning bel qismiga (diafragma-taloq boylami), ikkinchi tomondan – oshqozon tubi katta egriligiga (oshqozon-taloq boylami) birikadi; taloqning pastki qutbi diafragma-chambar ichak bog'lamiga taqaladi, bunda taloq qopchasi hosil bo'ladi.

Taloq qorin poyasining eng yirik shoxi bo'lgan taloq arteriyasi orqali qon



187-rasm. O'n ikki barmoq ichak, oshqozon osti bezi va taloqning skeletotopiyasi (sxema).

bilan ta'minlanadi (188-rasm). Taloq venasi arteriyaning ostida joylashadi (184-rasm). Ikkala tomir ham oshqozon osti bezining (188-rasm) yuqorigi qir-rasi bo'ylab borib, uning dumi bilan birga taloqning darvozasiga yetadi, bu yerda diafragma-taloq boylamining ichida joylashadi. Shu joyda arteriya shoxlarga bo'linadi, ulardan kalta oshqozon arteriyalari va chap oshqozon-charvi arteriyasining boshlanish qismi oshqozon-ga, oshqozon-taloq boylami ichida keladi, 4-6 ta taloq arteriyalari esa darvoza orqali a'zoning parenximasiga kiradi. Taloq venasi oshqozon osti bezi boshchasining orqasida yuqori ichak tutqich venasi bilan to'g'ri burchak ostida qo'shilib, darvoza venasini hosil qiladi (188-rasm).

Portal sistemaning topografik anatomiyasi

Darvoza venasi oshqozon osti bezi boshchasining orqasida 2, 3 yoki 4 vena poyalaridan hosil bo'ladi. Vena jigar-o'n ikki barmoq boylamining 2 ta varag'i orasida jigar arteriyasi hamda umumiy o't yo'li bilan birga joylashib, yuqori va o'ngga yo'naladi. Jigar arteriyasi darvoza venasi poyasidan oldinda va chapda, o't yo'li esa o'ngda joylashadi.

Venalarining qo'shilishi va darvoza venasining hosil bo'lgan joyi II bel umurtqasi sathida joylashadi. Ammo bundan istisno bo'lishi ham mumkin: XII ko'krak, III bel umurtqalari oralig'ida. Darvoza venasining o'lchamlari birmuncha o'zgaruvchan: uning poyasining eni 1,5-1,8 sm gacha, uzunligi 2,8 dan 12 sm gacha bo'ladi.

Darvoza venasini hosil qiluvchi vena poyalarining qo'shilish turlari bir necha xil bo'lishi mumkin.

1. Pastki ichak tutqich venasi taloq venasi bilan qo'shiladi, hosil bo'lgan umumiy poyaga yuqori ichak tutqich venasi qo'shiladi.

2. Avval pastki va yuqori ichak tutqich venalari umumiy poyaga birlashadi, keyin bu poyaga taloq venasi quyiladi.

3. Darvoza venasi ikkala ichak tutqich venalari va taloq venalarining bir vaqtda qo'shilishi natijasida umumiy poya tarzida hosil bo'ladi.

Ba'zan darvoza venasi yuqori va pastki ichak tutqich, taloq va oshqozon toj venalarining qo'shilishi natijasida hosil bo'ladi.

Jigar darvozasida darvoza venasi 2 ta, ba'zan esa 3 ta poyaga ajraladi, ular jigar o'ng va chap bo'laklari parenximasiga kiradi.

188-rasm. O'n ikki barmoq ichakning qon bilan ta'minlanish turlari:

a - oldindan ko'rinish; oldingi arteriya ravog'i yaxshi taraqqiy etgan;

1 - *pars superior duodeni*; 2-*ductus choledochus*;

3-*v. portae*;

4-*a. hepatica propria*;

5-*v. cava inferior*;

6-*a. hepatica communis*;

7-*aorta abdominalis*;

8-*truncus coeliacus*;

9-*a. gastrica sinistra*;

10-*a. lienalis*;

11-*flexura duodenojejunalis*;

12-*ren sinister*;

13-*lien*;

14-*a. mesenterica superior*;

15-*pars ascendens duodeni*;

16-*v. mesenterica superior*;

17-*a. pancreatoduodenalis inferior*

anterior; 18-*a. colica media*; 19-*caput pancreatis*; 20-oldingi arteriya ravog'i; 21-*a. pancreaticoduodenalis superior anterior*;

22-*a. pancreaticoduodenalis superior posterior*;

23-*a. gastroepiploica dextra*; 24-*a. gastroduodenalis*.

b - orqadan ko'rinish; orqa arteriya ravog'i yaxshi rivojlangan;

1-*truncus coeliacus*; 2-*a. mesenterica superior*; 3-*a. hepatica communis*;

4-*a. hepatica propria*; 5-*v. portae*; 6-*ductus choledochus*;

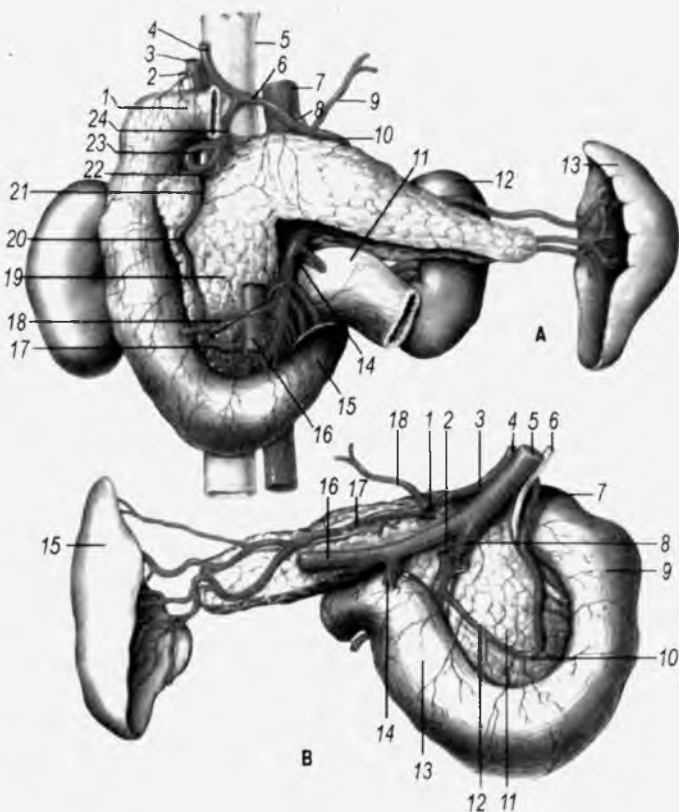
7-*a. pancreatoduodenalis superior posterior*; 8-*v. mesenterica superior*;

9-*pars descendens duodeni*; 10-orqa arteriya ravog'i; 11-*caput pancreatis*;

12-*a. pancreatoduodenalis inferior posterior*; 13-*pars ascendens duodeni*;

14-*v. mesenterica inferior*; 15-*lien*; 16-*v. lienalis*; 17-*a. lienalis*;

18-*a. gastrica sinistra*.



OSHQOZON

Oshqozon (*ventriculus s. gaster*) - qorin bo'shlig'ining yuqori qavatida, ya'ni ko'ndalang chamber ichak tutqichi (*mesocolon transversum*) dan yuqorida joylashgan. Unda oldingi va orqa devorlar, *paries anterior et posterior*, kichik va katta egriklar (*curvatura ventriculi minor et major*) hamda quyidagi 5 bo'lim ajratiladi: kirish (kardiya) qismi, tubi, tanasi, prepilorik (antral) va pilorus (darvoza) yoki pilorik kanal qismlari (182-rasm).

Oshqozonning ushbu 5 ta qismi orasidagi chegaralarni aniqlab olish amaliy jihatdan juda muhimdir, biroq oshqozonning individual o'zgaruvchanligi va mo-

billigi hisobga olinsa, buni bajarish qiyin bo'ladi. Shunga qaramay, ko'pgina hol-
larda tabiiy chegaralarni aniqlash mumkin. Tub qismi bilan kardiya orasidagi ana
shunday tabiiy chegara – kirish o'yig'i (kardiya o'yig'i yoki Gis burchagi) hisob-
lanadi, undan oshqozonning bo'ylama o'qiga perpendikulyar o'tkazib, oshqozon
tubini uning tanasidan ajratish mumkin. Kardiya qismi deb shartli ravishda uning
qizilo'ngach teshigi atrofida taqa shaklida joylashib, yuqorida kirish o'yig'igacha
davom etuvchi bo'shliq olinadi.

Oshqozon tanasi va prepilorik (antral) qismlari orasidagi chegarani oraliq
egat tashkil etadi; u kichik egrilikda joylashgan burchak o'yig'iga (*incisura angu-
laris*-ga) mos keladi (183-rasm), buning uchun burchak o'yig'idan oshqozonning
bo'ylama o'qiga perpendikulyar o'tkaziladi. Odatda, oshqozonning kardiya, tub
va tana qismlari tikka joylashadi, antral va pilorik qismlari esa ko'ndalangiga
yotadi. Shu tufayli kichik egrilikda yuqorida aytib o'tilgan burchak o'yig'i hosil
bo'ladi. Pilorik kanal qismiga tashqaridan aylanasiga joylashgan o'ziga xos egat
mos keladi, ya'ni pilorusning o'zi muskulli iskanja (sfinkter) ga to'g'ri keluvchi
kichik halqasimon bo'limni egallaydi.

Oshqozonning shakli juda xilma-xildir. V.N.Shevkunenko bu a'zoning rent-
genologik tasvir asosidagi buqa shoxi va baliqchilar qarmog'i ko'rinishidagi shakl-
larini keltiradi. Turli mualliflar uni boshmoqqa, sifonga, muskulli naychaga, nok-
simon shakldagi qopchaga o'xshatishgan. Shuni hisobga olish kerakki, yosh o'tishi
bilan oshqozon shakli o'zgaradi. Odatda, 30 yoshdan keyin oshqozon kengaya
boshlaydi va bu dilatatsiya uning shakliga ta'sir etadi.

Oshqozonning quyidagi morfologik xillari farq qilinadi (189-rasm).

1. Retortasimon shakli – eng keng tarqalgan bo'lib bolalar va o'rta yoshdagi
kishilarga xosdir. Devori zich bo'lib, shilliq qavatida burmalar yaxshi rivojlangan.

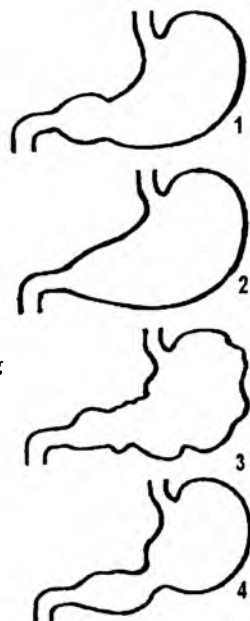2. Noksimon shakli – oshqozon kengaya boshlagan-
da uchraydi.

3. Xaltasimon shakli – oshqozon katta, cho'zilib ken-
gaygan, shilliq pardasida burmalar ancha silliqlangan.

4. O'roqsimon shakli – anchagina qayishqoq, devor-
lari zich: ko'pincha yoshi qaytgan kishilarda uchraydi. Bun-
day oshqozon dilatatsiyaga chidamli bo'ladi.

5. Qum soati shaklidagi oshqozon – patologiyaga
o'tishni bildiradi. Bunday shaklga sabab
oraliq egat sohasidagi chambarak muskul
tutamlarining sfinkterga o'xshab, yaxshi
taraqqiy etganligi hamda oshqozonning
yosh o'tishi bilan dilatatsiyaga uchragan-
ligidir.

Oshqozonning quyidagi uchta
funktional bo'limi farq qilinadi: 1. Sekre-
tor bo'limi: unga oshqozonning tubi,
tanasi va kardiya kiradi. 2. Ekskretor
bo'limi, oshqozonning antral qismida joy-
lashgan. 3. Inkretor bo'limi pilorusda joy-
lashgan.



189-rasm.
Oshqozonning
shakllari.

- 1 -
retortasimon;
2 - noksimon;
3 - xaltasimon;
4 - "qum soat"
shaklidagi
oshqozon.

Golotopiyasi. Golotopik jihatdan oshqozon: 1) qorin bo'shlig'ida; 2) qorinparda bo'shlig'ida; 3) charvi xaltasidan oldinda; 4) qorin bo'shlig'ining yuqori qavatida joylashgan.

Oshqozonning katta bo'lagi (taxminan 3/4 qismi) o'rta chiziqdan chapda. faqat chorak qismigina bu chiziqdan o'ngda joylashgan. Shuning uchun ham oshqozonning katta qismi chap qovurg'a osti sohasida, kichikroq qismi esa epigastral sohada yotadi.

Oshqozon asosiy qismlarining joylashgan o'rni quyidagicha: kardial qismi diafragmaning qizilo'ngach teshigidan 3 sm pastda yotadi; tubi – umurtqa pog'onasidan chapda diafragma gumbazini to'ldirib turadi. Oshqozonning bu qismiga, undan medialroqda, yurak yaqin joylashgan. Oshqozon to'lib ketganda diafragmani yuqoriga ko'taradi va buning natijasida yurakning faoliyati qiyinlashadi. Pilorik qismi o'rta sagittal tekislikdan 3 sm o'ngda joylashadi, biroq uning joylashgan o'rni o'zgarib turadi: bo'sh oshqozonda pilorik qism o'rta tekislikda yotadi, to'lganda esa u o'rta tekislikdan 6-7 sm o'ngga siljiydi.

Akslanishi. Oshqozonning turli bo'limlari, u o'rtacha to'lganda, qorin yoki ko'krak devoriga quyidagicha akslanadi (159-rasm):

- kardiya qorinning oldingi devoriga chapdagi VII qovurg'a tog'ayi sohasida akslanadi;

- tubi – ko'krakning oldingi devorida chapdagi V va VII qovurg'a tog'aylari oralig'iga mos keladi;

- kichik egriligi – xanjarsimon o'siq sathida joylashadi. Katta egriligi – qorinning oldingi devoriga xanjarsimon o'siq bilan kindik orasidagi masofaning o'rtasiga proyeksiyalanadi.

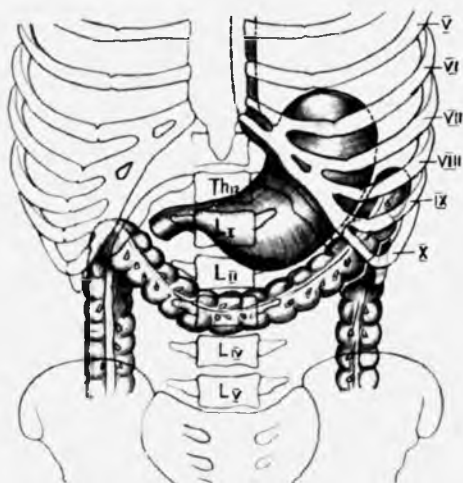
Oshqozon ovqat massalari va gazlar bilan to'lish darajasiga qarab o'z joyini o'zgartirib turuvchi a'zo hisoblanadi; bo'sh oshqozon puchayib, yuqoriga tortiladi va qorinning oldingi devoridan butunlay uzoqlashadi.

Skeletotopiyasi. Oshqozon o'rtacha to'lib turganda uning kardial qismi XI ko'krak umurtqasi sathida yotadi, tubi esa X-XI ko'krak umurtqalari sathida, umurtqa pog'onasidan chapda joylashadi. Antral qismi XII ko'krak va I bel umurtqalari orasidagi umurtqalararo diskni kesib o'tadi va I bel umurtqasi tanasining o'ng yuzasiga taqaladi. Kichik egriligi XII ko'krak umurtqasi sathida joylashib, o'z vaziyatini oshqozonning to'lishiga qarab o'zgartirmaydi. Katta egriligi X qovurg'a chetlarini tutashtiruvchi chiziqqa mos keladi (190-rasm).

Sintopiyasi. Oshqozonga yuqorida jigar va diafragma, pastda – ko'ndalang chambar ichak va uning tutqichi taqalib turadi.

Oshqozonning oldingi devori ikkita maydonga ajratiladi. Yuqoridagi qismi jigarning chap bo'lagi bilan, antral qismining pastki yarmi, bundan tashqari, jigarning o'ng bo'lagi bilan qoplangan. Shu sababli a'zoning bu qismlari uning jigar maydoni deb ataladi. Oshqozon oldingi devorining pastki yarmi qorinning oldingi devoriga bevosita taqalib turadi. Bu joy uchburchak shaklida bo'lib, oshqozonning erkin maydoni yoki oshqozon uchburchagi deb nomlangan. Mazkur uchburchak chegaralari quyidagicha: o'ngda – jigarning o'tkir cheti, chapda – chap (VII dan IX) qovurg'alarning tog'aylari, pastda ko'ndalang chambar ichak.

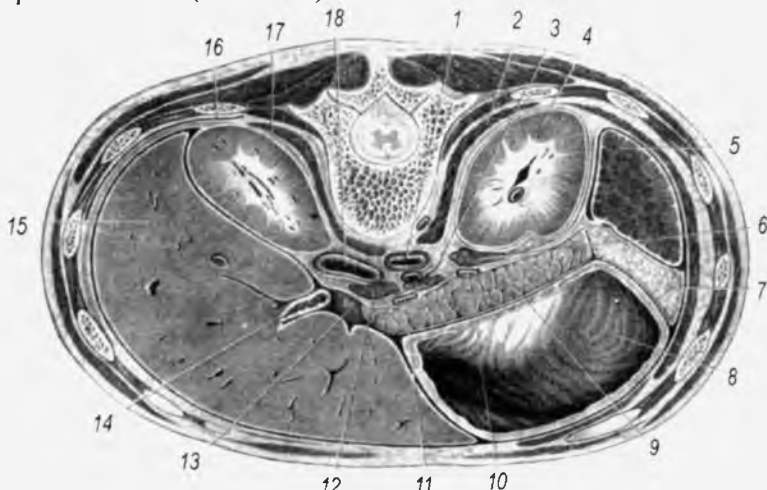
Oshqozonning orqa devoriga, asosan, uchta a'zo tegib turadi, shuning uchun bu devor quyidagi maydonlarga bo'linadi: oshqozon osti bezi maydoni –



190-rasm. Oshqozon, chamber ichakning jigar va taloq egriliklarining skeletotopiyasi (sxema).

qon ketishini keltirib chiqarishi mumkin. Pastda oshqozonga ikkinchi a'zo – ko'ndalang chamber ichak, o'ngda esa o't qopi tegib turadi.

Oshqozon boylamlari. Ular 2 guruhga bo'linadi: 1) yuza joylashgan boylamlar, ular 6 ta bo'lib, bevosita biri ikkinchisiga davom etishi natijasida oshqozonni uzluksiz qurshab turadi (192-rasm).



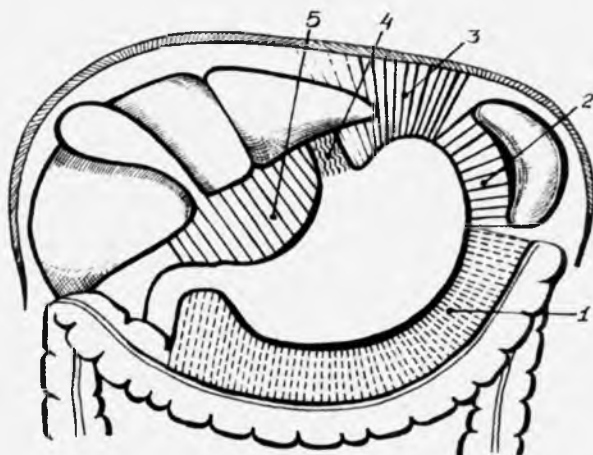
191-rasm. Qorinning I bel umurtqasi tanasi sathida o'tkazilgan ko'ndalang qirqimi.

1–qorin aortasi; 2–diafragma; 3–yuqorigi tutqich arteriyasi; 4–chap buyrak; 5–taloq; 6–chap buyrak usti bezi; 7–katta charvi; 8–oshqozon; 9–oshqozon osti bezi; 10–taloq venasi; 11–darvoza venasi; 12–limfa tugunlari; 13–o'n ikki barmoq ichak; 14–o't pufagi; 15–jigar; 16–plevra bo'shlig'i; 17–o'ng buyrak; 18–pastki kavak vena.

ko'ndalangiga joylashgan, buyrak usti bezi maydoni – kardiyaning orqa yuzasiga chap buyrak usti bezining taqalib turishidan hosil bo'ladi. Pastroqda, oshqozon tubining orqa devori sohasida chap buyrakning yuqorigi qutbi joylashgan bo'lib, u buyrak maydoni deb ataladi; u oshqozon osti bezi maydonidan yuqoriroqda joylashadi (191-rasm).

Oshqozonning katta egriligi sohasida unga 3 ta a'zo tegib turadi: chapda taloq joylashib, taloq maydonini hosil qiladi. Klinik jihatdan shunisi muhimki, taloqning tomirlari taloq darvozasiga kiraverishda oshqozonning orqa devoriga bevosita tegib turadi. Bu esa oshqozon orqa devorining flegmona va abscesslarida o'limga sabab bo'luvchi arroviz

Oshqozon-chambar boylami (*lig. gastrocolicum*) – katta charving proksimal qismi bo‘lib, qorinparda duplikaturasidan iborat. U ko‘ndalang chamber ichakka charvi tasmasi (*taenia omentalis*) bo‘ylab yopishgan. O‘zida turli miqdorda yog‘ kletchatkasi va uncha boy bo‘lmagan qon tomir kapillarlarlari to‘rini tutadi. Shu sababli bu boylamning chap tomoni qir qilganda deyarli qon chiqmaydi. Boylamning oshqozon katta egriligi



192-rasm. Oshqozonning boylamlari chizmasi.

1-oshqozon-chambar boylami;
2-oshqozon-taloq boylami;
3-oshqozon-diafragma boylami;
4-diafragma-qizilo'ngach boylami;
5-jigar-oshqozon boylami.

yaqinidagi qismida o‘ng va chap oshqozon-charvi arteriyalari joylashgan.

Oshqozon-taloq boylami (*lig. gastrosplenicale*) – qorinparda duplikaturasi bo‘lib, oldingi boylamning chapga va yuqoriga davomi hisoblanadi. Boylamning varaqlari ikkiga ajralib, taloqni o‘raydi va yuqoriga tomon katta egrilik bo‘ylab oshqozon-difragma boylamiga davom etib ketadi. Taloqning yuqori qutbidan tepaga davom etuvchi oshqozon-taloq boylami duplikatura holida diafragma-taloq boylamiga aylanadi. Boylam varaqlari orasida kalta oshqozon arteriyalarining 5-6 va undan ortiq tarmoqlari shu nomdagi venalar bilan birga joylashgan. Oshqozonni safarbar qilishda (ya‘ni ajratib olishda) xuddi shu boylamdagi tomirlarni bog‘lash kerak, qolgan yuza boylamlarni ularning tomirsiz joylarida kesish mumkin.

Oshqozon-diafragma boylami (*lig. gastrophrenicum*) - bir qavat qorinpardadan iborat bo‘lib, qorinpardaning diafragmadan oshqozon tubi va qisman kardiya-siga o‘tishi natijasida hosil o‘ladi. Chap tomonda bu boylam, bevosita, oshqozon-taloq boylamining yuza varag‘iga o‘tadi; o‘ng tomonda qizilo‘ngachni qoplab, diafragma-qizilo‘ngach boylamini hosil qiladi. Boylam ostida g‘ovak kletchatka joylashadi.

Agar bir qo‘lning oshqozon ortidagi oshqozon-oshqozon osti bezi cho‘ntagiga, ikkinchisini esa oshqozon tubining orqasiga yuqoridan kiritilsa, ikkala qo‘l barmoqlari orasida qorinparda duplikaturasi joylashadi; uning yuqorigi varag‘i oshqozon-diafragma boylami bo‘lib, pastkisi – oshqozon-oshqozon osti boylamidan iborat. Bu ikkala boylam orasida, oshqozon devorida torgina seroz pardadan holi bo‘lgan joy bo‘ladi.

Diafragma-qizilo‘ngach boylami (*lig. phrenicooesophageum*) -qorinpardaning oshqozon-diafragma boylamidan jigar-oshqozon boylamiga (o‘ngga) o‘tishi natijasida hosil bo‘ladi.

Jigar-oshqozon boylami (*lig. hepatogastricum*) - qorinparda duplikaturasi bo‘lib, kichik egrilik sohasida joylashadi. Uning oshqozon kichik egriligiga o‘tish

joyida qorinparda bilan qoplanmagan tor yo'l hosil bo'lib, uning eni yuqorida 1,3-3,9 sm ni, pastroqda – 0,2-0,5 sm ni tashkil qiladi. Oshqozonni safarbar qilishda bu joyni peritonizatsiya qilish, ya'ni qorin (seroz) parda butunligini tiklash kerak.

Jigar-pilorus boylami – jigar darvozasi bilan oshqozonning pilorik qismi orasida joylashgan. U jigar-oshqozon boylamining o'ngga davomi hisoblanadi.

Oshqozonning barcha yuza boylamlari frontal tekislik bo'ylab joylashgan bo'lib, bundan faqat chuqurroq joylashgan oshqozon-diafragma boylami mustasnodir.

2) chuqur joylashgan boylamlar – oshqozonning orqa devori bilan qorin devori orasida ko'ndalangiga tortilgan.

Oshqozon-oshqozon osti boylami (*lig.gastropancreaticum*) -qorinparda oshqozon osti bezining yuqori qirg'og'idan oshqozonning tanasi, kardiyesi va tubiga o'tishi natijasida hosil bo'ladi. Boylamning erkin chekkasida *a. gastrica sinistra* bilan *v. coronaria ventriculi* joylashadi. Boylamning chapdagi 2/3 qismi bir qavatdan, o'ngdagi 1/3 qismi qorinparda duplikaturasidan tuzilgan. Bu boylamning uzunligi va kengligi turlicha bo'lishi mumkin.

Pilorus-oshqozon osti boylami (*lig.pyloropancreaticum*) duplikatura holda oshqozonning chiqish qismi bilan oshqozon osti bezi tanasining o'ng qismi oralig'ida tortilgan.

Bu ikkala chuqur boylam orasida darcha – oshqozon-oshqozon osti teshigi joylashgan. 8 foiz hollarda bu teshik uchramaydi; unda uzluksiz oshqozon-oshqozon osti boylami hosil bo'ladi. Bunday boylam charvi xaltasini 2 ta alohida bo'shliqqa: kichik charvi bo'shlig'i va katta charvi bo'shlig'iga ajratadi.

Qon bilan ta'minlanishi. Qorin aortasidan XII ko'krak umurtqasi sohasida boshlanuvchi qorin arteriya o'zani (*truncus coeliacus*) 3 ta tarmoqqa (Galler uch oyoqligi) bo'linadi: chap oshqozon arteriyasi (*a. gastrica sinistra*), taloq arteriyasi (*a. lienalis*) va umumiy jigar arteriyasi (*a. hepaica sommunis*) (184-rasm).

Chap oshqozon arteriyasi 2 qismga bo'linadi: ko'tariluvchi qismi, yuqorida aytib o'tilganidek, oshqozon-oshqozon osti boylamining chekkasi bo'ylab kichik egrilik tomonga yo'naladi; tushuvchi qismi – arteriyaning kichik egrilikdagi davomi (distal qismi) bo'lib, kichik charvi varaqlari orasida chapdan o'ngga yo'naladi va o'z yo'lida oshqozonning oldingi va orqa devorlariga tarmoqlar berib, pilorus yaqinida o'ng oshqozon arteriyasi bilan anastomozlashadi.

Taloq arteriyasi – oshqozon-oshqozon osti boylamining orqasida joylashib, taloq darvozasi tomonga oshqozon-taloq boylami duplikaturasi ichida yo'naladi. Uning kalta oshqozon tarmoqlari – (*aa.gastrici breves*) va chap oshqozon-charvi arteriyasi, *a.gastroepiploica sinistra* kabi tarmoqlari oshqozonni qon bilan ta'minlashda ishtirok etadi. *A.gastroepiploica sinistra* – oshqozon-chambar boylamida, oshqozonning katta egriligi bo'ylab *a.gastroepiploica dextra* bilan anastomoz qiladi. Umumiy jigar arteriyasining tarmog'i bo'lgan o'ng oshqozon arteriyasi (*a.gastrica dextra*), chap oshqozon arteriyasi (*a.gastrica sinistra*) bilan anastomozlashadi.

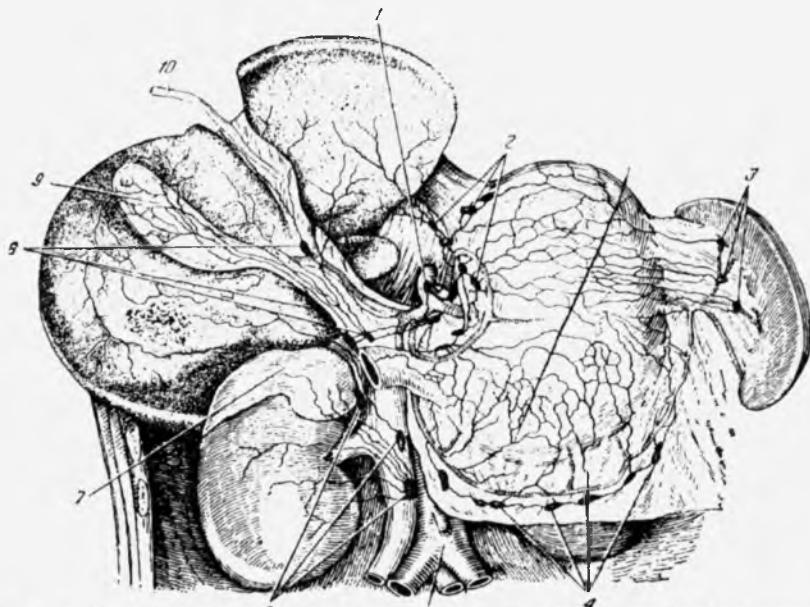
Venoz qon darvoza venasiga quyiladi. *V.coronaria ventriculi* – burchak o'yig'idan kardiya tomonga *a.gastrica sinistraning* ko'tariluvchi qismi bilan birga yo'naladi.

V.pylorica – burchak o'yig'idan o'ng tomonga, pilorusga yo'naladi. Bu yerda pilorusni chamberak qilib o'rab olgan Meyo venasi joylashgan. Katta egr-

likdagi oshqozon-charvi venalari (*vv.gastroepiploici sinistra et dextra*) esa yuqorigi tutqich venasiga quyiladi.

Limfa oqishi. Oshqozonning limfa to'rlaridan chiqqan limfa suyuqligi uning katta va kichik egriliklari bo'ylab ketadi (193-rasm).

Limfaning asosiy massasi kichik egrilik bo'ylab o'ngdan chapga, pilorusdan kardiya tomonga oqadi. Rakning o'ngdan chapga tarqalishi va o'sishini shu bilan tushuntirish mumkin.



193-rasm. Qorin yuqori qavati a'zolarining regional limfa tugunlari. 1-oshqozon, taloq va jigarning pastki yuzasidagi tomirlarning talaygina qismidan limfa qabul qiluvchi markaziy limfa tugunlari; 2-kichik charvi va oshqozonning kirish qismidagi limfa tugunlari va ularga kelib quyiluvchi jigar va oshqozon tomirlari; 3-taloq darvozasidagi limfa tugunlari va ularga quyiluvchi oshqozonning katta egriligi va tubidan keluvchi tomirlar; 4-oshqozon-charvi arteriyalari bo'ylab yotuvchi va oshqozonning katta egriligidan boshlanuvchi limfa tomirlarini qabul qiluvchi katta charvidagi limfa tugunlari zanjiri; 7-buyrak usti bezi; 8-jigar-o'n ikki barmoq boylamidagi limfa tugunlari hamda unga quyiluvchi o't qopi to'ri va jigarning chap bo'ylama egatidan boshlanuvchi limfa tomirlari; 9-o't pufagi; 10-jigarning yumaloq boylami.

Oshqozondan limfa oqishining asosiy yo'nalishlari qorin arteriya poyasining asosiy tarmoqlari bo'ylab (Galler uch oyoqligi) joylashgan.

Oshqozonning yuqori qismidan limfa *a.gastrica sinistra* yo'nalishi bo'ylab; pastki-chap qismidan – *a.lienalis* bo'ylab, pastki o'ng qismidan – *a.hepatica* yo'nalishi bo'ylab oqib ketadi.

Innervatsiyasi. Parasimpatik innervatsiya adashgan (sayyor) nervlar orqali amalga oshiriladi.

Chap adashgan nerv qizilo'ngachning oldingi yuzasi bo'ylab *hiatus oesophageus* orqali ko'krakdan qorin bo'shlig'iga o'tib, oshqozonning oldingi yuzasida oldingi oshqozon chigalini hosil qiladi. Qizilo'ngachning qorin bo'limi sohasida bu nerv quyidagi 3 ta tarmoqqa ajraladi: a) chap tarmoq – oshqozon tanasining 2/3 qismini va tubini; b) o'rta tarmoq – pilorik qismini innervatsiya qiladi; v) o'ng tarmoq – jigar darvozasiga yo'naladi.

O'ng adashgan nerv qizilo'ngachning orqa yuzasi bo'ylab 3 ta tarmoq beradi: chap tarmoq – kardiyani, kichik egrilikni hamda orqa devorining katta qismini innervatsiya qiladi; o'rta tarmoq – antral qismining pastki bo'lagiga boradi; o'ng tarmoq o'ng yarimoysimon tugunga boradi.

O'ng adashgan nerv oshqozonning orqa devorida orqa oshqozon chigalini hosil qiladi.

Simpatik innervatsiya quyosh chigalidan boshlanib, tomir g'illoflari orqali arteriya poyalari bilan birga keluvchi nerv tolalari orqali amalga oshiriladi.

Simpatik nerv tolalari oshqozonda ikkita chigal hosil qiladi: 1) oshqozonning yuqori chigali – oshqozonning chap arteriyasi bilan birga boradi; 2) oshqozonning pastki chigali – oshqozon-o'n ikki barmoq arteriyasi bilan birga boradi.

Adashgan nervlar sekretor impulslarni o'tkazuvchi nerv hisoblanadi. Bu nervlar kesilsa, oshqozon sekretsiyasining reflektor bosqichi tushib qoladi va oshqozon shirasining parchalash xususiyati keskin pasayadi, oshqozonning motor-evakuatsiya funksiyasi ham susayadi.

O'N IKKI BARMOQ ICHAK

O'n ikki barmoq ichak (*duodenum*) ingichka ichakning boshlang'ich qismi bo'lib, oshqozon bilan och ichakning orasida joylashgan.

O'n ikki barmoq ichak 4 ta bo'limdan: yuqori bo'lak (*pars superior*), pastga tushuvchi bo'lak (*pars descendens*), pastki yoki gorizontol bo'lak (*pars inferior s. horizontalis*) hamda ko'tariluvchi bo'lak (*pars ascendens*) dan iborat (188-rasm).

Aksar hollarda, o'n ikki barmoq ichakning taqasimon shakli uchraydi. Halqasimon yoki burchaksimon shakllari nisbatan kamroq kuzatiladi. A'zoning taqasimon shaklida uning barcha bo'limlari yaqqol ifodalangan. Halqasimon shaklli a'zoning bo'limlari oralaridagi chegaralar yaqqol ifodalanmagan. Burchaksimon shaklda esa a'zoning tushuvchi qismi deyarli bo'lmaydi.

O'n ikki barmoq ichak yuqori bo'lagining devorlari nisbatan yupqa bo'lib, siljувchan hamda kengayuvchandır. Shu bo'lakning shilliq qavati aylana burmalardan holi bo'lganligi sababli silliq bo'ladi. O'n ikki barmoq ichak yuqori bo'lagining uning orqasidan o'tuvchi oshqozon-o'n ikki barmoq arteriyasi (*a.gastroduodenalis*) bilan oshqozon pilorik qismi orasidagi bo'limi rentgenologik tekshiruvda o'ziga xos shaklga ega bo'lganligi tufayli o'n ikki barmoq ichak so'g'oni (piyozchasi) (*bulbus duodeni*) deb yuritiladi. Yaralar ko'proq shu yerda hosil bo'ladi.

Umumiy o't yo'li (*ductus choledochus*) bilan oshqozon osti bezining asosiy yo'li (Virsung yo'li) ochiladigan joy – o'n ikki barmoq ichakning katta so'rg'ichi (*papilla duodeni major*) – a'zo pastga tushuvchi bo'lagining orqa-medial devorida, uning proksimal va o'rta 1/3 qismlari orasida joylashgan. *Mehner* keltirgan

ma'lumotlarga ko'ra, 55,2 foiz kishilarda umumiy o't va asosiy oshqozon osti bezi yo'llari kengayma, ya'ni ampula hosil qilib qo'shilib katta so'rg'ichga ochiladi; 33,6 foiz kishilarda bu yo'llar bir-biridan turli qalinlikdagi to'siq orqali ajralgan holda katta so'rg'ichga alohida-alohida ochiladi; 6 foiz hollarda ikkala yo'l so'rg'ichdan uzoqroqda o'zaro qo'shilib, unga bitta teshik orqali ochiladi; ba'zan (4,2 foiz) ular qo'shilmasdan ichakka bir-biridan 3-4 sm masofada joylashgan alohida so'rg'ichlar orqali ochiladi. O't va bez yo'llarining ichakka ochilish variantlarini bilish amaliy jihatdan muhim bo'lib, endoskopik retrograd pankreatoxolangiografiya qilish uchun yo'llarga kateter kiritib, kontrast modda yuborishda qo'l keladi (194-rasm).

Golotopiyasi. O'n ikki barmoq ichak, asosan, qorinparda orti bo'shlig'ida, oshqozon osti bezining boshchasini taqasimon o'rgan holda joylashib, qorinning oldingi devoriga uning xususiy epigastral va kindik sohalarida akslanadi.

Skeletotopiyasi. Yuqorigi qismi I bel (kamroq XII ko'krak) umurtqasi sathida joylashadi. Ichakning bu qismi o'rta tekislikni chapdan o'ngga ko'ndalangiga kesib o'tadi. Pastga tushuvchi bo'lagi yuqoridan pastga yo'nalib, II-III bel umurtqalari tanalarining o'ng tomoniga yondoshadi. Gorizontallik bo'lagi III bel umurtqasi sathida o'rta tekislikni o'ngdan chapga ko'ndalangiga kesib o'tadi. Ko'tariluvchi bo'lagi III bel umurtqasining chap tomonidan II bel umurtqasining chap yonigacha ko'tariladi (187-rasm).

Sintopiyasi. O'n ikki barmoq ichakning yuqorigi yarmi (*pars supramesocolica*) ko'ndalang chambar ichak tutqichidan yuqorida, qorin bo'shlig'ining yuqori qavatida (178-rasm), pastki yarmi (*pars inframesocolica*) qorin bo'shlig'ining pastki qavatida joylashgan (179-rasm).

O'n ikki barmoq ichakning so'g'oni (piyozchasi) ga yuqorida – jigarning kvadrat bo'lagi; oldinda – o't pufagi; orqada – darvoza venasi, oshqozon-o'n ikki barmoq arteriyasi va umumiy o't yo'li; pastda – oshqozon osti bezining boshchasi tegib turadi. A'zoning pastga tushuvchi bo'lagiga oldinda – jigarning o'ng bo'lagi va ko'ndalang chambar ichak tutqichi; orqada – o'ng buyrakning darvoza sohasi (oyoqchasi) va pastki kavak vena (bu tuzilmalar ichakdan buyrak oldi va Toldi fassiyalari orqali ajralib turadi); lateral – ko'tariluvchi chambar ichak va uning jigar burilmasi; medial – oshqozon osti bezining boshchasi hamda qisman umumiy o't yo'lining retroduodenal qismi tegib turadi (181-rasm).

O'n ikki barmoq ichakning pastki (gorizontallik va ko'tariluvchi) qismining yuqorisida – oshqozon osti bezining boshchasi va tanasi; oldida – ko'ndalang chambar ichak tutqichi (va uning oldidagi oshqozon), och ichak qovuzloqlari, ingichka ichak tutqichining ildizi yuqori tutqich tomirlari bilan birga; orqasida – kletchatka va qorin ichi fassiyasi orqali ajralib turuvchi katta bel muskuli, pastki kavak vena, aorta va chap buyrak venasi joylashgan.

O'n ikki barmoq ichak bilan yuqori tutqich arteriyasining topografik munosabatlari muhim amaliy ahamiyatga ega bo'lib, u bir tomondan, ichak pastki qismining shakli va o'rniga, ikkinchi tomondan, arteriya poyasi tuzilishidagi individual o'zgarishlarga bog'liqdir. Yuqori tutqich arteriyasi (*a.mesenterica superior*), oshqozon osti bezining orqa tomonida qorin aortasidan boshlanadi va bezning pastki qirg'og'i ostidan chiqib, shu nomdagi venalar bilan birga o'n ikki barmoq ichakning gorizontallik yoki ko'tariluvchi bo'laklarining oldingi yuzasiga yo'naladi va uni

yuqoridan pastga va biroz chappa tomon kesib o'tadi (188-rasm). Bu arteriyaning shakl jihatidan ikki xil: magistral va yoyiq variantlari uchraydi. Magistral shaklli yagona arteriya poyasi o'n ikki barmoq ichakning kam harakatchan pastki gorizontal bo'lagining oldingi devoriga yopishgan bo'lib, ichakning pastki qirg'og'idan pastroqda o'zining shoxlariga bo'lina boshlaydi. Aortadan o'tkir burchak hosil qilib boshlanuvchi bu arteriya poyasining o'n ikki barmoq ichakning pastki qismiga be-radigan bosimi shu darajada bo'ladiki, muayyan sharoitlarda arterio-mezenterial ichak tutilishi deb ataluvchi xastalikni keltirib chiqarishi mumkin.

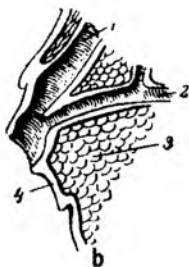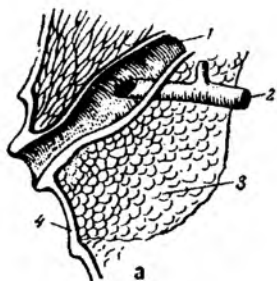
O'n ikki barmoq ichakning fiksatsiyasi. O'n ikki barmoq ichakning tushuvchi bo'lagining yarmidan ko'tariluvchi bo'lagining yarmigacha bo'lgan qismi qorin-pardadan tashqarida yotadi. Bunday sharoitda o'n ikki barmoq ichakning faqat boshlang'ich va oxirgi qismlaridan tashqari qolgan asosiy qismi harakatsiz fiksatsiyalangan bo'ladi. Ichakning intraperitoneal joylashgan qismlari eng kam fiksatsiyalangan bo'lib, ular: o'n ikki barmoq ichakning boshlanish qismidagi so'g'oni va oxiridagi och ichakka o'tish qismi – o'n ikki barmoq-och ichak egriligi (bukilmasi) - *flexura duodenojejunalis* hisoblanadi. Xuddi ana shu joylarda o'n ikki barmoq ichakning boylamlari joylashgan. Jigar-o'n ikki barmoq boylami (*lig. hepatoduodenale*) o'n ikki barmoq ichakning so'g'onini, yuqorigi egriligini va tushuvchi bo'lagining yuqori qismini ushlab turadi. Boylam kichik charvining o'ng chetida joylashgan bo'lib, charvi teshigini oldindan chegaralaydi. U ikki qavatdan iborat boylamlar jumlasiga kiradi; boylamning varaqlari orasidan tomir-o't tutami o'tadi. Tomir-o't tutami elementlarining o'zaro joylashuvi quyidagicha: chapda – xususiy jigar arteriyasi (*a.hepatica propria*), o'ngda – umumiy o't yo'li, *ductus choledochus*, ularning orasida va orqa tomonida – darvoza venasi (*v.porta*) joylashadi (186-rasm).

O'n ikki barmoq-buyrak boylami (*lig.duodenorenale*) - ichak so'g'onining orqa-yuqori qirg'og'i bilan o'ng buyrakning darvozasi yoki pastki bo'limi orasida gorizontal yo'nalishda tortilgan tarmovcha shaklidagi boylam bo'lib, charvi teshigini pastdan chegaralaydi. Boylamning (tarmovchani) ostidan xususiy jigar arteriyasi o'tadi. Bu arteriya qorin arteriya poyasi tomondan jigar-o'n ikki barmoq boylamiga borishda tarmovchani ostida orqadan oldinga va chapdan o'ngga yo'naladi (184-rasm). Shu sababli, o'n ikki barmoq ichakni mobilizatsiya qilish (o'midan siljitish) uchun bu o'n ikki barmoq-buyrak boylamini kesish yaramaydi.

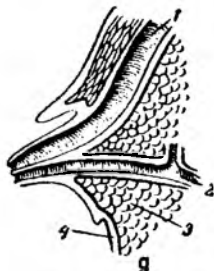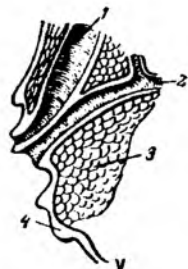
Klinikada oshqozonni Bilrot I usuli bo'yicha rezeksiva qilish, umumiy o't yo'lining retroduodenal qismiga ochib kirish. Vinslou teshigini kengaytirish kabilar uchun o'n ikki barmoq ichakni mobilizatsiya qilishning Koxer usuli qo'llanadi. Buning uchun o'n ikki barmoq ichakning tushuvchi bo'lagini chap tomonga tortilsa, qorinpardaning ichakdan o'ng buyrakka o'tgan qismi taranglashadi. Xuddi shu taranglashgan joyda qorinpardani pastga tushuvchi bo'lakning tashqi qirg'og'i bo'ylab kesiladi. Bunda ichakni medial va pastki tomonlarga siljitish, uning pastga tushuvchi bo'lagi orqasida joylashgan a'zolari ochish imkoniyati paydo bo'ladi.

O'n ikki barmoq-chambar boylami (*lig.duodenocolica*) oshqozon-chambar boylamining o'ng tomondagi davomidir.

O'n ikki barmoq ichakning osiltirib turuvchi boylami yoki Treys boylami (*lig.suspensorium duodeni*) (PNA bo'yicha yuqorigi o'n ikki barmoq ichak burmasi, *plica duodenalis superior*) o'n ikki barmoq ichakning oxirini hamda o'n ikki barmoq-och ichak egriligini fiksatsiyalaydi. Bu boylam o'n ikki barmoq ichak-



194-rasm. Umumiy o't yo'li va oshqozon osti bezi yo'lining o'n ikki barmoq ichakka quyilish variantlari 1-umumiy o't yo'li; 2-Virsung yo'li; 3-oshqozon osti bezi; 4-o'n ikki barmoq ichakning shilliq qavati.



ni osiltirib turuvchi (Treyts muskuli – *m.suspensorius duodeni*) muskulni qoplovchi qorinparda burmasi bo'lib, u orqali pastki tutqich venasi (*v.mesenterica inferior*) o'tadi. Treyts muskuli o'n ikki barmoq-och ichak egriligi sohasida ichakning aylanma muskul tolalaridan boshlanadi, so'ngra yuqoriga va biroz o'ngga

yo'nalib diafragmaning o'ng oyoqchasi sohasida fassiyaga birikadi.

Qon bilan ta'minlanishi. O'n ikki barmoq ichakning boshlang'ich va oxirgi qismlaridan tashqari barcha bo'limlari oldingi va orqa arterial ravoqlardan qon oladi. Bu ravoqlar qorin arteriya o'zanini yuqori tutqich arteriyasi bilan bog'lovchi to'rtta arteriyadan hosil bo'ladi. Oshqozon-o'n ikki barmoq arteriyasi (*a.gastroduodenalis*) dan ikkita yuqori: oldingi va orqa oshqozon osti-o'n ikki barmoq arteriyalari (*aa.pancreaticoduodenales superiores anterior et posterior*); yuqori tutqich arteriyasidan ikkita pastki: oldingi va orqa oshqozon osti-o'n ikki barmoq arteriyalari (*aa.pancreaticoduodenales inferiores anterior et posterior*) (188-rasm) boshlanadi. Oldingi yuqori va pastki arteriyalar oldingi ravoqni, orqadagi yuqori va pastki arteriyalar orqa ravoqni hosil qiladi. Oldingi arterial ravoq o'n ikki barmoq ichakning botiq tomoniga parallel holda oldingi oshqozon osti-o'n ikki barmoq egatida yoki oshqozon osti bezi boshchasining oldingi yuzasida joylashadi. Orqa arterial ravoq oshqozon osti bezi boshchasining ichida yoki orqa yuzasida joylashadi. Arterial ravoqlardan ularga perpendikulyar yo'nalishda yon tomonlarga: o'ngga – o'n ikki barmoq ichakka, chapga – oshqozon osti beziga shoxlar chiqadi (188-rasm).

O'n ikki barmoq ichakning yuqorigi bo'lagini yana qo'shimcha *a.gastroepiploica dextra*, *gastroduodenalis*, *a.gastrica dextral*arning shoxlari, oxirgi bo'lagini – och ichak arteriyasi hamda bevosita yuqori tutqich arteriyasidan chiquvchi shoxlar ta'minlashda ishtirok etadi.

Vena qoni shu nomdagi juft venalar bo'ylab yuqori tutqich va taloq venalari sistemalariga, ulardan darvoza venasiga oqib ketadi.

Limfa tomirlari yuqori va pastki oshqozon osti-o'n ikki barmoq limfa tunjulari (*lnn.pancreaticoduodenales superiores et inferiores*) ga quyiladi.

Innervatsiyasi. O‘n ikki barmoq ichakka, asosan, yuqori tutqich chigalidan *rr.pancreaticoduodenales* tarkibida simpatik, parasmipatik va spinal tolalar keladi.

Bundan tashqari qorin, jigar, oshqozon osti bezi, oshqozon chigallaridan, shuningdek, adashgan nevlardan ham qo‘shimcha shoxlar keladi.

OSHQOZON OSTI BEZI

Oshqozon osti bezi tuzilishi va funksiyasi jihatidan oshqozon-ichak yo‘lining yuqori bo‘limi bilan uzviy bog‘langan. Ushbu a‘zo qorin bo‘shlig‘ining orqa devorida, qorinparda ortida joylashgan bo‘lib, qorinning oldingi devoriga epigastral sohaning o‘rtasi va chap qovurg‘a osti sohasida akslanadi. Uning uzunligi 15-20 sm gacha, tanasining tik o‘lchami 3-6 sm, qalinligi 3 sm gacha bo‘lib, vazni 70-80 g ni tashkil qiladi.

Oshqozon osti bezi uchburchak – prizma shakliga ega bo‘lib, uning tanasida uchta: oldingi, orqa va pastki yuzalari hamda yuqorigi, pastki va orqa qirg‘oqlari farq qilinadi. Bezning boshchasida faqat oldingi va orqa yuzalar tafovut qilinadi, xolos.

Dum qismiga o‘tishda uning oldingi va orqa qirg‘oqlari bir-biriga qo‘shilib ketadi, natijada dum qismi ikkita – oldingi va orqa yuzalarga ega bo‘lib qoladi.

Bez boshchasining pastki qismida, o‘n ikki barmoq ichakning gorizontaal qismidan yuqorida ilmoqsimon o‘simta joylashadi. Bu o‘simta boshchadan oshqozon osti o‘yig‘i orqali ajralib turadi. Bu o‘yiqda esa yuqorigi tutqich arteriyasi va veenasi joylashadi.

Oshqozon osti bezi tanasi va dumining orqasida, ularning yuqorigi qirg‘og‘i bo‘ylab taloq arteriyasi egati joylashgan bo‘lib, unda shu nomdagi arteriya yotadi. Tanasining orqa yuzasida, o‘rtaroqda ancha chuqur joylashgan ikkinchi egat – taloq venasi egati bo‘lib, unda taloq venasi yotadi. Dum qismida bu egat yuqoriga ko‘tariladi (188-rasm).

Oshqozon osti bezining shakli juda xilma-xil bo‘lib, unga qo‘shni bo‘lgan oshqozon, taloq, yirik qon tomirlar tomonidan beriladigan bosimga ko‘p jihatdan bog‘liqdir.

V.X.Frauchi oshqozon osti bezining quyidagi shakllarini keltiradi: 1) uch qirrali bez – bezning odatiy shakli bo‘lib, 59,4 foiz hollarda; 2) yassi bez – 17,4 foiz; 3) burchaksimon bez – 7,8 foiz; 4) nashtarsimon bez – 4,8 foiz; 5) uzunchoq shaklli bez – 4,6 foiz; 6) L-simon bez – 4,4 foiz; 7) halqasimon bez – 1 foiz; 8) ikki dumli bez – 0,3 foiz hollarda uchrab turadi.

Skeletotopiyasi. Oshqozon osti bezining tanasi umurtqa pog‘onasini II bel umurtqasi sathida ko‘ndalangiga kesib o‘tadi. Boshchasi o‘n ikki barmoq ichakning halqasi ichida joylashib, bez tanasiga nisbatan biroz pastroqda yotadi. Dumi, aksincha, yuqoriroqda, I bel umurtqasi sathidan joy oladi (187-rasm).

Sintopiyasi. Oshqozon osti bezi oshqozon, umurtqa pog‘onasi, yirik tomirlar, o‘n ikki barmoq ichak, taloq, chap buyrak kabi a‘zolar qurshovida joylashgan (181- va 195-rasmlar).

Bezning boshchasiga quyidagi a‘zolar tegib turadi: tepadan – o‘n ikki barmoq ichakning yuqorigi bo‘lagi; pastdan – o‘n ikki barmoq ichakning gorizontaal bo‘lagi; o‘ng tomondan – o‘n ikki barmoq ichakning pastga tushuvchi qismi; chap tomondan – bezning boshchasi uning tanasiga davom etadi; oldinda - oshqo-

zonning antral, pilorik kanal qismlari va uning shu qismlardan boshlanuvchi oshqozon-chambar boylami; orqadan – yuqori kavak vena bilan chap buyrak venasi, umumiy o't yo'lining retropankreatik qismi.

Oshqozon osti bezining tana qismiga quyidagi a'zolar taqalib turadi: yuqoridan – taloq arteriyasi; pastdan – o'n ikki barmoq-och ichak egriligi (burilmasi); old tomondan – oshqozonning orqa devori; orqa tomondan – oshqozon osti bezi o'yig'ida joylashgan yuqorigi tutqich venalari va darvoza venasi (boshchasi qismida), tanasining orqasida – taloq venasi va quyosh chigali joylashadi. O'tkir pankrea-tit xuruji vaqtida bemorning majburiy oldinga egilgan holatda o'tirishi yoki "to'rt oyoqlab" turishini kattalashgan bez tanasining quyosh chigaliga berayotgan bosimini kamaytirish uchun intilish deb izohlasa bo'ladi.

Bezning dumiga quyidagi a'zolar tegib turadi: old tomondan – oshqozon tubi; orqa tomondan – chap buyrak hamda chap buyrak usti bezi; chapdan – taloq darvozasi; o'ngda – dum qismi bezning tanasiga davom etadi.

Ko'ndalang-chambar ichakning tutqichi oshqozon osti beziga uning oldingi yuzasi bo'ylab duplikatura holda birikkan (177-rasm), shuning uchun o'tkir pankreatitda ichak parezining belgilari barvaqt namoyon bo'ladi. Patologik holatlarda bez boshchasining kattalashuvi natijasida, uning orqasida yotuvchi umumiy o't yo'lining siqilishi mexanik sariqlikni keltirib chiqaradi.

Oshqozon osti bezi qorinpardaga nisbatan ikki xil joylashishi mumkin: 1) mezoperitoneal joylashishda qorinparda bez tanasining oldingi va pastki yuzalarini qoplaydi, bunda uning boshchasi va dumi qorinparda bilan qoplanmaydi, ya'ni retroperitoneal joylashadi; 2) "yassi" bezlarda ularning tanasi qorinparda bilan faqat oldingi tomondan qoplangan (oshqozon osti bezining ekstraperitoneal joylashishi), bunda ham bezning boshchasi va dumi qorinparda bilan qoplanmaydi. Ba'zan dum qismi intraperitoneal joylashib, taloq darvozasi bilan – *lig.pancreatolienale* orqali tutashadi.

Oshqozon osti bezi va qo'shni a'zolarining qorinparda bilan murakkab qoplanishi bez kasalliklari simptomatikasini belgilab beradi. Masalan, bezda hosil bo'ladigan psevdokistalar qorinparda eng kam qarshilik ko'rsatadigan joylarda pavdo bo'ladi. Ko'pincha psevdokistalar kichik charvi xaltasida joylashib, oshqozonni yuqoriga yoki old tomonga suradi. Kista oshqozonning kichik egriligini ezishi yoki ko'ndalang chamber ichak tutqichi varaqlari orasidan pastga o'sib, ichakni pastga tomon siliiti-shi mumkin.

O'tkir pankreatitda ba'zan patologik jarayonga bezni o'rab turgan qorinparda ham qo'shiladi, natijada charvi xaltasida eksudat to'planadi.

Oshqozon osti bezi tevaragida arteriya va vena tomirlari ko'p bo'lib, ularning eng viriklari umurtqa pog'onasi bilan bezning orasida joylashgan qorin aortasi va pastki kavak venadir. Aortaning pulsatsiyasi oshqozon osti beziga uzatiladi va odatda, qorin devorining epigastral sohasini paypaslaganda yaxshi seziladi; oshqozon osti bezi infiltratsiyaga uchraganda aortadagi tomir urishi sezilmay qoladi. Oshqozon osti bezi kattalashgan boshchasi tomonidan pastki kavak venaning siqilishi ovoqlarning shishishiga va qorinning odingi devoridagi venalarning kengayishiga olib keladi.

Yuqori tutqich arteriyasi va venasi o'n ikki barmoq-och ichak burilmasini old tomondan kesib o'tib, oshqozon osti bezining orqasiga, uning bo'yinchasi bilan il-

moq-simon o'simtasi orasidagi o'yiq (tarnov) orqali yuqoriga yo'naladi. Yuqori tutqich venasi oshqozon osti bezining orqa tomonida taloq venasi bilan qo'shib, darvoza venasini hosil qiladi. Tomirlarning kattalashgan bez tanasi yoki boshchasi tomonidan ezilishi assit yoki portal gipertenziyaning boshqa belgilarini yuzaga chiqaradi.

Taloq venasi oshqozon osti bezining tanasi va dumi bo'ylab taloq darvozasigacha boradi, bunda u bezdagi egatda yoki bez parenximasiga chuqurroq kirib joylashishi mumkin.

Chap oshqozon osti venasi bezning orqasida taloq venasiga yoki bevosita darvoza venasiga quyiladi. Pastki tutqich venasi ham oshqozon osti bezining orqa tomonida taloq venasi yoki yuqori tutqich venasiga quyiladi.

Qon bilan ta'minlanishi. Oshqozon osti bezi ikkita manbadan qon bilan ta'minlanadi; u qorin arteriya o'zani (*truncus coeliacus*) va yuqori tutqich arteriyasi (*a.mesenterica superior*) sistemalaridan qon oladi.

Oshqozon-o'n ikki barmoq arteriyasining tarmog'i bo'lgan yuqorigi oshqozon osti-o'n ikki barmoq arteriyasi o'n ikki barmoq ichak bilan oshqozon osti bezi boshchasining orasidagi egatda joylashib, pastga yo'naladi va o'ziga o'xshash pastki oshqozon osti-o'n ikki barmoq arteriyasi (yuqori tutqich arteriyasining birinchi tarmog'i) bilan anastomoz qiladi. Bu ikkala tomir oshqozon osti-o'n ikki barmoq arteriyasi ravog'ini hosil qiladi. Undan radial yo'nalishda ham o'n ikki barmoq ichakka ham oshqozon osti bezi boshchasiga tarmoqlar yo'naladi. Bezning tana va dum qismlari uning yuqorigi qirg'og'i bo'ylab yo'naluvchi taloq arteriyasidan chiquv-chi 9 tagacha tarmoqlar orqali qon bilan ta'minlanadi (181- rasm).

Oshqozon osti bezi boshchasi bilan o'n ikki barmoq ichakning yuqorida aytib o'tilgan oldingi va orqa oshqozon osti-o'n ikki barmoq arteriyasi ravoqlari orqali qon bilan ta'minlanishi shu darajada o'zaro bog'langanki, operatsiya paytida, oshqozon osti bezining boshchasini ajratib olishda, unga qo'shib o'n ikki barmoq ichakni ham olib tashlashga to'g'ri keladi.

Vena qoni yuqorida tasvirlangan arteriyalar yo'nalishi bo'ylab oqib ketadi. Venoz qon oshqozon osti bezining tanasi va dumidan – taloq venasiga, boshchasidan – yuqori tutqich venasiga, ya'ni darvoza venasi sistemasiga oqib ketadi.

Limfa oqishi. Bez boshchasining limfa tomirlari uning yuqori qirg'og'i bo'ylab va orqasida joylashgan limfa tugunlariga quyiladi. Dum qismidan limfa tomirlari taloq darvozasidagi tugunlarga boradi. Bezning tanasidan limfa yuqoriga – yuqori pankreatik tugunlarga, o'ngga – aorta va pastki tutqich tugunlariga, pastga – periaortal tugunlarga yo'naladi. Bezning limfa sistemasi o'n ikki barmoq ichak, o't pufagi va o't yo'llarining limfa sistemasi bilan bog'langan.

Innervatsiyasi. Oshqozon osti bezining innervatsiyasida quyidagi 6 ta nerv chigali ishtirok etadi: 1) quyosh chigali – bezga uning yuqori qirg'og'i tomondan kiradi; 2) oldingi jigar chigali; 3) orqa jigar chigali; 4) taloq chigali - bezga *tuber omentale*-ning chap tomonidan kiradi; 5) yuqorigi tutqich chigali bezning pastki qirg'og'idan kiradi; 6) chap buyrak chigali – bezning dumiga kiradi.

Bu nerv chigallari tegishli arteriyalar atrofida joylashadi.

QORINPARDA BO'SHLIG'INING PASTKI QAVATIDAGI A'ZOLAR

Ingichka ichak

Ingichka ichak (*intestinum tenue*), oshqozonning pilorik qismidan boshlanib, yo'g'on ichakka o'tish joyida ileotsekal burchak bilan tugaydi.

Ingichka ichak 3 qismdan: o'n ikki barmoq ichak (*duodenum*), och ichak (*jejunum*) va yonbosh ichak (*ileum*) – dan iborat. So'nggi ikki bo'lagi ingichka ichakning tutqichli qismini tashkil etadi.

Ingichka ichak ovqat hazm qilish traktining eng uzun (5 sm gacha) bo'limi hisoblanadi: uning tutqichli qismi qorin bo'shlig'ining pastki qavatini deyarli butunlay egallaydi.

Ingichka ichakning diametri uning turli qismlarida bir xil emas: proksimal qismida 4-6 sm ga teng bo'lsa, distal qismlarida 2,5-3 sm ni tashkil etadi.

O'n ikki barmoq ichakning o'ziga xosligi shundaki, u deyarli butunlay qorinparda osti bo'shlig'i - *spatium retroperitoneale*da joylashgan bo'lib, qorinparda ortidagi a'zolar jumlasiga kiradi.

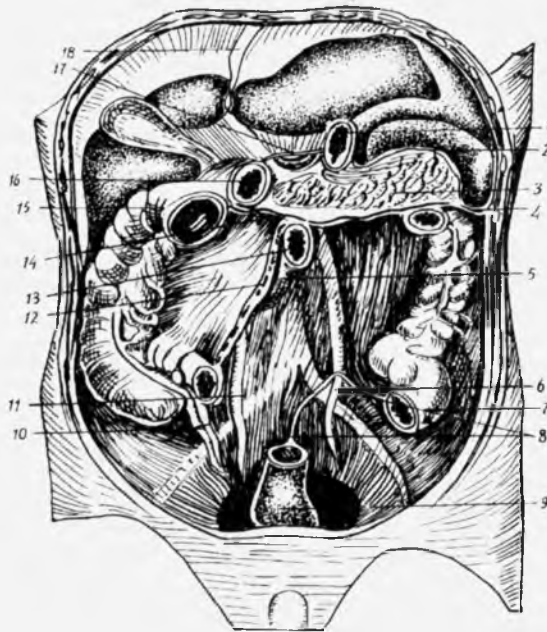
Ingichka ichakning qolgan qismi barcha tomondan qorinparda bilan o'ralgan bo'lib, qorinparda bo'shlig'ida (intraperitoneal) joylashadi va o'zining tutqichiga (*mesenterium*) ega.

Klinik amaliyotda ingichka ichak deb uning o'z tutqichiga ega bo'lgan, intraperitoneal joylashgan (*intestinum tenue mesenteriale*), *flexura duodenojejunalis*dan ko'r ichakkacha davom etuvchi va o'ziga och ichak, *jejunum* va yonbosh ichak, *ileum*- ni oluvchi qismiga aytish qabul qilingan. Och ichak bilan yonbosh ichak o'rtasida aniq-ravshan chegara bo'lmasa ham, ingichka ichak tutqichli qismining 2/5 qismi och ichakka, 3/5 qismi esa yonbosh ichakka to'g'ri keladi.

Ingichka ichakning boshlanish va oxirgi qismlari qorin bo'shlig'ining orqa devoriga tutqich ildizi yordamida fiksatsiyalangan bo'lib, topografik jihatdan doimiydir. Ingichka ichakning qolgan qismi turli kenglikdagi tutqichga ega bo'lib, bu, o'z navbatida, ingichka ichakning harakatchanligini va qovuzloqlar ko'rinishida joylashuvini ta'minlaydi.

Och va yonbosh ichaklar quyidagi a'zolar tevaragida joylashadi. Ingichka ichak qorinning oldingi devoridan katta charvi orqali ajralib turadi. Orqada ingichka ichakdan pariyetal qorinparda bilan ajratilgan qorinning orqa devorida yotuvchi a'zolar - buyraklar (qisman), o'n ikki barmoq ichakning pastki qismi, yirik qon tomirlari (pastki kavak vena, qorin aortasi va ularning shoxlari) joylashgan. Yuqorida ingichka ichak ko'ndalang chamber ichak va uning tutqichiga tegib turadi. Pastda ichak qovuzloqlari tos bo'shlig'iga tushib, erkaklarda orqada yo'g'on ichak (sigmasimon va to'g'ri) va oldinda siydik pufagi orasida; ayollarda esa bachadon va siydik pufagining orqasida joylashadi. O'ng yon tomonda ingichka ichak ko'r va yuqoriga ko'tariluvchi chamber ichaklarga, chap yon tomonda pastga tushuvchi chamber va S-simon ichaklarga tegib turadi.

Ingichka ichak tutqichining ildizi (*radix mesenterii*) 5-8 sm uzunlikga ega bo'lib, yuqoridan va chapdan, II bel umurtqasi tanasining chap tomonidan pastga va



195-rasm. Ingichka va yo'g'on ichak tutqichlarining birikish chiziqlari.

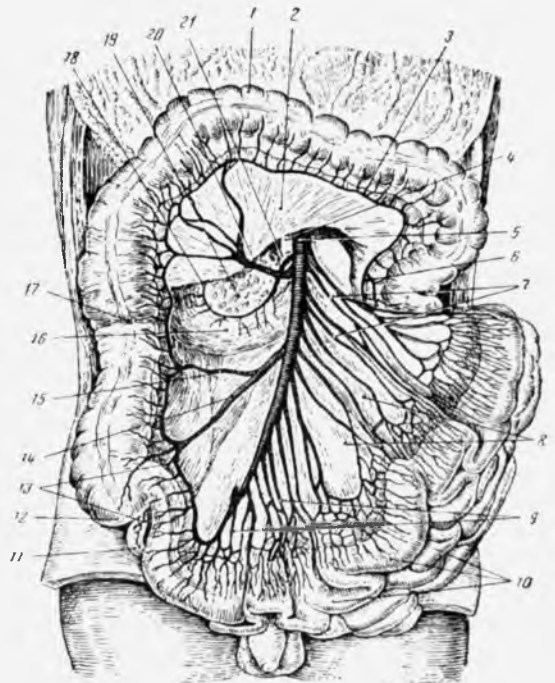
1-cardia; 2-lig. gastrolienale; 3-pancreas (qorin parda bilan qoplangan); 4-lig. phrenicocolicum; 5-pars ascendens duodeni; 6-chap siydik yo'li (relef); 7-colon sigmoideum; 8 - mesocolon sigmoideum; 9-rectum; 10-appendix va uning tutqichi; 11-o'ng siydik yo'li (relef); 12-radix mesenterii; 13-flexura duodenojejunalis; 14-mesocolon transversum; 15-flexura coli dextra; 16-pars superior duodeni; 17-lig. hepatogastricum; 18-lig. falciforme hepatis.

o'ngga, o'ng dumg'aza – yonbosh birikmasiga tomon qiyalab yo'naladi (195-rasm).

Ingichka ichakni yuqori tutqich arteriya qon bilan ta'minlaydi: undan ingichka ichakka ko'p sonli (20 va undan ortiq) tarmoqlar (*aa.jejunales* va *aa.ilei*) hamda chamber ichakning o'ng yarmiga boruvchi bir qator shoxlar chiqadi. Bu

196-rasm. Yuqori tutqich arteriyasining shoxlari.

1-colon transversum; 2-mesocolon transversum; 3-arteriya ravog'i; 4, 5-v. et a. mesenterica superior; 6-chap chamber arteriya-sining ko'tariluvchi shoxi; 7-aa. jejunales; 8-mesenterium; 9-aa. ilei; 10-ingichka ichak qovuzloqlari; 11-processus vermiformis; 12-caecum; 13-a. appendicularis; 14-a. ileocolica; 15-a. colica dextra; 16-duodenum; 17-flexura coli dextra; 18-a. pancreati-coduodenalis superior; 19-caput pancreatis; 20-a. colica media; 21-a. pancreaticoduodenalis inferior.



arteriyalar tutqichning varaqlari orasida o'tib, yo'ylar yoki arkadalar hosil qilib bo'linadi. Ulardan, o'z navbatida, yana bo'linib, yo'ylar hosil qiluvchi tarmoqlar boshlanadi. Natijada, birinchi, ikkinchi, uchinchi (va hatto to'rtinchi, beshinchi) tartibli arterial tutqich yo'ylari hosil bo'ladi (196-rasm).

Och ichakning boshlanish qismlarida faqat birinchi tartibli yo'ylar bo'ladi, ileotsekal burchakka yaqinlashgan sayin tomir arkadlarining tuzilishi murakkablashib, ularning soni ortib boradi. Ingichka ichakning venalarini yuqori tutqich venasining tarmoqlari hosil qiladi.

Ingichka ichakning nervlari uning tomirlarini kuzatib boradi: ular yuqori tutqich chigalining tarmoqlaridir.

Och va yonbosh ichaklarning olib ketuvchi limfa tomirlari (sut tomirlari) ularning tutqichlarining ildizida qo'shilib, bu yerda ko'p sonli (180-200 ta gacha) tutqich limfa tugunlari orqali o'tadi. D.A.Jdanovning ma'lumotlariga ko'ra bu tugunlari 4 qator bo'lib joylashadi.

Ingichka ichakning barcha qismidan yig'iluvchi limfa (o'n ikki barmoq ichakniki bundan mustasno) yuqori tutqich tomirlarining oshqozon osti bezi bilan qoplangan qismi bo'ylab joylashgan 2-3 ta markaziy limfa tugunlariga boradi. Bu tugunlarning olib ketuvchi tomirlari qisman ko'krak limfa yo'lining boshlanish qismiga, qisman qorin aortasining oldingi va yon yuzalari bo'ylab joylashgan tugunlar (*nodi limphatici lumbales*)ga quyiladi.

YO'G'ON ICHAK

Yo'g'on ichak (*intestinum crassum*) ingichka ichakdan keyin kelib, ovqat hazm qilish traktining oxirgi bo'limi hisoblanadi. Unda hazm qilish jarayonlari oxiriga yetadi, axlat massalari shakllanib, tashqariga chiqariladi. Yo'g'on ichakda ko'r ichak va chuvalchangsimon o'simta, yuqori ko'tariluvchi chamber ichak, ko'ndalang chamber ichak, pastga tushuvchi chamber ichak, S-simon ichak va orqa chiqaruv teshigi bilan tugallanuvchi to'g'ri ichak farq qilinadi. Yo'g'on ichak qorin va kichik tos bo'shliqlarida joylashgan bo'lib, uzunligi 1 dan 1,65 m gacha, diametri 5-8 sm, oxirgi qismida 4 sm atrofida bo'ladi.

Yo'g'on ichakni ingichka ichakdan farqlash uchun yo'g'on ichakning quyi-dagi 4 ta o'ziga xos belgisini esda tutish zarur:

1. Yo'g'on ichakdagi bo'ylama muskullar ingichka ichakdagi kabi yaxlit qavat shaklida bo'lmay, balki qorinparda orqali yaqqol ko'rinib turuvchi uchta *-teniae coli* ko'rinishida joylashadi.

2. Yo'g'on ichakda kepchigan joylar (gaustralar) - *haustreae* bo'ladi. Gaus-tralar orasida ichakning devorida aylana egatlar bo'lib, bu yerlarda aylana (halqasi-mon) muskullar kuchliroq rivojlangan, shilliq qavat esa ichakning ichiga qaragan burmalar hosil qiladi. Ingichka ichakda gaustralar bo'lmaydi.

3. Yo'g'on ichakning devorida yog' o'simtalar (*appendices epiploicae*), bo'ladi, ingichka ichakda bunday o'simtalar yo'q.

4. Normal holatda yo'g'on ichak kul rang-zangori tusda, ingichka ichak och pushti rangga ega bo'ladi.

Ichakning ileotsekal qismi (181-rasmga qarang) ingichka ichak bilan yo'g'on ichak orasidagi chegarada joylashgan bo'lib, yonbosh ichakning terminal bo'limi,

ko'r ichak. chualchangsimon o'simta va bauginiy iskanjasini o'z ichiga oladi. Ingichka ichakning yo'g'on ichakka o'tish joyida ileotsekal klapan (bauginiy iskanjasi) joylashgan. Uni yo'g'on ichakdagi massani ingichka ichakka qaytib o'tishiga (reflyuksiga) to'sqinlik qiluvchi shilliq qavatning ingichka burmasi hosil qiladi.

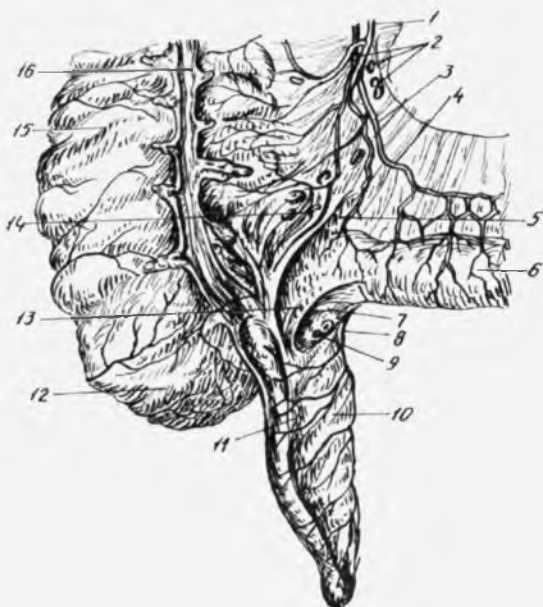
Ichakning ileotsekal bo'limi yonbosh-chambar arteriyasi (*a. ileocolica*) orqali qon bilan ta'minlanadi. Yonbosh-chambar arteriyasining shoxlaridan biri appendikular arteriya bo'lib, odatda bitta, ba'zan bir nechta shoxlardan iborat. U chualchangsimon o'simta tutqichi bo'ylab o'tib, o'simtani qon bilan ta'minlaydi.

Ichakning ileotsekal bo'limidan venoz qon darvoza venasining hosil bo'lishida ishtirok etuvchi yuqori tutqich venasiga quyiluvchi yonbosh-chambar venasi orqali oqib ketadi. *V. appendicularis* shu venaning tarmog'i hisoblanadi.

Chualchangsimon o'simtaning a'zo ichidagi limfa tomirlari shilliq, shilliq osti, muskul va seroz qavatlarida joylashgan quyuq tomirlar to'ridan iborat. Bundan tashqari, chualchangsimon o'simtada o'zida limfa to'qimasini tutuvchi ko'psonli solitar limfa follikulalari bor. So'ngra limfa tomirlari ichak tutqichi ichida yonbosh-chambar arteriyasi bo'ylab joylashgan yonbosh-chambar limfa tugunlariga quyiladi, keyin limfa yuqori va pastki tutqich arteriyalari bo'ylab joylashgan tugunlarga hamda paraaortal limfa tugunlariga boradi.

Ileotsekal bo'limning innervatsiyasi yuqori tutqich va qursoq chigalidan chiquvchi nervlar (simpatik innervatsiya) hamda sayyor nervlarning tarmoqlari (parasimpatik innervatsiya) hisobiga amalga oshiriladi.

Chualchangsimon o'simta (197-rasm) ko'r ichakning orqa-medial devoridan, 3 ta bo'ylama muskul tasmalari o'zaro tutashdigan joyda boshlanadi. U silindr shakliga ega bo'lib, uzunligi 6-12 sm ni, diametri 6-8 mm ni tashkil etadi va ko'r ichakka nisbatan turlicha vaziyatda joylashishi mumkin.

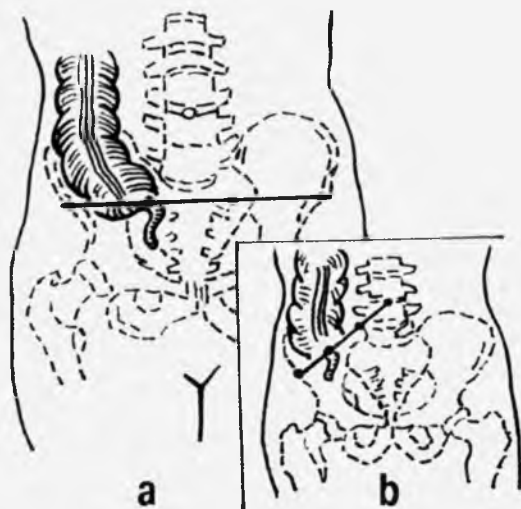


197-rasm. Ko'r ichak va chualchangsimon o'simta.

- 1-*a. ileocolica*; 2-*nodi lymphatici ileocolici*; 3, 8-*a. appendicularis*; 4-*a. ilei*; 5-*recessus ileocaecalis superior*; 6-*ileum terminale*; 7-*recessus ileocaecalis inferior*; 9-*nodus lymphaticus appendicularis*; 10-*mesenteriololum*; 11-*processus vermiformis*; 12-*caecum*; 13-*plica ileocaecalis*; 14-*nodi lymphatici ileocolici*; 15-*colon ascendens*; 16-*tenia libera*.

Ko'r ichak intraperitoneal (ba'zan o'zining tutqichiga ham ega bo'ladi) va mezoperitoneal (bunda ko'r ichakning orqa devori qorinparda bilan qoplanmaydi) joylashishi mumkin.

Chualchangsimon o'simta, intraperitoneal joylashgan bo'lib, o'zining tutqichasiga (*mesenteriolum*) ega, unda yog to'qimasi, tomirlar va nervlar o'tadi. Chualchangsimon o'simtani hamma tomondan qoplovchi qorinparda uning seroz qavatini tashkil etadi. Muskul qavatida 2 ta – bo'ylama va aylana qavatlardan iborat. Shilliq osti qavatida ko'pgina limfa follikulalari va tomirlar bor. Shilliq qavatda ko'p sonli burmalar joylashgan bo'lib, u chuqur lakunalar va kriptalar hosil qiladi.



198-rasm. Lants (A) va Mak-Burney (B) nuqtalari.

Chualchangsimon o'simta-ning asosi, odatda, Mak Berni nuqtasiga akslanadi. Mak Berni nuqtasi (*linea spinaumbilicalis*)ning tashqi va o'rta 1/3 qismlari o'rtasidagi chegaraga mos keladi (198-rasm, b).

Biroq bu proyeksiya o'simta asosining tutgan o'rniga kamdankam holatlarda to'g'ri keladi. Chualchangsimon o'simta asosining aniqroq akslanish joyi Lants nuqtasiga to'g'ri keladi, bu nuqta *linea bispinalis*ning tashqi va o'rta 1/3 qismlari o'rtasidagi chegarada (198-rasm, a) yotadi. Ammo bu akslanish nuqtasi ham o'simta asosining tutgan o'rniga 20 foiz hollarda to'g'ri keladi. Chualchangsimon o'simtaning taklif etilgan istalgan tasvirlari faqat muayyan yoshdagi kishilarga taalluqli

bo'lishi mumkin, chunki ko'r ichak yosh o'tishi bilan pastga siljiydi.

Yuqoriga ko'tariluvchi chamber ichak

Yuqoriga ko'tariluvchi chamber ichak (*colon ascendens*) qorinning o'ng yon sohasida, pastga tushuvchi ichakka nisbatan o'rta chiziqqa birmuncha yaqinroq joylashadi (179-rasm).

Ko'tariluvchi chamber ichakning orqasida kletchatka va fassiyalar orqali ajralgan qorin orqa devorining muskullari va o'ng buyrakning pastki qismi joylashadi. Oldinda va yon tomonlarda ichak qorinning old-yon devoriga tegib turadi yoki qisman katta charvi va ingichka ichakning qovuzloqlari bilan berkilib turadi.

O'ng (jigar) burilmasi (*flexura coli dextra*) o'ng qovurg'a ostida yotadi. Uni oldindan va yuqoridan jigarning o'ng bo'lagi qoplaydi, ichkariroqda o'ng burilma o't pufagining tubiga taqalib turadi (190-rasm).

Ko'ndalang chamber ichak

Ko'ndalang chamber ichak (*colon transversum*) o'ng qovurg'a osti sohasida boshlanib, xususiy epigastral va kindik sohaslariga, keyin chap qovurg'a osti

sohasiga o'tadi. Chjambar ichakning chap burilmasi o'ngdagiga nisbatan yuqorida joylashgani sababli, ko'ndalang chambar ichak, odatda, bir oz qiya holatda joylashadi (179-rasm).

Ko'ndalang chambar ichak yuqorida jigar, o't pufagi, oshqozonning katta egriligi va taloq bilan; pastda – ingichka ichakning qovuzloqlari bilan; oldinda – katta charvi va qorinning oldingi devori bilan; orqada – ko'ndalang chambar ichakdan uning tutqichi va pariyetal qorinparda bilan ajralib tutruvchi o'n ikki barmoq ichak va oshqozon osti bezi bilan chegaradoshdir (177-rasm).

Chap (taloq) burilmasi (*flexura coli sinistra*) chap qovurg'a ostida joylashadi. Taloq burilmasi yuqorida taloqning pastki qutbiga, orqada esa qisman chap buyrakka taqalib, undan qorinparda va qorinparda orti to'qimalari orqali ajralib turadi (195-rasm).

Pastga tushuvchi chambar ichak

Pastga tushuvchi chambar ichak (*colon descendens*) qorinning chap yonbosh sohasida, o'rta chiziqdan ko'tariluvchi chambar ichakka nisbatan birmuncha uzoqda yotadi. Ichak qorin orqa devori muskullaridan va chap buyrakning tashqi qirg'og'idan oldinda joylashadi. Oldinda *colon descendens*, odatda, ingichka ichakning qovuzloqlari bilan berkilib turadi.

S–simon ichak

S–simon ichak (*colon sigmoideum*) chap yonbosh-chov va qov usti sohalariga akslanadi. Uning boshlanish qismi chap yonbosh chuqurchada, oxirgi qismi – kichik tos bo'shlig'ida joylashadi. Ichak kengaygan hollarda o'rta chiziqdan o'ngga siljishi mumkin.

Yonbosh chuqurchasida ichakdan, qorinpardadan va qorinparda orti kletchatkasidan orqada *m. iliopsoas*, chegara chiziq sathida – umumiy yonbosh tomirlari joylashadi; S–simon ichak bo'sh hollarda oldindan ingichka ichak qovuzloqlari bilan qoplangan bo'ladi, kengaygan hollarda qorinning oldingi devoriga tegib turadi.

S–simon ichak tutqichi (*mesocolon sigmoideum*)ning boshlanish qismi yonbosh qirrasida, oxiri tos bo'shlig'ida, II va III dumg'aza umurtqalari oralig'i sathida joylashgan. Tutqich ildizining ikkita tizzasi bo'lib, ular orasidagi burchak to'g'ri burchakka yaqinlashadi; burchakning cho'qqisida chegara chizig'i va yonbosh tomirlari joylashgan. Bu yerdan o'tuvchi chap siydik yo'li ustida qorinparda burma hosil qiladi. Ushbu burma bilan S–simon ichakning tutqichi orasida *recessus intersigmoideus* deb ataluvchi yoriqsimon cho'ntak hosil bo'ladi. Bu cho'ntakda ichki churralar yuzaga kelishi mumkin. Undan tashqari bu joyda chap siydik yo'lini qorinpardadan orqada osonlik bilan topish mumkin (181-rasm).

Yo'g'on ichakning qon bilan ta'minlanishi. Yo'g'on ichak qon bilan ikkita – yuqori va pastki tutqich arteriyalari sistemasi orqali ta'minlanadi (196- va 199-rasmlar).

Yuqoriga ko'tariluvchi chambar ichakning arteriyalari *a.colica dextra* va *a.colica medianing* shoxlaridir.

A.colica dextra qorinpardadan orqada yuqoriga ko'tariluvchi chambar ichakning o'rta qismiga yo'naladi va unga 4-6 sm yetmasdan ko'tariluvchi va tushuvchi shoxlarga bo'linadi. Ko'tariluvchi shoxi *a.colica medianing* tushuvchi shoxi bilan, tushuvchi shoxi esa *a.iliocolicaning* ko'tariluvchi shoxi bilan qo'shiladi.

A.colica media o'zining o'ng (yoki tushuvchi) shoxi bilan yuqoriga ko'tariluvchi chambar ichakni qon bilan ta'minlashda ishtirok etadi.

Ko'ndalang chambar ichakning arteriyalari (*a.colica media*) hamda *a.colica sinistra*—dan boshlanadi.

A.colica media ko'ndalang chambar ichakning o'ng 1/3 qismiga yo'nalib, o'ng (tushuvchi) va chap (ko'tariluvchi) shoxlarga bo'linadi. O'ng shoxi *a.colica dextra* bilan, chap shoxi esa pastki tutqich arteriyasidan chiquvchi *a.colica sinistra*—ning ko'tariluvchi shoxi bilan anastomozlashib, ko'ndalang chambar ichakning tutqichida arterial anastomoz – Riolan ravog'ini hosil qiladi.

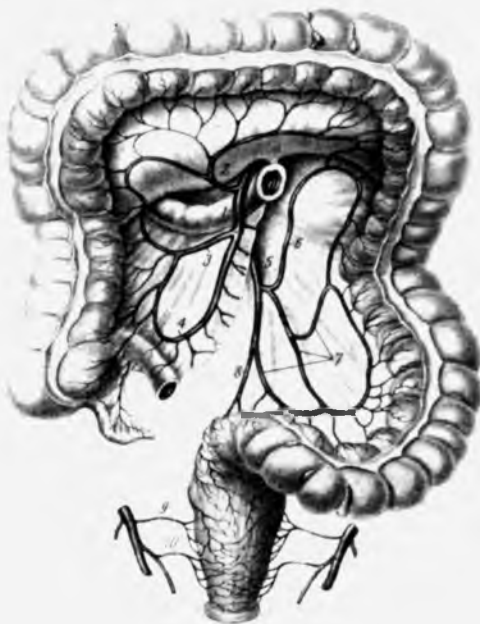
Pastga tushuvchi chambar ichakning arteriyalari *a.colica sinistra* va *a.sigmoidea*dan boshlanadi. *A.colica sinistra* pastki tutqich arteriyasidan boshlanib, qorinpardaning orqasida chap tutqich sinusi bo'ylab yo'naladi va chap siydik yo'lini oldindan kesib o'tib, chambar ichakning char burilmasi yaqinida ikkita: ko'tariluvchi va tushuvchi shoxlarga bo'linadi. Ko'tariluvchi shoxi riolan ravog'ini hosil qilishda ishtirok etadi, tushuvchi shoxi esa birinchi S—simon arteriya bilan anastomozlashadi.

S—simon ichak arteriyalari (*aa.sigmoideae*) 2-4 ta shox shaklida dastlab qorinparda ortida, so'ngra S-simon ichak tutqichining varaqlari orasida yo'naladi. Ularning orasidagi eng yirik tomir birinchi S—simon arteriya hisoblanadi. Undan pastda boshlanuvchi arteriyalar joylashgan o'rniga qarab tartib bilan ikkinchi, uchinchi va hokazo arteriyalar deb belgilanadi.

Ularning har biri ko'tariluvchi va tushuvchi shoxlarni berib, shu shoxlar orqali o'zaro hamda chap chambar arteriyasi va yuqori to'g'ri ichak arteriyalari bilan anastomozlashadi.

Yuqori to'g'ri ichak arteriyasi (*a.rectalis superior*) pastki tutqich arteriyasining so'nggi shoxi bo'lib, to'g'ri ichakning ampula qismiga yo'naladi. U anastomozlar yordamida pastki S—simon va o'rta to'g'ri ichak arteriyalari bilan bog'lanadi.

Yo'g'on ichakning qon bilan ta'minlanishida faqat birgina ichakning tutqich chekkasi bo'ylab joylashgan birinchi tartibli arkadaning (parallel yoki chekka tomirning) bo'lishi xosdir.



199-rasm. Yo'g'on ichakning qon bilan ta'minlanishi.

- 1—*a. mesenterica superior*;
- 2—*a. colica media*; 3—*a. colica dextra*;
- 4—*a. ileocolica*;
- 5—*a. mesenterica inferior*;
- 6—*a. colica sinistra*;
- 7—*aa.sigmoidea*; 8—*a. rectalis superior*;
- 9—*a. rectalis media*;
- 10—*a. rectalis inferior*.

Chambar ichakning vena o'zani devor ichida (intraorgan) va devordan tashqarida (ekstraorgan) joylashgan venoz tomirlardan iborat. Ichak devorining har bir qavatidagi intraorgan (a'zo ichidagi) venalar bir-biri bilan anastomozlashib, ichakning tutqich chekkasida ekstraorgan to'g'ri venalarni hosil qiladi. Ushbu to'g'ri venalar ichakning yo'nalishi bo'ylab parallel boruvchi vena magistraliga quyiladi. Yo'g'on ichakning ekstrorgan venalari yuqori va pastki tutqich venalarni hosil qiladi.

Pastki tutqich vena (*v. mesenterica inferior*) o'n ikki barmoq och ichak burilmasidan chapda, oshqozon osti bezi tanasining ostida o'tadi va taloq venasiga yoki ba'zan bevosita darvoza venasiga quyiladi.

Yo'g'on ichakning limfa sistemasi. Yo'g'on ichakning limfa sistemasi a'zo ichidagi limfa to'ri, limfa tugunlari va olib ketuvchi limfa tomirlarini o'z ichiga oladi. Ichak devoridagi har bir qavatning a'zo ichidagi limfa to'ri o'zaro qo'shib, olib ketuvchi limfa tomirlarini hosil qiladi. Bu tomirlar, o'z navbvtida, ichakning devorlarida va uning tutqich chekkasi bo'ylab joylashgan birinchi bosqich limfa tugunlariga quyiladi. Ularni ko'r, chamber va to'g'ri ichak limfa tugunlariga bo'lish mumkin. Keyingi bosqichdagi limfa tugunlari yuqori va pastki tutqich arteriyalarining shoxlari bo'ylab zanjirsimon joylashadi. Bu tugunlarni bog'lovchi limfa tomirlari buyrak tomirlari sathida aorta va pastki kavak venaning tevaragida joylashgan markaziy limfa tugunlariga boradi. Pastki kavak venaning oldida joylashgan limfa tugunlarida jigardan, o'ng buyrakdan, ingichka va yo'g'on ichaklardan va tuxumdondan (yoki moyakdan) keluvchi limfa oqimlari uchrashadi.

Chambar ichakning innervatsiyasi vegetativ nerv sistemasining simpatik va parasimpatik bo'limlari hamda visserosezuvchi nerv tolalari yordamida amalga oshiriladi. Vegetativ innervatsiya manbaini yuqori tutqich chigali (*plexus mesentericus superior*), pastki tutqich chigali (*plexus mesentericus inferior*) va ularni o'zaro bog'lovchi tutqicharo chigal (*plexus intermesentericus*) tashkil etadi. Tutqicharo chigalga *truncus vagalis posterior*-dan parasimpatik tolalar keladi.

Sanab o'tilgan chigallardan yo'g'on ichakning tutqich chekkasiga nerv tarmoqlari (*rr.colici*) keladi va devorning ichiga kirib devor ichi nerv chigallarini hosil qiladi.

Ko'r ichak va chamber ichakning o'ng yarmi, asosan, yuqori tutqich chigali hisobiga, chap yarmi – pastki tutqich chigali hisobiga innervatsiya qilinadi. Barcha bo'limlar ichida retseptor tuzilmalar bilan iletsekal qism, shu jumladan *valva ileocecalis* boy ta'minlanadi.

VIII bob. BEL SOHASI VA QORINPARDA ORTI BO'SHLIG'INING TOPOGRAFIK ANATOMIYASI

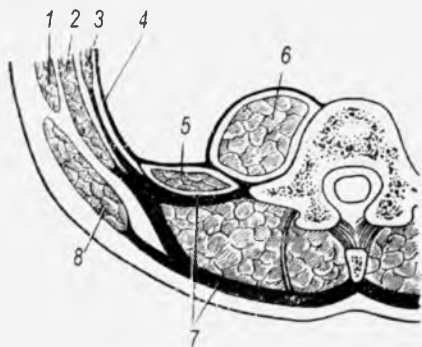
Bel sohasi

T a s h q i m o' l j a l l a r: Paypaslab ko'rilganda pastki ikkita ko'krak va barcha bel umurtqalarining o'tkir o'siqlarini aniqlash mumkin. Yonbosh suyaklari qirralarini birlashtiruvchi chiziq ustida IV bel umurtqasining o'tkir o'sig'ini barmoq bilan aniqlasa bo'ladi. IV va V bel umurtqalarining o'tkir o'siqlari oralig'i orqa miya punksiyasida nina sanchish nuqtasi bo'lib xizmat qiladi.

IV bel umurtqasining o'tkir o'sig'i orqali yuqorida va pastda joylashgan umurtqalarning o'tkir o'siqlarini aniqlasa bo'ladi. Gavdani rostlovchi muskul bilan XII qovurg'a oralig'idagi burchak, bel sohasidagi novokainli blokadarni bajarishda nina sanchish nuqtasi yoki operatsiya qilib buyrakni ochishda ko'pgina kesimlarning boshlang'ich nuqtasi bo'lib xizmat qiladi. Shuni aytib o'tish kerakki, qayd qilingan burchak, agar XII qovurg'a kalta bo'lsa, muskul bilan XI qovurg'a oralig'ida hosil bo'ladi.

Bel sohasi (*regio lumbalis*) qorin bo'shlig'ining orqa devorini hosil qiladi.

Chegaralari: yuqorida – XI va XII qovurg'alar, pastda yonbosh suyagi-



200-rasm. Ko'krak-bel

fassiyyasining qorin orqa devori ko'ndalang kesimidagi chizmasi.

- 1-qorinning tashqi qiyshiq muskuli;
- 2-qorinning ichki qiyshiq muskuli;
- 3-qorinning ko'ndalang muskuli;
- 4-ko'ndalang fassiya; 5-belning kvadrat muskuli; 6-katta bel muskuli; 7-ko'krak-bel fassiyyasining oldingi va orqa varaqlari; 8-orqaning serbar muskuli.

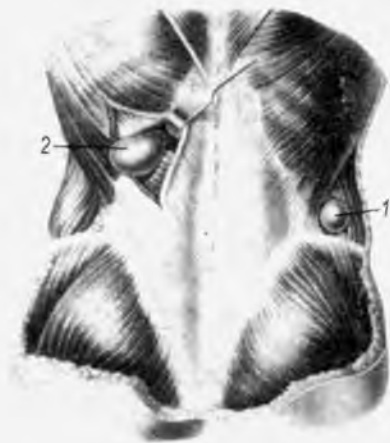
ning qirrası va dumg'aza suyagi, ichkarida – tananing orqa o'rta chizig'i, *linea mediana posterior* va tashqarida – qo'ltiqning o'rta chiziqlari (*linea axillaris media*). Bel, o'z navbatida, bir-biridan ancha farq qiladigan ikkita qism: medial va lateral sohalarga bo'linadi. Belning medial sohasi umurtqa pog'onasining har ikki tomonida joylashgan gavnani rostlovchi muskul (*m. erector spinae*) bilan chegaralangan. Lateral sohasi esa shu muskulning tashqi chekkasidan to qo'ltiqning o'rta chizig'igacha davom etadi.

Belning terisi qalin, oz siljiydi. Teri osti yog' qatlami o'rtacha taraqqiy etgan. Yuza fassiya durust rivojlangan bo'lib, bel bilan dumba oralig'ida joylashgan bel–dumba yog' to'plami (*massa adiposa lumbogluteale*) ni o'z ichiga oladi.

Belning xususiy fassiya yupqa bo'lib, orqaning serbar va qorinning tashqi qiyshiq muskullarini qoplab turadi.

Medial sohada yuqorida ko'rsatib o'tilgan qavatlardan so'ng ko'krak–bel fassiyyasining yuza varag'i (*lamina superficialis f.thoracolumbalis*) joylashadi. Uning oldida gavnani rostlovchi muskul (*m. erector spinae*) va yana chuqurroqda aytib o'tilgan fassiyaning chuqur varag'i (*lamina profunda f.thoracolumbalis*) joylashadi. Oxirgi varaq bel umurtqalarining ko'ndalang o'siqlariga birikadi (200–rasm). Shunday qilib, gavnani rostlovchi muskul umurtqalarning o'tkir va ko'ndalang o'siqlari orasida tashkil topgan tarnovchada, ko'krak – bel fassiyyasining yuza va chuqur varaqlari orasida joylashadi.

Ko'krak–bel fassiyyasining chuqur varag'idan qorin ko'ndalang muskulining aponevrozi boshlanganligi tufayli shu aponevroz hisobidan I bel umurtqasi bilan XII qovurg'a orasida bel–qovurg'a boylami (*lig.lumbosostale*) hosil bo'ladi. Ba'zan qovurg'ani bo'shashtirib, buyrakni kattaroq qilib ochish maqsadida shu boylamni kesishga to'g'ri keladi.



201-rasm. Bel churralarining turlari.

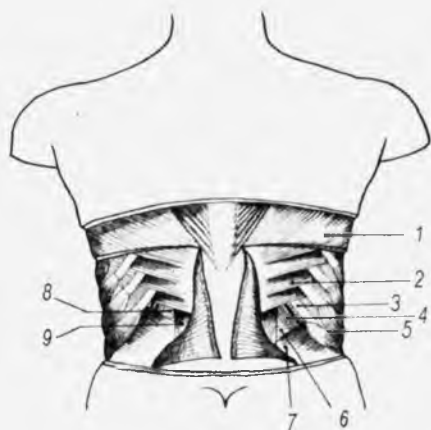
1-bel (Pti) uchburchagi churrasi; 2-Lesgaft-Gryunfeld uchburchagi churrasi.

(Pti) uchburchagi, *trigonum lumbale (Petiti)* (201-rasm) hosil bo'ladi. Uchburchak asosini yonbosh suyagining qirrasi tashkil etsa, ichkaridan – orqaning serbar muskuli, tashqaridan – qorinning tashqi qiyshiq muskuli chegaralaydi. Uchburchakning ahamiyati shundaki, bu yerda bel churrasi hosil bo'lishi yoki qorinning orqa bo'shlig'ida vujudga kelgan yiringli jarayon teshib chiqishi mumkin.

Ikkinchi muskul qavatini, yuqorida, orqa pastki tishli muskul (*m.serratus posterior inferior*), pastda esa qorinning ichki qiyshiq muskuli (*m.obliquus internus abdominis*) tashkil etadi. Bu ikkala muskul tolalarining yo'nalishi deyarli bir xil bo'lib, pastdan yuqoriga va ichkaridan tashqariga yo'nalgan. Birinchi muskul keng tishlari bilan oxirgi 3 yoki 4 ta qovurg'aning pastki qirg'og'iga, ikkinchisi esa o'zining eng orqa tolalari bilan pastki 3 ta qovurg'aga birikadi. Bu muskullarning bir-biriga qaragan chekkalari tutashmaydi, natijada ular orasida uchburchak yoki to'rtburchak shaklidagi oraliq (*spatium lumbale*) yoki belning Lesgaft-Gryunfeld uchburchagi (yoxud rombi)

202-rasm. Bel sohasining qavatlari.

1-orqaning serbar muskuli; 2-orqa-pastki tishli muskul; 3-XII qovurg'a; 4-qovurg'a osti tomir-nerv tutami; 5-qorin tashqi qiyshiq muskuli; 6, 8-ko'ndalang aponevroz; 7-qorin ichki qiyshiq muskuli; 9-orqani tiklovchi muskul.



Ko'krak-bel fassiyasi chuqur varag'ining orqasida belning kvadrat muskuli (*m.quadratus lumborum*), uning orqasida, umurtqaga yaqinroqda esa belning katta muskuli (*m.psoas major*) joylashadi. Bu muskullar belning lateral sohasida joylashgan qorinning ko'ndalang muskuli bilan birgalikda qorin bo'shlig'i tomondan qorinning ichki fassiyasi (*fascia endoabdominalis*) bilan qoplanadi. Ushbu fassiya o'zi qoplab turgan muskulning nomi bilan *fascia quadrata* va *fascia psosatis* deb ataladi. Belning lateral sohasida muskullar uch qavat bo'lib joylashgan. Birinchi qavat ikkita muskuldan, ya'ni orqaning serbar muskuli (*m.latissimus dorsi*), va qorinning tashqi qiyshiq muskulidan (*m.obliquus externus abdominis*) tashkil topgan bo'lib, bu ikki muskulning chekkalari yonbosh suyagining ustida bir-birini qoplamaydi. Natijada, ular orasida uchburchak shaklidagi oraliq - bel

hosil bo'lad (202 – rasm). Uchburchakning tomonlarini ichkaridan - gavdani rostlovchi muskul, yuqoridan – orqa pastki tishsimon muskul, pastdan esa qorinning ichki qiyshiq muskuli tashkil qiladi. Agar bo'shliq romb shaklida bo'lsa, uning to'rtinchi tomonini oxirgi qovurg'a hosil qiladi. Bo'shliqning tubida qorinning ko'ndalang muskulining aponevrozi joylashgan. Bu yerda ham churra hosil bo'lishi yoki ichkaridan yiring teshib chiqishi mumkin (201 – rasm).

Uchinchi muskul qavatini qorinning ko'ndalang muskuli va uning ko'krakbel fassiyasining chuqur varag'idan boshlanadigan aponevrozi tashkil etadi. Aponevroz qo'ltiq orqa chizig'i sathida tashqariga ochilgan yoy shaklida muskul tolalariga o'tadi. Aponevrozni qovurg'adan 1-2 sm pastroqda qovurg'a osti nervi va tomirlari, bir oz pastroqda esa – *nn. iliohypogastricus* va *ilioinguinalis* teshib o'tadi va ko'ndalang muskulning oldingi yuzasi bo'ylab qorin devoriga o'tadi. Nervlar yuqoridan pastga va orqadan oldinga tomon yo'l oladi.

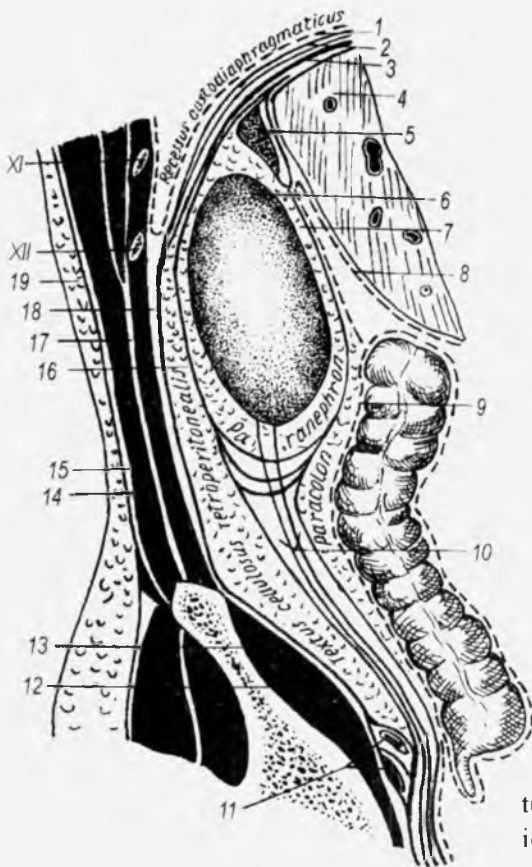
Yuqorida diafragmaning qovurg'a va bel umurtqalaridan boshlanadigan qismlari orasida uchburchaksimon yoriq hosil bo'lib, u bel-qovurg'a uchburchagi (*trigonum lumbocostale*) (Boxdalek yorig'i) deb ataladi. Bu yerda plevra osti kletchatkasi qorinparda orti kletchatkasiga yaqinlashsa ham, lekin bu yog' to'qimalari bir-biridan yoysimon payga birikkan *fascia quadrata* orqali ajralib turadi.

Shunga qaramay, bu uchburchak qorin devorining nozik joylaridan hisoblanadi va yupqa parda orqali yiringli yallig'lanish jarayonlari qorinparda orti kletchatkasidan plevra osti kletchatkasiga o'tishi yoki aksincha bo'lishi mumkin.

Qorinparda orti bo'shlig'i,

spatium retroperitoneale

Belning chuqur muskullarini qoplovchi qorin ichki (qorin ichi) fassiyasi (*fascia endoabdominalis*) bilan orqa devor qorinpardasi oralig'ida qorinparda orti bo'shlig'i joylashgan (203- va 204-rasmlar). Bo'shliqdagi yog' kletchatkasi 3 qatlamni tashkil qiladi. Shulardan birinchisi – *textus cellulosus retroperitoneale*, ya'ni qorinparda orti bo'shlig'ining xususiy yog' kletchatkasi, qorinning ichki pardasi bilan qorinparda orti fassiyasi (*fascia retroperitonealis*) oralig'ida joylashgan. Bu kletchatka yuqorida XII qovurg'agacha davom etib, pastda chov boylamigacha boradi, ichkarida *fascia retroperitonealis*ning varaqlaridan *fascia retrorenalis*ning yirik tomirlarga birikishi bilan, lateral tomonda – yuqorida ko'rsatilgan fassiya-ning qorinpardaga birikkan yeri, ya'ni qo'ltiqning orqa chizig'i bilan chegaralanadi. Bu kletchatkaga yuborilgan havo va suyuqliklar yaxshi tarqalganligi sababli, bu bo'shliqqa oksigen (*retroperitoneum*) yoki novokain yuborib (blokada), bir qator kasalliklarni aniqlashda yoki davolashda foydalaniladi. *Fascia retroperitonealis* qorinning ichki fassiyasi qorinparda bilan birikkan yeridan, ya'ni qorinparda qorinning yon devoridan orqa devoriga o'tish yeridan (*linea axillaris posterior*) boshlanib, ichkariga yo'naladi va buyraklarning tashqi qirg'og'i yonida ikkita, ya'ni buyraklarning oldingi va orqa tomonidan o'tuvchi varaqlarga bo'linadi. Sh sababli ular *fascia prerenalis* va *fascia retrorenalis* deb nomlanadi. Har ikkala fassiya oralig'ida buyraklardan tashqari, ularni o'rovchi qorinning orqa bo'shlig'ining ikkinchi qavat yog' kletchatkasi – *paranephron* joylashgan.



203-rasm. O'ng buyrak sohasida qorinparda orti kletchatkasi qavatlari (yarim sxema tarzida).

- 1-plevra; 2-diafragma; 3-fascia diaphragmatica; 4-jigar; 5-buyrak usti bezi; 6-o'ng buyrak; 7-fascia prerenalis; 8-qorinparda; 9-fascia Toldti; 10-paraureterium; 11-vasa iliaca communis; 12-m. iliacus; 13-fascia iliaca; 14-aponeurosis m. transversi abdominis (boshqacha nomi-fascia thoracolumbalis-ning chuqur varag'i); 15-m. erector spinae; 16-fascia retrorenalis; 17-m. quadratus lumborum; 18-arcus lumbocostalis lateralis; 19-fascia thoracolumbalis.

Fascia retrorenalis buyrakni o'rab turgan kletchatkaning orqasidan o'tadi va ichkarida *fascia prerenalis* bilan tutashib, diafragma oyoqchalarning fassial

qinlariga, aorta va pastki kavak venaning fibroz qinlariga chatishadi. Pastda u siydik yo'li orqasi bo'ylab tushadi va *fascia retroureterica* nomini oladi.

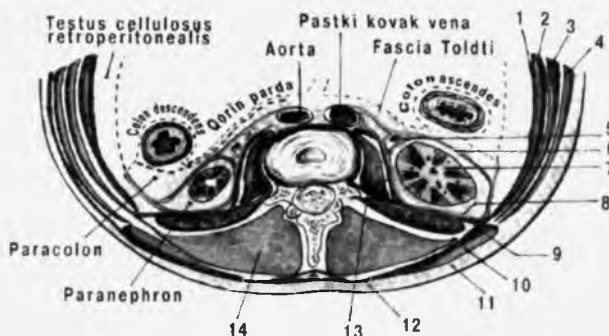
Fascia prerenalis buyrakni oldidan o'rab turuvchi yog' kletchatkasining oldidan o'tadi, yuqorida buyrak usti bezi uchun qin hosil qiladi va *fascia retrorenalis* bilan qo'shilib, yirik tomirlarning fibroz qinlariga birikadi, yuqori ichak tutqich arteriyasidan pastroqda qarma-qarshi fassiya bilan tutashadi. Bu fassiya pastda siydik yo'lining old tomonidan o'tadi va *fascia preureterica* nomini oladi.

Ikkinchi qavat kletchatka (*paranephron*) *fascia pre-* va *retrorenalis* oralig'ida joylashib, buyrakning yog' kapsulasini (*capsula adiposa renis*) tashkil qiladi. Xuddi shunday g'iloqchalar buyrak usti bezi va siydik yo'llari atrofida ham hosil bo'ladi. Siydik yo'llari atrofidagi kletchatka (*paraureterium*) shu yo'llar bo'ylab siydik qopigacha davom etadi.

Fascia prerenalis va *preureterical*arning oldida, ko'tariluvchi va tushuvchi chamber ichaklarning orqa sohasi bo'ylab uchinchi qavat kletchatka-chambar atrofi kletchatkasi (*paracolon*) joylashgan. Uning oldingi devorini shu ichaklarning orqa fassiyasi (*fascia retrocolica*), ichak tashqarisida esa qorinparda tashkil qiladi. Ushbu kletchatkada uchraydigan yallig'lanish jarayonlari parakolit nomi bilan ataladi.

204-rasm. Bel sohasi va qorinparda orti bo'shlig'i kletchatkalari ko'ndalang kesimda.

1-ko'ndalang fassiya;
 2-qorinning ko'ndalang muskuli; 3-qorin ichki qiyshiq muskuli; 4-qorin tashqi qiyshiq muskuli;
 5-siydik yo'li; 6-buyrak oldi fassiyasi; 7-o'ng buyrak; 8-buyrak orti fassiyasi; 9-belning kvadrat muskuli va kvadrat fassiya; 10-orqaning serbar muskuli; 11-belning xususiy fassiyasi; 12-ko'krak-bel fassiyasi; 13-bel muskuli va bel fassiyasi; 14-orqani tiklovchi muskul.



Fascia retrocolica (Toldti) qorinparda mahsuli bo'lib, u embrionning taraqqiyot davrida ko'tariluvchi va tushuvchi chambar ichaklarning orqa tomonidagina uchraydi, ichaklarning tashqi va ichki tomonlarida qorinpardaga birikadi. So'nggi qavatni, ya'ni qorinparda orti bo'shlig'ining oldingi devorini orqa devor qorinpardasi tashkil qiladi. Demak, qorinparda orti bo'shlig'i quyidagi qavatlardan iborat:

- qorinning ichki fassiyasi;
- qorinparda orti bo'shlig'ining xususiy yog' kletchatkasi;
- *fascia retrorenalis* va *retroureterica*;
- *paranephron* va *paraureterium*;
- *fascia prerenalis*, *preureterica*;
- qorinparda hamda *fascia retrocolica*.

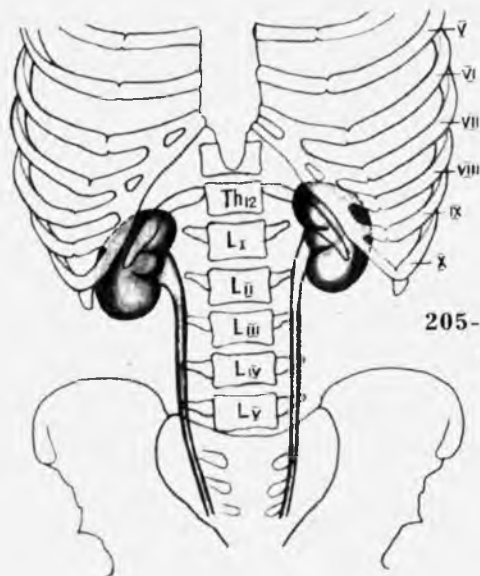
Qorinparda orti bo'shlig'i kletchatkasi fassiyalar bilan ayrim qatlamlarga bo'linganligi tufayli, bu yerda turli davolash va tashxis qo'yish ishlarini o'tkazish mumkin, jumladan, pnevmoretroperitoneum, paranefral, retroperitoneal va paracol novokain blokadalarini bajarish mumkin.

Buyraklar

Buyraklar (*renes*) o'zining yog' kletchatkasi (*paranephron*) bilan o'ralgan holda, umurtqa pog'onasining har ikki tomonida, qorinparda orti bo'shlig'ining yuqori qismida joylashgan.

Buyraklar turlicha joylashib, tananing gorizontal holatida ularning yuqori qutbi XI-XII. pastkisi esa II-III bel umurtqalariga to'g'ri keladi. Normada chap buyrakning pastki qutbi IV bel umurtqasiga yetib bormaydi, o'ng buyrakniki esa shu umurtqaning yuqori qismi bilan chegaralanadi. Tananing vertikal holatida yoki chuqur nafas olinganda buyraklarning o'rtacha pastga siljishi 2,5-3,0 sm ga tengdir.

XII qovurg'a chap buyrakni teng ikkiga bo'lsa, o'ngining uchdan bir qismi qovurg'adan yuqorida, ikkisi pastda qoladi. Buyraklar darvozasi XII qovurg'a orqasida yoki qovurg'adan pastda, I-II bel umurtqalari ro'parasida joylashgan. Buyrak darvozalarining proyeksiyasi old tomondan qovurg'a yoyi, qorinning to'g'ri muskulini lateral chekkasi bilan kesishgan nuqtaga, orqa tomonda XII qovurg'a



205-rasm. Buyraklarning skeletotopiyasi.

gavdani rostlovchi muskulning yon chekkasi bilan kesishgan nuqtaga to'g'ri keladi (205-rasm).

Buyraklarning bo'yлама o'qlari pastga ochilgan o'tkir burchak hosil qiladi, ya'ni buyraklarning yuqori qutblari bir-biriga yaqinlashadi, pastkilari uzoqlashadi. Buyraklarning yuqori qutblari umurtqaning o'rta chizig'idan 5 sm, pastkilari esa 8 sm masofada joylashgan.

Buyraklar o'zlarini o'rgan fassiya va kletchatka qatlamlari orqali qorin bo'shlig'ining bir qancha a'zolariga tegib turadi. Orqa tomondan ular diafragma-ning bel qismiga, belning kvadrat muskuliga, ko'ndalang muskulning aponevroziga, ichki tomondan esa bel muskuliga tegib turadi. Buyraklarning lateral chekkasi bel-ning kvadrat muskuli va undan yuzaroqda joylashgan gavdani rostlovchi muskuldan 2-3 sm tashqariga chiqib turadi. Ularning XII qovurg'adan yuqorida joylashgan qismlari orqasida plevraning qovurg'a-diafragma sinusi turadi.

O'ng buyrakning old yuzasini jigarning o'ng bo'lagi, ko'tariluvchi chamber ichak va o'n ikki barmoq ichakning tushuvchi qismi qoplab turadi (203-rasm).

Chap buyrakning old sathi oshqozon, oshqozon osti bezining dumi, chamber ichakning o'ng burchagi, oldingi va yon sathi, shu ichakning tushuvchi qismi va taloq bilan tutashadi. Har ikkala buyrakning yuqori qutbiga ichki tomondan buyrak usti bezlari tegib turadi.

O'ng buyrakning ichki tomonida pastki kavak vena, chap buyrakning shu yuzasi yaqinida aorta yotadi. Tomirlar bilan buyrak darvozalari o'rtasida buyrak oyoqchalari joylashgan. Buyrak oyoqchalari yog' kletchatkasi bilan o'ralgan buyrak arteriyalari, venalari, buyrak nerv chigali, limfa tomirlari, buyrak jomi va siydik yo'lidan tashkil topgan.

Buyrak oyoqchasining orqaroq qismida buyrak jomi va undan boshlanuvchi siydik yo'lining boshlang'ich qismi, bir oz yuqorirog'ida va oldinda buyrak arteriyasi, Yana ham oldinda va yuqorida – buyrak venasi va uni tashkil qiluvchi tarmoqlari joylashadi.

Buyrak arteriyalari (*aa. renales*) qorin aortasining yon tomonidan, I-II bel umurtqalari ro‘parasida boshlanib, buyrak darvozasida ko‘pincha ikkita: kattaroq oldingi va orqa tarmoqlarga bo‘linadi. O‘ng buyrak arteriyasi pastki kavak vena va *duodenumning* tushuvchi qismi, chapdagisi esa oshqozon osti bezi dumining orqasidan o‘tadi. Odamlarning qariyb uchdan bir qismida aorta yoki uning boshqa tarmoqlaridan boshlanadigan qo‘shimcha arteriyalari buyrakka buyrak darvozasi orqali kirishi mumkin, lekin ko‘pincha bu qo‘shimcha arteriyalar buyrak qutblari, ayniqsa, pastki qutb orqali kiradi. Bular perforant arteriyalar deyiladi. Shuning uchun buyrakni ajratib olishda ana shu qo‘shimcha tomirlarni ham bog‘lab qo‘yish zarurligini esdan chiqarmaslik lozim.

Buyrak venalari pastki kavak venaga quyiladi. Chap vena o‘ngdagisidan uzunroq bo‘lib, qorin aortasining oldidan o‘tadi. Buyrak venalari va unga quyiluvchi boshqa venalar (*v. suprarenalis inferior*, *v. testicularis (ovarica) sinistra*) qopqa venasining tarmoqlari bilan anastomozlashadi. Chap buyrak venasining taloq venasiga yaqin joylashishi, portal sistemasi gipertenziyasini davolash maqsadida shu venalar o‘rtasida anastomoz hosil qilishni osonlashtiradi.

Buyraklarning innervatsiyasi buyrak arteriyasi atrofida joylashgan buyrak chigali (*plexus renalis*) hisobiga amalga oshadi. Bu chigallarning asosiy manbai yuqori va pastki buyrak-aorta simpatik tugunlari hisoblanadi. Buyrakning limfa tomirlari pastki kavak vena va aorta atrofida joylashgan limfa tomirlariga quyiladi.

Buyrak usti bezlari

Buyrak usti bezlari (*glandulae suprrenales*) buyraklarning yuqori qutblari ustida XI-XII ko‘rak umurtqalarining yon tomonida joylashgan. Orqa yuzalari bilan diafragmaning bel qismiga tegib turadi.

O‘ng buyrak usti beziga old tomondan jigarning qorinpardasiz sathi, ichkaridan – pastki kavak vena yondoshadi. Chap bezning oldingi yuzasini kichik charvi bo‘shlig‘i orqa devorini qoplovchi pariyetal qorinparda yopib turadi, medial tomonida qorin aortasi joylashadi. Bezning pastki chekkasi oshqozon osti bezi va uning yuqori tomonida joylashgan taloq tomirlarigacha yetib boradi.

Buyrak usti bezining medial tomonida, qorin aortasining oldida joylashgan qorin (quyosh) chigalining tolalari buyrak usti bezi chigalini tashkil qilishda qatnashadi.

Har bir buyrak usti bezi yuqori, o‘rta va pastki buyrak usti arteriyalari (*aa. suprarenales superior, media et inferior*) bilan ta‘minlanadi. Arteriyalarning yuqorisi diafragma pastki arteriyasi, o‘rtasi – aorta, pastkisi esa buyrak arteriyasidan boshlanadi.

Chap buyrak usti venasi chap buyrak venasiga, o‘ngdagisi o‘ng buyrak venasi yoki pastki kavak venaga quyiladi. Limfa qorin aortasi bo‘ylab joylashgan limfa tugunlariga quyiladi.

Siydik yo‘llari

Siydik yo‘llari (naylari), *ureteres* – erkaklarda 30-32 sm ga, ayollarda 27-29 sm ga teng bo‘lib, qorin (*pars abdominalis*) va chanoq (*pars pelvina*) qismlariga bo‘linadi. Siydik yo‘lining kengligi hamma yerda bir xil emas. Toraygan qismlari 3 ta: buyrak jomining siydik yo‘liga o‘tish yerida, nayning yonbosh tomirlari bi-

lan kesishgan joyida va siydik qopining devori yonida. Siydik yo'li toraygan qismlarining diametri 2-3 mm ga teng bo'lib, ko'pincha shu yerlarda, siydik-tosh kasalligiga duchor bo'lgan bemorlarda, buyrak jomidan tushuvchi toshlar ushlanib qoladi. Kengaygan qismlarida siydik yo'lining diametri 0,5-1 sm ga teng bo'ladi.

Siydik yo'li, buyraklar singari kletchatka - *paraureterium* va fassiyalardan tarkib topgan g'iloflar bilan o'ralgan holda qorinparda ortida bel katta muskulining oldingi yuzasida joylashadi. Ular muskulning pastrog'ida *vasa testicularia* (ayollarda - *vasa ovarica*) ning orqasidan o'tadi, chegara chizig'iga kelib, yonbosh tomirlarni old tomondan kesib o'tadi. Shuni ham nazarda tutish kerakki, o'ng siydik yo'li tashqi, chapdagisi umumiy yonbosh arteriyasi bilan kesishadi. Shu kesishmadan yuqorida siydik yo'llari orqa devorlari bilan *n. genitofemoralis*-ga tegib o'tadi. Bundan tashqari, o'ng siydik yo'lini old tomondan ingichka ichak tutqichi, chapdagisini - sigmasimon ichak tutqichi ildizi kesib o'tadi. O'ng siydik yo'lining ichki tomonida pastki kavak vena, tashqarisida ko'r ichak va ko'tariluvchi chambar ichaklar joylashadi. Chap siydik yo'lining ichki tomonida aorta, tashqarisida - tushuvchi chambar ichak yotadi.

Buyrak va moyak yoki tuxumdon arteriyalari siydik yo'lining bel qismini qon bilan ta'minlashda qatnashadi. Limfa aorta va pastki kavak vena tarafida joylashgan tugunlarga yo'naladi.

Siydik yo'lining bel qismi innervatsiyani buyrak, chanoq qismi qorin osti chigalidan oladi.

Qorin aortasi

Qorin aortasi (*aorta abdominalis*) - bel umurtqalarining oldingi sathida, pastki kavak venaning chap tomonida joylashgan. U diafragmaning aorta teshigidan boshlanib, ko'pincha IV bel umurtqasi oldida umumiy yonbosh arteriyalariga bo'linadi (aorta bifurkatsiyasi). Yuqorida aorta oldida oshqozon osti bezi, o'n ikki barmoq ichakning ko'tariluvchi qismi, pastroqda ingichka ichak tutqichi joylashgan. Aortaning chap tomonida chap simpatik poyaning bel qismi o'rin olgan. Qorin aortasidan pariyetal va visseral tarmoqlar boshlanadi.

Pariyetal tarmoqlarga pastki diafragma arteriyalari, bel arteriyalari va dumg'azaning o'rta arteriyasi kiradi.

1. *A. phrenicae inferior dextra et sinistra* aorta boshlang'ich qismining oldingi sathidan boshlanib, diafragmaning pastki yuzasiga yo'naladi.

2. *Aa. lumbales* 4 juft bo'lib, yuqorigi 4 ta bel umurtqalari davomida, aortaning orqa yuzasidan boshlanib, bel, orqa miya va qorin devorining pastki qismini qon bilan ta'minlashda qatnashadi.

3. *A. sacralis mediana* - ingichkagina tomir aortaning davomi tarzida, uning ikkiga bo'linish yeridan boshlanib, dumg'azaning oldingi sathi bo'ylab pastga, dum tomonga yo'naladi.

Qorin aortasining visseral (ichki) tarmoqlari:

1) qorin poyasi (*truncus coeliacus*) - aortaning oldingi sathidan XII ko'krak-I bel umurtqalari oralig'ida boshlanib, qorinparda ortida o'zining asosiy 3 ta tarmog'iga bo'linadi: *a. hepatica ommunis*, *a. gastrica sinistra*, *a. Lienalis*;

2) yuqori ichak tutqich arteriyasi (*a. mesenterica superior*) - I bel umurtqasi ro'parasida aortaning oldingi yuzasidan boshlanadi, oshqozon osti bezining tagidan chiqib, o'n ikki barmoq ichak ko'tariluvchi qismining oldidan o'tadi, so'ngra ingichka ichak tutqichiga kirib, o'zining oxirgi tarmoqlariga bo'linadi;

3) buyrak usti bezining o'rta arteriyasi (*a. suprarenalis media*) - aortaning yon devoridan boshlanib, bez tomon yo'l oladi;

4) buyrak arteriyalari (*aa. Renales*) - aortaning yon tomonidan boshlanib, buyraklarning darvozasiga kiradi;

5) moyak (yoki tuxumdon) arteriyalari (*aa. testiculares (ovaricae)*) juft holda aortaning oldingi sathidan boshlanib, qorinparda ortida siydik yo'li va tashqi yonbosh arteriyasining old tomonidan kesib o'tadi. Erkaklarda chov kanali orqali moyakka, ayollarda esa tuxumdonga boradi.

Pastki ichak tutqich arteriyasi (*a. mesenterica inferior*) - III bel umurtqasi ro'parasida aorta oldingi yuzasining chaprog'idan boshlanadi va qorinparda ortida o'z tarmoqlariga bo'linadi.

Qorin aortasi ko'pincha IV bel umurtqasi ro'parasida umumiy yonbosh arteriyalariga (*aa. iliaca communes*) bo'linadi. Umumiy yonbosh arteriyalari 30-60° ga teng burchak hosil qilib, pastga va lateral tomonga yo'naladi. Bu arteriyalarning o'rtacha uzunligi 5-7 sm ga teng bo'lib, ular dumg'aza-yonbosh birlashmasi ro'parasida ichki va tashqi yonbosh arteriyalariga bo'linadi. Tashqi yonbosh arteriyasi (*a. iliaca externa*), umumiy yonbosh arteriyasining davomi hisoblanadi, u chov boylamining o'rta qismi tomon yo'naladi va shu boylamning tagidan o'tib, son arteriyasi nomini oladi.

Ichki yonbosh arteriya, *a. iliaca interna* qorinparda orti bo'ylab chanoq bo'shlig'iga tushadi va katta quymuch teshigining yuqori chekkasida oldingi va orqa tarmoqlarga bo'linadi.

Pastki kavak vena

Pastki kavak vena (*v. cava inferior*) IV-V bel umurtqalarining oldida ikkala umumiy yonbosh venalarining tutashgan joyida hosil bo'lib, umurtqalar oldingi yuzalarining o'ng tomonida joylashadi. Uning old tomonida ingichka ichakning tutqichi, o'n ikki barmoq ichakning pastki gorizontal qismi, oshqozon osti bezining boshchasi, jigarning orqa pastki qismi joylashgan. Venaning o'ng chekkasida o'ng simpatik poyaning bel qismi o'rin olgan. Bundan tashqari, o'ng tomonda vena bel mushkuliga, o'ng buyrak, siydik yo'li va o'ng buyrak usti beziga tegib turadi. Chap tomonda aorta, orqasida o'ng buyrak arteriyasi joylashgan. Belning pastki yarmida pastki kavak vena aortaga juda yaqin yondoshgan, yuqoriroqda undan uzoqlashadi va jigarning *fossa venae cavae* nomli chuqurchasidan o'tib, diafragmaning maxsus teshigi orqali ko'krak bo'shlig'iga kiradi.

Pastki kavak venaga kelib quyiladigan juft venalar, aortaning juft tarmoqlarini deyarli qaytaradi va shu nom bilan ataladi. Aortaning toq tarmoqlariga mansub venalar esa o'zaro qo'shilib, qopqa venasini tashkil qiladi. Qopqa venasi jigar orqali o'tib, jigar venalarini hosil qiladi. 2-4 poyadan iborat jigar venalari, a'zoning orqa chuqurchasida joylashgan pastki kavak venaga quyiladi.

Qorinparda orti bo'shlig'ining limfa tizimi

Qorinparda orti bo'shlig'ining asosiy limfa tugunlari va kollektorlari qorin aortasi va pastki kavak venaning yon tomonlarida joylashgan. Markazga yo'naluvchi kollektorlar o'zaro qo'shib, yuqorida ko'rsatilgan tomirlarning orqa tomonida o'ng va chap bel limfa poyalarini (*trunci lymphatici lumbales dexter et sinister*) tashkil qiladi. Bular o'z navbatida, har xil balandlikda, ko'pincha II bel umurtqasi bilan XII ko'krak umurtqasi oralig'ida o'zaro qo'shib, ko'krak limfa yo'li (*ductus thoracicus*)ni hosil qiladi. Bu limfa oqim yo'lining boshlang'ich kengaygan qismi (*cisterna chyli*), limfa xaltasi deb ataladi. *Cisterna chyli* katta yoshdagi odamlarning 52 foizida uchraydi va ko'pincha diafragmaning o'ng ichki oyoqchasi ustida joylashadi. Bundan boshlangan ko'krak limfa yo'li aortaning orqa yuzasi bo'ylab, diafragmaning aorta teshigi orqali ko'krak bo'shlig'iga kiradi.

Qorinparda orti bo'shlig'ining nerv manbalari

Simpatik poyaning bel qismi va boshqa nerv chigallari qorinparda orti bo'shlig'ining nerv manbalari qatoriga kiradi. *Pars lumbalis trunci sympatici* – umurtqa pog'onasining har ikkala tomonida, bel muskulining ichkarisida joylashgan.

O'ng simpatik poya old tomondan pastki kavak vena bilan qisman to'silgan, chapdagisi – aortaning yonginasida joylashgan.

Simpatik poyaning bel qismidagi tugunlar soni va shakli juda o'zgaruvchan, bunda ikkitadan yettitagacha tugun uchirishi mumkin, lekin ko'pincha tugunlar soni 3-4 taga teng.

Qorinparda orti bo'shlig'ida qorin, yuqori va pastki ichak tutqich, buyrak, buyrak usti bezi va qorin aortasi nerv chigallari joylashgan. Bu nerv chigallari-ning tashkil topishida simpatik poyaning bel qismidan chiquvchi tolalar, ko'krak bo'shlig'idan tushuvchi katta va kichik ichki a'zo nervlari, adashgan nervdan keluvchi parasimpatik tolalar qatnashadi.

Qorinparda orti bo'shlig'ining asosiy nerv chigali – qorin (quyosh) chigali (*plexus coeliacus*)ning tashkil topishida yuqorida ko'rsatilgan nerv tolalaridan tashqari, diafragma nervlari ham tola berib qatnashadi. Qorin chigali aortaning oldida, qorin arteriyasining atrofida joylashgan. Bu chigalni hosil qiluvchi tugunlarning soni turlicha bo'ladi. Ko'pincha ularning ichida har ikki tomonda joylashgan yarimoysimon tugunlar ajralib turadi. Chigalning old tomonida oshqozon osti bezining tanasi joylashgan. Qorin chigali qorinparda orti bo'shlig'ida joylashgan boshqa hamma vegetativ nerv chigallarining tashkil topishida qatnashadi. Masalan, qorin chigalidan aortaning oldingi sathi bo'ylab joylashgan aorta chigali (*plexus aorticus*) boshlanadi. Aorta chigalidan uning tarmoqlari bo'ylab – *plexus suprarenalis*, *plexus renalis*, *plexus mesentericus superior*, *plexus mesentericus inferior*, *plexus spermaticus (ovarica)* va *plexus iliacus communis* boshlanadi. *Plexus mesentericus superior*dan chiquvchi nerv tolalari *a.mesenterica superior* ning tarmoqlari, *a. pancreaticoduodenalis inferior*, *aa. intestinales*, *a. iliocolica*, *a. colica dextra* bo'ylab oshqozon osti bezi, o'n ikki barmoq ichak, ingichka ichakka, yo'g'on ichakning o'ng tomondagi yarmiga yetib boradi va ularni innervatsiya qiladi.

IX bob. UMURTQA POG'ONASI SOHASI VA ORQA MIYANING TOPOGRAFIK ANATOMIYASI

Gavdaning orqasi gardanning yuqori chizig'i (*linea nuchea superior*) dan dumg'azagacha bo'lgan yuzani egallaydi. U umurtqa pog'onasi hamda unga taqalib turuvchi gardan sohasi, ko'krak va qorin bo'shliqlarining orqa devorlarini o'z ichiga oladi.

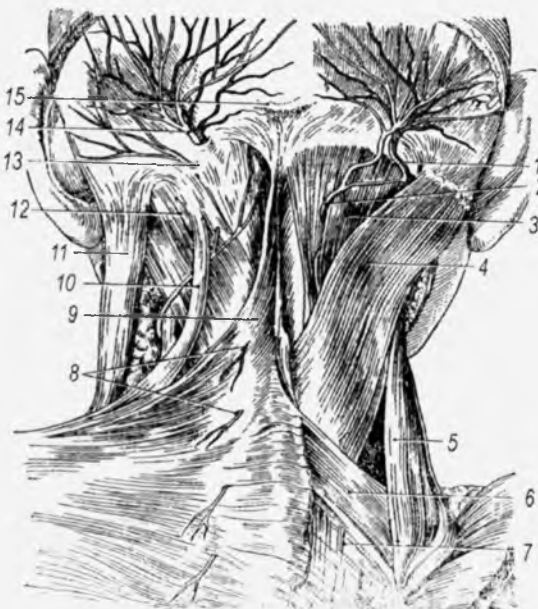
UMURTQA POG'ONASI SOHASI

Ch e g a r a l a r i: Umurtqa pog'onasi sohasi (*regio mediana posterior*) ensa suyagidagi yuqorigi gardan chizig'idan dumg'azagacha davom etadi va o'zida umurtqa pog'onasi hamda uni qoplovchi to'qimalarni tutadi.

U m u r t q a p o g ' o n a s i yuqori gardan chizig'idan oxirgi dum suyagigacha cho'zilgan bo'lib, unda bo'yin, ko'krak, bel, dumg'aza va dum bo'limlari tafovut etiladi.

T a s h q i m o' l j a l l a r. Umurtqa pog'onasi yuqoridan pastga paypaslab ko'rilganda, dastlab II bo'yin umurtqasining o'tkir o'sig'i qo'lga unnaladi. VII bo'yin umurtqasining o'tkir o'sig'i orqaga turtib chiqib ko'rinib turganligi uchun u *vertebra prominens* deb atalgan. III-VI bo'yin umurtqalarining o'tkir o'siqlarini deyarli palpatsiya qilib bo'lmaydi. VII bo'yin umurtqasidan boshlab pastdagi barcha ko'krak va bel umurtqalarining o'tkir o'siqlarini paypaslab aniqlasa bo'ladi, ular ko'zga ham tashlanib turadi.

Qo'l pastga tushirilib, kurak suyaklarining pastki burchaklarini o'zaro tutash-tiruvchi ko'ndalang chiziq o'tkazilsa, bu chiziq VII ko'krak umurtqasining o'tkir o'sig'i orqali o'tadi. Yonbosh suyagi qirralari (*crista iliaca*) ning eng yuqori



206-rasm. Gardan sohasi.

- 1 - ensa arteriyasi;
- 2, 13, 14 - ensaning katta nervi;
- 3 - yarim qirrali muskul;
- 4, 12 - boshning tasmasimon muskuli;
- 5 - kurakni ko'taruvchi muskul;
- 6 - kichik rombsimon muskul;
- 7 - katta rombsimon muskul;
- 8 - bo'yin nervlarining orqa shoxlari;
- 9 - trapetsiyasimon muskul;
- 10 - tasmasimon va trapetsiyasimon muskullar orasida tortilgan muskul tutami;
- 11 - to'sh-o'mrov-so'rg'ichsimon muskuli;
- 15 - tashqi ensa dumbog'i.

nuqtalari orasida o'tkazilgan chiziq (Yakobi chizig'i) IV bel umurtqasining o'tkir o'sig'i orqali o'tadi. Yakobi chizig'i umurtqa kanalini punksiya qilishda mo'ljal bo'lib xizmat qiladi. Dum suyagi cho'qqisi oson palpatsiyalanadi.

Ko'krak bo'limidagi umurtqalarning o'tkir o'siqlari pastga o'tkir burchak ostida yo'nalgan bo'lib, bir-birini cherepitsa kabi qoplab turadi, bel bo'limida esa bu o'siqlar to'g'ri yo'nalganligi tufayli umurtqa kanaliga ninani ular orasidan qiynalmay kiritish mumkin.

Dumg'aza suyagining orqa yuzasida, uning cho'qqisida o'rta chiziqning ikki yoni bo'ylab dumg'aza shoxlari (*cornu sacrale*)ni paypaslash mumkin. Bu shoxlar ikki yon tomondan, o'rta dumg'aza qirrasida (*crista sacralis mediana*), esa yuqoridan dumg'aza kanalining chiqish teshigi (*hiatus sacralis*) ni chegaralaydi. Bu teshik elastik parda (*lig. sacrococcigeum*) bilan yopilgan bo'lib, u orqali ninani dumg'aza kanalining epidural bo'shlig'i kiritib, novokain yuborish orqali tashqi jinsiy a'zolarida, tashqi chiqaruv yo'lida va ayrim urologik operatsiyalarda og'riqsizlantirish o'tkazish mumkin.

Gardan sohasi, regio nuchea

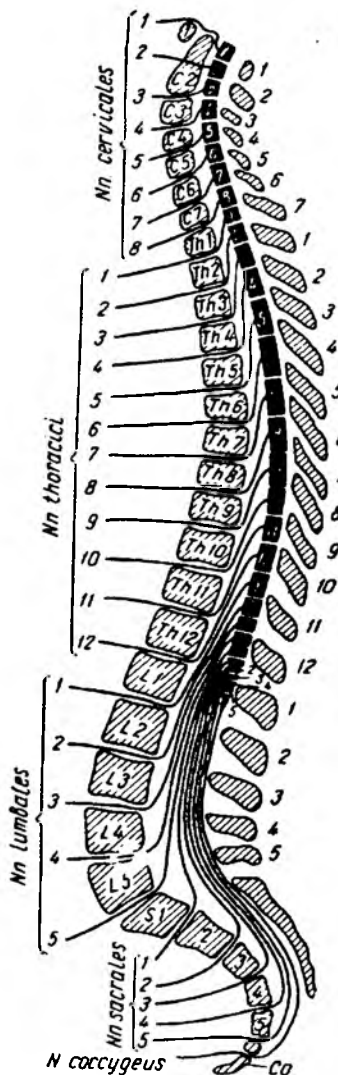
Ch e g a r a l a r i: yuqorida – yuqorigi gardan chizig'i, pastda – VII bo'yin umurtqasining o'tkir o'sig'ini akromion bilan tutashtiruvchi chiziq, yon tomonlardan – so'rg'ichsimon o'siqning orqasidan akromionga o'tkazilgan chiziq.

Xususiy fassiyaning ostidagi birinchi qavatda trapetsiyasimon muskul, ikkinchi qavatda bosh va bo'yinning tasmaimon muskullari (*mm. splenius cervicis et capitis*), kurakni ko'taruvchi muskul, kichik va katta rombsimon muskullar hamda ular ostidagi orqa yuqorigi tishli muskul joylashadi. Uchinchi qavatni orqaning uzun muskullari hosil qiladi. Ularning ostida, sohaning yuqorigi qismida, ya'ni ensa suyagi bilan I-II bo'yin umurtqalari orasida kichik muskullar joylashgan. Mazkur qavatda amaliy ahamiyatga ega bo'lgan muskul uchburchagi bor. Uni yuqori va tashqaridan – boshning yuqori qiyshiq muskuli (*m. obliquus capitis superior*), pastdan va tashqaridan – boshning pastki qiyshiq muskuli (*m. obliquus capitis inferior*), ichkaridan – boshning orqa katta to'g'ri muskuli (*m. rectus capitis posterior major*) hosil qiladi (206-rasm). Uchburchakning tubini atlantning orqa ravog'i va orqa atlant-ensa pardasi (*membrana atlantooccipitalis*) posterior hosil qiladi.

Uchburchak orqali ensa osti nervi (*n. suboccipitalis*), umurtqa arteriyasi (*a. vertebralis*) hamda bo'yinning chuqur venasi, umurtqa va ensa venalarining o'zaro anastomozlanishi natijasida hosil bo'lgan vena chigali o'tadi. Umurtqa arteriyasi atlantaning ko'ndalang o'sig'idagi teshikdan chiqib, uning orqa ravog'i bo'ylab yo'naladi. So'ngra orqa atlant-ensa pardasi va qattiq miya pardasini teshib o'tib, katta ensa teshigi orqali bosh miya qutisiga kiradi. Katta ensa nervi (*n. occipitalis major*) boshning pastki qiyshiq muskuli tagidan chiqib, yuza qavatdagi muskullar oralab ensa sohasining terisi ostiga chiqadi.

Umurtqa pog'onasi, columna vertebralis

Umurtqa pog'onasi 7 ta bo'yin, 12 ta ko'krak, 5 ta bel, 5 ta dumg'aza va 1-5 ta dum umurtqalarining ustma-ust joylashuvlari natijasida hosil bo'ladi.



207-rasm. Orqa miya segmentlari bilan umurtqalarning o'zaro nisbati.

harakatli (yoki harakatsiz) va harakatchan bo'limlari chegarasida bo'ladi. I bel umurtqasi eng ko'p sinadi: uning tanasi, asosan, g'ovak tuzilishga ega bo'lib, kompakt suyak plastinkasi yaxshi rivojlanmagan. Bundan tashqari, umurtqa tanasining oldingi qismi orqa qismiga nisbatan kamroq mustahkam bo'ladi. Shu sababli, kompressiyali su-yak sinishlarida umurtqa tanasining oldingi qismi ko'proq eziladi va yon tomonlama rentgenografiyada singan umurtqaning tanasi asosi orqa-ga qaragan uchburchak shaklida ko'rinadi.

Umurtqa suyagining tanasi tayanch vazifasini o'tashi tufayli, bo'yin umurtqalari yaxshi taraqqiy etmagan, pastga tusha borgan sayin uning o'lchamlari orta boradi va bel umurtqalarida eng zalvorli bo'ladi. Dumg'aza umurtqalari bosh va gavdaning (qo'llar bilan birga) butun og'irligini o'ziga olganligi, shuningdek, bu soha skeletlarining tos suyaklari orqali oyoqlar bilan tutashtirilganligi sababli bir-biriga birikib, yaxlit dumg'aza suyagini hosil qiladi. Dum umurtqalari kichik suyaklardan iborat.

Barcha umurtqa suyaklari o'zaro boylamlar va umurtqalararo disklar yordamida birlashib, tikkasiga bir butun umurtqa ustunini (pog'onasini) hosil qiladi. Umurtqa pog'onasi to'g'ri ustun shaklida bo'lmasdan, sagittal tekislikdagi egriliklarga ega. Bo'yin va bel sohalaridagi egriliklar old tomonga qabargan (lordoz), ko'krak va dumg'aza bo'limlaridagi egriliklar orqa tomonga qabargan bo'ladi (ular kifozi deb ataladi). Chaqaloqlarning umurtqa pog'onasi deyarli to'ppa-to'g'ri bo'ladi. Bola boshini tuta boshlaganda bo'yin lordozi, o'tirishga o'rganganda ko'krak kifozi, turib yurishni boshlaganda esa bel lordozi va dumg'aza kifozi shakllanadi. Bu egriliklar muhim amortizatsiya funksiyasini bajaradi (207-rasm).

Gavdani noto'g'ri tutish (o'quvchilarda) va ayrim kasalliklarda umurtqa pog'onasida frontal egriliklar (skolioz) rivojlanishi mumkin.

Umurtqa pog'onasining sagittal tekislikdagi harakat amplitudasi 60-70° gacha boradi. Uning bo'yin va bel bo'limlari eng harakatchan, ko'krak bo'limi esa kam harakatli bo'ladi. Dum umurtqalari distal qismining siljishi esa tug'ruq vaqtida katta ahamiyatga ega bo'ladi.

Kompressiyali (siqilgan, ezilgan) suyak sinishlari, asosan, umurtqa pog'onasining kam

Umurtqa pog'onasidagi o'zaro harakatchan birlashgan erkin umurtqalarning soni, odatda, 24 ta bo'ladi. Ba'zan, dumg'aza suyagini XXVI-XXIX umurtqalar emas, balki XXVII-XXX umurtqalar hosil qiladi. Bunda 25-umurtqa erkin bo'lib qoladi va VI umurtqa bo'lib bel bo'limiga qo'shiladi. Umurtqaning I yu m b a l i z a t s i y a s i deb shunga aytiladi. Umurtqaning s a k r a l i z a t s i y a s i d a esa 24-umurtqa, ya'ni V bel umurtqasi dumg'aza suyagining hosil bo'lishida qatnashganligi tufayli erkin umurtqalarning soni 23 taga tushib qoladi.

Erkin umurtqalar umurtqalararo disklardan (*disci intervertebrales*) iborat bo'lgan umurtqalararo simfizlar vositasida o'zaro birlashgan. Har bir disk (chambarak) tolali tog'ay plastinkalar bilan qoplangan bo'lib, tashqi fibroz halqa (*annulus fibrosus*) va markazdagi amortizatsiyalovchi liqildoq o'zak (yadro) (*nucleus pulposus*) dan iborat. Disk elastik bo'lib, umurtqalar orasidagi bosimni qabul qilib olib taqsimlaydi va umurtqa pog'onasining bukilish-yozilishiga imkon beradi.

Fibroz halqaning orqa-yon va orqa-medial (o'rta) tomonlari zaif bo'lib, bu yerdan turli shikastlanishlarda, liqildoq o'zakning qisman tashqariga chiqib qolishi, ya'ni disk churraasi kuzatiladi.

Umurtqalarning tanalari o'zaro ikkita pishiq bo'ylama boylamlar yordamida bog'langan. O l d i n g i bo'ylama boylam (*lig. longitudinale anterius*) umurtqa tanalari va disklarning oldingi yuzalari bo'ylab atlantning oldingi ravog'idan dumg'azaning ichki yuzasigacha davom etadi. Boylamning atlant bilan ensa suyagi orasidagi yuqorigi keng qismini oldingi atlant-ensa pardasi (*membrana atlantooccipitalis anterior*) deb yuritiladi. Oldingi bo'ylama boylam o'z yo'lida disklarga va umurtqa tanalarining turtib chiqib turuvchi tepa va pastki chetlariga birikib, umurtqa pog'onasining orqaga haddan ortiq egilishini (yozilishini) chegaralaydi.

O r q a b o'ylama boylama (*lig. longitudinale posterius*) II bo'yin umurtqasidan dumg'aza kanaligacha tortilgan bo'lib, umurtqa tanalari va disklarni umurtqa kanali tomonidan qoplab turadi. Boylam disklarga mustahkam birikkan, suyakka esa yopishmaganligidan boylam bilan suyak usti pardasi oralig'ida vena chigali joylashadi.

Umurtqa ravoqlarini bir-biri bilan sariq boylamlar (*ligg. flava*), o'tkir qirralari o'siqlarini (*ligg. interspinalia et supraspinalia*), ko'ndalang o'siqlarini (*ligg. intertransversaria*) tutashtirib turadi.

Dumg'aza suyagi dum suyagiga ichida kichik bo'shliq hamda disk bo'lgan dumg'aza-dum bo'g'imi (*art. sacrococcygea*) vositasida harakatchan birikkan.

Umurtqa pog'onasi qayishqoq va elastik, vertikal joylashgan ustun bo'lib, unda oldinga, orqaga, yon tomonlarga egilish hamda aylanma harakatlar amalga oshiriladi. Umurtqalararo disklar umurtqa suyaklari tanalarining bir-biriga urilib, shikastlanishining oldini olsa, bo'ylama boylamlar esa umurtqalarni bir-biridan uzoqlashib ketishdan saqlaydi.

Umurtqa kanali, *canalis vertebralis*

Umurtqa kanalini umurtqa tanalari va umurtqalararo disklarning orqa yuzalari hamda ularni qoplovchi orqa bo'ylama boylam, shuningdek, umurtqa ravoqlari va ular orasida tortilgan sariq boylamlar hamda bularni ichkaridan qoplovchi oldingi bo'ylama boylam chegaralaydi. Umurtqa kanalining ichida orqa miya va uni o'rovchi orqa miya pardalari (qobiqlari) joylashadi.

Umurtqa kanalining kengligi uning bel bo'limida eng katta (3,5 sm²), bo'yin bo'limida kichikroq (2,5 sm²), ko'krak bo'limida eng kichik bo'ladi.

Har bir umurtqa ravog'i asosining tepasi va pastida o'yiqlar bo'lib, umurtqalarning ost-ust joylashuvi natijasida bu o'yiqlar teshiklarga aylanadi. Umurtqa kanalidan chiquvchi tomir va nervlar xuddi ana shu umurtqalararo teshiklar (*foramina intervertebralia*) orqali o'tadi.

Umurtqa kanali yuqorida bosh miya qutisiga (bosh chanog'i bo'shlig'iga), pastda esa dumg'aza kanaliga davom etadi. Dumg'aza kanali (*canalis sacralis*) pastga tomon torayib boradi va dumg'aza yorig'i (*hiatus sacralis*)ga ochiladi. Dumg'aza suyagining tashqi va ichki yuzalaridagi 4 juft teshiklar bilan dumg'aza kanali tutashgan.

Har bir umurtqada uchta suyaklanish nuqtasi bo'ladi: ulardan biri umurtqaning tanasida, qolgan ikkitasi umurtqa ravog'ining ikki tomonida joylashgan.

Suyaklanish nuqtalari, odatda, o'zaro qo'shilib ketadi. Ba'zan bu nuqtalar o'zaro birlashib ketmasligi ham mumkin; bunday hollarda umurtqa tanasi bilan ravog'i orasida (spondiloliz) yoki ravoqning ikkala yarmi orasida yoriq (*spina bifida*) hosil bo'ladi. Orqa yorig'i (*spina bifida*) bolalarda 8-10 yoshgacha bo'ladi; 25 foiz kishilarda esa bir umrga saqlanib qoladi, biroq funksional o'zgarishlar chaqirmaydi. Bunday pinxoniy yoriqlar - *spina bifida occulta* deb ataladi.

Qon bilan ta'minlanishi. Umurtqalar bo'yin sohasida umurtqa, ko'tariluvchi bo'yin hamda chuqur bo'yin arteriyalari bilan, ko'krak sohasida – qovurg'alararo arteriyalar bilan, bel sohasida – bel arteriyalari bilan, dumg'aza sohasida – lateral va o'rta dumg'aza arteriyalari bilan ta'minlanadi. Orqa miya shoxlari – *rr. spinales*, umurtqalararo teshiklar orqali umurtqa kanaliga kirib, qarama-qarshi tomondagi shunday shoxlar bilan anastomozlashadi va o'z navbatida *forr. nutricia* orqali umurtqa tanalariga shoxlar beradi.

Limfa umurtqa pog'onasining oldida va yon tomonlarida joylashgan limfa tugunlariga oqadi.

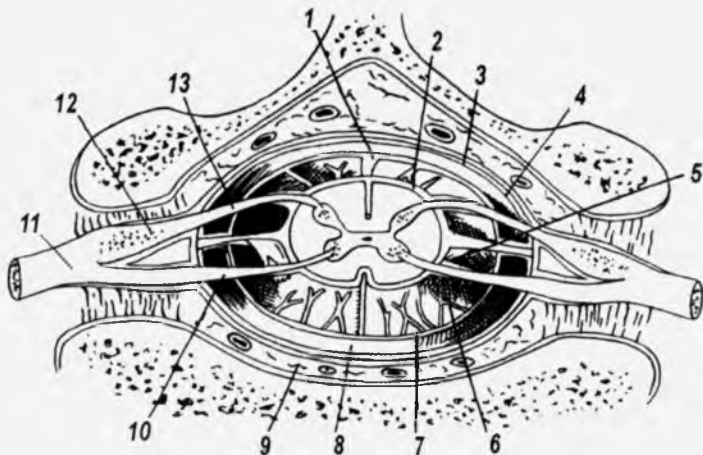
Innervatsiyasi orqa-miya nervlarining orqa shoxlari (*rr.spinales*) hisobiga amalga oshiriladi.

ORQA MIYA, *medulla spinalis*

Orqa miya, atlant ravog'idan II bel umurtqasigacha cho'zilgan, 42-45 sm uzunlikdagi silindrsimon tuzilma bo'lib, umurtqa kanalining ichida yotadi. Orqa miyaning pastki oxiri – miya konusi (*conus medullaris*) katta yoshdagi kishilarda bir umurtqa pastda yoki yuqorida bo'lishi mumkin. Bolalarda (1 yoshgacha) esa III bel umurtqasi sathida joylashadi. Miya konusidan pastga, II dum umurtqasiga birikuvchi terminal ip (*filum terminale*) boshlanadi; u orqa miya pardalarining davomidir.

Orqa miya bo'ylab ikkita yo'g'onlashma bo'lib, yuqoridagisi – bo'yin yo'g'onlashmasi (*intumescentia cervicalis*) C_{IV} dan Th₁ umurtqagacha davom etadi (qo'lni innervatsiyalaydi), pastdagisi – bel-dumg'aza yo'g'onlashmasi (*intumescentia lumbosacralis*) pastki ko'krak va yuqori bel umurtqalari sathida joylashadi (oyoqni innervatsiya qiluvchi neyronlar).

Orqa miyaning yon tomonlaridan chiquvchi orqa miya ildizchalari ikkitadan



208-rasm. Orqa miyaning pardalari (ko'ndalang kesimda)

1—orqa to'siq; 2—yumshoq parda; 3—qattiq parda; 4—qattiq miya pardasining ichki varag'i; 5—*lig. denticulatum*; 6 - subaraxnoidal bo'shliq; 7—orqa miyaning to'r pardasi; 8—subdural bo'shliq; 9—epidural bo'shliq; 10—oldingi ildiz; 11—*n. spinalis*; 12—*ganglion spinale*; 13—*radix posterior*.

bo'ylamasiga joylashgan qatorlarni hosil qiladi. Oldingi ildizcha (*radix ventralis*) efferent (harakatlantiruvchi) neyronlarning neyritlaridan, orqa ildizcha (*radix dorsalis*) esa orqa miya tugunlarida yotuvchi afferent (sezuvchi) neyronlarning neyritlaridan iborat bo'ladi. Oldingi va orqa ildizchalar bir-biriga yaqinlashib, qo'shiladi va orqa miya nervi poyasini (*truncus n. spinalis*) hosil qiladi (uni amaliy shifokorlar tizimcha (*funiculus*) deb ataydilar) (208-rasm).

Mazkur nerv poyasi qisqa bo'lib, umurtqalararo teshikdan chiqqach to'rtta: oldingi (*r. ventralis s. anterior*), orqa (*r. dorsalis s. posterior*), meningeal (*r. meningealis*) va oq bog'lovchi (*r. communicans albus*) shoxlarga bo'linadi. Orqa miya nervi tizimchasi yallig'langanda (funikulit) shu nerv innervatsiyalovchi segmentda sezish va harakat funksiyalari buziladi, ildizchalarning yallig'lanishida (radikulit) esa ularning qaysi biri kasallanganligiga qarab buzilishlar bo'ladi; orqa ildizcha yallig'lansa yoki kesib qo'yilsa – sezish, oldindagisi zararlansa – harakat buziladi. Orqa miya nervining shoxlaridan biri yallig'lansa (nevrit), shu nervning innervatsiya zonasida buzilish bo'ladi.

Orqa miyaning yon tomonlaridan 31 juftdan ildizchalar chiqadi. Ulardan 31 juft orqa-miya nervlari hosil bo'ladi. Orqa miyaning ikki juft (ikkita oldingi va ikkita orqa) ildizchalarga to'g'ri keluvchi bo'lagi segment deb ataladi. Shunday qilib, orqa miyada 31 juft orqa miya nervlariga mos ravishda 31 ta segment farq qilinadi. Orqa miyada segmentlar va orqa miya nervlarining taqsimlanishi quyidagicha: 8 ta bo'yin, 12 ta ko'krak, 5 ta bel, 5 ta dumg'aza va 1 ta dum (207-rasm). Orqa miyaning har bir segmentiga tananing shu segment tomonidan innervatsiyalanuvchi qismi mos keladi.

Patologik jarayon orqa miyaning qaysi qismida joylashganligini aniqlashda ildizchalarning orqa miyadan chiqish joylari ularning umurtqa kanalidan chiqish joylariga to'g'ri kelmasligini e'tiborga olish zarurdir. Faqat dastlabki 3-4 ta bo'yin orqa-miya nervlariga gorizontal yo'nalgan ildizchalardan tarkib topadi. Pastda-

gi nervlarning ildizchalari esa orqa miyaga nisbatan o'tkir burchak ostida qiyalab pastga yo'naladi va muayyan masofa o'tgandan keyingina umurtqa kanalidan chiqadi. Bunga sabab, bolalarda umurtqa pog'onasining orqa miyaga nisbatan tez-roq o'sishi natijasida unga nisbatan uzun bo'lib qolishi va o'zi bilan birga nerv poyalarini ham pastga olib tushishidir.

Bo'yin va ko'krakning yuqori bo'limlarida orqa-miya segmentlari o'ziga mos keluvchi umurtqaga nisbatan bir umurtqa yuqorida, o'rta ko'krak bo'limida – ikki umurtqa yuqorida, pastki ko'krak bo'limida esa uch umurtqa yuqorida joylashadi. Bel segmentlari X, XI va qisman XII ko'krak umurtqalari sathida, dumg'aza segmentlari XII ko'krak hamda I bel umurtqalari sathida joylashgan.

Ko'rinib turibdiki, bel, dumg'aza va dum ildizchalari ancha uzun bo'ladi. Ular orqa miyadan chiqadi va pastga yo'nalib, I yoki II bel umurtqasi sathida (orqa miya tugagan joyda), qattiq miya pardasining pastga davom etishidan hosil bo'lgan qopcha ichiga kiradi. Shunday qilib, II bel va II dumg'aza umurtqalari orasida orqa miya kanalida faqat nerv shoxlarigina bo'ladi, xolos. Ular ot dumi (*cauda equina*) nomini olgan (207-rasm).

Modomiki, birinchi orqa miya nervi ensa suyagi bilan atlant ravog'i orasidan, ikkinchisi – atlant bilan o'qli umurtqa oralig'idan chiqar ekan, bo'yindagi orqa miya nervlarining soni ham 7 ta emas 8 ta bo'ladi; ularning sanalishi ham pastda yotuvchi umurtqa bo'ylab olib boriladi. Birinchi ko'krak orqa miya nervi umurtqa kanalidan I va II ko'krak umurtqalari orasidagi teshikdan chiqadi va undan boshlab nervlar hisobi ustki umurtqa bo'yicha olib boriladi.

Orqa miya markazda joylashgan kulrang va periferiyadagi oq moddalardan tashkil topgan bo'lib, uning o'rtasidan bo'ylamasiga o'tgan markaziy kanal (*canalis centralis*) bosh miyaning IV qorinchasi bilan tutashadi.

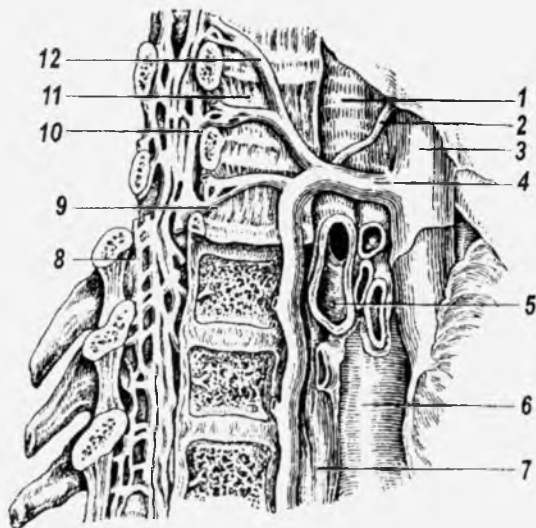
Orqa miyaning qon bilan ta'minlanishi oldingi va orqadagi orqa-miya arteriyalari (*a. spinalis anterior et aa. spinales posteriores*) hamda umurtqa, qovurg'alararo, bel va dumg'aza arteriyalaridan chiquvchi orqa miya shoxlari (*rr. spinales*) orqali amalga oshiriladi.

Venalar umurtqalararo teshiklar sohasida umurtqa kanali venalari bilan qo'shilib, umurtqa vena chigallariga quyiladi.

Orqa miyaning pardalari

Orqa miya bosh miya kabi 3 ta parda bilan o'ralgan. Orqa miyaning qattiq pardasi (*dura mater spinalis*) - eng tashqi parda bo'lib, umurtqa kanalini ichki tomondan qoplasa-da, unga zich yopishmaydi; qattiq parda bilan umurtqalarning suyak usti pardasi orasida g'ovak kletchatka bilan to'lgan yoriqsimon epidural bo'shliq (*cavitas epiduralis*) bo'ladi. Qator mualliflar qattiq miya pardasini ikkita: umurtqalarning suyak usti pardasiga va boylamlariga birikib ketgan tashqi hamda undan epidural bo'shliq orqali chegaralangan ichki pardalarga ajratadilar.

Orqa miyaning qattiq pardasi yuqorida katta ensa teshigi (*foramen occipitale magnum*) ning chetlariga birikib, bosh miyaning qattiq pardasiga davom etadi; pastda esa II yoki III dumg'aza umurtqasida tugaydi. Umurtqa kanalining yon tomonlarida qattiq miya pardasidan o'siqlar chiqib, orqa-miya nervlarini umurtqalararo teshiklargacha o'rovchi g'illoflar hosil qiladi (208-rasm).



209-rasm. Umurtqa kanalining sagittal tekislikdagi kesimi.

1-traxeya; 2 - o'ng adashgan nerv; 3 - yuqori kavak vena; 4 - toq vena; 5 - o'ng bronx; 6 - ko'krak aortasi; 7 - qizilo'ngach; 8-plexus venosus vertebralis internus posterior; 9-umurtqalararo vena; 10 - plexus venosus vertebralis internus anterior; 11-IV ko'krak umurtqasining tanasi; 12 - qovurg'alararo vena.

Epidural bo'shliqda ichki umurtqa vena chigali (*plexus venosus vertebralis internus*) joylashgan bo'lib,

uni ikkiga: umurtqa tanalarining orqa yuzalarida joylashgan hamda ularning suyak usti pardasiga ko'p sonli bitishmalar yordamida yopishgan oldingi chigal va umurtqa ravoqlari bilan sariq boylamlarning ichki yuzasida yotuvchi orqa chigalga ajratiladi. Oldingi va orqa umurtqa ichi vena chigallari o'zaro hamda umurtqalar atrofidagi venalar bilan anastomozlashadi; ularda klapanlar bo'lmaydi (kava-kaval anastomozlar).

Orqa miya va ichki umurtqa chigalidan vena qonini olib ketuvchi umurtqalararo venalar umurtqalararo teshiklar orqali chiqishida ularning chetlaridagi suyak usti pardasiga mahkam birikadi; shu sababli shikastlanganda yopilib qolmaydi. Bu venalar umurtqa, toq va yarim toq hamda bel venalariga quyiladi.

O'ng tomondagi III-V umurtqa venalarining shikastlanishlarida havo emboliyasi xavfi paydo bo'ladi, chunki, ular manfiy bosimga ega bo'lgan toq venaning oxirgi bo'limiga quyiladi (209-rasm).

Old umurtqa ichi chigali umurtqa tanalarining old yuzalari bo'ylab joylashgan oldingi tashqi umurtqa chigali bilan umurtqalarning tanalari orqali o'tuvchi venalar yordamida, orqa umurtqa chigali bilan sariq boylamlarni teshib o'tuvchi venalar vositasida tutashadi.

Orqa miyaning to'rtli pardasi (*arachnoidea spinalis*) qattiq miya pardasi ostida joylashgan yupqa tomirsiz parda bo'lib, ularni bir-biridan subdural bo'shliq (*spatium subdurale*) ajratib turadi. To'rtli parda bilan uning ostidagi yumshoq parda orasida kengroq to'rt osti bo'shlig'i (*cavitas subarachnoidalis*) bo'lib, uni orqa miya suyuqligi (likvor) to'ldirib turadi. Bu bo'shliq katta ensa teshigi orqali bosh miyadagi xuddi shunday bo'shliq bilan tutashadi.

To'rtli pardani yumshoq miya pardasi bilan tutashtiruvchi biriktiruvchi to'rtqimali tutamlar bo'lib, bular orqa miyaning yon yuzalari bo'ylab yaxshi rivojlangan. Ularni tishli boylamlar (*ligg.denticulata*) deb nomlangan. Tishli boylamlar subaraxnoidal bo'shliqni oldingi va orqa bo'limlarga bo'ladi.

Orqa miyaning yumshoq pardasi (*pia mater spinalis*) orqa miya to'rtimasini qoplab, o'zida qon tomirlarni tutadi.

X bob. TOS CHANOG'I VA ORALIQNING TOPOGRAFIK ANATOMIYASI

UMUMIY MA'LUMOTLAR

Tos chanog'i deganda – anatomik nuqtai nazardan tananing tos halqasi suyaklari bilan chegaralangan qismi tushuniladi. Uning yuqori qismi yonbosh suyaklaridan iborat bo'lib, katta tos chanog'i deb yuritiladi. Katta chanoqda qorin bo'shlig'i a'zolari joylashgan: o'ng yonbosh chuqurchada ko'r ichak, yonbosh ichakning ko'r ichakka o'tish qismi yotgan bo'lsa, chap yonbosh chuqurchasida esa S-simon ichak yotadi. Chegara chizig'i (*linea terminalis*)dan pastda kichik tos chanog'i boshlanadi. Kichik tos a'zolarining bir-biriga nisbatini o'rganish, topografik anatomiya fanining vazifasidir. Quyida tos chanog'i so'zi ishlatilganda kichik tos tushuniladi.

Chanoq suyaklarini tashqi tomondan qoplab turuvchi yumshoq to'qimalarni boshqa sohalarga kiritish qabul qilingan: *mm.glutei*, *mm.piriformis* va *obturatorius internus*–ning tugash qismlari dumba sohasiga kiritilsa, *m.iliopsoas*ning tugash qismi va *m.obturatorius externus*–ning boshlanish qismlari esa son oldingi sohasining chuqur qismiga taalluqli. Tosning chiqish qismi oraliqni hosil qiluvchi yumshoq to'qimalar bilan bekilgan.

Simfizning pastki qirradi va qov ravog'ini erkaklarda yorg'oq ildizi orqasida paypaslab ko'rish mumkin. Ayollarda esa qov suyagi birlashmasi pastki qirradi va *promontorium*ni qin orqali tekshiruv o'tkazilgandagina aniqlash mumkin. Chanoq a'zolarining holati va konfiguratsiyasi esa to'g'ri ichak orqali aniqlanadi, bu esa ko'rsatkich barmog'i yordamida amalga oshiriladi. Ayollarda esa buni yana qin orqali ko'rsatkich va o'rta barmoqlar hamda bir vaqtning o'zida chap qo'l bilan qorin devori orqali paypaslash usuli bilan amalga oshiriladi (ikki qo'l bilan yoki bimanual tekshirish).

SUYAK-BOYLAM ASOSI, TOS CHANOG'I TUBI VA DEVORLARINING MUSKULLARI

Chanoqning suyak asosini ikkita tos suyagi, dumg'aza, dum va V bel umurtqasi hosil qiladi. Tos suyagining har biri esa yonbosh, quymuch va qov suyaklaridan iboratdir. Yonbosh suyaklari dumg'aza suyagi bilan qo'shilib, 2 ta kam harakatli yonbosh-dumg'aza birlashmasini hosil qiladi; qov suyaklari bir-biri bilan oldinda, tolali tog'ay (*symphysis ossium pubis*) yordamida birikadi.

Dumg'aza va yonbosh suyaklari bir-biri bilan har ikki tomonda ikkita *lig. sacrospinale* va *lig. sacrotuberale* deb ataluvchi baqquvat boylamlar yordamida birikib turadi. Bunda quymuch suyagidagi ikkita: kichik va katta o'yiqlar boylamlar yordamida teshiklarga aylanadi va *foramen ischiadicum major et minor* deb yuritiladi. Bu teshiklar orqali muskullar, qon tomirlar va nervlar o'tadi (41-rasm).

Tos chanog'i devorining hosil bo'lishida suyaklardan tashqari devoriy muskullar ham qatnashadi, ularning asosiy qismi esa dumba sohasiga tegishlidir.

Dumg'aza suyagining oldingi yuzasidan boshlanuvchi noksimon muskul (*m.piriformis*) katta quymuch teshigi orqali o'tadi. Natijada muskul usti va ostida

tirqishsimon teshiklar (*foramen supra- et infrapiriforme*) hosil bo'ladi. Ushbu hosil bo'lgan teshiklardan qon tomir va nervlar o'tadi.

Yopqich teshigi qirg'og'i hamda tos suyaklari ichki yuzalaridan ichki yopqich muskuli (*m.obturatorius internus*) boshlanadi. Bu muskul esa kichik quy-much teshigidan o'tadi.

Chanoqda devorij muskullardan tashqari, bevosita tos chanog'i a'zolariga aloqador bo'lgan ichki (visseral) muskullar guruhi tafovut qilinadi. Bu guruha orqa chiqaruv teshigini ko'taruvchi juft muskullar – *m.levator ani* va orqa chiqaruv teshigi tashqi iskanjasini hosil qiluvchi muskul – *m.sphincter ani externus* kiradi. *M.levator ani* uchburchak shakliga ega bo'lib, ikkita: oldingi (*m.pubococcygeus*) va orqa (*m.iliococcygeus*) muskullardan iborat. Ikkala muskul ham tos suyaklarining ichki yuzasidan (birinchi muskul – qov suyagidan, ikkinchisi esa – yonbosh suyagidan), undan tashqari chanoq fassiyasining qalinlashgan qismidan (*arcus tendineus fasciae pelvis*) boshlanadi.

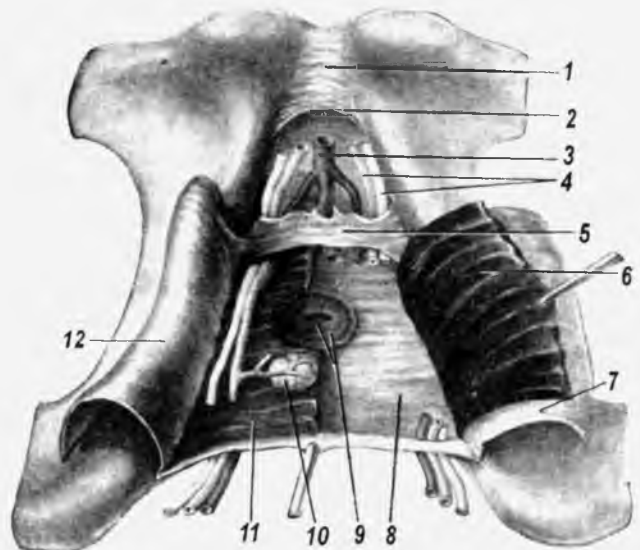
Orqa chiqaruv teshigini ko'taruvchi o'ng va chap muskul tolalari pastga qarab torayib boruvchi o'ziga xos voronka hosil qiladi. Bu muskul tolalari siydik-tanosil a'zolarining yon tomonida joylashgan bo'lib, uning bir qismi to'g'ri ichak va toshning boshqa a'zolari mushaklari bilan qo'shilishib ketadi, boshqa qismi esa to'g'ri ichakni orqadan o'rab, *lig.anococcygeum* yordamida dum suyagiga birikadi.

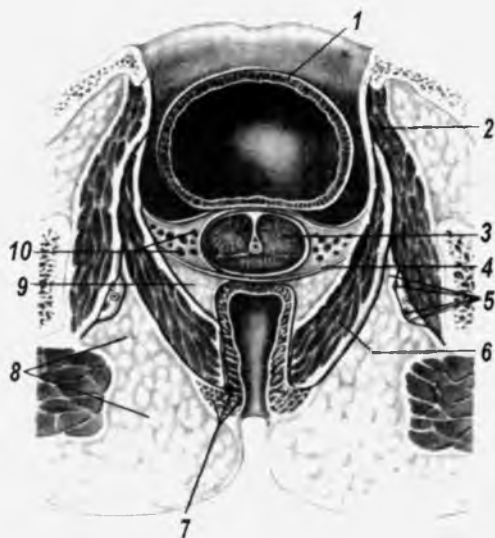
Tos diafragmasi

Tos bo'shlig'ining tubini hosil qiluvchi muskullar va ularni qoplab turuvchi fassiyalar yig'indisiga tos diafragmasi deyiladi. Bunga orqa teshikni ko'taruvchi juft muskul (*m.levator ani*) va ularning orqasida joylashgan dum muskullari (*mm.coccygei*) kiradi (211 va 222-rasm).

210-rasm. Erklarning siydik-tanosil diafragmasi.

- 1–*symphysis pubica*;
- 2–*lig.arcuatum pubis*;
- 3–*v.dorsalis penis*;
- 4–*n. et a. dorsalis penis*;
- 5–*lig. transversum perinei*; 6, 11–*m.transversus perinei profundus*;
- 7, 12–*fascia diaphragmatis urogenitalis inferior*;
- 8–*fascia diaphragmatis urogenitalis superior*;
- 9–*urethra et m.sphincter urethrae*;
- 10–*glandula bulbourethralis (Cowperi)*.





211-rasm. Tos fassiyalari qiyshiq-ko'ndalang qirgimda.
 1—siydik pufagi; 2—*m.obturatorius internus*; 3—*prostata*;
 4—*aponeurosis peritoneoperinalis* (aponevroz Denonvile);
 5—yopqich fassiyasi hisobiga hosil bo'lgan *canalis pudendalis* va uning tarkibi: *vasa pudenda interna et n.pudendus*;
 6—*m.levator ani* va uni qoplovchi yuqorigi va pastki tos diafragmasi fassiyalari; 7—to'g'ri ichak va uning tashqi va ichki sfinkterlari; 8—*fossa ischio-rectalis*;
 9—pararektal kletchatka;
 10—*plexus venosus prostaticus*.

Siydik-tanosil diafragmasi

Orqa chiqaruv teshigini ko'taruvchi muskullar oldingi qismining ichki qirg'oqlari bir-biriga tegib turmaydi. Ular oralig'ida qov ravog'idan pastda siydik-tanosil diafragmasi (*diaphragma urogenitale*) joylashadi.

Siydik-tanosil diafragmasi deganda, oraliqning chuqur ko'ndalang muskul va uni yuqori va pastdan qoplab turgan fassiyalardan iborat qalin muskul-fassiya varag'i tushuniladi (210-rasm).

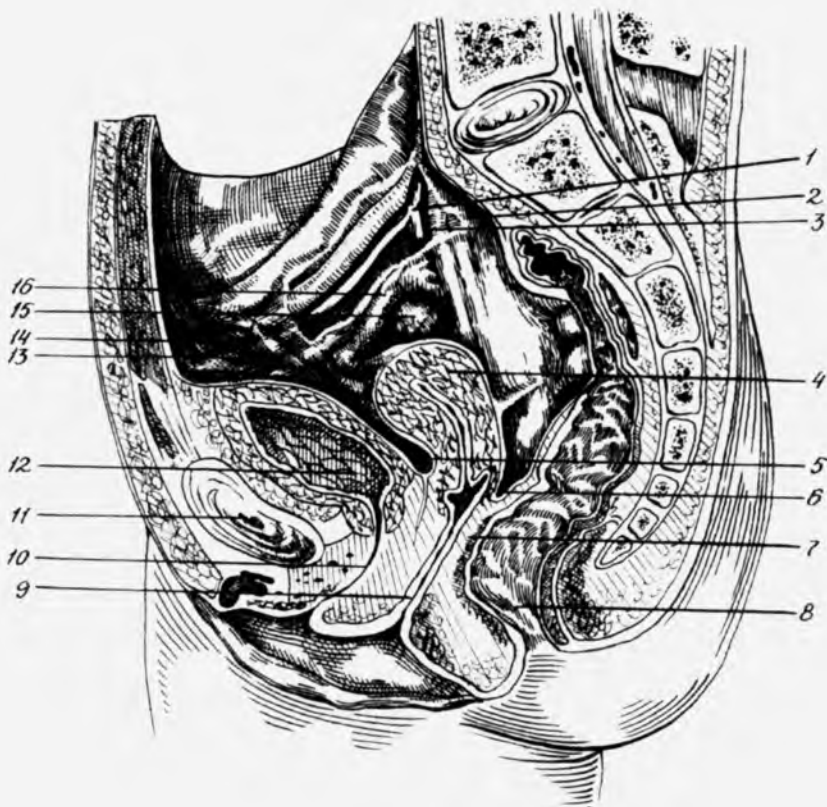
Oraliq ko'ndalang chuqur muskuli qov va quymuch suyaklari pastki qirralaridan hosil bo'lgan burchakni to'ldirib turadi. Muskul tolalari qov birlashmasigacha yetib bormaydi, aksincha, undan ikkita boylam yordamida ajralib turadi. Boylamlardan biri — *lig.transversum perinei* muskulni ikki tomondan o'rab, undan oldinda o'zaro qo'shilib ketuvchi fassiya varaqlaridan iborat. Ikkinchisi — *lig.arcuratum pubis* simfizning pastki qirrasini bo'ylab boradi. Ikkala boylam orasidan olatning orqa venasi (ayollarda esa klitorning orqa venasi) o'tadi (211-rasm).

Erkaklarda siydik-tanosil diafragmasi orqali siydik chiqarish kanali, ayollarda esa siydik chiqarish kanali hamda qin o'tadi.

Tos chanog'i fassiyalari

Kichik tos devori va undagi a'zolar tos fassiyasi (*fascia pelvis*) bilan qoplangan. Bu fassiya bevosita qorin ichki fassiyasining davomi bo'lib, tos chanog'i sohasida tosning ichki fassiyasi, *fascia endopelvina* deb yuritiladi. Chanoq fassiyasining ikkita varag'i (visseral va pariyetal) tafovut qilinadi. Pariyetal fassiya chanoq tubini va devorini, visseral fassiya esa tos a'zoalrini qoplab turadi (212-rasm).

Ichki yopqich muskulining ustki va pastki qismlari orasida tosning devoriy fassiyasi qalinlashib, pay yoyini (*arcus tendineus fasciae pelvis*) hosil qiladi. Shu yoydan boshlanuvchi *m.levator ani*ning ustki yuzasi tos fassiyasi bilan qoplangan. Tos tubining orqa bo'limida fassiya *m.piriformis*ni qoplaydi.



212-rasm. Qorinpardaning ayollar tos chanog'idagi yo'li.

1- o'ng siydik naychasi; 2-a, v. *iliaca communis dextra*; 3-a. et v. *iliaca interna*; 4-bachadon; 5-bachadon-pufak o'yig'i; 6-bachadon-to'g'ri ichak o'yig'i; 7-qorinparda-oralik aponevrozi; 8-to'g'ri ichak; 9-qin; 10 -siydik chiqaruv kanali; 11-qov simfizi; 12-qovuq; 13-tuxumdon; 14-bachadon naylari.

Simfiz va prostata bezi orasida (ayollarda esa simfiz va siydik pufagi orasida) chanoq fassiyasi sagittal yo'nalgan ikkita qalin boylam (*lig.puboprostatica*, *lig.pubovesicalia*) ni hosil qiladi. Tos fassiyasi a'zolariga o'tishda qov va dumg'aza suyaklari oralig'ida sagittal tekislik bo'ylab joylashgan ikkita varaq ko'rinishida davom etadi.

Shunday qilib, tos chanog'i a'zolari qov va dumg'aza suyaklari hamda ikki tomondan tos fassiyasining sagittal varaqlari orasida hosil bo'ladigan bo'shliqda joylashadi. Bu bo'shliq qorinparda-oralik aponevrozi (*aponeurosis peritoneoperinealis*) yoki boshqacha qilib aytganda Denonvilye aponevrozi deb yuritiluvchi frontal tekislikdagi to'siq orqali orqa va oldingi bo'limga ajratiladi. Bu aponevroz birlamchi qorinpardaning duplikaturasi bo'lib, qorinparda xaltasining tubi bilan siydik-tanosil diafragmasi orasida joylashgan.

Qorinparda-oralik aponevrozi to'g'ri ichakni siydik pufagi va prostata bezidan ajratib turadi, shunday qilib oldingi bo'shliqda erkaklarda siydik pufagi, prostata bezi, urug' pufakchalari, urug' yo'lining ampulasi, ayollarda esa siydik pufa-

gi va qin joylashgan; bo'shliqning orqa qismida esa ayollarda ham, erkaklarda ham to'g'ri ichak joylashadi.

Denonvilye aponevrozi bilan tos fassiyasi sanab o'tilgan barcha a'zolariga g'illoflar hosil qiladi. Ulardan Retsiy g'ilofi e'tiborga molik bo'lib, u prostata bezini o'rab turadi. Ikkinchisi Amyuss g'ilofi deb yuritiladi va u to'g'ri ichakni o'raydi.

Keyingi paytda L.P.Krayzelburdning ta'kidlashicha, Denonvilye aponevrozi chanoq yon devorlariga o'tmaydi, balki to'g'ri ichakni aylanib o'tib, uning orqa devoriga birikadi. Tos chanog'i a'zolari chanoq bo'shlig'ining o'rtasida joylashar ekan, ularning birortasi ham chanoq devoriga tegmaydi, aksincha, yog' to'qimalari yordamida devordan ajralib turadi. Qorinparda bilan o'ralmagan a'zolar tos fassiyasining vistseral varaqlari bilan o'ralgan, ular oralig'i, ya'ni fassiya va a'zo oralig'i, kletchatka bilan to'lib turadi. Bu kletchatkalarda esa qon tomir, nerv va limfa tomirlari joylashgan.

Qorinpardaning tos chanog'i a'zolariga nisbatan joylashishi

Qorinparda qorinning olingi devoridan siydik pufagining oldingi va yuqorigi devorlariga o'ta turib ko'ndalang pufak burmasi (*plica vesicalis transversa*)ni hosil qiladi (213-rasm). Siydik pufagi siydikdan xoli bo'lganda bu burma simfizga yaqin joylashgan bo'ladi. Keyin qorinparda erkaklarda siydik pufagi yon va orqa devorlarining bir qismini, urug' yo'li ampulasining ichki chekkalarini, urug' pufaklarining uchini o'raydi (qorinparda prostata bezi asosidan 1 sm chamasida yuqori joylashgan). Undan keyin qorin parda to'g'ri ichakka o'tarkan o'z yo'lida to'g'ri ichak-pufak bo'shlig'i yoki o'yig'ini (*excavatio rectoveicalis*) hosil qiladi. Bu o'yiqlik yon tomonlardan to'g'ri ichak-pufak burmalari (*plica rectovesicalis*) yordamida chegaralanib turadi.

To'g'ri ichak-pufak o'yig'iga ingichka ichak, ba'zida ko'ndalang chamber yoki S-simon ichak tushib turgan bo'lishi mumkin. Ba'zi patologik jarayonlarda shu bo'shliqqa patologik suyuqliklar va qon to'planishi mumkin. Siydik pufagi o'rta darajada to'lgan hollarda bo'shliq tubi dumg'aza-dum birlashmasi sohasida, orqa chiqaruv teshigidan o'rtacha 6 sm (agar bu bo'shliqqa yiring yoki qon to'plansa to'g'ri ichak orqali shpris yordamida olib tashlash mumkin.) yuqoriroqda joylashgan bo'ladi.

Ayollarda qorinparda siydik pufagidan bachadonga, so'ngra to'g'ri ichakka o'ta turib ikkita bo'shliq: oldingi – *excavatio vesicouterina* (pufak-bachadon bo'shlig'i) va orqa – *excavatio rectouterina* (to'g'ri ichak-bachadon bo'shlig'i) ni hosil qiladi (bu bo'shliq Duglas bo'shlig'i deb ham yuritiladi. Ginekologiyada esa ikkala bo'shliqni ham mos ravishda oldingi va orqa Duglas bo'shlig'i deyiladi).

Qorinparda bachadondan to'g'ri ichakka o'tishda ikkita: oldindan orqaga qarab yo'naluvchi va dumg'azaga yetib boruvchi yon burmalarni hosil qiladi; ular to'g'ri ichak-bachadon burmasi (*plicae rectouterinae*) deb yuritiladi va muskul-fibroz tutamlardan (*m.rectouterinus*) iborat bo'lgan boylamni o'z ichiga oladi. Pufak-bachadon bo'shlig'iga katta charvi tushib turishi mumkin; to'g'ri ichak-bachadon bo'shlig'iga esa ingichka ichak qovuzloqlari tushib turadi. Undan tashqari bu bo'shliqda qon, yiring, siydik to'planishi mumkin. Bunday hollarda bo'shliqqa

qinning orqa gumbazi orqali nina kiritib qon, yiring va boshqa suyuqliklarni shpris yordamida tortib olish mumkin.

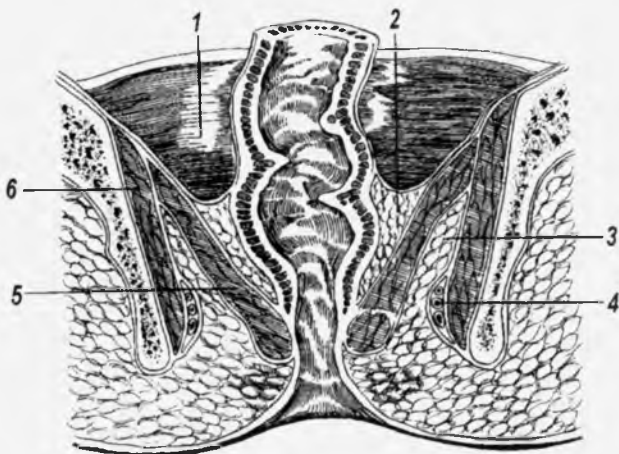
TOS CHANOG'INING UCH QAVATI

Tos chanog'i bo'shlig'i uch bo'limga yoki uch qavatga bo'linadi: *cavum pelvis peritoneale*, *cavum pelvis subperitoneale* va *cavum pelvis subcutaneum* (213-rasm).

Birinchi qavat, *cavum pelvis peritoneale* - qorinparda bo'shlig'ining pastki bo'limi bo'lib, shartli ravishda yuqoridan tos chanog'iga kirish qismi orqali o'tkaziladigan tekislik bilan chegaralanadi.

213-rasm. Tos chanog'i bo'shlig'ining uchta qavati (to'g'ri ichak orqali o'tkazilgan frontal kesim sxemasi).

1-*cavum pelvis peritoneale*; 2-*cavum pelvis subperitoneale*; 3-*cavum pelvis subcutaneum* (resp. *fossa ishiorectale*); 4-*fascia obturatoria* va u hosil qilgan hamda o'zida *vasa pudenda interna* va *n. pudendus*-larni tutuvchi *canalis pudendalis*; 5-*m. levator ani* va uni qoplab turgan chanoq fastsiyasi varag'i; 6-*m. obturatorius internus*; 7-qorinparda.



Bu qavatda tos a'zolarining qorinparda bilan qoplangan qismlari joylashgan. Erklarda bu qavatda to'g'ri ichakning qorinparda bilan qoplangan qismi, siydik pufagining yuqorigi, orqa-yon va oldingi devorining bir qismi yotadi.

Ayollarda tos chanog'ining birinchi qavatida siydik pufagi va to'g'ri ichakning yuqorida ko'rsatilgan qismlari, bachadonning kattagina qismi va bachadon ortiqlari, keng boylami, undan tashqari qinning yuqorigi qismi (1-2 sm atrofida) yotadi.

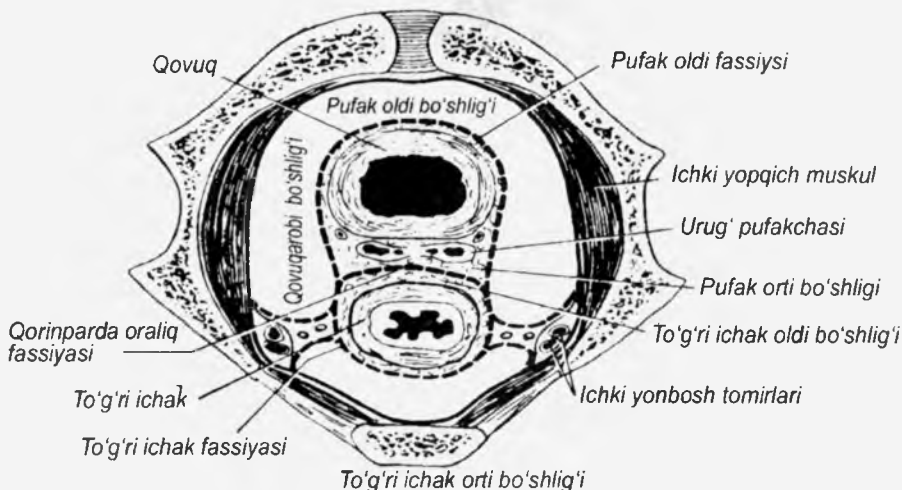
Ikkinchi qavat, *cavum pelvis subperitoneale* qorinparda bilan *m. levator ani*ni yuqoridan qoplab turuvchi chanoq fassiyasi varag'i oralig'ida joylashgan (214-rasm). Bu qavatda, erklarda to'g'ri ichak va siydik pufagining qorinparda bilan o'ralmagan qismlari, prostata bezi, urug' pufaklari, urug' yo'lining tos qismi, uning ampulalari, siydik yo'lining tos qismlari joylashgan bo'lsa, ayollarda esa siydik pufagi, to'g'ri ichak va siydik yo'lining erkaklardagi kabi qismlari, bachadon bo'yinchasi, qinning boshlanish qismi (qorinparda bilan o'ralgan ozgina qismidan tashqari) joylashgan. Bu qavatdagi a'zolar tos fassiyasidan hosil bo'luvchi biriktiruvchi to'qimadan iborat g'illoflarga o'ralgan.

Bu qavatda sanab o'tilgan a'zoldan tashqari qon tomirlar, nervlar va limfa tugunlari joylashgan.

Uchinchi qavat, *cavum pelvis subcutaneum* – tos diafragmasining pastki yuzasi bilan teri orasida hosil bo'lgan bo'shliqni o'z ichiga oladi. Bu bo'lim oraliq sohasiga taalluqli bo'lib, unda siydik-tanosil a'zolarining bir qismi hamda to'g'ri ichakning oxirgi qismi joylashgan. Bu qavatda yuqorida ko'rsatilgan a'zoldan tashqari yog' to'qimalar bilan to'lgan quymuch-to'g'ri ichak chuqurchasi (*fossa ischiorectalis*) joylashgan (213-rasm).

***Tos chanog'ining qon tomir va nervlari
hamda limfa tugunlari***

Ichki yonbosh arteriyasi (*a. iliaca interna*) (yoki qorin osti arteriyasi – *a. hypogastrica* (BNA) dumg'aza-yonbosh birikmasi sohasida umumiy yonbosh arteriyasidan boshlanib, pastga, tosga qarab yo'naladi. Arteriyani kuzatib boruvchi



214–rasm. Tosning kletchatka bo'shlig'i ko'ndalang qirqimda (sxema).

vena uning orqasida boradi. Arteriya poyasi odatda kalta (3-4 sm) bo'lib, katta, o'tirg'ich (quymich) teshigining yuqori qirrasida ikkita katta: oldingi va orqa shoxlarga bo'linadi, bu shoxlardan devoriy va visseral shoxchalar chiqadi. Orqa shoxi tos devoriga borsa, oldingi shoxdan tos a'zolari va tashqi jinsiy a'zolar qon oladi.

Pariyetal venalar juft bo'lib arteriyalarni kuzatib borsa, visseral venalar esa a'zolar atrofida qalin vena chigallari: *plexus venosus rectalis*, *plexus venosus vesicalis*, *plexus venosus prostaticus*, *plexus venosus uterinus*ni hosil qiladi. Ushbu vena chigallaridan qon ichki yonbosh venasi hamda qisman (to'g'ri ichak orqali) darvoza venasi sistemasiga oqib ketadi.

Dumg'aza nerv chigali (*plexus sacralis*) to'g'ridan-to'g'ri noksimon muskul ustida yotadi. Bu chigalning hosil bo'lishida IV va V bel nervlarining oldingi shoxlari va oldingi dumg'aza teshigidan chiquvchi I, II va III dumg'aza nervlari qatnashadi.

Dumg'aza chigalidan chiquvchi nerv shoxlari (muskullarga boruvchi kalta nervlardan tashqari) *foramen suprapiriforme* (*n. gluteus superior* va shu nomli qon

tomirlar) va *foramen infrapiriforme* (*n.gluteus inferior* va shu nomli qon tomirlar, shuningdek *n.cutaneus femoris posterior*, *n.ischiadicus*) orqali chiqib dumba sohasiga yoʻnaladi. Oxirgi nerv bilan birgalikda chanoq boʻshligʻidan *vasa pudenda interna* kuzatuvida *n.pudendus* chiqadi. Bu nerv tanosil chigalidan hosil boʻlib dumgʻaza chigali ostida, noksimon muskulning pastki qirgʻogʻida yotadi. Tosning yon devorlari boʻylab *linea terminalis*dan pastda *n.obturatorius* (bel chigalidan) shu nom bilan ataluvchi qon tomirlar bilan birgalikda oʻtib, *canalis obturatorius*ga kiradi va u orqali sonning yaqinlashtiruvchi muskullari oʻrindigʻiga kiradi.

Oldingi dumgʻaza teshiklarining ichki qirgʻogʻi boʻylab simpatik poyaning dumgʻaza boʻlimi yotadi, undan tashqarida dumgʻaza chigalini hosil qiluvchi dumgʻaza nervlarining oldingi shoxlari chiqadi. Tos chanogʻi aʼzolari asosan simpatik nervlarning oʻng va chap poyalari hamda II, III va IV dumgʻaza nervlari (parasimpatik tolalari) hisobiga innervatsiya qilinadi (218-rasm). Simpatik poya va dumgʻaza nerv tarmoqlari bilvosita, yaʼni qorin osti chigali orqali, undan hosil boʻlgan ikkilamchi chigal tarmoqlari yordamida tos aʼzolarini innervatsiya qiladi.

Chanoqda uch guruh limfa tugunlari tafovut qilinadi: birinchi guruh limfa tugunlari umumiy va tashqi yonbosh arteriyalari boʻylab, ikkinchisi ichki yonbosh arteriyasi boʻylab joylashgan boʻlsa, uchinchi guruh limfa tugunlari esa dum suyagining oldingi botiq yuzasida joylashgan. Birinchi guruh limfa tugunlari oyoqlar va dumba sohasining yuza qismidan, qorin devorining pastki qismi, oral-iqning yuza qavatlari va tashqi jinsiy aʼzoldan limfa qabul qiladi. Ichki yonbosh limfa tugunlari tos chanogʻi aʼzolari va tos devorini hosil qiluvchi tuzilmalardan limfa qabul qiladi. Dumgʻaza tugunlari esa tos chanogʻi orqa devori va toʻgʻri ichakdan limfa suyuqligini oladi. Umumiy yonbosh arteriyasi bifurkatsiyasida yotuvchi limfa tuguni *In.interiliacus* deb yuritiladi, bu tugunga ikkita: tos aʼzolari va oyoqlardan keluvchi limfa yoʻllar kelib quyiladi.

Yonbosh limfa tugunlariga taalluqli tomirlar pastki kavak vena (oʻngdan) va aorta (chapdan) yonida yotuvchi limfa tugunlariga yoʻnaladi. Bu limfa yoʻllarining bir qismi aorta bifurkatsiyasi sohasida yotuvchi (subaortal deb ataluvchi) limfa tugunlarida uzilib, ushbu limfa tugunlariga quyiladi. Eraklarda ham, ayollarda ham tos limfa yoʻllari boshqa aʼzolar bilan limfa yoʻllari orqali bevosita yoki bilvosita aloqada boʻladi.

TOS CHANOQʻINING KLETCHATKA BOʻSHLIQLARI

Tos chanogʻi kletchatkasi undagi aʼzolarni tos devoridan ajratib turadi va undan tashqari har bir aʼzo yogʻ kletchatkasi hisobiga aʼzolarni oʻrab turgan fassiyalardan ajralib turadi. Asosiy kletchatka boʻshliqlari tosnig ikkinchi qavati – *ca-vum subperitonealeda* joylashgan (213-rasm).

Tos chanogʻining ikkala yon boʻlimlarida chanoq fassiyasi pariyetal varagʻining ikkala tomonlarida devoriy kletchatka boʻshligʻi boʻlib, pariyetal varaqdan tashqarida dumgʻaza chigalini hosil qiluvchi yirik nerv poyalari, ichkarida esa katta qon tomirlar (ichki yonbosh) yotadi. Bu kletchatka tos aʼzolari va qoʻshni sohalarga boruvchi qon tomir va nervlarni kuzatib boradi: *foramen supra* va *infrapiriforme* orqali yuqori va pastki dumba nerv va tomirlari orqali dumba sohasi bilan, quymuch nervi boʻylab esa sonning orqa sohasi kletchatkasi bilan

bevosita aloqada bo'ladi. *Canalis obturatorius* orqali toshning devoriy kletchatka bo'shlig'i sonning yaqinlashtiruvchi muskullari o'rindig'i kletchatkasi bilan aloqada bo'ladi.

Simfizning orqasida, siydik pufagining oldida amaliy jihatdan muhim ahamiyatga ega bo'lgan pufak oldi bo'shlig'i (*spatium prevesicale*) joylashgan bo'lib, u Retsiy bo'shlig'i deb yuritiladi. Bu bo'shliq pastdan qov-pufak boylami bilan chegaralangan. Shuni ta'kidlab o'tish kerakki, siydik pufagi oldida bitta emas, balki ikkita kletchatka bo'shlig'i mavjud: pufak oldi va qorinparda oldi kletchatkalari. Ikkita bo'shliqning bo'lishiga asosiy sabab, siydik pufagining oldingi yuzasini qoplovchi alohida pufak oldi fassiyasining borligidir. Fassiya uchburchak shaklidagi varaqdan iborat bo'lib, yon qirg'oqlari obliteratsiyalangan kindik arteriyalarigacha yetib boradi, uchi esa kindik halqasida tugaydi. Shunday qilib, qorinning ko'ndalang fassiyasi bilan pufak oldi fassiyasi orasida pufak oldi kletchatka bo'shlig'i hosil bo'ladi, ko'ndalang fassiya bilan qorinparda oralig'ida esa siydik pufagining qorinparda oldi kletchatka bo'shlig'i hosil bo'ladi (214-rasm).

Tos suyaklari singan hollarda pufak oldi bo'shlig'ida qon to'planishi, siydik pufagi yorilib ketgan hollarda esa siydik yig'ilishi mumkin. Siydik pufagining qorinpardadan tashqarida yorilishida pufak oldi fassiyasining yirtilishi kuzatiladi; bu holda esa siydik yuqoriga, qorinparda oldi kletchatkasi orqali qorin devoriga tarqalishi mumkin.

Yon tomonlardan pufak oldi kletchatka bo'shlig'i pufak atrofi kletchatka bo'lig'iga (*spatium paravesicale*) o'tadi; bu bo'shliq ichki yonbosh qon tomirlarigacha yetib boradi (220-rasm).

To'g'ri ichak orti kletchatka bo'shlig'i (*spatium retrorectale*) to'g'ri ichak ampulasi va uning kapsulasi orasida joylashgan bo'lib, orqadan dumg'aza suyagi bilan, pastdan esa *m.levator ani*-ni qoplab turuvchi fassiya bilan chegaralangan, yon tomonlardan bu bo'shliq ichki yonbosh tomirlarigacha yetib boradi (to'g'ri ichakdan lateral joylashgan kletchatka bo'shlig'i pararektal kletchatka deb yuritiladi).

To'g'ri ichak orti kletchatkasi yuqoridan qorinparda orti bo'shlig'i bilan bevosita tutashadi. Retrorektal kletchatka bo'shlig'ida o'rta hamda lateral (yuqori va pastki) dumg'aza arteriyalari, vena chigali, simpatik nervlar va dumg'aza limfa tugunlari joylashgan.

Pararektal kletchatka to'qimalarining yiringli yallig'lanishidan kelib chiqadigan kasallik paraproktit deb yuritiladi. Kasallik boshida, chanoq diafragmasidan yuqori joylashuvchi chuqur abscesslar pelviorektal abscesslar deb yuritiladi; keyin yiring yuqoriga tarqalib, hatto, qorinparda orti bo'shlig'igacha yetib boradi. Undan tashqari, pastga – *m.levator ani* tolalari orasiga tarqalishi mumkin va nihoyat *m.levator ani*-ni qoplab turuvchi fassiya varaqlari orqali *fossa ischiorectalis*da to'planishi mumkin. Bu chuqurchaga, odatda, to'g'ri ichakning oraliqdagi qismi atrofidagi kletchatka yallig'langanda, ya'ni yuza paraproktitlarda yiring to'planishi mumkin (217-rasm).

Ayollar chanog'ida muhim ahamiyatga ega kletchatka bo'shliqlaridan biri, bachadon bo'ynining yon tomonlarida joylashgan bachadon atrofi (parametral) kletchatkasidir. Bu bo'shliq bachadonning keng boylami asosida joylashgan qon tomir, nerv, siydik nayi orqali to'g'ridan-to'g'ri bachadon keng boylami oralig'i kletchatka bo'shlig'i bilan aloqada bo'ladi.

Bachadon atrofi kletchatkasi pastda chanoq diafragmasigacha yetib borsa, yuqorida qorinparda orti bo'shlig'iga, yonbosh chuqurchasiga, yon tomonlarda va orqada esa katta quymuch teshigi orqali dumba sohasi bilan aloqada bo'ladi.

Bachadon atrofi kletchatkasining yiringli yallig'lanishida yiring, asosan, ikkita yo'nalishda:

1) bachadonning yumaloq boylami bo'ylab chov kanali ichki halqasiga, undan qorin devoriga;

2) yonbosh chuqurchasiga; undan qorinparda orti kletchatkasi orqali buyraklar tomonga tarqalishi mumkin.

Yiringli jarayon tosning boshqa kletchatka bo'shliqlariga yoki bir vaqtning o'zida ham dumba, ham son sohalariga tarqalishi mumkin.

Shunday qilib, tosning ikkinchi qavatidagi asosiy kletchatka bo'shliqlari quyidagilardir: devoriy, pufak oldi, retrorektal va bachadon atrofi kletchatka bo'shliqlari. Pufak orti va to'g'ri ichak oldi kletchatka bo'shliqlari boshqalarga nisbatan kam rivojlangan.

Tosning uchinchi qavati kletchatka bo'shlig'i quymuch-to'g'ri ichak chuqurchasi (*fossa ischiorectalis*) da joylashgan. Bu chuqurchada yotgan yog' to'qimalari *m.levator ani*-ni qoplab turuvchi fassiya va shu muskul tolalarini yiring yemirib shikastlagan hollarda tos chanog'ining ikkinchi qavati kletchatkalari bilan aloqada bo'lishi mumkin. Undan tashqari, kichik quymuch teshigi orqali o'tuvchi *vasa pudenda interna* bo'ylab ham ikkinchi qavat kletchatkalari bilan tutashishi mumkin.

ERKAKLAR TOS CHANOQ'I A'ZOLARINING TOPOGRAFIYASI

To'g'ri ichak

To'g'ri ichak (*rectum*) - yo'g'on ichakning oxirgi qismi hisoblanadi. To'g'ri ichakning boshlanish qismi III dumg'aza umurtqasining yuqori chetiga to'g'ri keladi. Xuddi ana shu joyda chambar ichakdan to'g'ri ichakni farqlash mumkin bo'lgan o'zgarish yuz beradi: S-simon ichak tutqichi tugaydi; uchta tasma hosil qiluvchi bo'ylama muskullar endi to'g'ri ichakning devorini hamma tomondan bir xilda, tasma hosil qilmasdan o'rab boradi, qon tomirlar yo'nalishida ham o'zgarish yuz beradi – to'g'ri ichakning yuqori arteriyasi ichak bo'ylab uzunasiga yo'nalgan shoxlar beradi; ushbu sathdan boshlab ichak kengaya boradi, ya'ni S-simon ichakka nisbatan to'g'ri ichak kengroq bo'ladi.

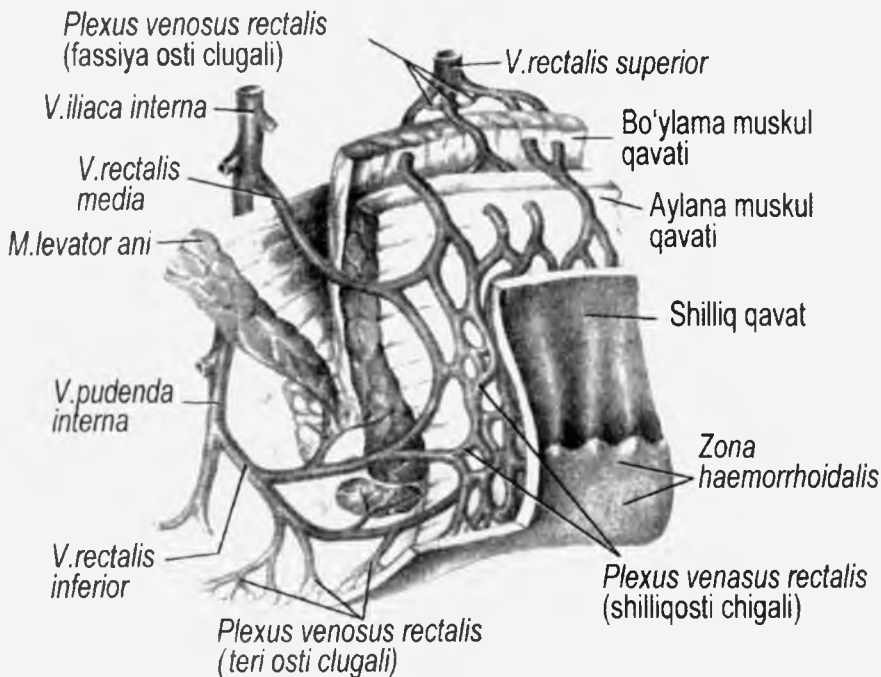
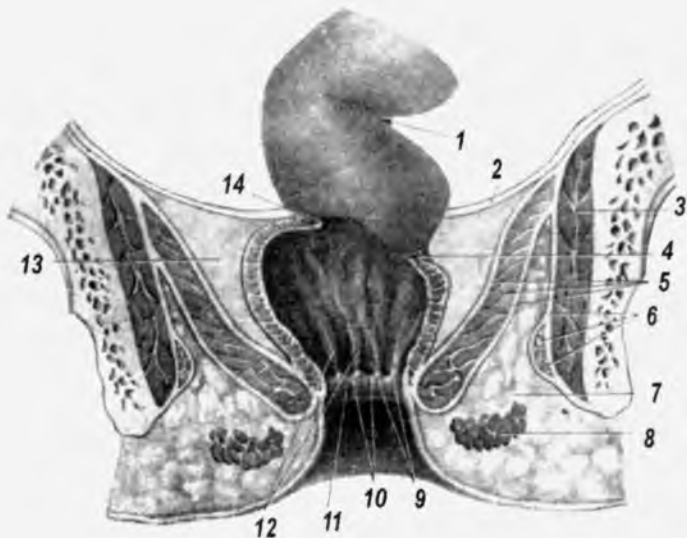
To'g'ri ichakda ikkita asosiy qism: tos hamda oraliq qismlari tafovut qilinadi, tos qismi tos diafragmasidan yuqorida, oraliq qismi esa undan pastda joylashgan. To'g'ri ichakning tos qismida ampula (eng keng joy) hamda uning tepasida ampula usti qismi tafovut qilinadi. Ampula usti qismi S-simon ichakning oxiri bilan birgalikda tos ichagi (*colon pelvinum*) yoki yo'g'on ichakning S-simon-to'g'ri ichak qismi deb yuritiladi.

To'g'ri ichakning oraliq qismi yana orqa chiqaruv kanali (*canalis analis*) deb ham yuritiladi.

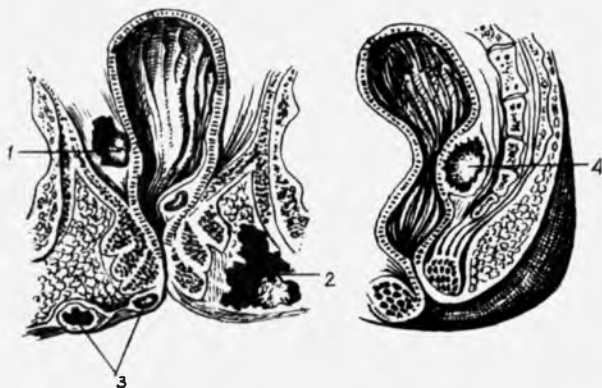
To'g'ri ichak frontal va sagittal tekisliklar bo'ylab egriliklar (burilishlar) hosil qiladi. Sagittal tekislikdagi ikkita egrilik (bu egriliklar dumg'aza va dum egriligiga to'g'ri keladi) va frontal tekislikdagi chap egrilik amaliy jihatdan katta ahamiyatga ega (215-rasm).

215-rasm. To'g'ri ichakning frontal tekislikdagi egriliklari.

1-to'g'ri ichak shilliq qavatining chap yuqori ko'ndalang burmasi; 2-qorin parda; 3-m. obturatorius internus; 4-shilliq qavatining chap pastki ko'ndalang burmasi; 5-orqa teshikni ko'taruvchi muskul va uni qoplovchi fassiyalar; 6-yopqich fassiyasi va shu fassiya hisobiga hosil bo'lgan tanosil (Alkok) kanali ichki tanosil tomir-nerv tutami bilan; 7-fossa ischiorectalis; 8-m. sphincter ani externus; 9-sinus anales; 10-to'g'ri ichak shilliq qavati anal qismining yarimoysimon tabaqalari; 11-zona haemorrhoidalis; 12-columnnae anales; 13-cavum pelvis subperitoneale; 14-shilliq qavatning o'ng o'rta ko'ndalang burmasi.



216-rasm. To'g'ri ichakning venalari.



217-rasm. O'tkir paraproktitda yiringning joylashish sxemasi.
 1—pelviorektal absstess; 2—quymich-to'g'ri ichak absstessi; 3—teri osti (perineal) absstessi; 4—to'g'ri ichak orti (retrorektal) absstess.

To'g'ri ichakni qorinparda quyidagicha o'raydi. Ampula usti qismini qorinparda bilan hamma tomondan o'ralgan bo'lib, o'ziga xos tutqichga (*mesorectum*) ega; u *mesosigmoideumning* davomi hisoblanadi. Keyin ichak o'zining qorinparda qoplamini dastlab orqa tomondan, keyin esa yon tomonlardan yo'qotib boradi. IV dumg'aza umurtqasi domida qorinparda ichakning faqat old qismidagina qoladi va erkaklarda siydik pufagining orqa devoriga o'tib ketadi (211-rasm).

To'g'ri ichak ampulasining pastki qismini qorinpardadan pastda yotadi. Qorinparda to'g'ri ichakning yon tomonlarida *plicae rectovesicales*ni hosil qiladi. Ular orasida va to'sning yon devorlari orasida *fossae pararectales* deb ataluvchi chuqurlik hosil bo'ladi. Bu chuqurchalarning qorinparda osti kletchatka bo'shlig'idan siydik yo'li hamda ichki yonbosh arteriyasining shoxlari o'tsa, chuqurchaning o'zida esa ichak qovuzloqlari yotadi. Erkaklarda to'g'ri ichak old qismida prostata bezining orqa yuzasi, bezdan yuqoriroqda siydik pufagi orqa devorining bir qismi, urug' yo'li ampulasi, urug' pufakchalarining qorinparda bilan qoplanmagan qismi; ularning oldida siydik yo'llari yotadi. To'g'ri ichakning oldingi devori orqali prostata bezi va urug' pufakchalarini paypaslash, to'g'ri ichak-pufak bo'shlig'ini tekshirish va to's abscesslarini kesish mumkin. To'g'ri ichak yon devorlari orqali esa to's suyagi halqasining bir qismini paypaslash mumkin. To'g'ri ichak orqadan dumg'aza va dum suyaklariga tegib turadi. To'g'ri ichak oraliq qismining yon tomonlarida esa quymuch-to'g'ri ichak chuqurchalari (*fossae ischiorectales*) joylashgan.

To'g'ri ichakning shilliq qavati tashqi chiqaruv teshigiga yaqin vertikal burmalar hosil qilsa, undan yuqoriroqda esa ko'ndalang burmalar hosil qiladi. Vertikal burmalarni (*columnae anales*) Morgani ustunchalari deb yuritiladi; ustunchalar orasida esa anal (yoki Morgani) qo'ltiqchalari hosil bo'ladi (215-rasm). Orqa chiqaruv teshigi jomi (*m.sphincter ani externus*) orqa chiqaruv teshigidagi ko'ndalang bo'ylama muskul tolalaridan iborat. Orqa chiqaruv teshigidan 3-4 sm yuqorida aylana muskul tolalari qalinlashib, ichki jom (*m.sphincter ani internus*) ni hosil qilsa, 10 sm lar yuqoriroqda yana bitta — *m.sphincter tertius* (Gepfner mushagi) deb nomlangan jomni hosil qiladi.

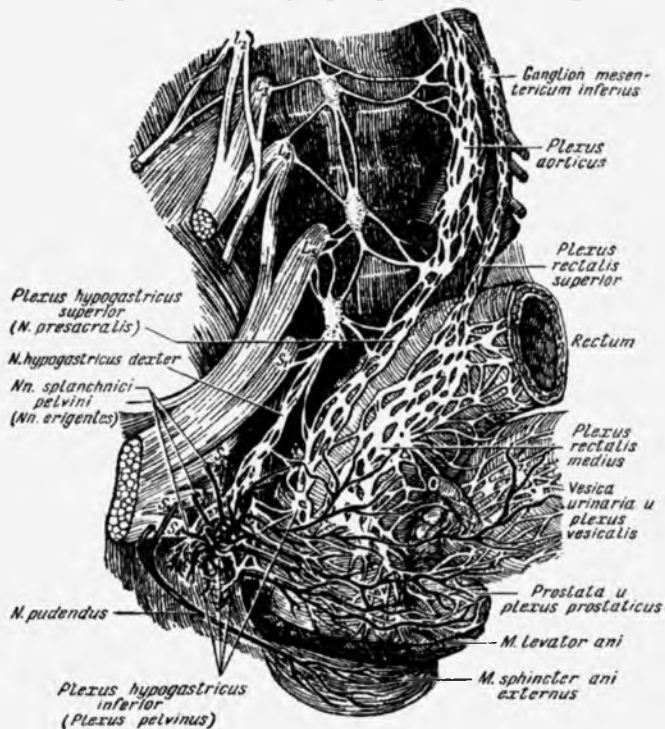
To'g'ri ichak shilliq qavatining jarohatlanishi, gemorroidal tugunlarning yallig'lanishi natijasida va boshqa sabablarga ko'ra ichak devorida va to'g'ri ichakni o'rab turgan kletchatkada yiringlash yuz berishi mumkin. Bu yiringlash abscess yoki oqma ko'rinishida yuzaga chiqadi. Bu abscesslar teri ostida, shilliq qavat ostida, quymuch-to'g'ri ichak chuqurligida va pelviorektal bo'shliqlarda joylashishi mumkin.

Oqmalar bir uchi bilan to'g'ri ichak bo'shlig'iga, ikkinchi uchi bilan esa tashqariga (bu – to'g'ri ichak oqmasi) ochiladi; boshqa hollarda esa oqma to'g'ri ichak bo'shlig'iga yoki tashqariga yetib bormaydi; bunday oqma berk yoki noto'liq oqma deb yuritiladi. 217-rasmda har xil joylashgan oqmalar ko'rsatilgan.

To'g'ri ichak beshta arteriya hisobiga qon bilan ta'minlanadi: bitta toq – *a.rectalis superior* (pastki tutqich arteriyasining shoxi) va ikkita juft: *a.rectalis media* (*a.iliaca interna*–dan) va *a.rectalis inferior* (*a.pudenda interna*–dan). To'g'ri ichak venalari pastki kavak hamda darvoza venasi sistemasiga taalluqli bo'lib, uchta: teri osti, shilliq osti va fassiya osti chigallarini hosil qiladi. Shilliq osti chigali yaxshi rivojlangan bo'lib, shilliq osti qavatida joylashgan. Teri osti chigali to'g'ri ichak tashqi jomi atrofida joylashgan. To'g'ri ichakning bo'ylama burmalari bilan orqa chiqaruv teshigi orasidagi *zona haemorrhoidalis* (PNA) deb ataluvchi qismida shilliq osti venalari o'ziga xos xusu-siyatga ega. Bu yerda chigal vena soqqachalaridan iborat bo'lib, ular aylana muskul tolalari orasiga kirib ketadi. Fassiya osti vena chigali bo'ylama muskul qavati bilan to'g'ri ichak fassiyasi orasida joylashgan (216-rasm).

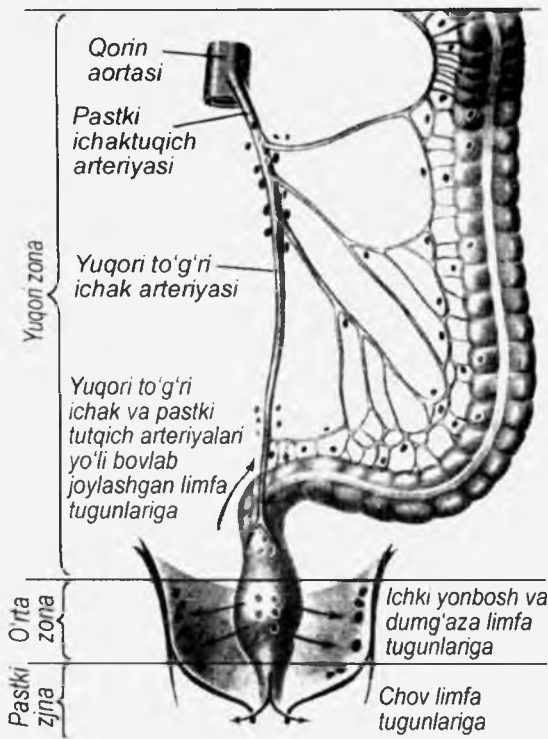
To'g'ri ichakdan vena qoni to'g'ri ichak venalari orqali oqib ketadi. To'g'ri ichakning yuqori qismidan venoz qon pastki tutqich venasi orqali darvoza venasiga, o'rta va pastki qismlaridan ichki yonbosh va ichki uyatli venalar orqali pastki kavak vena sistemasiga quyiladi. Shunday qilib, to'g'ri ichak devorida portokaval anastomoz yuzaga keladi.

To'g'ri ichak simpatik, parasimpatik



218-rasm. To'g'ri ichak va siydik pufaginging innervatsiyasi.

Tos chanog'idagi nerv chigallaridan simpatik tolalar oq, parasimpatik tolalar qora chiziq bilan



219-rasm. Tushuvchi va S-simon chamber ichaklar hamda to'g'ri ichakdan limfaning oqishi.

(Rasmda boshqalarga nisbatan och rangda tasvirlangan tugunlar ichakning orqasida joylashgan).

hamda sezuvchi tolalar hisobidan nervlanadi (218-rasm). Pastki tutqich va aorta chigallaridan hosil bo'luvchi simpatik tolalar to'g'ri ichakka asosan ikki yo'nalishda: 1) *a.rectalis superior* atrofida joylashgan yuqori to'g'ri ichak chigali tarkibida, 2) tos chigalini hosil qiluvchi o'ng va chap *nn.hypogastrici* tarkibida yetib borishi mumkin. Bu chigallar II-III dumg'aza nervlaridan hosil bo'luvchi *nn.erigentes* yoki *nn.pelvici* deb yuritiluvchi parasimpatik tolalar hisobiga hosil bo'ladi. Qorin osti chigali to'g'ridan-to'g'ri

a.rectalis media bo'ylab o'z tolalarini to'g'ri ichakka beradi.

Yuqorida qayd etilgan orqa miya nervlarida parasimpatik tolalardan tashqari sezuvchi tolalar ham bor; bu tolalar to'g'ri ichakka qorin osti chigalini aylanib o'tgan holda boradi va to'g'ri ichak to'lgan hollarda impuls uzatib beradi. To'g'ri ichakning oraliq qismi tanosil nervi (*n.pudendus*) yordamida nervlanadi, uning tarkibida sezuvchi va harakatga keltiruvchi tolalar mavjud.

To'g'ri ichak limfa oqimini uchta: pastki, o'rta va yuqori guruhga bo'lish mumkin (200-rasm). Limfa pastki yoki oraliq qismidan chov limfa tugunlariga, to'g'ri ichak ampulasining kattagina (o'rta) qismidan to'g'ri ichak orqasida joylashgan limfa tugunlariga; undan esa ichki yonbosh limfa tugunlariga, dumg'aza burni sohasi va dumg'aza yon limfa tugunlariga quyiladi. To'g'ri ichakning yuqori qismidan ketuvchi limfa tomirlari ampulaning qolgan qismi va ampula usti qismlaridan yuqoriga yo'nalib, *a.rectalis superior* va hatto *a.mesenterica inferior* bo'ylab joylashgan limfa tugunlariga quyiladi. Bu yo'l to'g'ri ichakdan ketuvchi asosiy limfa yo'li hisoblanib, undan tashqari bu tugunlarga limfa to'g'ri ichakning pastki qismidan ham kelib quyilishi mumkin.

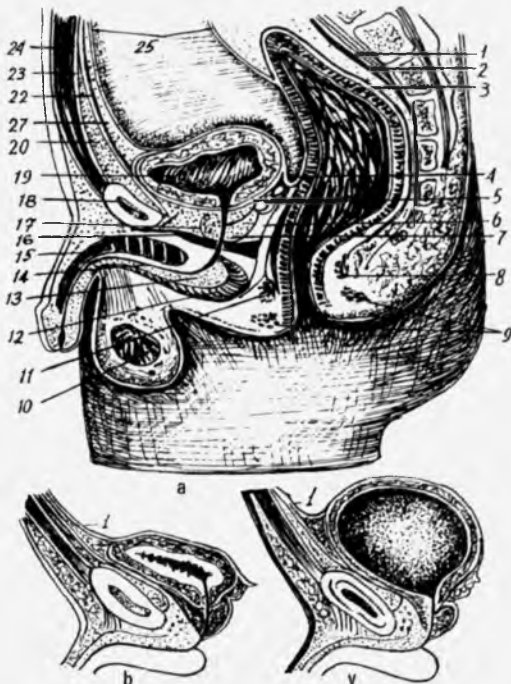
Siydik pufagi (qovuq)

Siydik pufagi (*vesica urinaria*) qov birikmasining orqasida joylashgan. Go'daklarda siydik pufagi to'lig'icha qov birikmasidan yuqorida, chanoq bo'shlig'idan tashqarida yotadi. Yosh o'tishi bilan siydik pufagi pastga tusha boradi va taxminan

220-rasm. Erkaklar tos

chanog'ining sagittal kesimida
siydik pufagining topografiyasi.

- A: 1–pararektal kletchatka;
2–chanoq fassiyasi; 3–to'g'ri ichak fassiyasi va devori; 4–*excavatio rectovesicalis*; 5–*vesicula seminalis*; 6–*aponeurosis retroperitonealis* (Denonvile aponevrozi); 7–*prostata*; 8–*m. sphincter ani internus*; 9–*m. sphincter ani externus*; 10–*testis*; 11–*m. sphincter internus*; 12–*m. bulbocavernosus*; 13–*bulbus penis (bulbus urethrae–BNA)*; 14–*urethra*; 15–*corpus cavernosus penis*; 16–*diaphragma urogenitale*; 17–*plexus venosus prostaticus*; 18–simfiz; 19–siydik pufagi; 20–pufak oldi kletchatkasi; 21–qorin parda oldi kletchatkasi; 22–*fascia prevesicalis*; 23–*fascia transversalis*; 24–*m. rectus abdominis*; 25–qorinparda;



- B: qorinpardaning (I) ichi bo'sh siydik pufagiga munosabati;
V: qorinpardaning (II) ichi to'la bo'lgan siydik pufagiga munosabati.

20 yoshlarda batamom chanoq bo'shlig'iga tushadi. Katta yoshdagi odamlarda siydik pufagi siydikka to'lgandagina chanoq bo'shlig'idan yuqoriga ko'tarilishi mumkin. Qariyalarda esa siydik pufagi simfizdan butunlay pastda yotadi.

Siydik pufagining uchi, tanasi va tubi, undan tashqari siydik kanaliga o'tuvchi qismi – bo'yni tafovut qilinadi. Shilliq osti qavati evaziga siydik pufagining ichki yuzasida burmalar hosil bo'ladi. Siydik pufagining tubida uchburchak shaklidagi silliq qismi bo'lib, unda shilliq osti qavati bo'lmaydi; shilliq qavati esa to'g'ridan-to'g'ri muskul qavati bilan birikib ketgan bo'lib, u pufak uchburchagi (*trigonum vesicae*) deb yuritiladi.

Uchburchak cho'qqisini siydik chiqarish kanalining ichki teshigi, asosini siydik yo'llarining teshiklarini tutashtiruvchi ko'ndalang bolishcha hosil qiladi; u *plica interureterica* deb yuritiladi.

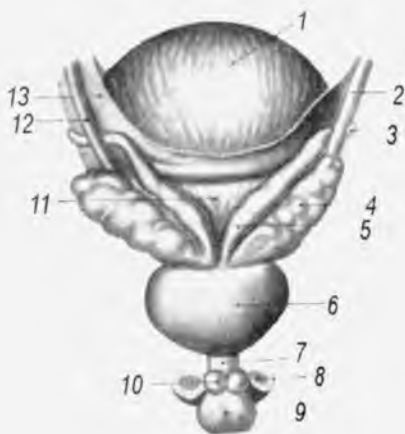
Siydik pufagining irodaga bo'ysunmaydigan sfinkteri siydik kanali boshlanish qismini o'ragan holda *m. sphincter vesicae*-ni hosil qiladi. Bo'ysinuvchi sfinkter – *m. sphincter urethrae* esa uretraning parda qismi atrofida joylashgan bo'ladi.

Siydik pufagining oldingi devori simfizga hamda qov suyagining gorizontol qismlariga tegib turadi. Siydik pufagi va suyaklar oralig'ida kletchatka mavjud bo'lib, siydik pufagiga o'tuvchi qorinparda, siydik pufagi to'lgan hollarda, yuqoriga ko'tariladi (220-rasm). Siydik pufagi topografiyasining shu xususiyatlari tufayli jarrohlik muolajalarini qorinpardani jarohatlamasdan amalga oshirish mumkin (siydik pufagini qov usti orqali kesish, siydik pufagini punksiya qilish shular jumlasidandir).

Prostata bezi siydik pufagi va siydik kanali (boshlanish qismi) ni o'ragan holda siydik pufagi tubiga tegib turadi. Prostata bezi tanasidan yuqorida siydik pufagining tubiga, aniqrog'i, orqa devoriga, urug' yo'lining ampulasi va urug' pufakchalari tegib turadi. Urug' pufakchalari bilan siydik pufagi orasida siydik yo'llari oxirgi qismlari yotadi (221-rasm). Siydik pufagining yon devoriga urug' yo'llarining kattagina qismi tegib turadi. Yuqori va yon tomonlardan qorinparda orqali ingichka ichak qovuzloqlari, S-simon ichak, ba'zi hollarda ko'ndalang chamber va ko'r ichak chugalchangsimon o'simtasi bilan tegib turadi. Siydik pufagi ichki yonbosh arteriyasining shoxlari orqali qon bilan ta'minlansa, vena qoni siydik pufagi devorida chigallar hosil qilgan holda ichki yonbosh venalarga quyiladi.

Innervatsiyasi. Simpatik va parasimpatik tolalarga ega bo'lgan qorin osti chigali hisobidan amalga oshadi.

Siydik pufagining limfa tomirlari ichki va tashqi yonbosh arteriyalari bo'ylab joylashgan hamda dumg'aza oldingi yuzasida joylashgan limfa tugunlariga quyiladi.



221-rasm. Siydik pufagi va unga qo'shni a'zolar.

1—siydik pufagining tanasi; **2, 12**—siydik yo'llari; **3**—*ductus deferens*; **4**—*vesicula seminalis*; **5**—*ampulla ductus deferentis*; **6**—*prostata*; **7**—*urethra*; **8**—*corpus cavernosum penis*; **9**—*bulbus penis*; **10**—*glandula bulbourethralis*; **11**—siydik pufagining tubi; **13**—qorin pardaning siydik pufagidan to'g'ri ichakka o'tish burmasi.

Siydik yo'lining tosdagi qismi

Siydik yo'lining tos qismi chegara chizig'ining orqa hamda o'rta uchdan bir qismi chegarasidan boshlanadi. O'ng siydik yo'li tashqi yonbosh arteriyasini, chap siydik nayi esa umumiy yonbosh arteriyasini kesib o'tadi.

Siydik yo'li chanoq bo'shlig'ida bel sohasidagi singari qorinparda ostida yotadi. Tos chanog'i sohasida siydik nayining ikki qismi tafovut qilinadi: tosning yon devorlariga tegib turuvchi pariyetal va tosning a'zolariga tegib turuvchi visseral qismlar. Siydik yo'lining devoriy qismi ichki yonbosh arteriyasi oldida yotib, keyin yopqich tomir va nervini hamda kindik arteriyasining boshlanish qismini kesib o'tadi. Bu yerda siydik yo'li to'g'ri ichakdan chetroqda, uning devoridan 2,5 sm masofada yotadi.

Siydik yo'li o'zining visseral qismiga o'ta turib oldinga va ichkariga qaragan burilish hosil qiladi. So'ngra siydik pufagining orqa devori bilan to'g'ri ichak old-yon devori oralig'i bo'ylab boradi va to'g'ri burchak ostida urug' yo'lini kesib o'tib, uning tashqi chetida yotadi va siydik pufagiga yo'naladi. Bu yerda siydik

yoʻli urugʻ pufaklari va siydik pufagi orasidan oʻtib, siydik pufagi devorini yuqoridan pastga, tashqaridan ichkariga qarab teshib oʻtadi (221-rasm).

Siydik yoʻlining eng tor joyi uning bevosita siydik pufagi devorini teshib oʻtish joyidan yuqoriroqdagi pufak oldi qismi (*portio juxtaveicalis*) hisoblanadi.

PROSTATA BEZI, URUGʻ YOʻLINING TOSDAGI QISMI, URUGʻ PUFAKCHALARI

Prostata bezi (*prostata*) koʻp sonli bezchalardan iborat boʻlib, ular siydik kanalining boshlanish qismiga (prostata bezini teshib oʻtgan holda) ochiladi (221-rasm).

Bez tos fassiyasidan iborat kapsulaga (Pirogov-Retsiy kapsulasi) ega va qov suyaklariga *ligg.puboprostatica* yordamida birikib turadi.

Prostata bezining ikkita boʻlagi tafovut qilinadi, ular bir-biri bilan boʻyincha qismi yordamida tutashadi, bu qism esa bezning uchinchi boʻlagi deb yuritiladi; bezni toʻgʻri ichak orqali paypaslab koʻrish oson. Bezning asosi yuqoriga, yaʼni siydik pufagining tubiga qaragan va unga yuqoridan urugʻ pufakchalari hamda urugʻ yoʻlining ampulasi tegib turadi. Bezning uchi pastga qaragan boʻlib siydik-tanosil diafragmasiga tegib turadi. Bez oldingi yuzasi bilan simfiz va Santorini vena chigali (*plexus venosus prostaticus*)ga, yon tomonlarda *mm.levatoris ani*-ga, orqa yuzasi bilan esa qorinparda-oraliq aponevrozi orqali toʻgʻri ichak ampulasiga tegib turadi.

Urugʻ yoʻlining tos qismi (*ductus deferens*) ni ikki qismga boʻlish mumkin: tos devoriga tegib turuvchi devoriy qismi va siydik pufagiga tegib turuvchi pufak qismi. Chov kanalining ichki teshigidan chiqishi bilan urugʻ yoʻli urugʻ tizim-

222-rasm. Erkaklar oraligʻi muskul, tomir va nervlari topografiyasi.

1—*scrotum*; 2—*nn.scrotales posteriores et rr.scrotales posteriores*; 3—*a. perinealis*; 4—*a. penis*; 5—*r. perinealis n.cutanei femoris posterioris*; 6—*n. perinei*;

7—*nn.rectales inferiores* va shu nomdagi arteriya; 8—*a. pudenda interna et n. pudendus*; 9—*m. gluteus maximus*;

10—*lig. annococcygeum*;

11—*m. levator ani*;

12—*m. sphincter ani externus*;

13—*lig. sacrotuberale*;

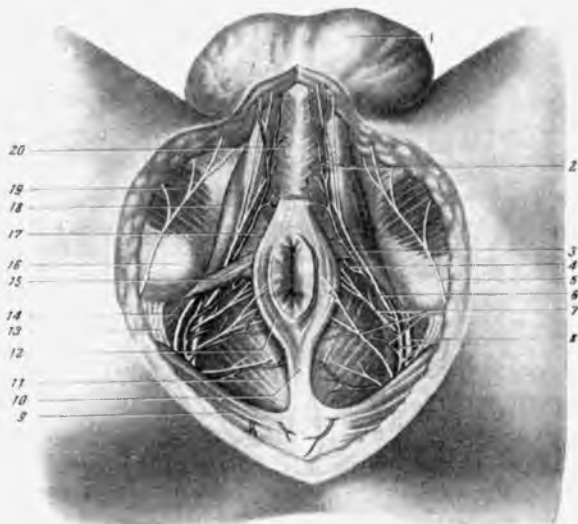
14—*m. obturatorius internus*;

15—*m. transversus perinei superficialis*;

16—*tuber ischiadicum*; 17—*m. transversus perinei profundus*;

18—*m. ischiocavernosus*; 19—sonni yaqinlashtiruvchi muskullar;

20—*m. bulbocavernosus*.



chasini tark etib pastga va orqaga yoʻnaladi. Oʻz yoʻlida u tashqi yonbosh va bitib ketgan kindik arteriyalarini kesib oʻtadi va tomirlardan medial joylashib siydik pufagining yon devoriga, undan keyin orqa devoriga yetib boradi. Siydik pufagining yon devorida urugʻ yoʻli siydik yoʻli bilan siydik pufagi orasida oʻtib borsa, siydik pufagining orqa devori va tubida esa urugʻ pufagidan ichkarida boradi va ampula hosil qiladi. Ampula yoʻli urugʻ pufakchasi yoʻli bilan qoʻshilib, urugʻ otuvchi yoʻlni hosil qiladi va prostata bezini teshib oʻtib, siydik kanalining prostata qismidagi urugʻ boʻrtigʻiga ochiladi.

Urugʻ pufakchalari (*vesiculae semilunares*), (222-rasm) urugʻ yoʻlining qop-simon qismi boʻlib, old qismida siydik pufagi tubi va siydik naylarining tugash qismlari, orqa-qorinparda – oraliq aponevrozi orqali toʻgʻri ichak, yuqorida qorin-parda orkqali ichaklarga tegib turadi. Urugʻ pufakchasining pastki uchi prostata bezi asosida, urugʻ yoʻllari ampulasidan tashqarida yotadi. Urugʻ pufakchalarini ham prostata bezi kabi toʻgʻri ichak old devori orqali paypaslab koʻrish mumkin.

ERKAKLAR ORALIGʻI TOPOGRAFIYASI, *REGIO PERINEALIS*

Chegaralari va tavsifi

Oraliq – tosnig pastki devori boʻlib, oldindan qov va quymich suyaklari-ning pastki qirralari, yon tomonlardan quymich doʻmboqlari va dumgʻaza-doʻmboq boylamlari, orqadan dum va dumgʻaza suyaklari bilan chegaralangan. U romb shaklida boʻlib tomonlarini: oldindan – quymuch va qov suyaklari; orqadan – dumba muskulining pastki qirralari tashkil qiladi. Oraliq yon tomondan son sohasining medial qismidan son-oraliq burmalari yordamida ajralib turadi.

Agar quymuch boʻrtiqlarini tutashtiruvchi oldinga boʻrtib chiqqan yoki gori-zontal chiziq (*linea hiischidica*) oʻtkazilsa, oraliq ikkiga: orqa va old qismlarga boʻlinadi; oldinda – siydik-tanosil aʼzolarining bir qismini oʻz ichiga oluvchi siydik-tanosil sohasi (*regio urogenitalis*) va orqada - toʻgʻri ichakning orqa chiqaruv qismini oʻz ichiga oluvchi orqa chiqaruv sohasi (*regio analis*) joylashgan.

Regio urogenitalis–dan oldinda yotgan tanosil aʼzolar uyatli soha (*regio pudendalis*) ga taalluqli. Oldingi va orqa oraliq boʻlaklari bir-biridan fassial varaqlar soni va ularning bir-biriga nisbatan joylashuvi bilan farq qiladi.

Oraliqning yuza qavatlari

Oraliq sohasining terisi yon tomonlarida oʻrtasiga nisbatan qalinroq. Tashqi chiqaruv teshigi atrofidagi teri tashqi jom muskul tutamlari bilan tutashib, taralgan nur singari burmalar hosil qiladi, keyin toʻgʻri ichak shilliq qavatiga oʻtib ketadi. Terisi jun bilan qoplangan boʻlib, ter va yogʻ bezlariga boy. Oraliq oʻrta chizigʻi boʻylab terida uzunasiga joylashgan bolishcha boʻlib, u oraliq choki, *raphe perinei* deb yuritiladi; pirovardida u yorgʻoq chokiga borib qoʻshiladi.

Teri osti yogʻ kletchatkasi fastsiya bilan birgalikda *m.sphincter ani externus* atrofida yaxshi rivojlangan. Bu muskul toʻgʻri ichakning oxirini halqa shaklida oʻraydi, uning tolalarining bir qismi anal teshigining old tarafida teri osti yogʻ kletchatkasida yoʻqolib ketadi, bir qismi esa oraliq yuza koʻndalang va soʻgʻongʻovaksimon muskul tolalariga qoʻshilib ketadi.

Teri osti yog' qavatida *a.pudenda interna* va *n.pudendus* (*a.*, *vv.* va *n.perinei*) joylashgan bo'lib, ular oraliqning old qismi va yorg'oqning orqa qismi terisini ta'minlaydi. Limfa tomirlari chov limfa tugunlariga kelib quyiladi.

Oraliq siydik-tanosil qismining chuqur qavatlari

Oraliq siydik-tanosil qismining yuza qavati ostida oraliq aponevrozi deb nom olgan oraliqning xususiy fassiyasi yotadi. Bu fassiya biriktiruvchi to'qimadan iborat varaq bo'lib, chuqur joylashgan muskullarni qoplab turadi. Bu muskullar soni uchta bo'lib, har ikkala tomonda to'g'ri burchakli uchburchak hosil qiladi (222-rasm). Uchburchakning yon tomonlarini quymuch-g'ovaksimon muskuli (*m.ischiocavernosus*) hosil qiladi.

Uchinchi muskul, *m.bulbocavernosus* toq bo'lib, o'zining lateral qirrasini yordamida uchburchakning ichki tomonini tashkil etadi. Muskul qavatida ham teri osti yog' qavatidagidek *n.pudendus* va *a.pudenda interna* ning shoxlari yotadi (223-rasm). Shunday qilib, xususiy fassiya ostida olatning hamda uretraning g'ovaksimon qismlari, so'g'oni va ularni qoplab turuvchi muskullar yotadi.

Yuqorida sanab o'tilgan tuzilmalar ostida esa siydik-tanosil diafragmasining pastki fassiyasi yotib, u oraliqning chuqur ko'ndalang muskulini oraliq tarafdin qoplab turadi (210-rasm). Siydik-tanosil diafragmasi orqa qismining o'rtasi, orqa chiqaruv teshigi ichki jomi oldingi uchi bilan qo'shib, quymichlararo chiziq (*linea biichiadica*) bilan kesishgan holda o'rta chiziq bo'ylab oraliqning pay markazini hosil qiladi. Unga quyidagi muskullar birikib ketgan: oldindan – *m.bulbocavernosus*, orqadan - *m.sphincter ani externus*, yon tomonlardan oraliqning yuza ko'ndalang muskuli tolalari. Oraliq pay markazi oraliqning anal va siydik-tanosil qismlari orasidagi chegara bo'lib xizmat qiladi. Tos bo'shlig'i tomondan esa, unga qorinparda-oraliq aponevrozi kelib birikadi.

Siydik-tanosil diafragmasini siydik chiqarish kanali teshib o'tadi.

Siydik-tanosil to'sqinida siydik kanali so'g'on qismining ikkita bezi - *gll.bulbourethrales* yoki Kuper bezlari joylashgan bo'lib (210-rasm), ular to'g'ridan-to'g'ri uretraning piyozsimon (so'g'on) qismiga ochiladi.

Oraliq anal qismining chuqur qavatlari

Orqa chiqaruv yo'lining tashqi jomidan lateral tomonda quymuch-to'g'ri ichak chuqurchasi, *fossa ischiorectalis*ni to'ldirib turuvchi qalin yog' to'qimalari joylashgan. Bu chuqurchaning yon tomonlari ikki qirrali burchak hisobidan tashkil topgan: lateral tomonini *m.obturatorius internus* o'z fassiyasi bilan, medial tomonini esa, *m.levator ani* va fassiyasi tashkil qiladi (213- va 222-rasm).

Fossa ischiorectalis – ni orqadan dumba katta muskulining pastki qirrasini, tashqaridan – quymuch do'mbog'i, ichkaridan – orqa chiqaruv yo'lining tashqi jomi chegaralab turadi. Oldindan esa oraliq siydik-tanosil to'sqinidan oraliqning yuza ko'ndalang muskuli yordamida ajralib turadi. Siydik-tanosil to'sqini va *m.levator ani* orasiga uncha chuqur bo'lmagan cho'ntak shaklida *fossa ischiorectalis* davom etib boradi.

Quymuch-to'g'ri ichak chuqurchasining yog' kletchatkasi teri osti yog' qavatining davomi hisoblanadi. Bu yog' kletchatkasida orqa chiqaruv teshigi hamda jomi

atrofidagi terini ta'minlovchi *vasa rectalia inferiora* va shu nomdagi nervlar o'tadi.

Quymuch-to'g'ri ichak chuqurchasining lateral devori bo'ylab *vasa pudenda interna* va *n.pudendus*dan iborat tomir-nerv tutami o'tadi, bu tutam chuqurga kichik quymuch teshigi orqali dumba sohasidan kiradi. Nerv hamda tomirlar *m.obturatorius internus*ni qoplovchi fassiyaga o'ralgan bo'lib, bu fassiya tomir-nerv tutami uchun o'ziga xos kanal hosil qiladi: u Alkok kanali (*canalis Alcocki*) yoki *canalis pudendalis* (*PNA*) deb yuritiladi (215-rasm).

ERKAKLARNING TANOSIL SOHASI,

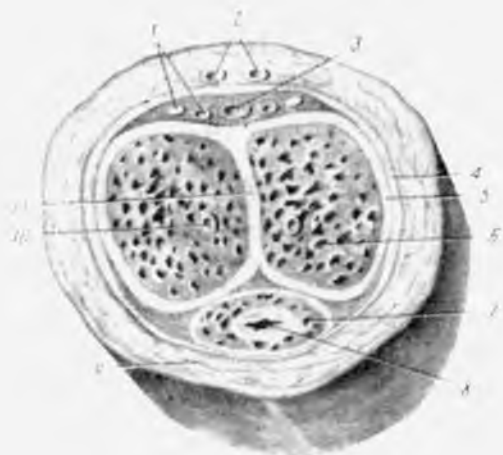
regio pudendalis

Bu sohaga erlik olati, yorg'oq va uning tarkibi kiradi.

Erlik olati

Erlik olati (*penis*) uchta - g'ovaksimon tana: ikkita yuqori g'orsimon (*corpora cavernosa penis*) va bitta pastki g'ovaksimon tana (*corpus spongiosum urethrae*) dan iborat (223-rasm).

Uretra g'ovaksimon tanasining orqa qismi qalinlashib, uretra so'g'oni (*bulbus penis*) ni hosil qilsa, oldingi uchi olat boshi bilan tugaydi. Olat boshi asosiga qolgan ikki g'ovaksimon tana birikadi.



223-rasm. Jinsiy olatning ko'ndalang kesimi.

- 1-a. et n. dorsalis penis;
- 2-*vv.dorsales penis superficiales*;
- 3-*v. dorsalis penis (subfascialis)*;
- 4-*fascia penis*; 5 - *tunica albuginea*; 6-*corpus cavernosum penis*; 7-*corpus spongiosum penis*; 8-*urethra*; 9-*tela subcutanea*; 10-*a. profunda penis*;
- 11-*septum penis*.

Har qaysi g'orsimon tana mustahkam oqsil qavati (*tunica albuginea*) bilan o'ralgan. Barcha g'orsimon tanalar birgalikda umumiy fassiya (*fascia penis*) bilan o'ralgan bo'lib, u oraliq xususiy fassiyasining davomi hisoblanadi. Erlik olati terisi juda haraktachan. Olatning old uchida teri - ikkilanib duplikatura (qufa - *preputium*) hosil qilib, olat boshini qoplab turadi.

Teri ostida bir nechta yuza venalar joylashgan. Fassiya va oqsil qavati orasida olatning ikkala g'orsimon tanalari orasidagi tarnovchada olatning ustki venasi (*v.dorsalis penis*) yotadi, uning ikki yonida esa *aa.dorsalis penis*, ulardan chet-roqda esa *nn.dorsalis penis* joylashadi. *V.dorsalis penis* g'orsimon tanadan qon yig'uvchi asosiy vena bo'lib, *plexus prostaticus*ga quyiladi.

G'orsimon tanada *aa.pudendae internaedan* boshlanuvchi *aa.profundae penis* o'tadi. Bu arteriyalar bilan birgalikda olatga *plexus hypogastricus*dan boshlanuvchi vegetativ nervlar keladi. Limfa chov limfa tugunlarining ichki guruhiga, qisman esa chov limfa tugunlarini aylanib o'tgan holda tashqi yonbosh limfa tugunlariga quyiladi.

Siydik chiqarish kanali

Siydik chiqarish kanali (uretra), *urethra* uch qismga bo'linadi: prostata qismi (*pars prostatica*), pardali qismi (*pars membranacea*) va g'orsimon qismi (*pars cavernosa*). G'orsimon qismida esa, o'z navbatida, so'g'on qismi (*pars bulbosa*) farqlanib, bu qism so'g'onning joylashgan o'rniga to'g'ri keladi (220-rasm). Prostata qismining uzunligi 3-4 sm, pardali qisminiki – 1,5 sm, g'ovaksimon qisminiki esa 14-15 sm atrofida bo'ladi. Uretraning prostata qismiga (*sinus prostaticus* - ga) prostata bezining chiqaruv yo'llari ochiladi. Urug' bo'rtiqchasida *utricleus prostaticus*ga olib boruvchi toq teshik va undan tashqari urug' otuvchi yo'llarga ochiluvchi juft teshikchalar bo'ladi. So'g'on qismiga bulbouretral bezlarning yo'llari ochiladi.

Uretraning diametri bir xil emas, balki uning toraygan va kengaygan joylari farqlanadi. Eng tor joyi pardali qismi bo'lib, yana ikkita toraygan joy uretraning boshlanish va kanalning tugash joyi, ya'ni tashqi teshigi sohasida bo'ladi. Kengaygan joyi ham uchta bo'lib: 1) kanalning tugash qismida, tashqi teshikdan orqadagi *fossa navicularis* joylashgan qismida; 2) so'g'on qismida; 3) prostata qismida. Uretra kengayuvchi bo'lib, unga (tashqi teshigidan tashqari) diametri 10 mm gacha bo'lgan asboblari (kateter, buj) ni bemalol kiritish mumkin. Uretra ikkita: qov osti (pardali qismining g'ovaksimon qismiga o'tish joyi) egriliklarini hosil qiladi. Agar olat qorin devoriga yaqinlashtirilsa, qov oldi egriligi yo'qolib, metall kateter va boshqa asboblarni uretraga kiritish imkoni paydo bo'ladi.

Tos chanog'i halqasi suyaklari simfizga yaqinroq singanda uretraning simfiz ostidan o'tish qismi jarohatlanishi mumkin. Uretraning bu qismi yorg'oq ildizi orqasida joylashganligi uchun yorilgan qismi va g'ovaksimon tanadan oqqan qon yorg'oqqa to'planishi mumkin.

Yorg'oq va uning tarkibi

Yorg'oq, *scrotum* teridan iborat xalta bo'lib, sagittal joylashgan to'siq yordamida ikkiga bo'linadi, har ikkala bo'lakda moyak va urug' tizimchasining yorg'oq qismi yotadi (224-rasm).

Yorg'oq qavatlarini, bir vaqtning o'zida moyak uchun qobiq hisoblangan qavatlar quyidagi taribda joylashgan.

1. Teri; uni *aa.pudendae externae* va *internae* qon bilan ta'minlasa, *nn.pudendi*, *nn.genitofemoralis*, *ilioinguinalis* lar innervatsiyalaydi. Yorg'oq terisining limfa tomirlari chov limfa tugunlariga quyiladi.

2. Go'shtdor qavati (*tunica dartos*) yorg'oq terisida burmalar hosil qiladi va g'ovak kletchatka.

3. *Fascia spermatica externa*.

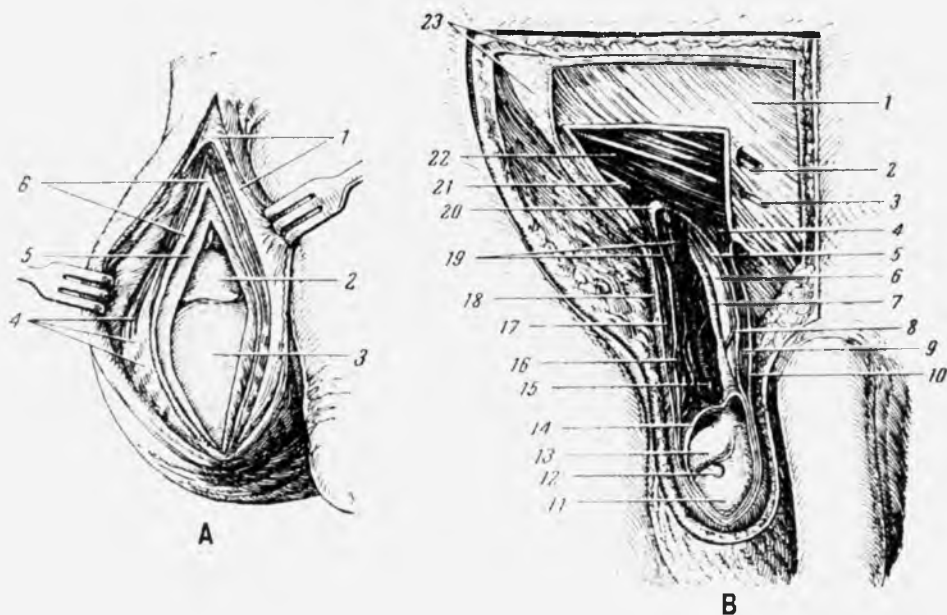
4. Moyakni ko'taruvchi muskul (*m.cremaster*) va shu muskul tolalarini tutashiruvchi tutamlar – *fascia cremasterica*.

5. *Fascia spermatica interna*.

6. *Tunica vaginalis testis* – ikkita: pariyetal va visseral varaqlardan borat bo‘lib, ular orasida esa tirqish – *cavum vaginale* bo‘ladi.

Moyak (*testis*) – tashqaridan mustahkam oqsil qobig‘i (*tunica albuginea*) bilan o‘ralgan (224-rasm). Moyakning orqa qirg‘og‘i bo‘ylab moyak ortig‘i (*epididymis*) joylashgan bo‘lib, u boshcha, tana va urug‘ yo‘liga davom etuvchi dumchaga ega.

Moyakning kattagina qismi moyak xususiy qobig‘ining pariyetal va visseral varaqlaridan iborat seroz qobiq bilan o‘ralgan. Moyak ortig‘ining dumchasidan tashqari tana va bosh qismlari ham mana shu seroz qobiq ichida joylashgan. Pariyetal varaq visseral varaqqa moyakning yuqori qutbidan sal yuqoriroqda, pastki qutbida esa moyak ortig‘ining yorg‘oqqa boylam (*gubernaculum testis*ning qoldig‘i hisoblangan boylam) yordamida bog‘lanib turadigan joyida o‘tadi. Moyakning limfa yo‘li urug‘ tizimchasi tarkibida ketadi va subaortal hamda qorin aortasi atrofidagi limfa tugunlariga quyiladi.



224-rasm. Moyak (A) va urug‘ tizimchasining (B) qobiqlari.

A: 1–*fascia spermatica externa*; 2–*caput epididymi*; 3–*qin* (oqsil) pardasining visseral varag‘i bilan qoplangan moyak; 4–*m. cremaster et fascia cremasterica*; 5–*lamina parietalis tunicae vaginalis*; 6–*fascia spermatica interna*.

B: 1–*aponeurosis m. obliqui externi abdominis*; 2–*n. intercostalis XII*; 3–*n. iliohypogastricus*; 4, 9, 17–*m. cremaster*; 5–*a. ductus deferentis*; 6–*ductus deferens*; 7–*vestigium processus vaginalis*; 8, 20–*fascia spermatica interna*; 10, 18–*fascia spermatica externa*; 11–*testis*; 12–*appendix testis*; 13–*epididymis*; 14–*lamina parietalis tunicae vaginalis testis*; 15–*a. testicularis*; 16–*a. cremasterica*; 19–*plexus pampiniformis*; 21–*n. ilioinguinalis*; 22–*m. obliquus internus abdominis*; 23–Tomson plastinkasi.

To'g'ri ichak

Qorinparda to'g'ri ichakning ikki yonida *plicae rectouterinaeni* hosil qiladi. Tosning yon devorlari va *plicae rectouterinae* orasida erkaklar tos chanog'idagi kabi chuqurliklar – *fossae pararectales* bor (225-rasm). To'g'ri ichak ampulasi qorinparda qismining pastki bo'lagi bachadon bo'ynining orqa devoriga va qinning orqa gumbaziga tegib turadi (226-rasm).



225-rasm. Ayollar' tos chanog'ida tomirlar va siydik yo'llarining o'zaro joylashuvi.

- 1-a. *iliaca communis*;
- 2, 4-*ureter sinister*;
- 3, 5-a. *uterina*;
- 6-*lig. teres uteri*;
- 7 - *excavatio vesicouterina*;
- 8 - *excavatio rectouterina*; 9-*fossa pelviorectalis, s. pararectalis*;
- 10-*ovarium*; 11-*tuba uterina*; 12-*plica rectouterina*;
- 13-*urether dexter*.

Tosning qorinparda osti qavatida to'g'ri ichak qinning orqa devoriga tegib turadi. Qorinparda-oraliq aponevrozi ayollarda g'ovak varaq shaklida bo'lib, to'g'ri ichakni qindan osonlik bilan ajratib olishga imkon beradi; u to'g'ri ichak-qin to'sig'i deb ataladi (211- va 221-rasmlar).

Siydik pufagi va siydik chiqarish kanali

Siydik pufagi oldindan simfizga tegib turadi. Orqadan siydik pufagiga bachadonning tubi va tanasi, qorinparda ostida esa qin tegib turadi. Siydik pufagi qin bilan mustahkam bog'langan bo'lib, undan uncha yaxshi rivojlanmagan kletchatka vositasida ajralib turadi; bachadon bilan g'ovak kletchatka orqali birikib turadi. Siydik pufagining asosi yon tomonlarda orqa chiqaruv teshigini ko'taruvchi muskullarga tegib turadi. Yuqoridan esa siydik pufagiga qorinparda orqali ichak qovuzloqlari tegib turadi.

Ayollar uretrasi kalta bo'lib, uzunligi o'rta hisobda 3 sm ni tashkil etadi. U deyarli to'g'ri chiziqli yo'nalishga ega bo'lib, ancha kengayuvchan. Uretraning boshlanishi – uning pufak teshigi – erkaklardagiga nisbatan pastroq joylashgan bo'lib, simfizning pastki qirrasiga to'g'ri keladi. Uretra undan keyin pastga va oldinga qarab yo'nalgan holda siydik-tanosil diafragmasi orqali o'tib tashqi teshik orqali qinning dahliziga ochiladi.

Uretradan oldinda, siydik-tanosil to'sqinidan yuqorida, siydik pufagi venalarini qin va bachadon venalari bilan tutashtiruvchi vena chigali yotadi; diafragmadan pastda, uretradan oldinda klitor joylashgan. Uretraning orqa devori qinning oldingi devoriga mustahkam to'siq (*septum urethrovaginale*) yordamida birikib ketgan.

Siydik yo'lining tosdagi qismi

Siydik yo'li yonbosh qon tomirlarini chegaralovchi chiziq sohasida kesib o'tgach, tos bo'shlig'iga tushib boradi. Bu sohada ham siydik yo'li bel sohasidagi kabi qorinparda ostida joylashgan bo'lib, qorinparda orti kletchatkasi bilan o'ralgan. Chanoq bo'shlig'ida siydik yo'li, avvalo, tos devorida, ichki yonbosh arteriya-ning oldingi yuzasida, undan *a.uterina* boshlanadigan joyda yotib, bachadon arteriyasini old tomondan kesib o'tadi (226-rasm).

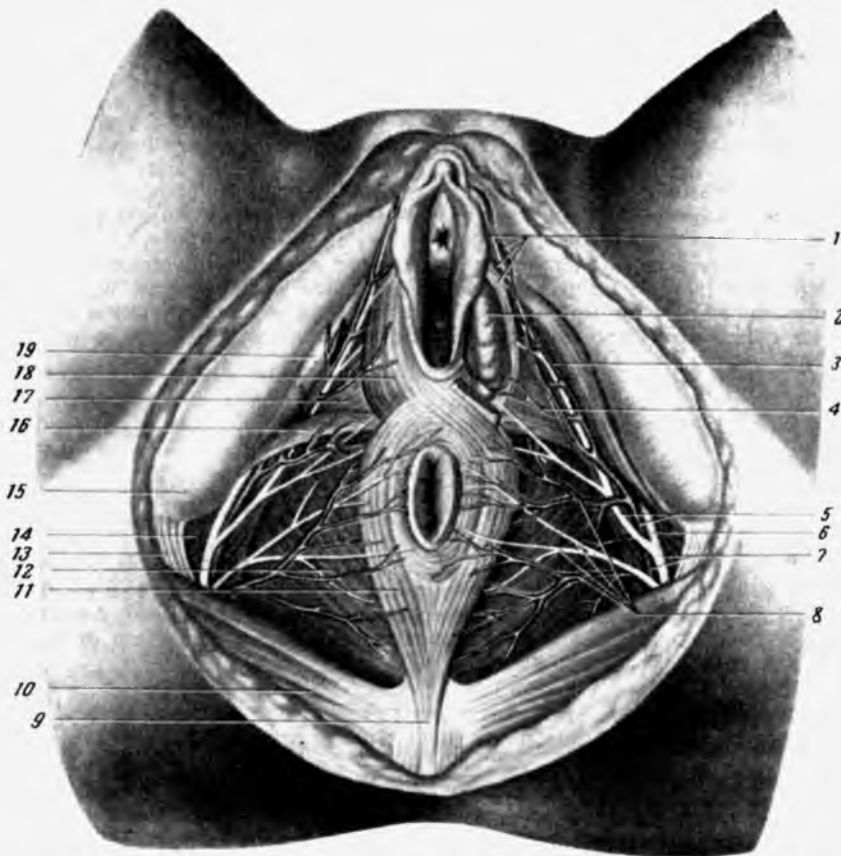
Keyin siydik yo'li bachadonning keng boylami orasiga bachadon asosiga yaqin joydan kirib boradi, so'ngra bachadon bo'yni tomon yo'nalib, bachadon arteriyasini (undan chuqurroq joylashgan holda) kesib o'tadi. So'ngra u oz masofada qinning oldingi devori bo'ylab borib, qiyalab siydik pufagiga kiradi. Shunday qilib, siydik yo'li bachadon arteriyasi bilan ikki joyda kesishadi: tos devori yaqinida *a.uterina*—ga nisbatan yuzaroq, bachadon devori yaqinida esa arteriyadan chuqurroqda o'tadi (226-rasm).

Bachadon

Bachadon (*uterus*) ikkita asosiy: yuqorigi (tana) va pastki (bo'yin) qismlaridan iborat. Ular orasida bo'yin oldi (bo'g'iz) qismi tafovut qilinadi. Tananing bachadon nayidan yuqorigi qismi bachadon tubi deb yuritiladi. Bo'yinda qin va qin usti qismlari tafovut qilinadi. Qorinparda bachadonni old va orqasidan o'rab o'tib bachadonning yon tomonlarida o'zaro qo'shiladi, natijada bachadonning keng boylami (*lig. lata uteri*) hosil bo'ladi. Bachadonning yon qirralari (qovurg'asi) qorinparda bilan qoplanmagan. Bachadonning keng boylamlari varaqlari orasida yog' kletchatkasi bo'lib, u bachadon bo'ynini o'rab turgan yog' kletchatkasi bilan tutashgan va parametriy nomini olgan.

Bachadon keng boylami asosida siydik yo'li va bachadon arteriyasi o'tadi (226-rasm). Ularni bachadon-qin chigali venalari va shu nomdagi nerv chigali shoxlari o'rab turadi. Bachadon arteriyasi bo'ylab bachadonning asosiy boylami (*lig.cardinale*) tortilgan. Yon tomonlarda bachadonning keng boylami tos chanog'i devorini qoplab turuvchi qorinpardaga o'tadi va shu joyda tuxumdonning ushlab turuvchi boylamini hosil qiladi, boylam orasida *a.* va *v.ovarica* joylashgan. Boylam chegara chiziq sohasida siydik yo'li hosil qiladigan burmalardan oldinda joylashgan. Tuxumdon tutqich yordamida bachadon keng boylamining orqa varag'iga yopishib turadi. Bachadon keng boylamining erkin qirg'og'ida bachadon nayi, undan pastroqda va orqaroqda, bachadon burchagiga yaqinroq tuxumdonning xususiy boylami joylashgan. Bachadon nayidan pastroqda va oldinroqda bachadon dumaloq boylamining chanoq qismi joylashgan. Bachadon yumaloq boylami (*lig.teres uteri*), bachadon burchagidan chov kanalining ichki halqasiga qarab boradi (226-rasm).

Bachadon tosnig bo'ylama o'qiga nisbatan oldinga egilgan (*anteversio*), bundan tashqari, tanasi bo'yniga nisbatan oldinga egilgan (*anteflexio*). Baçha-



226-rasm. Ayollar oralig'ining muskul, tomir va nervlari topografiyasi.

1-*nn.labiales posteriores et rr.labiales posteriores a. perinealis*; 2-*bulbus vestibuli vaginae*; 3-*a. profunda clitoridis*; 4-*a. bulbi vestibuli*; 5-*n. perinei et a. perinealis*; 6-*n. dorsalis clitoridis*; 7-*a. pudenda interna et n. pudendus*; 8-*nn.rectales inferiores et a. rectalis inferior*; 9-*lig. anococcygeum*; 10-*m. gluteus maximus*; 11-*m. sphincter ani externus*; 12-*m. levator ani*; 13-*lig. sacrotuberale*; 14-*m. obturatorius internus*; 15-*tuber ischiadicum*; 16-*m. transversus perinei superficialis*; 17-*m. transversus perinei profundus*; 18-*m. bulbocavernosus*; 19-*m. ischiocavernosus*.

donning holatiga siydik pufagi va to'g'ri ichakning to'lib turishi ma'lum darajada ta'sir ko'rsatadi, ya'ni uning holatining o'zgarishiga sabab bo'ladi.

Bachadon qin yordamida mustahkamlanadi; undan tashqari yuqorida sanab o'tilgan boylamlar yordamida ushlanib turishiga qaramasdan bachadon chanoq a'zolari orasida eng harakatchan hisoblanadi.

Oldindan bachadonga siydik pufagi, orqadan to'g'ri ichak tegib turadi (226-rasm). Ikkala a'zo ham bachadondan qorinparda hosilalari – o'yiqlar bilan ajralib turadi. Shuni nazarda tutish kerakki, to'g'ri ichak-bachadon bo'shlig'ining yuqorigi qismi bilan ajralib tursa, qinning orqa gumbazidan esa uning pastki qismi orqali

ajralib turadi. Bachadon tubiga qorinparda orqali ingichka ichak qovuzloqlari (ular o'yiqqacha kiradi), ba'zida S-simon hamda ko'ndalang chamber ichaklar tegib turadi.

Bachadonning arterial tomirlari juft *aa.uterinae* bo'lib, ichki yonbosh arteriyasidan boshlanadi. Undan tashqari bachadonni qon bilan ta'minlashda qorin aortasidan boshlanuvchi *aa.ovaricae* qatnashadi. Vena qon oqimi bachadon venasi orqali ikkala yonbosh venaga quyiladi.

Bachadonning nervlanishida bachadon-qin chigalidan (Frankengeyzer) chiqadigan shoxlar qatnashadi. Chigal bachadon oldi kletchatkasida bachadon bo'yniga yaqin joylashgan bo'lib, qorin osti chigalining davomi hisoblanadi.

Bachadon bo'ynidan ketuvchi limfa yo'llar dumg'aza va yonbosh arteriyalari atrofida yotuvchi limfa tugunlarga quyiladi. Tanasidan limfa qorin aortasi va pastki kavak vena atrofidagi limfa tugunlariga, tubidan dumaloq boylam tarkibida chov tugunlariga quyiladi. Bu tugunlarga qindan ham limfa oqib keladi.

Bachadon ortiqlari

Ikkita tuxumdon va ikkita bachadon yoki Fallopiy naylari bachadon ortiqlari hisoblanadi (225- va 226-rasmlar).

Tuxumdon (*ovarium*)ning ikkita: yuqori (nay) va pastki (bachadon) uchlari; ichki va tashqi yuzalari, ikkita: oldingi (bachadon keng boylamiga *mesovarium* yordamida birikib turgan) va orqa - erkin (to'g'ri ichakka qarab turuvchi) qirralari bor. Tuxumdonning nay uchi yuqoriga, bachadon uchi pastga qaragan. Ichki yuzasi tos chanog'i bo'shlig'iga, tashqi yuzasi esa tos devoriga qaragan. Tuxumdon qobig'i qorinpardadan emas, balki, birlamchi epiteliydan iborat. Shuning uchun ham tuxumdonning yuzasi qorinparda bilan hamma tomonlama o'ralgan boshqa a'zolardek yaltiroq emas. Qorinparda tuxumdon oldingi qirrasida uncha katta bo'lmagan oqish chamberak – *linea limitans mesovarii* yoki Farre-Valdeyer halqasini hosil qiladi. Tuxumdonning nay uchi uni tos devori qorinpardasi bilan tutash-tiruvchi boylam - *lig.suspensorium ovarii* yoki boshqacha qilib aytganda *lig.infudibulopelvicumga* ega. Tuxumdonning bachadon uchi bachadon tanasiga xususiy boylam (*lig.ovarii proprium*) orqali birikib turadi.

Tuxumdon toshning yon devoriga chegaralovchi chiziqdan birmuncha pastroqda, yonbosh arteriya bifurkatsiyasi sohasida qorinpardadan chuqurcha (*fossa ovarica*) hosil qilgan holda yondoshib turadi.

Bachadon nayi (*tuba uterina*) bachadon keng boylami yuqori qirg'og'i bo'ylab o'tadi. Bachadon nayining interstitsial (bachadon devoriga kirib turuvchi), toraygan (bo'yin oldi), kengaygan (ampula) qismlari tafovut qilinadi. Bachadon nayining voronka qismi shokilalarga boy bo'lib, tuxumdonning orqa qirrasiga tegib turadi. Keng boylamning nay bilan tuxumdon tutqichi orasidagi qismi bachadon nayi tutqichi (*mesosalpinx*) deb yuritiladi.

Qin

Qin (*vagina*) yuqori qismi bilan bachadon bo'yinchasini o'rab turadi. Pastki qismi esa kichik uyatli lablar bilan chegaralangan qin dahliziga ochiladi.

Qinning yuqori qismi va bachadon bo'yinchasi orasida halqasimon chuqurlik bo'lib, u qin gumbazi deyiladi. Oldingi, orqa va ikkita yon gumbazlar tafovut

qilinadi. Orqa gumbaz boshqalarga nisbatan chuqurroq bo'lib, to'g'ri ichak-bachadon chuqurchasining tubigacha yetib boradi.

Qinning oldingi devori siydik pufagi va siydik kanaliga yondoshib, ular bilan, ayniqsa, uretra bilan mustahkam birikib ketgan. Qinning orqa devori to'g'ri ichakka tegib turadi (225-rasm), uning orqa gumbazi devorini hosil qiluvchi eng yuqori qismi to'g'ri ichakdan Duglas bo'shlig'ining pastki qismi orqali ajralib turadi.

Tos bo'shlig'i o'rta qavatida qin to'g'ri ichakdan to'siq, *septum rectovaginale* yordamida ajralib turadi. Oraliq sohasida qin to'g'ri ichakdan birmuncha oldinga tomon uzoqlashadi, ular orasini oraliq muskullari to'ldirib turadi.

AYOLLAR ORALIG'I

Ayollar oralig'i (*perineum, s.regio perinealis*) erkaklar oralig'i singari ikkita: siydik-tanosil hamda anal qismlardan iborat. Anal qismi erkaklarda ham ayollarda ham bir xil tuzilishga ega.

Oraliqning siydik-tanosil qismi topografiyasi

Siydik-tanosil qismining struktura asosini erkaklardagidek siydik-tanosil diafragmasi tashkil qiladi. Bu sohada erkaklardagidan farqli o'laroq, uretradan tashqari yana qin ham joylashgan. Qin siydik-tanosil diafragmasini teshib o'tgan joyda mustahkam fibroz halqa bilan o'ralgan bo'lib, bu halqa qinni diafragma mustahkamlab turadi. Siydik-tanosil diafragmasi uyatli soha tarafdan shu sohaga taalluqli a'zolar, aynan katta uyatli lablar, fassiya va muskullar bilan qoplangan. Katta uyatli lablar asosini hosil qiluvchi yog' to'plami ostida tashqi va ichki tanosil arteriyalari hamda teri nervlarining mayda shoxlari o'tadi, oraliqning yuza va yupqa xususiy fassiyasi ostida qon tomir va nervlarga ega bo'lgan muskul qavati yotadi (226-rasm).

Sohaning yon tomonlarida klitorning g'orsimon tanalari joylashgan bo'lib, ular quymuch-g'orsimon muskullari bilan qoplangan. O'rta chiziq yaqinida, qin dahlizining yon tomonlarida qin dahlizi so'g'onlari joylashgan. Ular siydik-tanosil diafragmasining pastki fassiyasiga birikib ketgan bo'lib, so'g'on-g'orsimon muskullari bilan qoplangan. Shu muskul tolalari qin teshigi, uretra va klitorni qurshab turadi. So'g'onning orqa qismida dahlizning katta bezlari joylashgan bo'lib, ularni Bartolini bezlari deb yuritiladi. Undan ham orqaroqda ko'ndalang yo'nalishdagi oraliqning ikkita yuza ko'ndalang muskullari joylashgan. O'rta chiziq bo'ylab muskullarning *linea bischiadica* bilan kesishgan joyida, oraliq fassiyasi va muskuli (orqa chiqaruv jomi, oraliq yuza ko'ndalang muskuli) uchraydi. Bu joy erkaklardagi kabi oraliqning pay markazi deb yuritiladi.

AYOLLAR UYATLI SOHASI

Bu sohaga tashqi tanosil a'zolar kiradi .

Katta uyatli yoki jinsiy lablar (*labia majora pudendi*), tanosil tirqishini chegaralab turadi. Katta uyatli lablar qov (qov bo'rtig'i, *mons pubis*) chegarasida oldingi bitishma, oraliq sohasida esa orqa bitishma bilan o'zaro qo'shilgan. Katta lablar tuklar bilan qoplangan bo'lib, ter va yog' bezlariga boy. Katta lablar ichi yog' kletchatkasiga to'la, ular orasida esa vena chigallari joylashgan. Yuza fassiya yaxshi rivojlanmagan, yog' kletchatkasining qayishchalari esa qov suyagining ustki pardasiga birikib ketgan (226-rasm).

Katta uyatli lablardan ichkarida kichik uyatli lablar (*labia minora pudendi*) joylashgan bo'lib, ular qin daxlizini chegaralab turadi. Kichik lablar oldinda ikkiga ajralib biri klitor ustidan o'tib unga qulfa hosil qilsa, ikkinchisi klitor ostidan o'tib, yugancha – *frenulum clitoridis* hosil qiladi. Orqadan kichik uyatli lablar *frenulum labiorum pudendi* vositasida o'zaro qo'shiladi.

Klitor ostida qin daxliziga ochiluvchi siydik kanalining tashqi teshigi, uning ostida esa qin teshigi joylashgan. Qin teshigi qizlik pardasi yoki uning qoldig'i hisobiga toraygan bo'ladi. Qinga kiraverishda, kichik lablarning ichki yuzasiga bartolini bezlarining yo'llari ochiladi.

Uyatli soha a'zolarining limfa yo'llari chov limfa tugunlariga boradi.

ILOVA

TEST SAVOLLARI

I bobga

1. Golotopiya bu - muayyan a'zoning ...
 - teri qoplamlariga nisbatan tasviri
 - qovurg'alarga nisbatan joylashuvi
 - tomir-nerv tutamlariga nisbatan tutgan o'rni
 - skelet suyaklariga nisbatan joylashuvi
 - umurtqa pog'onasiga nisbatan tutgan o'rni
2. Topografik anatomiya fani o'rganadi
 - a'zolar tizimini
 - a'zolar tuzilishi va joylashuvining variatsiyalarini
 - a'zoni qurshab turuvchi anatomik tuzilmalarni patologiya sharoitida
 - inson tanasi ayrim sohalarining morfologik tuzilishini
 - a'zolar tuzilishi, shakli va joylashuvidagi yoshga bog'liq farqlarni
3. Jarrohlik anatomiyasi o'rganadi
 - a'zolar tizimini
 - a'zolar tuzilishi va joylashuvining variatsiyalarini
 - a'zoni qurshab turuvchi anatomik tuzilmalarni patologiya sharoitida
 - inson tanasi ayrim sohalarining morfologik tuzilishini
 - a'zolar tuzilishi, shakli va joylashuvidagi yoshga bog'liq farqlarni
4. Sintopiya bu - muayyan a'zoning ...
 - teri qoplamlariga nisbatan tasviri
 - qovurg'alarga nisbatan joylashuvi
 - tomir-nerv tutamlariga nisbatan tutgan o'rni
 - skelet suyaklariga nisbatan joylashuvi
 - umurtqa pog'onasiga nisbatan tutgan o'rni
5. Tirik odamni tekshirish usuliga kirmaydi
 - yadro-magnit rezonansi
 - kompyuterli tomografiya
 - yoritish-ravshanlashtirish
 - auskultatsiya
 - perkussiya
6. Dolixomorf qomat mos keladi
 - astenik konstitutsiyaga
 - normostenik konstitutsiyaga
 - giperstenik konstitutsiyaga
 - noto'g'ri konstitutsiyaga
7. Braximorf qomatning belgisi
 - bo'yning baland bo'lishi
 - uzun bo'yin
 - tor ko'krak qafasi
 - katta epigastral burchak
 - uzun oyoqlar

8. Chuqur fassiya hisoblanmaydi

- fassiya varaqlari
- teri osti fassiyasi
- fassiya plastinkalari
- fassial to'siqlar

II bobga

1. *Foramen quadrilaterum*-ning yuqori tomonini oldindan chegaralaydi

- *m. subscapularis*
- *m. teres minor*
- *m. latissimus dorsi*
- *m. teres major*
- *caput longum m. tricipitis brachii*

2. *Foramen trilaterum* orqali o'tadi

- *a. circumflexa scapulae*
- *a. circumflexa humeri posterior*
- *a. suprascapularis*
- *n. axillaris*
- *a. circumflexa humeri anterior*

3. Yelkaning yuqorigi 1/3 ida *a. brachialis*-dan ichkarida yotadi

- *n. ulnaris*
- *n. medianus*
- *n. axillaris*
- *n. radialis*
- *n. musculocutaneus*

4. *Canalis humero-muscularis*-ning orqa-tashqi devorini hosil qiladi

- *caput laterale m. tricipitis brachii*
- *m. brachioradialis*
- *facies posterior ossis humeri*
- *caput mediale m. tricipitis brachii*
- *caput longum m. tricipitis brachii*

5. Tirsak chuqurchasida *n. medianus* yotadi

- *a. brachialis*-ning medial tomonida
- *a. brachialis*-ni orqadan aylanib o'tadi
- *a. brachialis*-ning oldingi tomonida
- *a. brachialis*-ning lateral tomonida

6. *Caput radii*-ni palpatsiyalash mumkin

- tirsakning orqa-lateral egatida
- tirsakning oldingi-lateral egatida
- tirsakning orqa-medial egatida
- tirsak chuqurchasining o'rtasida
- tirsakning oldingi-medial egatida

7. *Canalis carpi radialis* orqali o'tadi

- *m. flexor carpi radialis*-ning payi
- *r. superficialis n. radialis*
- *a. radialis*
- *m. flexor pollicis longus*-ning payi
- *r. palmaris superficialis a. radialis*

8. Yelkani uzoqlashtiradi

- *m. deltoideus*

- *m. subscapularis*
 - *m. supraspinatus*
 - *m. infraspinatus*
 - *mm. teres major et minor*
9. Yelka oldingi oʻrindigining chuqur qavatida uning pastki 1/3 ida yotadi
- *m. brachialis*
 - *m. coracobrachialis*
 - *caput breve m. bicipitis brachii*
 - *caput longum m. bicipitis brachii*
 - *m. deltoideus*
10. Yelkaning oldingi oʻrindigʻida bilak nerv bilan birga oʻtadi
- *a. collateralis radialis*
 - *a. profunda brachii*
 - *a. collateralis ulnaris inferior*
 - *a. collateralis medialis*
 - *a. collateralis ulnaris inferior*
11. *R. profundus n. radialis* ... orqali oʻtadi
- *canalis supinatorius*
 - *sulcus antebrachii medialis*
 - *canalis carpalis*
 - *canalis carpi radialis*
 - *sulcus antebrachii lateralis*
12. Yelkaning orqa oʻrindigida *n. radialis*-ni kuzatib boradi
- *a. profunda brachii*
 - *a. collateralis radialis*
 - *a. collateralis ulnaris inferior*
 - *a. collateralis medialis*
 - *a. collateralis ulnaris inferior*
13. *N. ulnaris* yotadi
- tirsakning orqa-medial egatida
 - tirsakning oldingi-medial egatida
 - tirsakning orqa-lateral egatida
 - tirsakning oldingi-lateral egatida
 - supinator kanalida
14. *A. collateralis ulnaris inferior* yelkaning ... boshlanadi
- pastki 1/3 ida orqa oʻrindiqda
 - oʻrta 1/3 ida oldigi oʻrindiqda
 - pastki 1/3 ida oldingi oʻrindiqda
 - oʻrta 1/3 ida orqa oʻrindiqda
 - yuqorigi 1/3 ida orqa oʻrindiqda
15. *Canalis humero-muscularis* orqali oʻtadi
- *n. radialis*
 - *a. brachialis*
 - *n. ulnaris*
 - *a. collateralis ulnaris superior*
 - *n. musculocutaneus*
16. Kaftning oraliq fassial oʻrindigʻini oldindan chegaralaydi
- kaft aponevrozi
 - suyaklararo kaft muskullari
 - barmoqlarni yozuvchi muskullarning paylari

- kaftning yuza fastsiyasi
- kaftning chuqur fastsiyasi

III bobga

1. Muskul lakunasining medial devorini hosil qiladi
 - *arcus ilio-pectineus*
 - *lig. pectineum*
 - *lig. inguinalis*
 - *lig. lacunare*
 - *v. femoralis*
2. Tomir lakunasining ichidan o'tadi
 - *a., vv. femorales* va *r.femoralis n.genitofemoralis*
 - *a., vv. et n. obturatoriae*
 - *a., vv. et n. femorales*
 - *a., vv. et n. femorales* va Rozenmyuller limfa tuguni
 - *n.ilioinguinalis* va *a., vv. et n. femorales*
3. Son kanalining oldingi devorini hosil qiladi
 - *lamina superficialis f. latae*
 - *lig. inguinalis*
 - *lamina profunda f. latae*
 - *f. pectinea*
 - *v. femoralis*
4. Yopqich kanali tos bo'shlig'ini ... bilan bog'laydi
 - sonning medial muskul o'rindig'i
 - sonning lateral yuzasi
 - sonning orqa muskul o'rindig'i
 - sonning oldingi muskul o'rindig'i
 - dumba sohasi
5. Ken chizig'i bu - ... o'tkazilgan chiziq
 - chov boylamining o'rtasidan sonning medial tepachasiga
 - chov boylamining o'rtasidan tizza qopqog'iga
 - qov birlashmasidan sonning medial tepachasiga
 - oldingi-pastki yonbosh qirrasidan sonning lateral tepachasiga
 - oldingi-yuqorigi yonbosh qirrasidan sonning medial tepachasiga
6. Taqim chuqurchasining pastki-lateral devorini hosil qiladi
 - *caput lateralis m.gastrocnemii et m.plantarum*
 - *caput lateralis m.gastrocnemii*
 - *m. soleus*
 - *m. biceps femoris*
 - *m.popliteus*
7. *Canalis musculoperoneus superior* orqali o'tadi
 - *n. peroneus communis*
 - *n.peroneus profundus et a. peronea*
 - *a. peronea et n. peroneus superficialis*
 - *v.saphena parva*
 - *a. peronea*
8. *Canalis cruropopliteus*-ning oldingi devorini hosil qiladi
 - *m.tibialis posterior*
 - *m.soleus et arcus tendineus m. solei*
 - *m.gastrocnemius*
 - *m.popliteus*

- *membrana interossea* va *m.popliteus*
- 9. *Canalis plantaris*-ni yuqoridan chegaralaydi
 - *lig. plantare longum*
 - *f. plantaris profunda*
 - *septum intermuscularis medialis*
 - *septum intermuscularis lateralis*
- 10. Sonning medial oʻrindigʻida boʻlmaydi
 - *m. semitendinosus*
 - *m. adductor magnus*
 - *m. pectineus*
 - *m. gracilis*
 - *m. adductor longus*
- 11. *N. ischiadicus* tos boʻshligʻidan ... orqali chiqadi
 - *foramen infrapiriforme*
 - *canalis obturatorius*
 - *foramen suprapiriforme*
 - *canalis Alkoki*
 - *foramen ischiadicum minus*
- 12. *Rete articulare genus*-ni hosil qilishda ishtirok etmaydi
 - *a. cicumflexa femoris medialis*
 - *a. genus descendens*
 - *aa. genu superiores medialis et lateralis*
 - *aa. genu inferiores medialis et lateralis*
 - *a. cicumflexa fibula (a. tibialis posterior-dan)*
- 13. *Canalis adductorius*-ning orqa-medial devorini hosil qiladi
 - *m. adductor magnus*
 - *m. vastus medialis*
 - *m. vastus lateralis*
 - *m. adductor longus*
 - *m. pectineus*
- 14. *A. tibialis anterior*-ning tasvir chizigʻi oʻtkaziladi
 - *caput fibula* va *tuberositas tibiae* orasidagi chiziq oʻrtasidan toʻpiqlararo nuqta-
ga
 - *caput fibulae*-dan toʻpiqlararo nuqtaga
 - tizza kopkogidan medial toʻpiqqa
 - *tuberositas tibiae*-dan medialnoy toʻpiqqa
- 15. Tomir lakunasining medial devorini hosil qiladi
 - *lig. lacunare*
 - *lig. pectineale*
 - *lig. inguinale*
 - *arcus iliopectineus*
 - *v. femoralis*
- 16. *Fossa poplitea*da eng yuzada joylashgan
 - *n. tibialis*
 - *n. ischiadicus*
 - *a. poplitea*
 - *v. poplitea*
 - *n. peroneus superficialis*
- 17. Lisfrank boʻgʻimining “kaliti” hisoblangan boylam
 - *lig. cuneometatarsium interosseum mediale*

- *lig. talocalcaneum interosseum*
 - *lig. bifurcatum*
 - *lig. cuboideonaviculare plantare*
 - *lig. calcaneonaviculare*
18. Rozer-Nelaton chizig'i bo'yicha aniqlanadi
- son suyagi bo'yinchasining sinishi
 - son suyagining o'rta qismidan siljigan sinishi
 - tizza bo'g'imidan chiqishi
 - son suyagining pastki qismidan siljishli sinishi
 - son suyagining yuqori qismidan siljishli sinishi

IV bobga

1. *Plexus venosus pterygoideus* bevosita tutashadi
 - g'orsimon sinusga
 - to'g'ri sinusga
 - yuqorigi tohsimon sinusga
 - pastki sagittal sinusga
 - yuqori sagittal sinusga
2. *N. abducens*ning shikastlanishi oqibatida yuzaga keladi
 - yaqinlashuvchi g'ilaylik
 - ekzoftalm
 - nistagm
 - лагоftalm
 - uzoqlashuvchi g'ilaylik
3. O'rta otitlarda yiring so'rg'ichsimon o'siqqa ... orqali o'tadi
 - *aditus ad antrum*
 - *porus acusticus internus*
 - *porus acusticus externus*
 - *foramen jugulare*
 - so'rg'ichsimon o'siq katakchalari
4. Yosh-burun kanali ochiladi
 - pastki burun yo'liga
 - o'rta burun yo'liga
 - yosh qopchasiga
 - yuqori burun yo'liga
 - Evstaxiy nayining og'ziga
5. So'rg'ichsimon o'siqning pastki-orqa kvadrantiga akslanadi
 - *sinus venosus sigmoidei*
 - *antrum mastoideum*
 - *canalis n. facialis*
 - *fossa cranii media*
 - *canales semicirculares*
6. Ko'z kosasining yuqorigi devorini hosil qilishda qatnashadi
 - *ala minoris ossis sphenoidalis*
 - *facies orbitalis alae majoris ossis sphenoidalis*
 - *lamina orbitalis ossis ethmoidalis*
 - *processus orbitalis ossis palatini*
 - *os lacrimalis*
7. *Sinus maxillaris*-ning pastki devorini hosil qiladi

- *processus alveolaris maxillae*
 - *tuber maxillae*
 - *processus palatinus maxillae*
 - *lamina horizontalis ossis palatini*
 - *processus sphenoidalis ossis palatini*
8. Bosh gumbazida skalpli (lahtak shaklidagi) jarohat bo'lishining sababi
- aponevroz osti kletchatkasi
 - suyak parda osti kletchatkasi
 - aponevrozaro kletchatka
 - teri osti kletchatkasi
 - suyakning diploe qavati
9. So'rg'ichsimon o'siqning katakchalari tutashadi
- o'rta quloqqa
 - ichki quloqqa
 - tashqi quloqqa
 - bosh chanogining o'rta chuqurchasiga
 - bosh chanogining orqa chuqurchasiga
10. *Falx cerebelli*-ning asosida joylashadi
- *sinus occipitalis*
 - *sinus sigmoideus*
 - *sinus transversus*
 - *sinus rectus*
 - *sinus cavernosus*
11. G'alvirsimon labirintning oldingi katakchalari ochiladi
- *meatus nasi media*-ga
 - *meatus nasi superior*-ga
 - *concha nasalis superior*-ning ustiga
 - *meatus nasi inferior*-ga
 - *concha nasalis superior*-ning orqa tomoniga
12. Boshning ichidan venoz qon ... orqali oqib chiqadi
- *sinus sigmoideus*
 - *sinus transversus*
 - *sinus occipitalis*
 - *sinus rectus*
 - *sinus petrosus superior*
13. Miyaning to'r parda osti bo'shlig'i ... orasida joylashgan
- *arachnoidea et pia mater encephali*
 - *dura mater et pia mater encephali*
 - *dura mater et arachnoidea encephali*
 - *pia mater encephali et cortex cerebri*
14. *M. pterygoideus medialis*-dan chuqurroqda joylashadi
- halqum atrofi kletchatka bo'shlig'i
 - chakka-qanotsimon kletchatka bo'shlig'i
 - qanotsimonaro kletchatka bo'shlig'i
 - halqum orti kletchatka bo'shlig'i
 - pretraxéal kletchatka bo'shlig'i

V bobga

1. Qalqonsimon bezning "xavfli zona"si joylashgan
- bez yon bo'laklarining orqa yuzasida

- qalqonsimon bezning bo'yinchasida
 - bez yon bo'laklarining oldingi yuzasida
 - bez yon bo'laklarining yuqori cho'qqisida
 - barcha javoblar to'g'ri
2. *M. sternocleidomastoideus*-ning old yuzasini kesib o'tadi
- *v. jugularis externa*
 - *v. retromandibularis*
 - *v. jugularis interna*
 - *v. mediana colli*
 - *v. jugularis anterior*
3. Tilosti suyagi tagidagi muskullarga g'ilof hosil qiladi
- *lamina profunda f. colli propria*
 - *f. superficialis colli*
 - *f. prevertebralis*
 - *lamina superficialis f. colli propria*
 - *lamina parietalis f. endocervicalis*
4. *M. hyoglossus*-ning ichki tomonida joylashgan
- *a. lingualis*
 - *v. submentalis*
 - *v. lingualis*
 - *n. hypoglossus*
 - *n. lingualis*
5. *Spatium antescalenum* orqali o'tadi
- *n. phrenicus*
 - *plexus brachialis*
 - *a. subclavia*
 - *a. transversa colli*
 - *a. vertebralis*
6. Narvon-umurtqa uchburchagining asosini hosil qiladi
- plevra gumbazi
 - bo'yin umurtqalarining ko'ndalang o'siqlari
 - oldingi narvon muskuli
 - o'mrov suyagi
 - o'mrov osti venasi
7. Katta yoshdagi odamda qalqonsimon bezning og'irligi
- 25-30 g
 - 55-60 g
 - 15-20 g
 - 70-80 g
 - 100-120 g
8. Pirogov uchburchagining tubini hosil qiladi
- *m. hyoglossus*
 - *m. mylohyoideus*
 - *m. geniohyoideus*
 - *m. digastricus*-ning orqa qorinchasi
 - *m. digastricus*-ning oraliq payi
9. Uyqu uchburchagida sayyor nervi joylashadi
- *v. jugularis interna et a. carotis communis* orasida va orqasida
 - *v. jugularis interna*-dan tashqarida
 - *a. carotis communis*-dan oldinda

- *v. jugularis interna et a. carotis communis* orasida va oldinda
- *a. carotis communis*-ning ichki tomonida

10. Uyqu uchburchagi sohasida bo'lmaydi

- *lamina profunda f. colli propria*
- *f. superficialis colli*
- *f. endocervicalis*
- *lamina superficialis f. colli propria*
- *f. prevertebralis*

11. Ovoz yorig'ining torayishiga ... ning falaji olib keladi

- *m.cricothyrenoideus posterior*
- *m.thyreoepiglotticus*
- *m.vocalis*
- *m.thyreoarythenoideus*
- *m.cricothyrenoideus*

12. Halqum atrofi kletchatkasini oldingi va orqa qismlarga bo'luvchi diafragmani hosil qilishda qatnashadi

- *m. stylohyoideus*
- *m. thyrohyoideus*
- *m. palatopharyngeus*
- *m. constrictor pharyngeus superior*
- *m. palatoglossus*

13. Jag' osti uchburchagida yuz arteriyasi o'tadi

- jag' osti bezining kapsulasi ichida
- II fassiyaning yuza varag'i ustida
- II fassiyaning chuqur varag'i ostida
- teri osti kletchatkasida
- tilosti-til muskuli ostida

14. Bo'yinning oq chizig'ini hosil qiladi

- II va III fassiyalar
- I va II fassiyalar
- III va IV fassiyalar
- IV fassiyaning varaqlari
- IV va V fassiyalar

15. Narvonsimon muskullarni o'raydi

- *f. prevertebralis*
- *lamina superficialis f. colli propria*
- *lamina profunda f. colli propria*
- *f. superficialis colli*
- *f. endocervicalis*-ning visseral varagi

16. O'mrov osti tomirlari va yelka chigalidan iborat tomir-nerv tutamining g'ilofini

hosil qiladi

- *f. prevertebralis*
- *lamina superficialis f. colli propria*
- *f. endocervicalis*
- *lamina profunda f. colli propria*
- *f. superficialis colli*

17. *A. carotis externa sinistra*-ni bog'lab qo'yilganda kollaterallar ... orasida rivojlanadi

- chadpadi ko'z va yuz arteriyalari

- chapdagi yuza chakka va ensa arteriyalari
- miyaning chap va o'ng oldingi arteriyalari
- o'ng va chap ko'z arteriyalari
- chapdagi yuqori qalqonsimon va yuz arteriyalari

VI bobga

1. Qovurg'alararo tomir-nerv tutami komponentlarining pastdan yuqoriga joylashish tartibi

- nerv, arteriya, vena
- arteriya, vena, nerv
- vena, arteriya, nerv
- nerv, vena, arteriya
- vena, nerv, arteriya

2. Ichki qovurg'alararo muskuldan chuqurroqda joylashadi

- ko'krak ichi fassiyasi
- ko'krak-o'mrov fassiyasi
- ichki qovurg'alararo parda
- plevraning pariyetal varag'i
- paraplevral kletchatka

3. Ko'krak ichi arteriyasi V qovurg'a oralig'ida ... orasida joylashgan

- ichki qovurg'alararo muskul bilan ko'krakning ko'ndalang muskuli
- V qovurg'a tog'ayi bilan ko'krakning ichki fassiyasi
- ichki qovurg'alararo muskul bilan ko'krakning ichki fassiyasi
- V qovurg'a tog'ayi bilan ko'krakning ko'ndalang muskuli
- ko'krakning ko'ndalang fassiyasi bilan pariyetal plevra

4. Diafragmaning o'rta va tashqi oyoqchalari orasidan o'tadi

- *truncus sympathicus*
- *v. hemyazygos*
- *ductus thoracicus*
- *nn. splanchnici*
- *v. azygos*

5. Plevra sinusi bu -

- devoriy plevraning bir qismdan ikkinchi qismiga o'tish joyi
- plevra pariyetal varag'ining visseral varaqqa o'tish joyi
- pariyetal va visseral plevralar orasidagi yoriqsimon bo'shliq
- pariyetal plevraning umrovdan yuqoridagi qismi

6. O'ng o'pka ildizida pastdan yuqoriga joylashadi

- o'pka arteriyasi, bronx, o'pka venalari
- o'pka arteriyasi, o'pka venalari, bronx
- bronx, o'pka venalari, o'pka arteriyasi
- o'pka venalari, o'pka arteriyasi, bronx
- bronx, o'pka arteriyasi, o'pka venalari

7. O'pka ildizining skeletotopiyasi

- Th V-VII va II-IV qovurg'a
- Th III-V va III-V qovurg'a
- Th IV-VI va II-IV qovurg'a
- Th IV-VII va III-V qovurg'a
- Th V-VII va IV-VI qovurg'a

8. Perikard punksiyasida nina kiritiladi

- oldingi-pastki sinusga
 - ko'ndalang sinusga
 - qiyshiq sinusga
 - qovurg'a-diafragma sinusiga
 - qovurg'a-ko'ks oralig'i sinusiga
9. Chap to'sh chizig'i bo'ylab yurakning oldingi yuzasini V-VI qovurg'alar sathida qoplaydi
- perikard
 - perikard va chap qovurg'a-mediastinal sinusi
 - perikard va ung qovurg'a-mediastinal sinusi
 - perikard va chap o'pkaning oldingi qirg'og'i
 - perikard va ung o'pkaning oldingi qirg'og'i
10. Yurakning orqa qorinchalararo egatida yotadi
- yurakning o'rta venasi va o'ng toj arteriyasining qorinchalararo shoxi
 - toj sinusi va o'ng toj arteriyasining o'rovchi shoxi
 - yurakning katta venasi va o'ng toj arteriyaning qorinchalararo shoxi
 - yurakning katta venasi va chap toj arteriyaning qorinchalararo shoxi
 - koronar sinus va chap toj arteriyaning o'rovchi shoxi
11. Yuqori kavak vena chapdan yondoshadi
- *aorta ascendens*-ga
 - *n. vagus dexter*-ga
 - *truncus brachiocephalicus*-ga
 - *n. phrenicus dexter*-ga
 - *a. pulmonalis dextra*-ga
12. II qovurg'a sathida ko'krak ichi arteriyasidan boshlanadi
- *a. pericardiacophrenica*
 - *a. epigastrica superior*
 - *a. epigastrica superficialis*
 - oldingi qovurg'alararo tarmoq
 - *a. bronchialis*
13. Boxdalek teshigi orqali o'tadi
- hech bir tuzilma o'tmaydi
 - *ductus thoracicus*
 - *v. azygos*
 - *truncus sympaticus*
 - *v. hemiazygos*
14. *Spatium retrosternale*-ni oldindan chegaralaydi
- *f. endothoracica*
 - *pericard*
 - *pleura parietalis*
 - *sinus costomediastinales anteriores*
 - *pars sternalis diaphragmae*
15. *Sinus transversus pericardii* orqali bajariladi
- katta qon tomirlarni vaqtincha qisib qo'yish
 - perikard bo'shligini ochish
 - perikard bo'shligini punksiya qilish
 - botallo yo'liga ochib kirish
 - koronar arteriyalarga ochib kirish
16. O'pkaning chap qiyshiq yorig'i ajratib turadi
- yuqori va o'rta bo'laklarni pastkisidan

- yuqori bo'lakni o'rta bo'lakdan
 - yuqori bo'lakni pastkisidan
 - o'rta va pastki bo'laklarni yuqorigisidan
 - o'rta bo'lakni pastkisidan
17. Sut bezining medial kvadrantlari uchun regional hisoblanadi
- to'sh atrofi limfa tugunlari
 - o'mrov usti limfa tugunlari
 - o'mrov osti limfa tugunlari
 - bo'yinning chuqur limfa tugunlari
 - Zorgius limfa tugunlari
18. Voynich-Syanojentskiy uchburchagi to'g'ri keladi
- pastki plevralararo maydonga
 - yurak cho'qqisining zarbi maydonchasiga
 - yuqorigi plevralararo maydonga
 - yurakning absolyut chegaralari zonasiga
 - yurakning nisbiy chegaralari zonasiga
19. Kurakning burchagi ... sathida joylashgan
- Th VII
 - Th VI
 - Th VIII
 - Th V
 - Th IX
20. Paraplevral kletchatka ... orasida joylashgan
- ko'krak ichi fassiyasi va pariyetal plevra
 - pariyetal va visseral plevralar
 - pariyetal plevra va ichki qovurg'alararo muskul
 - tashqi va ichki qovurg'alararo muskullar
 - ichki qovurg'alararo muskul bilan ko'krak ichi fassiyasi
21. Sut bezining kapsulasini hosil qiladi
- *f. thoracica superficialis*
 - *f. thoracica profunda*
 - katta ko'krak muskulining aponevrozi
 - *fascia clavi-pertoralis*
 - avtonom fibroz plastinka
22. *Recessus costo-diaphragmaticus* ... bo'yicha eng katta balandlikka ega
- *l. axillaris media*
 - *l. scapularis*
 - *l. medioslavicularis*
 - *l. paravertebralis*
 - *l. parasternalis*

VII bobga

1. Qorinning oldingi devorida kavak vena va darvoza vena sistemalari orasidagi bog'lanish qaysi vena orqali amalga oshiriladi?
- kindik atrofi venalari
 - yonbosh suyagini urovchi yuza vena
 - kindik venasi
 - yonbosh suyagini o'rovchi yuza vena
 - bel venalari
2. Lateral kindik burmalari ichida o'tadi...

- pastki qorin usti tomirlari
 - kindik arteriyasi
 - obliteratsiyalangan kindik venasi
 - obliteratsiyalangan siydik yo'li
 - kindik atrofi venalari
3. Taloqning ko'r xaltasi kichik tos bo'shlig'i bilan qanday tutashadi?
- tutashmaydi
 - charvi teshigi orqali
 - o'ng yonbosh kanali orqali
 - oshqozon oldi xaltasi va chap yonbosh kanali orqali
 - o'ng tutkich sinusi orqali
4. Chap tutqich sinusini o'ng tomondan chegaralaydi...
- ingichka ichakning tutqichi va uning ildizi
 - ko'tariluvchi chambar ichak
 - tushuvchi chambar ichak
 - ileotsekal burchak
 - ko'ndalang chambar ichak tutqichining ildizi
5. Katta duodenal so'rg'ich o'n ikki barmoq ichakning qaysi bo'limida joylashadi?
- pastga tushuvchi qismida
 - yuqori gorizontal qismida
 - ko'tariluvchi qismida
 - pastki gorizontal qismida
6. Oshqozon-oshqozon osti boylami bo'ylab o'tadi ...
- chap oshqozon arteriyasi
 - yuqorigi oshqozon osti - o'n ikki barmok arteriyasi
 - oshqozon - o'n ikki barmoq arteriyasi
 - chap oshqozon - charvi arteriyasi
 - oshqozon kalta arteriyalari
7. Kichik charvining ichidan o'tadi...
- darvoza venasi
 - chap oshqozon-charvi venasi
 - o'ng oshqozon-charvi venasi
 - yuqorigi tutqich venasi
 - Meyo (prepilorik) venasi
8. Chuqur chov halqasini qorin bo'shlig'i tomondan qoplaydi ...
- pariyetal qorinparda
 - qorin ichi fassiyasi
 - qorin tashqi kiyshik muskulining aponevrozi
 - ko'ndalang fassiya
 - ko'ndalang muskul
9. Chap diafragma osti bo'shlig'i chap yon kanaldan ... orqali ajralib turadi.
- diafragma-chambar boylami
 - talok-diafragma boylami
 - oshqozon-taloq boylami
 - buyrak-taloq boylami
 - pastga tushuvchi chambar ichak
10. Qorinparda bo'shlig'i – bu
- qorin ichki fassiyasi bilan chegaralangan bo'shliq
 - qorin ichi fassiyasi bilan qorinpardaning pariyetal varag'i orasidagi bo'shliq
 - *linea terminalis*-dan yuqorida joylashgan bo'shliq

- qorinpardaning pariyetal va visseral varaqlari orasidagi bo'shliq
 - qorin old-yon devori, bel va diafragma bilan chegaralangan bo'shliq
11. Chov oralig'i... oralig'ida joylashgan yoriqdir
 - chov kanalining oldingi va orqa devorlari
 - urug' tizimchasi bilan chov boylami
 - chov o'rog'i bilan chov boylami
 - ichki qiyshiq muskul bilan ko'ndalang fassiya
 - chuqur va yuza chov halqalari
 12. Jigar darvozasi orqali o'tmaydi
 - jigar o't yo'llari
 - jigar venalari
 - darvoza venasi
 - adashgan nerv tolalari
 - limfa tomirlari
 13. Charvi teshigini oldindan chegaralaydi
 - o'n ikki barmoq ichakning so'g'oni
 - jigar-o'n ikki barmoq boylami
 - jigar-oshqozon boylami
 - jigar-buyrak boylami
 - buyrak-o'n ikki barmoq boylami
 14. Chov oralig'ining qaysi shakli chov sohasining zaifligidan dalolat beradi?
 - yoriqsimon
 - uchburchak
 - o'roqsimon
 - yoriqsimon-oval
 15. To'g'ri chov churrasida churra xaltasi qayerdan o'tadi?
 - chov kanalining chuqur teshigi orqali
 - tashqi chov chuqurchasi orqali
 - pufak usti chuqurchasi orqali
 - chov kanalining yuza halqasi orqali
 - chov kanali orqali
 16. O'n ikki barmoq ichakning qaysi qismi intraperitoneal yotadi?
 - tushuvchi
 - yuqori gorizontal
 - ko'tariluvchi
 - pastki gorizontal
 17. Oshqozon-taloq boylamida joylashadi
 - o'ng oshqozon arteriyasi
 - oshqozon-o'n ikki barmoq arteriyasi
 - chap oshqozon arteriyasi
 - o'ng oshqozon-charvi arteriyasi
 - oshqozonning kalta arteriyalari
 18. Qorinning old-yon devorida ko'ndalang fassiya ostida joylashadi
 - qorinparda oldi yog' kletchatkasi
 - qorinning ko'ndalang muskuli
 - qorinpardaning pariyetal varag'i
 - qorin ko'ndalang muskuli
 - ichki qiyshiq muskul aponevrozi

VIII bobga

1. Qorinparda orti bo'shligi ... orasida joylashadi.
 - qorin ichi fassiyasi bilan bel sohasining pariyetal qorinpardasi
 - qorin ichi fassiyasi bilan qorinparda orti fassiyasi
 - chuqur bel muskullari bilan qorin ichi fassiyasi
 - qorinparda orti fassiyasi bilan pariyetal qorinparda
 - qorinparda orti fassiyasi bilan chuqur bel muskullari
2. Ikkala yonbosh suyagining qirralarini tutashtiruvchi chiziq ... to'g'ri keladi.
 - IV bel umurtqasining qirrali o'sig'iga
 - V bel umurtqasining qirrali o'sig'iga
 - III bel umurtqasining qirrali o'sig'iga
 - II-III bel umurtqalararo diskka
 - III-IV bel umurtqalararo diskka
3. Pti bel uchburchagining tubini hosil qiladi ...
 - qorinning ichki qiyshiq muskuli
 - qorinning ko'ndalang muskuli
 - ko'ndalang fassiya
 - gavidani to'g'rilovchi muskul bilan ko'ndalang aponevroz
 - belning kvadrat muskuli
4. Belning chuqur muskullari qorinparda orti bo'shlig'i tomondan ... bilan qoplanadi.
 - qorin ichi fassiyasi
 - qorin orti fassiyasi
 - chambar orti fassiyasi
 - ko'krak-bel fassiyasi
 - qorin orqa devorining pariyetal qorinpardasi
5. XII qovurg'a chap buyrakni ... sathida kesib o'tadi.
 - buyrak darvozasi
 - yuqori qutbi
 - pastki qutbi
 - kesib o'tmaydi
 - yuqorigi qirg'og'i
6. Chap buyrak usti bezi orqada ... taqalib turadi.
 - diafragmaga
 - oshqozon osti bezining dum qismiga
 - taloqqa
 - oshqozon osti bezining tanasiga
 - qorin aortasiga
7. Ko'krak limfa yo'li qorin orti bo'shlig'ida joylashadi ...
 - aortaning orqasida
 - pastki kavak venaning orqasida
 - pastki kavak venaning o'ng tomonida
 - aortadan oldinda
 - aortaning chap tomonida
8. Bel nerv chigalining shoxlari bel sohasida joylashadi ...
 - chuqur bel muskullari bilan qorin ichi fassiyasi orasida.
 - xususiy qorinparda orti kletchatkasida
 - paranebral kletchatkada
 - qorinning tashqi va ichki kiyshik muskullari orasida
 - belning kvadrat va katta muskullari orasida
9. Buyrak jomi oldi arteriya to'rini hosil qilishda nechta segmentar arteriya ishtirok

etadi?

- to'rtta
- ikkita
- uchta
- beshta
- bitta

10. O'ng buyrakning oldingi yuzasiga taqalib turadi ...

- o'n ikki barmoq ichakning pastga tushuvchi qismi
- o'n ikki barmoq ichakning ko'tariluvchi qismi
- o'n ikki barmoq ichakning piyozchasi
- o'n ikki barmoq ichakning pastki gorizontol qismi
- o'n ikki barmoq-och ichak burilmasi

11. Chap buyrak venasi o'tadi ...

- qorin aortasining oldidan
- yuqori tutqich arteriyasi boshlangan joydan yuqoriroqda
- pastki kavak venadan oldinda
- qorin aortasidan orqada
- moyak (tuxumdon) arteriyasi boshlanadigan joydan pastda

12. Buyrak darvozasida oldindan orqaga joylashadi

- buyrak venasi, arteriyasi, loxanka
- buyrak arteriyasi, venasi, loxanka
- loxanka, buyrak venasi, arteriyasi
- loxanka, buyrak arteriyasi, venasi
- buyrak venasi, loxanka, buyrak arteriyasi

13. Chap moyak (tuxumdon) venasi quyiladi

- pastki kavak venaga
- chap buyrak venasiga
- chap buyrak usti venasiga
- chap umumiy yonbosh venasiga

14. Pastki kavak venadan oldinda joylashadi

- oshqozon osti bezining tanasi
- o'n ikki barmoq ichakning tushuvchi qismi
- jigarning orqa-pastki qismi
- o'ng siydik nayi
- qursoq chigali

IX bobga

1. Orqa miyaning subdural bo'shlig'i joylashadi

- yumshoq miya pardasi ostida
- to'rsimon parda ostida
- qattiq va to'rsimon pardalar orasida
- qattiq miya pardasi bilan umurtqalar suyak usti pardasi orasida
- to'r va yumshoq miya pardalari orasida

2. Umurtqa orqa bo'ylama boylamining umurtqa pog'onasi elementlariga birikish xususiyatlarini tanlang

- fibroz halqalar bilan g'ovak birlashgan
- tanasiga va fibroz halqalarga mustahkam birikkan
- umurtqalar tanalariga g'ovak bog'langan
- umurtqalar tanalariga mustahkam birikkan
- xususiyatlar yo'q

3. Orqa miyada qanday yo'g'onlashmalar bor va ular qayerda hosil bo'ladi?

- bo'yinda. S V dan Th I gacha
 - ko'krakda, Th II va V orasida
 - belda. L II va IV orasida
 - bel-dumg'aza, L I va S II umurtqalari orasida
4. Qayerda umurtqa nomeri bilan orqa miya segmentlari lokalizatsiyasi orasida mutanosiblik mavjud?
- yuqori bo'yin
 - o'rta bo'yin
 - pastki bo'yin
 - yuqori ko'krak
 - o'rta ko'krak
5. Kifoz nima?
- umurtqa pog'onasining orqaga bo'rtib egilishi
 - umurtqa pog'onasining oldinga bo'rtib egilishi
 - umurtqa pog'onasining yonga bo'rtib egilishi
 - umurtqa tanasining oldinga qiyshayishi
 - umurtqa tanasining orqaga qiyshayishi

X bobga

1. Tosning qorinparda osti qavatida joylashadi...
- prostata bezi
 - qovuqning tubi
 - to'g'ri ichakning ampuladan yuqori qismi
 - to'g'ri ichakning orqa chiqaruv kanali qismi
 - kuper bezi
2. Quymuch to'g'ri ichak chuqurchasining tashqi chetini hosil qiladi...
- quymich do'mbog'i
 - ichki yopqich muskuli
 - oraliqning yuza ko'ndalang muskuli
 - orqa chiqaruv teshigini ko'taruvchi muskul
 - oralikning chuqur ko'ndalang muskuli
3. To'g'ri ichakning pastki arteriyasi boshlanadi...
- ichki tanosil arteriyasidan
 - ichki yonbosh arteriyasidan
 - kindik arteriyasidan
 - pastki tutqich arteriyasidan
 - yuqori dumba arteriyasidan
4. Pufak oldi kletchatka bo'shlig'ini orqadan chegaralaydi...
- pufak oldi fassiyasi
 - pufak orti fassiyasi
 - ko'ndalang fassiya
 - pufak-kindik boylamlari
 - qorinpardaning pariyetal varag'i
5. Erkaklar uretrasining qov oldi egriligi ... orasida joylashadi.
- g'orsimon bo'limning fiksatsiyalangan va erkin qismlari
 - uretraning g'orsimon va pardasimon bo'limlari
 - uretraning pardasimon va piyozsimon qismlari
 - uretraning prostatik va pardasimon bo'limlari
 - uretraning prostatik va piyozsimon qismlari'
6. Moyak istisqosida seroz suyuqlik to'planadi ...

- oqsil pardaning varaqlari orasida
 - oqsil parda bilan moyak ortig'i orasida
 - oqsil parda bilan ichki urug' fassiyasi orasida
 - tashqi va ichki urug' fassiyalari orasida
 - moyak bilan uning ortig'i orasida
7. To'g'ri ichakning oraliqdagi egriligi ... yo'nalgan.
- orqadan oldinga
 - oldindan orqaga
 - chapdan o'ngga
 - o'ngdan chapga
8. To'g'ri ichakning o'rta arteriyasi joylashadi ...
- tosning yon kletchatka bo'shlig'ida
 - tosning to'g'ri ichak orti kletchatka bo'shlig'ida
 - pufak orti kletchatka bo'shlig'ida
 - quymich-to'g'ri ichak kletchatka bo'shlig'ida
9. Yorg'oqning tashqi urug' fassiyasidan chuqurda joylashadi:
- kremaster fassiyasi.
 - kremaster muskuli.
 - ichki urug' fassiyasi.
 - oqsil qavati.
10. Siydik yo'li tos qismining qaysi bo'limi eng tor hisoblanadi?
- qovuq oldi.
 - devor ichi.
 - devori oldi
11. Tuxumdon tomirlari qayerdan o'tadi?
- tuxumdonni ushlab turuvchi boylam ichida
 - bachadonning yumaloq boylami bo'ylab
 - tuxumdonning xususiy boylami ichida
 - bachadon nayining tutqichi ichida
 - bachadon serbar boylami asosi bo'ylab
12. Parametral kletchatka joylashadi
- bachadon tubi atrofida, serbar boylami orasida
 - bachadon serbar boylamining tos devorlariga birikish joyida
 - bachadon bo'yinchasi atrofida, uning serbar boylami orasida
 - pufak-bachadon boylamlari ichida
 - dumg'aza-boylamlari ichida
13. Qaysi tomirlar giperplaziyasi gemorroidal tugunlarning hosil bo'lishiga olib keladi?
- subfassial vena to'ri
 - shilliq va teri osti vena to'rlari
 - to'g'ri ichak o'rta arteriyalari
 - to'g'ri ichak pastki arteriyalarining tarmoqlari
 - to'g'ri ichak yuqori venalari
14. Alkok kanali orqali o'tadi
- ichki tanosil arteriyasi va tanosil nervi
 - yopqich nervi va arteriyasi
 - pastki dumba arteriyasi va nervi
 - yuqori dumba arteriyasi va nervi
 - quymich va tanosil nervlari

Adabiyotlar ro'yxati

I. Asosiy adabiyotlar

1. Axmedov N.K., Shomirzayev N.X. Normal va topografik anatomiya. - Toshkent, 1991.
2. Елизаровский С.И., Калашников Р.Н. Оперативная хирургия и топографическая анатомия. - М., 1979.
3. Золотко Ю.Л. Атлас топографической анатомии человека. - М., ч. I-1964; ч. II - 1967; ч. III - 1967.
4. Кованов В.В., Аникина Т.И., Сычеников И.А. Оперативная хирургия и топографическая анатомия. - М., Медицина, 1995. 398 с.
5. Корнинг Г.К. Топографическая анатомия. М.-Л., 1936.
6. Крупачев И.Ф. Практикум по оперативной хирургии и топографической анатомии. - М., 1972.
7. Лубоцкий Д.Н. Основы топографической анатомии. - М., 1953.
8. Маргорин Е.М. Топографо-анатомические особенности новорожденного. - Л., 1977.
9. Оперативная хирургия и топографическая анатомия / Под ред. Кульчицкого К.И., Бобрика И.И. - Киев, 1989.
10. Островерхов Г.Е., Лубоцкий Д.Н., Бомаш Ю.М. Курс оперативной хирургии и топографической анатомии. - М., 1972.
11. Сергиенко В.И., Петросян Э.А., Фраучи И.В. Топографическая анатомия и оперативная хирургия. / Под ред. Ю.М. Лопухина. - М. Геотар-Мед. - Т.1, 2001. - Т.2, 2002.
12. Shomirzayev N.X., Sa'dullayev N.S., Botirova Z.B. Operativ jarrohlik. - Т., 1994.
13. Frank H. Netter. Atlas of human anatomy. M.D. Basle, 1991.
14. Ernest W. April. Clinical Anatomy, 1997.

II. Qo'shimcha adabiyotlar

15. Баиров Г.А., Дорошевский Ю.Л., Немилова Т.К. Атлас операций у новорожденных. - Л., 1984.
16. Большаков О.П., Семенов Г.М. Лекции по оперативной хирургии и клинической анатомии. - СПб., Питер, 2000. 461 с.
17. Буланов Г.А., Овсянников В.Я. Клинические аспекты топографической анатомии органов брюшной полости. - Нижний Новгород, 1992.
18. Буланов Г.А., Овсянников В.Я. Клинические аспекты топографической анатомии конечностей. - Нижний Новгород, 1997.
19. Войленко В.Н., Медеян А.И., Омельченко В.М. Атлас операций на брюшной стенке и органах брюшной полости. - М., 1965.

20. Войно-Ясенецкий В.Ф. Очерки гнойной хирургии. - Л., 1956.
21. Дубров Я.Г. Амбулаторная травматология. - М., 1986.
22. Золотарева Т.В., Топоров Н.Л. Хирургическая анатомия головы. - М., 1968.
23. Исаков Ю.Ф., Долецкий С.Я. Детская хирургия. - М., 1971.
24. Каплан А.В. Закрытые повреждения костей и суставов. - М., 1967.
25. Karimov SH.I., SHomirzayev N.H. Subordinatorlar uchun jarrohlik. - T., 1993.
26. Кишш-Сентаготаи. Анатомический атлас человеческого тела. - Будапешт, Т.І-ІІ. 1973.
27. Кованов В.В., Травин А.А. Хирургическая анатомия нижней конечности. - М., 1963.
28. Кованов В.В., Травин А.А. Хирургическая анатомия верхней конечности. - М., 1965.
29. Кованов В.В., Бомаш Ю.М. Практическое руководство по топографической анатомии. - М., 1967.
30. Кованов В.В., Аникина Т.И. Хирургическая анатомия артерий человека. - М., Медицина, 1974. 267 с.
31. Корнилов Н.В., Грязнухин Э.Г. Травматологическая и ортопедическая помощь в поликлинике. - СПб., 1994.
32. Литтман И. Брюшная хирургия. - Будапешт, 1970. 543 с.
33. Мирзамухамедов А.Г., Каримов Ш.И., Азизов С.З. Оперативные доступы к органам забрюшинного пространства. - Т., «Ибн Сина», 1994.
34. Над Д. Хирургическая анатомия. - Будапешт, 1959.
35. Огнев Б.В., Фраучи В.Х. Топографическая и клиническая анатомия. - М., 1960.
36. Островерхов Г.Е. Лекции по оперативной хирургии. - М., 1976.
37. Рогинский Я.Я., Левин М.Г. Основы антропологии. - М., 1995.
38. Руководство по клинической урологии /Под ред. А.Я.Пытеля. - М., 1969.
39. Сакс Ф.Ф. Атлас по топографической анатомии новорожденного. - М., 1993.
40. Синельников Р.Д. Атлас анатомии человека. - М., 1972. Т.І, Т.ІІ, Т.ІІІ.

MUNDARIJA

Soʻz boshi	3
UMUMIY QISM	
KIRISH (N.H.Shomirzayev, S.X.Nazarov, R.J.Usmonov)	
Topografik anatomiya fani	4
Fanga oid qisqacha tarixiy maʼlumotlar	4
I bob. Topografik anatomiyaning umumiy masalalari (N.H.Shomirzayev, S.X.Nazarov, R.J.Usmonov)	
Asosiy atamalar va tushunchalar	9
Tananing yumshoq asosi	11
Qon tomir va nervlarning tuzilishidagi farqlar	14
Topografik anatomiyani tadqiq etish usullari	16
ASOSIY QISM	
II bob. Qoʻlning topografik anatomiyasi (N.H.Shomirzayev, S.X.Nazarov, R.J.Usmonov)	
Yelka kamari	18
Kurak sohasi	18
Oʻmrov osti sohasi	20
Qoʻltiq osti sohasi	21
Deltasimon soha	25
Yelka boʻgʻimi	26
Yelka	28
Yelkaning oldingi sohasi	29
Yelkaning orqa sohasi	30
Tirsak	32
Tirsakning oldingi sohasi yoki tirsak chuqurchasi	32
Tirsakning orqa sohasi	35
Tirsak boʻgʻimi	35
Bilak	37
Bilakning oldingi sohasi	38
Bilakning orqa sohasi	41
Qoʻl panjasi	41
Qoʻl panjasining kaft yuzasi sohasi	43
Qoʻl panjasining orqa (kaft orqa) sohasi	52
Bilak – kaft usti boʻgʻimi	54
Qoʻl panjasining harmoqlari	55
III bob. Oyoqning topografik anatomiyasi (N.H.Shomirzayev, S.X.Nazarov, R.J.Usmonov).	
Dumba sohasi	60
Tos-son boʻgʻimi	63
Son	66
Sonning oldingi sohasi	68
Sonning orqa sohasi	73
Tizza	73
Tizzaning oldingi sohasi	74
Tizzaning orqa sohasi	75
Tizza boʻgʻimi	77

Boldir	81
Boldirning old sohasi	81
Boldirning orqa sohasi	83
Oshiq-boldir bo'g'imi sohasi	85
Oshiq-boldir bo'g'imi old sohasi	85
Oshiq-boldir bo'g'imi orqa sohasi	85
Tashqi to'piq sohasi	86
Ichki to'piq sohasi	86
Oshiq-boldir bo'g'imi	87
Oyoq panjasi	87
Oyoq panjasining ustki yuzasi	88
Oyoq panjasining kafti (pastki yuzasi)	91
Oyoq panjasining bo'g'implari	92

IV bob. Boshning topografik anatomiyasi. (N.H.Shomirzayev, S.X.Nazarov, R.J.Usmonov, Sh.M.Ahmedov)

Umumiy ma'lumotlar	93
Boshning miya qismi	93
Peshona-tepa-ensa sohasi	94
Chakka sohasi	99
Bosh chanoq - miya topografiyasining sxemasi	100
So'rg'ichsimon o'siq sohasi	101
Bosh chanog'i asosining ichki yuzasi	104
Oldingi bosh chanog'i chuqurchasining topografiyasi	104
Bosh chanog'i o'rta chuqurchasining topografiyasi	106
Bosh chanog'i orqa chuqurchasining topografiyasi	108
Bosh miyaning topografiyasi	109
Bosh miya pardalari	109
Miyaning qattiq pardasi	109
Miya qattiq pardastning sinuslari	110
To'r va yumshoq pardalar	113
To'r parda osti bo'shlig'i, miya qorinchalari, xavzalar (tsisternalar)	113
Bosh miyaning asosiy egatlari va pushtalari	113
Bosh miyaning qon bilan ta'minlanishi	114
Boshning yuz qismi	115
Umumiy ma'lumotlar	115
Yuzning sohalari	119
Ko'z kosasi sohasi	119
Burun sohasi	121
Og'iz sohasi	123
Lunj sohasi	125
Quloq oldi – chaynov sohasi	127
Yuzning chuqur sohasi	129

V bob. Bo'yinning topografik anatomiyasi (N.H.Shomirzayev, S.X.Nazarov, R.J.Usmonov, Sh.M.Axmedov)

Umumiy ma'lumotlar	131
Sohalarga bo'linishi	132
Bo'yin fassiyalari	133
Bo'yinning kletchatka bo'shliqlari	135

Bo'yin sohalari	137
Til osti suyagi usti sohasi	137
Jag' osti uchburchagining topografiyasi	138
Til osti suyagi osti sohasi	140
Hiqildoq	141
Kekirdak	143
Qalqonsimon va qalqon orqa bezlari	143
Halqum	145
Qizilo'ngach	146
To'sh-o'mrov-so'rg'ichsimon sohasi	147
Uyqu uchburchagining topografiyasi	149
Simpatik nerv topografiyasi	150
Chuqur muskullararo oraliqlar	151
Narvon-umurtqa uchburchagi	153
Ko'krak limfa yo'li bo'yin qismining topografiyasi	154
Bo'yining tashqi uchburchagi	154
Bo'yining limfa tugunlari, fleqmonalari va abscesslari	156

VI bob. Ko'krakning topografik anatomiyasi (N.H.Shomirzayev, S.X.Nazarov)

Umumiy ma'lumotlar	158
Ko'krak devorining topografiyasi	160
Qavatlar va sohalarga bo'linishi	161
Ko'krakning yuza qatlami	162
Sut bezi	163
Ko'krakning o'rta qatlami	167
Ko'krakning chuqur qatlami	171
Ko'krak-qorin to'sig'i (diafragma)	176
Ko'krak bo'shlig'ining topografiyasi	179
Plevra	179
O'pkalar	183
Ko'ks oralig'i	190
Ko'ks oralig'ining oldingi bo'limlarida joylashgan organlar topografiyasi	193
Ayrisimon bez	193
Yelka-bosh venalari va yuqori kavak vena	194
Diagfarma nervlari	194
Aorta ravog'i	195
O'pka arteriya o'zani	197
Perikard	197
Yurak	200
Yurak va yirik qon tomirlari tug'ma nuqsonlarining jarrohlik anatomiyasi	200
Traxeya va asosiy bronxlar	211
Ko'ks oralig'ining orqa bo'limlarida joylashgan organlar topografiyasi	212
Sayyor nervlar	212
Ko'krak aortasi	213
Qizilo'ngachning ko'krak bo'limi	213
Toq va yarim toq venalar	220
Ko'krak limfa yo'li	221
Simpatik chegara poyasi	222
Ko'ks oralig'idagi nerv chigallari	223
Ko'krak devori va ko'ks oralig'i kletchatkasi	223

VII bob. Qorinning topografik anatomiyasi (N.H.Shomirzayev, S.X.Nazarov, R.J.Usmonov)	
Umumiy ma'lumotlar	225
Qorinning oldingi–yon devori	227
Qorin oldingi–yon devorining qavatlari	230
Qorin to'g'ri muskul g'ilofining tuzilishi	237
Kindik	240
Chov kanali va yonbosh–chov sohasining anatomik–topografik xususiyatlari	244
Qorin bo'shlig'i	250
Qorinparda	250
Qorinparda bo'shlig'i qavatlari va undagi qorinparda hosilalari	253
Qorinparda bo'shlig'ining yuqori qavati a'zolari	258
Qizilo'ngachning qorin bo'limi	258
Sayyor nervlar	259
Jigar	259
O't pufagi va o't yo'llari	263
Taloq	265
Portal sistemaning topografik anatomiyasi	266
Oshqozon	267
O'n ikki barmoq ichak	274
Oshqozon osti bezi	278
Qorinparda bo'shlig'ining pastki qavati a'zolari	281
Ingichka ichak	281
Yo'g'on ichak	283
VIII bob. Bel sohasining topografik anatomiyasi (N.H.SHomirzayev, S.X.Nazarov, R.J.Usmonov, A.G'.Mirzamuxamedov)	
Bel sohasi	288
Qorinparda orti bo'shlig'i	291
Buyraklar	293
Buyrak usti bezlari	295
Siydik yo'llari	295
Qorin aortasi	296
Pastki kavak vena	297
Qorinparda orti bo'shlig'ining limfa sistemasi	298
Qorinparda orti bo'shlig'ining nerv manbalari	298
IX bob. Umurtqa pog'onasi sohasi va orqa miyaning topografik anatomiyasi (N.H.Shomirzayev, S.X.Nazarov)	
Umurtqa pog'onasi	299
Gardan sohasi	300
Umurtqa pog'onasi	300
Umurtqa kanali	302
Orqa miya	303
Orqa miyaning pardalari	305
X bob. Tos chanog'i va oraliqning topografik anatomiyasi (N.H.Shomirzayev, S.X.Nazarov, R.J.Usmonov)	
Umumiy ma'lumotlar	307
Suyak-boylam asosi, tos chanog'i, tubi va devor muskullari	307

Tos chanog'i fassiyalari	309
Qorinpardaning tos chanog'i a'zolariga nisbatan joylashishi	311
Tos chanog'ining uch qavati	312
Tos chanog'ining qon tomir va nervlari hamda limfa tugunlari	313
Tos chanog'ining kletchatka bo'shliqlari	314
Erkaklar tos chanog'i a'zolarining topografiyasi	316
To'g'ri ichak	316
Siydik pufagi	320
Siydik yo'lining tosdagi qismi	322
Prostata bezi, urug' yo'lining tosdagi qismi, urug' pufakchalari	323
Erkaklar oralig'i topografiyasi	324
Erkaklarning tanosil sohasi	326
Erluk olati	326
Siydik chiqarish kanali	327
Yorg'oq va uning tarkibi	327
Ayollar tos chanog'i a'zolarining topografiyasi	329
To'g'ri ichak	329
Qovuq va siydik chiqarish kanali	329
Siydik yo'lining tos qismi	330
Bachadon	330
Bachadon ortiqlari	332
Qin	332
Ayollar oralig'i topografiyasi	333
Ayollar uyatli sohasi	333

Test topshiriqlari

I bobga	335
II bobga	336
III bobga	338
IV bobga	340
V bobga	341
VI bobga	344
VII bobga	346
VIII bobga	349
IX bobga	350
X bobga	351
Adabiyotlar ro'yxati	353

N.H.SHOMIRZAYEV, S.X.NAZAROV, R.J.USMONOV

TOPOGRAFIK ANATOMIYA

Tibbiyot oliy o'quv yurtlari talabalari uchun darslik

«Akademiya» nashriyoti
Toshkent 2005

Muharrir G.Abdullayeva
Dizayner R.Sultonov
Musahhah G.Abdullayeva
Texnik muharrir'lar R.Sultonov, N.Qurbonova
Nashr uchun mas'ul B.Umarov

Terishga berildi 12.12.05. Bosishga ruxsat etildi 28.12.05.
Bichimi 70x100 $\frac{1}{16}$. Ofset bosma. Shartli bosma tabog'i 29,25.
Adadi 2000. Buyurtma 1. Bahosi shartnoma asosida.

"Yangiyul Poligraph Service" MChJ. 702801, Yangiyo'l shahri,
Samarqand ko'chasi, 44.