

ТИББИЁТ
ИНСТИТУТЛАРИ
ТАЛАБАЛАРИ УЧУН



ЎҚУВ
АДАБИЁТИ

БОЛАЛАР ХИРУРГИЯСИ

—“АБУ АЛИ ИБН СИНО”

Муаллифлар жамоаси:

А. С. СУЛАЙМОНОВ, А. М. ШАМСИЕВ, М. М. АЛИЕВ,
А. Ж. ҲАМРОЕВ, С. Р. РАҲИМОВ, Н. Ш. ЭРГАШЕВ,
Т. С. АЪЗАМХҲҲАЕВ, Ж. Б. БЕКНАЗАРОВ,
Ш. Т. САЛИМОВ, П. С. ЖАЛИЛОВ,
А. С. МИРСОДИҚОВ, Ш. М. АҲМЕДОВ.

Тақризчилар: тиббиёт фанлари доктори, профессор А. В. Алимов, тиббиёт фанлари доктори, профессор **Б. М. Қличев.**

Б83 Болалар хирургияси: Тиббиёт институтлари талабалари учун дарслик (Проф. А. С. Сулаймонов таҳрири остида; Сўз боши: А. С. Сулаймонов.—Т.: Абу Али ибн Сино номидаги тиббиёт нашр., 2000. 520б.—(Тиббиёт институтлари талабалари учун ўқув адабиёти).

Дарслик болалар хирургиясининг энг муҳим бўлимлари ҳисобланган абдоминал, торакал, урологик, проктологик, юрак-қон томир туғма ва орттирилган хирургик касалликлари, йирингли ва чақалоқлар хирургияси, болалар травматологияси ва ортопедияси, нейрохирургияси, анестезиология ва реаниматологиясини ўз ичига олган.

Китобда болалар организмнинг анатомик-физиологик хусусиятлари ва ҳар бир аъзо тизими касалликларини ўрганишдан олдин ушбу аъзонинг топографик анатомияси берилган. Дарслик замонавий ўқув дастури асосида ёзилиб, тиббиёт институтлари талабаларига, болалар хирургларига ва амалиёт шифокорларига мўлжалланган.

С 4108700000 —016 2000
М 354(04)—2000

ISBN 5—638—02132—9

© А. С. Сулаймонов ва бошқ., 2000.

ЎЗ БОШИ

Болалар хирургияси дарслиги ўзбек тилида биринчи марта ёзилган бўлиб, тиббиёт институтларининг кўп сонли талабалари учун мўлжалланган.

Дарслик ёзилишида собиқ иттифоқ даврида асосий қўлланма ҳисобланган «Детская хирургия» дарслиги асос қилиб олинган ва Урта Осиё шароитида кўплаб учраб турадиган болалар хирургик касалликлари билан тўлдирилган ва тажрибавий далиллар билан бойитилган. Дарслик болалар хирургиясига оид бўлган бакалаврият, умумий амалиёт шифокори ва қисман магистрлик ихтисослигини олаётган талабалар учун мўлжалланган барча туғма ва орттирилган болалар хирургик касалликларини ўзда мужассамлаштиради.

Шу билан бирга дарслик анестезиология ва реаниматология, травматология ва ортопедия, нейрохирургия ва қисман кардиохирургияга оид ўқув мавзуларини ўз ичига олади. Сўнгги пайтларда болалар хирургиясининг сертармоқли ривожланиши, шу жумладан, чақалоқлар хирургияси, торакал, абдоминал хирургия, проктология, урология ва кардиохирургия шаклланиши кузатилмоқда. Бу эса талабаларга кенг қўламда хирургик касалликлар клиникаси, диагностикасини ўргатишга, болаларда ташхисни эрта қўйишни билишга, ўз вақтида даволашни ва соғлом авлодни вужудга келтиришга қаратилган.

Дарсликда шунингдек Республикамиздаги энг кўзга кўринган болалар хирургия кафедралари профессор-ўқитувчилари томонидан киритилган таклиф ва мулоҳазаларни ҳисобга олиб, айрим боблар кенгайтирилди ва янги маълумотлар билан бойитилди. Ушбу дарслик тиббиёт институтлари талабаларига янги дастур асосида ёзилган бўлиб, болалар хирурглари, хирурглар, педиатрларга ўқув қўлланмаси бўлиб хизмат қилади, деб умид қиламиз. Китоб ҳақидаги барча танқидий фикр-мулоҳазаларни муаллифлар жамоаси бажонидил қабул қиладилар.

профессор А. С. Сулаймонов

БОЛАЛАР ХИРУРГИЯСИНИНГ УМУМИЙ МАСАЛАЛАРИ

БОЛАЛАР ХИРУРГИЯСИНИНГ ҚИСКАЧА ТАРИХИ

XIX асрнинг иккинчи ярмигача Россияда ихтисослашган болалар жарроҳлиги бўлими бўлмаган, шунинг учун касал болаларга катталарга мўлжалланган шифохоналарда ёрдам кўрсатилган. Лекин ўша пайтларда ҳам Н. И. Пирогов, А. А. Бобров, П. И. Дьяконов, М. С. Субботин, Н. В. Склифосовский каби олимлар ўзларининг қатор ишларини болалар жарроҳлигининг турли муаммоларига бағишлаганлар.

1869 йилда Петербургда К. А. Раухфус ташаббуси билан Ольденбург номидаги шифохонада биринчи ихтисослашган болалар хирургияси бўлими очилган (ҳозирда бу шифохона К. А. Раухфус номи билан аталади). Кейинги йиллар ичида Петербургда яна бир нечта болалар хирургияси бўлимлари очилди. Бу бўлимларни Э. К. Вааль, А. И. Шмит ва бошқа олимлар бошқарганлар. Москвада эса биринчи болалар хирургияси бўлими 1876 йили Владимир шифохонасида очилди. (Ҳозирда бу шифохона И. В. Русаков номи билан аталади). Бу бўлим раҳбарлигига болалар жарроҳи Дерпт университети хирургия клиникаси ассистенти В. В. Иршик таклиф этилган.

1887 йили Ольгинская шифохонасида болалар хирургия бўлими очилди (ҳозирда болалар туберкулез шифохонаси). Бу бўлимни Москва университети профессори ўз даврининг йирик болалар жарроҳи Л. П. Александров бошқарган.

1897 йили Софийский шифохонасида (ҳозирда Филатов номидаги болалар шифохонаси) болалар хирургияси бўлими очилди. 1903 йили эса Морозов шифохонаси (ҳозирги 1-сонли болалар клиник шифохонаси) очилди.

Софийский шифохонасида бўлим бошлиғи тиббиёт доктори таниқли болалар хирургияси курсидан лекциялар ўқиган Д. Е. Горохов, болалар хирургияси монографиясининг биринчи муаллифи бўлган.

Морозовскадаги шифохонада таниқли хирург академик Т. П. Краснобаев бўлим бошлиғи бўлган. Кейинчалик 1887 йили Кишиневда, 1888 йили Ригада, 1898 йили Иркутскда, 1897 йили Харьковда, 1904 йили Киевда ва 1913 йили Тбилисида болалар хирургияси бўлимлари очилди.

1922 йили Петрограддаги Раухфус номли шифохона асосидаги клиник институт қошида врачлар малакасини ошириш учун бола-

лар хирургияси кафедраси очилди. Кафедрани профессор Ф. К. Вебер, кейинчалик эса профессор Н. В. Шварц бошқарди.

Москвада Т. П. Краснобаев бошчилигида 1-сонли болалар клиник шифохонаси болалар хирургиясининг маркази бўлиб қолди. Т. П. Краснобаевнинг асосий илмий йўналиши суяк-бўғим силлини ўрганиш муаммоси эди. У 1947 йили ўзининг «Болаларда суяк-бўғим туберкулёзи касаллиги» асари учун биринчи даражали Давлат мукофоти билан тақдирланди. У С. Д. Терновский, А. Н. Рябинкин ва бошқа ходимлари билан болалар жарроҳлигининг ташкилий масалаларида, остеомиелит, плевра эмпиемаси, аппендицитни даволаш ва пульмонологиянинг ривожланишига катта ҳисса қўшди. Бу борада мамлакатда болалар хирургиясининг ривожланишида 10 та тиббиёт институтида болалар хирургияси кафедраларининг очилиши муҳим одим бўлди.

1931 йили II Москва тиббиёт институтида болалар хирургияси кафедраси очилди ва биринчи бўлиб унга юқори тоифали хирург проф. Н. Д. Есипов бошчилик қилди. Кейин эса кафедрани хирургия соҳасида таниқли арбоб проф. В. П. Вознесенский бошқарди. У кўпгина операцияларнинг муаллифи бўлган. Кейинчалик 1943 йили бу кафедрани проф. С. Д. Терновский бошқарди. 1932 йилдан Ленинградда она ва бола соғлиғини сақлаш марказида илмий амалий болалар хирургияси ўқитила бошланди. Кейинчалик бу марказ тиббиёт педиатрия институтининг хирургия кафедраси бўлиб қолди. С. Д. Терновский раҳбарлигида Н. И. Пирогов номидаги II Москва давлат тиббиёт институти болалар хирургияси кафедраси мамлакатда болалар хирургиясининг илмий-назарий, амалий ва ташкилий маркази бўлиб қолди. С. Д. Терновский ординаторликдан, профессор, Россия фанлар академиясининг мухбир-аъзоси, Россияда хизмат кўрсатган фан арбобигача шарафли йўлни босиб ўтди. А. В. Мартинов, Т. П. Краснобаев, Т. Н. Сперанский унинг ўқитувчилари эдилар. Буюк клиник олим С. Д. Терновский болаларда туғма нуқсонларни даволашга, кўкрак бўшлиғи аъзолари жарроҳлиги, янги туғилган чақалоқлар жарроҳлигининг ривожига катта ҳисса қўшган. У юқори лаб ва танглай тиртиқлигини, бош мия чуррасини даволашда фанга ўзининг энг кўзга кўринадиган жарроҳлик муолажаларини киритди. У болалар ортопедияси, травматологияси, анестезиологиянинг ривожланишига катта эътибор берди.

С. Д. Терновский ҳам болалар хирургиясининг ривожига катта ҳисса қўшган олимлардан. У кўп асарлар, жумладан «Болаларда баъзи жарроҳлик касалликлари диагностикаси», «Болаларда юқори лаб тиртиқлиги», «Болаларда қизилўнгач касалликлари» монографиялари, шунинг билан бирга «Болалар хирургияси» дарслигини ёзган. Бу дарслик уч марта қайта чоп этилди ва кўплаб тилларга таржима қилинди. С. Д. Терновский шифокорлик ва олимликни катта ташкилотчилик билан бирга олиб борди. Кўп йиллар давомида у Иккинчи Москва давлат медицина институти педиатрия факультети декани, Москва жарроҳлари жамиятининг болалар

жарроҳлиги секцияси аъзоси, Соғлиқни сақлаш вазирлигининг травматизм бўйича комиссияси аъзоси бўлиб ишлади. С. Д. Терновский нафақат мамлакатимизда эмас, чет элларда ҳам таниқли ва машҳур олим бўлиб танилган.

1959 йилдан бошлаб Ленинград Педиатрия медицина институтининг болалар жарроҳлиги кафедрасига медицина фанлар академиясининг мухбир-аъзоси проф. Г. А. Баиров 1992 йилгача бошчилик қилди. У чақалоқлар хирургиясининг ривожланишига катта ҳисса қўшди ва Ўрта Осиё болалар хирургияси соҳасида 20 дан ошиқ фан номзодлари ва 5 та медицина фанлари доктори тайёрлади. Унинг болалар хирургияси бўйича 20 дан ошиқ монографияси чоп этилган. Шу жумладан Иккинчи Москва давлат медицина институти болалар жарроҳлик кафедраси мудир академик Ю. Ф. Исаков, проф. Э. А. Степанов ва Тиббиёт Фанлар Академиясига қарашли Педиатрия илмий-текшириш институти болалар жарроҳлиги бўлими раҳбари, хизмат кўрсатган фан арбоби, проф. А. И. Лёнюшкин болалар жарроҳлигининг долзарб муаммолари мавзусида Ўзбекистонда бир неча фан номзодлари ва докторларини тайёрлади. Улар ҳозирги кунда болалар жарроҳлигини ривожлантиришда жонбозлик кўрсатмоқдалар.

ЎЗБЕКИСТОНДА БОЛАЛАР ХИРУРГИЯСИНИНГ ТАРИХИ ВА РАВНАҚИ

Болалар хирургияси—болалар турли аъзоларидаги ўткир, сунқали кечадиган туғма нуқсонларни, жароҳатларни, шунингдек бошқа жарроҳлик йўли билан даволанувчи касалликларни ўрганувчи жарроҳликнинг бир бўлими ҳисобланади. Болаларда анатомио-физиологик, топографик ривожланиш ва такомиллашиш каби хусусиятларнинг келиб чиқиши, даволашнинг энг афзал усулларини танлаш ва янада такомиллаштира бориш болалар хирургиясининг асосий вазифалари негизини ташкил қилади. Болалар хирургиясининг ташкил топиши ва ривожланиши туфайли унинг таркибиде торакал, абдоминал, чақалоқлар хирургияси, урология, травматология-ортопедия, нейрохирургия, кардиохирургия, микрохирургия ва шуларга ўхшаш бошқа йўналишлар ҳам ташкил топиб, ушбу фаннинг янада юксалишига имкон яратмоқда.

Болалар жарроҳлигида катта ёшдаги беморларда учрайдиган барча хирургик касалликлар билан бирга, организмнинг айрим аъзо ва системаларининг турли туғма нуқсонлари кўп учрайди. Бу ҳол болалар хирургияси фанининг бошқа кўпгина фанлар билан узвий боғланишини тақозо қилади. Бемор болага ривожланишининг дастлабки йилларида хирургик йўл билан даволаш яхши самара беради. Чунки тузилиши мўътадил ҳолатга келган ёки унга яқин аъзоларнинг фаолияти ҳам эрта тикланган бўлади. Боланинг умумий ривожланиши, шунингдек бошқа аъзоларга бўлган салбий таъсири камаяди. Бу йўналиш замонавий болалар жарроҳлигидаги асосий йўналишлардан бири ҳисобланади.

Фан-техника тараққиёти ва унинг тиббиётга кенг тадбиқ қилиниши болалар жарроҳлиги соҳасида ҳам мисли кўрилмаган муваффақиятларга эришишни таъминлади. Антенатал диагностика ва хирургия деб юритилиб, ҳозирги кунда ўз ривожини топаётган бу соҳада ҳали бола туғилмасданоқ, яъни ҳомиланинг она қорнидаги даврида турли туғма нуқсонларни аниқлаб тегишли хирургик муолажани ўтказишдек ўта нозик ва мураккаб амалларни бажариш кўзда тутилади.

Болалар хирургияси касалликлари ўзига хос кечиши билан биргаликда, бу касалликлар диагностикасининг қийинлиги бу соҳанинг ўзига хослигидадир. Бундай қийинчилик бемор боланинг ёшига боғлиқ бўлиб, у қанчалик кичик ёшда бўлса, даволаш ҳам шунчалик қийин бўлади.

Болалар хирургиясида замонавий текшириш усуллари (лаборатория, эндоскопия, рентген, ультратовуш тўлқинлари, компьютер томография, радиоизотопли, патоморфологик ва бошқ.) барчаси касалликнинг тури, беморнинг ёши ва олиниши мумкин бўлган ахборотнинг аҳамияти ва салмоғига кўра алоҳида ёки биргаликда қўшиб олиб борилади.

Ўзбекистонда болалар хирургияси тарихи Россия ва собиқ иттифоқдаги болалар хирургияси тарихи билан узвий боғлиқ. К. А. Раухфус, Р. К. Вебер, Н. В. Шварц, Т. П. Краснобаев, С. Д. Терновский болалар жарроҳлигининг дастлабки жонқуяр ташкилотчилари ва ўткир билимдонлари бўлиб ҳисобланадилар.

1947 йилда Тошкент медицина институти қошида ташкил қилинган 40 ўринга мўлжалланган болалар хирургияси бўлимида алоҳида кафедра ташкил этилиши, республикамызда болалар хирургиясининг мустақил фан сифатида фаолият кўрсата бошлаган тарихий даври деб ҳисобланади. Бу ишга умумий хирургия кафедрасининг доценти К. Ҳ. Тоҳиров бошчилик қилган. Карим Ҳожиёвич Тоҳиров бемор болаларга малакали жарроҳлик ёрдами кўрсатиши билан бирга республикамыз миқёсида кенг тарқалган сийдик-тош касаллиги бўйича докторлик диссертацияси устида иш олиб борди. Республикамызда болалар хирургияси тарихида ҳимоя қилинган биринчи диссертация 1961 йилда муваффақиятли тугалланиб, 1965 йилда «Ўзбекистонда болаларда сийдик-тош касаллиги» деган илмий рисола тарзида чоп этилди. Ушбу бўлим ва кафедра собиқ иттифоқнинг марказий шаҳарларида ташкил қилинган дастлабки кафедралардан бўлиб, унга 1947—1979 йилларда К. Ҳ. Тоҳиров бошчилик қилди. С. Ф. Мушенкова, К. Г. Қаюмов, М. А. Романова ва бошқалар бу ишда К. Ҳ. Тоҳировга яқиндан ёрдам бердилар. Бу бўлим республикамызда болалар хирургиясида асосий мактаб бўлди. Кейинчалик нафақат Ўзбекистон, ваҳоланки Ўрта Осиё республикаларига ҳам етукли мутахассислар етказиб берувчи масканга айланди. Ушбу хайрли ишларнинг асосчиси Карим Ҳожиёвич Тоҳиров ҳисобланиб, ҳозирги кунда олимнинг шогирдлари томонидан Тошкент педиатрия тиббиёт институтида унинг ишлари давом эттирилмоқда ва янги поғоналарга кўтарилмоқда.

Дастлаб фақат 4 кишидан иборат болалар хирургияси гуруҳи ҳозирги кунга келиб республикамизнинг ҳар бир вилоят, шаҳар ва туман касалхоналарида иш олиб бораётган етук мутахассислар—болалар хирургиясининг катта армиясини ташкил қилади. 1947 йилда ягона болалар хирургияси кафедраси ва бўлими ташкил топган бўлса, у кенгайиб кўпайиб, бугунга келиб республикамиз бўйича унинг сони 22 тага етди.

Тошкент педиатрия медицина институтида 1979 йилда болалар хирургияси кафедраси иккига бўлиниб, биринчи болалар жарроҳлиги кафедрасига проф. А. С. Сулаймонов ва иккинчи жарроҳлик кафедрасига проф. Э. М. Ходиев, кейин проф. Н. Ш. Эргашев бошчилик қилаётдилар. Ҳозирги вақтда бу ерда II—III—IV—V—VI, VII курс талабалари болалар хирургиясини ўрганмоқдалар.

Ўзбекистонда болалар хирургияси бўйича ёрдам кўрсатиш охириги йилларда жуда ҳам ривожланиб, ҳамма табобат институтларида болалар хирургияси кафедралари ташкил қилинди: Самарқандда 2 та кафедра (М. А. Аҳмедов ва проф. А. М. Шамсиев), Андижонда 2 та кафедра (проф. С. Р. Раҳимов ва проф. Қличев), I-Тошкент медицина институтида проф. М. М. Алиев, II-Тошкент медицина институтида проф. Ш. Т. Салимов болалар жарроҳлиги кафедраларини бошқаряптилар. Шулар ичида проф. А. С. Сулаймонов бошқараётган кафедра ўз фаолияти билан шу давр ичида 17 кандидатлик, 3 та докторлик диссертациялари ёқланди, кўплаб монография ва илмий мақолалар чоп этилди. Бу ерда республика болалар жарроҳлиги уюшмаси, кейинчалик ассоциацияси ташкил қилиниб, бу Ўзбекистон Республикаси болалар жарроҳлигининг етакчи амалий ва назарий маркази бўлиб келмоқда.

Болалар хирургияси бўйича 20 га яқин профессорлар, фан докторлари, 80 га яқин фан номзодлари республикамизнинг турли медицина олий ўқув юртларида, шифохоналарда энг мураккаб операция муолажаларини бажариб, минглаб болаларимизни оғир хасталиклардан халос этиб, уларга ҳаёт бахш этмоқдалар.

Республикамиз болалар жарроҳларининг ушбу соҳа мутахассислари ўртасида тутган ўринлари салмоқли бўлиб, бунга Тошкент (1995, 1998 йил) ва Самарқанд (1991 йил) шаҳарларида ўтказилган болалар жарроҳларининг XXV ва XXXI конференциялари ва кенгашларини мисол қилиб келтириш мумкин.

Болалар жарроҳлигининг долзарб муаммоларига доир ўтказилган бу кенг кўламдаги анжуманларда республикамиз мутахассислари фаол иштирок этиб, ўзларининг юқори савиядаги назарий ва амалий билим эгаси эканликларини намойиш этдилар.

Республикамизда болалар жарроҳлигининг торакал, шошилинка ва абдоминал жарроҳлиги, урология, проктология, чақалоқлар жарроҳлиги, травматология-ортопедия, анестезиология ва реани-

матология соҳалари яхши ривожланган бўлиб, олимларимиз томонидан уларни янада такомиллаштириш бўйича катта илмий ишлар олиб борилмоқда. Эришилган натижалар халқаро ва республика миқёсидаги илмий-амалий анжуманларда намойиш этилиб, амалиётга кенг тадбиқ қилинмоқда.

II БОБ

БОЛА ОРГАНИЗМИНИНГ АНАТОМО-ФИЗИОЛОГИК ХУСУСИЯТЛАРИ

Ҳар бир соҳадаги болалар шифокори (педиатр, болалар жарроҳи, болалар асаб касалликлари шифокори ва б.қ.) ўз иш фаолиятида ўсиб бораётган ёш организмнинг ўзига хос анатомо-физиологик хусусиятларини инобатга олмағи лозим. Шунинг учун ҳам, болалар жарроҳлиги мутахассислигининг ажралиб чиқиши бежиз эмас.

Болалар жарроҳлиги касалликларини даволашда ўсаётган ёш организмнинг анатомо-физиологик хусусиятларини ўрганиш болалар жарроҳи ҳамда анестезиологи учун энг зарур ҳисобланади.

Инсон туғилганидан то 14—18 ёшгача маълум бир ўзига хос анатомо-физиологик ўзгаришларни босиб ўтади. Айниқса бундай анатомо-физиологик хусусиятлар янги туғилган чақалоқлар ва кўкрак ёшидаги болаларда яққол намоён бўлади. Шу билан бирга бу хусусиятлар бола улғайгунича озми-кўпми шундай, ёшига мос хусусиятлар билан фарқ қилиб туради.

Асаб системаси. Бола туғилиш арафасида унинг барча марказий ва периферик асаб системаси тўлиқ ривожланиб такомиллашмаган бўлади. Бу ҳол, мия тўқималари ҳужайраларининг тузилиши ўрганилганда, такомиллашган ҳужайралар сонининг озлиги, нейронлараро боғлиқлик, нормал мия бурмалари, ҳаракат нервларининг миелинизацияси тўлиқ эмаслиги билан намоён бўлади.

Нерв системаси тузилишидаги бундай тўлиқсизликнинг клиник манзараси маълум бир қонуниятлар асосида намоён бўлади. Жумладан, кичик ёшдаги болалар ҳар бир таъсиротга кескин ва умумий жавоб реакцияси беришга мойил бўлади. Шунинг учун ҳам маҳаллий ва маҳсус касаллик аломатлари: қайт қилиш, тана ҳароратининг кўтарилиши, ич кетиш сингари умумий белгилар остида сезилмай қолади. Шунини таъкидлаш керакки, кичик ёшдаги болаларда юқумли касалликлар ички заҳарланиш, оғриқ, руҳий шикастланишларда жавоб реакциясининг уйғунлашиб, умумийлашиб кетиши билан бирга бола организми компенсатор ҳолатининг, имкониятининг заифлашиши кузатилади. Болалар жуда қийинлик билан маҳаллий оғриқни кўрсатиб бера олишади. Нафас олиш системаси яхши ривожланмаган бўлиб, вегетатив нерв системаси билан етарлича назорат қилинмайди.

Шикастланиш бола руҳиятига жуда чуқур таъсир этади ва узоқ вақтгача сақланиб қоладиган маълум из қолдириши мумкин. Қўполлик билан ёки етарлича оғриқсизлангирмай муолажа қилиш, болада қўрқоқлик, дудуқланиш, тунда сийдикни тута олмасликка сабаб бўлади.

Вегетатив нерв системаси тўлиқ ривожланмаганлиги билан эндокрин системасида рўй берадиган ўзгаришлар ичак фаолиятининг бузилишига ва у ўз навбатида турли хил аллергия қолатлар, ич кетиш ёки қабзиятга олиб келади.

Юрак-қон томир системаси. Бола туғилиши арафасида бу система бошқаларига қараганда тўлиқ ривожланади. Шу билан бирга юрак қон-томир системаси ҳали бирон-бир патологик таъсиротга учрамаганлиги туфайли ҳам, унинг компенсатор хусусияти болаларда жуда юқоридир. Болаларда юрак қисқариши катталарга нисбатан тезроқ, қон босими эса пастроқдир. Болаларда қоннинг миқдори катталарга нисбатан кўп бўлади. Айрим муаллифларнинг таъкидлашича, у 150 мл/кг (катталарда 60 мл/кг)ни ташкил этади. Қон оқимининг тезлиги ҳам кичик ёшдаги болаларда катталарга нисбатан 2 барабар кўпдир.

Чақалоқларда ва кичик ёшдаги болаларда катта миқдордаги қон, асосан ички аъзолар, марказий қон томирларда айланиб юради, периферик қон айланиши эса сустдир. Барорецепторлар ҳам ривожланмаган бўлади. Шунинг учун ҳам, кичик ёшдаги болалар оз миқдордаги қон йўқотишга ва ортостатик ўзгаришларга ўта сезувчан ҳисобланади.

Чақалоқларнинг 10 мл қон йўқотиши катталарнинг 600—1000 мл қон йўқотиши билан тенг бўлади. Шундай қилиб, кичик ёшдаги болаларнинг оз миқдордаги қон йўқотиши ҳам ўз вақтида венепункция ва венесекция йўли билан тўлдирилиши лозим (1-расм).

Нафас олиш системаси туғилиш арафасида ва эмизикли болалар ўпкасида нафас олиш юзаси (1 кг вазнга) катталарникидан жуда ҳам кам, лекин кислородга муҳтожлик юқори бўлади. Болалар қовурғаси горизонтал ҳолатда бўлиб, кўкрак қафаси нафас олишда кам иштирок этади. Шунинг учун ҳам болаларда диафрагма иштирокида нафас олиш мавжуд. Уларда катталарга нисбатан бир неча марта кўпроқ метеоризм (қорин дам бўлиши), меъда фалажи, аэрофагия сингари ҳолатларда нафас етишмовчилиги келиб чиқади. Нафас олишда иштирок этувчи мушаклар кам қувватлилиги болалар нафас олиш системасини заифлаштиради.

Болаларда нафас йўллари шиллиқ қаватининг нозиклиги унинг яллиғланиб кетиши, нафас йўли торлиги, катталарга нисбатан кўпроқ нафас йўли тикилиб қолиши ёки касалликларда ўткир нафас етишмовчилигини келтириб чиқариши мумкин. Нафас олишга қаршилик болаларда юқори бўлади, ҳиқилдоқ ёки кекирдикнинг 1 мм торайиши эса бу қаршиликни яна ҳам кучайтиради.

Болаларда тилнинг нисбатан катта бўлиши, муртақларнинг катталашиб кетиши нафас йўлининг тўсилиб қолишига олиб келиши мумкин.

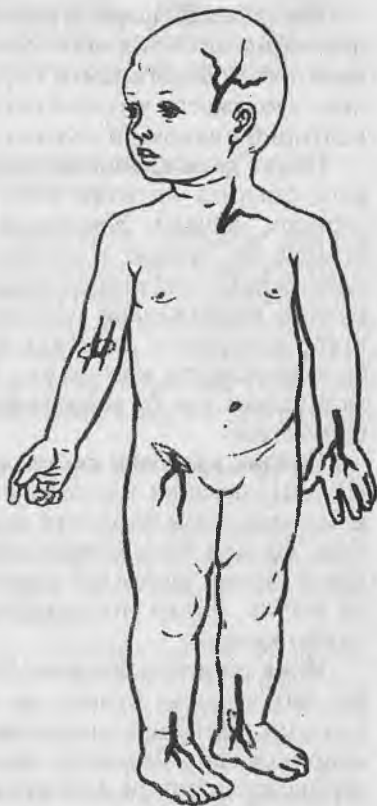
Нафас йўлларининг шиллиқ қавати таъсиротга, айниқса ингаляцион анестетикларга сезувчан ҳисобланади. Шунинг учун ҳам умумий огриқсизлантириш давомида тезда нафас йўлларининг тўсилиб қолиш хавфи бўлади. Нафас йўллари эпителийлари функцияси ва йўтал билан тозаланиш ҳам болаларда жуда суздир. Кичик ёшдаги болаларда нафас марказининг муқим эмаслиги, унинг тезда чарчаб қолиши, анестетик ва анальгетик препаратларга ўта сезувчанлигида намоён бўлади.

Болалар нафас олиш система-си анатомио-физиологик жиҳатдан мукамал эмаслиги, организм учун зарурий газ алмашинувини катта бир кучланишда ушлаб туриш мумкинлигига олиб келади. Нафас олишдаги кичкина бузилиш ҳам газ алмашинуви ва бошқа ҳаётий фаолиятларнинг бузилишига сабаб бўлади.

Моддалар алмашинуви ва электролитлар мувозанати. Асосий моддалар алмашинуви болаларда катталарга нисбатан юқори бўлади. Секин-аста у камайиб боради. Моддалар алмашинувининг кучли-лиги баъзи дори-дармонлар дозасини оширишни талаб қилади.

Чақалоқлар ва эмизикли болалар вазнининг 70—80% ини сув ташкил қилади (катталарда эса бу кўрсаткич 55—60 %). Шунга қарамай сувсизланишга сезувчанлик болаларда тез намсён бўлади. Бу ҳол, қон миқдорининг нисбатан кўп бўлиши, гавда юзаси, моддалар алмашинув жараёнининг юқорилиги, бириктирувчи тўқималарнинг кам ривожланганлиги билан ифодаланади.

Электролитлар мувозанатининг ўзига хос хусусиятларидан бири, организмда асосий анион ёки катион, айниқса хлор миқдорининг ўзгаришига сезувчанликнинг жуда юқори эканлигидир. Хлор элементининг организмга кўпроқ киритилиши унинг тезда заҳарланишига олиб келади. Қайт қилиш, ич кетиш сабабли хлорни йўқотиш осмотик босимнинг камайиб кетиши ва ҳужайра ичидаги сувнинг қон зардобига ўтиши эксикозга сабаб бўлади.



1-расм. Венесекция ва венепункция учун энг қулай соҳа.

Катталардан фарқли равишда кичик ёшдаги болаларда метаболик ацидозга мойиллик бўлади. Қоннинг буфер системаси имконияти чегараланганлиги туфайли турли хил касалликлар, жарроҳлик муолажаси, умумий оғриқсизлантириш метаболик ацидозни келтириб чиқариши мумкин.

Овқат ҳазм қилиш системаси. Кичик ёшдаги болаларда меъдадаги овқатни ингичка ичак томон сўрилиш муддати бир мунча узокроқ кечади. Жумладан, кичик ёшдаги болаларнинг деярли ярмида бу муддат 8 соатни ташкил этади, бу эса ўз навбатида қайт қилиш хавфини оширади. Умумий оғриқсизлантириш, жарроҳлик муолажалари пайтида меъдадаги овқат нафас йўлига тушиб, аспирация ҳолатига олиб келиши мумкин. Кардиал қисм функциясидаги камчилик, пилорик қисмнинг спазм ҳолатига мойиллиги ҳам бу асоратларнинг ёш болаларда кўп учрашига сабаб бўлади.

Сийдик ажратиш системаси. Чақалоқларда буйрақларнинг ривожланиши ҳали тугалланмаган бўлиб, бир ёшга тўлгунча унинг концентрацион фаолияти жуда паст бўлади. Шунинг учун ҳам кичик ёшдаги бола буйрақлари доимо ва узлуксиз ишлаб туриши керак, чунки уларда сув алмашинуви тезлашган бўлиб, бу эса уларда тезлик билан гипергидратация ёки сувсизланиш ҳолатларини пайдо қилади.

Ички секреция безлари. Кичик ёшдаги болаларда қалқонсимон без катталашган бўлади ва айрим ҳолларда «тимико-лимфатик» ҳолатни келтириб чиқаради. Бундай ҳолатда: гипотония, ранг оқариши каби белгилар кузатилади. Операция пайтида, умумий оғриқсизлантириш давомида сабабсиз ўлимнинг келиб чиқиши ҳам, баъзан «тимико-лимфатик» ҳолатларга боғлиқ бўлади.

Организм ҳаёт фаолиятини сақлаб туришда буйрак усти безларининг аҳамияти катта. Функционал жиҳатдан буйрак усти безлари болаларда ўзига хос хусусиятларга эга. Жумладан, чақалоқлик даврида минерал-кортикостероидлар ишлаб чиқарилиши катта ёшдаги болалар ва катталарга нисбатан юқоридир. Чақалоқлар ва кичик ёшдаги болалар буйрак усти беzi имкониятлари чегараланган бўлиб, турли жароҳатлар, жарроҳлик муолажаси, умумий оғриқсизлантириш, стресс каби ҳолларда жуда заифлашиб қолади. Шунинг учун ҳам болаларда муолажадан олдин гормонлар миқдорини аниқлаб, сўнгра гормонлар билан даволашга киришиш лозим.

Иссиқлик алмашинуви. Чақалоқ ҳаётининг биринчи ҳафтаси ва биринчи ойларида иссиқлик ажратиш ҳамда иссиқлик ҳосил қилиш тўла ривожланмаган бўлади. Болаларда гавда юзасининг нисбатан катталиги ёғ қатлами тўлиқ ривожланмагани туфайли иссиқлик ўтказишнинг кўплиги, тер ажратишнинг камлиги, мушакларнинг яхши шакланмаганлиги, иссиқлик ҳосил қилувчи ва бошқа тўқималарнинг кам ривожланганлиги иссиқлик алмашинувининг тез

бузилишига олиб келувчи омиллар ҳисобланади. Атропин эритмасининг асоссиз қўлланилиши, совуқ қотиш, қалтираш, чақалоқни жуда қалин ўраб-чирмаш уни тезда гипо-ёки гипертермия ҳолатига олиб келади

БОЛА ОРГАНИЗМИНИНГ ҶСИШИ БИЛАН БОҒЛИҚ ДИСФУНКЦИЯЛАР

Бола организмнинг ташқи таъсиротларга нисбатан жавоби доимийдир. Дисфункция бу мувозанатланишнинг ўсиб уйғунлиги билан боғлиқ организм функцияларининг вақтинчалик бузилишидир. Дисфункциялар, дисгармониялар, дискинезиялар, бу вақтинчалик нормадан четланиш ҳисобланади. Бу ўзгаришлар қисқа муддатли ва кам сезиларли организм функцияларининг бузилишлари бўлиб, турли ёшдаги болаларда учрайди ва катталардагига ўхшаш реакциялардан фарқ қилади.

Болаларда бу дисфункциялар тўқималарнинг, орган ва системаларнинг тақомилига етиши, уларнинг ўсиши, етилишига боғлиқлиги билан фарқ қилади. Катталарда кўп ҳолларда морфологик структуралар етилган бўлади. Умумий функционал системалар ҳар хил вақтда етилади. Уларнинг ягона вазифаси—ўсиб улғайишнинг шу босқичида яшаб қолишни таъминлашдир.

Дисфункцияларни фарқлаш учун бола организмни кўп функционал системаларнинг қўшилмаси деб тасаввур қилмоғимиз лозим. Ташкил қилувчи функционал системаларнинг аста-секин етилиши, унинг бошланишида «минимал таъминланганликка» сабаб бўлади. Бошқача айтганда, функционал система тўлиқ тақомилга етгунча маълум бир вақт ўтадики, бу вақтда организмдаги мувозанатни арзимас бошқа ташқи ва ички таъсиротлар осон бузади.

Ҳамма функционал системалар ривожига яқинлашганча мувозанат тезда бузилади. Бу чала туғилган чақалоқларда аниқ клиник ўзгаришлар беради ва функционал системанинг етилиши пайтига тўғри келадиган ҳолда дисфункция ҳамма ҳолатларда эмас, чақалоқларнинг бир қисмидагина кузатилади.

Системаларининг ҳар хил вақтда етилишига боғлиқ дисфункциялар учун хос ҳолат шуки унинг бирламчи клиник манзараси кўрилмайди. Клиник манзараси маълум бир хотиржамлик давридан кейин, бир система ўсишда иккинчисидан ошиб кетганигина пайдо бўлади. Бу системалар ўсишда бир-бирига мувофиқ ҳолга келса, ўсиш диспропорцияси кўринишлари албатта йўқолади. Шундай қилиб болаларда икки гуруҳ дисфункцияни кўриш мумкин. Бу дисфункциялар катта ёшда умуман учрамайди. Бу гуруҳ дисфункциялар янги туғилган чақалоқларда уларнинг тақомилига етмаган тўқима, орган ва системалар етилишига боғлиқ. Етилиш охирида бу хилдаги дисфункциялар кўринишлари камайиб, йўқолиб кетади. Бу—етилиш дисфункцияси. Баъзан бу термин ўрнига

нисбатан етилмаганлик деган атама ҳам ишлатилади. Қусиш меъданинг кардиал қисми, привратникнинг, нерв-мускул тўқималарининг етилмаганлигидан келиб чиқса (халазия, ахалазия, пилороспазм ва бошқалар) вақт ўтиши билан юқорида кўрсатилган структуралар етилиши билан қусиш йўқолади, лекин болада аспирацион пневмония ривожланиши, баъзан ўлимга олиб келиши мумкин. Узоқ вақт қусиш натижасида қизилўнғачдан қусиш бўйлама чандиқ ҳосил қилиб орттирилган диафрагмал қизилўнғач олди чуррасини келтириб чиқариши мумкинки, у катта ёшда, қариганда эзофагеал чуррага олиб келади. Циркуляр чандиқ эса стенозга олиб келиб, оператив даво талаб қилади.

Гипертермик синдром терморегуляция марказининг етилмаганлигидан келиб чиқади. Диагностикаси ва давоси ўз вақтида бўлмаса, ўлимга олиб келиши мумкин. Нафас олишнинг секинлашиши ва тўлиқ тўхташи, нафас олиш марказининг етилмаганлигидан келиб чиқиши ва бу сабабидан қатъий назар гипертермия хавфли белгидир. Янги туғилган чақалоқлар токسيкози, ўтнинг қуюқланиши, ич кетиши ёки қотиши билан кам давом этган етилиш дисфункциялари тўғридан-тўғри ва кечиктирилганда жиддий морфологик иллатларга олиб келадики, улар тўғридан-тўғри ёки бевосита ўлимга сабаб бўлади. Демак, болалардаги бу вақтинчалик ўзгаришлар жуда хавфлидир.

Бошқа гуруҳ дисфункциялар янги туғилган чақалоқлик давридан ўтган болаларда туғма, орган ва системаларнинг етилиши ва ўсишининг ҳар хиллигидан келиб чиқади. Бу ўсиш диспропорцияларидир.

Болаларда учрайдиган ўсиш диспропорциясидан келиб чиқадиган касаллик ва ҳолатларга тўхталиб ўтамиз.

Ичак инвагинацияси кўпроқ 5 ойдан 10 ойгача бўлган ёшдаги болаларда кузатилади. Билак суяги бошчасининг ярим чиқиши одатда 2 ёшдан 5 ёшгача рўй беради. Ўт йўллари дискинезияси кўпинча 7 ёшдан 10 ёшгача болаларда учрайди. Бўйига тез ўсаётган болаларда вақтинчалик артралгиялар ва оёқларида оғриқ сезилади.

Урологияда кўп нозологик бирликлар маълумки, буларда ўхшаш ёш критик даври кузатилади: энурез, буйракнинг пастга тушиши (нефроптоз), қовуқ-сийдик йўли рефлюкси, бунинг устига симптомларсиз кечиши билан бирга, буйракнинг пастга тушиши-нефроптоз гипертония, пиелонефрит билан асоратланганлиги бўлиши мумкин. Қовуқ-сийдик йўли рефлюкси, сийиш пайтида ретроград босим билан сийдикнинг буйракка қайтиши, албатта пиелонефрит билан асоратланади, бу эса фақат ўсиш диспропорцияси пайтида эмас, балки кўп йиллардан кейин ҳам ўлимга олиб келиши мумкин.

Шундай қилиб, етилиш дисфункцияси ва ўсиш диспропорцияси шу вақтнинг ўзида эмас, ҳаттоки ундан кейин ҳам хавф туғдиради, катта ёшдаги болалар касалликларнинг кўпчилиги болалик даврида бошланади.

Болалардаги етилиш дисфункцияси ва ўсиш диспропорцияси патологик жараёнлар кечишининг ўзига хослигига олиб келади. Масалан, боладаги эпифизар остеомиелит суяк ўзгаришига, қийшайишига ёки қисқаришига олиб келиши мумкин. Болани текширганда, агар кўринарли оқма ёки оқманинг белгиси бўлмаса, операция қилинмаган бўлса, ўсиш нуқсони деган фикрга олиб келиши мумкин. Чақалоқлик пайтидаги йирингли мастит, сут бези муртакларининг батамом йўқолишига ва кейинчалик сут бези гипоплазияси ва аплазиясига олиб келади, бу ривожланиш нуқсонига ўхшайди. Тўғри ичак чиқиши 80% ҳолда тўғри ичакни ушлаб турувчи нерв-мускул сфинктер аппаратини шикастловчи колит ва дизентерия билан касалланиб ўтгандан кейин бўлади.

Бош мия чайқалиши билан оғриган беморларни текширганда фақат тўқималаридагина ўзгариш бўлмасдан, кейинчалик турли асоратлар симптомлар тарихида кўриниши мумкин.

Эмизикли болаларда инфекция эндоген ва экзоген бўлиши мумкин, бунда уч омил муносабатга киради: макроорганизм, микроорганизм ва симбионтлар—организмда доим бўладиган, вирулентлиги йўқ микроорганизмлар. Янги туғилган чақалоқларда туғилгандан кейин, нисбатан стерил муҳитларга симбионтлар келиб ўрнашади. Шу вақтнинг ўзида септик жараён бошланади, бунда икки омил: макроорганизм ва симбионт қатнашади. Бундай ҳолларда қўлланиладиган антисептик ва антибиотикка стерилизация усуллари кам фойдали бўлишини шундай тушунтириш мумкин, муолажалар патоген флорага қаратилади, бу эса физиологияга зид ва хавфли, шунинг учун асептик режим ва вирулент флорани йўқотишга интилиш кўпроқ наф беради.

Ўсаётган организм структураларидаги патологик жараён ўзига хос ривожланиб, баъзан модуляциялаш ва коррекциялашга осон эришилади.

Охирги 20—30 йил мобайнида бронхоэктатик касалликнинг келиб чиқиши ҳақида кўп баҳслар бўлиб ўтди (туғма ёки орттирилган касаллик). Ҳар ҳолда педиатрлар ишлатиш учун кучли терапевтик восита антибиотикларга эришганларидан, уни пневмонияларда ишлата бошлаганларидан кейин, бронхоэктаз беморлар сони тезда камайди. Буни шундай талқин қилиш керакки, антибиотиклар ривожланаётган нозик, бронх структураларини ҳимояловчи энг зарур восита бўлиб қолади.

Бронхоэктатик касалликни туғма деб бўлмайди, чунки бунга-ча чақалоқлар соғлом бўладилар. Шунинг билан бирга уни ёки катгалардагидек орттирилган деб ҳам бўлмайди. Энг тўғриси, ўсаётган, ривожланаётган структураларнинг шикастланиши (учинчи йўл) деб қараш лозим, касалликнинг бу йўсинда келиб чиқишини, фақат балоғатга етмаган структуралари бор бола организмидагина кўриш мумкин.

Ўсаётган организмдаги нуқсонларнинг енгил коррекцияланишига Пьер-Робин синдромини консерватив даволаш мисол бўлади. Пьер-Робин синдроми бу — ривожланмаган, орқага сурилган пастки жағ ва юқори жағ дефекти, ҳалқумнинг янги туғилган чақалоқ тили билан бекилиб қолишига ва унинг асфиксия ёки аспирацион пневмониядан ҳалок бўлишига олиб келади. Тилни операция йўли билан юзга ёки жағ остига тикиш, нозик тил мускулларининг йиртилиб кетишига ва бошқа асоратларга олиб келади. Одатий постурал ҳолат бериш яхши натижа келтиради. Бола қоринга ётган ҳолда бўлса, пастки жағ ўзидан тортилади ва даволаш осон бўлади. Постнатал таъсир натижасида нотўғри ривожланган структураларнинг ривожланиши билан нуқсонлар барта-раф этилади.

Шунга ўхшаш ҳол резус-конфликт ҳолларда қилинадиган қон қуйишда рўй беради. Афтидан, қатор туғма касалликларни постнатал коррекциялаш яхши натижа беради.

Бўлиши мумкин бўлган дисфункциялар диагностика ва даво тактикасининг ўзига хослигини белгилайди. Етилиш дисфункцияси ва ўсиш диспропорцияси аломатлари кўрилганда дифференциал диагностик усулларни дарҳол кечиктирмай ўтказиш лозим, чунки кечикиш, вақтни кетказиш яқин ва кейинги даврда оғир асоратларга олиб келиши мумкин. Симптомлар давомини кутиш, динамикасини оддий қузатиш усули номаъқулдир. Шубҳали ҳолларда рентгенологик ва бошқа махсус текширув усулларини кенгайтирилган кўрсатма билан ўтказиш мақсадга мувофиқ, масалан: янги туғилган чақалоқнинг тўхтовсиз қусишида фақатгина уни дисфункция натижаси эканлигини тасдиқлаб ёки истисно қилиш билан бирга шошилиш даво талаб қиладиган туғма нуқсонлар бор ёки йўқлигини аниқлаш лозим. Агар туғма нуқсон борлиги инкор қилинганда четланишни дисфункция натижаси деб топилса, тезроқ етилтиришга қаратилган муолажалар бажарилади (кювезга қўйиш, юқори намликни таъминлаш, витаминлар, оксигенотерапия ва бошқалар). Асосий диққат бўлиши мумкин бўлган асоратларнинг олдини олишга қаратилади. Бола кечаю-кундуз махсус шина-краватга бош томонини баланд қилиб, қусиш тўхтагунча ётқизилади. Имкони борича кенг ҳажмда гомеостазни контрол ва коррекция қилинади, чунки моддалар алмашинувидаги ўзгаришлар етилиш дисфункцияларини қўзғатиши мумкин.

Боланинг адаптацион механизмлари жуда юқорилигини назарга олсак радикал аралашувнинг кечикиши (орқага сурилиши) юз бериши мумкин, чунки патологик ўзгаришлар «норма» бўлиб қолади. Масалан: аортанинг коарктациясида кеч аралашув анатомик дефектни тиклайди, лекин юқори бассейндаги босимнинг гипертензиясини йўқотмайди. Болалар касалликларини жадал даволаш лозим. Жараёни тўхтатиш учун комплекс усуллардан фойдаланилади. Кўпгина дори моддаларни боланинг ўсаётган, етилаётган

тўқималарига салбий таъсирини аввалдан билиш қийин, шунинг учун улардан имкон борича камроқ фойдаланиш зарур.

Болаларда йирингли яллиғланиш жараёнида, гипоксия, гипогликемия ҳолатларида рационал умум терапия бирор соат кечиктирилса, асоратларини даволаш учун бир неча ой, ҳаттоки йиллар талаб қилиниши мумкин. Бирор дори моддасини буюрганда, бу дорининг ўсаётган тўқималарга қай даражада таъсир қилишини тахмин қилиш лозим. Бу биринчи навбатда антибиотикларга тегишли, чунки улар қанчалик таъсирга эга бўлмасин, дисбактериоз пайдо қилади. Гормон моддалар тез орада ёки бироз кейин организмда жиддий ўзгаришлар келтириши мумкин, шунинг учун улар зарур ҳоллардагина имкони борича маҳаллий қўлланиши лозим. Крипторхизмни кичик доза хорионик гонадотропинни чов ҳалқаси соҳасига юбориб даволаш мумкин. Боланинг организми ўсаётган, етилатганлигини назарда тутиб, катталарда кам наф берадиган баъзи муолажаларни уларга қўллаш яхши натижа беради. Масалан, катталарда қисқа вақт жигар оксигенациясини яхшилайдиган жигар артериясининг десиминацияси болаларда жараённи тўхтатиб, цирроз ривожланишининг олдини олади.

БОЛАЛАР ХИРУРГИЯСИНИНГ ЎЗИГА ХОС ХУСУСИЯТЛАРИ

Беморларнинг болалар эканлиги, уларнинг ўзига хос табиати болалар жарроҳлари иш фаолиятида маълум ўрин тутади. Улар билан муомала қилиш ва даволашнинг ўзига яраша қийинчиликлари бор.

Болалар жарроҳига кўпинча жарроҳлик касалликларини турли инфекцион касалликлардан тафовутлашга, туғилиш нуқсонлари бўлган, янги туғилган ва чала туғилган чақалоқларни даволаш ва кузатишга тўғри келади. Бунинг учун эмбриологияни ва акушерликни яхши билиш лозим. Баъзи жарроҳлик касалликлари диагностикасининг қийинлиги, клиник манзарасининг ўзгарувчанлиги беморнинг ёши, умумий аҳволи, ўсиб улғайиш ҳолатига жуда боғлиқ, шу туфайли болалар жарроҳи педиатрияни пухта билиши шарт.

Бемор болалар билан муомала қилиш ҳам катта аҳамиятга эга. Болалар руҳиятининг ўзгарувчанлиги, иродаси бўшлиги (бефарқлиги), номаълум шароитда ота-онасиз қолишидан қўрқув ва бошқалар улар билан муомалада етарлича эътибор ва ҳушёрликни талаб қилади. Болалар жарроҳи шифокор ҳам тарбиячидир, шунга кўра бемор бола билан гаплашиш оҳанги ва услубига аҳамият бериш керак. Боланинг ишончини оқлаш ва уни қозониш лозим, шунинг учун оғриқли, ёқимсиз муолажалардан аввал оғримайди деб, сўз бериш керак эмас. Озгина оғриши мумкин, лекин ҳамма болалар муолажада йиғламайди, деб ишонтирган маъқул. Умуман шу хилдаги текширув ёки операция бўлган болаларни мисол келти-

риш мумкин, чунки улар бир-бирига бу муолажаларнинг қўрқинчили эмаслигини уқтирадилар. Лекин яхши муомаладан кейин ҳам беморнинг хоҳиши билан ҳисоблашмай, зарур ҳажмда текширишларни ва муолажаларни ўтказиш лозим.

Беморларнинг ота-онаси билан суҳбатда ҳам хушмуомалалик ва хушёрликни унутмаслик керак. Боласи бошига тушган мусибатдан ҳаяжонга тушган ота-она учун етарлича жиддий бўлмаган, асосланмаган хулосаларни шифокордан эшитиш оғир. Шифокор учун эса бу бола ҳар доимгидай бир бемор, шу туфайли шифокор ота-она билан суҳбатда енгиллик қилмай, аксинча улар қўнглини кўтармоғи лозим.

Ота-оналарнинг жарроҳлик бўлимидаги беморлар олдида киритишни алоҳида ҳал қилиш лозим. Баъзан ҳаяжонланган ота-онани болани овутиш учун палатага киритиш, улар кетгандан кейин боланинг йиғлашига ёки аксинча, тинчланишига сабаб бўлади. Ота-она бемор фарзанди олдида кирганда, уни овунтириши, кайфиятини кўтариши лозим.

ТУҒМА НУҚСОНЛАР

Болалар жарроҳлиги фанининг асосий хусусиятларидан биттаси, бу туғма нуқсонлар мавжудлигидир. Туғма нуқсон деганда, анатомик тузилишнинг қўпол бузилиши ва бунинг натижасида орган ва системалар фаолиятининг турғун издан чиқиши тушунилади. Сўнги йилларда туғма нуқсонлар учраши кўпаймоқда деган фикр мавжуд, лекин кўпгина статистик маълумотлар буни исботламайди. Нуқсонлар сонининг ортиши, улар диагностикаси ва давосининг яхшиланишига боғлиқ. Жаҳон соғлиқни сақлаш ташкilotи маълумотларига қараганда туғма нуқсонлар умумий туғилган чақалоқларнинг 11,3% да учрайди, бундан 1,5—3% жарроҳлик коррекциясига муҳтож.

Кузатиладиган туғма нуқсонлар хилининг кўплиги ва клиник манзарасининг ҳар хил ёшда турлича кечиши, уларни топишни қийинлаштиради ва натижада диагностик хатоларни келтириб чиқаради. Бу эса амалиёт жарроҳларини ва шифокорларни туғма нуқсонларни мукамалроқ ўрганишга ундайди. Муаммонинг муҳимлигини қуйидагилар тасдиқлайди. Туғма нуқсонларнинг диагностикаси беморларда ўлим, умумий ўлимнинг учдан бир қисмини ташкил қилади, тўртдан бир янги туғилган чақалоқ ва ўндан бири биринчи йилини яшаётган бола туғма нуқсондан ўлади.

Туғма нуқсонларнинг ташхиси ва жарроҳлик даво усулини танлаш учун унинг келиб чиқиш механизмини тушуниш зарур. Индивидуал ўсиб-улғайиш жараёнидаги кетма-кетликнинг тўғри йўсинда боришида ички ва ташқи муҳитнинг муайян таъсири бўлиши лозим. Бирор зарур ташқи ёки ички омилларнинг етишмаслиги ёки одатдан ташқари ташқи муҳит таъсири ўсиб-улғайиш жараёнини

ўз йўсинидан чиқариши мумкин. Ташқи муҳитнинг шикастловчи (тератоген) таъсири катта бўлса, ҳомила ҳалок бўлади ёки нуқсон билан туғилади.

Кўпгина касалликларнинг ирсий (генетик) табиати исботланган (пилоростеноз, Гиршпрунг касаллиги, меконияли илеус, крипторхизм, юқори лаб тиртиги ва бошқалар). Шундай бўлса ҳам шуни назарда тутмоқ лозимки, ҳомила ривожининг нисбатан кеч босқичида таъсир қилган тератоген таъсирот ташқи клиник манзараси билан ирсийга ўхшаган, лекин хромосом аппаратида ўзгариш бўлмаган касалликлар пайдо қилиши мумкин, демак бу хасталиклар ирсий эмас.

Пуштнинг сўниш даврида дастлаб тератоген омиллар таъсирига турлича сезувчан бўлади. Критик даврлар: биринчи ҳафтанинг охири, иккинчи ҳафтанинг боши (имплантация) 3—6-ҳафта плантациялашдир.

Механик тератоген омилларга эзилиш, чайқалиш, механик шикастланишлар киради. Физикавий омиллар ичида ҳарорат омили—гипер, ва гипотермия, турли радиациялар муҳим аҳамиятга эга. Кимёвий омиллардан алкоголизм, қутилмаган майший заҳарланишлар, сурункали ишлаб чиқариш заҳарланиши, дори моддалар (ҳомилада дағал ўзгаришларга олиб келадиган толидомид) ва бошқа транквилизаторлар таъсири ҳаммага маълум. Биологик омилларни вируслар, бактериялар, токсинлар ташкил қилади. Бунга бола ва она орасидаги иммунологик мос келмасликлар киритилади. Туғма нуқсонлар ҳаддан зиёд турли-туманлиги учун систематизациялаш қийин. А. Г. Кнорре классификацияси бўйича туғма нуқсонлар қуйидаги туркумларга бўлинади.

1. Кўпроқ моддалар алмашинувининг бузилиши ва аниқ анатомик-гистологик ўзгаришларсиз (эмбрионал фетопатиялар).

2. Кўпроқ ҳужайралар бўлинишининг бузилиши билан (бўлинишнинг камайиши ёки ҳаддан зиёдлиги) кечадиган ва натижада муртақлар ўсишининг бузилиши билан кечадиган аномалиялар. Бунга ўпканинг агенезияси, гипогенезияси, буйрак агенезияси, гипогенезияси, парциал гигантизм, гипертрофик пилоростеноз ва бошқалар мисол бўла олади.

3. Ҳужайралар комплексининг сўрилиши, орган ва ҳужайраларнинг бўшлиқларда ўзаро атипик жойлашуви билан кечадиган аномалиялар. Масалан, меъда ости безининг ингичка ичак деворига гетеротопияси, дермоидли кисталар.

4. Ҳужайра ва тўқималар дифференцировкасининг, тафовутланишининг одатдан ташқари йўналиши билан кечадиган аномалиялар.

5. Ҳужайралар ва ҳужайралар комплексининг нормал ривожланиш жараёнида нобуд бўлиши керак бўлган ҳужайраларнинг сақланиб қолиши натижасида ҳомилада йўқолиб кетиши зарур бўлган структураларнинг сақланиб қолишидан келиб чиқадиган анома-

лиялар—киндик оқмаси, бўйин сўҳасидаги киста ва оқмалар, истисқо касаллиги ва бошқалар.

6. Ҳужайралар комплекси орган ва тўқималар орасидаги типик боғланишларнинг бузилиши ва атипик, коррелятив боғланишларнинг пайдо бўлиши билан кечадиган аномалиялар.

Тарқалганлиги бўйича нуқсонлар қуйидагиларга бўлинади:

— айрим (битта орган зарарланган)

— системали (яқунланмаган остеогенез, артрогриппоз ва бошқалар)

— кўп сонли.

Адабиётлардаги маълумотларга кўра кўп сонли нуқсонлар 30—35% ни ташкил қилади.

Анатомик белгисига кўра нуқсонлар қуйидагича бўлинади:

1. Иккиланиш нуқсонлари.
2. Нерв системаси ва таянч скелетининг йирик аномалиялари.
3. Тана бош томонининг дағал аномалиялари.
4. Тананинг орқа томон дағал аномалиялари.
5. Тана вентрал деворининг йирик нуқсонлари.
6. Алоҳида орган ёки қисмининг аномалияси.
7. Скелет ривожланишининг тарқалган (генерализацияланган) аномалияси.
8. Рудиментлар ва ирсий белгилар ривожланишидаги четланишлар.
9. Орган ва тўқималар гетеротопияси (топографик силжиши).
10. Гамартомалар ва гамартом системали бузилишлар.
11. Эмбрионал ўсмалар ва тератомалар.
12. Фетопатиялар, моддалар алмашинувининг ва анатомик тузилишининг бузилишисиз кечадиган нуқсонлар.

Гамартомалар — бу ўсимтасимон тўқималар ривожланиши аномалияси бўлиб, тўқималарнинг шу тана қисмига хос бўлмаган тўқималар аралашуви билан кечади. Гамартомаларга мисол — кўп сонли экзостозлар (суякнинг ўсиб кетиши), ва эндохондроз (тоғай тўқимасининг ўсиб кетиши) фиброз остеодистрофия, ёғли гамартомалар (липомалар), нейрофиброматоз (нерв таркибидаги Шван нейроглиясининг ўсиб кетиши), холлар ва бошқалар.

Ўзгаришларнинг чуқурлиги ва шу шароитда нуқсонларга олиб келадиган сабабларни ўрганишдан, нуқсонлар пайдо бўлишининг профилактикаси келиб чиқади. Оз бўлса ҳам нуқсонлар пайдо бўлиши ва ривожланишининг олдини олсак, туғма нуқсонларнинг жарроҳлик коррекцияси усуллари сақланиб қолади (А. Г. Кнорре).

Туғма нуқсонли болаларни муваффақиятли даволашдаги зарур омил, вақтида ташхис қўйишдир. Туғма даво услубини танлаш ва операция вақтини тўғри белгилаш ҳам зарур омиллардан бири.

Ички аъзолар туғма нуқсонининг диагностикаси энг қийин бўлиб, жарроҳлик муолажасининг қачон қилиниши касаллик турига боғлиқ.

Ўткир кечиши одатда бузилишнинг кескин даражаларида кузатилиб, янги туғилган чақалоқлик давридаёқ билинади. Ўткир турда кечаётган касалликлар ўз вақтида зарур ёрдам кўрсатилмаса бола ўлимига сабаб бўлади (қизилўнғач атрезияси, ичак атрезияси, кўкрак қафасидаги босимнинг ошишига олиб келадиган нуқсонлар ва бошқалар). Оралиқ ҳолатлардан тафовут қилиш оғир муаммо. Баъзи бир ҳолларда ярим ўткир ва сурункали кечаётган нуқсонли болаларни узоқ вақт кузатиш ва синама даво муолажалари ўхшаш терапевтик касалликлардан тафовут қилиш учун ўтказилади. Туғма нуқсонлардан келиб чиқадиган ўткир жарроҳлик касалликларининг кўпчилиги туғруқхонада аниқланади. Демак, туғма нуқсонларнинг илк диагностикаси кўп жиҳатдан акушер-врач, педиатр ва рентгенологнинг бу касалликлар ҳақидаги савиясига боғлиқ.

Тез-тез учраб турадиган туғма нуқсонларда зарурий рентгенологик, инструментал ва бошқа методларни кенг қўллаб, ўз вақтида ташхис қўйиш ва ўз вақтида жарроҳлик бўлимига юбориш мумкин. Ҳаёт фаолиятининг қўпол ва турғун ўзгариши жарроҳлик аралашувининг абсолют кўрсатмасини белгилайди. Лекин қатор ҳолларда, масалан киндик тизимчаси чуррасида бемор чала туғилган ёки бошқа йўлдош касалликлар бўлганда (оғир туғруқ, бош мия шикастларида) жарроҳлик муолажасидан воз кечиб, кўпроқ консерватив даво усулларидадан фойдаланилади.

Аниқланиши осон бўлган нуқсонларда (юқори лаб тиртиқлиги, танглай тиртиқлиги, гипо- ва эписпадия ва бошқалар) жарроҳлик аралашуви муддатини тўғри белгилаш катта аҳамиятга эга. Чунки бу шартни бажармаслик туфайли тўғри қилинган операция ҳам ёмон функционал ва косметик натижага олиб келиши мумкин. Масалан, туғма юқори лаб тиртиқлигининг икки томонламали кўринишида операция бола туғилган пайтидаёқ қилинса, юқори жағ дағал анатомик деформациясининг олди олинади. Бу туғма нуқсон узоқ вақт тўғриланмаса, кейинчалик юқори жағ юмшоқ тўқималари дағаллашиб кетади ва оператив тўғрилаш кутилган натижаларни бермайди. Шунинг билан бирга юқори лабнинг нотўлиқ тиртиқлигини бола 6 ойлик пайтида операция қилиниши техник жиҳатдан осон ва косметик натижаси яхши бўлади.

Ўсmalarга мансуб туғма нуқсонларда операциянинг муддати эҳтимоли мумкин бўлган асоратларга боғлиқ: хавfli ўсмага айланиши (малигнизация), тез ўса бошлаши, яра пайдо бўлиши, қонаш (гемангиомада), магистрал томирларнинг, нерв стволининг, трахеянинг, қизилўнғачнинг эзилиши (бўйин соҳаси лимфангиома-сида).

Туғма нуқсонларнинг илк диагностикасида янги туғилган чақалоқларни туғруқхонада ва поликлиникада мукамал, мақсадга

мувофиқ текшириш ёрдам беради. Туғма нуқсони аниқланган болалар то жарроҳлик коррекцияси ўтказилгунча диспансер кузатувида бўладилар. Зарурат бўлганда операциядан олдин махсус мутахассис бошчилигида даво муолажалари ўтказилади (юқори лаб тиртиқлиги бўлганда стоматологлар вақтинчалик obturator тахтача тайёрлайди ва бошқалар). Диспансер кузатувидан тўлиқ тузалгандан кейин чиқарилади (операциядан сўнг камида бир йилдан кейин). Баъзан болаларда хирургик коррекциядан кейин ҳам узоқ муддат кузатув ва даво муолажалари ўтказилади (логопед машғулотли, психоневролог давоси ва кузатуви).

Ўз вақтида қўйилган ташхис, тўғри даволаш услуби боланинг соғайишини тезлаштиради, баъзида қилиниши керак бўлган операциянинг олдини олади (бўйин қийшиқлиги, маймоқ оёқлик, туғма сон суягининг чиқиши). Даво муолажалари натижасини яхшилашга фақат педиатрлар, болалар жарроҳлари, анестезиолог-реаниматологлар, генетиклар, биохимиклар, функционал ташхисчилар ва бошқа мутахассисларнинг биргалашиб ишлаши билангина эришиш мумкин. Туғма нуқсонларни оператив даволашнинг тақрибий муддатлари 1- жадвалда берилган.

Тиббиёт ривожининг ҳозирги босқичида врач педиатр туғма нуқсонларнинг ташхисигина эмас, балки наслдан-наслга ўтишини ҳам билиши лозим. Бу оиладаги кейинги авлодда бўлиши мумкин бўлган нуқсонларни олдиндан кутиш эрта ташхис қўйиш ва сифатли даволашга имкон беради. Туғма нуқсонлар кўпинча ирсиятга боғлиқ бўлмайди, лекин этиологик омилни аниқлаш баъзан қийин бўлади. Туғма нуқсонларни кейинги авлодда пайдо бўлиш бўлмаслигини аниқлашда медикогенетик консултацияларда пробанддан кейинги авлоддаги ирсий касалликларнинг учраши частотасини ўрганиш маълумотларидан, яъни эмпирик хавф-хатар (риск)дан фойдаланилади. Қуйидаги жарроҳлик касалликлари генетикаси анча мукамал ўрганилган.

Пробанд — ўрганилаётган касаллик билан оилада учраган биринчи бемор.

Юқори лаб ва танглай тиртиқлиги. Ўртача учраши (1:1000) мингта янги туғилган чақалоқлардан биттасида. Дунё соғлиқни сақлаш ташкилотининг (ДССТ) илмий гуруҳи маълумотиغا кўра касалланиш хавфи эркак-пробанд бўлган ўғил болаларда 10 баробар ошадди, пробанд аёлларда ўғил болаларда 25 баробар ошадди. Агар пробанд болаларда касалланиш учраса, кейинги авлодида касаллар сони ортиб боради.

Пилоростеноз. Учраш тезлиги сони болаларда 5 баробар (1:200, қизларда 1:1000) бундан 4,4% сибсларда (сибс-беморнинг туғилган ака-сингиллари) 6,8% болаларда, 4% пробанднинг ўғил ва қиз жиянларида учрайди. Касалланган қизнинг яқин қариндошлари учун касалланиш эҳтимоли хавфи акалари ва ўғиллари учун 15-20%, сингиллари учун 10%. Касалланган болаларнинг қариндошлари учун касалланиш эҳтимоли хавфи 2 мартаба кам.

Тез-тез учрайдиган мажруҳликлар ва туғма нуқсонларни такрибий даволаш муддати

| Туғма нуқсонлар | Консерватив даво | Шошилинч операция | Оператив даво |
|---|---|--|---|
| 1 | 2 | 3 | 4 |
| <p>1. Бош, буйин, умуртқа поғонаси, бош, ва орқа мия туғма нуқсонлари</p> <p>Макростомия Колобома Пьер-Робин синдроми Юқори лаб тиртиқлиги</p> <p>Танглай тиртиқлиги</p> <p>Ранула</p> <p>Тилнинг қисқа юганчаси</p> <p>Макроглоссия</p> <p>Хоана агрезияси</p> <p>Бош мия чурраси Краниостеноз Гидроцефалия Буйиннинг туғма оқма ва кисталари</p> | <p>Янги туғилган чақалоқларда</p> <p>4 ёшгача ортодонг ва логопедда</p> | <p>Кучайиб борувчи ўткир нафас етишмовчилигида</p> <p>Туғилиши билан</p> | <p>1 ёшдан 6 ойлигидан Консерватив даво натижалари ёрдам бермаса. Тўлиқ формаси — 3 кунлигигача ёки 3 ойлигидан. Нотўлиғи — 6 ойлигидан</p> <p>Агар тез ўсса, ташхис қўйилиши билан</p> <p>Клиникасига қараб 1 ойлигидан бошлаб</p> <p>Клиникасига қараб 6 ойлигидан</p> <p>2 ёшдан 2 ёшдан 2 ёшдан Ташхис қўйилгандан кейин 2 ёшдан бошлаб</p> |

| 1 | 2 | 3 | 4 |
|--|--|--|------------------------------------|
| Орқа мия чурраси | Оғир симптомокомплексда оёқлар парези, гонад органлари фаолияти бузилганда, гидроцефалияда | Янги туғилган чақалоқларда чурра қопи ёрилганда (суюқлик ва қон оқишида) | Индивидуал кўрсатма билан |
| Бўйинтуруқ венаси эктазияси | | | 3—5 ёшидан |
| II. Кўкрак қафаси ва кўкрак қафаси органларининг туғма нуқсонлари ва касалликлари | | | |
| Гирдобсимон кўкрак қафаси | Гемодинамика бузилмаган ҳолларда | | 5—6 ёшидан |
| 24 Кўш кўкраклик | Гемодинамика бузилмаган ҳолларда | | 5 ёшидан |
| Кўшимча сут бези ёки кўкрак учи | | | 5 ёшдан |
| Ўпканинг туғма кисталари | | Ёшидан қатъи назар компрессион синдром ривожланганда | Ташхис қўйилгач |
| Ўпка секвестрацияси | | | |
| Ўпканинг бўлак эмфиземаси | | Ёшидан қатъи назар, янги туғилган чақалоқда компрессион синдром | Ташхис қўйилгач Ташхис қўйилгач |
| Қизилўнғач атрезияси | | Дарҳол туғилгандан кейин | |
| Туғма қизилўнғач-трахея оқмаси | | | Ташхис қўйилгач |
| Қизилўнғачнинг туғма стенози | | | Ташхис қўйилгач |

| 1 | 2 | 3 | 4 |
|---|--|---|--|
| Қизилўнғач ахалазияси | | | Ташхис қўйилгач |
| Туғма қисқа қизилўнғач | Ярали эзофагит бўлмаса | | Ташхис қўйилгач, янги туғилган чақалоқлик даврдан бошлаб |
| Кардия халазияси | Ярали эзофагит бўлмаса | | Ташхис қўйилгач, янги туғилган чақалоқлик даврдан бошлаб |
| Диафрагмал чурра | Диафрагманинг чегараланган релаксациялари, клиник ўзгаришларсиз. | Янги туғилган чақалоқларда асфиктик сиқилишда | Ташхис қўйилгач |
| Кўкрак бушлиғи ўсмалари | | Компрессион синдром бўлса | Ташхис қўйилгач |
| 25 III. Қорин олди девори ва қорин бушлиғи аъзолари нуқсонлари ва касалликлари | | | |
| Қорин олди девори мускуллари туғма аплазияси | чақалоқлик даврдан бошлаб | Консерватив даво ёрдам бермаган сийдик йўллари атониясида-чақалоқликдан | Қорин олди девори пластикаси I ёшидан |
| Ўт ва сийдик йўли ирмоғининг озикланиш аномалиялари пуштнинг буйрак ирмоғи, аномалиялари (аномалии желточных и мочевых протоков). | | | |
| Тулиқ оқмалар, ногўлиқ оқмалар | 6 ойгача | 6 ойгача консерватив даво ёрдам бермагач 6 ойдан кейин | Ташхис қўйилгач |
| Эмбрионал чурралар | 10 см дан катта чурралар | Дарҳол туғилиши билан | |

26

| 1 | 2 | 3 | 4 |
|---|--|--|---|
| | Чала туғилганлик (массаси 2000 2 дан кам), бош миянинг туғма шикасти, юракнинг туғма нуқсони | | |
| Киндик чурраси | Ташхис қўйилгач | Қисилиб қолганда | 5 ёшидан |
| Қорин оқ чизиги чурраси | Ташхис қўйилгач | Қисилиб қолганда | 5 ёшидан |
| Туғма ичак тутилиши (ун икки бармоқ ичак атрезияси, ингичка ва йўғон ичак атрезияси). | | Дарҳол туғилиши билан | |
| Пилоростеноз | | | Ташхис қўйилгач |
| Ичакнинг тугалланмаган буралиши | | Ўткир ичак тутилишида | Сурункали ва қайталанувчи ичак тутилишида ташхис қўйилгач |
| Ичак найининг иккиланиши | | | Ташхис қўйилгач |
| Гиршпругн касаллиги | 1 ёшгача | | 1—2 ёшдан радикал |
| Мегадолихоколон | 1 ёшгача | Колостомага (1 босқич) Консерватив даво ёрдам бермаса (ахлат интоксикацияси) | 3—5 ёшида |
| Аноректал туғма нуқсонлар, туғма (стеноз) торайиш. | Диагноз қўйилгач, бужлаш | | Консерватив усул ёрдам бермаса |
| Туғри ичак атрезияси: тўлиқ | | Туғилиши билан | |
| сийдик системасига оқма билан | | Туғилиши билан | |
| Жинсий аъзоларига оқма билан | 6—12 ойгача | | 6—12 ойлигида |

27

| 1 | 2 | 3 | 4 |
|--|---|------------------|--|
| Орқа чиқарув тешиги атрезияси | | Туғилиши билан | |
| Ўт йўллари атрезияси | | | Ташхис қўйилгач, имкони борича 3 ойгача |
| IV. Сийдик ажратиш ва жинсий аъзолар туғма нуқсонлари | | | |
| Иккига бўлинган буйрак | | | Ташхис қўйилгач, клиник белгилар кўрилганда |
| Буйраklar дистонияси | Диагноз қўйилгач | | Консерватив даво натижа бермаганда 10—12 ёшдан кейин |
| Қўшимча буйрак | | | Диагноз қўйилгач клиник курсатма бўлганда |
| Сийдик йўли тешиги эктопияси | | | Диагноз қўйилгач |
| Гипоспадия | | | I босқич I ёш, II босқич 5—7 ёш, 1—2 ёшида |
| Сийдик пуфаги экстрофияси | | | 6 ойлигидан |
| Фимоз | | | Ташхис қўйилгач |
| Кичик уятли лабларнинг битиши | | | Ташхис қўйилгач, битишмани ажратиш |
| Гематоколпос | | Ташхис қўйилгач | |
| Гермафродитизм | | | 2 ёшгача |
| Уретероцеле | | | Ташхис қўйилгач |
| Чов чурраси | | Қисилиб қолганда | 6 ойлигидан |
| Истисқо касаллиги | Таранглашган истисқо касаллигида 2 ёшгача | | 2 ёшидан |

| 1 | 2 | 3 | 4 | | |
|---|--|-----------------------------|---|---|---|
| Уруғ йўли кистаси | Гормон етишмаслигида гормонал терапия | Қисилиб буралиб қолганда | 2 ёшдан | | |
| Крипторхизм | | | 2 ёшгача | | |
| Варикоцеле | | | Ташхис қўйилгач | | |
| V. Юмшоқ туқималар ўсмалари: | | | | | |
| Гемангиома | | | Криотерапия юз соҳасида | Бўйин ва қўкс оралиғи аъзоларини, ёшдан қатъи назар | Тез ўсишга мойиллик пайдо булганда ёшдан қатъи назар |
| Юзаки | | | | | |
| Каверноз | | | | | |
| Лимфангиома | | | | | Кистоз кўринишида |
| Думғаза соҳаси: | | | Кистоз кўринишида | Қобиғи ёрилганда | чақалоқлик даврида |
| Дермоид киста | | | | | Ташхис қўйилгач |
| Пигмент доғлар | 2—3 ёшдан | | | | |
| VI. Суяк-таянч аппарати туғма нуқсонлари | 1 ёшлигидан | | Консерватив даво муолажалари ёрдам бермаса | | |
| Қийшиқ бўйин (туғма, мускулли) | | | | | |

28

| 1 | 2 | 3 | 4 |
|--|------------------|---|--|
| Сон суяқларининг туғма чиқмиши | Туғилган кунидан | | Консерватив даво ёрдам бермаса 1 ёшдан кейин |
| Туғма маймоқ оёқлик | Туғилган кунидан | | 1 ёшдан, консерватив даво муолажалари ёрдам бермаса |
| Артрогриппоз | 1 ойлигидан | | 1 ёшдан, консерватив даво ёрдам бермаса |
| Қушқанот бўйин | | | 3 ёшдан |
| Синдактилия | | | 1 ойлигидан |
| Охиридаги | | | 1 ёшдан |
| Суякли, терили | | | Гемодинамика бузилганда 2—3 ёшдан кейин |
| Радиоулнар синостоз, ёки тирсак билан синостози | | | 3—5 ёшдан кейин |
| Псевдоартроз | | | 3 ёшдан |
| Куракнинг юқори туриши | | | 3—5 ёшдан |
| Спастик фалаж | | | 2—3 ёшдан |
| Лимфодема | | | |

29

Терминал илеит (Крон касаллиги) ва ярали колит. Крон касаллигининг онда-сонда учрайдиган тасодифий ҳоллари кўп учрайди, лекин беморнинг яқин қариндошларида бу касаллик 100 баробар кўп кузатилади. Бир тухумдан ривожланган эгизакларда касалланиш вақти ҳам тўғри келиши, бу касалликнинг ривожланишида бир нечта аномалия иштирок этади, деган фикр туғдиради. Крон касаллиги билан ярали колитнинг умумийлигини ярали колит беморнинг насл-насабига терминал илеит билан касалланиш ҳолларининг учраши исботлай олади. Беморнинг яқин қариндошлари учун ярали колит билан касалланиш эҳтимоли 10% ни ташкил этади.

Гиришпунг касаллиги. Кўпроқ ўғил болаларда учрайди. Пробанднинг ака-укаларида касалликнинг учраш частотаси пробанд боладаги аганглионар зонанинг узунлигига боғлиқ бўлиб 5-15% гача кузатилади.

Ичак полипоз. Ичак полипозининг маълум уч тури (йўғон ичакнинг оилавий полипоз, камроқ учрайдиган юз териси, оғиз бўшлиғи шиллиқ қавати ва меъда-ичак йўлида пигмент доғлар ҳосил бўлиши билан кечадиган Гарднер ва Пейц-Егерс синдроми) кўпинча хавфли ўсмалар ривожланишига олиб келади.

Оилавий полипоз 100% ҳолда патологик геннинг таъсирида ривожланиши билан таърифланади, лекин буралган ҳоллари ҳам учрайди.

Панкреатит ва муковисцидоз. Янги туғилган чақалоқларда учраши 5:10000. Қайта касалланиш хавфи 25% га етади. Шунинг учун бу касаллик ривожланишининг олдини олишда ягона йўл, бу онанинг бўйида бўлишдан сақланишидир. Беморнинг ота-онасига бошқа турмуш курсалар, соғлом фарзанд кўришлари мумкинлиги, лекин 25% ҳолда бу болалар шу касаллик мутант генининг гетерозигот ташувчиси бўлиб қолиши тушунтирилиши шарт.

Буйрак поликистоз. Бу касалликнинг янги туғилган чақалоқларда учраши ота-онасининг рецессив мутант гени соғлом гетерозигот ташувчиси эканлиги билан тушунтириш мумкин.

Суяк-таянч аппаратининг туғма нуқсонлари. Ирсий мойилликнинг касалликка ўтиши ҳомиланинг ривожланиш шароитига боғлиқ. Биринчи фарзанд деярли 1,5 баробар кўп ҳолларда туғма сон суягининг чиқиши билан касалланади. Сибсларда ва пробанднинг болаларида касалликнинг учраши тахминан 4%, хола ва амакиларда, қиз ва ўғил жиянларида 0,4%, маймоқ оёқликнинг учраш эҳтимоли ота-онасида ва сибсларда 2%, демак, ўртачадан деярли 20 баробар кўп учрайди. Касалланиш хавфи қариндош қизларда янада юқорироқ.

Хавфли ўсмалар. Наслдан-наслга ўтадиган мойиллик ичак полипоз, ринобластома, пигментли ксеродерма ва бошқа турларда қатта аҳамиятга эга. Хужайраларнинг тез-тез бўлинишига олиб келадиган соматик генли ва хромосомалар мутацияларининг аҳами-

яти катта. Эмпирик хавфнинг маълумотлари кейинги болаларда касалланиш хавфини олдиндан аниқлаш ҳақида кам маълумот беради. Аниқроқ маълумотни беморнинг оиласини чуқурроқ текширишда олиш мумкин (анамнестик маълумотлар, она ва боланинг серологик реакциялари). Мажруҳликнинг вирусли табиатини болада шу вирусларга антителаларини аниқлаш йўли билан истисно қилиш, кейинги болаларда эмпирик хавфни оширадиган ирсий касалликларни аниқлаш имконини беради.

ЖАРРОҲЛИК МУОЛАЖАСИ

Жарроҳлик муолажаси даволашнинг асосий босқичи ҳисобланади. Айниқса, болаларда бу муолажани ўтказиш муддатини аниқлаш жуда муҳимдир.

Кўрсатма. Жарроҳлик муолажасини ўтказишга зарурий (абсолют) ва нисбий кўрсатмалар бўлиши мумкин.

Зарурий кўрсатма шошилич жарроҳлик муолажаси ўтказилмаса, беморнинг ҳаёти хавф остида қолиши мумкин бўлган ҳолатларда (деструктив аппендицит, ичакнинг чуррада қисилиб қолиши, ичак атрезияси ва ҳоказо) келиб чиқади.

Нисбий кўрсатма жарроҳлик муолажасига муҳтож бўлмаган ҳолатларда (сиқилмаган чов чурраси, полидактилия, танглайнинг туғма битмаслиги) келиб чиқади ва бу ҳолатда шошилич жарроҳлик муолажаси ўтказишга эҳтиёж бўлмайди.

Жарроҳлик муолажасини ўтказиш муддатини аниқлашда бола ёши катта аҳамиятга эга. Зарурий кўрсатма бўйича жарроҳлик муолажаси ҳамма ёшдаги болаларда, чақалоқларда ва ҳатто чала туғилган чақалоқларда ҳам ўтказилиши мумкин. Нисбий кўрсатма бўлган ҳолларда эса касалликнинг хусусиятини ҳисобга олган ҳолда болани мақсадга мувофиқроқ ёшини танлаб, жарроҳлик муолажасини ўтказиш муддатини белгилаш лозим. Масалан, юздаги кичикроқ гемангиома (қон-томир ўсмаси) 3 ойлик давригача олиб ташланиши керак, чунки бу ўсма секин-аста катталаниб кетса, жарроҳлик муолажасини ўтказиш қийинлашади. Айрим ҳолларда, жарроҳлик муолажасини ўтказиш муддати кечиктирилади (масалан киндик чурраси), бу муддат ичида касаллик йўқ бўлиб кетиши ёки муолажа ўтказишга қулайроқ шарт-шароитлар туғилиши мумкин.

Жарроҳлик муолажасига қарши кўрсатмалар. Оғир, туғма нуқсонлари бўлган болаларда жарроҳлик муолажаси ўтказиш қатъиян ман этилади. Шу билан бирга агония, преагония ёки қарахлик ҳолатларида ҳам жарроҳлик муолажасини ўтказиш мумкин эмас. Қачонки бемор бу ҳолатдан чиқарилса, жарроҳлик муолажаси ҳаёт учун зарурий кўрсатма бўлган ҳоллардагина муолажага киришиш мумкин.

Жарроҳлик муолажаси ўтказишнинг нисбий ман этилиши фақат шошилич жарроҳлик муолажасига муҳтож бўлмаган беморлар учун белгиланади. Бунга нафас йўллариининг ўткир яллиғлани-

ши, юқумли касалликлар, бола ўсишининг бузилиши, ич кетиш, ҳар хил диатез, рахит, гипертермия сингари ҳолатлар мисол бўлади. Болалар анестезиологияси ва реаниматологиясида эришилган ютуқлар ҳатто оғир аҳволда ётган беморларда ҳам жарроҳлик муолажасини қўллаш имконини бермоқда. Айрим ҳолларда нафас йўллари ҳаддан ташқари яллиғланиб кетган ҳолларда, жарроҳлик муолажасининг кечиктирилиши, ўпка яллиғланишига (масалан, танглайнинг туғма битмаслигига) олиб келади. Бундай ҳолларда, бемор аҳволида салгина «тетиклашиш» бўлган пайтдаёқ жарроҳлик муолажаси қўлланиши лозим.

Болаларга фақат ота-оналарининг розилиги билан жарроҳлик муолажалари ўтказилади. Уларнинг ёзма ҳолдаги розилиги касаллик тарихига тиркаб қўйилади. Жарроҳлик муолажаси қўллашга зарурий кўрсатма бўлган ҳолларда ота-онасини огоҳлантириш имкони бўлмаганда 2—3 та шифокор ҳамкорлигида жарроҳлик муолажаси ўтказиш ёки ўтказмаслик масаласи ҳал қилинади ва бош шифокор бундан огоҳ қилинади.

Болани текшириш ва жарроҳлик муолажасига тайёрлаш. Кўп ҳолларда жуда оғир бўлмаган жарроҳлик муолажаларини ўтказиш, фақатгина умумий клиник текшириш билан чегараланиши мумкин. Ҳар бир катта жарроҳлик муолажасидан олдин кўкрак бўшлиғи, қорин бўшлиғи, буйрак, организмнинг энг асосий функцияси ва гомеостазини аниқлаш лозим. Булар қаторига нафас олиш кўрсаткичлари, газ алмашинуви, гемодинамик кўрсаткичларни (пульс, қон босими, веноз қон босими, ЭКГ ва бошқалар) аниқлаш киради. Айниқса буйрақлар фаолиятини ўрганиш катта аҳамиятга эга. Бунда диурезни текшириш, эндоген креатинин клиренсини, азот қолдиқларини, қон зардоби ва қондаги электролитлар миқдорини аниқлаш, азот мувозанатини ўрганиш катта аҳамиятга эга. Баъзан, қон ивиш системаси кўрсаткичларини текшириш жуда катта асоратларнинг олдини олиш имконини беради.

Тўлиқ ва беками кўст текширишни амалга ошириш учун яхши анестезиология хизмати ва замонавий функционал-ташхис, биохимик лаборатория лозим. Энг катта қийинчилик текшириш учун қон олиш ҳисобланади. Шунинг учун ҳам жарроҳлик муолажасидан олдин венепункция ёки венесекция қилиниб суюқлик қуйиш учун мосланган системага уланади.

Жарроҳлик муолажасидан олдин бола вазни ва бўйи ўлчаниши лозим.

Беморни жарроҳлик муолажасига тайёрлаш муҳим аҳамиятга эга. Бу эса беморнинг умумий аҳволига, муолажа хусусияти ва жарроҳлик муолажаси ўтказгунча қолаётган вақтга бевосита боғлиқ.

Катта муолажалар ўтказишдан олдин умумий аҳволи оғир бўлган беморлардаги электролитлар, газ алмашинувидаги мувозанатни тиклаш анестезиолог ва жарроҳларнинг асосий мақсади ҳисобланади.

Шошилинич жарроҳлик муолажасини қўллаш олдидан (перитонит, ичак тугилиши, қон кетиш ҳолларида) муолажагача бўлган муддат оз бўлганлиги туфайли, махсус текширишларсиз қон-томир орқали Рингер эритмаси, глюкоза, қон, қон зардоби юборилади. Бу эса гидроион мувозанатини тиклаш, ички заҳарланишни камайтиришга ёрдам беради.

Катта жарроҳлик муолажалари ва узоқ муддат сурункали йирингли яллиғланиш касаллиги бўлган болалар ҳамда 6 ойдан кам бўлмаган муддатда гормонлар билан даволанган болаларга 4 мг/кг нисбатда гидрокортизон тавсия этилади.

Жарроҳлик муолажасидан 1 кун олдин доимий парҳез, гигиеник чўмилтириш ва тозаловчи ҳуқна буюрилади. Шу кун жарроҳлик муолажаси ўтказиладиган тана соҳаси керак бўлса яхшилаб қирилади. Катта ёшдаги болаларни ётиб сийишга ўргатилади, чунки муолажадан кейинги даврда айрим қийинчиликлар туғилиши мумкин.

Жарроҳлик муолажасини қўллаш хусусиятлари. Булар ёш организм анатомио-физиологик хусусиятларига бевосита боғлиқ. Асосий шартлардан бири—тўқималарни минимал жароҳатлашга интилиш. Кичик ёшдаги болалар териси жуда нозик, сувли, юпқа бўлади. У шишинқиришга, қонталаш бўлиш ва эзилиб-йиртилишга мойил. Булар ҳаммаси жароҳатнинг йиринглаб кетиши ва бошқа асоратларга сабаб бўлади. Жароҳатдаги тузилмаларнинг энг кам шикастланишига жуда нозик, эҳтиёткорона ҳаракат қилиш, энг осон ва қулай усулларни қўллаш, 0,25% ли новокаин эритмаси билан гидравлик усулда тўқималарни метал асбоблар билан ушламай қўл билан ушлаш, тўқималарни ажратишда ўткир усулни қўллаш мақсадга мувофиқ ҳисобланади. Тўқималарга нисбатан эҳтиёткорона ва нозик ҳаракат қилишни болалар жарроҳи доимо ёдда тутмоғи лозим, зеро болани умумий оғриқсизлантиришда бўлиши бу сергакликни сусайтириши мумкин.

Болалар қон йўқотишга жуда сезувчан бўлади, шу туфайли имкони борича қонсиз муолажа ўтказишга интилиш лозим. Бу эса етарлича гемостаз қилинишини, электрокоагуляция қўлашни, электрпичоқлар (тиғлар) ишлатишни, қон қуйишдан фойдаланишни талаб этади. Қон кетишининг олдини олишда «С» витамини, кальций хлор, викасол эритмасини қўллаш ҳам яхши натижа беради. Баъзан гидравлик усул билан тўқималарни ажратишда адреналин новокаин эритмаси билан бирга қўлланади.

Иссиқлик алмашинувининг болаларда етарлича эмаслиги туфайли муолажа муддатини қисқартириш, муолажа пайтида ички аъзоларни иссиқ ва нам сочиқлар билан ўраб қўйиш ҳамда иссиқлик алмашинувини бир маромда назорат қилиш зарур.

Шу мақсадда қўлланиладиган махсус иситувчи столлар ва бошқа мосламалар мавжуд. Жарроҳлик муолажасини қисқа муддатларда тугатиш ҳеч қачон қўпол ва қалтис ҳаракатлар ҳисобига бўлмаслиги керак.

Болаларда паренхиматоз аъзолар катталарга нисбатан катта. Шу сабабли ҳам кичик ёшдаги болаларда лапаротомия катталарга нисбатан кенгроқ очилади.

Жароҳатдаги чок кичик ёшдаги болаларда оқ дока билан ёпиштирилмайди. Бу мақсадда кўк дори, вино спирти, формалин, коллоид аралашмасини қўллаш керак. Бу жароҳатнинг тезда қуриб қолиши ва уни ташқаридан очиқ назорат қилиб туриш имконини беради.

III БОБ.

РЕАНИМАТОЛОГИЯ ВА АНЕСТЕЗИОЛОГИЯ ТЕРМИНАЛ ҲОЛАТЛАР ВА РЕАНИМАЦИЯ АСОСЛАРИ

Ўлим жараёнининг барча босқичлари ва бошланғич постреанимацион даври терминал ҳолат ҳисобланади. Бу организм ҳаётининг охири сўниш даври бўлиб биологик ўлимдан олдинги ҳолатдир. Биологик ўлим ҳолатида аъзо ва тўқималарда, аввало марказий нерв сисемасида қайта тикланмайдиган ўзгаришлар вужудга келади. Бинобарин, организм ҳаёт фаолиятини қайта тиклашнинг имкони йўқ.

Терминал ҳолатнинг сабаблари хилма-хил бўлиб, аксари бир сабабнинг ўзи нафас ҳамда юрак фаолиятининг тўхташига, яъни клиник ўлимга олиб келиши мумкин. Ўлим жараёнининг сабабларидан қатъий назар, унинг ривожланишида гипоксия асосий ва умумий патофизиологик омил ҳисобланади. Умумий кислород танқислиги организмнинг компенсатор имкониятларини ишга солади, уларнинг тугаши эса бош мия гипоксия ҳолатининг тезлик билан кучайишига олиб келади. 4—5 минутли гипоксия эса бош мия пўстлоқ қавати ҳужайраларида қайта тикланмайдиган ўзгаришларни келтириб чиқаради. Шунинг учун маълум бир вақт давомида нафас ёки қон айланишининг тўхташи зудлик билан реанимация муолажалари ўтказишни тақозо этади. Клиник ўлим муддати жуда қисқалигини ҳисобга олиб, беморни биринчи кўрган одам реанимация чораларини қўллаши зарур. Бу шифокор, ҳамшира, кичик ҳамшира, айрим ҳолларда эса тиббиётга алоқаси йўқ одам бўлиши мумкин.

Реанимация — бу қайта тиклаш бўлиб, клиник ўлим ҳолатидаги организм ҳаёт фаолиятини қайта тиклашга қаратилган ва яқин постреанимацион даврда ўтказиладиган муолажалардир. Постреанимацион даврда организмнинг ҳамма функцияларини, аввало, марказий нерв системаси фаолиятини тўлиқ тиклашга қаратилган даво муолажалари анча мураккаб ҳисобланади. Газ алмашинуви ва қон айланишини сунъий таъминлаб туриш мия пўстлоғи ҳужайраларини ҳалокатдан сақлашнинг бирдан-бир йўли бўлиб, ҳозирги давргача аҳамиятини йўқотгани йўқ. Чунки юрак ва нафас тўхтагандан сўнг маълум дақиқаларда газ алмашинуви ва қон айланиши

сунъий равишда таъминланмас экан, кейин ўтказиладиган ҳар қандай даво муолажалари ёрдам бермайди.

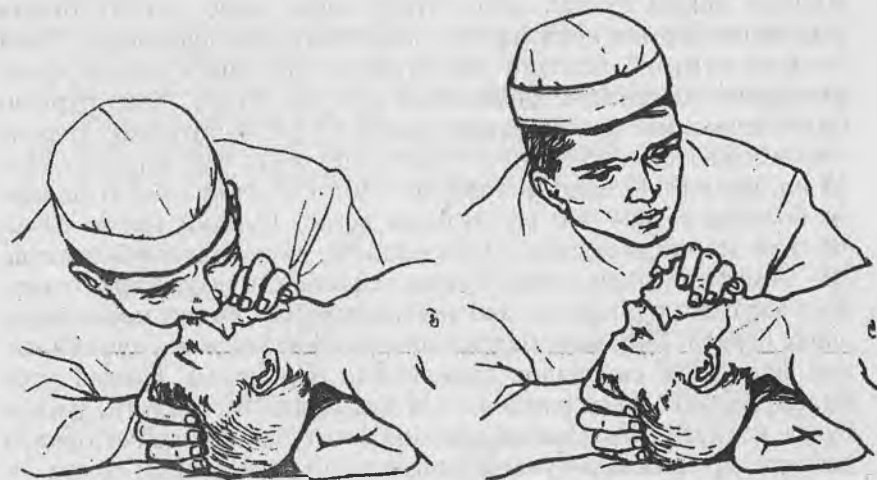Юрак-ўпка реанимациясини шартли равишда икки поғонага бўлиш мумкин.

1. Нафас йўллари ўтказувчанлигини таъминлаш, оддий усуллар ёрдамида ўпкани сунъий нафас олдириш ва юракни билвосита уқалаш. Бу шифокоргача бўлган ёрдам деб ҳисобланади.

2. Касалхона шароитида бажариладиган шифокор ёрдамига: қон айланишини, нафас олишни қайта ўз ҳолига келтириш ва пост-реанимацион даврдаги реанимация, жадал даволаш муолажалари киради. Қуйида ҳар хил шароитда бажарилиши мумкин бўлган ўпкани сунъий нафас олдириш усуллари келтирилган. Буни врач-педиатр билиши шарт.

ЎПКАНИ СУНЪИЙ НАФАС ОЛДИРИШ

Бемор нафас йўллари ва ўпкага ҳаво ёки кислород пуркаш сунъий нафас олдиришнинг энг қулай усули ҳисобланади. Ҳаво ёки кислород пуркашни «оғиздан-оғизга», «оғиздан бурунга» нафас халталари, наркоз аппаратининг ниқоби, эндотрахеал найча ва ҳаво ўтказгичлар ёрдамида бажариш мумкин (2-расм).



2- расм. Оғиздан-оғизга сунъий нафас олдириш.

Сунъий нафас олдиришдан аввал нафас йўллари ўтказувчанлигини таъминлаш, яъни юқори нафас йўлларидаги қаршиликни камайтириш, йиғилган ва ёт моддаларни олиб ташлаш керак. Бу эса қуйидагича бажарилади.

Болани текис ва қаттиқ нарсага чалқанча ётқизиб, елкаси остига болишча қўйилади. Бошни орқага букиб, пастки жағ олдинга

ва юқорига сурилади. Бармоқ билан оғиз ва ҳалқум тозаланади. Ҳаво ўтказгич қўйиш ҳам яхши натижа бермаса, кекирдак интубация қилинади, кекирдак ва бронхлар эндотрахеал найча орқали тозаланади.

Янги туғилган чақалоқларда ва эмизикли болаларда нафас йўлларидаги суюқ моддаларни унинг оёғидан ушлаб тепага кўтарган ҳолда тозалаш мумкин. Ёшидан ошган болаларни эса қорни билан тиззага ётқизилса мақсадга мувофиқ бўлади. Бунда бошни орқага энгаштириб, оғиз ва ҳалқум дока билан тозаланади.

Болани елкаси остига болиш қўйиб, бошини орқага озгина букиш нафас йўллари ўтказувчанлигини яхшилайдиган оддий усулдир. Ҳаво ўтказгич қўйилса, реанимация давомида пастки жағни ушлаб турмаса ҳам бўлади. Самарадор альвеоляр вентиляцияни ва қон айланишини минимал артериал босимда (50—60 мм. сим. уст.) ушлаб туриш реанимация асосларидан бири ҳисобланади. Бунга эса юракни уқалаб сунъий нафас олдириш билангина эришиш мумкин.

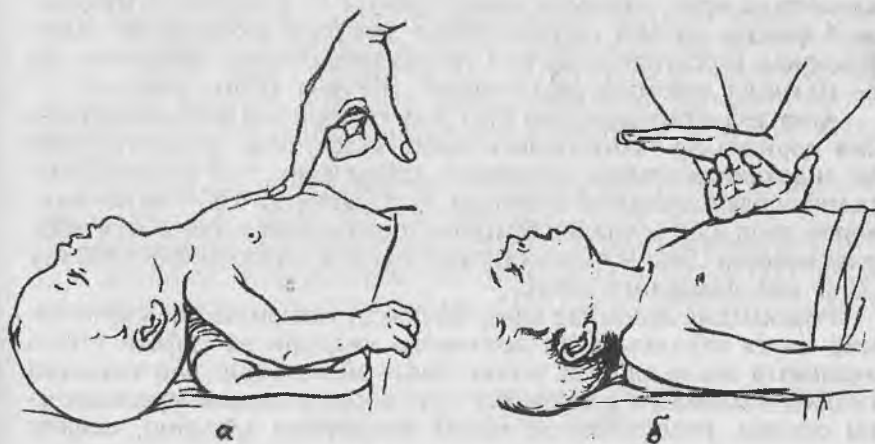
Асбобларсиз экспиратор сунъий нафас олиш усуллари «оғиздан-оғизга», «оғиздан-бурунга» ҳаво пуркаш билан бажарилади. Бунинг учун беморнинг нафас йўллари ўтказувчанлигини тиклаб, бошини орқага буккан ҳолда чуқур нафас олиб, оғизни оғизга ёки оғиз ва бурунга қўйилади-да, чиқаётган нафас пуркалади. Юзни ён томонга буриб, беморга пассив нафас чиқазишга имкон бериш ва кўкрак қафасининг ҳаракатини кузатиш лозим. Ҳаво пуркаш билан нафаснинг пассив чиқиш нисбати 1:2 бўлиши керак. Пуркалаётган ҳаво ҳажми боланинг ёшига мос, яъни чақалоқларга 25—30 мл, мактабгача ёшдаги болаларга 50—150 мл ва мактаб ёшидаги болаларга 200—400 мл бўлиши керак. Сунъий нафас олиш тезлиги эса чақалоқларда дақиқасига 40, катта ёшдаги болаларда 20—24 марта бўлиши лозим. Кўкрак қафасининг чуқур нафас олишдаги ҳаракати пуркалган ҳаво ҳажмининг бола ёшига мослигидан дарак беради. Гипоксия белгиларининг камайиши эса сунъий нафас олишнинг самарадор эканлигини билдиради. Бундай усул билан сунъий нафас олиш 15—20 дақиқадан ошмаслиги, имкон бўлса кекирдак интубация қилиниб, интубацион найча орқали респиратор ёрдамида сунъий нафас давом эттирилиши лозим.

ЮРАК ФАОЛИЯТИНИ ТИКЛАШ

Нафас олишни таъминлаш ва бош мия ҳужайраларини гипоксиядан ҳимоя қилиш билан бир қаторда юрак фаолиятини тиклаш клиник ўлим ҳолатидан ҳаётга қайтаришнинг асосий омилли ҳисобланади. Бу эса кракнинг билвосита массажи, дефибрилляция, юрак ичига дори-дармонлар юбориш ва метаболик ацидозни зудлик билан йўқотишдан иборат.

Юракнинг билвосита массажи. Бемор қаттиқ ва текис нарсага чалқанча ётқизилади, ўнг томонидан кўкракни тўш соҳасида босилади. Чақалоқларда тўшнинг пастки 1/3 қисмига икки бармоқни, қолган бармоқлар курак остига қўйилиб массаж қилинади. Ёш болаларда бир қўл кафти билан мактаб ёшида бўлса, қўлни қўлга қўйган ҳолда тўшнинг ўрта қисмига босиб массаж қилинади (3-расм, а, б). Тўш ва кўкрак умуртқалари орасида юрак сиқилиб, кичик ва катта қон айланиши доирасига шох томирлар орқали қон ҳайдалади. Бу эса кам миқдорда бўлсада ҳаётий зарур органларни қон билан таъминлашга етади. Юрак билвосита массажи давомида тўш умуртқа томонга 3—5 см силжиши даражасидаги куч билан қилинади. Энг яхши ўтказилган массажда ҳам умумий қон айланиши 20—30 фоиздан ошмаслигини доим ёдда тутиш керак. Юрак массажи дақиқасига 80—120, чақалоқларда эса 120—130 мартаба бўлади. Қовурғалар синиши, ўпка перфорацияси каби асоратлар бўлмаслиги учун ҳаддан ташқари куч ишлатмаслик керак. Ҳозирги даврда билвосита юрак массажи самарадорлиги туфайли юракни бевосита очиқ массажи фақат қуйидаги ҳолларда ўтказилади:

- а) жарроҳлик муолажаси давомида кўкрак қафаси очилган бўлса;
- б) юрак тампонадасида, яъни юрак қопчасига йиғилган қон туфайли юрак фаолияти тўхтаган бўлса;
- в) кўкрак қафасининг шакли массажга монелик қиладиган даражада бузилган бўлса;
- г) юрак дефибрилляцияси натижасиз бўлиб, албатта юракни иситиш лозим бўлган гипотермия ҳолатларида.



3-расм. (а, б). Юракни билвосита уқалаш: а) чақалоқда ва кўкрак ёшидаги болаларда; б) катта ёшдаги болаларда.

Электрокардиография ёки электрокардиоскопия ёрдамида юрак асистолиясини, қоринчалар фибрилляциясини ҳамда агонал қоринчалар комплексини тезлик билан аниқлаш мумкин.

Юрак қоринчалари фибрилляцияси электр дефибрилляторлар ёрдамида йўқотилади. Бунинг учун беморнинг чап курак соҳасига бир электрод, иккинчи ҳимояланган электродни юрак соҳасига қўйиб, қисқа вақтга ток уланади. Боланинг ёшига ва гавдасига қараб 500-1000 в кувватли ток берилади. 1—3 ёшга 1250—2500 в, 4—10 ёшга 2500—3000 в, 11—15 ёшга 3500—4500 в. Ўзгарувчан ва ўзгармас электр токли дефибрилляциядан фойдаланаётган вақтда электрон асбоблар ўчириб қўйилади, атрофдагилар эса беморга тегмасликлари шарт. Импульсли токда ишлайдиган дефибрилляторлар ишлатилса, кўпроқ ижобий натижа беради ҳамда беморга ва медицина ходимларига шикаст етказмайди.

Реанимация давомида юрак мушаклари тебраниши, ўтказувчанлиги, қисқаришини яхшилаш ва ацидоз билан курашиш мақсадида юракка, венага ёки ўпкага дорилар юборилади. Юрак ичига дори юбориш учун тўш суягининг чап томонидан IV—V қовургалар орасига пастда ётувчи қовурганинг устки қиррасидан тик ҳолда 6—8 см узунликдаги нина санчилади. Юрак қоринчаси тешилаётганда озгина қаршилиқ сезилади. Шприцда қон пайдо бўлиши ёки дастаси тортилганда қон чиқиши қоринча бўшлиғидан далолат беради. Юрак ичига битта шприцда адреналин эритмаси 0,1 фоиз — 0,1 — 0,3 мл, кальций хлорид эритмаси 10 фоиз ҳар ёшига 1,0 мл дан юборилади. Вена ичига 0,1 фоиз — 0,1 — 0,3 мл атропин ҳамда юрак томир аъзолари ишини яхшилаш учун 20 ёки 40 фоизли глюкоза эритмаси, 5 фоизли аскорбин кислотаси, гормонлар юборилади. Адреналин ва бошқа дориларни таъсирини камайтирадиган, ацидозга қарши албатта 1—2 ммоль/кг миқдорда 4 фоизли натрий гидрокарбонат эритмаси юборилиши шарт. Юқорида кўрсатилган натрий гидрокарбонатнинг ярмисини ҳар 5—10 минут давомида реанимация тугагунча қўйиш мумкин.

Агар дефибрилляциядан сўнг яна қоринчалар фибрилляцияси ёки қоринчалар тахикардияси юзага келса, вена ичига 100—200 мг лидокаин эритмаси юборилиб, кейинчалик 1—3 мг/мин 70 кг га миқдорда томчилатиб турилади. Ҳар 5 минутда 0,5—1 мг/кг миқдорда юрак иши мўътадил бўлгунча шприцда вена ичига аста юбориш мумкин. Лекин лидокаиннинг умумий миқдори 200—300 мг/70 кг дан ошмаслиги керак.

Реанимация давомида юрак фаолияти тиклангандан кейин томир ичига юбориладиган эритмалар миқдори ва сифати ўзгача аҳамиятга эга ва албатта тезлик билан айланаётган қон ҳажмини тиклаш плазмадаги электролит, сув, кислота ва асос мувозанатини сақлаш, гемоглобин ва оқсил миқдорини кўтариш, сийдик ажралишини, микроциркуляцияни яхшилаш каби мақсадларни назарда тутиши керак. Бундан ташқари, бош мияни ишемиядан ҳимоя қилиш учун краниocereбрал гипотермия, барбитуратлар (2-5 мг/кг), антигипоксантилар, седуксен (0,3—0,5 мг/кг), ГОМК

(50—100 мг/кг), фенобарбитал, кортикостероидлар: преднизолон (5—8 мг/кг), дексаметазон — 1 мг/кг, дегидратация ва гипервентиляция қўлланади.

Шундай қилиб, организмни қайта жонлантириш давомида асосан уч қисм муолажаларни бажариш керак.

1. Организмнинг ҳаётий зарур функцияларини таъминловчи муолажалар (жадал оксигенлаш фазаси) қуйидагилардан иборат:

а) нафас йўллари ўтказувчанлигини текшириш ва таъминлаш;

б) сунъий нафас олдириш ва ўпкага кислород пуркаш;

в) юрак массажи воситасида қон айланишини сунъий таъминлаш.

2. Минимал артериал кислород транспортини таъминлаш йўли билан юрак фаолиятини тиклаш, қон айланиши ва нафас олишни муътадиллаштиришга қаратилган муолажалар. Бу қон айланишининг тикланиш фазаси уч поғонадан иборат.

г) вена ичига эритмалар ва фармакологик моддалар юбориш;

д) электрокардиокопия;

е) дефибрилляция.

3. Бош мия ва бошқа ҳаётий зарур органларнинг адекват фаолиятини тиклашга ва сақлашга қаратилган узайтирилган муолажалар ва тadbирлар, яъни мия реанимацияси ва реанимациядан сўнгги даврдаги интенсив даволаш фазасини ҳам учга бўлиш мумкин.

ё) юрак фаолиятининг тўхташ сабабини ва даволаш тadbирларини белгилаш. Беморни кутқариш имкониятларини аниқлаш;

ж) замонавий усуллар ёрдамида бош мия фаолиятини тўлиқ тиклашга қаратилган муолажалар;

з) постреанимацион даврдаги узоқ вақт ўтказиладиган жадал даволаш.

Клиник ўлимдан сўнг юрак ва нафаснинг тикланиши бош миянинг адекват фаолиятини ва бошқа ҳаётий зарур органларни сақлашга қаратилган терапия кейинги интенсив муолажаларнинг асоси ҳисобланади. Чунки маълум миқдордаги гипоксия ҳолати ва қон айланиши тиклангандан сўнг қонга тушадиган метаболизмнинг заҳарли маҳсулотлари таъсирида реанимациядан сўнгги касаллик вужудга келади.

Постреанимацион даврда қон айланишини, газлар алмашинувини оптимал ҳолатда сақлаш, миянинг гипоксиядан шикастланиш асоратларини йўқотиш учун алоҳида услубларни қўллаш, кислота ва ишқор, гидроион мувозанатини ҳамда организмнинг бошқа функцияларини яхшилашга қаратилган жадал даво муолажаларини ўтказилади.

БОЛАЛАРДА ЖАРРОҲЛИК МУОЛАЖАСИГА ТАЙЁРГАРЛИКНИНГ АЛОҲИДА ХУСУСИЯТЛАРИ

Анестезиолог бемор болани жарроҳлик муолажасига ва анестезияга тайёрлашда фаол иштирок этади. Бола касалхонага тушиши билан уни анестезиолог кўриши, анамнезини аниқлаб аъзолар ва

системалар функционал ҳолатини баҳолаши, ўз вақтида қўшимча текширув амалларини буюриши ва ҳар хил ўзгаришларни коррекция қилиш режасини тузиши керак.

Анамнез. Оилавий анамнез: яқин қариндошларининг қандайдир бир дори-дармонни қабул қилолмаслиги ҳақида маълумот олиш (новокаин, анальгин ва ҳ.к.). Акушерлик анамнези: туғилиш даврида гипоксия бўлганми, акушер қисқичлари ёки вакуум-экстрактор қўйилганми-йўқми, болага алмаштириш учун қон қўйилганми ёки реанимация муолажаси ўтказилганми? Бола касалхонага тушгунча қандай касалликлар билан оғриганлиги, аллергия касалликлари бор-йўқлиги, кортикостероид гормонлар олмаганлиги, қайси антибиотиклар билан даволанганлиги, невропатолог ва бошқа мутахассислар диспансер кузатувида турадими-йўқми, аниқлаш керак.

Антропометрик кўрсаткичлар. Боланинг вазни ва бўйининг ёшига мос келишини, психомотор ривожланиши, суяк-мушак системаси томонидан кўзга кўринарли ўзгаришлар, боланинг ўзини тутиши тўғрисидаги маълумотлар бемор аҳволи ҳақида тўлиқ маълумот олиш имконини беради ва шифокорга мавжуд патологиянинг қандайлигини кўрсатади.

Нерв системаси. Сўнгги пайтда туғилишдаги жароҳат асоратлари ва нерв системаси касалликлари, энцефалопатиялар, эпилепсия, гидроцефалия, периферик нерв ўзаги парезлари ва ҳ.к. билан касалланган беморлар сони анча кўпайиб кетди. Бунни премедикация ва наркоз учун дори-дармон танлашда ҳисобга олиш керак, чунки болалар гипоксияга жуда сезувчан ва уларда кўпинча нейрорегулятор компенсатор имкониятлари бузилган бўлади.

Нафас олиш аъзолари. Ҳамроҳ зотилжам, ателектазлар ёки ўпка нуқсонлари анестезиолог томонидан ўз вақтида аниқланиши керак. Агар нафас етишмовчилиги асосий касаллик билан боғлиқ бўлиб ва шу бўйича жарроҳлик муолажаси ўтказилиши керак бўлса, анестезиолог унинг даражасини, қондаги газ миқдорини, бир дақиқада нафас олиш ҳажмини спирографик текширув усуллари орқали аниқлаши ва уни камайтиришга қаратилган чораларни қўллаши лозим. Ўткир шамоллаш касалликларида антибиотиклар буюрилади.

Болаларда кўпинча аденоидлар, хоаналар атрезияси, бурун қийшиқлиги ва Пьер-Робин синдроми учраб туради, уларда юқори нафас йўллари ўтказувчанлигининг торайиши ҳисобига нафас олишни ва наркоз ўтказишни қийинлаштиради. Бу айниқса ёш болаларда катта аҳамиятга эга, чунки улар бурун орқали яхши нафас олишолмайди. Наркозда индукцияни, дори-дармонларни тўғри танлаш, нафас ўтказгичлардан фойдаланиш (маскали наркозда) ва наркоз ҳолатидан тикланганга қадар зийраклик билан кузатиш бу касалликнинг наркозга таъсирини минимал даражага камайтиради. Юқори нафас йўлларида шамоллаш бўлса, режали операция ва наркозни бекор қилиш керак. Шошилинич ёрдам кўрсатиш зарур бўлганда эса антибиотиклар, ноингаляциян ва эндотрахеал наркоз усули қўлланади.

Юрак қон-томир системаси. Периферик қон айланишини тери қоплами ва шиллиқ қаватлар рангига қараб, пульс ва артериал

босимни ўлчаб баҳоланади, уларнинг кўрсаткичлари бола ёшига мос келиши аниқланади, ЭКГ қилинади. Патологик ўзгариш бўлса, марказий вена босими ўлчанади, қоннинг газ таркиби аниқланади. Кардиохирургияда текширувлар ҳажми анча кўп: эхокардиография, юрак бўшлиқларини зонд билан рентгеноконтраст текшириш ва бўшлиқларидаги босимни аниқлаш. Марказий гемодинамикани текшириш, юрак қон-томир системасининг ҳолати ҳақида маълумот олиш имконини беради ва оптимал анестезиологик ёрдам кўрсатишга имкон беради.

Наркозга тайёргарлик сифатида юрак етишмовчилигини камайтириш учун дигоксин дозаси танланади, калийли дори моддалар, АТФ, ККБ, заруриятга қараб гормонлар ва адреноблокаторлар буюрилади.

Қорин бўшлиғи аъзолари. Наркоздан олдин меъдада овқат бўлмаслиги қатъиян мажбурий талабдир. Режали операцияларда касалга охириги овқатни операциядан бир кун олдин тавсия қилинади.

Шошилиш ҳолларда эса болаларнинг меъдасини зонд билан ювиш керак, гарчи унинг охириги бир неча соат ичида овқатланмагани аниқ маълум бўлмаса ҳам, қорин бўшлиғи аъзолари ўткир жарроҳлик касалликларида меъдадан эвакуация қилинади. Ичак тутилиши ёки перитонитда меъдада кўп миқдорда туриб қолган суюқлик йиғилиб қолади. Операциядан аввал асосан тазаловчи ҳуқна қилинади. Наркоздан аввал беморда қимирлаётган тишлар ва ортопедик пластинкалар йўқлигига ишонч ҳосил қилиш керак.

Жигар ва буйрақлар. Ноингалицион анестетиклар ва релаксантларнинг метаболизми ва чиқариб юборилиши жигар ва буйракнинг функционал ҳолати билан тўғридан-тўғри боғлиқдир. Кўшимча ўтказиладиган биохимик текширувлар: оқсил ва унинг фракцияларини аниқлаш, протромбин, трансминазалар, билирубин, Зимницкий ва тимол синамалари ёрдам беради. Жарроҳлик муолажасига тайёргарлик сифатида бундай беморларда гипопроteinемия ва ацидоз коррекция қилинади, пешоб ҳайдовчи дорилар тавсия қилиниши мумкин.

Жигар ва буйрақларнинг фаолияти кўпол бузилганида (механик сарғайишда) билирубин ва мочевиани камайтириш учун гемосорбциядан фойдаланилади. Буйрак кўчириб ўтказишга тайёргарлик кўришда гемодиализ қилинади.

Гомеостаз. Қорин бўшлиғи, буйрақлар, ўпка ва юрак касалликларида кўпинча сув-туз алмашинуви, оқсил алмашинуви, кислота-ишқор ҳолатлари бузилади ва анемия кузатилади. Жарроҳлик муолажасидан аввал бу бузилишларни коррекция қилиш анестезиологнинг асосий вазифаларидан бири ҳисобланади.

Бу ҳолатларнинг борлиги асосий ёки йўлдош касалликларнинг хусусияти билан аниқланади, қандай даражада бузилганлиги ва уларни коррекция қилиш учун дори-дармон ҳисоби лаборатория кўрсаткичлари асосида амалга оширилади.

Касал болани кўргандан кейин ва тегишли текширувлар ўтказгандан сўнг анестезиолог унинг умумий аҳволи ҳақида хулоса чи-

қаради, жарроҳлик муолажасидаги хавф эҳтимолини аниқлайди, наркозга ва жарроҳлик муолажасига тайёрлаш учун тегишли даволаш амалларини тавсия этади. «Операцион- анестезиологик хавф» анча мураккаб тушунчадир. У операция натижасини ҳал қилувчи кўпгина омиллардан келиб чиқади: боланинг умумий аҳволи, оғир синдромларнинг борлиги, ҳаётий зарур аъзолар фаолиятининг бузилганлик даражаси, жарроҳлик муолажасини ўтказиш хусусияти, табиийки бу омиллар қаторига жарроҳ ва анестезиологнинг тажрибаси, зарурий аппаратура ва жиҳозлар борлиги, жарроҳлик муолажасининг шошиличлик даражасини ҳам қўшиш лозим.

Кейинги пайтларда қатор ижтимоий ва биологик шароитлар инсон патологияси хусусиятига ва шунингдек жарроҳлик ва анестезиологик фаолиятга ҳам сезиларли таъсир кўрсатмоқда. Анестезиологнинг жарроҳлик кўрсатмасини ва ҳатто операцияни бекор қилиш учун кўрсаткичларни аниқлашдаги имкониятлари ҳам чегаралангандир.

Йўлдош касалликлар (аллергик реакциялар, эксудатив катарал диатез: лимфатико-гипопластик диатез, сурункали бронхитлар, аутоиммун касалликлар, юрак етишмовчилиги, буйрак-жигар етишмовчилиги, эндоқрин хасталиклар, ва ҳ.к.) ва шошилич жарроҳлик муолажаси ўтказишда анестезиолог операцион-анестезиологик хавфни бир даража кўпайтириб кўрсатади.

2-жадвал

| Анестезия ва операция | Бемор аҳволи, жарроҳлик муолажаси тури |
|-----------------------------|--|
| 1. | Йирингли яраларни ёриш, тишни даволашдаги муолажалар, диагностик муолажалар ва бу каби режали жарроҳлик муолажаси ўтказилиши керак бўлган соматик соғлом болалар. |
| 2. | Аппендэктомия, чуррани ёпиш, орхидопексия ва ҳ.к. жарроҳлик муолажаси ўтказиладиган соматик соғлом болалар |
| 3. | 2-даражали оператив анестезиологик хавфли тоифа бўйича жарроҳлик муолажаси ўтказиладиган, ички аъзоларнинг бутунлай компенсацияланган патологияси бўлган беморлар |
| 4. | Мураккаб, катта жарроҳлик муолажаси ўтказиладиган беморлар (қорин-оралиқ проктопластикаси, люмботомия, спленэктомия, пиелоуретрал сегмент пластикаси ва ҳ.к.) |
| 5. | Катта жарроҳлик муолажаси ўтказиладиган ички аъзоларнинг қисман компенсацияси ёки буткул декомпенсацияси бўлган, умумий соматик ўзгаришлари чуқур ривожланган беморлар |
| 6—7 | Шошилич равишда ва ҳатто ҳаётий зарурият бўйича ўтказиладиган жарроҳлик муолажалари |

ТУРЛИ ЖАРРОҲЛИК КАСАЛЛИКЛАРИДА ОПЕРАЦИЯДАН ОЛДИНГИ ТАЙЁРГАРЛИК

1. Ичак тутилиши. Қусиш ва ичак сурилишининг бузилиши ҳисобига сув-туз мувозанати издан чиқиши мумкин. Бунда жадал даволаш амаллари ўтказиш зарур (5—10% глюкоза эритмаси, калий хлорид, натрий бикарбонат, қон ва зардоб, витаминлар). Сув-тузлар ва қуйи молекуляр оқсил фракциялари (альбуминлар) йўқотилишининг давом этиши ҳисобига ҳужайрадан ташқари дегидратация ривожланади. Олдинги ўринга натрий ва калий, айланаётган плазма ҳажми, айланаётган қон ҳажми камомади чиқади. Меъда яхшилаб ювилади ва эндотрахеал наркоз, перидурал оғриқсизлантириш ўтказилади.

2. Гиршпрунг касаллиги. Оқсил ва сув-туз алмашинувини коррекция қилиш. Жигар касалланган бўлса глютамин кислотаси, витаминлар, тўқималар ва аъзолар метаболизмини яхшилаш учун дори-дармонлар буюрилади.

3. Ўпка кистаси, ўпка эхинококкози. Касал аҳволининг оғирлиги—ўпка коллапси, кўкс оралиғининг силжиши ва соғлом ўпканинг эзилиши, гемодинамиканинг бузилиши билан боғлиқ. Юрак гликозидлари, кислород ингаляцияси, ККБ, витаминлар буюрилади. Анестезия: эндотрахеал наркоз. Сунъий нафас олдириш эҳтиёткорлик билан ўтказилади, чунки меъдага ҳаво тўпланиши ва шу туфайли ўпка ва кўкс оралиғи эзилиши мумкин.

4. Туғма диафрагмал чурра. Жарроҳлик муолажасига тайёргарлик соғлом ўпкада кўкс аъзолари сурилиши ҳисобига газ алмашинуви ва гемодинамиканинг бузилиши билан боғлиқ. Бу ўткир нафас олиш юрак қон-томир етишмовчилиги билан кузатилади. Бу ўзгаришлар қанча эрта бошланса, шунча ёмондир. Қорин бўшлиғи аъзоларининг кўкрак қафасига силжишини ҳисобга олиб, вентиляция ва гемодинамик бузилишларни бартараф қилишнинг имкони йўқ, қандайдир операциядан олдинги тайёргарликни ўтказиш эса нафақат мақсадга мувофиқ, баъзан зарарлидир.

5. Перитонит. Операциядан олдинги тайёргарлик 2—4 соат давом этиб, у ички заҳарланишга қарши курашга ва гемодинамикани коррекция қилишга, сув-туз ва метаболик ўзгаришларни бартараф этишга қаратилган. Жарроҳлик муолажасидан аввалги тайёргарликдан мақсад мавжуд ўзгаришларни бартараф қилишга эмас (у жарроҳлик муолажасисиз ҳам бузилиши мумкин), балки ўтказиладиган операция ва наркоз хавфини камайтириш учун го-меостазни яхшилашга қаратилган.

Инфузион даволашда глюкоза, альбумин, зардоб, реополи-глюкин эритмалари қуйилади. Бундан ташқари, симпатоадренал система ва юрак фаолиятини яхшилашга қаратилган симптоматик даволаш омиллари ўтказилиб, оғриқсизлантирувчи, антибактериал дори-дармонлар буюрилади.

Янги туғилган ва айниқса чала туғилган болаларда анестезия анестезиология ва реаниматологиянинг мураккаб бўлими ҳисобланади. Биринчи 10—12 кунда боланинг ҳаёти туғилгандан кейинги стресс ҳолатида бўлади. Табиийки, бундай ҳолатда турли жарроҳлик коррекциясига муҳтож касалликлар бемор болани жуда юқори хавфли касалга айлантиради.

Авваламбор чақалоқларга анестезияни махсус тайёргарликдан ўтган юқори савияли анестезиолог ва реаниматолог ўтказиши керак. У неонатология асосларини пухта билиши лозим.

а) киндик бойлами чурраси. Жарроҳлик муолажасига тайёргарлик кўпинча ўтказилмайди, чунки чақалоқлар туғилгандан кейин биринчи соатларда шифохонага тушади. Болани кювезга ётқизилади. Меъдага зонд қўйилади. Симптоматик даволаш ўтказилади.

Наркоз: эндотрахеал. Сунъий нафас олдириш Эйр системаси бўйича. Яқин жарроҳлик муолажасидан кейинги асосий хусусиятлардан бири — чақалоқнинг қорин бўшлиғида юқори босим, шу туфайли нафас олишнинг рестриктив ўзгаришга мослашуви ҳисобланади.

б) лобар (бўлак) эмфиземаси. Зарарланган ўпка бўлаги бронхлардаги клапан механизми ҳисобига ва уларда тоғай тўқимаси йўқлиги ва альвеолалар деворида эластик тўқиманинг яхши ўсмаганлиги натижасида тезда ўпка бўлагининг чўзилиши билан юз беради.

Кўкс оралиғи аъзоларининг қарама-қарши томонга силжиши ва катта томирларнинг сиқилиб қолиши, гипоксиянинг янада кучайишига ва юрак-томир етишмовчилигининг ривожланишига олиб келади. Жарроҳлик муолажаси шошилишч равишда тайёргарликсиз ўтказилади.

в) ичак тутилиши билан оғриган беморларнинг диагностикаси ва уларни олиб бориш қўйидагилардан иборат:

— текширув қорин бўшлиғини кўришдан бошланади (бўшашган, дам бўлган, оғриқли, юмшоқ, қорин пардаси таъсирчанлиги қандай?)

— меъдага зонд қўйиш (туриб қолган меъда суюқлиги ҳажми ва хусусиятини баҳолаш), уни аспирация қилиш ва ювиш.

— тўғри ичак орқали кўриш ва унинг ҳолатини баҳолаш.

— қорин бўшлиғини икки проекцияда обзор рентгенография қилиш (эркин ҳаво, суюқлик, сизилган суюқликни аниқлаш).

— ноаниқ ҳолларда, кўпинча қисман ичак тутилишида барий бўтқаси билан контраст текшириш.

— қорин бўшлиғида ургент патологияни аниқлаш.

— дегидратация турини ва даражасини вазни, гематокрит ва зардоб осмолярлиги бўйича аниқлаш.

Жарроҳлик муолажасига тайёргарлик қўйидагича:

1. Қорин бўшлиғи патологиясининг шошилишчлиги (перитонитда ва странгуляцион ичак тутилишида 2—3 соатдан кўп эмас)

2. Дегидратация даражаси:

1-даража 2—3 соат

2-даража — 12 соатдан кўпроқ

3-даража — 24 соатдан кўпроқ

г) туғма тўлиқ ичак тутилиши. Тайёргарлик қон айланиши, сув-туз алмашинуви, дегидратация даражаси ва клиник кўринишига, ичак девори қон айланиши бузилишига гувоҳлик берувчи ҳолатларга қараб ўтказилади. Агар ичак эзилиши аломати ва унда қон айланиши бузилган бўлса, операцияга тайёргарлик 1 соатдан ошмаслиги керак.

Аспирацион зотилжамнинг клиник кўриниши бўлганда пластик қопчаларда СДППД усули бўйича оксигенотерапия ўтказилади. Қуйиладиган суюқликларнинг ҳажми ва сифати дегидратация даражаси ва турига ҳамда операцияга тайёргарлик учун ажратилган вақтга қараб аниқланади.

д) қизилўнгач атрезияси билан оғриган беморларда тайёргарлик ўтказиш.

— инфузион даволаш гемостаз кўрсаткичларини тиклаш мақсадида ўтказилади. Инфузион даволаш дастури волемиа ҳолатига қараб тузилади: гиперволемиа полицитемиа билан, нормоволемиа, гиповолемиа, гемоконцентрация билан ҳақиқий гиповолемиа.

— оғиз, ҳалқумдаги суюқликларни ҳар 40 дақиқада аспирация қилиш.

— пневмонияни даволаш (ингаляция, перкутор массаж, горчичниклар).

Операцияга тайёргарлик вақти қуйидагилар асосида аниқланади: трахея-қизилўнгач оқмаси борлиги ва унинг кенглиги билан (қанча кенг бўлса, тайёргарлик шунча қисқа): аспирацион пневмония оғирлиги билан: кўп сонли нуқсонлар ва туғма жароҳатлар борлиги билан.

е) туғма пилоростеноз билан оғриган беморларга операциядан олдинги тайёргарлик ўтказиш. Тайёргарлик ҳажми ва вақти при-вратник стенозининг декомпенсация даражаси, дегидратация, алкалоз оғирлигига қараб аниқланади, кўпинча 1—2 сутка давомида ўтказилади. Бўлиб-бўлиб 30—50 мл дан 1 суткада 10 марта овқатлантирилади ва инфузион даволаш ўтказилади.

ГИПЕРБАРИК ОКСИГЕНАЦИЯ

Гипербарик оксигенация (ГБО) беморни соф кислород билан юқори атмосфера босими остида даволашдир. ГБО тиббиётнинг ҳар хил соҳасида мустақил даволовчи усул сифатида ёки бошқа усуллар билан биргаликда қўлланиши мумкин. Маълумки, ҳамма касалликларда маҳаллий ва умумий гипоксия ҳолатлари учрайди. Айниқса бу ҳолатлар оғир беморларда жуда ҳам яққол кўринади.

Беморларда, бундан ташқари, маҳаллий ва умумий қон айланиши ҳам бузилади, бу эса гипоксияни яна ҳам кучайтириб юборади. Гипоксия бўлган ҳолда ҳужайрада аденозин-3-фосфат кислотанинг ҳосил бўлиши камаяди, бу эса ҳужайра ва организмнинг етарли даражада энергия ҳосил қилишига имкон бермайди.

Оксидланиш йўли билан ҳосил бўладиган энергия гликолиз йўли билан ҳосил бўладиганга нисбатан 9 мартаба ортиқроқдир. Демак, организмда ва ҳужайрада етарли даражада энергия ишлаб чиқиш учун етарли даражада кислород бўлиши лозим.

Беморларга ҳар хил йўл билан кислород бериш мумкин, лекин бор усуллар ичида энг кучли ва эффе́ктив усул — бу ГБО ҳисобланади. ГБО махсус барокамераларда олиб борилади. Россияда ишлаб чиқариладиган ОКА-МТ «Иртиш» ва 1 ёшгача бўлган чақалоқларни даволаш учун ишлатиладиган «МАНА-2» барокамералари, Республикамизда БЛКС-03 ва шу барокамеранинг мукаммалаштирилгани «Чирчиқ-1» барокамералари ишлаб чиқарилади.

БЛКС-03 ва «Чирчиқ-1» барокамераларида кислород босими-ни 4 атмосферагача кўтариш мумкин. Беморнинг касаллигига, аҳволига қараб ҳар хил босим ва вақт берилади. Ўрта ҳисобда бемор болаларда 1,5—2,5 атм. босими ишлатилади. Бу ҳолда Нв 100% тўйиниб, қон зардобда ҳам кислород эрийди ва бир неча баробар кўпайиб кетади. Шунинг учун энг оғир беморларда ГБО биринчи сеансининг охиригача ҳеч қандай гипоксия бўлган тўқималар қолмайди ва шу туфайли моддалар алмашинуви оксидланиш йўлига ўтиб энергия ишлаб чиқарилиши кўпаяди. Бу эса организмдаги ҳамма органларни меъёрида ишлашга олиб келади. ГБОни медицинада ва хусусан болалар жарроҳлигида жуда кўп касалликларда қўллаш яхши натижалар беради. ГБО ни юрак қон-томир жарроҳлигида, травматология, ортопедия, урология, гастроэнтерология, юз-жағ жарроҳлигида, кўз, ЛОР касалликларида, гинекологияда, ҳар хил пластик жарроҳлик муолажаларидан кейин тавсия этилади.

ГБО нинг клиник-физиологик таъсири

1. Ҳужайраларнинг энергетик мувозанатини меъёрига келтириш (биоэнергетик таъсир).

2. Биоэнергетик ва репаратив жараёнини жадаллаштириш (репаратив таъсир).

3. Токсик метаболитлар ҳосил бўлишининг олдини олиш ва уларнинг парчаланишини жадаллаштириш (детоксик, ацидозга қарши таъсир).

4. Ҳужайранинг иш фаолиятини ва метаболизмни бошқариш (стимулловчи ва ингибирловчи таъсир).

5. Микроорганизмларга қарши таъсири (антимикроб таъсир).
6. Диуретик, антиаритмик, антибактериал, цитостатик ва ҳ.к. дорилар таъсирини кучайтириш ва шу вақтнинг ўзида гипотензив ва наркотик моддалар таъсирини камайтириш (фармакодинамик таъсир).
7. Фаолиятини йўқотган гемоглобин, миоглобин ва цитохром-оксидазаларни қамалдан халос этиш.
8. Иммуно системасини кучайтириш ёки суллаштириш (иммуно системани меъёрига келтириш таъсири).
9. Хавфли ўсма ҳужайраларининг радиосезувчанлигини кўпайтириш (радиомодификацияловчи таъсир).
10. Бош мия босимини пасайтириш, мия қон айланишини яхшилаш (вазопрессор таъсир).
11. Ичак ва қон томирдаги газ ҳажмини камайтириш (декомпрессион таъсир).

АНЕСТЕЗИОЛОГИК МУОЛАЖА ПАЙТИДА БЕМОР АҲВОЛИНИ БАҲОЛАШ

Умумий оғриқсизлантириш компонентларининг асосий вазифалари организм ҳаёт фаолиятини меъёрлаштириш учун йўналтирилган.

Газ алмашинувини баҳолаш. Нафас олишни баҳолашда қуйидаги клиник белгилар асосий аҳамиятга эгадир: кўкрак қафаси экскурсиясининг характери, диафрагма, мушакларнинг нафасдаги иштироки, нафас олиш вақтидаги кекирдикнинг қўзғалиши, тери қопламанинг ранги, лаб шиллиқ қаватининг ранги ва аускультациядаги ўзгаришлар ҳисобланади.

Ўпкадаги ҳаво алмашинувини тўғри ўлчаш учун волюметр ёки спирометр асбобларидан фойдаланилади. Улар ёрдамида нафас олиш ва чиқариш ҳажми, ҳаво алмашинувининг дақиқали ҳажми аниқланади. Ўпкалардаги ҳаво алмашинувини бошқариш вақтида наркоз учун ишлатиладиган асбобларнинг тўлиқ бўшлиғи ва ҳаво ўтказувчи найсимон мосламаларни ҳисобга олиш керак. Альвеоляр ҳаво алмашинувини барқарор баҳолашда қондаги газ таркибини аниқлаш лозим. рН; PCO_2 ; PO_2 ва VE кўрсаткичлар қоннинг кислота-ишқор мувозанатини характерлайди. Улар Микро Аструп ёрдамида аниқланади. PO_2 нинг артериал қонда камайиши гиповентиляция билан боғлиқ. Кўпинча PO_2 нинг камайиши оғриқсизлантириш амалиётида артериялашмаган веноз қоннинг шунтланишига (аралашишига) ҳам боғлиқ бўлади. Бунга Фалло тетрадаси юрак туғма нуқсонини мисол келтирса бўлади.

Меъёрдаги қоннинг газ таркиби кўрсаткичлари

| Газ таркиби | Артериал қон | Веноз қон |
|------------------------------|--------------|-----------|
| PO ₂ мм сим.уст. | 85—96 | 40—50 |
| PCO ₂ мм сим.уст. | 36—45 | 41—55 |

Бошқарилувчи ҳаво алмашилишида қоннинг шунтлиниши ҳаво алмашинув перфузион нисбатнинг бузилиши ва ателектаз билан боғлиқ бўлади. Бошқарилувчи ҳаво алмашинуви учун қанча бошқарув кўрсаткичлари тўғри танлаб олинса, шунча альвеоло-артериал градиент кам бўлади.

Артериал PO₂ ни аниқлаш қуйидаги ҳолатларда айниқса катта аҳамиятга эга.

Масалан, кўкрак қафаси жароҳати, юракдаги жарроҳлик муолажасидан кейинги ҳолат ва бошқалар; PCO₂ меъёрида бўлса-да, кислород ҳалокатли пасайиши мумкин. Бу вақтда фақатгина артериал қондаги эмас, балки марказий веноз қондаги кислородни аниқлаш ҳам муҳим аҳамиятга эга. Охириги кўрсаткич организм букилмаларининг кислород билан таъминлиниши қай даражада эканлигини аниқлайди.

Қон айланишини баҳолаш. Қон айланишини баҳолаш жарроҳлик муолажаларининг қийинчиликларига боғлиқ бўлган ҳолда оддий ва мураккаб усулларга асосланган.

Жарроҳлик муолажаси ва оғриқсизлантириш вақтида албатта юрак уришини, томир уришини санаш ва капиллярларнинг тўлиш вақтини аниқлаш лозим. Оғриқсизлантириш давомида юрак уриши тонлари эшитиб турилади. Юрак қисқариш частотаси аускультация ёрдамида аниқланиб, билак артериясида аниқланадиган томир уриши билан солиштирилади.

Ганглиоблокатор препаратлар қўлланганда уйқу артериясида томир уришини текшириш хавфли ҳисобланади, чунки қон-томирлар эзилганда, каротид синуси реакцияси туфайли рефлектор қоллапсга олиб келиши мумкин. «Оқ доғ» белгиси энг оддий усул бўлиб ҳисобланади, чунки у периферик қон алмашинувини ва капилляр қоннинг оксигемоглобин билан тўйинишини баҳолашга имкон беради. Спазм вақтида (шок, қон йўқотиш) капиллярлар жуда секинлик билан тўлишади. Артериал босим (АБ), пульс ҳар 5 минутда ўлчаб турилади ва анестезиологик варақада белгиланади. Қон айланишини баҳолаш учун периферик, яхшиси марказий веноз босимни Вальдман тонометри ёрдамида аниқлаш муҳим аҳамиятга эга.

Марказий веноз босимини оддий усул билан ҳам текшириш мумкин: вена томири ичига суюқликларни томчилаб қуйиш учун

мослама туширилганда меъёрдаги томчи тўхтаган сатҳ аниқланади. Болаларда марказий веноз босим кўрсаткичи меъёрда 80—120 мм сув устунига тенг бўлади.

Юрак ўткир етишмовчилигида ва суюқлик кўп қуйилганда, яъни гипергидратацияда вена босими ошади, қон айланиши яхши тикланмаган қон йўқотишда ва периферик коллапсда камаяди, веноз босим юқори бўлса, вена ичига суюқлик юбориб бўлмайди. Айланаётган қон ҳажмининг кўпайиши ва камайиши периферик ва марказий қон айланиши етишмовчилигига олиб келади. Шунинг учун қон айланишининг адекватлигини сақлаб туриш учун жарроҳлик муолажаси вақтида ундан олдинги ва кейинги даврда қон ва суюқликларни ўз вақтида тўлиқ тиклаш катта аҳамиятга эга.

Қон йўқотиш. 1. Жарроҳлик муолажасидан олдин камқонлик касаллиги бўлган ва сув-электролит мувозанати бузилиши кузатилган болаларнинг ҳолатини меъёрлаштириш шарт.

2. Айланаётган қон ҳажмининг 15% дан кўп йўқотилиши билан кечадиган ҳар қандай жарроҳлик муолажаларини, қон қуйишга тайёргарлик кўриш билан бошлаш керак.

3. Қон йўқотилганини аниқ ҳисоблаб, тезда қон ёки қон ўрнини босувчи суюқликлар билан тўлдириш лозим. Болаларда қон йўқотиш гиповолемиянинг клиник белгилари ва қон йўқотишни ўлчашга асосланган ҳолда аниқланади.

Клиник белгилари. 1. Юрак тонларининг пасайиши, тез ва кучсиз томир уриши.

2. Умумий оғриқсизлантирувчи модда миқдорининг ошишига боғлиқ бўлмаган ҳолда тўсатдан қон босимининг пасайиши.

3. Марказий веноз босимининг пасайиши.

4. Кўз конъюнктиваси ва шиллиқ пардаси рангининг оқариши.

5. Олигурия ёки анурия.

Болаларда қон йўқотишни ўлчаш 4 та усул билан аниқланади:

1. Оддий усуллардан бири — қон йўқотишни визуал баҳолаш: ноаниқ усул ҳисобланиб, жарроҳлар қон йўқотишни 25—50 фоизга камайтиришса, анестезиолог-шифокор эса 15—30 фоизга оширади.

2. Гравиметрик усул кенг тарқалган бўлиб, унинг 2 варианты мавжуд:

а) ишлатиш олдидан турли хилдаги қуруқ тампон ва салфеткалар оғирлиги аниқланади; ишлатилгандан сўнг ҳам улар тортилиб, қон йўқотишни қуйидаги формула орқали аниқланади: $O - P_n - P_k$. Бу ерда O — қон йўқотилиши граммларда (1—1 мл қонга); P_n — қон билан ҳўлланган тампонлар оғирлиги; P_k — турли хилдаги ишлатилган қуруқ тампон ва салфеткалар оғирлигининг йиғиндиси.

б) қон йўқотиш оғирлиги, қон билан шимдирилган тампон ва салфеткалар оғирлигининг 57,5 фоизини ташкил қилади (С. М. Либов).

Қон йўқотишни ўлчашда тортиш ёрдамида аниқланган икки усулига ҳам электрои асбобидаги қон ҳажми қўшилади.

Бу усулнинг камчиликлари қуйидагича:

а) қайта тортиш вақтида аҳамиятга эга бўлган хатолар, айниқса ҳўл салфеткаларни ишлатиш вақтида мавжуд бўлиши мумкин;

б) жарроҳлик муолажаси вақтида ишлатиладиган бошқа суюқликлар, масалан, қорин бўшлиғини ювишда олинадиган натижалар кўрсаткичи бошқача бўлади.

3. Салфеткаларни чайиш учун тортиб олинган қон қўшилган суюқликнинг электр ўтказувчанлигининг ўзгаришини аниқлаш.

Бу усул аниқлиги 1—3 фоизни ташқил этади ва бунинг учун махсус аппарат керак. Бундан ташқари, ўзида электролит сақлаган суюқлик билан салфеткаларни ҳўллаш ўлчаш натижаларини маълум миқдорда ўзгартириши мумкин.

4. Калориметрик усул — тортиб олинадиган қон ва суюқлик таркибидаги гемоглобин миқдорини аниқлашга асосланган. Гемоглобин миқдорини жарроҳлик муолажасигача бўлган вақтда аниқлаш керак. Бу кераклигича аниқ усул: А. З. Маневич бўйича хатоси 5 фоиздан ошмайди. Перометр (Швеция) асбоби ёрдамида аниқланади.

Электрокардиоскопия ва электрокардиография. Бу усуллар нисбатан оддийлиги ва қўл келиши туфайли оғриқсизлантириш амалиётида кенг қўлланилади.

Электрокардиография усули миокарднинг автоматизми, қўзғалувчанлиги, ўтказувчанлиги функциялари бузилишини аниқлашда ёрдам беради. ЭКГ миокард ритмининг бузилишида, ўчоқли ва диффуз зарарланишга ташхис қўйишда катта ёрдам беради.

Одатда 3 та стандарт йўналишлар ишлатилади, бу эса юрак фаолияти ҳақида кераклича маълумот беради. Узоқ муддатли кузатишлар ўтказилганда одатда II йўналиш қўлланилади. Электрофоно-ва сфигмограммаларнинг синхрон ёзувлари (поликардиография) миокарднинг қисқариш хусусияти ва ўпка гемодинамикаси ўзгаришини текширишга имкон беради.

Электроэнцефалография. Наркотикларнинг нерв тўқимаси биоэлектрик фаоллигига таъсир қилиши 1981 йилда В. Я. Данилевский томонидан бош мия электрофизиологиясига доир биринчи тажрибаларида исботланган. У чуқур наркоз бош мия биоэлектрик фаоллигини бутунлай йўқотишини аниқлаган. Ҳозирги вақтда меъёрадаги ЭЭГ нинг 5 та частотали диапазоли фарқланади.

1. Дельта-ритм секундига 0,5—3,0 тебранишлар, амплитудаси 100 мкв гача; бу болаларда ва катталар ухлаганида кузатилади.

2. Тета-ритм секундига 4—7 тебранишга эга, амплитудаси 50 мкв, бу болаларда ҳамда паст амплитуда шаклида (10—15 мкв) катталарда кузатилади.

3. Альфа-ритм секундига 8—13 тебранишга эга. Асосий ритм, янги туғилган чақалоқларда амплитудаси 20 мкв гача, ёш бола-

ларда 75 мкв гача ва катта одамларда 50 мкв гача амплитудада кузатилади.

4. Бета-ритм — секундига 14—25 тебранишга эга. Амплитудаси 20 мкв, болаларда пешона-марказ соҳаси йўналишларда кузатилиб, асимметрик ва асинхрон ҳолда намоён бўлади. Катталарда пешона соҳаси йўналишларида кўпроқ кузатилади.

5. Гамма-ритм секундига 26 тебранишга эга ва ундан кўп асосан паст амплитудада (10—12 мкв) кузатилади. Соғ одамларда кам учрайди.

ЭЭГ ритмларининг ўзгариши анестетик моддаларнинг миқдорига боғлиқ. 1957 йилда С. Н. Ефуни эфир наркозининг 5 та электроэнцефалографик даврларини ажратган.

1-давр. Электрик гиперактивлиги: ритмнинг секундига 20—40 тебраниш частотасининг ҳосил бўлиши билан характерланади. Бу давр анализезия ва қўзғалиш даврларига тўғри келади.

2-давр. Аралашган тўлқинлар: секундига 20—40 тебранишли тез-тез ритмлар кузатилади. Улар асосида бета турдаги секин тўлқинлар пайдо бўлади, тўлқин частотаси секундига 4—7 тебранишга тенг. Бу ЭЭГ даври III₁ — хирургик даврнинг биринчи даражасига тўғри келади.

3-давр. Фақат дельта турдаги секин тўлқинлар билан характерланади. Ритм секундига 1—3 тебранишга тенг. Бу ЭЭГ давр эфир наркози жарроҳлик даврининг III₂ даражасига тўғри келади.

4-давр. Улик электрик зона қийшиқ чизиги даври. Бир турдаги дельта тўлқинлар асосида тезда пасайиб кетган электр потенциаллар ҳосил бўлади: Бу III₃₋₄ жарроҳлик даврига тўғри келади.

5-давр. Электрик жимжитлик. Мия электр фаоллигининг бутунлай сўниши билан ифодаланади. ЭЭГ изоэлектрик чизиги билан намоён бўлади. Бу ҳолат эфир наркози 4-даврига — Гведел бўйича агонал даражасига тўғри келади.

Кислота-асос ҳолатини баҳолаш. Организм кислота-асос ҳолатининг бузилиши 2 турда бўлади: алкалоз ва ацидоз.

Буларнинг ҳар бири респиратор ёки метаболик бўлиши мумкин.

Ацидоз — бу организм муҳитининг шундай фаол реакциясики, бунда водород ионларининг концентрацияси меъеридан ошиб кетади (рН муҳити 7,35 дан камаяди).

Алкалоз — бу организм муҳитининг шундай фаол реакциясики, бунда водород ионлари меъердан пасайиб кетади (рН 7,45 дан юқори).

Нафас ацидоз — ўпкадаги ҳаво алмашинувининг камайиши натижасида, организм суяқликларидаги PCO_2 ошиб кетиши ва H^+ тўпланиши натижасида вужудга келади. PCO_2 5,32 кПа (40 мм.сим.уст.) ҳолатигача кўтарилиши респиратор ацидоз ҳақида маълумот беради. Бу эса нафас марказининг фалажланиши натижасида келиб чиқади. Нафас (респиратор) алкалози ўпкада ҳаво

алмашинувининг ошиши ва PCO_2 нинг камайиши (4,66 кПа (35 мм.сим.уст. дан кам) ва H^+ концентрацияси камайиши натижасида келиб чиқади. Респиратор алкалоз кўпинча ўпканинг сунъий ҳаво алмашинуви тартиби нотўғри танланганда кузатилади. PCO_2 ошган даражаси — гипероксия, оксигенация вақтидаги нафас аравашмасидаги O_2 концентрациясининг асоссиз юқори бўлиши билан характерланади.

Умумий оғриқсизлантириш пайтида сув-электролит алмашинуви ҳолатини баҳолаш. Сув-электролит алмашинуви ҳолатини баҳолаш учун унинг бузилиш клиник белгиларини билиш керак, яъни терининг эластиклиги ва тургори ўзгариши, янги туғилган чақалоқларда лиқилдоқ ҳолати, кўз соққаларининг конвергенцияси, оғиз бўшлиғи шиллиқ қаватининг ҳолати, соатли диурезни аниқлашда ажралаётган пешоб миқдори, ранги. Лаборатор кўрсаткичлардан, асосан гематокрит кўрсаткичи, гемоглобин ва қон зардобидagi ионларнинг (Na^+ , K^+ , Cl^- , Ca^{+2}) концентрацияси ҳамда пешобнинг нисбий зичлиги аниқланади.

Гидроион алмашинувининг ҳолатини клиник-инструментал баҳолашда артериал босим, марказий веноз босими кўрсаткичлари, қон-томир уриш частотаси ҳамда марказий ва периферик гемодинамиканинг кўрсаткичлари катта аҳамиятга эга.

ЖАРРОҲЛИК МУОЛАЖАСИДАН КЕЙИНГИ ДАВРДА ЖАДАЛ ДАВОЛАШ

Жарроҳлик муолажасидан кейин беморни даволаш қуйидагилардан иборат.

1. Барқарор газ алмашинувини таъминлаш.
2. Қон айланишини меъёрлаштириш.
3. Оғриқ синдромининг олдини олиш ва даволаш.
4. Гомеостаз бузилишини бартараф қилиш.
5. Энергетик ва пластик талабларни бажариш.
6. Жадал назорат ва парваришни таъминлаш.

Жарроҳлик муолажасидан кейинги давр қай даражада кечишига қараб асоратли ва асоратсиз бўлади. Операциядан кейинги даврнинг асоратли кечиши эса жарроҳлик касаллигига хос бўлган патологик синдромларнинг хусусияти, ҳаётгий зарур аъзолар ва системаларнинг ҳамроҳ жароҳати борлиги билан аниқланади.

Табиийки, жарроҳлик муолажасидан кейинги даврда жадал даволаш амалларини ўтказиш ҳажми унинг қандай кечишига, ҳамда ҳаётга хавф солувчи патологик синдромларнинг қай даражада намоён бўлишига боғлиқ бўлади.

Мўтадил газ алмашинувини таъминлаш. Нафас олиш етишмовчилиги жарроҳлик муолажасидан кейинги даврда кўпгина сабабларга боғлиқ бўлиши мумкин. Асосий сабаблари қуйидагилардан иборат:

I. Наркоздан кейинги узоқ апоноэ — нафас олишни сусайтирувчи наркоз дориларнинг узоқ таъсир қилиши ҳисобига дифференциал ташхисни деполаризация туридаги миорелаксантларнинг иккинчи фазаси таъсирини истисно қилишдан ва наркотик моддалар дозасини ошириб юборган ёки юборилмаганлигидан бошлаш керак. Наркоздан кейинги узоқ апоноэ операция давомидаги ўпкани сунъий нафас олдиришга ва наркоз контурининг нотўғри танлангани ёки наркоз пайтида гипоксия ривожланиши ҳисобига бўлиши мумкин. Бу асоратни бартараф қилиш учун жадал даволашда мустақил нафас олиш пайдо бўлгунча ўпканинг узоқ муддатли сунъий нафас олиши узайтирилади. Мустақил нафас олиш тикланганини клиник белгиларга қараб баҳоласа бўлади. Нафас олиш тикланишида 4 фаза мавжуд.

1. Ҳиқилдоқнинг титроқ ҳаракати ва кўкрак қафаси ҳаракатининг йўқлиги асосида суст диафрагмал нафас олиш.

2. Диафрагма ёрдамида етарли нафас олиш, лекин ўпка вентиляциясини сустлаштирувчи кўкрак қафасининг парадоксал ҳаракати кузатилиши. Сунъий нафас олдиришни тўхтатиш мумкин эмас.

3. Кўкрак қафасининг кечикиб нафас олишда қатнашиши билан бирга тўлиқ диафрагмал нафас олиш. Бунда нафас олишнинг кўкрак қафаси компонентининг диафрагмал компонентидан орқада қолиши ҳисобига нафас олиш икки хил бўлиб қолади. Бу ҳолда беморни экстубация қилишга шошилмаслик керак. Ёрдамчи сунъий нафас олдириш мумкин.

4. Диафрагма ва кўкрак билан нафас олгандагина экстубация қилиш мумкин.

II. Жароҳат ёки дорилар таъсири ҳисобига бўлган ларингоспазм ёки овоз бойламлари соҳасидаги шиш, кекирдак стенози инспиратор ҳансираш билан намоён бўлади. Нафас олиш жараёнида ёрдамчи мушаклар иштирок этиши кузатилади, гипоксия аломатлари кучаяди. Даволаш қанча тез бошланса, шунча натижаси яхши бўлади. Беморга глюкокортикоидлар (преднизолон 1—2 мг/кг м/и ёшига мос миқдорда; новокаин 0,25%, сода 2—4 фоиз, эуфиллин, изадрин, эфедрин эритмалари) билан ингаляцион даволаш тавсия қилинади. Антигистамин дорилар буюрилади. Нормоволевия ҳолатида 1—2 мг/кг лазикс қўлланади. Стеноз ҳолати кучайганда узоқ муддатли назотрахеал интубацияни қўллаш зарур.

III. Фаолият кўрсатаётган ўпка тўқимасининг камайиши, бронхларда патологик суюқликнинг йиғилиб қолиши, ателектаз борлиги билан боғлиқ бўлган нафас етишмовчилигида жадал даволаш чоралари: трахеобронхиал йўлни тозалаш (санация қилиш), нафас чиқариш охирида ателектаз ва микроателектазни ёзиш, унинг функционал ҳажмини катталаштириш учун мусбат босимли мустақил нафас усулини қўллаш. Йўтал рефлексини кўзатиш, вибрацион массаж ва постурал дренаж қилиш, муколитикларни қўлланган ҳолда аэрозол терапия ўтказиш, балғам реологик хусусиятини яхшиловчи дорилар буюриш керак.

IV. Юз ниқоби орқали вентиляция қилинганда ҳаво кириб қолиш ҳисобига меъда ва ичак чўзилиши ҳамда ичак фалажи аломатининг ривожланиши туфайли диафрагма юқорига кўтарилиши мумкин. Жадал даволаш чоралари: беморнинг қаддини кўтариб ўтириши (гиповолемия ҳолати бўлмаса) ва меъдани доимо зондлашдан иборат.

Ичак фалажи ривожланишига қарши кураш: калий етишмовчилигини бартараф қилиш, парасимпатомиметиклар буюриш, чарви қон айланиши микроциркуляциясини реологик фаол моддалар билан яхшилаш, узоқ муддатли перидурал блокада ўтказиш.

Жадал даволаш амаллари натижасини аниқлашда волюметрия, спирография, артериал қоннинг оксигемоглобин билан тўйиниш кўрсаткичлари, кислота ва асос мувозанат кўрсаткичлари қўлланади.

Мўътадил қон айланишини сақлаб туриш. Операциядан кейинги даврда гемодинамика бузилишининг асосий сабаблари қуйидагича бўлиши мумкин:

Қон кетиши ва сувсизланиш билан боғлиқ бўлган, жарроҳлик муолажаси давомида бартараф қилинмаган гиповолемия. Бу ҳолатларнинг кўриниши қон босими пастлиги, тахикардия, паст марказий веноз босим, периферик қон айланишининг бузилиш аломатлари, тери қопламлари ва шиллиқ қаватининг оқариши, оёқ-қўлларнинг музлаши билан кўзга ташланади.

Жарроҳлик муолажасидан кейинги даврда қон айланишининг бузилиши гиповолемик шок, узоқ қон кетиш эса геморрагик шок ҳисобланади.

Жадал даволаш тадбирлари. Гиповолемия даражасини ҳисобга олувчи, сувсизланиш тури ва даражасини, қон йўқотиш даражаси ва патологик йўқотиш ривожланиш тезлигини ҳисобга олувчи жадал даволаш амаллари ўтказилади. Гиповолемиянинг II—III даражасини бартараф қилишда юқори ва ўрта молекулали коллоидлар ва кристаллоидлар 1:1 ва 2:1 нисбатда қўлланади.

Узоқ қон кетишининг II даражасида қуйиладиган қон ҳажми умумий суюқлик ҳажмининг 40% дан ошмаслиги керак, қон йўқотишнинг III даражасида 50% га тўғри келиши керак. Бир вақтнинг ўзида қон кетишини жарроҳлик йўли билан тўхтатиш масаласи ҳал қилинади. Қон кетишининг II—III даражасида гемостатиклар билан консерватив даволаш мақсадга мувофиқ эмас. I даражадан ошмаган қон йўқотилганда гемостатик даволаш амаллари ўтказилади. Кальций препаратлари буюрилади: кальций хлорид вена ичига 1 мл 10 фоизли эритмадан боланинг ҳар 1 ёшига. Дицинон 0,5—1,0 мл вена ичига, бир марталик максимал дозаси 2,0 мл гача.

Юрак насос фаолиятининг аввалги ҳасталиги билан оғриганлиги ёки йўлдош туғма ҳасталиги, юрак етишмовчилиги натижасидаги юракнинг қисқариш ва насос фаолиятининг пасайиши

энергодинамик етишмовчилик ҳисобига бўлиши мумкин. Бу клиник жиҳатдан ҳансирашнинг кучайиши, жигарнинг катталашуви, юрак чегараларининг кенгайиши, тонларнинг бўғиқлиги, тахикардия, марказий вена босимининг ошиши, диурезнинг камайиши билан кўзга ташланади. Юракнинг насос фаолияти камайганлиги гумон қилинган ҳолларни тасдиқлаш учун Васильев синамаси ўтказилади. Вена ичига томчи ҳолида реополиглюкин ёки 10% ли альбумин 10 мл/кг ҳисобида 30 минут ичида юборилади.

Агар беморда марказий вена босими камайса, демак қон айланишининг марказлашув ҳолати билан гиповолемиа бўлади. Бу ҳолда сууюқликлар билан даволаш буткул тўқис ҳажмда, ўпка шиши пайдо бўлиши хавфисиз амалга оширилади. Марказий вена босими ўзгармай қолган ҳолларда эса, юрак қисқариш хусусиятининг бузилиш хавфи мавжуд.

Шунинг учун сууюқлик ёрдамида даволашни кардиотроп даволаш билан бирга олиб бориш керак. Ҳозирги пайтда допамин препарати кенг қўлланилмоқда. Уни 2—4 мкг/кг/соат тезлик билан юборилади. Бу кўп ҳолларда зарур бўлган сууюқлик ҳажмини камайтирмаган ҳолда юрак етишмовчилиги ривожланишини бартараф этади. Гипокалиемиани бартараф қилгандан сўнг албатта юрак гликозидлари буюрилиши керак. Олаётган сууюқлик ҳажмини ҳисобга олиб, юрак гликозидлари дозасининг юбориш сонини кўпайтириш тавсия қилинади. Ўртача инфузион ҳажми (30—70 мл/кг) миқдорига баробар бўлса, тўйиниш миқдорини 1,5 марта кўпайтириш мумкин, массив жадал даволашда эса (70—130 мл/кг кун) 2 марта, юбориш сони эса бу ҳолда 4 дан 6 марта суткасига кўпайтирилади (ҳисобланган суткалик миқдор юбориш сонига бўлинади). Кардиотроп даволаш-миокард метаболизмини яхшиловчи, унинг энергетик қувватини оширувчи дориларни қўллашдир (поляризацияловчи аралашма, кокарбоксилаза, витаминлар В гуруҳи, рибоксин, АТФ ва ҳ.к.). Агар марказий вена босимининг ёшига мос кўрсаткичларида юқори кўтарилиши кузатилса, беморда юрак етишмовчилиги ривожланиши муқаррар. Юрак қисқариши ва насос фаолиятининг сусайиш ҳолати, кардиостимуляция қилиш ва кардиотроп даволаш амаллари ўтказишни талаб қилади. Ўткир юрак етишмовчилик ҳолати ташхиси қўйилганда вена ичига юборилётган сууюқлик миқдори 50% гача камайтирилади, оғир юрак етишмовчилиги ривожланганда ва ўпка шиши аломатлари кузатилганда, аввал кардиотоник дорилар юборилади. Допамин дозасини 3—6 мкг/кг соатдан кам бўлмаган ҳисобда буюриш қулай ҳисобланади. Кардиотоник таъсирни 10—15 минутдан сўнг кузатиш мумкин. Таъсири кузатилмаган ҳолларда дозаси натижа кузатилгунча кўпайтирилади. Мусбат инотроп таъсир олиш учун юрак гликозидлари ва допаминни бирга ишлатиш мақсадга мувофиқдир. Лазикс 1—2 мг/кг ҳисобида юборилади. Осмодиуретиклар ва осмотик фаол дорилар юбориш мумкин эмас, чунки қон ҳажмининг кўпайиши

юракка тушаётган оғирликнинг кўпайишига ва юрак етишмовчилиги ҳолатининг кучайишига олиб келиши мумкин. Ўпка шиши ривожланганда беморни интубацион най орқали нафас олишга ўтказиш ва Грегори усулини қўллаш, нафас чиқариш охирида мусбат босим бериб мустақил нафас олдириш ёки нафас чиқариш охирида мусбат босим бериб, сунъий нафас олдириш тавсия қилинади. Ўпка шишида ортиқча оғирликни камайтириш учун ганглиоблокаторлар қўлланилади: бензогексоний, пентамин, «кам ҳажмли юрак уриш синдроми» юрак етишмовчилигининг энг чегравий кўриниши ҳисобланади ва артериал босим камайиши ва циркулятор шок клиникаси билан ажралиб туради. Ҳозирги пайтда бу оғир асоратни комплекс даволашда кучланишдан олдин ва кучланишдан кейин камайтиришга таъсир қилувчи (чунки улар юрак етишмовчилиги ҳолатида ортиқча ҳисобланади) вазоактив дорилар қўлланилади. Болаларда нитроглицерин 0,5—5,0 мг/кг. мин ўртача артериал босими (120—130) ошганда ва УПК сезиларли кўпайганда (200 дан юқори) бошқа жадал даволаш амалларига рефрактерлик бўлганда ишлатилади. Қон айланиш етишмовчилигида жадал даволашни назорат қилиш учун албатта марказий ва периферик қон айланиши асосий кўрсаткичларини монитор назорат қилиб бориш керак: юрак индекси (ЮИ), юрак уриши индекси, нисбий периферик қаршилик (НПК), ўртача артериал босим (УАБ), ҳайдаб чиқариш фракцияси (Р). Болаларда уларни ҳисоблашда энг қулай усул бўлиб тетрополяр реография, эхография ҳисобланади, чунки улар юқори информатив, энг асосийси эса инвазив эмас.

Пульсни ҳисоблаш, артериал, марказий вена босимларини ва соатли диурезни ўлчаш, қондаги газ миқдорини ва кислота-ишқор ҳолатини аниқлаш зарур.

Оғриқ синдромининг олдини олиш ва даволаш. Анальгезия юрак қон томир ва нафас олиш фаолияти рефлексор бузилишининг олдини олади: периферик спазм, тахикардия ва гипервентиляцияни камайтиради. Ҳозирги пайтда болаларда нонаркотик анальгетиклар антигистамин дорилар билан биргаликда қўлланади. Баралгин препарати ўз таркибида нонаркотик анальгетик, спазмолитик (папаверин) ва енгил ганглиоблокатор сақлайди. Анальгин ва нейролептик дроперидолни бирга қўллаш яхши натижа беради. Морфин гуруҳига кирувчи наркотик анальгетиклардан болаларда кўпроқ промедол ишлатилади. Асосан мушак ичига, камроқ вена ичига юборилади. Шуни унутмаслик керакки, у айниқса ёш болаларда нафас олишни тўхтатиб қўйиши мумкин. Оғриқ синдромига қарши курашишда узайтирилган перидурал анестезия усули кенг тарқалган. Перидурал анестезиянинг бошқа турдаги оғриқсизлантиришлардан устунлиги шундаки, бу усулда бир вақтнинг ўзида оғриқсизлантириш билан бирга симпатик нерв блокадасига эришилади. Шу туфайли жараҳатга жавобан ортиқча симпатoadренал реакциянинг олди олинади ва блокада соҳасида трофика

яхшиланади. Яна шуниси муҳимки, бу усул билан наркотик анальгетикларни, хусусан промедолни вена ёки мушак ичига юбориладиган дозасидан анча кам миқдорда юбориб яхши, узоқ давом этадиган оғриқсизлантиришга эришиш мумкин. Бундан ташқари, шу исбот қилинганки, умумий оғриқсизлантиришдан сўнг у перидурал анестезия билан бирга ўтказилганда ва маҳаллий анестетик тримекаин ёки лидокаин промедол билан бирга қўлланилганда оғриқсизлантиришга талаб, умумий оғриқсизлантиришнинг бошқа аъъанавий усуллари билан бирга ўтказиладиганларига нисбатан камроқ бўлади. Операциядан кейинги оғриқни сезиш 6—12 соатгача бўлмайди, (индивидуал сезувчанликка қараб). Болаларда перидурал анестезияни қўллашга кўрсатмалар:

1) қорин бўшлиғида, кўкрак қафасида ва қорин парда орқа бўшлиғи аъъзоларида ўтказилган катта жарроҳлик муолажасидан кейинги давр;

2) перитонит;

3) II—III даражадаги ичак фалажи;

4) тос ва оёқларнинг оғир жароҳати;

5) узоқ эзилиш синдроми;

Перидурал оғриқсизлантиришни ўтказиш усули бемор наркоз остида ёнбошига оёқларини қорнига тираб ва даҳанини кўкрагига эгиб ётқизилади. Махсус Туохи игнаси билан умуртқаларнинг ўткир ўсиқлари орасидан ёки парамедиал ўткир ўсиқларни бирлаштирадиган чизикдан 0,5 см қолдириб, тери ва тери ости ёғ клетчаткасига санчилади. Игнани умуртқа равоғи ва умуртқа ўткир ўсиқлари ўртасида ҳосил бўлган сагиттал юзага 45 градус бурчак остида йўналтирилади. Чақалоқларда ва эмизикли болаларда умуртқанинг бел қисмини максимал ҳолатда эгиш керак. Игнанинг учи умуртқа равоғига етгандан сўнг унинг учи перидурал соҳага юқори жойлашган умуртқа равоғи орқасидан кириши учун игнани 15—20 градус фронтал юза бўйича буралади.

Игнанинг перидурал соҳага тушганлигини сариқ бойлам тешилгандан кейин пайдо бўладиган бўшлиққа кириш сезгиси орқали билиш мумкин. Игна тўғри турганлигининг қўшимча тасдиғи «суюқ мандрен» симптомининг мусбатлиги ҳисобланади. Шприцдаги 2 мл физиологик эритмадаги ҳаво пуфағи шприц дастаги енгил сиқилганда қаттиқ қаршилиқ сезиб эзилмайди. Шприц игнадан олинганда ундан суюқлик ёки қон оқиб чиқмаслиги керак. Игнанинг «йўналтирилган» туйнуги ичидан перидурал соҳага диаметри 0,8—1 мм бўлган фторопласт най 5—6 см ичкарига шундай ҳисобда йўналтириладики, бунда анестезия қилганда операция ёки жароҳат соҳасини иннервация қилувчи сегментлар блокадаси бўлиши керак. Анестезия қилувчи эритма най учидан юқори ва пастга 4 та сегментга тарқалади. Игна ичидан юборилаётган найнинг эркин сирпаниши найнинг перидурал бўшлиқда тўғри турганлигини билдиради.

Най киргизилгандан сўнг игна олиб ташланади, най эса ёпиш-
қоқ пластир билан чизиқча қилиб маҳкамланади.

Перидурал бўшлиқдаги найча жойланиши ва блокада сатҳини
рентгенологик текшириш зарур. Перидурал оғриқсизлантириш учун
игна санчиш жарроҳлик муолажаси ўтказиладиган жойга боғлиқ.

Буларга кўкрак, кўкрак қафаси аъзолари, қориннинг юқори
қисми, қориннинг пастки қисми, кичик тос, оёқлар, оралиқ со-
ҳаси киради.

Перидурал оғриқсизлантирилгандан сўнг, 5—6 дақиқа ўтган-
дан кейин беморда жароҳат соҳасидаги оғриқ умуман сезилмай-
ди, томир уриши камаяди, нафас олиш тезлиги ҳам камаяди. Қон
босими аввалгидек, ёки 10—15 мм.с.м.уст. (1,3—2 КПА) га паса-
яди. Қоннинг юракдан тарқалиши ўрта меъьрга келади, нафас олиш
ҳажми кўпаяди, альвеолаларнинг кислород билан тўйиниши
яхшиланади. Перидурал оғриқсизлантириш гипертермик касаллар-
нинг тана ҳароратини пасайтиради, чунки бунда микроциркуля-
ция яхшиланади, иссиқлик ажратиш кўпаяди. Перидурал блока-
дадан сўнг айланаётган қон ҳажми 15% га камаяди. Перидурал
оғриқсизлантиришда экстра ва субдурал бўшлиқнинг бактериал
ифлосланиши оғир асоратлардан ҳисобланади. Бундай муолажа елка
гериси ифлосланганда, қон ивиши ўзгарганда, йўқотилган қон
ўрни тўлдирилмаганда ва бошқа гиповолемия турларида буюрил-
майди. Йўқотилган қон миқдорини тўлдирмаслик ва бошқа гипо-
волемия турларида қўлланилган перидурал оғриқсизлантириш кол-
лапсга олиб келиши мумкин.

Бузилган гомеостазни тўлдириш. Ўзгарган гомеостазни тўлди-
ришда инфузион терапия асосий аҳамиятга эга. Жарроҳлик муола-
жасидан кейинги ҳолатда керак бўлган суюқликнинг умумий ҳажми
минимал керакли бўлган суюқликдан ва унинг патологик йўқо-
тиш компенсациясидан келиб чиқади. Сутка давомида керак бўла-
диган суюқликлар ва электролитларга И. А. Глазман модификация-
сидаги Абердин номограммаси ёки жадвал бўйича ҳисоблаш
мумкин. Компенсация талаб қилувчи патологик суюқлик йўқотиш
3 турга бўлинади: ўпка перспирацияси, меъда-ичак йўллари орқали
йўқотиш, вақти-вақти билан чўзилган ичак ичидаги секвестра-
ция. Тери орқали сезиларсиз йўқотилаётган суюқлик ва ўпка ор-
қали йўқотилаётган суюқлик тана ҳарорати 1°С га кўпайса 12—13
мл/кг га ошади. Умумий йўқотилаётган суюқлик тана ҳарорати 1°С
га кўтарилганда ўрта ҳисобда 10 мл кг/га ошади. Ҳансираш пай-
тида перспирация кучайиб кетганда ўрнини тўлдириш учун вена
ичига ортиқча суюқлик юбориш билан микроклимни ҳам ўзгар-
тириш зарур. 95% ли нисбатан намлик атмосфераси ҳосил қилин-
са, берилаётган суюқлик камайгирилади, нафас тезлашганда йўқо-
тилган суюқликни ҳисобга олмаса ҳам бўлади.

Меъда-ичак йўллари орқали йўқотилаётган патологик суюқ-
лик тўғри ҳисобланиши ва ҳажми бўйича ҳар бир миллилитрчага

тўлдирилиши керак. Тўлдирилаётган суюқлик йўқотилаётган суюқлик таркибига боғлиқ. Ичак орқали йўқотилаётган суюқлик ҳажми ичак фалажи босқичига боғлиқ. Эффе́ктив ҳужайра ташқи бўшлиғи ҳажмининг камайиши ичак фалажининг II босқичида 20 мл/кг га тўғри келади. III босқичида 40 мл/кг. Агар бемор қусиб, қусуқ ҳажмини ўлчаш қийин бўлса ва ичакда ичак оқмаси кузатилса Ю. Е. Вельтишев (1967) бу ҳолларда кун давомида йўқотилган суюқликни 20 мл/кг га тенг деб ҳисоблайди. Даволаш мобайнида лаборатория кўрсаткичлари ва клиник ҳолат динамикасини ҳисобга олган ҳолда жадал терапия қўлланади. Берилаётган суюқлик ҳажмининг адекват ҳолати марказий вена босими динамикасига, пешоб миқдори ва тана оғирлигига қараб белгиланади. Қизилўнғач атрезия, туғма ичак тутилиши ва захарланиш билан кечадиган ҳолатларда операциядан кейинги даволаш алоҳида хусусиятларга эга.

Қизилўнғач атрезиясида патологияга хос бўлган гиперволе́мия ва натрийнинг ушланиб қолишини кучайтирмасдан, беморни сув ва электролитларга бўлган эҳтиёжини таъминлаш зарур. Асоратсиз кечганда кунлик эҳтиёжи ёшига қараб 100—125 мл ни ташкил этиши керак. Натрий тутувчи эритмалар суюқликнинг миқдори инфузия учун 1:5 ҳажмдан ошмаслиги керак. Асоратли кечганда натрий тузи эритмалари ва воле́мик таъсир этувчи препаратлардан воз кечганда, суюқлик ҳажмининг кунлик эҳтиёжига қараб 75% гача камайтирилади. Туғма ичак тутилишида жадал даволаш хусусияти, меъда-ичак тракти мотор-эвакуацион фаолиятининг тикланиш муддати билан аниқланади. Ичакнинг узоқ муддатли функционал етишмаслигида парентерал озиклантириш кўрсатилган. Йирингли яллиғланиш касалликлари натижасида келиб чиқадиган захарланишда интоксикацияга қарши оддий ва қўл келадиган сийдик ҳайдашни кучайтирадиган усул тавсия этилади. Кучайтирилган диурезни ўтказиш учун юборилаётган (в/и ва энтерал) суюқлик ҳажми ошишини назарда тутиб, суюқликка бўлган физиологик эҳтиёж 1,5 литрдан кам бўлмаслиги керак. Бунда буйракнинг функционал тўла қимматлилиги муҳимдир. Акс ҳолда гипергидратация, юрак-қон томир системасининг зўриқиши, юрак етишмовчилиги, ўпка шиши билан асоратланиши мумкин. Кучайтирилган диурез ўтказиш учун соат бўйича сийдик миқдори ўлчаниб, бу 2—3 мл/кг соатдан кам бўлмаслиги керак. Суюқлик ушланиб қолганда ва кучайтирилган диурез асоратларининг хавфи туғилганда осмотик диуретиклар ёки 1—2 мг/кг лазикс қўлланади (масалан, маннитол 1—1,5 г/кг в/и томчи ҳолида минутига 40—60 томчи).

Кучайтирилган диурез ўтказиш учун суюқликнинг сифатий таркиби, электролитик ва кислота асос гомеостазини бузмасдан ушлаб туриш керак. Асосий гомеостаз бузилишлари, гиповоле́мия, сувсизланиш, кислота-асос ҳолати ва электролитлар алмашинуви

бузилишларида мослаштирувчи даволашдан сўнг, кучайтирилган диурез ўтказилади. Ривожланаётган токсемияда жадал даволашнинг кенг қўлланиладиган коррекция усуллари ёрдам бермайди, бу детоксикация ва гемокоррекцияни экстракорпорал (танадан ташқари) усулларни ўтказишга кўрсатма бўлиб қолади. Ҳозирги вақтда гемосорбция, гемофилтрация, плазмофорез, қонни ультрарабинафша ва лазерли нурлантириш кенг қўлланади.

Энергетик ва пластик эҳтиёжни таъминлаш. Меъда-ичак йўли касалликларида (ичак операцияларидан кейинги динамик ичак тутилишлари, перитонит, ичак оқмалари, ярали стафилококкли энтероколит, «калта ичак» синдроми, диарея, куйганда (озиш ва токсемия даврида), сепсис, гипотрофияда парентерал озиқлантириш тавсия этилади. Оғиз орқали овқатланишнинг иложи бўлмаганда катаболизм кучайиб сув ва оқсил электролитлари ҳаддан ташқари кўп йўқотилади, буни эса оддий йўл билан компенсациялаш мумкин эмас.

Бола 5 кунгача оч қолса, мувозанатлаштирилмаган парентерал озиқлантириш фақат сув-электролит алмашинувини ушлаб туриш учун уч кун қўлланади; 10—14 кун оч қолганда оқсил ва калорияга бўлган эҳтиёжни таъминлаш; 10—15 кундан кўп оч қолганда эса мувозанатлаштирилган тўлиқ парентерал озиқлантириш зарур. Вена ичига эритма аралашмаларининг юборилиши унинг гипертониклигига, инфузия давомийлигига, беморнинг оғирлигига боғлиқ. Парентерал озиқлантиришнинг асосий қондасига бўйсуниб, даволаш босқичма-босқич олиб борилади. Бундан келиб чиқадики, суюқликнинг суткалик дозаси 3—4 порцияга бўлиниб, 6—8 соат ичида юборилади.

Парентерал терапиянинг барқарор сифатий таркиби қуйидаги схема бўйича назорат қилинади: ҳар куни гематокрит, натрий, калий, хлор, оқсил, глюкоза концентрацияси ва қоннинг кислота-асос ҳолати; ҳафтада 1 марта — кальций, фосфор концентрацияси, қон плазмасидаги магний, қондаги креатинин, эритроцитдаги калий ва натрий коагулограмма. Энергетик ва пластик талабларнинг умумий миқдорини Абердин номограммасининг И. А. Глазман модификацияси бўйича ҳисоблаш мумкин. Ижобий азот баланси оқсил азотининг утилизациясидагина бўлишини унутмаслик керак. Бу фақат катаболизм тўхтаганида ёки организмнинг энергетик харажатлари тўлиқ ёпилишида ва оқсил энергетик харажатларга ишлатилмаганидагина бўлиши мумкин.

Операциядан кейинги вақтда кундалик энергия харажатларини 12—17% оқсил ҳисобига тўлдирилганда оқсил миқдорини адекват дейиш мумкин. 1 г азотнинг утилизацияси учун камида 250 ккал энергия зарур. 1 г азотдан 6,25 г оқсил ҳосил бўлади. Парентерал озиқлантириш олдига қўйилган мақсаддан оқсилга талаб 1,3—5 г/кг сут бўлади. 5 кунгача давом этаётган инфузион терапия вақтида оқсилга талаб 1,3—1,8 г/кг.

Перитонитларда ва йирингли-септик ҳолатларда 2—2,5 г/кг оқсил билангина ижобий азот балансини олиш мумкин. Жарроҳлик муолажаси ўтказилган бир неча ойлик чақалоқларда 2,5 г/кг берилгандагина азотнинг организмда ушланиб қолиши ва организм ўсишини кўриш мумкин. Пластик таъминотни мувозанатга келтириш учун ишлатиладиган эритмалар — гидромухитларга (казеин гидролизати, гидролизин ва бошқ.) ва тайёр аминокислоталарга (альвезин, вамин) бўлинади. Жарроҳлик муолажасидан кейинги биринчи соатларда глюкозага бўлган толерантлик пасайганда биринчи 3—4 кун ичида глюкозани юбориш тезлиги 0,8—0,9 г/кг дан кўп бўлмаслиги керак, кейинчалик 1—1,2 г/кг сут. Шу ҳолдагина унинг утилизацияси деярли тўлиқ бўлади: пешоб орқали юборилган ҳажмнинг 0,01 г/кг чиқади. Агар жарроҳлик муолажасидан кейинги вақтда глюкозага бўлган толерантликка эришишнинг иложи бўлмаса, 4—5 г глюкозага 1 ед инсулин қўшилади ёки глюкоза, фруктоза, сорбитол билан алмаштирилади. Бу моддалар ҳам глюкоза сингари шундай биологик оксидланиш қийматига эга (1 г — 4 ккал), лекин улар қондаги инсулин миқдорига боғлиқ эмас, чунки улар гликолиз жараёнининг фруктоза-фосфат даражасида реакцияга киришади. Узоқ муддатли парентерал озиклантириш зарурлигида ҳатто, юқори концентрацияли глюкоза эритмалари ҳам (25—30%) организмни тўлиқ энергия билан таъминлай олмайди ва ёғ эмульсияси беришни талаб қилади. Ёнганда 1 г ёғ 9 ккал энергия беради. Интралипид (Швеция), липофундин (ФРГ), юқори калорияли қийматга эга (1100—200 ккал/л —4695—8374 ккал), кучли азот сақлаш хусусиятига эга. Ёғларнинг миқдорини кунига 4—6 г/л дан ошириш мумкин эмас.

Микроциркуляция бузилишининг олдини олиш ва қон зардобини липолитик таъсирини кучайтириш мақсадида ҳар 2 мл эмульсияга 2 ед. гепарин қўшилади.

Витаминларга бўлган талабни қондириш учун витаминлар дозаси одатдаги оғиз орқали бериладиган дозалардан юқори, яъни терапевтик дозадан 3 баробар кўп бўлади.

Жадал парваришни таъминлаш. Айниқса янги туғилган чақалоқлар ҳамда кичик ёшдаги болалар учун операциядан сўнгги даврда, операциядан кейинги жадал даволашда хусусий микроиқлим муҳим ҳисобланади. У қулай ҳарорат режимини, намликни ва ксилород бўлишини ўз ичига олади.

Янги туғилган чақалоқлар ва чала туғилган болалар кувез ичига жойлаштирилади, бунда бола танасининг совуқ қотиш даражасига, тана оғирлигига, индивидуал хусусиятлари даражасига, ёшига қўйилган маълум ҳарорат тартиби мавжуд. Тана вазни жуда кам бўлган болаларни кувезга ётқизишдан олдин, иситилган йўртакларга ўраб, кувез ичидаги ҳарорат 40°С атрофида ўрнатилади, бундай ҳарорат 1 кг гача бўлган чала туғилган болаларга етарли бўлади. Кейин кувездаги ҳароратни бошқариб туриш боланинг тана ҳаро-

ратига боғлиқ. Агар тана ҳарорати 37°C — $37,2^{\circ}\text{C}$ гача кўтарилса, унда ҳароратни секин-аста тушириб, бир меъёрдаги ҳарорат тартиби олинади.

Тажминан 1 кунлик чақалоқ учун 37°C , тана вазни 1:500 г болалар учун — 32°C , 2—3 кунлик чақалоқлар учун 34° — 32° . 4-кундан 32° — 28°C . Юқори нисбатли намлик сув буғлари билан тўйинтирилади. Бир кунлик чақалоқ учун 90—95 фоизга етказилади. Бу перспирация ҳисобига намлик йўқолишини камайтиради ва юқори нафас йўлларида шилимшиқ моддаларни юмшатиб, бронхлар киприкли эпителийси ишини яхшилади. Мусбат натижа кўрсатиш учун кувезда 5 фоизли глицерин суюқлиги билан аэрозол қилинади, бу сурфактант сақлаб қолиш таъсирини кўрсатади ва кичик қон айланиш доирасидаги қон босимини камайтиради. Худди шундай аэрозол терапия қилинади ва бу аэрозол моддаларини буюриш бронхолитик (эуфиллин), антимикроб таъсир қилувчи (антибиотик 10000—20000 ед.мл) асосида фойдали бўлади. 2—3 кунлигида нисбий намлик кувезда 65—70 фоиз атрофида ушлаб турилади. Индивидуал иқлимни ушлаб туриш юқори концентрацияли кислород билан амалга оширилади.

Болада жарроҳлик муолажаси ўтказилгандан кейинги даврда нафас етишмовчилиги сақланса, унда O_2 миқдори 4—6 л дақиқада берилади. Катта ёшли болалар учун назофарингеал найдан фойдаланиш мумкин. Парвариш қилиш шароитида тартиб бузилса, беморда микроциркуляция бузилиши, бола совқотиб қолиши мумкин ва бу ҳолат жарроҳлик муолажасидан кейинги даврда склерема асоратини пайдо қилади ва жарроҳлик билан даволаш натижасини ёмонлаштиради.

Жарроҳлик муолажасидан кейинги даврда антибиотиклар қуйидаги умумий қоидалар асосида буюрилади.

1. Антибиотик касаллик кўзғатувчи микробнинг сезувчанлигига мос равишда танланади.

2. Яллиғланиш ўчоғида унинг маълум миқдорини яратиш.

3. Микроорганизмга энг кам салбий таъсир қиладиган антибиотик танлаш.

IV БОБ.

КЎКРАК ҚАФАСИ ВА КЎКС ОРАЛИФИ АЪЗОЛАРИНИНГ ТУГМА ВА ОРТТИРИЛГАН КАСАЛЛИКЛАРИ

БОЛАЛАРДА КЎКРАК ҚАФАСИ АЪЗОЛАРИНИНГ ТОПОГРАФИК АНАТОМИЯСИ

Кўкрак соҳасига кўкрак девори ва кўкрак бўшлиғини ўз ичига бирлаштирадиган бола танасининг юқори қисми киради.

Кўкрак боланинг 3—4 ёшлигида конус шаклида бўлиб, асоси билан пастга қараган ва эпигастрал бурчаги 115°C га етади. Бўйин-

туруқ чуқурча 1-кўкрак умуртқасининг ўртасига тўғри келганлиги учун ёш болаларда кўкрак қафасининг юқори тешиги (apertura superior) горизонтал кўринишга эга. Секин-аста бола ўсиши билан ички органларнинг ривожланиши натижасида 6—7 ёшли қиз болаларда ва 7—8 ёшли ўғил болаларда кўкрак асоси юқorigа қараб қолади, 12—13 ёшларга бориб кўкрак қафасининг шаклланиши тўхтайтиди, лекин кейинчалик балоғат ёшигача кўкрак қафаси яна ривожланиб кўп ўзгаришларга учрайди.

Чақалоқларда 7 жуфт, ҳақиқий 2 жуфт ёлғон ва 3 жуфт етим қовурғалар тафовут этилади. Уларда қовурға икки, яъни суяк ва тоғай қисмлардан иборат. Қовурға бошчаси ва дўмбоқчасини тоғай ҳосил қилади, бўйинчаси калта бўлиб, бошчаси ва дўмбоқчасини бирлаштиради.

Қовурға ариқчаси ва бурчаги кўзга ташланмайди. Қовурғалар горизонтал бўлиб, қовурға тоғайлари тўш суяги билан бир текисликда ётади. Суяк ва қовурға қисмлари орасидаги бурчак аниқ билиниб туради.

Қовурғаларро бўшлиқ кенг. Қовурға равоқлари VII—IX қовурғалардан ташкил топган. X қовурға тоғайи қовурға равоғи билан бирлашмайди. Чақалоқларда қовурғалар букилувчан, эластик ҳолатда, суяк пардаси қалин ва суяк парда ости ёғ клетчаткаси яхши тараққий этган бўлади.

Бола эмизикли даврида кўкрак қафасининг билинарли даражада ўсиши кузатилади. Унинг айланаси 1,5 баробар ошади. Бўйи бутун тана билан параллел ўсиб боради, лекин конус шакли сақланиб қолади. Олдинги-орқа ўлчови кўндаланг ўлчамидан каттароқ бўлади. Ёлғон қовурғаларнинг пастга тушиб бориши билан қовурғалар оралиғи кенгайди, эпигастрал бурчак эса 90° га етади. VI қовурғанинг тўш суягига бирлашган сатҳида икки қўшимча суяқланиш ядроси пайдо бўлади.

Мақтаб ёшига келиб кўкрак қафасининг кўндаланг ўлчови олдинги-орқа ўлчовидан ошиб кетади ва катта одам кўкрак қафасига ўхшайди.

Кичик ёшдаги болаларда кўкрак қафасининг эластиклик ҳолати кўкс оралиғи шишларида, кисталарида ва плевра бўшлиғида суюқликлар йиғилиши жараёнида яққол сезилади, яъни кўкрак деворининг юпқалиги бундай ҳолатларга бардош беролмайди.

Чақалоқларда кўкрак деворининг териси юпқа ва нозикдир. Тери ости ёғ клетчаткаси яхши ривожланган. Унинг ичида сут безлари (0,5—1,5 см чуқурликда) жойлашади. Ёш болаларда безларнинг капсуласи юпқа, ушлаб турувчи аппарат яхши ривожланмаган. Без найчалари безнинг ташқи қисмида кенгайиб ампулалар ҳосил қилади. Сўргич атрофидаги пигментлашган доиранинг диаметри 1,5 см, пушти рангга эга. Чақалоқларда сўргичлар бўлмаслиги ҳам мумкин, улар ўрнида қийшиқ чуқурчалар бўлади. 1—2 ёшларда секин-аста сўргичлар шаклланади. 4—7 ва 9—12 ёшдаги қиз бо-

лаларда сут безлари сезиларли даражада катталашади, сут йўллари-нинг диаметри ҳам кенгаяди. Ушбу сут безларининг функциялари бола организмдаги туғилгандан сўнгги физиологик ўзгаришлар аломатидир.

Чақалоқларнинг кўкрак девори мускулатураси яхши ривожланган, лекин тери ости ёғ клетчаткаси яхши ўсмаганлиги сабабли, уларнинг контурлари сезилмайди. Бола ўсиши билан мускул толалари ҳам ривожланиб боради. Мускул толалари ораларида ёғ қатлами ёйила боради. Мускуллар яхши шаклланмаганлиги сабабли, хусусий фасция гўё ички кўкрак фасциясига ўхшаш жуда юпқа ва нозикдир, шунинг учун фасциялараро ёғ клетчаткаси ривожланмаган. Бола ёши улғайган сайин мускуллар, фасциялар ва фасциялараро ёғ клетчаткалари ҳам қалинлашиб боради.

Янги туғилган болалар қорин билан нафас олганлиги сабабли, қовурғалараро мускуллар нозик, аниқ дифференциялашмаган. Кўкрак билан нафас ола бошлагач бу мушаклар ҳам тараққий эта бошлайди. Чақалоқларга нисбатан 12 ёшли болада қовурғалараро мушаклар толалари кўндаланг кесими 5—6 мартага ошади. Қовурғалараро қонтомир-нерв тутами болаларда қовурғаларнинг пастки қирғоғида унча қалин бўлмаган ёғ клетчаткасида ётади. Қовурға ариқчалари (*sulcus costalis*) бўлмаганлиги туфайли қонтомир ва нервларнинг кўп қисми қовурғалар пастки қирғоғи билан ёпилмаган, бу вазиятни плеврал бўшлиқни торакотомия (пункция) вақтида ҳисобга олиш керак. Қовурға ариқчалари 4—5 ёшларда пайдо бўла бошлайди, 12—15 ёшларда аниқ контурга эга бўлади. Қовурғалараро ва кўкрак девори мушакларининг яхши тараққий этмагани учун қон томирлар диаметри нервларга нисбатан кичикроқ бўлади, катталарда эса бунинг акси кузатилади.

Кўкрак ичи фасцияси ёш болаларда яхши ривожланмаган ва париетал плевра билан бўш бириккан юпқа сероз қобикдир. Бу фасция ички қовурғалараро мушаклар, қовурғалар ва қовурға тоғайларининг ички томонидан ҳамда ташқи кўкрак умуртқасининг олдинги юзасини ва диафрагмани ҳам қоплаб туради. Кўкрак ичи фасциясидан чуқурроқда сийрак бириктирувчи тўқима жойлашган бўлиб, у фасцияни париетал плеврадан бошдан-оёқ ажратиб туради. Бу эса шу ерда плевранинг енгил кўчишига ва уни кесмасдан туриб, орқа кўкс оралигини очиб киришга имкон беради.

Кўкрак ичи артерияси (*a. thoracica interna*) тўш қирғоғи бўйлаб ўтади ва қовурғалар, тоғайларнинг орқа юзасида жойлашади. III қовурға тоғайидан юқорида у кўкракнинг кўндаланг ва ички мускуллари оралигидан ўтади. Бу артерия қовурғалараро артериялар билан анастомоз ҳосил қилади, натижада ҳар бир қовурғалараро ораликда артериал ҳалқа ҳосил қилиб, кўкрак деворини қон билан таъминлайди.

Қовурға олди клетчаткаси ёш болаларда бўшроқ ҳамда ёғ маҳсулотлари бўлмайди. Тахминан 7 ёшга бориб ёғ элементлари плевра гумбазии соҳасида ва қовурғалараро бўшлиқда пайдо бўла бошлайди. Диафрагма эмбрион даврининг 1-ой охирларида ҳомиланинг вентрал давридан бұртмага ўхшаб ривожланади. Ҳомиланинг ўсиши билан катталашиб кўндаланг тўсиқ шаклига киради.

Янги туғилган чақалоқларда диафрагма ривожланган мушак бўлиб, барча тана мушакларининг 5,3% оралигини ташкил этади. Диафрагманинг тез ўсиши (физиологик гипертрофия)ни боланинг нафас олиш актида иштирок этиши ҳамда қовурғалараро мушаклар ва умуман кўкрак қафасининг суст ривожланиши билан тушунтириш мумкин.

Диафрагманинг шакли уч япроққа ўхшаш бўлиб, гумбазии юқорига қараган, марказий қисми пай, периферик қисми эса мушакдан ташкил топади. Бу қисмларда бир нечта тешиқлар бўлиб улардан қизилўнғач, аорта, пастки қавак вена, тоқ вена ва нервлар ўтади. Диафрагманинг тузилишида шу нарса маълумки, ёш катталашиб бориши билан мушак қисми камайиб, пай қисми ортиб боради. Шу аъзонинг пай марказии фиброз тутамидан ташкил топган қаттиқ пластинкани ташкил этади. Марказ уч япроқдан, қисмдан иборат бўлиб, иккита ён (ўнг ва чап) ва битта олдинги япроқлардир. Ҳнг қисмининг медиал япроғида пастки қавак вена учун тешиқ мавжуд. Мушкул қисмида эса учта: қовурға (pars costalis), тўш (pars sternalis) ва бел (pars lumbalis) бўлақлари тафовут этилади.

Қовурға қисми пастки олтита қовурғадан, ички сатҳидан алоҳида мушкул тутамлари бўлиб бошланади ва ичкарига йўналиб пай марказга ўтиб кетади. Янги туғилган чақалоқларда тўш-қовурға ва бел-қовурға учбурчаклари кенг, бола улғайиши билан улар ўлчовлари секин-аста кичрайиб боради.

Тўш қисми чақалоқларда кечроқ шаклланади, бироқ у кенг ва диафрагманинг кўп қисмини ташкил этади. Бел қисми эса нисбатан яхши тараққай этган ва бутун диафрагма умумий майдонинг 25,16% ини эгаллайди. Диафрагманинг уч жуфт оёқчаларини чақалоқларнинг 50% да аниқ ажрата олиш мумкин. Янги туғилган болалар диафрагмасининг ўнг ярим гумбазии VII—VIII қовурғалар орқа қисмининг сатҳига, чапи эса VIII—IX қовурғалар сатҳига тўғри келади.

Бир ёшли болаларда ўнг гумбаз проекцияси VII—IX кўкрак умуртқасига, 5 ёшлиларда IX—X умуртқага, 7 ёшдан ошганларда X—XI кўкрак умуртқаларига нисбатан аниқланади. Чап гумбаз бир умуртқа пастроқ жойлашади.

Диафрагма юқори жойлашининг индивидуал фарқи нафақат кўкрак қафасининг турли хилдаги тузилишидан, балки қорин бўшлигининг ички босими, ички аъзолар, меъда-ичакларнинг тўлатўламаслигига ҳам боғлиқдир.

Диафрагмани қон билан таъминлашда ички кўкрак артерияси, пастки юқори диафрагма артерияси ва қовурғалараро артериялар иштирок этади.

Иннервацияси диафрагма ва қовурғалараро нервларнинг толлари ҳисобига амалга ошади.

Плевра—ички кўкрак фасциясидан чуқурроқда жойлашган аъзо бўлиб, икки варақдан иборат. Париетал плевра кўкрак деворини ички томон, висцерал плевра ёки ўпка плевраси эса ўпкалар юзасини ўраб туради. Бу икки плевра ўпка дарвозасида бир-бирига ўтиб, ёпиқ бўшлиқ, сероз халта, яъни плеврал бўшлиқни ҳосил қилади. Ўпка илдизидан пастроқда плевранинг бир-бирига ўтиш соҳасида дупликатура ҳосил қилади, ўпка бойлами деб ҳам юритилади. У фронтал текисликда жойлашган бўлиб, ўпка илдизини, ўпкаларнинг ички юзасини кўкс оралиғи ва диафрагмага боғлаб туради.

Бир ёшдан ошган болаларда париетал плеврани ички кўкрак фасциясидан осон ажратиш мумкин.

Париетал плевранинг 3 бўлими: қовурғаларни ўраб турадиган қовурғалар плевраси (*plevra costalis*), диафрагмаи қоплайдиган диафрагма плевраси (*plevra diaphragmatica*) ва сагиттал йўналишда тўш ва умуртқалар орасида борадиган ҳамда кўкс оралиғини икки ён томондан чегаралаб турадиган кўкс оралиғи плевраси (*plevra mediastinalis*) тафовут этилади. Янги туғилган болаларда плевра гумбазлари I қовурғанинг тўш учидан 0,5 см 5 ёшли болаларда 2,0—3,0 см юқорида жойлашади, кўкс оралиғи плеврасининг чап олдинги чегараси ёш болаларда тўш суягининг дастасига тўғри келмай, балки ташқарига силжиган бўлади. Бундан ташқари, айрисимон без болаларда каттароқ бўлганлиги сабабли, юқори плевралараро бўшлиқ нисбатан кенгроқдир.

Плеврал бўшлиқ — ингичка капилляр ёриқ ҳисобланиб, унинг ўлчови болаларда 7 мкм дир. Нормал шароитда у ерда 2 мл сероз суюқлик бўлади, бу суюқлик плевра варақларининг сирғалишига ёрдам беради. Патологик жараёнларда (сувли плеврит, гемоторакс ва бошқалар) бу бўшлиққа кўплаб суюқлик ёки ҳаво йиғилиши мумкин.

Париетал плевра бир бўлимининг иккинчи бўлимига ўтиш жойларида синуслар ҳосил қилади. Булардан энг каттаси қовурғадиафрагма синусидир. Болаларга ўрта қўлтиқ ости чизиғи бўйлаб унинг узунлиги VII қовурғадан X қовурғагача боради. Бу синус энг чуқур нафас олганда ҳам ўпкалар билан тўлмайди. VIII қовурғалардан пастроқда қовурға плевраси диафрагма плевраси билан туташади, бу ерда синус ингичка ёриқни ташкил этади.

Плевранинг бошқа синуслари — кўкс оралиғи диафрагма олдинги ва орқа, қовурға-кўкс оралиғи синуслари анча кичик ҳажмли бўлиб, одатда нафас олишда ўпкалар билан бутунлай тўлиб туради.

Ўпкалар — нафас аъзолари бола ривожининг 3-ҳафтасида ҳоми-ла бош ичагининг вентрал деворидан тоқ бўртма сифатида пайдо бўлади, эмбрионнинг 4-ҳафтасида ўнг ва чап ўпка куртакларига бўлинади. 5-ҳафтада ўнг ўпка куртагида уч, чап куртагида эса икки бўлак яққол кўринади. 6-ҳафта мобайнида аста-секин трахея ва ҳиқилдоқ шакллана боради. Янги туғилган болаларда ўпкалар кон-нуссимон шаклда бўлади. Юқори бўлаклари кичикрок, пастки бўлаклари эса каттарокдир. Ўпкаларнинг ташқи юзалари силлиқ, кўкрак қафасига мосланиб нотекис бўртган бўлади. Пастки юзала-ри диафрагма шаклига мувофиқ юқорига ботикдир. Ўнг ўпканинг кўкс оралиқ юзасида қизилўнгач ва тоқ вена учун эгатлар кўзга кўринади. Чап ўпканинг медиал пастки юзасида яхши ривожлан-ган ботик *impressio costalis* бўлиб, у юракнинг жойлашишига мос келади.

Чақалоқларда ўпка массаси 39 дан 70 граммгача бўлиши мум-кин. Шундан ўнг ўпкага 21—36 г, чапига 18—34 г тўғри келади. Ҳажми 67 см³ бўлиб, нафас олиш юзалари 6 м² га тенг. 8 ёшда эса ҳажми 8,15 ёшга бориб 10 баробарга ошади. Бола туғилгандан кейин, ўпка ўзининг шаклини, оғирлигини ва жойлашишини ўзгартира-ди. Нафас олмаган чақалоқларда юракни ўпкалар умуман ёпмайди. Қисилган ўпкалар ҳаво билан тўлгач, нафақат қирғоқлари ва юза-ларининг текисланишига, балки чегараларини ҳам ўзгартиради. Ўпканинг пастки чегаралари кўкрак чизиги бўйлаб VII—VIII қовур-ғадан то VIII—IX қовурғача ўзгаради. Кўкрак қафасининг ри-вожланиши, қовурғаларнинг пастга ва ичкарига сурилиши, ўпка-лар учининг I қовурға ёки ўмров суягигача кўтарилишига олиб келади.

Ҳозир олимлар ўртасида халқаро Париж конгрессига асосан янги анатомик номенклатура қабул қилинган. Ўпкаларнинг сег-ментар тузилиши «экономик», «аёвчи» ўпка хирургиясининг ри-вожига сабаб бўлади. Шунга асосан сегментар схема бўйича ўнг ўпка 10 сегментдан, чап эса 9 сегментдан иборатдир. Болаларда ўпкаларни қон билан таъминлашда ўпка артериялари ва бронхиал артериялар ҳам иштирок этади.

Иннервациялари адашган симпатик ва диафрагма нервлари билан амалга ошади. Ушбу нервлар ўпка илдизларида олдинги ва орқа юрак ўпка чигалларини ҳосил қилади. Олдинги чигаллар ўпка илдизи элементларининг олдинги юзасида, орқа чигаллар эса яхши ривожланган бўлиб, бронхларнинг орқа юзасида этади.

Ўпканинг лимфа томирлари юза ва чуқур тўр ҳосил қилади. Юза тўр лимфа капиллярлардан иборат бўлиб, висцерал плевра-ларда жойлашади. Чуқур лимфатик тўрлар эса ўпка паренхимала-ри ичида, альвеолалар орасида этади.

КЎКРАК ҚАФАСИ АЪЗОЛАРИНИНГ АНАТОМО-ФИЗИОЛОГИК ХУСУСИЯТЛАРИ

Нафас олиш аъзолари бошқа система ва тўқималар сингари, болаларда бир неча хил топографо-анатомик хусусиятларга эга. Нафас олиш аъзолари хусусиятини билиш жуда муҳим бўлиб, у оғриқсизлантириш, жароҳат, операциядан кейинги асоратлар олдини олишда ёрдам беради. Умуман нафас олиш аъзолари тўқималар майинлиги, шиллиқ парда намлиги, лимфатик ва қон томирга бойлиги, инфекцияга бўлган қайта реакциянинг ривожланмаганлиги, тугатилмаган анатомо-гистологик тузилиши ва ўпканинг ўлчами катталарга нисбатан кичиклиги билан фарқланади.

Кўкрак қафаси. Кўкрак қафаси қолган бошқа системалар сингари болада 3 ёшгача жадал ривожланади. Кейинчалик кўкрак қафаси шаклланиши секинлашади, аммо жинсий етуклик даврида яна кучаяди.

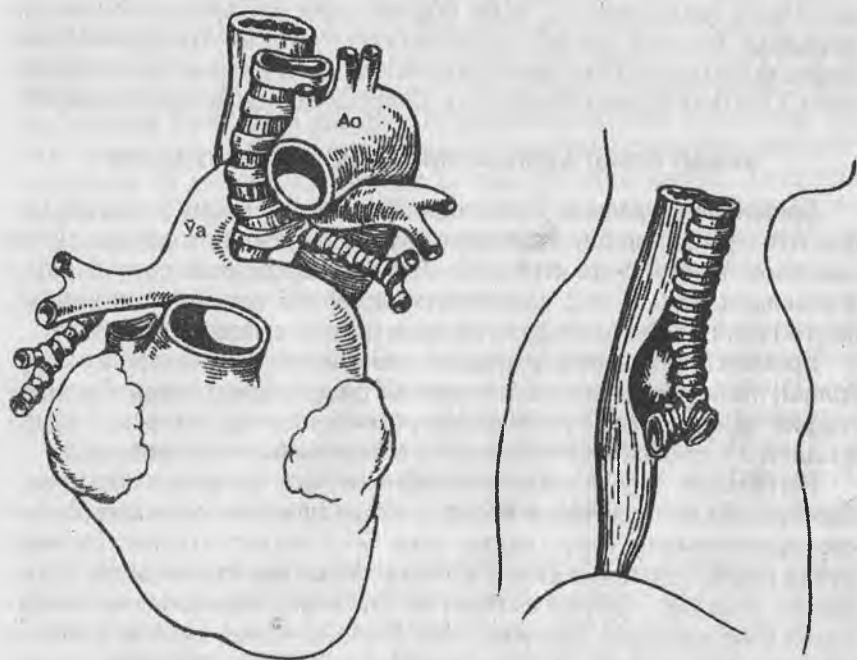
Бурун ва бурун-ҳалқум бўшлиғи. Болада бу соҳа ўлчами кичик, чунки болаларда калла суягининг юз қисми тўлиқ ривожланмаган. Чақалоқнинг бурни қисқа, ясси, кенг, бироз юқорига кўтарилган. Бурун йўллари тор, пастки бурун йўли чақалоқнинг бир ойлигида бўлмайди ёки рудиментар ҳолатда бўлади. Буруннинг тоғай қисми суяк қисмига нисбатан тез ўсади. Бурун йўллари асосан юқори жағ суяги ҳисобига катталашади ва 13—15 ёшлигида энг юқори кўрсаткичга эга бўлади. Буруннинг шиллиқ қавати жуда нозик тузилишга эга ва қон томирларга бой. Буруннинг шиллиқ қавати остида хужайра ядроларига бой бўлган бириктирувчи тўқималар ётади.

Болаларда буруннинг ёндош бўшлиқлари яхши ривожланмаган. Гаймор бўшлиғи эса нисбатан етарли ривожланган бўлади. Пешона бўшлиғи болаларда асосан 2 ёшлигидан бошлаб ривожланади. 5 ёшида нўхат ўлчамида бўлади, 15 ёшлигида охириги ривожланиш нуқтасига етади. Ёндош бўшлиқларнинг етарлича ривожланмаганлиги сабабли болаларда яллиғланиш жараёни бурундан бу бўшлиқларга ўтади. Бурун-ҳалқум соҳаси кенг тўр ҳосил қилувчи лимфа томирларга бой. Бу соҳада инфекция тез кўпаяди. Бурун соҳасида ва бурун-ҳалқум бўшлиғида яллиғланиш жараёни бўлса, шиллиқ қавати шишади ва юқори нафас ўтказувчи йўллариининг торайишига олиб келади. Бу ўз навбатида нормал нафас олишни издан чиқаради.

Ҳиқилдоқ. Болаларда ҳиқилдоқ юмалоқ шаклда юқори жойлашган, унинг ўсиши бола ривожланиши билан бирга боради. Ҳиқилдоқ тоғайлари нозик ва эластик бўлади. Ҳиқилдоқнинг шиллиқ қавати хужайра элементлари ва қон томирга бой. Ҳиқилдоқнинг жадал ривожланиши боланинг икки ёшида ва 14—16 ёшлигида кузатилади. Ўғил ва қиз болаларда 3 ёшгача ҳиқилдоқнинг шакли ва узунлиги бир хилдир. 3—16 ёшлигидан бошлаб қизларда ҳиқилдоқ ўлчами ўғил болаларга нисбатан кичик бўлади. 3—5 ёшда ўғил болаларда ҳиқилдоқнинг олдинги орқа ўлчами тез ўсади.

Овоз ёриги. Болаларда овоз ёриги тор. Чақалоқларда овоз бойла-ми ясси, қисқа, юқори жойлашган. Шиллиқ қавати қон томир ва лимфа тўқималарга бой. Шиш реакциясига тез берилувчанлик шу билан тушунтириладики, салгина шикастланишда, ёт жисм туш-ганда ва интубацион наркозда ҳам шиш келиб чиқиши мумкин.

Трахея. Чақалоқларнинг бир ойлигида трахея воронкасимон шаклда бўлади ва нисбатан юқори жойлашади. Аста-секинлик би-лан конус шаклини олади, 25 ёшда цилиндр шаклида бўлади. Илк болалик даврида тери ости ёғ қавати яхши ривожлангани сабабли трахея терига нисбатан анча чуқур жойлашган бўлади. Трахея то-ғай қисмининг олдинги девори орқа деворига нисбатан торроқ бўлади. Катта ёшдаги болаларда аксинча. Трахеянинг узунлиги бола ёшига қараб ўсиб боради. Катталарда трахеянинг бошланиши 6—8 бўйин умуртқасига, эмизикли болаларда эса 4-бўйин умуртқасига тўғри келади ва қизилўнгачнинг олдида жойлашади (4-расм). Тра-



4- расм. Қизилўнгач ва трахеянинг жойлашиши.

хеянинг шиллиқ қавати нозик бир қаватли эпителий тўқимаси билан қопланган (янги туғилган чақалоқларда шиллиқ ажратиш учун булар кам, шунинг учун нисбатан қуруқ бўлади).

Бронхлар. Чақалоқларда ва катталарда тоғай ҳалқалари сон жи-ҳатдан тенг. Ўнг асосий бронх кенгайиб трахея билан ўтмас бурчак

ҳосил қилади ва бевосита трахеянинг давоми ҳисобланади. Шу сабабли ёт жисмлар ўнг бронхга кўпроқ тушади. Бронх дарахти шиллик қавати томирларга бой, тоғайлари юмшоқ, эластик ва эгилувчан.

Плевра. Ёш болаларда жуда нозик, шу сабабли бир томонлама пневмоторакс бўлганда, иккинчи тарафда ҳам кузатилиши мумкин. Боланинг 5 ёшлигидан париетал плевра эркин ва кўкрак қафасига енгил қопланади.

Диафрагма. Ёш болаларда мускул қисми пай қисмига нисбатан кўпроқ, бола ўсган сари пай қисми ортиб боради. Ёш болаларда қовурға ва бел қовурға учбурчаклари яхши ривожланган. Бу Лоррея ва Богдалеко учбурчаксимон ёриғи дейилади. Бола ёши улғайган сари бел қовурға учбурчаги ўлчами кичрайиб боради. 1 ёшли болаларда диафрагма гумбази 7—9-кўкрак умуртқасига; 5 ёшда T_{p_9} — $T_{p_{10}}$; 7 ёшдан катталарда $T_{p_{10}}$ — $T_{p_{11}}$ тўғри келади. Чап гумбаз эса бир қовурға паст бўлади. Эмизикли болаларда диафрагма оёқчалари кучсиз таққосланган, ўсиб борган сари диафрагма оёқчалари ажралади. Медиал оёқчаси қизилўнгачга бурилган. Диафрагманинг нафас функцияси ўпка вентиляциясида фаол қатнашади. Шунинг учун 3 ёшгача бўлган болаларда диафрагмал нафас кузатилади.

НАФАС ОЛИШ АЪЗОЛАРИНИ ТЕКШИРИШ УСУЛЛАРИ

Бронхоспирография. Ўпка жарроҳлик жараёнларида ташқи нафас йўллари ва ҳар бир ўпканинг функционал ҳолати ҳақида тўлиқ маълумотга эга бўлиш керак. Бунинг учун бронхоспирографиядан фойдаланилади. У бир вақтнинг ўзида ўпка ҳажмини текшириб, вентиляция ва газ алмашинуви қандайлигини аниқлаб беради.

Бронхоспирография қилишдан аввал болани бу муолажага тайёрлаш, яъни унинг қандай кечишини тушунтириш керак. Бронхография қилинадиган кун болалар триоксазин олиши шарт. Текширишдан 30 дақиқа олдин атропин ва промедол юборилади.

Интубация ларингоскоп назорати остида қилинади. Бронхоспирограмма пульс тезлиги меъёрлашгандан кейин олинади. Бронхоспирограммани ёзиш вақти учун 5—7 минут етарли, бу вақт ичида нафас тезлиги, ҳажми, қолдиқ ҳажм, кислород билан тўйиниши, ўпканинг ҳаётий сифими ва ўпканинг максимал вентиляцияси ёзиб олинади. Бир вақтнинг ўзида қоннинг кислород билан тўйиниши ва ундаги миқдори аниқланади. Тўлиқ маълумот олиш учун иккала ўпкага хос норматив олиш керак.

Рентгенологик текшириш усуллари. Рентгенологик текшириш усули жуда кенг тарқалган бўлиб, кўкрак қафаси касалликларига ташхис қўйишнинг асоси ҳисобланади. Бу усул икки гуруҳга бўлинади: контрастли ва контрастсиз текшириш.

Контрастсиз текшириш усуллари умумий ва нишонли рентгеноскопия, рентгенография, томография ва рентгенокимография

киради. Контрастли усуллар бу бронхография, ангиокардиопульмонография ва медиастинографиядир.

Рентгенографияни вертикал, горизонтал ҳолатда ва ён соҳадан ўтказиш мумкин.

Плевра бўшлиғида экссудатга гумон қилинганда ёки абсцесс бўлганда рентгенография латеропозиция ҳолатида ўтказилади. Кўкрак қафаси касалликларида умумий рентгенография тасвири-ни туширишда беморлар вертикал ҳолатда бўлади.

Томография — бу ўпкани бир неча қаватма-қават рентген суратга олиб ўпка паренхимасининг қайси ҳолатдалигини, ўсмасимон ҳосиланинг жойлашувини (ўпкада ёки кўкс оралиғида эканлигини) аниқлаб беради.

Медиастинография — ташхис қўйиш усули ҳисобланади ва сунъий равишда кўкс оралиғига контраст модда юбориш газ ёрдамида амалга оширилади. Пневмомедиастинум 2 хил ҳолатда кўрилади: бевосита ва билвосита, кўпроқ бевосита тўғридан-тўғри кўкс оралигига ҳаво-кислород азот оксиди юборилади. Газни тўш усти соҳасидан юборилаётганда игна бўйинтуруқ кесмаси бўйлаб 0,5—1 см юқоридан, тўш суяги тутқичининг орқа юзаси бўйлаб тўш суягининг юқори $\frac{1}{3}$ га юборилади. Розенштраух-Эндеро усули бўйича эса ҳавони 3—4—5—6 қовурғалар оралигидан, тўш суягининг ўнг, чап томонидан юбориш мумкин. Медиастинографияда игнанинг узунлиги 10 см $40—45^\circ$ бурчак остида бўлиши керак. Ҳаво кўкс оралигига стерил ҳолатда, бемор орқаси билан ётганида Жане шприци ёки пневмоторакс аппарати ёрдамида киритилади. 5 ёшгача бўлган болаларга 300 см^3 , 5 ёшдан 10 ёшгача 400 см^3 , 11 ёшдан ошганларга 500 см^3 юборилади.

Ҳаво юборилгандан сўнг дарҳол ва кейин камида 3—4 дақиқадан сўнг тасвир қилинади. Энг кўп учрайдиган асоратлардан бири пневмоторакс ҳисобланади. Пневмомедиастенография қилишга асосий кўрсатма, бу кўкс оралигида ўсма борлигини аниқлашдир.

Бронхоскопия. Бронхоскопияни биринчи марта 1897 йил Фредел қўллаган ва у ўнг асосий бронхдан ёт моддани олиб ташлаган.

Бронхоскопия қилиш учун беморни аввал унга тайёрлаш керак.

Оғриқсизлантириш. Агар умумий оғриқсизлантиришга шароит бўлмаса, маҳаллий оғриқсизлантириш усулини қўллаш мумкин. Бунинг учун 1,5 — 2,5 дикаин эритмаси тил остига бурун-танглай орқа деворига, юмшоқ ва қаттиқ танглайга юборилади. Кейин ҳиқилдоқ игнаси билан трахеяга 5—7 мл 1% новокаин эритмаси ва 1 мл 1% дикаин қўшиб киритилади. Маҳаллий оғриқсизлантиришдан аввал атропин ва промедолни ёшига оид дозада парентерал юбориш зарур.

Бронхоскопия усули. Бронхоскопия ўтказилаётганда бола Жексон ҳолатида орқаси билан ётқизилади. Бронхоскоп тубуси ларингоскоп ёрдамида овоз ёриғига киритилади. Ларингоскопни тиш ва

пастки лабга жароҳат етказмасдан эҳтиёткорлик билан киритиш керак. Бунинг учун пастки лаб ва пастки тишларга ҳўл чойшаб қўйилади. Бош бармоқни оғиз бўшлигига киритиб, пастки жағ тортиб кўтарилади ва бевосита тилни босиб туриб овоз ёриғи очилади. Кейин аста-секин ларингоскоп чап қўлга олинади, ўнг қўл билан эса бронхоскоп ушланиб, бронхоскоп тубуси кекирдакка киритилади ва ларингоскоп олиб ташланади. Бронхоскопист диққат билан овоз ёриғи, кекирдак-бронх тармоқларини синчиклаб қараши керак.

Кекирдакни текширганда унинг қисқарган-қисқармаганлиги, шиллиқ қаватнинг ўзгарганлиги, унинг девори бутунлиги (нуқсон бор-йўқлигини, ўсма кекирдак дивертикули) ва агар ўпка ателектаз бўлганда кекирдакнинг тўғри чизиқдан силжиганлигини кўришимиз мумкин.

Бронхларни кўрган пайтда нормал анатомик шохланишига, ажралмада аралаш бронхлар борлигига аҳамият берилади. Кейинчалик эса асосий ва бўлак бронхлар текширилади. Агар ўпкада яллиғланиш жараёни бўлса, яллиғланмаган жойдан бошлаб кўриш керак. Чунки бунда инфекцияланиш хавфи камроқ бўлади. Бунда бронхнинг диаметрини таъкидлаб ўтиш лозим, чунки баъзан равоғи торайиши, шиллиқ қаватида гиперемия, шиш бўлиши, фибриноз ва ярали ўзгаришлар (локал, диффуз ва сероз, йирингли, геморагтик) кузатилиши мумкин. Бронхдан олинган аралашма микробиологик ва цитологик текширишга юборилади.

Асосий бронхларга бронхоскоп тубусини юбориш учун айрим бронхоскопистлар бронхоскопнинг оғзини қарама-қарши томондан ўтказишни маслаҳат беришади. Бемор бош ва бўйнини текширилайётган бронхга қарама-қарши томонга қаратади. Бундай ҳолатда бронхоскопни битта оғиз бурчагидан иккинчи оғиз бурчагига алмаштиришда тишлар жароҳатланиши мумкин. Шунинг учун болаларда бронхоскоп тубусини ўрта чизиқ бўйича жойлаштирган маъқул. Бу усул пастки бўлак бронхларини (6-сегментар бронхдан ташқари) ва нисбатан 4—5 сегментларни яхши кўришга тўла имкон беради. Аммо юқоридаги бўлак ва 6-сегмент бронхларини кўриш учун бундай қўпол муолажани болаларда қўллаш тавсия қилинмайди. Бунинг ўрнига оптик телескопдан фойдаланиш мумкин. Кичкина болаларда 2—3—4—5 тубусларни қўллаганда ва маҳаллий соҳада ўзгаришларни аниқлаш керак бўлганда телескопик лупа қўлланади.

Болалар ўпкасида сурункали яллиғланиш жараёнларида эндоскопик кўриниш катталарники билан бир хил бўлмайди, яъни шиллиқ қаватларда, атрофик ва гипертрофик ўзгаришлар кам учраб, бронх қизарган ва шиш ҳолида бўлади. Е. В. Климанский бор таснифларни таҳлил қилиб ва ўз тажрибаларини ҳисобга олиб, болаларда эндобронхитнинг ишчи, тасниф гуруҳини ишлаб чиқ-

қан. Ҳамма носпецифик бронхитлар зарарланиши, жараённинг тарқалиши бўйича диффуз, локал; характери бўйича катарал аллергик, катарал йирингли ва шиллиқ қаватидаги ўзгаришларга кўра гипотрофия ва атрофияларга бўлинади. Эндобронхитнинг асосий турлари қуйидаги бронхоскопик кўринишларга эга.

Катарал эндобронхитда шиллиқ қавати тўла қопланган, кучсиз шишган ва қизарган бўлиб, ҳалқасимон тоғай яхши кўринадди, қон томирлар кўринмай қолиши ҳам мумкин.

Йирингли эндобронхитда эса шиллиқ қават қалинлашган, шишган, қизарган ва сийрак бўлади. Бронхлар равоғи торайган. Ҳалқасимон тоғайлар расми ноаниқ. Бронх бўшлиқларида йирингли баллам борлиги кўринадди.

Фибриноз эндобронхитда қизарган ва шишган шиллиқ қаватда оқ ва кўк рангли фибриноз кўринишлар, ярали эндобронхитда яллиғланган шиллиқ қаватда ҳар хил ўлчам ва чуқурликда яралар кутатилади.

Бронхоскопия муолажасига асосий кўрсатмалар: ўпканинг йирингли касалликлари, ўпка сили, бронх ва ўпка ўсмалари, бронх ўтказувчанлигининг бузилиши, ўпкадан қон кетиши.

Бронхоскопияга нисбатан кўрсатмалар: чўзилувчан ва қайталанувчи зотилжам. Бронхоскопияга қарши кўрсатмалар: бронхиал астма ва чўзилувчан қайталанувчи зотилжам.

Торакоскопия. Торакоскопия операция хонасида асептика ва антисептика қоидаларига амал қилинган ҳолда ўтказилади. Текширишда умумий ва баъзан маҳаллий оғриқсизлангириш қўлланади. Торакоскопия ўтказиш учун плеврал бўшлиқда ҳаво бўлиши керак. Бунинг учун операция столига бемор соғлом томони билан ётқизилади ва остига болишча қўйилади, чунки операция томонидаги қовурға ораси кенг бўлиши шарт. Торакоскопияни баъзан тик ҳолатда ҳам ўтказиш мумкин.

Торакоскопияда кўриш клиник рентгенологик натижаларга, эмпиема жойлашишига ва шаклига асосланган бўлади. Плеврал бўшлиқни энг яхши кўриш жойи ўрта мушак чизиги бўйича тўртинчи қовурға орасидир. Дастлаб қовурға орасининг ўртасидан бир см узунликда тери кесилади ва троакар перпендикуляр йўналишда қовурға орасидан ўтказилиб, унинг ҳалқаси орқали киритилади. Нормал ҳолатда плевранинг висцерал ва париетал варақлари кўриниши тиниқдир. Плевра яллиғланишининг бошланғич босқичларида қизарган ва қон томирлар инъекцияси ҳисобига тиниқлиги бироз ўзгарган бўлади. Яллиғланган плевра юзасида баъзан фибриноз битишмалар кўринадди. Баъзан плеврадаги яллиғланиш жараённинг ривожланиши ҳисобига плевра тиниқлиги йўқолиб, оқ кул ранг тусга киради. Айниқса бронхиал оқмалар аниқ кўринадди.

Торакоскопия усули билан олинган натижалар (яллиғланишнинг қай даражада ифодаланиши, ўпканинг ёзилиш хусусияти, диафрагма ҳолати, ўпка зарарланиши ва бошқалар) даво усулини танлашда муҳим аҳамиятга эга.

Торакоскопия пайтида плеврал суюқликни лаборатор ва бактериологик текширишга олишдан ташқари цитологик текширишга суртма ҳам олиш мумкин. Торакоскопия ўткир ва сурункали плевра эмпиемасининг ташхисини аниқлаш, даво усулини танлаш учун катта ёрдам беради.

КЎКРАК ҚАФАСИНИНГ ТУҒМА ДЕФОРМАЦИЯЛАРИ

Кўкрак қафасининг туғма деформацияси тўш суягининг, қовурғалар ҳамда умуртқа поғонасининг туғма нуқсонлари билан кечади. Бу нуқсонлар косметик етишмовчиликдан ташқари, кўкрак қафаси аъзоларининг фаолиятини ҳам бузади. Кўкрак нуқсонлари кўпинча гирдобсимон ва қайиқсимон кўринишда бўлади, баъзан жуда кам ҳолларда, тўш суягининг ўсмай қолганлиги ва йўқлиги ҳам кузатилади.

Қовурғалар ўсишининг етишмовчилиги — ўсмай қолиши, йўқлиги ёки ортиқча қовурға айрим ҳолларда учрайди ва улар жароҳлик муолажасига муҳтож бўлмайди.

Гирдобсимон кўкрак қафаси. Гирдобсимон кўкрак қафаси қовурғалар тоғай қисмининг тўш суягига бирикиш жойи пастга тушиб кетиши билан ифодаланади. Деформациянинг ташқи чегараси қовурғалар суяк бўлими ҳисобланади.

Этиологияси ва касалликнинг ривожланиши. Бу нуқсоннинг ривожланиши охиригача ўрганилмаган. Туғма нуқсон сабаби ҳам инкор этилмайди. Бу деформацияга қовурға тоғай ва тўш суягининг хондродистрофияси, тўш-диафрагма бойламининг қисқариши, қовурға-тоғайнинг ҳаддан ташқари ўсиб кетиши, Марфан синдроми ва бошқалар сабаб бўлади.

Гирдобсимон кўкрак қафасининг уч шакли мавжуд: симметрик, асимметрик ва ясси симметрик. Ясси симметрик чуқурлик марказида жойлашиб, кўкрак қафасининг иккала томонида бир хилда тақсимланган бўлади. Симметрик бўлмаган шакли тўш суягининг марказидан ўтказилган чизикдан кўкрак қафасининг иккала томонига тенг тақсимланмайди. Деформациянинг ясси шакли оғир ҳисобланиб, бунда кўкрак қафасининг юзаси хийла босилган бўлади.

Клиник-рентгенологик кўрсатмаларга асосланиб, гирдобсимон деформация уч даражага бўлинади. Биринчи даражаси кўп бўлмаган чуқурлик (2 см гача) ва кўкрак қафаси аъзоларининг иш фаолияти бузилмаслиги билан ифодаланади. Иккинчи даражасида чуқурлик анча кўп, кўкрак қафаси аъзоларининг иш фаолияти бузилиши (тез чарчаш, нафас етишмовчилиги, юракнинг тез уриши, ўйин ёки оғир меҳнат пайтларида), тез-тез юқори нафас йўллари яллиғланиши, пневмония кузатилади. Учинчи даражада деформация аниқроқ, қоматнинг бузилиши билан кўкрак қафаси, баъзида умуртқа поғонасининг ён томонга қийшайиши, кўкрак

қафасининг нафас олишида ҳам иштирок этиши ва кўкрак аъзолари вазифасининг бузилиши аниқ бўлиб, ташқи нафаснинг издан чиқиши, юрак етишмовчилиги билан ифодаланади.

Кўкрак қафасининг деформацияси эмизикли болаларда ҳам кузатилиши мумкин. Унинг бошланғич белгилари нафас олиш парадокси, нафас олганда тўш ва қовурғаларнинг чўкиши ҳисобланади. Бу ёшдаги болаларда юқори нафас йўллариининг қизариши ва зотилжам касаллигига мойиллик бўлади. Боланинг ёши катталашиси билан деярли 50 фоизда деформация кўпаяди ва тўш қовурғаларнинг чўкиши кузатилади. Боғча ва мактабгача бўлган ёшда деформация аниқ тус олади, боланинг кўриниши ва қомати ўзгаради, кўкрак кифози кучаяди.

Гирдобсимон кўкрак қафасининг III даражасида бола жисмоний ўсишдан орқада қолади, тез чарчаш, тери қопламларининг оқариши, нафас сиқилиши ва юракнинг тез уриши кузатилади. Рентгенологик текшириш деформация даражасини ва юрак сурилишини аниқлашга ёрдам беради. Тез-тез бронхларнинг яллиғланишида ва зотилжамда беморларда учрайдиган сурункали зотилжам касаллигининг олдини олиш учун бронхоскопик ва бронхографик текширишлар ўтказилади.

Давоси: гирдобсимон кўкрак қафаси фақат жарроҳлик йўли билан даволанади. Деформация даражаси ва кўкрак қафаси аъзоларининг иш фаолияти бузилиши жарроҳлик муолажасига кўрсатма бўла олади. Деформациянинг III даражаси операцияга тўғридан-тўғри кўрсатмадир. Деформациянинг II даражасида аъзолар фаолияти бузилишидагина жарроҳлик муолажасига зарурат туғилади. Жарроҳлик муолажаси 3 ёшдан ошган беморларда ўтказилади. Муолажа деформацияга учраган қовурғанинг тоғай қисмини сегментар олиб ташлаш, тўш остеотомияси ва тўш-диафрагма бойламани кесишдан иборат. Бу муҳим омил бўлиб, тўш ва қовурғаларни бир хил ҳолатда ушлаб туриш билан тугалланади, бошқа хилдаги торакопластик шу усул билангина бир-биридан фарқ қилади. Мустаҳкамлаш учун ташқи тортиб турувчи иплар ишлатилади ва бу ип Маршев аппаратига бириктирилади. (Г. А. Баиров).

Ички лойиҳага сим, металл ясси пластинка ҳамда суяк бўлаклари ишлатилади. Кесилган тўш ва қовурғаларни бир хил меъёрда ушлаб туриш учун, понасимон резекция қилинган қисми тикиб қўйилади (Н. И. Кондрашин) ёки бошқа усулларда тўшни гиперкоррекцияда ушлаб туриш тавсия қилинади. Тўш-қовурға йигиндисини ушлаб туриш учун ўзгармас магнитлар қўлланилмоқда (В. И. Гераськин). Бунда тўш ости соҳасига металл пластинка қўйилади ва ташқаридан магнит ўрнатилган корсет кийдирилади. Тортиб туриш муддати 1—1,5 ой. Тўш ости соҳасидан пластинка ярим йилдан кейин олиб ташланади.

Кўкрак қафасининг қайиқсимон деформацияси. Бу кўпгина ҳолларда қовурға ва тўш суякларининг туғма ривожланиш нуқсони

ҳисобланади. Баъзи муаллифларнинг фикрича, диафрагманинг тўш қисми нуқсонли ривожланиши ҳисобига юпқалашган, мускул то-лалари кам, бу пайтда қовурға қисми бироз гипертрофияланган бўлиб, қовурғаларни ичкарига тортади, шу билан тўшни олдинга итаради. Баъзан касалликнинг наслий келиб чиқиши кузатилади.

Клиникаси. Кўкрак қафасининг деформацияси одатда бола тур-гилгандан кейин сезиларли бўлади. Олдинга чиқувчи тўш ва қовур-гани уни чеккасидан ботиб туриши (кўпинча VIII гача) кўкрак қафасига характерли қайиқсимон шаклни беради. Тўшнинг ёй-симон қийшайиши ўткир бўлиши мумкин. Олдинга бўртиб ту-рувчи ханжарсимон ўсимга яхши кўриниб туради. Қовурға ёйла-рининг чеккаси бир оз кўтарилганлиги биринчи йили беморни кам безовта қилади. Бола ўсиши билан катталашиб, у косметик жиҳатдан нуқсон бўлиб боради. Юрак ва ўпка томонидан ўзга-ришлар кам учрайди. Бола тез чарчашга, ҳансирашга, жисмоний зўриқишга, юрак уриб кетишига шикоят қилади. Рентгенда тўш орқа бўшлиғининг катталашиви аниқланади ва юрак томчиси-мон шаклда бўлиб қолади. Жарроҳлик усули билан даволаш бола 5—6 ёшлигида ўтказилади.

Г. А. Баиров ва Маршов бўйича операция усулида деформация-нинг ўрта қисмидан кўндаланг тўлқинсимон 10—15 см узунликда кесилади, тери ва тери ости, клетчаткасини иккала томонга аж-ратиб қовурға ва тўшнинг қайиқсимон қисми кенг очилади. 0,25% 10—20 мл новокаин эритмаси юборилади. Плеврал варақлар аж-ратилади. Кейин суяк усти ва ости иккала томондан қовурға қир-қилади. Тоғай усти қисмининг ортиғи олиб ташланади. Бармоқ билан текшириб туриб тўш суягининг қайиқсимон қисми устидан 1,5—2 см масофада резекция қилинади. Кесилган тўш ва қовурға-ни алоҳида капрон иплар билан, жароҳат эса қаватма-қават тики-лади. Сиқувчи лейкопластир боғлам қўйилади. Операциядан ке-йинги кўкрак қафаси рентгенологик текширилади. Пневмоторакс бўлса, плеврал бўшлиғи пункция қилиниб, ҳаво тортиб олинади. Иплар 10—12 кундан кейин олинади. Лейкопластирли боғлам беш, саккиз ёшли болаларда 14—17 кунга, каттароқ ёшдагиларга 24 кунгача қўйилади.

КЎКРАК ҚАФАСИ ЎСМАЛАРИ

Кўкрак қафаси ўсмалари турли тўқималардан ҳосил бўлгани туфайли ҳар хил бўлади.

Кўкрак қафаси юмшоқ тўқималар ўсмаси бошқа юмшоқ тўқи-малар ўсмасидан фарқ қилмайди. Шунинг учун булар онкология ва хирургиянинг умумий қонунларига асосан даволанади. Лекин дермоид ҳосилалар ўзига хос бўлади. Улар тузилишига кўра яхши сифатли ўсмаларга киради. Дермоид бириктирувчи тўқима ўсмаси ҳисобланади, унинг ривожланиш манбаи бўлиб фасция, апонев-

роз, мускул пайлари хизмат қилади. Дермоид ўсмалар баъзан тўшни, қовурға тоғайларини шикастлайди. Ўсма секин ўсади, лекин кўкрак қафасининг бутун қалинлигидан ўтади. Бу ўсмалар камдан-кам ҳолларда хавфли ўсмаларга айланади, лекин шундай бўлишига қарамасдан тез-тез қайталанишга мойил бўлади.

Дермоид ўсма қаттиқ оғриқсиз ўсиши билан юмшоқлашади, унда тугунсимон қаттиқланишлар ёки юмшоқ соҳалар пайдо бўлиши мумкин. Болаларда кўкрак қафаси скелетининг ўсмаси камдан-кам учрайди. Яхши сифатли ўсмалар орасида хондрома, остеохондрома кузатилади. Бу ўсмалар хавфли ўсмаларга ўтиши мумкин. Остеохондросаркомага ўтиб тез ўсади ва баъзан метастаз беради. Ўсманинг қовурға ташқарисига ўсиши ҳисобига пайпаслаб кўрганда унда кўпинча гадир-будир ҳосила аниқланади.

Рентгенологик тасвирда ўсма рангли карамни эслатади.

Давоси. Операцияга кўрсатма асосан косметик характерда бўлади. Ўсмага ташхис қўйилган кундан бошлаб оператив даволашга киришиш керак. Операция ўсмани атрофидаги соғлом тўқималар билан бирга олиб ташлашдан иборат. Кўкрак қафасидаги нуқсон атрофидаги юмшоқ тўқималар ёки аутопластик материал билан ёпилади. Болаларда қовурғанинг хавфли ўсмалари (саркома) кам учрайди, уларнинг клиник кечиши ва даволаш аҳамият касб этмайди.

ЎПКА ВА БРОНХЛАРНИНГ РИВОЖЛАНИШ НУҚСОНЛАРИ

Агенезия ва аплазия. Ўпканинг ёки бир вақтнинг ўзида бош ёки дренажловчи бронхнинг йўқлиги агенезия дейилади. Аплазия деганда шаклланган ёки рудиментар бош бронх борлиги, бутун ўпканинг ёки унинг бир қисми йўқлиги тушунилади. Икки томонлама ўпка агенезияси ёки аплазияси билан туғилган болалар ҳаёт кечира олмайди. Бу нуқсонлар бошқа ривожланиш норасоликлари билан бирга (юракнинг туғма нуқсонлари, қизилўнғач атрезияси, диафрагма чурраси, Боталло йўлининг битмай қолиши) учрайди. Агенезия билан касалланган беморларда ўлимнинг сабаби ўпка инфекцияси ҳисобланади. Ўнг ўпкасида агенезия ривожланган болалар ўлими кўпроқ кузатилади, чунки битта чап ўпкада яллиғланиш жараёни тез ривожланади. Баъзи кузатишларга кўра ўпка агенезияси билан туғилган беморлар узоқ умр кўриши ҳам мумкин. Ўпка нуқсонининг клиник кўриниши бирламчи пневмомерлар бўлинишининг тўхташ даражаси билан аниқланади. Ўпка агенезиясининг клиникасида кўкс аъзоларининг сурилиши натижасида юрак ва нафас фаолиятининг бузилишлари кузатилади. Бемор ҳансирашдан шикоят қилади. Кўздан кечирилганда кўкрак қафасида асимметрия (нафас олганда шу ярмининг орқада қолиши кузатилади), кўкс аъзолари ўпканинг нуқсони ривожланган томонга сурилади. Юрак бу ҳолатда вертикал ўқи атрофида буралган бўлади.

Соғлом ўпка кенгайган кўкрак қафасининг иккинчи ярмига ўтади ва медиастинал чуррани ҳосил қилади. Медиастинал чурра устида кўкрак қафасининг юқориги ва медиал қисмларида нуқсонли ривожланган ўпка томонда нафас шовқинлари эшитилади.

Ташхиси. Клиник, рентгенологик ва бронхоскопик натижаларга асосланиб қўйилади. Уларнинг ичида бронхоскопия, бронхография ва ангиопульмонография муҳим ўрин тутади. Рентгенологик текширилганда (қовурғалараро) касалланган томонда қовурғалар оралигининг торайиши, диафрагма пардаси юқори жойлашгани, кўкрак қафасининг шу соҳаси қоронғилашгани кузатилади. Рентгенологик текширишда клиник белги соғлом ўпкани — кўкрак қафасининг иккинчи ярмида тасдиқланади.

Ўпка агенезиясини бронхоскопия қилганда бош бронх ва трахея бифуркацияси йўқлиги кўрилади. Ўпка аплазиясида бифуркация ва диаметри торайган бош бронх аниқланади (бронхоскопияда). Бронхография текширувида ўпка агенезиясига хос ҳамма белгилар аниқланади. Ўпка агенезияси ёки аплазияси деб ташхис қўйилган беморлар узоқ вақт диспансер кузатувида бўлишлари керак.

ЎПКА ГИПОПАЗИЯСИ

Ўпка гипоплазияси ўпка ҳамма элементларининг ривожланишдан орқада қолишидир (ўпка паренхимаси ва қон томир, бронхлар). Бутун ўпка, ўпка бўлаги, сегмент гипоплазияси фарқланади. Гипоплазия бир ва икки томонлама бўлади. Битта-иккита сегмент гипоплазияси клиник кўринишда яққол кечмайди. Фақат профилактик текшириш пайтида тўсатдан аниқланиб қолади. Инфекция қўшилган ҳолларда клиник кўриниши ривожланади. Клиникаси бронхоэктатик касалликка ўхшаш бўлади. Бутун ўпка гипоплазиясининг клиник кўриниши бошқача бўлиб, асосан у яширин ёки аниқ нафас етишмовчилиги билан кузатилади.

Бутун ўпка гипоплазияси. Беморни кўрганда кўкрак қафасида асимметрия, айниқса орқадан қараганда аниқ ифодаланган бўлади. Бу орқа асимметрик симптоми дейилади. Бу симптом фақат бутун ўпка гипоплазиясида эмас, балки ўпка агенезиясида, туғма ёки орттирилган массив ўпка аплазиясида ўтказилган пульмонэктомиядан кейин ҳам учрайди. Перкуссияда гипоплазияга учраган ўпкада перкутор товуш қисқарганлиги аниқланади. Кўкс оралиғи бунда касал ўпка томонга сурилган бўлади. Нафас етишмовчилиги аломатлари ташқи томонда тинч турганда ва кўп бўлмаган физик зўрайишда ўзгармаслиги мумкин. Нафас олиш фаолиятини чуқурроқ текширилганда юрак қон томир етишмовчилиги ва нафас етишмовчилиги борлиги аниқланади. Шунинг учун бундай болаларни биз соғлом болалар деб айта олмаймиз. Юқорида ўпка гипоплазиясининг қуруқ тури ҳақида фикр юритилди. Клиник кечинининг бошқа тури яхши ривожланмаган бронх ва улардаги йиринг

билан боғлиқ. Бундай беморларда касалликнинг клиник кечиши бронхоэктатик касалликнинг клиник кўринишидан фарқ қилмайди. Балғам билан йўтал даврий хусусиятга эга.

Бўлак гипоплазияси ўпка бўлаги гипоплазиясининг клиник кўриниши асосан бўлакда йиринг бор ёки йўқлиги билан боғлиқ. Агар йирингланмиш бўлмаса, ўпканинг гипоплазияга учраган бўлаги узоқ вақтгача билинмайди. Фақат рентгенологик текширувда ёки операция пайтида тасодифан маълум бўлади. Беморда гипоплазияга учраган бўлакда перкутор товушнинг қисқариши, нафаснинг сусайиши аниқланади ва кўкс оралиғининг касал томонга силжиши кузатилади.

Рентгенографияда гипоплазияга учраган ўпка томонда ўпка майдонининг бир хил қорайиши, юрак ва диафрагма соясининг қўшилиши билан бирга кузатилади. Зарарланган томонда кўкс оралиғининг сўрилиши, қовурғалар орасининг торайиши аниқланади. Баъзан медиастинал чурра аниқ кўринади.

Бронхоскопияда асосий бўлак устунидан ёки сегментар бронхлардан нормал ёки аномал кетувчи бронхларнинг бирдай торайиши ва тўмтоқ тамом бўлиши аниқланади. Яллиғланиш бўлса, эндобронхитга хос кўриниш кузатилади.

Бронхографиядаги кўриниш бош бўлақлар ва сегментар бронхлар гипоплазиясининг даражасига боғлиқ бўлади. Ўпка гипоплазиясида деформацияланган ва қисқарган бўлақ, сегментар бронхлар аниқланади. Бронхлар сони нормага тўғри келмайди.

Ангиопульмонографияда гипоплазияга учраган ўпканинг қон томир системасининг норасоликлари аниқланади. Баъзан гипоплазия ташхиси операция пайтида олинган ўпка соҳасини гистологик текширгандан кейин қўйилади.

Давоси. Яхши ривожланмаган ўпкада яллиғланиш ўзгаришлари бўлмаса, бемор даволашга муҳтож эмас. Рудиментар ўпкага йирингли яллиғланиш ўзгаришлари қўшилса, уни олиб ташлашга тўғри келади. Ўпка гипоплазияси билан оғриган болалар доимо диспансер кузатувида бўлиши керак.

ТРАХЕАЛ БРОНХ

Трахеал бронх бронхларнинг ажралиш нормасига киради. Бўлак ёки сегментар бронх тўғридан-тўғри трахеядан ажралади. Трахеал бронхнинг бир қанча таснифи қабул қилинган. Кўпроқ қўлланиладиган аралаш ва юқори комплект трахеал бронхга бўлиниши ҳисобланади. Аралаш деганда нормал бронх ажралиш жойининг атипиклиги тушунилади. Масалан, ўнг юқори бўлак тўғридан-тўғри трахеядан ажралади, бунда ўпкадаги бронхлар сони нормал қолади. Юқори комплети трахеал бронхда бутун ўпкада, бўлакда ёки сегментда қўшимча бронх бўлади. Бу ҳам тўғридан-тўғри трахеядан ажралади. Трахеал бронх типик клиникага эга эмас. Клиник

кўриниши асосан ўпка тўқимасидаги ўзгаришларга боғлиқ. Трахеал бронхда бронхологик текширишга асосланиб ташхис қўйилади. Бронхоскопияда тўғридан-тўғри трахеядан ажралувчи қўшимча бронх равоғи аниқланади. Бронхоскопияда трахеал бронхни аниқлагандан кейин топилган нуқсонни тўлиқ исботлаш учун бронхография ва ангиопульмонография ўтказиш зарур.

ТРАХЕОБРОНХОМАЛЯЦИЯ (Мунье-Кун синдроми)

Трахеобронхомалаяция (трахеобронхомегалия) — трахея ва бронхларнинг мускул ва эластик элементлари тўлиқ ривожланмаслиги натижасида бронх ва трахеяларнинг улкан кенгайиши бу кам учрайдиган туғма ривожланиш нуқсони ҳисобланади. Нуқсон яна трахея кенгайишисиз, бош ва бўлақлар бронхи кенгайиши билан кузатилиши мумкин. Баъзан майда бронхларнинг киста туридаги кенгайиши ҳам кузатилади.

Клиник кўриниши — асосан трахея, бронх кенгайиши даражасига ва йирингли инфекция кўринишига боғлиқ бўлади. Кенг зарарланишларда оқариш, нафас етишмовчилиги, юзда кўкариш, йирингли балғам билан йўтал, доимий ҳароратнинг кўтарилиши кузатилади. Эшитиб кўрганда зарарланган томонда нафас олиш сусайган, нам хириллашлар эшитилади. Перкуссияда перкутор товушнинг қисқарганлиги аниқланади. Кўкс оралигининг сурилиши ўпка паренхимасидаги ўзгариш даражасига ва зарарланиш ҳажмига боғлиқ. Кўкрак қафасининг зарарланган томони нафас олишдан орқада қолади. Қон таҳлилида гемоглобин пасайганлиги аниқланади. Трахеобронхомалаяцияда рентгенологик текшириш усуллари ва клиник кўринишга асосланиб ташхис қўйилади. Рентгенографияда ўпка паренхимасидаги ўзгариш бронх-қон томирининг кенгайиши ва кучайиши аниқланади. Томография ташхисни тасдиқлайди. Бронхография, бронхоскопия ва ангиопульмонография касаллик ҳақида тушунчани кенгайтиради.

Давоси. Трахеобронхомалаяция асосан консерватив даволанади. Бунга умумий қувватлантирувчи терапия, яллиғланишга қарши даволаш ва трахеобронхеал дарахтни тўлиқ санация қилиш киради. Чегараланган турларда операция қилиш мумкин.

ЎПКАНИНГ ТУҒМА КИСТАСИ

Болалар ўпкасида киста ва кистасимон ҳосилалар кам учрайди, лекин туғма кисталар учраши сонини айтиш қийин. Чунки туғма ва орттирилган ҳосилаларнинг клиник ва рентгенологик кўриниши ўхшаш бўлади. Туғма кисталарнинг келиб чиқиши эмбрионал даврида бронх ва альвеолалар ривожланишининг бузилиши билан боғлиқ. Эмбрионагенезнинг бошланғич даврларида ривожланишининг бузилиши ҳисобига кўпроқ битта катта киста

ҳосил бўлади. Кеч даврлардаги бузилиш кўплаб майда кисталар (поликистозлар) пайдо қилади. Кисталарга йиғилган шиллиқ моддалар ҳисобига унинг катталариши атроф бронхлар қисилишига, деформациясига бронх куртакларининг нотўғри ривожланишига олиб келади. Туғма кисталар аниқ қобикқа эга бўлиб, кўпинча бронх билан туташган бўлади. Бу туташ жой минимал бўлиши мумкин, кириш жойи тор, эгри-бугри ёки тор, қийшиқ. Унинг ўтказувчанлиги доимий эмас ва осон бекилиши мумкин. Туғма киста деворини рентгенологик текширганда бронх элементларининг силлиқ мускул тодалари аниқланади. Кистанинг ички юзаси эпителий билан қопланган. Орттирилган кисталар учун бу белгилар характерли эмас. Клиник нуқтаи назардан кисталар асоратсиз ва асоратли бўлади. Асоратсиз туғма кисталар кам учрайди. Уларнинг кечиши симптомсиз, фақат тасодифан рентгенологик текширувда аниқланади. Болаларда симптомсиз туғма кистани орттирилган ҳаво кисталари (булла) билан кўп солиштиришга тўғри келади.

Пневмонияда ҳаво бўшлиқларининг рентгени аниқ динамика билан ифодаланади. Улар ўзининг ўлчамини ўзгартириши, йўқолиши ва пайдо бўлиши мумкин. Кўпинча рентгеноскопияда стафилококк кисталари нафас олганда ўзининг ўлчамини ўзгартириши кузатилади. Бундай пайтда туғма киста контурлари стабил бўлади. Стафилококк кисталари 1—3 ой мобайнида ўз-ўзидан йўқолиб кетиши мумкин. Баъзи ҳолларда улар бундай кисталар клиник, рентгенологик ва морфологик томондан туғма кистадан фарқ қилмайди. Ўпкада туғма киста бўлса, бронхографик текшириш зарур. Бронхографияда кистанинг жойи ва ўпканинг ҳамма соҳасида бронхиал дарахт ҳолатини аниқлаш мумкин. Бу операция ҳажмини аниқлаш учун керак бўлади. Асоратсиз кисталарни бола бир ёшдан ошганда операция қилиш мумкин. Кўпроқ асоратли кисталар учрайди.

Кистанинг йиринглаши ҳар қандай ёшда кузатилиши мумкин. Шу билан бирга туғилгандан кейин ҳам йирингли жараёнга хос клиник симптомлар бўлади: юқори ҳарорат, интоксикация. Лейкоцитоз ва рентгенологик тасвирда баъзан бир нечта суюқлик сатҳи билан юмшоқ шаклдаги бўшлиқлар аниқланади. Рентгенографияда ва айниқса томографияда киста капсуласи аниқ кўриниб туради. Туғма йиринглаган кисталарни ҳамма вақт ўпка стафилококкли деструкциясининг ҳар хил турлари билан солиштирма ташхис ўтказилади (биринчи навбатда абсцесс ва пневмоторакс билан). Клиник кўринишдаги фарқи: ўткир стафилококкли деструкцияда нафас етишмовчилиги белгилари кучлироқ ифодаланган бўлади. Ўпка тўқимасида жараённинг тез тарқалиши кучли ҳансирашга олиб келади. Туғма йиринглаган кисталарда узоқ вақт ривожланиш нуқсони билан бирга ёрдамчи механизмлар ва ташқи нафас фаолиятининг компенсацияси ишга тушади. Рентгенда капсула борлиги ва перифокал реакция йўқлиги туғма кистани стафилококкли абсцессдан фарқ

қилишга имкон беради. Пневмотораксда синусда экссудат аниқланади. Туғма йиринглаган кистада синус бўш бўлади, агар киста плеврал бўшлиққа ёрилмаган бўлса, кўкс ораллигининг сурилиши кам ифодаланади. Туғма йиринглаган кистани даволашнинг тўғри усули операциядан ҳисобланиб, у ўпканинг киста бор соҳасини резекция қилишдан иборат.

Таранглашган ўпка кисталари кам учрайди. Бунинг сабаби киста билан бронх туташув жойида клапанли механизм борлигидир. Клиник кўриниши ўткир нафас етишмовчилиги билан ифодаланади. Физикал натижалар таранглашган пневмотораксга хос бўлади. Рентген тасвирида киста контурларини аниқлаш мумкин. Солиштирма ташхис таранглашган пневмоторакс, туғма бўлак эмфиземаси, диафрагмал чурра билан ўтказилади.

Таранглашган пневмоторакс болаларда стафилококкли зотилжам натижасида келиб чиқади ва юқори ҳароратли интоксикация билан кечади. Туғма кисталарда таранглашиш бирдан келиб чиқади. Диафрагмал чурра рентгенологик фарқланади. Бунинг учун кўкрак қафасида кўплаб ҳалқасимон соялар борлиги характерлидир. Ичак қовузлоқларининг ўтиши кўкрак қафаси ҳисобига бўлади ва ташхис меъда-ичак йўллари бариер эритмаси билан текширгандан кейин тасдиқланади.

Давоси. Таранглашган кисталар фақат оператив усул билан даволанади. Операция олдида кўкрак қафасининг таранглашишини камайтириш мақсадида кистани дренажлаш ёки пункция қилиш жойи аниқланади. Операциянинг ҳажми киста капсуласини бирга олиб ташлаш билан белгиланади. Жароҳат юзаси травматик нина билан тикилади. Баъзан лобэктомия ёки сегментар резекция қилишга тўғри келади. Операциядан кейин плеврал бўшлиқ дренажланади.

ЎПКА ЭХИНОКОККОЗИ

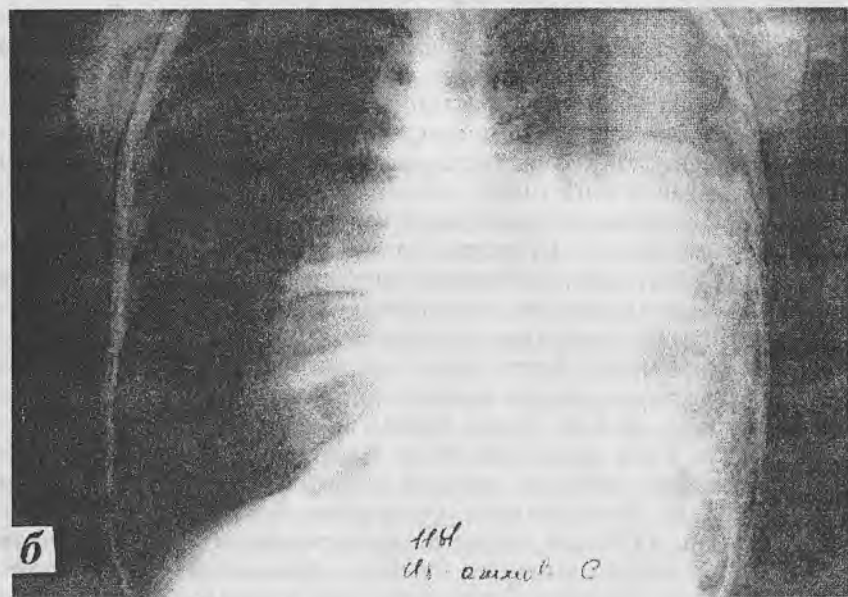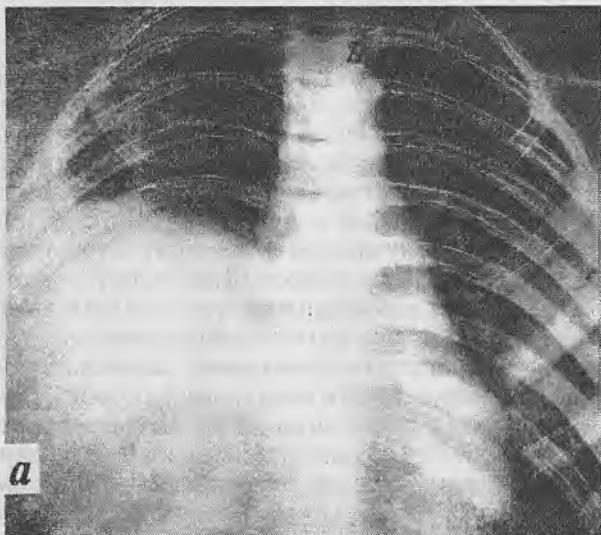
Эхинококкнинг тарқалиши ва учраши. Иқлимий, моддий ва маънавий шароитларга боғлиқ эхинококк кўпроқ қишлоқ жойларда яшайдиган болаларда учрайди. Зарарланиш тезлиги бўйича биринчи ўринда туради. Эхинококкнинг ўпкада жойлашиши бошқа аъзоларга қараганда 6—25 фоизни ташкил қилади. Кўпроқ ўнг ўпка зарарланади, агар иккала ўпкада жараён бўлса, кўпинча пастки бўлақларда жойлашади. В. С. Гамов фикрига кўра болаларда паразитнинг личинкалари жигар капиллярлари орқали ўтиши учун нисбатан шароит бор ва ўпкада ушланиб қолади.

Клиникаси. Ўпка эхинококкозининг биологик хусусиятига, бола организмнинг реактивлигига, ўпка кистасининг жойлашиши ва ўлчамига асорат борлигига боғлиқ. Ўпка эхинококкнинг асоратсиз турлари белгиларсиз кечади. Тасодифан эхинококк борлиги рентгенологик текширишда аниқланади. Катталарга қараганда бола-

ларда паразит тез ўсади, чунки унинг симптомсиз даври 1—2 йилдан ошмайди. Каттароқ ёшдаги болалар кўкрак соҳасидаги оғриққа ва қуруқ йўталга, тана ҳароратининг ошишига, тез чарчаш ва қон туфлашдан шикоят қиладилар. А. С. Сулаймонов (1969 й.) маълумотларига кўра ўпка эхинококки бор болаларнинг 95 фоизи нафас йўлларининг шамоллаш касалликлари, ўткир бронхит, юқори нафас йўлларининг яллиғланиши, пневмония билан кўпроқ касалланидилар. Ўпка эхинококки билан оғриган бола жисмоний ривожланишдан орқада қолади, вазни кам ошади, ранги оқаради, тез чарчайди. Клиник кечишда 3 та босқич фарқланади. Биринчи босқичда ўпка эхинококкиннинг кистаси белгиларсиз кечади. Тасодифан рентгеноскопияда аниқланиб қолади. Иккинчи босқичда клиник симптомлар пайдо бўлади (ўпкада яллиғланиш жараёнлари кўкс оралигининг сурилишлари). Бу даврда киста устида перкуссияда тўмтоқлик аниқланади. Аускультацияда нафас олишнинг сусайиши ва атрофида қуруқ ва нам хириллашлар эшитилади. Қонда эритроцитлар ва гемоглобин камаяди. Учинчи босқичда эхинококк кистаси томонидан асоратлар кузатилади. А. Т. Пўлатов ҳам эхинококкни болаларда 3 та босқичга ажратади. Биринчи, бошланғич босқич, паразитар кистага орогазмнинг умумий реакцияси билан ифодаланади: оқариш, кам ҳаракат, анемия ва вазн ошмаслиги. Мактаб ёшидаги болалар жисмоний ривожланишдан орқада қоладилар. Иккинчи босқичда ўпка ташқи қопламларининг кўкрак қафаси томонга шишиб, деформация бўлиши аниқланади. Касаллик тез ривожланади, оғриқ пайдо бўлади. Жисмоний зўриқишда ҳансираш, йўтал кузатилади. Бунга паразитнинг тез ўсиши ва унинг организмга заҳарли таъсири сабаб бўлади. Учинчи асоратли босқич (перфорация ёки киста йиринглаши). Болаларда кўпинча кистанинг бронхга тешилиши (ёрилиши) кузатилади, чунки киста юпқа фибриноз капсула билан қопланган бўлади. Эхинококк кистасининг бронхга перфорациясидан кейин, болалар оғзини тиниқ суюқлик билан тўлдириб йўталишади. Бу анафилактик реакция билан кечади (тана ҳарорати кўтарилади, тошма тошади). Бу даврда боғламдан паразит элементларини топиш қийин эмас. Эхинококк кистасининг плеврал бўшлиққа ёрилиши, клиник спонтан пневмогидроторакс кўринишида кузатилади. Киста бўшлиғи ёрилгандан кейин инфекцияланади ва йиринглаш бошланади. Киста яхши тозаланмаса ўткир абсцесс аломатлари (қалтираш, юқори ҳарорат, кўп терлаш, ҳансираш, нафас қийинлашиши, балғам билан йўтал) кузатилади.

Ташхиси. Ўпка эхинококкиннинг юқорида кўрсатилган субъектив клиник симптомлари доимий эмас ва ҳар доим характерли бўлавермайди. Касалликнинг бошланғич босқичларида ташхис қўйиш қийин ва бошқа хасталиклар натижасида рентгенография қилганда тасодифан аниқлаш мумкин. Эхинококк кистасига ҳос рентгенологик кўриниш: ўзгармаган ўпка тўқимасида овалсимон аниқ соя кўринади, яъни, бунда классик клиник кўриниши эр-

кин қовурға-диафрағмал синус борлиги ҳисобланади (5-расм). (Вотчал симптоми). Катта эхинококк кисталари пастки бўлақларда жойлашган бўлса, паразит сояси жигар сояси билан қўшилиб кетади. Баъзан рентгеноскопияда нафас актига боғлиқ равишда



5-расм. Ўпка эхинококки (ўнг ва чап), (а, б).

киста контури ва шакли ўзгариши аниқланади. (Неменов — Эскудер симптоми). Ўпка эхинококкининг асоратланган босқичида рентген тасвирида ҳаво пуфагининг борлиги типик ҳисобланади. Кистанинг бронхга ёрилгани (эхинококк) натижасида унинг нотекис сояси аниқланади. Агар эхинококк суюқлиги тўлиқ чиқиб кетган бўлса, киста ҳосиласи ўпкада аниқ контурга эга бўлмайди. Киста плеврал бўшлиққа ёрилган бўлса, ўпка абсцессининг рентгенологик тасвиридан бошқача бўлади. Плеврал бўшлиқда ҳаво ва суюқлик ҳамда ўпка коллапси ва кўкс оралиғи сурилиши кузатилади. Томографияда аниқ кўкс оралиғи сурилиши, трахея ва катта бронхларнинг соғлом томонга сурилиши аниқланади. СОЭ ошади, эозинофилия ва анемия кузатилади. Солиштирма ташхис, ўпканинг паразитар кисталари, ўпка сили, кўкс оралиғи, ўпка ўсма ва кисталари билан ўтказилади. Ўпка эхинококкини бу касалликлардан характерли рентгенологик кўринишига қараб фарқланади.

Давоси. Ўпка эхинококкининг асоратли ва асоратсиз турлари фақат хирургик йўл билан даволанади. Ташхис қўйилгандан кейин хирургик муолажа ўтказилади. Операциядан олдинги тайёргарлик беморнинг умумий аҳволини яхшилашга қаратилган бўлади. 2 тадан 3 мартагача қон қуйиш (1 марталик дозаси 50—100 мл) ва бемор аҳволини ҳисобга олган ҳолда вена ичига тоза тайёрланган плазма, глюкоза эритмалари, В ва С витаминларини юбориш мумкин. Оқсил ва углеводларга бой таомлар билан овқатлантириш, оксигенотерапия қўлланади. Комбинирлашган эндотрахеал наркоз офриқсизлантириш усулидан фойдаланилади.

Операция усули. Кўпгина хирурглар кенг олдинги ва олдинги-ён торакотомиядан фойдаланишади. Эхинококк кистасининг жойлашган жойига қараб кесим танлаб ҳар хил қовурга оралиғида ўтказилади. Кўпинча бир босқичли ёпиқ эхинококкотомия (Бобров — Спасокукоцкий усули) танланади. Бу усул тўлиқ хитин қавати билан кистани олиб ташлаш ва ўпкадаги қолдиқ бўшлиқни бартаф қилишдан иборат. Одатда торакотомиядан кейин эхинококк кистаси соҳасини плеврал бўшлиқдан қуруқ ёки антисептик эритмалар билан ҳўлланган салфетка ёрдамида чегаралаб қўйилади. Йўғон нина билан киста (соҳасини) тешилади (пункция) ва ичидаги суюқлик аспирация қилинади. Кейин шу нина орқали 2—3 фоиз формалин эритмаси юборилади. 5 дақиқадан кейин нинани чиқармасдан яна эритма тортиб олинади, киста очилиб хитин қавати тўлиқ олиб ташланади. Кистанинг фиброз қаватига яна эритма билан қайта ишлов берилади. Қолган бўшлиқ тикилади. Кўпгина хирурглар болаларда эхинококкоэктомиани Вишневский усули бўйича ўтказишни таклиф қилишади. Баъзан ўпка эхинококки резекция йўли билан олинади. Ёпиқ бир моментли эхинококкоэктомиа асоратсиз турларда, резекция ўпка эхинококкининг асоратли турларида қўлланади. Операциядан кейинги даврда асосий диққат-эйтиборни адекват газ алмашинувини ушлаб туришга, йўқо-

тилган қон ўрнини тўлдиришга ва юрак қон томир фаолияти, нафас бузилишларини, нерв-рефлектор бузилишларнинг олдини олишга қаратиш керак. Ўпканинг типик нормал кенгайишини, яъни ёзилишини амалга ошириш учун плеврал бўшлиқдан ҳаво ва экссудат чиқиб кетишини доимий назорат қилиб туриш зарур.

ЎПКА СЕКВЕСТРАЦИЯСИ

Бу ривожланиш нуқсони кам учрайди. Бунда ўпканинг бирор сегменти ёки ўлчами аорта ва унинг шохларидан қон билан таъминланиб, веноз қонининг кичик қон айланиши доирасига қуйилиши кузатилади ва бунга секвестрация дейилади. Бунда қўшилмаган ўпка паренхимаси кистасимон ҳосилга ўхшайди, у ҳам ривожланган, алоҳида плевра билан ўралган бўлади ва кўпинча пастки бўлақларда жойлашади. Клиник белгилар ўпканинг секвестрланган соҳаси йиринглаганда юзага келади. Ўпка абсцесси кистаси билан, диафрагмани қизилўнғач тешигининг чурраси билан солиштирма ташхис ўтказилади. Нуқсонли ривожланган ўпка соҳаси айнан қон томирлар орқали қон билан таъминланади. Бу қон томир аортдан чиқади. Операция пайтида шу томирга тасодифан шикаст етказилса, қон кетишига сабаб бўлади.

Давоси. Олдиндан анимал қон томирни боғлаб, секвестрланган ўпка соҳаси олиб ташланади.

ЎПКАНИНГ ТУҒМА БЎЛАК ЭМФИЗЕМАСИ

Бирдан шишган зарарланган ўпка бўлаги соғлом қисмини сиқиб туради. Кўкрак ичи таранглашишига, кўкс оралигининг сурилишига сабаб бўлади. Туғма лобар эмфиземанинг келиб чиқиши тоғай ҳалқаларининг тўлиқ ривожланмаслиги ва агенезияси ҳисобига, бронхда клапан борлиги, бронх шиллиқ қаватининг гипертрофияси, стенозига боғлиқ. Патоморфологик текширишлар шуни кўрсатадики, бу касалликка кўпроқ қуйидагилар сабаб бўлади:

1. Терминал ва респиратор бронхиял шиллиқ мускул аплазияси.

2. Майда бўлақлар ва респиратор бронх кисталарининг оралиқ генерацияси йўқлиги.

3. Бутун респиратор бўлакнинг агенезиясида кўпгина микроскопик бўшлиқлар борлиги.

Туғма бўлак эмфиземасининг компенсацияланган тури бола туғилганда аниқланади ва кўп қайталанувчи асфиксия хуружи билан кузатилади. Нафас олиш тез, кўкрак қафасида асимметрия, зарарланган томон бир оз бўртиб туради. Рентгенда ўпка майдони тиниқлиги ошгани аниқланади. Соғлом ўпка қисилган, кўкс оралигининг қарама-қарши томонга сурилган субкомпенсацияланган турида клиник белгилар янги туғилган чақалоқнинг сўнги давр-

ларига тўғри келади. Ўзгаришлар секин-аста ривожланади. 1 ойдан 3 ойгача цианоз хуружлари қисқа бўлади. Рентген тасвирида ўпка тиниқлигининг пасайганлиги ва ўпка тасвирининг бутунлай йўқлиги кузатилиши мумкин. Касалликнинг компенсацияланган тури асосан каттароқ болаларда учрайди ва рентген тасвирида ўпка майдони тиниқлигининг ошиши, кўкс оралигининг сўрилиши кучсиз ифодаланганлиги аниқланади. Солиштирма ташхис таранглашган пневмоторакс, таранглашган ўпка кистаси, диафрагма чурраси, бронх ёт таначалар эмфиземаси, пневмониядаги компенсатор эмфизема билан ўтказилади.

Пневмотораксни инкор қилиш учун баъзи ҳолларда плеврал бўшлиқни пункция қилинади. Таранглашган пневмотораксда кўп миқдорда босим остида ҳаво олинади (лобар эмфиземада бир неча миллилитр ҳаво олинади). Бронхоскопия ва бронхографияни кўпинча текшириш усули сифатида компенсациялашган, баъзан субкомпенсирлашган турларида қўллаш мумкин.

Давоси. Туғма бўлак эмфиземаси даволаш усули радикал операция, яъни зарарланган бўлакни олиб ташлашдан иборат. Декомпенсациялашган турида хирургик аралашувни кечиктириб бўлмайди. Субкомпенсациялашган турда операция муддати бемор аҳволига қараб белгиланади. Компенсациялашган турларида операция режали равишда қилинади.

КОРТАГЕНЕР СИНДРОМИ

Ринофарингосинусопатия аъзоларнинг қарама-қарши томонда жойлашиши ва бронхоэктазнинг ўзаро муносабатини Кортагенер 1935 йили ўрганиб чиққан.

Этиологияси. Кортагенер синдроми туғма ривожланиш нуқсонига киради. У бир тухумдан ривожланган эгизакларда ва бир оила аъзоларида учраши кузатилган. Клиник кўриниши кичик ёшдаги болаларда учрайди. Бунда қайта пневмония борлиги ва ўткир респиратор касалликлар балғамли йўтал билан секин-аста кучайиб боради. Кейинчалик балғам йиринг аралаш бўлади. Бола жисмоний ривожланишдан орқада қолиши мумкин. Қўл бармоқлари ногара таёқчаларига ўхшаб, кўкрак қафасининг зарарланган томони нафас олишдан орқада қолади. Перкуссияда юрак товушининг тўмтоқлик чегаралари кўкрак қафасининг ўнг ярмида аниқланади. Шу ерда юрак тонлари эшитилади. Бронхоэктатик ўзгарган ўпка соҳасида бронхоэктатик касалликка хос ўзгаришлар: нафас сусайиши, ҳар хил калибрили хириллашлар ва перкутор товушнинг қисқариши аниқланади. Жигар қирраси чап қовурға остида аниқланади. Ўнг томонда перкуссияда тимпанит, меъданинг ҳаво пуфакчасига тўғри келувчи нафас ва юрак қонтомир етишмовчилиги даражаси зарарланиш ҳажмига тўғри келади.

Ташхиси. Кортагенер синдромига ташхис клиник кўринишига ва қўшимча текшириш натижаларига асосланади. Болаларда брон-

хоэктазга гумон бўлса, буруннинг ёндош бўшлиқларини рентгенография қилиш керак. Чунки тўлиқ ривожланмаган ёки умуман бўлмаган бурун ёндош бўшлиқлари Кортагенер синдромининг 3 та симптоmidан биттаси ҳисобланади. Рентгенологик текширганда ички органларнинг қарама-қарши томонда жойлашганлиги аниқланади. Бронхоскопия ва бронхографияда трахео-бронхиал дарахтнинг ўзгариши маълум бўлади.

Кортагенер синдромда ангиопульмонография қилиш керак, чунки бу ўпканинг қон томир ривожланиши нуқсон билан бирга келиши мумкин.

Давоси. Зарарланишнинг маҳаллий турига оператив усулдан фойдаланилади. Икки томонлама тарқоқ жараёнларда бемор консерватив даволанади. Операция бўлган ва бўлмаган беморлар ҳам диспансер ҳисобида, узоқ вақт болалар поликлиникаси кузатувида бўлишлари керак.

ЎПКА ЎСМАЛАРИ

Болаларда ўпка ўсмалари катталарга нисбатан кам учрайди. Уларда ўпка ўсмасининг клиникаси, ташхис ва даволаш йўллари ни Т. Н. Жаранюк (1956), Г. С. Бейлин (1961 й.), В. Л. Богуславский (1961), Фарбер (1951 й.), Сутер (1957 й.), Лавренле (1962 й.) ва бошқалар ўрганишган.

Хавфсиз ўсмалар жойлашиши ва клиник кечишига қараб марказий ва периферик ўсмаларга ажратилади. Марказий ўсмалар бош, бўлак ва сегментар бронхларда жойлашади. Периферик ўсмалар паренхима ичига жойлашади. Ўпка ўсмаларининг В. И. Стручков ва А. В. Григорян ишлаб чиққан таснифи кўпроқ тарқалган, бу таснифга кўра эпителиал, мезодермал ва туғма ўсмалар учрайди. Эпителиал ўсмаларга бронх папилломаси ва аденомаси киради.

Мезодермал ўсмалар фиброма, липома, миома, невроген ва қон-томир ўсмаларидан (гемангиома, лимфангиома ўсмалари) иборат.

Болаларда эпителиал ўсмалардан кўпроқ бронх аденомаси учрайди. Улар асосан бош ва бўлак бронхларда жойлашади. Катта-кичиклигига қараб, бронх ўтказувчанлигининг бузилишига сабаб бўлади. Натижада бўлак гиповентиляцияси ёки унинг ателектази кузатилади. Бронх аденомасининг клиник кўриниши ўсманинг жойлашишига, бронх ўтказувчанлигининг бузилиш даражасига, кеч муддатларда обтурацияланган бўлакнинг йиринглаш оғирлигига боғлиқ.

Бошланғич даврда касалликнинг бирдан-бир клиник симптоми куруқ йўтал ҳисобланади. Кеч муддатларда тўлиқ обтурация бошлангандан кейин ялиғланиш жараёни келиб чиқади. Болада балғам ажралиши баъзан қон аралаш бўлади. Бронхоскопияда ўсма жойлашиш жойи, ҳажми, бронх тиқилиш даражаси аниқланади.

Ўсма оқ пушти ёки пушти ранг бўлиб (баъзан қон аралаш) юзаси қон-томирлар тўри билан қопланган бўлади. Бронхоскоп билан ўсма босилса, тез қонаб кетиши мумкин. Шиллиқ қават одатда ўзгармаган. Аденома оёқчаси кенг, камдан-кам ингичкадир. Ўсма кенг оёқчали бўлса кам ҳаракатчан, узун бўлса ҳаракатчан бўлади.

Бронх тиқилиб (обтурация бўлиб) қолганда, бронхография ўпканинг пастки қисмлари ҳолатини билишга ёрдам беради. Бронх тўлиқ обтурация бўлмаганда контраст модда аденомадан оқиб ўтиб (bronхнинг тўлиш эффекти), бўлак бронхиал дарахтига тушади. У ерда кўпинча бронхоэктазлар топилади. Тўлиқ обтурация бўлганда «Бронх культи» симптоми аниқланади. Хирургик муолажа ўсма ҳажми, бронх ўтказувчанлигининг бузилиш даражаси ва бронхиал дарахт, ўпка паренхимаси пастки қисмларининг ҳолатига қараб белгиланади.

Кўпроқ бронх соҳасини ўсма билан бирга понасимон резекция қилиш қўлланади. Агар бронхоэктаз ва деформацияланган бронхит бўлса, унда бўлакни резекция ёки бутун ўпкани эктомия қилинади.

Болаларда мезодермал хавфсиз ўсмалар орасида кўкрак қон-томир ўсмалари (каверноз ва капилляр гемангиома ва баъзан артериал-веноз аневризм) ва невроген ўсмалари учрайди. Каверноз гемангиома кўпинча пастки бўлақларда жойлашади. Гемангиома битта ёки бир нечта бўлиши мумкин. Шу билан боғлиқ равишда унинг ҳажми ҳам ҳар хил 2 дан 10 см гача бўлади.

Ўсма — ўпка паренхимаси тубида ёки плевра остида жойлашади. Бошланғич босқичларда ҳеч қандай клиник симптом кузатилмайди. Шунинг учун ўсма рентгенологик текширувдагина аниқланади. Кечки муддатларда ўсманинг бронх бўшлиғига ўсиши ҳисобига олдин қуруқ йўтал, кейинчалик балғам билан, баъзан аралаш нам йўтал кузатилади. Ўсма катталашиб кетган ҳолларда ўпка етишмовчилиги ва қўшни аъзолар эзилиши келиб чиқади. Ангиопульмонография операциягача аниқ ташхис қўйишга ёрдам беради. Хирург ўсма ҳажми ва жойлашишига қараб иш тутади. Каверноз гемангиома кичик ҳажмда плевра остида жойлашганида ўпка қирраси тежаб резекция қилинади. Агар паренхима чуқурлигида жойлашса, зарараланган бўлак олиб ташланади.

Невроген ўсмалар. Периферик нерв қаватларидан келиб чиқувчи ўсмалар кўпроқ аниқланади. Ўсмалар ўпка ва баъзан бронх ичига жойлашиши мумкин. Ўсмалар юмалоқ шаклда ва хусусий капсулага эга. Клиник белгилари бўлмайди. Одатда невроген ўсмалар рентгенологик текширишларда аниқланади. Рентгенда ва томограммада юмшоқ шаклда чеккалари аниқ гомоген қоронғилашиш кўринади.

Бронх ичига жойлашган ўсмаларда бронх ўтказувчанлиги бузилиши ҳисобига ўпка бўлаги гиповентиляцияси ва кейинчалик иккиламчи яллиғланиш ўзгаришлари ривожланади. Ўсма бронхоско-

пик текширишда аниқланади. Ўпка ичида жойлашган невринома-ларни эхинококк билан солиштирма ташхис қилинади. Ўсма ўпка ичида жойлашган ҳолларда сегментар резекция қилинади. Агар бронх ичида жойлашган бўлса, лобэктомия қилинади.

Тугма ўпка ўсмалари орасида кўпроқ гемартома учрайди. Гемартомани морфологик текширганда кўп миқдорда тоғай тўқималари аниқланади. У сийрак бириктирувчи тўқима билан ажралган бўлади. Баъзан тоғай тўқималарининг оҳакланиб суяк тўқимасига ўтиш жойлари аниқланади. Ўсма таркибида бошқа тўқималар ва аъзолар бўлиши мумкин. (ёғ, силлиқ мушак тўқималар ва бошқ). Гемартома ҳар қандай ёшда учрайди. Кўпроқ ўпка перифериясида, камроқ марказда жойлашади. Гемартома ҳажми ҳар хил бўлади, баъзан бутун ўпкани эгаллаши мумкин. Клиник томондан секин ўсиши ҳисобига ҳеч қандай аломатлар кузатилмайди. Ўсма катталашгандан кейин беморда йўтал, кўкрак қафасида оғриқ пайдо бўлади. Гемартома кўпинча рентгенологик текширишларда тасодифан аниқланади. Рентген ва томографияда аниқ контурли юмалоқ шаклда ўсма сояси кўринади. Даволаш мақсадида хирургик усул билан ўпкани шилиб ажратиб олинади.

Баъзан сегментар резекция ёки ўпка бўлаги олиб ташланади. Ўсманинг юқоридаги турларини лимфагранулема, аденоматоз, кўкрак бўшлиғи ўсмалари ва ўпканинг хавфли ўсмалари билан солиштирма ташхис қилинади. Ўпканинг хавфли ўсмалари болаларда кам учрайди. Кўпинча болаларда дифференциялашмаган модуляр майда ҳужайрали бронхоген ракка ташхис қўйилади. Ўсма турли ёшдаги болаларда учрайди. Хавфли ўсмалар — эмбрионал ҳужайралардан ёки дифференциялашмаган қолдиқ ҳужайралардан ҳосил бўлади. Клиник кечишида асоратлар келиб чиқса (қон кетиш, пневмоторакс, ателектаз ва бошқалар) ёки ўсма катталашиб кетса, бемор аҳволи оғирлашади. Касалликнинг дастлабки белгилари: қуруқ йўтал, кўкрак қафасида оғриқ, ҳансираш кузатилади. Кейинчалик плеврал бўшлиқда суюқлик йиғилади. Бу даврда рентгенограммада чегаралари ноаниқ, ногомоген қоронғилашиш аниқланади. Баъзан ателектаз ва гидропневмоторакс кузатилиши мумкин.

Ўсмалар эндобронхиал жойлашганда бронхиал шиллиқ қавати оз-моз қонайди, бронх обтурацияси (ёки деворининг) инфилтратсияси аниқланади.

✓ **ЎПКАНИНГ БАКТЕРИАЛ ДЕСТРУКЦИЯСИ**

Болалар нафас аъзоларининг ўткир йирингли касалликлари ичида кўпроқ ўпканинг стафилококкли зарарланиши кузатилади. Бу асосан ёш ва боғча ёшидаги болаларда, катта ёшдаги болаларда эса нисбатан кам учрайди.

Стафилококк микробларининг юқори вирулентлиги ва патогенетик хусусиятлари касалликнинг оғир ўтишига ва нафақат ўпкадаги йирингли яллиғланишнинг кучайишига таъсир қилмасдан, умумий организмдаги патологик ўзгаришларга ва гемостазнинг оғир бузилишига олиб келади. Кўп ҳолларда аэробронхоген йўл билан зарарланиш бўлади, лекин йирингли ўчоқлардан (пиодермия, омфалит, отит, остеомиелит ва бошқалардан) қон орқали гематоген йўл билан ҳам инфекция ўтиши мумкин.

Стафилококкли зарарланишнинг муҳим хусусиятлари қуйидагилардан иборат.

1. Ўпка паренхимасини бузувчи абсцесснинг некротик шаклида ўпка паренхимасининг перифериясида плевра остида яна марказда йиринг йиғилиши мумкин. Ўпканинг стафилококкли зарарланишида абсцессдан ташқари яна булла кузатилади. Уларнинг пайдо бўлиши альвеоларо тўсиқнинг ва соғ тўқиманинг чегараловчи соҳасини бронхиолалардаги клапан механизми натижасида тузилиши билан тушунтирилади. Кўп ҳолларда улар ўз-ўзидан йўқолиб кетади, баъзида орттирилган кистага айланиб қолади.

2. Тез ривожланадиган плеврал асоратлар плевра бўшлиғидаги субплеврал йирингларнинг ёрилиши натижасида ва бундан ташқари плеврал бўшлиқнинг алоқали лимфоген ва гематоген йўл билан инфекцияланиши натижасида келиб чиқади. Болалардаги плеврал асоратлар 70% ни, бошқа маълумотларда эса 90% ни ташкил қилади. Бола қанча ёш бўлса, плеврадаги йирингли жараёнлар оғир ўтади ва кўп учрайди (айниқса 1 ёшли болаларда).

3. Стафилококкли зарарланиш дарров сепсис ҳолатига ўтади. Бу кўп беморларда ўткир нафас етишмовчилиги, марказий ва периферик гемодинамикани ва метаболик бузилишни пайдо қилади. 1963 йилда С. Л. Либов томонидан биринчи марта ўпканинг Стафилококкли деструкцияси термини киритилган. Бу термин ўз ўрнида пневмония гуруҳига киради. Бу касалликни ҳам терапевтик даволаш муҳим ўринни эгаллайди. Айрим ҳолларда инструментал ва хирургик даволаш олиб борилади.

Ўпканинг стафилококкли деструкцияси келиб чиқиши бўйича бирламчи (аэробронхоген) ва иккиламчи (гематоген) бўлади.

Клиник рентгенологик шакли бўйича.

1. Плевра асоратисиз ўпка ичи деструкцияси.

А) абсцесс

Б) булла

2. Плеврал асоратли деструкция.

а) пиоторакс (тотал, чегараланган, экссудатив) қопловчи, фибринозли қопловчи (плащевидный).

б) пиопневмоторакс (таранглашган, таранглашмаган, чегараланган).

в) пневмоторакс (таранглашган, таранглашмаган, чегараланган).

Кечиши бўйича: ўткир, чўзилган, сурункали.

3. Сурункали тури.

- а) сурункали абсцесс.
- б) сурункали эмпиема
- в) орттирилган ўпка кистаси.

Кузатишлар шуни кўрсатадики, бирламчи аэробронхоген зарарланиш 80% ҳолларда учрайди. Иккиламчи зарарланиш чақалоқларда ва эмизикли болаларда кузатилади. Ўткир деструкция билан турли ёшда касалланиш мумкин. Абсцесс ва булла ҳолатидаги плевранинг асоратсиз тури катта ёшдаги беморларда учрайди. Плевра асорати орасида энг кўп учрайдиган пиопневмоторакснинг ҳар хил шакллариدير. Ўткир деструкциянинг асоратли тури 83% ҳолларда учрайди. Иккинчи ўринда пиоторакс туради, баъзида пиопневмоторакс ҳам кузатилади. Сурункали эмпиема ўткир деструкциянинг оқибати бўлиб, 4—5% беморларда аниқланади.

ЎПКАНИНГ ЎТКИР БАКТЕРИАЛ ДЕСТРУКЦИЯСИ

Клиникаси ва ташхиси: касаллик кўп ҳолларда катарал белгилар билан ўткир бошланади. Тана ҳароратининг кўтарилиши, ҳансираш, катарал белгилар ўткир респиратор касалликларга, яъни бронхит билан зотилжамга ўхшайди. Лекин шуни билиш керакки, болаларнинг 1/3 қисмида касалликнинг бошланиши яширин синдромлар билан кузатилади, яъни абдоминал, нейротоксик ва астмоидди. Абдоминал синдромлар (қайт қилиш, қориндаги оғриқ, ичаклар парези, қабзият) тахминан 15 фоиз болаларда кузатилади. Нейротоксикоз 5 фоиз болаларда, 12 фоиз беморларда ҳар доимги симптомларидан бири хуружли йўтал ҳисобланади, айрим ҳолларда астмоид белгилари бўлади. Йиринглаш жараёнининг зўрайиши ёки плеврадаги асорат натижасида кучайиб борадиган заҳарланиш ва нафас бузилиши ривожланади. У ёки бу компонентнинг кўриниши кучайиб бориши ўпка ва плевранинг зарарланиш шаклига боғлиқ.

Чақалоқ ва эмизикли болаларда заҳарланиш ва нафас бузилишининг тез ривожланиши дарҳол билинади. Ўпка ичи турида кўп ҳолларда физикал белгилар бемор аҳволининг оғирлиги билан тўғри келмайди ва бир оз нафас сусайиши доимий бўлмаган хириллашларга олиб келади. Плеврадаги асоратлардан физикал белгилар анча кучаяди, асосан экссудат ёки ҳаво бўлганда ўткир деструкцияда периферик қондаги ўзгаришлар йирингли шамоллашни кўрсатади ва лейкоцитоз (15—20 минг) билан тугалланади. Нейтрофилнинг кўриниши билан кўп ҳолларда СОЭ юқори бўлади.

Шунинг таъкидлаш керакки, касалликнинг бошланиши ва кўриниши турли хил ниқобланган синдромлар ташхисини қийинлаштиради. Рентгенологик ва инструментал текшириш асосан ҳал қилувчи объектив усуллар ҳисобланади. Кўкрак қафасини тек-

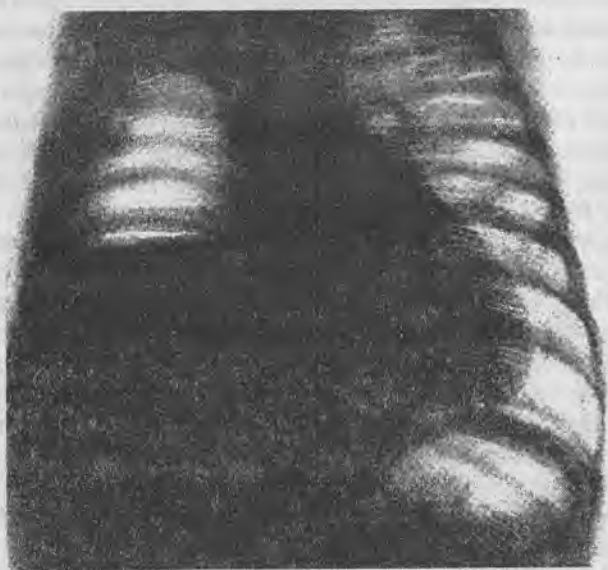
ширишда энг қулай усул рентген (вертикал ҳолатда 2 проекцияда) ҳисобланади. Стафилококкли деструктив зотилжамга гумон қилишда бошланғич қисмларда рентген белгиларининг борлиги гумон қилинади. Буларга сегментлар гуруҳи ёки ўпка бўлагини эгалловчи кенг инфилтратлар киради. Яллиғланишда инфилтрат босқичини айрим муаллифлар деструкция олди ҳолати деб ҳисоблайди. Кўрсатилган босқичда яллиғланиш жараёни қайтадан ёки абсцессли деструктив босқичга ўтади. Бу ҳолат кўпинча ўтказилган муолажага боғлиқ бўлади. Деструкциянинг пуфакчали шакли: рентген тасвирида бир ёки бир нечта ҳаволи бўшлиқ билан ифодаланади ва жудаям юпқа қобикқа эга. Ҳаволи ҳосилалар ўзининг динамиклиги билан ажралиб туради. Булар ўз ўлчамини ўзгартириш хусусиятига эга. Кутилмаганда ҳосил бўлиб ва тезда кичрайиши мумкин. Жуда кам ҳолларда таранглашган ва плеврага ёрилиш асоратлари кузатилади. Бу тури клиник томондан яхши ҳисобланади. Нафас етишмовчилигининг белгилари ва токсикоз кам ривожланган, перифокал инфилтратив ўзгаришларга пропорционал бўлиб боради. Плеврада асорат бўлмаганда рентген тасвирида 3 хил кўринишда бўлади.

Абсцесслар суюқлик билан тўла бўлиши мумкин ва лобит шаклида бутун бир бўлак ёки сегмент бир хил қорайган бўлади. Асосан абсцессда рентген тасвирида бўшлиқ, пастада ва тепасида суюқлик кўринади.

Абсцесснинг клиник кўринишида тана ҳарорати юқори бўлиб йиринглаш давом этади. Симптомлар абсцесснинг бронхларга тешилиш даражасига қараб аниқланади. Янги туғилган ва эмизикли болаларда абсцесснинг ўз-ўзидан тешилиши кам ҳолларда кўринади. Шунинг учун ҳам шу ёшда абсцесслар юқори даражали интоксикация ва чуқур нафас етишмовчилиги билан бирга кечади. Катта ёшдаги болаларда абсцесснинг бронхларга очилиши тўла бўлмаса ҳам, буларда доим кўкйўтал кузатилади. Нафас бўғилиши унча чуқур бўлмайди. Абсцессга тўла ташхис қўйиш учун қўшимча текшириш усулларида бири диагностик бронхоскопия ҳисобланади. Бу усул фақат абсцесс бўлганлигини тасдиқлаб қолмасдан, унинг шиши, қизарган қисми ва ундан ажралаётган йирингли шиллиқ суюқликни аниқлаб беради.

Плеврал деструкция асоратлари энг хавфли ҳисобланади. Плеврал асоратлар кўп ҳолларда йирингнинг ўпкадан плевра бўшлиғига ҳамда контакт лимфоген ва гематоген йўллар билан инфекция тушганда юзага келади. Плеврал асоратнинг энг зарур ва доимий белгиси нафас бузилишининг кучайиб бориши ҳисобланади. Тез хансираш, безовта бўлиш, эмизикли болаларда асфиксия хуружигача олиб боради. Нафас хириллаб аритмик бўлади, ёрдамчи мускуллар ёрдамида ишлайди. Пульс тезлашади ва кучсиз тўлиқликда бўлади. Юз қисмида ва тери юзасида тер дончалари кўринади.

Плевра ичи кучланишига бронхо-плеврал оқма клапан механизмининг юзага келиши сабаб бўлади. Бу ҳолатнинг юзага келишида фибринлар ва бронхнинг шиллиқ қаватидаги шишлар асосий рол ўйнаши мумкин. Плевра бўшлиғи таранглашганда бемор аҳволининг оғирлиги бир неча омиллар билан белгиланади. Ўпканинг қисилиши, ўткир нафас етишмовчилиги, нафас мароми ва чуқурлигининг бузилиши оғир гипоксия ҳолатига олиб келади: юракка қон келишининг қийинлашуви (веналарнинг қисилиши ҳисобига) бемор аҳволини оғирлаштиради. Кўкс оралигининг сиқилиши гипоксик ҳолат ҳисобланади. Булар рефлектор равишда қон айланишининг бузилишига олиб келади. Тотал пиотораксда рентген тасвири ҳам таранглашган пиопневмотораксдагидек бўлади. Бунда биринчи ўринда йирингли интоксикация белгилари юқоридир. Таранглашган пиопневмоторакс ва пневмоторакс ўзининг оғирлиги бўйича кўрсатилган икки турга нисбатан ўртача бўлади. Нафас ва қон айланишининг бузилиши ўпканинг коллапс даражасига пропорционалдир. Плевра асоратининг қобикли ва чегараланган турларида беморнинг умумий аҳволи дастлаб бир текис бўлади. Нафас бузилишининг ривожланиши кузатилмайди. Бемор аҳволининг оғирлиги ўпкадаги яллиғланиш жараёнининг кучайишига қараб аниқланади. Деструкциянинг плеврал асоратига ташхис қўйишда асосий қулайликлардан бири кўкрак қафасининг рентген тасвирида кўриш ва плеврани пункция қилишдир. Плевра асоратининг энг кўп учрайдиган турларидан бири пиопневмоторакс ҳисобланади. Рентген белгиларига қараб унинг ҳар хил турларини ажратиш мумкин.



6-расм. Пиопневмоторакс (чапда).

Таранглашган пиопневмоторакс. Рентген тасвирида ўпка майдонининг зарарланган қисми ҳаво ҳисобига ёрилган бўлади. Ҳавонинг тагида горизонтал текисликда қорайган қисми кўринади (6-расм). Булар синусларни тўлдириб турган экссудатларнинг йиғиндиси ҳисобига бўлади. Кўкс оралигининг сояси ва юрак тезда қарама-қарши томонга сурилади ва «кўкс оралиғи чуррасини» ҳосил қилади. Кўкрак қафасининг қовургалар орасидаги кенглиги соғ томонга нисбатан касалланган томонда кенгайган бўлади. Пиопневмоторакснинг таранглашган тури кўкс оралигининг сурилмаслиги билан фарқ қилади. Чегараланган пиопневмотораксда рентген тасвири ҳаво билан суюқликнинг жойлашган жойи ва миқдорига боғлиқ бўлади. Бу ҳолда кўкрак девори дорзал ёки вентрал томонга осилиб туради. Бир камерали чегараланган пиопневмотораксда бир текисликдаги бўшлиқ кўринади. Кўп камералида эса бундай бўшлиқдан 2—3 таси ҳар хил текисликда бўлади. Айрим ҳолларда ҳаво ва суюқлик бир-биридан чегараланган чандиқнинг соясини кўриш мумкин. Деструкциянинг плеврал асорати кам ҳолларда суюқлик йиғилмасдан «тоза» пневмоторакс шаклида ўтади. Бу шакли ҳам таранглашган, таранглашмаган, чегараланган турларга бўлинади. Пиопневмотораксдан сўнг пиотораксда ҳам тез-тез учраб турадиган шакллар бор.

Тотал пиотораксда рентген орқали зарарланган кўкрак бўшлигининг кучли қорайганлиги ва кўкс оралигининг тасвири билан кўшилиб кетганини кўриш мумкин. Ўпка тасвири кўринмайди, синусларни ҳам ажратиб бўлмайди. Касалланган томонда қовургалар орасидаги кенглик кенгайган. Кўкс оралигининг сояси экссудат ҳисобига соғ томонга қараб сурилади. Чегараланган пиоторакс ўзининг суяклараро ва диафрагма устида жойлашиши (жадал зотилжам) билан ифодаланади. Қопловчи пиотораксда бутун ўпка майдонининг тиниқлиги пасайиши, айниқса диафрагманинг пастки қисмида кучлироқ, ўпканинг юқориги қисмида кучсиз бўлади.

Айрим ҳолларда тўғри рентген тасвирида (ўмров) аксилляр чизиги бўйича суяклараро қисмида йиғилган экссудат ҳисобига кучли қорайиш кўринади. Қопловчи пиоторакс ўпканинг ҳамма қисмига тарқалган, айниқса пастки латерал қисмидан кучли қорайиши билан фарқ қилади. Бу ҳолда кўкс оралиғи фақат сурилибгина қолмай, зарарланган томонга қараб ўзгариши ҳам кузатилади, қовургалар орасидаги кенглик торайган бўлиб, пункция қилинганда экссудат олиб бўлмайди. Пиопневмотораксда ёки пневмотораксда кам учрайдиган оғир асоратлардан бири пневмомедиастинум ҳисобланади. Айрим ҳолларда ҳаво висцерал плеврадан ўтиб, кўкс оралиғига ўтади ва аъзоларини ўраб олади ҳамда бўйинда, тери ости тўқималарида, юз қисмида, кўкрак, ва қорин деворларида кузатилади. Рентген тасвири кўкс оралиғидаги йиғилган ҳаво миқдорига боғлиқ. Улар худди алоҳида-алоҳида қисмлардаги ёришганлик

кўринишида бўлади. Ҳаво кўп йиғилган ҳолларда эса айрисимон безни ҳам ўраб олиб, юракни суриб қўяди. Плеврал асоратнинг барча турида ҳам диагностик пункция қилиш зарур. Бу усул орқали эссусдатнинг тури, миқдори ва касаллик қўзғатувчининг (бактериологик текширишдан сўнг) ҳамда ишлаб турган бронхлардаги оқмани, ўпка таранглигини аниқлаш мумкин. Пункция қилингандан сўнг кенгайганлиги ёки ундаги ўзгаришларни аниқлаш учун рентген тасвирини қайтариш зарур. Агар ҳаво кўп бўлса, беморларни орқаси билан ётқизиб қўлтиқ ости ёки ўрта ўмров чизиғи бўйича 3—5 қовурғалар орасидан пункция қилиш керак. Пиопневмоторакс ёки пневмотораксда қўлтиқ ости ёки кўкрак чизиқлари бўйича 6—7-қовурғалар орасидан пункция қилинади. Чегараланган пиотораксда ёки пневмотораксда яхшиси пункция қилинадиган жойни рентген экрани олдида белгилаб олиш керак. Плевранинг ҳар хил йирингли зарарланган турларида ўпканинг туғма йиринглашган кистаси, диафрагма чурраси, ўпканинг ателектази, ўпканинг туғма бўлаклари эмфиземаси, ўсма касалликлари билан солиштиришга ташхис қилинади. Ўпканинг катта таранглашган йирингли кистасида нафас бузилиши ва кўкс аъзолари сурилишининг клиник кўриниши таранглашган пиопневмотораксга ўхшаб кетади. Клиник кўрсаткичига қараб ташхис қўйиш қийин. Энг аниғи рентгенологик усул ҳисобланади. Ярим позицион ёритилганда атрофида инфилтрат бўлмаган киста қобиғининг контурини кўриш мумкин. Бу иш томограммада яна ҳам аниқ кўринади. Пиопневмотораксдан асосий фарқи кистада диафрагмал синуслар бўш бўлади. Периферияда ўпка тасвири кўринади. Пиопневмотораксда эса синуслар қорайган бўлиб, ўпка тасвири кўринмайди. Бир қанча ҳолларда пиопневмоторакс билан ўпканинг катта абсцессини солиштириш қийин. Умум белгилари тана ҳароратининг кўтарилиши, интоксикация ва нафас етишмовчилиги ҳисобланади. Ўпка абсцесси пиопневмотораксдан фарқ қилиб, ўпка тўқимасида перифокал инфилтрация билан абсцесснинг контури аниқ кўринади. Синус бут бўлиб, кўкс ораллиғининг сурилиши кузатилмайди. Ёки кам бўлади. Беморни ён томони билан ётқизиб, суюқлик сатҳини рентгенологик усулда аниқлаш мумкин. Чегараланган пиопневмоторакс билан ўпка абсцессини таққослаш анча қийин, бунда ярим позицион рентгеноскопия катта аҳамиятга эга. Бу усул билан ўпка ичидаги абсцесснинг жойлашган жойи, абсцесснинг контурини аниқлаш мумкин. Кўп ҳолларда диафрагма чуррасининг клиникасини пиопневмоторакс деб ўйлаш мумкин. Меъданинг ёки ичак ҳалқаларининг кўкрак бўшлиғига сурилиши беморнинг умумий аҳволи оғирлашишига, ҳансирашга ва кўкариб кетишига олиб келади. Рентген тасвирида кўкс ораллиғининг сурилганлиги кўринади, меъдадаги ёки ичакдаги суюқликни плеврадаги суюқлик деб ўйлаш мумкин.

Ҳансираш, кўкариш, тана ҳароратнинг кўтарилиши зўрайиб боради. Пиопневмотораксда бўлса, оғир зотилжам асосида кучли интоксикация ва кучайиб борувчи нафас етишмовчилиги ҳамда тана ҳароратининг кўтарилиши кузатилади. Диафрагма чуррасида беморни текширганда қориннинг ичкарига кирганлигини ва аускультацияда кўкрак қафасида ичак ҳаракатларини эшитиш мумкин. Қайта рентген қилиб кўрилганда кўкрак қафасининг ўзгарганлиги аниқланади. Бу меъда ва ичаклардаги суюқлик миқдорига боғлиқ. Гумон қилинган ҳолларда аниқ текшириб кўрилади. Пиотораксни ўпка ателектази билан солиштириш мумкин. Асосий фарқларидан бири ўпка ателектазида юрак сояси касалланган томонга қараб силжийди. Аниқ ташхис бронхоскопия йўли билан қўйилади. Янги туғилган ва эмизикли болаларда нафас етишмовчилиги, тутқаноқли (цианоз) кўкариш, хансираш билан кузатилади. Бу ҳолда туғма бўлақлар эмфиземаси деб ўйлаш мумкин. Рентгенологик текшириш ҳал қилувчи восита ҳисобланади. Пневмотораксда ўпка тасвири кўринмайди, ўпка эмфиземасида, аксинча кўринади. Унда ўпкани пункция қилишдан сақлаш керак. Қилинган ҳолда ҳам жуда оз миқдорда 1—2 мл ҳаво чиқади. Товуш ва нафаснинг пасайиши, плевра бўшлиғининг қорайиши ва кўкс оралиғининг қарама-қарши томонга сурилиши кўкрак бўшлиғининг ўсмаси ҳисобига ҳам бўлиши мумкин. Кўп ҳолларда хавфли тури (лимфа гранулематози, лимфосаркома) бўлади, кўпинча пиоторакс билан солиштирилади. Энг асосий фарқи нафас етишмовчилиги ўсма касаллигида кечроқ бошланади.

Кўкрак қафасида ҳар хил диафрагма деформацияси ҳам кузатилиши мумкин. Қовурға ўртасидаги оралиқ кенгайган бўлиб, синус бўш бўлади. Бошқа хил ўсмаларда плеврада суюқлик йиғилиши мумкин. Суюқлик олингандан сўнг ўсма соясини кўриш мумкин. Ўсманинг жойини аниқлаш учун рентгенография ва пневмомедиастинография усуллари қўлланади. Ўпканинг деструкцияли жараёни ўткир кечганда 1—2 ой ичида тугайди, йирингли жараён 3 ойгача давом этади. Агар ўпкадаги ёки плеврадаги йирингли жараён 3 ойдан кўп давом этса, рентгеноморфологик қайтмас ўзгаришлар бўлса сурункали тури ҳисобланади. Бир ёшгача бўлган болаларда ўткир тури кўп учрайди. Каттароқ ёшдаги болаларда ўткир ва сурункали турлари кузатилади. Ҳар бир турида сепсис бор ёки йўқлигини солиштириб кўриш керак. Деструкциянинг оғир плеврал асорати билан кўп учрайди. Бемор ёши қанча катта бўлса, деструктив зотилжамнинг ўпка плеврал чегараланиши шакли шунча кўп бўлади. Ўткир туридан кўра сурункали тури кўп аниқланади.

Давоси. Даволаш усули касалликнинг оғирлиги, зарарланган тури ва тарқалишига мойиллиги ёки йирингли жараённинг чегараланганлигига қараб белгиланади.

Ёш хусусияти: бактерияли деструкцияни даволашда барча даволаш усуллари қўлаш мумкин: консерватив, бронхоскопия билан тозалаш, плевра бўшлиғини тешиш, радикал хирургик ишлов бериш. Микрофлораларнинг сезувчанлигига қараб ўтказиладиган антибиотикотерапия энг асосий компонентлардан биридир. Энг кўп қўлланиладиган ярим синтетик пенициллинлар, тетрациклин, макролидлар, цефалоспоринлар гуруҳидаги препаратлар ҳисобланади. Жадал даволаш усулида аввалига нафас олишни яхшилаш зарур (оксигенотерапия). Кўп беморларга юрак гликозидлари тавсия қилинади. Микроциркуляция бузилганда глюкоза, новокаин аралашмаси, эуфиллин, дроперидол, унча катта бўлмаган миқдорда гепарин қўлланади. Электролитлар ва кислота-ишқор бузилишини тўлдириб бориш керак. Болаларга биринчи кундан қон қуйилади. Иммунотерапияда энг кучли дорилардан стафилококка қарши плазма, гаммаглобулин, кўк йиринг таёқчасига қарши антибиотиклар қўлланади. Деструкциянинг бўлакли турида, қопловчи фибринозли пиотораксда ва бронхларга тешиладиган абсцессларда инструментал ва хирургик усуллар билан бирга консерватив даволаш мумкин. Плеврал асорати бўлмаган абсцессларни даволашда бронхоскопия билан (дренажлаш) тешиш энг яхши усул ҳисобланади. Бронхоскопик тозалаш икки хил бўлади.

1. Зарарланган бронхнинг сиқилган қисмидан йиғиндиларни бронхоскоп орқали сўриб олиш.

2. Бронхоскопия орқали тешиш усули, катта ёшдаги болалар абсцессиди анча фойдалироқ.

Бир ёшгача болаларда бронхлар диаметрининг кичиклиги, йирингли деструкция жараёни тез ривожланиши муносабати билан бу усул кам аҳамиятга эга. Пункция билан даволаш усули абсцессда фақат париетал ва висцерал варақлари бирикканида рухсат этилади. Шундай бирикишлар кеч муддатларда юзага келади. Қолган ҳолларда пункциядан кейин қайталаниш кўп учрайди. Деструкция плевра асоратининг қўшилиши болалар ҳаётини хавф остига қўяди. Шунинг учун ҳар бир бемор шошилиш ёрдамга муҳтож бўлади. Плевра бўшлиғини қайта тешиш билан даволашни деструкциянинг йирикроқ плеврал асоратларида қўлаш мумкин (чегараланган пиоторакс ва чегараланган пиопневмоторакс). Катта ёшдаги болаларда пиотораксда, яъни экссудат куюқ консистенцияли бўлмасида, биринчи пункциядан кейин экссудат йиғилиши камайиб қолиши мумкин. Юқоридаги кўрсатмаларда пункция билан даволаш яхши натижалар беради.

Плевра бўшлиғини дренажлаш кенг тарқалган. Бу усул плевра асоратлари бўлганда ҳамда пункция билан даволаниш натижасиз бўлган оғир турдаги бемор болаларга қўлланади.

Плевра бўшлиғидаги йиринг ва ҳавони чиқариш ўпкани кенгайтиришда, плевра бўшлиғини тозалашда қулай шароит яратади.

Аммо бу усулни пиопневмоторакс ва пневмотораксда бўладиган кенг ва кўп бронхоплеврал оқмаларда қўллаб бўлмайди. Плеврани тешиш гипоксияни яна ҳам кучайтириб юборди. Бундай ҳолларда Бюлло усули бўйича дренаж қилинади. Қўшимча катетер ўтқазилиб плевра бўшлиғини доим ювиб турган ҳолда дренаж қилиш мумкин. Бу усулнинг камчилиги даволангандан сўнг кўп вақтгача ўпка кенгаймаган, бужмайган ҳолда қолади, ўз вақтида бу ҳолат плевра бўшлиғида йиринглаш жараёнини ушлаб туришга қулай шароит яратади. Шунинг учун қўшимча равишда бошқа усуллар билан сиқилган ўпкани кенгайтиришга аҳамият бериш керак.

Поляк бронхологи Р. Рафинский томонидан таклиф қилинган зарарланган қисмдаги бронхларни вақтинча окклюзия қилиш усули В. И. Гераскин томонидан қайта ишлаб чиқилган. Зарарланган бронхларга вақтинча окклюзия ўтказилиб, паролонли пломба 6—8 кунга қолдирилади ва қайта бронхоскопияда олиб ташланади. Ҳозирги вақтда окклюзия учун коллагенли пломба ишлатилади, бу маълум вақтда ўзи сўрилиб кетади.

Плеврадаги экссудатлар пункция қилиш ёки дренаж ёрдамида чиқариб ташланади. Ўпканинг ателектаз зонасида 6—8 кун ичида қайталанмайдиган ўзгаришлар бўлмайди.

Хирургик даволаш усули деструкция ўчоқларини четлаштириш ва плевра бўшлиғини тозалаш мақсадларида кўп клиникаларда қўлланади. Деструкциянинг оғир плеврал асорати бўлган бир ярим ёшдаги болаларга хирургик усулни қўллаш самарали ёрдам беради. Катта ёшдаги болаларда тешиш усули билан даволаш фойдасиз бўлган ҳолларда хирургик усул қўлланади. Деструкцияли пневмонияда умумий ўлим 5—10 фоизни ташкил қилади, эмизикли болалардаги оғир асорат асосан икки томонлама зарарланган белгилар ҳисобига бўлади. Деструкцияни ўтказган узоқ муддатда даволанган кўпчилик болаларда бутунлай соғайиб кетишлари мумкин.

СУРУНКАЛИ ЎПКА ДЕСТРУКЦИЯСИ

Ўпка стафилококк деструкциясининг сурункали ўтиши кам учрайди (1—4 фоиз). Сурункали жараён бир неча хил бўлади. Сурункали абсцесс 3 ойдан кўпроқ чўзилса ва шу вақт ичида абсцесс тешилмаса, у яллиғланиш пардаси ҳисобига чегарадош тўқималардан ажралиб туради. Унинг ёнидаги тўқималарда яллиғланиш асоратлари бўлмайди. Абсцесснинг сурункали турга ўтиш генезида нотўғри даволаниш, уни тешишда (дренаж) хатога йўл қўйишлар сабаб бўлади. Ўз вақтида тўғри даволаш ва эффектив бронхоскопия орқали тозалаш касалликнинг сурункали турга ўтишини камайтиради.

Орттирилган киста болаларда жуда кам учрайдиган ҳол бўлиб, узоқ давом этган ҳаво бўшлиқларининг (булла) ва тешикли абс-

цессларнинг ўрнида ҳосил бўлади. Бу ҳолатларда кистанинг ичида эпителизация бошланиб қобиқ ҳосил бўлади. Ҳаво билан инфекцияланиб, унинг йиринглаши ҳам эҳтимол. Агар ҳаво бўшлиғи ярим йилдан кўпроқ давом этса ва кичиклашмаса, у орттирилган киста ҳисобланади. Бронхография усули орқали операция тури аниқланади. Ўпканинг патологик ўзгариш ҳажмига қараб сегментэктомия ёки уларнинг бир бўлаги резекция қилинади.

Сурункали эмпиема. Бу деструкциянинг кўп учрайдиган асоратларидан ҳисобланади. Сурункали эмпиема деганда биз плеврал бўшлиқнинг йирингли жараёнини тушунамиз. У 3 ойдан кўпроқ вақт давом этиб плеврал бўшлиқда кўпол фиброз парда ҳосил қилади, ўпкани сиқиб кўяди ва кўкрак қафасининг деформациясига олиб келади. Касаллик тарихидан узоқ вақт даволаниш олиб борилганлиги, дренаж найчанинг кўкрак қафасида анча пайт турганлиги ва ўпканинг ўрнига қайтмаганлиги аниқланади. Сурункали эмпиеманинг клиник кўринишида касал умумий аҳволининг яхшиланиши кузатилади. Клиник ва рентгенологик белгиларда ўпка ва плевранинг ўткир яллиғланиш жараёнлари кузатилмайди, нафас етишмовчилиги кучаймайди, сурункали йирингли интоксикация симптомлари устун туради.

Касалланган томонда кўкрак қафаси ичкарироқ жойлашади. Сурункали эмпиема бронхоплеврал ва плевра-тери оқмаларига олиб келиши мумкин. Перкуссияда касалланган томонда перкутор жараённинг қисқариши, нафас олишнинг сусайиши кузатилади. Хириллашлар касалланган ўпкада бронхитнинг ривожланишига боғлиқ бўлади. Рентгенологик тасвирда қовурғалараро оралиқнинг торайиши кичик ва қатта ўлчамда бўлган бўшлиқлар ва ўпканинг сиқилиши аниқланади. Бунда суюқлик сатҳи ҳам аниқланади. Кўплаб қаттиқ фиброз битишмалар ҳисобига ўпка тиниқлиги пасаяди. Кўкс оралиғи патологик томонга силжийди. Сурункали эмпиемада бронхографиядан фойдаланиш қулай бўлади. Агар бронхлар деформацияси аниқланса, цилиндрик ва халтасимон бронхоэктазия тасдиқланса ва кенг бронхиал оқмалар бўлса, унда хирургик муолажа ўтказиш зарур. Эмпиема бўшлиғини антибиотик ва антисептик моддалар билан ювиш керак. Умумий қувватловчи дори воситаларидан фойдаланиш лозим. Сурункали эмпиема ярим йилгача давом этаётган бўлса, яна 2—3 ой консерватив даволаш мумкин. Консерватив даволашда эмпиема бўшлиғи қуруқ ва йирингдан тоза бўлса, унда даволаш натижаси ижобий ҳисобланади. Агар бўшлиқлар ичида йиринг ва суюқлик қолса, хирургик муолажа тавсия қилинади. Сурункали эмпиемада декорткация асосий хирургик усул ҳисобланади. Бронхоэктазия ва бронхиал оқмалар бўлганда резекция усули қўлланади. Лекин шуни эсда сақлаш керакки, хирургик муолажа давомида бемор кўп қон йўқотиши ва ўпка деформацияланиши мумкин.

БРОНХОЭКТАЗИЯ КАСАЛЛИГИ

Бронхоэктазия бронхларнинг патологик кенгайиши билан кечадиган сурункали яллиғланиш касаллиги бўлиб, ўпка паренхимасини пневмосклерозга олиб келади. У ҳар хил даражада, кам цилиндрик деформациядан тарқалган дағал халтасимон (қопсимон) эктазиягача бўлади. Патологик кенгайган бронхлар дренаж функциясининг бузилиши инфекцияланган балғамнинг туриб қолишига шароит яратади. Йирингли жараён асосан зарарланган бронхларда ифодаланган бўлади. Бронхитлар эса тарқоқ равишда деформацияланган бронхларга ҳам тарқалиши мумкин. Ўпка тўқимасида ҳам ўзгаришлар бўлади, бу кейинчалик склерозга ва шу зарарланган соҳанинг газ алмашинувида иштирок этмаслигига олиб келади.

Бронхоэктазиянинг учраши 0,5—1,7% гача ташкил этади. У кўпроқ ёш болаларда, жумладан 5 ёшгача бўлган болаларда 50%, 10 ёшгача бўлган болаларда 70—75% ни (ҳамма касаллар сонидан), 20 ёшдан ошганларда 8% ни ташкил қилади. Касалликнинг асосий қисмини орттирилган бронхоэктазия ташкил қилиб, кўпроқ улар ёшлиқда ўтказилган сурункали зотилжам натижаси ҳисобланади. Ўткир зотилжамнинг сурункали зотилжамга ўтишига қуйидаги омиллар мойиллик қилади: кеч бошланган ёки тугалланмаган даволаш; антибиотикларни тўғри қабул қилмаслик; ёмон овқатланиш; қўшимча йўлдош касалликлар (бронхит, гипотрофия) ва баъзан қизамиқ, кўкйўтал ва грипп билан боғлиқлик. Бундай вирусли зотилжам кўпроқ ўпканинг ателектази билан кечиб, сурункали яллиғланишнинг келиб чиқишида маълум ўринни эгаллайди. Буни Н. Ф. Филатов ҳам кўрсатиб ўтган. Бронхоэктазия билан касалланган кўпгина болаларда буруннинг ёндош бўшлиқларида (гайморит, фронтит, этмоидит) ёки бурун-ҳалқумда (тонзиллит, аденоид) касалликлар аниқланади. Бу инфекция ўчоқлари касалликни узоқ ва сурункали давом этишида ва бронх-ўпка тўқимасида сурункали жараённинг келиб чиқишида муҳим ўринни эгаллайди. Баъзи ҳолларда бронхоэктазиялар пайдо бўлишининг дастлабки босқичи сурункали бронхит ҳисобланади. У бронхларда деформация, перибронхиал ва интерстициал тўқималарда яллиғланиш ривожланишига олиб келади. Баъзи ҳолларда ўпка тўқимасидаги яллиғланиш жараёни склероз ва бронхларда иккиламчи деформацияга сабаб бўлади. Орттирилган бронхоэктазия бронхларнинг ёт таначалари ҳисобига бўлиши мумкин (айниқса, олиб ташланмаган органик ёт жисм бўлса). Бундан ташқари орттирилган бронхоэктазия ўпка сили ва специфик лимфаденит билан боғлиқ бўлади. Сўнгги пайтларда бронхоэктазиянинг келиб чиқишида меъда ости безининг кистозли фибрози (муковисцидоз) катта ўрин тутади деб ҳисобланади. Бунда наслий касаллик натижасида овқат ҳазм қилиш, нафас йўллари безларининг секрецияси бузилади.

Безлар шиллиқ ишлаб чиқаради. Бу шиллиқ безлари чиқарув йўлини беркитиб қолмасдан, балки аъзолар бўшлиғини тўлдириб қўяди (ичак, бронх).

Бронхлар ўтказувчанлигининг бузилиши ва инфекцияланиши ателектаз ва бронхоэктазияга олиб келади. Баъзи ҳолларда касаллик бронх-ўпка тўқимасининг туғма нуқсонлари натижасида ҳам келиб чиқади. Бронхоэктазияга олиб келувчи ривожланиш нуқсонларининг 2 та тури фарқланади: 1) бронхларнинг дистал ва респиратор қисми агенезияси, бирламчи бронхлар тутами ампутацияси, эмбриогенезнинг дастлабки босқичларида шохланишдан тўхтаб қолиши; 2) бронхиолалар катта бронхлардан ажралган, ўрта бронхлар генерациясининг катта қисми бўлмайди: альвеоляр паренхима миқдори редукцияланган, бундай ривожланиш нуқсони қуйи табақали умуртқалилар ўпкасини эслатади (амфибия, қушлар).

Туғма бронхоэктазиялар кўпроқ дағал халтасимон ёки кистасимон кенгайган турда бўлади (ўпка поликистози). Туғма ривожланиш нуқсонига Картогенер синдроми ҳам киради, у учлик симптоми билан характерланади: бронхоэктазия, сурункали синусит ва аъзоларнинг нотўғри жойлашиши. Постнатал ривожланиш нуқсони натижасида ёки дизонтогенетик келиб чиқувчи бронхоэктазиялар фарқланади. Дизонтогенетик бронхоэктазлар кўпинча туғма ателектаз натижасида келиб чиқади.

Ўпка тўқимаси ателектаз соҳасида дифференциялашмайди, қаттиқлашади, ҳамма жараёнлар тўхтайдди. Бронхлар найсимон без шаклида ўса бошлайди ва дизонтогенетик бронхоэктаз кўринишида юзага келади. И. К. Есипов ва И. Г. Климович клиник-морфологик текширишларига кўра, болаларда орттирилган бронхоэктазиялар 58%, дезонтогенетик — 18%, туғма — 24% учрайди. Болаларда бронхоэктазиянинг патогенезида унинг келиб чиқишига боғлиқ бўлмаган ҳолда қуйидаги умумий ҳолатларни кўрсатиш мумкин:

Туғма нуқсон ёки орттирилган ўзгаришлар натижасида патологик кенгайган бронхлар дренаж функциясининг бузилиши, балғам йигилиб қолиши, бронхлар ўтказувчанлигининг бузилиши. Доимий инфекцияланиш бронх-ўпка тўқимасидаги яллиғланиш жараёни янада чуқурлашишига олиб келади.

Болаларда кўпроқ учрайдиган тури ателектазик бронхоэктазия бўлиб, у 30—50% ни ташкил қилади. Бунда макроскопик кўрганда ўпка ёки унинг бўлаклари кичрайган, ушлаб кўрганда қаттиқ, ҳавосиз, нафас олганда кенгаймайди, кўмир пигменти йўқ, кесилганда ателектазлашган ва фиброзлашган тўқима орасидаги жойда киста, галвирсимон ўпка туридаги бронхоэктазлар аниқланади.

Туғма бронхоэктазларда бўшлиқ биров каттароқ бўлади. Бундай ҳолларда морфологик томондан дезэмбриогенез белгиларини аниқлаш мумкин. Баъзи ҳолларда макроскопик бўлак нормал

кўриниши мумкин, лекин кўпроқ пигмент камайган, нафас олганда кенгайиши чегараланган бўлади. Қўл билан кўрганда эмфиземаланган соҳалар билан алмашинувчи, қаттиқлашган ва кенг деформацияланган бронхлар аниқланади. Баъзан бутун бўлак эмфизема ҳолида бўлиб кўринади. Сегментар, субсегментар ва бўлак бронхларини кесиб кўрганда цилиндрик, қопсимон ёки шохсимон бронхоэктазлар борлигини ва бронх деворида ўпка тўқимасида сурункали йирингли яллиғланиш белгилари аниқланади. Зарарланган ўпка соҳасининг нерв тўқималарида, қон ва лимфатик томирларда ҳам патологик ўзгаришлар бўлади.

Бронхоэктазиянинг қуйидаги таснифи мақсадга мувофиқ:

1) келиб чиқишига қараб — орттирилган, дезонтогенетик, туғма;

2) форма турига қараб — цилиндрсимон, халтасимон, кистасимон:

3) тарқалиши бўйича — бир томонлама, икки томонлама, кенг (9—10 сегментдан кўп), камроқ — бўлак ва сегментни кўрсатган ҳолда;

4) жараённинг фазасига қараб — зўрайиш, ремиссия.

Ташхисда албатта юрак ва нафас етишмовчилиги борлиги, даражаси, қўшимча касалликлар ва асорати кўрсатилиши керак.

Клиникаси. Болаларда бронхоэктаз касаллигининг клиникаси биринчи навбатда зарарланиш кенглиги ва юрак қонтомир системаси, нафас функциясининг бузилиши, компенсация даражаси билан аниқланади. Агар бронхит зарарланган соҳадан ташқарига чиқмаса, у маҳаллий, ўпканинг қўшни бўлақлар бронхларига тарқалган бўлса, диффуз ҳисобланади. Диффуз бронхит маълум даражада касаллик кечишини оғирлаштиради. Кўпгина болалар анемезида эмизикли ёки илк ёшида бошланган зотилжамнинг қайталаниши қайд қилинади.

Боғча ёшидаги болалар кўпроқ юқори нафас йўллариининг катарал яллиғланиши, бронхит, зотилжам билан кўп касалланадилар. Баъзи беморларда эса иштаҳа пасайиши, тез чарчаш, терлаш, жисмоний иш қилганда ҳансираш белгилари намоён бўлади. Болаларда ажралаётган балғам миқдорига қараб ўпкадаги жараённинг оғирлашишини аниқлаб бўлмайди, чунки болалар балғамни ютади. Ремиссия даврида тана ҳарорати нормал ёки субфебрил, баъзи ҳолларда бирдан кўтарилиши мумкин. Зўрайиш даврида ҳарорат реакцияси кучли ифодаланган бўлади. Болаларда ҳозирги пайтда оғир асоратланган турлари: қон туфлаш, қон кетиши, сассиқ балғам ажралиши кам учрайди. Агар жараён битта ёки баъзан иккита бўлақда жойлашган бўлса, болаларнинг жисмоний ривожланишига қараб сурункали йирингли жараён борлигини гумон қилиш қийин, ammo бунда фақат тери қопламлари бир оз оқарганлигини аниқлаш мумкин. Икки томонлама ўпканинг сурункали яллиғланиши оғир кечади ва бу 25—30% ни ташкил қилади. Касаллик-

нинг кенг зарарланиш тури бўлса, бемор жисмоний ривожланишдан анча орқада қолади, иштаҳаси пасаяди. Тирноқ фалангалари деформацияланган, «ноғора таёқчалари» кўринишида, тирноқ юзаси «соат ойнасига» ўхшаб қолади. Касаллик қанча узоқ давом этса, кўрсатилган белгилар шунча ифодаланган бўлади. Уларнинг ривожланиши сурункали гипоксия билан боғлиқ. Битта ўпканинг тотал зарарланиши ҳисобига шу томони нафас олишдан орқада қолиши ва кўкрак қафасининг ассимметрияси кузатилади. Бронхоэктазияга хос перкуссия натижалари кўпинча ўпканинг зарарланган соҳаси пневмосклероз ва ателектаз ҳолатда бўлганида, ўпканинг орқа пастки қисмларида эса перкутор товушнинг тўмтоқланишида аниқланади. Аускультацион текшириш орқали ўпканинг зарарланган қисмларида ҳар хил калибрли куруқ ва нам хириллашлар, аynиқса йўтал пайтида кучли эшитилади. Бронхоэктазиянинг тўғри ва ишончли бактериологик белгилари кенгайган бронхларга тўғри келувчи ателектаз ёки ячейкасимон оқариш ва ҳалқали-ғалвирсимон соя ҳисобланади. Бронхоэктазияда бундай рентгенологик ўзгаришлар 1/3 беморларда аниқланиб, кўпроқ ўпканинг пастки, камроқ ўрта бўлақлари ва тилсимон сегментлар зарарланади. Одатда ателектазлар бир томони кўкс оралиғига қараган учбурчаксимон соя сифатида кўринади. Ўпканинг тотал касалланишида кўкрак қафасининг шу қисми кичрайиши қовурғалар оралиғининг торайиши, шу ўпка майдонининг кўп ёки кам қоронғилашиши, кўкс оралиғининг зарарланган томонга сурилиши кузатилади. Рентгенографияда бошқа белгилар бронхоэктазия учун ҳам аҳамиятли. Уларга ўпка илдизининг кенгайиши, зарарланган соҳада ўпка тасвирининг деформацияси, бўлақлараро плевранинг қалинлашиши, синуслар облитерацияси киради. Диагностикада контраст усул билан текшириш муҳим аҳамиятга эга (бронхография). Диагностик бронхоскопия ёрдамида бронхографик текшириш ўтказишга кўрсатма аниқланади. Болаларда бронхоскопиянинг қисқа таъсири миорелаксант усули қўлланиб, наркоз остида ўтказилади. Бронхоскопия қилишда бола ёшига қараб тубусни тўғри танлаш зарур. Ёшига қараб най диаметри аниқланади. Бундан ташқари, тубус танлашда ўзига хос ҳар хил овоз ёриғи ва патологик жараёнлар хусусиятини ҳисобга олиш лозим.

| <i>ёши</i> | <i>диаметри (мм)</i> |
|------------|----------------------|
| 1 ёшгача | 5 |
| 1—3 | 6—7 |
| 3—5 | 7—8 |
| 5—8 | 8—9 |
| 8—11 | 9—11 |
| 11—14 | 12 |

Бронхоскопия ўтказишдан олдин бронхлар шаклланишини яхши билиш керак. Текшириш наркоз пайтида ва релаксантлар орқали аспирациянинг олдини олиш учун ҳам ўтказилади. Миорелаксантлар вена ичига ёки венаси яхши ифодаланмаган янги туғилган чақалоқларда тил остига юборилади. Бола орқаси билан ётқизилади. Бронхоскопия ўтказишнинг асосий шarti тўлиқ релаксацияга эришиб, олдиндан сунъий вентиляция ўтказишдан иборат. Болаларда бронхоскопия ларингоскоп ёрдамида ўтказилади. Трахеяга бронхоскопия тубуси киритилгандан бошлаб, у орқали кислород наркотик аралашма билан кучли вентиляция ўтказиш бошланади. Тубус мустақил нафас олиш тиклангандан кейин тортиб олинади.

Бронхоскопия ўтказилгандан кейин 6—12 соат давомида овоз боғлами остида бўшлиқ шиши асорати бўлиши мумкинлигини ҳисобга олиб, муолажадан кейин беморни кузатиб туриш керак. Бронхиал дарахтнинг шохланишини визуал текшириш, балғамни бактериологик текшириш зарур. Бронхоскопияда маълум бронхлардан йирингли ажралмалар кўп миқдорда ажралади ва улар электросўргич билан тортиб олиниб, бронхлар антисептик эритмалар, антибиотик ва муколитик воситалар билан ювилади. Болаларда бронхоэктазия ташхисини қўйишда бронхография асосий усул ҳисобланади. Бронхография наркоз остида бажарилади. Муолажа олдидан 1—2 ҳафта давомида бемордаги яллиғланиш жараёни жадал даволанади. Трахеобронхиал дарахтни максимал санация қилинади. Баъзи ҳолларда йирингли ажралма миқдори кўп бўлганлиги учун бронхография олдидан мақсадга мувофиқ бронхоскопия ўтказилади, балғам бронхлардан тортиб олинади. Болаларда бронхография сувда эрувчи контраст модда ёрдамида ўтказилади. Масалан, пропилийодол тез сўрилади ва тез организмдан чиқарилади.

Ёғли контраст моддалар (йодолипол) ўпка тўқимасида узоқ ушланади, фақат зарарланган ўпкада эмас, балки соғлом ўпка соҳасида ҳам. Рентгеноскопик контролсиз наркоз остида бронхография усулида вена ичига релаксант юборилгандан сўнг 1—1,5 дақиқа давомида ниқоб орқали гипервентиляция ўтказилади, кейин бемор интубацияланади. Апноэ вақтида интубацион най орқали трахеяга катетер юборилади. Катетерни ўнг ёки чап бронхта эканлигини аниқлаш учун катетерга Ричардсон баллони бириктирилади ва ҳаво юборилади. Апноэ пайтида фонендоскоп билан ўпка эшитилади ва юборилаётган ҳаво шовқини кўкрак қафасининг ўнг ёки чап қисмида эшитилади. Катетерга шприц бириктирилиб контраст модда юборила бошланади. Тўлдириш пастки бўлақлардан бошланади, кейин катетер орқага тортилади, контраст модда юбориш давом эттирилади. Бу модда юборилаётган вақтда беморни текширилаётган томони билан ётқизилади ва шу ҳолатда биринчи

рентгенограмма қилинади. Иккинчи рентгенограмма ётган ҳолатда олинади. Апноэ вақтида наркоз аппаратининг халтасига кўп миқдорда кислород юборилади. Диффузион нафас олиш апоэни 3—5 минутга узайтиришга имкон беради. Бунда эса бир ўпкани текшириш учун 2—3 дақиқа вақт кетади. Контраст модда сўриб олингандан сўнг, вентиляция ўтказилиб, кейин нормал ўпкани текширишга ўтилади. Контраст модданинг миқдорини ҳисоблаш учун куйидаги схемадан фойдаланилади: ёшига — 4 мл. Бу миқдорнинг ярми пастки бўлакка, иккинчи ярми катетерни озгина тортиб юборилади. Катетерни тортиш масофаси: 1 ёшдан кичиклар учун — 1,5 см, 2—3 ёшга 2 см, 4—7 ёшга 3—4 см, 8—12 ёшга 5—7 см, 13—15 ёшга 10—12 см.

Бронхограммада бронх дарахтининг ҳар хил турдаги деформацияси, бронхиал стволнинг цилиндрсимон ва халтасимон кенгайишлари аниқланади. Бронхография ўтказишдаги асоратлар наркознинг нотўғри бориши, узоқ апоэ давом этиши ва юборилган контраст модданинг тўлиқ сўриб олмаганлиги билан боғлиқ бўлиши мумкин. Бунинг натижаси кам ёки кўпроқ ифодаланган гипоксия бўлади. Тери қопламлари рангининг ўзгариши, брадикардия келиб чиқиши ёмон белги ҳисобланади.

Ўпканинг кенг зарарланишида ангиопульмонография ва кичик қон айланиш доирасида қон босимини ўлчаш, ўпка соҳаларининг функционал ҳолатини аниқлаш ва операция қилиш мумкин ёки йўқлигини билиш учун керак. Бундан ташқари, деформацияланган бронхитда ва бронхоэктазиянинг аралаш шаклларида ўпканинг гумон қилинган соҳалари функционал ҳолатини аниқлаш учун ҳам ангиопульмонография қўлланади. Бунда ўпка қон томирларининг контрастланишига асосланиб қон айланиш тезлиги у ёки бу бўлак зарарлангани ҳақида фикр юритилади. Ўпканинг соғлом соҳаларида қон томирлари контраст модда билан тўлишининг 3 ҳолатини кузатиш мумкин: артериал, капилляр ва веноз, маълум вақтдан кейин тўлиб боради. Зарарланган соҳалардаги жараённинг чуқурлиги ва қанчалик ифодаланганлиги билан боғлиқ равишда ҳар хил ўзгаришлар кузатилади (контрастлашнинг ҳамма фазаси сақланган ҳолда артериал томирларнинг қўшилиши, сегментар артерияларнинг торайиши ва деформацияси, веноз тўрлар ва капилляр фаза тўлиқ йўқлигигача). Ўпкада қон айланишини баҳолаш учун радиоизотоп сканирлаш ҳам қўлланади (сцинтипневмография). Бунда зарарланган ўчоқ соҳасида радиоактив модда кам йиғилади. Кўпроқ чап ўпканинг пастки бўлаги зарарланади. Бу пастки бўлак бронхларнинг дренаж ва вентиляция шароити ёмонлиги билан тушунтирилади. Бошқа кўринишларда ўрта бўлақлари пастки бўлақлари билан бирга ўнг томонда ёки пастки бўлакнинг тилсимон сегменти билан бирга чап томонда зарарланишлар учрайди. Энг кўп учрайдиган кўринишида пастки бўлакнинг базал

сегментлари зарарланиши ҳисобланади. Бунда 6 сегмент соғлом қолади. Бронхоэктазиянинг икки томонлама жараёни кўпинча изоляцияланган пастки бўлакда ёки 4—6 сегментларда жойлашиши мумкин. Битта ўпканинг тоғал зарарланиши, иккинчи ўпканинг базал сегменти ёки пастки бўлак бронхоэктазияси билан бирга учраши мумкин. Ёт жисмлар натижасида келиб чиққан бронхоэктазия ҳам кўпроқ ўнг томоннинг пастки бўлакларида кузатилади. Бу ўнг бронхнинг кичкина бурчак остида ажралиши билан боғлиқ. Шунинг учун ёт жисмлар осон базал сегментларга тушади ва шу соҳаларда патологик жараённинг ривожланиши кузатилади. Ёт жисмлар ўз ўрнини ўзгартириши ҳисобига ўпканинг бошқа соҳалари, ҳатто иккинчи томони ҳам зарарланиши мумкин.

Давоси. Ҳалтасимон, кистасимон ва цилиндрик бронхоэкталар билан оғриган беморларни хирургик усул билан даволаш самаралидир. Бу операция зарарланган соҳаларни резекция қилишга асосланган. Оператив даволашга кўрсатмани аниқлаш билан бирга юрак қон-томир системаси ва ташқи нафас фаолиятига ҳам аҳамият бериш керак.

Операция олди тайёргарлигининг ҳажми ва хусусияти зарарланишнинг тарқалганлиги, интоксикациянинг ифодаланганлиги, бронхит ҳамда бошқа аъзо ва системалар томонидан ўзгаришлар борлигига боғлиқ бўлади. Бунда организмнинг умумий ҳимоя кучини ошириш катта аҳамиятга эга. Беморларга витаминлар мажмуасида кўрсатмага қараб плазма қуйиш, гамма-глобулин юбориш буюрилади. Операция олди тайёргарлигида трахеобронхиал дарахтни тозалаш ва йирингли интоксикацияни камайтириш асосий ўрин тутди. Постурал дренаж ҳам яхлит ёрдам беради: кунига бир неча марта бола танасининг юқори қисми қаравотдан пастга қараб ётқизилади. Бундай ҳолатда балғам йўтал билан ажралиши осонлашади. Бронх микрофлорасига тўғридан-тўғри таъсир қилиш учун ишқор эритмалар ва антибиотиклар билан ингаляция муолажаси қўлланади. Санациянинг энг самарали усули қайта даволаш учун ўтказилган бронхоскопиядир. Бронхоскопияда катетер билан бронх дарахтини тозалаш мумкин, шохлари аспирация қилинади. Бронхларни фурациллин, муколитик воситалар (химопсин, химотрипсин) ва ишқор эритмалари билан ювилади. Микрофлора сезгирлигига қараб антибиотик юборилади. Бронхоскопия сони зарарланиш ҳажми, маҳаллий ёки диффуз бронхит борлиги, ўтказилган бронхоскопия натижаси билан аниқланади. Операция олди тайёргарлик муолажалари комплексида тери орқали трахеяни катетерлаш ҳам қўлланади. Унинг усули қуйидагича: диагностик бронхоскопия пайтида бўйинтуруқ чуқурчаси узуксимон тоғай орасидан Дюфо игнаси билан трахеяни пункция қилинади. Кўз билан игнани назорат остида трахея бўшлиғига ва пастга юборилади. Игна бўшлиғидан ингичка полиэтилен катетер ўтказилади. Уни бифурка-

ция устида тўхтатилади. Игна тортиб олинади, катетерни ипак ипи ва лейкопластир билан бўйинга маҳкамланади. Трахеяда катетернинг борлиги, доимий равишда унга бир неча миллилитр физиологик эритма юбориш йўтални кучайтиради. Микрофлоранинг сезгирлигини ҳисобга олган ҳолда антибиотиклар, муколитиклар ва ишқорий эритмалар юборилади. Катетерни қўйиш муддати 1—3 ҳафтагача. Катетерни олиб ташлагандан кейин трахеядаги жароҳат тез битиб кетади.

Бронхоэктазияни консерватив даволаш операциядан олдин ўтказилган муолажаларни ўз ичига олади. Бундан ташқари санаторийда даволаниш тавсия этилади. Бронх-ўпка тўқимасида қайтмас ўзгаришлар бўлса, консерватив даво тадбирлари вақтинча ёрдам беради.

Болаларда ўпка резекцияси радикал, лекин тежамли бўлиши керак. Резекция ҳажми биринчи навбатда бронхография натижаларига асосланади. Кейинги пайтларда болаларда пульмонэктомия камайиб, шу билан бирга сегментар резекция қилиш кўпаймоқда. Икки томонлама зарарланишда хирург тактикаси ўзига хос этиборни жалб қилади. Бундай беморларда радикал операция икки босқичда ўтказилади. Улар орасидаги танаффус 6—8 ой. Биринчи операция кўпроқ зарарланган томонда қилинади. Битта ўпкаси тотал зарарланган ва иккинчисида чегараланган бронхоэктаз мавжуд беморларда бир томонлама пульмонэктомия қилиш мақсадга мувофиқ.

Болалар бронхоэктазиясида операция нафасни бошқариш усули билан интубацион наркоз остида ўтказилади. Олиб ташланган ўпка илдизига ишлов бериб, қон томирлар бирин-кетин боғланади ва кесилади. Бронх аппарат воситасида ёки қўлда айрим тугунли чок билан тикилади. Зарарланган бронх соҳасидаги ўпка паренхимасини олиб ташламасдан ва қон-томирларни боғламасдан экстирпация ёки резекция қилиш зарур.

Бронхоэктазияда йирингли жараён асосан бронхларни зарарлайди. Ундаги ўзгаришлар иккиламчи хилдаги пневмосклероз ҳисобланади. Шунинг учун бронхларни экстирпация қилиш операцияси патологенетик асосланган ва бронхоэктазнинг халтасимон турларида қўлланади. Бронхлардаги ўзгаришлар ҳам ривожланган бўлса, кичик ҳажмдаги операция ўтказилади. Зарарланган ўпкани бронхиал системадан ажратиб, бронхнинг проксимал соҳасини 1,5—2 см масофада резекция қилинади. Ўпканинг ажратилган соҳасида яллиғланиш жараёни секин-аста йўқолади.

Кўрсатилган операцияларнинг ўпка резекциясига қараганда афзалликлари бор. Асосий афзаллиги қон-томирларни сақлаш ҳисобланади. Қон айланишида зўрайиш бўлмаса, ажратилган ўпкада қон айланиши минимал, агар ўпка артериясида қон босими ошса,

енгиллаштирувчи шунт механизми ҳосил бўлади. Бу юрак, ўпка етишмовчилиги ва гипертензия ривожланишининг олдини олади. Бу айниқса икки томонлама кенг зарарланишларда муҳим аҳамиятга эга.

Бронхоэктазия учун ўтказилган операциянинг муваффақиятли кечиши операциядан кейинги даврга боғлиқ. Беморлар кузатиб борилади ва бўлиши мумкин бўлган асоратларнинг олдини олиш учун комплекс муолажалар қўлланади. Бир томонлама зарарланишда қисман резекциядан кейин операция бўлган ўпкага яхши шароит бўлиши учун бемор соғлом томонга ётқизилади. Ўпканинг тўғриланган ҳолда бўлиши катта аҳамиятга эга. Бунинг учун қисман резекциядан кейин актив аспирация учун дренаж қўйилади. 2—3 кундан кейин ҳаво ва геморрагик суюқлик тўхташи билан дренаж олиб ташланади.

Операциядан кейин бемор йўталолмайди (оғриқ ҳисобига). Нафас экскурсияси ҳам чегараланади, гиповентиляция келиб чиқади. Операция бўлган ўпка бронхларида балғам йиғилиб қолади ва ателектаз ривожланиши учун шароит яратилади. Шунинг учун операциядан кейинги даврда оғриқсизлантириш муҳим аҳамиятга эга.

Беморга яна оксигенотерапия ҳам ўтказилади. Махсус ниқоб ёрдамида ёки катетер орқали ҳаво берилади. Антибиотиклар, муколитиклар ва ингальяциялар қўлланади. Беморга биринчи кундан қаровотда ҳаракат қилиш буюрилади. Жисмоний даволаш машқлари 3-кундан бошлаб ўтказилади. 5—6 кундан кейин юришга рухсат этилади. Бу қилинадиган муолажаларнинг ҳаммаси асоратлар, биринчи навбатда ателектаз ривожланишининг олдини олади.

Болаларда ателектаз ривожланишининг асосий сабабларидан бири, бронхларнинг дренаж функцияси бузилиши ҳисобига обтурация бўлиб қолишидир. Ўпкадаги жароҳат нафас экскурсиясини чегаралайди. Болаларда ателектаз секин-аста ривожланади, яъни бунда аҳволи оғирлашиши кузатилмайди.

Ташхис қўйишда физикал текшириш усуллари асосий ўринни эгаллайди. Аускультацияда операция ўтказилган томонда нафас олишнинг сусайиши ёки йўқолиши, перкуссияда ўпка товушининг қисқариши кузатилади. Агар плеврал бўшлиқда суюқлик ва ҳаво борлиги инкор қилинса, унда ателектаз ёки бронхлар окклюзияси ҳақида ўйлаш керак. Ташхис рентгенологик текшириш билан тасдиқланиши мумкин. Келиб чиққан асоратларга қарши курашиш керак. Олдин трахеяни катетерлаб, балғамни олиш ва йўтални кучайтириш керак. Агар бу натижа бермаса, бронхоскопия қилиниб, шу орқали бронх тозаланади. Кўрсатилган муолажалар симпатик блокада билан тўлдирилади. Ўз вақтида аниқланган ателектаз ва эрта бошланган даволаш самаралидир.

Бошқа асоратларга операциядан кейинги пневмония, плевранинг чегараланган эмпиемаси ва бронхиал оқмалар киради. Болаларда бронхоэктазияни хирургик усул билан даволаш 70—75% ҳолларда яхши натижа беради.

Бронхоэктазия билан операция бўлган беморлар узоқ вақт диспансер кузатувида бўлишлари ва санаторийларда даволанишлари керак.

КЎКРАК ҚАФАСИ ВА АЪЗОЛАРИНИНГ ЖАРОҲАТЛАНИШИ

Болаларда кўкрак қафаси ва бўшлиқ аъзолари жароҳатланишининг қиёсан кам учраши қуйидаги хусусиятлар билан ифодаланади: қовурғалар эластиклиги ҳисобига кўкрак қафаси эзилган ва урилганда амортизация ҳосил бўлиши; ўпка ва кўкс аъзоларининг чўзилувчанлиги ва енгил сурилиши; ҳимоя суяк-мускул футлярининг борлиги.

Кўкрак қафаси ва аъзолари жароҳатланишининг очиқ ва ёпиқ турлари бўлади.

Ёпиқ тури болаларда кўкрак қафаси юмшоқ тўқималарининг лат ейиши бўлиб, у энг енгил ва кўп учрайдиган жароҳат ҳисобланади. У кўпинча ўпканинг чегараланган соҳаси нафас олиш ва пальпация қилганда кучаювчи оғриқ билан ифодаланади. Тери остида ёки мускул орасида гематома бўлса, бирдан оғриқ, шиш кузатилади. Суякларнинг (қовурға, ўмров, курак) жароҳатланиши болаларда катталарга нисбатан кам учраса-да, қовурғаларнинг суяк пардаси остидан синиши кўпроқ кузатилади. Оғир жароҳатларда эса қовурғаларнинг кўплаб тўлиқ ва бўлакланиб синиши кузатилади. Қовурғалар синишининг клиник белгилари: маҳаллий оғриқ, юзаки нафас, кўкрак қафасини рентген тасвирига олиш тўла тасдиқлайди.

Болаларда агар ўпка тўқимаси жароҳатланса, улар асосан лат еган соҳадаги оғриқ ва нафас олиш қийинлашганидан шикоят қиладилар. Жумладан, кўпиксимон балғам билан йўталиш, хансираш, қон туфлаш. Пульснинг тезлашиши ёки сусайиши, А/Б пасайиши кузатилади. Об'ектив текширганда тери соҳасида тирналиш, кўкариш, тери остига қон қуйилишлар, плевра бўшлиғига тешиб кирган асоратлар борлиги аниқланади. Лат еган соҳада перкуссияда тўмтоқ овоз гематома ҳисобига аниқланади.

Аускультацияда баъзан нам хириллашлар эшитилади. Рентген орқали пневмоторакс, ўпка тўқимасининг коллапси, сегментар ва бўлак ателектазлари аниқланади. Болаларда кўкс оралиғи аъзоларининг жароҳатланиши кам учраса-да, майда ва ўрта қон томирларнинг йиртилиши натижасида кўкс оралиғи клетчаткасига қон қуйилиши, ҳаво ўтказувчи йўллар бутунлиги бузилиши кўкс

оралиғи эмфиземасини келтириб чиқариши мумкин. Баъзан кўкс оралиғининг оғир жароҳати ҳисобига юрак ва қон томир етишмовчилиғи кўпинча ўлимга олиб келади.

Оғир жароҳатланиш, баланд жойдан думбаси билан йиқилиб тушиш ва қорин ичи босими ошиб кетиши натижасида диафрагманинг ёпиқ йиртилиши кузатилади. Диафрагманинг йиртилиши жароҳат катталиғига боғлиқ бўлади. Қорин бўшлиғи аъзоларининг кўкрак қафасига ўтиши ҳисобига ўпка коллапси ва пневмоторакс белгилари келиб чиқади.

Асосий ташхис рентген текширувидан кейин қўйилади.

Давоси. Кўкрак қафасининг юмшоқ тўқимаси лат еганда ва қовурға синган ҳолларда консерватив даво ўтказилади. Бунда бир неча кун беморга тинчлик яратилади ва оғриқ қолдирувчи дорилар, антибиотиклар буюрилади. Гемоторакс ва пневмоторакс бўлганда эса пункция қилинади ва дренаж найчалар қўйилади.

Кўкрак қафасининг очик жароҳатланиши. Бундай жароҳат тери бутунлиғи бузилганда қайд этилади. Париетал варақ жароҳатланишига қараб, тешиб кирувчи ва тешиб кирмайдиган жароҳатлар фарқланади. Кўкрак қафасини тешиб ўтувчи ва қурол-яроғдан бўлакли жароҳатланишлар хавfli ҳисобланади. Булар баъзан ўпка тўқимасининг жароҳатланиши, гемоторакс, пневмоторакс билан бирга кузатилади. Бунда рентген орқали текшириш усули катта аҳамият касб этади.

Давоси. Тешиб ўтмайдиган ва тешиб ўтадиган кўкрак жароҳатланишлари натижасида кўкрак қафаси аъзолари зарарланган бўлса, жароҳат четларини кесиб, бирламчи жарроҳлик ишлови берилади ва дренаж найча қўйилади. Кўкрак қафасининг тешиб кирувчи жароҳатларида ўпка тўқимаси зарарланса, гемоторакс бўлса, текшириш учун торакотомия қилинади. Бу билан қон ҳам тўхтатилади, плеврал бўшлиқ тозаланади ва вақтинча дренаж найча қўйилади. Болаларда камдан-кам ҳолларда ўпка резекция қилинади. Плевмопультмонал шокнинг олдини олиш мақсадида жароҳат соҳасига, қовурға орасига вагосимпатик блокада буюрилади.

ЧАҚАЛОҚЛАРДА ЎТКИР НАФАС ЕТИШМОВЧИЛИГИ БИЛАН КЕЧАДИГАН РИВОЖЛАНИШ НУКСОНЛАРИ

Ўткир нафас етишмовчилиғи синдроми чақалоқлик даврида асосий ўринни эгаллайди. Чақалоқларда респиратор етишмовчиликларни келтириб чиқарувчи сабаблар турли-туман бўлганлиғи учун ташхис қўйиш қийин бўлади. Нафас етишмовчилиғи ўпка, ўпкадан ташқари омиллар, хирургик, хирургик бўлмаган касалликлар таъсирида келиб чиқиб, у патологик белгиларнинг тезда ривожланиши, клиник кўринишларнинг умумийлиғи билан белгиланади. Е. Силяновская (1971) фикрига кўра, кўкс оралиғининг

силжиши бу етишмовчиликнинг асосий белгисидир. Лекин кўпчилик шифокорлар бу белгининг клиник аҳамиятини унутишган. Ўткир нафас етишмовчилиги билан кечадиган кўкс оралигининг силжиши кўкрак қафаси ичидаги патологик ҳолатни билдириб, шошилиш текширув ва хирургик ёрдамни талаб қилади.

Чақалоқларда ўткир нафас етишмовчилиги билан кечадиган сабаблар таснифи:

I. Кўкс оралигининг касалланган томонга силжиши билан кечадиган касалликлар: а) ўпка билан боғлиқ сабаблар: ўпка ва ўпка бўлақларининг ателектази; ўпка ва ўпка бўлақлари агенезияси, гипоплазияси.

II. Кўкс оралигининг қарама-қарши томонга силжиши билан кечадиган касалликлар:

а) ўпка билан боғлиқ сабаблар:

— ўпканинг ўткир лобар эмфиземаси;

— ўпканинг таранглашган суюқлик ёки ҳаво сақловчи бўшлиқлари;

б) ўпка билан боғлиқ бўлмаган сабаблар:

— асфиксияли сиқилиш асорати билан кечувчи диафрагма чурраси:

— диафрагма релаксацияси;

— гидроторакс, пиоторакс, хилоторакс, гемоторакс;

— кўкс оралигидаги баҳайбат ўсмалар.

III. Кўкс оралиги силжимасдан кечадиган касалликлар:

а) ўпка билан боғлиқ сабаблар:

— кекирдак стенозлари;

— трахея-қизилўнғач оқмалари;

б) ўпка билан боғлиқ бўлмаган сабаблар:

— ранула;

— хоаналар атрезияси;

— макрогlossия (чин, сохта);

— Пьер-Робин синдроми;

— туғилиш жараёнидаги бош мия жароҳатланишлари.

Чақалоқлардаги ўпка ателектази, бола туғилиши жараёнида ҳомила суюқлиги аспирацияси, шунингдек қизилўнғач, ҳалқум туғма нуқсонлари ёки ютиш рефлексининг бузилиши натижасида сут аспирациясидан келиб чиқади. Туғма ателектаз, бош мия жароҳатлари, альвеоляр сурфактантнинг етишмовчилиги ёки бўлмаслиги натижасида альвеола юзасининг чўзилиши нафас олганда 2 марта кўп босимни талаб қилади. Етук туғилган боланинг ривожланган ўпкаси биринчи нафасдан кейин тўғриланиб, пучаймайди. Чала туғилган бола ўпкасида сурфактант бўлмаганлиги туфайли нафас чиқарганда ўпка пучайиб қолади.

Ўпка тузилиши фаолиятидаги етишмовчиликлар ҳомила ва чақалоқлик давридаги ўпка патологияси ривожланишидаги асосий

омиллардан ҳисобланади. Чақалоқлардаги ўпка ателектази этиологиясига боғлиқ бўлмаган ҳолда оғир зотилжамнинг ривожланишига сабаб бўлади.

Ателектазнинг клиник кўриниши ўткир нафас етишмовчилиги белгилари билан таърифланади. Касалликнинг оғирлиги ателектазга учраган ўпка юзасининг ҳажмига боғлиқ. Беморда хансираш, тахипноэ, цианоз, тахикардия кузатилади. Кўздан кечирилганда ателектаз томонидан кўкрак қафасининг нафас олишдан орқада қолиши аниқланади. Катта ателектазларда кўкрак қафасининг чиқиши кузатилади. Перкуссияда кўкс оралиғи зарарланган томонга силжиган, эшитиладиган товуш эса қисқарган бўлади. Аускультацияда нафас олиш сусайган ёки умуман эшитилмайди. Рентген тасвирида ташхис тасдиқланади: плевра бўшлиғининг бутунлай (тотал ателектазда) ёки қисман хиралашиши, кўкс оралиғининг зарарланган томонга силжиши, диафрагма гумбазининг юқорига кўтарилиши кузатилади.

Ателектаз тезликда даволашни талаб қилади. Ателектазнинг кечиши ўпка зотилжамига олиб келади. У юқори ҳарорат, ўпкада ҳаво алмашинувининг бузилиши: хириллаш, нафаснинг ўзгариши билан кечади. Чақалоқларнинг нафас йўлларидаги аспирацияланган суюқлик ва шиллиқни бронхоскоп ёрдамида тозалаш яхши натижа беради. Баъзан бронхоскопияда ўткир нафас бузилиши билан кечадиган трахеобронхомалация каби туғма нуқсонларни аниқлаш мумкин. Бронхоскоп орқали тозалаш муолажаларидан сунг ингальяциялар ва балғам кўчирувчи дорилар қўлланади.

Чақалоқлардаги ўпка агенезияси, аплазияси ва гипоплазияси оғир ривожланиш нуқсонлари ҳисобланади.

Агенезия, бу бир ёки иккала томонда ўпка ва бронхларнинг йўқлигидир.

Аплазия, шаклланган бош бронх ёки унинг ҳосиласида ўпканинг бир қисми ёки унинг бутунлай йўқлигидир.

Гипоплазия ўпка ёки ўпка бўлағи ва улар таркибига кирган қисмларнинг ривожланишдан турли даражада орқада қолишидир.

Икки томонлама агенезия (аплазия) билан туғилган болалар яшашга қодир эмас. Бир томонлама агенезия (аплазия) бола туғилгандан бошлаб кучли нафас етишмовчилиги (тахипноэ, хансираш, цианоз) билан кечади. Нафас пайтида зарарланган томондаги кўкрак қафасининг бироз чўккани, қовурғаларнинг бир-бирига яқинлашгани, қовурғалар оралиғининг торайганлиги кузатилади.

Текширишлар натижасида кўкс оралиғининг зарарланган томонга силжиши (ўнг ўпка аплазиясида баъзан шифокорлар буни чин декстрокардия билан алмаштирадилар), нафас сусайиши, зарарланган томонда перкутор товушнинг қисқарганлиги аниқланади.

Рентгенда зарарланган томоннинг гомоген тарзидаги хиралашуви, кўкс оралигининг зарарланган томонга силжигани, диафрагма гумбазининг юқорида туриши, қовурғалар оралигининг кескин торайганлиги қўринади. Шунингдек, медиастинал ўпка чурраси аниқланади — яъни зарарланган томонга, одатда юқори бўлақда соғ ўпка қисман силжийди. Томография ёки текширишнинг мураккаб рентгеноконтраст усуллари (ангиопульмонография, бронхография) ёки замонавий радиологик усуллар, бронхоскопия натижаларига аниқлик киритади.

Ўпка агенезияси, аплазиясини даволаш кам натижа беради. Ягона ўпкадаги бронхларни тозалаш шарт. Ўпка агенезияси (аплазияси)да трахеобронхиал санация билан бронхоскопия қилиш, ўпка зотилжамининг олдини олиш учун болани тезда реанимация хонасига ётқизиш керак.

Чақалоқлик даврида ўпка, унинг бўлагининг туғма гипоплазияси ўткир нафас бузилиши билан кечади. Ривожланмаслик даражаси, зарарланган тўқима ҳажмига қараб, клиник белгилар намоён бўлади. Бу нуқсонларга йирингли инфекциянинг қўшилиши натижасида ўпкада сурункали йирингли жараён юзага келади.

Туғма лобар эмфизема — (ТЛЭ) — ўпканинг алоҳида структур элементлари ривожланмаслиги натижасида пайдо бўлади. Ю. Ф. Исаков, Э. А. Степанов ва В. И. Гераськин (1978) патоморфологик текширишларга асосланиб, ТЛЭ га олиб келувчи ўпка-бронх системасида 3 хил ривожланиш нуқсони бор деган хулосага келадилар.

1. Терминал ва респиратор бронхлар силлиқ мушакларининг аплазияси 2. Бронхлар оралиқ генерациясининг йўқлиги. 3. Ўпка бўлаги респиратор бўлимининг агенезияси.

Касаллик ўткир, ўртача ўткир, сурункали кечади. Охирги икки тури кўпинча мактаб ёшидаги болаларда аниқланиб, енгил ҳансираш, тез чарчаш билан ифодаланади. Баъзан ТЛЭ флюорография ва рентгенда тўсатдан аниқланади, яъни бунда зарарланган бўлақ шишган ҳолда бўлади. Зарарланган соҳа ҳажми катталашиб, ўпканинг зарарланган қисми ва кўкс оралигини сиқиб қўяди. Нафас чиқарганда пучаймайди. Ушлаб кўрганда паролон губкани эслатади. Гистологик текширганда: альвеоланинг кескин чўзилмаганлиги, ёрилиши, бронхиола деворининг ривожланмаганлиги аниқланади. Кўпинча чап ўпканинг юқори бўлаги зарарланади.

ТЛЭ клиникаси бола ҳаётининг дастлабки 2—3 ҳафтасида, баъзан биринчи соатлари, кунда аниқланади. Касаллик ўткир, кўпинча зотилжам, респиратор вирусли инфекция кўринишида ривожланади. ТЛЭ ўпкадаги таранглик синдроми, ўткир нафас етишмовчилиги, ҳансираш, цианоз, тахикардия касалликка хос белгилар ҳисобланади. Бола безовталанади, кўкрак қафасининг зарарланган томони шишади. Кўкс оралиғи кескин силжийди, перкуссияда тимпаник товуш эшитилади. Аускультацияда нафас

эшитилмайди. Рентген ташхисга аниқлик киритади. Рентгенда кўкс оралиғи силжиган, қарама-қарши томонда тиниқлик кучайган бўлади. Рентген тасвирида ўпканинг кўкс оралиғига яқин юқори, куйи бўлимларида учбурчак шаклли қорайишларни кўриш мумкин, яъни бу соҳалар сиқилган, коллапсга учраган ўпка паренхимасидир.

Пневмоторакс билан солиштирма ташхис томографияга асосланади. Бунда тиниқ фонда нозик ўпка сурати кўринади. Шубҳаланган ҳолларда плевра пункцияси қилинади, бунда пневмотораксда ҳаво олинади, эмфиземада ҳаво олиб бўлмайди.

ТЛЭ хирургик усул билан даволанади (яъни шошилинч торакотомия қилиб). Зарарланган бўлакни олиб ташлаш керак. Радикал операция эндотрахеал наркоз остида олиб борилади. Кўкрак қафасига 5 қовурға оралиғи олд-ён томондан кирилади. Плевра бўшлиғига эҳтиёткорлик билан кирилади. Операциянинг қийинлиги шундаки, шишган ўпка бўлаги плевра бўшлиғининг ҳаммасини эгаллаб, ўпка дарвозаси соҳасида манипуляцияга ҳалақит беради. Ўпканинг зарарланган соҳаси жароҳатга киритилиб, илдизи ажратилади ва УКЛ ёки УО аппарати билан ишлов берилади. Ўпканинг таранглашган киста ва буллалари чақалоқларда ўткир плевра ичи таранглашиш синдроми ривожланишига сабаб бўлади.

Ўпканинг таранглашган кисталари клиникасини ўткир «локал» лобар туғма эмфиземадан фарқлаш қийин. Бунда ҳам ўткир нафас етишмовчилиги белгилари, кўкс оралиғининг силжиши, перкуссияда тимпанит кузатилади. Шошилинч равишда ўтказилган рентгенографияда бутун плевра бўшлиғини эгаллаган юмалоқ юпқа девори ҳаво билан тўлган бўшлиқлар аниқланади.

Таранглашган кисталарнинг радикал давоси хирургик усул ҳисобланади. Ҳозирги вақтда киста билан боғланган бронхларни окклюзиялаб киста бўшлиғига Мональди бўйича суюқлик юбориш муваффақиятли қўлланмоқда.

Асфиксия сабабли юз берган сиқилиш асорати билан кечадиган диафрагма чуррасидаги клиник кўринишлар, қорин бўшлиғидаги аъзоларнинг плевра бўшлиғига силжиши ўпканинг калибрланиш даражасига, кўкс оралиғининг нақадар сиқилишига ва силжишига шох қон томирларнинг нечоғлик букилиб қолишига боғлиқдир. Чақалоқларда ўткир нафас етишмовчилиги, одатда сохта диафрагма чурраларида кузатилади.

Объектив кузатувда нафас олганда қовурғалар оралиғи ва эпигастрал соҳанинг ичига тортилиши, нафас олиш актида чурра томонда кўкрак қафасининг туртиб чиқиши ва ортда қолиши аниқланади. Перкуссияда кўкс оралиғи аъзоларининг чурранинг қарама-қарши томонига силжиши кузатилади.

Вертикал ҳолатдаги кўкрак қафасининг рентгенографияси аниқ ташхис қўйишга ёрдам беради. Чап плевра бўшлиғида кўп оқ доғ-

лар ва «ноксимон» оқариш диафрагма чуррага хосдир. Баъзи ҳолларда меъда ва ичакларга контраст моддалар юбориш мумкин.

Даволаш хирургик усулда олиб борилади. Операцияни абдоминал ёки торакал усулда қилиб, чурра таркиби қорин бўшлиғига қайтарилади. Диафрагма пластикаси бажарилади. Операциядан кейин чап ўпкада аэрациянинг чекланишига эътибор бериш керак. Баъзан диафрагма чуррасида чап ўпканинг гипоплазияси кузатилади.

Чақалоқлардаги гидроторакс, гемоторакс, пиоторакс, пиопневмоторакс, хилоторакс турли касалликлар (пневмония; сепсис) ёки туғруқ вақтидаги ўпка, кўкрак қафаси жароҳатларининг асорати ҳисобланади. Клиник белгилари плевра бўшлиғи таранглиги, ҳансираш, нафас олиш вақтида орқада қолиш, перкутор товушнинг қисқариши ёки тимпанит нафаснинг сустлашуви билан ифодаланади.

Олдий рентгенографияда кўкс оралиғининг силжиши, зарарланган томонда ўпка юзасининг тотал туманлашиши аниқланади.

Даволаш плевра пункциясидан бошланади. Пункция ёрдамида плевра бўшлиғидаги суюқлик чиқарилиб, антибиотиклар юборилади. Оғир ҳолларда дренаж қўйилади.

Чақалоқларда учрайдиган пневмоторакс туғруқ вақтидаги жароҳатланишлар ва сунъий нафас берганда альвеолалар чўзилиши натижасида юзага келиб, бу ўпка паренхимасининг узилишига олиб келади.

Пневмоторакс клиникасида ҳансираш, цианоз кузатилади, бу белгилар даражаси пневмоторакс ҳолатига (чегараланган, оддий, таранглашган), ўпка коллапси даражасига боғлиқ. Чегараланган пневмотораксда кўпинча кучли клиник ўзгаришлар кузатилмайди. Таранглашган пневмотораксда эса плевра ичидаги босимнинг ошиши ҳисобига зарарланган кўкрак қафаси бирмунча шишади, кўкс оралиғида силжиш, тимпанит нафас ҳаракатларининг сустлашуви устун туради. Рентгенографияда: кўкс оралиғи ва диафрагма гумбазининг пастга силжиши, ўпка сатҳи тасвирининг бутунлай ёки қисман бужмайиши ва унга тегишли равишда плевра бўшлиғида оқариш кузатилади.

Даволашни тезда бошлаш, яъни пункция қилиб, ҳавони сўриб олиш зарур.

Кўкс оралиғининг гигант ўсма ва кисталари чақалоқлардаги ўткир нафас олиш бузилишининг сабабларидан бўлиши мумкин. Кўкс оралиғининг ўсмалари асфиксия, ўткир етишмовчилик хуржлари билан кечади. Бу ўзгаришлар трахея, бронхлар босилиши натижасида келиб чиқади.

Кўкс оралиғи гигант ўсмаларида перкуссияда кўкс оралиғи чегаралари кенгайгани, патологик жараён томонга қарама-қарши силжигани кузатилади. Аускультатив белгилар характерли эмас.

Ўсмаларни аниқлашда рентгенография асосий ўринни эгаллайди. Оддий рентгенографиядан ташқари томография, контрастли текшириш усуллари ўтказилади.

Ўсмалар хирургик усул билан даволанади. Операция муолажа-си ташхис аниқланиши билан ўтказилади.

Чақалоқлардаги трахея стенозлари бирламчи ва иккиламчи бўлиши мумкин. Бирламчиларига трахеянинг туғма нуқсонлари — трахея стенози ёки унинг мембранаси киради. Клиник белгиларидан инспиратор ҳансираш ва стридор кузатилади. Трахеоскопия ва томографиядан кейин яқуний ташхис қўйилади.

Иккиламчи трахея стенозлари турли туғма нуқсонлар, ўсмалар ёки аномал ривожланган қон-томирлар томонидан трахеянинг сиқилиши натижасида келиб чиқади.

Ранула — тил ости безининг кистаси бўлиб, оғиз бўшлиғида, бевосита тил остида жойлашади. Бу ҳолат тил ости беzi йўлининг тиқилиб қолиши ёки яллиғланиш жараёни натижасида келиб чиқади. Ранула қатталашиб тилни юқори ва орқага суради. Бу эса эмизикли болаларда нафас олишнинг бузилишига сабаб бўлади.

Ранула клиник томондан кучайиб борувчи нафас олишнинг бузилиши, тўхтаб-тўхтаб эмиш, инспиратор ҳансираш билан кечади.

Оғиз бўшлиғини текширганда тил остида думалоқ лиқилловчи ҳосила бўлиб, унинг юпқа қобигидан тиниқ сарғиш суюқлик кўри-нади.

Ранулани даволаш — хирургик усул бўлиб, кистанинг девор-лари қисман кесиб олинади.

Хоаналар атрезияси — туғма нуқсон бўлиб, орқа бурун йўлларининг тутилиши билан ифодаланади. Хоаналарнинг икки томон-лама атрезияси жуда хавотирлидир. Касалликнинг уч тури, мем-бранали, суякли ва бурун йўлларининг бутунлай йўқлиги тафовут қилинади.

Хоаналарнинг икки томонлама атрезияси ҳансираш, цианоз, апноэ хуружлари билан ифодаланади. Эмишнинг бузилиши касал-ликка хос ҳисобланади. Бола йиғлаганда цианоз бирмунча камая-ди.

Бурун йўлларини резина катетер билан зондлаш ташхисни аниқ-лайди. Биринчи ёрдам оғиз билан нафас олишни таъминлашга қаратилган. Бунда даҳанни тўшга лейкопластир билан фиксация қилиниб, ҳаво ўтказиб юборилади.

Пьер-Робин синдроми учта турли туғма нуқсонларни ўз ичига олади: танглайнинг ривожланмагани, микроретрогнатия (пастки жағнинг ривожланмаслиги, силжиши) ва глоссоптоз. Боланинг ташқи кўриниши: енгил ҳансирашдан тортиб, то асфиксиягача етиши мумкин.

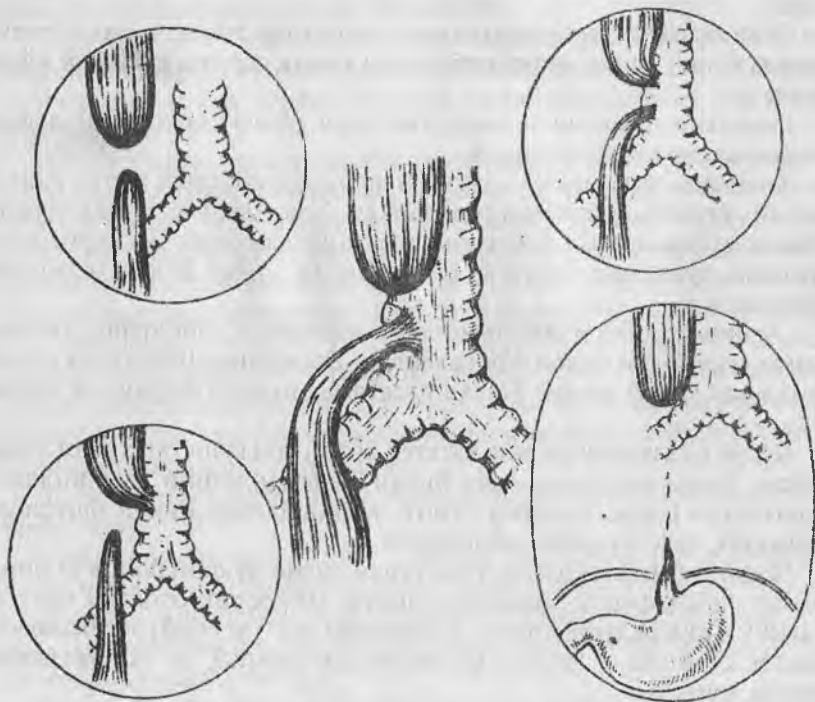
Бу нуқсон эмиш ва нафас олишнинг бузилиши билан кечади. Ҳансираш инспиратор кўринишда бўлади. Биринчи ёрдам кўрса-

тишда тил чиқарилиб, фиксация қилинади. Овқатлантириш зонд орқали бўлади. 3—4 ой давомида болага қоринда ётиш тавсия қилинади. Операция одатдаги муддатларда ўтказилади.

Бош миянинг туғилишдаги жароҳатлари нафас олишнинг бузилишига сабаб бўлади. Бундай болалар анамнезида оғир туғруқ, қисқичлар кўйиш, вакуум-экстрактор ишлатилгани аниқланади. Нафас олишнинг бузилиши (диспноэ, аритмик нафас олиш, цианоз, ҳансираш), неврологик аломатлар (бўшашиш, адинамия, талваса, бир нуқтага тикилиш), чақалоқларда физиологик рефлексларнинг бўлмаслиги ва бошқалар билан бирга кечиши мумкин.

ҚИЗИЛЎНГАЧ АТРЕЗИЯСИ

Қизилўнгал атрезияси оғир туғма нуқсон ҳисобланиб, бунда аъзоннинг юқориги қисми тўмтоқ тугалланиб, унинг тўлиқ тутилиши билан намоён бўлади. Қизилўнгалнинг пастки қисми эса кўпинча трахея билан туташгандир. Қизилўнгал атрезиясининг бошқа турлари ҳам бор (7-расм), лекин улар кам учрайди. Статистик маълумотларга қараганда, 3000—4000 туғилган чақалоқнинг би-



7- расм. Қизилўнгал атрезияси турлари.

рида қизилўнғач атрезияси кузатилади. Касалликнинг туридан қатъи назар, тезлик билан операция қилиш зарур.

Бу туғма нуқсоннинг келиб чиқишига сабаб, асосан эмбрионал ривожланиш даврининг илк босқичларида кузатиладиган номутаносиб ўзгаришлардир. Эмбрионал ривожланиш даврида қизилўнғач ва нафас йўллари биргаликда бирламчи ичакнинг олдинги қисмидан ривожланади. Ҳомила ривожланишининг 4—5 ҳафтасига келиб ичакнинг вентрал қисмидан трахея, дорсал қисмидан эса қизилўнғач пайдо бўлади. Эрта босқичларда қизилўнғач трахея билан кенг туташади. Ҳар хил сабабларга кўра нафас найининг қизилўнғачдан нотўлиқ ажралиши бу туғма нуқсонларнинг асосий сабабларидан бири ҳисобланади. Шу билан бирга эмбрионал ривожланишда ковак органларда кузатиладиган эпителий ҳужайра пролиферацияси туфайли юзага келадиган физиологик облитерацияни, кейинчалик бу жараённинг вакуолалар пайдо бўлиши ҳисобига реканализация бўлишини (эъни ковак аъзолар бўшлиқ қисмларининг тикланиши билан тугайдиган жараён) ҳам эътиборга олиш керак.

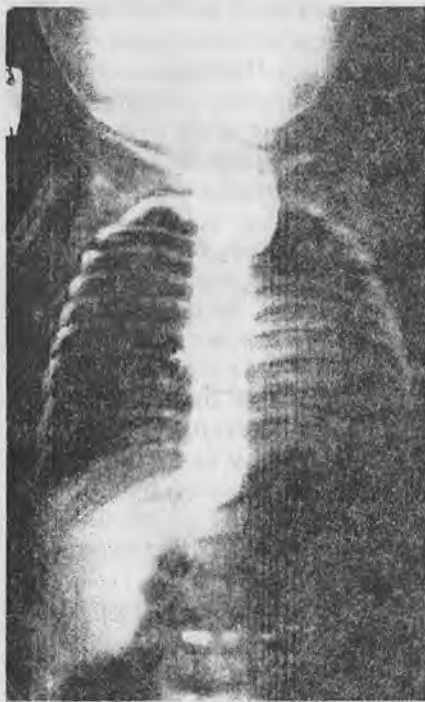Клиникаси. Қизилўнғач атрезияси бола туғилгандан кейинги дастлабки соатларда намоён бўлади. Касалликнинг энг эрта ва доимий белгиси бўлиб, оғиз ва бурун бўшлиғидан кўп миқдорда кўпиксимон шиллиқнинг ажраб туриши ҳисобланади. Чақалоқда кўкариш хуружи билан кечадиган нафас етишмовчилиги белгилари намоён бўлади. Упканинг барча сағҳларида эшитиладиган турли ўлчамдаги хириллашлар аспирацияли зотилжам бошланганлигидан ва унинг тез орада кучайиб боришидан далолат беради. Аспирацияли зотилжам фақатгина сўлак аспирацияси билан боғлиқ бўлмай, балки кекирдак ва қизилўнғач оқмаси орқали меъда ширасининг кекирдак ва бронхларга тушишидан келиб чиқади. Касаллик ўз вақтида аниқланмаганда қизилўнғачнинг ёпиқ тугаган халтасида тўшланган шиллиқ модда қизилўнғач-кекирдак оқмаси орқали трахеяга тушадиган меъда ва ўн икки бармоқ ичак шираси ҳисобига сариқ тус олади, оғиз ва бурун орқали чиқадиган шиллиқ ҳам шу рангда бўлади. Қизилўнғач атрезиясида бола организмда юзага келадиган сув танқислиги, аспирацион зотилжам ҳисобига нафас олишнинг тезлашиши оқибатида яна ҳам чуқурлашади ва юрак қон томир системаси томонидан ўзгаришлар пайдо қилади, бу ўзгаришлар юрак уришининг тезлашиши ва юрак тонларининг ўзгариши билан намоён бўлади.

Қизилўнғач атрезиясининг дистал қисмининг трахеяга оқмаси орқали очилиши чақалоқларда, ҳар бир нафас ҳаракати вақтида оқма орқали меъда-ичак тизимига ҳавонинг доимий тушиб туриши ҳисобига бола қорнининг шишига олиб келади ва перкуссия қилинганда тимпанит товуш аниқланади. Аммо меъда-ичак тизимида ҳавонинг аниқланмаслиги қизилўнғач-трахея оқмасининг йўқлигидан далолат берувчи асосий белги бўлиб ҳисобланмайди,

чунки мавжуд оқманинг диаметри кичик бўлганда ёки у шиллиқ модда билан бекилиб қолганда ҳам, ҳавонинг трахеядан меъдага ўтиши қийинлашади ёки умуман кузатилмайди.

Ташхиси. Қизилўнғач атрезиясида ташхис қўйишда зондлаш ёки қизилўнғачга ҳаво ёки контраст модда юбориш усулидан фойдаланилади. (8-расм).

Зондлаш учун асосан одатдаги ингичка резина катетер оғиз ёки бурун орқали қизилўнғачга киритилади. Атрезияда у қизилўнғач проксимал сегментининг бекилган кўр қопча соҳасига тақалади (етук туғилган чақалоқлар учун милкнинг юқориги чеккасида 10—12 см, чала туғилган чақалоқлар учун эса милкдан 8—10 см). Бу вақтда шу нарсани унутмаслик керакки, катетер букилиб қолиши ҳисобига у меъдага ўтгандек туюлади. Шунинг учун катетерни 20—25 см туширилганда (чала туғилган чақалоқлар учун 20 см, етук чақалоқлар учун 24 см) катетернинг учи оғиз бўшлиғидан қайтиб чиқади. Лекин бу натижани олиш учун қатъий ҳаракат қилиш қизилўнғачнинг тешилишига олиб келиши мумкин. Шунинг учун қизилўнғачга зонд туширилаётганда 8—10 см чуқур-



8-расм. Қизилўнғач атрезиясини контраст модда юбориб аниқлаш.

ликда унинг эркин ўтишида қаршилиқ кузатилганда, зонднинг ҳаракатини тўхтатиб Элефанд синовини ўтказиш керак. Бунинг учун 10—20 грамми шприцда зонд орқали ҳаво юборилади. Қизилўнғач атрезиясида ҳаво шовқин билан оғиз ва бурун бўшлиғидан қайтиб чиқади ва аксинча нормал ҳолатларда эса ҳаво тўсиқларсиз меъдага эркин тушади.

Ташхисни тасдиқлаш учун болага суюқлик ёки кўкрак бериб, нафас етишмовчилик аломатлари кучайишини кузатиш кўпол хатодир. Бу аспирацияли зотилжамни кучайтириши мумкин.

Давоси. Операцияга тайёргарлик ташхис қўйилиши билан туғруқхонадаёқ бошланади. Аспирацияли зотилжам ва у туфайли юзага келади-ган юрак қон-томир ва бошқа ички аъзоларда кузатиладиган ўзгариш ҳамда асоратларнинг

олдини олиш оператив муолажага тайёргарликнинг асосини ташкил этади.

Бола туғилгандан кейинги 1—6 соатларда ташхис қўйилгач, доимий равишда оғиз бўшлиғидаги ва қизилўнғачда тўпланаётган шиллиқ моддаларни, сўлакни тез-тез тозалаб туриб, узлуксиз кислород бериб борилади, антибиотиклар ва геморрагик ўзгаришларга қарши विकास юборилади. Мўътадил ҳарорат, микроиқлимни танлаш ва уни ташкил қилиш, 0,1—0,2 мл Е витаминини тери остига юбориш склероманинг олдини олишда катта ёрдам беради. Бу тадбирларни ўтказиш учун 1,5—2 соат кетади.

Касаллик қанча кеч аниқланса, болада кузатиладиган ўзгаришлар ва асоратлар ҳам шунча кучли бўлади ва тегишли тарзда операцияга тайёрлаш даври ҳам узайтирилади. Аспирацияли зотилжамнинг янада ривожланиши ва сув-электролитлар алмашинувининг бузилиши натижасида беморнинг аҳволи оғирлаша боради. Қизилўнғач атрезиясида асосан тузсиз сувнинг йўқотилиши ҳисобига ҳужайра цитоплазмаси суюқлиги камаяди. Гипернатриемия қон томирлар ва ҳужайралараро суюқликларнинг қайта тақсимланишига сабаб бўлади. Кузатиладиган гематокрит кўрсаткичининг кўтарилиши гемоконцентрациядан эмас, ҳақиқий полицетимиядан дарак беради.

Қизилўнғач атрезияси ташхиси кечикиб қўйилганда ўтказиладиган тадбирлар анча кенгроқ бўлади. Бунда кўзда тутилган даволаш муолажалари билан бирга бола организмидаги ўзгаришларни нормал тизимга солиш ва овқат моддаларига бўлган физиологик эҳтиёжни қондириш учун тегишли миқдордаги суюқлик (парентерал тарзда) юборилади. Бола туғилганидаги тана вазнининг 10% ва ундан кўпроғини йўқотганда етишмовчилик асосан 10% глюкоза эритмаси ҳисобига қопланади.

Аксарият бундай ҳолларда операцияга тайёрлаш вақти 12—24 соат давом этади. Трахеяда интубация найчаларини қолдириб улар орқали нафас йўлларини тозалаб туриш, физиотерапия муолажаларидан фойдаланиш ва турли симптоматик дори-дармонларни қўллаш тавсия этилади.

ҚИЗИЛЎНҒАЧ АХАЛАЗИЯСИ

Қизилўнғач ахалазияси деганда, унинг кардиал қисми ўтказувчанлигининг бузилиши тушунилади, лекин бу ёрда органик ўзгаришлар бўлмайди. Бу касаллик кардиоспазм, мегаэзофагус, қизилўнғачнинг идиопатик кенгайиши деган ном билан ҳам юритилади.

Қизилўнғач мураккаб координацияли ҳаракат функциясига эга бўлган аъзо ҳисобланади. Нормада, ютиш жараёнида қизилўнғачнинг ҳар хил бўлимлари функцияси, тўқимаси координацияланган бўлади. Луқма ютилгандан кейин қизилўнғач мускуллари нав-

бат билан қисқариб, овқатни ўтказиб юборади, шу пайтда координациянинг рефлексор очилиши юз беради.

Луқма ютилгандан кейинги жараёнда қизилўнғач ҳаракатлантирувчи компонентларнинг бузилиши билан пайдо бўладиган дискоординация — қизилўнғач ахалазиясини ифодалайди.

Ахалазия — грекча сўз бўлиб, инкор қилиш, халазия бўшашиш деган маънони англатади. Бунда қизилўнғач кардиал қисми ўтказувчанлигининг бузилиши, луқма ютилгандан кейин кардиянинг нормал рефлексор очилмаслиги рўй беради. Кардиянинг ёпилиб туриши меъдадаги овқатни қизилўнғачга қайтиб тушишига йўл қўймайди. Шу билан бирга қизилўнғачнинг юқори қисмлари озми-кўпми кенгайиши ва тонуси пасайиши кузатилади. Кардиянинг очилиши қисқа муддатли бўлиб, бу асосан қизилўнғачдаги гидростатик босим остида юз беради. Кардиядан овқат ўтаётган пайтда ҳам, у торайганга ўхшаб туради, органик ўзгаришлар бўлмаганлиги учун кардиянинг сиқилиши борга ўхшайди.

Бу касаллик болаларда нисбатан кам учрайди. Катта ёшдаги кишиларда эса рак ва қизилўнғачнинг чандиқли торайишидан кейин учраб туради.

Морфологик текширишларга кўра қизилўнғач кардиал қисми ўтказувчанлигининг бузилиши қизилўнғач мускулларидаги нерв тармоқлари ганглиялари нейронининг туғма нуқсонларидан келиб чиқади. Бу нуқсон кўпроқ кардия қисмида сезиларли бўлади, лекин қизилўнғачнинг юқоридаги ҳамма силлиқ мускулларда ҳам кузатилиши мумкин. Бунинг натижасида кардия ахалазияси келиб чиқиб, юқорида жойлашган қисмларнинг тонуси ва моторикаси пасайиб кетади.

Ахалазия касаллиги турли ёшдаги болаларда учраши мумкин, лекин кўпроқ 3 ёшдан кейин аниқланади.

Клиникаси. Қизилўнғач ахалазиясида иккита асосий симптом-регургитация ва дисфагия бўлади. Болани овқатлантирган заҳоти ёки бир оздан кейин у қайт қила бошлайди. Болани кузатиб борганда шуни аниқлаш мумкинки, қусиш бирданига, кўнгил айнамай туриб бўлади. Қусуқ таркиби ўзгармаган овқатдан иборат бўлиб, унда меъдадаги овқатнинг қолдиқлари бўлмайди. Қусуқ миқдори ейилган овқатга қараганда ҳамма вақт камроқ бўлади.

Иккинчи муҳим белгиларидан бири бу дисфагиядир. Катта ёшдаги болалар луқмани ютгандан кейин уни кўкрак орқасида тўхтаб қолганини сезадилар. Кичик ёшдагиларда дисфагия бошқа ҳар хил белгилар билан намоён бўлади. Болалар онасини кўпинча эммай қўяди. Айрим пайтларда, она эмизаётганида боланинг қийналаётганини сезади. Боғча ёшидаги болаларда овқатнинг қизилўнғачдан ўтиши секинлашади, кўпроқ овқат ўтиши айниқса қийинлашади, айрим ҳолларда дисфагия қуюқ овқат еганда ҳам, суюқ овқат ичганда ҳам кузатилаверади.

Овқатланишнинг бузилиши натижасида бола озади, баъзан сезиларли даражада анемия ва кахексия белгилари кузатилади. Бола дисфагияда бўладиган нохуш сезиларни йўқотиш учун овқатни меъдага ўтказувчи ҳар хил ёрдамчи воситалардан фойдаланади: овқатланаётганда тез-тез ютиниб туради, сув ичиб туради, кўкрак кафасини босади, баъзан бола ухлаб ётганда қусади ва кечаси йўталади. Овқатнинг қизилўнгачда узоқ вақт сақланиб туриши ва регургитация натижасида аспирация бўлиши мумкин, бу эса ўпкада ҳар хил асоратларни (сурункали бронхит, рецидивловчи пневмония) келтириб чиқаради. Сўлак оқишнинг кучайиши, кўкрак ортида оғриқ ва тўйиб овқатланмаслик белгилари болаларда камроқ кузатилади.

Болаларда касаллик аста-секинлик билан бошланиб, сурункали ўзгариб турувчи кўринишда кечади: боланинг аҳволи баъзан яхшиланиб гоҳо яна ёмонлашиб боради. Касаллик эса борган сари кучаяди.

Ахалазияга гумон бўлганда ташхис усуллариининг энг яхшиси бу рентгенологик текширишдир. Тасвирий рентгеноскопия қилинганда ҳам, қизилўнгачнинг кенгайиши ҳисобига кўкс оралигининг кенгайганига ҳамда меъдада ҳаво пуфагининг борлиги ва унинг ҳажми камайиши кузатилади. Контраст молда билан рентген текшируви ҳал қилувчи восита ҳисобланади. Барий кўпроқ ёки камроқ даражада кенгайган қизилўнгачни тўлдириб туради, меъдага тушмаслиги ҳам мумкин ёки ингичка йўл кўринишида ўтиб, худди қизилўнгачдан сиқиб чиқарилаётганга ўхшайди. Нормада эса кардиал қисм торайгандек бўлади, лекин бу торайиш динамик хусусиятга эга.

Кардия тешиги ҳар вақт оралигида бирданига очилиб, кенгаяди ва контраст модданинг катта қисми меъдага ўтиб туради. Кўпинча болалардаги бу феноменни барийни сувга қўшиб ичганда кузатиш мумкин. Ахалазиянинг иккинчи муҳим рентгенологик белгиларидан бири бу қизилўнгач юқори қисмларининг кенгайиб кетишидир. Айрим кузатишларда қизилўнгач камроқ кенгайган бўлиб, унинг девори соядан сақланиб туради, бошқаларида эса қизилўнгач жуда кам кенгайиб кетиб, унинг атонияси кузатилади. Луқма ютилгандан кейин бўладиган кардиянинг очилиши кузатилмайди ёки қисман очилиб торайган ҳолда қолади. Бунда қизилўнгачдан овқатнинг ўтиши тўхтаб қолади. Қизилўнгач жуда кенгайиб кетганда ундаги овқатнинг тўхтаб қолиши сезиларли бўлади, бунда кардиянинг ўтказувчанлиги бузилиши доимий бўлиб, узоқ давом этади. Рентгенокинография қилиб текшириб кўрилганда, ахалазиянинг рентгенологик белгилари, айниқса аниқ ва тасвири бўлиб кўринади, қўшимча текшириш усулларида бири эзофагоскопиядир. Бунда қизилўнгачнинг кенгайганлиги, бурмалар кўплиги, ҳатто

оч қоринга кўрилганда ҳам овқат қолдиқлари борлиги кўринади. Бу текшириш усулида ахалазияга хос бўлган белги шуки, бунда эзофагоскопия найчаси ҳамда катта диаметрадаги бужлар ҳеч қандай қаршиликсиз меъдага ўтиб кетади. Бу органик торайиш йўқлигининг белгисидир.

Дифференциал диагностика туғма ва орттирилган қизилўнғач стенози ва калта қизилўнғач билан қилинади. Туғма стенозлар шу билан, фарқланадики, уларнинг биринчи белгилари, болага қўшимча овқат беришга ўтгандан кейин бошланади. Дисфагия ва регургитация куюқ овқат егандан кейин бўлади, суюқ овқат эса бемалол ўтиб кетади. Рентген текширувида қизилўнғачнинг торайиши доимий бўлиб, унинг диаметри ҳеч қачон ўзгармайди. Кимёвий куйишдан кейин юзага келадиган стенозларга ташхис қўйишда анамнезни ўрганиш ва эзофагоскопия қилишнинг аҳамияти катта бўлиб, унда шиллиқ қаватда чандиқли ўзгаришлар борлиги аниқланади. Туғма калта қизилўнғач асоратларидан келиб чиқадиган стенозда қон аралаш қусиш ва анемия каби қўшимча белгилар бўлади. Болани Тренделенбург ҳолатида контраст модда билан рентген қилиш аниқ ташхис қўйишга ёрдам беради. Бунда қизилўнғачнинг стеноздан пастдаги шиллиқ қаватида меъданинг хусусияти борлигини аниқлаш мумкин.

Давоси. Ахалазияда ҳар хил дори-дармонлар (атропин, бромидлар ва б.ш) билан даволаш ҳеч қандай натижа бермайди. Катталарда кардияни махсус асбоблар — дилататорлар билан кенгайтиришдан кенг фойдаланилади, лекин бу усул болалар учун қийин муолажа бўлганлиги ва қайта-қайта такрорлаб туриш кераклиги туфайли қўлланилмайди.

Эластик бужни ўтказиб кенгайтириш фақат вақтинчалик, қисқа муддатли натижа беради ва бу усул кам қувватли беморларни операцияга тайёрлаш мақсадида ишлатилади.

Хеллер операцияси энг яхши хирургик усул ҳисобланади ва чап плевра бўшлиғи орқали ўтиб бажарилади. Бунда шиллиқ қаватдан ташқарида кардиомиотомия қилинади. Қизилўнғачнинг кенгайган жойидан кесишни бошлаб, кардия орқали меъдагача давом эттирилади. Мускуллар кесилгандан кейин томонларга ажратилади, бунда шиллиқ парда бўртиб чиқиб туриши керак. Бу операция кам шикастлантирувчан бўлиб, аслида патогенетикли бўлмаса ҳам, кардия ўтказувчанлигини яхшилашга олиб келади. Операциядан кейин патологик аломатлар йўқолиб, бола бемалол овқатланади ва ривожланади.

Охири пайтларда Хеллер операциясига қўшимча эзофагокардия фундопликация қилинмоқда. Бунда кесилган жойга меъда деворини олиб келиб тикилади. Бу модификация операция натижасини яхшилаб, кардиянинг чандиқли торайиш эҳтимолини камайтиради.

ТУҒМА КАЛТА ҚИЗИЛҮНГАЧ

Туғма калта қизилўнғач — бу туғма нуқсон бўлиб, қизилўнғачнинг дистал қисми меъда шиллиқ қавати билан қопланган бўлади.

Барча ҳолларда меъда-қизилўнғач рефлекси кузатилади. Бу касаллик бошқа номлар билан ҳам аталади: брахоэзофагус, кўкракдаги меъда, жойига тушмаган меъда.

Таснифи. Туғма қисқа қизилўнғачни икки гуруҳга бўлиш мумкин: пептик ярали эзофагит натижасида иккиламчи қисмнинг бўлмаслиги ва ярали эзофагит натижасида стриктура берган ҳолат.

Патогенези. Туғма қисқа қизилўнғачнинг патогенези ҳали охиригача аниқ эмас. Кўпинча қисқа қизилўнғач бу меъданинг ўз жойига тушмаганлиги оқибатидир деб ҳисобланади. Бошқа фикрларга қараганда эса, қисқа қизилўнғач бу орттирилган касалликдир. Сабаби: қизилўнғач тешиги чурраси бўлиб, ундаги меъда-қизилўнғач рефлекси пептик ярали эзофагитга олиб келади. У эса ўз навбатида чандиқланиб, торайишга ва калта бўлишга олиб келади.

Бу нуқсоннинг келиб чиқиш сабаби шундаки, қизилўнғачнинг дистал қисми эмбриондаги ривожланиш бузилиши натижасида меъданинг шиллиқ қавати билан қопланган бўлади. Ривожланишнинг биринчи ойи охирида меъда кўкрак қафасида жойлашган бўлиб, иккинчи ойида қорин бўшлиғига тушиш жараёнининг бузилиши, қизилўнғачнинг қисқа бўлиб қолишига олиб келиши мумкин.

Клиникаси ва ташхиси. Анамнезида қусиш кузатилади. Қусиш бола ҳаётининг биринчи кунларидаёқ ёки бир ойлик бўлганча бошланади. Кейинчалик касалликнинг клиник кўриниши иккиламчи торайиш бор ёки йўқлигига боғлиқ бўлади. Агар стеноз ҳали пайдо бўлмаган бўлса, асосий симптом қусиш ҳисобланади. Қусиш меъдадаги овқат таркибидан иборат бўлиб, овқатлангандан кейин, бола кучанганда, йиғлаганда ва горизонтал ҳолатда ётганда бошланади. Қусуқ таркибида нон ушоқларини кўриш мумкин. Меъдадаги овқатнинг бемалол қизилўнғачга оқиб ўтиши натижасида қусиш юз беради.

Пептик ярали эзофагитдан кейинги иккиламчи торайиш бўлганда кўпроқ қизилўнғачнинг бузилиш белгилари кузатилади.

Бундай касалликка ташхис қўйиш учун меъда-қизилўнғач рефлекси бор-йўқлигини билиш керак. Бу эса рентгенологик текширишлар билан аниқланади.

Контраст модда билан текшириш Тренделенбург ҳолатида ба-жарилади. Барий эритмаси ичирилади ёки меъдага катетер орқали юбориб тўлдирилади. Рефлекс бўладиган бўлса, контраст модданинг қизилўнғачга ўтиб кетганини кўриш мумкин. Эзофагоскопия қилиш диагностикада муҳим аҳамиятга эга, бу усулда меъда шиллиқ қаватида юзага келадиган фибрин қопламалари, яралар, эро-

зиялар кўринади. Пептик яраларнинг чандиқланиши натижасида ҳосил бўладиган стенозларни аниқлаб, унинг ўлчамлари ва қисқариш ҳолатини баҳолаш мумкин.

Давоси. Даволаш хирургик йўл билан амалга оширилади. Агар пептик яралар натижасида стеноз ҳосил бўлмаса, операция усули антирефлюкс механизми ҳосил қилишга қаратилади. Кўпроқ самара берадигани бу Ниссен ёки Каншн усули бўйича фундопликация қилишдир.

Ниссен операцияси қизилўнгачнинг дистал қисмини меъданинг бир бўлаги билан ўраб манжет ҳосил қилишдир. Натижада «тўкилмайдиган сиёҳдонга» ўхшаш антирефлюкс механизми ҳосил бўлади.

Туғма калта қизилўнгач асорати пептик стеноз бўлганда ҳам антирефлюксли операция қилинади, лекин унда қўшимча операция-гастростомия қўйилади ва қизилўнгач орқали ип ўтказилиб, буж ёрдамида кенгайтириб борилади. Рецидив кузатилмайди, бунга сабаб — меъда-қизилўнгач рефлюксининг бўлмаганлигидир.

МЕЪДА-ҚИЗИЛЎНГАЧ РЕФЛЮКСИ

Меъда кардия қисмининг етарли даражада ўз ишини бажармаслиги унинг очилиб туришига ва меъда-қизилўнгач рефлюксига олиб келади.

Меъда-қизилўнгач рефлюксига олиб келадиган сабаблар қуйидагилардир:

- кардия халазияси (80 фоиз ҳолларда);
- қизилўнгач туғма калта бўлиши (5 фоиз ҳолларда);
- диафрагманинг қизилўнгач тешиги чурраси (тахминан 15 фоиз ҳолларда).

Рефлюкс-эзофагит, эрозив ва эрозив-яралли эзофагит тариқасида кечади. Қизилўнгач деворида бўладиган морфологик ўзгаришлар даражаси рефлюкс даражасига, кимёвий агентлар характерига боғлиқ бўлади. Яъни дуоденогастрал ва гастроэзофагал рефлюксларда қизилўнгач шиллиқ пардасига нафақат модда суюқлиги, балки ўт ҳам таъсир қилади.

Клиникаси ва ташхиси. Кичик ёшдаги болалар рефлюкс-эзофагитга хос клиник белги—бу тез-тез қусиш ва ўқчиш, безовталанниш, иштаҳанинг бузилиши, камқонлик, озиш, ухлаганда ҳўл ёстиқ симптоми ва қусганда қон кетишидир. Катта ёшдаги болаларда эпигастрал ва кўкс соҳасида оғриқ ва оғзида аччиқ ёки бемаза таъм бўлади. Бунда қизилўнгач чандиқланиб тораяди ёки яралли эзофагит ҳисобига дисфагия, қизил ичидагисини қусиш қайд этилади, бола озиб кетади.

Рефлюкс-эзофагитнинг оғир асоратларидан бири—аспирацион зотилжам кузатилишидир. Касал ухлаганда бирдан аспирация рўй бериб, чуқур трахеобронхиал соҳа шиллиқ пардаси яллиғланади ва асфиксияга олиб келиши мумкин.

Шундай қилиб, узоқ давом этадиган пневмония ва бронхиал астма анамнезида кўп қусиш, ёки ўқчиш меъда-қизилўнғач рефлюкси бор-йўқлигини қидириш лозимлигини билдиради. Гастроэзофагиал рефлюксни аниқлашда рентгенологик ва эндоскопик текшириш усуллари қўл келади. Рентгенологик текшириш болага барий сульфат эритмаси ичирилиб, ётган ҳолатда текширилади. Бунда кардиал этишмовчилиги, контраст модданинг меъдадан қизилўнғачга ўтиши, Гис бурчагининг катталашishi, меъданинг колбасимон кенгайishi, диафрагма остида сезилиши ва меъда узунчоқ шиллиқ бурмаларининг қизилўнғачга давом этиши тариқасида кўринади. Агар бундай белгилар аниқ кўринмаса, Транделенбург ҳолатида қайта кўриш тўлиқ ахборот беради.

Эндоскопик текширишда эзофагит, кардиянинг очиклиги кузатилади. Қизилўнғач дистал қисмининг шиллиқ қаватидан биопсия олиниши ташхисни янада ойдинлаштиради.

Шундай қилиб, комплекс анамнестик, клиник-рентгенологик, эндоскопик текшириш натижалари орқали ташхис кўйилиб, оқилона даво чоралари белгиланади.

Давоси. Дастлабки даврда боланинг ёшидан қатъий назар, консерватив даво ўтказилади. Мақсад—меъдадан суюқликнинг қизилўнғачга, трахеяга тушишининг олдини олиш ва қизилўнғачдаги яллиғланиш жараёнини камайтиришдан иборат. Бунинг учун постурал терапия, диетотерапия ва медикаментоз даво ўтказилади. Кўкрак ёшидаги болаларда кроват бош томони 45° га кўтарилган ёки болани иложи борича тик ҳолатда сақлашга интилиш лозим. Бола овқатланганидан кейин эгилишига, қандай қилиб ётганига қараб турилади. Кўкрак ёшидаги болаларга иложи борича зонд орқали, катта ёшдаги болаларга эса оз-оздан ва тез-тез парҳез овқатлар берилиши тавсия қилинади.

Дори-дармонлардан 1 мл/кг ҳисобида кунига 3 маҳал церукал берилади. Бундан ташқари, алмагель, облепиха ёки наъматак мойи буюрилади. Бундай даво айниқса кичик ёшдаги болаларда яхши натижа беради.

Агар консерватив даво натижа бермаса, оператив даво тавсия қилинади. Ҳозирги кунда 40 га яқин меъда-қизилўнғач рефлюксининг оператив усуллари бўлиб, шундан болаларда кенг ишлатиладигани — Ниссен операциясидир. Бунда меъданинг тубидан манжета тариқасида кесиб олиниб, терминал қисми ўраб тикилади. Агар касалда қизилўнғачнинг пептик торайishi ва кардиал қисмининг этишмовчилиги кузатилса, дастлаб гастростома кўйилиб, қизилўнғач бужмайдиги, кейин эса рефлюксни баргараф қилувчи операция бажарилади.

КАРДИЯ АХАЛАЗИЯСИ

Халазия ёки кардиянинг очилиб туриши биринчи маротаба алоҳида касаллик сифатида Вечепвеч томонидан 1947 йилда ёзиб кетилган.

Патогенези. Бу касаллик жуда кам ўрганилган. Маълумки, нормада кардия ёпиқ ҳолда бўлади, унинг очилиши рефлектор равишда овқат луқмаси ютилиб ўтаётган пайтда юз беради.

Кардия фаолиятининг етишмаслиги, чақалоқ 5—7 ҳафталик бўлгунча сақланиши физиологик жараён ҳисобланади. Чақалоқларда меъда-қизилўнғач рефлюксининг бўлиши, шу соҳа ишининг анатомофизиологик етишмовчилиги деб қаралади. Кардия қисми ишининг етишмовчилигида бола қатғиқ йиғлаганда, кучанганда, қорин бўшлиғи босими ошиб, меъдадан овқатнинг орқага бемалол қайтиб келиши кузатилади. Доимий бўлиб турадиган меъда-қизилўнғач рефлюкси, меъдадаги кислотали овқатнинг қизилўнғач шиллиқ қаватиغا емирувчи таъсир қилиб, пептик эзофагит ҳосил бўлишига олиб келади.

Кўпчилик муаллифлар болаларда бўладиган кардия халазияси ни нерв-мускул бошқарилишининг етарли бўлмаганлигида деб изоҳлайдилар. Бошқалар фикрига қараганда кардия халазиясига олиб келадиган сабаб, меъданинг жойига етарлича тушмай қолишидир. Бу нарса рентгенда кўринмаслиги ҳам мумкин. Кейинчалик меъданинг ўз жойига тушиши натижасида кўп ҳолларда ўз-ўзидан яхши бўлиб кетади.

Бошқа касалликларда учрайдиган кардия халазияси белгилари кардия қисмининг ёпилиб туриш механизми анатомияси бузилишидан бўлиши мумкин (қизилўнғач тешиги чурраси, калта қизилўнғач).

Клиникаси ва ташхиси. Халазия касаллигида тез-тез қусиш кузатилади. Бола туғилган ҳаётининг биринчи кунларидаёқ овқат бериш пайтида ёки овқатлантирилгандан кейин қусади. Қусуқ таркиби асосан ивиган сутдан иборат бўлади. Агар бола овқатланаётиб ёки овқатланиб бўлган заҳоти қайт қилса, сут ҳали ўзгармаган бўлиши ҳам мумкин. Айрим пайтларда қусуқ таркибида қон бўлиши ҳам мумкин. Бола бир неча ойлик бўлгунча ҳам қусиши камай-маса, у озиб кетиб, овқат ҳазм қилишнинг бузилиш белгилари пайдо бўлади. Айрим касалларда гипохром анемия юзага келади.

Аспирация имкони бўлганлиги сабабли бола кўпчилик ҳолларда бронхит ва пневмония касаллигига чалинади. Ташхис қўйишда ҳал қилувчи восита бу контрастли рентген усулидир.

Меъда-қизилўнғач рефлюксини аниқлаш учун Тренделенбург ҳолатида текшириш керак. Халазияга гумон бўлган ҳамма ҳолларда эзофагоскопия қилиш зарур, бунда шиллиқ қават ҳолати баҳоланади ва пептик эзофагит белгилари аниқланади.

Дифференциал ташхис қўйишда кўп камчиликларни ҳисобга олиш зарур: туғма калта қизилўнғач, диафрагманинг қизилўнғач тешиги чурраси, қизилўнғач стенози, пилоростеноз, пилороспазм, туруқ пайтидаги шикастланиш ва бошқалар. Дифференцияловчи ташхисни фақат клиник белгиларга қараб қўйиш жуда ҳам мураккаб, шунинг учун ташхис барча клиник белгилар, рентген текшириш усуллари ва эзофагоскопия маълумотларига асосланиб қўйилади.

Давоси. Болаларда бўладиган кардия халазияси кўпинча консерватив даволанади. Бунинг учун боланинг боши ҳамма вақт қўтарилган бўлиши керак, қуюқ овқатни бўлиб-бўлиб шошилмасдан бериш лозим. Консерватив даволаш натижасиз бўлса, операция усули қўлланади.

Операция усулларида модификациялашган Каншин операцияси самарали ҳисобланади. Болаларда қилинадиган антирефлюксли операциялар ҳам яхши натижа беради.

ҚИЗИЛЎНГАЧНИНГ ШИКАСТЛАНИШИ

Болаларда қизилўнғач шикастланиши асосан кимёвий куйишлар ёки қизилўнғач девори бегона жисмлар, асбоблар билан тешилиши ёхуд жароҳатланиш натижасида кузатилади. Бунда шикастланишнинг клиник кечиши ва давоси ҳам ўзига хос хусусиятларга эга бўлади.

Қизилўнғачнинг кимёвий куйиши. Болаларда қизилўнғачнинг куйиши ўювчи моддаларни эҳтиётсизлик билан сақлаш, дори-дармонлар ўрнига уларни билмасдан бериб қўйиш ёхуд фавқулудда уларни ичиб қўйиш натижасида содир бўлади. Каустик сода ёки таркибида ўювчи натрий бўлган ишқорли моддалар (елим), сирка эссенцияси, нашатир спирти, техникавий кислоталар, перманганат калий кристаллари орқали ҳам куйиб қолиш мумкин.

Қизилўнғач куйишининг чуқурлиги ва оғирлиги кимёвий модданинг табиатиغا, тузлишига, миқдорига ҳамда шиллиқ пардага кўрсатган таъсир муддатига боғлиқ бўлади.

Сўнги икки омил айни қизилўнғач куйишининг чўзиқлигини белгилаб беради. Қизилўнғач кислоталар билан шикастланганда оқсиллар коагуляцияси ҳамда некрози юз бериши билан бирга тўқималардаги мавжуд сув абсорбцияси содир бўлади. Натижада кислотанинг тўқима ичига кириб боришига тўсқинлик қилувчи қорақўтир юзага келади.

Ишқорлар тўқималарга колликвацион таъсир кўрсатади, оқсилларни парчалайди, ёғларни совунсимон эритмага айлантиради, тўқималарни юмшатиб юборади, кислоталарга нисбатан тўқималар ичига чуқурроқ кириб бориб, куйишни янада оғирлаштиради.

Таснифи. Қизилўнғачдаги морфологик ўзгаришлар жароҳатланишнинг даражасига боғлиқ. Қизилўнғач куйишининг учта: енгил, ўртача ва оғир даражаси фарқланади.

Енгил (биринчи) даражаси дескватив эзофагитга ўхшаш шиллиқ парданинг шикастланиши билан кечади. Бунда шиллиқ парданинг фақат гиперемияси ва шиши кузатилади, шиллиқ пардада фибриноз парда ҳосил бўлмайди.

Ўртача (иккинчи) даражасида шиллиқ парда ва парда ости жароҳатланади. Яққол ифодаланган шиш ҳамда юза яраланган жойларнинг устини қопловчи фибриноз пардалар пайдо бўлади. Қизилўнғачнинг мушак қатламларида некротик ўзгаришлар кузатилмади. Оғир (учинчи) даражасида қизилўнғачнинг барча қат-

ламлари чуқур ва катта ҳажмда жароҳатланади. Некроз мушак деворини ҳам ўраб олади, шиш параэзофагеал тўқималарга тарқалиб кетади. Чурра яралар фибриноз пардалар билан қопланади.

Морфологик ўзгаришлар муайян динамикага эга бўлиб, тўртта босқичдан иборат: 1) шиллиқ парда гиперемияси ва шиши; 2) юза ва чуқур яралар ҳосил бўлиши; 3) грануляция (янги эт битиши); 4) чандиқланиш.

Енгил даражадаги куйишда фақат биттагина босқич бўлади. Бунда бир ҳафта мобайнида ўткир яллиғланиш ўзгаришлари сўниб боради, устки тўқималар тиклана бошлайди, чандиқланиш ва торайиш юзага келмайди.

Ўртача куйиш даражаси учун иккита босқич ҳосил. Иккинчи ҳафтасидан бошлаб юза яралар ва яллиғланиш фибриноз пардалардан холи бўла бошлайди ҳамда учинчи ҳафтанинг охирига бориб, тўқималар тўла тикланиб бўлади. Қизилўнғач кириш қисмини торайтирмайдиган майин юза чандиқлар пайдо бўлиши мумкин.

Оғир даражадаги куйишда барча босқичлар кузатилади. Некротик қорақўтирнинг ажралиши кечикиб боради ҳамда учинчи ҳафтадан эътиборан яраларда янги эт бита бошлайди. Аста-секин 4—5 ҳафтадан бошлаб битаётган яралар боғловчи тўқималар билан алмашинади. Чандиқланиш кўпчилик ҳолларда 6—8 ҳафталарга бориб шаклланади. Гоҳо чандиқланиш 3—4 ой ва ундан ҳам кўпроқ чўзилиб кетиши мумкин.

Юқорида келтирилган қизилўнғач куйишининг босқичлари ва даражалари касалликнинг динамикасидаги морфологик ўзгаришларни акс эттирибгина қолмай, балки клиник эквивалентларга ҳам эга бўлади. Касаллик клиникасида шиллиқ парданинг яллиғланиши билан характерланувчи ўткир даври; яраларнинг пайдо бўлиши ва янги эт битиши босқичига мувофиқ келувчи касалликнинг беаломат (хаёлий хотиржамлик) даври; ҳамда чандиқланишнинг бошланиш даври фарқланади.

Клиникаси. Клиник манзараси куйишнинг оғирлиги ҳамда куйиш жараёни босқичларига боғлиқ.

Ўткир даврида куйишдан кейинги дастлабки пайтдан бошлаб рефлектор қусиш, ютиниб бўлмаслик, мўл сўлак ажралиши, безовталик, ҳароратнинг юқори даражагача кўтарилиши қайд қилинади. Беморни кўздан кечиришда кимёвий модданинг юзга таъсири, лавлар яллиғланганлиги, шишганлиги, гиперемияси аниқланади. Кўп ҳолларда оғиз бўшлиғида гиперемия кўринишидаги ўткир яллиғланган ўзгаришлар, оқиш рангдаги уюмлар пайдо бўлади.

Дастлабки кунлар клиник манзара ўткир яллиғланиш ўзгаришлари оқибатида ҳалқумда ва қизилўнғачда ютинишнинг бузилиши билан боғлиқ бўлади. Оғиз бўшлиғида, ҳалқумда, тўш ортида, эпигастрал соҳадаги кучли оғриқ ютиниш, йўталиш ва қусишга уриниш пайтида кучаяди, шунга кўра ҳамма болалар овқат ейишдан ва суюқлик ичишдан зўр бериб бош тортадилар. Бу дисфагия ҳола-

тини ҳам оғриқ ва шунингдек қизилўнғач шиллиқ пардасининг яллиғланиши билан изоҳлаш мумкин.

Ўткир кечиш ҳолларида нафас олишнинг бузилиши ҳалқумнинг ҳамда томоқ бўшлигининг яллиғланиши билан боғлиқ. Бунда бола безовталанади, нафас олиш қийинлашади, товушнинг хириллаши ёки талвага тутиши қайд қилинади, кейинроқ бориб безовталаниш адинамия билан алмашинади, нафас олиш юзалашади, юрак фаолияти ёмонлашади. Айрим ҳолларда ҳалқумнинг клиник яллиғланиши етакчилик қилади ҳамда оғиз бўшлиғи ва қизилўнғач куйиши аломатларидан устун келади.

Куйиш қанчалик оғир бўлса, клиник манзараси шунчалик яққол кечади. Бола аҳволининг оғирлиги оғиз, ҳалқум ва ўпка яллиғланиши, шунингдек заҳарланиш ва эксикоз ҳолатларининг кучайиб боришига боғлиқ бўлади.

Шуни назарда тутиш лозимки, бемор ҳолатининг оғирлиги заҳарланиш туфайли ҳам бўлиши мумкин. Сирка эссенцияси билан заҳарланишнинг клиник манзараси интоксикация аломатлари юрак фаолиятининг оғирлашиши, ҳолдан кетишнинг кучайиши билан ифодаланади. Заҳарланишнинг белгиларидан бири макрогематурия ҳисобланади.

Қизилўнғач куйиши клиник манзарасининг кейинги динамикаси қизилўнғачдаги ўткир яллиғланиш ўзгаришларининг аста-секин камайиб бориши ҳамда ютинишнинг яхшиланиши билан намоён бўлади. Енгил даражадаги куйишда ўткир яллиғланиш ҳолатлари 2—4 кундан ошмайди, беморнинг аҳволи тезда яхшиланади ва у соғайиб кетади. Ўртача ва оғир куйишларда иккинчи ҳафтадан бошлаб ўткир яллиғланиш ўзгаришлари яраланиш босқичи билан алмашинади. Клиник жиҳатдан бу босқич минимал аломатланиш билан характерланади ва енгил хотиржамлик сифатида белгиланади. Боланинг аҳволи яхшиланади, оғриқ йўқолади, шиш камаяди, ҳарорат нормаллашади, қизилўнғачнинг овқат ўтказиши тикланади—бемор ҳар қандай овқатни истеъмол қила бошлайди. Гоҳо бундай умидвор оралиқ даврни янглишиб тўла соғайиш деб хулоса чиқарадилар. Аслида бундай клиник хотиржамлик ҳар доим ҳам куйган юзанинг, айниқса учинчи даражадаги қизилўнғач куйишининг битишига тўғри келавермайди.

Иккинчи (ўртача) даражадаги куйишда ушбу клиник хотиржамлик даври соғайиш билан тугалланади.

Учинчи даражадаги куйишда 2—3 ҳафтанинг охиридан бошлаб грануляция босқичи бошланади. Клиник намоён бўлиши грануляция қизилўнғач кириш қисмини қанчалик торайтириши билан белгиланади. Ютинишнинг бузилиш (дисфагия) аломатлари вақти-вақти билан қуюқ ва дағал овқат ютишда қайд қилинади. Агар бу аломатлар ҳисобга олинмаса ва бужлаш ўтказилмаса, у ҳолда чандиқланиш босқичи бошланади. Клиник жиҳатдан бу ҳол дастлаб қизилўнғачдан қуюқ овқат, кейин эса суюқ овқат ўтишининг қийинлашиб боришида ифодаланади.

Бу даврда ёт жисмларнинг (гўшт бўлакчалари, мева данаклари) қизилўнғачда тиқилиб қолиши натижасида, қизилўнғач тугилиши содир бўлади.

Чандикланиш даврининг давомлилиги ҳар хил бўлиб бир неча ойдан ҳатто бир неча йилгача давом этиши мумкин. III даражали қизилўнғач куйиши натижасида органик торайиш (стеноз) ёки бутунлай чандиқли тугилиш юз беради.

Баъзан оғир қизилўнғач куйишларида клиник кечиш, юқорида қайд қилинган босқичларга нисбатан бошқачароқ кечиши мумкин. Ўткир ҳолат чўзилади, умумий ҳолат оғирлигича қолади, ҳарорат реакцияси узоқ вақт сақланиб туради, бола овқатланишдан бош тортади. Суюқлик кам ичади. Эксикоз ва токсикоз белгилари кучаяди. Бу аломатлар, оғир тарқалган эзофагит яллиғланиш жараёнига паразовагиал тўқималарнинг қўшилиши билан изоҳланади. Қизилўнғачнинг куйиши, болаларда унинг ўз-ўзидан тешилишига йирингли медиастинитга олиб келмайди.

Қизилўнғач куйишининг объектив текшириш усулларига эзофагоскопия киради. Биринчи диагностик эзофагоскопик текшириш куйишдан 5—6 кун кейин: ўткир яллиғланиш ҳамда шиш камайгандан кейин бажарилади. Бу вақтда қилинган эзофагоскопия куйишнинг I даражасидан кўра оғир хасталик эканлигини аниқлашга ёрдам беради. Куйишнинг I даражасида шиллик қаватларнинг фақат қизариши юз бериб фибриноз қоплам бўлмайди. II—III даражали куйишларда эса эзофагоскопик сурат бир хил, яъни фибринозли қоплам юз беради. Бу шунни кўрсатадики, профилактик даво қизилўнғач торайиши юз бермаслигига қаратилиши зарур. Бу гуруҳ болаларни куйишнинг 3 ҳафтасида албатта қайта эзофагоскопия қилиш зарур. II даражали куйишда бу вақтга келиб қизилўнғачнинг куйган юзасида чандиқ қолади. III даражали куйишда эса куйган юзада, фибринли ва яллиғланиш аломатлари билан бирга вакуоллашган яллиғланиш қатлами қайд қилинади. Куйишнинг ўткир даврида контраст модда юбориб, рентгенда текшириш шарт эмас. Чунки бу усул унча ёрдам қилмайди. Бундай текширувни яранинг чандиқланиш даврида ўтказган маъқул. Шунда хасталик рўй-рост (торайиш, чандиқ ҳосил бўлиши) ифодаланиши мумкин.

Давоси. Қизилўнғачи кимёвий куйган бола беморни зудлик билан касалхонага олиб бориш зарур. Ўткир ҳолатида шокдан чиқариб олиш, маҳаллий ва умумий заҳарланиш аломатларининг олдини олиш учун шошилишч дезинтоксикацион даволаш муолажаларини қўллаш керак. Бунинг учун оғриқни қолдирадиган дори-дармонлар қилинади. Меъдани зонд орқали ювиш зарур. Кимёвий модданинг турига қараб 0,1 фоизли хлорид кислота эритмаси (ишқор билан куйганда), 2—3 фоизли сода эритмаси билан (кислота билан куйганда) 2—3 литр миқдорда ювилади. Шокка қарши умумий муолажа сифатида томирга плазма, глюкоза эритмаси ҳамда ва бўйинга вагосимпатик новокаин билан блокада қилинади. Ўпка асоратлари бўлмаслиги учун беморга намлланган кислород берилиши ва

қулай ҳолат яратиш керак. Иккиламчи инфекциянинг олдини олиш мақсадида кенг таъсирли антибиотик юборилади.

Бундан ташқари гормонлар, витаминлар ва энгил таомлар тавсия этилади, оғир ҳолларда бола суюқликлар ва сувдан бош тортса заҳарланишнинг олдини олиш учун 2—4 кун давомида парентерал озиклантириш билан бирга оқсил моддалари ва суюқлик юбориш зарур. Беморнинг умумий аҳволи яхшилангандан сўнг унга оғиз орқали совуқроқ юқори калорияли овқат берилади. Аввал суюқ (бульон, тухум, сут), кейин эса оғиз орқали бир чой қошиқдан ўсимлик ёки вазелинли ёғ истеъмол қилинади, бунда қизилўнгач девори юмшаб овқат ўтиши осонлашади.

Оғир ҳамда тарқалган куйишлар, медиастенит билан бирга кечганда бола овқат истеъмол қила олмайди.

Қолган даволаш тадбирлари эзофагоскопия ташхисдаги ўзгаришларга қараб белгиланади.

Агарда эзофагоскопия ташхисда фибриноз қоплам кузатилса, унда дарҳол қизилўнгач торайишининг олдини олиш муолажаси қўлланилади.

Қизилўнгачнинг чандиқли торайишида асосий даволаш усули бужлаш ҳисобланади. Эрта ёки профилактик бужлаш ва кеч бужлаш қўлланилади.

Қизилўнгачнинг чандиқли торайишида эрта бужлаш ишонарли усулдир. Бужлаш куйиш содир бўлган кундан 6—8 кун кейин қилинади. Эзофагоскопик ташхисдан 1—2 кун кейин ва ҳафтада 3 марта махсус эластик бужлаш қўлланади. 2 ҳафта бужлашдан кейин (куйишдан 3 ҳафта кейин) қайтадан эзофагоскопия қилинади. Бутунлай эпителизация юз бергандан кейин бужлаш тўхтатилади ва бемор уйига юборилади. III даражали куйишда эрта профилактик бужлаш стационар шароитда ҳафтада 3, марта 1,5—2 ой давомида қўлланади. Шундан сўнг бемор амбулатор даволанади. Бужлаш 2—3 ой давомида ҳафтасига 1 марта тавсия этилади. Бир ой давомида эса ҳафтасига 1—2 мартадан бужлаш қўлланади.

Ўз вақтида ва тўғри даво қилинса, кимёвий куйган 97 фоиз бемор шифо топади.

ҚИЗИЛЎНГАЧНИНГ ЧАНДИҚЛИ ТОРАЙИШИ ВА ТУТИЛИШИ

Қизилўнгач куйганда яхши даволанмаслик ёки нотўғри даволанганда чандиқли торайиш пайдо бўлади.

Асосий клиник белгиси қизилўнгач орқали овқат ўтишининг бузилиши (дисфагия, ҳазм бўлмаган овқатни қайт қилиш, кучайиб борувчи ҳолсизлик)дир. Биринчи торайиш белгилари куйишдан 1—2 ой кейин пайдо бўла бошлайди. Аввалига қаттиқ овқатлар ўтиши, бора-бора овқат вақтида қайт қилиш юз беради. Бунда боланинг овқат ейиши секинлашади, овқатни сув билан ютади.

Торайиш ривожланганда дисфагия аломатлари кучаяди, озгина қаттиқ овқат ҳам ўтмайди, ўтиши қийинлашади ва қайт қилиш

кузатилади. Сурункали тўймаслик натижасида бола озиб кетади. Торайиш юз берган жойга мева данаклари, гўшт бўлакчалари тўпла-ниб қолганда қизилўнғач ўтказувчанлиги бутунлай бузилади. Бу ҳолда агар гастростомия бўлмаса, тезда сувсизланиш, электро-литлар алмашинуви бузилиши, гиповолемиа юз беради. Тўқима ўзгариши натижасида тери қуруқлашади, тери ости ёғ қатлами йўқолиб кетади. Мушаклар атрофияга учраб бўшашиб қолади. Кўзго-лиш юз бериб апатия ва адинамияга боғланиб кетади. Бола аҳволи оғирлашади. Қизилўнғач ўтказувчанлиги бузилишининг асосий бел-гиларидан бири кўп миқдорда сўлак ажралишидир. Овқат маҳсу-лоти сўлак ва шиллиқларнинг кенгайган қизилўнғачда йиғили-ши, чўзилган ҳамда қайталашувчи зотилжамга олиб келади.

Ташхис қўйишда қизилўнғачга дори юборилиб рентген тасвири қилинади, бунда торайган жой ўрни, унинг диаметри, чўзилганли-ги, супрастенник даражаси кенгайганлиги, контраст модданинг қизилўнғачдан ўтиш тезлиги ҳамда қизилўнғачнинг дистал ва прок-симал бўлимлари контури деформациясини кўриш мумкин.

Эзофагоскопия зарур ташхисий текшириш ҳисобланиб, бунда шиллиқ қаватнинг ҳолати ва торайган жой юқорилиги, торайган тешик ўлчови, жойланиши ва торайиши, буж диаметрига нисба-тан тахминий ўлчови аниқланади.

Гастростомияда торайганлик чўзилганлигини аниқлаш учун ретро-град эзофагоскопия ҳам қилинади.

Давоси. Қизилўнғач чандиқли торайишининг консерватив да-воси бужлаш бўлиб, бунда чандиқни йиртиб, қизилўнғачнинг то-райган қисми зўрлик билан кенгайтирилади.

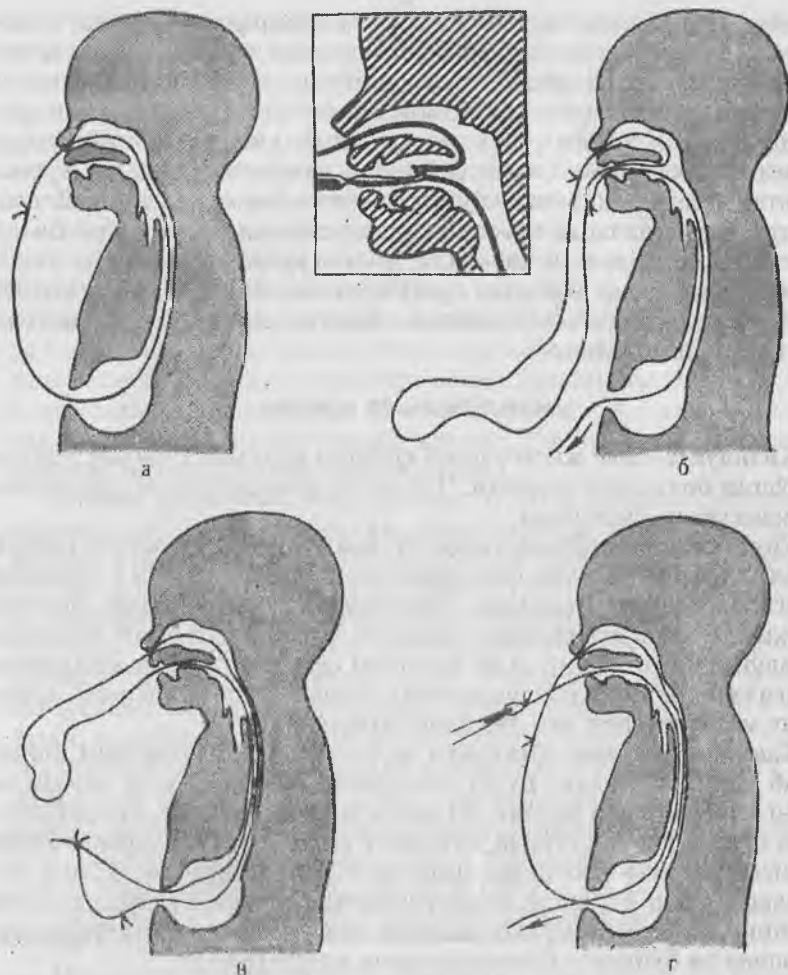
Бужлаш усулларига қуйидагилар киради:

- «ожиз» усул;
- эзофагоскопия назорати остида;
- ип остида;
- ретроград усул.

Охирги икки бужлаш усули гастростомия қилинади. Беморга калорияли овқат бериш ва кейинги даво усулларини қўллаш учун текширишларда гастростомия муҳим ўрин тутади.

Болаларда қизилўнғач торайишини даволашда ипли бужлаш усули қулайдир (9-расм).

Гастротомия қўйилганидан 2 ҳафта ўтгач қизилўнғач орқали ип ўтказилади. Ипни бола кўп миқдордаги сув ёрдамида ютади. Ип охи-ри сув билан бирга гастротомиядан чиқади. Ингичка ип йўғон ип билан алмаштирилади ва ташқарига бурун орқали чиқарилади. Пла-стмассадан қилинган эластик бужлардан фойдаланилади. Бунинг учун бужнинг ингичка томонига тешик қилиниб, бу тешик орқали ип ўтказилади ва ипнинг учи тугун қилиб қўйилади. Гастротомия орқали теридан чиқиб турган ипни тортган ҳолда қизилўнғачга буж кири-тилади. Бу муолажа бужлаш ўлчовини оширган ҳолда ҳафтада 2 марта қилинади. Бола ёшига мос диаметри буж эркин ўтганидан кейин ютиш осонлашади, унга одатдаги овқатларни берса бўлади. Кейин-ги даво амбулатория шароитида ўтказилади.



9-расм. Қизилўнғачни ип билан бужлаш.

Қизилўнғачнинг чандиқли торайишида камида 2—3 йил консерватив даво қилиш керак. Агар 1—2 йил давомида касаллик қайталанмаса бемор тузалган деб ҳисобланади. Касаллик қайталанганда қайта бужлаш ёки оператив даво усули такрорланади.

Қизилўнғачнинг чандиқли торайишида оператив даво муолажаси зарур. Бунинг учун касалхонада узоқ вақт даволаниш керак. Чунки касал бўлган болада суюқлик ўтиши ҳам бузилади.

Қизилўнғач ўтказувчанлигининг бутунлай бузилиши 1 рангли синама ташхиси билан тасдиқланади. Бунинг учун беморга метилен кўки ёки индигокармин билан бўялган сув ичирилади. Агар меъдадаги маҳсулот бўялса, синама мусбат. Бўялиш бўлмаса, қизил-

ўнғачнинг бутунлай торайганлигини билдиради. Қизилўнғач торайиши 1,5—2 см дан узун бўлса, 3/4 қисмга эзофагостомия қилинади. Агар катта чандиқли торайиш бўлса, қизилўнғач пластикаси қилинади. Ҳозирги вақтда томоқ эзофагопластикаси қилинади, бунда ўзгарган қисми резекция қилиниб, қизилўнғачнинг меъда қисмини тикиб оғиз қисми бўйиндан чиқариб қўйилади. Трансплантант ўрнида ингичка, йўғон ичаклар ёки меъдадан фойдаланилади. Кўп ҳолларда йўғон ичак сегментини қон томири билан бирга тўш орқасидан ўтказилади, дистал қисми эса меъдага тикилади. Кейинчалик бўйинда трансплантация ва қизилўнғачнинг қолган қисми анастомоз қилинади. Қолган хилдаги пластинкалардан кам фойдаланилади.

ҚИЗИЛЎНҒАЧ ЁТ ЖИСМИ

Қизилўнғачга ёт жисм тушиб қолиши кўпинча 1 ёшдан 7 ёшга-ча бўлган болаларда учрайди. Чунки шу даврда болалар ҳар нарсага қизиқувчан бўлишади.

Уйда, боғчада, кўчада нима қўлига тушса бола оғзига олгиси келади. Бу ёт жисмлар озиқ-овқатдан тортиб, ҳар хил нарсалар (танга, кичкина деталчалар, ўйинчоқлар, тақинчоқлар) бўлиши мумкин. Бу ёт жисмларнинг тикилиб қолиши кўпчилик ҳолларда қизилўнғачнинг биринчи ва иккинчи физиологик тор жойларида кузатилади. Баъзан қизилўнғачнинг чандиқли тор жойларида озиқ-овқат маҳсулотлари ҳам тикилиб қолади.

Клиник кўриниши. Шикоят ва белгилари болаларнинг ёшига қараб ҳар хил бўлади. Бу ёт жисмнинг қанчалик жой олиши ва унинг ўлчамига ҳам боғлиқ. Ёт жисм қанча кўп турса, қизилўнғачда ва бола аҳволида шунча ўзгариш бўлади. Асосий белгиларидан — дисфагия, яъни ютиниш фаолиятининг бузилиши, ўқчиш кузатилади. Агар ёт жисм қизилўнғачнинг юқори бўлимида қолса ютиниш ҳам қийин бўлиб қолиши мумкин. Баъзи ҳолларда тўш орқасида ва бўйинни бурганда оғриқ пайдо бўлади.

Бунинг энг асосий диагностикасидан бири, рентгенологик текширувдир. Агар ўзида нур синдирувчи предметлар бўлса, шундайгина ҳам кўриниши мумкин. Баъзи ҳолларда рентген контраст модда юборилиб аниқ хулоса чиқарилади.

Давоси. Қизилўнғачдаги ёт жисм эзофагоскоп ёрдамида олинади. Ҳар хил бошқа асбоблар қўллаш мақсадга мувофиқ эмас. Эзофагоскоп фақатгина ёт жисмни олиб қолмай, балки қизилўнғач шиллиқ пардасидаги ўзгаришларни кўришга ҳам имкон беради.

Эзофагоскоп ёрдамида ҳам олинмаса, хирургик усул қўлланади.

ҚИЗИЛЎНҒАЧНИНГ ТЕШИЛИШИ

Болаларда кўпинча қизилўнғач тешилиши орттирилган ёки туғма тор жойларни қўпол бужлаш натижасида келиб чиқиши мум-

кин. Айрим ҳолларда ўткир бирор жисм ёки асбоблар туфайли муолажа вақтида рўй беради. Агар тор жойлар қийшиқ ёки ҳаддан ташқари тор бўлса, албатта кириб бориш жойидан тешилади. Қизилўнғачнинг тешилиши ёт жисмлар ҳисобига 3 хил бўлади: ёт жисм билан қизилўнғач деворининг жароҳатланиши, ёт жисмни асбоблар ёрдамида олиш ва унинг қизилўнғачда узоқ вақт қолиб кетишидан деворида маҳаллий ўзгаришлар бўлади.

Диагностик мақсадда қўлланадиган эзофагоскопдан нотўғри ёки кўпол фойдаланилганда ҳам қизилўнғач йиртилиши мумкин. Кўпинча бу қизилўнғачнинг бўйин қисмида ютқиннинг қизилўнғачга ўтиш жойида кузатилади. Бунга сабаб етарли равишда бошни ва бўйинни керакли ҳолда тутмаслик ёки найдан визуал назоратнинг етарли равишда эмаслиги сабаб бўлади. Қизилўнғач бўйин соҳасининг жароҳати жуда муҳим эҳтиёткорлик билан ёндашувни талаб этади, чунки бу соҳада иккала томонидан қон томирлар, нервлар ва олд томонда трахея этади.

Клиник кўриниши. Жароҳатнинг турига, ўлчамига, соҳасига ва жароҳат олган вақтига боғлиқ. Қизилўнғачда эзофагоскопик муолажани ўтказаятганда йиртилса, болада шок аломатлари юз беради: кўкариш, пульс ўзгариши, агар қон кўп кетса, унда қон етишмовчилиги аломатлари сезилади. Бемор умуман овқат егиси келмайди, тўш орқаси оғрийди, бўйинни буриш жуда қийин бўлади. Шамоллаш жараёни, яъни шиш, тўқималар инфильтрацияси, экссудация ва оғриқ аломатлари кучайса, нафас олиш қийинлашади, токсикоз аломатлари ҳам аста-секин ривожлана боради. Қизилўнғачнинг кўкрак қисмида жароҳат бўлса, унда трахея сиқилиш аломатлари, тўш орқасида кўкрак қафаси ва кўкс оралиғида оғриқ кучайиб боради. Агар қизилўнғач диафрагмадан меъдага ўтиш жойида, яъни кардиал соҳада бўлса, оғриқ асосан эпигастрал бурчак ва ханжарсимон ўсиқ орқасида бўлади.

Аниқ хулоса чиқаришда анамнез ва рентгенологик текширув ёрдам беради.

Рентгенологик белгилар бу бўйин ёки кўкс оралиғида ҳаво пайдо бўлиши ва рентгенконтраст модданинг қизилўнғач чегарасидан чиқиб кетишидир.

Қизилўнғачда жараённинг аста-секинлик билан ёки тез ўзгариб бориши алоҳида клиник кўринишни касб этади. Аста-секинлик билан ривожланишида ёт жисм атрофидаги тўқималарда маҳаллий яллиғланиш жараёни кучайиб боради.

Агар кўкс оралиғида йиринглаш жараёни бошланса, унда тўш орқасидаги оғриқ, болада ютинишга халақит беради. Умумий аҳволи оғирлашади, безовталиқ, ҳансираш аломатлари кучайиб боради. Тана ҳарорати 39—40°С гача кўтарилади, йўтал рефлексига кўзғолади. Перкутор равишда кўкраклараро соҳада товуш қисқариши, аускультацияда эса ҳўл хириллашлар эшитилиши мумкин. Қон текширилганда лейкоцитоз, нейтрофилёз кузатилади.

Рентгенологик текширувдан аниқ тасаввурга эга бўлиш мумкин. Кўкс оралиғи кенгайиши, эмфизематоз кўриниш ва контраст модда ёрдамида аниқ чегарасини ҳам аниқлашга имкон беради. Ўткир йирингли медиастинитда эзофагоскопни жуда эҳтиёткорлик билан қўллаш зарур, оғир ҳолларда эса фойдаланмаган маъқул. Чунки қўшимча равишда жароҳатни кўпайтириб қўйиши мумкин.

Қизилўнғач йиртилиши, ундаги ёт жисм ёки йирингли медиастинит аниқланганда алоҳида ёндашиш, керак бўлса хирургик усулни ҳам биргаликда қўллаш зарур. Йирингли медиастинитларда даво қилиш биргаликдаги муолажаларни талаб этади.

Жараён кучайганда ва беморнинг аҳволи оғирлашганда оз бўлсада, ҳаётий муҳим бўлган аъзолар фаолиятини мувофиқлаштириш лозим. Томир орқали қон юбориш 20% ли глюкоза, оқсил препаратлари, антибиотиклар ва физиотерапияни қўллаш беморнинг соғайишига катта ёрдам беради. Кузатувлар шуни кўрсатадики, кичкинагина қизилўнғач жароҳатини баъзи ҳолларда консерватив усул билан ҳам даволаш мумкин. Консерватив терапия беморни операция олдидан тайёрлашда ҳам муҳим тадбир ҳисобланади.

Хирургия йўли билан даволаш ҳар бир беморга алоҳида ёндошишни талаб этади.

Хирургик усул гастростома қўйишдан бошланади. Бу албатта қизилўнғачдаги жароҳатнинг жойлашиш ва тарқалиш хусусиятига боғлиқ. Агар микроперфорация содир этилганидан бошлаб 1 кун ўтган бўлса, унда перфоратив тешикни тикиш лозим. Агар тешик чандиқли тор жойда бўлса, қия қилиниб қизилўнғачнинг проксимал қисми (юқори қисмини) бўйин соҳасига чиқарилади ва дистал қисми (пастки қисми) ёпиқ тикилади. Беморни овқатлантириш учун гастростома қўйилади. Аҳволи энгиллашгандан кейин қизилўнғачнинг пластик операцияси ўтказилади ва гастростома ёпилади. Перфорация ҳисобига кўкс оралиғи яллиғланиши ва йиринглаши кузатилса, медиастинотомия муолажаси ҳам қўйилади. Бундай ҳолда операция 2 томонлама яъни ёт жисмни олиш ва кўкс оралиғини дренажлашдан иборат бўлади. Бемор кеч касалхонага келтирилганда ёки касаллик кеч аниқланганда жароҳат ўлчами эмас, балки унинг қанчалик асорат пайдо қилганлигини аниқлаш муҳимдир.

Бўйин соҳасида флегмона ҳосил бўлса, кенг қирқиш йўли билан йиринг оқизилиб, дренажлаб қўйилади. Йирингли медиастинитда йирингни чиқариш унинг жойлашишига боғлиқ. Шунга асосланиб бир неча усуллар ёрдамида дренажланади.

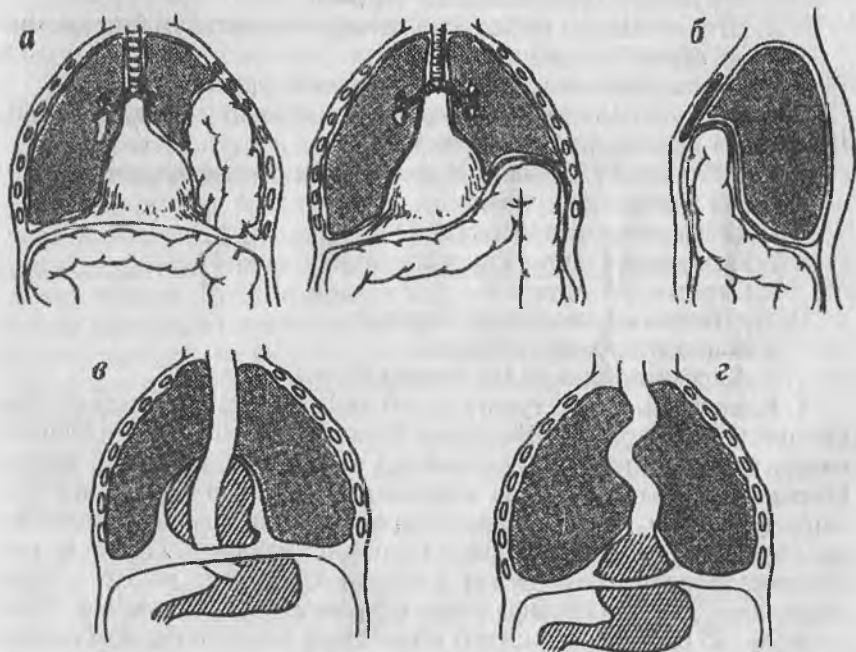
Масалан, жараён юқори қисмида жойлашган бўлса, Разумовский усули бўйича бўйин медиастенотомияси қилинади. Ўрта, орқа пастки қисмларида эса Насилов усули бўйича, яъни плевра таш-

қарисидан бориш усули қўлланади. Тарқалган медиастинитларда энг яхши усуллардан бири, бу кенг медиастенотомия, кўкс бўшлиғини санация қилиш ва охирида дренаж қолдиришдан иборат.

Йирингли жараён плевра бўшлиғига тарқалганда эса шошлинч ривишда торакотомия ва плевра бўшлиғи дренажланади.

Диафрагма чурраси. Ҳозирги пайтгача М. М. Дитерихс (1910) фикрича, чурралар эмбрионал ривожланишнинг 3-ойлигида пайдо бўлади, деган назарияни, С. Я. Далецкий (1958) — чурралар анча кечроқ, ривожланишнинг 5—6 ойлигида ҳосил бўлади деган фикрни олдинга суради.

Жароҳатланиш натижасида ҳосил бўлган чурраларнинг келиб чиқишини тушунтириш қийин эмас. Чанок, қорин, кўкрак қафаси бўшлиғи шикастланганда босим кучайиб, диафрагма ёрилишига олиб келади. Чурра ўнг томонга камроқ, бунга сабаб жигарнинг ўнг бўлмаси пастки томондан келаётган зарбни ўзига олади, чап томонда кўпроқ учрайди. Адабиётларда ҳозиргача диафрагма чуррасининг 50 га яқин таснифи бўлиб, болаларда биринчи бўлиб С. Я. Далецкий (1958) 100 га яқин беморларни даволаш натижасида ўзининг куйидаги таснифини таклиф қилади. (10-расм).



10-расм. Диафрагмал чурра турлари.

1. Туғма диафрагма чурраси.
1. Диафрагма чурраси
 - а) диафрагма юпқалашган қисмининг чурраси (чин чурра),
 - б) чегараланган қисмининг чурраси,
 - в) катта қисмининг чурраси,
 - г) бир қисмининг чурраси.
2. Диафрагма маълум қисмининг бўлмаслиги (сохта чурра):
 - а) орқа кичик тешик,
 - б) катта тешик,
 - в) бир бўлагининг бўлмаслиги (аплазия).
2. Қизилўнғач тешигининг чурраси:
 - а) кўтарилган қизилўнғач тешиги чурраси,
 - б) қизилўнғач олди чурраси.
3. Диафрагма олди чурраси:
 - а) олдинги чурра (чин),
 - б) Френико-перикардиал чурра (сохта),
 - в) Ретроград Френо-перикардиал чурра (сохта).

Ҳаёт давомида орттирилган чурралар.

1. Жароҳатланиш чурраси.

А. Диафрагманинг ёрилишидан келиб чиққан чурра:

- а) ўткир шикастланиш чурраси,
- б) сурункали шикастланиш чурраси.

Б. Шикастланиш натижасида диафрагма маълум бир қисмининг бўртиб чиқиши (ҳақиқий).

2. Шикастланишга алоқаси бўлмаган чурралар.

Юқорида келтирилган тасниф амалда қўллаш учун жуда қулай.

Яхши эсда қолади, лекин камчилиги кўп.

Ю. Ф. Исаков 1978 йилда ўз таснифини таклиф қилди.

I. Туғма диафрагма чурраси:

1. Диафрагма-плевра чурраси.
2. Қизилўнғач тешиги чурраси.
3. Парастернал чурра.

II. Орттирилган диафрагма чурраси:

1. Жароҳатланиш чурраси.
2. Жароҳатланиш билан боғлиқ бўлмаган чурра.

1. **Клиникаси.** Чурра турига қараб икки қисмга ажратилади. Нафас олиш аъзолари вазифасининг бузилиши. Бунда қорин бўшлиғидаги органлар кўкрак бўшлиғидан чиқиб, ўпкани қисиб қўяди. Натижада кўкрак қафасида жойлашган органлар (юрак, қон томирлар) соғлом томонга қараб (қарама-қарши томонга) силжийди. Оқибатда беморнинг нафас олиши қийинлашади. Гипоксия ривожлана боради. Беморнинг лаблари кўкаради, нафас олиши тезлашади. Ўпка қисилганда унинг оғирлиги 3—12,5 г камади (нормада 20—25 г). Кўкрак эшитиб кўрилганда ўпка товушлари пасайган бўлиб, ичак ҳаракатлари эшитилади. Тукиллатиб уриб кўрилганда тимпаник ёки бўғиқ товуш борлиги аниқланади.

Диафрагма чуррасида ошқозон-ичак органларининг вазифаси маълум даражада бузилади. Натижада ҳар хил асоратлар ривожланади.

Қизилўнғач тешиги чуррасида Гисс бурчаги бузилиб (ўтмас бўлади), ошқозон-қизилўнғач рефлюкси пайдо бўлиши натижасида қизилўнғачнинг кардиал қисмида яралар (эзофагит) ҳосил бўлади. Кейинчалик қизилўнғачдан овқат ўтмай қолади (стриктурра). Бундай ҳолатларда касалликнинг бошланиш даврида беморда қон аралаш қусиш пайдо бўлади. Аста-секинлик билан қизилўнғачдан овқат ўтиши қийинлашади.

Диафрагма чурраси қисилиб қолганда ичак тутилиши белгилари пайдо бўлади. Беморда кўп марта қусиш пайдо бўлади, лекин қусиш енгиллик келтирмайди.

2. Юрак-қон томир фаолияти бузилиши. Чурра юракни босиб, қарама-қарши томонга силжитади. Натижада юрак иши қийинлашади. Беморнинг умумий аҳволи кескин оғирлаша боради. Нафас олиш юзаки бўлиб, юрак уриши тезлашади.

С. Я. Далецкий (1958) маълумотларига қараганда диафрагма чурраси билан туғилган болалар орасида 5,5% га яқин қўшимча туғма касалликлар аниқланган. Шулар ичида 2% га яқин болаларнинг ўлимига асосан шу туғма касалликлар сабаб бўлади.

Диафрагмал чурра деб, қорин бўшлиғида жойлашган органларнинг диафрагма пардасининг туғма ёйинки сунъий ҳосил бўлган тешиклардан кўкрак бўшлиғига силжишига айтилади.

Диафрагмал чурранинг бошқа чурралардан фарқи шуки, бу ерда ҳамма вақт ҳам чурра қопи, чурра дарвозаси мавжуд бўлмайди.

Патогенези. Чурра асосан қорин ва кўкрак бўшлиғи орасидаги парда (диафрагма), бола она қорнидалиги пайтида шу орган ривожланишининг бузилиши, яъни унинг бир қисмида мускуллар тараққий қилмай қўйиши ёки ўрнида жуда юпқа парда ҳосил бўлиши, ёйинки бутунлай бўшлиқ (тешик) пайдо бўлиши натижасида келиб чиқади. Бунда чурралар диафрагманинг ўрта қисмидан, тўш суяги орқасидан перикард ҳамда тўш суяги оралиғи (Лоррея тешиги), қовурға ва умуртқа поғонаси орасидаги бўшлиқдан (Морган тешиги) қорин бўшлиғидаги органлар кўкрак бўшлиғига чиқиши билан намоён бўлади.

Қачон чурра қопи пардадан иборат бўлса, бундай ҳолатда чин, агар кўрсатилган парда бўлмаса, сохта диафрагмал чурра деб аталади.

Бола эмбрионал тараққиётининг 6-ҳафтасида ошқозон шакллана боради ва у қорин бўшлиғига тушиб, ўз ўрнини эгаллаши керак. Шу давр ичида ошқозоннинг икки ён томонида ҳаволи чўнтаклар ҳосил бўлиб, тараққиёт давомида улар облитерация бўлиб кетиши керак. Аммо ошқозоннинг ўз ўрнига тушиши секинлашиши натижасида, ҳаволи чўнтаклар облитерация бўлмай қолади. Бу чўнтаклар эса чурра қопи вазифасини ўтади. Қизилўн-

гач тешиги атрофидаги мускуллар ривожланмай, тешик каттала-
шади. Тайёр чурра қопига эса шу тешик орқали ошқозон силжий-
ди. Натижада қизилўнғач тешиги чурраси ҳосил бўлади.

ДИАФРАГМАНИНГ ҚИЗИЛЎНҒАЧ ТЕШИГИ ЧУРРАСИ

Қизилўнғач тешиги чурраси деб, меъданинг маълум бир қисми
ёки бутун меъданинг кенгайган қизилўнғач тешигидан кўкрак
бўшлиғига силжишига айтилади.

Кўкрак бўшлиғига силжиган аъзолар қорин пардаси билан қоп-
ланган бўлади (чин чурра).

1950 нафар чақалоқлардан биттаси қизилўнғач тешиги чурра-
си билан туғилади.

Клиникаси. Касаллик асосан чақалоқнинг 2—3 кунлигидан бош-
ланади. Беморнинг умумий аҳволи кундан-кунга оғирлаша бора-
ди, қусиш пайдо бўлади. Қусиш «фавворага» ўхшаган бўлиб, она
болага кўкрак бериши билан қайта-қайта такрорланиб туради. На-
тижада қусиқ ҳаво йўлига тушиб аспирацияли зотилжам ривожла-
на боради. Қусиқ қизил қон аралаш бўлади. Чақалоқ она кўкраги-
ни эммай қўяди. Нафас юзаки бўлиб, нафас олишда қовурғаларо
мушаклар фаол иштирок қилади. Тери қоплами оқаради.

Дифференциал ташхис асосан ўпка кистаси, лобар эмфизема би-
лан ўтказилади. Ташхис рентген текшируви орқали тасдиқланади.

Ташхиси. Кўкрак қафасининг рентген сурати олинганда ўнг ёки
чап плеврал чегараланган бўшлиқ борлиги аниқланади. Беморга
контраст модда (йодолипол) берилса, у олдин меъданинг кўкрак
қафасига жойлашган қисмини тўлдириб, сўнг қорин бўшлиғида
жойлашган қисмини тўлдиради.

Давоси. Касаллик асосан хирургик йўл билан даволанади. Бе-
морда қон аралаш қусиш, аспирацияли пневмония кузатилганда,
режали-шошилинич операция ўтказилади. Бошқа ҳолатларда чақа-
лоқ бир ёшга тўлганидан сўнг режали равишда операция қилинади.

Фақат операция орқали даво қилинади.

Операция усули. Қорин деворининг оқ чизиғи бўйлаб киндик-
дан юқорида қорин бўшлиғи очилади. Қорин бўшлиғи аъзолари
текшириб кўрилганда кўкрак бўшлиғига асосан кўндаланг чамбар
ичакнинг силжиганлиги аниқланади. У қорин бўшлиғига секин-
лик билан тортиб туширилади. Сўнгра диафрагманинг олдинги —
медиал қисмида жойлашган чурра дарвозаси кўрингандан сўнг,
чурра қопи пастга туширилиб, қисман кесиб олинади. Диафрагма
тўшнинг ханжарсимон ўсимтаси ёки яқинда жойлашган қовурға
тикилади. Қорин олди девори бекитилади.

Операциядан кейин бемор (5—7 кун давомида) реанимация
бўлимига ўтказилади. Чок иплари 10—11 кундан кейин сўкилади.

Френико-перикардиал чурранинг клиник кўриниши. Френико-перикардиал диафрагма чурраси жуда кам учрайди (Тўраев А. К., Мулкиджанян Т. М., 1972; Гумеров А. А. ва бошқалар, 1986). Касалликнинг клиник кечиши асосан чақалоқнинг тери қоплами кўкаришидан бошланиб, нафас етишмаслик аломатлари яққол кўзга ташланади, вақти-вақти билан қайт қилиш кузатилади. Бу ҳолат асосан қорин бўшлиғидаги аъзоларнинг перикард бўшлиғига силжиши натижасида юзага келади (10-рasm, в).

Ташхиси. Ташхис учун кўкрак қафаси рентгенологик текширилади. Бунда юрак сояси атрофида ҳаво бўшлиқлари борлиги аниқланади.

Давоси. Касалликка асосан хирургик йўл билан даво қилинади. Бунда перикард бўшлиғига силжиган аъзолар қорин бўшлиғига туширилгандан кейин чурра дарвозаси ва перикард бир қаторли ип билан тикилади. А. И. Лёнюшкин (1975), С. Я. Долецкий ва бошқалар (1976) чурра қайтарилмаслиги учун унинг дарвозасини катта қорин пардасидан олиб беркитишни тавсия қиладилар. Бунинг учун трансректал кесиш йўли билан қорин бўшлиғи очилади. Диафрагма деворидаги тешик ва кўкрак бўшлиғига силжиган аъзолар аниқланади. Сўнгра диафрагма тешиги орқали қовурға томонидан кўкрак бўшлиғига катетер юбориб, у орқали шприц ёрдамида ҳаво юборилади ва сунъий пневмоторакс чиқарилади. Силжиган аъзоларни қорин бўшлиғига тушириш ингичка ичакдан бошланиб бирин-кетин ҳамма аъзолар ўз ўрнига туширилади. Диафрагма тешиги атрофига ип тутқичлар қўйилади. Сўнгра диафрагмани қовурғага келтириб тикилади (Г. А. Баиров, 1963). Қорин олди девори қаватма-қават тикилиб, плевра бўшлиғи ҳавоси пункция қилиш билан сўриб олинади.

ДИАФРАГМАНИНГ ОЛД ҚИСМИ ЧУРРАСИ

Қорин бўшлиғи аъзолари Ларрей ёки Морган тешиги орқали тўш суяги ханжарсимон ўсимтасининг орқасига чиқиши диафрагма олди қисми чурраси деб юритилади. Чурранинг икки хилдаги кўриниши: парастернал ва френо-перикардиал турлари мавжуд (10-рasm, б).

Парастернал чурранинг клиник кечиши. Касаллик белгилари чақалоқ ҳаётининг биринчи кунларидан бошлаб кузатилади. Нафас олиш тезлашиб юзаки бўлади, лаблар кўкариб, бола йиғлаганда бу аломатлар яққол кўзга ташланади.

Объектив қараганда кўкрак қафасининг олдинги — пастки қисми бўртиб чиққан бўлади. Перкуссияда эса ўша ерда тимпанит товуш аниқланади. Аускультацияда нафас товушлари жуда пасаяди. Баъзи бир ҳолатларда кўкрак бўшлиғида ичак ҳаракати товушла-

ри аниқ эшитилади. Кўкс оралиғи аъзоларининг соғлом томонга қараб кучли силжиши камдан-кам кузатилади.

Ташхис қўйиш учун асосан қорин бўшлиғи ва кўкрак қафаси бир вақтда рентгенологик текширилади. Бунда чап ёки ўнг плевра бўшлиғида ҳаво пуфакчалари ва бўшлиқлари борлиги аниқланади. Диафрагма девори чурра томонида аниқ кўринмайди. Ташхис қўйиш қийин бўлган ҳолларда ирригография ўтказилади. Диафрагманинг икки томонлама туғма бўлмаслиги жуда кам учрайдиган пороклар турига кириб, одатда чақалоқ ўлик туғилади ёки ҳаётининг дастлабки соатларида ўлади (М. М. Басс, 1958; С. Я. Дольский, 1960; Г. А. Баиров ва бошқалар, 1983). Жуда ўткир кечадиган нафас олиш ва юрак қон-томир системасининг иш фаолияти бузилиши қисқа вақт ичида ниҳоятда оғирлашиши ҳисобига ташхис қўйиш мумкин бўлмай қолади.

Дифференциал ташхиси. Чақалоқлардаги диафрагма чурраларида фарқлаш асосан антенатал пневмония, лобар эмфизема, юрак пороклари ҳамда туғруқ пайтида содир бўладиган жароҳатлар билан ўтказилади.

Ташхиси. Якуний ташхис асосан кўкрак ва қорин бўшлиғини бир вақтда умумий рентген тасвирини олганда қўйилади. Бу ҳолатларда чап ёки ўнг кўкрак қафасида жуда кўплаб бир-бирига қадалиб турган ҳаво бўшлиқлари борлиги, кўкс оралиғи аъзоларининг (юрак қон-томирлари) соғлом томонга қараб силжиганлиги аниқланади. Қорин бўшлиғида эса ҳаво фақат пастга тушувчи ичак соҳасида учрайди. Ташхис қўйиш қийин бўлган ҳолларда контраст моддаси (гастрографин) бериб, рентген қилинади.

Давоси. Беморни муваффақиятли даволаш асосан операциядан олдин ва кейин ўтказиладиган даволаш тадбирларининг қай даражада тўғри ва зудлик билан ўтказилишига боғлиқдир.

Операциягача ва ундан кейинги даврда меъдага доимий зонд қўйилади. Чақалоқ кювезга жойлаштирилиши, ундаги микроклим ҳарорати 28—30°С, намлиги эса 70—90% бўлиши керак. Периферик қон томирлар иш фаолиятини яхшилиш учун эуфиллин, кофеин берилади.

Касалликнинг ўткир турида бемор 3—4 соат давомида операцияга тайёрланади. Ярим ўткир турида эса беморнинг умумий аҳволига қараб 12—24 соат операцияга тайёрланади.

Касалликнинг ўткир турида беморнинг тери қоплами кўкаради, нафас ҳаракатлари тезлашиб, минутига 80—90 мартага етади, юзаки бўлади. Нафас етишмаслик аломатлари бола эмаётганида ёки уни йўргаклаганда кучаяди, шунингдек, юрак фаолиятидаги ўзгаришлар ҳисобига чақалоқларнинг умумий аҳволи жуда ҳам оғирлашади, мустақил нафас ололмайди.

Объектив текширганда кўкрак қафаси деформацияга учраган бўлиб, чурра томони анча бўртиб туради. Нафас олиш жараёнида

қовурғалараро мушаклар ўта фаол иштирок этади. Чақалоқ нафас олганда эпигастрал соҳада воронкасимон чуқурлик пайдо бўлади. Перкуссияда бўғиқ товуш аниқланади.

Касалликнинг бундай оғир кечишида кўкрак бўшлиғига силжиган аъзоларнинг сиқилиши ва кўкс оралиғи аъзоларининг соғлом томонга силжиши эмас, балки ўша артериолаларининг ривожланмаслигидан юзага келувчи ўпка гипертензияси сабаб бўлади.

Ярим ўткир клиник кечиши кўпинча чин чурраларда диафрагма релаксациясида юзага келади. Касаллик белгилари чақалоқ ҳаётининг 2—3 кунидан намоён бўлиб, асосан компенсацияланган нафас етишмовчилиги билан бошланади. Чақалоқнинг лабларида кўкариш белгилари пайдо бўлади. Беморни чурра томонга ёнбошлаб ётқизилганда (чап томонлама чуррада чап томонга бемор ётқизилса) кўкариш аломатлари камайиб, беморнинг умумий аҳволи бир мунча яхшиланади.

Кўпчилик ҳолларда ўпка аускультациясида чурра жойлашган томонда нафас олишнинг бузилиши, фақат шу ўпканинг юқори қисми нафас олишда иштирок қилиши кузатилади.

Аускультацияда кўкрак қафасининг соғлом томонида ўпкада нафас олиш жуда тезайган бўлади. Чақалоқ туғилганидан кейин 2—3 кун ўтгач кўкрак қафасида ичак перистальтикасини аниқлаш мумкин. Юрак тонлари эса, қарама-қарши томонда эшитилади. Қоринда асимметрия ҳолати кузатилиб, ичкарига тортилганлиги аниқланади, жигар эса қорин олди деворига ёпишиб туради.

Диафрагма деворини бир томонлама бутунлай бўлмаслиги аплазия деб юритилади ва диафрагма ўрнида қорин пардаси ёки юпқалашган диафрагма девори бўлади, бу ҳолат кўкрак диафрагма релаксацияси деб юритилади.

Қизилўнгач тешиги чурраси чин чурра ҳисобланиб, у қуйидаги кўринишларда учрайди: 1) кўтарилган қизилўнгач чурраси. Бу ҳолатда меъданинг кардиал қисми қизилўнгач тешиги орқали кўкрак бўшлиғига чиқиши натижасида қизилўнгач узунлиги қисқаргандай кўринсада, аксинча у нормал узунликда бўлади. 2) параззофагеал чурра. Бунда одатдагидек ривожланган ва жойлашган қизилўнгачни ўзгартирмасдан, чап ёки ўнг томонидан меъданинг кардиал қисми кўкрак бўшлиғига чиқади (10-расм, в).

Диафрагма олди чурраси бунда Морган ёки Ларрея тешиги орқали қорин бўшлиғи аъзолари тўш суяги ханжарсимон ўсимтаси орқасидаги бўшлиққа силжийди. Бунда парастернал ҳамда френико-перикардиал чурралар фарқланади.

Чақалоқларда диафрагма чурралари ўзининг анатомик кўринишига қараб клиник кечиши ҳам бир-биридан фарқ қилади.

ДИАФРАГМА ДЕВОРИ ЧУРРАСИ

Чақалоқларда 80% ҳолларда сохта чурралар учраса, фақат 20% ни чин чурралар ташкил қилади. Чурра асосан чап томонлама бўлади, ўнг томонлама чурра ҳар бир беморнинг бир-иккитасида кузатилади.

Сохта чурралар асосан икки хил клиник кечишда намоён бўлади: ўткир тури, ярим ўткир.

Ўткир тури. Бу ҳолатда ўпка ҳамда юрак қон-томир системаси фаолиятида кучли ўзгаришлар юзага келади. Бундай ҳолатни С. Я. Долецкий (1958) «асфиксияли сиқилиш» деб таърифлаган. Кассалликнинг ўткир кечиш тури фақат сохта чуррада юзага келиб, чақалоқ туғилиши биланоқ бошланади (кўпинча чақалоқ туғилганидан сўнг 12 соатдан кейин ёки биринчи кун охирида). Беморнинг умумий аҳволи оғирлашиб бориб, нафас олиш қийинлашиши билан кечади.

Чақалоқларда диафрагма чурралари. Чақалоқларда диафрагма чурраси туғма хасталик бўлиб, диафрагма ривожланишидаги мўътадил жараённинг турли бузилишлари натижасида келиб чиқади. Натижада қорин бўшлиғи аъзолари диафрагмадаги табиий ёки нотабиий тешиклар, унинг ўта юққалашган ва кенгайган девори орқали кўкрак бўшлиғига силжийди.

Диафрагма асосан уч манбадан ҳосил бўлади: вентрал қисми кўндаланг пардадан пайдо бўлса, бир жуфт дорса-латерал қисми плевроперитонеал бурмадан юзага келиб, эмбрионал ривожланишнинг 2-ойида тугалланади.

Кўндаланг тўсиқ ва плевро-перитонеал бурмалар бир-бирига қарама-қарши ўсиб бирлашади ва натижада диафрагманинг асосий қисми юзага келади. Диафрагманинг орқа — дорсал қисми эса ичак тутқичнинг бирламчи қисмидан пайдо бўлади. Турли тератоген омилларнинг таъсири туфайли ушбу варақларнинг ўзаро бирлашуви бузилади ва натижада нотабиий тешиклар ҳосил бўлади ва улар чурра дарвозаси вазифасини ўтайди.

Диафрагма кўндаланг тўсиқлари ривожланишининг бузилиши натижасида диафрагма олд қисми чурраси келиб чиқади. Плевроперитонеал тўсиқнинг шаклланиши издан чиқиши сабабли сохта чурралар пайдо бўлади.

Ўртача 2000—2500 нафар туғилган чақалоқлардан биттаси диафрагма чурраси билан туғилади (Г. А. Баиров, 1968; 1993).

Диафрагма чурраси асосан уч кўринишда учрайди: 1) сохта чурра; 2) чин чурра; 3) қизилўнгач тешиги чурраси.

Сохта чуррада диафрагма деворидаги учрайдиган нотабиий тешиклар орқали (Богдалеко ва Морган тешиклари) қорин бўшлиғидаги аъзолар кўкрак бўшлиғига чиқади ва бу ҳолларда чурра қопи бўлмайди.

Чин чуррада доимо чурра қопи мавжуд бўлиб, бу вазифани қорин парда бажаради (10-расм, а).

Давоси. Дархол ташҳис қўйилганидан кейин оператив йўл билан диафрагмал чуррани бартараф қилишдан иборат. Бунда эндотрахеал наркоз остида VII қовурға оралиғида кўкрак беши ва курак чизиклари бўйлаб тери, тери ости ёғ қавати кесилади. Мушаклар кесилиб кўкрак қафаси очилади. Ўпка юқорига кўтарилади. Кўкс оралиғи бўшлиғида диафрагма сағҳида чурра топилади. Чурра деворига 0,25% новокаин эритмасини юбориб, сўнгра плевра пардаси кесилади (қорин пардаси бутунлигича қолади) ва қорин пардасидан туфер ёрдамида ажратилади. Чурра қоши очилиб йиғиндиси қорин бўшлиғига юборилади. Диафрагманинг оёқчалари атроф тўқимадан ажратилиб, орқа томонидан лавсан (3—4) ипи билан тикилади. Плевра бутунлиги ростланади. Кўкрак қафаси қаватма-қават тикилади. Плевра бўшлиғидаги ҳавони пункция қилиб сўриб олинади.

Бемор операциядан кейин 3—4 кун давомида мутгасил даволаш бўлимида ётади. Ўпка яллиғланишининг олдини олиш учун намланган ҳаво берилади. Бемор ётган ўрнининг бош томони 30—40° кўтарилади. 7—10 кун давомида антибиотиклар берилади. Операциядан кейинги даврда оғриқсизлантириш мақсадида перидурал анестезия муолажаси бажарилади. Катетер 3—4 кўкрак умуртқаси поғонаси соҳасида туриши керак. 3—4 кун давомида бемор парентерал йўл билан овқатлантирилади.

ТУҒМА ЮРАК КАСАЛЛИКЛАРИ

Юракнинг туғма нуқсонлари (ЮТН) анча кенг тарқалган бўлиб, барча ривожланиш нуқсонларининг 30% қисмини ташкил қилади. Юракнинг туғма нуқсонлари ўз навбатида ўлимнинг бевосита сабабчиси ёки асосий хасталик кечишини оғирлаштирувчи омил бўлиб кечиши мумкин.

Турли муаллифларнинг берган маълумотларига кўра ЮТН ҳар 1000 нафар тирик туғилган чақалоқнинг 3,2—3,8 тасида учрайди. Юракнинг туғма нуқсонлари билан туғилган чақалоқларнинг 50—90% га яқини ҳаётининг 1 йилида, улардан 20—43% қисми чилла даврининг ўзидаёқ ўлиши мумкин. (В. И. Буравой ҳаммуаллифлари билан, 1989).

Амалий фаолият ЮТН қуйидаги тарзда таснифланади:

I. Артериовеноз шунтли рангдор ЮТН.

- а) қоринчалараро тўсиқнинг кемтиги.
- б) бўлмалараро тўсиқнинг кемтиги.
- в) артериал оқимнинг аниқлиги.

II. Вена-артериал оқимли кўк турдаги ЮТН.

- а) Шох қон томирлар транспозицияси.
- б) Фалло тетрадаси.
- в) уч табақали клапаннинг атрезияси.

III. Қоринчалардан чиқиш жойида тўсиқ борлиги туфайли бўладиган ЮТН.

а) Ўпка артериясининг алоҳида стенози.

б) Аорта стенози.

в) Аорта коарктацияси.

ЮТН таснифланганда аксарият муаллифлар маҳаллий қон оқиш ҳолатини эътиборга олишади. Бу тасодифан эмас, ўпка гипертензияси ўз навбатида катта аҳамиятга эга.

В. И. Буравой (1975) ҳаммуаллифлари билан бирга ўпка гипертензиясини учта гуруҳга бўлади:

I даража — ўпка атрезиясининг босими аорта босимининг 30—50% қисмини ташкил қилади. Бу бошланиш даври ҳисобланади.

II даража (ўртача даража) — ўпка артериясидаги босим аорта босимининг 51—70% ини ташкил қилади.

III юқори даражаси, қачонки мазкур босим 70% дан юқори бўлса.

Ўпка гипертензияси 3 фазадан иборат.

1. Гиперволемиа — томир сигимини айлантирувчи қон ҳажмига мувофиқ келмаганда юзага келиб, бола ҳаётининг дастлабки ой ва йилларида кузатилади. Бунда ўпка томирлари жуда тўлиб кетади, аммо ҳимоя реакцияси спазми ишга тушмайди. Булар касаллик оғирлиги омилларидир. Бу фазада ўпка атрезиясида босим меъёрида бўлиши ҳам мумкин.

2. Аралаш фаза. Гиперволемиага мувофиқ ҳолда спазм ҳимоя реакцияси ишга тушади.

3. Склероз фазаси — узоқ вақт давом этган спазм ўз навбатида ортга қайтмас склерозланиш ўзгаришига олиб келади.

Ўпка гипертензияси клиникасини баҳолашда қон айланиш етишмаслиги, гипертрофия даражаси ва ўпкаларда зотилжамнинг қайталанувчанлигини эътиборга олиш лозим. Ўпка гипертензиясини ўз вақтида аниқлаш ва ҳолисона баҳолаш бемор ҳаётини сақлаб қолиш билан баробардир.

Сўнгги йилларда замонавий даво-диагностик асбоблар ва усулларнинг кенг қўлланилиши хасталик асоратсиз ўтишига ёрдам беради.

ЮТН гумон қилинган беморларнинг қўриқдан ўтказишда қон айланишининг бузилиши белгиларига алоҳида эътибор бериш лозим. Жисмоний ривожланишнинг орқада қолиши, зотилжамнинг бот-бот қайталаниши, дармонсизлик, тери қопламларининг захилланиши, ҳарсиллаш шулар жумласига киради.

Жисмоний ривожланишдан орқада қолишнинг сабаби, чапдан ўнгга қон ўтиб кетиши оқибатида катта қон айланиш доирасида айланувчи қон ҳажмининг кескин камайиб кетишидир. Бунда қўл ва оёқ бармоқларида қон оқиш тезлиги жуда секинлашиб қолганлиги сабабли цианоз кузатилади. Акроцианоз юракдан чиқаётган қон ҳажмининг кескин камайишида ҳам кузатилиши мумкин.

Марказий цианоз тарқоқ бўлиб, бутун тери қоплами, шиллиқ қаватларда ҳам аниқланади. У юрак нуқсонларида ёки гемоглобин таркибининг патологияларида учрайди.

Цианоз қуйидаги ЮТН ларда кўзатилади:

1. Қон ўнгдан чапга оқиб ўтганда. Бу ҳолат фалло тетрадаси учун хосдир.

2. Юракнинг ягона қоринчасида.

3. Чап қоринча етишмаслигида ўпкада кучли веноз димланиш кўзатиладиганда.

Артериал ва веноз нисбатларига қараб цианоз турли даражаларда бўлиши мумкин: фалло тетрадаси ва юракнинг ягона қоринчасида ҳаво ранг тонус, ўпка артерияси ва Эбштейн аномалиясида артериал қоннинг кислород билан сезиларли тўйинмаслиги натижасида малина ранг, Эйзеленгер синдромида бинафша ранг кўзатилади. Цианознинг билвосита фракциялари бармоқ учларининг йўғонлашиши ва тирноқларнинг «соат ойнаси» симон ясси-ланишидир.

Ҳансираш диспноэ (частотаси ўзгармаган ёки бир оз тезлашган ҳолда чуқур нафас) ёки тахипноэ (юза тез-тез нафас) шаклида намоён бўлиши мумкин. Ҳансираш, кўкариш хуружлари ҳам ЮТН белгиларидан бўлиб, у чуқур титроқли нафас, юрак уришининг бузилиши ва эс-хушини йўқотиш билан ифодаланadi. Хуружнинг сабаби, ўпка артерияси соҳасида қон оқиб келишининг кескин камайиши бўлиб, у аксарият ҳолларда Фалло тетрадасида қайд этилади.

Мазкур беморларда қон босими иккала оёқ ва қўлларда ўлчаниши шарт. Бу тадбир аорта коарктацияси ташхисини истисно этиш имконини беради.

Текширув пайтида кўкрак қафаси тузилишига алоҳида эътибор бериш зарур. Бунда «юрак ўркачи» симптомини аниқлаш мумкин. Мазкур симптом юракнинг жуда қисқа муддатларда хасталанишидан далолат беради. Бўлмачалар ёки қоринчаларо тўсиқ нуқсониди юрак ўркачи парастернал жойлашиб, юракнинг ўнг қисми кенгайган ва ўпка гипертензиясида ўнгроқда чап қисми патология кўпроқ бўлганда чапда жойлашади.

Педиатр-шифокорларнинг биринчи вазифаси болаларда юрак шовқинларини тўрғи аниқлашдир. Юрак шовқинлари юрак циклига қараб систолик ёки диастолик бўлиши мумкин. Қоринчаларо тўсиқ нуқсониди шовқин пансистолик, Баталло оқимининг бекилиб қолишида эса систолидиастолик бўлади. Юрак шовқинларининг жадаллиги юрак бўлмалари орасидаги босимлар фарқи ва оқиб ўтувчи қон ҳажмига боғлиқ.

Болаларда тонларга хос шовқинлар аниқланганда қуйидаги текширишлар ўтказиш муҳимдир: электрофанокордиограмма, рентгенограмма; ЮТН ташхиси қўйилгандан сўнг бемор кардиохирурга юборилиши лозим.

Артериал оқимнинг очиклиги. Мазкур аномалия жами ЮТН ларнинг 10—18% қисмини ташкил қилади. Бола тугилгач 1—2 ҳафта ўтгандан кейин ҳам у бекилиб кетмаса, аномалия ҳисобланади.

Артериал оқимнинг очиклигида аортадан кислород билан тўйинган қон ўпка артериясига оқиб ўтади. Шунинг учун бу нуқсон рангпар аномалия ҳисобланади. Нуқсоннинг клиник жиҳатдан оғирлиги томирлар омилига боғлиқ: 1) оқимнинг ўлчамига; 2) чиқиш бурчагига (агар оқим аортасидан ўткир бурчак ҳосил қилиб ажралса, прогноз яхши бўлади); 3) умумий қаршилик катталигига — оқим қанча катта бўлса, шунча кўп қон ўпка артериясига ўтиб, умумий зўриқишни келтириб чиқаради. Аста-секинлик билан аорта ва ўпка артериясидаги орқага қайтиб бўлмас склеротик ўзгаришларни келтириб чиқаради. Оқимнинг мустақил бекилиши 0,6% ҳолда кузатилади. Мазкур аномалияси бор одамларнинг ўртача умри 38 йилни ташкил қилади.

Сўнгги йилларда чақалоқларда Боталло оқимини бекитиш учун E_2 простагландинларнинг ингибитори — индометацин қўлланилмоқда. Бунда оқим тораяди. Индометацин 0,1 мг/кг дан 3 марта венага юборилади.

Боталло йўлини хирургик йўл билан бекитиш мақсадга мувофиқдир. Аммо ўпка гипертензияси жуда юқори бўлса, операция фожиали ҳам тугаши мумкин.

Хирургик усул билан бир қаторда тери орқали эндоваскуляр окклюзия усулидан фойдаланилмоқда.

Ўз вақтида ўтказилган радикал усуллар прогнознинг яхшилаши омилидир.

Даҳлизлараро тўсиқ нуқсони (ДТН). ЮТН ларнинг 5—15% қисмини ташкил қилиб, эндокард болишларининг етарли ривожланмаганлиги туфайли юзага келади.

Гемодинамик бузилишларнинг моҳияти — чап даҳлиздан ўнг даҳлизга артериовеноз оқим бўлиб, кичик қон айланиш доирасининг гиперволемиясидан иборат.

ДТН қуйидагича таснифланади:

1. Овал чуқурча нуқсони (марказий) —66%
2. Веноз синус нуқсони (юқори) —5%
3. Пастки кавак вена соҳасидаги нуқсон—1%.
4. Бирламчи нуқсон—26%.
5. Атриоventрикуляр канал очиклиги —26%.

ДТН нинг асосий клиник белгилари:

1. Юрак ўнг бўлмасининг кенгайиши.
2. Атриоventрикуляр тўсиқ устидаги дефект.
3. ЭКГ да Гис тутами ўнг оёқчасининг тўлиқсиз қамали.

ДТН ўз-ўзидан ҳам бекилиб кетиши мумкин. Ўз-ўзидан бекилиши 43% ҳолда бола ҳаётининг биринчи 5 йиллик даврда бекилади. Битмаган ҳолларда эса оператив давони ўйлаб қўллаш лозим. Мазкур операция сунъий қон айланиш шароитида қуруқ юракда

ўтказилади. Операциядан кейинги ўлим 1,4%—2% ни ташкил қилади. (В. А. Бухарин, 1981 йил).

Қоринчалараро тўсиқ дефекти (КТД) —ЮТН ларнинг орасида энг кўп тарқалган бўлиб, 11-37% қисмини ташкил қилади (В. И. Буравой, 1989). Нуқсон биринчи марта 1878 йилда ёзиб қолдирилган.

Нуқсоннинг анатомик таснифи қўйидагича:

1. Қоринчалараро тўсиқ пардасимон қисмининг нуқсони.
2. Қоринчалараро тўсиқ мушак қисмининг нуқсони.
3. Тўсиқнинг умумий йўқлиги.

Гемодинамик бузилишлар чапдан ўнгга қон оқиб ўтиши орқали ифодаланади. 15—60% ҳолда нуқсон ўз-ўзидан бекилиб кетиши мумкин.

Одатда унчалик катта бўлмаган нуқсонлар бола 5—6 ёшлигида бекилиб кетади. Л. В. Коносеванинг берган маълумотларига кўра (1976) қоринчалараро тўсиқнинг нуқсони 43,5% мустақил бекилиб кетади. Агар асоратлар юзага келиб улгурган бўлса, бу кўрсаткич 13,8% ни ташкил қилади.

1. Ўпка гипертензиясининг ривожланиши.

2. Қоринчалараро тўсиқ нуқсоннинг «рангпар шаклига» Фалло тетрадасига ўтиши.

Қон айланишининг бузилиши хирургик муолажа учун кўрсатма ҳисобланади. Хирургик йўли билан коррекция қилиш сунъий қон айланиш аппарати воситасида, очиқ юракда ўтказилади. Бунда тешик тор бўлса тикилади, агар сезиларли катталиқда бўлса, пластика қилинади.

Операциядан кейинги даврда ўлим 3% дан 5% гача бўлиб, ўпка гипертензияси ривожланганда 25% ни ташкил қилади. (В. А. Бухарин, 1981 йил).

Ўпка артериясининг алоҳида стенози (ЎААС). Мазкур аномалия барча ЮТН ларнинг 6,8—9% гача қисмини ташкил қилади (В. И. Буравой, 1982).

Анатомик жиҳатдан у қуйидаги кўринишларда бўлади:

1. Қоринчалараро тўсиқ ўзгаришсиз, ўпка артерияси 1—10 мм гача торайган.

2. Қоринчалараро тўсиқ ўзгаришсиз, ўнг қоринча чиқиш қисми мушакларнинг гипертрофияси ҳисобига кузатиладиган инфундибуляр стеноз.

3. Ўпка артериясининг атрезияси.

4. Ўпка артериясининг клапани устидаги стеноз.

5. Ўнг қоринча чиқиш қисмининг атрезияси.

6. Юқоридаги даҳлизлараро тўсиқнинг нуқсони ва овал тешикнинг очиқлиги қўшилиб кетса, Фалло тетрадаси деб аталади.

ЎААС да гемодинамик бузилишлар тўсиқ эвазига ўнг қоринчадан қон отилиб чиқиши ҳисобига систолик босим 200 мм симоб устунига кўтарилади. Бунинг оқибатида ўнг қоринча ва ўпка ар-

терияси орасида систолик фарқ юзага келади. Даҳлизлараро тўсиқ дефекти ва овал тешикларнинг очиклиги венаартериал оқим натижасида цианозга сабаб бўлади.

Нуқсоннинг асосий клиник белгиси кўкрак қафасининг систолик титраши ва тўшдан чапда II қовурғалараро бўшлиқда систолик шовқин эшитилади.

Бемор умумий аҳволининг оғирлиги ва қон айланишининг бузилиши стеноз даражасига боғлиқ. Торайиш кучли бўлса, шошилиш хирургик муолажа талаб қилинади. Ўпка артериясининг торайиши энгилроқ бўлса, хасталик кечиши осон бўлади. Беморларнинг фақат 12% қисмигина 50 ёшгача умр кўради. Ўртача умр 24,5 йилни ташкил қилади. Ўлимнинг асосий сабаби юрак етишмовчилиги ва бактериал эндокардит бўлади. Стеноз аниқланган беморларнинг 40% да унинг энгил, 47% ҳолда ўртача оғир ва 14% ҳолда оғир даражаси аниқланади.

Кичик ёшларда хирургик муолажага кўрсатмалар: оғир даражадаги стеноз, юракнинг сезиларли етишмовчилиги, ўнг қоринча ва ўпка артерияси орасидаги босимнинг 40—50 мм гача фарқ қилиши.

Беморнинг ўртача ёши 16 йилни ташкил қилади.

Операция гипотермия шароитида сунъий қон айланиш асбобида ўтказилади.

Сўнги йилларда хирургик йўл билан коррекция қилинган беморлар орасида ўлим 3% дан камроқдир.

Аорта стенози. Аорта стенози аорта клапани тавақаларининг деформацияси ҳамда клапан усти ёки ости соҳасининг торайиши билан ифодаланади. Мазкур аномалия биринчи бўлиб, 1972 йилда С. Рауден томонидан ёзилган. Аорта стенозининг турли кўринишлари 2—7% ни ташкил қилади.

Аортанинг торайиши клапан тавақалари ҳалқасининг ва битишмаларининг ногўғри ривожланиши ҳисобига юзага келади. Нуқсоннинг жойлашиш ўрнига қараб 65—70% ҳолда клапан, 10% ҳолда клапан усти ва 20—25% ҳолда клапан ости стенози кузатилади.

Аорта стенозида аортал меъёридагидан қон кам тушади. Чап қоринча миокарди жуда зўриқиб ишлайди, бу эса ўз навбатида диастолик босимнинг ошиб кетишига олиб келади. Аорта тешигининг ўлчами 0,5 смдан кичик бўлганида стеноз дейилади. Аорта стенозининг асосий клиник белгиси аорта усти соҳасида систолик шовқиннинг аниқланишидир. Шовқин бўйинтириқ чуқурчаси соҳасидан яхши эшитилиши мумкин.

Аорта стенозининг кечиши ва прогнози унинг жойлашган ўрни ва даражасига боғлиқ. Шунингдек, уйғунлашиб келувчи нуқсонлар ва миокардаги ўзгаришларнинг ҳам прогнозни аниқлашга таъсири бор. 25% га яқин беморлар ҳаётининг дастлабки йилида, 60% дан ортиғи эса 40 ёшгача бўлган даврда ўладилар.

Хирургик муолажа сунъий қон айланиш шароитда бажарилади. Операция маҳалидаги ўлим 4,2—18% ни ташкил қилади (В. И. Долатов, 1978).

Аорта коарктацияси. Аорта коарктацияси аортанинг кўкрак ёки қорин қисмидаги туғма торайиши ёки бутунлай битиб қолиши билан ифодаланади. ЮТН ларнинг 6,3 — 15% қисмини ташкил қилади.

Анатомик тузилиши бўйича аорта коарктациясининг уч варианты аниқлаш мумкин.

1. Алоҳидалашган коарктация.

2. Коарктация ва Боталло оқимининг очиклиги. Бу ҳам ўз навбатида учга бўлинади. а) постдукал б) предукал в) юкстадукал.

3. Коарктациянинг бошқа ЮТН билан уйғунлашиб келиши.

Аорта коарктациясида чап қоринчанинг систолик зўриқиши кузатилиб, гемодинамиканинг 2 хилдаги бузилиши кузатилади: а) гипертоник (стенознинг юқорисида — тананинг юқори қисмида); б) гипотоник (стенознинг пастиди — қорин бўшлиғи ва оёқларда).

Постдукал коарктацияда қон аортадан катта босим билан очик артериал оқим орқали ўпка артериясига ўтиб кетади, бунда жуда эрта даврлардаёқ ўпка артерияси гипертензияси кузатилади. Предурал кўринишда эса қоннинг йўналиши ўпка артерияси ва тушувчи аорта орасидаги босимлар фарқига боғлиқ: оқим веноз, артериал, артериовеноз ҳам бўлиши мумкин.

Аорта коарктациясида артериал гипертензиянинг патогенези жуда мураккаб. Механик обструкция, буйракларнинг қон билан тўла таъминланмаслиги оқибатида ренин—ангиотензин системасининг фаоллашиши, қон томир деворларидаги органик ўзгаришлар умумий қаршиликнинг ошиб кетишига сабаб бўлади.

Аорта коарктацияси билан туғилган беморларнинг ўртача умри 35 йилни ташкил қилади. Ўлим юрак етишмовчилиги, бактериал эндокардит, аортанинг кўққисдан ёрилиб кетиши, аневризм ва миёга қон қуйилиши оқибатида юзага келади.

Бемор танасининг юқори ва пастки қисмлари қон томирларидаги босим 50 мм симоб устунидан юқори бўлса, операция ўтказиш лозим.

Хирургик муолажасининг моҳияти торайган қисмини қирқиб олиб ташлаб, бутунлигини тиклашдан иборат, тўқималар етарли бўлмаганда ўмров ости артерияси воситасида пластика қилинади.

Операция қилинган беморларда ўлим 3—15,4% ни ташкил қилади. Улар орасида 15 йилдан узоқ яшаганлар 83—89% ни ташкил қилади.

Фалло тетрадаси. Фалло тетрадаси ЮТН ларнинг 11—67% қисмини ташкил қилади. Ўнг қоринча чиқиш қисмида торайиш, қоринчалараро тўсиқ нуқсонни ўнг қоринча деворининг гипертрофияси, аорта декстропозицияси фарқланади.

Нуқсоннинг учта клиник-анатомик кўриниши мавжуд.

1. Ўпка артериясининг атрезияси билан кечувчи Фалло тетрадаси.
2. Стенознинг турли даражалари билан қўшилиб кечувчи классик шакли.

3. Фалло тетрадасининг рангпарлиги.

Гемодинамиканинг ўзига хослиги қоринчалараро тўсиқ нуқсонининг ўлчамига, ўпка артериясининг торайиш даражасига боғлиқ. Торайиш ҳамда дефектнинг ўлчами сезиларли бўлганда қон систол маҳали иккала қоринчадан аортага ўтади. Стенозлашган ўпка артериясига эса қон жуда кам миқдорда чиқади. Умумий аҳволнинг оғирлиги, артерия гипоксемиянинг ифодаланиши бефосита стенознинг даражасига боғлиқ. Қоринчалараро тўсиқ нуқсонининг ўлчами катта бўлганлиги учун иккала қоринчаларда ҳам бир хилдаги босим сақланади. Фалло тетрадаси билан туғилган беморларнинг барчаси хирургик муолажага муҳтож бўладилар. Операция сунъий қон айланиш шароитида маҳаллий гипотермия ёрдамида ўтказилади.

Халлослаш сезиларли бўлса, ўпкада қон айланишини кучайтирадиган паллиатив операция ўтказилади. (Блелок—Тауссиг бўйича ўмров ости-ўпка анастомози).

Мазкур операциядан кейинги ўлим 1,6 — 15,6% ни (Фальковский Э. 1984); радикал операциядан кейинги ўлим 9,2—15% (Буравой В. М., Н. М. Амосов, 1993) ни ташкил қилади.

V БОБ

ҚОРИН ОЛДИ ДЕВОРИ ВА ҚОРИН БЎШЛИГИ АЪЗОЛАРИНИНГ ТУҒМА ВА ОРТТИРИЛГАН КАСАЛЛИКЛАРИ

ҚОРИН, ЧАНОҚ ВА ОРАЛИҚ СОҲАСИНИНГ ТОПОГРАФИК АНАТОМИЯСИ

«Қорин» — анатомик тушунча бўлиб, икки қисмдан: олд ёнбош қорин девори ва қорин бўшлиғидан иборат (97-расм). Чақалоқларда қорин конус шаклида бўлиб, учи пастга, асоси эса юқорига қараган бўлади. Қорин олди ён девори эмизикли болаларда олд томонга бўртиброқ ва пастга осилиброқ туради, бу мушаклар ва апоневрозларнинг яхши ривожланмаганлигидандир. 7 ёшли болаларда бу ҳолат секин-аста йўқолиб боради.

Олд ёнбош қорин девори деганда, қорин чегараси соҳасида қорин бўшлиғини бекитиб турадиган юмшоқ тўқималар мажмуаси тушунилади. Қорин бўшлиғи деб интра ва мезоперитониал жойлашган аъзоларни ўз ичига олувчи бўшлиққа ва қорин парда орти бўшлиғида экстроперитониал жойлашган аъзолар соҳасига айтилади.

Болаларда қорин чегараси қуйидагилардан иборат: юқорида қовурга ёйлари, паства — ёнбош суяк қирралари, чов бурмалари, қов дўмбоқчалари ва қов бирлашмасининг юқори қирғоғи.

XI қовурга учини ёнбош суяғи қирраси билан боғлайдиган ўнг ва чап вертикал чизиқлар қорин соҳасини бел соҳасидан ажратиб туради.

Қорин бўшлиғи аъзоларининг (жигар, ўт пуфағи, меъда, талоқ, ичаклар) ва патологик ўчоқнинг қорин деворига аниқ проекциясини билиш мақсадида қорин болаларда қуйидагича соҳаларга бўлинади: қорин усти соҳаси (epigastrium) қорин соҳаси (mesogastrium) ва қорин ости соҳаси (hypogastrium).

Қов дўмбоқчаларидан қорин тўғри мускуллари ташқи қирғоғи бўйлаб (ҳар икки томондан) юқорига, X қовурғанинг тўш суяғига бирлашган қисмига ўтказилган иккита вертикал чизиқ билан эслатиб ўтилган ҳар бир соҳа, ўз навбатида жуфт қовурга ости, қориннинг ёнбош, ёнбош-чов соҳаларига ва тоқ-хусусий қорин усти, киндик, қов усти соҳаларига бўлинади.

Олд ёнбош қорин девори қаватлари болаларда ўз хусусиятларига эга. Териси юпқа ва нозикдир. Киндик соҳасида чуқур қатламлар билан мустаҳкам бирикканлиги сезилади. Тери ости ёғ қатлами яхши ривожланган айниқса қов усти ва чов соҳаларида қалинлиги 1,0—1,5 см гача кузатилади. Юза фасция жуда ҳам юпқа бўлиб, жисмоний бақувват болаларда ҳам қалинлашмайди. Хусусий фасция қорин деворида юпқа, лекин болалар ёши катталашган сари қалинлашади. Бир ёшгача қорин девори мускуллари яхши тараққий этмаган ва бир-биридан ажратиш қийинроқ, апоневроз қисми кенг ва жуда ҳам юпқадир. Кейинчалик мускуллар, апоневрозлар қалинлашиб боради. Кичкина болаларда мускулларнинг апоневрозга ўтиш қисми аниқ сезилмайди. Шунинг учун ҳам спегел чизиги яхши ривожланмаган бўлади. Лекин шу ёшда мускулларнинг апоневрозга ўтиш қисми билан тўғри мускулнинг латерал қирғоғи оралиғи орасидаги масофа 0,5—2,5 см бўлиб, у ерда мускул толалари учрамайди. Бу соҳанинг қовурга равоғи билан чов бойламини апоневроз ташкил этади, ёш болаларда шу соҳадан спигел чурраларининг ҳосил бўлишида асосий омил бўлиб ҳисобланади. Қорин мускуллари—қориннинг ташқи қийшиқ мускули, ички қийшиқ мускули ва кўндаланг мускулларнинг толалари болаларда ҳам турли йўналишга эга.

Ички қийшиқ мускул киндикдан пастроқда яхши ривожланган, ундан уруғ тизимчасига толалар йўналади. Кўндаланг мускул толаларини апоневрозга ўтиш чегараси чақалоқларда ва болаларда яққол кўзга ташланмайди. Шунинг учун ёйсимон чизиқ яхши такомил этмаган. Қориннинг тўғри мускул қини ва унинг орқа девори ҳам етарли ривожланмаган. Шу мускулнинг пай бойламлари янги туғилган болаларда иккала томонда асимметрик жойла-

шади. Бола ўсиши билан бу ҳолат секин-аста йўқолади. Бола юра бошлаши билан қорин мускуллари толалари ҳам ривожлана бошлайди, яъни мускул қисми қалинлашади, апоневрози эса мустаҳкамланади.

Кўндаланг фасция юпқа ва қорин парданинг париетал варағига тегиб туради, чунки қорин олди клетчаткаси чақалоқларда бўлмайди. Бу клетчатка 2 ёшдан тараққийлаша бошлайди, айниқса балоғат ёшида бутунлай такомиллашади.

Эмизикли болаларда қориннинг оқ чизиғи кенглиги ва юпқалиги билан катталарникидан ажралиб туради. Икки яшар болаларда киндикнинг юқори қисмида унинг эни 0,4 мм дан то 2,5 см гача, киндик соҳасида эса 3 см гача бўлади. Киндик ҳалқасимон пастга торайиб бориб, ингичка тизимча шаклини олади. Оқ чизиқ соҳасида ҳар хил ингичка ёриқчалар бўлиб, қон томир, нерв тутамини ўтказиши. Уларнинг катталиги 0,5 — 1,0 см бўлиб, улар болаларда оқ чизиқ чурралари пайдо бўлиши учун дарвоза ҳисобланади.

Олд ёнбош қорин деворининг орқа юзаси ёш болаларда текисроқ кўринади. Қов усти чуқурчаси деярли бўлмайди, ўрта қовуқ бурмаси тараққийлашган бўлсада, калтароқдир. Бола туғилгандан сўнг маълум муддатгача медиал ёнбош-чов бурмалари остида киндик артериялари сақланиб қолади. Пастки қорин уст артериялари ўтадиган латерал ёнбош-чов бурмалари эса болаларда яхши ривожланмаган. Кичик ёшдаги болаларда олд ёнбош қорин девори қатламларида жойлашган қон томирлар жуда букулувчан, тез юмшаб қолади ва шу сабабли кесмалар ўтказилганда қон кўп йўқотилмайди.

5—7 кунлик чақалоқларда киндик тушгандан кейин, киндик ҳалқаси чандиқ тўқима билан тортилиб қолади. Киндикни ҳосил қиладиган қатламлар чандиқ тўқима билан чатишиб кетган юпқа тери, киндик фасцияси ва париетал қорин пардадан иборат. Париетал қорин парда тўғри мускул қини билан чатишиб кетади.

Янги туғилган болаларда киндик катта ёшдаги болаларга нисбатан бирмунча пастроқ ханжарсимон ўсимта билан қов бирикмасининг ўрта қисмида жойлашган.

Ёнбош-чов соҳаси, болаларнинг олд ёнбош қорин деворида анатомик ҳосилалар ичида алоҳида ўрин эгаллайди, чунки вентрал чурралар пайдо бўлиши ва чов оралиғи бу ерни нозиклаштириб қўяди. Чов оралиғини қуйидаги ҳосилалар чегаралаб туради: юқоридан ички қийшиқ мускулнинг пастки қирғоғи, пастдан — чов бойлами, латерал томондан тўғри мускулнинг ташқи қирғоғи. Оралиқ ёғ клетчаткаси ўғил болаларда уруғ тизимчаси, қиз болаларда бачадоннинг юмалоқ бойлами билан тўлиб туради. Агар ички қийшиқ мускул ва кўндаланг мускулларнинг пастки қирғоқлари қанчалик юқорига жойлашса, олд ёнбош қорин девори нозиклашади, бу эса чов чурраларига сабаб бўлади. Бу чурраларнинг пайдо бўлиши чов канали билан узвий боғлиқ.

Чов каналида 4 та девор ва иккита тешик фарқланади. Каналнинг олдинги деворини қориннинг ташқи қийшиқ мускули апоневрози, юқори деворини қориннинг ички қийшиқ ва кўндаланг мускуллари пастки қирғоқларни ҳосил қилади. Пастки девор чов бойламининг орқага ва юқорига қайрилган пастки қирғоғи ҳисобига юзага келади, орқа девор кўндаланг фасциядан иборат. Ёш болаларда канал калта ва кенг, узунлиги 10 дан 15 мм гача, йўналиши олдиндан орқага ва тўппа-тўғридир. Ёш ортиб бориши билан канал чов бойламига нисбатан қийшиқроқ бўла бошлайди ва узая боради. Эмизикли қиз болаларда канал чов бойламига нисбатан параллел, ўғил болаларда $5-9^\circ$ бурчак ҳосил қилиб жойлашади. Ёш ортган сайин бу бурчак катталашиб, қиз болаларда $3-8^\circ$, ўғил болаларда $11-23^\circ$ га етади. Чов каналининг ташқи (тери ости) тешиғи ёки юза ҳалқаси учбурчак шаклига эга ва бир оз юқорига йўналган. Унинг диаметри 1 ёшдаги болаларда 0,7—1,4 см бўлса, 15 ёшда 0,5—2,5 см га тенг. Учбурчакнинг асоси қов суягида ётади, томонлари эса қорин девори ташқи қийшиқ мускули апоневрозининг ажралишидан ҳосил бўлади. Чов каналининг ички тешиғи, чуқур ҳалқаси кўндаланг фасциядаги тешик бўлиб, у орқали болаларда уруғ тизимчаси ўтади. Аммо бу тешик кўндаланг фасциянинг уруғ тизимчаси билан тешилиши оқибатида эмас, балки шу тизимчанинг ўз орқасидан фасцияни эргаштириши ва бармоққа ўхшаш воровжасимон қавариқ ҳосил қилишидан юзага келади. Шундай қилиб, кўндаланг фасциядан тизимча ва уруғдоннинг умумий қин пардаси ҳосил бўлади.

Ички томондан *epigastrica inferior* нинг бошланғич бўлими билан йўналган чуқур чов ҳалқаси олдида уруғ тизимчаси уруғ ташувчи йўл (*ductus deferens*) ва уруғдоннинг қон томирлари (*vasa spermatica*) қўшилади, сўнгра чов каналига йўналади.

Уруғ тизимчаси сийрак клетчатка ёрдамида уруғдон ва умумий қин пардаси билан қопланган ҳосила йиғиндиси бўлиб, қин пардаси устида *musculus crumaster* каналидан ташқарида эса *fascia cremasterica* ётади. Бу мускулли толалардан ташкил топган. Бу толалардан ташқари *musculus crumaster* нинг ташкил топишида қориннинг бошқа мускуллари ҳам қатнашади.

Уруғ тизимчаси таркибига қуйидагилар киради: 1) уруғ ташувчи йўл (*ductus deferens*); 2) уруғдоннинг қон томирлари, лимфа томирлари ва нервлари; 3) қорин парда қин ўсимтасининг қолдиғи. Энг йирик томир мояк артерияси (*a. testicularis*) бўлиб, уни *plexus testicularis* ни ҳосил қиладиган аорта чигалининг симпатик толалари ўраб олган, артерияларни қуюқ тўр *plexus pampiniformis* (узум шингили) ҳосил қиладиган ва уруғдондан чиқадиган веналар кузатиб боради.

Қиз болаларда чов каналида бачадоннинг юмалоқ бойлами ва майда артерия ва веналар ётади. Чов каналидан юмалоқ бойлам катта уятли лабларнинг ёғ клетчаткасида бир қатор толаларга бўлиниб кетади.

Олд ёнбош қорин деворини қон билан таъминлашда 6 жуфт қовургааро артериялар, тўрт жуфт бел артериялари, юқори қорин артериялари, юқори юза қорин артериялари, пастки қорин артериялари иштирок этади. Тери ости ёғ клетчаткасида ва юза фасциянинг устида артерия ва ёнбош суягини айланиб ўтувчи юза артериялар, қовурга оралиқ артерияларнинг шохчалари қон билан таъминлайди. Бу қон томирларни хирургик муолажада (кесмалар) ва пластик операциялар учун лахтаклар тайёрлашда инобатга олиш зарур. Лахтакларни кўчириб ўтказишда ва уларнинг яхши битишида албатта қорин олди ён деворининг ҳамма қаватлари тери, ости ёғ клетчаткаси ва юза фасцияни қўшиб олинади. Бунда қайд этилган томирлар йўналиши катта аҳамиятга эга. Тери ости веналари йирик поялар шаклида, қалин тўр анастомозларини ҳосил қилади, айниқса улар киндик атрофида ривожланган. Бу соҳада юқори ва пастки ковак веналари бир-бирлари билан бирлашиб кетади.

Олд ёнбош қорин деворининг иннервацияси (сезувчи ва ҳаракат) қовургааро нервлар биринчи жуфт бел нервлари, ёнбош қорин ости ва ёнбош чов нервлари (*n. iliohypogastricus, ilioingvinalis*) ҳисобига амалга ошади.

Чаноқнинг асосини ёнбош, қовуқ, ўтирғич (жуфт) ҳамда думғаза ва дум (тоқ) суяклари ташкил этади. Ушбу суяклар бирлашиб чаноқ суягини ҳосил қилади. Суяклар бир-бирлари билан бир нечта бойламлар ёрдамида бирикади.

Янги туғилган болаларда чаноқ карнай шаклига эга. Ёнбош суяк қанотлари нисбатан вертикал, қирралари тоғайдан ва S-симон этилгандир. Ёнбош суяк чуқурчалари ривожланмаган, чаноққа кириш чизиғи билинар-билинемас, кириш тешиги тор ва узун-овал шаклга эга. Promontorium яхши билинмайди, у I ва II бел умуртқаларидан ташкил топган. Чаноқнинг оғиш бурчаги чақалоқларда 80° га тенг.

Болаларда юриш давридан бошлаб чаноқ ўлчамлари ўзгаради. Кириш тешиги қўндаланг-овал шаклига айланади. Қовуқ бурчаги қиз болаларда 77° гача, ўғил болаларда эса 67° гача ётади.

Чаноқ суягининг ички деворидан париетал-девор олди мускуллари ва висцерал мускуллар бошланади. Чаноқ девор олди мускулларини ноксимон ва ички ёпқич мускуллари ташкил этса, висцерал гуруҳи жуфт *levator ani* — орқа тешикни кўтарувчи ва *m. sphincter ani externus* орқа тешикнинг ташқи жомидан иборат. Шуллардан *m. levator ani* карнай шаклида бўлиб, пастга ва медиал томонга йўналади ҳамда тўғри ичак деворига бирикиб кетади. Янги туғилган болаларда бу мускул яхши такомиллашмаган бўлиб, 0,1—1 мм ли юпқа пластинкани ташкил этади. Илк болалик ва мактаб ёши даврида мускул қалинлашади (6 мм гача) ва икки қисмга шаклланади: *m. pubococcygeus* ва *m. iliococcygeus*, булар бир-бирига ўтиб кетади.

Чаноқ диафрагмаси орқа тешикни қўтарувчи мускул, думнинг кичик мускуллари ва уларнинг фасцияларидан ҳосил бўлади. Чаноқ диафрагмаси орқали тўғри ичак ўтади.

Сийдик таносил аъзолари оралиқнинг чуқур қўндаланг мускули ва уни қоплайдиган фасциялардан иборат. Бу диафрагма орқали ўғил болаларда сийдик чиқариш канали, қиз болаларда эса сийдик чиқариш канали ва қин ўтади.

Болаларда ҳам чаноқ деворини чаноқ аъзоларидан ажратиб турадиган клетчатка девор олди клетчаткасининг давоми ҳисобланади. Висцерал клетчатка бўшлиқлари чаноқ аъзолари атрофида жойлашган, улардан энг муҳими сийдик пуфаги, тўғри ичак атрофида ва бачадон олдида жойлашган (*parametrium*) бўшлиқлардир.

Қорин парда қориннинг олдинги деворидан сийдик пуфагининг тубига ўта туриб, пуфакнинг қўндаланг бурмаси (*plica vesicalis transversa*)ни ҳосил қилади. Ўғил болаларда қорин парда сийдик пуфакдан тўғри ичакка ўтиб, тўғри ичакда пуфак чуқурлиги — *excavatio rectovesicalis* ни ҳосил қилади.

Қиз болаларда қорин парда сийдик пуфакдан бачадонга, сўнгра бачадондан тўғри ўта туриб, иккита—қовуқ бачадон ва тўғри ичак бачадон ёки Дуглас бўшлиғи чуқурликларини юзага келтиради. Бачадон ва унинг ортигида учрайдиган айрим касалликларда бу чуқурликлар паталогик суюқликлар тўпланадиган жой ҳамдир.

Янги туғилган чақалоқларда Дуглас бўшлиғи яхши тараққий қилган бўлади ва чуқур тирқиш кўринишига эга. Чаноқнинг фасциялари ва клетчатка бўшлиқлари бир ёшгача унча ривожланмаган бўлади. Чаноқ фасцияси қорин ички фасциясининг давоми бўлиб, париетал ва висцерал варақларга бўлинади.

Чаноқ бўшлиғи шартли 3 қаватга бўлинади. Биринчи қавати қорин бўшлиғининг давоми бўлиб, унинг пастки қисми ҳисобланади. Бу қаватда чаноқ аъзоларининг қорин парда билан қопланган қисмлари жойлашган: ўғил болаларда сийдик пуфагининг ва тўғри ичакнинг юқори қисми, қиз болаларда эса бачадоннинг катта қисми, бачадон найлари, тухумдонлар, қиннинг юқори қисми жойлашади. Иккинчи қават—қорин парда ости қавати бўшлиғи, чаноқ диафрагмасини юқоридан қоплайдиган қорин парда ва фасция оралиғида жойлашган. Бу қаватда чаноқ қорин парда билан қопланган аъзолар, чаноқ ёғ клетчаткаси, томирлари ва нервлари; ўғил болаларда қорин парда ташқарисидаги сийдик йўли, тўғри ичак, простата бези, уруғ пуфакчалари, сийдик пуфаги, қиз болаларда эса бачадон бўйни, қиннинг бошланиш қисми, сийдик йўллари, сийдик пуфаги ва тўғри ичак жойлашади.

Учинчи—тери ости қавати бўшлиғи чаноқ диафрагмасининг пастки юзаси билан оралиқни қоплаган тери қоплами оралиғидир. Бу қават сийдик-таносил аъзоларининг айрим қисмларини, тўғри ичакнинг охири бўлимини ва ёғ клетчаткасини ўзида тутати. Болаларда бу қават юқоридан чаноқ диафрагмаси, пастдан—юмшоқ қаватлар қатлами билан қопланган бўлиб, бу ерда сийдик-таносил аъзолари жойлашган.

орқага йўналиб, пастки эпигастрал ҳамда ташқи ёнбош томирларини, сўнгра шу йўналишини давом эттириб, ёпқич-томир нерв тутамини, киндик ва юқори сийдик пуфаги артерияларини кесиб ўтади. Чақалоқларда бу аъзо ингичка, унинг диаметри 0,62 мм, ички қирғоқ қисминики эса 0,15 мм дир. Қовуқнинг орқа ёнбош деворига яқинлашгач уруғ йўли, сийдик йўли ва қовуқнинг ўртасида ётади, ниҳоят уруғ пуфакларининг юқори — медиал қиррасига келади. Қовуқнинг тубида ductus deferens ампула ҳосил қилади, у қовуқнинг йўли билан қўшилиб, уруғ отувчи йўл (узунлиги 8—12 мм) ҳосил қилади. Бу йўл простата безини тешиб ўтиб, уруғ дўмбоқчаси соҳасида сийдик чиқариш йўлига uretra га очилади. Уруғ пуфакчалари тўғри ичак ампуласининг олдинги девори билан сийдик пуфагининг орқа девори орасида жойлашади. Тўғри ичакдан пуфакчалар Денонвилья апоневрози орқали ажралиб туради. Пуфакчаларнинг пастки юзаси простата безининг асосида ва уруғ йўлидан ташқарида ётади.

Чақалоқларда пуфакчалар жуда ҳам калта (1 мм), понасимон шаклда бўлиб, асоси (3 мм) юқорига қараган. Пуфакчалар бирданга пастга қараб торайиб экскретор йўлларига ўтиб кетади. Пуфакчалар бўшлиғи тор бўлиб, шиллиқ қавати зич бўлмаган бурмалар ҳосил қилади.

Қовуқ пастга тушиши билан пуфакчалар тамоман қоринпарддан ташқарироқда ётади.

Қон пастки пуфак ва ўрта тўғри ичак артериялари ҳисобига таъминланади. Веналари пуфак вена тўрига қуйилади. Оралиқ — *perpenium* олд томондан қуймич дўмбоқчалари, орқадан эса думнинг учи билан чегараланади. Бу соҳа ромб шаклида бўлиб, қуймич дўмбоқчаларини бириктирувчи горизонтал чизиқ оралиқни икки қисмга ажратади: олдинги қисми — *regio urogenitalis* ва орқа қисми — *regio analis* шулар қаторига киради. Унинг қаватлари: териси анал тешик атрофида *m. levator ani* нинг толалари билан қўшилиб кетиб, нурсимон бурмалар ҳосил қилади.

Тери ости ёғ клетчаткаси анал тешик атрофида яхши ривожланган бўлиб, бу ерда қон томир ва *a. pudenda interna* нинг тармоқлари жойлашади.

Ўғил болаларнинг таносил соҳаси. Эрлик олати (*penis*) чақалоқларда калта — 2—2,5 см бўлиб, 3 та форсимон танадан иборат, унинг бошланиш қисмлари сийдик-таносил диафрагмасининг пастки юзасида жойлашади ва қуймич-ёнбош ҳамда қов суяқларининг пастки шохларидан бошланади. Ўзида сийдик чиқариш каналини тутувчи ва бир оз пастроқда жойлашган форсимон тана олатнинг фоваксимон танаси деб юритилади. Форсимон таналарнинг бошланиш қисми олатнинг оёқчалари деб аталади. Уларни қуймич-форсимон мускули қоплаб туради. Фоваксимон тананинг орқа қисми кенгайган бўлиб, олатнинг сўғони дейилади. Олат сўғо-

нини сўғон-говаксимон мускули беркитиб туради. Говаксимон тананинг олдинги қисми олатнинг бошчаси билан тугайди. Иккала форсимон тана ўзаро туташган қисмининг дорсал томонидаги эгатда томир ва нервлар, орқа томонидаги эгатда эса говаксимон тана уретра билан бирга жойлашади. Учала форсимон тана умумий фасциал ғилофга ўралган, ҳар бири ўз навбатида оқсил қобиқ билан ўралган. Олатнинг териси ҳаракатчан бўлиб, унинг олдинги қисми дубликатура шаклига эга. Бунга охириги жисм (*pteruteum*) дейилади. Охириги жисм олатнинг бошчасини қоплайди ва бошчанинг асоси томонга осонликча сурилиши мумкин.

Олатни таносил томир нерв тутами таъминлайди *A. pudendae* тармоқлари говаксимон таналар ичида бўлиб, асосий венаси тоқ *v. dorsalis penis* эса фасция билан оқсил қобиғи орасида жойлашади. Иннервациясини *n. n. pudendi* ва *plexus hypogastricus* бажаради. Лимфа чов ва қуймич тугунларига қуйилади.

Ёрғоқ (*scrotum*) — тери билан қопланган халтасимон тузилма. У тери бурмаларига йиғилган бўлади. Ёрғоқ бўшлиғи тўсиқ орқали 2 та камерага бўлинади, уларнинг ҳар бирида мойк, унинг ортиғи ва уруғ тизимчасининг ёрғоқдаги қисми жойлашади. Ёрғоқнинг девори қуйидаги қаватлардан иборат: 1) тери, 2) гўштдор парда (*lamina darsos*), 3) ташқи уруғ пардаси (*fascia spermatica externa*), 4) мойкни осилтириб ушлаб турувчи мускул фасцияси (*fascia cremasterica*), 5) *m. cremaster*, 6) ички уруғ фасцияси (*fascia spermatica interna*), 7) мойкнинг ғилоф пардаси (*tunica vaginalis testis*). Ёрғоқ ички таносил артерияси ва кремастер артерияси томонидан қон билан таъминланди. Вена қони ташқи таносил веналари ва уруғ тизимчасининг ғужумсимон вена тўрига оқиб келади.

Мояк (*testis*) ва мойк ортиғи (*epididymus*). Нормал ривожланган ҳомилада туғилиш арафасида мойклар ёрғоққа тушади. Янги туғилган чақалоқларда ўлчами: вертикалига — 10,6 мм, кўндалангига 5,6 мм, сагиттал ўлчами 4,6 мм, массаси 0,2 г бўлади.

Мояк шакли юмалоқ ёки ловиясимон бўлиб, медиал ва ташқи юзалари бўртган кўринади. Унинг орқа қирғоғи бўйлаб жойлашган мойк ортиғи уруғ йўлига давом этади. Мойкни иккита қобиқ ўраб туради: ташқи қобиқ мойкнинг ғилоф пардаси деб аталиб, у ўз навбатида икки қаватга бўлинади. Висцерал қават бевосита мойкни ўрайди ва париетал қаватга ўтади. Бу иккала қават орасида катта бўлмаган сероз бўшлиқ бор. Шу бўшлиқда суюқлик кўп тўпланганда мойк истисқоси деб юритилувчи хасталик пайдо бўлиши мумкин.

Мояк шу аъзо артерияси ва кремастер артерияларини қон билан таъминлайди. Вена қони ғужум вена чигали орқали мойк венасига оқади. Унг мойк венаси пастки ковак венага, чапдагиси эса чап буйрак венасига қуйилади.

Иннервацияси (*n. genitofemoralis*) чаноқ сон нерви, *n. spermaticus externus*, *plexus testicularis* ва *plexus differentalis* ҳисобига амалга ошади.

Лимфа аорта ва пастки ковак вена, атрофидаги лимфа тугунларига қуйилади. Қиз болалар чаноғида тўғри ичак, сийдик пуфаги билан сийдик чиқариш канали, сийдик йўлларининг чаноқ бўлими, шунингдек бачадон, бачадон найлари, тухумдонлар ва қин жойлашган.

Тўғри ичак жойлашишининг ўгил болаларниқидан фарқи шундаки, унинг олдинги девори бачадон, бачадон бўйнининг орқа девори ҳамда қин гумбазига ва қорин ости бўлимида эса у қиннинг орқа деворига ёндошиб туради.

Таносил-оралиқ апоневрози қиз болаларда зич бўлмаган пластинкани ташкил этади, шу сабабли тўғри ичак қиндан осон ажралади.

Сийдик йўллари чаноққа тушиш олдидан тухумдон қон томирларини кесиб ўтади. Чаноқнинг ён деворида сийдик йўллари тухумдонларга яқинлашиб келади, фақат париетал қорин парда уларни ажратиб туради. Кейин сийдик йўллари бачадон кенг бойламининг асосига кириб боради, шу ерда а. *uterina* бачадон артериясининг бошланиш қисмини ёпиб туради, қовуқ қиз болаларда чуқурроқ жойлашади, чунки простата бези бўлмайди. Олдинги юзаси қорин парда билан ўралмай, қорин олд девори ва чаноққа ёндошади. Орқа юзаси қорин парда билан бачадон бўйинчаси соҳасигача ёпилган бўлади. Бир ёшли қиз болаларда қовуқ қин билан чегараланмайди. Сийдик чиқариш канали — *uretra* янги туғилган қиз болаларда қисқа, узунлиги 10 мм гача бўлади. Унинг ташқи тешиги қин даҳлизига очилади. Уретранинг олдида диафрагма устида веноз чигали, пастиди эса клитор оёқчалари жойлашади. Орқа томондан уретра қиңнинг олдинги девори билан мустаҳкам бирикади. Бачадон (*uterus*) кичик чаноқнинг юқори қорин парда қавагида жойлашган. Янги туғилган чақалоқларда узунлиги 35 мм бўлиб, цилиндр шаклида, эгилганроқ ва бўйин қисми яхши ривожланган, узунлиги 25 мм дир. Танаси нисбатан калтароқ, яъни 10 мм бўлиши мумкин. Тананинг бўйинга ўтиш жойида бўйинча олди қисми мавжуд. Туби ноаниқроқ ва эгарни эслатади.

Чақалоқларда бачадон кичик чаноқ соҳасида жойлашади. Бу аъзо антеверзио ҳолатида кўринади, 95% янги туғилган қиз болаларда бундай кўриниш яққол сезилмайди.

Бачадонни қорин парда олдиндан ва тубини қоплайди, бўйин қисми бундан мустасно. Сийдик қоғига ўтиш қисмида қовуқ бачадон чуқурчасини ҳосил қилади ва туби қов бирикмасининг сатҳида бўлади. Орқа юзасини қорин парда бутунлай қоплаб қин гумбазигача тушади ва тўғри ичакнинг олдинги юзасига ўтиб кетади. Шу ўтиш жойида тўғри ичак бачадон чуқурчасини ҳосил қилади, унинг туби I думғаза умуртқаси сатҳида бўлади. Қорин парда бачадонни қоплагандан сўнг, унинг варақлари ёнбош томонларга қўшилиб бачадоннинг кенг бойламлари (*ligamenta lata uteri*) ни ҳосил қилади. Унинг варақлари орасида, бачадоннинг икки ёнбош то-

монида бачадон олди ёғ клетчаткаси — parametrium мавжуд. Бачадонни унинг бош ва юмалоқ бойламлари маҳкам тутиб туради.

Янги туғилган чақалоқларда бачадоннинг қон билан таъминланиши зоналарга бўлинади. Унинг олдинги ва орқа юзаларида қон томирлар мутлақо бўлмайди, бўйин олди қисмида ҳам. Бачадон артерияси чақалоқларда кенг бойлам ичида 10—12 мм бачадон қирғоғидан нарироқдан ўтади ва тўғри йўналади.

Вена қони уч томонга: тухумдон веналари, бачадон венаси ва тўғридан тўғри ички ёнбош венасига оқади.

Иннервацияси бачадон қин чигали ҳисобига амалга ошади. Бу чигал асоси бачадон бўйинчаси атрофида жойлашади.

Лимфа томирлари бачадон тубидан аорта қорин лимфа тугунларига, бўйинчаси ва тубидан қорин ости, қуймич лимфа тугунларига оқади. Бир қисми лимфа-думғаза ва чов лимфа тугунлари томон йўналади.

Тухумдонлар (ovarium) чақалоқларда цилиндр, 1 ёшда эллипс ва 10 ёшда тухум шаклида бўлади. Узунлиги 1,9 см, эни 0,6 см, қалинлиги 0,25 см, массаси 6 г га яқин. Юзалари силлиқ, ривожланиши жараёнида секин-аста юзаларида дўмбоқчалар пайдо бўла бошлайди, бу ҳолат балоғат ёшида айниқса зўраяди.

Чақалоқларда тухумдонлар юқори кичик чанокдан ташқарида жойлашади, олдинга ва унга эгилган бўлади. Антефлексия ва антеверзия аниқ шакланса, тухумдонлар чов каналининг ички тешиги соҳасигача бориши мумкин. Биринчи ҳафтадан сўнг тухумдонлар пастга туша бошлайди ва 5 ёшда катталар тухумдони сатҳига етади.

Артерия қони тухумдонларга а. ovarica ва а. uterina ҳисобига, бўлса, вена қони шу номли веналар орқали чиқиб кетади.

Иннервациясини (plexus celiacus, plexus mesentericus superior) бачаради.

Лимфа аорта лимфа тугунларига йўлланади. Бачадон найи (тухум йўли) бачадон кенг бойламининг юқори қирғоғи бўйлаб унинг варақлари орасидан ўтади. Унинг эркин охирида варонкага ўтиб кетадиган ампуласи бўлади. У нисбатан узун (25 мм) ва чақалоқларда кўп эгриликлар ҳосил қилади. Найларнинг жойланиши барқарор эмас ва бачадоннинг эгилишига боғлиқ. Бачадон найлари қорин олд деворига яқин ва киндик артериялари, сийдик йўллари тўғри ичак билан чегарадошдир. Қиз болаларда 5 ёшгача бачадон найлари деярли ўзгармайди. Мактаб ёшига бориб узунлиги нисбатан қисқаради.

Бачадон найларининг пастки қирғоғи бўйлаб бачадон ва тухумдон артериялари жойлашади. Қин янги туғилган чақалоқларда найсимон мускул аъзо бўлиб, олдиндан орқага қараб яссиланган юқори охири билан бачадон бўйнини ўраб олади, пастки охири эса оралиқнинг уятли соҳасида кичик жинсий лаблар оралиғида

очилади. Қиннинг умумий узунлиги 35—45 мм бўлиб, унинг олдинги девори 3—5 мм га калтароқдир. Қаватлари ва қон томир нерв системаси чақалоқларда ҳали яхши такомиллашмаган.

Бачадоннинг юқори жойланиши сабабли қин вертикал йўналган бўлади. Орқадан қин тўғри ичакдан қорин парда оралиқ тўсиғи билан ажралиб туради. Олдинги девори эса сийдик чиқариш канали ва сийдик пуфагига ёндошади.

13 ёшли қизларда қиннинг узунлиги 67 мм га, 18 ёшда 80—100 мм га етади. Шу ёшларда қиннинг ён томонларида ёғ клетчаткаси ривожланиб, у ерда қон томир нерв тутамлари, лимфа тугунлари, сийдик йўллари ўрин олади. Қинни қон билан таъминлашда бачадон, тўғри ичак, қовуқ ва ички уятли артериялар иштирок этади. Вена қони ички қуймич венасига ҳамда қўшни аъзолар венасига йўналади.

Иннервациясини ички қуймич чигали тармоқлари бажаради.

Регионар лимфа тугунлари ички қуймич қон томирлар бўйлаб жойлашади.

✓ САРИҚЛИК ЙЎЛИ ВА УРАХУСНИНГ РИВОЖЛАНИШ НУҚСОНЛАРИ

Сариқлик йўли (*Ductus omphaloentericus*) ва сийдик йўли (*Ductus uachus*) нинг облитерация жараёни бузилиши натижасида киндик оқмаси ва кистаси ҳосил бўлади.

Эмбрионал давр ривожланишининг биринчи ҳафталарида сариқлик йўли ичак ва сариқлик қопига боғлиқ бўлади, сийдик йўли (*d. uachus*) эса аллантаис бўшлиғини клоака билан бирлаштириб туради, бўлингандан кейин эса сийдик-таносил синуси билан боғланиб туради.

Олтинчи—саккизинчи ҳафтадан ҳомила пайтида йўлларнинг қайта ривожланиши кузатилади: сариқлик йўли бутунлай атрофияга учраб, ичак билан киндик ўртасидаги боғлиқлик йўқолади.

Сийдик йўли дистал қисмидан облитерацияга учрайди, проксимал қисми эса сийдик пуфағи ҳосил бўлишида қатнашади. Шу билан бирга болада сийдик йўли ўрнида, киндик билан сийдик пуфағини бирлаштириб турувчи бириктирувчи тўқимали бойлам бўлади (Б. М. Пёттен, 1959). Шу йўлларнинг облитерацияга учрамаслиги натижасида тўлиқ ва нотўлиқ оқмалар, энтероген ҳамда сийдик-таносил кисталари ҳосил бўлади.

Киндикнинг тўлиқ оқмаси. Киндик тубида оч қизғиш рангли шиллиқ парда халтасини кўриш мумкин. Марказида ҳар хил диаметрли оқма йўли, яъни нуқтасимон оқмалар борлиги сабабли тугмачали зондни киритиш ҳам қийин бўлади. Катта диаметрли оқмалар кўпроқ сариқлик йўли битмай қолиши туфайли бўлиб, бунда оқмадан ичак таркиби ажралади, баъзида ингичка ичакнинг шиллиқ пардасини кўриш мумкин. Қучанган пайтда ичак эвагинацияси пайдо бўлади, шунда ташқарига чиққан шиллиқ парда икки ўзак кўринишида бўлади. Оқма йўли орқали эвагина-

ция бўлган ичак қовузлоғи, киндик ҳалқасида қисилиб қолиши мумкин. Шиллиқ парда кўкариб, қон билан таъминланиши бузилиб, осон қонайди. Эвагинация ичак тутилиши кўринишида ўтади. Сийдик йўли тўлиқ оқмасида сийдик томчилаб оқади, кучанганда эса тез оқади. Ичак ва сийдик йўли оқмаси тор бўлиб, ажралмаси номаълум бўлса, дифференциялаш қийин бўлади. Оқманинг қандайлигини, фистулография, йўли билан аниқлаш мумкин. Бунинг учун оқмага ёки қовуққа метилен кўки эритмасидан юборилади ва сийдик рангининг ўзгариши кузатилади. Рентгенограммада оқма йўлини кўриш учун уни катетеризация қилиш ёки контраст модда (сергозин, урографин) юбориш мумкин. Битмай қолган урахус борлигига шубҳа туғилса, албатта цистографик усул қўлланилади ва бунинг ёрдамида оқманинг диаметри ва узунлиги аниқланади. Бунда киндик оқмалари оператив йўл билан даволанади.

Тўлиқ оқмадан кўп миқдорда ажралма чиқса ёки эвагинацияга асоратланса, боланинг ёшидан қатъи назар операция қилинади. Тор оқмада боланинг аҳволи яхши бўлиб, киндик оқмасидан 3—4 ҳафта давомида сийдик оқиши тўхтамас, тезда операция қилиш лозим.

Умуман режали операция бола 6 ойдан ошгандан кейин қилинган маъқул. Тўлиқ сийдик йўли киндик оқмасида эса операция қилишга шўшилмаслик керак. Киндикдан сийдик оз миқдорда келиб турса, унинг ўзи битиб қолиши мумкин. (Г. А. Баиров, 1968).

Агар қовуқ билан боғлиқ бўлган оқма кенг ўлчамли бўлса, сийдик йўлларига инфекция тушмаслиги учун операцияни зудлик билан қилиш зарур.

Битмай қолган сариқлик йўлида қориннинг ўрта чизиги бўйлаб лапаротомия қилинади, оқма йўлининг ҳаммасини ажратиб ичакни понасимон резекция қилиб, 3/4 қисмига анастомоз қўйилади.

Сийдик йўли операциясида киндикдан қов соҳасигача кесилади, йўлни қовуқ шиллиқ пардасигача, қорин пардадан ташқари ҳолда ажратиб олинадиган, оқма йўли кетгут билан боғланади ва олиб ташланади. Қовуқнинг мушак қавати кетгут билан тикилади. Киндикнинг ички томонидан кетгутли чоклар қўйилади, киндикни апоневрозга тикиб, кейин эса тери тикилади.

Киндикнинг нотўлиқ оқмаси. Янги туғилган чақалоқларда кузатилади ва бунда киндик ҳар доим нам бўлиб, киндикнинг тубида қизғиш рангли шиллиқ парда кўринади. Пинцет билан киндикни кенгайтириб кўрганда, бу оқмадан доимо шиллиқ-йирингли секрет ажралиб туради. Оқма йўлини, унинг йўналишини аниқлаш учун тугмачали зонд билан секин қаршилиққа учрагунча зондлаш керак. Одатдагидек оқма йўли узунлиги 2—3 см дан ошмаслиги лозим. Агар оқма йўли қов йўналишида бўлса, бунда урахуснинг нотўлиқ оқмаси тўғрисида ўйлаш мумкин. Зонд оқма орқали қорин бўшлиғи йўналишида чуқур кирса, бунда битмаган сариқлик йўли борлиги аниқланади.

Оқманинг йўналиши ва қандайлиги фистулография ёрдамида аниқланади. Бу усулда оқма йўлининг тўлиқлиги ва киста бўшлиғи билан алоқдорлигини аниқлаш мумкин.

Баъзан нотўлиқ оқмани замбурүгсимон грануляция ўсиб кетган киндик фунгуси билан дифференциация қилишга тўғри келади. Бунда киндик оқмасини яққол аниқлаш қийинроқ бўлиб, яъни киндик яраси (ляпис) билан куйдирилганда 1—2 ҳафта мобайнида яра битиб қолади, оқма бўлганда эса битмайди.

Нотўлиқ оқмаларни чақалоқлик даврида консерватив йўл билан даволаш керак. Э. А. Суслайникованинг маълумотларига кўра, киндикдан чиқётган секрет доимо тозаланиб ва бола тез-тез чўмилтириб турилса, оқма йўли ўзи облитерацияга учраши мумкин.

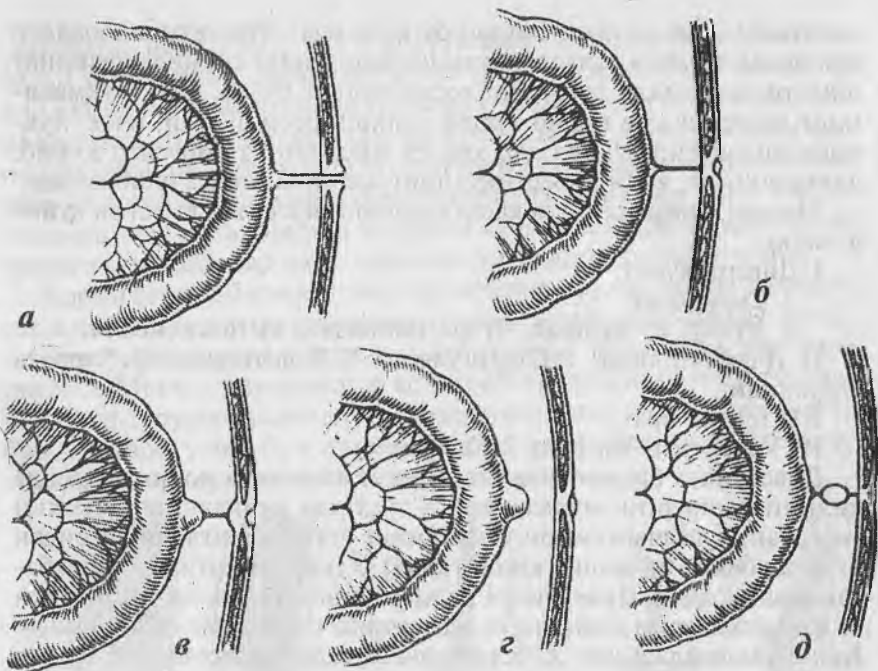
Облитерация жараёни тезлашиши учун оқманинг ичига куйдирувчи ёки дезинфекцияловчи моддалар юбориб турилади. Тўмтоқ игнани оқмага киритиб, 5% ли йод эритмаси ёки 10% ли кумуш нитрат (0,5 мл гача) 7—10 кунда 1 марта юборилади. (А. И. Лёнюшкин, М. Я. Лихтен, 1967). Бу муолажа такрорланиши мумкин. Бунинг натижасида оқма секинлик билан бекилади. Оқмадан шиллиқ-йиринг ажралишининг камайиши, жараён яхши кечаётганини билдиради. Агар 6 ойлик консерватив даво ёрдам бермаса, оператив усулни қўллаш керак. Операциянинг моҳияти шундан иборатки, бунда қорин бўшлиғи очилмасдан, оқма узунаси бўйлаб ажратилиб, киндикнинг тўйнуқ ҳосил қилувчи тўқималари билан бирга олиб ташланади, кейин жароҳатнинг ички қисми кетгүт билан тикилади.

Сариқлик йўли ва ураҳус кистаси. Бу бузилишлар сариқлик йўли ва сийдик йўли тўлиқ облитерацияга учрамаслиги натижасида пайдо бўлади, бу киндик оқмасига нисбатан кам учрайди. Ураҳус кистаси асосан қорин деворида киндик билан қов ўртасида жойлашади. Сариқлик йўли кистаси (энтерокистома) эса қорин бўшлиғида жойлашиб, камдан-кам ҳолларда киндик соҳасида бўлади. Киста секин-аста суюқлик билан тўлади ва инфекцияланиб, охирида ёрилиб кетади. Касаллик манзараси ҳосил бўлувчи асоратларга боғлиқ бўлади (11-расм).

Умумий симптомлар: қориннинг пастки ярмида оғриқ, тана ҳарорати кўтарилиши, яллиғланиш пайтида интоксикация аломатлари кузатилади.

Киндик яқинида, қориннинг ўнг ярмида пальпация қилиб кўрилганда шиш борлиги аниқланади, бу шиш қорин деворига тегиб туради. Ураҳус кистасида қорин деворида киндик билан қов ўртасида оғриқли инфильтрат борлиги аниқланади. Киндик оқмаси бўлганда, бола кучанганда ёки пальпация қилганда ундан ажралма чиқади. Бу фақат хирургик йўл билан даволанади.

Энтерокистома операциясида қорин бўшлиғи очилиб, киста ташқи пардаси очилмасдан олиб ташланади. Ураҳус кистасида эса қорин бўшлиғи очилмасдан, қорин девори тўқимасидан ажратиб



11- расм. Сариклик йўли туғма нуқсонлари.

олинади. Урахус кистаси абсцессга айланиб, атрофидаги туқима инфильтрацияланса, бунда абсцесс очилиб дренаж қуйилади. 3—5 ойдан кейин яллиғланиш жараёни тугагач, радикал операция қилинади, яъни киста ва унинг пардаси олиб ташланади.

Меккел дивертикули. 1809 йилда немис анатоми J. F. Месселл биринчи бўлиб ингичка ичак дивертикули ва унинг сариқ тизмаси билан боғлиқлигини ўрганган ва аниқлаган.

1904 йилга келиб М. И. Ростовцев 634 тага яқин беморда дивертикул касаллигини аниқлаган, улар орасида ичак тутилиши ва Литтре чурралари бўлган.

Меккел дивертикулити ёнбош ичакнинг тутқичига қарама-қарши томонга дўмбайиб чиқиши билан ифодаланади. Дивертикулнинг ичак тутқичи қиррасига, ҳатто тутқич ичида жойлашган ҳоллари ҳам кузатилган. Дивертикул билан Баугин тўсиғи орасидаги масофа 10 см дан 90 см гача бўлади (Н. Я. Куш, 1961). Бола қанчалик кичик бўлса, бу масофа ҳам шунчалик кичикдир. Дивертикулнинг узунлиги ҳам ҳар хил, зўрға билиниб турадиган дўмбоқликдан 11—15 см га, диаметри эса 0,5 дан 15 см гача бўлиши мумкин (М. И. Ростовцев, 1907). Дивертикул баъзан чувалчангсимон ўсимтани ёки асоси кенг бўлиб ичакка ёпишган конусни эслатади. Дивертикул ичакдан чиқиб эркин ётиши ҳам мумкин, баъзан сариқ тизмасига қўшилганча киндикка ёпишиб туради, бу эса ичак ту-

тилишига олиб келади. Баъзан бу кенг ичак бўшлиғига алоқадор йўл билан тугайди. Дивертикулнинг бошланиш қисмида ичакнинг шиллиқ қаватидан бурмалар ҳосил бўлган бўлса, ичак луқмасининг дивертикулга кириб тўхтаб қолиши осон бўлади, ичак луқмаси билан биргаликда ҳар хил ёт жисмлар ва вируслар кириб, дивертикулит, яъни дивертикулнинг яллиғланишига олиб келади.

Меккел дивертикулити касаллигининг энг қулай таснифи қуйидагидир.

I. Дивертикулит:

1. Сурункали

2. Ўткир: а) катарал, б) флегмонозли, в) гангренозли.

II. Ичак тугилиши: 1. Странгуляция. 2. Инвагинация. 3. Чуррада сиқилиши.

III. Пептик яра.

IV. Ўсмалар: 1. Хавфсиз. 2. Хавфли.

Дивертикул баъзан сезилмаслиги ёки аксинча қорин соҳасида қилинган хирургик муолажаларда тўсатдан аниқланиши мумкин (масалан, чувалчангсимон ўсимтанинг ўткир яллиғланиши билан оғриган бемор операция қилинганда). Ўткир дивертикулит нисбатан кам учрайди. Дивертикул яллиғланишига ички инфекция ёки ёт жисм таъсирида дивертикул деворининг тешилиши сабаб бўлади. Кўп муаллифларнинг кўрсатишича, ўткир дивертикулит ўткир аппендицитга нисбатан кам учрайди. Бунга сабаб эса унинг ичак билан кенг алоқаси, дивертикул деворида лимфоид тўқималарнинг ва Герлах сўргичларининг йўқлиги ва кўпинча унинг деворида аномал ҳолда ошқозон ости беши қолдиғи борлигидир. Дивертикул мушакларининг кам ривожланганлиги, қон билан етарлича таъминланмаслиги ва қолдиқ бездан ажралиб чиқадиган ферментлар ҳисобига доимо дивертикул деворида оғир эрозив яллиғланишга ва баъзан профуз қон кетишга сабаб бўлади. (Борисов А. Б., 1961, Баиров Г. А., 1962).

А.Б.Бабаян ва Г. П. Соснин (1967) фикрига қараганда дивертикулдаги яллиғланиш, қоринпардага тарқалиб иккиламчи ўткир аппендицитни пайдо қилиши мумкин.

Операциягача бўлган даврда дивертикулит ташхисини аниқлаш қийин бўлиб, бу касаллик (дивертикул, чувалчангсимон ўсимтага анатомик жиҳатдан яқин жойлашганлиги сабабли) кўпинча ўткир аппендицит касаллигининг клиникасини эслатади.

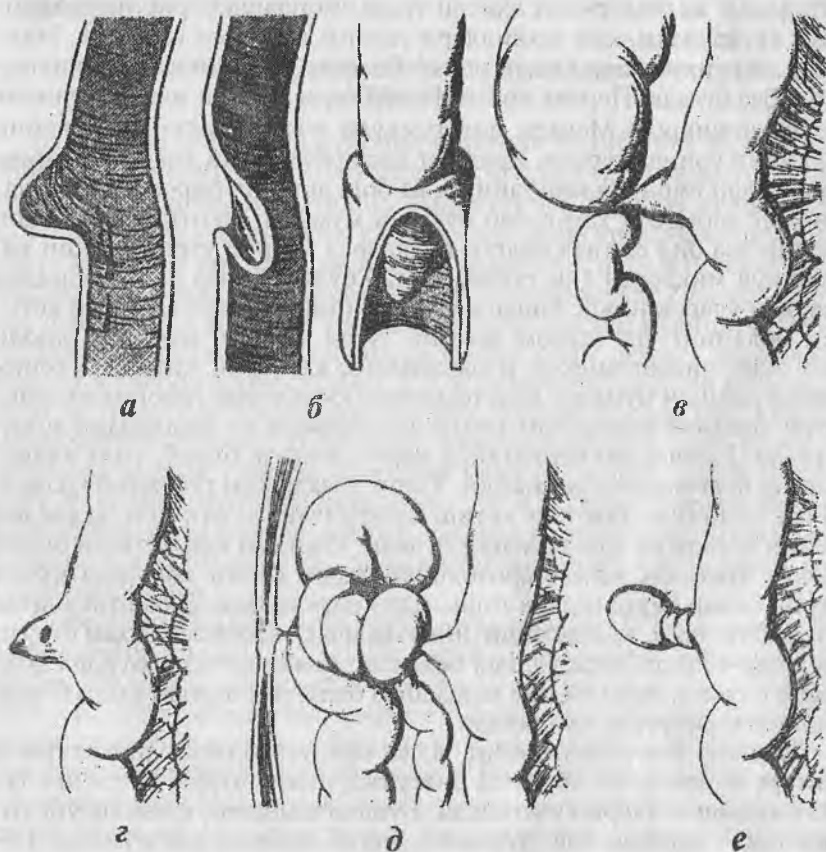
Дивертикулит ўткир бошланиб, қорин соҳасининг ҳамма қисмида оғриқ пайдо бўлади, тана ҳарорати кўтарилади, бемор қуса бошлайди. Пайпаслаб кўрилганда қорин соҳасининг ҳамма қисми, киндик ўнг ёнбош соҳаси ва қориннинг пастки қисмида оғриқ сезилади.

Қорин парда яллиғланиши белгилари ҳам аниқ бир чегарага эга эмас. Беморнинг томир уриши тезлашади қонда лейкоцитлар миқдори кўпаяди. Кузатувлар шуни кўрсатадики 50% бемор ка-

салхонага, перитонит, яъни қоринпарда яллиғланиши ташхиси билан ётқизилади. Дивертикулитни ўткир аппендицитдан фарқлаш қийин. Бундай ҳолларда Волкович—Дьяконов усули билан кесма қилинса, дивертикулни ҳам чувалчангсимон ўсимтани ҳам олиб ташлаш мумкин. Агар қорин бўшлиғи очилиб чувалчангсимон ўсимтада ўзгариш кўринмаса, дивертикулитни аниқлаш учун ёнбош ичакнинг терминал қисмини кўздан кечириш шарт. Бунда бошқа турдаги оғир хатолар ва асоратларнинг олдини олиш мумкин.

Қорин оғриғи билан тушган беморнинг киндик соҳасида оғриқ сақланиб туриши унда дивертикул борлигини билдиради (12-расм).

Дивертикулнинг сурункали яллиғланиши камдан-кам учрайдиган ҳол. Меккел дивертикули келтириб чиқарадиган ичак тутилиши икки гуруҳга бўлинади: 1) дивертикулнинг ичакка ёки қорин бўшлиғининг у ёки бу қисмига ёпишиши натижасида ва 2) дивертикулнинг эркин ётишидаги ичак тутилиши.



12- расм. Меккел дивертикулнинг асоратлари (чизма).

Биринчи гуруҳга ёпишган дивертикул атрофида ичакнинг ўралиб қолиши натижасида келиб чиқадиган — странгуляция; иккинчи гуруҳга эса инвагинация ёки ичакнинг чуррала сиқилиши киради. Ичак тутилишига дивертикулнинг тузилиши ҳам сабаб бўлади. Дивертикулнинг асоси кенг ва ўзи калта бўлса, инвагинацияга олиб келади, асоси қисқа, ўзи узун бўлса, странгуляцияга олиб келади. Ичак тутилишининг странгуляцияли турида: касаллик ўткир бошланади, қоринда кучли ўқтин-ўқтин оғриқ, беморнинг рефлексор қусиши, нажас келмаслиги, касаллик бошланганидан бир неча соат кейин қорин шиши, ичак перистальтикасининг кучайиши кузатилади. Инвагинацияда эса беморнинг нажасида қон пайдо бўлади. Рентген белгилар пастки ичак тутилиши белгиларига мос келиб, ўнг ёнбош соҳасида тутилиш белгилари: инвагинат ёки Клайбер косачалари кўринади. Баъзи ҳолларда дивертикулит ва ичак тутилиш белгилари қўшалоқ келади. Бундай ҳолларда ичак тутилиши белгиларига, қорин парда яллиғланиши белгилари ҳам қўшилади ва беморнинг аҳволи тезда ёмонлаша бориб, тана ҳарорати кўтарилади, қон таҳлиллари салбий жиҳатдан ўзгаради. Меккел дивертикули бир ёшдан ошган болаларда кўпинча инвагинацияга сабаб бўлади. Пептик яра ва ичакдан қон кетиши асоратларининг келиб чиқишида Меккел дивертикули ичак тутилишидан кейин иккинчи ўринда туради. Яранинг ҳосил бўлишига дивертикулнинг қон билан ёмон таъминланиши ва бош артерия бирор бир шохчасининг тромбози ҳам сабаб бўлиши мумкин. Пептик ярадан қон кетиш эса бир ёшгача бўлган болаларда кўпроқ учрайди. Қон кетиш кўп миқдорда ёки тўхтаб-тўхтаб бўлиб, бунда дизентериядан фарқли ўлароқ нажас билан аралашмаган ҳолда чиқади. Қон кетиши боланинг ўта соғлом даврига тўғри келиши мумкин, баъзан эса оқиб чиқаётган қон ичак шиллиқ қаватини қитиқлаб оғриқ пайдо қилиши мумкин. Қон текшириб кўрилганда гемоглобин миқдори камайиб беморнинг ранги оқарганлиги ва тахикардия аниқланади. Пайпаслаб кўрилганда қорин юмшоқ бўлиб, унда яллиғланиш белгилари сезилмайди. Тўғри ичакда қон тўпланиб қолади. Ичак полипида ҳам қон кетиш кузатилади, лекин қон нажасдан кейин келади ва аралашмаган бўлади. Ичакдан қон кетиши билан давом этадиган капилляротоксикозларда қорин соҳасида кучли оғриқ билан бирга терида тошмалар юзага келади. Дивертикулитда кузатилганидек, қон кетиши ингичка ичак эктопиясида ҳам бўлади ва у бир-бирига жуда ўхшаш белгилар билан кечади. Бундай ҳолларда эктопияни аниқлаш мақсадида боланинг аҳволи яхши бўлса, радиоизотоп усули қўлланади.

Меккел дивертикулининг жуда кам учрайдиган патологияси Литтре чурраси бўлиб, унда дивертикулнинг чурра халтасига тушиб қолиш ҳоллари кузатилади. Бундан ташқари, кўпинча ўнг томонлама сиқилган чов чуррасига тушиб қолиши ҳам мумкин. Болаларда бу турдаги асоратли касалликлар жуда кам учрайди.

Давоси. Меккел дивертикули касаллигининг давоси хирургик йўл билан кесиб олиб ташлашдир. Кўп муаллифларнинг фикрича (Э.И.Попп, 1948, А.Г.Земляной, 1959) дивертикул аниқланган заҳотиёқ олиб ташланиши керак. Бошқа муаллифлар эса, аксинча қорин соҳасида бошқа касаллик бўлиб, дивертикул деворида ўзгариш бўлмаса, уни олиб ташлаш мутлақо мумкин эмас, деб ҳисоблайдилар.

Пептик ярадан қон кетишнинг консерватив йўл билан тўхта-тишнинг иложи бўлмаганда дивертикулни олиб ташлаш керак.

Кесиб ташлаш усули дивертикул асосининг кенг-қисқалигига қараб танланади, агар асоси кенг бўлса, понасимон шаклда кесиб, ичак деворига кўндаланг қилиб икки қатор чок қўйилади. Агар аксинча, дивертикулнинг асоси қисқа бўлса, аппендэктомиядаги сингари кисетли чокка чўктириш йўли билан дивертикулни олиб ташлаш мумкин. Операциядан кейинги асоратлардан бири, қўйилган чокларнинг сўкилиши ҳисобига перитонингнинг келиб чиқишидир.

ҚОРИН ОЛДИ ДЕВОРИ МУСКУЛЛАРИНИНГ АПЛАЗИЯСИ

Бу оғир ривожланиш нуқсони биринчи бўлиб 1883 йилда таърифланган. Кейинчалик 1901 йилдан бу Prune Belly синдроми (олхўрисимон қорин) деб аталиб, эмбриогенез даврида келиб чиққан обструктив уропатиялар ва ўғил болаларда крипторхизм билан бирга кечувчи, қорин олди девори мускуллари аплазияси билан ифодаланган эди. Бу синдром асосан ўғил болаларда учраб (95%), наслдан-наслга ўтмайди. Кузатишлардан маълум бўлишича, эгизакларнинг фақат биттасидагина қорин олди девори мускулларининг аплазияси аниқланган. К.И. Welch (1969) шахсий кузатишлари натижасида қорин мускуллари аплазияси ҳақида кўплаб маълумотлар йиққан. Нуқсонлар ривожланишига олиб келувчи сабаблар ҳақида турлича фикрлар мавжуд. Қорин олди девори нерв ўзаклари куртакланишининг бузилишини бирламчи деб ҳисобловчи муаллифлар сийдик йўллари атонияси ва дилатациясини нормал қорин ички босимининг меъёрдан четлашиши деб тушунтирадилар.

I. Jonston (1972), S. Агар ва ҳаммуаллифлар (1978) қорин мускулларининг аплазияси ёки дисплазияси бирламчи деб ҳисобланганлар, бу норасолик ҳомиланинг 6—10 ҳафталик даврида миотомага тератоген омилларнинг таъсири билан тушунтирилади. Бу таъсир натижасида қорин олди девори ва сийдик йўллариининг барча мускул тўқимаси шаклланиши бузилади. Бу назария орқа мия, кичик чаноқ нервлари ва қорин девори мускулларининг Prune Belly синдроми билан касалланганларда тўғри шаклланганлигини исботловчи макро- ва микроскопик текширишлар билан тасдиқланади.

R. F. Rendof (1977) вентрал миотомалар ривожланишининг орқада қолиши, сийдик ажратув системаси юқори бўлимларининг дилатациясига олиб келади, деб ҳисоблайди.

R. Redon, D. Smith, F. Shepfard (1979)ларнинг фикрича, қорин мускулларининг аплазияси полиэтиологик характерга эга ва у ҳомила қорнининг кескин катталашиб кетиши натижасида иккиламчи бўлиб ривожланади. Бошқа сабабларга эса қуйидагиларни кiritадилар: лимфа системасининг тўлиқ ривожланмаслиги натижасидаги ҳомила истисқоси, номаълум этиологияга эга бўлган истисқо, Беквит-Видеман синдроми, поликистоз буйрак ва уретра обструкцияси. Бу муаллифларнинг фикрича Prune Belly синдромининг келиб чиқиши асосида эмбрионал даврда ҳомила қорнининг кескин катталашуви ётади. Натижада чўзилган қорин олди девори юпқалашади, мускуллари яхши ривожланмайди, териси юпқалашиб, чўзилиб, ажинга ўхшаш бурмалар ҳосил қилади.

Шуни қайд қилиш керакки, 1903 йилда яратилган назарияга асосан эмбриогенезда вужудга келган уретра обструкцияси қовуқ ва сийдик системаси юқори бўлимларининг катталашувига олиб келади, бу эса ўз навбатида қорин деворининг ҳаддан ташқари чўзилишига, мускул қисмининг юпқалашушига сабаб бўлади ва тухумларнинг ёрғоққа нормал тушиши жараёнига тўсқинлик қилади.

Бу назария тарафдорларининг мақсадга мувофиқ текширишлари етарли бўлмагани сабабли Prune Belly синдромида болаларнинг ҳаммасида ҳам уретра обструкцияси топилмаган.

Санаб ўтилган ривожланиш нуқсонлари ичида кўпроқ таянч ҳаракат аппарати нуқсони, ичак атрезияси, юз, кўкрак қафаси ва МНС нинг туғма нуқсонлари учрайди. Чақалоқ туғилган заҳотиёқ қориннинг кескин катталашганлиги ва «қурбақа қорин» шаклини олганлиги яққол кўзга ташланади. Қорин олди девори шалвираган, бужмайган, қорин деворининг мускул қисми гипоплазияланган. Юпқалашган қорин деворидан ичак қовузлоқлари перисталтикаси кўринади. Ёрғоқда тухумлар бўлмайди. Кўп ҳолларда гонадалар юқорида, ретроперитонал жойлашади. Қовуқ кескин катталашган, айрим ҳолларда сийдик найлари ва жомини пайпаслаб, улардаги тошни сезиш мумкин. Кўпинча фимоз кузатилади. Қорин мушаклари аплазиясини тўғри мушаклар диастази билан таққослаш керак. Тўғри мушаклар диастазида тери ўзгаришсиз, қорин тўғри шаклда, тўғри мушаклар кўриниб туради. Бундай болалар зўриққанда ханжарсимон ўсиқдан киндиккача бўлган масофада қорин деворининг узунасига маркази жойлашган бўртиб чиқиш кузатилади: сийдик чиқарув системасининг патологияси аниқланмайди.

Prune Belly синдроми ташхисини қўйишда тўлиқ урологик текшириш, экскретор урография, цистография: ультратовуш ва радиоизотоп усулларини қўллаш керак.

K. Welch касаллигининг 5 та даражасини аниқлаган.

1. Сийдик йўллари дилатацияси бўлмаган қорин мускуллари аплазияси.

2. Уретра обструкцияси бўлмаган мегавезика: буйрак жомлари дисплазияси, магауретер, қовуқ-сийдик найи рефлюкси.

3. Мегавезика, проксимал уретрал стеноз билан бирга мегауретер, сийдик найи дисплазияси ва функциясининг пасайиши.

4. Мегавезика, пассив қовуқ-сийдик найи рефлюкси: уретеро-гидронефроз, буйрак функциясининг пасайиши.

5. Мегавезика, турли хил жойларда обструкция ва стенозлар.

Давоси. Қорин олд девори пластикасининг бир неча усуллари мавжуд. Улардан бири бурмалар ҳосил қилиш, қорин деворининг ички юзасига чоклар қўйиш йўли билан тахлаш ва ортиқча терини олиб ташлашга асосланган.

Бошқа усул *cutis—subcubis* бўйича тўқималар дубликатурасини ҳосил қилишдир. Ханжарсимон ўсиқдан то қовуқ соҳасигача 2 та ёйсимон кесма ўтказилади: ён томондаги ортиқча тери олиб ташланади ва деэпителийлашган марказий лахтак устидан тикиб қўйилади. Учинчи усул қорин девори дубликатурасини ҳосил қилишдан иборат. Ўрта лапаротомиядан кейин тери мобилизацияланади, қорин девори юмшоқ тўқималарининг бир томони иккинчи томонининг ички юзасига тикилади, ортиқча тери олиб ташланади ва жароҳат четлари тикилади.

Ҳозир мутахассислар ташхисдан кейинги даврда бандаж тақиб юриш ўрнига, қориннинг қолган мускулларини ривожлантириш учун электромиография назорати остида даволовчи бадантарбияни тавсия этадилар. Бундай даволаш яхши натижаларга олиб келади. R. Fudson (1977)нинг маълумоти бўйича 7 нафар операция қилинган беморлардан 6 таси узоғи билан 2-10 йил ичида соғайиб кетган.

Prune Belly синдромининг биринчи сабаби бўлмиш уретра обструкциясининг олдини олиш *megacistis* ни пренатал даврда ультратовуш усули ва амниотик бўшлиқ орқали катетеризация йўли билан сийдик йўллари декомпрессияси ёрдамида аниқлашга асосланган.

ЭМБРИОНАЛ ЧУРРА

Киндик тизими чуррасида қорин деворининг киндик соҳасидаги битмаган юзасидан қорин бўшлиғи аъзолари бўртиб чиқиб, қорин парда ва чурра қоплама варақлари ҳосил қилган бўшлиқда жойлашади. Статистик маълумотлар бўйича ҳар 3000-10000 нафар чақалоқларнинг биттасида омфалоцеле кузатилиб, уларнинг кўпчилигини ўғил болалар ташкил этади.

Киндик тизими чурраси кўпроқ чала туғилган чақалоқларда учрайди ҳамда меъда-ичак тизими, сийдик-таносил аъзолари туғ-

ма норасоликлари, шунингдек, юрак нуқсонлари билан биргалликда кузатилади.

Киндик тизими чуррасининг келиб чиқиши эмбрионал ривожланишнинг дастлабки ҳафтасида кузатилиб, эмбрионал ривожланиш ва ўзаро бирлашиш жараёнининг бузилиши билан боғлиқ.

Эмбрионал ривожланишнинг 3-ҳафтасига келиб, бирламчи ичакнинг ривожланиши қорин бўшлиғи ривожланишидан тез ва жадал бўлганлиги учун бу аъзоларнинг маълум бир қисми қорин бўшлиғидан ташқарида физиологик чуррани ҳосил қилади. Кейинчалик ичакларнинг соат миллари ҳаракати тескари тарзда босқичма-босқич айланиши ҳисобига физиологик киндик чурраси барҳам топади. Айти пайтда қорин девори мушаклари ҳам ривожланиб бориб, одатий тусда жойлашади ва туташади. Ҳар хил тератоген омиллар натижасида юзага келадиган бирламчи ичак физиологик айланишининг бузилиши, мушаклар ривожланишидаги етишмовчилик ҳисобига киндик тизими соҳасидаги ичаклар сақланиб қолиши омфалоцелега олиб келади. Эмбрионал ривожланишнинг дастлабки даври, яъни физиологик киндик чуррасининг пайдо бўлиш босқичида ичаклар билан бирга жигар ҳам силжиши мумкин, бунда жигар юзаси Глиссон пардаси билан эмас, балки чурра қоплама варақлари билан қопланган бўлади ва чурра деб юритилади. Бундай ҳолларда операция муолажаси ўтказилаётганда чурра варақларини ажратиб олиш жигардан қон кетиши билан кечади. Киндик тизими чуррасининг фетал тури эмбрионал ривожланишнинг 2—3 ойида юзага келади ва ҳар бир қорин бўшлиғи аъзолари тегишлича қоринпарданинг висцерал варағи билан қопланади. Киндик чуррасининг эмбрионал, фетал турлари билан биргалликда аралаш тури ҳам тафовут қилинади. Чурра тузилишига қараб; а) шарсимон; б) қўзиқоринсимон турларга бўлинади.

Чурра ўлчамига кўра: а) кичик (5 см гача); б) ўрта (10 см гача); в) катта (10 см дан катта) бўлади. Чурра қоплами варағи ҳолатига қараб асоратсиз ва асоратлидир (қоплам варағининг ёрилиши йиринглаши, оқмалар пайдо бўлиши).

Клиникаси. Клиник манзара асоратнинг бор ёки йўқлиги ҳамда бошқа аъзо ва тузилмаларнинг туғма нуқсонлари билан учрашига боғлиқ.

Асоратсиз киндик тизими чуррасида қорин деворининг киндик соҳасида тери қопламига эга бўлмаган турли ўлчамдаги нозик, шиллиқ, намланган ялтироқ чурра қоплами варақлари билан ўралган шарсимон ёки қўзиқорин шаклидаги, қорин бўшлиғи аъзоларидан ташкил топган чурра кўзга ташланади. Чурранинг юқори қисмида унинг варақлари билан туташиб кетган кесилган киндик қолдигининг қисми ва киндик венаси кўринса, унинг пастки қисмида эса жуфт жойлашган киндик артериялари кўринади. Ингичка ялтироқ соҳаларда чурра қопидаги аъзоларни аниқлаш мумкин. Айрим жойларда қоплам варақларининг қалинлиги 1 см га тенг

келади. Чурранинг дарвоза соҳасида чурра қоплами варақлари 2—3 мм қалинликдаги пушти рангдаги айланма ҳалқа орқали терига туташиб кетади. Омфалоцеле билан туғилган чақалоқларда дастлабки дақиқалардан бошлаб чурра қоплама варақлари қузатилиб, инфекция тушишининг олдини олиш ва унинг ёрилиб кетмаслигини таъминлаш керак. Бунинг учун чурра сатҳи фурациллин билан намланган стерил докалар билан ўралади ва тез-тез алмаштириб турилади. Вақт ўтиши билан чурра қоплама варақлари ўз ялтироқлигини йўқотиб, хиралаша бошлайди ва фибрин билан қопланади.

Кўкрак қафаси ва қорин бўшлиғининг умумий рентгенографияси ёрдамида асоратсиз омфалоцеледа бошқа аъзо ва тузилмалардаги мавжуд бўлган туғма нуқсонлар ҳамда касалликларни аниқлаш мумкин. Киндик тизими чурраси асоратлари боланинг туғилиш жараёнида катта ўлчамдаги чурра қоплами варақларининг ёрилиши ва ички аъзоларнинг эвентрацияси сифатида намоён бўлади. Бу туғма нуқсоннинг белгиларидан яхши хабардор бўлмаган доялар кичик ўлчамдаги киндик тизими чуррасида уни кенг асосли киндик қолдиғи ҳисоблаб қисқичлар қўйиш ёки «боғлаш» орқали болага қўшимча жароҳат келтирадilar.

Давоси. Киндик тизими чурраси билан туғилган чақалоқлар туғилгандан кейинги дастлабки соатларда хирургик бўлимларга ўтказилиши керак. Тегишли муолажа тури (консерватив ёки оператив) беморларнинг умумий аҳволи, бошқа туғма нуқсонлар ва касалликлар мавжудлиги, чурра ўлчами, асоратлар турига боғлиқ.

Консерватив даволаш усули катта ўлчамли чурраси бўлган чала туғилган чақалоқларда, юрак нуқсонлари бор беморларда, туғилишида бош ва орқа мияси оғир шикастланган болаларда, чурра қоплама варақларига инфекция тушганда ўтказилади. Чурра қоплама варақларига 70%ли спирт, 2%ли йод эритмаси ёки калий перманганатнинг кучли тўйинган эритмаси билан 2—3 марта ишлов берилади, стерил дока билан ўраб қўйилади. Чурра қоплами юзасида қобиқ пайдо бўлгунча бу муолажа ҳар куни 5—6 марта қайтарилади. Қобиқ парда пайдо бўлгач аста-секинлик билан сиқувчи боғлам қўйиш орқали қорин бўшлиғидаги босим орттирилиб борилиши ҳисобига қорин бўшлиғи ўлчами кенгая бошлайди. Консерватив маҳаллий даволаш антибиотиклар, қон ва қон ўрнини босувчи ҳамда интоксикацияни камайтирувчи дори-дармонлар билан биргаликда олиб борилади.

Оператив муолажа усуллари (радикал, пластик, Гросс—Шустер босқичли усули)ни тўғри танлаш якуний натижага эришишда катта аҳамият касб этади.

Оператив муолажанинг радикал усули қорин бўшлиғи етарли даражада ривожланган кичик ва ўрта ўлчамдаги чурралари бўлган чақалоқларда қўлланади.

Чурра қоплам варақларига, чурра атрофи терисига 2% ли йод билан ишлов берилади. Амниотик қаватнинг ўтиш соҳасидан тери томонга 2—3 мм қолдириб айланма равишда тери кесиб чиқилади

ва чурра қопламаси ёпишган ичаклар ажратилгач, у олиб ташланади. Икки артерия ва венадан ташкил топган киндик қон томирлари алоҳида-алоҳида боғланиб, ортиқчаси кесилади. Айрим ҳолларда апоневрознинг пастки қисмида жойлашган ураҳусни ҳам боғлаб кесишга тўғри келади. Қориннинг тўғри мушаклари ва мушак апоневрози чурра дарвозаси соҳасида икки томондан қорин пардадан ажратилади. Қорин парда кесиб очилади, унда сақланган аъзолар бирин-кетин қорин бўшлиғига жойланади, қоринпарданинг ортиқча қисми кесилгач кетгуд билан тикилади. Қорин тўғри мушаги апоневрозининг орқа қаноти, мушакнинг ўзи ва апоневрознинг олдинги девори тикилади. Тери ости ёғ қавати ва тери қаватма-қават чокланади.

Айрим ҳолларда ўрта ўлчамдаги киндик тизими чурраси радикал пластинкасида мушак ва апоневрози бевосита тикиш қорин бўшлиғи босимининг кескин ошиши билан бирга чоклар ўта таранглашувига ва кейинчалик уларнинг сўкилиб кетишига сабаб бўлади. Бундай нохуш асоратнинг олдини олишда нуқсон юзасига турли аллотрансплантатлар (капрон, тефлон) қўйиб тикилади.

Катта ўлчамли киндик тизими чуррасида, шунингдек ўрта ўлчамли (жигар билан) чурраларда Гросс усуллари бўйича босқичли операциялар ўтказилади ва оператив муолажанинг I босқичи вентрал чурра ҳосил қилишни кўзда тутлади. Бу Гросс усули бўйича чурра қоплами юзаси ва терига 5%ли йод билан ишлов берилади. Киндик қолдиғи кетгуд билан тикилиб, кесиб ташланади. Чурра атрофи бўйлаб тери айлангириб кесилади, чурра қоплами варақларини кесиб олмасдан ўтиш соҳаси териси олиб ташланади. Тери ва тери ости қоплами мушак ва апоневроздан ҳар томонга қараб ажратилади. Ҳосил қилинган тери варақлари чурра халтаси устидан тикилади ва стерил дока билан эзувчи боғлам қўйилади. Агар териде таранглашиш аломатлари сезилса, унда қўшимча равишда кичик-кичик кесишлар ўтказилади.

Операциянинг моҳияти шундан иборатки, қорин тўғри мушакларига 2 томондан тикиладиган тефлон пардалар ҳисобига қорин бўшлиғи ҳажми орттирилади ва бу синтетик матолар ўзаро тикилиб, унинг устидан сафарбар қилинган тери чокланади.

Консерватив ва кўп босқичли операцияларда қорин бўшлиғини кенгайтириш бўйича узоқ муддатли ва қайта-қайта ўтказилган машқлар ўз самарасини бергач, операциянинг II босқичи — қорин деворининг радикал пластикаси ўтказилади.

ГАСТРОШИЗИС

Гастрошизисда — эмбрионал давр ва органогенезнинг сўнги даврларида юзага келувчи қорин олд деворининг чўзиқ ўнг парамедиал соҳасидаги нуқсон орқали чиққан меъда, ичак, ковуқ ва ички жинсий аъзоларнинг қорин бўшлиғидан ташқари жойлашуви кузатилади. Гастрошизисда омфалоцеледан фарқли ўлароқ,

аъзоларни ўраб турувчи парда, шунингдек, чурра варақлари бўлмайди, юқорида қайд қилинганидек, қорин деворидаги нуқсон айнан киндик соҳасининг марказий қисмига тўғри келмайди, аксарият кўп ҳолларда «калта ичак» синдроми кузатилади.

Гастрошизис киндик тизими чуррасига нисбатан камроқ учраб, туғилган 5000–6000 нафар чақалоқнинг биттасида кузатилади. Ушбу туғма нуқсон асосан чала туғилган чақалоқларда, кўпроқ бошқа аъзо ва тузилмаларнинг туғма нуқсонлари билан бирга учрайди. Бунинг асосий сабаби—гастрошизис, турли салбий тератоген омиллар туфайли юзага келадиган бу туғма норасолик, органогенезнинг анча сўнгги босқичларида пайдо бўлади.

Бунда ривожланишдан орқада қолган, ўта кичик ҳажмдаги қорин бўшлиғидан ташқарида жойлашган ички аъзоларда кучли яллиғланиш аломатлари, ингичка ва йўғон ичак учун ягона бўлган ичак тутқичининг жуда ҳам қалинлиги, оч пушти ҳамда кўкимтир ичак юзаларида фибринли қопламалар кўзга ташланади. Қорин деворидаги нуқсон ўлчами кичик бўлган ҳолларда ичак ва ичак тутқичининг сиқилиб қолиши натижасида вена қон томирларда димланиш ва лимфостаз аломатлари кузатилади.

Бемор боланинг умумий аҳволи мавжуд бўлган бошқа туғма нуқсонларга ҳам боғлиқ бўлиб, асосан эвентерацияга учраган ичаклар юзасидаги перспирация, шунингдек, инфекциянинг ривожини ва кузатиладиган кучли оғриқ ҳисобига оғирлашиб боради.

Давоси фақат операция муолажаси орқали амалга оширилади. Операциядан олдинги ўтказиладиган махсус қисқа тайёргарликдан кейин (болани иситиш, инфекцияга қарши антибиотиклар қўллаш, дезинтоксикация ва сув-электролитлар алмашинувидаги номутаносибликни камайтириш) эвентрацияга учраган ички аъзоларнинг сатҳи антисептик моддалар билан ювилгач, қорин деворининг нуқсони маҳаллий тўқималар ҳисобига ва керак бўлганда синтетик аллотрансплантлар билан тикланади.

Илм-фан тараққиёти замонавий ультратовуш диагностика воситалари ёрдамида гастрошизисни бола туғилгандан кейин эмас, ҳатто эмбронал ривожланиш даврининг 8—10 ҳафталарида ҳам аниқлаш имконини берди.

КИНДИК ЧУРРАСИ

Киндик чурраси — киндик ҳалқаси апоневрозининг тўлиқ битмаслиги натижасида пайдо бўлиб, у орқали қоринпарда бўртиб чиқиб, чурра халтасини ҳосил қилади. Чурра халтаси ичида одатда чарви, ичак қовузлоқлари бўлади.

Киндик чурраси кўпинча чақалоқлик даврида учраб, қиз болаларда ўғил болаларга нисбатан кўп учрайди. Киндик чурраси қорин девори чуррасининг 4% ини ташкил қилади.

Киндик чурраси овал ёки юмалоқ шаклда бўлиб, ташқи томондан катталашган киндикка ўхшайди (тинч турганда, айниқса ётган ҳолатда бўртиб чиқиш кузатилади, ўз-ўзидан ёки энгил бо-силганда тўғриланиб қорин бўшлиғига киради ва бу ҳолда чурра ҳалқаси сезилиб, унинг ўлчами ҳар хил бўлиши мумкин).

Кўздан кечирилганда чурра бўртмаси устидаги терининг юпқалашганлиги кузатилади, бу эса эрта операция қилишга кўрсатма бўлиб хизмат қилади. Бу чуррада одатда боланинг безовталиги кузагилмайди. Кам ҳолларда чурра бўртмаси катта бўлади, бунда ичак тутқичининг тортилиши натижасида бола безовталанади. Бундай ҳолларда ичак тутилиши кузатилиши мумкин.

Давоси. Киндик чуррасини даволаш усули бемор ёшига қараб танланади. Кўпгина ҳолларда бола ҳаётининг 4—5-йилларида ўз-ўзидан тузалиб кетади. 5 ёшдан кейин ўз-ўзидан тузалиб кетишига умид қилиб бўлмайди.

Лейкопластир қирқимини қўйиш, махсус бадантарбия машқлари ва қорин деворини уқалаш киндик нуқсонининг тезда ёпилиши ва чурранинг йўқолишига имкон беради, деган фикр мавжуд. Лекин лейкопластир қирқими апоневроз қирраларининг яқинлашу-вига ҳеч қандай имкон яратмай, балки қорин девори терисини мацерация қилиб инфекция тушиш эҳтимолини оширади.

Қорин деворини уқалаш ва болани қорни билан ётқизиш ҳақиқатан қорин девори таранглигини оширади, лекин бу киндик ҳалқасининг облитерациясига ҳеч қандай таъсир кўрсатмайди.

Бу муолажаларни тавсия қилиш кўпроқ руҳий аҳамиятга эга, чунки кўпгина ота-оналар бу нуқсонда вақт омили ўз-ўзидан тузалиб кетишда муҳим аҳамиятга эга эканлигини тушунмайдилар. Ҳар хил муолажаларни қўллаган ёки қўлламаган ҳолларда ҳам 60% болаларда эмизикли даврдаёқ киндик чуррасининг ўз-ўзидан тузалиши рўй беради.

Хирургик аралашув режали тартибда бола 4—5 ёшдан ошгандан сўнг қўлланади. Кам ҳоллардагина эртaroқ операция қилинади. Бундай операция тор киндик ҳалқасидан катта чурра чиқиб боланинг безовталанишига сабаб бўлганда ҳамда чуррани бола ухлаётганда тўғрилаш имкони бўлмаганда шошилинч равишда ўтказилади.

Тери киндик устидан ёки ёнбошидан овалсимон қилиб кесилиб, апоневроз ва туби киндик терисига битишиб кетган чурра халтаси ажратилади. Чурра халтаси очиб қаралади, чарви ёки ичак деворларидаги битишмалар тозаланиб, уларни қорин бўшлиғига эркин туширилгандан сўнг чурра халтаси тикилиб, асосидан боғланиб олиб ташланади. Апоневроз бир қаторли ипак ип билан тикилади. Зарур бўлганда иккинчи қаторидан чок қўйиш мумкин. Чўзилган киндик териси қисман кесиб ташланиб, апоневрозга киндикка ўхшатиб тикилади.

Жароҳат тикилиб, бир суткага резина дренаж қолдирилади, терига косметик чок қўйиш мумкин.

Чурра халтасини шикастламасдан ажратиб олишнинг кўпинча иложи бўлмайди, чунки киндик териси ва чурра халтаси орасида

уларни ажратиб турувчи ёғ қавати бўлмасдан, улар бир-бири билан битишиб кетган бўлади.

ҚОРИН ОҚ ЧИЗИҒИ ЧУРРАСИ

Қорин оқ чизиги чурраси ўрта чизиқ бўйлаб киндик ва хан-жарсимон ўсиқ орасида жойлашган апоневрознинг турли хил нуқсонлари натижасида юзага келади. Кўпроқ чурралар киндик устида ва атрофида ҳосил бўлади.

Бу ҳолатда киндик ҳалқаси тўлалигича бекилади. Беморни ташқи томондан кўрганда киндик атрофида ҳосил бўлган чурраларни киндик чурраларидан фарқлаш жуда қийин. Бунинг учун чурра ҳалқасини пайпаслаш лозим.

Қорин оқ чизиги чурралари киндик чурраларидан фарқли равишда катта ёшли болаларда учрайди.

Чурра халталари турли хил ўлчамларда бўлади. Кўпроқ апоневроз нуқсонлари қоринпарда олд тўқимасида юзага келади.

Сиқилган қорин оқ чизиги чурралари болаларда кам учрайди ва бу ҳолларда шошилиш хирургик муолажа ўтказилади. Операция ташхис тасдиқлангандан кейин қилинади. Умумий наркоз остида тери кесилади, қаватма-қават очилиб, чурра халтаси топилади ва ажратилади, чурра халтаси бўшлиғи кўздан кечирилгач, бўйин қисми тикилиб, кейин кесиб ташланади. Апоневроз нуқсонлари ипак иплар билан тикиб қўйилади.

Чов чуррасини асосан туташтирувчи тухум истисқоси (у чов чурраси билан бирга келса) билан қиёсий ташхис ўтказиш лозим. Туташувчи тухум истисқосини қиёсий ташхислаш унча қийинчилик туғдирмайди. Бунда истисқо ўсмаси пайпайслаганда таранглашган эластик кистага ўхшаб ялтираб туради. Эрталаб шиш кичик бўлиб, кечқурун катталашади ва таранглашади.

Давоси. Чов чуррасининг бирдан-бир давоси — операция йўли билан бартараф қилишдир. Замонавий оғриқсизлантириш имконияти даражаси катта бўлгани учун чов чуррасини бартараф қилиш операциясини болаларда, чақалоқларда ва барча ёшда бажариш мумкин. Аммо гипотрофияга кечроқ чалинган болаларда чов чурраси асоратсиз кечган бўлса, операцияни бирмунча катта ёшда (6—12 ёш) бажарган маъқул. Операциянинг асосий мақсади — чурра қоғини ажратиб олиб ташлаш ва қориннинг олдинги деворини мустаҳкамлашдан иборат. Аммо болаларда катталардан фарқли ўларок, қорин деворини пластика қилиш унча катта аҳамиятга эга эмас.

Сиқилган чов чурраси. Чов чуррасининг асорати — унинг қисилиб қолишидир. Бунда қовузлоғи ёки чарви чурра қоғи орқали чиқиб, чурра дарвозасида қисилиб қолиб, унинг қон билан таъминланиши ва озикланиши бузилади. Қисилишига асосий сабаб — қорин бўшлиғида босимнинг ошиши, ичак функциясининг бузилиши, метеоризм.

Клиник ташхиси. Касалнинг ота-онаси болани қачон безовта бўлганини, йиғлаганини, чурра соҳасида оғриқ пайдо бўлганини

дарҳол ва аниқ айтади. Бора-бора ўсмасимон ҳосила таранглашади ва пайпасланганда оғриқ кучаяди. Териди ўзгаришлар кузатилмайди. Кейинчалик оғриқ камаяди, бола ланж бўлади, кўнгли айнаб қусади, баъзан эса ичи келмай қолади. Қисилган чов чуррасини ташхислашда анамнез ва кўрик маълумотларига аҳамият берилади. Чақалоқларда қисилган чов чуррасини тез пайдо бўлувчи тухум истисқоси ва чов лимфаденитидан ажратиш қийин бўлади. Ҳар қандай ҳолатда ҳам операция қилиш билан вазият аниқ бўлади.

Қиз болаларда ҳам қисилган чов чуррасини ташхислаш анча қийинчилик туғдиради. Чунки бунда дастлабки даврда қисилган чов чуррасига тегишли белгилар пайдо бўлмайди. Шунинг учун бундай ҳолларда тухумдон ёки тутқичларининг некрозга учрамаслиги учун албатта ошиғич операция қилиш лозим.

Болаларда катталардан фарқли ўлароқ, қисилган чов чуррасида ичаклар қовузлоғида қон айланишининг бузилмаганлиги, қон томирларни қисувчи ҳалқанинг эластиклиги ва нисбатан кам босимда қисиши баъзан чурранинг ўз-ўзидан кириб кетишига сабаб бўлади. Шунга қарамай бу асорат бўлгани учун албатта шошилинч равишда операция қилишга тўғри келади.

Давоси. Чала туғилган ва нимжон болаларда 12 соатгача қисилган чов чуррасини иложи борича консерватив муолажалар ёрдамида тўғрилашга ҳаракат қилинади. Агар бу иш қор қилмаса, дарҳол операция қилинади. Бунинг учун 0,1%ли атропин, 1%ли промедол эритмаси (0,1 мл) юборилади. Иссиқ грелка 10—20 дақиқага қўйилади. Бола чаноғига нисбатан баландроқ қилиб ётқизилади. Зарарланган чуррани қўл билан тўғрилаш мутлақо мумкин эмас. Одатда, болаларда 1,5—2 соат ўтгач бояғи муолажалар ёрдам бермаса, дарҳол операцияга киришмоқ лозим.

ЧОВ ЧУРРАСИ

Чов чурраси болаларда энг кўп учрайдиган хирургик касаллик бўлиб, у асосан бир томонлама, яъни ўнг томонда ўғил болаларда 2—3 марта кўп учрайди.

Ўғил болаларда орттирилган чурралар жуда кам учраб, у асосан 10 ёшдан кейин жисмоний оғир машқлар ва қорин олдинги девори мушакларининг кам ривожлангани оқибатида юзага келади. Шунинг учун болаларда учрайдиган ҳамма чурралар туғма бўлиб, чов канали бўйлаб тушади ва доимо қийшиқ бўлади. Болаларда тўғри чурралар жуда кам, истисно тариқасида бўлиши мумкин. Чурралар асосан икки—чов ва чов-ёроғқ турида бўлади. Шундан чов-ёроғқ чурралар чов йўлига фуникуляр ва тухумга тестикуляр бўлади. Чов қин ўсимтасининг юқори ва ўрта қисмининг очилиши ҳисобига фуникуляр чурра кўп (90%) учрайди. Тестикуляр чуррада қорин парда ўсимтаси бутунлигича очилиши ҳисобига (10%) пайдо бўлади ва у тухум чурра қопида бирга деб, баъзан хато баҳоланади, ҳолбуки у сероз парда билан ажралган бўлиб, унинг ичига тақалиб

туради. Болаларда чурра ҳосиласи ингичка ичак қовузлоғини, катта ёшларда эса чарвини ташкил қилади. Қиз болаларда эса у кўпинча тухумдон ва унинг найи, баъзан сигмасимон ичакда бўлиши мумкин. Баъзан йўғон ичак чарвиси узун бўлганлиги учун кўр ичак чиқиб қолиши мумкин. Бу ҳолат чурра қопи орқа деворининг йўқлиги учун сирпанувчи чурра бўлиб кечади.

Клиникаси ва ташхиси. Кичик болаларда, баъзан чақалоқларда, бола безовталанганда, йиғлаганда чов соҳасида шиш пайдо бўлиб, тинчланганда баъзан йўқолиб кетади. Шиш оғриқсиз, шарсимон (чов чуррасида) ёки овалсимон (чов-ёрғоқ чуррасида) бўлади. Чов-ёрғоқ чуррасида чурра ҳосиласининг ёрғоққа тушиши натижасида ёрғоқ асимметрияси кузатилади. Пайпаслаганда ҳосила оғриқсиз ва эластик бўлади. Горизонтал ҳолатда чурра ҳосиласини қорин бўшлиғига осонгина киритиб юбориш мумкин, кейин чов ҳалқасини бемалол пайпаслаб, унинг ўлчамларини аниқлаш мумкин. Бир вақтнинг ўзида бола йўталганда «қўлга урилиш» белгисини аниқлаш мумкин (13-расм).

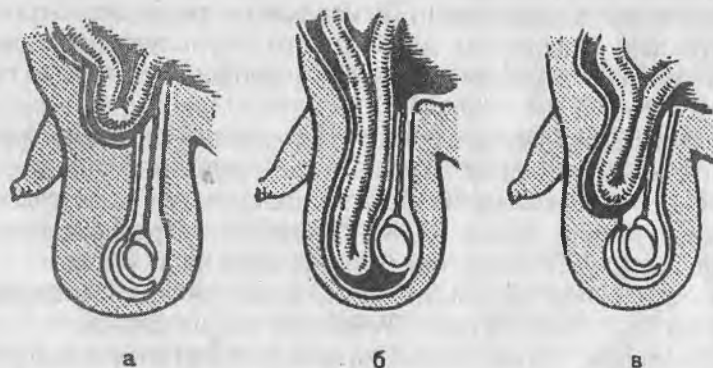
Қиз болаларда шиш ҳосиласи чов чуррасида айлана шаклда бўлиб, чов ҳалқаси соҳасида аниқланади. Баъзан агар катта чурра бўлса, шиш катта уятли лаб соҳасигача ҳам тушиши мумкин.

Катта ёшли болаларда чурра борлигини текшириш учун болани йўталтириш ёки жисмоний зўриқтириш орқали чов соҳасини кўриш мумкин. Уруғ тизими элементларининг йўғонлашиши, чов ҳалқасининг катталашини, «қўлга урилиш» белгисини аниқлаш ва анамнестик далиллар ташхис қўйишда муҳим рол ўйнайди.

ПИЛОРОСТЕНОЗ

Пилоростеноз деб меъда чиқиш тешигининг торайиб қолишига айтилади.

Бунда бириктирувчи тўқималар ўзининг йўғон тутамлари билан мушак қаватларига кириб чирмашади. Йўғонлашган қисми-



13-расм. Чов ва чов-ёрғоқ чурралари.

нинг кўпини мушакнинг айлана толалари ташкил этади. Мушак қавати нерв боғламларини фиброзли тўқималар ўраб сиқиб қўяди. Шундан сўнг нерв хужайралари сиқилиб буришади, глиал элементлари гиперплазияга, нерв толалари эса сероз қаватда деформацияга учрайди, ўша жой тоғайсимон бўлиб қаттиқлашади.

Клиникаси. Касалликнинг илк аломати бола 2—4 ҳафталигидаёқ бошланади. Асосий белгиларидан бири «фавворасимон» қусишдир. Бемор болаларда овқатдан кейин бир оз ёки кўп марталаб қайт қилиш кузатилади. Қусуқ ҳажми гоҳида бир ютим овқатдан кўпроқ бўлиб, аччиқ ҳид чиқаради.

Бола оза бошлайди, териси қуруқлашиб, пешоб ажралиши камаяди, қабзият пайдо бўлади. Узоқ қусиш болани нимжон қилиб қўяди. Боланинг икки ойлигидаги оғирлиги, туғилган пайтидаги оғирлигидан ҳам камаяди.

Тери ости ёғ қоплами камайиб, қорин девори териси буришиб қолади, боланинг кўзлари киртайиб кетади. Пилоростенознинг яна бир асосий аломатларидан бири, меъда перисталтикасининг кучайиши, юққалашган қорин деворидан «қумли соат» белгисининг аниқланишидир.

Касалликнинг ўткир тури бола аҳволини бир ҳафта ичида оғирлаштириб, гипострофияга олиб келиши мумкин. Бу ҳолатда сув электролит ва ишқор-кислота мувозанати тезда бузилади.

Лаборатория таҳлилида қоннинг қуюқлашиши кузатилади (гемоглобин ва гематокрит кўтарилиб, хлор ва калий қонда камаяди).

Ташхисни тўғри қўйиш учун рентгенологик ва эндоскопик текширилади. Текшириш эрталаб оч қоринга ўтказилади. Дастлаб қорин бўшлиғи умумий рентген қилиниб, меъда ҳажми кўрилади. Шундан сўнг барийнинг сувли аралашмаси 1:1 нисбатда берилади ва 25—24 соатлардан кейин рентген қилинади. Рентген тасвирида пилоростеноз учун қуйидаги белгиларни кўриш мумкин: 1) меъда ҳажмининг катталашганлиги; 2) меъданинг чуқур сегментли перисталтикаси; 3) жомнинг торайганлиги («қуш тумшуқ» симптоми); 4) контраст модданинг меъдада 2 соатдан 24 соатгача туриб қолиши.

Фиброгастроскопия қилиб текширганда меъда кириш қисмининг кенгайганлиги ва пилорик қисмининг торайганлиги кўринади.

Адреногенитал синдром билан таққослаганда, унда касал қусуғида сафро келади. Қонда калий кўтарилиб, натрий эса пасаяди, рентгенда контраст модда пилорик қисмдан осон ўтади.

Давоси. Радикал операция қилиш усули пилоромиотомиядир. Бу усулни 1912 йилда Фреде—Рамштедт тавсия қилган.

Операциядан олдинги тайёргарлик 1—2 кун давом этиб, бунда сув-электролит, метаболик бузилишлар нормал ҳолатга келтирилади.

Пилоростенознинг пилороспазм билан қиёсий ташхиси

| Клиник солиштириш белгилари | Пилороспазм | Пилоростеноз |
|-----------------------------|---|--|
| Қусиш | Туғилгандан кейин | Туғилгандан кейин 2—3 ҳафталикдан бошланади. |
| Қусиш сони, вақти | Кун ора | Ҳар доим овқатдан кейин. |
| Қусуқ ҳажми | Бир марта еганидан кам | Бир марта еганидан кўп |
| Нажас қотиши | Гоҳида нажаси ўз меъёрида | Оғир, қстиб келади. |
| Пешоб ажратиш сони | Камайган (кунига 10 марта) | Жуда камайган (кунига 6 марта) |
| Тери ранги | Рангпар | Жуда рангпар |
| Ўзни тутиши | Инжиқ | Безовта эмас |
| Тана оғирлиги | Ўзгармаган ёки бир оз нормасига етмайди | Жуда ўзгарган, камайган |
| Атропин киритганда | Ёрдам беради | Ўзгаришсиз |

Оғриқсизлантириш умумий наркоз остида олиб борилади. Бемор столга бел томони билан чалқанчасига ётқизилади. Қорин бўшлиғига юқори лапаротомия билан очиб кирилади. Пинцет ёрдамида меъданинг пилорик қисми операция жароҳатига олиб чиқилади. Пилорик қисмининг гипертрофия бўлган жойи оқариб кўринади, тузилиши бўйича юмалоқ ва қаттиқ бўлади. Қон томирлари йўқ жойдан бўйламасига меъдага қараб кесим ўтказилади. Бунда шиллиқ қаватигача очилиб, кесим қисқич ёрдамида кенгайтирилади. Кесимдан шиллиқ парда бўртиб чиқади. Шиллиқ парданинг бутунлиги текширилади ва меъда пилорик қисми қорин бўшлиғига жойланади. Операция жароҳати қаватма-қават тикилади.

Операциядан кейинги асоратлардан бири—бу шиллиқ парда жароҳатидир. Буни билиш учун операция вақтида меъда қўл билан босилиб, 12 бармоқ ичак томонга сурилади. Агар шиллиқ қават жароҳатланган бўлса, кесимнинг пастки бурчагида ҳаво пуфакчаси чиқади. Топилган тешик 1—2 та чок ёрдамида кўндалангига тикилиб, сероз-мускул билан ёпилади.

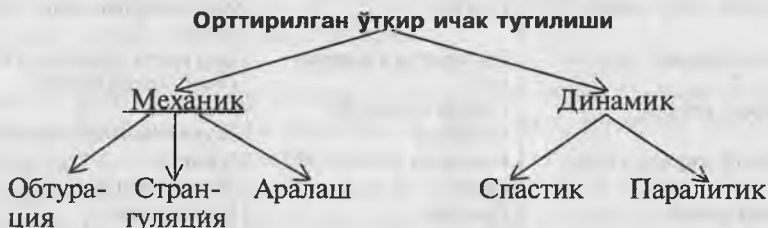
Операция яхши кечганда 4—6 соатдан кейин 5—10 мл она сути берилади. Ҳар 2 соатда сут миқдори 10 мл га кўпайтириб борилади, 5-кунга келиб 70 мл га етказилади. Овқатлантириш орасидаги вақт 3 соатга етказилади ва онага эмизиш учун рухсат берилади.

9-кунга келиб операция чоклари олинади ва бола тўлиқ она сути билан овқатлантирилади.

Биринчи 4 кун давомида бемор венаси ёки тўғри ичагига глюкоза ва физиологик суюқлик юборилади. Операциянинг натижаси асосан яхши тугалланади.

ОРТТИРИЛГАН ЎТКИР ИЧАК ТУТИЛИШИ

Болаларда ичакнинг орттирилган ўткир тугилиши бошқа турлари ўртасида 74%ни ташкил қилади ва қуйидагича таснифланади:



Странгуляцион ичак тугилиши жуда оғир ўтадиган касаллик бўлиб, ичак деворлари, ичак тутқичи ва ундаги қон томирларнинг қаттиқ қисилиши натижасида вужудга келади. Странгуляцион ичак тугилишига қорин бўшлиғида учрайдиган қуйидаги хирургик касалликлар киради:

- а) ичакнинг ўз тутқичи атрофида айланиб қолиши;
- б) ичакда тугун ҳосил бўлиши;
- в) ичаклар орасида битишмалар ҳосил бўлиши;
- г) ички ёки ташқи қисилган чурралар: унда чурра қопининг ичига ичак қовузлоқлари ва чарви тушиб қолганда;
- д) ичак қовузлоқларининг бир-бирига кириб қолиши—инвагинация.

Обтурация—ичакдан ўтмаслик ҳам анча оғир ўтадиган қорин бўшлиғидаги хирургик касаллик бўлиб, бунда ичак бўшлиғидан химуснинг ҳаракати қисман ёки тамоман тўхтайдди. Бунга қуйидаги ҳоллар сабаб бўлади:

- а) ичакка ёт жисмлар тушиб қолиши;
- б) ичакда нажаснинг қотиб қолиши;
- в) ичакда гижжалар йиғилиши;
- г) ичак деворидан чиққан ўсмани ичакни ёпиб қўйиши.

Странгуляция ичак тугилиши аксарият тўсатдан бошланади, беморнинг қорнида аввало ўқтин-ўқтин, сўнгра доимий оғриқ пайдо бўлиб, кейин қорин сатҳининг ҳамма ерига тарқалади. Бола безовталанади, ранги оқаради, оғриқ қайталаганда ўзига қулай ҳолат қидиради, овқат егиси келмайди. Бир оздан кейин ичак қовузлоқлари ҳалок бўлгач (некроз) оғриқ бирмунча камаяди.

Беморда касаллик бошланиши билан қусиш аломатлари юзага келади. Қусиш аввалига рефлектор, сўнг ичак тугилиши натижа-

сида механик характерга эга. Қусуқ таркиби ўн икки бармоқ ичак (ўт суюқлиги) ва ингичка ичак, айрим пайтларда йўғон ичак ичидаги моддалардан (нажас) иборат бўлади. Орқа чиқарув тешигидан ахлат келмаслиги ва ел чиқмаслиги аломатлари кўринади.

Беморнинг аҳволи оғир, ранги оқарган, тери қопламлари совуқ тер билан қопланган, юракнинг уруш ҳолати сусайган, периферик қон томирларда пульсни аниқлаш анча мушкул (қўлга зўрға илинади), артериал босим анча тушиб кетган, бир сўз билан айтганда странгуляциян ичак тутилишига мубтало бўлган бемор шифохонага юрак қон-томир системасида сезиларли етишмовчилик, яъни коллапс ёки шок ҳолатида тушади.

Вақт ўтиши билан беморнинг қорин мушаклари қаттиқ таранглашади, яъни қоринпарданинг яллиғланиши (перитонит) ва тананинг заҳарланиши (токсикоз) содир бўлади.

Касаллик бошланишида пайдо бўлган ичак ҳаракатининг кучайиши (перистальтика) кейинчалик бориб сусаяди ва йўқолади.

Обтурацион ичак тутилишида касаллик секин-аста ўткир бўлмаган оғриқ билан бошланади, сўнгра оғриқ хуружли ҳолатга ўтади, бу ичакнинг даврий ҳаракатига боғлиқдир. Оғриқ хуруж қилмаган пайтда беморнинг аҳволи анча дуруст бўлади. Кейинчалик қориндаги оғриқ доимий характерга эга бўлиб, бемор бир неча марта қусади, орқа чиқарув тешигидан нажас ва елнинг чиқиши тўхтайдди. Қорин кўтарилади, ичакларда суюқлик йиғилади.

Қорин асимметрик ҳолатга келади. Бемор анча кечикиб мурожат қилган бўлса, қорин деворининг мускул таранглиги ошади. Қорин парданинг яллиғланиш аломатлари пайдо бўлади. Касаллик бошланишида кучайган ичак ҳаракати (перистальтика) секин-аста сўна бошлайди ва охирида эшитилмай қолади, унинг ўрнига «тушаётган томчи», пуфакнинг ёрилиши каби овозларни эшитиш мумкин.

Ичаклар орасидаги чандиқлар (битишмалар) туфайли ҳосил бўлган ичак тутилиши бошқа турлар ичида 12—20%ни ташкил қилади. Кўпгина муаллифларнинг фикрига қараганда кейинги пайтларда ичаклар орасида битишмаларнинг ҳосил бўлиши кўпайиб бормоқда, бунга сабаб қорин бўшлиғида кўплаб ва ҳар хил хирургик муолажалар ўтказилаётганидир.

Қорин бўшлиғида ва ичак қовузлоқлари орасида чандиқларнинг ҳосил бўлишига сабаб, тарқалган ёки чегараланган қорин парданинг яллиғланиши (перитонит), қорин бўшлиғида йиринг тўпланиши (абсцесси, инфилтрати), қорин бўшлиғида муолажа қилинаётган пайтда кўпол ҳаракат қилиш ичак сероз қатламнинг жароҳатланиши ва бошқалардир.

Ичак қовузлоқлари орасида чандиқ ҳосил бўлиши ва унинг ичак тутилишига олиб келиши кўпинча қорин бўшлиғида қилинган операциялардан кейин, айниқса йирингли яллиғланган чувалчангсимон ўсимта олиб ташлангандан сўнг учрайди.

Ичакларнинг сероз қатлами ёки париетал қорин пардаси жараҳатланганда шу ерда яллиғланиш жараёни, яъни экссудатив босқичдан кейин пролиферация бошланади, унинг ичига қўшимча тўқима толалари ўсиб кириб, чандиқ ҳосил бўлади, 7—10 кундан кейин чандиқ (битишма) таркибига қон томир ва эластик толалар ўсиб киради.

Чандиқли (битишмали) **ичак тутилиши** ўзининг ривожланишига кўра икки турда бўлади. Странгуляцион турда касалликнинг шу ҳолатда кечишига сабаб, қорин бўшлиғида ва ичаклар орасида ҳосил бўлган чандиқсимон битишмалар ва чарвидир. Обтурацион турда эса юзаки битишмалар иштирок этади ёки ичакнинг букилиб қолиши натижасида ичакнинг тешиги тораяди. Битишмали ичак тутилиши ўзининг ривожланишига қараб, ўтқир, ярим ўтқир ва сурункали турларга бўлинади.

Ташхиси. Қорин бўшлиғида ҳосил бўлган битишмалар ҳисоби-га пайдо бўлган ичак тутилиши асосан қорин бўшлиғида бир ёки бир неча марта хирургик муолажалар ўтказилганда ва қорин бўшлиғида яллиғланиш жараёнлари намоён бўлганда кузатилади. Бундай ҳолларда даволаш ва диагностика мақсадида буйрак атрофидаги ёғ тўқимасига новокаин эритмаси юборилади.

Ичак фаолиятини яхшилаш учун қилинган муолажалар ижобий натижа бермаса, унда тўлиқ ичак тутилиши деб ташхис қўйилади ва операция учун тайёргарлик кўрилади. Беморнинг қорин бўшлиғи рентген қилиниши зарур. Ичак тутилиши тасдиқланганда қорин бўшлиғида горизонтал ҳолатдаги сатҳлар борлиги, унинг устида газ тўпланиб тургани кўринади, яъни Клойбер косачалари пайдо бўлади.

Ташхис қўйиш анча қийин бўлганда беморнинг меъда-ичак йўлига барий аралашмасини юбориб, унинг ҳаракати кузаатилади (пассаж). Барий аралашмасини ёш болаларга ичириш қийин бўлгани сабабли у зонд орқали юборилади.

Давоси. Қорин бўшлиғидаги битишмалар туфайли ичак тутилишига тахмин қилинган беморлар шифохонага ётқизилади. Уларни даволаш консерватив усуллар билан бошланади. Бу муолажалар операциядан олдинги тайёргарлик ҳисобланади. Тайёргарлик даври 2—3 соатдан ошмаслиги керак. Консерватив даволаш муолажаларига қуйидагилар киради.

Беморнинг меъдаси ош тузининг физиологик эритмаси (0,9%) билан ювилади, пресакрал ёки паранефрал бўшлиққа 0,25% новокаин эритмаси; вена қон томирига 40% глюкоза ва 10% ош тузи эритмаси; тери остига ичак спазмини камайтирувчи эритмалар: атропин, но-шпа, платифиллин, папаверин эритмалари; оғриқни камайтирувчи дорилар: промедол, анальгин эритмалари, беморнинг ёши ҳисобга олинган ҳолда юборилади. Қон томирга тузли ва оқсилли эритмалар томчилаб қуйилади, кейин 1%ли ош тузи эритмаси билан сифон ёрдамида ҳуқна қилинади. Бу муола-

жалар ёрдам берса, беморнинг аҳволи анча энгиллашади. Қоринда оғриқ камаяди. Бемор қайт қилмайди, ичаклар фаолияти яхшиланади. Оғир ҳолларда беморнинг қон томирига томчи дорилар: глюкоза эритмаси, туз эритмалари, плазма, беморнинг аҳволига қараб қон юбориш давом эттирилади.

Ўткир ичак тутилиши ташхиси қўйилган беморларга микроорганизмлар фаолиятини пасайтириш учун кенг қамровли таъсирга эга антибиотиклар юборилади.

Операция умумий оғриқсизлантириш билан бажарилади: қорин бўшлиғи ўрта кесим билан очилади, агар бундан олдин қорин бўшлиғи бир ёки икки марта очилган бўлса, қорин шу чандиқлардан 2-3 см четроқдан очилади. Чунки шу чандиқнинг орқасида ичак қовузлоқлари жойлашган бўлиши мумкин. Операциянинг ҳажми қорин бўшлиғидаги ўзгаришларга боғлиқ, бу ичаклар ўртасидаги битишмаларни ажратишдан некроз бўлган ичакларни резекция қилиб анастомоз қўйгунча ёки ичак деворларини ташқи томонга чиқариб қўйгунча давом этади. Некроз бўлган ичакни олиб ташлашдан аввал унинг чегараси аниқланиши керак, шунинг учун ичак деворлари илиқ физиологик эритмада ҳўлланган дока билан иситилади, ўзгарган ичак тутқичига 0,25% новокаин эритмаси юборилади.

Бу муолажалардан кейин ичакнинг ранги ўзгармаса, қон томирларида пульсация сезилмаса, унда ичакнинг шу қисми соғ ичак чегарасидан резекция қилинади. Агар олиб келувчи ичакнинг ҳажми кенгайиб кетган, ичида кўпгина захарли моддалар тўпланиб қолган бўлса, унда электр сўргичда сўриб олинади ёки кўп ёнбош тешикли резина най қўйилиб, иккинчи учи ташқарига чиқарилади. Бир неча марта қорин бўшлиғида битишмалар ичак тутилиши операция қилинган ва сурункали ичак тутилишининг белгилари бўлган катта ёшдаги беморларда анча мураккаб операция усуллари қўлланади. Нобля (1937 операцияси), горизонтал инстинопликация (Д. А. Арапов, К. С. Симонян, 1959) ёки энтеропекция (Ю. Т. Комаровский, 1962).

Қорин бўшлиғида қилинган ҳар қандай операциядан сўнг ичак парези кузатилиши мумкин. Бу пайтда ичак ҳаракати секинлашади ва янги битишмалар ҳосил бўлишига шароит яратилади. Шунинг учун операциядан кейин қилинадиган муолажалар ичак парезининг тезроқ тарқалиб кетишига қаратилиши керак.

Қорин бўшлиғида (умуман организмда) чандиқ (битишма) ҳосил бўлишининг олдини олиш катта биологик муаммо ҳисобланади. Бу муаммо ҳозирги пайтда тўла ҳал этилмаган бўлсада, лекин битишмани ҳосил қилувчи сабаблар аниқ бўлиб қолди, шунга кўра битишмалар ичак тутилиши ўрганилаётганда бу сабаблар эътибордан четда қолмаслиги керак.

Зарурият бўлмаса, беҳудага қорин бўшлиғини очмаслик, қорин бўшлиғи очилганда жароҳатнинг ўлчамлари етарли катталиқда бўлиши керак. Қорин парда ва ичакнинг сероз қатлами шикаст-

ланмаслиги зарур. Шикастланган пайтда дарров ичак девори тикилиши, бунинг учун эса намланган дока ишлатиш зарур. Қорин бўшлиғида йиғилган суюқлик ва қонни электр сўргич ёки намланган дока билан олиб ташлаш, ичакнинг қуриб қолишидан, қон айланишининг бузилишидан сақлаш керак. Қорин бўшлиғига дори моддалар қуруқ ҳолатда юборилмаслигини доимо эсда сақлаш зарур. Антибиотиклар, сульфаниламид препаратлари қўллаш зарур бўлса, кам дозада, эритилган ҳолатда юборилгани маъқул. Қорин бўшлиғини тальк, вазелин моддалари тушишидан сақлаш, ичакни қорин бўшлиғига жойлаштираётган пайтда нозик ҳаракатлар билан тўғрилаш керак. Операциядан кейинги даврда чарвининг бирор аззога ёпишиши натижасида странгуляцияон ичак тутилиши келиб чиқиши мумкин. Операциядан сўнг ичак ҳаракати тезроқ тикланса, қорин бўшлиғида битишма (чандиқ) ҳосил бўлиш эҳтимоли анча камаяди.

Операциядан кейинги босқичда айрим биологик моддалар, масалан фибролизин, амниотик суюқлик, гиалируноидаза, кортизон ва унинг маҳсулотлари, гепарин, поливинил пирролидон ва бошқалар қорин бўшлиғида чандиқ ҳосил бўлишини анча камайтиради, лекин батамом олдини олишга кафолат бера олмайди.

Битишма ҳосил бўлишининг олдини олиш учун операциядан кейин қуёш чигали атрофига УВЧ, йоднинг калийли эритмаси билан ионофорез, 0,25% ли новокаин эритмаси қўлланади. Бир пайтнинг ўзида организмга лидаза, гиалируноидаза эритмаларини киритиш яхши натижа беради.

ИНВАГИНАЦИЯ, ИЧАК ТУТИЛИШИ

Инвагинация деб, ичак қовузлоғи бир қисмининг иккинчиси ичига кириб қолишига айтилади. Ичак инвагинацияси болаларда жуда кўп учрайдиган касаллик бўлиб, орттирилган ичак тутилиши гуруҳига киради.

Кўп муаллифларнинг маълумотларига кўра болаларда ичак инвагинацияси ичак тутилишларининг 40—52% ини ташкил қилади. (С. Д. Торновский, Н. Е. Сурин, 1955, М. А. Алиев, 1965, 1968, К. Ҳ. Тоҳиров, И. И. Исканжонов, 1971). XVIII асрнинг охирларида рус шифокори Н. М. Амбодик (1881) биринчи марта инвагинация касаллиги устида маълумот берди ва унинг белгиларини анча мукамал ёзиб қолдирди.

Ўзбекистонда эса касалликни ҳар тарафлама ўрганишда ўзининг баракали ҳиссасини қўшган олимлар қаторига К. Ҳ. Тоҳиров, Б. А. Охунжонов, Р. И. Данилова, И. И. Исканжонов ва бошқаларни киритиш мумкин.

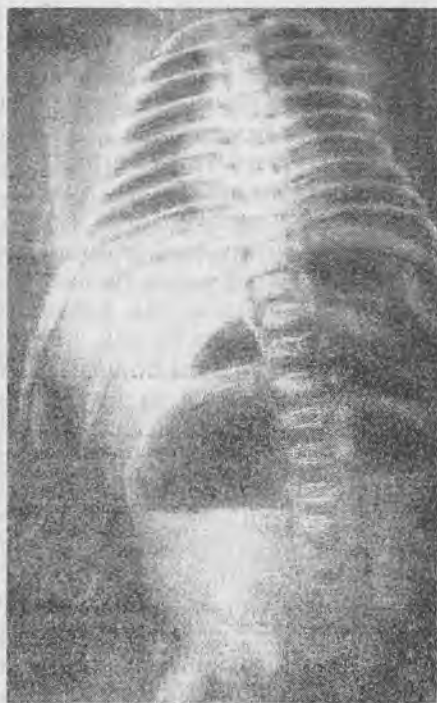
Инвагинация асосан 4 ойдан 1 ёшгача бўлган болаларда учрайди. Ўғил болалар қизларга қараганда бу касалликка 2 марта кўпроқ чалинади.

Этиологияси. Ичак инвагинацияси асосан ичак перистальтикасининг бузилиши сабабли пайдо бўлади. Бунда ичакнинг айрим қисмлари торайса (спазм), унинг ёнидаги қисми кенгайди, натижада ичакнинг бир қовузлоғи иккинчисининг ичига кириб қолади.

Инвагинацияни пайдо қилган сабабларни фақат 10—40% касалларда аниқлаш мумкин, уларнинг ичиди меъда-ичак касалликлари биринчи ўринда туради. Айрим пайтларда инвагинация касаллигига сабаб деб, биринчи марта берилган қўшимча овқат ёки бола рационига қўшилган янги овқат моддалари ҳисобланади. Инвагинацияга сабаб бўладиган механик омилларга Меккел дивертикули, ичак полипи ва ичак деворидан чиққан ўсмалар киради. (14-расм).

Болаларда инвагинация касаллигининг йил фаслларида боғлиқ эканлиги ҳозирча узил-кесил ҳал қилинмаган. Масалан, айрим муаллифлар (А. Л. Hipsley, 1926, R. B. Zachazy, 1955, В. М. Портной, 1965, А. Г. Пугачев, 1972) болаларда инвагинация касаллигини кўпроқ йилнинг совуқ фаслларида кузатишган бўлса, бошқа гуруҳ олимлар (Т. Г. Кочкашвили, 1953, А. С. Сидоренко, 1957, Д. П. Чухриенко, 1958, А. П. Лебедев, 1969) бу хасталикнинг кучайиши ёз ойларига тўғри келади, деб ҳисоблашади. Бизнинг шароитда болаларда меъда-ичак касалликлари уларнинг келиб чиқишидан қатъий назар инвагинацияни пайдо қиладиган асосий омиллардан саналади. Кузатувларимизга қараганда йилнинг баҳор ва ёз фаслларида болаларда меъда-ичак касалликларининг кўпайиши инвагинация касаллигига сабаб бўлади.

Клиник кузатувлар шуни кўрсатадики, 60—90 фоиз инвагинация билан оғриган беморларни эмизикли болалар ташкил қилади. Ҳамма сабабларни умумлаштириб шундай хулосага келиш мумкинки, ичак девори рецепторлари-



14-расм. Ичак инвагинациясининг рентген тасвири.

ни қўзғатувчи ҳар қандай этиологик омил унинг ритмик перистальтикаси ҳаракатини ўзгартиради ва ичак қовузлоқларининг бир қисми иккинчи қисмига кириб қолишига, яъни инвагинацияга олиб келади. Инвагинация ўзининг ривожланишига қараб ўткир, сурункали ва қайталанувчи (рецидив) бўлади.

Бизнинг клиника ўзининг иш фаолиятида қуйидаги таснифни маъқул кўради:

1. Ингичка ичак инвагинацияси.
2. Ингичка ва йўғон ичак инвагинацияси:
 - а) оддий шакли,
 - б) мураккаб шакли.
3. Кўричак - йўғон ичак инвагинацияси:
 - а) оддий шакли,
 - б) мураккаб шакли.
4. Йўғон ичак инвагинацияси.
5. Чувалчангсимон ўсимта инвагинацияси.
6. Кўп сонли инвагинация.
7. Ретроград инвагинация.

Касалликнинг клиник кўриниши. Инвагинация асосан соғлом, ўзини олдирмаган болаларда учрайди. Бола уйқуда ётганда ёки овқатланаётганда қорнида пайдо бўлган оғриқдан қичқириб юборади, оёқларини қимирлатиб безовталанади, овқат емайди. Қорин оғриганда беморнинг ранги оқариб кетади, баданини совуқ тер босади. Кейинги пайдо бўлган оғриқлар 3 минутдан 10 минутгача, айрим беморларда 30 минут ёки бир неча соат давом этиши мумкин. Ўқтин-ўқтин оғриқ тўхташи билан бемор тинчланади, атрофга қизиқиш билан қарайди, кўздан кўрқув аломатлари кетади. Беморни шу ҳолатда кўрган шифокорда оғир касаллик бошланаётганлигини тахмин қилиш ҳам қийин бўлиб қолади. Қоринда пайдо бўлган оғриқ билан бир пайтда бемор қусади, бу қусиш касаллик бошланаётган пайтда рефлектор бўлса, кейин эса ичак тугилиши ҳисобига бўлади. Касаллик ривожланиб борган сари янги белгилар пайдо бўла бошлайди. Уларнинг ичида кўпроқ учрайдиган ва катта аҳамиятга эга бўлгани анал тешик орқали қон чиқишидир. Қон ахлат ёки шилимшиқ моддалар ёки хуқна суви билан аралашган бўлади. Бу белги анча кеч кузатилади, чунки 70% беморда бу белги 1-суткада, 30% беморда 2-суткада пайдо бўлади. Касаллик бошланишида қорин овал кўринишда юмшоқ, оғриқ сезилмайди, сўнгра қорин шиша бошлайди, оғриқ пайдо бўлади ва қоринни пайпаслаб кўрганда юмшоқ, эластик ҳолатдаги цилиндр кўринишидаги ҳар хил катталиқка эга бўлган, анча оғриқ сезувчи ҳосила қўлга илинади. Айрим беморларда бу ҳосила киндик атрофида, бошқаларда кўпроқ ўнг биқинда жигар остида ва қолаверса чап биқинда аниқланиши мумкин. Шундай пайтда ўнг биқин пайпаслаб кўрилганда бўшаб қолганини сезамиз (Данса симптоми).

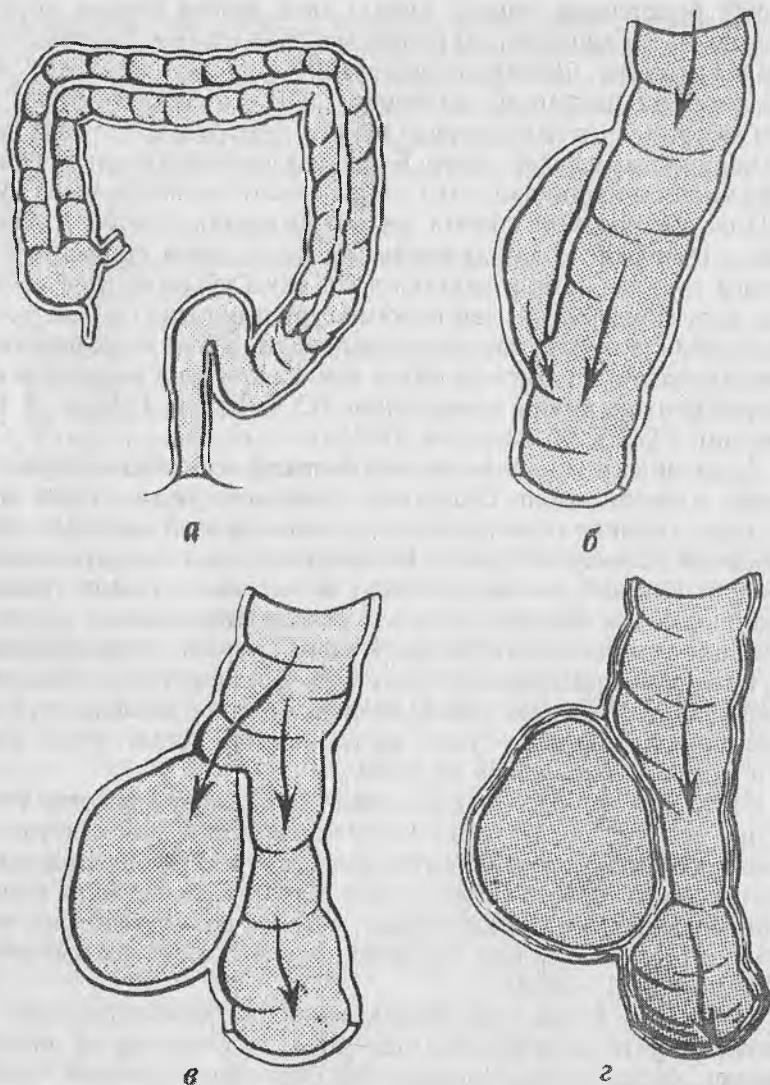
40% беморларда ташхис қўйиш анча қийин бўлади, шундай касалликларга қўшимча текширув муолажаларини ўтказиш, яъни тозаловчи ҳуқна, бимануал текшириш усули, миорелаксант юбориб қорнини пайпаслаб текшириш, йўғон ичакка контраст ёки ҳаво юбориб рентген тасвирида кўриш, беморни қисқа вақт ухлатиб қорнини пайпаслаш зарур. Биз ўз иш фаолиятимизда ҳеч қачон инвагинацияни аниқлаш учун миорелаксант ишлатганимиз йўқ.

Инвагинация касаллигига тахмин қилинган беморлар текширувида (вертикал ҳолатда) айрим белгилар, яъни қориннинг ўнг ярмида гомоген, жигар қаттиқлигига яқин кўринишдаги ҳосила, ичак қовузлоқларининг чап томонга сурилганлиги ёки ичак қовузлоқларида газ ва сатҳ борлиги аниқланади. Йўғон ичак инвагинациясига тахмин қилинганда йўғон ичакка контраст модда ёки ҳаво юбориб рентген қилиш самаралидир (С. С. Юдин, 1928, С. Д. Терновский, 1950, К. Ҳ. Тоҳиров, 1971).

Ўткир инвагинациянинг асосий белгиларига қуйидагиларни кiritиш мумкин: қорин бўшлиғида бўладиган ўқтин-ўқтин оғриқ ва ундан кейинги осойишталик, қусиш, қорин бўшлиғида аниқланадиган ўсмасимон ҳосила (инвагинат), орқа чиқарув тешигидан қон чиқиши ва ниҳоят ахлат ва ел чиқишининг тўхташи. Юқорида тилга олинган белгилар асосан инвагинация турига ва касалликнинг босқичига боғлиқ бўлади. Тажриба шуни кўрсатадики, болаларда инвагинация ташхисини қўйишда уни қуйидаги касалликлардан фарқлаш лозим, яъни дизентерия, диспепсия, ўткир аппендицит, Шенлейн-Генох касаллигининг қорин тури, ичакдаги гижжа касалликлари ва ҳоказо.

Ингичка ичак ва йўғон ичак инвагинациялари жуда оғир ўтади. Ўқтин-ўқтин оғриқ тутгандан бемор коллапс ёки шок ҳолатига тушиши мумкин, уларда организмдан сув йўқотиш ва заҳарланиш аломатлари жуда эрта пайдо бўлади. Странгуляцион ичак тутилишининг белгилари юзаки бўлади, бунга ичак деворининг, ичак тутқичи таркибидаги қон томир ва нерв толаларининг қисилиши сабаб бўлади (15-расм).

Кўричак — йўғон ичак инвагинациясини даволашда икки хил даволаш усулидан фойдаланилади, яъни консерватив ва оператив даволаш, булар алоҳида-алоҳида усул бўлишидан ташқари, бир-бирини тўлдиради ҳам. Рус шифокори Г. Я. Дорон (1927) биринчи бўлиб болаларда инвагинация касаллигини даволаш учун ичакка ҳаво юбориш ва рентген тасвирида кузатиш йўлини таклиф қилади. Бунда йўғон ичак ампуласи обтурация қилинмайди, яъни бемор очик усул ёрдамида даволанади. Беморларни консерватив усулда даволаш учун йўғон ичакка ингичка резина най қўйилади, сўнгра Ричардсон баллони ёрдамида ҳаво юборилади. Бу жараён рентген экран тасвирида кўриб турилади. Инвагинатнинг бошланиш қисми кўриниши билан ичакдаги босим янада оширилади ва инвагинатнинг тўғрила-



15-расм. Йўғон ичакнинг иккиланиши.

ниши кузатилади. Инвагинатни консерватив тўғрилаш учун ичакдаги ҳаво босими 40—70 мм симоб устунига тўғри келса етарли бўлади. Ичакдаги ортиқча ҳаво бемалол ташқарига чиқиб тураверади. Айрим пайтларда йўғон ичакка ҳаво юбориш билан бир пайтда қорин деворларини енгил пайпаслаш инвагинатнинг тўғриланишига ёрдам беради. Очиқ консерватив усул билан даволаганда 50—60% беморларда ижобий натижа кузатилади.

Биз ўз тажрибамизда консерватив усулни 104 та беморда синаб кўрдик, шулардан 50—48% касалда инвагинат тўғриланиб кетди. Болаларда инвагинацияни консерватив йўл билан даволаш беморларни операция пайтидаги ва операциядан кейинги асоратлардан холи қилади. Биз консерватив даволаш билан боғлиқ бўлган асоратларни кўрмадик.

Консерватив йўл билан инвагинат тўғриланганда рентген тасвирида йўғон ичак ва кўр ичакнинг ҳамма контурлари яхши кўринади ва юборилган ҳавонинг бир қисми ингичка ичакдан кўринади, беморнинг аҳволи яхшиланади, қориндаги ўқтин-ўқтин оғриқ тўхтайтиди, қусиш бўлмайди, пайпаслаганда қоринда инвагинат аниқланмайди. Бир неча соат ичида бемордан ахлат ва ел кела бошлайди. Консерватив йўл билан даволанган беморлар 2—3 кундан кейин шифохонадан чиқарилади ва маҳаллий шифокорлар томонидан қузатилади. Консерватив даволаш усули ижобий натижа бермаса, бемор операция қилиб даволанади.

Бизга маълумки, инвагинация касаллиги ўткир ичак тутулишига олиб келади. Кўп марталаб қусиш ва қоннинг суюқ қисми қорин бўшлиғига ва ичак ичига тушиши (секвестрация) натижа-сида организм жуда кўп суюқлик, оқсил моддалари, ферментлар, микроэлементларни йўқотади. Бемор шифохонага организмнинг анча «қуриши» ва заҳарланиши белгилари билан тушади. Шунинг учун қилинадиган операциянинг натижаси операциядан олдин ўтказилган сифатли тайёргарликка ва беморларнинг қанчалик эрта шифохонага мурожаат қилганлигига боғлиқ.

ОБТУРАЦИОН ИЧАК ТУТИЛИШИ

Болаларда обтурацион ичак тутулиши хасталигига копростаз (ахлатнинг тиқилиб қолиши), аскаридоз (гигжаларнинг тиқилиб қолиши), ичакка ёт жисмларнинг тушиб қолиши, ичак деворидан ўсиб чиққан хавфли ва хавфсиз ўсмалар, ичаклар ўртасида (оралигида) пайдо бўлган битишмалар сабаб бўлади.

Кейинги пайтларда олиб борилаётган профилактик ишларнинг самарадорлиги туфайли болалар ўртасида обтурацион ичак тутулиши касаллиги анча камайиб қолди. Обтурацион ичакдан ўтмаслик бошқа ичакдан ўтмаслик касалликлари ўртасида 5—6 фоизни ташкил қилади.

Копростаз. Копростаз турли ёшдаги, айниқса эмизикли болаларда кўпроқ учрайди. Бунинг сабаби ичак фаолиятининг бузилишидир. Каттароқ ёшдаги болаларда копростазнинг бўлишига асосан йўғон ичакда учрайдиган туғма нуқсонлар — ичакнинг торайиб қолиши, Гиришпунг касаллиги, долихосигма, анал тешик атрезиясининг оқмали шакли сабаб бўлади. Айрим ҳолларда копростаз парҳезнинг бузилиши, орқа чиқарув тешигининг ёрилиб кетиши, ўтказилган яллиғланиш жараёнининг натижаси сифатида ичак

торайиши, ичак фаолиятининг сусайиши туфайли келиб чиқади. Копростазнинг пайдо бўлишида марказий нерв системасининг фаолияти муҳим ўрин тутишини 1953 йилда Н. Н. Самарин кўрсатган эди.

Клиникаси. Копростаз обтурацион ичак тутилиши сифатида асосан йўғон ичакда учрайди. Йўғон ичакда ҳосил бўлган ахлатнинг ҳажми катталашади, анча қотиб боради ва ахлат «тош»ларига айланади.

Бу касалликда ичак тутилиши аломатлари аста-секин пайдо бўлади, чунки касаллик бошланишида ахлат тошларининг ёнидан ахлатнинг суюқ қисми ва ел чиқиб туради, кейинчалик умуман тўхтайдди. Оғриқ секин-асталик билан бошланади ва ўқтин-ўқтин безовта қилиб туради. Қусиш кечроқ пайдо бўлади, қорин ҳажми катталашади. Ичак тутилиши авжига чиққанида ичакнинг ҳаракати (перистальтикаси) кучаяди ва қоринда кучли оғриқ пайдо бўлади, маълум вақт ўтгандан кейин юқоридаги шикоятлар пасая боради. Қориннинг олдинги девори пайпаслаб кўрилганда қорин девори юмшоқ, мускул таранглиги кучли эмас, қорин бўшлиғининг пастки қисмида, кўпинча чап биқин соҳасида ҳар хил катталикдаги ўсмасимон ҳосила қўлга илинади, бу ўсма узунчоқ, қаттиқ, анча ҳаракатчан, босганда оғримайдиган, юзаси анча текис, бармоқ билан босганда қўлнинг изи қолади. Бу белгилар билан ташхис қўйиш қийин эмас, агар аниқлаш мушкул бўлса, унда меъда-ичак йўлига контраст модда (барий эритмаси) юбориб, ирригография қилиб текширилади.

Давоси. Беморга копростаз ташхиси қўйилгандан кейин даволаш консерватив муолажалардан бошланади. Агар бемор ахлатида (нажасда) заҳарланиш аломатлари бўлса, аввало уни шу оғир аҳволдан чиқариш керак. Бунинг учун бемор қон томирига томчи дорилар, юрак-қон томир аъзоларининг фаолиятини яхшиловчи доридармонлар юборилади, сўнгра ош тузининг 1—2 фоизли эритмаси билан сифон ҳуқна қилинади. Сифон ҳуқнанинг асосий мақсади ахлатдаги заҳарланишни камайтириш ва ичакдан овқат ўтишини йўлга қўйишдир. Юбориладиган эритма миқдори беморнинг ёшига қараб (2—10 л) белгиланади.

Ҳуқна қилиш учун юбориладиган эритманинг ҳарорати хона ҳароратига яқин бўлиши, беморни яхшилаб ўраб, ёнбошига иситгич қўйилиши зарур. Йўғон ичакка юбориладиган резина най анча йўғон ва деворида 2—3 тешикчалар қилинган бўлади, найнинг учи, айниқса Гиршпрунг касаллигида, ганглионар зонадан юқорида туриши ва юборилган суюқликнинг ҳаммаси албатта қайтиб чиқиши керак, акс ҳолда ахлатда заҳарланиш аломатлари пайдо бўлиб, бемор ўлимига сабаб бўлиши мумкин. Агар ахлат тошлари ичакнинг дистал қисмида жойлашган бўлса, уларни бармоқ билан майдалаб олиб ташлаш керак. Ўтказилган консерватив даволаш муолажалари фойдали бўлса, беморнинг аҳволи яхшиланади.

Копростаз касаллигига мойиллиги бор беморларга эрталаб бир стакан сув ёки бир пиёла кефир берилади. Ёшига қараб бир кунда 3 марта суоқ вазелин мойи ичирилади. Қорин деворини массаж қилиш, даволаш бадантарбияси ичаклар фаолиятини яхшилайти. Бемор парҳез таомлар, сабзавотлар, мевалар истеъмол қилиши зарур.

Копростазни фақат ташхисни ҳисобга олиб даволаш усули камдан-кам қўлланилади. Аслида дори-дармон бериб даволашдан сўнг беморнинг аҳволи анча яхшиланади.

ГИЖЖАЛИ ИЧАК ТУТИЛИШИ

Бу касаллик кўпроқ 5 ёшдан ошган болаларда учрайди. Аскарисдалар тўдаси ингичка ичакнинг ичига текилиб қолиб, ичак тутилиши касаллигининг белгиларини беради, баъзан ичак ичига жойлашган бир дона аскарисида ҳам ичак тутилишига сабаб бўлиши мумкин. Бунда аскарисида чиқарган заҳарлар ичак деворига таъсир қилиб, унинг сиқилишига олиб келади ва ичак тутилиши аломатларини кучайтиради. Аскарисданнинг энг кўп тўпланадиган жойи ёнбош ичакнинг охириги қисмлари ҳисобланади. Шу жой ўз қовуздоғи атрофида айланиб қолиши мумкин, бунда касалликнинг ривожланиши странгуляцияон ичак тутилиши белгилари намоён бўлиши билан кечади.

Клиникаси. Меъда-ичак йўлида аскарисданнинг бўлиши кўпгина нохушликлар, асоратларни келтириб чиқаради: иштаха йўқлиги, ҳолсизлик, тери қоқламларининг рангсизланиши, кўнгил айниши, қусиш, меъда соҳасида ёки киндик атрофида ўқтин-ўқтин оғриқ, сўлак оқиши, бош оғриғи, гоҳида шайтонлаш белгилари кузатилади.

Тиббий манбаларга кўра, юқоридаги касаллик белгилари билан миянинг чайқалиши деб ташхис қўйилган беморларда айрим вақтдан сўнг аскарисдоз топилган. Қонда турли ўзгаришлар, анемия, эозинофилия, СОЭнинг (40 мм гача) тезлашиши кузатилади.

Аскарисдоз сабабли ичак тутилишида киндик соҳасида ўқтин-ўқтин оғриқ пайдо бўлади, беморнинг кўнгли айниб қусади, аста-секин ел ва ахлат чиқиши тўхтайти. Қоринни пайпаслаб кўрилганда қорин девори юмшоқ, қорин бўшлиғида, киндик атрофида ёки ўнг биқин соҳасида юмшоқ — эластик, узунчоқроқ, қисман ҳаракатчан ҳосила аниқланади. Ичак перистальтикаси кучайиб, организмда аскарисида чиқарган заҳарли моддалар ҳисобига умумий заҳарланиш ривожланади.

Аскарисдоз сабабли ичак тутилиши ташхисини қўйиш учун аввало бемор шикоятларини диққат билан ўрганиш, лозим бўлса ичак санчиғини бартараф қилувчи дори-дармонлар, муолажалар қўллаш (атропин, платифиллин ёки но-шпа эритмаларини организмга юбориш), буйрак атрофи ёғ қатламига новокаин эритма-

сини юбориш, сўнгра қорин бўшлиғини рентген тасвирида кўриш (контраст ишлатиб ёки ишлатмасдан) зарур.

Буни албатта ўткир аппендицитдан, аппендицит инфилтратидан, ичак инвагинациясидан, буйрак касалликларидан ва коп-ростаздан фарқлаш керак.

Аскаридоз туфайли ичак тутулиши асосан консерватив усулда даволанади, яъни спазмолитик дорилар, меъда ювилиши, буйрак ёки думғаза суяклари атрофига новокаин эритмаларини юбориш, сифон ҳуқналар қилиш, қоринни уқалаш кабилар бажарилади.

Айрим ҳолларда, ичакда аскарیدا тўпланиб ичак ўз тутқичи атрофида қолса, бемор операция усули билан даволанади. Бунда ичак ичида тўпланиб қолган аскарیدا майда бўлакчаларга ажратилади ва йўғон ичакка ўтказиб юборилади (С. Д. Терновский, М. Д. Ковалевич, 1960).

Ичак ичида жуда кўп аскарیدا йиғилганда, ичак деворларида катта ўзгаришлар топилганда, қоринпарданинг яллиғланиш аломатлари кузатилганда ичак бўшлиғи очилади (еюностомия) ва аскарідалар олиб ташланади. Бу бемор организмда аскаридоз ҳисобига заҳарланишни камайтиради. Операциядан кейин (5—6-кундан бошлаб) гижжаларни йўқотишга қаратилган махсус даволаш муолажалари тавсия қилинади.

Даволаш натижалари қониқарли.

ДИНАМИК ИЧАК ТУТИЛИШИ

Ўткир ичак тутулиши касаллиги ҳақида умумий тушунича. Ўткир ичак тутулиши қадимдан буён қорин бўшлиғида энг кўп учрайдиган шошилинич хирургик хасталикларнинг ҳаёт учун хавфли турларидан бири ҳисобланади, чунки у ўта оғир ўтиши билан бирга, ташхиси қийин ва жарроҳлик муолажасидан кейин энг кўп ўлимга олиб келадиган касалликдир.

Муаллифларнинг маълумотларига кўра, бу касалликда ўлим 2—3% дан то 25% гача учрайди. (В. П. Петров ва А. Елюкин, 1989). Ўткир ичак тутулишида дастлабки белгиларнинг пайдо бўлиши ичак ўтказувчанлик хусусиятининг бузилишига боғлиқ.

Ўткир ичак тутулиши касаллиги ривожланишини 3 босқичга бўлиш мумкин.

Биринчи босқичнинг клиник белгилари тўплами асосан ичак ўтказувчанлик хусусиятининг ўткир бузилиши, ҳатто ичакнинг маълум қисмларида бутунлай ўтказмаслик аломатлари билан ифодланади. Аммо бу босқичда организм ўз мувозанатлаштириш хусусиятларини бутунлай йўқотмайди.

Иккинчи босқичда фақат ўтказувчанликнинг ўткир бузилишигина эмас, балки организмда чуқур патологик жараёнлар сабабли ичак фаолиятининг бараварлаштириш хусусияти издан чиқиши ҳисобига ичак девори ҳаракати ҳам бузилади. Шунинг учун бу босқични ичак ҳаракатининг механик тутулиши ёки ичак бўшлиғида

моддаларнинг тўпланиб қолишигина эмас, балки бемор организмда кечаётган умумий патологик ўзгариш деб тушуниш керак. Ичак девори ёки унинг айрим сегментар қон айланишининг бузилиши (микроциркуляция) бу касалликнинг иккинчи босқичида ичак деворининг ичидаги қон айланиш жараёнининг издан чиқиши билан ўтади. Шунинг учун бу босқичда касаллик кечишини назорат қилиб туриш керак. Узоқ вақт консерватив муолажа қилиш эса мумкин эмас. Шошилиш равишида беморни операцияга тайёрлаш ва операция ўтказиш зарур.

Ўткир ичак тутилишининг учинчи босқичи организмда клиник ва патологик белгилар келиб чиқиши билан перитонит касаллигига хосдир. Бу кўп омилли патологик ҳоллар пайдо бўлиши сабабларини, касалликка муолажа қилиш йўллари ва кейинги оқибатини аниқловчи босқич ҳисобланади. Юқорида кўрсатилган босқичлар ўткир ичак тутилишининг ҳамма турларида учраши мумкин.

Ичак тутилишининг динамик шакли. Ёш болалардаги шошилиш хирургик муолажа ўтказилиши керак бўлган касалликларда ичак тутилишининг динамик шакли алоҳида ўрин тутаяди. Чунки бу касаллик хирургик муолажадан кейин пайдо бўлиши мумкин. Динамик ичак тутилиши касаллигининг сабаблари ҳозиргача тўла ўрганилмаган. Кўп муаллифларнинг фикрича, бу касалликка асосан ичак тутқичидаги маҳаллий қон айланишининг бузилиши, периферик ва марказий нерв аппаратларини, ичак деворларини ҳаракатга келтирувчи фаолиятнинг ўзгариши сабаб бўлади. Бу жараёнда ичак нерв ва мускул тўқималарининг парабиози (тўқималарнинг қўзғатувчилар таъсирига жавобан алоҳида босқичли реакцияси) ичак деворидаги қон айланишининг бузилиши ҳисобига юзага келади.

Ичак деворидаги қон айланишининг бузилиши қорин парда яллиғланиши (перитонит), ичак деворларининг кенгайиб кетиши, организмнинг кўп миқдорда суюқлик йўқотиши (дегидратация) ва тўқималарда кислород миқдорининг камайиши (гипоксемия) натижасида келиб чиқади. Барча ичак тутилиши касалликлари турларидан болаларда динамик ичак тутилиши хасталиги 8—11% ни ташкил этади.

Динамик ичак тутилиши икки хил бўлади — спастик (мушаклар тонусининг ошиб кетиши) ва паралитик (нерв томирининг фалажи — гипомотор).

СПАСТИК ИЧАК ТУТИЛИШИ

Бу касаллик кам учрайди. Асосий сабаби гижжа инвазияси.

Клиникаси. Спастик ичак тутилиши қисқа муддатда қоринда кучли ва хуружли оғриқ пайдо бўлиши билан ифодаланади. Оғриқ қорин бўшлиғида чегараланмаган бўлади. Кўпинча беморнинг уму-

мий аҳволи ўзгармайди. Тана ҳарорати меъёрида ёки субфебрил бўлади. Баъзи вақтларда бемор бир марта қусиши мумкин. Нажас келмаслик ҳолати ҳам баъзан кузатилади.

Қорин дам бўлмайди, бир хил, пайпаслаб кўрилганда ҳамма бўлимлари юмшоқ, баъзи вақтларда спазм бўлган ичак ҳолатини аниқлаш мумкин. Ичак ҳаракатлари аниқ эшитилади.

Қон ва сийдик синамалари текширилганда ўзгариш бўлмайди. Таққослаш ташхиси механик ичак тугилиши ва буйрак санциги билан ўтказилади.

Баъзан ўткир ва оғир ўтадиган ичак санцигида беморда механик ичак тугилиши касаллигининг бор ёки йўқлигини ажрата олиш анча қийин. Тўғри ташхис қўйилишида тўлиқ ёзилган касаллик тарихи (беморда гижжа борлиги) ва текшириб кўрилгандаги хулосалар (қорин девори орқали кўзга ташланадиган ичак перистальтикаси, маҳаллий оғриқ ва «ўсма»симон ҳосила йўқлиги) беморда механик ичак тугилиши йўқлигидан далolat бериши мумкин. Бундай ҳолатларда беморни рентген нурлари орқали қорин бўшлигини текшириб кўриш талаб этилади. Ташхис қўйишда новокаин блокадаси ҳам анча ёрдам беради, чунки икки томонлама новокаин блокадасидан сўнг оғриқнинг кўп вақтгача йўқолиши беморда механик ичак тугилиши йўқлигини кўрсатади. Оғриқнинг касалликдан кейин йўқолмаслиги, аксинча оғриқ хуружининг кучайиши механик ичак тугилиши белгилари ҳисобланади.

Буйрак санциги, спастик ичак тугилишига нисбатан хуружли, оғриқ кучли, одатда бел соҳаларида бўлади. Оғриқнинг тарқалиши ўзига хос хусусиятга эгадир. Бундан ташқари буйрак санцигида сийдикнинг қовуқдан чиқиши қийинлашиши (дизурия) ва сийдикда патологик элементларнинг борлиги аниқланади.

Кўпинча рентген тасвирида буйракда ёки сийдик чиқариш йўлларида сийдик тошларини кўриш мумкин. Муолажаси асосан консерватив усулдир. Беморга санчиққа қарши дорилар, тозаловчи хукна тавсия қилинади, қоринга иситгич қўйилади.

Кўпинча юқорида айтилган муолажаларидан сўнг оғриқ йўқолади. Оғир ҳолларда эса оғриқни йўқотиш учун икки томонлама паранефрал новокаин блокадасини бир неча марта такрорлаш ёки 1—2 кунга перидурал оғриқсизлантириш усулини қўллаш мумкин. Бемор нажасида гижжа топилса, албатта гижжага қарши муолажа ўтказиш керак.

ПАРАЛИТИК ИЧАК ТУГИЛИШИ

Паралитик ичак тугилиши жарроҳлик муолажаларидан кейин жуда кўп учрайдиган асорат бўлгани туфайли хирургик касалликлар ичида муҳим ўрин тутади.

Баъзи муаллифларнинг маълумотларига кўра перитонитга олиб келган ўчоқни йўқотгандан кейин ҳам чала фалаж бўлган ичак

кўпинча (52,5%) қайтадан жарроҳлик муолажасини ўтказишга сабаб бўлади.

Ичакнинг чала фалажидан ҳосил бўлган ичак ичидаги босимнинг кўтарилиши ичак деворда қон айланишининг бузилишини чуқурлаштиради. Натижада ичак деворидаги нерв тўқимасининг фаолияти янада бузилиб органик шикастланишга олиб келади.

Суюқлик, оқсиллар, электролитларнинг ичак ичида тўпланиб қолиши, ичак деворидан қонга сўрилишининг бузилиши марказий ва периферик қон айланишининг издан чиқишига сабаб бўлади. Ҳозирги замон патофизиологик қарашларга асосланиб, қандай сабаблар ичак деворларини чала фалажга олиб келишидан қатъий назар, бир-бирига боғлиқ бўлган икки муҳит ичак фалажининг асосий сабабчиси ҳисобланади. Бу периферик нерв аппаратлари фаолияти ва ичак деворларининг қай даражада буралганлигига боғлиқ. Шу сабабларга асосланиб, жарроҳлик муолажасидан кейинги даврда пайдо бўлган ичакнинг чала фалажи ва ундаги умумий ва маҳаллий ўзгаришларнинг даражасига қараб учта ривожланиш босқичи фарқланади.

Клиникаси. Биринчи босқич: хирургик муолажадан кейин бевосита келиб чиқадиган чала фалажликда ичак деворидаги қон айланиши юзаки ва ўтиб кетувчи хусусиятга эга. Бу босқичнинг келиб чиқишига асосий сабаб, ичак деворидаги артерияларнинг чала фалажидир.

Беморнинг аҳволи ўртача оғирликда, гемодинамика ва ташқи нафас олиш кўрсаткичлари, сув ва электролит сўрилиш мувозанати хирургик муолажанинг анча вақт чўзилишига ва унинг ичак тўқималарига қаттиқ шикаст етказмаслигига боғлиқ бўлиб, операция пайтида йўқотилган қон миқдори тўлдирилганда асоратсиз кечади.

Беморнинг қорни озроқ дам бўлади, эшитиб кўрилганда ичак товушлари аниқ, лекин қориннинг ҳамма ерида бир хил кучда бўлмаган ҳолда эшитилади. Бемор тез-тез қусиб, таркибида меъданинг тиниқ рангли тўпланган моддалари ёки аҳён-аҳёнда 12 бармоқ ичакнинг аралашмалари бўлиши мумкин. Бунга паралитик ичак тутилишидан олдинги спастик ичак тутилиши босқичи сабаб бўлиши мумкин.

Иккинчи босқич. Ичак деворида майда қон айланишининг бузилиши анча чуқурлашган бўлиб, периферик нерв аппаратларида функционал ўзгаришлардан ташқари, органик бузилиш ҳам аниқланади. Беморнинг аҳволи оғирлашади, безовталаанади. Нафаси қисилиб, юрак уриши тезлашади. Қон босими нормал ҳолатда ёки озроқ кўтарилади.

Сув-электролит мувозанати текширилганда қонда натрий, хлор, баъзи ҳолатларда эса калий миқдори камайганлиги кузатилади.

Айланаётган қон ҳажми 25% пасаяди (асосан плазманинг ҳажми ҳисобига). Қориннинг дам бўлиши анчагина кўпаяди. Эшитиб

кўрилганда онда-сонда паст овозли ичак товуши эшитилади. Қусиш тез-тез, таркибида 12 бармоқ ичакда тўпланган моддалар бўлади.

Учинчи босқич. Бу босқичда ичак деворидаги нерв аппаратлари ва қорин бўшлиғидаги вегетатив нерв чигалларининг морфологик ўзгаришлари устуи туради. Кичик қон айланиши ўзгаришида капилляр қон томирларининг кенгайиб кетиши ва катта вена томирларида патологик ҳолатда қоннинг тўпланиши ўзига хосдир.

Беморнинг аҳволи ўта оғир бўлиб, қаттиқ безовталаниш ва ка-рахтлик кузатилади. Юрак уриши ва нафас олиш жуда ҳам тезлашади. Систолик қон босими 90 мм симоб устунига тенг ва ундан ҳам паст бўлади. Сийдик ажралиши камаяди ёки тўхтаб қолади. Биокимёвий текширувларда қоннинг айланаётган ҳажми (ҚАҲ) 25% дан 40% гача пасаяди. Қонда натрий, калий, хлор тузлари камаяди. Метаболик ацидоз бўлади. Қорин жуда ҳам дам, баъзи ҳолатларда еттинчи қовурғадан ҳам баланд кўтарилади. Қориннинг ҳамма жойларида ичак товуши эшитилмайди.

Перкуссияда қорин бўшлиғининг ён томонларида тўмтоқ товуш эшитилади. Бундай ўзгариш кўпинча суюқликнинг кенгайиб кетган ичак қовузлоқлари ичига йиғилиб қолишидан пайдо бўлади. Қусуқда йиғилиб қолган ичак моддалари бўлиши характерлидир.

II ва III босқичда ичакнинг чала фалажи кўпинча перитонитнинг давом этиши ҳисобига бўлиб, даволаш усули ҳам перитонит давосига ўхшашдир.

Оғир токсикозларда (этиологик омилларга қарамай) пайдо бўлган ичак тутилиши шу касалликнинг II ва III босқичларида кузатилади.

Таққослама ташхиси. Ўткир механик тутилишни бевосита операциядан кейин пайдо бўладиган ёпишқоқ ичак тутилиши билан таққослаш керак. Ўткир ичак тутилишидан асосан касалликнинг биринчи аломатлари жуда ҳам ўткир бошланиши билан фарқланади. Ўткир хуружли оғриқ, қусиш, ич юришмаслиги, ичак перистальтикасининг кучайиши кўпроқ механик ичак тутилишига хосдир.

Операциядан 8 соат кейин бошланувчи ёпишқоқ ичак тутилишида биринчи белги ичак перистальтикасининг кучайиши ва унинг қорин девори орқали кўринишининг йўқолиши билан намоён бўлади. Шунинг учун Л. М. Роталь контраст модда билан ирригография қилиб текширишни тавсия этади. Ирригография тасвирида йўғон ичак диаметри кичиклашган бўлса, бу беморда ўткир ичак тутилиши борлигидан дарак беради.

Агар йўғон ичак диаметри меъёрида ёки кенгайиб кетган бўлса, ичакнинг чала фалажи бошланган деб ўйлаш мумкин. Таққослаш ташхисини мураккаб ҳолатларда касалликни аниқлаб олиш учун ўтказиш лозим. Бунда асосан ичак ҳаракатини кучайтириш ва ичак фаолиятини тиклашга қаратилган тadbирлар, яъни ҳар 2 ёки 3 соатда 2—3 марта перидурал оғриқсизлантиришни қўллаш лозим.

Динамик ичак тутилишида перидурал оғриқсизлантиришдан сўнг беморнинг аҳволи анча яхшиланади, қайт қилмайди, ичакдан ҳаво ўтиши тикланади, баъзан ич ҳам юриша бошлайди.

Механик ичак тутилишида перидурал оғриқсизлантиришдан сўнг қоринда оғриқ кучайиб, қориннинг таранглашиши ортади, бемор тинимсиз қусади. Ел ва ич келиши кузатилмайди.

Давоси. Бу касалликни даволашда бузилган гомеостазни тиклаш ва ичакнинг маҳаллий чала фалажига қарши асосий тадбирларни қўллаш зарур.

Бу тадбирлар 3 гуруҳга бўлинади:

1. Меъда ва ичак бўшлиғида тўпланиб қолган моддалар эвакуациясини таъминлаш;

- а) меъдага мунтазам найча қўйиш;
- б) тўғри ичак орқали ичакка ретрограф найча қўйиш;
- в) гастро, энтеро ёки цекостомга қўйиш.

2. Ичак ҳаракатини кучайтириш:

- а) парасимпатик нерв системаси тонусини ошириш (организмга прозерин, нибуфин, ацеклидин юбориш);
- б) ичак силлиқ мушаклари ҳаракатини ошириш (питуитрин);
- в) маҳаллий рефлексларни ошириш (ҳуқна қўйиш, ичак электростимуляциясини қўллаш);
- г) ичакнинг осморецепторларига таъсир кўрсатиш (томирларга ош тузининг 10%ли эритмаси, сорбитол, сормантол эритмаларини юбориш).

3. Зарарланган жойдан келаётган патологик импульсларни сўндириш ва ичак деворининг маҳаллий қон айланишини яхшилаш:

- а) узайтирилган паранефрал оғриқсизлантириш;
- б) узайтирилган перидурал оғриқсизлантириш;
- в) 0,25% новокаин эритмасини қорин бўшлиғига юбориш;
- г) ганглиолитикларни қон томирига ёки мушакка юбориш.

Юқорида айтилган даволаш тадбирлари ичак чала фалажининг босқичларига қараб қўлланилади.

1- босқични даволашда асосан ичак девори ҳаракатларини кучайтиришга қаратилган тадбирларни қўллаш етарлидир, аммо бу тадбирлар асосан оғриқни тўла қолдириш билан биргаликда олиб борилиши шарт. Бунда энг яхши усул узайтирилган перидурал блокада усулини қўллашдир.

2—3- босқичларда даволаш анча мураккаблашади. Шунинг учун даволашда комплекс тадбирларни қўллаш, организмда пайдо бўлган умумий ва маҳаллий ўзгаришларга қарши курашиш керак. Асосий тадбирлардан бири ичакни «функционал» тинчлантириш ҳолатига келтиришдир. Бунинг учун 2-босқичда асосан узайтирилган перидурал оғриқсизлантириш усули ишлатилади. 3-босқичда

эса асосан юқорида айтилган муолажаларнинг ҳамма турларини ишлатиш билан бирга организмдаги умумий ўзгаришга қарши комплекс тадбирлар қўрилиши керак. Булардан эса асосийси экзикоз ва токсикозга қарши курашиш, ярим фалажланган ичак мускулларини умумий фалажга олиб келмаслигини таъминлаш учун пептидурали оғриқсизлантиришни 3—4 кун давомида қўллаш, айрим пайтларда эса ичакдаги захарли моддаларни чиқариш учун (декомпрессия қилиш) оператив усулни ишлатиш керак.

ҲАЗМ ҚИЛИШ БЎШЛИГИ АЪЗОЛАРИНИНГ ИККИЛАНИШИ

Овқат ҳазм қилиш бўшлиқ органларининг жуфтланиши деб, ичак деворининг нотўғри шаклланиши натижасида иккиланган ковакли ичак пайдо бўлиши билан кечадиган туғма нуқсонга айтилади. Жуфтланишнинг келиб чиқиши эмбрионал ҳаётнинг биринчи ойларига мос келади. Жуфтланишнинг пайдо бўлиши ичак найчаси шиллиқ қаватининг шаклланиши ва реканализациясининг бузилиши билан боғлиқ. Бу туғма нуқсон қуйидаги номлар билан аталади: овқат ҳазм қилиш найчасининг жуфтланиши, дупликатура, энтерокиста, энтерокистома, гигант дивертикул ва бошқалар. Бу номларнинг кўплиги жуфтланишнинг анатомик турлари кўплиги билан боғлиқ. У кичик кистасимон ҳосиладан то қизилўнғач, меъда, ўн икки бармоқ ичак ва бошқаларнинг тўлиқ жуфтланишини ўз ичига олади. Ингичка ичакнинг жуфтланиши энг кўп учрайди ва 60% ни ташкил қилади.

Овқат ҳазм қилиш органларининг жуфтланиши тасниф бўйича қуйидаги турларга бўлинади: кистоз, тубуляр ва дивертикуляр жуфтланиш. Тубуляр дупликатураларнинг қорин бўшлиғи соҳасида, баъзан ундан ташқарида — қорин орти соҳаси ёки кўкрак қафасида жойлашган ҳоллари қайд этилган. Ичак найчасининг жуфтлашган қисми кўп ҳолларда ичакнинг тутқич томонида жойлашиб, умумий қон таъминотига эга ва кўпинча асосий ичак билан пухта туташган бўлади.

Гистологик текширувлар дупликатура ва асосий ичак найчаси тузилишининг ўхшашлигини кўрсатади. Баъзан шиллиқ қават дистопияси кузатилади (масалан, ингичка ичак кистасида меъда шиллиқ қавати топилади), бу эса ичакдан қон кетишига сабаб бўлиши мумкин.

Клиникаси. Жуфтланишнинг белгилари унинг жойланиши, шакли ва ўлчамларига боғлиқ. Кўпинча дупликатлар белгиларсиз кечади ва жарроҳлик муолажаси давомида кутилмаганда топилади. Лекин баъзан (асосан шиллиқ қават дистопиясида) дупликатуралар бехосдан ичакдан кучли қон кетиши билан намоён бўлиши мумкин. Жуфтланишнинг кистоз тури (энтерокисталар) гоҳо жуда катталашиб, қисман ичак тутилиши ва ичак бўшлиғининг тўлиқ ёпилиши ёки ташқаридан сиқилишига олиб келади. Баъзан киста

атрофида ичаклар буралиб қолади ва ўткир странгуляцияон ичак тутилишининг клиник манзараси ривожланади. Ҳомиладорлик пайтида энтерокиста атрофида ичаклар буралиб қолиши ичакларнинг иккиламчи атрезиясига олиб келиши мумкин. Кўкрак қафасига кирувчи дивертикулларда дисфагия ва ателектаз, бронхоэктаз ва нафас олишнинг бошқа бузилишлари кузатилади. Йўгон ичакнинг жуфтланиши сурункади қабзият билан намоён бўлади. Ректал текширув пайтида беморларда оғриқсиз, юмшоқ эластик консистенцияли ўсмасимон ҳосила пайпасланади.

Тўғри ичакнинг жуфтланишида одатда сийдик системасига қўшилган оқма бўлади. Дупликатураларнинг асоратлари ичакдан қон кетишидан ташқари, ичак инвагинацияси ҳам маълум бўлиб, бундай ҳолларда уни консерватив даволаш фойдасиздир.

Ташхиси. Овқат ҳазм қилиш ковак органлари жуфтланишининг диагностикаси кўп ҳолларда жуда катта қийинчиликларга эга. Тил ости кистасини бошқа этиологияли кисталардан (ранула, лимфангиома) фақат гистологик текширувдан кейин фарқлаш мумкин.

Овқат ҳазм қилиш ковак органларининг пастки қисмлари жуфтланишида рентгенография тавсия этилади. Рентгенограммаларни жуда эҳтиёткорлик билан талқин қилиш лозим. Бир томондан, сохта жуфтланиш кўрилса, иккинчи томондан, жуфтлашган қисм контраст модда билан тўлмай, кўринмай қолиши мумкин. Тушунарсиз ҳолларда диагностик лапаротомия қилинади.

Энтерокисталарни қорин бўшлиғидаги кистоз ҳосилалардан фарқлашга ичак девори ва унинг ичидаги нарсаларни гистологик текшириш ёрдам беради. Ичак жуфтлашишида «киста» девори ичак найчасига хос тузилишда ва унинг ичида ҳазм қилиш безларининг секретини бўлади.

Давоси. Овқат ҳазм қилиш найчасининг жуфтлашиши фақат хирургик йўл билан даволанади. Энтерокистани шилиб ажратиб олиш қийинлиги туфайли овқат ҳазм қилиш ковак органининг жуфтлашган қисми резекцияси кенг қўлланади. Агар резекцияни бажариб бўлмаса (ўн икки бармоқ ичакнинг жуфтлашиши), қуйидагилардан бири бажарилади: асосий ва қўшимча ичак (жуфтлашган ичак) анастомози, девори билан шиллиқ қаватини қисман олиб ташлаш, баъзан марсупиализация қилиш ва ҳ. к.

Кўкрак қафасига кирувчи ичак дивертикулларида хирургик муолажа кўпинча икки босқичда бажарилади: аввал торакотомия қилиб дивертикул олиб ташланади ва қолган қисмни икки қатор чок билан тикилади, сўнгра 1—1,5 ҳафтадан кейин лапаротомия қилиниб, қолган дивертикул резекция қилинади.

Прогнози. Ўз вақтида ташхис, тўғри жарроҳлик усули қўлланилса прогноз яхши бўлади.

ҚОРИН БЎШЛИГИНИНГ КИСТОЗ ҲОСИЛАЛАРИ

Қорин бўшлиғи кисталари келиб чиқиши, анатомик тузилиши ва жойлашиши турлича бўлган ҳосилаларни бирлаштирувчи тушунча. Кисталар ҳақиқий ва сохта, атравматик, паразитар ва бошқа турларга фарқланади.

Келиб чиқиши, жойлашиши ва клиник кечиши бўйича ҳақиқий кисталар чарви, ичак тутқичи, ичак (энтерокисталар) кисталарига бўлинади.

Чарви кисталари — лимфа тўқимасининг дистопияси ёки лимфа йўллариининг тегилиб қолиши натижасида ҳосил бўлиб, чарви варақлари орасида жойлашади. Улар юпқа деворли, бўлмали тузилишга эга бўлиб, сероз суюқлик билан тўлган. Бу кисталар ўлчами турлича, баъзан жуда катта бўлади.

Клиник кўриниши кистанинги ўлчамига боғлиқ. Кичик кисталар бошқа сабаб билан бажарилган хирургик муолажа вақтида тасодифан топилади. Катта кисталар қўшни аъзоларни эзиб, баъзан қисман ичак тугилишини келтириб чиқаради. Чарви кистаси бўлган беморларда қорин айланасининг аста-секин катталашини кузатилади. Кўпинча қорин олди деворига яқин жойлашган, ҳаракатчан (сирпанувчи) ўсма пайпасланади. Қоринни пайпаслаш оғриқсиз. Рентгенологик текширув вақтида қорин олд деворига яқин жойлашиб, ичак қовузлоқларини орқага сурувчи ўсмасимон ҳосилани кўриш мумкин.

Ичак тутқичи кисталари одатда лимфа тўқимасининг дистопияси натижасида келиб чиқиб, ичак тутқичининг истаган қисмида жойлашади. Улар ичак тутқич варақлари орасида жойлашиб ичак девори билан боғлиқ эмас. Ичак тутқичи кисталари ичида одатда сероз суюқлик бўлиб, уларнинг юқори жойлашган ҳолларида хилез ўт суюқлиги бўлиши мумкин.

Касалликнинг илк белгиларидан бири — қорин айланасининг аста-секин катталашини бўлиб, у болани безовта қилмайди. Киста катталашгани сари ўқтин-ўқтин қусиш ва оғриқ пайдо бўлади. Агар киста буралиб қолса, боланинги аҳволи баттар оғирлашади, оғриқ кучаяди, бола кўп қайт қилади.

Ичак тутқичи кисталарига ҳосиланинги ўта сирпанувчанлиги хосдир. «Ўсма» қорин бўшлиғида бемалол сирпанади, аниқ чегарага ва текис контурга эга. Ингичка ичак тутқичи кисталари жуда ҳам сирпанувчан.

Катта ичак тутқич кисталарида кўпинча асоратлар (киста оёғи атрофида бурилиш, ичак тугилиши, йиринглаш ва бошқ.) кузатилади. Бундай ҳолларда бемор қорин бўшлиғи оғир хасталиги билан жарроҳлик касалхонасига ётқизилади.

Энтерокиста — ичак жуфтлашиши (дубликатураси) номи билан аталадиган касаллик. У ичак ковак аъзолари тўғри ривожланмасдан ортиқча ўсиб кетиши, мушаклараро ретенцион киста ҳосил

бўлиши (60%) натижасида энтерокисталар ингичка ичакда жойлашишидан келиб чиқади.

Клиник белгилари энтерокиста ичида яллиғланиш бўлганда намоён бўлади. Бунда бола ўзини нохуш ҳис қилади ва оғриқ пайдо бўлади. Қисман ёки тўлиқ ичак тугилиши кузатилади. Энтерокистанинг эрозияланган шиллиқ қаватидан қон кетиши ёки девори тешилиб, перитонит ривожланиши мумкин.

МЕЪДА ОСТИ БЕЗИНИНГ ЖАРРОҲЛИК КАСАЛЛИКЛАРИ

Болаларда меъда ости безининг хирургик касалликлари ўзига хос кўринишда бўлиб, мураккаб ва кам ўрганилган. Меъда ости бези касалликлари ичида энг кўп учрайдигани ўткир панкреатит ҳисобланади. Бундан ташқари болаларда ҳалқасимон ва қўшимча шаклдаги меъда ости бези жарроҳлиги касалликлари ҳам учраб туради.

Ўткир панкреатит — меъда ости безининг ўткир яллиғланиши ҳисобланиб, барча ёшдаги болаларда, баъзан ҳатто чақалоқларда ҳам учраши мумкин. Касалликнинг клиник кечиши уч гуруҳга бўлиб ўрганилади: меъда ости бези шиши, геморагик некроз, йирингли яллиғланиш.

Ўткир панкреатитнинг келиб чиқиши ва ривожланишида унинг ўз хусусий ферментларини ишлаб чиқиши ҳамда уларнинг таъсир кучидан заҳарланиш, аллергологик, бактериологик ва ташқи таъсир остида яллиғланиш асосий ўрин тутати. Болаларда кўп ҳолларда ўтказилган ўткир юқумли касалликлардан (эпидпаротит, қизамиқ, энтерит) кейин ўткир панкреатит келиб чиқиши мумкин.

Касалликнинг клиник кечиши ўткир панкреатитнинг қайси кўринишда кечиши ва беморнинг ёшига боғлиқ. Болаларда меъда ости безининг ўткир шиши (айниқса кичик ёшдаги болаларда) катталардагига нисбатан бир оз енгилроқ кечади. Касаллик аломатларининг аниқ намоён бўлмаслиги кўпинча «ноаниқ ички заҳарланиш» деган хулосага ва оқибатда бемор болаларнинг педиатр назорати остида даволанишига олиб келади. Бундай ҳолларда бериладиган ёрдам (томир орқали суюқликларни томчилатиб қуйиш, антибиотиклар, витаминларни қўллаш) бемор умумий аҳволининг тезда яхшиланишига олиб келади, бироқ касалликнинг ҳақиқий сабаби мавҳум бўлиб қолаверади. Каттароқ ёшдаги болаларда, меъда ости безининг шиши ўзига хос белгиларни намоён қилади. Касаллик қорин соҳасидаги оғриқ билан бошланади. Даставвал қорин соҳасида тарқалган оғриқнинг пайдо бўлиши секин-аста эпигастрал соҳага кўчади. Оғриқ елка ва куракларгача тарқалади, аксарият ўраб олади. Бемор бундай ҳолларда чап ёнбоши билан ётиб олади. Шу билан бирга беморда кўнгил озиши, қайта-қайта қусиш, кўп сўлак оқиши кузатилади. Тана ҳарорати кўтарилмайди, тили

бир оз оқарган ва нам бўлади. Томир уриши қониқарли, бир маромда тезлашади. Қон босими меъёрида ёки бироз пасаяди. Боланинг ранги бир оз оқарган, териси тоза, қорин девори пайпаслаб кўрилганда оғриқсиз, мушаклар таранглашган, юмшоқ бўлади. Қорин соҳасида кучли оғриқ пайдо бўлиши, лекин жарроҳлик касаллигига хос белгиларнинг бўлмаслиги меъда ости безининг шишли яллиғланишини билдиради. Қўшимча текшириш усуллари ташхис қўйишга кам ёрдам беради. Қорин бўшлиғини рентгенологик текшириш ҳам фойдасиздир. Ташхис қўйиш учун энг муҳим ва доимий ўзгариш қон зардобии ва сийдикдаги амилаза (диастаза) миқдори аниқланганда сезилади. Дастлаб 2—3 кеча-кундузда диастаза миқдори кўтарилиб бориб, кейин аста пасайиб боради. Бир оз гипергликемия ҳолати ҳам кузатилади.

Геморрагик некроз ва йирингли панкреатит. Бу хасталиклар кўзга яққол ташланувчи белгилар билан ҳамда жуда оғир кечади. Кичик ёшдаги болаларда бирдан безовталик пайдо бўлади. Бола оғриқдан қичқиради, ётган жойида жуда безовта бўлиб «мажбурий ҳолатни» олади, бу ҳолат доимий оғриқни бир оз камайтиради. Секин-аста кучли безовталаниш пасайиб адинамия билан алмашади. Бола ташқи таъсиротга эътиборсиз бўлади ва инграйди. Оғриқнинг қаерда кўпроқ бўлаётганини кўрсатиб бера оладиган катта ёшдаги болалар елка ва куракларгача қўшиб оғритувчи қориннинг юқори қисмидаги кучли оғриқдан шикоят қиладилар.

Оғриқ баъзан шу қадар кучли бўладики, бемор ҳатто ҳушидан кетиб қолади. Қорин соҳасида пайдо бўладиган кучли оғриқ беморни ҳолсизлантириб қўювчи даражадаги қайт қилиш билан бирга кечади. Ҳар бир култум ичилган суюқлик кучли қайт қилишга олиб келиши туфайли бемор жуда чанқашига қарамай, суюқлик ичишдан бош тортади. Умумий аҳволи тобора оғирлашиб боради. Бемор ранги оқаради, эксикоз белгилари юзага келади. Томир уриши тезлашган, заиф бўлади. Қон босимининг пасайиб кетиши ва беморнинг «шок» ҳолатига тушиши жуда кам ҳоллардагина кузатилади. Тана ҳарорати фақат йирингли панкреатитлардагина жуда юқори бўлиши мумкин. Ўткир панкреатитнинг оғир турларида, қорин пайпаслаб кўрилганда аниқланадиган белгилар билан бемордаги субъектив «ўткир жарроҳлик касалликлари»га хос аломатлар ўртасида катта тафовут сезилади. Бемор болада қорин нафас олишда иштирок этади. Перкуссия ва пальпация қилинганда қоринда, асосан эпигастрал соҳада бир оз оғриқ сезилади. Қорин девори мушаклари таранглашмаган бўлади. Касаллик бошланган вақтдан бир неча соат ўтгач ичак фалажланиб, қорин дам бўлади, ичак шовқинлари жуда сусаяди. Пайпаслаганда оғриқ кучаяди, қорин парданинг яллиғланиш белгилари ҳамда тери гиперестезияси кузатилади. Кичик ёшдаги болалар текшириш пайтида қаршилик кўрсатадилар. Қон кўрсаткичлари таҳлилида юқори даражадаги лейкоцитоз, айниқса йирингли панкреатит ҳолларида хлоридлар,

калий ва кальций миқдори камаяди, эксикоз кучаяди ва қанд миқдори ошади. Диастаза ферментининг қондаги ва сийдикдаги миқдори ошиб кетади, лекин айрим ҳолларда жуда оғир кечадиган панкреатитларда миқдори ўзгармаслиги ёки бир оз камайиши мумкин.

Диастаза миқдорини вақти-вақти билан қайта текшириб туриш лозим. Тарқалган гангренеокроз ҳолларида диастаза миқдори тез фурсатда юқори кўрсаткичлардан норма даражасигача пасайиб кетиши мумкин, бу эса ёмон оқибатлар даракчисидир.

Рентгенологик текширувлар болаларда ташхис қўйишга кам фойда беради. Лекин қорин бўшлиғи аъзоларининг рентген тасвирини олиш ташхисни дифференциациялаш учун керакли ҳисобланади. Кўп ҳолларда меъда-ичак йўллари контраст моддалар билан текшириш тавсия этилади. Узоқ давом этаётган панкреатитни кардиал контраст билан текшириш ўн икки бармоқ ичакнинг кенгайиши, унинг шиллиқ қаватидаги шиш борлигини аниқлашга ёрдам беради.

Таққослама ташхис. Бу касаллик болаларда ўткир аппендицит, ичак тутилиши, ичаклар перфорацияси сингари касалликларга ўхшаш кечади. Кичик ёшдаги болалар организми умумий реакциясининг маҳаллий реакциялардан устунлиги ўткир панкреатитга хос белгиларни илғаб олишни яна ҳам мушкуллаштиради.

Ўткир аппендицит билан дифференциация қилишда, асосан катга ёшдаги болалардаги кўринишни айтиб ўтиш лозим. Ўткир аппендицитдан фарқли равишда, бу ҳолларда қориннинг юқори қисмида кучли оғриқ, унинг иррадиацияси, тинимсиз қайт қилиш ва бемор умумий аҳволининг тезда оғирлашуви кузатилади. Бундан ташқари, болада аппендицитга хос бўлган белгилар — ўнг ёнбош соҳасида маҳаллий оғриқ ва қорин девори мушакларининг таранглашмаганлиги қайд этилади. Агар аниқланган касаллик аломатлари тўғри баҳоланса, шифокорда ўткир панкреатитга шубҳа туғилиши табиийдир.

7—8 ёшли болаларда ўткир аппендицитнинг атипик шаклда кечиши ҳолларида, фақатгина ўтказилган жарроҳлик муолажаси ташхисни тўғри қўйишга ёрдам беради.

Ўткир ичак тутилиши бир ёшгача бўлган болаларда ўткир панкреатитга ўхшаш клиник манзарага эга бўлади, жумладан қорин юқори қисмида оғриқ бўлиши, қайт қилиш. Бироқ ўлароқ ичак тутилишидан фарқли, меъда ости безининг яллиғланишида оғриқ доимий бўлади, ел юриши ва ахлат келиши бузилмайди. Беморни рентгенологик текшириш тўғри ташхис қўйишга ёрдам беради.

Меъда ёки ичак перфорацияси қайт қилиш, қорин парданинг яллиғланиши билан бирга кечади ва шу билан ўткир панкреатитдан фарқ қилади. Рентгенологик текшириш диафрагма остида эркин ҳаво йиғилганини кўрсатади.

Давоси. Болаларда жуда кўп ҳолларда ўткир панкреатит хирургик йўл билан даволанади. Жуда кам ҳолларда, қасаллик энгил кечганда (шишли ўткир панкреатит) консерватив усул қўлланади. Консерватив даволашда асосан 4 йўналиш тафовут қилинади: 1) оғриқни пасайтириш; 2) меъда ости беши фаолиятини сусайтириш; 3) сув ва электролитлар мувозанатини барқарорлаштириш; 4) иккиламчи инфекциянинг олдини олиш.

Оғриқни қолдириш учун болага 2—3 кун мобайнида шокка қарши эритмалар (томир орқали) юборилади. Қоринга муз қўйилади. Перидурал анестезия ёки VII—X кўкрак умуртқалари чегарасида паравертебрал блокада қилинади. 2—3 кун давомида овқат бериш умуман ман этилади, 1—2 кун давомида сув ҳам ичирилмайди. Парентерал овқатлантириш 5%ли глюкоза эритмаси ва физиологик эритма билан олиб борилади. Беморга ҳафтада 2—3 марта қон ва қон зардоби қуйиш, 6—7 кун давомида антибиотиклар олиш тавсия этилади. Трасилол, инипрол сингари антифермент препаратларни буюриш мажбурий тадбирлардан ҳисобланади. Ҳар куни томирга 15—20 мл 40% ли глюкоза эритмаси юборилади. Буларнинг қўлланилиши ферментлар фаоллигини пасайтирибгина қолмай, балки оғриқ йўқолишига ҳам ёрдам беради. Инсулин 4 г қанд моддасига 1 УБ миқдоридида қўлланади. Барча бемор болаларга 0,5% ли 10—15 мл новокаин эритмаси ва турли витаминлар тавсия этилади. 3—4-кундан бошлаб беморга сутли, ўсимликлардан тайёрланган, кўп оқсилли ва кам углеводли парҳез таомлар бериш мумкин.

Жарроҳлик муолажаси асосан ўткир панкреатитнинг деструктив кўринишида қўлланади. Меъда ости беши яллиғланишига гунмон қилинганда ва қорин бўшлиғи аъзоларининг жарроҳлик қасаллиги аниқланмаган ҳолларда диагностик лапаратомия қилиш тавсия этилади.

Бундай ҳолларда жарроҳлик муолажаси, ташхис қўйишнинг охириги босқичи ҳисобланади. Кичик ёшдаги болаларда ўткир панкреатит кўпинча операция пайтидаги «топилма» ҳисобланади.

Хирургик муолажа тез фурсатда амалга оширилади. Айрим ҳолларда қисқа муддатли тайёрлов муолажасини ўтказиш лозим бўлади. Бу пайтда оғриқ қолдирувчи воситалар, трасилол тавсия этилиб, оғиз орқали овқатланиш ман этилади ҳамда консерватив даволашда кўрсатилган дори-дармонлар томир ичига юборилади.

Ўткир панкреатитда жарроҳлик муолажаси меъда ости беши атрофидаги тўқималарни 0,25% ли новокаин эритмаси билан тўйинтириб, без олдида «сигарасимон» тампон ҳамда найча қолдириш билан яқунланади. Жарроҳлик муолажасидан кейинги давр жуда оғир кечади. Қўйилган тампон 2—3-кунлари бир оз тортилади ва 6—7-кунлари олиб ташланади. Антибиотиклар юбориш учун қолдирилган найча эса 4-куни олинади. Бу даврда ўтказиладиган фаол консерватив даволаш битишмали ичак тугилиши сингари асоратларни энгишга ёрдам беради.

Ўткир холецистит — бу ўт пуфагининг ўткир яллиғланиши бўлиб, болаларда кам учрайдиган хасталиклардан ҳисобланади.

Ўт пуфаги деворида ўткир яллиғланишнинг пайдо бўлишига асосий сабаблар: ўт пуфагига гематоген, лимфоген, энтероген йўллар орқали инфекция ўтиши ҳисобланади. Болаларда ўткир холециститнинг келиб чиқишида энтероген йўлнинг аҳамияти жуда катта. Бола организми овқат ҳазм қилиш системасининг ҳали тўла ривожланмагани, нозиклиги, деярли барча касалликларнинг кичик ёшдаги болаларда ич бузилиши билан кечишига олиб келади. Бу эса ўз навбатида ўт пуфагига микроорганизмлар тушишига сабаб бўлади. Лекин, бу ҳол ҳамма вақт ҳам ўт пуфагининг ўткир яллиғланишига олиб келавермайди. Яллиғланишни ривожлантирувчи асосий омил ўт пуфагида ўт-сафронинг туриб ёки тиқилиб қолиши ҳисобланади. Аксарият 65% болаларда сафронинг тиқилиб қолиши ўт пуфаги туғма нуқсонлари билан боғлиқ бўлади.

Болалар жарроҳлигида, катталарга нисбатан тошли холецистит ва тошсиз холециститнинг учраши ўртасида қарама-қаршилик бор. Болаларда калькулёз (тошли) холецистит жуда кам учрайди.

Патологоанатомик текширишлар натижасида ўткир холециститнинг катарал, флегмоноз ва гангренали турлари тафовут қилинади. Айрим ҳолларда биргина ўт пуфагининг ўзида ҳар хил яллиғланиш белгиларини кўриш мумкин. Шунинг учун ҳам кўрсатиб ўтилган турлар битта жараённинг босқичларидир.

Катарал кўринишдаги ўткир холециститнинг оқибати, кўп ҳолларда, ўт пуфагининг шишиб қолиши ёки истисқоси билан яқунланади. Ўт пуфагининг чандиқли тугилиши натижасида болаларда учрайдиган бундай истисқо ойлаб, баъзан йиллаб беморни безовта қилмагани ҳолда сақланиб қолиши мумкин. Ўт пуфагининг ёрилиб кетиши фақат қорин бўшлиғи аъзоларининг жароҳатланиши туфайли келиб чиқади.

Ўткир холециститнинг оғир асоратларидан бири ўт пуфагининг перфорациясидир. Бу ҳолат ўткир холециститнинг деструктив (флегмонали ёки гангренали) кўринишлари интиҳоси ҳисобланади. Шунини таъкидлаб ўтиш керакки, ўт пуфагидаги яллиғланиш жараёни жигар паренхимасида ҳам турли хил ўзгаришлар пайдо қилиши мумкин.

Клиникаси. Ўткир холецистит болаларда тўсатдан, кучли оғриқ билан бошланади. Маҳаллий бўлмаган оғриқ секин-аста ўнг қовурға ости, эпигастрал соҳани эгаллайди. Оғриқ ўт пуфагининг спастик қисқариши ва унинг деворлари таранглашиши ҳолларида бир неча соатлаб давом этади ва хуруж бўлади.

Жигар санчиғида чидаб бўлмайдиган кучли оғриқ, ўт йўлларида йирингли қуйқалар ва сафронинг тиқилиб қолиши сабабли пайдо бўлади. Бундай ҳолларда бемор безовталанади, инграйди ва оғриқ сал бўлса ҳам босиладиган бир ҳолатни танлаб, шу ҳолатда ҳара-

катсиз қолади. Юзи оқариб, совуқ тер билан қопланади, кўрқув аломати пайдо бўлади. Оғиз бўшлиғининг шиллиқ қавати, лаблари қуриб, тили оқ караш билан қопланади. Нафас олиш тезлашган, тахикардия кузатилади. Хуруж асосан беморга енгиллик келтирмайдиган кўнгил айниши ва қайт қилиш билан кечади, ичаклар дам бўлиши, ич қотиши юзага келади. Кичик ёшдаги болаларда эса аксинча, диспепсия кузатилади.

Шуни айтиб ўтиш керакки, болаларда ҳам худди катталардай оғриқ ўнг ўмров усти ва курак соҳаларига тарқалади. Тана ҳароратининг юқори кўрсаткичлари кўпинча хуруж пайтида қайд этилади. Оғир йирингли яллиғланиш ҳолларида тана ҳароратининг $38—39^{\circ}\text{C}$ га кўтарилиши титраш, алаҳлаш билан кечади.

Ўткир холециститга чалинган бемор болаларнинг деярли ярмида сарикликни ҳам кузатиш мумкин. Сарикликнинг пайдо бўлишига сабаб жигар ва ўн икки бармоқ ичак бойламида яллиғланиш ҳисобига инфилтратнинг тарқалиши ва умумий ўт йўлининг тикилиши ёки жигарнинг ҳам зарарланишидир. Жигар аксарият беморларда катталашган, оғриқли бўлади.

Ўткир холециститни кичик ёшдаги болаларда ташхислаш жуда мураккаб масала. Кўп кузатувларда ўткир холециститга ташхис ўткир аппендицит гумон қилиниб ўтказилган жарроҳлик муолажалари пайтида қўйилади.

Болаларда ўткир холецистит ташхисини қўйишда касаллик тарихига (анамнезга), қорин девори мушакларининг таранглашишига, ўнг қовурга остида оғриқ аниқланиши ва бошқа махсус белгиларга асосланилади. Булар жумласига Захарьин, Мерфи, Ортнер ва Френикус симптомлари киради.

Периферик қон таҳлил қилинганда эритроцитлар чўкиш тезлиги $30—60$ мм/соатгача ошади, лейкоцитлар миқдори $10—12 \times 10^9$ а/л, айрим ҳолларда $15—20 \times 10^9$ /л гача ортади.

Ўткир холециститни ўткир аппендицит, ичак инвагинацияси, ўткир панкреатит, пиелонефрит ва гижжа касалликларидан фарқлаш лозим. Ўткир аппендицит касаллигида чувалчангсимон ўсимтанинг жигар остида жойлашган турини ўтказиб юбориш мумкин. Бундай ҳолларда беморни бир неча марта қайта-қайта кўриш, кузатиб бориш катта ёрдам беради. Иккиланиш бўлган ҳолларда жарроҳлар тўғри хулоса чиқариш ва энг хавфли асоратнинг олдини олиш учун «ўткир аппендицит — шошилинич жарроҳлик муолажаси дарқор», деган қарорга келадилар.

Даволаш усуллари ўткир яллиғланишнинг турларига боғлиқ. Агар ташхис операциядан олдин аниқланган бўлса ҳамда қорин пардада яллиғланиш аломатлари сезилмаса, беморга консерватив даво: антибиотиклар, спазмолитиклар, оғриқ қолдирувчи воситалар, дезинтоксикация мақсадида томир орқали дорилар қуйиш, гомеостазни яхшиловчи, ферментлар фаоллигини сусайтирувчи (контрикал, гордокс) воситалар юбориш тавсия этилади. Бемор умумий

аҳволининг ўтказилган консерватив даво муолажаларга қарамай тобора оғирлашиб бориши хирургик аралашувни талаб қилади. Ўткир холециститнинг флегмоноз, гангренали кўриниши ва перфорация бўлган ҳолларда шошилиш жарроҳлик муолажаси ўтказилади. Операция давомида ўт пуфагининг деструктив ўзгаришлари бўлмагани ҳолда катталаниши ва таранглашишигина бўлса, жарроҳ уни сақлаб қолмоғи керак. Флегмонали ўткир холециститда уни олиб ташлаш, яъни холецистэктомия тавсия этилади. Айрим муаллифларнинг таъкидлашича, флегмоноз ўткир холециститда ҳам холецистостома кўйиш ҳисобига ўт пуфагини сақлаб қолиш мумкин (В. Н. Вознесенский, 1944, Л. В. Авдей, 1964, Ю. Ф. Исаков, 1988).

Ўт пуфагининг гангренали кўриниши, маҳаллий ва тарқалган деструктив ўзгаришлар, перфорация, эмпиема, ўт пуфаги истисқоси ҳам холецистэктомия қилишни талаб қилади.

Ўткир холециститнинг жарроҳлик муолажаси жароҳат орқали қорин бўшлиғини дренажлаш ва жароҳатда докали тиқин қолдириш билан яқунланиши лозим. Йирингли-деструктив холециститни хирургик йўл билан даволаш билан бирга, қопқа вена орқали дори моддалар юборишни тавсия этиш жигар функционал ҳолатини яхшилаш ва турли асоратлар олдини олиш имконини беради.

ТАЛОҚНИНГ ЖАРРОҲЛИК КАСАЛЛИКЛАРИ

1. Талоқнинг туғма ривожланиш нуқсонлари. Талоқнинг туғма йўқ бўлиши жуда кам учрайди ва бошқа оғир туғма нуқсонлар билан бирга қўшилиб келади. Баъзан аъзоларнинг қисман ёки тўлиқ қарама-қарши ҳолатда жойлашиши билан бирга қайд этилади.

Талоқнинг тўлиқ ривожланмаслиги (гипоплазия) ёки микроспления), яъни аъзонинг анатомик шакли тўғри бўлиши, тузилиши одатдагича, лекин кичик ўлчамли бўлиши ҳам жуда кам учрайдиган ҳол.

Талоқнинг қўшимча бўлиши ёхуд «қўшимча талоқ» амалиётда энг кўп учрайдиган туғма нуқсонлардан бири бўлиб, якка-якка ёки «ғуж» бўлиб талоқ дарвозаси олдида, унинг бойламлари, қон томирлари атрофида чарвида жойлашиши мумкин. Уларнинг ўлчамлари дон ушоғидек, айрим ҳолларда (талоқ олиб ташлагандан кейин) меъёрадаги талоқ ўлчамлари билан тенг бўлади. Устама талоқнинг бундай катта ўлчамли бўлиб кетиши, олиб ташланган талоқ функциясининг унинг зиммасига тушганлигидандир. Шунинг учун ҳам талоқни олиб ташлаш лозим бўлган барча жарроҳлик касалликларида устама талоқни сақлаб қолиш, талоқнинг иммунологик функциясини тўлиқ сақлаб қолишни кафолатлайди. (Ж. Т. Масаидов, 1992).

Шуни унутмаслик керакки, айрим аутоиммун жараёнларда кечадиган қон касалликлари туфайли талоқни олиб ташлаш вақтида

«устама талоқни» қолдириш, касалликнинг қайталанишига олиб келиши мумкин.

2. Талоқ кисталари. Талоқ кисталари паразитар кисталарга бўлинади. Нопаразитар кисталар эса ўз навбатида чин ва сохта кисталарга ажратилади. Чин кисталар туғма бўлиб, эндотелий ва эпителий билан қопланган бириктирувчи тўқима бўшлиғи сероз суюқлик билан тўлиб туради. Жуда кам ҳолларда дермоид киста учраши мумкин.

Паразитар кисталар ичида энг кўп учрайдигани эхинококкоз-дир. Талоқ эхинококкози фақат 2—5% ҳолларда учрайди, бундан фарқли ўлароқ, жигарнинг эхинококкдан зарарланиши 70—90% ни ташкил қилади. Талоқ эхинококкози болаларда жуда кам учрайди. Шу билан бирга талоқда эхинококкнинг ўсиши жуда суст бўлгани учун асосан талоқ эхинококкози катталарда учрайди. Клиник манзараси эса нопаразитар киста билан деярли бир хилда кечади: чап қовурға ости соҳасида оғриқ, қўшни аъзоларнинг сиқилиш белгилари қайд қилинади. Ташхис қўйишга серологик текширишлар (Кацони, латексли синама) ва қондаги доимий эозинофилёз, ультратовуш текшируви катта ёрдам беради.

Кўпинча жароҳатланиш оқибатида (50%) ёки қайси бир оғир юқумли касаллик (қорин тифи, сил, безгак)дан сўнг орттирилган сохта кисталар пайдо бўлади (псевдокисталар). Жароҳатланишдан кейин пайдо бўладиган сохта кисталар гематома ўрнига қараб кечадиган турли аутолитик жараёнлар ва вақт ўтиши давомида фибринли чегараларнинг фиброз қатламга ўтиши натижасида келиб чиқади. Бўшлиқдаги суюқлик хусусияти ва кистанинг жойлашган ўрнига қараб кисталар серозли, геморрагик, сероз-геморрагик, талоқ ичидаги ва субкапсуляр кисталарга ажратилади. Кисталар ўлчами ҳар хил: майда ва кўп ҳамда ягона йирик бўлиб, бўшлиқда 1 л гача ҳажмда суюқлик бўлиши мумкин.

Клиник манзараси киста ўлчамларига боғлиқ бўлиб, чап қовурға ости соҳасида оғирлик ҳисси ва оғриқ сезилади. Катта кисталар ичак тутилиши ва бошқа симптомлар ривожланишига сабаб бўлади.

Кўрик пайтида қорин деворидаги асимметрия кўзга ташланади. Чап қовурға остининг шишиб тургани, пайпаслаганда эса ўлчамлари катталашгани, эластик ва оғриқсиз талоқ қўлга уннайди. Қорин деворига жуда яқин турган кисталарда эса билқиллаш, яъни флюктуация аниқланади.

Ташхис. Нопаразитар кисталарни текшириш ва аниқлаш жуда қийин бўлади. Бундай ҳолларда талоқ ўсмаси, буйрак ўсмаси, қорин парда орти бўшлиғи аъзолари ўсмалари ва бир қанча кисталар очилиб, хитин қобиғи олиб ташлангач, бўшлиқ 10% ли формалин эритмаси ёки лазер нури билан зарарсизлантирилиб, унинг деворлари кесилади ва чокланади.

Кўпгина муаллифларнинг фикрича, жуда кўп кисталар бўлиши, уларни олиб ташлаш, кўп қон йўқотилгани муносабати билан амалга оширилиши мумкинлиги талоқни олиб ташлашга мажбур қилади. Бироқ, болаларда кисталарга чоклар қўйиш, талоқни резекция қилиш (кесиб ташлаш) ҳисобига аъзони сақлаб қолишга интилиш лозим. Атрофдаги тўқима ва аъзолар билан жуда қалин битишиб кетган кисталар бўлса, улар очилиб, ичига йиғиладиган суюқликни доим чиқариб туриш мақсадида у ерга келтириб, «тиқин» ҳосил қилинади.

3. Талоқ абсцесслари. Талоқ абсцесслари септикопиемик ҳолатларда, баъзи юқумли инфекциялар (безгак, дизентерия ва б.қ.)да, йирингли ўчоқларнинг қўшни аъзоларга ўтиши, перитонит, жароҳатланишларда гематоген йўл билан ривожланади. Талоқ абсцесси кўп ҳолларда йирингли ўчоқнинг бошқа аъзоларга (жигар, буйрак, ўпка) тарқалиши билан бирга учрайди. У битта — катта ёки майда — кўп бўлиб жойлашиши мумкин. Баъзан қон аралаш бўлиб, уни чақирувчи патоген микроорганизм стафилококк ва ичак таёқчалари ҳисобланади.

Талоқ абсцессларининг клиник манзараси турли-туман бўлиб, унинг жойлашган ўрни ва беморнинг касаллик келиб чиқишдан олдинги умумий ҳолатига боғлиқ. Талоқнинг қуйи қисмида жойлашган абсцессларда катталашган, оғриқли талоқ қўлга уннайди, қорин пардада яллиғланиш аломатлари пайдо бўлади. Абсцесс талоқнинг юқори қисмида жойлашган бўлса, плевра томонидан ўзгаришлар сезилади: суюқлик ажралиши, диафрагма чап гумбазининг нафас олишдаги ҳаракати ва чап ўпка пастки қисмида нафас олишнинг сусайиши кузатилади. Беморнинг умумий аҳволи ёмонлашади, тана ҳарорати кўтарилади, қон кўрсаткичларида яллиғланиш белгилари, интоксикация аниқланади. Оғир асоратлар йирингли ўчоқнинг ёрилиши ва қорин бўшлиғига тарқалиши билан боғлиқ бўлади.

Талоқ абсцессларини ташхислаш жуда қийин. Бу борада ультратовушли текшириш катта ёрдам бериши мумкин.

Давоси. Даволашнинг энг самарали усули йирингли ўчоқни очиш ва уни дренажлаш ҳисобланади. Талоқ абсцесси қуйи қисмда жойлашган бўлса, жароҳат чап қовурга равоғи остидан кесилади. Бу ерда талоқ қорин парда билан ёпишган бўлади ва шунинг учун қорин бўшлиғининг зарарланиши кузатилмайди. Абсцесс талоқнинг юқори қисмида жойлашган бўлса, жароҳат трансторакал йўл билан тўққизинчи-ўнинчи қовурғалараро, қовурғани резекция қилиш ва плеврани диафрагмага изоляция қилиш билан амалга оширилади. Талоқ битишмалардан холи бўлган абсцесслар кўп ёки талоқ паренхимаси ириб кетган ҳолларда спленэктомия тавсия этилади.

Табиийки, жарроҳлик муолажаси доимо жадал антибактериал терапия, иммунотерапия ва инфузия муолажалари билан бирга олиб борилади.

4. Тромбоцитопеник пурпура. Бу касаллик Ж. Верлгоф (1735) томонидан икки юз йил аввал биринчи бўлиб эътироф этилишига қарамай, ҳозирги даврда ҳам унинг келиб чиқиш сабаби ноъмалум бўлиб қолмоқда.

Биокимёвий, цитокимёвий ва иммунологик изланишлар шуни кўрсатадики, касалликнинг ривожланишига 4 та омил катта таъсир кўрсатади:

- 1) антитромбоцитар таначалар (антитело) мавжудлиги;
- 2) тромбопоэтинлар ишлаб чиқишдаги етишмовчилик;
- 3) тромбоцитлар мембранасидаги ўзгаришлар;
- 4) ферментлар етишмовчилиги.

Тромбоцитлар умри 7—10 кун ўрнига 1—3 кунгача камаяди. Чақалоқлардаги тромбоцитопения ҳолати ҳомила тромбоцитларига қарши таначаларнинг йўлдош орқали болага ўтиши билан тушунтирилади.

Талоқнинг, бу касаллик ривожланишидаги аҳамияти иммунологик гипотеза бўйича, уни кўмикдаги қон ишлаб чиқаришни тўхтатувчи таъсирида ҳамда антитромбоцитар таначалар ишлаб чиқишдаги иштироки билан изоҳланади.

Бу касалликнинг клиник манзарасидаги асосий кўриниш терига оғиз бўшлиғи шиллиқ қавати, ички аъзолардан қон қуйилиш билан борадиган геморрагик синдром ҳисобланади. Бемор аҳволининг оғирлиги, бачадон шиллиқ қавати, бурун, милк ва бошқа аъзолардан қон кетишига боғлиқ. Терига қон қуйилиши гавда, қўл ва оёқларда петехиал тошмалар ҳамда экхимозлар пайдо бўлиши билан кечади.

Ташхис қўйишда тромбоцитлар миқдорини аниқлаш катта аҳамият касб этади. Тромбоцитларнинг баъзан умуман бўлмаслиги, қон ивишининг 10 дақиқাগача узайиб кетиши, «жгут» симптомининг қайд этилиши ташхис қўйилишига ёрдам беради.

Касаллик авж олган пайтда консерватив даво чоралар қон тўхташига, ремиссия пайтларида эса қайталанишнинг олдини олишга қаратилади. Бу даво чораларига қон қуйиш, стероид гормонлар юбориш ва симптоматик терапия киради.

Бемор анамнезида бир неча қон кетиш бўлганда ва консерватив даво чоралари наф бермаганда, касалликнинг ўткир ва сурункали кўринишининг ремиссия пайтида, спленэктомия тавсия этилади. Жарроҳлик муолажасини ўтказиш пайтида «устама» талоқ бўлса, албатта олиб ташлаш лозим. Касалликнинг ўткир кўринишида, спленэктомиядан кейин кучли қон кетиши кузатилиши мумкин. Шунинг учун янги тайёрланган қон ва унинг маҳсулотларини қуйиш талаб қилинади. Жарроҳлик муолажасидан олдин ўтказилган гормонал терапияни назарда тутиш турли асоратларнинг олдини олишга ёрдам беради.

5. Гемолитик анемия. Гемолитик анемиянинг турли кўринишларида эритроцитларнинг нобуд бўлишида ретикулоэндотелиал

тузилманинг, айниқса талоқнинг аҳамияти катта. Гемолитик анемия ирсий ва орттирилган бўлади. Болаларда кўпинча ирсий кўри-нишда, наслдан-наслга ўтувчи микросфероцитар гемолитик анемия (Минков-Шаффар касаллиги) кузатилади. Эритроцитларнинг тез фурсатда ишдан чиқиши ёки емирилиши уларнинг сифатсизлиги, хусусан мембрана ўтказувчанлигининг ўта юқорилигидадир. Эритроцитларнинг шакли юмалоқлашган бўлади (сфероцитоз). Эритроцитлар шаклининг бундай ҳолати, мембрана эластиклигидаги мўртлик, талоқ вена бўшлиқларида уларнинг ту-риб қолиши ҳамда шу ерда емирилишига олиб келади. Бу касал-лик оиланинг бир неча вакилида учраши мумкин.

Гемолитик анемияга триада симптоми хос бўлади: анемия (кам-қонлик), сариклик, талоқнинг катталашуви. Касаллик кечишида ҳолсизлик, бош айланиши, жигар ва талоқда оғриқ бўлиши ўзига хосдир. Ўт ҳосил бўлишининг ортиши натижасида, вақт ўтиб, ўт-тош касаллиги ҳам ривожланиши мумкин.

Касаллик минорасимон бош суяги, эгарсимон бурун, юрак туғ-ма нуқсонни каби унинг ирсий эканлигидан далолат берувчи синд-ромлар билан бирга кечади. Гемоглобин кўрсаткичлари 70—80 г/л, баъзан 30—50 г/л гача пасайиши, эритроцитлар миқдорининг камайиши ва микросфероцитоз қайд этилади, ретикулоцитлар 30—50% ва гипербилирубинемия кузатилади. Эритроцитлар умри жуда ҳам қисқариб қолади. Суяк кўмиги пунктатида эритроцитларнинг ёш, етилмаган шакллари кўпайиб кетади.

Наслдан-наслга ўтувчи овалоцитар анемияда нормал шакл ва диаметрли эритроцитлар кам бўлади, клиник кечиши бўйича сфе-роцитар анемияга ўхшаш бўлиб, бир оз енгилроқ ўтади. Осмотик чидамлилиги ўзгармаган ҳолда анемия, гипербилирубинемия, эритроцитлар шаклининг бузилиши кузатилади.

Наслдан-наслга ўтувчи фермент — дефицит гемолитик анемия нормал шакл ва диаметрли эритроцитлар сақланиб қолиши ҳамда осмотик чидамлилигининг бузилмаганлиги билан фарқланиб ту-ради. Бу ҳолда эритроцитлар гемолизининг кучайиши, интраэрит-роцитлар, ферментлар фаоллигининг пасайиши: глюкоза-6-фос-фатдегидрогеназа, ацетилхолин-эстераза, пируваткиназа ва б.қ. ҳисобига кузатилади. Эритроцитларнинг емирилиши талоқда, баъ-зан жигарда кечади. Шу туфайли жигарнинг зарарланиш белгилар-и: жигар катталаниши, сариклик, ўт-тош касаллиги, протром-бин кўрсаткичларининг пасайиб кетиши қайд этилади.

Кўрсатиб ўтилган аввалги иккала, наслдан-наслга ўтувчи ге-молитик анемиянинг ягона даволаш усули — спленэктомия ҳисоб-ланади. Фермент дефицит гемолитик анемиядаги муолажанинг яхши таъсири эритроцитларнинг емирилиш жойига боғлиқ. Агар бу емирилиш жигарда бўлса, демак, спленэктомия кутилган на-тижа бермаслиги табиий. Жарроҳлик муолажасидан олдин емири-лиш борадиган жойни аниқлаб олиш — спленэктомия зарурлиги-ни тўла асослашга ёрдам беради.

Орттирилган гемолитик анемия катталарга нисбатан болаларда кам учрайди. Орттирилган гемолитик анемиянинг ривожланишига эритроцитларни емирувчи антиэритроцитар таначалар ҳосил бўлиши ва гемолизни келтириб чиқариши сабаб бўлади. (Идельсон ва б.қ., 1975).

Кумбс синамасини ўтказиш антиэритроцитар таначаларни аниқлаш имконини беради. Тўғри Кумбс синамаси эритроцитларга жойлашиб олган, тўлиқ бўлмаган антиэритроцитар таначаларни аниқлашга ёрдам беради. Билвосита Кумбс синамаси бемор қон зардобдаги таначаларни аниқлаш имконини беради.

Клиникаси. Аутоиммун, гемолитик анемия жуда тез, ўткир ва оғир кечади. Гемолитик жараён яққол намоён бўлиб, беморда кучли ҳолсизланиш, сариклик ва тана ҳароратининг кўтарилиши кузатилади. Эритроцитлар осмотик чидамлилиги кам ўзгаради, ўлчамлари одатдагича, жуда баланд ретикулоцитоз аниқланади.

Ташхис қўйишда Кумбс синамаси катта аҳамият касб этади ва бу касалликни иммунологик жараён эканлигини исботлаб беради.

Давоси асосан жарроҳлик йўли билан амалга оширилади (О. К. Гаврилов ва б.қ. 1981). Бироқ, оғир ҳолларда спленэктомия ўтказишдан олдин беморга гормонал терапия, инфузион терапия қўлланиши лозим. Шунингдек тутиш керакки, аутоиммун анемия гумон қилинган ҳолларда гемолиз кучайиб кетишининг олдини олиш учун қон қуйишдан жуда эҳтиёт бўлиш зарур. Сўнгги пайтларда оқ қон касалликлари (лейкоз) ва ҳатто гипопластик анемияларда ҳам спленэктомия яхши натижа берганлиги қайд қилинмоқда.

Сурункали лейкозда, спленэктомияда, фақат консерватив даво муолажалари наф бермаган ва касалликнинг тобора кучайиб бориши кузатилганда тавсия этилади.

Лимфагранулематозда, спленэктомия фақат талоқ зарарланганда, гиперспленизм (тромбоцитопения, геморрагия) кузатилганда, аутоиммун гемолитик анемия сингари ҳолларда амалга оширилади. Талоқ катталашган ҳолларда «биопсия» олмасдан спленэктомия қилиш асоссиз ҳисобланади.

Гипопластик анемиянинг барча турларида спленэктомия қилишнинг асосларидан бири талоқнинг қон ҳосил бўлиш жараёнига тўхтатувчи таъсири ҳамда эритроцитлар емирилишининг тезлашувидаги иштирокидир. Спленэктомиядан кейинги ремиссия даври консерватив давога нисбатан жуда юқори, уларнинг ҳаёти эса 2—3 баробар узаяди. Эритропоэз тўлиқроқ ва стабил тикланади (Д. А. Торубарова ва б.қ., 1975).

6. Гоше касаллиги. Бу хасталик оқсил ва липидлар алмашинуви бузилиши натижасида келиб чиқади ва ретикулогистиоцитар ҳужайраларда керазин тўпланиши билан ифодаланади. Бу касалликда махсус ҳужайраларни: катта, юмалоқ овал шаклдаги гомоген

кўпиксимон протоплазма ва унинг марказида жойлашган чўзинчоқ ядрони («куш кўзи») учратиш мумкин. Гоше касаллиги, даво муолажалари қаторига спленэктомияни киритиш керак бўлган ягона касалликдир. Гоше касаллигининг ўзига хос кўринишларидан бири, талоқнинг катталashiши, структурасининг бузилиши, бириктирувчи тўқима ва Гоше хужайралари билан тўлган инфаркт ўчоқлар борлиги ҳисобланади.

Касалликни келтириб чиқарувчи сабаблар аниқланмаган бўлиб, бу касаллик аутосом-доминант ва аутосом-рецессив кўринишда наслдан-наслга ўтади. Клиник манзарасида ҳолсизлик, анемия, геморрагия белгилари, жисмоний ўсишдан орқада қолиш кузатилади. Касаллик ўткир турининг оқибати фожиали тугайди.

Бу касалликнинг суякларда учрайдиган кўриниши ҳам мавжуд бўлиб, оёқларда, суякда огрик бўлиши билан ифодаланади. Рентгенологик текширилганда «асептик некроз»лар, кортикал қисмининг юпқалashiб, суякнинг шишиб қолиш («шиша идиш») синдроми кузатилади. Шу билан бирга анемия, тромбоцитопения, холестеринемия ва умумий липидлар миқдорининг ортиб кетиши аниқланади. Ўткир кўриниши оғир кечади. Сурункали кўринишда эса бемор 20 йилгача яшаши мумкин. Махсус даво тадбирлари йўқ. Спленэктомия эса симптоматик даво тадбири ҳисобланади ва бу билан эритропоэз, лейкопоэз, тромбоцитлар синдроми камаяди ва беморнинг умри узаяди (В. В. Гаврюшов, 1989).

ПОРТАЛ ГИПЕРТЕНЗИЯ СИНДРОМИ

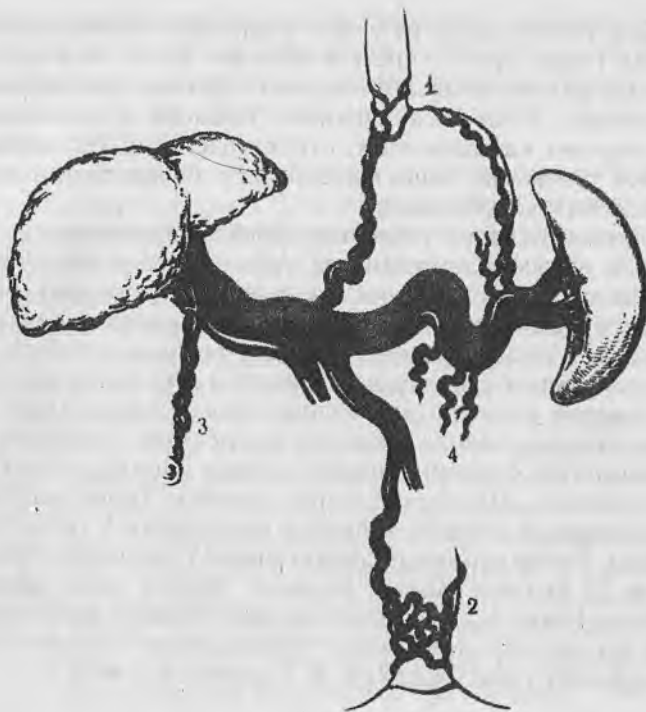
Портал гипертензия замонавий тиббиётнинг долзарб масалаларидан бири ҳисобланади.

ЖССТ (Жаҳон соғлиқни сақлаш ташкилоти) маълумотларига кўра, сўнги 20—30 йил ичида жаҳон мамлакатларида портал гипертензия билан асоратланган жигар циррози сонининг тобора ошиб бораётганлиги қайд қилинмоқда.

Жигар циррозлари Ўрта Осиё республикаларида айниқса кўп тарқалган бўлиб, ўлка патологияси бўлиб келмоқда. (М. А. Ашрапова, 1965, П. В. Кузюнов, 1970, С. М. Аъзамхўжаев, 1975, Ш. И. Каримов, 1991, Ф. Ф. Назиров ва б.). Бу, даставвал, шу регионда экологик муҳитнинг фавқуллодда ёмонлашуви, шунингдек дори препаратларининг ноўрин равишда кенг қўлланилиши, қишлоқ хўжалиги ва турмушда кимёлаштиришнинг ортиб боришига боғлиқ (16-расм).

Портал гипертензиянинг хатарли асоратлари қаторига қизилўнгачдан профуз қон оқиши, асцит (истиско) ва ўткир жигар етишмовчилиги киради. Қизилўнгачдан қон оқишда ўлим 80—90% га, касаллик декомпенсациясида эса 100% га етади.

Шундай қилиб, портал гипертензия муаммосини ўрганишнинг долзарблиги шак-шубҳасиздир. Бу масалаларни фақат жарроҳларгина эмас, балки бошқа ҳар қандай ихтисосликдаги мутахассислар ҳам билиши шарт.



16-расм. Портал гипертензияда порто-ковал коллатерал йўллар.

«Портал гипертензия» термини клиник амалиётга асримизнинг 50-йилларида инглиз жарроҳи Мак Индое томонидан киритилган. Портал гипертензия синдроми замонавий нуқтаи назардан бутун организмнинг — қопқа (дарвоза) қон айланиш ҳавзаси, юрак қон томир системаси, нафас органлари, жигар, буйрақлар ва бошқа органлар касаллигидир. У портал системада турли касалликлар сабабли қон оқими қийинлашганда пайдо бўладиган клиник ўзгаришлар йиғиндиси (портал босим ортиши, спленомегалия билан гиперспленизм, қизилўнғач ва меъда веналарининг варикоз кенгайиб улардан қон оқиши, қориннинг олд девори ва геморроидал веналарнинг кенгайиб кетиши, шунингдек истисқо) билан таърифланади. Бу синдром болаларда туғма ва орттирилган жигар касалликлари асорати сифатида учрайди (М. М. Алиев, 1990).

Портал гипертензиянинг тақлиф этилган кўп сонли таснифлари орасида М. Д. Пациора (1984) таснифи амалиётда кенг қўлланади.

Портал гипертензия таснифи

1. Портал қон айланишининг жигар усти блокадаси:
 - юракдан бўладиган жигар циррози;
 - Киари касаллиги (жигар веналари тромбози);

— Бадди — Киари синдроми (пастки ковак венанинг жигар веналари сатҳидаги тромбози, унинг жигар веналаридан юқоридаги стенози ёки облитерацияси, ўсмалардан, чандиқлардан босилиши (17-расм).

2. Портал қон айланишининг жигар ичидаги блокадаси:

— турли формадаги жигар циррозлари (портал, постгепатит, билиар, аралаш);

— жигар ўсмалари (томир, паразитар, безсимон);

— жигар фибрози (портал, чандиқли, шикастлар ва маҳаллий яллиғланиш жараёнларидан кейин).

3. Портал қон айланишининг жигар ости блокадаси:

— дарвоза вена ёки тармоқларининг туғма стенози ёхуд атрезияси;

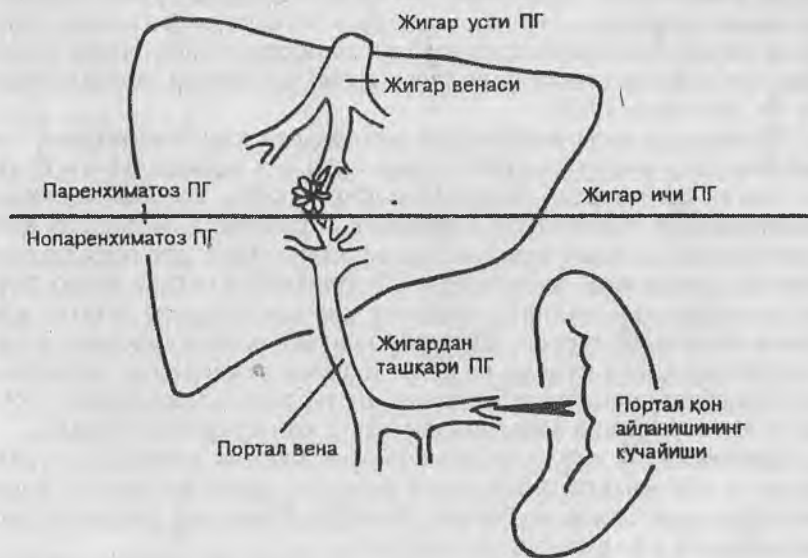
— дарвоза вена ёки тармоқларининг флeбoсклерoзи, облитерацияси, тромбози;

— дарвоза вена ёки тармоқларининг чандиқлар, ўсмалар, инфилтратлардан босилиши.

4. Портал қон айланиши блокадасининг аралаш тури:

— жигар циррози дарвоза вена тромбози билан бирга (бирламчи жигар циррози, дарвоза вена тромбози асорати);

— дарвоза вена тромбози жигар циррози билан (дарвоза вена тромбози асорати сифатидаги портал цирроз).



17-расм. Портал гипертензия таснифи.

Портал гипертензиянинг жигар ичи тури. 70—80% ҳолларда портал гипертензия жигар циррози (ёки жигар фибрози) заминида жигар ичи блокадасига боғлиқ бўлади.

Кўпчилик муаллифлар Гавана (1956) таснифи асос қилиб олинган қуйидаги таснифни афзал деб билишади.

Морфологик ўзгаришларга кўра:

А. Портал (септал).—

Б. Постгепатит.

В. Билиар: жигардан ташқаридаги обструкция билан ва обструкциясиз.

Г. Аралаш.

Кечиши бўйича: фаол, нофаол фаза.

А. Авж олиб борадиган (фаол, инфаол);

Б. Барқарор.

В. Регрессияли.

Касаллик босқичлари бўйича:

А. Бошланғич.

Б. Шаклланиб бўлган цирроз;

В. Атрофик (ўтиб кетган) цирроз.

Жигар функционал ҳолати бўйича:

А. Енгил (компенсация).

Б. Ўртача оғир (субкомпенсация).

В. Оғир даражали (декомпенсация).

1. Портал гипертензиянинг жигардан ташқари тури. Полиэтиологик касаллик, унинг асосида портал система ривожланишининг туғма нуқсонлари, тромбози ёки флелбосклерози, томирларнинг бошидан-охиригача турли сатҳлардан ўтказувчанлигининг бузилиши ётади. Ёш болаларда учрайдиган портал гипертензия сабабларидан 80%ини ривожланишдаги туғма нуқсонлар ташкил этади. (А. Ф. Леонтьев, 1983).

Тўсиқдан пастда жойлашган томирларда қон босимининг ортиб бориши, жигар ичидаги томирларда эса нормал босим бўлиши жигар ости портал гипертензиясига хосдир. Бундай ҳолларда, касалликнинг бошланғич давридаёқ коллатерал томирлар кенг ривож топиб, асосан меъда ва қизилўнғач томирлари орқали портокавал шунтланиш кузатилади. Шу билан бир вақтда порто-портал шунтлар ҳам очилиб, жигарни қисман бўлса-да портал қон билан таъминлаб туради. Шунтлар кенгайган сари каверноз конгломератлар ҳосил бўлади ва ҳолат дарвоза венасининг «ангиоматоз трансформацияси» деб аталади. Бу турдаги беморларнинг 85%и қизилўнғач варикоз веналаридан катта қон йўқотиши мумкин.

Клиникаси. Портал гипертензиянинг клиник манзараси турлитуман ва кўп жиҳатдан бирламчи касаллик ҳамда жигардаги жараёнга қўшилган блокадага боғлиқ. Болаларда аксарият жигардан ташқари портал гипертензия кузатилади.

Сурункали фаол гепатитнинг клиник кўринишида кўпроқ неврологик ва диспептик ўзгаришлар кўзга ташланади. Бунга секин-

аста дармонсизлик, тез ҳолсизланиш, инжиқлик, уйқунинг бузилиши ва метеоризм қўшилади. Сурункали гепатит циррозга ўта боргач тери қуруқлиги, майда томирлардан ҳосил бўлган «юлдузча»лар, кафтнинг қизариши, бармоқларининг «ноғора таёқчаси» каби ўзгариши каби белгилар пайдо бўлади.

Циррознинг доимий симптомларидан бири гепатоспленомегалия бўлиб, бу ҳолат деярли 90—95% беморларда кузатилади. Жигар четлари думалоқлашиб, қаттиқлашади ва юзасида гадир-будир бўртмачалар пайпасланади. Кейинчалик қорин девори тери ости томирлари кенгайиб, асцит ва шишлар пайдо бўлади.

Жигар ости портал гипертензияси бўлган ҳолларда фақат 2—3 ёшгача бўлган болалардагина гепатомегалия кузатилиши мумкин. Асцит цирроздагига нисбатан кам учраб, одатда мўл қон йўқотишдан кейин пайдо бўлиши мумкин. Анемия ва гипопропротеинемия йўқотилиши билан асцит ҳам сўрилиб кетади.

Ташхиси. Портал гипертензияли беморларда ўтказиладиган ташхислаш тадбирлари 3 босқичга бўлинади:

I босқич — умумий клиник текширишлар босқичи, касаллик анамнезини йиғиш, беморни кўздан кечириш, жигар ва талоқ ўлчамларини пальпатор ҳамда перкутор аниқлаш, қорин айланасини текшириш.

II босқич — ихтисослашган, стационар босқич, лаборатория таҳлили (лейкопения, камқонлик, тромбоцитопения аниқланади), биокимёвий текширувлар (гипо-диспротеинамия, гипербилирубинемия, ферментлар фаоллигининг ошиши ва б.), ЭКГ, радиоизотоп сканирлаш, жигар, талоқ, қопқа вена эхографияси, қизилўнгач, меъда рентгенографияси ва гастрофиброскопияси, жигар пункцион биопсияси, ректороманоскопия, лапароскопия, спленопортография, спленомонометрия билан компьютер томографияси ва ҳ.к.

III босқич — текширишнинг операция ичи босқичи: қорин бўшлиғи органларини тафтиш қилиш, жигарни пайпаслаш, шошилишча биопсия қилиш, портография ва портомонометрия ўтказиш.

Портал гипертензия ташхисини қўйишда жигардаги қон томирларнинг эхографияда камлиги, қопқа вена диаметри, талоқ ўлчамларининг катталашгани, эзофагогастрофиброскопияда қизилўнгач ва меъданинг кардиал қисмида веналар варикоз кенгайиши борлиги, эзофагит белгилари аниқланиши, спленомонометрияда портал босимининг 1,86 дан 3,72 кПа қадар баланд бўлиши, спленопортографияда «буталган дарахт» ҳамда портал венанинг букилиб қолганлигини аниқлаш катта аҳамият касб этади.

Давоси. Сурункали гепатит ва жигар циррозининг фармакотерапияси етарлича яхши ишлаб чиқилган бўлиб, тегишли қўлланмаларда батафсил ёритилган. Бундай беморларни жарроҳлик йўли билан даволаш эса ҳанузгача мураккаб ва долзарб ҳисобланади.

М. Д. Пациора (1984) портал гипертензияда қўлланадиган барча жарроҳлик муолажаларини 5 гуруҳга бўлади:

1. Асцит суюқлигини қорин бўшлиғидан чиқаришга қаратилган операциялар (сон тери ости венаси билан анастомоз, перитонео-веноз шунт ва б.)

2. Портал системадан суюқлик оқиб кетадиган янги йўл яратишга қаратилган операциялар (оментопексия — оменто — гепатодиафрагмапексия — Тальм операцияси, портокавал анастомозлар).

3. Портал системага қон оқиб келишини камайтиришга қаратилган операциялар (спленэктомия, талоқ стволи артерияларини боғлаш, артерияларни рентгеноэндоваскулярусулда окклюзия қилиш).

4. Меъда ва қизилўнғач веналарининг портал система веналари билан алоқасини тўхтатишга қаратилган операциялар (меъданинг проксимал бўлими ва қизилўнғачнинг учдан бир пастки қисми резекцияси, Таннер операцияси, меъда ва қизилўнғач веналарини боғлаш ва б.).

5. Жигар регенерациясини ва жигар ичидаги артериал қон айланишини кучайтиришга қаратилган операциялар (жигарни қисман резекция қилиш, жигар юзасини электродиатермокоагуляция қилиш, жигар артерияси невротомияси, артериопортал анастомозлар).

Сўнги пайтларда олиб борилаётган изланишлар портал гипертензия ҳолларида спленэктомия муолажасини асоссиз эканлигини кўрсатмоқда. Бу борада талоқни сақлаб қолувчи хирургик муолажалар (талоқни қисман резекция қилиш, талоқ артериясини боғлаш ёки эндоваскуляру окклюзия қилиш, қон томир анастомозларини қўйишда талоқни сақлаб қолиш — ёнбош спленоренал анастомоз) катта аҳамиятга эга. Айниқса талоқни сақлаган ҳолда дистал спленоренал анастомоз қўйиш, портал босимни камайтириб, жигарнинг артериал қон билан таъминланишини яхшилайтиди. Шунинг учун ҳам Олмония ва Испания хирурглари бу муолажани циррознинг олдини олиш мақсадида сурункали гепатитларда ҳам қўллашни тавсия этишади.

Цирроз ривожланган беморларда тўғридан-тўғри портокавал ва мезентериокавал қўллаш, депортализациянинг кучайишига ва бу ўз навбатида жигар етишмовчилигининг ривожланиши ҳамда энцефалопатияга олиб бориши мумкинлигини ёдда тутиш лозим.

Жигар ости блокадасини даволашда спленоренал ва кавамезентериал анастомозлар қўйиш ягона ва радикал усул ҳисобланади. Сўнги йилларда, ички бўйинтуруқ венадан олинган ауто трансплантат ёрдамида «Н»-симон мезентерикокавал анастомоз қўйиш болаларда яхши натижа бермоқда. Қон томир анастомозлар қўйиш мумкин бўлмаган ҳолларда (кичик диаметр, флебосклероз — флебит ва б.) портал системани гастрозофагеал тармоқнинг «қонайдиган» нозик жойларидан турли сатҳда ажратиш операцияларини амалга ошириш лозим.

ГИРШПРУНГ КАСАЛЛИГИ

1887 йил биринчи бўлиб бу касаллик клиникасини даниялик педиатр Гарольд Гиршпрунг ёзган ва кейинчалик бу касалликни унинг номи билан аташган. У бу касалликнинг ҳақиқий табиатини аниқлай олмасда, беморнинг ташқи кўринишини, унда йўгон ичакнинг кенгайиб, деворларининг гипертрофияга учрашини тўла ёзиб, уни йўгон ичакнинг «туғма кенгайиши» деб атаган.

Кейинчалик касалликни тасвирлаш учун «туғма мегаколон», «туғма идиопатик мегаколон» каби иборалар қўлланиб, шу кунгача аталиб келинмоқда.

Гиршпрунг касаллиги болаларда кўп учраб туради ва адабиётлардаги статистик маълумотлар тез-тез ўзгариб туради. Масалан: аввал касалликнинг сони 1:20000, 1:30000 (1951 й.) бўлса, кейинги пайтда 1:5000 га (1979 й.) етди. Ўғил болалар 4—5 марта кўп оғрийди. Наслдан-наслга ўтиш хавфи 3,5% ни ташкил қилади.

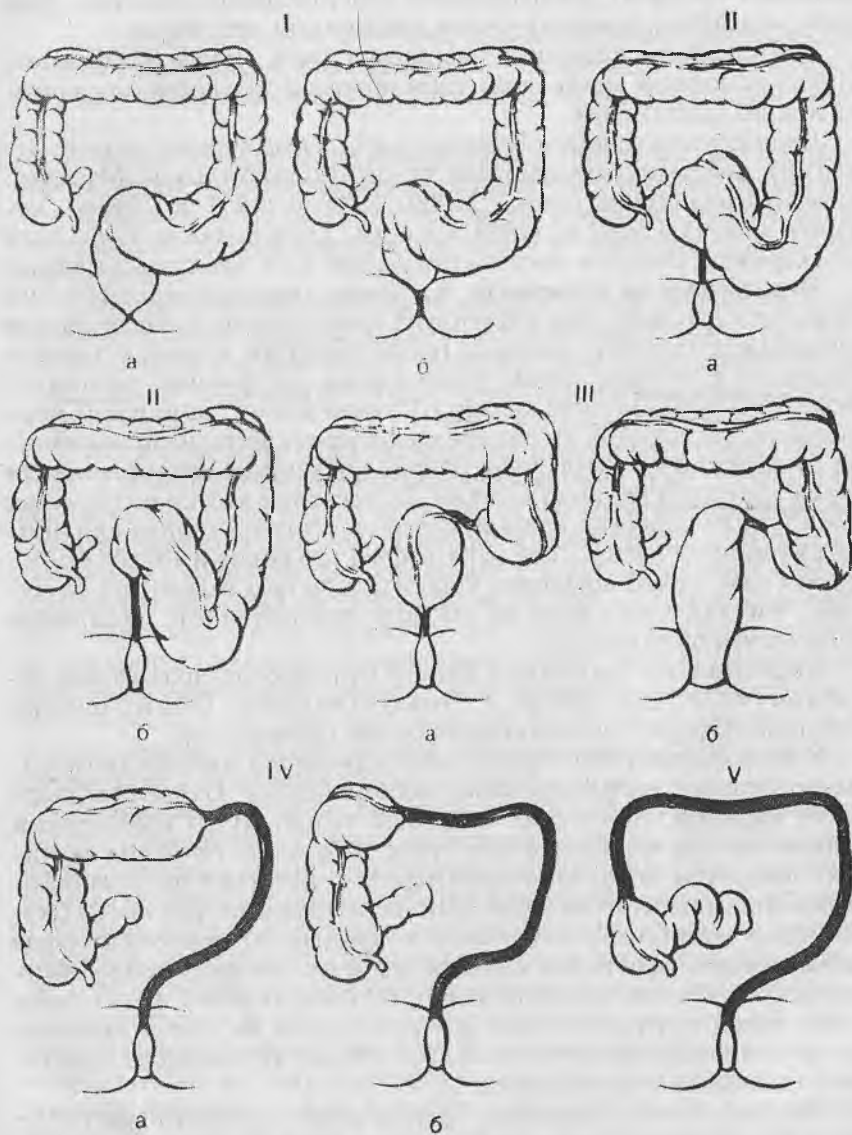
Этиологияси ва патогенези. Касаллик аниқланганига кўп йил бўлишига қарамай, биз Гиршпрунг касаллигини ҳозирги вақтда қуйидагича тасаввур қиламиз: ичак торайган қисмида ҳаракат бўлмаслиги туфайли унинг устки қисми катталашиб, кенгайиб, ахлат тупланишига олиб келади. Шундай қилиб, замонавий морфологик, гистохимик ва патофизиологик текширишлар жараёнида бу касалликни йўгон ичак охирги қисмининг етишмовчилиги туғма аганглиоз деб аташ мумкин. Бу касаллик асосан интрамурал нерв тўқималарининг туғма йўқлиги ва етишмовчилиги ёки аномал кўриниши натижасида нерв-рефлектор ёйида импульс ўтмаслигига олиб келиб, ичакнинг ўша соҳалари ишламаслигига ва мушак, шиллиқ парда ости ва шиллиқ қаватларининг иккиламчи ўзгаришига олиб келади.

Касалликнинг бир оилага мансуб бўлган болаларда учраш сабабини (Ф. Н. Алта, 1962 й., Р. Эмануэл ва бошқ., 1965 й.) генетик компонентлардаги детерминация билан боғлайдилар.

Ўғил болаларда кўп учраши сабабларини эса жинсий хромосомалар ўзгариш мойиллиги билан исботлайдилар. Охирги вақтларда бу касалликнинг келиб чиқишида ташқи муҳит омилларини эмбрионга таъсири ўрганилиб, булар эмбрионда гипоксия келтириб чиқариши ва бунинг оқибатида бир неча хил органларнинг туғма етишмовчилигига сабаб бўлиши аниқланади. Шу билан бирга ташқи муҳит таъсирида (кимё ва радиация) нейробластларда гипоксия ҳолатини пайдо қилиши ёки ичак деворида нейробластларнинг миграциясига олиб келиб, бу касалликнинг фақат туғма эмас, балки орттирилишини ҳам исботловчи бир неча далиллар ҳозирги вақтда аниқланмоқда. Бир сўз билан айтганда бу полиетиологик касаллик ҳисобланади.

Шундай қилиб, Гиршпрунг касаллигида автоном нерв тугунлари йўгон ичакда деворида етишмовчилиги ёки бўлмаслиги сабабли нажас ичакнинг тор қисмида тўпланиб, ичакнинг юқори

қисми кенгайиши ва ичак деворининг компенсатор қалинлашиш белгилари беморда турлича намоён булади ва ичак тутилишига олиб келади. Аганглионар зона 14—25% тўғри ичакда, 77% тўғри ва S-симон ичакда, 4—12% тўғри ичакдан то талоқ бурчаги соҳасида учрайди (18-расм).



18-расм. Гиршпругнг касаллигининг анатомик таснифи (чизма).

Таснифи (А. И. Лёнюшкин, 1969 й.)

А. Анатомик турига қараб.

I. Ректал тури.

1. Тўғри ичак оралиқ қисмининг аганглиози (жуда қисқа сегмент)

2. Тўғри ичакнинг ампула ва ампула усти соҳаси аганглиози (қисқа сегмент)

II. Ректосигмоид тури.

1. Сигма ичак пастки қисмининг аганглиози ишламаслиги.

2. Сигма ичакнинг кўп ёки ҳамма қисмининг аганглиози (уzun сегмент)

III. Сегментар тури.

1. Битта сегмент тўғри ва сигмасимон ичак оралиғида ёки сигма ичакдаги аганглиоз.

Иккита сегмент ва улар орасида нормал ичак бўлиши

IV. Субтотал тури.

1. Йўғон ичак чап томонининг бутунлай аганглиози.

2. Йўғон ичакнинг чап ва қисман ўнг томонини аганглиози.

V. Тотал тури.

Йўғон ичакнинг бутунлай аганглиози

Б. Клиник даражасига қараб

I. Компенсация (1—2 даражаси)

II. Субкомпенсация (1—2 даражаси).

Клиникаси ва ташҳиси. Гиршпрунг касаллигининг энг асосий ва биринчи клиник кўриниши ич кетиш, қабзиятдир. Бу симптом чақалоқларда кўп ривожланган бўлади. Бизнинг кузатишларимиз шуни кўрсатадики, бу ич қотиш чақалоқларнинг биринчи куни ва ҳафтасида 95,5%, 1—6 ойлигида —3,2%, 6—10 ойлигида —1,3% учрайди. Ич қотиш бу аганглионар зонанинг узунлигига, қандай овқатланишга ва ичакларнинг мосланиш компенсация хусусиятига боғлиқ.

Қисқа аганглионар сегмент бўлса, мекония, кейинчалик ахлат ўтмаслик чақалоқларда 1—3 кунгача давом этади ва ҳуқнадан кейин энгиллик билан ич келади. Агар аганглионар зона узун бўлса, ичак тутилиш кўринишлари чақалоқларда жуда чуқур ўтади. Бу касалликда чақалоқнинг эмизикли даврда ичи қотиши деярли кузатилмайди ёки қийинчиликсиз, консерватив дори-дармонларни қўллаш билан бу ҳолат маълум муддатда сезилмайди. Чақалоққа қўшимча овқат ёки сунъий овқат берилганда ахлат қуюқлашиб, ичакнинг компенсатор ҳолати камаяди, бу эса ич қотиш аломатининг кучайишига олиб келади.

Катта ёшдаги болаларда эса ич қотиш аломати ўзгариб туриб, у кунлик парваришга, парҳезга ва консерватив даволаш усулларига боғлиқ бўлади. Баъзи ҳолатларда ич қотиш 3—7 кун давом этиши мумкин. Консерватив усуллар ҳамма вақт ҳам ичакнинг тўлиқ тузалишига ёрдам беравермайди. Кўпинча бу ҳолат ичакда ахлатнинг

қаттиқлашишига ва кейинчалик «ахлат тош»ларнинг пайдо бўлишига олиб келади. Баъзан катта ахлат тошлар кўққисдан беморни текширилганда «қорин бўшлиғи ўсмаси» деган нотўғри ташхис қўйишга сабаб бўлади ва натижада бу ҳолат обтурацион ичак тутилишига олиб келади.

Гиршпрунг касаллигининг асосий иккинчи клиник белгиси, бу метеоризм, яъни қориннинг дам бўлишидир. Бунда ахлат ва газларнинг сурункали тўхтаб қолиши натижасида йўғон ичакнинг юқори соҳаси катталашиб бу ташқаридан, қорин конфигурациясининг катталашишига олиб келади. Бу ҳолат бошқачасига «қурбақа қорин» деб аталади, яъни киндик қоринга қўшилиб кетиб, пастга қараб туради.

Катталашган йўғон ичакнинг қорин бўшлиғида у ёки бу томонга сурилиши қорин деворининг асимметрик кўринишига олиб келади. Пайпаслаганда шишган жойда ичак баъзан ахлат билан тўлган бўлса қаттиқроқ (ўсимтага ўхшаб), баъзан хамирсимон, яъни бармоқ билан босганда қорин деворида из қолиш кузатилади. Пайпаслаш жараёни перисталтиканинг баъзан кучайишига олиб келади. Сурункали ахлат тўхташи ҳисобига, яхши парвариш қилинмаган беморларда иккинчи камқонлик, дисбактериоз касаллиги ва касалнинг ўсиб-ривожланишдан орқада қолиш аломатлари кузатилади. Баъзан ўта кечиктирилган ҳолатларда эса кўкрак қафасининг деформацияланишига ва бу беморнинг сурункали бронхит ва зотилжам касалликларига тез чалинишига олиб келади (19-расм). Ич қотиш, кучли интоксикация ва ич тутилиши беморда қусиш аломатини пайдо қилади. Бу асосан эмизикли болаларда кўп кузатилади. Катта ёшдаги болалар ичак тутилганда ёки буралганда қайт қиладилар. Бунда қусиш, қорин оғриғи билан бир вақтда давом этиб, ич тутилиши ёки йўғон ичакнинг ёрилиши туфайли пайдо бўлган перитонит натижасида юзага келади. Кўпинча касалликнинг сурункали давом этиши дисбактериоз ва ичак деворининг яллиғланиши, ичак шиллиқ пардасида яра пайдо бўлишига, чақалоқ ва кичик ёшдаги болаларда ич кетишга (парадоксал) олиб келиб, кўпинча бемор ўлимига сабаб бўлади.

Шуни айтиш керакки, кейинги пайтларда Гиршпрунг касаллиги ўз клиник кўринишини анча ўзгартириб, енгилроқ кечадиган бўлди. Аммо сурункали ич қотиш ҳолати, бу касалликнинг ҳозир ҳам энг асосий клиник белгисидир.

Бу касаллик клиник ҳолатининг ҳар хил кечишини (Ю. Ф. Исаков, 1965) енгил, ўрта оғир ва оғир ёки ўткир, (Г. А. Баиров, 1968) ўртача ўткир ва сурункали турларга бўлганлар.

Гиршпрунг касаллигида симптомларнинг тез ўзгарувчанлиги ва турини эмас, балки бу симптомларнинг қай даражада оғир-енгиллигини даражалар билан белгилайдилар (А. И. Лёнюшкин, 1969). Клиник белгилар уч гуруҳга бўлинади.

1. Эрта пайдо бўладиган белгилар: ич қотиш, қориннинг дам бўлиши ва қориннинг катталашиш аломатлари.

2. Кеч пайдо бўладиган белгилар: камқонлик, ўсишдан орқада қолиш, гипотрофия, кўкрак қафасининг деформацияси, тош-ахлат пайдо бўлиши.

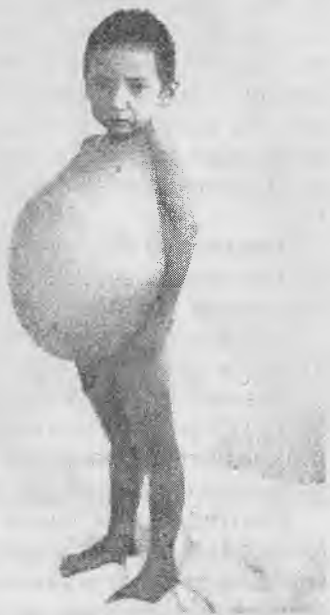3. Асоратли белгиси: қушиш, қорин оғриғи, парадоксал ич кетиш. Бу ҳолатлар касалларни операцияга тайёрлашда катта аҳамият касб этади. Клиник белгиларнинг кечиши (А. И. Лёнюшкин, 1968) уч даражага бўлинади, компенсация, субкомпенсация ва декомпенсация.

1. Компенсация даражаси.

Бунда касалликнинг биринчи кунда чақалоқлар соғлом болалардан фарқ қилмайди. Баъзан ич келишнинг тутилиши, қориннинг дам бўлиши, қушиш билан беморнинг умумий аҳволи ўзгармайди. Бу ахлат енгил клизмадан кейин ўтади ва кейинчалик бу ҳолат анча сезиларли давом эта бошлайди. Ич қотиш белгиси қўшимча ёки сунъий овқатлантиришдан кейин анча давом этиб, оғирроқ кечади. Ўта яхши парвариш ва ўз вақтида қилинган ҳуқналар бундай ҳолларда ич келишини нормаллаштиради.

2. Субкомпенсация даражаси. Бу компенсация ва декомпенсация стадияларининг оралиқ тури бўлиб, бунда клиник белгилар аниқ кўзга ташланади; касалликнинг умумий ҳолати аста-секин астойдил тусга киради ва сифонли ҳуқна қилишга тўғри келади. Бундан ташқари, бу ҳолатларда иккиламчи белгилар касалликнинг қандай парваришига қараб у ёки бу томонга силжиб туриши мумкин.

3. Декомпенсация даражаси. Бунда клиник белгилар ўткир ва сурункали ҳолатларга бўлинади. Ўткир декомпенсация ҳолати чақалоқ туғилгандан кейин дарҳол ичак тутилишининг паст формаси тариқасида кўринади: бунда мекония асосан бўлмайди, газ чиқмасдан қорин дам бўлади. Кучли консерватив даволаш, яъни сифонли ҳуқна бу хуружни пасайтириб, субкомпенсация ҳолатига олиб келиши мумкин.



19-расм. Гиршпрунг касаллигининг ташқи кўриниши.

Гиршпрунг касаллигининг клиник кўриниши кўп жиҳатдан аганглионар зонанинг узунлигига боғлиқ. Компенсатор стадияси касалликнинг — ректал турига, субкомпенсация ва декомпенсация даражалари, ректосигмоид, субтотал ва тотал турларига тўғри келади. Бундай пропорция доим тўғри келавермайди. Булар асосан касалга парвариш, парҳез ва ичакларни тозалаш билан маълум кўринишда у ёки бу стадия ҳолатида намоён бўлади. Даун касаллигида Гиршпрунг касаллиги 10 баробар кўп учрайди (Н. Вилкинсон, 1963).

Ташхиси. Ташхис асосан, анамнез, бармоқ билан тўғри ичакни текшириш, рентгенологик, функционал ва гистокимёвий текширишлар асосида қўйилади.

Анамнезда асосан ич қотиш вақти қачондан бошлаб пайдо бўлгани ва ҳ.к. тўғрисида сўралади.

Бармоқ билан тўғри ичакни текширишда бу касалликка хос белги: тўғри ичак ампуласининг бўш бўлиши, ички сфинктер тонусининг ошганлиги аниқланиб, бунинг юқорилиги қай даражада аганглионар зона узунлиги билан боғлиқ бўлади.

Рентгендиагностикада бу касалликка хос белги ирригографияда торайган зона ва унинг устки қисмида (супрастенник) ичакнинг воронкасимон кенгайишидир. Бу ҳолатнинг аниқ кўриниши касалликнинг анатомик ва клиник турларига ҳам кўп жиҳатдан боғлиқ бўлади (20-расм).

Чақалоқларда бу клиник белгилар, аганглионар зонанинг жуда қисқа турларида ирригография доим ҳам ташхис қўйиш учун тўлиқ маълумот бермайди. Шунинг учун бундай ҳолатларда функционал ва гистокимёвий текширишлар ўтказиш лозим.

Функционал диагностикага қуйидагилар киради:

1. Тўғри ичак фаолиятини аниқлаш учун (тинч турганда ва сфинктерни қисқартирган вақтда) профилометрия усули.

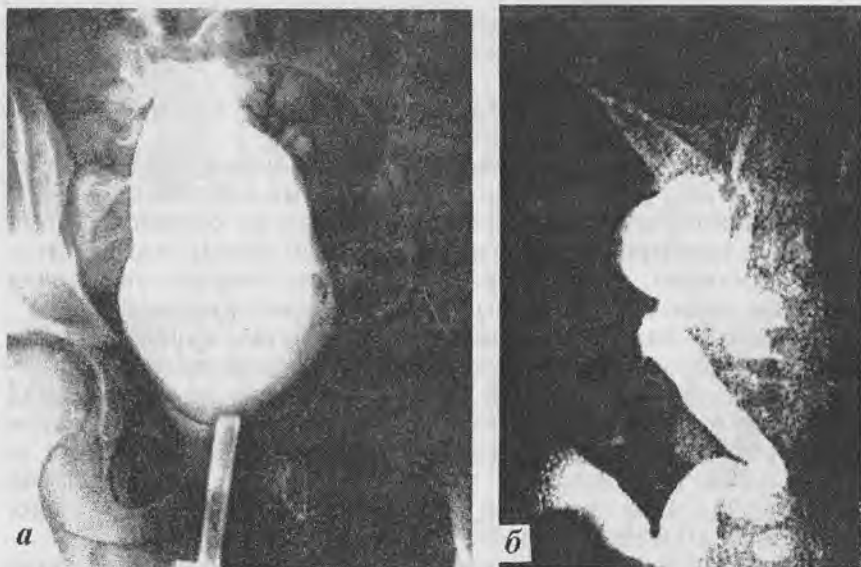
2. Ички ва ташқи сфинктер электромиографиясини аниқлаш.

3. Ички ва ташқи сфинктер аппаратининг мотор функциясини аниқлаш.

4. Орқа чиқарув тешиги, тўғри ичак ва йўғон ичак рефлексометриясини аниқлаш.

Бу текширишлар натижасида Гиршпрунг касаллигида тескари ректоанал тормоз рефлекси ҳисобига, тўғри ичак босимининг ошиши, ички сфинктер аппаратининг қисқариш қайта амплитудаси ва тўғри ичак моторик ҳаракатининг аритмияси кузатилади.

Гистокимёвий диагностикада тўқимада АХЭ фаоллиги ва сукцинатдегидрогенеза сони ошганлиги аниқланади. Бунинг учун аганглионар зонанинг бир неча жойидан биопсияга тўқима олиниб текширилади. Гиршпрунг касаллигида АХЭ фаоллигининг 2—3 марта (парасимптоматик нерв толалар ва ичакнинг шиллиқ парда мушакларида) ошгани кўрилади.



20-расм. (а, б). Ирригографияда Гиршпрунг касаллигининг кўриниши.

Дифференциал ташхис. Бу касалликни мекония пробкаси ёки ичак тутулиши, йўғон ичак ёки орқа чиқарув тешиги стенози, дисбактериоз, мегаколон ва бошқа касалликлар билан диагностика қилинади.

Давоси. Гиршпрунг касаллиги фақат оператив йўл билан даволанади. Аммо бу масалани ечишда бир неча тактик муаммолар ҳозирги кунгача мунозара бўлиб турибди.

Булар қуйидагича:

1. Тез ва радикал оператив даволаш.
2. Колостома қўйиб операция қилиш.
3. Консерватив даволаш.

Консерватив даволаш усуллари. Ич юришини яхшилайдиган парҳез таомлар, гимнастика, ЛФК, тозаловчи ва сифонли ҳуқналар.

Оператив даволаш усуллари.

1. Подлиатив операция — колостомия.
2. Радикал операция — Свенсон — Исаков, Дюамел — Баиров, Соаве — Лёнюшкин ва Ребайн қорин-оралиқ проктопластик операцияларидир.

1. **Колостома** Гиршпрунг касаллиги қуйидаги ҳолларда қўйилади:

- 1) декомпенсация босқичида (ўткир ичак тутулиши) агар консерватив тадбирлар ёрдам бермаса;
- 2) сифонли ҳуқна пайтида шокка ўхшаш реакция бўлганда;

- 3) радикал операцияда, агар анастомозга ишонч бўлмаса;
- 4) операциядан кейин, агар анастомоз очилиб кетиб, беморнинг аҳволи оғирлашганда;
- 5) кўп марта йўғон ичакда ва оралиқ соҳасида радикал ёки пластик операциялар қилинганда.

Свенсон-Исаков операцияси ёки қорин-оралиқ ректосигмоид эктомия. Бунда йўғон ичакнинг охирги қисми мобилизация қилиниб, ичакнинг агангионар зона (торайган) ва кенгайган қисми резекция қилинади, ичакни пастга тушириб оралиқ соҳага эвагинация қилиниб, тўғри/ичак (4—5 см орқа чиқарув тешигидан юқорида резекция қилинган) билан анастомоз қилинади.

Дюамел — Банров операцияси — ретроректал, трансанал ичакнинг пастга туширилишидир. Бунда ичакни мобилизация қилгандан кейин, тўғри ичак қўйиб резекция қилинади ва мобилизация қилинган ичак тўғри ичакнинг орқаси ва думғаза суяк орасидан туширилиб, орқа чиқарув тешигидан чиқарилади. Тўғри ичак ва туширилган ичак деворига тикувсиз анастомоз ҳосил қилувчи қисқич қўйилади. 10—15 кун қисқич турган жойи узилиб тушиб, тўғри ичак ампуласи пайдо бўлади.

Соаве — Лёнюшкин операцияси. Бу йўғон ичакни эндоректал анастомозсиз тушириш қорин-оралиқ проктопластикасидир. Бунда йўғон ичакнинг охирги қисми мобилизация қилинганидан кейин тўғри ичак соҳаси демокузация қилиниб оралиқ соҳага тўғриланади ва 5—6 см қолдирилиб резекция қилинади. Қолган ичак 10—15 кундан кейин анастомоз қилинади.

Ребейн операцияси. Бунда резекцияга мўлжалланган йўғон ичак олиб ташланиб қорин пардадан ташқарида анастомоз қўйилиб, кейин қорин парда тикилади. Бунда анастомоз қорин парда ортида қолади.

АНОРЕКТАЛ ТУҒМА НУҚСОНЛАР

Бир-бирига ўхшаш 2 хил атама мавжуд: 1) **аномалия** (норасолик)— органнинг нормал ўсишдан орқада қолиши, яъни патологик ўзгаришлардир. 2) **туғма нуқсон** (уродство) аъзолар шакли ва функциясининг чуқур бузилиши ёки умуман бўлмаслиги.

Аноректал (орқа чиқариш тешиги ва тўғри ичакка оид) туғма нуқсон кўпинча болалик ёшида учраб турадиган туғма касалликдир. (21-расм).

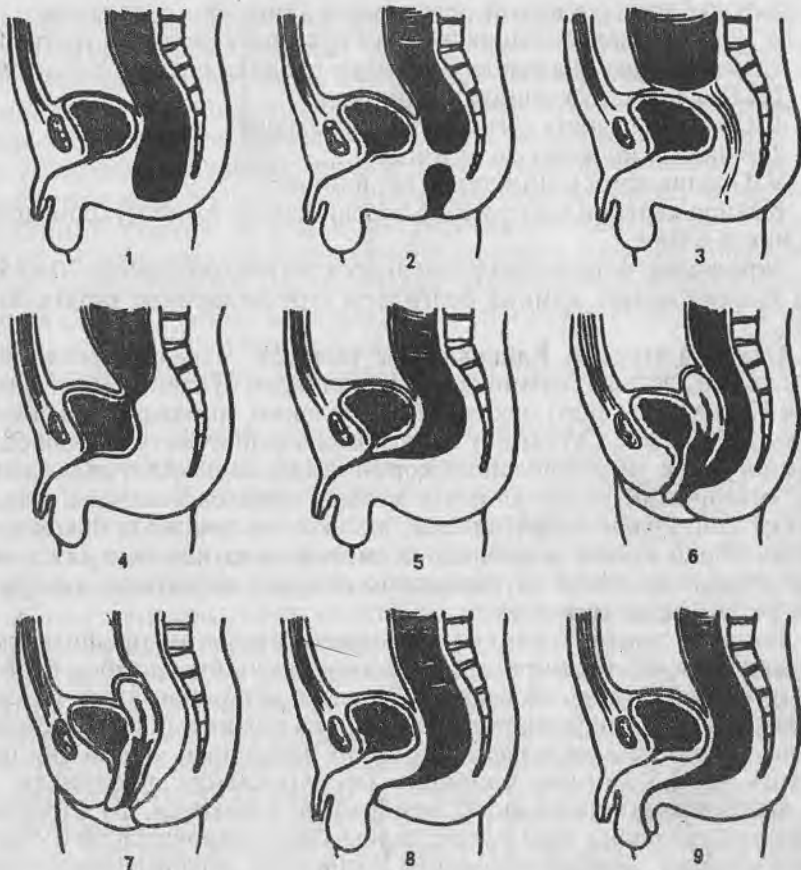
Касалликнинг келиб чиқиши асосан ҳомиланинг дастлабки ойларида нормал эмбриогенезнинг бузилиши ҳисобига пайдо бўладиган мураккаб патологик ўзгаришлар натижасидир.

Таснифи. Ҳозирги вақтгача 50 дан ортиқ аноректал туғма нуқсонлар таснифи маълум бўлиб, буларнинг ичида амалий жарроҳлар ичида кўп қўлланиладигани А. И. Лёнюшкин таснифидир.

1. Атрезиялар

Ⓐ Клоакал түри

1. Сийдик қопига тегишли
2. Дилоққа (қинга) тегишли



21-расм. Аноректал туғма нуқсон турлари.

Б. Атрезиянинг оқмали тури.

1. Ўғил болаларда: қовуқ, уретра ва оралиққа очилиши.
2. Қиз болаларда: бачадон, қин, қин даҳлизига очилиши.
3. Қиз ва ўғил болаларда: оралиқ соҳасига (ёрғоқ ва ташқи жинсий аъзоларига) очилиши.

В. Атрезиянинг оқмасиз тури.

1. Орқа чиқарув тешиги ва тўғри ичак атрезияси.
2. Тўғри ичак атрезияси.
3. Орқа чиқарув тешиги атрезияси.

II. Туғма торайишлар.

1. Орқа чиқарув тешиги торайиши.
2. Тўғри ичакнинг торайиши.
3. Орқа чиқарув тешиги ва тўғри ичакнинг торайиши.

III. Меъёрий орқа чиқарув тешиги бўлган ҳолда туғма оқмалар.

1. Қиз болалар жинсий органларига (қин, қин даҳлизига).
2. Ўғил болаларда сийдик чиқарув йўлларига (қовуқ ва уретрага).
3. Ўғил ва қиз болаларда оқманинг оралиқ соҳасига очилиши.

IV. Орқа чиқарув тешиги эктопияси.

1. Оралиқ соҳасига (ўғил ва қиз болаларда).
2. Қинга яқин жойдаги эктопия.

V. Оралиқ соҳасининг туғма айрилиши.

Куйида келтирилган тасниф асосан ҳамма туғма нуқсонларни ўз ичига олади.

Атрезиялар. Атрезиялар бутун аноректал нуқсонларнинг 70—85% ни ташкил қилиб, клиник белгилари атрезияларнинг турига боғлиқ.

Оқмасиз атрезия. Клиникаси ва ташхиси. Чақалоқ туғилганидан кейин дастлаб умумий ҳолати қониқарли бўлади. Кейинчалик 10—12 соатдан кейин чақалоқ безовталаниб, чинқира бошлайди, уйқуси бузилади. Сутканинг охирларига бориб ичак тутилиши белгилари юзага чиқа бошлайди: қорин шиша бошлайди, аввал меъда, кейинчалик ўт суюқлигини қуседи, чақалоқ эммайди. Чақалоққа агар ёрдам кўрсатилмаса, эксикоз ва токсикоз белгилари кучая бориб қусиш жараёнида аспирацион зотилжамга ёки ичак катталашиб ёрилиши натижасида иккиламчи перитонитга асоратланиб, у ўлиши мумкин.

Беморга ташхис қўйиш учун оралиқ соҳасини профилактик кўздан кечириб текшириш ва мекония чиқишига эътибор бериш керак. Бундай ҳолда атрезиялар биринчи кўришдан кўзга ташланади. Кейинчалик унинг тури, яъни орқа чиқарув тешиги соҳасидами, тўғри ичак соҳасидами ва унинг чуқурлиги, юқори ёки пастлиги (2—2,5 см гача) текширишлар натижасида аниқланади.

Орқа чиқарув тешигининг мембранали атрезияси. Бу атрезияларнинг энг енгил тури бўлиб, бунда орқа чиқарув тешиги соҳасида хирароқ мембрана борлиги, унинг сал деформацияланганлиги аниқланади.

Бу мембранали атрезия чақалоқ кучанганда дўмбаийиб мекония хира кўринади. Пайпаслаганда тери остида юмшоқ консистенцияли мекония аниқланади.

Давоси. хирургик йўли билан (қисқич) мембрана очилади, орқа чиқарув тешиги атрезияси кенгайтирилиб анус ҳосил қилинади.

Анус атрезияси бу ҳам паст атрезия турига кириб, кўрганда чандиқли жойи бўлиб, бир оз торайганроқ бўлади.

Клиникаси. Чақалоқ безовта бўлганда, йиғлаганда бўртмаса-да, пайпаслаб кўрилганда юмшоқ, кучанганда мекония ва ичак босими сезилади. Шунга қарамасдан Вангестен усули бўйича анус соҳасига танга қўйиб рентген қилиниб, оралиқ масофа аниқланади.

Давоси. Оралиқ проктопластикаси қилиниб, ичак пастга туширилади ва анус ҳосил қилинади.

Тўғри ичак ва орқа чиқарув тешиги атрезияси. Бу юқори форма атрезияларига кириб, бунда оралиқ соҳасининг яхши ривожланмаганлиги, кичик ҳажмдалиги ва дум суягининг, ҳаттоки баъзан

думгаза суягининг ҳам ўсмаганлиги қайд қилинади. Анус соҳасида тери силлиқ бўлиб кўринади. Вангенстин — Какович усули бўйича рентген қилинганда аниқ юқори (2,5 см) атрезиянинг формаси аниқланади. Бундан ташқари аниқ ташхис қўйишда пункция Пеллер — Ситковский синамаси қўлланади. Бунда бўш шприц нинаси анус соҳасига суқилиб, чамаси 2 см чуқурликда шприц орқали ҳаво сўрилади. Бунда газ ёки мекония бўлиши билан нина белги қилиниб тортиб олинади ва атрезия узунлиги аниқланади. А. И. Лёнюшкин синамаси бўйича шприцга контраст модда олиниб, нина анус соҳасига санчилади, газ ёки мекония пайдо бўлганида контраст модда юборилади ва рентген қилиниб, ичак контури ва атрезия тури аниқланади.

Давоси. Оператив йўл билан қорин оралиқ проктопластикаси қилинади.

Қизларда жинсий аъзоларга очилган оралиқ атрезиялар. Орқа қинга кириш жойида, дилоқнинг учига ва бачадонга очилиши мумкин. Клиник белгилари оқманинг қай соҳага очилишига, унинг диаметрига ва чақалоқнинг умумий парваришига боғлиқ. Асосий белгилари, агар оқма қисқа ва кенг бўлса, дилоққа кириш жойидан мекония ёки газ чиқиши кузатилади. Кейинчалик чақалоқ сунъий овқатлантирилганда, ахлатнинг чиқиши қийинлашиб, баъзан ҳуқна қилишга тўғри келади.

Агар оқма қинга очилган бўлса, бунда доим мекония ёки ахлат тўғри ичакдан чиқиши ҳисобига, қинда ва сийдик йўлларида яллиғланиш аломатларини пайдо қилиши қорин бўшлиғига инфекция тушиб, яллиғланиш (перитонит) каби огир асоратларга олиб келиши мумкин. Бунда тез ахлат тўпланиши ва чақалоқни уйда парвариш қилиш имконияти йўқлиги сабабли, ахлатли интоксикация тез ривожланиб, беморнинг умумий аҳволи огирлашади. Оқма тешиги кўрилади ва унинг жойига қараб (қизлик пардадан юқорида қинга тегишли, қизлик пардадан пастда қин дахлизига тегишли оқма) ташхис қўйилади. Агар ректовестибуляр оқма бўлса, ташқи жинсий органларда ўзгариш бўлмайди. Аксарият ректовагинал оқмада эса ташқи аъзолар деформацияланиб инфантилизм белгилари тариқасида кўринади. Бундан ташқари, фистулографик рентген усули ёрдамида ва оқмага метал катетер юбориб оралиқ соҳадан катетерни пайпаслаб, тахминан оқма қаерга очилганлигини чуқурроқ аниқлаш мумкин.

Давоси. Ректовестибуляр оқмани бартараф қилишда оралиқ проктопластика (Стоун, Бенсон ва Пеня) усуллари билан оқма бартараф қилиниб, ичак ўз жойига туширилади ва анус шаклантирилади.

Болаларда ичак оқмаларининг тугма сийдик чиқариш органларига (сийдик пуфаги ва сийдик чиқариш канали) очилиши кам учрайди, уларнинг асосий клиник белгилари сийиш вақтида сийдик билан бирга ҳаво ва ахлатнинг чиқишидир. Агар оқма сийдик

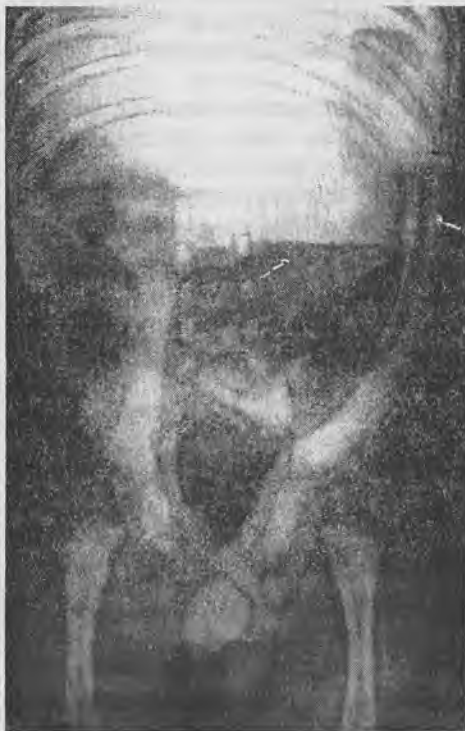пуфаги билан алоқадор бўлса, сийиш жараёнида сийдик доим ахлат билан аралашган ҳолда чиқади (баъзан охирида газ чиқиши мумкин).

Оқма уретрага очилган бўлса, дастлаб ахлат аралашган сийдик пайдо бўлиб, кейинчалик тоза сийдик чиқади. Газ уретра орқали баъзан сийиш жараёни бўлмаганда ҳам чиқиши мумкин.

Ташхиси. Бу хил патологиялар кечими анча қийинроқ бўлиб, кўпинча жуда ингичка оқма йўли баъзи бир ҳолатларда (ахлат тик қилганда ёки шилликлар билан тўлганда) клиник белгисиз кечиши мумкин. Шунинг учун бундай нуқсонларни аниқлашда қўшимча текшириш усулларидан фойдаланиш зарур. Чақалоқларни Вангенстин — Какович усули билан рентген қилганимизда газ ичак ва сийдик пуфаги соҳаларида аниқланади (22-расм). Уретранинг оқмаси кенг бўлса, катетеризация қилганда катетер тўғри ичакка оқма орқали тушади. Бундан ташқари, уретроцистография усулини қўллаш ташхис қўйишда катта ўрин тутаяди.

Давоси. Агар оқма сийдик пуфагига очилган бўлса, вақтинчалик сигмастома ёки радикал операция (қорин-оралиқ проктопластикаси) қилиниб оқма бартараф қилинади ва ичак оралиқ соҳага туширилиб орқа чиқарув тешиги ҳосил қилинади. Оқма агар уретрага очилган бўлса, бунда оралиқ проктопластика операцияси қилиниб, атрезия бартараф этилади, ичак оралиқ соҳага туширилиб, анус ҳосил қилинади.

Оқманинг оралиқ соҳасига очилиши ўғил ва қиз болалар ўртасида бир хил учрайди. Бунда оқманинг ташқи тешиги оралиқ соҳага очилиб, ундан ахлат оз миқдорда чиқиб туради. Бунда ташхис қўйиш қийин бўлмайди, яъни оқма тешиги орқали метал катетер суқиб оқманинг йўли бемалол аниқланади. Бундай ҳолларда албатта оқманинг бу турини анус эктопиясидан фарқ қилиш алоҳида ўрин тутаяди.



22- расм. Вангенстин — Какович рентген тасвири.

Давоси. Оралиқ проктопластикаси билан оқма бартираф этилади, анус ҳосил қилинади (Соломон — Лёнюшкин усули).

Атрезиянинг клоакал формаси. Бу оғир атрезиянинг бир тури бўлиб, бунда урогенитал синус, оқма орқали атрезияланган тўғри ичак билан қўшилади. Бундай чақалоқда анус бўлмайди. Жинсий органидан сийдик ва ахлат чиқиб туради, яъни клоака вазифасини бажаради. Бундай нуқсоннинг бир неча анатомик тури фарқ қилинади. Булар асосан рентгенологик, контраст эритмалар билан текшириш ҳисобига аниқланади.

Давоси. Лапароскопия қилиниб, ички жинсий органлардан биопсия олинади, жинсий хромосомалар аниқланиб, боланинг жинси аниқланганидан кейин, бир неча пластик оралиқ операциялар билан етишмаган органлар анатомик шакли тикланиб, нормал ҳолга келтирилади.

Орқа чиқарув тешиги ва тўғри ичакнинг туғма торайиши. Туғма нуқсонлар ичида бу туғма торайиш 10—15% ни ташкил этади. Бу орқа чиқарув тешиги соҳасида, тўғри ичак соҳасида алоҳида бўлиб учрайди. Торайиши мембрана шаклида теридан ёки шиллиқ пардадан, баъзан эса қаттиқ фиброз ҳалқадан иборат бўлиб, бир неча мм дан 2—4 см гача боради.

Клиникаси. Чақалоқ туғилгандан кейин туғма торайиши жуда қисқа бўлса, дастлаб аниқлаш қийин бўлади, чунки бунда касалликнинг аниқ белгилари яққол бўлмайди. Агар торайиши маълум бир масофада ривожланган бўлса, биринчи кундан бошлаб торайиш ҳисобига чақалоқ безовталаниб, қийналиб лентасимон шаклда ахлат чиқаради (дефекация), чақалоқ улғайиб қўшимча овқатланганидан кейин, бу кўриниш яна авж олиб, чақалоқнинг ичи қотади ва чақалоқ қийналиб, дефекация содир қилади. Бу кўриниш катта ёшдаги болаларда жуда ривожланган бўлиб, иккиламчи мегаколон каби ичаклар кенгайишига олиб келади. Касалликнинг диагностикаси унча қийин бўлмайди.

Ташхис асосан анамнез, беморни кўриш ва бармоқ билан орқа чиқарув тешигини текшириш орқали қўйилади. Агар тор соҳа жуда юқорида бўлса, ректоромоноскоп билан жуда аниқ кўринади. Бундан ташқари ирригография орқали торайиш соҳасининг қанча чуқурликда жойлашганлигини ва узунлигини аниқлаш мумкин.

Дифференциал ташхиси. оралиқ оқмаси, пресакрал киста, тератома ва Гиршпрунг касаллиги билан қилинади.

Давоси. Дастлаб буж билан ичак кенгайтирилади. Агар 1—1,5 ойда бу тадбир фойда бермаса, оператив йўл орқали кенгайтирилади. Операцияни танлаш, торайиш жойига ва хусусиятига боғлиқ бўлади. Ичакнинг тор жойи юмшоқ ва кенг бўлмаса оператив йўл билан аввало узунасига кесилиб, кейин қўндалангига тикилади. Ичакнинг тор қисми 2,5 см гача бўлса, айланасига кесилиб, сфинктерларга жароҳат етказилмасдан оралиқ проктопластикаси қилинади, максимал, тор жой пастга туширилиб кесиб ташланади ва

III даража — тўғри ичакнинг ҳаммаси, баъзан сигмасимон ичакнинг бир қисми.

2. Клиник кечишига қараб:

а) компенсацияланган — дефекация вақтида ичакнинг чиқиб қолиши ва ўз-ўзидан қайта кириб кетиши.

б) субкомпенсацияланган — дефекация вақтида ва маълум бир миқдордаги жисмоний зўриқишда ичак чиқади ва уни кўл билан тўғриланади. Бунда сфинктер фаолиятининг I даражадаги камчилиги қайд этилади.

в) декомпенсацияланган — йўталганда, акса урганда, кулганда ичак жуда осонлик билан чиқади ва кўпгина нажас ёки ҳаво ушлаб тура олмаслиги билан кечади. Бунда сфинктер фаолиятининг II ва III даражадаги камчилиги қайд этилади.

Юқорида келтирилган тасниф схемаси амалиёт учун мос ва қулайдир. Биринчидан, у тўғри ташхис қўйишга йўналтирса, масалан: «тўғри ичакнинг чиқиши Ia», «тўғри ичакнинг чиқиши IIб» ва бошқалар, бу касалликнинг анатомик даражаси ва клиник кечиши ҳақида мукамал тасаввурга эга бўлишга ёрдам беради. Иккинчидан, энг асосийси аниқ ташхис қўйиш даволаш тактикасини аниқлашда муҳим ўрин тутиб даволаш усулларидан қай бирини қўллаганликка ва унинг натижаларини яхшилашга ва тўғри статистик таҳлил қилишга ёрдам беради.

Клиника ва ташхиси. Тўғри ичак чиқишининг биринчи кунларида, анча вақтгача касалда ҳеч нарса сезилмайди. Бу касаллик ривожланишининг бошланиши бўлиб, фақат ичакнинг шиллиқ пардаси, яъни у ёки бу томондан каттароқ қисми дефекация вақтида, ичакнинг чиқиши юз бериб, чиқиш тўхтагандан сўнг чиқиб қолган қисми ўз жойига кириб кетади. Ичакнинг чиқиши ривожланиб бориб, унинг шакли, даражаси унинг давомийлигига боғлиқ. Ташқи томондан тўғри ичак шиллиқ пардаси чиқиши айланаси ёрқин қизил ёки кўкимтир рангли бўлиб, майда ёриқлардан ёки маркази юлдузсимон ёриқларга ўхшаб кўринади. Маълум вақт ўтгач, сфинктер тонуси сақланган ҳолда, ичакнинг чиққан қисми қийинчилик билан ўзи тўғриланади ва оғриқ пайдо бўлади. Бундай ҳол ота-оналарнинг эътиборини ўзига қаратади. Ичакнинг барча қатламлари чиққанда чиққан қисми цилиндрсимон ва шарсимон шаклга эга, кўкимтир рангдаги шиллиқ парда шишган бўлиб, салга қонаб кетади. Касаллик узоқ давом этса, баъзан қон кетиши ҳам кузатилади. Баъзи ҳолларда чиққан ичак анча вақтгача тўғриланмаса, шиллиқ парда устида яралар пайдо бўлиб, фибриноз қатлам билан қопланади.

Касаллик аста-секин ривожлана боради. Дастлабки вақтларда бир неча ҳафта давомида ҳар дефекация пайтида, нажаснинг қаттиқланиши ва ич кетиши натижасида, унча катта бўлмаган ичак

чиқиши аниқланади. Бунда курак ўртасидаги мускуллар қисқариб боланинг ичагини ичига тортади, ичак ўз жойига қайтади. Кейинчалик чиқиш жараёни ҳар бир дефекциядан сўнг қайтарилади ва ўз-ўзидан жойига қайтиши қийинлашади, бундай ҳолда ота-оналар қўл билан тўғрилашга ҳаракат қиладилар. Касаллик чўзилиб кетса чиққан ичак узунлашиб бориб, бу ҳол фақат кучанган вақтда эмас, балки бир озгина жисмоний зўриқиш натижасида қорин парда босимининг кучайиши туфайли (кулганда, йўталганда, акса урганда ва бошқаларда) фақат қўл билан тўғриланиши мумкин. Шу билан бирга сфинктернинг ҳолсизланиш натижасида, ичакдаги моддани қисман ва бутунлай ушлаб туролмаслиги кузатилади.

Анатомик шакл ва даражалари ўртасидаги маълум қонуният ва бир-бири билан боғлиқлик касалликнинг клиник кўринишларини белгилаши мумкин. Шундай қилиб тўғри ичакни чиқишининг Ia, Ib, ва Iv, IIb ва IIv, IIIb ва IIIv формалари мавжуд бўлиб, лекин биз болаларда IIa ва IIIa формаларини учратмадик. Бошқача сўз билан айтганда, ичакнинг катта қисми қанчалик чиқса, клиникаси ва даволаш ҳам шунча оғир кечади.

Баъзан катта ёшдаги болаларда оғирроқ жисм кўтарганда ёки оғир жароҳат олганда ичакнинг каттагина қисми тўсатдан чиқиши мумкин. Чиқиб қолган ичак сиқилиб қолса ҳам, сфинктернинг ташқи қисқариш фаолияти сақланиб қолади. Бундай ҳолларда ичакнинг сиқилиб қолган қисми анал тешиги атрофида катталлашиб чиққан ичак, сал тегса оғрийди, кейинчалик ўта тараңглашади ва тўқ жигар ранг тусга кириб, уни тўғрилаш имконияти бўлмайди. Бундай ҳолларда ўта тез муолажалар ўтказиш талаб қилиниб, умумий оғриқсизлантириш йўли билан анал тешиги кенгайтирилиб, ичак қўл билан жойига киргизилади.

Тўғри ичак чиқиш касаллигига ташхис қўйиш унча қийинчилик туғдирмайди, ота-оналар ўзлари касаллик ҳақида батафсил гапириб берадилар. Шифокор ташхис қўйишда хатоликка йўл қўймаслик учун чиққан тўғри ичакни кўздан кечириши керак. Баъзан поликлиника шароитида шифокор бундай касалларни кўрганда чиққан ичак визуал кўринмай қолиши мумкин. Бундай ҳолда касаллик тўғрисида тўлиқ тасаввурга эга бўлиш учун аввалом бор енгил хуқна қилинган болани тувакка ўтқизиш керак, бунда ичакнинг чиқиш ва уни қайта тўғрилаш ташхис тўғрилигини тасдиқлайди. Шундан сўнг қўл билан тўғри ичак текширилади. Баъзан тўғри ичак чиқишида пастда жойлашган орқа чиқарув тешиги орқали чиқадиган полиплар ҳам борлиги бармоқлар ёрдами орқали текширилаётганда аниқланади.

Давоси. Болаларда тўғри ичак чиқишини даволаш ҳали ҳал этилмаган муаммодир, бу даволаш ҳақидаги фикрлар ва айрим усул-

ларнинг бир-бирига қарама-қаршилигида кўринади. Катталарга нисбатан болаларда бу касаллик кўпчилик ҳолларда дори-дармон билан даволанади. Даволашнинг учта асосий кўриниши бўлиб, булар: дори-дармон билан тўғри ичак тўқималарини чандиқлаштирадиган инъекциялар қилиш ва жарроҳлик йўли билан барта-раф этишдир. Болаларни даволаш муолажаларида склероз терапия катта ўрин олган. Бу усулни мамлакатимизда кенг тарқатган А. С. Мезенев, К. С. Миротворцева, З. Л. Шуваловалар бўлиб, бунда 70% этил спирти қўлланади. Оз миқдорда берилганда аввал тери шишади, кейин кўпчиб чиқади, ҳужайралар қисман некротизланади. Шундан сўнг асептик яллиғлиши реакцияси аста-секин бириктирувчи тўқима ҳосил бўлиши билан алмашинади, тўғри ичак атрофи ҳужайралари қаттиқлашиб чандиққа айланади ва бу процесс натижасида кичик чаноқ атрофидаги тўқималарга тўғри ичак қаттиқ тортилади ва унинг натижасида ичак чиқиши йўқолади. Бундан ташқари, кимёвий спирт билан блокада қилиш тўқиманинг янги ҳосил бўлган тўқима билан тикланишига таъсир этади.

Тажриба шуни кўрсатадики, болаларда тўғри ичак чиқишини даволашда, даволаш усуллари индивидуал танланиши керак. Яъни тўғри ичак чиқишининг анатомик шакл ва даражаларини, касалликнинг клиник кечиши ҳолати, боланинг ёши ҳисобга олинади. Келтирилган тасниф схемасига суянган ҳолда, қуйидаги усулларда даволаш тавсия қилинади.

Консерватив дори-дармон билан даволаш асосий ўринни эгаллайди. Бу усул 4—5 ёшдаги болаларда ичак чиқишининг барча шакл ва даражаларида ва каттароқ ёшдаги болаларда эса ичак шиллиқ пардасининг чиқишида, тўғри ичакнинг Ia, Ib, ва Iv, IIa ва IIb шаклларида қўлланилади. Дори-дармон терапияси уч ҳолда қўлланилади:

1. Аввало касалликни келтириб чиқарувчи, унинг ривожланишига ва тарқалишига олиб келган сабабларни йўқотиш (қабзият, ич кетиш ва бошқа), фойдали озиқ-овқат режимини танлаш, таркибида клетчатка моддалари камроқ учрайдиган кучли овқатлар бериш, тоза ҳавода узоқ мuddат бўлиш, ҳар хил витаминлар ва бошқалар билан даволаш, қабзият бўлганда № 1 десерт қошиқда кунига 3 мартадан вазелин мойи берилади, енгил ҳуқна қилинади.

2. Шу билан бирга дефекация вақтида қорин бўшлиғи мускулларининг таранглашмаслигига ҳаракат қилиш керак, бунинг учун болани тувакка ўтқазиш ман қилинади. Касал ичи келадиган вақтда орқа томони ёки ён бошига ётқизилган ҳолда бўлиши лозим. Бу ҳаракатлар умум даволашда муҳим бўлиб, ота-оналардан чидам ва эътиборни талаб қилади, чунки даволаш вақти ва натижалари шуларга боғлиқдир.

3. Дефекация вақтидан ташқари вақтда ичак тушмаслигига жуда қаттиқ эътибор берилади. Ичак чиқиши заҳотиёқ тезда тўғриланади. Врач ичак тўғрилаш техникасини онага ўргатади, бу яъни бола орқаси билан ётганда тўғри осонроқ кўчади. Чиққан ичакка вазелин мойи суриб турилади ва дока салфеткаси ёки полиэтилен пленкаси билан икки қўл бармоқлари ёрдамида аста-секин ортиқча куч ишлатмасдан марказдан бошлаб ичак итариб киритилади ва тўғриланади. Марказ қисми тўғрилана бошлагач чиққан ичак четлари ўз-ўзидан ичкарига кириб кетади. Ичак тўғрилангач бола қорни билан ётқизилади.

Бундан ташқари, болаларда тўғри ичак чиқишини даволашда жуда катта аҳамиятга эга бўлган муолажалардан бири, чаноқ туби мускулларини ва сфинктер аппаратини мустаҳкамлашга қаратилгандир. Буларга: физиотерапия, даволаш жисмоний тарбияси, электр стимуляцияси киради, бу даволаш усулларини патогенетик усуллар категориясига киргизиш мумкин. Уларни ўрганиш ва келажақда такомиллаштириш болаларда тўғри ичак чиқишини даволаш муаммоларини ҳал қилишда яхши натижалар беради.

Ўқорида санаб ўтилган қоидаларга қаттиқ амал қилиш кўп ҳолларда яхши, кўнгилли натижалар беради: тўғри ичак чиқиши аста-секин камая бориб, сўнг бемор тузала бошлайди. Даволаш муддати 2 ҳафтадан 3—4 ойгача давом этиши мумкин.

Парапроктит.

Парапроктит бу — тўғри ичак атрофидаги тўқиманинг яллиғланишидир. Бу хасталик болаларда катталарга нисбатан кам учрайди, лекин бу «улар (болалар)да учрамайди деган гап эмас» (А. М. Аминев). Бизнинг кузатувимизда янги туғилган чақалоқдан то 14 ёшгача бўлган ва парапроктит касалига йўлиққан болалар бўлимида, 2/3 қисми ўткир, 1/3 қисми сурункали шакли билан оғриган. Шулардан янги туғилган ва кичик ёшдаги болалар 68% дан кўпини ташкил қилди.

Мана шу фактнинг ўзиёқ парапроктитнинг болалардаги ўзига хослигини кўрсатиб, бу масаланинг проктологлар кенг даврасида ёритилмаганидан дарак беради.

Этиологияси ва патогенези. Болалик ёшида парапроктит касали носпецифик жараён бўлиб, бу йиринг қўзғовчи микробларнинг шу жойга тушиши натижасидир. Катталарда бу касаллик ичак таёқчаси ва бошқа ичак микроорганизмлари билан бирга полимикроб хусусиятига эга бўлса, болаларда эса асосан стафилакоккли мономикроб флора бу касалликка сабаб бўлади. Бундай номуносибликни қандай тушунтирса бўлади? Бу саволга жавоб беришдан аввал, ҳеч бўлмаса катталарда парапроктитнинг келиб чиқиш механизмига қисман тўхтаб ўтишга тўғри келади.

Кўпгина замонавий тадқиқотчилар бу касалликнинг келиб чиқишини анус безлари ва крипталарининг яллиғланиши билан боғла-

шадики, бу жойлар инфекциянинг ичак бўшлиғидан ўтиб ўрнашиб олиши учун қулай жойлардир. Агар анус без йўли бекилиб қоладиган бўлса йиринглаган ретенцион киста ҳосил бўлади, унинг ёрилиши инфекциянинг перианал соҳага тушишига имкон туғдиради, натижада атроф тўқиманинг кенг тарқалган реакцияси кузатилади. Кейинчалик бу жараён чегарланиб, йиринг тўпланиб абсцесс вужудга келади ва у ўзи мустақил ёрилиши ёки хирургик йўл билан очилиши мумкин. В. А. Гаранин (1972) ва А. А. Заремба (1974) бу фикрга ишонарли далиллар келтиришадики, бу далилларда ҳақиқий парапроктитда параректал абсцесс келиб чиқишининг тўғри ичак бўшлиғи билан боғлиқлиги тасдиқланади. Бу фикрни Дульцев Ю. В. ва Саламов К. Н. (1981 й.) ҳам фаол қўллаб-қувватлайди.

Парапроктит келиб чиқишида тўғри ичак шиллиқ қаватининг бевосита жароҳати ва ахлат туриб қолиши муҳим аҳамиятга эга.

Шундай қилиб, катталар проктологиясида ўткир парапроктит келиб чиқишининг анус безлари ва крипталарининг яллиғланишига боғлиқлиги тушунчаси мавжуд бўлгани ҳолда, болалар проктологиясида бу муаммо эътиборни тўлиқ қозонганича йўқ.

Шахсий кузатишларимиз ва адабиётларда ёритилишига кўра, биз болалар йирингли-яллиғланиш касалликлари ичида ҳақиқий парапроктитни ва оралиқ абсцессидан яққол фарқлаш лозим деб ҳисоблаймиз.

Оралиқ абсцессидан инфекция перианал соҳага тўғри ичак бўшлиғидан тушмайди: янги туғилган чақалоқ ва эмизикли болаларда бу соҳа терисининг ўзига хос осон шикастанувчанлиги ва бичилиши (мацерация) кўп кузатилади. Бунинг устига оралиқ абсцесси янги туғилган чақалоқларда септикопиемия инфекциясининг навбатдаги маҳаллий ўчоғи ҳисобланади ва бу флоранинг мувофиқлиги билан тасдиқланади (одатда — стафилококк). Бундай йирингли жараён ҳақиқий парапроктит ҳисобланмайди.

Ҳақиқий парапроктитда инфекциянинг тарқалиши тўғри ичак томонидан йўналган бўлади. Кириш дарвозалари бўлиб, анус крипталари хизмат қилади, улар анус безларининг йўлларига очилади (Герман йўллари). Гистоморфологик текширишларнинг кўрсатишича, ёш гўдакларда парапроктитнинг келиб чиқишида асосий омиллардан бири туғма мойилликлар — анал безлар йўлларининг аномал кисталар ҳолида бўлиши, анал без йўлларининг синусдан ташқарига, яъни ҳар хил жойга очилиши, бир неча безларнинг бир йўлга очилиши каби нотўғри ривожланиши, бундан ташқари чақалоқларда аноректал соҳа лимфоструктурасини аномалия киста ва лимфангиоматоз ҳолати маълум ноқулай шароитларда (жумладан, диспептик бузилишларда, дисбактериоз, ичак сапрофит микрофлораси вирулентлиги ўзгарганда ёки патоген штаммлар пайдо бўлганда ва ҳ.к.) ўткир яллиғланиш содир бўладиган жой бўлиб хизмат қилади (Ҳамроев А. Ж. 1998). Аввал қандай бир крипта ял-

лигланса, мана шу инфекция кирадиган ерда «ички тешик» ҳосил бўлади. Инфекция анал безларининг йўллари бўйлаб аномал тармоқларга тарқалади, уларни зарарлаб параректал тўқималар бўшлиғига — шиллиқ ости, тери ости, ишиоректал ва пельвиоректал соҳаларга тарқалади (50-расм).

Организм реактивлигига ва флоранинг вирулентлик даражасига қараб бу жараён бир анатомик соҳа билан чекланади ёки қўшни соҳаларга тарқалади. Йиринг тери орқали ёриб чиқиб «ташқи тешик»ни ҳосил қилиши мумкин. Бу баъзан жарроҳлик аралашувидан сўнг ҳам қолиши мумкин. Бундай ҳолатларда жараён сурункали босқичга ўтади.

Таснифи. Хирургнинг парапроктитда кечаётган жараённинг клиник шакли, анатомио-морфологик хусусиятлари ҳақида тўғри тасаввурга эга бўлиши жуда муҳим бўлиб, клиник ташхисни белгилашда ва даволашнинг оптимал усулини танлашда асосий таянч, далил ҳисобланади. Шу нуқтаи назардан унинг рационал таснифига эҳтиёж туғилади. Кўплаб таклиф қилинганлар орасида, бизнинг фикримизга кўра қўллашга энг қулай бўлгани, бу Россия соғлиқни сақлаш вазирлиги проктология илмий тадқиқот институти таклиф этган таснифдир.

I. Этиологик белгисига кўра: носпецифик — ўзига хос бўлмаган (банал), специфик хос бўлган жароҳатланишдан сўнгги.

II. Яллиғланиш жараёнининг фаоллигига кўра: ўткир, қайталанувчи, сурункали (тўғри ичак оқмалари).

III. Инфилтрат, йирингли ўчоқнинг жойлашган ўрнига кўра: тери ва шиллиқ қават ости, қуймич тўғри ичак, чанокли тўғри ичак, тўғри ичак орти.

IV. Оқма ички тешигининг жойлашувига кўра: олдинги, орқа, ёнлама.

V. Оқма йўлининг сфинктер толаларига нисбатига кўра: интрассфинктер, трассфинктер, экстрасфинктер.

Бу тасниф жараённинг тарқалганини ва характерини осон аниқлаш ва баҳолаш, ташхисни етарлича аниқ ифодалаш ва рационал даво услубини танлаш имконини берсада кичик ёшдаги болаларда парапроктитнинг ўзига хос кечишини тўлиқ ифодалай олмайди. Шунинг учун қуйидаги ишчи таснифни қўшимча илова қиламиз (Ҳамроев А. Ж. 1999).

I. Ўткир парапроктит.

1. Генезига қараб: туғма ва орттирилган.

2. Келиб чиқиш йўлига қараб: бирламчи ва иккиламчи.

3. Жойлашишига қараб: тери ости, шиллиқ ости ва тўғри ичак орти ва тўғри ичак — ўтиргич.

4. Натижасига қараб: асоратланмаган ва асоратланган (хуружланувчи ва сурункали).

II. Хуружланувчи парапроктит.

III. Сурункали парапроктит.

1. Генези бўйича: туғма ва орттирилган.

2. Оқма йўлининг шаклига қараб: оқмали ва оқмасиз.

3. Оқманинг турига қараб: тўлиқ ва нотўлиқ.

4. Оқманинг мураккаблигига қараб: оддий ва мураккаб.

5. Оқманинг сфинктерга нисбатан жойланишига қараб: сфинктеричи, сфинктераро ва сфинктердан ташқари.

6. Оқманинг сегментар жойига қараб: олдинги, орқа ва ён (чап ва ўнг).

7. Натижасига қараб: асоратланмаган ва асоратланган (анус функцияси етишмовчилиги)

Ўткир парапроктит. Болаларга хос бўлган парапроктитни тавсифлашдан аввал уни қайд этиш лозимки, у асосан, кўпинча носпецифик ёки шу хасталикка хос бўлмаган хусусиятга эгадир. Йирингдонларнинг чуқур жойлашуви жуда кам учрайди, жараён асосан 95—97% ҳолатларда тери ости ёки шиллиқ қават ости абсцесси шаклида кечади: касалликнинг ўтирғич — тўғри ичак шакли ҳам анча кам учрайди (3—5%). Ўткир парапроктитнинг бошқа шакллари биз учратмаганмиз. Оқманинг ички тешиги одатда олдинда ёки олд-ён томонда жойлашади. Бу касалликка кўпроқ ўғил болалар чалинади ва бу нисбат қиз болаларга қараганда 5:1 га тенгдир.

Клиникаси. Касаллик жуда ўткир бошланади. Бола бирор бир сабабсиз безовталаниб, иштаҳаси йўқолади. Тана ҳарорати 38—39° С гача етади. Ёш болалар (чақалоқлар)да уларни йўргаклаш ёки оралиқни тозалашда безовталаниш ортади. Каттароқ болалар эса дефекация акти мобайнида ўтирган ҳолатда анал атрофида оғриқнинг кучайишини айтиши мумкин. Жароҳат орқа йўлнинг олдинги ярим айланаси қисмида жойлашган бўлганда дизурик бузилишлар кузатилиши мумкин.

Беморни кўздан кечирганда маҳаллий ўзгаришларни, яъни анус атрофи соҳаси устидаги терининг қизаргани ва бироз шишгани кўринади. Анус тешигидан бошланган тери бурмалари текисланиб кетган, унинг шакли бирмунча ўзгарган бўлади.

Пайпаслаб кўрганда, кескин оғриқли инфилтрат аниқланиб, тери ости шаклида унинг чегараси яққол аниқланади, ўтирғич тўғри ичак шаклида эса думба соҳасидаги кескин шиш натижасида унинг чегарасини аниқлаш қийин бўлади. Инфилтрат авваллига зич бўлиб, кейинчалик унинг марказида флюктуация пайдо бўлади.

Касаллик тез зўраяди, 2—3 кун ўтганданоқ маҳаллий ўзгаришлар аниқ кўринади. Параллел ҳолатда умумий симптомлар ўзини ёмон ҳис қилиш, бола фаоллигининг пасайиши, уйку ва овқатланишининг бузилиши кучайиб боради.

Қонда ҳам ўзгаришлар пайдо бўлади — ЭЧТ нинг ошгани, лейкоцитоз ва ҳ.к. Ич келиши, баъзан суюқ бўлса, баъзида тўхтайтиди. Каттароқ болалар ўтирмасликка ҳаракат қилади ёки соғлом томондаги думбаси билан эҳтиёт бўлиб, оёқларини узатиб ўтиради, ётганда ҳам соғлом ёнга ағдарилган ва тиззаларини қоринга келтирган ҳолатда бўлади.

Ўз вақтида ёрдам кўрсатилмаса яллиғланиш инфилтрати қарама-қарши томонга ҳам ўтади. Одатда 6—8- кунлари йирингли ўчоқ ўз-ўзидан ташқарига, камдан-кам ҳолларда ичак диагнози бўшлиғига очилади. Лекин касалликнинг ўз-ўзидан даво топиб кетишини кутиш энг кўпол хатодирки, бунда маҳаллий ва умумий асослар хавфи туғилади.

Ташхиси. Юқорида қайд этилган клиник белгиларга асосланади. Худди шундай қисқа муддатда кечиши парапроктитнинг тери ости ва шиллиқ қават ости шаклларида учрайди. Шундан шиллиқ ости шакли энгилроқ ҳисобланиб субфебрил ҳарорат ва дефекация вақтида унча кучли бўлмаган оғриқ билан кечади. Унинг ташқи белгилари, агар йиринг тожсимон чизикдан пастга тушганда ва тери ости ён тўқимасига ўтганда кўринади.

Тўғри ичакни бармоқ билан текширганда тожсимон чизик устида думалоқ оғриқли, эластиклиги чекланган ҳосила аниқланади.

Оғир шаклларида эса, жумладан ишиоректал шаклларида касаллик аста-секин ривожланиши мумкин. Аввалига умумий ҳолат ёмонлашади, субфебрилитет, уйку бузилиши, тўғри ичак соҳасида ноқулайлик (дискомфорт) аниқланади ва 3—5 кунлардан бемор ўзини ёмон ҳис қилади, тана ҳарорати 38—39°С ва ундан ҳам юқори кўтарилади, дефекация пайтида оғриқлар кучаяди.

Парапроктитнинг ишиоректал шаклида касалликнинг ташқи белгилари 5—6- кунларда аниқланади. Аввалига тери ўзгармаган, кейинига бироз шиш ва ундан сўнг шу жойда оралиқ терисининг энгилгина гиперемияси кузатилади. Пайпаслаганда оғриқ унчалик кучли эмас. Энг қимматли ташхисий маълумотлар тўғри ичакни бармоқ билан текширганда одинади, бу яллиғланиш инфилтрати тожсимон чизик устида ичак деворини унинг бўшлиғига томон бўртириб туради. Бу пайтга келиб йирингли жараён оралиқдаги тери ости тўқимасига тарқалади.

Энг кўп ташхисий хато нотўғри ёки флюктуацияни кеч аниқлаш натижасида юз беради. Баъзан йирингдон ўлчамлари кичик бўлганида оралиқ тўқимасидаги анчагина шиш бўлгани сабабли флюктуацияни умуман аниқлаш қийин, фақатгина маҳаллий оғриқ ёки яллиғланиш инфилтрати марказида юмшаш аниқланади.

Давоси. Ўткир парапроктитда хусусан жарроҳлик аралашуви муҳимдир. Аммо касалликнинг эрта босқичларида, эндигина тўқималар инфилтрацияси бошланишида консерватив муолажа (ван-

на, оралиққа иситувчи компресс, илиқ микроклизмалар, мушак орасига антибиотик ва маҳаллий паст энергияли лазерлар) буюрилиши мумкин.

Даво вақтида яхшиси касал тўшақда бўлиши шарт, баъзида қайд этилган муолажалар жараённинг йирингламасдан ортга қайтариши мумкин. Демак, бундай ҳолларда йирингнинг ички тешик орқали ичак бўшлиғига яхши оқиб туриш имкони бўлади. Лекин консерватив даво врачнинг жиддий кузатуви остида ва мусбат натижалар асосида ўтказилади. Бунинг кучайиб бориши операция учун кўрсатма ҳисобланади.

Жарроҳлик аралашуви стационар шароитида умумий оғриқсизлантириш остида бажарилади. Эрта ва ўз муддатида бажарилган операция жараённинг тезда орқага қайтишига олиб келади, унинг чаноқда ёғ тўқимали соҳаларга тарқалишининг олдини олади. Операция мажмуи қуйидагилардан иборат: а) йирингли бўшлиқни очиш ва дренажлаш; б) ундаги ички тешикни йўқотиш, бу йирингли бўшлиқни тўғри ичак билан алоқасига барҳам бериш.

Бошқа анча мураккаб жарроҳлик аралашувлари катта болаларга тавсия қилинади ва уларни кичик болаларга, асосан эмизикли болаларга қўллаш мумкин эмас.

Операциядан кейин яқин кунларда (дастлабки 3 кун) шлаксиз парҳез буюрилади. 3—4-кунлари агар беморнинг мустақил ичи келмаса тозаловчи ҳуқна қилинади. Бемор умумий ҳолатининг оғирлигига ва жараённинг тарқалганига қараб дастлабки 4—5 кун антибиотиклар парэнтерал усулда буюрилади. Яллиғланишнинг сўниши ва бола аҳволининг яхшиланиши билан давони амбулатор ўтказиш учун уйга жавоб бериш мумкин.

Даво натижалари. Кўп беморларда ўткир парапроктит батамом соғайиш билан ўтади. Улим ҳоллари нолга тенг. Лекин касалликнинг сурункали босқичга ўтишини ҳисобга олмай туриб баҳолаш нотўғри, сурункали босқичга ўтиш 8—18% ҳолларда кузатилади. Касалликнинг олдини олиш учун болаларга оралиқ соҳасини таҳорат қилиш (ёшларга ота-она назоратида, катталарга эса ўзи) тавсия қилинади.

Сурункали парапроктит (параректал оқмалар). Болаларда ортирилган параректал оқмалар, асосан ўткир парапроктит касаллигининг сурункали турга ўтиши билан пайдо бўлади. Унинг ички тешиги тўғри ичакда, ташқи тешиги эса бир неча чандиқлар кўринишида оралиқ соҳасининг тери қисмида жойлашади. Болаларда парапроктитнинг ўткир тури (8—20% ҳолларда), унинг сурункали турига ўтиб, кейинчалик параректал оқмалар пайдо бўлишига сабаб бўлади.

Параректал оқмаларнинг болаларда учраши беморда эрта ташхис қўйишга, ўткир жараён даврида тезроқ фаол даво усулларини

қўлашга боғлиқ. Бундан ташқари параректал оқмаларнинг пайдо бўлиши учун шу соҳанинг ўзига хос қуйидаги алоҳида шароитлар муҳим ўрин тутди.

— параректал соҳанинг инфекцияларга ҳам қаршилиқ кўрсатиши ва регенерация жараёни, аноректал зонада анча камлиги;

— доимо инфекция тушиши ва сфинктер аппаратининг қисилиши ҳисобига бу соҳада жарроҳлик иши учун шароит йўқлиги ва оқма йўлининг қисилиши сабабли ўз вақтида ишлаб чиқилган йирингнинг чиқмасдан тўхтаб қолиши;

— доимо оқма йўлининг ахлат билан аноректал соҳада ифлосланиб туриши;

— баъзан оқма тешигининг ташқи тери соҳасида чандиқ бўлиб битиб қолиши.

Таснифи. Параректал оқмаларнинг бир неча таснифи мавжуд. Шулардан энг оддийси (очилиш йўлига қараб) тўлиқ оқмалардир. Булар ҳам ўз навбатида ташқи ва ички оқмаларга бўлинади. Агар оқманинг ташқи тешиги терига, ички тешиги тўғри ичак шиллиқ қаватига очилса — ташқи тўлиқ оқма, агар тешиги ҳам тўғри ичак шиллиқ қаватига очилса — ички тўлиқ оқма дейилади. Тўлиқсиз оқмаларда фақат битта тешик бўлиб, агар у тўғри ичакнинг шиллиқ қаватига очилса — ички тўлиқсиз, агар терига очилса — ташқи тўлиқсиз оқмалар деб юритилади.

Параректал оқмалар орқа чиқарув тешигининг сфинктер мушакларига нисбатан жойлашишини кўрсатиш, операция усулини танлашда қўл келишини ҳисобга олган ҳолда бўлинади. Бу сфинктер орқали, сфинктердан ичкари ва сфинктердан ташқари турларидир. Шулардан параректал оқмаларнинг сфинктер орқали ва ташқари турлари болаларда ҳам учрайди. Оқманинг сфинктердан ичкари тури болаларда кузатилиб, улар кўпинча тўғри бўлади.

Оқмалар шаклига қараб оддий — тўғри чизиқли ёки мураккаб шохли, спиралсимон ва буралган эгри бўлиб, терининг ҳар еридан очилиши мумкин.

Шуни айтиш керакки, болаларда кечадиган орттирилган параректал оқмалар баъзан туғма ҳам бўлади. Буларда туғма оқманинг тўлиқсиз ички тури, дивертикул тарзда бўлиб, у кейинчалик ўткир парапроктит ҳисобига очилиб, тўлиқ ташқи параректал оқмага айланади.

Клиникаси. Йиғилган анамнез орқали параректал оқманинг ўзидан ёки жарроҳлик йўли билан ўткир параректитни очиш ҳисобига пайдо бўлганлигини билиш мумкин. Катта ёшдаги болалар орқа чиқарув тешиги атрофида оғриқ ва доим йиринг чиқиб туришидан шикоят қилишади. Агар бундай беморлар тозалikka риоя қилишмаса, оралик соҳасида кучли қизариш ва мацерация кузатилади ва кейинчалик бемор узоқ вақт оғриган бўлса, баъзан папилляр ўсимта пайдо бўлади. Оқмадан чиқадиган йиринг миқдори ҳар хил бўлиб, баъзан қисқа муддатга битиб қолиши ҳам мумкин.

Параректал оқманинг клиник кечиши оқма йўлининг диаметрига, унинг узунлиги, шакли ва шохланишига боғлиқ бўлади. Бундан ташқари қайталаниш даражаси йўлдош касалликларнинг тури ва оғирлигига, организмдаги иммунобиологик жараёнларнинг ҳолатига боғлиқ.

Оқмаларнинг қайталама турида вақти-вақти билан оқманинг теридаги тешиги битиб, оқма суюқлиги чиқа олмасдан тўпланади, йиринглаб, атроф-тўқималарни еб, яна терига ёриб чиқади. Бундай ҳолат тез-тез қайталаниб туради, бундай қайталаниш юқори нафас йўллариининг яллиғланиши, зотилжам каби касалликлар натижасида содир бўлади. Бу қайталаниш даврида беморнинг аҳволи ёмонлашади, безовталанади, ҳарорати 38—39°С га кўтарилади. Анус атрофи қаттиқ лўқиллаб оғрийди, айниқса бола тикка турган ҳолда бўлиб, ўтира олмайди. Дефекация оғриқ туфайли қийинлашади. Анус атрофида қизариш пайдо бўлиб, бу ҳолат 3—5 кун давом этади. Йирингли халгача ёрилганидан сўнг бу ўткир жараён аста-секин йўқолиб, яна кўп вақт янги пайдо бўлган тешикдан йирингли суюқлик оқиб туради ва бундай қайталаниш йилига 2—4 марта бўлиши мумкин.

Баъзан оқма тешиги ва йўли катта бўлса суюқ ахлат ҳам чиқиб туриши мумкин.

Параректал оқманинг «совуқ» даврида пайпаслаб кўрганда оқма йўлининг атроф тўқимасида кўпинча қаттиқ, ипсимон, аниқ билинадиган чуқур тўқимага (тўғри ичак томонга) кетувчи тортқи сезилади. Бу ҳолат тўлиқ шаклланган параректал оқмаларда кузатилади. Баъзан, агар тортқини сиқса, бир-икки томчи йирингли суюқлик чиқиши мумкин.

Ташхиси. Болаларда орттирилган параректал оқмаларни аниқлаш жуда кўп қийинчилик туғдирмайди. Кўриш, пайпаслаш, ректал ойна ва зонд билан текшириш, оқма йўлига рангли модда (метилен кўки, зеленка) юбориш, фистулография қилиш усуллариини ўз вақтида қўллаш орқали параректал оқмаларнинг катта-кичиклигини, узун ва қисқалигини, ички тешиги ва оқманинг сфинктерларга нисбатан жойлашиш ўрнини аниқлаш мумкин.

Параректал соҳани кўрганда оқма ташқи тешиги, жойи ва чандиқли жараённинг борлиги эътиборни ўзига қаратади. Пайпаслаб кўрилганда камроқ ёки кўпроқ тарқалган оқма атрофидаги чандиқ жараёнлари ва оқма бўйлаб тортқи қўлга сезилади. Бу айланасимон, қаттиқ ва атроф юмшоқ тўқималардан ажралиб турадиган, теридан чуқур ичак томон кетадиган, шаклланган параректал оқмага хос тортқи бўлиб, баъзан агар бу чандиқ тортқини сиққанда ичакка ёки терига бир-ярим томчи сифатида сизма йиринг чиқиши мумкин. Бир вақтнинг ўзида бу ходисани кўриш учун орқа чиқарув тешиги ректал ойна асбоб билан текширилади ва унинг қайси тўғри ичак бурмачаларига (криптасига) очилганлиги аниқланади. Бундан ташқари ташқи оқма тешиги орқали рангли эрит-

малар (зелёнка, йод эритмаси) ва темир зонд юбориб ректал ойна асбоб орқали кўриш оқма йўналиши ва жойини аниқлашда жуда катта муҳим текшириш йўли бўлиб хизмат қилади. Бироқ жуда ингичка ва буралма, қийшиқ параректал оқмаларда зондлаш қулай бўлмасдан, кўпинча оқмага рангли эритма юбориш, фистулография усуллари катта фойда беради.

Давоси. Даво турлари консерватив ва оператив усуллардан иборат. Консерватив даволашнинг асосий мақсади, йирингли жараёнларни ўз вақтида йўқ қилиш ва унинг олдини олишдан иборат бўлиб, бу асосан чақалоқларда ва катта ёшдаги болаларда эса оқманинг тўлиқ шаклланиш даври вақтида қўлланади. Кунига 2—3 марта марганцовка эритмаси билан ёки тирик сув билан ванна қилинади. Оралиқ соҳа доимо ювилиб турилади. Оқма йирингдан тозаланади. Бундан ташқари оқма тиоксидин 10%, хлорфилиптни 1%, фурацилин 1: 5000 эритмаси билан 2—4 кун шприц билан ювилиб йирингдан тозаланади.

Кейинчалик беморнинг ёшига, оқманинг шаклланиш турига қараб бу маҳаллий консерватив даволаш давом эттирилади ёки операция қилиш томонига қараб ҳал қилинади. Баъзи ҳолларда консерватив даволаш йўли билан оқманинг шаклланмаган (эрта) турида, унинг ички тешигининг битишига эришилса ва реакция фақат теридан тушадиган инфекция ҳисобидан бўлса, бундай даволаш консерватив усулда якунланади. Бунинг учун юқоридаги муолажалардан ташқари регенерацияни кучайтирадиган 20% прополис эритмаси, 4% мумиё эритмаси, чаканда мойи кенг қўлланади. Бундан ташқари маҳаллий гелий неон ва ярим ўтказгичли лазерларни қўллаш натижасида оқма бутунлай битиб кетиши мумкин. Аммо шуни айтиш керакки кейинчалик алоҳида болаларда оралиқ соҳани тоза тутиб парҳез қилиш ва врач назоратида диспансер кўригида бўлиш муҳим аҳамият касб этади.

Операция вақтини танлаш қатъий аҳамиятга эга бўлиб, бу бир томонлама ҳал қилинмасдан индивидуал тарзда амалга оширилади. Бунда иккита ҳолат оқма йўлининг шаклланиш даражаси, ва касалнинг ёши ва унда йўлдош касалликлар кечишининг характер ва хусусиятлари ҳисобга олинади. Параректал оқманинг шаклланган даврида у пайпаслаб кўрилганда найсимон, қаттиқ тортқи ҳолатида, оғриқсиз бўлиб, у атроф тўқималардан аниқ ажралиб туриши керак. Бунда оқма йўли бириктирувчи тўқима билан яхши чегараланиб, йирингли-яллиғланиш жараёнлари атроф тўқимага тарқалмайди. Шу билан оқмани ажратишда (операция вақтида) техник қийинчилик бўлмайди ва бемор асоратсиз даволанади.

Операция усуллари операциягача ва операция вақтида параректал оқмалар турига, унинг йўллари шаклига қараб алоҳида танланади. Бунда операция қилинадиган жарроҳдан юқори савияли билим ва тажриба талаб қилинади. Операция ташқаридан қараган-

да осон туюлсада, унинг асоратлари, касалнинг қийналиши, отонанинг бола учун ташвиш тортиши, катта ёшдаги болаларнинг ўз тенгқурлари олдида уялиши, руҳий жароҳатнинг мужассамланиши қийин муаммоларга сабаб бўлади. Шунинг учун бундай беморларга алоҳида ёндошиш зарур.

Чақалоқларда ва эмизикли болаларда орттирилган параректал оқмалар операция қилинмайди. Чунки бу ёшдаги болаларда оқмалар шаклланишга улгуролмайди операция майдони жуда кичик бўлиб, сфинктер мушаклари шикастланиши, бундай касалларни операциядан кейинги даврда парваришlash қийинлиги туфайли кўп асоратлар кузатилиши ва оқмалар бир неча марта қайталаниши мумкин. Шунинг учун операцияни бола 1—2 ёшдалигида қилиш мумкин. Бундан ташқари болаларда параректал оқмаларни операция қилишнинг қуйидаги устунлик томонлари ҳисобига оператив техник жараёнлар анча енгил кечиши мумкин. Булар аввалам бор болаларда параректал оқмалар мукамал турларининг камроқ учраши ва болаларда битиш жараёнларининг тезлиги ҳисобланади.

Болаларда асосан қуйидаги радикал операциялар кўпроқ қўлланади.

Оқмани кесиб ташлаб, жароҳатни бутунлай тикиб ташлаш.

Операция усули: оқманинг ташқи тешиги атрофи бўйлаб айланасимон кесилиб, чандиқ оқма девори атрофи соғлом тўқимадан бирин-кетин ажратилиб ичак деворига қадар борилади ва оқма асосидан капрон билан тикилиб кесиб ташланади. Жароҳат қаватма-қават кетгут, тери эса ипак ип билан тикилади.

Параректал оқманинг ички тешиги нисбатан катта бўлса, бу қуйидаги усул, баъзан инвагинацион-экстирпация усули билан йўгон ичакка оқма чиқарилиб, ичак томонидан тикиб кесиб ташланади ва жароҳат қаватма-қават тикилади. Бу усул анча радикалликка эга бўлиб асоратсиз кечади.

Бундан ташқари параректал оқма юза жойлашган бўлиб, сфинктердан ташқарида жойлашган бўлса, оқма тўла тегишли атроф тўқима билан олиб ташланади ва жароҳат қаватма-қават қилиб тикилади.

Кўпинча параректал оқмаларнинг тери ва шиллиқ қават ости тури бўлиб, бу сфинктергача бўлган масофада жойлашган бўлса, радикал операциянинг Габриэл усули қўлланади. Бунинг учун оқманинг ташқи ва ички тешик орасидаги масофани оқма йўналишида кесиб, оқма девори атроф тўқимадан кесиб олиниб учбурчаксимон жароҳат ҳосил қилинади. Бу учбурчакнинг учи оқманинг ички тешик соҳаси, асосан эса ташқи тешик соҳасига тўғри келади. Жароҳат тикилмасдан унга мазь қўйилади.

Операциядан кейинги парвариш асоратнинг олдини олишда жуда катта ўрин тутати. Бунинг учун жароҳат аввалам бор ифлосланишдан сақланиш мақсадида тез бойланиб, ахлат тушишидан

сақланади. 5—7 кун ётиб даволаниш, 1—3 кун сув-чай ичиш жорий қилинади. Кейин 3-кундан бошлаб енгил ҳазм бўладиган овқатлар, сутли маҳсулотлар (кефир, қаймоқ) тавсия қилинади. Жароҳатни тезроқ битириш мақсадида умумий ва маҳаллий доридармонлар гелий неон ва ярим ўтказгичли лазер нуллари қўлланади. Ип 7—9 кундан кейин олинади. Кейинчалик 2—6 ой давомида бемор диспансер кузатувида бўлади. Агар бирор асорат бўлса, дарҳол маҳаллий ва умумий даволаш йўллари билан бартараф қилиниб, қайталанишнинг олди олинади.

VI БОБ

ЙИРИНГЛИ ХИРУРГИК ИНФЕКЦИЯ

БОЛАЛАРДА ЙИРИНГЛИ ХИРУРГИК ИНФЕКЦИЯНИНГ КЕЧИШИ ВА УНИНГ ЎЗИГА ХОС ХУСУСИЯТЛАРИ

Болалар жарроҳлигида йирингли инфекция асосий муаммолардан бири ҳисобланади. Жарроҳлик касалликларининг тахминан ярмини йирингли жароҳатлар ташкил қилади.

Йирингли асоратлар натижасида ўлимга олиб келадиган ҳолатлар 80% кузатилади.

Ҳозирги замон тиббиёти ривожланганлигига қарамасдан, йирингли инфекция долзарб масала бўлиб қолаяпти.

Йирингли инфекцияга қарши кураш даврларини бир неча босқичга бўлиш мумкин:

1) антибиотиклар пайдо бўлгунга қадар бўлган давр. Бунда йирингли касалликлар жуда оғир кечиб, узоқ давом этиб, ўлим кўп бўлган.

2) антибиотиклар пайдо бўлган давр. Бу давр оғир ўтадиган йирингли хасталиклар ва уларнинг асоратлари кескин пасайиши билан характерланади.

3) стафилококкнинг авж олиш даври — бу ҳозирги кунга тўғри келиб, стафилококк флорасининг авж олиши ва унинг антибиотикларга резистентлиги ошганлиги билан ифодаланади. Бунинг оқибатида йирингли касалликларнинг кечиш жараёни анча ёмонлашади ва унинг асоратлари кўпая бошлади.

Антибиотикка чидамли резистентли микрофлоранинг пайдо бўлиши ва стафилококкларнинг авж олиши, антибиотик билан даволашдаги йўл қўйилган хатоликлардан (ятроген омиллар) келиб чиқади. Ятроген хатоликларга қуйидагилар киради:

1) антибиотикнинг микроорганизмга етарлича таъсири бўлмаганлиги ёки унинг фақат битта бўлагига таъсири борлиги;

2) антибиотикларнинг кам ишлатилиши;

3) антибиотикларнинг зарур бўлмаган пайтларда ишлатилиши;

Мана шу ҳолатлар микроорганизмларнинг яшаб қолишига шароит яратади ва унинг кўпайиб кетиши, кейинчалик антибио-

тиklarга резистентли микроорганизмлар пайдо бўлишига олиб келади.

Стафилококк экзоген ва эндоген муҳит таъсирига тез мосланувчанлик хусусиятига эга. Бунда микроорганизмнинг моддалар алмашинувида аҳамияти бор. Булардан энг муҳимлари:

1) «ҳимоя ферментларини» ишлаб чиқариши (масалан, стафилококкнинг пенициллинни инактивация қилувчи пенцилли-наза ишлаб чиқариши);

2) антибиотикларга қаршилиқ қилувчи метаболит маҳсулотларининг кучайиши;

3) микроорганизм ўз ҳаёт фаолиятини қайтадан қуриб, моддалар алмашинувидан антибиотикка таъсир қилувчи ферментни ишлаб чиқиши;

4) стафилококкнинг тўқима мембранаси антибиотикни таниб, ўз ўтказувчанлигини ўзгартириб бориши.

Патоген стафилококк метаболизми паразит ҳаёт кечиришга мослашган. «Агрессия ва ҳимоя» омиллари стафилококк касаллигининг кечиш жараёнини анча оғирлаштиради ва инфекция манбаини бирмунча автономлаш имконияти ҳам бўлади.

Стафилококк ажратаётган токсин марказий нерв системасида босқичли муҳитни чақириб, бульбар марказлар агрофи тормозланишига олиб келади. Стафилококк токсинининг маҳаллий таъсир хусусиятларидан бири тезликда некроз пайдо бўлишидир. Стафилококк токсини лейкоцит ва эритроцитларни парчалаб, ретикуло-эндотелиал тизимга ҳам таъсир қилиши мумкин. Бунинг натижасида тўқималар ва гуморал иммунитетлар йўқолиб, «иммун параличи» — атрофлича анемизация келиб чиқиши мумкин.

Стафилококк инфекциясининг яна бир муҳим кечинмаларидан бири — бу марказий нерв тизими ва ретикуло-эндотелиал аппаратнинг қайта-қайта таъсирланиши ҳамда макроорганизм тўқималарининг бирмунча бузилишидан келиб чиқадиган аллергия ва аутоаллергия компонентларининг вужудга келишидир.

Стафилококк маҳсулотлари ҳисобланган бир қатор ферментлар инфекция атрофида сезиларли даражада чегараланган демаркация майдонини ҳосил қилади ва бу макроорганизмнинг таъсирини қийинлаштиради. Бундай ферментларга коагулаза киради, у қон зардобини активлаб, фибриноген билан қўшилиб, инфекция соҳасида фибрин ҳосил қилиб, лимфа томирларининг беркилиб қолишига олиб келади. Стафилотоксин таъсири натижасида томирлар спазми ошади ва маҳаллий демаркация жараёни кучаяди.

Стафилококк инфекциясининг энг муҳим хусусиятларидан яна бири — бу унинг диссеминация жараёнига ва интоксикацияга мойиллигидир. Бу эса микрофлоранинг гиалуронидазани ажратиш имконияти борлигидан келиб чиқади. Интоксикация ва диссеминация хавфи, макроорганизмнинг иммунобиологик хусусияти пасайиши мобайнида янада ошади.

Стафилококк, макроорганизм билан курашиш жараёнида ниҳоятда агрессив бўлади ва ўз метаболизмини ўзига зарарли таъсири шароитига мослай олади.

Ўткир йирингли хирургик инфекция патогенези. Йирингли яллиғланиш жараёнининг кечиши макроорганизм вирулентлиги ва патогенлиги ҳамда бола организмнинг кучига боғлиқдир.

Инфекциянинг кириш йўллари фақат жароҳатланган тери бўлмасдан, балки сенсбилизациялашган организмнинг эндоген аутоинфекцияси ҳамдир. Булар асосан беморларнинг ҳалқумида, юқори нафас йўлларида, қулоғи, ўпкаси ва бошқа жойларида латент ва сурункали инфекция манбаи сифатида топилади.

Яллиғланиш жараёни бошланиши учун инфекциянинг таъсири макроорганизмнинг сезувчанлик даражасидан ўтиши керак, бу эса кўпроқ боланинг дастлабки ҳолатига боғлиқ бўлади.

Иммунитет ҳолати организмнинг моддалар алмашинуви, сенсбилизацияланиш даражаси ва унинг таъсир доирасига боғлиқдир. Стафилококк флораси организмни сенсбилизациялаш хусусиятига эга бўлиб, бу эса сезувчанлик доирасини қисқартириб, боланинг касал бўлиши эҳтимолини кучайтиради. Йирингли жароҳлик инфекцияси кечаётган организмда патологияли симбиоз деган бир қатор жараёнлар пайдо бўлади. Бу тушунча ўзича битта жараён ҳисобланадиган — иммунологияли ва нейрогуморал ўзгаришлар, кислота-ишқорли, сувли-электролитли, энергия балансларининг бузилишлари ва бутун тана реакцияси ҳамда маҳаллий жараёнларни ўзига бирлаштиради. Стафилококкли инфекция кўпгина хусусиятларга эга бўлиб, булардан энг муҳимлари: иммуногенезнинг йўқолиши, генерализацияга мойиллик, сенсбилизация ва аутосенсбилизация, интоксикациянинг сезиларли бўлиши ва тезлик билан некроз юзага келиши ҳисобланади.

Стафилококкли инфекция кечиш жараёнида организм ўзининг бир қатор иммунологик ҳолатларини сафарбар қилади. Гуморал иммунитет, микроб тўқималаридан токсинга ва ферментларга антитело (масалан, антигиалуронидаза) ҳосил қилиши билан таърифланади.

Шуни таъкидлаб ўтиш жоизки, стафилококкли инфекцияда ретикуло-эндотелиал тизимининг вазифаси токсин таъсирида анчагина пасайган бўлади. Организмнинг антитело ҳосил қилиш хусусияти бола ёшига боғлиқ бўлиб, кичик ёшдаги болаларда ретикуло-эндотелиал тизимининг яхши ривожланмаганлиги сабабли антитела ҳосил қилиш хусусияти пасайган бўлади. Ҳаттоки анатоксин ёрдамида ҳам (актив иммунизация) бир неча ойлик болаларда антителонинг юқори титрини ҳосил қилишнинг иложи бўлмайди. Бу ҳолатлар тўқима иммунитетига, қисман лейкоцитларнинг фагоцитар реакциясига ҳам тааллуқлидир.

Ретикуло-эндотелиал тизими етарлича ишлай олмаганлиги сабабли фагоцитар реакция камаяди ва кўпинча фагоцитоз II бос-

қичда тўхтаб қолади. Буларнинг ҳаммаси токсин (лейкотоксин) нинг лейкоцитларга таъсирини кучайтириб, фагоцитоз активлигини яна камайтиради. Кичик ёшдаги болалар иммунитетини таъсир хусусиятларидан шу кўриниб турибдики, уларда йирингли инфекциянинг кенг тарқалишига мойиллиги сезиларли бўлади.

ЙИРИНГЛИ ИНФЕКЦИЯГА НЕЙРО-ГУМОРАЛ МЕХАНИЗМЛАР ТАЪСИРИ

Марказий нерв тизими стафилококкдан тез таъсирланиш хусусиятига эга. Шунинг учун бола организми, айниқса кичик ёшдаги болалар нерв тизими етарли даражада ривожланмаганлиги туфайли бундай заҳарланишга жуда сезгир бўлади. Шу боисдан стафилококкли инфекцияда нейротоксикознинг тез пайдо бўлишини шу билан тушунтириш мумкин.

Марказий ва вегетатив нерв тизимининг алоҳида қаттиқ заҳарланиши организм реактивлигини ўзгартиради, бу эса босқичли ҳолатга, гиперергик реакция пайдо бўлишига олиб келади. Гипертермия кўпинча, асосан кичик ёшдаги болаларда кузатилади, иссиқлик берувчи жараёнлар бузилиши билан бирга иссиқлик энергияси кумуляцияланади.

Йирингли инфекцияланиш жараёнида гемодинамикада ўзгаришлар яққол кўзга ташланиб, булар микробли экзо-ва эндотоксин ҳамда гистамин ва гистаминсимон моддалар таъсирида пайдо бўлади.

Тўқималар парчаланганда протеолитик ферментлар ажралиб чиқиб, улар эса оқсил моддалар парчаланшини кучайтиради ва томирларга таъсир қилувчи гистамин ва субстанциялар миқдорини оширади. Мана шу таъсирлар натижасида томир девори фалажи келиб чиқади. Гемодинамикадаги бундай ўзгаришлар сезиларли кучайиб бориб, фалажли кенгайган томирлар тизимида қон деполанади ва қоннинг маълум бир ҳажми умумий ҳаракатдан (циркуляциядан) ажралиб қолади. Адреногипофизнинг токсинлардан заҳарланишининг бевосита таъсири натижасида катехоламинлар — адреналин, норадреналин ва бошқалар ажралиши кучаяди, бу эса минутлик ҳажми ва перифериядаги қаршиликларнинг (томирлар спазми натижасида) ошишига олиб келади. Катехоламинлар қоннинг «шунтланиши» ёки қон артерия тизимидан капилляр артериолаларга тушмасдан айланиб ўтиб, веноз тизимига тушади. Бу билан «марказий» аъзоларда циркуляцияга керакли қон ҳажми сақлаб турилади («Марказлашув» реакцияси). Периферияда тўқималар, моддалар алмашинуви бузилса ҳам, периферия ўз қон айланишининг бир қисмидан воз кечади. «Марказлашув» реакцияси маълум бир муддатгача ижобий натижа беради, лекин узоқ давомли ва ривожланиб борувчи жараёнларда асоратлар пайдо бўлиши мумкин. Натижада, биринчидан, буйрак функцияси бузилади, чунки «марказлашув» у ерда анчагина фаоллашган бўлиб, «шунтла-

ниш» буйракнинг юкстамедулляр қисмида кузатилади. Коптокчалар орқали бўладиган қон айланиш бирдан камаяди, оқибатда филтрацияланиш сусайиб, организмдан шлаklar ажралиб чиқиши камаяди.

Қонга адреналиннинг бирмунча миқдорда тушиб туриши энергия ресурсларига бўлган эҳтиёжни оширади, тўқималарда очлик юзага келади. Глюкокортикоид ажралишининг кучайиши натижасида оширилган катаболизм вужудга келади. Энергия ресурсларига бўлган эҳтиёжнинг ошиши эндоген оқсиллар ва ёғлар парчаланishiга олиб келади. Бунинг натижасида кўп миқдорда парчаланмаган моддалар пайдо бўлади. Циркулция бузилиши натижасида юзага келган тўқималар гипоксияси ҳам бундай ҳолатнинг келиб чиқишига ёрдам беради.

Периферия гемодинамикаси ва моддалар алмашинувининг бузилиши, энергетик очлик, етарлича парчаланмаган моддалар ишлаб чиқарилишининг кучайиши кислота-ишқорли ҳолатнинг бузилишига олиб келиб, кўпинча метаболик ацидозни юзага келтиради. Болаларда кузатиладиган йирингли жараёнда ацидоз айниқса тез-тез аниқланиб, бунга кўпинча кичик ёшдаги болаларда моддалар алмашинувининг интенсивлиги сабаб бўлади. Бундай шароитда фаолият бирдан ошиб кетади (CO_2 ва бошқа нордон маҳсулотларнинг чиқарилиши, кислород билан таъминланиш). Микроциркуляциянинг оғир бузилиши, гипоксия ва ацидоз ҳолатлари томирлар ўтказувчанлигини оширади ва экстравазал, ҳаттоки геморрагияга ҳам олиб келади. Бунга жавобан қоннинг ивиш тезлиги ошиб кетади. Бу ҳодиса перифериядаги томирлар турининг охириги қисмларида юз бериб, микроциркуляциянинг яна ҳам кўпроқ бузилишига олиб келади. Қон томир девори гипоксияси ва унинг ўтказувчанлиги ҳам кучаяди. Прокоагулянтларнинг кўп сарфланиши натижасида кейинчалик унга бўлган эҳтиёж пайдо бўлиб, қон кетиш кучаяди.

Шундай қилиб, болалардаги йирингли касалликларнинг кўплаб клиник кўринишларидан қуйидаги асосий синдромларни: гемодинамиканинг бузилиши, кислота-ишқорли ҳолат, сув-электролитли моддалар алмашинуви, «нейротоксинли», нафас олишнинг бузилиши ва тромбогеморрагияли синдромларни ажратиб олиш мумкин экан.

БОЛА ОРГАНИЗМИДАГИ ИММУНОЛОГИК РЕАКЦИЯЛАРНИНГ АЙРИМ ХУСУСИЯТЛАРИ

Соғлом чақалоқларда носпецифик иммунитетнинг (масалан, С-реактив оқсил, лизоцим) кўпгина омилларининг юқори кўрсаткичига қарамасдан кўп патологик ҳолатларда комплемент титри, фагоцитар реакциялар тезлик билан камайиб боради. Чала туғилган ҳамда туғилиш жараёнида жароҳат олган болаларда бу омиллар айниқса сусаяди ва 3—4-ҳафтанинг охирига бориб яна ҳам тез

камайиб кетади. Тери, шиллиқ қаватлар ва қоннинг инфекцияга қарши ҳимоя функцияларининг тез йўқолиб бориши шу билан изоҳланади.

Кичик ёшдаги болаларда, қоннинг ивиш тизимларидаги алоҳида хусусиятлар оқибатида яллиғланиш жараёнини чегаралаш қобилияти камайган бўлади.

Асосий прокоагулянтлар етишмовчилиги натижасида протромбин индекси 2 марта, фибриноген сатҳи 1750 г/л гача (175% мг%), проконвертин 30—50% гача камаяди. Булар антикоагулянтлик ҳолатларига (гепаринли, антитромбинли ва фибринолитик фаоллигининг кучайиши) мойиллик бўлиб турганда фибрин ҳосил бўлиши ва плазмакоагуляцияни анчагина чегаралаб қўяди. Шундай қилиб, демаркация ҳосил қиладиган шу омилларнинг ўрни камайиб, яллиғланиш жараёнининг тарқалишига шароит яратиб беради.

Асосан чала туғилган ва туғилишда лат еган болаларда гемостаз тизими беқарор бўлади: ҳаттоки озгина «стрессли» ҳолатда ҳам «спонтанли фибринолиз» кузатилиши мумкин. Буларнинг ҳаммаси чала туғилган ва оғир преморбидли фон бўлган болаларни йирингли инфекцияга жуда ҳам мойил қилиб қўяди ва унинг оғир ўтишига сабаб бўлади.

Специфик гуморал иммунитет кичик ёшдаги болаларда ҳам ўз хусусиятига эга. Чақалоқларда антитело титри кўп учрайдиган антигенлар (ичак таёқчаси, паратиф, стафилококк) етарлича юқори бўлиши мумкин. Бу асосан «А» турдаги иммуноглобулинларнинг ҳомилага йўлдош орқали суст ўтиши билан боғланган. Бундан ташқари, чақалоқларда антитело инфекциянинг таъсирловчи кучи остида ошиши ҳам мумкин. Булар хусусий антитело ишлаб чиқариш ва донорли онанинг иммунокомпонентли тўқималари детерминацияланиши ҳамда айрим нуклеинли қўшимчалардан ҳосил бўлиши мумкин. Бола 2—3 ойликдан то 4—6 ойлик бўлгунча антитело титри кўп учрайдиган антигенга нисбатан камаяди. «Физиологияли иммунодефицит» босқичи бошланади. Бу она антителарининг (катаболизм, гетероген оқсилга нисбатан реакция) йўқолиши ва синтезининг эса секинлашуви билан боғлиқдир. Кейинчалик бола 6—8 ойлик бўлганда иммунологияли тизим функциялари етила бошлайди ва бола 5—10 ёшларга борганда ўзининг ривожланиш даврига етади.

Болалар иммунитетини гуморал босқичининг етишмовчилиги, инфекциянинг токсинли ва септикопиемияли шакллариининг тез-тез учраб туриши ҳамда генерализацияга мойиллик бўлиши билан тушунтирилади.

Оғир преморбид фонли ҳамда чала туғилган болаларда онадан ўтган антитело титри соғлом чақалоқларникига қараганда анчагина кам бўлади.

БОЛАЛАРДА ЙИРИНГЛИ ИНФЕКЦИЯ ШАРОИТИДА МАҲАЛЛИЙ ЖАРАЁННИНГ КЕЧИШИ

Маҳаллий жараёнда — тезлик билан некроз ва шиш, маҳаллий фагоцитар реакциянинг камайиши, инфекция тарқалишига мойилликнинг ошиши ҳамда инфекция манбаидан қонга, лимфага яллиғланиш маҳсулотларининг кўп миқдорда резорбция қилиниши кузатилади. Шиш айниқса кичик ёшдаги болаларда яққол кўзга ташланиб туради. Шишнинг патогенезида строма-деструкцияси ва унда сув тўпланишининг катта аҳамияти бор. Бу омил ҳали тўқималар гидрофиллиги нормадан ошиқ бўлган ёш болаларда катта аҳамиятга эга. Каттагина шишлар пайдо бўлишига гипоксия, гистамин ва гистаминга ўхшаш моддалар ҳамда эндотоксинларнинг микроблар парчаланишидан кўп миқдорда ажралиб чиқиши натижасида томирлар ўтказувчанлигининг ошиб кетиши сабаб бўлади. Томирларнинг фалажли кенгайиши ҳам шишларнинг кўпайишига олиб келади. Кичик ёшдаги болаларда таъсирлар иррадиациясига берилувчанлик оқибатида (нерв тизимининг дифференциялашмаганлиги) томирлар реакциясига катта майдондаги тўқималар талаб қилинади. Жароҳат манбаида суюқликнинг тўпланиши кучли маҳаллий яллиғланиш ацидозига ва осмотик босимнинг (оксидлар, углеводлар парчаланиши, нордон маҳсулотлар ва тузларнинг ажралиб чиқиши) ошувиغا имкон беради. Бу ерда айрим микроорганизмлар, хусусан стафилококкнинг ўтказувчанликни оширувчи омилни ажратиб чиқаришининг муҳим аҳамияти бор.

Айниқса кичик ёшдаги болалар тўқималаридаги шиш ва суюқликнинг тарқалиши маҳаллий тўсиқ функциясини анчагина пасайтиради. Буларда ҳали гуморал иммунитет яхши ривожланмаган, перифокал жойлашган томирлар эса шишган тўқималар билан босилиб қолади. Бу омиллар томирлар озикланишининг кучли бузилишига олиб келиб, жараённинг соғлом жойларга ҳам тезлик билан тарқалишига сабаб бўлади. Бундан ташқари, ёш болаларда ретикуло-эндотелиал тизимнинг етишмовчилиги оқибатида, тўқималар иммунитетини ҳам етарлича ҳали ривожланмаган бўлади. Бундан ташқари, микроорганизмнинг «ҳимоя омили» таъсирида фагоцитар реакциялар тормозланиб қолади. Айрим флоралардан, айниқса стафилококкдан ажралиб чиқадиган лейкотоксин, коагулаза ва бошқа моддалар лейкоцитларнинг парчаланишига, микроб атрофида фибринларнинг тўпланишига олиб келади. Мана шу омил, яъни фагоцитознинг кескин ёмонлашуви, ретикуло-эндотелиал тизимнинг ўз ишини етарлича бажара олмаганлиги ва экзотоксин таъсири билан фаолиятининг сусайиб бориши сабабли иммунитет кескин пасаяди.

Шундай қилиб, йирингли инфекцияда маҳаллий жараённинг кечиши айниқса кичик ёшдаги болаларда тезлик билан ривожланиш хусусиятига боғлиқ. Бунга тўқималардаги катта шиш, томир-

лар реакциясининг тарқалганлиги ва иммунологик реакцияларнинг етарлича ривожланмаганлиги сабаб бўлади. Микроорганизмларнинг бир қатор «ҳимоя ва агрессия» омилларининг таъсиридан гуморал ва тўқималар иммунитетлари пасайиб, жараённинг кечиши оғирлашади.

СУРУНКАЛИ ЙИРИНГЛИ ИНФЕКЦИЯ

Сурункали йирингли жараёнда организмда бўладиган ўзгаришлар анчагина суст бўлади. Сурункали жараённи макроорганизм ва йирингли ўчоқ ўртасидаги динамик мувозанат, деб таърифлаш мумкин. Флора организмнинг таъсирига мослашади, шу билан бирга макроорганизм аъзолари ва турли хил тизим функциялари ҳамда биокимёвий жараёнлар ҳам янги шароитда ўзгаради. Бу мувозанат албатта доимий бўлмасдан, вақти келиб бузилиши мумкин. Натижада инфекция хуружи кузатилади.

Сурункали йирингли яллиғланиш патогенези мураккаб ва қўп хиллидир. Сурункали инфекция фақат иммунизациялашган ва сенсибилизациялашган организмда кечиши мумкин. Бундан ташқари, сурункали инфекция — бу аутоаллергияли жараёндир. Антибиотикотерапиянинг етарлича эффекти бўлмаслиги, вақти-вақти билан хуруж қилиб туришга мойиллик, амилоидоз ҳолатининг ривожланиши аутоаллергия жараёни билан тушунтирилади. Бунда аутоиммун компонент ҳали ўткир босқичда бўлиб, унда микроорганизм ва унинг реакцияси натижасида антитело дайдо бўлади. Бу эса инфекция бошланиши ва макроорганизм тўқимасининг бузилишидан тузилган комплексга киради. Ҳосил бўлган антитело шу комплекснинг ҳар бир компоненти билан иммун реакцияга киришиши мумкин, антителонинг шу тўқимада озгина парчаланishi билан фиксация кузатилади. Шундай қилиб, организмнинг ауто-сенсибилизацияси қайд этилади. Инфекция агенти билан қайта контакт бўлганда антителонинг маҳсулот бериши кучая бошлайди ва бу маҳсулотлар фақатгина инфекцияли агент билан эмас, балки ўз тўқималари билан ҳам реакцияга киришади. Сурункали жараён хуружида берилган антибиотиклар фақат битта инфекция бўғинига таъсир қилади, аутоагрессияга эса унинг ҳеч қандай таъсири бўлмайди.

Инфекциянинг бир неча марта бўладиган хуружи натижасида тўқималарнинг тўлиқ парчаланмаган маҳсулотлари ҳосил бўлади, булар антигенли хусусиятга эга бўлиши ҳам мумкин. Ретикуло-эндотелиал тўқималарга бой аъзоларда ва буйракда шу маҳсулотларнинг таъсири аниқланади.

Стероидли гормонлар буйракда аутоантигенли чўкиш жараёнини кучайтириш хусусиятига эга. Бундай ҳолда иммуногенез сусаяди ва «аутоантиген», «аутоантителодан» устунлашади. Аутоантиген буйракдан ўтаётиб шу ерда фиксацияланади. Асосий жараённинг

хуружи янги пайдо бўлган антитело билан аввалги антиген реакцияси натижасида кузатилади. Бундай ҳолат суперинфекция ёки иммунологик сезгирлик даражасининг олдинги антигенга нисбатан камайиши (организмнинг интеркуррент инфекция натижасида кучсизланиши, касалланиш, жароҳатланишлар) натижасида вужудга келиши мумкин. Яна жароҳат натижасида тўқималар ва у ерда олдиндан бор бўлган антитело билан реакциясида ҳам хуруж пайдо бўлиши мумкин. Бу сурункали жараёнда иммунологик жараёнларга таъсир қилишга алоҳида эҳтиёж борлигини ва маҳаллий манбага нисбатан радикализмни кўрсатади.

Юқорида айтиб ўтилганлар, йирингли касалликларнинг сурункали босқичида бемор организмида кечадиган хилма-хил ўзгаришларнинг ҳаммасини қамраб ололмайди, лекин ўткир ва сурункали босқичларнинг патогенетик механизмларидаги тафовутлар даволашга ҳар хил ёндошиш кераклигини тақозо қилади.

Болаларда йирингли инфекцияни хирургик усулда даволаш. Жароҳликда йирингли инфекцияни даволаш комплекс усулда олиб борилади ва учта компонентни ўз ичига олади: 1) макроорганизмга таъсир қилиш; 2) микроорганизмга таъсир қилиш; 3) маҳаллий даволаш.

Макроорганизмга таъсир қилиш. Йирингли инфекцияли жараённи даволашнинг асосий масалаларидан бири — бу организмдаги хусусиятларни стимуляциялаш ва сақлаб қолишдир. Шу сабабли, антитело ҳосил қилиш ва тўқималар иммунитетини яхшиловчи воситаларни қўллаш зарур. Кичик ёшдаги болаларда туғма ва ортирилган иммунодефицит ҳолатларда, токсинли ва септикопиемияли шаклларда ҳамда касалликнинг 5—7-кунларида пассив иммунизация ўтказиш зарур. Бунинг учун специфик гипериммун гаммаглобулин (бир-икки кун оралатиб 3 мл дан) ҳамда қон зардоби (1 кг тана оғирлигига 6—10 мл дан) бериб борилади. Буни ўтказишга сабаб, организмнинг антитело ишлаб чиқариш хусусиятининг пасайганлиги сабабли актив иммунизациянинг кам эффект беришидир. Тўғридан-тўғри қон қуйиш жуда фойдали ҳисобланади, бунга сабаб унинг юқори бактерицидлиги, фагоцитар активлиги ва унда антитело борлигидадир. Агар бунда донорга керакли анатоксин билан бир марта иммунизация ўтказилса, антитело титри анчагина ортиб, яна ҳам эффектли бўлади.

Актив иммунизацияни (анатоксинлар ва аутовакциналар юбориш) фақат бола 6 ойдан ошгандан, касаллик бошланганидан 5—7 кун ўтгач ҳамда оғир аҳволдан чиққанидан кейингина ишлатиш мумкин.

Болалар жароҳлик клиникаларида йирингли касалликларни даволашда стафилококкли анатоксин кенг ишлатилади. У антитело ҳосил қилиш хусусиятига эга бўлиши билан бирга, организмнинг ретикуло-эндотелиал тизим функциясини сусайтирмайди. Аммо иммун реакция тезлиги макроорганизмнинг ҳолатига боғлиқ бўлади.

Пентоксил, ретикуло-эндотелиал тизимни стимуляциялаш ва фагоцитар реакцияни яхшилашда кутилган натижани беради. Уни боланинг бир ёшига 8 дан 15 мл гача миқдорда тайинланади. Оғир ҳолатларда бу препаратни қайтадан ҳар 3—5 кунда бир мартадан берилади.

Стафилококкли инфекция шароитида янада кўпроқ аҳамиятли бўлган кейинги вазифа — бу организмни десенсибилизациялашдир. Организмдаги сенсибилизация эффектани пасайтириш учун антигистаминли воситалар ҳамда стероидли гормонларни ёшга қараб ҳар хил миқдорда бериб борилади.

Йирингли жарроҳлик инфекциясида гормонли терапия қуйидаги ҳолларда ишлатилади: а) буйрак усти безининг туғма етишмовчилиги ҳамда бемор бола унчалик оғир бўлмаган йирингли касалликларни ҳам юқори гипертермик реакция билан ўтказганда; б) латент ҳолда ўтаётган буйрак усти бези функцияси пасайганда; в) антибиотикларни катта миқдорда беришга эҳтиёж бўлганда, аллергизация хавфи пайдо бўлганда; г) аллергик компонент сезиларли даражада бўлганда; д) касаллик авж олиб кетган пайтларда буйрак усти бези қобиғининг функцияси пасайганда.

Буйрак усти бези етишмовчилигидан бошқа барча ҳолларда преднизолон ёки гидрокортизон ёшга қараб одатдагидек миқдорда берилади. Гормонотерапиядан кузатиладиган асоратлардан сақланиш учун қўшимча қилиб таркибида калий бор препаратлар (10% ли калий хлорид эритмасини 5—10 мл дан 3—4 маҳал ичилади) ҳамда анаболик гормонлар берилади. Антибиотикларни керагича катта миқдорда биргаликда унумли ишлатиб бориш ва унинг қондаги ҳамда манбадаги доимий, оптимал концентрациясини сақлаб туришнинг жуда муҳим аҳамияти бор. Узоқ вақт ва катта миқдорда бериб борилган гормонотерапияда суст иммунотерапия ўтказиш муҳимдир. Гормонотерапия йирингли жарроҳлик инфекциясида (агар алоҳида кўрсатма бўлмаса) 7—10 кундан ортиқ ўтказилмаслиги керак.

Моддалар алмашинуви кучайганлиги сабабли, организмда витаминларга талаб кучли бўлади, бунинг учун айниқса В гуруҳи (V_1 — 3 мг гача, V_2 — 5 мг гача, V_6 — 8 мг гача) ва С витаминини 300 мг гача бир сутка давомида бериб бориш лозим. Йирингли инфекцияда витаминотерапия биринчи соатларданоқ бошлаб ўтказилади. Кокарбоксилазани 0,03 дан 0,1 гача сутка давомида, 10—16 кун берилади, бундан мақсад, углеводларнинг оксидланишини (айниқса нерв тўқималаридаги) яхшилашдир.

Стафилококк токсини ва тўқималарнинг парчаланиш маҳсулотларининг марказий нерв тизимига таъсири борлиги сабабли, беморларга тинчлантирувчи воситалар бериб борилади.

Йирингли жарроҳлик инфекциясига учраган оғир беморлар (перитонит, септикопиемия ва б.) гемодинамикасида, моддалар алмашинуви ва нафас олишда анчагина ўзгаришлар бўлади. Гемо-

динамикадаги ўзгаришлар, қон ҳажмини тўлдириш билан прессорли аминларни — адреналин (0,1% — 0,1 дан 0,5 мл гача тери остига), норадреналин ва бошқаларни (агар қон ҳажми дефицити бўлмаса) бериш билан коррекция қилинади. Буйрак усти бези қобиғи етишмовчилигининг яққол симптомлари бўлганда, юқорида айтилган муолажалар таъсирчан бўлмаганда ва кислота-ишқорли ҳолатнинг декомпенсацияланган силжишида стероид гормонлар, одатдагидан 1,5—2 баробар юқори миқдорда ёшга қараб буюрилади.

Кислота-ишқорли ҳолат бузилганда энергетик препаратлар бериб борилади. Зарур бўлганда оксигенотерапия ўтказилади. Моддалар алмашинуви ацидозини бўлганда ишқорли ёки буферли эритмалар (натрий гидрокарбонат), трисамин, алкалозда — калий хлорид, сийдик ҳайдовчи моддалар тайинланади. Токсик моддаларни инактивация қилиш ва чиқариб юбориш учун яхши натижалар берувчи ҳайдовчи диурез, қорин бўшлиғи ва ичак диализи, гемо- ва лимфосорбция, вена ичи сорбентлари (ўрта ва юқори молекулали қон ўрнини қопловчи эритмалар), протеаз ингибиторлари қўлланади.

Микроорганизмга таъсир қилиш. Бу антибиотикотерапия орқали амалга оширилади, бунда бир қатор қондаларга риоа қилиш зарур.

1. Бериладиган препарат флорага резистент бўлмаслиги керак. Бактериостатик антибиотикни, албатта яна битта бактериолитик антибиотикка қўшиб ишлатиш лозим. Бир хил зарарли таъсирга эга бўлган антибиотикларни қўшиб ишлатиш яхши натижа бермайди.

2. Антибиотиклар керагича катта миқдорда берилади. Оғир ўтаётган йирингли инфекцияда препарат миқдорини 1,5—4 марта кўпайтириш мумкин. Антибиотикларнинг қондаги концентрацияси, унинг минимал таъсир қилувчи концентрациясидан 2—4 баробар юқори бўлиши керак.

3. Қонда ва маҳаллий манбада ҳар доим антибиотикларнинг оптимал концентрациясини сақлаб туриш зарур.

4. Антибиотикотерапия камида 5—7 кун мобайнида ўтказилади, унинг миқдори эса ёшга қараб буюрилади.

5. Антибиотикограмма ҳар доим (ҳар 5—7 кунда 1 марта) кузатиб борилади. Резистентлик пайдо бўлганда препарат алмаштирилади ёки унинг миқдори кўпайтирилади. Антибиотикограммани олгунга қадар ҳам граммулусбат, ҳам грамманфий флорага таъсир қилувчи препаратлар бериб борилади. Айниқса гентамицинни цеппорин ёки карбенициллин билан, оксациллинни ампициллин билан, пенициллинни эса гентамицин ва оксациллин билан қўшиб ишлатганда яхши натижаларга эришилади. Кейинчалик эса даво антибиотикограмма кузатуви остида олиб борилади.

Антибиотикотерапия катта миқдорда ва узоқ вақт давом этганда, турли асоратлар ва реакциялар (шу препаратларнинг заҳарли таъсиридан) келиб чиқади. Гипо-ва авитаминозлар (кўпинча В ва С гуруҳи) ҳам учраб туради. Организмда кўпинча кузатиладиган аллергияция ҳолати препарат таъсиридан ёки микроблар маҳсулотининг парчаланишидан ҳам бўлиши мумкин. Антибиотиклар камқувват болаларда узоқ вақт ва катта миқдорда қўлланилганда дисбактериоз келиб чиқиши мумкин. Бу ҳолат сапрофит флора йўқолиши, резистент микроорганизмлар эса (кўпинча *E. coli* ва могорлар) кўпайиши ва фаоллашувига боғлиқ бўлади. Дисбактериозда, овқат ҳазм қилишда кўпгина бузилишлар кузатилади, меъда-ичак тизими шиллиқ қаватларида яралар пайдо бўлиб, сепсисга олиб келади.

Кейинги пайтларда йирингли-септик касалликларни даволашда гнатобиологик усул ҳам қўлланилаёпти (умумий ва маҳаллий). Унда бемор ёки зарарланган жойнинг ўзи махсус изоляция қилинади, патоген флора йўқотилиб, нопатоген билан алмаштирилади, булар албатта касаллик чақирувчиларга нисбатан конкурентли бўлиши керак.

Маҳаллий ўчоққа таъсир қилиш. Бу комплекс тадбирлардан таркиб топади ва бунда қуйидаги қондаларга амал қилинади.

1. Йирингли жароҳат ўчоғи ва унинг атрофидаги тўқималарда жарроҳлик муолажалари эҳтиётлик билан ўтказилади, чунки лимфатик тўсиқнинг сустлиги ва шиш тарқалганлиги учун инфекциянинг генерализацияланиш хавфи бор.

2. Болалар қон йўқотишга жуда сезгир бўлганлиги сабабли муолажа пайтида минимал даражада қон кетишга эришилади.

3. Йирингли ўчоқ максимал даражада дренажланади ва ўлган тўқималар олиб ташланади.

4. Йирингли ўчоқда антибиотикларнинг доимий, максимал концентрацияси ушлаб турилади.

5. Зарарланган жойнинг ўзига бевосита специфик антитело юборилади.

6. Ўткир босқичда зарарланган аъзо имобилизация қилинади.

Даволашнинг бошида йирингли ўчоқни иложи борича яхшироқ санациялаш зарур, бунда фақатгина жарроҳлик усули эмас, балки физиотерапевтик ва бошқа усуллар ҳам қўлланади. Кўп ҳолларда инфекция ўчоғининг перифокал қисмларида ҳам муолажа қилишга тўғри келади, бу эса жараённинг тез тарқалмаслигининг олдини олади. Зарарланган ўчоқ атрофида фибрин ҳосил бўлиши ва фибриннинг парчаланишини камайтириш учун маҳаллий равишда антикоагулянтлар қўлланади.

Йирингли ўчоқ антисептиклар ва антибиотиклар билан доимий равишда ювиб турилади. Булар фақатгина шу жойдаги флорага таъсир қилиб қолмасдан, балки йирингли яллиғланиш маҳсулотларини чиқариб ташлашга ҳам ёрдам беради.

Иситувчи муолажалар (иситувчи компресслар, маҳаллий иссиқ ванналар, парафин ва балчиқ аппликациялари) яллиғланишнинг инфильтрацияли босқичида, йиринг пайдо бўлмасдан олдин таъинланади. Бундай муолажалар, фаол гиперемияни кучайтириб, инфильтратнинг сўрилишига ёрдам беради, тўқималар трофикасини яхшилади, томирлардаги спазмни йўқотади ва яллиғланиш манбаида нордон маҳсулотлар ҳосил бўлишини камайтиради, натижада оғриқ сезиш ҳам анчагина пасаяди.

Жараённинг ривожланишига қараб, иситувчи муолажалар инфильтратнинг сўрилиши ёки тўқималарнинг эриб, йирингга айланишини тезлаштиради.

Кичик ёшдаги болалар терисининг кимёвий таъсирловчиларга жуда ҳам сезувчанлигини ҳисобга олиб, уларга Вишневский малҳами ва бошқа таъсирловчи моддалар билан компресслар қўймасдан вазелинли ёки бошқа ёғлардан фойдаланиш лозим.

Кварцли нурлантириш бактерицидли хусусиятга эга, шунинг учун уни юзаки яллиғланиш жараёнларида (сарамас, терининг айрим йирингли касалликларида) ишлатилади. Ультрабинафша нурлантириш таъсирлаш хусусиятига эга, шунинг учун юзаки фаол гиперемия пайдо қилади. Эпителизацияни кучайтириш мақсадида грануляцияни стимулизациялаш ҳамда асептик флебитларда (венопункция ва веносекциядан кейин) кварцлаш фойдалидир.

УВЧ терапия касаллик ўчоғи чуқур жойлашганда (остеомиелит, қорин бўшлиғидаги инфильтрат ва б.) буюрилади.

Электрофорез маҳаллий ўчоқнинг антибиотиклар ва бошқа доривор моддаларга бойишига ёрдам беради.

Йирингли жароҳлик инфекциясини даволашнинг умумий қоидалари бир ҳил, лекин қайси муолажани бирламчи қўллашнинг фарқи бор. Хасталикнинг ўткир босқичини даволашда микроорганизмга таъсир қилиш, деструкция кучайиб кетишини тўхтатиш, гомеостазни меъёрлаштириш асосий вазифалардан ҳисобланади.

Хасталикнинг сурункали босқичини даволашда асосий эътибор инфекция ўчоғини радикал равишда тозалаш, тўқималар ва гуморал иммунитетларга таъсир қилиш, десенсибилизациялаш, суперинфекция ва интеркуррент касалликлардан сақланишга қаратилади. Микроорганизмга таъсир қилганда антибиотикларни вақти-вақти билан бериб бориш муҳимдир, бу ҳам профилактика мақсадида, ҳам касаллик хуружида ишлатилади.

Йирингли инфекция профилактикаси чақалоқлик давридан бошланади. Туғруқхона ва чақалоқлар бўлимида ишловчилар вақти-вақти билан бацилла ташувчиликка текшириб борилади. Йирингли касаллик топилганда, ўз вақтида керакли тадбирлар қўлланади.

Энг муҳими аҳоли ўртасида санитария-гигиена муаммоларидан тушунтириш ишлари олиб бориш зарурдир. Бунда, айниқса шахсий гигиенага эътибор катта бўлиши керак. Гигиена ишлари бола туғилган даврдан бошлаб амалга оширилади.

Ёз фаслидаги жазирама иссиқ ҳам тери юзасидаги йирингли касалликларнинг келиб чиқишига шароит яратади. Шунинг учун ҳам ёз ойларида, айниқса кичик ёшдаги болаларнинг йирингли касалликларга чалиниши бир неча баробар кўпаяди. Шу сабабли ёз ойларида, айниқса шахсий гигиенага жуда катта эътибор бериш лозим. Ҳар бир тиббиёт ходими санитария ташвиқоти ишларини ўз иш жойида ёки бошқа жойларда бўлсин доимий амалга ошириб бориши шарт.

Кейинги пайтларда йирингли инфекциянинг касалхоналар ичида тарқалиб бораётганлиги долзарб бир муаммо бўлиб келаяпти. Бу айниқса жарроҳлик бўлимларида жуда хавфлидир. Касалхоналар ичидаги инфекция, асосан патоген флоралар бўлиши ва антибиотикка резистентлиги билан ажралиб туради. Бу ердаги инфекцияни йўқотишнинг қийинлиги ва унинг кўпинча йирингли асоратлар бериши бўлимларда санитария-гигиена қоидаларига жуда ҳам катта эътибор беришни талаб қилади.

Йирингли инфекцияни кўзғовчи бактериялар бола организмига, тиббиёт ходими қўлини яхши ювмасдан муолажа қилгандан ўтиши мумкин ёки улар бацилла ташувчи бўлса, унинг нафас йўллари орқали ўтади. Тиббиёт ходимлари орасида бацилла ташувчилик кам учрайдиган бир ҳолдир.

Инфекция бир бемор боладан иккинчисига нафас йўллари, бевосита контакт, кўрпа-тўшак оқликлари, инструментлар ва тиббиёт ходимларининг қўллари орқали ўтиши мумкин. Айрим пайтларда, беморнинг ўзи ҳам касаллик манбаи бўлиши мумкин, бундай ҳолат, айниқса меъда-ичак йўлларида операция қилинганда, дисбактериозда кузатилади.

Касалхона ичидаги инфекция профилактикаси жуда ҳам қийин ҳал қилинадиган муаммодир. Бунинг учун, ўз вақтида йирингли касалликлар, юқори нафас, бурун, ҳалқум йўллари касалликлари, ходимлар қўлининг жароҳатланиши ва бошқа касалликларни ўз вақтида ташхис қилиш ва даволаш зарурдир.

Айниқса йирингли жарроҳлик бўлимида ва боғлов хоналарида ишловчилар қўлга жуда ҳам катта эътибор билан ишлов беришлари зарур. Операция хоналарида ишлаш учун алоҳида устки кийимлар ва оёқ кийимлари бўлиши зарур. Тиббиёт ходимлари эса шахсий гигиенага алоҳида катта эътибор билан қарашлари зарур.

Йирингли касалликларга учраган беморларни, «тоза» беморлардан ажратилади. Жарроҳлик бўлими хоналарида кўп беморлар ётишига йўл қўймаслик лозим. Ҳар хил интеркуррент касалликларни (отит, бурун, ҳалқум касалликлари, оғиз бўшлиғи, нафас

йўллари, тери ва б.) операциядан олдин ўз вақтида даволаш зарур бўлади. Жарроҳлик бўлими хоналари (беморлар хоналари, боғлов хоналар, ваннахоналар, ҳожатхона ва б.) нинг деворлари силлиқ, юзаси намланмайдиган бўлиши керак.

Хоналарни ювиш, йиғиштириш, дезинфекция ишларини илжи борича тез-тез бажариб туриш лозим. Кўрпа-тўшак оқликлари ҳам тез-тез алмаштирилиб турилиши шарт. Йирингли касали бўлган беморлар ётган ёстиқ, кўрпа, каравот, тумба ва бошқа жиҳозларга яхшилаб дезинфекциялаб ишлов бериш керак.

Жарроҳлик бўлимларида яхши ҳаво вентиляцияси бўлиши лозим, хоналар ва йўлчалар ҳавоси стерилизацияланиб (кварцланиб) турилиши даркор.

ЧИПҚОН

Чипқон (фурункул) — бу соч қопчасининг яллиғланишидир, ёки бошқача қилиб айтганда остеофолликулит деб аталади.

Некрозли жараён фақат фолликулани эмас, балки тери ости қавати чуқур қатламларини ҳам қамраб олади. Чипқонда инфекциянинг кўзгатувчиси кўпинча стафилококк ҳисобланади. Чипқон кўпроқ терининг доимий микротравмага мойил жойларида: бўйин, елка ва думба соҳаларида учрайди.

Шахсий гигиенага риоя қилмаслик, етарлича тўйиб овқатланмаслик, авитаминозлар, овқат ҳазм қилишдаги бузилишлар, сурункали инфекция ва қандли диабет касалликлари кўпинча чипқон касаллигига чалинишга сабаб бўлади.

Клиникаси. Бу касалликда кўпинча боланинг умумий аҳволи ўзгармайди, лекин субферил ҳарорат кузатилади. Шиш пайдо бўлиб, гиперемия қайд этилади, шу жойда оғриқ пайдо бўлади, соч қопчаси шишган жой марказида жойлашган ва ўзак деб аталади.

Давоси. Яллиғланиш жараёнининг босқичига қараб ҳар хил бўлади. Агар инфльтрация ва шиш бўлиб, йиринглаш кузатилмаса, бемор консерватив усулда даволанади. Беморга антибиотиклар ва сульфаниламидлар, В гуруҳидаги витаминлар берилди, малҳамли ва яримспиртли компресслар қўйилади, УВЧ терапия, калий перманганат эритмаси билан иссиқ ванначалар қилиб борилади. Антибиотиклар билан маҳаллий блокада қилиш яхши натижа беради.

Йиринг ҳосил бўлганда некрозли ўзак олиб ташланади. Чипқонда жараён чуқур жойлашганлиги учун ундан йирингни сиқиб чиқаришга ҳаракат қилиш фойда бермайди. Ўзакни олиб ташлаш учун узунасига ёки крестсимон (икссимон) қилиб кесилади ва гипертоник эритма билан боғлам қўйилади.

Агар яллиғланиш анчагина қаттиқ оғриқ бериб шишиб кетса, лимфангит ва лимфаденит аломатлари пайдо бўлиб, иситма юқори

даражага кўтарилса, бундай ҳолларда ҳали йиринг пайдо бўлмаган бўлса ҳам, жарроҳлик муолажаси йўли билан даволашга тўғри келади. Айниқса қандли диабетга чалинган беморларда чипқоннинг тузалиш жараёни узоқ вақт давом этади. Юзда жойлашган чипқон хавфли ҳисобланади, чунки бунда жараённинг кўз косасига ва бош ичига тарқалиш хавфи бўлади. Юзига чипқон чиққан беморларни зудлик билан касалхонага ётқизиб, комплекс равишда даволаш зарур.

Кўплаб чипқонларнинг тарқалиб жойлашиши — фурункулёз дейилади, бунда чипқонлар тананинг турли соҳасига бирданига ёки бирин-кетин чиқиши мумкин. Айрим пайтларда фурункулёз ремиссиялар билан узоқ вақт давом этиши ҳам мумкин.

ХЎППОЗ

Бу бирданига бир неча соч қопчалари ва унинг атрофидаги юмшоқ тўқималар чуқур қаватларининг ҳам яллиғланишидир. Карбункул бир неча чипқонлар қўшилишидан ёки биттасидан ҳосил бўлиши мумкин.

Патоморфологик кўриниши. Бунда фолликулалар ва атроф тўқималарнинг яллиғланиши яққол кўзга ташланади. Бу жараён чуқур тарқалиб, айрим ҳолларда фасция ҳам яллиғланади, некротли ўзгаришлар кучайиб боради.

Клиникаси. Хўппоз чипқонга қараганда тез авж олиб кетади. Бунда маҳаллий инфильтрация, шиш, оғриқ ҳамда гиперемия белгилари яққол билиниб туради. Шу кўриниш асосида йирингли қобикларни кўриш мумкин, унинг тагидан йирингли қонсимон суюқлик ажралиб туради. Беморнинг умумий аҳволида ўзгаришлар қайд этилади. Қалтираш пайдо бўлиб, тана ҳарорати кўтарилади, бош оғрийд, алаҳсираш ва ҳушни йўқотиш даражасида интоксикация юзага келади. Хўппоз болаларда нисбатан кам учрайди.

Давоси. Фақат жарроҳлик йўли билан даволанади. Йирингли ўчоқ кенг қилиб кесиб очилади, некротли тўқималар албатта олиб ташланади ва дренажланади. Гипертоник эритма билан боғлам қўйилади. Умумий даволаш ва антибиотикотерапия эса ўткир жарроҳлик инфекциясининг даволаш қоидалари асосида амалга оширилади. Хўппоз, айниқса қандли диабет ва ўта семириб кетиш ҳолатида оғир ўтиб, узоққа чўзилади.

ЛИМФАДЕНИТ

Лимфаденит — бу лимфа тугунларининг яллиғланиши бўлиб, айниқса кичик ёшдаги болаларда кўп учрайди. Касалликда жароҳатланган тери ва юмшоқ тўқималар ҳамда йирингли яллиғланиш

манбалари инфекция «дарвозаси» бўлиб хизмат қилади ва у кўпинча қизамиқ, қизилча, сувчечак каби касалликларнинг асорати бўлиб ҳисобланади.

Касаллик кўпинча бўйин ва жағ ости лимфа тугунларида кузатилади, чунки бунда оғиз бўшлиғи (ангина, қарисли тиш, стоматит ва б.) инфекциянинг кириш дарвозаси бўлиб ҳисобланади. Қўл соҳасида кўпинча қўлтиқ ости лимфа тугунлари, оёқ соҳасида эса кўпинча чов лимфа тугунлари касалланади. Тирсак ва тизза ости соҳаси лимфа тугунлари камдан-кам зарарланади. Лимфа оқими йўлини билиш, кўпинча инфекциянинг кириш дарвозасини аниқлаш имконини беради. Шунини эсда сақлаш лозимки, кириш дарвозаси оёқ панжалари соҳасида бўлганда кўпинча чов лимфа тугунлари зарарланади, бунда тизза ости лимфа тугунларида яллиғланиш реакцияси кузатилмайди.

Лимфаденитда ҳар қандай йиринг чақирувчи микроб қўзғатувчи бўлиши мумкин, лекин бунини кўпинча стафилококк чақиради. Хасталик патогенезида олдиндан сенсибилизацияланиш муҳим аҳамиятга эга. Шунинг учун ҳам у кўпинча болалар касалликларининг асорати сифатида учрайди.

Лимфа тугунларининг патоморфологияси тўқималар инфилтратсияси, капсула ва трабекуляр деворлар шиши, қобиқ ва мия моддаларининг гиперемияси билан кечади. Синуслар кенгайиб кетади. Унинг бўшлиғида кўпинча тўқима элементлари, айрим пайтларда диффузли қон қуйилишини кўриш мумкин.

Айрим ҳолларда яллиғланиш жараёни тугун капсуласидан ташқарига чиқади ва атрофдаги тўқималарга тарқалади ва у ерда ҳам шиш пайдо қилади. Бундай ҳолат периаденит дейилади. Лимфаденит ва периаденит меъерий кечганда ёки ўз вақтида даволанганда сўрилиб кетиши мумкин. Агар тугун тўқималари йиринглаб, атрофдаги тўқималарга ҳам тарқалса—аденофлегмона ҳосил бўлади.

Клиникаси. Лимфаденитда битта ёки бир неча лимфа тугунлари катталашиб, оғриқ пайдо қилади, беморнинг умумий аҳволи ўзгариб, иситма 39—40° гача кўтарилади. Қаттиқ оғриқ натижасида боланинг уйқуси бузилади ва безовта бўлади.

Зарарланган лимфа тугунлари қаттиқлашиб, пайпаслаганда оғриқ сезилади. Йиринглаш бошланганда юмшоқланиш ва флюктуация аломатлари пайдо бўлади.

Хасталикни қиёсий ташхислаш қийин эмас. Бунда одатда лимфа тугуни касалланганлиги осонлик билан аниқланади. Фақат касалликни этиологиясига нисбатангина гумонсираш мумкин. Туберкулёзли лимфаденит аста-секинлик билан бошланиб, узоқ вақт давом этади, ҳарорат юқори бўлмайди. Хасталикда тугунлар касаллик бошлангандан анча кеч юмшайди ва бир гуруҳ тугунлар касалланади.

Лимфаденитнинг клиникаси антибиотиклар таъсирида ўзгариши мумкин, бундай ҳолларда ташхис қўйишда қийинчиликлар туғилади: иситма пасаяди, шиш ва оғриқ йўқолади, лекин катталашган лимфа тугуни сақланиб қолаверади. Кейинчалик бу жараён суёт давом этиб, кўпинча тугун юмшайди ва абсцесс пайдо бўлади. Бундай клиник кечиш туберкулёзли лимфаденитни эслатади. Клиник симптомларга тўғри баҳо бериш, анамнез, инфекциянинг кириш дарвозасининг аниқлиги ва касалликнинг бирдан бошланиши ташхисни аниқ қўйишга ёрдам беради.

Баъзан кичик ёшдаги болаларда чов лимфа тугунлари зарарланганда пайдо бўладиган шиш чов чуррасининг қисилиб қолиши, деб гумон қилиниши ҳам мумкин. Бундай ҳолларда бола умумий аҳволининг оғирлиги, қайт қилиш чуррани лимфаденитдан фарқлашга ёрдам беради.

Чаноқ соҳаси чуқурда жойлашган лимфа тугунларининг ўткир яллиғланиши алоҳида гуруҳни ташкил қилади. Агар инфилтратда инфекциянинг кириш дарвозаси аниқланса ташхис қўйиш унчалик қийин бўлмайди. Акс ҳолларда эса сон суягининг проксимал эпифизар остеомиелити ёки чаноқ-сон бўғимининг зарарланиши, деб гумон қилиниши мумкин. Бемор текшириб кўрилганда чаноқ соҳасида, пуларт бойламидан юқорида оғриқли инфилтрат борлиги аниқланади, бўғимда эса гарчи ҳаракат чегараланган бўлса ҳам, барча ҳаракатлар сақланиб қолади. Агар клиник белгилар ноаниқ бўлиб қолаверса, контрактурани тўғрилаш учун оёқ тортиб қўйилади ва касал мукамал кўриб чиқилиб, қайтадан рентнограмма қилиб кўрилади. Бу эса бўғимда ўзгариш йўқлигини кўрсатади. Агар чуқур чаноқ лимфаденити йиринглаб асорат берса, йиринг юқорига ва орқага, буйрак атрофи ёғ қаватига тарқалади.

Давоси. Лимфаденит консерватив йўл билан даволанади. Зарарланган жой ҳаракатлантирилмайди, касалга антибиотик берилади ва маҳаллий иссиқ компресслар қўйилади, УВЧ даволаш муолажаси ўтказилади.

Инфекциянинг кириш дарвозаси бўлиб хизмат қилувчи, фаол бирламчи манба (йиринглаш, тирналиш, терининг йирингли касаллиги ва б.) бўлса, улар тозаланиб, микроорганизмнинг кириш йўли бартараф қилинади.

Лимфаденитнинг оғир ҳолатларида, токсикоз ва юқори иситма кузатилганда аденофлегмонани даволаш, ўткир жарроҳлик инфекциясини даволаш қоидалари асосида олиб борилади.

Яллиғланган лимфа тугунида юмшаш аломатлари пайдо бўлса, яъни аденофлегмонага айланса, флегмона қисқа муддатли наркоз остида ёки маҳаллий оғриқсизлантириш йўли билан кесилади. Болаларда йирингли бўшлиқни очиш учун 2—3 см кесилади. Аденофлегмонада эса бирмунча каттароқ қилиб кесиш лозим. Кесилгач йиринг чиқарилиб, йирингли бўшлиқ антисептик эритмалар билан ювилади ва у ерда ингичка резина дренаж қолдирилиб,

гипертоник эритма билан боғлам қўйилади. Йиринглаш жараёни тугаганидан кейин малҳамли боғламлар қўйиб борилади.

ҲАСМОЛ

Ҳасмол деганда бармоқларнинг йирингли касаллиги тушунилади. Зарарланган жойнинг чуқурлигига қараб: тери, тери ости, тирноқ (паронихия), пай, суяк ва бўғим ҳасмоллари фарқланади. Стафилококк, айрим пайтларда стрептококк йирингланишни келтириб чиқарувчи омил ҳисобланади.

Яллиғланиш жараёни асосан қўл қафти юзасида, лекин шиш эса кўпроқ унинг орқа юзасида билинади. Бу терининг қаттиқлиги ва бириктирувчи тўқимали деворларнинг теридан ичкарига, чуқурга қараб кетиши билан тушунтирилади. Шу хусусиятлар бўлганлиги учун шиш суюқликлари кафт соҳасидан лимфа ёриқлари орқали бармоқнинг орқасига қараб тарқалиб чуқурлашиб боради. Одатда шиш бармоқнинг анчагина қисмини эгаллайди.

Яллиғланиш жараёни пай қини бўйлаб тарқалади. Агар I ва V бармоқлар касалланса, унда яллиғланиш билакка, «Пирогов бўшлиғига» қараб тарқалади.

Клиникаси. Ҳасмол касаллигида қаттиқ оғриқ ва анчагина шиш кузатилади. Кўпинча жараён йиринглашга ўтганда пульсацияланувчи оғриқ пайдо бўлади. Фақатгина бармоқ эмас, балки бутун панжа ҳамда билак функцияси бузилади.

Жараён қанчалик юза жойлашса, гиперемия шунчалик сезиларли даражада бўлади. Оғриқ эса шунча паст бўлади. Шиши анчагина бўлганлиги учун энг қаттиқ оғриқ нуқтасини топиш анча қийиндир. Бундай пайтларда «тугмачали» зонд орқали аста-секинлик билан бармоқ терисининг ҳар хил жойларига теккизиб кўрилади.

Давоси. Жараённинг қайси даражада эканлигига боғлиқ бўлади. Инфильтрация ва шиши аниқланганда, УВЧ, новокаинли блокада, компресслар ва иссиқ ванна қилиб туриш тавсия этилади. Йиринг пайдо бўлганда ўчоқ кесиб очилиб, дренажлаб қўйилади ва антибиотиклар берилади. Тирноқ фалангаси фронтал юза бўйича кесилади, бу бармоқларнинг сезувчи юзасининг жароҳатлаш хавфини бартараф этишга ёрдам беради. Жараён бошқа фалангаларда бўлса, бармоқ икки томонидан тилиб кесилиб, букилади ва дренажланади.

Пай панарицийсида яллиғланишни тезроқ бартараф этиш учун пай қини дренажланиб ювиб борилади. Суяк ҳасмолига бармоқ фалангаси остеомиелити деб қаралади.

ЧАҚАЛОҚЛАР ФЛЕГМОНАСИ

Янги туғилган чақалоқлар ҳаётининг биринчи ҳафтасида тери ости ёғ қаватининг яллиғланиши, яъни «чақалоқлар флегмонаси» кўп учраб туради. Касаллик оғир кечиб, тез ривожланиши, тери

ости ёғ қаватидаги тарқалган некроз ҳисобига терининг қатламла-ниши ва кўчишига олиб келади. Некроз жараёни чуқурроқда жой-лашган тўқималар (мушак, фасция, қовурға тоғайлари) га ўтиши мумкин. Зарарланган ўчоқда яллиғланиш жараёнидан некроз ало-матлари кучлироқ бўлади. Шунинг учун бу касаллик «чақалоқлар-нинг некрозли флегмонаси», деб ҳам юритилади.

Касалликни асосан стафилококк чақиради. Инфекция кўпроқ тери орқали тушади.

Патоморфологик текширишларга қараганда яллиғланиш асо-сан тер безлари атрофида бошланади. Кескин ўзгаришлар тери ости ёғ клетчаткасида кўпроқ учрайди. Перифокал жойлашган қон то-мирларидаги тромб ва қон томир деворидаги склеротик ўзгариш-лар, эндо-ва периартритларга сабаб бўлади. Қон томирлар тром-бози, маҳаллий яллиғланиш жараёнининг тез тарқалиши, тери ости ёғ клетчаткаси озикланишининг бузилишига олиб келади.

Клиникаси. Касаллик кўпинча ўткир бошланиб, кучли инток-сикация билан кечади. Дастлаб чақалоқларнинг умумий аҳволи оғирлашади, тана ҳарорати тез кўтарилади ($38-40^{\circ}\text{C}$) чақалоқ эммайди, қайт қилади, бесаранжом бўлади. Кейин ҳолсиз бўлиб қолади. Териси кулранг тусга киради, қонда лейкоцитлар кўпая-ди, интоксикация белгилари кучаяди, унинг ичи кетиб, эскикоз юзага келади. Бу чақалоқлар флегмонасининг захарли-септик шакл-да кечишидир. Касалликнинг оддий турида умумий клиник бел-гилар кучли ривожланмаган, интоксикация аломатлари кам уч-райди.

Флегмонанинг иккала тури ҳам бир хил ривожланади. Касал-ликнинг дастлабки соатларида терида 1,5—2 см ўлчамдаги чегара-ланган қизариш пайдо бўлади, 6—8 соат ўтгандан кейин ўзгарган терининг ўлчами катталашади, зарарланган жойда шиш пайдо бўла-ди. Биринчи куннинг охири ва иккинчи куннинг бошида қизарган жой каттагина юзани эгаллайди, чеккалари аниқ бўлиб, ўртасида флюктуация аниқланади. Баъзан некроз ҳисобига тери, тери ости ёғ қаватидан ажралиб қолади ва катта майдонда юмшоқ тўқима-лар нуқсони пайдо бўлиши мумкин. Флегмона кесилганда хира-лашган шиллиқ суюқлик ёки суюқ йиринг билан бирга кулранг тусдаги тери ости ёғ тўқимаси ажралиб чиқади.

Қиёсий ташхиси. Флегмонанинг бошланиш босқичларида уни сарамасдан ажрата билиш лозим. Иккала касалликда ҳам ўзгариш-лар ўхшаш бўлади. Сарамаснинг некротик флегмонадан ажратади-ган белгилари: теридаги қизариш аниқ чегараланган бўлади, тери ялттираб, таранглашиб туради, флюктуация бўлмайди. Сарамас кўпроқ юз, киндик ва оралик соҳада аниқланади.

Кўп ҳолларда оддий некротик флегмонани чақалоқлар маҳал-лий тери склеромаси билан қиёслаш керак. Склеромада бола тери-си қуруқ, ушлаб кўрганда совуқ, тана ҳарорати меъёрда ёки пасайган бўлади. Турли ўлчамдаги инфильтрат устидаги тери ўзгар-маган бўлади.

Давоси. Некротик флегмона билан бола шошилинч ҳолда болалар жарроҳлик бўлимига ётқизилади. Комплекс даволаш муолажалари: жарроҳлик аралашуви, антибактериал, дезинтоксикацияловчи, умумий қувватлантирувчи муолажалардан иборат. Суст иммунизация мақсадида стафилококкга қарши глобулин ва плазмани қўллаш яхши натижа беради. Касаллик бир босқичдан иккинчи босқичга ўтганда врач тактикаси ҳам ўзгаради. Касалликнинг дастлабки босқичида шошилинч жарроҳлик аралашуви ўтказилади. Беморда умумий оғриқсизлантириш билан бирга маҳаллий инфльтрацияловчи оғриқсизлантириш ёрдамида зарарланган ва соғ соҳага ўтиш чегараларида 1—1,5 см ўлчамдаги кўплаб кесмалар ўтказилади. Тери ва тери ости ёғ қатламини қамраган бу кесмалар шахмат тахтаси шаклини эслатади. Маҳаллий даволашдаги ушбу ёндошиш яллиғланиш жараёни тарқалишининг олдини олишга имкон беради. Операциядан сўнг ҳар 6—8 соатда боғлам алмаштириб турилади. Агар маҳаллий жараён тарқалишга мойил бўлса, соғ тўқималар чегарасида кўшимча кесмалар қилинади. Жароҳат соҳасига гипертоник, антисептик, антибиотикли боғламлар қўйилади. Иккинчи босқичда суст иммунизация давом эттирилади ва фаол иммунизация бошланади. Бунда некротик тўқима кўчиб тушиши ва ярагинг битишини стимуляция қилиш кўзда тутилади. Некрозли флегмонанинг асоратлари ёки йўлдош касалликлар кузатилса, махсус даволаш усулларида фойдаланилади.

ЧАҚАЛОҚЛАР МАСТОПАТИЯСИ ВА МАСТИТИ

Маҳаллий клиник кўринишлари билан бир-бирига ўхшаш, лекин келиб чиқиш сабаблари ва даволаш муолажаларида турлича ёндошишни талаб қилувчи чақалоқлар мастопатияси ва маститини ажрата билиш катта аҳамият касб этади. Чақалоқлар мастопатияси гормонал кризнинг кўринишларидан бири бўлиб, чақалоқнинг ривожланишига салбий таъсир этмаса-да, сут безининг йирингли яллиғланиши учун замин яратади. Чақалоқлар мастопатиясининг асосий сабаби ҳомила пайтида бола организмга онадан йўлдош орқали қон билан бирга эстрогенларнинг ўтишидир. Бу гормонлар чақалоқ организмда бир неча хил физиологик ўзгаришларга сабаб бўлади. Шу жумладан бунга кўкрак безининг катталashi ва қаттиқлашиши киради. Эстрогенлар концентрацияси бола организмда кўпайиб кетганда кўкрак безлари жуда ҳам қаттиқлашади, ҳажми кенгайиб катталашади, тана сатҳидан бўртиб туради. Бола безовта бўлиб, айниқса йўрғаклаганда ёки қўл тегиб кетганда эса оғриқ кучаяди. Объектив кўрганда кўкрак безининг катталашганлиги, шишиб турганлиги кўзга ташланади. Пайпаслаганда оғриқ ҳисобига бола безовта бўлади.

Даволаш. Махсус муолажа талаб қилинмайди. Терини оддий парвариш қилиш ва маҳаллий қуруқ боғлам қўйиш билан чекла-

нилади. Кўкрак безини сиқиш ёки уқалаш мумкин эмас. Чунки бу тўқималарни жароҳатлайди ва иккиламчи инфекция тушишига сабаб бўлади.

Кўпинча чақалоқларда кўкрак безининг шиши 2—3 ҳафтадан кейин ўзи йўқолиб кетади.

Йирингли мастит. Агар мастопатияга иккиламчи инфекция қўшилган бўлса, йирингли мастит ривожланади. Бу ҳолларда тана ҳарорати кўтарилиб, маҳаллий қизил доғ, кўкрак беги соҳасида гиперемия ва флюктуация пайдо бўлади. Йирингли маститни юмшоқ тўқималар ва кўкрак беги соҳасида флегмона бошланмасдан хирургик йўл билан даволаш маъқулдир. Кесма ҳар доим сўргич айланмасига нисбатан радиал равишда қилинади. Антисептик ва антибиотиклар билан боғлам қўйилади. Агар атроф тўқималар йиринглаши ҳисобига тери ажралиб қоладиган бўлса, қўшимча кесмалар қилинади.

Касаллик оқибати кўпинча яхши бўлади, баъзан қиз болаларда кўкрак беги йиринглаши сабабли кейинчалик кўкрак беги функцияси бузилади. Инфилтрация вақтида даволаш инфилтратни шимдиришга қаратилган, бунинг учун антибактериал терапия, ярим спиртли, малҳамли компресслар ва УВЧ терапия тавсия қилинади. Газакланиш даражасида радиал кесма ўтказилади ва 3% водород пероксид + фурацилин 1:5000 эритмаси билан ювиб, гипертоник боғлам қўйилади. Агар яллиғланиш жараёни атроф ёғ клетчаткасига тарқалса, кўкрак қафаси флегмонаси ривожланади ва қўшимча кесмалар кесилади. Яра антисептик эритмалар билан тозаланиб, гипертоник ёки гипертоник малҳамли боғлам қўйилади. Шу билан бир қаторда умумий даволаш муолажалари: дезинтоксикациялаш, антибиотиклар, умумий қувват оширувчи доридармонлар қўлланади. Касаллик асоратсиз шаклда ижобий, тарқалган шаклда бўлса, (қиз болаларда) сут безининг ривожланиши ва унинг фаолиятида ўзгаришлар кузатилиши мумкин.

ОМФАЛИТ

Омфалит — киндик чуқурчаси ва унинг атрофидаги тўқималарнинг яллиғланишидир. Баъзи ҳолларда жараён киндик томирларига тарқалиши ва тромбоартерит пайдо бўлиб, атрофдаги юмшоқ тўқималарга кенг тарқалиши мумкин.

Омфалитнинг оддий, йирингли ва некрозли турлари тафовут этилади. Оддий омфалитда киндик жароҳати узоқ вақт давомида битмайди. Киндикдан шиллиқ ёки йирингли суюқлик ажралиб туради. Бунда боланинг умумий аҳволи ўзгармайди, иштаҳаси бузилмайди, тана вазни ёшига мос ҳолатда қўшилиб боради.

Йирингли омфалитда киндик чуқурчаси яллиғланиши атроф юмшоқ тўқималарига ҳам ўтади. Киндик атрофи териси қизариб

туради, инфильтрат пайдо бўлади. Киндик чуқурчаси яраланиб, фиброз қобиқ билан қопланади ва унинг атрофида тери қалинлашади. Киндик атрофини босиб кўрганда киндик чуқурчасидан йиринг сизиб чиқади. Баъзи ҳолларда қорин олд девори флегмонаси кузатилади. Боланинг умумий аҳволи касаллик бошланишида ўртача бўлади. Тана ҳарорати субфебрил рақамларгача кўтарилади.

Агар қорин олд девори флегмонаси бошланадиган бўлса, бола безовта бўлиб эммайди, токсикоз аломатлари қайд этилади, тана ҳарорати 39°С гача ва ундан баланд кўтарилиши мумкин.

Некротли омфалит йирингли яллиғланиш асосида бошланиб, асосан нимжон болаларда кузатилади. Бунда яллиғланиш жараёни нафақат ён томонга, балки чуқурликка, яъни қорин бўшлиғи тарафига тарқалади. Натижада тери некротизи аниқланиб, юмшоқ тўқималардан ажралиб қолади. Бу жараён қорин олд деворининг ҳамма қаватларига тарқалиб, ичак эвентрациясига сабаб бўлиши мумкин.

Омфалитнинг охириги икки турида инфекция киндик томирларига ўтиб, сепсис ёки жигар абсцесси ривожланишига сабаб бўлади. Сепсисга чалинган беморларда қалинлашган ҳажмда кенгайган киндик томирлари пайпасланади.

Объектив текширганда ташхис қўйиш қийинчилик туғдирмайди. Касаллик сурункали кечганда омфалитнинг кальциноз турини инкор қилиш керак бўлади, бунда яллиғланиш жуда узоқ давом этади. Аниқ ташхис қўйиш учун қорин олд деворини ён томондан рентгенография қилиб кўрилганда кальцификат сояси кўринади.

Киндикдан суюқлик келиб турганда, фунгусда туғма киндик оқмаси аниқланганда ва хасталикнинг некротик турида чақалоқлар флегмонаси билан дифференциал таққослаш ўтказилади.

Давоси. Омфалитнинг маҳаллий турида киндик соҳаси водород пероксида билан ювилиб, калий перманганат ёки 5% ли йод эритмаси билан куйдирилади. Киндик қолдиғи тушгандан кейин калий перманганат эритмаси билан ванна қилинади.

Касалликнинг йирингли турида комплекс даво ўтказилади: кенг спектрдаги антибиотиклар (ампициллин, оксациллин ва ҳ.к), витаминлар, десенсбилизация қилувчи дорилар, глобулин, қон плазмаси тайинланади.

Йирингли омфалит бошланишида киндик атрофидаги тери остига антибиотиклар юборилади (1 кунлик антибиотикни 20—30 мл 0,25% ли новокаин эритмасида эритиб, киндик атрофининг 2—3 жойидан юмшоқ тўқимага юборилади). Агар киндик томирида йиринглаш жараёни кузатилса, у ҳолда киндик жароҳатига зонд юбориб, зонднинг учки қисмида (узунлиги 1,5—2 см) кесилиб жароҳатга дренаж қўйилади. Маҳаллий гипертоник боғламлар (1% NaCl, 25% магний сульфат, 1:5000 фурацилин эритмаси) қўйилади.

Йиринг тўхтагандан кейин Вишневский малҳами фойда беради, УВЧ тайинланади. Агар киндикда кальциноз аниқланса, у қошиқча билан тозаланади ва антибиотик билан ювилади.

Омфалитнинг некротик туридаги зарарланган жой атрофларига антибиотиклар юборилади. Кейинчалик шу соҳадан соғ тўқимагача кичкина кўп кесмачалар қилинади. Маҳаллий даволашдан ташқари умумий даво ҳам олиб борилади. Умумий интенсив терапиядан ташқари тўғридан-тўғри қон қўйилади, хусусан иммунланган плазма юборилади. Керакли анатоксин билан иммунланган зардоб, антибиотиклар сезувчанликни ҳисобга олган ҳолда тайинланади.

Флегмоноз ва некротик омфалитнинг даво натижаси беморнинг қанчалик кеч ётқизилганига ва ўтказиладиган интенсив терапияга боғлиқдир.

Омфалит перитонит, абсцесс, гематоген остеомиелит ва йирингли септик касалликлар келиб чиқишига сабаб бўлиши мумкин.

ЎТКИР АППЕНДИЦИТ

Ўткир қорин аъзолари касалликлари орасида кўп учрайдиган ва зудлик билан операция қилишни талаб этадиган касаллик ҳисобланади.

Аппендицит ҳақида таълимот тўрт даврни ўз ичига олади.

I давр — бир неча асрни ўзига қамраб олиб, Дюпюитреннинг «Ёнбош моддалари»га оид таълимоти билан яқунланади. Бу олимнинг фикрича, кўричак мезоперитонеал (уч томонидан қорин парда билан ўралган) аъзо. Унинг шамоллаши—тифлит ёнбош-кўричак чуқурчаси соҳасида оғриқ пайдо бўлишига сабаб бўлган. Дюпюитреннинг ишларида операцияга муҳтож бўлмаган беморларда «ўнг ёнбош моддалари ўз-ўзидан ёрилади», деган фикр айтилган.

1852 йилда Н. И. Пирогов ўнг ёнбош томондаги моддалар ҳақида ёзган.

1881 йилда Шмидт жаҳонда биринчи бўлиб аппендикуляр перитонитда аппендэктомия операциясини бажарган.

1882 йилда Турнер кўричак қорин парда билан ҳамма томондан қопланганлигини исботлаган.

II давр — 1884 йилдан бошланади. Бу Р. Фитц бошлиқ америкалик олимлар кўмитаси «Аппендицит» иборасини таклиф этган даврдир. Дастлаб ўша пайтларда чувалчангсимон ўсимтанинг яллиғланиши қорин парданинг яллиғланиши—перитонитга олиб келиши аниқланган ва операция қилиш кераклиги қайд қилинган.

Аппендэктомия операциясини биринчи бўлиб Англияда Мухаммад, Германияда 1884 йилда Кронлейн бажарган, Россияда биринчи бўлиб, А. А. Троянов (1890 й.) аппендэктомия операци-

ясини муваффақиятли амалга оширган. Ўша даврда бир йил мобайнида 9 та аппендэктомия қилинган, холос.

III давр — 1909 йилдан бошланади. В. М. Минц Россия жароҳларининг IX съездида операцияни хасталикнинг биринчи куни бажариш масаласини кўтариб чиққан. Агар шу давр ичида оғриқ ўтиб кетса, операция қилинмаган.

IV давр — 1934 йилдан бошланиб, хирургларнинг Санкт-Петербургдаги анжуманида (Ю. Ю. Жанелидзе раислигида ўтган): «Ўткир аппендицит ташхиси қўйилдими — операция қил!», — деган шиор ўртага ташланган.

Аппендицитнинг оғир турларида ўлим ҳозир ҳам 5—6 фоизни ташкил этади. В. И. Колесовнинг маълумоти бўйича, у 4—6% ни ташкил этиб, беморларнинг шифохоналарга мурожаат қилган вақтига ва операция ўтказилган муддатга бевосита боғлиқдир.

Аппендицитнинг клиник белгилари етарли даражада ўрганилганига қарамай, касалликни аниқлашда йўл қўйиладиган хато — 20—15% ни ташкил этади (Г. А. Баиров, Ю. Ф. Исаков, Б. В. Петровский). Бунга асосан қуйидагилар сабаб бўлади: чувалчангсимон ўсимтанинг турли-туман жойлашиши, касалликнинг ривожланиш жараёни, касаллик бошланишдан кейин ўтган вақт, ҳар хил асоратларнинг мавжудлиги, беморнинг ёши, хасталикка сабаб бўлган микробларнинг хоссалари.

Ўткир аппендицитнинг этиопатогенези. Касаллик ривожланишида организмда микробларнинг борлиги (ангина, тонзиллит, кариес, зотилжам), йўғон ва ингичка ичакнинг шамоллаши (колит, энтероколит) ҳамда чувалчангсимон ўсимта ичида бўладиган микроблар таъсирчанлигининг ортиб бориши алоҳида аҳамиятга эга.

Аппендицит пайдо бўлиши ҳақида турли назариялар мавжуд. «Механик» назариясида ахлат, узум, гилос, олча, гижжа, писта, тарвуз уруғи, майда тошчаларнинг ўсимта криптларида туриб қолиши касалликка сабаб бўлади, деб тушунтирилади.

Етакчи назариялардан бири — «томирлар» назариясидир, бунга кўра, қон томирида қон айланишнинг бузилиши чувалчангсимон ўсимта девори бутунлигининг бузилишига олиб келади.

«Нерв-томир» назариясига кўра, қон томирларнинг мускул оралигидаги нерв чигаллари бошқариш иннервациясининг бузилиши натижасида чувалчангсимон ўсимтанинг озикланиш жараёни бузилади, тўқимасининг ялиғланиши ўткир аппендицит бошланишига сабаб бўлади.

Ёнбош кўричак соҳасида бошқа касалликлар ҳам кўп учраб туради. Ингичка ичакнинг кўричакка туташадиган жойида Баугин тўсиғи бор. Овқат ингичка ичакдан кўричакка ўтаётган пайтида биринчиси иккинчисининг ичига озгина суқулиб киради. Бу ҳолат қон томирлар қисқаришининг сиқилиши билан кечса, ёнбош кўричаклар соҳасида оғриқ пайдо бўлади, овқат моддасининг ингичка ичакда туриб қолиши эса, кислотали муҳитнинг ишқорли муҳит-

га ўтишига олиб келади. Одатда, ингичка ичакда кислотали, йўғон ичакда эса ишқорли муҳит бўлади. Икки томонда ҳам кислотали муҳит бўлса, унда Баугини тўсиғи очила бошлайди ва йўғон ичакдаги бор нарсалар ингичка ичакка ўтади, ингичка ичакдаги яллиғланиш — энтерит пайдо бўлишига сабаб бўлади.

Ёнбош кўричак соҳасининг яна бир аналитик хусусиятларидан бири шундаки, унда жуда кўп нерв охирлари бўлиб, улар маълум бир рецепторларнинг майдонини ташкил этади, бу майдон қорин бўшлиғидаги кўпгина аъзолар билан алоқадордир. Шу туфайли ёнбош кўричак соҳасидаги шамоллашлар, томирлар қисилиши, меъда соҳасида оғриқ пайдо бўлиши ёки қорин бўшлиғидаги бошқа аъзолар хасталиклари белгиларини эслатиши мумкин.

Айрим Меккел дивертикули бўлган болаларда «сариклик» йўлининг облитерация — битиб кетмаслиги натижасида унинг яллиғланиши, тешилиши ва у Баугин тўсиғидан 40—60 см нарида жойлашганлиги туфайли ўткир аппендицит белгилари аниқланади.

Чувалчангсимон ўсимтанинг клиник анатомияси. Чувалчангсимон ўсимта — «appendix» — 3—18 см узунликда бўлиб, баъзан 20 см га етиши ҳам мумкин. Унинг деворида кўп сонли лимфа фоликулалари бўлиб, улар фақат қорин бўшлиғидаги яллиғланиш жараёнларида аниқланибгина қолмай, балки қорин бўшлиғига алоқадор бўлмаган яллиғланишлар ва хасталикларда ҳам кузатилади.

Касалликни аниқлашда унинг клиник белгиларининг ўзгаришига сабаб бўлган чувалчангсимон ўсимтанинг ҳар хил жойда жойлашиши ҳисобга олинади. Бу борада ёнбош кўричак жойлашган анатомик соҳанинг тузилишини билиш ўринлидир.

Кўричак 92—96% ҳолларда ўнг ёнбош кўричак чуқурчаси соҳасигача етади. Узунлиги 3 см дан то 18 смгача, эни 0,5—1,5 см га тенг бўлади. Юқорида—жигар остида жойлашиши 6—8% ҳолларда учрайди, пастда кичик чаноқ соҳасида жойлашиши 8—12% ни ташкил қилади ва бу ҳолат кўпинча кексаларда кузатилади. Кўричак 96% ҳолларда қорин парда билан ҳамма томондан ўралган (интраперитонеал кўриниш) бўлади. Кўзгалувчан кўричак — «цекум мобиле» В. М. Державин тадқиқотлари бўйича 74% ҳолларда аниқланади.

Ўсимта ичак тутқичида осилган ҳолатда бўлса, чаноқ томонга осилиб туради, узун бўлса, унинг учи сийдик қопининг деворига тегиб, цистит хасталиги белгиларини намоён қилиши, қизларда эса баъзан ўнг томондаги тухумдоннинг шамоллаш хасталиги белгиларини юзага чиқариши мумкин.

Чувалчангсимон ўсимта чўнтакларга ёпишиб киндик томонга қараб турса, энтерит белгиларини бериши, киндик атрофида оғриқ пайдо бўлиши, ич кетиши, ичак санчиги белгилари кўрина бошлаши, ел чиқмаслиги, қайт қилиш, қоринда ўқтин-ўқтин оғриқ пайдо бўлиши мумкин.

Чувалчангсимон ўсимтанинг қорин пардадан ташқарида жойлашиши (2—4%) буйрак атрофидаги тўқиманинг яллиғланиш

(паранефрит) аломатларини беради. Бунда бел соҳасида оғриқ, сийдик рангининг ўзгариши аниқланиб, ўнг томонда бўртиб шишиб турган юмшоқ тўқимадаги йирингли моддаларни кесиб очиш билан чегараланади.

Ичакларнинг айланиш даври аномалиясида—йўғон ичакнинг жигарнинг остида тўхтаб қолиши натижасида чувалчангсимон ўсимта жигарнинг тагида жойлашиши мумкин. Бу ҳолда аппендицит, ўткир холецистит, спастик колит хасталиклари белгиларини кузатиш мумкин.

Чувалчангсимон ўсимта хасталиклари ҳақида сўз борар экан, профессор И. И. Греков «Ўткир аппендицит — бу ўзгарувчан касаллик», деган эди. Уни қутилган ва баъзан қорин бўшлигининг уни қутилмаган бир соҳасида учратиш мумкин. Бу ибора ўткир аппендицитнинг клиник белгилари жуда турли-тумандир, деган маънони англатади.

Ўткир аппендицит хасталигини чувалчангсимон ўсимта одатдан ташқари (атипик) жойлашганда ва унинг асоратланган турларида бир қатор хасталиклардан фарқлаш зарур. Ўткир аппендицитни қорин бўшлиғидаги бошқа хасталиклар билан адаштиришнинг сабабларидан бири касалликнинг ривожланиш жараёнини етарли сўраб билиб олмасликдир. Бу ўринда аппендицитнинг кексаларда, ҳомиладор аёлларда, чақалоқларда, уч ёшгача бўлган болаларда ўтиш хусусиятларини яхши билиш айниқса муҳимдир.

Ўткир аппендицитни кўпинча гепатит, ўткир холецистит, буйрак-тош хасталиги, ўсимтанинг кўричакнинг орқасида ва сийдик йўлининг устида жойлашган тури энтерит хасталиги (киндик соҳасида оғриқ, ич кетиш, ичак санчиғи, қабзият, ичак тутилиши белгилари, меъда ва ўн икки бармоқ ичак яра касаллигининг ўткир турлари), цистит, уретрит, дизентерия, колит, сальмонеллез, ёнбош-кўричак бурчагидаги ўсмалар, кисталар билан чалкаштирилади.

Ю. Ф. Исаков, Э. А. Степанов, А. Ф. Дронов (1980) бўйича ўткир аппендицит таснифи (схемаси):

Аппендицит

нодеструктив:

1. ўткир катарал (оддий)

деструктив:

1. флегмоноз
2. гангреноз (тешилган ва тешилмаган)
3. ярали
4. ўсимта эмпиемаси

асоратланган

1. ўсимтада йиринг бор
2. аппендицит атрофида йиринг йиғилган
3. дуглас бўшлиғида йиринг
4. ичаклар-тутқичлараро йиринг
5. диафрагма остида йиринг бор
6. перитифлит, тифлит, йўғон ичак атрофидаги флегмона
7. перитонит

Аппендицитнинг асоратлари клиник белгиларига кўра учга бўлинади: операциягача, операция вақтида, операциядан сўнг:

| <i>операциягача:</i> | <i>операция вақтида:</i> | <i>операциядан сўнг:</i> |
|-----------------------------------|---|---|
| а) аппендикуляр инфилтрат | а) усимтанинг ёрилиши | а) инфилтрат |
| б) перитифлит, абсцесс | б) ичак девори сероз қаватининг очилиб қолиши | б) ичаклараро абсцесс |
| в) тифлит | | в) перитонит (чегараланган, чегараланмаган, тарқоқ) |
| г) йўғон ичак атрофидаги флегмона | | |
| д) аппендикуляр перитонит | в) ичак деворининг тешилиши | |
| | г) кўричак деворига қон қуйилиши (гематома) | |
| | д) қон кетиши | |
| | е) ичакларнинг лат ейиши | |

Ўткир аппендицитнинг операциядан сўнгги асоратланган турларининг клиник кўринишлари, эрта (1—4- кунларда) ва кечиктирилган (5—10- кунлардан сўнг):

| <i>эрта (1—4 кун):</i> | <i>кечиктирилган (5—10 кун):</i> |
|---|--|
| а) операция соҳасида юмшоқ тўқимага қон қуйилиши (гематома) | а) ичак тутилиши (чандиқли) |
| б) жароҳатнинг қонаши | б) операциядан сўнг жароҳатнинг йиринглаши |
| в) чувалчангсимон ўсимта чўлтоғининг очилиб кетиши | в) ипларнинг титилиб кетиши |
| г) перитонитнинг давом этиши | г) ичак оқмалари ҳосил бўлиши |
| д) ичак фалажи | д) қорин бушлиғида йирингли ўчоқларнинг пайдо бўлиши: диафрагма остида, жигар тагида, ичак тутқичларининг ораларида, дуглас-чаноқ бушликларида |
| е) ичак тутилиши | е) звентерация (ичакларнинг тери остига чиқиб қолиши) |
| | ё) операциядан кейинги чурраларнинг ҳосил бўлиши |
| | ж) келлоид чандиқларнинг пайдо бўлиши |
| | з) лигатура оқмалари |

Ўткир аппендицитнинг клиник кўринишлари. Ўткир аппендицитнинг клиник белгилари турли-тумандир. Бу асосан чувалчангсимон ўсимтанинг қорин бўшлиғида жойланишига, ўсимтадаги яллиғланиш жараёнига, организмнинг қаршилиқ кучларига ҳамда касалнинг ёшига боғлиқ бўлади.

Аппендицит хасталиги янги туғилган чақалоқларда тўсатдан бошланади. Она боланинг безовталаниши, йиғлаши, эммаслиги, тана ҳароратининг 38—40°С га кўтарилганлиги, бир неча марта қусганлиги, камҳаракатлигидан шикоят қилади. Хасталик бошланишида ичнинг суyoқ келиши кузатилади.

3 ёшгача бўлган болаларни текшириш жуда ҳам қийин, чунки уларнинг йиғлашлари, кўраётган жарроҳнинг кўлини итариб ташлаб, қаршилиқ кўрсатишлари, касалликни тўғри аниқлашда муаммо туғдиради. Ташқи томондан бола қорнининг кўриниши кўпроқ аниқ маълумот беради (нафас олишда орқада қолиши, бир оз шишиб турганлиги). Қоринни пайпаслаш учун асталик билан кўлни илтиб, болага сўрғич бериб тинчитиб, чап томондан аста-секин ўнг томонга ўтилади, шунда ҳимоя мускул реакциясини сезишади. Баъзан бунинг учун наркоз ҳидлатилади. Бу ҳолатда мускулларнинг фаол таранглиги йўқолади.

Пайпаслаб кўрилаётганда қориннинг ўнг томонида оғриқ кучайишидан бола ўнг оёғини қорнига яқинлаштиради, жарроҳнинг кўлини олиб ташлайди, ҳолатини ўзгартиради. Буларнинг ҳаммаси ўнг ёнбош соҳасидаги оғриқнинг кучлилигидан дарак беради.

Бармоқ ёрдамида текширганда тўғри ичакнинг олдинги деворида инфильтрат бўлса, бу ўткир аппендицитнинг белгиси ҳисобланади.

Уч ёшгача бўлган болаларда лаборатория текшируви кўрсаткичлари: лейкоцитоз (15—25 г/л), сийдикда оқсил, лейкоцитлар, 1—2 эритроцитлар ҳамда цилиндрлар аниқланади. Буйрак тўқимасининг заҳарланиши (интоксикация) сийдикдаги ўзгаришлар кўрсаткичидир. Копрограммада лейкоцитлар, эритроцитлар бўлади. Уч ёшгача бўлган болаларда чувалчангсимон ўсимта қорин бўшлиғида анатомик жиҳатдан ҳар хил жойларда қайд этилиши мумкин. Бу ёшдаги болаларга ўткир аппендицит ташхисини қўйишда болани кўриқдан ўтказишнинг мураккаблиги, чувалчангсимон ўсимтанинг қорин бўшлиғининг турли соҳаларига силжиб туриши анча қийинчилик туғдиради. Шунинг учун ҳам бундай беморларни шифохонага ётқизиб текшириш зарур.

Ўткир аппендицит атипик турининг клиник белгилари. Ўткир аппендицитнинг «атирик» тури чувалчангсимон ўсимтанинг қорин бўшлиғининг қайси соҳасида жойлашишига (ретроцекал, жигар остида, чаноқ соҳасида, чап томонда) ҳамда яллиғланиш жараёнининг кўринишига (гангреноз, тешилган аппендицитлар) боғлиқ бўлади.

Ретроцекал аппендицит. Бунда ташхис қўйиш мураккаброқ бўлиб, ўсимтанинг ретроцекал, яъни кўричакнинг орқа томонида жойлашганлиги оқибатида клиник белгилари — йўналишлари бутунлай ўзгаради. Ретроцекал аппендицит икки хил кўринишда учрайди: а) чувалчангсимон ўсимта қорин парда ичида; б) чувалчангсимон ўсимта қорин парда ташқарисида. Чувалчангсимон ўсимта кўричакнинг орқасида жойлашганда клиник белгилар равшан бўлмайди, чунки бу ўсимтанинг кўричак орқасида жойлашиши билан бевосита боғлиқдир.

Агар чувалчангсимон ўсимта қорин пардадан ташқарида жойлашса, сийдик-тош касалликларининг (бел соҳасида оғриқ, оғриқнинг жинсий аъзоларга берилиши, сийиш вақтида чинқириб-қаттиқ йиғлаш) дизурик симптомларини беради.

Қорин юмшоқ, оғриқ йўқ, нафас олишда ритмик қатнашади. Шчёткин-Блюмберг синамаси манфий. Бел соҳасини пайпаслаб кўрганда оғриқ, мускуллар таранглиги, ўнг оёқни букиб ёйганда оғриқнинг кўпинча йирингли септик (40°С) қалтириш билан ўтаётганлиги аниқланади. Чувалчангсимон ўсимта чаноқ соҳасида жойлашганда оғриқ асосан қовуқ соҳасида бўлиб, цистит белгиларини беради, сийдик билан тўлган қовуқ оғриқни кучайтиради. Ич кетиши, ахлатда шилимшиқ, қон бўлиши кузатилади.

Чап томонлама аппендицит. Чувалчангсимон ўсимтанинг чап томонда жойланишига қуйидаги омиллар сабаб бўлади: тутқичининг узунлиги, ҳаракатчанлиги, бутун аъзоларнинг тескари жойланиши, оғриқнинг чап томонда бўлиши. Юракнинг ўнг томонда жойлашиши чап томонлама аппендицит ташхисини қўйишда қийинчилик туғдирмайди.

Жигар остида жойлашиши. Бу ҳолда аппендицит, ўткир холецистит, гепатит, колит касалликлари белгиларини аниқлаб бўлмайди, ўнг ёнбош томонда оғриқ бўлмайди. Айрим болаларда шиллиқ қават териси сарғаяди, яъни яллиғланиш жараёни жигар тўқималарига ўтади. Жигар тагида жойлашган аппендицитга ўз вақтида ташхис қўйиш қийинроқ бўлиб, кечиктирилган, яъни асоратли қорин парданинг яллиғланиш симптомлари пайдо бўлгандан кейингина тўғри ташхис қўйилади.

Ўткир асоратли аппендицитнинг клиник кўринишлари. Маҳаллий перитонит — аппендицитнинг кўпроқ учраб турадиган асоратларидан биридир. Қорин бўшлиғи аъзоларининг ҳар бир ўткир хирургик касаллигига ўчоқли ёки маҳаллий перитонит, деб қараш лозим. Маҳаллий перитонит чегараланган ҳамда чегараланмаган бўлиши мумкин. Чегараланган перитонитларга: аппендикуляр инфилтрат, ичаклараро абсцесслар, диафрагма остидаги абсцесслар мисол бўла олади. Маҳаллий перитонитнинг асосий симптомларидан бири — бу оғриқдир. Унинг асосий сабаби — қорин парданинг яллиғланишидир. Заҳарланиш орта борган сайин Мейснер ва Авербах нерв чигалларидаги ўзгаришлар натижасида оғриқ нисбатан камаяди.

Перитонитда оғриқнинг дастлабки ўчоғидан аста-секин тарқала бориши ва «ўз-ўрнidan силжиши» кузатилади. Маҳаллий жойда қорин деворининг таранглашиши кузатилади. Шчеткин-Блюмберг симптоми, тукиллатиб кўрганда шу жойда ўтмас товуш аниқланади. Қорин бўшлиғидаги йирингли асоратлар—чаноқдаги ҳамда дуглас бўшлиғидаги абсцесс ўткир аппендицитда 4,5% ҳолларда учрайдиган асоратлардан ҳисобланади. Унинг асосий белгилари: тез-тез сийдик қисташи, ҳожатга бориш истагининг тезлашиб қолиши, ич кетиши, тана ҳароратининг кўтарилиши, қориннинг пастки қисмида оғриқ пайдо бўлишидир. Тўғри ичакка бармоқни киритиб текширганда олдинги деворнинг осилиб қолганлиги, шу жойда кучли оғриқ пайдо бўлиши, юмшаган соҳани пункция қилганда эса йиринг борлиги ишончли белгилардан саналади. Абсцесс шу игна йўли орқали кесиб очилиб, унинг бўшлиғига най қўйиб ювилади ва дори юбориб даволанади.

Диафрагма остида учрайдиган аппендицитнинг асорати бўлган абсцессга ташхис қўйиш қийин. Бунда тана ҳарорати кўтарилиб, ўнг биқинда оғриқ пайдо бўлади, оғриқ нафас олиш пайтида кучаяди. Унг IX—X—XI қовурғалараро соҳалар бармоқ билан босилганда кучли оғриқ пайдо бўлади. Қорин юмшоқ бўлишига қарамай, жигарнинг ўлчамлари катталашади, пайпаслаб кўрилганда, у оғриқ беради, тукиллатиб кўрилганда унинг пастки қисмида тукиллаган товушнинг пасайиши сезилади, шу соҳада нафаснинг пасайиши эшитилади. Кўкрак қафасининг шу соҳаси сиқилганда оғриқ пайдо бўлади. Ташхис ультратовуш, рентген, лапароскопия ёрдамида қўйилади.

Аппендикуляр инфилтрат — аппендицит билан оғрийдиган барча касалларнинг 4—5% ини ташкил этади. Аппендикуляр инфилтрат қуйидагилардан ташкил топади: чувалчангсимон ўсимта, ингичка ва йўғон ичаклар, чарви, қориннинг ўнг ён девори, қорин парда. Улар яллиғланиш натижасида бир-бирига бевосита ёпишиб, бир бутун инфилтратни ҳосил қилади. Пайпаслаганда бу юмшоқроқ «шиш» оғрийдир, у ёнбош суякнинг қанотига ёпишган бўлади. Агар инфилтрат абсцессга айланса, у аппендикуляр абсцесс деб номланиб, қориннинг олдинги деворига ёпишиб териси қизаради, юмшайди, флюктуация сезилади. Интоксикациянинг барча аломатлари (бош оғриши, алаҳлаш, тана ҳароратининг кўтарилиши) юзага келади. Аппендикуляр инфилтрат дори-дармонлар, физиомуолажа билан, аппендикуляр абсцесс эса операция усули — кесиб очиш йўли билан даволанади. Аппендикуляр инфилтрат 2—3 ҳафта давомида сўрилиб кетиб, баъзан биринчи ҳафталарнинг охирларида «шиш» соҳасида суюқликнинг тебраниш аломати — флюктуация сезилади, яъни у абсцессга айланади.

Аппендицитда кўпроқ учрайдиган белгилар (симптомлар)ни аниқлаш. 1. *Ровзинг симптоми* — чап ёнбош томонидаги йўғон ичак

соҳаси бармоқлар билан аста-секин пайпасланганда ўнг ёнбош томонда оғриқ кучаяди.

2. *Йўталда юзага келадиган симптом*—бемордан йўталиш сўралганда оғриқ пайдо бўлган соҳани кўрсатади.

3. *Ситковский симптоми* — бемор чап ёнбоши билан ётганда ўнг ёнбоши томонда оғриқ пайдо бўлади.

4. *Михельсон симптоми* — бемор чап ёнбошини босиб ётганда ўнг ёнбоши соҳаси пайпасланганда оғриқ кучаяди.

5. *Щеткин — Блюмберг симптоми* — қорин парданинг тортилиши—қорин деворини қўл билан босиб, уни тезда олинганда оғриқ кучаяди.

Касал боланинг тилига катта аҳамият бериш керак. Тилнинг қуриб туриши чанқоқлик аломати бўлиб, у перитонит асоратининг белгиси бўлиши эҳтимол.

Ўткир аппендицитда лаборатория текширувлари асосий клиник белгиларни тасдиқлаш учун хизмат қилади.

Боланинг қоринни кўздан кечириш ва пайпаслаш аппендицит хасталигида асосий текширишлардан бири ҳисобланади. Қорин деворини кўздан кечирганда унинг нафас олиш жараёнида қатнашаётганлиги ёки қатнашмаётганлиги, нафас олинаётганда қориннинг қайси соҳасида оғриқнинг кучайиши, қорин деворининг сатҳи бир хил кўринишдами ёки баъзи жойлари кўтарилганми ёки ичига тортилганми ана шуларни аниқлаш муҳим аҳамиятга эга. Аппендицит хасталигининг деструктив турида қорин деворининг ўнг ёнбош томони нафас олиш жараёнида кўпинча қатнашмайди, қатнашганда эса ўнг ёнбош томонда оғриқ кучаяди.

Қоринни пайпаслаб кўриш жарроҳга муҳим маълумотларни олиш имконини беради, ҳатто юзаки пайпаслаганда ҳам қорин девори мушакларининг таранглашиши, қаттиқлашиши, оғриқ борлиги аниқланади.

Ўткир аппендицитда операцияга қарши бирдан-бир монелик қиладиган ҳол — аппендикуляр инфильтрат. Бу асосан антибиотиклар қўллаш, физиотерапевтик муолажалар ва маҳаллий даволаш ёрдамида организмнинг умумий чидамини ошириш, қон ва унинг ўрнини босувчи суюқликларни венага юбориш, витаминларни оқилона ишлатиш каби усуллар билан ўрта ҳисобда 7—4 кун ичида даволанади. Инфильтрат сўрилгандан кейин 2—3 ой ўтгач, операция йўли билан аппендэктомия планли равишда бажарилади.

Дифференциал ташхиси. Ўткир аппендицитни кўпинча болаларда қорин оғриғи билан кузатиладиган қуйидаги хасталиклардан фарқлаш лозим.

Плеврапневмония. Бунда асосан оғриқ қовурга оралиғидаги нервларнинг қўзғалиши, қорин олд мускули, диафрагма, тери иннервацияси билан боғлиқ бўлиб, касал болани кўрганда ўнг ёнбош соҳада мускуллар таранглиги, оғриқ аниқланади, шунинг учун ҳам янглишиб бошқа ташхис қўйиш мумкин.

Болада пневмония бўлса, аппендицитни инкор қилиш учун бўйин соҳасида вагосимпатик блокада ўтказилади. Блокададан 5—7 дақиқа ўтгандан сўнг қориндаги оғриқ, мускулларнинг таранглиги йўқолса — бу пневмония, қолса, аппендицит ҳисобланади.

Гижжа инвазияси. Бунда асосан оғриқ вақти-вақти билан бўлиб, кўпинча киндик атрофида ҳамда сигмада қайд этилади. Қонни текширганда лейкоцитлар сонининг ошганлиги аниқланиб, бу қорин бўшлиғидаги яллиғланиш жараёнига тааллуқли бўлади. Эозинофиллар сонининг ортиб бориши гижжа инвазиясига хосдир.

Холецистопатия. Бунда оғриқ асосан ўнг қовурға остида бўлиб, ўнг елка — курак соҳаларига берилади. Айрим вақтларда катталашган ўт пуфагини пайпаслаш мумкин.

Панкреатит. Меъда ости безининг яллиғланиши бўлиб, бунда қорин соҳасида кучли оғриқ, кетма-кет қайт қилиш, оғриқнинг чап курак остига тарқалиши, сийдик, қонда диастазанинг кўтарилиши кузатилади. Қорин юмшоқ, мускулларнинг таранглик белгилари йўқ.

Инфекцион гепатит. Касаллик бошланишида қорин оғриғи, вақт-вақти билан қайт қилиш, кўнгил айниши, терининг аста сарғайиши, сийдикнинг тўқ қизғиш рангда бўлиши, ахлатнинг оқариши қайд этилади.

Дизентерия. Бир ёшгача бўлган болаларда аппендицитни дизентерия билан адаштиришади, бу асосан чувалчангсимон ўсимта тос соҳасида жойлашганида кўрилади. Бу ҳолда бемор ичи суюқ, шилимшиқ, қон аралаш тез-тез келиб туради.

Дизентерияда ич кетиши, аҳён-аҳёнда қоринда оғриқ (тенезм), қорин соҳасини пайпаслаганда юзаки, кўпроқ йўғон ичак проекциясида оғриқ кузатилади, аммо Шчеткин-Блюмберг синамаси манфий бўлади.

Ревматизм. Хасталикнинг абдоминал турида қорин соҳасида оғриқ аниқланади. Юракдаги ўзгаришлар, унинг чегарасининг катталашиши, биокимёвий клиник кўрсаткичлар, бўғимлардаги тарқоқ оғриқлар, Шчеткин-Блюмберг синамасининг манфийлиги — ревматик инфекцияга хосдир.

Шенлейн — Генох—абдоминал кўринишда қорин оғриғи, кўнгил айниши, қайт қилиш, тана ҳароратининг кўтарилиши, бўғимлар соҳасида петехиал тошмалар, сақичсимон қора ахлат кузатилади.

Ўткир носпецифик мезоаденитга қорин оғриғи, тана ҳароратининг кўтарилиши 38°C, кўнгил айниши, қайт қилиш, Штенберг синамаси, яъни лимфа тугунларининг катталашганлиги, Тренделенбург ҳолатида қориндаги оғриқнинг бошқа қорин соҳаларига ўтиши хосдир.

Аденовирус инфекциясида қорин оғриғи, қусиш, нажаснинг суюқ келиши, тана ҳароратининг кўтарилиши (39—40)°С, кўз-бурундан сув оқиши, томоқнинг қизариши, йўтал, қон текширувида лейкопения, оққон таначалари шакллариининг силжимаганлиги аниқланади.

Буйрак санчиги. Бел соҳасидаги оғриқ сийдик йўллариға, ташқи жинсий аъзоларға тарқалади. Тез-тез сийиш, сийдикда эритроцитлар, тузлар кузатилади. Ташхис умумий рентген тасвири ёрдамида қўйилади.

Ой кўриш олди даври қиз болаларда қорин оғриғи, кўнгил айнаши, қайт қилиш билан бошланади. Бунда оғриқ асосан доимий бўлиб, қориннинг пастки соҳаларида аниқланади, пайпаслаб кўрилганда қорин юмшоқ, мускуллар таранглиги қайд этилади. Ректал текширувда катталашган бачадон, оғриётган тухумдон аниқланади.

Давоси. Аппендицит касаллигини даволашнинг ягона йўли—операциядир. Ўткир аппендицитда операцияға қарши бирдан-бир монелик қиладиган ҳол аппендикуляр моддадир (инфилтрат).

Операциядан олдинги муолажа. Операциядан олдинги тайёргарлик касалнинг ёшиға, хасталик бошланган вақтиға, унинг асоратиға, бошқа аниқланган қўшимча хасталикларға боғлиқ бўлади. Агар бола шифохонаға асоратсиз, ўз вақтида ўткир аппендицит билан тушса, у ҳолда меъдаға зонд қўйилиб, уни тоза ювиб бўшатгандан сўнг премедикация қилиниб, операцияға тайёргарлик кўрилади. Агар бемор шифохонаға ўткир аппендицит асорати — перитонит билан тушса, у ҳолда умумий хирургик тайёргарлик билан бирға яна заҳарланишға, эксикозға, гипертермияға қарши муолажа олиб борилади. Боланинг венасиға Сельдингер усулида катетер қўйилиб, томчи усулида 10% ли глюкоза эритмаси инсулин билан (1 ТБ инсулинға 4 г куруқ глюкоза) бирға юборилади, витаминлардан С, В₁₂, В₆ тайинланади. Суюқлик Рачев тенгламаси ёрдамида ҳисоблаб олинади:

$$\frac{N_T \text{ бола} - N_T \text{ норма}}{100 - N_T \text{ норма}} \times \frac{\text{оғирлиги}}{5}$$

Гиповолемияға қарши юқори молекулали препаратлар: қон, плазма, полиглокин, поливинол, альбумин, протеин 10—15 мл ҳар 1 кг оғирлик ҳажмида юборилади.

Микроорганизмнинг токсик таъсирини камайтириш мақсадида антигистамин препаратлари (супрастин, пипольфен, димедрол, диазолин) ишлатилади. Юрак ва қон томирлар, нафас аъзолари фаолиятини нормаллаштирадиган, тана ҳароратини пайсайтирадиган препаратлар, антибиотиклар қўлланади.

Операциядан олдинги тайёргарлик вақтида лаборатория текширувлари ўтказилади. Кўпчилик хирургларнинг таклифлариға биноан операциядан олдинги тайёргарлик 2—6 соатдан ошмаслиги ке-

рак. Шу вақт ичида касалнинг умумий аҳволи яхшиланади, тана ҳарорати $37,5^{\circ}\text{C}$ га тушади, заҳарланиш кўрсаткичлари камая боради.

Оператив муолажа. Агар асоратсиз аппендицит бўлса, ниқоб—аппаратли наркоз қўлланади. Асоратли ҳамда янги туғилган чақалоқларда наркоз билан аппендэктомия операцияси ўтказилади. Аппендэктомия операциясининг техникаси: 1) юмшоқ тўқимани Волкович-Дьяконов усулида кесиш; 2) қорин ташқи қийшиқ мушаги апоневрозини кесиш, ички қийшиқ мушагини кенгайтириш; 3) қорин пардани очиш; 4) чувалчангсимон ўсимта артериясини боғлаш; 5) ўсимтани олиш; 6) кисет қўйиш; 7) унинг чўлтоғини перитонизация қилиш; 8) қорин деворини қаватма-қават тикиб чиқиш.

Агар маҳаллий перитонит бўлса, қорин бўшлиғидаги суюқликни электр сўргич ёрдамида олиш шарт, сальфетка ишлатилса ичакларнинг сероз қавати жароҳатланиши, кейинчалик чандиқ ҳосил бўлиши мумкин. Операция якунида қорин бўшлиғига антибиотиклар юбориш учун микроирригатор қўйилади.

Операциядан кейинги муолажа. Аппендэктомиядан 3—4 соат ўтгандан сўнг беморни баландроқ кўтариб ётқизилади, 12—14 соатдан кейин бадантарбия ўтказилади. Биринчи-иккинчи кунлари оғриқсизлантирувчи дорилар берилади. Иккинчи куни куёш чигали ҳамда операция бўлган соҳаларга 7 кунга УВЧ буюрилади. Бир суткадан кейин суюқ овқат берилади. 6—7-кунлари умумий столга ўтказилади. Агар 4—5-куни беморнинг ичи келмаса, дарҳол гипертоник ҳуқна (қлизма) қилинади. Ипларни 7-куни олинади. Уйга 8—10-кунлари текширувдан сўнг чиқарилади. Уйга чиқаргандан икки ҳафта ўтгач, мактабга боришга рухсат этилади. Бемор жисмоний машғулотлардан 1 ойга озод қилинади.

Операция жароҳати томонидан кузатиладиган асоратлар. Инфилтрат. 5—8-кунлари тана ҳарорати $37,6—38^{\circ}\text{C}$ га кўтарилиб, бола камҳаракат бўлиб қолади, операция бўлган соҳада оғриқ кузатилади, жароҳатнинг ёнлари қизаради, қаттиқлашади. Ҳосил бўлган инфилтратни ультратовуш, компресс, электрофорез ёрдамида тарқатиш мумкин. Флюктуация пайдо бўлса, у ҳолда 1—2 та ипи бўшатилади, йирингни чиқаргандан сўнг резина найча қўйилади. Яра тозалангандан кейин жароҳатнинг иккала томони лейкопластр ёрдамида яқинлаштириб қўйилади.

Гематома. Тери ости ёғ клетчаткаси қалин бўлган болаларда 3—6-кунлари операция жароҳати соҳасида шиш кузатилиб, устидаги тери кўкимтир рангда бўлади. Пайпаслаб кўрилганда оғриқли флюктуация аниқланади, қон чиқартирилиб, жароҳатнинг иккала томони бир-бири билан яқинлаштирилади.

Лигатур оқма. Операциядан сўнг 3—6 ҳафта орасида жароҳатнинг айрим соҳаларида ипларнинг ўрни шишиб, териси юпқалашиб ёрилади, ифлосланган иплар чиқиб кетади, баъзи вақтларда оқма йўллар очилиб, иплар олиб ташланади.

Қорин бўшлигидаги операциядан сўнгги асоратлар: қорин бўшлигидаги инфилтрат, қорин бўшлигидаги абсцесслар, диафрагма остидаги, ичак тизмалари орасидаги, дуглас бўшлигидаги ичак тутилиши (фалажлик), ичак эвентерацияси, қорин бўшлигига қон кетиши.

Операция вақтида техник хатоликларга йўл қўйилиши, яъни аппендикуляр артериясидан лигатуранинг чиқиб кетиши, чандиқлардаги қон-томирларни бойламаслик, қон касалликлари (гемофилия), гемолитик анемия натижасида қорин бўшлигига қон кетади. Касал боланинг ранги оқариб, аста-секин бўшашиб кетади. Қон босими пасаяди, пульси аритмик бўлиб, тахикардия кузатилади. Қоринда оғриқ, Шчеткин—Блюмберг синамаси мусбат бўлиб, қонда гемоглобин тушиб кетади. Касални релапаротомия қилиниб, қонаётган томир боғланади. Агар у томир топилмаса, аппендицит соҳаси гемостатик тампон ёрдамида тампонада қилинади. Операция вақтида йўқотилган қон миқдори тўлдирилади.

ПЕРИТОНИТ

Перитонит — қорин парданинг яллиғланиши бўлиб, у болалар ёшида кўп тарқалган хирургик касалликдир. Перитонит қабул қилинган тасниф бўйича: этиологиясига кўра — асептик ва инфекция; инфекция тушиш йўлига кўра — перфоратив, септик (контактли ва гематоген) ва криптоген (номаълум); тарқалиш жараёнига кўра — умумий ва маҳаллий; умумий — диффуз ва тарқалган; маҳаллий — чегараланмаган ва чегараланган (инфилтрат, абсцесс); экссудат турига кўра — сероз, йирингли, хилёз, қонли, ўтли ва ахлатли бўлади. Перитонитни келтириб чиқарувчи сабаблар болаларда турлича бўлиб, қорин бўшлиғи аъзоларининг ёрилиши ёки жароҳатланиши ҳамда гематоген ва криптоген (ноаниқ) йўл билан инфекция тушиб, қорин пардани яллиғланиши бўлиши мумкин.

Болаларда перитонит келиб чиқиши, касаллик муддати, касалликнинг ёшига қараб кечиши ва прогнози бошқалардан фарқ қилади. Шунинг учун эрта ёшдаги болаларда жуда хавфли кечади. Болаларда тарқалган перитонитнинг келиб чиқиш сабабига асосан чарвининг калталиги, ичак қовузлоқлари пластик хусусиятларининг камлиги, специфик иммунологик жавобнинг сустлиги ва қорин парда резорбция хусусиятининг кичик ёшдаги болаларда сустлиги каби анатомио-физиологик хусусиятлар киради.

Патогенези. Перитонит патогенезида гемостаз бузилишининг 4 та асосий синдроми кузатилади: захарланиш, ишқор-кислота бузилиши, сув-туз алмашинувининг бузилиши ва гипертермик синдромлардир.

Захарланиш — микроорганизм ва макроорганизм чириши ва захарларининг қонга тушишидан келиб чиқади. Бунда гистамин-

симон моддалар қон томир деворларини парезга олиб келиб, бу ҳолат қон айланишининг марказлашишига ёки декомпенсациясига олиб келади.

Ишқор-кислота мувозанатининг бузилиши метаболитик ацидозни юзага келтиради. Перитонитда нафас олишнинг бузилиши эса диафрагма ва моддалар алмашинувининг бузилишидан келиб чиқади. Чунки бунда оғриқ рефлeksi, қорин бўшлиғидаги димланиб тўпланган газ, суюқлик ва ичакнинг парез оқибатида кенгайиши диафрагмани сиқиб, унинг ҳаракатини чегаралаб қўяди. Бу, айниқса эрта ёшдаги болаларда нафас олиш диафрагмал турда бўлганлиги ва қовурғаларнинг горизонтал ҳолатда жойлашганлиги учун яққол кўзга ташланади.

Диафрагма ҳаракат амплитудасининг камайиши, гипоксия ҳолати ва касал ҳароратининг кўтарилиши нафас олиш частотасининг тезлашиши билан компенсацияланади.

Жуда оғир ҳолатда перитонит билан оғриган касалларда метаболитик ацидоз ҳолатининг кузатилиши прогностик жиҳатдан нохуш ҳолат бўлиб, у кўп вақт қусиш оқибатида хлор, калий миқдорининг камайиши, макроэргик алоқанинг йўқлиги, «перитонеал буйрак» ва плазма миқдорининг камайиши билан намоён бўлади.

Сув-туз алмашинувининг бузилиши асосан нормо- ва гиповолемик дегидратация билан кечади. Перитонитда қусиш, суюқ ич кетиши оқибатида қорин бўшлиғига суюқлик ва электролитларнинг тўпланиши ва ичакда парез аломатлари кузатилади. Бундан ташқари, нафас олишнинг тезлашиши (ўпка орқали), ҳароратнинг кўтарилиши — тери орқали кўп миқдорда суюқлик ва тузларни йўқотишга сабаб бўлади.

Агар қусиш орқали кўп миқдорда калий ва хлор тузлари чиқса, бу метаболитик алкалоз ҳолатини тезлаштиради.

Гипертермик синдром. Омбрелан синдроми эрта ёшдаги болаларда катта аҳамият касб этади. Бунда қонга сўрилган заҳарлар (токсин) терморегулятор марказга таъсир этиб, периферик гемодинамиканинг бузилиши оқибатида тери орқали иссиқлик ажралишининг камайишига сабаб бўлади.

Юқорида келтирилган синдромларнинг ҳар хил ривожланиш даражаси касалликнинг бошланиш даврига, тарқалган перитонитнинг ривожланиш тезлигига, боланинг ёшига, преморбид ҳолатига ва бошқа сабабларга боғлиқдир.

Шуларни ҳисобга олган ҳолда перитонит кечиши 3 босқичга бўлинади: 1-босқич — заҳарланиш, дегидратация, гипертермия ва нафас олиш бузилишининг устунлиги билан кечиши;

2-босқич — қон дисбаланси, метаболизм ва буйрак функцияси бузилишининг устунлиги билан кечиши;

3-босқич — перитонитнинг асоратланиш босқичи бўлиб, септикопиемия, ичак тугилиши, гипо- ва диспротеинемия билан кечади.

Бу босқичларни бир-биридан фарқлашнинг доим имконияти бўлмаса-да, ҳар қалай уларнинг ҳар бирида у ёки бу бузилишларнинг ривожланган ҳолатлари кўзга ташланади.

Диплококкли перитонит. Диплококкли перитонит мактабгача ёшдаги ва ундан катта болаларда, айниқса қиз болаларда кўп учрайди. Қиз болаларда инфекция қорин бўшлиғига қин орқали ва кам ҳолатларда энтероген ва гематоген йўллари орқали тушади. Касалликнинг катта мактаб ёшида жуда кам учраши қиз болаларда қиндаги, Детерлейн таёқчаларининг пайдо бўлиши уни кислотали муҳитни яратиб, патоген микрофлоранинг пайдо бўлишига тўсқинлик қилиши билан изоҳлайдилар.

Клиникаси. Касалликнинг ўткир ва бирдан бошланиши «биринчи соат симптоми» билан характерланади, қоринда дастлаб оғриқ ўткир бошланиб, баъзан унинг пастки бўлимларида, баъзан ҳамма жойида бўлади. Иситмаси 39—40°С га кўтарилади. Қусиш бир неча марта бўлиб, баъзан тез суюқ ахлат келади.

Бола безовталаниб, нолий бошлайди. Оғир ҳолатларда акси—яъни камҳоллик, камҳаракатлилик, эс-хушни йўқотиш ва алаҳлаш кузатилади. Териси оқариб, кўзи чақчаяди. Тили қуриб, оқ караш боғлайди. Қориндаги оғриқ пастда, асосан ўнгда аниқланади. Мушак таранглашиб, ўнг чаноқ соҳасига тарқалади. Шчёткин—Блумберг синамаси мусбат бўлади. Баъзан қизларда қиндан шиллик-йирингли ажралма чиқиши аниқланади. Лейкоцитоз 18—20000. Касалликнинг клиник симптомлари ўткир ва тез кечганлиги сабабли касал асосан кечиктирилмасдан касалхонага ётқизилади ва ўз вақтида даволаниб, яхши бўлиб чиқиб кетади.

Аппендикуляр перитонит. Касаллик ўткир аппендицитдан кейин бир неча вақт ўтгандан кейин пайдо бўлади. Анамнездан касалда оғриқ қоринда пайдо бўлиб, бир марта қусади ва ҳарорати кўтарилади. Кейинчалик оғриқ бир неча вақт камайиб, ҳарорати юқорилигича туради. Касалнинг умумий ҳолати бирмунча яхшиланади. Кейинчалик эса ёмонлаша бориб, қориндаги оғриқ кучаяди, касал қуса бошлайди. Бундай касалда оралик яшиланиш даври чувалчангсимон ўсимта деструкцияси ва нерв тугунларининг некрози билан характерланса, касалликнинг оғирлашиши ўсимта перфорацияси, яъни перитонитнинг бошланиши билан ифодаланади. Бундай пайтда билмагунгача бирор антибиотик бериш касалдаги перитонит аниқланмаслигига сабаб бўлиб, оғир асоратларга ва оқибатларга олиб келади.

Касал кўздан кечирилганда умумий аҳволи анча аянчлилиги кўзга ташланади. Териси оқарган, «мармарсимон» рангда, тили қуриган ва оқ караш бойлаган, қисман ҳансираш кузатилади. Баъзан пульс частотаси билан ҳарорат даражаси ўртасидаги бирлик бузилиб, коллаптоид ҳолат юзага келади. Қорин доим оғрийди, мушаклар таранглашади ва Шчёткин—Блумберг симптоми ўнг чаноқ соҳасида кузатилади. Баъзан тенезм, ич кетиши ва оғриқли

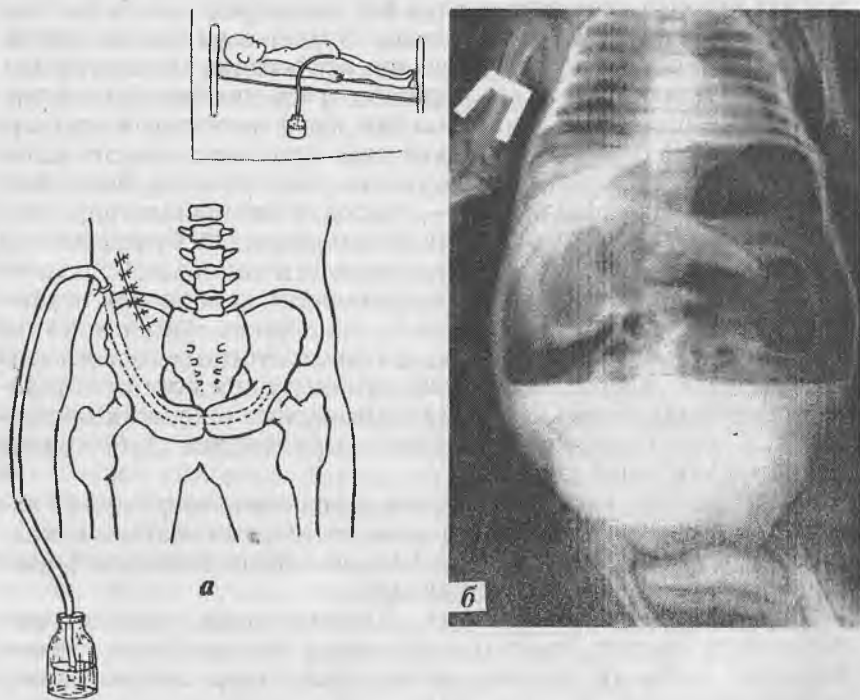
тез-тез сийиш ҳолатлари кузатилади. Тўғри ичакни бармоқ билан текширилганда ичакнинг олдинги девори оғриқли осилган ҳолатдалиги аниқланади. Кичик ёшдаги болаларда касалликнинг дастлабки даврида умумий аҳволи унча ўзгармаган бўлади. Кейинчалик нафас олиш ва юрак уриши тезлашади. Метаболитик жараёнларнинг бузилиши натижасида кейинчалик касалнинг умумий аҳволи баттар ёмонлашади.

Давоси. Аппендикуляр перитонитни даволашда операцияга тайёрлаш, операция ва операциядан кейинги давр асосий ўрин тутади.

Операцияга тайёрлашдан асосий мақсад гемодинамик бузилишларни камайтириш, кислота-ишқор ва сув-туз алмашинувини, камайтиришдан иборат.

Операциядан кўзда тутилувчи мақсад — бирламчи ўчоқни баргараф қилиш, қорин бўшлиғининг лозим бўлган соҳасини йирингдан тозалаб дренажлашдан иборат (23-расм).

Операциядан кейинги даврда эса касални ўринда 30° да ётиш ҳолатини, қўйилган дренаж найлардан экссудатлар чиқишини таъминлаш керак. Юрак ва нафас олиш тизими фаолиятини тик-



23-расм, а) қорин бўшлиғини дренажлаш (чизма); б) перитонитнинг рентген тасвири.

лаш, захарланишни камайтириш кислота-ишқор ва туз-сув алмашинувини муътадиллаштиришга қаратилган комплекс даво тadbирларини олиб боришдан иборат.

Чақалоқлардаги перитонит. Келиб чиқиш сабаblари турли-туманлиги, клиник кечишида ўзига хос хусусияtlари бўлганлиги, шунингдек, даволаш муолажалари ўтказилишида ўзига хос тadbирларни талаб қилиши учун перитонит чақалоқлик даврининг оғир йирингли-септик касалликларидан ҳисобланади.

Аксарият ҳолларда чақалоқларда перитонитнинг келиб чиқиши ичак деворларининг тешилиши натижасида қорин парданинг инфекцияли яллиғланиши билан боғлиқдир (иккиламчи перитонит). Баъзи ҳолларда эса қорин парданинг яллиғланиши гематоген, лимфоген ва контактли тарзда, яъни қорин девори йирингли касалликларида, омфалитда инфекция тушиши ҳисобига чақалоқларда бирламчи (септик) перитонит келиб чиқади.

Ичак деворининг тешилиш сабаblари хилма-хилдир. Булар жумласига механик ичак тугилишида ичакларнинг бир неча бор кенгайиши, ичак деворларидаги микроциркуляциянинг бузилиши, шунингдек ўрта ичакнинг ичак тутқич атрофида бир неча бор ёки қисман ўралиб қолиши, қорин бўшлиғининг ички чурралари натижасида ингичка ичакнинг маълум бир соҳаларида қон билан таъминланишидаги ўзгаришлар киради. Ичак девори мушак қаватининг аплазия ёки гипоплазиясида ҳам перфорация кўп кузатилади.

Қорин бўшлиғи ковак аъзоларининг травматик ёки ятроген перфорацияси (ошқозонни зондлаш ёки тўғри ичакка ел чиқарувчи найча қўйиш) туфайли ҳам иккиламчи перитонит вужудга келиши мумкин. Иккиламчи перитонитни келтириб чиқарувчи сабаblардан энг кўп учрайдигани — некрозли энтероколитдир. Мураккаб патогенезли ичак парези билан кечадиган бу касалликда дастлаб ичак деворларининг ўтказувчанлиги кескин ошиши ҳисобига қорин парданинг септик яллиғланиши, кейинчалик перфорация натижасида эса перитонит аломатлари ва оқибатларининг кучайиши кузатилади. Чақалоқлар перитонитини даволаш натижалари фақат жарроҳлик муолажасининг турига боғлиқ бўлмасдан, у чегараланмаган перитонитнинг олдини олишдаги профилактика чора-tadbирларини кўриш ва ўз вақтида аниқ ташхис қўйишни ҳам талаб қилади.

Касалликнинг клиник манзараси қорин парданинг умумий яллиғланиш белгилари билан кечса-да, касалликни келтириб чиқарувчи сабаblарнинг турли-туманлиги даво йўлини танлашда дифференциал ёндошишни талаб қилади.

Бирламчи (септик) перитонит. Қорин пардага инфекциянинг тарқалиши контакт, гематоген ёки лимфа йўллари билан кечади. Касаллик омфалит, киндик сепсиси ёки бошқа септик жараён асосида бошланиб, ўткир тус ола бошлайди. Боланинг умумий аҳволи оғирлашади, қоринда кучли димланиш пайдо бўлиб, у сафро ҳамда ичак ажралмаси билан қайт қила бошлайди. Перитонитга

хос маҳаллий белгилар: қорин девори қатламларининг шиши ҳисобига тери ялтироқ тус олади, қон томирлардаги ўзгаришлар натижасида гиперемия ва веналардаги стаз эса ушбу томирларнинг кенгайган тасвирини акс эттиради. Бу ўзгаришлар қорин девори сатҳининг бутунлай қоплаб олиши билан бирга ташқи таносил аъзолари соҳасига ҳам тарқалади. Пальпация қилиб кўрилгандаги оғриқ боланинг безовталаниши билан намоён бўлса, перкуссияда қорин бўшлиғида суюқлик тўпланганлиги аниқланади.

Қорин бўшлиғининг умумий рентген тасвирида ҳавога тўлган ичакларнинг «қалқиб» туриши қорин бўшлиғидаги йиғилган суюқлик ҳисобига бўлиб, бундай аломат «сузувчи ичаклар» симптоми деб аталади.

Иккиламчи (перфорацияли) перитонитни келтириб чиқарувчи сабаблар турли-туман бўлади, бунда дастлабки клиник белгилар шу касалликка хос манзара билан биргаликда (туғма ичак тутилиши, туғилиш жараёнидаги жароҳатланиш) бирламчи перитонитга хос умумий ва маҳаллий белгилар ҳам кузатилиши мумкин.

Иккиламчи перитонитга хос бўлган ҳолат бола умумий аҳволининг тўсатдан оғирлашиши бўлиб, у ковак аъзоларда юзага келган перфорациядан далолат беради ва ичак суюқлигининг қорин бўшлиғига қуйилиши билан боғлиқдир.

Жароҳатлар туфайли ятрогён, шунингдек туғма ичак тутилишидаги перфорацияларда ичак суюқлигининг қорин бўшлиғининг ҳамма соҳаларига тезда тарқалиши кучли оғриқ билан кечиб, болада шок ёки коллапс ҳолатини вужудга келтиради. Асоратли энтероколитда эса ичак суюқлиги айрим ҳолларда ичакларнинг бири-бирига ёпишиб қолиши ва ҳосил бўладиган турли чандиқлар ҳисобига қорин бўшлиғининг баъзи (перфорация соҳасида) жойларида тўпланади холос. Демак, кузатиладиган умумий ва маҳаллий белгилар перитонитнинг тарқалиш ва ривожланиш даражаси билан боғлиқ бўлади. Шунинг учун умумий, негарасиз ҳамда чегарали, ёпиқ перфорацияли перитонитлар тафовут қилинади.

Умумий, тарқоқ перфорацияли перитонитда қисқа вақт ичида (1—2 соат) пайдо бўлган септик перитонитга хос клиник белгилар жадал равишда кучайиб боради. Қорин бўшлиғининг умумий рентген тасвирида диафрагма гумбазлари остида муаллақ ҳаво ва қоринда суюқлик борлигининг аниқланиши ташхисни тасдиқлайди.

Чегарали, ёпиқ перфорацияларда эса қорин бўшлиғида абсцесс пайдо бўлиб, бундай йирингли жараён қорин девори билан ёнма-ён туриши мумкин. Абсцесс жойлашган соҳада шиш, терида қизариш, пальпация қилинганда эса оғриқли инфильтрат ёки флюктуация кузатилади. Қорин бўшлиғининг умумий рентген тасвирида ҳавонинг ичаклар бўйлаб текис тарқалмаганлиги, айрим соҳаларда ичак деворларининг қалинлашуви ҳисобига кузатиладиган димланиш асосида ҳавонинг йиғилиши, пневмостаз кузатилади. Ҳар хил ўлчамдаги бундай ўзгаришларни қориннинг турли соҳаларида, бир ёки бир неча жойида учратиш мумкин.

Чақалоқлар перитонитида ўтказиладиган даво муолажалари қорин парда яллиғланишининг характериға ва кечишиға, келтириб чиқарувчи сабаб ҳамда асоратнинг туриға боғлиқ бўлади. Бирламчи септик перитонитда асосан консерватив даво муолажаси ўтказилиб, бунда асосий сепсис ўчоғини даволаш билан бирга антибиотикларни ҳам томирга ва мушак орасиға юборилади, дезинтоксикацияловчи тадбирлар ўтказилади, микроциркуляция бузилишларига қарши тадбирлар (реополиглюкин, трентал), ичак парезининг олдини олиш ва даволаш, десенсибилизацияловчи даво ҳам ўтказилади. Ярали ёки некротик энтероколитда 1—3 дозада бифидумбактерум бериш, илиқ антисептик моддалар ҳамда наъматак ёки облепиха мойи билан даволовчи ҳуқналар қилиш бу касалликда ўтказиладиган махсус даво тадбирлари бўлиб ҳисобланади.

Бирламчи септик перитонитда лапароцентез ёрдамида қорин бўшлиғидаги яллиғланиш экссудатини сўриб олиш ва антибиотиклар юбориш, шунингдек, электрофорез йўли билан антибиотикларни қорин девори орқали юбориш ҳам яхши самара беради. Чақалоқлар перитонитида ярим ўтказгичли лазер нурлари билан контакт усулида қорин бўшлиғини нурлантириш амалиётта тадбиқ қилина бошланди.

Бола умумий аҳволининг барқарорлашуви, интоксикация аломатларининг камайиши ва перитонит маҳаллий белгиларининг сусая бориши консерватив даво муолажаларини давом эттиришга кўрсатма бўлиб ҳисобланади. Перфорацияли перитонитда шошилинч жарроҳлик тадбирларини ўтказиш тақозо қилинади. Перфорацияли чегарасиз перитонитда транс- ёки параректал лапаротомия ўтказилиб, ичакдаги ўзгаришларнинг тури, сони ва локализациясини ҳисобга олиб тегишли ёрдам кўрсатилади. Ичак деворидаги якка перфорация тешиқларининг қирралари кесиб тозалангач, қўндалангига 2 қаторли чоклар қўйилади.

Ярали ёки некротли энтероколитда жароҳатланган соҳа бир неча см ни ташкил қиладиган бўлса (энтероколитнинг локал тури), бу пайтда ичакнинг мазкур қисми резекция қилиб олиб ташлангач, учма-уч анастомоз қўйилади. Тарқалган йирингли перфорацияли перитонитда ва некротли энтероколитнинг диффуз турида операция муолажаси қорин бўшлиғи санацисы билан бирга Микулич бўйича илеостома қўйиш билан тугатилади. Қўйилган ингичка ичак оқмаси зарарланган жойдан юқорида бўлмоғи керак. Йўғон ичак перфорацияларида эса перфоратив тешиқни тикиш билан жароҳатланган жойнинг проксимал қисмиға вақтинчалик чок қўйилади.

Операциядан кейинги даврда даво муолажалари асосан инфекцияға қарши курашға, организмнинг физиологик фаолиятини муътадиллаштиришға, ичак парезини тугатишға қаратилади, 3—4 кун давомида перидурал оғриқсизлантиришни ўтказиш яхши натижа беради.

ОСТЕОМИЕЛИТ

Остеомиелит (суякнинг йирингли яллиғланиши) — бу суяк уч элементининг: суяк қобиғи, суяк кўмиги, суяк ичидаги юмшоқ тўқиманинг йирингли яллиғланишидир. Бу касаллик асосан қонга гангизация тушиши, кўп ҳолларда стафилококк, баъзан микроорганизмларнинг йиринг туғдириши натижасида пайдо бўлади. Остеомиелит кучли оғриқ берадиган ва сурункали давом этадиган касаллик бўлиб, касаллик келтириб чиқарувчи микроблар узун найсимон суякларга тез жойлашиб олади. Кичик ёшдаги болаларда йирингли жараён дастлаб 2—3 йил ичида кўпроқ эпифиз, каттароқ болаларда эса метафиз, кейинроқ диафизда тўпланиб, бир жойга ўрнашиб олади.

Ўткир гематоген остеомиелитда суяк ичи, суякнинг ўзи, суяк оралари йиринг боғлаб қаттиқ яллиғланади. Бу касалликнинг гематоген остеомиелити деб аталишига сабаб шуки, бунда қон оқими бўйлаб суякнинг бирор жойига инфекция тушиб зарарланади ва ўша жой йиринглай бошлайди. Кўп ҳолларда тилларанг стафилококк қўзғовчилик вазифасини бажариб, қонда кўпайиши натижасида кўкимтир йиринг таёқчаларини пайдо қилади. Бу касаллик асосан (96 фоизгача) кичик ёшдаги болаларда учрайди. Ўғил болалар бу хасталикка кўп чалинади, уларда касаллик тез кучаяди. Бунинг боиси шуки, ўғил болалар суяги артериядан кўпроқ озиқланади. Хасталикнинг ўғил болаларда кўп учрашининг яна бир сабаби эса уларнинг ўйинқароқлиги орқасидан лат ейиши, беўхшов хатти-ҳаракатларга мойиллигидир.

Ўткир остеомиелитни даволаш ва клиник йўналишлар боланинг ёши, йирингли яллиғланишнинг қайси суякда пайдо бўлгани, зарарланган жойнинг маҳаллий белгилари, касаллик кечаётган жараён муддатларига бевосита боғлиқ.

Яллиғланиш жараёни дастлаб каттагина жой билан бирга суяк пардасини ҳам қамраб олади. Шунингдек, томир деворлари, томирлар атрофидаги бирлаштирувчи тўқималар фибрин натижасида шишади, оқариб қуриydi, томирлар торайиши кучаяди. Қон оқими орқали суяк кўмигига ўтган бактериялар майда томирчалар (капилляр) деворларига заҳарли таъсир ўтказadi. Натижада ўтказувчанлик ўзгариши билан бактериялар мембрананинг ичига киради ва суяк кўмиги тўқималарига ўрнашиб олади. Ўша жойда микроблар тўплана бошлайди. Бунда суяк илигининг фагоцитар вазифаси ҳам катта аҳамиятга эга. Шу билан бирга, реактив яллиғланиш, қон куйилиши, шиш, экссудация, оқ қон таначалари йиринг пайдо қилиб, суяк илиги тўқималарининг ириб кетишига олиб келади. Кейинчалик томирларнинг жароҳатланиши натижасида қоннинг суюқ қисми суяк пардаси қатламининг йиринглашига, йирингнинг суяк остида ўрнашиб олишига, яъни яллиғланиш жараёнининг кучайишига олиб келади. Кесилган «остит»га ўхшаб суякда сурилиш кузатилади. Овқатланишнинг кўпол равишда

бузилиши, озиқ-овқатнинг заҳарли бактериялар урчишига таъсири натижасида организм кам қувват бўлиб қолади. Бу эса суякнинг катта ва кичик қисмларида секвестрлар ҳосил бўлишига олиб келади. Кейинчалик бу секвестрлар ҳам нобуд бўлиб, суяк пардасидан ҳамда суякнинг секвестрал қутисидан қайтадан қобиқ пайдо бўлишига сабаб бўлади. Натижада пайдо бўлган янги яллиғланган эски суякни ажратиш ташлайди. Бу жараён сурункали тарзда оғир кечади ва суяк қайта тикланади.

Касалликнинг клиник пайдо бўлиши турлича бўлиб, бу боланинг ёши, организмнинг қуввати, касаллик кўзғатувчи микробларнинг урчиши — кучли-кучсизлиги, хасталикнинг қайси суякда пайдо бўлгани ва ўрнашган жойи, бу жараённинг олдини олиш каби мезонларга боғлиқ. Умумий бетоблик заҳарланиш белгиларининг пайдо бўлиши ва тана ҳароратининг кўтарилиши билан бошланади. Айрим болаларда хасталик ҳушдан кетиш, алаҳсираш, тутқаноқ, септик шок каби асаб белгилари билан бошланади.

Яллиғланиш ўчоғи чуқур жойлашган ҳолатларда остеомиелитнинг маҳаллий белгиларини дастлаб пайқаш қийин: оғриқдан оёқ-қўллар зирқирайди, бола оёқ-қўлларини аяб, ўрнида қимирлашга ҳам кўрқади. Зарарланган жой пайпаслаб кўрилганда юмшоқ тўқималарнинг таранглашганини сезиш мумкин, шунингдек, хасталик унча ривожланмаган жойларда оғриқ одатда микроблар ўрнашиб олиш жараёнига мос тарзда кучли ё кучсиз бўлади. Кейинчалик оғриқ зарарланган қўл-оёқлардан бошқа жойга ўтмаслиги, қусиш, зирқираш, шиш пайдо бўлиши билан чегараланади. Чақалоқларда касаллик септик тарзда кечади: эпифизда йиринг пайдо бўлади. Шу боисдан касаллик тезда бўғимларга ўтади. Янги ва чала туғилган чақалоқларда кўпинча тўқималарнинг шишиши касалликнинг асосий маҳаллий белгилари ҳисобланади. Кўп ҳолларда қон тўпланиб қолиши натижасида тўқималар қизаради, баъзан зарарланган жойидаги ҳароратни аниқлаб бўлмайди. Оёқ-қўлларнинг сохта ёки фалаж бўлиб қолиши—остеомиелит хасталигининг дастлабки ва ҳар доимги белгисидир.

Т.П. Краснобаевнинг клиник тавсифига кўра, ўткир гематоген остеомиелит қуйидаги уч кўринишга эга:

- а) заҳарли ёки адинамик;
- б) септикопиемик ёки оғир (йирингнинг қон томирлари орқали ёйилиши);
- в) маҳаллий ёки енгил.

ЎТКИР ГЕМАТОГЕН ОСТЕОМИЕЛИТНИНГ ЗАҲАРЛИ ЁКИ АДИНАМИК КЎРИНИШИ

Касалликнинг бу кўринишида беморнинг умумий аҳволи оғир бўлади, тана ҳарорати $40-41^{\circ}$ га кўтарилади, бадан увишади, онг хиралашади, алаҳсираш, галлюцинация кузатилади. Юрак уриши ўқтин-ўқтин тўхтаб, гоҳо томир сезилар-сезилмас даражада уради.

Юракда шовқин пайдо бўлиб, у гоҳо бир маромда уради. Терида думалоқ қизил тошмалар, септик тошмалар (қорин ва қўл-оёқларда қизил доғлар) аниқланади. Бола аҳволининг оғирлигидан зарарланган йирингли жойни аниқлаш қийин бўлади. Бундай ҳолда бола оғриқдан шикоят қилмайди. Дастлабки кунларда зарарланган жойдаги ўзгаришлар ҳам сезилмайди.

Касалликнинг септикопиемик шакли. Касалликнинг бу кўринишида бола чарчаб қолаётганидан, кучсизлигидан, боши зирқираб оғришидан шикоят қилади. Тана ҳарорати 33—39° даражагача кўтарилиб, баъзан тушиб туради. Касаллик бошлангандан бир неча соат вақт ўтгандан сўнг оғриқ пайдо бўлади, зарарланган жойни тўлалигича эгаллаб олади. Зарарланган жойга озгина тегиб кетиш ҳам кучли оғриқ беради. Боланинг умумий аҳволи ёмонлашади. Касаллик боланинг руҳий ҳолатига таъсир кўрсатмаса-да, босинқираш, асабийлашиш қусиш, ич кетиш ҳоллари кузатилади. Бундай ҳолатда юрак уриши пасаяди ва тезлашади. Касаллик пайдо бўлган жойдаги тери атрофларида, қоринда заҳарли тошмаларни кўриш мумкин. Кўп ҳолларда қизил тошмалар тошади.

Бир қарашда зарарланган жой кўзга ташланмайди. Аммо диққат билан қаралганда зарарланган жойни топиш осон. Бола ҳолатини касаллик ўзига мослаштиради: 2—3 кундан сўнг тахмин қилинган зарарланган жой бармоқлар билан пайпаслаб кўрилганда тўқималардаги оғриқни бемор тез сезади, тўқималар таранглашгани туфайли оғриқ кучая боради. Кейинроқ болага ёрдам кўрсатилмаса, тери тагидаги шишлар қизариб, катталашиб, айна пайтда зарарланган жой атрофларида флюктуация аниқланади.

Остеомиелитнинг септикопиемик кўриниши учун энг характерли хусусият—метастаз (касалликнинг қон оқими орқали организмнинг бир жойидан иккинчи жойига ўтиши) орқали йирингли инфекция тушиб, суякларни зарарлаши, кўпгина суякларда пиемик жойларни пайдо қилиши, шунингдек, ички аъзолар (ўпка, жигар, буйрак)да ҳам озроқ йиринг пайдо бўлишидир.

Метастаз — қон оқими орқали организмнинг бир жойидан иккинчи жойига ўтган йирингли хасталик дастлаб остеомиелит жараёни сифатида кўзга ташланмайди, маҳаллий кўниқиш ҳодисаси туфайли боланинг аҳволи енгиллашгандай, бир маромга тушгандай бўлиши мумкин. Бундай пайтларда боланинг аҳволи қайтадан ёмонлашиб қолишини тўғри англаш лозим. Айна пайтда янги йирингланган жойни излаб топиш, аниқлаш лозим бўлади.

Септикопиемик остеомиелитнинг энг оғир кўринишларидан бири, бу юрак ташқи қопчасининг (перикардит) йирингли яллиғланишидир. Хасталикнинг маҳаллий шаклида боланинг умумий ҳолати ўртача бўлиб, тана ҳарорати 37—38° даражагача кўтарилади, зарарланган жойда, унинг чегарасида кучли оғриқ пайдо бўлади. Шиш ва флюктуация устида тезликда қизариш аниқланади. Яллиғланган жой одатда суякнинг унча катта бўлмаган ери-

нинг зарарланиши билан чегараланади. Остеомиелитнинг бу тури бемор соғайиши билан тугайди, у қадар кучли асорат қолмайди, сурункали касалликка айланиш ҳолатлари жуда оз миқдорда қайд этилади.

Лаборатория текширишлари. Қон ва сийдикдаги ўзгаришлар кўрсаткичи даражаси бўйича касалликнинг қайси ҳолатда экани — оғир-енгиллиги, асорат қолдириш-қолдирмаслиги ёки метастаз (қон оқими билан касалликнинг бир жойдан иккинчи жойга ўтиши) ҳақида хулоса чиқариш мумкин.

Оқ қон таначалари миқдорининг кўпайиши (20—30 г/л) ва уларнинг чап томонга силжиши, оқ қон таначалари (миелоцит) ҳаракатини юзага келтиради. Бундан ташқари, кўп ядроли нейтрофилларнинг заҳарли дон-дона тошмалари пайдо бўлади. Яллиғланишни йўқ қилиш асносида лейкоцитоз пасаяди, қон таркиби ўз ҳолига қайтади.

Касаллик бошланганининг биринчи ҳафтасидаёқ қонда гемоглобин ва қизил қон таначалари (эритроцитлар) пасаяди. Анизоцитоз ва пойкилоцитоз кузатилади. ЭЧТ тезлиги юқори бўлиб, узоқ муҳлат баланд даражада (40—60 мм/с), ҳатто яллиғланишга қарши курашгандан кейин ҳам сақланиб туради.

Ўткир остеомиелит билан хасталанган болалар қонининг биокимёвий текширишлар натижалари бола организмда деструктив ўзгаришлар содир бўлишини кўрсатади. Доимий ўзгаришлардан биттаси — бу оқсил алмашинувидаги бузилишдир. Бунда альбуминлар камайиб, глобулинлар эса кўпайиб кетади. Айтиш керакки, гамма-глобулин миқдори қанча кўп бўлса, касаллик шунча оғир кечади. Бу ҳолат организмда гамма-глобулин ишлаб чиқарувчи ретикулоэндотелиал системанинг яллиғланиши билан боғлиқ. Икки ёшгача бўлган болаларда гипопроотеинемиянинг энг ўткир кўриниши учрайди.

Электролит алмашинувидаги ўзгаришлар тўқималарнинг юриши билан боғлиқ бўлиб, бундай пайтда сийдик ва йиринг орқали организмдан кўп миқдорда калий ажралиб чиқади, шу боисдан сийдик ва йирингда калий ионларининг даражаси ошиб, плазма ва эритроцитларда эса камайиб кетади.

Ўткир остеомиелит билан хасталанган болаларда натрий моддаси ниҳоятда кўпайиб кетади. Чунки суякнинг зарарланиши олдидан организмдаги суюқлик ва плазмада энг кўп миқдорда натрий ҳосил бўлади.

Қондаги ишқор пасайиши натижасида калий ва натрий камаяди. Зарарланган жойдаги муҳитнинг ўзгариши моддалар алмашинуви тизлаштиради. Моддалар алмашинуви кўрсаткичи рН-5, 5—6, 0 га тенг бўлади. Оқсилларнинг парчаланиши натижасида қондаги қолдиқ азот кўпайиб кетади.

Болаларнинг гематоген остеомиелити касаллигини даволашда йиринг ва антибиотикларга боланинг индивидуал сезувчанлигини аниқлаш муҳим аҳамиятга эга.

Рентгенда текшириш. Остеомиелитга шубҳа қилинган бемор бола клиникага келтирилган кундаёқ рентген кўригидан ўтказилади. Зарарланган қон белгиларининг охиригача икки томонлама сояси туширилган (проекцияли) рентгенограмма қилинади. Беморнинг дифференциал диагностикаси учун юмшоқ тўқималардаги ўзгаришлар, зарарланган суяк ва унинг жойини аниқлашда рентгенограмма ниҳоятда зарур.

Касалликнинг 10—12-куни назорат учун қайтадан рентгенограмма қилинади. Шу давр мобайнида узун найсимон суякларда ўткир остеомиелитнинг дастлабки рентгенологик белгилари пайдо бўлади: диафиз ёки метафизда нозик чизикли пластинка шаклида периостит аниқланади. Суяк бўйлаб кетган периостит узунлиги суяк усти экссудат қатлами даражасига боғлиқ.

Метафизда зарарланган жой рентгенологик остеопороз шаклида рангдор бўлиб кўриниб туради. Суяклар тиниқ кўринади, трабекуляр тармоқ кенгайиб, қобиқ қатлам юпқалашади. Остеопороз фониде суяк синиши кузатилади.

Бирор суякнинг зарарланиши жараёнида бошқа бир қатор суякларда ҳам бир неча патологик белгилар юзага келади: периоститнинг ўзгариши натижасида қобиқ қатлами юпқалашади, зарарланган жойлар склероз деворларини ҳам қамраб олади, суякларда катта-катта доғлар пайдо бўлади.

Шуни таъкидлаш керакки, касаллик узоқ вақт кечганда рентгенограммада остеосклероз белгилари учрайди. Агар ўткир остеомиелит сурункали жараёнга айланган бўлса (2—4 ойда), рентгенограммада секвестрга эга бўлган бўшлиқ кўринади, суяк тўқималари жуда ҳам юпқалашиб қолади.

Патологик ўзгаришлар. Гематоген остеомиелит хасталигида ўзўзидан ёки сезилмаган даражада суяк лат ейиши натижасида яллиғланиш-чиқиш жараёнлари содир бўлади, патологик ўзгаришлар ривожланиши асосида суякнинг чириши (остеонекроз) ётади. Патологик ўзгаришлар организмнинг анатомио-физиологик хусусиятлари, қон айланиши маромининг бузилиши, микроблар тури ва кучлилиги каби мезонлар билан ҳам чамбарчас боғлиқ.

Суяк чириши (остеонекроз) нинг кенг ривожланишига кечикиб ташхис қўйиш, антибиотиклардан ўз вақтида самарали фойдаланмаслик, жарроҳлик ишини кечиктириб юбориш, зарарланган қўл-оёқларни ўз вақтида боғламаслик ҳам сабаб бўлади. Қўл-оёқларни ўз вақтида имобилизация қилиш чиришнинг олдини олади.

Йирингли инфекция шароитида регенерация жараёнларининг бузилиши натижасида янгидан суяк ҳосил бўлмаслиги ҳам эски суякнинг битмаслигига олиб келади. Бу эса сохта бўғимлар пайдо қилади. Бундай ҳолатда зарарланган қўл-оёқ сегментларининг доимий патологик ҳаракатини клиник аниқлаш талаб этилади. Бу ҳол рентгенологик текширганда эса суяклар ораси бузилганлиги ва йиринг тўпланганлигини кўрсатади.

Нуқсонли суяклар. Нуқсонли суяклар деганда, суяк атрофи тўқималарининг 2 см гача қочиши, юмшоқ тўқималарнинг қисқариши билан боғлиқ суяк бутунлигининг бузилиши тушунилади. Нуқсонли суяклар ҳажмига кўра хусусий, тотал ҳамда субтотал (суякнинг узунлиги 2/3 дан кам бўлмаслиги) бўлиши мумкин. Бундан ташқари нуқсонли суяклар шаклига кўра, цилиндрик ҳамда томонлари понасимон ёки учли ва уч қиррали пирамида шаклига ўхшаб кетади.

Патологик ўзгаришлар, псевдоартроз ва нуқсонли суяклар диффиз, метафиз ва эпифиз аниқланганда кўпроқ учрайди. Шунингдек, суякнинг ҳамма қисмларини ўз ичига олган мураккаб кўринишда бўлади.

Дифференциал ташхис. Остеомиелитнинг септикопиемик шаклини тиф, терлама, менингит, грипп, қизамиқ, қизилча каби инфекциялар билан солиштириб, қиёслаб унга ташхис қўйиш талаб этилади. Йиринг пайдо бўлган жойни флегмоналар, чов атрофидаги лимфа тугунларининг яллиғланиши, инфекцияли артритлар, лат ейишлар, сил касалликлари, суяк шиши, полиомиелит, кортикал гиперстоз билан қўшиб дифференциал ташхис қилинади.

Флегмоналар билан қўшиб ташхис қўйилганда хасталикнинг ўткир бошлангани, терининг қизаргани, флюктуация ҳодисаси маълум бўлади.

Мускуллар орасидаги чуқур флегмоналар диагностикасини ўтказишда пункция усули ёрдам беради, бу хасталикка ўз вақтида жарроҳлик йўли билан тўғри ташхис қўйишга сабаб бўлади. Ўткир остеомиелит жарроҳлик усулида даволанганда суяклар мускуллардан ажралиб, уларнинг устки қатлами гадир-будур бўлиб қолади.

Сон ва чов лимфа тугунларининг яллиғланиши. Хасталик хуруж қилганда, бу аъзоларда қаттиқ оғриқ пайдо бўлиб, тана ҳарорати кўтарилади, қўл-оёқларда бир оз шиш пайдо бўлиб, улар қўл билан пайпаслаб қўрилганда оғриқ беради.

Ревматизм. Бир неча бўғимлар бирданига зарарланади. Бунда бўғимларда шиш пайдо бўлиб, улар ниҳоятда қаттиқ оғриқ беради. Бироқ ревматизм инфекцияси остеомиелитдагидек кучли захарламайди. Ревмасинамалар тўғри ташхис қўйишга ёрдам беради.

Йирингли гематома. Хасталикнинг бу кўринишида тана ҳарорати баланд даражага кўтарилади, организм кучли захарланиб, оёқ-қўллар зирқираб оғрийди. Бемор боладан сўраб қўрилганда, унинг лат егани маълум бўлади. Йирингли гематома жойи шишинқираб, тери қизариб туради, кейинроқ тери кўкимтир рангга кириб, яра очилганда йиринг билан қорамтир қон оқиб чиқади. Йирингли гематомада суяк усти мускулларининг остеомиелит билан захарланиш ҳодисаси жуда кам учрайди.

Полиомиелит. Бунда асаблар қақшайди, бемор ўз-ўзидан асабийлашади. Рефлекслар ишдан чиқиши, шол бўлиб қолиш куза-

тилади. Лекин бемор хатти-ҳаракатларида ва зарарланган жой пайпаслаб кўрилганда уларнинг зирқираб оғриши, оғриқнинг зўрайиши аниқланади.

Суяк сили. Касаллик кучсизроқ, секинлик билан бошланиб, зарарланган маҳаллий жойда тез ривожланади. Суяк сили учун остеопороз характерли бўлиб, суяк усти мускулларида, зарарланган жой марказида реакция у қадар сезилмайди. Эпифизнинг зарарланиши суяк сили учун характерли хусусиятдир. Уч ёшдан катта бўлган болаларда эса асосан метафиз ва диафизда остеомиелит жараёнлари қайд этилади.

Остеоген саркомаси. Касаллик суяклар метафизида аниқланиб, ўша жой рентгенга туширилганда суяк усти мускулларининг игнасимон, тарқоқ ҳолда кўриниши, суяк чуқурчаси тўқималарининг нуқсонли, суяк тузилишида секвестрация йўқлиги кузатилади.

Юинг саркомаси. Касалликнинг бу кўринишида найсимон узун суяклар диафиз зарарланади, у секинлик билан йўғонлашиб боради. Шунингдек, остеомиелит рентген қилиб кўрилганда, янги суяк ўсиб чиқаётгани, хасталик узоқ давом этган ҳолларда эса секвестрация пайдо бўлгани аниқланади. Юинг саркомасида метастаз ҳодисаси хасталикнинг қон оқими орқали бир суякдан бошқа суякка ўтиши кузатилади.

Қобикли гиперостоз. Касаллик кучли бошланади, тана ҳарорати $37,8-38,5^{\circ}$ даражагача кўтарилади. Қўл-оёқ зирқираб оғрийдилар, зарарланган жой пайпаслаб кўрилганда қаттиқ оғриқ сезилади. Суякнинг диафиз қисмида шиш пайдо бўлади. Рентгенологик текширишлар ёрдамида ташхис қўйилади: расмда гиперостоз ва остеосклероз белгилари, суякнинг қийшайгани, суяк илигининг қуриб бораётгани ва каналининг торайгани кўринади.

Гематоген остеомиелит касаллигини даволашда қуйидагиларга амал қилиш зарур:

— йирингли яллиғланиш жараёнини батамом бартараф этиш;

— зарарланган суякни табиий ҳолатига қайтариш;

— суякларнинг қийшайиб қолмаслигига эришиш, бир-бирига қўшилиб кетган аралаш тўқималарнинг функциясини тиклаш.

Касалликнинг шакли, оғир-енгиллиги, зарарланган суяк тўқималарининг ҳажми, боланинг ёши, организмнинг индивидуал хусусиятларига қараб терапия муолажалари қўлланади. Шифохонага келтирилган болага биринчи навбатда организмни заҳарсизлантириш (дезинтоксикация) тадбирларини қўллаш керак бўлади. Муолажани инсулин билан қўшилган 10 фоизли глюкоза, полиглюкин, нефрамин, реополиглюкин, гемодез каби дориларни вена қон томирига томчилатиб юборишдан бошлаш керак. Бу дори-дармонлар қонни суюлтириб, заҳарли моддаларни сийдик орқали ювиб олиб чиқали.

Инфузион терапия. Бунда катта қон айланиш системасининг яхшиланиши натижасида буйрак ва бошқа ички аъзолар функ-

цияси мувозанатлаштирилади. Бу тадбирлар тана ҳароратини ма-ромлаштириб, организмни заҳарли моддалардан тозалашга ёрдам беради. Беморга иситмани туширувчи ва нейролептик дорилар билан муолажа қилинади: мускуллар орасига ёки венага 50 фоизли анальгин юборилади. Агар бу муолажа ёрдам бермаса, 5—10 минут ўтгандан сўнг ҳароратни туширувчи дорилар такрор юборилиб, уларга 25% ли дроперидол (0,5—0,1 мл/кг) эритмаси қўшиб юборилади.

Касалликнинг биринчи куниданоқ «С» ва «В» витаминлари ва кокарбоксилаза юбориш керак. Бола организмдаги заҳарли моддалар чиқиб кетгунига, ҳарорат даражаси мувозанатлашгунига ва бемор иштаҳаси яхшилангунга қадар бир неча кун мобайнида вена қон томирига томчи усулида дори юбориш давом эттирилади. Шундан сўнг, қон гемотрансфузияси (10 мл/кг), плазмалар (15 мл/кг), альбумин (10 мл/кг) протеин (10 мл/кг) тайинланади. Бу дори-дармонлар организмдаги оқсилларни кўпайтириб, унинг биологик ҳолатини яхшилашга ёрдам беради.

Вена қон томирларига юбориладиган кейинги дори-дармонлар ва терапевтик муолажалар лабораторияда қон текширилиб кўрилганда аниқланган кимёвий ўзгаришлар натижаларига қараб буюрилади. Йирингли инфекция жараёнида, айниқса септик-шок ҳолатларида заҳарланишни йўқотишнинг ҳозирги замон самарали усулларида бири—бу гемосорбция ҳисобланади.

Антибактериал муолажалар. Бу муолажа ўткир остеомиелитни даволашнинг асосий усулларида биридир. Антибиотиклар билан муолажа қилишни бошлашдаёқ уларнинг ички вена қон томирчаларига, айниқса суяк ичига кучли таъсир қилишини ҳисобга олиш керак. Антибиотиклар билан қилинадиган кейинги муолажалар заҳарланган жойдаги микробларнинг сезувчанлиги билан антибиотикларнинг бир-бирига мувофиқлигидан келиб чиққан ҳолда тайинланади. Зарарланган йирингли жойга ҳар кун 2—3 марта юқори дозада антибиотиклар новокаин аралашмаси (0,5% — 2—3 мл) билан қўшиб юборилади. Шу мақсадда жуда кўп клиникаларда гентамицин, линкомицин, гарамицин каби дорилар ҳам муваффақиятли қўлланилмоқда. Микроорганизмларнинг антибиотикларга сезувчанлиги ҳисобга олиниб, 2—4 ҳафта мобайнида суяк ичига антибиотиклар юборилади, улар ҳар 10 кунда ўрин алмаштириб турилади.

Бола организмнинг умумий ҳолатини яхшиловчи ва симптоматик муолажалар ўтказиш мобайнида, албатта юрак фаолияти, нафас олиш, кислород терапияси қаттиқ назорат қилиб борилади. Шунингдек, гимнастика билан машқ қилишнинг (оғир аҳволдан холи қилиш бўйича қўлланади) бошқа турлари, огрикни қолдирадиган ва танага ором берадиган дори-дармонлар ҳам қўлланади.

Касалликнинг дастлабки кунлари беморга кучсиз калорияли, витаминли, углевод, ёғ, оқсилларга бой ярим суюқ овқатлар тановул қилиш тавсия этилади. Сут, қатиқ, ўсимлик ёғи, парҳезли мевалар, витаминлар истеъмол қилиш мақсадга мувофиқ.

Хирургик йўл билан даволаш техникаси. Жарроҳлик иши суяк ичига игна киритиш асосида фторотан ёки азот оксид билан қисқа наркоз бериш (имкони бўлса анестезия бўлган жойга) билан бошланади. Шприцга ўрнатилган игна юмшоқ тўқималардан ўтиб суяккача етиб боради, сўнг айланма ҳаракат билан суяк илиги канали бўйлаб силжийди. Игнанинг охири қарама-қарши қобиқ қатламига киргизилади ва игна икки нуқтага боғлаб қўйилади. Суяк илиги босими 60—80 мм (0,59—0,78 кПа) сув устунига тенг бўлиши керак. Гематоген остеомиелитда босим 100 дан 500 мм сув устуни (0,98—4,9 кПа) гача кўтарилиб кетади.

Оператив муолажа. Зарарланган жойдаги юмшоқ тўқималар Т. П. Краснобаев усули бўйича кесилади. Бўгим-нерв томирлари ўтган жойларда эҳтиёт бўлиб, йиринг ўчоғи анча-мунча кўриниб турган жой териси, тери ости ёғ қатлами мускул усти қобиғи кесилади. Мускуллар орасида йиринг тўпланиб қолиш хавфи борлиги учун улар ораси очилиб, суяк усти кўрилади. Агар мускуллар орасида йиринг тўпланиб қолган бўлса, суяк усти қобиғи яранинг узунлиги бўйлаб очилади. Юмшоқ тўқималарнинг бир-бирида узилиши ва суяк устининг очилиши йиринг оқишига шароит яратади. Ярага натрий-хлорнинг гипертоник аралашмасига ҳўлланган биштдан бўшгина қилиб тиқин қўйилади.

Сўнгги йилларда клиникамизда суяк ичи босимини камайтириш (декомпрессиялаш) мақсадида Т. П. Краснобаев усули бўйича кесимдан четланиб, суякни тешиш (остеоперфорация) усули кенг қўлланилмоқда.

Суякни тешиш (остеоперфорация) операцияси техникаси. Бу операцияда юмшоқ тўқималар суяккача кесилади. Одатда очилган суяк яланғоч, гадир-будур, баъзан кулранг кўринишда бўлади. Электр тешигич билан 0,2х0,4 см ҳажмдан катта бўлмаган, бири-бирдан 1,5—2 см узоқлашмаган бир неча тешикчалар тешилади. Шунда суяк ичидаги йиринг бирдан оқиб чиқади. Баъзи ҳолларда суяк тешилгандан бир-икки кун ўтгандан сўнг ҳам йиринг оқади.

Қўл-оёқларни боғлаш (иммобилизациялаш). Касалликнинг кучли босқичида қўл-оёқлар гипсли лонгеталар билан одатдагидек боғлаб қўйилади, ўткир яллиғланиш бартараф этилгандан сўнг оёқ-қўллар дока билан боғланади. Бунда яранинг ўрни очиқ қолдирилади. Боғлам бир ярим—икки ой ушлаб турилади. Иммобилизация оёқ-қўлларга тўла ором беради, оғриқни камайтиради, зарарланган бўғимларни, суякни патологик бузилишдан асрайди ва уларнинг қотиб қолишига йўл қўймайди.

Асоратлари. Беморда касаллик асоратлари касалликнинг шакли, организмнинг иммунологик таъсирчанлиги, шунингдек, ми-

лакали врач ёрдами, клиник даволаш муддатларига чамбарчас боғлиқ. Касалликнинг энг оғир асорати — бу метастаз инфекцияси (касалликнинг қон оқими орқали организмнинг бир жойидан иккинчи жойига ўтиши), зотилжам, ўпка шамоллаши (пневмония), юракнинг йирингли яллиғланиши (перикардит), буйракнинг йирингли яллиғланиши (пиелонефрит) ва бошқа аъзоларда йиринг пайдо бўлишидир.

Метафизар ва диафизар остеомиелит асоратлари патологик синишлар гуруҳига кириб улар ўз-ўзидан содир бўлади ёки унча кучли бўлмаган кучаниш таъсири остида ҳам рўй беради. Патологик синишнинг сабаби эса, суяк узунасига чиришининг тез содир бўлиши билан боғлиқ.

Эпифизар остеомиелит. Касалликнинг бу шакли кўпроқ эмадиган болаларда қайд этилади. Одатда сепсис кўринишларидан бирига ўхшайди. Касаллик давом этишига қараб уни токсико-септик ва зарарланган жой (маҳаллий) шаклларига ажратиш мумкин.

Касалликнинг токсико-септик шаклида беморнинг умумий аҳволи жуда тез ёмонлашади, ҳарорат $39-40^{\circ}$ даражагача кўтарилади. Бола кўкракни эммай қўяди, юзи буришади, териси кулранг тусга киради. Бола дармонсизланади, чанқайди, қусади, ичи кетади, у атрофдаги нарсаларга бефарқ бўлиб қолади.

Эпифизар остеомиелитнинг зарарланган (маҳаллий) шаклида аввал лоҳаслик сезилади, кейинчалик дармонсизлик пайдо бўлиб, иштаҳа йўқолади, аста-секин ҳарорат $37,5-38^{\circ}$ га кўтарилади, организмнинг заҳарлангани аниқ сезилади.

Остеомиелитнинг юқоридаги икки шаклида ҳам инфекция ўрнашиб олган зарарланган жой аниқланмасданоқ, оёқ-қўллар қаттиқ оғрийди. Бу касалликнинг энг муҳим доимий белгисидир. Кўкрак эмадиган бола ҳолати оғриққа нисбатан турли беўхшов хатти-ҳаракатлар—безовталиқ, қаттиқ қичқириқ билан намоён бўлади. Булар бола қилиқларида кун сайин кучая боради. Дастлабки врач кўригида бола оёқ-қўлларининг зарарланган жойини аниқлаш қийин. Бу йирингли остеомиелитнинг ҳар бир шакли учун характерли хусусиятдир. Одатда каттароқ ёшдаги болалар оёқ-қўлларидаги оғриётган жойни анча аниқроқ кўрсатиб бера оладилар.

Қўлнинг елка суяқларидаги эпифизи зарарланганда оғриқ бутун гавда бўйлаб ёйилади, бўғимлар ҳаракатсиз бўлиб қолади. Тирсак ва унинг ён томонларидаги суяқларда яллиғланиш аниқланса тирсак бўғимларида эгилувчан контрактура кузатилади. Елка олди ва қафт суяқлари эпифизари зарарланганда панжалар осилиб, бармоқлар ҳаракати тўхтаб қолиши мумкин. Чаноқ-сон суяги эпифизари зарарланганда чаноқ-сон бўғимларининг фаол ҳаракати сусяди, қаттиқ оғриқ беради, дармонсизлик кучаяди.

Тизза суяқлари эпифизари зарарланганда эса бўғимларда тўғри бурчакли эгилувчан контрактура пайдо бўлади. Катта ва кичик бол-

дир суяклар остеомиелити билан оғриганда тиззадан товонгача бўлган жойдаги бўғимлар эгилмай, оёқ панжалари ҳаракат қилмай қўяди.

Зарарланган жойнинг кўриниши. Бу жой атрофларидаги тўқималар шишади. Суяк усти ва остидаги қаттиқ шиш ёрилганда юмшоқ тўқималар ва бўғимларда сезиларли даражада ҳарорат кўтарилди, тери усти бироз қизаради, флюктуация аниқ кўринади.

Эпифизар остеомиелит рентген орқали текширилганда, дастлаб рентген тасвирида суяк, бўғимлар оралигининг бир неча баробар кенгайгани кўринади. Дастлабки рентген тасвирида суяк тузилишидаги бузилиш у қадар акс этмаган бўлса, 5—7 кун ўтгандан сўнгги рентген тасвирида суяклар ядросида деструктив ўзгаришлар аниқланади.

Янги туғилган чақалоқлардаги эпифизар остеомиелитни даволашда энг зарур жарроҳлик ишлари билан бирга бошқа муолажалар билан боғлиқ барча чора-тадбирлар қўлланади. Даволаш усулини танлашда ҳар бир беморга индивидуал ёндошиш талаб этилади.

Асоратлари. Касаллик давомида жуда кўп йирингли жойлар ва патологик синиқларнинг пайдо бўлиши яра асоратларига киради. Кейинги асоратлар эса суякларнинг ўсиши билан боғлиқ зоналарнинг зарарланиши, айниқса артритлар, контрактуралар, суяклар, суякнинг ўсмай қолиши, оёқ-қўллар суяги ўсишидаги меъёрнинг бузилиши ва уларнинг қийшайиб қолиши билан изоҳланади.

СУРУНКАЛИ ОСТЕОМИЕЛИТ

Касалликнинг сурункали тус олиши кўп ҳолларда қайталаниш туфайли қайд этилади. Узоққа чўзилувчанлиги билан характерландиган сурункали остеомиелитнинг патоморфологик шаклида зарарланган суяк-секвестралар, секвестрал қатлам ва капсулалар мутлақо ишдан чиқади. Одатда секвестрал қатлам ва капсулалар оралиғи грануляция ва йиринг билан қопланади.

Касаллик қайталанганда яранинг кўзи ёпилиб қолиши мумкин. Агар касаллик кучайиб кетса тана ҳарорати кўтарилади, оғриқ зўраяди, захарланиш ортади. Яра кўзидан яна оз миқдорда йиринг оқа бошлайди. Оёқ-қўллар дастлабки зарарланган пайтдаги ҳолатга ўхшаб зирқирайди, юмшоқ тўқималар шишинқираб йўғонлашади.

Сурункали остеомиелитда, албатта, битаётган олдинги яра кўзи ўрнида янги яра кўзи пайдо бўлади. Оёқ-қўлларнинг зарарланган жойи пайпаслаб кўрилганда одатда оғриқ унчалик сезилмайди. Баъзи ҳолларда юмшоқ тўқималарнинг мускуллари ўсмай қолиб, суяклар йўғонлашади.

Сурункали остеомиелит қайталанганда тери юзаси оқариб, иштаҳа камаяди. Ҳарорат 37—37,5° бўлиб, тунлари юқори даражага кўтарилади. Рентген тасвирида остеопороз жойида остеосклероз белгилари кўринади. Одатда ичкарида жойлашган секвестрал капсулалар бутун контурлари билан кўзга ташланади.

Давоси. Сурункали остеомиелитни даволаш деганда, суякларни трепанация қилиш, секвестерларни чиқариш, йиринг грануляцияларини ковлаб, ташқарига чиқариб юбориш тушунилади.

Остеомиелитнинг атипик турлари. Остеомиелитнинг атипик турларига Броди абсцесси, Гарри склероз остеомиелити, Олье альбуминоз остеомиелити ва антибиотик остеомиелит кабилар киради.

Броди абсцесси (тўқималарда тўпланган йиринг). Касалликнинг бу тури узоққа чўзилувчанлиги билан характерланиб, у кучсиз оғриқ беради, баъзан иситма кўтарилади. Рентген тасвирида зарарланган жой деструкцияси айлана шаклида кўринади.

Броди абсцессини даволашда, зудлик билан суяклардаги йиринг ковлаб олинади, ковланган жой антибиотиклар билан ишланади.

Гарри склероз остеомиелити, Олье альбуминоз остеомиелити ва антибиотик остеомиелит жуда кам учрайди. Уларнинг клиник кўриниши Броди остеомиелитига ўхшаб кетади, уларни даволашда ҳам мазкур усул қўлланади.

Тос (чанок) суяги остеомиелити. Касалликнинг клиник манзараси токсико-септик ёки септикопиемик шаклда намоён бўлади. Йиринг мускул қатламлари орасига тўпланиб қолганлиги сабабли зарарланган жой анча вақтгача билинмаслиги мумкин.

Зарарланган жойнинг дастлабки белгилари — бу тос атрофларида оғриқ сезилиши, бола ҳаракат қилолмаслиги (каравотда айлана олмайди), думба, чот оралиги ва чов тўқималларида, баъзан юқори сон суяги атроф тўқималарида ҳам шиш пайдо бўлишидир. Думба ва чов тўқималари юмшоқ ёки асимметрик ҳолатга киради. Одатда тос суяклари қисилганда кучли оғриқ сезилади. Қорин пайпаслаб кўрилганда зарарланган томондан оғриқ беради. Бир қатор ҳолатларда ич юришининг бузилиши, сийганда қийналиш аниқланади: сийдик жуда оз чиқиб, миқдори камайиб кетади, сийдик чиқаётганда оғриқ сезилади.

Рентген тасвирида остеоосклероз билан зарарланган жой, суяклар тешиги, ёнбош қанотдаги суякларда ҳам кенг доирадаги чуқурча аниқ кўринади. Хасталикнинг бу кўринишида суякнинг некротик жойи тез сўрилиши туфайли секвестрация фавқулудда кузатилмайди.

Тос суяги кучли даражада яллиғланганда сон суяги остеомиелити, қорин парда орқасидаги лимфа тугунлари яллиғланиши, ўткир кўричак билан бирга кўшиб дифференциал ташхис ўтказилади.

Тос суяги ўткир остеомиелитини даволаш ўткир гематоген остеомиелитни даволашнинг умумий қоидалари асосида олиб борилади. Тос суяги яллиғланганда ҳам суяк ичига антибиотиклар юборилади. Агар суяк усти ва остида абсцесс пайдо бўлса, у жарроҳлик йўли билан очилади. Тос суягида остеоперфорация ўтказилмайди. Тос суя-

гидаги ва тўқималардаги йиринг олиб ташлангандан сўнг коксит гипс боғлами билан боғлаб қўйилади.

Бош (калла) суяги остеомиелити. Одатда болаларда бош суяги остеомиелити хасталиги лат ейишдан бошланади. Баъзан туғилиш вақтида бола бошига қисқичлар қўйилиши, маҳаллий зарарланиш туфайли ҳам касаллик пайдо бўлади.

Хасталикнинг энг хавfli томони — бу яллиғланишнинг мия пўстлоғига яқинлиги туфайли менингит, менингоэнцефалит каби оғир касалликлар пайдо қилувчи асоратлар қолишидир.

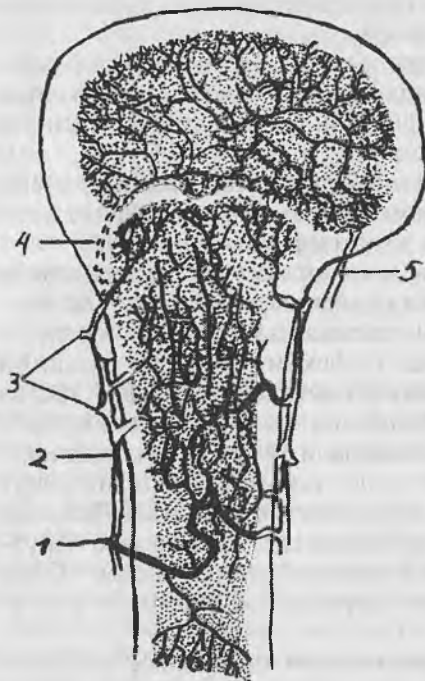
Калланинг сочли қисмида ва юзнинг юмшоқ тўқималарида бирданига шиш пайдо бўлиши бош суяги остеомиелити хасталигининг асосий белгисидир. Шиш тезликда катталашиб боради, у пешона ва юқори қисм суякларида инфекция ўрнашиб олишини тезлаштиради. Бундай ҳолатда пешона, кўз қовоқлари, жағ, лаб ва бурунда ҳам шиш пайдо бўлади. Яллиғланган жойнинг тери пўстлоғи қаттиқлашиб, усти қизаради. Тошкентдаги 14-болалар шаҳар клиникасида учта бола калласининг сочли қисмида некротик флегмона фонида остеомиелит пайдо бўлганлиги кузатилган. Даволаш ишлари фаол суръатда, кучли антибиотиклар ҳамда самара берувчи терапия усуллари билан олиб борилган. Асорат пайдо бўлиш хавфининг олди олиниб, имконият даражасида операция қилинган.

Ўтқир гематоген остеомиелитдан кейинги давр. Бемор шифохонадан чиқарилгандан сўнг яллиғланишни тўла бартараф этишгача бўлган даволаш усуллари имконият даражасида қўлланади. Ҳеч бўлмаганда 1,5—2 ой мобайнида бир марта клиник ва рентгенологик текширув ўтказилади. Бу давр мобайнида издан чиққан оёқ-қўллар фаолиятини қайта тиклашга алоҳида эътибор берилади: даволаш физкультураси, антибиотиклар ва иссиқ муолажалар олиб борилади. Даволашнинг бу босқичида санаторий-курортларда даволаш ўтказилади.

Гематоген остеомиелит хасталигига йўлиққан болаларни даволашни назорат қилиш даври 2,5—3 ойдан кам бўлмаслиги лозим.

ЧАҚАЛОҚЛАР ЭПИФИЗАР ОСТЕОМИЕЛИТИ

Чақалоқлар эпифизар остеомиелити хирургик сепсиснинг кўри-нишларидан бири ҳисобланади. Ушбу кўп қўлланилиб келган термин касалликнинг асл моҳиятини акс эттирмайди, чунки бунда эпифиздан ташқари яллиғланиш аломатлари метафиз ва айрим ҳолларда эса диафизга тарқалган бўлади, бу суякнинг анатомо-физиологик ҳолатига боғлиқ бўлади (24-расм). Камдан-кам ҳолларда суякнинг тотал зарарланиш ҳоллари ҳам кузатилади. Касаллик кўзгатувчи инфекция чақалоқ организмга тери, киндик қолдиқчаси ва ҳомиланинг ифлосланиши, бўғим бўшлиғи ва суякка гематоген ҳамда лимфоген йўллар орқали тушади.



24-расм. Чақалоқларда суякнинг қон билан таъминланиши

Тана ҳарорати $39-40^{\circ}\text{C}$ гача кўтарилади. Боланинг умумий аҳволи кескин оғирлашади, ҳолсиз бўлиб қолади, атрофдагиларга эътибор камаяди. Она кўкрагини олишдан бош тортади, баъзан қалтираш пайдо бўлади. Беморнинг ташқи кўриниши кескинлашиб, тери қоплами рангпар (кулранг) тусга киради. Диспептик аломатлар пайдо бўлиши мумкин, бу қайт қилиш ва боланинг ичи кетиши билан намоён бўлади. Беморда кучли септик жараён ҳисобига барча ички аъзолар фаолиятининг сусайиши аломатлари кузатилади. Касалликнинг маҳаллий кўринишлари эса 1—2 кундан кейин юзага чиқа бошлайди. Зарарланган бўғим соҳасини юзаки пайпаслаб кўриш ёки ҳаракатга келтириш беморнинг қаттиқ оғриқдан азоб чекиб, безовталанишига олиб келади. Чақалоқнинг чойшаб ва тагликлари ҳар гал алмаштирилгандан кейин у анча вақтгача тинчланмасдан безовта бўлади. Объектив текширишлар ёрдамида бўғим соҳасида терининг қизаргани, шиш пайдо бўлгани аниқланади.

Касалликнинг септико-пиемик тури умумий септик кўринишлар билан намоён бўлиб, клиник белгилар яққол кўзга ташланади. Касаллик ўткир бошланиб, тана ҳарорати $39-40^{\circ}\text{C}$ га кўтарилади.

Касаллик кўпинча болдир, сон ва елка суякларининг проксимал қисмида учрайди. Ҳар бешта касалнинг биттасида касаллик бир нечта суякда бирданга аниқланади. Чақалоқларнинг туғилгандаги вазни қанча кам бўлса, касаллик шунчалик оғир ва атипик равишда кечади. Остеомиелит қанчалик эрта аниқланиб ва ўз вақтида даво бошланса, касалликнинг асоратлари ва оқибатлари, ҳам функционал, ҳам анатомик ўзгаришлар шунчалик кам учрайди. Шу сабабли касалликнинг клиник манзарасидаги эрта пайдо бўладиган белгиларга эътибор бериш керак.

Чақалоқларда остеомиелитнинг кечишига кўра куйидаги турлари тафовут қилинади: 1) токсико-септик; 2) септико-пиемик; 3) ўткир маҳаллий.

Клиникаси. Касалликнинг токсико-септик тури кам учрайди, лекин жуда ўткир ва тез бош-

Бола организмда захарланиш аломатлари кучайиб боради. Бу турда ҳам белгиларнинг маҳаллий ўзгаришлардан устунлиги кузатилиб, фақат бир неча кун ўтгандан кейин маҳаллий аломатлар яққол намоён бўлади. Бўғим соҳаси пайпаслаб кўрилганда маҳаллий ҳароратнинг кўтарилганлиги, тери ости вена қон томирларининг кенгайганлиги, оғриқ туфайли зарарланган бўғимнинг кам ҳаракатланиши ва мажбурий ҳолатда туриши аниқланади.

Ўткир маҳаллий тур аста-секинлик билан бошланади, беморда камқонлик аломатлари пайдо бўлиб, тана ҳарорати субфебрил даражагача кўтарилади. Умумий аҳвол борган сари оғирлашади, захарланиш аломатлари бўлмаслиги ҳам мумкин.

Маҳаллий белгилар 3—4 кунда яққол сезилади. Чақалоқнинг ҳар қандай фаол ва суст ҳаракатдан кейин қўл ва оёқлари ушлаб кўрилганда у безовта бўлиб, йиғлайди. Эътибор бериб қаралганда эса беморнинг оёқ ёки қўли мажбурий ҳолатда турганлигини кўриш мумкин. Елка суяги проксимал эпифизи остеомиелитида боланинг қўли танасига ёпишиб туради, бўғимларида ҳаракат бўлмайди. Елка суяги дистал эпифизи остеомиелити ҳамда билак суяклари проксимал эпифизар остеомиелитида тирсак бўғимида букилган контрактура пайдо бўлади. Билак суяги дистал эпифизи остеомиелитида эса «осилиб» қолган бармоқларда ҳаракат бўлмайди.

Болдир суяги проксимал эпифизи остеомиелитида оёқ чаноқ-болдир бўғими бўйлаб ташқи ротация ва ярим букилган ҳолда бўлади. Чаноқ-болдир ва тизза бўғимларида фаол ҳаракатлар каби суст ҳаракат ҳам, айниқса салгина букиш оғриқ беради. Сон суяги дистал эпифизи остеомиелитида тизза бўғимида тўғри бурчак остида букилган контрактура пайдо бўлади. Оғриқни камайтириш учун бола оёғини ташқари томонга букиб ётади.

Суякларнинг эпифиз қисми бўғим ичида жойлашганлиги туфайли артритнинг клиник манзараси тез пайдо бўлади ва сезилади.

Касаллик бошланган эпиметафиз соҳасидаги шиш ҳисобига бўғим сатҳи текис юзасининг териси ялтираб туради, пайпаслаб кўрилганда инфильтрат борлиги аниқланади. Юзаки жойлашган бўғимлар остеомиелитида (тирсак, билак-панжа, тизза, болдир-товон) бу белгилар анча эрта пайдо бўлса, чаноқ-болдир ҳамда елка бўғими соҳасидаги остеомиелитда эса бўғимлар қалин мушаклар билан қопланганлиги учун бу белгилар кечроқ намоён бўлади.

Агар йиринг бўғимдан атрофдаги юмшоқ тўқималарга тарқаладиган бўлса, периартикуляр абсцесс ёки флегмона аломатлари пайдо бўлиб, маҳаллий ҳарорат кўтарилади, терида қизариш кузатилади, тери ости веналари кенгайди ва флюктуация қайд этилади.

Касалликнинг дастлабки кунларида қоннинг лаборатория таҳлили сепсисга хос бўлади. Лейкоцитоз ($8 \times 10^9/\text{л}$ — $20 \times 10^9/\text{л}$), чап томонга силжиган нейтрофилёз, эритроцитлар чўкиш тезлиги реакциясининг кескин тезлашуви ва анемия белгилари аниқланади.

Рентген тасвирида чақалоқлар остеомиелитида кузатиладиган белгилар, асосан касалликнинг 8—10-кунларида бошланади. Дастлабки ўзгаришлар бўғим бўшлиғининг кенгайиши билан намоён бўлиб, бу ҳолат симметрик тарзда ўтказилган икки бир хил бўғимнинг (соғ ва зарарланган) рентген тасвирини солиштириб кўрганда аниқланади. Бу даврда найсимон суякларнинг бўғим ҳосил қилишда иштирок этувчи эпиметафиз юзаси асосан тоғай тўқимасидан ташкил топганлиги учун остеодеструкция аломатлари аниқ кузатилмайди. Кейинчалик жараённинг метафиз орқали суяк диафизини қисман қамраб олиши сабабли, бу соҳаларда суяк тузилишида ўзгариш, яъни «сийраклашиш» билан бирга чизиқли периостит пайдо бўлади. Касалликнинг ўтқир даври ўтиб (20—30 кун) тузалиш ёки сурункали кечиб босқичига ўтиш даврига келганда ўсиш соҳасида жойлашган суякланиш ядросида ўзгаришлар қайд этилади. Бу ўзгаришлар кўпинча суякланиш ядросидаги қисман деструкция ёки унинг бутунлай эриши — парчланиб кетиши сифатида кечиши мумкин.

Қиёсий ташхис флегмона ва суяк синиши билан ўтказилади. Чақалоқлар флегмонасида қўл-оёқ ҳаракат қилдирилганда остеомиелитдаги каби кескин оғриқ бўлмайди. Тўқималар инфильтрацияси, флюктуация, маҳаллий ҳарорат тез пайдо бўлади, у бўғим соҳасидан узоқроқда ҳам аниқланиши мумкин.

Суяк синганда маҳаллий шиш, оғриқ ва оёқ ёки қўл ҳаракати чегараланган бўлишига қарамай, интоксикация аломатлари ҳамда лейкоцитоз кузатилмайди. Якуний ташхис рентген текшируви натижалари асосида қўйилади.

Эпифизар остеомиелитда даволаш муолажалари умумий ва маҳаллий тадбирлар асосида ўтказилади.

Умумий даволаш остеомиелитнинг кечиши, интоксикация даражаси, чақалоқдаги мавжуд қўшимча касалликлар ҳамда йўлдошда туғма нуқсонлар бор ёки йўқлигини ҳисобга олган ҳолда, йирингли-септик касалларни даволашнинг асосий қоидаларига мувофиқ макро-ҳамда микроорганизмларга таъсир этиш йўли билан олиб борилади.

Чақалоқлар остеомиелитидаги маҳаллий даволаш муолажалари катта ёшдаги болалар ўртасида учрайдиган остеомиелитдаги даволашдан фарқ қилади ва уни тўғри ташкил қилиш турли ортопедик асоратларни камайтиришга имкон яратади. Остеомиелит билан зарарланган қўл ёки оёқ турли шина ва мосламалар ёрдамида физиологик ҳолатда иммобилизация қилинади.

Маҳаллий ўчоқ, яъни бўғим пункция қилиш йўли билан тозланади ва антибиотиклар юборилади, бу тадбир 2—3 кун давомида ҳар куни такрорланади. Агар бўғимдан кўп миқдорда йиринг ажралса, шунингдек йиринг жуда қуюқ бўлса, бўғим бўшлиғига 0,6—1,0 мм диаметрдаги полиэтилен найчаси киритилади. Ушбу

найча орқали бўғимни антисептик моддалар ёрдамида қайта-қайта ювиш билан бир қаторда, бўғим бўшлиғига гелий-неонли лазер нурлари билан таъсир этиш мумкин, бу тадбир йирингли артритнинг тезда тозаланиши ва деструкцияга учраган эпифизда репаратив жараённинг кучайишига имкон яратади. Кейинги пайтларда клиникамизда бу усул янада такомиллаштирилиб, ярим ўтказгичли магнитли лазер генераторлари ёрдамида бўғимлар контакт усули билан нурлантира бошланади.

Бўғимда йирингли жараён тугагач, физиотерапия муолажалари: УВЧ, антибиотиклар ва CaCl_2 эритмаси билан электрофорез ўтказилади. Яллиғланишнинг ўткир аломатлари тугагандан кейин бўғимнинг нормал фаолиятини қайта тиклаш борасидаги тадбирлар: парафинли боғлаш, уқалаш тавсия этилади.

Эпифизар остеомиелит билан оғриган беморлар 2 йил давомида ортопед назорати остида диспансер кузатувида бўладилар ва зарур ҳолатларда уларга тегишли ортопедик ёрдам кўрсатилади.

VII БОБ

НЕЙРОХИРУРГИЯ. БОШ ВА ОРҚА МИЯНИНГ ХИРУРГИК КАСАЛЛИКЛАРИ

БОЛАДАРДА МИЯ ҚУТИСИ ВА МИЯНИНГ ТОПОГРАФИК АНАТОМИЯСИ

Янги туғилган чақалоқларда калла тана узунлигининг 1/4 қисмини ташкил этади. Унинг айланаси 34 см бўлиб, елка айланасидан каттароқдир. Бошнинг мия қисми юз қисмидан устун туради, чунки юз скелети, айниқса пастки жағ, чайнов ва мимик мускуллар ҳали яхши тараққий этмаган бўлади. Лекин тери ости ёғ клетчаткаси маълум даражада ривожлангандир. Бу ҳолат 1—2 ёшгача сақланади, сўнг юз кенгайиб бошнинг юз қисми мия қисмига нисбатан катталашади. Бундай ўзгаришни сут тишлари чиқиб бўлгандан сўнг ва балоғат ёшида аниқ кўриш мумкин.

Калланинг юмшоқ тўқималари. Бу соҳанинг қаватлари болаларда юпқароқ бўлиб, тери ости ёғ клетчаткаси яхши ривожланган. Апоневротик галия (*galia aponevrotica*) ҳам унча қалин бўлмайди. Суяк усти пардаси жуда ҳам нафис бўлиб, суякдан осон ажратилади, лекин у суяк чоклари билан бириккандир. Шу сабабли болаларда суяк парда гематомалари кўп учраб туради.

Болаларда бош мия қутиси гумбазининг юмшоқ қаватлари кўпгина томирлардан иборат. Веналари кўз ва юз веналари билан анастомозлар ҳосил қилади. Ёш болаларда гумбаз суяклари жуда юпқа, эластик ва ҳаракатчандир. Чунки улар бир-бири билан қўшимча тўқима ёрдамида бирикади. Янги туғилган чақалоқларда катта (олдинги) лиқилдоқнинг ўлчами 1—2 см бўлса, орқа (энса) лиқилдоқ

риб туради. Ички органларнинг нормал ҳолатда ишлашига оралиқ мия ички махфий безлар орқали таъсир қилади.

Бош мия қутисининг орқа чуқурчасида, мияча чодирининг остида бош миянинг устунни жойлашган. Мия устунини ўрта ва узунчоқ мия, кўприк ва мияча ташкил қилади. Бу соҳада бош мия нервларининг ядролари ва ўтказгич йўллар зич жойлашган бўлиб, улар юқорига чиқувчи ва пастга тушувчи импульсларни ўтказиб беради. Ундан ташқари, мия устунни шартсиз туғма (сўрув, ютқин, тактил, ҳимоя ва бошқа) рефлексларни бошқаради. Организмнинг мувозанатини ва қўл-оёқлардаги мақсадга мувофиқ бўлган ҳаракатларни ўз ҳолатида сақлаш вазифасини бажаради.

Ички уйқу ва умуртқа артериялари бош мияни қон билан таъминлайди. Бу артериялар мия асосида ягона артериал доира (*circulus arteriosus cerebri willisii*) ни ҳосил қилади, бу эса бош мия артериал ва коллатерал қон айланишини таъминлайди. Вена қони бош миядан юза ва чуқур вена қон томирлар орқали юзага келади. Юза томирлар қонни бош мия пўстлоғидан йиғиб вена бўшлиқларига қуяди. Чуқур томирлар эса бош миянинг чуқур қатламларидан (структураларидан) вена қонини йиғиб ва бир-бири билан қўшилиб миянинг катта венасини (*V. cerebri magna Galeni*) ҳосил қилади, у тўғри бўшлиққа (*sinus rectus*) қуйилади.

Артерия ва вена қон томирлари бир яшар болаларда яхши тараққий этмаган. Янги туғилган чақалоқларда Виллизив доирасининг сагиттал ўлчами 1,8—2 см ни ташкил этади. Бола ёши катталашиб борган сари мия қон томирларининг диаметри ва узунлиги ҳам ортиб боради. Баъзан артериал доира боғловчи веналарнинг бўлмаслиги сабабли ҳалқа ёпилмай қолиши мумкин. Яна шуни таъкидлаш лозимки, чап томон Виллизив доирасининг диаметри, ўнг томонга нисбатан каттароқ бўлади.

Болаларда юз териси юпқа ва нозикдир. Тери ости ёғ қавати яхши ривожланган. Хусусий фасция қулоқ ости беши соҳасидан ташқарида ривожланмаган. Шу фасция қулоқ олди бешида капсула ҳосил қилади.

Мимик чайнов мускуллари (лаблар ичидаги сўриш функциясини бажарувчи мускуллардан ташқари) суст ривожланган. Юзнинг юмшоқ тўқималари қон томирларига жуда бой бўлиб, анастомозлар ҳосил қилади. Юздаги юмшоқ тўқималарни юз артериялари, чакканинг юза артериялари ва чуқур соҳада жойлашган қаватларни юқори жағ артериялари қон билан таъминлайди. Бу артериялар ёш улғайган сари ўз йўналишларини ўзгартиради. Масалан, янги туғилган чақалоқларда юз артерияси I бўйин умуртқаси соҳасидан бошланиб бурилишлар ҳосил қилмайди. Вена қони юза ва чуқур веноз системалар, яъни юқорида қайд этилган артериялар номи билан юритувчи веналар бўйлаб йўналади.

Юз мимик мускулларининг иннервацияси юз нерви ҳисобига бўлади. Юз нервининг периферик қисми ёш улғайиши билан ўз

топографиясини ўзгартиради, пояси эса узунлашади. Чақалоқларда нерв поясининг ўлчами 13—15 мм, 1 ёшда 15—16 мм, 7 ёшда 17—18 мм га етади. Юз нерви қулоқ олди безининг ичига нисбатан юзароқ ётади, 1 ёшда 12 мм, 7 ёшда 14 мм, 12—6 ёшда 15 мм чуқурликда жойлашади.

Юз мускулларининг суякларга нисбатан ўзгарши юз нервининг периферик шохчалари ораларининг кенгайишига олиб келади, хусусан, ёноқ шохчаси секин-аста ёноқ ёйдан пастроқда жойлашади.

Лимфа суюқлиги пастки жағ ости ва даҳан ост лимфа системасига оқади. Бундан ташқари, қулоқ олди безининг олдинги ва орқа юзасида, ҳалқумнинг ён деворида жойлашган ҳамда бўйин лимфа тугунларига оқиб боради.

Бошнинг юз қисмига кўз косаси, бурун ва опз бўшлиқлари киради. Юзнинг қолган қисми унинг ён соҳаси ҳисобланиб, учта кичикроқ соҳалар, яъни лунж, қулоқ олди—чайно ва юзнинг чуқур соҳаларидан иборат бўлади.

Чақалоқларда кўз косаси уч томонли пирамидашаклида бўлади. Унинг вертикал ўлчами горизонтал ўлчамидан кичикроқ, 2 ёшгача юқори ва пастки кўз ёриқлари нисбатан янтароқ бўлиб, шу туфайли кўз соҳаси калла бўшлиғи ва пастки чққа чуқурчалари билан бемалол туташади. Қовоқлар териси жуд юпқа. Уларда қирғоқларининг консистенцияси тоғайдан иборат бўлиб, киприklar билан қопланган. Қовоқлар тери ости клетчакасида қон томирлар жойлашган, улар кўз бўшлиғидан бу ерга йўналади. Кейинги қават кўзнинг айланма мускули бўлиб, убошқа мимик мускуллар билан боғлиқдир.

Кўз косасининг олдинги қисмини кўз соққаси олмаси) тўлдириб туради, унинг орқасида эса кўз соққасининг мускуллари, қон томирлар, нервлар, клетчатка (кўзнинг ретробульбар қисми) жойлашган.

Кўз соққаси ўзининг нисбатан катталиги билан ажралиб туради. Янги туғилган чақалоқларда унинг ўртача сагитал ўлчами тахминан 16,7—17,7 мм, сагиттал айланаси 51,2 мм, эвотериали 51,6 мм ни ташкил этади. Кўриш ўқи латерал томонга орилган бўлади. Кўз соққасининг ҳаракати координацияланмаган, буни мускуллар асимметрияси, узунлиги, кенглиги, қалинлиги билан боғлаш мумкин.

Бола 1 ойга тўлганида кўз ҳаракати горизонтал бўлишида координациялашиб боради. 5 ойлигида эса унда манум нуқтага тикилиш қобилияти пайдо бўлади. Кўз косаси ҳосилларининг сезги иннервациясини *ophthalmicus* нинг тармоқлари, тўғри ва қийшиқ мускуллар — (латерал тўғри ва юқори қийшиқ) ташқари) *n. ocolomatopus*, юқори қийшиқ *n. trochlearis* ва латерал тўғри мускул *n. abducens* бажаради. Қон билан *a. ophthalmica* тармоқлари

таъминласа, вена қони *v. ophthalmica* орқали калланинг ғовак вена бўшлиғига оқиб боради.

Буруннинг шакли, ўлчамлари бола ёшининг улғайиши ва унинг суяк, тоғай асосининг такомиллашишига боғлиқдир. Янги туғилган чақалоқларда бурун суяклари нисбатан яхши тараққий этганлигига қарамай, бурун тоғайлари унча ривожланмаган бўлади. Бундай ўзгаришлар биринчи 5 йилда ва ундан сўнг (12 ёшдан 17 ёшгача) кузатилади. Бу ёшларда бурун бўшлиқлари шиллиқ ости қаватида қон томирлари кўплиги сабабли тор бўлади. Бу қаватда жойлашган веноз чигаллар кўр тешик орқали ўтувчи бош мия қаттиқ пардасининг катта ўқ-ёй синусига қуйилади. Бу амалий жиҳатдан инфекциянинг тарқалишида катта аҳамиятга эгадир. 2 ойлик чақалоқларда пастки бурун йўли умуман бўлмайди, фақат 6-ойга бориб аниқ сезила бошлайди. 14—15 ёшларда бу йўл тўлиқ шаклланади. Ўрта бурун йўли эса 6 ойлик чақалоқларда яхши, кейин 7 ёшгача тўхтаброқ ривожланади. Бу ёшдан ўтгандан сўнг унинг ўлчамлари ортиб боради. Юқори бурун йўли ҳам секин-аста ривожланиб, 2 ёшга бориб тўлиқ шаклланади. Янги туғилган чақалоқларда гаймор бўшлиғи (*sinus maxillaris*), пешона бўшлиғи (*sinus frontalis*) каби аниқ ривожланмаган. Лекин 2 ёш бўлгунча ривожланиш тезлашади, 10 ёшда аниқ чегарага эга бўлади. Чақалоқларда гаймор бўшлиғининг туби бурун тубидан юқорироқда бўлиб, 9 ёшда бир сатҳда бўлади. Бу ёшдаги болаларда асос суягининг бўшлиғи (*sinus sphenoidalis*) бўлмайди, унинг ўрнига кўр халта бўлади, у кейинчалик, яъни 1—3 ёшда кўрина бошлайди ва 12—15 ёшда ўз шаклини тўлиқ олади. Бурун бўшлиқлари шиллиқ парда билан қопланган бўлиб, бу парда буруннинг хусусий бўшлиғидан ўтади. Шунинг учун яллиғланиш жараёни бурундан шу бўшлиқларга ўтади. Артериал қон томирлар (*aa. ethmoidales anteriores et posteriores*) орқали таъминланади. Веноз қон *v. ophthalmica* ва *v. facialis* га йўналади. Иннервациясини *n. ethmoidalis posterior et anterior*, *n. pterygopalatinus* орқали сезувчи толалар бажарса, ҳид билиш функциясини бир жуфт бош-мия нерви *n. olfactorius* амалга оширади. Лимфа бурун соҳасидан ички бўйинтуруқ венаси ва ҳалқум атрофида жойлашган тугунларга оқиб боради.

Оғиз соҳасида лаблар, оғиз даҳлизи, оғиз бўшлиғи ва эснаш тешиги тафовут этилади. Болаларда лаблар қалинлашган, тери ва ёғ безларига бой бўлади. Ёғ клетчаткасидан сўнг мускул қавати жойлашади: *m. orbicularis oris*, *m. levator labii superior*, *m. levator angule oris*, *m. jugomasticus minor*, *major*, *m. bulconator* ва бошқалар. Қон лабларга юз артериясининг *a. labialis superior et inferior* лари орқали етиб келади. Веналар ҳам бир хил намланади. Иннервациясини *n. mentalis*, *n. maxillaris*, яъни учламчи нерв тармоғининг иккинчи ва учинчи шохлари бажаради.

Лимфа лаблардан қўшни тугунларга (пастки жағ ости, лунж, қулоқ олди бези, юза ва чуқур бўйин тугунларига) йўл олади. Оғиз

даҳлизи деб лаблар, лунжлар, альвеоляр ўсимталар ва милк тоғайлари билан чегараланган бўшлиққа айтилади. Оғиз бўшлиғи қаттиқ ва юмшоқ танглай, оғиз диафрагмаси ва тил мускуллари, жағларнинг альвеоляр ўсимталари билан чегараланади.

Чақалоқларда тишлар бўлмаганлиги сабабли оғиз бўшлиғи кичик бўлиб, тил билан тўлиб туради. Бола ўсган сайин секин-аста оғиз бўшлиғи ҳам кенгайиб боради. Оғиз диафрагмаси чуқурлашади, қаттиқ танглай эса гумбазсимон бўла боради.

Диафрагма бир нечта мускуллардан ташкил топади, энг юзада жағ, тил ости мускуллари ётади ва ўрта чизик бўйлаб чок — *raphe mylohyoidea* ни ҳосил қилади. Оғиз бўшлиғи томонидан уларга *m.m. geniogyoidea*, улардан юзароқ *m.m. genioglossi* ва сўлак безлари ёндошиб туради. Шу ердан қон томирлари ва нерв тутами *a. et v. profunda lingualis, n. lingualis* ўтади. Бу ҳамма ҳосилалар шиллиқ парда билан қопланган.

Тил бу мураккаб мускул аъзо бўлиб, унда олдинги ва орқа қисмлар тафовут этилади. Бу ёш болаларда япалоқ ва нисбатан кенг, унинг юзасида кўплаб сўрғичлар мавжуд. Пастки юзаси эса силлиқроқ бўлиб, шиллиқ парда ўрта чизик бўйлаб илдизча ҳосил қилади. Илдизча тил ва пастки жағ ўртасида тортилиб туради. Агар у калтароқ бўлиб қолса, чақалоқларда тил ҳаракати чекланиб қолади ва улар кўкракни сўриш ва сутни ютишига халақит беради. Илдизчанинг ён томирларида тил ости ва пастки жағ ости безларининг йўллари *carunculos sublingualis* соҳасига очилади.

Сезувчи нервлар ўлчами нервларнинг III шоҳидан келувчи *n. lingualis* бўлиб, у тил шиллиқ қаватининг $\frac{2}{3}$ олд қисмини иннервациялайди, $\frac{1}{3}$ орқа қисми тил-ҳалқум, юқори ҳиқилдоқ нерви ҳисобига амалга ошади. Таъм билиш функциясини *n. chorda tympani*, тил мускулларини эса тил ости нервлари бажаради. Лунж териси ҳаракатчан бўлиб, тери ости ёғ клетчаткаси яхши тараққий этган. Унга ёғ тугунчаси ёндошиб туради. Бу тугунча ёш болаларда лунж чуқурчасини тўлдириб туради. Бу соҳанинг ёғ клетчаткасида мимик мускуллар, қон томир ва нервлар мавжуд. Қон томирлардан энг каттаси юз артерияси ва вена ҳисобланади. Барча мимик мускуллар юз нервининг ҳаракат толалари билан иннервацияланади, клетчаткадан сўнг *fascia buccopharyngea*, ундан чуқурроқда лунж мускуллари ўрин олган.

Қулоқ-жағ соҳаси юқоридан ёноқ ёйи, пастдан пастки жағнинг пастки қирғоғи, олд томондан чайнов мускулининг олдинги қирғоғи ва орқа томондан ташқи эшитув тешиги билан чегараланади.

Ёш болалар териси ҳаракатчан бўлиб, ёғ клетчаткага бой, у ердан юз нервининг толалари ўтади. Хусусий фасция қалин бўлиб, қулоқ олди безида капсула ҳосил қилади. Чақалоқларда бу безнинг чиқарув йўли нисбатан пастроқ ётади ва юқорига қараган ёй

ҳосил қилади. Қулоқ олди без йўли проекциясини аниқлаш учун қулоқ юмшоқ қисмининг асосидан най билан лаб-бурун бурмасининг ўртасига чизиқ ўтказиш лозим. Катта ёшдаги болаларда бу чизиқ ёноқ ёйдан 8—10 мм пастроқдан ўтказилади.

Қулоқ олди беzi ичида юз нерви жойлашган. Бу нерв калланинг бигиз — сўрғич тешигидан чиқиб безга киради ва бу ерда тармоқланади. Бундан ташқари, без капсуласи остида уйқу артерияси ва пастки жағ орти венаси жой олган. Ташқи уйқу артерияси без паренхимасида ўзининг охириги тармоқлари бўлмиш юқори жағ, қулоқ орти ва чакканинг юза артерияларига бўлинади. Бу ҳосилалардан ташқари без ичида лимфа тугунлари ҳам ўрин олган. Бу тугунлар юз тўқималари ва калла гумбазидан лимфани йиғади.

Болаларда юзнинг чуқур соҳаси деб пастки жағнинг вертикал шохи билан юқори жағнинг дўмбоқчаси оралиғига айтилади. Бу ерда чайнов аппаратини ташкил этувчи ҳосилалар жойлашганлиги сабабли бу соҳа жағ чайнов соҳаси деб юритилади.

Бу ерда иккита оралиқ, яъни чакка қаноатсимон ва қаноатсимонаро оралиқ жойлашган. Ўзаро туташадиган бу икки оралиқда а. maxillaris, plexus pterygoidens, n. mandibularis лар ўрин олган.

Чакка қаноатсимон ва қаноатсимонаро оралиқлар клетчаткаси айниқса ёш болаларда қўшни соҳаларга бевосита ёки томир ва нервлар бўйлаб ўтади. Кўпинча йирингли жараёнларда яллиғланиш ҳалқум орқаси ва ҳалқум олди клетчаткаларига асорат бериши мумкин.

БОШ МИЯНИНГ ЖАРОҲАТЛАНИШИ

Бош миянинг жароҳатланиши ташқи муҳитнинг турли механик таъсири натижасида келиб чиқади. Кўпинча турмуш шароитида фуқароларнинг дарахтлардан ёки баланд қурилиш иншоотлардан қулаши ва бошқа қаттиқ предметларнинг каллага тегиши натижасида вужудга келади. Болаларнинг кўчада юрганида йўл қоидаларини тушунмаслиги ва унга риоя қилмаслиги натижасида транспорт воситаларининг уриб кетишига сабаб бўлади. Бош миянинг жароҳатланиши бошқа органларнинг ҳамма жароҳатланишига нисбатан кўп учрайди (30—40 фоизни ташкил қилади). Агарда шу келтирилган жароҳатланишни 100 фоиз деб ҳисобланса, ундан 70—80 фоизи бош миянинг енгил жароҳатланиши, яъни бош миянинг чайқалиши бўлади. Қолган 20—30 фоизи бош миянинг ўртача оғир ва оғир даражадаги жароҳатланиши, яъни лат ейиши ва эзилиши ҳисобланади.

Бош мия жароҳатланишининг патогенези ва патоморфологик ўзгаришлари. Бош миянинг жароҳатланишида пайдо бўладиган ҳамма патоморфологик ўзгаришлар механик омилнинг таъсири-

дандир. Бош мия қутиси ичидаги мия моддаси, қон томирлари ва пардаларининг жароҳатланиши каллага таъсир қилувчи предметнинг катталигига, кучига, йўналиш тезлигига ва тегадиган ерига боғлиқдир. Натижада бош мия моддасида, қон томирларида ва ўраб турган пардаларида турли хилдаги патоморфологик ўзгаришлар, бош миянинг оқ ва кулранг моддаларига, қоринчалар деворига нуқта шаклидаги майда-майда қон қуйилишларидан бошлаб, бош мия моддаси анатомик тузилишининг бузилишигача бўлади. Бундай ҳолатда бош мия моддаси лат ейди, ҳажмли қон қуйилади, мажақланади ва унинг бир қисми узилиб кетади. Мия моддасининг мажақланиб узилган қисми детрит дейилади.

Бош мия чайқалиши патогенезида предметнинг каллага урилганидан кейин мия қутиси ичида тараққий қиладиган тезлашиш ёки секинлашиш катта аҳамият касб этади. Текшириш натижаларига қараганда қимирламай турган каллага нисбатан ҳаракатдаги каллага кичикроқ куч билан уриш таъсирида бош миянинг чайқалиш белгилари пайдо бўлади.

Бош мия бўшлиғи ичидаги суюқликка бой бўлган мия моддасига механик энергия таъсир қилганида мураккаб гидродинамик ҳолат пайдо бўлади, яъни кинетик энергия сув муҳитига ўтади, тўлқинли ҳаракат пайдо бўлади ва суюқлик мия тўқималарига, айниқса қоринчалар деворига урилади, натижада нозик тўқима толалари жароҳатланади ва ёрилади. Бу эса бош миянинг оқ ва кулранг моддаларига, қоринчалар деворига (Дюре назарияси) жуда кўп майда-майда нуқта шаклида қон қуйилишига сабаб бўлади. Бу бош мия чайқалишида ягона морфологик белги ҳисобланса-да, лекин бош миянинг анатомик тузилиши бузилмайди.

Бош миянинг лат ейиши патогенезида ташқи муҳитнинг механик таъсири натижасида миянинг анатомик тузилиши бузилади. Бу нуқсон бош миянинг буюм теккан ерида ва қарама-қарши томонда пайдо бўлади ва лат ейиш ўчоқлари вужудга келади. Бу ўчоқлар ҳар хил кенгликда ва чуқурликда бўлиб, кўпинча бош мия катта яримшарларининг гүмбаз сатҳида, бош мия устуниди ва бир вақтнинг ўзида иккала катта яримшарларда ёки миячада ва бош мия устуниди бўлиши мумкин. Бош мия моддасининг лат ейиши ва унинг қон аралаш мажақланиши ҳам ҳар хил даражада бўлиши мумкин. Агар миянинг мажақланиш қисми катта бўлса, мия тўқималари узилиб, қон билан аралашган детрит ҳолатида бўлади. Мия моддаси анатомик тузилишининг бузилиши юмшоқ парданинг йиртилиши билан бирга учрайди ва миянинг детритлари бош миянинг сатҳига чиқади. Ёрилган қон томирларидан эса қон тўр парда остидаги ликвор бўшлиғига қуйилади. Айрим ҳолларда қон субдурал бўшлиққа ҳам қуйилади ва катталиги ҳар хил бўлган гематомалар пайдо бўлади.

Бош миянинг лат еган ўчоқлари атрофида қон айланиши бузилади. Бу эса бош мияда гипоксия пайдо бўлишига олиб келади. Бу

нуқсон бош мия шиши пайдо бўлишида асосий мезон ҳисобланади.

Кейинчалик бош мия моддасининг анатомик тузилиши бузилган ерда асептик яллиғланиш вужудга келади. Некрозга учраган мия моддалари ва майда ҳажмдаги қуйилган қон сўрилиб кетади. Патологик ўчоқда қон айланишининг бузилиши натижасида мия моддасининг қолган қисми атрофияга учрайди ва бириктирувчи тўқималардан чандиқлар ҳосил бўлади. Анатомик тузилиши бузилганда мия моддаси тикланмайди.

Бош мия жароҳатланишининг таснифи. Ташқи муҳитнинг механик таъсири натижасида одам бошини ўраб турган юмшоқ тўқималарда, бош мияда ва суякларда турли хилдаги морфологик ўзгаришлар вужудга келади ва унинг анатомик тузилиши бузилади. Мана шу морфологик ўзгаришларга қараб, бош мия жароҳатланиши икки хилга ажратилади: а) бош миянинг ёпиқ ва б) бош миянинг очиқ жароҳатланиши.

Бош миянинг ёпиқ жароҳатланишида мия қутисини ўраб турган тери ва тери ости тўқималари бутун қолади, лекин ёт жисм теккан ерда бош мия суяги синиши ва мия моддасининг анатомик тузилиши бузилиши мумкин. Бундан ташқари, мия қутисини ўраб турган тери ва тери ости юмшоқ тўқималарининг анатомик тузилиши ҳам бузилади ва яра пайдо бўлади. Лекин яра остида *galea aroneurotica* бутун қолиши ва мия қутиси зарарланмаслиги мумкин. Бош мия қутиси ичига инфекция кира олмайди.

Бош мия очиқ жароҳатланганда бош суяги ўраб турган юмшоқ тўқималар ва улар тагидаги суякнинг анатомик тузилиши бузилади. Мия қутиси ташқи муҳит билан тўғридан-тўғри туташган бўлади. Мия қутисининг ичига инфекция кириши учун йўл очиқ бўлади.

Болаларда бош мия ёпиқ жароҳатланишининг таснифи. Болалар организмнинг анатомик-физиологик хусусиятлари ўзига хос бўлиб, уларнинг ёшига кўра фарқ қилади. Болаларнинг ёши нечоғли кичик бўлса, уларда бош мия морфологик ва функционал жиҳатдан яхши тараққий этмаган бўлади. Уларда бош мия жароҳатланганда вужудга келадиган субъектив ва объектив белгилар катта ёшдаги беморларда кузатиладиган белгилардан фарқ қилади. Шу сабабли болаларда бош мия жароҳатланишлари оғир-енгиллик даражасининг клиник таснифи тавсия этилган ва уни қуйида келтирамыз:

1. Бош миянинг чайқалиши;
2. Бош миянинг лат ейиши:
 - а) енгил даражаси;
 - б) ўртача оғирликдаги даражаси;
 - в) оғир даражаси;
 - г) бош миянинг диффуз аксонал жароҳатланиши.

3. Бош миянинг эзилиши.

4. Калла (бош суяги)нинг эзилиши.

Бош мия чайқалишининг клиник кечиши. Бош миянинг чайқалиши жароҳатланишнинг энг энгил хили ҳисобланади ва бошқа хилларига нисбатан кўп учрайди. Бош миянинг чайқалиши ўзига хос хусусиятларга эга бўлиб, морфологик ўзгаришлар ва клиник кечиши билан бош миянинг лат ейишидан фарқ қилади.

Бош мия чайқалишининг клиник кечишида қуйидаги характерли белгилар бўлади. Жумладан, бош мия чайқалганда беморларда умумий мия белгилари пайдо бўлади. Ҳушни йўқотиш кўпинча бош мия чайқалишига хос белги бўлиб, узоқ вақт давом этмайди: бир неча сониядан 30—40 дақиқача. Ёш болаларда кўпинча ҳушни йўқотиш кузатилмайди. Улар йиқилганларидан сўнг қаттиқ йиглайдилар, безовталанадилар, қусишлари ва тутқаноқ тутиши мумкин. Уларни уйқу босади ва тезда ухлаб қоладилар. Ҳушини йўқотган беморлар ўзларига келганларидан кейин хотирасининг бузилишидан, яъни антро ва ретрограф амнезия, бош оғриғи, бош айланиши, кўнгил озиши, қусиш, қулоғининг шанғиллаши, уйқусининг бузилишидан шикоят қиладилар. Бош мияси чайқалган беморларда келтирилган шикоятларнинг ҳаммаси бўлиши мумкин. Айрим беморларда бу белгиларнинг бир қисми учрайди.

Бош мия чайқалганда тарқоқ ҳолдаги ва энгил бўлган майда асаб ўчоқ белгилари кузатилади. Буларга кўз қорачиғининг бир томонда кенгайиши (анизокория) юқори қовоқнинг қисман пастга осилиб тушиши (птоз), майда амплитудадаги ритмик горизонтал нистагм бўлиши, бурун-лаб бурмаларининг қарама-қарши томонга ёзилиши, тилни чиқарганда бир томонга қийшайиши, қўл ва оёқларда пай рефлексларининг симметрик бўлмаслиги киради. Ёш болаларда мускуллар тонуси пасайган бўлади, пай рефлекслари кўпинча чақирилмайди. Менингеал белгилар энгил бўлади.

Бош мия чайқалишига хос бўлган вегетатив ўзгаришлар кузатилади. Буларга қўрқиш, рангнинг оқариши ёки қизариши, терлаш, юрак уришининг тезлашиши, нафас олишнинг ўзгариши, бўшашиб кетиш, ҳолсизлик, кучсизлик, турганда ва юрганда мувозанатнинг бузилиши ҳосдир. Қон босими кўпинча ўзгармасдан қолади. Ёш болаларда эса тана ҳарорати кўтарилиб, айрим ҳолларда беморнинг ичи кетади.

Бош мия суякларини рентген тасвирида кўрганда суякларда ўзгаришлар бўлмайди. Орқа мия бўшлиғи пункция қилинса, ликвор тиниқ ва рангсиз бўлади. Ликвор босими кўпчилик беморларда ўзгармайди. Беморларнинг бир қисмида ликвор босими қисман кўтарилган бўлиши мумкин. Таркибида кўп ўзгаришлар бўлмайди. Айрим беморларда ликвор таркибида нейтрофиллар пайдо бўлади. Бош

миyasi чайқалган беморларда келтирилган белгилар қисқа муддатли бўлиб, улар динамик ўзгаришлари билан фарқ қилади.

Беморларга симптоматик ва патогенетик даволаш муолажалари ўтказиш натижасида келтирилган белгилар кўпинча 7—10 кун давомида, ёш болаларда эса ундан ҳам камроқ вақт ичида йўқолиб кетади. Беморларнинг умумий аҳволи яхши бўлади ва касалхонадан тузалиб уйига кетаётган вақтида асаб тизимида асоратлар қолмайди.

Айрим ҳолларда беморлар даволаниш қоидаларини, яъни тушак-кўрпа режимини бузганларида, буюрилган дориларни ўз вақтида олмаганларида келтирилган белгилардан бир хиллари (бош оғриғи, бош айланиши, ҳолсизлик, чарчаш) узоқроқ вақт чўзилиши мумкин. Лекин вақт ўтиши билан улар ҳам йўқолиб кетади. Шунинг учун бош мия чайқалиши қайтувчи ёки физиологик жараён дейилади.

Бош мия лат ейишининг клиникаси. Бош миянинг лат ейиши жароҳатланишнинг оғир хили ҳисобланади ва болаларда катта кишилардагига нисбатан кам учрайди. Муаллифларнинг кузатишлари бўйича бош миянинг лат ейиши калланинг ҳамма жароҳатланишининг 15—20 фоизини ташкил қилади.

Бош мия лат ейишининг клиникаси чайқалишнинг клиникасига нисбатан анча оғир бўлади ва қуйидагилар билан фарқ қилади. Бош миянинг лат ейиши натижасида пайдо бўладиган умумий мия белгилари: хушни йўқотиш, антро-ва ретроград амнезия, бош оғриғи, бош айланиши, кўнгил озиши, қушиш, қулоқ шанғиллаши бош миянинг чайқалишида пайдо бўладиган умумий мия белгиларига нисбатан узоқ вақт давом этади. Масалан, бош миянинг лат ейишидаги хушни йўқотиш бир неча соатга, кунга чўзилиши мумкин. Сўнгра беморлар ҳушига келгандагина безовта қилаётган шикоятларни гапириб берадилар.

Бош мия жароҳатланиши натижасида лат ейишнинг пайдо бўлган ерига, унинг кенглигига ва чуқурлигига қараб ўчоқ белгилари ҳар хил даражада бўлади. Масалан, пешона бўлаги лат еганида асаб ўчоқ белгилари бўлган ҳолда биринчи ўринда руҳий патологик белгилар пайдо бўлади. Беморлар ҳушига келганидан кейин кўпинча уларда руҳий ҳаракат кўзғалиши, сержаҳллик, ҳужумкорлик, кайфиятнинг бузилиши ва ўз ҳолатига ҳисобот бермаслик кузатилади. Руҳий патологик ҳаракатсизлик ва бўшашиб кетиш ҳоллари бўлади. Спонтан горизонтал нистагм пайдо бўлади. Қарама-қарши томонида VII, XII жуфт нервларнинг бузилиш белгилари пайдо бўлади. Пешона бўлагининг қутби жароҳатланса, яъни лат еса, беморларда патологик «орал автоматизм» синдроми пайдо бўлади. Доминант яримшарнинг пешона бўлаги пастки пуштасининг орқа қисми лат еса, беморларда гапириш

қобилияти бузилади — мотор афазия (Брок афазияси) кузатилади. Бир йўла пешона суяги синса, кўз олмаси атрофига, қовоқлар териси остига қон қуйилади, «кўзойнак» белгиси пайдо бўлади. Бурундан қон оқади.

Марказ олди пуштаси лат еганда фаол ҳаракатларнинг организмда бузилишлари чегараланган ерда, қарама-қарши томонда — битта қўлда ёки оёқда бўлиб, монопарез ёки моноплегия шаклида бўлади. Ҳаракати бузилган қўлда ёки оёқда мускулларнинг тонуси кўпинча паст ёки ўзгармаган ҳолда, айрим беморларда қисман баланд бўлади. Пай рефлекслари баланд бўлади. Айрим ҳолларда беморларда чегараланган ерида клоник-тоник тутқаноқ тутади. Бундай тутқаноқ Жексоннинг ҳаракат тутқаноғи дейилади.

Марказ орқа пуштаси лат еганида беморларда қарама-қарши томонида чегараланган ерида, яъни қўлида ёки оёқда юзаки ва чуқур сезувчанлик бузилади, моногипестезия ёки моноанестезия бўлади. Лат ейиш марказ бўлагининг устки сагиттал вена бўшлиғининг иккала томонида бўлса, беморларда иккала оёғида ҳам ҳаракати, ҳам сезувчанлиги йўқолади. Бундай ҳолатни пастки параплегия ва параанестезия дейилади. Тепа бўлаги юқори бўлакчасининг пўстлоғида жойлашган марказлар ҳозирга қадар яхши ўрганилмаган. Шунинг учун юқори бўлакчани соқов соҳа дейилади. Тепа бўлагининг пастки бўлакчаси, айниқса доминант томонида лат еса, беморларда мураккаб сезувчанлик бузилади (астереогнозия), яна апраксия, аграфия, акалькулия, алексия ва аутотопогнозия аниқланади.

Чакка бўлаги кенгрок ва чуқуррок лат еганда беморларнинг аҳволи оғир ҳолатда бўлиб, тартибсиз ҳаракатлар ва кўзғалиш кузатилади. Оғир ҳолатдан чиққандан сўнг беморларда, айниқса доминант яримшарнинг чакка бўлаги лат еганида ўчоқ белгилари аниқланади. Сенсор ва амнестик афазиялар бўлади. Эшитув агнозияси қайд этилади. Агар Генли пуштаси лат егудек бўлса, марказий эшитиш қобилияти бузилади. Илмоқ пуштаси лат еса марказий ҳид билиш қобилияти бузилади. Чакка бўлагининг лат ейиши чуқур бўлса, ён қоринчанинг пастки шохини айланиб ўтувчи кўрув нервининг толалари шикастлангудек бўлса беморларда қарама-қарши томонида кўрув майдони бузилиб гомоним гемианопсия бўлади. Ички капсула лат еганда қарама-қарши томонида капсула гемисиндроми (гемиплегия, гемианестезия, гемиатаксия, гомоним гемианопсия) кузатилади.

Энса бўлагининг ички сатҳи лат еганда жароҳатнинг кенглигига ва чуқурлигига қараб беморларда марказий кўрув ўткирлиги йўқолади, яъни иккала кўзнинг қарама-қарши томонида кўрув майдонида кўрув ўткирлиги йўқолади. Бу ҳолатни гомоним гемианопсия дейилади. Агарда энса бўлагининг гумбаз сатҳи лат еса, беморларда кўрув агнозияси аниқланади. Бош миянинг асоси, яъни мия

устуни ва гипоталамик-гипофизар соҳалар лат еса, беморнинг умумий аҳволи оғир бўлади. Уларда ҳушни йўқотиш узоқ вақт давом этади. Бемор ҳушининг ўзгариши (гангиш, сопор, кома) ҳолатига қараб турли хилда бўлган мия устунининг белгилари пайдо бўлади: спонтан ҳолатида горизонтал нистагм, корнеал рефлексининг пасайиши, мускуллар тонусининг ўзгариши, патологик рефлексларнинг икки томонда доимий бўлиши кузатилади. Бош миянинг шиши тараққий қилиши натижасида келтирилган белгилар кучаяди. Кўз олмаларининг сузувчи ҳаракатлари пайдо бўлади, уларнинг горизонтал ва тикка жойлашишлари бир йўналишда бўлмасдан кўз олмалари бир-биридан ажралган ҳолда симметриклиги бузилади ва уларнинг қийшиқ жойлашиши кузатилади. Қўл ва оёқларида мускуллар тонуси ошиб кетади, айниқса ёзувчи мускулларда тонуснинг ошиши устунлик қилади. Нейро-вегетатив синдром пайдо бўлади ва оғир ҳолатда кечади. Бош мия лат ейишида пайдо бўладиган клиник белгилар дағал равишда пайдо бўлиши билан характерлидир.

Бош мия лат ейишида вужудга келадиган вегетатив ўзгаришлар: нафас олиш, юрак-қон томирларининг фаолияти, ҳаракат регуляцияси, моддалар алмашуви, гуморал ички махфий безлар фаолиятининг бузилишлари бош миянинг жароҳатланган ерига, унинг дағаллигига боғлиқ бўлади. Энг оғир ва узоқ вақт давом этадиган вегетатив ўзгаришлар: юрак уришининг тезлашиши, қон томирлари кучланишининг пасайиши, нафас олишнинг ўзгариши, тезлашиши, юзаки ва шовқинли бўлиши, қон босимининг ўзгариб туриши, кўпинча унинг пасайиши ва тана ҳароратининг кўтарилиши мия устуни ва гипоталамик-гипофизар соҳаларининг жароҳатланишида узоқ вақт кузатилади.

Бош мия лат ейишининг даражаси оғирроқ бўлса, кўпчилик беморларда мия суякларининг синиши қайд этилади. Субарахноидал бўшлиққа қон қуйилиб, ликвор билан аралашиб, рангсиз ликвор қон рангида бўлади. Ликвор босими кўпинча кўтарилади, таркибида эса оқсиллар ва ҳужайралар (нейтрофиллар) кўпайган бўлади. Менингиал белгилар пайдо бўлади.

Бош мия лат ейишидаги пайдо бўлган умумий мия, асаб ўчоқ белгилари ва вегетатив ўзгаришлар анча турғун бўлиб, мия моддасининг лат еган ўчоғи ҳаёт учун муҳим бўлган ерда жойланишига, уларнинг катта-кичиклигига ва ўчоқ атрофидаги мия тўқималарида қон ва ликвор айланишининг бузилишига боғлиқдир. Бундай ҳолатларда бош мия моддасида шиш пайдо бўлади ва бемор умумий аҳволининг яна ҳам оғирлашишига олиб келади. Агарда мия пўстлоғидаги марказ ва пўстлоқ остидаги ҳаёт учун муҳим бўлган ядролар ва уларнинг ўтказгич йўллари лат еган бўлса, пайдо бўлган турли хилдаги белгилар узоқ вақт сақланиб, турғун қолиши мумкин.

Бош мия лат еганида асаб ўчоқ белгиларининг дағал бўлиши асосан катта ёшдаги болаларда учрайди. Лекин ёши кичик бўлган болалар бош мияси лат еган бўлса ҳам асаб ўчоқ белгилари дағал бўлмайди. Бундай ҳолат ёш болаларнинг бошқа органлари каби бош мияси анатомик-физиологик хусусиятларининг, айниқса пўстлоқдаги марказларнинг тўлиқ шаклланмаганлиги ва иш фаолиятининг етарли даражада тараққий этмаганлиги билан тушунтирилади.

Бош мия лат ейиши даражасини аниқлашда шу лат ейиш натижасида пайдо бўлган умумий мия белгиларининг узоқ вақт давом этиши, асаб ўчоқ белгиларининг енгил ва дағал бўлиши, вегетатив ўзгаришларнинг узоқ вақт давом этиши, мия суяқларининг синиш турлари, ликвор таркибида қоннинг кўп бўлиши, даволаш натижасида бу белгиларнинг йўқолиш (регресс) вақти ва ниҳоят, беморларнинг даволаш муддатини тугатиб, касалхонадан ёки бўлимдан чиқиб кетадиган вақтдаги умумий ҳолати ва асаб тизимида қолган ўчоқ белгиларининг дағалликлари ҳисобга олинади.

БОШ МИЯНИНГ ДИФФУЗ АКСОНАЛ ЖАРОҲАТЛАНИШИ

Бош миянинг диффуз аксонал жароҳатланиши кўпинча одам баландликдан қулаб тушганда ва йўл-транспорти воситаларининг механик таъсири натижасида вужудга келади. Бундай жароҳатларнинг биомеханикасида кузатиладиган кинетик энергиянинг йўналиши кучини бурчакли ёки айланма қаршиликлар таъсирида тезлашиш — секинлашиш ўзгаришлари пайдо бўлади. Бу эса бош мияда кузатиладиган жароҳатланишнинг атипик ҳолатда бўлишига сабаб бўлади. Жумладан, жароҳатланишнинг бундай турида бош мия сатҳида, яъни пўстлоқ қисмида дағал морфологик ўзгаришлар деярли кузатилмайди. Патоморфологик ўзгаришлар асосан бош мия ярим шарларидаги ва мия устунидagi оқ модда аксонларининг диффуз ҳолда ҳаддан ташқари чўзилиши ва узилиши натижасида кузатилади. Бу эса бош мияда қон айланишининг бузилишига сабаб бўлади. Натижада гипоксия вужудга келади ва бош миянинг шиши тараққий этади. Ён ва III қоринчаларнинг ва парда ораликларидagi бўшлиқларнинг торайиши кузатилади. Бош мия ярим шарларининг ҳажми катталашади.

Бош миянинг диффуз аксонал жароҳатланишида вужудга келган патоморфологик ўзгаришлар натижасида кузатиладиган белгиларнинг клиникаси ташхисини аниқлаш, даволаш усуллари ва прогнози билан миянинг лат ейишига оид бўлган хусусиятларидан ажралиб туради.

Касаллик клиникаси оғир даражада бўлиб, беморнинг ҳушсиз кома ҳолатида бўлиши жароҳат юз берган вақтдан бошланади. Уларнинг ҳушсиз ҳолатда бўлиши жароҳатланишнинг оғир-

лик даражасига боғлиқ бўлади ва бир неча соатдан 3-4 ҳафтагача давом этади.

Бош миянинг дағал бўлмаган аксонал диффуз ҳолатидаги бирламчи жароҳатланишида команинг ўртача оғирлик даражасида хушсиз ётган беморларда вақти-вақти билан умумий кўзғалиш кузатилади. Уларнинг қўл ва оёқларида адекват бўлмаган фаол ҳаракатлар вужудга келади. Пассив ҳолатда юмилган кўзлари очиб кўрилганида кўз қорачиқлари ўрта кенгликда бўлиб, ёруғликка рефлекслари сақланган бўлади. Корнеал ва конъюнктивал рефлекслар чақирилади. Айрим ҳолларда кўз ғилайлиги кузатилади. Мускулларнинг тонуси турғун бўлмаган ҳолатда, кўпинча паст, рефлекслари чақирилмайди. Оғриқ сезувчанлиги текширилганда беморларнинг қўл ва оёқларида фаол ҳаракатлар пайдо бўлади. Лекин менингеал ва дағал асаб ўчоқ белгилари кузатилмайди.

Уларнинг нафас олиш мароми қисман бузилган, тезлашган, юрак уриши бир маромда бўлиб, у гоҳ тезлашиб, гоҳ секинлашади.

Жароҳатланиш содир бўлгандан кейин, тез орада мия моддасида шиш пайдо бўлади ва бош миянинг эзилишига сабаб бўлади. Кома ҳолатида ётган беморнинг аҳволи баттар оғирлашади. Касалликка мия устунининг патологик белгилари ҳам қўшилади. Кўз олмаларининг симметрик тарзда жойлашиши бузилади. Бир кўзига нисбатан иккинчи кўзи горизонтал ёки вертикал қийшиқ жойлашади. Ўша томонда кўз ҳаракатининг чегараланганлиги аниқланади. Кўз қорачиқларининг торайиши, уларнинг ёруғликка нисбатан реакциясининг сусайиши ёки йўқолиши кузатилади. Қўл ва оёқ мускулларининг тонуси ошиб кетади. Кома ҳолатида ётган беморларда спонтан равишда ёки оғриқ билан кўзғатилганда қисқа вақт-ли симметрик ёки асимметрик дещеребрал ригидлик белгилари ёки горметоник пароксизм кузатилади.

Вегетатив ўзгаришлар содир бўлади. Беморнинг нафас олиш мароми бузилади ва тахикардия қайд қилинади. Қон босимининг турғун бўлмаслиги, гипертермия, сўлакнинг кўп оқиши, гипергидроз ва терлашни бузилиши вужудга келади. Бу — пўстлоқ ости ядролари иш фаолияти бузилганлигидан далолат беради ва ҳаракатланиш реакциясининг пайдо бўлишига сабаб бўлади. Айрим беморларнинг қўллари қаттиқ қалтирайди, бошқаларида акинетик-ригидлик комплекс белгилари вужудга келади. Жароҳатланишни ўтказган ёш болалар боши ва кўз олмаларини бир томонга буриши, адверсив пароксизми тоник ҳолатида қўл ва оёқнинг мускуллари тонусининг ошиб кетиши ёки клоноик-тоник қалтираш билан кузатилади.

Бу касалликда кузатиладиган нерв ўчоқ белгилари айрим беморларда тетрапарез ҳолатида ўтиши мумкин. Уларда тананинг бир томонидаги парез пирамид, иккинчи томонидаги гемипарез эса экстрапирамид хилида бўлади. Бу ҳолат ўтказувчи йўлларнинг қайси қисми

кўпроқ жароҳатланишига боғлиқ бўлади. Тетрапарез қандай бўлишидан қатъи назар, мускулларнинг тонуси баланд бўлган кўл ва оёқларда вақт ўтиши билан мускул контрактураси вужудга келади. Бундай жароҳатланишни ўтказган беморларда руҳиятнинг тикланиши кўпинча кома ҳолатининг давом этишига боғлиқ бўлади.

Кома ҳолати 7-10 кунгача давом этган беморларда уйғониш реакцияси уйқучан ва ҳушёр бўлиш билан алмашиб туриши, кўрсатган буюмларга тикилиб қараш, айрим мақсадга мувофиқ бўлган ҳаракатларни бажариш уларда ҳуш тикланишининг биринчи белгилари ҳисобланади. Узоқ вақт давом этган кома ҳолатидан уйғонишда ҳушнинг тикланиш белгилари босқичма-босқич кечади. Энг аввал бемор кўзини очади, буюмга тикилиб қарайди яқин кишиларини таний бошлайди, айтилган гапни тушуниб, ўзи ҳам гапира бошлайди.

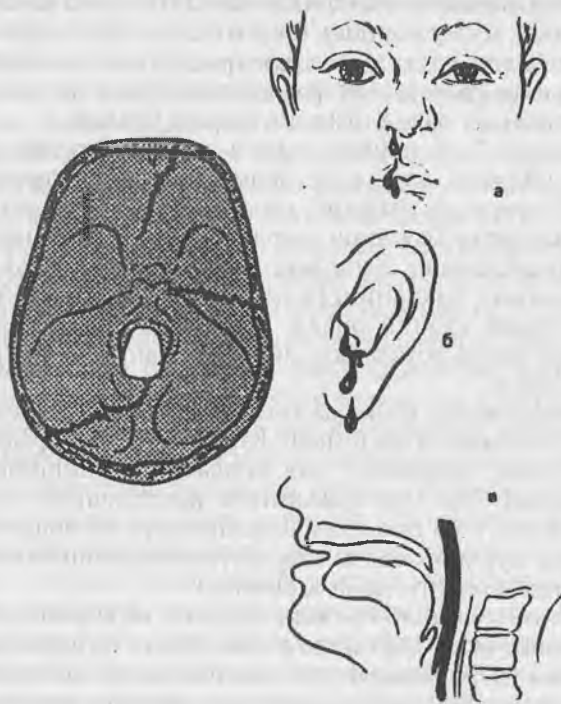
Касалликка ташхис қўйишда компьютер томографиянинг кўрсатмалари катта аҳамиятга эга бўлади. Компьютер томография бош мия бўшлиқларининг торайиши, мия моддасининг шишиши ва бўкиши натижасида бош мия ҳажмининг катталашгани аниқланади. Бундан ташқари, бош мия ярим шарларининг оқ моддасига, қадоксимон танага, пўстлоқ ости ва мия устуни тузилишига майда ўчоқли қон қуйилиши борлиги қайд қилинади.

Бош миянинг шишиб бўкиши, бўшлиқ ва қоринчалар тизимининг торайиши икки ҳафтагача давом этади. Сўнгра уларнинг орқага қайтиши ва бўшлиқларнинг (кенгайиши) ёзилиши бошланади. Кейинчалик бош мия моддасида диффуз ҳолатда атрофия вужудга келади.

Бош миянинг эзилиши. Бош мия жароҳатланишида унинг эзилиши лат ейишига нисбатан кам учрайди. Адабиётларда келтирилган маълумотларга кўра, бош миянинг эзилиши бошқа жароҳатланишларга нисбатан 5—10 фоизни ташкил қилади. Бош мия қутиси ичида моддасига нисбатан 7—15 фоиз табиий бўшлиқ бўлиб, унинг ҳисобига бош мия пульсацияси бўлади. Агарда турли сабабларга кўра бўшлиқ тугаб қолса, бош мия пульсацияси аста-секин йўқолади, натижада бош миянинг эзилиш белгилари вужудга келади. Бош мия эзилишининг асосий сабаблари қуйидагилар:

- 1) Бош мия суякларининг парчаланиб ботиб синиши;
- 2) Бош мия қутиси ичидаги гематомалар;
- 3) Субдурал гидромалар;
- 4) Бош миянинг шишиши ва бўкиши;
- 5) Пневмоцефалия.

1) **Бош мия суякларининг синиши.** Бош мия суяклари бошқа суяклар каби маълум даражада эластиклик хусусиятига эга. Суякларнинг бундай хусусиятлари уларнинг тузилишига, яъни таркибида минерал тузларнинг кўп ва кам бўлишига боғлиқ бўлади. Болаларнинг ҳамма суяклари таркибида минерал тузлар кам бўлиб, сув ва органик моддалар эса кўпроқдир, шу сабабли суякларнинг эластиклик хусусиятлари кўп бўлади.



25-расм. Бош мия суяклари синишининг клиник кўриниши.

Ташқи муҳитдан каллага тегаётган буюмнинг таъсир кучи суякнинг эластиклик хусусиятидан кам бўлса, шу суяк синмасдан қолиши мумкин. Буюм теккан еридан суяк букилиб, ўз ҳолатига қайтади. Лекин букилиб тўғрилланган суяк остида бош миянинг кулранг ва оқ моддаларига майда-майда нуқта шаклида қон қуйилиши мумкин. Яна бош мия моддасининг анатомик тузилишининг бузилиши ҳам қайд этилади, яъни лат ёйди, қон томирлари ёрилади ва ҳажмли қон қуйилиши мумкин. Агарда механик омилнинг таъсир кучи бош мия суяқларининг эластик хусусиятидан кучлироқ бўлса, суяқлар синади. Бош мия суяклари синиши жойлашган ерига ва клиник-рентгенологик кўринишига қараб иккита хилга бўлинади: а) бош мия гумбаз суяқларининг синиши; б) бош мия тубидаги суяқларнинг синиши.

Бош мия суяқлари синишининг қуйидаги турлари бўлади: а) суякнинг дарз кетиб синиши; б) парчаланиб синиши; в) парчаланиб ботиб синиши; г) тешиксимон синиши; д) бош мия суяқлари ички пластинкасининг узилиб ботиб синиши; е) бош мия суяқлари чокининг ажралиши. Бу синган суяқларнинг турларидан

фақатгина парчаланиб ботиб синганлари бош мияни эзади. Синган суяклар мия ичига ботиб киришига қараб икки хилга бўлинади: 1) суякларнинг импрессион ботиб сениши; 2) суякларнинг депрессион ботиб сениши.

1) ташқаридан тегаётган буюм ўткир бўлиб, калла сатҳининг чегараланган кичкина тор ерига тегса, бош миянинг гумбаз суяклари учбурчак (пирамида) шаклида сениб, мия моддаси ичига ботиб киради. Суяк парчалари бир-бири билан ва атрофдаги суяклар билан маҳкам туташган бўлади. Бундай сениш импрессион ботиб сениш дейилади;

2) агарда жароҳатлантирувчи буюм калла ташқи сатҳининг кенгроқ ерига тёккан бўлса, бош миянинг гумбаз суяклари кенг ўлчовда синади ва суяк парчалари бутунлай узилган ҳолатда ўз сатҳи билан мия пардаларини ва моддасини эзади. Бундай сенишларга депрессион сенишлар дейилади.

Бош миянинг гумбаз суяклари парчаланиб ботиб синган еридан бўйлама ёки кўндаланг дарз кетган чизиқли синиқлар кўпинча бош мия қутисининг тубигача давом этади. Суяклар сениши натижасида бош мия моддаси лат ейишининг катта ва кичкина бўлишига, уларнинг жойлашган ерига қараб умумий мия ва асаб ўчоқ белгилари турли хилда пайдо бўлади. Уларнинг клиник кечиши бош мия лат ейишининг ўртача оғир даражасининг клиник кечишини эслатади. Бош мия қутиси тубидаги суяклар синганида кўпинча бош миянинг асоси ва устун лат ейди. Бундай ҳолларда лат ейишнинг клиник кечиши оғир даражада бўлади. Бурун суяги ва бош мия қутиси тубидаги галвирсимон суяк сениши натижасида бурундан қон ва ликвор оқади, кўзнинг оқ пардасига ва кўз олди тўқималарига диффуз ҳолда қон қуйилиши (кўзойнак белгиси) кузатилади. Агарда чакка суягининг пирамида қисми (суяги) синса, қулоқдан қон ва ликвор оқади. (25-расм). Бош мия тубидаги суяклар сенишида яна мия I, VII жуфт нервларининг жароҳатланиш белгилари бўлиши мумкин.

2) **Бош мия қутиси ичи гематомалари.** Ёрилган ёки узилган қон томирлардан оқаётган қоннинг чегараланган ерда ҳажмли тўпланиб қолишига гематома дейилади. Бош мия ёпиқ жароҳатланганда мия моддаси эзилишининг асосий сабабларидан бири мия қутиси ичидаги бўшлиқларга қон қуйилиб, гематомалар пайдо бўлишидир. Бу гематомалар бош миянинг ҳамма эзилишига нисбатан 26,5 фоизни ташкил қилади.

Бош мия қутиси ичидаги бўшлиқларда гематомалар жойлашишига қараб қуйидагича бўлади:

- а) эпидурал гематомалар;
- б) субдурал гематомалар;
- в) мия моддаси ичидаги гематомалар;
- г) қоринчалар ичидаги гематомалар;
- д) мияча гематомалари;
- е) субарахноидал бўшлиққа қон қуйилиши.

Мия қутиси ичидаги гематомалар клиник кечитшига қараб қуйидаги уч турга бўлинади: а) ўткир гематома — ёрилган қон томирдан оқаётган қоннинг чегараланган ерда тўпланиб шаклланиши, бош миянинг эзилиш белгилари пайдо бўлиши натижасида жароҳатлангандан кейин уч кун ичида ташхисни аниқ қўйиш ва жарроҳлик усули билан олиб ташланган гематомалар киради. Кўпинча бу гематомалар бош мия лат ейишининг оғир даражаси билан бирга учрайди; б) ўрта ўткир гематома — белгиларнинг пайдо бўлиши, ташхисининг аниқ қўйилиши, жарроҳлик усули билан олиб ташланиши бош мия жароҳатланганидан кейин 4 кундан 14 кунгача давом этади. Бундай гематомалар бош мия енгил ва ўртача оғир даражада лат ейишида учрайди; в) сурункали гематома — бу гематоманинг шаклланиш белгилари бош мия жароҳатланганидан кейин учинчи ҳафтадан бошлаб пайдо бўла бошлайди ва вақт ўтиши билан бош миянинг эзилиш белгилари аниқланади, ташхиси қўйилади ва олиб ташланади. Сурункали гематоманинг фарқи шундаки, ўткир ва ўртача ўткир гематомаларда умумий мия ва асаб ўчоқ белгилари оғир ва дағал ҳолатда биргаликда учраса, сурункали гематомада эса умумий мия белгилари асаб ўчоқ белгиларига нисбатан устун туради. Ниҳоят, «ёруғлик оралиғи» (бош мия жароҳатланган пайтида бемор ҳушини йўқотгандан сўнг ўзига келиб, иккинчи маротаба ҳушини йўқотгунига қадар ўтган вақтни «ёруғлик оралиғи» дейилади) ўткир гематомада қисқа вақтли бўлиб, беморларнинг тахминан 60 фоизида учрайди. Қолган беморларда бош миянинг жароҳатланиши оғир даражада бўлгани учун уларда «ёруғлик оралиғи» бутунлай бўлмаслиги мумкин. Ўртача ўткир ва сурункали гематомаларда «ёруғлик оралиғи» нисбатан узоқроқ вақт давом этади.

Бош мия қутиси ичидаги бўшлиқларда жойлашган гематомаларда бўладиган умумий мия белгилари ва вегетатив ўзгаришлар бош мия лат ейишида бўладиган белгиларга ўхшаб кетади. Булардан ташқари, бу гематомаларнинг ўзига хос хусусиятлари бўлиб, қайси бўшлиқда жойлашганини олдиндан аниқлаш имкониятини беради.

Эпидурал гематомалар бош мия қутиси ичида бир хил номдаги бўшлиқда, яъни эпидурал бўшлиқда, мия суяклари билан қаттиқ парда оралиғида жойлашади. Бу гематомаларнинг тахминан 95—98 фоизи мия суяклари, кўпинча чакка суяги синганда учрайди ва асосан шу синган суяклар остида жойлашади. Эпидурал гематомаларнинг қолган қисмида суяклар синмаган ҳолда учрайди.

Эпидурал гематомалар асосан қаттиқ парданинг ўрта артерияси жароҳатланиши натижасида пайдо бўлади. Қаттиқ парда ўрта артериясининг пояси синган суякдан энг кўп жароҳатланади. Шу сабабли эпидурал гематомалар асосан чакка-тепа — асос бўлакла-

ри устида жойлашади. Жуда кам ҳолларда катта ҳажмли гематомалар сагиттал ва бошқа вена бўшлиқларининг жароҳатланишида пайдо бўлади. Эпидурал гематомалар асосан бир томонда жойлашади ва уларнинг ҳажми 20—150 см³дан ошмайди.

Эпидурал гематомалар кўпинча чакка бўлагини ва унинг атрофидаги бўлақларни қисман эзиши натижасида, нерв ўчоқ белгилари асосан брахеоцефал ҳолатида бўлади, яъни бош миянинг жуфт нервлари (III, IV, VI, VII, XII) иш фаолиятининг бузилиши билан бирга қўлда ҳаракат ва сезувчанлик белгиларининг бузилиши пайдо бўлади. Гематомалар жойлашган томонида юқори қовоқнинг пастга осилиб туриши (птоз), кўз олмасининг ташқарига ва ичкарига ҳаракатининг йўқолиши, кўз қорачигининг кенгайиб кетиши (анизокория) кузатилади. Кенгайган кўз қорачиги нур таъсирида қисқармайди. Қарама-қарши томонда эса бурун-лаб бурмасининг ёзилиб кетиши ва тилни чиқарганда қарама-қарши томонга қийшайиши қайд этилади. Ҳаракат ва сезувчанлик доираларининг ўзгаришлари асосан қарама-қарши томонида монотип ҳолатида бўлади. Қўлда ҳаракатнинг камайиши ёки йўқолиши (монопарез, моноплегия) кузатилади. Шу томонда мускуллар тонусининг ошиши, пай рефлексларининг баланд бўлиши, патологик рефлексларнинг пайдо бўлиши, сезувчанликнинг пасайиши ёки йўқолиши (моногипестезия, моноанестезия) аниқланади. Менингеал белгилар ҳам пайдо бўлади. Оёқда эса неврологик ўзгаришлар кузатилмаслиги мумкин. Жуда камдан-кам ҳолларда гемисимптоматика бўлади. Чунки эпидурал гематомалар оёқнинг ҳаракат ва сезувчанлик марказларигача етиб бормайди ва эзилмасдан қолади. Эпидурал гематомаларнинг клиник кечиши асосан ўткир ва ўртача ўткир бўлади. Уларнинг сурункали клиник кечишини жуда кам ҳолларда гематоманинг ҳажми катта бўлмаганида учратиш мумкин. Бундай беморларда бош миянинг жароҳатланиши энгил даражада бўлиб, клиник белгилари ҳам энгил бўлади.

Субдурал гематомалар ўзига хос хусусиятга эга бўлиб, улар қуйидагилар: субдурал гематомалар бош миянинг қутиси ичида бир хил номдаги субдурал бўшлиқда, яъни миянинг қаттиқ ва тўр пардалари оралиғида жойлашади. Уларнинг пайдо бўлишига асосан бош мия сатҳида жойлашган артерия ва вена қон томирларининг жароҳатланиши сабаб бўлади. Жароҳатланган артерия қон томирларидан босим орқали бўшлиққа қон қуйилса, тезда гематома шаклланади. Ёрилган вена қон томирларида эса босим паст бўлганлиги сабабли қон қуйилиши узоқ вақт давом этади.

Бош миянинг жароҳатланиши натижасида пайдо бўлган субдурал гематомаларнинг тахминан 50 фоизи бош мия суяклари сениши билан бирга учрайди. Субдурал гематомалар асосан бош мия гумбазида тўпланиб, бир йўла иккита, учта бўлақни, айрим ҳолларда эса миянинг яримшар сатҳини қоплаб эзиши мумкин. Улар-

нинг ҳажми бошқа гематомаларга нисбатан катта бўлади ва 30—200 см. кубни ташкил қилади (айрим ҳолларда ундан ҳам кўп бўлиши мумкин).

Субдурал гематомалар катта ҳажмга етган ҳолда нерв ўчоқ белгилари пайдо бўлади, лекин миянинг лат ейиши кенг ва оғир бўлса, бу гематомалар катта ҳажмда бўлмаса ҳам умумий мия ва асаб ўчоқ белгилари юзага келади. Субдурал гематомаларда ҳаракат ва сезувчанлик доираларининг ўзгаришлари тананинг қарама-қарши ярим томонида гемипарез ёки гемиплегия, гемигипестезия ёки гемианестезия ҳолатида учрайди.

Субдурал гематомаларнинг клиник кечиши кўпинча ўртача ўткир ва сурункали бўлади. Бош миянинг лат еган сатҳи кенг бўлиб, даражаси оғир бўлганида клиник кечиши ўткир бўлади. Ўткир ва ўртача ўткир субдурал гематомаларда неврологик ўчоқ белгилари қарама-қарши томонда тахминан 80 фоиз учраса, гематомалар жойлашган томонда эса 20 фоиз ҳолда қайд қилинади. Гемисиндромнинг гематомалар жойлашган томонида бўлишининг асосий сабабларидан бири бош миянинг эзилиши натижасида унинг кўндалангига силжишидир. Қарама-қарши томондаги мия оёқчаси миёча чодир қийғининг ўткир четига тегиб эзилишдан деб тахмин қилинади. Субдурал гематомалар жойлашган томонда кўз қорачиғининг кенгайиши, эпидурал гематомалардагига нисбатан кам учрайди. Неврологик белгиларни таҳлил қилиш натижасида, бош мия лат ейишининг оғир даражасини субдурал гематомадан ажратиш мумкин. Бош мия лат ейишининг оғир даражасида пирамид белгилари доимий бўлиб, субдурал гематомаларда аста-секин ошиб боради ва беморларнинг аҳволи борган сари оғирлашади.

Бош мия қутиси ичида учрайдиган гематомалар таҳлил қилинганда бошқа гематомаларга нисбатан субдурал гематомаларнинг икки томонда шаклланиши кўп учрайди. Бош миёси лат еган беморларнинг айримларида субдурал гематомаларнинг шу ўчоққа нисбатан қарама-қарши (kontr qu) томонида ҳам шаклланиши кузатилади.

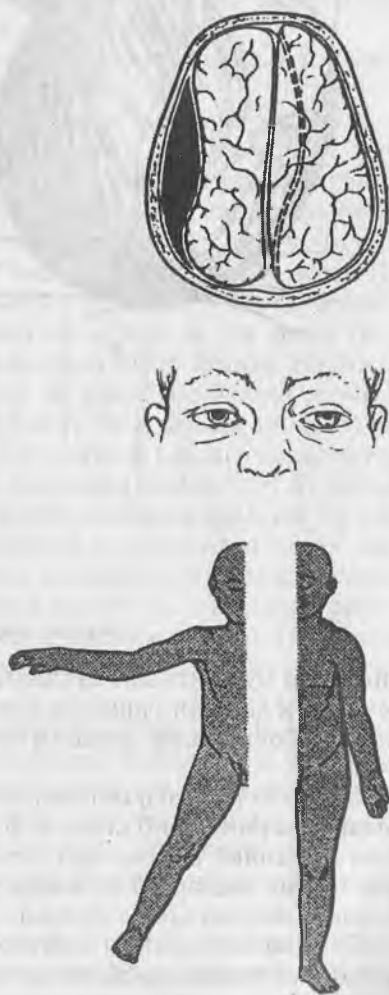Сурункали субдурал гематомаларда гемисимптомлар қарама-қарши томонда пайдо бўлиб, гематомаларнинг жойлашган томонини тўғри кўрсатиб туради. Вақт ўтиши билан бу гематомалар атрофида бириктирувчи тўқималардан капсула ҳосил бўлади ва у аста-секин катталаниш хусусиятига эга бўлади.

Бош мия моддаси ичидаги гематомалар ўзига хос хусусиятларга эга бўлиб, бошқа гематомалардан ажралиб туради. Жумладан, бу гематомалар ҳамма вақт бош мия моддаси ичида, унинг лат еган ерида бўлади. Бош мия моддаси ичидаги қон томирлар ёрилиши ва кенгайиши натижасида, уларнинг деворларидан қон суюқлиғи билан бир қаторда қон шакли элементларининг диapedез йўли билан ташқарига чиқиб қўшилиши қайд этилади.

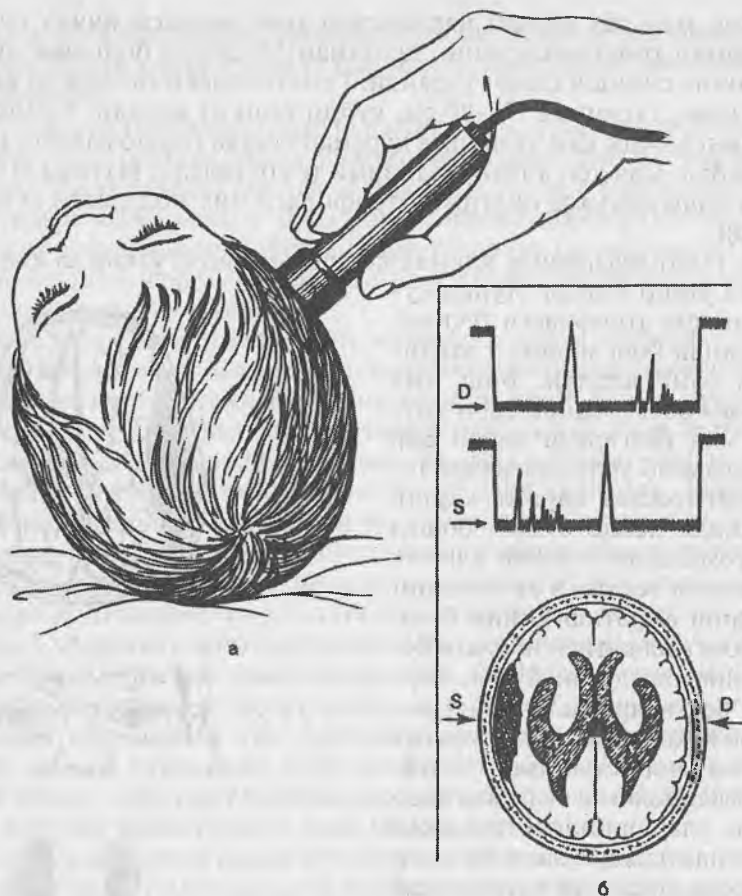
Бош мия лағ ейиши натижасида мия моддаси ичида пайдо бўладиган гематомаларнинг тахминан 50 фоизи бош мия суякларининг синиши билан учрайди. Гематомаларнинг ҳажми катта бўлмайди, тахминан 10—80 см. кубни ташкил қилади. Қуйилган қоннинг ҳажми кам бўлишига қарамай бошқа гематомаларга нисбатан бош мия қон айланиш тизими тез бузилади. Натижада бош мия шиши айниқса гематома атрофидаги мия моддасида кўпроқ бўлади.

Бу гематомаларнинг клиник кечиши кўпинча ўткир ва қисман ўртача ўткир бўлади. Чунки қуйилган қон атрофидаги тўқималар шиши бош миянинг эзилишига олиб келади. Бош мия ичидаги босим ошган сари умий мия белгилари билан бир қаторда асаб ўчоқ белгилари гемисимптомлар қарама-қарши томонида пайдо бўлиб, бошқа гематомаларнинг ўткир клиник кечишини эслатади ва уларнинг фарқини ажратиш қийин бўлади. Бош мия қутиси ичидаги босим яна ошадиган бўлса, нерв ўчоқ белгилари аста-секин камайиб йўқолиб кетади. Уларнинг ўрнини мия устунининг белгилари ва патологик белгилар эгаллайди, улар организмнинг икки томонида пайдо бўлади. Бу ҳолат бош мия силжиши натижасида, мия устунининг эзилишидан далолат беради. Бош мия моддаси ичидаги гематомалар бундай оғир ва мураккаб ҳолда клиник кечганда фақатгина паракдиник усуллар қўлланади (26, 27-расмлар).

Қоринчалар ичидаги гематомалар сон жиҳатидан кам учрайди. Бош мия жароҳатланиши натижасида, қоринчалар бўшлиғида қон томирлар чигали ҳам жароҳатланади ва улардан қон оқади. Қоринчалар бўшлиғига оққан қон ликвор билан аралашиб, унинг оқими билан қо-



26-расм. Эпидурал гематома ва унинг клиникаси.



27-расм. Эхоэнцефалография.

ринчалар бўшлиғидан субарахноидал бўшлиққа оқиб чиқади ва ҳеч қачон ҳажмли равишда қоринчалар ичида қон тўпланиб қолмайди. Қоринчалар ичидаги гематомалар ҳамма вақт иккиламчи бўлади.

Бош мия моддаси ичидаги гематомалар айрим ҳолларда қоринчалар деворини ёриб киради. Бундай ҳолатда тўсатдан қоринчалар ичига қуйилиб қолган қон тўплamlари қоринчалар ичидаги ликвор билан аралашиб кетишга улгуролмайди. Натижада қоринча ичида гематома ҳосил бўлади.

Бу гематомаларнинг клиник кечиши бошқа гематомаларнинг клиник кечишига нисбатан жуда оғир бўлади. Қоринчалар деворларида жойлашган вегетатив марказлар гематомалар таъсирида кўзғатилади ва эзилади. Натижада умумий мия ва асаб ўчоқ белгилари жуда оғир ва дағал бўлади. Бемор чуқур кома ҳолатида бўла-

ди, нафас олиш ва юрак-қон томирлари тизими бузилади. Ташқи муҳит таъсирида, яъни ҳаракат ва сезиш доираларини текшириш учун беморнинг қўл ёки оёғи қўзғатилса, шу вақтнинг ўзида унда хуружли горметоник синдром бошланади. Нафас олиш тезлашади ва шовқинли бўлади, юрак уриши тезлашади. Тананинг қарама-қарши томонида фалаж бўлган қўл ва оёқда мускуллар тонуси ошиб, тана бўйлаб ёзилиб кетади ва майда амплитудадаги қалтираш бўлади. Бундай хуружли ҳолат қисқа вақт давом этади ва тез-тез қайтарилиб туради. Тана ҳарорати кўтарилиб кетади. Бундай беморлар ташхисни аниқлашга қадар, бош мия лат ейишининг оғир даражасидан қисқа вақт ичида ҳалок бўладилар.

Бош мия жароҳатланишида гематомалар миячада пайдо бўлади, лекин бу гематомалар жуда кам учрайди.

Ташқи муҳитнинг механик таъсири энса соҳасига теккан вақтида энса суяги парчаланиб синиши мумкин. Бунда синган суяк остидаги қаттиқ парда, унинг қон томирлари жароҳатланиши мумкин. Натижада мияча лат ейиши билан бирга қон қуйилиб, гематомалар ҳосил бўлади ва бош мия қутиси ичидаги орқа чуқурчага жойлашган мия устунини эзади. Бир йўла мия устундаги ликворнинг магистрал йўлини беркитиб қўяди ва тез орада гидроцефалия ёпиқ хилининг келиб чиқишига сабаб бўлади. Натижада миячанинг иш фаолияти бузилади ва ўзига хос бўлган умумий мия ва нерв ўчоқ белгилари пайдо бўлади. Бош оғриғи кучли бўлади, бош айланади; бемор қусади. Катта амплитудадаги горизонтал нистагм пайдо бўлади. Лат еган ва гематома пайдо бўлган мияча яримшарида қон айланишининг бузилиши натижасида шиш бўлади ва мияча эзилади. Беморларнинг умумий аҳоли янада оғирлашади, улар ҳушини йўқотади, миячанинг эзилиши кучли бўлса, мияча муртаклари пастга силжиб, катта энса тешигига понасимон сиқилиб киради ва узунчоқ миянинг пастки қисмини эзади. Натижада «децеребрацион ригидлик» синдроми, айрим беморларда эса Брунс синдроми пайдо бўлади.

Децеребрацион ригидлик синдромида нафас олиш ва юрак-қон томирлари тизимининг бузилишидан ташқари, ҳамма мускулларнинг, айниқса ёзувчи мускулларнинг тонуси ошиб кетади. Беморларнинг калдаси орқасига тортилади, бели ёйсимон букилади, қўл ва оёқлари тана бўйлаб ёзилади, патологик белгилар пайдо бўлади. Тана ҳарорати кўтарилиб, беморнинг ранги қизаради ва совуқ тер босади.

Брунс синдромида эса тўсатдан хуруж тутиб, бош оғриғи кучаяди, бемор қайд қилади, тезда ҳушини йўқотади, нафас олиш ва юрак қон томирлар тизими мароми ва иш фаолияти бузилади, яъни Чейн—Стокс ёки Биотча нафас олиш кузатилади ва қон томирининг уриши аритмия ҳолатида бўлади. Қўз олмаси филай-

лашади, нистагм кучаяди. Кўл ва оёқларда мускуллар тонуси ошиб кетади. Патологик рефлекслар пайдо бўлади.

Бош мия ёпиқ жароҳатланганида субарахноидал бўшлиққа қон қуйилади. Бу эса бош мия лат ейишининг даражасига, қандай қон томирлари ёрилишига ва уларнинг катта-кичиклигига боғлиқ бўлиб, ликвор бўшлиғига қон қуйилиши ҳар хил миқдорда бўлади. Ликвор бўшлиғига қанча кўп қон қуйилмасин, гематомалар ҳосил бўлмайди, чунки қуйилган қон ликвор билан аралашиб, ҳаракатда бўлади ва бир ерда тўпланиб қолмайди. Бош мия қутиси ичидаги босим ошади ва қоннинг шаклли элементлари марказий нерв тизимининг тубини ва у ердан чиқадиган бош миянинг жуфт нервларини ва уларнинг илдизчаларини, мия пардаларини қўзғатади. Натижада умумий мия белгилари пайдо бўлади. Беморда кучли бош оғриғи, бош айланиши, кўнгил озиши, қусиш, ёруғликка қарай олмаслик қайд этилади. Кўз олмалари ҳаракатида оғриқ кучаяди ва руҳий безовталаниш кузатилади. Менингеал белгилар аниқ бўлади ва биринчи-иккинчи кунлари кучайиб боради. Тана ҳарорати субфебрил даражага кўтарилади, айрим ҳолларда 38—39 даражагача етади ва бир ҳафтагача давом этади, сўнг аста-секин пасаяди.

Нерв ўчоқ белгилари бош мия лат ейишининг даражасига ва унинг жойлашган ерига боғлиқ бўлади. Қонни таҳлил қилганда лейкоцитларнинг кўпайгани кузатилади. Субарахноидал бўшлиққа қон қуйилганини орқа мия бўшлиғини пункция қилганда таҳлилга олинган ликвор тасдиқлайди. Агарда мия қутиси ичида босим жуда баланд бўлса, бош миянинг эзилиш белгилари пайдо бўлса, бундай ҳолатда орқа мия бўшлиғини пункция қилиш ман қилинади.

3) Субдурал гидромалар. Бош мия жароҳатланиши натижасида субдурал гидромалар ҳам ҳосил бўлади. Уларнинг келиб чиқиши тўғрисида ҳар хил гипотезалар бўлиб, улардан бири бош мия лат еганида тўр парда катта бўлмаган ерида қийшиқ йиртилади ва бу йиртилган ери клапан механизмда бир томонга, яъни субдурал бўшлиғига очилади. Бош мия қон томирларининг ҳар бир систолик кўтарилишида (босимида) тўр парданинг йиртилган ери очилади ва катта бўлмаган ҳажмда ликвор субарахноидал бўшлиғидан субдурал бўшлиғига ўтади. Диастола вақтида (босимида) эса бу клапан ёпилиб қолади. Натижада аста-секин суюқлик субдурал бўшлиғида кўпайиб боради ва мия қутисининг ичидаги бўшлиқ тўлғунига қадар давом этади. Бош миянинг пульсацияси тўхтайти ва миянинг эзилиш белгилари пайдо бўлади.

Субдурал гидромалар тиниқ ёки қон аралаш бўлади. Уларнинг ҳажми бош миянинг лат ейишидан кейин пайдо бўладиган шишга боғлиқ бўлади ва 10—100 см. куб ҳажмдан ошмайди. Субдурал гидромаларнинг клиник кечиши субдурал гематомаларнинг клиник кечишига ўхшаган бўлади. Уларни бир-биридан неврологик белгиларига ва рентгенологик текширишларига қараб ажратиш бўлмай-

ди. Уларнинг ташхисини аниқлашда фрезе қидирув тешигини қўйиш ёки компьютер томография усули аҳамиятга эга ҳисобланади.

4) Бош миянинг шишиши ва бўкиши. Бош миянинг ёпиқ жароҳатланишида ҳамма беморларда мия шишиши пайдо бўлади. Бу шишнинг бош мия жароҳатланишининг оғир ёки енгил даражасига қараб, тараққий этиши ҳар хил бўлади. Бундай ҳолларда бош миянинг ҳажми катта бўлади ва оғирлиги ошади. Бош мия лат ейишининг оғир даражаси бўлса, мия шишиши жароҳатланишни олгандан сўнг бир неча дақиқа ёки соат ўтгач бошланади. Айрим ҳолларда бош миянинг шишиш белгилари секинлик билан 1—2 кун ўтгандан кейин пайдо бўлади. Агарда даволаниш ўз вақтида бошланса ва тўғри ўтказилса, ҳафтанинг охирига бориб шиш белгилари камая бошлайди ва иккинчи ҳафтанинг охирига охирида йўқолиб кетади. Айрим ҳолларда бош мия шишиши, айниқса инфекция қўшилган вақтида ундан кўпроқ чўзилиши мумкин. Лекин мияси лат еган беморларнинг 3 фоизда бош мия шишиши эзилишнинг асосий сабабларидан бири ҳисобланади.

Бош мия шиши пайдо бўлишида мия моддасининг лат еган ерида қон айланиши бузилади. Натижада гипоксия пайдо бўлади, вена қон томирлари кенгайди, улар деворларининг ўтказувчанлиги пайдо бўлади. Қон суюқлиги қон томирлари ичидан ташқарига чиқади ва қон томирлар атрофида (периваскуляр) шиш пайдо бўлади. Булар қўшилиб, бош мия шишини беради. Бош мия шиши олдинига лат еган ерига, битта бўлагига, қўшни иккита бўлакларига, битта яримшарига ва бош миянинг иккала яримшарларига тарқалиши мумкин. Бош мия оғир жароҳатланганда унинг шишиши кучайиб, бош миянинг бўкишига олиб келиши мумкин, яъни бош мия шишиши хавфсиз хилидан хавfli хилига ўтади.

Бош мия шиши тараққий қилса, мия устуни эзилади. Натижада бош мия лат еганидаги дағал ўчоқ белгилари йўқолиб кетади ва мия устунининг белгилари пайдо бўлади. Беморларнинг аҳволи оғирлашади, у кома ҳолатига тушади, нафас олиши ва юрак-қон томирлар тизимининг иш фаолияти бузилади. Чаноқ органлари иш фаолиятининг назорати йўқолади. Беморлар ўрнига сийиб қўядилар, ахлатини тута олмайдилар. Бош мия шиши натижасида пайдо бўлган эзилиш белгилари дори-дармонлар билан даволанганида йўқолмаса, бундай беморлар жарроҳлик усули билан даволанадилар.

5) Пневмоцефалия. Бош мия жароҳатланганда мия қутиси ичига қон куйилишидан ташқари, ҳаво кириб қолиши ҳам мумкин, буни пневмоцефалия дейилади. Пневмоцефалия ҳаво бўшлиқларини ушлайдиган бош мия суяклари синган вақтда содир бўлади. Бундай суякларга пешона, галвирсимон, понасимон ва чакка суягининг сўрғичсимон ўсиги киради. Болаларда бош суякларида ҳаво бўшлиқлари яхши тараққий этмагани сабабли бош мия жароҳат-

ланишида пневмоцефалия кузатилмайди. Лекин катта ёшдаги болаларда ва катта кишиларда пневмоцефалия бош мия жароҳатланишида кам бўлса-да, учрайди ва бош мия эзилишининг 0,4 фоизини ташкил қилади.

Таркибида ҳаво бўшлиғини ушлайдиган суяклар синса, бу бўшлиқ деворлари кўпинча бузилади. Синган суяклар остида бош миянинг қаттиқ пардаси бутун бўлса, ҳаво эпидурал бўшлиққа киради ва тўпланади. Агар қаттиқ парда йиртилган бўлса, тўр парда бутун қолса, ҳаво субдурал бўшлиққа киради. Бир йўла қаттиқ ва тўр пардалар жароҳатланиши натижасида уларнинг бутунлиги бузилади, ҳаво субарахноидал бўшлиққа ўтади ва мия қоринчалари ичига кириши мумкин. Ҳаво қоринчалар ичига кирганида пневмоэнцефалография қилгандан кейин пайдо бўладиган белгилар кузатилади. Жумладан, ҳавонинг бир қоринчадан иккинчи қоринчага ўтиши натижасида, беморлар бошининг ҳолатини ўзгартириш вақтида, бош мия ичида «суюқлиқнинг чайқалиши», «пуфакчалар ёрилиши» товушлари эшитилади. Кейинчалик вақт ўтиши билан бош мия қутиси ичига тўпланган ҳаво кўпчилик беморларда сўрилиб кетади. Беморларнинг оз қисмида эса бош миянинг бўшлиқларига сурункасига ҳаво кириши пешона суягининг синишида кузатилади. Натижада мия қутиси ичида босим ошиб боради. Пневмоцефалия доимий бўлиб қолади. Бундай ҳолатда беморларда умумий мия белгилари кучаяди. Бош оғриги, бош айланиши, кўнгил озиши, қусиш кузатилади. Асаб ўчоқ белгилари асосан лат еган пешона бўлагидан чиқади ва пешонада ўсаётган ўсма ёки абсцесс белгиларини эслатади. Бундай белгилар қарама-қарши томонида ҳаракат доирасида парез, мувозанат бузилиши, хотира пасайиши ёки йўқолиши, руҳият бузилиши ва Жексоннинг ҳаракат тутқаноғи аниқланади. Кўз олмаси тубида кўрув нерви дискида шиш пайдо бўлади.

КАЛЛА СУЯГИНИНГ ЭЗИЛИШИ

Бу жароҳатланиш бош мия жароҳатларининг алоҳида тури бўлиб, ташқи муҳитнинг каллага мунтазам равишда қисқа ёки узоқ вақт механик таъсири натижасида вужудга келади. Калланинг узоқ вақт мобайнида эзилиши натижасида уни ўраб турган юмшоқ тўқималарда, мия қутиси суяклариди ва бош мияда турли хил морфологик ўзгаришлар кузатилади.

Калланинг узоқ вақт эзилиши асосан ер қимирлаганда, уйлар ёки деворлар қулаганда, шахталар ва конлардаги портлашлар натижасида вужудга келади. Юқоридан қулаб тушадиган катта ҳажмдаги буюм олдин каллага урилади, кейин эса калланинг ўзи ерга, полга ёки бошқа нарсаларга урилиб эзилади. Юқоридан тушадиган жароҳатлантирувчи буюм каллага текканда унинг кинетик энергияси юмшоқ тўқималарга, мия суякларига ва бош мияга ўтади. Бу каллага қўшимча зарба бўлиб таъсир қилади ва бош мия жароҳатланади. Агар калланинг устида босиб ётган буюм оғир бўлса,

унинг эзиш таъсири кучли бўлади. Калла эзилиши узоқ вақт давом этганда бош миянинг чайқалиши ёки лат ейиши ҳам қўшилиб турли хилдаги жиддий асоратлар вужудга келади.

Калла узоқ вақт эзилганда бош мия қутиси ичидаги босим турғун ҳолда ошиб кетади. Бу эса бош миянинг патологик ўзгаришларини чуқурлаштиради. Кейинчалик эса каллани ўраб турган юмшоқ тўқималарда йирингланиш ва некрозлар пайдо бўлади. Некрозга айланган юмшоқ тўқималардаги токсинлар организмнинг заҳарланишига сабаб бўлади.

Калланинг эзилишида гумбазининг бир ёки иккала томонга ботиб синиши кузатилади. Айниқса юмшоқ тўқималар шиши қайтгандан сўнг калла шаклининг бузилганлиги яққол кўринади. Юмшоқ тўқималарнинг некрозга айланган соҳасида кейинчалик дағал чандиқлар пайдо бўлади ва сочлар чиқмай қолади.

Эзилиш белгилари бартараф қилингандан кейин қисқа вақт ичида каллани ўраб турган юмшоқ тўқималар шишади ва бу ҳолат 2—3 кунгача давом этади. Юмшоқ тўқималар шиши калласи эзилган ҳамма беморларда кузатилади. Калланинг узоқ вақт эзилишида вужудга келадиган ҳамма белгилар синдром сифатида ифодаланади ва 3 даражага бўлинади.

Узоқ вақт эзилиш синдромининг энгил даражасида калланинг эзилиш вақти 30 дақиқадан 5 соатгача давом этади. Бунда каллани ўраб турган юмшоқ тўқималарнинг ҳамма томонида вужудга келган шишлар ва организмнинг заҳарланиши энгил бўлиб, кейинчалик бутунлай йўқолиб кетади. Уртача оғир даражасида эса калланинг эзилиш вақти 2 соатдан 48 соатгача давом этади. Бу даражада каллани ўраб турган юмшоқ тўқималардаги яққол кўринган шишлар атрофидаги қўшни тўқималарга тарқалади, ўргача трофик ўзгаришлар ва заҳарланиш синдроми билан қўшилиб кетади. Оғир даражасида эса калланинг эзилиш вақти 24 дан 58 соатгача ва ундан кўп муддатни ўз ичига олади. Юмшоқ тўқималарнинг шиши калланинг ҳамма томонига ёйилади, трофика бузилади, некроз юз беради ва организмнинг заҳарланганлиги яққол кўриниб туради.

Эзилган юмшоқ тўқималарнинг некрозга айланган қисми қонга сўрилиши натижасида калласи узоқ вақт эзилган беморларга хос бўлган неврологик ва заҳарланиш белгилари вужудга келади. Уларнинг оғир-енгиллиги калланинг узоқ вақт эзилиш синдроми ва бош миянинг нечоғли жароҳатланишига боғлиқ бўлади. Беморларни бош айланиши, кўнгил айнаши, кўп марта қусиш, ич кетиши ва умумий ҳолсизлик безовта қилади. Беморларнинг тана ҳарорати кўтарилиб, айрим ҳолларда 39-40°C гача этади. Нафас олиши қийинлашади ва ритми (мароми) бузилади. Бу ҳолат каллани ўраб турган юмшоқ тўқималарда вужудга келган шиш, трофик ўзгаришлар ва заҳарланиш бартараф бўлгунга қадар давом этади ва калланинг узоқ вақт эзилиш синдромининг оғир-енгиллик даражасига боғлиқ бўлади. Синдромнинг энгил даражасида бу вақт 9-11 кун, ўрта даражасида эса 12-14 кун давом этади, оғир даражасида эса 15 кун ва бундан кўпга чўзилади.

Калланинг узоқ вақт эзилишига яна бош миянинг жароҳатланиш белгилари ҳам қўшилиб кетади. Бундай беморларда бош мия жароҳатланишининг ташхисини тўғри қўйиш, оғир-енгиллик даражасини аниқлаш ва даволаш усуларини қўллаш қийин муаммога айланади. Бу масалаларни ҳал қилишда компьютер томографиядан фойдаланилади.

Бош миянинг ёпиқ жароҳатланишини ташхислаш. Бош мия жароҳатланишига ташхисни аниқ қўйишда беморларнинг шикоятлари, анамнези, клиник ҳолати, маҳаллий ўзгаришлари, неврологик умумий ва асаб ўчоқ белгилари ва уларнинг вақт ўтиши билан динамикасида ўзгаришларини хронологик равишда таҳлил қилиб, хулоса чиқаришга асосланилади. Лекин ташхисни аниқлаш учун фақатгина клиник ва неврологик текширишлар етарли бўлмайди. Айниқса беморларнинг аҳволи оғир бўлганда ва бирламчи асаб ўчоқ белгиларига яна мия устунининг ўчоқ белгилари қўшилган бўлса, ташхисни тўғри қўйишда параклиник усуллар қўлланилади. Ҳамма беморларнинг бош мия суяклари икки томонлама рентген тасвирига туширилади ЭХО энцефалография қилинади, кўрув нервнинг диски текширилади. Ташхисни аниқлашда шу текширишлар етарли бўлса, бошқа параклиник усуллар қўлланилмайди. Агар қўйилган ташхисга шубҳа бўлса ёки ташхисни аниқлаш имконияти бўлмаса, бошқа параклиник текшириш усулларидан (электроэнцефалография, пневмоэнцефалография, ангиография, компьютер томография) биттасини қўллашга тўғри келади. Ташхисни қўйишда айрим ҳолларда қидирув тешиги (трефинация) ҳам қўйилади.

Бу усуллар ёрдамида бош мия қутиси ичига қўйилган қон (гематомалар)ни, гидрома ва бошқа патологик ўчоқларни топиб ташхис қўйилгандан кейин беморларга тўғри даволаш усуллари қўлланилади.

Бош миянинг ёпиқ жароҳатланишини даволаш. Бош мияси жароҳатланган ҳамма беморлар касалхона шароитида, нейрохирургия, травматология ва хирургия бўлимларида даволанади. Жароҳатланишнинг оғирлик даражасига қараб белгиланган вақтни тўшак-кўрпа режимида ўтказиш зарур. Бош мияси жароҳатланган беморларнинг бошига биринчи кун муз халта қўйилади. Уларга икки усулда даволаш ўтказилади: 1) консерватив ва 2) жарроҳлик усулида.

Консерватив даволаш усули асосан бош мия чайқалишида ва лат ейишида қўлланилади. Бош мия эзилиши ва лат ейишининг бир қисми жарроҳлик усулида ўтказилади. Бу беморларга яна бир-йўла консерватив даволаш усули ҳам қўлланилади.

Консерватив даволаш усули қўлланилганида беморларни безовта қилаётган белгиларга (симптомларга) ва бош мия жароҳатланиши натижасида пайдо бўладиган асоратларга (патогенезига) қарши дорилар берилади.

Энг аввало бош мия жароҳатланиши натижасида пайдо бўлган ва безовта қилаётган умумий мия белгилари аниқланати. Бош оғриганда анальгетиклар ва уларнинг турли бирикмаларидан анальгин, баралгин, цитрамон, бош айланса ва кўнгил айниса, платифиллин, кўп марта қайт қилса, аминазин, пипольфен, церукал, атропин, уйқуси бузилса, элениум, барбитуратлар, димедрол ва бошқа дорилар берилади.

Беморларда ҳаракат ва руҳий-ҳаракат безовталаниши бўлса ухлатувчи ва тинчлантирувчи нейролептик дорилардан барбамил, димедрол, дроперидол буюрилади. Агар жуда кучли безовталаниш бўлса, барбитурат кислоталарининг қисқа вақт ичида таъсир қиладиганларидан седуксен, реланиум, гексенал берилади. Бош мия қутиси ичида гематомаларга тахмин қилинса, уйқу, наркотик ва нейролептик дориларни бериш бутунлай ман қилинади.

Бош мия қутиси ичидаги босим ошиб кетганда дегидратация: глюкозанинг 20—40 фоизли, магний сульфатнинг 25 фоизли эритмалари ва сийдик ҳайдайдиган дорилар — диакарб, фуросемид, глицериннинг 30 фоизли эритмаси, лазикс, маннит, маннитол тавсия қилинади. Бош миянинг шишишига қарши дегидратация қилиш усули билан организмдан суюқликни ҳайдаш билан бирга турли хил тузлар ҳам чиқариб ташланади. Натижада қондаги сув-электродит мувозанати бузилади. Бу эса организмда моддалар алмашинувининг бузилишига сабаб бўлади. Бу ўзгаришларнинг олдини олиш мақсадида организмга етарли миқдорда таркибида турли хил микро элементлар бўлган суюқликлар қўйилади.

Бош миянинг қандай жароҳатланганидан қатъи назар, беморларга «В» гуруҳига мансуб витаминлар, аскорбинат ва никотинат кислота етарли миқдорда берилади. Бош мияси лат еган беморларда нерв-ўчоқ белгилари дағал бўлади. Бундай ҳолларда антихолинэстераза препаратлари: прозерин, галантамин, оксазил, дезокси-пеганин тайинланади.

Субарахноидал бўшлиққа қон қуйилганда ёки бош мия қутисини ташқи томондан ўраб турган тери ва бошқа юмшоқ тўқималар жароҳатланганда, уларнинг бутунлиги бузилиб, қон ташқарига ёки шу юмшоқ тўқималар оралиғига оқаётган бўлса, беморларга қон тўхтатадиган дорилар — кальций глюконат, кальций хлорид, аминокaproн кислота, викасол, дицинон берилади.

Тана ҳароратининг ўзгаришлари бош мия оғир лат еганда, кўпинча марказий гипертермия ҳолатида кузатилади. Бу эса гипоксиянинг кучайишига сабаб бўлади. Бош мия резистентлигини гипертермияга ва гипоксияга қарши оцириш тадбирлари: умумий гипотермия, краниоцеребрал гипотермия, гипербарик оксигенация ўтказилади. Бош мия оғир жароҳатланганда инфекция ва трофик асоратлар (пневмония, менингит, энцефалит, тромбофлебит, ётоқ яралар) пайдо бўлмаслиги ва уларнинг олдини олиш учун антибиотиклар, сульфаниламидлар берилади. Беморларни ҳар

3—4 соатда ўрнида айлантириб турилади, камфора спирти билан орқа ва ёнбошларини артиб турилади.

Қон айланиши бузилишларини нормаллаштириш ва шок белгиларини йўқотиш, қон томирларда айланаётган қон ҳажмини кўпайтириш керак бўлади. Бунинг учун қон, қон зардоби, юқори молекуляр суюқлик (полиглюкин) ва қон ўрнини босадиган бошқа суюқликлар вена қон томирига етарли даражада қуйилиши керак. Шу билан бирга марказий нерв тизимини рағбатлантирувчи, адренореактив тизимни қўзғатувчи ва қон босимини тез қўтарувчи препаратлар: адреналин, норадреналин, мезатон ва бошқалар қўлланилиши лозим.

Узоқ вақт кома ҳолатида ётган ҳамма беморларда метаболизмнинг оғир ўзгаришлари учрайди, кислота-ишқор мувозанати бузилади, нафас олиши ўзгаради. Буларнинг ҳаммаси организмда гипоксиянинг кучайишига сабаб бўлади. Буни бартараф этиш учун тўғри нафас олишни таъминлаш, керак бўлиб қолса аппарат ёрдамида сунъий нафас олдириш, қонда ацидоз бўлса, натрий бикарбонат эритмасини қонга қуйиш, қон айланишида микроциркуляцияни яхшилаш учун беморларга пирацетам, ноотропил, аминалон ва бошқа дорилар тайинланади.

Организмдаги энергетик баланс бошқарувини парентерал ва зонд билан овқатлантириш орқали таъминлаш зарур.

Беморлар беҳуш ётганда чаноқ органларининг иш фаолиятини назорат қилолмайдилар. Улар ётган жойларини булғаб қўядилар. Шунинг учун сийдик йўлига катетер қўйиб, сийдикни чиқариш тавсия этилади. Сийдик пуфаги бир кунда икки марта антисептик дорилар (фурацилин, риванолнинг суюлтирилган эритмаси) билан юйиб турилади. Ичи қотиб қолган бўлса (қабзият) кунора тозаловчи ҳуқна қилинади. Беморлар тузала бошлаганда, юрак-қон томир ва нафас олиш тизимлари асли ҳолига келганда сўрувчи дорилар (шишасимон тана, гумизол, ФИБС, алоэ экстракти, лидаза, церебролизин) тавсия қилинади. Бош мия лат ейиши натижасида қўл ва оёқларида пайдо бўлган кучсизланишни ёки фалажликни камайтириш, мускуллар ишини асли ҳолига келтириш учун беморларга уқалаш (массаж) ва даволаш бадантарбия машқлари ўтказилади.

Бош миянинг жароҳатланишида мия қутиси устини ёпиб турган тери ва бошқа юмшоқ тўқималарда кесилган, ёрилган ва йиртилган яралари бўлганда аввало шу яраларга бирламчи жарроҳлик ишлови берилади, сўнгра эса асосий операция бажарилади.

Бош мия суякларининг синган бўлаклари мия тўқималари ичига ботиб кирганда, мия қутиси ичида пайдо бўладиган гематомалар, субдурал гидромалар, пневмоцефалия ва қайтмас бош мия шиши жарроҳлик усулида даволанади. Бош мияда қилинадиган жарроҳлик операциялари бош мия суякларининг ботиб синган бўлакларини тўғрилаш; суяк-пластик ва декомпрессион — резекция трепан-

нациясидан иборат. Ёш болаларда бош мия жароҳатланганда бош мия суяклари кўпинча ботиб синади. Бундай ҳолларда болаларнинг бош суякларини сақлаб қолиш мақсадида ботиб синган суяк четига қўйилган фрезе тешиги орқали элеватор ёрдамида синган қисми тўғриланади. Бу операция умумий оғриқ қолдириш усулида бажарилади. Бош мия суякларининг суяк-пластик трепанацияси қуйидаги ҳолларда қўлланилади: а) беморнинг умумий аҳволи қониқарли ёки ўртача оғир даражада бўлиб, эс-ҳуши жойида бўлганда; б) бош мия суяклари синмаган ёки дарз кетиб синган бўлса; в) суяклар импрессион ва депрессион ботиб синганда; г) операция тамом бўлиши олдидан бош мия шиши ривожланмаганда ва беморларнинг умумий аҳволи қониқарли қолганда бош мия суякларининг курагини сақлаб қолиш имконияти бўлади.

Бош мия қутисининг суяк-пластик трепанациясини бажаришда тери апоневроз билан бирга тақасимон шаклда кесилади ва қон тўхтатилади. Суякка қўйилган фрезе тешиклари Жексоннинг симли арраси ёрдамида бирлаштирилади. Суяк, суяк усти парда қуроғи ҳосил бўлади. Мия қутисининг ичига ботиб синган қисми қуроқ ўртасида қолади ва қаттиқ буюм билан босиб тўғриланади. Сўнгра суяк қуроғи ўз ўрнига қўйилади.

Агар эпидурал ва субдурал бўшлиқларда ва мия моддаси ичида гематомалар бўлса, олиб ташланади. Бош мия моддасидан ва пардалардан оқаётган қон тўхтатилади. Бош миянинг эзилиши барта-раф қилингандан кейин суяк-пластик трепанациясида кесилган ҳамма моддалар қаватма-қават тикилади ва операция тамом бўлади. Тери-апоневроз қуроғи остига ажратилган суюқликни чиқарувчи резина тасмаси қўйилади.

Бош мия суякларини суяк-пластик трепанация қилиш мумкин бўлмаса, декомпрессион - резекция трепанацияси қуйидаги ҳолларда қилинади: а) беморнинг умумий аҳволи оғир бўлиб, ҳушсиз бўлса; б) бош мия суяклари парчаланиб синган бўлса; в) операцияни якунлаш вақтида бош миянинг шиши тараққий этаётган бўлиб, беморнинг аҳволи борган сари оғирлашганда бош мия суякларини ўз ўрнида сақлаб бўлмайди ва қаттиқ пардани ҳам тикмасдан қолдирилади.

Бош мия суякларининг декомпрессион-резекция трепанациясини бажаришда операция режалаштирилган майдонда тери ва унинг остидаги юмшоқ тўқималарни кесиш қуроқ ёки чизиқ шаклида бажарилади. Бош мия суяги устидаги юмшоқ тўқималардан ажратилади ва қон оқиши тўхтатилади. Мия суяклари парчаланиб синган бўлса, улар мўйчинок билан олиб ташланади. Нуқсоннинг ўлчови камида 6х6 см бўлиши керак.

Бош мия қутиси ичидаги пардаларо бўшлиқларда шаклланган гематомалар ва мия моддаси ичига қуйилган қон олиб ташланади. Бош мия моддасидан ва пардаларидан оқаётган қон тўхтатилади. Мия суягининг нуқсони бор ерда қаттиқ парданинг бутунлиги

тикланмайди. Фақатгина кесилган апоневроз, тери ости тўқималари ва тери тикилади.

Энса суягининг синиши натижасида миячада гематома пайдо бўлса, мия устунининг эзилиши вужудга келади. Унинг олдини олиш мақсадида беморга шошилиш равишида Одди жарроҳлик операцияси ўтказилади.

Операциядан кейин беморлар реанимация бўлимида умумий ахволи яхшироқ бўлгунга қадар даволанадилар. Кейинчалик беморлар бўлимга ўтказиладилар ва даволаш давом эттирилади.

УМУРТҚА ПОҒОНАСИ ВА ОРҚА МИЯНИНГ ЖАРОҲАТЛАНИШИ.

Ташқи муҳитнинг механик ёки физик таъсири натижасида умуртқа поғонаси орқа мия ва уни ўраб турган тўқималар билан бирга жароҳатланади. Буюмнинг аъзога теккан ерида юмшоқ тўқималар ва умуртқалар жароҳатланади. Агар буюмнинг таъсир кучи кўпроқ бўлса, бирийўла орқа мианинг жароҳатланиши ҳам кузатилади.

Умуртқа поғонаси ва орқа мианинг қисқача анатомияси ва физиологияси. Ҳар бир кишининг танасида ёшидан ва катта-кичиклигидан қатъи назар, умуртқа поғонасида 33 (34) та умуртқа бўлади. Улардан 7 таси бўйин соҳасида, кўкракда — 12, белда — 5, думғазда — 5 ва думда — 4 (5) та умуртқа жойлашган бўлади. Ҳар битта умуртқанинг танаси, равоғи, орқа ўткир қиррали ўсиғи, тананинг икки томонида кўндаланг ўсиқлари, бўғим сатҳлари ва тананинг пастки ва юқори сатҳида тоғай толаларидан ташкил топган фиброз ҳалқадони, унинг ўртасида эса лиқилдоқ ўзаги бўлади. Умуртқалар бўғим сатҳлари, фиброз ҳалқадони, бойлам ва мускуллар орқали бир-бири билан ёпишиб, умуртқа поғонасини ҳосил қилади. Умуртқа таналарининг орқа томонида, равоқлар олдида умуртқа поғонасининг канали жойлашган бўлиб, думғаз тешиги билан тугалланади. Канал ичида орқа мия ўз компонентлари билан жойлашади. Ташқи томонида орқа мианинг қаттиқ пардаси, унинг остида тўр парда ва орқа мияга ёпишган ҳолатда юмшоқ парда бўлади. Бу пардалар орасида бўшлиқлар бор. Қаттиқ парда устида эпидурал бўшлиқ бўлиб, ёғ тўқималари, артерия, вена қон томирлари ва лимфа томирлари бор. Қаттиқ ва тўр пардалар оралиғида субдурал бўшлиқ бўлиб, бўш бўлади. Тўр ва юмшоқ пардалар оралиғида, субарахноидал бўшлиғида ликвор айланиб юради. Бу бўшлиқни яна ликвор бўшлиғи ҳам дейилади.

Орқа мианинг қон билан таъминланиши асосан умуртқа артерияларининг ҳисобига бўлади. Бу артериялардан олдинги ва орқа қон томирлари ажралиб, мианинг олдинги ва ён орқа эгатларидан пастга тушади. Буларга бир хил номдаги веналар ҳамроҳ бўлади. Артериялардан ён шохлари ажралиб, орқа мианинг атрофида

бир-бири билан қўшилиб, орқа миянинг сатҳида ингичка тола-лардан ташкил топган қалин чигални ҳосил қилади ва орқа мияни озиқлантиради. Орқа мия артериялари яна қўшимча илдизча артерияларидан қон билан таъминланади.

Орқа миянинг узунлиги катта ёшдаги одамларда 41—45 см, диаметри 11—16 мм бўлиб, биринчи бўйин умуртқаси юқори сатҳининг тўғрисида бошланади ва биринчи-иккинчи бел умуртқалари тўғрисида тугалланади. Янги туғилган болаларда эса орқа мия иккинчи учинчи бел умуртқалари тўғрисида тамом бўлади. Орқа мия оқ ва кулранг моддалардан ташкил топган. Кулранг модда орқа миянинг ўртасида жойлашади, оқ модда эса кулранг моддани ўраб туради.

Орқа миянинг кулранг моддаси капалак шаклида бўлиб, олдинги, орқа ва рудимент ҳолатида ён шохлардан ташкил топган. Олдинги шохларида пирамид ҳужайралар, орқа шохларида сезувчи ҳужайралар, ён шохларида эса вегетатив ҳужайралар жойлашган. Бу ҳужайралар ҳаракатлантирувчи, сезувчи-ўтказувчи йўллارнинг ва вегетатив толаларнинг таналари ҳисобланади. Кулранг модда орқа миянинг хусусий аппарати дейилади. Оқ модда кулранг модданинг атрофини ўраб туради ва орқа миянинг ўтказгич йўллари-ни ташкил этади.

Ҳаракат ўтказгич йўлининг кесишган биринчи нейрони ва юзаки сезувчанлик ўтказгич йўлининг кесишган иккинчи нейрони орқа мияда эксцентрик, яъни Ауэрбах — Флатау қонунига асосланган ҳолида жойлашади. Ўтказгич йўллар қанчалик узун бўлса, яъни оёқни ва тана пастки қисмининг актив ҳаракатини ва юзаки сезувчанлигини таъминлайдиган йўллар орқа миянинг ташқи томонида, ҳаракат ўтказгич йўллари қисқа бўлса, қўл ва тананинг юқори қисмини иннервация қиладиган йўллар орқа миянинг медиал қисмида жойлашади.

Орқа мия организмда тоник, трофик ва рефлектор вазифасини бажаради, чаноқ органларининг иш фаолиятини назорат қилади. Орқа миядан ҳаракат ва сезувчанлик ўтказгич йўллари ўтади. Орқа мия жароҳатланганда шу жароҳатланган ернинг пастки қисмида орқа мия иш фаолиятининг бузилишидан ташқари, яна фаол ҳаракати ва сезувчанлик бузилади.

Умуртқа поғонаси орқа мия жароҳатланишининг патогенези ва турлари. Ташқи муҳитнинг механик таъсири натижасида умуртқа поғонасида турли хилда бўлган ғайритабiiй ҳолат вужудга келади. Бу эса бирийўла умуртқа поғонаси, орқа мия ва уларни ўраб турган юмшоқ тўқималарнинг жароҳатланишига сабаб бўлади. Булар куйидагилар:

- 1) ташқи кучнинг таъсири натижасида организмда, яъни умуртқа поғонасида ҳаддан ташқари букилиш вужудга келади;
- 2) таъсир қилаётган куч организмнинг ҳаддан ташқари ёзилишига олиб келади;

3) оғирлик таъсир кучи умуртқа поғонасининг бўйламасига тушади;

4) механик таъсир кучи теккан вақтда организм ҳаддан ташқари букилиши билан бирга ўз ўқи атрофида умуртқа поғонаси айланиб кетади;

5) ташқи муҳитнинг механик таъсир кучи умуртқа поғонасига ва уни ўраб турган юмшоқ тўқималарга тўғридан-тўғри таъсир қилиши кузатилади.

Бундай механик таъсир кучи умуртқа поғонасига ва унинг атрофига теккан вақтда турли хилда бўлган жароҳатланишлар вужудга келади. Ташқи кўринишига қараб бу жароҳатланишлар икки хил бўлади:

1) умуртқа поғонаси ва орқа миянинг очиқ жароҳатланиши. Бундай жароҳатланишда ташқи муҳитнинг таъсир кучи теккан ерида тери ва унинг остидаги юмшоқ тўқималарнинг анатомик тузилиши бузилган бўлади. Бундай жароҳатланиш асосан ўқ теккан вақтда ва санчилган ярада учрайди;

2) умуртқа поғонаси ва орқа миянинг ёпиқ жароҳатланиши. Бу жароҳатланишда тери ва тери ости тўқималарининг бутунлиги сақланган бўлади.

Умуртқа поғонасининг ёпиқ жароҳатланиши икки хил бўлади:

1) умуртқа поғонасининг асоратсиз жароҳатланиши. Бундай жароҳатланишда орқа мия ва илдизчаларининг иш фаолияти бузилмаган бўлади;

2) умуртқа поғонасининг асоратли жароҳатланиши. Асоратли жароҳатланишда бирийўла орқа мия ва илдизчаларининг иш фаолияти бузилган бўлади.

Умуртқа поғонаси ёпиқ жароҳатланишининг турлари: а) юмшоқ тўқималарнинг лат ёйиши; б) бойламларнинг чўзилиши ва узилиши; в) умуртқалар орасида жойлашган дисklarнинг жароҳатланиши; г) умуртқаларнинг қисман ва бутунлай ўрнидан чиқиши; д) синиқлари; е) чиқиқларнинг синиқлар билан бирга бўлиши.

Ташқи муҳитнинг кучи умуртқанинг қайси ерига кўпроқ таъсир қилишига қараб, синиқларнинг турлари қуйидагича бўлади: а) умуртқаларнинг танаси эзилиб, парчаланиб ва бўлакланиб синади; б) умуртқаларнинг танаси бутун қолган ҳолда уларнинг алоҳида равоқлари синади; в) алоҳида орқа ва кўндаланг қиррали ўсиқлари синади; г) умуртқа танаси, равоғи, орқа ва кўндаланг қиррали ўсиқларининг синиқлари битта ва ундан кўп умуртқаларда қўшилиб учраши мумкин.

Адабиётда келтирилган маълумотларга кўра, умуртқаларнинг ёпиқ жароҳатланишида бундай синиқлар бошқа суякларнинг ҳамма хил синиқларига нисбатан 2,6—4 фоизни ташкил қилади. Агар шу синиқлар 100 фоиз деб ҳисобланса, ундан 50—70 фоизида асоратсиз жароҳатланиш кузатилади. Уларда орқа мия ва илдизчаларининг иш фаолияти бузилмаган бўлади. Умуртқаси синган бе-

морларнинг 30—50 фоизида эса асоратли жароҳатланиш бўлиб, бирийўла орқа мия ва илдизчаларининг иш фаолияти бузилади. Умуртқалари асоратли жароҳатланган беморларнинг 50 фоизида миянинг кўндалангига иш фаолияти тўлиқ бузилган бўлади. Қолган беморларда эса миянинг қисман жароҳатланиш белгилари ва илдизчаларнинг сегментар бузилишлари кузатилади.

Умуртқаларнинг асоратли жароҳатланишида организмга таъсир қилаётган буюмнинг оғир-енгиллигига, кучига қараб орқа мия моддасида турли хил морфологик ўзгаришлар вужудга келади. Бу морфологик ўзгаришлар орқа миянинг оқ ва кулранг моддасига майда нуқта шаклидаги қон қуйилишидан бошлаб, орқа миянинг лат ейиши ва тўлиқ узилиб кетишигача кузатилади. Ёш болаларда орқа миянинг жароҳатланиши, яъни чайқалиши, лат ейиши ва эзилиши умуртқаларнинг бутунлиги бузилмаган ҳолатда ҳам учрайди.

Орқа мия жароҳатлари таснифи. Орқа миянинг жароҳатланиши натижасида пайдо бўлган морфологик ўзгаришлар хасталикнинг клиник кечишида турли хилда бўлган неврологик белгиларнинг вужудга келишига сабаб бўлади. Бу белгиларнинг дағаллигига ва уларнинг динамик кузатувида ўзгаришларига қараб, орқа миянинг жароҳатланиши ўзининг клиник таснифига эга. Улар қуйидагилар:

1. Орқа миянинг чайқалиши.
2. Орқа миянинг лат ейиши.
3. Орқа миянинг эзилиши.

1. Орқа мия чайқалишининг клиникаси. Орқа миянинг чайқалиши бошқа жароҳатланишлар орасида енгил хили ҳисобланади. Чунки ташқи таъсир кучи орқа мияга теккан вақтда миянинг оқ ва кулранг моддаларида морфологик ўзгаришлар майда-майда нуқта шаклида қон қуйилиши билан чегараланган бўлади. Орқа миянинг анатомик тузилиши бузилмаган бўлади. Бундай морфологик ўзгаришларда орқа миянинг иш фаолияти тўсатдан бутунлай ёки қисман бузилиши мумкин. Агар орқа миянинг иш фаолияти бутунлай бузилган бўлса, шу жароҳатланган еридан пастки қисмида фаол ҳаракат йўқолади (плегия) юзаки ва чуқур сезувчанлиги йўқолади (анестезия), мускулларнинг тонуси йўқолади (атония), пай рефлекслари чақирилмайди (арефлексия), чаноқ органларининг иш фаолияти бузилади, сийдиги ва ахлати тўхтаб қолади. Беморлар сийдик қопининг тўлганини сезмайди. Орқа мия фаолиятининг тўсатдан бузилиши орқа мия шоки дейилади.

Орқа миянинг чайқалишида унинг иш фаолиятини қисман бузилиши кузатилади. Бундай ҳолатларда орқа миянинг жароҳатланган еридан пастки қисмида танада фаол ҳаракатлар чегараланган, яъни кучи камайган бўлади (парез), юзаки ва чуқур сезувчанлиги пасайган (гипостезия) бўлади. Бир йўла мускулларнинг тонуси пасайган (гипотония), пай рефлекслари ва патологик реф-

лекслар чақирилмайди. Чаноқ органларининг иш фаолияти ҳам бузилган бўлиб, сийдик ва ахлат келиши тўхтаб қолади, лекин беморлар сийдик қопи тўлганини сезадилар.

Беморнинг орқа мия бўшлиғи пункция қилинса, ликвор тиниқ, рангсиз, таркиби ўзгармаган, ликвор босими эса меъёрида бўлади. Айрим ҳолларда ликвор таркибида кўп бўлмаган нейтрофиллар пайдо бўлиши кузатилади.

Орқа мия чайқалишида иш фаолиятининг бутунлай бузилиши, яъни орқа мия шоки узоқ вақтгача чўзилмайди. Бу жароҳатланишдан сўнг бир неча соатдан 1—2 кунгача, айрим ҳолларда бир ҳафтагача ва ундан кўпроқ давом этади. Сўнгра орқа мия иш фаолиятининг тикланиш белгилари пайдо бўлади. Аста-секин оёқларнинг бармоқларида фаол ҳаракатлар пайдо бўлади. Оғриқ сезувчанлиги пайдо бўлади ва борган сари кўпайиб нормаллашади. Оёқларида мускуллар тонуси ва рефлекслари пайдо бўлади. Ишлаган оёқларга куч киради. Чаноқ органларининг иш фаолияти ҳам меъёрига келади. Бунда тикланиш белгилари давом этади. Узоғи билан 3—4 ҳафта ичида жароҳатланган орқа миянинг иш фаолияти бутунлай тикланади, асорат қолмайди. Орқа мия чайқалиши қайтувчи ёки физиологик жараён дейилади.

2. Орқа миянинг лат ейиши клиникаси. Орқа миянинг лат ейиши жароҳатланишнинг энг оғир тури ҳисобланади. Бунда орқа миянинг анатомик тузилиши бузилади. Ташқи куч таъсирида орқа мия лат ейди, ҳажмли қон қуйилади, мажақланади ва ҳатто орқа мия узилиб кетади. Лат ейишининг клиник кечишида ва жароҳатланиш олган вақтда тананинг пастки қисмида тўсатдан фаол ҳаракат йўқолади, мускулларнинг тонуси пасайиб кетади, пай рефлекслари чақирилмайди. Юзаки ва чуқур сезувчанлик ҳам йўқолади. Чаноқ органларининг иш фаолияти бузилиб, тўхтаб қолади. Беморлар сийдик қопи тўлганини сезмайдилар. Орқа мия шоки содир бўлади.

Орқа мия бўшлиғи пункция қилинса, ликвор кўпинча қон аралаш, лойқа, таркибида оқсиллар миқдори ва ҳужайралар (нейтрофиллар) сони кўпайиб кетади. Улар қондан ўтган бўлади. Ликвор босими ўзгармай қолади.

Орқа мия лат еганда шок узоқ вақт давом этади ва адекват тикланиш белгилари пайдо бўлмайди. Қарийб 4—5 ҳафта ўтганидан сўнг орқа мия шоки аста-секин йўқолиб, ўрнига жароҳатланишнинг кейинги босқичига, яъни орқа мия автоматизмига ўтади. Орқа миянинг лат еган еридан пастки қисмининг мустақил ишлашига автоматизм дейилади.

Орқа миянинг лат еган еридан пастки қисмининг мустақил ишлаши тўсатдан бўлмайди. Аста-секин беморларнинг оёқларида бўшашган шоллик камайиб боради ва йўқолиб кетади. Бирйўла шол бўлган оёқларида мускулларнинг тонуси пайдо бўлади ва ошиб боради, гипертонус юзага келади, охирида эса тонуси ошган мус-

кулларда контрактура ҳосил бўлади. Мускулларнинг тонуси ошиб борган сари оёқларида пай рефлекслари чақирилади, улар ошиб боради, натижада гиперрефлексия кузатилади. Оёқларининг иккала томонида патологик рефлекслар чақирилади. Тизза қопқоқларида ва товонларида клонуслар пайдо бўлади. Ҳимоя рефлексии чақирилади. Мускулларнинг тонуси ошиб кетганлиги сабабли оёқларида суст ҳаракатни текшириш қийинлашади. Лекин фалаж бўлган оёқларда фаол ҳаракатлар, сезувчанлик ва чаноқ органларининг иш фаолияти умр бўйи тикланмай қолади. Бундай неврологик ўзгаришларнинг асосида орқа мианинг анатомик тузилишининг бузилиши ётади. Орқа мия моддаси лат еган ерида морфологик тикланиш ҳеч қачон бўлмайди. Ўлган тўқималар сўрилиб кетади, қолганлари атрофияга учрайди ва бириктирувчи тўқималардан чандиқлар ҳосил бўлади. Шунинг учун орқа мианинг лат ёйиши қайтмас ёки органик жараён дейилади.

3. Орқа мия эзилишининг клиникаси. Умуртқа поғонасининг жароҳатланишида орқа мианинг эзилиши ҳам кузатилади, лекин у лат ёйишига нисбатан камроқ учрайди. Орқа мия эзилишининг асосий сабаблари: а) эпидурал гематома; б) орқа мианинг шиши; в) синган умуртқанинг суяк парчаси; 2) умуртқааро юмшоқ тўқималар.

Орқа мианинг жароҳатланишига учраган беморларда эзилиш белгилари тўсатдан бўлмайди. Олдинги орқа мия иш фаолиятининг қисман бузилган белгилари кузатилади. Айрим ҳолларда бу бузилиш Броун — Секар синдромига сабаб бўлади. Бу синдром орқа мианинг бир томони лат еганида учрайди ва ўз томонида лат еган ўчоқнинг пастки қисмида фаол ҳаракатлар ва чуқур сезувчанлик йўқолади, мускулларнинг тонуси пасайиб кетади, рефлекслар чақирилмайди. Лекин орқа мианинг шу жароҳатланган томонида юзаки оғриқ сезувчанлик сақланган бўлади. Қарама-қарши томонда эса бу белгиларнинг тескарисии бўлиб, жароҳатланган соҳанинг пастки қисмида фаол ҳаракат ва чуқур сезувчанлик сақланиб қолади. Лекин юзаки оғриқ сезувчанлиги йўқолган бўлади. Орқа мианинг эзилишида бундай белгилар мажмуи узоққа чўзилмайди. Орадан бир неча соат ўтгач орқа мианинг эзилиш белгилари кучаяди, натижада орқа мианинг қўндалангига эзилиши келиб чиқади. Орқа мианинг иш фаолияти бутунлай бузилади. Эзилган жойнинг пастки қисмида иккала томонда бўшашган шоллик вужудга келади. Юзаки ва чуқур сезувчанлик йўқолади. Мускулларнинг тонуси пасайиб ёки йўқолиб кетади. Пай рефлекслари чақирилмайди. Чаноқ органларининг иш фаолияти бузилиб, сийдиги ва ахлати ушланади. Сийдик қопи тўлганлиги сезилмайди.

Орқа мианинг қисман жароҳатланишида бир йўла эпидурал бўшлиқдаги артерия ёки вена қон томирининг ёрилиши ёки узилиши натижасида бўшлиққа қон қуйилиб, тўпланиб гематома ҳосил

бўлади ва орқа мияни эзади. Ундан ташқари, орқа миянинг лат еган ерида қон айланиши бузилади. Вена қон томирларида қон оқиши қийинлашади, қон димланади, капиллярларнинг деворлари кенгайиб кетади, қон ташқарига чиқади ва периваскуляр шиш пайдо бўлади. Бу шиш қўшилиб, орқа мия шишини беради. Шиш бўлган ерда орқа мия йўғонлашади ва қаттиқ парда қопини сиқиб қўяди. Ниҳоят, орқа миянинг эзилишида асосий сабаблардан бири синган умуртқа суяк бўлақларининг ва юмшоқ тўқималарнинг силжиши натижасида пайдо бўладиган эзилишдир.

Агар орқа мияси эзилган беморларнинг орқа мия бўшлиғи пункция қилинса, ликворнинг ранги, таркиби ва босими лат егандаги ўзгаришларга ўхшайди. Лекин орқа миянинг субарахноидал бўшлиғида ликвор йўлини текшириш усули билан орқа миянинг эзилишини лат ейишидан ажратиш мумкин. Бунинг учун ликвор йўлини очиқ ёки ёпиқ эканлигини аниқлайдиган синамалардан фойдаланилади. Бу синамалар қуйидагилар: а) Квеккенштедт синамаси; б) Стукей синамаси; в) Пуссеп синамаси.

Бу синамалар беморларда орқа мия бўшлиғини пункция қилингандан кейин бажарилади. Ёнбошлаб ётган беморларга орқа мия бўшлиғи пункция қилинганидан кейин ликвор босими ўлчанади, сўнгра синамалар кетма-кет текшириб кўрилади. Квеккенштедт синамасида беморларнинг бўйинтуруқ веналари бўйин соҳасида икки томонидан босилади. Стукей синамасида беморнинг қорни киндик устида қўл билан босилади. Пуссеп синамасида эса беморнинг калласи олдинга эгилади ва энгаги кўкрагига яқинлаштирилади. Ҳамма синамаларнинг натижалари бир хил бўлади. Орқа мия лат еган бўлса, ликвор йўли очиқ бўлади ва ликвор босими сув манометрида кўтарилади. Синамалар тўхтагилса, манометрдаги кўтарилган ликвор босими яна пасаяди ва ўзининг нормал ҳолатида тўхтайди. Агар орқа мия эзилган бўлса, ликвор йўли берк бўлади. Синамалар бажарилганда ликвор босими манометрда кўтарилмасдан қолади. Шундай қилиб, клиник-неврологик текшириш натижасида жароҳатланган орқа миянинг аниқланган ташхиси бу синамалар ёрдамида тасдиқланади.

Орқа мия бўйин сегментларининг жароҳатланиши. Биринчи-иккинчи бўйин умуртқалари синганда орқа мия анатомик тузилишининг бузилиши — юқоридан учта сегмент жароҳатланиши кузатилади. Бу эса узунчоқ миянинг лат ейишига ёки мажақланишига ва беморларнинг тез орада ўлимига олиб келади.

Орқа миянинг лат ейиши ёки мажақланиши тўртинчи бўйин сегментининг тўғрисида бўлса, диафрагма нервининг маркази бузилган бўлади. Бундай жароҳатланишнинг клиник кечишида тетраплегия, тетраанестезия, мускулларнинг атонияси ва арефлексиядан ташқари, яна вегетатив асаб тизимининг айрим иш фаолияти бузилади: гавда ҳарорати пасаяди, пилomotor рефлекслари ва терлаши кузатилмайди. Экспиратор ва инспиратор нафас олиш бузи-

лади. Натижада жароҳатланишдан кейин тез вақт ичида бемор ўлиб қолади.

Орқа мия бешинчи-олтинчи бўйин умуртқаларининг тўғрисида жароҳатланган бўлса, елка ва тирсак бўғимларида фаол ҳаракатлар жуда чегараланган бўлади, кафтида, бармоқларида, танасида ва иккала оёқларида бу ҳаракатлар бутунлай йўқолади. Орқа миянинг жароҳатланган еридан пастки қисмида ҳар қандай рефлекс ва сезувчанлик бўлмайди. Қовурғалараро мускулларнинг фалажланиши ҳисобига кўкрак қафасининг кенгайиши суст бўлиб, нарвонсимон, тўш-ўмров-сўргичсимон ва трапециясимон мускулларда фаол ҳаракатлар сақланиши ҳисобига содир бўлади. Диафрагма иннервацияси сақланиши ҳисобига инспиратор нафас олиш фаол ҳолатда сақланади. Беморлар паст овоз чиқариб гапиради.

Орқа миянинг жароҳатланиши бўйиннинг охириги — саккизинчи ва кўкракнинг биринчи сегментларига тўғри келса, беморларнинг қўлларидаги фаол ҳаракатлар деярли сақланиб, тана ва оёқларида бу ҳаракатлар бутунлай йўқолади. Бўшашиш шоллиги вужудга келади. Оёқлардан ва теридан чақириладиган рефлекслар йўқолади. Сезувчанлик эса юқоридан шу жароҳатланган саккизинчи бўйин сегментигача сақланган бўлади.

Бўйин соҳасидан чиқадиган ўрта ва пастки сегментларнинг ҳар хил жароҳатланишида кўз мускулларининг симпатик иннервацияси бузилади. Натижада цилио-спинал, яъни Клод Бернар — Горнер синдроми кузатилади. Бу синдромда юқори қовоқнинг осилиб туриши (птоз), кўз олмасининг қути ичига ботиши (энофтальм) ва қорачиқнинг торайиши (миоз) белгилари жароҳатланган томонда бўлади.

Орқа мия кўкрак сегментларининг жароҳатланиши. Кўкрак сегментлари орқа мия Th_2 — Th_9 умуртқаларининг тўғрисида жойлашган қисмдан чиқади. Бу сегментларнинг тўлиқ жароҳатланиши қайси сегмент тўғрисида бўлмасин, бемор танасининг пастки қисмида иккала оёқларида бўшашиш шоллиги вужудга келади. Орқа миянинг жароҳатланган еридан пастки қисмида юзаки ва чуқур сезувчанлик бутунлай йўқолади. Кремастер, тизза, ахил ва товон рефлекслари чақирилмайди. Чаноқ органларининг иш фаолияти бузилади, сийдик ва ахлат ушланиб қолади.

Орқа мия бел сегментларининг жароҳатланиши. Орқа миянинг бел сегментлари кўкрак соҳасининг пастки қисмидан — Th_9 — Th_{12} умуртқалари тўғрисида чиқади. Бу сегментлар чиқадиган ерида орқа мия кўндалангига жароҳатланса, беморларнинг оёқларда бўшашиш шоллиги вужудга келади. Рефлекслари оёқларда чақирилмайди. Мускулларнинг тонуси йўқолади. Орқа миянинг жароҳатланган еридан пастки қисмида сезувчанлик бутунлай йўқолади. Чаноқ органларининг иш фаолияти бузилиб, сийдик ва ахлат ушланиб қолади. Беморлар сийдик қопи тўлганини сезмайдилар.

Орқа мия думғаза ва дум сегментларининг жароҳатланиши. Думғаза ва дум сегментлари орқа миянинг энг пастки қисмидан, би-

ринчи ва иккинчи бел умуртқаларининг тўғрисидадан чиқади. Бу сегментларнинг чиқадиган ери орқа миянинг қисман эпиконуси ва конуса ҳисобланади. Орқа мия сегментлари кўндалангига жароҳатланса, беморлар оёқларининг дистал қисмида бўшашиш шоллиги бўлади. Оёқларнинг проксимал қисмида эса фаол ҳаракатлар сақланган бўлиб, тизза рефлекслари чақирилади. Лекин ахилл ва товон рефлекслари чақирилмайди. Сезувчанлиги оёқларининг дистал қисмида ва оралиқда симметрик ҳолда эгарсимон шаклда йўқолган бўлади. Агар орқа миянинг жароҳатланиши юқори думғаза сегментларига тўғри келса, чаноқ органларининг иш фаолияти бузилади. Беморлар сийдигини ва ахлатини ушлаб тура олмайдиган ҳолатда бўладилар. Думғаза сегментларининг пастки қисми жароҳатланса, чаноқ органларининг иш фаолияти бузилиб, сийдик ва ахлат ушланиб қолади.

От думи илдизчаларининг жароҳатланиши. Ўрта ва пастки бел умуртқалари синганда от думи илдизчалари жароҳатланади. Лекин илдизчаларнинг бутунлай жароҳатланиши жуда кам кузатилади. Кўпинча уларнинг бир қисми зарарланади. Илдизчалар иш фаолиятининг бузилиши натижасида уларни иннервация қиладиган жойда оёқларнинг фаол ҳаракати йўқолади, мускуллар бўшашиб қолади, рефлекслар, сезувчанлик йўқолади. Бу неврологик ўзгаришлар оёқларда ҳар хил намоён бўлади. Чаноқ органларининг иш фаолияти бузилади. Бемор сийдик ва ахлатини ушлаб туролмайди. От думи илдизчалари зарарланганда кузатиладиган кучли оғриқ умуртқа синган соҳадан ташқари яна оёқларда ва оралиқда ҳам сезилади.

Умуртқа поғонасининг асоратли жароҳатларини ташхислаш. Орқа мия жароҳатланганини аниқлашда беморларнинг шикоятлари, анамнези ҳисобга олиниб, клиник-неврологик, рентгенологик, ликворологик ва бошқа параклиник усуллар қўлланилади.

Орқа мияси жароҳатланган беморлар умуртқанинг синган еридаги кучли оғриқдан қўл ёки оёқларидаги фаол ҳаракатларнинг йўқлигидан шикоят қиладилар.

Жароҳат қачон, қаерда ва қандай қилиб рўй берганини беморнинг ўзи ёки уни кузатиб келган киши батафсил гапириб беради. Сўнгра беморнинг объектив текшируви, унинг умумий аҳволи ҳисобга олинади. Юрак-томир, нафас олиш, овқат ҳазм қилиш ва чиқариш тизимлари батафсил текширилади. Бунда органлар қандай ишлашидан ташқари беморнинг қайси жойи зарарлангани аниқланади.

Нерв тизими текширилганда беморларнинг эс-ҳуши жойида ёқанлиги аниқланади. Агар жароҳатланиш бошқа органларнинг, яъни бош миянинг жароҳатланиши билан бирга қўшилиб келса, бемор гангиган, сопор ва кома ҳолатида бўлиши мумкин. Шунда бош мия нервлари текширилади, сўнгра фаол ва суст ҳаракатлар, мускулларнинг кучи, тонуси ва рефлекслари текширилади. Сезув-

чанлик текширилганда орқа миянинг қайси сегменти жароҳатланганлиги ва бу сегмент қайси умуртқа рўпарасида эканлиги аниқланади. Шунда жароҳатланган жой текширилади ва юмшоқ тўқималарда лат ейиш, тери остига қон қуйилгани, пайпаслаганда оғриқ сезилганлиги, суяклар синиғи жойидан силжиганлиги ва уларнинг гижирлаши текширилади.

Тахмин қилинган умуртқанинг сингани ёки чиққанини аниқлаш мақсадида рентген тасвирига туширилади. Икки томонлама туширилган рентген тасвирида жароҳатланган умуртқанинг сингани ёки чиққан турлари аниқланади.

Болаларда орқа миянинг жароҳатланиши умуртқаларда ўзгаришсиз бўлиши мумкин. Бундай ҳолатда ташхисни тўғри аниқлашда параклиник текшириш усуллари қўлланилади.

Орқа мия бўшлиғи пункция қилинади. Олинган ликворнинг тиниқлигига, рангига ва таркибига қараб, орқа миянинг чайқалиши ва лат ейиши ажратилади. Ликвор йўлининг очиқ-ёпиқлигини аниқлаш орқали орқа миянинг лат ейишини эзилишидан ажратиш мумкин бўлади. Агар қўлланилган синамаларнинг ҳулосаси мусбат бўлса (юқоридаги бетга қаралсин), орқа мия эзилгани маълум бўлади. Умуртқа поғонаси каналига жойлашган орқа мияни эзиб турган патологик ўчоқнинг юқори ва пастки чегарасини аниқлаш мақсадида субархноидал бўшлиққа контраст модда юборилади. Пастга тушувчи миелографияда катта ликвор ҳавзасига 3—4 мл йодолипол контраст моддаси юборилади. Юборилган модда пастга тушади ва патологик ўчоқнинг юқори сатҳида тўпланиб қолади. Айрим ҳолларда патологик ўчоқнинг пастки чегараси ҳам аниқланади. Бунинг учун бел соҳасида пункция қилинган нина орқали субарахноидал бўшлиққа 20—30 см куб кислород юборилади. Юборилган кислород юқорига кўтарилади ва у патологик ўчоқнинг пастки чегарасида тўхтаб қолади. Буни юқорига кўтарилувчи пневмомиелография дейилади. Олинган ҳулосалар миелограмма тасвирида кўриниб туради ва патологик ўчоқнинг чегаралари аниқланади. Топик ташхис аниқлангандан сўнг беморга даволаш муолажалари ўтказилади.

Умуртқа поғонасининг асоратли жароҳатларини даволаш. Умуртқа поғонаси асоратли жароҳатланган ҳамма беморлар нейрохирургия бўлимида ёки махсус орқа мия патологияси марказида даволанади. Ташхиси аниқланган ҳамма беморнинг тўшаги остига текис тахта қўйилади. Шунда умуртқа синган суяк парчасининг ўз ўрнидан силжишига йўл қўйилмайди ва оғриқ ҳам кучаймайди. Агар бўйин умуртқаси синган бўлса, бемор Глиссон қовузлоғи билан тортиб қўйилади. Қовузлоқ арқонини каравотнинг бош томонига ўрнатилган блок орқали пастга туширилади ва унга тош осиб қўйилади. Осилган тошнинг оғирлиги беморларнинг ёшига қараб бир килодан беш килогача белгиланади. Кўкракнинг пастки умуртқалари ва бел умуртқалари синган бўлса, беморни қўлтиқ остидан

махсус тасмалар билан тортиб қўйилади. Агар тасмалар бўлмаса, чойшабдан фойдаланилади. Ҳар битта қўлтиқ остидан ўтказилган чойшаб каравотнинг бош томонидаги темирга боғлаб қўйилади. Каравотнинг бош томони 25—30 см кўтариб қўйилади.

Бундай бемор доимий парваришга мухтож бўлади. Ҳар уч-тўрт соат ўтгач уни у ёнидан бу ёнига, қорнига, орқасига айлантириб туриш лозим. Бадани камфора спирти, атир ёки ароқ билан артиб турилади, шунда ётоқ яранинг олди олинган бўлади. Ундан ташқари, беморларнинг сийдиги ва ахлати тўпланиб қолади. Тўпланган сийдикни катетер ёрдамида чиқариб, сийдик қопини антисептик дорилар (фурацилин, риванол эритмаси) билан бир кунда икки марта ювилади. Кунора ёки икки кун ўтказиб, учинчи кун тозаловчи ҳуқна қилинади.

Орқа мияси жароҳатланган беморларга консерватив ва жарроҳлик усулида даво қилинади.

Умуртқа поғонаси асоратли жароҳатланганда консерватив даволаш. Орқа мияси чайқалган беморлар консерватив усулда даволанадилар. Ундан ташқари, яна орқа мияси қисман лат еган беморлар ҳам шундай даволанадилар. Бундай беморларда жароҳатланиш натижасида пайдо бўлган белгиларига ва патогенетик тараққиётига қарши даволаш ўтказилади.

Умуртқа поғонаси жароҳатланган беморларга маҳаллий оғриқни қолдирувчи дорилар анальгин, баралгин, седальгин берилади. Кўкрак умуртқалари синган беморларда маҳаллий оғриқ шундай кучли бўладики, айрим ҳолларда шокка олиб келиши мумкин. Бундай ҳолларда оғриқни қолдириш мақсадида наркотик дорилар — промедол, омнопон, морфин берилади.

Орқа мия жароҳатланиши натижасида бемор танасининг жароҳатланган еридан пастки қисмида фаол ҳаракат ва сезувчанлик йўқолади, бўшашиш шоллиги вужудга келади. Шу сабабли беморга антихолинэстераз дорилари — прозерин, галантамин, дезоксипеганин, оксазил буюрилади.

Орқа мия жароҳатланган ерда қон айланиши бузилиши натижасида гипоксия пайдо бўлади, бу эса орқа миянинг шишига олиб келади. Бунга йўл қўймаслик мақсадида беморга 20—40 фоизли глюкоза эритмаси, 25 фоизли магнезий сульфат, 30 фоизли глицерин эритмаси берилади. Ундан ташқари, беморга организмдан сув ҳайдовчи диакарб, фуросемид, лазикс дорилари ҳам буюрилади.

Ликвор таркибида қон бўлса, қон тўхтатувчи, яъни таркибида кальций тузини сақлайдиган кальций хлорид, кальций глюконат, викасол, аминокапрон кислота, дицинон дорилари тайинланади.

Шунингдек «В», «С» гуруҳига мансуб витаминлар кераклича буюрилади. Пневмония, трофик яраларни бартараф этиш мақсадида антибиотиклар буюрилади.

Жароҳатланган тўқималарда қон айланишини яхшилаш ва гипоксияга қарши курашиш учун беморларга метаболик дорилар — пирацетам, ноотропил, сермион, солкосерил, АТФ, аминалон берилади.

Беморларнинг умумий аҳволи яхшиланганидан кейин иккинчи ҳафтанинг ўртасидан бошлаб сўрувчи дорилар — гумизол, алоэ экстракти, ФИБС, шишасимон тана, лидаза, церебролизин қилиб буюрилади.

Организмнинг жароҳатланган еридан пастки қисмини, яъни фаол ҳаракат йўқолган қўл-оёқларни ўз вақтида уқалаш, уларни ҳар бир бўғимида майин ҳаракатлар қилиш тавсия этилади. Беморларга етарли даражада суюқлик ичириш ва тўйимли овқатлар ҳам тайин этилади.

Умуртқа поғонасининг асоратли жароҳатларини жарроҳлик усулида даволаш. Жароҳатланиш натижасида орқа мияси лат еган ва эзилган бемор жарроҳлик усули билан даволанади. Агар беморнинг умумий аҳволи қониқарли бўлса, жарроҳлик усули иложи борича тез қўлланилади.

Операция беморни умумий оғриқсизлантириб ўтказилади. Бемор ёнбошлаб ётқизилади, жарроҳлик майдонига ишлов берилгандан кейин операция қилинади. Синган умуртқанинг битта устидаги ва битта пастдаги умуртқалар декомпрессия ляминэктомия қилинади ва умуртқа поғонасининг канали очилади. Синган умуртқанинг бўлаги узилган ҳолатда ётган бўлса, кесиб олиб ташланади. Эпидурал бўшлиқда гематома бўлса ҳам олиб ташланади, қон томиридан оқаётган қон тўхтатилади. Сўнгра қаттиқ парда бўйламасига кесилиб, субдурал бўшлиқ тафтиш қилинади. Ликвор бўшлиғига қон қуйилган бўлса, ош тузининг илитилган физиологик эритмаси билан мия детрити ювилади ва сўрувчи мослама аппарати билан сўриб олинади. Қон тўхтатилади. Субарахноидал бўшлиқда ликвор йўли очиқлиғига ишонч ҳосил қилингандан кейин қаттиқ парда узлуксиз ипак билан тикилади. Орқа мускуллари ҳам тикилади. Тери ости тўқималари ва тери тикилади. Тикилган ярага йод эритмаси суртилгандан кейин асептик боғлам қўйилади.

Операциядан кейинги парвариш ва бериладиган дори-дармонлар беморларни консерватив даволашдаги сингари. Фақатгина фарқи шуки, операциядан кейин 9—10 кун ўтгач яра иплари олиб ташланади.

Умуртқа поғонаси асоратли жароҳатланган беморлар бўлимда 3—6 ой даволанади. Орқа мияси чайқалган беморларга юришга рухсат берилади (аммо ўтиришга рухсат этилмайди). Чунки синган умуртқа 6 ойда биттади. Бемор касалхонадан чиқиб кетаётган вақтида протез заводида махсус ясалган корсет буюртма қилиши ва уни бир йил тақиб юриш тавсия қилинади.

Орқа мияси лат еган беморларда жароҳатланган еридан пастки қисмида фаол ҳаракат сезувчанлик тикланмайди. Бемор нейрохи-

ругия бўлимида тўлиқ даволаниб чиққандан сўнг у протез заводига қарашли касалхонага ётқизилади. Бу ерда уларга мутахассислар томонидан даволаш, ижтимоий муҳофаза ва ишлаш қобилиятини тиклаш чоралари кўрилади.

VIII БОБ

ПЕРИФЕРИК НЕРВ ТИЗИМИНИНГ ЖАРОҲАТЛАРИ

Ташки мухитдан гавданинг турли қисмига механик таъсир қиладиган буюмларнинг хилларига, уларнинг ўткир ва ўтмаслигига, урилаётган буюмларнинг таъсир қилиш кучига қараб периферик нерв чигаллари ва нерв поялари очиқ ва ёпиқ жароҳатланади. Ундан ташқари, нерв поялари ўтадиган ерига ўқ теккан вақтида, қўл ва оёқлардаги найсимон суякларнинг очиқ ва ёпиқ синишида, суякларнинг чиқишида ҳам нерв поялари жароҳатланади. Қўлоёқ суяклари синганда периферик нервларнинг жароҳатланиши 8—17 фоизни ташкил қилади.

Туғруқхоналарда айрим болаларнинг туғилиши оғир ва қийин кечади. Бундай ҳолларда болаларни туғдириш учун акушерлик муолажаларини қўллашга тўғри келади. Натижада туғилаётган болаларнинг айримларида периферик нерв тизими жароҳатланади. Бунда кўпинча елка чигали, қисман диафрагма ва юз нервлари жароҳатланади.

ПЕРИФЕРИК НЕРВ ТИЗИМИНИНГ ҚИСҚАЧА АНАТОМИЯСИ ВА ФИЗИОЛОГИЯСИ

Периферик нерв тизими асосан бош мия қутиси ва умуртқа поғонасидан ташқарида жойлашган бўлиб, уларга бош мия нервлари ва орқа мия нервлари, улардан пайдо бўладиган нерв чигаллари ва поялари киради.

Бош мия нервлари мия устунидан, яъни оралиқ ва узунчоқ миядан, кўприкда жойлашган ядролардан бошланиб, мия қутиси ичидаги тешиклар орқали ташқарига чиқади ва калла соҳасида ҳамда юзда жойлашган ҳамма юмшоқ тўқималарни, пай ва бойламларни, тери, қаттиқ ва шиллиқ пардаларни иннервация қилади.

Орқа миянинг нервлари сегментлардан бошланиб, танада, қўл ва оёқларда, яъни ишчи органларда тамом бўлади.

Орқа мия 31(32) жуфт сегментлардан ташкил топган. Улардан 8 таси жуфт сегмент бўлиб, орқа миянинг бўйин қисмида жойлашади, кўкрак қисмида — 12, белда эса — 5, думгазада — 5, думда — 1(2) жуфт сегмент бўлади. Сегмент нима деган савол туғилиши мумкин. Сегмент деб, орқа миянинг тахминан битта умуртқа баландлигидаги кесимига айтилади. Ҳар битта сегментнинг тузилишида ўнг ва чап томонида олдинги, орқа ва рудимент ҳолатида

бўлган ён шохлар бор. Орқа миянинг олдинги шохларидан олдинги ҳаракат илдизчалари чиқади. Олдинги илдизчанинг таркибида яна ён шохларида жойлашган вегетатив ҳужайра толалари бирга қўшилиб чиқади. Орқа миянинг орқа шохига ва орқа устунчасига кирадиган сезув илдизчалари бор. Бу иккала илдизча умуртқалараро тешикларда қўшилиб, орқа мия тугунини ташкил қилади. Бу тугундан чиқувчи ҳаракатлантирувчи, сезувчи ва трофик толалар қўшилишидан 1—1,5 см узунликда бўлган оралик орқа мия нерви ҳосил бўлади.

Орқа мия нервидан тўртта тармоқ ажралиб чиқади: а) қайтувчи тармоқ. Бу тармоқ фақатгина сезувчи толалардан ташкил топган бўлиб, умуртқа каналига қайтиб киради ва орқа миянинг қаттиқ пардасини иннервация қилади; б) орқа тармоқ ҳаракатлантирувчи, сезувчи ва трофик толаларни ушлайди. Тана орқасидаги терини мускуллар, пайлар, бойламлар ва суяк устидаги парда иннервация қилади; в) оқ бириктирувчи тармоқ. Бунинг таркибида фақатгина вегетатив толалар бўлиб, кўкрак ва қорин бўшлиқларига киради ва умуртқа поғонасининг ёнида ва олдида жойлашган симпатик тугунли занжирда ва парасимпатик тугунларда тугалланади. Булар эса ички органларни иннервация қилишда иштирок этади; г) олдинги тармоқ. Бу тармоқ бошқа тармоқларга нисбатан йўғон бўлиб, таркибида ҳаракатлантирувчи, сезувчи ва вегетатив толалар бўлади. Бу тармоқлардан нерв чигаллари ва поялари чиқади.

Ҳар бир организмда қуйидаги нерв чигаллари — бўйин, елка, бел, думгаза ва бир неча ўнлаб нерв поялари бўлади.

Бўйин чигали биринчи учта бўйин сегментидан ҳосил бўлади. Бу чигалдан чиқадиган нервларнинг ичида катта ва кичик энса нерв поялари нейрохирургик нуқтаи назардан муолажаларни ўтказишга имкон беради. Улар энса соҳасидаги терини кбронар (тож) чокига қадар, мускулларни, пайларни, суяк уст пардасини ва энса соҳасида бош миянинг қаттиқ пардасини иннервация қилади.

Тўртинчи бўйин сегментидан диафрагма нерви ҳосил бўлади. Бу нерв диафрагмани ва жигар усти қобиғи иннервациясини таъминлайди. Диафрагма мускул-пай аъзо бўлиб, кўкрак-қорин бўшлиқлари орасида тўсиқ бўлишидан ташқари, қорин (инспиратор) нафас олишда иштирок этади.

Елка чигали C_{5-8} — Th_1 сегментлардан ҳосил бўлади, узун ва калта, йирик ва нозик нерв пояларини беради. Улар эса елка камари ва қўлдаги тери, пайдан, мускул, бойламларни ва бўғимларни иннервация қилади. Елка чигалидан чиқадиган асосий бешта йирик нервлар нейрохирургик аҳамиятга эга бўлиб, уларда даволаш муолажалари ўтказилади. Қўлтиқ ости, мускул-тери, ўрта, тирсак ва билак нервлари шулар жумласидан.

Қўлтиқ ости нерви дельтасимон, кичик юмалоқ мускулларни, елка бўғимини ва елканинг ташқи томонидаги терини иннерва-

ция қилади. Бу мускуллар қўлни ёнлама сатҳга қўтариб, елкани ташқарига буради.

Мускул-тери нерви икки бошли, елка, елка-тумшуксимон мускулларни иннервация қилади. Бу нервдан алоҳида сезги қисми ажралиб, билакнинг ташқи томонидаги терини иннервация қилади. Бу нервнинг асосий вазифаси билакни буқишдир.

Ўрта нерв кафтни буқувчи юза ва чуқур мускулларнинг билак томонидан бир қисмини ҳамда II ва III бармоқларни буқувчи мускулларни иннервация қилади. Ўрта нервнинг сезги толалари эса кафт терисини олдинги ва ташқи томонидан ҳамда биринчи учта бармоқларнинг кафт юза терисини, тўртинчи бармоқнинг ташқи юза терисини иннервация қилади. Ундан ташқари, яна II, III бармоқ ўрта ва охириги фалангларининг орқа юза терисини иннервация қилади. Ўрта нервнинг таркибида ҳаракатлантирувчи ва сезувчан толаларидан ташқари, жуда кўп вегетатив толаларни ушлайди. Улар трофик, секретор вазифаларни бажариб, қон томирлар деворини иннервация қилади. Ўрта нерв ана шу мускулларни иннервация қилиб, кафтни ва бармоқларни буқади, кафт пронациясини бажаради.

Тирсак нерви кафтни буқувчи юза ва чуқур мускулларнинг ички соҳасидан бир қисмини, IV ва V бармоқларнинг буқувчи мускулларини, кафтни, фалангалараро майда мускулларни иннервация қилади. Тирсак нервнинг сезувчан толалари эса кафтнинг ички сатҳини ва орқа томонидаги терининг ярмини ҳамда кафтнинг олд томонидан 1,5 та ва 2,5 та бармоқлар терисини, кафтнинг орқа томонидан оғриқ сезувчанлигини таъминлайди. Тирсак нерви кафтни олд ва ички томонларга буқади, IV ва V бармоқларни буқади, бармоқларни бир-биридан узоқлаштиради ва уларни яқинлаштиради (жуфтлаштиради).

Билак нерви билак, кафт ва бармоқларни ёзувчи ва билакни супинация қилувчи мускулларни иннервация қилади. Сезувчан толалар эса билакнинг орқа томонини, кафтнинг ташқи-орқа томонидан ярмини ва 2,5 та бармоқлар терисининг сезувчанлигини таъминлайди. Бу нервнинг вазифаси билак, кафт ва бармоқларни ёзиш ва билак супинациясини бажаришдир.

Кўкрак сегментларининг аксарияти нерв чигалларини ҳосил қилишда иштирок этмайди. Улардан алоҳида қовурғалараро нервлар ҳосил бўлади. Бу нервлар қовурғаларнинг пастки қирраси бўйлаб жойлашиб, шу ораликда жойлашган кўкрак қафаси мускуллари, пайлари, суяк устидаги пардасини иннервация қилади. Пастки қовурғалараро нервлар эса қорин мускулларини ва пайларини иннервация қилади. Сезувчан толалар эса терининг кўкрак ва қорин бўшлиқларидаги плевра ва қорин пардаси сезувчанлигини таъминлайди. Қовурғалараро нервлар экспиратор нафас олишда иштирок этади.

Бел чигали Th₁₋₂ — L₁₋₃ сегментлардан ҳосил бўлади ва кўп узун ва калта нервларни беради. Бу нервларнинг ичида нейрохирургик аҳамиятга эга бўлган сон нерви жойлашади.

Сон нерви асосан тўрт бошли ва бел-ёнбош мускулларини иннервация қилади. Сезувчан толалар эса болдирнинг ички олдинги сатҳидаги терисини таъминлайди. Бу нерв сон, сон-чаноқ бўғими-ни букади, сонни қоринга яқинлаштиради ва болдирни тизза бўғимида ёзади, тизза рефлексини бошқаради.

Думғаза чигали L₄₋₅ — S₁₋₃ сегментлардан ташкил топган. Бу чигалдан кўплаб нерв поялари ажралиб чиқади. Булар ичида организмда энг йўғони ва узун қуймич нерви ҳисобланади. Бу нерв, нейрохирургик аҳамиятга молик.

Қуймич нерви болдир, товон ва бармоқларни букувчи, товон ва бармоқларни ёзувчи мускулларни иннервация қилади. Сезувчан толалар эса болдирнинг ташқи ва орқа томонини, товон ва бармоқлар ҳамма сатҳидаги терисининг оғриқ сезувчанлигини таъминлайди. Бу нерв ҳисобига тизза бўғими букилади, товон ва бармоқларнинг ёзилиши ва букилиши, ундан ташқари, товонни, ичкарига букиш ва ташқарига кўтариш ҳаракатлари ҳам амалга оширилади. Қуймич нерви тақим чуқурчасида ўзининг иккита охириги тармоқларига, яъни катта ва кичик болдир нервларига бўлинади.

Катта болдир нерви товон ва бармоқларни букувчи мускулларни иннервация қилади. Сезувчан толалар эса болдирнинг орқа томонини, товон ва бармоқлар тубидаги терини иннервация қилади. Бу нерв товон ва бармоқларни букади.

Кичик болдир нерви товон ва бармоқларнинг ёзувчи мускулларини ҳамда товоннинг ташқи чеккасини кўтарувчи мускулларни иннервация қилади. Сезувчан толалар эса болдирнинг олдинги — ташқи сатҳини, товон ва бармоқларнинг устки терисини сезувчанлигини таъминлайди. Кичик болдир нервнинг вазифаси — товон ва бармоқларни ёзиш билан бирга товоннинг ташқи чеккасини кўтариб қўйишдир.

Юқорида келтирилган ҳамма орқа мия соматик нерв пояларининг таркибидаги ҳаракатлантирувчи, сезувчан ва вегетатив толалар аралашган ҳолда бўлиб, улар орқа миyanинг олдинги шохида жойлашган ҳаракат ҳужайралари, ён шохида жойлашган вегетатив ҳужайраларнинг аксонлари, орқа миyanинг тугунларида жойлашган сезувчан ҳужайра дендритлари ҳисобланади.

Ҳар бир нерв поясининг таркибида бир неча минг нерв толалари (ўқли цилиндрлари) ва уларни ўраб турган бириктирувчи тўқималардан ҳосил бўлган уч қават пардалари мавжуддир. Уларнинг тузилиши қуйидагича: ҳар бир ўқли цилиндрнинг атрофи миелин қобиғи билан ўралган, уни эса Шванни қобиғи ўраб туради. Шванни қобиғида ҳужайралар жойлашган. Шванни қобиғининг

ҳар жойида торайган қисми бўлиб, уни Ранвье тўсиғи дейилади. Ҳар бир нерв толаси юпқа бириктирувчи тўқималар билан ўралган бўлиб, уларни бир-биридан ажратиб туради ва уни эндоневрий дейилади. Бир неча юз нерви толалари қўшилиб, нерв тутамини ҳосил қилади. Ҳар бир нерв тутамининг атрофини ўраб турган бириктирувчи тўқималардан ҳосил бўлган қобикни периневрий дейилади. Бир неча тутамлар қўшилиб, нерв поясини ҳосил қилади. Невр пояси атрофини қалинроқ бириктирувчи тўқималар ўраб туради ва эпиневрний қобиғини ҳосил қилади. Бу қобиклар ҳар хил қалинликда бўлади. Периневрий эндоневрийга нисбатан қалинроқ, эпиневрний эса ундан ҳам қалин бўлади. Улардан ҳар хил калибрда бўлган артерия, вена қон томирлари ва лимфа томирлари ўтади. Улар ҳар бир нерв элементида моддалар алмашинувини таъминлайди.

Ўрта, тирсак ва қуймич нервлари таркибида ҳаракатлантирувчи ва сезувчан толалардан ташқари, жуда кўп вегетатив толаларни ушлаб туради. Бу нервлар жароҳатланганда кўпинча қон томирлар тонуси, секреция ва трофик жараёнлар бузилади. Бу нервлар қисман жароҳатланганда уларнинг иннервация қиладиган доирасида кучли оғриқ сезилади (каузалгия).

ПЕРИФЕРИК НЕРВ ПОЯЛАРИ ЖАРОҲАТЛАНГАНДА КУЗАТИЛАДИГАН ПАТОМОРФОЛОГИК ЎЗГАРИШЛАР

Ҳар қандай периферик нерв пояларининг бутунлай кўндалангига анатомик тузилиши бузилганда унинг периферик қисмида бошдан-охиригача Валлеров гистологик ўзгариш жараёни кузатилади. Невр пояларининг кесилган еридан пастки қисмида кузатиладиган жараёнларни иккиламчи гистологик ўзгаришлар дейилади. Бу дегенератив ёки қайтмас жараён нерв толалари танасидан, яъни ҳужайралардан узилганда қайд этилади. Бундай гистологик ўзгаришлар нерв толалари жароҳатланганидан кейин бир кун ичида бошланади. Олдинига ўқли цилиндр парчаланиб, майда бўлақларга бўлиниб кетади. Уни ўраб турган миелин қобиғи эса шакли аниқ бўлмаган массага (модлага) айланиб, алоҳида-алоҳида майда бўлақчаларга бўлинади ва беш-олти кун ичида сўрилиб кетади. Мана шундай ўқли цилиндр ва миелин қобиғининг некробиозга учраб сўрилиб кетиши даврида Шванн қобиғидаги ҳужайралар бўлиниб кўпаяди. Бу жараён тўрт-беш кунда аниқланади. Ҳужайраларнинг бўлиниб кўпайиши тўрт ҳафтагача давом этади ва кейинчалик камаяди. Бундай ўзгаришлар нерв толаларининг бошдан-охиригача кузатилади. Кейинчалик Шванн ҳужайралари протоплазмасидан синцитиал (тортмалар) тасмалар ҳосил бўлади.

Узилган нерв поясининг марказий қисмида ҳам қисқа вақт ичида худди шундай гистологик ўзгаришлар кузатилади, уни ретроград

гистологик ўзгариш деб аталади. Лекин бу жараён қайтар ҳисобланади, чунки узилган нерв поясининг марказий қисмида регенератив жараён, ўқли цилиндрнинг тикланиши билан бирга кузатилади.

Периферик нерв поясининг марказий қисмида ўқли цилиндр кунига 0,5—1 мм тезликда ўсади. Ўқнинг ўсиш тезлиги шу жароҳатланган ердаги шароитга боғлиқ бўлади. Агар узилган нерв поясининг иккала учини ўз вақтида бир-бирига ёпиштириб тикиб қўйилса, марказдан ўсиб келаётган ўқли цилиндрлар узилган нерв периферик қисмининг ичига киради ва унинг ўсиш жараёни бир кунда 1 мм дан қўшилиб, нервнинг охиригача давом этади. Агар узилган нерв учларини бир-бирига улаб тикаётган вақтда орасида бўшлиқ қолса, шу бўшлиқ қон ёки бошқа тўқималар билан тўлади, натижада битишмалар, кейинчалик эса чандиқлар ҳосил бўлади. Бу эса ўсаётган ўқли цилиндрларни эзиб, натижада уларнинг ўсиш жараёни қийинлашади ва узоқ вақтга чўзилади. Агар ҳосил бўлган чандиқлар дағал ва қалин бўлса, мунтазам равишда ўсаётган ўқли цилиндрлар шу чандиқлар орасида тўпланиб қолади, шу туфайли узилган нерв марказий қисмининг учида қалинлашган думалоқ тузилма пайдо бўлади (неврома). Кейинчалик бу неврома каттароқ ҳам бўлиши мумкин. Чандиқлар билан эзилган ва таъсирланган невромалар шу нервлар билан иннервация қиладиган соҳаларда турли хил ҳаракатлантирувчи, сезувчан ва трофик доираларда оғир асоратларга олиб келади.

Таснифи. Периферик нерв чигаллари ва пояларининг жароҳатланиши ташқи муҳитдан организмга тегаётган буюмларнинг бевосята ва билвосита таъсири натижасида келиб чиқади. Бундай жароҳатланиш сабабли атрофдаги бошқа юмшоқ тўқималарнинг анатомик тузилиши бузилади ва суяклар синади. Жароҳатларнинг ташқи кўринишига қараб, икки хили ажратилади: а) очиқ ва б) ёпиқ жароҳатлар.

Нерв чигаллари ва пояларининг очиқ жароҳатланиши кўпинча ўткир кесадиган ёки санчиладиган нарсалар билан бўйинга, елка камари, елка, биллак, кафт, кўкрак қафаси, чаноқ камари, сон, болдир, товонга урилганда, юмшоқ тўқималар билан бирга кесилганда ва чопилганда кузатилади. Автотранспорт йўл ҳодисаларида ва соғлом кишилар турли хил баландликдан йиқилиб тушганида, тананинг қаттиқ нарсага урилган ерида, қўл-оёқ, чаноқ соҳасида, кўкрак қафасида турли хил очиқ жароҳатланиш юзага келади. Бундай ҳолларда нерв пояларининг жароҳатланиши суякларнинг синиши, мускуллар, пайлар, қон томирлар ва бошқа тўқималарнинг жароҳатланиши, узилиши ва кесилиши билан бирга учрайди.

Нерв чигаллари ва пояларининг очиқ жароҳатланиши ўқ теккан вақтида ҳам кузатилади. Пайдо бўлган яраларнинг келиб

чиқиш сабаблари қандай бўлишидан қатъи назар, уларнинг ҳаммаси микроорганизмлар, токсинлар ва бегона жисмлардан зарарланади.

Ёпиқ жароҳатланишлар асосан тўсатдан кескин ва кучли кутилмаган ҳаракат қилганда келиб чиқади ва бунда суякларнинг чиқиши ва синиши кузатилади. Ундан ташқари, нерв пояларининг жойлашган соҳаларига тўмтоқ нарса билан урилганда ва ҳаракатдаги механизмлардан қулаб тушганда вужудга келади. Бундай ҳолларда жароҳатланган ердаги тери бутун қолади. Лекин периферик нерв чигаллари ва пояларининг анатомик тузилиши ва иш фаолияти турлича бузилади.

Нерв чигаллари ва поялари жароҳатланишининг асосий турлари қуйидагилар:

1. Нерв поясининг чайқалиши.
2. Нерв поясининг лат ейиши.
3. Нерв поясининг эзилиши.
4. Нерв поясининг қисман узилиши.
5. Нерв поясининг тўлиқ узилиши.

1. Нерв поясининг чайқалиши. Нерв поясининг чайқалиши жароҳатланишлар ичида энг енгил ва қайтар жараён ҳисобланади. Бунда нерв поясида морфологик ўзгаришлар бўлмаслиги мумкин. Нерв поясининг чайқалиши асосан қисқа вақтли енгил эзилиш туфайли вужудга келади. Клиник кўринишида эса нерв толаларининг ўтказувчанлиги бутунлай бузилади ва қисқа вақт давом этади. Даволаш жараёнида нерв толаларининг бузилган иш фаолияти 10—15 кун ичида бутунлай тикланади. Шу сабабли жароҳатланишнинг биринчи кунлари нерв поясининг чайқалишига аниқ ташхис қўйиш имконияти бўлмайди. Қўпинча даволаш жараёнида нерв пояси иш фаолиятининг тикланишига асосланиб ташхис қўйилади.

2. Нерв поясининг лат ейиши. Нерв поясининг лат ейиши оғир асорат ҳисобланади. Бунда нерв поясининг анатомик тузилиши бузилади ёки нерв поясининг ташқи тузилиши, яъни қобиклари сақланган ҳолда поя ичидаги нерв толалари жароҳатланади. Бундан ташқари, нерв поялари лат еганда поя ичидаги нерв толаларига ва тутамларига майда ва кўп қон қўйилади. Булар ҳам нерв пояси иш фаолиятининг бутунлай бузилишига сабаб бўлади. Анатомик тузилиши бузилган нерв толалари тикланмайди, улар ўз ҳолатига қайтиб келмайди, чунки нерв поясининг лат еган ерида чандиқлар ҳосил бўлади ва марказдан ўсиб келаётган ўкли цилиндрларга тўсқинлик қилади. Ниҳоят, нерв тутами ичида неврома шаклланади.

3. Нерв поясининг эзилиши. Нерв пояси эзилганда унинг анатомик тузилиши бузилса-да, лекин бутунлиги сақланган бўлиши мумкин. Бунда синган суяк бўлаклари, бегона жисм, юмшоқ тўқималарга қон қўйилиб, гематомалар ҳосил бўлади ва нерв поялари эзилади. Шу билан бирга издан чиққанми-йўқми, нерв толаларининг иш фаолияти бутунлай бузилади. Шунда керакли даво чора-

лари зудлик билан кўрилса, эзилган нерв толаларини тўлиқ ёки қисман тиклашга эришилади. Акс ҳолда шу соҳада чандиқлар ҳосил бўлиб, улар нерв поясини баттар эзади. Бу эса нерв толаларининг ўсиш жараёнига тўсқинлик қилади.

4. Нерв поясининг қисман узилиши. Нерв пояси қисман узилганда нерв толаларининг бир қисми узилади холос, шунда уларнинг иш фаолияти бузилади. Лекин шу нерв поясининг жароҳатланмаган қисмида нерв толаларининг импульсларни ўтказиш қобилияти уларнинг иш фаолиятини иннервация қилаётган соҳада сақланиб қолади. Нерв пояси зарарланган жойда нерв толаларининг ўсиши ҳисобига ён томонлама неврома ҳосил бўлиб, кейинчалик бузилмасдан сақланиб қолган нерв толаларини эзиб қўяди, натижада нерв пояси бутунлай издан чиқади.

5. Нерв поясининг тўлиқ узилиши. Нерв поясининг кўндалангига бутунлай узилиши совуқ қурол билан урганда, суяк ёки металл бўлаклари таъсир қилиши натижасида содир бўлади. Бундан ташқари, нерв илдизчалари ҳаддан ташқари чўзилганидан ҳам нерв поялари узилиб кетади. Масалан, катта тезликда кетаётган мотоциклни буриш вақтида кўпинча ҳайдовчи мотоцикл билан бирга йиқилади. Йиқилган мотоцикл ва ҳайдовчининг кинетик энергияси маълум вақт давом этади ва ер юзиде сирғалиб кетади. Бундай ҳолатда йиқилган кишининг елка камари, яъни елка бўғими кинетик ҳаракатга тўсқинлик қилади. Натижада ҳайдовчининг елка чигалини ҳосил қиладиган илдизчалар ҳаддан ташқари чўзилиб кетади. Илдизчалар ичига қон қуйилади, айрим ҳолларда улар узилиб кетиши ҳам мумкин. Нерв поялари кўндалангига бутунлай узилганда уларнинг проксимал ва дистал учлари қисқаради ва бири-биридан узоқлашади. Узилган нерв пояларининг иш фаолияти бутунлай бузилади. Бунда ўтказувчанликнинг бузилиш даражасини аниқлаш учун асосан клиник-электрофизиологик текширувлар ўтказилади. Клиник текширувда узилган нерв поясини иннервация қиладиган соҳасидаги ҳаракат, сезувчанлик ва вегетатив иш фаолиятининг бузилиши, белгиларига қаралади.

Жароҳатланган нерв поясини иннервация қиладиган мускуллардаги фаол ҳаракатларнинг йўқолишига сабаб фалажликдир. Фалаж бўлган мускулларда пай ва суяк усти парда рефлекслари йўқолади. Нерв поялари батамом жароҳатланганда ҳаракат бузилиб, у энг аҳамиятли бўлиб ҳисобланади. Бундай беморлар доимий кузатувга муҳтож бўладилар. Фалаж бўлган мускулларда дегенератив атрофия жараёни кузатилади, у асосан 2—4 ҳафта ичида яққол сезилади ва секин-аста зўрайиб боради.

Ташхис қўйишда оғриқ аҳамиятли бўлади. Нерв пояси бутунлай кўндалангига узилганда сезувчанлик бузилади, шу нервни иннервация қиладиган соҳада юза ва чуқур сезувчанлик йўқолади, яъни оғриқ бўлмайди. Нерв пояси қисман жароҳатланганда оғриқ сезилади. Нерв поясини иннервация қиладиган соҳада оғриқ-

нинг кучли бўлиши қисман жароҳатланган ерда нерв толаларининг таъсирланганидан далолат беради.

Нерв пояси кўндалангига бутунлай узилганда оғриқ сезувчанлиги йўқолган соҳада терлаш бўлмайди (ангидроз). Агар нерв пояси қисман узилса, оғриқ кучли бўлган соҳага нисбатан бу ерда терлаш кўпроқ бўлади. Терлаш бузилган соҳада қон томирлар тонуси бузилади. Узилган нерв поялари иннервация қиладиган соҳада қон томирларини торайтирувчи толалар иш фаолиятининг бузилиши натижасида бирмунча аниқ бўлган маҳаллий шиш бор жойда тери қизарган ва илиқроқ бўлади.

Бутунлай кўндалангига узилган нерв пояси иннервация қиладиган соҳада трофик ўзгаришлар ҳам кузатилади. Териси юпқалашади ёки қалинлашади, бармоқлар учи териси юпқалашади, узоқ вақт битмайдиган яралар пайдо бўлади, тирноқлар мўрт бўлиб қолади, уларнинг ранги ўзгаради ва сертуклик кузатилади. Бундай трофик ўзгаришлар нерв пояси кўндаланг узилганидан сўнг деярли анча вақт ўтгандан кейин пайдо бўлади ва иннервация йўқолган мускуллар, пайлар, бойламлар ва бошқа юмшоқ тўқималарнинг атрофи жараёни билан бирга давом этиб боради.

НЕРВ ЧИГАЛЛАРИ ВА АЙРИМ НЕРВ ПОЯЛАРИНИНГ ЖАРОҲАТЛАРИ

Нерв чигаллари ва айрим нерв поялари асосан кесилган, санчилик кесилган яраларда, мотоциклдан йиқилганда, транспорт билан тўқнашганда, баланкликдан йиқилиб тушганда, оғир ва қаттиқ буюмлар билан нерв чигаллари ва поялари жойлашган ерларига урилган вақтда жароҳатланади. Нерв чигаллари, поялари ва толаларининг эзилиши ва қисман узилиши, айрим ҳолларда бутунлай узилиб кетиши ҳам қайд қилинади. Натижада нерв толаларининг ўтказувчанлиги бузилади. Бу эса нерв чигаллари ва айрим нерв поялари иш фаолиятининг йўқолишига олиб келади.

Клиникаси. Елка чигали жароҳатланишининг клиникасида унинг иш фаолияти тўлиқ ва қисман бузилади. Иш фаолияти йўқолишининг ҳажмига ва турига қараб, тўлиқ ва қисман жароҳатланиш ажратилади. Қисман жароҳатланишнинг клиник кўринишига қараб юқори ва пастки елка чигалининг фалажлиги ажратилади.

Елка чигали тўла фалаж бўлганда жароҳат олгандан кейин беморнинг қўли тананинг бўйламасига суст ҳолатда ич томонига буралган ҳолда осилиб туради. Бемор қўлининг борлигини ва оғриқни сезмайди. Ҳамма мускулларнинг фаол ҳаракати йўқолади. Мускуллар тонуси сусаяди, пай рефлекслари йўқолади, бўш фалажлик вужудга келади. Бир йўла оғриқ сезувчанлиги ҳам йўқолади. Кўпинча шол бўлган қўл шишиб кўкариб қолади. Елка чигали пастки илдизчаларининг юқори қисми қаттиқ парданинг ичида жароҳатланганда айрим ҳолларда Клод Бернар—Горнер синдроми

қайд этилади, яъни жароҳатланган томонда кўз қорачиғининг то-райиши (миоз), кўз қийиғининг қисилиши (птоз) ва кўз олма-сининг ичкарига ботиши (энофтальмия) кўрилади.

Елка чигалининг юқоридаги бирламчи пояси ўмров усти соҳа-сида жароҳатланиши асосан болалар туғилаётган пайтда учрайди. Айрим ҳолларда туғиш жараёнида туғилаётган бола тескари ҳолатда келади. Болани тўғрилаш, нормал ва тез тугдириш мақсадида аку-шер-гинекологлар турли хил акушерлик муолажаларини ўтказадилар. Қориндаги болани ташқи — ичкари усул билан айлантти-ришга ҳаракат қилинади. Агар болани айланттириш имконияти бўлмаса, бачадон мускулларининг тонусини янада ошириш мақ-садида вена ичига дори юборилади, болани тортиб олиш учун қисқичлар қўйилади, вакуум экстрактор мосламаси ишлатилади ва ниҳоят, онанинг қорнини ёриб (кесарча кесиш) болани туғди-риб олинади. Мана шундай туғиш жараёнини операциясиз туга-тиш даврида айрим ҳолларда чақалоқ боланинг бир томондаги ўмров суяги синади. Шунда суяк бўлаклари ва елка чигалининг юқори пояси жароҳатланади. Бунда кучли фалажлик, яъни Эрба — Дюшен фалажи вужудга келади.

Эрба — Дюшен фалажида қўлтиқ ости ва мускул-тери нерв-лари жароҳатланади. Бемор осилиб турган қўлини елка камари-нинг горизонтал сатҳигача кўтара олмайди ва елкани ташқарига бура олмайди. Елка бўғимининг олдинга ва орқага ҳаракати йўқо-лади, билак букилмайди ва ичига буралмайди. Елка ва билакнинг ташқи соҳасида огриқ сезувчанлик йўқолади. Эрба — Дюшен фа-лажини чақалоқларда туғилгандан кейин тезда аниқлаш мумкин. Агар орқасида ётган чақалоқни ёзилган оёқларидан ёки чаноқ со-ҳасидан ушлаб кўтарилса, соғлом қўлини танадан бош томонга узоқлаштиради ва бармоқларини ёзади. Юқори фалажлик бор то-монидаги қўли ҳаракатсиз қолади. Бундай ҳолат мусбат Моро реф-лексис деб аталади.

Елка чигали кучли фалаж бўлганда вақт ўтиши билан жароҳат-ланган нервларни иннервация қиладиган соҳадаги юмшоқ тўқи-маларда атрофия жараёни кечади, елка бўғимида эса бўшашиш-лик кузатилади.

Елка чигалининг пастки бирламчи пояси жароҳатланганда паст-ки шоллик вужудга келади, уни Дежерин — Клюмпке фалажлиги дейилади. Бунда кафтни ва бармоқларни букувчи юза ва чуқур мускулларни иннервация қилувчи ўрта ва тирсак нервлари жаро-ҳатланади, уларнинг фаолияти ҳам бузилади. Натижада кафт ва бармоқлар билан бажариладиган ҳамма рефлектор ҳаракатлар йўқо-лади. Беморлар кафтни ва бармоқларни бука олмайдилар, билак ва кафтнинг пронацияси бузилади, кафтни тирсак томонга бу-колмаслик, бармоқларни бир-бирига яқинлаштириш, яъни жипс-лаштириш ва уларни тарқата олмаслик, катта бармоқни бошқа бармоқларга қарши қўйишининг бузилиши вужудга келади. Бир

йўла шу нарсаларни иннервация қиладиган соҳада оғриқ сезувчанлиги йўқолади.

Кейинчалик трофиканинг бузилиши сабабли билакнинг олдинги гуруҳ мускуллари ва кафт ичидаги майда мускуллар атрофияси кузатилади. Мускулларнинг атрофияси ҳисобига кафт ичидаги тенор ва гипотенор баландлиги йўқолиб кетади. Кафтнинг ички сатҳи текисланиб қолади. Елка чигалининг бирламчи пастки пояси юқори соҳада, яъни орқа миядан чиқадиган сегментлар илдизчаси жароҳатланадиган бўлса, шу томонда яна Клод Бернар — Горнер синдроми кўшилади.

Елка чигали жароҳатланишидан ташқари, нерв пояларининг алоҳида чайқалиши, лат ейиши, эзилиши, ҳаттоки бутунлай узилиб кетиши ҳам аниқланади.

Қўлтиқ ости нерви жароҳатланганда бемор қўлини елка камарининг сатҳига горизонтал ҳолатга кўтара олмайди, елка бўғимининг олдинга ва орқага ҳаракатлари бўлмайди. Дельтасимон мускул тонуси пасайиши ва кузатиладиган атрофия ҳисобига беморнинг қўли осилиб туради, елкаси эса пастроқ тушиб, ўзининг юмалоқ шаклини йўқотади ва суякларнинг чеккалари яққол кўриниб туради. Дельтасимон мускул сатҳидаги ва елканинг ташқи томонидаги оғриқ сезувчанлиги йўқолади.

Мускул-тери нерви қўлтиқ ости соҳасида жароҳатланганда билакнинг букилиши йўқолади. Билакнинг ташқи сатҳида оғриқ сезувчанлиги бузилади ва тирсакни букувчи пай рефлексии чақирилмайди. Кейинчалик билакнинг букувчи мускулларида атрофия вужудга келади.

Бу нервларнинг алоҳида-алоҳида жароҳатланиши клиникада камдан-кам учрайди. Кўпинча бу нервлар бирга жароҳатланади ва юқорида келтирилган Эрб — Дюшен фалажлиги вужудга келади. Елка чигалининг бошқа нервлари кўпинча алоҳида ва биргаликда жароҳатланади.

Ўрта нерв жароҳатланганда кафтнинг букилиши (қисман) ва учта бармоқларнинг (1, 2, 3) букилиши бузилади. Кафт ва билак пронацияси ҳам қайд қилинмайди. Бош бармоқни бошқа бармоқларга қарши қўйиш ҳам бузилади. Кафтнинг олдинги ташқи сатҳида ва уч яримта (I, II, III ва IV) бармоқларнинг ташқи соҳасида оғриқ сезувчанлиги йўқолади. Кейинчалик фалаж бўлган мускулларнинг атрофияси ҳисобига бош бармоқнинг тепалиги ҳам йўқолиб кетади. Қўл кафти текис бўлиб, катта бармоқ кўрсаткич бармоққа яқинлашади ва ёпишиб бир текисликда бўлиб қолади. Бундай ҳолат «маймун кафтини» эслатади. Вазомотор ва трофик бузилишлар тез орада пайдо бўлади. Улар асосан кафт ва учта бармоқда яққол кўзга ташланади. Кўрсаткич ва ўрта бармоқларнинг охириги (тирноқ) фалангаси ингичка тортиб, териси атрофияга учрайди, силлиқ ва кўкимтир рангда, тирноқлари эса хиралашиб, қийшиқ ва синувчан бўлади.

Ўрта нерв жароҳатланганда ташхис қўйиш мақсадида бир неча оддий усуллар қўлланилади:

1) бемор кафтини мушт қилганда кўрсаткич ва ўрта бармоқлари етарли даражада букилмайди ва кафтга босилмайди;

2) бемор кафтини стол сатҳига маҳкам қўйиб босганида кўрсаткич бармоғи билан тирнаш ҳаракатини бажара олмайди;

3) бемор кўрсаткич ва букилган бош бармоғи билан қоғоз ва рағини сиқиб ушлаб туролмайди;

4) бош бармоқнинг оппозицияси бузилганлиги сабабли бемор уни IV ва V бармоқларнинг учига теккиза олмайди;

5) бемор бош ва кўрсаткич бармоқлари билан ҳалқа қила олмайди.

Тирсак нерви жароҳатланганда кафт букилиши бўшаши, IV ва V бармоқлар букилмайди ва кафт ҳам тирсак томонга букилмай қолади. Бармоқларни бир-биридан узоқлаштириб ва яқинлаштириб бўлмайди. Тирсак нерви иннервация қиладиган соҳада сезувчанлик йўқолади. Кейинчалик 2—3 ҳафта ўтгач, кафтнинг майда мускуллари атрофияси ва суяклараро соҳанинг чуқурлашиб қолиши кузатилади. Натижада IV ва V бармоқларни букувчи мускулларда контрактура ҳосил бўлиб, улар букилиб қолади, ташқи кўринишидан эса қўл кафти «куш панжасига» ўхшаб қолади.

Тирсак нерви жароҳатланганига ташхис қўйишда қуйидагилар ҳисобга олинади:

1) қўл кафтини стол сатҳига маҳкам босган ҳолда бемор жимжилоғи билан тирнаш ҳаракатини бажара олмайди;

2) қўл кафтини стол сатҳига маҳкам босган ҳолда бемор бармоқларини бир-бирига яқинлаштира ва узоқлаштира олмайди;

3) кафтини мушт қилиб сиққанда IV ва V бармоқлар етарли даражада букилмайди;

4) бемор жимжилоғини бош бармоққа қарама-қарши қўя олмайди.

Билак нерви елка чигалидан чиқадиган ҳамма нерв пояларининг ичида энг йўғони ҳисобланади. Бу нерв поясининг таркибида ҳаракатлантирувчи толалар сезувчан ва вегетатив толаларга нисбатан кўпдир. У ўзининг ҳаракатлантирувчи фаолиятида асосан билак, кафт ва бармоқларни ёзиш вазифасини бажаради. Билак нервининг жароҳатланган ерига қараб, кафт ва бармоқларнинг осилиб қолиши, билакнинг ярим букилган ҳолатда бўлиши кузатилади. Бемор билак, кафт ва бармоқларини бемалол ёза олмайди, бордию, уларни ёзганда ҳам кафтни супинация (ташқарига буриш) қила олмайди. Бундан ташқари, билак нерви жароҳатланганда тирсакни ёзувчи уч тармоқли пай ва суяк усти парда (карпо-радиал) рефлекслари чақирилмайди ҳамда елка, билак, кафт ва 2,5 та бармоқларнинг орқа соҳасидаги сезувчанлик йўқолади.

БЕЛ-ДУМҒАЗА ЧИГАЛИ ВА АЙРИМ НЕРВ ПОЯЛАРИНИНГ ЖАРОҲАТЛАРИ

Бел-думҒаза чигали ва ундан чиқадиган нерв поялари асосан чаноқ суяклари, оёқ суяклари синганда ҳамда кесувчи ва санчилувчи ўткир буюмларнинг бевосита таъсири натижасида жароҳатланади. Оёқда кўпинча сон ва куймич нервлари жароҳатланади.

Сон нервнинг жароҳатланган жойига қараб, сонни сон чаноқ бўғимида букиш ва сонни қоринга яқинлаштириш, болдирни тизза бўғимида ёзиш бузилади ҳамда тизза рефлекси чақирилмайди. Оғриқ сезувчанлик асосан болдирнинг олдинги ва ички сатҳида йўқолади. Бемор юрганда оёғининг тизза бўғимини букмасликка ҳаракат қилади. Чунки оёғи букилиб қолса, уни ёза олмайди ва йиқилиб тушади. Шу сабабли бундай беморлар текис йўлда майда қадам ташлаб юрадilar. Сон нерви қисман жароҳатланганда ҳаракатлантирувчи ва сезувчанлик иш фаолияти бузилишидан ташқари, болдирнинг олдинги ва ички соҳасида оғриқ ва парестезия кузатилади. Сон нервига таъсир эттирилганда ва у яллигланганда Вассерман ва Мацкевич белгилари мусбат бўлади.

Куймич нерви бутунлай кўндалангига жароҳатланганда болдир, товон ва бармоқларнинг ҳамма мускулларида бўш фалажлик кузатилади. Бундан ташқари, болдирни бука олмаслик, товон ва бармоқларни бука олмаслик, ёза олмаслик ҳам қайд қилинади. Товон ичкарига буралган ҳолатда осилиб туради. Болдирнинг орқа ва ташқи соҳасида оғриқ сезувчанлик йўқолади. Ахилл ва товон рефлекслари чақирилмайди. Бемор жароҳатланганда тез орада болдири ва товони шишиб чиқади. Кейин болдири ва товон мускуллари атрофияга учрайди. Тери ҳарорати пасаяди, товон териси қуруқ бўлиб, пўстлоқ кўчади ва тирноқлари ўзгаради. Кўпинча оёқда битмайдиган трофик яралар пайдо бўлади. Товон осилиб туриши ва тизза букилиши бузилгани сабабли оёқ узунчоқ бўлиб қолади. Бемор юрганда осилиб турган товони ерга тегмаслиги учун оёғини баланд кўтаради ва ерга босган вақтида аввал бармоқларини, сўнг товоннинг ташқи чеккаси ва ниҳоят, товоннинг бутун сатҳи босилади. Беморнинг бундай юришини «от юришига» ўхшатишади.

Катта болдир нерви жароҳатланганда товон ва бармоқларни букиб бўлмайди. Товон ва бармоқлар ёзилган ҳолатда бўлади. Сезувчанлик болдирнинг орқа сатҳида, товон ва бармоқлар тагида йўқолади. Ахилл ва товон рефлекслари чақирилмайди. Кейинчалик калта суяклараро мускуллар атрофияси ҳисобига товон бармоқлари тирноқсимон бўлиб қолади, товон ёзилган ҳолатда бўлгани учун бемор юрганида товони билан ерни босади, оёқ панжаларини босиб тура олмайди. Катта болдир нервида талайгина вегетатив толалар бор, шу сабабли у бутунлай кўндалангига жароҳатланганда оғриқ йўқолган соҳада қон томирлар тонусининг пасайиши,

секретор ва трофик ўзгаришлар кузатилади. Шу нерв қисман жароҳатланганда кучли оғриқ сезилади (каузалгия).

Катта болдир нерви жароҳатланганда ташхис қўйишда қўйидаги белгиларга эътибор берилади:

- 1) товон ва бармоқлар букилмайди;
- 2) оёқ учида, яъни бармоқларда юриб бўлмайди;
- 3) бемор ўтирган ҳолда бармоқларига тиралиб, товонини ердан кўтара олмайди;
- 4) Ахилл рефлекси чақирилмайди;
- 5) товон терисида сезувчанлик йўқолади.

Кичик болдир нерви тўлиқ жароҳатланганда товон ва бармоқларни ёзиш, товонни ташқарига узоқлаштириш ҳаракатлари йўқолади. Товон осилган, айниқса товоннинг ташқи чеккаси кўпроқ тушиб, бармоқлари эса қисман букилган ҳолатда бўлади. Бу нервнинг иннервация қиладиган соҳасида оғриқ сезувчанлик бузилади. Бемор товонида тура олмайди, юриши эса «хўроз юриши»га ўхшаб кетади. Вақт ўтиши билан болдирнинг олдинги-ташқи гуруҳ мускулларида атрофия ривожланади.

Кичик болдир нерви жароҳатланганига ташхис қўйишда беморга қўйидагиларни бажариш тавсия қилинади: 1) товонни ёзиш; 2) товоннинг ташқи чеккасини кўтариш ва узоқлаштириш; 3) оёқнинг панжаларини кўтариб товонда туриш; 4) панжаларни кўтариб, товонда юриш. Кичик болдир нерви жароҳатланган бемор бундай ҳаракатларни бажара олмайди.

Қўлдаги ўрта, тирсак нервлари, оёқдаги қўймич нерви қисман жароҳатланганда шу нервлар иннервация қиладиган соҳаларда кучли оғриқ сезилади. Биринчи кунлари оғриқ кучаяди ва каузалгия оғриғи шаклига ўтади. Ачитадиған оғриқ кафтнинг олдинги (ички), товоннинг эса тубида бўлади ва ҳуруж шаклида кучаяди. Тери ниҳоят сезувчан бўлиб қолади. Қўл ва оёқлар кафтига бирор нарса енгил текканда ҳам бемор оғриқ сезади. Ташқи таъсир, яъни кучлироқ шамол, шовқин, кучли ёруғлик, руҳий кечинмалар ҳам каузалгия ҳуружига сабаб бўлади. Айниқса, қуруқ нарсалар, қуруқ латта ва пахта нохуш таъсир қилади, чунки улар оғриқни кучайтиради. Буни бартараф этиш мақсадида бемор қўлини ёки оёғини совуқ сувга ботиради ёки совуқ сувга ҳўлланган (латта) сочиқ билан ўраб олади. Натижада оғриқ вақтинча камаёди ва бемор ором олади.

Жароҳатланиш натижасида мажақланган ёки келиб чиқишидан қатъи назар, қорасон бўлган қўл ёки оёқни ўз ҳолатига қайтариш имконияти йўқлигига ишонч ҳосил қилгандан кейин хирурглар бундай қўл ёки оёқни ўз вақтида кесиб ташлашни мақсадга мувофиқ деб ҳисоблайдилар. Ампутациядан кейин кўпчилик беморлар кесиб ташланган қўли ёки оёғининг борлигини ҳис қиладилар. Шу қўл ёки оёқларда ампутациядан илгари қандай оғриқни

сезган бўлсалар, улар яна давом этади. Бундай ҳис қилиш биринчи кунлари жуда яққол бўлади. Беморлар шу қўл ёки оёқлар сиқилганида, эзилганида, айрим ҳолларда электр токи урганида ва куйганда бўладиган кучли оғриқни ҳис қиладилар. Бундай оғриқ фантом оғриғи деб аталади. Айрим ҳолларда фантом оғриғи ампутациядан кейин ҳар хил вақтда пайдо бўлади. У бир неча кун, ҳафта, ҳатто бир неча ой ўтгач пайдо бўлиши мумкин. Фантом оғриғи ўрта, тирсак ва куймич нервларини иннервация қиладиган соҳасида пайдо бўлади, чунки бу нервларда симпатик толалар жуда кўп бўлади.

Фантом оғриғи келиб чиқишида кесилган нерв толалари ва уларнинг учларида пайдо бўладиган невромаларнинг ампутация қилинган чўлтоқ соҳасида тез орада пайдо бўлган чандиқлар билан сиқилиши ва эзилиши аҳамиятли бўлади.

ЖАРОҲАТЛАНГАН НЕРВ ЧИГАЛЛАРИ ВА ПОЯЛАРИНИНГ ТАШХИСИ

Нерв чигаллари ва поялари жароҳатланганда топик ташхис қўйишда нерв толалари жароҳатлангандан кейин ўтказувчанлигининг бузилиши ва клиник кечишидаги кузатиладиган ўзгаришлар эътиборга олинади.

Топик ташхисни аниқ қўйишда беморнинг шикоятлари ва анамнези йиғилади. Ундан кейин объектив текширганда беморларнинг клиник ҳолати ва неврологик ўзгаришлари аниқланади. Агар нерв поялари жароҳати қўл ёки оёқ суяқларининг синиши билан қўшилиб келса, синган суяқларни рентген тасвирига туширилади. Нерв пояларини иннервация қиладиган мускулларда атрофия ривожланган бўлса, ташхисни аниқлашда қўшимча электрофизиологик текширув ўтказилади. Бу усулда жароҳатланган нерв поялари ва уларни иннервация қиладиган мускулларнинг импульсларни ўтказиш вақти аниқланиб, клиник-неврологик текширишда олинган натижалар билан солиштирилади, шунда жароҳатланган нерв пояларига аниқ ташхис қўйилади.

ЖАРОҲАТЛАНГАН НЕРВ ЧИГАЛЛАРИ ВА ПОЯЛАРИНИ ДАВОЛАШ

Нерв чигаллари ва поялари жароҳатланган беморлар нейрохирургия бўлимида даволанадилар. Даволаш натижасида олинган хулосалар топик ташхисни эрта ва аниқ қўйишга боғлиқ бўлади. Қанчалик тезлик билан ташхис қўйилса даволаш муолажалари шунчалик самара беради.

Нерв поялари жароҳатланганда даволаш чоралари асосан шу нервларда регенерация жараёнининг меъёрда кечишига ва уларни иннервация қиладиган тўқималарда йўқолган иш фаолияти тикланишига шароит яратилади.

Жароҳатланган нерв пояларига консерватив ва жарроҳлик усулида даво қилинади. Нерв поялари жароҳатланган ҳамма беморлар консерватив даволанади. Жарроҳлик муолажасини талаб қилмайдиган ҳолатларда бу хилдаги даво ўз вақтида ва тўғри ўтказилгандагина самарали натижаларга эришса бўлади.

Нерв поялари ёпиқ жароҳатланганда ҳам шундай даво тайинланади. Нерв пояларининг анатомик тузилиши сақланганда беморга қуйидаги даволаш муолажалари буюрилади:

— нерв поялари жароҳатланганда қўл-оёқ ҳаракатини камайтирувчи гипсли боғлам қўйилади. Бунда ҳам боғлам кераклигича маҳкам бойланишига, қўл-оёқ осилиб турмаслигига, фалажланган мускуллар ва бойламаларнинг ҳаддан ташқари сиқилиб қолмаслигига эътибор бериш керак. Агар суяклар синмаган бўлса, қўл-оёқни енгил симли шина билан боғлаб қўйилса ҳам етарли бўлади. Қўл-оёқни бундай ҳолатда ушлаш даволаш вақтида жароҳатланган нервни кузатиб туришга имкон беради.

Агар жароҳатланган нервни иннервация қилиш соҳасида оғриқ пайдо бўлса, оғриқ қолдирувчи дорилар: аналгин, баралгин, седалгин, цитрамон буюрилади. Хуружли каузалгия оғриқларида шу жароҳатланган нерв поясига новокаин эритмаси билан блокада қилинади.

Жароҳатланмаган нерв толаларида импульсларнинг ўтказувчанлигини яхшилаш мақсадида антихолинэстераза дорилари — прозерин, галантамин, дезоксипеганин, оксазил берилади.

Жароҳатланган нерв пояси ичида шишнинг олдини олиш мақсадида дегидратация қилувчи дорилар — глюкоза, магний сульфатнинг гипертоник эритмалари, сийдик ҳайдовчи дорилар — диакарб, фуросемид, лазикс кабилар тавсия этилади.

«В» гуруҳ витаминлари, никотин ва аскорбин кислота ҳам тайинланади.

Нерв поясининг жароҳатланган соҳасида майда қон томирларида қон айланишини тиклаш мақсадида пирацетам, ноотропил, трентал, кампламин дорилари буюрилади.

Жароҳатланган нерв толаларининг тикланишини тезлаштириш мақсадида алоэ экстракти, шишасимон тана, ФиБС ва бошқа дорилар берилади.

Жароҳатланган нерв пояси ичида ва атрофида чандиқлар пайдо бўлмаслиги учун сўрувчи дорилар — лидаза, церебролизин, биохинол ва шу кабилар тавсия этилади.

Нерв поясининг жароҳатланган ерида яллиғланиш белгилари ва юмшоқ тўқималар шишуви бартараф этилгандан сўнг уқалаш билан даволаш ва электрофорез тавсия қилинади. Кейинчалик балчиқ билан даволаш муолажалари ҳам буюрилади. Нерв поялари жароҳатланган беморларни жарроҳлик усули билан даволашда жарроҳлик муолажага кўрсатмаси ва уни қўллаш муддатини белги-

лаш ниҳоятда мушкул бўлади. Кесилган, санчилган ва бошқа хил жароҳатларда қўл-оёқ суяклари очиқ синганда нерв поялари ҳам жароҳатланади. Шунда нерв толаларида импульс ўтказувчанликнинг бузилиш ҳоллари жароҳатланган пайтда пайдо бўлади. Бунда яраларга бирламчи жарроҳлик ишлови берилганда нерв пояларининг жароҳатлангани қайд қилинади. Бу эса нерв пояларида жарроҳлик муолажасини ўтказишга кўрсатма ҳисобланади. Аммо қўл-оёқ суяклари ёпиқ синганда, атрофдаги юмшоқ тўқималар лат еганда ва бирор нерв поясининг фаолияти бутунлай бузилганда шу нерв поясида жарроҳлик муолажасини ўтказишга кўрсатма ҳисобланмайди ва уни белгилаш ниҳоятда қийин бўлади. Жароҳатланган нерв пояларида ўтказиладиган жарроҳлик муолажалари қуйидагилардан иборат: 1) нерв пояларини эзиб турувчи сабаблар: гематома, суяк бўлаклари чандиклашиш жараёнига барҳам бериш ва жароҳатланган нерв толаларининг тикланиши учун иложи борича қулай шароитлар яратиш; 2) узилган нерв пояларининг марказий ва периферик учларини аниқ ёпиштирган ҳолда периневрий ва эпиневррий қобикларига қўйилган чоклар ёрдамида ушлаш; 3) анатомик бутунлиги тикланган нерв пояларини ҳар хил дори-дармон ва физиотерапия муолажаларини қўллаган ҳолда тиклаш жараёнини кучайтириш.

Нерв поялари гематома, ёт жисмлар ва синган суяк бўлакларидан эзилган бўлса, жарроҳлик муолажаси қўлланиб, шу сабаблар бартараф этилади, нерв поялари эзилишдан ҳалос бўлади. Бундай жарроҳлик муолажаси қанчалик тез ўтказилса, нерв толалари фаолиятининг тикланиши шунчалик самарали ўтади.

Нерв поялари жароҳатланганда одатда уларнинг анатомик тузилиши бузилади. Шунда тегишлича жарроҳлик операцияси ўтказилади, нерв учлари бир-бирига ёпиштирилади, периневрал ва эпиневрал қобикларга чоклар қўйилади. Нерв поялари узилганда периневрал ва эпиневрал қобикларга чок қўйиш муддатига қараб бирламчи, кечиктирилган, кечиккан ва иккиламчиларга ажратилади.

Кесилган ва санчилгани яраларга ёки қўл ва оёқларнинг суяклари очиқ синганида бир йўла нерв толаларининг иш фаолияти бузилиши билан бирга қўшилган бўлса, узилган нерв толаларига бирламчи чок қўйиш керак бўлади. Ярага бирламчи жарроҳлик ишловини бериш ва суякларнинг очиқ репозицияси маҳаллий новокаин ишлатиб оғриқсизлантириш усулида, болаларда эса умумий оғриқсизлантириш йўли билан ўтказилади. Жарроҳлик майдонига антисептик эритмалар билан ишлов берилгач, аввал оқаётган қон тўхтатилади ва жонсиз тўқималар олиб ташланади. Сўнг яра тафтиш қилинади, жароҳатланган юмшоқ тўқималар, артерия ва вена қон томирлари, нерв пояларининг узилган марказий

ва периферик учлари, синган суяк бўлаклари очилади. Анатомик тузилишининг бутунлиги бузилган юшоқ тўқималар ва синган суяк бутунлигини тиклашда кетма-кетликка риюя қилинади. Аввал жароҳатланган артерия ва вена қон томирлари тикланади, сўнгра, суяк бўлаклари тўғриланади ва мускуллар тикилади. Синган суяк бўлаклари тиклангандан кейин узилган нерв пояларини тикишга ўтилади. Узилган нерв пояларининг учлари текис қилиб кесилади. Нерв пояларининг йўғонлигини ҳисобга олган ҳолда, периневрий ва эпиневррий қобикларига 3-4 та дан бирламчи чок қўйилади. Узилган нерв пояларининг бутунлиги тиклангандан сўнг апоневрозга, тери ости тўқималарига ва териға чок қўйилади.

Нерв поялари ёпиқ жароҳатланганда кўпинча нерв толаларининг ўтказувчанлиги издан чиқади. Бундай ҳолларда травмотологлар, невропатологлар ва нейрохирурглар жарроҳлик операциясидан олдин 3—4 ҳафта мобайнида дори-дармонлар ва физиотерапия муолажалари буюришади. Агар нерв поялари лат еган ёки узилган бўлса, нерв толалар фаолияти тикланмай қолади. Бундан ташқари, шу нерв поялари иннервация қиладиган соҳадаги мускуллар атрофияга ва узилган нерв пояси (марказий қисмининг учиди) невромага учрайди. Бунда жароҳатланган нерв поясини чандиклардан ажратиб, узилиш натижасида ўзгарган нерв учлари ва неврома кесиб ташланади, уларнинг учларини бир-бирига теккизиб туриб, периневрий ва эпиневррий қобикларга кечиктирилган чок қўйилади.

Қўл-оёқ суяқларининг ёпиқ синиши нерв пояларининг жароҳатланиши билан бирга учраса, травмотологлар синган суяк бўлақларини ёпиқ ҳолатда тўғрилаб гипсли боғлам қўйишади. Бу боғлам қўл-оёқнинг синган суяқлари битгунга қадар ечилмайди. Бундай ҳолларда узилган нерв пояларини жарроҳлик усули билан тиклаш деярли анча вақт ўтгандан кейин ўтказилади, шунда кечиккан чок қўйилади. Узилган нерв поясининг периферик қисми атрофияга учрайди. У аста-секин кичрайиб иккала узилган нерв учи орасидаги масофа узоклашади. Бундай ҳолларда узилган нерв поясининг учларини бир-бирига яқинлаштириб бўлмайди.

Шу сабабли жарроҳлик муолажасини ўтказайётган вақтда чандиклардан ажратилган нерв поясининг учларини кесмасдан, бир-бирига яқинлаштириш мақсадида қўл-оёқ букилади ва узилган нерв поясининг иккала учи иложи борича бир-бирига яқинлаштирилади ва тикиб қўйилади. Операция қилинган қўл ёки оёққа гипсли боғлам қўйилади. Яра битгандан сўнг гипс олиб ташланиб, массаж қилинади. Шунда тортиб тикиб қўйилган нерв поясини узайтириш имконияти бўлади ва узилган нерв поясининг учларига кечиккан чок қўйишга шароит яратилади. Бу жарроҳлик муолажаси икки босқичда ўтказилади.

Йиринг билан ифлосланган каттакон ярага жарроҳлик ишловини ўтказаятган вақтда узилган нерв поясига яра битиб кетмагунча чок қўйилмайди. Яралар битгач, 3—6 ойдан сўнг яна операция ўтказилади. Узилган нерв пояларининг бутунлигини тиклаш мақсадида иккиламчи чок қўйилади. Бунда нерв поялари чандиқлардан ажратилади ва узилган нерв учларини бир-бирига ёпиштириб, эпиневрй қобиғига иккиламчи чок қўйилганда тикилган нерв пояси ҳаддан ташқари тортилиб қолмаслиги зарур. Яралар тиклгач, шу қўл ёки оёққа гипсли боғлам 21 кун муддатга қўйилади.

Фантом оғриқлари бор беморларда хуружли каузалгия оғриғини даволаган каби консерватив ва жарроҳлик даволаш усуллари қўлланилади. Аввал дори-дармонлар берилади ва физиотерапия ўтказилади. Агар консерватив даво кор қилмаса, жарроҳлик усули билан чандиқлар орасида сиқилган, эзилган нерв пояларининг марказий қисми бўшатилади ва невромалар олиб ташланади.

IX БОБ

МАРКАЗИЙ НЕРВ СИСТЕМАСИНING ТУҒМА РИВОЖЛАНИШ НУҚСОНЛАРИ

БОШ МИЯНИНГ ТУҒМА ЧУРРАЛАРИ

Бош миё чурралари бош миё ва калла суягининг ривожланишидаги туғма нуқсон ҳисобланади. Бунда бош миё суякларининг битмай қолган нуқсонларидан ташқари, бош миё моддаси ва унинг пардалари дўппайиб чиқиб туради. Маълумотларга қараганда, бу патология кам тарқалиб, тахминан 4000—5000 та туғилган чақалоқлардан биттасида учрайди.

Бош миё чурралари XVIII асрдан бошлаб ўрганила бошланган. Бу касаллик кўпчилик мутахассислар (умумий жарроҳлар, юз-жағ жарроҳлари ва лор мутахассислари)ни узоқ вақт қизиқтирган. Бош миё чурраларида миё ва ликвор тизимида патология бўлиши сабабли бу касаллик билан ҳозирги вақтда фақат нейрохирурглар шуғулланаяптилар.

Касалликда суяклар нуқсони одатда миё қопқоғининг ўрта чизигида, кўпинча бурун суягининг илдиз соҳасида, камроқ энса суягининг ўқ-ёйсимон чоки бўйида ва ундан камроқ миё қутиси тубида аниқланади.

Таснифи. Бош миё чурралари жойлашган жойига нисбатан: бош миёнинг олдинги (*Cephalocele sincipitalis*), орқасидаги (*Cephalocele occipitalis*) ва тубидаги (*Cephalocele basilaris*) чурраларга бўлинади. Шулардан бош миёнинг олдинги чурралари энг кўп учрайди.

А. Ф. Зверевнинг келтирган маълумотига қараганда бош миёнинг олдинги чурралари — 84,7%, орқасидаги ёки энсасидаги чур-

ралари — 10,6%, бош мия тубида қолган чурралар эса 4,6% ни ташкил қилади.

Миянинг олдинги чурраларида суяк нуқсони бош мия қутиси тубида, одатда *Lamina cribrosa* соҳасида қайд этилади ва чурранинг суяк каналининг ички тешиги ҳисобланади. Чурра суяк каналининг ташқаридаги тешиги пешона ва бурун суякларининг туташган ерида ўрта чизикда ёки кўз олмасининг ички томонида жойлашган бўлади. Ички тешик ҳамма вақт битта бўлади, ташқаридагиси эса 2 ва 3 та бўлиши мумкин. Ташқаридаги тешикнинг жойлашишига қараб, мия чурраларининг номи аниқланади. Улар бурун-пешона, бурун-галвирсимон ва бурун-кўз косаси чурраларига ажратилади. Ташқи тешикларнинг иккита ва ундан кўп бўлишига қараб, икки томонлама ва аралаш чурралар фарқланади. Кўпинча икки томонлама бурун-галвирсимон ёки аралаш чурраларга ажратилади.

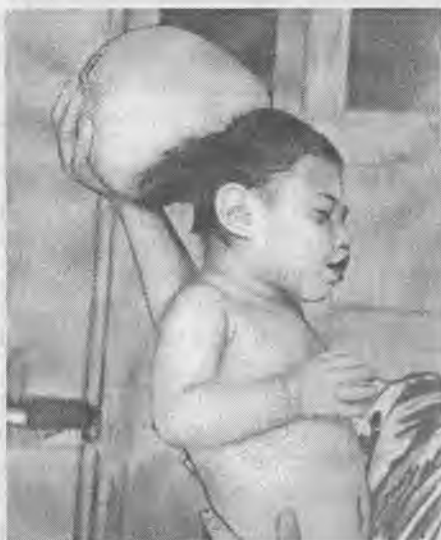Миянинг остки чурраларида суяк нуқсони мия қутиси тубида олдинги ёки ўрта чуқурчаларида аниқланади ва чурра қопи бурун ёки бурун-ютқин бўшлиқларига дўппайиб чиқиб туради (28-расм).

Миянинг орқа чурралари энса суяги тепалигининг пастиди ва юқорисида жойлашади. Энса суягининг тепалигидан пастда жойлашган суяк нуқсони кўпгина энса кагга тешиги билан қўшилиб кетади. Миянинг орқа чурраси кўпинча пастда учрайди. Бундай ҳолларда чурра қопида ўзгарган мияча ярим шарининг бир қисми бўлиши мумкин. Баъзан миянинг юқори орқа чурраси қопида эса бош миянинг энса бўлагининг бир қисми кузатилиши мумкин.

Мия чурралари қопидаги моддалар таркибига кўра, куйидаги турларга бўлинади.

Менингоцеле (*Meningocele*) — мия чуррасининг дўппайиб чиқиб турган қопи ўзгарган, бир-бири билан ёпишган юмшоқ ва тўрсимон пардалардан ташкил топган бўлиб, мия суюқлиги билан тўлган бўлади. Миянинг қаттиқ пардаси чурра қопида иштирок этмайди, лекин мия қутисининг ич томонидан суяк нуқсонининг четига ёпишган бўлади.

Энцефалоцеле (*Encephalocele*) — мия чурраси қопида



28-расм. Бош миянинг орқа чурраси.

юмшоқ ва тўрсимон пардалар ва мия суюқлиғидан ташқари, яна ўзгарган мия тўқимаси қайд этилади.

Энцефалоцистоцеле (Encéphalocystocele) — мия чурраси қопида мия тўқималаридан ташқари яна кенгайган мия қоринчасининг бир қисми аниқланади. Миянинг олдинги чурраларида қоринчанинг олдинги шохи, миянинг орқадаги чурраларида эса ён қоринчанинг орқа шохи кузатилади.

Cephalocele occulta — бу мия чуррасининг ёпиқ хили бўлиб, бунда бош мия суякларининг нуқсони бор ерда мия чурраси дўппайиб чиқмайди. Шу суяклар нуқсони бўлган ерда миянинг қаттиқ пардаси нормал ҳолатда бўлиши ёки бўлмаслиги мумкин. Баъзан суяк нуқсонлари суякнинг устки пардаси ёки бириктирувчи тўқималар билан ёпилган бўлади.

Cephalocele sepramatum. Бош мия чуррасининг ажралган хили бўлиб, мия қутиси ичи билан туташмаган бўлади. Бу асосан суякнинг кичик нуқсонидан учрайди.

Бош мия чурралари ичида энг кўп учрайдигани чурра менингоцеле ҳисобланади.

Этиологияси ва патогенези. Бош мия чурраларининг келиб чиқиш сабаблари етарли даражада ўрганилмаган. Кўп муаллифлар хасталик келиб чиқишига эмбрионнинг шаклланаётган даврида бош мия ва унинг ривожланишидаги бузилиши сабаб бўлади, деб ҳисоблайдилар. Хасталик ривожланишида ирсий ролнинг аҳамиятини, ҳомиладорликда турли юқумли касалликлар (токсоплазмоз, туберкулёз, захм, заҳарланишлар) билан оғриганликни ва рентген нурларининг таъсирини инкор этиб бўлмайди.

Клиникаси. Касалликнинг асосий белгиси — бош мия қутисидан ташқарига дўппайиб чиқиб турадиган чурра қопи, шунингдек у яна марказий нерв системасидаги ва организмнинг бошқа еридаги туғма патологик нуқсон билан қўшилиб келиши мумкин.

Бош мия чурраларида дўппайиб чиқиб турадиган чурра қопи ҳар хил шаклда ва катталиклда бўлади. Бир хил мия чурраларининг қопини ёпиб турган териси ўзгармаган ҳолда, бошқаларида эса тери юпқалашган, чандиқли бўлиб, кўкимтир рангда бўлади. Баъзан чақалоқ туғилган вақтида чурра қопининг ўртасида яра бўлиб, ундан доимо ликвор оқиб туради. Бу эса асосан менингоэнцефалит ривожланишига сабаб бўлиши мумкин.

Чурранинг дўппайиб чиқиб турган ери, яъни унинг бўйни ингичка ёки кенг бўлиши мумкин. Қопни пайпаслаганда унинг эластиклик ҳолатини, ичидаги суюқликнинг чайқалишини ва эластик аралашмадан ташкил топганини аниқлаш мумкин. Баъзан суяк нуқсонининг четини пайпаслаб текшириш мумкин. Чурра қопи катта бўлса, унинг устидаги ёпинғичи юпқалашини мумкин, бундай ҳолларда ичидаги суюқлик нурланиб кўриниб туради.

Бош мия тубидаги чурралар бурун ёки бурун-ютқин бўшлиқларида аниқланса, уларнинг кўринишлари полип — ўсмасини эслатади. Агар чурра қопи бурун бўшлиғининг бир томонида жойлашган бўлса, бурун пойдеворини кўпроқ қийшайтириб қўяди.

Миянинг олдинги чурралари юз скелетини, кўз чаноғини ва бурун суяқларининг шаклини ўзгартиради ва юзни ҳунук қилиб қўяди. Кўзлар кенг ва қийшиқ бўлиб қолади. Натижада беморларда бинокуляр кўрув майдони йўқолади ёки бузилади. Бош миянинг олдинги чурраларида, айниқса чурралар мия тубида бўлса, бурундан нафас олиш қийин, нутқ ноаниқ бўлиб, бемор манқа бўлиб қолади. Мия чурралари бурун-кўз чаноғида аниқланса, бунда юз скелетининг шакли ўзгаришидан ташқари, кўз ёшининг бурунга ўтувчи канали беркилиб қолиб, натижада кўпинча дакроцистит ва конъюнктивит келиб чиқади.

Бош мия чурралари туғма мажруҳликлар: микроцефалия, краниостеноз, гидроцефалия, *spina bifida*, маймоқлик, бармоқларнинг кам бўлиши, кўз олмасининг ривожланмаслиги билан бирга кузатилади.

Мия чурралари аниқланган болаларда марказий нерв системасида асаб-ўчоқ белгилари бўлмаслиги мумкин, бўлса ҳам янги туғилган чақалоқларда уларни аниқлаш қийин бўлади. Каттароқ ёшдаги болалар кўпинча бош оғриғидан, бош айланишидан шикоят қиладилар. Улар ақлий ривожланишдан орқада қоладилар. Бош мия нервларидан кўпинча I, II, III, IV, VI, VII ва XII жуфт нервларнинг иш фаолияти бузилади, пай рефлекслари асимметрияси ва патологик рефлекслар аниқланади. Дагал неврологик ўзгаришлар, яъни қўл ва оёқларда парезлар кузатилиб, беморда тутқаноқ тутиши мумкин. Бош миянинг орқа чурраларининг юқори хилида беморларда иккала кўзининг қарама-қарши томонида кўрув майдони бузилади, яъни гомоним гемианопсия бўлади. Миянинг орқа чурраларининг пастки турида эса, кўпинча беморнинг қўл ва оёқларида координация ҳаракатлари, тик туриш ва юришнинг бузилганини кўриш мумкин. Бундай беморлар бошларини бир ҳолатда қимирлатмасдан ушлайдилар.

Ташхиси. Бош миянинг олд ва орқа туғма чурраларига ташхис қўйиш унчалик қийинчилик туғдирмайди. Ташхис асосан бемор шикояти, анамнез маълумотлари, чурранинг дўппайиб чиқиб турган қопининг ташқи кўриниши, жойланиши, пайпаслаганда аниқланган белгилар, асаб системаси, рентген тасвири ва лаборатория текширувларига асосланиб қўйилади.

Бош мия суяқларининг икки томонлама рентген тасвирида суяк нуқсони аниқ кўринади. Бурун бўшлиғида жойлашган миянинг олдинги чурраларида суяк тешиклари думалоқ шаклда текис ва аниқ контурли, четлари гардишли бўлиб, унда скелероз борлиги аниқланади. Нуқсоннинг юқори чети пешона суягидан ташкил

топган бўлиб, кўпинча нуқсон устида соябон ҳолатида кўринади. Бурун-кўз косаси чурраларида суяклар нуқсони кўз косасининг ички деворлари соҳасида, галвирсимон суякнинг юқори деворида аниқланиб, ярим ой шаклида бўлади. Кўз косасининг ички девори ясси бўлганлиги сабабли унинг шакли ўзгаради. Суякларнинг кичкина нуқсонлари (тешиклари) айрим ҳолларда рентген тасвирида кўринмайди. Айниқса мия остидаги чурраларнинг суякларидаги нуқсонларини рентген тасвирида аниқлаш жуда мушкулдир. Бундай ҳолларда компьютер томографиядан фойдаланилади.

Ликвор босими ва таркиби нормал ҳолатда бўлади. Чурра қопидаги ликвор таркибида оқсиллар миқдори ва хужайралар кўпайган бўлиши мумкин. Пневмоэнцефалографияда мия чуррасининг шакли, мия моддасининг патологияси ва чурра қопи бош миянинг ликвор бўшлиғи билан туташганлиги аниқланади. Бу ташхисни аниқлайдиган усул операция турини танлашда катта аҳамиятга эга бўлади.

Миянинг олд ва орқа чурраларини баъзан дермоидлар, липомалар, ангиомалар, кефалогематомалар ва мия суякларининг айрим ўсмалардан фарқлаш лозим.

Дермоид ўсмалари зичроқ, оғриқсиз бўлиб, пульсация аниқланмайди, босган вақтда унинг ҳажми камаймайди. Бунда суяк нуқсони бўлмайди. Бу айтилган белгиларнинг кўпи липомаларга ҳам тегишлидир. Шуларни пункция қилинса ёғ моддаси олинади, лекин уларнинг ҳажми камаймайди. Чурра қопи пункция қилинса ликвор олинади, унинг дўппайиб чиқиб турган ери вақтинча кичкина бўлади. Ангиомада чуқур пайпаслаганда унинг чиқиб турган қисми йўқолиб кетиб, ўрнига ўзгармаган суякни пайпаслаш мумкин, бу эса мия чуррасида кузатилмайди.

Мия чуррасидан кефалогематомаларнинг фарқи шундаки, у чақалоқ бола туғилаётган ва туғилгандан кейин пайдо бўлади. Ундан ташқари, кефалогематома миянинг ўрта чизигида жойлашган бўлмайди, унинг асоси кенг бўлади. Пайпаслаганда тери остига ёки суяк устки пардаси остига қуйилган қон чайқалиб туради, оғриқ ва пульсация бўлмайди.

Бош мия суякларидан ўсадиган ўсмаларни аниқлашда рентген текширишлари катта ёрдам беради.

Мия остидаги чурраларнинг бурун ва бурун-томоқ бўшлиқларига чиқиб турганини аниқлаш анча қийинчиликлар туғдиради. Бундай чурраларга кўпинча *полиплар* деб ташхис қўйилади ва улар олиб ташланади. Кейинчалик ликворнинг доимий оқиши (ликворея) қайд этилади. Полиплар кўпинча ўрта бурун йўлида пайдо бўлади. Улар асосан ингичка бўлганлиги сабабли енгил қўзғаладиган, атрофини осонлик билан зонд ёрдамида айланиб текширса бўлади. Бурун бўшлиғидаги шиллиқли полиплар сариқ-кўкроқ ярим тиниқ моддадир. Ушлаб кўрганда юмшоқ, пульсация сезилмайди.

Агар ташхис қўйишда қийинчилик туғилса, шу полип шаклидаги чиқиб турган моддаларни пункция қилиниб, бош мия чуррасидан ликвор олинади, бу ташхис қўйишни енгиллаштиради.

Давоси. Бош мия чурралари фақатгина жарроҳлик йўли билан даволанади. Агар операция қилинмаса 7—10% болалар хасталикнинг биринчи йили нобуд бўладилар (29-расм).

Мия чурраларида операцияга кўрсатмалар ва унга монеликлар. Барча ҳолатларда чурраларнинг дўппайиб чиқиб туриши операция учун кўрсатма ҳисобланади.

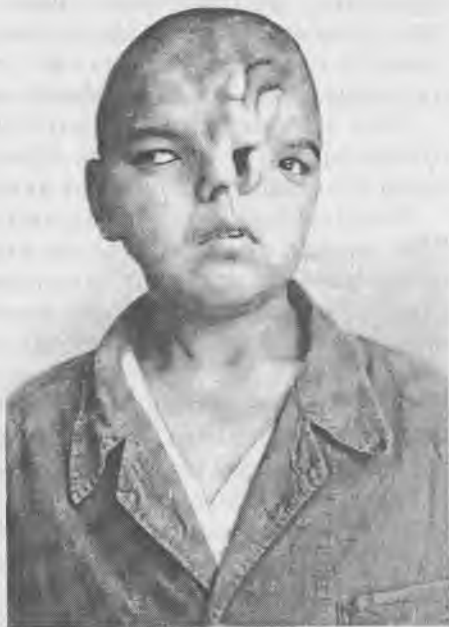Кўпчилик муаллифлар фикрича, операцияга қарши кўрсатмаларга бош мия ва унинг пардаларининг яллиғланиши, дағал неврологик бузилишлар, ақлий ривожланишдан орқада қолиш, қўшимча оғир йўлдош мажруҳликлар, гидроцефалиянинг оғир тури киради. Болаларнинг озиб кетиши, йирингли дакроцистит, конъюнктивитлар операцияга қарши вақтинча кўрсатмалардан ҳисобланади.

Агар чурра қопидан доимий ликвор оқиб турса ёки чурра қопи тез орада катталашса, устидаги ёпинғичи юпқалашиб ёрилиш хавфи пайдо бўлса, боланинг ёшидан қатъи назар зудлик билан операция қилиш лозим.

Операция ўз вақтида қилинмаса иккиламчи асоратлар: менингит, менингоэнцефалит, кейинчалик эса гидроцефалия ривожланиб, бемор ўлимига сабаб бўлади. Тезлик билан операция қилишга кўрсатмалар бўлмаса, операцияни кечиктириш мумкин. Лекин болани ёшлигида операция қилиш мақсадга мувофиқдир. Чунки бу бош миянинг тўғри, анатомик ривожланиши, бош мия қутиси ва юз тузилишида кейинчалик деформация бўлмаслигига шароит туғдиради.

Миянинг орқа чуррасини I, олдинги ва мия остидаги чурраларни эса интракраниал усул билан 2—3 ёшгача операция қилиш зарур.

Мия чурралари турлича жойлашганда қўлланадиган операция усуллари. Мия чурраларини операция қилиш-



29-расм. Бош миянинг олдинги чурраси.

дан мақсад чурра қопини кесиб олиб, мия қутисидаги суяклар нуқсонини пластика қилиб беркитишдир. Миянинг олдинги чурраларини операция қилганда яна бурунни ҳам ташқи томондан пластик операция қилинади.

Операция экстракраниал ва интракраниал усулда ўтказилади.

Биринчи усулда асосан чурра қопи олиб ташланиб, мия қутисини очмасдан туриб суяк каналининг ташқариси ёки ичкарисидаги тешикни пластик йўл билан ёпилади. Иккинчи усулнинг мақсади мия қутиси тубидаги суяк каналининг ички тешигини мия қутисини очиш йўли билан ёпишдан иборатдир. Интракраниал усул қўлланганда чурра қопини олиб ташлаш ва буруннинг ташқи кўринишини тўғрилаш учун пластик операцияни қилиш икки босқичда ўтказилади. Турли муаллифларнинг маълумотларига қараганда операциянинг иккинчи босқичи 2—3 ой ўтгандан сўнг ўтказилади.

Мия чурраларининг катта бўлмаган турларида, кичик суяк нуқсонларида ва чурранинг дўппайиб чиқиб турган ери бош миянинг ликвор бўшлиғидан бутунлай ажралганда асосан операциянинг экстракраниал усули қўлланади. Бу усулни турли ёшдаги болаларда ўтказиш мумкин. Чурраларнинг чиқиб турган қисми олиб ташлагандан сўнг суякдаги каналнинг ташқи ёки ички тешиklarини беркитиш учун беморнинг ўзидан олинган юмшоқ тўқималаридан, турли суякларидан кесиб олинган трансплантатлардан, бегоналардан олинган суяклардан ва турли органик моддалардан (органик ойна, АКР-7, 100) фойдаланилади.

Мия чурралари мия қутиси бўшлиғи билан суякларнинг кенг нуқсонлари орқали туташган бўлса, операциянинг интракраниал усули қўлланади. Бундай усул икки босқичда ўтказилади.

Биринчи босқичда интракраниал усул билан мия чуррасининг оёғи ёки қаттиқ парда нуқсони ажратилади. Ингичка бўлса ипак ип билан боғланади ёки тикилади, субдурал бўшлиқ бутунлиги тикланади. Агар қаттиқ парда нуқсони кенг бўлса ва уни тиклаш имконияти бўлмаса, консервация қилинган бир хил номдаги пардадан трансплантат олиниб пластика қилинади. Шундан сўнг суяк нуқсонини беркитишга ўтилади. Интракраниал усул орқали суяк канали экстрадурал ва интрадурал йўл билан беркитилади. Кўпчилик муаллифлар фикрича субдурал усулда бош мия жароҳатланиши камроқ кузатилади.

Иккинчи босқичда эса чурранинг чиқиб турган ерини кесиб олиб, ўрни юмшоқ тўқималар билан пластика қилинади.

Миянинг орқа чурраларининг операциялари ҳамма вақт экстракраниал усулда бир босқичда ўтказилади. Бунда чурра қопини ажратиб, оёғидан бойланади ва кесиб ташланади. Чўлтоқ қисмини бош мия қутиси ичига киргизилади. Суяк нуқсони аллотрансплан-

тат ёки эксплантат билан беркитилади. Яранинг юмшоқ тўқималари қаватма-қават тикилади. Ярага йод суртилади ва уни боғлаб қўйилади.

Операциядан сўнг беморларга антибиотиклар, витаминлар, қон тўхтатадиган ва дегидратация қиладиган дорилардан берилади. Кунора орқа мия пункцияси қилинади.

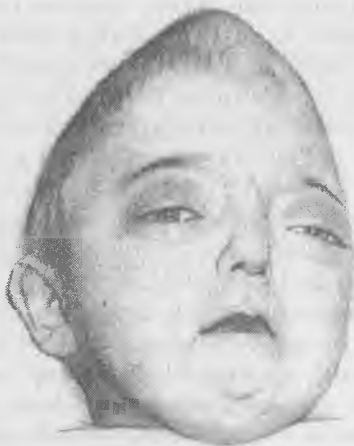Операция вақтида ликвор бўшлиғи бутунлай герметик ёпилмаган бўлса, турли асоратлар кузатилиши, яъни ликвор доимо оқиб туриши, операция бўлган ерда тери остида тўпланиб қолиши, мия чурраси қайтадан пайдо бўлиши ва гидроцефалия кучайиши мумкин.

КРАНИОСТЕНОЗ

Краниостеноз туғма мажруҳликларнинг бир тури бўлиб, бош мия қутиси суяқларини туташтириб турган битта ёки ҳамма суяк чокларининг вақтидан илгари суякланишидир. Натижада мия қутисининг нормал ҳолатидаги тараққиёти бузилади, калла шакли ўзгаради. Бу мажруҳлик мингта туғилган чақалоқ болалардан биттасида учрайди (зораст). Краниостеноз қиз болаларга нисбатан ўғил болаларда, айниқса эгизак туғилган чақалоқ болаларда кўпроқ учрайди. Н. Н. Бурденко номидаги нейрохирургия институти келтирган маълумотларга кўра краниостеноз бош мия қутисининг қолган ҳамма туғма мажруҳларига нисбатан 38 фоизни ташкил қилади.

Таснифи. Краниостенознинг пайдо бўлиш вақтига, бош мия суяқлари чокларининг суякланиш вақтига қараб, касалликнинг икки хили фарқланади: а) она қорнида ётган даврида боланинг бош мия суяқлари чокларининг суякланиши; б) чақалоқ болалар туғилгандан кейин мия суяқлари чокларининг суякланиши.

Онанинг қорнида ётган даврида бола бош мия суяқларининг ҳамма чоклари суякланган бўлса, туғилган болаларда калланинг шакли ўзгарган ва айланасининг ўлчови кичкина бўлади. Натижада ўсиб келаётган бош мия сиқилади ва суяқларнинг чоклари суякланган бош мия қутиси ичида босим ошиб кетади (гипертен-



30-расм. Краниостеноз.

зия). Бундай туғилган чақалоқ болаларда краниостеноз оқибати нохуш бўлади.

Чақалоқ болалар туғилганидан кейин бош мия суяклари чокларининг суякланиш вақтига қараб калланинг ташқи кўриниши шакли ўзгаради. Суяк чоклари қанчалик кеч суякланса, калла шаклининг ўзгариши шунчалик кам бўлади ва касалликнинг клиник кечиши энгил ўтади.

Калла шаклининг ўзгариши калла суяклари қанча ва қайси чокларининг вақтидан илгари суякланишига боғлиқ бўлади. Краниостенозда кўпинча сагиттал ва коронар чокларнинг суякланиши кузатилади. Ёш чақалоқ болалар калла суяклари ҳамма чокларининг вақтидан илгари суякланиши ҳам учрайди.

Этиологияси ва патогенези. Чақалоқ болаларда бош мия суяклари чокларининг вақтидан илгари суякланишининг асосий сабаблари ҳозирга қадар аниқланган эмас. Лекин адабиётда келтирилган маълумотларга кўра, краниостеноз келиб чиқишида турли омилларнинг, яъни бош мия суяклари суякланиш хусусиятларининг бузилиши ва уларнинг тезланиш жараёни чақалоқ болаларнинг эмбрионал даврида пайдо бўлиши, онанинг ҳомиладорлик даврида ўтказган менингит, захм, токсоплазма касалликлари, она организмида моддалар алмашинуви жараёнининг бузилиши, чақалоқ болалар туғилаётган вақтда ўтказган жароҳатланишни инкор этиб бўлмайди.

Вақтидан илгари бош суяклари битта ёки бир неча чокларининг суякланиши натижасида бош мия қутисининг ўсиб катталашиши чегараланган бўлади. Айниқса чегараланиш суякланган чокка нисбатан калланинг кўндалангига катталашишида кузатилади.

Краниостенознинг клиник кечиш даражасига асосланиб, компенсатор ва декомпенсатор хилига ажратилади. Компенсатор хилида калла шаклининг ўзгариши тўхтаган бўлиб, бош мия қутиси ичидаги босимнинг ошиши меъёрида бўлади. Калла суякларининг компенсатор хилида катталашиш битмай қолган суяк чокларининг ҳисобига бўлади. Бу эса калла шаклининг бузилишига олиб келади. Калла суякларининг чегараланган катталашиши бош мия ўсишини ва унинг шаклланиши етарли даражада таъминламайди. Натижада мия қутиси ичида босим ошиб кетади ва бош мия сиқилишига сабаб бўлади.

Бош мия қутиси ичида ўсаётган мия моддаси учун етишмаётган бўшлиқ олдинига ликвор бўшлиғидаги суяқликнинг ҳажмига, унинг ишланиб чиқишига, бош мия қутиси ичидаги қон айланиши тақсимланишига ва бош мия суякларининг юпқаланиши ҳисобига компенсация қилади. Бундай чақалоқ болалар турли хил юқумли касалликлар билан оғривса ёки энгил бош мия жароҳатланишини ўтказгудек бўлса, бош мия шишуви вужудга келади. Бош мия қутиси ичидаги босим янада ошади. Натижада қон ва ликвор-

нинг айланиши бузилади ва касаллик декомпенсатор хилига ўтади. Декомпенсатор хилида калла шаклининг ўзгариши зўрайиб боради.

Касаллик ривожланишида асосий омиллардан бири — бош мия суякларининг вақтидан олдин суякланиши ҳисобланади. Тараққий этаётган ва ўсаётган бош мия моддаси эса калла бўшлиғида сиқилади. Натижада сиқилган бош миянинг нормал ҳолатида ишлаш фаолияти бузилади ва турли хил клиник белгилар пайдо бўлади.

Клиникаси. Ёш болаларда краниостенозга ташхис қўйиш қийин эмас. Калла шаклининг ўзгарганлиги биринчи бўлиб кўзга ташланади. Чақалоқ болаларнинг қанчалик ёш даврида суяк чоклари суякланган бўлса, уларда калланинг шакли ва ўлчовининг ўзгариши шунчалик яққол кўриниб туради. Уларда касаллик аломатлари барвақт намоён бўлади. Айрим ҳолларда калла шаклининг ўзгариши фақатгина кўринишига қараб, краниостеноз хилини аниқлаш имкониятини беради.

Коронар чок вақтидан илгари суякланганда, калланинг олдинга ва орқага ўсиши чегараланган бўлади. Бундай ҳолда калланинг катталаниши туғма лиқилдоқ соҳасининг кўтарилиши ҳисобига тўғри келади.

Сагиттал чок суякланганда тепа суяклари яссиланиб қолади ва бир-бири билан ўткир бурчак остида ёпишиши натижасида ўрта чизиқда суякларнинг қирра шакли ҳосил бўлади. Кўндаланг чокларнинг сақланиб қолиши калла суякларининг ҳаддан ташқари бўйламасига катталанишига олиб келади.

Калла суякларининг ҳамма чоклари вақтидан олдин суякланганида калланинг бўйламасига ва кўндалангига ўсиши ҳаддан ташқари чегараланган бўлиб, калла юқорига қараб ўсади ва ўткир қиррали гумбазни эслатади.

Неврологик текширганда беморларни асосан умумий мия белгилари безовта қилади. Бу белгилар бош мия қутиси ичидаги босимнинг баландлиги билан боғлиқ бўлади. Клиник белгиларнинг кучли бўлиши касалликнинг клиник кечишидаги даражасига боғлиқ бўлади.

Касалликнинг декомпенсатор хилида бош мия қутиси ичидаги босим жуда баланд бўлади. Бош мия суякларининг чоклари суякланган ҳолатда тугилган чақалоқ болада калланинг шакли ўзгарган бўлиши билан бирга, у безовталанади, йиғлоқи бўлади, уйқуси бузилади, кечаси кам ухлайди. Бундай ҳолатнинг чақалоқ болаларда пайдо бўлишини оналар ва айрим врачлар кўпинча уларда меъда-ичак заҳарланиши билан боғлайдилар. Ёши каттароқ болада эса бош мия қутиси ичидаги босимнинг ошиб кетиши натижасида кучли бош оғриғи хуруж қилади. Кўнгил озади, бола қусади. Лекин бола истеъмол қилган овқатга қарамай қусади.

Калла секин-секин перкуссия қилинса, чақалоқ болаларга хос бўлган тўмтоқ товуш ўрнига тимпаник товуш эшитилади. Уларда менингеал белгилар, яъни энса мускулларининг таранглашиши

ва Керниг белгиси бўш ҳолатда мусбат бўлади. Кўз олмалари ҳаракатининг юқорига чегараланганлиги аниқланади. Ташқарига қараганда майда амплитудадаги горизонтал нистагм кузатилади. Бош мия қутиси ичида гипертензия кучли бўлса, кўз олмаларида ҳар хил даражали экзофтальм қайд этилади. Агар экзофтальмнинг кескин аниқ даражаси қайд этилса, кўз олмаларининг ҳаракатлари ҳамма томонга чегараланган бўлади ва кўз олмалари ичкарига қараган гилай ҳолатда бўлади. Болаларнинг қўл ва оёқларида фаол ҳаракат сақланган бўлиб, мускуллар тонуси қисман баланд, пай рефлекслари эса оёқларида симметрик ҳолатда баландроқ бўлади. Икки томонида патологик рефлекслар мусбат бўлади. Оғриқ сезувчанлигида ўзгариш кузатилмайди.

Бош мия қутиси ичидаги босимнинг баланд бўлиши натижасида умумий мия белгиларининг безовта қилиши болаларнинг руҳан ривожланишига таъсир қилади. Кўпинча улар ақлий ривожланишдан орқада қолади.

Краниостеноз билан оғриган айрим болаларда тутқаноқ хуружи ҳам безовта қилади. Бу хуруж кўпинча умумий тоник тусда ўтади.

Краниостенозда кўрув нерви дискини текшириш катта аҳамиятга эга бўлади. Кўз тубида кузатиладиган ўзгаришлар бош мия қутиси ичидаги босимнинг баланд бўлишига боғлиқ бўлади. Касаллик бошланишида гипертензия кам бўлганда кўз тубида деярли ўзгаришлар кузатилмайди. Лекин вақт ўтган сари бош миянинг ўсиши ва катталаниши натижасида чоклари суякланган мия қутисининг ичида босим ошади. Кўз тубидаги вена қон томирлари артерияга нисбатан янада кенгайиб кетади ва кўрув дискидаги қон томирларининг ангиопатияси кўрилади. Кейинчалик мия қутиси ичидаги босимнинг ошиши кўрув нерви дискида шиш пайдо бўлишига олиб келади (лекин кўрув ўткирлиги сақланиб қолади). Болалар улғайган сари кўрув нерви дискида иккиламчи атрофия ҳосил бўлади, кўрув ўткирлиги анча хира тортиб, одам кўр бўлиб қолади.

Бош мия суякларининг рентген тасвирида суяк чокларининг суяклангани аниқланади. Гумбаз суяклари жуда ҳам юпқалашган бўлиб, уларнинг сатҳида бармоқларнинг ботиш белгилари аниқ кўриниши билан фарқланади. Бош мия қутисининг олдинги ўрта ва орқа чуқурчаларининг катталашгани ва чуқурлашгани сезилади.

Краниостеноз касаллиги ташхисини аниқ қўйиш кўпинча қийинчилик туғдирмайди. Беморларнинг шикоятлари аниқлангандан кейин клиник текширганда шу касалликка хос белгилар аниқланади. Кўз тубида пайдо бўлган ўзгаришлар бош мия қутиси ичидаги босимнинг баланд бўлганини тасдиқлайди. Қўйилган краниостеноз ташхиси бош мия суякларини рентгенда текшириб исботланади. Рентгенда суяк чокларининг суякланиши ва калла шаклининг ўзгариши краниостеноз касаллигининг асосий белгиларидан бири ҳисобланади. Агар беморларга пневмоэнцефалогра-

фия қилинса, бош мия қоринчаларининг кичиклиги ва субарахноидал бўшлиғининг йўқлиги аниқланади. Агар беморга компьютер томография қилинса, калла шаклининг ўзгарганлиги тасдиқланади.

Краниостеноз билан оғриган болаларга орқа мия пункцияси қилинса, ликвор босими баланд бўлса-да, гаркиби ўзгармасдан қолаверади.

Давоси. Ёш болаларда учрайдиган краниостеноз бош миянинг бошқа тугма мажруҳликлари каби даволанади. Бу хасталикда асосан бош мия суяклари чокларининг вақтидан олдин суякланиши бош мия қутисининг чегараланган ҳолатида катта бўлишига ва шаклининг ўзгаришига олиб келади. Бунда ўсаётган ва тараққий қилаётган бош мия моддасига шароит йўқолади. Натижада калла қутиси ичидаги босим ошиб кетади ва бош мия моддаси сиқилади.

Бу касалликни даволашдан мақсад — суяк чокларининг суякланиш жараёнини секинлаштиришга (агар суяк чоклари суякланган бўлса), калла қутиси ичидаги босимнинг камайишига ва бош мия моддасининг нормал ўсишига ва тараққий этишига шароит яратишга қаратилган бўлади.

Бош мия суяклари чокларининг вақтидан олдин суякланиши ҳамма чақалоқ болаларда бир хилда кечмайди. Айрим болаларда ҳамма суяк чокларида бир вақтнинг ўзида суякланиш жараёни зўр бериб давом этса, бошқа болаларда эса суякланиш хусусияти битта ёки иккита суяк чокларида кетади. Бу ҳолат краниостеноз касаллигининг тараққий этишида турли хил клиник кечишига олиб келади.

Шу сабабли краниостеноз билан оғриган бемор болаларда консерватив ва жарроҳлик даволаш усуллари қўлланилади.

Консерватив даволаш усули. Краниостеноз билан туғилган чақалоқ болаларнинг ҳаммасига консерватив усулда даволаш муолажаси ўтказилади. Бунда қўлланиладиган ва тавсия этиладиган доридармонлар бош мия суяклари чоклари суякланиш жараёнини секинлаштиришга, даво эса бош мия қутиси ичидаги босимни пасайтиришга қаратилган бўлади.

Бош мия қутиси ичидаги босим ва унинг клиник кечишида вужудга келган умумий мия белгиларини камайтириш мақсадида беморларга дегидратацион дорилар (глюкозанинг 20—40 фоизли эритмаси, магnezий сульфатнинг 25 фоизли дориси ва бошқ.) тавсия қилинади.

Ҳажми катта бўлаётган ва функционал тараққий этаётган бош мия моддасининг кенгайишини таъминлаш учун суякланган суяк чокларини юмшатиш мақсадида беморларга сурувчи дорилар (лидаза, церебролизин, биохинол, алоэ экстракти, ойнасимон тана, гумизол, ФиБС) берилади.

Бош мия моддасида ва унинг компонентларида, яъни пардаларида, бош мия суякларида қон айланишини яхшилаш ва суякланган чоклардаги тузларнинг сўрилишини таъминлаш мақсадида метаболит дорилар (пирацетам, ноотрапил, солкосерил, АТФ, аминалон ва бошқ.) берилади. Бемор болаларга етарли миқдорда витамин «В» гуруҳи, никотин ва аскорбин кислота берилади.

Булардан ташқари, организмнинг тўғри ривожланиши учун керак бўлган бошқа дори-дармонлар ҳам берилади. Даволаш муолажаларини ўтказиш даврида вақти-вақти билан кўз тубини текшириш ва назорат қилиш тавсия этилади. Консерватив усулда даволаш муолажаларини тамомлагандан кейин дастлабки ойлардан (3—6 ой) сўнг дори-дармонлар билан даволашни қайтариб турилса, краниостенозга даво қилишда (компенсатор) қониқарли натижалар олиш мумкин. Бундай усул билан даволанган айрим беморларда калла шаклининг қисман бўлса-да, ўзгариши ва катталашishi кузатилади. Уларда бир йўла бош миянинг ўсиши ва иш фаолияти сақланиб қолади.

Айрим болаларда консерватив даволаш муолажалари етарли даражада ўтказилса ҳам натижасиз бўлиб чиқади. Бунда касалликнинг умумий белгилари давом этади. Кўз тубида, кўрув нерви дискида шиш пайдо бўлади ва бу кўрув ўткирлигига салбий таъсир қилади. Бундай беморларга қайтмайдиган асоратлар пайдо бўлишини кутмасдан беморларга керакли даво усули тавсия этилади.

Давоси. Бош мия суяклари чокларининг вақтидан илгари суякланиши натижасида калланинг ўсиши чегараланган бўлиши билан бирга унинг шакли ҳам ўзгаради. Калла суякларида кузатиладиган бундай ўзгаришлар сабабли бош мия қутиси ичида босим баланд бўлади. Бу эса ёш болаларда бош мия ўсишининг орқада қолишига, сиқилишига ва иш фаолияти нормал тараққий этишининг бузилишига асосий сабаб бўлади. Краниостенозда бош миянинг қисилиши натижасида вужудга келган гипертензиянинг клиник кечишида кузатиладиган умумий мия белгилари ва асабнинг узилиш белгилари доимий бўлиб қолади. Бундай болаларга ўз вақтида даво қилинмаса, оғир асоратлар вужудга келади. Болалар ақлий ўсишдан орқада қолади, кўрув нервининг дискида иккиламчи атрофия пайдо бўлади ва болалар кўр бўлиб қоладилар. Бу ҳол асосан краниостенознинг декомпенсатор хилида кузатилади. Бундай болалар умрбод ногирон бўлиб қоладилар. Келтирилган асоратларнинг олдини олиш мақсадида консерватив усулда ўтказиладиган муолажалари натижасиз бўлса, болаларнинг нормал ҳолатда тараққий этишини сақлаб қолиш учун хирургик даволаш усули қўлланилади.

Краниостеноз билан рўғриган болаларда юқоридаги каби асоратлар мавжуд бўлса, бу асоратлар операция ўтказилишига моне-

лик ҳисобланади. Чунки бу асоратларни операция қилиб ҳам тузатиб бўлмайди.

Краниостенозни жарроҳлик усулида даволашда турли хил операциялар қўлланилади. Бу операциялар бош мия суякларининг битта, иккита ёки ҳамма чокларнинг суякланишига боғлиқ бўлади. Тавсия этилган операцияларнинг қайси турини касалларга қўллашда болаларнинг ёши, калланинг шакли ва унинг нечоғлик ривожлангани эътиборга олинади.

Бу хасталикни жарроҳлик усулида даволашда режаштирилган операцияларнинг ҳамма турлари умумий оғриқсизлантириш остида ўтказилади. Бошидаги сочи олинган болалар операция столга ётқизилади. Операция майдонига антисептик дорилар билан ишлов берилгандан сўнг операция бошланади.

Бош мия суяклари ҳамма чокларининг вақтидан илгари суякланиб қолишида гумбаз суякларини бўлакларга ажратиш операцияси қўлланилади. Бу операция бир ёки икки босқичда ўтказилади.

Краниостенозга чалинган катта ёшдаги болаларда бош мия қутиси ичидаги баланд босимни бартараф этиш мақсадида айлана краниотомия операцияси тавсия этилади. Келтирилган жарроҳлик усуллари қўллаш натижасида олинган хулосалар деярли қониқарсиз чиққанлиги туфайли бундай операциялар ҳозир қўлланилмайди.

Тож чокининг вақтидан олдин суякланиб қолиши натижасида пайдо бўлган краниостенозда кўндаланг краниотомия операцияси тавсия этилади ва клиникада қўлланилиб келмоқда. Бу операция оддийлиги, осонлиги ва қўшимча кам асорат бериши билан бошқа операциялардан ажралиб туради. Асептика ва антисептикага риоя қилган ҳолда тери, тери ости юмшоқ тўқималарни кесиш тож чоки бўйламасига бир томонда чаккадан бошланиб, қарама-қарши томонидаги чакка соҳасига давом этирилади. Яра кенгайтирилади, қон оқиши тўхтатилади. Суяк усти пардаси 2 см кенгликда кесиб олиб ташланади. Очилган суяк сатҳига 4—5 фрезе тешиклари қўйилади. Ўткир жағли омбур ёрдамида тешиклар орасидаги суяк парчаланиб синдирилади ва олиб ташланади. Тешиклар бир-бири билан туташгани натижасида сунъий тож чоки ҳосил қилинади ва мия қутиси ичидаги гипертензия йўқотилади. Бош мия ўсишига ва функционал тараққий этишига шароит яратилади.

Амалий тиббиётда кўпинча ёш болаларда сагиттал чокнинг суякланиши кузатилади. Шу сабабли краниостенознинг бундай турида бир ёшгача бўлган болаларда чизиқли краниотомия операцияси қўлланилади. Бу усулда тери ва тери ости тўқималарини кесиш сагиттал чокининг устидан тўғри чизиқли қилиб пешонадан бошланиб, энса суягининг ташқи дўнгигача давом этирилади ва яра кенгайтирилади. Оқаётган қон тўхтатилади. Икки томон-

дан парасагиттал соҳада пешона, тепа ва энса суяқларининг бир қисми очилади. Сагиттал чокнинг икки томонидан 1,5 см ташқарида парасагиттал ҳолатида тўғри чизиқда 2 см параллел кенгликда суяқ устки пардаси ажратиб олинади. Суяқларнинг очилган қисмига 4—5 фрезе тешиклари қўйилади ва ўткир жағли омбур ёрдамида суяқлар парчаланиб олиб ташланади. Сагиттал чокнинг икки томонида 2 см кенгликда чизиқли краниотомия ҳосил бўлади.

Чизиқли краниотомиянинг натижалари бўлиши ва ясалган сунъий чокларнинг регенерациясини сусайтириб, узоқ вақт сақлаб қолиш учун айрим муаллифлар сунъий ясалган чоклар четини полиэтилен пленка билан ўраб қўйишни тавсия этишган. Бошқа олимлар эса краниотомия қилинган соҳада қаттиқ парданинг остеобластик хусусиятини камайтириш учун унинг ташқи сатҳини 3—5% ли йод эритмаси билан артиш ёки қаттиқ парда сатҳидаги камбий қаватини шилиб ташлаш етарли деб санашади.

Тавсия этилган ва ёш болаларда қўлланилган қўшимча тадбирлар чизиқли краниотомиянинг самарадорлигини оширади. Операциядан кейин болалар калласининг катта бўлиши ва шаклининг ўзгариши физиологик ҳолатда бўлиб, бош миянинг ўсишига ва иш фаолиятининг нормал тараққий этишига шароит яратилади.

Болаларнинг ёшидан қатъи назар краниостеноз касалининг декомпенсатор хилида икки томонлама қуроқли (лоскутная) краниотомия операцияси (В. А. Козирев, 1960) қўлланилади. Бу операция калла ҳажмини катталаштиришга, бош мия қутиси ичидаги босим даражасини пасайтиришга, вена қонининг калла бўшлиғида турғунлигини камайтиришга, бош миянинг ўсишига ва иш фаолиятининг нормал тараққий қилишига, кўриш ўткирлигини тuzатишга ва калла шаклини корреляция қилишга шароит яратишга мўлжалланган. Операция вақтида етказиладиган жароҳатланишни камайтириш ва бош мия қутиси ичидаги босимни аста-секинлик билан пасайтириш мақсадида икки томонлама қуроқли краниотомия операцияси икки босқичда ўтказилади. Жарроҳлик муолажасининг биринчи босқичи кўрув ўткирлиги кўпроқ пасайган томонида бажарилади. Операция столида бир йўла беморларга орқа мия пункцияси қилинади.

Операциянинг иккинчи босқичи калланинг қарама-қарши томонида 2 ҳафта ўтгандан кейин бажарилади. Краниостеноз касаллигининг бошланғич даврида ўтказилган жарроҳлик муолажаси касалликда кузатилган ҳамма белгиларни бутунлай йўқотиб юборади. Агар краниостенознинг кечиккан ҳолатида кўрув нерви дискида атрофия жараёни бўлиб, кўрув ўткирлиги пасайган бўлса, ўтказилган жарроҳлик муолажасидан кейин қолган кўрув ўткирлигини сақлаб қолиш, бош мия қутиси ичидаги босимни пасайтириш билан бирга тутқаноқ хуружини йўқотиш зарур.

ГИДРОЦЕФАЛИЯ

Гидроцефалия — бу бош мия қоринчаларида, бош мия ва орқа миянинг субарахноидал бўшлиғида ликвор микдорининг ҳаддан ташқари кўпайишидир. Катта ёшдаги одамларда ликвор микдори нормада 120—150 мл ни ташкил қилади. Бир ёшдан ошган болаларда ликворнинг ҳажми 60—120 мл ни ташкил қилади. Болалар катта бўлган сари ликвор ҳажми кўпайиб боради. Янги туғилган чақалоқларда бу ҳажм 15—20 мл, бир ёшдаги болаларда — 35—50 га етади. Умумий ҳажмдаги ликворнинг ярми бош мия қоринчаларида ва субарахноидал бўшлиғида бўлса, иккинчи ярми эса орқа миянинг субарахноидал бўшлиғида бўлади.

Тажрибаларда аниқланишича, ликвор бош мия қоринчаларида жойлашган қон томирлар чигалида ишланади. Ишланган ликвор суюқлиги ён қоринчалардан Монро тешиги орқали III қоринчага ўтади. Ундан Сильвий сув йўли орқали IV қоринчага тушади. IV қоринчада 3 та тешик бўлиб, бир жуфти шу қоринчанинг ташқи томонида жойлашган, буни Люшқо тешиклари дейилади. Бу тешиклардан ликвор бош миянинг субарахноидал бўшлиғига ўтади. Кейинчалик бош миянинг ташқи сатҳида қаттиқ парда вена синусларининг бўйида жойлашган Пахион грануляцияси ва тўр парданинг ўсиқчалари орқали сўрилиб кетади. Сўрилиб кетган ликвор вена синусига куйилади. IV қориннинг пастки қисмида жуфт бўлмаган Мажанди тешиги бўлиб, бу тешик орқали ликвор орқа миянинг субарахноидал бўшлиғига ўтади ва орқа мия атрофида бўлади. Бир кунда ўртача ҳисобда нормада 500—1000 мл болаларда эса 430—450 мл ликвор ишланса, шунча ликвор сўрилиб кетади. Лекин ликворнинг умумий ҳажми доимо сақланган бўлади. Бу эса организмнинг ички муҳити ҳисобланади. Ликворнинг нормал айланиши, яъни ликвор ишлаб чиқилиши кўпайса ёки унинг сўрилиши камайса, бош мия қутиси бўшлиғида ҳаддан ташқари ликвор кўпайиб, натижада гидроцефалия пайдо бўлади.

Таснифи. Вақтга нисбатан пайдо бўлиши ва ривожланишига қараб гидроцефалия туғма ва орттирилган (симптоматик) гидроцефалияларга бўлинади.

Туғма гидроцефалияда ликвор айланишининг бузилиш белгилари боланинг она қорнида бўлган давридан бошланади. Асосан боланинг перинатад ривожланиш даврида кузатилади.

Орттирилган гидроцефалияни яна симптоматик гидроцефалия ҳам дейилади. Бу гидроцефалия иккиламчи бўлиб, бош мия суюқларининг лиқилдоқлари ва чоклари битиб кетганидан сўнг аниқланади. Бунинг асосида бирорта касаллик (менингит, энцефалит, бош мия ўсмалари) ёки бош мия жароҳатланиши натижасида пайдо бўладиган гидроцефалия ётади.

Ликвор айланиши бузилиши натижасида суюқликнинг бош мия тўқималарига нисбатан тўпланиб қолган ерига қараб гидроцефа-

лия куйидагиларга ажратилади: 1) умумий гидроцефалия. Бундай гидроцефалияда ликвор миқдори мия қоринчаларида ва субарахноидал бўшлиқда кўпаяди; 2) ички, яъни мия қоринчаларида бўладиган гидроцефалия. Бундай гидроцефалияда ликворнинг йўли берк бўлгани сабабли суюқлик бош мия қоринчалари бўшлиғида ҳаддан ташқари кўп бўлади; 3) ташқи гидроцефалия. Бундай гидроцефалияда ликворнинг кўпайиши бош миянинг субарахноидал бўшлиғида кузатилади. Қоринчаларда эса ликвор миқдори нормал ҳолда бўлади. Бундай гидроцефалия бош мия атрофиясида қайд этилади, ўзи эса жуда кам учрайди.

Амалий тиббиётда гидроцефалиянинг клиник кечишига ва аниқланган хусусиятларига қараб иккига бўлинади: 1) гидроцефалиянинг ёпиқ хили, бунда мия қоринчалари билан субарахноидал бўшлиқ оралиғидаги ликвор йўли беркилиб қолади; 2) очик хили, бундай гидроцефалияда ликвор йўли очик бўлади.

Гидроцефалиянинг ёпиқ хили ликвор йўлининг ҳар бир тор қисмида аниқланиши мумкин. Ликвор йўлининг ёпилиб қолган жойига қараб ёпиқ гидроцефалиянинг куйидаги хиллари бўлади: Монро тешиги, Сильвий сув йўли, Люшко ва Мажанди тешиклари. Ҳар хил сабабларга кўра, шулардан бирортаси беркилиб қолиши ҳисобига гидроцефалиянинг ёпиқ хили кузатилади.

Клиник кечишининг ривожланишига қараб гидроцефалиянинг иккита босқичи ажратилади: 1) ривожланиш (зўрайиш) босқичи; 2) барқарор бўлиш босқичи.

Биринчи босқичнинг ўзи ўткир зўрайиш босқичи, яъни бунда бош мия тўқималарида ва унинг пардаларида яллиғланиш жараёни бутунлай йўқолмаган бўлиб, операция қилиш вақти келмаганлигини кўрсатади. Иккинчиси гидроцефалиянинг сурункали зўрайиш босқичи бўлиб, яллиғланиш жараёни нисбатан тугаган, лекин калланинг патологик катталаниши давом этаётган бўлади. Бу операция қилиш мумкинлигини кўрсатади. Гидроцефалиянинг барқарор бўлиш босқичида бош мия тўқималарида ва унинг пардаларида патологик жараён ҳақиқатан тугаган, ликвор айланиши қисман бузилган бўлади. Бу босқичда калла айланасининг ўлчами ниҳоятда кичик бўлганлиги операция йўли билан даволашга кўрсатмалар йўқлигидан далолат беради.

Этиологияси ва патогенези. Гидроцефалия келиб чиқишига турли хил этиологик омиллар сабаб бўлиши мумкин. Туғма гидроцефалиянинг асосий сабаблари онанинг ҳомиладорлик давридаги ўтказган юқумли касалликлари, жароҳатланиш ва заҳарланишнинг асоратлари ҳисобланади. Бу касалликлар болада туғма гидроцефалия келиб чиқишида катта аҳамиятга эга бўлади. Бола туғилаётган пайда турли акушерлик муолажаларини қўллаш натижасида бош миянинг жароҳатланиши ва бир ёшгача бўлган болаларнинг турли моддалар билан заҳарланиши, мия яллиғланишлари (менингит, энцефалит) ва бош мия жароҳатланиши гидроцефалия ривожла-

нишида катта рол ўйнайди. Баъзан болаларда гидроцефалиянинг асосий сабабларидан бири бўлиб, асаб системасининг туғма аномал ривожланиши ҳисобланади. Чунки бундай болаларда бошқа хил туғма мажруҳликлар ҳам кузатилади. (*Spina hifida*, менингоцеле, Мажанди ва Люшко тешикларининг атрезияси).

Орттирилган ёки симптоматик гидроцефалия асосан ўткир ёки сурункали юқумли касалликлар ва бош мия жароҳатларининг асорати ҳисобланади. Ундан ташқари яна бош мия ўсмалари ликвор йўлини беркитиб қўйиши натижасида иккиламчи гидроцефалия ривожланади.

Келтирилган сабаблар таъсирида организмда ички муҳит мувозанати бузилади. Бу эса бош мия ва компонентлари морфологик тузилишининг ўзгариши ва фаолиятининг бузилишига олиб келади. Ликвор ишланиб чиқилиши ёки унинг ҳаракати бузилади, яъни гиперсекреция ёки арезорбция қайд этилади. Шу иккита омиллар таъсирида бош мия бўшлиқларида аста-секин ликвор кўпайиб, гидроцефалия ривожланади. Бош мия бўшлиқларида ҳаддан ташқари ликвор кўпайиши натижасида босим ошади ва турли патологик ҳамда клиник ўзгаришлар келиб чиқади.

Патологик анатомияси. Гидроцефалияда мия тўқималарининг барча элементлари ва мия пардалари зарарланади. Ундан ташқари, яна бош мия суяклари ва мия қутисини қоплаб турган юмшоқ тўқималарда ўзгаришлар аниқланади. Бош мия суяклари юпқалашади. Ёш болаларда гидроцефалия бўлса, туғма лиқилдоқ кенгайиб кетиб, вақтида битмайди, битмаган суяк чоклари кенгайиши ва калла айланасининг ўлчами катта бўлади. Мия тўқималарида, айниқса оқ моддада атрофия кузатилади, мия қоринчалари кенгайиб кетади. Эгатлар яссиланиб, мия пушталари текисланади. Мия пўстлогига ҳам атрофия қайд этилади. Мия пардалари, айниқса юмшоқ парда шишади, хиралашади ва қалинлашади. Баъзан бош мия ярим шарлари ўрнида суюқлик билан тўлган юпқа деворли ликвор пуфаги ҳосил бўлади. Кўрув нерви дискида шиш ва иккиламчи атрофия белгилари кузатилади.

Клиникаси. Туғма гидроцефалиянинг ўзига хос хусусиятларидан бири бемор калласи ва ташқи кўринишининг ўзгариши ҳисобланади. Калланинг прогрессив ҳолда катталаниши юзнинг нормал ҳолда ривожланишига таъсир қилмайди. Натижада боланинг боши билан юзи учбурчак шаклида бўлади. Келтирилган ўзгариш кўпинча чақалоқ туғилганидан сўнг аниқ сезилади. Янги туғилган бола калласининг айланаси нормада 34 см бўлиш ўрнига 40—45 см бўлади. Агар янги туғилган чақалоқ калласининг айланаси нисбатан нормада бўлса, тез кунларда боши катталашади. Чақалоқ ҳаётининг биринчи ойларида калла шаклининг ўзгариши ҳам характерлидир (кўпинча думалоқ, брахиоцефал шаклда бўлади), сагиттал йўналишда калла жуда тез орада катталашса, чўзилган долихоце-

фал шаклини опади, пешона ва тепа дўнгликлари кескин равишда кўринади, пешона юзга нисбатан дўппайиб олдинга чиқиб туради. Бош мия қутиси ичидаги суюқлик босимининг ошиб бориши натижасида энса дўнги йўқолади ва бир хилда унинг тепа-чакка қисмлари ташқарига кўтарилиб, калланинг шакли думалоқлашади. Бош мия суякларининг чоклари кенгайди; туғма лиқилдоғи катталашади, пульсацияси йўқолади. Бош мия суяклари юпқалашади. Гидроцефалиянинг тараққий қилган хилида бармоқлар билан бошни босганда бош мия суяклари эгилади. Перкуссия қилганда эшитиладиган товуш «дарз кетган тувак товушини» эслагади. Аускультация қилганда қон томирларидан дағал товуш эшитилади. Чакка ва пешонада кенгайган тери ости веналари кўриниб туради. Оғир ва катта калла туфайли бемор бола ингичка бўйнида боштини яхши ушлай олмайди, шу сабабли бош ҳар хил томонга оғиб кетади.

Вегетатив-гормонал бузилишлар ҳам яққол кўриниб туради, яъни асосий модда, сув ва оқсил алмашинувлари пасайган, ёғ алмашинуви бузилган, тери ости ёғ тўқималари ривожланган бўлади. Тезда терморегуляция бузилиши, тери рангининг ўзгариб туриши, баъзан кучли терлаш кузатилади. Болалар уйқучан бўладилар.

Неврологик текширилганда бош мия нервларининг (БМН) зарарланганлиги, ҳаракат доираси ва руҳиятнинг бузилганлиги қайд этилади. Сезувчанлик доираси ўзгармаган ҳолда қолиши мумкин. Айрим беморларда икки томонда бир хилда ҳид билиш пасаяди. Кўзнинг кўрув ўткирлиги пасаяди, кейинчалик кўз кўрмай қолиши мумкин. Кўз олмаларини ҳаракатлантирувчи нервлар ҳам зарарланади, кўз олмаларида ичга қараган ғилайлик, горизонтал нистагм ва «қуёшнинг ботиш» белгиси пайдо бўлади. Бемор болалар боштини яхши ушлай олмайдилар, кеч ўтирадилар ва юрадилар. Қўл ва оёқларда мушаклар тонуси ошади, парезлар ва фалажлар, миячанинг зарарланиш белгилари турли даражада бўлади. Бола ақлий жиҳатдан ривожланмай, кўпинча эси пастроқ бўлади.

Орттирилган ёки симптоматик гидроцефалия ўткир ёки сурункали юқумли касалликлар ва бош мия жароҳатларининг асоратларида кузатилади. Бош мия ўсмалари кўпинча ликворнинг қоринчалардан оқиб чиқишига тўсқинлик қилади ва йўлни беркитиб қўяди. Натижада иккиламчи гидроцефалия ривожланади. Гидроцефалия қанчалик кеч ривожланса, калла шунча секин катталашади, чунки бош мия суякларининг чоклари ва лиқилдоқлари аллақачон битган бўлади.

Гидроцефалия қандай бўлишидан қатъи назар, унинг куйидаги белгилари бўлади: 1) бош мия қутиси ичидаги босимнинг ошиб бориши (зўрайиши); 2) окклюзия хуружларининг пайдо бўлиши; 3) ликвор йўлининг патологик жараён билан беркилиб

қолган ерига ва унинг хусусиятига боғлиқ бўлган асаб-ўчоқ белгилари.

1). Гидроцефалияда, айниқса унинг ёпиқ хилида бош мия қутиси ичидаги босим тез ошиши натижасида болаларда калланинг ҳажми катта бўлган сари туғма лиқилдоқнинг лиқиллаши аста-секин йўқолади, таранглашади, бош оғриғи пайдо бўлади. Бола безовталанади, йиғлайди, эмган сутини қусади, тез-тез терлайдиган ва кўп ухлайдиган бўлади. Катталарда ҳам болалар каби бош оғриғи, бош айланиши кузатилиб, хуруж кучайган вақтида бемор қайт қилади, мия пўстлогининг фаолияти пасаяди, дармон қурийди, хотира бузилади, кўрув ўткирлиги олдинига пасаяди, кейинчалик кўз кўрмай қолади. Кўрув нерви дискида ўзгаришлар аниқланади, шиш пайдо бўлади, кейинчалик иккиламчи атрофия келиб чиқади. Гипертензион-гидроцефал синдромининг иккиламчи ўзгаришлари бош мия суяклари ва бош мия биотокларида қайд этилади. Бош мия қутиси ичидаги босим кучайса, пульс уриши секинлашади, кейинчалик босим янада кўпроқ ошиши натижасида томир уриши тезлашади.

2). Гидроцефалиянинг ёпиқ хилида учрайдиган хуруж белгилари иккита ҳолатга боғлиқ бўлади: а) ликворнинг қоринчалардан чиқиш йўлининг тез орада беркилиб қолиши натижасида қоринчалар ичидаги босимнинг ошишига; б) мия устунининг эзилишига. Ликвор йўли IV қоринчанинг пастки қисмида беркилса, суюқлик босими тўғридан-тўғри ромбсимон чуқурчанинг тубига ва ўрта мияга таъсир қилади. Бундай ҳолларда бош оғриғи кучаяди, бемор қайт қилади, калласини мажбурий бир ҳолатда ушлайди, безовталанади, умумий тормозланиш пайдо бўлади, эс-хуш хиралашади, пульс секинлашади ёки тезлашади ва ритми бузилади (аритмия), кўз олмалари ҳаракатининг бузилиши зўраяди, нистагм кучаяди, пирамид бузилишлар ортиб боради, айрим вақтларда қўл ва оёқларда тоник тиришишлар кузатилади. Вегетатив ўзгаришлар, кўп терлаш, юз ва кўкрак, қўл ва оёқларнинг қизариши кузатилади, нафас олиш тезлашади, бирмунча қийинлашади, ниҳоят нафас олишнинг бузилиши зўраяди ёки нафас тўсатдан тўхтаб қолади. Мия устунини белгиларидан ёпиқ гидроцефалияда қайд этиладиган хуружлар энг аҳамиятли компонент ҳисобланади.

3). Нерв-ўчоқ белгилари патологик жараённинг жойлашган ерига, унинг хусусиятига ва ликвор йўлининг беркилиб қолган ерига боғлиқдир. Иккита синдром энг кўп учрайди: а) Сильвий сув йўли беркилиб қолганда ўрта миянинг зарарланиш синдроми. Бу синдромда Сильвий сув йўли ва тўрт тепалик соҳасидан чиқадиган белгилар, яъни юқорига қараш парези ва фалажи, кўз қорачиғи рефлексининг қисман ёки тўлиқ йўқолиши, эшитувнинг ўзгариши, спонтан нистагм, птоз ва бошқалар аниқланади; б) IV қоринчанинг ўрта ва пастки қисмида ликвор йўли беркилиб қолиши

натижасида мия устунги ва миёчаннинг зарарланиш синдроми кузатилади.

Ташхиси. Гидроцефалиянинг туғма хилига ташхис қўйиш кўпинча қийинчилик туғдирмайди. Онасидан синчиклаб йиғилган анамнез кўпинча касалликнинг келиб чиқиш сабаблари ва клиник кечишини аниқлашга имкон беради. Дастлаб беморнинг ташқи кўринишига қараб объектив маълумотлар йиғилади. Кейин неврологик текширишга ўтилади. Бош мия суяклари, айниқса ликвор системаси синчиклаб текширилади.

Орқа мия ва мия қоринчаси пункция қилинади, айрим ҳолларда иккаласи бир вақтда бажарилади. Бир йўла ликвор текширилади ва босим ўлчанади. Бош мия қутиси ичидаги босим баландлиги гидроцефалия босқичи, айниқса унинг қайси хил эканлигини аниқлашда ёрдам беради.

Ликвор йўлининг ўтказиш қобилиятини ва унинг очиқлиги ёки ёпиқлигини аниқлашда Арентдтнинг ликвор-динамик ва Дендинг рангли синамаси қўлланади. Бир йўла пневмовентрикулографияни ҳам қилиш мумкин.

А. А. Арентдтнинг ликвородинамик синамаси. Бемор операция столида ёнбоши билан ётади, калласи танаси билан бир хил текисликда бўлади. Бир хил диаметрли игналар билан мия ён қоринчасининг орқа шохи ва орқа мия бўшлиғи пункция қилинади. Сув манометри ёрдамида қоринчадаги ва орқа миёдаги ликвор босими ўлчанади. Қоринчалар бўшлиғи билан орқа мия бўшлиғи ўртасидаги ликвор йўли очиқ бўлса, иккала манометр найчаларида суюқликнинг юқори сатҳи бир хил баландликда бўлади. Гидроцефалиянинг ёпиқ хилида манометр найчаларида ликвор босими бир хил бўлмайди. Қоринчадаги ликвор босими баланд бўлади. Кейин операция столининг оёқ томонини 30° пастга туширилади, бош томонини эса кўтарилади. Агар ликвор йўлида қаршилиқ бўлмай очиқ қолса, иккала найчада суюқлик сатҳи бир хил горизонтал баландликда туради. Агар ликвор йўли берк бўлса, бош миёнинг ён қоринчасига уланган манометр найчасидаги босим баландлиги ўзгармай қолади.

Арендт синамасининг кўрсаткичлари қониқарли бўлмаса, **Дендинг рангли синамаси** қўлланади. Бу синама Арентдт синамасига ўхшаш бўлиб, ёнбоши билан ётган бемор мия ён қоринчасининг орқа шохи ва орқа мия бўшлиғи пункция қилинади. Иккала бўшлиқ босими ўлчангандан кейин пункция қилинган игна орқали мия қоринчасига 1 мл 1% ли кимёвий тоза метил кукуни ёки индигокармин юборилади. Гидроцефалиянинг очиқ хилида орқа мия бўшлиғига юборилган игнада 3—5 дақиқадан сўнг юборилган метил кўки пайдо бўлади. Беморнинг сийдиги икки соат ичида йиғилади ва ажралиб чиққан метил кўкининг миқдори ўлчанади. Агар шу юборилган метил кўкининг 35 дан 60% гача бўлган миқдори ажралиб чиқса, бу гидроцефалиянинг гиперсекретор хили

эканлигини билдиради. Сийдик билан ажралиб чиққан метил кўкининг ҳажми 30% дан кам бўлса, бу ликвор сўрилишининг бузилганини (арезорбция) кўрсатади. Агар ажралган метил кўкининг миқдори 10% дан кам бўлса, ликвор йўли беркилиб қолган (окклюзия) бўлади, яъни ёпиқ гидроцефалия кузатилади.

Сўнги йилларда гидроцефалиянинг ташхисини аниқлашда компьютер томография текшириш усулидан кенг фойдаланиб келинмоқда. Бу усул ёрдамида бош миёда ривожланаётган гидроцефалиянинг вужудга келиш сабаблари, қоринчаларнинг ҳолатлари ва ликвор йўлининг очиқ ёки ёпиқлиги аниқланади. Гидроцефалиянинг ёпиқ хили бўлса, ликвор йўлининг қайси соҳасида ёпилиб қолганини аниқлашдан ташқари, яна қандай даволаш усулини қўллашга имконият яратади. Гидроцефалия билан оғриган болаларни компьютер томография усули билан текширилган бўлса, бошқа параклиник текшириш усуллари кўпчилик беморларда қўллашга муҳтожлик бўлмайди.

Давоси. Гидроцефалия хилига, даражасига ва унинг босқичига қараб даво тайинланади. Даво консерватив ва оператив усулда олиб борилади.

Консерватив даволаш усули. Бу усул асосан истеъмол қилинадиган суюқликни чегаралашга, сийдик ҳайдайдиган ва дегидратация қиладиган препаратларни организмга юборишга, бош миёда сув миқдорини камайтиришга қаратилган. Касаллик анамнезида унинг сабаби аниқланган бўлса, беморларга этиологик даво ўтказилади, яллиғланиш натижасида гидроцефалия пайдо бўлса, тезда касалikka қарши терапия буюрилади. Онанинг анамнезида захм ёки токсоплазмоз аниқланган бўлса, махсус давони кунт билан системали равишда ўтказиш лозим. Айрим ҳолларда ликвор секрециясини камайтириш мақсадида бош миё қоринчалари ичидаги қон томирлар чигалларига рентгенотерапия ҳам тайинланади.

Даволашни системали равишда ўтказилса, гидроцефалиянинг туғма хилининг ривожланиши қай даражада бўлишидан қатъи назар, спонтан равишда тўхташи мумкин. Айрим ҳолларда гидроцефалиянинг енгил хиллари амалда тўлиқ ўтиб кетади. Касалликнинг клиник кечиши борган сари зўрайса, кўрув нерви дискида шиш кучайса, айниқса унинг ёпиқ хилида калланинг ўлчам айланаси прогрессив ҳолатда катта бўлса, ўтказилаётган консерватив даволаш ёрдам бермаса, жарроҳлик усули билан даволашга тўғри келади. Бундай беморларни ўз вақтида операция қилинмаса, туғма гидроцефалиянинг прогнози ёмон бўлади, яъни бемор кўр бўлиб қолади. Бош миёдаги морфологик ўзгаришлар қайтмайдиغان ҳолатга ўтиб кетади. Симптоматик (оригинал) гидроцефалиянинг барчаси келиб чиқиш сабабларидан қатъи назар операция йўли билан даволанади. Хасталикни операция қилишдан мақсад: а) беркилиб қолган ликвор йўлини очиб, унинг суба-

рахноидал бўшлиғида нормал ҳолда айланиши учун шароит яратиш; б) ҳаддан ташқари ишланаётган ликворнинг (гиперсекреция) етарли даражада сўрилиши ва асоратлари қолмаслигини таъминлаш; в) бемор болаларнинг жисмоний ўсиши ва ақлий жиҳатдан ривожланишини нормал ҳолда сақлаб қолишдан иборатдир.

Жарроҳлик даволаш усули . Гидроцефалиянинг айрим хиллари-ни операция йўли билан даволашнинг турли хил жарроҳлик усуллари мавжуд. Лекин улардан кўплари натижасиз бўлиб, фақатгина тарихда қолган.

Жарроҳлик усули билан даволашнинг ўзи қуйидаги (гурӯх)-ларга бўлинади: а) гидроцефалиянинг очиқ (гиперсекретор ва азорбтив) хилининг операцияси; б) гидроцефалиянинг ёпиқ (окклюзия) хилининг операцияси; в) гидроцефалиянинг барча хилларининг универсал операцияси.

А). Гидроцефалиянинг очиқ тури операцияси. Бу усул кўп ишланаётган ёки ёмон сўрилайётган ликворнинг субарахноидал ва қоринчалар бўшлиқларидан металл ёки полиэтилендан ясалган ингичка найчалар орқали энса, бел, тери ости ёғ тўқималари ва мушак ичига юборишга асосланган. Лекин бу усулнинг натижаси қониқарли эмас. Чунки бу усулда найчаларнинг тешиклари юмшоқ тўқималарни ўраб олиши натижасида тез орада битиб кетади ва ликвор сўрилиши яна бузилади. Шу сабабли бу усул ҳам қўлланилмайди.

Денди (1918) болаларда очиқ гидроцефалиянинг гиперсекретор хилини мия қоринчалари ичидаги қон томирлар чигалини бир томондан жарроҳлик йўли билан олиб ташлаш ёки коагуляция қилиб қуйдириш орқали даволашни тавсия қилган. Лекин бу операция касал болалар учун жуда оғир операция ҳисобланиб, уни кўп беморлар кўтара олмай нобуд бўладилар.

Гидроцефалиянинг очиқ хилини даволашда ички дренаж операцияси мавжуд бўлиб, бу усулда кўп ишланаётган ёки кам сўрилайётган ликворни бош мия қутиси бўшлиғидан ёки орқа мия каналидан қорин бўшлиғига, қорин орқасидаги ёки буйрак атрофидаги тўқималарга, плевра бўшлиғига ёки юрак бўлмачасига юборишга мўлжалланган. Дренажнинг бир учи мия ён қоринча бўшлиғининг орқа шохига киргизилади ва қаттиқ пардага тикиб қўйилади, иккинчи учи эса эслатиб ўтилган бўшлиқлардан бирига юборилади ва маҳкамлаб қўйилади. Бу операция универсал хусусиятга эга ҳисобланиб, уни гидроцефалиянинг барча хилларида қўлласа бўлади.

Ликворни орқа миянинг бел қисми бўшлиғидан қорин бўшлиғига ўтказилганда унинг кенг сероз пардаси ва чарвининг сўрувчанлик қобилияти эътиборга олинади. Чарви қорин бўшлиғидан чиқарилиб, орқа мия бел қисмининг бўшлиғига қаттиқ парда остида тикиб қўйилади. Бу операцияни 1926 йилда Н. Н. Бурденкова, А. Н. Бакулев биринчи бўлиб қўлланган. Ҳозирги вақтда ҳам бу операция клиникада қўлланиб келмоқда.

Гидроцефалиянинг ёпиқ хилида ички гидроцефалияни йўқотиш мақсадида турли хил операция усуллари тавсия қилинган. Операцияни ўтказиш вақтига қараб, беморларни учта гуруҳга бўлиш мумкин: 1) режали операция қилинадиган, бунда шошилинч операция кўрсатмалари бўлмаган беморлар одатда текширувдан ўтганларидан сўнг режали равишда операция қилинадилар; 2) текширишни тезлатишга муҳтож бўлганлар; 3) тез орада операцияга муҳтож беморлар.

Гидроцефалиянинг ёпиқ хилида ҳаёт учун хавфли хуруж пайдо бўлганида нафас олишнинг бирдан бузилиши ёки тўсатдан тўхташига қадар шошилинч равишда операция қилишга тўғри келади. Бундай ҳолатда зудлик билан мия қоринчасининг пункцияси қилинади. Ликвор канюля орқали катта босимда отилиб чиқади. Мия қоринчалари бўшагандан кейин бош мия қутиси ичидаги босим пасайиши натижасида кўпинча беморларнинг умумий аҳволи яхши бўлади. Лекин улар ўзларини бир неча соатгача яхши сезадилар. Кейинчалик қон томирлар чигали доимий ликвор ишлаб чиқариши натижасида тезлик билан қоринчалар ичидаги босим яна ошиб кетади. Шу сабабли мия қоринчасини пункция қилгандан сўнг 2—6 соат ичида операция қилиш лозим бўлади.

Агар мия қоринчасини пункция қилгандан кейин беморнинг аҳволи етарли даражада яхши бўлмаса, окклюзияни йўқотиш учун қоринчалар системасига бир неча кунга дренаж қўйилади. Беморнинг аҳволи яхши бўлгандан сўнг асосий операцияни ўтказиш мумкин бўлади. Қоринчалар системасига дренаж қўйганда ён қоринчанинг олд ёки орқа шохи пункция қилиниб, ингичка эластик пластмасса найчани қоринча ичига киргизиб, миянинг қаттиқ пардасига маҳкамлаб боғлаб қўйилади. Найчанинг иккинчи учи манометрли резервуарга уланади. Қўйилган дренаж бош мия қутиси ичидаги босимни нормада керакли кунгача сақлаб туриш имкониятини беради.

Гидроцефалиянинг ёпиқ хилида қилинадиган операциянинг асосий мақсади — қоринчалар ичидаги тўхтаб қолган ликворнинг субарахноидал бўшлиқда айланишини нормал анатомик йўл билан тиклаш ёки бўлмаса, ликворнинг қоринчалардан оқиб чиқиши учун янги канални барпо этишдир. Қоринчалардан оқиб чиқаётган ликвор йўлини беркитиб, иккиламчи ёпиқ гидроцефалия клиникасини юзага келтираётган ўсмани олиб ташлагандан кейин гидроцефалиянинг белгилари йўқолади. Аммо қоринчалардан оқиб чиқадиغان ликворнинг анатомик йўлини беркитиб турган тўсиқни йўқотиш имконияти бўлмаса, берк турган қоринчалар билан субарахноидал бўшлиқни улайдиган янги сунъий канални барпо этиш тавсия қилинади.

Ҳозирги пайтда қоринчалар системасини дренаж қиладиган иккита усул кенг тарқалган: 1) III қоринчанинг вентрикулотомияси.

Бу усул 1936 йилда Стукей ва Скарффлар томонидан тавсия қилинган бўлиб, бунда III қоринчанинг олдинги-пасғки девори (*Lamina terminalis*) ва орқа қисми тешилади. Натижада III қоринча ичидан чиқаётган ликвор *cisterna chiasmatis* ва *cisterna lamina terminalis* лар орқали бош миянинг субарахноидал бўшлиғига ва *cisterna interpeduncularis* орқали мия қутиси орқа чуқурчасининг субара ноидал бўшлиғига ўтади ва ликвор сўрилиши тикланади. 2) Вентрикулоцистерностомия (Торкильдсен операцияси, 1939). Бу усулда миянинг ён қоринчаси билан катта цистерна ингичка резина ёки полиэтилен найча ёрдамида туташтирилади.

Найчанинг бир учини ён қоринчанинг орқа шохи ичига юборилади. Иккинчи учини эса цистерна ичига туташтирилади. Найчанинг икки томонидаги учини миянинг қаттиқ пардасига боғлаб қўйилади. Бу паллиатив операция Сильвий сув йўли яллиғланганида ёки операция йўли билан олиб ташлаб бўлмайдиган ўрта мия ўсмалари таъсирида беркилиб қолганида қўлланади.

Гидроцефалиянинг барча хилларини даволашда Пуденц операция усули ҳам ўтказилади. Бунда ликвор бош мия ён қоринчасидан юракнинг ўнг бўлмачасига ингичка силикон найча орқали юборилади. Бу усулда дренаж клапан системасидан фойдаланилади. Бу система иккита найчадан иборат бўлиб, юмшоқ эгилувчан (эластик) силикон моддадан тайёрланган. Битта найчани ён қоринчанинг орқа шоҳига юборилади. Иккинчи найчани эса қулоқ юмшогининг пастрогидан бўйин юмшоқ тўқималарини кесиб, юз венаси ёки ички бўйинтуруқ, венасининг ичига киргизилади ва пастига юборишни давом эттирилади. Шундан сўнг иккала найчанинг иккинчи учини қўл пармаси ёрдамида бош мия суягига қўйилган тешикка тери остида ўрнатилган насос системаси орқали уланади. Бу система «туғмача» шаклида бўлиб, клапан билан таъминланган. Бунда клапан бир томонга очилади. Бош мия қутиси ичидаги босим ошганда ликвор ён қоринчадан юракнинг ўнг бўлмачасига оқади ва қон пастдан юқорига тескари оқмайди. Гидроцефалияни даволашда бу усул бошқа усулларга нисбатан кенг қўлланилмоқда ва яхши натижалар бермоқда. Сўнгги йилларда бу усулнинг яна ҳар хил вариантлари ишлаб чиқилган яъни ликворни миянинг ён қоринчасидан кўкрак ва қорин бўшлиғига юбориш. Бу келтирилган усуллар амалий тиббиётда гидроцефалиянинг ҳар хил турини даволашда қўлланилмоқда. Гидроцефалияни жарроҳлик усули билан даволаш бош мия тўқималарида иккиламчи ўзгаришлар бўлганида тавсия қилинади ва яхши натижаларга эришилади.

ОРҚА МИЯНИНГ ТУҒМА ЧУРРАЛАРИ (SPINA BIFIDA)

Spina bifida — умуртқа поғонасининг туғма аномал ривожланишида умуртқа равоқларининг битмасдан қолган нуқсони бўлиб, бир йўла орқа мия ва унинг илдизчалари пардаларининг турли

нуқсонлари билан бирга учрайди. Бу тугма нуқсонлар (олимларнинг ёзишларича) 1000 та туғилган чақалоқлардан биттасида учрайди. Умуртқа поғонаси равоқларининг тугма аномал ривожланишида битмасдан нуқсонли қолиши, орқа мия ва унинг илдизчаларининг патологик ўзгаришлари қуйидагиларга бўлинади (31, 32-расмлар):

I. Тўлиқ ва қисман рахишизис

II. Орқа мия чурралари:

- 1) Менингоцеле
- 2) Менингоградикулоцеле
- 3) Миеломенингоцеле
- 4) Миелоцистоцеле

III. *Spina bifida complicata*

IV. *Spina bifida occulta*

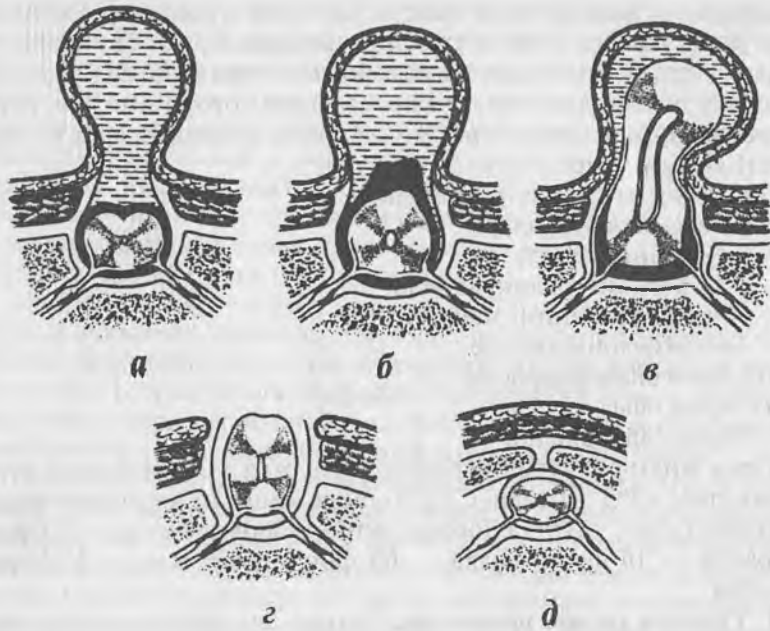
V. *Spina bifida anterior*

Орқа миянинг тугма чурралари умуртқа поғонасининг турли қисмларида қайд этилади. С. Д. Терновскийнинг келтирган маълумотларига кўра, умуртқа поғонасининг бўйин қисмида — 7,5 фоиз, кўкракда — 10 фоиз, белда — 60 фоиз, думғазада — 22,5 фоиз учрайди.

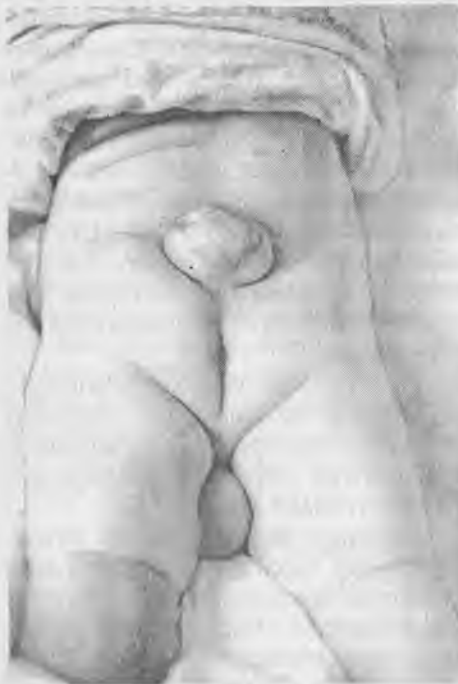I. Тўлиқ ва қисман рахишизис. Рахишизис деб, асосан бир йўла умуртқада, орқа мияда ва унинг ўраб турган юмшоқ тўқималарда эмбрионнинг ривожланиш даврида битмасдан нуқсонли қолишига айтилади. Олдинги ва орқа рахишизис фарқланади. Орқа рахишизисда умуртқалар равоғининг битмасдан қолиши айрим ҳолларда олдинги рахишизис билан қўшилиб келиши кузатилади ва умуртқа танасининг битмасдан қолиши билан учрайди. Баъзан рахишизисда бош миянинг тугма аномал мажруҳлигини, унинг бутунлай ривожланмаганлигини ва бошқа аъзоларда ҳам шундай мажруҳликларнинг қўшилиб келишини кўриш мумкин. Бундай мажруҳликлар билан туғилган болалар кўп яшамайдилар. Қисман рахишизисда орқа мия чурраси орқага дўппайиб чиққан ҳолда ривожланади. Орқа мия чурралари кўпинча бел умуртқалари соҳасида қайд этилади.

II. Орқа мия чурралари. Орқа мия чурралари умуртқа равоқлари нуқсонидан (ёригидан) орқага дўппайиб чиққан бўлиб, уларнинг тузилиш таркибида пардалар, нерв илдизчалари ва орқа миянинг ўзи ҳам иштирок этиши мумкин. Орқа мия чурралари ичидаги элементларга қараб, уларнинг қуйидаги турлари бўлади.

Менингоцеле. Бу орқа мия чурраларининг бир тури бўлиб, умуртқа нуқсонларидан ташқарига дўппайиб чиқиб турган орқа мия пардаси ичида ликвор бўлади. Жуда кам ҳолларда чурра қопи ичида от думининг айрим илдизчалари учрайди. Орқа мия ўзгармаган ҳолда, ўзининг одатдаги нормал ҳолатини сақлаган бўлади. Орқа мия чуррасининг дўппайиб чиқиб турган қисми ингичка бўлган



31-расм. Орқа мия чурра турлари.



32-расм. Орқа мия чурраси.

оёғи билан ушланиб туради. Орқа мия чурраси кўпинча умуртқа поғонасининг бел-думғаза соҳасида учрайди.

Менингорадикулоцеле. Бунда туғма мажруҳлик чурра қопида тўпланиб қолган ликвордан ташқари орқа миянинг ингичкалашган илдизчаларида бўлиб, у чурра қопи деворига ёпишган ҳолатда учрайди. Орқа мия ўзининг одатдаги ерида тугаган бўлади. Чурранинг дўппайиб чиқиб турган қисмини ушлаб турган оёғи кенг бўлади. Кўпинча умуртқа поғонасининг бел-думғаза қисмида учрайди.

Миеломенингоцеле. Бунда чурра қопи ичида ўзгарган илдизчалардан ташқари яна нуқсон ривожланган орқа миянинг бир қисми ҳам биргаликда умуртқалар канали ва равоқлар нуқсонидан ташқарига чиқиб, чурра қопи ичида тамом бўлади. Миеломенингоцеле асосан умуртқа поғонасининг бўйин, кўкрак ва бел қисмида учрайди.

Миелоцистоцеле. Туғма мажруҳликнинг бу турида ликвор орқа миянинг кенгайган марказий каналида тўпланади, пуфакка айланган орқа мия пардалари билан умуртқалар нуқсонидан ташқарига чиқади. Натижада чурра қопининг деворида тери ва пардалардан ташқари яна орқа мия моддалари кузатилади. Қоп бўшлиғида орқа мия илдизчалари бўлмайди. Пардалар юпқалашган орқа мия билан қўшилиб конгломерат ҳолатида бўлади. Уларни гистологик йўл билан текшириб ажратиш мумкин. Миелоцистоцеленинг оёғи кенг бўлиб, умуртқа поғонасининг бўйин ва кўкрак-бел қисмида жойлашади.

Шу келтирилган орқа мия мажруҳликлари ичида энг кўп учрайдигани — менингорадикулоцеле, камроғи — миелоцистоцеледир.

Чурраларнинг дўппайиб чиқиб турган қисми овал, думалоқ ва ясси шаклда бўлиб, умуртқа поғонасининг ўрта чизигида аниқланади. Ўлчами эса ҳар хил бўлади. У чақалоқ боланинг калласидек катталиқда ҳам бўлиши мумкин. Одатда бола ўсиши билан бирга чурра ҳам катталашади, унинг устидаги юмшоқ тўқималардан ташкил топган ёпинғичи юпқалашади, айрим ҳолларда яра пайдо бўлади ва тешилиб ликвор оқиши мумкин. Чурранинг дўппайган ерини ёпиб турувчи терида соч ўсиши ва пигментли доғ ҳосил бўлиши мумкин. Баъзан чурранинг устидаги ёпинғичи боланинг туғилган вақтида ёруғ ўтказувчи юпқа пардага ўхшаш бўлади.

Орқа миянинг туғма чурралари қопининг деворида қаттиқ парда бўлмайди. Битмай қолган қаттиқ парданинг четлари дўппайиб чиқиб турадиган чурра асоси атрофидаги тери ости тўқималари ичида тамом бўлади. Чурра қопининг деворида юмшоқ ва тўр пардалар иштирок этади. Улар қўшилиб, битта ўзгарган чандиқсимон пардага айланади.

Орқа мия чурраларининг барча турларида чурра қопининг бўшлиғи умуртқа погонаси каналининг субарахноидал бўшлиғи билан катта бўлмаган тешик орқали туташган бўлади.

III. Spina bifida complicata. Бу турда умуртқа равоқларининг битмай қолган нуқсонлари липома, фиброма каби ўсмалар билан бирга учрайди. Бу тўқималар тери остида аниқланади, умуртқа равоқларининг битмай қолган нуқсонларини тўлдиреди, орқа мия, унинг илдизчалари ва пардалари билан ёпишиб битиб кетади. Spina bifida complicatанинг оёғи кенг ва кўпинча умуртқа погонасининг бел-думғаза қисмида бўлади.

IV. Spina bifida occulta. Бу орқа миянинг яширин тури бўлиб, умуртқа равоқларининг битмай қолган нуқсонларида чуррасимон дўппайиб чиқиш кузатилмайди. Умуртқа равоқлари 1—2 ва ундан кўп 5—7 умуртқаларда битмай қолиши мумкин. Битмай қолган равоқлар четки қисмларининг учлари кўпинча умуртқалар каналининг ичига ботиб кириб, қаттиқ парда ва от думининг илдизчаларини эзиб қўяди. Бундан ташқари, яна думғаза канали нуқсонининг ички сатҳидан кўндалангига тортилган қалин фиброз бойламаси ҳам от думининг илдизчаларини эзади, субарахноидал бўшлиғида ликвор ва қон айланишини бузади. Натижада секин-аста илдизчаларда морфологик ўзгаришлар кузатилади ва уларнинг фаолияти бузилади. Бу патология, асосан биринчи думғаза умуртқасида ва бел қисмида ҳам қайд этилади. Умуртқаларнинг битмай қолган равоқларини беркитиб турган терида гипертрихоз (тукнинг кўп ўсиши), терининг киндик каби ботиши, атрофияси ва терининг пигментли бўлиши кузатилади.

V. Spina bifida anterior. Орқа мия чуррасининг бу турида умуртқалар танаси битмай қолади. Бу тур бошқа турларга қараганда жуда кам учрайди ва у рентген ёрдамида аниқланади. Кўпинча бўйин умуртқаларининг пастки ва кўкрак умуртқаларининг юқори қисмида қайд этилади. Бу аномал тараққиёт кўпинча бошқа мажруҳликлар билан қўшилиб келади. Орқа миянинг бўлиниши, кўкрак ва қорин бўшлиқларида орқа мия ва унинг илдизчалари, пардаларининг чуррасимон дўппайиб чиқиши кузатилади.

Этиологияси ва патогенези. Орқа мия туғма чурраларининг сабаблари ва келиб чиқиш механизми ҳозирга қадар ўрганилган эмас. Шунга қарамасдан Spina bifida пайдо бўлишида онанинг ҳомиладорлик вақтида ўтказилган жароҳатлари, юкумли касаллик ва захарланиш асоратларининг шаклланиб келаётган болага салбий таъсири умуртқа погонаси, орқа мия ва унинг илдизчалари, пардаларининг нотўғри ривожланишига олиб келади, деган фикрни инкор этиб бўлмайди.

Клиникаси. Орқа миянинг туғма чурраларида кўзга кўринган маҳаллий ўзгаришлардан ташқари, чақалоқнинг туғилган вақтида неврологик ўзгаришлар аниқланади. Неврологик ўзгаришларнинг

кам ва кўплиги орқа мия ривожланишидан мажруҳлик даражасига ва унинг умуртқа поғонасининг қайси қисмида жойлашганига боғлиқ бўлади. Орқа миянинг туғма чурралари умуртқа поғонасининг бел-думғаза қисмида кўп учрайди. Шу сабабли унинг клиникасида орқа миянинг пастки қисми ва от думи илдизчаларининг зарарланиш белгилари кузатилади. Бундай беморларнинг бел-думғаза илдизчаларини иннервация қиладиган соҳаларида, яъни оёқларида мускуллар атрофияси, бўшашган парез ёки шоллик, сезувчанликнинг бузилиши қайд этилади. Бемор оёқларида пай рефлексларининг пасайиши ёки йўқолиши, товонларида трофик ўзгаришлар, яъни яралар ва шишлар аниқланади. Кўпинча сийдик қопи ва тўғри ичак сфинктерларининг парези ёки шоллиги қайд этилади. Айрим беморлар сийдик ва ахлатларини ушлаб тура олмайдилар, улар тўхтовсиз келиб туради.

Орқа мия туғма чурраларининг яширин тури мутлақо белгиларсиз кечиши мумкин. Айримларининг клиник кечишида асаб системасини кўзгатиши натижасида содир бўладиган белгилари кузатилади. Оғриқ синдромлари бел-думғаза радикулитининг куйидаги хусусиятларини эслатади. Касаллик бошланишида оғриқ бемор оғир юк кўтарганида, узоқ йўл юрганида, шамоллаб қолганида ва оғир жисмоний иш қилганида пайдо бўлади. Олдинига оғриқ L_5-S_1 умуртқалар соҳасида қайд этилади, шу соҳани пайпаслаганда, секин-секин урганда кучаяди ва умуртқалар ёнига тарқалади. Ўзига хос бундай белгилар, яъни «кўндаланг чизик» (S_1 умуртқасидан ўтказилган кўндаланг чизик соҳасидаги оғриқ илдизчаларнинг зарарланиши билан боғлиқ бўлади) ва «электрик кўнғироқ» L_5-S_1 умуртқанинг орқа ўсимтасига секин-секин урганда беморлар оёқларида электр токи ургандек сезгини ҳис қиладилар, бу эса оғриқнинг ўтирғич нерви орқали тарқалганлигига боғлиқ бўлади, беморларнинг букилган ҳолатидан тик ҳолатга ўтганда оғриқнинг бўлиши, касалликнинг узоқ вақт клиник кечиши ва қайталаниб туриши характерлидир.

Баъзан беморлар кечаси сийиб кўядилар. Тўғри ичакнинг ташқарига чиқариш соҳасидаги қисқичи ҳам бўшашган бўлади, товонларнинг парези «*pes calcaneus*» ҳолатида бўлиши, Ахилл рефлексларининг йўқолиши, думғаза сегментларида сезувчанликнинг бузилиши, болдир ва товонларнинг доимий равишда совуқ қотиши, терининг кўкариши, товон ва думғазада трофик яралар бўлиши кузатилади. Умуртқа поғонасининг бел-думғаза соҳасида орқа мия чурраси аниқланса, у кўпинча бошқа мажруҳликлар (туғма маймоқлик, синдактилия, полидактилия, қўл-оёқлар қийшиқлиги, туғма чиқиқлар) билан бирга қайд этилади. Орқа мия чурраларига кўпинча гидроцефалиянинг очик хили йўлдош бўлиб, умуртқа поғонасининг туғма равишда турли хил шаклларининг ўзгариши аниқланади.

Орқа мия туғма чурраларининг рентген тасвирида умуртқа равоқлари ва таналарининг битмай қолганини, умуртқа погонасининг қийшайганини, дум аплазисси ва бошқаларни кўриш мумкин.

Касалликнинг яширин турида орқа мия суюқлиғи нормал ёки таркиби қисман ўзгарган ҳолда бўлиши мумкин. Киста шаклидаги чурра қопининг суюқлиғи таркибида кўпинча оқсиллар ва ҳужайралар кўпайганлиги аниқланади. Бу эса чурра қопининг ичига инфекция кирганини кўрсатади ва даволаш усулини қўллашда аҳамиятга эга ҳисобланади.

Ташхиси. Бел-думгаза соҳасида чурра каби дўппайиб чиқиб туриши, унинг суюқлик билан тўлганлиги, неврологик ўзгаришлар билан қўшилиб келиши ва бошқа йўлдош мажруҳликлар бўлиши ташхисни аниқ қўйишга етарли белгилар ҳисобланади. Лекин орқа мия туғма чурраларининг турларини ажратиш қийинроқ бўлади. Чурраларнинг дўппайиб чиқиб туриши ва неврологик ўзгаришлар, уларнинг дағалликларига қараб чурраларнинг турларини ажратиш мумкин. Орқа мия чурралари ичида менингоцелени ажратиш осонроқдир, чунки унинг дўппайиб чиққан қисмининг ичида ликвор бўлади. Неврологик ўзгаришлар бўлмайди. Орқа мия чуррасининг яширин турини аниқлашда бел-думгаза соҳасидаги маҳаллий ўзгаришлар, товонлар шакли ва неврологик белгилар ҳисобга олинади. Қўйилган ташхис умуртқаларнинг рентген тасвири ёрдамида тасдиқланади.

Давоси. Орқа мия чурраларини консерватив усулида даволашнинг нафи бўлмайди. Улар жарроҳлик усули билан даволанади.

Боланинг ёшидан қатъи назар, орқасида чурра қопи бўлса, операция қилиш мумкин. Агар чурра қопининг деворлари юпқалашган, уларда яра очилишига мойиллик бўлса, қоп тез орада катталашиб ёрилса ва ундан ликвор оқадиган бўлса, инфекция кириши учун йўл очиқ бўлади. Бош ва орқа миянинг компонентлари билан ўткир яллиғланиши (менингит, менингоэнцефалит, вентрикулит, миелит), кейинчалик уларнинг асоратлари (арахноидит, сурункали лептоменингитлар)нинг олдини олиш учун зудлик билан операция қилинади. Орқа мия чурраларининг дўппайиб чиқиб турган қопида турли асоратлар пайдо бўлишини кутмасдан болаларни туғилгандан сўнг бир неча соат ва кун ичида шошилиш равишида операция қилиш лозим бўлади. Агарда шошилиш операцияни ўтказишга кўрсатма бўлмаса, бундай касал болаларни бирикки ёшида операция қилиш тавсия этилади. Орқа мия чурраларининг яширин турларида чаноқ аъзоларининг фаолияти бузилган бўлса, офрик синдроми доимий бўлади. Бундай беморларга давомли консерватив даволаш усули ёрдам бермаса, операция усули қўлланади. Операция 12 ёшдан ошган болаларда қилинади. Чунки бел-думгаза умуртқаларининг тўлиқ суякка айланиши шу келтирилган ёшда тугайди.

Агар орқа мия чурраларининг қоплари яллиғланган бўлиб, менингит белгилари аниқланса, неврологик ўзгаришлар дағал бўлса ва бошқа аъзоларда оғир мажруҳликлар кузатилса, бундай беморларда операция қилиш мумкин эмас.

Орқа мия чурраларини операция қилишнинг моҳияти чурра қопларини олиб ташлаб, умуртқа равоқларининг нуқсонларини пластика қилишдан иборатдир. Операция умумий наркоз остида ўтказилади. Бемор бола қорнига ётқизилади. Қориннинг паст қисмига юмшоқ ёстиқча қўйилиб, чаноқ соҳаси кўтарилиб қўйилади. Бу билан операция ярасидан ташқарига ҳалдан ташқари кўп ликвор оқиб кетишининг олди олинади. Асептика ва антисептикага риоя қилган ҳолда чурра қопининг дўппайиб турган ерининг икки томонидан терининг нормал чегарасидан ярим овал шаклида кўндалангига кесилади. Чурра қопи атрофидаги юмшоқ тўқималардан умуртқа поғонаси каналига мускул-суяк ҳалқаси орқали туташган чурра оёғи очилади. Чурра қопининг ичи очилади ва тафтиш қилинади. Агар нерв илдизчалари атрофияга учраган орқа мия чурра қопининг деворларига ёпишган бўлса, улар эҳтиётлик билан ажратилади ва орқа миянинг субарахноидал бўшлиғига туширилади. Кенгайган ва деворлари таранглашган миелоцистоцелени пункция қилиб, ичидаги суюқлик иложи борича кўпроқ олиб ташланади. Натижада кистанинг ҳажми кичкина бўлиб қолади. Агар орқа мия чурраси менингоцеле бўлса, шу чурра қопининг оёғи кичкина бўлади ва уни тикиб бойланади. Бошқа хил чурраларнинг кенг оёқлари тикилади. Чурра қопининг тикилган оёғидан 3 см қолдириб, юқори қисми кесиб ташланади. Чурранинг қолган қисмини ўртасидан қуроқ шаклида кесиб, иккала қуроқни икки қаватли қилиб умуртқа равоғининг бир томонида қолдирилган қуроғи иккинчи томонидаги қолдирилган қуроқнинг тубига, яъни тикилган чурра оёғининг устига ёпиштириб тикилади. Унинг устидан иккинчи қуроғи чурра оёғининг устидан қарама-қарши томонга ўтказилиб, равоқ нуқсони четдаги юмшоқ тўқимага тикилади. Айрим ҳолларда бу усул ҳам операциядан кейин вужудга келадиган ликворея ва орқа мия чуррасининг қайтадан ҳосил бўлишининг олдини ололмайди. Шу сабабли юмшоқ тўқималар билан пластика қилишни янада кучайтириш мақсадида орқа сербар мускулларининг апоневрозидан баландлиги 3 см, мускулларнинг бўйламасидан эса умуртқаларнинг равоқлар нуқсонини ёпиш учун тенг келадиган узунликда икки томонидан қуроқ шаклида кесилган юмшоқ тўқима пластикага ишлатилади. Бу қуроқлар ҳам чурра қопи билан ёпилган қуроққа ўхшайди. Сўнгра орқа сербар мускуллар бўйламасига тикилади, тери ости тўқималари ва тери кўндалангига тикилади. Операцияни бошлашдан то тамом бўлгунга қадар кесилган қон томирларидан оқаётган қон ўз вақтида коагуляция қилиш ёки тикиб бойлаш усуллари билан тўхтатилади.

Орқа мия чурраларининг яширин турида консерватив даволаш усули ёрдам бермаса, беморларга операция тайинланади. Асептика ва антисептикага риоя қилган ҳолда умумий наркоз остида биринчи думғаза ва бешинчи бел умуртқаларининг декомпрессив ляминэктомияси қилинади. Умуртқа равогининг нуқсони бор ерда жойлашган тоғай моддаси ва ёғ тўқималари олиб ташланади. Ундан ташқари, яна қаттиқ парда ва от думининг илдизчаларини эзиб турган, қўндалангига тортилган ва қалинлашган фиброз бойламаси ҳам олиб ташланади. Очилган ерда орқа мия пульсацияси яхши бўлса қаттиқ парда очилмайди ва операция шу билан тугайди. Агар қаттиқ парда пульсацияси бўлмаса, субдурал бўшлиқда ўзгаришлар борлигига шубҳа қилинади.

Қаттиқ парда ўртасидан бўйламасига кесилиб очилади ва субдурал бўшлиқ тафтиш қилинади. Бу бўшлиқда ёпишқоқлар ёки киста бўлса, улар ажратилади ва олиб ташланади, ликвор йўли очилади, қон оқиши тўхтатилади. Орқа мия иситилган физиологик суюқлик билан ювилади. Қаттиқ парда ва бошқа юмшоқ тўқималар қаватма-қават тикилади, ярага йод суртилади, сўнг бойлам қўйилади.

Операциядан кейин пайдо бўладиган асоратларнинг олдини олиш, яранинг бирламчи битиши учун беморларга узоқ вақт қоринларида ётиш тавсия қилинади. Дори-дармонлардан антибиотиклар, қон тўхтатувчи, сгриқни қолдирувчи, метаболит ва антихолинэстераз препаратлари, витаминлар ва дегидратация қилувчи дорилар тайинланади. Беморларнинг умумий аҳволи стабил бўлганида сўрувчи дорилардан берилади. Оёқларга массаж ва ЛФК буюрилади. 6—8 ой ўтгандан кейин беморларга санаторий ва курортларда даволаниш тавсия этилади. Агар бемор юришга қийналса, ортопедик ёрдам кўрсатилади.

ЮЗ, ОФИЗ ВА БЎЙИННИНГ ТУҒМА НУҚСОНЛАРИ

Неонтологларнинг ҳисобига қараганда юзнинг туғма нуқсонлари бошқа системалар нуқсонлари билан бирга 50% ва стоматологларнинг ҳисоби бўйича 5—10% касалларда учрайди.

Юз ривожланишининг бузилиши натижасида бир қатор аномалиялар келиб чиқади. Улар барча хромосом касалликлар ва кўпинча аъзолар хромосомларининг ўзгармаган касалликларини ташкил қилади. Юз эмбриогенезнинг дастлабки босқичларида (2—3-ҳафталарда) ривожлана бошлайди ва кўпгина структураларнинг бир-бирига таъсирида (бошнинг нейрокраниал қисми, иккиламчи ичак олди қисми ва жабер ҳалқалари) шаклланади. Бош висцерал қисмининг асосий структуралари жабер ҳалқаларидан шаклланади, I жабер ҳалқадан 5 та ўсимта: пешона ва икки жуфт юқори ва пастки жағ ўсимталари ҳосил бўлади.

Пешона ўсимтаси 3-ҳафтада ўрта ва ёнбош бурун ўсимталарига бўлинади, улардан пешона, кўз косалари, бурун ва юқори жағ ва лабнинг ўрта қисмлари ҳосил бўлади.

Пастки жағ ўсимталари 4-ҳафтанинг охирида бирлашади, юқори жағ ўсимталари 6-ҳафтадан, юқори жағ ва пешона ўсимтасининг бирлашиши ва лаблар шаклланиши 7-ҳафтада кузатилади.

Юзнинг кўпгина нуқсонларини юз қисмларининг бирикмаганлиги ташкил қилади, улар эмбрионал структуралар бирлашишининг бузилиши туфайли ёки уларнинг ривожланиши тўхтаб қолиши туфайли келиб чиқади. Шу сабабли тиртиқлар юзнинг аниқ қисмларида жойлашади. Юз тиртиқлари ўрта ва ёнбош тиртиқларга бўлинади. Ўрта тиртиқлар кам учрайди. Улар бурун учида ёки қиррасида, оғир ҳолатларда бурун бўшлиғига ҳам киради.

Ёнбош тиртиқлар кўпроқ учрайди. Улар қаторига макростомия, колобома ва юқори лаб тиртиғи киради.

Макростомия. Макростомия — оғиз бўшлиғининг ҳаддан ташқари кенглиги. У юзнинг юқори ва пастки қисмлари ва лабларнинг бир-бири билан бирикмаганлиги сабабли пайдо бўлади. Бу аномалия «катта оғизга» ўхшайди. Оғир ҳолларда тиртиқ қулоққача бориши мумкин, бунда мускуллар ёки юзнинг ярми ривожланмайди. У бир томонлама ва икки томонлама бўлиши мумкин. Косметик камчиликлардан ташқари, болаларнинг сўлаги оқиши сабабли, юз териси яллиғланади, чунки оғиз бурчаги доимо очик бўлади. I ва II жабер ҳалқаларининг аномалиялари сабабли келиб чиқади ва 1:80000 нисбатда учрайди.

Давоси. Жарроҳлик усулида даволаш I ёшдан сўнг ўтказилади, бунда тиртиқнинг ўзгарган бурчаклари кесиб ташлангандан сўнг юмшоқ тўқималар қават-қават тикилади. Оғиз бурчагини ҳосил қилишга катта аҳамият берилади. Бунинг учун юқори ёки пастки лабнинг қизил қисмидан лахтак кесиб, қарама-қарши томондаги лабнинг майдончасига тикиб қўйилади.

Колобома. Колобома — кўз бурчагидан оғиз бурчагига борувчи нуқсон. Кўпинча бир томонлама бўлиб, бурун, кўз ва оғиз шакллари бўлади. Иккала шакл ҳам бир қатор ҳолатларда пешона ва энса соҳасигача чўзилади. Тўлиқ ва тўлиқмас бўлиши мумкин. Оғиз-кўз тиртиқлари бурун-кўз тиртиқларига қараганда икки баробар кўп ва кўпинча бошқа нуқсонлар билан (лаб ва танглай тиртайиши, мия чурралари, гидроцефалия, гипертиреоз, микрофтальм, қўл ва оёқ бармоқлари деформацияси) учрайди.

Оғир ҳолларда юз скелетининг аниқ ривожланмаганлиги кўринади. Косметик нуқсондан ташқари, болаларни конъюнктивит безовта қилади. Уларнинг иштаҳаси ҳам бузилади.

Давоси. Хирургик муолажа бир ёшдан сўнг қўлланилади. Операциянинг қодалари — маҳаллий тўқималар билан пластика қилинади.

Пьер—Робин синдроми. Пьер—Робин синдроми бир қанча нуқсонлар: 1) пастки жағ гипоплазияси; 2) тилнинг нотўғри ҳолати; 3) танглай тиртиғидан иборат. Касалликнинг биринчи симптомлари бола туғилганидан сўнг биринчи кунларда аниқланади. Бола безовталаниб, кучли цианоз, стридороз нафас олиш кузатилади.

Овқатлантириш пайтида кўпинча асфиксия ҳолатлари қайд этилади, тилнинг тортиб чиқарилиши бемор аҳволини дарҳол яхшилади. Пьер—Робин синдромида прогноз яхши бўлиб, юз пропорцияларининг бузилиши биринчи йилларда тикланади. Боланинг ўсиш даврида пастки жағнинг шаклланиши тугайди ва бемор тузалиб кетади.

Давоси. Шу давргача даволаш нафас олиш ва кислород билан таъминлашни яхшилашга қаратилади. Бунда ҳаво ўтказувчи найчалар ишлатилади.

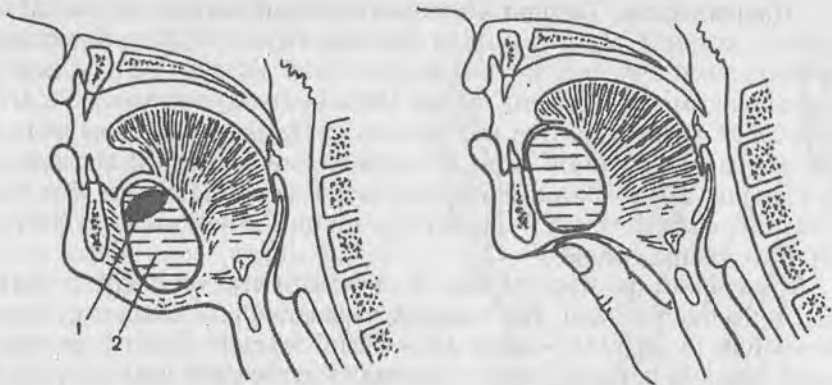
Биринчи кунлари бола зонд орқали овқатлантирилиб, кейин аста-секин кўкрак билан овқатлантиришга ўтилади. Овқатлантириш пайтида тилнинг орқага тушиб қолишининг олдини олиш учун пастки жағни олдига чиқариш зарур. Пьер—Робин синдромида ортодонтик даволаш усули тайинланади.

Ранула. Тил ости соҳасида оғиз бўшлиғи тубида жойлашган кистасимон ўсмага *ранула* дейилади. Чунки у ютқиндаги пуфакча кўринишидаги ўсмаларга ўхшайди. Ўсма тил ости ёки сўлак безларининг тил пастки қисмига очиладиган қисмидан келиб чиқади. Айрим ҳолларда тил ости беши ўсмтаси жойлашиши бузилишидан ҳам келиб чиқади. Ўсманинг келиб чиқишига сўлак безининг сурункали яллиғланиши ва сўлак йўлининг торайиши сабаб бўлиб, бу эса ажралиб чиққан сўлакнинг ушланиб қолиши ва киста пайдо бўлишига олиб келади. Бу ҳолда без аста-секин атрофияга учрайди. Баъзилар ранулани *эмбрионал киста ўсмаси* деб ҳисоблайдилар.

Ранула — нозик деворли киста кўринишида намоеён бўлади (33-расм). Бу киста оғиз бўшлиғи шиллиқ пардаси билан ўралган бўлиб, бу парда орқали суюқлик кўриниб туради, бу суюқлик ранулага кўкимтир тус бериб туради. Киста одатда тил юганчасининг ўнг ёки чап қисмида жойлашади. Камдан-кам ҳолларда икки томонлама зарарланиш кузатилади. Кистанинг таркибий қисмини рангсиз суюқлик ташкил қилиб, у товуқ тухуми оқсиллини эслатади.

Ўсмани пайпаслаб кўрганда оғриқ сезилмайди, флюктуация аниқланади. Рануланинг ҳажми турлича бўлади. Кичик ҳажмдаги ранула ясси бўлиб, болани безовта қилмайди.

Киста катталаниши натижасида тил юқорига кўтарилади, унинг ташқи юзасида тепача ҳосил бўлади, у эмишга ва ютишга халақит беради. Катта ҳажмдаги ранула нафас олишни қийинлаштиради. Баъзан шиш катталаниб кетиб, бола эмганда сезилиб туради.



33-расм. Ранула.

Дифференциал ташхис оғиз бўшлиғи тубидаги гемангиома ва лимфангиома, баъзан липома ва дермоид кисталар билан ўтказилади.

Гемангиома рануладан кўкимтир-қўнғир рангда бўлиши, тез ўсишга мойиллиги ва томирлари кенгайиши билан фарқ қилади. Босим билан таъсир қилганда гемангиома яссилашади.

Липома анча зич ўсма бўлиб, оқиш-сарғимтир рангли.

Дермоид киста кўпинча ўрта чизиқда жойлашиб, қатъий чега-рага эга, у оқиш заррасимон моддадан иборат.

Давоси. Ранула фақат операция йўли билан даволанади. Оғиз бўшлиғи шиллиқ қаватини очгандан кейин киста олиб ташланади. Кистани бутунлай олиб ташлашнинг иложи бўлмаган ҳолда, унинг олдинги деворини очиб, киста бўшлиғига йод эритмаси суртилади ва 5—7 кунга тампон қўйиб қўйилади.

Операция муддати кистанинг ҳажмига боғлиқ. Ютиш ва нафас олиш қийинлашганда операция ташхис қўйилгандан сўнг дарҳол ўтказилади. Кўкрак ёшидаги болаларга операциядан кейинги даврда оғиз бўшлиғини парваришлаш буюрилади.

Тил тутқичининг калталиги. Бу шиллиқ қаватларнинг бурма ҳосил қилиб, тилнинг кескин олдинга, баъзида тишларга фиксацияланиб қолиши билан ифодаланувчи тараққиёт етишмовчилигидир.

Одатда, ота-оналар бола эмаётганда тилини чапиллатишига эътибор берадилар, янги туғилган чақалоқларда тил (тутқичи) эмишга (сўришга) ҳалақит беради. Катта ёшли болаларда нутқ нуқсони кузатилади.

Давоси. Жарроҳлик йўли билан олиб борилади. Хирург бир қўли билан тилни шпатели ёрдамида юқорига кўтаради, иккинчи қўли билан эса тил тутқичини кесади. Кейин эса тилни максимал равишда орқага итаради. Оғриқсизлантириш шарт эмас. Қон кам кетиб, ўз-ўзидан тўхтайдди. Катта ёшдаги болаларда кесилган тутқич қарама-қарши учбурчак шаклидаги лахтакларни улаш йўли билан узайтирилади.

Макрогlossия. Тилнинг кескин катталашиб кетиши. У энг катта ҳажмга етганда оғизга сиғмай қолади. Бунга асосан томирлар шиши, лимфангиома ва гемангиома олиб келади. Айрим вақтларда системали касалликлардан Даун ва гипертиреоз касаллиги ҳам сабаб бўлади. Баъзан макрогlossия мушак гипертрофиясига боғлиқ ҳолда учрайди. Одатда тилнинг қандайдир қисми жароҳатланади, аммо ҳақиқий макрогlossия ҳам кузатилади. Касалликнинг енгил турида боланинг оғзи ярим очиқ ҳолда бўлиб, у тилини яшира олади.

Касалликнинг оғир турида бола оғзини ёпа олмайди, сўлаги ҳар доим оқиб туради, тил шиллиқ пардаси қуриб кетади, у озиқланмайди (атрофия), «лаксимон» бўлиб қолади. Куриш ва тилнинг шиллиқ пардаси жароҳатланиши натижасида шиллиқ парда юпқалашиб қолади, ёриқлар билан қопланади ва ундан қон оқади.

Агар инфекция тушса, яллиғланиш реакцияси рўй беради, боланинг ҳарорати кўтарилади, аҳволи оғирлашади.

Давоси. Макрогlossияни операция усулида даволаганда тилнинг зарарланган қисми понасимон резекция қилиниб, «П» симон чоклар ёрдамида тикилади.

Лимфангиома ва гемангиомада комбинацияланган даволаш ўтказилади. Гемангиома ва лимфангиомаларни олиб ташлаш қийинроқ. Уларни олиб ташлашда рецидив микдори юқори бўлади, бу радикал олиб ташлашга боғлиқ. Макрогlossиянинг мушак турини олдиндан айтиб бериш осон.

Хоаналар атрезияси. Хоаналар атрезияси — ривожланиш нуқсони бўлиб, бунда бурун бўшлиқлари бутунлай берк ёки қисман торайган бўлади. Бурун йўли бўшлиғи юмшоқ тўқимали ёки суякли тўсиқ билан беркилган.

Касаллик белгилари бола туғилганидан кейин тезда намоён бўлади. Беморларда нафас олиш қийинлашади, сўнгра ўткир нафас етишмовчилиги келиб чиқади. Оғиз орқали нафас олиш йўлга қўйилгач, бемор аҳволи бироз енгиллашади. Бунинг учун резинали ҳаво ўтказгич қўйилади ва лейкопластирь билан кўкрак қафаси олдида ёпиштирилади. Тилни ип билан тикиб, ташқарига чиқариб қўйилади.

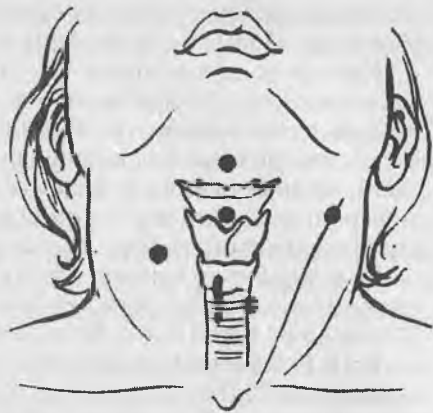
Хоаналар атрезияси бурун орқали ҳалқумга резина катетер ўтказилаётганда аниқланади. Ташхис бурун бўшлиғига 1,0 мл йодолипол юбориб, бошни рентген тасвирига тушириш орқали қўйилади. Хасталик оториноларингологик бўлим шароитида жарроҳлик муолажаси ёрдамида даволанади. Оқибати яхши.

БЎЙИННИНГ ТУҒМА КИСТА ВА ОҚМАЛАРИ

Туғма киста ва оқмалар бўйиннинг ўрта ва ён қисмида аниқланади. Маълумотларга қараганда, бўйиндаги туғма киста ва оқма-

лар умумий жарроҳлик касалликларининг 0,25%ини ташкил қилади.

Бўйиннинг ўрта қисмида жойлашган киста ва оқмалар ён қисмидагилардан кўпроқ учрайди. R. Gross томонидан 1941 йилдан то 1950 йилгача бўйиннинг ўртасида жойлашган киста ҳамда оқмалар 309 та, ён қисмида жойлашганлари эса 1 та беморда кузатилган. Н. И. Груздевнинг маълумотига кўра, бўйиннинг туғма кисталари ва оқмалари жарроҳлик касалликларининг 2% ини ташкил қилади. Ю. П. Богдасаров ва Е. Б. Богдановалар маълумоти бўйича, Москва шаҳрининг №1, №13 болалар касалхоналаридаги жарроҳлик бўлимларида даволанган 62448 нафар беморда бўйиннинг ўрта кисталари, 80 та беморда оқмалар кузатилган.



34-расм. Бўйиннинг ўрта ва ён оқмалари.

Бўйиннинг ўрта киста ва оқмаси. Бўйиндаги киста ва оқмалар унинг ўрта қисмида, қалқонсимон тоғай билан бўйинтуруқ чуқурчаси оралигида жойлашади. (34-расм). Кўпинча бўйин кисталари учрайди. Баъзи муаллифларнинг фикрича, бўйиндаги туғма киста ва оқмалар фавқулудда кам учрайдиган касалликдир. Оқмалар кўпинча иккиламчи бўлиб, кисталарнинг йиринглаб ёрилиши натижасида пайдо бўлади.

Таснифи. Ҳозиргача бўйиннинг туғма киста ва оқмаларининг аниқ таснифи йўқ. Н. И. Груздев бўйиндаги оқмаларни тўлиқ ва тўлиқ бўлмаган хилларга ажратади. Г.М. Перегуд оқмаларнинг тузилишини уч турга бўлади: 1) тармоқланувчи; 2) тармоқланувчи лекин қўшилувчи; 3) яқка ўзақли.

Патогенези. Бўйиннинг ўрта киста ва оқмалари қалқонсимон без ўрта қисмининг ривожланиш жараёни бузилиши натижасида пайдо бўлади. Қалқонсимон безнинг ўрта куртаги жуда эрта, эмбрионал ривожланишнинг 2-ҳафтасидаёқ, оғиз-ҳалқум бўшлиғининг олдинги деворида эпителийнинг бўртишидан пайдо бўлади. Шу ерда кейинчалик тилнинг ёпиқ тешиги кузатилади. Эпителийнинг ўсиши ва бўртиши оқибатида куртак остидаги тўқима ичига кириб бориб, бўйинга, сўнгра қалқонсимон без жойлашган ерга тушади. Куртак тилнинг ёпиқ тешигидан то бўйиннинг пастки қисмигача тушиши жараёнида эмбрионал йўл (d. thyreoglossus) қолади, унинг бўшлиғи эмбрионал ривожланишнинг 8- ҳафтасида облитерация бўлади. Қалқонсимон без куртаги бўйинга тил ости

суякчаси орқали тушади ва суяк усти ҳамда суяк ости қисмларига бўлинади. Нормал ривожланишда йўл бутунлай беркилиб кетади.

Кўпчилик муаллифлар (С. Д. Терновский, И. И. Шербатов, Swenson Gross, Grob Benson ва ҳоказо) бўйиннинг ўрта киста ва оқмаси қалқонсимон тил йўли беркилиш жараёнининг оқибатидир, деган фикрни билдирадилар. Йўлнинг қайта ривожланиш жараёни икки босқичда кечади: 1) йўл бўшлигининг эпителий пролиферацияси ҳисобига беркилиши; 2) ҳосил бўлган эпителий йўли атрофияси ҳисобига беркилиши (Х. Таев).

Бу ҳолда бирор чегараланган қисмида йўл қолса, берк бўшлиқ—киста пайдо бўлади. Камдан-кам ҳолларда бутунлай облитерация бўлмаса ҳам бўйиннинг ўрта оқмаси кузатилади.

Р. И. Венгровский бўйиннинг киста ва оқмалари қалқонсимон без куртагининг бўйинга тушиши оқибатида оқмали йўл эмас, балки оқмасиз чандиқ бўлишидан пайдо бўлади, деб таъкидлайди. Унинг фикрича, қалқонсимон чандиқ бўйиннинг киста ва оқмаларига алоқасиздир. Уларнинг пайдо бўлишида, қалқонсимон без куртагининг бўйинга тушишида оғиз остидаги эпителийнинг механик равишда кириб бориши катта рол ўйнайди. Шундай қилиб, кисталарнинг пайдо бўлишида эпителий муҳим омилдир. Бўйиннинг ўрта киста ва оқмаларини гистологик текширганимизда цилиндрсимон эпителий топилади, баъзан қалқонсимон без қолдиғи ва лимфоид тўқима учрайди. Шундай қилиб, бўйиннинг ўрта киста ва оқмасининг этиологияси ва патогенези муаммоси бутунлай ҳал бўлган эмас.

Клиникаси. Касаллик кўпинча бола 1—5 ёш бўлганда намоён бўлади. Киста доимо ўрта чизиқ бўйича жойлашиб, бўйиннинг турли қисмида бўлади. Кисталарнинг ўлчами диаметр бўйича 2—3 см, пайпаслаганда оғриқсиз, юмшоқ-эластик консистенцияда бўлади ва флюктуация аниқланади. Киста устидаги тери ўзгармаган бўлиб, ҳаракатчандир. Ютинганда киста юқорига силжийди. У гематоген йўл билан яллиғланиши ва йиринглаши мумкин. Киста йирингланганда атроф тўқималар ҳам яллиғланиб, абсцесс ҳосил бўлади. Абсцесс жарроҳлик йўли билан очилади ёки ўзи очилиши натижасида оқма ҳосил бўлади.

Бўйиннинг ўрта оқмасида бўйин терисида воронкасимон чуқурлик бўлиб, атрофида мацерация аниқланади. Оқмадан доимо зардоб-йирингли суяқлик ажралади. Баъзан оқма ёпилиб, яллиғланиш пайдо бўлади ва яна очилиб ҳуруж қилади.

Ютинганда оқманинг ташқи тешиги юқорига силжийди.

Пайпаслаб кўрганда тил ости суягига борувчи қаттиқ оқма йўли аниқланади. Рентгенологик текширув контраст модда юбориб ўтказилади, лекин ҳар доим аниқ тасвир олинмайди, баъзан эса оқманнинг шакли ва чуқурлигини кўриш мумкин.

Бўйиннинг ўрта оқмасини аниқлаш ҳеч қийинчилик туғдирмайди.

Бўйин оқмасининг ўрта чизиқда жойлашиши, оқма келиб чиққунча киста бўлиши, пайпаслаганда қаттиқ оқма йўлининг

аниқланиши, оқма тешигининг ўзига хос кўриниши ва ютинганда силжиши дифференциал ташхис ўтказиш зарур эмаслигини кўрсади.

Бўйиндаги ўрта кистага ташхис қўйиш бироз қийинчилик тугдиради. Н. И. Груздев маълумоти бўйича, қарийб беморларнинг ярмида ташхис қўйишда хатоликларга дуч келинади. Ноаниқ ташхис қўйиш лимфаденитда, лимфангиомада, дермоид кистада, қалқонсимон без эктопиясида кузатилади.

Кўпинча дермоид киста қаттиқ консистенцияда бўлиб, ютинганда силжимайди, у энгак ёки бўйинтуруқ чуқурчаси соҳасида жойлашган бўлади. Бўйиннинг ўрта кистасида эса бундай жойлашиши характерли эмас.

Лимфаденит эса бўйин кистаси йиринглашининг клиникасини бериши мумкин. Беморни кўрганда инфекция кириш йўллари аниқлаш, ҳосиланинг бўйин ўрта чизигида жойлашмаганлиги, ва анамнез ташхис қўйишни осонлаштиради.

Бўйин лимфангиомада эса носимметрик жойлашиш, тез ўсиш, атроф тўқималарнинг бироз шиши, пайпаслаганда юмшоқ эканлиги аниқланади.

Қалқонсимон без эктопияси баъзан бўйиннинг ўрта кистаси, деб қабул қилинади. Без аниқ, юмалоқ шаклга эга эмас, ютинганда силжимайди, пайпаслаганда қаттиқ, флюктуация аниқланмайди. Бознинг ўз жойида бўлмаслиги тўғри ташхис қўйишда ёрдам беради.

Давоси. Бўйин кистаси ва оқмаси фақат жарроҳлик йўли билан даволанади. Жарроҳлик муолажаси 3—4 ёшда умумий огриқсизлантириш билан олиб борилади. Операциядан олдин бўёкли моддалар (С. Д. Терновский, Ladd, Gross) ёки тезда қотувчи пластмасса (П. Н. Шастин) билан оқма йўллари тўлдириб, улар бутунлай олиб ташланади.

Бўйин терисини киста устидан ёки оқма атрофидан кўндаланг кесиб, тил ости суякчасигача ажратилади. Сўнгра тил ости суякчасининг танасини резекция қилинади ва оқма тил асосигача ажратилади. Тил остида оқма кесилади ва «Z» симон чок қўйилади. Агар тил ости суякчаси суяк парда остида резекция қилинган бўлса, тил ости суягини тиқиб шарт эмас.

Жарроҳлик муолажасидан кейинги давр асосан яхши ўтади. Рецидив фақат оқма йўлини, тортқини бутунлай олмаганда кузатилади. Прогноз жарроҳлик муолажаси тўғри ўтказилганда асосан яхши. Операциядан сўнг ўлим юз бермаган.

Бўйиннинг ён киста ва оқмалари. Бўйиндаги ён киста ва оқмаларнинг келиб чиқиши ноаниқ бўлиб, С. Д. Терновский, Р. И. Венгровский, С. Дмитров, Oberniedermaug, Kremer ва бошқаларнинг фикрича, хасталик буқоқ беши канали (d. tymopharyngeus) нинг облитерацияси эмбрионал даврда бузилиши оқибатида пайдо бўлади. Иккита буқоқ-ҳалқум каналлари ҳалқумнинг ён деворидан бошланиб, бутун бўйин соҳасидан ўтиб, тўш суяги олдида тугайди. Тўш суяги орқасида канал безга, лимфоид тўқимага, айрисимон без тўқимасига айланади. Ductus tymopharyngeus облитерацияси-

нинг бузилиши оқибатида бўйинда киста ва оқмалар ҳосил бўлади, улар айрисимон без йўлини қайтариб, «*m. sternoclaido-mastoideus*»-нинг ички қирғоғи бўйича турли баландликда жойлашади.

Лекин бу назария кўп олимлар томонидан тан олинмайди.

Swenson Gross, Grob ва бошқаларнинг фикрича, бўйиндаги ён киста ва оқмалар бронхоген ва жабер аппаратларининг қолдиги ҳисобига пайдо бўлади.

Бронхоген аппарат ҳомила ривожланишининг 3—4-ҳафталаридан ривожланиб, 2-ойнинг охирига келиб йўқ бўлиб кетади. У 5 жуфт бронхоген ён ва 6 жуфт бронхоген чуқурчалардан тузилган бўлиб, улардан юз ва бўйиндаги аъзолар ривожланади. Жуда кам ҳолларда жабер ёйи ва чуқурчалари қайта ривожланмайди ва уларнинг қолдиқлари тор каналчалар шаклида сақланиб қолади. Улардан бўйиннинг ён кистаси ва оқмаси пайдо бўлади.

Бўйиннинг ён кистаси ва оқмаси ўрта киста ва оқмалардан кам учрайди ва *m. sternocloidomostoideus*-нинг ички қирғоғида жойлашади.

Клиникаси. Ён кисталар юмалоқ шаклдаги аниқ чегараланган ҳосила бўлиб, зич эластик консистенцияда, кам ҳаракатчандир. Кистани пайпаслаганда оғриқ сезилмайди. Кистага инфекция тушганда йиринглаб, абсцессга айланади, бунда киста соҳасида яллиғланиш белгилари бўлади, тана ҳарорати кўтарилиб, оғриқ пайдо бўлади. Ён кисталар ўрта кисталардан фарқли бола туғилгандан сўнг тезда аниқланади. Оқманинг кичкина нуқтасимон тешиги бўлиб, у ердан шиллиқсимон чўзилувчан модда ажралиб туради.

Тўлиқ оқмаларнинг ташқи тешиги ҳар доим *m. sternocleudomastoideus*-нинг ички қирғоғида, бодомсимон безнинг пастки қутбида, танглай ёйи орқасида жойлашади. Тўлиқ бўлмаган оқмада фақат тешик бўлади, чунки оқманинг қолган қисмида облитерация қайд этилади. Кўпинча ташқи тешик аниқланади. Пайпаслаб кўрганда тери остида таранг тортма бўлиб, у оқма тешигидан юқорига кетади. Кўпинча оқма йўлига инфекция тушиши оқибатида оқмадан йиринг ажралиб туради. Оқма атрофидаги тери ҳам яллиғланади. Оқмага бўёқ моддаларини юбориш билан оқманинг ички тешигини аниқлаб бўлмайди. Контраст моддалар билан рентген текшируви оқманинг чуқурлигини ва тармоқларини аниқлаш имконини беради.

Ташҳиси. Бўйиннинг ён кистасига ташҳис қўйиш қийин эмас. Ён кисталарни бўйиндаги лимфаденит ва лимфангиомалардан фарқлаш зарур. Лимфангиома кўп камерали, юмшоқ-эластик консистенцияда бўлиб, бўйиннинг барча қисмида учраши мумкин. Шу билан бирга томирлар ривожланишига характерли тўқималарда ўзгариш бўлиши мумкин.

Лимфаденит билан дифференциация қилиш бирмунча мушкулроқдир. Касалликнинг тўсатдан юқори ҳарорат билан бошла-

ниши, маҳаллий ўзгаришлар бўлиши диагностик хатоликларга йўл қўйилишига сабаб бўлади.

Давоси. Бўйиндаги ён киста ва оқмалар фақат жарроҳлик йўли билан даволанади. Жарроҳлик муолажасини 3—5 ёшда ўтказиш мақсадга мувофиқдир. Бунда махсус тайёргарлик керак бўлмайди. У умумий оғриқсизлантириш йўли билан олиб борилади. Агар оқма йўлида сурункали яллиғланиш бўлса, унга қарши даволаш ўтказилади.

Бўйин ён кистаси ва оқмасида яхши косметик эффект олиш учун иккита кесим қилинади. Оқмани ҳалқумнинг ён деворигача ажратиб олинади. Тўла бўлган оқмаларда эса проксимал қисмини зонд орқали ҳалқум бўшлиғига қайтариб чиқарилади ва тешик тикилади. Жарроҳлик муолажасидан сўнг беморларга антибиотиклар, физиотерапия (УВЧ) буюрилади.

Агар операцияда техник хатоликларга йўл қўйилса, оқмани чала ажратилса, тармоқлари қолиб кетса, рецидив кузатилади.

Юқори лабнинг тиртиқлиги (ЮЛТ). Ривожланиш нуқсонлари ичида кўп учрайди. Маълумотларга қараганда, 1000 та боладан 1 та бола шундай нуқсон билан туғилади. Бу нуқсон кўпинча ўғил болаларда учраб, у танглай битмаслиги билан бирга аниқланади. ЮЛТ жойлашиши ва даражасига қараб бир томонли, икки томонли, тўлиқ бўлмаган ва тўлиқ бўлади. Тўлиқ бўлмаган тиртиқликда юқори лабнинг юмшоқ тўқимаси тиртиқ бўлади. Тўлиқ бўлган тиртиқликда эса юқори жағ скелетида ўзгариш бўлади, бурун тўсиқлари қийшайиб, бурун катаклари яссилашади, чунки уларнинг ривожланиши бузилган, икки томонлама косметик нуқсон жағ ўсимтасининг олдинга чиқиши ҳисобига яққол кўзга ташланади.

ЮЛТ ва танглай тиртиқлиги билан туғилган болаларнинг дастлабки кунларидаёқ ҳаёти ва ўсишига эмиш, ютиш ва нафас олиш функциясининг бузилиши салбий таъсир кўрсатади. Болаларни эмизиш катта қийинчилик туғдиради, улар яхши эма олмай, қалқиб кетадилар, натижада аспирацион асоратлар келиб чиқади. Бундай болаларни кўкрак билан эмизиш имкони бўлмагани учун сунъий овқатлантиришга ўтказилади, улар физиологик ривожланишда орқада қоладилар.

Сўнгги йилларда юқори лабнинг чақалоқлик даврида пластика қилиш тенденцияси ишлаб чиқилди. Кўп жарроҳлар болани дастлабки 3 кунлигида операция қилишни таклиф қилишади. Кўп туғма нуқсонлар, тугилиш жараёнидаги жароҳатлар, пневмония операцияга қарши кўрсатма ҳисобланади. Агар операция боланинг дастлабки 3 кунлигида қилинмаса, унда 3 ойлигида қилинади.

Операциядан мақсад, бу нуқсонда юқори лабнинг анатомик тузилишини тўғри тиклашдир. Ҳозирда хейлопластиканинг бир неча хиллари мавжуд.

Ҳозирги усуллардан энг рационали—бу Лимберг — Обухов — Фролов ва модификацияланган le Mesurier усулидир. Бу усуллар

ёрдамида операция қилинганда юқори лабнинг анатомик бутунлиги, бурун қанотининг деформацияси, бурун тўсиқлари, оғизга кириш ва бурун катаklarининг асоси тикланади.

Операция туташувчан тўғри ёки учбурчакли қийқимларни бири-бирига нисбатан алмаштиришга асослангандир.

Операция ўтказишга монеликлар: йирингли касалликлар, туғилишдаги жароҳатлар, бир нечта туғма нуқсонлар, тез жарроҳлик муолажасига муҳтож бўлган болалар ва чақалоқлардаги қон ивиш системасидаги касалликлардир. Бундай шароитда операция 3 ойгача қолдирилади. Бола 3—4 ойлигида оғирлиги 4—5 кг бўлиши керак.

Операциядан олдин махсус тайёргарлик зарур эмас. Умумий қон таҳлили, қон ивиш, қон оқиш вақти аниқланади. Операциядан олдин викасол қилинади. Операция интубацион наркоз билан олиб борилади. Операциядан кейин беморга ёшига қараб антибиотик буюрилади. Иккинчи суткадан бошлаб физиотерапия (УВЧ) тайинланади. Теридаги чок 7 кунда олинади, ушлаб турувчи «П» шаклидаги чок эса 10—12 кунда олинади.

Операциядан кейинги дастлабки натижа яхши. Операциядан кейинги ўлим 0 дан 5,4%ни ташкил қилади (Kossacowski, В. И. Дорофеев).

Танглай тиртиқлиги. Танглай тиртиқлиги туғма нуқсон бўлиб, 1000—1200 та чақалоқда 1 та учрайди.

Таснифи. Асосан иккита асосий тури — тўлиқ, тўлиқ бўлмаган тиртиқлик қайд қилинади.

Танглайнинг тўлиқ битмаслигида танглайнинг бутун давомидан ўтувчи тиртиқ чизиғи юқори лаб тиртиқлиги билан бирга учрайди. Танглай тиртиқлиги бутун қаттиқ ва юмшоқ танглай соҳасида аниқланса, тўлиқ бўлмаган тиртиқлик дейилади ва унинг қуйидаги шакллари фарқланади: қаттиқ ва юмшоқ танглай тиртиқлиги. Юмшоқ танглай, қисман қаттиқ танглай тиртиқлигида тиртиқлик чизиғи юмшоқ танглайдан ўтиб, қаттиқ танглай давомида тугайди ва *foramen incisiva* га етмайди. Юмшоқ танглай тиртиқлигида тиртиқ чизиғи фақат юмшоқ танглайда аниқланади. Яширин шиллиқ қават ости тиртиқлиги, юмшоқ танглай қисқалиги билан характерланади ва яширин суяк тешиги бўлади. Танглай тиртиқлигида бир қанча анатомик ўзгаришлар юмшоқ тўқима ва юқори жағ скелетида кузатилади. Айниқса, бундай ўзгаришлар тўлиқ шаклида аниқ намоён бўлади. Танглай тиртиқлигида юқори жағ скелети яхши ривожланмаган юқори жағ ўсимталарида суяк тўқимасининг етишмаслиги, юмшоқ танглай мускулларининг яхши ривожланмаслиги ва шу сабабли ҳалқум ўрта қисмининг кенгайиши қайд этилади.

Танхиси. Танглай тиртиқлигини аниқлаш унчалик қийин эмас. Асосий белгилари бу оғиз ва бурун бўшлиқларининг бири-бири

билан оралиқ тешик орқали боғланиши. Чақалоқларнинг оғзи қуришига қараб ташхис қўйилади. Катта ёшдаги болаларда нуқсон бўлганлиги учун улар доимо суюқ овқатнинг бурунга тушиши ва ундан оқиб тушиши, нутқининг аниқ бўлмаслиги ва манқаланишдан шикоят қиладилар. Болалар одамови бўлиб қоладилар.

Танглайнинг яширин тиртиқлигида эса манқаланиш кузатилади, лекин танглайда очиклик бўлмаганлиги сабабли ташхис қўйиш бир-оз мураккабдир.

Танглай тиртиқлигида нафас олиш, овқатланиш ва нутқ томонидан бир қанча функционал бузилишлар аниқланган.

Тиртиқликнинг тўла шаклида нафас бурун ва оғиз орқали олинади. Ҳаво микроорганизм ва чанглардан тозаланмайди ва намланмайди, нафас тез ва юзаки бўлади, натижада пневмония касаллиги келиб чиқади.

Чақалоқ ҳаётида овқатлантриш катта аҳамиятга эга. Болада эмиш акти бузилган, у қўкракни эма олмайди. Овқат трахеяга тушиб қолиб, бурундан оқиб чиқади. Овқат қолдиқлари бурун бўшлиғида қолиб, бурун-ҳалқум, Евстахий найчасини яллиғлантиради, ундан эса ўрта қулоққа ўтади.

Танглайдаги мускул аппаратларининг нотўғри ривожланиши, қаттиқ танглай, альвеоляр ўсимта деформацияси оқибатида нутқ ривожланиши кечикади.

Нафас олиш, овқатланишнинг бузилиши оқибатида келиб чиқувчи касалликлар юқори ўлимга олиб келади. Ўлим 1 ёшгача 50% ошади (М. Д. Дубов, 1952). Буни камайтириш учун танглай тиртиқлиги билан туғилган болалар диспансер рўйхатига олинади ва педиатр, ортодонт, ЛОР, психоневролог, логопед назорати остида бўлади.

Операция қилиш муддати тўғрисида ҳозирга қадар бир фикрга келинмаган. Лекин операция ўтказилишига қулай муддат 3—4 ёш ҳисобланади.

Операциядан олдин оғиз ҳамда бурун-ҳалқум бўшлиғида ишлов берилади. Операция эндобронхиал наркоз остида ўтказилади.

Операция учта босқичдан иборат: танглайни тикиш, ретро-транспозиция, мезофарингоконструкция. Операциядан кейин беморга суюқ овқатлар буюрилади. Ўртадаги тампон 6—7 кундан кейин, ҳимояловчи пластика эса 7—8-кунда олинади.

Антибиотиклар 7—9 кунда тўхтатилади. Кейинчалик бемор ортодонт ва логопед назорати остида бўлади.

Операциядан кейинги асоратлар маҳаллий ва умумий бўлади. Умумий асоратлар: пневмония, гипертермия, инфекция. Маҳаллий асоратлар: қон кетиши, танглай тиртиқларининг яллиғланиши, шиллиқ суякларда тиртиқликларнинг қисман ёки бутунлай некрози, ёндаги кесмаларнинг йиринглаши кўпинча чокнинг очилишига ва томоқда нуқсон пайдо бўлишига олиб келади.

Операциядан кейинги функционал натижа операция муддати-га ва танглайдаги тиртиқлик шаклига боғлиқдир. Катта ёшдаги (10—12) болаларда операция яхши натижа бермайди, чунки танглай мускуллари атрофияга учрайди. Операциядан кейин нутқ 50—60% касалларда тикланади.

Х БОБ

УРОЛОГИЯ

БЕЛ ВА ҚОРИН ПАРДА ОРТИ БЎШЛИГИНИНГ ТОПОГРАФИК АНАТОМИЯСИ

Чақалоқларда ва ёш болаларда бел соҳасининг қаватлари юпқа бўлади, чунки уларда тери ости ёғ клетчаткаси яхши тараққий этмаган.

Бел соҳасининг чегарасини юқоридан XII кўкрак умуртқаси ва XII қовурға, пастдан ёнбош суягининг қирраси, латерал томондан эса ўрта қўлтиқ чизиги ташкил этади.

Чақалоқларда бел соҳасининг териси нисбатан қалин, зич ҳамда ҳаракатчан (айниқса медиал қисмида), тери ости ёғ клетчаткаси юпқа (2—3 мм). Ёнбош суягининг қирраси соҳасида юза фасция варағлари билан хусусий фасция орасида ёғ клетчатка қатлами «бел-думба ёғ ёстиги» жойлашади. Белнинг пастки бўлимларида ҳам ёғ клетчаткаси бел-думба ёғ ёстиқчасини ҳосил қилади. Хусусий фасция латерал белнинг латерал қисмида сербар мускул ва қориннинг ташқи қийшиқ мускули билан, медиал қисмида эса кўкрак-бел фасцияси билан ёпишган бўлади.

Болаларда бел соҳаси мускуллари иккита гуруҳ бўлиб жойлашган: 1. **Медиал гуруҳ.** Бу гуруҳга танани тўғриловчи мускул (*m. erector spinae*), квадрат мускул (*m. quadratus lumborum*) ва катта бел мускул (*m. psoas major*) лар киради. 2. **Латерал гуруҳ.** Бу кенг мускуллар—қориннинг ташқи, ички қийшиқ ва кўндаланг мускулларидан ташкил топган. Бу мускуллар яхши тараққий этмагандир. Бел соҳасининг мускуллари ташқи томондан хусусий фасция — *fascia lumbodorsalis* билан, ички томондан эса қорин айланма ички фасциясининг давоми — *fascia endoabdominalis* билан қопланган бўлади.

Чақалоқларда умуман бел соҳасининг қаватлари (теридан то ички фасциягача) медиал қисмида 7—10 мм, латералда эса 4—8 мм ни ташкил этади.

Ёш болаларда қорин парда орти ёғ клетчаткаси тараққий этмаган, бу эса шу соҳа аъзоларининг ҳаракатчанлигидандир (буйрак, сийдик йўллари). Қорин парда орти соҳасида уч қават ёғ клетчаткаси мавжуд. Шулардан биринчи қаватини *textus cellulosus retroperitonealis* ҳосил қилади, бу қават ҳар ҳолда яхши ривожланган бўлади.

Қорин парда орти фасцияси иккита варақдан (*fascia pregenalis* ва *fascia retrogenalis*) ташкил топган. Буйрак ва сийдик йўллари атрофидаги буйрак олд ва орқа фасциялари варақлари орасида буйрак олд клетчаткаси бўшлиғи — *paranebron* жойлашган, у сийдик йўллари бўйлаб *parauratherium* шаклида давом этади. Бу болаларда иккинчи қават ёғ клетчаткаси 3—6 ёшга етганда ривожлана бошлайди. Кўтарилувчи ва тушувчи йўғон ичакларнинг орқа юзаларига орқа томондан буйрак олди фасцияси билан чегараланадиган чамбар ичак клетчаткаси *paracolon* ёндошиб туради, бу III қават ёғ клетчаткаси ҳисобланади, лекин янги туғилган болаларда бу қават яхши тараққий этмаган бўлади. Ёғ клетчаткаларининг сони 7—8 ёшларга бориб кўпаяди, балоғат ёшига бориб тўлиқ ривожланади.

Шуни таъкидлаш лозимки, қорин парда орти клетчаткаси болаларда ҳам секин-аста қорин олд деворидаги қорин парда олд клетчаткаси, пастда эса кичик клетчатка билан туташади.

Қорин парда орти бўшлиғида қорин аортаси ва пастки кавак жуда ҳам бўш қўшимча тўқима билан ўралганлиги сабабли яхши фиксация қилинмаган, шунинг учун улар ҳаракатчандир. Веналари ингичка тўр, қопқа вена юқори, пастки ковак веналар билан анастомозлар ҳосил қилади. Лекин болаларнинг ёши катталашиб борган сайин ёғ клетчаткаси ортиб, веналар эса кенгайиб боради.

Болаларнинг қорин парда орти соҳаси I қават ёғ клетчаткасининг лимфа томирлари, ёғ лимфа томирлари билан узвий боғлиқдир.

Шунинг учун шу соҳа флегмоналари ёғ соҳаси йирингли жараёнларининг асорати ҳисобланади.

Қорин парда бўшлиғида қуйидаги аъзолар: буйрак, буйрак усти безлари, сийдик йўллари, қорин аортаси ва пастки ковак вена, уларнинг тармоқлари ҳамда олиб келувчи шохобчалари, нерв чигаллари жойлашган.

Уч яшар бола буйрагининг ўлчами нисбатан каттароқ бўлиб, бўлак-бўлак кўринишга эга. Одатда буйрак бу ёшда пастроқ жойлашади. Эмизикли болаларда XII қовурға буйракнинг юқори қутбига яқинроқ қисмини кесиб ўтади. Ўнг буйракнинг пастки қутби уч ёшгача IV—V, чапники эса IV бел умуртқа соҳасида ётади. Уч ёшдан 7 ёшгача ўнг буйракнинг пастки қутби IV бел умуртқасининг ўртасига, чапники эса шу умуртқанинг юқори учига тўғри келади. 8—10 ёшларга бориб буйрак VII қовурға ва бел умуртқаларининг танасига нисбатан нормал жойлашиб боради. Болаларда чап буйракнинг дарвозаси II бел, ўнгиники эса III бел умуртқаларининг юқори қирраларига тўғри келади. Янги туғилган болаларда буйрак дарвозаси олдинга қараган ва фақат кейинчалик ичкарига қараб бурилади. Буйрак қон томирлари нисбатан узунроқ ва қийшиқ жойлашган. Қорин аортасидан бошланувчи буйрак артерияси

ва буйрак венасининг пастки ковак венага қўйилиш жойи анча мунча буйрак жомчасидан юқорироқ туради. Қон томирларининг горизонтал йўналиши болаларда жуда ҳам кам учрайди.

Бола ёши катталашган сайин буйрак артериясининг диаметри ва узунлиги ҳам ўзгариб боради. Чунончи, дастлаб артерия диаметри 2—2,5 мм, кейинчалик 3—4 мм, мактаб ёшида эса 4,5 дан 8 мм гача кенгайди. Артерия билан веналарнинг диаметрлари бири-биридан фарқ қилади. Буйрак веналари диаметри торроқ, артерияларники эса йўғонроқдир. Буйрак веналарининг диаметри 2 мл, чап буйрак венасининг узунлиги 1,6—1,8 см, ўнгиники 1,2—1,4 см га тўғри келади.

Янги туғилган ва 12 яшар болаларда ҳам буйрак лимфа системаси яхши ривожланган, лекин уларнинг клапан аппаратлари унча тараққий этмаган бўлади.

Иннервация буйрак чигали ҳисобига амалга ошади, буйрак артериялари атрофида жойлашади.

Янги туғилган болалар буйрагининг кўндаланг кесими юмалоқ шаклга эга. Пустилқ қатлами 2 мм, мағиз қатлами анча тараққий этган бўлиб, 8 мм га етади.

Бола улғайиб бориши билан буйрак тузилиши ва топографияси ҳам ўзгариб боради. Аъзо 1 ёшда 2 баробар катталашади.

Янги туғилган чақалоқларда буйрак юқори ва олдиндан буйрак усти безлари билан ёпилиб туради. Ўнг буйракка жигарнинг кам қисми, ичакларнинг эса кўпроқ қисмлари тегиб туради. 12 бармоқ ичак буйракнинг ташқи қирғоғига оҳиста тегиб туради. Чақалоқларда чап буйрак талоққа, унинг юқори қутбига эса меъда ости беши тегиши мумкин.

Янги туғилган чақалоқларда сийдик найининг узунлиги 5—7 см бўлиб, у иккита тенг бўлақдан: қорин ва чаноқ қисмидан иборат. Бола ўсиши билан унинг узунлиги ҳам ўзгариб боради, болалик даврида 10 см, мактаб ёшида 14 см, балоғат ёшида 18—20 см га етади. Дастлаб диаметри 1—1,5 мм бўлиб, кейинчалик секин-аста кенгайиб боради. Бу аъзонинг учта торайган қисми бор, улар орасида иккита торайган қисми тафовут этилади. Юқори торайган қисми буйрак жомининг сийдик найига ўтиш қисмида, иккинчиси (ўрта) терминал чизикнинг кесиб ўтиш қисмида ва учинчиси эса қовуқни тешиб ўтиш деворида жойлашади. Бу торайган қисмларда асосан майда тошлар, ҳар хил тузлар ўтириб қолиши хавфи туғилади.

Ўнг сийдик найига олд томондан 12 бармоқ ичак, оч ичак қовузлоқлари, баъзида кўричак — чувалчангсимон ўсимта тегиб турса, чапига эса ёнбош ичак қовузлоқлари, сигмасимон ичак ёпилиб туради. Орқа томондан сийдик найлари бел мускулининг фасциясида ётади. Чап сийдик найидан ичкарида қорин аортаси, ўнгидан ичкарида пастки ковак вена ўрин олган. Терминал чизик соҳасида чап сийдик найи чап умумий ёнбош, ўнги эса ўнг ташқи ёнбош артерияни кесиб ўтади. Кичик тос бўшлиғида иккала сийдик найи

ёй ҳосил қилади. Ёй каудал томонга қараган бўлиб, сийдик найн юқорига кўтарилади ва қов суягининг юқори қирғоғи соҳасида қовуққа очилади.

Сийдик найининг бел қисми буйрак ва мойк артерияларидан қон билан таъминланади, веналари бир хил номланади. Иннервация бел чигалининг толалари орқали амалга ошади.

Чақалоқларда сийдик найи нерв толаларига бой. Унинг дево-рида адвентициал мускул ва шиллиқ чигаллар борлиги аниқланган. Бу учала нерв чигаллари бир-бири билан узвий боғланиб бутун сийдик найини қаватма-қават иннервациялайди.

Буйрак усти безлари чақалоқларда нисбатан каттароқ бўлиб, узунлиги 3,5 см, эни 2,5 см, қалинлиги 1,25 см, ҳажми 7 г га тенгдир.

Ўнг без учбурчак шаклида, чапи эса 7 ёшгача тўртбурчак, кейинчалик ярымой шаклида ривожланади. Безлар буйракнинг юқори кутбларига ёпишиб туради. Ҳар бир буйрак усти бези ўз капсуласига эга, 8—10 ёшга бориб капсула қалинлашиб боради. Безлар асосан юқори буйрак усти бези артерияси, яъни пастки диафрагма артерияси тармоғидан, ўрта буйрак усти бези артерияси қорин артерияси тармоғи, пастки буйрак усти бези артерияси тармоғи бўлган манбалардан қон билан таъминланади.

Веноз қон марказий венага, у ўнг томондан *v. cava inferior* га, чап томондан *v. gemalis sinistra* га қуйилади.

Иннервация қуёш ва буйрак чигали ҳамда диафрагма нервлари орқали бажарилади. Лимфа буйрак усти безидан аорта ва пастки ковак вена ёнида жойлашган тугунларга йўналади.

СИЙДИК ЧИҚАРИШ ЙЎЛЛАРИНИ ТЕКШИРИШ ВА КАСАЛЛИКЛАРНИ АНИҚЛАШ

Болаларда сийдик чиқариш йўллари касалликлари нисбатан тез-тез учрайди. Улар туғма ва орттирилган бўлади.

Бу касалликларни аниқлашда умумий клиник текширишлар билан бир қаторда махсус усуллар ҳам қўлланилади.

Болаларда сийдик чиқариш йўллари касалликларига оид маълумотларни ота-оналардан суриштириб билишга тўғри келади. Бироқ, бу маълумотларнинг тўлиқ бўлмаслиги табиий. Шу сабабли, ташхис қўйишда касаллик манзарасига, лаборатория, рентген-радиологик ва функционал текшириш натижаларига катта аҳамият бериш лозим.

Инструментал ва лаборатория текшириш усуллари анча бўлиб, айримлари ўсаётган организм учун хавфсиз ҳам эмас. Шунинг учун ҳам ташхис қўйишда кенг қўламда маълумот берувчи, бироқ организмга нисбатан зиёнсиз усулларни танлаш ва уларни чуқур таҳлил қилиш талаб қилинади.

Болалар сийдик чиқариш йўллари бузилишлари ва касалликларига ташхис қўйиш учун қуйидаги асосий усуллар қўлланади:

1. Умумий клиник текшириш усуллари (кўриш, пайпаслаш, сийдик чиқарув йўллари аъзоларини перкуссиялаш).

2. Қон ва сийдикни умумий клиник, биокимёвий лаборатория усуллари ёрдамида текшириш.

3. Рентгенологик ва радиоизотоп текшириш.

4. Сийдик чиқариш йўлларини махсус асбоблар воситасида текшириш.

Юқоридаги текшириш усулларининг қай бири қўлланиши ҳас-таликининг тури, шакли ва қўйилажак ташхиснинг мураккаблик-ларига боғлиқ.

Умумий текшириш усуллари. Булар: анамнез тўплаш, беморни қараб кўриш, пайпаслаш ва перкуссиялаш.

Анамнез. Урологик касалликларда оғриқ, сийиш жараёнининг бузилиши—дизурия ҳамда пиурия ва гематуриялар касалликининг асосий белгилари ҳисобланади.

Оғриқ болаларда кучли ёки кучсиз, ўқтин-ўқтин, хуружли ёки сим-сим ва доимий бўлиши мумкин. Катта ёшдаги болаларда оғриқ кўпроқ қорин ёки жинсий аъзолар соҳасига берилади.

Сийдикни ўз ихтиёри билан тута билмаслик ёки аксинча, яъни сийдик тутилиши урологик беморлар ва ота-оналарнинг асосий шикоятларидан бири ҳисобланади. Беморда сийишга эҳтиёж сезилмаса, бу кўпроқ нерв системаси касалликларининг аломати ҳисобланади (масалан, орқа мия шикастланиши). Сурункали цистит ёки узок вақт дренаж найчаси қўйилган қовуқда микроцит ривожланганда ҳам сийишга эҳтиёж йўқолиши мумкин. Бундай клиник манзара уретра эктопияси, тотал эписпадия ва экстрофияларда ҳам кузатилади.

Сийдик тутилиши. Қисман ёки тўлиқ бўлиши мумкин. Тўлиқ сийдик тутилиши ўткир ва сурункали хилларга бўлинади. Ўткир сийдик тутилиши фимоз, парафимоз, уретрага тош тикилганида, уретра шикастланиб узилганида ва бошқа ҳолларда аниқланади. Қовуқда атония ривожланганда сурункали сийдик тутилиши қайд этилади.

Қисман сийдик тутилиши инфравезикал обструкцияларда кузатилади. Уретрадан сийдикнинг узилиб-узилиб ёки қийинлик билан чиқиши, унинг икки босқичда тугаши каби белгилар қовуқ дивертикули, уретра клапанлари ва уретрогидронефроз касалликларида қайд этилади.

Қараб кўриш белгилари. Беморнинг чалқанчасига ётган ва тизза бўғимларидан букилган оёқларининг бирмунча керилган ҳолати буйракни пайпаслашда энг ҳулай вазият ҳисобланади. Тўлиқроқ маълумот олиш учун текширилувчи буйракка нисбатан бемор тескари ёнбошга ётқизишиб, буйрак пайпасланади. Буйрак юзасининг силлиқ эмаслиги ёки унинг ўлчамларининг катталашуви туғма ёки орттирилган хасталик белгиси ҳисобланади. Буйрак пайпасланганда унинг бир текис ёки нотекис катталашганлигига, юзаси силлиқ ёки бўртиқлигига, тўқимасининг юмшоқ ёки қаттиқлиги-

га эътибор бермоқ лозим. Буйракнинг иккала томонда ҳам ўлчамларининг катта бўлиши кўпинча поликистоз борлигидан дарак беради. Агар буйракнинг катталашуви қорин соҳасининг юқори қисмида аниқланса ва у бир томонлама бўлса—бу буйрак ўсмасидан далолат беради. Пайпаслаш пайтида буйракнинг ўз ўрнидан силжиши ёки силжимаслигини назардан қочирмаслик даркор. Буйрак ўсмасида буйрак деярли жойидан силжимайди, сайёр буйракда эса бунинг тескариси кузатилади.

XI—XII қовурғалар устидан қўл кафти қирраси билан урилганда оғриқ сезилиши (буйракни чайқатиш симптоми) буйракда тош ёки яллиғланиш борлигини билдиради. Бироқ, бу симптомнинг бўлмаслиги буйракда хасталик йўқ экан, деган хулосага олиб келмаслиги керак.

Қон ва сийдикни умумий клиник ва биокимёвий текшириш. Сийдикни текшириш. Сийдикни текшириш касалликни аниқлашда энг муҳим кўрсаткичлардан бири ҳисобланади.

Протеинурия. Қуйидагилар тафовут қилинади: **ренал протеинурия** — буйрак калавачалари ва найчалари хасталикларидан кузатилади; **экстраренал протеинурия** — бунинг ўзи иккига бўлинади: а) преренал (қон зардобидан кичик молекулали оқсиллар кўпайганда—гемолизда, гемоглобин кўпайганда ва б.); б) постренал ёки сохта протеинурия (сийдикда уромуроидларнинг бўлиши ва сийдик йўли яллиғланишида экссудатнинг сийдикка тушиши ва б.).

Лейкоцитурия. Бу сийдик чиқариш йўлларида яллиғланиш борлигидан дарак беради. Лейкоцитуриянинг даражаси сийдик чиқариш йўлларидаги яллиғланиш жараёнининг кучли ёки кучсизлигини ҳамма вақт ҳам кўрсатавермайди. Кўп ҳолларда лейкоцитларнинг ҳаддан ташқари кўплиги ўткир, ўртача ҳолдагиси эса сурункали ёки рецидив (қайталама) пиелонефритдан дарак беради.

Гематурия. Макро- ва микрогематурия фарқ қилинади. Хасталик одатда буйрак ва сийдик чиқариш йўллари шикастланишидан келиб чиқади. Шунингдек, буйрак-тош, буйрак ўсмаси, сил касалликлари ва гидронефроз, поликистозда ҳам кузатилади. Ялпи гематурия, олд гематурия, терминал гематуриялар тафовут қилинади. Ялпи гематурия буйрак калавачалари яллиғланганда, буйрак шикастланганда, ўсмаларда кузатилса, терминал гематурия эса қовуқ бўйнидаги ўзгаришлар оқибатида рўй беради. Олд гематурия одатда уретра касалликларига хосдир.

Буйракнинг сийдикни зичлаш ва суюлтириш фаолиятини текшириш. Фольгарднинг синаш усули беморларга 13—36 соат давомида овқат ва сув беришни тўхтатиб, буйрак фаолиятини текширишга асосланган. Бунда сийдикнинг нисбий зичлиги 1010—1028 га етган тақдирда синаш тўхтатилади. Бу усулни кўп хасталикларда (буйрак етишмовчилиги, гломерулонефрит ва б.) қўллаш мумкин эмас. Қулай усул Зимницкий синамасидир. Бунда овқатланиш ва сув ичиш чекланмайди. Одатда ҳар 3 соатда сийдик йиғилиб, унинг

миқдори ва нисбий зичлиги ўлчанади. Кичик ёшдаги болаларда Райзельман усулини қўллаш мақсадга мувофиқ. Чунки бу усулда бола қачон сийса, ўша пайтдаги сийдиги йиғилади ва текширишдан ўтказилади. Одатда сийдикнинг нисбий зичлиги 1005 дан 1028 гача ўзгаради. Сийдик зичлигининг ортиши организм сувсизланганда рўй беради. Бу ҳол қонда қанд миқдори ортганда ҳам кузатилади. Гипостенурия (сийдик зичлигининг камайиши), изостенурия (кеча-кундузлик сийдик зичлигининг бир маромда бўлиши) ёки унинг жуда кам ўзгариши сурункали буйрак етишмовчилиги ва икки томонлама гидронефрозда юз беради.

Буйракнинг депурация фаолияти. Моддалар алмашинуви жараёнида пайдо бўлган чиқинди маҳсулотлар ва токсинлардан қонни тозалашда (депурия) буйрак филтрацияси, реабсорбцияси ҳамда секрециясининг аҳамияти беқиёс катта. Маълумки, буйрак калавачаларидаги филтрация улардан ҳар дақиқада ўтган қоннинг 10 фоизини ташкил этади. Филтрация жараёни артерия қон босими билан чамбарчас боғланган.

Қон таркибида мочевина (сийдикчил) ва креатининнинг миқдорини аниқлаш буйраклар депурацияси ҳақида етарли равишда маълумот беради. Креатинин ва мочевинанинг қондаги концентрациясининг кўпайиши азот қолдиқларининг организмда тўпланиб қолаётгани, буйракнинг депурация функцияси камайганидан дарак беради. Бу ҳол ўткир буйрак етишмовчилиги ва сурункали буйрак етишмовчилигининг охириги босқичларида қайд этилади.

Рентген ва радиоизотоп текширишлар. Сийдик чиқариш йўллари рентгенда текшириш, одатда тасвирий рентгенографиядан бошланади. Бунда кўкрак умуртқасининг X—XI қовурғалари ҳамда тос суяги қов битишмасининг пастки қисми рентген тасвирида бўлиши шарт. Рентген ёрдамида буйрак шакли, унинг катта-кичиклиги, буйрак ўсмаси ва унда рентгенконтраст тошлар бор-йўқлигини аниқлаш мумкин.

Рентген тасвири сифатли чиқишида беморларни тайёрлашнинг аҳамияти катта. Ҳозирги кунгача метеоризмни бартараф қилиш муаммолигича қолмоқда. Буни бирмунча ҳал қилиш учун рентген текширувидан 2 кун олдин беморга қайнатма шўрва, балиқ, мева шарбатини бериш керак. Бир кун аввал эса болага сурги дори бериб, кечқурун уйқудан олдин тозаловчи ҳуқна қилинади ва 5% ли 40 мл глюкозада эритилган 0,2 г натрий фосфат ичирилади. Эрта-лаб қуритилган оқ нон берилиб, яна тозалаш ҳуқнаси бажарилади. Ҳуқнадан кейин тўғри ичакка ел чиқарувчи найча қўйишни ёддан чиқармаслик лозим.

Экскретор урография асосий усул бўлиб ҳисобланади. Бундай усул ёрдамида сийдик чиқариш йўллариининг морфологик ва функционал ҳолати тўғрисида маълумот олса бўлади. Болаларда тез-тез учрайдиган қориндаги «сабабсиз оғриқлар»ни топишнинг имкони

бўлмаганда безовта бўлиш, хархашалик ва чинқириб йиғлашлар, сийдик синдроми, айниқса кичик ёшдаги болалар сийдигидаги минимал ўзгаришлар (лейкоцитларнинг 6—8 дан, эритроцитларнинг 3—4 дан кўп бўлиши) экскретор урография бажарилишига бўлган кўрсатмалардир.

Экскретор урография учун уч атомли контраст моддалар—трийодтрас (50 ёки 70%), верографин (76%ли) кенг қўлланилади. Контраст моддалар миқдорини аниқлашда беморнинг ёши, вази, буйрак ва жигар функционал ҳолатларини инобатга олиш зарур. Умум қабул қилинган миқдор 1 мл/кг ҳисобланади. Контраст моддалар шприц орқали томир ичига аста-секинлик билан юборилгандан кейин 3 ёшгача бўлган болаларда 3, 10, 20 ва 40, катта ёшдагиларда эса 5, 15, 30 ва 60 дақиқаларда рентгенография ўтказилади.

Контраст юборилгандан 15 дақиқа ўтгач, бемор тик ҳолда рентген қилинса, буйракда нефроптоз борлигини аниқлаш мумкин. Буйрак фаолияти сустлашган тақдирда инфузион экскретор урография, яъни контраст моддани томчилаб томирга юбориш усули қўлланади. Бунда контраст модда аввало 2 марта суюлтирилади (масалан, 33% ли верографин). Суюлтириш учун 5% ли глюкоза эритмасини қўллаган маъқул. Томирга юбориладиган контраст модда миқдори куйидагича бўлади: 3 ёшгача — 3—5 мл/кг; 3—5 ёшгача 2—3 мл/кг; 5—7 ёшгача — 2,5—2,0 мл/кг; 7—14 ёшгача — 1,0—1,5 мл/кг. Рентген тасвирини қайси муддатларда олиш одатда буйракнинг функционал ҳолатига боғлиқ бўлади.

Радиоизотоп ренография. Маълумки, вена томирига оз миқдорда радиоизотоп контраст модда юборилса, у буйрак тўқималарига сўрилиб, маълум муддат ичида сийдик орқали чиқади. Бу вақтда электрон ҳисоблаш аппарати орқали изотопларнинг импульс сонини ҳисобга олиб, буйрак фаолиятини билиш мумкин. Қон айланиш даражаси, буйрак найчаларининг секретор фаолияти ва юқори сийдик йўлларида сийдикнинг чиқарилиши тўғрисида хулосага келинади.

Ультратовуш таъхиси. Эхолокация қонун-қоидаларига асосланган. Бу усул рентгенодиагностика ва радиоизотоп ренографияга қўшимча текшириш ҳисобланади, ультратовуш тўлқинлари бир хил хоссага эга муҳитда тўғри йўналишда тарқалади. Агар тўлқин йўналишида икки муҳитли ҳолат пайдо бўлса, акустик сифат ўзгаришидан унинг тўлқинининг йўналиши ўзгаради. Ультратовушнинг бу хусусияти буйракнинг одатдаги ўлчамини, унда рўй берган паталогик ўзгаришларни билишга ёрдам беради. Айниқса буйракдаги тошларни аниқлашда катта аҳамият касб этади.

Буйрак ангиографияси. Буйракдаги кўпгина касалликлар сабабли буйрак қон томирлари структураси бузилади. Аксинча, буйрак қон томирларидаги паталогик жараёнлар ўз навбатида буйракни ка-

салликка дучор қилиши мумкин. Демак, буйрак қон томирларини рентгеноконтраст билан текшириш диагностикада катта аҳамиятга эга. Бу усулни бажаришда қорин шох томирига сон артериясидан Сельдингер усули билан катетер киритилади. Катетер буйрак артериялари тўғрисиغا олиб келинганч, контраст модда юборилади ва секундлар оралаб рентген тасвирга туширилади. Бу усул ёрдамида буйрак артериясининг стенози, аномалиялари, буйрак ўсмаси касалликларига ташхис қўйилади. Ангиографияда оғир асоратлар ҳам кузатилгани учун уни махсус клиникаларда бажариш мақсадга мувофиқдир.

Хромоцистоскопия. Бу усул ёрдамида буйракнинг функционал ҳолати айрим-айрим текширилади. Бунинг учун аввал цистоскопия қилиниб, кейин вена ичига индигокармин юборилади. Индигокармин буйракдан 3—4 минутда ажралиб чиқиб, сийдик найи орқали қовуққа тушади. Агар бу вақтдан кўпайса, буйрак функцияси камайган ёки сийдик чиқариш йўлларида қандайдир тўсиқ бўлади. Бу текшириш усули болаларда нисбатан кам қўлланади, чунки экскретор урография етарли даражада маълумот беради, қолаверса, бу усулни наркоз билан бажариш қўшимча муаммо туғдиради.

Ретроград пиелография. Экскретор урографияда буйрак фаолиятини аниқлашнинг иложи бўлмаган тақдирда, ретроград пиелография қўлланади. Катетерловчи цистоскоп ёрдамида тегишли буйрак-сийдик найига 4—5—6 сонли катетерлар киритилади ҳамда 2—4 мл контраст модда юборилади. Сийдик найи ва буйрак жоми ўлчамлари, косачалари ҳолати аниқланади.

Микцион цистоуретрография. Қовуқ-сийдик йўли рефлюкси ва уретра патологияларини аниқлашда қўлланади. Қовуққа катетер юборилганч, қовуқ контраст модда билан то сийиш эҳтиёжи пайдо бўлгунича тўлғизилади. Катетер олиб ташланганч, беморнинг бир оёғини тиззадан букиб, иккинчи оёғининг сони остига қўйилади ва рентген расми олинади. Сўнгра сийиш жараёни бошланган маҳали иккинчи марта рентген қилинади.

Ретроград уретрография. Асосан инфравезикал обструкцияларда ҳамда сийдик чиқариш канали шикастланган ҳолларда бажарилади. Олатнинг ташқи тешигидан 3—4 см чуқурликка найча киритилганч, шприц билан контраст модда юборилади ва шу вақтда рентген расми олинади.

ЮҚОРИ СИЙДИК ЧИҚАРИШ ЙЎЛЛАРИНИНГ ТУҒМА НУҚСОНЛАРИ

Юқори сийдик чиқариш йўллари норасоликлари болаларда учрайдиган туғма нуқсонлар орасида нисбатан кўп учрайди. Статистика маълумотларига қараганда касаллик умумий аномалиялар орасида 37,0% ни ташкил қилади (Н. А. Лопаткин, А. В. Люлько, 1988). Уларнинг келиб чиқишида сийдик чиқариш йўллари систе-

маси эмбриогенезининг ҳаддан ташқари мураккаблиги асосий роль ўйнайди. Маълумки, буйрак ривожланиш вақтида онтофилогенетик нуқтаи назардан уч даврдан ўтади: пронефроз—бошланғич босқич, яъни буйрак пайдо бўлишидан олдинги давр; мезонефроз—бирламчи буйрак даври; метанефроз—шаклланиш даври. Турли экзо- ва эндоген салбий омиллар таъсирида ўз меъёрида кечиши мумкин бўлган эмбриогенез бузилиши туфайли сийдик чиқариш йўллари тизимида туғма нуқсонлар кузатилиши мумкин.

Буйрак сони патологияси. Буйрак аплазия (агенезия)си. Одатда ҳеч қандай клиник белгилар намоен бўлмайди. Кўпинча иккинчи буйрак патологияси билан текшириш пайтида ёки қандайдир бошқа касаллик натижасида тасвирий рентген бажарилганида аниқланади. Аниқ ташхис қўйиш учун эса хромоцистоскопия, экскретор урография, ретропневмоперитонеум ҳамда ультратовуш текширишлари ўтказилади. Одатда буйрак аплазиясида контрлатерал буйрак гипертрофияси кузатилади.

Мана шу гипертрофияли буйрак ўз функциясини меъёрида бажараётган бўлса, буйрак етишмовчилиги кузатилмайди. Агар у бирон-бир касалликка дучор бўлса, тегишли симптомлар тезда намоен бўлади. Бунда олигоанурия ўзига хос белгилардан бири бўлиб ҳисобланади.

Мана шуни ҳисобга олиб, иккинчи буйрак бор ёки йўқлигини билмасдан туриб, ҳеч қачон нефрэктомия қилиш мумкин эмас.

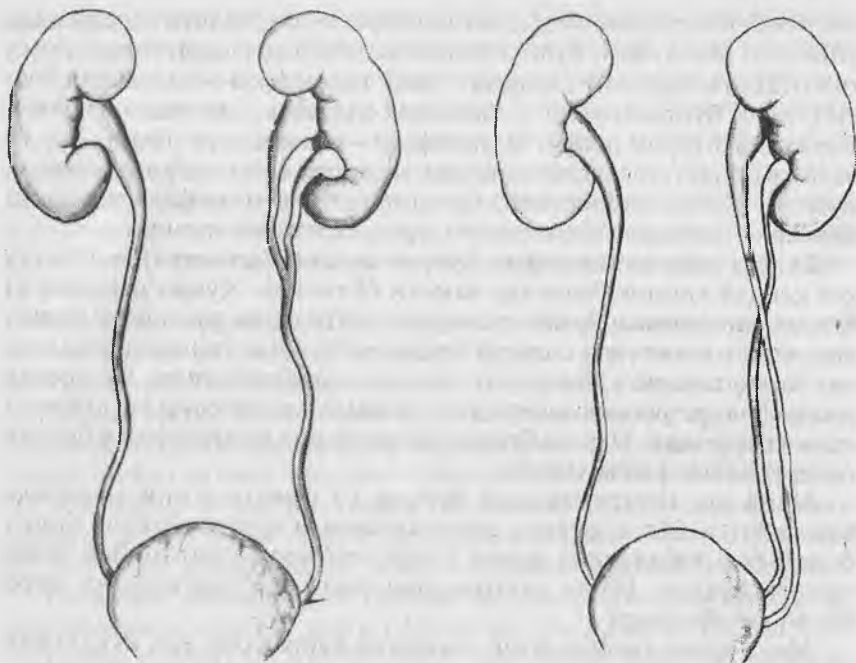
Икки томонлама буйрак аплазияси жуда камдан-кам учрайдиган ҳол бўлиб, одатда бола чала ёки ўлик туғилади, ёки бир неча кун яшайди. Шунинг учун бу хилдаги патологиянинг клиник жиҳатдан аҳамияти унчалик катта эмас.

Буйракнинг иккиланиши. Энг кўп учрайдиган патологик ҳолатдир. Бир ва икки томонлама иккиланиш фарқ қилинади.

Буйрак иккиланишида иккала сегмент битта фиброз капсулага эга бўлиб, буйракда иккита жом мавжуд бўлади. Деярли юқори сегмент гипоплазив ҳолатда бўлиб, унда битта косача, айрим ҳолларда эса иккита косача бўлиши мумкин. Унинг косачаси қалтагина сийдик найи орқали ёки пастки буйрак жомига, ёки унинг сийдик найига туташиб ҳоллари кузатилади.

Юқори сегментнинг сийдик найи пастки сегмент сийдик найига туташса, буйракнинг қисман иккиланиши дейилади. Агар сегментларнинг сийдик найлари қовуққа айрим-айрим мустақил очилса, тўлиқ буйрак иккиланиши (35,36-расмлар) деб юритилади. Айрим ҳолларда пастки сегмент гипоплазия ҳолатида бўлиши мумкин. Умуман, гипоплазив ривожланган буйрак морфофункционал жиҳатдан нуқсонли бўлганлигидан уродинамик ўзгаришлар рўй бериб, сурункали яллиғланишга сабаб бўлади. Бу иккиланган буйракка хос сифатлардир.

Клиникаси ва ташхиси. Иккиланган буйракка хос бўлган клиник симптомлар илк босқичларда рўй-рост намоен бўлавермайди.



35-расм. Чап буйрак (сийдик найи)нинг қисман иккиланиши.

36-расм. Чап буйракнинг тўла иккиланиши.

Мактаб ёшидаги болалар ҳеч сабабсиз тана ҳароратининг кўтарилиши (субфебрил), кейинчалик эса бел соҳасида сим-сим оғриқ бўлаётганидан шикоят қилишлари мумкин. Айрим ҳолларда эса уларни биқин соҳасида санчиқли оғриқ ҳам безовта қилиб туради. Иккиланган буйракнинг гипоплазив сегменти сурункали пиелонефритга учраган ҳолларда унинг ўткирлашувида дизурия, лейкоцитурия, баъзан микро- ёки макрогематурия кузатилади. Протеинурия бўлиши ҳам эҳтимолдан ҳоли эмас.

Касалликка ташхис қўйиш учун экскретор ва инфузион урография қўлланади.

Давоси. Ҳеч қанақа клиник белгилар бўлмаганда ҳеч қандай муолажа талаб қилинмайди. Агар иккиланган қисмнинг бирида гидронефроз, пиелонефрит, буйрак-тош касаллиги қўшилган бўлса, шу касалликларга хос даво ўтказилади. Агар иккиланган буйракни олиб ташлаш талаб қилинадиган патология бўлса, геминефрэктомия—ўша патологик жараёнга учраган иккиланган буйракдан бири олиб ташланади, агар иккаласи ҳам кучли зарарланган бўлса, у пайтда нефрэктомия бажарилади.

Операциядан кейинги даврда регионал лимфа терапиясини қўллаш мақсадга мувофиқдир. Бу усул яхши натижа беради ва анти-

биотикларни тежаш имконини яратади. Бу терапияни қўллаш учун операция пайтида буйрак жомининг орқа томонида микроирригатор қолдирилади. Беморлар операциядан кейин 2—3 йил давомида диспансер кузатувида бўлишлари лозим.

Қўшимча учинчи буйрак. Жуда кам учрайди. Қўшимча буйрак айрим қон томиридан озикланади, унинг ўзига тегишли сийдик найи ҳам бор. У буйракнинг пастиди жойлашган бўлиб, гоҳида чаноқ соҳасига ҳам тушиши мумкин. Унинг ўлчамлари ҳар хил, кўпинча кичик бўлади. Баъзан унинг сийдик найи қовуққа эмас, балки аъзоларга ҳам очилади. Қўшимча буйрак экскретор урография ва буйрак ангиографияси ёрдамида диагностика қилинади.

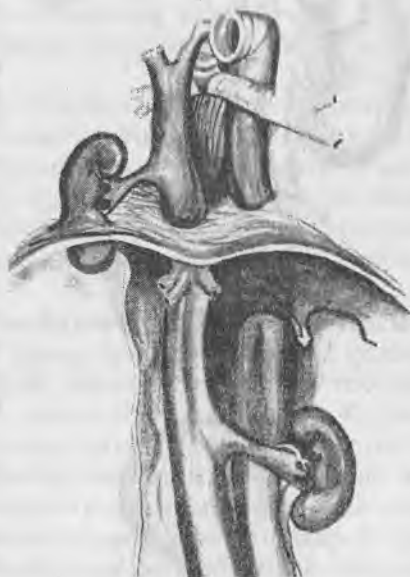Давоси. Агар қандайдир бир касалликка дучор бўлган бўлса, тегишли муолажалар қўлланади. Гидронефроз, литиаз, пиелонефрит, ўсма бўлган ҳолларда нефрэктомия бажарилади.

Буйрак ўлчами патологияси. Буйрак гипоплазияси. Бу буйрак ўлчамининг кичиклигидир. У меъёрий гистологик тузилишга эга, функциясининг бузилиш белгилари ҳам йўқ. Кўпинча бир томонлама бўлади. Ташхис асосан экскретор урографияда аниқланади. Рентгенда унинг ўлчамлари, жоми кичик бўлиб, учбурчак ёки ампула шаклида бўлади.

Бир томонлама гипоплазия фақат асоратлари бўлган тақдирдагина даволанади. Агар иккинчи буйрак яхши ишлаётган бўлса, гипоплазияга учраган буйрак олиб ташланади.

Буйрак жойлашуви патологияси. Қаерда жойлашганлигига кўра буйракнинг кўкрак дистопияси, ёнбош дистопияси, тос дистопияси ва алмашма дистопиялар тафовут этилади. Бу патологиянинг асосий сабаби, бирламчи буйрак ривожланишида унинг чаноқ соҳасидан бел томон силжиш жараёнининг бузилишидир.

Кўкрак дистопияси кам учрайди, одатда, тўсатдан аниқланади. Кўкрак қафаси рентген ёки флюорография қилинганида диафрагма устида соя борлиги қайд қилинади (37-расм). Бу ҳолда ўсма ёки эхинококкоз ташхиси қўйилади. Бироқ экскретор урология бажарилганида ҳақиқий ҳол аниқланади. Баъ-



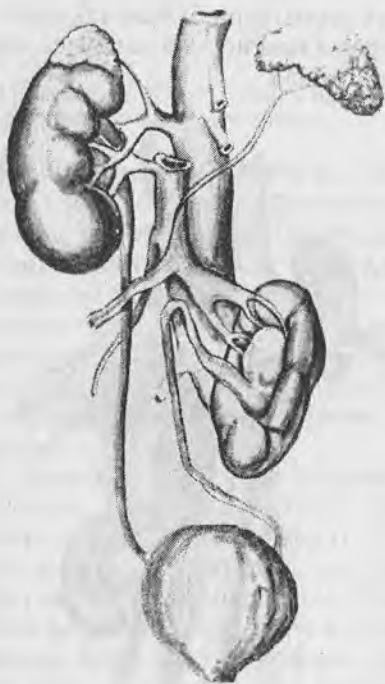
37-расм. Буйракнинг кўкрак дистопияси.

зан бу хасталик диафрагма релаксацияси билан биргаликда учрайди. Кўкрак дистопиясида сийдик найи одатдагидан узун бўлиб, қон томирлари ҳам шох томирнинг юқорисидан бошланади.

Ёнбош дистопиясида буйрак ёнбош чуқурчасида жойлашади. Бу ҳолда буйракнинг нерв чигаллари ва қўшни аъзоларга таъсиридан қоринда оғриқ бўлиши мумкин. Қорин пайпасланганда ёнбош соҳасида ўсмасимон ҳосила борлиги аниқланади. Бу оғриқ бемор ҳаракат қилганда ёки юк кўтарганида уни кўпроқ безовта қилади. Ташхис асосан экскретор урография ёрдамида қўйилади.

Бел дистопиясида буйрак одатдаги топографик ҳолатдан пастроқда жойлашган бўлиб, кўпинча нефроптоз ёки буйрак ўсмаси билан чалкаштирилади. Бунда бел соҳасида оғриқ пайдо бўлади.

Чаноқ дистопиясида буйрак чаноқ чуқурлигида жойлашади. Ўғил болаларда тўғри ичак билан қовуқ орасида, қизларда эса бачадон билан тўғри ичак орасида жойлашади. Қўшни аъзоларга босилишидан оғриқ ва шу аъзолар функциясининг бузилиши билан клиник манзарасини намоён қилади. Анус тешигидан бармоқ билан текширилганда тўғри ичак олд девори томонда қаттиқ муҳитли ўсмасимон ҳосилани пайпаслаш мумкин. Экскретор урография, айрим ҳолларда ретроград пиелография ҳам қўлланади.

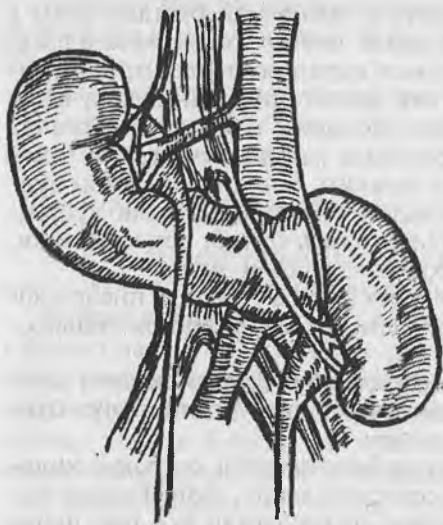


38-расм. Буйрак нефроптози.

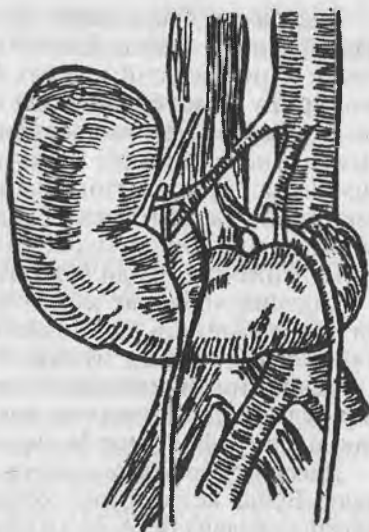
Кесишма дистопия жуда кам учрайди. Бу бир буйракнинг ўрта чизиқдан қарама-қарши томонга ўтиб, иккала буйракнинг ҳам бир томонда бўлиб қолишидир. Кўпинча иккала буйракнинг бири бири билан бирлашиб қолиши кўринишида бўлади. Хасталик экскретор урография ёрдамида аниқланади.

Шуни таъкидлаш лозимки, дистопияга учраган буйракда пиелонефрит ва гидронефроз кўпроқ аниқланади. Бу пайтда шу касалликларга оид белгилар пайдо бўлади.

Буйрак дистопиясини буйрак ўсмаси ва нефроптозидан (38-расм) фарқлашга тўғри келади. Экскретор ёки ретроград урограммада нефроптозда сийдик йўлининг эгри-бугрилиги, nisbatan узунлиги қайд этила-



39-расм. S-симон буйрак.



40-расм. L-симон буйрак.

ди. Нефроптозда буйрак ҳатто қовурға остигача силжийди, дистопияда эса бу ҳолат кузатилмайди. Нефроптоздан фарқли ўлароқ, буйрак ангиографиясида буйрак қон томирлари калта бўлади. Буйрак дистопияси қанчалик паст жойлашган бўлса, унинг ротация даражаси ҳам шунчалик кучли бўлади.

Давоси. Дистопияга учраган буйракни даволашга ҳожат йўқ. Муолажа асосан асоратларга қаратилган бўлиб, кўпинча консерватив усул қўлланади. Нефролитиаз, гидронефроз, ўсма ва бошқа асоратлар ривожланган бўлса, тегишли равишда операция бажарилади. Буйрак морфоструктураси ва унинг жойлашуви ўзига хос бўлганлигини операция пайтида, албатта инобатга олиш лозим.

Буйракларнинг бир-бирига нисбатан жойлашуви. Кўмачсимон буйрак. Жуда ҳам кам учрайди. Бунда буйраklar медиал юзалари бўйлаб бир-бири билан бирлашиб, промоториум ёки тос соҳасида жойлашади. S-симон ёки L-симон буйраklarда (39, 40-расмлар) бир буйракнинг юқори палласи иккинчи буйракнинг пастки палласи билан бирлашади. Биринчи шаклдаги буйракда бир буйракнинг жом-сийдик йўли сегменти медиал, иккинчи шаклдаги эса бу сегмент латерал томонга қараган бўлади. Агар буйракнинг фақат пастки ёки юқори паллалари бир-бири билан бирикиб қолган бўлса, бунга тақасимон буйрак дейилади ва унинг амалий аҳамияти анча катта.

Тақасимон буйракнинг кўпдан-кўп томирлари бўлгани учун у камҳаракат ва одатда шохтомир ҳамда пастки ковак вена олдида ётади. Унинг асосий клиник белгиси қорин соҳасида оғриқ бўлишидир. Бу оғриқ бола орқага қаттиқ энкайганида айниқса кучаяди ва бу *Ровзинг симптоми* дейилади. Қоринни пайпаслаб кўрганда умуртқа поғонасининг иккала томонида қаттиқ муҳитга эга ўсмасимон ҳосила борлигини пайқаш мумкин. Баъзан тақасимон буйракнинг бирлашган қисми бўйин пастки ковак венани босиб қўйганлигидан унда гипертензия ҳолатлари пайдо бўлиб, оёқлар шиши, ҳатто асцит ҳам пайдо бўлиши эҳтимолдан холи эмас.

Тақасимон буйрак кўпинча гидронефрозга учрайди, пиелонефрит ривожланиши, тош пайдо бўлиши, баъзан нефроген гипертензияга сабаб бўлиши мумкин.

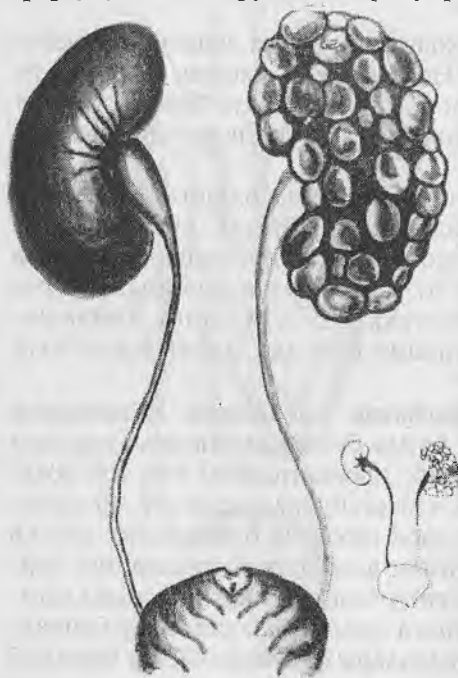
Таъхисни аниқлашда экскретор урография ва радиоизотоп усуллар қўл келади. Томирлар архитектуроникасини ўрганиш учун буйрак ангиографиясини бажариш лозим.

Давоси. Агар беморни кучли оғриқ безовта қилса, операция қилинади. Бунда истмотомия (бўйин соҳасини кесиб, буйракларни ажратиш) қўлланади. Агар гидронефроз ривожланган ёки тош пайдо бўлган бўлса, тегишли операция муолажалари ҳам бажарилади.

Буйрак структуралари патологияси. Буйрак дисплазияси. Икки хил фарқ қилинади: рудиментар буйрак, пакана буйрак.

Рудиментар буйракда буйрак эмбрион даврининг илк босқичларида ўз ривожини тўхтатади. Бунда буйрак ўрнида 1—3 см ёки ундан ҳам кичик ўлчамли склеротик тўқима борлиги аниқланади. Гистологик текширишда эса калавача қолдиқлари ва оз миқдорда сийдик найчалари аниқланади. Пакана буйракда эса унинг ўлчамлари (2—3 см гача) кичик бўлиб, паренхимасида калавачалар сони анча қисқарган, бироқ оралик тўқима анча яхши ривожланган. Пакана буйрак кўпинча нефроген гипертензия билан асоратланади.

Мультикистоз буйрак. Жуда кам учрайди. Кўпинча бир томонлама бўлиб, буйрак тўқимаси ўрнига ҳар хил кисталар (пуфаклар) кузатилиб, сийдик найи облитерацияланган ёки унинг дистал қисми умуман бўлмайдиган (41-расм).



41-расм. Мультикистоз буйрак.

Буйрак структуралари аномалиялари асосан аортография ёрдамида аниқланади. Бунда буйрак томирлари ёки нефрограмма бўлмайди.

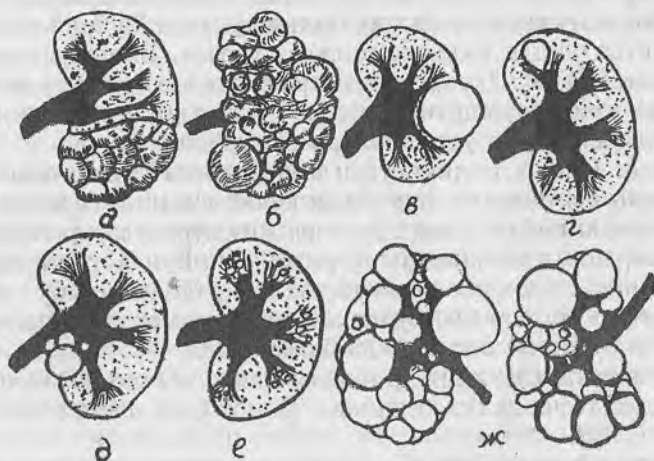
Мультикистоз бир томонлама бўлса, нефрэктомия ўтказилади, икки томонлама бўлса, бола туғилишининг дастлабки кунларидаёқ нобуд бўлади.

БУЙРАКНИНГ КИСТОЗ КАСАЛЛИКЛАРИ

Бу буйракнинг тугма касалликлари орасида энг оғири ҳисобланади. Чунки у икки томонлама учраши мумкин.

Буйрак поликистоз. 95 фоиз ҳолларда икки томонлама бўлиб, кўпинча наслга оид касаллик ҳисобланади (42-расм). Бунда буйрак паренхимасининг ўрнини ҳар хил катталиқдаги пуфакчалар эгаллайди. Буйракнинг ташқи кўриниши худди узум шингилига ўхшаш бўлади. Баъзан буйрак катталашган, айрим беморларда эса унинг ҳажми ўзгармаган, ҳатто кичиклашган бўлиши ҳам мумкин.

Поликистозлар уч гуруҳга бўлинади: гломеруляр, тубуляр ва экскретор. Гломеруляр поликистозда пуфаклар буйрак найчалари тизими билан туташмайди. Шунинг учун пуфаклар ҳамма вақт бир ўлчамда қолаверади. Бунда буйрак фаолияти тезда бузилади ва ўлим рўй беради. Тубуляр поликистозда пуфаклар қил найчалар билан, экскретор поликистозда эса йигувчи найчалар билан туташган бўлади. Шунинг учун уларнинг ўлчамлари вақт ўтиши билан тобора катталашаверади. Илк бор кичик пуфакчалар буйракнинг мағиз ва пўстлоқ қаватларида жойлашади, улар орасида эса ўзгармаган буйрак паренхимаси ётади. Демак, дастлаб буйрак ҳажми ўз меъё-



42-расм. Буйрак поликистози.

рида бўлади. Болалар ёши катталашган сари пуфакчалар ҳам катталашаверади ва бундан буйрак паренхимаси қисилади, деформацияланади. Иккиламчи касалликлар буйрак поликистози асорати сифатида тез-тез учрайди.

Клиникаси. Асосан пуфакларнинг буйрак паренхимасига кўрсатётган таъсир даражасига боғлиқ. Кичик ёшдаги болаларда касаллик оғир ўтади. Поликистоз пиелонефрит билан асоратланса, уремия ва анурия юзага келиши мумкин.

I б о с қ и ч — компенсация даврида буйрак соҳасида сим-сим оғриқ бўлиб, кучсизланиш, ҳолсизланиш кузатилади. Буйрак функцияси текширилганида фақат баъзи бир функционал ўзгаришлар аниқланади.

II б о с қ и ч — субкомпенсация даврида эса буйрак соҳасидаги оғриқ давом этаверади, беморнинг оғзи қуриб, чанқайди, тез чарчайди, боши оғриб кўнгли айнийди. Одатда бу белгилар буйрак етишмовчилиги ривожланиши ва артерия босимининг ошишига боғлиқ.

III б о с қ и ч — декомпенсация даврида кўнгли айниши доимий бўлиб, бемор тез-тез қусади. Бош оғриғи, чанқаш, умумий ҳолсизлик кучаяди. Буйракнинг фильтрация ва концентрация хусусиятлари анча пасайган бўлиб, қонда мочевино ва креатинин миқдори ошади. Агар пиелонефрит қўшилса, унга хос белгилар юзага келади.

Ташхиси. Кўпича буйракнинг катталашгани аниқланади. Эскретор урограммада буйрак катталашган, буйрак жоми ва косачалари тортилиб, уларнинг тархлари доирасимон, ўроқсимон равишда узайган бўлади, бу пуфакчалар уларни босиб қўйганлигининг белгиларидир. Одатда буйрак жоми буйрак ичида жойлашган бўлади.

Буйрак поликистози одатда Вильмс ўсмаси билан фарқланади. Поликистоз одатда икки томонлама учраса, Вильмс ўсмаси бир томонлама бўлади. Эскретор урографияда эса буйрак ўзининг топографик жойини ўзгартиради ҳамда унинг косачаларининг ўроқсимон, айланасимон ўзгаришлари бўлмайд.

Давоси. Буйрак поликистози консерватив усулда даволанади. Энг аввало поликистоз оқибатида келиб чиқиши мумкин бўлган асоратларнинг пайдо бўлмаслик чорасини кўриш зарур. Айрим ҳолларда операция қилишга ҳам тўғри келади. Бунда пуфаклар пункция қилиниб, суюқлик олиб ташланади, базан эса бу операция оментореваскуляризация (буйракни илдизидан ажратилмаган чарви билан ўраш) билан биргаликда бажарилади.

Буйрак етишмовчилиги ривожланганда эса оқибат яхши эмас. Бу ҳолларда гемодиализ қилинади. Донор буйрагини ҳам кўчириб ўтказса бўлади.

Мультилакунар пуфак. Буйрак мультилакунар пуфаги бир томонлама бўлиб, ўлчамлари анча катта ва кўп камералидир. Пуфак одатда буйрак жоми билан туташмайди, камерали пуфаклар ҳам

бир-бири билан туташмайди. Пуфаклар буйракнинг бир қисмида учраб, одатда буйракнинг қолган қисмлари зарарланмаган бўлади, шу сабабли нормал функционал ҳолатда бўлади.

Клиникаси. Узоқ вақт клиник белгисиз ўтиши мумкин. Баъзан диспансер текшируви пайтларида ёки турли сабаблар туфайли қорин соҳаси пайпасланганда тўсатдан аниқланади. Бу ўсимта юмшоқ муҳитга эга бўлиб, пайпаслаган маҳалда оғриқсиз бўлади. Экскретор урографияда эса буйракнинг ҳажми катталашган, косачалари ўз жойидан ичкари томонга силжиган. Лаборатория текширишлари ўзгаришсиз бўлиши мумкин.

Бу хасталикни Вильмс ўсмасидан ажратиш анча қийин. Шу туфайли кўпгина ҳолатларда тўғри ташхис операция пайтида қўйилади. Компьютер томография ва ультратовуш ташхисни аниқлашга ёрдам беради.

Давоси. Мультилакунар пуфак олиб ташланади.

БУЙРАК ЖОМИ ВА СИЙДИК ЙЎЛЛАРИ НОРАСОЛИКЛАРИ

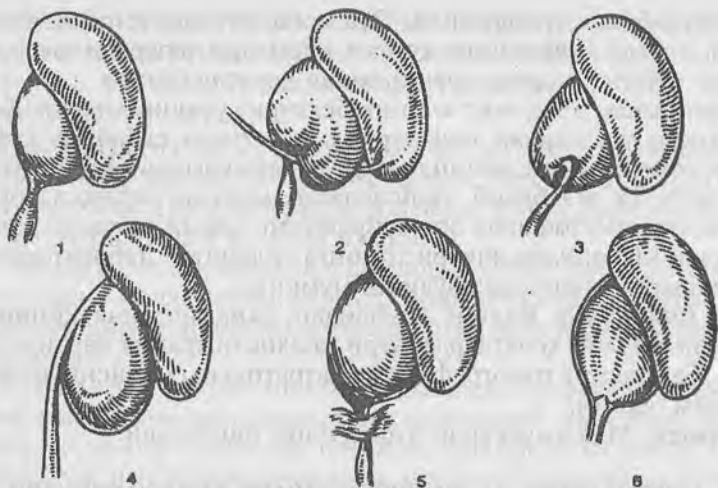
Жомнинг буйракдан нобоп чиқиши, пиелоуретерал сегментда турли клапанларнинг бўлиши, тешиги—стенози, туғма эмбрионал тортмоқлар билан босилиб қолиши буйрак жомида учрайдиган нуқсонлардир. Бунда буйрак жоми ва косачалари кенгайди, буйрак паренхимаси иккиламчи атрофияга учрайди. Бу туғма гидронефроз деб аталади. Сийдик йўллариининг туғма иккиланиши, везико-уретерал рефлюкс, сийдик йўли тешиги эктопияси, уретероцеле—булар сийдик йўллари аномалияларидир.

Гидронефроз. Пиелоуретерал сегментда қандайдир тўсиқ бўлишидан уродинамика бузилиб, буйрак жоми ва косачалари кенгайиши билан кечадиган туғма касалликдир. Агар касаллик вақтида даволанмаса, буйрак паренхимасининг иккиламчи атрофияга учраши муқаррар.

Гидронефроз болалар орасида кўп тарқалган (43-расм). Уянги туғилган чақалоқларда ҳам, катта ёшдаги болаларда ҳам учрайди. Унинг бу сифати пиелоуретерал сегментдаги тўсиқнинг ривожланиш даражасига боғлиқ бўлади.

Гидронефрознинг асосий сабаблари қуйидагилардан иборат: 1) пиелоуретерал сегментда клапан бўлиши; 2) худди шу ерда стеноз бўлиши; 3) сийдик йўлининг буйрак жомининг юқори қисмидан бошланиши; 4) пиелоуретерал сегментнинг эмбрионал тортмоқ билан ташқаридан босилиб қолиши; 5) пиелоуретерал сегментнинг аберрант томир билан ташқаридан босилиши; 6) пиелоуретерал сегмент динамикасининг функционал (нерв томонидан) бузилиши.

Одатда, сийдик йўли буйрак жомининг юқори қисмида бошланган патологиясини экскретор урография ёрдамида аниқласа бўлади. Бошқа турдагиларни эса операция пайтида билиш мумкин.



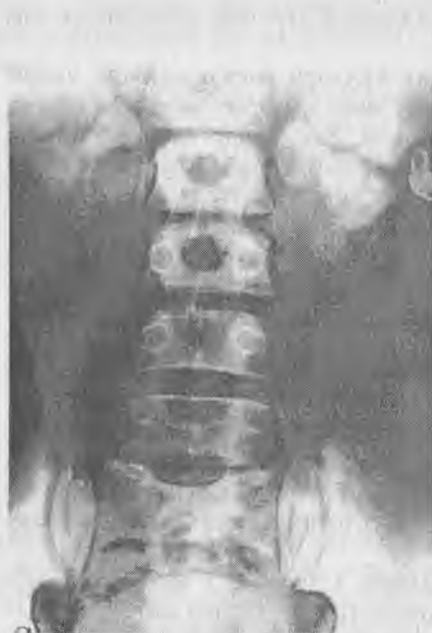43-расм. Тугма гидронефроз сабаблари.

Гидронефрознинг В. С. Карпенко (1980) томонидан тавсия қилинган таснифига асосланиб, унинг клиник кечиши 4 босқичга бўлинади (44, 45, 46-расмлар).

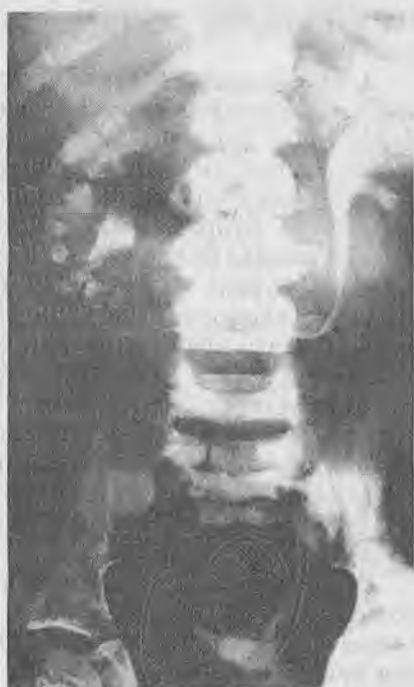1. **Бошланиш босқичи.** Буйрак жоми ва косачаларида гиперкинезия ҳолати кузатилиб, унинг фаолияти ҳали бузилмаган бўлади. Буйрак соҳасида сим-сим оғриқ бўлиб, гоҳи-гоҳида у кучайиши мумкин. Экскретор урографияда контраст модда буйракда 3—5 дақиқада пайдо бўлади. Косачалар уч қанотли баргга ўхшайди, жом катталашган. Буйрак калавачаларида фильтрация функцияси ҳамда буйракдан қон ўтиш жараёни бироз сустлашган.

Бироқ шуни таъкидлаш лозимки, боланинг ёши қанча кичик бўлса, буйрак жомининг буйрак ичида жойлашган ҳоллари ҳам шунчалик кўп учрайди. Демак, катталардан фарқли ўларок, болаларда гидронефрознинг биринчи босқичида буйрак жоми эмас, балки унинг косачалари кенгайди. Уч ёшгача бўлган болалар қаерида оғриқ бўлаётганини айта олмайдилар. Кўпинча эса буйрак ичидаги босим мунтазам равишда ошиб турганлиги учун, буйрак шу ҳолатга адаптацияланади, яъни мослашади. Бунда оғриқ бўлмайди. Шунинг учун ёш болаларда оғриқ белгиси катта аҳамиятга эга эмас.

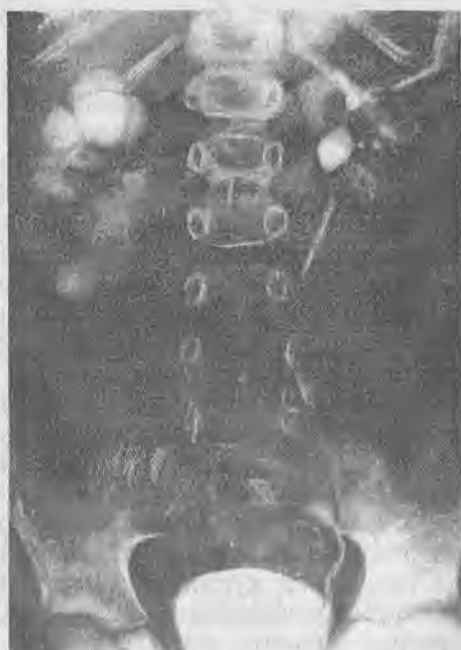2. **Ривожланган босқич.** Жом ва косачалар сегментида гиперкинезия кузатилади ва буйрак соҳасида вақти-вақти билан оғриқ кучаяди. Буйракнинг чайқатиш белгиси чақирилиши мумкин. Экскретор урографияда контраст модда буйракда 25—30 дақиқаларда пайдо бўлади. Косачалар катталашган, бир-бири билан қўшилган. Уларнинг баргга ўхшашлиги умуман йўқолган. Буйрак жоми ҳам катталашган. Буйрак калавачаларида фильтрация жараёни $32,01 \pm 1,2$



44-расм. Чап томонлама гидронефроз.



45-расм. Ўнг томонлама гидронефроз.



46-расм. Ўнг томонлама гидронефроз.

мл/дан пасайган. Буйракнинг сийдикни зичлаш қобилияти ҳам сусайган.

3. Асоратланган босқич. Сийдик йўллари дискинезияси, унинг юқори қисмининг гипокинезияси, пиелонефрит вужудга келиб, буйракнинг фаолияти ўта сустлашади. Косачалар ва жомдан қон оқа бошлаши ҳам мумкин. Эксретор урографияда контраст модда 60—90 дақиқаларда пайдо бўлади. Косачалар катталашган ва юма-лоқлашган. Буйрак жоми чўзилган шарга ўхшайди.

4. Терминал босқич. Жом ва косачалар сегментида атония қайд этилади. Буйрак ўз фаолиятини тўла ёки деярли тўла йўқотган. Асептик гидронефрозда (агар у бир томонлама бўлса), ҳеч қандай клиник белги бўлмаслиги ҳам мумкин. Буйрак катталашган, бироқ юзаси текис. Унинг фильтрация ва реабсорбция қобилияти ўта сустлашган.

Клиникаси. Болаларда гидронефрознинг клиникаси ҳаддан ташқари кўп қиррали. Ўзига хос патогномик симптом йўқ. Клиник белгилари гидронефрознинг шакли ва босқичга боғлиқ. Кўп ҳолларда гидронефроз ўзгаришлар латент бўлиб, кўпинча уни ўз вақтида аниқлаш мушкул.

Гидронефрознинг асосий белгилари. 1. Оғриқ. У ҳар хил бўлиб, баъзан доимий увишиб турувчи ҳислатга эга. Айрим ҳолларда санчикқа ҳам айланиши мумкин. Оғриқнинг кучли ёки кучсиз бўлиши буйрак жомининг қанчалик катталашганига боғлиқ эмас. Аксинча, буйрак жоми қанча катталашган бўлса, оғриқ ҳам шунчалик кучсиз бўлади. 2. Буйрак соҳасидаги шиш ёки ўсмасимон ҳосила. Одатда бехосдан аниқланади. Бунда буйракнинг ташқи қисми силлиқ бўлиб, пайпаслаганда эластиклик муҳитига эга, айрим беморларда эса буйракнинг жойидан биров силжишини, перкуссияда суюқлик борлигини осонлик билан билса бўлади. Бироқ бу белги анча кеч вақтларда аниқланади. 3. Сийдикдаги ўзгаришлар. Биринчи навбатда микрогематурия аниқланади. Бу узоқ вақт давом этиши мумкин. Патогенетик механизми ҳали етарлича аниқ эмас. Иккиламчи инфекция қўшилганда эса лейкоцитурия кузатилади.

Ташхиси. Айрим ҳолларда гидронефрозга ташхис қўйиш бирмунча қийин. Бироқ, синчиклаб йиғилган анамнез, сийдик анализи натижалари, беморни қараб кўриш гидронефрозга гумон туғдиради. Эксретор текширишдан кейин аён бўлади. Тасвирий урограммада фақат буйрак сояси катталашганлигини кўриш мумкин бўлса, эксретор урографияда унинг жом-косачалар системаси қанчалик даражада ўзгаришга учраганлиги аниқланади.

Қиёсий ташхиси. Гидронефрозни кўпгина урологик касалликлар: нефролитиаз, нефроптоздан фарқлашга тўғри келади. Нефролитиаздан фарқлаш учун тасвирий урограмма қилиш кифоя. Бунда тош сояси кўринади. Агар рентгеноконтраст тош бўлса, у эксретор урографияда аниқ кўринади. Бунда буйракнинг пиелоретрал сегменти аниқ билинади, тош бор жойда эса контраст

билан тўлмаган «очиқ» юза аниқланади. Нефроптозда эса экскретор урографияда унинг анатомик кўриниши ўзгармасдан қолаверади.

Кўпгина ҳолларда гидронефрозни Вильмс ўсмасидан фарқлашга тўғри келади. Ўсманинг бошланиш даврида буйрак функцияси бузилмаган бўлади. Шу туфайли экскретор урограммада гидронефрозга хос бўлган жом ва косачаларнинг катталашгани кузатилмайти, аксинча, буйрак косачалари қисилиб, сурилиб, ўзининг топографиясини ўзгартирган бўлади. Буйрак ўсмасида буйрак қаттиқ консистенцияга эга ва унинг юзаси нотекис бўлади.

Давоси. Гидронефроз асосан Политан—Ледбеттер усулида даволанади (47-расм). Болаларда реконструктив-пластик операция усуллари қўлланади. Ҳозирги пайтда Андерсен-Ян Кучер реконструктив-пластик операцияси қўлланилмоқда. Бунда гидронефрозга сабаб бўлган жой (склероз, стеноз, клапан ва б.) кесиб олиб ташланади ва сийдик йўли кесилган учидан узунасига 1,0 см атрофида қирқилиб, кейин буйрак жомига анастомоз қилинади. Ҳатто радиоизотоп ренографияда ҳам буйрак функцияси аниқланмаган тақдирда пластик операция усулини қўлламоқ лозим. Чунки болалар буйрагининг компенсатор механизми анча кучли бўлади. Бирок буйрак паренхимаси ҳаддан ташқари нозиклашиб, буйрак сув тўлдирилган халтачага ўхшаб қолган ҳолларда нефрэктомия бажарилади.

Сийдик найлари иккиланиши. Сийдик найларининг туғма иккиланиши кўпинча буйрак аплазияси ёки гипоплазияси ҳамда буйрақлар иккиланиши билан биргаликда учрайди. Уретранинг иккиланиши тўлиқ, яъни буйракдан то қовуқчага қўшалоқ, қисман сийдик найи фақат юқори ёки пастки қисмларида иккита бўлиши мумкин. Бу нуқсоннинг ҳам бир ёки икки томонламаси фарқ қилинади. Бир томонлама нуқсонлар сони 76 фоиз, икки томонламаси эса 24 фоизни ташкил қилади. Уретеранинг тўлиқ иккиланиши кўпинча буйрак жомининг ҳам иккиланиши билан биргаликда учрайди. Иккиланган сийдик найлари бир-бирига параллел жойлашган бўлиб, айрим ҳолларда бир-бири билан кесишади ва ҳар қайсиси алоҳида бўлиб қовуқча



47-расм. Политан — Ледбеттер операцияси.

очилади. Бунда Вейгерт—Майер қонуни кузатилади, яъни юқори жомдан келувчи сийдик найининг тешиги пастки жомдан келувчи сийдик найидан пастда очилади.

Иккиланган уретераларнинг узунлиги бир-биридан фарқ қилади. Уларнинг перистальтикаси ҳам бир-бирига нисбатан асинхрон бўлиб, бу сифат кейинчалик сийдик найининг кенгайишига сабаб бўлади. Сийдик найининг тўлиқ иккиланишида везико-уретера рефлюкси ҳам кўп учрайди. Чунки сийдик найининг қовуққа очилиш тешигининг юқоридаги интрамурал қисми каттароқ. Худди мана шу хусусият пастда жойлашган буйракнинг кўпроқ яллиғланишга учрашига сабаб бўлади.

Сийдик найлари иккиланишида ўзига хос клиник белгилар кузатилмайди. Қачонки асоратлар кўшилса, худди шу асоратга хос белгилар кузатилади. Тана ҳароратининг кўтарилиши, аммо унинг қисқа муддат давом этиши 64,8% беморларда учрайди. Оғриқ синдроми 52,6 фоиз ҳолларда кузатилиб, буйрак соҳасида аниқланади. Айрим ҳолларда оғриқ қорин соҳасида кузатилади. Агар оғриқ ўнг томонда бўлса, буни аппендицитдан фарқлашга тўғри келади. Беморларда дизурия 41,2 фоиз ҳолда учрайди.

Айрим беморларда сийдикни тута олмаслик қайд этилади. Бу ҳол илмий манбаларга кўра, 16,3 фоизни ташкил қилади.

Уретеранинг иккиланганини аниқлашда экскретор урография асосий усул бўлиб ҳисобланади. Буйракнинг функционал ҳолати сусайганда инфузия урографияси бажарилади. Асосий рентген белгилари қуйидагилардир: буйракнинг пастки қисмида унинг юқори косчасининг бўлмаслиги, косача деформацияси, иккита жом ва икки сийдик найининг бўлиши.

Цистоскопияда агар сийдик найи тўлиқ иккиланган бўлса, қовуқда иккита уретера тешиги борлиги аниқланади. Микция цистоуретрографиясида эса везико-уретерал рефлюкс кузатилиши мумкин. Уретеранинг иккиланиши тасодифан аниқланган бўлса, уни даволашнинг ҳожати йўқ. Бироқ, бемор амбулатория шароитида педиатр кузатуви остида бўлиши шарт. Боланинг ота-онаси бундай нуқсон борлигидан огоҳлантирилиши мақсадга мувофиқ. Қандайдир бир белги пайдо бўлса, уни тезда урологга кўрсатиш зарур. Текширишда пиелонефрит аниқланган, бироқ уродинамика деярли бузилмаганлиги сезилса, консерватив даво чораларини кўрмоқ даркор. Агар консерватив даво кор қилмаса, фақат шундагина операция муаммоси ҳал этилади.

Сийдик найи тешиги эктопияси. Сийдик найи тешиги қовуққа очилмай, балки уретранинг орқа қисмига, қин тубига ёки даҳлизига, тўғри ичакка, бачадонга очилиши мумкин. Сийдик найи эктопияси одатда сийдик найи иккиланиши билан биргаликда кузатилади, кўпинча юқори жомдан бошланган сийдик найи тешиги эктопияга учрайди. Ўғил болаларга нисбатан қизларда 2—4 марта кўпроқ қайд этилади.

Клиникаси. Сийдик найи эктопияси қин туби ёки даҳлизига, ўғил болаларда орқа уретрага очилганда боланинг ўзи сийиши билан бирга доимий сийдик тута олмаслик кузатилади: қовуққа туташган сийдик найидан ажралган сийдик қовуқда тўпланади ва вақти-вақти билан ташқарига чиқарилади, эктопия бўлган тешикдан эса сийдик доимий равишда ташқарига ажралади. Одатда сийдик найи эктопиясига учраган буйракда гидронефроз ривожланади ёки унга инфекция юқади.

Ташхиси. Клиник манзарасини эътиборга олиш лозим. Цистоскопияда қовуқнинг тегишли тарафида сийдик найи тешиги бўлмайди. Бу хромоцистоскопияда жуда аниқ билинади. Томирга индигокармин юбориб, сўнгра қин даҳлизи ёки уретра синчиклаб кузатилади ва ундан сийиш жараёнидан холи бўлган рангли сийдикнинг чиқиши ташхисни тасдиқлайди. Экскретор урография эса юқори сийдик чиқариш найларининг иккиланганини кўрсатиб, ташхиснинг яна бир бор тўғрилигини тасдиқлайди.

Давоси. Операция йўли билан даволанади. Агар буйракнинг функцияси меъёрида бўлса, уретероцистоанастомоз, агарда сийдик найи иккиланган бўлса—уретероанастомоз бажарилади. Гидронефроз ёки пиелонефритнинг кечки босқичлари ривожланган бўлса, у вақтда нефрэктомия қилинади.

Уретероцеле. Уретероцеле—сийдик найи интрамурал қисми барча қаватларининг қовуқ ичига худди чуррасимон бўртиб чиқиши. Уретероцеле ташқаридан қовуқ шиллиқ қавати билан қопланган бўлса, ичкаридан эса сийдик найи шиллиқ қавати билан ёпилган. Улар орасида мускул ва бириктирувчи қаватлар бор. Уретероцеле бир ёки икки томонлама бўлиши мумкин.

Белгилари. Белда оғриқ бўлиб, диурия ва гематурия кузатилади. Асосан цистоскопияда аниқланади. Экскретор урографияда эса қовуқда контрастга тўлмаган нуқсон кўзга ташланади, пастки тарафида озгина дилатация аниқланади, худди илон бошига ўхшаш сийдик найи кўринади.

Давоси. Қовуқ очилиб, уретероцеле кесиб олиб ташланади.

Қовуқ—сийдик найи рефлюкси. Везико-уретерал сегментда туғилган эмбриогенез везико-уретерал рефлюкснинг келиб чиқишида асосий роль ўйнайди. Бундан ташқари, қовуқ бўйни контрактураси, уретра орқа қисми клапани, уретра стенози ҳам везико-уретера рефлюксига сабаб бўлиши мумкин. Бу нуқсон кўпинча пиелонефрит хуружига ва уретерогидронефрозга сабаб бўлади.

Везико-уретерал рефлюкснинг 5 даражаси тафовут этилади:

1. I даража—контраст модда сийдик найининг дистал қисмига-ча чиқади.

2. II даража—контраст модда билан сийдик найи, буйрак жоми ва косачалари тўлади.

3. III даража—сийдик найи, буйрак жоми ҳамда косачалари озгина кенгайиб, буйрак косачалари гумбази юмалоқлашади.

4. IV даража—сийдик найи кенгайиб, эгри-бугрилашади ҳамда буйрак жоми косачалари деформацияланади.

5. V даража—уретерогидронефроз ривожланиб, буйрак паренхимаси юпқалашади.

Клиникаси. Ўзига хос клиник белгилар кузатилмайди. Бу хасталик кўпинча асоратлар пайдо бўлгандан кейингина аниқланади.

Болалар сийган пайтларида бел соҳасида оғриқ сезишади. Бундан ташқари, уларда тез-тез сийиш ҳам кузатилади. Бемор сийдиги анализ қилинганида лейкоцитурия, микрогематурия, баъзан онда-сонда макрогематурия ҳам қайд этилади.

Ташхиси. Микцион цистоуретрография бажарилади. Контраст модданинг сийдик йўлига чиқиши ва унинг буйрак жоми косачалари тизимида кўриниши ташхисни тасдиқлайди.

Давоси. Энг аввало консерватив йўл билан даволанади. Чунки везико-уретерал сегмент нуқсони ёш ўтиши билан етилиб, ривожланиши ва рефлюкс йўқолиши мумкин. Бунга уроантисептиклар билан даволаш, электростимуляция қилиш, шифобахш гиёҳлар яхши ёрдам беради. Рефлюкснинг I ва III даражасида консерватив муолажа 70—80 фоизгача фойда беради. Консерватив даволаш таъсирсиз бўлса, Грегуар операцияси қўлланади. Бу усулда сийдик йўлининг қовуққа туташган жойидан проксимал томонга қовуқнинг сероз ва мускул қаватларини қирқиб, йириб, тарнов ясалади ва шу тарновга сийдик найи жойлаштирилиб, унинг устидан мускул ва сероз қаватлари тикилади. Рефлюкснинг IV ва V даражасида эса эгри-бугри сийдик найининг дистал қисми кешиб олиб ташланиб, Политан—Лидбеттер бўйича уретероцистоанастомоз бажарилади. Бу операция усулида қовуқ кенг очилиб, сийдик найи 3—4 см узунликда шиллиқ қават остида ясалган туннелдан ўтказилади. Агар қовуқ—сийдик найи рефлюкси икки томонлама бўлса, Коэн операциясини бажариш қулай. Бунда сийдик найи қовуқ ичига чиқарилиб, қарама-қарши томонларга ўтказиб тикилиб, шу тариқа янги сийдик найи тешиклари ҳосил қилинади.

Операциядан кейинги даврда болалар уролог ва нефрологлар назорати остида бўлишлари, вақти-вақти билан экскретор урография қилиниб, буйракнинг функцияси текшириб турилиши керак.

КОВУҚ ВА СИЙДИК ЧИҚАРИШ КАНАЛИ НОРАСОЛИКЛАРИ

Қовуқ нуқсонлари. Сийдик ирмоғи (урахус)нинг битишмай қолганлиги, қовуқ дивертикули, қовуқ экстрофияси, қовуқ бўйни контрактураси—булар қовуқ нуқсонларидир.

Облитерацияланмаган сийдик ирмоғи (урахус). Эмбриологиядан маълумки, бачадонда эмбрион аллантаоиси ривожланишининг илк даврида у ўз функциясини тугатгач, бола тугилгунича облитерацияга учраб, ичи бекилади ва ўрта киндик бойламига айланади.

Айрим ҳолларда, айниқса чала туғилган болаларда сийдик ирмоғи облитерацияланмайди.

Агар сийдик ирмоғининг (қовуқдан киндиккача) ичи ковак-лигича қолаверса, бу ҳолда киндик чуқурчасидан сийдик чиқади. Айниқса, бу ҳол бола сийганида аниқ билинади. Кўпинча беморларда ирмоқнинг айрим қисмида облитерация бўлмайди. Агар киндик яқинида облитерация бўлмай қолган бўлса, уни киндик оқмаси, деб юритилади. Агар ирмоқнинг ўрта қисмида шундай ҳол кузатилса, киста, сийдик пуфагига яқин жойда содир бўлса, қовуқ дивертикули деб аталади.

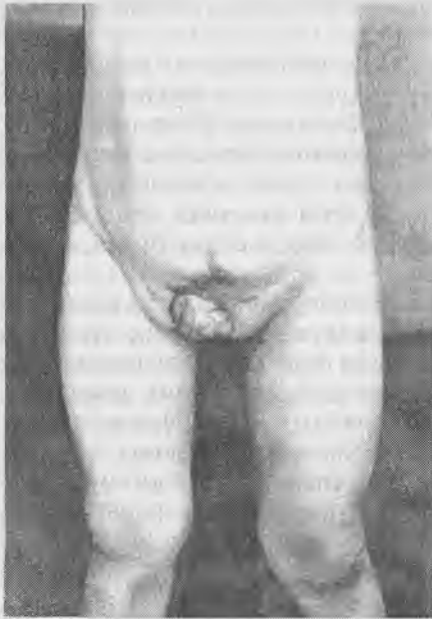Сийдик ирмоғининг ўрта қисми облитерация бўлмай қолганда унинг ички қаватидаги эпителий ҳужайралар шиллиқ суюқлик ишлаб чиқариб, облитерация бўлмаган бўшлиқни тўлдиради ва киста ҳосил бўлади. Бу суюқлик кўпайган сари бўшлиқ деворчаси кенгайиб, юмалоқ ўсмасимон ҳосила пайдо бўлади. Пайпаслаганда қовуқ билан киндикнинг ўртасида ўсмасимон ҳосила аниқланади. У нисбатан тез ўсади ва пайпаслаганда оғрийдиган бўлиб қолади. Агар киста яллиғланса, оғриқ кучаяди, тана ҳарорати кўтарилиб, ҳатто сепсисга айланиши мумкин. Киста ёрилиши энг хавфли асоратлардан бири ҳисобланади, чунки беморда ўткир перитонит ривожланиши эҳтимолдан холи эмас.

Сийдик ирмоғининг пастки қисми кўпроқ облитерацияланмаса қовуқ дивертикули рўй беради. Беморда дизурия пайдо бўлиб, у яллиғланиш оқибати ҳисобланади. Сийдик ирмоғининг киндик тарафда облитерация бўлмай қолиши тез-тез учрайди ва у киндик оқмасига олиб келади. Бунда киндик чуқурчасидан вақти-вақти билан шиллиқ чиқиб туради. Баъзан оқма ўз-ўзидан йўқолиб, анча вақтдан кейин яна такрорланади.

Ташхиси. Киндикдан патологик ажралма ажралиши, сийдикда инфекция борлиги ва цистография ҳамда фистулографияларга асосланилади. Агар ирмоқ тўлиқ облитерацияланмаган бўлса, қовуққа метил кўки киритилганидан кейин рангли модда киндик тарафдан чиқади. Агар қовуқ дивертикули бўлса, цистоскопияда ва цистографияда аниқланади.

Давоси. Сийдик ирмоғи тўла облитерация бўлмаган ҳолларда у сийдик пуфагидан то киндиккача тўлиқ кесиб олиб ташланади. Агарда қисман бўлса, энг аввало консерватив муолажа олиб борилади. Оқма тешикли киндик калий перманганат билан ювилади, 1% ли эритмаси билан ишлов берилади, 2—10% ли нитрат кумуш эритмаси билан куйдирилади. Консерватив муолажанинг таъсири бўлмаса ва бола 1 ёшдан ошган ҳолларда операция қилинади. Агар ураҳусда киста пайдо бўлган бўлса, уни фақат операция қилиб олиб ташлаш лозим.

Қовуқ экстрофияси. Қовуқ олд девори ҳамда унинг устини қоплаб турувчи қорин олд деворининг бўлмаслиги қовуқ экстрофияси деб аталади. Бу нуқсон нисбатан кам учрайди (ҳар 4000 та ту-



48-расм. Қовуқ экстрофияси.

ғилган болага 1 экстрофия), бироқ энг огир туғма нуқсонлардан ҳисобланади. Ўгил болаларда қизларга нисбатан 3 баравар кўп кузатилади. Қовуқ экстрофияси ҳар доим тотал эписпадия билан биргаликда қайд этилади. Ушбу хасталикнинг патогенези шу вақтгача тўлиқ аниқланмаган (48-расм).

Клиникаси. Бола туғилган заҳоти унинг қовуқ усти соҳасида у ёки бу катталиқда бўлган ўсмасимон ҳосилани кўриш мумкин. Бу ҳосиланинг ранги қип-қизил бўлиб, у қовуқ орқа деворининг бўртиб чиқишидан ҳосил бўлади. Озгина шикастланишда ҳам унинг шиллиқ қаватидан капилляр қон кетиши кузатилади. Ҳосиланинг пастки қисмида иккита кичкина тешик бўлиб, у одатда сийдик найининг тешикларидир. Бу тешиклардан ҳар доим сийдик ажралиб туради. Бола катталашган сари шиллиқ қават яна ҳам кўпроқ олд томонга ўсиб чиқаверади. Вақт ўтган сайин ҳосила деворида қўшимча тўқима ўсавериб, унинг эластиклиги тобора йўқолаверади. Айрим ҳолларда эса шиллиқ қават юзасида папилломатоз шиш аниқланади.

Беморлар кучанганда, йиғлаганда қовуқ девори яна ҳам кўпроқ бўртиб чиқади, бу ҳолда сийдик найлари тешигидан сийдик чиқариш ҳам кучаяди. Ҳосила атроф териси сийдик таъсиридан доимо чақаланади. Кўпинча, экстрофия билан бир қаторда туғма чов чурраси, крипторхизм, сийдик чиқариш системасида ҳар хил нуқсонлар кузатилади.

Экстрофия билан туғилган чақалоқларни парваришlash ҳаддан ташқари қийин. Қовуқ шиллиқ қаватига ташқи муҳитнинг таъсиридан пиелонефрит келиб чиқиши ҳеч гап эмас. Бу ҳол беморларни иложи борича тезроқ операция қилишни талаб қилади.

Давоси. Чақалоқ туғилган заҳоти экстрофияланган қовуқнинг шиллиқ қавати антисептик суюқлик билан обдон ювилади ва стерилланган салфетка билан ёпилиб, жарроҳлик бўлимига ўтказилиши зарур. Агар унда операцияга бошқа монеликлар бўлмаса, кичик чилласи чиқмасдан туриб, операция қилинади. Бунда шиллиқ қавати теридан ажратиб қирқилган (қовуқ девори), сийдик

найлари катетерланган ҳолда бир-бирига олиб келиниб тикилади. Симфизни келтириб тикиш қовуқ деворларининг таранглашувисиз бир-бирига тикилишини таъминлайди. Қовуқ шиллиқ қаватининг папилломатоз ўзгариши бу операцияни бажаришга бўлган катта монеликдир. Агар боланинг кичик чилласи чиқмасдан туриб, бу операция бажарилмаса, у вақтда бажарилажак операциялар 4 гуруҳга бўлинади.

1. Реконструктив-пластик операциялар. Бу қовуқ олд девори ва қорин девори нуқсонини маҳаллий тўқима ёки пластик материаллар ёрдамида тиклашни кўзда тутуди (49-расм).

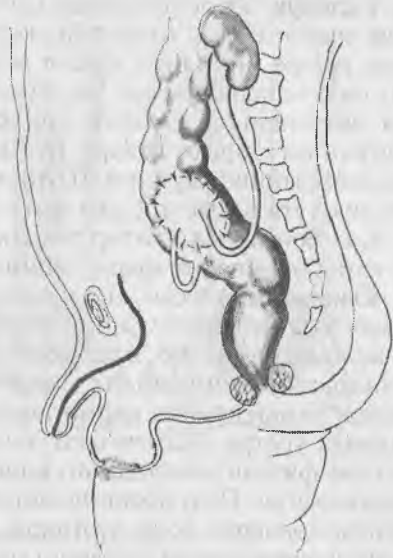
2. Цистосигмоанастомоз, яъни қовуқ билан сигмасимон ичак ўртасида туташма ҳосил қилиш. Бу операциядан кейин сийдик анал тешик орқали ажралади.

3. Янгидан қовуқ пайдо қилиш. Бунинг учун тўғри ичакдан қовуқ шакллантирилади. Ҳозирги пайтда асоратлари кўплигидан бу операция деярли йўлланилмайди.

4. Сийдик йўллари сигмасимон ичакка антирефлюкс механизм воситасида улаш (Ю. Б. Улливев, 1992).

Натижалар. Чақалоқлик пайтида операция қилинса ва имкон борича касалнинг ўз қовуғидан нуқсонни тиклаш операцияси бажарилса, натижа анча яхши бўлади. Агар цистосигмоанастомоз бажарилса, ичакка сийдик тушишидан ва унинг қайта организмга сўрилишидан гиперхлоремик ацидоз ривожланади. Бу эса сув-туз алмашинувини созлашни тақозо этади. Вақт ўтиши билан сийдик таъсиридан ичак шиллиқ қавати ортиқча шилимшиқ ишлаб чиқарувчи қават билан қопланишидан сийдикнинг қайта сўрилиши камаяди ва натижада электролитлар алмашинувини созлашга ҳожат қолмайди. Цистосигмоанастомоз бўлган болаларни вақти-вақти билан экскретор урография қилиб турмоқ ҳамда пиелонефритнинг олдини олувчи чора-тадбирларни ўз вақтида кўрмоқ зарур.

Эписпадия сийдик чиқариш канали нуқсонларидан биридир. Бунда сийдик чиқариш каналининг дорсал девори йирилиб, олат говак таналари ҳам бир-бири билан зич ёпишмаган бўлади.



49-расм. Цистосигмоанастомоз.

Таснифи. Ўғил болаларда куйидагича: олат боши эписпадияси; тана эписпадияси; тотал эписпадия бўлади. Олат боши эписпадиясида уретра йирилиб, дорсал девори фақат олат бошида бўлмайди, тана эписпадиясида эса бу ҳол олат танасида кузатилади. Тотал эписпадияда сийдик чиқариш каналининг барча қисмида уретранинг дорсал девори бўлмайди, бу ҳол қовуқ сфинктериди ҳам аниқланиши мумкин. Шунинг учун тотал эписпадияда кўпинча сийдик тута олмаслик ҳам қайд этилади.

Қиз болаларда клитор эписпадияси, субсимфизар эписпадия, ва тотал эписпадия фарқ қилинади.

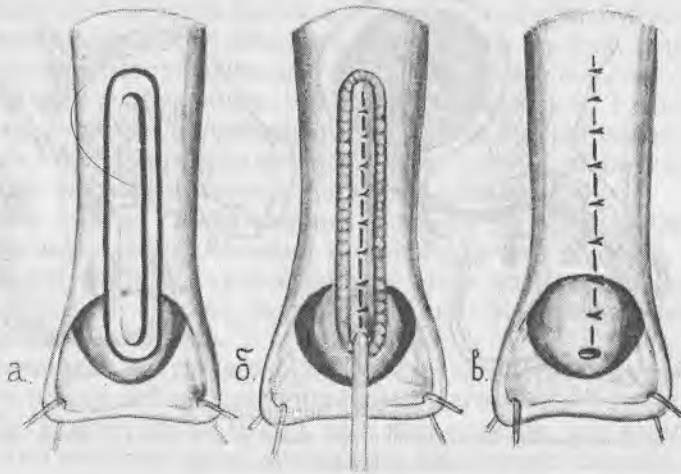
Клиникаси. Асосан эписпадия шаклига боғлиқ. Олат боши эписпадиясида сийдик чиқариш каналининг тешиги олат боши асосида жойлашган бўлиб, олат боши ҳам яссиланган. Сийиш жараёни бузилмаган, лекин сийдик турли томонга сачрайди. Эрекцияда олат танаси оз ёки кўпроқ қорин тарафга эгилган бўлади. Тана эписпадиясида уретра тешиги олат танасида жойлашади. Қов суяклари ҳам симфиздан узоклашган, қориннинг тўғри мушаги йўқ ёки кам ривожланган. Олат эрекцияланганида қорин тарафга анча эгилади. Айрим ҳолларда бола кулганда, кучанганда сийдик томчилайди. Сийиш пайтида бола тиззасига суянади (сийдик сачрамаслиги учун). Одатда атроф териси чақаланган. Тотал эписпадияда уретранинг дорсал девори бўлмайди, олат ҳаддан ташқари эгилган бўлади. Қов суяклари бирлашадиган симфиз соҳасида даҳансимон тешик бўлиб, ундан тўхтовсиз сийдик чиқиб туради. Айрим ҳолларда қовуқ шиллик қавати ҳам шу тешикдан кўринади. Қов суяклари орасидаги диастаза 8—12 см гача боради. Бемор «ўрдак юриш» қилиб юради. Ёрғоқ ривожланмаган, унинг атроф ва сон терилари чақаланган. Эписпадияга дучор бўлган беморларнинг 30 фоизда крипторхизм, юқори сийдик йўллари нуқсонлари ҳам кузатилади (50-расм).

Эписпадиянинг клитор шаклида клитор иккига бўлинган бўлиб, унинг устида уретранинг ташқи тешиги очилади. Сийдик чиқариш жараёни бузилмаган. Бу нуқсоннинг амалий аҳамияти йўқ.

Хасталикнинг субсимфизар шаклида эса клитор тўлиқ бўлинган, катта ва кичик ҳаё лаблари ўртасидаги олд битишма бўлмайди. Сийдик чиқариш каналининг ташқи тешиги даҳансимон бўлиб, қовуқ сфинктери ҳам қисман бўлинган, шунинг учун ҳам сийдик тута олмаслик кузатилади. Симфиз ажралмайди.

Тотал ёки ретросимфизар шаклида сийдик канали ва қовуқ бўйни олд сегменти бўлмайди. Уретра худди тарновга ўхшайди. Доимо сийдик оқиб туради. Ҳаё лаблари ва симфиз тўлиқ айрилган, қорин тўғри мускули ҳам бўлинган бўлади.

Давоси. Эписпадиянинг олат боши ва клитор турларида даво тадбирлари кўрилмайди. Тана ва тотал шаклидаги эписпадияларни операция қилиш зарур. Агар сийдик тута олмаслик аниқланса, энг аввало шу нуқсонни бартараф этиш лозим. Уретрани тиклашда Юнг, Тирш ва Дюплей—Тирш операциялари бажарилади.



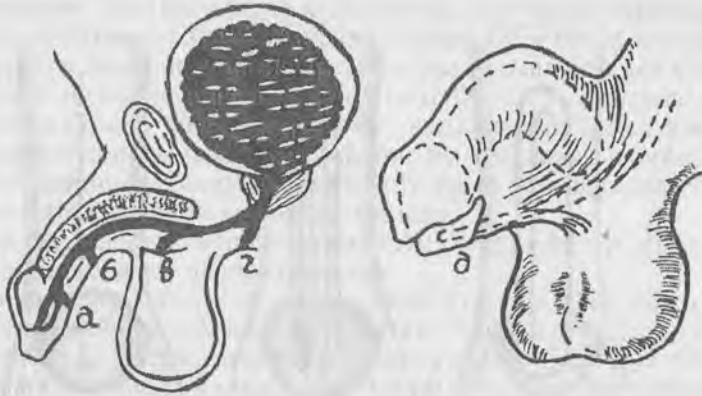
50-расм. Эписпадиянинг тана шакли:

а) кўриниши ва бартараф этилиши (чизма) ва қирқма; б) тери четларининг бири-бири билан тикилиб, неоуретра ҳосил қилиниши; в) операция тугалланган.

Гипоспадия. Гипоспадия ўғил болаларда тез-тез учраб турадиган туғма нуқсон бўлиб, қизларда жуда кам аниқланади. Кейинги йиллардаги маълумотларга кўра, ҳар 300 та чақалоқнинг бирида гипоспадия қайд этилади. Гипоспадияда уретранинг олд деворининг бўлмаслиги, сийдик чиқариш канали ташқи тешигининг қисман ёки олат воляяр юзасининг турли жойларида бўлиши кузатилади. Гипоспадия пайдо бўлишида эмбрион билан она ўртасидаги гормонлар дисбаланси катта аҳамиятга эга. Бу ҳол ҳомиладорликнинг бошланиш даврида руҳий шикастланишлар сабабли аниқланади (51-расм).

Таснифи. Гипоспадиянинг олат боши, тана, тана-ёрғоқ, ёрғоқ ва оралиқ шакллари фарқ қилинади. Бундан ташқари, касалликнинг «гипоспадиясиз гипоспадия» деб аталувчи тури ҳам бўлиб, баъзан у уретранинг туғма калталиги, деб ҳам юритилади.

Клиникаси. Сийдик чиқариш каналининг ташқи тешиги олат боши чўққисидан бўлмай, олат тож эгати ёки танасининг турли жойларида ҳамда ёрғоқ ва оралиқда бўлса, буни гипоспадия, деб тушунмоқ керак. Бунда уретра тешигининг қай жойда жойлашганлигига нисбатан шакли аниқланади. Шуниси муҳимки, гипоспадия тешигидан то олат бошигача хорда тортқиси ва фиброз чандиқлар мавжуд бўлиб, улар олатнинг воляяр юза томонга эгилишини таъминлайди. Шунинг учун ҳам гипоспадияга учраган олат худди вергулга ёки ўроққа ўхшаб эгилади. Йиллар ўтиши билан ғовак таналар ўсаверади, бироқ хорда тортқиси ва фиброз чандиқлар



51-расм. Гипоспадия:

а) гипоспадиянинг бошқа шакли; б) тана шакли; в) ёрғоқ шакли; г) оралиқ шакли; д) гипоспадиясиз гипоспадия.

узунлиги ўзгармасдан қолаверади. Шу сабабли ҳам олатнинг эгиклиги тобора ортаверади. Мана шу эгиклик туфайли гипоспадиянинг ёрғоқ, тана-ёрғоқ ва оралиқ турларида болалар ўтириб сийишга мажбур бўладилар.

Гипоспадиянинг олат боши шаклида кўпинча уретра ташқи тешигининг стенози ҳам кузатилади. Вақтида уни бартараф қилмаслик натижасида юқори сийдик чиқариш йўллари кенгайиши ҳамда уретерогидронефроз ривожланиши мумкин.

Гипоспадиянинг оралиқ шаклида бир ёки икки томонлама крипторхизм ҳам қайд этилади. Шунини алоҳида таъкидламоқ лозимки, гипоспадиянинг бу шаклида ёрғоқ ҳам иккига бўлинган бўлиб, улар катта ҳаё лабларини эслатади. Натижада бола туғилган пайтида эътибор билан қарамаслик оқибатида, уларнинг жинси нотўғри белгиланади ва тарбия ҳам шунга яраша бўлади. Баъзан, ташхисни тўғри қўйиш учун жинсий хроматинлар текширилади, хромосомалар аниқланади ва, ниҳоят, лапароскопия ёрдамида тумдон ёки уруғдон бор ёки йўқлиги текширилади.

Давоси. Гипоспадияни даволашда асосан учта қоидага риоя қилинади. 1. Гипоспадия тешиги стенозини бартараф қилиш. 2. Олат эгрилигини тўғрилаш. 3. Уретранинг етишмаган қисмини тиклаш.

Гипоспадия тешиги стенозини бартараф қилиш мустақил равишда амалга оширилиши ёки биринчи босқич операция билан биргаликда ҳам бажарилиши мумкин. Олатни тўғрилаш—биринчи босқич операцияси бўлиб, бунда олат воляр юзасидаги хорда тармоқлари ва фиброз чандиқлар олиб ташланиб, олат эгрилигига барҳам берилади. Бу операция 1—2 яшарликда бажарилгани маъқул. Иккинчи босқич операцияси—уретропластика деб аталади. Одатда

бу операция 3—4 ёшларда амалга оширилади. Албатта, бунда олатнинг ривожланганлик даражасини ҳисобга олиш керак. Энг асосийси, уретропластика қуйидаги талабларга жавоб бериши керак:

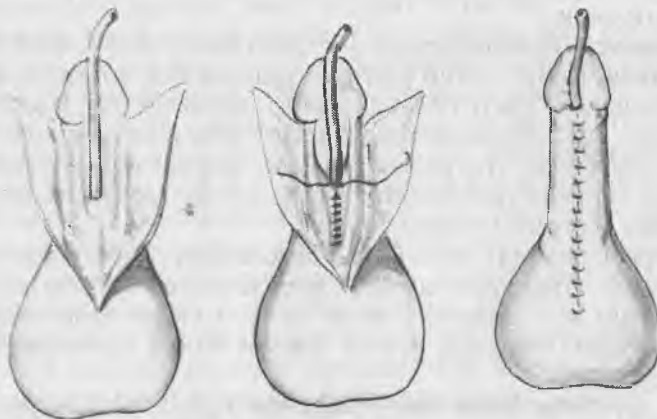
1. Олат эрекция бўлганида, у эгик бўлмаслиги шарт. 2. Уретеранинг ташқи тешиги олат бошида бўлиши зарур. 3. Уретранинг ташқи тешиги етарли даражада кенг бўлиб, сийишда сийдик оқимининг эркин чиқишини таъминлаш керак (52-расм).

Ҳозирги пайтда гипоспадияни бартараф этишнинг 200 дан ортиқ усуллари мавжуд. Амалий жиҳатдан кўпроқ Дюплей, Брун, Ландерер усуллари қўлланилмоқда. Бир босқичли операция усуллари (Хатсон, Дуккет, Хортон—Девине, Ж. Бекназаров) ҳам жорий қилина бошланди.

Инфравезикал обструкция. Инфравезикал обструкция деганда қовуқ бўйни ёки сийдик чиқариш каналидаги тўсиқ тушунилади. Демак, бу термин йиғма бўлиб, кўп касалликлар, шу жумладан қовуқ бўйни контрактураси, уретра орқа қисмининг клапани, уруғ дўмбоқчасининг гипертрофияси, сийдик чиқариш канали стенози ва облитерациясини ўзида акс эттиради.

Бу касалликларнинг клиник белгилари бир хилдир. Асосий белгиси қийналиб сийиш бўлиб, баъзан у бола туғилган кунидан бошлаб, тобора кучаяверади ва сийдик тугилиб, кейин эса парадоксал ишурияга олиб келади. Дастилаб детрузор кучи билан обструкция участкасидан сийдик ташқарига чиқарилади. Кейинчалик эса детрузор гипертрофияси унинг гипотонияси билан алмашинади ва, ниҳоят, атония ривожланади. Шундан сўнг сийдик қовуқдан чиқиши учун бола қорин мускулларини таранглаштириб, ҳаддан ташқари кўп кучанади ёки қовуқ усти соҳасини қўли билан босади.

Қовуқда сийдикнинг димланиши цистит, пиелонефрит, қовуқ-сийдик йўли рефлюкси ёки сохта дивертикуллар бўлишига олиб



52-расм. Гипоспадияни Дюплей усулида бартараф этиш.

келади. Боланинг ранги оқариб, ўсишдан орқада қолади. Пайпаслаб кўрганда эса унинг қовуғи катта бўлиб, бемалол кўлга уннайди.

Қовуқ бўйни контрактураси. Қовуқ бўйни шиллиқ ости ва мускул қаватларида фиброз тўқимаси ривожланишидан келиб чиқади. Касалликнинг кечишида уч давр фарқ қилинади: 1. Сийишнинг қийинлиги оз-моз билинади, қолдиқ сийдик йўқ, буйрак функциялари бузилмаган, вақти-вақти билан лейкоцитурия кузатилади. 2. Сийиш жараёни анча қийин кечади, бола кучанади, қолдиқ сийдик пайдо бўлади, пиелонефрит белгилари кузатилиб, буйрак функциялари ҳам издан чиқа бошлайди. 3. Парадоксал ишуря кўринишида сийдик тугилиши қайд этилади. Сурункали буйрак етишмовчилиги ривожланади, рентгенда икки томонлама уретероидронефроз аниқланади.

Ташхиси. Ўзига хос қийин тарафлари бор. Урофлоуметрия цистоманометрия билан биргаликда бажарилса, ташхисни аниқлаш осон бўлади.

Цистоуретрографияда эса қовуқ таг қисмининг юқорига кўтарилганлиги ва деворларнинг трабекулалари бўлиши ҳамда сийдик чиқариш каналининг етарли равишда контраст билан тўлмаслиги қайд этилади.

Кўпинча аниқ ташхис операция пайтида қўйилади.

Давоси. Енгил ҳолларда уретрани бужлаш ва антибактериал дорилар бериш ўз таъсирини кўрсатади. Оғир ҳолларда эса қовуқ бўйнида Y- ёки V-симон пластика бажарилади.

Уретранинг туғма клапанлари. Икки томони ҳам шиллиқ қават билан қопланган ва уретра ичида жойлашган ҳосилалардир. Уч хили фарқ қилинади: 1. Косачасимон кўринишга эга ва уруғ бўртиқчасидан пастда жойлашган хили. 2. Уруғ бўртиқчасидан қовуқ бўйнига қадар тортилган ва даҳанасимон хили. 3. Уруғ бўртиқчасидан пастда ёки юқорида жойлашган ҳамда кўндаланг диафрагма кўринишидаги хили.

Клиникаси. Инфравезикал обструкцияда ёзилган каби бўлади.

Ташхиси. Қовуқ бўйни контрактурасида қўлланган усуллардан фойдаланилади. Уретра клапанларида найчалар ҳам, металл катетерлар ҳам, бужлар ҳам қовуққа бемалол ўтаверади. Агар уни тўмтоқ боши буж билан уретрадан қовуққа кирилганда ва уни қайта чиқариш пайтида уретранинг орқа қисмида қаршилиқ ёки тўсиқ борлигини пайқаш мумкин.

Давоси. Операция йўли билан даволанади. Катта ёшдаги болаларда клапан трансуретрал электрорезекцияси қилинади. Кичик ёшдагиларда эса операция йўли билан клапан олиб ташланади ёки ораликдан борилиб, уретра клапан билан биргаликда кесиб олиб ташланади.

Уруғ бўртиқчасининг гипертрофияси. Уруғ бўртиқчасини ҳосил қилувчи ҳосилалар гиперплазия сифатида намоён бўлади. Баъзан у, ҳатто уретранинг ичини тўлиқ ёпиб қўйиши мумкин.

Клиникаси. Худди инфравезикал обструкцияда бўлгани каби намоён бўлади. Бундан ташқари, эрекция пайтида оғриқ сезилади.

Ташхиси. Цистоуретрография ва уретрографияда уретранинг орқа қисмида нуқсон аниқланади. Шунингдек, қовуқ катетеризация қилинаётганда уретранинг орқа қисмида тўсиқ борлиги сезилади ва катетерлаш ёки бужлашдан кейин оз ёки кўпроқ қон кетиши кузатилади.

Давоси. Эндоуретрал ёки оралиқ билан уруғ бўртиқчаси резекция қилинади.

СИЙДИК ЙЎЛЛАРИНИНГ ЯЛЛИҒЛАНИШ КАСАЛЛИКЛАРИ

Фимоз. Фимоз деб, олат кертмак тешигининг торайишига айтилади. Бунда беморлар сийишдан қийналишади. Одатда кичик ёшдаги болаларда (3—4 ёшгача) кертмак гипертрофия ҳолатида бўлиб, у олат бошчасини тўлиқ ёпиб туради. Кертмак олат бошчаси билан нозик эмбрионал синехия орқали ёпишган. Синехия смегма тўпланишига сабаб бўлиб, смегма эса микроблар учун тайёр озиқ ҳисобланади. Шу сабабли кичик ёшдаги болаларда гигиена талабларига риояга қилинмаса, яллиғланиш—баланопоститга олиб келади. Натихада бу соҳада иккиламчи қўшимча тўқималар пайдо бўлиб, кертмак тешиги янада тораяди.

Болалар сийганда кертмак бўшлиғи кенгаяди, сийдик эса ингичка оқимда чиқади, айрим болаларда эса томчилайди. Олат боши кертмак тешигидан ташқарига чиқмайди. Оқибатда сийиш жараёнида кертмак шишиб бўртади. Морфологик структурасига қараб гипертрофик ва атрофик фимоз фарқ қилинади. Биринчисида кертмак ҳаддан ташқари кўп, иккинчисида эса у олат бошчасига ёпишган бўлади. Фимоз натижасида сийиш бузилиши, сийдик йўллари яллиғланиши (цистит, пиелонефрит) мумкин.

Давоси. Физиологик фимоз бўлса, одатда бола бир ёшга киргунча ҳеч қандай даво талаб қилинмайди. Агар тож эгати бўйлаб смегма тўпланиб қолган бўлса, синехияни эҳтиётлик билан олат бошидан ажратиб, смегма олиб ташланади ва олат боши стерилланган вазелин мойи билан ёғланиб, яна ўзининг жойига қайтарилади. Шундан кейин 4—5 кун давомида олат бошини чиқариб, 0,1% ли калий перманганат эритмаси билан ванна қилинади. Ванна охирида препуциал халтачага вазелин ёғи томизилади. Агар ушбу даволар ўз таъсирини кўрсатмаса ва смегма яна тўпланиб, кертмак тешиги торайиб қолаверса, кертмак кесиб олиб ташланади.

Парафимоз. Кертмак тешиги торайганлиги туфайли олат бошчасининг сиқилиб қолиши *парафимоз* деб юритилади. Бунда олат бошчаси шишиб, сийиш қийинлашади, оғриқ пайдо бўлади. Агар ўз вақтида ёрдам кўрсатилмаса, кертмакнинг сиқиб қўйган ҳалқаси некрозга учраши, ҳатто олат боши чириб тушиши ҳам мумкин.

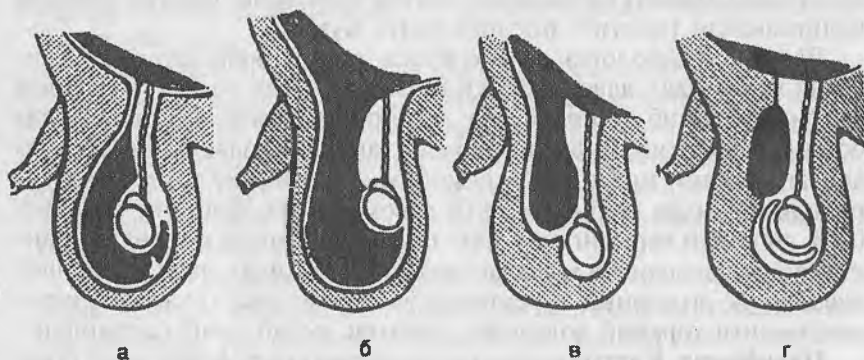
Давоси. Сиқиб турувчи ҳалқа кесилиб, олат боши жойига туширилади. Агар кесмасдан туширишнинг иложи бўлса, ундан ҳам яхши. Бироқ кўпинча кертмак айланасига кесиб олиб ташланади.

УРУҒДОН ВА УРУҒ ТИЗИМЧАСИ ИСТИСҚОСИ (ГИДРОЦЕЛЕ ВА ФУНИКУЛОЦЕЛЕ)

Уруғдон (мойк) ва уруғ тизимчаси истисқоси болаларда тез-тез учрайди. Қин ўсимтасининг облитерацияланмаганлиги бу нуқсоннинг асосий сабабчисиدير. Агар қин ўсимтасининг терминал қисми облитерация бўлмай қолса, гидроцеле келиб чиқади (53-расм). Проксимал қисмининг бекилиб кетмаслигидан эса уруғ тизимчасининг юқори қисмида суюқлик тўпланади. Фуникоцеле деб шунга айтилади. Агар облитерация уруғдон ва уруғ тизимчасининг бор бўйича рўй бермаган бўлса, бундай ҳолат қорин бўшлиғи билан боғланган, яъни туташган бўлади. Бу туташган уруғдон истисқоси ёки гидрофуникулоцеле деб аталади. Қин ўсимтасининг ўртасида облитерация кузатилмаслигидан уруғ тизимчаси кистаси вужудга келади.

Гидроцеле ва фуникулоцеленинг келиб чиқишига қин ўсимтаси пардаси сўриш қобилиятининг пасайиши ҳамда чов канали соҳасидаги лимфа томирларининг яхши ривожланмаганлиги сабаб бўлади. Катта ёшдаги болаларда гидроцеле уруғдон шикастланишидан ҳам келиб чиқади.

Клиникаси. Гидроцеле бир томонлама бўлса, ёрғоқнинг шу тарафи катталашади. У овал шаклда катталашган бўлиб, юзаси силлиқ бўлади. Ёрғоқ териси таранглаштирилиб қаралса, ҳосиланинг бироз кўкимтир ранга эга эканлиги кўринади. Гидроцеленинг пастки қутбида уруғдонни пайпаслаш мумкин. Гидроцеле катталашган сари унинг юқори қутби чов каналининг ташқи тешигига



53-расм. Қин ўсимтаси облитерация бўшлиғининг бузилиши:

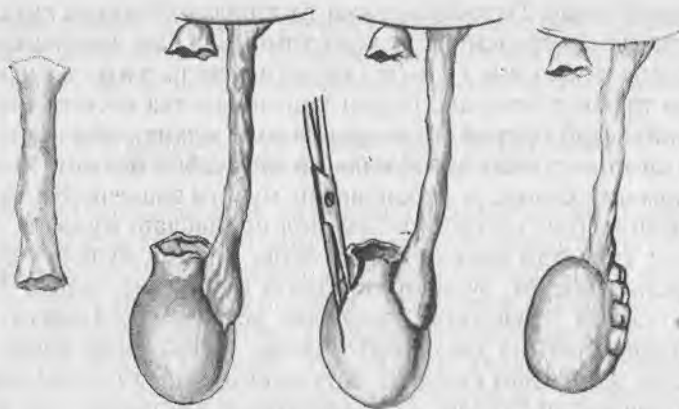
а) қин ўсимтаси проксимал қисмининг облитерация бўлиб, пастки қисмининг облитерацияланмаганлиги; б) қин ўсимтасининг тотал облитерацияланмаганлиги; в) қин ўсимтаси юқори қисмининг облитерацияланмаганлиги; г) қин ўсимтаси юқори ва пастки қисмлари облитерацияси.

яқинлаша боради. Гидроцеле икки томонлама бўлганда худди шундай ўзгаришлар ёрғоқнинг иккала томонида ҳам аниқланади.

Гидроцеленинг яна т а р а н г л а ш г а н ва т а р а н г л а ш м а г а н хиллари тафовут этилади. Таранглашган хилида ҳосила ичида моякни пайпаслаб бўлмайди ва ҳосиланинг муҳити анча қаттиқ. Бу эса уруғдоннинг тезда атрофияланишига сабаб бўлади. Унинг таранглашмаган хилида эса ҳосиланинг муҳити эластик бўлиб, унинг ичида жойлашган уруғдонни бемалол пайпаслаш мумкин. Гидроцеленинг туташган хилида ҳосила жуда эластик бўлиб, у бармоқлар орасига олинса, суюқлик юқорига кўтарилиб, қорин бўшлиғига кетади ва ўсмасимон ҳосиладан асар ҳам қолмайди. Фақат ёрғоқ териси озгина шалвираб қолади, холос. Агар ёрғоқ кўйиб юборилса, юқоридан суюқлик аста-секин оқиб тушиши ҳисобига ҳосила яна пайдо бўлади. Уруғ тизимчаси кистасида чов каналининг пастида қаттиқ муҳитли ўсмасимон ҳосила қўлга уннайди. У одатда оғримайди ва ён томонларга кўпроқ силжийди.

Қиёсий ташхиси. Асосан чуррадан фарқлаш керак. Чуррада кўкимтир рангли ҳосила кузатилмайди, қўл билан пайпаслаганда ичак муҳитини пайқаш мумкин. Қўлни қорин бўшлиғига киритилганда эса ичак ичидаги ҳавонинг қуриллаши аниқланади. Агар чурра ичида чарви бўлса, диққат билан қаралса қуйидаги манзарани кузатиш мумкин: ҳосила қорин бўшлиғига киритилганидан кейин чов соҳаси аввал дўппаяди ва ҳосила аста-секинлик билан ёрғоққа тушади; агарда туташувчи гидроцеле бўлса, бундай дўппайиш ёрғоқ тубидан бошланади, чунки суюқлик юқоридан оқиб тушиб, ёрғоқ пастида тўпланади. Гоҳида сиқилган чов чурраси билан уруғ тизимчаси кистасини фарқлаш ниҳоятда қийин бўлади. Чунки уруғ тизимчаси кистаси чов каналининг ички тешиги тўғрисида бўлса, бола йиғлаганида, кучанганида қорин бўшлиғида босим ошиши ҳисобига уруғ тизимчаси кистаси чов каналидан ташқарига чиқади ва худди сиқилиб қолган чуррани эслатади. Бундай ҳолларда фарқлашнинг иложи бўлмаса, ташхис сиқилган чурра фойдасига ҳал қилинади ва операция ўтказилади.

Давоси. Хирургик усул билан даволанади. Бола 3 ёшдан ошгандан сўнг бажарилади. Туташмаган гидроцеледа Винкельман усулидаги операция қилинади. Бунда уруғдон қин ўсимтаси пардасини кесиб, пардани уруғдон атрофидан ажратган ҳолда ағдарилади ва чокланади. Фуникулоцеледа эса кистани атроф тўқимадан ажратиб, кесиб олиб ташланади. Туташган гидроцеледа Росс операцияси бажарилади (54-расм). Бунда вагинал ўсимта чов каналининг ташқи тешиги тўғрисиғача ажратиб борилади-да, шу жойидан боғланиб, сўнгра боғланган жойининг пастидан кесиб ташланади. Агар бола 3 ёшга тўлмаган бўлса-ю, лекин хастиликнинг таранглашган тури бўлса, уруғдоннинг атрофия бўлмаслигини кўзлаб, гидроцеле пункция қилинади ва суюқлик олиб ташланади. Агар

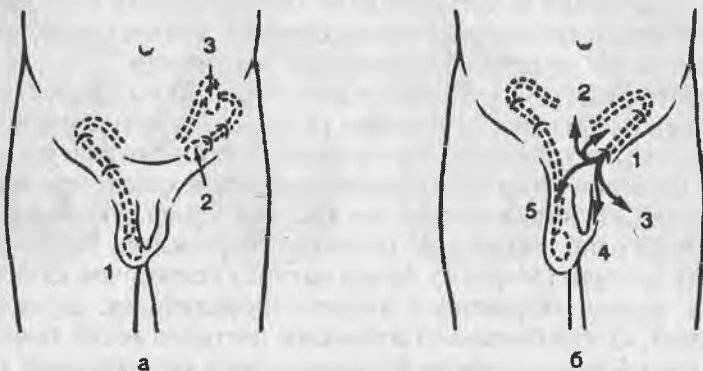


54-расм. Гидроцелени Винкельман усулида бартарарф этиш.

яна суюқлик тўпланиб, уруғдонни босаверса ва бола операцияни кўтарадиган бўлса, 3 ёшгача кутиб туриш шарт эмас. Тавсия операция фойдасига ҳал қилинади.

Крипторхизм. Крипторхизм юнон сўзидан олинган бўлиб, яширинган уруғдон деган маънони англатади. Бу касалликда бир ёки иккала уруғдон антенатал даврда ёрғоққа тушмай, қорин бўшлиғи ёки чов каналида тутилиб қолади. Кўпроқ уруғдоннинг чов каналида тутилиб қолиш ҳоллари учрайди. Крипторхизмнинг куйидаги турлари фарқ қилинади: 1) бел соҳаси крипторхизми; 2) қорин соҳаси крипторхизми; 3) чов канали крипторхизми; 4) чов крипторхизми (55-расм).

Этиопатогенези. Бу нуқсоннинг келиб чиқиши тўғрисида кўпгина назариялар мавжуд. Уларнинг орасида кўпчилик томонидан тан



55-расм. Уруғдон жойлашувидаги аномалиялар.

олингани қуйидагилардир: 1. **Механик назария.** Уруғдоннинг уш- ланиб қолиши унинг ривожланишидаги жараён ва атроф тўқима- лар билан бўлган ўзаро алоқанинг бузилишига боғлиқ. Унинг ёрғоққа тушиш йўли чандиқлар билан бекилиб қолиши мумкин. 2. **Эндокрин назария.** Бу назарияга биноан, гипофиз стимуляцияси- га уруғдонлар тўғри жавоб бера олмайди. 3. **Генетик назария.** Ай- рим олимлар томонидан генетик омилларнинг крипторхизмнинг келиб чиқишидаги аҳамияти тан олинган. Юқоридегилардан ке- либ чиқиб шуни айтиш мумкинки, крипторхизм полиэтиологик хусусиятга эга.

Клиникаси. Бир ва икки томонлама крипторхизм фарқ қили- нади. Бир томонлама крипторхизмда тегишли томоннинг ёрғоғи етарли равишда ривожланмаган ва унинг ичида уруғдон қўлга ун- намайди. Икки томонлама крипторхизмда эса ёрғоқнинг икки та- рафи ҳам ривожланмаган. Уруғдон (уруғдонлар) чов каналида ёки чов канали ташқи тешиги тўғрисида қўлга уннаши мумкин. Агар уруғдонлар қорин соҳасида жойлашган бўлса, пальпацияда умун ҳеч нарса сезилмайди. Чов каналида жойлашган уруғдон кам- ҳаракат бўлиб, озгина оғриши мумкин бўлган ҳосила тариқасида қўлга уннайди. 5—10 фоиз беморларда крипторхизм билан бирга эндокрин функция ҳам издан чиқади.

Бу айниқса икки томонлама крипторхизмда кўпроқ кузатила- ди. 25 фоиз беморларда эса чов чурраси учрайди.

Давоси. Крипторхизм патогенезининг эндокрин назарияси та- рафдорлари бу хасталикни илк бор консерватив усул—гормонлар ёрдамида даволаш лозим, деб айтадилар. Аммо кўпчилик клини- цистлар ҳар бир беморга хусусий ёндошиш лозимлигини уқтира- дилар. Умуман, крипторхизмнинг икки томонлама бўлиши, бир томонлама бўлган ҳолда ҳам эндокрин бузилишлар билан бирга- ликда учраши гормонал терапия учун кўрсатма ҳисобланади. Бун- дай ҳолларда беморларга гонадотропин хориогенинни 10 ёшгача бўлган болаларга 500-1000 ДБ (доза бирлиги), 10 ёшдан катта- ларга эса 1500 ДБ да, ҳафтада икки марта ва бир ой давомида буюрилади. Бу даволашдан ижобий натижа олинса, муолажа кур- си 3 ойдан кейин яна такрорланади. Агар ижобий ўзгариш бўлма- са, операция қилиш лозим.

Операция икки босқичда ўтказилади: биринчи босқичда уруғ- дон пастга туширилиб, ёрғоқ деворчасига фиксацияланади. Ик- кинчи босқичда сон фасциясига маҳкамлаб қўйилади. Икки бос- қичлик операцияга Байл—Китл операцияси мисол бўлади. 1-босқичда уруғдон ёрғоққа туширилади ва сон соҳасидаги фас- сияга маҳкамланади. 2-босқичда эса уни сон соҳасидан ажратиб, ёрғоққа жойлаб, сон ва ёрғоқдаги тери жароҳатларига чок қўйи- лади. Крипторхизмни операция йўли билан даволашда уруғдон- нинг шикастланишларга жуда ҳам сезгир эканлигини инобатга олиш лозим. Операция пайтида қўпол ҳаракатлар қилиш натижа-

сида уруғдон атрофияга учраши ва шу ҳолат иккинчи уруғдонда ҳам вужудга келиши мумкин.

Крипторхизмда қуйидаги далилни ҳисобга олишга тўғри келади: 1—2 ёшда орхипексия қилинган болаларда — 12,5%, 3—4 ёшлиларда — 42%, 5—8 ёшлиларда — 61,5%, 9—10 ёшлиларда — 75%, бу ёшдан ошганларда эса 85,7% ҳолда фарзандсизлик кузатилган. (Людвиг, 1976). Шуни ҳисобга олиб, 4—6 ёшда эмас, балки 1 ёшда орхипексия—операциясини бажариш керак, деган фикрга қўшилувчилар сони ортиб бормоқда.

Шуни ҳисобга олиш керакки, қорин соҳасида қолган уруғдонда, унинг одатий ўрнида жойлашганига нисбатан 68 марта кўпроқ хавфли ўсма—семинома ривожланади. Шунинг учун крипторхизмга дучор бўлган болаларни албатта операция қилмоқ лозим.

Варикоцеле. Уруғ тизимчаси вена томирларининг кенгайиши *варикоцеле* деб аталади.

Этиопатогенези. Хасталик ривожланишида уруғдон веналарида босимнинг кўтарилиши ҳамда томирлар тонусининг пасайиши катта аҳамиятга эга. Уруғ тизимчаси атрофи пардасининг заифлиги ҳам варикоцелега мойиллик туғдиради. Чап уруғдон венасида босим кўтарилишининг сабаби, унинг буйрак венасига маълум бурчак остида қўшилиши ҳамда буйрак венасининг ўзига хос тораёйишидир. Бу ҳол варикоцеленинг чап томонда учрашига сабаб бўлади.

Клиникаси. Ривожланиш даражасига боғлиқ. Бошланиш даврида шикоятлар бўлмайди. Касаллик ривожланган сари уруғдон, уруғ тизимчаси, чот ораси ва чов канали томонларида оғриқ пайдо бўлади. Ёрғоқдаги оғриқ юк кўтарганда кучаяди. Қараб кўрганда ёрғоқ териси ва уруғдон кўпроқ осилганлиги, тери остидаги уруғ тизимчаси веналари тугунлашганлиги ва кенгайганлиги аниқланади. Пайпаслаганда уруғ найчаси ва унинг вена томири қалинлашган, чувалчангсимон ва хамирсимон кўринишда бўлади. Айрим беморларда варикоцеле томонида гидроцеленинг бошланиш белгилари ҳам кузатилиб, чов каналининг ташқи тешиги бирмунча кенгайган бўлади. Варикоцеле ривожланишига қўра 3 даражага бўлинади: 1. Бунда уруғ тизимчаси соҳасида вена томирлари кенгайган бўлади. 2. Бундай ўзгариш уруғдон пастки кутбигача етади. 3. Варикоз кенгайган вена томири конгломератга айланиб, ёрғоқ соҳасини эгаллайди.

Давоси. Варикоцеле туфайли уруғдон веналарида қон димланади, натижада уруғдонда трофик ўзгаришлар вужудга келиб, бу эса фарзандсизликка олиб келади. Шунинг учун варикоцеленинг иккинчи босқичида операция қилиш мақсадга мувофиқдир. Асосан Иванисевич операцияси қўлланади. Бундай усулда операция ўтказилганда буйракдан уруғдонга қоннинг ретроград оқиб келиши тўхтайдди. Бунинг учун уруғдон венаси бойланади. Операцияда рецидив 28 фоизгача кузатилади, бу асосан буйрак ва уруғдон ораси-

даги бошқа кичик веналарнинг боғланмай қолиши туфайли рўй беради. Шу сабабли ҳам Паломо нафақат уруғдон венасини, балки уруғдон артериясини ҳам боғлашни таклиф қилган. Бу операция кўп ҳолларда гидроцеле бериши, чунки қон томирлари билан лимфа томирлари ҳам боғланиши мумкин. Шунинг учун А.П.Ерохин операциядан олдин уруғдон оқчил қавати тагига 0,3—0,2 мл 0,4 %ли индигокармин ёки 0,5 %ли Эванс эритмаларидан юборишни таклиф қилади. Шундай қилинганда артерия ва вена қон томирлари билан биргаликда йўналган лимфа томирлари кўк рангда бўлиб, яхши кўринади ва улар чокка олинисдан истисно бўлади.

Уролителиаз. Уролителиаз болаларда кўп учрайдиган хасталик бўлиб, эндемик минтақаларда, айниқса кенг тарқалган. Уролителиаз болаларда жадал ривожланиб, тезда асоратларга олиб келиши билан ажралиб туради. Болалар уролителиази ҳар томонлама чуқур ўрганилган бўлиб, бунда Марказий Осиё минтақасидаги олимларнинг ҳиссаси жуда катта (К. Х. Тоҳиров, А. Т. Пўлатов, А. С. Сулаймонов, К. С. Ормантаев, С. Р. Раҳимов, Н. Утегенов, Ж. Б. Бекназаров, А. М. Шамсиев ва б.қ.). Шунингдек, унинг этиопатогенезида ҳали барча моҳиятлар аниқ эмас.

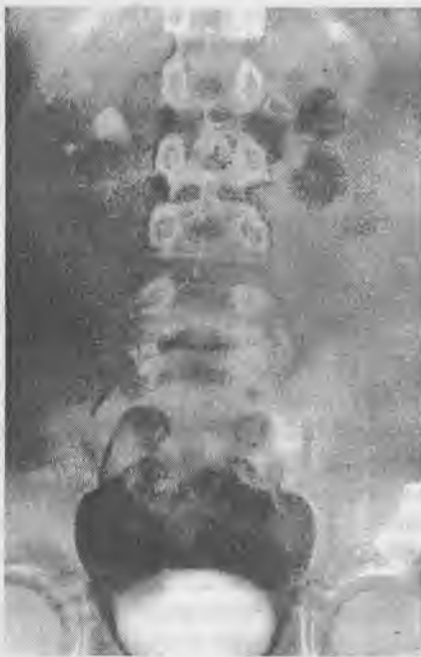Этиопатогенези. Ҳозирги замон тадқиқотчиларининг нуқтаи назаридан келиб чиқиб шуни айтиш мумкинки, бу хасталикнинг пайдо бўлишида формал ва каузал генезлар мавжуд. Формал генезда тош ҳосил бўлишининг асосий сабаби физик-механик жараён ҳисобланади. Бу жараён асосида кимёвий-коллоид ва электрофизик ўзгаришлар ётади. Каузал генез эса ўзида организмнинг генетик омилини кўзда тутаяди. Кейинги йилларда бу касалликнинг асосий сабаби полиэтиологик, деган фикр тан олинган.

Буйракда тош ёки тошлар пайдо бўлиши ҳақида кўп назариялар мавжуд. Коллоид назариясига асосан, сийдикда кристаллоид-коллоид мувозанати бузилишидан унинг таркибида полисахаридлар ва мукопротеидлар ортиб кетади. Натижада кристаллар сийдик тагига чўкиб, тош ҳосил бўлишига шароит яратилади. Матрица теориясига асосан, энг аввало тошнинг оқсил асоси ҳосил бўлади. Унинг атрофида иккиламчи тузлар йиғилади. Ҳақиқатан ҳам тош структурасини текширишда унинг ядроси органик субстанциядан иборат эканлиги аниқланди. Умуман олганда, буйракда тош ҳосил бўлиш жараёни жуда мураккаб ва кўп босқичлидир. Тубулопатия ва моддалар алмашинуви бузилиши этиологик омиллар бўлиб хизмат қилса, унинг юзага келиб ривожланишида ҳар хил экзо- ва эндоген, умумий ва маҳаллий патогенетик омиллар катта роль ўйнайди. Гиперпаратиреозидизм, суяклар шикастланиши ва бунинг натижасида сийдик орқали кальций ва фосфат тузларининг кўплаб чиқиши эндоген патогенетик сабаблардир. Жигар функциясининг бузилиши, меъда-ичак системаси касалликлари туфайли организмда сувнинг камайиб, қон концентрациялашувининг юзага келиши ҳам катта аҳамиятга эга.

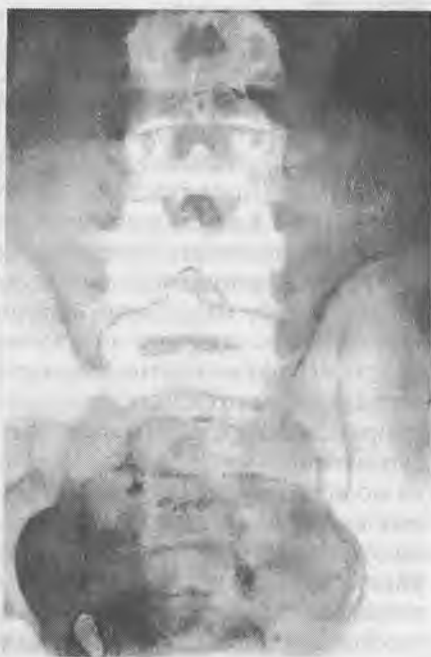Буйрак-тош касаллиги (нефролитиаз). Нефролитиаз нисбатан кўп учрайди. Деярли Ўзбекистоннинг барча минтақаларида бир хилда тарқалган. Хасталик айниқса мактаб ёшигача бўлган болалар орасида тез-тез қайд этилиши билан алоҳида ажралиб туради (56—57-расмлар).

Буйракда тош бир ёки икки томонлама бўлиши мумкин. Тошларнинг буйракдаги сонига нисбатан ягона буйрак тоши ёки бир неча буйрак тоши фарқланади. Тожсимон — коралл тош ёки тошлар буйрак косачаларига ўсиб кириб, даволашда анча қийинчиликларни туғдиради. Буйракдаги тошлар ҳар хил ўлчам ва шаклларга эга бўлиши мумкин. Бу сифатларни аниқлаш амалий жиҳатдан катта аҳамиятга эга. Бундан ташқари, потрама ҳам фарқ қилинадики, бунда тош ёки тошлар ҳам битта ёки иккита буйракда, сийдик йўлларида ҳамда қовуқда бирданига пайдо бўлиши мумкин.

Клинкаси. Нефролитиазнинг асосий белгилари қуйидагилардир: белда оғриқ бўлиши, гематурия, лейкоцитурия, пиурия, дизурия ва майда тошларнинг сийдик билан чиқиши. Юқорида кўрсатилган белгиларнинг бўлиши тош ёки тошларнинг ўлчами, шакли, жойлашган ўрни ҳамда яллиғланиш жараёни бор ёки йўқлиги, шунингдек унинг фаоллиги билан чамбарчас боғланган. Кичкина тош буйрак косачаларида жойлашган бўлса, уродинамика кам-



56-расм. Ўнг буйракда тош сояси.



57-расм. Ўнг сийдик найи пастки қисмида тош сояси.

дан-кам издан чиқади, демак, оғриқ симиллаган тусда бўлади. Ҳаракатчан тошда эса буйрак косача буйни ёки буйрак жомчаси тешигига тош тиқилиб қолишидан буйрак ички босими ошади ва бунда буйрак санчиғи кузатилади. Нефролитиазда буйрак санчиғи кўпинча тўсатдан бошланади, беморнинг бел соҳасида қаттиқ оғриқ туриб, соннинг олд юзасига, чов ва қовга, ўғил болаларда олат ва уруғдонларга, қизларда дилоққа берилади. Буйрак санчиғи хуружи даврида кўнгил айниши ёки қайт қилиш ҳам кузатилади.

Кўкрак ёшидаги болаларда буйрак санчиғи ўзига хос кўринишда кечади. Улар тўсатдан чинқириб йиғлаб, оёқ-қўлларини типирчилатиб безовта бўладилар. Бу пайтда уларнинг ичи кетиб ёки аксинча, қабзият бўлади. Тана ҳарорати кўтарилиб, аҳвол оғирлашади. Хуруж пайтидаги чинқириб йиғлашни ҳар хил ўйинчоқлар кўрсатиш ҳам, овутишлар ҳам, она кўкраги ҳам бартараф қила олмайди. Бу пайтда боланинг қорни пайпасланса, буйрак соҳасидаги мускуллар таранглашувини пайқаш мумкин. Одатда буйрак хуружидан кейин боланинг сийдиғи қизариши мумкин, аммо бу белгининг бўлиши шарт эмас. Бироқ, кўпинча микрогематурия қайд этилади.

Мактаб ёшигача бўлган беморларда эса буйрак санчиғи пайтида бел соҳаси эмас, балки қоринда оғриқ бўлади ва бунга **абдоминал синдром** дейилади. Бу пайтда қориннинг барча юзаси ёки ўнг, ёки чап томони оғриши, ҳатто бу ҳолатда беморда қориннинг ўткир жарроҳлик касалликлари гумон қилиниб, нотўғри ташхис қўйилиши, ҳатто операция қилиниши ҳам мумкин.

Гематурия 90 фоиз ҳолда кузатилади, бироқ микрогематурия тез-тез учрашини унутмаслик лозим. Тошнинг қирралари билан буйрак косачалари ёки жомчаси шиллиқ пардасининг тирналиши ёки шикастланишидан гематурия келиб чиқади.

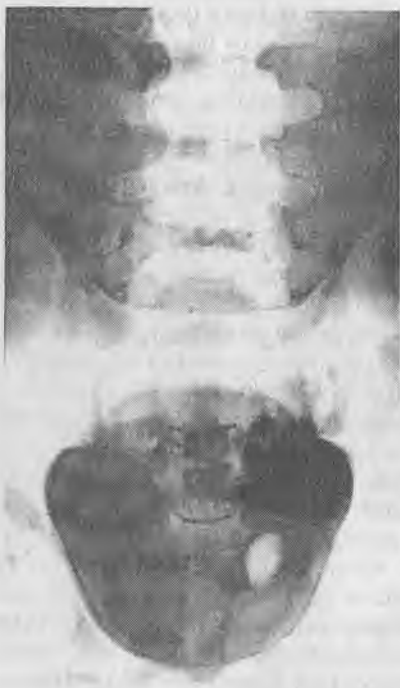Нефролитиаз пиелонефрит билан асоратланганида лейкоцитурия келиб чиқади ва вақт ўтиши билан у пиурияга айланади. Беморнинг ҳарорати ошиб, бел соҳасидаги оғриқ кучайганда одатда пиурия ҳам аниқ кўзга ташланади. Бироқ барча ҳолларда ҳам бунинг бўлиши шарт эмас, чунки тош сийдик йўлининг бошланиш қисмини ёпиб қўйиб, ўзгарган сийдик қовуққа тушмаслиги ҳам мумкин.

Шуни алоҳида қайд этмоқ лозимки, кўпинча сийдикдаги ўзгаришлар бемор ёки унинг ота-онаси томонидан пайқалмасдан, қимматли вақтлар бўй берилади. Агар эътибор қилинса, бола югурганда, сакраганда, тез-тез ҳаракат қилганида қорни ёки белида санчиғи борлигини, ҳатто шу сабабли бадантарбия машғулотларида қатнаша олмаётганлигини билиб олиш мумкин. Тошларнинг ўлчами етарли равишда катталашганда буйрак ичи босими тўсатдан ва бирданга ошиб кетиш ҳоллари рўй бермайди ва натижада буйрак санчиғи ҳам болаларни безовта қилмайди. Қаттиқ оғриқ сим-сим оғриққа айланади, одатда бу хилдаги оғриқ билан болалар ота-оналарига шикоят қилмайдилар.

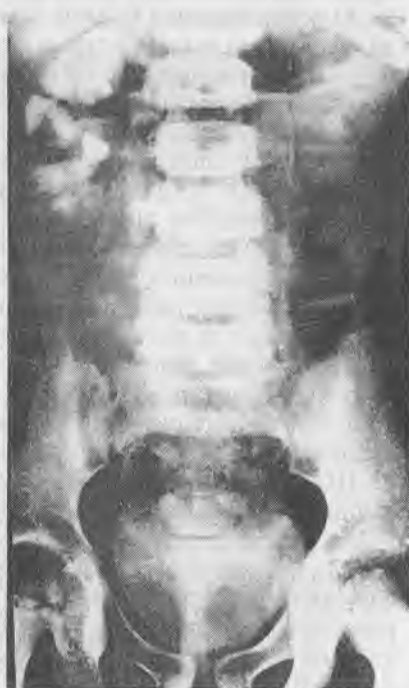Ташхиси. Нефролитиазни аниқлашда беморлар ва уларнинг ота-оналаридан тўғри ва батафсил анамнезни йиғиш катта аҳамиятга эга. Беморларни умумий кўздан кечирганда уларнинг жисмоний кўринишига алоҳида аҳамият бермоқ лозим. Уларнинг ранги оқарган бўлиб, ривожланишда ўз тенгқурларидан орқада қоладилар. Чуқур пайпаслаганда буйрак соҳасида оғриқ борлигини айтишади. Кўпгина беморларда гипотрофия ва рахит белгилари яққол кўзга ташланиб, уларнинг ёши қанчалик кичик бўлса, бу сифатлар шунчалик яққолроқ кўринади.

Сийдикни таҳлил қилганда деярли барча беморларда протеинурия аниқланади. Лейкоцитурия ва эритроцитурия даражаси ҳар хил нисбатда бўлиши мумкин. Қон таҳлилида эса анемия, эритроцитлар чўкиш тезлигининг кўпайгани, айрим ҳолларда анизацитоз, пойкилоцитоз ҳам қузатилади (58, 59-расмлар).

Ҳал қилувчи ташхис усули — рентгендир. Аввало тасвирий рентген бажарилади. Рентген тасвирида тош сояси 90—95 фоиз ҳолларда яққол кўринади. Айрим ҳолларда рентгеноконтраст, яъни тасвирий рентгенда кўринмайдиган тошлар ҳам учрайди. Бундай тошларни аниқлашда экскретор урография тенги йўқ усул ҳисоб-



58-расм. Чап сийдик найининг пастки қисмида тош сояси.



59-расм. Экскретор урограмма. Ўнг буйрак жомидаги тош (калькулёз гидронефроз).

ланади. Бу усул орқали нафақат тошни, балки буйракдаги иккиламча ўзгаришларни, тошнинг аниқ жойлашган ўрнини ҳам билса бўлади. Буйракнинг функционал ҳолатига ҳам баҳо берилади.

Буйракдаги тошларни аниқлашда ультратовуш аппаратларидан фойдаланишнинг амалий аҳамияти жуда катта. Бу аппаратлар ёрдамида 3 мм дан катта тошларни бемалол аниқлаш мумкин.

Давоси. Нефролитиазни даволаш ҳозирги кунда энг долзарб муаммолардан биридир. Тошнинг жойлашган ўрни, шакли, катта-кичиклиги, асоратланган ёки асоратланмаганлигига қараб кўпгина даво усуллари мавжуд. Беморларни дорилар билан ҳамда санаторий-курорт шароитида даволаш консерватив усул ҳисобланади ва унга қуйидаги кўрсатмалар асос бўлади:

1. Тошнинг ўлчамлари 0,3x0,5 см дан катта бўлмай, юмалоқ ва юзаси силлиқ ҳамда жойлашган еридан чиқиб кетишига ишонч бўлган тақдирда ва буйрак фаолиятига салбий таъсир кўрсатмаса.

2. Тош буйрак қосчасида жойлашган бўлиб, уродинамика бузилмаган ва пиелонефрит хуружи кузатилмаган ҳолларда.

3. Операция билан даволашга вақтинча монеликлар бўлса.

Консерватив терапия операцияга тайёрлаш ва операциядан кейинги даврларда ҳам қўлланади. Ушбу вазиятда консерватив терапия деганда тош ёки тошларни операция қилмасдан тушириш, операциядан олдин ва кейин ҳар хил асоратларнинг олдини олиш тушунилишини унутмаслик лозим. Консерватив терапия қуйидаги натижаларга эришиш учун ўтказилади:

1. Оғриқни баргараф этиш (спазмолитик, анальгетик, седатив дорилар ёрдамида, игнарефлекс терапия).

2. Антибактериал моддалар ёрдамида инфекцияни йўқотиш.

3. Диетотерапия, витаминотерапия, курортда даволаш ёрдамида нефролитиаз қайталаниши ва ҳар хил асоратларнинг олдини олиш.

4. Тошнинг эриб кетишига шароит яратиш ва унинг эркин чиқиб кетишига эришиш.

Буйрак санчиғи хуружида биринчи ёрдам — иссиқлик муолажалари (иссиқлик ваннаси, буйрак соҳасига грелка қўйиш ва ҳ.к.), тери остига 2% ли промедол эритмаси, 0,1% ли атропин билан но-шпа эритмаларини биргаликда юбориш, уруғ найчаси (ўғил болаларда) ёки юмалоқ бачадон бойламига (қизларда) Лорен — Эпштейн усулида 0,25% ли новокаин эритмасини юборишдан иборат.

Парҳез. Энг аввало қайси туз алмашинуви бузилганини аниқлаш ва шунга мувофиқ овқат рационини тузиш лозим. Агар беморда уратурия ёки урат тошлари бўлса, сийдикда ишқор кўпайишига эришмоқ зарур. Бунинг учун сут-қатиқли овқатлар ҳамда ўсимликлардан тайёрланган таомларни кўпроқ истеъмол қилган маъқул. Гўшти овқатларни чегаралаш даркор. Фосфатурия ёки фосфат тошларида сийдикни ишқорли реакциядан нордонлик тараф-

га ўтказишга тўғри келади. Бунда сут, ишқорли сув, қатиқ овқат рационидан олиб ташланади ва гўштли овқатлар буюрилади. Оксалурия ва оксалат тошларида сутли овқатлар, тухум, қўкатлар, картошка, помидор, дуккаклилар, шоколад истеъмол қилинмайди. Беморларга гўшт, мева тавсия этилади. Минерал сувлар билан даволашдан асосий мақсад— нордон ишқор мувозанатини тиклаш, диурезни кучайтириш ва сийдик чиқариш йўллари перистальтикасини яхшилашдир. Санаторий-курорт шароитида даволашни тош тушганидан ёки у операция усули билан олиб ташлангандан кейин тавсия этилса, қутилган натижани беради. Буйракда қум йиғилган тақдирда санаторий-курорт шароитида даволашнинг ахамияти айниқса катта.

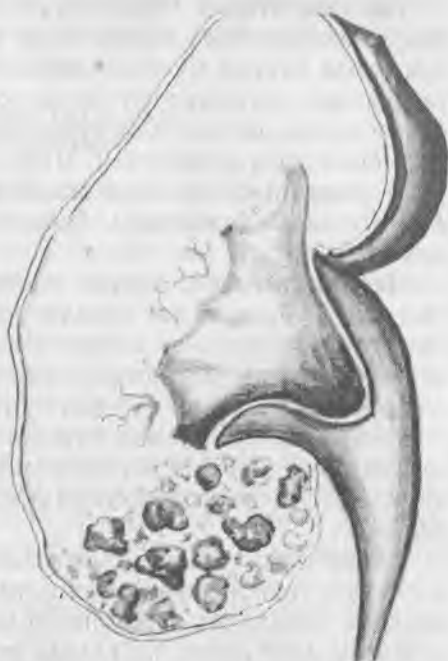
Консерватив давоси. Тошнинг мустақил тушишига эришмоқ мақсадида терпенлар гуруҳига кирадиган цистенал, артемизол, анатин, ависан каби дорилар ишлатилади. Булардан ташқари, спазмолитиклар — Но-шпа, папаверин, платифиллин, атропин ҳам қўлланади. Консерватив даволашнинг энг аҳамиятлиси — бу литолитик терапиядир. Кейинги йилларда бу муаммони ҳал қилишда бирмунча ютуқларга эришилди. Айниқса урат тошларини эритишда яхши натижалар қўлга киритилди. Бу мақсадда блемарин, солуран, урамид, магурлит, уролит, милурит сингари дорилар кенг қўлланила бошланди. Цистон билан даволаш ҳам ижобий натижаларни кўрсатмоқда. Айниқса операциядан кейин бу дорилар ёрдамида даволаш натижасида буйракда тошларнинг қайта ҳосил бўлиши олди олинади.

Сўнгги пайтларда литотриптор (яъни тошларни ультратовуш ёрдамида майдалаш) аппаратлари амалиётга жорий этилди. Албатта, бу даволаш усулининг операцияга нисбатан катта афзалликлари бор. Аммо шу билан бир қаторда ечилмаган муаммолар ҳам мавжуд. Масалан, литотриптор таъсирида буйрак пардаси остида қон тўпланиши, буйрак паренхимаси гематомаси, буйрак қон томирлари зарарланиши, бириктирувчи тўқиманинг ўсиши каби салбий ўзгаришлар ҳам кузатилади. Демак, ҳали бу соҳада кўп муаммоларни ҳал қилмоқ лозим.

ОПЕРАЦИЯ УСУЛИ БИЛАН ДАВОЛАШ

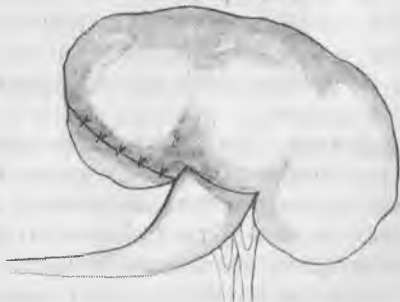
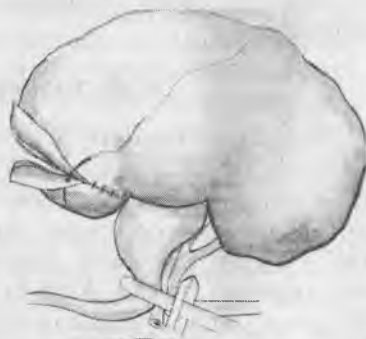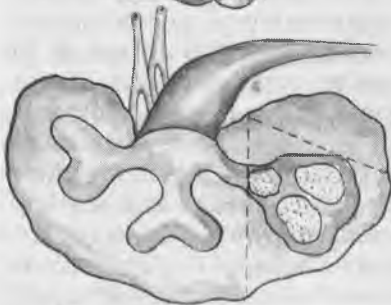
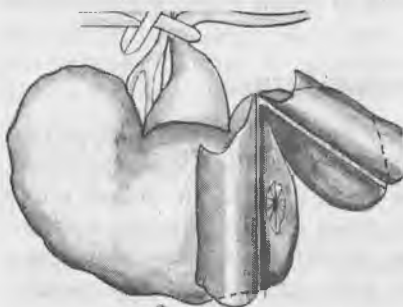
Консерватив даволаш усуллари, шу жумладан литотрипсия натижасиз ёки уларга монеликлар бўлса, беморларни операция қилиб даволашга тўғри келади. Операцияни асоратлар бўлмасдан илгари бажарилса мақсадга мувофиқдир. Операциядан мақсад, тошни олиб ташлашдан ташқари, сийдик димланишини бартараф қилиш ҳамда инфекцияга қарши курашиш учун шароит яратишдир. Нефролитоизда операция усулини танлаш анча муаммо туғдиради. Энг аввало тошнинг жойлашган ўрни ва буйрак жомининг буйракка нисбатини назарда тутмоқ керак (60, 61-расмлар).

60-расм. Буйрак пастки косача-
сида тошлар йиғилиб қолиши
(чизма).



61-расм. Буйрак-тош касаллиги-
ни пастки косачада тош йи-
ғилганда давояш усули:

1. Пастки косачани резекция қилиш
чизиқлари.
2. Пастки косачани тошлари билан
резекция қилиб олиб ташлаш.
3. Тикишнинг бошланиши.
4. Операциянинг тугалланиши.



Пиелолитотомия. Нисбатан энгил операция усули бўлиб, одатда буйрак жоми буйрак ташқарисиди жойлашганда бажарилади. Буйрак жоми буйрак ичиди жойлашган тақдирда буйрак дарвозаси тавақалари қовуқ кергич билан тортилиб буйрак жоми деворига йўл очилади. Бундай ҳол кўпинча мактаб, айниқса кўкрак ёшидаги болаларда кузатилади. Пиелолитотомияда буйрак паренхимаси зарарланмайди. Айниқса, буйрак жойидан кўзғатилмай, пиелолитотомия бажарилса, буйракнинг келгуси фаолияти яхши кечади.

Нефролитотомия. Буйрак паренхимасини кесиб, тошни олиб ташлаш. Буйрак жоми орқали тошни олиб ташлашнинг иложи бўлмаган тақдирда ва кўпинча тожсимон тош бўлган тақдирда қўлланади. Агар тош косачаларда бўлса ёки буйрак жоми буйрак ичкарисиди жойлашганда ҳам бу усулдан фойдаланилади.

Нефропиелолитотомия (пиелонефролитотомия). Тошни олиб ташлашда ҳам буйрак паренхимаси кесилиб, буйрак жоми девори қирқилади. Кўпинча тожсимон ёки кўпгина тошлар бўлганда қўлланади.

Асоратлари. Ўз вақтида даволанмаса, калькулез пиелонефрит, калькулез гидронефроз, йирингли паранефрит, пионефроз, буйракнинг иккиламчи бужмайиши каби асоратлар ривожланади. Бу асоратларнинг келиб чиқишида уродинамиканинг бузилиши катта роль ўйнайди. Асоратларнинг олдини олишнинг энг яхши йўли — нефролитиазни ўз вақтида аниқлаш ва зарур чора-тадбирларни кўришдир.

ИККИ ТОМОНЛАМА НЕФРОЛИТИАЗ

Уролитиазнинг энг оғир тури — бу икки томонлама нефролитиаздир. Бу касалликнинг этиопатогенези, клиник белгилари бир томонлама нефролитиаздан деярли фарқ қилмайди. Аммо клиник кечиши, асоратлари, бир томонлама нефролитиазга нисбатан оғирлик даражаси, даволаш жараёнининг ўзига хослиги билан ажралиб туради. Агар ўз вақтида даво тадбирлари кўрилмаса, 70 фоиз ҳолда сурункали буйрак етишмовчилиги ривожланади. Икки томонлама нефролитиазнинг яна бир жиҳати шундаки, 50 фоиз ҳолда буйракда коралл (тож)симон тошлар аниқланади. Калькулез гидронефроз ва кулькулез пиелонефрит асоратлари тез ривожланади.

Давоси. Энг аввало паратиреоид безларининг функциясини текшириб, ушбу хасталикнинг безлар функциясига алоқаси бор ёки йўқлигини қатъий равишда аниқлаш ва шунга мувофиқ даволаш усулини қўллаш лозим. Агар қалқонсимон ён безлари аденомаси бўлса, энг аввало ушбу хасталикни бартараф қилмоқ керак. Сўнгра буйрак тошлардан тозаланади. Бунинг учун нефролитиазда

қўлланган жарроҳлик усуллари қўлланади. Операциядан кейин буйрак асоратларини йўқотиш ва санаторий-курорт шароитида даволашни ўтказиш мақсадга мувофиқдир.

СИЙДИК НАЙИ ТОШЛАРИ (УРЕТЕРОЛИТИАЗ)

Уретеролитиаз сийдик-тош касаллигининг тез-тез учраб турадиган турларидан бири. У бир ёки икки томонлама бўлади. Бунда кўпинча ягона тош бўлиб, у сийдик найининг пастки қисмида қайд этилади. Шунингдек, потрама тошлар, яъни бирданига ҳам сийдик найида, ҳам қовуқда учраши мумкин.

Уретеро-ва нефролитиазнинг натижаси. Буйрак жомидаги тош ҳар хил сабабларга кўра пиелоуретерал сегментдан ўтиб, сийдик йўли перистальтикаси ва буйрак жомидан берилаётган куч таъсирида қовуққа томон силжийди. Бироқ тошнинг учта физиологик тораймадан ўтиши анча қийин ва тош шу жойларда турғунлашиши ҳам мумкин (сийдик йўлининг юқори қисмида, уретеранинг умумий ёнбош артериясини кесиб ўтган жойида ва ниҳоят, қовуққа очилиш қисмида). Мана шу силжишлар давомида ўз клиникасини намоён қилади.

Клиникаси. Уретеролитиазда оғриқ (сийдик найи санчиғи), гематурия, дизурия ҳамда 90—95 фоиз ҳолларда калькулез пиелонефритга хос белгилар кузатилади. Бу клиника белгилар боланин ёши, тошнинг жойлашган ўрни ва тош шакли, сийдик йўлининг бекилиш даражаси ҳамда пайдо бўлган асоратларга боғлиқ. Оғриқ бел ёки қорин соҳасида бўлиб, ташқи жинсий аъзоларга берилиши мумкин. Кичик ёшдаги беморларда эса оғриқ безовталаниш, чинқириб йиғлаш билан намоён бўлади. Кўпроқ микрогематурия аниқланади. Макрогематурия 20 фоиз ҳолларда учрайди. Шуни таъкидлаш керакки, тош сийдик найида қанчалик пастда жойлашган бўлса, дизурия белгиси шунчалик яққол ривожланган бўлади.

Агар тошнинг обтурациялаш даражаси юқори бўлиб, сийдик йўлининг тошдан юқори қисмида сийдик димланиши кучли бўлса, у ҳолда беморнинг аҳволи анча оғирлашади. Бунда бел оғриб, жойидан қимирлаш ҳам бемор учун қаттиқ азобга айланади. Баъзан бемор ҳаста тарафдаги оёғини қорнига тиззасидан букиб, шу ёнбошига ётиб олади. Инфекциянинг фаоллиги ошиб, тана ҳарорати кўтарилади. Поллакиурия ривожланади. Қорин пайпасланганда катталашган буйрак қўлга уннайди. Ўлчами катта бўлган буйракни пайпаслаш анча оғриқли бўлиб, унинг юзаси силлиқ, ҳаракатсиз, бироқ жойидан қимирлатишга уриниш кучли оғриққа сабаб бўлади. Кўкрак ёшидаги болаларда тош кўпинча сийдик йўлининг юқори қисмига қаттиқ тиқилиб қолади ва буйрак ичидаги босим шунчалик даражада ошиб кетадики, бу шу буйракда сийдик ҳосил бўлмаслигига олиб келади. Бу рефлектор равишда контрлатерал буйрак-

ка ҳам берилиб, худди шу ҳол ушбу буйракда ҳам аниқланади. Натижада сийдик ажралиши умуман тўхтайди, яъни **анурия** вужудга келади. Тошли буйракда **чин анурия**, қарама-қарши буйракда эса **сохта анурия** кузатилади.

Боланинг аҳволи ҳаддан ташқари оғирлашади. У йиғлайвериб, ҳолдан кетади. Бола қусиши ёки унинг ичи кетиши ҳам мумкин. Ичи дам бўлиш ҳоллари ҳам кўп учрайди. Тезда эндотоксикоз ривожланади. Қовуқдан бир томчи ҳам сийдик келмайди ёки сийдик миқдори ҳаддан ташқари кам бўлиб, одатда у гўшт ювиндисига ўхшайди. Боланинг қорни пайпаслаб кўрилганда иккала буйракнинг ҳам катталашган ва таранглашгани аниқланади. Бироқ бу белгилар ўнг томонда кўпроқ бўлиши мумкин. Чунки чин анурия кўпинча ўнг буйракда юзага келади. Тезда ёрдам берилмаса, боланинг аҳволи оғирлашиб, ўлим юз бериши ҳам ҳеч гап эмас.

Ташхиси. Бемор анамнезига ва касалликнинг клиник манзарасига алоҳида эътибор берилади. Тасвирий урограммада тошнинг турган жойи, катталиги ҳамда шакли, экскретор урограммада эса вужудга келган асорат (калькулез гидронефроз, калькулез уретерогидронефроз) лар ҳам аниқланади.

Давоси. Одатда консерватив даволашдан бошланади. Оғриқни қолдириш мақсадида спазмолитиклар, анальгетиклар, седатив ва антигистамин моддалар беморнинг ёшига мос миқдорда юборилади. Агар тош уретеранинг юқори қисмида бўлса, умумий ванна, ўрта ва пастки қисмларида жойлашган тақдирда белга ва қоринга блокада ҳам жуда яхши ёрдам беради. Бу тадбирлар оғриқни йўқотади. Кейинги даволаш тадбирлари тошнинг сийдик найидан эркин чиқишини таъминлашга қаратилади. Сийдик найининг силлиқ мушакларини бўшаштирувчи ва сийдик ҳайдовчи дорилар белгиланиб, жисмоний ҳаракатлар кучайтирилади. Албатта, бу усуллар тошнинг ўлчамига мос равишда, яъни унинг қовуққа тушишига ишонч бўлган тақдирда ўтказилади. Консерватив даволаш усуллари ёрдам бермаган тақдирда тош операция йўли билан олиб ташланади.

Уретеролитотомия. Юқори сийдик найига оператив кесма танлаш тошнинг жойлашган ўрнига боғлиқ. Асосан уч гуруҳга бўлинади: қорин парда сиртидан, қорин парда ичидан, комбинацияланган. Сийдик найининг юқорисидаги тошни олиш учун Федоров бўйича кўндаланг қийшиқ люмботомия қилинади. Ўрта қисмидагиси эса қийшиқ параректал қирқилади. Пастки қисмида жойлашган тошни олиб ташлаш учун ёнбош соҳасидаги Пирогов тирқишидан фойдаланилади. Қорин парданинг орқа тарафи очилгандан кейин сийдик найи ва тош турган жой топилади. Тош силжимаслиги учун унинг юқорисидан турникет ўтказилади ва тошнинг устидан сийдик найи узунасига кесилади ҳамда тош олиб ташланади. Тошнинг олиб ташланган жойи новокаин ҳамда фурацилин билан обдон ювилади. Сўнгра сийдик найининг қовуқ томон ўтка-

зувчанлиги текширилади ва сийдик найининг жароҳати шиллиқ қаватларини чокка олмасдан кетгут билан тикилади. Жароҳат жойига резина найча келтирилади ва қорин олд девори жароҳати қават-ма-қават тикилади.

ҚОВУҚ ТОШИ (цистолитиаз)

Қовуқдаги тошлар асосан буйрак ва сийдик найларидан тушган тошлардир. Шунинг учун қовуқда тошлар бўлганда албатта юқори сийдик чиқариш йўллари ҳам яхшилаб текшириб, тош бор ёки йўқлигини аниқлаш шарт.

Клиникаси. Қовуғида тоши бор болаларнинг кўпчилигида камқонлик, рахит, гипотрофия касалликлари қайд этилади. Асосан дизурия белгилари: сийиш пайтида оғриқ бўлиши, сийдикнинг ўқтин-ўқтин чиқиши ёки сийдик оқимининг тўсатдан бўлиниб қолиб, бир оздан кейин яна бошланиши каби белгилар кузатилади. Сийиш охирида бола қаттиқ безовталанади, чунки қовуқ бўйнига келиб қолган тош детрузорнинг қисқаришидан унинг шиллиқ қаватларини кучли таъсирлайди ёки қон томирларини зарарлайди. Шунинг учун ҳам шундай бўлишини билиб, бола сийиш актини тўлиқ амалга оширишдан қўрқади ва сунъий равишда сийдигини тутиб юради, бу ҳолда сийдик доимо томчилаб чиқади. Кўпинча сийиш охирида макрогематурия аниқланади.

Одатда бу белгилар тошнинг ўлчами кичик бўлганида кўринади. Тошнинг ўлчами катта бўлса, яққол белгилар кузатилмайди. Бунда сийдик уретрадан тутилиб-тутилиб чиқиши, сийишни енгиллаштириш учун бола ҳар хил ҳолатларда бўлиши (масалан, ёнбошлаб ёки чалқанчасига ётиши ва б.), сийиш охирида озгина безовталаниши мумкин.

Ташхиси. Энг аввало клиник белгиларга эътибор берилади. Тасвирий рентгенограмма ҳал қилувчи аҳамиятга эга. Рентген тасвирида тошнинг ўлчами, унинг шакли ва сони аниқланади. Рентген тасвирига буйракни ҳам тушириш шарт. Кичик ёшдаги болаларда рентгено-контраст тошлар ҳам тез-тез учрайди. Бунга аниқлаш учун цистоскопия бажарилади. Уретра орқали темир катетер билан қовуқ катетерланганида тошга урилгани билинади.

Давоси. Эпистолитотомия бажарилади. Қовуқ усти соҳаси ўрта чизигидан кесилиб, қовуқ очилади ва тош олиб ташланади. Қовуқ девори икки қават қилиб тикилади. Агар операция пайтида қовуқдан сийдик билан бирга йиринг чиқса, қовуқда резина найча қолдирилади.

УРЕТРА ТОШИ

Одатда сийдик найдан тушган тош уретранинг ички тешигига келиб тикилади. Бола қаттиқ безовта бўлиб, чинқариб йиғлайди. Аввало сийдик томчилаб чиқа бошлайди, кейин эса уретра шил-

лик қавати шишганлигидан сийдик умуман чиқмай қўяди. Қовуқ ҳаддан ташқари катталашиб, сийдик уретрадан сизиб чиқа бошлайди. Бу сийдикнинг ўткир тутилиши, деб аталади. Уретранинг тошдан қаттиқ обтурацияланишидан кучли оғриқ пайдо бўлади. Бу оғриқ кучини камайтириш учун болалар ташқи жинсий аъзоларини бармоқлари билан силаб эзгилайдилар. Уретрадан томчилаб чиқаётган сийдик эса жинсий аъзо терисини таъсирлаб қизартиради ва натижада шиш пайдо бўлади. Бу белги Ибн Сино — Брюн — Тоҳиров симптоми деб юритилади.

Қовуқдаги босим ортишидан тош уретранинг дистал тарафи томон силжий бошлайди. Тош унинг мембрана қисмида ёки уретра ташқи тешиги тугаш жойида тиқилиб қолиши сабабли шишиб, флегмонага айланиб кетиши ҳам мумкин.

Давоси. Тош тиқилиб қолганда К. Х. Тоҳиров томонидан таклиф қилинган ва амалиётда кенг қўлланилаётган усулдан фойдаланилади: 1% ли илиқ новокаин эритмаси глицерин билан тенг ярим қилиб аралаштирилади ва уретранинг ташқи тешигидан керакли куч билан юборилади. Оқибатда тиқилиб қолган тош қовуққа қайтиб тушади ва сийдик кучли оқим билан чиқади. Шундан кейин қовуққа резина катетер қўйилади ва бола режали равишда операция қилинади.

Агар тош уретранинг дистал қисмида тиқилиб қолган бўлса, консерватив усулдан фойдаланилади: анальгетик, спазмолитик эритмалар юборилиб, бола баданини куйдирмайдиган иссиқ ваннага солинади (сатҳи қовуқ усти соҳасигача чиқиши зарур). Бу усулдан кейин ҳам тош уретрадан чиқиб кетмаса, Тоҳиров усули қўлланади. Агар тош уретранинг ташқи тешигига келиб тиқилиб қолган бўлса, тешик кенгайтирилиб, тош пинцет ёки «Москит» қисқичи билан олиб ташланади. Шунини эсда тутиш керакки, болаларда уретрага тиқилиб қолган тошни устидан кесиб бўлмайди, яъни уретролитотомия қилинмайди.

СИЙДИК ЧИҚАРИШ СИСТЕМАСИНING ЯЛЛИҒЛАНИШИ

Болалар ўртасида сийдик чиқариш системасининг яллиғланиши тез-тез учрайди. Уларни вақтида даволамаслик турли асоратларни келтириб чиқаради ва энг оғир ҳол — буйракнинг иккиламчи бужмайиши ҳисобланади. Пиелонефрит, паранефрит, цистит, уретрит, баланопоститлар сийдик чиқариш системасидаги яллиғланиш касалликларидир.

Пиелонефрит. Буйрак жоми, косачалари ҳамда паренхимасининг яллиғланиши *пиелонефрит* деб аталади. Ҳозирги вақтда антибиотиклар ва бошқа уросептикларнинг кенг қўлланилишига қарамасдан, пиелонефрит болалар орасида кенг тарқалган касалликлар жумласига киради. Бу касалликнинг келиб чиқишида ангина, пневмония, фурункулез, сепсис каби юқумли касаллик-

лар, организмда сурункали йирингли ўчоқларнинг мавжудлиги катта аҳамиятга эга.

Этиологияси ва патогенези. Болаларда пиелонефритнинг ривожланиши ҳозирги пайтгача тўлиқ ўрганилмаган ёки ноаниқлигича қолмоқда. Бироқ, пиелонефритнинг чақалоқлар ва бир ёшгача бўлган болаларда ривожланиши организмнинг инфекцияга нисбатан чидамсизлиги, умумий ва маҳаллий иммунитетнинг деярли йўқлигига бориб тақалади. Пиелонефрит ривожланишида албатта бактериал инвазиянинг аҳамияти жуда катта. Микроблар буйракка гематоген, лимфоген ва уроген йўллар билан тушади. Кўпинча пиелонефрит икки томонлама бўлади. Пиелонефритни кўзғовчи микроблар қаторига биринчи навбатда *E. Coli*, кейин эса стафилококк, протей ёки уларнинг аралашмалари киради. Буйракда яллиғланиш — йиринглаш жараёнида буйрак каналчалари емирилади ва натижада қондаги микроблар сийдик йўлига ҳам ўтади. Ҳозирги пайтда пиелонефрит келиб чиқишида микробларнинг буйрак каналчалари эпителийси юзасида чўкиши ва унинг уерда ривожланишига олиб келувчи сабаблар катта аҳамиятга эга эканлиги барча олимлар гомонидан эътироф этилган. Бунга сабаб — сийдик димланишидир. Сийдик димланиши эса ҳар хил нуқсонлар, буйрак жоми ва сийдик йўли перистальтикаси, сийдик йўли цистидлари функциясининг бузилиши, буйрак лимфатик системаси дренажлаш қобилятининг издан чиқиши сабабли кузатилади.

Таснифи. Амалий жиҳатдан Н. А. Лопаткин ва В. Я. Родоман (1974) томонидан таклиф этилган тасниф қулай. Бу таснифга асосан **бирламчи** ва **иккиламчи** пиелонефрит фарқ қилинади. Ўз навбатида улар ўткир ва сурункали бўлиши мумкин. Ўткир пиелонефритнинг сероз (шилликли) йирингли, апостематоз, буйрак қарбункули ва некротик папиллит каби турлари тафовут қилинади. Одатда ўткир пиелонефрит ўз вақтида даволанмаса у сурункалига айланади. Сурункали пиелонефритнинг эса фаол яллиғланиш, латент яллиғланиш ҳамда ремиссия босқичлари фарқ қилинади. Бу босқичларнинг (бундан ремиссия босқичи мустасно) натижаси эса иккиламчи буйрак бужмайиши ёки пиелонефроздир.

Клиникаси ва ташхиси. Боланинг функционал ва иммунобиологик ҳолати ҳамда ёш даврларининг ўзига хослиги билан чамбарчас боғланган. Кичик ёшдаги болада пиелонефритнинг умумий белгилари яққол кўзга ташланади. Маҳаллий белгилар ноаниқ бўлиб, ўзига хослиги кузатилмайди. Сийдик синдроми элас-элас билиниб, ташхисни қўйишда тез-тез хатоликларга йўл қўйилади.

Чақалоқларда ва кўкрак ёшидаги болаларда сийиш жараёни бузилиб, тана ҳарорати кўтарилади. Боланинг иштаҳаси йўқолиб, ранги оқаради, қайт қилиб, ичи кетиши мумкин. Юқорида кўрса-

тилган белгилар асосида оғир токсикоз ва дегидратация бошланади, сийдикда лейкоцитурия, макрогематурия (микрогематурия), протеинурия, цилиндрурия қайд этилади. Қонда анемия, эритроцитлар чўкиш тезлигининг кучайиши, лейкоцитоз рўй беради. Катта ёшдаги болаларда ҳам токсикоз симптомлари пайдо бўлади. Улар бел соҳасидаги оғриқдан шикоят қиладилар. Бироқ бу оғриқ қорин соҳасида ҳам бўлиши мумкин. Айрим ҳолларда беморлар тизза ва сон бўғимларини буккан ҳолда ушлаб ётишга мажбур бўладилар. Одатда бу белгилар буйрак ўлчамлари анча катталашиб, йирингли жараён буйрак атроф тўқимасига ўтганда кузатилади. Яллиғланиш жараёни натижасида беморларда гепато-ренал синдром ривожланиб, гепатитга хос клиник белгилар ҳам кўриниши мумкин.

Сурункали пиелонефрит. Сурункали пиелонефрит ўзининг тўлқинсимон кечиши билан тавсифланади. Айрим беморларда бу хасталик латент бўлиб, у жуда хавфли. Латент пиелонефритнинг симптоми аниқ эмас. Талайгина беморларда бу хасталик диспансер кўригидан ўтаётганда тасодифан аниқланади. Айрим беморларда иштаҳанинг ёмонлиги, беҳоллик, тана ҳароратининг субфебрил бўлиши, бот-бот кўтарилиб туриши, қорин соҳасида сим-сим оғриқ аниқланади. Болаларда сийиш жараёнида қисқа муддатли оғриқ бўлиши, тана ҳароратининг кўтарилиши, белда увишган оғриқ ота-оналарнинг диққатини ўзига жалб қилиши мумкин. Аммо бу симптомлар тезда ўтиб кетади. Шу сабабли ота-оналар бу шикоятлар билан камдан-кам мурожаат қиладилар.

Беморларни махсус усуллар билан текширганда уларда уродинамиканинг бир қадар издан чиққанлигини кўриш мумкин. Албатта, бу ҳол организмнинг компенсатор кучлари туфайли бўлади.

Сурункали пиелонефрит айрим салбий сабабларга кўра кучайганда тана ҳарорати юқори даражаларга кўтарилиб, бош оғриғи, кўнгил айниб, бемор қайт қилиши мумкин. Тез-тез сийиш оғриқ билан биргаликда кузатилади. Асосий симптомлардан бири—пиурия ёки бактериурия. Бунда сийдик лойқаланади, ипир-ипир чўкмалар пайдо бўлади ёки сийдикда оқ ипсимон ҳосилалар сузиб юради.

Ташхиси. Энг асосий усул — экскретор урография. Буйрак ҳажми асимметрияланиши, буйрак паренхимаси юпқалашганлиги, жом — косачалар тизимининг деформацияланганлиги, контраст модданинг нотекис ажралиши, жом-косачалар адинамияси экскретор урограммада аниқланадиган белгилардир.

Давоси. Пиелонефритни даволаш унинг босқичига боғлиқ. Бирламчи пиелонефритда беморга парҳез, антибактериал ва стимулловчи терапия буюрилади. Пиелонефритни даволашда нефротоксик таъсири бўлмаган, пиелонефритда энг кўп учрайдиган микробларга таъсири кучли, концентрацияси етарли даражада юқори бўлган дорилар қўлланади. Шуни айтиш лозимки, пиело-

нефритни даволашда қўлланиладиган деярли барча антибиотиклар потенциал нефротоксик таъсирга эга. Буларга канамицин, неомицин, тетрациклин гуруҳи киради. Шунинг учун бу антибиотиклар гуруҳини пиелонефритда қўлламаган маъқул. Пиелонефритни даволаш учун энг кам нефротоксик таъсирга эга пенициллин гуруҳи, цеפורин, эритромицин ва левомецетин кабиларни ишлатиш мақсадга мувофиқ. Нитрофуранлар (фурадонин, фуразолидон, фурагин) ва налидоксин кислота ҳосилалари (неграм, невигамон) яхши натижалар беради. Пиелонефритни даволашда грамм мусбат ва грамм манфий микробларга нисбатан антибактериал дори 5-Нок қўлланади. Пиелонефритни комплекс даволашда доривор гиёҳлар (далачой, мойчечак, марварак, наъматак, оқ қайин куртаги, буйрак чойи ва ҳ.к.) ҳам яхши натижа беради. Қасалликни даволаш узоқ муддатни талаб қилади. Шунинг учун стимулловчи моддалар, витаминлар (А, С, В₁, В₆, В₁₅, В₁₂ ва ҳ.к.), дибазол, анаболик гормонлар, гипосенсибиловчилар (пипольфен, димедрол, супрастин ва ҳ.к.) ни қўллаш мақсадга мувофиқдир.

Цистит. Қовуқ шиллиқ қаватининг яллиғланишидир. Болаларда тез-тез учрайди. Сабабларига қараб бирламчи ва иккиламчи, кечишига кўра эса ўткир ҳамда сурункали бўлади. Бирламчи цистит кўпинча 4—12 яшар болаларда қайд этилади. Циститнинг бу тури айниқса қиз болаларда кўп кузатилади, бунга сабаб эса уларда вульвит ва вульвовагинитнинг тез-тез аниқланишидир. Бирламчи циститнинг асосий кўзгатувчиси *E. Coli*, протей ва стафилококклар нисбатан кам учрайди. Иккиламчи цистит юқори сийдик йўлларида доимо тушиб турадиган микроблар сабабли ривожланади. Кўпгина ҳолларда циститнинг патогенетик механизмини аниқлаш жуда ҳам қийин.

Яллиғланиш жараёнининг бошланиш даврида қовуқ шиллиқ қавати шишиб, шиллиқ ости ва мускул қаватлари ҳужайраларида инфильтрат пайдо бўлади. Микроб ҳамда метаболик токсинлар қовуқ деворининг барча қаватларидаги интрарецепторларни таъсирлашидан тез-тез сийдик келиб, сийишда оғриқ ҳамда сийгандан кейин ҳам қовуқда сийдик қолгандек ҳис пайдо бўлади. Яллиғланиш жараёни сийдик йўлининг қовуқдаги тешиги ёпилиш механизмига салбий таъсирдан қовуқ-сийдик йўли рефлюкси рўй беради.

Клиникаси. Беморни тез-тез сийиш ва сийиш пайтида оғриқнинг бўлиши безовта қилади. Яллиғланиш жараёни бузилганда сийдикда йиринг пайдо бўлади. Оғриқ сийишнинг охирида айниқса кучаяди. Сийдик тиниқ бўлмай, айрим ҳолларда сийиш охирида макрогематурия ёки пиурия кузатилади. Пайпаслаганда қорин пастида, қовуқ усти соҳасида оғриқ пайдо бўлади. Тана ҳарорати кўтарилиши мумкин. Сийдик таҳлилида лейкоцитурия, макрогематурия, протеинурия, қонда эса лейкоцитоз аниқланади.

Давоси. Ташхис қўйилиши билан дарҳол консерватив терапия ўтказилади. Ўткир циститда ва сурункали циститнинг қўзиган даврида бемор ётиши лозим. Овқатига аччиқ ва шўр таъм берувчиларни қўшмаслик лозим. Диурезни яхшилаш мақсадида шифо гиёҳлари берилади ва қовуқ устига иссиқ грелка қўйилади. Инфекцияга қарши антибиотиклар ва нитрофуран препаратлари қўлланади. Ўткир циститда қовуққа ҳар хил антисептик воситалар юбориш мумкин эмас. Сурункали циститни даволашда эса юқоридаги тadbирлар билан бир қаторда қовуққа ҳар хил антисептик эритмалар юборилиб, қовуқ обдан ювилади.

ЖИНСИЙ АЪЗОЛАРНИНГ НОСПЕЦИФИК ЯЛЛИГЛАНИШИ

Орхит. Уруғдон тўқимасининг яллиғланиши бўлиб, инфекциянинг уруғдонга гематоген, лимфоген йўллар билан тушишидан бошланади. Чақалоқларда эса инфекция киндик томирлари орқали ўтиши мумкин. Катта ёшдаги болаларда уруғдондаги хасталик асорат сифатида ҳам учраши мумкин (масалан, паротитдан кейин). Айрим ҳолларда орхит шикастланишдан кейин рўй беради.

Клиникаси. Тўсатдан уруғдонда оғриқ пайдо бўлади. Тана ҳарорати 39—40°С гача кўтарилиши мумкин. Бемор қалтираши ҳам мумкин. Чақалоқларда эса киндик сепсиси туфайли орхит аста-секинлик билан ривожланади. Бунда уруғдон ўлчамлари катталашади. Уруғдон пайпасланганда чақалоқ оғриқ туфайли безовталанади. Бу пайтда уруғдоннинг меъридан анча таранглашганлиги аниқланади. Ёрғоқ териси силлиқлашган, уни бармоқлар орасида букишнинг иложи бўлмайди. Кейинчалик тери ҳам шишади. Уруғ тизимчаси йўғонлашади, бироқ уруғдон ортиқчалари ўзгармасдан қолаверади. Йиринглаш бошланиши билан ёрғоқ териси қизаради, шунда уруғдоннинг баъзи бир жойларида юмшаган жойлар ҳам пайдо бўлади. Қонда лейкоцитоз, эритроцитлар чўкиш тезлиги кўпаяди.

Давоси. Антибиотикотерапия даволашнинг асосий тadbири ҳисобланади. Бунда кенг спектрли антибиотиклар қўлланади. Вишневский малҳами билан компресс қилиш, озокерит, парафин қўллаш, суспензорий бойлаш даволашнинг асосини ташкил қилади.

Эпидидимит уруғдон ортиқчасининг яллиғланиши. Бу касаллик кўпинча катта ёшдаги болаларда учрайди. Хасталик келиб чиқишида кўтарилувчи инфекциянинг аҳамияти катта. Бундай ҳол кўпинча қовуқни ҳар хил асбоблар билан текширганда асептика ва антисептика қонун-қоидаларига риоя қилинмаганликдан кузатилади. Инфекция гематоген ва лимфоген йўллар билан ҳам тушади.

Клиникаси. Уруғдон ортиқчасида оғриқ бошланиб, у чов канали соҳасига берилади. Ортиқча тезда катталашади ва яна безиллаб оғрий бошлайди. Беморнинг тана ҳарорати кўтарилиб, қалтираш

бошланади. Яллиғланиш жараёни тезда уруғдон қобикларига, ёрғоқ терисига ўтиб, уруғдон катталашади. Ёрғоқ териси қизариб, териси тортилиб, уни буклаб бўлмайди.

Давоси. Даволаш жараёни орхит билан деярли бир хил. Агар йирингли жараён бошланиб, флюктуация сезилса, операция ўтказилади.

Баланопостит. Олат боши ва кертмак варақларининг яллиғланишидир. Хасталик асосан тугма ва орттирилган фимоз натижасида кертмак халтачалари ичида яллиғланиш бошланиб, олат бошига ҳам ўтиши сабабли келиб чиқади.

Клиник белгиси яллиғланиш белгилари ҳамда фимоз туфайли сийдик тутилиши асосан кузатилади. Баъзан кертмак тешигининг торайишидан (яллиғланиш туфайли) сийдик ингичка оқим билан чиқади. Яллиғланган жойлар сийдик таъсиридан безиллаб, ачишиб огрийди ва бундан болалар қийналадилар. Шу сабабли улар сийишдан қўриқиб, сийдикни сунъий равишда тутиб туришга ҳаркат қиладилар. Аммо уддасидан чиқа олмасдан сийишга мажбур бўладилар ва бу пайтда улар қаттиқ чинқириб йиғлашга тушадилар.

Давоси. Яллиғланиш жараёнига қарши дорилар қўлланади. Олат илиқ антисептик (фурацилин ёки калий перманганат эритмалари билан) ванна қилинади. Маҳаллий 5—10% ли синтомицин эмульсиясини қўллаш яхши натижалар беради. Баланопоститнинг тез-тез қайталаниши циркумцизияга кўрсатмадир.

БУЙРАК ВА СИЙДИК ЧИҚАРИШ АЪЗОЛАРИНИНГ ШИКАСТЛАНИШЛАРИ

Болаларнинг буйрак ва сийдик чиқариш йўллари шикастланиши нисбатан тез-тез учрайди. Булар орасида биринчи ўринни буйракнинг ёпиқ шикастланиши эгаллайди. Иккинчи ўринда сийдик чиқариш канали ва ёрғоқ аъзолари туради. Нисбатан кам шикастланиш қовуқда, сийдик найларида эса онда-сонда кузатилади. Мактаб ёшидаги ўғил болалар нисбатан кўпроқ шикастланадилар. Кўчада шикастланиш биринчи ўринда турса, иккинчи ўринда эса кундалик турмушдаги ва спорт натижасида шикастланишлар туради. Кейинги йилларда автомобил транспорти ҳаракатлари кўпайгани туфайли бу турдаги шикастланишлар ҳам анча кўпайди.

Буйракдаги ёпиқ шикастланишлар. Буйракдаги ёпиқ шикастланишлар (А. Т. Пўлатовнинг 1973 йил маълумотларига кўра), кўкрак, қорин ва биқин соҳалари шикастланган беморларнинг 15—23% ини ташкил қилади. Буйракнинг ёпиқ шикастланиши шикастлантирувчи кучнинг бел соҳасига бевосита таъсири ҳамда йиқилганда ёки сакраганда кескин равишда буйрак ҳолатининг ўзгаришидан келиб чиқади. Буйрак шикастланиши механизмида гидродинамик таъсирнинг аҳамияти бор. Маълумки, буйрак қон томирлар билан яхши таъминланган аъзолар қаторига киради. Унинг

косачаларида ва жомида доимо сийдик бўлади. Тўсатдан бўлган урилиш, чайқалиш натижасида суюқлик таъсиридан радиар ёрилишлар ёки парчаланишлар юзага келади.

Буйрак шикастланишида урилишнинг кучи, унинг қайси қисмига тегиши, буйрак атрофи бириктирувчи тўқимаси, мускулларининг ривожига катта аҳамиятга эга. Буйракда аввалдан патологик ўзгаришлар бўлса (гидронефроз, пионефроз, ўсма, дистопия, тақасимон буйрак ва ҳ.к.), кучсиз урилишдан ҳам катта шикастланиш келиб чиқиши мумкин. Буйракдаги ёпиқ шикастланишлар куйидаги гуруҳларга бўлинади;

1. Буйрак пардаси ва атроф тўқимасининг шикастланиши.
2. Косачалар ва жомига етмаган парда ости ёрилиши.
3. Косачалар ва жомга етган парда ва паренхимасининг ёрилиши.
4. Буйракнинг мажақланиши.
5. Буйракнинг узилиши.

Клиникаси. Клиник белгиси кўп қиррали бўлиб, бир неча симптомларнинг бир-бири билан боғланиши натижасида пайдо бўлади. Кўпинча оғриқ, перитонеал белгилар ва гематурия кузатилади. Оғриқ симиллаган тусда бўлиб, йўталганда, қимирлаганда, шикастланган жой пайпасланганида кучаяди. Айрим ҳолларда ўткир бўлиб, худди санчиқли оғриқдек чов каналига, ташқи жинсий аъзоларга берилиши ҳам мумкин. Бу ҳол кўпинча сийдик йўлларига ивиган қон лахталари тиқилиб қолганида аниқланади. Оғриқ кўпинча мускуллар таранглашуви ва қорин парданинг таъсириланиши туфайли рўй беради. Шикастланишнинг 2—3-кунларида мускуллар бўшашади ва буйрак соҳаси бел томондан бўртиб чиқиши мумкин. Бу паранефрал тўқимада гематома тўпланганининг оқибатидир. Кичик ёшдаги болаларда қон ва баъзан сийдик буйрак атроф тўқимасида тўпланиб, паранефрит белгисини бериши ёки қорин бўшлиғига ўтиб, перитонитга сабаб бўлиши ҳам мумкин. Кўпгина ҳолларда урогематома бириктирувчи тўқимани фиброзга айлантириб, пиелоуретерал зонанинг деформация бўлишига ва уродинамиканинг бузилишига олиб келиши мумкин. Беморларда иккиламчи пиелонефрит бошланиб, уларнинг аҳволи анча оғирлашади.

Гематурия асосий симптомлардан бўлиб, у ҳар хил интенсивликда (микрогематуриядан то кўп қон оқишигача) намоён бўлади. Бу буйрак шикастланишининг оғирлигидан дарак бермайди. Буйрак мажақланганда ва узилганда гематурия жуда арзимас ёки ивиган қон эвазига сийдик йўлининг обтурацияланишидан умуман бўлмаслиги ҳам мумкин. Бунга буйракда шикастланиш оқибатида рефлектор олигоанурия ва шок натижасида диурезнинг пасайиши ҳам асосий сабаб бўлиши мумкин.

Узоқ муддат давом этадиган гематурия одатда буйрак парда ости шикастланганда аниқланади. Интенсив гематурия бўлганда ёки қорин парда орқа қисмига қон тўпланганда ички қон кетишнинг

белгилари (анемиянинг зўрайиши, артерия қон босимининг пасайиши, томир уришининг тезлашуви) пайдо бўлади. Айрим ҳолларда кечиккан гематурия (шикастланишдан 8—10 кун кейин) кузатилади. Бунга узилган қон томирига тиқилиб қолган тромбнинг жойидан кўчиши сабаб бўлади. Бундай ҳол баъзан қисман сийдик тугилишига ҳам олиб келади. Катетер ёрдамида бу қонни қовуқдан чиқариб бўлмайди, шунинг учун айрим ҳолларда операция қилишга ҳам тўғри келади. Кичик ёшдаги болаларда буйрак шикастланишига алоқаси бўлмаган кўнгил айниши, қайт қилиш, қорин дам бўлиши, перитонит, тана ҳароратининг кўтарилиши каби белгилар ҳам қайд этилади. Буйрак артерияси ва веналари шикастланганда беморнинг аҳволи тобора оғирлашаверади. Қон босими пасайиб, бемор шок ҳолатига тушиши ҳам мумкин.

Ташхиси. Буйрак шикастланишига ташхис қўйиш деярли қийинчилик туғдирмайди. У анамнез маълумотларига ҳамда объектив кўришга асосланади. Шунингдек, бунда рентген текшируви ҳал қилувчи роль ўйнайди. Тасвирий урограммада шикастланган буйрак ва бел мускулларининг сиртқи чизиги кўринмай, фақат гомоген соя кўринади.

Юқоридаги белгиларга асосланиб, буйрак шикастланишининг тури ва оғирлик даражасини аниқлаш қийин. Шу сабабли беморни шок, ёки коллапсдан чиқаргач, ташхисни аниқлаш мақсадида экскретор урография қилиш шарт. Бу текшириш 95 фоиз ҳолларда ташхисни тўғри қўйишга ёрдам беради.

Давоси. Беморни албатта шифохонага ётқизиш шарт. Беморнинг ҳаёти учун хавфли бўлган кучли қон кетиши шошилиш операция қилишга асос бўлади. Операция олдидан контрлатерал буйракнинг бор ёки йўқлигини аниқлаш лозим. Агар қон кетиши жуда шиддатли бўлсаю, контрлатерал буйракнинг функциясини аниқлашга етарли фурсат бўлмаса, шикастланган буйрак қон томири ни бармоқлар билан ёки асбоблар ёрдамида қисиб, қон кетиш тўхтатилади ва контрлатерал буйрак текшириб кўрилади. Қон кетиш кучли бўлмаса, беморда консерватив терапия ўтказиш жараёнида шикастланиш турини аниқлаш керак.

Консерватив терапияда беморлар 10—15 кун давомида тўшакда ётадилар. Уларга оғриқсизлантирувчи, қон кетишни тўхтатувчи моддалар юборилади, антибиотикотерапия буюрилади. Гематурия бўлмай, одатдагидай буйрак функцияси тикланса, бемор шифохонадан чиқарилиб, диспансер кузатуви назоратига олинади. Агар қон кетиш тўхтамаса, операция қилинади, бунда доимо буйракни сақлаб қолишга ҳаракат қилинади. Буйракнинг шикастланган қисмини резекция қилиш ҳам мумкин. Буйракнинг яшашга қобилияти йўқлигига тўлиқ ва мутлақ ишонч бўлган тақдирдагина нефрэктомия бажарилади.

ҚОВУҚНИНГ ШИКАСТЛАНИШИ

Болаларда қовуқнинг шикастланиши нисбатан кам учрайди. Шикастланишга асосан транспорт, спорт ва турмушдаги нохуш ҳодисалар сабаб бўлади. Қовуқ шикастланишида нафақат шикаст берувчи куч, балки шу вақтда қовуқнинг сийдик билан тўлган ёки тўлмаганлиги ҳам катта аҳамиятга эга. Очиқ ва ёпиқ шикастланишлар фарқ қилинади. Қовуқ шикастланишининг қорин парда ичи ёки ташқариси ҳамда аралаш турлари бўлиши мумкин. Қовуқнинг шикастланиш жойига қараб қовуқ танаси, қовуқ туби, қовуқ бўйни, қовуқ тепаси, қовуқ учбурчаги шикастланишлари тафовут қилинади. Бундай шикастланиш кўпинча тос суяги синганда қайд этилади.

Клиникаси. Шикастланишнинг дастлабки соатларида асосан тос суяқларининг синиши ва қорин бўшлиғидаги аъзоларнинг шикастланиши (агар бўлса) билан боғлиқ бўлади. Агар шок бўлмаса, асосан қорин пастада доимий кучли оғриқ, тўхтовсиз сийдик қисташи, аммо бунинг иложини қила олмаслик сингари белгилар аниқланади. Айрим ҳолларда сийдик оз миқдорда чиқиши ёки томчилаши мумкин. Сийдикда доимо қон бўлади. Бироқ қон қисқа ёки узоқ муддат кетиши ҳам мумкин. Қовуқнинг қорин пардадан ташқаридаги шикастланиши бўлса, сийдик тос суяги ичидаги бириктирувчи тўқимага тарқалиб, қорин деворининг пастки қисмида инфильтрат ёки шиш пайдо бўлади. Тўғри ичак орқали текширганда юқоридаги белгилар тасдиқланади. Шикастланишдан бир неча соат ўтгач, беморнинг оралиқ қисмига (ёрғоқ, дилоқ) шиш келади.

Қовуқнинг қорин парда ички қисми шикастланганда оғриқ қорин соҳасида бўлади. Сийдикнинг қорин бўшлиғига тушиши натижасида беморда сийдик қисташи туйғуси бўлмайди. Болаларнинг умумий аҳволи тезда оғирлашиб, сийдик перитонити белгилари юзага келади. Қорин девори таранглашиб, пайпаслаганда оғриқ, Шчеткин — Блюмберг симптоми аниқланади. Қорин бўшлигининг ёнбош соҳаси перкуссия қилинса, у ерда суюқлик сезилади. Ректумни текширганда тўғри ичак деворининг осилиб туриши кузатилади. Агарда қовуқда шикастланиш тешиги кичик бўлса, у ичак ҳалқалари ёки чарви билан ёпилиши мумкин ва перитонитнинг клиник белгилари унчалик аниқ бўлмайди. Бироқ, бу вақтинчалик ҳолат бўлиб, тешик такроран очилиши ва перитонит ривожланиши мумкин.

Ташхиси. Қовуқ шикастланишини аниқлашда қовуқни катетерлаш кўпинча ҳал қилувчи роль ўйнайди, деган фикрлар мавжуд. Бироқ катетерлаш маҳалида қовуқда сийдик бўлмаслиги ёки бир неча томчи қонли сийдик чиқиши мумкин. Асосий ташхис усули контрастли цистография ҳисобланади. Цистографияни икки проекцияда бажариш лозим. Бу текшириш усули ёрдамида нафа-

қат шу қовуқнинг шикастланиши, балки унинг қорин парда ичига ёки ташқи томонига ёрилган ёки ёрилмаганлигини ҳам аниқлаш мумкин. Контраст модда қорин бўшлиғи ёки тўқима ичида қолмаслиги учун цистографияни операция олдидан бажариш мақсадга мувофиқдир.

Давоси. Касаллик операция йўли билан даволанади. Даволашнинг натижаси унинг ўз вақтида бажарилишига боғлиқ. Операция беморни шокдан чиқаргач ёки қисқа муддатли тайёргарликдан сўнг бажарилади. Агар бемор шифохонага кечикиб келтирилган бўлса, операциядан олдин ва кейин дезинтоксикацион терапия ўтказилади. Операциядан олдинги тайёргарлик 3—4 соатдан ошмаслиги лозим. Операциядан мақсад, аввало шикастланган соҳани сийдикдан ва ивиган қондан тозалаш, қовуқ жароҳатига икки қават қилиб, кетгут чокларини қўйиш ва ниҳоят, қовуқни дренажлашдан иборат. Агар қовуқ тешиги қорин парда ичига очилган бўлса, қорин бўшлиғини сийдикдан тозалаш ва ёнбош каналларда дренаж найчаларини қолдириш лозим. Операциядан кейинги даврда беморларда антибиотикотерапия, шу жумладан регионал лимфатик антибиотикотерапия ўтказилади.

Уретранинг шикастланиши. Бундай шикастланиш йиқилиш натижасида болаларнинг оралиқ қисми қаттиқ тор буюмга (девор, тахта, спорт аслаҳаларига) урилишидан келиб чиқади. Ундан ташқари, уретранинг мембраноз ва простата қисмларининг шикастланиши тос суяклари синганда айниқса кўп учрайди.

Шикастланиш даражасига нисбатан қисман (уретра каналининг айрим қаватлари) ва тўлиқ (барча қаватлари) бўлади. Тўлиқ шикастланишда сийдик атроф тўқималарга тарқалади. Сийдик чиқариш канали шикастланиши клиникаси шикаст жойига боғлиқ.

Клиникаси. Агар уретра шикастланиши тос суяклари синиши туфайли рўй берган бўлса, суяк синиши белгилари биринчи ўринга чиқади. Агар уретранинг фақат ўзи шикастланган бўлса, оралиқ ва ёрғоқ соҳасида қаттиқ оғриқ бўлади. Сийдик бирданига тугилади ва ёки қон аралаш келади. Уретрадан фақат қон келиши мумкин. Сийдик чиқмаслигидан қовуқ кенгайиб, касал сийгиси келади. Аммо бемор бунинг иложини қила олмайди. Уретрадан қон шикастланган заҳоти ёки биринчи марта сийдик келганда оқиши мумкин.

Ташхиси. Ташхис қўйиш мақсадида уретрага катетер киритиш мумкин эмас. Чунки бунда уретра қўшимча равишда яна шикастланиши мумкин. Ўз вақтида бажарилган уретрография ташхисда асосий ўринни эгаллайди. Бемор чалқанчасига ётқизилиб, ўнг оёғини буклаб, тос-сон бўғимидан ёзилтирилади. Олатни букланган оёққа нисбатан параллель ҳолатда тортиб, уретрага 10—15 мл контраст модда антибиотик эритмаси билан биргаликда юборилади ва юбориш пайтида рентген тасвири олинади. Агар уретра шикастланган бўлса, уретрадан контраст модда парауретрал тўқимага оқади.

Давоси. Операция асосий тадбир ҳисобланади. Операциядан мақсад уретранинг узлуксизлигини тиклаш. Шошилиш равишида операция қилиниб, уретрага бирламчи чок қўйилади ва қовуқ дренажланади. Кеч олиб келинган беморларга эпицистостомия қўйилиб, консерватив даволаш усуллари қўлланади. Кейинчалик режали равишида операция бажарилиб, уретранинг узлуксизлиги тикланади. Шуни айтиш лозимки, бу операция анча мураккаб бўлиб, операциядан кейин кўпгина асоратлар кузатилади. Шунинг учун бундай операция фақат етарли тажриба тўплаган жарроҳ томонидан бажарилиши лозим.

XI БОБ

ТРАВМАТОЛОГИЯ ВА ОРТОПЕДИЯ

БОЛА СУЯКЛАРИНИНГ АНАТОМИК ВА ФИЗИОЛОГИК ХУСУСИЯТЛАРИ

Болаларнинг суяк системаси уларнинг турли тараққиёт даврларида ўзига хос ўзгаришлар натижасида морфологик жиҳатдан ўсиб, ривожланиб, катта ёшдаги кишилар суягининг тузилишига яқинлашиб боради.

Ҳомила даврининг 5—6-ҳафтасида мезенхимал ҳужайралар тўпланиб, бирламчи суякланиш, яъни диафизар суякланиш ядросини ҳосил қилади. Вақт ўтиши билан ҳомиланинг ўсиш жараёнида диафизар суякланиш ядроси чўзилиши натижасида найсимон суякларнинг шакли ҳосил бўлади. Шундай қилиб, ҳомиланинг туғилишига яқин даврга келиб, унинг суяк системасининг шаклланиши тугайди.

Бола туғилгандан сўнг унинг ўсиши, улғайишининг турли даврларида найсимон суякларнинг проксимал ва дистал томонларида иккиламчи, яъни эпифизар суякланиш ядроси ва мускулларнинг пайлар ёпишувчи суяк бўртиқларида апофизнинг суякланиш ядроси аниқланади.

Эпифиз ва апофизнинг суякланиш ядроси бир вақтда пайдо бўлмай, бола улғайишининг турли даврларида кузатилади. Қайси бир найсимон суякнинг функционал ҳолати фаол бўлса, шу суяк эпифизининг суякланиш ядроси олдин пайдо бўлади. Масалан, елка суяги бошининг суякланиш ядроси 3—6 ойда, елка суяги бошчасиники 6—10 ойда, елка суяги ички бўртиғиники 8—9 ёшда, ташқи бўртиғиники 9—10 ёшда, билак суяги бошиники 5—6 ёшда; тирсак ўсигиники 8—9 ёшда, сон суяги бошиники 4—6 ойда, катта кўстники 2—4 ёшда, кичик кўстники эса 8—10 ёшда пайдо бўлади.

Эпифизнинг суякланиш ядросининг ўсиши натижасида найсимон суякларнинг бўғим ташкил қилувчи боши ҳосил бўлади.

Найсимон суякнинг эпифизи билан метафизи орасида ўсувчи эпифизар тоғай соҳаси жойлашган бўлиб, унинг ҳужайралари кўпайиб ўсиб, ривожланиб суякка айланиб, метафизга бирикиши натижасида суяк бўйига ўсади. Найсимон суякларнинг проксимал ва дистал томонида ўсувчи тоғай соҳаси рентген тасвирида эпифиз билан метафиз оралиғида соя шаклида кўринади.

Суякларнинг ўсиш жараёни узоқ муддат давом этиб, ўғил болаларда 22—25, қиз болаларда 20—22 ёшгача давом этади. Бола улғайиши билан ўсувчи тоғай юққалашиб боради ва ниҳоят, суякка айланиб, рентген тасвирида кўринмай кетади.

Найсимон суяк бўртиқларининг апофизли суякланиш ядроси ва суяк танаси орасида ҳам ўсувчи тоғай жойлашган бўлиб, у асосан суяк бўртиқларининг ўсишига таъсир қилади.

Болаларда суяклар кимёвий таркиби жиҳатидан ҳам катталарнинг суякларидан фарқ қилади. Болаларнинг суяклари нисбатан юмшоқ, эластик бўлиб, таркибида кўпроқ сув ва кам миқдорда минерал тузларни сақлайди. Бола ўсиши билан суякларда минерал тузлар (Са, Mg, P) кўпроқ йиғилиши натижасида уларнинг эластиклик хусусиятлари камайиб, қаттиқлиги ва мустаҳкамлиги ортиб боради.

Найсимон суякларнинг томонлари эпифиз тоғайдан ташкил топган бўлиб, бўғим ичида жойлашади ва иккинчи суякнинг эпифизи билан бир-бирига мос равишда бўғим юзаларини ҳосил қилади. Ҳар иккала суякнинг бўғим ҳосил қилувчи томонларини бири-бири билан бўғим халтаси ва унинг устидан бўғим бойламлари ушлаб туради.

Бўғим халтасининг ички юзаси синовиал суюқлик ишлаб чиқарувчи ҳужайралардан иборат бўлиб, шиллиқ қопламдан ташкил топган. Унинг устидан эластик толаларга бой бўлган бириктирувчи тўқималар ёпишиб, бўғим халтасини юзага келтиради. Бўғим халтаси бўғим ҳосил қилувчи ҳар иккала суякни ўсувчи тоғай атрофига бириктиради.

Болаларда найсимон суякларнинг суяк усти пардаси қалин бўлиб, қон билан мўл таъминланиши, бўғим халтаси қалин ва мустаҳкам бўлиб, суякнинг ўсувчи тоғай атрофига бирикиши болалар учун хос бўлган анатомик хусусият, бу соҳа жароҳатланишида муҳим омил ҳисобланади.

Бола йиқилганда ёки урилганда бўғимларнинг меъеридан ортиқ қайилиб ёки ёзилиб кетиши натижасида бўғим халтаси қалин ва мустаҳкам бўлгани учун йиртилмай қолади. Натижада жароҳатловчи куч бўғим халтасининг суякка ёпишган қисмига тўғри келади ва суякнинг ўсувчи тоғай қисмидан эпифизнинг метафизга нисбатан силжишига, яъни эпифизеозизга олиб келади.

Найсимон суякларнинг метафиз ва диафиз қисмидан қайилиб ёки суяк ўқи атрофида буралиб кетиши натижасида суякнинг «новда сингари» ёки «суяк усти пардаси остидан» синиши кузатилади.

Суякларнинг «новда сингари» синиши. Суякларнинг бундай синиши кичик ёшдаги болаларда кўпроқ қайд этилади. Болалар ўйнаб юриб йиқилиши натижасида оёқ ёки қўли тўсатдан қайилиб кетади. Суякка таъсир этган куч шу суякнинг эластик қаршилигини енгизиши натижасида суяк «новда сингари» синади. Таъсир кучи тўхташи билан синган суяк ўзининг эластиклик хусусияти борлигидан яна илгариги ҳолига яқинлашиб тўғриланади.

Жароҳат белгилари. Суякнинг эпифиз соҳасида оғриқ бўлиб, бирозгина шишгани аниқланади. Синган жой суякнинг метафиз қисмида бўлса, бўғим ҳаракати бироз чегараланган ва оғриқли бўлади.

Рентген тасвирида суяк синган жойда синиқ йўналиши ва суяк усти пардасининг бироз эгилиб турган ҳолати аниқланади. Баъзан суяк бўлаклари бир-бирига бурчак остида жойлашган бўлади.

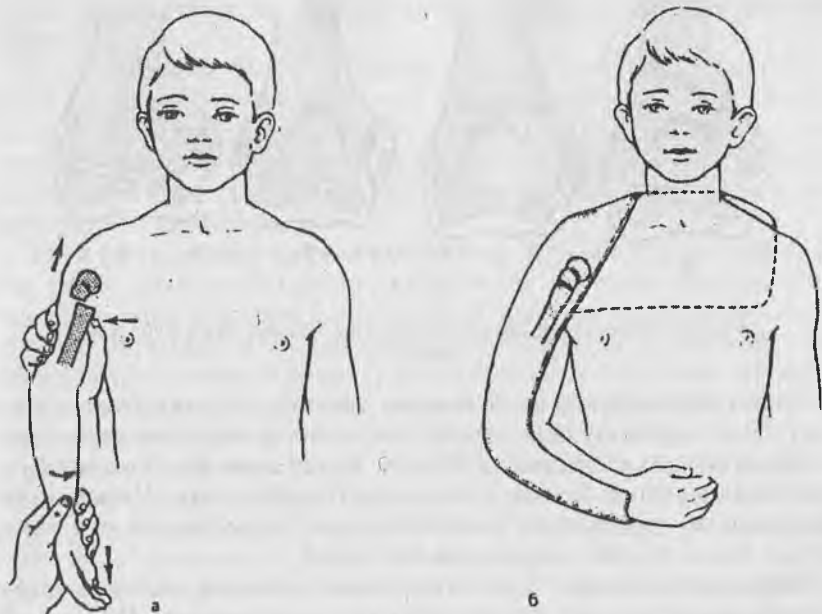
Суякларнинг суяк усти пардаси остидан синиши. Бундай синишлар кўпинча суякнинг бўйлама ўқи бўйлаб йўналган бўлиб, оёқ ёки қўл дистал қисмининг бирор нарсага урилиши ва проксимал қисми ўз ўқи атрофида меъеридан ортиқ буралиб кетишидан келиб чиқади. Баъзан болалар бунга аҳамият бермай ўйнаб юрадилар, аммо бироз вақт ўтгандан кейин ота-оналар боласининг оёқ ёки қўл суякларининг маълум бир қисмида қаттиқ шиш пайдо бўлганини сезиб врачга мурожаат қиладилар. Бундай ҳолларда рентген тасвир қилинганда унда суяк сингани ва у ерда қадоқ ҳосил бўлгани кўринади.

Жароҳат белгилари. Унчалик аниқ бўлмайди. Жароҳатланган соҳа пайпаслаб кўрилганда оғриқ аниқланади. Аъзо фаолиятида деярли ўзгаришлар бўлмайди. Жароҳатланган аъзо рентген тасвирга олинганда суякнинг пардаси остида бўйлама ўқ бўйлаб ёрилганлиги қайд этилади.

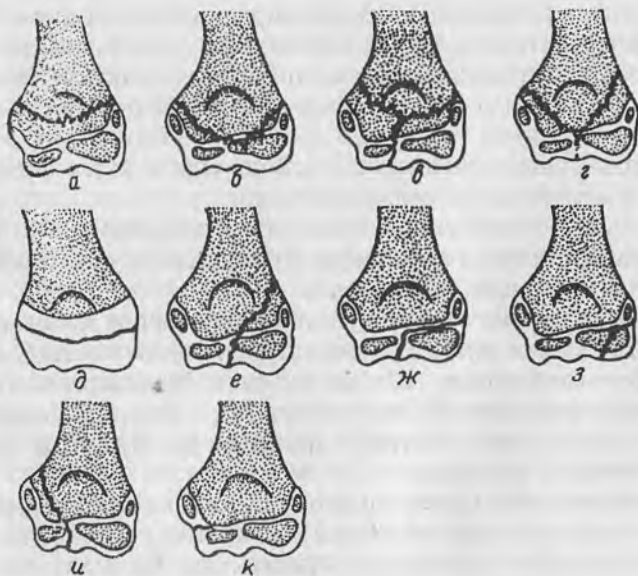
Давоси. Суяклар «новда сингари» ва суяк усти пардаси остидан синганда синиқ бўлаклари деярли ўрnidан силжимади. Шунинг учун ҳам суякларнинг бундай жароҳатлари асосан консерватив усулда, яъни шу аъзога гипсли боғлам қўйиб даволанади. 2—3 ҳафта ўтгач, гипсли боғлам ечилиб, даволовчи жисмоний машқлар буюрилади.

ЕЛКА СУЯГИНИНГ СИНИШИ

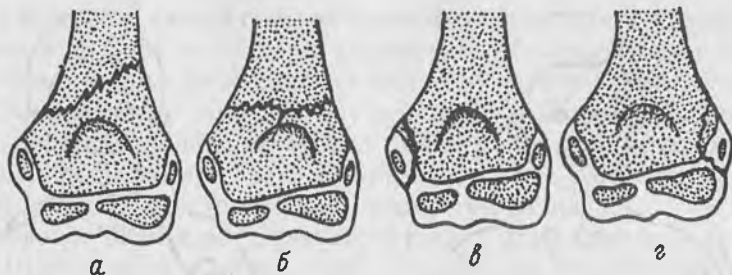
Елка суяги юқори эпиметафиз қисмининг синиши. Болаларда елка суягининг юқори эпиметафиз қисмидаги синишлар қуйидаги турларга бўлинади: бўғим ичидан ва бўғим ташқарисидан; бўғим ичидан синишлар: суяк боши эпифизеолизи ва остеоэпифизеолизи, яъни бунда синиқ йўналиши ўсувчи қисмдан ўтади. Бўғим ташқарисидаги синишлар: суяк дўмбоқчаси устидан ва суякнинг жарроҳлик бўйнидан, дўмбоқча остидан синиши.



62-расм. Елка суяги проксимал қисмининг аддукцион синиши ва уни жойига солиш.



63-расм. Елка суягининг дистал қисмидан бугим ичидаги синиши.



64-расм. Елка суяги дистал қисмининг бўғимга яқин йуналган синиши.

Елка суяги жарроҳлик бўйнидан синганда (синиқ бўлақларининг ўзаро жойлашувиغا қараб), улар танага нисбатан яқинлашган (аддукцион) кўринишда бўлади. Бунда суяк бўлақлари ўзаро тана томонга очиқ бурчак ҳосил қилиб жойлашади. Узоқлашган (аддукцион) кўринишда суяк бўлақлари ўзаро ташқарига очиқ бурчак ҳосил қилиб жойлашади (62-расм).

Жароҳат белгилари. Бола елка бўғимида қаттиқ оғриқ ва ҳаракат натижасида оғриқ кучайишидан шикоят қилади. Пайпаслаб кўрилганда шиш аниқланиб, елка шакли ўзгаради. Рентген тасвирига қараб ташхис қўйилади.

Давоси. Даволаш усуллари жароҳат тури ва оғирлигига боғлиқ. Суяк синиб суяк бўлақлари бири-бирининг ичига кириб қолган бўлса, консерватив усулда даволанади. Бунда боланинг соғлом курагидан жароҳатланган қўлининг бармоқларигача гипсли лонгета қўйилади. Бунда тирсак бўғими тўғри бурчак остида букилади.

7 ёшгача бўлган болаларга 2 ҳафта, ундан катта болаларга 3 ҳафта муддатга гипсли боғлам қўйилади.

Елка суяги синиб синиқ бўлақлари силжиган бўлса, умумий оғриқсизлантирилиб, синган суяк бўлақлари ўз ўрнига қўйилади ва бемор шифохонада даволанади.

Суяк бўлақларини ўрнига қўйиш усули: жарроҳ қўлни елка ўқи бўйлаб ва иккинчи киши қўлтиқ остидан сочиқ ўтказиб, қарама-қарши томонга тортади. Шу билан суяк бўлақларининг бўйига силжиши йўқотилади. Қолган силжишлар суякнинг четки синиқ бўлагини панжа билан босиб, марказий суяк бўлагига тўғрилаш орқали бартараф этилади.

Узоқлаштирувчи кўринишда суяк бўлақларининг бурчак остида силжиши суякнинг чет бўлагини қўлтиқ остига мушт қўйиб танага яқинлатиш йўли билан йўқотилади. Яқинлатувчи кўринишдаги силжиш бўлса, М. В. Громов тавсия қилган усулда тўғриланади. Бунинг учун қўл тўғриланган ҳолатдан горизонтал ҳо-

латга кўтарилиб, суяк бўлаklarини тўғрилаб, гипсли лонгета қўйилади.

Гипсли торако-брахиал боғлам болаларнинг елка суяги синганда 7 ёшгача бўлган болаларга 3 ҳафтага, катта ёшдаги болаларга эса 4 ҳафта муддатга қўйилади. Синган суяк бўлаklarини ёпиқ усулда тўғрилашнинг имкони бўлмаса, бир неча марта ёпиқ усулда тўғрилаш натижасиз бўлса, операция усулида синган суяк бўлаklари ўрнига қўйилади.

Елка суяги диафиз қисмининг синиши. Бундай жароҳатлар камроқ учраб, асосан кўндаланг, қийшиқ ва айланма йўналишдаги синиқлар қайд этилади. Агар синиқ йўналиши дельтасимон мускулнинг бириккан жойидан юқорида жойлашган бўлса, марказий синиқ бўлаги ичкари томонга, четки бўлаги эса юқорига силжийди. Қолган ҳолларда суякнинг юқори бўлаги ташқари ва олдинга, четки бўлаги орқага ва юқорига силжийди (63-расм).

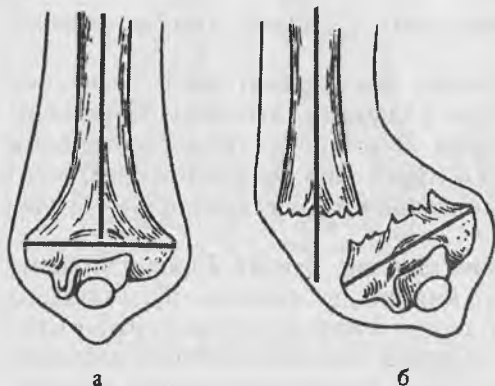
Жароҳат белгилари. Елка қийшайиб, синган соҳа оғрийди. Рентген текширувларига қараб синиқ йўналиши ва бўлаklarининг жойлашуви аниқланади. Елка суягининг ўрта қисми синганда албатта билак нервининг бутунлигини аниқлаш зарур.

Давоси. Бунда синиқ бўлаklари ёпиқ усулда ўз ўрнига қўйилади. Бунинг учун елка суяги ўқи бўйлаб тортилади ва тирсак бўғими тўғри бурчак остида букилган ҳолда беморга торако-брахиал гипсли боғлам қўйилади. Елка суяги қийшиқ синиб, бўйига 1,5—2 см узунликда силжиган бўлса, қўл узоқлаштирувчи махсус шинага қўйилиб, лейкопластир ёрдамида тортилади. Гипсли лонгетанинг туриш муддати синиқ тури, синиқ бўлаklarининг силжиши ва боланинг ёшига боғлиқ. Синган суяклар силжимаганда гипсли боғлам 2,5—3 ҳафта муддатга қўйилади.

Елка суяги пастки эпиметафиз қисмининг синиши. Бундай жароҳатлар болаларда кўп учраб, мураккаб жароҳат ҳисобланади. Буларни даволашда ва жароҳат турларини аниқлашда Г. А. Баиров таснифи қўлланади. Бу таснифга асосан жароҳатлар икки гуруҳга бўлинади: бўғим ичидан ва ташқарисидан синиши. Биринчи гуруҳга елка суягининг пастки қисмида бўртиқлар узра йўналган синиқлар, елка суяги бошчасининг эпифизеолизи, остеоэпифизеолизи, суяк бошчаси ва ғалтакнинг синиши киради (64-расм).

Иккинчи гуруҳга суякнинг бўғим халтаси яқинидан йўналган синиқлар киради. Булар елка суягининг бўртиқлар устидан синиши, елка суяги ички ва ташқи бўртигининг синиши.

Елка суягининг пастки қисмида бўғим ичидан йўналган синиқлар. Елка суягининг бўртиқлар узра синиши. **Жароҳат белгилари.** Тирсак бўғимида кучли оғриқ бўлади. Бемор тирсагини чала букилган ҳолатда ушлайди, ташқаридан қараганда бўғим ўзгаргандек кўринади. Силжиган суяк бўлаklари дастлаб теридан туртиб туради, кейин қон қўйилиши натижасида тери таранглашади.



65-расм. Маркс белгиси.

Тирсак бўғими пайпаслаб кўрилганда суяк бўртиқлари, тирсак ўсиғининг баландлиги, елка суягининг ички ва ташқи бўртиқчаси аниқланади.

О. В. Маркс белгиси елка суяги синиб, унинг чет бўлаги ён томонга силжиганини кўрсатади (65-расм). Пайпаслаб кўрилганда суяк бўлаклари силжиб, уларнинг гичирлаши сезилади. Тирсак бўғимининг ҳажми катталашади, ушлаб кўрилганда

тўқималар ҳамда бўғим ичига кўпроқ қон қуйилгани сезилади. Суяк бўлаклари силжишига қараб икки турда бўлади (букувчи ва ёзувчи). Четки бўлакнинг олдинга силжиши елка суягининг узунлигини ўзгартирмайди ва бундай синишларни букувчи (у орқа томонга силжиганда елка бир неча см га кичраяди) ва ёзувчи синишлар деб аталади.

Елка суяги бўртиқ узра тўлиқ синганда тирсак бўғими оғриши натижасида фаол ҳаракат бўлмайди. Тирсак бўғими жароҳатланганда неврологик текширув ўтказилади. Рентген текширувига қараб аниқ ташхис қўйилади.

Асоратлари. Елка суяги синганда нерв ва қон томирлари жароҳатланиши натижасида ишемик контрактура юзага келади. Шунингдек бўғим халтасининг суякланиши, суякланувчи миозит ва жуда ҳам кам ҳолларда сохта бўғим учраши мумкин.

Давоси. Даволаш муолажалари синиқ кўринишига ва синиқ бўлаklarининг силжишига қараб белгиланади. Беморларни икки гуруҳга бўлиб даволанади:

1. Биринчи гуруҳга рентген тасвирда суякнинг синиши аниқланиб, суяк бўлаклари ўрнидан силжимаган ёки силжиган бўлса ҳам кейинчалик суякнинг анатомик ҳолатига, ўсишига ва фаолиятига салбий таъсир кўрсатмайдиган синиқ турлари киради. Бундай беморлар клиник ва рентгенологик текширувдан ўтгандан сўнг қўлига гипсли лонгета қўйилгач, амбулатория шароитида даволанадилар.

2. Иккинчи гуруҳга елка суяги бўртиқ узра синиб суяк бўлаклари кўп силжиши натижасида уларни ўз ўрнига қўйиш керак бўлган беморлар киради.

Болаларнинг синган суяк бўлаклари умумий оғриқсизлантирилиб ўз ўрнига қўйилади. Бунинг учун бемор орқаси билан ётган ҳолда жароҳатланган қўлини танадан биров узоқлаштириб билак соҳасидан тортилади. Синган суяклар суяк бўлаklarининг силжиган томонига қараб ўрнига қўйилади. Синиқнинг четки бўлаги

орқага (ёзувчи) силжиганда билак букилган ҳолда, четки бўлак олдинга (букувчи) силжиганда билак ёзилган ҳолда гипсли боғлам қўйилади.

Жарроҳ бемор қўлини шундай ушлайдики, бунда унинг бармоқлари тирсакни букиш томонида суяк бўлаги устида туради. Бармоқлар билан босиб суяк бўлаги орқага сурилиб ўрнига қўйилади. Гипс қўйилаётган пайтда суяк бўлаклари қайта силжиши мумкин. Шунинг учун жарроҳ синган суяк бўлаklarини ўрнига қўйгач гипс қотгунча ушлаб туради. Сўнгра қайта рентген тасвирга туширилади.

Агар синиқ бўлаклари силжимаган бўлса, шундай қолдирилади, силжиган бўлса, бошқатдан ўрнига қўйилади. Синган суяк бўлаклари ўрнига қўйилгач бемор қўлини кузатиб туриш зарур. Орадан 4—5 кун ўтгач гипсли боғлам бўшаб қолса, унинг устидан бинт билан тортиб боғланади ва бемор қўли қайта рентген тасвирга туширилади. Гипсли боғлам 7 ёшгача бўлган болаларга 10—12 кун, каттароқ ёшдаги болаларга эса 14—16 кун муддатга қўйилади.

Гипсли боғлам ечилгандан кейин қайта рентген тасвирга туширилади ва суяк бўлаklarининг битиши аниқланади. Шундан сўнг қўл 1—2 кун дуррачада осиб юрилади ва даволаш машқлари буюрилади.

Синган суяк бўлаklarини икки марта уриниб ўз ўрнига қўйишнинг имкони бўлмаса, силжиган суяк бўлаклари кейинчалик қўлнинг фаолиятини чегаралаб, унинг шаклини бузади. Шунинг учун бундай пайтда операция усули қўлланади. Операция 1—3 кунда бажарилса, яхши натижа беради.

Операциядан кейин дастлабки 3—4 кун давомида боланинг ёшига қараб антибиотиклар берилади, даволовчи жисмоний машқларнинг биринчи даврга мос турлари буюрилади.

Елка суяги бошчасининг синиши. Жароҳат белгилари. Тирсак бўғимида кучли оғриқ бўлади. Жароҳатланган қўл бўғимидан ярим букилган, билакнинг кафт юзаси эса пастга қараган ҳолда бўлади. Пайпаслаб қўрилганда тирсак соҳасида қаттиқ оғриқ сезилади. Қўлнинг фаол ҳаракати бўлмай, заиф ҳаракат чегараланган бўлади. Айланма ҳаракат қилинганда кучли оғриқ сезилади.

Суяк бошчаси эпифизеолизида суяк бўлагининг силжиши тирсак бўғимининг шаклини ўзгартирмайди. Суяк бошчасининг суякланиш ядроси синганда ўзига хос белгилар кузатилади. Бундай ҳолларда тирсак бўғимига қон қўйилиб, ҳаракат оғриқли ва чегараланган бўлади. Эпиметафизар синганда синиқ бўлаги силжимаган бўлса ҳам рентген тасвирда аниқ кўринади.

Суяк бошчаси эпифизеолизида суяк бошчаси олдинга ёки орқага силжиган бўлса, ёндан олинган рентген тасвирда аниқ кўринади.

Давоси. Суяк бошчаси тўлиқ синиб, синиқ бўлакчаси ўрнидан қўзғалса, уни ўрнига қўйиш зарур, акс ҳолда оғир асоратларга олиб келади.

Эпиметафизар синишда синиқ бўлаклари ўрнидан силжимаган бўлса, бемор тирсаги тўғри бурчак остида букилиб, гипсли лонгета қўйилади. Гипсли лонгета 10 кун муддатга қўйилиб, бемор амбулатория шароитида даволанади.

Суяк бошчасининг эпиметафизар синиғида суяк кесимига нисбатан 1/5 қисмидан кўп силжимаган бўлса, ёпиқ усулда ўрнига қўйилади. Суякнинг 1/3 қисми силжиб ёки 60° атрофида айланиб кетса, уни ёпиқ усулда ўрнига қўйиш қийин бўлиб, операция усулида ўрнига қўйилади.

Синган суяк бошчасини ёпиқ усулда ўрнига қўйиш. Хирург ўнг қўли билан беморнинг елка суягини тирсак бўғими устидан ушлаб, чап қўли билан билакнинг юқори қисмидан ушлайди. Бош бармоқлар синиқ устида туради, сўнгра билак танага яқинлаштирилганда тирсак бўғими ташқи томони кенгайиб очилади. Шундан сўнг суяк бўлакчасини итариб ўрнига қўйилади. Ўрнига қўйилган суяк бўлакчаси ушлаб турилган ҳолда тирсакни 110° букиб гипсли лонгета қўйилиб, қотиб қолгунча ушлаб турилади.

Суяк бошчаси эпифизеолизидида суяк бўлакчаси олдинга силжиган бўлса, тирсак бўғимининг олдинги юзасида тери остидаги суяк бошчасини бармоқ билан босиб жойига қўйилади. 80—90° бурчак остида букилиб, ўрнига қўйилган суяк бошчаси қўзғалиб кетмаслиги учун уни ушлаб турилган ҳолда гипсли лонгета қўйилиб, қотгунча тутиб турилади. 14—16 кундан кейин гипсли лонгета ечилиб, тирсак бўғимининг фаолиятини тиклаш учун беморга иккинчи даврга хос жисмоний машқлар буюрилади.

Синган суяк бошчасини ёпиқ усулда ўрнига қўйиб бўлмаса, уни операция усули билан ўрнига қўйиш лозим. Операция наркоз остида бажарилади. Операциядан кейин биринчи кунданок, биринчи даврга мос жисмоний машқлар буюрилади. Киришнер кегайини операциядан кейин 12—14-кун олиб ташланади. Сўнгра иккинчи даврга хос жисмоний даволаш машқлари буюрилади. Бўғим ҳаракати 70—75° бўлганда беморни амбулатория усулида даволашга ўтказилади.

Елка суяги ғалтак қисмининг синиши. Жароҳат белгилари. Тирсак бўғимида оғриқ сезилади. Қўл ярим букилган ҳолатда бўлиб, бемор билагини кўтариб туради. Тирсак бўғимида шиш ва ҳаракат чегараланган бўлади. Бундай жароҳатланган болаларни билакда томир уриши ва неврологик томондан текшириш зарур. Ташхис рентген тасвири асосида қўйилади.

Давоси. Елка суягининг ғалтаги синиб, синиқ бўлаклари ўрнидан силжиган бўлса, қўл бармоқлари асосида то елканинг юқори қисмигача гипсли лонгета 7—8 кун муддатга қўйилади. Бемор амбулатория шароитида даволанади.

Ғалтак эпиметафизар қисмидан синиб, суяк бўлаклари силжиганда уларни ўрнига қўйиш зарур. Синган суяк бўлақларининг ҳолати рентген тасвирда аниқланади. Бемор баъзан хирург жойига

қўйган суяк бўлақларини доим тўғри ушлаб тура олмайди. Бундай ҳолларда операция йўли билан суяк бўлақчаси ўрнига қўйилади. Операция наркоз остида қилинади. Операциядан кейин билакнинг қафт юзасини юқорига қаратиб 110° букилган ҳолда бармоқ асосида елканинг юқори қисмигача гипсли лонгета қўйилади.

Операциянинг иккинчи кунидан бошлаб жисмоний даволаш машқларининг биринчи даврга мослари буюрилади. Киршнер кегайи операциядан кейин 12—14-кун олиб ташланади. Гипсли лонгета эса 14—16-кун олиб ташланиб, даволашнинг иккинчи даврга мос жисмоний машқлар буюрилади.

Елка суягининг бўртиқ устидан синиши. Жароҳат белгилари. Синиқнинг четки бўлаги силжиган боғлиқ. Синиқ йўналиши суяк бўртигидан анча юқоридан ўтса, тирсак бўғимининг юқори қисми қийшайиб, шиш пайдо бўлади. Пайпаслаб қўрилганда ва суяк ўқи бўйлаб куч берилганда оғриқ ва нотабий ҳаракат кузатилади. Рентген тасвирдаги кўринишга қараб ташхис қўйилади.

Давоси. Елка суяги бўртиқлар юқорисидан синганда синиқ бўлақлари ўрnidан силжиган бўлса ($1/5$ қисмидан кўпроқ), ёпиқ усулда умумий оғриқсизлантирилиб ўрнига қўйилади ва гипсли лонгета 3—4 ҳафта муддатга қўйилади. Синган суяк бўлақларини бир неча марта уриниб ўрнига қўйишнинг иложи бўлмаса, операция усули қўлланади. Операциядан кейин 3 ҳафта ўтгач гипсли лонгета олиб ташланади ва бемор рентген текширувдан ўтказилади. Дастлабки 3—4 кун ичида жисмоний даволаш машқлари ечиладиган лонгета билан бажарилади. Машқдан кейин лонгета кийдириб қўйилади. Боланинг тирсак бўғимидаги ҳаракати $65—70^\circ$ атрофида бўлганда у амбулатория шароитида даволанади.

Умуман тирсак бўғимининг фаолияти гипсли боғлам ечилгандан сўнг 2 ой ичида тикланади.

Елка суяги ички бўртигининг синиши. Жароҳат белгилари. Суяк бўртиғи синиб, суяк бўлақлари ўрnidан силжимаганда жароҳат белгилари кам бўлади. Пайпаслаб қўрилганда бир оз оғриқ бўлиб, суяк бўлақларининг ҳаракаги сезилмайди. Суяк бўртиғи синиб, ўрnidан силжиганда жароҳатланган қўл ичкарига айланиб, мажбурий ҳолатни олади. Бўғим шишиб, нотабий ҳолатда бўлади. Пайпаслаб қўрилганда суяк бўлақчаси ва унинг ҳаракатини аниқлаш мумкин. Рентген текшируви натижасига асосланиб аниқ ташхис қўйилади.

Кичик ёшдаги болаларда бўртиқ синишини аниқлаш қийин бўлиб, улар апофизеолиз тариқасида учрайди.

Асоратлари. Жароҳатнинг бу турида учрайдиган жиддий асорат — тирсак нервининг зарарланишидир.

Давоси. Суяк бўртиғи синиб ўрnidан қўзғалмаса, фаол жароҳлик аралашуви талаб қилинмайди. Гипсли лонгета 7—8 кун муддатга тирсак бўғимини тўғри бурчак остида букилган ҳолда қўйилади. Суяк бўртиғи синиб ва суяк ўқи бўйлаб 3—5 мм силжиган

бўлса, елка суягининг ўсишига салбий таъсир кўрсатади. Бундай силжиган суяк бўртигини ёпиқ усулда ўрнига қўйиб бўлмаса, операция усули билан ўрнига қўйилади. Елка суягининг ички бўртиғи синиб ўрнидан силжиганда уни Г. А. Баиров усулида тери орқали Киршнер кегайи ёрдамида ўрнига қўйиб, тери орқали шу кегай билан суякни метафизига қадаб қўйиш мумкин. Сўнгра қўлни тирсак бўғимидан $100\text{—}110^\circ$ букиб, билак ичкари томонга ярим айланган ҳолда елканинг юқори қисмигача гипсли лонгета қўйилади.

Елка суягининг ички бўртиғи синиб ўрнидан силжиса ёки 180° атрофида айланиб қолса ёки бўғим орасига қисилиб қолса, силжиган суяк бўлаги операция усули билан ўрнига қўйилади. Операциядан 8—10 кун ўтгач суяк бўлагини ушлаб турувчи кегай олиб ташланади. Гипсли боғлам эса 14—16-кун олиб ташлангач, бўғим ҳаракатини тикловчи даволаш жисмоний машқлари бажарилади.

Елка суяги ташқи бўртиғининг синиши. Жароҳат белгилари. Оғриқ бўлади, юзаки қараганда билакнинг ичкари томонга оғиши ва тирсак бўғимининг ташқи томонида шиш кузатилади. Бўғимнинг фаол ва заиф ҳаракати тўлиқ бўлиб, бироз оғриқли бўлади. Баъзан болаларда бўғимнинг ён бойламлари узилиши натижасида билак ичкари томонга оғади.

Бемор жароҳати текширилганда неврологик белгилар ва қон томир бутунлигига эътибор бериш зарур. Ташхис рентгенологик тасвирга асосланиб қўйилади.

Рентген тасвирга қараб синган суяк бўртиқларининг қанчалик силжигани аниқланади ва беморнинг қўлига гипсли лонгета қўйиб, умумий қабул қилинган усуллар қўлланади.

БИЛАК СУЯКЛАРИНИНГ СИНИШИ

Билак соҳасида иккита найсимон суякларнинг ёнма-ён жойлашуви, уларнинг ўзига хос жароҳатланиши натижасида иккала суякдан биттасининг синиши, иккала суякнинг бир йўла бир томондан (метафиз қисми, диафиз ва юқори метафиз қисми) синиши, турли томондан (билак суяги пастки метафизининг синиши, тирсак суягининг диафиз ёки юқори қисмидан) синиши, бир суякнинг синиши ва иккинчи суякнинг чиқиши учрайди.

Тирсак суягининг синиши. Тирсак суяги ўсиғининг синиши. Жароҳат белгилари. Билак юқори қисмининг орқа томонида шиш бўлади, бўғимнинг табиий шакли ўзгаради.

Пайпаслаб кўрилганда оғриқ ва силжиган ўсиқ ҳолати аниқланади, синган суякнинг гичирлаши сезилади.

Тирсак бўғимида фаол ва заиф ҳаракат, айниқса билакни ёзиш чегараланган бўлади. Рентген текшируви натижасида аниқ ташхис қўйилади. Тирсак ўсиғи синганда нерв ва йирик қон томирлар жаро-

ҳатланиши каби асорат суяк парчаси кўп силжиши натижасида юзага келади.

Давоси. Агар тирсак ўсиғи синиб ўрнидан 3—4 мм атрофида силжиган бўлса, қўлга гипсли лонгета қўйиб даволанади. Агар 4—5 мм дан кўпроқ силжиган бўлса, ёпиқ усулда ўрнига қўйилади. Бунинг учун жароҳатланган қўл тўлиқ ёзилиб, танадан бироз узоқлаштирилади.

Қўл кафти юқорига қаратилган ҳолатда тирсакни 160° атрофида букиб гипсли лонгета 14—16 кун муддатга қўйилади.

Тирсак ўсиғининг ўрнига қўйишнинг иложи бўлмаса, операция усули қўлланади.

Тирсак суяги диафиз қисмининг синиши. Суякнинг синган соҳаси қийшайиб қолади. Пайпаслаб синган суяк парчалари аниқланади, беморни оғриқ безовта қилади. Айниқса айланма ҳаракат қилинганда кучли оғриқ сезилади. Ташхис рентген тасвирга қараб қўйилади.

Давоси. Синган суяк бўлаклари силжиган бўлса, бармоқлар асосидан, елканинг ўртасигача 14—16 кунга гипсли лонгета қўйилади.

Агар суяк бўлаклари силжиган бўлса, у босиб тўғриланади. Айрим ҳолларда суяк ўрнига тушмайди, шунда операция усули қўлланади.

Операциядан кейин қўлга ўрта физиологик ҳолат берилиб, гипсли лонгета қўйилади. Гипсли лонгета 3 ҳафтадан сўнг олиниб, физиотерапевтик муолажалар қўлланади.

Монтеж жароҳати. Тирсак суягининг синиши билан билак суяги бошининг чиқиши Монтеж жароҳати номи билан юритилади.

Бу жароҳат уч хил кўринишда тасвирланади. Булар олд, ташқари, орқа кўринишда бўлиб, ҳар бир кўринишда тирсак суягининг синган бўлаклари шунга хос бурчак остида жойлашади (66-расм).

Жароҳат белгилари. Бу жароҳатда асосан суяк синиши ва чиқиши белгилари кузатилади. Бунда жароҳатланган қўл тирсак бўғимида бир оз букилган ҳолда осилиб туради.

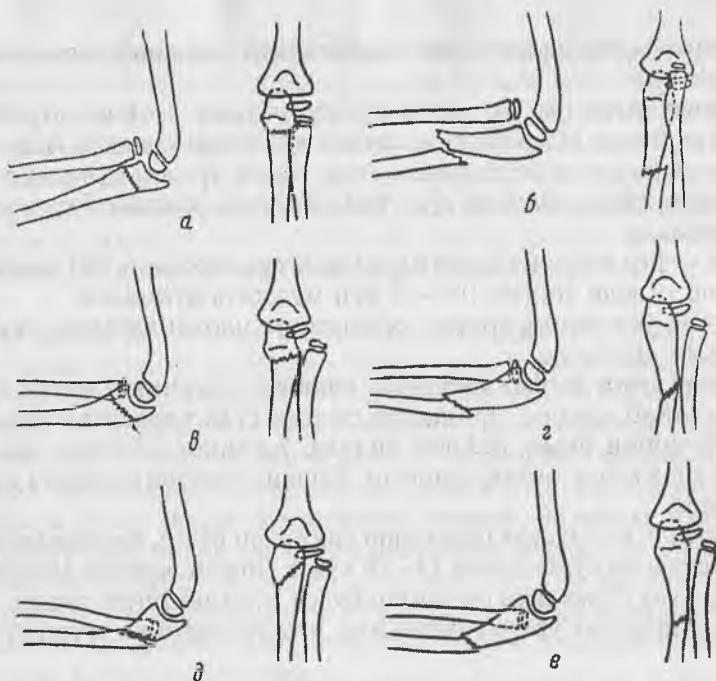
Тирсак суягининг диафиз қисми синганда билак ўртасида шиш ва нотабиий кўриниш аниқланади.

Пайпаслаб кўрилганда суяк бўлақларининг ғичирлаши ва оғриқ сезилади.

Тирсак бўғимида фаол ҳаракат бўлмайди, заиф ҳаракат чегараланган бўлиб, жароҳатнинг олдинги кўринишида билак 130—140° букилиб, унинг ёзилиши тўлиқ бўлади.

Ташқари ва орқа кўринишдаги жароҳатда билакни букканда ва ёзганда деярли ўзгариш кузатилмайди.

Барча кўринишдаги жароҳатларда билакнинг айланма ҳаракати чегараланган бўлади.



66-расм. Болаларда Монтеж жароҳати турлари.

Давоси. Монтеж жароҳати асосан консерватив усулда даволанади. Бу жароҳат кўринишига қараб ўзига хос ёпиқ усулда ўз ўрнига қўйилади.

Монтеж жароҳатининг олд кўринишида тирсак суягининг эпиметафиз ва диафиз қисми синганда билак ёзилиб, кафт юзаси юқорига қараган ҳолда қўл ўқи бўйлаб тортилади.

Монтеж жароҳатининг ташқи кўринишида ва тирсак суягининг диафиз қисми синганда билак тўлиқ ёзилиб, кафт юзаси юқорига қараган ҳолда тортилади. Бурчак остида жойлашган тирсак суягининг синиқ бўлақлари билакни ўқи бўйлаб тортиш натижасида ўз ўрнига тушади.

Монтеж жароҳатининг орқа кўринишида тирсак суягининг эпиметафизар қисми синганда, уларни тўғрилаш учун қўл ёзилган ҳолда тортилади. Билакни тўғри бурчак остида букиб, гипсли лонгета қўйилади.

Агар чиққан ва синган суяк бўлақларини икки марта уриниб ўрнига қўйиб бўлмаса, у ҳолда операция усули қўлланади.

Болаларда физиотерапевтик ва жисмоний даволаш машқлари боғлам ечилгандан сўнг амалга оширилади. Монтеж жароҳатида невритни даволаш учун дастлаб нервнинг суяқлар орасида ёзилиб туришини бартараф этиш керак.

Бу қанчалик тез амалга оширилса, даволаш ва тикланиш шунчалик қисқа муддатли бўлади.

Шу билан биргаликда беморга В гуруҳга кирувчи витаминлар, прозерин ва физиотерапевтик муолажалар буюрилади. Жароҳатланган нерв фаолияти 3—4 ой ичида тикланади.

Билак суяги бўйнининг синиши. Жароҳат белгилари. Бола жароҳатланган қўлини авайлаб, билагини бир оз букилган ва ичкарига айланган ҳолда ушлаб туради. Дастлаб унча кўп бўлмаган шиш вақт ўтиши билан бутун бўғим соҳасига тарқалади.

Пайпаслаб кўрилганда оғриқ сезилиб, суяк бошининг тўлиқ силжигани аниқланади.

Билакнинг айланма ҳаракати ниҳоятда чегараланган бўлиб, тирсакни букиб-ёзиш сақланган бўлади. Ташхис рентген тасвирига қараб қўйилади.

Давоси. Билак суягининг эпиметафиз ва метафиз қисми синиб, синиқ бўлаклари ўрnidан силжимаган ёки 1/4 қисмга силжиган бўлса, билак суягининг силжиган боши 15° дан ортмаса, уни ўрнига қўйиш шарт эмас. Бундай пайтда қўлга тирсак бўғимини 110° буккан ҳолда 14 кун муддатга гипсли боғлам қўйилиб, бемор амбулатория шароитида даволанади.

Билак суягининг боши эпиметафиз қисмидан синиб 20° бурчак остида ёки ундан кўпроқ ва ён томонга 1/3 қисмга силжиган бўлса, у ёпиқ усулда ўрнига қўйилади. Кейин билак тўғри бурчак остида букилиб, кафт юқорига қараган ҳолда гипсли лонгета қўйилади.

Билак суягининг боши синганда Л. А. Ворохобов, Свинухин, Г. А. Баиров усуллари билан тўғрилаш тавсия қилинади. Билак суягининг бўйни метафиз қисмидан синганда суякнинг четки бўлаги силжийди, марказий бўлак эса елка суяги бошчаси билан бўғим ҳосил қилиб туради.

Билак суяги бўйнининг метафиз қисми ва тирсак суягининг ўрта ҳамда юқори қисми синганда ёпиқ усулда тўғриланади. Сўнгра кафт юқорига қараган ҳолда билакни 110° букиб, гипсли лонгета қўйилади. Синган соҳага УВЧ ва даволаш жисмоний машқлари биринчи даврга мослаб буюрилади.

Агар суякни икки марта тўғрилаганда ҳам унинг 1/3 қисмига силжиши қолса, операция усули қўлланади.

Кейинги пайтларда Г. А. Баиров томонидан тавсия қилинган рентген кузатуви остида «тери орқали» синган суяк бўлаklarини ўрнига қўйиш усули кенг қўлланилмоқда.

Билак суяги диафиз қисмининг синиши. Суякнинг қайси қисми сингани ва синиқ бўлаклари силжишига боғлиқ. Пайпаслаб кўрилганда ва айланма ҳаракат натижасида оғриқ кузатилади.

Ташхис рентген тасвирига қараб қўйилади. Синган суяк бўлаклари ўрnidан қўзғалмаган бўлса, бемор амбулатория усулида даволанади, агар синган суяк бўлаклари ўрnidан қўзғалган бўлса,

болага наркоз берилиб, синган суяклар ўрнига қўйилади ва 18—21 кун муддатга гипсли лонгета қўйилади. Агар икки марта уринишда ёпиқ усулда синган суяк бўлақларини ўрнига қўйиб бўлмаса, операция усули билан ўрнига қўйилади.

Галлеация жароҳати. Билак суяги диафиз ва пастки қисмининг синиши билан тирсак суяги бошининг ўз ўрнидан чиқиб кетиши биринчи марта Галлеация томонидан текширилган, шунинг учун унинг номи билан аталади. Бола қафтига тиралиб йиқилганида билак суяги синиб, радиоульнар бойлам узилади, бигизсимон ўсиқ, ундаги учбурчак тоғай жароҳатланиб, тирсак суягининг боши ўрнидан қўзғалиб чиқади ва билак нотабий ҳолга киради.

Жароҳат белгилари. Билак-кафт бўғимининг ички юзасида шиш ва ориқ бўлади. Тирсак суягининг пастки қисми эса кафтнинг олд ёки орқа томонига туртиб чиқади. Ташхис рентген тасвири асосида қўйилади.

Давоси. Асосан ёпиқ усулда даволанади. Дастлаб ўрнидан силжиган билак суягининг синиқ бўлақлари тортиб тўғриланади ва шу вақтнинг ўзида тирсак суягининг боши босиб ўз ўрнига қўйилади. Тирсак бўғими тўғри бурчак остида букилган ҳолда гипсли лонгета қўйилади.

Билак ва тирсак суягининг синиши. Болаларда билак ва тирсак суягининг синиши қўлнинг юқори, ўрта ва пастки қисмида аниқланади.

Жароҳат белгилари. Синган соҳада оғриқ ва бироз шиш бўлади. Бўғимда ҳаракат тўлиқ сақланган бўлиб, пайпаслаб кўрилганда ва бўйлама зарбга оғриқ сезилади. Рентген тасвирга асосланиб ташхис қўйилади. Боланинг ёшига қараб 2—3 ҳафтага гипсли лонгета қўйилади. Билак суякларининг чала силжиши кўпинча қўлнинг диафиз қисмида қайд этилади, бунда синган соҳада оғриқ, билак қийшайиши ва айланма ҳаракат қилганда оғриқ кучайиши кузатилади. Рентген тасвирдаги кўринишга қараб ташхис қўйилади.

Давоси. Синган суякларнинг ўқи тўғриланиб, қўлга гипсли лонгета қўйилади ва бемор 3—4 ҳафта давомида амбулатория шароитида даволанади. Билак ва тирсак суякларининг бир соҳада синиши суяк бўлақларининг силжиши билан аниқланади.

Жароҳат белгиси. Билакнинг кўриниши нотабий бўлиб, шиш, оғриқ ва фаолиятнинг чегараланишига қараб аниқ ташхис қўйиш мумкин. Рентген тасвирдаги синиқ кўринишига қараб ташхис тасдиқланади.

Давоси. Синган суяк бўлақлари ёпиқ усулда ўрнига қўйилади ва бемор шифохона шароитида даволанади. Гипсли лонгета 3—4 ҳафта муддатга қўйилади.

Агар синган суяк бўлақларини икки марта уриниб ўрнига қўйиб бўлмаса, операция усули қўлланади. Операциядан сўнг қўлга бармоқлар асосидан то елканинг юқори қисмигача гипсли лонгета 4—5 ҳафта муддатга қўйилади. Агар синиқ бўлақларини Киршнер кегайи ушлаб турган бўлса, уни 10-куни олиб ташланади.

КАФТ ВА БАРМОҚ СУЯКЛАРИНИНГ СИНИШИ

Кафт ва бармоқ суяклари синган болалар кўпинча амбулатория шароитида даволанадилар. Кафт ва бармоқ суяклари синиб, синиқ бўлаклари ўрнидан силжиганда уларни ўрнига қўйиш ва даволаш ихтисослашган бўлимларда олиб борилади.

Кафт суякларининг жароҳатланиши тўғридан-тўғри урилиш, бармоқ суякларининг синиши йиқилиш ва спорт мусобақалари натижасида қайд этилади.

Кафт суякларининг синиши. Кафт суяклари синганда синиқ бўлаклари унчалик кўп силжимади. I кафт суягининг синиши кўпинча остеоэпифизиолиз шаклида бўлади. Беннета синиши болаларда деярли учрамайди.

Жароҳат белгилари. Кафтнинг орқа томонидаги лат еган соҳада бироз шиш ва қон қуйилгани аниқланади. Пайпаслаб кўрилганда синиқ устида ва бармоқ бўйлаб берилган зарбдан оғриқ сезилади. I кафт суяги остеоэпифизиолизида I бармоқ кафтга яқинлашади.

II—V кафт суяклари синганда асосан суяк бўлаклари бурчак остида силжийди ва кафт гумбазининг кичрайишига олиб келади. Ташхис рентген тасвири асосида қўйилади.

Давоси. Кафт суяклари синиб ўрнидан қўзғалмаган бўлса, кафт юзаси томондан бармоқларга физиологик ҳолат берилиб, гипсли лонгета билан юқорисигача 10—14 кун муддатга қўйилади.

I кафт суягининг остеоэпифизиолизида синиқ бўлаклари ёпиқ усулда ўрнига қўйилади.

Гипсли лонгета 2—3 ҳафтага қўйилади.

Бармоқ суякларининг синиши. Болаларда бармоқ суякларининг синиши тўғридан тўғри урилиш натижасида юзага келади, синган суяклар унчалик силжимади. Мактабгача ёшдаги болаларда кўпинча тирноқ бўғимининг очиқ жароҳати учрайди. Бунда бармоқ учидаги юмшоқ тўқималар етишмайди.

Жароҳат белгилари. Бармоқ суяклари ёпиқ синганда бола бармоғини букиб ёзганда кучли оғриқ сезади. Бармоқ шишиб, тўқималарга қон қуйилади ва синиқ бўлакларининг силжиши натижасида бармоқ қийшайиб калта бўлгандек кўринади. Пайпаслаб кўрилганда ва бармоқ ўқи бўйлаб зарб берилганда кучли оғриқ сезилади.

Тирноқ фалангасининг учи узилиб кетганда бармоқ учи тўмтоқ бўлиб очилиб, у ердан суяк кўриниб туради. Рентген тасвирига қараб аниқ ташхис қўйилади.

Давоси. Бармоқ суяклари синиб, синиқ бўлаклари ўрнидан силжимаган бўлса, гипсли лонгета қўйиб даволанади. Бармоқ суяклари синиб, синиқ бўлаклари ўрнига қўйилганда уларни қўзгатмай ушлаб туриш учун тери орқали игна билан қадаб қўйилади.

ЧАНОҚ СУЯКЛАРИНИНГ СИНИШИ

Болаларда чаноқ суягининг жароҳати кам учраса-да (1, 4—4,3%), аммо оғир кечади. Чунки чаноқ суякларининг синиши кўпинча баландликдан тушиб кетиш, автомобилдан шикастланиш оқибатида кузатилади. Бунда фақат чаноқ суяклари синмай, балки қорин ва чаноқ бўшлигида жойлашган ички аъзолар ҳам жароҳатланади.

Синиш чизиги У-симон тоғайдан, думғаза-ёнбош синхондрозидан ёки ёнбош суягининг олдинги қирраларидан ўтади. Чаноқ бир неча суякларнинг бирлашишидан ташкил топганлиги, бирикиб чаноқ ҳалқаси ва ёпқич тешигини ҳосил қилиши, ундан бошланган мускулларнинг сон суягига ва кўкрак қафасига бирикиши ўзига хос синишлар ва синган бўлақларнинг ўзгача силжишига сабаб бўлади.

Синган чаноқ суягининг таснифи. А) Чаноқ суяги қирраларининг синиши. Б) Чаноқ ҳалқасининг бутунлиги бузилмаган ҳолда синиши. В) Чаноқ ҳалқасининг бутунлиги бузилган ҳолда синиши. Г) Чаноқ суягининг қуймиш косачаси соҳасида синиши.

Чаноқ суяги қирраларининг синиши. Бу турдаги синишлар деярли энгил кечади. Бундай жароҳат ёши каттароқ болаларда кўпроқ учрайди. Таъсир қилувчи куч бевосита суяк қирраларига таъсир қилади.

Ёнбош суягининг олд-юқориги қирраси синганда синган ерда оғриқ сезилиб, шиш пайдо бўлади. Синган бўлак сон фасциясини таранглаштирувчи ва машиначи мускулнинг қисқариши таъсирида пастга тортилади. Бемор оёғини кўтариб олдига юрганда оғриқ кучаяди. Шунинг учун бундай беморлар орқага қадам ташлаб юришни маъқул кўрадилар. Бу *Лозинский симптоми* дейилади.

Давоси. Биринчи ўринда синган соҳага 1%ли новокаин эритмасидан юборилади (боланинг ёшига қараб 10 мл гача). Кейин эса юқорида айтиб ўтилган мушаклар таранглигини камайтириш учун оёқ 2 ҳафтага Беллер шинасига қўйилади. Агар бундай ҳолатда бемор ётишга қийналса, у ҳолда уни Волкович ҳолатида ётқизиш мумкин.

Ёнбош суягининг олдинги пастки қирраси синганда синган жойда оғриқ, тери остига қон қуйилиши ва шиш кузатилади. Синган бўлакни соннинг тўғри мускули тортади.

Даволаш худди ёнбош суяги олдинги юқори қиррасининг синишидагидек бўлади.

Ёнбош суяги қанотининг синиши. Бундай жароҳатда синган жойда оғриқ, шиш пайдо бўлади, тери остига қон қуйилади. Оғриқ қорин мускуллари (қориннинг ички ва ташқи қийшиқ мускуллари) қисқарганда кучаяди. Синган жойни пайпаслаганда ва секин босиб кўрганда оғриқ кучаяди. Суяк бўлақлари ҳам силжиши мумкин.

Давоси. Бунда ҳам аввалгидек синган жойга 1% ли новокаин эритмасидан юборилади. Қорин мускулларининг таранглигини

камайтириш учун синган томондаги оёқни Беллер шинасига қўйилади. Тананинг юқори қисмини ҳам кўтариб қўйиш мақсадга мувофиқдир. Агар суяк бўлаги ён томонга силжиган бўлса, албатта беморни гамакка олиш керак. Беморга биринчи кунларданоқ даволовчи жисмоний машқларни буюриш яхши натижа беради. Даволаш муддати 3 ҳафтани ташкил этади.

Думғаза ва дум суякларининг синиши. Бундай беморларни кўпинча думғаза соҳасидаги оғриқ безовта қилади. Бу оғриқлар ўтирганда ва ич келаётганда кучаяди. Пайпаслаганда оғриқнинг кучайиши ва суяк бўлакларининг силжишини аниқлаш мумкин. Агар суяк бўлаги олдинга силжиган бўлса, беморда сийдик ушлай олмаслик ҳам кузатилади.

Давоси. Даволашнинг асосий қоидаларидан бири — синган суяк бўлакларига таъсир қилишни тўхтатиш, яъни бунда ўтириш мумкин эмас. Синган жойга 1% ли новокаин-спирт аралашмаси юборилади. Бундай беморлар 2 ҳафта давомида қорни билан ётадилар. Кейинчалик уларга айлана шаклидаги махсус курсига ўтириш тавсия қилинади. Агар консерватив муолажалар ёрдам бермаса, операция ўтказилади.

Чаноқ суяги ҳалқаси бутунлигининг бузилмасдан синиши. Бундай синишлар қов ва ўтиргич суякларининг шохлари синганда кузатилади. Оғриқ чаноқ ҳалқасининг олдинги ярим ҳалқаси соҳасида, яъни қов ва ўтиргич суяклари соҳасида сезилади.

Беморларнинг умумий ҳолати қониқарли бўлади. Бемор оёғини қимирлатмоқчи бўлганда оғриқ кучаяди. Габай симптоми мусбат бўлади, яъни касал ёнбош томонга қараб ўгирилмоқчи бўлганда синган томондаги оёғини соғ томондаги оёғи билан кўтариб туришга ҳаракат қилади.

Давоси. Синган жой оғриқсизлантирилгандан сўнг бемор текис жойга ётқизилади. Агар синиш бир томондан бўлса, бироз узоклаштирилган ҳолатда Беллер шинасига синган тарафдаги оёқ қўйилади. Агар икки томондан синиш бўлса, у ҳолда бемор Волкович ҳолатида ётқизилади. Даволаниш муддати 18—25 кун. Шу даврда жисмоний даволаш машқларини ўтказиш мақсадга мувофиқдир.

Чаноқ суяги ҳалқаси бутунлигининг бузилиши билан синиши. Бундай синишлар беморларда оғир кечади. Улар шок ҳолатида бўлишлари мумкин.

1. **Олдинги ярим ҳалқанинг синиши.** Бу ҳолатда беморларни қов ва чаноқнинг олдинги ва оралик соҳасидаги оғриқ безовта қилади. Оёқни қимирлатиш оғриқни кучайтиради. Беморлар оёқни ярим букилган ва ташқарига чиқарилган ҳолатда ушлайдилар, бу *Волкович ҳолати* деб аталади. Синган жойни пайпаслаганда ва эҳтиётлик билан босиб кўрганда оғриқ кучаяди. Ташхис рентген тасвирда синиқ бўлакларининг жойлашувига қараб қўйилади.

Давоси. Беморларни даволашда албатта оғриқсизлантиришга катта эътибор берилади. Шокка қарши кураш билан бир қаторда

чаноқ соҳаси Школьников услубида маҳаллий оғриқсизлантирилади.

Бемор текис ерга ётқизилади, кейин Волкович ҳолатига ўтказилади. Биринчи ҳафтадан оқ жисмоний даволаш машқлари ўтказилади, ётиш муддати 5—6 ҳафтагача давом этади. Физиотерапевтик муолажалар қилиш мақсадга мувофиқдир. Агар беморда олдинги ҳалқалар икки томонлама бўлса, у ҳолда синган суякнинг юқорига силжиши кузатилади. Бундай пайтда қориннинг тўғри мускулини бўшатиш учун Волкович ҳолатидан ташқари беморнинг бош томони кўтарилади. Бу ҳолатда ҳам У-симон суякнинг синган бўлагини пастга тушириш учун иккала оёққа тош осиб қўйилади. Агар жароҳатланиш симфиз соҳасида бўлиб, қов суяклари бир-биридан узоқлашган бўлса, у ҳолда бемор гамакка олинади. Агар консерватив даво ёрдам бермаса, беморлар операция усулида даволанадилар. Операция вақтида қов суяklarини бир-бирига яқинлаштириб боғлаб қўйилади, ёш болаларда эса тикиб қўйиш мумкин.

2. Орқа ярим ҳалқанинг синиши. Бу ҳолда беморларда думғазан ёнбош синхондрози узилиши ёки ёнбош суяги синиши мумкин. Бемор чаноқ суягининг синмаган томонида ётишга ҳаракат қилади. Синган оёқда оғриқ кучаяди. Жароҳатни эҳтиётлик билан босиб кўрилганда оғриқ кучаяди.

Ташхис қўйишда рентген тесвири катта ёрдам беради.

Давоси. Беморларни албатта гамакка ётқизиб қўйилади, чунки гамак синган ва жароҳатланган юзаларни бир-бирига яқинлаштирилади. Бундай беморларга ҳам оғриқсизлантириш ўтказиш мақсадга мувофиқдир. Агар суякларнинг синган еридан уларнинг ўзаро силжиши кузатилса, у ҳолда албатта оёқни тортиб қўйиш лозим. Беморлар 4—5 ҳафта давомида даволанадилар.

3. Чаноқ суяklarининг олдинги ва орқа ярим ҳалқаларининг синиши. Бундай жароҳат қаттиқ таъсир этувчи куч бевосита чаноқ суяklarига таъсир қилганда аниқланади. Беморлар ҳолсизланган ҳолатда бўладилар. Дастлабки соатлардаёқ беморларда тери остига қон қўйилади, буни ёрғоқ ва оралиқ соҳасида ҳам кўриш мумкин. Ёнбош суяги қирраларининг ханжарсимон ўсимтагача бўлган масофаси икки хил бўлади. Синган жойни пайпаслаганда ва босиб кўрганда оғриқ кучаяди. Шу билан бир қаторда босиб кўрганда чаноқ суяklarининг бир-бирига нисбатан иккала ярмининг ҳаракатланишини кўриш мумкин. Бемор синган тарафдаги оёғини ҳаракатлантира олмайди.

Давоси. Дастлаб карахтликка қарши кураш олиб борилади. Кейин эса оғриқсизлантириш муолажалари ўтказилади. Агар суяклар силжиган бўлса, беморнинг оёқлари Беллер шинасига қўйилган ҳолатда тортиб қўйилади, ундан кейин беморни гамакка ётқизилади. Даволаш муддати 6 ҳафтадан кам бўлмайди.

Чаноқ суяқларининг қуймич косачаси соҳасида синиши. Бу турдаги синишлар икки хил бўлади:

1) қуймич косачасининг синиши;

2) қуймич косачасининг синиши билан сон суягининг чиқиши.

Бу жароҳатланиш ҳам анча оғир кечади. Булар таъсир қилувчи кучларнинг катта кўст соҳасига ён томондан таъсир қилганда ёки куч сон суягининг ўқи бўйлаб таъсир қилганда учрайди. Клиник белгиларда асосий ўринни қуймич косачаси соҳасидаги оғриқ эгаллайди. Агар синиш билан бирга сон суяги чиққан бўлса, бемор оёғини умуман ҳаракатлантира олмайди. Катта кўст Розер—Нелатон чизигидан юқорида бўлади. Агар қуймич косачасининг ўзи синган бўлса ва оёқ ўқи бўйича оғирлик берилса, оғриқ кучаяди. Рентген тасвирда синган ерни кўриш мумкин. Агар синиш чизиги У-симон тоғайдан ўтган бўлса, икки қуймич косачасини солиштириш кўпроқ маълумот беради.

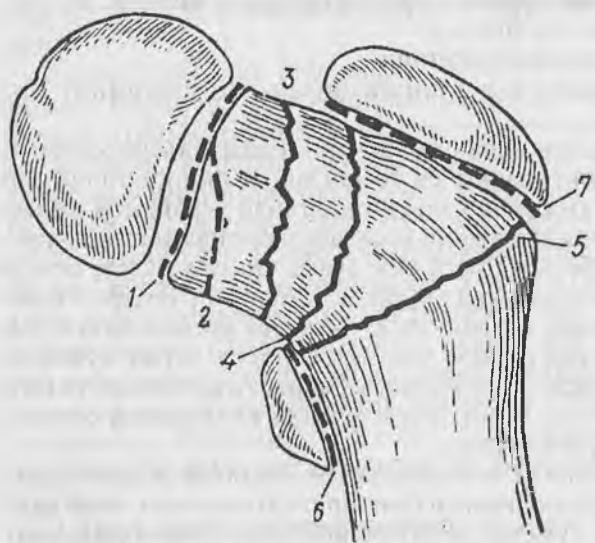
Давоси. Албатта бундай беморларда Школьников услуби бўйича 1% ли новокаин билан оғриқсизлантириш ўтказилади. Агар қуймич косачаси синиб, суяқлар силжимаган бўлса, бу беморларнинг оёғини Беллер шинасига тортиб, тош осилади. Агар суяқлар силжиган бўлса, кўпинча қўшимча равишда катта кўстдан ҳам тортиб қўйилади. Бу ҳолатда беморлар 5 ҳафта ётадилар. Агар консерватив муолажалар ёрдам бермаса, операция ўтказилади. 6-ҳафтадан бошлаб беморлар кўлтиқтаёқда юрадилар. Кўлтиқтаёқсиз юришга 3—6 ойдан кейин руҳсат берилади.

Сон суягининг синиши. Сон суягининг синиши ҳамма жароҳатларнинг 16,6% ини ташкил қилади. Сон суягининг синган барча жойига қараб юқори, ўрта ва пастки қисмида жароҳатлар бўлади. Юқоридаги қисмида суяқнинг бўйин орқали, кўст орқали ва кўст остидан ҳамда катта ва кичик кўстларнинг емирилиб синиши кўзатилади. Кўпинча суяқнинг диафиз қисми синади. Пастки қисмидаги синишлар кам учрайди. Қийшиқ, спирал, винтсимон ва парчаланиб синишлар қайд этилади. Суяк бўлақлари бурчак остида, узунасига, ёнига ва айланма силжийди.

Сон суягининг юқори қисмидан синиши. Бунда бош қисмининг эпифизиолизи ва остеоэпифизиолизи, бўйин қисми, кўст ораси ва кўст синади. Бўйин қисми медиал ва латерал синади (67—68-расмлар).

Сон суяги бўйин қисмидан синганда чаноқ-сон бўғимида оғриқ бўлиб, синган жойни пайпаслаганда кучаяди, қов атрофида шиш бўлади, оёқнинг ҳаракати оғриқни кучайтиради. Бемор оёғини жойидан кўтара олмайди. Агар суяқлар силжиган бўлса оёқнинг нисбий узунлиги камаяди 69-расм. Рентген тасвирда эса синиш жойини аниқ кўриш мумкин.

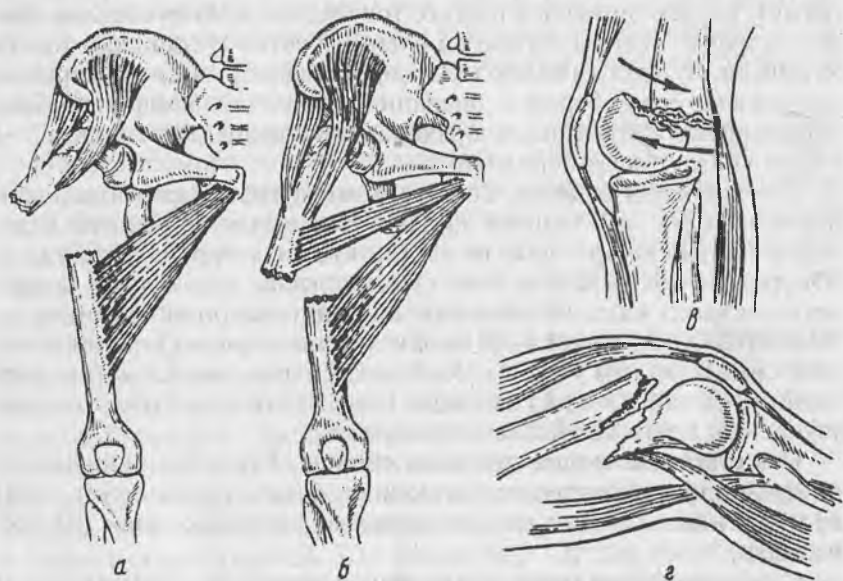
Давоси. Агар сон суяги бўйнидан ва эпифиз қисмидан синган, суяқлар силжиган бўлса, у ҳолда Беллер шинасига қўйиб икки



67-расм. Сон суягининг юқори қисмидаги синиқ турлари.

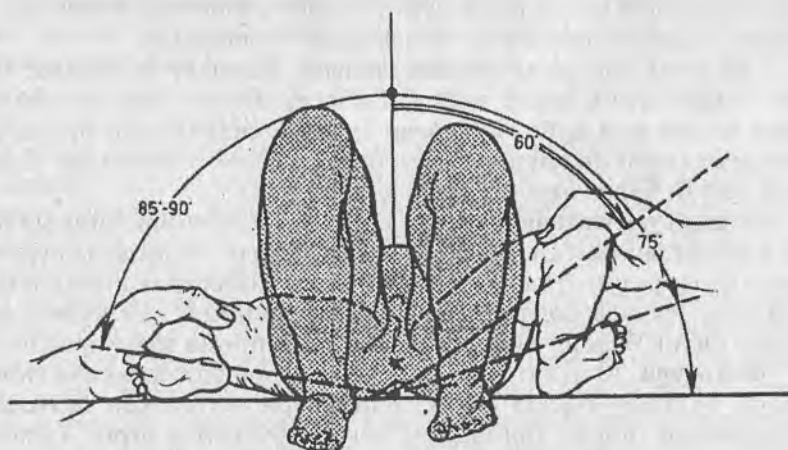


68-расм. Сон суяги метафиз қисмининг синиши.



ҳафтага тортилади. Шундан кейин ёшига қараб 1—2 ойга гипсли боғлам қўйилади.

Агар суяк бўлаклари силжиган бўлса, оёқ Киришнер кегайи ёрдамида сон суягининг қўйи метафизидан тортиб Беллер шинасидаги оёқнинг ҳолати ташқарига 40—45° кенгайтирилади. Соннинг бўйин соҳаси жароҳатланса, секин битади, шунинг учун узоқ вақтга гипсли боғлам (5—6 ҳафтагача) қўйилади. Катта ва кичик кўстлар-



69-расм. Соннинг ташқарига яхши очилмаслиги.

нинг синиш белгилари жуда кам аниқланади. Шунинг учун соғлом томоннинг рентген тасвирини олиш ташхисга аниқлик киритади, даволаш муддати 4 ҳафтагача.

Сон суяги диафиз қисмининг синиши. Бундай жароҳат кўп учрайди ва қуйидагича: кўст ости соҳасида, юқори, ўрта, пастки қисмларда бўлади.

Белгилари. Кўпинча суяк бўлаклари силжийди. Синган соҳада кучли оғриқ бўлиб, оёқларда ҳаракат бўлмайди. Суяк юқори қисмидан синган бўлса, суякнинг марказий бўлаги олдинга ва ташқарига, четки қисми эса ичкарига силжийди. Сينيқ диафизнинг ўрта қисмида бўлса, марказий синиқ бўлаги ташқарига камроқ силжийди. Агар синиқ пастки қисмида бўлса, у ҳолда четки бўлак орқа томонга эгилади. Даволаш муолажалари суяк бўлақларининг силжишига қараб ўтказилади.

Жароҳатланган беморлар оғир аҳволда бўладилар. Шунинг учун биринчи ёрдам кўрсатишда шокка қарши курашиш зарур.

Давоси. Болаларнинг ёшига қараб белгиланади. 3 ёшгача бўлган болаларнинг оёқларига лейкопластир ёки клеолли тортма ёпиштирилиб, оёқлар вертикал ҳолатда Шеде усулида тортилади. Оёқ шундай ҳолатда 15 кундан 21 кунгача тортиб қўйилади. Агар бола 3 ёшдан 5 ёшгача бўлса, у ҳолда боланинг болдир ва сонига алоҳида пластирли ёки клеолли тортма қўйилиб, Беллер шинасида 3 ҳафта давомида тортиб қўйилади. Агар бемор бола 5 ёшдан катта бўлса, унинг оёғига скелет тортма қўйилиб, Беллер шинасида тортилади. Сينيқ сон суягининг қанчалик юқорисидан ўтган бўлса, оёқни ўрта чизикдан шунчалик кўпроқ ташқарига керилади. Беморнинг синган суяқларини 1—3 ва 5—7-кунлари рентген тасвирга олинади. Тортиш муддати тугагандан сўнг, беморни тортмадан тушириб, унга кокцид-гипсли боғлам 3—5 ҳафта муддатга қўйилади.

Гипсли боғлам олингандан сўнг беморга физиотерапевтик муолажалар ва жисмоний даволаш машқлари буюрилади.

Сон суяги пастки қисмининг синиши. **Жароҳат белгилари:** синган соҳада оғриқ ҳамда шишдан иборат. Бунда ҳаракат сусайиб, тери остига қон қўйилади. Агар суяклар силжимаган бўлса, уни тўғрилаш мумкин. Бунинг учун болдир суяги бўртиғидан Киршнер кегайи билан тортиб қўйилади.

Болдир суяklarининг синиши. Болдир суяklarининг синиши барча жароҳатларнинг 21,3% ини ташкил қилади. Болаларда кўпинча катта болдирнинг ўрта ва пастки эпиметафизларидан синиши қайд этилади. Иккала болдир суяklarининг синиши ҳам кузатилади. Аммо кичик болдир суягининг алоҳида синиши кам учрайди.

Белгилари. Агар катта болдирнинг юқори эпиметафиз синган бўлса, тиззадан пастда оғриқ, шиш, тери остига қон йиғилиши аниқланади. Касал юрганда ва оёғини букканда оғриқ кучаяди. Рентген тасвир ташхисга янада аниқлик киритади.

Давоси. 165° бурчак остида тизза букилиб, оёқ панжалари учидан соннинг ўрта қисмигача гипс боғлам қўйилади. 3 ҳафтадан сўнг боғлам ечилиб, физиотерапевтик муолажалар, даволаш жисмоний машғулотлари ўтказилади.

Болдир суяklarининг диафиз қисмидан синиши. Болаларда кўпинча иккала болдир суяklarининг синиши учрайди. Кўпроқ қийшиқ ва спирал синишлар кузатилади.

Белгилари. Кучли оғриқ, оёқ шаклининг ўзгариши, шиш, тери остида қон йиғилиши, оёқ ўқининг қийшайиши аниқланади. Болдир суяkлари синганда суяк кўпинча силжийди. Шунинг учун бундай жароҳатларни Илизаров, Калнберз аппаратлари ёрдамида даволаш лозим. Акс ҳолда оёқ қийшайиб қолади.

Агар суяк бўлаklари силжимай синган бўлса, у ҳолда 4—5 ҳафтага гипс боғламини қўйиш мақсадга мувофиқ бўлади. 5—7 кун ўтгач, албатта рентген текширувини ўтказиш лозим. Баъзан оёқ Киршнер кегайи ёрдамида скелетдан тортиб қўйилади.

Болдир суяklarининг пастки эпиметафиздан синиши. Асосан болаларда болдирнинг пастки қисмида остеоэпифизиолиз ва тўсиқларнинг синиши учраб туради. Беморларда кучли оғриқ бўлади. Улар оёқни умуман боса олмайдилар. Бунда шиш, оёқ шаклининг ўзгариши, тери остига қон қўйилиши кузатилади. Агар суяк силжимаган бўлса, 3 ҳафтага гипс боғлам қўйилади. Агарда силжиган бўлса, тўғриланади ва 4 ҳафтага гипс боғламини қўйилади.

Оёқ тўпиқларининг синиши кўпинча катта болаларда учрайди. Ички ёки ташқи тўпиқ синганда бола юра олмайди. Тўпиқ соҳаси шишади, тери остига қон қўйилади. Пайпаслаганда оғриқ зўраяди. Рентген тасвирда эса синганлик аломатини кўришимиз мумкин. Бундай беморларнинг суяк бўлаklари силжиган бўлса, жойига қўйилади ва 2—3 ҳафтага гипсли боғлам қўйилади.

Товон-панжа суякларининг синиши. Болаларда товон суякларининг синиши катталарга нисбатан кам учрайди. Бунда оғриқ жуда кучли бўлади, касал оёғини боса олмайди. Товоннинг устки ва пастки қисмлари шишади. Ҳаракат қилганда ёки пайпаслаганда бўғимда оғриқ кучаяди.

Ташхис қўйишда рентгеннинг аҳамияти каттадир.

Давоси. Агар суяклар силжимаган бўлса, 3—5 ҳафтага гипсли боғлам қўйилади. Кейин бемор 6 ой давомида супинатор билан юради. Агар суяклар силжиган бўлса, улар туғриланади ва 6—7 ҳафтага гипсли боғлам қўйилади.

Оёқ кафти суякларининг синиши. Бу болаларда панжа суяклари синиши орасида энг кўп учрайди (55%). Кўпроқ оёққа оғир нарса тушганда ёки оёқни уриб олганда қайд этилади. Бемор оёқ кафти соҳасидаги оғриқдан шикоят қилади, шиш пайдо бўлади, тери остига қон қўйилиши мумкин. Бемор юрганда ва синган ерни пайпаслаганда оғриқ кучаяди. Агар суяклар силжиган бўлса, жойига қўйилади ва 5—6 ҳафтага гипсли боғлам қўйилади. Оёқ-панжа суяклари синганда ҳам синган соҳада оғриқ бўлади, бемор юра олмайди, шиш кузатилади. Кўпинча I бармоқ жароҳатланади. Агар суяклар силжиган бўлса, жойига қўйилади ва 15 кунга гипсли боғлам қўйилади.

СОН СУЯГИНИНГ ТУҒМА ЧИҚИШИ

Сон суягининг туғма чиқиши болаларда учрайдиган ортопедик касалликлардан биридир. Бу касаллик устида кўпдан-кўп изланишлар олиб борилишига қарамасдан, шу пайтгача муаммо бўлиб қолмоқда.

Ушбу касалликнинг келиб чиқиш сабаблари туғрисида олимларимиз турли фикрлар айтиб ўтишган. Шулардан витаминлар етишмовчилиги, гормонал ўзгаришлар ва боланинг она қорнида ривожланиш пайтида чаноқ-сон бўғимининг нормал ўсмаганлиги, наслдан-наслга ўтишлар касалликка сабаб бўлади, деб уқтиришган.

Чаноқ-сон бўғими туғма чиқишининг сабаби — дисплазиядир. Бемор туғилганда чаноқ-сон бўғими дисплазияси билан туғилади. Сон суягининг тос чаноғидан чиқиши иккиламчидир, деб таърифлашган.

Чақалоқларда мазкур касалликнинг илк белгилари. Биринчи белгиси — чақалоқнинг иккала сони ташқи томонга яхши очилмайди. Буни текшириш учун иккала оёқни тизза ва чаноқ-сон бўғимида 90° букиб ташқари томонга кенгайтирилади. Бунда соғлом чақалоқнинг сони ташқи томонга 85—90° гача очилади. Агар сон суяги чиққан бўлса, зўрға 25—30° гача очилади. Чаноқ-сон бўғимининг бир томони чиққан бўлса, соғ томондаги сон суяги ташқи томондан яхши очилади. Касаллик иккала томонда бўлса,

унда иккала сон ташқи томонга баравар керилмайди. Чунки бўғимдан чиққан сон суяги бошчаси юқорига силжиб, тос суягига бориб тиралади, натижада унинг ҳаракати чегараланади ва ташқи томонга яхши очилмайди. Касалликнинг бу белгиси соннинг ички томондаги мушаклари қисқариб таранглашиши натижасида кундан-кунга ривожлана боради. Бу белгини чақалоқни йўргаклаётган ва чўмилтираётган тиббиёт ҳамшираси кўриши мумкин.

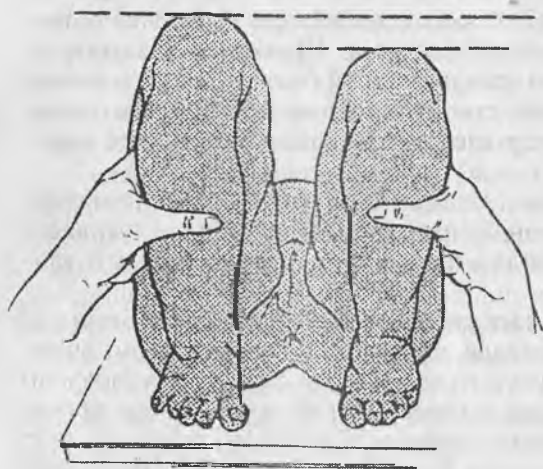
Соннинг ички томонидаги тери бурмаларининг ҳар хил бўлиши—касалликнинг иккинчи белгиси ҳисобланади. Соғлом чақалоқларда бу бурмалар ҳар иккала томонда бир хил битта ёки иккитадан симметрик жойлашади. Сон суяги чиққан томондаги тери бурмалари бир нечта ва чуқурроқ бўлади. Чунки чиққан сон суяги бошчаси чаноқ-сон бўғимидан чиқиб юқорига силжиганлиги туфайли ўша ердаги мушаклар қисқаради, натижада шу жойдаги териде ортиқча бурмачалар пайдо бўлади. Бу белгини чақалоқни чалқанча ва қорни билан ётқизиб қўйганда ҳам аниқлаш мумкин.

Касалликнинг учинчи белгиси — бўғим шиқиллашидир. Бу белги айрим чақалоқлардагина қайд этилиши мумкин. Бунда оёқни чаноқ-сон ва тизза бўғимида 90° букиб ташқарига кенгайтирилганда чиққан сон суяги ўз ўрнига шилқ этиб тушади, агар оёқлар яна бирлаштирилса, яна товуш чиқариб, яъни шилқ этиб чиқиб кетади. Сон суяги бошининг осонгина жойидан чиқиб кетиши бўғим суяклариде ўзгариш борлиги ва бўғим халтаси чўзилиб кетганлигидан далолат беради. Касалликнинг бу белгисиини чақалоқ ҳаётининг биринчи ҳафтаси ва 15 кунгача, айрим пайтларда 6—10 ойлик болаларда ҳам аниқлаш мумкин. Чунки сон мушаклари қисқариши натижасида чиқиб кетган сон суяги бошчаси юқорига

силжийди ва халтаси чўзила бориб, ўз шаклини ўзгартиради.

Чаноқ-сон бўғимининг шиқиллаши белгиси бола бир ёшга тулганда деярли кузатилмайди. Бу белги аниқланса, сон суяги 100 фоиз чиққан бўлади (Осмонов Р, 1989).

Тўртинчи белги—оёқнинг калта бўлиб қолиши (70-расм). Шунини айтиб ўтиш керакки, соғлом одамда барча жуфт аъзолар, жумладан оёқлар узунлиги, шакли,



70-расм. Оёқнинг калталигини аниқловчи белги.

ҳаракатлари бир хил бўлади. Демак, сон суяги, чаноқ-сон бўғимидан чиққан томондаги оёқ калта бўлиб қолади. Буни аниқлаш учун болани орқаси билан столга ётқизиб, иккала оёғини тўғри, ёнма-ён кўйиб текширилади. Шунда бўғимдан чиққан оёқ товони 1—2 см юқори турганини кўриш мумкин. Шунингдек, тизза қопқоғи устидан кўндаланг чизиқ ўтказилса, чиққан томондаги чизиқ 1—2 см баланд кўтарилади.

Бешинчи белги — оёқнинг ташқи томонга қараб буралишидир. Соғлом ва 3—5 яшар болаларни чалқанча ётқизиб, оёқларини тўғри узатиб кўрилганда, оёқнинг панжа қисми ва тизза қопқоғи юқорига қараган, сон ҳамда болдирлари тўғри ҳолатда бўлади.

Сон суяги чиққан болаларда эса сон ва думба мушаклари қисқариб, оёқни ташқи томонга тортади, чунки боши ўрnidан чиққан сон суяги ўзининг тираладиган таянч нуқтасини йўқотади. Демак, касал томондаги оёқ панжаси, түпиғи, болдир ва сон ҳам ташқи томонга қараган бўлади. Оёқни тўғрилаш мақсадида ички томонга буралса, мушаклар яна тортишиб, ўз аслига келиб қолаверади. Касалликнинг бу белгиси бола ўса борган сари зўраяверади.

Юқорида айтиб ўтилган касаллик белгилари чақалоқ туғилганидан бир ёшга тўлгунча учраганлиги учун уларни касалликнинг илк аломатлари дейилади.

Сон суягининг чаноқ-сон бўғимидан туғма чиқишининг илк белгилари бир ёшгача бўлган болаларда учраса, бир ёшдан кейин бола бемалол юриб кетиши натижасида бошқа белгилар ҳам пайдо бўлади. Булар касалликнинг кечки белгилари деб аталади.

Булардан биринчиси—кеч ва оқсоқланиб юриш белгисидир. Касаллик қайси томонда бўлса, бола шу томонга оқсоқланиб юради, иккала томонда бўлса, ўрдакка ўхшаб юради. Боланинг ёши оша борган сари оқсоқланиб юриши ҳам кучая боради. Оқсоқланиб юришига сабаб, чиққан сон суяги бошининг тиралиб турадиган ўрни йўқлигидир. Ҳар гал оёқ босган суяги бошчаси думба тос суяги орқасига силжиб кўтарилади.

Иккала томондан сон суяги чиққан қизларнинг бўйи паст, қорни олдинга туртиб чиққан, пастга осилган, бели эса олдинга силжиган бўлади. Кўпинча бундай қизларнинг оналари «боламнинг бўйи ўсмаяпти», деб врачга мурожаат қиладилар. Баъзи врачлар, айниқса педиатрлар касалликнинг бу белгиларини рахит, деб нотўғри тушунадилар ва беморга рахитга қарши даво буюришади. Баъзи болалар рахитга қарши узоқ вақт даволанадилар, бироқ ҳеч қандай фойда бўлмайди, аксинча, қимматли вақт беҳуда кетади, энг ёмони — дард оғирлашиб боради.

Боланинг соғ оёғини бостириб, тикка турғазганда касал оёғининг товони ерга тегмайди. Касал оёқни ерга босиб тикка турилса, таянч бўлмаганлиги учун беморнинг гавдаси ва думбаси соғ томонга оғиб қийшайди, бунга Тренделенбург симптоми дейилади.

Бу касаллик Корея, Япония, Вьетнам ва Африка халқларида мутлақо учрамайди. Чунки бу ерларда чақалоқ туғилган кундан то бир ёшга тўлиб, бемалол юриб кетмагунича болани аёллар болани орқасига бойлаб, кўчада, уйда ва ҳатто дала ишларида ҳам кўтариб юрадилар. Боланинг оёқларини кериб кўтариб юриш жуда фойдали.

Сон суяги чиқишининг олдини олиш ва даволаш чора-тадбирлари. Болалар ўртасидаги туғма касалликларнинг олдини олишда айниқса туғруқхона ва болалар врачлари катта рол ўйнайдилар. Янги туғилган чақалоқларни микропедиатрлар яхшилаб кўздан кечиришлари зарур.

Агар чақалоқда ортопедик касалликлар борлиги аниқланса ёки врачнинг тажрибаси етарли бўлмаса, тезда мутахассис врачларни консултацияга чақириш керак.

Туман болалар поликлиникаси хирургии ёки ортопедии ҳар ҳафтада бир марта, маълум кунда туғруқхонага келиб чақалоқларни кўздан кечиришлари, йўрғаклаган вақтда чақалоқнинг оёқ-қўллари, боши, буйинини синчиклаб кўриб, касаллик бор-йўқлигини текшириб туришлари лозим. Болада бирорта касаллик топилса журналга ёзиб, болалар поликлиникасига хабар қилинади. Агар бирор сабабга кўра ҳомиладор аёл уйда туққан бўлса, патронаж ҳамшираси, акушерка уни ҳисобга олиши ва поликлиникага олиб келиб, ортопед кўригидан ўтказиши керак.

Шу усулда туғруқхона билан болалар поликлиникаси ўртасида мустаҳкам алоқа ўрнатилади. Туғруқхонада микропедиатр сон суяги чиққан чақалоқларни биринчи кундан бошлаб қандай йўрғаклашни акушеркага ва онага ўргатиб қўйиши зарур. Бунинг учун битта йўрғакни 8 қават қилиб буклаб, чақалоқнинг иккала сони орасига тираб қўйилади, устидан иккинчи йўрғакни учбарчак шаклида қилиб боланинг иккала сони орасидан маҳкам боғлаб қўйилади.

Туғруқхонадан чиққан кунининг қўлига болалар поликлиникасининг хирургии ва ортопедиига бориш учун йўлланма берилди. Сон суяги чаноқ-сон бўғимидан туғма чиққан болаларни поликлиникада даволаш яхши йўлга қўйилганлиги учун бундай болалар 2—3 ёшга киргунча бутунлай тузалиб кетишяпти. Афсуски, баъзи тиббиёт ходимларининг совуққонлиги, тажрибасизлиги ва билимсизлиги натижасида шу кунга қадар туғма касалликларни туғруқхонада аниқлаш ишлари яхши йўлга қўйилмаган.

Туғруқхона бош врачлари, барча тиббиёт ходимлари ана шу масалага жиддий ёндошишлари керак. Шундагина болалар ўртасидаги ҳар хил туғма касалликларнинг олдини олиш ва даволашда ижобий натижаларга эришиш мумкин. Бу эса ҳар бир врачнинг ўз муқаддас қасамига қай даражада амал қилишига боғлиқ.

Бироқ, барча айбни врачларга қўявериш ҳам ярамайди. Баъзан шундай ота-оналар борки, улар фарзандларининг келажаги ҳақида мутлақо қайғуришмайди, врач буюрганларига риоя қилишмайди. Оқибатда касаллик ўтиб кетиб, оғирлашиб қолгандан сўнг врачга боришга мажбур бўладилар.

Сон суяғи туғма чиққан чақалоқларни даволаш. Сон суягининг туғма чиқишини даволаш ва асоратларининг олдини олиш бу бирдан-бир имкониятдир. Янги туғилган чақалоқларни йўргаклаганда оёқлар икки томонга керилган ҳолда, улар орасига 5—6 қават таглик қўйилади, бу сон суягининг туғма чиқиши олдини олади. Бунга биз мисол тариқасида Ҳиндистон ва Вьетнамларни кўрсатсак бўлади, негаки уларда болаларни йўргакламайдилар ва уларни оналари белларида оёқлари керилган ҳолда олиб юришади, шу туфайли у ерларда сон суягининг туғма чиқиши кам учрайди.

Сон суяғи туғма чиққан чақалоқларни даволашни уларнинг оёғига керувчи мослама кийгазишдан бошланади. Керувчи мосламадан тўғри фойдаланишни боланинг онасига тушунтириш зарур. Керувчи мосламани чақалоқнинг икки сонининг ички томонидан қўйилади, сўнгра юқори қисмини орқасига ўтказиб, елка томонидан олдига олинади. Пастки қисмидаги иккита узун камарчани олдидаги тугмасига солинади. Икки ёнбошидаги боғичлари боғланади. Керувчи мосламани кийгизганда чақалоқни қандай кўтариш кераклиги ва уни ечиш мумкин эмаслигини онага қаттиқ тайинлаш керак.

Ҳозирги кунда 1988 йилдан бери ТошПМИ клиникасида тадбиқ этилган оёқни керувчи мослама шина қўллаб келинмоқда. У иккита найчадан иборат бўлиб, ҳар иккала найчанинг бир томони (бир учи) илгаксимон қайтарилган, улар бир-бири билан махсус бурама ўқ ҳамда ўнг ва чап томонлар билан уланади.

Резбаларни ҳар куни аста-секин ўнг ёки чап томонга бураб катталаштирилади, натижада беморнинг оёқлари 20—25° гача очилаётган бўлса, шина ёрдамида 12—14 кун ичида 75—85° гача очилади. Шина иккита тасма орқали беморнинг елкасидан X-симон ўтказиб кийгизилади.

Бу шина содда ихтиро бўлиб, гигиеник жиҳатдан қулай, бунда физиотерапевтик муолажа бемалол ўтказилаверади. Беморнинг елкасидан ўтказилган тасмалар ёрдамида сон суяғи жойига яхши тушмаса аксиал ҳолат бериш ва шу шинанинг ўзида бемор тузалгунча бемалол юриши мумкин. Бу шинани 1 ойлик чақалоқдан то бир ёшгача бўлган беморларга қўллаш мумкин.

Шинадан ташқари 6 ойдан — 3 ёшгача гипсли боғламлар қўлланади. Гипсли боғлам тизза бўғимида 90° гача букилиб, болдирнинг тўпиқ соҳасидан то сон суягининг юқори қисмигача қўйилади. Гипсли боғлам бир ёки икки томонлама сон суяғи чиққанидан қатъи назар беморнинг иккала оёғига боғланади ва таёқча билан маҳкамлаб қўйилади (35—40° атрофида). Ҳар 7—10 кунда 5—10° кенгайтириб, 75—80° гача олиб борилади ва қайта рентген қилинади. Агар сон суяғи бошчаси жойига тушган бўлса, бемор шу ҳолатда 2-3 ой юради ва кейин яна 2 ойга Велинский шинасига ўтказилади. Агар сон суяғи жойига тушмаган бўлса, бундай ҳолда беморга аксиал ҳолат берилади.

Юқорида келтирилган усуллардан кўриниб турибдики, касалликни даволашга қанчалик эрта киришилса, бола бир ёшга тўлиб-тўлмаб батамом соғайиб кетади. Уч ёшдан ошган болалар фақат операция йўли билан даволанадилар.

ОЁҚ ПАНЖАСИНИНГ ТУҒМА НУҚСОНЛАРИ

Оёқ панжаси тузилишининг ўзгариши болалар ортопедиясида кўп учраб туради. Бу ўзгаришлар туғма ва ҳаётда орттирилган бўлиши мумкин.

Туғма ўзгаришлардан болаларда кўпинча маймоқ оёқ қузатилади. М. О. Фридланд (1954) ҳамда Т. С. Зацепин (1956) ларнинг маълумотига кўра, хасталик барча туғма касалликлар ичида 35,8% — 65,5% ни ташкил қилади.

Ўғил болаларда маймоқ оёқ қиз болаларга нисбатан 2 маротаба, икки томонлама бўлган маймоқ оёқ бир томонламага қараганда анча кўп учрайди.

Туғма маймоқ оёқнинг келиб чиқиш сабаблари. Маймоқ оёқ — туғма хасталиқдир. Бунинг келиб чиқиш сабаблари ҳозирги вақтгача маълум эмас. Бу ҳақда кўпгина назария ва гипотезалар мавжуд. Лекин уларнинг бирортаси ҳам маймоқ оёқнинг келиб чиқиши тўғрисида тўла ва батафсил маълумот бера олмайди.

Туғма маймоқ оёқ таянч-ҳаракат системасининг оғир ўзгариши бўлиб, ташқи (экзоген) ва ички (эндоген) омиллар таъсирида ривожланиши мумкин. Булар ичида эмбрионнинг нотўғри ривожланиши, механик омиллар-эмбрион оёқ панжасига амнеотик сиртмоқларнинг, оёққа узун киндикнинг ўралиши, бачадон мушаклари ва унда ҳосил бўлган ўсимталар, бачадондаги кам сувлик ва токсоплазмоз алоҳида ўрин тутаяди.

В. А. Штурм (1956) мушак назариясига риоя қилган. Бунга асосан маймоқ оёқ панжа мушаклари ва пайларининг нотўғри жойлашиши натижасида келиб чиқади. Р. Р. Вреден (1936) эса маймоқ оёқни мушакларнинг перонеал (кичик болдир суяги томони) гурӯҳида бўлган ўзгаришлар ҳамда кечикиб ривожланиш натижаси, деб ҳисоблаган. Кўпгина олимлар маймоқ оёқ ривожланишини марказий нерв системаси билан боғлаганлар (Н. А. Қрисцова — 1946, Ю. М. Уфлянд — 1948, Е. В. Лузина 1976 ва бошқалар). З. Ю. Остен—Сакен (1925, 1936) ҳам маймоқ оёқ марказий ва периферик нерв системаси бузилишидан келиб чиқади, деб ҳисоблаган.

Айрим олимлар маймоқ оёқнинг келиб чиқиш сабабини уруғаймоқ ва авлодларда бўлган туғма касалликлар билан боғлаганлар (71-расм).

Касалликнинг асосий белгилари. Туғма маймоқ оёқ — туғма касаллик бўлиб, бунда оёқ панжаси тузилиши ва фаолияти бузилади. Касалликнинг барча белгилари боланинг она қорнидалик давридаги ривожланишининг бузилишига боғлиқ бўлади ва бола маймоқ оёқ билан туғилади. Янги туғилган чақалоқда қуйидаги учта белги аниқ кўриниб туради:

1) оёқ панжаси олдинги қисмининг пастга эгилиши (эквинус);

2) оёқ панжаси ўрта ва олдинги қисмларининг ичкарига қийшайиши (аддукция);

3) оёқ панжасининг ўз ўқи атрофида ташқарига бурилиши (супинация).

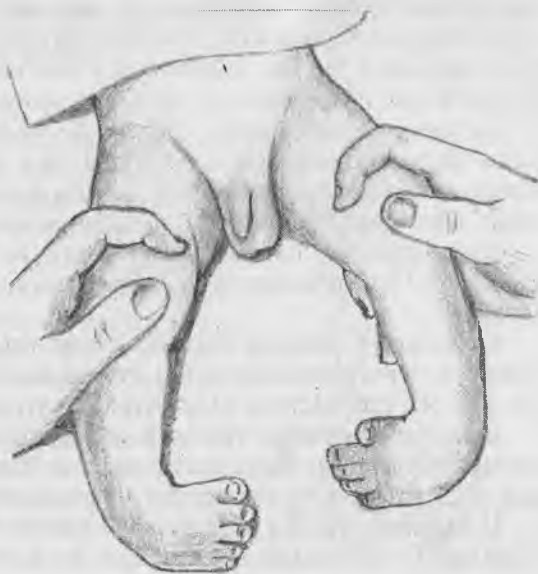1. Биринчи белги — оёқ панжаси олдинги қисмининг пастга эгилиши (эквинус). Оёқ панжаси пастга эгилиши билан унинг товон қисми юқорига кўтарилади. Бундай ҳолда бемор оёқ учига тиралади, товони эса ерга тегмай қолади ва юрганда оёқ бармоқларининг учларини босади.

Бола ўсган сари маймоқ оёқнинг бу белгиси ривожланиб боради, оёқ панжаси ости мушаклари буришиб қолади ва қисқаради. Бу эса ўз навбатида Ахилл пайининг қисқаришига ҳамда товоннинг юқорига кўтарилишига олиб келади. Бола оёқда яхши тура олмайди.

Касалликнинг биринчи босқичларида бу белгини енгил тўғрилаш мумкин. 3—4 ёшлик болаларда анча мушкул. Чунки бундай ҳолатда нафақат пайларда, балки мушак ва оёқ панжаси суякларида ҳам катта ўзгаришлар пайдо бўлади.

2. Иккинчи белги — оёқ панжаси ўрта ва олдинги қисмларининг ичкарига қийшайиши (аддукция). Аддукция натижасида оёқ панжалари ойсимон шаклда қийшайиб бошлайди, оёқ панжасининг ички қирраси ичкарига қараса, ташқи қирраси ташқарига туртиб чиқади. Бу эса ўз навбатида майда суякчалар жойлашининг ўзгаришига, тери, мушак ва пайларнинг нотўғри ривожланишига олиб келади. Оёқ панжасининг ички томони калталашади, ташқи томони эса узунлашиб қолади. Бундай ўзгариш оёқ панжаси ички томонидаги мушаклар қисқарганлигидан, тери ва пайлар буришиб қолганлигидан дарак беради. Ташқи томондаги тери, мушак ва пайлар, аксинча, чўзилади ва узунлашади. Анча ривожланган ҳолларда оёқ панжаси ички қисмининг ўртасида кўндаланг жойланган ариқча пайдо бўлади (Адамс ариқчаси).

3. Учинчи белги — оёқ панжасининг ўз ўқи атрофида ташқарига бурилиши (супинация). Бу белги товон ва оёқ панжаси ўрта



71-расм. Икки томонлама маймоқлик.

қисмининг орқага, ичкарига ва юқорига бурилиши натижасида келиб чиқади. Супинация натижасида оёқ панжасининг ички қирраси юқорига, ташқи қирраси эса пастга қараб қолади ва бемор юрганда оёқ панжасининг ташқи қиррасини босади.

Беморнинг ёши ошган сари бу белгилар янада ривожлана беради, тери, мушак, пай ва суяклардаги ўзгаришлар яққол кўзга ташланади, оёқ панжасини ўз ҳолатига келтириш қийинлашаверади. Оёқ панжаси ўсишдан қолади, унинг ҳаракати чекланади.

Касалликнинг пайдо бўлиш вақти ва унинг ривожланишига қараб, М. О. Фридланд ва С. Т. Зацепин маймоқ оёқни уч даражага бўлади:

I даража — маймоқ оёқнинг энгил шакли. Бунда сезиладиган белгилар унча ривожланмаган бўлади ва бироз куч билан (редрессация) оёқ панжасини ўз ҳолатига келтириш мумкин.

Бу ҳолат (I ёшгача бўлган болаларда) фақатгина юмшоқ тўқималарда бўлган ўзгаришлардан далолат беради. Хасталикнинг бундай энгил шакли операциясиз даволанади.

II даража — ўртача оғирликдаги маймоқ оёқ. Бу бир ёшдан сўнг, бола юра бошлаганида аниқланади. Бемор оёғининг ташқи ён қиррасига босиб туради.

Оёқ панжасининг нотўғри турганлиги фақат юмшоқ тўқималарда эмас, балки мушак, пай, боғловчи пайларда ҳам анча чуқур ўзгаришлар борлигидан далолат беради.

Бундай ҳолларда мушак ва пайлар ўз чўзилувчанлигини йўқотади, оёқ панжаси ўз ҳолатига келтирилган бўлса, юмшоқ тўқима пружинасимон қаршилиқ кўрсатади. 1,5—2 ёшдан ошганда эса оёқ панжаси суяклари ҳам ўзгара бошлайди.

III даража — маймоқ оёқнинг оғир шакли, бу 7 ёшдан ошган болаларда учраб, барча тўқималарда, суякларда чуқур ўзгаришлар пайдо бўлади. Суяклар ўз жойларини эгаллай олмайди, барча бўғимларда (артроген) ўзгаришлар қайд этилади, бунинг натижасида бўғим ҳаракати йўқолади. Оғир шаклий ўзгаришлар болдир суякларини ҳам ичкарига бура бошлайди. Маймоқ оёқнинг оғир шакли — суяк шакли деб аталади ва даволаш фақат жарроҳлик йўли билан олиб борилади. Кўпчилик олимларнинг текширишларига кўра, маймоқ оёқ ривожланишида тери суякларини бир-бирига боғловчи пайлар, мушаклар ҳамда оёқ панжаси суякларида чуқур ўзгаришлар аниқланади.

Маймоқ оёқ касаллигини даволаш. Даволаш консерватив (қон чиқармасдан) ва жарроҳлик усуллари ёрдамида олиб борилади. Кўпчилик олимлар консерватив усуллар билан даволаш асосий ўринни эгаллашини билдирадилар ва бундан сўнг албатта ортопедик оёқ кийимини кийишни тавсия қиладилар. Г. Ю. Турнер, С. Л. Трегубов, Р. Р. Вреден, М. И. Ситенко, Т. С. Зацепин, М. О. Фридланд ва бошқалар туғма маймоқ оёқни даволашни бола

тугилган кунидан (киндик тушиши билан) бошлаш яхши натижалар беради, деб мас-лаҳат берадилар.

Т. С. Зацепин фикрича, эрта бошланган ва тўғри олиб борилган консерватив даво-лаш 80% гача яхши натижалар беради.

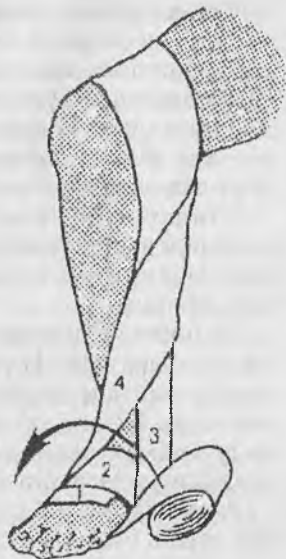Бир ёшгача бўлган болаларни даволаш. Ёш болаларда маймоқ оёқнинг юмшоқ тўқимали шакли кўпроқ учрайди. Шунинг учун маймоқ оёқнинг барча белгилари эҳти-ёткорлик билан тўғриланади (редрессация) ва Финк—Эттинген усулида юмшоқ бинт-ли боғлам билан маҳкамланади (72-расм).

Оёқ бинт билан қўйидагича боғлана-ди: бинт оёқ панжаси товон қисмининг ташқи қиррасидан бошлаб ўралади ва оёқ юзига ўтилади, сўнг ички қиррасига ўтка-зилади. Шу ҳолда 3—4 марта ўралади. Кей-ин тизза тўғри бурчак остида эгилиб, бинт тизза орқали ўтказилади. Бунда оёқ пан-жасининг ичкарига бурилиши, аддукция ҳамда эквинус йўқотилади. Бинт болдирга ўралади. Бу усулда қўйилган боғлам ҳар 24 соатдан 72 соатгача бўлган вақт орасида алмаштириб турилади.

2—3 ойлик болаларда редрессация қилингандан сўнг гипсли боғлам қўйиш мақсадга мувофиқ. Гипсли боғлам қўйишдан ол-дин албатта оёқни илиқ сув билан яхшилаб ювиш лозим, бунда юмшоқ тўқимлар тортилиб қолади ва маймоқ оёқ белгиларини тўғрилаш енгил ўтади. 2 ойлик болаларга гипсли боғлам 7 кунга, 3—4 ойликларга эса 10—15 кунга қўйилади. Кейин гипсли боғлам ечилиб, қайта редрессация қилинади ва бошқатдан гипсли боғ-лам қўйилади. Маймоқ оёқ белгиларини қўл билан тўғрилашни 4—8 мартагача қайтариш мумкин. Маймоқ оёқнинг барча белги-лари йўқотилгандан сўнг беморлар ортопедик оёқ кийими билан таъминланадилар.

1 ёшдан 3 ёшгача болаларни даволашда лонгетасимон гипсли боғлам қўлланади. Бунда маймоқ оёқнинг барча белгилари тўғри-лангандан сўнг оёқ бинт билан бўш қилиб ўралади. Бармоқ учидан то болдирнинг юқори қисмигача орқа томондан гипсли лонгета қўйилади ва гипсли бинт ёрдамида маҳкамланади. Бундай боғлам ҳар 2—3 ҳафтада алмаштирилади. Маймоқ оёқнинг барча белгила-рини тўғрилаш учун гипсли лонгетасимон боғлам 6—10 мартагача қўйилади. Беморлар албатта ортопедик оёқ кийими билан таъмин-ланадилар.

Катта ёшдаги болаларни бундай усуллар билан даволаш анча мушкул, шунинг учун уларни жарроҳлик йўли билан даволаш мақсадга мувофиқ.



72-расм. Маймоқликда Финк—Эттингенча боғ-лаш.

Туғма маймоқ оёқни жарроҳлик йўли билан даволаш. Бемор даволаш муассасасига кеч мурожаат қилган ҳамда консерватив усуллар билан даволаш яхши натижа бермаган бўлса, жарроҳлик йўли билан даволашга ўтилади. Ҳозирги вақтда юмшоқ тўқималарда, ўз шаклини ўзгартирган оёқ панжаси суяклариди операция қилиш ва маймоқ оёқни дистракцион-компрессион аппаратлар ёрдамида тўғрилаш усуллари мавжуд.

Юмшоқ тўқималарда (мушаклар пайи, суякларни бир-бирига боғловчи пайлар) жарроҳлик йўли билан маймоқ оёқни тўғрилаш Зацепин усули номини олган ва бу усул 2—3 ёшдан сўнг бажарилади.

Замонавий усуллардан бири — махсус дистракцион-компрессион аппаратлар (Илизаров, Волков, Оганесян аппаратлари) ёрдамида маймоқ оёқнинг барча белгиларини тўғрилашдир. Бунда секинлик билан, кунма-кун ташқи маҳкамловчи миҳчалар ёрдамида маймоқ оёқнинг ҳамма компонентлари йўқотилади ва оёқ панжаси ўз ҳолатига келтирилади.

Агар оёқ панжасининг олд қисми ичкарига жуда ҳам қийшайиб кетган бўлса, ундаги майда суяклар орасидаги пайлар ва бўғим пардаси В. А. Штурм усулида кесилади.

Катта болаларда эса М. И. Куслик усули билан суякларни ўроқсимон кесиш йўли орқали оёқ шаклини ўз ҳолатига келтириш мумкин.

ТУҒМА БЎЙИН ҚИЙШИҚЛИГИ

Бошқа ортопедик касалликлар қаторида бу касаллик ҳам болаларда кўп учрайди. Бўйин қийшиқлиги деганда бош умуртқа поғонасининг бўйин қисмидан чап ёки ўнг ёнбошга эгилиши ва энгакнинг қарама-қарши томонга бурилиши тушунилади (73-расм).



73-расм. Чап томонлама бўйин қийшиқлиги.

Қийшиқ бўйин касаллиги кўпроқ қизларда учрайди. Бунинг сабаби ҳар томонлама охиригача аниқланмаган. Касаллик келиб чиқишига кўра туғма ва ҳаётда ортирилган бўлиши мумкин.

Қийшиқ бўйин касаллигининг мускул (миоген), тери (дерматоген), тери ва тери ости (дермадесмоген), нерв (невроген), бўғим (артроген), суяк (остеоген) ва бошқа бир неча турлари қайд этилади. Қийшиқ бўйин касаллигининг бу турлари бўйин тузилишида иштирок этувчи тери, мускул, нерв, умуртқа суяклар ва бўғимларнинг ҳар хил касалликларга чалиниши натижасида пайдо бўлади. Мазкур касалликнинг юқорида айтиб ўтилган турлари ичида энг кўп

учрайдигани бўйин мускуллари, хусусан тўш-ўмров-сўрғичсимон мускулнинг аномал ҳолатидан келиб чиқувчи туридир.

Тўма қийшиқ бўйин касаллигининг келиб чиқиш сабаблари. Бу касалликнинг келиб чиқиши тўғрисида бир қанча назариялар мавжуд бўлса-да, уларнинг бирортаси ҳам бу ҳақда тўла ва батафсил маълумот бера олмайди. Гиппократ замонида бўйин қийшиқлиги ҳомиланинг бачадонда нотўғри жойлашиши натижасида келиб чиқади, деб ўйлашган.

Г. И. Турнер ва бошқа олимлар жароҳатга оид назарияни олға суриб, қийшиқ бўйин касаллиги ҳар хил ташқи ва ички омиллар таъсирида тўш-ўмров-сўрғичсимон мускул толаларининг узилиши туфайли келиб чиқади, деган фикрни айтадилар. Чунончи, баъзан акушерка ёки тиббиёт ҳамшираси туғаётган аёлга ёрдам бериш мақсадида қўли ёки қисқич билан чақалоқни тортиш пайтида унинг бўйин мускулларини эзиши ёки узиши мумкин.

Петерсоннинг ёзишича, бачадон торлиги сабабли ҳомила боши узоқ муддатгача, яъни бола туғилгунига қадар ўнг ёки чап томонга эгилган ҳолатда бўлади. Бу вазият шу томондаги бўйин мускулнинг қисқариброқ қолишига сабаб бўлади.

Айрим олимлар қийшиқ бўйин касаллиги яллиғланишдан келиб чиқади, деган фикрни айтадилар. Микуличнинг хулосасига қараганда, бачадондаги микроблар ҳомила ичагидан бўйин мускулига ўтиб, уни яллиғлантиради, натижада бўйин қийшайиб қолади. Қийшиқ бўйин касаллиги марказий нерв системасида юз берган ўзгаришлар сабабли пайдо бўлади, деган фикрни айтган олимлар ҳам кам эмас.

Касалликнинг асосий белгилари. Туғилган чақалоқда касалликни аниқлаш қийинроқ бўлиб, у 2—3 ҳафталик бўлганда яққол билина бошлайди. Фақат диққат билан текширилганда эрта аниқлаш мумкин. Касалликнинг илк белгиси—чақалоқ бошининг у ёки бу ёнбошига эгилишидир. Боланинг бўйинини ушлаб кўрганда, тўш-ўмров-сўрғичсимон мускулда шиш борлиги ёки бу мускулнинг катталашгани, тарангроқлигига шубҳа қилинади. Мускулнинг шишган жойининг катталиги мусича ёки каптар тухумидек бўлади, тери ранги, ҳарорати ўзгармаган, ушлаганда қаттиқ, оғриқсиз ҳамда атрофдаги юмшоқ тўқималар билан ёпишиб кетмаганлиги учун «ҳаракатчан» бўлади. Бу шишни айрим ота-оналар, ҳатто шифокорлар ўсма, деб ўйлашлари мумкин. Шишнинг катта-кичиклиги чақалоқ туғилаётганда мускулнинг қай даражада шикастланишига, чўзилишига, щунингдек қон қуйилишига ва бошқа сабабларга боғлиқ бўлиши мумкин. Агар бу пайтда тегишли тиббий ёрдам берилса, ҳатто берилмаса ҳам, шиш кичраяди, аммо мушак структураси ўзгарганча қолади. Оқибатда мускул нормал хусусиятини йўқотиб, айрим жойлари фиброз—чандиқ тўқима билан алмашиб қолади. Табиийки, бу мускулнинг эластиклиги—чўзилувчанлиги нисбатан камаяди. Бошнинг бир томонга эгилган, энгакнинг қара-

ма-қарши тарафга бурилган ҳолати эса таянч-ҳаракат аппаратида иккиламчи ўзгаришларни келтириб чиқаради. Айтайлик, касал томонда қулоқ супраси елкага яқинроқ туради, юз қисми соғ томондагига нисбатан яссироқ, кичикроқ бўлади, кўз косалари ҳам ҳар хил даражада жойлашган бўлади.

Шу каби асимметрик белгилар беморларда бир хилда намоён бўлмайди, бир неча кунлик ва ҳатто бир неча ойлик чақалоқларда яққол сезилмайди, улар кейинроқ 3—4 ойлик бўлгандагина аниқ кўрина бошлайди. Шу сабабли ҳам кўп ҳолларда қийшиқ бўйин касаллиги чақалоқларда ўз вақтида аниқланмайди. Шунинг учун ҳар куни йўргаклаш ва чўмилтириш вақтида боланинг олдидан ва орқасидан бошидан то товонигача синчиклаб қараб кўриш лозим. Бўйиннинг тери бурмалари касал томонда кўпроқ ва чуқурроқ бўлса, калла қутисининг энса қисми яссироқ бўлади. Бу белгилар вақт ўтиш билан кунма-кун ва ойма-ой зўраяверади, бемор жисмоний мажруҳланаверади, бошнинг ҳаракати, табиийки, борган сари чегараланиб бораверади.

Касаллик зўрая борган сари қулоқ супрасининг ҳажми кичраиб, шакли ҳам ўзгаради, у юмалоқ, кичик бўлиб, бир оз осилиб туради, яъни «шалпанг қулоқ» бўлиб қолади. Касалланган мушак қанча қисқариб таранглашса, бўйиннинг қийшиқ томони шунчалик катталашади, елка кўтарилади. Бўйиннинг соғ томонидаги мускуллар эса чўзилади, шу туфайли бош билан елка бир-бирига жуда яқинлашиб қолади. Йўғонлашган, қийшайган бўйинни тўғрилаш, чўзиш мақсадида боланинг бошини соғ томонга куч билан эгганда ўзгарган тўш-ўмров-сўргичсимон мускул худди арқондек тери остидан кўтарилиб, кўзга янада аниқ ташланади. Бўйин мушаги қанчалик ҳаракат қилишига қарамасдан чўзилмайди, бош тўғри ҳолатга келмайди.

Бола катталлашиб вертикал (тик) ҳолатда кўпроқ бўлгани учун энди касаллик аломатлари борган сари кучая боради, янгилари пайдо бўлади. Бир ёқлама тўш-ўмров-сўргичсимон мускул касаллангани ва тортишиб қисқаргани сабабли бош касал томонга эгилиб, энгак соғ томонга қараб кўтарила бошлайди, натижада беморнинг юзи соғлом томонга кўтарилади.

Қийшиқ бўйин касаллиги натижасида пайдо бўлган бўйин (бўйин асимметрияси), юз шаклининг ўзгариши (юз асимметрияси), елкаларнинг икки хил ҳолати (елка асимметрияси) йилдан-йилга мураккаблаша бориб, бемор чакка ва бош суяқларининг ҳам ўзгаришига олиб келади, оқибатда касалликнинг яна бир белгиси — бош суяги шаклининг ўзгариши кузатилади. Қийшиқ бўйин касаллигининг бу белгиси жағ, лунж ва юз ўзгаришларининг давоми бўлиб, фақат шу аломатлар пайдо бўлгандан кейин сезила бошлайди.

Йилдан-йилга бола бўйига ўсган сари унинг оёқ-қўллари, умуртқа поғонаси (бел, кўкрак ва бўйин умуртқалари) нормал ўсиши

керак. Лекин қийшиқ бўйин билан туғилган болаларнинг бўйига нормал ва ҳар томонлама (пропорционал) ўсиши бузилади. Бунга бўйиннинг қийшиқ томонидаги касалланган, қисқарган ва таранг-лашган мускулининг бош, бўйин ва елка ҳаракатларининг чегараланиши бўйин ва елкани касал томонга тортиб, тўғри пропорционал симметрик ўсишига йўл қўймаслиги сабаб бўлади. Бош, бўйин ва кўпроқ юқори умуртқалар ҳаракатини чегаралаб, елка билан бирга куракни ҳам кўтара бошлайди, натижада касалликнинг яна бир белгиси—куракнинг юқорига кўтарилиши аниқланади. Куракнинг юқорига кўтарилиши бўйин ва юқори кўкрак умуртқаларининг нормал тузилиши, ўсиши ва шаклига таъсир қилиши билан чегараланмасдан, умуртқаларнинг бир қанча мураккаб патологик ўзгаришларига сабаб бўлиб, беморни ногиронлар сафига олиб боради. Туғма қийшиқ бўйин касаллигида бўйин ва бош ҳаракатлари чегараланган бўлса-да, барча ҳаракатлар оғриқсиз бўлади ва бўйин териси, мускуллари ҳамда умуртқаларида яллиғланиш аломатлари бўлмайди.

Қийшиқ бўйин касаллигини даволаш. Ҳар қандай касалликни даволашдан кўра олдини олиш осонроқ. Туғма қийшиқ бўйин касаллигини камайтириш ва унинг олдини олиш учун ҳомиладор аёллар турмуш тарзини тўғри ташкил қилишлари зарур. Бунинг учун ҳомиладор аёллар витаминли, оқсил моддаларига бой овқатлар ҳамда янги сабзавот ва меваларни еб туришлари лозим. Жисмоний тарбия машғулоти билан мунтазам шуғулланиш ва маълум режимга риоя қилиб, дам олиш тавсия қилинади.

Ҳозирги вақтда касаллик икки хил — консерватив, яъни жарроҳ тифисиз ва жарроҳлик йўли билан даволанади. Кўпчилик олимларнинг фикрича, туғма қийшиқ бўйин касаллиги аниқланган кундан бошлаб ёки 2 ҳафтадан сўнг консерватив усул билан даволашни бошлаш керак. Бу касаллик қанчалик эрта даволанса, оқибатлари шунчалик яхши бўлади, асоратлари камаяди. Бир ёшгача бўлган болаларни одатда консерватив йўл билан даволаш тавсия этилади. Бунга қуйидагилар киради:

1) ортопедик режимга риоя қилиш, яъни бола бошини тўғри қўйиш, бошни тўғрилаш гимнастикаси билан шуғулланиш, бошни тўғри тутадиган мосламалардан фойдаланиш;

2) физиотерапия усулларида фойдаланиш ва силлаш (массаж); соллюкс, УВЧ, парафин (шам), озокерит, электрофорез (электр токи орқали дори юбориш) қийшиқ бўйин томонидаги ўзгарган мускулларда қон ва лимфа суюқлиги айланишини яхшилаб, бемор бўйинини тўғрилашга ёрдам беради;

3) мускулдаги ўзгаришларни бартараф этадиган усулларга, уларга айтиб ўтилган физиотерапевтик муолажалардан ташқари, электр токи орқали йод ёки хлор бирикмаларини юбориш, ронидаз, лидаз ва гидрокортисонлар киради. Бу муолажалар тушумров-сўргичсимон мускул ва атрофдаги юмшоқ тўқималар елатиқлашиши, чандиқлашишининг сўрилишига хизмат қилади.

Консерватив усул наф бермаган бемор врачга кеч мурожаат қилган тақдирда жарроҳлик усули қўлланади. Хирургик усул тўш-ўмров-сўргичсимон мускул ва атрофдаги таранглашган юмшоқ тўкималарни Зацепин усули билан кесиб ташлашдан иборат. Шунини алоҳида таъкидлаш керакки, хирургик муолажадан сўнг консерватив усулларни қўллаш шарт. Илья Буяльский айтганидек, «Хирург беморларини операциядан кейин даволамаса, ўз галабаси ҳақида гапиришга ҳаққи йўқ».

Одатда операциядан сўнг беморга гипс боғлами ёки икки ҳафтага жароҳат битгунча тош осиб тортиб қўйилади.

Кейинги вақтларда катта ёшдаги болаларда, ўсмирларда қийшиқ бўйин касаллигини даволашда лавсанапластика усули қўлланилиб келинмоқда.

ҚЎЛ БАРМОҚЛАРИНИНГ ТУҒМА НУҚСОНЛАРИ

Буларга қўл бармоқлари сонининг кўпайгани — полидактилия, бармоқларнинг ўзаро бирикиши — синдактилия, қўл кафтининг иккига бўлиниши — эктродактилия киради.

Синдактилия — бу бармоқларнинг ҳомила вақтида тўла ривожланиши тўхтаб, уларнинг тўла ёки қисман бирикиб кетиши (74-расм). Хасталик кўпинча туғма қўл маймоқлиги, Маделунг касаллиги ва шу каби аномалиялар билан учрайди.

Этиологияси. Ҳомилада қўл 3-ҳафта ичида шаклланиб, бўйин ва бўйин сегментларидан ажралмаган ҳолда бўлади. Бунда ҳомила иккига бўлиниб, пастки қисми қўлдан иборат бўлади. 5—6-ҳафта охирида бармоқлар кўрина бориб, беш дўнгликдан иборат бўлажак бармоқлар ҳосил бўлади, 8-ҳафтада бармоқлар тез ўса бориб, бармоқ ораси тери қоплами билан бармоқ учидан асосигача йўқолиб боради. Бу жараён ўзгарса, бола турли хилдаги ўзгаришлар билан тугилади. Пардасимон синдактилияда бармоқлар бармоқ охирида кўприксимон ҳолда бириккан бўлиб, икки қаватдан иборат бўлади, бармоқлар ҳаракати сақланади.

Суяклар билан бирикканда эса бир ерида ёки бармоқлар бўйича бириккан бўлади. Бармоқлар охирида бирикканда асосий бўғими ораси очиқ бўлади. Бу ҳол ҳам суяклар, ҳам тери бирикиши ҳолида кузатилади. Тирноқ бўғими тўла ўсмаган ва амниотик сиртмоқ билан бирга бир вақтда учрайди. Бармоқ орасида чизиклар бу хилдаги синдактилияда яққол кўринади, уни бармоқ орасига зонд ўтказиб текшириш мумкин.

Даволаш усуллари. Целлер усули бўйича бармоқ ораси кесилиб, «У»симон тери парчаси олиниб кафт томонга тикилади, очиқ қолган жойга маҳаллий тери билан ёпиб тикилади. Бу усул энг оддий ҳисобланади ва кўп ҳолларда қўл келади. Агар тери қоплашга етмаса, Тирш усулида тери билан ёпилади.

Дидо усули жуда кўп қўлланиладиган усуллардан бири бўлиб, икки томонлама тўғри бурчакли қирқма тери бармоқлар устидан олиниб, очиқ қолган жойлар ёпилади (75-расм).

Ю. Ю. Жанелидзе усулида эса тери сон устидан олиниб, бармоқлар орасига тикилади. С. Д. Терновский (1946) терининг камчилигини тўрсимон Деркстед—Вильсон усулида олиб ёпишни тавсия қилади. Қўл синдактилиясида С. Д. Терновский, Н. В. Прокопенко ва бошқалар беморга 5—6 ёшлик вақтида жарроҳлик ёрдами кўрсатишни маъқул деб топадилар.

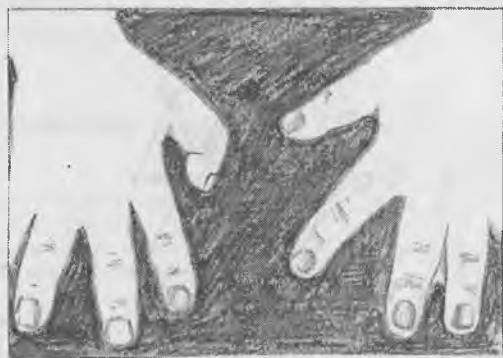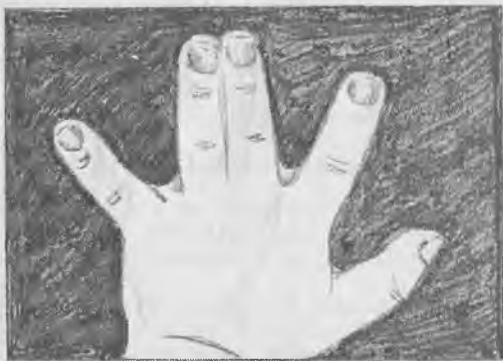Г. И. Турнер номли Петербург ортопедия институтида эса операцияни 1—2 ёшда ўтказишни тавсия қиладилар. Бармоқ учидagi бирикишлар эса боланинг 1—2 ойлик вақтида тузатилади. Бунда тери кўчириб ўтказилмайди ва суртма дори-дармонлар остида тери билан қопланади.

Полидактилия. Бунда кўпинча бола 6 та бармоқ билан туғилади. Баъзи адабиётларда эса 8—10 та бармоқлилар ҳам кузатилганлиги ёзилган. Кўпгина ҳолларда 6-кўшимча бармоқ кузатилади.

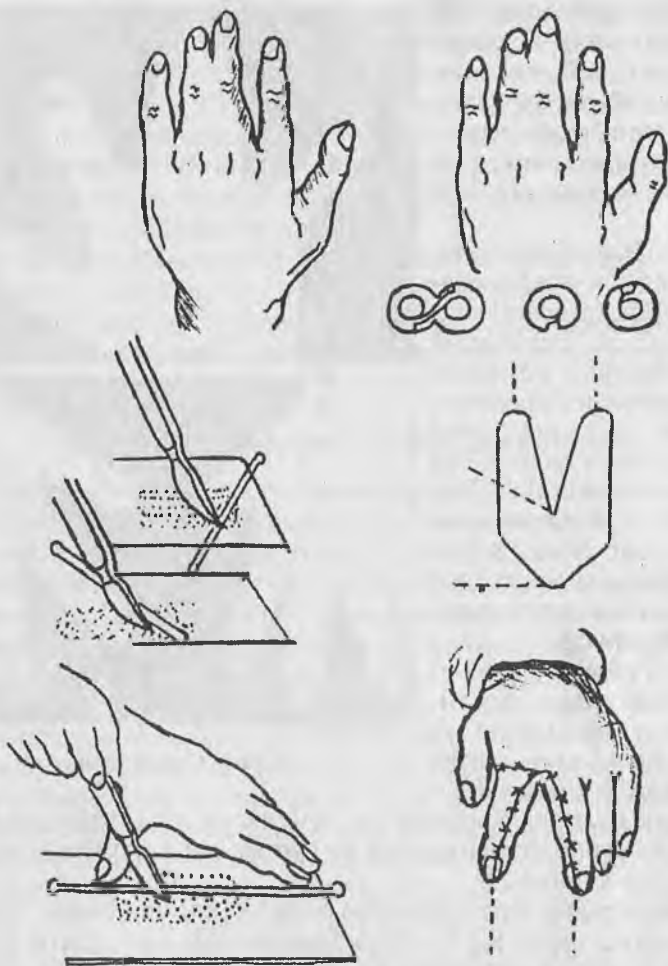
Агар бармоқ терида осилган ҳолатда бўлса, унда ҳаракат бўлмайди, баъзан эса у бошқа бармоқлар билан бирга тўла ҳаракатланади.

Даволаш усуллари. Асосан ёрдам боланинг 1—2 ёшида кўрсатилади. Панжа ва қўл рентген сурати орқали қандай ва қайси усулни қўллаш маъқуллиги аниқланади. Кўпроқ яримойсимон кесинида яхши натижага эришилади. 6-бармоқни олиб ташлаётган вақтда бармоқнинг қандай ўсганлиги, жойлашганлигига эътибор бериб, эпифизини қолдирмасдан олиб ташланади.

Эктродактилия. Асосан оддий ва бошқа турдаги эктродактилия кузатилади. Оддий турдаги эктродактилияда қўл ҳолати тирсак бўғимидан, ҳатто панжагача бориб ўзгаради ва қисқичбақа қўлига ўхшаб кетади. Атипик ҳолатдаги эктродактилияда билак ўртасидан бўлинмайди. Бунда кафт ва бармоқ суяклари бўлмай, бар-



74-расм. Синдактилия.



75-расм. Синдактилияни хирургик усулда бартароф қилиш.

моқлар букилмайди.

Даволаш усуллари. Икки усул — консерватив ва хирургик усул қўлланади. Биринчи усулда бемор 4—5 ёшлигигача гипс боғламлар билан бармоқлар ҳолати тикланади, уқалаш, ЛФК буюрилади. Хирургик усул кўпроқ 1-бармоқ бор ва унинг функцияси сақланган бўлса бажарилади. Бу усул бемор 12—14 ёшга етганда қўлланилиб, унинг асосий мақсади қўл ҳаракатини яхшилашдан иборат.

Фойдаланилган адабиётлар

- Баиров Г. А.* Неотложная хирургия у детей: Руководство для врачей. — Л.: Медицина, 1983. — 408 б.
- Долецкий С. Я., Гаврюшов В. В., Аюбян В. Г.* Хирургия новорожденных. — М.: Медицина, 1976. — 320 б.
- Исаков Ю. Ф., Степанов Э. А., Дронов А. Ф.* Острый аппендицит в детском возрасте. — М.: Медицина, 1980. — 191 б.
- Исаков Ю. Ф.* Хирургические болезни у детей. М.: Медицина, 1993, 567 с.
- Лёнюшкин А. И.* Детская колопроктология. — М.: Медицина, 1990.
- Сулаймонов А.* ва бошқ. Болалар колопроктологияси. «Абу Али ибн Сино» номидаги тиббиёт нашриёти. — Т.: 1999. — 352 б.
- Сулаймонов А. Хамраев А.* Болаларда орттирилган ва сунъий йўғон ичак оқмалари. «Абу Али ибн сино» номидаги тиббиёт нашриёти, Т.: 1993. — 110 б.
- Сазонов А. М., Цуман В. Г., Романов Г. А.* Аномалии развития легких и их лечение. — М.: Медицина, 1981. — 206 б.
- Юмашев Г. С.* Травматология и ортопедия. — М.: Медицина, 1977. — 504 б.

МУНДАРИЖА

| | |
|---|----|
| Сўз боши | 3 |
| I б о б. Болалар хирургиясининг умумий масалалари | 4 |
| Болалар хирургиясининг қисқача тарихи. | 4 |
| Ўзбекистонда болалар хирургиясининг тарихи ва раўнақи | 6 |
| II б о б. Бола организмнинг анатомио-физиологик хусусиятлари | 9 |
| Бола организмнинг ўсиши билан боғлиқ дисфункциялар | 13 |
| Болалар хирургиясининг ўзига хос хусусиятлари | 17 |
| Туғма нуқсонлар | 18 |
| Жарроҳлик муолажаси | 31 |
| III б о б. Реаниматология ва анестезиология | 34 |
| Терминал ҳолатлар ва реанимация асослари | 34 |
| Ўпкани сунъий нафас олдириш | 35 |
| Юрак фаолиятини тиклаш | 36 |
| Болаларда жарроҳлик муолажасига тайёргарликнинг алоҳида хусусиятлари | 39 |
| Турли жарроҳлик касалликларида операциядан олдинги тайёргарлик | 43 |
| Гипербарик оксигенация | 45 |
| Анестезиологик муолажа пайтида бемор аҳволини баҳолаш | 47 |
| Жарроҳлик муолажасидан кейинги даврда жадал даволаш | 52 |
| IV б о б. Кўкрак қафаси ва кўкс оралиғи аъзоларининг туғма ва орттирилган касалликлари | 62 |
| Болаларда кўкрак қафаси аъзоларининг топографик анатомияси | 62 |
| Кўкрак қафаси аъзоларининг анатомио-физиологик хусусиятлари | 68 |
| Нафас олиш аъзоларини текшириш усуллари | 70 |
| Кўкрак қафасининг туғма деформациялари | 74 |
| Кўкрак қафаси усмалари | 76 |
| Ўпка ва бронларнинг ривожланиш нуқсонлари | 77 |
| Ўпка гипоплазияси | 78 |
| Трахеал бронх | 79 |
| Трахеобронхималяция (Мунье-Кун синдроми) | 80 |
| Ўпканинг туғма кистаси | 80 |
| Ўпка эхинококкози | 82 |
| Ўпка секвестрацияси | 86 |
| Ўпканинг туғма бўлак эмфиземаси | 86 |
| Кортагенер синдроми | 87 |

| | |
|--|------------|
| Ўпка ўсмалари | 88 |
| Ўпканинг бактериал деструкцияси | 90 |
| Ўпканинг ўткир бактериал деструкцияси | 92 |
| Сурункали ўпка деструкцияси | 99 |
| Бронхоэктазия касаллиги | 101 |
| Кўкрак қафаси ва аъзоларининг жароҳатланиши | 110 |
| Чақалоқларда ўткир нафас етишмовчилиги билан кечадиган ривожланиш нуқсонлари | 111 |
| Қизилўнғач атрезияси | 118 |
| Қизилўнғач ахалазияси | 121 |
| Тугма калта қизилўнғач | 125 |
| Меъда-қизилўнғач рефлюкси | 126 |
| Кардия ахалазияси | 127 |
| Қизилўнғачнинг шикастланиши | 129 |
| Қизилўнғачнинг чандиқли торайиши ва тутилиши | 133 |
| Қизилўнғач ёт жисми | 136 |
| Қизилўнғачнинг тешилиши | 136 |
| Диафрагманинг қизилўнғач тешиги чурраси | 142 |
| Диафрагманинг олд қисми чурраси | 143 |
| Диафрагма девори чурраси | 146 |
| Тугма юрак касалликлари | 147 |
| V б о б . Қорин олди девори ва қорин бўшлиғи аъзоларининг тугма ва орттирилган касалликлари | 154 |
| Қорин, чаноқ ва оралиқ соҳасининг топографик анатомияси | 154 |
| Сариқлик йўли ва ураҳуснинг ривожланиш нуқсонлари | 166 |
| Қорин олди девори мускулларининг аплазияси | 173 |
| Эмбрионал чурра | 175 |
| Гастрошизис | 178 |
| Киндик чурраси | 179 |
| Қорин оқ чизиги чурраси | 181 |
| ✦ Чов чурраси | 182 |
| Пилоростеноз | 183 |
| Орттирилган ўткир ичак тутилиши | 186 |
| ✦ Инвагинация, ичак тутилиши | 190 |
| Обтурацион ичак тутилиши | 195 |
| Гижжали ичак тутилиши | 197 |
| Динамик ичак тутилиши | 198 |
| Спастик ичак тутилиши | 199 |
| Паралитик ичак тутилиши | 200 |
| Ҳазм қилиш бўшлиғи аъзоларининг иккиланиши | 204 |
| Қорин бўшлиғининг кистоз ҳосилалари | 206 |
| Меъда ости безининг жарроҳлик касалликлари | 207 |
| Талокнинг жарроҳлик касалликлари | 213 |
| Портал гипертензия синдроми | 219 |
| Гиршпрунг касаллиги | 225 |
| Аноректал тугма нуқсонлар | 232 |
| VI б о б . Йирингли хирургик инфекция | 253 |
| Болаларда йирингли хирургик инфекциянинг кечиши ва унинг ўзига хос хусусиятлари | 253 |
| Йирингли инфекцияга нейро-гуморал механизмлар таъсири | 256 |
| Бола организмдаги иммунологик реакцияларнинг айрим хусусиятлари | 257 |
| Болаларда йирингли инфекция шароитида маҳаллий жараённинг кечиши | 259 |
| Сурункали йирингли инфекция | 260 |
| Чипқон | 267 |
| Ҳуппоз (карбункул) | 268 |

| | |
|---|-----|
| Лимфаденит | 268 |
| Ҳасмол (панариций) | 271 |
| Чақалоқлар флегмонаси | 271 |
| Чақалоқлар мастопатияси ва мастити | 273 |
| Омфалит | 274 |
| † Ўтқир аппендицит | 276 |
| Перитонит | 288 |
| Остеомиелит | 295 |
| Чақалоқлар эпифизар остеомиелити | 307 |
| VII б о б. Нейрохирургия. Бош ва орқа миyaning хирургик касалликлари | 311 |
| Болаларда мия қутиси ва миyaning топографик анатомияси | 311 |
| Бош миyaning жароҳатланиши | 318 |
| VIII б о б. Периферик нерв тизимининг жароҳатлари | 356 |
| Периферик нерв тизимининг қисқача анатомияси ва физиологияси | 356 |
| Периферик нерв поялари жароҳатланганда кузатиладиган патомор- фологик ўзгаришлар | 360 |
| Нерв чигаллари ва айрим нерв пояларининг жароҳатланиши | 364 |
| Бел-думгаза чигали ва айрим нерв пояларининг жароҳатлари | 368 |
| Жароҳатланган нерв чигаллари ва пояларининг таъхиси | 370 |
| Жароҳатланган нерв чигаллари ва пояларини даволаш | 370 |
| IX б о б. Марказий нерв системасининг туғма ривожланиш нуқсонлари | 374 |
| Бош миyaning туғма чурралари | 374 |
| Краниостеноз | 381 |
| Гидроцефалия | 389 |
| Орқа миyaning туғма чурралари | 398 |
| Юз, оғиз ва буйиннинг туғма нуқсонлари | 406 |
| Буйиннинг туғма киста ва оқмалари | 410 |
| X б о б. Урология | 418 |
| Бел ва қорин парда орти бўшлигининг топографик анатомияси | 418 |
| Сийдик чиқариш йўлларини текшириш ва касалликларни аниқлаш | 421 |
| Юқори сийдик чиқариш йўлларининг туғма нуқсонлари | 426 |
| Буйракнинг кистоз касалликлари | 433 |
| Буйрак жоми ва сийдик йўллари норасоликлари | 435 |
| Ковуқ ва сийдик чиқариш канали норасоликлари | 442 |
| Сийдик йўлларининг яллиғланиш касалликлари | 451 |
| Уруғдон ва уруғ тизимчаси истисқоси (гидроцеле ва фуникулоцеле) | 452 |
| Операция усули билан даволаш | 462 |
| Икки томонлама нефролитиаз | 464 |
| Сийдик найи тошлари (уретеролитиаз) | 465 |
| Ковуқ тоши (цистолитиаз) | 467 |
| Уретра тоши | 467 |
| Сийдик чиқариш системасининг яллиғланиши | 468 |
| Жинсий аъзоларнинг носпецифик яллиғланиши | 472 |
| Буйрак ва сийдик чиқариш аъзоларининг шикастланишлари | 473 |
| Ковуқнинг шикастланиши | 476 |
| XI б о б. Травматология ва ортопедия | 478 |
| Бола суякларининг анатомик ва физиологик хусусиятлари | 478 |
| Елка суягининг синиши | 480 |
| Билак суякларининг синиши | 488 |
| Кафт ва бармоқ суякларининг синиши | 493 |
| Чаноқ суякларининг синиши | 494 |
| Сон суягининг туғма чиқиши | 501 |
| Оёқ панжасининг туғма нуқсонлари | 506 |
| Туғма буйин қийшиқлиги | 510 |
| Қўл бармоқларининг туғма нуқсонлари | 514 |
| Фойдаланилган адабиётлар | 517 |