

ТИББИЁТ ОЛИЙ БИЛИМГОҲЛАРИ ТАЛАБАЛАРИ УЧУН
ЎҚУВ АДАБИЁТИ

Р. Э. ХУДОЙБЕРДИЕВ, Н. К. АҲМЕДОВ

Ҳ. З. ЗОҲИДОВ

Р. А. АЛАВИ, С. А. АСОМОВ

ОДАМ АНАТОМИЯСИ

Ўзбекистон Республикаси Соғлиқни
саклаш вазирлигининг Ўқув юртлари Бош
бошқармаси тиббиёт олий билимгоҳла-
ри талабалари учун дарслик сифатида
тавсия этган

ҚАЙТА ИШЛАНГАН ВА ТЎЛДИРИЛГАН УЧИНЧИ НАШРИ

Ўзбекистонда хизмат кўрсатган фан арбоби, профессор
С. А. ДОЛИМОВ таҳрири остида

Тошкент

Ибн Сино номидаги нашриёт-матбаа бирлашмаси
1993

О — 27 **Одам анатомияси: Тиббиёт олий билимгоҳлари талабалари учун дарслик/Р. Э. Худойбердиев, Н. К. Аҳмедов, Ҳ. З. Зоҳидов ва бошқ.; С. А. Долимов таҳрири остида.**— 3- қайта ишланган ва тўлдирилган нашри.— Т.: Ибн Сино номидаги нашриёт-матбаа бирлашмаси, 1993.— 672б.: расм.— (Тиббиёт олий билимгоҳлари талабалари учун ўқув адабиёти).

Ушбу дарслик Ўзбекистон Республикаси Соғлиқни сақлаш вазирлиги томонидан тиббиёт олий билимгоҳлари талабалари учун тавсия этилган бўлиб, унда талабалар тиббиётнинг энг муҳим фани ҳисобланган анатомия ва морфологияга оид янгиликлар билан яқиндан танишадилар.

Муаллифлар ушбу дарсликда ҳар бир аъзонинг, қолаверса анатомик системаларнинг тузилишини, эмбрионал ўсишининг ёш ва жинсга қараб ўзгариб туришини тушунарли ва қизиқарли қилиб баён қилишга уринганлар. Китобнинг ҳар бир боби атрофлича кенгайтирилган, ички аъзоларнинг анатомик тузилишини, уларнинг қон томирлар ва нервлар билан қандай қилиб таъминланганлигини яққол тасвирлаб берганлар. Шунингдек синдесмология, нерв системаси, автоном-вегетатив нерв системаси бўлимлари қайта ишланган ва анча тўлдирилган.

Анатомия человека: (Учебник для студентов медицинских институтов).

1. Худойбердиев Р. Э. ва бошқ.

ББК 28.86я73

1909000000-001
X $\frac{88-92}{M354(04)-93}$
ISBN 5-638-00-621-4

© Р. Э. Худойбердиев, Н. К. Аҳмедов,
Ҳ. З. Зоҳидов, Р. А. Алави, С. А. Асомов,
1993

Мазкур китоб Ўзбекистон Республикаси Соғлиқни сақлаш вазирлиги томонидан тиббиёт олий билимгоҳлари учун дарслик сифатида тавсия этилиб, 1964 ва 1968 йилларда икки жилд қилиб нашр этилган эди. Утган давр ичида олинган хатлар ва билдирилган фикрлар дарсликнинг ҳолат зарур эканлигини кўрсатди. Асар муаллифларига ва бевосита Ўзбекистон Республикасининг Ибн Сино номидаги нашриётига талабалар ва анатомия фанининг муаллимлари томонидан юборилаётган мактублар, ижобий фикрлардан маълум бўлдики, мазкур дарсликдан фақат Ўзбекистондаги тиббиёт олий билимгоҳлари талабаларигина эмас, балки қардош Қирғизистон, Туркманистон ва Тожикистон тиббиёт олий билимгоҳларида ўқиётган ўзбек талабалари, фармацевтика, жисмоний тарбия ва педагогика олий билимгоҳларининг талабалари ҳам фойдаланишар экан. Бу эса дарсликнинг ниҳоятда зарур эканлигидан далолат беради.

Дарслик педагогика соҳасида бой тажрибаси бўлган олимлар томонидан ёзилган, шу туфайли, бу дарслик республикамизнинг узок ноҳияларидан ўқишга келган ва рус тилини ҳали у қадар тўла ўзлаштирмаган ёшлар учун анатомия фанини эгаллашида, шубҳасиз, катта ёрдам беради.

Тиббиёт соҳасининг атоқли мутахассисларидан Ўзбекистон ФА академиги К. А. Зуфаров, Россия тиббиёт фанлари академияси мухбир аъзолари Ж. Н. Маҳсумов, Ўзбекистон ФА мухбир аъзолари А. А. Асқаров, Н. И. Исмоилов, республикада хизмат кўрсатган фан арбоби А. С. Содиков ва бошқаларнинг дарсликка берган баҳолари бунинг исботидир.

Дарсликни Ўзбекистон Республикаси Соғлиқни сақлаш вазирлигининг Ўқув юрлари Бош бошқармаси тиббиёт олий билимгоҳлари учун дарслик сифатида тавсия этган. Утган давр ичида бошқа фанлар каторида анатомия фани ҳам тобора ривожланди, шунга кўра китобнинг айрим бўллари қайта ишланиб, унга аниқликлар киритилди.

Дарсликнинг учинчи нашри ҳам талабалар, муаллимлар ва шифокорлар томонидан мамнуният билан кутиб олинади, деган умиддамиз.

УЧИНЧИ НАШРГА СЎЗ БОШИ

Жумхуриятимизда ўзбек тилига Давлат тили мақоми берилиб, Қонун чиқарилганига ҳам икки йилдан ошди. Бу Қонун олий ўқув юртларида талабаларга дарс бериш ва ўқув-методик ишларнинг Давлат тилида олиб борилишини талаб қилади. Ҳаммага маълумки, жумхуриятимиздаги тиббиёт олий ўқув юртлари ўзбек тилида чоп этиладиган дарсликларга ва бошқа ўқув қуролларига муҳтож. Тиббиёт билимгоҳлари дастуридаги фанларнинг энг муҳими анатомия фанидир, бу фанни талабалар биринчи ва иккинчи курсларда эгаллайдилар ва анатомия фанидан давлат имтиҳони топширадилар.

Китобнинг учинчи нашри анатомия фанининг янги дастури асосида тузилган ва анатомик-морфологик янгиликлар билан бойитилган. Китоб муаллифларидан бири марҳум профессор Ҳ. З. Зоҳидов қаламига мансуб боблар профессор Р. Э. Худойбердиев ва доцент С. А. Асомов томонидан қайта кўриб чиқилди, тўлдирилди.

Китобдаги атамалар Жаҳон анатомия Анжуманида ва 1956 йилда Анатомлар жамиятининг Харьков шаҳрида ўтказилган пленумида қабул қилинган.

Дарсликнинг учинчи нашрига қуйидаги янгиликлар киритилган:

1. Одам танасидаги ҳар бир аъзо ва системалар тузилишига кўра ҳозирги замон морфологиясининг ёш ва жинсга қараб текширилган, умумий қабул қилинган ўзгаришлари киритилган.

2. Дарсликнинг ҳар бир боби атрофлича кенгайтирилган.

3. Ички аъзоларнинг анатомик тузилиши, уларнинг қон томирлари ва нервлар билан таъминланиши ҳақида батафсил маълумот берилган.

4. Синдесмология, нерв системаси, автоном-вегетатив нерв системаси қайта ишланган ва тўлдирилган.

Қўлингиздаги дарсликка умумий қисм, остеология ва ангиология (Н. К. Аҳмедов), синдесмология (Ҳ. З. Зоҳидов, Р. Э. Худойбердиев); миология, нафас аъзолари, ички секреция безлари, сезги аъзолари, лимфа системаси, иммун системасига кирувчи ва қон ишлаб чиқарувчи аъзолар (Р. Э. Худойбердиев), ҳазм аъзолари, вена системаси (Р. А. Алави), сийдик-таносил аъзолари, нерв системаси, вегетатив нерв системаси (Ҳ. З. Зоҳидов, С. А. Асомов) бўлимлари киритилган. Китобда келтирилган расмлар мавжуд анатомия дарсликларидан (М. Г. Привес, А. В. Краев ва б.) олинди. Дарсликни умумлаштириб нашрга тайёрлашда проф. Р. Э. Худойбердиевнинг хизмати катта бўлди.

Ўзбекистон Республикасида хизмат кўрсатган фан арбоби, тиббиёт фанлари доктори, проф. С. А. ДОЛИМОВ

КИРИШ

АНАТОМИЯ ФАНИ

Одам анатомияси (анатомия юнонча *anatomeo* — кесаман сўзидан олинган) одам организмнинг шаклини, тузилишини, унинг ривожланиш жараёнини ўрганадиган фандир. Бу фан ҳар бир аъзони жинсий тафовутлар жиҳатидан, шунингдек атроф-муҳитнинг аъзолар тузилиши ҳамда вазифасига бўлган таъсирини ўрганади.

Қадимий анатомия фани аъзоларни алоҳида-алоҳида ўрганиб келган, уларнинг ўзаро муносабатларини, организмнинг бир бутунлигини ҳисобга олмасдан, фақат далилларни тўплаш билан чегараланган. Ҳозирги даврда эса бу фан аъзоларнинг ўзаро муносабатларини, уларнинг бир системага бирлашиш қонуниятларини диалектика қонунларига асосланган ҳолда ўрганади, организмнинг ягона система эканлигини, унинг ташқи муҳит билан чамбарчас боғлиқлигини, аъзоларнинг шакли билан функциясининг бир-бирига бевосита алоқадор эканлигини назарда тутди.

Одам организми тузилишига кўра мураккаблиги, меҳнатга лаёқатлилиги билан ҳайвонлар организми тузилишидан тубдан фарқ қилади. Ана шу тузилиш; ривожланиш қонуниятларини унинг эволюцион тараққиёт қонунлари — филогенезига (*phylon* — авлод, *genesis* — тараққиёт) таққосланган ҳолда ҳамда одам ҳолатига ўтиш жараёни — антропogeneзи (*antropos* — одам)ни ўрганади. Бу билан қиёсий ёки *солиштирма анатомия* шуғулланади.

Организмнинг пайдо бўлишини, туғилгунча она қорнида ўсиб, ривожланиб боришини *эмбриология* (эмбриогенез — *embryon* — муртак, куртак) ўрганса, туғилгандан бошлаб то ҳаётининг охиригача бўлган даврни «*ёшга доир*» анатомия ўрганади.

Организм тузилишининг жинсий хусусиятлари, жинсий тафовутлари ва уларнинг ўзига хос томонлари ҳам анатомия ўрганадиган масалалар жумласига киради.

Анатомия шу билан бирга аъзоларнинг индивидуал хусусиятларини, уларнинг ўзаро муносабатларини, жойлашиш — топографиясини ҳам ўрганади. Одам организмнинг эмбрионлик давридаги ва айниқса туғилгандан кейинги ривожланиши муҳитнинг таъсири билан ўзига хос хусусиятларни касб этади. Организмнинг шаклланиши ва ривожланишига, шунингдек, одамлар яшаб турган муҳитнинг иқлимий-географик шароити, ижтимоий тузум каби омиллари ҳам таъсир этади. Бу таъсирларни *антропология* фани ўрганади.

Одам организми аъзоларининг тузилиши уларнинг вазифаларига боғлиқ ҳолда шаклланиб боради. Бу боғлиқликларни ўрганиш *функционал анатомия* фанининг вазифасидир.

Физиология (юнунча *physis* — табиат ва *logos* — фан, таълимот сўзларидан олинган) эса организмни, аъзолар системаси ва алоҳида аъзоларни, тўқималар, хужайраларнинг ҳаётий фаолиятини ўрганиш билан шуғулланади. Физиология бу хусусиятларни ўрганишда ёшга, жинсга ва атроф-муҳитнинг организмга таъсирига ҳам аҳамият беради. Шу жиҳатдан ҳам анатомия билан физиология фанлари ўзаро боғланган бўлиб, биологиянинг ажралмас қисмидир. Биологияда морфология фани (юнунча — *morphe* шакл сўзидан олинган) организм ҳамда аъзоларнинг тузилиши ва шаклларини ўрганса, физиология фани уларнинг ҳаётий вазифаларини ўрганиш билан шуғулланади.

Аъзоларнинг ички тузилишини, уларни ташкил қилган тўқималар, хужайраларни ўрганиш билан *гистология* фани шуғулланади. Аъзоларнинг касаллик ҳолатидаги тузилишини ўрганиш билан эса *патологик анатомия* шуғулланади.

Одам анатомиясини ўзлаштиришни осонлаштириш учун бу фан шартли равишда бир неча системага ажратиб ўрганилади (*систематик анатомия*).

Систематик анатомия суяклар қисми — *остеология*, суякларнинг ўзаро бирлашиши (бўғимларни ўрганадиган қисми — *синдесмология*), мускуллар — *миология*, ички аъзолар системаси — *спланхнология*, қон томирлар системаси — *ангиология*, ички секрет безлар қисми — *эндокринология*, сезги аъзолари — *эстеziология* ва ниҳоят, нерв системаси — *неврология* бўлимларидан иборат. Улар аъзоларнинг тузилишини, шаклини, уларнинг ўзаро муносабатларини ўрганишда қўлланилади.

Топографик анатомия эса аъзоларнинг тузилиши, шаклидан ташқари уларнинг ўзаро муносабатларини, чегарасини ва проекцияларини ўрганади.

Шундай қилиб, анатомия фани одам организмнинг тузилиши ва функцияларини уларнинг эволюцион ривожланиш асосларига боғлаб, атроф-муҳит таъсирида шаклланиш қонуниятлари билан биргаликда ўрганади. Уларнинг ёшга, яшаш шароитига ва вазифаларига қараб ривожланишини эса диалектик қонуниятларга асосланган ҳолда ўрганади.

Булардан ташқари, анатомия майиб-мажруҳ бўлиб туғилган болалар организмнинг тузилишини (тератология юнунча — *teratos*), бола туғилгандан бошлаб қарилик давригача бўлган вақтдаги организмдаги морфологик ўзгаришларни ҳам (ёшга қараб) ўрганади. Организмнинг касаллик давридаги анатомиясини эса патологик анатомия (*patos* — хасталик, азоб чекиш), шу билан бирга мускулларнинг қисқаришини (динамикасини) динамик анатомия ёки спорт анатомияси ўрганади.

АНАТОМИЯНИ ЎРГАНИШ УСУЛЛАРИ

Асосий ўрганиш усулларини билмай туриб анатомияни билиш ва у ҳақда етарли маълумот олиш мумкин эмас.

Одам анатомиясини мурда устида ўрганиш лозим. Лекин айни вақтда тиббиёт ходимларининг тирик одам билан муносабатда бўлишини ҳам эътиборга олмоқлик даркор. Одам организми ва аъзоларининг тузилиши, топографияси мурда устида ўрганилганда турли усуллардан фойдаланилади. Тирик одамларда эса мавжуд бўлган техника воситаларидан фойдаланган ҳолда физиологик усуллар қўлланиб ўрганилади. Булар қуйидагилар:

1. *Антропометрик усулда* гавданинг узунлиги, кенглиги ва оғирлиги ўлчанади, олинган маълумотлар организмнинг айрим бўлақларига таққосланиб, ўсиши ёки ўзгариши кузатиб борилади.

2. *Кесиб очиш йўли билан препаратлар (preparate) ясаш усули.*

3. *Арралаш усулини* биринчи марта Н. И. Пирогов қўллаган. У дастлаб мурдани қаттиқ музлатиб, сўнгра ўрганиш керак бўлган организм бўлагини қаватма-қават қилиб арралаган. Бу усулда аъзолар топографиясини аниқроқ ўрганиш мумкин.

4. *Инъекция усули (injectio — лотинча қуяман) —* ичи қавак аъзоларга, қон томирларга турли хил кимёвий бўёқлар юбориб ўрганилади.

5. *Ўритиш, равишанлаштириш усули.* Бунинг учун аъзони бирорта кислота ёки ишқор суюқлигига солиб кузатилади. Вақт ўтиши билан ҳар хил тўқималар нурларнинг турлича синиши натижасида бири-бирдан ажралиб кўринади.

6. *Коррозия ёки емириш усули —* ичи бўш аъзолар ичи тез қотадиган модда билан тўлдирилиб, сўнгра уни турли кислота ёки ишқорлар суюқлигига солинса, аъзо тўқималари емирилади ва бўшлиғига юборилган модда аъзолар шаклини сақлаб қолади.

7. *Рентген нури ёрдамида ўрганиш усули.* К. Рентген нури кашф этилгандан буён (1895) қўлланилади. Бу усул тирик одам тузилишини ўрганишга кенг имкон беради. Рентген нурлари ёрдамида суяқлар тузилишини, айниқса унинг тараққий этишини кузатиш мумкин. Ичи қавак аъзолар рентген нурларини ушлаб қололмайди. Шунинг учун уларга рентген нурини тутиб қолувчи кимёвий моддалар юбориб, экранда кўриш (рентгеноскопия) ёки расмини олиш (рентгенография) йўли билан ўрганилади.

8. *Пайпаслаб (palpatio) ўрганиш усули.*

9. *Перкуссия (percussio) — бармоқ ёки болғача билан уриб аниқлаш усули.*

Бу икки усул касални кўриш пайтида қўлланилиб, аъзо чегараларини ўрганишда кенг фойдаланилади.

10. *Аускультация (auscultatio — эшитиб кўриш) усули —* махсус эшитув асбоблари ёрдамида аъзолар (юрак ва ўпка) нинг ишлаб турган пайтидаги товуши эшитилади. Бу усул аъзоларнинг нормал ёки касаллик ҳолатини аниқлашда катта ёрдам беради.

11. *Микроскопда кўриб ўрганиш усули.* Бу усулда аъзоларнинг наздик тузилишлари махсус бўёқлар билан бўялиб, микроскоплар ёрдамида ўрганилади.

УМУМИЙ ҚИСМ

АНАТОМИЯ ФАНИНИНГ ҚИСҚАЧА ТАРИХИ

Анатомия фани бошқа фанлар қатори жуда узоқ ривожланиш йўлини босиб ўтди. Аммо қадим замонларда ҳукм сурган диний ақидаларга кўра, мурдаларни кесиб ўрганиш гуноҳ ҳисобланган. Шунинг учун мурдаларни кесиб ўрганишга интилганлар ҳатто ўлим жазосига ҳам ҳукм этилган. Бинобарин, одам организмини ёриб ўрганиш илмий тиббиёт давридан анча кейинроқ бошланган. Лекин қадимий Мисрда ва Вавилонда эрамиздан III — II минг йил олдин кўзга кўринган шахсларнинг мурдаларини мумиёлаш одат бўлганлиги сабабли, баъзи бир аъзоларнинг тузилиши тўғрисида юзаки бўлса ҳам маълумотлар бўлган. Жумладан, ҳинд табиби Бхаскара Бхатше эрамиздан аввалги X асрга мансуб бўлган. «Анатомия тарғиботи» асарида аъзолар, мускуллар, қон томирлар ва нервлар тўғрисида юзаки маълумотларни тўплаган.

Анатомиянинг ҳақиқий ривожланиш даври қадимий юнонлар мамлакатидан бошланган. Юнонистонда руҳонийлар ҳукмрон бўлганлиги туфайли кўпгина фанлар қатори тиббиёт фани ҳам яхши ривожланган: жумладан, Кос ва Книдос мактаблари ташкил этилган. Бу мактабларда бошқа олимлар билан бир қаторда Гиппократ, Пифагор, Арасту (Аристотел) каби алломалар ҳам тарбия топганлар.

Букрот (Гиппократ) (эрамиздан олдинги 460—377 йилларда яшаган) — тиббиёт соҳасида ўзигача бўлган маълумотларни тўплаган, кузатиш ва текширишлари асосида 72 та асар ёзган. Тиббиёт фанида бу қўлланмалардан 2000 йил мобайнида фойдаланиб келинди. Букрот юрак ва қон томирлар тузилиши тўғрисида ҳам маълумотлар берган, аммо нервларни пайлардан ажрата олмаган.

Арасту (Аристотел) (эрамиздан олдинги 384—322 йилларда яшаган) — Юнонистоннинг атоқли олими, файласуфи ва анатоми. У нервларнинг пайлардан фарқи борлигини исботлаган. Қон томирлар юракдан бошланишини ва «аорта» ни биринчи марта аниқлаган.

Герофил (тахминан эрамиздан олдинги 300-йилда туғилган) — Александрия шаҳрида ўқиган ва сарой табиби бўлиб ишлаган. Герофил аъзоларнинг ички тузилишига қизиқиб, уларни биринчи марта кесиб ўрганган (анатомия — anatomeo, яъни «кесаман», «ёраман») сўзи ҳам ана шундан келиб чиққан. Олим кўпроқ мускулларни, юракни, қон томирлар ва периферик нерв системаларини ўрганиб, биринчи бўлиб ҳаракатчан ва сезувчан нервларни аниқлаган.

Антик даврда тиббиёт ва жумладан анатомия фани унчалик ривожланмаган. Шунга қарамасдан қадимий Римда Руф, Жолинус

(Гален) каби олимлар етишиб чиққан, булар тарихда биринчи бўлиб анатомиянинг лотинча атамаларини тузишган.

Жолинуc Ҳаким (Клавдий Гален, 130—210) — анатомия, физиология, фалсафа ва биология фанларини мукаммал ўрганган. Олим Афлотун ва Арастунинг идеалистик ғояларини қувватлаб, организм ўз вазифаларини уч хил руҳ орқали бажаради: биринчиси — жигарда пайдо бўлиб, веналар орқали, иккинчиси — юракда пайдо бўлиб, артериялар воситасида организмга тарқалади, учинчиси эса мияда пайдо бўлиб, нервлар орқали организмнинг барча қисмларини идора қилади, деган хулосага келган. У суяклар, мускуллар, бош ва орқа мия анатомиясини ўрганган.

Жолинуc ҳайвонлар юрагини ва қон томирларини ўрганиб, артерияларда ҳаво эмас, балки қон оқишини биринчи бўлиб исботлаган. У даврда одам анатомиясини мурдаларда ўрганиш мумкин бўлмаганлиги туфайли олим одам аъзолари анатомиясини ҳайвонларда ўрганишга мажбур бўлган. Шу боисдан Жолинуcнинг одам организмнинг тузилиши ҳақидаги маълумотлари хатолардан ҳоли эмас.

Ўрта (V—XI) асрларда диннинг фан ривожига тўсқинлик қилишига қарамасдан Ўрта Осиёда бир қанча машҳур олимлар етишиб чиқди. Ана шулардан бири буюк аллома Абу Али ибн Синодир (980—1037). У фалсафа, адабиёт, математика, қимё, астрономия, муסיқашунослик ва тиббиёт билан шуғулланган. У Бухоро шаҳри яқинидаги Афшона қишлоғида туғилган. Дастлабки илми Бухорода олган ва 17 ёшлиқ чоғидаёқ кўпгина фанларни мукаммал эгаллаган.

Абу Али ибн Сино Хоразм ва Эронда сарой табиби бўлиб хизмат қилган. Тиббиётдаги мисли кўрилмаган буюк ва ажойиб хизматлари, кашфиётлари уни бутун дунёга машҳур этган.

Ибн Сино 100 дан ортиқ асар яратган, булардан энг каттаси — «Тиб қонунлари» 1000- йилларда ёзилган. Китоб 5 жилдли бўлиб, биринчи томи анатомия ва физиологияга бағишланган. Ибн Сино ўзининг бу буюк ва ўлмас китобида тиббиёт соҳасидаги дунёда бўлган барча маълумотларни тўплабгина қолмасдан, ўз кузатишлари, текширишлари ва тушунчалари билан фанни янада бойитган. Китоб турли тилларда қайта-қайта нашр қилинган, дунёдаги ҳамма мамлакатларда 600 йилдан зиёдроқ муддат ичида тиббиёт билим юртларида асосий ўқув қўлланмаси бўлиб хизмат қилиб келган ва ҳанузгача хизмат қилмоқда.

Ибн Сино организмни ўрганишда одам конституциясига биринчи бўлиб эътибор берди. «Тиб қонунлари» томларида ички касалликлар, хирургия, фармакология, гигиена ва тиббиётнинг бошқа қисмлари тўғрисида батафсил маълумотлар берилган. «Тиб қонунлари» ўзбек тилида биринчи марта 1954—1956 йилларда Тошкентда босилиб чиққан.

Вильям Гарвей (1578—1657) анатом ва физиолог бўлиб, ўз кузатиши ва тажрибалари асосида 1628 йилда эълон қилинган «Ҳайвонларда юрак ва қон ҳаракати тўғрисида анатомик текширишлар» деган илмий асарида катта ва кичик қон айланиш системаларини тарихда биринчи марта илмий равишда исботлаб берган. Гарвей қонни артериядан венага кўзга кўринмайдиган майда томирчалар орқали ўтади, деб тахмин қилган.

М. Мальпиги (1628—1694) 1661 йилда артерия билан венани бир-бирига қўшиб турадиган капиллярлар борлигини микроскоп остида кўриб исботлади.

Фредерик Рюйш (1638—1731) голландиялик дорихона хизматчиси, ботаник ва анатом. Қон томирларга рангли моддалар юбориб ўрганган ва препаратлар тайёрлаган.

Уйғониш даврида (XII — XIII асрларда) анатомия фанига қизиқиш Италияда, кейин Францияда очилган тиббиёт мактабларида янгитдан бошланади. Олимларнинг талаби билан ҳар беш йилда бир марта мурдани очиб ўрганишга рухсат берилган. Натижада дунёда биринчи марта (1326 й.) Мондино да Люци (1275—1327) икки мурдани ўрганиб, олинган маълумотлар асосида анатомия дарслигини ёзди.

Леонардо да Винчи (1452—1519) Уйғониш даврининг буюк алломаси, италиялик рассом, математик, инженер ва файласуфдир. Одам портретларини тўғри чизиш мақсадида 30 дан ортиқ мурдани кесиб ўрганган ва аъзолар расмини чизиб чиққан. У дунёда биринчи бўлиб мускулларнинг ишлаш динамикасини ўрганиб, шу билан пластик анатомияга асос солган.

Андрей Везалий (1514—1564) Венеция дорилфунунда анатомия профессори бўлиб ишлади. У жуда кўп мурдаларни кесиб ўрганди, ҳайвонларда тажриба ўтказди. Шулар асосида 1538 йили «Анатомия жадваллари» атласини ва «Одам танасининг тузилиши тўғрисидаги етти китоб» ни ёзди.

Везалийнинг анатомия соҳасидаги асарларига **И. П. Павлов** «Везалийнинг асари инсониятнинг янги тарихдаги қадимий муаллифларни такрорламайдиган мустақил тадқиқотдир, бу китоб одам анатомиясидан ақл-идрокка таянадиган биринчи асардир»,— деб баҳо берган.

Габриэл Фаллопий (1523—1562) тарихда биринчи бўлиб калла суякларининг тузилиши ва тараққиёти, мускуллар, жинсий аъзолар, бачадон найи (бу аъзо муаллиф номи билан ҳам аталади), эшитув ва кўрув аъзоларини ўрганиб «Анатомик кузатишлар» китобини ёзган.

Б. Евстахий (1510—1574) Везалийнинг анатомиядаги айрим хатоларини аниқлади ва тузатди. У кўпроқ аъзоларнинг ривожланиш жараёни билан шуғулланди. Тишлар, буйрақлар, эшитув аъзоларини ўрганиб, биринчи марта ҳалқум билан ўрта кулоқ бўшлиғини қўшиб турувчи эшитув йўлини (бу аъзо шу олим номи билан ҳам аталади) аниқлади. Евстахий анатомия соҳасидаги тадқиқотлари натижаларини 1714 йилда «Анатомия қўлланмалари» номи билан нашр эттирди.

XVIII асрда анатомия янги маълумотлар ва топилмаларга янада бойиди. **Жумладан, И. Меккел** (1714—1774) ёнбош ичак, ичакда сақланиб қолган қўшимча ўсимта (Меккел дивертикули)ни, қаноттанглай ва жағ ости нерв тугунчаларини, уч шохли нерв тугунининг жойлашган чуқурчасини тасвирлаб берди. **И. Гассер** (1727—1779) уч шохли нерв тугунини аниқлади.

И. Пуркинъе (1787—1869) суяк ҳужайралари, юрак мускулларидаги алоҳида ўтказиш толалари (Пуркинъе толаси) ва нерв толаларининг микроскопик тузилишини ўрганди.

Россияда XVII асргача врачлар четдан таклиф этилиб, фақат император саройларидагина хизмат қилганлар. Аммо XVII аср ўрталарида тоун эпидемияси Москвада биринчи тиббиёт мактабининг (1654 й.) очилишига сабаб бўлган. Бу мактабда анатомия Везалийнинг «Одам танасининг тузилиши тўғрисида»ги қўлланмасидан ўқитилган. Аммо мавжуд мактабларни битирган талабалар ўша даврда тиббиётга бўлган эҳтиёжни қондира олмаганлар. Шунинг учун Петр I (1715) Петербургда ва Кронштадтда (1717), кейинчалик бошқа шаҳарларда ҳам ҳарбий госпиталлар қошида тиббиёт мактаблари очтирган. Петр I биринчи навбатда тиббиёт асоси бўлмиш — одам анатомияси фани билан шуғулланишга даъват этган, ўзи ҳам анатомияни ўрганган. У Голландияда бўлган вақтларида анатомияни, анатом ва ботаник Ф. Рюшдан ўрганган ва препаратлар тайёрлаган. Петр I Рюшдан анатомик препаратлар сотиб олиб, Петербургдаги табиат-илмий музейи ажойибхонасига қўйган. Препаратларнинг бир қисми ҳозирда ҳам сақланиб қолган. Петр I нинг ташаббуси билан 1798 йилда Петербургда Тиббиёт Академияси ташкил этилган. Академияда ишлаган олимлардан бири улуғ рус мутафаккири, табиатшунос олим, физика ва математикани яхши билган М. В. Ломоносов бўлган.

М. В. Ломоносов (1711—1765) Россияда нервизм ғояларини тарғиб қилган, анатомияни ўрганишга даъват этган ва табиатшунослик фанига асос солган олим бўлган. Организмдаги кўзга кўринмайдиган майда заррачаларни ўрганишда микроскопнинг аҳамиятини кўрсатиб берди.

М. В. Ломоносов ташаббуси билан очилган дорилфунун (1755) қошида тиббиёт факультети бўлган.

Н. И. Пирогов (1810—1881) рус ҳарбий-дала жарроҳлигининг асосчиси ва топограф анатомидир. У одам организмдаги аъзоларни музлатиб, қотириб, қаватма-қават қилиб кесиб ўрганган ва жуда кўп препаратлар тайёрлаб, расмларни чиздирган. Н. И. Пирогов организмдаги фасциялар, мускуллар ва қон томирларни ўрганди. Олим ўзининг кўп йиллик илмий меҳнатини яқунлаб «Музлатилган мурдаларни арралаб ўрганилган топографик анатомия» атласини (1859) ёзди.

В. И. Бец (1834—1894) Киев дорилфунунининг профессори, анатом. У бош миянинг пўстлоқ қаватини, буйрак усти бези ва жигардаги қон айланиш тартибини ўрганган.

Д. Н. Зернов (1843—1917) москвалик анатом. Бош мияни ўрганиб дунёдаги турли миллат вакилларининг бош мияси тузилишида фарқ йўқлигини исбот этди ва шу хусусда ҳукм суриб келган идеалистик назарияни фош қилди.

В. М. Бехтерев (1857—1927) невропатолог, психиатр ва атоқли анатом. У бош миянинг пўстлоқ қисмида жойлашган бир қанча анализатор марказларини ва уларнинг ўтказувчи йўллариини ўрганиб, талайгина илмий асарлар ёзди.

Россияда XX аср бошларида анатомия фанини ривожлантиришда машҳур физиологлардан И. М. Сеченов, И. П. Павлов, В. М. Бехтерев ва бошқаларнинг хизматлари ниҳоятда катта бўлди.

И. М. Сеченов (1829—1905) улуғ рус олими, материалистик

нервизм ғояларининг асосчиси бўлиб, у организмни бир бутун бўлиб, ташқи муҳит билан боғланганлигини исботлади.

И. М. Сеченовнинг 1863 йили ёзган «Бош мия рефлекслари» китобида олий материядан тузилган миянинг вазифаларини материалистик назариялар асосида тушунтириб, организм ўзини ўраб турган ташқи муҳитсиз яшай олмаслигини исботлади.

И. П. Павлов (1849—1936) улуғ рус физиологи. У одам марказий нерв системаси физиологиясини ўрганишга салмоқли ҳисса қўшган анатом ҳамдир. **И. П. Павлов** бош мия пўстлоғи ва унда жойлашган марказлар тўғрисидаги тушунчани такомиллаштирди. Жумладан, мия ярим шарларининг ҳамма қисмлари (ҳаракат соҳалари ҳам) сезги импульсларини қабул қилувчи марказлар эканлигини исботлади ва уларни анализатор деб атади. У биринчи бўлиб иккита сигнал системаси тўғрисида, шартли рефлекслар ва олий нерв системасининг фаолияти тўғрисидаги материалистик назарияни илгари суриб, тугалланган таълимот яратди.

П. Ф. Лесгафт (1837—1909) спортчиларда аъзоларнинг тузилишини ўрганди. У организмнинг ривожланиши ва тузилишига ташқи муҳит, жисмоний машғулотлар таъсирини ўрганиб, «Мактаб ёшигача бўлган болаларнинг бадан тарбиясига доир қўлланма» (1888—1901), «Анатомия назарияси асослари» (1892) асарларини нашр этди. Бунда жисмоний меҳнат билан ақлий фаолиятнинг узвий бирлигини аниқлади.

Академик В. П. Воробьев (1876—1937) Харьков тиббиёт билимгоҳининг профессори, аъзолар ва улардаги нерв толаларини макромикроскопик ўрганишга асос солди. Мурдани мумиёлаш устида кўп ишлар қилди, олимлар ичида биринчи бўлиб 5 томлик анатомия атласини тузди.

В. Н. Тонков (1872—1954) кон томирлар системасини экспериментал йўл билан ўрганиб, коллатерал (ёнлама) кон айланиш тўғрисидаги ғояни ривожлантирди. Рентгеноанатомия устида ишлади.

Б. А. Долгов—Сабуров (1900—1960) ички аъзолар нерв системасининг кон томирлар билан алоқасини, веналар иннервациясини ўрганди.

Н. К. Лисенков (1865—1941) Одесса тиббиёт олийгоҳининг профессори, одам организмнинг нормал тузилиши, топографияси, пластик анатомиясини ўрганди. Унинг 1932 йилда **В. И. Бушкевич** билан ҳамкорликда ёзган «Одамнинг нормал анатомияси» дарслиги ҳозиргача қайта-қайта нашр этиб келинади.

Юқорида қайд этилган олимлар қаторида ҳазм системасини ўрганишда **К. А. Зуфаров**, **С. Н. Касаткин**, **П. О. Исаев**, кон томирлар системасини ўрганишда **В. В. Куприянов**, **Б. В. Огнев**, **Е. П. Мельман**, **Р. Э. Худойбердиев**, **С. А. Долимов**, лимфа системасини ўрганишда **М. Р. Сапин**, **Ю. М. Бородин**, нерв системасини ўрганишда **В. Н. Терновский**, **П. А. Соколов**, **Н. К. Аҳмедов**, **Ҳ. З. Зоҳидов** ва нерв системасининг эмбриологик тараққиётини ўрганишда академик **Д. М. Голуб**, **Н. А. Ибодов**, топографик анатомияни ўрганишда **В. Ф. Войно-Ясенецкий**, **Ф. Ф. Амиров**, **Н. Ҳ. Шомирзаев**, ва бошқалар анатомия фанига ўзларининг муносиб ҳиссаларини қўшдилар.

ОДАМ ГАВДАСИНИНГ ТУЗИЛИШИ

Анатомияни ўрганишда одам организмининг хизмати катта. Одам организмининг тузилишига ёндошишда икки хил бир-бирига қарама-қарши материалистик ва идеалистик оқимлар пайдо бўлган ва узок йиллар давомида ана шу оқимлар орасида кураш давом этиб келмоқда.

Чунончи, механик материалистлар организм турли хил аъзоларнинг механик йиғиндисидан (Морганни), тўқималар (Биша) ёки ҳужайралар йиғиндисидан (Вирхов) иборат деб қарайдилар. В. Вирхов одам организмини ҳужайралар давлатига қиёслайди, унда алоҳида гуруҳлар — ҳужайралар федерацияси бўлиб, ўзи мустақил яшаш имкониятига эга эканлигини таъкидлайди. Алоҳида аъзоларни умумий бир бутун организмдан ажратиб қараш метафизик қарашдир. Ҳужайра гуруҳларини мустақил яшаш имкониятига эга дейиш — витализмдир.

Диалектика нуқтаи назаридан, организм алоҳида қисмлар, тўқималар, аъзо ва тўқима элементларидан ташкил топган. Ана шу қисмларнинг бир-бирига узвий боғланиши натижасида бир бутунга айланган тузилма бўлиб, у бетўхтов ўзгариб туради. Организм ўзи яшайдиган шароитга мослашган ва шу шароитсиз яшай олмайди.

Организмнинг барча аъзолари бир-бири билан ўзаро боғлиқ бўлади, яъни томирларда оқаётган қон, лимфа суюқликлари ёрдамида гуморал йўл билан боғланади, марказий нерв системаси организмни идора этиб туради, буларнинг ҳаммаси организмнинг бир бутунлигини таъминлайди.

Демак, одам организми тўқималардан, аъзолардан, системалардан таркиб топган, улар ўзаро бирлашиб, бир бутун организмни ҳосил қилади.

Ҳужайра цитоплазма ва ядродан ташкил топган система бўлиб, ўсимлик ва ҳайвон организмининг такомиллашиши, тузилиши ва яшаш жараёнларининг асоси ҳисобланади. Ҳаёт давомида, моддалар алмашинувида иштираётган этиши туфайли доимо кўпайиб (янги ҳужайра ҳосил қилиб) янгиланиб туради. Ҳужайралар орасида ҳужайралараро модда жойлашган, бу модда суюқ ёки дирилдоқ ва зич ҳолдаги асосий модда ва турли толалардан ташкил топган.

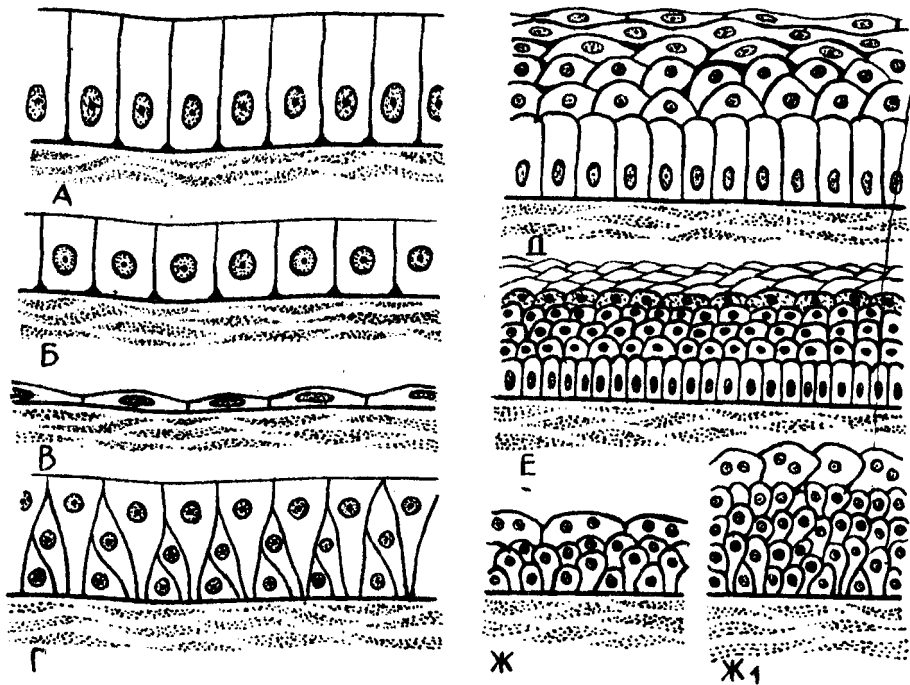
Ҳар бир ҳужайра цитоплазма қобиғи, цитоплазма ва ядродан ташкил топган. Цитоплазмада: ҳужайра органеллалари, киритмалар; ядро: ядроча, хроматин, ядро шираси ва ядро қобиғи мавжуд.

Ҳужайра ҳақидаги тўлиқ маълумот гистология фанида берилади.

Тўқималар. Тўқима эволюцион тараққиёт жараёнида вужудга келиб, умумий тузилишга эга бўлган маълум функцияни бажаришга ихтисослашган ҳужайра ва ҳужайра бўлмаган тузилмалар мажмуасидан иборат.

Эволюция жараёнида 4 хил тўқима вужудга келган: 1) эпителий тўқимаси; 2) ички муҳит тўқимаси; 3) мускул тўқимаси; 4) нерв тўқимаси (1,2,3- расмлар).

1. *Қопловчи эпителий тўқимаси*, чегараловчи тўқима бўлиб, тана ва ҳазм қилиш найининг ички юзасини қоплаб туради. У жигар, меъда ости беши ва бошқа безлар таркибига киради.



1-расм. Эпителлийларнинг тузилиш схемаси.

А-бир қаватли цилиндр шаклидаги эпителлий, Б-бир қаватли кубсимон эпителлий, В-бир қаватли ясси эпителлий, Г-кўп қаторли эпителлий, Д-кўп қаватли эпителлий, Е-кўп қаватли ясси эпителлий, Ж-аъзоларнинг кенгайган вақтдаги эпителлийси, Ж1 — органлар ҳажми торайган вақтдаги эпителлий.

2. **Бириктирувчи тўқималар** — ҳужайралараро оралик моддалари кўпроқ бўлиши билан фарқланади. Бу хилдаги тўқималар таркибида аморф (маълум тузилишга эга бўлмаган) моддалар, коллаген ҳамда эластик толалар бўлади (2-расм).

Бириктирувчи тўқиманинг турлари:

Юмшоқ (шакланмаган) бириктирувчи тўқима — фибробластлар (япалоқ, сершоҳ ҳужайралар) дан ташкил топган бўлиб, бошқа турдаги тўқималарни бир-бирига боғлайди, аъзолар таркибидаги бўшлиқларни тўлғизади.

Ёғ тўқима (3-расм) — протоплазмасида ёғ томчилари бўлган шар шаклидаги ҳужайралар бўлиб, улар организмда чарви сифатида (қорин бўшлиғида) тери остида, буйрак атрофида, кўз косаси ва бошқа жойларда учрайди. Улар ўзаро бирлашиб ёғ парчасини ҳосил қилади. Ёғ тўқима, орган, оралик, бўшлиқларни, кўз косаси, буйрак атрофида (уларни силкинишдан сақлайди) организм ҳароратини тартибга солиб туради. Қорин бўшлиғидаги чарви ва тери ости ёғ қавати запас озиқа ҳисобланади.

Фиброз тўқима ёки зич бириктирувчи тўқима толалари бир-бирига зич, параллел жойлашган тутамлардан тузилган бўлиб, бақувват ва

эластиклик хусусияти бўлмади. Организмда таянч вазифасини бажаради.

Эластик тўқималар — орасида юмшоқ бириктирувчи тўқимаси бўлган чўзилувчан (эластик) толалар мавжуд бўлиб, бойламларда, қон томир деворларида жойлашган.

Тоғай тўқима — организмда таянч вазифасини бажаради, ҳужайраларо оралик моддалари кўп бўлади. Тоғай тўқима эластик ва гиалин тоғайларига ажралади. Гиалин тоғайнинг ташқи кўриниши хира шишага ўхшаган (шишасимон тоғай номи шундан олинган), ҳужайралари якка-якка ёки тўп-тўп бўлиб жойлашган. Организмда нафас йўллари тоғайлари, бўғим тоғайлари, қовурғаларнинг олдинги учи тоғайлари гиалин тоғайдан тузилган. Скелет суяқларининг кўп қисми эмбрионал ўсиш даврида гиалин тоғайи кўринишида бўлиб, кейинчалик суякланади.

Эластик ёки толали тоғайлар тўқимасининг оралик моддаси қоллаген моддадан иборат бўлиб, бўғим ичидаги менисклар, умуртқалар танасининг оралик тоғайлари шулар жумласидандир. Эластик тоғай тўқимасидаги толалар букилувчан ва чўзилувчан (эластик) толалар бўлганлигидан сариқ рангли бўлиб кўринади (4-расм).

Ҳамма тоғай тўқималарнинг ташқи юзаси зич бириктирувчи тўқима билан ўралган бўлиб, тоғайларни озиклантириб туради ва ўсишга ёрдам беради.

С у я к т ў қ и м а . Бу тўқимада оралик қаттиқ модда кўп бўлганлиги учун қаттиқ бўлиб, бошқа тўқималардан шу хоссаси билан фарқланади. Янги туғилган чақалоқлар суяк тўқималарининг оралик моддалари бетартиб тарқалган, қоллаген тутамлардан тузилса, ўрта яшар одамларда суяк оралик моддасига оҳак моддаси шимилиб, уни борган сари қаттиқлаштириб боради. Суяк тўқимаси бошқа тўқималар сингари ҳужайра ва оралик моддалардан тузилган бўлади (5-расм).

Суяк ҳужайраси — остеоцитлар (osteon — суяк, cytis — ҳужайра) кўп қиррали шаклда бўлиб, танаси суяк бўшлиқларида жойланса, унинг ўсишлари суяк каналларида ўзаро бир-бири билан тутшиб жойлашади. Суякларда моддалар алмашинуви жараёни ана шу туташмалар орқали бажарилади. Ривожланаётган суякларда остеоцитлардан ташқари, остеобластлар (osteoblast — суяк, blastos — қуртак, blas — ривожланиш) ва остеокластлар бўлади. Остеобластлар суяк ривожланишида иштирок этса, остеокластлар ривожланишдан тўхтаган суяк ҳужайраларни келтиради.


Суяк оралик моддалар деярли минерал (кальций ва фосфор) тузлардан иборат бўлиб, улар суяклар мустақкамлигини таъминлаб беради.

Роубер маълумотига кўра суяклар оҳакдан 4—5 марта қаттиқ, чўян ва темирга яқин туради.


Суяк оралик қоллаген толалари оссеин толалари номи билан аталади ва уларнинг жойлашишига қараб икки хил (дағал толали ва ясси пластинкасимон толали) суяк тўқималари тафовут этилади.

Дағал толали тўқима — асосан эмбрион ва янги туғилган чақалоқларнинг суяк тўқималарида тартибсиз ҳар тарафга тарқалиб жойлашади. Организмнинг ривожланиш даврида аста-секин ясси

4-р а с м. Эластик тоғай тўқима.



5-р а с м. Суяк тўқимаси.
1-суяк хужайралари, 2-оралик моддалар.




толалар билан алмашинади. Дағал толалар катта ёшли одамларда суякларнинг фақат пайлар ёпишадиган қисмларида, калла суякларининг ўзаро бирлашадиган чокларидагина учрайди. Ясси пластинкасимон суяк тўқимасида оссеин толалари параллел йўналиб жойлашади ва суякларнинг қаттиқ бўлишини таъминлайди. Бундай тузилган суяклар катта одамларнинг деярли барча суякларига тегишли хусусиятдир.

3. *Ички муҳит тўқимаси* мезенхимадан иборат бўлиб, унинг таркибига қон, лимфа, сийрак ва зич бириктирувчи тўқималар киради.

4. *Мускул тўқимаси* мускул толаларидан тузилган бўлиб, нерв



6-расм. Силлик мускул тўқима.

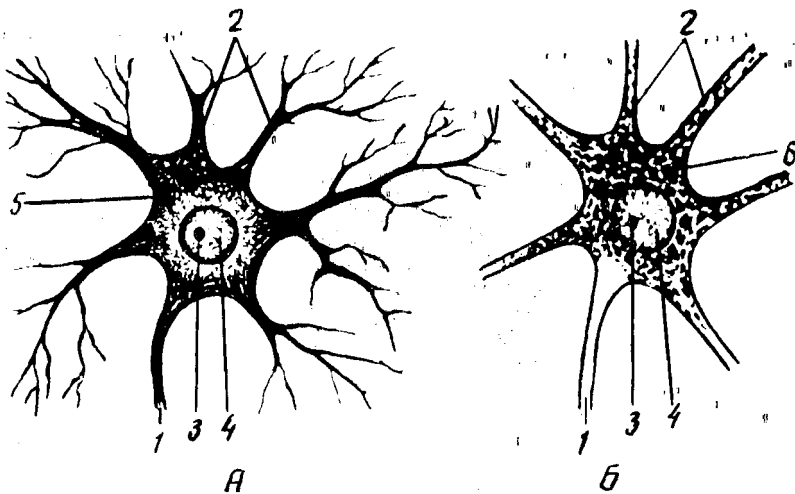


7-расм. Кўндаланг-тарғил мускул тўқима.

системасидан импульс олганда қисқариш қobiliятига эга. Мускул толаси қисқарганда бўйига қисқариб, энига йўғонлашади. Одатда, икки хил кўндаланг-тарғил ва силлик мускул тўқималари тафовут қилинади. Бу икки хил мускул толалари ҳам морфологик, ҳам функционал жиҳатдан бир-биридан фарқ қилади.

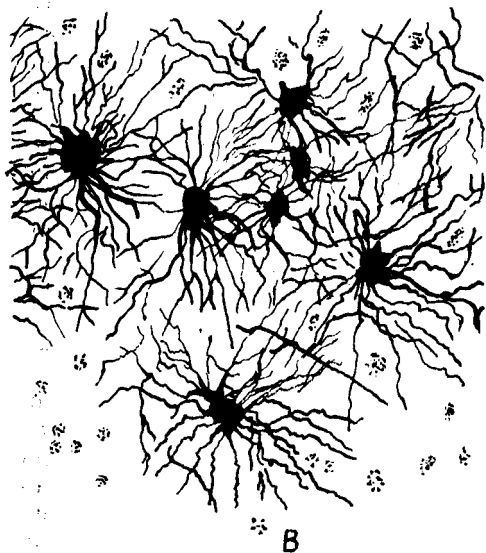
Силлик мускул толалари микроскоп остида кузатилганда, унинг дуксимон шаклга эга бўлган мускул хужайраларидан иборат эканлиги ва силликлиги (кўндаланг чизикларсиз) кўринади. Силлик мускул хужайралари овқат ҳазм қилиш каналлини, сийдик чиқариш йўлларини, бачадонни, қон томирлар деворининг (одам ихтиёрига бўйсунмай, ўз ҳолича қисқаради) мускул қаватини ташкил қилади. Шунинг учун ҳам силлик мускуллар алоҳида автоном (вегетатив) нерв системаси орқали идора қилинади. Демак, силлик мускул толалари функционал жиҳатдан беихтиёр ишлар экан (6-расм). Иккинчи туркум мускул хужайрасига кўндаланг-тарғил мускул хужайралари киради. Бу мускул толалари микроскоп остида кўрилганда, саркоплазманинг оқ ва қора чизиклари тарғил ҳолда кўринади, ана шу хусусиятига кўра у кўндаланг-тарғил номини олган. Кўндаланг-тарғил мускул одам ихтиёри билан ишлайди ва марказий нерв системаси назоратида бўлади (7-расм).

Юрак мускул қавати (миокард) ни ҳосил қилувчи миоцитлар микроскопда кўриниши жиҳатидан кўндаланг-тарғил мускуллар қаторига кирса, функционал жиҳатдан силлик мускулларга тегишли. Шунинг учун миокард алоҳида туркум — юрак мускули туркумига киритилган.



8-расм. Нерв хужайра

А-нейрофибриллар, Б-тигроид моддалар.
 1 — аксон; 2 — дендритлар; 3 — ядроча; 4 —
 хроматин; 5 — нейрофибриллар; 6 — тигроид
 моддалар; В — мианинг глия хужайралари.



5. *Нерв тўқимаси.* Нерв тўқимаси нерв хужайраларидан ва оралиқ тузилмалар — нейроглиялардан иборат. Нерв системасининг морфо-функционал бирлигини нерв хужайраси ташкил қилади. Нерв хужайраси танасининг узун (нейрит) ва қисқа (дендрит) шохлари мавжуд. Нерв хужайраси — нейрцитлардан чиққан шохлар сонига кўра: бир шохли (униполяр), икки шохли (биполяр), кўп шохли (мультиполяр) нейрцитлар деб аталган. Нейрцитлардан чикувчи шохлар

нинг биттаси бошқаларидан ўзининг узунлиги билан ажралиб туради ва «нейрит» деб юритилади. Нейрит (ёки аксон) нинг периферик учи бошқа (иккинчи) нерв хужайрасида, мускулларда ёки безларда тугайди. Нерв хужайраси ва нейроглия ўзининг мўраққаб тузилиши, функцияси билан бошқа тўқималардан кескин ажралиб туради. Чунки нерв тўқимаси организм билан атроф-муҳит ўртасида ўзаро алоқани таъминлаб туради. Нерв системаси гуморал (қон ва лимфа) система билан биргаликда барча аъзолар ишини уйғунлаштириб (координация қилиб) туради. Нерв импульси хужайра танасидан аксон бўйлаб ишчи

аъзо (мускуллар, безлар) га ёки иккинчи нерв хужайрасига қараб йўналади.

Нейроннинг калта ўсиқлари, дендрит охирлари таъсиротни қабул қилувчи рецепторлардан иборат, улар жойлардаги таъсиротларни марказга (хужайра танасига) узатади. Нейроглия хужайралари (астроцитлар) нерв хужайраларидан иборат бўлиб, марказий нерв системасида таянч вазифасини ўтаса, микроглия ёки макрофаглар — фагоцитоз ролини бажаради. Бош миянинг қон билан таъминланишида астроцитларнинг аҳамияти катта. Қон билан мия ўртасидаги тўсиқни (гематоэнцефалитик тўсиқ) астроцитлар таъминлайди (8- расм).

АЪЗО ВА АЪЗОЛАР СИСТЕМАСИ

Аъзолар (organon — қурол дегани) организмнинг ажралмас бир қисми бўлиб, маълум шаклга эга. Аъзолар таркибида уларни ташкил қилган асосий тўқималардан ташқари, яна нерв, қон томирлар ва бириктирувчи тўқималар ҳам бўлади. Масалан, мускулларнинг асосий тўқимаси мускул толалари (миофибриллар) ҳисобланади. Аъзолар организмда маълум вазифани бажаради ва гавдани ташқи муҳитга мослаштиради. Аъзолар организмнинг эволюцион ривожланиш жараёнида мавжуд муҳитга мослашган ҳолда сақланишга, кўпайишга ва ҳаёт кечиришга мослашиб ривожланади. Аъзолар организмдан ташқари шароитда ҳаёт кечира олмайди.

Аъзолар тузилиши ва функцияси бир-бирига чамбарчас боғлиқ. Шунинг учун ҳам аъзолар тузилиши, шаклининг ўзгариши уларнинг функциясига ва аксинча, функцияларининг ўзгариши аъзолар ҳажми ва тузилишига таъсир этади. Бундан ташқари, аъзолар тузилиши, шакли, вазни жинсга ва ёшга қараб ўзгариб боради.

Организмда бир хил вазифани бажарувчи аъзолар ўзаро бирлашиб, аъзолар системасини вужудга келтиради.

Аъзолар системаси тузилиши, вазифаси ва шаклланиши жиҳатидан бир-бирига ўхшаш бир қанча аъзоларни ўз ичига олади.

Жумладан, ҳаракат аъзолари ёки ҳаракат аппарати суяклардан (скелет), уларни бирлаштирувчи бойламлар (бўғим ва бойламлар) ва скелет мускулларидан тузилган. Бу ҳаракат аппарати ёрдамида организм ҳаракат қилиш ва ишлаш қобилятига эга бўлади. Бундан ташқари, у таянч ва муҳофаза вазифаларини бажаради. Жумладан, калла бўшлиғи, кўкрак қафаси, умуртқа поғонаси канали ва чаноқ бўшлиғида жойлашган аъзолар ташқи муҳит таъсиридан ҳоли бўлган ҳолда ўз функциясини бажаради.

Шундай қилиб, организм — аъзолар системасидан, аъзолар — тўқималардан, тўқималар эса тўқима элементларидан иборат. Бироқ бутун организмни бир йўла ўрганиш қийинлигидан, одам анатомияси ҳам алоҳида бўлимларга ажратилган ҳолда ўрганилади. Улар қуйидагилардан иборат:

1. Суяклар ҳақидаги илм (остеология) организм суяклари (скелети) ни ўрганади.

2. Бўғимлар (бойламлар) ҳақидаги илм (артрология) суякларнинг ўзаро бирлашувини, бўғимларни ўрганади.

3. Мускуллар ҳақидаги илмда (миология) скелет мускулларининг тузилиши, уларнинг шакли ва организм учун аҳамияти ўрганилади.

4. Ички аъзолар ҳақидаги илм (спланхнология) ҳазм қилиш аъзолари, нафас аъзолари системаси, сийдик ва таносил аъзолари системасини ўрганади. Жумладан:

а) ҳазм қилиш аъзоларининг тузилиши, вазифаси ва истеъмол қилинган, озиқ моддаларнинг механик ва кимёвий парчаланиши ҳамда уларнинг сўрилиш жараёнларини ўрганади;

б) нафас аъзолари системаси организмни кислород билан таъминлаб, карбонат ангидрид газини организмдан чиқариш каби мураккаб вазифани адо этади;

в) сийдик аъзолари организмда моддалар алмашинуви жараёнида ҳосил бўладиган ва организмга зарарли моддалар (сийдик) ни ажратиб ташқарига чиқаради;

г) жинсий ёки кўпайиш аъзолари. Сийдик чиқариш аъзоларининг жинсий аъзолар билан ривожланиши, жойлашган ўрни, ўзаро узвий бирикканлиги туфайли улар сийдик-таносил аъзолари билан биргаликда ўрганилади.

5. Қон томирлар системаси организмда муҳим вазифани бажаради. Томирлар ичидаги суюқлик (қон ва лимфа) тўқималар ҳаёти учун зарур барча моддаларни етказиб беради, чиқинди (организмга кераксиз) моддаларни маълум аъзоларга олиб боради. Қон томирлар системаси юрак, артерия, вена, лимфа томирлари ва капиллярлар сингари мураккаб тузилмадан иборат.

6. Нерв системаси — бош мия, орқа мия ва улардан чиққан ҳаракатчан, сезувчан нервлардан иборат. Бош мия билан орқа мия марказий нерв системасини, улардан тарқалувчи нервлар — периферик нерв системасини ташкил этади. Нерв системаси организмдаги турли аъзолар фаолиятини идора қилади, организмни ўраб турган ташқи муҳитдан таъсиротларни қабул қилиб, уларга муносиб жавоб қайтариш йўли билан организмни ташқи муҳитга узвий боғлайди.

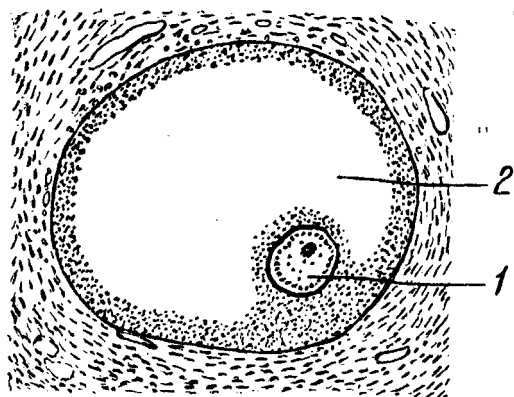
7. Сизги аъзолари ёки анализаторлар, эшитиш ва мувозанат аъзолари, кўриш, ички ва ташқи муҳитдан келадиган турли таъсир (ҳид, таъм билиш, ҳарорат, турли оғриқ, товуш тўлқинлари ва ҳ.к.) ларни қабул қилишдан иборат.

8. Ички секреция безлари ҳақидаги илм. Ички секреция безлари системаси — махсус кимёвий тузилмалардан иборат суюқлик — гормонлар ишлаб чиқаради ва уларни қон орқали организмга тарқатиб, аъзолар фаолиятини тартибга солиб туради.

ЭМБРИОННИНГ ТАРАҚҚИЙ ЭТИШИ ТЎҒРИСИДА ТУШУНЧА

«Кўп хужайрали организмларнинг ҳаммаси — ўсимлик бўлмасин, ҳайвон бўлмасин, хужайранинг бўлиниш қонунига асосан битта хужайрада ўсиб етишган» дир.

¹Ф. Энгельс. Табиат диалектикаси. 7-нашри, 1963, 216- бет.



9-р а с м. Урғочи жинсий хужайра.

1-жинсий хужайра, 2-фолликула.

10-р а с м. Эркак жинсий хужайра (сперматозонд).

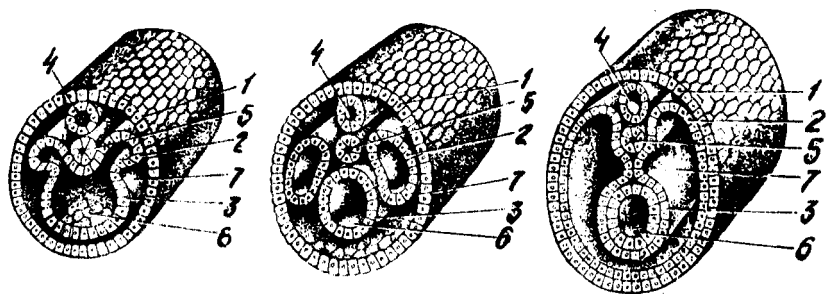


Дархақиқат, хайвоннинг ҳам, одамнинг ҳам организми урғочи жинсий хужайра тухумининг эркак жинсий хужайраси — сперматозонд билан қўшилиши (оталаниши) натижасида ҳосил бўлган ягона хужайрадан бошланади, бинобарин, онанинг ҳам, отанинг ҳам барча жинсий сифатлари ана шу хужайрага бир хил жойлашган (9,10-расмлар).

Одам эмбриони такомиллашувини асосан уч даврга ажратиш мумкин:

1. Бўлиниш. Оталанган тухум хужайра дастлаб икки, ундан сўнг тўрт, саккиз, ўн олти хужайрага бўлинади ва кўп хужайрали (тут мевасига ўхшаш) шар бластомер (морула) ҳосил бўлади. Тухум хужайралар бўлиниши вақтида (3—4 кун давом этади) бачадон найдан бачадон бўшлиғига қараб йўналади. Тухум хужайра бўлиниш пайтида баравар бўлинмайди, шу сабабли бластомернинг бир палласида тухум сариғи кўпроқ тушган йирикроқ хужайралар тўпланиб, ўсувчи ёки вегетатив кутбини, иккинчи палласида эса, майдарок хужайралар тўпланиб, анимал ёки ривожланувчи хайвон кутбини вужудга келтиради. Сўнгра бластомерлар ажратган суюқликларнинг ўртага (марказга) тўпланиши натижасида четга сурила бориб, бир қаватли пуфак (blastula, blaste — грекча пушт) ни ҳосил қилади. Бластуланинг марказида ҳосил бўлган бўшлиқ тананинг бирламчи бўшлиғи — бластоцел деб аталади.

2. Гастроуляция. Бластула деворининг маълум қисмидаги хужайраларнинг кейинчалик зўр бериб кўпайиши натижасида шу қисм аста-секин бластомерлар бўшлиғига қараб қайрилади. Ўсиш даврида бластула деворининг ичга томон ботаётган қисми бластуланинг иккинчи деворига тобора яқинлашиб боради, бўшлиқ эса пучайиб йўқолади. Шундай қилиб, эмбрионнинг кўш қаватли товоқ шаклли gastrula даври,



11-расм. Эмбрион ривожланишининг бошланғич даври.
1-эктодерма, 2-мезодерма, 3-эндодерма, 4-нерв найчаси, 5-хорда, 6-ичак найчаси, 7-целом.

gaster (юнонча — қорин) бошланади. Ташқи қават майда хужайралардан тузилган трофобласт (trophicus — ўсиш) қавати бўлса, ички қавати катта ҳажмли хужайралар (эмбриобласт — эмбрион тугунчаси) дан иборатдир. Ташқи ва ички қаватлар оралиқ бўшлиғига суюқлик йиғила бошлайди.

Гастрола икки қаватининг ташқиси эмбрионнинг эктодерма (ташқари) қавати номи билан аталса, ички қавати эндодерма деб аталади. Эктодермадан эмбрионнинг нерв пластинкаси ҳам ривожланади. Нерв пластинкаси эмбрион орқа томонининг ўртасидан узунасига ажралиб нерв куртагини ҳосил қилади.

Тараққийнинг кейинги давларида нерв пластинкаларининг четлари бирлашиб, нерв найчасига айланади; нерв найчасининг девори ҳисобидан орқа мия моддаси, найчанинг канали ҳисобидан эса орқа миянинг марказий канали вужудга келади.

Бу вақтда эмбрионнинг ички қавати бирламчи ичак бўшлиғининг деворини ташкил этади ва бир қанча қисмдан иборат бўлади, ички қаватнинг қорин томондаги кўп қисми — ички варақ ёки эндодерма, нерв пластинкасининг остки қисмида жойлашган хужайралар тизмаси эса орқа тор (chorda dorsalis) куртаги дейилади. Шу билан эмбрионнинг gastrula даври тугаб, тўқималар ҳамда аъзолар шакллана бошлайди (гистогенез ва органогенез).

3. Органогенез ва гистогенез. Юқорида айтилганидек, нерв пластинкаси эктодерманинг остки қисмига чўкиб, нерв найчасига айланади, кейинчалик нерв найчасида алоҳида сегментлар (невротомлар) ҳосил бўлади, булардан ўз навбатида нерв системаси тараққий этади. Айни вақтда мезодерма қавати қатор жойлашган бир қанча алоҳида ҳалтачалар (сегментлар) га ажралади. Сегментлар ўз навбатида ўсиб бориб, эмбрионнинг ёнбош деворларига яқинлашади, натижада мезодерма ҳалтачаларининг бир қисми орқа томонда, нерв найчаси билан хорданинг икки ёнида жойлашади, иккинчи қисми эса вентрал (қорин) томонда ўсиб, ён томонлардан ичак найини ўраб олади, мезодерманинг орқа (дорзал) қисми кейинчалик тана сегментлари (сомитлари) ни ҳосил қилади (11-расм).

12-расм. Учта эмбрион варақларидан ривожланган аъзолар.

I — энтодерма, II — мезодерма, III — эктодерма.

Хар қайси сомит ўз навбатида склеротом¹ (бундан гавданинг таянч аппарати — скелет ва тоғайлар тараққий этади), дерматом² (бундан терининг бириктирувчи тўқимаси тараққий этади) ва миотом³ (бундан мускуллар тараққий этади) га ажралади.

Мезодерманинг вентрал (қорин) қисми спланхнотом (ич, ичдаги) деб аталади ва эктодерма билан энтодерманинг орасидан вентрал томонга сурилади.

Спланхнотомлар ўсиб бўлак-ланишини (сегментациясини) йўқотади ва икки вараққа ажралади.

1. Висцерал варақ — ичак найига ёпишиб туради.

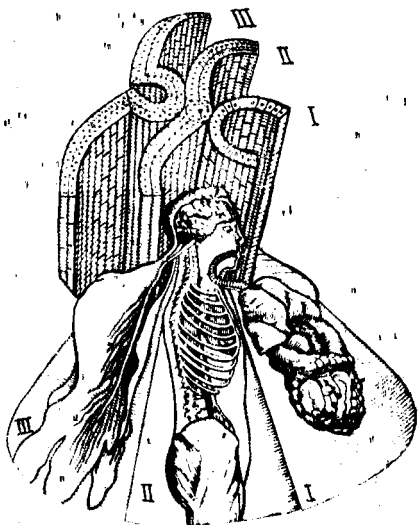2. Париетал варақ — эктодерманинг ички (қорин) томонга қараган сатҳига (девориға) ёпишиб туради. Бу икки варақ билан чегараланиб турган бўшлиқ — гавда бўшлиғи (coelom — бўшлиқ) дир.

Шундай қилиб, эмбрионда хорда ва мезодермалар барпо бўлганидан кейин, ичак энтодермаси организмдаги ҳамма ички аъзоларни вужудга келтирувчи иккиламчи ичак найчаси (ўсувчи найчаси) ни ҳосил қилади. Демак, организмдаги барча аъзолар эмбрионнинг (юқорида баён қилинган) учта варағидан тараққий этади (12-расм).

1. Эмбрионнинг ташқи варағи — эктодермадан терининг энг ташқи қавати (эпидермис) ва унда ўсадиған туқлар, тери безлари, бурун, оғиз ва орқа чиқарув тешиғи шиллиқ қаватларининг эпителийси, нерв системаси ва сезғи аъзоларининг эпителийлари пайдо бўлади.

2. Эмбрионнинг ички варағи — энтодермадан овқат ҳазм қилиш системаси шиллиқ қаватининг эпителийси ва уларнинг безлари, нафас аъзоларининг талай қисми ва қалқонсимон, букоқ безлари эпителийлари ҳосил бўлади.

3. Эмбрионнинг ўрта варағи — мезодермадан скелет мускуллари, сероз бўшлиқлари мезотелийси, жинсий безлар ва буйрақ куртақлари ривожланади. Бундан ташқари, мезодерманинг орқа сегментларидан бириктирувчи тўқима — мезенхима (mesos — оралик, ўрта) пайдо бўлади. Мезенхимадан эса ҳамма бириктирувчи тўқималар, шу жумладан суяк ва тоғай тўқималари, қон, лимфа томирлари, лимфа



¹ scleros — қурук, қаттиқ.

² Derma — тери.

³ myo — мускулга тегишли, мускулники.

тугунлари ва талок (lien) вужудга келади. Эмбрионнинг ривожланиши ҳақида фикр юритилганда унинг ўсиши учун керак бўлган моддаларни етказиб берадиган ташқи тузилмаларни ҳам назарда тутиш лозим. Жумладан, эмбрион ўзининг кўп хужайрали шар даврида ички тугунча (эмбриобласт) ва ташқи хужайра қавати — трофобласт (юнонча — овқат) га ажралади, трофобласт эмбрион ёрдамида бачадон шиллиқ қаватига аста-секин чўқади, бунга йўлдошланиш (имплантация) деб аталади. Бу даврда бачадон шиллиқ қавати тухум хужайранинг отланиш даврида бўртиб, 3—4 марта (8 мм гача) қалинлашади. Қон томирлар қонга тўлишиб, эмбрионни қабул қилишга тайёрланади. Айни вақтда трофобластан ажратилган фермент бачадон шиллиқ қаватини эритиб, эмбрионнинг чўкишига имконият яратади. Кейинчалик трофобластан ўсган кўпчилик ворсинкалар ёрдамида бачадон тўқималари билан боғланиб, эмбрионни озиклантирувчи парда (хорион) га айланади. Шундай қилиб, ҳомиладорлик даври бошланади. Кейинчалик хорионнинг бачадон шиллиқ қаватига қараган қисмидан эмбрион йўлдоши¹ ривожланади. Йўлдош эмбрион билан она танасини бирлаштириб турадиган ва эмбрионнинг нормал ўсиши учун керакли бўлган моддаларни етказиб туради. Сўнгра эмбрионни йўлдош билан бирлаштириб турувчи киндик тизимчаси вужудга келади.

Эмбрион тараққиётининг бошланғич даврида сариқ йўл ёки сарик тизимча пайдо бўлади, у ичакдан эмбрион ташқарисига бўртиб чиққан қисми (сарик халтаси) билан ичакни кўшиб туради. Мезодерма хужайраларининг шодаси (қорин пояси) — йўл ҳосил қилади, ичак эндодермасининг алоҳида ўсиғи сийдик халтачасидан ўсиб чиққан аллантоис (қазисимон) ана шу йўлдан ўтиб, бачадоннинг шиллиқ пардасига етади. Аллантоис билан бирга ўсиб чиққан киндик қон томирлари ҳам бачадоннинг шиллиқ қаватига боради. Шундай қилиб, йўлдошда қон айланиш вужудга келади ва она билан эмбрион ўртасида моддалар алмашинуви жараёни бошланади.

Ўсаётган эмбрион иккита парда билан ўралади. Ички парда — амнион, бу қоғонок сувли парданинг ичи оқсил суюқлиғи билан тўлган бўлиб, унда эмбрион қимирлаб (сузиб) туради. Амнионни уст томонидан хорион (киприк парда) ўрайди. Хорионнинг қолган киприкки қисмига қон томирлар кўшилади. Хорионнинг ана шу қисми йўлдош ҳосил бўлишида қатнашади.

Шундай қилиб, одам эмбрионининг такомиллашиши 40 ҳафта (10) ой давом этади. Бундан дастлабки 8 ҳафтаси эмбрион (пушт) даври бўлиб, барча аъзо куртаклари пайдо бўлади. Ҳомиладорликнинг кейинги даври 32 ҳафта давом этади. Бу вақтда барча аъзолар такомиллашган, ҳомила катталашган бўлади.

¹ Бола тугилгандан сўнг бу аъзо ҳам бачадондан ажралиб ташқарига чиқади. Ана шунинг учун у йўлдош деб аталади.

ОДАМ ТАНАСИНING ШАКЛЛАРИ, ЎЛЧОВЛАРИ,
ЁШГА ВА ЖИНСГА ОИД МАСАЛАЛАР

Одам гавдаси бир қанча қисмлардан иборат. Одам калласи (caput) бўйин (collum) воситасида танасига (truncus) қўшилиб туради. Одам танаси кўкрак қафаси (thorax) қорин (abdomen) қисмларидан, икки қўл (membra superiores) ва икки оёқ (membra inferiores) дан иборат. Булардан қўллар гавданинг юқорисида жойлашган бўлса, оёқлар танага пастдан бирлашган.

Кўкрак қафаси ичидаги аъзоларнинг турган жойларини сиртдан туриб аниқлаш учун бир қанча бўйлама, тикка чизиклардан фойдаланилади. 1) олдинги ўрта чизик (linea mediana anterior) — гавданинг қоқ ўртасидан ўтади, 2) тўш чизиғи (linea sternalis) — тўш суягининг икки чети бўйлаб ўтади; 3) кўкрак беги чизиғи (linea medioclavicularis s. mamillaris) — шу без сўрғичи устидан ўтади; 4) тўшнинг ёнбош чизиғи (linea parosternalis) — кўкрак беги ва тўш чизиклари ўртасидан ўтади; 5) олд қўлтик чизиғи (linea axillaris anterior) — қўлтиқнинг олд қиррасидан бошланади; 6) қўлтик ўрта чизиғи (linea axillaris media) — қўлтиқнинг ўрта қисмидан бошланади ва 7) қўлтик ора чизиғи (linea axillaris posterior) — қўлтиқнинг орқа қисмидан ўтади; 8) курак чизиғи (linea scapularis) — куракнинг пастки бурчагидан пастга ўтади.

Одамнинг қорин соҳаси ҳам иккита горизонтал чизик воситасида устма-уст жойлашган учта қисмга (қаватга) ажралади, чизикларнинг бири иккала томондаги 9-қовурга учларини бирлаштиради, иккинчиси эса ёнбош суякларининг олдинги томондаги устки қирра ўсиқларини бир-бирига қўшади. Бу чизиклар ўртасидаги қисмларнинг энг юқоридаги қорин усти (epigastrium) қорин ўрта бўлағи (mesogastrium) ва қорин пастки бўлағи (hypogastrium) деб аталади. Қориннинг учала қисми ўз навбатида иккита — вертикал чизик воситасида яна учтадан соҳага ажралади. Устки қаватнинг ўрта — regio epigastrica (марказий бўлакчаси тўш ости) ва икки томондаги қисмлари эса ўнг ва чап қовурга ости соҳалари (regiones hypochondriacae dextra et sinistra) деб аталади. Ўрта қаватдаги қисмлар киндик соҳаси (regio umbilicalis) чап ва ўнг қорин соҳалари (regiones lateralis dextra et sinistra) деб аталади. Ниҳоят учинчи пастки бўлак эса ўрта-қов суяги (regio pubica) ва иккита чов (чап ва ўнг) соҳаларига (regiones inguinales dextra et sinistra) бўлинади. Одамнинг қўли елка, тирсак, билак ва панжаларга бўлинса, оёқ — сон, тизза, болдир ва оёқ панжасидан тузилган.

Одам гавдасининг шакллари жинсга, ёшга, ирққа, наслга, ташқи муҳитга қараб аниқланади ва организм конституцияси турларини билдиради. Лекин бунинг учун организм морфологияси ҳамда физиологияси тўғрисидаги далиллардан ташқари гавданинг ва унинг алоҳида бўлаклари ҳажмларини ҳам эътиборга олиш лозим. Бунда гавданинг тикка турган ҳолатдаги узунлиги (бўйи) асосий ролни ўйнайди.

Деникер маълумотларига қараганда, эркак кишининг ўзига хос нормал бўйи 135 дан 190 см гача, баъзан бундан узун одамлар ҳам учрайди, уларнинг бўйи ҳатто 2,7 м гача етади. Аммо Ер шарининг

хамма китъаларидаги ўрта бўйли одамларнинг бўйи, ўрта ҳисобда 146—175 см бўлади.

Одам гавдасидаги алоҳида бўлақларнинг узунлиги ҳақида тўхталганда, уларнинг ўзаро нисбатини эътиборга олиш зарур. Бироқ кўп вақтлардан буён рассомлар, антропологлар одам гавдаси алоҳида қисмларининг ўзаро муносабатини аниқлашда алоҳида мезонлардан фойдаланиб келдилар. Организмдаги алоҳида қисмларнинг катта-кичиклиги одамда гавданинг умумий узунлигига нисбатан фоиз ҳисоби билан белгиланади. Гавда қисмларининг баъзи бир муҳим ўлчамлари (29 ёшдаги 170 см узунликдаги соғлом эркак ўлчамлари) қуйидаги жадвалда берилган. Бу жадвалда келтирилган маълумотлар фақат битта одамга тааллуқли бўлса ҳам, катта одам гавдаси алоҳида қисмларининг ўзаро муносабатларини етарлича равшан кўрсата олади.¹

Юқорида келтирилган одам гавдасининг ўлчамлари билан бир қаторда унинг оғирлиги ҳам катта аҳамиятга эга бўлиб, ўрта яшар эркакларда у 65 кг га тенг.

Жинсий аломатлари. Одамларнинг эркак ва аёлларга ажратадиган белгилари икки хил бўлади, биринчидан, бу вазифани асосан жинсий аъзолар, безлар ўтаса, қолган аломатлар иккиламчи жинсий белгилар ҳисобланади. Жумладан, аёллар бўйи эркаклар бўйидан қисқароқ (Деникёр маълумоти) ва оғирлиги ўртача, 55 кг. Аёллар танаси эркаклар танасига қараганда узунроқ, қўл ва оёқлари эса калтароқ, елка кенглиги торроқ, гавдасининг пастки қисми (чанок бўлаги) кенг, яъни каттароқ бўлади.

Кўкрак қафаси эркакларникига нисбатан калта ва торроқ, коринлари каттароқ бўлади, эркак мускулининг жами оғирлиги гавда умумий оғирлигининг 40 фоизини ташкил этса, аёлларда фақат 32 фоизни ташкил қилади. Шунинг учун ҳам аёлнинг кучи эркакка қараганда бирмунча камроқ бўлади. Бундан ташқари, аёлларда ёғ тўқималари бирмунча яхшироқ ривожланган бўлади. Уларда тери кам тукли, кўкрак безлари жуда яхши тараққий этган. Эркаклар териси эса сертук (айниқса бетида), дағалроқ бўлиб, кўкрак безлари қолдик сифатида учрайди.

Ёш хусусиятлари. Янги туғилган чакалоқ гавдасининг шакли ва ҳажми ўрта яшар одам гавдасидан кескин фарқ қилади. Чакалоқ бўйининг узунлиги 50 см, оғирлиги 3250—3500 г бўлиб, калласи бўйининг 1/4 бўлагига (катталарда эса 1/7—1/8 бўлагига) тенг келади. Чакалоқнинг оёқлари жуда калта, узунлиги деярли қўллари узунлигига тенг. Қорни кўкрагига қараганда кўтарилган, чаноғи тор бўлади. Боланинг туғилгандан кейинги ўсиш даври тўртта ажратиб ўрганилади.

1. Боланинг тишлари чиқмаган, эмизикли (чақалоклик) даври — 1 ёшгача.

2. 2—7 ёшгача бўлган даврда (сут тишларининг чиқиш даври) ўғил болалар билан қизларнинг иккиламчи ташқи белгилари унчалик ривожланмаган бўлади.

¹ Жадвал Н. К. Лисенков, В. И. Бушкевич, М. Г. Привесларнинг «Одам анатомияси» дарслигидан олинди.

Гавда қисмларининг муҳим ўлчамлари

29 ёшли эркак гавдасининг қисмлари	Ўлчамлар	
	см	процент
Бўйи	170,5	100
Бошининг узунлиги	23,2	13,45
Танасининг узунлиги	52,3	30,6
Гавда юқори қисмининг узунлиги	85,3	50
Гавда пастки қисмининг узунлиги	85,2	50
Оёқ узунлиги	88,3	51,75
Қўл узунлиги	76,9	45,02
Елка кенглиги	42,3	24,7
Ёнбош суяк қирралари ўртасидаги масофа	29	16,95
Сон суяклари катта кўслари ўртасидаги масофа	32,9	19,29

3. Бисексуал (болалик) даври — 8—15 ёшгача бўлиб, ўғил болалар ва қизлар гавдасидаги ташқи кўринишнинг иккиламчи белгилари ривожланиб, бир-биридан яхши фарқланади.

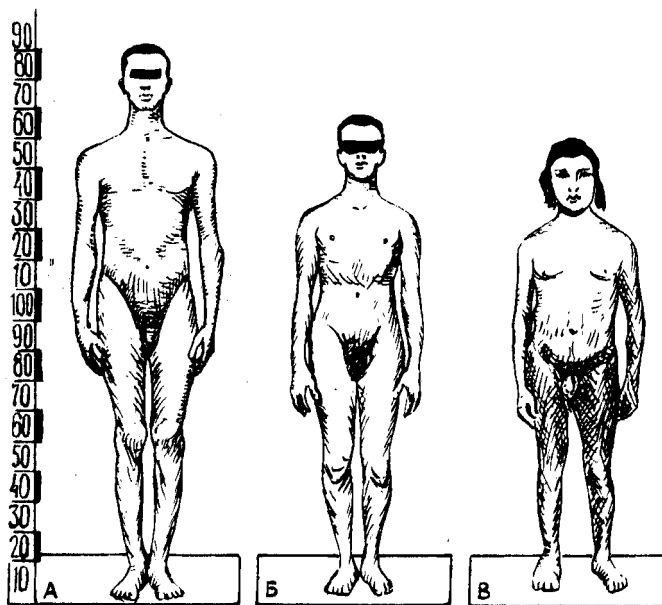
4. Балоғатга етиш даври (15—20 ёш) бу даврда ўғил болалар ўспирин бўлиб, қизлар балоғатга етади.

Шундай қилиб, юқорида кўрсатилганидек, болалар туғилгандан кейин организмдаги ўсиш жараёни фақат эмбрион ривожланиш давридаги мавжуд қисмларнинг катталашуви ҳисобига бўлади. Умуман ўсиш жараёни эмбрионда ва туғилган болаларда бир текис кечмайди. Жумладан, эмбрионлик даврида бола гавдасининг юқори қисми ва калласи яхши такомил этган бўлади. Сабаби, гавданинг бу қисмлари йўлдошдан келадиган тоза қон билан кўпроқ таъминланади (эмбрионнинг қон айланиш системасига қаранг). Бола туғилгандан кейин кўпроқ унинг оёқлари ривожланади. Бола гавдаси бўйига қараб бирмунча жадалроқ ривожланади. Бу ҳолат айниқса қиз болаларда 11—14 ёшда намоён бўлади, организмнинг умумий ўсиши эса 23—25 ёшгача давом этади. Ёш болаларда гавданинг тепа қисми ҳамда пастки иккита бўлақларга ажратиб турувчи чизиклари киндикдан ўтадиган бўлса, организм ўсган сари пастки томонга силжиб боради ва катта одамларда қовуқнинг устки қиррасига тўғри келади.

КОМАТНИНГ ТУЗИЛИШИ (КОНСТИТУЦИЯСИ)

Агар ҳар бир шахс организмнинг тузилиши синчиклаб ўрганилса, унинг анатомиясида ўзига хос алоҳида хусусиятлари борлигини кўрамиз. Бинобарин, ҳар бир шахснинг морфологияси билан физиологиясида ҳам озми-кўпми фарқ борлиги аниқланади. Ушбу хусусиятлар врачларнинг кундалик ишларида, турли қоматга эга бўлган одамлар касаллигини аниқлаш жараёнида муҳим роль ўйнайди. Бу эса одам қоматини ўрганиш заруратини туғдиради.

Қомат табиат ва жамият таъсирида одамда ўзига хос морфологик



13-расм. Қоматнинг тузилиши.
 А — астеник, Б — нормостеник, В — гиперстеник.

ва физиологик хусусиятларга эга бўлган индивидуал белгилар йиғиндисидан вужудга келади ва организмдаги барча ўзгаришларга (бетобликка ҳам) боғлиқ. Одам қомати ўз аждодидан орттирган асосий хусусиятлар йиғиндисидан тараққий этади. Қоматнинг ривожланишида ташқи муҳитнинг таъсири айниқса муҳим.

Одам бўйининг ҳар турли бўлиши унинг наслига, ижтимоий шароитига, атроф-муҳитга ва иктисодий аҳволига боғлиқдир. Одам қоматининг морфологик тузилишига қараб В. Н. Шевкуненко уларни 3 турга ажратган (13-расм).

1. *Гиперстениклар ёки брахиморфлар* (кенг елкали паст бўйлилар) — бундай одамларнинг елкалари кенг, гавдалари вазмин, бакуват ва тикмачоқ семиз бўлади. Қўл ва оёқлари танасига нисбатан калта; калла, кўкрак ва қорни деярли кенг ҳажмлидир. Уларнинг қорни ҳам кўкрагига нисбатан каттадир. Тананинг кўндаланг ўлчами бўйига нисбатан узунроқ бўлади.

2. *Астениклар ёки долихоморфлар* (узун бўйли, тор кўкраклилар) — бўйлари узун, организми заиф тараққий этган, вазни енгил, қўл ва оёқлари таналарига қараганда узунроқ кишилар тоифасидир. Уларнинг кўкраклари қорин қисмидан катта ва бўйинлари узун бўлади.

3. *Нормостениклар ёки мезоморфлар* (ўрта бўйлилар) — юқорида баён этилган гиперстеник ва астениклар ўртасидаги одамлар ўрта бўйлилар ҳисобланади.

Одам гавдасининг ташқи тузилиши ички аъзолар, қон томирлар шаклига ҳамда тузилишига ҳам таъсир қилади. Жумладан, гиперстеник одамнинг диафрагмаси юқори жойлашган бўлса, юраги, меъдаси катта ҳажмли ва кўндаланг ўрнашган; аортаси кенг, ўпкаси қисқа ва ингичка, ичаги кўпроқ горизонтал йўналишда тахланиб ётади. Жигар, меъда ости бези, буйрақлари ва қора жигари (талок) нинг ҳажми каттароқ бўлади.

Астеникларда эса деярли ҳамма аъзолари кичик бўлиб, пастроқ жойлашади. Лекин бу турдаги одамнинг кўкрагига нисбатан ўпкасининг узун бўлиши уни бошқа барча аъзолардан ажратиб туради.

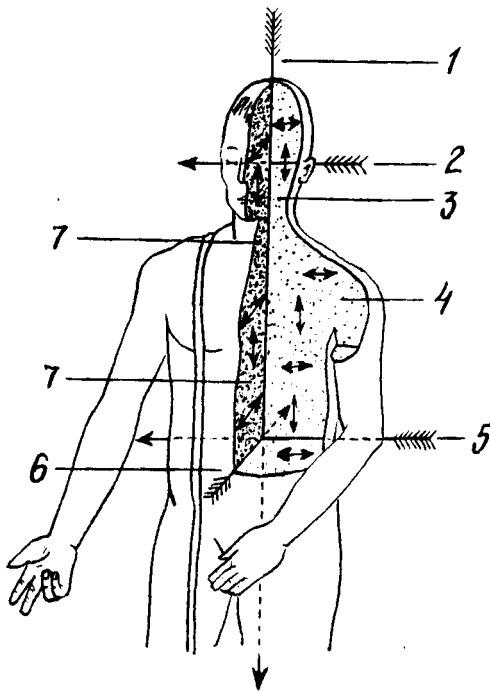
АНАТОМИЯ АТАМАЛАРИ

Одам организмнинг барча қисмларини, аъзоларининг тузилишини, шаклини ўрганишда латин ёки юнон сўзлари кенг қўлланилади. Анатомия атамалари биринчи марта 1894 йилда Швейцариянинг Базел шаҳрида бўлган анатомлар съездида қабул қилинган. Ушбу Базел атамалари анатомия номенклатураси (BNA) воситасида барча аъзолар тузилиши ўрганилган. Лекин BNA орасида аъзолар тузилишига мос келмайдиган атамалар ҳам бўлган. Шунинг учун 1955 йилда Парижда чиқарилган Халқаро анатомлар съездида янги — Париж анатомия атамалари (PNA) қабул қилинди. Ҳозирги кунда анатомияни ўрганишда PNA га риоя қилинади. Аъзоларнинг организмдаги жойлашиб турган ўрни ёки уларнинг алоҳида қисмларини аъзоларга нисбатан ўрганишда кўпинча анатомияда мавжуд бўлган учта: сагиттал, фронтал ва горизонтал сатҳдан (одамнинг тикка турган ҳолатида) фойдаланилади.

1. *Сагиттал сатҳ* — одам танасининг олдиндан орқа томонга қаратиб бошидан охиригача вертикал (тикка) кесилини натижасида ҳосил бўлади. Агар сагиттал сатҳи музлатилган мурданинг қоқ ўрта қисмидан уни тенг иккита — ўнг ва чап нимталарга ажратилса, ўрта (mediana) сатҳ ҳосил бўлади (14- расм).

Фронтал (frontis — пешона) сатҳ сагиттал сатҳга нисбатан тўғри бурчак ҳосил қилиб ёки аниқроғи одам пешонасига параллел ҳолатда ўтказилган юзадан вужудга келади.

3. *Горизонтал сатҳ* — фазо (горизонтал) га параллел ёки сагиттал ҳолда фронтал сатҳларига тўғри бурчак ҳосил қилиб ўтказилган юзадан ҳосил бўлади. Одам организмни ва унинг алоҳида қисмларини ўрганишда, аъзоларни текширишда ана шу юқорида кўрсатилган учта юза (сатҳ) дан кенг фойдаланилади. Юқорида баён этилган сатҳларга нисбатан жойлашган аъзоларни аниқлашда алоҳида атамалар қўлланилади: Масалан, ўрталик — *medialis* ёки *medius* — ўрта деб аталадиган бўлса, ёнбоши — *lateralis*, олдингиси — *anterior*, қоринга яқинроқ жойлашган бўлса — *ventral* (*venter* — қорин) сўзлари билан аталади. Бундан ташқари, орқа томонни — *posterior* ёки дорсал (*dorsum* — орқа), тананинг юқорисига яқинроқ бўлса, юқори — *superior* ёки краниал (*cranium* — калла), аксинча, пастки томонида



14-р а с м . Сатхлар.

1-тикка (вертикал) ўқ, 2-кўндаданг ўқ, 3-фронтал (пешона) сатх, 4-фронтал, горизонтал ва сагиттал сатхлар бўйлаб ўтказилган ўқлар, 5-фронтал сатхдаги чизик, 6-сагиттал ўқ чизик, 7-сагиттал сатхдаги чизик.

бўлса — inferior (қуйи) ёки каудал (cauda — дум), тана сўзи эса корпус (corpus) номи билан аталади.

Қўл ва оёқларга нисбатан қуйидаги атамаларни қўллаш мумкин. Жумладан қўл ҳамда оёқларнинг юқори қисми ёки танага яқин жойлашган бўлаги — қўлнинг бошланиш жойи проксималис (proximalis) дейилса, танадан узоқроқ бўлаги дисталис (distalis) деб аталади. Масалан, оёқнинг тизза қисми панжаларига нисбатан проксимал бўлса, панжаларнинг ўзи тиззага нисбатан дистал жойлашган.

Агар аъзоларнинг бир-бирига ўхшаш қисмлари мавжуд бўлса, у ҳолда бир-биридан каттароқ (major) ёки кичикроқ (minor), катта (magnus) ёки кичик (parvus) атамалари қўлланилади.

Одам организмдаги баъзи бўшлиқларни ёки алоҳида аъзоларнинг жойлашиш ўрнини аниқроқ кўрсатиш мақсадида сиртки (externus), ички (internus) ёки юза (superficialis), чуқурроқ (profundus) атамалари ишлатилади ва ҳоказо. Одам организмни ўрганишда қўлланиладиган бошқа атамалар тўғрисида аъзоларнинг, жумладан, суяк ва бойламлар ёритилган қисмларида уларнинг маъно ва иборалари хусусида батафсил тўхталиб ўтамыз.

ХУСУСИЙ ҚИСМ

Биринчи бўлим

ҲАРАКАТ АЪЗОЛАРИ СИСТЕМАСИ

Одам ҳаракат қилиш қобилиятига эга. Ҳаракат аппарати фаол ҳаракатчан қисм — мускуллар ва пасив (фаолиятсиз) қисм — суяклар (бойламлар билан) га ажратилади. Лекин мускуллар, суяклар ва уларни бирлаштириб турган бойламлар вазифаси бир-бирига боғлиқ бўлиб, битта эмбрионал қават — мезодермадан ривожланади. Қисқаси, ҳаракат аппарати учта: 1) суяк, 2) суякларни бирлаштирувчи бойламлар ва 3) мускуллар системасидан ташкил топган.

Ҳаракат системаси организмнинг кўп қисмини ташкил қилади ёки гавданинг умумий оғирлигига нисбатан 72,45 фоизни ташкил этади, Шу жумладан, мускуллар гавданинг 2/5, суяклар эса 1/5—1/7 қисмини ташкил этади.

Мускуллар деярли барча суяклар устини қоплаб туради ва гавданинг ташқи кўриниши (қомат) шаклланишида асосий вазифани бажаради.

СУЯКЛАР ҲАҚИДАГИ БИЛИМ

Организмни ҳаракатга келтирадиган аъзолар мускуллар (ёрдамчи қисмлар билан), скелет ва уларни бириктириб турувчи бойламлардан иборат.

Скелет (skeleton — қуритилган)¹ организмдаги юмшоқ тўқима ва аъзоларнинг бирикиб туриши (тузилмалар йиғиндиси) натижасида вужудга келади (15-расм). Скелет бир қанча алоҳида жойлашган суяклардан таркиб топиб, ўзаро бириктирувчи тўқималар, бойламлар ва тоғайлар воситасида бирлашади ва пасив ҳаракат аппаратини ҳосил қилади. Скелет бўлмаса, ер юзидаги ҳайвонларнинг бирортаси ҳам ўзини тик тутиб туролмайди ва қомат шаклланмайди. Скелет организмда асосан уч вазифани бажаради.¹ Булар: таянч (суянчик), ҳаракат ва ҳимоя вазифаларидир.

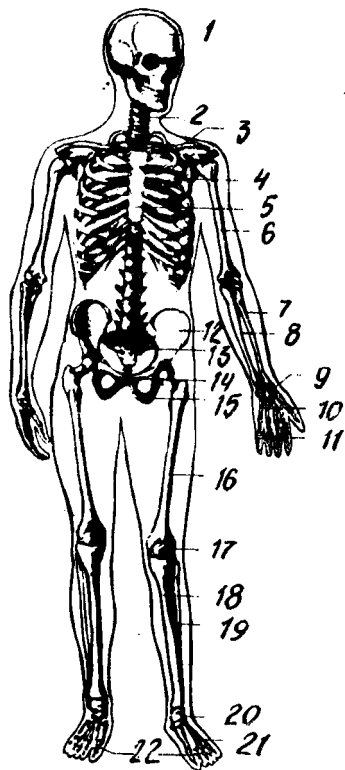
1. Таянч вазифаси юмшоқ тўқима ва аъзоларнинг скелетнинг айрим қисмларига бирикиб туриши натижасида вужудга келади.

2. Ҳаракат вазифаси — скелетни ташкил қилиб турган суякларнинг ҳар хил ричаг ҳосил қилиб, бўғим орқали бирлашиши ва нерв системаси ёрдамида мускуллар қисқариши билан юзага келади.

3. Ҳимоя вазифаси — скелетнинг алоҳида қисмларидан вужудга келган бўшлиқлар орқали бажарилади. Масалан, умуртқалар йиғилиб

¹ Қадимда скелетлар офтобда ёки кум қизигида тайёрланар эди.

15- р а с м . Скелет.



1 — бош скелети, 2 — умуртқа поғонаси, 3 — умров, 4 — курак, 5 — ковуралар, 6 — елка суяги, 7 — билак суяги, 8 — тирсак суяги, 9 — билак суяклари, 10 — кафт суяклари, 11 — бармоқ суяклари, 12 — ёнбош суяги, 13 — думгаза суяги, 14 — қов суяги, 15 — ўтиргич суяги; 16 — сон суяги, 17 — тизза копқоғи, 18 — қатта болдир суяги, 19 — кичик болдир суяги, 20 — оёқ кафти усти суяклари, 21 — оёқ кафт суяклари, 22 — бармоқ суяклари.

орқа миянинг жойланиб туришига мослашган; канал, бош мия учун калла суяқларидан ҳосил бўлган — калланинг мия бўшлиғи; юрак ва ўпкаларнинг сақланишига мослашган кўкрак қафаси, жинсий аъзоларни ташқи таъсирдан сақлаб турадиган чаноқ бўшлиқлари шулар жумласидандир. Булардан ташқари, суяқлар организмнинг биологик муҳофазасини бажарадиган ва тўқималарга кислород элтувчи қон таначаларини вужудга келтирадиган суяк илиғи (мия) ни ҳам сақлаб туради. Одам скелетининг деярли ҳаммаси — калла суягининг тепа бўлағи ва юз қисмининг баъзи бир суяклари, умров суяқларининг кўпчилик қисмларидан мустасно¹ эмбрионнинг ўрта варағи — мезодермадан уч даврни ўтаб такомиллашади: 1) бириктирувчи тўқима парда даври, 2) тоғайланиш ва 3) суяқланиш давларидир.

СУЯҚЛАР

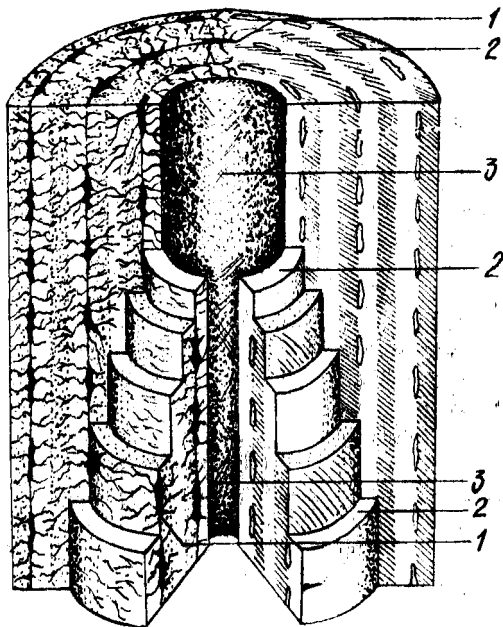
Одам скелети икки юздан ортиқроқ суяқлардан тузилган бўлиб, оғирлиги ўртача 5—6 кг ёки гавданинг 8—10 % оғирлигини ташкил этади. Скелет суяқларининг аксарияти жуфт суяқлардир. Суяк — os ossis асосан суяк тўқималаридан тузилган (16-расм).

Суяқлар қаттиқ ва эластик бўлиб, асосан икки турли моддалардан ташкил топган, улардан 1/3 қисми органик моддалар (оссеин, мугуз модда) бўлса, қолган 2/3 қисми аорганик моддалардир (асосан кальций тузлари, айниқса фосфор кислотали оҳак — 51,04 % ни ташкил этади). Суяқлар эластиклигини оссеин моддалари таъминласа, қаттиқ (пишиқ)лигини минерал тузлар ҳосил қилади. Органик ва аорганик моддаларнинг суяқлар таркибидаги натижасида керакли бўлган мустаҳкамлик вужудга келади ва бу ҳолат ёшга қараб ўзгариб боради. Ёш организм суяқлари таркибида оссеин кўп бўлганлигидан улар эгиловчан ва маҳкам бўлади. Ёш улғайиб борган

¹ Бу суяқларда бириктирувчи тўқима даврдан кейин суяқланиш бошланади.

16-расм. Суяк тузилишининг
схемаси.

1-суяк хужайралари, 2-оралик моддалар,
3-Говерс каналлари.



сайин суякларда минерал тузлар таркиби кўпаяди. Шунинг учун кекса кишиларнинг суяклари ўзининг эластиклик хусусиятини аста-секин йўқотиб бориб мўртлашади ва тез синадиган бўлиб қолади.

Суяклар таркибида органик ва анорганик моддалардан ташқари А, D ва С витаминлари ҳам бўлади. Ёш болалар суяклари таркибида кальций тузлари ва D витамини етишмаслиги рахит касаллигини вужудга келтиради, суяклар мустаҳкамлиги камаяди ва ҳар томонга қийшайди. Агарда суякларда А витамини етишмаса, суяклар ҳаддан ташқари йўғонлашиб, ичидаги бўшлиқлари ва каналчалари катталашиб қолади.

Оссеин билан анорганик модданинг қўшилиши натижасида нормал суяк муҳим физик хоссаларга эга бўлади, яъни эластик ва қаттиқ (пишик) бўлади. Нормал суяк дуб дарахтидан пишик, гранитдан қаттиқ бўлиб, мис билан темирга баробар келади.

Суякларнинг ички тузилишини уларни арралаб қарагандагина кўриш мумкин. Улар икки хил моддадан, яъни бири зич (қаттиқ) — *substantia compasta* моддаси бўлса, иккинчиси ғовак (кўмик — *substantia spongiosa*) моддадир. Зич модда яхлит массага ўхшаб кўринади, ғовак модда эса ингичка ҳовонлар тўридан иборат, ҳовонлар бир-бири билан чалкашиб, ҳар хил бурчаклар ҳосил қилади. Булар орасида майда катак (бўшлиқлар) вужудга келади. Суякларда қаттиқ модда ташки қисмида жойлашган бўлса, ғовак моддалари ичкарида бўлади. Сербар суякларда ички ғовак моддалар кам бўлиб, зич моддаларнинг икки пластинкалари орасида юпқа кўмик ҳолида учрайди. Калла суякларининг қопқоқ қисмидаги ғовак моддалар *diploe* (икки қават) номи билан юритилади, ана шу суякларнинг ички қаттиқ пластинкаси *шишасимон пластинка*

дейилади (16- расм). Чунки унинг ташқи пластинкаси юпқа, органик моддаси кам ва мўрт бўлади. Сербар суякларнинг баъзи жойларида ғовак моддалари сира бўлмаслиги мумкин, унда зич модданинг ташқи ва ички пластинкалари бир-бирига ёпишиб, битта бутун қаватни ҳосил қилади. Калта суяклар нукул ғовак моддалардан иборат бўлади, ташқи қисми эса фақат юпқагина зич модда пластинкаси билан қопланади. Узун суякларнинг икки учи — (epiphysis), эпифизлари калта суякларга ўхшаш бўлса, танаси диафиз (diaphysis) узунасига жойлашган кавак цилиндр шакли бўлиб, девори қалин зич модда пўстидан тузилган. Узун суяк эпифизлари бўғим юзалари (facies articularis) билан тугайди. Ана шу кавак илик канали бўлади, бу канал узун суякнинг иккала учи (эпифиз) даги ғовакларга туташиб кетади. Суяклар эпифизи ва диафиз оралиқ қисмига метафиз (metaphysis) дейилади. Бундан ташқари, суяклар тузилиши унинг шакл ва вазифасига боғлиқ бўлади, яъни суяклар вазифаси ўзгарганда, унинг тузилиши ҳам ўзгаради ёки бунинг акси кузатилади.

Суякнинг микроскопик тузилишига келганда, унинг асоси гаверс пластинкаларидан тузилган кўпдан-кўп гаверс каналчаларидан иборат эканлигини микроскопда кузатиш мумкин. Гаверс каналчалари аксари суяклар бўйига қараб жойлашган ва бир нечта зич суяк пластинка-компакт модда билан ўралган бўлади. Гаверс системалар орасидаги бўшлиқларни оралиқ модда (пластинка) лар тўлдириб туради.

Суякнинг сиртқи юзаси суяк устки пардаси (периост — periosteum) билан қопланган (суякнинг бўғим юзалари, пайлар ва бойламлар ёпишган жойларда периост бўлмайди). Периост юпқа, пушти рангли бириктирувчи тўқимадан иборатдир. Периост суякларнинг алоҳида тешикчаларидан ўтиб борадиган толачалари воситасида суяклар устига мустаҳкам ёпишиб туради (17- расм).

Периост икки қаватдан, яъни ташқи қаватдаги толали фиброз тўқимасидан ва ички нерв, қон томирларга бой бўлган суяк ҳосил қиладиган қисмлардан иборат. Қон томирлари суякларга алоҳида озика тешиклар (foramina nutriticia) — орқали йўналиб боради. Периостнинг ички қавати суякларни энига ўстиради. Суякларнинг бўғим ҳосил қиладиган сатҳлари бўғим тоғайлари билан қопланган (бўғимлар ҳақидаги бобга қаралсин).

Суяк қаваклари, илик бўшлиғи (cavitas medullaris) ҳамма вақт суяк илиғи билан тўла. Кўпинча найсимон суякларда илик марказий бўшлиқ қисмида жойлашганлигидан, уни илик бўшлиғи (cavitas medullaris) ёки канали деб аталади. Суяк илиғи организмда қон яратади ва биологик ҳимоя вазифасини бажаради. Суякларда учрайдиган ўсиқларга (дўмбоқча, ғадир-будур ва ҳ.к.) апофиз (apophysis — ўсиқ) лар, бўйнига метафиз ёки суяк бўйни (collum), суяк бошчасига (capitulum), бўғим чуқурчасига (fossa articularis), ғадир-будур тепача (condylus) лари қиради.

СУЯКЛАРНИНГ РИВОЖЛАНИШИ

Одам эмбрионида суяк тўқимаси бошқа тўқималарга нисбатан кечроқ ёки эмбрионлик даврининг 6—8-ҳафталарида мезенхима

(эмбрион бириктирувчи тўқимаси) дан вужудга келган бириктирувчи тўқима (остеобластлар) хужайраларидан пайдо бўлади.

Суяклар такомили даврида уларнинг ҳаммаси ҳам бир хилда ривожланмай, балки баъзилари бириктирувчи тўқимадан тараккий этади, булар бирламчи суяклар деб аталади. Бирламчи суякларга калланинг мия қисмидаги қопловчи суяклар ва барча юз суяклари киради: бошқа суяклар тоғайдан тузилади, бунга иккиламчи суякланиш дейилади. Умун суякланиш жараёни куйидаги тўрт: 1) эндесмал, 2) перихондрал, 3) периостал ва 4) энхондрал турларига бўлинади.

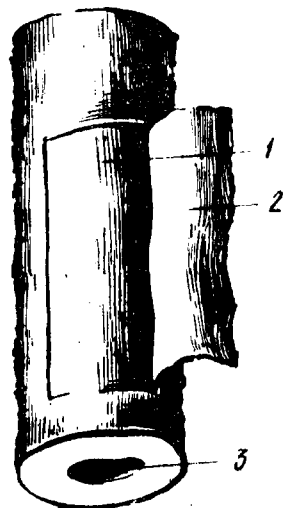
1. Эндесмал суякланиш (ep — ичида, desma — алоқа) бириктирувчи тўқимадан бошланиб, бирламчи суякланиш вужудга келади. Эмбрион ёш бириктирувчи тўқимасининг маълум бир нуқтаси (кейинги суяк нуқтаси — punctum ossificationis га яқин жой) дан остеобластлар зўр бериб кўпайиб, қатор жойлашади ва суякнинг асосий моддасини ҳосил қилиб, суяк хужайраларига айланади. Натижада суякланиш нуқтаси (ядриси — punctum ossificationis) ҳосил бўлади. Суякланиш нуқтаси турли томонга қараб ўсади.

2. Перихондрал суякланиш (peri — атроф, chondral — тоғай) мезенхима тўқималаридан ҳосил бўладиган суяклар шаклида вужудга келади. Кейинчалик булар яхлит гиалин тоғайга айланади ва тоғай усти пардаси (перихондр — perichondrium) билан қопланади. Перихондрнинг ички қаватидаги хужайраларнинг зўр бериб кўпайиши натижасида остеобластлар (суяк моддаси) ҳосил бўлади. Суяк моддалари аста-секин тоғай моддасини эгаллайди ва суякнинг зич (компакт) моддасини ҳосил қилади.

3. Суякларнинг ривожланишида тоғайдан иборат бўлган суяк модели суякланиб бўлгандан кейин тоғай пардаси суяк устки пардасига айланади. Кейинчалик суякларнинг энига ўсиши асосан суяк устки пардаси ҳисобига бўлганлигидан периостал суякланиш (peri — атрофи, остал — суякланиш) деб аталади. Шундай қилиб, перихондрал ва периостал суякланиш даврлари ўзаро боғланган бўлиб, бирин-кетин бошланади. Периостал суяк энига ўсади, яъни кенгайиб, йўғон тортади.

4. Энхондрал (ичида) суякланишда перихондрумнинг иштироки билан остеобластлар ёрдамида суяк вужудга келади. Бундай тоғайнинг марказида суяк оролчаси (ядриси ёки нуқтаси) пайдо бўлиб, периферияга қараб ўсади ва суякнинг ғовак қисмини вужудга келтиради.

Бу хилдаги суякланишда тоғайлар тўғридан-тўғри суяк моддасига айланмасдан, балки улар емирилганидан сўнг вужудга келади. Шунинг



17-расм. Елка суяги, суяк усти пардаси билан 1-суяк, 2-суяк усти пардаси, 3-илик бўшлиғи.

учун бу шаклдаги суякланиш *иккиламчи суякланиш* деб аталади. Калла туби (асос) суяклари, тана ва қўл-оёқ суяклари иккиламчи суякланишдан пайдо бўлади. Суякланиш жараёни дастлаб ўрта қисмдан бошланади ва суяк танаси (диафиз) пайдо бўлади. Асосий оғирлик ҳамма вақт суяклар диафизига тушади. Суяк учлари (эпифизи) нинг мускул ва бойламлар ёпишган жойи икки ёшлик даврдан бошлаб суяклана бошлайди.

Суякланиш жараёнининг охирида метафиз тоғай тўқимаси ҳамда эпифизни қоплаб турган юпка бўғим пардаси, шунингдек, эпифиз тоғайлари қолади. Эпифизар, метафизар тоғайлар аста-секин 22—25 ёшгача бўлган даврда емирилиб, суякка айланади. Натижада суяклар бўйига қараб ўсади ва охирида диафиз билан эпифизлар бирлашиб, бир бутун суякни вужудга келтиради, бунга *синостоз* дейилади.

СУЯКЛАР КЛАССИФИКАЦИЯСИ

Одам скелети 200 дан зиёд алоҳида-алоҳида суяклардан тузилган. Скелет тана суяклари (умуртқалар, қовурғалар ва тўш суяги), калла суяги (мия ва юз қисмлардан иборат), елка камари (кўкрак ва ўмров суяклари), қўл суяклари (елка, билак ва панжа суяклари), чанок суяклари (ёнбош, қовуқ ва қуймич) ва сон, болдир ҳамда оёқ панжаси суякларидан иборат.

Суяклар тузилиши, ривожланиши ва вазифаларига кўра қуйидаги турларга бўлинади:

I. Найсимон суяклар

1. Узун суяклар. 2. Калта суяклар

II. Ғовак суяклар

1. Узун суяклар. 2. Калта суяклар. Сесамасимон суяклар

III. Ясси суяклар

1. Калла суяклари. 2. Камар суяклари

I. Найсимон суяклар: а) узун суяклар — елка, билак ва болдир суяклари, яъни қўл-оёқ суяклари бўлиб, ғовак ва зич моддалардан тузилган, бу ердан илик канали ўтади, у ричаг ҳаракатига эга бўлиб, таянч, муҳофаза вазифаларини бажаради; б) калта найсимон суякларга қўл-оёқ, қафт ва панжа суяклари киради, улар калта ҳаракат қилиш ричагларигагина эгадир.

II. Ғовак суяклар: а) узун ғовак суяклари — қовурға ва тўш суяклари. Асосан ғовак моддадан тузилган; суякларни юпка, зич модда пластинкаси қоплаб туради, у таянч вазифасини бажаради; б) калта ғовак суякларга умуртқалар, қўл-оёқ, қафт усти суяклари киради; в) сесамасимон суяклар — тизза қопқоғи, нўхатсимон суяк ва бармоқ суякларининг сесамасимон суяклари ғовак моддадан тузилган мускул пайлари орасида, деярли бўғим атрофида жойлашиб, уларни ҳосил қилишда қатнашади ва ҳаракатини осонлаштиради.

III. Ясси суяклар: а) калланинг ясси (қопқоқ) суяклари

химоя вазифасини бажаради; б) ясси камар суяклар — курак ва чанок суяклари таянч, муҳофаза вазифаларини бажаради.

IV. Аралаш суяклар. Бунга бир қанча суякларнинг бирикишидан вужудга келган калла суягининг асосий қисмини ташкил этувчи суяклар киради.

ТАНА СКЕЛЕТИ

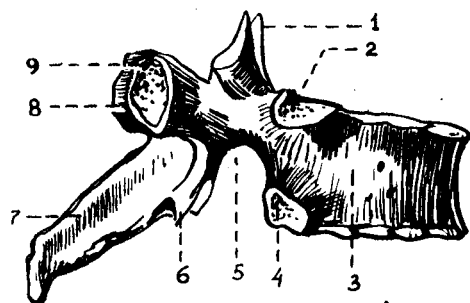
Одамнинг тана скелети умуртқа поғонаси, 12 жуфт ковурга ва тўш суягидан ташкил топган кўкрак қафаси (compages thoracis, tharax BNA) суягидан тузилган.

Умуртқа поғонаси (collumna vertebralis) бир-бирининг устида жойлашган 33,34-умуртқалар йиғиндисидан ташкил топган, булар бўйин умуртқалари (еттита), кўкрак умуртқалари (ўн иккита), бел умуртқалари (бешта), думғаза умуртқалари (тўртта, бештаси ўзаро бирлашиб, битта думғаза суягини ҳосил қилган) ва дум умуртқалари бўлимларига ажратилади.

Умуртқа поғонасининг ўртача узунлиги эркакларда 73—75 см, аёлларда эса 69—71 см гача бўлади; шундан бўйин қисмининг узунлиги 13—14 см кўкрак бўлими 27—30 см, бел қисми 17—18 см ва думғаза қисми 12—15 см.

Одам умуртқа поғонаси организмнинг таянчи бўлибгина қолмай, балки умуртқа каналида жойлашган орқа мияни муҳофаза қилади ва гавда билан калла ҳаракатида фаол қатнашади.

Ҳар қайси умуртқанинг таянч вазифасини бажарадиган танаси (corpus vertebrae) равоғи (arcus vertebrae) бор. Умуртқа равоғи танасида иккита оёқчаси (pedunculi arcus vertebrae) воситасида бирлашиб, умуртқа тешигини (foramen vertebrae) ҳосил қилади. Қолган умуртқалар тешиги ўзаро қўшилиб, умуртқа канали (canalis vertebralis) ни ҳосил қилади, орқа мия ана шу каналда жойлашиб, ташқи муҳит таъсиридан сақланиб туради. Умуртқа равоғида тепа ва пастки жуфт бўғим ўсимталари (processus articulares superiores et inferiores) жойлашган. Умуртқа равоғининг ўрта қисмида орқа томонга битта ўткир қиррали ўсик (processus spinosus), икки ён томонидан биттадан кўндаланг ўсик (processus transversus) кўринади. Умуртқа танаси билан бўғим ўсиқларининг ўрта қисмида юқори ва пастки ўймалар (incisurae vertebrales superiores et inferiores) жойлашган. Умуртқа поғонасида юқори умуртқанинг пастки ўймаси пастки умуртқанинг юқори ўймаси билан бирлашиб, ҳар тарафда биттадан умуртқа оралик тешиги (foramen intervertebrale) ни ҳосил қилади. Бу тешиқлар орқали орқа мия нервлари ва қон томирлари ўтади. Одам умуртқалари ичида бел ва думғаза умуртқалари катта ҳажмли бўлиб, бош, тана ва қўл оғирлиги ана шулар воситасида чанок орқали оёққа тарқалади. Дум умуртқалари эса аксинча, ўсишдан тўхтаб, йўқолиб бораётган қолдиқ умуртқалар ҳисобланади. Уларнинг танаси кичкина, равоқлари бўлмайди.



18-расм. Кўкрак умуртқаси (vertebrae thoracicae).

1 — processus articularis superior; 2 — fovea costalis superior; 3 — corpus vertebrae; 4 — fovea costalis inferior; 5 — incisura vertebralis inferior; 6 — processus articularis inferior; 7 — processus spinosus; 8 — processus transversus; 9 — fovea costalis transversalis.

УМУРТҚАЛАР

Умуртқалар жойлашувига кўра *бўйин, кўкрак, бел, думғаза* ва *дум умуртқаларига* бўлинади:

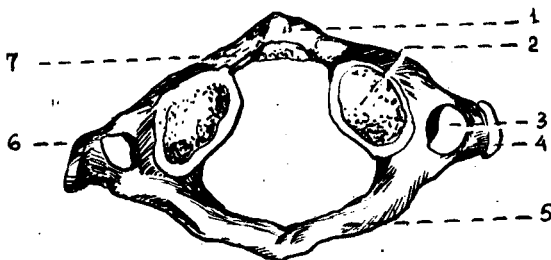
1. Бўйин умуртқалари.

2. Одам умуртқа поғонасининг кўкрак қисми (кўкрак умуртқалари — *vertebrae thoracicae*) 12 дон.

Кўкрак умуртқаларининг (18-расм) танаси — *corpus vertebrae* (тепадан пастга қараб) ҳажми жиҳатидан катталашиб боради. Кўкрак умуртқаларининг икки ёнбошига ва кўндаланг (*processus transversus*) ўсимталарига 12 жуфт қовурғанинг бўғим ҳосил қилиб қўшилиб туриши сабабли улар бошқа умуртқалардан ажралиб туради. Аксарият қовурға бошчалари ёнма-ён жойлашган иккита умуртқа таналарининг ёнбош оралиғига ўрнашиб туради. Шунинг учун кўпинча умуртқаларнинг иккала томонида (тепа ва пастда) яримтадан чуқурча (*fovea costales superior et inferior*) бўлади. Бундан биринчи умуртқа мустасно бўлиб, танасининг юқори қиррасида биринчи қовурға учун битта бутун қовурға чуқурчаси (*fovea costalis superior*), танасининг пастда иккинчи қовурға чуқурчаси (*fovea costales inferior*) бўлади. 10-умуртқанинг икки ёнбошида (X қовурға учун) биттадан ярим чуқурча, XI — XII умуртқалар ҳар бирининг икки ёнбошида (тегишли қовурғалар учун) биттадан тўла чуқурчалар жойлашган. Ана шу чуқурчаларга юқорида айтилган қовурға бошчалари бўғим ҳосил қилиб жойлашади.

Умуртқа танаси ва равоғи ўртасида умуртқа тешиги (*foramen vertabralis*) мавжуд. Юқори ва пастдаги бир жуфтдан фронтал ҳолағда жойлашган бўғим ўсимталари (*processus articularis superior et inferiores*) билан умуртқалар ўзаро бирлашиб туради. Умуртқа танасининг икки ёнбошида, кўндаланг ўсиқларнинг олд томонида бўғим юзачалари (*fovea costalis transversalis*) жойлашади. Умуртқа равоғининг ўрта қисмидан ўтқир қиррали ўсиқ (*processus spinosus*) ўрин олган.

1. Бўйин умуртқаси (*vertebrae cervicales*) 7 дон бўлиб, юқоридан биринчи ва иккинчи умуртқалар, бошқа бешта бўйин умуртқаларидан тузилишлари билан анча фарқ қилади. Шунинг учун уларнинг тузилишига қуйида алоҳида тўхталиб ўтамиз. Қолган бештаси бошқа умуртқалар каби тузилган. Бўйин умуртқалари танаси (*corpus*

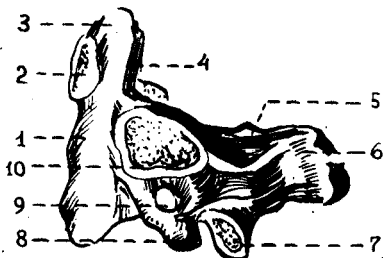


19-расм. Бўйин умуртқаси атлант (atlas).

1 — arcus anterior; 2 — fovea articularis superior; 3 — foramen transversarium; 4 — processus transversus; 5 — arcus posterior; 6 — processus spinosus; 7 — fovea dentis.

20-расм. Бўйиннинг II умуртқаси (ўқли умуртқа — axis).

1 — corpus vertebrae; 2 — facies articularis anterior; 3 — dens; 4 — facies articularis posterior; 5 — lamina arcus vertebrae; 6 — processus spinosus; 7 — processus articularis inferior; 8 — processus transversus; 9 — foramen transversarium; 10 — facies articularis superior.



vertebrae) кичкина кўндаланг-овал шаклда бўлади, умуртқа тешиги эса (foramen vertebrae) катта, учбурчак шаклидадир. Кўндаланг ўсиқ (processus transversus) ларининг олдинги томонига эмбрион ривожланиши давридаги қовурға қолдиқлари ёпишиб, кўндаланг ўсиқ тешиги (foramen transversus) ни ҳосил қилади. Ўсиқ учлари кўпинча иккита дўмбоққа бўлинади.

VI умуртқанинг олдинги дўмбоғи олдидан уйқу артерияси ўтганлиги учун *уйқу дўмбоғи* (tuberculum caroticum) деб аталади. Артерия жароҳатланганда ана шу дўмбоқчани босиб, қон тўхтатилади. Кўндаланг ўсимта тешикчалари йигиндисидан умуртқа артерияси канали (canalis art. vertebralis) ҳосил бўлади. Бу каналдан худди шу номли артерия ўтади.

II — V бўйин умуртқалари танасининг орқа томонида жойлашган ўткир қиррали ўсиқ (processus spinosus) лар калта ва учи айри (VI — VII умуртқалар бундан мустасно) бўлади. VII умуртқанинг орқа ўсиғи бошқа бўйин умуртқаларига нисбатан узун ва йўғон бўлиб, тери остидан билиниб туради. Шунинг учун бу умуртқа туртиб чикқан умуртқа (vertebra prominens) деб юритилади.

Биринчи бўйин умуртқаси — атлант (atlas, 19-расм). Ривожланиш даврида унинг танаси иккинчи умуртқага ўтиб, тишсимон ўсиқни ҳосил қилади. Шу сабабли, тана ўрнига олдинги равоғ (arcus anterior) вужудга келган, умуртқа тешиги (foramen vertebrale) эса кенгайган. Олдинги равоқнинг олд томонида олд дўмбоқ (tuberculum anterius) жойлашган. Равоқнинг ички юзасида эса II бўйин умуртқасининг тишсимон ўсиғи жойлашадиган чуқурча (fovea dentis) бор. Орқа равоғи (arcus posterior) да ўткир қиррали ўсиқ қолдиғи — кичкина дўмбоқ

(*tuberculum posterius*) пайдо бўлган. Умуртқанинг ёнбош (*massae laterales*), олдинги ва орқа равоқларининг кўшилиб жойлашган ёнбош қисмининг юқори ва пастки юзаларида бўғим чуқурча — *facies articulares superior et inferioris*) кўринади. Юқори бўғим юзаси овал шаклли бўлиб, энса суягидаги дўнгсимон ўсиқ бўғим юзаси билан бўғим ҳосил қилиб кўшилади. *Mossae lateralis* нинг орқасида умуртқа артерияси ариқчаси (*sulci a. vertebrales*) бор.

Бўйиннинг II умуртқаси (*axis* — ўкли, 20-расм) тишсимон ўсиғи ёки тишининг (*dens*) бўлиши билан бошқа умуртқалардан ажралиб туради. Иккинчи умуртқа тишининг биринчи умуртқа равоғи ички юзасидаги бўғим юзаси (*facies articularis anterior*) билан бирлашиб туриши сабабли калла ҳар томонга бурилади.

Цилиндрсимон шаклдаги тишсимон ўсиқнинг учи — *apex* — и мавжуд. Ўсиқнинг олдинги юзасида жойлашган бўғим юзаси (*facies articularis anterior*) атлант олди равоғининг ички юзасидаги бўғим чуқурчасига (*favea. dentis*) бўғим ҳосил қилиб қўшилса, *dentis* — нинг орқа бўғим юзаси (*facies articularis posterior*) атлантнинг кўндаланг жойлашган бойлами билан бирлашади.

Axis — нинг икки ёнбошида жойлашган юқори бўғим юзаси (*facies articularis superior*) атлантнинг пастки бўғим чуқурчаси билан, пастки бўғим юзаси (*facies articularis inferior*) эса учинчи бўғим умуртқасининг юқори бўғим юзаси билан кўшилади.

3. Бел умуртқалари (*vertebrae lumbales*) 5 дона бўлиб, гавда оғирлиги тушгани сари катталашган танаси буйрак шаклига ўхшаш тус олган *corpus vertebrae*, тешиги катта ва учбурчак шаклида/ Кўндаланг ўсиғи (*processus transversus*) деярли фронтал вазиятда бўлиб, учи орқага қараб туради (21-расм).

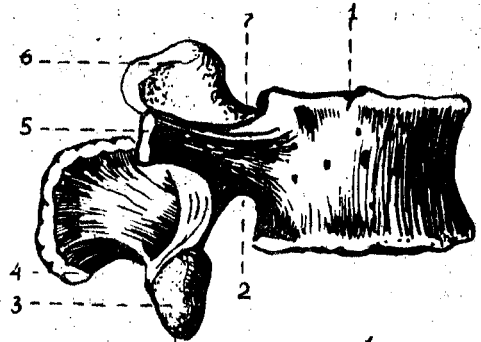
Ўтқир қиррали ўсиқ (*processus spinosus*) ҳаракатчан бўлганидан тўғридан-тўғри орқага қараб жойлашган. Тена бўғим ўсиқлар (*processus articularis superior*) нинг бўғим юзалари (*facies articularis superior*) медиал томонга, пастки бўғим ўсиқлари (*processus articularis inferior*) юзалари (*facies articularis inferior*) ташқарига қараган бўлади. Тена бўғим ўсиғининг орқасида кичкина сўрғичсимон дўмбок (*processus mamillaris*) жойлашган.

4. Думғаза умуртқалари (*vertebrae sacrales*) 5 дона (22-расм) бўлиб, 17—25 ёшга бориб ўзаро кўшилиб, битта бутун думғаза суяги (*os sacrum*) ни вужудга келтиради.) Бу ҳам одамнинг вертикал ҳолатга ўтиши билан гавда оғирлигининг думғаза умуртқаларига тушиши натижасида ҳосил бўлган. Думғаза суяги учбурчак шаклидадир. Унинг сербар қисми — туби (*асоси* — *basis ossis sacri*) бор. Ана шу қисмининг икки ёнбошида эса тена бўғим ўсиғи (*processus articulares superior*) жойлашган. Суякнинг пастга, олдинга қараган учи (*apex ossis sacri*) мавжуд. Думғаза суяги туби билан 5-бел умуртқасининг танасига бирлашади. Думғаза суягининг олдинги чаноқ сатҳи (*facies pelvina*) текис ва ёйсимон букилган, бу ердан тўртта олдинги тешиқлар (*foramina sacralia pelvina*) ва кўндаланг жойлашган чизик (*lineae transversae*) лар кўриниб туради.

Думғазанинг орқа юзаси ғадир-будур бўртиб чиққан, бу ерда

2 1 - р а с м . Бел умуртқаси (vertebrae lumbalis).

1 — corpus vertebrae; 2 — incisura vertebralis inferior; 3 — processus articularis inferior; 4 — processus spinosus; 5 — processus costarius; 6 — processus articularis superior; 7 — incisura vertebralis superior.

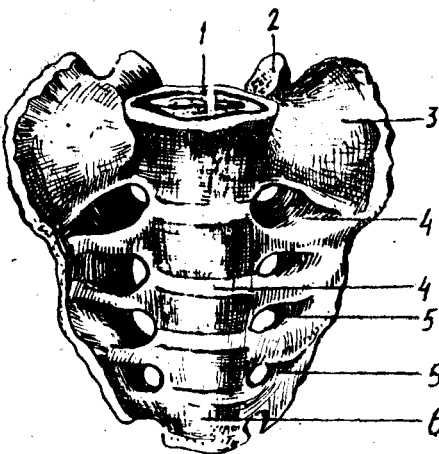


2 2 - р а с м . Думғаза суяғи (sacrum).

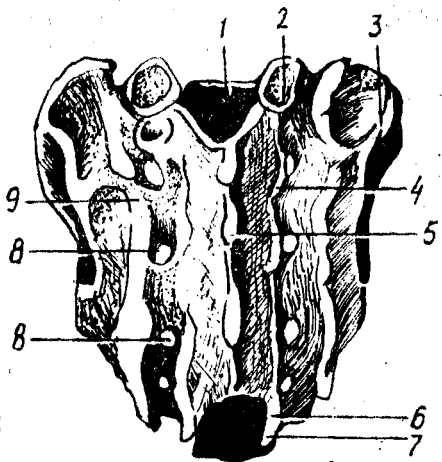
А. Олд томондан кўриниши.

1 — basis ossis sacri; 2 — processus articularis superior; 3 — pars lateralis; 4 — lineae transversae; 5 — forr sacralia pelvina; 6 — apex ossis sacri.

Б. Орқа томондан кўриниши. 1 — canalis sacralis; 2 — processus articularis superior; 3 — tuberositas sacralis; 4 — crista sacralis intermedia; 5 — crista sacralis mediana; 6 — hiatus sacralis; 7 — cornu sacrale; 8 — forr sacralia dorsalia; 9 — crista sacralis lateralis.



А



Б

умуртқа ўсиқларининг ўзаро суякляниб кетишидан ҳосил бўлган 5 та қирра ва думғазанинг орқа тўртта жуфт тешиқлари (foramina sacralia dorsalis) кўзга ташланади. Жумладан, ўткир қиррали ўсиқларнинг бирлашишидан думғазанинг ўткир қирраси (crista sacralis mediana), бўғим ўсиқларининг бирлашишидан ҳосил бўлган оралиқ қирраси (crista sacralis intermedia — орқа тешиқларнинг ташқи томонида жойлашган) кўринади. Ниҳоят умуртқаларнинг кўндаланг ўсиқ қолдиқлари йиғиндисидан думғаза суяғи орқа юзасининг энг четида жойлашган латерал қирра (crista sacralis lateralis) ларни кўриш мумкин. Қирраларнинг ташқи томонида мускуллар ёпишадиган думғаза ғадир-будури (tuberositas sacralis) жойлашган. Думғаза тубининг ён қисмида (partes lateralis) ўсиқларнинг қовурға қолдиқлари билан ўзаро қўшилиб кетишидан пайдо бўлган қулоқсимон юза (facies auricularis) бор, у чаноқ суягининг ана шундай юзаси билан бўғим ҳосил қилиб, қўшилиб туради. (Чаноқ суяқларининг бирлашувига қаралсин). Думғаза умуртқалари тешиқлари ўзаро қўшилиб, думғаза канали

(canalis sacralis) ни ҳосил қилади. Думғаза каналининг пастки тешиги (hiatus sacralis) ни иккала томонидан чиқиб турадиган ўсиқчалар (cornu sacrale) ҳосил қилади. Аёлларнинг думғаза суяги кенгрок, калтарок ва камрок букилган бўлиши билан эркаклар думғазасидан ажралиб туради.

5. Қолдик (рудиментар) умуртқалари бўлмиш дум умуртқалари (vertebrae coccygeae) 4—6 донадир. Улар ўрта яшар одамларда суякланиб, дум суяги (os coccygis) ни вужудга келтиради. Биринчи дум умуртқасининг икки ёнбошида танасидан ташқари бир жуфт шохча (cornu coccygeum) сани ҳам кўриш мумкин.

У муртқалар ривожланиши уч босқични ўтайди. I босқичда мезодерма самитларининг маҳсулоти — склеротомлардан пайдо бўлган парда даври икки ойгача давом этиб, сўнгра II тоғайланиш даврига ўтади. Суякланиш нуқталари умуртқаларда 3 ойлик даврдан бошланади. Шундай қилиб, 2—3 ойлик эмбрион умуртқаларида учала босқич (парда, тоғай ва суякланиш) ни кузатиш мумкин.

Умуртқаларда 3 та суякланиш нуқталари мавжуд, уларнинг бири танасида, иккитаси эса умуртқа равоғидадир. Умуртқа равоғи боланинг 3 ёшлигида ривожланса, қолган барча умуртқа ўсиқлари балоғатга етганда суякланади. Умуртқаларнинг батамом суякланиб битиши 22—25 ёшларда тугайди. Баъзан V бел умуртқа равоғи ва думғаза каналининг 11—18 ёшларгача ўсиб беркилмасдан (spina bifida) қолиши кузатилади.

Умуртқаларнинг суякланишида хорда дарсалис аста-секин йўқолиб бориб, қолдик умуртқа оралиқ тоғайи — nucleus pulposus ни ҳосил қилади.

Тўш суяги (sternum). Кўкрак умуртқалари ва қовурғалар билан биргаликда кўкрак кафасини ҳосил қилади. Тўш суяги узунчоқ ясси шаклда бўлиб, ўрта одамда учта айрим қисмларни ташкил қилади:

1) юқори қисми — дастаси — manubrium sterni,

2) ўрта қисми — танаси — corpus sterni,

3) пастки қисми — ханжарсимон ўсиқ — processus xiphoideus деб аталади. Булар ўзаро юпқа тоғай қатлами билан қўшилган бўлиб, кексалик даврида суякланиб, яхлит битта тўш суягини ҳосил қилади. Даста қисми кенг ва қалин бўлиб, тепа қисмида ўйма — incisura jugularis кўринади.

Дастанинг икки ёнбошида, ўмров суягининг тўш суягига қараган учининг қўшилиш жойида — incisurae clavicales ва ундан пастда I қовурға тоғайига бирикадиган incisura costalis ўймалари ҳосил бўлади. Дастаси ва танаси бир оз олдинга туртиб қўшилган жойида angulus sterni (тўш бурчаги) ни кўриш мумкин. Даста билан тана оралиғида II — VII қовурға тоғайлари учун ўйма (incisurae cortales) ҳосил бўлган.

(Ханжарсимон ўсиқ (processus xiphoideus) тўш суяги танасининг пастки томонида жойлашади.

Аёллар тўш суяги эркаклар тўш суягига нисбатан бироз калтарок бўлади.

Тўш суягининг дастасида 1—2 та (эмбрионнинг 6^н—9 ойлик даврида), танасида 4—13 та, ханжарсимон ўсиғида 1 та (6—20 ёшлар-

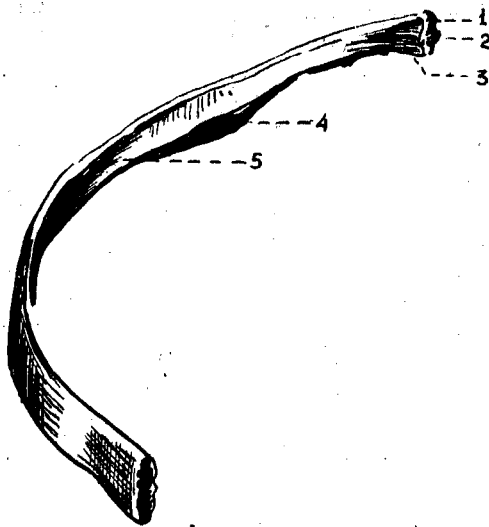
да) суякланиш нуқтаси пайдо бўлади. Тўш суягининг дастаси умр бўйи алоҳида жойлашса, ханжарсимон ўсиқ 30—35 ёшларда суякланиб, танасига бирикади.

КОВУРФАЛАР

Ковурғалар (*costae*, 23-расм) 12 жуфт ингичка ёйлардан иборат бўлиб, орқа томондан кўкрак умуртқалари таналарига ёпишиб туради. Ҳар қайси коворға икки қисмни ташкил қилади. Ковурғанинг орқа қисми суяк (*os costale*) дан, олдинги қисми тоғай (*cartilago costalis*) дан тузилган. Юқоридаги I — VII коворғалар бевосита тоғай қисмлари воситасида тўш суягига бирикади ва чин коворға (*costae verae*) деб аталади. Кейинги VIII — IX ва X жуфт коворғалар ўзларининг олдинги тоғай қисмлари билан бевосита тўш суягига ёпишмасдан, ўзидан юқорида жойлашган коворға тоғайига туташади ҳамда *ёлғон коворғалар* (*costae spuriae*) деб аталади. Қолган XI ва XII жуфт коворғалар тоғайи эса ҳеч жойга ёпишмасдан қорин мускуллари орасида эркин жойлашган. Шу сабабдан улар жуда ҳаракатчан бўлади ва *етим коворғалар* (*costae fluctuantes*) деб аталади. Ковурғаларнинг олдинги, орқа учлари оралиқ қисми, танаси бор. Ковурғанинг орқа учида йўғонлашган бошча (*caput costae*) мавжуд. II — X коворғалар бошчаси умуртқалараро чуқурчаларга қўшилгани учун уларнинг бўғим юзалари қирра (*crista capitis costae*) билан иккига ажралган. I, XI ва XII коворға бошчаларида қирра бўлмайди, чунки улар умуртқа танасидаги бутун бўғим чуқурчалари билан қўшилган бўлади. Ковурға бошчаси ингичкаланишган бўйин (*collum costae*) қисмига ўтади. Бўйин қисмининг коворға танасига ўтиш чегарасида дўмбоқча (*tuberculum costae*) кўринади. I — X коворға дўмбоқчаларидаги бўғим юзалари (*facies articularis tuberculi costae*) икки қисмига ажралган, уларнинг пастки қисми умуртқа кўндаланг ўсиқларидаги бўғим чуқурчаларига қўшилиб туради. Дўмбоқча бўғим юзасининг юқори қисмига эса бойламлар ёпишади. XI — XII коворғалардаги дўмбоқчалар унчалик ривожланмаган, бўғим юзалари бўлмайди. Ковурға танасининг (*corpus costae*), ташқи, ички юзалари ва пастки чеккалари бор. Биринчи коворғанинг аксинча юқори ва пастки юзалари, ички ва ташқи, чеккалари мавжуд. Ковурға танаси бироз букилиб, коворға бурчаги (*angulus costae*) ни ҳосил қилади. Ковурғалар ички юзасининг пастки чеккасига яқин жойда коворға эгатчаси (*sulcus costae*) жойлашган. Ковурғаларнинг ҳажми ва узунлиги кўкрак қафасининг тузилишига, шаклига боғлиқ. Ковурғаларнинг узунлиги I — VII коворғагача ортиб бориб, VIII коворғадан охири XII коворғагача қисқариб, камаяди.

I коворғанинг юқори юзасида ўмров ости артерияси ва венаси учун эгатча (*sulcus arteriae subclaviae*), олдинда *sulcus venae subclaviae* ва уларнинг оралиғида олдинги нарвонсимон мускул дўмбоғ *tuberculum musculi scaleni anteriores* борлиги билан тафовут қилади.

Ковурғалар одам эмбрионида умуртқа поғонасининг (дум умуртқаларидан ташқари) икки ёнбошида пайдо бўлган коворға куртақларидан пайдо бўлади. Бўйин коворғаларининг тоғай куртақлари ривожланиш



23-р а с м. Унг томондаги қовурға суяги (os costae — VIII).

1 — caput costae; 2 — facies articularis capitalis;
3 — collum costae; 4 — sulcus costae; 5 — corpus costae.

даврида бир учи билан умуртқа танасига, иккинчи учи билан кўндаланг ўсикка ёпишиб тешик ҳосил қилади. Бел ва думғаза умуртқаларида қовурғалар кўндаланг ўсикларига бирлашиб кетади.

Думғаза умуртқаларининг қовурғалар куртаги думғаза суягининг ёнбош қисмини ҳосил қилишда қатнашади.

Қовурғаларнинг биринчи суякланиш нуқтаси қовурға бурчагида, иккинчиси қовурға бошчасида, учинчиси эса қовурға дўмбоғида 15—20 ёшларда пайдо бўлади. Қовурғалар (олдинги тоғай бўлагидан бошқа қисмлари) 18—25 ёшга бориб бутунлай суякланиб битади.

ҚЎЛ-ОЁҚ СУЯКЛАРИ

Одам қўл-оёқ скелетининг умумий кўриниши. Одам қўл скелети билан оёқ скелетининг тузилишида бир қадар ўхшашлик бўлса ҳам, вазифасига кўра бир-биридан тубдан фарқ қилади. Одам оёқлари ёрдамида бир жойдан иккинчи жойга юриб боради ва гавдасини кўтариб тура олади. Қўл эса меҳнат қуроли бўлиб, ушлаш вазифасини бажаради.

Қўл-оёқ суяклари камар ва эркин турган бўлимларига ажратилади. Қўл ўз камарлари воситасида тана скелетига қўшилиб туради.

Қўл скелети — елка камари (cingulum membri superioris) ўмров ва курак суяқларидан иборат. Қўлнинг эркин жойлашган skeleton membri superioris libri елка суяги билан (тирсак ва билан) суяги ва қўл панжа скелетидан тузилган.

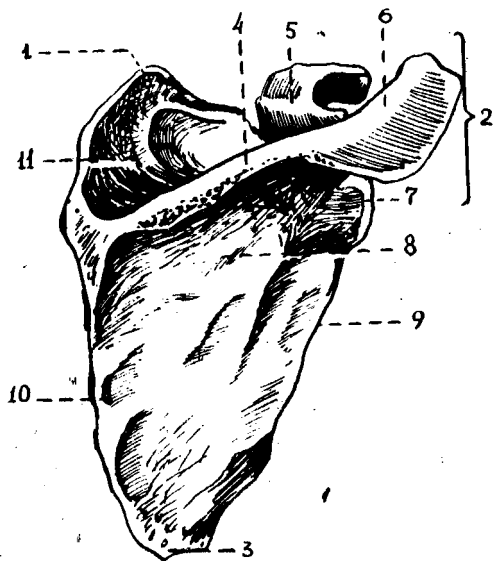
ЕЛКА КАМАРИ СУЯКЛАРИ

Елка камари икки томонда биттадан ўмров ва курак суяқларидан ташкил топган.



24-расм. Ўмров суяги (clavicula).

1 — extremitas acromialis; 2 — extremitas sternalis;
3 — tuberculum conoideum.



25-расм. Курак суяги (scapula).

1—angulus superior; 2—angulus lateralis; 3—angulus inferior; 4—spina scapulae; 5—processus coracoideus; 6—acromion; 7—cavitas glenoidalis; 11—fossa suprascapularis; 8—fossa infrascapularis; 9—margo lateralis; 10—margo medialis.

Ў м р о в (clavicula, 24-расм), қўлни танага бирлаштириб турадиган бирдан-бир суяк бўлиб, шакли латинча «~» ҳарфига ўхшаб букилган, узун. Тўш суягига бирлашган учи — extremitas sternalis бўғим юзаси — facies articularis sternalis дейилади. Иккинчи куракда жойлашган елка ўсиғи бирлашадиган учига — extremitas acromialis — дейилади, бу ердан елка ўсиғига бўғим ҳосил-қилиб бирлашадиган кичик бўғим юзаси — facies articularis acromialis кўринади. Ўмров суяги елка бўғимининг танадан узокроқда бўлишини таъминлайди. Натижада қўлнинг ҳар турли мураккаб ҳаракатларни осонгина бажаришига қулайлик яратиб беради. Ўмров суягининг ўрта қисми танаси (corpus claviculae) дейилади. Тана пастида конуссимон дўмбоқча — tuberculum conoideum ва трапециясимон чизик — linea trapeoidea жойлашган. Ўмров суяги эмбрионнинг 6-ҳафтасидан суякланади. Бола 16—18 ёшга етганда битта суякланиш нуқтаси (тўш суяги қараган учига) пайдо бўлади. Ўмров суягининг суякланиш даври 20—25 ёшга бориб тўхтайтиди.

К у р а к (scapula, 25-расм) суяги ялпоқ, учбурчак шаклида бўлиб, кўкрак қафасининг орқа томонида, II — VII қовурғалар ташқи соҳасида

жойлашади. Куракнинг учта: умуртқа поғонасига қараган медиал (*margo medialis*), қўлтиққа қараган латерал (*margo lateralis*) ва юқорида жойлашган калта чеккалари (*margo superior*) тафовут қилинади. Юқори чеккасида курак ўймаси (*incisura scapulae*) кўриниб туради. Курак суягининг учала чеккаси ўзаро учта бурчак ҳосил қилиб қўшилган; шулардан бири пастга қараган бурчак (*angulus inferior*), иккинчиси юқори томондаги бурчак (*angulus superior*) ва учинчиси латерал бурчак (*angulus lateralis*) ларидир.

Латерал бурчак йўғонроқ бўлиб, ундаги чуқурроқ бўғим юзаси (*cavitas glenoidalis*) орқали елка суяги билан бўғим ҳосил қилиб бирлашади. Бўғим юзаси тепасидаги дўмбоқча — *tuberculum supraglenoidale*, пастгидаги дўмбоқча — *tuberculum infraglenoidale* деб аталади. Бўғим юзаси орқа томонда жойлашган танага ингичка бўйин (*collum scapulae*) орқали ўтади.

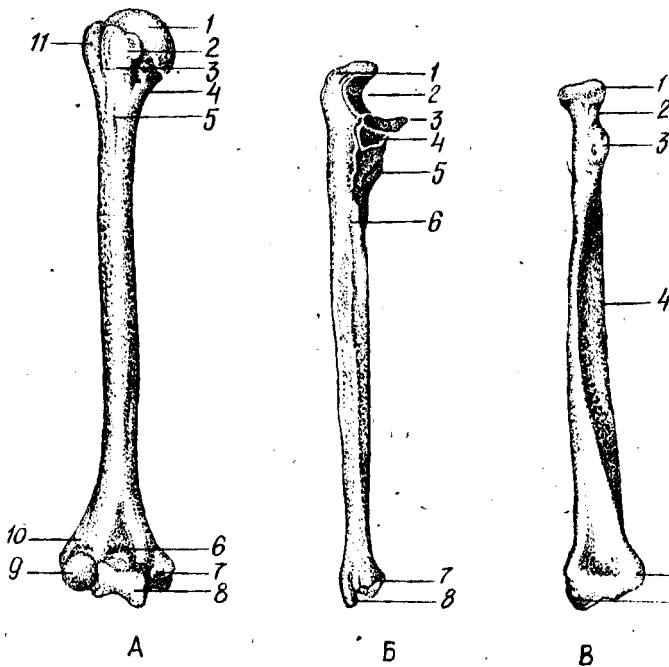
Курак суягининг бўғим юзаси устидан тумшуксимон ўсиқ (*processus coracoideus*) бўртиб чиққан. Куракнинг олдинги, ковурағаларга қараган юзаси (*facies costalis*) ботиқроқ бўлиб, курак ости чуқури (*fossa subscapularis*) ни ҳосил қилади, ана шу юзадаги бир неча ғадир-будур чизикдан курак ости мускули бошланади. Куракнинг орқа юзаси баланд қирра (*spina scapulae*) билан иккита тенг бўлмаган қисмга бўлиниб туради. Қирра тепасидаги қирра усти чуқурчасига — *fossa supraspinata*, пастки чуқурчага — *fossa infraspinata*, дейилади. Бу чуқурчаларга айнан шу номли мускуллар ёпишади. Куракнинг баланд қирраси латерал томонга давом этиб, бақувват елка ўсиғи — акрамион (*acromion*) да тугайди. Ана шу ўсиқ учидаги бўғим юзаси *faeies articularis acromialis* ёрдамида ўмров билан бўғим ҳосил қилиб қўшилади.

Курак суягининг суякланиши тумшуксимон ўсиқда биринчи суякланиш нуқтаси (1 ёшлик даврида) нинг пайдо бўлишидан бошланади ва 16—17 ёшда танаси билан суякланиб, қўшилади. Курак суягининг қолган қисмларида 11—18 ёшда бошланиб, 18—24 ёшда суякланиб битади.

ҚўЛНИНГ ЭРКИН ТУРГАН ҚИСМИДАГИ СУЯКЛАРИ

Елка суяги (*humerus*), (26-расм, А), росмана узун суяклар туркумидан бўлиб, унинг танаси — диафизи (*corpus humeri*), иккала (тепа ва пастки) учлари — эпифизлар ва улар ўртасида жойлашган метафизлари тафовут қилинади.

Елка суягининг юқори учи шарсимон тўмтоқ бошча (*caput humeri*) бўлиб тугайди. Бошча суякнинг қолган бошқа қисмларидан унчалик чуқур бўлмаган ариқча — анатомик бўйинчаси (*collum anatomicum*) ёрдамида ажралиб туради; ана шу бўйинчанинг пастки томонида иккита дўмбоқча (латерал томондаги каттароғи — *tuberculum majus* ва олдроқ томондаги кичкина — *tuberculum minus*) жойлашган. Ҳар қайси дўмбоқчадан пастга қараб биттадан ғадир-будур қирра — *crista tuberculi majoris* (катта дўмбоқдан) ва *crista tuberculi minoris* (кичик дўмбоқдан) кетган. Ана шу иккала дўмбоқ ва ғадир-будур қирралар орасида эгатча (*sulcus intertubercularis*) бўлиб, бу ердан елка икки



26-расм. А. Ўнг томондаги елка суяги (humerus).

1 — caput humeri; 2 — tuberculum minus; 3 — sulcus intertubercularis; 4 — collum chirurgicum; 5 — tuberositas deltoidea; 6 — fossa coronoidea; 7 — epicondylus medialis; 8 — trochlea humeri; 9 — capitulum humeri; 10 — fossa radialis.

Б. Ўнг томондаги тирсак суяги (ulnae).

1 — olecranon; 2 — incisura trochlearis; 3 — processus coronoideus; 4 — incisura radialis; 5 — tuberositas ulnae; 6 — crista musculi supinatorius; 7 — circumferencia articularis; 8 — processus styloideus medialis.

В. Ўнг томондаги билак суяги (radius).

1 — caput radii; 2 — collum radii; 3 — tuberositas radii; 4 — margo interosseus; 5 — incisura ulnaris; 6 — processus styloideus lateralis.

бошли мускулининг узун бошли пайи ўтади. Дўмбоқча ва қирраларга мускуллар келиб ёпишади. Елка суягининг дўмбоқчаларидан пастки қисми хипчароқ бўлиб, хирургик бўйин (collum chirurgicum — кўпроқ елка суяги ана шу жойидан синади) деб аталади ва суяк танаси (диафиз) ни эпифизга қўшиб туради.

Елка суяги танасининг юқори қисми цилиндр шакли, пастки қисми учта чеккали бўлади. Чеккалар орасида орқа юза — facies posterior, олдинги латерал юза — facies anterior lateralis, олдинги медиал юза — facies anterior medialis ва суякнинг олдинги латерал юзасида дельтасимон ғадир-будур — tuberositas deltoidea жойлашган. Ғадир-будур пастидан билак нерви учун спиралсимон эгат (sulcus nervi radialis) бошланади. Ушбу эгат суякнинг орқа юзасини айланиб, пастга тушгач, латерал қиррада тугайди.

Елка суягининг пастки кенгайган учи, икки томонидан ғадир-будур

тепача ҳосил қилиб тугайди, булар медиал тепача (*epicondylus medialis*) ва латерал тепача (*epicondylus lateralis*) лардир. Тепачалар юқорига медиал ва латерал қирралар сифатида давом этади. Медиал тепача кўпроқ ўсган бўлиб, орқа юзасидан тирсак нерви жойлашадиган эгатча (*sulcus nervi ulnaris*) кўринади. Иккала тепачалар орасида билак суяклари билан бирлашадиган бўғим юзаси жойлашган, у икки бўлакка ажралади; медиал томонда кўндаланг жойлашган ва тирсак суяги билан бирлашадиган ғалтак (*trochlea humeri*) бўлса, латерал томонда билак суяги билан бирлашиш учун яримшарга ўхшаш бўғим юзали бошча (*capitulum humeri*) бор. Ғалтакнинг тепасида, олдинги томонда тож чуқурчаси (*fossa coronoidea*) кўринади, унга тирсак суягининг тож ўсиғи кириб туради. Тож чуқурчасининг латерал томонида билак суягининг боши кириб турадиган чуқурча (*fossa radialis*) жойлашган. Ғалтакнинг тепасида, орқа томонда тирсак суягининг тирсак ўсиғи кириб турадиган чуқурча (*fossa olecrani*) бор.

Б и л а к с у я к л а р и (26-расм, Б), *antebrachium* найсимон иккита узун суяклардан иборат. Медиал томонда тирсак суяги (*ulna*), латерал томонда эса билак суяги (*radius*) жойлашади.

Тирсак суяги (*ulna*, 31-Б расм) нинг юқори, йўғон учида елка суяги ғалтаги билан қўшиладиган каттагина ғалтаксимон бўғим ўймаси (*incisura trochlearis*) бор. Бўғим ўймаси олд томонда тож ўсиғи (*processus coronoideus*) ва орқа томонда тирсак ўсиғи (*olecranon*) билан чегарланади.

Тож ўсиғининг латерал томонидан билак суяги бошчаси билан бўғим ҳосил қилувчи ботик юзача (*incisura radialis*) ўрин олган. Тож ўсиғининг пастида, олдинги томонда елка мускули ёпишишидан пайдо бўлган ғадир-будур жойга тирсак ғадир-будури (*tuberositas ulnae*) дейилади. Тирсак суягининг танасида олдинги, орқа ва медиал юзалари бўлиб, улар олдинги, орқа ва оралик қирралари билан ажралган. Тирсак суягининг пастки учи юмалоқ тирсак боши (*caput ulnae*) билан тугайди, медиал чеккасидан эса бигизсимон ўсиқ (*processus styloideus*) чиқиб туради. Ўсиқ ёнида билак суягининг ботик бўғим юзаси билан бирлашадиган доира бўғим юзаси (*circumferentia articularis*) бор.

Суякланиш нуктаси суякнинг юқори қисмида 8-10 ёшларда, пастки қисмида 4-8 ёшларда тараққий этади. 16—17 ёшларда диафиз қисми билан суякланиш даври бошланади ва 20-24 ёшларга бориб батамом суякланиб битади.

Билак суяги (*radius*) 26-расм, В) нинг проксимал учи аксинча думалоқ бошча (*caput radii*) ли бўлиб, елка суягининг бошчаси тепа томонда ботик бўғим юзаси (*fovea articularis*) орқали ана шу чуқурчага жойлашган бўлади. Билак суягининг шу айланган бўғим юзаси (*circumferentia articularis*) эса тирсак суягининг бўғим юзаси билан бўғим ҳосил қилади. Билак суягининг боши бошқа қолган бўлакларида ингичка бўйни (*collum radii*) билан ажралиб туради. Бўйин пастида ғадир-будур (*tuberositas radii*) жойлашган. Билак суягининг пастки учи йўғонлашган бўлиб, ташки томонидан бигизсимон ўсиқ (*processus styloideus*) кўриниб туради. Ички томонидаги ботик бўғим ўймаси (*incisura ulnaris*) эса тирсак суягининг доира бўғим юзаси билан

қўшилади. Билак суягининг танасида олдинги, орқа ва латерал юзалари бўлиб, улар алоҳида қирралар орқали бир-бирдан ажралган. Билак суяги пастки учининг пастки томони учбурчак шаклидаги ботиқ бўғим юзаси (*facies articularis carpea*) воситасида қафт суяклари билан бўғим ҳосил қилиб қўшилади.

Биринчи суякланиш нуқтаси проксимал учида 5—6 ёшда, дистал учида 1—2 ёшда пайдо бўлиб, танаси билан 17—18 ёшларда қўшилади. Билак суягидаги суякланиш 20—25 ёшгача давом этади.

Қўл панжасининг скелети (*ossa manus*, 27-расм), қафт усти (*ossa carpi*), қафт (*ossa metacarpi*) ва бармоқ (фаланга) — *phalanges digitorum manus* суяқларига ажратилади.

Қафт усти суяқлари (*ossa carpi*) турли шаклдаги 8 та майда суяқлардан иборат бўлиб, тўрттадан икки қатор жойлашган. Булардан биринчи ёки проксимал қатор (бош бармоқ томондан ҳисоблаганда) қайиқсимон суяк, яримойсимон суяк, уч қиррали суяк ва нўхатсимон суяқларидан ташкил топган.

Қайиқсимон суяк (*os scaphoideum*) биринчи қатордаги суяқларнинг энг каттаси бўлиб, бўртиб чиққан юзаси ва чап томондаги дўмбоқча (*tuberculum ossis scaphoidei*) си билан кўзга ташланади. Яримойсимон суяк (*os lunatum*) нинг тепа юзаси бўртган, пастки юзаси эса букилган бўлади. Уч қиррали суяк (*os triquetrum*) да нўхатсимон суяк қўшиладиган бўғим юзаси кўринади. Нўхатсимон суяк (*os pisiforme*) энг кичкина суяк бўлиб, қафтни тирсақ томонга букувчи мускул пайи орасида жойлашади. Ана шу тўртта суяқларнинг биринчи учтаси ўзаро бирлашиб, эллипс шаклидаги қавариб турган бўғим юзасини ҳосил қилади ва билак суягининг бўғим юзаси билан бирлашади. Пастки юзалари эса пастки (иккинчи) қатор суяқлари билан бўғим ҳосил қилиб қўшилади.

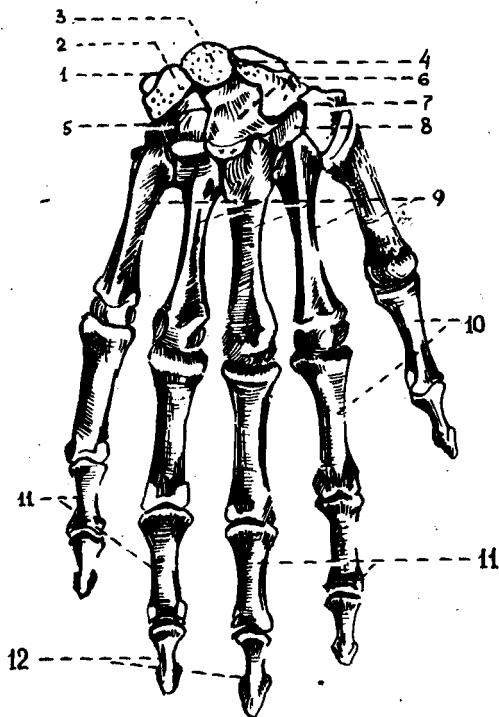
Қафт усти суяқларининг иккинчи, дистал қатори *трапеция* шаклидаги суяк (*os trapezium*) *трапециясимон* суяк (*os trapezoideum*), *бошчали* суяк (*os capitatum*) лардан иборат. Улар юқорига қараб йўналган бошчалари ёрдамида бошқа суяқлардан ҳоли жойлашади. Илмоқли суяк (*os hamatum*) нинг қафт томонига йўналган илмоғи (*hamulus ossis hamati*) мавжуд.

Қафт усти суяқларининг номлари шаклларига мос келади, уларнинг ҳар бирида ўзаро қўшиладиган мос бўғим юзалари ва шу билан бирга баъзида қафт юзасига туртиб чиқувчи ғадир-будур дўмбоқлари бўлади.

Ossa carpi суяқлари орқа томонга қавариб, олдинги қафт томонга ботиб, қафт эгати *sulcus carpi* ни ҳосил қилади. Эгатча бош бармоқ томонидан қайиқсимон ва трапециясимон суяк дўмбоқлари, жимжилоқ томонидан илмоқли суяк илмоғи ва нўхатсимон суяқлар ёрдамида чегараланади.

Қафт суяқлари (*ossa metacarpalia*), бешта калта найсимон суяқдан тузилган, бош бармоқ томонидан саналганда I, II ва ҳоказо номи билан аталади. Ҳар бир қафт суягининг туби (*basis*), танаси (*corpus*) ва думалоқ шаклдаги бошчаси (*caput*) тафовут қилинади.

Қафт суяқлари учидаги бўғим юзалари ясси бўлиб, қафт усти суяқларининг иккинчи қаторида жойлашган суяқлари билан қўшилади,



27-расм. Қўл панжаси скелетининг (ossa manus) орқа томондан кўриниши.

1 — os pisiforme; 2 — os trigetrum; 3 — os lunatum; 4 — os scaphoideum; 5 — os hamatum; 6 — os capitatum; 7 — os trapezoideum; 8 — os trapezium; 9 — ossa metacarpalia; I; II; III; IV; V; 10 — phalanx proximalis; 11 — phalanx media; 12 — phalanx distalis.

ёнбош эса ўзаро бўғим ҳосил қилиб бирлашади. I қафт суяги калта, асосида эгарсимон бўғим юзаси бўлади. II қафт суяги бирмунча узун бўлса, V қафт суяги энг калтаси ҳисобланади.

Қафт суяклари бошчасидаги шарсимон бўғим юзалари биринчи бармоқ фалангаси суяклари билан бўғим ҳосил қилади.

Бармоқ суяклари (phalanges digitorum, 27-расм) қафт суяқларига ўхшаш калта найсимон суяқлардан тузилган ва бармоқларда кетма-кет жойлашган.

Бош бармоқдан бошқа қолган тўртта бармоқнинг учтадан фаланга суяклари мавжуд, бош бармоқ эса фақат иккита фаланга суягидан тузилган. Бош бармоқнинг биринчи ва учинчи фаланга суяклари бўлса, ўрта фаланга суяк бўлмайди. Қолган тўрт бармоқларда проксимал, ўрта ва дистал фаланга суяклари бўлади. Бармоқ суяқларининг асоси (basis phalangis), танаси (corpus phalangis), бошчаси (caput phalangis) тафовут қилади.

I ва II бармоқ суяклари қафт томонига бир оз букилиб жойлашган. I бармоқ суяклари асосидаги бўғим юзалари иккинчи қатордаги қафт суяклари билан бирлашади. Бу ерда II ва III бармоқ суяқларининг ғалтаксимон бўғим юзалари жойлашган.

Охириги тирноқ фалангаларининг учлари сиқилиб, ясси бўлиб, тирноқ ғадир-будури — tuberositas phalangis distalis ни ҳосил қилади.

Қафт суяқларининг суяқланиб, ривожланиш тартиби қуйидагича бўлади:

— қафт суяқларининг суяқланиш нуктаси эмбрион ривожланиши даврининг 9—10 — ҳафталарида диафизда пайдо бўлиб, 15—20 ёшгача давом этади;

— қафт бармоқларидаги биринчи суяқланиш нуктаси эса боланинг 2 ойлик даврида пайдо бўлади ва 18—20 ёшда тўхтади.

Оёқ суяқлари.

Оёқ суяқлари қўл суяқлари сингари иккита қисмга бўлинади. Биринчиси оёқ камари (*singulum membri inferioris*) бўлиб, икки томонда биттадан чанок суягидан тузилган. Иккинчиси, эркин турган қисми — *skeleton membri inferioris liberi* эса уч қисмни ташкил қилади.

1) проксимал қисми — сон суягидан; 2) ўрта қисми — болдир (катта ва кичик болдир) суяқларидан ҳамда тизза қалпоғи суягидан; 3) дистал бўлими — оёқ панжаси скелетидан тузилган.

ОЁҚ КАМАРИ СУЯҚЛАРИ

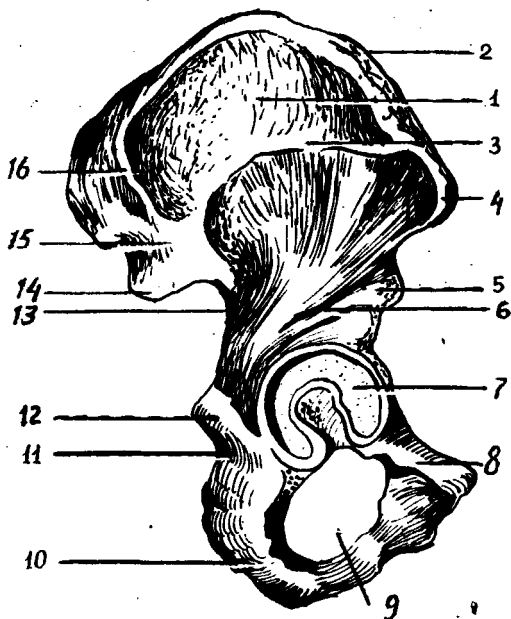
Чанок суяги (*os coxae*, 28-расм) иккита ялпоқ чанок ёки номсиз суяқдан иборат бўлиб, одамнинг юришида гавда оғирлигини оёққа ўтказиши ва чанок бўшлиғидаги аъзоларни ташқи муҳит таъсиридан сақлаб туради. Чанок суягининг бу хилдаги вазифалари унинг мураккаб тузилишига сабаб бўлган.

Ўрта яшар одам чанок суяқларида учта айрим суяқлар: ёнбош суяги (*os ilium*), қов суяги (*os pubis*) ва қуймич (ўтирғич) суяги (*os ischii*) тафовут қилинади. Бу суяқлар 14—16 ёшга киргунча алоҳида жойлашади, сўнгра тоғай пластинкалари воситасида ўзаро қўшилади ва кейинчалик суяқланиб, бир бутун чанок суягини ҳосил қилади. Чанок суягининг ташқи юзасида (учала суяқнинг ўзаро бирлашган жойида) сон суягининг боши кириб турадиган қуймич косаси (*acetabulum*) бўлиб, гир атрофи яримой бўғим юзаси (*facies lunata*) билан ўралган. Унинг пастки қисми қуймич ўймаси (*incisura acetabuli*) билан чегараланади. Қуймич косасига сон суягининг бошчаси бўғим ҳосил қилиб жойлашади. Қуймич косасининг марказида коса чуқурчаси — *fossa acetabuli* кўринади.

Ёнбош суяги (*os ilium*) нинг пастки йўғонроқ қисми, танаси (*corpus ossis ilium*) қуймич косасини ташкил қилади. Ёнбош суягининг танасидан, юқорига сербар пластинка, қанот (*ala ossis ilii*) «S» шаклида кенг бўлиб, мускуллар ёпишади. Ёнбош суягининг қаноти тепага қирра (*crista iliaca*) бўлиб тугайди. Қирра олдинги томонда устки ва пастки ўткир ўсиқ (*spina iliaca anterior superior* ва *spina iliaca anterior inferior*) билан чегараланади. Ёнбош суяги қиррасининг орқа томони юқори ва пастки ўсиқ (*spina iliaca posterior superior* ва *spina iliaca posterior inferior*) ларга боради. Қанотнинг тепа қисмида ташқи лаб (*labium externum*) оралиқ чизиги (*linea intermedia*) ва ички лаби — *labium internum*) жойлашган. Ёнбош суягининг орқа томонида катта ўтирғич ўймаси (*incisura ischiadica major*) ва унинг пасткида ўткир ўсиқ (*spina ischiaica*) жойлашган. Ёнбош суяқ қанотининг ички юзаси силлиқ ва

28 - р а с м . Үнг томондаги чанок суяги (os coxae).

1—ala ossis ilii; 2—crista iliaca; 3—linea glutea anterior; 4—spina iliaca anterior superior; 5—spina iliaca anterior inferior; 6—linea glutea inferior; 7—acetabulum; 8—os pubis; 9—for. obturatum; 10—os ischii; 11—incisura ischiadica minor; 12—spina ischiadica; 13—incisura ischiadica maior; 14—spina iliaca posterior inferior; 15—spina iliaca posterior superior; 16—linea glutea posterior.



ботикрок бўлиб, ёнбош чуқурча (fossa iliaca) деб аталади. Ана шу чуқурча пастки ёйсимон чизик (linea arcuata) билан чегараланadi; орқа ва пастки томонида кулоқ супраси шаклидаги бўғим юзаси (facies articularis) ўзига мос келадиган думғаза суягидаги шунга ўхшаш бўғим юзаси билан бирлашиб туради.

Ёнбош суяк қанотининг ташқи юзасида мускуллар ёпишадиган учта ғадир-будур чизиклар бор. Улар олдинги думба чизиги — linea glutea anterior, орқадаги думба чизиги — linea glutea posterior ва пастки думба чизиги — linea glutea inferior дир.

Қов суяги (os pubis) нинг калта ва кенг қисми, танаси (corpus ossis pubis) бўлиб, қуймич косасининг олдинги бўлагини ҳосил қилади. Қов суягининг юқори (ramus superior ossis pubis) ва пастки (ramus inferior ossis pubis) бутуқлари бурчак ҳосил қилиб, ўзаро бирлашиб туради. Ана шу бурчакнинг медиал чеккаси юзасида жойлашган овал шаклидаги чўзинчоқ бўғим юза (facies sumphysialis) орқали иккита қов суяклари ҳам ўзаро бирлашади. Юқори бутуқнинг ёнбош суяк чегарасида ёнбош қов тепалиги — eminentia iliopubica кўринади. Юқори бутуқнинг facies sumphysialis га ўтиш чегарасидаги дўмбоқ — tuberculum pubicum орқага қов қирраси (crista pubica) бўлиб давом этади ва қов тепалигига қўшилади. Қов суяги тепа бутуғининг ички ва пастки юзасида ёпилувчи эгат — sulcus obturatorius жойлашган.

Қуймич суяги (os ischii) нинг қов суягига ўхшаш қуймич косаларини ҳосил қилишда қатнашадиган қисми, танаси (corpus ossis ischii) ва ундан давом этган бутуғи (ramus ossis ischii) бор. Ана шу бутуқ бурчак ҳосил қилиб, пастки бутуққа ўтади. Бу эса қов суягининг пастки бутуғи билан қўшилади. Қуймич суяги иккала бутуқларининг ўзаро бирлашган жойи кенгайиб, йўғонлашган қуймич дўмбоғи (tuberculum ischiadicum) ни ҳосил қилади. Қуймич суяги танасининг орқа томонидаги ўткир учли ўсиқ (spina ischiadica) билан қуймич дўмбоғи орасида кичкина кесимта (incisura ischiadica) жойлашган.

Қуймич ва қов суяклари бутуқлари ўзаро қўшилиб, тухум

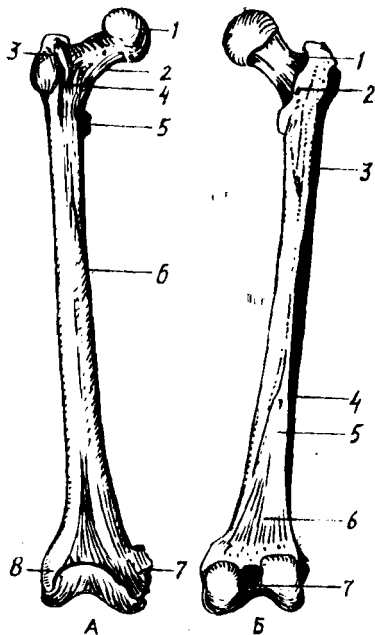
29-расм. Ўнг томондаги сон суяги (femur) А. Олд томондан кўриниши.

1 — caput femoris; 2 — collum femoris; 3 — trochanter major; 4 — linea intertrochanterica; 5 — trochanter minor; 6 — corpus femoris;

7 — epicondylus medialis; 8 — epicondylus lateralis;

Б. Орқа томондан кўриниши.

1 — fossa trochanterica; 2 — crista intertrochanterica; 3 — tuberositas glutea; 4 — labium laterale linea asperae; 5 — labium mediale lineae asperae; 6 — facies poplitea; 7 — fossa intercondylaris.



шаклидаги каттагина ёпилувчи тешик (foramen obturatum) ни ҳосил қилади.

Чанок суяқларининг ичида биринчи суяқланиш нуқтаси эмбрион ривожланиши даврининг 4-ойларида, қуймич суягининг танасида пайдо бўлади. Қов суягида биринчи суяқланиш нуқтаси эмбрионнинг 5-ойида, ёнбош суягида эса 6 ойлик даврида пайдо бўлади. 14-16 ёшга келиб, учала суяқлар ўзаро суяқланиб, қўшилиб битта чанок суягини ҳосил қилади.

ОЁҚНИНГ ЭРКИН ТУРГАН БЎЛИМИДАГИ СУЯҚЛАР

Оёқ скелетининг эркин турган қисми (skeleton membri inferioris liberi) сон суяги (femur), тизза қонқоғи (patella), болдир суяқлари (ossa cruris) ва оёқ панжасининг скелети (ossa pedis) дан ташкил топган.

Сон суяги (femur, 29-расм) найсимон суяқлар орасида энг узун ва каттаси бўлиб, танаси (corpus femoris), пастки ва юқори томон (эпифиз) лари тафовут қилинади. Сон суягининг юқори учида (ички томонга қараб жойлашган) шарсимон бошча (caput femoris) кўриниб туради. Бошча марказининг пастроғида чуқурча (fovea capitis ossis femoris) жойлашган. Сон суягининг бошчаси қолган бўлаги билан бўйин (collum femoris) орқали қўшилган. Сон суягининг бўйни танасига 130° ўтмас бурчак ҳосил қилиб қўшилган. Аёллар чаноғининг кенг ва катталигига кўра, сон суягининг бўйни тўғри бурчак ҳосил қилиб бирлашади.

Сон суяги бўйнининг танасига ўтиш чегарасида мускул ёпишишидан пайдо бўлган иккита дўмбоқ, катта кўст (trochanter major) ва кичик кўст (trochanter minor) жойлашган. Катта кўстнинг ичкарасида чуқурча (fossa trochanterica) кўринади. Кўстлар оралиғида (орқа томондан) қирра (crista intertrochanterica), олдинги томонда ғадирбудур чизик (linea intertrochanterica) бўлади.

Сон суягининг танаси — corpus femoris олдинга қараб бироз букилган, учи қиррали думалок шаклида бўлади. Орқа томонидан бўйига қараб иккита лабдан ташкил топган ғадирбудур қирра (linea

aspera) кўринади. Унинг ички томондаги лаби (*labium mediale*) юқоридаги кичик дўмбоқча давом этади. Дўмбоқлар ўз навбатида оралик — тароқсимон чизик (*linea pectinea*) қа қўшилиб кетади. Ташқи лабсимон чизик (*labium laterale*) эса катта дўмбоқнинг пастигача боради ва думба ғадир-будури (*tuberositas gleea*) га айланади. Бу жойга дўмбоқ катта мускул пайининг бир қисми ёпишади. Иккала лабсимон чизиклар пастга йўналиб, бир-биридан узоқлашади ва тизза ости юза (*facies poplitea*) сени ҳосил қилади.

Сон суягининг пастки, йўғонлашган (дистал) учи орқага қараб бурилган, иккита мускул ёпишадиган ўсиқ билан тугайди. Бу ўсиққа — *condylus medialis*, ташқи томонидаги ўсиққа — *condylus lateralis* дейилади. Ўсиқларнинг олдинги томонида тизза бўғим юзаси (*facies patellaris*) билан ўзаро туташиб турувчи тизза қопқоғи жойлашади. Ички, ташқи ўсиқларнинг орқасида ва оралиғида чуқурча (*fossa intercondylaris*) жойлашган. Ҳар бир ўсиқнинг бўғим юзалари ён томонида, тепароғида биттадан ғадир-будур тепачалар: медиал томонда — *epicondylus medialis*, латерал томонда — *epicondylus lateralis* кўриниб туради.

Тизза қопқоғи (*patella*) тўрт бошли сон мускули пайининг орасида жойлашган энг катта сесамасимон суяқдир. Тизза қопқоғининг олдинги юзаси (*facies anterior*) ғадир-будур бўлса, орқаси, силлик бўғим юзаси (*facies articularis*) сон суяги билан бўғим ҳосил қилади. Унинг кенг асосига — *basis patellae* ва учига — *apex patellae* дейилади.

Биринчи суякланиш нуқтаси сон суягининг пастки эпифизида, эмбрионнинг 8—9 ойлиғида пайдо бўлади. Суякланиш даври юқори эпифизда боланинг 1—4 ёшлиғида пайдо бўлиб, 18—24 ёшгача давом этади.

Тизза қопқоғида суякланиш нуқтаси боланинг 3—5 ёшлиғида бошланиб, 7 ёшда тўхтади.

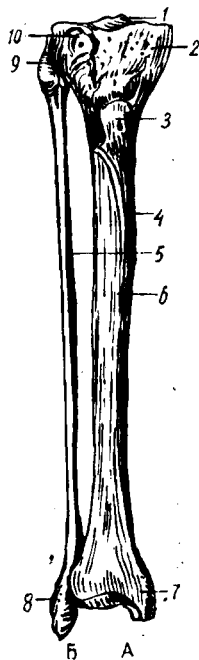
Болдир суяқлари иккита найсимон суяқдан, яъни медиал томонда жойлашган катта болдир ва латерал томонда жойлашган кичик болдир суягидан ташкил топган. Бу икки суяқ орасидаги масофага — *spatium interosseum scuris* дейилади.

Катта болдир суяги (*tibia* (30-расм, А), кичик болдир суягига нисбатан катта бўлади, юқори учи (эпифизи) да иккита дўнг медиал — *condylus medialis* ва латерал — *condylus lateralis* лар жойлашган. Иккала дўнғлар юқорисида сон суяги билан бўғим ҳосил қилувчи ботикроқ юза (*facies articularis superior*) кўринади. Ана шу бўғим юзалар иккита дўмбоқ (медиал дўмбоқ — *tuberculum intercondylare mediale*, латерал дўмбоқ — *tuberculum intercondylare laterale*) дан тузилган тепача (*eminentia intercondylaris*) воситасида бир-биридан ажралиб туради. Тепачанинг олдинги томонидаги юзага — *area intercondylaris anterior*, орқа томонидаги юзага — *area intercondylaris posterior* дейилади. Кичик болдир суягининг юқори учи латерал дўнғининг пастига ва орқа томонида ясси бўғим юзаси — *facies articularis fibularis* билан биришади.

Катта болдир суягининг танаси (*corpus tibiae*) уч қиррали бўлиб, олдинги ўткир қирра (*margo anterior*) тери остидан

30-расм. Болдир суяклари

1 — eminentia intercondylaris; 2 — condylus medialis; 3 — tuberositas tibiae; 4 — tibia;
5 — fibula; 6 — margo anterior; 7 — malleolus medialis; 8 — malleolus lateralis; 9 — apex
capitis fibulae; 10 — condylus lateralis tibiae.



кўриниб туради. Қирра тепа томонда ғадир-будир тепа — *tuberositas tibiae* га қўшилади. Кичик болдир суяги томонида латерал қиррага (*margo interosseus*) суяклараро парда ёпишади. Медиал томонда эса тўмтоқ қирраси (*margo medialis*) бор. Қирралар доирасида учта юза тафовут этилади. Улардан медиал силлиқ юза (*facies medialis*) тери остида жойлашган. Латерал (*facies lateralis*) ва орқа юза (*facies posterior*) мускуллар остида жойлашган. Катта болдир суягининг пастки учи (эпифиз) тўртбурчак шаклида бўлиб, медиал томондан пастга қараган, бу ердан махсус ўсиқ — ички тўпик (*malleolus medialis*) ва *sulcus malleolaris* ўрин олган. Катта болдир суягининг пастки учида оёқ панжаси суяклари билан бўғим ҳосил қиладиган ботиқ бўғим юзаси (*facies articularis inferior*) ва ички тўпикнинг бўғим юзаси (*facies articularis malleole*) бор. Катта болдир суягининг латерал томонида кичик болдир суяги жойлашадиган ўйма (*incisura fibularis*) ни кўриш мумкин.

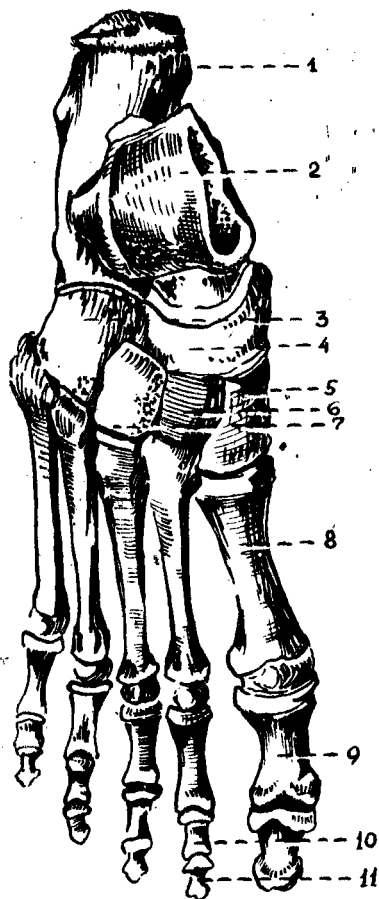
Кичик болдир суягининг (*fibula*, 30-расм, Б) икки учи йўғон ҳамда жуда ингичка бўлади, унинг юқори (проксимал учи — эпифиз) — суяк боши (*caput fibulae*) ва учи (*apex capitis fibulae*) тафовут қилинади. Кичик болдир суягининг медиал юзасида катта болдир суягининг латерал дўнги ва бўғим ҳосил қиладиган юзаси (*facies articularis capitis fibulae*) мавжуд. Суяк танаси (*caput fibulae*) уч қиррали бўлиб, ўз ўқи атрофида бироз буралган ва суяк бошчасидан бўйни (*collum fibulae*) орқали ажралган. Суяк танасининг медиал юзасида оралик парда (*membrana*) ёпишадиган оралик қирра (*margo interosseus*) ни кўриш мумкин. Олдинги томонида — *margo anterior*, орқа юзасида — *margo posterior* жойлашган. Қирралар орасидан латерал юза (*facies lateralis*), медиал юза (*facies medialis*) ва орқа юза (*facies posterior*) ўрин олган. Суякнинг пастки учи (эпифиз) йўғонлашиб, ташқи тўпик (*malleolus, lateralis*) ни ҳосил қилади.

Тўпикнинг бўғим юзасига *facies articularis malleoli* дейилади. Бўғим юзасининг орқа томонида чуқурча (*fossa malleoli lateralis*) мавжуд.

Суякланиш нуқтаси катта болдир суягининг юқори учида эмбрионнинг 8—9 ойлигида, пастки учида боланинг 2 ёшлигида пайдо бўлиб, 19—24 ёшгача давом этади.

Суякланиш нуқтаси кичик болдир суягининг пастки учида боланинг 2 ёшлигида, юқори учида 3—5 ёшлик даврида пайдо бўлади ва 20—22 ёшда тўхтайд.

Оёқ панжасининг скелети (*ossa pedis*, 31-расм) *кафт олди қисми*



31-расм. Унг томондаги оёқ панжасининг скелети. (ossa pedis)

1 — calcaneus; 2 — talus; 3 — os cuboideum; 4 — os naviculare; 5 — os cuneiforme laterale; 6 — os cuneiforme intermedium; 7 — os cuneiforme mediale; 8 — os metatarsale I; 9 — phalanx proximalis; 10 — phalanx media; 11 — phalanx distalis.

(tarsus), оёқ қафти (metatarsus) ва бармоқлар (phalangea digitorum) дан тузилган.

Кафт олди қисми (tarsus) етита калта говак суяклардан ташкил топган бўлиб, кафт усти суяклари сингари икки қатор жойлашган: орқа ёки проксимал қатор — иккита (ошиқ ва товон) суякдан иборат, олдинги ва дистал қатор — қайқисмон, учта понасимон ва кубсимон суяклардан тузилган.

Ошиқ суяк (talus). Бу суяк йирик бўлиб, унинг танаси *caprus tali*, бошчаси — *caput tali* ва уларни қўшиб турувчи бўйни — *collum tali* тафовут қилинади. Ошиқ суягининг тепа қисмида ғалтак (*trochlea tali*) бор, бу ерда учта бўғим юзаси кўринади, улардан тепа бўғим юзаси (*facies superior*) катта болдир суягининг пастки бўғим юзаси билан қўшилади, қолган иккита ёнбош бўғим юзалари (*facies malleolaris medialis* ва *facies malleolaris lateralis*) ташқи ва ички тўпиқларнинг бўғим юзалари билан қўшилади. Ошиқ суягининг ташқи тўпиқ юзаси ўсган бўлиб, унга *processus lateralis tali*

(ошиқ суягининг ёнбош ўсиғи) дейилади. Ошиқ суяғи ғалтагининг орқасидаги ўсиқ (*processus posterior tali*) дан *m. flexor hallucis longus* пайи ўтади ва ўсиқни иккита дўмбоқча (*tuberculum mediale* ва *laterale*) га ажратади. Ошиқ суягининг пастки юзасида товон суяғи билан бирлашадиган учта бўғим юзалари жойлашган. Бу ерда ўрта ва орқа бўғим юзалари орқасида, *sulcus tali* эгати кўринади. Ошиқ суягининг бош қисмидаги бўғим юзаси (*facies articularis navicularis*) қайқисмон суяк билан қўшилади.

Товон суяғи (*calcaneus*) энг катта суяклардан бўлиб, ошиқ суяғи ва учта понасимон суяклар орасидан жой олган. Унинг орқа томонидан товон дўмбоғи (*tuber calcanei*) кўринади. Унинг пастки юзасидан иккита дўмбоқча — *processus lateralis tuberis calcanei* ва *processus medialis tuberis calcanei* лар жой олган. Товон суягининг тепасида, ошиқ суягининг пастки бўғим юзаларига мос келувчи бўғим юзалари жойлашган. Уларнинг ўрта ва орқа бўғим юзалари ўртасида

жойлашган эгат — *sulcus calcanei* ошиқ суягидаги худди шунга ўхшаш эгат билан қўшилиб, кавак (*sinus tali*) ҳосил қилади.

Товон суягининг медиал юзасида ошиқ суякни кўтариб турувчи ўсиқ (*sustentaculum tali*) бор, унинг латерал юзасида *m. peroneus longus* пайи ўтади. Бу ерда шунингдек — *sulcus tendinis m. peronei longi* эгати жойлашган. Товон суягининг олд томонида кубсимон суяк билан бирлашадиган бўғим юзаси бор.

Қайиқсимон суяк — *os naviculare* ошиқ суяк бошчаси билан учта понасимон суяклар орасида жойлашган, унинг орқа томонида ошиқ суяги бошчаси билан бўғим ҳосил қилиб бирлашувчи ботиқ бўғим юзаси кўринади. Олдинги томонидан эса учта понасимон суяклар билан бирлашадиган, салгина бўртган учта бўғим юзалари жойлашган.

Понасимон суяклар — *ossa cuneiformia* (медиал, ўрта ва латерал), қайиқсимон суяк (олд томондан) билан ошиқ суягининг бошчаси (орқа томондан) ўртасида ўрнашган. Понасимон суяклар орасида энг каттаси — *os cuneiforme mediale* биринчи қафт суяги билан бирлашса, ўртадаги — *os cuneiforme intermedium* иккинчи қафт суяги билан, латерал томондагиси — *os cuneiforme laterale* эса учинчи қафт суяги билан бўғим ҳосил қилиб қўшилади.

Кубсимон суяк — *os cuboideum* товон суяги билан IV ва V қафт ўртасида, оёқ панжасининг латерал томонида жойлашган; бу ерда улар билан бирлашадиган бўғим юзалари мавжуд. Бундан ташқари, қайиқсимон ва латерал понасимон суякларни қўшувчи бўғим юзалари ҳам бўлади. Кубсимон суякнинг пастки юзасида ғадир-будур (*tuberositas ossis cuboidea*) юзача мавжуд, бу ердан, олдиндан кичик болдир мускули пайи ўтади.

Оёқ қафти суяклари (*ossa metatarsalia*) бешта бўлиб, бош бармоқ томондан I, II ва ҳ. к. ҳисобланади. Ҳар бир қафт суякларининг проксимал учи — асоси (*basis*), танаси (*corpus*) ва дистал томонда бошчаси (*caput*) бўлади. I қафт суяги энг каттаси ва йўғони бўлса, II си энг узундир. Қафт суяклари узунасига жойлашган оралиқ бўшлиғи ёрдамида бир-биридан ажралган. I, II ва III қафт суяклари асосидаги бўғим юзалари билан I, II ва III понасимон суякларга мос келувчи бўғим юзаларига қўшилиб туради. IV — V қафт суяклари — *basis* эса кубсимон суяк билан бирлашади. II — IV қафт суяклари икки ёнбошдаги кичкина бўғим юзаси орқали ўзаро бирлашади. I қафт суягининг бўғим юзаси II қафт суягига қараган томонда V суягидаги бўғим юза IV қафт суягига қараган томонда бўлади. V қафт суягининг латерал томонида ғадир-будур тепача (*tuberositas ossis metatarsalis*) бўлса, I қафт суягининг пастки юзасида (*tuberositas ossis metatarsalis*) бўлади.

Оёқ бармоқларининг суяклари — фалангалар (*ossa phalanges*) қўл бармоқ суякларига ўхшаб тузилган, бош бармоқлардан бошқа (бош бармоқда иккита фаланга бўлади) II — V бармоқларда учтадан бармоқ суяклари бўлади. Биринчи бармоқ суяги калтарок йўғонроқ қолганлари биров узунроқдир. Тирноқ фалангалари ғадир-будир дўмбоқчалар (*tuberositas phalangis distalis*) билан тугайди.

Оёқ қафт олди суякларида биринчи суякклиниш нуқталари

эмбрионнинг 6—9 ойлик даврида бошланиб, 12—16 ёшгача давом этади. Кафт суяклариди биринчи суякланиш нуктаси 3—6 ёшда бошланиб, 12—16 ёшда тўхтайти.

Бармоқ суяклариди биринчи суякланиш нуктаси 3 ойликда бошланиб, 18—20 ёшда тугалланади.

Одам гавдасининг вертикал ҳолатга ўтиши оёқ панжасининг скелет тузилишида ҳам ўз изини қолдирган. Натижада оёқ панжаси таянч нуктасини бажаришга ва гавда оғирлигини кўтариб юришга мослашган. Шунинг учун одамда товон суяги анча йўғонлашган, орқадан олдинга (бўйига) узунлашган ва мустақамлашган бўлади. Ошиқ суяги эса товон суягининг устида жойлашган бўлиб, юқориди болдир суяклариди билан, олдинги томонда қайиқсимон суяк билан бўғим ҳосил қилиб бирлашади. Бинобарин, ошиқ суягининг тузилиши ва бўғим юзалари ана шунга мослашган. Қолган бошқа суяклар ҳам гавда оғирлигини кўтариб юришда муҳим аҳамиятга эга. Шунинг учун оёқ панжа суяклариди аста-секин катталашган ва оёқ гумбазини ҳосил қилиб ўзаро қўшилиб, жойлашган.

ҚҮЛ ВА ОЁҚ СУЯКЛАРИ АНОМАЛИЯЛАРИ

Ўмров суяги турлича эгилган бўлиши мумкин. Курак суягининг тумшуксимон ва елка ўсиқлари баъзида алоҳида суяк ҳолида учрайди. Кўкрак суягининг қолган қисмига у тоғай пластинка орқали қўшилади.

Билак суякларидан бири баъзан бўлмаслиги ҳам мумкин. Тирсак суягининг ўсиғи айрим одамларда тоғай пластинка орқали суяк танасига ёпишган бўлади.

Чанок суягининг *fossa iliaca* си баъзида тешилган, қов суяги билан қуймиқ суякларининг пастки бутуқлари ўзаро бирлашмаган ҳолда учрайди. Болдир суяклариди унчалик ривожланмаган, тўпиқлари эса кичик бўлади. Оёқ панжаси суяклариди, кўпинча товон суягининг пастки дўмбоғи ўсиб кетиб, одам юрганда қийналади.

Қўл ва оёқ панжасида баъзида (жимжилоқ ёки бош бармоқ томонида) қўшимча бармоқлар ҳам учрайди.

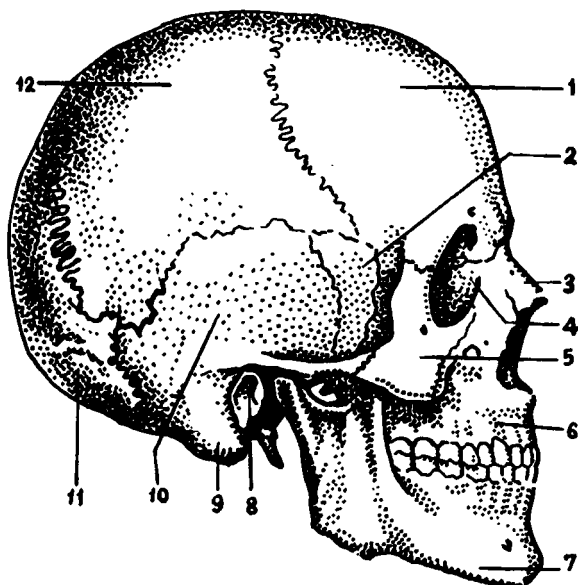
БОШ СКЕЛЕТИ

Бош скелети ёки калла суяклариди (*cranium*, 32-расм) бош мия ва у билан бирга такомил этган сезги аъзоларининг таянчи бўлиб, уларни ташқи муҳит таъсиридан сақлаб туради. Бундан ташқари, калла суягининг юз қисмида организм ҳаётида катта аҳамиятга эга бўлган нафас системасининг бошланғич қисми — бурун бўшлиғи *cavum nasi* ва овқат ҳазм қилиш системасининг оғиз бўшлиғи — *cavum oris* жойлашган. Калла суяги иккита бўлимга: I — калланинги мия бўлими — *cranium cerebrale* ёки *neurocranium* ҳамда II — калланинги юз бўлими — *cranium viscerale*, шунингдек *splanchnocranium* га ажратилади.

Мия бўлими тепа томондан калла қопқоғи (*calvaria*) билан қопланган, унинг ичиди бош мия жойлашадиган калла бўшлиғи (*cavum cranii cerebrale*) бор. Калла бўшлиғи умуртқа каналининг кенгайган учи ҳисобланади, бу ерда бош мия ва унинг пардалари, қон томирлариди жойлашган.

32-расм. Бош скелети.

1 — os frontale; 2 — os sphenoidale (ala major); 3 — os nasale; 4 — os lacrimale; 5 — os zygomaticum; 6 — maxilla; 7 — mandibula; 8 — porus acusticus externus; 9 — processus mastoideus; 10 — pars squamosa ossis temporalis; 11 — os occipitale; 12 — os parietale.



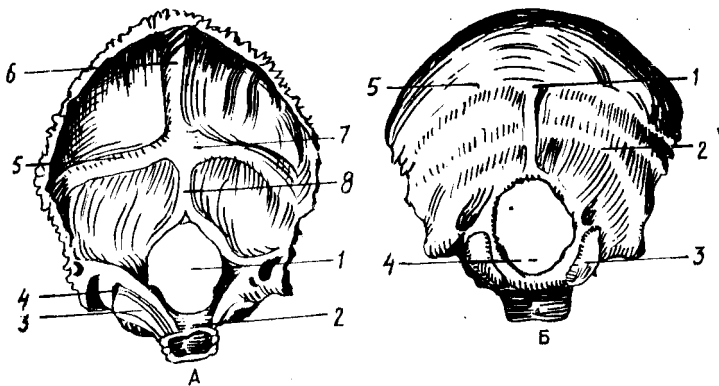
Калла бўшлиғи пастки томондан ҳар турли тешик ва каналлари бўлган калла туби — *basis cranii* билан чегараланади.

Калла қопқоғининг зич моддадан тузилган ташқи пластинкаси — *lamina cranii externa* ва ички ёки шишасимон пластинкаси *lamina cranii interna s. vitrea* мавжуд. Уларнинг орасида юпка говак модда (*diploe*) жойлашган. Говак моддадан вена каналлари ўтади. Ички пластинкада органик моддалар камлигидан у мўрт, тез синувчан бўлади. Шишасимон пластинка деган ном ҳам ана шундан келиб чиққан. Калла суягининг мия бўлими — *neurocranium* энса суяги (*os occipitale*), пешона суяги (*os frontale*) тепа суяги (*os parietale*), понасимон ёки асосий суяк (*os sphenoidale*), ғалвир суяк (*os ethmoidale*) ва чакка суякларидан (*os temporale*) тузилган. Тепа суяги билан чекка суяклари бир жуфтдан, бошқалари эса тоқ.

Калланинг юз бўлими (*cranium viscerale*), юқори жағ (*maxilla*), танглай суяги (*os palatinum*), ёноқ суяги (*os zygomaticum*), бурун суяги (*os nasale*), кўз ёши суяги (*os lacrimale*), бурун пастки чиғаноғи (*concha nasalis inferior*), димоғ суяги (*vomer*), пастки жағ (*mandibula*) ва тил ости (*os hyoideum*) суякларидан тузилган.

КАЛЛАНИНГ МИЯ БЎЛИМИ СУЯКЛАРИ

Энса суяги (*os occipitale*, 33-расм) қисман калла қопқоғининг орқа, пастки томони ва унинг асосини ташкил қилишда қатнашади. У олдинги томондан понасимон суякка, тепа ва чакка суякларига бирлашган. Унда палла, ён қисмлар, асос ёки тана тафовут қилинади. Энса суягининг ана шу қисмлари катта энса тешиги атрофида



33-расм. Энса суяги (os occipitale) А — ички юзаси.

1 — for. occipitale magnum; 2 — clivus; 3 — sulcus sinus petrosi inferioris; 4 — canalis condylaris; 5 — sulcus sinus transversis; 6 — sulcus sinus sagittalis superioris; 7 — protuberantia occipitalis interna; 8 — crista occipitalis interna.

Б — ташқи юзаси.

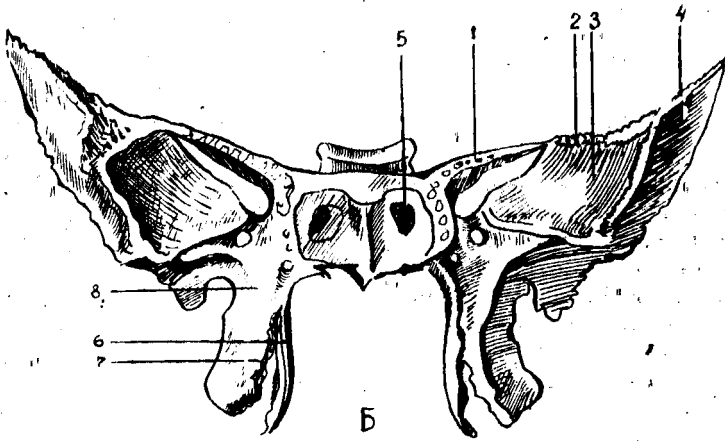
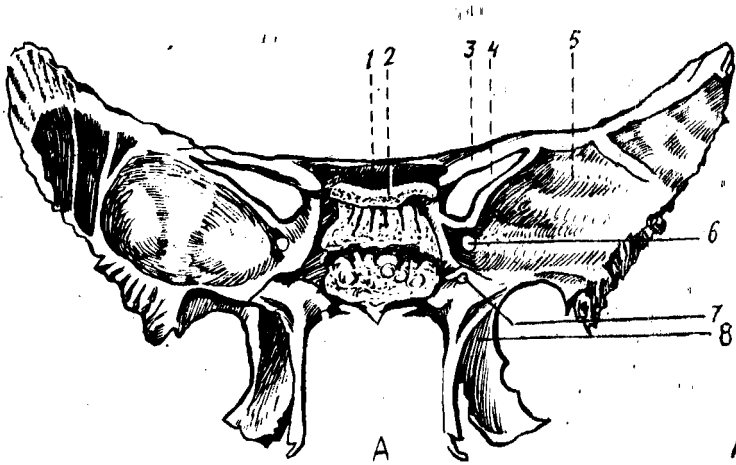
1 — protuberantia occipitalis externa; 2 — linea nuchae inferior; 3 — condylus occipitalis; 4 — pars lateralis; 5 — linea nuchae superior.

жойлашади. Энса суяги катта тешик — (foramen occipitale magnum) орқали умуртқа каналига кўшилиб туради.

Энса суягининг палласи — squama occipitalis ташқи томонга қавариб, ички юзаси ботик бўлиб, эгилган сербар пластинка — палладан тузилган. Энса суягининг ташқи юзаси марказида ташқи энса дўмбоғи (суякланиш нуқтасининг ўрни) — protuberantia occipitalis externa мавжуд, унинг иккала томонида кўндаланг йўналган ғадир-будур чизик — linea nuchae superior кўринади. Ана шу чизикдан юқорироқда параллел равишда юқори ғадир-будур чизик — linea nuchae superior жойлашган. Энса дўмбоғининг пастида энса ташқи қирраси — crista occipitalis externa мавжуд. Ана шу қиррадан икки ёнбошга linea nuchae inferior чизиклари тарқалади.

Палланинг ички юзаси крестсимон тепа — eminentia cruciformis билан тўртта чуқурчага бўлинган, унинг ўртасида эса ички энса дўмбоғи protuberantia occipitalis interna бор, унда тепага йўналган эгатлар — sulcus sinus sagittalis superioris билан бирга икки ёнбош томонда жойлашган эгатчалар — sulcus sinus transversis кўринади. Пастки тармоғи — энсанинг ички қирраси — crista occipitalis interna энса тешигига қадар боради.

Катта энса тешигининг икки ёнбошида pars lateralis жойлашган, у пастки юзада жойлашган эллипс шаклидаги бўғим дўмбоқчалар — condylus occipitalis орқали I бўйин умуртқасининг юқори бўғим юзаси билан қўшилади. Энса суягининг бўғим дўмбоқчалари ўртарида тил ости нерви ўтадиган канал — canalis hypoglossalis жойлашган. Дўмбоқча ён томонида эса бўйинтуруқ вена ўймаси — insisura jugularis бўлади. Бу ўйма чакка суягидаги ана шундай ўйма билан қўшилиб, бўйинтуруқ тешиги — foramen jugularis ни ҳосил қилади. Танаси —



34-р а с м. Понасимон суяк (os sphenoidale)

А — олд томондан кўриниши.

- 1 — corpus ossis sphenoidalis; 2 — dorsum sellae; 3 — ala minor; 4 — fissura orbitalis superior; 5 — ala major; 6 — far. rotundum; 7 — canalis pterygoideus; 8 — processus pterygoideus.

Б — орқа томондан кўриниши.

- 1 — ala minor; 2 — ala major; 3 — facies orbitalis; 4 — facies temporalis; 5 — apertura sinus sphenoidalis; 6 — lamina lateralis; 7 — lamina medialis; 8 — processus pterygoideus

pars basilaris энса тешигининг олдинги томонида жойлашган бўлиб, 18—20 ёшларда понасимон суяк танасига қўшилиб кетади. Унинг калла бўшлиғига қараган юзаси ботик бўлиб, понасимон суяк танасидаги худди ана шундай юза билан қўшилиб, энса тешиги томонга йўналган нишаб — *clivus* ни ҳосил қилади. Бу нишабда узунчоқ мия ва мия қўприги жойлашади. Энса суяги танасининг икки чаккасида пастки тош эгатчаси — *sulcus sinus petrosi inferiores* кўриниб туради.

Понасимон суяк (os sphenoidale, (34-расм, А, Б) жуда мураккаб тузилган бўлиб, калла суягининг асосан ўртасида, деярли барча калла суяклари билан бирлашган ҳолда жойлашган. Унинг катта

ва кичик қанотлари — *alae majoris et minoris* учаётган кўршапалак шаклига ўхшаш бўлиб, суяк танаси — *corpus sphenoidale* га бирлашади.

Понасимон суяк танаси — *corpus sphenoidale* нинг калла бўшлиғига қараган юқори юзасининг ўрта қисмида эгарчага ўхшаш чуқурча турк эгарчасининг (*sellae turcica*) туби — *fossa hypophysialis* бўлиб, бунда яннинг пастки ортик бези — *гипофиз* жойлашади. Эгарчанинг олдинги томонида кўндалангига жойлашган дўмбоқча — эгар қоши — *tuberculum sellae* ва кўриш нервларининг кесишмаси жойлашган эгатча — *sulcus chiasmatis* бор. Улар иккала томонда кўз бўшлиғига очиладиган кўриш каналчалари — *canalis optici* тешигига туташади. Бу каналчалар орқали калла бўшлиғидан кўриш нервлари ўтади.


Турк эгари орқа томонда эгар суянчиғи — *dorsum sellae* билан чегараланади. Понасимон суяк танасининг икки ёнбошида уйку артерияси жойлашадиган эгатча — *sulcus caroticus* бор. Понасимон суяк танасининг олдинги ва пастки юзаси ўртасида қирра — *crista sphenoidalis* бўлиб, унинг иккала томонидаги суяк пластинкалари понасимон чиганоғи — *sanchae sphenoidales* бир жуфт суяк каваклар — *sinus sphenoidalis* ни чегаралаб туради. Ўнг томондаги бўшлик чап томондаги бўшлиқдан сагиттал тўсик орқали ажралиб туради. Бу бўшлиқлар (каваклар) кавак тешикчаси — *aperturae sinus sphenoidalis* орқали бурун бўшлиғига очилган.

Понасимон суяк танаси ёрдамида энса суяги билан бирлашади. Суяк танасида бўшлик мавжуд, у юпқа суяк девори билан ажралган. Бўшлиқлар тешикчалар орқали бурун бўшлиғига очилади. Кичик қанот билан катта қанот оралиғида жойлашган юқори кўз ёриғи — *fissura orbitalis superior* кўз косасини мия бўшлиғига кўшиб туради. Бу ердан уч шоҳли нерв тармоғи ва бошқа нервлар ўтади. Кичик қанот мия бўшлиғи тубини, кўз косаси юқори деворни ташкил қилишда қатнашади. Танасининг пастки томонида иккита қанотсимон ўсиқлар — *processus pterygoideus* жойлашган.

Ўсиқ тубидаги найча — *canalis pterygoideus* сагиттал йўналишда жойлашган, бу каналдан шу номли нерв ва қон томирлар ўтади. Қанотсимон ўсиқларнинг ҳар бири икки пластинка — медиал — *lamina medialis* ва латерал — *lamina lateralis* лардан тузилган. Қанотсимон ўсиқнинг олдинги чеккасида *sulcus pterygoideus* эгатчаси ўтади. Орқа томонда *processus pterygoideus* пластинкалари бир-биридан узоклашиб, *fossa pterygoidea* ни ҳосил қилади. Пастки томондаги чуқурча, ўйма — *incisura pterygoidea* гача давом этади. Қанотсимон ўсиқнинг медиал пластинкаси латерал пластинкага нисбатан ингичка ва узунроқ бўлиб, пастда илмоқ — *hamulus pterygoideus* ни ҳосил қилади. Катта қанотнинг тўртта юзаси бор:

1. Калла бўшлиғига қараган юзаси — *facies cerebralis*
2. Кўз косасига қараган юзаси — *facies orbitalis*
3. Чакка юзаси — *facies temporalis*
4. Юқори жағга қараган юзаси — *facies maxillaris*

Катта қанотнинг танага яқин жойида юмалоқ тешик — *foramen rotundum*, чўзинчоқ тешик — *foramen ovale* ва ўткир қиррали *foramen spinosum* жойлашган. Юмалоқ ва чўзинчоқ тешиклардан уч шоҳли нерв



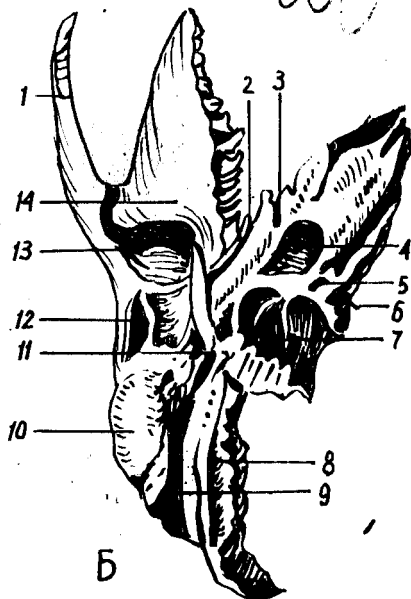
35-расм. Чакка суяги (os temporale).

А — ички юзаси.

1 — eminentia arcuata; 2 — tegmen tympani; 3 — pars petrosa; 4 — sulcus sinus sigmoidei; 5 — apertura externa canaliculi cochleae; 6 — processus styloideus; 7 — apertura externa aqueductus vestibuli; 8 — porus acusticus internus; 9 — sulcus sinus petrosi superioris; 10 — processus zygomaticus.

Б — пастдан кўриниши.

1 — processus zygomaticus; 2 — fissura petrosquamosa; 3 — canalis musculotubarius; 4 — for. caroticum externum; 5 — fossula petrosa; 6 — apertura externa canaliculi cochleae; 7 — fossa jugularis; 8 — sulcus arteriae occipitalis; 9 — incisura mastoidea; 10 — processus mastoideus; 11 — fossa mandibularis; 12 — tuberculum articulare.



тармоқлари ўтса, ўткир қиррали тешикдан мия пардасига борувчи артерия ўтади. Катта қанотнинг олдинги чеккаси юқорига томон давом этиб, пешона суяги билан бирлашади.

1. Чакка суяги (os temporale, (35-расм, А, Б) бир жуфт бўлиб, мураккаб тузилган. Эшитув, мувозанат сақлаш аъзоларини ўз таркибида сақлаб туради. Чакка суяги тўрт қисмдан иборат. Булар: палла (танга) — pars squamosa, ноғора — pars tympanica, пирамида (тошсимон) — pars petrosa ва сўрғичсимон pars mastoidea қисмларидир. Ана шу қисмлар янги туғилган чақалоқларда алоҳида бўлиб, бола бир ёшга тўлганда суякляниб, бирлашиб, битта бутун чакка суягини ҳосил қилади. Чакка суягининг тўрттала қисми ташқи эшитув йўли — meatus acusticus externus атрофида жойлашган.

Чакка суяги (тангасимон қисми) палласи pars squamosa нинг ички юзаси — facies cerebrialis да мия эгатларининг излари бор. Палланинг ташқи юзаси — facies temporalis силлиқ бўлиб, чакка чуқурининг ҳосил бўлишида қатнашади, ундан чиққан ёноқ ўсиғи — processus zygomaticus ёноқ суяги билан бирлашади. Пастрокда пастки жағ билан бўғим тузадиган чуқурча fossa mandibularis жойлашган. Унинг олдинги tuberculum articulare дўмбоғи пастки жағнинг бўғим ўсиғини чуқурчадан чиқиб кетишдан сақлаб туради.

2. Ноғора қисми (pars tympanica) унчалик катта бўлмаган ва бироз эгилган пластинка бўлиб, чакка суяги ташқи эшитув йўлининг олди ва орқа томонини чегаралаб туради. Латерал томондан сўрғичсимон

ўсиқ — *processus mastoideus* ва медиал томондан пирамида қисмлари билан қўшилиб турса, пастки томон бигизсимон ўсиқ (*processus styloideus*) иллизини ўрайди.

3. Тошсимон қисми (*pars petrosa*) чакка суягининг бошқа қисмларига нисбатан қаттиқроқ тузилишга эга, шунинг учун бу бўлаги тошсимон ёки шаклига қараб пирамида — *pyramis* деб аталади.

Пирамида бағрида эшитув ва мувозанатни сақлаш аъзолари жойлашган, улар турли ташки таъсиротлардан сақланиб туради.

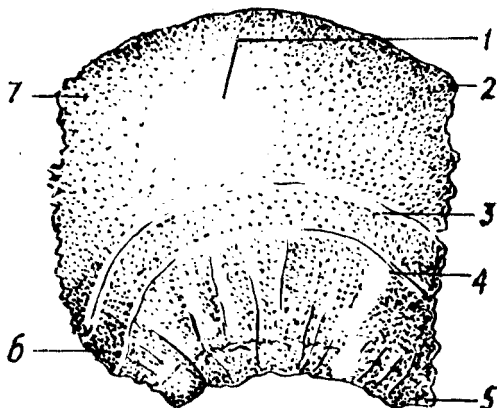
Пирамиданинг олдинги юзаси — *facies anterior* да (пирамиданинг учи яқинида), бош мия учлик нерв тугунининг чуқур изи — *impresio trigemini* жойлашган. Чуқурчанинг ён томонида иккита параллел жойлашган нозик эгатча бор, медиал томонда — *sulcus n. petrosi majoris*, латерал томонда — *sulcus n. petrosi minoris*, эгатчалар *hiatus canalis n. petrosi majoris et minoris* номли тешикчаларга давом этади. Олдинги юзанинг орқа бағридаги ярим доира — *semicanalis* каналининг (ички кулоқ тузилишига қаранг) туртиб чиқишидан вужудга келган тепа — *eminentia arguata* бор. Ниҳоят пирамиданинг олдинги юзаси ноғора бўшлиғининг томи — *tegmen tympani* ҳолида жойлашган. Пирамиданинг орқа юзаси — *facies posterior* да жойлашган ички эшитув тешиги — *porus acusticus internus* орқали бош миянинг юз ва эшитув нервлари, ички эшитув қон томирлари ўтади.

Пирамиданинг пастки юзаси — *facies inferior* калла тубига қараган бўлиб, бигизсимон-сўрғичсимон тешик — *foramen stylomastoideum* орқали юз нерви калла бўшлиғидан ташқарига чиқади. Бигизсимон ўсиқнинг медиал томонида бўйинтуруқ чуқурча — *fossa jugularis* бор. Бу чуқурча энса суягидаги чуқурча билан қўшилиб, бўйинтуруқ тешиги — *foramen jugulare* ни ҳосил қилади. Бу ердан ички уйку артериясининг калла бўшлиғига ўтадиган ташки тешик — *foramen caroticum externum* кўриниб туради. Ички тешик — *foramen caroticum internum* эса пирамида учига жойлашган. Пирамиданинг олдинги чеккаси — *margo anterior* суякнинг параллел қисми билан ўткир бурчак ҳосил қилиб қўшилади, шу ердан мускул най каналининг — *canalis musculotubarius* оғзи кўринади, бу каналнинг иккинчи тешигида эса ўрта кулоқ бўшлиғига очилади. Канал тўсиқ орқали иккита ярим каналга ажралган, юқоридаги кичикроқ бўлади — *semicanalis m. tensori tympani* дан кулоқ пардасини таранг қиладиган мускул бошланади, пастки каттароқ бўлаги — *semicanalis tubaе auditivae* эшитув найчасининг суяк бўлагини ташкил қилади.

4. Сўрғичсимон қисмда ўсиқ бўлиб, у ташки эшитув йўли орқасида туради. Бу ўсиққа тўш-ўмров сўрғичсимон мускули — *m. sternocleidomastoideus* ёпишади. Сўрғичсимон ўсиқнинг медиал томонида иккита қоринчали мускул ёпишадиган чуқур ўйма — *incisura mastoidea* бор. Ўймадан параллел равишда (ички томонда) энса артериясининг эгати — *sulcus arteriae occipitalis* ўтади. Сўрғичсимон ўсиқнинг ташки юзасида текис учбурчак шаклидаги бўлакча бор. Сўрғичсимон ўсиқнинг ички тузилиши кўпгина катаклар — *cellulae mastoideae* дан тузилган бўлиб, ўрта кулоқ билан қўшилган. Сўрғичсимон ўсиқнинг мия юзасида *facies cerebri* сигмасимон (\sim) эгатча — *sulcus sinus sigmoidei* бор.

36-расм. Тепа суяги (os parietale).

1 — tuber parietale; 2 — margo frontalis; 3 — linea temporalis superior; 4 — linea temporalis inferior; 5 — angulus sphenoidalis; 6 — angulus mastoideus; 7 — angulus occipitalis.



Чакка суягининг каналлари: уйқу артерияси канали — *canalis caroticus* пирамиданинг пастки юзасида жойлашган — *foramen caroticum externum* дан бошланиб, юқорига, тепага қўтарилади ва тўғри бурчак ҳосил қилиб, уйқу артерияси каналининг ички тешиги — *foramen caroticum internum* да тугайди. Канал орқали шу номли артерия ўтади.

Юз нерви канали — *canalis facialis* ички эшитув тешигининг тубидан бошланиб, аввал кўндалангига йўналади, сўнгра орқага ва пастга қараб қайрилиб, тизза — *geniculum canalis facialis* ни ҳосил қилади, кейин пастга давом этиб, *foramen stylomastoideum* бўлиб тугайди.

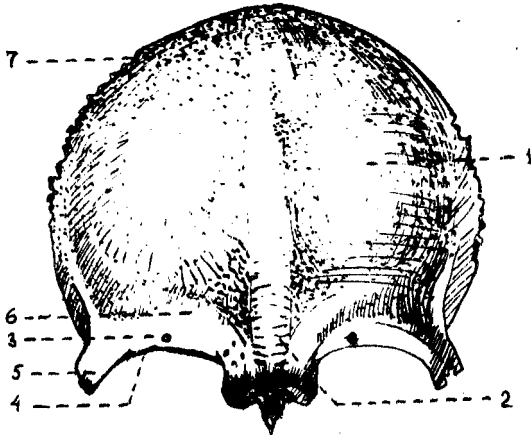
Тепа суяги (*os parietale*, 36-расм) бир жуфт бўлиб, калла қопқоғининг ўрта қисмини ташкил қилади. Бош мия такомиллашган сари тепа суяк ҳам ривожланади. Бу суяк калла қопқоғининг талай қисмини эгаллайди, бош мияни механик таъсиротлардан сақлайди. Тепа суяк бошқа калла суякларига нисбатан тўрт қиррали ва тўрт бурчакли, сирти гумбазсимон бўртиб чиққан пластинка шаклида тузилган. Унинг олдинги чеккаси — *margo frontalis* пешона суяги палласига бирлашади, юқори чеккаси — *margo sagittalis* иккинчи томондаги тепа суягининг худди шундай чеккаси билан ўрта чизикда бирлашади.

Орқа чеккаси — *margo occipitalis* энса суягининг палласига бирлашади. Палла чеккасининг (*margo squamosus*) олдинги қисми понасимон суякнинг катта қаноти билан, ўрта ва орқа бўлаги эса чакка суяги палласи билан тишлашиб бирлашади. Тепа суягининг олд, тепа ва орқа чеккалари тишли қиррани ҳосил қилса, пастки (тўртинчи) қирраси ташқи томондан қийшиқ ҳолда қирқилган бўлиб кўринади. Тепа суягининг тўртта бурчаги бор:

биринчи — олдинги-юқори пешона бурчаги — *angulus frontalis*,
иккинчи — олдинги-пастга понасимон бурчак — *angulus sphenoidalis*,

учинчи — орқадаги — юқори энса бурчак — *angulus occipitalis* ва

37-расм. Пешона суяги (os frontale).



1 — tuber frontale; 2 — glabella; 3 — for. supraorbitale; 4 — margo supraorbitalis; 5 — processus zygomaticus; 6 — arcus superciliaris; 7 — squama frontalis.

тўртинчи, орқадаги-пастки сўрғичсимон бурчак — *angulus mastoideus* дир.

Тепа суякнинг ташки (каварик) юзаси мускул ва фасцияларнинг бирлашишига мослашган, унинг ўртасида тепа суяк дўмбоғи — *tuber parietale* бор.

Пастдаги иккита параллел чизиқларнинг бири чакка фасциясининг юқоридаги — *linea temporalis superior* чизиғи бўлса, иккинчиси чакка мускулининг *m. temporalis* га ёпишадиган *linea temporalis inferior* пастки чизиғидир.

Тепа суякнинг ички ботиқ *facies interna* юзасидан артерия эгатчалари — *sulci arteriosi* ҳамда мия қийиқларининг ~излари — *foveolae granularis* яққол кўринади. Булардан ташқари, тепа қирра бўйлаб давом этган ва сўрғичсимон ўсик билан бирлашадиган бурчак соҳасида жойлашган эгатчалар бор.

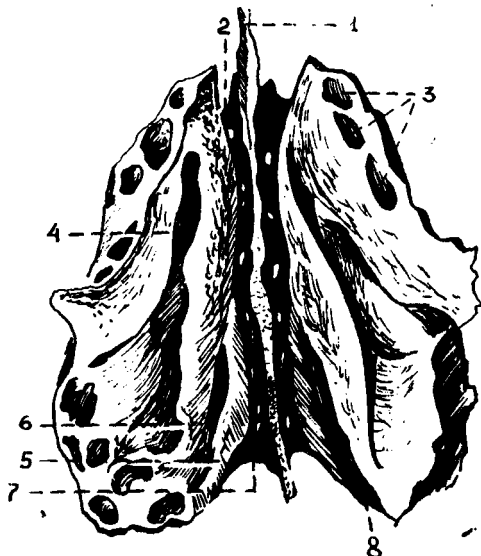
Пешона суяги (*os frontale*, 37-расм) битта бўлиб, калла копкоғининг олдинги қисмини ташкил қилади. Пешона суягининг бу қисми сезги аъзолари (кўриш ва хид билиш аъзолари) билан узвий боғлиқ.

Пешона суяги вертикал жойлашган палла қисми — *squama frontalis* га ва горизонтал бўлакка ажратилади. Горизонтал бўлак эса бир жуфт кўз косаси (*pars orbitalis*) ва бурун бўлағи (*pars nasalis*) қисмларидан ташкил топган.

Пешона суяги бошқа суяклар палласи сингари ташқи томонга бўртиб чиққан пластинкадан иборат бўлиб, иккита юзаси тафовут қилинади. Булардан бири ташқарига қараган каварик юза — *facies externa* ва ичкари (*facies interna*) мияга қараган ботиқ юзасидир. Пешона суягининг ташқи юзасида бир жуфт пешона дўмбоғи *tuber frontale* кўриниб туради. Дўмбоқларнинг қоқ ўртасида чуқурча *glabella* бор. Пешона суягининг палласи кўз косаси қисмидан бир жуфт кўз косасининг чеккаси — *margo supraorbitalis* билан чегараланиб туради. Ундан тепаорқда қош усти равоғи — *arcus superciliaris* жойлашган

38-расм. Ғалвир суяк (os ethmoidale).

1 — lamina perpendicularis; 2,7 — lamina cribrosa; 3 — labyrinthus ethoidalis; 4 — meatus nasi superior; 5 — concha nasalis superior; 6 — concha nasalis media; 8 — meatus nasi supremus.



Латерал томонда ёноқ суяги билан processus zygomaticus ўсиғи бирлашади.

Палланинг ички юзасида жойлашган facies interna ўрта чизигида sulcus sinus sagittalis эгатчаси мавжуд, у пастки томонда тоқ пешона қирраси — crista frontalis ни ҳосил қилади. Бу қирра олдинги томонда бош миянинг қаттиқ пардаси ёпишиб турадиган кўр тешик — foramen caecum билан тугайди. Палланинг мия юзасида булардан ташқари артерия эгатчалари — sulci arteriose мия қийиқларининг изларини кўриш мумкин.

Пешона суягининг кўз косаси қисми — pars orbitalis горизонтал жойлашган бир жуфт юпка пластинкадан иборат. Пешона суяги кўз косасининг ўртасида ғалвир суяги жойлашадиган ўйма — incisura ethmoidalis билан ажралган. Ўйдама ғалвир суягининг ғалвир пластинкаси — lamina crebrosa impressiones digitatae жойлашади. Кўз косаси қисмининг юқори (мия) facies cerebrialis юзасида ва juga cerebrialia (BNA) кўриниб туради. Пастки юзаси — fasies orbitalis силлик ботиқ бўлиб, кўз косасини юқори томондан чегаралаб туради. Латерал бурчагида кўз ёши безининг чуқурчаси — fossa glandulae lacrimalis ва медиал томонда билинар-билинмас ғалтаксимон чуқурча — fovea trochlearis, шунингдек ғалтаксимон ўсиқ — spina trochlearis бўлади. Уларга тоғай ғалтак — trochlea ёпишади, у кўз соққасининг юқори қийшиқ мускул пайи учун хизмат қилади. Пешона суягининг бурун бўлаги — pars nasalis ғалвирсимон ўйманинг олдинги томонини ташкил қилади. Унинг ўрта қисмида ўткир қилтанок — spina nasalis бўлиб, у бурун тўсиғи — septum nasi ни ҳосил қилишда қатнашади. Қилтанокнинг икки ёнбошида жойлашган пешона бир жуфт sinus frontalis каваклари билан

тугайди. Каваклар сагиттал тўсиқ — *septum sinus frontaliu* билан ажралган.

Ғалвир суяк (*os ethmoidale*, 38-расм) юз суяклари орасида марказда, бурун бўшлиғининг пешона суяги ўймасида — тепада жойлашган. У горизонтал жойлашган ғалвирсимон нафис пластинка — *lamina cribrosa* билан калла суягининг тубини (*cranium cerebrale*) ҳосил қилишда қатнашади. Ғалвир суяк каллада кўз косасининг медиал деворини ҳосил қилишда ҳам қатнашади. Ғалвир суяк 3 қисмдан иборат: горизонтал жойлашган ғалвирсимон (*lamina cribrosa*) пластинка, пастга йўналган перпендикуляр *lamina perpendicularis* пластинка ва унинг икки ёнида жойлашган лабиринт — ғовакчалар — *labyrinthi ethmoidales* дир. Ғалвирсимон пластинканинг жуда кўп тешикчалари бор, улар орқали бурун бўшлиғига ҳид сезиш нервининг толалари ўтади. Пластинканинг қоқ ўртасида хўроз тожига ўхшаш ўсиқ — *crista galli* кўришиб туради. Бош миянинг қаттиқ пардаси шу тожга ёпишади. Ўсиқ олдинги томонга бир жуфт қанотсимон ўсиқ қаноти *ala cristae galli* бўлиб давом этади ва пешона суяги билан бирга кўр тешик — *foramen caecum* ни ҳосил қилади.

Ғалвирсимон суякнинг перпендикуляр пластинкаси — *lamina perpendicularis* бурун суяклари, димоғ суяги ва понасимон суяк қирраси билан бирлашади ва бурун тўсиғининг бир қисмини ҳосил қилади.

Ғалвир суягида бир жуфт катта-кичик суяк катаклари — *cellulae ethmoidales* бор. Катаклар латерал томонда қоғозсимон юпка пластинка ёки кўз косаси пластинкаси — *lamina orbitalis* билан қопланган бўлиб, кўз косасининг медиал деворини ҳосил қилади. Ғалвир суягининг олдинги катаклари пешона суяги катаклари — *sinus frontalis* билан, орқадаги катаклари эса понасимон суяк катаги — *sinus sphenoidalis conchae nasalis superior et media* билан туташиб туради. Лабиринтнинг медиал томонида тепа ва пастки чиғаноқлар — *conchae nasalis superior et media* бор. Баъзида энг тепада жойлашган учинчи бурун чиғаноғи — *conchae nasalis suprema* ҳам учрайди.

КАЛЛАНИНГ ЮЗ БЎЛИМИ СУЯКЛАРИ

Калланинг юз бўлими юқори ва пастки жағ, танглай, бурун, пастки бурун чиғаноғи, димоғ, ёноқ ва тил ости суякларидан тузилган. Бу ерда сезги (кўриш ва ҳид билиш) аъзолари жойлашадиган бўшлиқлар ва нафас (бурун бўшлиғи) билан овқат ҳазм қилиш системаларининг (оғиз бўшлиғи) бошланиш қисмлари жойлашган. Шунинг учун юз суяклари тузилишида бир қанча хусусиятларни кузатиш мумкин. Бу хусусиятлар хусусида ҳар бир суякни таърифлаганда батафсил тўхталиб ўтамиз.

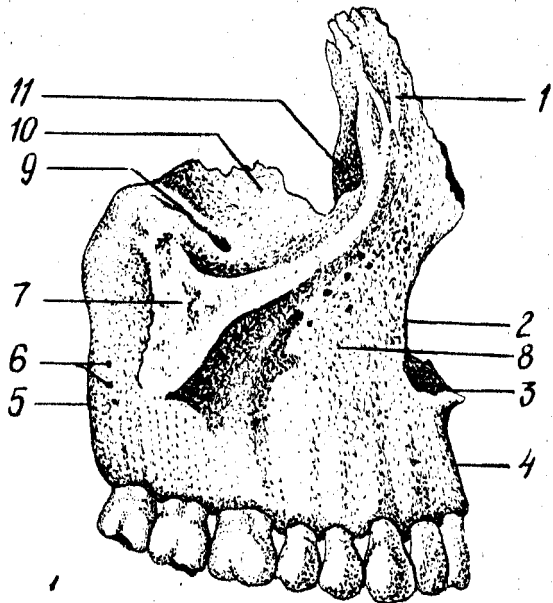
Юқори жағ (*maxilla*, 39-расм) бирмунча мураккаб тузилган. У кўз косаси, бурун ва оғиз бўшлиқларини ҳосил қилишда иштирок этади ва чайнов аппаратлари ишида фаол қатнашади.

Юқори жағнинг *танаси* ва *тўртта ўсиғи* бор:

Танаси — *corpus maxillae* нинг ичида ҳаво сақланадиган турли шаклда учрайдиган кавак (Ғаймор кавағи) — *sinus maxillaris* бўлиб,

39-расм. Юқори жағ (maxilla).

1 — processus frontalis; 2 — incisura nasalis; 3 — spina nasalis anterior; 4 — arcus alveolaris; 5 — tuber maxillae; 6 — forr. alveolaris; 7 — processus zygomaticus; 8 — for. infraorbitale; 9 — sulcus infraorbitalis; 10 — facies orbitalis; 11 — sulcus lacrimalis.



бурун бўшлиғига тешик — hiatus maxillaris орқали очилиб туради. Танасида тўртта юза (олдинги, чакка ости, кўз косаси ва бурун бўшлиғи юзаси) тафовут қилинади.

Олдинга ёки юзага қараган facies anterior нинг пастки томонида тиш илдиэларидан пайдо бўлган тепача — juga alveolaris лар бор, ана шу тепачаларнинг юқорисида, латерал томонда ит чуқурчаси (кулдир-гич) — fossa canina ўрин олган. Ана шу чекканинг пасткида жойлашган кўз косасининг остидаги тешик — foramen infraorbitale орқали қон томирлари ва нерв толалари чиқади. Медиал томондаги ўйма — incisura nasalis олдинда бурун қилтаноғи — spina nasalis anterior билан тугайди.

Чакка ости юзаси — facies infratemporalis олдинги юзасидан ёноқ ўсиғи — processus zygomaticus нинг асоси билан чегараланади ва чакка ости ва қанот-танглай чуқурчаларини ҳосил қилишда катнашади. Чакка остида жағ дўмбоғи — tuber maxillae, орқа томонида майда тешикчалар — foramina alveolaria бор. Бу тешикчалардан юқоридаги жағ тишларига борадиган қон томирлари ва нервлари ўтади. Жағ дўмбоғининг медиал томонида катта танглай эгатчаси — sulcus palatinus major бўлиб, танглай суягига бирлашади ва шу номли канал — canal palatinus ни ҳосил қилади. Юқори жағ танасининг бурунга қараган юзаси — facies nasalis бурун бўшлиғининг латерал деворини ҳосил қилишда катнашади, танглай суяги пастки бурун чиғаноғи билан бирлашади ва пастда танглай ўсиғининг юқори юзасига ўтиб кетади. Facies nasalis да иккита ғадир-будир қирра бўлиб, улар crista ethmoidales (ўртадаги қирра) ва crista conchalis (пастдаги қирра) деб аталади. Қирраларга бурун чиғаноқлари ёпишиб туради.

Пешона ўсиғи *processus frontalis* нинг орқа томонида жойлашган чуқур кўз ёши эгати — *sulcus lacrimalis*, кўз ёши канали — *canalis nasolacrimalis* ни ҳосил қилади ва кўз бўшлиғини бурун бўшлиғига кўшиб туради.

Кўзга қараган юзаси — *facies orbitalis* текис, бироз ботикрок учбурчак шаклидаги пластинкадан иборат бўлиб, кўз косасининг пастки деворини ташкил қилади. Медиал чеккаси кўз ёши суяги, галвир суягининг кўз косасига қараган пластинкаси ва танглай суягининг кўз ўсиғи (*processus orbitalis*) билан бирлашиб туради. Юзанинг орқа чеккаси кўз косасининг пастдаги ёриғи — *fissura orbitalis inferior* билан чегараланган. Орқа чеккадан кўз косаси остидаги эгатча — *sulcus infraorbitalis* бошланади ва олдинги томонга давом этиб — *canalis infraorbitalis* каналига айланади, канал кўз косасининг пастки тешиги — *foramen infraorbitale* юз соҳасига очилади. Пастки тешикдан қон томирлар ва нервлар чиқиб тарқалади.

Юқори жағнинг пешона ўсиғи — *processus frontalis* пешона суягига кўшилади. Пешона ўсиғининг латерал юзасида олдинги кўз ёши қирраси — *crista lacrimalis anterior* жойлашган, у пастки томонда кўз косасининг остки чаккаси (*margo infraorbitalis*) га ўтиб кетади ва пешона ўсиғи билан, ёш ўймаси — *incisura lacrimalis* ни олдиндан чегаралаб туради. Пешона ўсиғининг орқа чеккаси кўз ёши суяги билан бирлашиб, кўз ёши халтачасининг чуқури *fossa sacci lacrimalis* ни ҳосил қилади.

Тишлар жойлашадиган альвеолалар ўсиғида *processus alveolaris* саккизта тишнинг илдиз катаклари — *alveoli dentalis* бор. Танглай ўсиқлари ўзаро бирлашиб, қаттиқ танглай — *palatum osscum* ни ҳосил қилади.

Танглай ўсиғининг медиал чеккасида бурун қирраси — *crista nasalis* кўтарилиб туради. Танглай ўсиғининг пастки юзаси ғадирбудур бўлиб, бу ердан қон томир ва нервлар жойлашадиган эгат — *sulci palatini* ўтади. Унг ва чап томондаги танглай ўсиқлар ўрта чизикқа кўшилиб, чок ҳосил қилади. Чокнинг олдинги томонида курак тишнинг тешиги *foramen incisivum* кўриниб туради, у шу номли каналга (*canalis incisivum*) давом этади.

Ёноқ суягига бирлашадиган ўсиқ — *processus zygomaticus* ёноқ суягига кўшилади.

Танглай суяги (*os palatinum*, 40-расм) бир жуфт бўлиб, кўз косаси, бурун бўшлиғи, оғиз бўшлиғи ва қанот-танглай чуқурининг ҳосил бўлишида қатнашади. Суякнинг горизонтал пластинкаси — *lamina horisontalis* орқа томондан юқори жағ суягининг танглай ўсиғи *processus palatinus maxillae* га бирлашиб, қаттиқ танглайни ҳосил қилади. Горизонтал пластинка қарама-қарши томондаги ана шу номли пластинка билан бирлашади ва бурун қиррасининг давоми — *crista conchalis* ни вужудга келтиради. Орқа тарафдаги чеккаси оз-моз букилган бўлиб, хоаналарнинг пастки чеккасини ҳосил қилади. Горизонтал пластинканинг латерал чеккаси вертикал пластинкага бирлашган. Унинг пастки юзасида жойлашган катта

танглай тешиги — *foramen palatinum majus*, шу номли канал — *canalis palatinum majores* га давом этади.

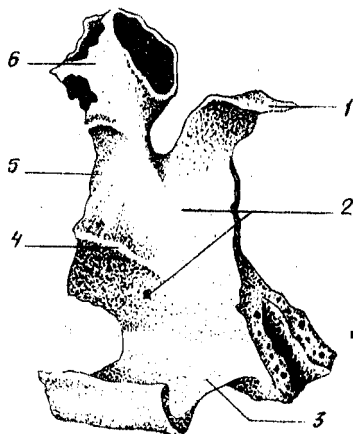
Вертикал пластинкаси — *lamina perpendicularis* юқори жағ суягининг бурун юзаси — *facies nasalis maxilla* га тегиб туради ва бурун бўшлиғининг ён деворини ҳосил қилишда қатнашади. Вертикал пластинканинг латерал юзасида жойлашган катта танглай эгати — *sulcus palatinus majore* юқори жағ суягига шу номли эгат билан қўшилиб, *canalis palatinus majore* каналини ҳосил қилади.

Танглай суягининг учта: *пирамидасимон*, *кўз* ва *понасимон* ўсиқлари бор. *Пирамидасимон* ўсиқ — *processus pyramidalis* танглай суягининг вертикал пластинкаси билан горизонтал пластинкаси бирлашган еридан бошланади. Бу ўсиқ пастга, орқага, латерал томонга йўналади

ва бутун каллада *понасимон* суякнинг қанотсимон ўсиғидаги ўйма — *incisura pterygoidea* ни тўлдириб туради. Улардаги майда каналчалар — *canalis minores* дан қон томирлар ва нервлар ўтади. *Processus orbitalis* ён ва олдинги томонга йўналиб, кўз қосасининг тубини ҳосил қилишда қатнашади ва *галвирсимон* суяк катакчаларини бироз беркитади. *Понасимон* ўсиқ — *processus sphenoidalis* медиал ва орқа томонга йўналиб, *понасимон* суяк танасига бирикади. Бу иккала ўсиқ вертикал пластинканинг юқори чеккасида жойлашган бўлиб, ўзаро *понасимон* танглай ўймаси — *incisura sphenopalatina* ни ҳосил қилади. Бу ўйма *понасимон* суяк танаси билан қўшилганда қанот-танглай тешигига (*foramen sphenopalatinum*) айланади.

Буруннинг пастки чиғаноғи (*concha nasalis inferior*, 41-расм) бир жуфт суяк ҳамда юпқа букилган пластинкадан иборат. Унинг юқори чеккаси бурун бўшлиғининг ёнбош деворига ёпишиб туради. Суякнинг медиал бўртиб турган юзаси бурун бўшлиғига туртиб кириб, буруннинг ўрта йўлини пастки йўлидан ажратиб туради.


Бурун суяги (*os nasale*, 42-расм). Бир жуфт бурун суяги бурун қиррасини ҳосил қилиб жойлашади. Бурун суяklarининг юқори қирралари тепа томондан пешона суягига ёпишиб турса, пастки қирралари бурун тоғайи билан туташади (*Мацерация*¹ қилиниб тайёрланган каллада бурун тоғайлари бўлмайди). Шунинг учун бурун суяklarининг пастки қирралари бурун тешиги — *apertura piriformis* ни тепа томондан чегаралайди, латерал қирралари эса юқори жағ суягининг пешона ўсиғи — *processus frontalis* га туташади.



40-расм. Танглай суяги (*os palatinum*).

1 — *processus sphenoidalis*; 2 — *facies nasalis*;
3 — *lamina horizontalis*; 4 — *crista conchalis*;
5 — *lamina perpendicularis*.

¹ *Мацерация* — мускул ва бошқа тўқималардан ажратиб, қуритилган калла суяги.



41-расм. Бурунинг пастки чиганоғи
(concha nasalis inferior).



42-расм. Бурун суяги (os nasale).



43-расм. Кўз ёши
суяги (os lacrimale).

Кўз ёши суяги (n. lacrimale, 43-расм). Бир жуфт кўз ёши суяги калла суякларининг орасида энг мўрти ва юпқасидир. Бу суяк юқори жағ суяги пешона ўсиғи — processus frontalis нинг орқа томонида жойлашиб, кўз косасининг медиал деворини ҳосил қилишда қатнашади. Латерал юзасидаги қиррасида жойлашган эгатча (sulcus lacrimalis) юқори жағ суягининг пешона ўсиғидаги шу номли эгат билан қўшилиб, кўз ёши халтасининг чуқурчаси — fossa sacci lacrimalis ни ҳосил қилади. Пастдан ва олдинги томондан кўз ёши суяги юқори жағ суягининг пешона ўсиғи билан, орқадан ғалвир суягининг кўз косасига қараган пластинкаси ҳамда юқоридан пешона суягч билан бирлашади.

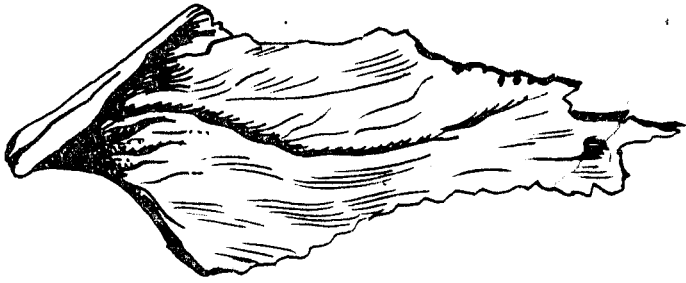Димоғ суяги (vomer, 44-расм), нотўғри тўртбурчак шаклидаги юпқа пластинкадан иборат тоқ суяк бўлиб, бурун тўсиғини ҳосил қилишда қатнашади. Суякнинг олдинги чеккаси ғалвир суягининг перпендикуляр пластинкаси билан туташади. Орқа чеккаси бўш бўлиб, бурун бўшлиғининг орқа қисми — хоанани иккига ажратиб туради. Димоғ суяги кўпинча чап томонга сал қайрилиб жойлашади.

Ёноқ суяги (os zygomaticum, 45-расм) юз суяклари орасида энг қаттиғи бўлиб, калланинг юз қисмини мия бўлагига нисбатан мустаҳкамлаб туради. Ёноқ суяги чайнов муекули бошланадиган кенг сатҳни ҳосил қилади. Бу суяк лунж ва кўзга қараган иккита пластинкадан иборат бўлиб, ўзаро кўз ости чаккаси — margo infra-orbitalis орқали қўшилади.

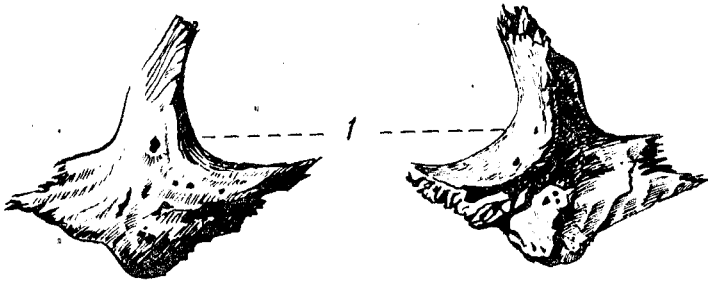
Ёноқ суягининг жойлашчиш ўрнига кўра учта юза ва иккита ўсик тафовут қилинади:

Facies lateralis — тўрт қиррали юлдуз шаклдаги дўмбоғ бўлиб, бу ерда tuber malare жойлашади. Орқа юза — facies temporalis силлик бўлади ва шу номли чуқурчага қараб туради. Учинчи юза — facies orbitalis кўз косасининг деворини ҳосил қилишда қатнашади. Пешона ўсиғи — пешона суягининг ёноқ ўсиғидаги понасимон суяк қаноти билан қўшилиб туради. Чакка ўсиғи — processus temporalis чакка суягидаги processus zygomaticus билан қўшилиб, ёноқ равоғи arcus zygomaticus ни ҳосил қилади.

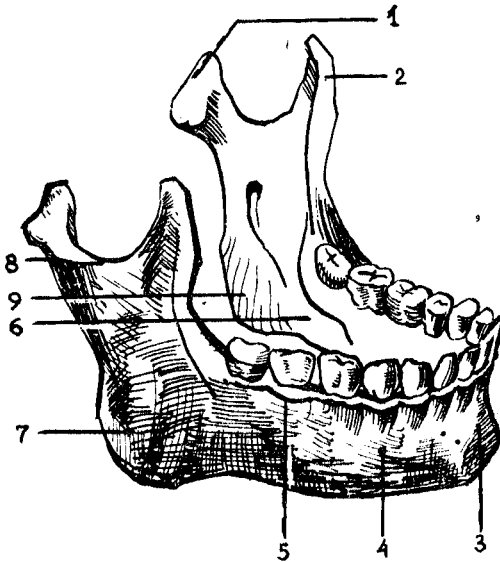
Пастки жағ суяги (mandibula, 46-расм) калла суяклари



44-р а с м. Димоғ суюги (vomer).



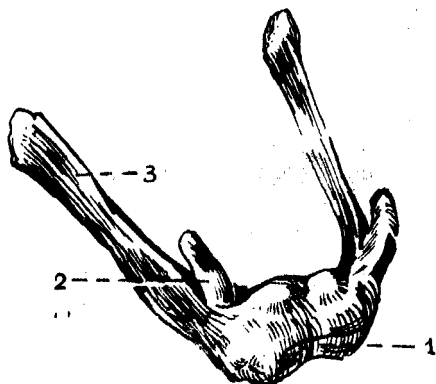
45-р а с м. Ёноқ суюклари (os zygomaticum).



46-р а с м. Пастки жағ (mandibula).

1 — processus condylaris; 2 — processus coronoideus; 3 — protuberantia mentalis; 4 — for.mentale; 5 — linea obliqua; 6 — linea mylohyoidea; 7 — tuberositas masseterica; 8 — collum mandibulae; 9 — tuberositas pterygoidea.

ичида фаол ҳаракатчанлиги, яъни чакка суякларига бир жуфт бўғим тузиб кўшилиши билан фарқ қилади. Пастки жағ суягининг тишлар ўрнашган горизонтал қисми, танаси — *corpus mandibulae* ва иккита вертикал жойлашган шохи — *rami mandibulae* бор, у ана шу шохлар воситасида бўғим ҳосил қилади ва чайнов мускуллари ёрдамида ҳаракатланади.



47-расм. Тил ости суяги (*os hyoideum*)

1 — *corpus*; 2 — *cornu minus*; 3 — *cornu majus*.

Пастки жағ суягининг танаси шохлари билан бурчак — *angulus mandibulae* ҳосил қилиб, кўшилади. Пастки жағ бурчагининг ташқи юзасига чайнов мускулининг ёпишиши натижасида ғадир-будурлик — *tuberositas masseterica* вужудга келади, ички юзасида эса медиал қанотсимон мускул —

m. pterygoideus medialis ёпишадиган ғадир-будури — *tuberositas pterygoidea* бор. Ана шу чайнов мускулларининг вазифаларига ва ёшга қараб, пастки жағ бурчаги ўзгариб туради. Жумладан, янги туғилган бола пастки жағининг бурчаклари тахминан 150° бўлса, ўрта ёшли одамники $130\text{--}110^\circ$ гача камаяди. Ёши улғайган қари одамларда эса тишлари тушиб кетиши билан чайнов мускуллари бирмунча бўшашади. Натижада пастки жағ бурчаги аста-секин яссиланиб бориб, қақалоқ боланинг пастки жағига ўхшаб қолади.

Пастки жағнинг юқори чеккасида тиш катакчалари — *alveoli dentales* бўлиб, уларни тўсиклар — *septa interalveolaria* бир-биридан ажратиб туради. Тиш катакчаларининг бўртиб чиққан ташқи юзасига *juga alveolaria* дейилади. Пастки тананинг пастки чеккаси юмалоқ ва қалинроқ бўлади. У пастки жағ асоси — *basis mandibulae* деб юритилади. Пастки жағ танасининг олд юзаси қоқ ўртасида ияк дўмбоғи — *protuberantia mentalis* ва унинг икки ёнбошида энгак дўмбоқчаси — *tuberculum mentale* бўлса, латерал юзадан I—II кичик жағ тишларининг териси остида ияк тешиги — *foramen mentale* кўриниб туради. Бу тешикдан кон томирлари ва нервлар ўтади. Пастки жағ танасининг ички юзасида қилтанок дўмбоқ — *spina mentalis* бор, унинг икки томонига *fossa digastricae* чуқурчаси (кўш қоринли мускулнинг олдинги қоринчаси) ёпишади. Чуқурчадан юқорирокда, латерал томонда тил ости бези жойлашадиган чуқурча — *fovea sublingualis* бўлади.

Пастки жағ шохлари — *ramus mandibulae* танасидан икки томонга ўтмас бурчак ҳосил қилиб бошланади. Унинг ички юзасида пастки жағ тешиги — *foramen mandibulae* бор, пастки жағ канали — *canalis mandibulae* ана шу тешикдан бошланади.

Пастки жағ шохи қоринда иккита ўсиқ билан тугайди; буларнинг

олдинги тожсимон ўсиғи — *processus coronoideus* чакка мускулининг таъсирдан вужудга келган бўлса, орқа томондаги бўғим ўсиғи *processus condularis* сифатида силлиқ бошча бўлиб тугайди ва чакка суягининг бўғим чуқурчасига кириб туради.

Тил ости суяғи (*os hyoideum*, 47-расм) пастки жағ билан ҳиқилдоқ ўртасида (тил остида) жойлашган. У тақа каби букилган бўлиб, ўрта қисми, танаси — *corpus* ва катта-кичик икки жуфт шохи (*cornua majora et minora*) тафовут қилинади. Булар танаси билан тоғай орқали бирлашади. Фақат 50 ёшдан кейингина суякланиб бирлашади.

КАЛЛА СУЯКЛАРИНИНГ БИРЛАШУВИ ТЎҒРИСИДА ҚИСҚАЧА МАЪЛУМОТ

Калланинг айрим суяклари, айниқса унинг қопқоғини ташкил қилган суяклар (чакка суягидан бошқаси) ўзаро тишли чоклар — *sutura serrata* ҳосил қилиб бирлашади. Турлича бирлашган бу суяклар чеккаси кунгурадор бўлиб, бир суякнинг тиши иккинчи суяк тишчалари орасидаги камгакка кириб туради.

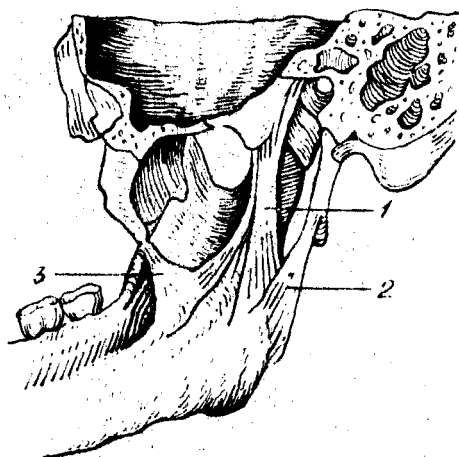
Чакка суягининг танга қисми қийиқ бўлиб, балиқ тангаси ёки черепица сингари тепа суяғи чеккасига ёпишиб, уни бироз ёпади ва тангасимон чок — *sutura squamosa* ни ҳосил қилади.

Калланинг юз қисми суяклари бир-бирига теп-текис чеккалари — *sutura plana* билан тегиб бирлашади. Айрим чоклар махсус ном билан ёки бирлашадиган иккала суяк номлари билан аталади. Масалан:— *sutura frontalis*, *sphenoparietalis* ва ҳоказо. Булардан ташқари, махсус номли чоклар ҳам бўлади. Жумладан, пешона суяғи билан тепа суяклари ўртасида тожсимон чок — *sutura coronalis*, тепа суяклари билан энса суягининг орасида ламбдасимон чок — *sutura lambdoidea*, иккала тепа суяк орасида сагиттал чок — *sutura sagittalis* ҳосил бўлади.

Калла асосини ҳосил қиладиган суяклар бир-бири билан толали тоғай воситасида, яъни синхондроз — *synchondrosis retrooccipitalis* бўлиб бирлашади. Чакка суягининг пирамидасимон қисми билан энса суягининг *pars basilaris* орасида бирлашиши шулар жумласидандир. Улар бош суягининг такомил этишидан қолган тоғайлар бўлиб, суяклар ўртасидаги оралиқларни тўлдириб туради. Баъзи одамларда доимий чоклардан бошқа кўшимча ҳар доим ҳам учрамайдиган чоклар бўлади, масалан *sutura frontalis metopica* юнонча сўз бўлиб, лотинча *glabella* сўзига тўғри келади (пешона). Бу чок пешона суяғи палласининг ўртасида учрайди ва уни икки бўлакка ажратиб туради.

БУТУН КАЛЛА

Калла скелетининг юз қисмида тепа томондан пешона қисми, бир жуфт кўз косаси ва уларнинг ўртасида, пастроқда жойлашган бурун бўшлиғининг нонсимон шаклидаги кириш тешиги (*apertura periformis nasi*) ни кўрамыз. Бурун тешигининг латерал томонида, юқори жағнинг олдинги юзасида тишлар жойлашадиган ўсиқ — *processus alveolaris* ва тишлар кўринади.



48-расм. Пастки жағ бұғими бойламлари.

1 — lig. sphenomandibulare; 2 — lig. stylomandibulare;
3 — lig. pterygo-spinale.

Кўз косасининг латерал деворини ёноқ суяги ҳосил қилган. Бу суяк тепа томондан пешона суяги ва пастки томондан юқори жағ суяқлари билан чок ҳосил қилиб бирлашади. Юз қисмининг пастки бўлагини пастки жағ суяги ва унда жойлашган тишлар ташкил қилган. Пастки жағ суяги калла асосига бўғим ҳосил қилиб қўшилган.

Пастки жағ бўғими (*articulatio temporomandibularis*, (48-расм). Пастки жағ суягининг (*mandibula*) икки томонидаги бўғим ўсиғи учидаги бошчаси билан чекка суяқларидаги бўғим чуқурчаси — *fossa mandibularis* ўртасида ҳосил бўлган бўғим — *articulatio temporomandibularis* комбинациялашган бўғимлар туркумига киради. Чунки ўнг ва чап томондаги бўғимлар айна вақтда бирга ва бир хил ҳаракатни бажаради.

Пастки жағнинг бўғим чуқурчаси ва бошчалари фиброз толали тоғай билан қопланган. Бўғим бўшлиғи эса, устма-уст жойлашган фиброз тоғай пластинкаси (диск) — *discus articularis* билан икки бўлакка ажралади. Дискларнинг четлари бўғим халтачасига мустаҳкам ёпишиб кетганлигидан бўлақлар ўзаро туташмайди.

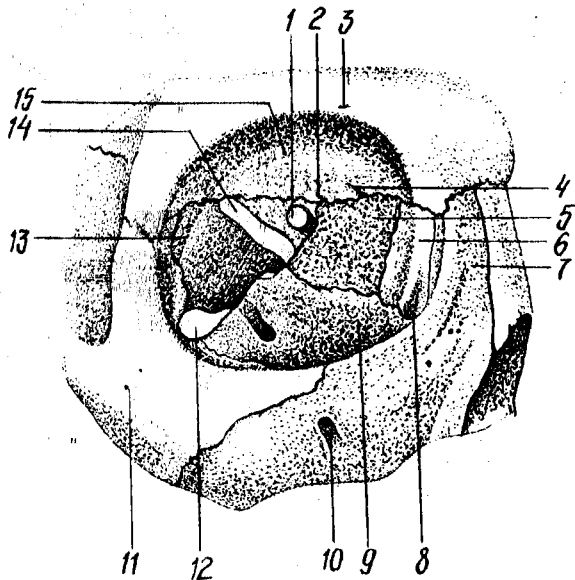
Дискларнинг икки чети баланд, ўртаси чуқур бўлади. Шу сабабли, бўғим бошчаси чуқурчага мослашгани сари пастки жағ ҳаракати осонлашади.

Пастки жағ бўғими ёноқ ўсиғи — *processus zygomaticus* билан пастки жағнинг бўйин ўртасида тортилган асосий бойлам (*ligamentum laterale*), понасимон суяк билан пастки жағ ораллиғида жойлашган бойлам *ligamentum sphenomandibulare*, пастки жағ чакка бигизсимон ўсиғи (*ligamentum stylomandibulare*) ораллиғида тортилган бойламлар воситасида мустаҳкамланган. Пастки жағ бўғими дўнгли бўғимлар гуруҳига киради.

Функцияси: оғизнинг очилиб-ёпилиши, пастки жағнинг олдинга ва орқага, икки ён томонга ҳаракатлари содир бўлади. Оғизнинг очилиб-ёпилиши бўғимнинг пастки хоанасида, *discus articularis* билан жағ ўсиғининг бошчаси орасида содир бўлади. Иккинчи хил ҳаракат

49-расм. Кўз косаси
(orbita).

1 — for. opticum; 2 — for. supraorbitale; 3 — for. ethmoidale posterius; 4 — for. ethmoidale anterius; 5 — lamina orbitalis ossis ethmoidalis; 6 — os lacrimale; 7 — processus frontalis; 8 — sulcus lacrimalis; 9 — facies orbitalis maxillae; 10 — for. infraorbitale; 11 — for. zygomaticofaciale; 12 — fissura orbitalis inferior; 13 — facies orbitalis alae majoris; 14 — fissura orbitalis superior; 15 — facies orbitalis ossis frontalis.



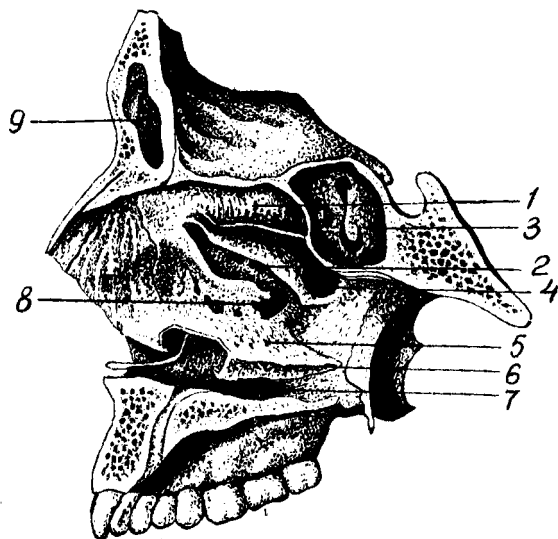
(олдинга ва орқага) бўғимнинг устки хоанасида юз беради. Ён томонларга бўладиган ҳаракат эса жағ ўсиғи бошининг икки ён томонга сурилиши ҳисобига содир бўлади. Ён томонга ҳаракат содир бўлаётган вақтда пастки жағ бошчаси, бўғим чуқурчасидан бўғим дўмбоғи устига чиқади, қарши томондаги ўсиқнинг бошчаси бўғим чуқурида қолади ва вертикал ўқ атрофида айланади. Учта сатҳ атрофида айланма ҳаракатлар ҳам содир бўлиши мумкин.

Кўз косаси (orbito, 49-расм) бир жуфт бўлиб, тўрт бурчакли пирамидага ўхшаш бўшлиқдан иборат. Пирамиданинг асоси — оғзи олдинга, учи эса орқага (мия бўшлиғи томонига) ва медиал томонга қараб жойлашган. Кўз косасининг медиал, латерал, юқори ва пастки деворлари бор. Кўз косасининг медиал деворини (paries medialis) юқори жағ суягининг пешона ўсиғи — processus frontalis), кўз ёши суяғи, ғалвир суякнинг латерал пластинкаси, понасимон суяк танасининг кўрув каналидан олдинги қисми ҳосил қилади.

Латерал девори — paries lateralis, понасимон суякнинг катта қанотидаги кўз косасига қараган қисми ва ёноқ суягидан ҳосил бўлган. Юқори девори ёки орбита томи пешона суягининг кўз косасига қараган қисмидан ва понасимон суякнинг кичик қанотидан вужудга келган. Пастки девори — paries inferior ёки туби юқори жағ ва ёноқ суяқларидан ташкил топган; бундан ташқари, орқа томонига танглай суягининг ўсиғи — processus orbitalis ҳам кириб туради. Кўз косасининг учида мия бўшлиғига очиладиган иккита тешик бор, улардан бири латерал томонда жойлашган кўз косасининг тепа томондаги ёриғи — fissura orbitalis superior бўлса, иккинчиси медиал

50-расм. Бурун бўшлиғи (cavum nasi).

1 — concha nasalis superior; 2 — concha nasalis media; 3 — sinus sphenoidalis; 4 — meatus nasi superior; 5 — meatus nasi medius; 6 — concha nasalis inferior; 7 — meatus nasi inferior; 8 — hiatus sinus maxillaris; 9 — sinus frontalis.



томонда жойлашган юмалоқ шаклдаги кўриш канали — *canalis opticus* дир. Кўз косасининг латерал ва пастки деворлари ўртасидаги бурчакда қанот-танглай ва чакка ости чуқурчаларига очиладиган кўз косасининг пастки ёриғи — *fissura orbitalis inferior* жойлашган. Кўз косасининг олдинги, медиал девори томонида кўз ёши халтасининг чуқурчаси — *fossa sacci lacrimalis*, пастда бурун-кўз ёши канали — *canalis nasolacrimalis* га айланиб, буруннинг пастки йўли — *meatus nasi inferior* га очилади. Пешона суягининг ғалвир суяк билан бирлашган чокида иккита тешик кўринади, олдинги тешик — *foramen ethmoidale anterior* мия бўшлиғига очилса, орқа тешик — *foramen ethmoidale posterior* бурун бўшлиғига очилади. Кўз косасининг пастки деворида жойлашган канал — *canalis infraorbitalis* юза қисмига очилиб туради.

Бурун бўшлиғи (cavitas nasi, 50-расм) юз қисмининг ўртасида (марказий қисмида) жойлашган, уни юқоридан калла бўшлиғи, икки ёндан кўз косалари ва юқори жағ суяги бўшлиқлари, пастдан оғиз бўшлиғи ўраб туради. Бурун бўшлиғи тўсиқ — *septum nasi osseum* билан иккига бўлинади. Бурун тўсиғи кўпинча чапга қийшайиб жойлашади. У ғалвир суякнинг вертикал пластинкаси ва димоғ суягидан, пешона суягининг *spina nasalis* ва *crista sphenoidalis* ларидан иборат бўлади, бурун тўсиғининг олдинги томонидаги тўсиқ буруннинг учигача бормайди, сабаби уни тоғай тўлдириб туради. Бурун тўсиғи пастда тепа жағ ва танглай суяklarининг *cristae nasalis* сига ёпишиб жойлашади.

Бурун бўшлиғининг латерал девори жағ суягининг танаси ва пешона ўсиғи, кўз ёши суяги, ғалвир суяк, танглай суягининг перпендикуляр пластинкаси, понасимон суякнинг медиал пластинкаси ва пастки бурун чиғаноғидан ҳосил бўлади.

Бурун бўшлиғининг юқори деворини ғалвир суякнинг ғалвирсимон пластинкаси, понасимон ва танглай суякларининг понасимон ўсиклари, қисман пешона суяги ҳосил қилади. Бурун бўшлиғининг туби — қаттиқ танглай — *palatum osseum* (юқори жағнинг танглай ўсиғи билан танглай суягининг горизонтал пластинкаси) дан вужудга келган.

Бурун бўшлиғида учта туртиб чиққан чиғаноқлар бўшлиқни учта йўлга бўлади. Унинг юқори йўли — *meatus nosisuperior* га ғалвирсимон суякнинг орқа катаклаи — *cellulae ethmoidalis posterior* ва понасимон суяк танасидаги бўшлиқ очилса, ўрта йўл (*meatus nasi media*) га ғалвирсимон суякнинг ўрта ва олдинги ҳаво саклайдиган катак (*cellulae ethmoidalis mediae et anterior*) лари, пешона суяги ғовағи (*sinus frontalis*) тепа жағ ғовағи (*sinus maxillaris*) кўшилиб туради. Бурун бўшлиғининг пастки йўли (*meatus nasi inferior*) га кўз ёши-бурун *canalis nasolacrimalis* канали очилади. Бундан ташқари, бурун бўшлиғи калланинг юз қисмига ноксимон тешик *apertura periformis nasi* орқали очилса, орқа томондан у ҳалқумнинг бурун қисмига иккита тешик — хоаналари орқали кўшилади.

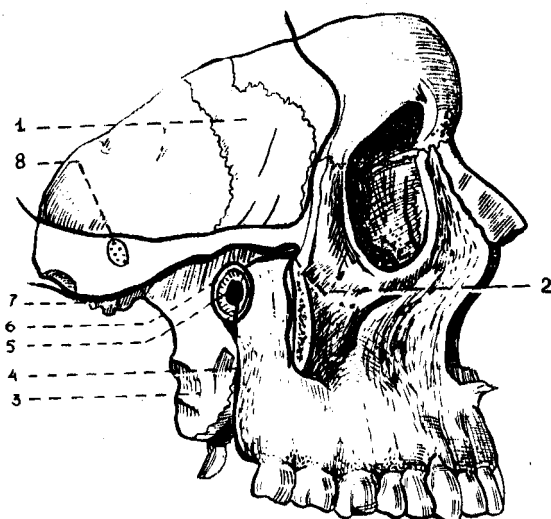
Оғиз бўшлиғи (*cavum oris*) да суяк деворлари камрок бўлади, юқори деворни қаттиқ танглай ҳосил қилади.

Оғиз бўшлиғининг икки ёнбоши ва олдинги девори юқори жағ суякларининг альвеоляр ўсикларидан, пастки жағнинг альвеоляр чеккаси билан танасидан ва тишлардан ташкил топган. Оғиз бўшлиғининг туби мускуллардан тузилган. Оғиз бўшлиғининг орқа томонини ташкил этган танглай суяги горизонтал пластинкасининг икки томонида катта-кичик тешикчалар очилган.

Чакка чуқурчасини (*fossa temporalis*, 51-расм) орқадан ва тепадан чакканинг пастки чизиги — *linea temporalis inferior*, олд томондан ёноқ суяги, пастдан понасимон суякнинг катта қанотидаги қирра, ёноқ равоғи чегаралайди. Чуқурчани шу номли чайнов мускули тўлдириб туради.

Чакка суяги остидаги чуқурча (*fossa infratemporalis*, 51-расм.) нинг олдинги чегарасини юқори жағ ва ёноқ суякларининг пастки қисмлари, латерал деворчасини ёноқ, пастки жағ суяги ўсимтаси, юқоридан понасимон суяк катта қанотининг юзаси ва чакка суяги палласининг озгина бўлаги ташкил қилади. Чакка суяги ости чуқурчаси чакка чуқурчаси билан қирра — *crista infratemporalis* орқали ажралади.

Қанот-танглай чуқурчаси (*fossa pterygopalatina*, 51-расм) олдинги томондан юқори жағ билан орқа томондаги қанотсимон ўсик орасида жойлашган. Медиал деворчасини танглай суягининг вертикал пластинкаси ташкил қилади ва бурун бўшлиғидан ажратиб туради. Латерал томондан чуқурча чакка ости чуқурчасига ёриқча — *fissura pterygomaxillaris* орқали кўшилади. Чуқурчанинг пастки бўлаги торайиб, шу номли канални ҳосил қилади ва танглайга (оғиз бўшлиғига қаралсин) очилади. Қанот-танглай бўшлиғи бурун бўшлиғига *foramen sphenopalatinum* ёрдамида калла бўшлиғи билан *foramen rotundum* орқали, кўз косасига *fissura orbitalis inferior* ёрдамида оғиз бўшлиғига



51-расм. Чакка (fossa temporalis), чакка суяк ости (fossa infratemporalis) ва қанот-танглай (fossa pterygopalatina) чуқурчалари.

1 — ala major ossis sphenoidalis; 2 — fissura orbitalis inferior; 3 — lamina lateralis processus pterygoidei; 4 — tuber maxillae; 5 — for. sphenopalatinum; 6 — fossa pterygopalatina; 7 — fossa infratemporalis; 8 — fossa temporalis;

canalis palatinus major орқали ва калла асосига canalis pterygoideus ёрдамида тутшиб туради.

Калла скелетига юқоридан қаралганда тишсимон чокнинг (sutura denta) бир неча турларини, яъни пешона суяги ва тепа суяқларини, энса суяги орасидаги ламбдасимон¹ чокни, иккита тепа суяқ орасида ташкил топган сагиттал чокни кўриш мумкин.

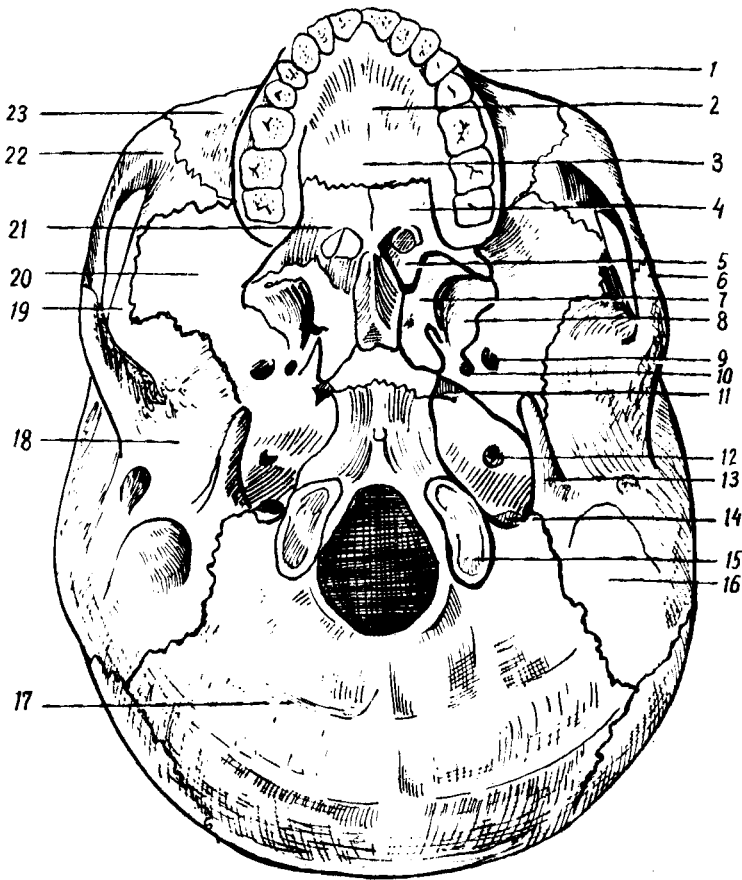
Калла тубининг сирти (basis cranii externa, 52-расм), олдиндан юз қисми суяқлари (пастки жағдан бошқаси) нинг пастки юзалари ҳамда калланинг мия бўлими суяқлари йиғиндисидан тузилган.

Калла туби олдинги томондан юқори жағда жойлашган курак тишлари, орқа томондан юқори энса қирраси, латерал томондан чакка суяк ости қирраси, сўргичсимон ўсиклар билан чегараланган.

Калла тубининг сирти учта (олдинги, ўрта ва орқа) бўлакка ажратиб ўрганилади...

Олдинги бўлаги юқори жағнинг альвеоляр ўсиғи ва қаттиқ танглайдан тузилган. Қаттиқ танглайнинг орқа томонида, альвеоляр ўсик яқинида (иккала томонида) тешикчалар (canalis palatinus major et minor) кўриниб туради. Калла туби сиртининг ўрта бўлаги олдинги томонида хоана бўлиб, димоғ суяги орқали иккита бўлакка (хоанага) бўлинади. калла тубининг орқа бўлагиди катта тешик — foramen magnum жойлашган. Бундан ташқари, пирамида танаси билан энса ва понасимон суяқ таналари орасида нотўғри шаклли «йиртиқ» тешик — foramen lacerum, чакка суяги пирамидасининг пастки юзасидаги уйқу артерия каналининг ташқи тешиги — foramen caroticum externum,

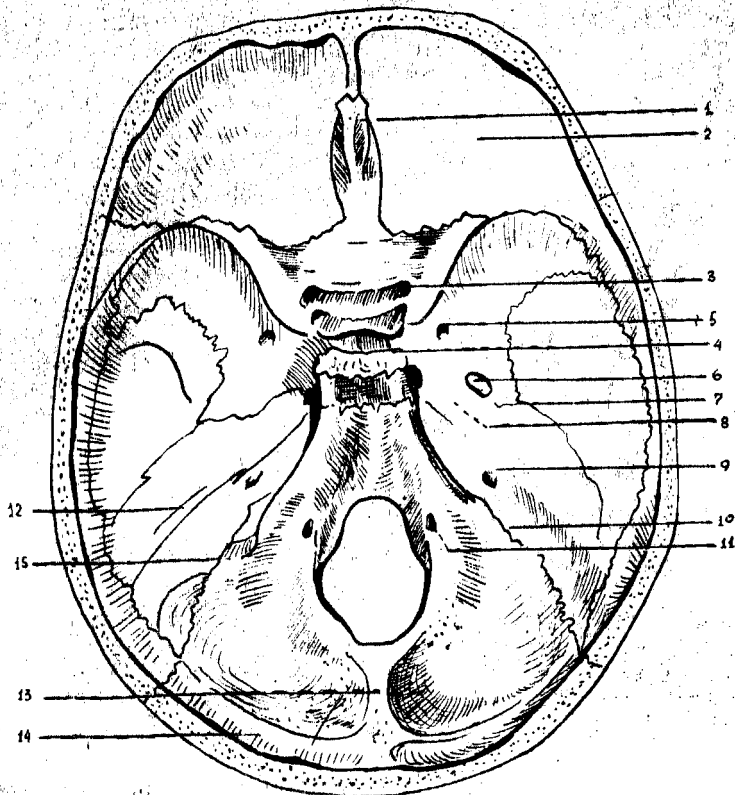
¹ Юнонча «ламбда» ҳарфига ўхшаш.



52-р а с м. Калла тубининг сирти (basis cranii externa)

1 — maxilla; 2 — processus palatinus; 3 — sutura palatina mediana; 4 — lamina horizontalis ossis palatini; 5 — choanae; 6 — arcus zygomaticus; 7 — lamina medialis processus pterygoidei; 8 — lamina lateralis; 9 — for. ovale; 10 — for. spinosum; 11 — for. lacerum; 12 — for. caroticum externum; 13 — processus styloideus; 14 — for. jugulare; 15 — condylus occipitalis; 16 — processus mastoideus; 17 — os occipitale; 18 — os temporeale; 19 — os parietale; 20 — os sphenoidale; 21 — os palatinum; 22 — os zygomaticum; 23 — maxilla.

овалсимон—*foramen ovale* ва *foramen spinosum* орқа тешиқчалари кўриниб туради. Калла тубининг ташқариси энса суягидаги катта энса тешиқка, яъни *foramen magnum* умуртка каналига очилади. Буларнинг икки ёнбошида биринчи бўйин умурткаси билан бўғим ҳосил қилиб бирлашадиган бўғим дўмбоқчалари — *condylus occipitalis* ва уларнинг орқа чуқурчаси *fossa condularis*, тил ости нерви канали — *canalis nervi hypoglossi* жойлашган. Энса суяги билан чакка суяги пирамидасидаги чуқурчалар қўшилиб, бўйинтуруқ тешиги — *foramen jugulare* ни ҳосил қилади. Ана шу тешиқдан латерал томондан юз нерви тешиги — *foramen stilomastoideum*, кулоқнинг ташқи тешиги — *meatus acusticus externus* ва турли ёриқчалар жойлашган.



53-расм. Калла тубининг ички юзаси (basis cranii interna).

1 — crista galli; 2 — pars orbitalis ossis frontalis; 3 — canalis opticus; 4 — fossa hypophysialis; 5 — for. rotundum; 6 — for. ovale; 7 — for. spinosum; 8 — for. lacerum; 9 — porus acusticus internus; 10 — for. jugulare; 11 — canalis n. hypoglossus; 12 — pyramis; 13 — crista occipitalis interna; 14 — sulcus transversus; 15 — sulcus sigmoideus.

Калла туби ичи (basis cranii interna, 53-расм) ни горизонтал ёки сагиттал қилиб кесгандагина кўриш мумкин. Калла тубининг ичи олдинги, ўрта ва орқа чуқурчаларига бўлинади.

Калла тубининг олдинги ва ўрта чуқурчаларида бош мия яримшарлари жойлашса, орқа чуқурчасида мияча ўрнашади.

Калланинг олдинги чуқурчаси — fossa cranii anterior пешона суягининг кўз косаси қисми, ғалвир суягининг ғалвир пластинкаси, понасимон суякнинг кичик қанотлари ва танасининг бир қисмидан ташкил топган. Олдинги чуқурчада мия яримшарининг пешона қисми жойлашади. Ғалвир суякнинг пластинка қисми чуқурроқ бўлиб, унда ҳид билиш, нерв тармоқларининг бурун бўшлиғига ўтадиган тешикчалари мавжуд. Олдинги чуқур понасимон суяк кичик қанотларининг орқа чеккаси билан ўрта чуқурдан чегараланиб туради.

Калланинг ўрта чуқурчаси — fossa cranii media олдинги чуқурчадан

хийла чукур, ўрта қисми понасимон суягидаги турк эгарчаси билан икки бўлакка ажралган. Бу ерда мия яримшарининг чакка қисмлари жойлашган. Ўрта чуқурча понасимон суяк танаси ва катта қанотларидан, пирамиданинг олдинги юзаси ва чакка суягининг палла қисмидан тузилган. Турк эгарчасининг олд томонида жойлашган эгатча — *sulcus chiasmatis* иккала томонда кўриш канали — *canalis opticus* га боради. Калланинг ўрта чуқурчасида кўз косасининг юқори ёриқчаси (*fissura orbitalis superior*): думалок (*foramen rotundum*), овалсимон (*foramen ovale*), йиртиқсимон (*foramen lacerum*) ва орқа (*foramen spinosum*) тешиклар жойлашган. Ўрта чуқурчанинг орқа чегараси пирамиданинг юқори чеккаси билан турк эгарининг суянчиғидан ҳосил бўлган.

Калланинг орқа чуқурчаси — *fossa cranii posterior* юқорида қайд қилинган иккала чуқурчага нисбатан чуқур ва кенгрок бўлиб, энса суяги, чакка суяги ва чакка суяги пирамидасининг орқа юзаси, понасимон суяк танасининг орқа бўлаги ва тепа суягининг орқадаги пастки бурчагидан тузилган. Орқа чуқурчадан катта тешик, (*foramen magnum*) тил ости нерви канали (*canalis hypoglossus*), бўйинтурук тешиги (*foramen jugulare*) ва пирамиданинг орқа юзасида жойлашган қулоқнинг ички тешиклари — *porus acusticus internus* ва *foramen mastoideum* лар кўринади.

КАЛЛА СУЯКЛАРИ ОНТОГЕНЕЗИ

Одам калласи эмбрион тараққиётининг бошланғич даврида орқа тор — *chorda dorsalis* нинг юқори учидан ривожланади. Бу пайтда бош мия мезенхима пардаси билан ўралиб, калла ёки бириктирувчи тўқимадан тузилган каллани пайдо қилади.

Эмбрионлик даврининг иккинчи ойида мезенхима пардаси (хужайралари) тоғай тўқимага айлана бошлайди. Тоғай тўқимаси пластинкалари хорданинг олдинги учига яқин жойидан ва унинг иккала томонидан ҳосил бўлади. Булар аста-секин кўшилиб, хордани ўз ичига олади ва калланинг тоғай негизини вужудга келтиради. Тоғай пластинкаларида бош мия нервларининг чиқиб кетиши учун тешиклар ҳосил бўлади. Тоғай фақат калланинг тубида такомил этади, калла қопқоғи эса бириктирувчи тўқима пардаси билан қопланади. Бу парда кейинчалик тўғридан-тўғри суяккланиб кетади.

Тараққиётнинг учинчи ойи, биринчи ярмида тоғай калла яхши ривожланади: бу вақтда ҳид сезиш аъзосининг капсуласи, кўриш аъзолари жойлашадиган чуқурчалар, эшитув аъзолари капсулалари ва энса соҳалари аниқ тафовут қилинади. Уларнинг ҳаммаси ўзаро бирлашиб, яхлит каллани ҳосил қилади. Калланинг юз қисми эса жабра ёки 5 жуфт висцерал равоқлардан ривожланади. Улардан биринчи жуфти пастки жағ равоғи бўлса, иккинчиси—тил ости равоғидир. Қолган учинчи, тўртинчи ва бешинчиси жабра равоқлари номи билан аталади.

Пастки жағ равоғидан юқори ва пастки жағ, ўрта қулоқ суякчалари (болғача, сандонча, узанги) ривожланади. Тил ости суяги танасининг бир қисми (кичик шохчалар билан) учинчи висцерал равоқдан,

танасининг қолган қисми ва катта шохчалар, тўртинчи ва бешинчи жабра равоқларидан ҳиқилдоқ тоғайлари (каллага алоқаси йўк) ривожланади.

Одамнинг калла суяклари ривожланишига кўра уч гуруҳга бўлинади:

I. Бош мия (капсуласи) пардасини пайдо қилувчи суяклар:

а) қўшувчи тўқима асосида ривожланадиган — калла қопқоғи, суяклари: тепа, пешона, энса суяги палласи, чакка суяги палласи ва ноғора бўлаклари парда давридан суякланиш даврига (тоғай даври-сиз) ўтади;

б) тоғай асосида ривожланадиган калланинг асосий суяклари — понасимон суяк (қанотсимон ўсиқнинг медиал пластинкасидан ташқари) энса суягининг танаси ва ён бўлаклари, чакка суягининг тошсимон қисми ва сўрғичсимон ўсиғи. Бинобарин, бу хилдаги суяклар олдин парда даврини ўтаб, сўнгра тоғай даврига ўтади. Кейинчалик тоғайлардан суякланиш даври бошланади.

II. Бурун капсуласидан ривожланадиган суяклар:

а) бирламчи суяклар, яъни қўшувчи тўқима асосида кўз ёши, бурун, димоғ суяклари;

б) иккиламчи суяклар, яъни тоғай асосида ривожланган ғалвир суяги, буруннинг пастки чиганоғидир.

III. Жабра равоқларидан ривожланадиган суяклар:

а) ҳаракатсиз суяклар — юқори жағ, танглай суяк ва ёноқ суяги,

б) ҳаракатчан суяклар, пастки жағ, тил ости ва эшитув суяклари (болғача, сандонча, узангича).

Шундай қилиб, бош мия капсуласидан ривожланган суяклар калланинг мия қисмини ташкил қилса, қолган икки гуруҳидан тараққий этган суяклар ғалвир суякдан ташқари, калланинг юз қисми суякларини ҳосил қилади.

ЯНГИ ТУҒИЛГАН БОЛАНИНГ КАЛЛАСИ

Янги туғилган бола калласининг мия бўлими юз бўлимига қараганда каттароқ бўлади. Калла туби калла қопқоғига нисбатан кечроқ такомил этади, кўз косалари каттароқ бўлади.

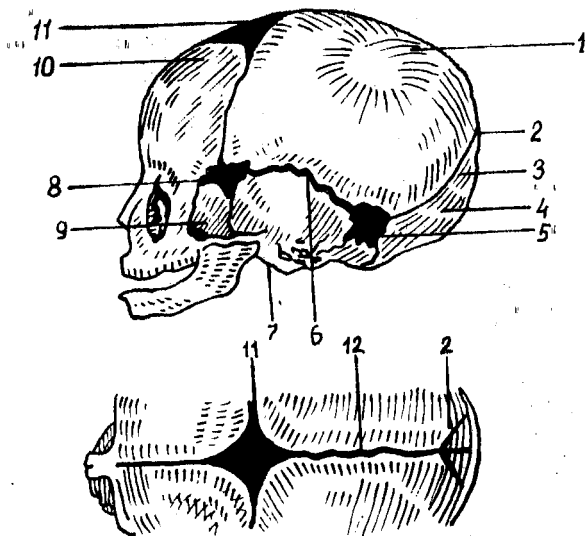
Янги туғилган болаларда дастлаб суякланиш нуқталари бир-биридан кенг, бириктирувчи тўқима пластинкалари билан ажратилган бўлиб, узоқ сақланади. Суякланган калла қопқоғининг ушбу соҳалари парда билан қопланган ва суякланмаган бўлиб, кўпинча чоклар ўзаро кесишган қисмлардагина кузатилади. Калла қопқоғининг ана шундай юмшоқ (суякланмаган) жойлари лиқилдоқ (*fonticulus*) деб юритилади. Янги туғилган бола калласида (54-расм) қуйидаги лиқилдоқлар бўлади:

1. Ромб шаклидаги пешона лиқилдоғи — *fonticulus anterior*, тож, сагиттал ва пешона чоклари орасида жойлашади (узунлиги 3,5 см гача кўндаланг ўлчами тахминан 2,5 см), бола икки ёшга тўлганда суякланиб ёпилади.

2. Учбурчак шаклидаги энса лиқилдоғи — *fonticulus posterior*

54-расм. Чакалок калласи схемаси.

1 — тепа суяги; 2 — орка томондаги лиқилдоқ; 3 — ламбдасимон чок оралиғидаги тўқима пластинка; 4 — энса суяги; 5 — сўрғичсимон ўсик томонидаги лиқилдоқ; 6 — палласимон (тангвсимон) чок; 7 — ногора парда гардиши; 8 — понасимон суяк томонидаги лиқилдоқ; 9 — понасимон суякнинг катта қаноти; 10 — пешона суяги; 11 — олдинги томондаги лиқилдоқ; 12 — сагиттал чок.



сагиттал чокнинг орка томонида жойлашади, яъни олдиндан иккала тепа суяклари, орқадаги энса суягининг палласи билан чегараланади. Боланинг икки ойлигида беркилиб кетади.

3. Ён лиқилдоқлар — *fonticuli laterales* тўртта бўлиб, калланинг ҳар бир ёнида бир жуфтдан учрайди. Бу лиқилдоқларнинг олдингисига — *fonticulus sphenoidalis* орқада жойлашганига сўрғичсимон — *fonticulus mastoideus* дейилади. *Fonticulus sphenoidalis* тепа суягининг *angulus sphenoidalis* пешона суяги, понасимон суякнинг катта қаноти ва чакка суягининг палласи орасида бўлади ва боланинг 2—3 ойлигида суякраниб битади. *Fonticulus mastoideus* тепа суягининг *angulus mastoideus* энса суяги чаккаси, палла суяги пирамидасининг асоси — ўртасида бўлади.

Янги туғилган боланинг калласида чоклар бўлмайди. Калла туби суяклари орасида эса тоғай пластинкалари бўлади. Чайнов функцияси янги туғилган болаларда яхши ривожланмаганлигидан жағ суяклари унчалик такомиллашмаган, пастки жағи эса икки бўлакдан иборат, орасида тоғай пластинкаси учрайди. Жағ суякларининг альвеоляр ўсиқлари бўлмайди.

Бола калласининг туғилгандан кейинги ривожини учта даврга бўлинади: биринчи ўсиш даври — бола туғилгандан кейин етти ёшгача давом этиб, бу давр мобайнида калланинг энса қисми ўсиб боради. Иккинчи ўсиш даври — етти ёшдан то балоғатга етгунча (14—16 ёшгача) давом этади ва калла бир қадар секин ўсади.

Калланинг учинчи ўсиш даври — балоғатга етган вақтдан гавданинг умумий суякланиш даври тамом бўлгунигача...қадар (20—25 ёшгача) давом этади, бу вақтда калланинг олд қисми жуда тез ўсади.

КАЛЛА СКЕЛЕТНИНГ ТУЗИЛИШИ ҲАҚИДАГИ ИРҚИЙ
«НАЗАРИЯ» ТАНҚИДИ

Калла скелети организмда муҳим вазифани бажарадиган марказий нерв системасига, сезги аъзолари, ҳазм ва нафас системаларига боғлиқ ҳолда жойлашган. Ҳар бир индивидуумнинг калла суяги синчиклаб текширилганда, унинг тузилишида ўзига хос турли хусусиятлар борлигини кўрамиз.

Антропология...фани калла скелети қопқоғини шакли ва ҳажмига кўра уч турга ажратади:

1. *Калта калла* — брахицефал. 2. *Ўртача «миёна» калла* — мезоцефал. 3. *Узун калла* — долихоцефал.

Юқорида кўрсатиб ўтилганидек, калланинг турли шаклда эканлигини, ҳажмларининг бир хилда эмаслигини билиб олдик. Баъзи бир мамлакатларнинг олимлари каллани ҳажмига кўра «*олий*» ва «*паст*» турларига ажратишади. Бу хилдаги «назария» калта каллани одамларнинг «*паст ирққа мансуб*» эканлигини, узун каллани одамлар эса гўёки «*олий*» ирққа мансуб эканлигини «аниқлаб» беради.

Одамлар ўртасидаги ирқий белгиларни тўғри талқин этиш учун аввало «ирқ» билан «миллат» тўғрисидаги тушунчанинг фарқини аниқлаб олиш лозим. Ирқ маълум бир территорияда яшайдиган туркум одамлардаги морфологик белгиларнинг наслдан-наслга ўтиши натижасида келиб чиққан табиий-тарихий категория, табақа ҳисобланади. Ҳозирги замон одамлари ўртасидаги ирқларнинг турли даврда келиб чиқишига қарамасдан барча халқлар биологик, морфологик ва физиологик бир хил, баб-баравар ўсмоқда. Ирқларнинг турли даврда келиб чиқиши уларнинг яшаб турган шароитига, тараққиётига боғлиқ эканлигини эътиборга олиш лозим, аммо кун сайин халқларнинг ўзаро алоқалари кенгайиб бориши, турли ирқларнинг бир-бири билан кўшилиб, аралаш никоҳлар туфайли ирқий фарқларнинг аста-секин йўқолиб боришига сабаб бўлади. Шундай қилиб, фан ирқни «олий» ва «паст» табақаларга ажратадиган ҳеч қандай илмий асос йўқлигини исботлаб берди. Миллат — ижтимоий категория (туркум) урф-одатлар борлиги мажмуасидир. Шунинг учун биологик аломатларга (ирққа) қараб сиёсий ҳуқуқни, яъни ижтимоий устунликни исботлашга уриниш ҳақиқатга тўғри келмайди. Буни анатомия далиллари билан исбот қилиш қийин эмас. Жумладан, бизнинг ва чет эл олимларининг текширишларига қараганда, узун каллани одамларни ҳозирги пайтда ҳамма ирқларда учратиш мумкин. Барча миллатлар орасида турли (калта, узун) калланинг бўлиши уларнинг ўзаро яқин эканлигини, ҳажмларининг келиб чиқиши бир хил, яъни неандертал авлодидан эканлигидан далолат беради. Бундан ташқари, ҳамма миллат орасида ҳам 53—61 см диаметрли калласи бўлган одамлар борлигини кўрсатиб ўтиш лозим. Масалан, дунёга танилган атоқли одамлар (Лейбниц, Кант) нинг калласи ҳам кичкина (55 см) бўлган. Данте калласининг узунлиги эса атиги 54 см бўлган.

Калла мия бўшлиғининг ҳажми эволюцияси даврида пите-нантрадаги атиги 900 см³ ҳажмли каллагача ўсиб катталашганлиги маълум.

Ҳозирги давр халқлари ўртасидаги ижтимоий ва маданий ривожланишнинг турлича бўлиши биологик (ирқий) белгиларга тааллуқли бўлмасдан, балки уларнинг ижтимоий тузумига боғлиқ.

Иккинчи бўлим

СУЯКЛАРНИНГ ЎЗАРО БИРИКИШИ

Анатомиянинг суякларнинг бир-бири билан ўзаро бирикишини ўрганувчи қисми артрология (artrologia) ёки синдесмология (syndesmologia) деб аталади.

Суюклар нималар воситасида ва қандай бирлашишига қараб қуйидаги иккита асосий гуруҳга бўлинади:

- 1) узлуксиз (ҳаракатсиз) бирлашмалар — synarthrosis
- 2) ҳаракатчан бирлашмалар (бўғимлар) — diarthrosis.

Бундан ташқари, узлуксиз бирлашмаларга ҳам, ҳаракатчан бирлашмаларга ҳам киритиш қийин бўлган бирлашмалар бор. Буларда юқорида айтиб ўтилган икки хил бирлашмага хос бўлган белгилар бўлади. Шу муносабат билан улар ярим бўғим (hemiarthrosis) деб аталади. Бундай бирлашмалар аксари узлуксиз бирлашмага ўхшаб кетади.

Узлуксиз равишда қўшилган суяклар қимирламайди ёки ҳаракати жуда чегараланган бўлади. Бинобарин, бу бирикмаларни *бўғим* деб атаб бўлмайди. Ҳаракатчан бирикмалар (бўғимлар) эса бутунлай бошқача тузилган ва ўзгача хусусиятга эга. Улар ичида бўшлиқ бўлади ва суякларнинг учлари бир-биридан анча қочиб туради, шу сабабли бўғимларда эркин ҳаракат содир бўлиши мумкин.

УЗЛУКСИЗ БИРЛАШМАЛАР

Суюкларнинг ўзаро бирлашиш воситаларига кўра уч тур тафовут килинади:

I. *Junctura fibrosa* — фиброз тўқималар (пардалар) воситасида бирлашиш;

II. *Junctura cartilaginea* — тоғайлар воситасида бирлашиш;

III. Баъзан суяклар бир-бири билан битишиб (чатишиб) кетади, яъни бир бутун суякка айланиб қолади. Бундай бирлашиш суяклар воситасида бирлашиш (synostosis) деб аталади.

Суюкларнинг бундай уч турда бирлашиши уларнинг ривожланиш давридаги ўзгаришлар натижасидир: дастлаб суякларнинг ҳаммаси парда ҳолида бўлади, сўнгра уларнинг кўпчилиги иккинчи ҳолатга — тоғай ҳолатига ўтади, шундан кейин суякланиш (суякка айланиш) бошланади.

Энди юқорида санаб ўтилган бирлашиш турларининг ҳар бири устида тўхталиб ўтамиз.

Суюкларни бирлаштирувчи материал ва уларнинг бирлашиш усулларига кўра *junctura fibrosa* уч хил бўлади:

1. **Syndesmosis** — суякларнинг толали бириктирувчи тўқима ёрдамида бирлашиши. Бириктирувчи тўқималар ўзининг жойлашиши ва шаклига кўра турлича бўлади. Баъзи суяклар орасида улар кенг парда шаклида бўладики, бу пардалар суяклараро парда (*membrana interossea*) деб аталади. Масалан, билак ва тирсак суяклари орасидаги парда, катта ва кичик болдир суяклари орасидаги парда шундай пардалардан ҳисобланади. Суяклар ўртасидаги бириктирувчи тўқима толалари тутам-тутам бўлиб жойлашса, бойлам (*ligamentum*) деб аталади. Баъзан бундай бойламлар эластик (майин букилувчан) тўқимадан тузилган бўлади (умуртқа равоклари орасидаги сарик бойламлар — *ligamentum flava*).

2. **Sutura** — суякларнинг бир-бири билан тишсимон чиқиклар ёрдамида бирлашиб ёки тақалиб чоклар ҳосил қилиши. Бош суякларининг кўпчилиги шу хилда бириккан бўлади. Бундай бирлашмаларнинг орасида юпқа бириктирувчи тўқима пардаси бўлади.

Чокли бирлашмаларнинг учта тури тафовут қилинади:

а) **Sutura serrata** — иккита суяк четидаги тишларнинг (тишсимон чиқикларнинг) бир-бири орасига киришидан ҳосил бўлган чокка айтилади (масалан, калланинг ҳар иккала тепа суяклари орасидаги чок);

б) **Sutura squamosa** — битта суяк тангаси четининг иккинчи суяк тангаси четига устма-уст ёпишиб туришидан ҳосил бўлган чок (масалан, чакка суяги билан тепа суяги орасидаги чок);

в) **Sutura plana** (силлиқ ёки текис чок) бир суяк қирғоғининг иккинчи суяк қирғоғи билан ёнма-ён туришидан ҳосил бўлган чок (масалан, юз суяклари орасидаги чоклар).

3. **Gomphosis** — бир суякнинг иккинчи суяк орасига (худди мих қоқилгандай) кириб бориш йўли билан бирлашиши (масалан, тиш илдизининг жағ билан бирлашиши).

II. **Junctura cartilaginea** — суякларнинг тоғайлар воситасида бир-бири билан бирлашиши. Бундай бирлашиш чақалокларда ва кичик ёшдаги болаларда кўп бўлади. Бу вақтда кейинчалик яхлит бўлиб кетадиган баъзи суяклар, чунончи пешона суяги, пастки жағ суяги, энса суяги, чакка суяги, понасимон суяк, гавдадаги найсимон суяклар бир неча бўлақлардан иборат бўлади ва тоғайлар воситасида бирлашиб туради.

Катталарда сақланиб қолган бундай бирлашишлар икки хил тоғай воситасида, яъни *гиалин* (шишасимон) тоғай (масалан, қовурғалар билан тўш суягининг бирлашиши) ва *толали* (фиброз тола аралашган) тоғай орқали (масалан, умуртқа таналари ўртасидаги бирлашишлар) туташган бўлади. Баъзи ерларда суяклар орасидаги парда (калла суяклариди) ёки тоғай (найсимон суякларда) йўқолиб кетади, бунга *синостоз* деб аталади.

Шуни ҳам айтиб ўтиш керакки, тоғайлар (айникса толали тоғайлар) юмшоқ бўлгани туфайли, бундай бирлашишлар *syndesmosis* га қараганда бирмунча ҳаракатчан бўлади. Одатда, ҳақиқий бўғимларнинг атрофи фиброз тўқимадан тузилган халта билан ўралган бўлиб, ичида синовиал суюқлик туради. Лекин ярим бўғимлардаги бир-бирига яқин

турган иккита суякнинг ўртасини тўлдирган тоғай қисм (пластинка) нинг ичида бўшлиқ бўлади ва унда ҳам суюқлик бўлади (масалан, икки ков суягининг қўшилган жойи). Демак, бундай бирлашишлар ҳаракатсиз ёки камҳаракат бўлса ҳам, уларда ҳақиқий бўғимнинг баъзи элементлари (бўшлиқ, суюқлик) бўлади.

ҲАРАКАТЧАН БИРЛАШМАЛАР (БЎҒИМЛАР)

Суякларнинг бир-бирига жуда яқинлашмасдан, ўртада бўшлиқ қолдириб қўшилган жойи бўғим — *articulatio* деб аталади. Одатда, бўғимлар ичидаги бўшлиқда синовиал суюқлик бўлади.

Ҳаракатчан бирлашмаларни ҳақиқий бўғим деб ҳисоблаш учун қуйидаги асосий белгилар бўлиши лозим:

1. Суякларнинг бўғим ҳосил қилишда иштирок қилувчи учлари (бўғим юзалари) (*facies articularis*) шакл жиҳатидан бир-бирига мос келиши керак. Масалан, бир суякнинг учи юмалоқ шаклда бўлса, иккинчисининг учи шунга яраша ботиқ бўлиши лозим. Агар суякларнинг бўғим юзалари шакл жиҳатдан мослашмаган бўлса, бўғимнинг ҳаракатиға халакит беради. Лекин гавдада юзалари тасло мослашмаган бўғимлар ҳам учрайди (масалан, елка бўғими ёки тизза бўғими), бундай ҳолларда суяклардаги етишмовчилик толали тоғайлардан тузилган пластинка (*discus articularis*) ёки ҳалқа (*lab labrum glinoidale*) воситасида йўқотилган бўлади. Тоғай пластинкаларнинг ўртаси баъзан ярим ой шаклида тешик бўлиб, ташқаридан ичкариға томон юқалаша боради. Бундай пластинкалар *menisci articularis* деб аталади.

Тоғай ҳалқалар ботиқ бўғим юзасининг чети бўйлаб жойлашган бўлиб, бўғим чуқурини яна ҳам чуқурлаштириш учун хизмат қилади.

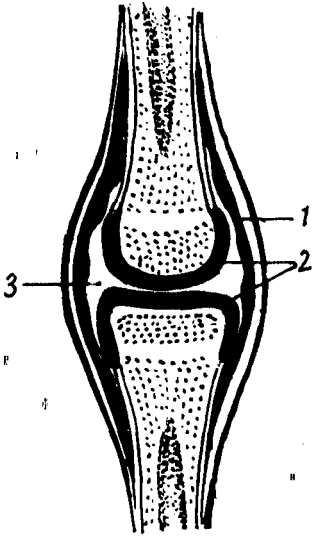
2. Суякларнинг бўғим юзалари 0,2—0,5 мм қалинликдаги тоғай (*cartilago articularis*) билан қопланган бўлиши керак. Тоғай қават бўғим юзаларини силлиқлаб ҳаракатни енгиллаштиради. Бундан ташқари, тоғайлар анча юмшоқ бўлгани туфайли суякларни зарб ейишдан, эзилишдан сақлаб туради. Гавдадаги кўпчилик бўғимларда суякларнинг бўғим юзалари гиалин (шишасимон) тоғай билан қопланган, фақат баъзи бўғимлардагина толали тоғай учрайди, холос.

3. Суякларнинг бўғим ҳосил қилувчи учлари ва улар ўртасидаги бўшлиқнинг гир атрофи бўғим халтаси (*capsula articularis*) билан ўралган бўлиши керак. Одатда, бу халта бўғим юзаларининг четига ёки бўғимдан узокроқ қисмларға бирикиб кетади.

Бўғим халтаси қуйидаги икки қаватдан иборат фиброз тўқимадан тузилган; ташқи қават (*stratum fibrosum*) ва ички синовиал қават (*stratum synoviale* 55- расм). Ташқи фиброз қават бўғим халтасини мустаҳкамлаш учун хизмат қилса, сийрак бириктирувчи тўқимадан ва эндотелиал хужайралардан тузилган ички қават халта юзасини силлиқлаш учун хизмат қилади. Ички (синовиал) қават бўғим ичига шираға ўхшаб чўзиладиган сарғиш рангли тиниқ суюқлик — синовиал суюқликни чиқаради. Бу суюқлик бўғим юзаларини намлаб туради,

55 - р а с м . Бўғимнинг тузилиши (схема).

1 — бўғим капсуласи; 2 — суякларнинг бирлаштирувчи учларини қоплаган тоғай; 3 — бўғим бўшлиғи.



баъзи серҳаракат бўғимларда эса бўғимни совутиб, қизишдан сақлаб туради.

Агар бўғим ичида бойлам бўлса ёки бўғим ичидан мускул пайи ўтса, улар ҳам юпқа синовиал парда билан ўралади.

Баъзи бўғимларда бўғим халтаси борган сари юпқалаша бориб, синовиал чўнтаклар (бўшлиқлар, bursa synovialis)ни ҳосил қилади.

Бўғим халталари ҳамма бўғимларда ҳам бир хилда таранг бўлмайди, баъзи бўғимларда у бўш (ҳалпиллаб) туради, баъзиларида эса таранг тортилган бўлади.

4. Ҳар қайси бўғим сиртдан (баъзилари эса ичидан) зич бириктирувчи тўқима толаларидан тузилган бойламлар (ligamenta) билан мустаҳкамланган бўлиши керак.

Бўғим халтасининг ташқи фиброз қисми қат-қат бўлиб, ташқи қаватида узунасига кетган толалар, ички қаватида кўпинча кўндаланг кетган толалар бўлади. Узунасига кетган толалар битта суякдан бошланиб, иккинчисига бориб ёпишади ва халтанинг баъзи жойларида зичлашиб (қалинлашиб), бойлам шаклини олади. Шунинг учун ҳам кўпчилик бойламлар бўғим халтаси билан бирикиб (чатийшиб) кетади, уларни фақат сунъий йўл билан ажратиш мумкин. Алоҳида бўғимларда (тирсак бўғими, тизза бўғими ва ҳоказо) сиртки бойламлар, айниқса бўғим ичидаги бойламлар, халтага қўшилиб кетмасдан алоҳида ажралиб туради.

Бойламларнинг шакли, катта-кичиклиги, жойлашиши бўғимнинг тузилиши ва ҳаракатига қараб ҳар хил бўлади. Агар бўғим кам ҳаракатланишга ва унча кўп бўлмаган оғирликка мослашган бўлса, унинг бойламлари ҳам ингичка ва юпқарок, ўзи бўшроқ тортилган бўлади, кўп ҳаракат қилувчи ва катта оғирлик тушадиган бўғимларда эса бойламлар йўғон, кучли ва таранг тортилган бўлади. Бундай бўғимлардаги баъзи бойламлар бир қадар тормозлаш вазифасини ҳам бажаради. Шуни ҳам айтиб ўтиш керакки, баъзан мускулларни ўраб турувчи (остидан ва устидан) пардалар (фасция) суякларнинг қисмлари ўртасида қалинлашиб, худди бойламга ўхшаб қолади (масалан, курак суягида).

5. Бўғим халтаси ичида суякларнинг учлари ўртасида бўғим бўшлиғи (cavum articulare) бўлиши керак. Бу бўшлиқ унча кенг бўлмайди. Бўғим ҳосил қилувчи суякларнинг бир-бирига мослашишига (шаклига) ва бўғим халтасининг жойлашишига қараб бўғим бўшлиғи ҳам ҳар хил кенгликда ва шаклда бўлади.

Бўғим халтасининг синовиал қаватида бўғим бўшлиғи томонда

бурмалар (plicae synoviales) ҳосил бўлади. Бу бурмалардан қон томирлар ўтади. Бурмаларга баъзан ёғ тўқималари йиғилиб, уни ёғ бурмаси (plica adiposa) га айлантириши мумкин.

Бўғим юзаларини бир-бирига мослаштириш учун бўғим бўшлиғи ичида толали тоғайдан тузилган ҳалқалар (labrum glinoidale, чаноқ-сон бўғимида, елка бўғимида), тоғай пластинкалар (fibrocartilagineae interarticulares) ҳамда бўғимларни ичдан мустаҳкамлаш (суякларнинг бошларини бир текис ушлаб туриш) учун бўғимлараро бойламлар (ligamenta) бўлади.

Баъзи бўғимларнинг халталари деворида бир томони (бўғим бўшлиғига қараган томони) силлиқ бўлади, ялтироқ тоғай билан қопланган суяклар (ossea secamoideae) ҳам учрайди. Бундай суяклар аксари шу бўғим яқинидаги мускулларнинг пайи ичида ҳосил бўлади. Одам организмидаги энг катта сесамасимон суяк тизза қопқоғи (patella) дир.

Бўғимларнинг ҳаракат қилиши суяклардаги бўғим юзаларининг шаклига боғлиқ. Одатда, бир суякнинг бўғим ҳосил қилувчи учи юмалок (шар) шаклда бўлса, иккинчи суякнинг учи шунга мос равишда ботик (чуқурча) бўлади ёки бир суякнинг учи цилиндр шаклида бўлса, иккинчисида шунга мосланган кемтик бўлади ва ҳоказо. Демак, бўғим ҳосил қилишда иштирок этувчи суяклар бошларининг шаклига қараб, уларнинг ҳаракатлари аниқланади ва аксинча, бўғимлардаги ҳаракатга қараб суяклар бошининг шакллари аниқланади. Агар бўғимлар фақат бир ўқ атрофида ҳаракат қилса (яъни фақат букилиб-ёзилса) *бир ўқли бўғим* деб аталади (масалан, тирсак бўғими, бармоқлардаги бўғимлар). Бундай ҳаракат суяклардан биттасининг учи цилиндр ёки ғалтак шаклида бўлганда содир бўлади. Агар бўғим икки тарафлама ҳаракат қилса, яъни бир-бири билан кесишган икки ўқ атрофида айланса, *икки ўқли бўғим* дейилади (масалан, билак суяги билан кафт усти суяклари ўртасидаги бўғим). Бундай ҳаракат суяклардан биттасининг учи тухумсимон (эллипссимон) ёки эгарсимон бўлганда содир бўлади. Баъзи бўғимлар ҳар тарафлама ҳаракат қилиш хусусиятга эга. Шунинг учун улар *кўп ўқли бўғим* деб аталади. Бундай бўғимни ҳосил қилишида боши юмалок (шар) суяклар қатнашади (масалан, елка бўғими, чаноқ-сон бўғими).

Умуман тўрт хил ҳаракат тафовут қилинади:

1. Кўндаланг ўқ атрофидаги ҳаракат: букиш (flexio) ва ёзиш (extensio) ёки фронтал (тикка) ўқ атрофида икки ёнга ҳаракатланиш.

2. Сагиттал (олдидан орқа томонга кетган) ўқ атрофидаги ҳаракат: яқинлаштириш (ўрта чизиққа яқин келтириш, adductio) ва узоқлаштириш (abductio).

3. Доира ҳосил қилиб айланиш: суякнинг бир учи жойида тургани ҳолда иккинчи учининг (доира радиуси каби) айланиши (circumductio).

4. Ўз ўқи атрофида айланиш (бурилиш): суякнинг ўз бўйлама ўқи атрофида ичкарига ёки ташқарига буралиши (rotatio).

Ҳаракатларнинг катта ва кичиклиги ёки тезлиги аввало бўғим юзаларининг шаклига, бўғимнинг кенг ёки торлигига боғлиқ бўлса,

иккинчидан, бўғим атрофидаги бойламлар, пайлар, мускулларнинг тормозланишига ҳам боғлиқ бўлади.

Баъзи бўғимларни ҳосил қилишда фақат иккита суяк қатнашади. Бундай бўғимлар *оддий бўғимлар* (articulatio simplex) деб аталади. Агар бўғим ҳосил қилишда иккитадан ортик суяк қатнашса *мураккаб бўғим* (articulatio composita) деб аталади.

Энди бўғимлар турини кўриб чиқамиз.

БИР ҲАҚЛИ БҲҒИМЛАР

Бўғим ҳосил қилишда иштирок этувчи суяклар учининг бир-бирига мослашишига қараб бир ҳқли бўғимлар уч турга бўлинади.

1. Буралувчи ёки цилиндрик бўғимлар (articulatio trochoidea); бунда суяклардан бирининг учи цилиндр шаклида бўлиб, иккинчисининг учида шунга мосланган кемтик ёки чуқурча бўлади (масалан, билак ва тирсак суякларининг устки учлари ўртасидаги бўғим). Бундай бўғимнинг ўқи тикка, яъни суякнинг бутун узунаси бўйлаб ўтганидан, суяклар шу ўқ атрофида ичкарига (pronatio) ёки ташқарига (supinatio) буралади, яъни фақат битта ўқ атрофида айланади. Одатда, буралувчи бўғимларнинг бойламлари бир суякдан бошланиб, иккинчисининг учини (бошини) ҳалқа сингари ўраб олади, шу билан унинг ўз жойидан кўзгалмай айланишига қулайлик туғдиради.

Биринчи ва иккинчи бўйин умуртқалари ўртасидаги бўғим (art.atlantoaxialis) ни ҳам буралувчи бўғимларга мисол қилиб келтириш мумкин. Бу ерда ҳаракат тишсимон ўсиқ атрофида бўлади.

2. Ғалтаксимон бўғимлар (articulatio ginglymis). Агар бўғим ҳосил қилувчи суякларнинг учи унчалик кенг (ялпоқ) бўлмаса, улардан бирининг учи ғалтак шаклида (ўртаси ботик, икки чети кўтарилган), иккинчисининг учи эса шунга мос (икки чети ботик ва ўртаси кўтарилган) бўлади. Бармоқ суяклари (фалангалар) ўртасидаги бўғимлар бунга мисол бўлиши мумкин.

Агар бўғим ҳосил қилувчи суякларнинг учи кенг (ялпоқ) бўлса (масалан, елка суяги билан тирсак ва билак суяклари ўртасидаги бўғим), у ҳолда ғалтаксимон бош ўртасида қиррасимон кўтарилган жой пайдо бўлади. Бу қирра суякларни ён томонга сурилиб кетишдан сақлаб туради.

Бундай бўғимларнинг ўқи ғалтак ўртасидан қўндалангига ўтган бўлиб, шу ўқ атрофидаги ҳаракат букилиш ва ёзилиш (тўғриланиш) дан иборат бўлади, яъни букилганда суякларнинг бўғимдан узокдаги учлари бир-бирига яқинлашади, ёзилганда эса узоклашади.

3. Бурама (винтсимон) бўғимлар (art.cochlearis) — ғалтаксимон бўғимнинг бир тури бўлиб, унда ғалтакнинг ўрта ўймаси винтсимон (бурамасимон) шаклда бўлади (масалан, елка суяги билан тирсак ва билак суяги ўртасидаги бўғим).

Ғалтаксимон ва бурама (винтсимон) бўғимларнинг эркин бойламлари икки томонда жойлашиб, бўғимларнинг букилишига ва ёзилишига имкон беради ҳамда суякларни ўз жойида ушлаб туради.

ИККИ ҲҚЛИ БЎҒИМЛАР

Икки ҳқли (икки тарафлама ҳаракат қилувчи) бўғимлар суякларнинг бўғим ҳосил қилишда қатнашувчи учларининг шаклига қараб уч турга бўлинади:

1. Тухумсимон (эллипс шаклидаги) бўғим. (*art. ellipsoidea*) Бунда суяклардан бирининг учи худди тухумнинг бир палласи (ярми) сингари чўзинчоқ, ярим тўгарак дўнг ҳосил қилади, иккинчи суяк учига эса шунга мослашган чўзинчоқ текис чуқурлик бўлади. Бундай бўғимларда ҳаракат ўзаро тик кесишган икки ҳқ атрофида юз беради. Яъни, кўндаланг (горизонтал) ҳқ атрофида букилиш ва ёзилиш ёки олдинга ва орқага энгашиш ҳаракати содир бўлса, сагиттал (олдиндан орқага томон кетган) ҳқ атрофида икки ён томонга ҳаракат қилинади. Билак билан панжа ўртасидаги ёки биринчи бўйин умуртқаси билан энса суяги ўртасидаги бўғимлар (*art. rodio carpeum*, *art. atlanto occipitalis*) бунга мисол бўла олади.

2. Эгарсимон бўғим (*art. sellaris*); бунда суякларнинг бўғим ҳосил қилувчи учлари эгар шаклида (ўртаси кемтик, икки чети кўтарилган) бўлиб, бир-бирига мингашиб туради. Бу бўғимда ҳам ҳаракат иккита ҳқ атрофида содир бўлади. Бундай бўғимга қўлдаги бош бармоқнинг кафт ва кафт усти суяклари ўртасидаги бўғим мисол бўлади (56- расм).

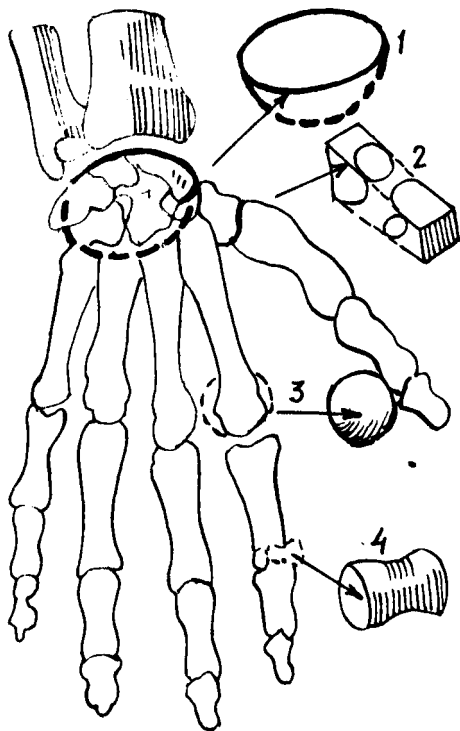
3. Дўнгли бўғим (*art. condylaris*) тухум (эллипс) симон бўғимларнинг бир туридир. Бунда бир суякнинг бўғим юзаси дўнг, иккинчисиники эса шунга яраша ўйик бўлади. Лекин дўнг билан чуқурчанинг катта-кичиклиги бир хилда бўлмаслиги ҳам мумкин. Бундай бўғим кўпинча фронтал ҳқ атрофида ҳаракат қилади.

Дўнгли бўғимда суяк дўнги иккита (масалан, сон суягининг пастки учига) ёки битта (масалан, энса суягининг бир томонидаги дўнг) бўлиши мумкин. Бу дўнглarning ҳар бири алоҳида халта билан (энса суяги билан биринчи умуртқа ўртасидаги бўғим) ёки иккита дўнг битта халта билан (тизза бўғими) ўралган бўлади. Маълумки, эллипссимон бўғимда ҳаракат кўпинча кўндаланг ва сагиттал ҳқ атрофида содир бўлади. Лекин бу (тиззадаги) бўғимда иккинчи ҳаракат вертикал (тик) ҳқ атрофида ҳам содир бўлиши мумкин.

КЎП ҲҚЛИ БЎҒИМЛАР

Суякларнинг бўғим ҳосил қилишда иштирок этадиган учининг шаклига ва бир-бирига нисбатан жойлашишига қараб кўп ҳқли бўғимлар икки турга бўлинади:

1. Юмалоқ (шарсимон) бўғим (*art. spherioidea*); суяклардан биттасининг учи юмалоқ (ярим шар) шаклда бўлиб, иккинчисининг учи шунга мослашган чуқурликдан иборат бўлади. Юмалоқ бўғимлар бошқа хил бўғимларга нисбатан жуда эркин ҳаракат қилади. Шунинг учун ҳам бундай бўғимларда бойламлар ҳам оз бўлади (масалан, елка бўғими — *art. humeri*). Суякнинг боши юмалоқ бўлгани туфайли, у сирғаниб ҳар томонга айланиши мумкин. Бинобарин, бундай бўғимларнинг ҳқи ҳам



56-расм. Турли шаклдаги бўғимлар.

1 — тухумсимон (эллипсимон) бўғим; 2 — эгарсимон бўғим; 3 — юмалоқ (шарсимон) бўғим; 4 — галтаксимон бўғим.

жуда кўп. Лекин асосий ҳаракат қуйидаги уч ўқ атрофида бажарилади (шунинг учун бундай бўғимлар уч ўкли бўғимлар деб ҳам аталади):

а) кўндаланг (фронтал) ўқ атрофида елка олдинга йўналади (*antiflexio*) ёки орқага йўналади (*retroflexio*);

б) олдиндан орқага томон кетган (*sagittal*) ўқ атрофида елка танадан узоқлашади (*abductio*) ёки танага яқинлашади (*adductio*);

в) тик (вертикал) ўқ атрофида елка ичкарига ва ташқарига буралади (*rotatio*).

Бу асосий ҳаракатлардан ташқари, шарсимон бўғимлар айланма ҳаракатлар (*circumductio*) ҳам қила олади, яъни суякнинг бўғимдаги учи ўз жойида тургани ҳолда, иккинчи (қарама-қарши томондаги) учи доира ҳосил қилиб айлана олади. Бундай ҳаракат вақтида юқорида кўрсатилган учта ўқ бир-бири билан ўрин алмашади.

Шарсимон бўғимларнинг яна бир тури — *косасимон бўғим* бўлиб, бунга фақат чанок-сон бўғимини мисол қилиб кўрсатиш мумкин. Чанок суягида чуқур косаси бўлганидан косасимон бўғим деб аталади. Бу бўғим сон суягининг боши юмалоқ бўлганлиги туфайли ёнғоксимон бўғим¹ *enarthrosis* деб ҳам аталади. Косасимон бўғим шарсимон бўғим сингари эркин ҳаракат қила олмайди.

2. **Ясси бўғим (*art.plana*)**; катта шарнинг бир қисмига ўхшагани учун бўғим юзалари ясси бўлади. Масалан, умуртқаларнинг бўғим ўсиқлари ўртасидаги бирлашмалар (*art.intervertebrales*). Уларда ҳаракат уч ўқ атрофида содир бўла олади, лекин ҳаракатлар эркин бўлмай, анча чегараланган бўлади. Шу жиҳатдан уларни кам ҳаракатли бўғимлар (*амфиартрозлар*) га ҳам киритилади.

¹ Бир суякнинг боши иккинчи суяк ботиғи ичига чуқур кириб, пўсти ичида турган ёнғокни эслатади.

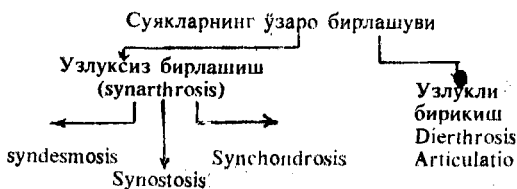
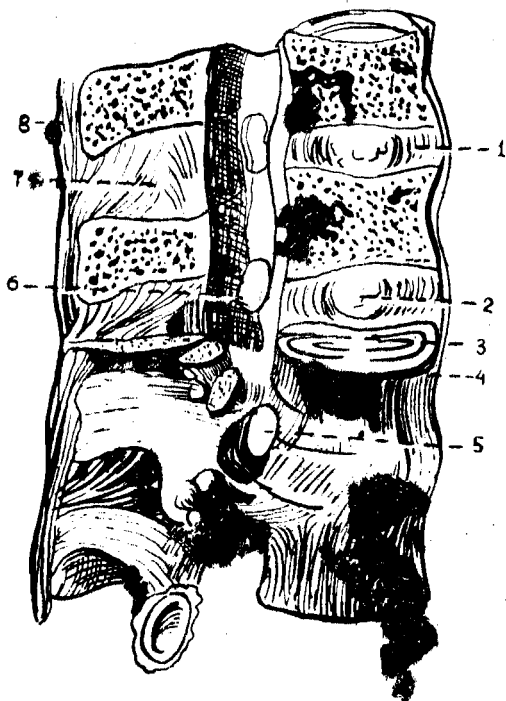
57-расм. Умуртқаларнинг ўзаро бирлашиши.

1 — discus intervertebralis; 2 — nucleus pulposus; 3 — lig. longitudinale posterius; 4 — lig. longitudinale anterius; 5 — foramen intervertebrale; 6 — lig. flavum; 7 — lig. interspinale; 8 — lig. supraspinale.

ҲАМҚОР (КОМБИНАЦИЯ-ЛАНГАН) БЎҒИМЛАР

Анатомик тузилишига кўра бир хил бўлган икки ёки ундан кўп бўғимлар биргаликда бир хил ҳаракатни (битта вазифани) бажарса, бундай бўғимлар ҳамқор (комбинацияланган) бўғимлар деб аталади. Масалан, жағ бўғими, биллак ва тирсак суяқларининг юқори ва пастки учлари ўртасидаги бўғимлар ва хоказо.

Қуйида суяқларнинг юқорида санаб ўтилган барча турдаги бирлашмаларининг схемаси келтирилган.



ТАНА СУЯҚЛАРИНИНГ БИРЛАШИШИ

УМУРТҚАЛАРНИНГ ЎЗАРО БИРЛАШМАЛАРИ

Умуртқалар ўзаро таналари, равоқлари ва ўсиқлари воситасида бирлашади.

1. Умуртқа таналарининг бир-бирига қараган юзалари фиброз толали тоғай дисклари (disci intervertebrales) воситасида бирлашади (57-расм), лекин бундай тоғай I ва II умуртқалар ўртасида бўлмайди. Демак, охириги бел умуртқаси билан биринчи думғаза умуртқаси ўртасидаги тоғайни ҳам кўшганда, умуртқада ҳаммаси бўлиб 23 та discus intervertebrales борлигини кўрамыз.

Толали тоғай пластинкаларнинг қалинлиги ҳамма умуртқалар ўртасида бир хил бўлмайди (у бўйин қисмидан пастга (белга) томон узоқлашгани сари қалинлаша ва катталаша боради. Унинг қалинлиги бўйин қисмида 2 мм бўлса, бел қисмида 10 мм га етади. Шу билан бирга ҳар қайси тоғай пластинканинг ўзи ҳам бир текис қалин бўлмайди, унинг қаери қалин ёки юпқа бўлиши умуртқа поғонасининг эгрилигига боғлиқ. Масалан, бўйин ва бел қисмидаги тоғайларнинг олд томони қалин, орқа томони юпқа, кўкрак қисмида эса аксинча, орқа томони қалин ва олд томони юпқа бўлади.

Толали тоғайлар шакл жиҳатидан умуртқа таналарининг шаклини такрорлайди, яъни олдиндан орқага томон яссилашган тўғарак шаклида, орқа томони бирмунча кўпроқ ботик бўлади.

Ички тузилиши жиҳатидан ҳам умуртқалараро тоғай сидирғасига бир хил эмас. Тоғай дискининг ташқи қисми зич жойлашган фиброз толалар (фиброз ҳалқа *annulus fibrosus*) дан иборат бўлиб, у бирмунча чўзилиш ва қисқариш хусусиятига эга. Бу хусусият одамнинг эркин энгашишига (умуртқа поғонасининг букилишига) имкон беради. Тоғайнинг ўртасида (марказида) лиқилдоқ ўзак (*nucleus pulposus*) деб аталувчи модда туради. Бу эмбрионнинг орқа тори (*chorda dorsalis*) нинг қолдиғи бўлиб, ўзининг эластиклик хусусияти билан ажралиб туради. Лиқилдоқ ўзаклар худди босилган пружина сингари босим остида туради. Бу ҳол умуртқаларни эзилишдан сақлайди ва одамнинг ҳаракатини енгиллаштириб, тушадиган оғирликни камайтиради.

2. Остин-устун турган умуртқаларнинг равоқлари ўртасида сариқ бойламлар (*lig.flava*) тортилган (57-расм). Бу бойламлар сарғиш бўлиб, устки умуртқа равоғининг ички юзаси ҳамда пастки киргоғидан бошланади ва остки умуртқа равоғининг ташқи юзасига ёпишади. Бойлам унга сарғиш рангли эластик тўқима аралашгани туфайли сарғиш рангда кўринади. Бундай бойламлар I ва II умуртқаларнинг равоқлари ўртасида бўлмайди.

Сариқ бойламларнинг толалари деярли тикка жойлашган бўлиб, умуртқа равоқлари орасини тўлдириб туради (фақат орқароқда артериялар ўтиши учун кичик тешикчалар қолади).

3. Умуртқаларнинг қиррали (ўткир) ўсиқлари ёки орқа ўсиқлари (*processus spinosus*) орасини тўлдириб турувчи бойламлар *ligg.interspinalia* дейилади. Бу бойламлар устки умуртқа ўсиғининг пастки киргоғидан пастки умуртқа ўсиғининг устки киргоғига тортилган. Барча умуртқаларнинг орқа ўсиқлари орасидаги бойламлар ўсиқларнинг учларига етиб, бир-бири билан қўшилиб кетади ва қирра усти бойламлари *ligg.supraspinalia* ни ҳосил қилади. Бу бойламлар бирмунча йўғонлашган (қалинлашган) бўлиб, бўйин қисмида умуртқа поғонасининг эгрилигини такрорламасдан, тўғри энса суягининг ташқи қирраси (*crista occipitalis externa*) га ва дўмбоғига боради. Натижада бўйин қисмида (VII бўйин умуртқасининг орқа ўсиғи билан энса ўртасида) тахминан учбурчак шаклидаги кенлик вужудга келади. Бу қисмга бўйин (гардон) бойлами (*ligamentum nuchae*) деб ном берилган. Бу бойлам шохли ҳайвонларда жуда яхши ривожланган.

Юқорида айтиб ўтилган ҳар учала бойламлар (*ligg.interspinalis*,

supraspinale, puchae) умуртқа поғонасининг олд томонга жуда ҳам эркин (кўп) эгилиб кетмаслиги учун бир қадар тормоз вазифасини ўтайди.

4. Умуртқаларнинг кўндаланг ўсиқлари ўртасида ҳам бойламлар тортилган, *ligg.intertransversalia* деб аталувчи бу бойламлар кўндаланг ўсиқларнинг ташқи учлари ўртасида жойлашган бўлиб, унча йўғон бўлмаган фиброз тола тутамларидан иборат.

5. Бир умуртқанинг пастки бўғим ўсиғи (*processus articularis inferior*) билан иккинчи умуртқанинг устки бўғим ўсиғи (*processus articularis superior*) ўртасида (икки томонда) умуртқалараро бўғимлар (*articulationes intervertebrales*) ҳосил бўлади. Бу бўғимларнинг ичидаги юзалар гиалин (шишасимон) тоғай билан қопланган бўлиб, бу юзаларнинг қирғоғига бўғим халтаси (капсуласи) ёпишган. Бу бўғимлардаги ҳаракат чегараланган бўлса ҳам, улар кўп ўкли бўғим ҳисобланади.

6. Умуртқа таналарининг олди ва орқаси бўйлаб жуда ҳам узун иккита бойлам тортилган. Булардан биттаси узун олд (бўйлама) бойлам (*lig.longitudinale anterius*) деб аталади. У энса суягининг асос қисми (*pars basillaris*) ҳамда биринчи умуртқанинг олд дўмбокчасидан, то биринчи думғаза умуртқасига қадар бўлган ораликда — умуртқа таналарининг олд томонида жойлашган. Узун ва кенг, ипак лентага ўхшаган ялтироқ бу бойлам умуртқа таналари ва улар ўртасидаги фиброз тоғайга фиброз толалар воситасида бирикади. Шунинг учун уни осонлик билан ажратиб бўлмайди.

Иккинчи узун (бўйлама) бойлам умуртқа танасининг орқасида (умуртқалар каналининг ичида) жойлашгани учун узун орқа бойлам (*lig.longitudinale posterius*) деб аталади. Бу бойлам аслида энса суяги асос қисмининг ички томонидаги нишаб (*clivus occipitalis*) дан бошланган бўлса ҳам, одатда иккинчи бўйин умуртқаси танасидан бошланади деб ҳисобланади. Узун олд бойламга нисбатан торроқ (ингичкароқ) бўлган бу бойлам умуртқалар ўртасидаги фиброз тоғайга жуда ҳам жипс ёпишиб кетган ва шу ёпишган жойида бирмунча кенгайган бўлади. Унинг иккинчи учи думғаза каналининг ичига қадар боради. Бу бойлам билан умуртқа таналари ўртасида веналар (вена чигаллари) жойлашганидан у умуртқаларга унча жипс ёпишмайди.

ДУМҒАЗА ВА ДУМ СУЯКЛАРИ ЎРТАСИДАГИ БИРЛАШМАЛАР

Авалло шуни айтиш керакки, думғаза ва дум соҳасидаги умуртқалар ўзаро суяк тўқима воситасида қўшилиб (битишиб) кетиб (*Synostosis*) думғаза ва дум суяқларини ҳосил қилади. Ана шу иккита мустақил суяк ҳам бир-бири билан фиброз тоғай диск (*discus intervertebralis*) воситасида қўшилади. Лекин умуртқа поғонасининг юқори қисмларидаги бундай бирлашишларга нисбатан пастки қисмлардаги бирлашишларнинг фарқи шундаки, фиброз тоғай ўртасида (ичида) кўпинча кичкинагина бўшлиқ бўлади. Шунинг учун дум суяги бирмунча енгил ҳаракат қила олади, яъни зарур бўлганда (масалан, бола туғиш

вактида) орқароққа сурилиши мумкин. Баъзан бу тоғай диск суякланиб, думғаза ва дум суяклари битишиб кетиши ҳам мумкин.

Думғаза суягининг чанок ичига қараган (олд) юзасидан дум суягининг олд юзаси бўйлаб унинг охирига қадар кетган бир бойлам (*lig.sacroscoscygeum ventrale*) мавжуд бўлиб, у умуртқаларнинг узунчок олд бойламига ўхшайди ва уни шу бойламнинг давоми деса бўлади.

Юқорида айтиб ўтилганидек, думғаза ва дум суяклари ўзаро бири-бири билан битишиб кетган умуртқалардан иборат бўлгани туфайли, улар ўртасидаги бойламлар ўрнида қирралар ҳосил бўлган. Масалан, умуртқаларнинг бўғим ўсиқлари қўшилишидан ҳосил бўлган қирралар дум суягининг устки шохлари (*cornusacralis, cornu scoscygeum*) ўзаро *lig. sacrososcygeum* воситасида қўшилган.

Думғаза суяги ташқи қирраси (*crista sacralis lateralis*) нинг пастки қисмидан дум суяги биринчи умуртқасининг кўндаланг ўсиғига (тўғрироғи, кўндаланг ўсиқ қолдиғига) ҳар икки томондан биттадан бойлам тортилган бўлиб, *lig.sacroscoscygeum laterale* деб аталади (буни биз ҳақиқий умуртқалар қўшилишида *lig.intertransvarsarium* деб атаган эдик). Бу бойлам баъзан суякка айланиб кетиши ҳам мумкин.

Думғаза ва дум суяқларининг орқа томонида икки бойлам бор. Буларнинг бири орқа юза бойлам (*lig.sacroscoscygeum dorsale superficialis*) деб аталиб, думғаза суяги каналининг пастки (чиқиш) тешиги (*hiatus canalis sacralis*) нинг орқа қирғоғидан ва шохидан бошланади ва дум суягининг орқа юзасига ёйилади. Иккинчи бойлам охириги (бешинчи) думғаза умуртқаси билан биринчи дум умуртқаси таналарининг орқа юзасида жойлашган бўлиб, у орқадаги чуқур бойлам (*lig.sacroscoscygeum profundum*) деб аталади. Демак, бу бойлам юза бойламнинг олд томонида туради ва уни умуртқа поғонасининг юқори қисмидаги узун орқа (бўйлама) бойлам (*lig.longitudinale posterius*) нинг давоми, деб ҳисобласа бўлади.

БИРИНЧИ ВА ИККИНЧИ УМУРТҚА ҲАМДА ЭНСА СУЯГИ ЎРТАСИДАГИ БИРЛАШМАЛАР

Бу учта суяк қисмлари ўртасида иккита жуфт ва битта ток (ҳаммаси бўлиб бешта) бўғим ҳосил бўлади: бир хил тузилишдаги икки бўғим энса суяги билан биринчи умуртқа ўртасида — *art.atlantooccipitalis*, бир хил тузилишдаги икки бўғим биринчи ва иккинчи умуртқалар ўртасида — *art.atlantoaxialis lateralis* ва битта бўғим биринчи умуртқа билан тишсимон ўсиқ ўртасида *art.atlantoaxialis medialis* жойлашган. Ана шу бўғимларда содир бўладиган ҳар хил ҳаракатлар мажмуаси шарсимон бўғим ҳаракатини эслатади, яъни шу бўғимларнинг бирга ишлаши туфайли бош бўйин устида ҳар тарафлама эркин ҳаракат қилиши мумкин.

Шу бўғимлар ва уларнинг бойлам аппаратларини алоҳида-алоҳида кўриб чиқайлик.

Articulatio atlantooccipitalis — биринчи бўйин умуртқасининг устки бўғим чуқурчалари билан энса суягининг ён қисмларидаги дўнгла

(condyli occipitales) бирлашишидан ҳосил бўлади. Бир хил тузилиш ва шаклга эга бўлган бу икки бўғим биргаликда бир хил ҳаракатни амалга оширгани туфайли ҳамкор (комбинацияланган) бўғимларга тааллуқли бўлади. Тухумсимон (эллипссимон) шаклдаги бу бўғимда ҳаракат икки ўқ атрофида содир бўлади. Кўндаланг (фронтал) ўқ атрофида икки ёнга ҳаракат қилади ёки салгина сурилади.

Articulatio atlantoaxialis lateralis — биринчи бўйин умуртқасининг пастки бўғим юзалари билан иккинчи умуртқанинг устки бўғим юзалари ўртасида ҳосил бўлади. Кўшиладиган юзалари у қадар чуқур бўлмаган бу бирлашмага ёрдамчи сифатида яна битта бўғим *articulatio atlantooccipitalis medialis* ҳосил бўлади. Бу бўғим биринчи бўйин умуртқаси олд равоғининг ички томондаги бўғим юзаси билан иккинчи умуртқанинг тишсимон ўсиғидаги бўғим юзасининг қўшилишидан ҳосил бўлади. Мана шу учта (иккита ён томондаги ва битта ўртадаги) бўғимлар биргаликда фақат битта тикка ўқ атрофида айланма ҳаракат қилади, яъни биринчи умуртқа тикка ўқ атрофида айланади (бошни икки ёнга айлантириш).

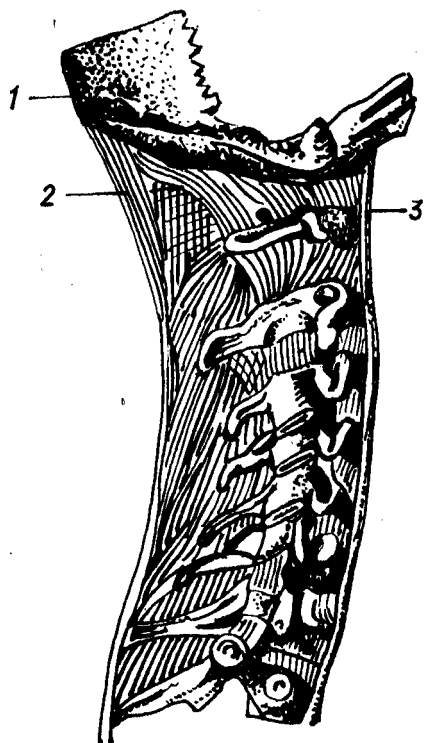
Энди бу бўғимларни мустаҳкамловчи ҳамда уларни ҳосил қилувчи учта суяк ўртасида жойлашган бойламлар билан танишиб чиқамиз.

Ўз-ўзидан маълумки, юқорида кўриб ўтилган бўғимларда бўғим халталари (капсулалари) бор. Уларда бу капсулалардан ташқари яна мураккаб жойлашган бойламларни ҳам кўрамиз. Бу бойламлар қўшилиувчи учта суякнинг маълум қисмлари билан тишсимон ўсиқ ўртасида тортилган.

Тишсимон ўсиқнинг учидан (чўққисидан) бошланиб, энса суягининг нишаби (*clivus occipitalis*) га тортилган бойлам *lig.apicis dentis* деб аталади. Бу бойлам кўринишидан ингичка бўлса ҳам, жуда пишиқ толалардан тузилган. Биринчи бўйин умуртқасининг иккинчи четдаги нотекисликлардан бошланиб кўндалангига йўналган бойламлар тишсимон ўсиқнинг орқасидан ўтади ва ҳар икки томонда бирга шу ўсиққа ёпишиб атлантнинг кўндаланг бойлами (*lig.transversum atlantis*) ни ҳосил қилади. Анча пишиқ бўлган бу бойлам тишсимон ўсиқни биринчи умуртқанинг олд равоғига ёпиштириб туради ва орқага томон силжишига йўл қўймайди (58-расм).

Тишсимон ўсиқ ўчининг икки ён юзасидан мустаҳкам толалардан тузилган қанотсимон бойламлар — *ligamenta alaria* бошланиб, энса суяги икки ён қисмларининг ички юзаларига бориб ёпишади. Бу бойламлар тишсимон ўсиқни икки ён томонга силжишдан сақлайди. Атлант (биринчи умуртқа) кўндаланг бойламининг устки ва пастки қирғоқларидан (тишсимон ўсиқдан) юқори ва пастга томон иккита бойлам кетган, уларнинг усткиси устки оёқ (*srus superius*) деб аталади ва энса суяги тешигининг олд қирғоғига ёпишади, пасткиси (*srus inferius*) эса иккинчи умуртқа (*axis*) танасининг орқа юзасига ёпишади. Бу икки бойлам билан кўндаланг бойламининг қўшилишидан кесишган (хочсимон) бойлам (*lig.cruciforme*) ҳосил бўлади (67-расм).

Юқорида санаб ўтилган бойламларнинг орқа томонидан (умуртқа канали ичида) ёпма парда (*membrana tectoria*) коплаб туради. Бу кенг



58 - р а с м . Бўйин умуртқасининг калла суяги билан бирлашиши.

1 — os occipitale; 2 — lig. nuchae; 3 — lig. longitudinale anterior.

парда энса суяги нишабидан ва энса тешигининг олд ярим тўғарак қирғоғидан бошланиб, иккинчи умуртқа танасининг пастки четига бориб тугайди. Шунинг учун уни умуртқа поғонасининг орқадаги бўйлама бойламининг бошланиш қисми деб аташ мумкин.

Энса суяги билан биринчи умуртқа ўртасидаги очик ораликни иккита парда тўлдиради. Булардан бири (олдингиси) *membrana atlantooccipitalis anterior* деб аталиб, биринчи умуртқанинг олд равоғидан энса тешигининг олд ярим айлана четига тортилган бўлади; иккинчиси (орқадагиси) эса *membrana atlantooccipitalis posterior* деб аталиб, биринчи умуртқанинг орқа равоғидан энса тешигининг орқа ярим тўғарак четига тортилган бўлади.

УМУРТҚА ПОҒОНАСИ

Бўйин, кўкрак, бел умуртқалари, думғаз, дум суяқларининг устмас-уст бирлашишидан умуртқа поғонаси (*columna vertebralis*) ҳосил бўлади. У умуртқа таналарини қўшувчи қалин тоғай дисклар ҳисобига анча узаяди ва юқоридан танишиб ўтилган бойламлар билан ҳар тарафлама мустаҳкамланади.

Умуртқаларнинг бундай қўшилиши натижасида бирмунча янги тузилмалар вужудга келади. Умуртқа тешиклари (*foramen vertebrale*) биргаликда умуртқа канали (*canalis vertebralis*) ни ҳосил қилади. Бу каналда орқа мия (*medulla spinalis*) туради.

Устки умуртқанинг остки кемтиги (*incisura vertebralis inferior*) билан унинг остидаги умуртқанинг устки кемтиги (*incisura vertebralis superior*) қўшилиши натижасида умуртқалараро тешиклар (*foramina intervertebralis*) ҳосил бўлади. Орқа мия нервлари (*nervi spinales*) бу тешиклар орқали каналдан ташқарига чиқади.

Умуртқа поғонасига орқа томондан қаралса, икки чуқур эгат диққатни ўзига тортади: ҳамма умуртқалар орқа (қиррали) ўсиқларнинг бир қаторга жойлашиши натижасида ҳосил бўлган узун тикка қирранинг икки ён томонида, яъни орқа ўсиқлар билан кўндаланг ўсиқлар ўртасида иккита чуқур эгат (*Sulci dorsales*) пайдо бўлади. Бу

эгатларда орканинг чукур мускуллари жойлашади. Диққатга сазовор тузилмаларнинг иккинчиси шуки, дум учидан (чўққисидан) ингичга бўлиб бошланган устун юқорига томон тез кенгайиб бориб, думғаза суягининг устки (асос) қисмида энг катта кенгликка айланади. Ундан кейин юқори томонга яна аста-секин торая бошлайди. Бундай торайиш тахминан кўкрак умуртқасига қадар давом этади. Шу жойдан бошлаб яна умуртқаларнинг икки томонга салгина кенгайганлигини кўрамиз, сўнгра бўйин қисмида яна торайиш бошланади.

Агар умуртқа поғонасига ён томондан қаралса, аввало умуртқаларнинг юқоридан пастга томон катталаша борганини кўриш мумкин.

Одам умуртқа поғонасининг ўзига хос хусусияти шундан иборатки, икки оёқлаб юришга ўтиш муносабати билан унда бир нечта физиологик эгриликлар ҳосил бўлган, бу айниқса ён томондан қараганда яхши кўринади.

Умуртқа поғонасининг бўйин ва бел қисмлари олд томонга қийшайган бўлиб, уни lordosis дейилади, орқа томонга қийшайган кўкрак ва думғаза қисмлари kyphosis деб аталади. Лекин бу ҳаммада мавжуд бўладиган нормал физиологик эгриликларни бирорта сабаб (нотўғри ўтириш, касалликлар) натижасида пайдо бўладиган патологик қийшайишлар билан чалкаштириш керак эмас (масалан, ён томонга қийшайиш — букрилик ва ҳоказо). Бел лордози соҳасида охириги бел умуртқаси билан биринчи думғаза умуртқаси қўшилган жой худди тумшук сингари олдинга туртиб чиқади, бу жой promontorium деб аталади. Бу тушмуқ чанок бўшлиғига кириш тешигининг ўлчаш (аниқлаш) учун қулай нуқта ҳисобланади.

Умуртқа поғонасининг бу қийшаймалари янги туғилган болаларда ҳали у қадар сезиларли бўлмайди, фақат бўйин қисмидагина озгина қийшайиш (лордоз) кўрилади. Кейинчалик, бола ўзини тута оладиган, ўтирадиган ва турадиган бўлганда мускулларнинг ишга тушиши туйфайли поғонанинг доимий қийшайишлари пайдо бўла бошлайди.

Умуртқа поғонасининг умумий узунлиги эркакларда (ўрта бўйли ёш кишиларда) 73 см, аёлларда 69 см, бўйин қисми 13 см, кўкрак қисми 30 см, бел қисми 18 см, думғаза ва дум қисмлари — 12 см бўлади. Кекса ёшдаги кишиларда ёш улғайган сари суякларнинг кичрайиши натижасида умуртқа поғонаси қисқара боради (ўрта ҳисобда 7 см гача қисқариши мумкин).

Умуртқа поғонасининг одам ҳаётидаги роли (вазифаси) жуда катта: у ўз ичида (каналда) орқа мияни сақлайди, уни эзилиш, чўзилишдан асрайди, бошни ушлаб туради, қоматни (танани) тикка тутайди, кўкрак, қорин ва чанок деворларини ҳосил қилишда иштирок қилади, мускулларнинг бошланиши ва ёпишиши учун хизмат қилади ва ҳоказо.

Умуртқа поғонасида ҳар тарафлама ҳаракат содир бўлади. Лекин бу ҳаракатлар ҳамма умуртқалар ўртасида содир бўладиган кам (чегараланган) ҳаракатларнинг қўшилишидан бир бутун ва энгил ҳаракат сифатида вужудга келади. Шундай қилиб, умуртқа поғонаси тўрт хил ҳаракатни амалга ошириши мумкин:

1. Олдинга ва орқага энгашиш (фронтал ўқ атрофида) бирмунча

енгил ҳаракатлардан ҳисобланади. Бу ҳаракатда умуртқа таналари орасидаги тоғай дискнинг четгидаги фиброз толалардан тузилган ҳалқа (*anulus fibrosus*) нинг чўзилувчанлик ва қисқарувчанлик хусусиятлари катта роль ўйнайди. Олдинга энгашиш вақтида тоғай дискнинг олд томондаги толалари қисқариб (калта тортиб, эзилиб) орқа томондаги толалари аксинча чўзилади. Ҳамма умуртқалар орасидаги тоғай дискларнинг шундай ҳолати йиғиндисидан анча эркин ҳаракат вужудга келади ва тана олдинга эркин равишда керагича энгаша олади.

Текширишлар шуни кўрсатадики, одамнинг кун бўйи тик ҳолатда бўлиши ва меҳнат қилиши натижасида тоғай дисклар гавда оғирлиги остида бир оз эзилади, қисқаради. Натижада кечга бориб одамнинг бўйи 1,5—2 см қисқаради ва тунги дам олишдан (ухлагандан) сўнг асл ҳолига қайтади.

2. Сагиттал ўқ атрофида икки ён томонга энгашиш. Бу ҳаракат фронтал ўқ атрофидаги ҳаракатга нисбатан бирмунча чегараланган.

3. Яна ҳам кўпроқ чегараланган ҳаракат тикка (вертикал) ўқ атрофида айланишдир. Бу ҳаракат кўпроқ бўйин ва бел умуртқалари орасида содир бўлади.

4. Юқори ва пастга пружина сингари ҳаракат қилиш. Бундай ҳаракат сакраган ва тез юрган вақтда бўлади.

Юқорида айтилган ҳаракатлар вақтида умуртқа поғонасининг мустақамлигини умуртқа қисмлари ўртасидаги бойламлар, тоғай диск ва умуртқа атрофида жойлашган (айниқса орқа томондаги) мускуллар таъминлайди. Умуртқалараро тоғай диск уларни зарбдан, эзилишдан сақлайди.

ҚОВУРҒАЛАРНИНГ УМУРТҚА ВА ТЎШ СУЯГИ БИЛАН БИРЛАШИШИ

Қовурғалар орқа учи (*capitulum costae*) ва дўмбоқчалари (*tuberculum costae*) билан кўкрак умуртқаларининг икки жойига бўғим ҳосил қилиб бирлашади. Биринчи бўғим қовурға боши билан умуртқа таналари ўртасида, иккинчи бўғим эса қовурға дўмбоқчаси билан умуртқанин кўндаланг ўсиғи ўртасида бўлади. (Фақат XI ва XII қовурғаларгина кўндаланг ўсиқлар билан бўғим ҳосил қилмайди, I, XI ва XII қовурғалар иккита умуртқа орасига кирмасдан, ўзига қарашли умуртқа танаси билан бирлашади). Бу икки бўғим қуйидагилардир:

1. Қовурға бошчаси билан умуртқа таналари ўртасидаги бўғим (*articulationes capituli costae*) — қовурға бошчаларидаги бўғим юзалари (*facies articularis*) *capituli costae* билан умуртқа таналаридаги чуқурчалар (ёки ярим чуқурчалар *fovea costalis*) ни бир-бири билан бирлашишидан ҳосил бўлади.

Бу бўғимлар ичида қовурға бошчасининг ўртасидаги киррадан умуртқалар орасидаги тоғай дискка ингичка битта бойлам (*ligamentum capitulicostae interarticulare*) тортилган бўлиб, у бўғим бўшлигини устма-уст турувчи икки хонага (бўлакка) ажратади. Лекин бу бойлам I, XI ва XII қовурғалар бошининг бўғимида бўлмайди.

Ташқи томонда ҳар бир қовурғанинг бошидан пишиқ ва кенг бойлам бошланиб, икки умуртқа танасининг ён томонларига ва умуртқалар орасидаги тоғай дискқа тарқалиб ёпишади, бу бойлам худди шуълага ўхшаб ҳар тарафга тарқалганидан унга шуъласимон бойлам (*lig. capituli costae radiatum*) деб ном берилган.

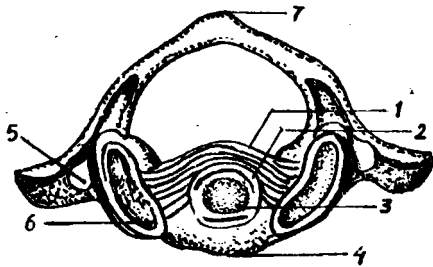
2. Қовурға дўмбоқчаларидаги бўғим юзалари умуртқа кўндаланг ўсиқларидаги бўғим чуқурчалари билан қўшилиб бўғим ҳосил қилади. Бу бўғим *articulationes costatransversaria* деб аталади. Бўғимни қуйидаги бойламлар мустаҳкамлаб туради: бўғим халтасининг орқасида қовурға дўмбоқчасидан кўндаланг ўсиққа тортилган бойлам (*lig. tuberculi costae*), қовурғанинг бўйнидан кўндаланг ўсиқнинг олд томонига тортилган бойлам (*lig. c.lli costae*). Бу асосий бойламлардан ташқари, қовурға билан кўндаланг ўсиқнинг ўртасида устки ва ташқи бойламлар мавжуд бўлиб, буларнинг усткиси *lig. costatransversarium superius*, ташқиси *lig. costatransversarium laterale* деб аталади.

Қовурғаларнинг олд учлари (*extremitas sternalis*) қовурға тоғайи (*cartilago costalis*) билан мустаҳкам бирлашган. Бу ҳисобга I қовурға кирмайди, чунки у тўғридан-тўғри тўш суяги билан бирлашади. Қовурға тоғайлари ташқаридан ичкарига томон яссиланган цилиндр шаклида бўлиб, II қовурғадан то VII қовурғага қадар узая боради (энг узун тоғай VII қовурғада бўлади), ундан кейин яна калталаша бошлайди. Бу тоғайлар ҳар қайси қовурғанинг олд томондаги давоми ҳисобланиб, кенглиги бошланиш қисмида қовурғалар кенглигига тўғри келса ҳам, кейинчалик торая бошлайди, VII қовурғадан пастда эса учлари ўткирлашади. III қовурға тоғайдан бошлаб, пастдаги қовурға тоғайлари деярли ўткир бурчак ҳосил қилиб, юқорига томон бурилади. Қовурғалардан фақат олти жуфти (II жуфтдан VII жуфтгача) олд учидagi тоғайи билан I қовурға эса ўзининг олд учи билан тўш суягига қўшилиб, бўғим ҳосил қилади (баъзан VI ва VII қовурғаларнинг олд учларида бўғим бўлмасдан, тўғридан-тўғри қўшилиши ҳам мумкин). Қолган VIII, IX ва X қовурғаларнинг тоғайлари бир-бирига четлари билан ёндошиб, бойламлар воситасида қўшилади. Шунинг учун улар тоғайлараро бўғимлар (*art. interchondralis*) деб аталади. (Баъзан бу бойламлар ичида бўшлиқ бўлади). Бундай бўғим VI ва VII қовурғаларнинг тоғайлари орасида ҳам учраши мумкин. Юқорида айтилган қовурғалар (VIII — IX — X) нинг бу хилда бирлашиши натижасида ҳар икки томонда қовурғалар равоғи (*arcus costarum*) пайдо бўлади. Кўкрак қафасининг пастки ён четі бу хилда эркин туриши нафас олганда кўкрак қафасининг кенгайишига қулайлик туғдиради.

Қовурға-тўш бўғимларининг ичида торроқ бўшлиқ бўлиб, бу бўшлиқ бўғим ички бойлами (*lig. sternocostale interarticulare*) воситасида иккига ажралади. Бу бойлам II қовурға бўғими ичида яхши тараққий этган ва тўш суягининг дастаси билан танаси ўртасидаги тоғайга бирикиб кетган (59- расм) бўлади.

Шуни ҳам айтиб ўтиш керакки, қовурға-тўш бўғимларида махсус халта (капсула) бўлмайди, капсула вазифасини қовурға тоғайларидан тўш суягига ўтувчи парда бажаради.

Ташқи томондан (олд томондан) бу бўғимлар шуъласимон



59-расм. I ва II бўйин умуртқасининг ўзаро бирлашиши (уст томондан кўриниши).

1 — lig. transversum; 2 — cavum articulare; 3 — dens axis; 4 — tuberculum anterius; 5 — fovea articularis superior; 6 — for. transversarium; 7 — tuberculum posterius.

бойламлар (*lig.sternocostalia radiata*) деб аталадиган пишик ва ялтироқ фиброз тутамлар воситасида мустаҳкамланади. Бу бойламлар қовурғаларнинг тоғайлари учидан бошланиб, шуъла каби ҳар тарафга тарқалади ва тўш суягининг олд юзасидаги пардага қўшилиб кетади, яъни тўш пардаси (*membrana sterni*) ни ҳосил қилади. Шуъласимон бойлам тўш суягининг орқа томонида ҳам бор, лекин у олд томондаги сингари яхши тараққий этмаган.

Маълумки, XI ва XII қовурғаларнинг учлари ҳеч қаерга бирлашмай, эркин туради. Уларнинг учидаги калта тоғайлар қорин деворининг мускуллари бағрига кириб туради.

ҚЎЛ СУЯКЛАРИНИНГ БИРЛАШИШИ

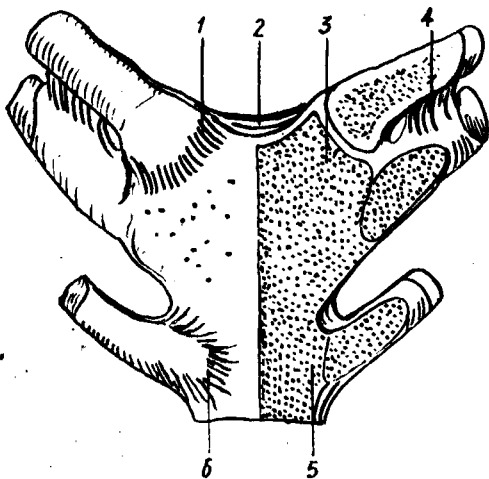
ЕЛКА КАМАРИ СУЯКЛАРИНИНГ БИРЛАШИШИ

Ўмров суяги ўзининг тўмтоқ учи билан тўш суягига бирлашиб, тўш-ўмров бўғими (*art.sternoclavicularis*) ни, япалоқ (ясси) учи билан курак суягининг елка ўсиғи (*acromion*) га бирлашиб эса, *articulatio acromioclavicularis* ни ҳосил қилади:

1. *Art. sternoclavicularis* тўш суяги дастасидаги бўйинтурук кемтигининг икки ён томонида жойлашган ўмров кемтиклари (*incisura clavicularis*) билан ўмров суякларининг шу томонга қараган учлари ўртасида ҳосил бўлади. Бўғимнинг хусусияти шундан иборатки, унинг бўшлиғи фиброз толали тоғай пластинка (диск, *discus articularis*) воситасида иккита ярим бўшлиқларга ажралган (68-расм), устма-уст жойлашган бу бўшлиқлар биргаликда умуртқалараро тешикни ҳосил қилади. Бу бўғим пишик толали тўртта бойлам билан ҳар томондан мустаҳкамланган. Бойламларнинг иккитаси бўғим халтасининг олд ва орқа томонида, ўмров билан тўш суяги ўртасида тортилган бўлиб, олдингиси олд тўш-ўмров бойлами (*lig.sternoclaviculare anterius*), орқадагиси эса орқа тўш-ўмров бойлами (*lig.sternoclaviculare posterius*) деб аталади. Учинчи бойлам биринчи қовурға тоғайдан ўмров суягига тортилганлиги учун *lig.costaclaviculare* деб аталади. Бу учта асосий бойламлардан ташқари ҳар иккала ўмров суягининг тўшга қараган учлари ўртасида (оралиғида) бўйинтурук ўймаси устидан *lig.interclaviculare* деб аталувчи тўртинчи бойлам тортилган.

60-расм. Тўш суягининг ковуургалар ва ўмров суяги билан бири-лашиши.

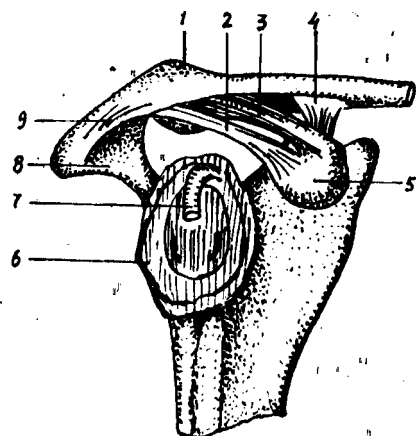
1 — тўш-ўмров бойлами; 2 — ўмровларaro бойлам; 3 — тўш-ўмров бўғимдаги тоғай диск; 4 — ўмров-ковуурга бойлами; 5 — тўш-ковуурга бўғими; 6 — тўш суяги.



Ўмров суягининг бўғимда иштирок этувчи учи аниқ шар шаклида бўлмаса ҳам, бўғим халтаси кенглиги ва бўғим ичида ҳаракатчан диск борлиги туфайли бу бўғим деярли ҳар томонга эркин ҳаракат қила олади. Шу жиҳатдан у шарсимон бўғимларга яқин туради. Лекин асосий ҳаракат кўпроқ икки ўқ атрофида содир бўлади: тикка (вертикал) ўқ атрофида ўмров олдинга ва орқага, сагиттал ўқ атрофида эса юқорига ва пастга ҳаракат қилади.

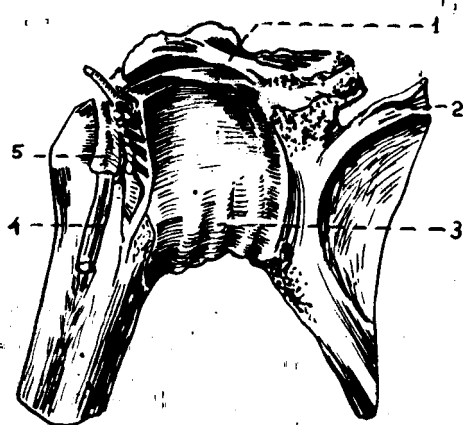
2. *Art.acromioclavicularis* да шу қўшилиувчи суяклар ва қўшни суякларнинг номлари билан аталадиган учта бойлам бор. Бойламларнинг биттаси юқори томонда бўлиб, *ligamentum acromioclavicularis superius* деб аталади, иккинчиси эса паст томонда бўлиб, *lig.acromioclavicularis inferius* деб аталади. Учинчи бойлам курак суягининг тумшуксимон ўсиғи билан ўмров суяги ўртасида тортилганлиги туфайли *lig.corococlaviculare* деб аталади. Бу бойлам икки қисмга бўлинади: биттаси тўртбурчакка ўхшаш (олд ва ташки томонда) бўлиб, *lig.trapezoideum* деб, иккинчиси эса учбурчак шаклида (орқа ва медиал томонда) бўлиб *lig.conoideum* деб аталади.

Курак суягининг юқорида айtilган икки ўсиғи билан ўмров ўртасидаги бойламлардан ташқари, курак суягининг ўзига хос (бўғимга алоқаси бўлмаган) яна учта бойлами бор. Булардан бири куракнинг икки ўсиғи (акромион билан тумшуксимон ўсиқ) ўртасида тортилган бўлиб, *lig.corocoacromiale* деб аталади, иккинчиси курак суягининг устки қирғоғидаги ўйма устида қўндаланг тортилганлиги учун *lig.transversum scapulae superius* деб аталади. Учинчи бойлам — *lig.transversum scapulae inferius* анчагина кучсиз бўлиб, акромионнинг асосидан (тубидан) елка бўғим чуқурининг орқа қирғоғига тортилган (60- расм).



61-расм. Курак ва ўмров суякларининг бириллиши.

1 — clavícula; 2 — lig. coracoclaviale; 3 — lig. trapezoideum; 4. lig. conoideum; 5 — processus coracoideus; 6 — cavitas glenoidalis; 7 — tendo m. bicipitis brachii; 8 — acromion; 9 — lig. acromioclaviculare.



62-расм. Елка бўғими.

1 — lig. coracohumerale; 2 — scapula; 3 — capsula articularis; 4 — tendo m. bicipitis brachii; 5 — vagina synovialis intertubercularis.

ЕЛКА БЎҒИМИ

Елка бўғими (*Articulatio humeri*) елка суягининг боши (*caput humeri*) билан курак суягининг бўғим чуқури (*cavitas glenoidalis*) кўшилишидан ҳосил бўлади. Лекин, куракнинг бўғим чуқури жуда ҳам юза бўлгани туфайли елка суягининг шарсимон (юмалок) боши унда яхши ўрнаша олмайди. Шу туфайли бўғим чуқурининг атрофида фиброз толали тоғайдан ясалган лаб (*халқа, labrum glenoidale*) мавжуд. Бу халқа биринчидан, куракнинг бўғим юзасини чуқурлаштириб, елка суягининг бошига мослашса, иккинчидан, елка суяги бошини ҳар хил зарблардан сақлайди (61-расм).

Бу бўғимнинг ўзига хос хусусияти шундан иборатки, бўғим халтасининг ичидан (бўғим бўшлиғидан) икки бошли елка мускули узун бошининг пайи (*caput longum*) ўтади. Бу пай бўғим ичига киришда фиброз тоғай халқага чапишади ва елка суяги бошини айланиб ўтиб, иккита дўмбоқчалар ўртасидаги эгат (*Sulcus intertubercularis*) да тугайди.

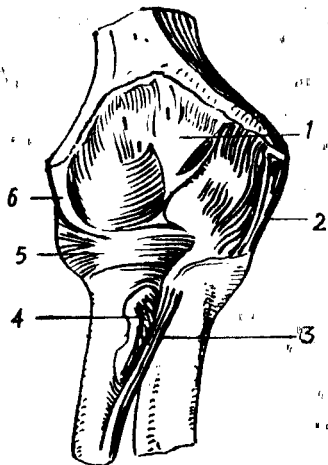
Бўғим халтаси куракдаги бўғим чуқурининг теварак қирғоғидан бошланиб, елка суягининг бошини ўз ичига олади ва анатомик бўйин айланасига ёпишади.

Елка бўғими жуда кўп ва кучли мускуллар билан ўралган. Шунинг учун ҳам бу ерда бойлам кўп эмас. Бу бўғимда фақат битта бойлам бўғимни мустаҳкамлашда иштирок қилади. Бу бойлам *lig. coracohumergale* деб аталади ва куракдаги тумшуксимон ўсиқдан елка суягининг катта дўмбоқчасига тортилган бўлади (62-расм).

Шуни ҳам айтиб ўтиш керакки, бу бўғим атрофини жуда кўп

63-расм. Тирсак бўғими (олд томондан кўри-
ниши).

1 — capsula articularis; 2 — lig. collaterale ulnare; 3 — chorda oblique;
4 — tendo m. bicipitis brachii; 5 — lig. anulare radii; 6 — lig. collaterale
radiale.



мускуллар (m.m. supraspinatus, teres major, teres minor, subscapularis, deltoideus ўраган бўлса ҳам, улар бўғимни бойлам сингари мустаҳкамлай олмайди. Шу сабабдан ва бўғимда бойлам кам бўлгани туфайли елка суягининг жойидан кўзғолиш ҳоллари (чиқиши) тез-тез учраб туради.

Елка бўғими шарсимон бўғимлар гуруҳига кириб, бўғим халтаси кенг (каттиқ тортилмаган) бўлади ва шу сабабли жуда эркин (ҳар тарафлама) ҳаракат қила олади. Елка бўғими одам танасидаги энг энгил ва эркин ҳаракат қиладиган бўғимдир.

Елка бўғимида қуйидаги асосий ҳаракатлар содир бўлади: 1) елка суягининг олдинга ва орқага ҳаракати (фронтал ўқ атрофида); 2) елкани танадан узоқлаштириш ва яқинлаштириш (сагиттал ўқ атрофида), 3) елка суягининг ичкари ва ташқарига бурилиши (вертикал ўқ атрофида), 4) юқорида айtilган ўқлар атрофидаги ҳаракатларнинг навбат билан юз бериши натижасида айланма ҳаракат (circumductio) содир бўлади, яъни елка суягининг пастки учи доира ясаб айланади. Лекин бу ҳаракатларнинг ҳаммаси бир хил эркинликда содир бўлмай, баъзилари бирмунча чегараланган (орқага, медиал томонга ҳаракатланиш, вертикал ўқ атрофида айланиш). Елка ташқи томонга ҳаракат қилганда қўл фақат елка текислигига қадар (горизонтал ҳолатга қадар) кўтарилиши мумкин. Ундан юқорига бўладиган ҳаракат (кўтарилиш) курак суягининг айланиши ҳисобиغا бўлади.

ТИРСАК БҲҒИМИ

Тирсак бўғими (articulatio cubiti) учта суякнинг яъни елка суягининг пастки (дистал) учи билан билак ва тирсак суякларининг юқори (проксимал) учларининг бирлашишидан ҳосил бўлади (63-расм). Бу суякларнинг ҳар иккиси ўртасидаги бирлашмалар ўзича мустақил ҳаракат қилиш хусусиятига ҳам эга бўлганидан, тирсак бўғимини учта бўғимдан ташкил топган деса бўлади, булар — елка суяги билан билак суяги ўртасидаги бўғим (articulatio humeroradia) елка суяги билан тирсак суяги ўртасидаги бўғим (art.humeroulnaris) ва билак суяги билан тирсак суяги ўртасидаги бўғим (art.radioulnaris proximalis) лардир.

Тирсак бўғимининг ўзига хос хусусияти шундан иборатки, юқорида айтиб ўтилган учта бўғимнинг ҳар қайсиси алоҳида халтага (капсулага)

эмас, балки ҳаммаси умумий битта халтага ўралган, демак бўшлиғи битта. Шу туфайли, тирсак бўғими мураккаб тузилган бўғим хисобланади.

Бўғим халтаси олд ҳамда орқа томондан сал бўшашиб туради. У елка суяги пастки учининг бўғим юзаси чегарасидан бошланиб, билак суягининг бўғим тоғайи қирғоғига ёпишади. Халта орқа томонда тирсак чуқури (*fossa olecrani*) нинг тепа қирғоғидан бошланади, икки ён томондан эса елка суягидаги дўнг усти дўмбоғи (*epicondylus*) ни ташқарида қолдириб ўтади.

Елка-билак бўғими (*art.humeroradialis*) шакл жиҳатидан шарсимон бўғимларга киради, чунки у елка суяги пастки учининг шарсимон бошчаси ва билак суяги бошчаси устидаги чуқурча (*fovea capitis*) нинг қўшилишидан ҳосил бўлади. Лекин шундай бўлишига қарамасдан, бу бўғимда ҳаракат фақат битта ўқ атрофида содир бўлади, чунки, биринчидан, бу бўғим ўзи алоҳида бўлмай, тирсак бўғимининг бир қисмидир, иккинчидан, билак суягининг боши тирсак суяги билан ҳам қўшилади. Бу кейинги ҳолат ҳар тарафлама ҳаракат учун халақит беради.

Елка-тирсак бўғими (*art. humeroulnaris*) шакл жиҳатидан ғалтаксимон бўғим бўлиб, елка суяги пастки учидagi ғалтаксимон юза билан тирсак суягининг ғалтаксимон кемтиги (ярим ойсимон кемтик) қўшилишидан ҳосил бўлади. Лекин ғалтаксимон юзанинг ўртасидаги ботиқ ғалтак ўқи билан тик кесишиб (перпендикуляр) турмасдан, сал бир томонга қийшайиб туради, шунинг учун бўғим юзаси винтсимон шакл олади. Ғалтакнинг ички (медиал) чети елка суягининг пастки учидagi умумий бўғим юзаси ўртасида қиррача ҳосил қилади, бу қиррача билак ва тирсак суяклари устки учларининг қўшилган жойлари ўртасига кириб туради.

Articulatio radioulnaris proximalis билак суяги бошчаси атрофидаги айланма бўғим юзаси (*circumferentia articularis radii*) билан тирсак суягидаги билак кемтиги (*incisura radialis ulnae*) нинг қўшилишидан ҳосил бўлгани учун цилиндр шаклидаги бўғимлар гуруҳига киради.

Тирсак бўғими икки ён томонидан худди йўғон каноп ип сингари юмалоқ ва пишиқ бойламлар воситасида мустаҳкамланган. Бу бойламларнинг ички (медиал) томондагиси ёнлама тирсак бойлами (*lig.collaterale ulnare*) деб аталиб, елка суягининг медиал дўнг усти дўмбоғи (*epicondylus medialis*) нинг пастки четидан бошланади ва тирсак суягидаги катта ўйманинг пастки ички қирғоғи атрофига ёпишади. Бу бойлам пастга томон тушаётиб, елпиғич сингари кенгайди. Иккинчи бойлам ёнлама билак бойлами (*lig.collaterale radiale*) деб аталади. У елка суяги дистал учининг ташқи дўнги устининг пастки четидан бошланиб, билак суягининг бошини ҳалқа сингари ўраган бойлам (*lig.annulare radii*) га қўшилиб кетади. Бу сўнги бойлам тирсак суягидаги билак суягининг бошчаси учун мосланган ўйма (*incisura radialis ulnae*) нинг олд четидан бошланиб, билак суягининг бошчасини айланиб ўраб ўтади ва кемтикнинг орқа (қарама-қарши томонидаги) четига ёпишади. Бу айланма бойлам суякнинг

64-расм. Билак суякларининг ўзаро бирлашиши (ўнг билакнинг олд томондан кўриниши).

1 — ulna; 2 — processus styloideus medialis; 3 — discus articularis; 4 — processus styloideus lateralis; 5 — membrana interossea antebrachii; 6 — radius; 7 — chorda obliqua; 8 — tendo m. bicipitis brachii; 9 — lig. anulare radii.

бошчасига бирикмаганлиги учун билак суяги ўзининг тик (вертикал) ўқи атрофида эркин айлана олади.

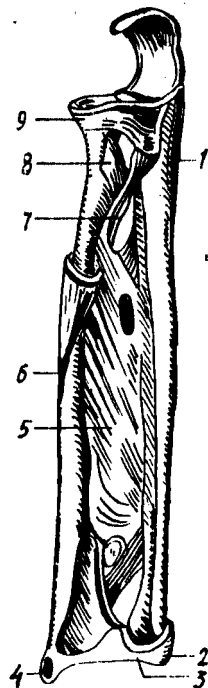
Тирсак бўғимидаги ҳаракат асосан битта ўк (кўндаланг ўк) атрофида содир бўлади (букилиш ва ёзилиш). Шунинг учун у бир ўкли бўғимлар гуруҳига киради. Бундай ҳаракат вақтида икки бўғим, яъни *art.humeroradialis* билан *art.humeroulnaris* қатнашади. Тирсак бўғимида букилиш тўлик (охирига қадар) амалга оширилганда елка суяги билан билак суяклари ўртасида 30—40° ли ўткир бурчак ҳосил бўлади ва тирсак суягидаги тож ўсиғи (*processus coronoideus*) елка суягидаги шу номли чуқурчага кириб қолгач букилиш тўхтайтиди. Худди шунингдек, ёзилиш ҳам маълум чегарагача, яъни билак тўғри бўлиб ёзилгунга қадар давом этади. Бунда ҳам тирсак суягининг катта ўсиғи (*olecranon*) елка суягининг орқа томонидаги тирсак чуқури (*fossa lecrani*) га кириб тақалади ва ёзилишни давом эттиришга қўймайди.

Юқорида билак суягининг ўз вертикал ўқи атрофида айланишини айтиб ўтган эдик. Лекин бу ҳаракат тирсак бўғимига алоқадор бўлмагани туфайли у ҳақда алоҳида тўхталиб ўтмаймиз.

БИЛАК СУЯКЛАРИНИНГ ЎЗАРО БИРЛАШИШИ

Билак суяги билан тирсак суягининг бир-бирига қараган қирралари (*margo interossea*) ўртасида фиброз тўқимадан тузилган парда (*membrana interossea*) тортилган. Бу парданинг ўрта қисми бирмунча қалин ва жуда пишиқ бўлиб, икки суякни бир-бирига мустаҳкам бирлаштириб туради, лекин уларнинг ҳаракатларига мутлақо халакит бермайди. Бу парда билакдаги кўпгина мускулларнинг бошланиш жойи ҳамдир. Парданинг фиброз толалари билак суягидан тирсак суягига қийшиқ ўйма ҳолда тортилган бўлиб, унинг устки томонида катта ва пастки томонида бир нечта майда тешиклари бор, улардан артериялар ўтади (64-расм).

Билак ва тирсак суякларининг устки ва остки (пастки) учлари ўзаро бўғим ҳосил қилиб қўшилади. Булардан бири (*articulatio radioulnaris proximalis*) ҳақида юқорида, тирсак бўғимини баён этганда айтиб ўтган эдик. Суякларнинг пастки учлари ўртасидаги бўғим (*articulatio radioulnaris distalis*) билак суягидаги махсус ўйма (*incisura ulnaris radii*) билан тирсак суягининг бошчаси, қўшилишидан ҳосил бўлади. Билак суягидаги ўйманинг пастки қирғоғидан тирсак суягининг



бигизсимон ўсиғи томон фиброз тоғайдан тузилган пластинка (*discus articularis*) тортилган бўлиб, у суякларнинг бўғим юзаларини мослаштиришда ва мустаҳкамлашда муҳим аҳамиятга эга. Бу пластинка баён этилаётган бўғимни пастки бўғимдан (билак-панжа бўғимидан) ажратиб туради. Бу бўғим кенг ва пишиқ капсула билан ўралган бўлиб, юқори қисмида — ҳар иккала суяк ўртасида халтасимон бўртма бўшлиқ (чўнтак) ҳосил қилади. Мазкур бўғим цилиндр шаклидаги бўғимлар гуруҳига киради.

Суякларнинг юқори учларидаги бўғимда билак суягининг бошчаси тирсак суягидаги ўймага кириб туради, пастки учларидаги бўғимда эса, аксинча, тирсак суягининг бошчаси билак суягининг ўймасига кириб туради, шу сабабли ҳар икки бўғим бир вақтда уйғун ҳаракат қилиш қобилиятига эга бўлади. Бу икки бўғимнинг уйғун ҳаракати, яъни суякларнинг ўз вертикал ўқи атрофида айланиши туфайли билак ичкарига (*pronatio*) ва ташқарига (*supinatio*) буралади (яъни қўл кафти олд ва орқа томонга айланади). Бунда билак суяги ўзининг юқори учи билан елка суягига у қадар мустаҳкам тақалмагани туфайли, тирсак суягига нисбатан эркинроқ ҳаракат қилади ва ичкарига буралганда тирсак суягига мингашади. Билак ва тирсак суякларининг юқори ва пастки учлари ўртасидаги бўғимлар бир вақтда ҳаракат қилиши сабабли ҳамкор (комбинацияланган) бўғимлар гуруҳига киради.

ҚЎЛ ПАНЖАСИДАГИ СУЯКЛАРНИНГ ЎЗARO ВА БИЛАК СУЯКЛАРИ БИЛАН БИРЛАШИШИ

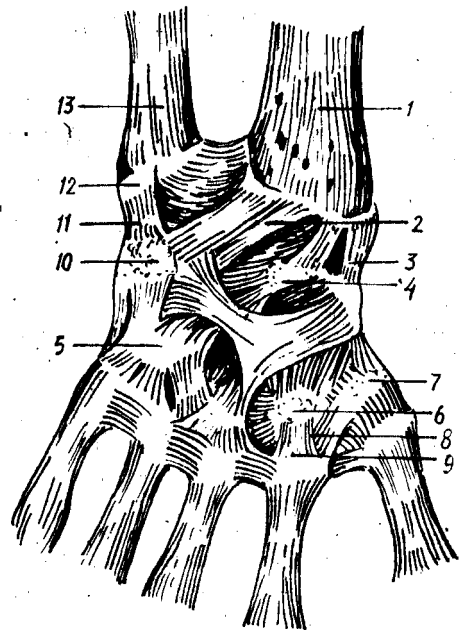
Икки қатор жойлашган кафт усти суяклари (*carpus*) нинг биринчи қаторидаги учта суяк (*scaphaеidеum, lunatum, triquetrum*) нинг проксимал томондаги бўғим юзалари ҳамда билак суягининг пастки учидаги кенг бўғим юзаси ўртасида ҳосил бўладиган бўғим-билак-кафт бўғими (*art.radiocarpea*) деб аталади. Кафт суякларининг биринчи қатори билан иккинчи қатори ўртасидаги бўғим эса ўрта кафт бўғими *art.mediocarpea* деб аталади. Ана шу икки бирлашманинг бирлашиш жойи панжа бўғими (*articulatio manus*) деб аталади. Бундан ташқари, кафт суяклари ҳам бир-бири билан ўзаро бирлашади. Натижада юқорида айтиб ўтилган суяклар ўртасида жуда мураккаб бирлашмалар ҳосил бўлади (65-расм).

Бўғимлар ва бирлашмалар. 1. Art. radiocarpea шакл жиҳатидан тухумсимон бўғим, чунки устки қатордаги кафт усти суякларининг бўғим юзалари бир текис қатор тизилиб, яримта тухумни эслатадиган чўзинчоқ гумбаз (*эллипс*) шаклини олади. Лекин бу бўғимни ҳосил қилишда нўхатсимон суяк (*os pisiforme*) билан тирсак суяги қатнашмайди. Тирсак суяги фақат ўзининг пастки учи (бошчаси) тегиб турган фиброз тоғай диски воситасидагина умумий бўғим юзасининг бир чеккасини тўлдиради. Бўғим ҳосил қилишда иштирок этувчи учта кафт усти суяклари ўзаро *lig.intercarpalia* деб аталувчи бойламлар билан мустаҳкамланган.

Бўғим бойламлари асосан панжанинг кафт томонида ва ён

65-расм. Билак-кафт усти бўғими (фронтал кесими):

1 — *articulatio radiocarpea*; 2 — *lig. collaterale carpi radialis*; 3 — *art. mediocarpea*; 4 — *art. carpometacarpea*; 5 — *lig. metacarpea interosea*; 7 — *lig. collaterale carpi ulnare*; 8 — *discus articularis*.



томонида жойлашган. Ён томонда иккита бойлам бўлиб, булардан бири бўлмиш ёнлама кафт-билак бойлами (*lig. collaterale carpi radiale*) билак суягининг бигизсимон ўсиғи (*processus styloideus*) дан бошланиб, қайиқсимон суякка (*os scaphoideum*), қисман катта кўп бурчакли суякка (*os trapezium*) ёпишади. Иккинчи бойлам — кафт-тирсак ёнлама бойлами (*lig. collaterale carpi ulnare*) тирсак суягининг бигизсимон ўсиғидан бошланиб, уч қиррали суяк (*os triquetrum*) ва қисман нўхатсимон суякка ёпишади.

Кафт томондаги бойлам (*lig. radiocarpeum volare*) билак суягининг бигизсимон ўсиғидан ва шу суяк бўғим юзасининг олд четидан бошланиб, пахта ва медиал томонга қия тушади-да, биринчи қатордаги кафт усти суяқларига ва бошчали суякка (*os capitatum*) тарқалиб ёпишади. Шунингдек, иккинчи бойлам (*lig. radiocarpeum dorsale*) панжанинг орқа томонида туради.

2. *Art. mediocarpea* устки қатордаги учта суяк (бунга мускул пайдан ҳосил бўлувчи сесамасимон суяк қирмайди), билан иккинчи қатордаги тўртта кафт усти суяқлари ўртасида ҳосил бўлади. Иккинчи қатордаги суяқлар ҳам бир-бири билан кафт усти суяқлари орасидаги бойламлар (*lig. intercarpea*) воситасида қўшилган. Лекин бу бойламлар у қадар таранг тортилмагани (калта бўлмагани) сабабли суяқлар бир-бирига унча яқин келмайди. Шу сабабли, суяқлар орасида қолган масофа (бўшлик) юқоридаги (биринчи ва иккинчи қатор суяқлар ўртасидаги) бўғим бўшлиғи билан туташади.

Кафт устининг кўрсатиб ўтилган икки бўғими мустақил равишда ўз бўғим капсулаларига эга ва бир нечта майда (калта) бойламлар

воситасида мустаҳкамланади. *Lig.intercarpea palmaria* ва *lig.intercarpea dorsalis* деб аталувчи бойламлар кўндалангига ва қийғига қафт усти суякларининг бирдан иккинчисига тортилган бўлиб, ўша иккита қўшилувчи суякларнинг номи билан аталади. Булардан ташқари, қафт томондаги яна бир бойлам борки, у бошли суяк (*os carpitum*) дан бошланиб, шуъла сингари қўшни суякларга бўлиниб кетгани учун қафт устининг шуъласимон бойлами (*lig.carpī radiatum*) деб аталади.

Нўхатсимон суяк уч киррали суяк билан бирлашиб, алоҳида кичик бўғим (*art.ossis piriformis*) ни ҳосил қилади. Бу бўғимнинг ҳам ўзига мос капсуласи бўлиб, у шу иккита суяк бўғим юзларининг чегарасига ёпишган. Нўхатсимон суякдан бошланувчи икки бойламнинг бири (ҳақиқий бойлам) илмоқли суякка ёпишгани учун *lig.piso hamatum* деб аталади, иккинчиси эса III, IV ва V қафт суякларининг проксимал учларига ёпишади ва *lig.pisometacarpeum* деб аталади; лекин бу аслида бойлам эмас, балки панжани букувчи тирсак мускули (*m.flexor carpī ulnaris*) пайининг давомидир. Сесамасимон суяк шу мускул пайи ичида пайдо бўлгани учун пайнинг бу пастки қисми ажралиб қолади ва бойлам деб аталади.

Билак суяги билан қафт усти суяклари ўртасидаги ҳаракатлар ўзаро кесишган икки ўқ атрофида, яъни фронтал ва сагиттал ўқлар атрофида содир бўлади. Қафт усти суяклари ичида бошли суяк бошқа суякларга нисбатан марказий ҳолатда (ўртада) тургани туфайли бу икки ўқ (айниқса сагиттал ўқ) шу суякнинг бошидан ўтади. Демак, кўндаланг ўқ атрофида панжанинг букилиши — *flexio* (60—70° га) ва ёзилиши — *extensio* (45° га) юз берса, сагиттал ўқ атрофида икки ён томонга ҳаракат, яъни тана томонга — *adductio* (35—40° га) ва ташқи томонга *abductio* (20° га) ҳаракат содир бўлади. Бундан ташқари, бўғимлар устма-уст жойлашганлиги туфайли чегараланган айланма ҳаракат (*circumductio*) ҳам юз беради, яъни панжанинг (бармоқларнинг) учи ўз доираси атрофида айланиб келади.

3. *Articulationes carpometa-carpea* қафт усти ва қафт суяклари ўртасидаги бўғимлар, иккинчи қатордаги устки (проксимал) учлари ўртасида ҳосил бўлади.

Бош бармоқнинг қафт суяги билан катта кўп бурчакли суяк ўртасидаги бўғим мустақил бўлиб, кенг бўғим капсуласи бор. Бўғимнинг шакли эгарсимон, шу сабабли иккита кесишган ўқ атрофида икки томонлама эркин ҳаракат қила олади, яъни бош бармоқ битта ўқ атрофида. ўзининг ён томони билан иккинчи (кўрсаткич) бармоққа яқинлашиш (*adductio*), узоқлашиш (*abductio*) хусусиятига эга, иккинчи ўқ атрофида бурилганда эса у бошқа бармоқларга ўзининг қафт томони билан қарама-қарши (*oppositio*) келади (яқинлашади). Бундай ҳаракат катта аҳамиятга (меҳнат қилишда) эга.

Қолган тўртта бармоқнинг қафт суяклари билан қафт усти суяклари ўртасидаги бўғимларнинг ҳаракати жуда ҳам чегараланганлиги туфайли уларни кам ҳаракат бўғимлар гуруҳига киритилади. Улар қафт (олд) томондан ва орқа томондан *lig.carpometacarpeae palmaria* ва *lig.carpometacarpeae dorsalis* деб аталувчи бойламлар воситасида мустаҳкамланган. Бу бойламлар таранг тортилгани сабабли бўғим

ҳаракати анча чегараланган, фақат жимжилоқ бўғимида ҳаракат бошқаларига нисбатан эркинроқ, чунки V қафт суяги устки учининг, шакли ҳам деярли эгарсимон.

Тўртта бармоқ (II — V) қафт суяklarининг устки учлари кенгайиб бир-бирига яқинлашгани туфайли, улар ўртасида суяklarаро бўғимлар (*art.intermetacarpea*) ҳосил бўлади, Бу бўғимлар суяklar асосининг оралиғидаги бойламлар (*lig.basium interossea*) деб аталувчи пишиқ толалар билан ичкаридан ва сиртдан кўндалангига ўтувчи *lig.basium palmaria*, *lig.basium dorsalia* деб аталувчи бойламлар билан қафт ҳамда орқа томондан мустаҳкамланган. *Articulatio carpometocarpea* II, III, IV, V ларнинг ҳаммаси битта бўғим халтаси билан ўралган. Шу сабабли уларнинг бўғим бўшлиқлари ҳам тутшиб кетган. Бу умумий бўшлиқ ўз навбатида суяklarаро бўғимнинг бўшлиқлари билан ҳам туташган (74-расм).

4. *Articulationes metacarpophalangea* деб аталувчи қафт суяklари билан бармоқ суяklари ўртасидаги бўғимни эллипс шаклидаги бўғимлар гуруҳига киритса бўлади. Бу бўғимлар қафт суягининг дистал учидаги бошчаси билан биринчи қатордаги бармоқ суяklари (фалангалар) нинг устки учлари чуқурчасининг қўшилишидан ҳосил бўлади. Бўғим халтаси кенг бўлиб, унинг қафт томони фиброз тоғай аралашиси ҳисобига бир оз қалинлашади, бу қўшимча бойлам деб аталади. Бўғим халтаси кенг бўлгани туфайли ҳаракати ҳам эркин. Икки ён томондаги, қафт суягидан бошланиб, бармоқ суягига ёпишган боғламлар (*lig.collateralia*) бу бўғимни мустаҳкамлаб туради. Бўғим халтасининг қафт томонидаги қалинлашган қисми остида I, II, III, IV қафт суяklarининг бошчалари оралиғида яна битта кўндаланг бойлам бўлиб, у *lig.palmare* деб аталади. Бўғим халтаси кенг бўлгани учун ҳаракат эркин бўлади. Икки ён томондаги, қафт суягидан бошланиб, бармоқ суягига ёпишган *lig.collateralia* деб аталувчи бойламлар бу бўғимни мустаҳкамлаб туради. Бўғим халтасининг қафт томондаги қалинлашган қисми остида I, II, III, V қафт суяklarининг бошчалари оралиғида яна бир неча кўндаланг бойламлар (*lig.metacarpea transversa profundus*) бўлиб, улар суяklarнинг бошчаларини текис тутиб туради. Бу бўғимда ҳаракат икки ўқ атрофида (букилиш ва ёзилиш) юз берса, сагиттал ўқ атрофида бармоқлар букилмаган ҳолда бир-бирига (тўғрироғи, II, IV, V бармоқлар III бармоққа) яқинлашади ва узоқлашади. Лекин бармоқлар букилган пайтда, ён томонга ҳаракат мумкин бўлмай қолади, чунки ён томондаги бойламлар (*ligamenta collateralia*) таранглашиб, ҳаракат қилишга ҳалақит беради.

5. *Articulationis interphalangeae* — бармоқ суяklари (фалангалар) ўртасидаги бўғимлар — ғалтак шаклидаги бўғимлар гуруҳига киради. Бўғим II, III, IV, V бармоқлардаги биринчи ва иккинчи фалангаларнинг пастки ғалтаксимон юзалари билан ҳар учала фаланганинг устки бўғим чуқурчалари ўртасида, бош бармоқда эса биринчи ва иккинчи фалангалар ўртасида ҳосил бўлади.

Бу бўғимларнинг ҳам халтаси кенг бўлиб, атрофдан учта бойлам билан мустаҳкамланади. Бойламларнинг иккитаси (ҳар қайси бўғимда) икки ён томонда қўшилувчи фалангалар ўртасида тортилганлиги

туфайли *lig.collateralia* деб аталади, учинчиси эса (қўшимча бойлам) кафт томонда туради. Бу сўнги бойлам аслида бўғим халтасининг қалинлашган бир қисми холос. Бармоқ бўғимларида фақат кўндаланг ўқ атрофида ҳаракат (букилиш ва ёзилиш) содир бўлади.

ОЁҚ СУЯКЛАРИНИНГ БИРЛАШИШИ

ЧАНОҚ СУЯКЛАРИНИНГ БИРЛАШИШИ

Маълумки, чанок (*pelvis*) ни ҳосил қилишда учта суяк қатнашади: икки ён ва олд томондан чанок суяклари (*os coxae*) орқа томондан думғаза (*sacrum*) ва дум (*os coccygis*) суяги. Бинобарин, бу суяклар ўзаро бўғимлар ҳосил қилиб қўшилади ва бўғимларга алоқадор ёки алоқаси бўлмаган бойламлар воситасида мустаҳкамланади.

Бўғимлар, бирлашмалар ва уларнинг бойламлари. 1. Думғаза ва чанок суякларидаги қулоксимон юзаларнинг бир-бири билан қўшилишидан думғаза-ёнбош бўғими (*art.sacroiliaca*) ҳосил бўлади. Қулоксимон юзалар толали тоғай билан қопланган бўлиб, ҳар жиҳатдан бир-бирига мослашган. Суякларнинг қўшиладиган қисмлари (юзалари) ҳар икки томонда ҳам бир текис — ясси бўлади, шу сабабли бу бўғимни ясси бўғимлар гуруҳига киритиш мумкин. Бўғим капсуласи калта ва таранг тортилган, бўғим бўшлиғи эса жуда тор ораликдан иборат. Шунинг учун бўғим эркин ҳаракат қила олмайди. Бинобарин, бу бўғим амфиартроз (чала) бўғимлар гуруҳига киради.

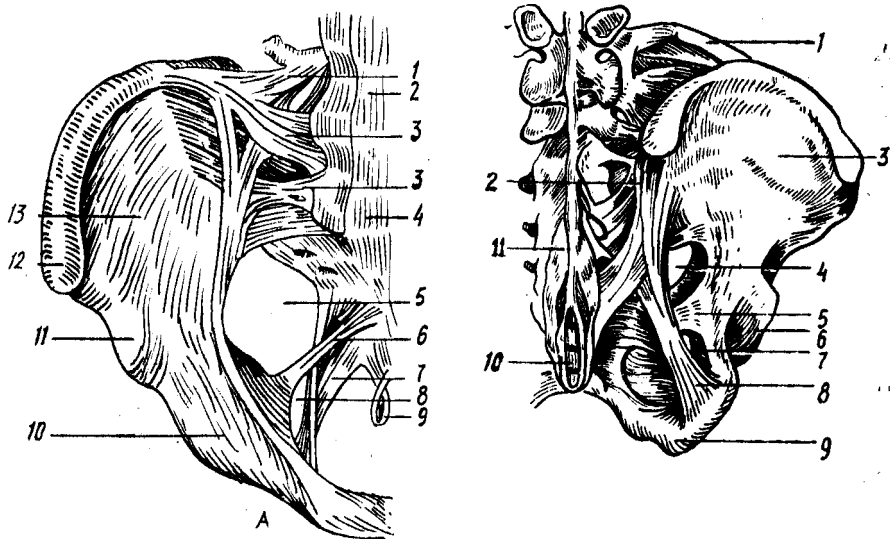
Art.sacroiliaca олд ва орқа томондан бир неча бойламлар билан мустаҳкамланган. Олд томондаги бойлам *lig.sacroiliacum ventrale* бошқа бойламлардан ўзининг юқалиғи билан фарқ қилади (66- расм). Орқа томондаги худди шундай бойламлар *lig.sacroiliaca dorsalia* думғаза суягининг ташқи қирраси (*crista sacralis lateralis*) дан бошланиб, ёнбош суягининг устки ва пастки орқа ёнбош ўсиқларига ёпишади (67- расм).

Булардан ташқари, думғаза суяги билан ёнбош суяк қулоксимон юзаларининг орқасидаги ғадир-будур қисмлари (*tuberositas sacralis*) оралиғидаги масофани суяклараро бойлам (*lig.sacroiliacum interosseum*) тўлдиради.

Думғаза ёнбош бўғимига тааллуқли бу бойламлар жуда пишик ва мустаҳкам ёпишган.

2. Олд томондан ҳам икки қов суяклари бир-бири билан қўшилиб, ярим (чала) бўғим ҳосил қилади. *Symphysis pubica* деб аталадиган бу бирлашма қов суякларининг бўғим юзалари (*facies symphysialis*) ўртасида ҳосил бўлади. Бу юзалар бир-бирига тақалмаган ва ўртадаги ораликни тоғай пластинка (*discus interpubicus*) тўлдириб туради. Демак, тоғай бу жойда иккала суякни бирлаштирадиган восита ҳисобланади. Бу пластинканинги суякларга яқин қисми гиалин (шишасимон) тоғайдан, ўртаси эса толали тоғайдан тузилган. Аёлларда қалинроқ, эркакларда юқароқ бўлган бу тоғай пластинканинги орасида торгина бўшлиқ (*cavum symphysis*) бор.

Қов суякларини ташқи ва ички томондан қоплаган пардалар



66-расм. Чанок бойламлари (олд томондан кўриниши).

1 — lig. iliofemorale; 2 — lig. longitudinale anterior; 3 — lig. sacroiliaca ventralia; 4 — promontorium; 5 — for. ischiadicum majus; 6 — lig. sacrospinale; 7 — lig. sacrotuberale; 8 — for. ichiadicum minus; 9 — lig. sacrococcygeum anterior; 10 — eminentia iliopubica; 11 — spina iliaca anterior inferior; 12 — spina iliaca anterior superior; 13 — fossa iliaca.

67-расм. Чанок бойламлари (орқа томондан кўриниши).

1 — lig. iliolumbale; 2 — lig. sacroiliaca dorsalia; 3 — ala ossis ilium; 4 — for. ischiadicum majus; 5 — lig. sacrospinale; 6 — acetabulum; 7 — for. ischiadicum minus; 8 — lig. sacrotuberale; 9 — tuber ischiadicum; 10 — os coccygis; 11 — lig. suprospinale.

симфизни ҳам қоплайди. Бир суякдан иккинчи суякка ўтадиган бу парданинг бирлашма усти ва остидаги қисмлари бирмунча қалинлашиб, бойлам тусини олади. Шунинг учун уларнинг бири устки қов бойлами (lig.pubicum superius), иккинчиси эса қов равоғининг бойлами (lig.arquatum pubis) деб аталади.

Чанокни ҳосил қиладиган суяклар ўртасида бўғим ёки бирлашмаларга алоқаси бўлмаган бир неча бойлам ва пардалар ҳам бор.

Қов суяги билан қуймич суягининг устки ва остки шохлари ўртасидаги ёпилувчи тешик (foramen obturatum) ни фиброз тўқимасидан тузилган парда (membrana obturatoria) беркитади. Бу парда ёпилувчи тешикнинг орқа ва пастки қирғоқларидан бошланади ҳамда қов суягининг устки шохи қирғоғига келганда икки варақча ажралиб, шу жойдаги ёпилувчи эгат (sulcus obturatorius) нинг икки четига ёпишади. Натижада шу номдаги канал — canalis obturatorius ҳосил бўлади.

Бешинчи бел умуртқасининг кўндаланг ўсиғи асосидан бошланган ёнбош-бел бойлами (lig.iliolumbale) ёнбош суяги қиррасининг орқа қисмига ёпишади.

Бўғимлардан узоқда, чанок суяги билан думғаза суяги ўртасида

иккита катта ва пишиқ бойлам тортилган. Булардан бири *lig.sacro-tube-gale* деб аталади, унинг толалари думғаза суяги ташки четининг деярли ҳаммасидан бошланиб, пастки ва ташқи томонга қиялаб тушиб, қуймич дўнгининг орқа медиал юзасига ёпишади. Натижада бу бойлам билан кичик қуймич ўймаси (*incisura ischiadica minor*) ўртасида кичик қуймич тешиги (*foramen ischiadicum minus*) ҳосил бўлади. *Lig.sacrospinale* деб аталадиган бойлам билан чаноқ суягидаги катта қуймич ўймаси (*incisura ischiadica major*) ўртасида эса катта қуймич тешиги (*foramen ischiadicum major*) ҳосил бўлади.

Думғаза суяги билан дум суяги ўзаро *lig.sacrocoxae ventrale* ва *lig.sacrocoxae dorsale* деб аталадиган бойламлар воситасида бирлашади. Бу бойламлар бир суякнинг олд ва орқа юзalarидан иккинчи суякка тортилган (75, 76- расмлар).

ЧАНОҚ ҲАҚИДАГИ УМУМИЙ МАЪЛУМОТЛАР

Юқорида айтиб ўтилган учта бирлашмадан ҳосил бўлган чаноқ катта чаноқ ва кичик чаноқ (*pelvis major et pelvis minor*) деб аталувчи икки қисмга бўлинади. Уларни чегараловчи чизиқ (*linea arcuata*) ажратиб туради. Чегараловчи чизиқ икки томондаги ёнбош суякларнинг равоксимон чизиқлари (*linea arcuata*), олд томондан эса қов устки кирғоғининг бир-бири билан бирлашишидан ҳосил бўлади.

Катта чаноқ икки ён томондан ёнбош суякларининг қанотлари ва орқа томондан пастки иккита бел умуртқасининг танаси билан ўралган бўлиб, олд томони суякдан холи, очиқ бўлиб, бу томонни фақат қорин девори мускулларининг пастки қисми эгаллайди. Катта чаноқ бўшлиғи қорин бўшлиғининг давоми ҳисобланади ва унда бир қанча аъзолар жойлашади.

Катта ва кичик чаноқларни ажратувчи чизиқ билан чегараланган тешик чаноқнинг устки тешиги (*apertura pelvis superior*) деб аталади. Дум суяги, қуймич дўмбоғи, қуймич ва қов суякларининг пастки шохлари ҳамда *lig.arcuratum pubis* лар билан чегараланган тешик эса кичик чаноқнинг пастки (чиқиш) тешиги (*apertura pelvis inferior*) деб аталади. Ана шу устки ва остки тешиклар ўртаси кичик чаноқ бўшлиғи (ёки чаноқ бўшлиғи *cauum pelvis*) деб аталади, унда сийдик ва таносил аъзолари, йўғон ичакнинг бир қисми (тўғри ичак) жойлашади.

Кичик чаноқнинг атроф девори бир хил катталиқ ва текисликда эмас. Орқа деворни думғаза ва дум суяклари ташкил қилгани тўғрисида узон ва кенг бўлади. Икки ён деворини ёнбош, қов ва қуймич суякларининг таналари ўзаро қўшилган соҳа, яъни қуймич косаси соҳаси ва шу атрофдаги бойламлар ташкил қилади. Энг калта девор — олд девор бўлиб, у фақат қов суяклари ва симфиздан иборат.

Чаноқнинг шакли ва катта-кичиклиги тегишли ўлчамлар ёрдамида аниқланади¹. Катта чаноқнинг олд томони очиқ бўлади, шу сабабли унинг фақат кўндаланг масофаларинигина ўлчаш мумкин. Кўндаланг масофа уч жойдан ўлчанади:

¹ Чанок ўлчамлари кўпроқ тутиш жараёнида аҳамиятга эга, шу сабабли ҳамма ўлчамлар аёллар чаногига нисбатан берилади.

1) икки ёнбош суягининг олд устки ўсиқлари оралиғи (*distantio spinarum*) 25—27 см.

2) икки ёнбош суягининг устки қирралари оралиғи (*distantio cristarum*) 28—29 см.

3) икки сон суягининг катта кўстлари оралиғи (*distantio trachantetrica*) 30—32 см.

Кичик чанокнинг кириш ва чиқиш тешиклари ҳамда бўшлиғи ўлчовларини билиш учун уларни уч томонлама, яъни олдиндан орқага томон (*diametr recta*), кўндалангига (*diametr transversa*) ва қийғига (*diametr obliqua*) ўлчанади.

Булардан ташқари, бир томондаги ёнбош суягининг олд ва орқадаги устки ўсиқлари *spina iliaca anterior superior* ва *spina iliaca posterior superior* оралиғи ҳам ўлчанади. Бу оралиқ 14,5—15 см га тўғри келади.

Шуни ҳам айтиб ўтиш керакки, кичик чанокнинг олд-орқа ўлчамини ўлчашда олд томондаги учта нуқта эътиборга олинади, орқа томонда эса ўлчов нуқтаси ўзгармайди (бу масофа *conjugata* деб аталади).

Масалан: 1) охириги бел умуртқаси билан думғаза суяги оралиғи (*promontorium*) дан симфизнинг устки четига қадар бўлган масофа анатомик конъюгата (*conjugata anatomica*) деб аталиб, 11 см га боради;

2) *promontorium* дан симфизнинг ички томонга кўпроқ бўртиб чиққан жойига қадар бўлган масофа гинекологик конъюгата (*conjugata gynecologica*) деб аталади ва ўрта ҳисобда 10,5 см келади:

3) *promontorium* дан симфизнинг пастки қирғоғига қадар бўлган масофа қийшиқ (диагонал) конъюгата (*conjugata diagonalis*) деб аталади ва у 12—13 см келади.

Чанокнинг кириш қисмидаги ва чиқиш қисмидаги ҳар бир тўғри диаметр (*diametr recta*) нинг ўртасида бир-бирига қўшиладиган нуқтадан, яъни чанок бўшлиғининг қоқ ўртасидан узунасига ўтган чизик — чанок ўқи деб аталади. Аёлларда чанок бўшлиғи туғруқ йўли (канали) ҳисоблангани учун, бу ўқ туғруқ жараёнида йўналтирувчи, етакчи роль ўйнайди.

Одам чаноғи ҳайвонлар чаноғига нисбатан калта ва кенг, чунки одамнинг аста-секин икки оёқда юришга ўтиб, тик ҳолат олиши натижасида қорин бўшлиғидаги аъзоларнинг оғирлиги қисман чанокқа тушган. Тўрт оёқлаб юрувчиларда эса чанокқа ҳеч қандай оғирлик тушмайди, шунинг учун ҳам уларда чанок бирмунча тор ва узун бўлади.

Шакл ва ўлчовлари жиҳатидан аёлларнинг чаноклари эркакларникидан анча фарқ қилади. Бундай жинсий тафовут айниқса балоғатга етгандан сўнг яққол билина бошлайди. Бу тафовутлар қуйидагилардир:

1. Аёлларнинг чаноғи эркакларникига нисбатан калта ва кенг, чанок суяклари эса анча юпқа ва текис бўлади.

2. Икки ёнбош суяклари (айниқса уларнинг қанотлари) аёлларда

¹ Бу маълумотлар И. И. Яковлевникидир (1953). Қийшиқ ўлчам чанокнинг фақат кириш қисмига хос.

Аёллар ва эркаклар чаноғи ўлчамлари

Кичик чаноқ ўлчанадиган жойлар	Ўлчамлар (см)					
	тўғриси		кўндаланг ¹		қийиғи	
	аёл	эркак	аёл	эркак	аёл	эркак
Чаноққа кириш тешиғи	11,0	10,5	13,5	12,5	13,0	12,0
Чаноқ бўшлиғининг энг кенг қисми	12,5	11,0	12,5	11,0	—	—
Чаноқ бўшлиғининг энг тор қисми	11,5	9,5	10,5	8,0	—	—
Чаноқдаги чиқиш тешиғи	9,5	7,5	11,0	8,0	—	—

ташқарига ётиқроқ туради, эркакларда эса бирмунча тик ҳолатда бўлади.

3. Аёллар чаноғининг кириш қисми олдиндан орқага томон сиқикроқ (яъни кириш тешиғи кўндаланг овал шаклида) бўлади, эркакларники эса икки ён томондан сиқик овал шаклда. Шунга қарамай, эркакларда аёллардагига нисбатан чаноқ ичига кўпроқ туртиб чиққан.

4. Чаноқнинг чиқиш тешиғи аёлларда эркакларникига нисбатан анча кенг. У дум суяғи ич томонининг у қадар букилмаганлиғи ҳамда куймич дўнғларининг ташқарига қараб ўгирилиши (тарвақайлаши) ҳисобига кенгайган.

5. Қов суяклари қўшилган жой (симфиз) нинг остида ҳосил бўлган бурчак аёлларда кенг бўлиб, равоққа ўхшайди, эркакларда ўткир бурчак шаклида бўлади. (Аёллар чаноғи чиқиш қисмининг кенг бўлиш сабабларидан бири ана шу).

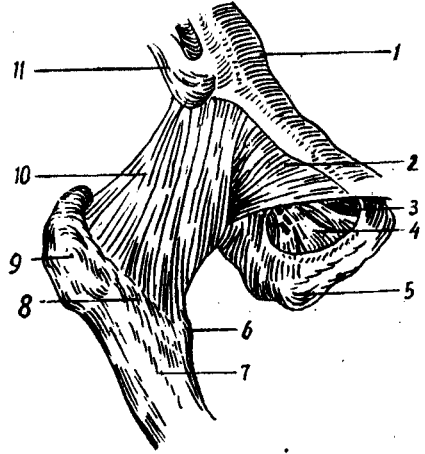
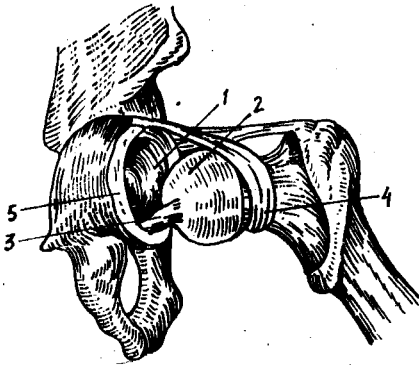
6. Чаноқнинг тузилиши ва шаклидаги юқорида айтиб ўтилган тафовут назарда тутиладиган бўлса, эркакларнинг тор ва узун чаноқ бўшлиғи худди воронка шаклини эслатади, аёлларда эса кўпроқ цилиндрга ўхшаб кетади.

Ўз-ўзидан маълумки, аёллар билан эркаклар чаноғининг тузилиши ва шакли ўртасидаги бундай яққол тафовутлар туғиш жараёни билан боғлиқдир. Аёллар чаноғи шу муҳим жараёнга мослашган.

ЧАНОҚ (ЧАНОҚ-СОН) БЎҒИМИ

Чаноқ-сон бўғими (*articulatio coxae*) чаноқ суягидаги куймич қосқаси (*acetabulum*) билан сон суягининг боши (*caput femoris*)

¹ Бу жадвалдаги маълумотлар И. И. Яковлев ва В. Н. Тонковдан олинди



68-р а с м . Унг чанок-сон бугимининг бойламлари (олд томондан кўриниши)
 1 — eminentia iliopubica; 2 — lig. pubocapsulare; 3 — canalis obturatorius; 4 — membrana obturatoria; 5 — tuber ischiadicum; 6 — trochanter minor; 7 — corpus femoris; 8 — linea intertrochanterica; 9 — trochanter major; 10 — lig. iliofemorale; 11 — spina iliaca anterior inferior.

69-р а с м . Чанок-сон бугимининг капсула ичи бойлами.
 1 — acetabulum; 2 — caput femoris; 3 — lig. capitis femoris; 4 — zona orbicularis; 5 — labrum acetabulare.

бирлашишидан вужудга келади (68-расм). Чақалокларда бу бугимда тўртта суяк иштирок этади, дейиш мумкин, чунки уларда чанок суягининг учта бўлаги (os ischii, os pubis, os ilium) куймич чуқурида туташиб туради, бироқ ҳали бир-бири билан битишмаган бўлади.

Маълумки, куймич косасининг чуқурчаси каттагина бўлиб, сон суягининг юмалоқ (шарсимон) боши бу чуқурликда кўмилиб кетади. Шунга қарамай, куймич косасининг атрофида фиброз тоғайдан тузилган ҳалқа лаб (labrum acetabulare) бўлади. Бу ҳалқанинг ташқи (эркин) чети бугим ичига томон бир оз торайган бўлгани учун сон суягининг бошини қисиб ушлаб туради. Бу ҳалқа куймич косасининг пастки четидаги ўйма incisura acetabuli) ни тўлдиради ва куймич косасининг кўндаланг бойлами (lig.transversum acetabuli) деб аталади. Чанок-сон бугими ичида бу кўндаланг бойламдан ташқари яна битта бойлам бор. У куймич косаси ўртасидаги чуқур (fossa acetabuli) устига тортилган сийрак тўқимали пардадан ва кўндаланг бойламдан бошланади; у сон суягининг бошидаги чуқурча (fovea capitis) га ёпишгани учун lig.capitis femoris деб аталади (69-расм). Бу бойлам синовиал парда билан ўралган.

Чанок-сон бугимининг ўзига хос хусусияти шундан иборатки, lig.capitis femoris орқали чанок томондан сон суягининг бошига артерия ўтади ва уни озиқлантиради. Бошқа бугимларда артерия ўтиши учун востита бўлувчи бойлам йўқ.

Чанок-сон бугимининг капсуласи сон суягининг олд томонида кўстлараро чизик бўйлаб ўтиб, орқадан эса кўстлараро киррадан

бошланиб, қуймич косаси четининг ташқи айланасига ёпишади. Капсуланинг бундай эркин ва катта жой олиши натижасида сон суягининг боши, бўйни ҳамда қуймич косаси четигаги тоғай ҳалқа ҳалта ичида қолади. Лекин ҳалқа қуймич ўймаси соҳасида бўғим капсуласи билан бирикиб (битишиб) кетади.

Чанок-сон бўғими халтанинг сиртидан тўртта бойлам воситасида мустаҳкамланади: 1) ёнбош-сон бойлами (*lig. iliofemorale*) бўғимнинг энг бақувват ва катта бойламидир. У бўғимнинг олд томонида бўлиб, пастки ёнбош ўсиғи (*spina iliaca anterior inferior*) нинг пастки соҳаларидан бошланиб, кўстлараро чизикқа (*linea inter trochanterica*) келиб ёпишади; 2) қуймич-сон бойлами (*lig. ischiofemorale*) орқа томондан, қуймич суягининг бўғимга яқин қисмидан бошланиб юқори ва ён томонга кўтарилади, йўл-йўлакай бўғим халтаси билан чатишади, сўнгра катта кўстга бориб ёпишади; 3) қов-сон бойлами (*lig. pubofemorale*) бойламлар ичида бирмунча кичикроғи бўлиб, ички (медиал) томонидан, яъни қов суяги устки шохининг асосидан кичик кўстга тортилган; 4) юқорида айтилган учта бойламнинг тагида сон суяги бўйини айланасига ўраб олган *zona orbicularis* деб аталувчи яна бир бойлам бўлиб, у пастки олд ёнбош ўсиқдан пастки соҳага ёпишади. Бу бойламнинг толалари ўз устидаги учта бойлам толалари билан чатишиб кетганида алюҳида ажратиб бўлмайди.

Чанок-сон бўғимининг ҳар икки суякдаги юзалари гиалин тоғай билан қопланган, фақат қуймич чуқури бундан мустаснодир. У тузилиши жиҳатдан шарсимон бўғимлар гуруҳига кирса ҳам ҳаракати елка бўғиминики сингари эркин эмас, бирмунча чегараланган. Бойламларнинг кўплиги ва сон суягининг бўйин узунлиги эркин ҳаракатга йўл бермайди. Бу бўғимда ҳаракат асосан уч томонлама бўлади: 1) фронтал ўқ атрофида сон букилади ва ёзилади; 2) сагиттал ўқ атрофида сонлар бир-биридан узоқлашади ($70-75^\circ$ атрофида) ва яқинлашади; 3) вертикал (тикка) ўқ атрофида сон ташқарига ва ичкарига буралади ($40-60^\circ$ атрофида). Булардан ташқари, соннинг пастки учи ўз доираси атрофида айланиши ҳам мумкин (*circumductio*).

Шуни ҳам айтиб ўтиш керакки, бўғим капсуласи орқа томондан сон суягининг бўйнига ёпишмаганлиги туфайли соннинг букилиши жуда эркин ва енгил ($118-120^\circ$), лекин унинг ёзилиши анча чегараланган (19°), чунки тарангланувчи ёнбош-сон бойлами бунга йўл қўймайди.

Бўғим капсуласининг ташқи томонидаги учта асосий бойлам (*ligg. iliofemorale, ischiofemorale, pubofemorale*) юқорида айтилган учта асосий ҳаракатга мослашиб жойлашган, яъни уларнинг ҳар бири ўзига нисбатан қарама-қарши томонга бўлаётган ортиқча ҳаракатга йўл қўймайди.

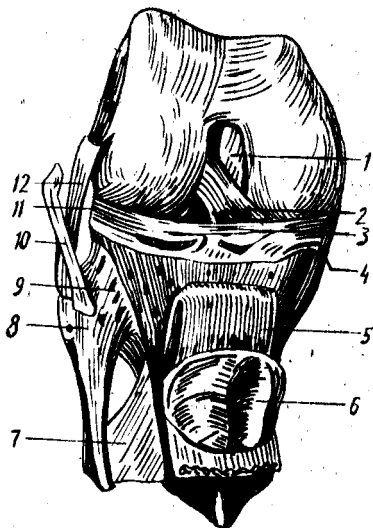
Чанок-сон бўғими атрофида жуда кўп ва кучли мускуллар бўлгани учун бойламлар ҳаракат вақтида унча қаттиқ таранглашмайди (бунга мускуллар йўл қўймайди).

ТИЗЗА БҲҒИМИ

Одам гавдасидаги барча бўғимлар ичида энг каттаси ва тузилиш жиҳатидан мураккаби бўлмиш тизза бўғими (*art. genus*) учта суякнинг,

70-расм. Тизза бўғими бойламлари.

1 — lig. cruciatum; posterius; 2 — lig. cruciatum anterius; 3 — lig. transversum genus; 4 — meniscus medialis; 5 — lig. patellae; 6 — facies articularis; 7 — membrana interossea cruris; 8 — caput fibulae; 9 — lig. capitis fibulae; 10 — tendo m. bicipitis femoris; 11 — meniscus lateralis; 12 — lig. collaterale fibulare.



яъни сон суяги, катта болдир суяги ва тизза қопқоғи орасида ҳосил бўлади.

Сон суягининг эллипснинг бир қисмига ўхшаш бўлган пастки бўғим юзаси икки қисмдан иборат. Салгина ботиқ ва ўртасидан олдиндан орқага томон ўтган ариқча билан ички (кичик) ва ташқи (катта) бўлақларга ажралган бўғим юзаси тизза қопқоғи билан бирлашишга мослашган. Patella нинг бўғим юзаси эса шунга яраша ўртаси бўртиб чиққан тепачадан иборат (70-расм).

Бўғим юзасининг қолган қисми ички ва ташқи дўнғлар бўйлаб орқа томонга давом этган ва анчагина юмалоқланган. Шунинг учун ҳам сон суягидаги бу бўғим юзаси катта болдир суягининг устки учидаги бўғим юзасига мос келмайди, чунки бу сўнги юза унчалик чуқур бўлмай, деярли текис. Икки суяк ўртасидаги бу етишмовчиликни толали тоғайдан тузилган махсус ярим ой шаклидаги пластинкалар (менисклар, menisci) бартараф этади, менисклар воситасида суякларнинг бўғим юзалари бир-бирига мослашади (конгруэнтлашади). Бундай менисклар бўғимда иккита бўлиб, бири ички томонда (meniscus medialis) ва бошқаси ташқи томонда (meniscus lateralis) туради. Ярим ой шаклидаги бу менискларнинг ташқи четлари қалин бўлиб, бўғим халтаси билан битишиб кетади, юпқа ва ўткир кирғоққа айланган ички четлари эса эркин туради. Уларнинг учлари олд ва орқа томондан дўнғлараро тепаликка (eminentia intercondylaris) калтагина бойламлар билан ёпишган. Менисклар ўртасидаги кемтик олд томонидан менискларнинг бирдан иккинчисига тортилган кўндаланг тизза бойлами (lig. transversum genus) воситасида тўлдирилган бўлиб, бу бойлам ўз навбатида менискларни ҳам ушлаб туради.

Суякларнинг гиалин тоғай билан қопланган бўғим юзалари ғоятда

кенг бўлгани туфайли бўғим халтаси ҳам кенг ва эркин тортилган. Бўғим халтаси катта болдир суягида ва тизза қопқоғида тоғай билан қопланган бўғим юзаларининг чегарасига ёпишган сон суягида эса бўғим юзаси чегарасидан бирмунча ўтиб (айниқса олд томонда) ёпишган. Халтанинг орқа қисми юпқалашган бўлиб, қон томирлар ўтадиган тешиклари бор. *Capsula articularis* тизза қопқоғининг тепасида жуда кенг қўшимча халта (чўнтак) *bursa* (ёки *recessus*) ҳосил қилади. Бу бўшлиқ сон суяги билан тўрт бошли мускул орасидан анчагина юқорига давом этади, деярли ҳамшиша тизза бўғими бўшлиғи билан туташган бўлади.

Тизза бўғими халтанинг ичида ва сиртида жойлашган бир нечта кучли бойламлар воситасида, мустаҳкамланади. Халтанинг ичида юқорида айрилган кўндаланг бойлам (*lig.transversus genus*) дан ташқари яна иккита жуда пишиқ бойламлар бор. Булар олдиндан орқага томон бир-бири билан кесишганлиги туфайли кесишган бойламлар деб аталади. Бойламларнинг олдингиси (*lig.cruciatum antèrius*) сон суяги ташқи дўнгининг ички юзасидан бошланиб болдир суяги дўнглари оралиғининг олдинги соҳаси (*arae.intercondylaris tibiae*) га келиб ёпишади. Орқадаги бойлам (*lig.cruciatum posterius*) эса, аксинча, сон суяги ички (медиал) дўнгининг ички юзасидан бошланиб, болдир суяги дўнглари оралиғининг орқа соҳасига бориб ёпишади.

Тизза бўғимининг ўзига хос хусусияти шундаки, бўғим ичида юқорида айрилган махсус кесишма бойламлар, фиброз тоғайдан тузилган ярим ҳалқалар (менисклар) ва тизза қопқоғи устида қўшимча бўшлиқ (халта) бор.

Бўғим халтасининг ички (синовиял) қавати ташқи фиброз қаватига нисбатан анчагина кенг бўлгани туфайли бир неча жойда бурмалар вужудга келади. Шундай бурмалардан иккитаси тизза қопқоғидан пастрокда бўлиб, ўзида ёғ сақлайди. Улар шаклига кўра қанотсимон бурмалар (*plica alares*) деб аталади. Бу бурмаларнинг қўшилишидан битта *plica synovialis infrapatellaris* деб аталадиган бурма ҳосил бўлади ва у сон суяги дўнглари ўртасидаги чуқурни олд ва орқа бўлақларга ажратади, менисклар эса бўғим бўшлиғини устки ва остки қаватларга ажратади.

Тизза бўғими ташқи (сиртки) томондан жуда пишиқ чизимчага ўхшаш юмалоқ ёнлама бойламлар воситасида (икки томондан) мустаҳкамланган. Уларнинг бири *lig.collaterale tibiale* деб аталиб, сон суягининг, медиал дўнгидан катта болдир суягига тортилган, иккинчиси (*lig collaterale fibulare*) эса сон суягининг латерал дўнгидан кичик болдир суягининг бошига тортилади (70-расм). Бу бойламларнинг ички (медиал) томондагиси бўғим халтаси билан чатишган, иккинчиси эса халтадан мутлақо ажралиб туради. Ёнлама бойламлар суяқларнинг икки ён томонга сурилиши ёки букилишига йўл қўймайди. Бўғимнинг орқа томонида қийшиқ тақим бойлами (*lig.popliteum obliquum*) ва равоқсимон тақим бойлами (*lig. popliteum arcuatum*) деб аталувчи яна икки бойлам бўлиб, улар бўғим халтаси билан чатишиб кетган. Уларни алоҳида ажратиб бўлмайди. Олд томонда *patella* нинг пастки четидан (чўққисидан) болдир суяги ғадир-будурига тортилган

йўғон ва мустаҳкам бойлам (*ligamentum patella*) туради. Бу бойлам аслида соннинг тўрт бошли мускулининг пайи бўлиб, кейинчалик шу пай, ичида *patella* вужудга келиши муносабати билан мускулдан ажралиб, тизза қопқоғининг бойламига айланиб қолган. У бўғим халтасидан ёғ тўқималари билан ажралиб туради. Тўрт бошли мускул пайининг икки ён томондаги толалари эса тизза қопқоғини бўғим ҳаракати вақтида бир текисликда ушлаб туради. Бу толаларнинг усткилари сон суягининг ички ва ташқи дўнгларига, пасткилари эса катта болдир суягининг дўнгларига ёпишади. Шу туфайли уларни турғаң жойларига қараб *retinaculum mediale* ва *retinaculum laterale* деб аталган.

Бўғим атрофида бир нечта шиллик халтачалар жойлашган бўлиб, улардан баъзилари бўғим бўшлиғи билан туташган. Ана шулар ҳисобига бўғим бўшлиғи яна ҳам кенгайди. Масалан, тизза қопқоғи яқинида учта халтача бор: 1) тизза қопқоғи билан тери ўртасидаги халтача (*bursa subcutanea prepatellaris*); 2) тизза қопқоғи билан фасция ўртасидаги халтача (*bursa prepatellaris superficialis*); 3) тизза қопқоғи бойламининг катта болдир суягига ёпишган жойидаги халтачаси (*bursa infrapatellaris profunda*). Лекин бу сўнги халтача тиззадан узоқда бўлгани учун бўғим бўшлиғи билан туташмайди.

Бўғимнинг орқа томонидаги шиллик бўшлиқлари кўпинча шу атрофда ёпишувчи мускулларнинг пайлари остида жойлашган бўлади. Улардан бир нечтасини келтирамиз: 1) тақим мускули тағидаги халтача (*bursa musculi poplitea*); 2) болдир мускулларининг пайлари тағидаги халтача (*bursa musculi gastrocnemii*); 3) ярим пардали мускул тағидаги халтача (*bursa musculi semimembranosus*); 4) соннинг икки бошли мускули пайининг тағидаги халтача (*bursa musculi biceps femoris*) ва ҳоказо.

Тизза бўғими ғалтаксимон бўғимлар турига киради. Унда букилиш ва ёзилиш (фронтал ўқ атрофида) ҳамда ичкари ва ташқарига буралиш (тикка ўқ атрофида) содир бўлади. Лекин бу сўнги ҳаракат анча чегараланган. Бўғим ичидаги кесишма бойламлар ва менисклар шундай жойлашганки, улар бўғимнинг букилишига мутлақо ҳалақит бермайди (бўғим букилганда улар бўшашади). Шунинг учун болдир орқасидаги мускуллар сон мускулларига бориб теккунга қадар тиззани эркин букиш мумкин. Лекин тизза бўғими ёзилганда менисклар сон суяги остида эзилиб, юпқалашади ва асл ҳолига келади, кесишган бойламлар тарағн тортилади-да, тизза бўғимининг ёзилишини чегаралаб қўяди, яъни маълум белгиланган миқдордан ортик ёзилишга йўл қўймайди. Бўғимнинг ана шундай таранглашган ҳолатида болдир билан сон бир бутун тўғри оёқни ҳосил қилади ва узоқ вақт шундай қола олади.

Тизза бўғимида ён томонга букилиш рўй бермайди, чунки бўғим бунга мослашган эмас, бундан ташқари, ёнлама бойламлар бунга йўл қўймайди.

БОЛДИР СУЯКЛАРИНИНГ ЎЗАРО БИРЛАШИШИ

Катта ва кичик болдир суяклари ўзаро уч жойи билан: проксимал ва дистал учлари, ҳамда таналари билан бирлашади.

Кичик болдир суягининг юқори учи (бошчаси) даги бўғим юзаси катта болдир суягининг ташқи дўнги тагидаги махсус бўғим юзаси билан ясси бўғим ҳосил қилиб бирлашади. Деярли ҳаракатсиз бўлган бу бўғим *art.tibiofibularis proximalis* деб аталади. У олд ва орқа томондан ҳар икки суяк ўртасида тортилган бойламлар — *lig.capitis fibuli anterior* ва *lig.capitis fibuli posterior* воситасида мустаҳкамланган.

Суюкларнинг пастки учлари кўшилишидан ҳаракатсиз бўғим вужудга келади. Бу бўғим ҳам худди юқоридаги сингари икки бойлам *lig.talofibularis anterior* ва *lig.talofibularis posterior* билан мустаҳкамланган.

Бу бойламлар ташқи тўпикдан катта болдир суягининг учига тортилган.

Суюкларнинг бир-бирига қараган томонларидаги четлари (*margo interossea*) ўртасида фиброз толалардан тузилган парда (*membrana interossea*) бўлади. Парданинг толалари катта болдир суягидан кичик болдир суягига томон қийқ йўналган бўлиб, суюклараро ораликни бутунлай тўлдиради, фақат тепа қисмида қон томирлар ўтиши учун тешиклар қолади, холос.

Суюклараро парда суюкларни маълум бир текисликда ушлаб туради, бундан ташқари, болдирдаги чуқур мускуллар шу пардадан бошланади.

ОЁҚ ПАНЖАСИДАГИ СУЯКЛАРНИНГ БОЛДИР СУЯКЛАРИ БИЛАН ВА ЎЗАРО БИРЛАШИШИ

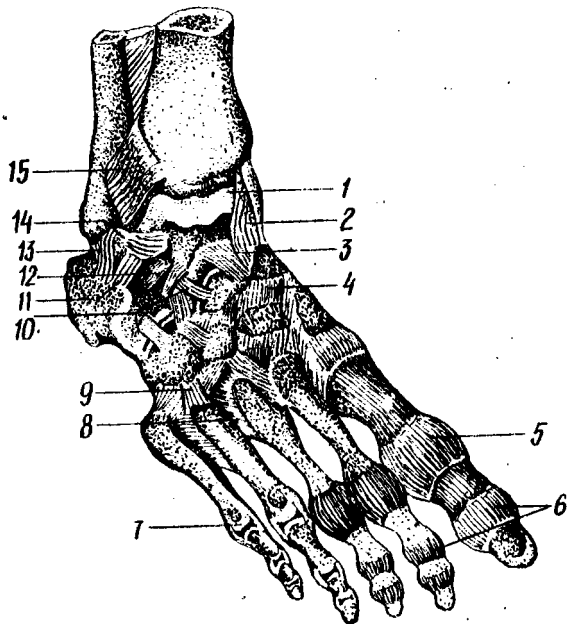
Икки болдир суяги (*tibia, fibula*) нинг пастки учларидаги бўғим юзалари билан ошиқ суягининг устки ва икки ён томондаги юзалари кўшилишидан ошиқ-болдир бўғими (*art. talocruralis*) ҳосил бўлади. Бунда катта болдир суягининг пастки учига катта бўғим юзаси ошиқ суягининг устки юзасига, болдир суюкларидаги тўпикларнинг юзалари эса ошиқнинг икки ён юзасига тўғри келади. Демак, бирлашган болдир суюклари ошиқ суягига миниб туради, чунки болдир суюклари кўшилишидан ҳосил бўлган умумий бўғим юзаси ошиқ суягининг гал-таксимон юзаси (*trochleatale*) га мослашган (71—72- расмлар).

Бу бўғимнинг ҳалтаси олд ва орқа томонда бирмунча эркин (бўш) тортилган бўлиб, ҳар учала кўшилувчи суюклар бўғим юзаларининг чети бўйлаб ёпишган. Фақат олд томонда у икки суяк (*tibia* ва *talus*) нинг бўғим юзалари қирғоғида бир-биридан бирмунча узоклашади. Халтаниннг олд ва орқа томондан эркин туриши шу томонларга қилинадиган ҳаракатни енгиллаштиради. Бўғим ичидаги бўшлиқ бошқа бўғимлар бўшлиқлари билан туташмайди.

Икки ён томондан ва қисман олд томондан бўғим қуйидаги тўртта бойлам воситасида мустаҳкамланган: 1) дельтасимон бойлам (*lig. deltoideum*) — тахминан учбурчак шаклида бўлиб, катта болдир суяги тўпиғи (*molleolus medialis*) дан бошланади ва худди елпигич сингари ёйилиб пастга тушади-да, қайқсимон суюк, ошиқ суяги ва товон суягига ёпишади; 2) олд ошиқ болдир бойлами (*lig. talofibulare anterior*) кичик болдир суюк тўпиғининг олд юзасидан бошланиб, ошиқ суягининг ташқи юзасига ёпишади; 3) товон-болдир бойлами (*lig. calcaneofibula-*

71 - р а с м . Ўнг оёқ панжасининг бўғим ва бойламлари (қирқими).

1 — articulatio talocruralis; 2 — lig. mediale; 3 — talus; 4 — articulatio talocalcaneonavicularis; 5 — os naviculare; 6 — articulatio cuneonavicularis; 7 — os cuneiforme mediale; 8 — os cuneiforme intermedium; 9 — articulatio tarsometatarsea; 10 — articulationes metatarsophalangeae; 11 — os cuneiforme laterale; 12 — os cuboideum; 13 — lig. bifurcatum; 14 — lig. talocalcaneum interosseum; 15 — articulatio subtalaris.



ge) кичик болдир тўпигининг ташқи юзасидан бошланиб, пастга, бирмунча орқага томон боради, товон суягининг ташқи юзасига ёпишади; 4) орқа ошиқ-болдир бойлами (lig.talofibulare posterius) кичик болдир тўпигининг орқа четидан бошланиб, ошиқ суягининг орқа ўсиғига ёпишади. Бу сўнгги бойлам аввалги учтасига нисбатан кучлироқ ва шишқроқдир.

Ошиқ-болдир бўғими шакл жиҳатидан галтаксимон бўғимларга тааллуқли бўлгани учун ҳаракат фақат бир ўк (кўндаланг ўк) атрофида (63—66°) содир бўлади. Бу кўндаланг ўк болдир суяқларининг тўпиқлари ва ошиқ суяги ўртасидан ўтади. Панжа паст томонга букилган ҳолатда турганда уни икки ён томонга салгина ҳаракатлантириш ҳам мумкин, чунки бу ҳолатда ошиқ суягининг икки болдир суяқларининг тўпиқлари орасига кирган орқа қисми тор бўлгани туфайли унча қисилмай, эркин туради.

Оёқ панжасидаги суяқлар тузилиши ва бўғим юзаларининг шакллари ҳар хил бўлгани ҳамда мураккаб жойлашгани туфайли хилма-хил бўғимлар ҳосил қилади ва жуда кўп бойламлар билан мустақамланади.

Оёқ панжасида қуйидаги бўғимлар ва бойламлар бор:

1. Ошиқ остидаги бўғим — art.subtalaris — ошиқ суягининг пастки томондаги орқа бўғим юзаси билан товон суягининг устки орқа бўғим юзаси қўшилишидан ҳосил бўлади. Цилиндрнинг бир бўлагини эслатувчи бу юзалар бўғим билан мустақил равишда ва эркин ўралган, капсула эса тўрт томон (олд, орқа ва икки ён томон) дан бойламлар

жойлашгани туфайли кўндаланг турган лотинча «~» ҳарфи шаклини олади.

Шопар бўғими ташқи томондан айрисимон бойлам (*ligamentum bifurcatum*) билан мустаҳкамланади. Бойлам товон суягининг ташқи юзасидан бошланиб, бир оз юқорига томон йўналади ва иккига бўлинади. Уларнинг бири — *lig.calcaeanaviculare* қайиксимон суякнинг устки четига, иккинчиси — *lig.calcaenacuboideum* эса кубсимон суякнинг устки юзасига ёпишади. Бирор сабаб билан оёқ панжасининг олд қисмини шу Шопар бўғимидан ажратиш керак бўлиб қолса, айрисимон бойламни кесмасдан туриб бўғимни ажратиш қийин. Шу сабабли, айрисимон бойлам Шопар бўғимнинг калити ҳисобланади. Шакл жиҳатидан бу бўғим эгарсимонларга яқин туради, лекин бир ўк атрофида салгина ҳаракат қилади.

6. *Art.cuneocuboideonavicularis* понасимон суякларнинг орқа бўғим юзалари билан қайиксимон суякнинг олд бўғим юзаси ҳамда кубсимон суякнинг ички (медиал) томондаги бўғим юзаси бирлашишидан ҳосил бўлади. Бу бўғим бир нечта суяклар иштирокида пайдо бўлишига қарамай, умумий битта халта билан ўралган. У ҳар тарафлама бир суякдан иккинчи суякка ўтувчи ва шу суякларнинг номлари билан аталувчи кўп сонли бойламлар воситасида мустаҳкамланади. Суяклар оралиғидаги торгина бўғим бўшлиқлари бир-бири билан туташган.

Бу бўғим ярим бўғим (амфиартроз) лар гуруҳига киради, чунки унда ҳаракат жуда ҳам чегаралангандир.

7. Кафт усти ва кафт суяклари ўртасидаги бўғимлар (*Art.tarsometatarsae*) учта понасимон ва кубсимон суякларнинг устки (проксимал) учларидаги бўғим юзаларининг бирлашишидан ҳосил бўлади. Бу бўғимларни бирга қўшиб Лисфранк бўғими деб ҳам аталади.

Биринчи понасимон суяк билан бош бармоқнинг кафт суяги ўртасидаги бўғимнинг шакли эгарсимон бўлиб, алоҳида халта билан ўралган. Иккинчи ва учинчи понасимон суяклар ўртасидаги икки бўғим битта халта билан, қолган иккитаси — IV — V кафт суяклари билан кубсимон суяк ўртасидаги икки бўғим ҳам битта халта билан ўралган. Шундай қилиб, икки қатор суяклар оралиғидаги Лисфранк бўғими кўндалангига ёй шаклида ўртаси юқорига кўтарилган, икки чети пастга томон эгилган бўлиб, ҳаракати жуда ҳам чегараланган ва шу туфайли ярим бўғим (амфиартроз) лар гуруҳига киради. Бу бўғимларнинг ҳар бири уч томондан бойламлар билан, яъни уст томондан *lig.tarsometatarsae dorsalia* билан, кафт томондан *lig. tarsometatarsae plantarea* билан ва икки ён томондан *lig.tarsometatarsae interossea* билан мустаҳкамланган.

Бўғим халталари ичидаги торгина бўшлиқлар кафт суякларининг ён оралиқларига ҳам киради. Шунинг учун II, III, IV ва V кафт суякларининг бир-бирига қараган ён юзалари ўртасидаги бўғимларга *art.intermetatarsae* деб ном берилган. Бу сўнги бўғимлар уст ва ост (кафт) томонлардан бир суякдан иккинчи суякка кўндаланг ўтувчи бойламлар *ligg.metatarsae dorsalia* ва *art.metatarsae interossea plantaria* лар ёрдамида мустаҳкамланади.

8. Кафт суяклари билан бармоқ суяклари ўртасидаги бўғимлар

(Art.metatarseophalangea) — худди қўл панжасидаги сингари кафт суякларининг бошчалари (дистал учлари) билан биринчи бармоқ суяклари (фалангалари) нинг устки (проксимал) учларидаги чуқурча бирлашишидан ҳосил бўлади. Ҳар қайси бўғимнинг капсуласи бўғим юзларининг чети (чегараси) бўйлаб эркин тортилган ва бир неча бойламлар воситасида мустаҳкамланган. Икки ён томондаги бойламлар *ligg.collateralia* деб, кафт томондагиси эса *lig.interosseum plantare* деб аталади. Бешта кафт суякларининг бошчаларини кўндалангига тортилган тўртта бойлам ушлаб туради.

Бу бўғимларда ҳаракат икки ўқ атрофида содир бўлади, яъни кўндаланг ўқ атрофида юқорига ва пастга букилса, тик (вертикал) ўқ атрофида бармоқлар узоклашиб, яқинлашади. Бу сўнгги ҳаракатлар анчагина чегараланган. Лекин қўлга нисбатан оёқда бармоқларнинг юқорига томон букилишлари (айниқса панжанинг учи пастга қаратилган ҳолда) кучлироқ ва анча эркинроқ.

9. Бармоқ суяклари (фалангалар) ўртасидаги бўғимлар (Art.interphalangea) — оёқда ҳам худди қўлдагига ўхшайди.

Умуман оёқ панжаси бажарадиган вазифасига кўра қўл панжасидан анча фарқ қилади. Одам қўлини меҳнат куралига айлантириб, икки оёқда юра бошлаши, яъни ҳамма оғирлиги фақат оёқларга тушиши муносабати билан оёқ панжасидаги суякларнинг шаклигина эмас, уларнинг жойлашиш тартиби ҳам ўзгарган. Масалан, қадам ташлаш вақтида гавда оғирлигини енгиллатиш ва оёқнинг ерга тегиш вақтидаги зарбни организмга сездирмаслик учун (оёқ панжасига ички (медиал) томондан қаралса) кафт суякларининг олд (пастки) учлари билан томон суягининг орқа дўнги ерга қадалиб, шу икки нукта оралиги ердан анчагина кўтарилиб, гумбаз ҳолига киради. Ташки (латерал) томондан қараладиган бўлса, бундай ҳолатни кўрмаймиз, чунки панжанинг ташки чети ҳам ерга тегиб туради. Гумбазнинг ҳосил бўлишида узун кафт бойлами (*lig plantare longum*) билан оёқ тагидаги мускулларнинг роли жуда катта. Агар шу омиллар (бойлам ва мускуллар) бўшашса, оёқ гумбазни йўқолиб, ясси панжа вужудга келади, бу эса юришни кийинлаштиради.

Оёқ гумбазининг икки жиҳатдан фойдаси бор: 1) юриш вақтида (орқада қолган оёқни олдинга ташлаш учун кўтариш пайтида) гавданинг оғирлиги ерга қадалган оёққа тушиб, гумбаз эзилади, сўнгра секин-аста бўшашиб, гавдани олдинга томон (худди рессор сингари) итариб беради, шу билан юришни енгиллаштиради; 2) оёқ панжасидаги суяклар, мускуллар, пайлар, тери ва бошқа тўқималарни озиклантирадиган томирлар ва уларни идора қиладиган нервларни эзилишдан (функцияларнинг бузилишидан) сақлайди. Ана шунинг учун ҳам оёқ гумбазни ясси (ясси панжали) кишилар узок масофага юра олмайдилар (тез чарчайдилар) ва оёқ тагида санчик сезадилар.

БҮҒИМЛАРНИНГ РИВОЖЛАНИШИ

Одам организмидаги барча суяклар эмбрион тараққиёти даврида бир-бири билан узлуксиз (камҳаракат) усулда қўшилган бўлади.

Чунки скелет эмбрион тараққийетининг 6-хафталарида (ҳали суяк нукталари ҳосил бўлмасдан), тоғайдан иборат давридаёқ бир-бири билан мезенхима тўқимаси ёрдамида бириккан бўлади. Эмбрион тараққийети давом этар экан, бўғимларнинг ривожланиши муайян ерда қандай бирикиш ҳосил бўлишига қараб турлича кечади. Масалан, суяклар узлуксиз (кам ҳаракат) тоғай орқали бирикадиган ерларда, икки суяк орасидаги мезенхима зичлашиб тоғай тўқимасига айланади ва натижада тоғай орқали бирикиш — синхондроз ҳосил бўлади. Бўғим орқали — узлукли ёки ҳаракатчан бирикишда эса икки бирикувчи суяк орасидаги мезенхима тўқимаси орасида бўшлиқ ҳосил бўлади. Бу бўшлиқ бўғим бўшлиғига айланади. Бўшлиқнинг икки ён томонидаги мезенхима тоғайга айланиб, пировардида бўғим тоғайига айланади. Айни вақтда бирикувчи суяк учлари атрофидаги мезенхима тўқимасидан бўғим капсуласи, бойламлар ривожланади.

Янги туғилган чақалоқларда бўғим капсуласи хийла таранг бўлади. Бўғимларнинг ривожланиши 2—8 ёшларда жадал давом этиб, бола 13—16 ёшга тўлганда тузилиш жиҳатидан деярли етуклик даври даражасига етади.

Янги туғилган чақалоқларда умуртқалараро тоғайлар (дисклар) нисбатан катта, бўғим ўсиқлари яхши ривожланган, лекин кўндаланг ва қиррали ўсиқлар унча ривожланмаган бўлади. Умуртқа ўсиқлари ва бойламларининг ривожланиши ўсмирлик даврида — 16—17 ёшда тугалланади. Кексайганда умуртқалараро тоғайлар ўз эластиклигини йўқотади, туз йиғади, баъзан қисман суякка айланади, бу ўзгаришлар кўпинча 60 ёшдан ошганда рўй беради.

Кўкрак қафаси. Чақалоқларда кўкрак қафасининг шакли кўнғирок шаклига яқин бўлади. Тўш суягининг пастки учидagi қовурға бурчаги ўтмас ($90—95^\circ$) бўлади. Кўкрак қафасининг олдидан орқага кетган ўлчами унинг кўндаланг ўлчамидан каттарoқ бўлади.

Бола 3 ёшга тўлганда кўкрак қафасининг кўндаланг ва олдидан орқага кетган ўлчалари тенглашади, тўш суягининг остки учидagi қовурға бурчаги ўткирлашиб $60—70^\circ$ га тенг бўлади. Ниҳоят бола 7 ёшга тўлганда кўкрак қафасининг кўндаланг ўлчами унинг олдидан орқага кетган ўлчамидан катта бўлади. Кўкрак қафасининг шаклланиши 13—16 ёшга бoриб тугайди.

Елка бўғими. Янги туғилган чақалоқда елка бўғимининг курак суягидаги бўғим юзаси яхши етилмаган, билинар-билинемас овал шаклида бўлади. Бўғим капсуласи эса нозик, юпқа ва таранг тортилган бўлади. Боланинг 7—14 ёшлик даврида курак суягидаги бўғим юзаси етилади ва шакли ҳамда тузилиши жиҳатдан катталарникидан деярли фарқ қилмайди.

Тирсак бўғими. Чақалоқларда тирсак бўғимининг капсуласи ҳам нозик ва таранг бўлиб, билак суягидаги ёнлама кетган ва айлана бойламлари ҳали яхши ривожланмаган бўлади. Бола 13—14 ёшга тўлганда тирсак бўғими катталарникидек шаклга эга бўлади.

Билак-билакузук бўғими. Янги туғилган чақалоқларда билак-билакузук бўғими яхши такомил этмаган бўлади, чунки ҳали билакузук суякларининг ўзи бўлмайди ёки бу суяклар ўрнида тоғайлар бўлади.

Тогайдан иборат билакузук суякларининг суякланишлари бола туғилгандан сўнг бир ёшда бошланиб, 7 ёшда тугалланади (остеология бобига қаранг). Шунинг учун ҳам бола 7 ёшга тўлганда бу бўғимда шаклланиш ниҳоясига етади.

Чанок-сон бўғими. Чанок-сон бўғимининг чанок суягидаги бўғим чуқурчаси чақалоқларда ҳали етилмаган, бўғим капсуласи юпқа, нозик ва таранг тортилган бўлади. Osteология бобидан маълумки, чанок суягининг такомил этиши бола туғилгандан сўнг бошланиб, 16—17 ёшгача давом этади ва 17 га тўлганда бўғим чуқурчаси (қуймич косаси) шаклланиб, сон-чанок бўғими катталарникидек тузилишга эга бўлади.

Ошиқ-болдир бўғими. Ошиқ-болдир бўғими ҳам чақалоқларда бошқа бўғимлар сингари ҳали етилмаган бўлиб, капсуласи юпқа, бойламлари нозик бўлади. Бола тик туриб, юра бошлаганидан сўнг бу бўғим тараққий эта бошлайди. Мутлақо теп-текис бўлган оёқ панжасининг ост томонида гумбаз ҳосил бўла бошлайди. Оёқ панжасининг ост томонидаги гумбазнинг ривожланиши (остеология бобига қаралсин), боланинг 7 ёшидан то 16 ёшигача давом этиб, 16—17 ёшларда катталарникидек ҳолга келади. Мазкур гумбазнинг нормал тараққий этиши болаларнинг активлигига, жисмоний тарбияга ва шу кабиларга боғлиқдир.

Умуман олганда, бўғимларнинг ривожланиши ҳаммада бир хил кечмайди. У ҳар бир кишининг фаол жисмоний ҳаракатига боғлиқдир.

УЧИНЧИ БЎЛИМ

МУСКУЛЛАР

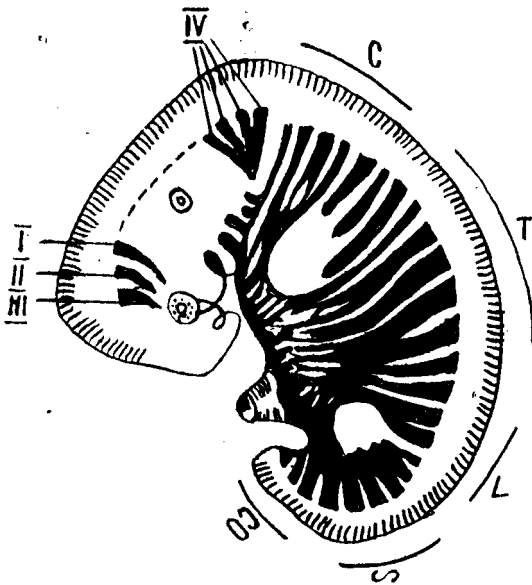
УМУМИЙ МАЪЛУМОТЛАР

Мускуллар организм ҳаётида муҳим ўрин тутаяди. Марказий нерв системаси юборадиган импульслар таъсирида гавдадаги мускуллар қисқаради, бунинг натижасида скелет ҳаракатга келади ва гавда ёки унинг бир қисми бир жойдан иккинчи жойга кўчади.

Мускулларда ҳаракат ва сезувчан нервларнинг охирлари жойлашган бўлиб, ҳар бир мускул улар орқали марказий нерв системаси билан боғланади. Ўрта яшар одамнинг скелет мускуллари гавда оғирлигининг 40 фоизини, чақалоқларнинг мускуллари эса гавда оғирлигининг 20—22 фоизини ташкил этади.

Жисмоний машғулотлар билан мунтазам шуғулланиб турувчи спортчиларда скелет мускулларининг оғирлиги гавда оғирлигининг қарийб ярмини ташкил қилиши мумкин. Ёш улғайган сари мускулларнинг ҳажми ва оғирлиги аста-секин камая боради. Одам гавдасида 600 га яқин скелет мускуллари бор.

Мускулларнинг такомиллашиши. Гавда мускуллари мезодермадан такомиллашади. Мезодерманинг хорда ва бошланғич мия найчасининг икки ён томонида жойлашган дорсал қисми сегментларга ёки сомитларга бўлинади. Сомитлар ўз навбатида склеротомга ва миотомга



73-р а с м. Эмбрионлик даврида бош ва гавда миотомларининг жойлашиши.

I — II — III — равоқ олди миотомлари; IV — энса миотомлари; C — бўйин; T — кўкрак; L — бел; S — думгаза; CO — дум миотомлари.

бўлинади. Склеротомдан умуртка устуни ва скелет ҳосил бўлса, миотомдан мускуллар такомил топади.

Миотомлар кўпроқ вентрал томонга зўр бериб ўсиши туфайли каттароқ вентрал қисми ва ундан кичикроқ дорсал қисмлари тафовут қилинади: Миотомнинг дорсал қисмидан орқа мускуллар такомил этса, вентрал қисмидан гавданинг олд томонида жойлашган вентрал мускуллар такомил этади (73-расм).

Орқа миядан миотомларга нерв толалари ўсиб киради. Миотомлар икки қисмдан иборат бўлиб, вентрал (олд) ва дорсал (орқа) қисмларига алоҳида иккита нерв тортилган. Шунинг учун ҳам бир миотомдан такомил топган мускуллар бир-биридан узоқда жойлашган бўлса ҳам, битта нерв билан иннервация қилинади. Аксинча айрим-айрим миотомлардан такомил топган мускуллар бир-бирига яқин жойлашган бўлса ҳам турли нервлар билан иннервация қилинади.

Эмбриогенез даврида бир группа мускуллар ўзининг такомил топган ерида қолади ва маҳаллий (аутохтон) мускуллар деб аталади, иккинчилари гавдада такомил топиб, эмбриогенез даврининг сўнгги вақтларида қўл-оёққа ўтиб кетади ва трункофугал (гавдадан қочувчи) мускуллар деб аталади. Ниҳоят, учинчи группа мускуллар қўл-оёқда ҳосил бўлса-да, бироқ эмбриогенез даврида гавдага ўтиб кетади ва улар марказга (гавдага) интилувчи (трункопетал) мускуллар деб аталади. Қорин-кўкрак тўсиғи — диафрагма гавданинг олд томонидан V, VI бўйин сегментларидан такомиллашади. Диафрагманинг ўнг ва чап томонида симметрик жойлашган жуфт мусқул куртаклари каудал томонга ўтиб, тезда бир-бири билан туташади ва кўндаланг чодир шаклида қўшилиб, кўкрак қафасининг пастки тешигини беркитади.

МУСКУЛЛАРНИНГ ТАКОМИЛЛАШИШИ

Қўл мускуллари V, VI, VII, VIII ва V кўкрак соҳасидаги миотомлардан, оёқ мускуллари эса I, II, III, IV, V бел ва I, II, III думғаза соҳасидаги миотомлардан ҳосил бўлган мускуллар куртагидан такомиллашади ҳамда шу сегментлардан тортилган нервлар билан иннервация қилинади. Паст табақага кирувчи балиқларда (селахий) миотомлардан ҳосил бўлган мускул куртаклари икки қисмга — вентрал ва дорсал қисмларга бўлинадики, булар сузгич скелетининг олд ва орқа томонларида жойлашган. Курукликда яшовчи умуртқали хайвонларда ҳам худди шунга ўхшаш, олд оёқ мускуллари икки қисмдан — дорсал ва вентрал қисмлардан такомиллашиб, пировардида дорсал қисмдан ёзувчи мускуллар, вентрал қисмдан букувчи мускуллар такомил топади.

Тадрижий такомиллашиш натижасида одам вертикал ҳолатга ўтиши муносабати билан оёқлар асосан таянч вазифасини, қўллар эса меҳнат қилиш вазифасини бажаришга мослашган. Шу туфайли бажарадиган вазифаларига кўра оёқ мускуллари сербар ва вазмин бўлиб, асосан юк (яъни гавда ва кўтарилган юк) кўтаришга мослашган бўлса, қўл мускуллари эса анча нозик ва ҳаракатчан бўлиб, нозик ҳамда мураккаб ишларни ҳам бажаришга мослашгандир.

Бош мускуллари висцерал аппарат мезодермасидан такомиллашса, эмбрионнинг бош қисмига яқин жойлашган миотомлардан эса кўз соққасининг мускулларигина такомил этади, холос. Бошда жойлашган миотомларнинг қолган қисмлари эса қайта такомилга учраб, бошнинг ён томонидан энтодерма ўсиб чиқади ва ойқулоқ ёриқларини ҳосил қилади. Мана шу висцерал (ойқулоқ) ёйлар соҳасида жойлашган миотомлардан кўндаланг тарғил толали чайнов мускуллари, жағ-тил ости мускули такомил этади.

МУСКУЛЛАРНИНГ ТУЗИЛИШИ

Скелет мускуллари кўндаланг тарғил толалардан ташкил топган мускул тутамларидан иборат.

Мускулларнинг функционал ва структур бирлиги — *мускул толасидир*. Ҳар бир мускул толаси иккинчи мускул толасидан устини ўраб олган нозик бириктирувчи тўқима пардаси — эндомизиум ёрдамида ажралиб туради. Бир нечта мускул толалари кўшилиб мускул тутамини ҳосил қилади ва устидан ташки кўшувчи тўқима пардаси — *перимизиум* билан ўралади. Бир нечта мускул тутамларидан ҳосил бўлган бутун мускул эса *ташқи перимизиум* (*perimysium externum*) билан ўралган бўлади.

Мускул нервга бўйсинувчи аъзо ҳисобланади, шунинг учун ҳар бир мускул ичида ҳаракат ва сезувчи нерв охирлари бўлиб, улар мускулларни марказий нерв системаси билан боғлаб туради. Ҳаракат нервлари марказий нерв системасида ҳосил бўлган кўзғалишни мускулга етказиб беради, яъни импульсни узатади, натижада мускул марказий нерв системасининг хоҳиши билан қисқаради (ҳаракат анализатори). Мускуллар ичида жойлашган сезувчи нерв охирлари

мускулдаги сезгини марказий нерв системасига етказиб, унга хабар бериб туради. Булардан ташқари, мускуллар ичида симпатик нерв охирлари ҳам бор, шунинг учун тирик организм мускуллари бўшашган вақтда ҳам доимо сал қисқарган ҳолатда бўлади. Бунга мускул тонуси дейилади. Одам ўлгандан сўнг мускулларнинг тонуси йўқолади ва бўшашиб кетади. 5—6 соат ўтгач, мускул таркибидаги оксил ивиydi ва қотиб қолади. Ҳар бир мускулнинг актив қисқарувчи гўштдор қисми — танаси (*venter*) ва икки учи, яъни бошланиш ва бирикиш жойлари — пай қисмлари (*tendo*) бўлади. Узун мускулларда бундан ташқари яна бош (*caput*) ва дум (*cauda*) ҳам тафовут қилинади.

Мускулнинг бошланиш ва бирикиш жойларидаги пайлари зич бириктирувчи тўкима — коллаген толаларидан иборат бўлиб, чўзилишга хийла чидамлидир. Ясси мускулларнинг (масалан, қорин мускулларининг) юпка ясси пайи бўлади, бу пай *апоневроз* деб аталади. Гавданинг баъзи ерларида мускулларни ўраган фасциянинг қалинлашган жойлари ҳам апоневроз деб аталади (қўл-оёқ панжаларининг апоневрозлари шулар жумласидандир).

Мускуллар шаклига қараб узун, қисқа, ясси бўлиши мумкин. Узун мускуллар ақсари қўл ва оёқларда жойлашган бўлиб, урчуксимон кўринишга эга. Урчуксимон мускулларнинг танаси (*venter*), бошланувчи қисми (*caput*) ва бириктирувчи қисми — думи (*cauda*) тафовут этилади.

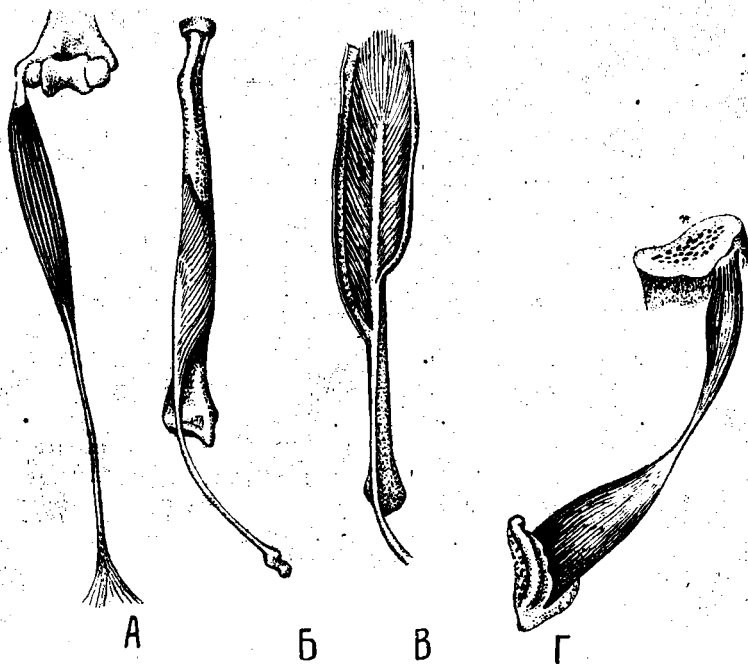
Ясси мускуллар асосан гавданинг олд ва орқа томонларида бўлади. Баъзи мускуллар бир неча жойдан бир неча бош билан бошланиши мумкин. Бундай мускулларни кўп бошли мускуллар дейилади, улар икки бошли, уч бошли ва тўрт бошли бўлиши мумкин. Мускул толалари йўналишига қараб тўғри, қийшиқ, кўндаланг ва айланма бўлади. Бундан ташқари, бир патли ва кўп патли мускуллар тафовут қилинади (74-расм).

МУСКУЛЛАРНИНГ ЁРДАМЧИ АППАРАТИ

Мускулларнинг юқорида айтиб ўтилган қисмларидан ташқари, уларнинг қисқаришига ёрдам берувчи аппаратлари ҳам бўлиб, уларга куйидагилар киради:

↳ *Пайлар (tendo)*. Ҳар бир мускулнинг суякка келиб бирикувчи мустаҳкам пайи бўлади. Пай мускулнинг гўштдор қисмидан ўзининг ялтироқлиги, оқ ёки сарғиш ранги билан ажралиб туради. Баъзан пай мускулларнинг фақат бирикиш томонидагина бўлиб, бошланиш қисмида бўлмайди, баъзан эса мускулнинг бирикиш жойида ҳам, бошланиш жойида ҳам пай бўлмаслиги мумкин. Пайлар чўзилишга жуда чидамлидир. 1 мм² кўндаланг кесимга эга бўлган пай 7 кг гача юкни чўзилмасдан кўтара олади.

↳ *Фасциялар (fascia)*. Мускулларни бириктирувчи тўкимадан иборат парда ўраб туради, у фасция деб аталади. Фасция бир мускулни иккинчи мускулдан ажратиб туради. Шунинг учун ҳам у ҳар қайси мускулнинг алоҳида қисқаришини таъминлайди. Маълум бир группа



74 - р а с м . Мускуллар шакли.

А — урчуксимон (дуксимон); Б — бир патли; В — икки патли; Г — икки коринли.

1 — caput; 2 — venter; 3 — tendo

мускулларни ўраб ётган фасциялар ичкарига, суяк томонга йўналган бўлиб, суякка бориб бирикувчи фасцияли тўсик (*septa intermusculare*) ни ҳосил қилади.

Фасциялар қайси қаватдаги мускулларни ўраб ётишига қараб чуқур, ўрта ва юза (ёки тери ости) фасцияларга бўлинади. Тери остида жойлашган фасциялар *fascia superficialis* деб аталади. Айрим мускулларни ўраб ётган фасция *fascia propria* бир группа мускулларни ўраб ётган фасция *fascia communis* деб аталади.

Фасцияларни билиш жуда муҳим, чунки қон томирлар ва нервлар фасциялар орасида жойлашган. Бундан ташқари, яллиғланиш натижасида ҳосил бўлган йиринг ҳам фасциялар орасида тарқалади. Шу жиҳатдан фасцияларнинг хирургик аҳамияти жуда катта.

Ғалтаклар — (trochlea). Суякларда тоғайдан ёки зич бириктирувчи тўқимадан иборат дўнглар бўлади, ана шу ғалтаксимон дўнгдан мускулларнинг пайи айланиб ўтади. Ғалтак мускулнинг қисқариш самарасини оширади. Мускул пайи ғалтаклардан айланиб ўтган жойда уларга мос ариқчалар бўлади. Шу ариқчаларда жойлашган мускул пайини ён томонга силжиб кетишдан сақловчи, уни ғалтакка маҳкамлаб

турувчи қўшувчи тўкимадан ёки пайдан иборат бойламлар (*retinaculum tendinea*) бўлади.

Ичида мойсимон суюқлик сақловчи халтачалар (bursa synovialis). Бу халтачаларнинг шакли турлича бўлиб, катта-кичиклиги ҳам хилма-хилдир. Шиллик халтанинг девори хийла юпқа бўлиб, ичкарига қараган томонидан япалоқ бириктирувчи тўкима хужайралари бўладики, улар қопча ичидаги суюқликни ишлаб чиқарса керак, деб тахмин қилинади. Суяк ғалтақларидан пай айланиб ўтган жой пай билан суяк орасидаги қопча — *bursa subtendinea* деб аталса, иккита пай орасида жойлашган қопча *bursa intratendinea* деб аталади. Агар ўзидан мойсимон суюқлик чиқариб турадиган қопча бўғим ёнида бўлса ва шу бўғимга тешиги билан очилса, *bursa synovialis* дейилади.

Пай қинлари (vagina fibrosa tendinis) — қўл-оёқ мускулларидаги узун пайларни ўраб ётувчи фиброз қинлардир. Улар синовиал халтачалардан ўзининг узун цилиндрсимон шакли билан фарқ қилади. Цилиндрсимон кин девори икки қаватдан иборат, ташқи цилиндр билан ички цилиндр орасида мойсимон суюқлик — синовий бўлиб, кин ичида мускул пайи сурилганда ички цилиндр у билан бирга сурилади. Қўл ва оёқларнинг панжаларига боровчи узун пайлар ана шу пай қинлари ичидан ўтган бўлиб, бемалол сурила олади, шу тарзда мускул иши енгиллашади. Пай кини ичида, ташқи қават ички қават билан уланадиган жойда кўндаланг тўсик — пай туткичи (*mesotendineum*) бўлади.

† *Сесамасимон суяклар (ossa sesamoidea)* — кичкина юмалоқ нўхат-симон суякчалар бўлиб, улар одатда мускуллар пайининг тагида жойлашади ва пайни бир оз кўтариб, унинг айланиш бурчагини оширади, ҳаракат эффеќтини кучайтиради. †

МУСКУЛЛАРНИНГ ТУРКУМЛАРГА БЎЛИНИШИ

Мускуллар жойлашган ўрнига, шаклига, толаларининг йўналишига, латерал ёки медиал жойлашишига қараб қатор туркумларга бўлинади.

Шаклига қараб узун, қисқа ёки сербар мускуллар, тўртбурчак (*m. quadratus*), юмалоқ (*m. teres*), дельтасимон (*m. deltoideus*), камбала-симон (*m. soleus*) мускуллар тафовут этилади. Баъзи мускуллар бир неча бошли бўлгани учун кўп бошли мускуллар туркумига қиради; икки бошли (*biceps*), уч бошли (*triceps*) ва тўрт бошли (*quadriceps*) мускуллар шулар жумласидандир.

Мускул толаларининг йўналишига қараб тўғри (параллел) толали (*m. rectus*), толалари айланма жойлашган (*m. orbicularis*), кўндаланг жойлашган (*m. transversus*), қийшиқ жойлашган (*m. obliquus*) мускуллар тафовут қилинади. Ярим пайли (*m. semitendinosus*) ва ярим пардали (*m. semimembranosus*) мускуллар эса пайи билан гўштдор қисмининг бир-бирига нисбати жиҳатидан бошқа мускуллардан ажралиб туради.

Бажарадиган ишига қараб мускуллар букувчи (*flexores*), ёзувчи (*extensores*), яқинлаштирувчи (*adductores*), узоқлаштирувчи (*abductores*), айлантирувчи (*rotatores*), ичкарига (*pronatores*) ва ташқарига (*supinatorius*) бурувчилар туркумларига бўлинади.

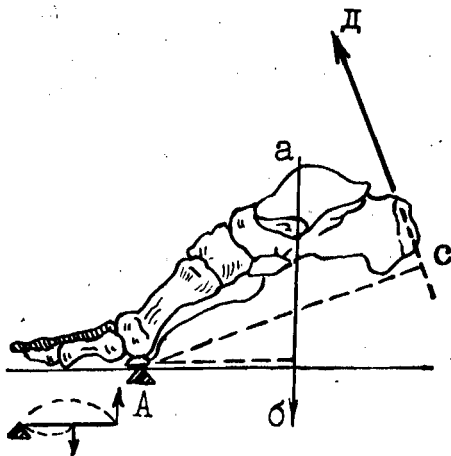
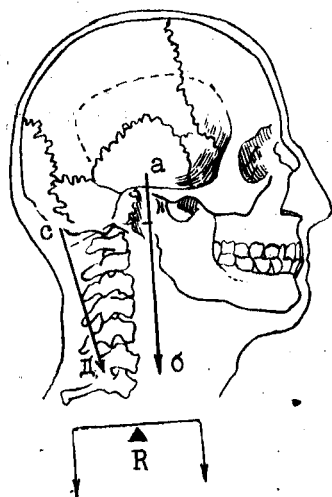
Мускуллар иши уларнинг қисқаришидан иборат. Мускуллар қисқарар экан, кўпинча бошланиш ва бирикиш жойларини бир-бирига яқинлаштиради, шунинг учун бошланган учининг қимирламай турган нуктаси — punctum fixum ва бириккан учи, ҳаракат қилаётган томони — punctum mobile дейилади. Ҳаракат қилувчи ва қимирламай турувчи учлари айрим ҳолларда алмашиб туриши ҳам мумкин.

Мускул қисқарганда унинг бир учи иккинчи учига яқинлашади, натижада гавданинг ана шу қисми ҳаракатга келади, бинобарин, мускул механик иш бажаради. Мускуллар механик ишдан ташқари, статик иш ҳам бажаради. Мускулларнинг статик иши гавданинг маълум вазиятини тик сақлаб туриш учун сарф бўлади, аммо гавда фазода ўрин алмашмайди, чунончи — қимирламасдан оёқда тик туриш ёки стулда ўтириш вазиятини сақлаш учун мускуллар қисқариб туриши лозим.

Бажарилган ишнинг кучи шу ишни бажарётган мускулнинг кўндаланг кесимига боғлиқ. Мускулнинг иш бажариш қувватини юк кўтариш кучи дейиш мумкин. Бинобарин, мускулнинг юк кўтариш кучи унинг кўндаланг кесимининг катта-кичиклигига боғлиқ. Мускул кўндаланг кесимининг ўлчови унинг анатомик кўндаланг кесими, юк кўтариш қобилияти эса физиологик кўндаланг кесими дейилади. Мускулларнинг анатомик кўндаланг кесими см билан, физиологик кўндаланг кесими эса кг билан ўлчанади. Мускул кўндаланг кесимининг катта-кичиклиги мускул толаларининг йўналишига тик ўтказилган чизикнинг узунлиги билан ўлчанади. Баъзан мускулларнинг мускул толалари қийшиқ йўналишга эга бўлади (масалан, патли мускуллар). Бундай мускулларнинг кўндаланг кесимини ўлчаш учун мускул толалари йўналишига ўтказилган тик чизик ҳам бир оз қийшиқ кетади. Агар мускул қўш патли бўлса, ҳар қайси патидаги мускул толаларига ўтказилган тик чизиклар узунликларининг йиғиндиси олинади. Шунинг учун ҳам патли мускулларнинг физиологик кўндаланг кесими уларнинг анатомик кўндаланг кесимидан каттароқ бўлади. Тирик одамда битта мускулнинг юк кўтариш кучи (яъни физиологик кесими) ни аниқлаш қийин албатта, одатда мускулларнинг физиологик кесими бир группа мускулларнинг юк кўтариш қобилиятига қараб ўлчанади. Масалан, Фишернинг текширишларига кўра, билакнинг олд томонида жойлашган буқувчи мускуллар тахминан 150 кг, соннинг орқа томонидаги буқувчи мускуллар эса 480 кг юкни кўтара олади. Фик ва Майерларнинг кузатишига кўра, 1 см² кўндаланг кесимга эга бўлган мускул ўрта ҳисобда 10 кг юк кўтара олади.

Шуни эсда тутиш керакки, мускулларнинг иш бажариш қувватини оширувчи ва унга кўмаклашувчи суяк пишанглари, яъни ричаглари бор. Механикада икки хил ричаг фарқ қилинади.

Биринчи хил ричаг одам гавдасида унча кўп учрамайди. Бу ричаг икки елкали бўлиб, куч қўйиладиган нуктаси икки ён томонда жойлашган. Ричаг елкалари таянч нуктасидан баробар узокликда бўлгани туфайли тик турувчи ричаг ёки мувозанат ричаги дейилади.



75 - р а с м . Мувозанат ричаги.

A — таянч нуқтаси; а, б — оғирлик кучининг йўналиши; с, д — мускул кучининг йўналиши.

76 - р а с м . Куч ричаги.

A — таянч нуқтаси; аб — гауда кучининг йўналиши; сд — мускул кучининг йўналиши.

I умуртка билан бош суяги орасидаги бўғим ва чаноқ билан умуртка орасидаги бўғим мувозанат ричагига мисол бўла олади (75- расм).

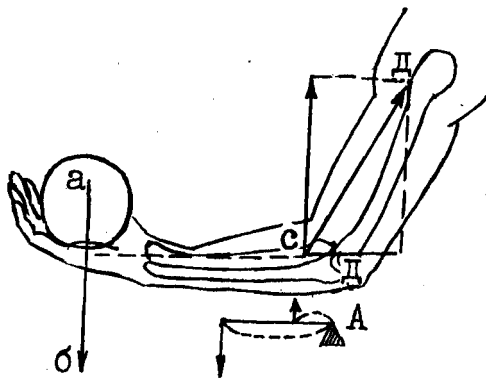
Иккинчи хил ричаг (бир елкали ричаг) икки турли бўлади. У куч ричаги дейилади. Бу турдаги ричагнинг хусусияти шундан иборатки, қаршилик таянч нуқтаси билан куч қўйилган нуқта орасида бўлади. Бунга оёқ панжасини мисол қилиб кўрсатиш мумкин (76- расм).

Одам оёқ-кафт суякларининг бошчаларига таяниб, болдирнинг орқа томонида жойлашган ва товон дўмбоғига ёпишадиган мускуллар ёрдами билан гауда оғирлигини кўтаради. Айни вақтда таянч нуқтаси оёқ-кафт суяклари билан биринчи қатордаги бармоқ фалангалари орасидаги бўғим соҳасида бўлади.

Организмда тезлик (чаққонлик) ричаги деб аталувчи ричаглар ҳам мавжуд бўлиб, бундай ричагга тирсак бўғими мисол бўла олади. Бунда билакни букувчи икки бошли мускул ва елка мускуллари қисқарганда тирсак бўғими букилади. Таянч нуқтаси тирсак бўғими соҳасида, куч қўйиладиган нуқта (яъни билакни букувчи мускулларнинг бирикувчи жойи) эса таянч нуқтасидан бир оз олдинроқда бўлади, ундан анча пастда юк (қаршилик) қўйиладиган нуқта бўлади. Демак, қаршилик юк қўйилган елкага нисбатан узунроқ, шунинг учун ҳам озгина юкни кўтариш учун нисбатан кўп куч сарф қилинади. Лекин бу ричагга йўлдан ютилади (узоқ масофа қисқа вақт ичида босилади), шунинг учун ҳам бу хилдаги ричагни тезлик (ёки чаққонлик) ричаги дейилади (77- расм).

77-расм. Тезлик ричаги.

A — таъин нуктаси; а,б — қўйилган юк оғирлигининг йўналиши; сд — мускул кучининг йўналиши.



Мускулларнинг бошланиш нуктаси билан бирикиш нуктаси орасида қолган бўғимлар сонига қараб улар бир бўғимли, икки бўғимли ва кўп бўғимли мускулларга бўлинади.

Антагонист ва синергист мускуллар. Умуман мускуллар ишида том маънода антагонистлик йўқ. Ҳар қандай мускул қисқарар экан, гавдадаги бошқа мускуллар билан биргаликда гавда ҳаракатини таъминлайди. Аммо қисқарган вақтида иккинчи бор мускулга ёки мускуллар гуруҳига нисбатан қарама-қарши иш бажарса, бундай мускуллар антагонист мускуллар ҳисобланади. Масалан, панжани ёзувчи мускуллар панжани буқувчи мускулларга нисбатан антагонистдир. Аксинча, ўзининг иши билан иккинчи бир мускулнинг ёки мускуллар гуруҳининг ишига ёрдам берадиган ёки уларнинг ишини тўлдирадиган мускуллар синергист мускуллар дейилади.

Мускуллар ишини уч фазага бўлиш мумкин.

I. Қаршилиқни енгил фазаси. Бу фазада мускул тананинг муайян қисми оғирлигини (ёки қўйилган юкни) енгиб қисқаради.

II. Қаршилиққа бардош бериб туриш фазаси. Бунда мускулнинг қисқариш кучи қаршилиқ кучига тенг келиб, гавданинг муайян қисмида ана шу мускуллар қисқариб турган вазият тутиб турилади.

III. Қаршилиқ кучига бардош бера олмаслик фазаси. Бунда мускул қисқарган ҳолатда туришига қарамай, қарши кучларга бардош бера олмайди, аста-секин бўшашади.

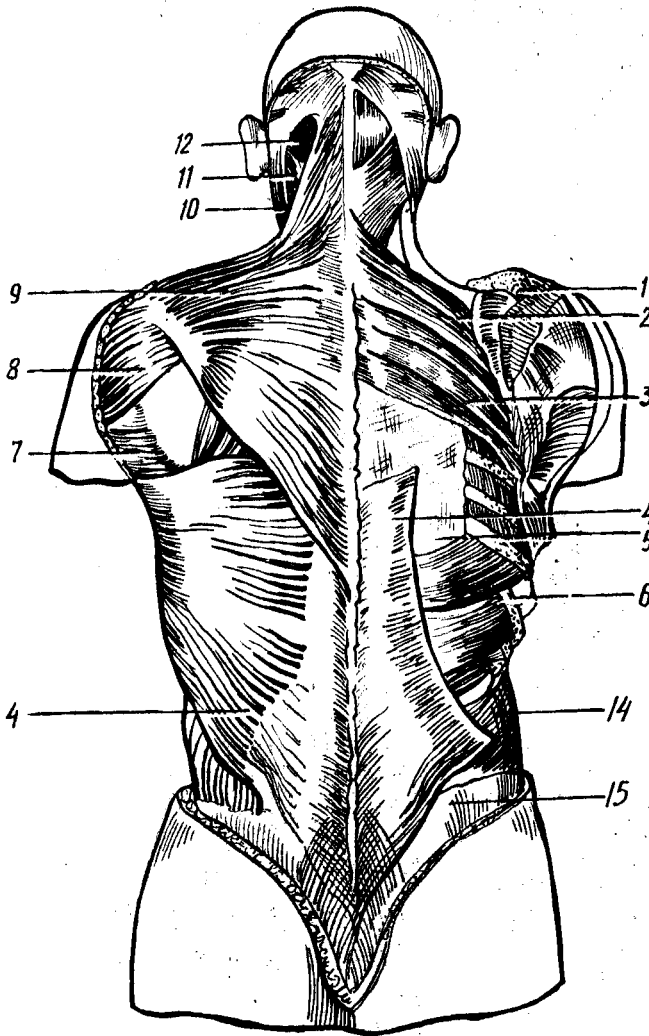
Умуман мускулларнинг иши организмдаги бошқа аъзоларга катта таъсир кўрсатади. Мускулларнинг иши суякларнинг шаклланишига айниқса катта таъсир кўрсатади.

ХУСУСИЙ МИОЛОГИЯ

ТАНАНИНГ ОРҚА ТОМОНИДАГИ МУСКУЛЛАР

Орқа мускуллари одатда икки гуруҳга, чунончи, юза мускуллар ва чуқур мускуллар гуруҳларига бўлиб ўрганилади.

Орқанинг юза мускуллари (78-расм).



78-р асм. Орқа мускуллари. (Юза ва ўрта қаватлар).

1 — m. trapezius; 2 — m. rhomboideus minor; 3 — m. rhomboideus major; 4 — latissimus dorsi; 5 — f. lumbodorsalis; 6 — serratus posterior inferior; 7 — m. teres major; 8 — m. deltoideus; 9 — m. levator scapulae; 10 — m. sternocleidomastoideus; 11 — m. splenius capitis; 12 — m. semispinalis capitis;

Трапециясимон мускул (m. trapezius) — энса суягининг *Linea nuchae superior* соҳасидан, барча кўкрак умурткаларининг қиррали ўсимталаридан бошланиб, ўмов суягининг акромиал ўсиғи — акромион (*spina scapulae*) га ёпишади. Бу мускул орқанинг юқори қисмида жойлашган бўлиб, учбурчак шаклида. Ўнг ва чап томондаги

трапециясимон мускуллар билан биргаликда трапеция шаклига ўхшайди. Мускулнинг юқори тутамлари юқоридан пастга, ўрта тутамлари кўндаланг, пастки тутамлари эса пастдан юқорига йўналган.

Трапециясимон мускул елка камарини (куракни ва ўмров суягини) юқорига кўтаради, айти вақтда куракнинг пастки бурчагини латерал томонга тортади, бу ҳол қўлни юқорига кўтарганда рўй беради. Мускулнинг пастки тутамлари қисқарганда аксинча, куракни пастга тортади. Трапециясимон мускулнинг барча толалари бирданига қисқарса, елка камари орқага тортилиб, умуртқа поғонасига яқинлашади. Ўнг ва чап трапециясимон мускуллар баробар қисқарса, кураклар бири-бирига яқинлашади.

Трапециясимон мускул: n. accessorius ва C III — C IV воситасида бошқарилади ҳамда a.transversa colli, a occipitalis,— a.a.intercostales posteriores лар воситасида қон билан таъминланади.

Орқанинг сербар мускули — Latissimus dorsi пастки тўртта кўкрак умуртқасининг, барча бел ва думғаза умуртқаларининг қиррали ўсиқларидан, ёнбош суягининг ташқи қиррасидан ва пастки тўртта қовурғанинг бурчагидан бошланиб, елка суяги (crista tuberculi minores humeri) га ёпишади. Орқанинг сербар мускули орқа томонда, пастроқда жойлашган бўлиб, трапециясимон мускул каби терининг остида ётади. Мускулнинг толалари пастдан юқорига ва латерал томонга йўналган бўлиб, юқори чети билан куракнинг пастки бурчагига тақалиб туради. Орқа сербар мускулининг юқори қисми трапециясимон мускулнинг пастки қисми билан ёпилиб туради.

Орқанинг сербар мускули бошланган жойда ромбсимон шаклга эга бўлган кенг пай (fascia thoracolumbalis) бор. Мускулнинг пастки тўртта қовурғадан бошланувчи тишлари қориннинг ташқи қийшиқ мускулининг шу соҳадан бошланувчи тишлари билан навбатлашиб бошланади.

Орқанинг сербар мускули қисқарганда қўлни орқага ва пастга тортади (масалан, шимнинг орқа чўнтагидан бирон нарсани олиш имконини беради). Агар қўлни кимираб туриб, бу мускулни қисқартирилса, кўкрак қафасини кенгайтиради. Бу мускул чанғида юрувчиларда, эшак эшувчиларда ва турникда машқ қилувчиларда яхши ривожланган бўлади.

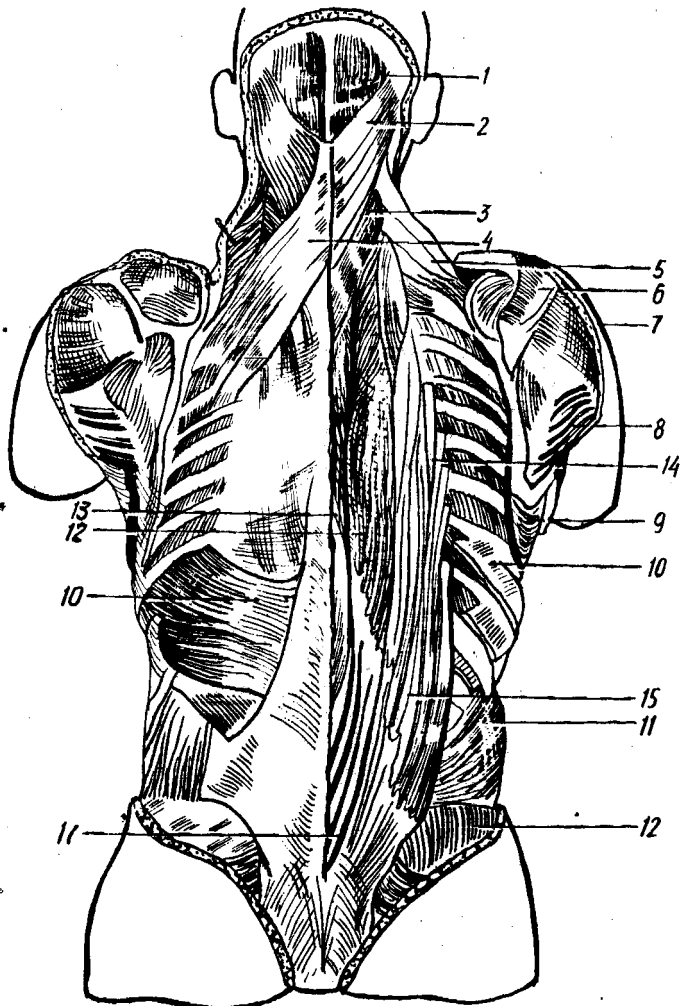
Орқанинг сербар мускули n.thoracodorsalis билан иннервация қилинади ва a.thoracodorsalis, a.circumflexa humeri posterior, a.a.intercostales posteriores лар воситасида қон билан таъминланади.

Ромбсимон мускуллар (m.rhomboideus major et minor). Пастки иккита бўйин ва юқориги тўртта кўкрак умуртқаларининг қиррали ўсиқларидан бошланиб, куракнинг медиал четига ёпишади.

Ромбсимон мускуллар қисқарса, куракни умуртқа поғонасига яқинлаштиради ва юқорига тортади, шунинг учун ҳам бу мускуллар орқанинг сербар мускулига синергист, m.serratus anterior га нисбатан эса антагонист ҳисобланади.

Бу мускул n.dorsalis scapulae билан иннервация қилинади; a.transversa colli қон билан таъминлайди.

Куракни кўтарувчи мускул (Levator scapulae) — юқори-



79-р а с м. Орқа мускуллари (ўрта ва чуқур қаватлар).

1 — *m. semispinalis capitis*; 2 — *m. splenius capitis*; 3 — *s. splenius cervicis*; 4 — *m. serratus posterior superior*; 5 — *m. levator scapulae*; 6 — *m. supraspinatus*; 7 — *m. deltoidneus*; 8 — *m. teres major*; 9 — *m. serratus anterior*; 10 — *m. serratus posterior* 11 — *m. obliquus externus abdominis*; 12 — *m. longissimus thoracis*; 13 — *m. semispinalis thoracis*; 14 — *m. iliocostalis thoracis*; 15 — *m. iliocostalis lumborum*; 16 — *m. erector spinae*.

даги тўртта бўйин умуртқасининг кўндаланг ўсиғининг орқа дўмбоғидан бошланиб, куракнинг юқори бурчагига ёпишади. Бу мускул трапециясимон мускул остида жойлашган бўлиб; толалари юқоридан пастга ва латерал томонга йўналган.

Функцияси номидан кўриниб турибди. Бу мускул қисқарганда куракни юқорига кўтаради.

У *n.dorsalis scapulae* воситасида бошқарилади; *a.transversa colli*, *a.cervicalis superficialis* орқали қон билан таъминланади.

Ковурғаға ёпишувчи мускуллар (79- расм). Орқанинг когурғаға келиб ёпишувчи мускуллари юз ва ўрта қават мускуллари остида учинчи қават бўлиб жойлашган. Улар орқанинг тишли мускуллари (*m.m.serrati posteriores*) дейилиб, иккита бўлади:

Орқанинг юқориги тишли мускули — пастки иккита бўйин ва юқориги иккита кўкрак умуртқаларининг қиррали ўсиқларидан бошланиб, II — V когурғаларнинг орқа томонига ёпишади. Мускул толалари юқоридан пастга ва латерал томонга йўналган.

Бу мускул когурғаларни кўтареди.

У *n.n.intercostales* билан иннервация килинади. *a.a.intercostales posteriores* қон билан таъминлайди.

Орқанинг пастки тишли мускули — *m.serratus posterior inferior* пастки иккита кўкрак ва юқоридаги иккита бел умуртқаларининг қиррали ўсиқлари соҳаси (*fascia thoracolumbalis*) дан бошланиб, IX — XII когурғаларнинг орқа юзасига ёпишади. Бу мускулнинг толалари пастдан юқорига қараб йўналган. У пастки когурғаларни пастга тортади.

Орқанинг пастки тишли мускули *n.n.intercostales* воситасида бошқарилиб, *a.a.intercostales posteriores* воситасида қон билан таъминланади.

Орқанинг чуқур мускуллари. Орқанинг чуқур мускуллари умуртқаларнинг қиррали ўсиқлари билан когурғалар бурчаги орасидаги узунасига кетган ариқчаларда жойлашган. Улар латерал ва медиал жойлашган мускул трактларидан ва чуқурда скелетга яқин жойдаги майда калта мускуллардан иборат (80- расм).

Бўйин ва бошнинг тасмасимон мускуллари (*splenius cervicis et capitis*) пастки бешта бўйин ва юқориги олтига кўкрак умуртқаларининг қиррали ўсиқларидан бошланади. Бош қисми *lineae nuchae superior, processus mastoideus* га ёпишади. Бўйин қисми эса (*M.splenius cervicis*) II — III бўйин умуртқаларининг кўндаланг ўсиқларига ёпишади. Мускул тутамлари пастдан юқорига қараб йўналган тасмага ўхшайди.

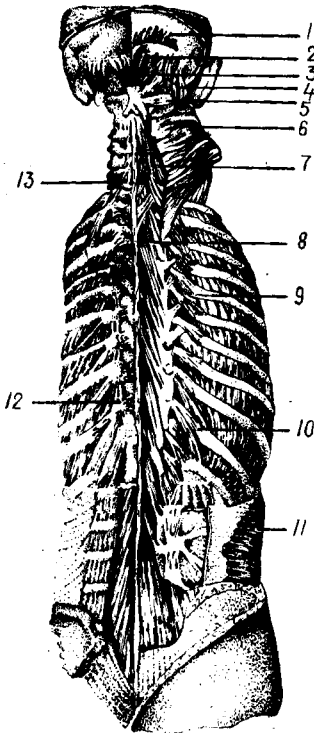
Бўйин ва бошнинг тасмасимон мускуллари бир томондан қисқарса, бошни ўз томонига айлантиради. Бу мускуллар ҳар икки томондан бараварига қисқарса, бошни орқага тортади.

Умуртқа поғонасини тикловчи мускуллар *M.(M.errector spinae)* думғазанинг орқа сатҳидан, бел умуртқаларининг кўндаланг ўсиқлари (*crista iliaca*) дан бошланади. Бу мускул юқорига йўналади ва энса суягига етиб боради. Йўл-йўлакай турли жойларда ёпишишига қараб уч қисмга бўлинади: латерал томонда когурғаларга ёпишувчи қисми *m. iliocostalis thoracis* ўртада кўндаланг ўсиқларга бирикувчи қисми — *m.longissimus thoracis cervicis et capitis* ва медиал томонда қиррали ўсиқларга ёпишувчи қисми — *m.spinalis thoracis, cervicis et capitis* деб аталади.

Узун мускул. (*m.longissimus*) — *M.ilicostalis* билан *m.spinalis* лар ўртасида медиал жойлашган бўлиб, тўртта — чунончи, бел, орқа, бўйин ва бош қисмлари бор. У барча кўкрак ва 3 та пастки бўйин умуртқаларининг кўндаланг ўсиқларидан (бел қисмидан бошқа)

80-расм. Орқа ва энса соҳасининг чуқур мускуллари.

1 — *m. occipitalis*; 2 — *m. rectus capitis superior minor*; 3 — *m. rectus capitis posterior major*; 4 — *m. obliquus capitis superior*; 5 — *m. obliquus capitis inferior*; 6 — *m. semispinalis capitis*; 7 — *m. semispinalis cervicis*; 8 — *m. multifidus*; 9 — *m. levatores costarum brevis*; 10 — *m. levatores costarum longi*; 11 — *m. transversus abdomini*; 12 — *m. rotatores thoracis*; 13 — *m. rotatores cervicis*.



бошланиб, барча кўкрак ва юқори бўйин умуртқаларининг кўндаланг ўсиқларига, II — XII қовурғаларига, *processus mastoideus* (бош қисм) га ёпишади.

Қиррали мускул (*m. spinalis*) *m. erector spinae* нинг энг заиф қисми бўлиб, қиррали ўсиқлар устида медиал жойлашган. Унинг учта қисми — калла, бўйин ва орқа қисмлари бор. Юқори иккита бел ва пастки иккита кўкрак умуртқаларининг қиррали ўсиқларидан бошланиб, II — VII кўкрак, II — IV бўйин умуртқаларининг қиррали ўсиқларига ва энса суягига ёпишади.

M. erector spinae умуртқа поғонасини тиклайди, бошни орқага ва ён томонларга тортади (*m. longissimus*), қовурғаларни туширади (*m. iliocostalis*). Агар мускул бир томонлама қисқарса, умуртқа устунини у ёки бу томонга букади.

Кўндаланг қиррали мускул (*m. transversospinalis*). Бу мускул медиал оралиқни эгаллаб ётади, остки умуртқаларнинг кўндаланг ўсиқларидан бошланиб, юқоридаги умуртқаларнинг қиррали ўсиқларига бирикади. Мускулнинг ярим қиррали мускул (*m. semispinalis*) деб аталувчи юза қавати 5—6 умуртқа ташлаб, кўп бўлакли мускул (*m. multifidus*) деб аталувчи ўрта қавати 3—4 умуртқа ташлаб, айлантирувчи мускул (*m. m. rotatores*) деб аталувчи чуқур қаватидагиси эса бир умуртқа ташлаб кейинги умуртқага ёпишади.

Медиал трактга булардан ташқари қирраларо мускуллар (*m. m. interspinales*) ҳам қиради. Булар икки қўшни умуртқаларнинг қиррали ўсиқлари орасида тортилган.

Қирраларо мускуллар умуртқа поғонасининг ҳаракатчан қисмлари — бўйин ва белда яхши тараққий этган бўлиб, кўкрак қисмида бўлмайди. Думғаза билан думнинг орасида тортилган қирраларо мускулнинг қолдиғи *m. sacrosocoygeus* га айланган.

Бўйиннинг орқа томонида чуқур жойлашган калта мускуллар. Бу гуруҳ бир жуфт қийшиқ *m. m. obliquus capitis superior et inferior* ва бир жуфт тўғри *m. m. rectus capitis major et minor* мускуллардан иборат.

Бошнинг орқа катта тўғри мускули — (*m. oculus capitis posterior major*) — II бўйин умуртқасининг қиррали ўсиғидан бошланиб, *linea nuchae superior* нинг латерал четига ёпишади.

Бошнинг орқа кичик тўғри мускули (*m.rectus capitis posterior minor*) — I бўйин умуртқасининг кўндаланг ўсиғидан бошланиб, энса суягига — *m.rectus capitis posterior major* дан юқорирокка ёпишади.

Бошнинг юқори қийшиқ мускули (*m.obliquus capitis superior*) *processus spinosus axis* билан *processus transversus atlantis* ўртасида тортилган.

Бошнинг пастки қийшиқ мускули (*m.obliquus capitis inferior*) — II бўйин умуртқасининг қиррали ўсиғидан бошланиб, I бўйин умуртқасининг кўндаланг ўсиғига ёпишади.

Бу мускуллар *art.atlantooccipitalis* ва *art.atlantoaxialis* ни ҳаракатга келтиради. Бир томонлама қисқарса, каллани ўзи томонига, икки томондан баробар қисқарса каллани орқага тортади (90- расм).

Бу мускуллар орқа мия нервларининг орқа шохлари воситасида бошқарилади, *a.cervicalis profunda* қон билан таъминлайди.

Ковурғаларни кўтариб турувчи мускуллар (*m.m.levator costarum longi et brevis*). Бу мускуллар фақат кўкрак соҳасидагина бўлади. Улар VII бўйин ва I — XI кўкрак умуртқаларининг кўндаланг ўсиқларидан бошланиб, тегишли умуртқанинг остидаги қовурғага ёпишади. Уларнинг функцияси номидан кўриниб турибди.

ОРҚА ФАСЦИЯСИ

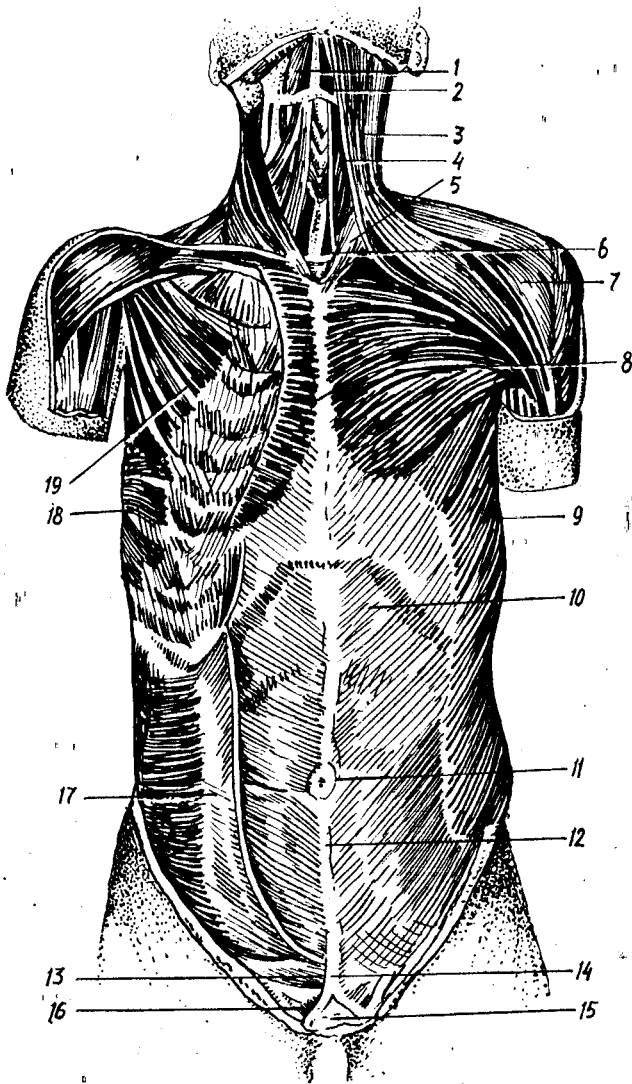
Тери остидаги *m. trapezius* ва *m.latissimus dorsi* устидан орқанинг юза фасцияси ўраган. Юза фасция бўйиннинг орқа томонига борганда қалинлашиб *fascia nuchae* га айланади. Бундан ташқари, *m.erector spinae* ни устидан ўраб ётган хийла қалин фасция *fascia thoracolumbalis* бўлиб, унинг олд (чуқур) ва орқа варақлари тафовут қилинади. Ушбу фасциянинг юза варағи яхши ривожланган бўлиб, кўкрак, бел ва думғаза умуртқаларининг қиррали ўсиқларидан ҳамда *lig.interspinale* дан бошланиб, пастдан ёнбош суягининг ташқи қиррасига, қовурға бурчакларига бириккандир. Бел қисмида *m.erector spinae* нинг четларида *fascia lumbodorsalis* нинг чуқур ва юза варақлари туташиб, *m.erector spinae* учун қин ҳосил қилади.

ТАНАНИНГ ОЛД ТОМОНИДАГИ МУСКУЛЛАР

Тананинг олд томонидаги мускулларга кўкрак ва қорин мускуллари қиради.

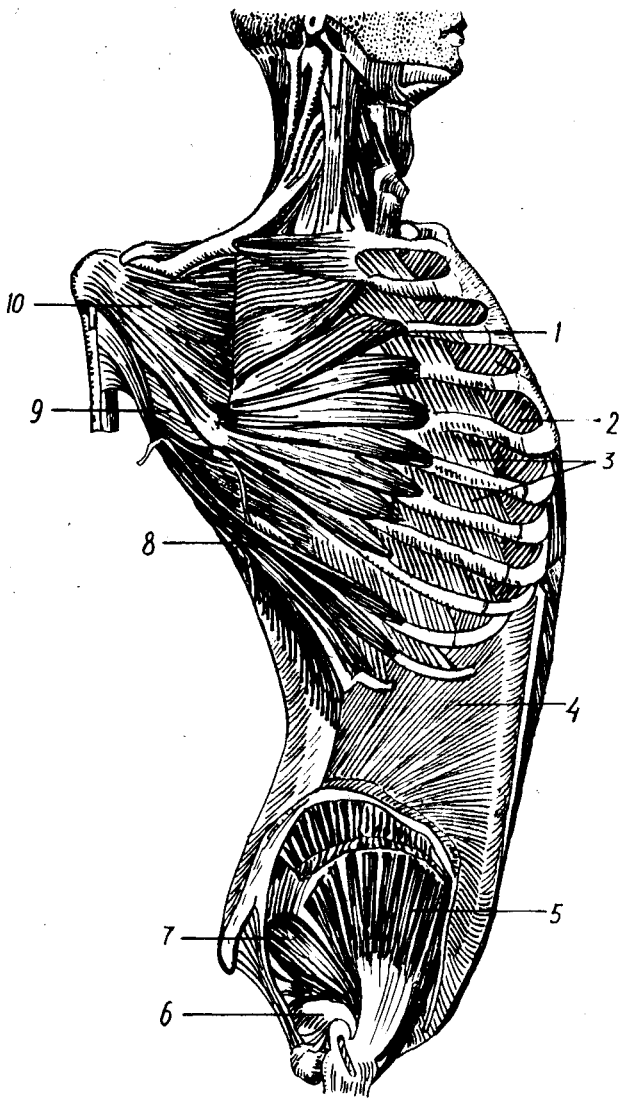
Одам гавдаси вертикал ҳолатда бўлгани туфайли тепанинг вентрал (олд) томонидаги мускуллари яхшироқ такомил этган.

Тананинг олд томонидаги мускулларга бўйинда тил ости суягига бирикувчи мускуллар, шотисимон мускуллар ва умуртқа олди мускуллари, кўкракда — қовурғалараро мускуллар, кўкракнинг кўндаланг мускуллари ва диафрагма, қорин қисмида эса қориннинг қийшиқ, кўндаланг ва тўғри мускуллари қиради.



81-р а с. м. Тана мускуллари (олд томондан кўриниши).

1 — m. digastricus; 2 — m. mylohyoideus; 3 — m. platysma; 4 — m. sternothyroideus;
 5 — m. sternocleidomastoideus; 6 — m. sternohyoideus; 7 — m. deltoideus; 8 —
 m. pectoralis major; 9 — m. obliquus externus abdominis; 10 — корин тўри мускулли
 киннинг олд девори; 11 — киндик; 12 — linea alba; 13 — crus laterale; 14 — тери
 ости ёғ қавати; 15 — ковуқ; 16 — crus mediale; 17 — m. obliquus internus abdominis;
 18 — m. serratus anterior; 19 — m. pectoralis minor.



8 2 - р а с м . Кўкрак ва қорин мускуллари (чуқур қават).
 1 — m. serratus anterior; 2 — m. m. intercostales interni; 3 — m. m. intercostales externi; 4 — m. obliquus internus abdominis; 5 — gluteus medius; 6 — m. obturator internus; 7 — m. piriformis; 8 — m. latissimus dorsi; 9 — m. teres major; 10 — m. subscapularis.

КЎКРАК МУСКУЛЛАРИ

Кўкрак мускулларини асосан икки гурппага бўлиш мумкин. Биринчи гурппага кўкракнинг сербар мускуллари кириб, улар асосан кўкрак кафасидан бошланиб, елка камари суякларига ёпишади; иккинчи гурппага кўкрак кафасининг аутохтон (ўзига хос) мускуллари кирилади; бинобарин, бу мускуллар кўкрак кафаси соҳасидан бошланиб шу ернинг ўзига ёпишади (81—82- расмлар).

КЎКРАК КАФАСИДАН БОШЛАНИБ ЕЛКА КАМАРИ ВА ЕЛКА СУЯКЛАРИГА ЁПИШУВЧИ МУСКУЛЛАР

Кўкракнинг катта мускули (*m. pectoralis major*) — ўмров суягининг медиал ярмидан, тўш суягининг олд сатҳидан, II—VII қовурғаларнинг тоғай қисмидан, қорин тўғри мускули қинининг олд деворидан бошланиб, *Crista tuberculi majoris humeri* га ёпишади. Бу мускулнинг юқори латерал чети дельтасимон мускулнинг олд пастки чети билан ёпилган бўлиб, бу ерда аниқ ариқча — *sulcus deltoideopectoralis* ни ҳосил қилади.

Бу мускул қўлни гавдага яқинлаштиради ва ичкарига буради. Ўмров суягидан бошланувчи юқори тутамлари қўлни олд томонга кўтаради. Агар қўл кимирламай турса, қовурғаларни кўтаради ва нафас олишда иштирок этади.

Кўкракнинг катта мускули *n.n. pectorales lateralis et medialis* лар воситасида иннервация қилинади ҳамда *a. thoracoacromialis* ва *a. thoracica lateralis* лар воситасида қон билан таъминланади.

Кўкракнинг кичик мускули (*m. pectoralis minor*) — II—V қовурғалардан бошланиб, куракнинг тумшуксимон ўсиғига ёпишади. Бу мускул кўкракнинг катта мускули остида ётади ва ундан анча кичик.

Бу мускул қисқарса, куракни олдинга ва пастга тортади. Қўл кимирламай турганда қисқарса, кўкрак кафасини кўтариб, нафас олишда иштирок этади.

Иннервацияси ва қон билан таъминланиши кўкракнинг катта мускули билан бир хил.

Ўмров ости мускули (*m. subclavius*) — жуда ҳам кичкина мускул бўлиб, ўмров суяги билан I қовурға орасида тортилган. У тўш-ўмров бўғимини мустаҳкамлайди, ўмров суягини пастга ва медиал томонга тортади.

M. subclavius (Cv) ни (Cv) иннервация қилади; *a. transversa scapulae*, *a. thoracoacromialis* қон билан таъминлайди.

Олдинги тишли мускул (*m. serratus anterior*) — саккизта ёки тўққизта юқори қовурғаларнинг устидан (одатда тўққизта тиш билан) бошланиб, куракнинг медиал четига ёпишади.

Бу мускул кўкрак кафасининг ён томонида жойлашган бўлиб, пастки тишлари қорин қийшиқ мускулунинг юқори тишлари билан навбатма-навбат бошланади.

У ромбсимон мускул билан бирга куракни кўкрак кафасига яқинлаштиради. Олдинги тишли мускулнинг пастки тутамлари

куракнинг пастқи бурчагини олд томонга айлантиради ва юқорига кўтаришга ёрдам беради.

Бу мусқул *n.thoracicus longus* орқали бошқарилади ва *a.thoracico-dorsalis*, *aa.intercostales anteriores* лар орқали қон билан таъминланади.

КЎКРАК ҚАФАСИНИНГ АУТОХТОН МУСКУЛЛАРИ

Ташқи қовурғалараро мускуллар (*m.intercostales externi*) — юқоридаги қовурғанинг ташқи пастки четидан бошланиб, пастдаги қовурғанинг юқори четига ёпишади. Ташқи қовурғалараро мускулларнинг толалари юқоридан пастга ва орқадан олдинга йўналган бўлиб, қовурғанинг суяк қисмида (умуртқадан то тоғай қисмигача) мускул толаларидан иборат бўлса, тоғай қисмида фиброз тўқимадан тузилганки, *membrana intercostalis externi* деб ана шунга айтилади.

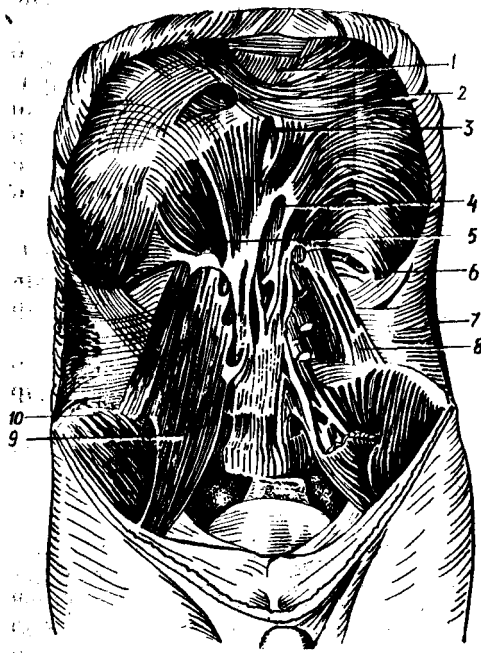
Ички қовурғалараро мускуллар *m. interocostales interni* пастки қовурғанинг устки четидан бошланиб, устки қовурғанинг остки четининг ичкари лабига ёпишади. Ички қовурғалараро мускуллар юқоридаги мускулнинг остида жойлашган бўлиб, унга нисбатан мускул толалари тесқари, яъни пастдан юқорига ва олдиндан орқага йўналган. Бу мускулларнинг ташқи қовурғалараро мускулдан яна битта фарқи шундаки, унинг толалари қовурғаларнинг тоғай қисмлари орасида ҳам давом этади. Қовурғаларнинг тоғай қисмлари орасида тортилган қисми *membrana intercostalis interni* дейилади. *M.m.intercostales interni* орқа томонда фақат қовурғанинг бурчакларигача давом этади холос. Қовурға бурчагидан қовурға бошигача бу мускул ўрнида *membrana intercostalis interni* бор.

Бу мускуллар *n.n.intercostales* орқали иннервация қилиниб, *a.a.intercostales*, *a.thoracica interna* лар орқали қон билан таъминланади.

Қовурға ости мускуллари — *m subcostales* жуда нозик мускул толаларидан ташқил топган бўлиб, пастки қовурғалар умуртқага қараган учларининг ички томонига жойлашган. Қовурға ости мускулнинг бошланиши, ёпишиши ва толаларининг йўналиши ички қовурғалараро мускуллардагига ўхшайди. Лекин қовурға ости мускули пастқи қовурғаларнинг устки четидан бошланиб, юқори қовурғаларнинг пастқи четига 1—2 та қовурға ташлаб бирикади.

Кўкракнинг кўндаланг мускули — *m transversus thoracis* — III—VI қовурғалар тоғай қисмининг орқа томонида жойлашган бўлиб, қорин кўндаланг мускулнинг давоми ҳисобланади. Бу мускул кўпинча бўлмайди.

Қовурғалараро мускуллар қисқарганда бу мускул қовурғаларни кўтарди ва нафас чиқаришда иштирок этади. Нафас чиқаришда яна *m.m.subcostales* ва *m.transversus thoracis*, шунингдек бошқа мускуллар ҳам иштирок этади. Шунинг айтиб ўтиш керакки, ташқи ва ички қовурғалараро мускулларнинг функцияси ҳақида турли фикрлар бор. Чунончи, М. Ф. Иваницкийнинг фикрича, ҳар иккала мускул нафас олишда ҳам, нафас чиқаришда ҳам иштирок этади.



83-ра с м . Диафрагма (ост томондан кўриниши).

- 1 — centrum tendineum; 2 — foramen v. cavae inferioris; 3 — hiatus oesophageus; 4 — hiatus aorticus; 5 — pars lumbalis; 6 — pars costalis; 7 — m. transversus abdominis; 8 — m. quadratus lumborum; 9 — m. psoas major; 10 — m. iliacus.

Ҳар иккала мускул ҳам n.n.intercostales билан иннервация қилинади, а.а.intercostales ва а.thoracica interna қон билан таъминлайди.

Кўкрак-қорин тўсиғи (diaphragma). У ясси ва юпка мускулдан иборат бўлиб, кўкрак қафаси томонга бўртиб, гумбаз ҳосил қилиб жойлашган (93-расм). Мускул толалари кўкрак қафаси пастки тешигининг гир атрофи бўйлаб бошланиб, унинг ўртасида ясси пай (centrum tendineum) га айланади.

Диафрагмада бел, қовурға ва тўш қисмлари тафовут қилинади. Бел қисми (pars lumbalis) хийла маҳкам бўлиб, чап ва ўнг оёқлари (сгus sinistrum et dextrum) бор.

Ўнг ва чап оёқлар ҳамда умуртқа поғонаси орасида учбурчак шаклида тешик (hiatus aorticus) бўлиб, бунда аорта ва ductus thoracicus ўтади. Аорта тешигининг атрофи фиброз ҳалқа билан ўралган туфайли диафрагманинг қисқариши аортдан ўтувчи қонга ҳалал бермайди. Диафрагманинг аорта ўтадиган тешигидан олдинроқда ва бир оз юқорироқда қизилўнгач ўтувчи тешик (hiatus esophageus) бор. Бу тешикдан қизилўнгач билан бирга ўнг ва чап адашган нервлар ўтади. Бел соҳасидаги тешиклардан n.n.splanchnici major et minor v.azygos ва hemiazygos, truncus sympathicus — симпатик ствол ўтади.

Диафрагманинг қовурға қисми VII — XII қовурға тоғай қисмларининг ички сатҳидан бошланиб, юқорига кўтарилади ва пай қисмига ўтиб кетади.

Диафрагманинг тўш қисми тўш суягининг ханжарсимон ўсиғидан бошланиб, пай қисмига ўтиб кетади. Pars sternalis билан pars costalis

орасида учбурчак шаклидаги ёриқ — *trigonum sternocostale* бўлиб бундан *a.a.thoracica interna.epigastrica superior* лар ўтади.

Pars costalis билан *pars lumbalis* орасида *trigonum lumbacostale* деб аталувчи ёриқ бўлиб, у эмбрионал даврда кўкрак ва қорин бўшлиқларини қўшиб туради. Катта одамда бу ёриқ кўкрак қафаси томонидан плевра билан, қорин томонидан эса қорин пардаси билан ёпилиб кетган бўлади. Қорин бўшлиғининг тазйиқи ошган вақтда қорин аъзолари ана шу ёриқ орқали кўкрак қафасига чикиб, диафрагма чуррасини ҳосил қилиши мумкин.

Диафрагманинг пай қисми турли томонга йўналган пай толаларидан ташкил топган. Пай қисмининг орқа ўнг томонида тўртбурчак шаклида тешик бўлиб, бундан пастки кавак вена ўтади, шунинг учун *foramen venae cavae* дейилади.

Диафрагма қисқарганда унинг гумбази яссиланади. Шунинг учун ҳам кўкрак қафаси (юқоридан пастга) кенгаяди, натижада ўпкалар нафас олганда бемалол кенгая олади.

У *n.frenicus* билан иннервация қилинади. *a.a.phrenica superior et inferior* қон билан таъминлайди.

ҚОРИН МУСКУЛЛАРИ

Қорин (*abdomen*) кўкрак қафасининг пастки қирғоғи тешиги билан чанок (*pelvis*) нинг устки қирғоғи орасида жойлашган соҳа бўлиб, бу ердаги мускуллар қорин бўшлиғи (*cavum abdominale*) ни чегаралаб, қорин деворини ҳосил қилади.

Қорин деворини ҳосил қилувчи мускуллар (84-расм) ни олдинги латерал, олдинги ва орқа гуруҳларга бўлиш мумкин.

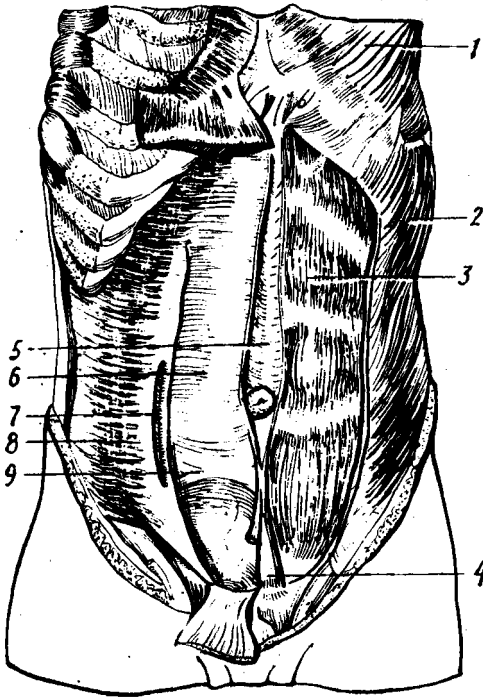
ОЛДИНГИ ЛАТЕРАЛ ТОМОНДАГИ МУСКУЛЛАР

Қориннинг ташқи қийшиқ мускули (*m.obliquus externus abdominis*) — кўкрак қафасининг ён томонидан, пастки саккизта когургадан тишлар билан бошланиб, ёнбош суяги қиррасининг *labium externum* ига ёпишади. Қолган қисми эса ясси пай (апоневроз) га айланиб, тўғри мускулнинг устидан ўтиб, қарама-қарши томондаги шу номли мускул апоневрози билан қўшилиб, оқ чизик (*linea alba*) ни ҳосил қилади. Бу мускул тутамларининг йўналиши *m. m. intercostales* толаларининг йўналишига ўхшайди. Қорин ташқи қийшиқ мускули апоневрозининг пастки эркин қисми *tuberculum pubicum* билан *spina iliaca anterior superior* орасида тортилиб, тарновсимон ариқча ҳосил қилади. Бу ариқчанинг туби хийла мустаҳкам бўлиб, чов бойлами (*lig inguinale*) деб шунга айтилади. Демак, чов бойлами пишиқ чандир шаклидаги бойлам бўлиб, қорин ташқи қийшиқ мускулнинг қалинлашган ва бир оз қайрилган чеккасидир.

Чов бойламининг *tuberculum pubicum*га бирикувчи медиал учидан давом этган фиброз толалар пастга қараб *pecten ossis pubis* га қайрилиб, *lig. locupare* ни ҳосил қилади. Орқа томонда қориннинг ташқи қийшиқ мускули ва *m. latissimus dorsi* чеккаларининг орасида

84 - р а с м . Қорин мускуллари.

1 — m. pectoralis major; 2 — m. oblique externus;
3 — m. rectus abdominis; 4 — m. pyramidalis; 5 —
linea alba; 6 — vagina m. recti abdominis; 7 — linea
semicircularis; 8 — m. transversus abdominis; 9 —
linea semilunaris.



кичкина учбурчакка ўхшаш жой қолади, *trigonum lumbale* деб аталадиган бу камгаkning хирургияда амалий аҳамияти бор. Бел учбурчагининг латерал томони қориннинг ташқи қийшиқ мускулдан медиал томони *m. latissimus dorsi* дан, асоси эса қориннинг ички қийшиқ мускулдан ташқил топган.

Бу мускул *n. n. intercostales V — XII* лар билан иннервация қилинади ва *a. a. intercostales, epigastrica superior et inferior* лар уни қон билан таъминлайди.

Қориннинг ички қийшиқ мускули (*m. obliquus internus abdominis*) *fascia thoraco lumbalis*, *linea intermedia cristae iliaceae* *lig. inguinale* ning латерал бўлагидан бошланиб, X, XI ва XII қовурғаларнинг пастқи чеккасига ёпишади. Бу мускул қориннинг ташқи мускули билан деярли ёпилиб туради (бел соҳаси бундан мустасно) ва ундан кичикроқдир.

Мускул толалари (бошланган жойига қараб) қўндаланг, юқоридан пастга қараган йўналишга эга бўлиб, қориннинг тўғри мускули четига яқинлашгач, сербар пай апоневрозга айланади. Бу апоневроз қорин тўғри мускули қинини ҳосил қилишда иштирок этиб *linea alba abdominis* га қўшилиб кетади.

n. n. intercostales, iliohypogastricus, ilioinguinalis лар иннервация қилади.

а. а. *intercostales. epigastricae inferior et superior* қон билан таъминлайди.

Қориннинг кўндаланг мускули — *m. transversus abdominis* пастки олтига қовурғанинг ички юзасидан (тишлар билан), *fascia thoraco lumbalis* нинг чуқур варағидан, ёнбош суяги қиррасининг ички лабидан бошланиб, *linea alba* га ёпишади.

Мускул толалари орқадан олдинга, кўндалангига йўналиб, апоневрозга айланади. Мускул толаларининг апоневрозга ўтиш эпигашқарига қараб ёйсимон чизик ҳосил қилади, бу чизик *linea arcuata* деб аталади.

Қорин кўндаланг мускулининг айрим толалари, қорин ички қийшиқ мускули тутамлари билан биргаликда чов каналининг ташқи (тери ости) тешигидан ўтиб; мойкнинг устки четига бориб ёпишади ва мойкни кўтарувчи мускул (*m. cremaster*)ни ҳосил қилади. Бу мускул аксари сут эмизувчи ҳайвонларда жуда яхши ривожланган бўлиб, мойкни ёрқодан тортиб қорин бўшлиғига олиб кириши мумкин.

У *n. n. intercostales (VII — XII)*, *iliohypogastricus*, *ilioinguinalis* орқали иннервация қилинади, а. а. *epigastricae superior et inferior* лар эса қон билан таъминлайди.

ОЛДИНГИ ГУРУХ

Қориннинг тўғри мускули *m. Rectus abdominis V—VI* ва *VII* қовурғалар тоғай қисмининг ташқи юзасидан ва *processus xiphoides* дан бошланиб, қов суягининг юқори чеккасига ёпишади.

Бу мускул узунасига бақувват мускул тутамларидан иборат бўлиб, уч — тўрт ерида *intersectiones tendinae* деб аталувчи пай белбоғлари бор. Пай белбоғларининг иккитаси киндикдан юқорида, учинчиси эса киндик соҳасида бўлади. Пай белбоғлари эмбрион таракқиёти даврида ҳосил бўлувчи вентрал мускулларнинг сегментар такомил этишидан нишонадир. Пай белбоғлари функционал жиҳатдан катта аҳамиятга эга; тўғри мускулларнинг пай белбоғи билан бўлинган қисмлари айрим-айрим қисқариши мумкин, бунинг кўп машқ қилган цирк артистларида (гимнастлар ва акробатларда) аниқ кўрса бўлади. Мускуллари яхши такомил этган спортчиларда қориннинг тўғри мускули тери остида тўрт бурчакли бўлақлардан тузилгани яққол кўзга ташланиб туради (94-расм).

Бу мускул *n. n. intercostales* орқали бошқарилади ва *a. thoracica interna*, а. а. *lumbales* лар орқали қон билан таъминланади.

Пирамидасимон мускул *m. pyramidalis* қов бирлашмаси (симфиз) дан бошланиб, *linea alba* га ёпишади ва уни таранглайди. Кичкинагина мускул қини олд деворининг остгинасида ётади. Бу мускул бир тешикли ва халтали ҳайвонларнинг бола олиб юрувчи халтасини ўраб турувчи мускул рудиментидир.

У *n. n. intercostales (XII)*, *ilioinguinalis* лар орқали иннервация қилинади. Қорин бўшлиғининг орқа деворини белнинг тўрт бурчакли мускули (*m. quadratus lumborum*) ҳосил қилади. Белнинг тўртбур-

чакли мускули квадрат шаклига эга бўлиб, ёнбош суягининг кирраси (ички лаби) дан бошланади ва XII қовурғанинг пастки четига, пастки бел умуртқаларининг кўндаланг ўсиғига ёпишади.

Бу мускул бир томонлама қисқарса, охирги қовурғани пастга тортади, ҳар икки томондан қисқарса, умуртқа поғонасини вертикал ҳолда ушлаб туришга ёрдам беради.

Ҳ. п. *intercostalis XII*, п. п. *lumbales* воситасида бошқарилиб, а. а. *intercostales*, а. а. *epigastricae* лар қон билан таъминланади.

ҚОРИН ФАСЦИЯСИ

Қорин соҳасининг юза фасцияси *fascia superficialis abdominis* тери ости мой қавати билан қорин мускуллари ўртасида жойлашган бўлиб, қориннинг ташқи қийшиқ мускулини, тўғри мускул қинини устидан ўраб туради. Қориннинг хусусий фасцияси *fascia propria abdominis* қориннинг ички қийшиқ мускулини ҳар икки томонидан ўраб ётади.

Ички қийшиқ мускул фасцияси чов каналининг ташқи (юза) тешиги соҳасидаги шу мускул толалари билан бирга ёрқоққа тушади. Моекни кўтарувчи мускул (*m. cremaster*) деб шунга айтилади.

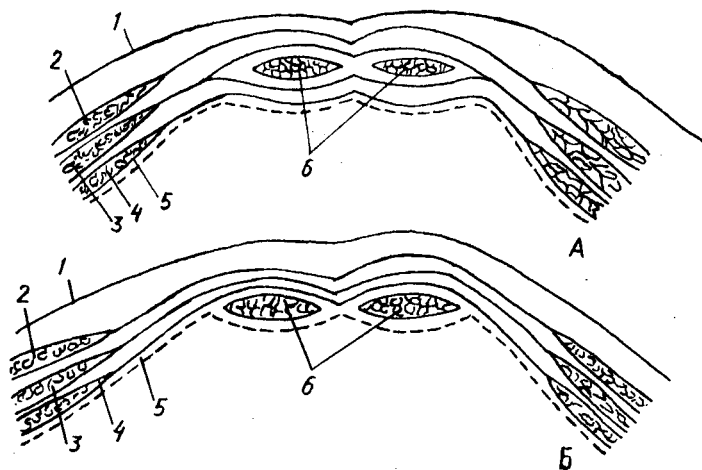
ҚОРИН ТЎҒРИ МУСКУЛИНИНГ ҚИНИ

Қориннинг ҳар иккала тўғри мускули пишиқ фиброз халта бўлмиш тўғри мускул қини (*vagina musculi recti abdominis*) ичида жойлашган (85-расм).

Қорин тўғри мускулининг қини қорин сербар мускулларининг апоневрозлари ҳисобига ҳосил бўлади. Тўғри мускул қинининг олд ва орқа деворлари юқори ва пастки соҳаларида бир хил эмас. Чунончи, юқори қисмида, киндикдан юқорида, қориннинг ташқи қийшиқ мускулининг апоневрози тўғри мускулнинг олд томонидан, кўндаланг мускул апоневрози эса орқа томонидан ўтади. Қорин ички қийшиқ мускулининг апоневрози тўғри мускулнинг латерал қирғоғига келганда икки вараққа бўлиниб, биттаси тўғри мускулнинг олд томонидан, иккинчиси эса орқа томонидан ўтиб, ташқи қийшиқ ва кўндаланг мускуллар апоневрозларида туташиб кетади. Киндикдан 4—5 см пастроққа келганда учала сербар мускулнинг апоневрозлари тўғри мускулнинг олд томонидан ўтиб, олд деворни ҳосил қилади. Натижада қиннинг орқа девори юпқа парда (*fascia transversalis*) дан иборат бўлиб қолади. Қиннинг орқа девори ана шу соҳада паст дан юқорига қараган ботик яримойсимон чизиқ (*linea arcuata*) билан кескин чегара ҳосил қилиб ўтади.

ҚОРИННИНГ ОҚ ЧИЗИҒИ (LINEA ALBA)

Қорин сербар мускулларининг апоневрозлари иккала тўғри мускулнинг ўртасида юқоридан пастга қараб кетган апоневрозлар бирлашмаси — оқ чизикни ҳосил қилади.



85 - р а с м. Қорин олд деворининг (тўғри мускул қини соҳасида) кўндаланг кесими. А — киндикдан юқори қисм; Б — киндикдан пастки қисм.

1 — тери; 2 — *m. obliquus externus abdominis*; 3 — *m. obliquus internus abdominis*; 4 — *m. transversus abdominis*; 5 — *fascia transversalis*; 6 — *m. rectus abdominis*.

Бу чизик ўнг ва чап томондаги сербар мускуллар ясси пайлари (апоневрозлари) нинг фронтал текисликда кесишиши ва бу ерда қон томирларнинг камлиги туфайли оқ бўлиб кўринади. Бу ҳолат хирургларга қорин бўшлиғини кенг очишга (болани она қорнидан ёриб олиш ва шу каби операцияларда) имкон беради. Оқ чизик (*linea alba*) тўш суягининг ханжарсимон ўсиғидан қов суягининг устки чеккасига тортилган. Оқ чизикнинг эни юқорида кенгрок (2,0—2,5 см) бўлса, киндикдан бир оз пастда кескин тораяди, аммо қалинлиги ортади. Оқ чизикнинг тахминан қоқ ўртасида киндик халқаси (*anulus umbilicalis*) бор. Оқ чизик қов соҳасига келганда қов соҳасига суякларининг юқори чеккасига учбурчакка ўхшаб кенгайган ҳолда бирикади.

ҚОРИН МУСКУЛЛАРИ ФУНКЦИЯСИ

Қорин мускуллари қисқарганда қорин бўшлиғи тораяди ва қорин ичидаги аъзоларга тазийк ортади. Шунинг учун ҳам қорин мускулларининг тазийқи туғиш, дефекация ва қусиш вақтида қорин бўшлиғидаги аъзоларнинг бўшалишига ёрдам беради. Бундан ташқари, қорин мускуллари кўкрак қафаси билан чаноқ орасида тортилгани туфайли, кўкрак қафасини чаноққа яқинлаштиради ва умуртқа поғонасини олдинга букади. Бинобарин, орқада жойлашган умуртқа устунини ёзувчи узун мускулларга антагонистдир. Қорин мускуллари бир томонлама қисқарса, гавдани буради. Масалан, қориннинг ташқи қийшиқ мускули гавдани қарама-қарши томонга, қориннинг ички

қийшиқ мускули эса ўз томонига буради. Ниҳоят, қорин мускулларининг юқори тутамлари қовурғаларга ёпишганлиги учун қовурғаларни пастга тортиб нафас чиқаришида қатнашади.

ЧОВ КАНАЛИ (CANALIS INGUINALIS)

Чов канали чов соҳасида қорин сербар мускулларининг орасида ҳосил бўлган ёриқ бўлиб, ундан эркаклар уруғ тизимчаси (foveolus spermaticus), аёлларда эса бачадоннинг юмалок бойлами (lig. teres uteri) ўради. Улар чов каналининг қорин бўшлиғига қараган кириш (чуқур) тешигидан канал ичига кириб, чов соҳасида жойлашган чикиш (ёза) тешиги орқали чиқади (86-расм, А, Б).

Ёза (ёки тери остидаги) тешиқ ҳалқа (anulus inguinalis superficialis) қорин ташқи қийшиқ мускулининг иккига ажралган апоневрози (бири tuberculum pubicum) га, иккинчиси қов бирлашмасига бирикади) орасида ҳосил бўлиб, учбурчак шаклидадир. Қорин ташқи қийшиқ мускулининг устини ёпган фасция ташқи тешиқнинг ён томонидаги бурчаги олдида пай толалари тутами (fibrae intercruralis) ни ҳосил қилади. Ана шу фасциянинг бир қисми юпқа парда шаклида уруғ тизимчасининг устини ўраган ҳолда мояккача етиб боради, fascia crinasterica деб шунга айтилади. Чов каналининг ички "чуқур тешиги" (ҳалқаси) — anulus inguinalis profundus қорин бўшлиғига очилган. Ички тешиқ соҳасидан ўтган юпқа парда (fascia transversalis) уруғ тизимчасининг устини ўраган ҳолда ички тешиқ орқали чов каналдан мояккача етиб боради ва унинг устини ўраб, fascia cremasterica interna ни ҳосил қилади.

Чов каналининг куйидаги деворлари бор: олд девори *m. abliguus externus abdominis* апоневрози, пастки девори — пупарт бойламининг тарнови, юқори девори — *m. obliquus internus abdominis* билан *m. transversalis* нинг пастки тутамлари, орқа девори — fascia transversalis.

Қорин бўшлиғи аъзоларига тазийқ ошиб кетганда бу аъзолар қорин пардасига ўралган ҳолда чов каналининг ички тешигидан кириб модда халтасигача етиб бориши мумкин. Чов чурраси деб шунга айтилади.

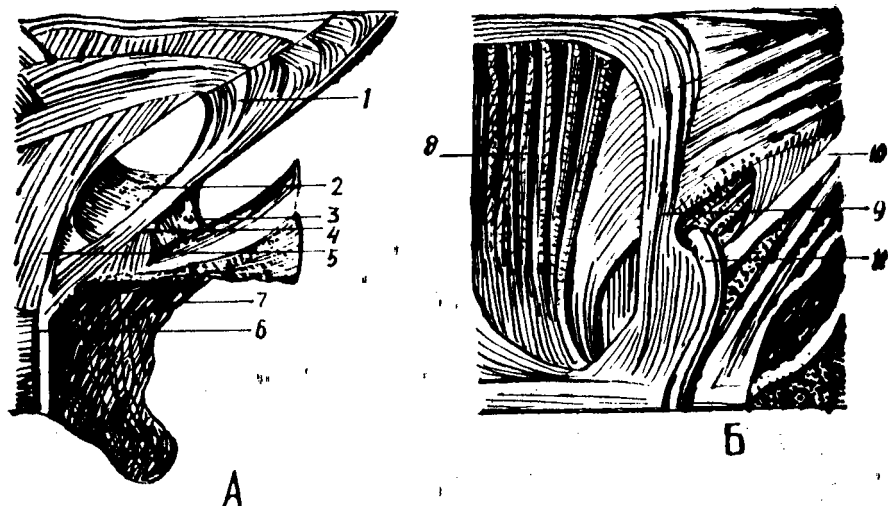
Чов чуррасининг пайдо бўлиши, мояқнинг қорин бўшлиғидан пастга (ўз жойига) тушиши эмбрионал такомил даврида ҳосил бўладиган processus vaginalis билан боғлиқдир.

БЎЙИН МУСКУЛЛАРИ

Бўйиннинг олд (вентрал) томони collum, орқа (дорсал) томони cervicis ёки regio nuchae деб аталади.

Бўйинда мускуллардан ташқари, ҳиқилдок, кекирдақ, қизилўнғач, катта қон томирлар бўлади. Бўйиннинг олд томонида, ҳиқилдок олдида, модда алмашинувида катта аҳамиятга эга бўлган қалқонсимон без жойлашган.

Бу ҳақда тўлиқ маълумот олиш учун китобнинг «Силанхиология» қисмига қаранг.



86-расм. Чов каналнинг А — юза (чикиш) ва Б — чукур (кириш) халқаси.

1 — *fibrae intercruralis*; 2 — *lig. reflexum*; 3 — *lig. locumare*; 4 — *crus medialis*; 5 — *crus lateralis*; 6 — *symphysis ossis pubis*; 7 — *ramus superior ossis pubis*; 8 — *m. rectus abdominis*; 9 — *lig. interfoveolare*; 10 — *lig. inguinales*; 11 — *ductus deferens*.

Бўйин мускуллари бўйиндан ўтадиган аъзолар атрофини ўраб туради ва қуйидагича таснифланади:

I. Юза мускуллар (*m. m. platysma, sternocleidomastoideus*)

II. Тил ости суяги соҳасидаги мускуллар:

а) тил ости суягидан юқорида жойлашган мускуллар (*m. m. mylohyoideus, digastricus, stylohyoideus, geniohyoideus*);

б) тил ости суягидан пастда жойлашган мускуллар (*m. m. sternohyoideus, sternothyreoides, thyreohyoideus*).

III. Чукур мускуллар:

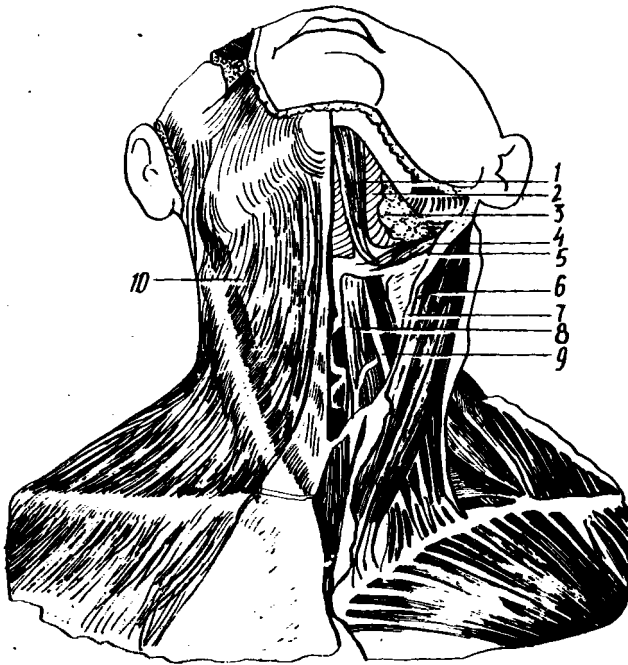
а) ён томондаги қовурғаларга бирикувчи мускуллар (нарвон мускуллар);

б) умуртқа олди мускуллари.

ЮЗА МУСКУЛЛАР

Бўйиннинг тери ости мускули (*m. platysma*) (87-расм) — кўкрак фасциясининг II қовурга соҳасидан бошланиб, пастки жағнинг қирғоғига ёпишади. Бу мускул бевосита бўйин териси остида жойлашган бўлиб, юпқа пластинкадан иборат. Унг ва чап мускуллар ўртасида бўйиннинг ўрта чизиги соҳасида учбурчак шаклида очик жой қолади.

Бу мускул бўйин терисини олд томонга тортиб, бўйин веналари ичида қон оқишини яхшилади, оғиз бурчагини пастга тортиб мимика мускули вазифасини бажаради.



87-р а с м. Бўйиннинг юза мускуллари.

1 — m. digastricus; 2 — m. mylohyoideus; 3 — gl. submandibularis; 4 — m. stylohyoideus; 5 — m. digastricus (venter posterior); 6 — m. sternocleidomastoideus; 7 — fascia colli superficialis; 8 — m. sternohyoideus; 9 — m. omohyoideus; 10 — m. platysma.

У п. facialis орқали бошқарилиб, а. cervicalis super facialis орқали қон билан таъминланади.

Тўш-ўмров-сўрғичсимон мускули у. m. sternocleidomastoideus. Тўш суягининг олдинги сатҳидан, ўмров суягининг тўш суягига қараган учидан бошланиб, чакка суягининг сўрғичсимон ўсиғига ёпишади. Юқоридаги мускулнинг остида жойлашган бўлиб, ундан бўйин фасцияси ёрдамида ажралиб туради. Эмбрионал даврда m. (gapezius билан бирга такомил этиб, ундан ажралиб кетади. Шунинг учун ҳам, иннервацияси трапециясимон мускул билан умумийдир (n. accesorius).

Бу мускул бир ёқлама қисқарса, бошни ўша томонга эгади ва юзни қарама-қарши томонга қаратади. Ҳар иккала томонда баробар қисқарса, бошнинг ҳолатига қараб олд ёки орқа томонга букади. Агар бошни қимирлатмай тўш-ўмров-сўрғичсимон мускуллари қисқартирилса, кўкрак қафасини олдинга ва бош томонга тортади. Бинобарин, нафас олишда иштирок этади.

У қўшимча (XI жуфт) нерв воситасида бошқарилиб, а. sternocleidomastoideus воситасида қон билан таъминланади.

ТИЛ ОСТИ СУЯГИ СОҲАСИДАГИ МУСКУЛЛАР

Тил ости суягидан юқорида жойлашган мускуллар (98-расм). Жағ-тил ости мускули — *m. mylohyoideus* — пастки жағнинг *linea mylohyoidea* сидан бошланиб, тил ости суягининг танасига ёпишади. Мускул тутамлари юқоридан пастга қараб йўналган бўлиб, чап ва ўнг томондаги жағнинг тил ости мускуллари ўрта чизикда қўшилган жойида (ўртада) жағдан тил ости суягига тортилган фиброз чизик (чок) бор, у *raphe mylohyoidea* дейилади.

Икки қоринли мускул *m. digastricus incisura mastoidea* дан бошланиб, пастки жағнинг *fossa digastrica* сига ёпишади. Мускулнинг олд ва орқа қоринчалари ўртасида торайган юмалоқ пай қисми бор. Ҳар иккала қоринчалар ўртасидаги пай қисми фиброз тўқима ёрдамида тил ости суяги қатта шохининг асосига ёпишган, шунинг учун ҳам мускул юқорига (пастки жағга) қараган ёйга ўхшайди.

Бигизсимон ўсиқ билан тил ости суяги орасидаги мускул (*m. stylohyoideus*) бигизсимон ўсиқнинг олд юзасидан бошланиб, тил ости суягининг танасига, икки қоринли мускул юмалоқ пайининг икки четига ёпишади.

Энгак-тил ости мускули (*m. geniohyoideus*) — пастки жағнинг *spina mentalis* сидан бошланиб, тил ости суягининг танасига ёпишади. Юқоридаги мускулдан тепароқда ва ўртароқдан ва ўртароқдан сал четда жойлашган, толалари юқорига ва орқа томонга йўналган.

Тил ости суягидан юқорида жойлашган тўрттала мускул қисқарган вақтда тил ости суягини юқорига кўтарилади. Агар тил ости суяги қимирламай турса, бу мускуллардан учтаси (*m. sternohyoideus* дан бошқалари) пастки жағ суягини пастга тортади ва чайнов мускулларига антагонист сифатида хизмат қилади. *m. m. mylohyoideus, digastricus, geniohyoideus* овқат ютиш вақтида тилни юқорига кўтариб, танглайга такайди, натижада оғиздаги луқма ҳалқумга ўтади.

Тил ости суягидан юқорида жойлашган мускулларни *n. facialis, n. mylohyoideus* иннервация қилади, *a. submentalis, a. occipitalis*лар кон билан таъминлайди.

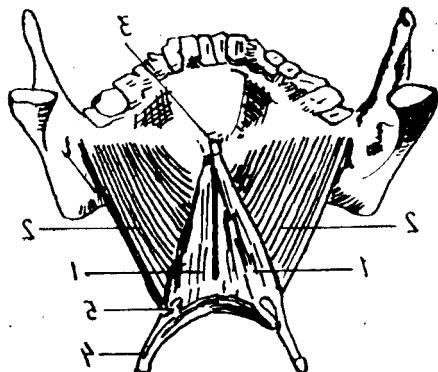
ТИЛ ОСТИ СУЯГИДАН ПАСТДА ЖОЙЛАШГАН МУСКУЛЛАР

Тил ости суягидан пастда жойлашган мускуллар тўртта бўлиб, улар бўйин ўрта чизигининг икки ёнида жойлашган (88-расм).

Тўш-тил ости мускули (*m. sternohyoideus*) тўш суяги дастасининг орқа сатҳидан, тўш-ўмров бўғимидан бошланиб, тил ости суягининг пастки юзасига ёпишади. Мускул юпка тасма шаклига эга бўлиб, пастдан юқорига ва медиал томонга йўналган.

Бу мускулнинг вазифаси тил ости суягини пастга тортишдир.

Тўш қалқонсимон мускули (*m. sternothyroideus*) тўш суяги дастасининг орқа юзасидан I қовурға тоғайидан бошланиб, қалқонсимон тоғайнинг ён юзасига ёпишади. У ҳикилдоқни пастга тортади.



88-расм. Оғиз тубини ҳосил қилувчи мускуллар.

1 — *m. geniohyoideus*; 2 — *m. mylohyoideus*; 3 — *spina mentalis*; 4 — *cornu majus*; 5 — *cornu minus ossis hyoideus*.

Тил ости қалқонсимон мускули (*m. thyrohyoideus*) қалқонсимон тоғайнинг қийшиқ чизиғи (*linea obliqua*) дан бошланиб, тил ости суягининг танасига ва катта шохига ёпишади.

Тил ости суяги фиксация ҳолатида бўлса (қимирламай турса), бу мускул ҳиқилдоқни юқорига тортади.

Курак-тил ости мускули (*m. omohyoideus*) — куракнинг юқори чети (*ineisura scapulae*) дан бошланиб, тил ости суягининг танасига ёпишади. Мускул икки қоринли бўлиб, пастдан юқорига тўш-ўмров сўрғичсимон мускулини кесиб ўтади.

Бу мускул курак-тил ости мускули бўйин фасциясининг бағрида жойлашган, шу туфайли, қисқарганда шу фасцияни таранглаштиради ва бўйиндаги катта вена қон томирларида қоннинг оқишини таъминлайди ҳамда тил ости суягини пастга тортади.

Тил ости суяги остида жойлашган мускулларнинг иннервацияси — C_1 — C_{III} нервлар орқали бўлиб, *a. thyrioidea inferior* қон билан таъминлайди.

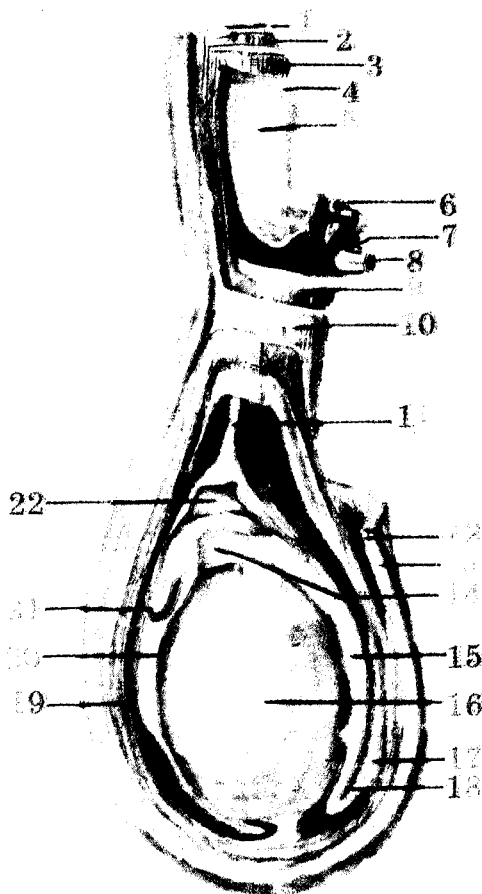
БҮЙИННИНГ ЧУҚУР МУСКУЛЛАРИ

Ён томондаги қовурғаларга бирикувчи мускуллар (нарвон мускуллар (89-расм)).

Олд нарвон мускули (*m. scalenus anterior* L.) III—IV бўйин умуртқалари кўндаланг ўсиқларининг олд дўмбоқчаларидан бошланиб, I қовурғанинг шу номли дўмбоғига ёпишади.

Ўртадаги нарвон мускул (*m. scalenus media*) — барча (ёки пастки олти) бўйин умуртқаларининг кўндаланг ўсиқларидан бошланиб, I қовурғанинг орқасига ёпишади. Бу мускул нарвон мускуллари ичида энг бақуввати бўлиб, юқоридаги мускулнинг орқасига жойлашган.

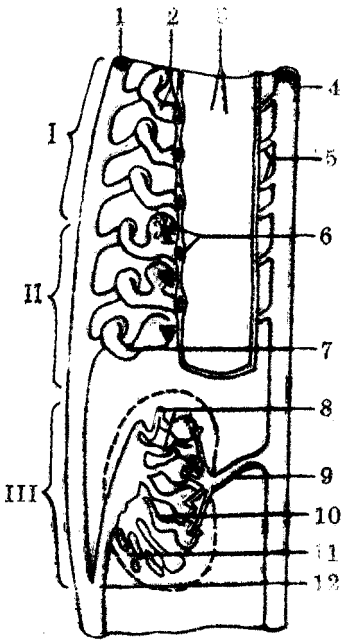
Орқадаги нарвон мускул (*m. scalenus posterior*) V — VI бўйин умуртқалари кўндаланг ўсиқларининг орқа дўмбоқчаларидан бошланиб, II қовурғанинг ташқи юзасига ёпишади.



175- расм. Мойяк пардалари (схема).

1 — m.obliquus externus abdominis; 2 — m.obliquus internus abdominis; 3 — m.transversus abdominis; 4 — fascia transversalis; 5 — peritoneum; 6 — a.testicularis; 7 — plexus venosus pampiniformis; 8 — ductus deferens; 9 — m.cremaster; 10 — fascia spermatica externa; 11 — vestigium processus vaginalis; 12 — tun.dartos; 13 — cutis; 14 — caput epididymidis; 15 — corpus epididymidis; 16 — testis; 17 — ductus deferens; 18 — cauda epididymidis; 19 — tun.vaginalis (lam.parietalis); 20 — tunica vaginalis (lam.visceralis); 21 — appendix epididymidis; 22 — mojkning seroz b'ushligi.

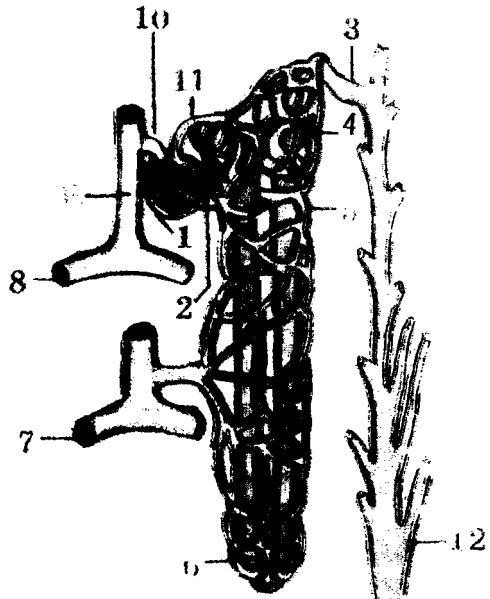
173- расм. Бошлангич буйрак, бирламчи буйрак, доимий буйрак (схема).

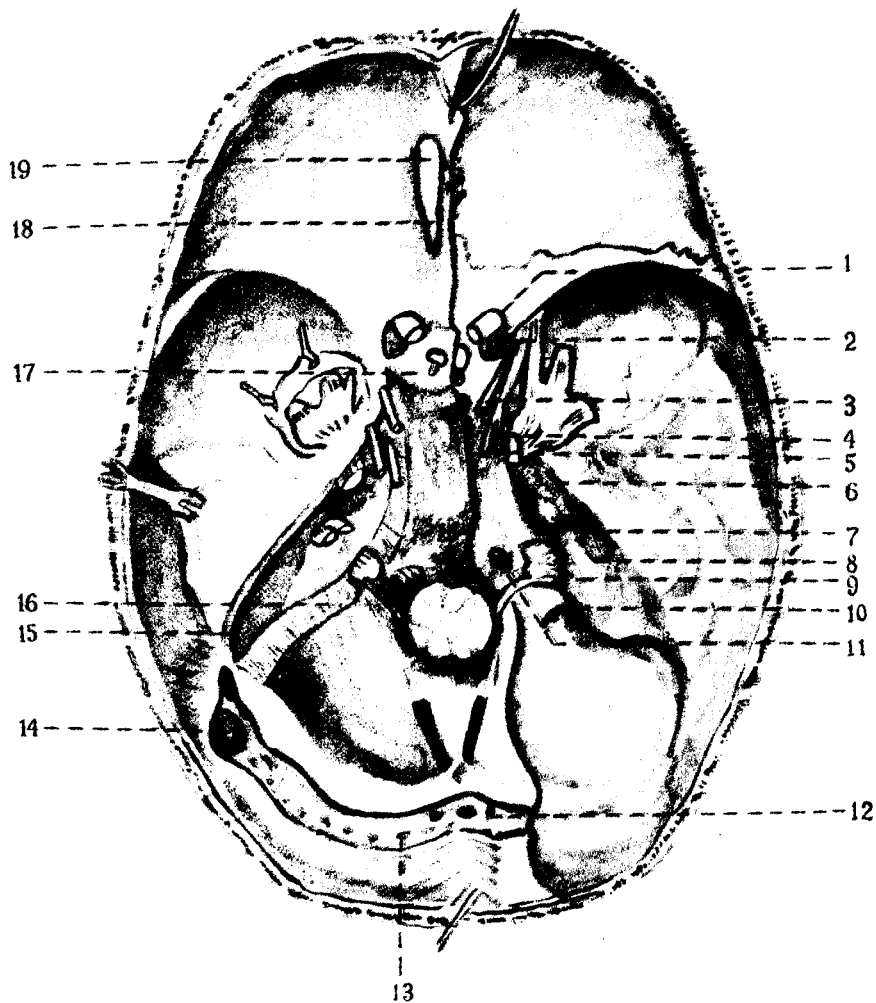


I — pronephros; II — mesonephros; III — metanephros; 1 — ductus mesonephricus; 2 — pronephridis et infundibulum; 3 — glomeruli pronephros; 4 — aorta; 5 — aa.segmentales; 6 — glomerulus mesonephrosus et infundibulum mesonephrosium; 7 — tubulus mesonephrosus; 8 — tubuli metanephrosi et glomerulus; 9 — a.renalis; 10 — tubulus renalis; 11 — textus nephrogenum; 12 — ureter.

170- расм. Нефрон (схема).

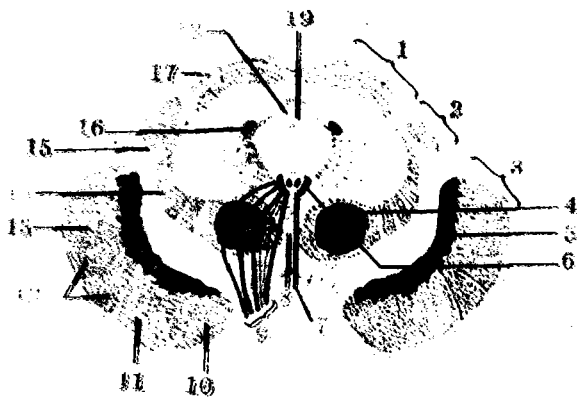
1 — corpusculum renale; 2 — pars proximalis tubuli nephroni; 3 — pars conjungens; 4 — pars distalis tubuli nephroni; 5 — rete capillare peritubulare; 6 — ansa nephroni; 7 — v.arcuata; 8 — a.arcuata; 9 — a.interlobularis; 10 — arteriola glomerularis afferens (vas afferens); 11 — arteriola glomerularis efferens (vas efferens); 12 — сийдик йиғувчи тўғри найча.





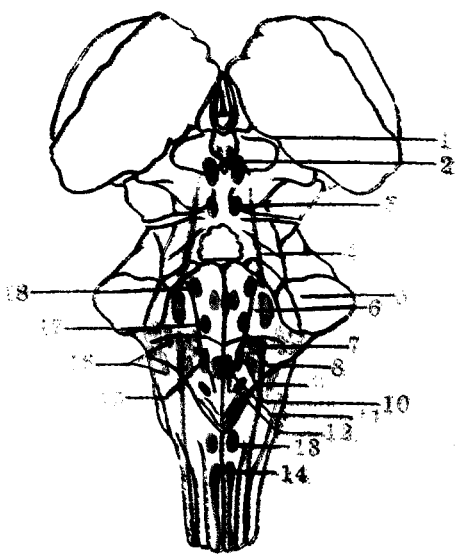
305- расм. Калла тубининг ички томони ва бош мия нервларининг чиқиши.

1 — n.opticus; 2 — a.carotis interna; 3 — n.oculomotorius; 4 — n.trochlearis; 5 — n.abducens; 6 — n.trigeminus; 7 — n.lacrimalis; 8 — n.vestibulochlearis; 9 — n.glossopharyngeus; 10 — n.vagus; 11 — n.hypoglossus; 12 — confluenssinum; 13 — sinus transversus; 14 — sinus sigmoideus; 15 — sinus petrosus superior; 16 — sinus petrosus inferior; 17 — sinus intercavernosus; 18 — tr.olfactorius; 19 — bulbus olfactorius.



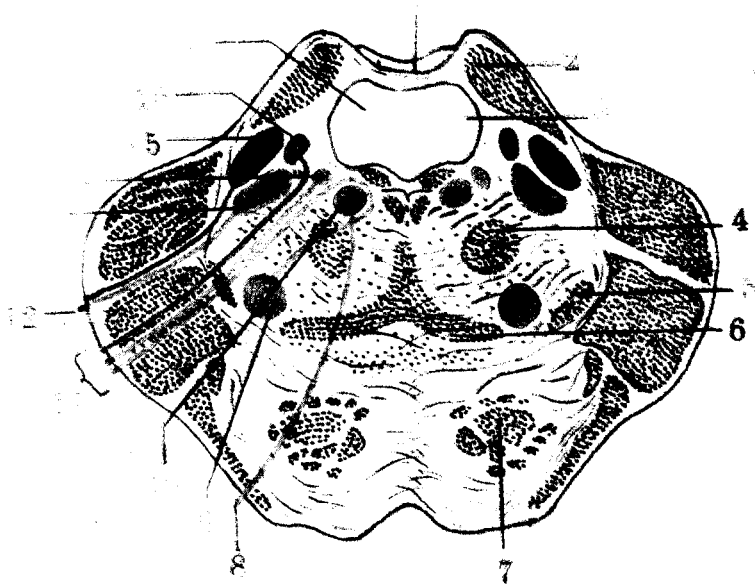
271- расм. Урта мианинг кўндаланг кесими (схема).

1 — tectum mesencephali; 2 — tegmentum mesencephali; 3 — basis pedunculi cerebri; 4 — nucl.ruber; 5 — substantia nigra; 6 — nucl.nervi oculomotorii; 7 — nucl.oculomotorius accessorius; 8 — decussationes segmenti; 9 — n.oculomotorius; 10 — tr.frontopontinus; 11 — tr.corticospinalis; 12 — tr.corticospinalis (pyramidalis); 13 — tr.occipitotemporo-parietopontinus; 14 — lemniscus medialis; 15 — brachium colliculi inferioris; 16 — nucl.tractus mesencephali nervi trigemini; 17 — colliculus cranialis (superior); 18 — aqueductus mesencephali (cerebri); 19 — substantia grisea centralis.



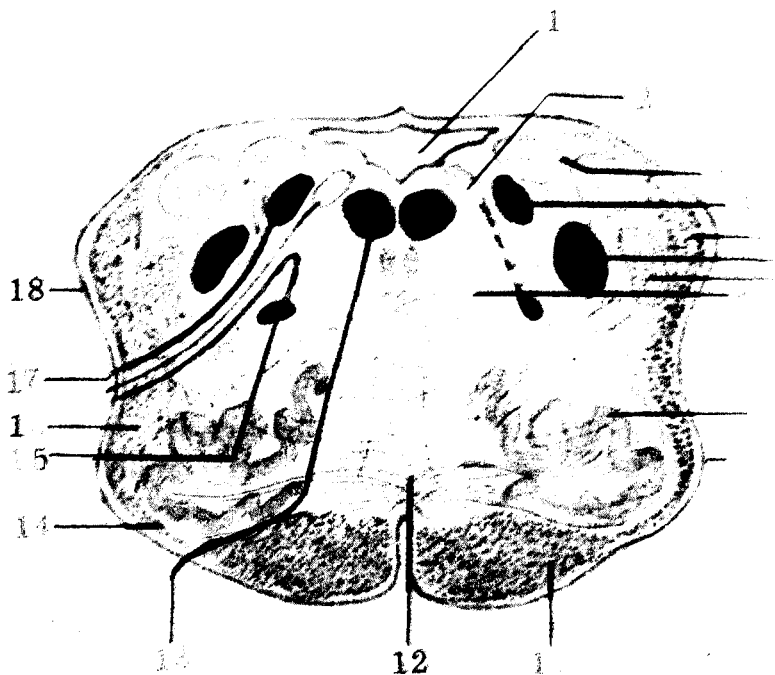
269- расм. Баш миёна нерв ўзакларининг ромбсимон чуқурчада жойлашиши (схема)

1 — nucl.nervi oculomotorii; 2 — nucl.accessorius n. oculomotorii; 3 — nucl.n.trochlearis; 4 — nucl.mesencephalicus n.trigemini; 5 — nucl.nucleus n.trigemini; 6 — nucl.n.abducentis; 7 — nucl.salivatorius cranialis (superior); 8 — nucl.solitarius; 9 — nucl.spinalis n.trigemini; 10 — nucl.salivatorius caudalis (inferior); 11 — nucl. n.hypoglossi; 12 — nucl.dorsalis nervi vagi; 13 — nucl.n.accessorii (pars cerebri); 14 — nucl.n.accessorii (pars spinalis); 15 — nucl.ambiguus; 16 — nucl.n.vestibulocochlearis; 17 — nucl.n.facialis; 18 — nucl.motorius n.trigemini.



264- расм. Кўприкнинг фронтал кесими.

- 1 — velum medullare superius; 2 — pedunculus cerebellaris superior; 3 — fasc.longitudinalis dorsalis; 4 — tractus centralis tegmenti (BNA); 5 — lemniscus lateralis; 6 — lemniscus medialis; 7 — fibrae pontis longitudinales; 8 — n.abducens; 9 — nucl.nervi facialis; 10 — nucl.nervi abducentis; 11 — n.facialis; 12 — n.trigeminus; 13 — nucl.motorius nervi trigemini; 14 — nucl.salivatorius cranialis; 15 — nucl.ponticus nervi trigemini; 16 — nucl.solitarius; 17 — ventriculus quartus.

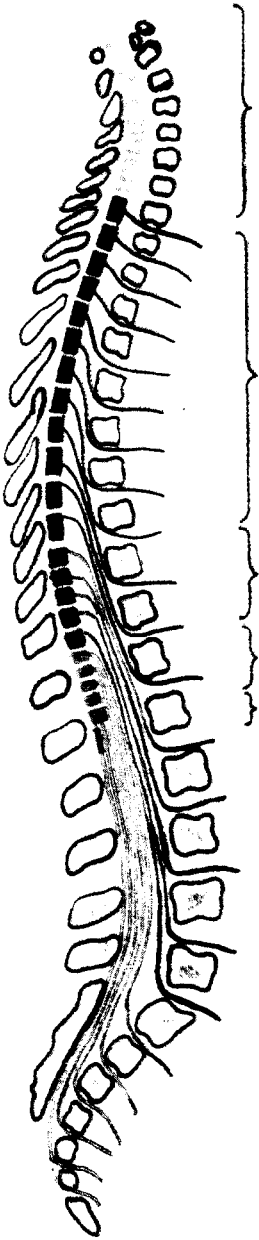


263- расм. Чўзинчок мианинг кўндаланг кесими (миа нервларининг ўзаклари ва ўтказиш йўллари кўрсатилган).

1 — ventriculus quartus; 2 — nucl.dorsalis n.vagi; 3 — nucl.nervi vestibularis; 4 — nucl.solitarius; 5 — tr.spinocerebellaris dorsalis; 6 — nucl.spinalis (inferior) nervi trigemini; 7 — tr.spinalis nervi trigemini; 8 — nucl.nervi hypoglossi; 9 — nucl.olivaris; 10 — oliva; 11 — tr.corticospinalis (pyramidalis); 12 — lemniscus medialis; 13 — n.hypoglossus; 14 — fibrae arcuatae externae ventrales; 15 — nucl.ambiguus; 16 — tr.spinothalamicus et spinotectalis; 17 — n.vagus; 18 — tr.spinocerebellaris ventralis.

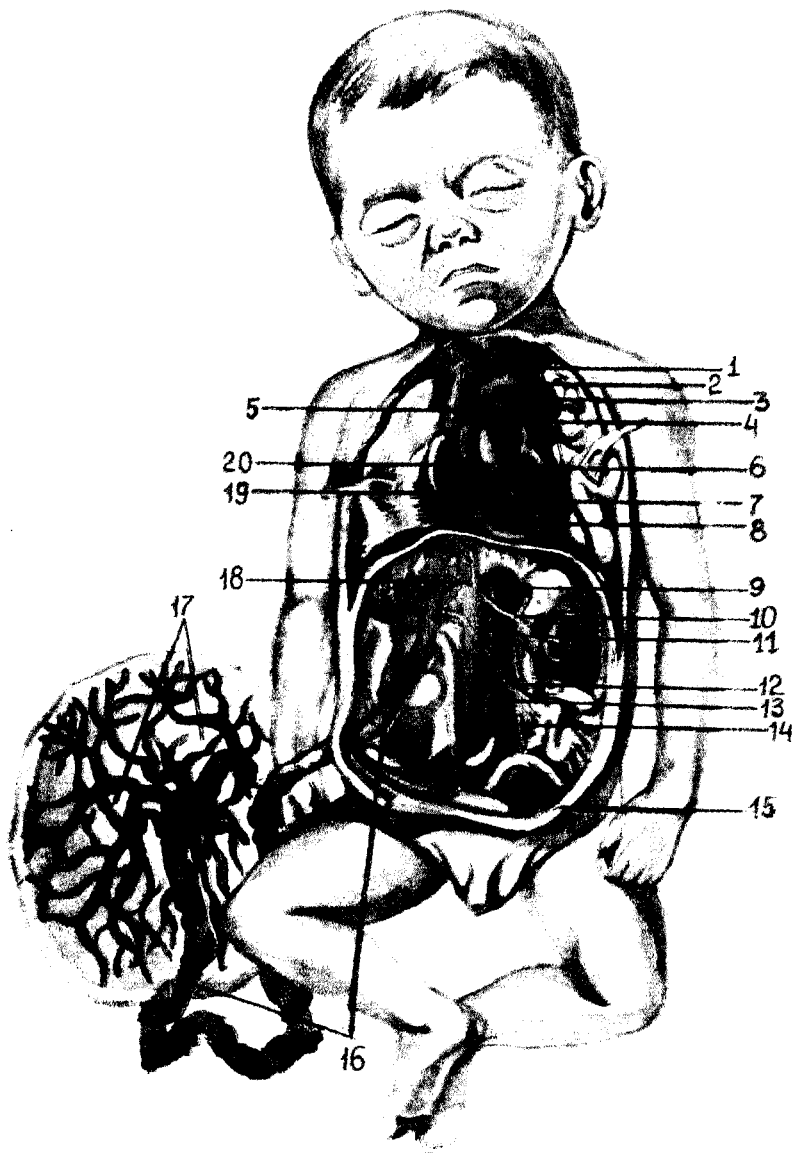
251- расм. Орқа мия сегментларининг жойлашиш схемаси.

1 — pars cervicalis ($C_1 - C_{VII}$); 2 — pars thoracica ($Th_1 - Th_{XII}$); 3 — pars lumbalis ($L_1 - L_V$); 4 — pars sacralis ($S_1 - S_V$); 5 — pars coccygea ($Co_1 - Co_{III}$)



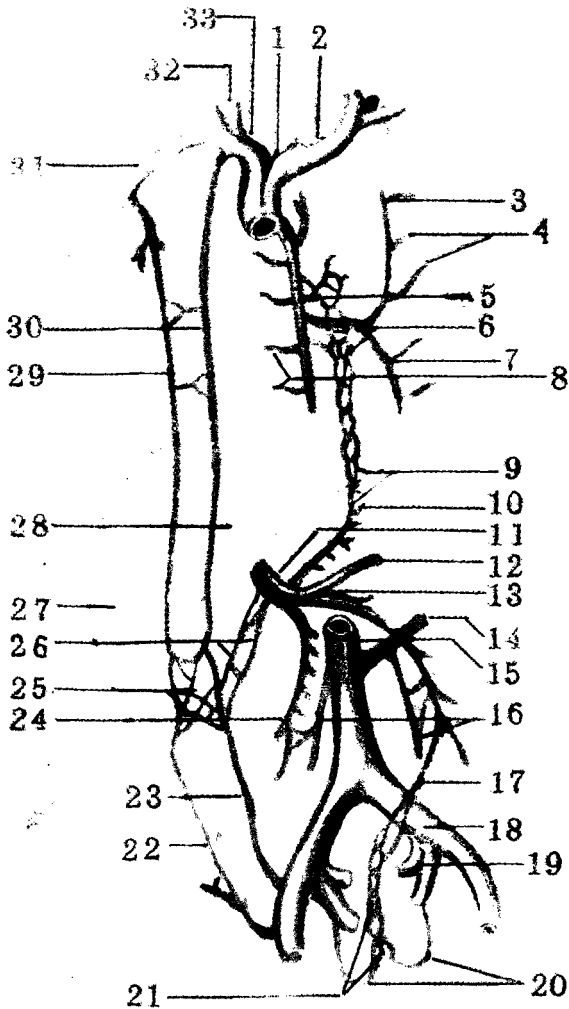
249- расм. Орқа мия (олдинги юзаси).

1 — medulla oblongata; 2 — intumescencia cervicalis; 3 — fissura mediana ventralis (anterior); 4 — sul.ventrolateralis (anterolateralis); 5 — intumescencia bumbosacralis; 6 — cornus medularis.



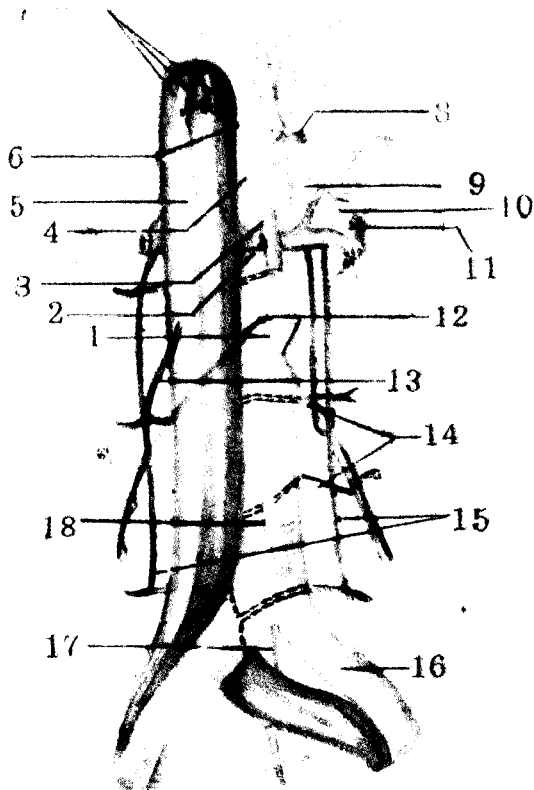
237- расм. Эмбрионда қон айланиши.

1 — v.cava superior; 2 — arcus aortae; 3 — ductus arteriosus; 4 — a.pulmonalis sinistra; 5 — pars descendens aortae; 6 — atrium sinistrum; 7 — ventriculus sinister; 8 — ventriculus dexter; 9 — pars abdominalis aortae; 10 — a.renalis sinistra; 11 — v.renalis sinistra; 12 — v.portae; 13 — aortae; 14 — a.iliaca communis sinistra; 15 — a.umbilicalis sinistra; 16 — v.umbilicalis; 17 — placenta; 18 — ductus venosus; 19 — foramen ovale; 20 — truncus pulmonalis.



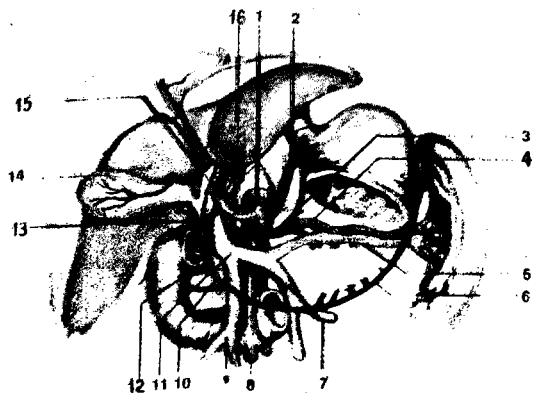
235- расм. Дарвоза венаси, юқори ва пастки кавак веналар ўртасидаги анастомозлар схемаси.

1 — v.cava superior; 2 — brachiocephalica sinistra; 3 — v.hemiazygos accessoria; 4 — vv.intercostales posteriores sinistrae; 5 — v.azygos; 6 — plexus venosus esophageus; 7 — v.hemiazygos; 8 — vv.intercostales posteriores dextrae; 9 — қолқа вена билан юқори кавак вена ўртасидаги анастомоз; 10 — v.gastrica sinistra; 11 — v.portae; 12 — v.lienalis; 13 — v. mesenterica inferior; 14 — v.renalis sinistra; 15 — v.cava inferior; 16 — vv. testiculares (ovarica); 17 — v.rectalis superior; 18 — v.iliaca communis sinistra; 19 — v.iliaca interna sinistra; 20 — vv.rectales mediae; 21 — plexus venosus rectalis (пастки кавак вена системаси билан қолқа вена системасининг қўшилиши); 22 — v.epigastrica superficialis; 23 — v.epigastrica inferior; 24 — v.mesenterica superior; 25 — юқори, пастки кавак веналар билан қолқа венаси орасидаги анастомоз; 26 — vv.paraumbilicales; 27 — hepar; 28 — v.epigastrica superior; 29 — v.thoracoepigastrica; 30 — v.thoracica interna; 31 — v.subclavia dextra; 32 — v.jugularis interna dextra; 33 — v. brachiocephalica dextra.



233- расм. Пастки кавак вена билан қорин аортасининг муносабати.

- 1 — pars abdominalis aortae; 2 — v.renalis sinistra; 3 — a. mesenterica superior; 4 — truncus coeliacus; 5 — v.cava inferior; 6 — a.phrenica inferior dextra; 7 — vv.hepaticae; 8 — a.suprarenalis superior sinistra; 9 — a.suprarenalis media sinistra; 10 — a.suprarenalis inferior sinistra; 11 — a.renalis sinistra; 12 — aa.testiculares; 13 — v.testicularis dextra; 14 — aa.lumbales; 15 — vv.lumbales ascendentes; 16 — a.iliaca communis sinistra; 17 — a.sacralis mediana; 18 — a.mesenterica inferior.

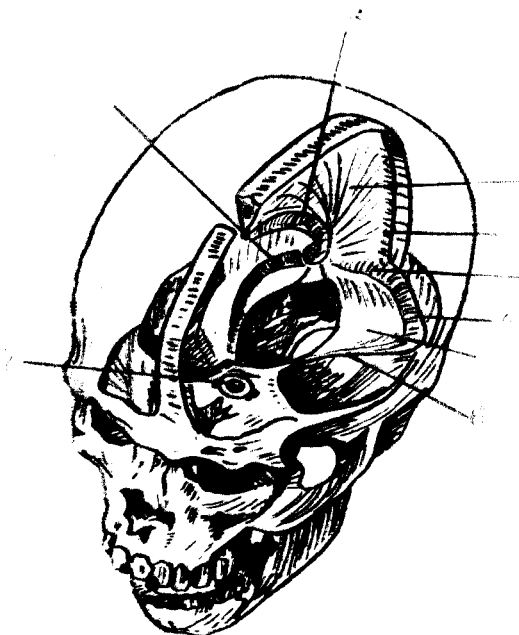

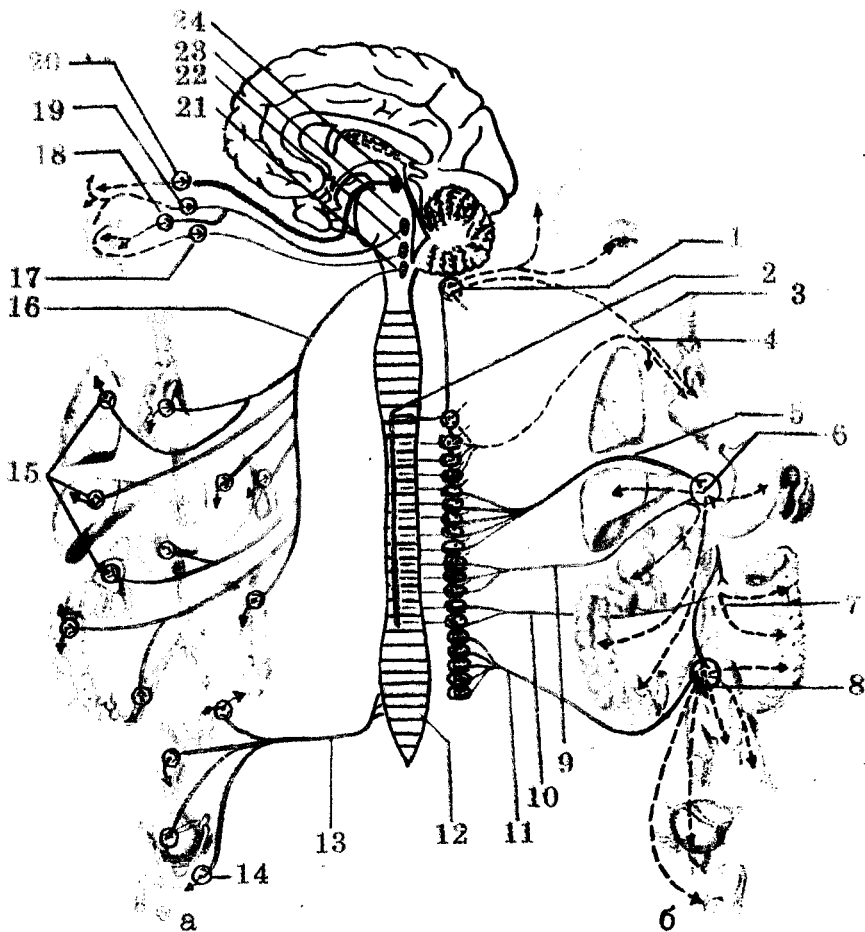
А-расм. Дарвоза венаси ва уни ҳосил қилувчи илдишлар (меъда ва ўн икки бармоқ ичак қисман олиб ташланган).

1 — truncus coeliacus; 2 — a.gastrica sinistra; 3 — a.gastrica dextra; 4 — a.lienalis; 5 — v.lienalis; 6 — a.gastroepiploica sinistra; 7 — v.mesenterica inferior; 8 — a.mesenterica superior; 9 — v.mesenterica superior; 10 — a.gastroepiploica dextra; 11 — v.portae; 12 — a.pancreaticoduodenalis superior; 13 — a.gastroduodenalis; 14 — a.cystica; 15 — a.hepatica propria; 16 — a.hepatica communis.

227- расм. Мия каттик пардаси ва уни ҳосил қилган веноз синуслари.

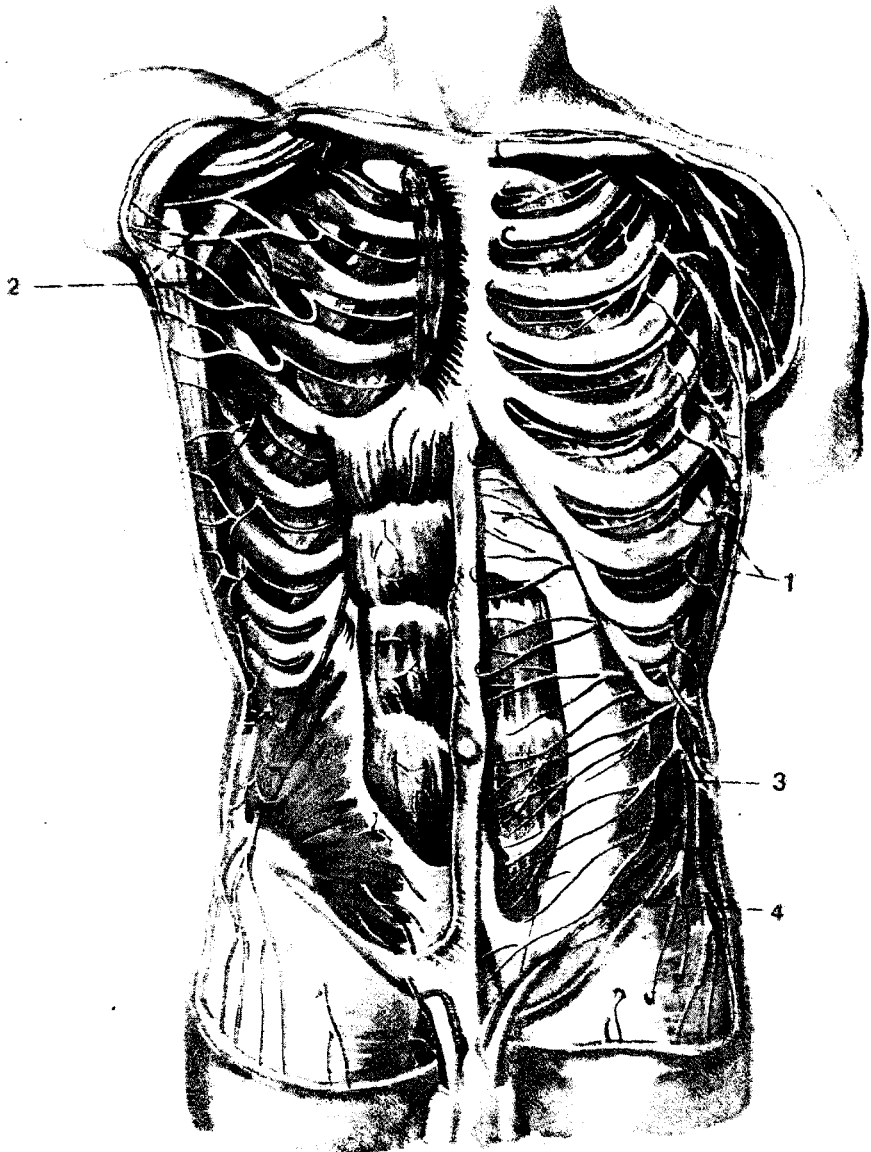
1 — falx cerebri major; 2 — sinus sagittalis superior; 3 — sinus rectus; 4 — sinus transversus; 5 — tentorium cerebelli; 6 — sinus petrosus superior; 7 — sinus cavernosus; 8 — sinus sagittalis inferior.





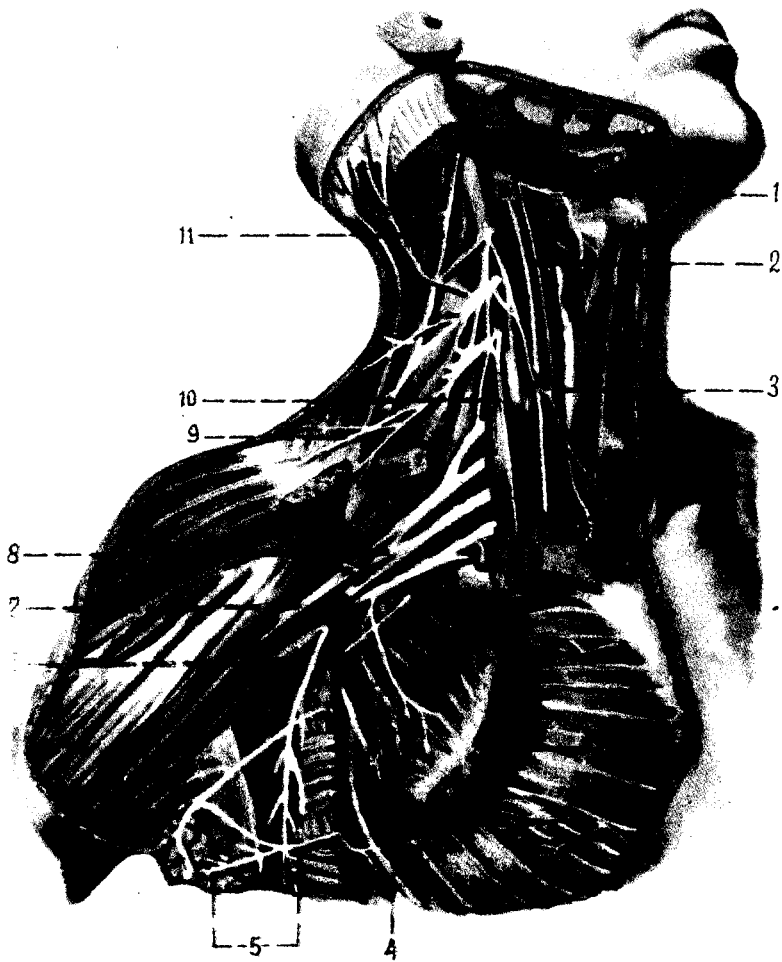
330- р а с м. Вегетатив (автоном) нерв толаларининг ички аъзоларни иннервация қилиш схемаси.

а — парасимпатик толаларининг чиқиши ва тарқалиш соҳалари; б — симпатик толаларининг чиқиши ва тарқалиш соҳалари. 1 — gangl.cervicale superius; 2 — columna intermediotalaris; 3 — n.cardiacus cervicalis superior; 4 — nn.cardiaci et pulmonales thoracici; 5 — n.splanchnicus major; 6 — plexus coeliacus; 7 — plexus mesentericus inferior; 8 — plexus hypogastricus superior et plexus hypogastricus inferior; 9 — n.splanchnicus minor; 10 — nn.splanchnici lumbales; 11 — pp.splanchnici sacrales; 12 — nuclei parasympathici sacrales; 13 — nn.splanchnici pelvini; 14 — gangl.pelvina; 15 — gangl.parasympathici (аъзолар чигалининг таркибида) 16 — n.vagus; 17 — gangl.oticum; 18 — gangl.submandibulare; 19 — gangl.pterygopalatinum; 20 — gangl.ciliafe; 21 — nun. dorsalis n.vagi; 22 — nucl.salivatorius inferior; 23 — nucl.salivatorius superior; 24 — nucl.oculomotorius accessorius.



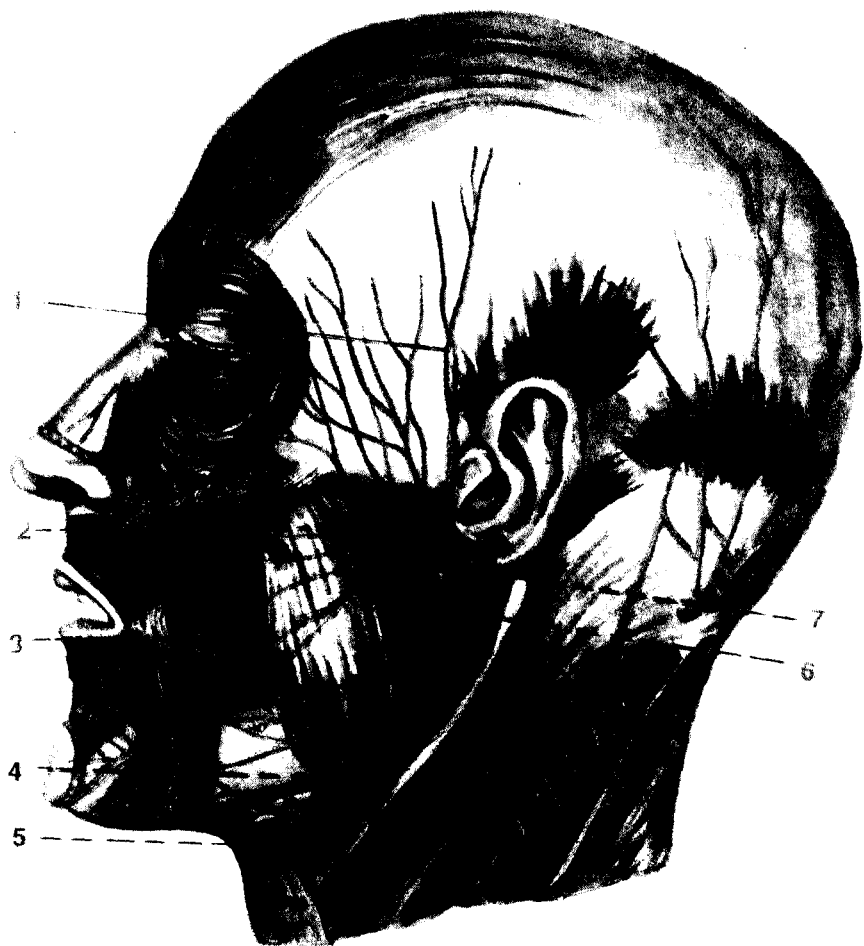322- р а с м. Ковургалараро нервлар.

1 — nn.intercostales; 2 — n.intercostobrachialis; 3 — iliohypogastricus; 4 — n.ilioinguinalis.



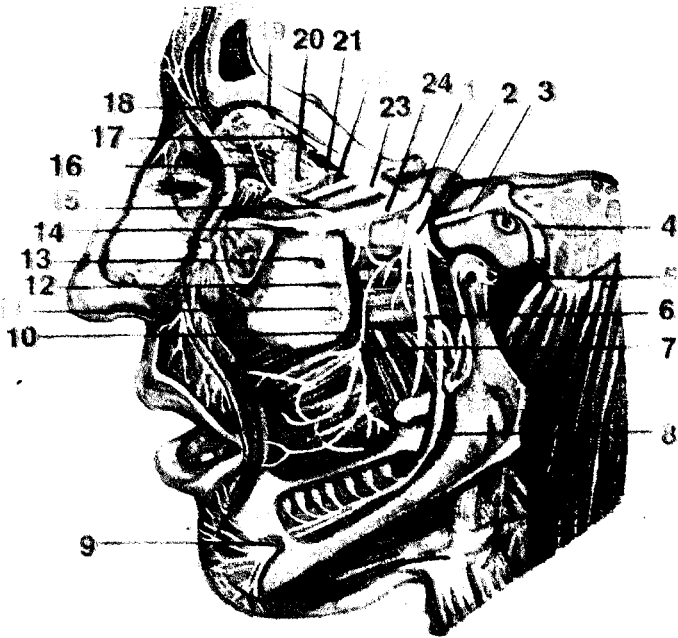
316- расм. Бўйин ва елка чигаллари.

1 — n.hypoglossus; 2 — n.vagus; 3 — ansa cervicalis; 4 — nn.pectorales medialis et lateralis; 5 — nn.inter-
 vostobrachiales; 6 — n.thoracicus longus; 7 — fasc.lateralis; 8 — plexus brachialis; 9 — nn.supracla-
 viculares; 10 — n.phrenicus; 11 — n.accessorius.



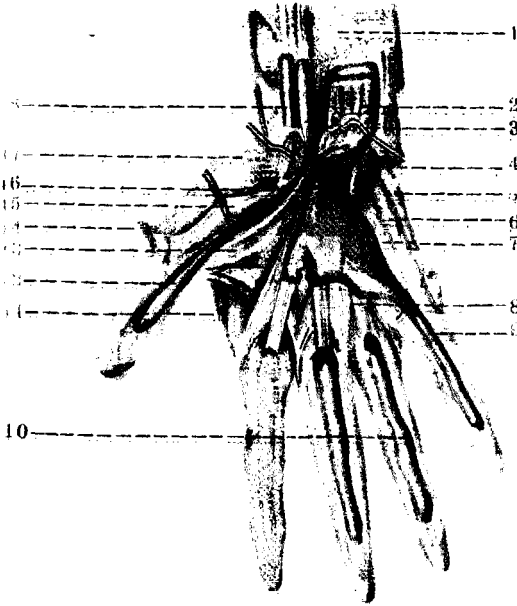

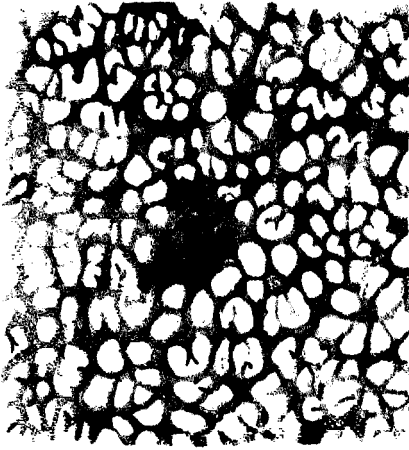
312- расм. Юз нерви толалари.

1 — rr.temporalis; 2 — rr.zygomatici; 3 — rr.buccales; 4 — r.marginalis mandibulae; 5 — r.colli; 6 — pl.parotideus; 7 — n.facialis.



307- расм. Уч шохли нерв тармоқлари.

1 — gangl. trigeminale; 2 — n. mandibularis; 3 — n. petrosus major; 4 — n. facialis; 5 — n. auriculotemporalis; 6 — n. lingualis; 7 — n. buccalis; 8 — n. alveolaris inferior; 9 — n. mentalis; 10 — n. canalis pterygoidei; 11 — gangl. pterygopalatinum; 12 — rr. ganglionares; 13 — nn. alveolares superiores; 14 — n. infraorbitalis; 15 — n. zygomaticus; 16 — r. communicans (cum n. zygomatico); 17 — n. lacrimalis; 18 — n. supraorbitalis; 19 — n. frontalis; 20 — nn. ciliares breves; 21 — gangl. ciliare; 22 — radix nasociliaris; 23 — n. ophthalmicus; 24 — n. maxillaris.



2- расм. Бириктирувчи тўқима.

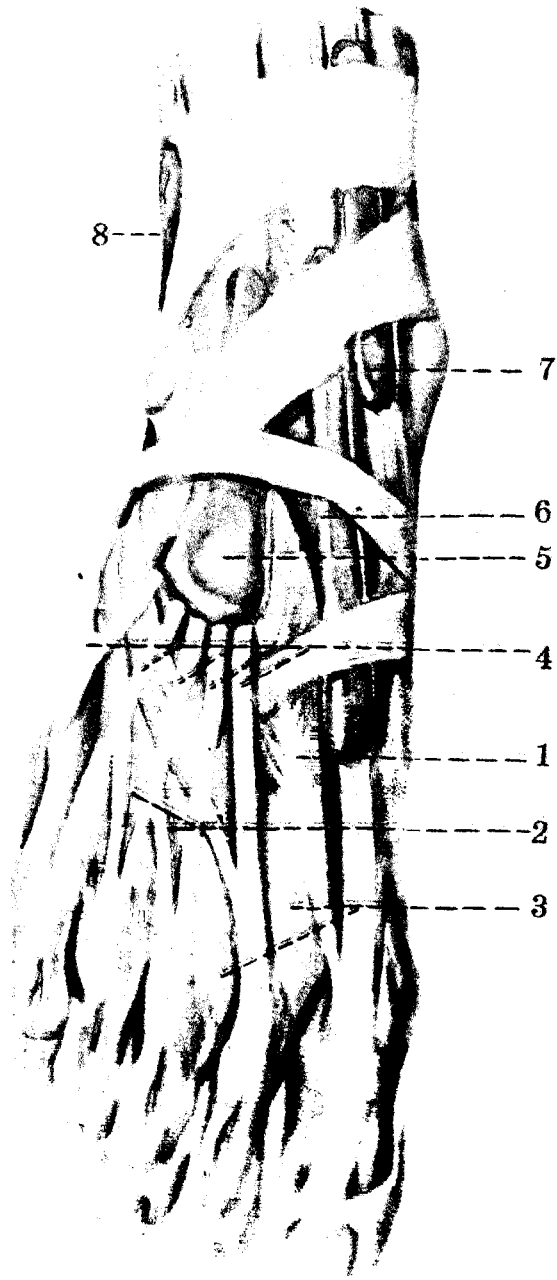
3- расм. Ёғ тўқима.

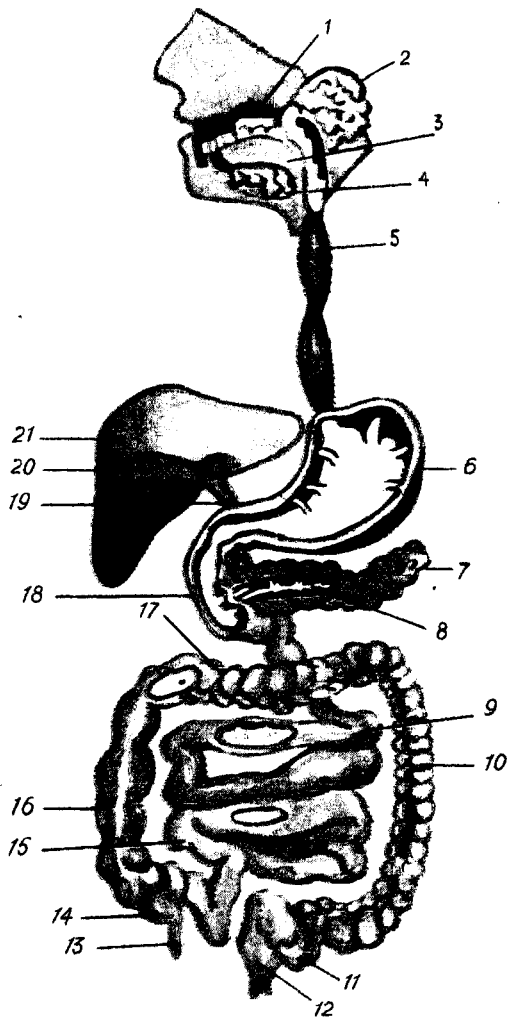
97- расм. Қўл панжаси соҳасидаги мускул ва пай кинлари (кафт томондан кўриниши).

1 — *m. pronator quadratus*; 2 — панжани букувчи чуқур мускул пайлари; 3 — панжани букувчи юта мускул пайлари; 4 — панжани букувчи мускул пайлари кини; 5 — жимжилоқни узоклаштирувчи мускул; 6 — жимжилоқни букувчи калта мускул; 7 — жимжилоқни рўбарў килувчи мускул; 8 — чувалчангсимон мускуллар; 9 — жимжилоқни букувчи мускул пайининг кини; 10 — бармоқларни букувчи мускул пайлари кини (*vagina synovialis*); 11 — *m. interosseus dorsalis*; 12 — *vagina synovialis m. li flexorum pollicis longi*; 13 — бош бармоқни букувчи калта мускул; 14 — бош бармоқни узоклаштирувчи калта мускул; 15 — бош бармоқни букувчи калта мускул; 16 — бош бармоқни яқинлаштирувчи мускул; 17 — бош бармоқни рўбарў килувчи мускул; 18 — *vagina synovialis tendinis m. li flexoris carpi radialis*.

104- расм. Оёк панжасининг
уст томонидаги мускул ва пай
қинлари.

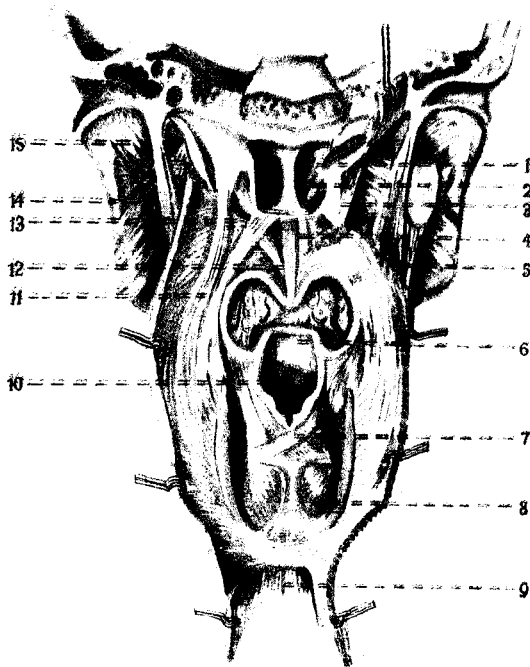
1 — m.extensor hallicis brevis; 2 — m.
extensor digitorum brevis; 3 — m.m.inte-
rossei dorsales; 4 — tendineus m.exten-
soris digitorum longi; 5 — vagina
tendinis m.extensoris digitorum longi;
6 — vagina tendinis m.extensoris hallicis
longi; 7 — vagina tendinis m.tibialis
anterior; 8 — vagina synovialis m.m.pero-
neorum.





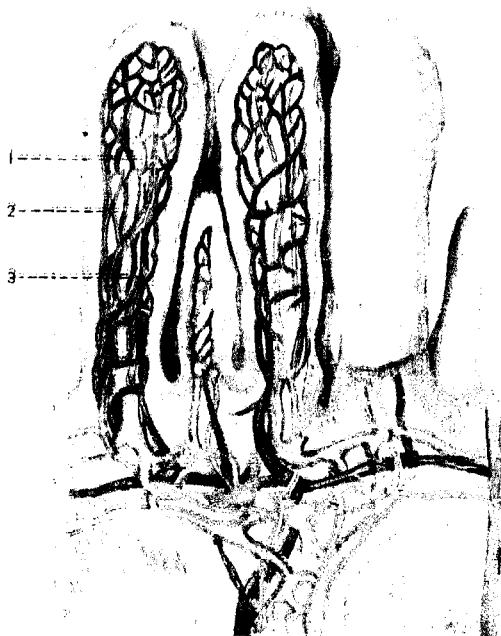
106- расм. Ҳазм системасининг схемаси.

- 1 — оғиз бўшлиғи; 2 — кулок олди беzi; 3 — тил; 4 — жағ на тил ости безлари; 5 — кизилўнғач; 6 — меъда; 7 — меъда ости беzi; 8 — меъда ости безининг найчаси; 9 — оч ичак; 10 — пастга тушувчи чамбар ичак; 11 — s — симон ичак; 12 — тўғри ичак; 13 — чувалчангсимон ўсимта; 14 — кўричак; 15 — ёнбош ичак; 16 — юқорига кўтарилувчи чамбар ичак; 17 — кўндаланг чамбар ичак; 18 — ўн икки бармоқ ичак; 19 — умумий ўт йўли; 20 — ўт пуфағи; 21 — жигар.



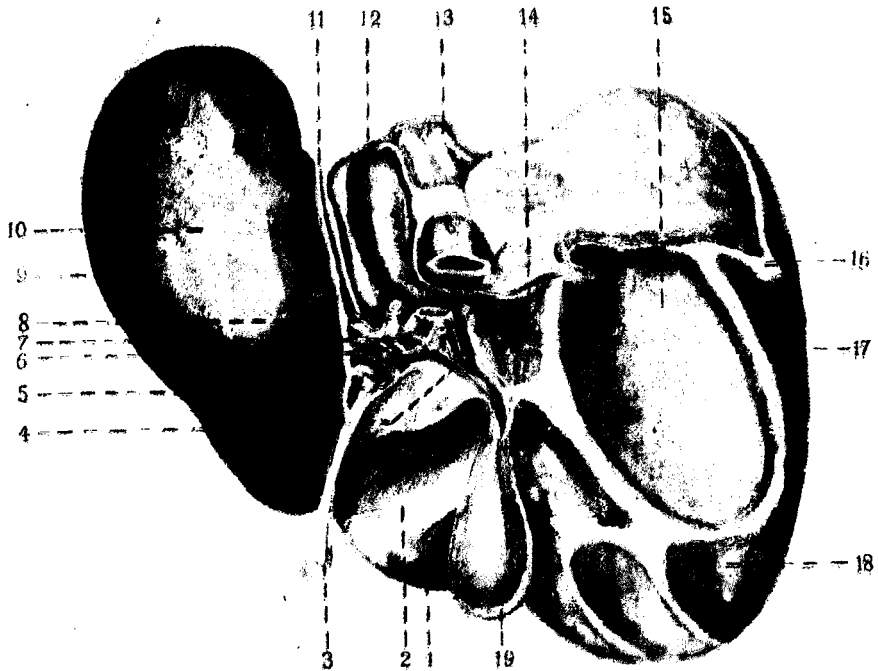
122-расм. Юмшок танглай ва ҳалқум мускуллари (ҳалқумнинг орқа девори очилган, шиллиқ пардаси эса олинган).

1 — septum cavi nasi; 2 — choanae; 3 — m. lensor veli palatini; 4 — m. levator veli palatini; 5 — m. stylopharyngeus; 6 — epiglottis; 7 — m. arytenoideus; 8 — m. cricoarytenoideus posterior; 9 — tunica muscularis esophagi; 10 — aditus laryngis; 11 — m. palatopharyngeus; 12 — uvulae; 13 — m. levator veli palatini; 14 — m. pterygoideus lateralis; 15 — m. pterygoideus medialis.



137-расм. Ингичка ичак ворсинкаси (қилча)нинг кесими.

1 — артерия (қизил рангда); 2 — вена (қуқ рангда); 3 — лимфа томири (сарик рангда).



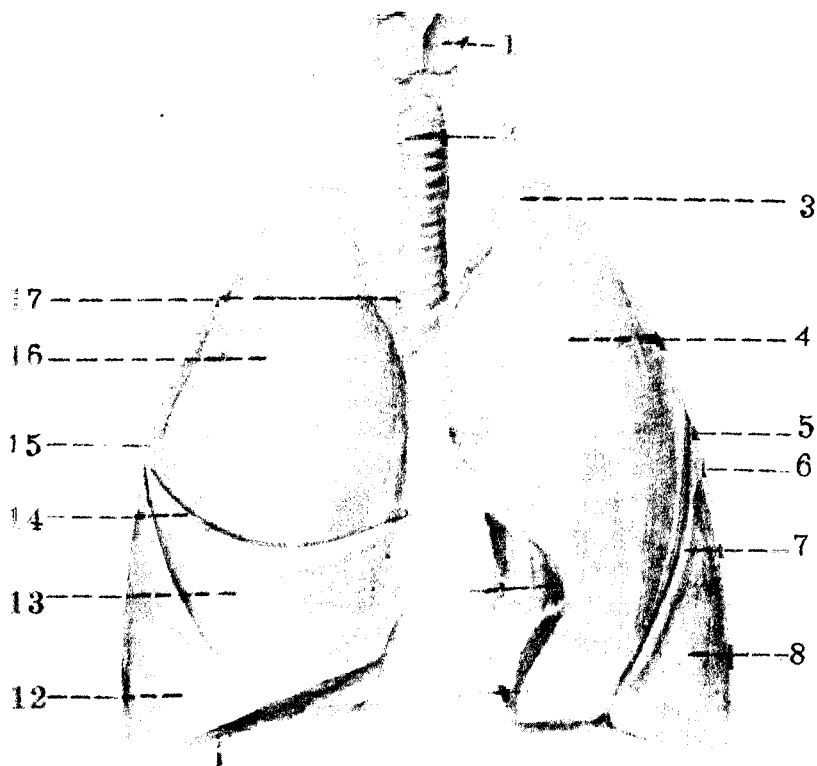
143- расм. Жигарнинг висцерал юза томонидан кўриниши.

1 — lobus quadratus; 2 — impressio duodenalis; 3 — lig.teres hepatis; 4 — ductus cysticus; 5 — ductus choledochus; 6 — ductus hepaticus communis; 7 — v.portae; 8 — vena hepatica propria; 9 — lobus sinister; 10 — impressio gastrica; 11 — impressio esophagea; 12 — lobus caudatus; 13 — v.cava inferior; 14 — impressio suprarenalis; 15 — impressio renalis; 16 — lig.triangularare dextrum; 17 — lobus dexter; 18 — impressio colica; 19 — vesica fellea.



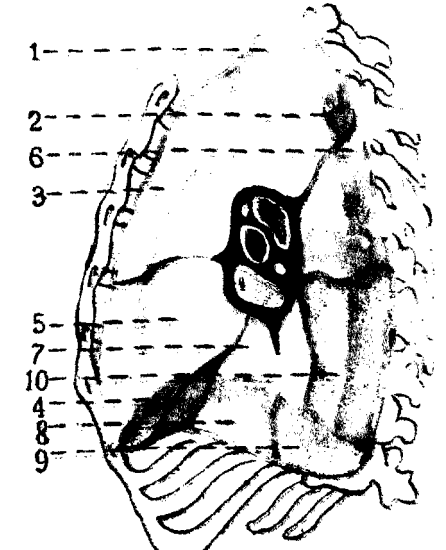
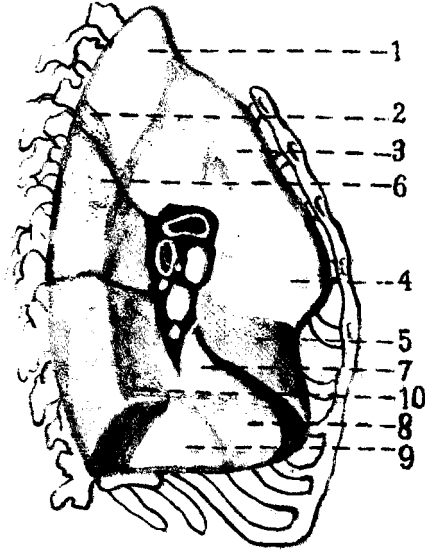
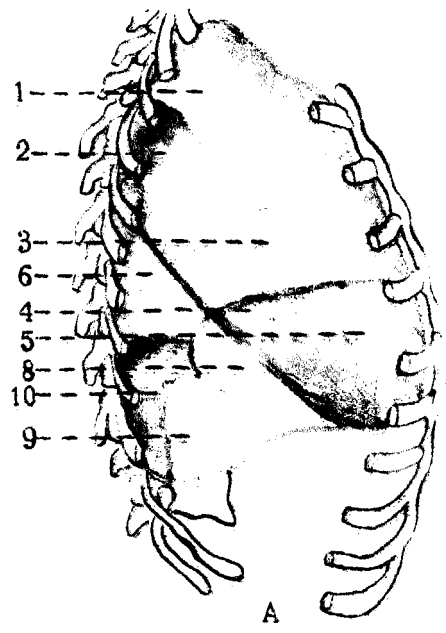
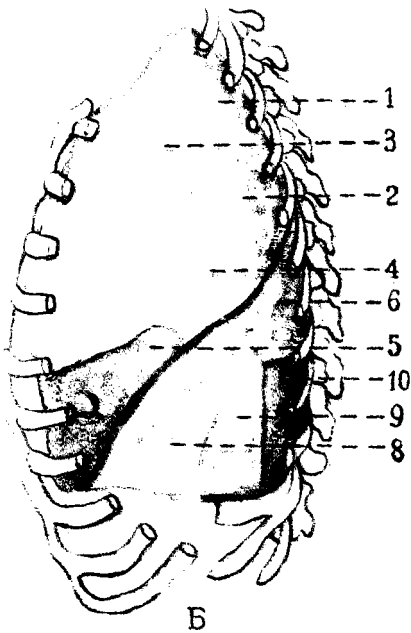
160- расм. Ҳиқилдоқ мускуллари (орқа томондан кўриниши).

1 — m.aryepiglotticus; 2 — m.arytenoideus obliquus; 3 — m.arytenoideus transversus; 4 — cricothyroideus; 5 — cricoarytenoideus posterior.



162- расм. Ҳикилдок, кекирдок ва ўпкалар (олд томондан кўриниши).

1—larynx; 2—trachea; 3—apex pulmonis; 4—facies costalis; 5—lobus superior; 6—pulmo sinister;
 7—fissura obliqua; 8—lobus inferior; 9—lingula pulmonis; 10—impressio cardiaca; 11—margo inferior;
 12—lobus inferior; 13—lobus medius; 14—fissura horizontalis; 15—pulmo dexter; 16—lobus superior;
 17—bifurcatio tracheae.

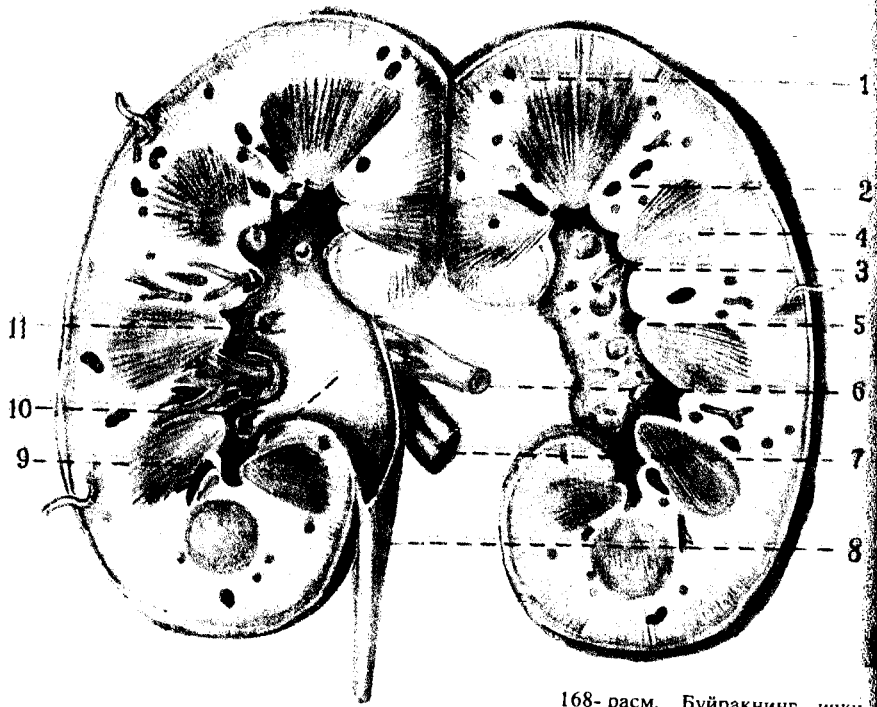


165- расм. Ўнг ўпка сегментлари: А — олдинги ва В — медиал юзалари.

1 — ўпка (юкори) учи сегменти; 2 — орка сегмент; 3 — олдинги сегмент; 4 — латерал сегмент; 5 — медиал сегмент; 6 — остки булак учидagi сегмент; 7 — медиал базал сегмент; 8 — олдинги базал сегмент; 9 — латерал базал сегмент; 10 — орка базал сегмент.

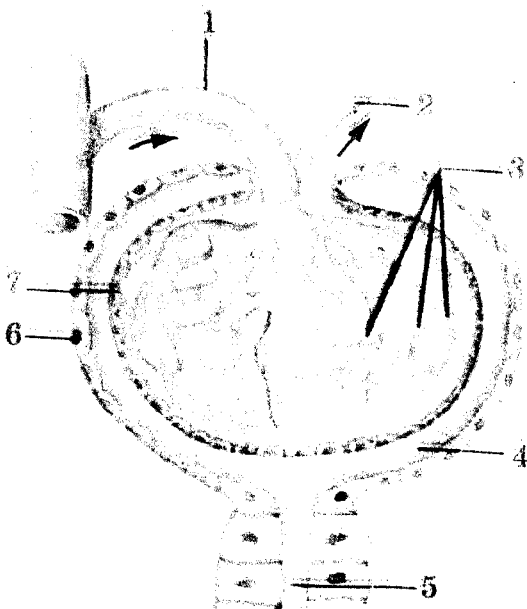
166- расм. А — чап ўпка сегментлари; Б — олдинги ва Г — медиал юзалари.

1 — юкори учидagi сегмент; 2 — орка сегмент; 3 — олд сегмент; 4 — юкори тилсимон сегмент; 5 — остки тилсимон сегмент; 6 — юкори учидagi сегмент; 7 — медиал асосий сегмент; 8 — олдинги асосий сегмент; 9 — латерал асосий сегмент; 10 — орка асосий сегмент.



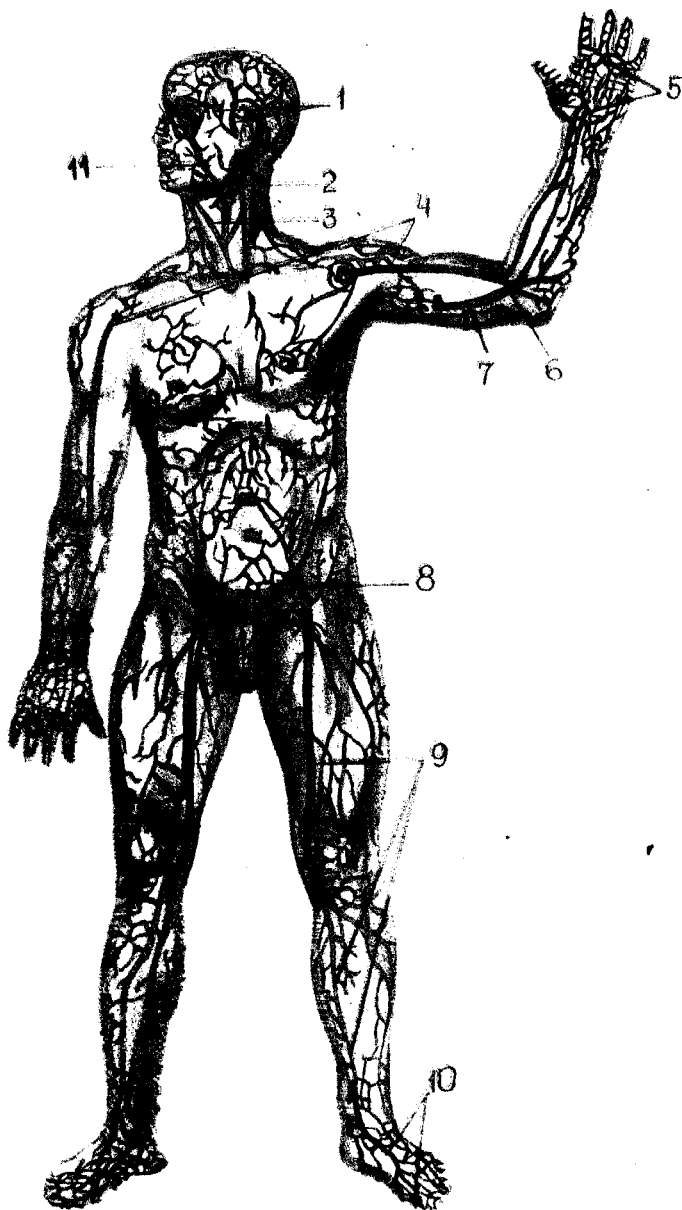
168- расм. Буйракнинг ички тузилиши.

1 — cortex renis; 2 — columnae renales;
 3 — papillae renales; 4 — medulla renis;
 5 — sinus renalis; 6 — a. renalis; 7 — v. renalis;
 8 — ureter; 9 — pelvis renalis;
 10 — calices renales minores; 11 — calices renales majores.



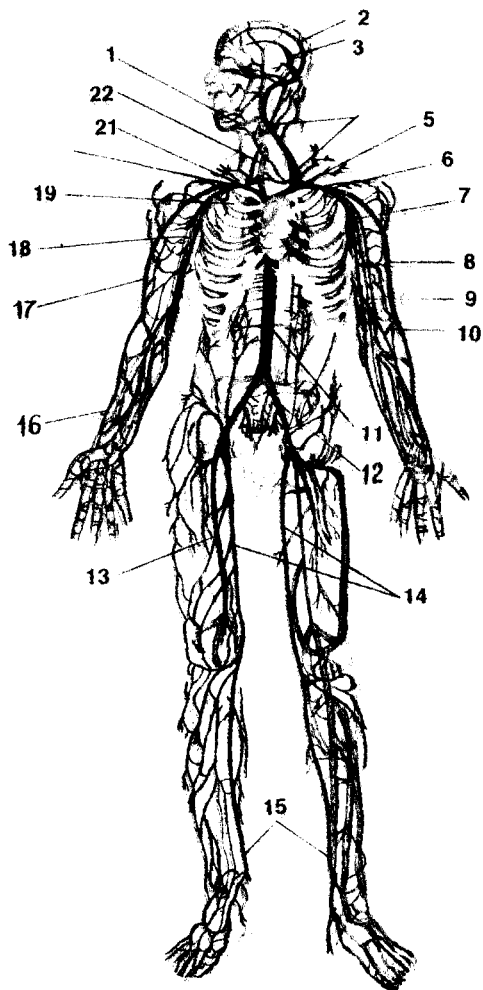
169- расм. Мальпиги—Шумлянский таначаси (схема).

1 — arteriola glomerularis afferens (vas afferens); 2 — arteriola glomerularis efferens (vas efferens); 3 — rete capillare glomerulare; 4 — lumen capsulae;
 5 — pars proximalis tubuli nephroni;
 6 — pars externa; 7 — pars interna.



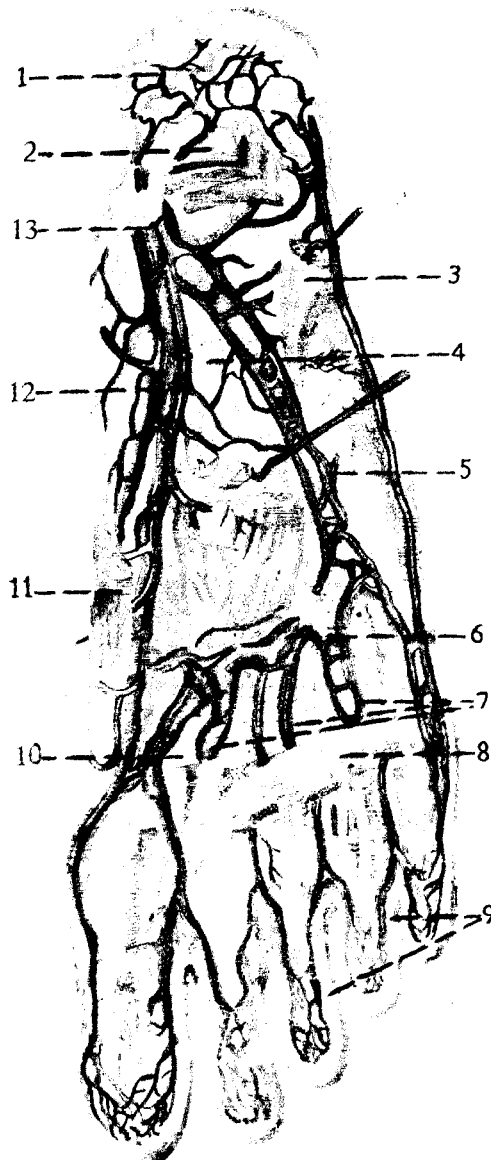
223- расм. Тананинг юза (тери ости) веналари.

1 — vv.temporales superficiales; 2 — v.jugularis externa; 3 — v.jugularis anterior; 4 — v.cephalica; 5 — arcus venosus palmaris superficialis; 6 — v.intermedia cubiti (vena mediana cubiti — BNA); 7 — v.basilica; 8 — v.epigastrica superficialis; 9 — v.saphena magna; 10 — rete venosum dorsale pedis; 11 — v.facialis.



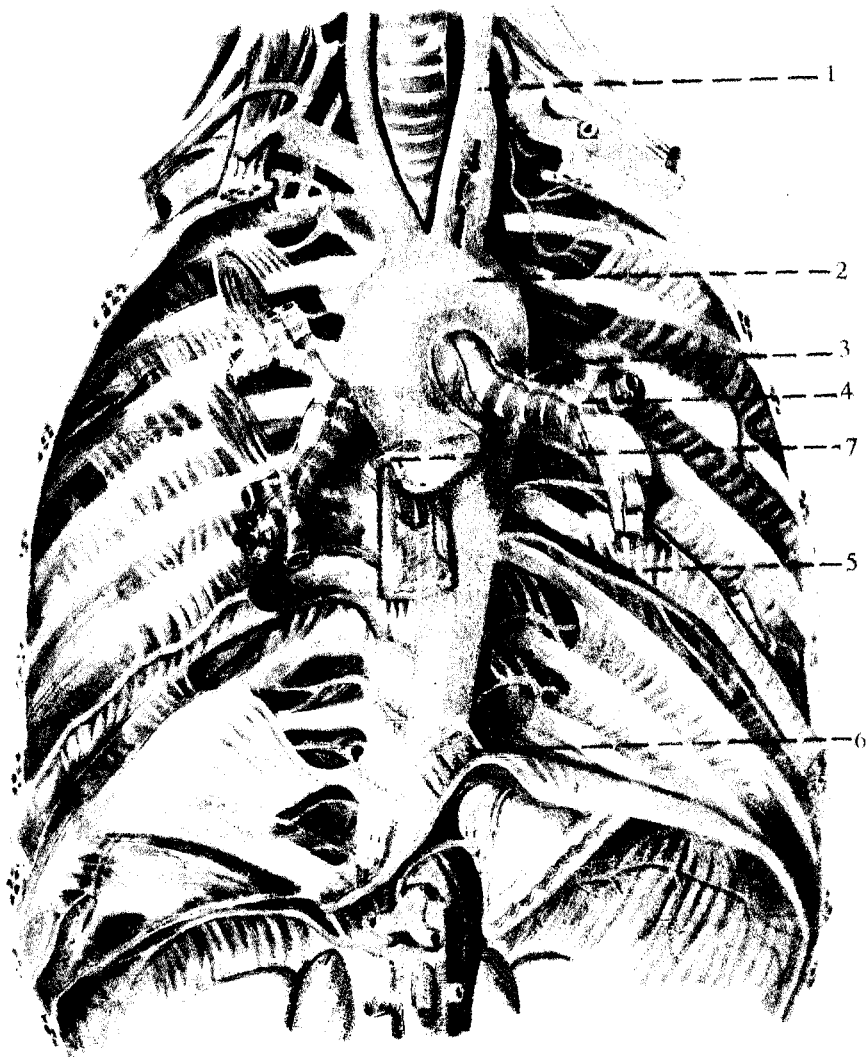
222- расм. Вена системаси.

1 — юз венаси; 2 — юқори сагиттал қавак (синус); 3 — пастки сагиттал қавак; 4 — чап ички бўйинтурук вена; 5 — чап елка-бош венаси; 6 — чап ўмров ости венаси; 7 — чап қўлтиқ венаси; 8 — қўлнинг ташқи, тери ости венаси; 9 — қўлнинг ички тери ости венаси; 10 — тирсак венаси; 11 — пастки қавак вена; 12 — чап ёнбош умумий венаси; 13 — сон венаси; 14—15 — оёқнинг катта тери ости венаси; 16 ва 17 — ташқи тери ости қўл венаси; 18 — елка венаси; 19 — юқори қавак вена; 20 — ўнг елка қалла венаси; 21 — ўнг ўмров ости венаси; 22 — ўнг ички бўйинтурук венаси.



218- расм. Оёқ кафти пастки юзасидаги артериялар.

- 1 — r.calcaeus medialis anterior; 2 — lig.plantare longum;
 3 — m.adductor digiti minimi; 4 — m.quadratus plantae; 5 — a.
 plantaris lateralis; 6 — arcus plantaris; 7 — aa.metatarsee plantares;
 8 — caput transversum m.adductoris hallucis; 9 — aa.digitale-
 plantares; 10 — m.flexor hallucis brevis; 11 — m.adductor
 hallucis; 12 — a.plantaris medialis; 13 — tibialis posterior.

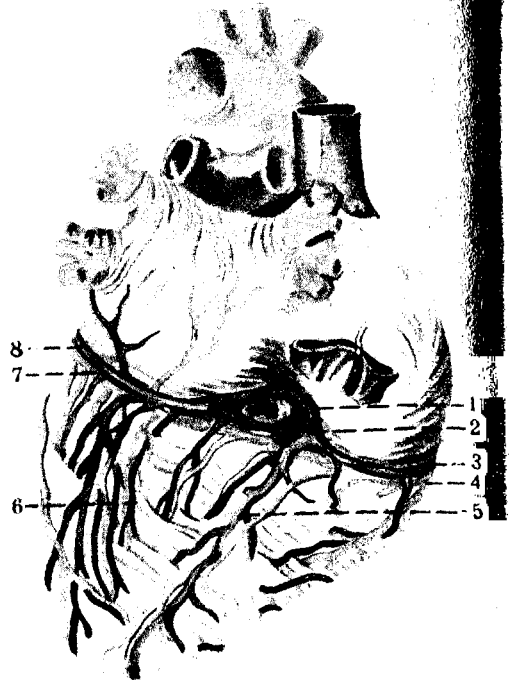


210- расм. Кўкрак аортаси.

1 — a.carotis communis; 2 — arcus aortae; 3 — rami bronchiales; 4 — bronchii sinistrae; 5 — aa.intercostales;
6 — oesophaga; 7 — a.coronaria dextra.

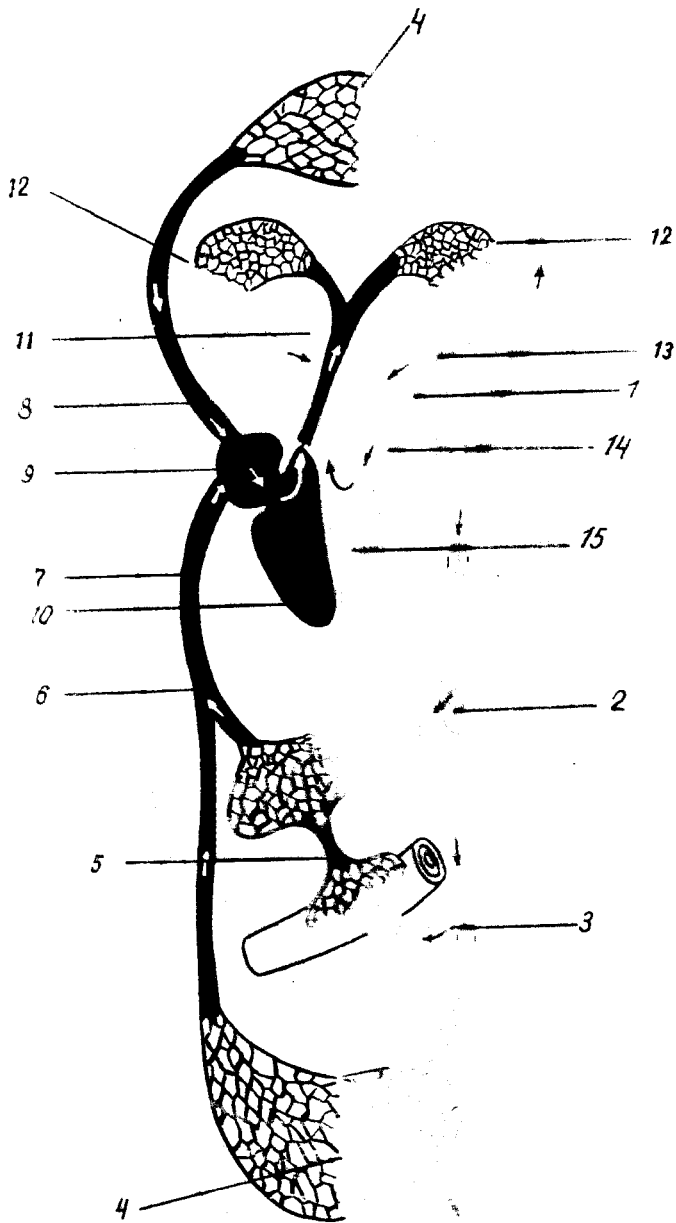
199- расм. Юрак клапанлари.

1 — ostium atrioventriculares dextrum; 2 — anulus fibrosus dextra; 3 — ventriculus dexter; 4 — valva atrioventriculares dextra; 5 — trigonum fibrosus dextrum; 6 — ostium atrioventriculare sinistrum; 7 — valva atrioventricularis sinistra; 8 — anulus fibrosus sinister; 9 — trigonum fibrosus sinistrum; 10 — valva aortae; 11 — valva trunci pulmonalis.



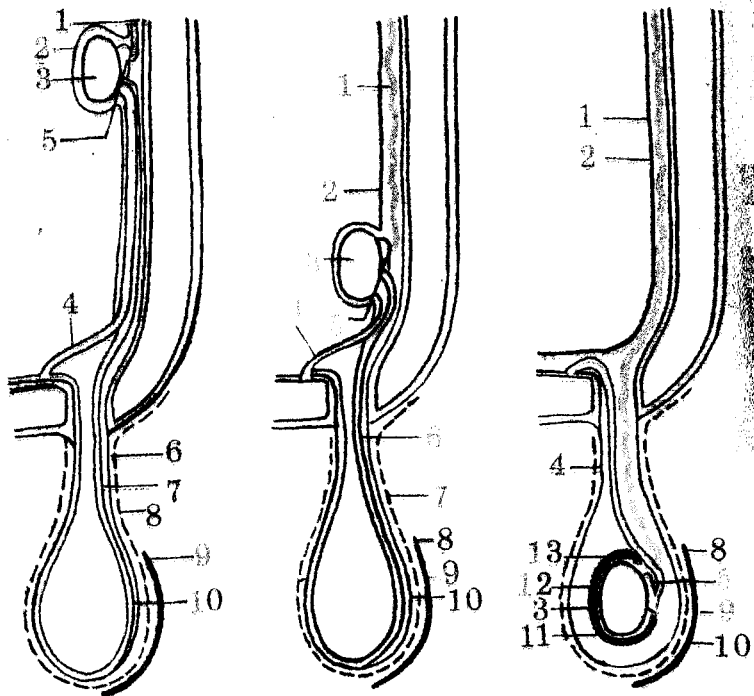
204- расм. Юрак веналари.

1 — valvula sinus coronarii; 2 — sinus coronarius cordis; 3 — v. cordis parva; 4 — a. coronaria dextra; 5 — v. cordis media; 6 — v. posterior ventriculi sinistri; 7 — v. cordis magna; 8 — r. circumflexus a. coronariae sinistrae.



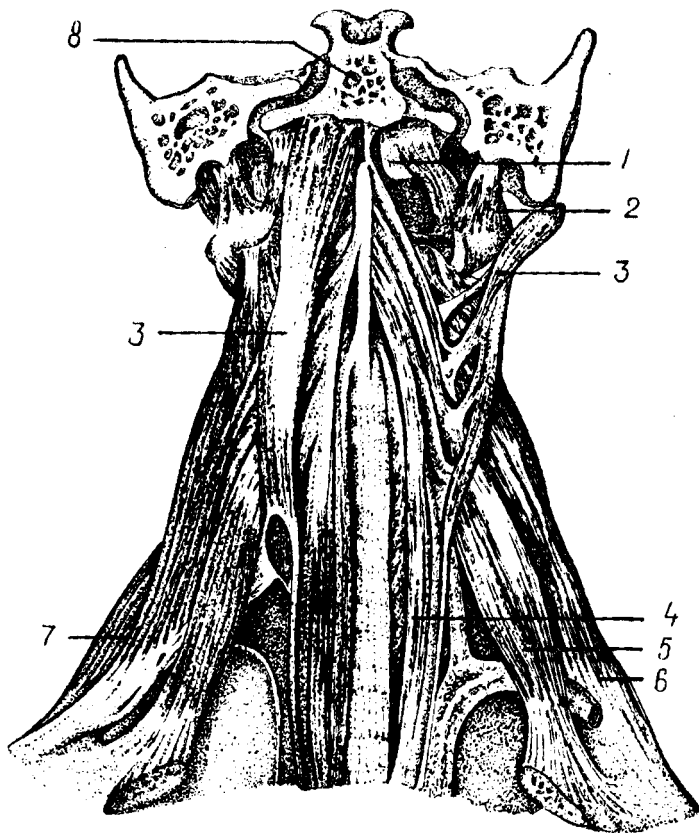
195- расм. Қон айланиш доираси.

1 — аорта; 2 — жигар артерияси; 3 — ичак артерияси; 4 — катта доиранинг капилляр тўри; 5 — дарвоза венаси; 6 — жигар венаси; 7 — пастки қавак вена; 8 — юқори қавак вена; 9 — ўнг бўлма; 10 — ўнг қоринча; 11 — ўпка стволли; 12 — ўпка доирасининг капилляр тўри; 13 — ўпка венаси; 14 — чап бўлма; 15 — чап қоринча.



186- расм. Моякнинг ёрғоққа тушиши (схема).

а — моякнинг ривожланиш давридаги жойланиши; б — моякнинг чов канали тешиги қаршида жойланиши; в — ёрғоқда моякнинг жойланиши. 1 — a.testicularis; 2 — peritoneum; 3 — testis; 4 — ductus deferens; 5 — epididymis; 6 — processus vaginalis peritonei; 7 — gubernaculum testis; 8 — tun.dartos; 9 — cutis; 10 — fascia spermatica interna; 11 — моякнинг сероз бўшлиги; 12 — lam.visceralis; 13 — lam.parietalis (tunica vaginalis testis).



89-р а с м. Бўйиннинг чуқур мускуллари.

1 — *m. rectus capitis anterior*; 2 — *m. rectus capitis lateralis*; 3 — *m. longus capitis*; 4 — *m. longus colli*; 5 — *m. scalenus anteriori*; 6 — *m. scalenus medius*; 7 — *m. scalenus posterior*; 8 — *pars basillaris ossis occipitalis*.

Нарвон мускуллар I — II қовурғаларни қўтаради. Агар қовурғалар қимирламай турса, умуртқа поғонасининг бўйин бўлимини ён томонга букади. Нарвон мускуллар иккала томондан барабар қисқарса умуртқа поғонасининг бўйин қисмини олдинга қараб букади.

Бу мускуллар $C_{III} - C_V$ нервлар воситасида бошқарилади ва *a. cervicalis ascendens*, *a. thyreoidea inferior* дан қон билан таъминланади.

УМУРТҚА ОЛДИ МУСКУЛЛАРИ

Бўйиннинг узун мускули (*m. longus colli*) — пастки учта бўйин ва юқориги учта кўкрак умуртқалари таналарининг ён юзасидан ва умуртқалараро тоғайдан, II — VI бўйин умуртқалари кўндаланг ўсиқларининг олдинги дўмбоқчаларидан бошланиб, II — IV бўйин

умуртқалари таналарининг ён юзасига, V — VI бўйин умуртқалари кўндаланг ўсиқларининг олд дўмбоқчаларига, аксиснинг танасига ва атлантнинг олд дўмбоғига ёпишади.

Бу мускул умуртқа поғонасининг олд юзасини эгаллаб ётади, узун ясси тасма шаклига эга. Олд томондан ҳалқум ва қизилўнғач билан ёпилиб туради, юқори бўлаги эса бошнинг узун мускули билан ёпилиб туради.

Бу мускул умуртқа поғонасининг бўйин қисмини ён томонга букади, икки томондан барабар қисқарса, бўйинни олдинга букади.

У C_1 — C_{VI} лар орқали иннервация қилинади.

Бошнинг узун мускули *m. longus capitis III — VI* бўйин умуртқалари кўндаланг ўсиқларининг олд дўмбоқчаларидан бошланиб, энса суяги асосий қисмининг пастки юзасига ёпишади. Бошнинг узун мускули бўйиннинг узун мускули устида ётади.

Бошни буради, иккала томони барабар қисқарганда бошни олдинга энгаштиради.

Бу мускул C_1 — C_{VI} лар воситасида иннервация қилинади.

Бошнинг олд томондаги тўғри мускуллари. (*m. rectus capitis anterior*). Бу мускуллар юқоридаги мускуллар остида жойлашган бўлиб, атлантнинг ён юзасидан бошланади ва энса суяги асосий қисмининг пастки томонига ёпишади. Йўналиши пастдан юқорига ва бир оз медиал томонга қараган.

Бир томондагиси қисқарса, бошни ўша томонга, ҳар иккала томондагиси барабар қисқарса бошни олдинга букади.

Бу мускуллар C_1 — C_{II} воситасида бошқарилади.

Бошнинг ён томондаги тўғри мускули (*m. rectus capitis lateralis*). Бу мускул калта бўлиб, юқорида қайд этиб ўтилган мускулга нисбатан латерал томонда ётади. Атлантнинг кўндаланг ўсиқларидан бошланиб, энса суягининг латерал қисмига ёпишади.

У бошни ён томонга энгаштиради.

Бўйиннинг умуртқа олди мускуллари C_1 — C_{II} лар воситасида иннервация қилиниб, *a. vertebralis*, *a. a. cervicalis ascendens et profundus* лар ҳисобига қон билан таъминланади.

БҲЙИН ТОПОГРАФИЯСИ

Бўйиннинг юқори чегараси пастки жағ суягининг пастки ва орқа чети, ташқи эшитув йўли, сўрғичсимон ўсиқ бўлиб, пастки чегараси тўш суягининг йиғи, ўмров суягининг тўш суягига қараган учидир. Пастки жағнинг бурчаги билан сўрғичсимон ўсиқ орасидаги учбурчак шаклидаги чуқурча *fossa retromandibularis* деб аталади. Бу чуқурчада кулок олди беи (*gl. parotis*) бор ҳамда қон томирлар, нервлар ўтган.

Умуман тўш-ўмров-сўрғичсимон мускул бўйин соҳасини уч бўлимга бўлади: 1) *regio sternocleidomastoideus* шу номли мускул остида жойлашган; 2) *trigonum colli mediale* бўйиннинг ўрта соҳасида жойлашган, бурчаги тўш суягига қараган учбурчак шаклида. Юқоридан пастки жағ чети, орқадан тўш-ўмров-сўрғичсимон мускулнинг олд чети ва медиал томондан бўйиннинг ўрта чизиги

билан чегараланган; 3) *trigonum colli laterale* — тўш-ўмров-сўрғичсимон мускулдан орқарокда бўйиннинг ён томонида жойлашган, учбурчак шаклида бўлиб, асоси пастга ва бурчаги юқорига (сўрғичсимон ўсиққа) қараган. Бу учбурчак орқа томондан трапециясимон мускул, олд томондан тўш-ўмров-сўрғичсимон мускул ва ост томондан ўмров суяги билан чегараланган.

Куракнинг юқори чеккасидан бошланиб, тил ости суягига бирикувчи *m. omohyoideus* пастдан юқорига қараб ўтар экан, бўйиннинг ҳар икки учбурчагини ва тўш-ўмров-сўрғичсимон мускулини кесиб ўтади. Бинобарин, ҳар иккала учбурчак яна учбурчакларга бўлиниб кетади: *trigonum colli laterale* иккига, яъни *trigonum omotrapezoideum* ва *trigonum omoclaviculare*, *trigonum colli mediale* эса учга *tr. omotrachealis*, *tr. omohyoideum (s. caroticum)*, *tr. hyomandibulare* ларга бўлинади.

1. *Trigonum omotrapezoideum* — олдидан тўш-ўмров-сўрғичсимон мускул билан, пастдан курак-тил ости мускулининг пастки қоринчаси, орқадан трапециясимон мускулнинг олд томонлари билан чегараланган.

2. *Trigonum omoclaviculare* — юқориги учбурчакдан пастда жойлашган бўлиб, хийла кичик. Бу учбурчак олд томондан тўш-ўмров-сўрғичсимон мускул, уст томондан *m. omoclaviculare*нинг пастки қоринчаси ва ост томондан ўмров суяги билан чегараланган.

Бўйиннинг ўрта соҳасида жойлашган учбурчак қуйидагича бўлинади:

1. *Trigonum omohyoideum* — орқадан тўш-ўмров сўрғичсимон мускул билан, олд ва юқори томондан икки қоринли мускулнинг орқа қоринчаси билан, олд ва паст томондан *m. omohyoideus* нинг юқори қоринчаси билан чегараланган бўлиб, бу учбурчакдан уйқу артерияси ўтади.

2. *Trigonum omotracheale* — орқа ва ост томондан тўш-ўмров-сўрғичсимон мускул билан, орқа ва уст томондан *m. omohyoideus* билан ва олд томондан *m. omohyoideus* билан ва олд томондан трахея билан чегараланган

3. *Trigonum hyomandibulare* юқори томондан пастки жағнинг пастки чети билан ва икки қоринчали мускулнинг қоринчалари билан чегараланган. Бу учбурчакда жағ ости беши жойлашган, қон томирлар ва нервлар ўтган.

Нарвон мускуллари орасида ҳам қуйидаги учбурчак шаклидаги ораликлар бўлиб, булардан қон томир ва нервлар ўтади.

а) *tr. interscaleni* олдидан *m. scolenus anterior*, орқадан, *m. scalenus media*, ост томондан I қовурға билан чегараланган бўлиб, ундан артерия ва елка чигали нервлари ўтади;

б) *spatium antescalenum* — олдинги нарвон мускулининг олд томонида жойлашган бўлиб, олд томондан тўш-ўмров сўрғичсимон мускул билан чегараланган, бундан *a. subscapularis*, *v. subclavia* ўтади.

БЎЙИН ФАСЦИЯЛАРИ

Бўйин соҳасида мускуллар ва бошқа аъзолар кўп бўлгани туфайли, бўйин фасцияларини турли олимлар турлича баён этадилар. Олимларнинг бўйин фасцияси ҳақидаги фикрлари топографик анатомия фанида тўлиқ равишда ўрганилади. Биз қуйида В. Н. Шевкуненко таснифини келтириш билан кифояланамиз. В. Н. Шевкуненко бўйинда 5 қават фасция варағини тафовут қилади.

1. *Fascia colli superficialis* — юпка тери остида жойлашган парда бўлиб, бўйин соҳасидан бевосита юзга ва кўкрак соҳасига давом этади. Гавданинг бошқа еридаги тери ости фасцияларидан бўйин тери ости фасцияси шуниси билан фарқ қиладики, бу фасциянинг икки варағи орасида *m. platysma* жойлашган.

2. *Lamina superficialis fascia colliproprgia* — бўйин хусусий фасциясининг юза варағи. Юқорида пастки жағга ва сўрғичсимон ўсиққа, пастда *manubrium sterni* ва ўмров суяги орасида тортилган парда бўлиб, бўйинни ўраб туради. Бўйиннинг иккинчи фасцияси орқа томондан бўйин умуртқаларининг қиррали ўсиқлари устидан бойламга ва *linea nuchae superior* тортилган бўлиб, олд томонда эса қарама-қарши томондаги фасция билан, шунингдек чуқур фасциялар билан туташиб, ўртада бўйиннинг оқ чизигини ҳосил қилади.

Бўйиннинг иккинчи фасцияси бўйин умуртқаларининг кўндаланг ўсиқлари устидан ўтар экан, бу ўсиқларга бирикади, натижада кўндаланг ўсиқ соҳасида фронтал текисликда ётган бўйиннинг олд томонини орқа томонидан ажратиб турувчи фасциал девор (тўсиқ) ҳосил бўлади. Бу тўсиқ бўйиннинг олд томонидаги йирингли яллиғланиш жараёнларини орқа томонга ва орқа томондаги шу каби жараёнларни олд томонга тарқалиб кетишидан сақлайди.

Бўйиннинг иккинчи фасцияси ўз йўлида трапециясимон ва тўш-ўмров-сўрғичсимон мускулларга яқинлашар экан, икки варақ ҳосил қилиб, мазкур мускулларни орқа ва олд томондан айланиб ўтиб, уларга фасциал қин ҳосил қилади ва ҳар икки варағи яна битта умумий вараққа айланиб кетади.

3. Бўйиннинг учинчи фасцияси ёки бўйин хусусий фасциясининг чуқур варағи (*lamina profunda fasciacolli propria*) — асосан тил ости суяги билан тўш ва ўмров суяклари орасида тортилган бўлиб, тўш-ўмров сўрғичсимон мускулнинг остидан ўтади. Бўйиннинг учинчи фасцияси тил ости суягидан пастда жойлашган мускуллар учун фасция қинлари ҳосил қилади. Натижада фасция бўйин мускуллари билан зич қўшувчи тўкима — мускул пластинкаси (*aponeurosis omoclavicularis*) ни ҳосил қилади. Юқорида бўйиннинг иккинчи фасцияси тўш суяги даста қисмининг ташқи четига бирикиши айтилган эди. Бўйиннинг учинчи фасцияси эса ана шу *manubrium sterni* нинг ички четига бирикади, натижада иккинчи ва учинчи фасциялар орасида фасциал ёриқ (бўшлиқ) ҳосил бўлади. Бу бўшлиқ тўш суягининг дастасидан юқорирокда бўлиб, *spatium interaponeuroticum suprasternale* дейилади. Бу ерда бўйиннинг юза веналари жойлашган, шу туфайли бу соҳанинг жароҳатланиши ҳаёт учун хавфлидир.

4. Бўйиннинг тўртинчи фасцияси ёки бўйин ички фасцияси (*fascia endocervicalis*) — бўйинда жойлашган ҳалқум, хиқилдоқ, қалқонсимон без, кекирдак, қизилўнғач каби аъзоларни ва қон томирларни ўраб ётади. Бўйиннинг ички фасциясининг икки варағи — париетал ва висцерал варағи бўлиб, париетал варағи бўйинда жойлашган (юқорида номлари келтирилган) аъзоларни устидан ўраб ўтса, иккинчи (висцерал) варағи ҳар бир аъзони алоҳида-алоҳида ўраб чиқиб, улар учун фасциядан иборат қин ҳосил қилади. Натижада ҳар бир аъзо соҳасида (ташки ва ички варақлари орасида) фасциал бўшлиқлар ҳосил бўлади, жумладан, трахея олдида ҳосил бўлган шундай бўшлиқ *spatium pretrachealis* деб аталади. Бу бўшлиқ трахея билан кўкрак қафасига қадар давом этади. Бўйиннинг тўртинчи фасцияси кўкрак қафасигача давом этади ва кўкс оралигининг олдинги ярмида жойлашган аъзоларни ўрайди.

5. Бўйиннинг энг чуқур фасцияси (*fascia prevertebralis*) умуртқа поғонаси олдида ётади. Бу фасция юқоридан ҳалқумнинг орқа томонида энса суягининг асосидан бошланиб, пастга тушиб *fascia endothoracica*га қўшилиб кетади. Бўйиннинг чуқур фасцияси ён томондан бўйин умуртқаларининг кўндаланг ўсиқларига ва шу соҳада жойлашган нарвонсимон мускулларнинг олд ва орқа томонидан ўтиб, уларга қин ҳосил қилади.

Париж анатомик номенклатурасида ҳамма бўйин фасциялари умумий қилиб *fascia cervicalis* номи билан аталган бўлиб, улар ўз навбатида учта пластинкага бўлинган.

1. Юза пластинка (*lamina superficialis*) — бўйиннинг биринчи фасцияси *f. colli superficialis* га (В. Н. Шевкуненко бўйича) тўғри келади.

2. Трахея олди пластинкаси (*lamina pretrachealis*) — бўйиндаги сўлак безлари, мускуллар ва аъзоларни ўрайди ва бўйиннинг иккинчи ҳамда учинчи фасциясига (В. Н. Шевкуненко бўйича), бўйин хусусий фасциясининг юза ва чуқур варақларига тўғри келади.

3. Умуртқа олди пластинкаси (*lamina prevertebralis*) бешинчи бўйин фасциясига тўғри келади. Тўртинчи бўйин фасцияси *fascia endocervicalis* (PNA) да келтирилмаган.

БОШ МУСКУЛЛАРИ

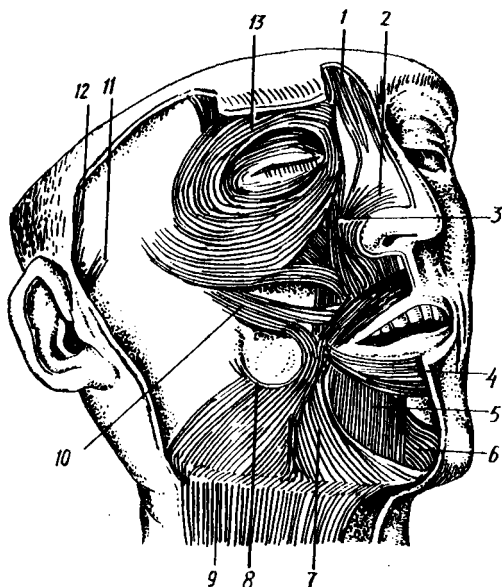
Бош мускуллари икки гуруҳга — мимика мускуллари ва чайнов мускулларига бўлинади.

МИМИКА МУСКУЛЛАРИ

Мимика мускулларининг ўзи бош мимика мускуллари ва юз мимика мускулларига бўлинади.

Бошнинг мимика мускуллари.

Энса-пешона мускули (*m. occipitofrontalis*). Бу мускул сербар ва юпка бўлиб, пишиқ фиброз пластинкадан иборат қисми каллани уст томондан ёпиб ётади. Энса-пешона мускулининг гўштдор қисми



90-расм. Юз (мимика) мускуллари.

1 — *m. procerus*; 2 — *m. nasalis*; 3 — юқори лабни кўтарувчи мускул; 4 — оғизнинг айланма мускули; 5 — пастки лабни пастга тортувчи мускул; 6 — энгак мускули; 7 — учбурчак мускул; 8 — кулги мускули; 9 — буйиннинг тери ости мускули; 10 — ёнок мускули; кулоқ супрасининг олд ва (11) юқори (12) мускуллари; 13 — кўзнинг айланма мускули.

энсада ва пешонада жойлашган бўлиб, фиброз пайи калланинг тепасида жойлашган. *Galea araneutotica* деб шунга айтилади, у пишиқ фиброз пластинкага ўхшайди, чаккага томон юпқалаша боради. Энса-пешона мускули терига мустақкам ёпишган бўлиб, суяк усти пардасига бўш бириккан. Шунинг учун ҳам мускулнинг гўштдор қисмлари қисқарганда бош териси (соч) олдинга ва орқага тортилади. Аини вақтда *Galea araneutotica* бош териси билан бирга калла суяги устида сирғалади. Энса — пешона мускулининг орқа гўштдор қисми *venter occipitalis — linea nuchae superior* дан бошланиб, калла тепаси (*galea araneutotica*) га ўтиб кетади ва апоневрозни орқага тортади. Олд қисми (*venter frontalis*) қош терисидан бошланиб, *galea araneutotica* га ўтиб кетади. Шунинг учун ҳам олд қисми қисқарса, қошни кўтаради.

Кулоқ супраси атрофида жойлашган мускуллар одамда жуда билинар-билинмас бўлади. Баъзи одамларда бу мускулларнинг қисқариши деярли сезилмайди. Умуман, кулоқ супрасига олдиндан, орқа ва юқори томондан келиб ёпишадиган *m. m. auricularis anterior, superior et posterior* лар одамда рудиментар ҳолда бўлиб, ўз функциясини бутунлай йўқотган деса бўлади. Ҳақиқатан ҳам, кулоқ супрасини қимирлата оладиган одамлар камдан-кам учрайди.

Юзнинг мимика мускуллари. Мимика мускулларининг гавданинг бошқа еридаги мускулларидан фарқи шундаки, улар тери остида жуда юза жойлашган. Анатомик препаровка вақтида диққат билан ишланмаса, мимика мускулларини терига қўшиб кесиб юбориш мумкин. Чунки мимика мускуллари бошқа мускуллар сингари суякка бирикмай, суякдан бошланиб, терига ёки теридан бошланиб терига

бирикади. Шунинг учун ҳам қисқарган вақтда терини ҳаракатга келтиради. Юзнинг мимика мускуллари оғиз, бурун, кўз ва қулок атрофини ҳалқа шаклида ўраб, айланма мускулларни ҳосил қилади. Кўз, оғиз ва бурун тешиклари атрофидаги айланма мускуллар мазкур тешикларнинг торайиши ва кенгайишини таъминлайди. Умуман мимика мускуллари қисқарганда кўз, оғиз, бурун атрофидаги мускуллар мазкур тешикларни турлича шаклга келтириб, юзнинг кўринишини, унинг симметриясини бузади (90- расм).

Такаббурлар мускули (*m. procerus*) — пешона суягининг *spina nasalis* дан бошланиб, *glabella* терисига ёпишади.

У икки кош орасида кўндаланг чизиқ (ажин) ҳосил қилади.

Кўзнинг айланма мускули (*m. orbicularis oculi*). Бу мускул уч қисмдан иборат; у кўз косасининг теварак-атрофидан, ковоқлардан, кўз ёш суягининг орқа қиррасидан бошланиб, мускулнинг ҳар учала қисми ҳам кўз ёриғининг латерал четига, юқори ва пастки қовоқларнинг бирлашган ерига ёпишади.

У кўзни юмишга хизмат қилади.

Қошни чимирувчи мускул (*m. corrugator supercillii*). Бу мускул икки кошнинг ўртасида кўндалангига жойлашган бўлиб, қисқарган вақтда кошларни бир-бирига яқинлаштиради. Аини вақтда кошлар орасида вертикал чизиқ (ажин) ҳосил қилади.

Юқори лабни кўтарувчи мускул (*m. levator labii superioris*) — Ёноқ суягидан юқори жағ суягининг пешона ўсиғидан, кўз косасининг пастки қирғоғидан бошланиб, бурун қанотларига, лаб ва лунж терисига ёпишади.

У юқори лабни кўтаради, бурун катагини кенгайтиради.

Ёноқ катта ва кичик мускули (*m. zygomaticus major et minor*) — ёноқ суягидан, чакка суягининг ёноқ ўсиғидан бошланиб, оғиз бурчагининг терисига (юқори томондан) ва лунжнинг шиллик қаватига ёпишади. Бу мускуллар хийла бакувват бўлиб, толалари юқоридан паст томонга қараб йўналган.

Бу мускуллар оғиз бурчагини юқорига ва ён томонга тортади, натижада юз табассум қилади, шунинг учун ҳам бу мускулни кулги мускуллари қаторига қўшиш мумкин.

Кулги мускули (*m. risorius*) — *fascie parotideo masseteri-* садан бошланиб оғиз бурчагига ёпишади. Бу мускул кўндаланг кетган заиф тутамлардан иборат (баъзан бўлмайди). Баъзан одамларда лунж терисига бирикканлигидан, кулганда икки юзида чуқурча ҳосил қилади. У оғиз бурчагини латерал томонга тортади.

Оғиз бурчагини пастга тортувчи мускул (*m. depressor anguli oris*) — пастки жағ суягининг пастки қирғоғи (*tuberculum mentale*) дан бошланиб, оғиз бурчагининг паст томонига ёпишади. Бу мускул учбурчак шаклига эга бўлиб, учбурчакнинг асоси оғиз бурчагига қараган. У оғиз бурчагини пастга қараб тортади.

Пастки лабни пастга тортувчи мускул (*m. depressor anguli oris*) — пастки жағнинг қирғоғидан (*m. platysma* ёпишадиган соҳасидан) бошланиб, пастки лаб терисига ёпишади. Бевосита пастки жағ суягининг устгинасида ётади, мускул

толалари пастдан юқорига қараб йўналган. У пастки лабни пастга ва бир оз латерал томонга тортади.

Оғиз бурчагини кўтарувчи мускул (*m. levator anguli oris*) дан бошланиб, оғиз бурчагининг юқори томонидан келиб ёпишади. Тўртбурчак шаклига эга бўлиб, катта ва кичик ёноқ мускуллари остида ётади, мускул тутамлари юқоридан пастга йўналган бўлиб, бир қисми оғизнинг айланма мускулига туташиб кетади.

Бу мускул оғиз бурчагини юқорига тортади.

Энгар мускули (*m. mentalis*) — пастки кесувчи тишларнинг *juga alveolaria* ларидан бошланиб, энгар терисига ёпишади. Бу хийла кучли такомил этган мускул бўлиб, пастки лаб тўртбурчакли мускулининг остида ётади.

У энгар терисини кўтаради, пастки лабни юқори лабга яқинлаштиради.

Лунж мускули (*m. buccinator*) — *crista — buccinatoria mandibulae* дан, понасимон суякнинг илмоғи билан пастки жағ суягининг *limbus alveolaris* орасида тортилган фиброз парда (*raphe pterygomandibularis*) дан бошланиб, оғиз бурчаги яқинидаги шиллик қаватга, юқори ва пастки лабга, оғиз айланма мускулининг чуқур тутамларига ёпишади.

Лунж мускули бевосита шиллик қават остида ётади. Юқорида озик тишлар соҳасида бу мускулни кулоқ олди сўлак безининг сўлак чиқариш йўли тешиб ўтади. Бу мускулнинг ташки юзаси *fascia buccopharyngea* билан қопланган бўлиб, фасциянинг устида ёр тўқимаси (*corpus adiposum*) бор. Ёр тўқимаси *m. masseter* билан *m. buccinatorius* орасидаги камгакни тўлдириб ётади.

Лунж мускули оғиз бурчагини орқага тортади, лунж ва лабларни тишларга ва милкка такайди. Оғиз даҳлизидаги ҳавони ташқарига пуфлашда қатнашади. Карнай ва сурнай чалишда ёрдам беради. Шунинг учун ҳам бу мускулнинг бошқача оти «карнайчилар мускули»дир.

Оғизнинг айланма мускули (*m. orbicularis oris*) — юқори ва пастки лаблар четидан (оғиз бурчагидан) бошланиб, чап ва ўнг бўлақлари лабнинг ўрта чизиғида туташиб, бир-бирига қўшилиб кетади. Бу мускул оғиз тешигининг атрофида юқори ва пастки лабларнинг бағрида (лаб териси билан шиллик қавати орасида) ясси ҳалқага ўхшаб жойлашган. Оғиз айланма мускулининг баъзи тутамлари учбурчак, ёноқ ва лунж мускуллари тутамларининг давоми ҳисобланади.

У оғизни юмишга хизмат қилади.

Бурун мускули (*m. nasalis*) — юқори жағ суягининг латерал юзасидан, юқориги курак тишининг альвеоляр ўсиғидан бошланиб, бурун қанотларига ёпишади.

Бу мускул бурун қанотларини яқинлаштиради.

Мимика мускуллари *n. facialis* билан иннервация қилиниб, *a. facialis* тармоқлари орқали қон билан таъминланади.

ЧАЙНОВ МУСКУЛЛАРИ

Чайнов мускуллари (91-рasm, А, Б) тўртта бўлиб, улар калла суягидан бошланади ва пастки жағ суягининг турли қисmlарига ёпишади. Чайнов мускулларининг вазифаси пастки жағ суягини юқори жағ суягига яқинлаштиришдан иборат.

Чайнов мускули (*m. masseter*). Ёнок равоғидан, ёнок суягининг пастки қирғоғидан бошланиб, *tuberositas masseterica mandibulae* га — пастки жағ суягининг бутоғига ёпишади. Тўртбурчак шаклидаги қалин мускул бўлиб, юза ва чуқур мускул толаларидан иборат. Тишни тишга қўйганда бу мускул толалари қисқаради. Буни қўл билан ушлаб билиш мумкин.

Чакка мускули (*m. temporalis*) — *fossa et fascia temporalis* дан бошланиб, пастки жағ суягининг *processus coronoideus* га ёпишади. Бу мускулнинг бошланиш қисми кенг ва сербар бўлиб, мускул толалари юқоридан пастга қараб елпигичсимон торая боради ва пастки жағ суягининг тожсимон ўсиғига бирикади. Овқат чайналаётган вақтда чакка қимирлаб туриши ана шу мускулнинг қисқараётганидан далолат беради.

Латерал қанотсимон мускул (*m. pterygoideus lateralis*) — понасимон суяк катта қанотининг пастки юзасидан (юқори боши), қанотсимон ўсиқ латерал пластинкасидан (пастки боши) бошланиб, пастки жағ суяги бўғим ўсиғининг бўйин қисмига, пастки жағ бўғими капсуласига ёпишади. Мускул толалари орқага ва латерал томонга (деярли горизонтал ҳолда) йўналган.

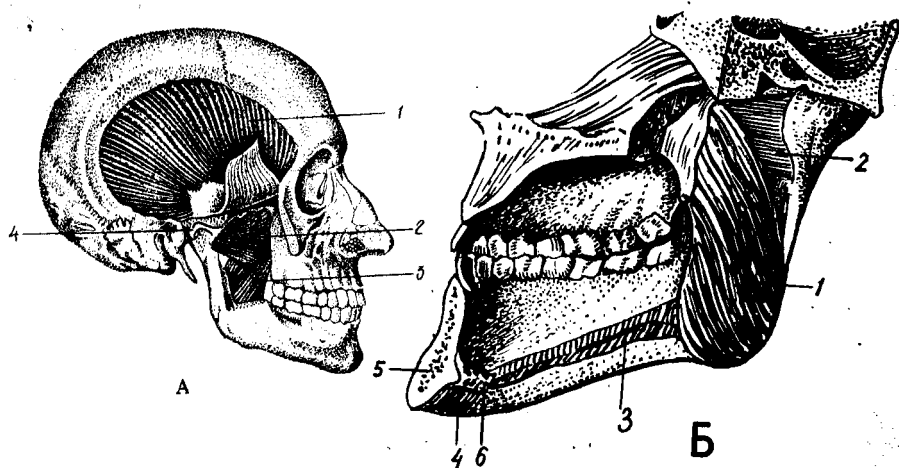
Медиал қанотсимон мускул (*m. pterygoideus medialis*) — *fossa pterygoidea* дан бошланиб, пастки жағ суяги бурчагининг ички сатҳи (*tuberositas pterygoidea*) га ёпишади.

Тўрттала чайнов мускулининг асосий вазифаси пастки жағни юқори жағга тортишдан (тишлашни таъминлашдан) иборатдир. Агарда ҳар икки томондаги латерал қанотсимон мускуллар бир вақтда қисқарса, пастки жағ олд томонга силжийди. Олдинга силжиган пастки жағни чакка мускулининг орқа толалари ўз жойига қайтаради. Агар қанотсимон мускулларнинг бир томондагиси қисқарса, пастки жағ ён томонга силжийди. (Мазкур мускуллар кемирувчи ҳайвонларда яхши такомил этган бўлади).

Чайнов мускуллари *n. trigeminus* ни 3-тармоғи воситасида иннервация қилинади, *a. carotis externa* тармоқлари ҳисобига қон билан таъминланади.

БОШ ФАСЦИЯСИ

Бошда юзаки фасция жуда заиф такомил этган бўлиб, *piшик galeae araneotica* ни ёпиб ётади. Бу фасция икки чакка соҳасига келганда қалинлашиб, чакка мускулининг устини ўрайди ва шу туфайли *fascia temporalis* деб аталади. Чакка фасцияси *пишик фиброз парда* бўлиб, *linea temporalis* дан, суяк усти пардасидан бошланади ва паст томонга йўналиб, ёнок равоғи соҳасида иккига —



91 - расм, А. Чайнов мускуллари.

1 — m. temporalis; 2 — m. pterygoideus lateralis; 3 — m. pterygoideus medialis; 4 — discus articularis.

Б. Қанотсимон мускулларнинг ички томондан кўриниши.

1 — m. pterygoideus medialis; 2 — m. pterygoideus lateralis; 3 — m. mylohyoideus; 4 — m. digastricus; 5 — spina mentalis; 6 — m. geniohyoideus.

lamina superficialis va profunda ga бўлинади. Унинг юза варағи ёноқ равоғи соҳасида тугайди, чуқур варағи эса ёноқ равоғининг ички юзасида тугайди.

Қулоқ олди сўлак бези билан, чайнов мускули fascia paroti dea билан ўралган. Бу ерда қулоқ олди бези учун фасциал қин ҳосил бўлади.

Лунж мускули fascia buccopharyngea билан ўралган бўлиб, бу фасция орқа томонда ҳалқум фасциясига кўшилади ва garhe pharyngeада тугайди.

ҚўЛ МУСКУЛЛАРИ

Қўл одам гавдасининг энг эркин ҳаракат қилувчи қисмларидан биридир. Қўлнинг эркин ҳаракати қўл мускуллари ёрдамида амалга оширилади.

Қўл мускуллари елка мускулларига ва қўлнинг эркин қисми мускулларига бўлинади. Қўлнинг эркин қисмининг мускуллари ўз навбатида елка, билак ва панжа мускулларига бўлинади. Елка камари мускуллари елка камари суякларига бирикади ва нагижада суяклар бир-бири билан мускуллар орқали бирикиб кетади.

Умуман қўлни қуйидаги беш соҳага бўлиш мумкин:

1. regio brachii anterior — елканинг олд соҳаси.
2. regio brachii posterior — елканинг орқа соҳаси.
3. regio cubiti anterior et posterior — тирсакнинг олд ва орқа соҳалари.
4. regio antibrachii anterior et posterior — билакнинг олд ва орқа соҳалари.
5. regio manus — панжа соҳаси.

Елка камари мускулларининг кўриниши шар шаклида бўлиб, елка бўғими атрофида жойлашган. Бу мускуллар қисқарганда елка бўғимининг ҳаракатини таъминлайди.

Дельтасимон мускул (*m. deltoideus*) — *extremities acromialis clavicularae acromion spina scapulae*дан бошланиб, *tuberositas deltoidea humeri* га ёпишади. Учбурчак шаклига эга бўлиб, шаклан грекча «Δ» ҳарфига ўхшайди. Мускуллари яхши тараққий этган кишиларда бурчаги пастга қараган учбурчак шаклида бўртиб, елка суяги бошининг устидан ёпиб ётади. Бу мускулнинг уч қисми — орқа, ўрта ва олд мускул тутамлари тафовут қилинади. Орқа тутамлари *spina scapulae* дан бошланиб, пастга ва латерал томонга, олд тутамлар (ўмров суягидан бошланади) олдинга, пастга, латерал томонга ва ўрта тутамлар (акромиядан бошланади) юқоридан пастга йўналган бўлиб, бу қисмлар алоҳида-алоҳида ва биргаликда қисқариши мумкин.

Дельтасимон мускулларнинг олд (ўмров суягидан бошланувчи) қисми қисқарса, қўл олд томонга ва юқорига тортилади (*atiflexio* деб шунга айтилади); орқа (курак суягидан бошланувчи) қисми қисқарса, қўл орқа томонга ва бир оз юқорига тортилади, яъни олд қисмига нисбатан тесқари ҳаракат қилади.

Агар дельтасимон мускулнинг ўрта акромиял қисми ёки умуман дельтасимон мускул қисқарса, қўл гавдадан узоқлашиб, горизонтал (елка бараварида) кўтарилади.

Қўл елка баравар кўтарилганда елка суягининг боши курак чуқурчасига тик бўлиб қолади ва курак чуқурчасининг устида жойлашган тумшуксимон ўсиқ ҳамда акромиян елка суягининг горизонтал ҳолатдан юқори кўтарилишига йўл қўймайди.

Елка баравар кўтарилганда қўлни ундан ҳам баландга (яъни осмонга) кўтариш курак суягининг бурилиши ҳисобига содир бўлади.

Қўлни елка бараваридан ҳам юқорига кўтариш курак суягининг ҳар томонга келиб бирикувчи бир-бирига синергист мускулларнинг қисқариши ҳисобига амалга оширилади. Масалан, курак суягининг юқори бурчагига келиб бирикувчи *m. trapezius* нинг юқори қисми куракнинг латерал бурчагини юқорига тортса, айна вақтда куракнинг пастки бурчагига келиб бирикувчи *m. serratus anterior* пастки бурчакни олдинга ва юқорига тартади. Натижанда курак суяги сагиттал ўқ атрофида айланиб, курак суягидан елка суягининг боши кириб турадиган бўғим чуқурчаси ва қўл юқорига қараб қолади. Қўлни юқорига кўтаришда ва айниқса кўтарилган қўлни ана шу вазиятда тутиб туришда куракка келиб ёпишувчи куракни кўтарувчи мускул ва ромбсимон мускуллар кўмаклашади.

Бу мускул *n. axillaris* орқали бошқарилади.

Куракнинг қирра усти мускули *m. supraspinatus*. Бу мускул чўзиқ учбурчак шаклига эга бўлиб, *fossa supraspinata* ни тўлдириб ётади. У куракнинг орқа сатҳидан бошланиб *tuberculum majus humeri* га

ёпишади. Бу мускул уст томондан мустаҳкам фасция (*fascia supraspinata*) билан ўралган бўлиб, ана шу фасция кинида ётади.

Бу мускул қўлни гавдадан узоклаштиради. У дельтасимон мускулга синергистдир.

У *p. suprascapularis* орқали иннервация қилинади. Куракнинг қирра ости мускули (*m. infraspinatus*) Бу мускул ҳам учбурчак шаклида бўлиб, номига яраша курак қирраси остидаги чуқурчани тўлдириб ётади. *Fossa infraspinatus* дан бошланиб *tuberculum majus humeri* га ёпишади.

У елкани ташқи томонга айлантиради, супинация қилади.

Бу мускул *h. suprascapularis* воситасида иннервация қилинади.

Кичик юмалок мускул (*m. teres minor*) — *margo lateralis scapulae* дан бошланиб, *tuberculum majus humeri* га ёпишади. Бу мускул юқоридаги қирра ости мускули билан биргаликда пишиқ фасция (*fascia infraspinata*) га ўралган.

Вазифаси елка суягини супинация қилишдир.

У *p. axillaris* воситасида иннервация қилинади.

Курак ости мускули (*m. subscapularis*) — *fossa subscapularis* дан бошланиб, елка бўғими капсуласи (*tuberculum minus humeri*) га ёпишади. Бу мускул куракнинг шу номли чуқурчасини тўлдириб ётади. Ётиш жойига (ва қилинадиган ишига) кўра куракнинг орқа томонида жойлашган бўлиб, қирра усти, қирра ости, катта юмалок ва дельтасимон (орқа тутами) мускулларга антагонистдир. Курак ости мускулининг бошланиш қисми катта, бириктиш қисми кичик бўлгани учун қисқариш кучи анча каттадир.

Бу мускул елка суягини ичкарига буради. Қисман елка бўғими капсуласига бириккани учун капсулани тортади.

p. subscapularis воситасида бошқарилади.

Катта юмалок мускул (*m. teres major*) — курак пастки бурчагининг орқа сатҳидан бошланиб, *crista tuberculi minoris* га ёпишади.

У қўлни пастга тортади, гавдага яқинлаштиради ва ичкарига буради.

Бу мускулни *p. subscapularis* иннервация қилади.

Катта юмалок мускул кичик юмалок мускулнинг остида жойлашган бўлиб, ҳар икки юмалок мускулнинг орасидан пастдан юқорига қараб елканинг уч бошли мускулининг узун боши кесиб ўтади. Натижада елка уч бошли мускулининг узун боши билан катта ва кичик юмалок мускуллар орасида учбурчакли (*foramen trilaterum*) ва тўртбурчакли (*foramen quadrilaterum*) тешиклар ҳосил бўлади. Учбурчакли тешикни катта ва кичик юмалок мускуллар ҳамда икки бошлик мускулнинг узун боши чегаралаб туради, ундан *a.e.t.v.circumflexa scapulae* ва лимфа томирлари ўтади.

Тўртбурчакли тешикни юқоридан ва пастдан катта ва кичик юмалок мускуллар, медиал ва латерал томондан уч бошли мускулнинг узун боши ҳамда елка суяги чегаралаб туради. Тўртбурчакли тешикдан *p. axillaris*, *a. circumflexa humeri posterior* веналар ва лимфа томирлари ўтади.

— Елка камари мускуллари *a. circumflexa humeri posterior*, *a. circumflexa scapulae* лар ҳисобига қон билан таъминланади.

ЕЛКА МУСКУЛЛАРИ

Елка соҳасида узун мускуллар жойлашган бўлиб, улар' елка суягининг бошидан охиригача ёпиб туради ва олд ҳамда орқа гуруҳларга бўлинади.

Елканинг олд томонидаги мускуллар (92-расм).

Елканинг икки бошли мускули (*m. biceps brachii*). Унинг узун боши *tuberculum supraglenoidale scapulae*дан, калта боши *processus coracoideus scapulae* дан бошланиб, *tuberositas radii* орқали билак фасциясига ёпишади.

Иккита жойдан бошланувчи узун ва қисқа бошлари умумий қорингача ўтади ва қисқарган вақтда хийла катта қоринчаси тери остида бўртиб (билиниб) туради. Мускулнинг яхши тараққий этган қоринчаси яна торайиб ингичка пишиқ пай (*tendo musculi bicipitis brachii*) га ўтади. Шу пай билан бирикувчи суяк дўмбоғи (*tuberositas radii*) орасида шиллиқ халта (*bursa bicipitoradialis*) ҳам бор.

Икки бошли мускулнинг бошлари икки ердан бошланиб, икки ерга бириккани учун бу мускулнинг айрим тутамлари қисқарганда турли ишларни бажариши мумкин; узун боши елка суягини гавдадан узоклаштиради ва бир оз ичкарига буради. Калта боши елка суягини олд томонга кўтаради. Елка гавдадан узоклашган ҳолатда бўлса, уни гавдага яқинлаштиришда иштирок этади. Умуман елканинг икки бошли мускули тирсак бўғимининг кучли букувчисидир. Билакни букиш билан бир қаторда *tuberositas radii* га бириккани туфайли пронация ҳолатида бўлса, уни ташқарига буради (супинация қилади).

Бу мускул *n. musculocutaneus* воситасида бошқарилади.

Елка мускули (*m. brachialis*) — елка суягининг олд юзасидан, дельтасимон мускул бирикадиган ер билан тирсак бўғими капсуласининг бошланиш жойи орасидан бошланиб, *tuberositas ulnae* га ёпишади. Билак мускули билан икки бошли мускулининг остгинасида ётади.

У билакни тирсак бўғимида букади.

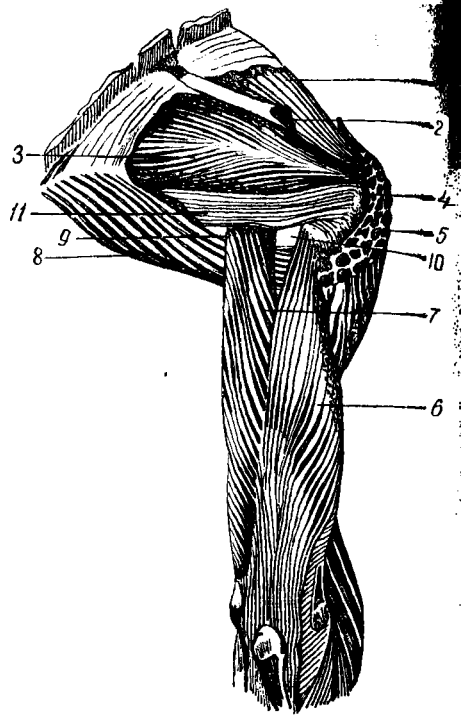
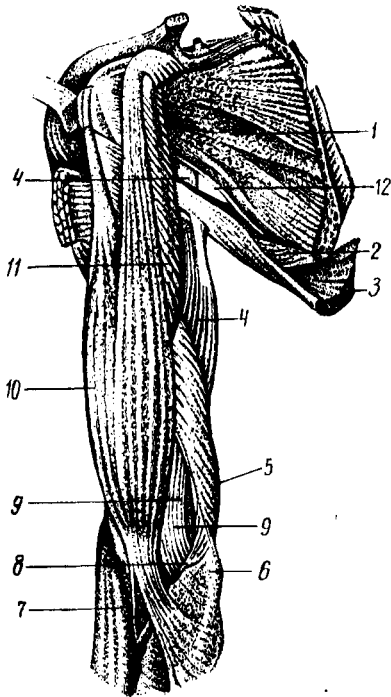
Елка мускулини *n. musculocutaneus* иннервация қилади.

Тумшуксимон ўсиқдан елкага боровчи мускул (*m. coracobrachialis*) курак суягининг тумшуксимон ўсиғидан (икки бошли мускулнинг калта боши билан бирга) бошланиб, елка суягининг медиал юзасига бирикади.

Бу мускул елкани кўтаради ва гавдага яқинлаштиради.

У *n. musculocutaneus* воситасида иннервация қилинади.

Елканинг орқа томонидаги мускуллар (92-93-расмлар) Елканинг уч бошли мускули (*m. triceps brachii*) — узун боши *tuberculum infraglenoidale* дан, медиал боши елка суягининг орқа юзасидан, латерал боши елка суягининг орқа юзаси ва *septum interpusculare brachii medialis* дан бошланиб *olecranon* ва тирсак бўғимининг капсуласига ёпишади. Бу мускул икки бошли мускул каби



92-расм. Елка камари ва елка мускуллари (олд томондан кўриниши).

1 — *m. subscapularis*; 2 — *m. teres major*; 3 — *m. latissimus dorsi*; 4 — *caput longum m. triceps brachii*; 5 — *caput mediale m. triceps brachii*; 6 — *epicondylus medialis*; 7 — *m. brachioradialis*; 8 — *m. pronator teres*; 9 — *m. brachialis*; 10 — *m. biceps brachii*; 11 — *m. coracobrachialis*; 12 — *foramen trilaterum*.

93-расм. Елка камари ва елка мускуллари (орқа томондан кўриниши).

1 — *m. supraspinatus*; 2 — *spina scapulae*; 3 — *m. infraspinatus*; 4 — *tuberculum majus humeri*; 5 — *m. deltoideus*; 6 — *caput laterale m. triceps brachii*; 7 — *caput longum m. triceps brachii*; 8 — *m. teres major*; 9 — *foramen trilaterum*; 10 — *foramen quadrilaterum*; 11 — *m. teres minor*.

икки бўғимли мускулдир. Шунинг учун қисқарганда ҳам елка, ҳам тирсак бўғимларини ҳаракатга келтириши мумкин.

Елканинг уч бошли мускули билакни тирсак бўғимида ёзади ҳамда икки бошли мускул ва елка мускулига антогонист ҳисобланади.

Бу мускулни *n. radialis* иннервация қилади.

Тирсак мускули (*m. anconeus*) — *epicondylus lateralis humeri* дан бошланиб, тирсак суягининг орқа юзасига (юқори қисмига) ёпишади. Бу кичкинагина учбурчак шаклига эга бўлган мускул бўлиб, юқори томони уч бошли мускулга қўшилиб кетади.

Тирсак мускули уч бошли мускулга синергист бўлиб, билакни (тирсак бўғимини) ёзади, тирсак бўғимининг капсуласини тортади ва бўғим ёзилганда бўғим капсуласини қўшилувчи суяклар орасида қисилиб қолишидан сақлайди.

Тирсак мускули иннервацияси *n. radialis* орқали бошқарилади.

Елканинг олд томонидаги мускуллар *a. brachialis* тармоқлари

ҳисобига, орқа томонидаги мускуллар эса а. profunda brachii тармоқлари ҳисобига кон билан таъминланади.

БИЛАК МУСКУЛЛАРИ

Билак мускуллари жойлашишига қараб уч гуруҳга: чунончи олд, орқа ва латерал гуруҳларига бўлинади. Олд ва латерал гуруҳларнинг ўртасида — тирсак бўғими соҳасида тирсак бўғими чуқурчаси fossa cubiti бор.

Билакнинг олд мускулларига кафтни ва панжани букувчи мускуллар кирса, орқа ва латерал гуруҳларга асосан ёзувчи мускуллар қиради. Билак мускуллари юза ва чуқур қават бўлиб жойлашган.

Билакнинг олд мускуллари (94-расм, А, Б). Юза қават.

Юмалок пронатор (*m. pronator teres*). *Epicondylus medialis humeri, tuberositas ulnae* дан бошланиб, билак суягининг латерал четига ёпишади. У тирсак бўғими чуқурчаси соҳасида жойлашган бўлиб, медиал томондан латерал томонга қараб шу соҳасини кесиб ўтган.

Бу мускул билакни пронация қилади (ичкарига буради) ва букади. Ун. *medianus* орқали иннервация қилинади.

Кафтни билак томонга букувчи мускул (*m. flexor carpi radialis*) — *Epicondylus medialis humeri, fascia antebrachii* дан бошланиб, иккинчи кафт суягининг асосига (кафт томондан) ёпишади. Урчқусимон шаклга эга бўлиб, икки патлидир. Юмалок пронатордан медиалроқ ётади. Билакузук суяклари соҳасидан II кафт суяги томон ўтиш жойида мускул пайи трапециясимон суякдаги чуқур арикчага жойлашади.

Бу мускул кафтни олдинга ва билак суяги томонга букади.

Ун. *p. medianus* иннервация қилади.

Кафтнинг узун мускули — *m. palmaris longus* — *Epicondylus medialis humeri* дан бошланиб, *aponeurosis palmaris* га ёпишади. Калтагина мускул қоринчаси хийла узун пай қисмига ўтади. Баъзан бу мускул бўлмаслиги ҳам мумкин.

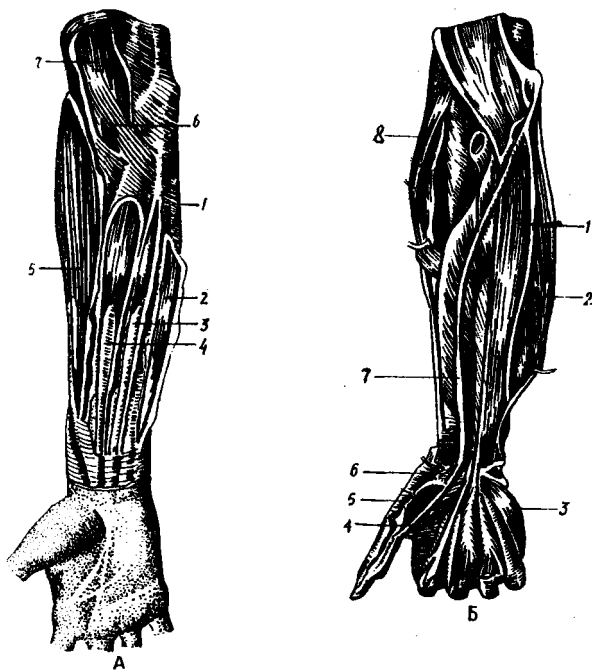
У кафт апоневрозини таранглаштиради ва кафтни букади.

Бу мускул *p. medianus* орқали иннервация қилинади.

Кафтни тирсак томонга букувчи мускул (*m. flexor carpi ulnaris*) — *Epicondylus medialis humeri* дан ва унинг орқа юзасидан ҳамда тирсак ўсиғидан бошланиб, нўхатсимон суякка ва *os hamatum* га ёпишади. Бу мускул билакнинг тирсак суяги томонида, тирсак суягининг устида жойлашган бўлиб, узун пайга эга.

У кафтни олдинга ва тирсак суяги томонга букади.
p. ulnaris билан иннервация қилинади.

Панжани букувчи юза мускул (*m. flexor digitorum superficialis*) — *epicondylus medialis humeri* ва тирсак суягининг тожсимон ўсиғидан, медиал боши билак суяги юқори учининг олд юзасидан бошланиб, сўнг мускулнинг ҳар икки боши умумий қоринчага ўтади. Бу қоринча тўрт бўлакка бўлинади (бўлакларнинг



9 4 - р а с м. Билакнинг олд томон мускуллари. А — юза қават.

1 — fascia antibrachii; 2 — m. flexor carpi ulnaris; 3 — m. palmaris longus; 4 — m. flexor carpi radialis; 5 — m. brachioradialis; 6 — m. pronator teres; 7 — m. biceps brachii.

Б — чуқур қават.

1 — m. flexor digitorum profundus; 2 — m. flexor carpi ulnaris; 3 — m. opponens digiti minimi; 4 — m. adductor pollicis; 5 — m. flexor pollicis brevis; 6 — m. abductor pollicis; 7 — m. flexor pollicis longus; 8 — m.m. brachioradialis.

ҳажми турлича) ва тўртта алоҳида пайга айланиб retinaculum flexorum дан ўтиб, кафтга тушади, II — V бармоқларнинг танасига яқинлашганда ҳар қайси пай айрисимон иккига бўлиниб, ўрта фалангаларнинг асосига икки ёнидан бирикади. Айрисимон иккига бўлинган пайнинг айрилари орасидан бармоқларни букувчи чуқур мускул пайи ўтади.

Бу мускул қисқарган вақтда асосий ва ўрта фалангаларни (бош бармоқлардан бошқа) букади, яъни панжани букади.

Мазкур мускул n. medianus воситасида бошқарилади.

Чуқур қават.

Бош бармоқни букувчи узун мускул (m. flexor pollicis longus) — билак суягининг олд юзаси (tuberositas radii) дан пастроқдан, яъни epicondylus medialis humeri дан бошланиб, бош бармоқ иккинчи фалангасининг асосига ёпишади.

Бу мускул бош бармоқнинг тирноқ фалангасини букишга хизмат қилади.

У n. medianus орқали иннервация қилинади.

Панжани букувчи чуқур мускул (m. flexor digitorum profundus)

тирсак суягининг олд ва медиал сатҳи (*membrana interossea*) дан бошланиб, бармоқларнинг тирноқ фалангаларига ёпишади. Панжани букувчи чуқур мускул шу номли юза мускулнинг остгинасида ётиб, мускул қорни тахминан билакнинг ярмига келганда тўртта пайга уланади, бу пайлар билакузук соҳасидаги *retinaculum flexorum* дан ўтиб, панжани букувчи юза мускул пайларининг иккига бўлинган пай айрилари орасидан ўтади. Натижада юза букувчи мускулнинг айри пайини чуқур мускулнинг пайи кесиб ўтади: пайларнинг кесишган жойи *chiasma tendineum* деб айтилади.

Қўл панжасини букувчи чуқур мускул II — V бармоқларнинг тирноқ фалангаларини букади, бинобарин, панжани ҳам букади.

Бу мускулни *n. n. ulnaris et medianus* иннервация қилади.

Квадрат пронатор — *m. pronator quadratus* тирсак суягининг олд (кафт) сатҳидан бошланиб, билак суягининг кафт сатҳига ёпишади. Квадрат пронатор япалоқ тўртбурчакли мускул бўлиб, билакнинг пастки қисмида (панжага яқин) жойлашган.

У билакни ичкарига буради.

Квадрат пронатор *n. medianus* воситасида бошқарилади.

Билакнинг латерал мускуллари. Елка-билак мускули (*m. brachioradialis*) — елка суягининг олди латерал юзасидан бошланиб, билак суягининг пастки учига ва унинг бигизсимон ўсиғига ёпишади. Бу мускул билак орқа томонининг латерал четида жойлашган бўлиб, елка мускули билан елканинг уч бошли мускули орасида ётади. Медиал томондан юмалоқ пронатор ва *m. flexor carpi radialis* билан чегарадош.

Елка-билак мускули билакни тирсак бўғимида букишга хизмат қилади.

Бу мускул *n. radialis* воситасида иннервация қилинади.

Панжани ёзувчи узун билак мускули (*m. extensor carpi radialis longus*) дан, билак суягининг латерал четидан бошланиб, II кафт суягининг орқа юзасига ёпишади. Бу мускул юқоридаги елка-билак мускулдан орқароқда жойлашган бўлиб, ясси гўштдор қисми билакнинг ўртасидан бир оз тепаоқда мустақкам пайга ўтади, бу пай шу номли калта мускул пайи билан ёнма-ён ётади.

Бу мускул панжани орқа томонга ёзади, билакни букади.

У *n. radialis* орқали бошқарилади.

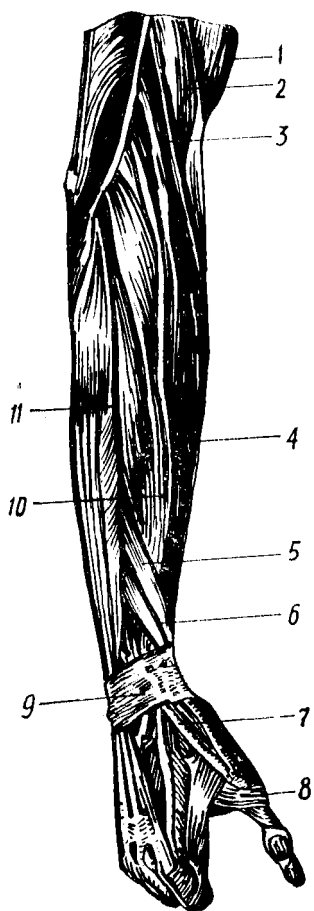
Панжани ёзувчи калта билак мускули (*m. extensor carpi radialis brevis*) — *epicondylus lateralis humeri* дан, тирсак бўғимининг капсуласидан бошланиб, III кафт суягининг орқа сатҳига ёпишади. Шу номли узун мускул билан ёнма-ён ётади. Мускулнинг гўштдор қисми билакнинг ўртасидан бир оз пастроқда ясси пайга айланиб, III кафт суяк томонга йўналади.

Вазифаси панжани ёзишдир. У *n. radialis* орқали бошқарилади.

Билакнинг олд ва латерал мускуллари жойлашган ерига қараб *a. radialis, a. ulnaris* ва *interossea anterior* воситасида қон билан таъминланади.

Билакнинг орқа томонидаги мускуллар (95-расм).

Панжани ёзувчи мускул (*m. extensor digitorum*) — Epi-



95-расм. Билакнинг орқа томонидаги мускуллар.
 1 — m. biceps brachii; 2 — m. brachialis; 3 — m. brachioradialis; 4 — m. extensor carpiradialis longus; 5 — m. abductor pollicis longus; 6 — m. extensor pollicis brevis; 7 — m. extensor pollicis longus; 8 — m. interosseus; 9 — retinaculum extensorum; 10 — m. extensor carpiradialis longus; 11 — m. extensor digitorum.

condylus lateralis humeri дан, билак фасциясидан бошланиб, ҳар қайсиси уч шохга бўлинган тўртта пайи II дан V гача бармоқларнинг ўрта фалангалари орқа сатҳига (ўрта шохи) ва тирноқ фалангаларининг икки ён юзасига (ён шохлари) ёпишади. Бу мускул билакнинг орқа томонида панжанинг билакни ва тирсакни ёзувчи мускуллари орасида жойлашган бўлиб, юқори бошланиш жойида гўштдор қисми қисман m. extensor carpiradialis нинг гўштдор қисми билан билакнинг ўртасида тўртта пайга айланади ва бу тўрттала пай II — V кафт суяклари томон йўналади. Панжанинг орқа томонида — кафт-бармоқ бўғими соҳасида тўрттала пай ўзаро пай кўприклари орқали қўшилган бўлиб, III ва IV бармоқларни айрим-айри ёзиб бўлмаслигининг сабаби ана шу пай кўприklarининг борлигидадир.

Бу мускул II — V бармоқларни ва кафтни ёзади.

У n. radialis воситасида иннервация қилинади.

Жимжилокни ёзувчи мускул (m. extensor digiti minimi). Бу мускул панжани ёзувчи мускулларнинг V бармоққа боровчи қисмидан ажралиб чиққан нозик мускул бўлиб, функцияси номидан кўриниб турибди.

Жимжилокни ёзувчи мускулни n. radialis иннервация қилади.

Панжани ёзувчи тирсак мускули (m. extensor carpi ulnaris) — epicondylus lateralis humeri дан, тирсак суягининг орқа сатҳидан, билак фасциясидан бошланиб, V-кафт суягининг асосига ёпишади. Бу мускул дуксимон шаклга эга бўлиб, латерал томондан панжани ёзувчи мускулга чегарадош. Мускулнинг гўштдор қисми билакнинг ўрталарида пайга уланади. У кафт суяги томон кетган бўлиб, бирикишдан олдин ўзининг махсус пай-қини орқали ўтади.

Бу мускул панжани ёзади ва тирсак суяги томонга тортади.

У n. radialis воситасида бошқарилади.

Чуқур қават.

Супинация қилувчи мускул (m. supinator) — epicondylus lateralis humeri дан, тирсак суяги юқори учининг орқа сатҳидан бошланиб, билак суягининг юқориги учдан бир қисмининг латерал ва

орқа томонига ёпишади. Бу мускул калта бўлиб, ёзувчи узун ва қиска мускулларнинг ҳамда кафтни ёзувчи билак мускулининг остида ётади.

У билак суягини ташқарига буради, кафтни юқорига қаратади, супинация қилади.

Бу мускул *n. radialis* воситасида иннервация қилинади.

Бош бармоқни олиб қочувчи узун мускул (*m. abductor pollicis longus*) ва бош бармоқни ёзувчи узун мускул (*m. extensor pollicis longus*). Бу ҳар иккала мускул устма-уст жойлашган бўлиб, билак суягининг орқа сатҳи — *membrana interossea* дан олдинма-кейин бошланади ва биринчиси I кафт суягининг асосига, иккинчиси бош бармоқ I фалангасининг асосига ёпишади. Ҳар иккала мускулнинг пайлари бош бармоққа борувчи биринчи пай қини ичидан ўтади.

M. obductor pollicis longus бош бармоқни қолган бармоқлардан узоқлаштиради ва панжани билак томонга тортади. *M. extensor pollicis longus* бош бармоқнинг биринчи фалангасини ёзади.

Бу мускуллар *n. radialis* воситасида бошқарилади.

Кўрсаткич бармоқни ёзувчи мускул (*m. extensor indicis*) тирсак суягининг пастки учдан бир қисмининг орқа сатҳидан бошланиб, панжани ёзувчи мускулнинг кўрсаткич бармоққа йўналган пайига тирсак суяги томондан келиб ёпишади. Бу мускулнинг пайи панжани ёзувчи мускул пайи билан бирга IV пай қинидан ўтади.

Вазифаси кўрсаткич бармоқни ёзишдан иборат.

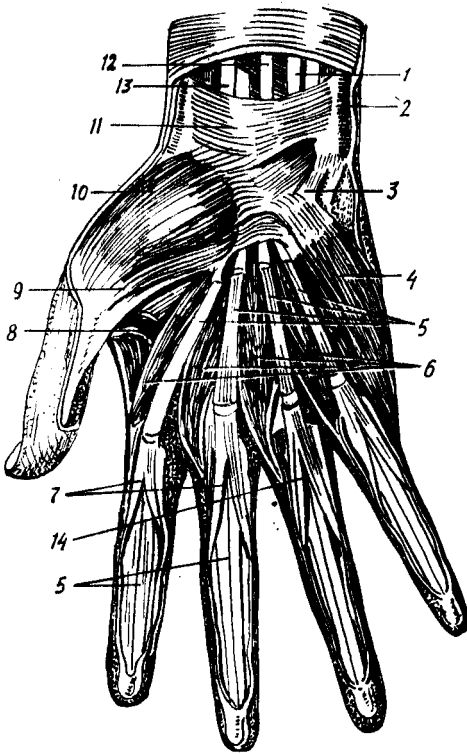
У *n. radialis* воситасида иннервация қилинади.

Билакнинг орқа томонидаги мускулларни а.а. *interossea posterior recurens radiilar* қон билан таъминлайди.

ҚЎЛ ПАНЖАСИ МУСКУЛЛАРИ

Қўл панжасининг орқа (дорсал) томонида дорсал суяклараро мускуллардан бошқа ҳеч қандай мускул бўлмайди, бу ердан кафтни ва панжани ёзувчи мускулларнинг пайларигина ўтади. Қўл панжасининг мускуллари панжанинг фақат кафт томонида жойлашган (96-расм). Кафт мускулларини уч гуруҳга бўлиш мумкин. Булардан иккитаси бош бармоқ ва жимжилоқ томонда жойлашган бўлиб, билак суяги томонида жойлашганлари бош бармоқ дўмбоғи (*thenar*) ни, тирсак суяги томондагилари жимжилоқ дўмбоғи (*hypothernar*) ни ҳосил қилади. Иккала дўмбоқ оралиғида кафт чуқурлиги сезилиб туради. Бу соҳа *palma manus* (кафт чуқурлиги) деб аталади. Қўл панжаси мускуллари эволюцион тараққиёт натижасида фақат одамдагина яхши такомил топган бўлиб, нозик ишлар бажаришга мослашган. Антропоидларга қараганда одамнинг бош бармоқ мускуллари айниқса яхши такомиллашган. Бунинг натижасида одам бош бармоғининг бошқа бармоқларга қарама-қарши кўйилиши жуда эркин бажарилади. Панжа ва бармоқларнинг бунчалик эркин ҳаракати фақат панжа мускулларининг эмас, балки билакда жойлашган ёзувчи, букувчи мускулларнинг ҳам яхши ривожлангани натижасидир.

96- рас м. Қўл панжаси ва мускуллари (кафт томондан кўриниши).



1 — *m. flexor digitorum sublimis*; 2 — *m. flexor carpi ulnaris*; 3 — *hamulus ossis hamati*; 4 — *m. opponens digiti minimi*; 5 — бармоқларни букувчи чуқур мускулнинг пайлари 6 — *m. m. lumbrcalis*; 7 — бармоқларни букувчи юза мускул пайлари 8 — *m. adductor pollicis*; 9 — *m. flexor pollicis brevis*; 10 — *m. abductor pollicis brevis*; 11 — *retinaculum flexorum*; 12 — *m. palmaris*; 13 — *m. flexor carpiradialis*; 14 — *chiasma tendinum*.

Умуман одам қўли узоқ эволюцион давр мобайнида қўл мускулларининг меҳнат қилиш вазифаси орта бориши туфайли юксак такомил топган.

Thenar мускуллари. Бош бармоқни узоқлаштирувчи мускул (*m. abductor pollicis brevis*) — *retinaculum flexorum*, қайқисмон суяк дўмбоғи ва бош бармоқ асосий фалангасининг суяк дўмбоғидан бошланиб, бош бармоқ асосий фалангасининг билак суягига қараган юзасига ёпишади. Бу бевосита тери остида жойлашган калта мускул бўлиб *m. opponens pollicis* ва *flexor pollicis brevis* нинг устида жойлашган.

Бу мускул бош бармоқни бошқа бармоқлардан узоқлаштиради.

У *medianus* томонидан бошқарилади.

Бош бармоқни букувчи калта мускул (*m. flexor pollicis brevis*). Юза боши *retinaculum flexorum*дан, чуқур боши катта ва кичик трапециясимон суякларидан бошланиб, *ossa sesamoideus* га ва бош бармоқ асосига ёпишади.

У бош бармоқнинг I фалангасини букади.

Бу мускул *n. medianus et ulnaris* воситасида иннервация қилинади.

Бош бармоқни рўбарў қилувчи мускул — *m. opponens pollicis*, *retinaculum flexorum* ва катта трапециясимон суякдан бошланиб, I қафт суягининг латерал чеккасига ёпишади.

Бу мускул бош бармоқни бошқа бармоқларга (айниқса жимжилокқа) рўбарў қилади.

У ҳам *n. medianus* воситасида иннервация қилинади.

Бош бармоқни яқинлаштирувчи мускул (*m. adductor pollicis*). Унинг қийшиқ боши II — III кафт суяқларининг асосидан, кўндаланг боши II — III кафт юзасидан бошланиб, бош бармоқ асосий фалангасининг асосига ёпишади. Бу мускул кафтнинг энг чуқур қаватида жойлашган бўлиб, япалок учбурчак шаклига эга. У панжани букувчи мускул пайлари остида жойлашган.

Унинг вазифаси бош бармоқни бошқа бармоқларга яқинлаштиришдир.

Бу мускул *n. ulnaris* орқали бошқарилади.

НУРОТНЕНАР МУСКУЛЛАРИ

Кафтнинг калта мускули — *m. palmaris brevis* кафт апоневрозининг тирсак томонидан бошланиб, кафтнинг тирсак томонидаги териси остига ёпишади. Бу мускул жуда нозик бўлиб, эҳтиётлик билан препаровка қилинмаса, тери билан бирга кўчиб чиқиши мумкин.

У кафт апоневрозини таранглайди, терига бирикканлиги туфайли у қисқарган вақтида кафтнинг терига бириккан соҳаларида бир неча чуқурчалар ҳосил қилади.

Кафтнинг калта мускули ҳам *n. ulnaris* воситасида бошқарилади.

Жимжилокни узоклаштирувчи мускул — *m. abductor digiti minimi brevis* — *retinaculum flexorum* дан ва нўхатсимон суякдан бошланиб, V бармоқнинг асосий фалангасига (тирсак томондан) ёпишади.

Бу мускул жимжилокни бошқа бармоқлардан узоклаштиради.

У ҳам *n. ulnaris* орқали иннервация қилинади.

Жимжилокни букувчи калта мускул (*m. flexor digiti minimi brevis*) (97-расм). *Retinaculum flexorum* дан ва илмоқли суякдан бошланиб, V бармоқ асосий фалангасининг асосига ёпишади.

Вазифаси V бармоқни букишдан иборат.

Бу мускул ҳам *n. ulnaris* орқали бошқарилади.

Жимжилокни рўбарў килувчи мускул (*m. opponens digiti minimi*). *Retinaculum flexorum* дан ва илмоқли суякнинг илмоғидан бошланиб, кафт суягига (тирсак суяги томондан) ёпишади.

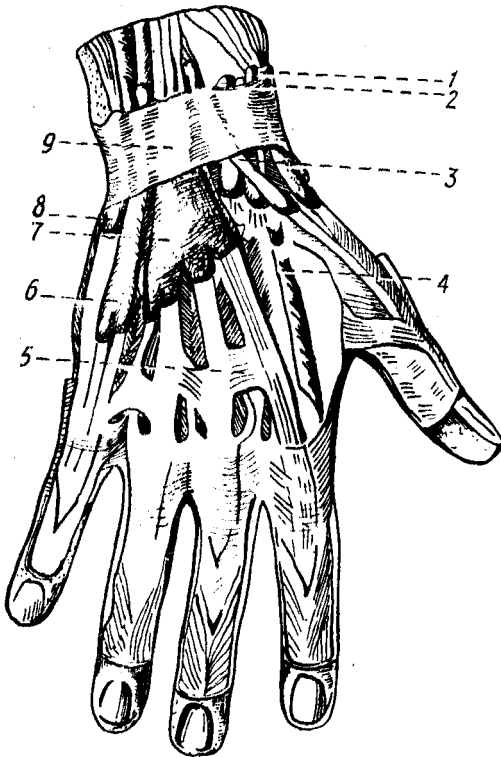
У жимжилокни бош бармоқ томонга тортади (яъни рўбарў қилади).

Бу мускулни ҳам *n. ulnaris* орқали бошқарилади.

КАФТНИНГ СУЯКЛАРАРО ВА ОРҚА ТОМОНИДАГИ МУСКУЛЛАРИ

Суяклараро мускуллар олд (кафт) ва орқа (дорсал) гуруҳларга бўлинади (98-расм).

Кафт томондаги суяклараро мускуллар — (*m. m. interossei palmaris*) II кафт суягининг медиал юзасидан, IV ва



98-расм. Қўл-панжа соҳасидаги мускул ва пайлар кини (орқа томондан кўриниши).

1 — бош бармоқни узоклаштирувчи ва ёзувчи мускул пайлари кини; 2 — узун ва киска кафтни билак томонга ёзувчи мускул ва пайлари кини; 3 — бош бармоқни ёзувчи узун мускул пайнинг кини; 4 — *m. m. interossei dorsales*; 5 — *connexus intertendineus*; 6 — жимжитлокни ёзувчи мускул пайнинг кини; 7 — *vaginae tendineum m. — ii extensorum digitorum*; 8 — *vagina tendineum m. extensoris carpi ulnaris*; 9 — *retinaculum extensorum*.

V қафт суяklarининг латерал (билак) юзаларидан бошланиб, II, IV ва V бармоқларнинг дорсал апоневрозларига ва шу бармоқларни ёзувчи мускул пайига, қафт бармоқ бўғими капсуласига ёпишади.

Кафтнинг орқа томонидаги суяklarаро мускуллари (*m. m. interossei dorsales*). I — V қафт суяklarининг бир-бирига қараган юзасидан бошланиб, II — IV бармоқларнинг дорсал апоневрозига ва шу бармоқларнинг *art. metacarpophalangea* сига ёпишади.

Дорсал ҳамда воляр суяklarаро мускуллар қафт суяklари ораларида, орқа ва олд (қафт) томонда жойлашган бўлиб, тузилиши жиҳатидан кўшпатли, шакли эса ясси учбурчакка ўхшайди. Суяklarаро мускуллар қафт томонда учта, дорсал томонда тўртта бўлиб, функциялари бир-бирига деярли тесқари. Агар қафт томондаги суяklarаро мускуллар II, IV ва V бармоқларни ўрта бармоққа яқинлаштирса, қафтнинг орқа томонидаги суяklarаро мускуллар аксинча, I — II бармоқларни латерал, III — IV бармоқларни медиал томонга тортади, натижада бармоқлар ёзилади.

Бу мускул *n. ulnaris* воситасида бошқарилади.

Чувалчангсимон мускуллар (*m. m. lumbricales*) пайларнинг билак суяygига қараган четидан бошланиб, II — V бармоқларнинг дорсал апоневрозига ёпишади. Бу мускуллар узун ингичка бўлиб, панжани букувчи чуқур мускул пайларининг орасида ётади.

Улар II — V бармоқларнинг асосий фалангаларини букади ва ўрта тирнок фалангаларини ёзади.

Бу мускулларнинг билак суяги томондаги иккитаси *n. medianus* воситасида, тирсак суяги томондаги иккитаси *n. ulnaris* воситасида бошқарилади.

Қўл панжаси мускулларини билак ва тирсак артерияларидан ҳосил бўлувчи ҳамда *arcus palmaris superficialis et profundus* дан чиқувчи тармоқлар қон билан таъминлайди.

ҚЎЛ ФАСЦИЯЛАРИ

Қўлнинг тери ости юза фасцияси жуда нозик ва яхши ривожланмаган, шунинг учун диққат билан препаратка қилинмаса, кўпинча терига қўшилиб кетади.

Қўлнинг хусусий фасцияси хийла пишиқ, яхши ривожланган, шу сабабли суяк дўмбоқларидан бошлангани, баъзан мускуллар ва пайларни ўраб фасциал кинлар ҳосил қилгани яхши кўриниб туради.

Елка камари соҳасида жойлашган тўртта мускул (*m. m. deltoideus supraspinatus, infraspinatus* ва *subscapularis*), шу мускуллар номи билан аталувчи тўртта фасция билан ўралган.

Дельтасимон мускул фасциясининг икки варағи (юза ва чуқур варағи) бор. Юза варақ анча нозик ва юпка бўлиб, дельтасимон мускулнинг ташки томонидан қоплаб, ичкарида мускуллар орасига ўсиқлар чиқариб киради. Дельтасимон фасциянинг чуқур варағи мускулни елка бўғимининг капсуласидан ва *m. teres minor* билан *m. infraspinatus* дан ажратиб туради.

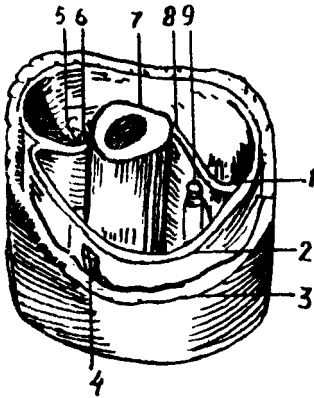
Fascia infraspinata шу номли чуқурчанинг четидан бошланиб, шу номли мускулни ва *m. teres minor* ни ўраб қин ҳосил қилади.

Fascia supraspinata — юқоридаги фасцияга қараганда камроқ такомил этган бўлиб, шу номли чуқурчанинг четидан бошланади ва шу номли мускулни ўраб ётади.

Елка фасцияси (*fascia brachii*) елканинг олдинги томонида жойлашган икки бошли мускул ва орқа томонида жойлашган уч бошли мускул учун иккита қин ҳосил қилади. Икки бошли мускул қинида *m. brachialis* ва *m. coracobrachialis* лар ҳам жойлашади.

Елканинг буқувчи ва ёзувчи мускуллари орасига фасциядан ўсиқ чиқиб, суякка бориб ёпишади. Мускуллар орасидаги девор (*septum intermusculare*) деб шунга айтилади. Мускуллар орасидаги девор медиал ва латерал томонда ҳосил бўлади, шунга кўра, улар *septum intermusculare mediale et laterale* деб аталади (99-расм).

Билак фасцияси (*fascia antibrachii*) — елка фасциясининг давоми бўлиб, унга қараганда анча яхши ривожланган. Елканинг икки бошли мускулларидан чиққан *aponeurosis m. bicipitis brachii* нинг билак фасциясига қўшилиб, уни мустаҳкамлайди. Билакнинг панжасига ўтиш ерида (кафт усти суяклари соҳасида) билак фасцияси қалинлашиб, кўндаланг билакузук бойлами (*retinaculum flexorum*) ни ҳосил қилади. Шунинг остидан билакнинг олд томонида жойлашган панжани буқувчи мускулларнинг пайи ўтади.



99-р а с м. Елка фасциялари (кўндаланг кесими).
 1 — a. collateralis ulnaris superior et n. ulnaris; 2 — fascia brachii; 3 — елка териси; 4 — vena cephalica; 5 — a. collateralis radialis et n. radialis; 6 — septum intermusculare laterale; 7 — oshumerus; 8 — septum inter musculare mediale; 9 — елка кон-томир нерв тутами.

Билак фасцияси билакузук соҳасининг орқа (дорсал) томонида худди олдидагига ўхшаш кўндаланг пай бойлами ҳосил қилади, бу бойлам *retinaculum extensorum* деб аталади.

Кафт апоневрози (*aponeurosis palmaris*) узунасига кетган пишик пай толаларидан иборат бўлиб, кафтнинг ўрта чуқурчасини ёпиб ётади. Кафт апоневрози учбурчак шаклига ўхшайди, бу учбурчакнинг асоси пастга, бурчаги эса билак томонга қараган. Кафт апоневрози бармоқлар томонга ўтган қисми *fascia digi torum volares* номини олади. Бу фасция ярим цилиндр шаклидаги фалангаларнинг кафт томонига ёпишади ва фалангаларнинг суяк усти пардаси билан мазкур фасция орасида пай қини (*vagina tendineum digitalis*) ҳосил бўлади.

Retinaculum extensorum остидан панжани ёзувчи мускул пайлари ўтади.

Бундан ташқари, қўл панжасининг дорсал томонида чуқур фасция *m. m. interossea dorsales* ларни ёпиб туради ва кафт суякларининг дорсал юзаларига — суяк усти пардасига ёпишади. Билак панжа бўғимининг орқа томонидан — фасциядан ҳосил бўлган кўндаланг бойлам (*retinaculum extensorum*) остидан 6 та пай қини ўтади, бу фиброз қинлар ичидан панжани ёзувчи мускулларнинг пайлари ўтади. Бу қинларнинг билак суяги томондан саналганда биринчисидан *m. abductor pollicis longus* ва *extensor pollicis brevis* ларнинг пайи, иккинчисидан узун ва қисқа *m. m. extensor carpi radialis longus et brevis* ларнинг пайи, учинчисидан *m. extensor pollicis longus* пайи, тўртинчисидан *m. m. extensor digitorum*, *extensor indicis* ларнинг пайи, бешинчисидан *m. extensor digiti minimi* пайи, олтинчисидан эса *m. extensor carpi ulnaris* пайи ўтади.

Фиброз қинларнинг девори ич томондан силлиқ синовиал қават билан ўралган бўлиб, бу қават қайрилиб, пайни ўраб чиқади, натижада пай қини (*vagina tendineum*) ҳосил бўлади. Олтита фиброз канал ичида олтита пай қини бор. Пай қинларининг ички юзаси синовиал суюқлик билан ҳўлланиб (мойланиб) туради, шу туфайли мускуллар қисқарганда пайлар раvon сирғалади. Панжанинг кафт

томонида кўндаланг фасциал бойлам тагидан учта фиброз канал ўтади. Бу каналлар бош бармоқ ва жимжилоқ дўнглиги ўртасида жойлашган чуқур эгат (*sulcus carpalis*) да ҳосил бўлган *canalis carpalis* дан ўтади.

Canalis carpalis билан суяги ва тирсак суяги томонида шу суяклар номи билан аталувчи икки каналга — *canalis carpiulnaris* ва *radialis* ларга бўлинади. Тирсак томондаги каналидан *n. ulnaris* ва қон томирлар ўтади. Билан томондаги каналидан *m. flexor carpiradialis* (пай қинига ўралган ҳолда) ўтади. Ўртада жойлашган *canalis carpalis* дан иккита алоҳида синовиал қин ўтадики; уларнинг биринчисидан панжани букувчи юза ва чуқур мускулларнинг саккизта пайи, иккинчисидан эса бош бармоқни букувчи узун мускулнинг пайи ўтади.

Фиброз қинлар (кафт ҳамда дорсал томонда) кафт ва дорсал томондаги кўндаланг бойламларнинг проксимал қисмида бир оз (1—1,5 см) юқорироққача давом этади. Паст (дистал) томонда эса тегишли бармоқларнинг тирноқ фалангаларигача боради. Кафт томондаги пай қинлари мустаҳкам фиброз пластинка билан ёпилган бўлиб, булар икки ён томондан фалангаларга бирикиб, пайнинг фиброз қини (*vagina fibrosa*) ни ҳосил қилади.

Пай қинининг ички девори билан пайлар орасида нозик бойлам бўлиб, ундан пайга қон томирлар ва нервлар ўтади.

ҚЎЛ ТОПОГРАФИЯСИ

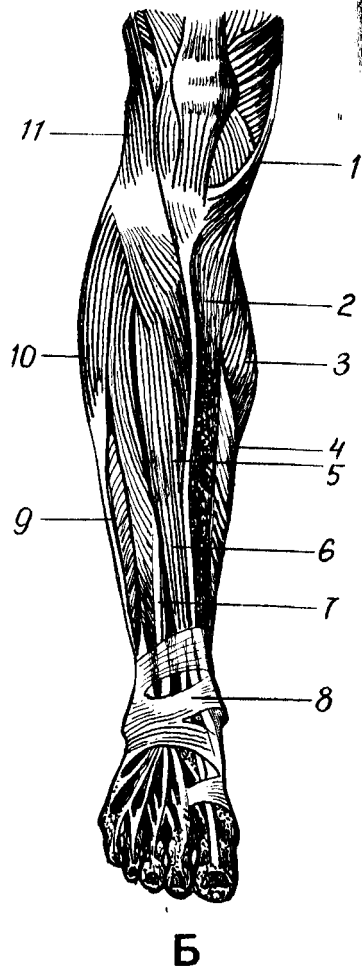
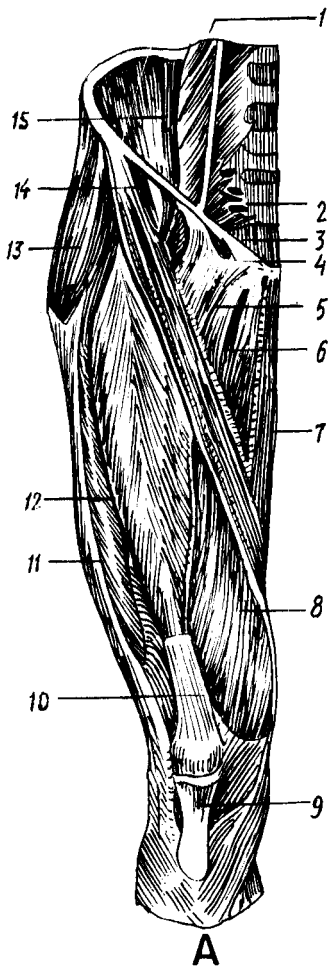
Қўл мускулларини ўраган фасциялар орасида қон, лимфа томирлари ва нервлар ўтадиган камгаклар ҳосил бўлади. Фасциал камгаклар амалий аҳамиятга эга. Курак билан елка суяги орасидаги тўртбурчак ва учбурчак шаклидаги тешиклар шулар жумласидандир. Елка соҳасида икки бошли мускулнинг икки ён томонида мазкур мускул билан елка мускули (*m. brachialis*) орасида иккита эгат, чунончи, медиал томонда *sulcus bicipitalis medialis* ва латерал томонда *sulcus bicipitalis lateralis* ҳосил бўлади.

Медиал эгат чуқурроқ ва узун бўлиб, қўлтиқ ости чуқурлигига етиб боради ва амалий жиҳатдан латерал эгатга қараганда муҳимроқ ҳисобланади. Медиал эгатда елка артерияси, елка венаси, қўл нервлари ётади.

Елканинг орқа томонида, елканинг уч бошли мускули билан елка суяги орасида (*sulcus n. radialis* соҳасида) *canalis humeromuscularis* ўтади, бу канални *canalis redialis* дейиш ҳам мумкин. Номидан кўришиб турибдики, бу каналда билан нерви (*n. radialis*) ётади. Билан-панжа бўғими соҳасидаги кўндаланг бойламлар ва фиброз каналлар ҳақида юқорида, қўл фасциялари бобида айтиб ўтилган эди.

ОЁҚ МУСКУЛЛАРИ

Оёқ мускуллари (100-расм, А, Б) қўл мускулларига ўхшаб чанок камари ва оёқнинг эркин қисми мускулларига бўлинади. Умуман, оёқ



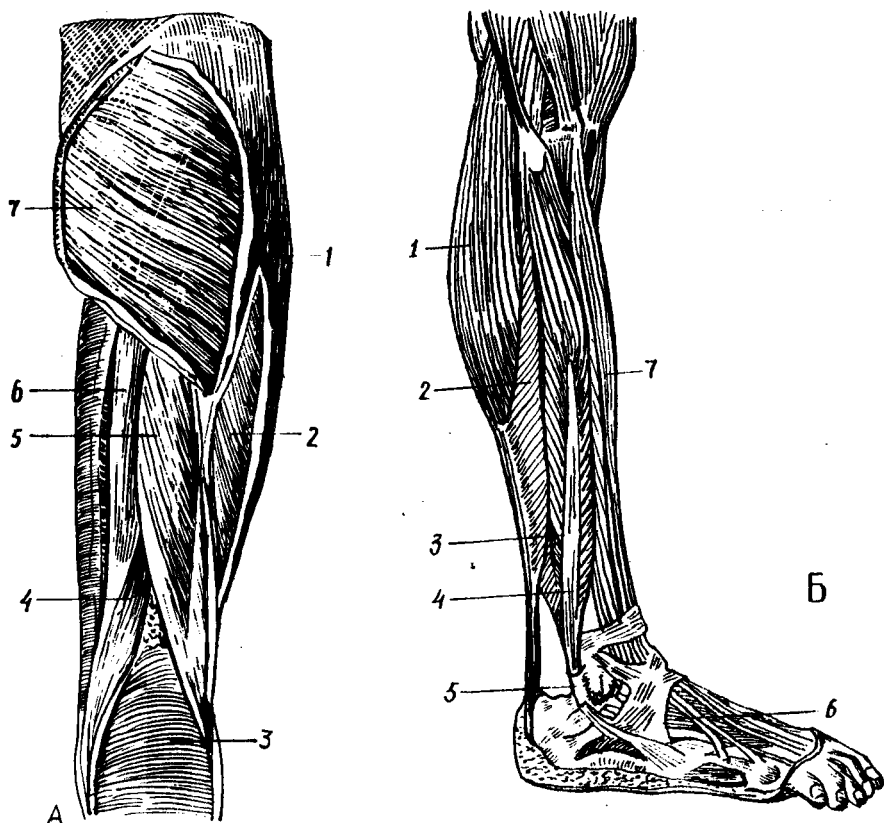
100-расм. Оёқ мускуллари (олд томондан кўриниши). А — сон мускуллари;
 1 — m. psoas major; 2 — m. piriformis; 3 — lig. inguinale; 4 — lacuna vasorum; 5 — m. pectineus; 6 — m. abductor longus;
 7 — m. gracilis; 8 — vastus medialis; 9 — lig. patellae; 10 — tendo m. rectus femoris; 11 — tractus iliotibialis; 12 — m. vastus
 lateralis; 13 — m. tensor fasciae latae; 14 — m. sartorius; 15 — m. iliacus

Б — болдир мускуллари.
 1 — tendo m. sartorius; 2 — tibia; 3 — m. gastrocnemius; 4 — m. soleus; 5 — m. tibialis anterior; 6 — tendo m. extensoris
 hallucis longi; 7 — tendo m. extensoris digitorum longi; 8 — retinaculum extensorum; 9 — m. peroneus brevis; 10 — m. peroneus
 longus; 11 — tractus iliotibialis.

мускулларини тўрт қисмга бўлиш мумкин: 1) чаноқ мускуллари;
 2) сон мускуллари; 3) болдир мускуллари; 4) оёқ панжаси мускуллари
 (101-расм, А, Б).

ЧАНОҚ МУСКУЛЛАРИ

Чаноқ мускуллари икки гуруҳга бўлинади: а) чаноқнинг олд томонидаги мускуллар (бу мускуллар асосан ичкарида жойлашган); б) чаноқнинг орқа томонидаги мускуллар.



А

Б

101-р а с м. Оёк мускуллари. А — сон мускуллари (орқа томондан кўриниши).

1 — *tractus iliotibialis*; 2 — *m. vastus lateralis*; 3 — *m. gastrocnemius*; 4 — *m. semimembranosus*; 5 — *biceps femoris*; 6 — *m. semitendinosus*; 7 — *m. gluteus maximus*.

Б — болдир мускуллари (ён томондан кўриниши).

1 — *m. gastrocnemius*; 2 — *m. soleus*; 3 — *m. peroneus longus*; 4 — *m. peroneus brevis*; 5 — *molleolus lateralis*; 6 — *m. extensor digitorum brevis*; 7 — *m. extensor digitorum longus*.

Чанокнинг олд томонидаги мускуллар.

Ёнбош-бел мускули (*m. iliopsoas*). Бу мускулнинг бел ва ёнбошлари борлиги номидан кўриниб турибди. Унинг белдан бошланувчи қисми катта бел мускули (*m. psoas major*) дейилса, ёнбош суягидан бошланувчи қисми ёнбош мускули (*m. iliacus*) дейилади.

M. psoas major XII кўкрак ва юкориги тўртта бел умуртқалари танасининг ён сатҳидан ва умуртқалараро тоғайлардан, бел умуртқаларининг кўндаланг ўсиқларидан, *m. iliacus* ёнбош суягининг чуқури (*fossa iliaca*) дан, *spina iliaca anterior superior et inferior* дан бошланиб, *trachanter minor* га ёпишади. Мускулнинг бел қисми дуксимон, ёнбош қисми эса елпигичсимон. Бел умуртқалари ва ёнбош суяги соҳасидан бошланган ҳар икки боши бирга қўшилиб, бир неча марта торайиб, чов бойлами (*lig inguinale*) нинг остидан *locuna musculorum* орқали ўтиб, кичик кўстга бирикади. Белнинг катта

мускули ва ёнбош мускул тутамлари чов бойламининг остидан ўтаётиб бирга қўшилишиб кетади ва чаноқ-сон бўғимининг олд томонини ёпиб ётади.

М. *iliopsoas* чаноқ-сон бўғимини букади, соннинг уст томонини қоринга яқинлаштиради ва қисман латерал томонга буради. Агар оёқ томони кимирламай турса, умуртка устунини олдинга букади.

Кичик бел мускули (*m. psoas minor*) — XII кўкрак ва I бел умурткалари танасининг ён юзасидан бошланиб, ёнбош фасциясига ўтади. Бу мускул ҳаммада ҳам учрайвермайди.

У ёнбош фасциясини таранглаштиради.

Бел мускуллари бел чигали ($L_1 - L_{11}$) тармоқлари билан иннервация қилинади, а. а. *lumbales* лар воситасида қон билан таъминланади.

Чанокнинг орқа томонидаги мускуллар.

Думбанинг катта мускули (*m. gluteas maximus*) — ёнбош суягининг ташқи (*linea glutea posterior*) дан дум суякларининг ташқи юзаси (*lig. sacrotuberale*) ва думғазадан бошланиб, сон суягининг думба ғадир-будирлиги (*tuberositas glutea*) га ёпишади. Бу мускул тўртбурчак шаклида бўлиб, анча катта ва қалиндир (мускуллари яхши ривожланган одамларда қалинлиги 3 см гача боради). Одам гавдасининг тик туришини таъминлаши туфайли бу мускул жуда яхши ривожланган бўлади. Бу мускулнинг сон суягига келиб бирикадиган ери яқинида мускул билан сон суяги орасида хийла катта синовиал қопча (*bursa trachanterica*) бор.

Думба катта мускули ёнбош-бел мускулига қарама-қарши (антагонист) ишни бажаради. У қисқарганда чаноқ-сон бўғимини ёзади, сонни ташқи томонга бир оз буради. Оёқлар кимирламай турса, олд томонга энгашган гавдани орқага тортиб, гавдани тўғрилайди.

Бу мускул *n. gluteus inferior* воситасида бошқарилади.

Соннинг сербар фасциясини таранг қилувчи мускул (*m. tensor fasciae latae*) — *spina iliaca anterior superior* дан бошланиб, *tractus iliotibialis* га ўтиб кетади. Юпка узунчоқ ва унча катта бўлмаган гўштдор қисмининг мускул толалари юқоридан пастга қараб йўналган бўлиб, соннинг латерал ёнбошида жойлашган.

Бу мускул соннинг сербар фасциясини таранглаштиради. *V n. gluteus superior* воситасида иннервация қилинади.

Думбанинг ўрта мускули *m. gluteus medius* ёнбош суягининг ташқи юзасидан — *linea glutea anterior* билан *linea glutea posterior* нинг орасидан бошланиб, *trachanter major* га ёпишади. Мускул учбурчак ёки елпигичсимон шаклга эга бўлиб, бошланиш томони кенгрок, бирикиш томони торайган, думбанинг катта мускули билан кичик мускули орасида ётади.

У бир оёқни иккинчи оёқдан узоклаштиради ва қисман ичкарига буради. Оёқ кимирламай турса, чанокни ён томонга букади.

Бу мускул *n. gluteus superior* орқали иннервация қилинади.

Думбанинг кичик мускули (*m. gluteus minimus*) — ёнбош суягининг ташқи юзасидан — *linea glutea anterior* билан *linea glutea inferior* нинг орасидан бошланиб, *trachanter major* га ёпишади.

Думбанинг ўрта мускули остида, бевосита ёнбош суягининг устида ётади, шакли учбурчакка яқин.

Думбанинг ўрта мускули қандай вазифани бажарса, бу мускул ҳам шундай вазифани бажаради.

Бу мускул ҳам *p. gluteus superior* орқали бошқарилади.

Ноксимон мускул (*m. piriformis*) — думғаза суягининг чанок бўшлиғига қараган юзасидан, ёнбош думғаза бўғимининг капсуласидан, думғазанинг олд тешиклари атрофидан бошланиб, *trochanter major* нинг ички (медиал) юзасида ёпишади. Бу мускулнинг шакли номига яраша, ноксимон бўлиб, толалари юқоридан пастга ва латерал томонга, чанок бўшлиғидан *foramen ischiadicum major* орқали ташқарига — думба соҳасига чиқади. Бунда у тешикни тўлдириб ўтмай, юқори ва пастки четларида қон томирлар ва нервлар ўтиши учун ёриқлар қолдиради.

Бу мускул сонни ташқи томонга буради, бир оёқни иккинчисидан узоклаштиради.

Ноксимон мускул *plexus sacralis* воситасида иннервация қилинади.

Ички ёпқич мускул (*obturatorius internus*) — ёнбош суягининг ички юзасидан, ёпқич тешик атрофи (*membrana obturatoria*) дан бошланиб, *fossa trochanterica* га ёпишади. Бу мускул чанок бўшлиғидан *foramen ischiadicum minus* орқали ташқарига, думбанинг чуқур соҳасига чиқади.

У сонни ташқи томонга буришга хизмат қилади. Бу мускул *plexus sacralis* орқали бошқарилади.

Устки эгизак мускул (*m. gemellus superior*) — *spina ischadica* дан бошланиб, *fossa trochanterica* га ёпишади. Ички ёпқич мускулдан юқорида ётади.

Остки эгизак мускул (*m. gemellus inferior*) — *tuber ischii* дан бошланиб, *fossa trochanterica* га ёпишади. Ички ёпқич мускулдан пастда ётади (102—103-расмлар).

Эгизак мускуллар сонни ташқи томонга буради.

Бу мускуллар *plexus sacralis* воситасида иннервация қилинади.

Соннинг тўрт бурчак мускули (*m. quadratus femoris*) ўтиргич дўмбоғидан бошланиб *crista intertrochanterica* га ёпишади. Бу мускул толалари кўндаланг йўналган бўлиб, шакли тўрт бурчакка ўхшайди.

Функцияси. Сонни ташқи томонга буради.

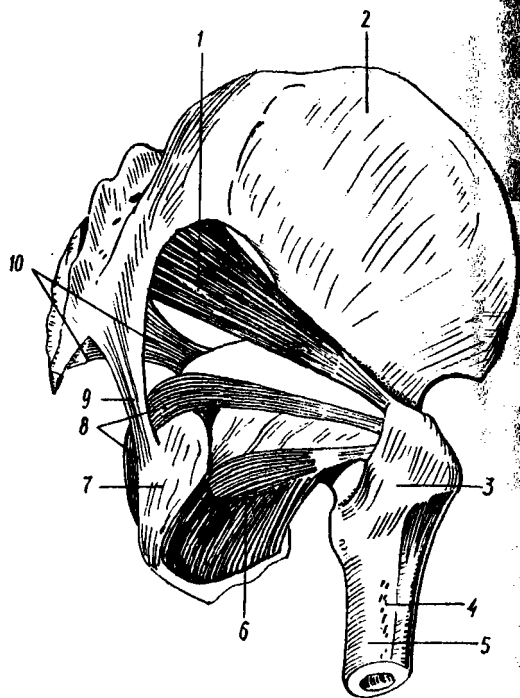
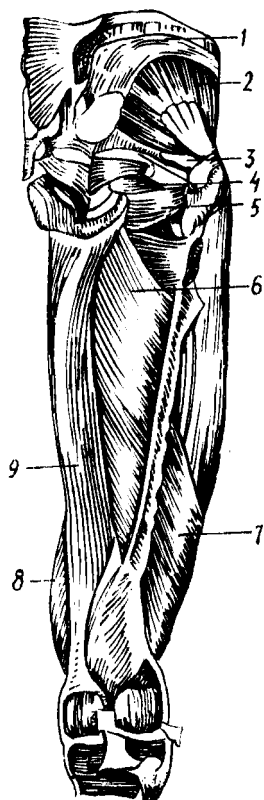
Иннервацияси *p. ischiadicus* орқали бошқарилади.

Ташқи ёпқич мускул (*m. obturatorius externus*) — қов ва ўтиргич суякларининг бир-бирига ёндош қисмлари (чанок суякларининг ташқи юзаси (*membrana obturatoria*) дан бошланиб, чанок-сон бўғими капсуласи (*fossa trochanterica*) га ёпишади. У қалин учбурчак шаклида бўлиб, анча чуқурликда ётади.

Функцияси. Сонни ташқи томонга буради.

Иннервацияси *p. obturatorius* орқали бошқарилади.

Чанокнинг орқа томонида жойлашган мускуллар *a. a. glutea superior et inferior* ва *a. obturatoria* лар воситасида қон билан таъминланади.



102-ра с м. Сон ва чанок мускуллари (орқа томондан кўриниши).

1 — m. gluteus medius; 2 — m. gluteus minimus; 3 — m. piriformis; 4 — m. m. gemelli; 5 — m. obturatorius externus; 6 — m. adductor brevis; 7 — m. vastus lateralis; 8 — m. vastus medialis; 9 — m. adductor magnus.

103-ра с м. Кичик чанок мускуллари.

1 — m. piriformis; 2 — os ilium; 3 — trochanter major; 4 — tuberositas gluteae; 5 — femur; 6 — m. arbutator externus; 7 — tuber ishiadicum; 8 — m. obturator internus; 9 — lig. sacrotuberosum; 10 — lig. sacrospinousum.

СОН МУСКУЛЛАРИ

Сон суяги ҳамма томондан мускуллар билан қопланган (112, 113-расмлар). Бу мускулларни уч гуруҳга: олд, медиал ва орқа гуруҳларга бўлиш мумкин. Олд гуруҳга соннинг тўрт бошли мускули, машиначилар мускули, медиал гуруҳга сонни иккинчи сонга яқинлаштирувчи мускуллар (узун, калта ва катта яқинлаштирувчи мускуллар), нозик мускул ва тароксимон мускул, орқа гуруҳга эса ярим пай, ярим парда ва соннинг икки бошли мускуллари қиради.

Олд гуруҳ мускуллари. Соннинг тўрт бошли мускули (m. quadriceps femoris). Бу мускул гавдадаги мускулларнинг энг

каттаси бўлиб, тўртта боши бор. Ҳар қайси бошни мустақил мускул дейиш мумкин, булар қуйидагилардир:

а) соннинг тўғри мускули (*m. rectus femoris*) — Сон суягининг олд латерал юзасидан ва ёнбош суяги бўғим чуқурчасининг юқори ташқи юзасидан бошланиб, *patella* нинг олд юзасига ёпишади ва *tuberositas tibiae* гача давом этади. У дуксимон кўринишга эга бўлиб, толаларининг йўналишига кўра, қўшпатли мускулларга киради. Хийла бақувват гўштдор қисми тизза қопқоғи (*patella*) дан тўрт энлик юқорида пайга уланади. Бир қисм пай толалари *patellae* нинг уст гомонига бирикади. Қолган асосий қисми эса (*lig. patellae* деб аталади) *patella* нинг устидан айланиб *tuberositas tibiae* га бирикади:

б) медиал томондаги сербар мускул (*m. vastus medialis*) *labium mediale lineae aspera* дан бошланиб, *Patellae* нинг юқори-ён четига ёпишади. Бу мускул толалари юқоридан пастга ва медиал томонга йўналган бўлиб, бир патли мускулларга киради;

в) Соннинг латерал сербар мускули (*m. vastus lateralis*) *trochanter major* нинг латерал юзасидан бошланиб *patella* нинг юқори-ташқи четига ёпишади. Бу мускул бир патли бўлиб, толалари юқоридан пастга ва бир оз медиал томонга йўналган;

г) соннинг ўртадаги сербар мускули (*m. vastus intermedius*) сон суягининг олд ва латерал юзасидан (пастки учдан бир қисми чегарасигача) бошланиб, умумий пай билан *patella* нинг асосига ёпишади. Бу мускул сон тўғри мускули остида жойлашган бўлиб, бевосита сон суягининг олд юзасини ёпиб туради.

Соннинг тўрт бошли мускулининг юқорида айтилган тўртта боши тизза қопқоғи соҳасига келганда, бир қисм пай тутамлари юқорида айтилган нуқталарга бирикса, қолган қисми умумий пай (*lig. patellae*) га айланади, у эса *patella* ни айланиб ўтиб, *tuberositas tibia* га бирикади.

Соннинг тўрт бошли мускули болдирни (тизза бўғимини) ёзади. Соннинг тўғри мускули чанок-сон бўғимидан юқорида бошланади ва икки бўғимли мускул бўлгани туфайли чанок-сон бўғимида сонни букади.

Бу мускул *n. femoralis* орқали бошқарилади.

Машиначилар мускули (*m. sartorius*) — *spina iliaca anterior superior* дан бошланиб, *tuberositas tibiae* га ёпишади. Уни одам гавдасидаги мускулларнинг энг узун (узунлиги 50 см) деса бўлади. Бу мускул ёнбош суягининг олд юқори томонидан медиал томонга қараб йўналган.

У тизза бўғимида болдирни букади, сонни ичкарига буради, сончанок бўғимида сонни букиши мумкин.

Бу мускул *n. femoralis* орқали иннервация қилинади.

Соннинг олд гуруҳ мускуллари *a. femoralis* тармоқлари воситасида кон билан таъминланади.

Медиал гуруҳ мускуллари. Соннинг медиал гуруҳ мускулларига икки соннинг бир-бирига қараган томонида жойлашган бешта мускул киради, уларнинг деярли ҳаммаси бир сонни иккинчи сонга яқинлаштиради.

Тароксимон мускул (*m. pectineus*) — катта япалоқ тўртбурчак шаклига эга бўлиб, ташқи ёпқич мускулнинг устида ётади. *pecten ossis pubis* дан, қов суягининг юқори булоғидан бошланиб, *linea rectinea femoris* нинг ўрта қисмига ёпишади. Мускул толалари пастга қараб йўналган бўлиб, ёнбош бел мускулдан медиалроқ жойлашган. *M. iliopsoas* билан тароксимон мускул орасида учбурчак шаклида камгак чуқурлик (*fossa iliopectineae*) бор.

Бу мускул сонни бир-бирига яқинлаштиради ва букади.

Тароксимон мускул. *n. n. femoralis, obturatorius* лар воситасида бошқарилади.

Сонларни бир-бирига яқинлаштирувчи узун мускул (*m. adductor femoris*) қов суяги юқори булоғининг ташқи (олд) юзасидан бошланиб, *lineae aspera femoris* нинг медиал лабига ёпишади. Бу мускул толалари ҳам юқоридан пастга ва латерал томонга йўналган бўлиб, юқорига қараган учбурчак шаклига эга. Сонни яқинлаштирувчи узун мускул тароксимон мускул билан нозик мускул орасида жойлашган бўлиб, сон учбурчаги (*trigonum femorale*) нинг медиал чегарасини ҳосил қилади.

Номидан кўриниб турганидек, бу мускул сонни бир-бирига яқинлаштиради.

Сонларни бир-бирига яқинлаштирувчи катта мускул (*m. adductor magnus*) — қов ва ўтирғич суяклари остки булоқларининг олд юзасидан, қисман ўтирғич дўмбоғидан бошланиб, *lineae asperae* нинг медиал лабига (то тиззагача) ёпишади. Бу мускул сонни яқинлаштирувчи мускуллар ичида энг каттаси ва бақуввати бўлиб, сонни яқинлаштирувчи калта ва узун мускулларнинг остида ва орқароғида жойлашган.

Бу мускул ҳам сонларни бир-бирига яқинлаштиради.

Сонларни бир-бирига яқинлаштирувчи калта мускул (*m. adductor brevis*) — қов суяги остки булоғининг ташқи юзасидан бошланиб, *labium mediale lineae aspera femoris* нинг медиал лабининг юқори учдан бир қисмига ёпишади. Бу мускул сонларни яқинлаштирувчи мускулларнинг энг кичиги бўлиб, шакли учбурчакка яқин. Сонни яқинлаштирувчи калта мускул олд томонда тароксимон ва сонни яқинлаштирувчи узун мускул билан, орқа томонда эса сонни яқинлаштирувчи катта мускул билан чегараланган.

Вазифаси сонларни бир-бирига яқинлаштириш ва букишдан иборат.

Нозик мускул (*m. gracilis*) — қов суяги остки булоғидан (қов суяклари бирлашмаси яқинида) бошланиб, *tuberositas tibiae* га ёпишади. Соннинг медиал томонида тери остида сонларни яқинлаштирувчи мускуллар устида жойлашган бўлиб, узун нозик тасмага ўхшайди.

Бу мускул сонларни бир-бирига яқинлаштиради, болдирни букади ва ичкарига буради.

Сонларни бир-бирига яқинлаштирувчи мускулларнинг ҳаммасини ва нозик мускулни *n. obturatorius* иннервация қилади, *a. obturatoria* қон билан таъминлайди.

Орка гуруҳ мускуллари. Соннинг орқа томонида зчта узун ва битта калта мускул бўлиб, узунларининг учаласи ҳам бир ердан, яъни ўтиргич дўмбоғидан бошланиб, пастга — болдир томонга йўналади. Тақим чуқурлигига яқинлашганда ярим пай ва ярим парда мускул медиал томонга, икки бошли мускул эса латерал томонга йўналади.

Соннинг икки бошли мускули (*m. biceps femoris*). Бу мускулнинг узун боши *tuber ischiadicum* дан, калта боши *linea aspera* нинг медиал лабидан ва *septum intermusculare laterale* дан бошланиб, кичик болдир суяги бошчасига ёпишади. Икки бошли мускул хийла бақувват бўлиб, соннинг орқа томонидаги мускуллар ичида энг латерал жойлашганидир.

У сонни ёзади, болдирни букади ва ташқарига буради.

Ярим пай мускул (*m. semitendinosus*) — *tuber ischiadicum* дан бошланиб, *tuberositas tibiae* га ёпишади. Ярим пай мускул деб аталишига сабаб, унинг юқори ярми гўштдор қисмдан, пастки ярми эса узун пишиқ пайдан иборат. Юқорида соннинг медиал гуруҳ мускуллари баён этилганда, нозик мускул ва машиначилар мускулининг ҳам *tuberositas tibiae* га бирикиши айтиб ўтилган эди. Ярим пай мускул ҳам худди шу ерга — юқорида номи айтиб ўтилган мускуллардан пастроққа ёпишади. Мана шу учала мускулнинг пайлари фиброз парда орқали ўзаро бирлашади ва сиртдан ғоз панжасига ўхшаб кўринади. Шунинг учун юза ғоз панжаси (*pes anserinus superficialis*) деб ҳам аталади.

Бу мускул сонни ёзади, болдирни букади, букилган болдирни ичкарига буради.

Ярим парда мускул (*m. semimembranosus*) — *tuber ischiadicum* дан бошланиб, *fascia popliteae* га ёпишади. Ярим парда мускул ҳам ярим пай мускулга ўхшаш ўтиргич дўмбоғидан бошланади, аммо ўтиргич дўмбоғидан ярим пай мускул гўштдор қисми билан бошланса, ярим парда мускул парда қисми билан бошланади. Шундай қилиб, ярим парда мускулнинг юқори ярми пардага ўхшаш пайдан иборат бўлиб, соннинг ўртасида гўштдор қисмга ўтади. Ярим парда мускулнинг гўштдор қисми катта болдир суягининг юқори учига яқинлашиб, уч тутамдан иборат пайга айланади. Пайларнинг ҳам учаласи алоҳида-алоҳида ерларга — болдир суягининг юқори учига медиал дўмбоққа, тақим мускулини ёпган фасцияга ва тақимнинг қийшиқ бойламига келиб ёпишади. Бу пайларнинг ҳам сиртдан кўриниши ғоз панжасига ўхшайди, шунинг учун чуқур ғоз панжаси (*pes anserinus profundus*) ҳам дейилади.

Бу мускул сонни ёзади, болдирни букади ва ичкарига буради.

Соннинг орқа томонидаги мускуллар *n. ischiadicus* шохлари билан иннервация қилинади, *a. profunda femoris* воситасида қон билан таъминланади.

БОЛДИР МУСКУЛЛАРИ

Болдирда жойлашган мускуллар асосан уч гуруҳга: олд, латерал ва орқа болдир мускуллари гуруҳларига бўлинади. Болдир мускуллари асосан оёқ панжасини ҳаракатга келтириш, гавданинг тик туришини

таъминлаш каби муҳим вазифаларни бажаради. Бу мускуллар ишга билан мускуллари каби ихтисослашган.

Олдинги гуруҳ мускуллари.

Катта болдирнинг олдинги мускули (*m. tibialis anterior*) — катта болдир суягининг йўғонлашган юқори учининг латерал юзасидан, ва *membrana interossea* дан бошланиб, ўртадаги понасимон суякка ва *os metatarsi I* нинг асосига ёпишади. Бу мускул катта болдир суягининг устида, тери остида жойлашган бўлиб, медиал томондан катта болдир суягининг олд қирраси билан чегараланади, латерал томондан эса юқорида оёқ панжасини ёзувчи узун мускулга тақалиб туради. Мускулнинг гўштдор қисми болдирнинг пастки учдан бир қисмига яқинлашганда пишиқ пайга уланади. Бу пай болдир оёқ панжасига ўтадиган ердаги мускул пайлари ўтадиган устки ва пастки пай ушлаб турувчи бойламлар (*retinaculum externum*) нинг кичик болдир мускуллари ўтадиган пай қинидан ўтади.

Бу мускул оёқ панжасини ёзади, панжанинг медиал четини кўтаради.

Бармоқларни ёзувчи узун мускул (*m. extensor digitorum longus*) *condylus lateralis tibia* дан, суяқлараро пардадан, кичик болдир суяги юқори учининг олд юзасидан бошланиб, тўртта пай билан III — V бармоқларнинг дорсал юзасига ёпишади. V бармоқда тугайдиган пайдан ажралиб чиққан пай тутамлари алоҳида мускулга ўхшаб оёқ панжаси V қафт суягининг асосига бориб ёпишади. Учинчи кичик болдир мускули (*m. peroneus tertius*) деб шунга айтилади. Кичик болдир суягининг учинчи мускули фақат одамларга хос мускул бўлиб, ҳатто маймунларда ҳам бўлмади. Шунинг учун ҳам бу мускул икки оёқлиларга хос мускул ҳисобланади, бу мускул оёқ панжаси латерал четини кўтаради, яъни пронация қилади.

У панжани ёзади ва унинг латерал четини кўтаради. Қисман бармоқларни ҳам ёзади.

Бош бармоқни ёзувчи узун мускул (*m. extensor hallucis longus*) кичик болдир суягининг медиал юзасидан, суяқлараро пардадан бошланиб, бош бармоқнинг II фалангасига, қисман I фалангасига ёпишади. Бу узун бир пәтли мускул бўлиб, юқоридаги иккита мускулнинг орқасида жойлашган. Пайни юқоридаги икки мускул пайи билан бирга ёзувчи мускуллар пайини ушлаб турадиган бойлам остидан ўтади.

Бу мускул панжани ёзади, панжанинг медиал четини кўтаради.

Болдирнинг олд гуруҳига кирувчи мускуллар билан иннервация қилиниб, *a. tibialis anterior* воситасида қон билан таъминланади.

Орка гуруҳ мускуллари. Болдирнинг орка томонидаги мускуллар юза ва чуқур қаватларга бўлиб ўрганилади. Юза қаватга болдирнинг уч бошли мускули қиради, бу мускулнинг ҳажми анча катта бўлиб, болдирнинг ўзига хос юмалоқлашган шаклини ҳосил қилади. Уч бошли мускул куйидаги иккита алоҳида мускулдан ташкил топган.

Болдир мускули (*m. gastrocnemius*) — сон суягининг медиал боши (*condylis medialis*) ва латерал боши (*condylus lateralis*) дан, тақим юзасидан бошланиб, товон суягининг дўмбоғига ёпишади. Мускулнинг

ҳар иккала боши (медиал боши латерал бошидан бақувватроқ) умумий гўштдор қисмга уланиб, хийла катта мускул қоринчасини ҳосил қилади. Тахминан болдирнинг ўртасида гўштдор қисм пайга уланади ва остида ётувчи *m. soleus* пайи билан бирга йўғон пай — *tendocalcaneus* (*Achillis*) ни ҳосил қилади ҳамда товон суягининг дўмбоғига бирикади.

Болдир мускули болдирни ва оёқ панжасини букади.

Камбаласимон мускул (*m. soleus*) — кичик болдир суягининг бошчасидан, катта болдир суягининг юқори учдан бир қисмининг орқа юзасидан бошланиб, болдир мускули пайи билан бирга товон суяги дўмбоғига ёпишади. Бу япалоқ бақувват мускул бўлиб, шакли камбала (зоғора) балиғига ўхшайди. Болдир мускулининг остида шу мускул билан ёпилиб туради, олд томонда эса чуқур қават мускулларига тақалиб туради.

Бу мускул оёқ панжасини букади; ташқарига буради. У болдир мускули билан қўшилиб, ягона уч бошли мускул (*m. triceps surae*) ни ҳосил қилади.

Товон (ёки оёқ кафти) мускули (*m. plantaris*) — сон суяги юқори учининг орқа тақим юзасидан бошланиб, товон суягининг дўмбоғига ёпишади. Дуксимон шаклга эга бўлган калта гўштдор қисми бирданига узун ингичка пайга уланади, болдир мускули билан камбаласимон мускулларнинг орасида ётади. Баъзан бу мускул бўлмаслиги ҳам мумкин.

Бу мускул тизза бўғими буқилганда бўғим капсуласини тортади.

Болдирнинг орқа юза қават мускулларини *p. tibialis* иннервация қилади.

Чуқур қаватда жойлашган мускуллар учта бўлиб, чуқур қават билан юза қават орасида уларни ажратиб турувчи болдирнинг чуқур фасцияси бор.

Тақим мускули (*m. popliteus*) — сон суягининг *condylus lateralis*идан ва тизза бўғимининг капсуласидан бошланиб, катта болдир суяги юқори учининг орқа юзасига (тақим юзасига) ёпишади. Бу мускул тақим соҳасида тизза бўғимининг бевосита капсуласи устида жойлашган.

Тақим мускули бир бўғимли мускул бўлгани туфайли болдирни букади ва ичкарига буради.

Бу мускул соннинг орқа томонида жойлашган *p. tibialis* шохлари билан иннервация қилинади.

Бармоқларни буқувчи узун мускул (*m. flexor digitorum longus*) — катта болдир суягининг орқа юзасидан бошланиб II — V бармоқлар тирноқ фалангаларининг остки-кафт юзасига ёпишади. Бу ярим патли мускул бўлиб, чуқур қават мускулларидан энг медиал томонда жойлашгандир. Бу мускулнинг пайи медиал тўпикқа яқинлашганда катта болдир орқа мускулининг пайи билан кесишади ва медиал тўпик соҳасидаги *retinaculum flexorum* нинг остидан ўтади. Сўнг оёқ панжасининг кафтига ўтади, тахминан оёқ кафти ўртасига борганда мускулнинг битта умумий пайи тўртта алоҳида пайга бўлинад ва панжани буқувчи калта мускул пайлари орасидан (худди қўл панжасидагидек) ўтиб, II — V бармоқларнинг тирноқ фалангаларига бориб ёпишади.

Бу мускул оёқ панжасини тўпиқ бўғимида букади, оёқ панжасининг тирноқ фалангасини букади, оёқ учида юришни таъминлайди. Шунинг учун ҳам у раққоса (балерина) ларда яхши ривожланган бўлади. Бу мускулнинг юришда ҳам аҳамияти катта.

У *n. tibialis* воситасида бошқарилади.

Катта болдир орқа мускули (*m. tibialis posterior*) — *membrana interossea* дан, катта ва кичик болдир суякларининг бири-бирига ёндош четларининг орқа юзасидан бошланиб, қайиксимон суякка, II — IV қафт суякларига ва учала понасимон суякка ёпишади. Бу мускул бевосита суяклараро парданинг худди устида — бармоқларни ва бош бармоқни букувчи узун мускуллар орасида ётади. Медиал тўпиққа яқинлашганда мускул пайи (*retinaculum flexorum*) нинг остидан ўтади.

У оёқ панжасининг медиал четини кўтаради ва супинация қилади, панжани букади.

Бу мускул *n. tibialis* орқали иннервация қилинади.

Бош бармоқни букувчи узун мускул (*m. flexor hallucis longus*) — *membrana interossea* дан, кичик болдир суягининг орқа юзасидан бошланиб, бош бармоқ иккинчи фалангасининг остки қафт юзасига ёпишади. Бу мускул орқа гуруҳ мускуллари (чуқур қавати) ичида энг бақуввати бўлиб, тузилишига кўра кўш патлидир. Медиал томондан бармоқларни букувчи узун мускул ва латерал томондан кичик болдир мускуллари билан чегарадош бўлиб, катта болдир орқа мускулнинг устида жойлашган. Бу мускул пайи ҳам медиал тўпиқ соҳасида *retinaculum flexorum* остидан ўтиб, оёқ панжасининг қафт томонига боради ва талус суягининг остки юзасидаги махсус эгат орқали бош бармоқ томонга ўтади.

У бош бармоқни букади. Орқа гуруҳ мускуллари қаторида оёқ панжасини букишда иштирок этади. Оёқ гумбазини ҳосил қилишда, уни маҳкамлашда қатнашади.

Болдирнинг орқа гуруҳ мускулларини *n. tibialis* иннервация қилади ва *a. tibialis posterior* қон билан таъминлайди.

Латерал гуруҳ мускуллари. Латерал томонда иккита мускул бўлиб, уларнинг ҳар иккаласи ҳам кичик болдир суягининг устидан ёпиб туради деса бўлади.

Кичик болдир узун мускули (*m. peroneus longus*) — кичик болдир суягининг бошчасидан ва юқори учдан бир қисмининг олд сатҳидан бошланиб, I понасимон суяк ва *os metatarsi I* ларнинг қафт юзасига ёпишади. Юқори қисми кичик болдир суягининг бевосита уст томонига ёпишиб туради. Пастки қисми эса калта кичик болдир мускулини ён томондан ёпиб туради. Тузилиши жиҳатидан патли мускулларга тааллуқлидир. *M. peroneus longus* олд томондан бармоқларни ёзувчи узун мускул билан, орқа томондан эса камбаласимон мускул билан чегарадош. Мускулнинг гўштдор қисми тахминан болдирнинг ўртасига келганда бақувват пайга айланади, бу пай латерал тўпиқ орқасидан, *retinaculum peroneorum* остидан ўтиб, оёқ панжасининг қафт томонига боради. Оёқ панжасининг қафтида кичик

105 - р а с м . Оёқ панжасининг ост томонидаги мускул ва пай қиллари.

1 — lig. plantare longum; 2 — vagina synovialis m.m. peroneorum; 3 — vagina tendinis m. peroneus longus; 4 — m. flexor digitorum minimi brevis; 5 — m. m. interossei plantares; 6 — tendinis m. flexoris digitorum longi; 7 — m.m.lumbricales; 8 — vagina tendineum digitorum pedis; 9 — tendo m. flexoris hallucis longi; 10 — vagina synovialis tendines m. flexoris hallucis longi; 11 — vagina tendinis m. flexoris digitorum pedis; 12 — vagina synovialis tendinis m. tibialis posterioris.

болдирнинг узун мускули латерал томондан медиал томонга қараб кесиб ўтади.

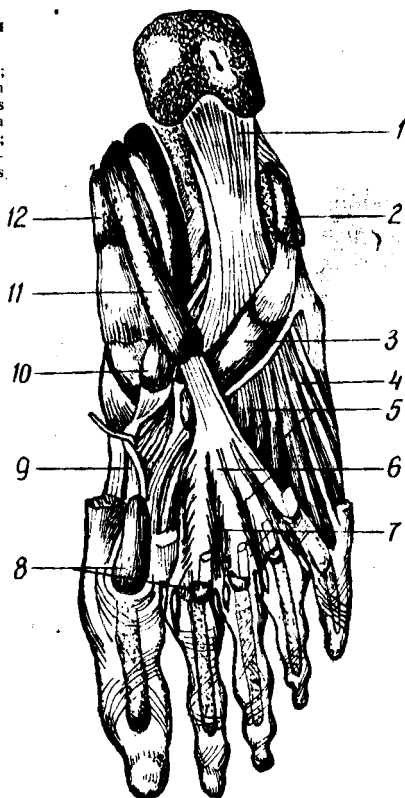Бу мускул оёқ панжасининг латерал четини юқорига, медиал четини пастга тортади (пронация қилади).

У п. *peroneus superficialis* воситасида бошқарилади.

Кичик болдир калта мускули (*m. peroneus brevis*) — кичик болдир суягининг ўртадаги учдан бир қисмининг олд сатҳидан бошланиб, *tuberositas ossis metatarsi V* га ёпишади. Бу мускул шу номли узун мускулга ўхшайди, ammo ундан калтароқ бўлиб, унинг остида (пастки учдан икки қисмида) ётади. Мускулнинг пайи юқоридаги мускул пайи билан бирга латерал тўпиқ орқасида *retinaculum regionis* нинг остидан ўтади.

Кичик болдир калта мускули ҳам худди узун мускул сингари оёқ панжасининг латерал четини қўтариб, медиал четини пастга туширади.

Болдирнинг латерал группа мускулларини п. *peroneus superficialis* иннервация қилади, а. *peronea* қон билан таъминлайди.



ОЁҚ ПАНЖАСИ МУСКУЛЛАРИ

Оёқ панжасининг мускуллари (104-расм) ҳам қўл панжаси мускуллари каби устки (орқа) ёзувчи ва остки (кафтдаги) букувчи гуруҳларга бўлинади. Оёқ панжасида ҳам букувчи мускуллар кўп бўлиб, ёзувчи мускуллар анча камдир.

Оёқ панжасининг уст (орқа) томонидаги мускуллар (105-расм).

Бармоқларни ёзувчи калта мускул (*m. extensor digitorum brevis*) товон суягининг олдинги ва латерал юзасидан (ошиқ суяги билан чегарадош ерига яқин жойдан) бошланиб, II — IV бармоқларнинг уст (орқа) юзасига ёпишади. Оёқ панжасининг устки (орқа) дўнг томонида панжани ёзувчи узун мускул пайининг остида жойлашган ва учга бўлинган пайи панжани ёзувчи узун мускул пайлари билан биргалашиб I — IV бармоқларга қараб йўналади.

Бу мускул I — IV бармоқларни ёзади.

У *peroneus profundus* орқали бошқарилади.

Бош бармоқни ёзувчи калта мускул (*m. extensor hallucis brevis*) — товон суягининг олд латерал юзасидан бошланиб, бош бармоқ I фалангасининг тубига ёпишади. Бу мускул устки мускулдан медиал жойлашган бўлиб, унинг тўртинчи боши ҳисобланади.

Унинг вазифаси бош бармоқни ёзишдан иборат.

Бу мускул *p. peroneus profundus* орқали иннервация қилинади ва *a. dorsalis pedis* орқали қон билан таъминланади.

Оёқ панжасининг кафт томондаги мускуллари.

Оёқ кафти мускуллари ҳам қўл мускуллари сингари медиал (бош бармоқ томондаги), латерал (жимжилоқ томондаги) ва ўрта гуруҳларга бўлинади.

Медиал гуруҳ мускуллари

Бош бармоқни узоқлаштирувчи мускул (*m. abductor hallucis*) — товон суягининг медиал ўсиғидан бошланиб, бош бармоқ биринчи фалангасининг асосига — медиал сесамасимон суякка ёпишади. Бу узун патсимон мускул бўлиб, оёқ панжасининг медиал чеккасида юза жойлашган.

У бош бармоқни бошқа бармоқлардан узоқлаштиради ва медиал томонга тортади.

Бу мускул *p. plantaris medialis* орқали бошқарилади.

Бош бармоқни букувчи калта мускул (*m. flexor hallucis brevis*) — I понасимон суякнинг кафтга қараган юзасидан, понасимон суяклар билан қайиқсимон суякни бирлаштирувчи бойламлардан бошланиб, бош бармоқ биринчи фалангасининг асосига, I кафт суяги билан I бармоқ асосий фалангаси ўртасида бўғим соҳасидаги сесамасимон суякка ёпишади.

Бу мускул бош бармоқ асосий фалангасини букади. Олдинги мускулга қараганда калтароқ бўлиб, қисман ўша мускул билан ёпилиб туради. Бу мускулнинг иккита қоринчаси бўлиб, қоринчалари орасидаги арикчада бош бармоқни букувчи узун мускул пайи ётади. Медиал томондан *m. abductor hallucis* ва латерал томондан *m. adductor hallucis* билан чегарадош.

Бу мускул *p. n. plantaris medialis et lateralis* воситасида иннервация қилинади.

Бош бармоқни яқинлаштирувчи мускул (*m. adductor hallucis*) кубсимон суяк (*lig. plantare longum*) дан, II — IV кафт суякларининг асосидан, латерал понасимон суякдан (қийшиқ боши), II — V кафт бармоқ бўғимининг бўғим капсуласидан (кўндаланг боши) бошланиб, бош бармоқ асосий фалангасининг латерал юзасига ва латерал сесамасимон суякка ёпишади. Бу мускулнинг қийшиқ ва кўндаланг боши бор.

У бош бармоқни бошқа бармоқларга яқинлаштиради. *p. plantaris lateralis* воситасида иннервация қилинади.

Латерал гуруҳ мускуллари

Жимжилоқни узоқлаштирувчи мускул (*m. abductor digiti minimi*) — товон суягининг остки юзасидан — оёқ кафт апоневро-

зидан бошланиб, жимжилоқ биринчи фалангасининг асосига ёпишади. Оёқ панжаси кафт томонининг латерал чеккасида, бевосита кафт апоневрозининг остида жойлашган.

Бу мускул жимжилоқ асосий фалангасини латерал томонга тортади.

Жимжилоқни букувчи калта мускул (*m. flexor digiti minimi brevis* — *os metatarsale V* нинг асосидан ва *lig. plantare longum* дан бошланиб, жимжилоқ биринчи фалангасининг асосига ёпишади.

Умуман оёқ панжасининг латерал томонидаги мускуллар жимжилоқни у ёки бу томонга ҳаракатлантирувчи мускуллар қаторида бўлса ҳам, аслида кўпчилик одамларда яхши сезилмайди. Бу гурппага кирувчи мускуллар асосан оёқ панжаси остидаги гумбазнинг латерал томонини мустаҳкамлаб туради.

Латерал гурппа мускулларининг ҳаммасини *n. plantaris lateralis* иннервация қилади.

Ўрта гуруҳ мускуллари

Бармоқларни букувчи калта мускул (*m. flexor digitorum brevis*) — товон суягининг медиал ўсиғидан бошланиб, II — V бармоқларнинг иккинчи фалангаларига ёпишади. Оёқ кафтининг ўртасида, бевосита кафт апоневрозининг остида ётади. Медиал томондан бош бармоқни узоклаштирувчи мускул, латерал томондан эса жимжилоқни узоклаштирувчи мускул билан чегарадош. Мускулнинг тўртта қоринчаси бўлиб, булар тўртта пайга уланади. Пайлари иккига (айри ҳолида) бўлиниб, айрилари орасидан бармоқларни букувчи узун мускулнинг пайи ўтади.

Бу мускул оёқ гумбазини мустаҳкамлайди, II — V бармоқларни букади.

У *n. plantaris medialis* орқали бошқарилади.

Оёқ кафтининг квадрат мускули (*quadratus plantae*) — товон суягидан (икки бош билан) бошланиб, бармоқларни букувчи узун мускул пайининг латерал четига ёпишади. Кичкина тўртбурчак шаклига эга бўлиб, панжаларни букувчи узун мускулнинг қўшимча бошчаси ҳисобланади. Пастдан оёқ панжасини букувчи калта мускул билан, юқоридан *lig. plantare longum* ва бош бармоқни яқинлаштирувчи мускулнинг қийшиқ боши билан чегарадош.

Бу мускул бармоқларни букишда бармоқларни букувчи узун мускулга ёрдам беради.

n. plantaris lateralis воситасида бошқарилади.

Оёқ панжасининг чувалчангсимон мускуллари (*m. lumbricales*). Панжани букувчи узун мускул тўртта пайининг медиал юзаларидан ва бир-бирига қараган юзаларидан бошланиб, II — V бармоқлар биринчи фалангаларининг медиал чеккаларига ёпишади. Шаклан чувалчангга ўхшаш, тўртта бўлиб, бармоқларни букувчи узун мускул пайлари орасида ётади.

Вазифаси. II — V бармоқларни букиш ва медиал томонга тортишдан иборат.

Бу мускуллар: *n. n. plantaris medialis et lateralis* лар воситасида иннервация қилинади.

Суяклараро мускуллар (*m. interossei*) — оёк панжаси кафт томонида чуқур қаватда — *ossa metatarsi* лар орасида жойлашган. Суяклараро мускуллар икки гуруҳга бўлинади. Тўрттаси оёк панжасининг устки (дорсал) томонида, учтаси плантар (кафт) томонида жойлашган. Уст томонда жойлашганлари *m. m. interossei dorsales* кафт томондагилари *m. m. interossei plantares* деб аталади. Шуни айтиб ўтиш керакки, қўл панжасидаги суяклараро мускуллар қўл функцияси (ушлаш) га кўра, асосан қўлнинг ўрта бармоғи атрофида тўпланган бўлса, оёкда оёк панжасининг функцияси (таянч)га мосланиб, асосан II бармоқ атрофига тўпланган.

Бу мускуллар III, IV ва V бармоқларни медиал томонга ҳамда II, III ва IV бармоқларни латерал томонга тортади.

Улар *n. plantaris lateralis* воситасида бошқарилади.

Оёк панжасининг ост томонидаги мускуллар *a. plantaris medialis* ва *a. plantaris lateralis* воситасида қон билан таъминланади.

Оёк фасциялари

Оёкда юза ва чуқур фасциялар тафовут қилинади.

Оёкнинг юза фасцияси гавданинг бошқа ерларидаги юза фасциялар каби тери остида жойлашган бўлиб, диққат билан препаратка қилинмаса, терига кўшилиб чиқади. Чов каналдан пастки соҳада соннинг юза фасцияси жойлашган бўлиб, *fascia lata* деб аталади. *Fascia lata* ни одам танасидаги фасцияларнинг энг пишиғи деса бўлади. Бу фасция чов бойламидан, ёнбош суягининг қирраларидан бошланади, юқори орка томонда эса думба фасциясигача давом этади. Сонларнинг ён томонларида *fascia lata* яна ҳам қалинлашади ва ёнбош суягининг қиррасидан бошланган калта ва ясси мускулга ҳамда хусусий сон фасциясини тарангловчи мускул (*m. tensor fascia lata*) га туташади.

Fascia lata нинг соннинг латерал томонидаги қалинлашган жойи апоневрозга ўхшайди ва 45 см кенгликдаги пишиқ лента (*tractus iliotibialis*) га айланиб, болдиргача давом этади ҳамда паст томонда кичик болдир суягининг боши (*caput fibulare*) га бирикади. Биз юқорида сон фасциясининг думба фасциясига давом этишини айтиб ўтган эдик. Маълум бўлишича, шу фасциянинг пастки учи тўпикқача келар эканки, думба мускуллари қисқарганда тизза бўғимига таъсир қилиши, яъни уни букиши ва ташқарига буришининг боиси шунда экан (Лесгафт маълумоти).

Соннинг сербар фасцияси чов бойлами остида (соннинг олд томонида) чуқурча ҳосил қилади; бу чуқурча овалсимон бўлгани туфайли *fossa ovalis* деб аталади. Бу ерда оёкнинг юза (сон фасциясининг устида жойлашган) веналари оёкнинг чуқур (фасция остида жойлашган) веналарига қуйилади. Шунинг учун бу жой *hyatus saphenus* деб ном олган.

Соннинг сербар фасцияси сон мускулларини ўраб ётар экан, ана шу мускуллар орасидан суякка қараб ўсиклар чиқаради. Бу ўсиклар мускуллараро тўсиқ (*septum intermusculare*) деб аталади. Бу тўсиқ асосан иккита медиал ва латерал томонда бўлиб, медиал томондагиси *septum intermusculare mediale* латерал томондагиси эса *septum*

intermusculare laterale деб аталади. Латерал томондаги мускуллараро тўсиқ олд гуруҳ мускулларини орқа гуруҳ мускулларидан, медиал мускуллараро тўсиқ эса олд гуруҳ мускулларини медиал гуруҳ мускулларидан ажратиб туради.

Соннинг сербар фасцияси остида соннинг хусусий фасцияси жойлашган. У сон мускулларини ўраб ётади ва бундан ташқари варақларга ажраб, соннинг айрим мускуллари учун фасциал кинлар ҳосил қилади. Ана шундай фасциялардан ҳосил бўлган кинларда тикувчилар мускули ва соннинг сербар фасциясини таранг қилувчи мускул ётади.

Думба фасцияси (*fascia glutea*) анча нозик бўлиб, думба мускулларини устидан ўраб ётади ҳамда улар орасига бир қанча фасциал тўсиқлар чиқаради. Думба фасцияси пастга давом этиб, соннинг сербар фасцияси орқа гуруҳ мускулларини ўраб ётган қисмигача давом этади.

Орқа томонда *fascia lata* тақим фасцияси (*fascia poplitea*) гача давом этади. Тақим фасцияси эса пастга — болдир фасциясигача давом этади.

Демак, сон фасцияси соннинг турли ерида турлича тузилишга эга бўлади. Тақим фасцияси толалари кўндаланг йўналган бўлиб, тақим соҳасининг устидан ўраб ётади. Тақим фасциясида бир нечта майда тешиқларни кўриш мумкин. Бу тешиқлардан қон томирлар ва нервлар ўтади.

Болдир фасцияси (*fascia cruris*) юқорида айтганимиздек, *fascia lata* нинг бевосита давомидир. Болдир фасцияси юқорида суяқ ўсиқларига бириккан бўлиб, болдир соҳасида эса болдир мускулларини ўраб ётади. Мускулдан ҳоли ерларда бевосита суякка ёпишган. Болдирнинг орқа томонида *fascia cruris* икки вараққа бўлинади, юза варағи болдирнинг уч бошли мускулини ўраса, чуқур варағи (*fascia profunda*) ана шу уч бошли мускулни остидан ўраб, юза қават мускулларини чуқур қават мускуллардан ажратиб ётади. *Fascia cruris* болдирнинг латерал томонида иккита мускуллараро тўсиқ ҳосил қилади. Бу тўсиқнинг олд томондагиси *septum intermuscularis anterius cruris*, орқадагиси эса *septum intermuscularis posterius* деб аталади. Олд ва орқа мускуллараро тўсиқлар кичик болдир мускулларини олд ва орқа гуруҳ мускулларидан ажратиб туради.

Болдирнинг олд юзасини ўраган фасция тўпиқ соҳасига келганда медиал томондан латерал томонга қараб ўтган фиброз тўқима бойламга қўшилиб кетади. *Retinaculum m. m. extensorum* деб аталувчи бу мустаҳкам бойламлар остидан оёқ панжасини ёзувчи мускул пайлари ўтади. Бу бойлам болдирнинг олдинги гуруҳ мускуллари пайларини суякка яқинлаштириб, сиқиб ушлаб туради. Натижада бу мускулларда қисқариш эффекти ошади.

Retinaculum m. m. extensorum superius дан бир оз пастроқда оёқ панжасини ёзувчи мускул пайларини сиқиб ушлаб турувчи иккинчи бойлам — *retinaculum m. m. extensorum inferius* бор. Бу бойлам товон суягининг латерал юзасидан бошланиб, дарҳол айрига ўхшаб иккига бўлинади, бир қисми пастдан юқorigа ва латерал томонга йўналиб,

тўпикқа, иккинчи қисми эса пастга ва медиал томонга йўналиб, ички понасимон ва қайиқсимон суякларга бориб бирикади. Шунинг учун ҳам, бу бойлам грекча V рақамига ўхшайди.

Бу бойламлар остидан оёқ панжасини ёзувчи мускуллар ўтиб, тўртта фиброз канал ҳосил қилади. Бу каналларнинг учтасидан мускуллар ва тўртинчисидан қон томирлар (*a. et v. dorsalis pedis*) ҳамда нерв (*n. peroneus profundus*) ўтади. Бундан ташқари, медиал ва латерал тўпик соҳасида болдир фасцияси қалинлашиб, медиал томонда оёқ панжасини буқувчи мускул пайлари ўтиши учун *retinaculum flexorum*, латерал томонда эса кичик болдир мускулларининг пайи ўтиши учун *retinaculum peroneorum* ҳосил бўлади. Кичик болдир мускуллари ўтадиган фиброз канал иккига — юқори ва пастки каналларга бўлинади. Панжани ёзувчи, буқувчи ва кичик болдир мускулларининг пайи ўтувчи фиброз каналлардан ўтадиган мускул пайлари синовиал пай қинлари (*vagina synovialis*) га ўралган ҳолда ўтади. ҳар қайси пай қини шу қин ичидан ўтувчи пайнинг мускули номи билан аталади. Масалан, *vagina tendinis m. flexor hallucis longi*, *vagina tendinis m. tibialis anterioris*.

Пастроқда оёқ панжасининг дорсал (уст томон) фасцияси (*ascia dorsalis pedis*) давом этади. Оёқ панжасининг уст томонидаги фасция болдир фасциясига қараганда юқароқ бўлади. Оёқ панжасининг ост томонидаги фасция эса аксинча (қўлдаги қафт фасцияси сингари) жуда қалиндир. Оёқ панжасининг ост (қафт) томонидаги фасция шунчалик қалинлашадики, натижада қафт апоневрози *aponeurosis plantaris* га айланади. Қафт апоневрозларидан чуқур мускулларга қараб фиброз тўсиқлар ўсиб чиққан. Оёқ панжасининг ост томонида ҳам пай қинлари ҳосил бўлади. *Vaginatendinis m. flexor digitorum longus* лар шулар жумласидандир.

ОЁҚ ТОПОГРАФИЯСИ

«Синдесмология» бўлимида чанок соҳасидаги бойламлардан ҳосил бўлган катта ва кичик ўтиргич тешиқлар баён этилган эди. Бу тешиқларнинг каттаси *foramen ischiadicum majore* дейилади, бу тешиқдан *m. piriformis* ўтади. Ноксимон мускул катта ўтиргич тешигини бутунлай қоплаб ўтмайди, мускулдан юқорида ва мускулнинг остида камгак тешиқлар — *foramen suprapiriforme* ва *foramen infrapiriforme* ҳосил бўлади. Бу камгак тешиқлардан думба мускулларига борувчи қон томирлар ва нервлар ўтади.

Бундан ташқари, чанок бўшлиғининг ичидан ташқарига (соннинг медиал соҳасига) калта канал чиқади. Бу канал қов суягидан *sulcus obturatorius* деб аталувчи арикчанинг ёпқич парда (*membrana obturatoria*) билан ёпилиши натижасида ҳосил бўлади. *Canalis obturatorius* деб аталувчи бу каналдан шу номли қон томирлар ва нервлар ўтади. Ёнбош суяқларининг *spina iliaca anterior superior* ларидан бошланиб, *tuberculum pubicum* га келиб бириқувчи чов бойлами (*ligamentum inguinale*) билан ёнбош суяги орасида кўндаланг жойлашган бўшлиқ ҳосил бўлади. Бу бўшлиқ (кавак) чов бойламидан

eminentia iliopectinea га тортилган *lig. iliopectinea* воситаси билан икки кавакка — медиал кавак (*lacuna vasorum*) ва латерал кавак (*lacuna musculorum*) га бўлинади. Бу кавакларнинг биринчисидан сон артерияси ва сон венаси (медиал томонда) ўтади, иккинчисидан эса *m. iliopsoas* ва *p. femoralis* ўтади. *lacuna vasorum* томирлар билан тўлмай, медиал қисми бўш қолади ва сон каналининг ички тешиги бўлиб ҳисобланади.

СОН КАНАЛИ

Соғлом кишиларда сон канали (*Canalis femoralis*) бўлмай, унинг ўрнида сон венасидан ички томонда, сон сербар фасциясининг юза ва чуқур варақлари орасида қўшувчи тўқима билан тўлган қийиқ бўлади. Бу қийиқ орқали чурранинг тушиши натижасида сон канали ҳосил бўлади ва у қуйидаги чегараларга эга бўлади: сон каналининг ички, кириш тешиги сон ҳалқаси (*apulus femoralis*) бўлиб, томир қаваги (*lacuna vasorum*) нинг медиал бурчагида жойлашган. Соғ ҳалқаси медиал томондан чов бойламининг давоми билан, латерал томондан сон венаси (*v. femoralis*) билан, уст томондан чов бойлами (*lig. inguinale*) билан, ост томондан эса қов суюгининг тароқсимон қирраси (*lig. pectinale*) билан чегараланган. Сон каналининг ички тешиги соғ одамларда *septum femorale* деб аталувчи қўшувчи тўқима ва қорин фасцияси (*fascia subperitoneale*) билан, ташқи томондан эса Пирогов лимфа тугуни билан чегараланиб туради. Сон каналининг ички тешиги орқали сон чурраси чиқиши мумкин. Бу ҳодиса қорин бўшлиғида босим ортиб кетган ҳолларда (оғир юк кўтариш, кучанишда) рўй беради. Сон чурраси эркакларга қараганда аёлларда кўпроқ учрайди, бунинг сабаби шундаки, аёллар чаноғи эркакларникига қараганда кенгрок бўлади (бинобарин, сон каналининг ички тешиги катта бўлади). Чурра (қорин пардасига ўралган ичаклар) тушган вақтда сон ҳалқаси сон каналининг кириш тешигига айланади. Бу тешикдан кирган чурра сон сербар фасцияси (*fascia lata*) нинг юза ва чуқур варақлари орасидан ўтиб, соннинг овал чуқурчаси соҳасига боради. Сўнг юза варақдаги тешиқ (*foramen Ovale*) орқали тери остига чиқади. Шунинг учун ҳам бу тешиқ сон каналининг ташқи чиқиш тешиги ҳисобланади. Кириш ва чиқиш тешиклари орасида жойлашган бўшлиқ сон каналининг худди ўзидир. Сон каналининг девори учта: латерал деворини сон венаси, орқа деворини сон сербар фасциясининг чуқур варағи, олд деворини эса ана шу фасциянинг юза варағи ҳосил қилади. Демак, сон чурраси ана шу фасциянинг юза ва чуқур варақлари орасидан ўтади.

Биз юқорида сонда бир томондан тикувчи мускул, иккинчи томондан оёқларни яқинлаштирувчи катта мускул ва учинчи томондан чов бойлами билан чегараланган сон учбурчаги (*trigonum femorale*) бўлишини айтиб ўтган эдик. Бу учбурчакнинг *fossa iliopectinea* деб аталувчи асосини *m.m. iliopsoas*, *pectineus* ҳосил қилади. *Lacuna vasorum* орқали қорин бўшлиғидан сонга чиқувчи қон томирлари сон учбурчагининг пастки бурчагига қараб йўналади. Сон учбурчагининг пастки бурчагига келганда қон томирлари *m. adductor magnus* билан *m. vastus medialis* орасидан ўтиб, сўнг тақим соҳасига ўтиб кетади.

Кириш тешиги сон учбурчагининг пастки бурчагидан бошланиб, чиқиш тешиги тақим соҳасига очиладиган бу канал тақим-болдир канал (canalis adductorius) деб аталади. Бу каналнинг чегаралари қуйидагича: медиал томондан *m. adductor magnus* латерал томондан *m. vastus medialis*, олд томондан ана шу икки мускул орасида тортилган пайсимон пластинка (*lamina vastoadductoria*) ўраб ётади. Каналга кириш тешиги сон учбурчагининг пастки бурчаги соҳасида, чиқиш тешиги эса сонни яқинлаштирувчи мускул пайлари орасидадир. *U. hyatus adductorius* деб аталади. *Canalis adductorius* пастдан тақимдаги ромбсимон чуқурликнинг юқори бурчаги билан латерал томондан соннинг икки бошли мускули билан, медиал томондан эса ярим пай ва ярим парда мускуллар билан чегараланган. Ромбсимон чуқурликнинг пастки бурчаги *m. gastrocnemius* нинг медиал ва латерал бошлари билан чегараланган. Ромбсимон чуқурча тубини *facies poplitea femoris* ҳосил қилади. Ромбсимон чуқурчанинг ичи ёғ тўқимаси, лимфа тугунлари билан тўлиб туради. Ромбнинг юқори бурчагидан пастки бурчагига қараб ўтирғич нерв (ёки унинг икки шохи — *n. tibialis* ва *n. peroneus*) тақим артерияси ҳамда тақим веналари ўтади. Умуман ромбсимон чуқурда ташқи латерал томондан ички (медиал) томонга ва юзадан чуқурроққа қараб саналганда нерв, вена, артерия ётади. Тартиб билан санаб қисқартиб айтилганда улар номидан «Нева» ҳосил бўлади. Ромбсимон чуқурликнинг пастки бурчагидан тақим-болдир канали (*canalis crurapopliteus*) бошланади. Бу канал асосан болдирнинг орқа томонидаги юза ва чуқур мускуллар орасида жойлашган бўлиб, бу каналдан *n. tibialis*, болдир артерияси ва болдир венаси ўтади. Болдир соҳасида бундан ташқари *canalis musculoperoneus* бўлиб, бундан *n. peroneus* ва *a. peronea* ўтади.

ОДАМ ГАВДАСИНИНГ СТАТИКАСИ ВА ДИНАМИКАСИ ҲАҚИДА

Одам гавдасидаги суяклар, уларни ўзаро бирлаштирувчи бойламлар ва мускуллар ҳақида муфассал маълумот олганимиздан кейин, кўз олдимизда гавдаланган одам танасининг турли ҳаракатларига (меҳнат қилганда, спорт билан шуғулланганда, юрганда, югурганда ва ҳоказо) анатомик жиҳатдан баҳо беришимиз керак бўлади. Бунинг учун эса одам гавдасининг бирор қисми ҳаракатга келар экан, аввало бу ҳаракатни амалга ошираётган мускулларни, шу ҳаракат қайси бўғимда (қайси суяклар иштирокида) содир бўлаётганини, бўғимлар ҳолати (букилиши, ёзилиши, буралиши) ни, мускулларнинг қай тарзда иш бажараётганини кўз олдимизда келтиришимиз керак.

Одам гавдаси ҳайвон гавдасидан фарқи ўлароқ, тик (вертикал) ҳолатда туради. Бундай ҳолатни сақлаш учун мускуллар қисқариб туриши лозим, акс ҳолда вертикал ҳолат сақланмайди (шу туфайли мурдани вертикал — тик ҳолатда қўйиб бўлмайди).

Вертикал ҳолатда турган одам гавдасининг оғирлиги асосан товон суягига ва бёк-кафт суякларининг бошчаларига тушади. Умуман тик турган одам гавдасининг оғирлиги оёқ панжасига тушади. Аммо одамнинг таянч сатҳи фақат панжалар остидаги сатҳнинг ўзигина

бўлмай, ана шу панжалар орасидаги сатҳ ҳам таянч юзага киради. Масалан, икки оёқ панжаси бир-бирига жипслаштириб қўйилган бўлса, гавданинг таянч сатҳи камроқ ва аксинча оёқ панжалари бир-биридан қанча узоқда бўлса, гавданинг таянч сатҳи шунча катта бўлади.

Шунинг учун ҳам оёқлари бир-биридан (елка кенглигида) узоқлаштириб тик туриш анча осонроқ ҳамда мускуллардан кам иш талаб қилади, бир оёқда туриш эса мускулларга анча зўр келади.

Умуман, ҳар қандай нарса, жумладан, одам гавдаси маълум бир вазиятда (масалан, вертикал ҳолатда) мувозанатда туриши учун гавданинг оғирлик марказидан ўтган вертикал чизиқ гавда таянч сатҳининг ичидан ўтиши керак. Ана шундагина гавда тик ҳолатда мувозанат сақлаб туради. Демак, одам гавдасининг ҳам, ҳар қандай предмет сингари, оғирлик маркази бор, одам гавдаси ҳам барча предметлар каби ўз ҳаракатида механика қонунларига бўйсунди.

Одам гавдасининг оғирлик марказини биринчи марта Борелли (1679) аниқлаган. Борелли одамни текис тахтага ётқизиб, тахтани киррали (призматик) тахтачага ўрнаштирган ва у ёқ — бу ёққа суриб мувозанат ҳолига келтирган. Борелли ўз тажрибасига асосланиб одам гавдасининг оғирлик маркази қов бирлашмаси билан думғаза ўртасида жойлашган, деган фикрга келган.

М. Ф. Иваницкий 650 одамда оғирлик марказини текширган. Унинг фикрича, одам гавдасининг оғирлик маркази турли кишиларда турли ерда жойлашган бўлиб, тахминан I ва V думғаза умуртқалари орасида бўлади. Баъзи кишиларда баландроқ (биринчи думғаза умуртқаси соҳасида) ва бошқаларда пастроқ (бешинчи думғаза умуртқаси соҳасида) бўлиши одамлар гавда тузилишининг турлича бўлишига, жинсига боғлиқ. Мускуллари яхши ривожланган ва оёқлари нисбатан ингичка бўлган одамларда оғирлик маркази баландроқда ва аксинча, оёқлари бақувват ва йўғон одамларда пастроқда жойлашган. Аёлларда оғирлик маркази эркаклардагига қараганда пастроқда жойлашган бўлса, ёш болаларда катталардагига қараганда баландроқ бўлади. Одам гавдасининг вертикал (тик) туришини асосан қуйидаги уч турга бўлиш мумкин: 1) нормал тик туриш; 2) бемалол (қулай) тик туриш; 3) куч сарф қилиб («Смирно!» командаси бўйича) тик туриш.

Нормал тик туриш деб шундай ҳолатга айтиладики, бунда тик турган ҳолда гавда бир оз орқага ташланади (масалан, бўй ўлчаш асбобига ёпишиб туриш). Бу ҳолда гавданинг оғирлик марказидан ўтган тик чизиқ оёқ бўғимларидан ўтган тик чизиқларга параллел бўлиб, бир текисликда ётади.

Бемалол (қулай) тик турган одам гавдасининг оғирлик марказидан ўтган тик чизиқ оёқ бўғимларидан ўтган тик чизиқлар текислигига нисбатан бир оз орқароқдан ўтади.

Куч сарф қилиб («Смирно!» командаси бўйича) тик турган одам гавдасининг оғирлик марказидан ўтган фронтал тик чизиқ чаноқ-сон бўғимидан ўтган фронтал ўққа нисбатан олдинроқдан ўтади. Бу вазиятни сақлаб турмоқ учун сон ва болдирнинг орқа томонида жойлашган мускуллар қисқарган ҳолатда бўлиши керак. Соннинг ва болдирнинг олд томонида жойлашган мускуллар эса бўшашган ҳолатда

бўлади. Одам гавдаси тик турганида тизза бўғимининг ҳолатини (ёзилган ҳолда) сақлаб туриш учун соннинг орқа мускуллари қисқарган ҳолатда бўлиши лозим.

Тик турган ҳолатда болдирлар оёқ панжасига таяниб туради, бу ҳолда таянч нуқтаси ошиқ-болдир бўғими (art. talocruralis) га тушади. Болдирнинг бир-бирига антагонист бўлган олд ва орқа мускуллари барабар қисқарганда, унинг таянч нуқтаси ошиқ бўғимида бўлади ва куч ричаги ҳосил қилади. Бу ҳолда бу мускуллар ошиқ бўғимини мустаҳкам ушлайди, таянч юзасидаги мувозанатни яхши сақлайди ва тик туришни таъминлайди.

Икки оёқда тик турган одам гавдасининг оғирлик марказидан ўтган тик чизик таянч юзасининг қоқ ўртасидан ўтадики, бу икки панжа кафт юзалари тегиб турган ернинг ўртасига (икки оёқ оралиғига) тўғри келади.

Агар икки оёқда турган одам бир оёғини ердан узиб (кўтариб) фақат бир оёққа таяниб тик турса, яъни симметрик ҳолатдан асимметрик ҳолга ўтса, гавда таяниб турган оёқ — «таянч оёқ» деб кўтарилган (одатда бир оз букилиб олдинга чиқарилган) оёқ эса «эркин оёқ» деб аталади. Бир оёқда турган одамнинг оғирлик марказидан ўтган тик чизик таянч оёқ кафти тегиб турган сатҳнинг ўртасидан (яъни таянч оёқнинг ўртасидан) ўтади. Бир оёқда турган одамнинг таянч оёғидаги мускуллар симметрик турган одамнинг оёқ мускуллари сингари ишлайди, лекин бу иш фақат бир ёқлама бўлади, холос.

ОДАМ ГАВДАСИНИНГ КЎЧИШГА ТААЛЛУҚЛИ ҲАРАКАТЛАРИ

Юриш. Юриш одам гавдасининг фазода жой алмашишини таъминловчи ҳаракатларнинг асосийсидир. Юриш мураккаб локомотор ҳаракат бўлиб, уни таъминлаш фақат мускуллар ҳаракатигагина эмас, балки томирларга, хусусан, нерв системасига ҳам боғлиқдир. Одам юрганда асосий ишни мускуллар бажаради, аммо ана шу мускулларнинг ишини нерв системаси тартибга солиб туради. Юрилайётган юза (сатҳ) юриш-таянч сатҳи (юзаси) дейилади. Таянч юзанинг хилма-хиллиги мускуллар ишини қийинлаштириш ёки осонлаштириши мумкин. Масалан, текис ва қаттиқ ерда юриш мускуллар ишига осонлик ва қулайлик туғдирса, ўйдим-чуқур ерларда юриш анча қийинлик туғдиради. Юмшоқ (қум, лой) ерларда юриш эса мустаҳкам таянч юза йўқлиги туфайли кўп куч сарф қилишни талаб этади. Шунинг учун ҳам бундай таянч юзада юриш одамни тез чарчатади. Юрган вақтда фақат оёқ кафтларининг полга ёки ерга тегиб турган юзаларигагина эмас, балки шу юзалар оралиғи ҳам таянч юзага киради. Шунинг учун ҳам қумда юрган одамга майда қадам ташлаб юришдан кўра, катта-катта қадам ташлаб юриш осонроқ бўлади. Тик турган одам юра бошлаганида ўзининг тик, мувозанатда турган гавдасини мувозанатдан чиқаради. Гавда мувозанатдан чиқиб (йиқилиб) кетмаслиги учун таянч оёқ томонга сал энгашади ва иккинчи оёқни олдинга ўтказиб, навбатдаги қадамни ташлайди.

Демак, юриш одам гавдаси мувозанатининг бузилиб, тикланиб туришининг кетма-кет навбатлашишидан иборат экан. Юришга бошлаганда оғирлик марказидан ўтган тик чизик таянч юзасининг олд чегарасига етади ва ундан ҳам ўтиб кетади. Бу ҳолда гавданинг олдинга қараб йиқилиш хавфи туғилади. Аммо гавдани йиқилишдан сақлаб қолиш учун думба мускуллари қисқаради. Дарҳол олдинга ташланган иккинчи оёқ ерга товони билан, кейин бутун панжаси билан тегади ва таянади. Сўнгра орқадаги таянч оёқ ҳам ерга ташланган иккинчи оёқ тўғрисиغا келганда тўхтамай олдинга ўтиб кетса, шу оёқ билан бажарилган иш (ёки ҳаракат) якка қадам деб аталади. ҳар бир қадам икки қисмга — орқа ва олд қадамга бўлинади. Орқа ва олд қадамларни ажратиш гавдадан ўтказилган фронтал текисликка қараб аниқланади.

Олдинга қадам ташлаётган оёқнинг ҳаракати соннинг тўрт бошли мускули ва чанок-сон бўғимини букувчи бошқа мускулларнинг қисқариши ҳисобига, «орқа қадам» ҳолидаги оёқнинг олдинга қадам ташлаши ерни оёқ учи билан итариш ҳисобига, яъни болдирнинг уч бошли мускули қисқариши ҳисобига амалга оширилади. Ниҳоят, оёқ ердан узилади ва фазода эркин ҳолатда қолади, яна соннинг тўрт бошли мускули ва чанок-сон бўғими букувчи мускулларининг қисқариши туфайли олдинга қадам ташланади ва ҳаракат такрорланади. Бир оёқ ердан узилиб, фазода турган вақтда иккинчи оёқ албатта ерга таяниб турган бўлади, яъни юрган вақтда ердан узилишга улгурмайди. Юриш югуришдан шу билан фарқ қилади. Киши юриб кетаётган вақтида гавданинг оғирлик маркази бир оз юқорига кўтарилиб, яна пастга тушиб туради. Оғирлик марказининг юқорига кўтарилиши оёқларни бир-бирига жипслаш даврига тўғри келса, пастга тушиш олд ва орқа қадам фазаларида бўлади. Юриб кетаётган одам оғирлик марказининг кўтарилиб-тушиб туриш амплитудаси 4—6 см чамасида бўлади (М. Ф. Иваницкий). Юриш вақтида фақат оёқ мускуллари эмас, балки гавданинг бошқа мускуллари ҳам, айниқса кўл мускуллари актив ишлайди. Ўнг оёқ олдинга қадам ташлаган вақтда ўнг қўл орқага, орқага қадам ташлаган вақтда олдинга чиқади. Бу ҳол юриб кетаётган одам гавдасини ўз ўқи атрофида буралиб кетишдан сақлайди. Шунинг учун ҳам, кўл мускулларининг ҳаракат тезлиги юриш тезлигининг ўзгаришига қараб ўзгаради.

Оёқ учида юриш оддий юришдан фарқ қилади. Оёқ учида юрилганда (раққосаларда) болдир-ошиқ бўғимини букувчи болдирнинг уч бошли мускули бор кучи билан қисқаради ва болдир-ошиқ бўғими охиригача букилган ҳолатга келади.

Югуриш юришдан шу билан фарқ қиладики, бунда иккала оёқ фазода кўтарилган ҳолатда бўлади, яъни «учиш» фазаси бўлади.

Юришни тезлаштириб борилса, ҳаракат югуришга айланади. Югураётган кишининг оёқлари ерга галма-гал тегиб туради, бир оёқ ердан кўтарилиб иккинчи оёқ ерга теккунча маълум (жуда оз) фурсат ўтади. Ана шу вақт ичида ҳар икки оёқ ердан узилган бўлади, «учиш» фазаси деб шунга айтилади. Югураётган кишининг гавдаси юриб кетаётган кишининг гавдасига қараганда анча олдинга ташланган (бир оз букилган) ҳолатда бўлади, натижада оғирлик марказининг вертикал

Мускулларнинг бошланиш ва бирикш жойларини ҳамда функциясини кўрсатувчи

жа д в а л

Мускулнинг номи ва қисмлари	Бошланиш жойи	Бирикш жойи	Функцияси
1	2	3	4
<i>M. trapezius</i>	Тана мускуллари Linea nuchae superior lig. nuchae барча кўкрак умуртқаларининг lig. sacrospinale ларидан	Тана мускуллари Tana мускуллари spineae scapulae, acromion, pars acromialis clavicularae	Кўракни юқорига кўтаради, па- ста туширади ва бир-бирига яқинлаштиради. Каллани орқа- га ташлашда ёрдам беради
<i>M. latissimus dorsi</i>	Пастки 5 та кўкрак ва барча бел ҳамда думгаза умуртқалари	<i>Crista tuberculi minoris humeri</i>	Кўлни орқага ва пастга ичкари- га бураб тортади
<i>M. m. rhomboideus major et minor</i>	Пастки иккита бўйин ва устки тўртта кўкрак умуртқалари	Кўракнинг медиал чети	Кўракни умуртқага яқинлашти- ради ва юқорига кўтаради
<i>M. levator scapulae</i>	Тўртта устки бўйин умуртқала- рининг кўндаланг ўсиғи	Кўракнинг юқори бурчаги	Кўракни кўтаради
<i>M. serratus posterior superior</i>	Пастки иккита бўйин ва юқориги иккита кўкрак умуртқаларининг қиррали ўсиқлари	II—V қовурга бурчақларининг ташқи юзаси	Қовургаларни кўтаради
<i>M. serratus posterior inferior</i>	Иккита остки кўкрак ва иккита устки бел умуртқаларининг қиррали ўсиқлари	IX—XII қовургаларнинг орқа юзаси	Пастки қовургаларни пастга тортади
<i>M. m. splenus capitis et cervicis</i>	Бешта пастки бўйин умуртқа- лари ва олтига устки кўкрак умуртқалари	gracculus transversus (II—III уст- ки бўйин умуртқалари)	Бошни ён томонга тортади. Бошни қисқарган томонга тор- тади

M. m. erector spinae 1) m. iliocostalis, 2) m. spinalis, 3) m. longissimus	spina ilasa ning orqa qismi, dumgaza va bel umurtqalari-ning kўndalang ўsishi	IV—VI бўйин умуртқалари, юқориги кўкрак, пастки бўйин, барча кўкрак ва учта пастки бўйин умуртқалари	Умуртқа поғонасини тиклайди, бошни ён томонга ва орқага тортади
M. rectus capitis posterior major	II бўйин умуртқасининг қирра-ли ўсishi	linea nuchae inferior	Калла билан I бўйин умуртқасидаги бўғимни ҳара-катга келтиради
M. rectus capitis posterior minor	I бўйин умуртқасининг орқа дўмботи	—” —	—” —
M. obliquus capitis superior	I бўйин умуртқасининг кўндalang ўсishi	—” —	—” —
M. obliquus capitis inferior	II бўйин умуртқасининг қирра-ли ўсishi	I бўйин умуртқасининг кўндalang ўсishi	Бир томонлама қисқарса, кал-лани ўша томонга тортади, ба-равар қисқарса, каллани орқага тортади
M. levatores costarum	VII бўйин ва XI кўкрак умуртқаларининг кўндalang ўсishi	I—II умуртқалар ёнидаги қовурга	Қовургаларни кўтаради
К ў к р а к м у с к у л л а р и			
M. pectoralis major	Ўмров суягининг медиал че-ти, II—VII қовургалар тоғайи, тўш суягининг олд юзаси ва қорин тўғри мускулининг қини	crisia tubercule majoris humeri	Қўлни гавдага яқинлаштиради ва ичкарига буради, кўтарилган қўлни туширади.
M. pectoralis minor	II—V қовургалар	Куракнинг тумшуксимон ўсishi	Куракни пастга ва олд томонга тортади, ўмров суягини ва I қовургани ҳаракатга келтиради.
M. serratus anterior	Тўққизта юқори қовургалар	Куракнинг медиал чети	Куракни кўкрак кафасига яқинлаштиради; пастки тола-лари куракнинг пастки бурчаги-ни олдига, ташқарига тортади.

Мускулнинг номи ва қисмлари	Бошланиш жойи	Бирикиш жойи	Функцияси
1	2	3	4
<i>M. subclavius</i>	I қовурға	Ўмров суяги	Ўмров суягини пастга ва ичкарига тортади.
<i>M. m. intercostales externi et interni</i>	Юқори қовурғаларнинг ташқи остки чети, пастки қовурғанинг ички устки чети	Пастки қовурғанинг ташқи устки чети, юқориги қовурғаларнинг ички остки четлари	Нафас олишда иштирок этади. Нафас чиқаришда иштирок этади.
Қорин мускуллари			
<i>M. obliquus exsternus abdominis</i>	Кўкрак қафасининг ён томони, пастки саккизта қовурға	Ёнбош суяги қиррасининг ташқи лаби, <i>spina iliaca antepior superior</i> , <i>tuberculum pubicum</i> ва <i>linea alba</i>	Икки томондан қисқарганда қорин бўшлиғи торади ва ички аъзоларга тазйиқ кўпаяди, бир томонлама қисқарганда танани қарама-қарши томонга бурлади.
<i>M. obliquus internus abdominis</i>	<i>Fascia thoracolumbalis</i> <i>linea intermedia cristae lig. inguinale</i> <i>iliacae</i>	X—XII қовурғаларнинг пастки чеккаси	Бу мускуллар қисқарганда қорин бўшлиғи торади ва аъзоларга тазйиқ ортади (бу мускулларнинг қорин пресси мускуллари дейлишига сабаб ҳам шу).
<i>M. transversus abdominis</i>	Пастки 6 та қовурғанинг ички юзаси, <i>fascia thoracolumbalis</i> , <i>labium interna cristae, iliacae lig. inguinale</i>	<i>linea alba</i>	
<i>M. rectus abdominis</i>	V—VI қовурғаларнинг тоғай қисми	Қов суягининг юқори чети	—
<i>M. quadratus lumborum</i>	<i>labium internum cristae, iliacae, lig. ileolumbale</i>	XII қовурға, I—VI бел умуртқаларининг кўндаланг ўсиғи	Кўкрак қафаси ва умуртқа устунини ўз томонига тортади. XII қовурғани пастга тортади, икки томонлама қисқаради, умуртқа погонасини тўғрилайди

Бўйин мускуллари			
M. platysma	Қўқрак фасциясининг II қовурга соҳаси	Пастки жағнинг пастки чети, fascia pigoidea masseterica	Бўйин терисини таранглайди ва жағни пастга тортади, оғиз бурчачини ташқарига тортади.
M. sternocleidomastoideus	Тўш суяги, ўмров суягининг тўш суягига қараган учи	Сўргачсимон ўсиқ ва linea puchae superior	Бир ёқлама қисқарса, бўйинни ўша томонга тортади, юзни қарама-қарши томонга қаратади, икки ёқлама қисқарса, бош-ни олдинга ёки орқага тортади.
Тил ости суягидан юқоридаги мускуллар			
M. mylohyoideus	Пастки жағдаги I. mylohyoideus	Тил ости суяги танаси fossa digastrica	Пастки жағ қўзғалмаган ҳолда тил. ости суягини юқорига қўтаради, тил ости суяги қўзғалмаган ҳолда пастки жағни пастга тортиб оғизни очади.
M. digastricus	incisura-mastoidea	Тил ости суяги танаси	
M. stylohyoideus	Бигизсимон ўсиқ		
Тил ости суягидан пастдаги мускуллар			
M. sternohyoideus	Тўш суяги, тўш-ўмров бўғми	Тил ости суяги	Тил ости суягини пастга тортади.
M. thyrohyoideus	Қалқонсимон тоғайнинг қийшиқ чизиги	Тил ости суягининг катта шохи	Қалқонсимон тоғай билан тил ости суягини бир-бирига яқинлаштиради
M. sternothyroideus	Тўш суяги ва I қовурга	Қалқонсимон тоғайнинг қийшиқ чизиги	Ҳиқилдоқни пастга тортади
M. omohyoideus	Тил ости суяги	lig transversum scapulae superior	Тил ости суягини пастга тортади, бўйин фасциясини таранглайди
Бўйиннинг чуқур мускуллари			
M. scalenus anterior	III—VI бўйин умуртқаларининг кўндаланг ўсиқлари	I қовурга ўсиғига (tuberculum scapulae anterioris)	I қовургани юқорига тортади

Мускулнинг номи ва қисмлари	Бошланғи жойи	Бирикиш жойи	Функцияси
1	2	3	4
M. scalenus medius, m. scalenus posterior	Бўйин умуртқаларининг кўндаланг ўсиқлари, V—VI бўйин умуртқаларининг кўндаланг ўсиқлари	I қовурга, II қовурғанинг ташқи юзаси	I—II қовурғаларни кўтарди. Бўйинни олд томонга букади.
M. longus colli	Пастки бўйин ва I—III кўкрак умуртқалари	II—VII бўйин умуртқалари	Умуртқа погонасининг бўйин қисмини ва бошни олд томонга букади.
M. longus capitis	III—VI бўйин умуртқалари	Энса суягининг асоси	—
M. rectus capitis anterior	Атлантнинг ён юзаси	Энса суяғи	Бошни ўз томонига энгаштиради
M. rectus capitis lateralis	Axis нинг кўндаланг ўсиғи	Энса суяғи	—
Бош мускуллари			
M. occipitofrontalis a) venter occipitalis, b) venter frontalis	linea nuchae suprae қош териси	Galeae aponeurotica	Қошни кўтарди, пешонада кўндаланг ажинлар ҳосил қилди, баъзан соч терисини ҳаракатга келтиради.
M. procerus	Пешона суягининг бурун ўсиғи	Glabellae соҳасидати тери	Икки қош орасида кўндаланг чизик ҳосил қилади.
M. orbicularis oculi a) pars orbitalis, b) pars palpebralis, c) pars lacrimalis	Кўз ёши суягининг орқа қирраси ва юқори пешона ўсиғи, пешона суягининг бурун ўсиғи	Кўз ёригининг латерал чети, lig. palpebrale laterale	Кўзни юмади
M. levator labii superioris	margo infraorbitalis	Бурун қанотлари, лаб ва лунж териси	Юқори лабни кўтарди, бурун катаklarини кенгайтиради.
M. zygomaticus	Ёноқ суяғи	Оғиз бурчагининг териси, оғизнинг айланма мускули	Оғиз бурчагини юқорига ва ён томонга тортади

M. risorius	fascia masseterica et pterigoideae	Оғиз бурчаги териси	Оғиз бурчагини юқорига ва латерал томонга тортади.
M. depressor anguli oris	Пастки жағнинг пастки қирғоғи	Оғиз бурчагининг пастки томони	Оғиз бурчагини пастга тортади
M. depressor labii inferioris	Пастки жағнинг пастки чети	Пастки лаб териси	Пастки лабни пастга тортади
M. levator anguli oris	Fossa canina	Оғиз бурчаги	Оғиз бурчагини юқорига тортади
M. mentalis	Пастки курак тишларнинг альвеоляр ўсиғи	Ияк териси -	Ияк терисини кўтаради
M. buccinator	Crista buccinatoria mandibulae	Оғиз бурчаги яқиндаги шиллиқ қаavat	Луқжни, лабларни милкка тақайди
M. orbicularis oris	Юқори ва пастки лабларнинг чети	Лабнинг ўрта чизигида ҳар икки томон туташиб кетади	Оғизни юмади
M. nasalis	Юқори курак тишларнинг альвеоляр ўсиғи	Бурун қанотлари	Бурун қанотларини яқинлаштиради
M. masseter	Еноқ равоғи	Пастки жағнинг чайнов гадирбудирлиғи	Пастки жағни кўтаради
M. temporalis	Понасимон суяк, чакка сўягининг палласи	processus coronoideus mandibulae	Пастки жағни кўтаради
M. pterygoideus lateralis	Понасимон сўякнинг қанотсимон ўсиғи	Пастки жағнинг бўғим ўсиғи, бўғим капсуласи	Пастки жағни олд томонга силжитади, бир томондаги сиқисқарса, пастки жағ қарама-қарши томонга ҳаракат қилад.
M. pterygoideus medialis	Fossa pterygoidea	Пастки жағ бурчагининг ички юзаси	Пастки жағни юқорига кўтаради

Мускулнинг номи ва қисмлари	Бошланғич жойи	Бириккиш жойи	Функцияси
1	2	3	4
Қўл мускуллари			
M. deltoideus	extremitas acromialis clavicularae, acromion, spinae scapulae	tuberositas deltoideae humeri	Қўлни горизонтал ҳолатга келтиради, пронация қилиб олдинга ва супинация қилиб орқа томонларга тортади
M. supraspinatus	fossa et fascia supraspinata	tuberculum majus humeri	Қўлни танандан узоқлаштиради.
M. infraspinatus	fossa et fascia infraspinata	— — —	Елка суягини ташқарига буради.
M. teres major	Куракнинг пастки бурчати	crista tuberculi minoris humeri	Қўлни орқа ва медал томонга тортади ҳамда ичкарига буради
M. teres minor	Куракнинг латерал чети	tuberculum majus humeri	Қўлни танага яқинлаштиради, елка суягини ташқарига буради
M. subscapularis	Fossies costalis scapulae fascia subscapularis	tuberculum minus crista tuberculi minoris humeri	Қўлни танага яқинлаштиради
M. biceps brachii a) caput longum b) caput breve	tuberculum supraglenoidale; processus coracoideus scapulae	tuberositas radii тирсак бўғимининг капсуласи	Билакни букади
M. coracobrachialis	pars. coracoideus	crista tuberculi minoris	Билакни кўтаради, гавдага яқинлаштиради
M. brachialis	Елка суягининг олд юзаси	tuberositas ulnae	Билакни букади
M. triceps brachii	tuberculum infraglenoidale scapulae, елка юзасининг орқа юзаси, латерал юзаси	olecranon ulnae, тирсак бўғимининг капсуласи	Билакни ёзади
M. anconeus	Epicondylus lateralis humeri	Тирсак суягининг орқа юзаси	Билакни ёзади
M. pronator teres serptum inter musculare mediale	epicondylus medialis humeri serptum inter musculare mediale	facies lateralis radii нинг ўрта қисми	Билакни букади ва ичкарига буради

M. flexor carpi radialis	— " —	Иккинчи кафт суягининг асоси	Кафтни букади, уни билак билан қўшиб ичкарига буради
M. palmaris longus	epicondylus medialis humeri	Aponeurosis palmaris	Кафтни букади
M. flexor carpi ulnaris	Тирсак ўсми	Ўҳатсимон суяк	Кафтни олдинга ва тирсак томонга букади.
M. flexor digitorum superficialis	epicondylus medialis humeri биллак суягининг юқори олд юзаси	Пайи айрисимон иккига бўлиниб, II—V бармоқларнинг ўрта фалангалари танасига бирикади	Панжани букади
M. flexor pollicis longus	Epicondylus medialis humeri	Бош бармоқ иккинчи фалангасининг асоси	Бош бармоқни букади
M. flexor digitorum profundus	Тирсак суягининг олд ва медиал сатҳлари	II—V бармоқларнинг тирноқ фалангалари	II—V бармоқларни букади
M. pronator quadratus	Тирсак суягининг олд сатҳи	Биллак суягининг олд сатҳи	Биллак ва кафтни ичкарига буради
M. brachioradialis	Елка суягининг олд латерал юзаси	Биллак суягининг пастки учи	Билакни букади
M. extensor carpi radialis longus et brevis	epicondylus lateralis humeri	II—III кафт суякларининг орқа юзаси	Панжани ёзади
M. extensor digitorum	epicondylus lateralis humeri	II—V бармоқларнинг ўрта фалангаларининг орқа юзаси ва тирноқ фалангалари	Панжани ёзади
M. extensor digiti minimi	— " —	Жимжилоқ	Жимжилоқни ёзади
M. extensor carpi ulnaris	— " —	V кафт суягининг асоси	Панжани ёзади
M. supinator	epicondylus lateralis ва тирсак суягининг юқори қисми	Биллак суягининг юқори учи	Биллак суягини ташқарига буради

Мускулнинг номи ва қисмлари	Бошланиш жойи	Бирikiш жойи	Функцияси
1	2	3	4
<i>M. extensor pollicis longus</i>	Билакнинг орқа сатҳи ва суякларaro парда (<i>membrana interossea</i>)	I кафт суягининг ва бош бармоқнинг асоси ҳамда тирноқ фалангаси	Бош бармоқни ёзади
<i>M. abductor pollicis</i>	<i>trapezium</i> flexorum, қайиқсимон суяк думбоғи	Бош бармоқ асосий фалангасининг билак суягига қараган юзаси	Бош бармоқни бошқа бармоқлардан узоқлаштиради
<i>M. extensor indicis</i>	<i>Epycondylus lateralis</i>	II бармоқ фалангаси	Кўрсаткич бармоқни ёзади
<i>M. flexor pollicis brevis</i>	Катта ва кичик трапециясимон суяк	Бош бармоқ асоси	Бош бармоқни букади
<i>M. opponens pollicis</i>	<i>trapezium flexorum</i>	I кафт суягининг латерал чети	бош бармоқни бошқаларга қарши қўяди
<i>M. adductor pollicis</i>	II—III кафт суяклари асоси, шу кафт суякларининг кафт юзаси	Бош бармоқнинг асосий фалангалари	бош бармоқни бошқа бармоқларга яқинлаштиради
<i>M. palmaris brevis</i>	<i>trapezium flexorum</i>	Кафт терисига тирсак томондан	Кафт апоневрозини таранглайди
<i>M. adductor digiti minimi</i>	— " —	V бармоқнинг асосий фалангаси	Жимжилоқни бошқа бармоқлардан узоқлаштиради
<i>M. opponens digiti minimi</i>	<i>hamulus ossis hamati</i>	V кафт суяги	Жимжилоқни бош бармоққа қарши қўяди
<i>M. flexor digiti minimi brevis</i>	— " —	V бармоқнинг асосий фалангаси	Жимжилоқни букади
<i>m. m. lumbricales, interossea dorsalis et volaris</i>	II кафт суягининг медиал юзаси, IV—V кафт суякларининг латерал юзалари	II—V ва V бармоқларнинг дорсал апоневрози	Бармоқларни бир-бирига яқинлаштиради

О ё қ м у с к у л л а р и			
М. iliorsoas	Бел умуртқасининг кўндаланг ўсиги, ёнбош суюқнинг чуқур-часи	trochanter minor	Сонни танага яқинлаштиради
М. psoas minor	XII кўкрак ва бел умуртқаси	eminentio iliopectinea	fasciae latae ни таранглайди
М. gluteus maximus	Ёнбош, думгаза ва дум суюқларининг ташқи юзаси	Сон суюқдаги tuberositas gluteae	Чаноқ-сон бўғимини ёзади
М. gluteus medius	Ёнбош суюқнинг ташқи юзаси	trochanter major femoris	Чаноқ-сон бўғимини ёзади
М. tensor fasciae latae	spina iliaca anterior superior	tractus iliofibularis	Соннинг сербар фасциясини таранглайди
М. gluteus minimus	Ёнбош суюқнинг ташқи юзаси	trochanter major femoris	Бир оёқни иккинчисидан узоқлаштиради, қисман ташқарига буради.
М. piriformis	Думгазанинг ички юзаси	— — —	Сонни ташқарига буради
М. abductorius internus	Ёнбош суюқнинг ички юзаси, membrana obturatoria	fossa trachantERICA femoris	Сонни ташқарига буради
М. gemellus superior	spina ischiadica	— — —	Сонни ташқарига буради
М. gemellus inferior	tuber ischiadica	— — —	—
MI quadratus femoris	— — —	crista intertrochanterica	Сонни ташқарига буради
М. obturatorius externus	Membrana obturatoria	Fossa trachantERICA femoris	Сонни ташқарига буради
М. quadriceps femoris	spina iliaca anterior superior, labium mediale lineae asperae, сон суюқнинг олд латерал юзаси	patella, tuberositas tibiae	Тизза бўғимини ёзади, сон бўғимини букади
М. sartorius	spina iliaca anterior superior	tuberositas tibiae	Тизза бўғимини букади, сонни ичкарига буради

Мускулнинг номи ва қисмлари	Бошланш жойи	Бирикиш жойи	Функцияси
1	2	3	4
M. pectineus	pectep ossis pubis	labium mediale lineae asperae	Сонларни бир-бирига яқинлаштиради
M. adductor longus	Қов суягининг устки буюғи	— " —	Сонларни бир-бирига яқинлаштиради
M. adductor magnus	Қов ва ўтирич суяқларининг остки буюқлари	— " —	Сонларни бир-бирига яқинлаштиради
M. adductor brevis	Қов суягининг остки буюғи	Linea asperae ning mediал лаби	Сонларни бир-бирига яқинлаштиради
M. gracilis	Қов суягининг остки буюғи	tuberositas tibiae	Сонларни бир-бирига яқинлаштиради
M. biceps femoris узун боши, калта боши	tubercischiadicum linea asperae	Кичик болдир суягининг бош-часи	Сонни ёзади, болдирни букади
m. semitendinosus m. semimembranosus	tuber ischiadicum	tuberositas tibia condylus medialis tibia	Сонни ёзади, болдирни букади
M. popliteus	epicondylus lateralis femoris	Катта болдир суягининг юқори учи	Болдирни букади
M. extensor digitorum longus	— " —	II—V бармоқларнинг дорсал юзаси	Оёқ панжасини ёзади
M. tibialis anterior	— " —	os cuneiforme os metatarsi I	— " —
M. extensor hallucis longus	Кичик болдир суяғи, суяқлараро парда	Бош бармоқнинг II фалангаси	Бош бармоқни ёзади

M. gastrocnemius	epicondylus medialis, epicondylus lateralis femoris	Товон суягининг дўмбоғи	Оёқ панжасини ва болдирни букади
M. plantaris	condylus lateralis femoris	Товон суягининг дўмбоғи	Тизза бўғминини букади, бўғим капсуласини тортади
M. flexor digitorum longus	Катта болдир суягининг орқа юзаси	II—V бармоқларнинг тирноқ фалангалари	Оёқ панжасини букади
M. tibialis posterior	membrana interossea	II—IV оёқ кафт суяклари, қийқсимон ва понасимон суяк- лар	Оёқ панжасини букади
M. flexor hallucis longus	—	Бош бармоқнинг иккинчи фа- лангаси	Бош бармоқни букади
M. peroneus longus	sartitulum fibulae	I понасимон, I оёқ кафт суяк- ларининг кафт-юзаси	Оёқ панжасининг латерал чети- ни юқориға кўтаради
M. peroneus brevis	Кичик болдир суяги	V оёқ кафт суяги	Оёқ панжасининг латерал чети- ни юқориға кўтаради
M. extensor digitorum brevis	Товон суягининг олд ва латерал юзаси	II—IV бармоқларнинг юзаси	II—IV бармоқларни ёзади

Мускулнинг номи ва қисмлари	Бошланғиш жойи	Бирикиш жойи	Функцияси
I	2	3	4
<i>M. extensor hallucis brevis</i>	Товон суягининг олд юқори юзаси	Бош бармоқ I фалангасининг туби	Бош бармоқни ёзади
<i>M. abductor hallucis</i>	Товон суягининг медиал ўсиги	Бош бармоқ I фалангасининг асоси	Бош бармоқни бошқа бармоқлардан узоқлаштиради
<i>M. flexor hallucis</i>	I понасимон суякнинг остки юзаси	I оёқ қафт суяги ва I бармоқ асосий фалангаси	Бош бармоқни букади
<i>m. adductor hallucis</i>	Кубсимон суяк, II—IV қафт суякларни асоси, II—V қафт бармоқ бўғими, бўғим капсуласи	Бош бармоқнинг асосий фалангаси	Бош бармоқни бошқа бармоқларга яқинлаштиради
<i>M. adductor digiti minimi</i>	Товон суягининг остки юзаси	Жимжилоқнинг I фалангаси	Жимжилоқни бошқа бармоқлардан узоқлаштиради
<i>M. flexor digiti minimi brevis</i>	V оёқ қафт суяги асоси	Жимжилоқнинг I фалангаси	Жимжилоқни букади
<i>M. opponens digiti minimi</i>	<i>lig plantare longum</i>	оғ метатарс V	Жимжилоқни бошқа бармоқларга қарши қўяди
<i>M. quadratus plantae</i>	Товон суяги	<i>m. flexor digitorum longus</i> пайи	Оёқ бармоқларини букади
<i>M. lumbricales pedis</i>	Панжаларни букувчи узун му-скул пайи	II—V бармоқларнинг I фалангаси	

чизик бўйича чиқиб-тушиш амплитудаси юриб кетаётган кишиникига қараганда паст (яъни кам) бўлади. Шунинг учун ҳам тез югуриб кетаётган одамнинг гавдаси ер бағирлаб бир текисда учиб кетаётганга ўхшайди. Югурганда ҳам юришда қисқарган мускуллар деярли ўша ишларни бажаради, аммо югурганда мускуллар тез ва каттиқ қисқариб, катта куч сарф қилади.

Югуриб кетаётган кишининг оёқ мускулларидан бошқа мускулларининг ҳаракати ҳам яхши сезилиб туради. Югураётган кишида қўл ҳаракати тезлашиши билан бир қаторда энса мускуллари ҳам каттиқ қисқараётганини ушлаб билиш мумкин. Бу мускул бошни вертикал ҳолда тутиб туриш учун (одам олдинни кўриб туриши учун) қисқаради.

* * *

Мускуллар билан танишиш шуни кўрсатадики, ҳар бир мускул бирор ердан бошланиб, иккинчи ерга бирикара экан ва қисқарганда бошланиш ҳамда бирикиш ерларини бир-бирига яқинлаштирар экан. Қуйида ёдда сақлашни осонлаштириш учун мускулларнинг бошланиш ва бирикиш жойларини ҳамда функцияларини кўрсатувчи жадвални келтирдик.

Тўртинчи бўлим

ИЧКИ АЪЗОЛАР

УМУМИЙ МАЪЛУМОТЛАР

Ички аъзолар, яъни кўкрак, қорин ва чанок бўшлиқларига жойлашган аъзолар ҳақидаги илм Splanchnologia деб аталади; Splanchna ёки Viscera сўзи ички аъзолар деган маънони билдиради.

Ички аъзолар бажарадиган ишига қараб алоҳида системаларга ажратилади. Ҳазм қилиш, нафас олиш, сийдик ажратиш ва таносил аъзолари шулар жумласидандир.

Организм тўқималари ва ҳужайраларида кечадиган ҳаёт узлуксиз равишда давом этадиган модда алмашинуви натижасидир. Эволюцион тараққиётнинг юқори табақаларидаги ҳайвонларда модда алмашинуви бирмунча мураккаблаша боради, шу билан бирга ички аъзоларнинг тузилиши ва ишда ҳам ўзгариш (тақомиллашиш) лар юз беради.

Организмга тушган овқатнинг ўтиш йўллари, ишланиши ва ҳазм бўлиши билан қисқача танишиб чиқайлик (106-расм).

Овқат оғиз бўшлиғига лаблар, тишлар ва тил воситасида қабул қилинади, тишлар ёрдамида чайналиб, майдаланади, айни вақтда оғиз бўшлиғига найлари очиладиган уч жуфт сўлак безлари ишлаб чиқарган суюқлик — сўлак (эксекретлар) таъсирида қисман парчаланади, сўнгра ҳалқум тешиги — isthmus faucium орқали ҳалқумга ва ундан қизилўнғач орқали меъдага тушади. Овқат меъдада маълум даражада майдаланиб,

эзилиб, парчалангач, ўн икки бармоқ ичакка, ундан оч ва ёнбош ичакка ўтади.

Ўн икки бармоқ ичакда жигар ва меъда ости безининг (бу безларнинг йўллари ўн икки бармоқ ичакка очилади) экскретлар таъсирида овқат таркибидаги оксиллар, углеводлар (карбонсувлар) ва ёғлар, витаминлар ва минерал тузлар парчаланadi. Бу моддалар ингичка ичакдаги қон томирларга (қисман лимфа томирларига) сўрилади. Овқатдаги парчаланмай қолган, яъни ҳазм бўлмаган моддалар йўғон ичакка ўтади (йўғон ичакда ҳам овқат парчаланadi ва сўрилади).

Йўғон ичакда парчаланмай қолган озик моддалар таркибидаги сув қонга сўрилади, қолганлари эса чиқинди (ахлат) сифатида тўғри ичакдан орқа тешик орқали ташқарига чиқиб кетади.

Ҳаво (нафас) йўли бурун бўшлиғидан ҳалқумнинг оғиз бўшлиғи қаршисидаги қисмига ўтади, ҳалқум билан нафас йўли орқали бемалол нафас олинади. Нафас йўлининг умумий бўшлиқдан сўнги қисмлари хиқилдоқ, кекирдak ва бронхлар деб аталадиган алоҳида тузилмалардан иборат бўлиб, ўпка пуфакчалари билан тугайди. Демак, ҳаво юкорида санаб ўтилган йўллардан бирин-кетин ўтади.

Нафас аъзолари организмда газ алмашинуви жараёнини амалга оширади, яъни барча ҳужайраларга қон орқали кислород етказиб бериш ва ҳужайралардан карбонат ангидридни олиб кетиш вазифасини бажаради. Сийдик ва таносил аъзолари гарчи функционал жиҳатдан иккита алоҳида системадан иборат бўлса-да, бироқ анатомик ҳолати ва ривожланиши жиҳатидан ягона битта системага бирлашгандир.

Сийдик ажратиш аъзоларининг пастки (дистал) қисми жинсий аъзоларга туташиб, умумий йўлни ҳосил қилади.

Қорин бўшлиғида жойлашган талоқ (lien) топографик нуқтаи назардан ички аъзолар гуруҳига киритилса-да, бажарадиган вазифаси жиҳатидан иммун (ҳимоя) аъзолари системасига киради.

Ички аъзоларга кўкрак бўшлиғида жойлашган юрак ҳам киради, лекин юрак алоҳида бир катта системанинг, яъни қон айланиш системасининг маркази ҳисобланади, шу муносабат билан у алоҳида ўрганилади («Қон айланиш системаси бўлими»га қаранг).

ҲАЗМ АЪЗОЛАРИНИНГ ТУЗИЛИШИ

Ҳазм аъзолари ўз вазифаси (хизмати) га муносиб равишда тузилган. Ҳазм аъзолари эволюцион таракқиётнинг қуйи поғонасидаги оддий ҳайвонларда алоҳида битта найча (ичак найи) ҳолатида мавжуд бўлса, эволюцион таракқиётнинг юкори босқичида мураккаб ўзгаришларга учрайди. Масалан, чувалчангларда ичак найи уч қисмдан (олд, ўрта ва орқа қисмлардан) иборат бўлса, умуртқали ҳайвонларда бошнинг танадан алоҳида ажралиб чиқиши натижасида ичак найчасида алоҳида бўлақлар: олд, ўрта, орқа ичаклар ҳосил бўлади. Олд ичакнинг бошланғич қисмидан яна алоҳида ичак (бош ичак) ҳам ажралади.

Меъда-ичак системасига кирувчи аъзолар асосан ички — эпителиал қаватдан, ўрта — мускул ва ташқи сероз қаватлардан иборатдир. Аммо бу қаватлар ва уларда жойлашган без тўқималари, лимфа тугунлари,

кон томирлар ҳамда нерв тугунлари умумий ичак найининг турли қисмларида турлича тузилишга эга.

Ичак найининг ички қаватини ташкил қилувчи эпителийда организм учун зарур моддалар қонга сўрилади, ундан ташқаридаги мускул қавати ритмик равишда қисқариб, озик моддаларнинг ичак ичида сўрилишига ёрдам беради.

Бириктирувчи тўқимадан тузилган ташки қават сиртдан ўраб (қоплаб) туради ва аъзоларнинг маълум шаклда бўлишига, уларга қон томирлар ва нервларнинг ўтишига, шунингдек, ҳазм аъзолари алоҳида қисмларининг бир-бирига боғланишига имкон беради.

Энди ҳазм аъзоларининг деворларидаги ҳар қайси қаватнинг тузилиши билан танишиб чиқайлик.

Шиллик парда. Ҳазм аъзоларининг барча қисмлари (оғиз бўшлиғи, ҳалқум, кизилўнғач, меъда ва ичаклар) ички томондан шиллик парда (*tunica mucosa*) билан қопланган (107-расм).

Организмга тушган (истеъмол қилинган) овқат таркибидаги ҳаёт учун зарур моддалар ана шу шиллик қаватдаги майда қон томирлар (капиллярлар) воситасида қонга сўрилади. Бунинг учун озик моддалар дастлаб шиллик қаватдаги безлар ишлаб чиқарган суюқликлар таъсирида химиявий ўзгаришларга учрайди.

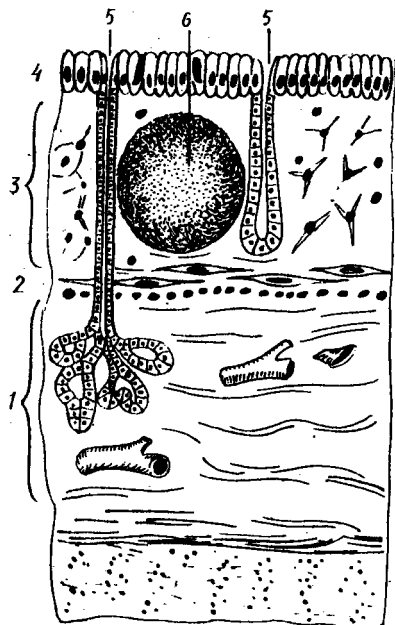
Озик моддаларнинг қонга сўрилиш жараёни маълум қонуниятга бўйсунди, яъни қонга сўрилиш ярим ўтказгич орқали бир ёклама диффуз йўл билан боради.

Шиллик қават устини қоплаб турадиган эпителиал қават ҳазм аъзоларининг ҳамма жойида бир хил тузилишга эга эмас. Маъсалан, у оғиз бўшлиғида кўп қаторли қоплагич билан қопланган, меъдада без эпителииси билан қопланган. Бириктирувчи тўқима толалари эпителий қаватининг асосини ташкил қилади ва таркибида қон томирлар ҳамда нерв тугунлари бўлади.

Меъда ва ичаклар деворининг иккинчи қаватини шиллик ости пардаси (*tela submucosa*, жуда юпка парда) ташкил қилади. Бириктирувчи тўқимадан тузилган бу нозик пардада қон томирлар, нервлар, без моддалари, лимфа моддалари бўлади. Шиллик қават ҳазм аъзоларининг оғиз бўшлиғи ва ҳалқумдан бошқа қисмида жойлашиши, шакли ва баландлиги турлича бўлган бурмалар ҳосил қилади. Бу бурмаларни ҳосил қилишда *tela submucosa* маълум даражада роль ўйнайди. У бир томондан шиллик қават билан, иккинчи томондан мускул қават билан туташган. Бинобарин, мускуллар қисқарган ҳолатда тургани ва шиллик қаватнинг ҳажми мускул қаватга нисбатан катта бўлгани туфайли у баланд-паст бурмалар ҳосил қилади.

МУСКУЛ ҚАВАТ

Мускул қават (*tunica muscularis*) ҳазм аъзолари деворларидаги (шиллик ва шиллик ости қаватлардан кейинги) учинчи қават ҳисобланади. Бу қават ҳазм аъзоларининг юқори ва пастки қисмида (оғиз бўшлиғи, ҳалқум, кизилўнғачнинг юқори бўлаги ва орқа чиқарув



107-расм. Шиллик парданинг тузилиши
 1 — tela submucosa; 2 — lamina muscularis mucosae; 3 — lamina propria mucosae; 4 — epithelium; 5 — glandulae; 6 — nodulus (folliculus) lymphaticus solitarius

тешиги) кўндаланг-тарғил мушкул толаларидан, қолган қисмларида эса силлик мушкул толаларидан тузилган.

Силлик мушкуллар одатда икки қават (айланма ва узунасига кетган), яъни устма-уст қатор жойлашади, меъдада учинчи (қийшиқ) қават ҳам мавжуд.

СЕРОЗ ПАРДА

Сероз парда (tunica serosa) энг ташқи силлик, бириктирувчи тўқимадан тузилган қават ҳисобланади, у бириктирувчи нозик тўқимадан тузилган қават бўлиб, бириктирувчи нозик тўқимадан иборат парда (tela subserosa) воситасида остидаги мушкул қават билан боғланиб туради.

Сероз парда қорин пардасининг ички варағи бўлиб, қорин бўшлиғидаги аъзоларни ўраб туради. Ҳазм каналининг сероз парда билан қопланмаган қисмлари, масалан, оғиз бўшлиғи, ҳалқум, қизилўнгачнинг бўйин ва кўкрак қисми ҳамда тўғри ичакнинг пастки қисми толали кўшувчи тўқимадан ташкил топган юпқа парда билан қопланган бўлиб, tunica adventitia деб аталади.

Энди меъда-ичак системаси шиллик қаватининг деворида жойлашган кўп сонли безлар ва лимфоид тузилмалар ҳақида сўз юритамиз.

Умуман безлар (glandulae) эпителий хужайраларидан тузилган бўлиб, организмнинг деярли ҳамма қисмида бўлади (108-расм).

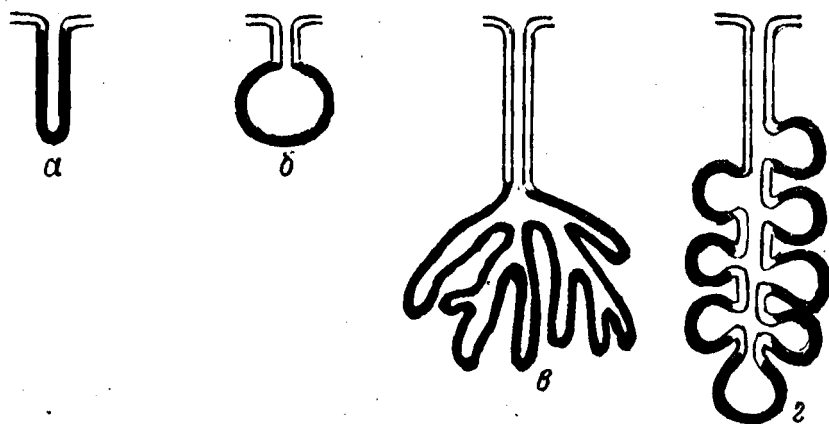
Безларнинг фақат тузилиши эмас, балки катта-кичиклиги ҳамда ишлаб чиқарадиган секретлари ҳам таркибига кўра ҳар хил бўлади.

Организмдаги барча безлар ажратадиган секретига ва уларни қай тартибда ишлаб чиқаришига қараб уч туркумга бўлинади:

1. Ташқи секрет безлари — оғиз бўшлиғидаги, меъда-ичак деворидаги безлар, тер ҳамда ёғ безлари — ўз маҳсулотларини (эксрет) махсус найчалар орқали тананинг маълум бир соҳасига чиқаради ёки қуяди.

2. Ички секрет (инкретор) безлари — ўз гормонларини (инкрет) тўппа-тўғри қон томирларга, демак қонга қуяди (буйрак усти бези, қалқонсимон без, мия ортиғи ва ҳоказо).

3. Аралаш безлар (меъда ости бези ва жинсий безлар) — икки хил секрет ишлаб чиқаради, баъзилари найчалар орқали организмнинг маълум бир соҳасига, бошқалари эса қонга қуяди.



108-расм. Безларнинг тузилиш схемаси.

а — оддий найсимон без; б — оддий альвеоляр без; в — тармоқланган найсимон без; г — тармоқланган альвеоляр без.

Безларнинг микроскопик тузилишига келганда, улар аввало эпителиал хужайралардан иборат бўлиб, таркибида кўшувчи тўқима, нерв тугунлари ва қон томирлар ҳам бўлади.

Бир хил хужайрали безлар (шиллик безлар) одатда меъда-ичак йўли деворида жойлашади. Безлар тананинг маълум соҳаларида эпителий хужайраларининг зўр бериб ўсиши натижасида кичкина қопча шаклида ҳосил бўлади. Бу эпителиал тугунчалар ўз секретини махсус найчалар (tubuli) орқали ажратади. Баъзан бу найчалар ривожланишдан тўхтайти ва йўқ бўлиб кетади. Натижада без инкретор хусусиятга эга бўлиб қолади, яъни без секретини қонга ажралади.

Безларнинг эволюцион таракқиётида без эпителийлари дарахтнинг шох отишига ўхшаб устма-уст ривожлана бошлайти, натижада уларни қўшиб турувчи марказий найча (tubuli) ва қопча (альвеола) пайдо бўлади.

Ташқи секрет безлари икки хил — содда ва мураккаб тузилишга эга бўлади.

Содда тузилган безлар одатда без альвеолалари ва секрет ажратувчи найчалардан иборат бўлади. Альвеолалар найчаларнинг бевосита давоми бўлиши ҳам мумкин. Баъзан улар алоҳида коптоксимон тугунчалар ҳолатида бўлиб, ундан найча очилади, баъзан эса бир группа безлар альвеолаларининг қалта найчалари қўшилиб, битта қалта найчани ҳосил қилади ва шу найча орқали ўз секретини ажратади.

Мураккаб тузилган безлар алоҳида бўлақлар (lobuli) дан иборат бўлиб, бу бўлақлар ўз альвеолалари ва махсус найчалари орқали бири-бирига қўшилади, алоҳида бўлақларни эса кўшувчи тўқима қавати ажратиб туради. Бу бўлақчаларнинг ҳар бирида алоҳида найча бўлиб, бу найча ўз навбатида бош найчага очилади. Мураккаб безларга: меъда ости беши ва қулоқ олди безлари киради. Ҳазм аъзолари шиллик қавати орасида турли функцияларга эга бўлган безлардан ташқари, асосида ретикуляр тўқима бўлган лимфонд тўқима тугунлари ҳам учрайди.

Ичак деворида бундай тугунчалар кўпроқ шиллик ости қаватида бўлади ва якка-якка ҳолда (folliculi lymphatici solitarii) ёки группа ҳолида (folliculi lymphatici aggregati) жойлашади.

БИРЛАМЧИ ИЧАК НАЙИНИНГ БОШЛАНГИЧ ҚИСМИДАН РИВОЖЛАНУВЧИ АЪЗОЛАР

ОҒИЗ БЎШЛИГИ

Оғиз бўшлиғи — *cavitas oris* ҳазм аъзолари системасининг бошлангич қисми бўлиб, овқат дастлаб шу жойда қабул қилиб олинади ва меъдага ўтказиш учун тайёрланади.

Оғиз бўшлиғи икки қисмга бўлинади: а) оғизнинг кириш қисми ёки даҳлизи, б) хусусий оғиз бўшлиғи.

Оғизнинг кириш қисми ёки даҳлизи — *vestibulum oris* олд томондан юқори ва пастки лаблар билан, ташқи ён томондан лунжлар билан, орқа ва ички (медиал) томондан юқори ва пастки жағ тишлари, милклар билан чегараланади.

Устки ва пастки лаблар ўртасидаги ёриқ — *rima oris* оғизга кириш тешиги деб айтилади (109-расм).

Устки лаб — *labium superius* ва пастки лаб — *labium inferius* юз терисининг бирмунча баланд қисмидир. Ҳар иккала лабнинг икки томондан бир-бирига ўтган жойлари лаблар бирикмаси — *comissura labiorum* дейилади.

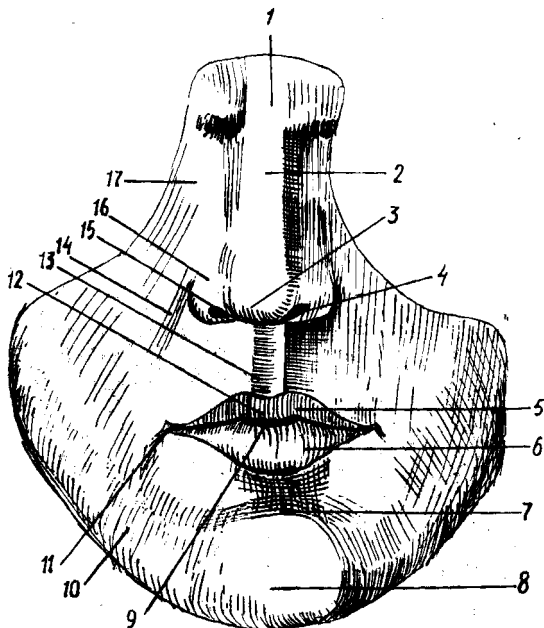
Оғизга кириш тешигининг икки томондаги бурчаклари — *angulus oris* деб аталади.

Устки ва пастки лабларда оғиз атрофини айланиб ўраган мимика (имо-ишора) мускуллари ҳамда бошқа мускуллар бўлгани туфайли у юзнинг энг серҳаракат қисми ҳисобланади. Юз (бет) териси устки ва пастки лабларга давом этиб, лаб мускулларини қоплайди. Лаблар терисида, айниқса эркаларда жун (мўй) ўсади. Ички (оғиз) томонидан эса лунжларнинг шиллик қаватлари лабларгача давом этади ва лабнинг шиллик қавати деб аталади. Кўп қаватли ясси эпителий билан қопланган бу шиллик қаватда жуда кўп майда шиллик безлар бор. Уларни тил билан сийпалаб билса ҳам бўлади. Оғиз бурчаклари соҳасида бу безлар жуда кам бўлади ёки бутунлай бўлмайди. Лабларнинг тери қисми билан шиллик қавати орасидаги соҳа оралик қисми деб аталади, у юпка мугуз қават билан қопланган. Шунинг учун ҳам унинг остидаги мускуллар лабга қизғиш ранг бериб туради.

Кўринишдан бу оралик қисм шиллик қаватнинг бевосита давомига ўхшаса-да, бироқ тузилиши жиҳатидан фарқ қилади. Лабларнинг бу қисмида шиллик безлар бўлмайди, унда фақат ёғ безлари жойлашган.

Шундай қилиб, лаблар уч қисмдан — тери қисми — *pars cutanea*; шиллик қисми — *pars mucosa* ва оралик қисми — *pars intermedia* дан иборат.

Лабларнинг шиллик қавати тишларни ўраган милкларгача давом этиб, марказий қисмида лаб юганчалари — *frenulum labii superioris* ва *frenulum labii inferioris* деб аталадиган бурмалар ҳосил қилади. Юқори лаб юганчаси бирмунча яхши ривожланган.



109 - р а с м . Юзнинг олд томондан кўриниши.

1 — radix nasi; 2 — dorsum nasi; 3 — apex nasi; 4 — nares;
 5 — labium superius; 6 — labium inferius; 7 — sulcus mentolabialis; 8 — mentum; 9 — rima oris; 10 — bucca; 11 — angulus oris; 12 — tuberculum labii superioris; 13 — philtrum; 14 — sulcus naso — labialis; 15 — margo nasi; 16 — ala nasi; 17 — basis nasi.

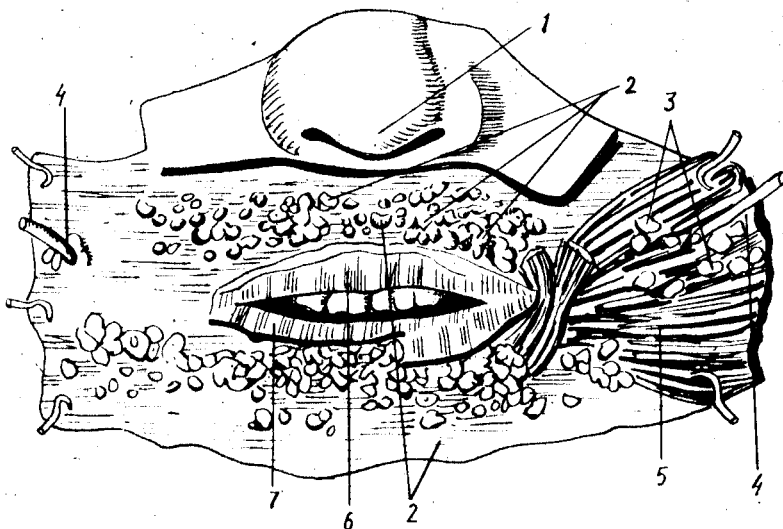
Юқори лаб терисининг марказида юқоридан пастга томон тикка йўналган кенг эгат бўлиб, у philtrum деб аталади. Бу эгат мимика мускулларининг иши ва ривожланишига қараб, чуқур ва юза бўлиши мумкин.

Ўғил болалар балоғатга етган даврдан бошлаб устки лабларнинг терисида мўйлов — mustax, пастки лаблар терисида, энгакда ва қисман бўйин терисида соқол — rarpus s.barba ўса бошлайди. Ўрта қисмда сал кўтарилган дўмбоқча — tuberculum labii superioris, буруннинг тоғай канотларидан оғиз бурчаклари томонга, пастга қараб йўналган жуфт эгат — sulcus nasolabialis, пастки лаб билан энгак ўртасида кўндаланг эгат — sulcus mentolabialis тафовут қилинади.

Лунж — buccae оғиз бўшлиғига кириш қисмини ички томондан чегаралаб туради ва лабларнинг бевосита давоми ҳисобланади. Лунжнинг шиллиқ қаватида жойлашган майда безлар — glandulae buccales лабдаги шундай безлардан бирмунча кичик бўлади (110- расм).

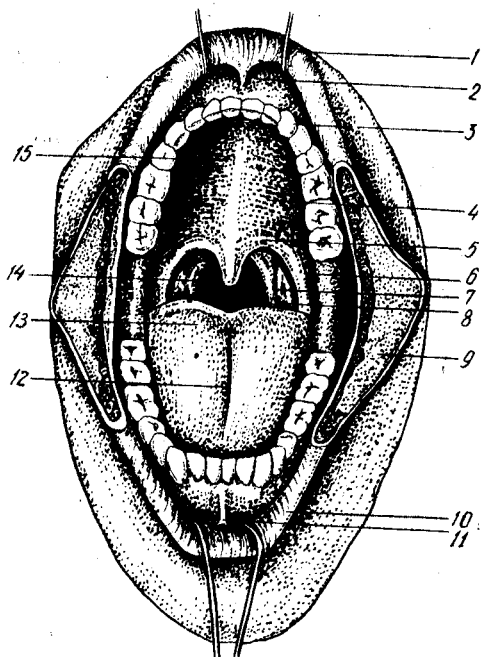
Лунжнинг чуқур қатламларида ёғ қаватлари бўлиб, у ёш болаларда яхши ривожланган бўлади.

Хусусий оғиз бўшлиғи — cavitas oris propria оғиз берк (ёпик) турган ҳолатда икки ён ва олд томондан тишлар билан чегараланиб



110-р а с м. Лаб ва луйж безлари.

1 — apex nasi; 2 — glandulae labiales; 3 — glandulae buccales; 4 — ductus parotideus (stenoni); 5 — m. buccinator; 6 — labium superius; 7 — labium inferius



111-р а с м. Оғиз бўшлиғи ва то-
мок.

1 — labium superius; 2 — frenulum labii superioris; 3 — arcus dentalis superior; 4 — palatum durum; 5 — palatum molle; 6 — arcus glossopalatinus; 7 — arcus pharyngopalatinus; 8 — tonsilla palatina; 9 — bucca; 10 — labium inferius; 11 — frenulum labii inferioris; 12 — sulcus medianus linguae; 13 — dorsum linguae; 14 — isthmus faucium; 15 — plicae palatinae transversae.

туради. Унинг юқори деворини каттик танглай — *palatum durum* ва юмшоқ танглай — *palatum molle* ҳосил қилади. Ана шу каттик ва юмшоқ танглайлар воситасида оғиз бўшлиғи бурун бўшлиғидан ажралиб туради (111- расм).

Хусусий оғиз бўшлиғи янги туғилган чақалоқларда тил билан тўлиб туради, бунга пастки жағ бутокларининг калталиги, танглай гумбазининг кенглиги ҳамда тишлар бўлмаслиги сабаб бўлади.

Оғиз бўшлиғининг пастки томонини асосан жағ тил ости мускули — *musculus mylohyoideus* ва бошқа мускуллар тўлдириб, беркитиб туради. Оғиз тўсиғи (ёки диафрагмаси) — *musculus mylohyoideus* яна *diaphragma oris* деб ҳам аталади. Оғиз бўшлиғи орқа томондан бевосита бурун-ҳалқум бўшлиғига давом этади.

Оғиз бўшлиғининг шиллик қаватида майда шиллик безлар жуда кўп. Бу қават оғиз бўшлиғидан бевосита тилнинг пастки юзасига ўтиш жойида (марказда) битта юганча (*frenulum linguae*) ҳосил қилади. Шу юзанинг икки ён томонида оддий кўзга ҳам кўринадиган сўрғичлар (*caruncula sublingualis*) ҳамда сўлак сўрғичлари (*caruncula salivalis*) очилади.

ОҒИЗ БЎШЛИҒИНИНГ ЁШГА ҚАРАБ ЎЗГАРИШИ

Оғиз бўшлиғи янги туғилган болаларда калта ва кенг бўлиб, кўз касасига яқин жойлашган. Юқори лаб нисбатан қалин, пастки деб олдинга биров чикиб туради. Лаблар шиллик қаватида бўртмалар бўлиб, улар кўкрак беzi сўрғичини эмиш вақтида ушлаб туришга ёрдам беради. Лабларнинг мускул қавати яхши тараққий этган бўлиб, булар ҳам эмишни осонлаштиради. Лунж мускулининг ташқи томонида яхши тараққий этган Биша ёғ тўплами жойлашган.

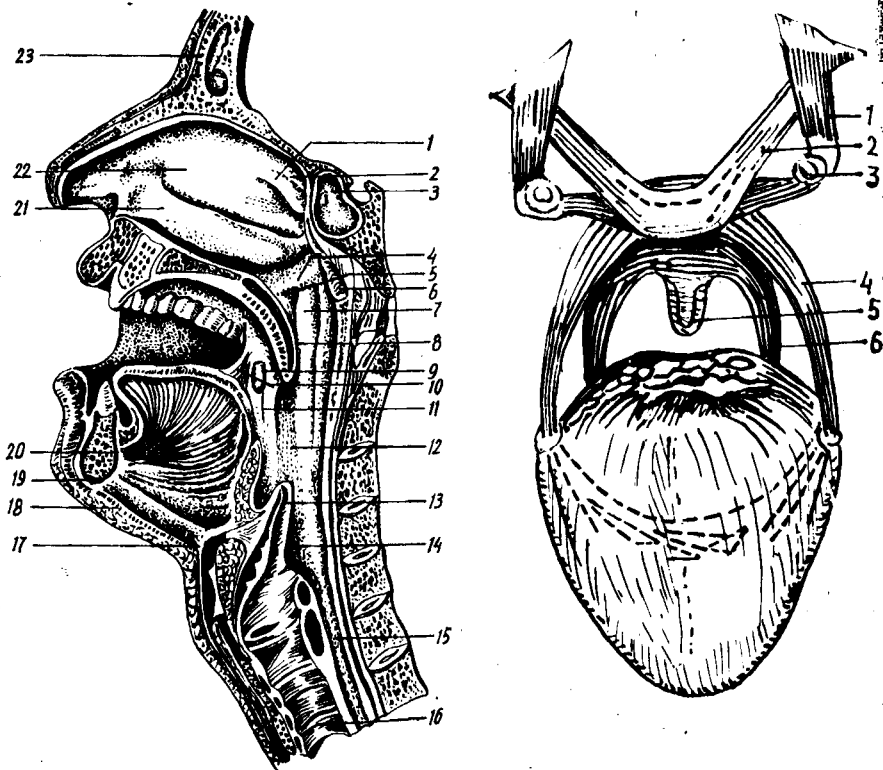
ТАНГЛАЙ — PALATUM

Танглайда икки қисм — каттик ва юмшоқ танглай тафовут қилинади (112, 113- расмлар).

Каттик танглай — *palatum durum* асосида суяклар, яъни устки жағ — *maxilla* нинг танглай ўсиғи — *processus palatinus* билан танглай суяғи — *os palatinum* нинг кўндаланг пластинкаси (*lamina hori — santalis*) туради. У бурун ва оғиз бўшлиқлари томонида шиллик парда билан қопланган. Юмшоқ танглай асосини эса шиллик парда билан қопланган мускуллар ташкил этади.

Танглай шаклан гумбазга ўхшаш бўлиб, ботиқ томони оғиз бўшлиғига қараб туради. Каттик танглай умуман танглайнинг учдан икки қисмини ташкил этади ва суяк танглай (*palatum osseum*) деб ҳам аталади. Юмшоқ танглай танглайнинг қолган қисмини ташкил қилади, одам нафас олганда пастга тушиб, яъни салқи ҳолатда бўлади, овқат ютганда эса юқорига кўтарилади. Танглайнинг ўртасидан узунасига ўтган чок (*raphe palatini*) уни ўнг ва чап қисмларга ажратиб туради.

Каттик танглайни қоплаган шиллик парданинг олд қисмида параллел жойлашган бир нечта (олтитагача) бурмалар (*plicae palatinae transversae*) бор. Бу бурмалар эмизикли болаларда жуда яққол кўринади,



112-расм. Бурун, оғиз, ҳалқум, ҳикилдок ва трахея бўшлиқлари.

1 — concha nasalis superior; 2 — concha nasalis suprema; 3 — sinus sphenoidalis; 4 — plica salpingopalatina; 5 — ostium pharyngeum tubae; 6 — tonsilla pharyngea; 7 — torus tubarius; 8 — uvula; 9 — tonsilla palatina; 10 — arcus palatoglossus; 11 — arcus palatopharyngeus; 12 — pars oralis pharyngis; 13 — epiglottis; 14 — pars laryngea pharyngis; 15 — esophagus; 16 — trachea; 17 — corpus ossis hyoidei; 18 — m. mylohyoideus; 19 — m. geniohyoideus; 20 — m. genioglossus; 21 — concha nasalis inferior; 22 — concha nasalis media; 23 — sinus frontalis.

113-расм. Юмшоқ танглай мускуллари.

1 — m. tensor veli palatini; 2 — m. levator veli palatini; 3 — hamulus pterygoideus; 4 — m. palatoglossus; 5 — m. uvulae; 6 — m. palatopharyngeus

катта ёшдаги одамда эса унча яхши билинмайди. Баъзи ҳайвонларда (қўй, эчки, қорамол) бу бурмалар жуда яхши ривожланган бўлади.

Юмшоқ танглай — palatum molle мускуллардан иборат. Ҳалқумга қараган орқа томони худди чодир сингари осилиб тургани туфайли унга танглай чодери (velum palatinum) деб ном берилган. Чодирнинг ўрта қисмида юмшоқ ўсикча бўлиб, у тилча — uvula (лақ-лук) деб аталади. Юмшоқ танглайнинг олд қисми кўндаланг ва кенг бўлиб, устини қоплаган шиллиқ қават бевосита қаттиқ танглайга давом этади.

Танглай чодир икки ён томонга ва юқоридан пастга қараб кенгайиб борувчи жуфт равоқларни ҳосил қилади. Бу равоқларнинг олдингиси тилнинг илдизига бориб туташади ва шу туфайли тил-танглай равоғи — arcus palatoglossus — деб, орқадагиси эса, ҳалқум-

нинг ён деворлари билан қўшилгани туфайли танглай-ҳалқум равоғи — *arcus palatopharyngeus* деб аталади. Кетма-кет жойлашган бу икки равок орасида ҳар икки томонда (учбурчак шаклида) муртак бўшлиғи — *sinus tonsillaris* бўлади. Бу бўшлиқда танглай муртаги — *tonsilla palatina* жойлашган. Танглай муртаклари тузилишига кўра лимфoid аъзоларга киради («Лимфа системаси»га қаранг).

Одатда танглай муртаклари одамнинг ёшига ва тана тузилишига қараб ҳар хил катталиқда ва кўпинча овалсимон бўлади. Нормал шароитда бу муртаклар жойлашган чуқуридан бўртиб чиқмаган ҳолатда бўлади, лекин болаларда бирмунча каттарок бўлади. Катта ёшдаги кишиларда муртак бўшлиқни бутунлай тўлдирмайди, шу сабабли бўшлиқнинг юқори қисми бўш қолади, у *fossa supratonsillaris* деб аталади.

Юмшоқ танглай асосини қуйидаги бешта кўндаланг-тарғил мускул ҳосил қилади.

1. Ҳалқум-танглай мускули — *m.palatopharyngeus* ингичка толалардан иборат бўлиб, шу номдаги равокни ҳосил қилади. Бу мускул бош асосидаги понасимон суякнинг қанотсимон ўсиғининг медиал пластинкасидаги илмоқ — *hamulus pterygoideus* дан юмшоқ танглайнинг нозик пайдан бошланиб, танглай-ҳалқум равоғи томон йўналади ва ундан пастга, ҳалқумга ўтиб, ҳалқумнинг ён деворига ва қалқонсимон тоғайнинг орқа деворига бирикади. Мускул қисқарганда танглай чодир пастга тортилади, ҳалқум эса юқорига кўтарилади. Унинг ички ҳажми кенгайди.

2. Тил-танглай мускули — *m.palatoglossus* ҳам шу номдаги равокнинг асосини ташкил қилиб, юпқа пластинка шаклида танглайнинг пастки юзасидан бошланади ва тилнинг орқа-ён юзасига боради, кейин тилнинг кўндаланг мускули — *m.transversus linguae* сифатида давом этади. Бу мускул қисқарганда танглай чодир пастга тортилади, танглай-тил равоғи таранглашади. Ҳар икки томондаги равокнинг бир вақтда қисқариши эса томоқ тешигини торайтиради.

3. Тилча мускули — *m.uvulae* — танглай мускуллари ичида энг кичкинаси бўлиб, танглай суягининг кўндаланг пластинкасидаги ўсик (*spina nasalis*) дан ва танглай пайдан бошланиб, орқа томонга йўналади. Бу мускул қисқарганда тилча кўтарилади ва қисқаради.

4. Танглай чодирини кўтарувчи мускул — *m.levator veli palatini* чакка суяк пирамида қисмининг пастки юзасидан, ҳалқум билан ўрта кулоқ ўртасидаги эшитув йўли (*tuba auditiva*) нинг тоғайли қисмидан бошланиб, олдинга, пастга, қисман ичкарига қараб йўналади ва юмшоқ танглайнинг юпқа пай қисмида тугайди. Мускулнинг вазифаси танглай чодирини кўтаришдир.

5. Танглай чодирини таранг қилувчи мускул — *m.tensor veli palatini* — понасимон суяк катта қанотлари (*ala major*) нинг орқа бурчагидан, қисман шу суякнинг бурчак қиррасидан, эшитув найининг парда қисмидан (латерал юзасидан) бошланиб, мускул толалари пастга қараб йўналади ва қанотсимон ўсик илмоғини айланиб ўтиб, юмшоқ танглайнинг юпқа пайига бирикиб кетади. Бу мускулнинг юмшоқ танглай чодирини таранг қилиши номидан ҳам кўриниб турибди.

Шундай қилиб, оғиз бўшлиғидан ҳалқумга ўтиш тешиги, яъни бўғиз ёки томоқ — *isthmus faucium* юқори томондан танглай чодири (*velum palatinum*), ён томонлардан танглай равоқлари (*velum arcus palatoglossus et arcus palatopharyngeus*), пастки томондан тилнинг орка юзаси (*dorsum linguae*) ва тил илдизи (*radix linguae*) билан чегараланган.

ТАНГЛАЙНИНГ ТОМИР ВА НЕРВЛАРИ

Танглай *a. facialis*, *a. maxillaris* ва *a. pharyngea ascendens* — лар (ташқи уйқу артерия толаси) орқали кон билан таъминланади. Танглай венаси эса *v. facialis* га қуйилади.

Лимфаси *l. nn. submandibulares* ва *l. nn. submentales* га қуйилади. Иннервациясида бош мия нервлари (V, IX, X) ва симпатик нерв толалари иштирок этади.

Қаттиқ ва юмшоқ танглайнинг ёшга қараб ўзгариши. Янги туғилган болаларда танглай қаттиқ танглайга нисбатан катта ва кенг бўлади. Шиллик қавати нозик бурмалар ҳосил қилади. Юмшоқ танглай эса янги туғилган болаларда горизонтал ҳолатда ётади. Танглай чодири ҳалқумнинг орка деворига тегмаганлиги туфайли бола эмаётганда бемалол нафас ола беради. Тил муртаги деярли тараққий этмаган, танглай муртагининг ўлчови (0,7 мм) кичкина, шунинг учун ҳам муртак чуқурчасини тўлдирмайди. Натижада муртак юқорисида муртак усти чуқурчаси пайдо бўлади. Танглай муртагининг олдинги паст қисми шиллик қаватдан ҳосил бўлган учбурчак шаклидаги бурма орқасида ётиб, бу қисми 3 ёшгача яхши кўринмайди. Муртакнинг тез ўсиши бир ёшгача ва 4—6 ёшгача бўлиб, 16 ёшларгача секин ўсиб, кейин муртак катталашмайди.

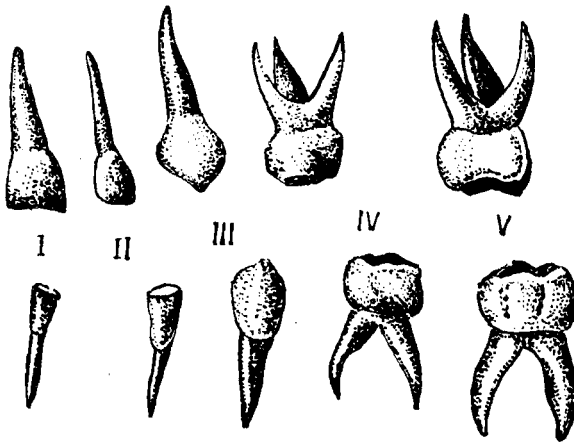
ТИШЛАР

Тишлар — *dentes* инсон ҳаётида муҳим роль ўйнайди. Улар овқатни механик майдалаб бериш (чайнаш) билан бирга, тишлаб узиб олиш, сўзларни тўғри талаффуз этишда ҳам иштирок этади. Шу билан бирга тишлар оғиз бўшлиғининг даҳлизи билан хусусий оғиз бўшлиғини бир-биридан ажратиб туради.

Тишлар эпителий ва мезенхимадан ривожланиб, шиллик парданинг суякланган сўрғичлари ҳисобланади.

Тишлар юқори ва пастки жағ кирғоқларидан ўсиб чиқади. Тишлар скелет суяқларидан шу билан фарқ қиладики, улар жағларга бойламлар ёки мускуллар ёрдамида бирикмайди; балки ўз илдизи билан жағдаги тиш катакчалари (*alveola dentalis*) га худди миҳ каби кириб (*gomphosis*) туради.

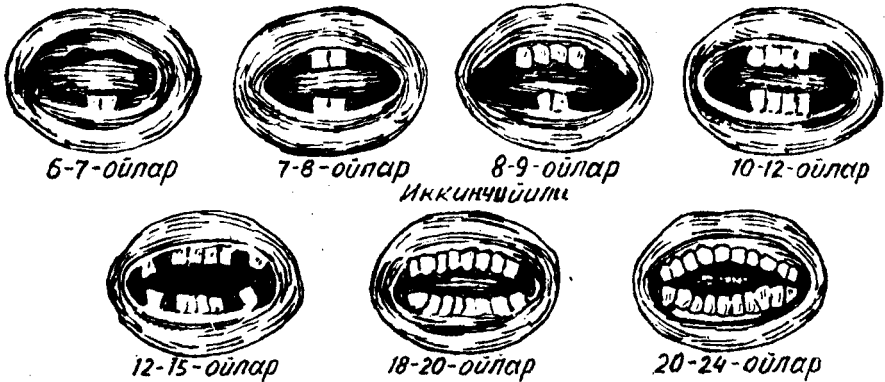
Паст табақадаги ҳайвонлар ҳаёти давомида тишлар бир неча марта алмашиниб (эскиси тушиб, янгиси чиқиб) туриши маълум. Одамларда эса, бутун умр мобайнида тишлар фақат икки марта алмашинади. Болаларда 6—7 ёшга қадар сақланган сут тишлари (*dentes decidui*)



114-р а с м. Сут тишлар.

I — медиал курак тишлар; II — латерал курак тишлар; III — козик тишлар;
IV — биринчи катта озик тишлар; V — иккинчи катта озик тишлар.

Биринчи йили

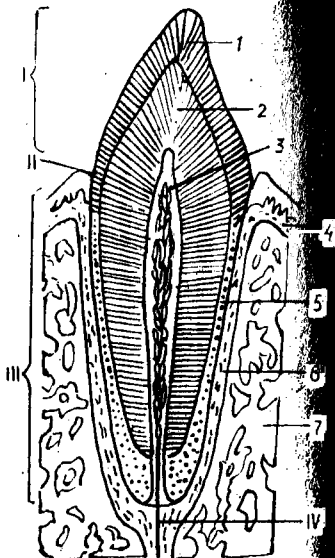
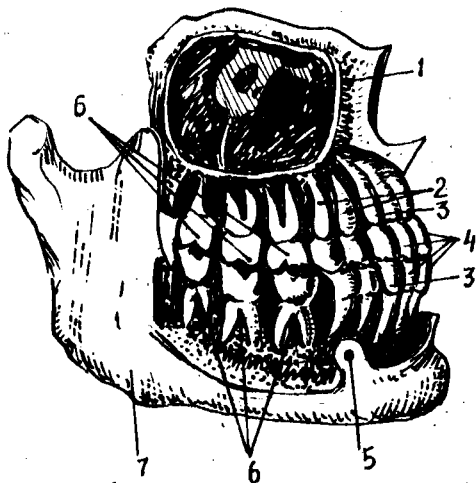


115-р а с м. Сут тишларнинг чиқиш муддатлари.

тушиб кетиб, ўрнига доимий тишлар (*dentes permonentes*) чиқади (114-расм).

Сут тишлари нормал ўсаётган бола ҳаётининг биринчи йилида, яъни 6—7 ойлигидан бошлаб бирин-кетин чиқа бошлайди ва бола 2—2,5 ёшга тўлганда (баъзан ундан ҳам кечроқ) бутунлай чиқиб бўлади ва 20 донага етади (115, 116, 117-расмлар) ҳамда 6—7 ёшга қадар туради.

Доимий тишлар деярли бир умр туради. Баъзан кексаликда учинчи марта тиш чиқиши (*dentitio tertia*) ҳам мумкин. Бундай тишлар маълум бир формулада бўлмайди (116-расм).



116-расм. Унг томондаги доимий тишлар (илдизлари билан).

1 — sinus maxillaris; 2 — dentes premolares; 3 — dentes canini; 4 — dentes incisivi; 5 — foramen mentale; 6 — dentes molares; 7 — mandibula.

117-расм. Тишнинг тузилиш схемаси.

I — corona dentis; II — cervix dentis; III — radix dentis; IV — canalis radices dentis 1 — enamelum; 2 — dentinum; 3 — pulpa dentis; 4 — gingiva; 5 — cementum; 6 — periodontium; 7 — суяк.

Ҳар бир тиш уч қисмдан иборат: унинг оғиз бўшлиғига ўсиб чиққан, кўриниб турган қисми тиш тожи — *corona dentis*, жағ суягидаги катакка кириб турган қисми тиш илдизи — *radix dentis* ва бу икки қисми ўртасидаги бир оз торайган жойи тиш бўйинчаси — *collum dentis* деб аталади (117-расм).

Тишларнинг тож қисмлари аввало овқатни қабул қилиб (узиб, тишлаб) олиш, сўнгра механик равишда майдалаш вазифасини ўтайди. Тиш илдизлари жағдаги тиш катакларига тишни ўраб турувчи суяк пардаси — *peridentinum* воситасида мустаҳкам ўрнашиб туради. Тиш илдизининг чўққисидagi оддий кўз билан кўриш мумкин бўлган тешик (*foramen apicis dentis*) илдиз ичидаги канал — *canalis radix dentis* га олиб киради. Бу канал орқали тиш тожи ичидаги бўшлиқ — *cavum dentis* га қон томирлар ва нервлар киради. Тиш бўшлиғида жойлашган қон томирлар ва нервлар биргаликда тишнинг юмшоқ қисми — *pulpa* ни ҳосил қилади.

Тиш химиявий таркиби жиҳатидан суякка яқин, лекин жуда зич тузилган. Тишни ҳосил қилувчи тўқима *dentin* деб аталади. Унинг таркибидаги елим берувчи моддалар тишнинг мустаҳкам бўлишини таъминлайди. Бундан ташқари, оддий суякларда учрайдиган Говерс бўшлиқлари тишдаги дентинда учрамайди. Дентин мезенхимадан ҳосил бўлади. Дентиннинг тузилишидаги хусусият шундаки, уни ҳосил

қилишда қатнашган махсус ҳужайралар тиш пульпасидан ўсиқчалар шаклида дентин ичига туртиб киради. Дентинда оқсиллар билан бирга минерал тузлар ҳам учрайди. Тишнинг тож қисмини сиртдан ўраб турган модда — эмаль (enamelum) одам организмидаги энг мустаҳкам тўқима бўлиб, қаттиклиги жиҳатидан кварцга яқин туради.

Эмал моддаси ўз ривожланишида эпителийдан ҳосил бўлган бўлса-да, бироқ мезенхимадан ҳосил бўлган суяк ёки цементдан кўра мустаҳкамдир. Эмал тўқимасини микроскоп остида кўрсак S шаклидаги призмалардан иборат бўлиб, улар дентин моддасига перпендикуляр ҳолда кириб боради.

Эмал моддасининг асосий қисмини анорганик тузлар ҳосил қилади, органик қисми фақат 2—4 фоизни ташкил қилади. Эмал моддасининг ташқи юзаси тиш териси (cuticula dentes) деб аталувчи нозик парда билан қопланган бўлиб, одатда у тишнинг чайнов юзасида емирилиб кетади ва ён томонларда сақланиб қолади холос. Тишнинг бўйни ва илдиз қисмларини ўраб турувчи тўқима — цемент (cementum) нинг таркиби дентиндан ҳам, суяқдан ҳам фарқ қилади. Тиш бўйни ва илдизининг юқори қисмини ўраб турган цемент ҳужайрасиз бўлиб, бирламчи цемент, илдизнинг пастки қисмини ўраб турувчи — қалинлашган ҳужайрали қисми эса иккиламчи цемент деб аталади. Тишнинг илдиз қисмини милк — gingiva ўраб туради. У суяк усти пардаси билан чамбарчас боғланган.

Сут эмизувчи ҳайвонларда, уларнинг яшаш шароитлари, овқатланиши, чайнаш ҳолатлари, овқат турларига қараб тишларнинг шакллари ҳар хил бўлади.

1. Олдинги кесувчи (курак) тишлар — dentes incisivi овқатни тишлаб, кесиб олиш учун хизмат қилади.

2. Қоziқ тишлар — ит тиши dentes canini овқатни узиб (йиртиб) ёлади. Бу тиш йиртқич ҳайвонларда яхши тараққий этган бўлади.

3. Кичик жағ (оziқ) тишлари — dentes praemolares ҳам чайнаш учун хизмат қилади, овқатни механик равишда майдалаш, яъни чайнаш вазифасини бажаради.

4. Катта жағ (оziқ) тишлари — dentes molares.

Тишнинг ташқи (тож) қисмида қуйидаги тўртта юза тафовут қилинади:

1) оғиз даҳлизига қараган юза — facies vestibularis (facialis);

2) тилга қараган юза — facies lingualis

3) тишларнинг ўзаро ёндошган юзаси — facies contactus;

4) чайнов юзаси — facies oclusalis;

Оғиз бўшлиғида жойлашган ҳамма тишларнинг тож ва илдиз қисмлари бир-биридан фарқ қилади. Курак тишлар (dentes incisivi) юқори ва пастки жағларнинг олд соҳасида тўрттадан жойлашган бўлиб, ўрта чизиққа нисбатан ички (медиал) ва ташқи (латерал) курак тишлар деб аталади. Бу тишларнинг шакли исканага ўхшаш бўлиб, оғизнинг кириш қисми (даҳлиз) га қараб турган юзалари (facies labialis) бир оз кўтарилган, тилга қараб турган орқа юзалари (facies lingualis) эса бир оз ботик бўлади. Тишнинг тож қисми

юқори кирғоғига томон юпкалаша боради ва кесувчи ўткир кирра билан тугайди. Курак тишларнинг илдизи оддий тузилган бўлиб, конусга ўхшайди. Юқори жағдаги курак тишларнинг (айниқса медиал томондагисининг) илдизи пастки жағдаги курак тишларникига нисбатан анча кенг.

Қозик тишлар — *dentes canini* юқори ва пастки жағларда иккитадан бўлиб, тож қисмлари шаклига кўра биғиз ёки конусга ўхшайди. Пастки жағдаги қозик тишлар ташқи (латерал) томондаги курак тишларга сал ўхшаб кетади. Уларнинг тилга қараган юзалари яссироқ, бўйин қисмида билинар-билинемас дўмбоқчаси — *tuberculum coroni* бўлади.

Кичик озиқ тишлар, — *dentes premolaris* умуман 8 та бўлиб, юқори ва пастки жағдаги қозик тишларнинг орқасида иккитадан жойлашади. Уларнинг чайнов юзасида иккитадан кичик ўсиқлар бўлади. Лунж ва тил томонда жойлашган бу ўсиқлар (қабариклар) чайнов жараёнини осонлаштиради. Бу ўсиқлар сагиттал эгат билан бир-биридан ажралиб туради. Пастки жағдаги озиқ тишлар одатда учи найзалашган бир илдизли бўлса, юқори жағдагиларининг илдизлари яссилашиб кенгайган, баъзан эса иккига ажралган бўлади.

Катта жағ тишлар ёки кўп дўмбоқли тишлар — *dentes molares* юқорида айтиб ўтилган тишларнинг орқа қаторида жойлашган бўлиб, жами 12 донга. Улар ҳар бир жағда олтитадан бўлиб, илдизларининг кўплиги, чайнов юзасининг кенглиги билан бошқа тишлардан ажралиб туради ҳамда чайнаш жараёнида асосий ролни ўйнайди. Катта жағ тишларнинг энг охиригиси (жами 4 та) бирмунча кечикиб чиқади ва ақл тишлари — *dentes serotinus* деб аталади. Ақл тишлари одатда одам 18—25 ёшларга етганда милкни ёриб чиқади. Баъзан бу тишлар бутунлай чиқмай қолиши ҳам мумкин.

Катта озиқ тишларнинг чайнов юзаларида иккитадан (тил ва лунж томонларда алоҳида) қабариклар бўлади. Бу қабарикларни эгатлар ажратиб туради. Катта озиқ тишлар катта ва бақувват бўлгани туфайли уларнинг илдизлари ҳам кўп ва бир оз эгилган бўлади. Пастки жағдаги катта озиқ тишларнинг илдизи иккита, юқори жағдагиларининг илдизи эса учта бўлади. Ақл тишларнинг илдизлари ҳам пастки жағда иккита, юқори жағда учта бўлиб, кўпинча бу тишларнинг илдизлари бир-бирига қўшилиб кетади.

Сут тишлар доимий тишлардан фарқ қилади. Масалан, кесувчи (курак) тишлар доимий курак тишдан кичиклиги, калталиги, лекин кенглиги билан ва бир-бирига тегадиган чайнов юзасининг арра тиши каби кемтик бўлиши билан, қозик тиш (ит тиш) эса илдизининг учбурчак (доимийда эса конус) шаклида бўлиши билан фарқ қилади.

Сут тишлар ва доимий тишларнинг чиқиши. Нормал тараққий этаётган болада биринчи сут тишлар (*dentes decidui*) 6—8 ойликдан бошлаб чиқа бошлайди ва 2—2,5 ёшда бутунлай чиқиб бўлади. Сут тишлар 20 донга, яъни ҳар бир жағда 10 дондан бўлади. Улар куйидаги тартибда (формуласи) жойлашади:

2012:2102

2012:2102

Бу формула (марказдан ташқарига томон саналганда) — иккита курак, битта козиқ ва иккита катта озиқ тиш демакдир. Бундан ёш болаларда кичик озиқ тишлар бўлмаслиги аён бўлади. Сут тишлар умуман тишларга ўхшаш бўлса-да, улардан кичиклиги, нозиклиги ва у кадар мустаҳкам бўлмаслиги билан фарқ қилади. Бола тахминан 6 ёшга етганда (баъзан ундан ҳам олдин) сут тишлар доимий тишлар билан аста-секин алмашина бошлайди. Бу тишларнинг алмашинув даври 12—15 ёшга қадар давом этади ва шундан сўнг доимий тишлар деярли умрнинг охирига қадар сакланиб қолади.

Доимий тишларнинг жойлашиш тартиби (ифодаси) куйидагича-дир:

3212:2123

3212:2123

Бу формулада: иккита қесувчи тиш, битта козиқ тиш, иккита кичик озиқ тиш ва учта катта озиқ тиш (ақл тишлар билан бирга) бўлади.

Сут тишларнинг ва доимий тишларнинг чиқиш муддати нормада куйидагича:

Сут тишлар:

- а) медиал курак тишлар — 6—8 ойда;
- б) латерал курак тишлар — 7—9 ойда;
- в) биринчи катта озиқ тишлар — 12—15 ойда;
- г) козиқ тишлар — 16—20 ойда;
- д) иккинчи катта озиқ тишлар — 20—30 ойда.

Доимий тишлар:

- а) биринчи катта озиқ тишлар — 6—7 ёшда;
- б) медиал курак тишлар — 8 ёшда;
- в) латерал курак тишлар — 9 ёшда;
- г) биринчи кичик озиқ тишлар — 10 ёшда;
- д) козиқ тишлар — 11—13 ёшда;
- е) иккинчи кичик озиқ тишлар — 11—15 ёшда;
- ж) иккинчи катта озиқ тишлар — 13—16 ёшда;
- з) учинчи катта озиқ (ақл) тишлар 18—25 ёшда чиқади.

Оғиз юмилганда юқори ва пастки жағдаги тишлар ўзаро қарама-карши туради.

Оғиз юмилганда, юқори ва пастки жағдаги тишлар ўзаро яқинлашиб, уларнинг чайнов юзалари жипслашганда ҳар икки жағдаги кичик ва катта озиқ тишларнинг чайнов юзалари бир-бири билан зич беркилади. Бу ҳолатда юқори жағнинг курак тишлари пастки жағдаги курак тишларнинг олдига ўтади ва уларнинг 2/3 қисмини беркитади. Юқори жағнинг равоғи пастки жағ равоғига нисбатан кенгрок бўлгани туфайли юқорида кўрсатилган нормал юмилиш ҳолати рўй беради. Бундан ташқари, юқори жағдаги олд тишлар қисман лаб томонга, пастдагилари эса қисман тил томонга қараб йўналади. Юқоридаги тишларнинг лунж томондаги дўмбоқчалари пастки тишларнинг шундай дўмбоқчаларига нисбатан бир оз ташқарига чиқиб туради. Шундай

қилиб, нормада юқори жағдаги тишлар билан пастки жағдаги тишларнинг юзаси бир-бирига тўла мос келмайди. Бу эса нормал чайнов жараёнига сабаб бўлади. Юқори жағдаги тишлар пастки жағдаги тишларга жипслашганда пастки жағдаги битта тиш юқори жағдаги икки тишга ва аксинча, юқори жағдаги ҳар бир тиш, пастки жағдаги икки тишга қарама-қарши туради. Демак, қарама-қарши турадиган тишларнинг бири асосий қарама-қарши, яъни антагонист тиш ҳисобланади. Ёнидаги камроқ қарама-қарши тургани эса қисман антагонист ҳисобланади. Қасаллик туфайли бирорта тиш олиб ташланса ёки ўзи тушиб кетса унинг асосий антагонисти ва қисман антагонистининг иши ҳам бузилади.

Тиш зичлиги (жағ юмилишининг) қуйидаги турлари мавжуд:

1) юқори ва пастки курак тишлар бир-бирига кесувчи қирралари билан тегиб туради. Бунга тўппа-тўғри юмилиш дейилади, уни нормал ҳолат деб бўлмайди;

2) тўла юмилмаслик, бу ҳолда юқори ва пастки жағлардаги тишлар бир-бирига тегмайди, оралари очик қолади;

3) қийшиқ ҳолатдаги юмилиш, бунда юқори жағдаги тишларнинг бир қисми пастки жағ тишлардан ташқарига, иккинчи қисми эса ичкарига силжиб жипслашади;

4) юқори жағ тишларнинг (айниқса курак тишларнинг) ташқарига кўпроқ туртиб чиқиши, бу ҳолат юқори жағ равоғининг жуда ҳам ривожланиб кетиши натижасида юзага келади;

5) пастки жағдаги тишларнинг (айниқса курак тишларнинг) ташқарига туртиб чиқиши. Бу ҳолат пастки жағ равоғининг ўртача ривожланиши натижасидир.

Тишлар баъзан аномалия ҳолатда ҳам ўсади. Аномалия ҳолати аввало тишларнинг ўрин алмашинуви сифатида учрайди. Масалан, қозик тишлар биринчи кичик озик тишлар билан ўрин алмашилиши мумкин. Тишлар одатдагича тўғри ўсмай, оғизнинг кириш қисми (дахлизи)га ёки устки жағ бўшлиғи (*sinus maxillaris*) га томон ўсиб чиқиши ҳам мумкин. Тишларнинг сон жиҳатдан кам бўлиши ёки қўл бўлиши аномалиялари ҳам учрайди. Тишнинг тож қисмидаги дўмбоқларнинг сони ўзгариши, бир илдизли тишларнинг илдизлари иккига бўлиниши, катта озик тишларнинг илдизлари иккитадан бештагача етиши каби ҳодисалар ҳам тез-тез учраб туради. Баъзан медиал курак тишлар нормадагидан анча катта, латерал курак тишлар эса калта ва ўткир қиррала, ингичка бўлиши ҳам мумкин.

Баъзи ҳайвонларда тишнинг миқдори жинсга қараб фарқ қилиши мумкин, масалан, урғочи отлар (байталлар) да қозик тишлар бўлмайди.

ТИШЛАРНИНГ ТОМИР ВА НЕРВЛАРИ

Юқори жағ тишлари — *a.maxillaris* дан қон олади, юқори олд жағ тишлари *aa.alveolares superiores anterioris*, дан, *a.infra orbitalis* дан, орқа томондаги юқори жағ тишлари эса *aa.alveolares superiores posteriores* дан қон олади. Пастки жағнинг ҳамма тишлари қонни *a.alveolaris inferior* дан олиб, ҳар қайси *alveolar* қон томирларидан тишларга *rami*

déntales милкларга *rami gingvales* лар чиқади. Бир хил номли веналар конни юз венаси *v. facialis* га қуяди.

Лимфаси *nodi lymphatici submandibulares, submentales* ва *cervicalis profundí* ларга қуйилади.

Юқори жағ тишлари *nn. alveolaris superiores* дан пастки жағ тишлар эса *n. alveolaris inferior* дан иннервацияланади. Сут тишларининг чиқиши, юқорида айтилганидек, 6—8 ойдан, пастки жағнинг медиал кесувчи тишидан бошланади. Бу чиқиш бир неча босқич (давр) ни бошидан ўтказади. Аввало альвеолаларнинг олдинги девори сўрилиб кетади, ундан сўнг милкларнинг шиллиқ қисми, тиш қопламасининг тепаси атрофияга учрайди, сўнгра ўсиб чиқаётган тиш милкни ёриб оғиз бўшлиғига чиқади. Сўнг коронкани ёриб чиққан альвеоланинг юқори тешиги торая боради ва тишнинг бўйнини каттиқ ушлаб кўпрок чиқишига йўл қўймайди.

ТИЛ

Тил — *lingua* хазм аъзоларининг бошланиш қисмида, оғиз бўшлиғида жойлашган. Тил фақат хазм аъзоларигагина алоқадор бўлиб қолмай, талаффузда ҳам бевосита ва актив қатнашади. Тил мускуллардан тузилган аъзо бўлиб, одатда оғиз бўшлиғи (*cavitas oris*) ни тўлдириб туради.

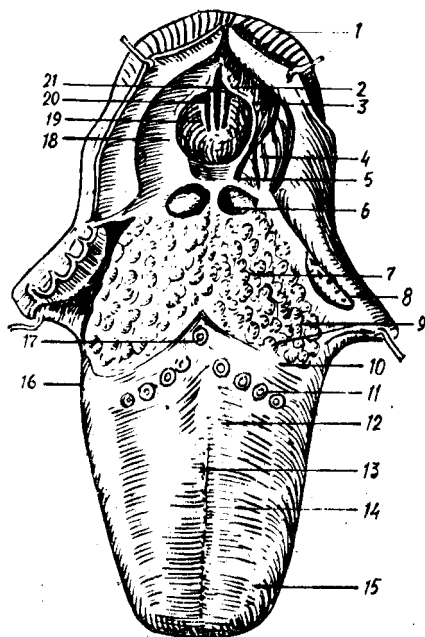
Тилнинг қуйидаги алоҳида қисмлари тафовут қилинади: тилнинг олдинги торайган учи тил учи — *apex linguae* деб аталади, орқа қисми эса бирмунча кенгайиб ва қалинлашиб тил илдизи — *radix linguae* ни ҳосил қилади (118- расм). Бу икки қисм ўртаси тил танаси — *corpus linguae* деб аталади.

Тилнинг учи ва ён қирғоқлари тишларга, унинг сўрғичларга бой устки юзаси — *facies superior* каттиқ ва юмшоқ танглайларга қараб туради. Устки юзада иккита алоҳида қисм: оғиз қисми — *pars oralis* ва ҳалқумга караган қисми — *pars pharyngea* тафовут қилинади. Бу икки қисм ўртасидаги кўтарилган жойга тил орқаси — *dorsum linguae* дейилади.

Тилнинг пастки юзаси — *facies inferior linguae* фақат олд қисмидагина эркин, ҳаракатчан бўлиб, орқа қисми тил илдизига бевосита давом этади.

Тилнинг устки юзасидаги оғиз ва ҳалқум қисмлари чегарасининг ўртасида кўр тешик — *foramen caecum* жойлашган бўлиб, бу тешик эмбрионал ривожланиш давридаги *ductus thyreoglossus* (қалқонсимон без билан тил ўртасидаги най) нинг бир учи ҳисобланади. Кўр тешикдан тилнинг учига томон йўналган ва тил юзасини тенг қисмларга (ўнг ва чапга) ажратиб турувчи ўрта эгат — *sulcus medianus linguae* бор. Тилнинг устки юзаси ҳар хил турдаги ва катталиқдаги сўрғичлар (*papillae*) га бой бўлиб, бу сўрғичлар асосан таъм билиш учун хизмат қилади (130- расм). Бу сўрғичлар кўр тешикдан икки ён томонга йўналган чегараланган чизик (*linea terminales*) дан олдинда ва тилнинг ён соҳаларида жойлашган. Орқа қисмида эса сўрғичлар ўрнини лимфа тугунчалари эгаллайди. Бу лимфа тугунчалар тил муртаги — *tonsilla lingualis*) деб аталади. Тилнинг орқа томони

118-р а с м. Тил ва ҳикилдоққа кириш қисми (юқоридан кўриниши).



1 — incisura interarytenoidea; 2 — tuberculum corniculatum; 3 — vallecule epiglottica; 4 — recessus piriformis; 5 — vallecule epiglottica; 6 — plica glossoepiglottica mediana; 7 — radix linguae; 8 — tonsilla palatina; 9 — folliculi linguales; 10 — sulcus terminalis; 11 — papillae fungiformes; 12 — corpus linguae; 13 — sulcus medialis linguae; 14 — papillae filiformes; 15 — papillae conicae; 16 — papillae foliatae; 17 — foramen caecum linguae; 18 — plica aryepiglottica; 19 — plica vestibularis; 20 — plica vocalis; 21 — rima glottidis.

(илдизи) билан ҳикилдоқ қопқоғи (epiglottis) ўртасида учта бурма тортилган. Уларнинг ўртасидагиси — plica glossoepiglottica икки четдагиси эса plica glossoepiglottica lateralis дейилади. Бу бурмалар орасида ҳосил бўлган бир жуфт чуқурча — fossa ёки vallecule epiglottica дейилади.

Гистологик тузилиши жиҳатидан тилнинг шиллиқ пардаси ҳам оғизнинг шиллиқ пардаси сингари кўп қаватли ясси эпителийдан тузилган.

Тилнинг устки юзасида қуйидаги сўрғичлар бор:

1. Ипсимон сўрғичлар — papillae filiformes — жуда нозик, ингичка бўлиб, тилнинг олдинги учдан икки қисмида жойлашади ва шиллиқ пардага духобасимон тус бериб туради. Бу сўрғичларнинг илдизлари бириктирувчи тўқимадан иборат, учлари эса кўпинча иккига ажралган бўлади. Ана шу иккига бўлинган сўрғичларнинг учи мугуз қаватга айлангани сабабли тилнинг бу қисми умуман окимтир тус олади. Ипсимон сўрғичлар йирткич ҳайвонларда, қорамолда, отда яхши ривожланган ва устки томони ҳақиқий мугуз билан қопланган. Бу сўрғичлар овқатни қабул қилиб олишда, чайнашда ва ҳалқумга йўналтиришда хизмат қилади. Уларнинг илдизлари нерв толалари ва кон томирларга ҳам бойдир.

2. Конус шаклдаги сўрғичлар (papillae conicae) — сон жиҳатдан бирмунча камрок бўлиб, ипсимон сўрғичлар орасида тарқалган.

3. Замбуруғсимон сўрғичлар — papillae fungiformes — кўпроқ тилнинг уч қисмига ва ён қирғоқларига жойлашган бўлиб, унча кўп

бўлмайди. Шақли ҳақиқатан ҳам замбуруғга ўхшайди. Бу сўрғичларнинг ҳам учи иккига ажралган бўлиб, яққол кўриниб турган мугуз қаватни ҳосил қилади. Сўрғичлар қон томирлар юза жойлашгани туфайли кизғиш тусда бўлади ва яққол кўриниб туради.

4. Ҳалқа билан ўралган (тарновсимон) сўрғичлар — *papillae vallatae* сон жиҳатидан жуда кам, 7—15 та бўлиб, кўр тешиқнинг икки ёнидаги чегараловчи чизикнинг олд томонидан арабча саккиз сони (\wedge) шақлида жойлашган. Бу сўрғичларнинг энг марказдаги иккитаси (*papillae centrales*) бошқаларидан каттароқдир. Бу сўрғичларнинг ўртаси дўмбок, атрофи ҳалқа сингари болишчадан иборат бўлиб, уларнинг учиде таъм билиш пиёзчалари бор, улар махсус нерв охирлари билан таъминланган.

5. Варақсимон сўрғичлар — *papillae foliatae* — тилнинг ён қирғоқларида жойлашган бўлиб, китоб варақлари каби бир-бирига ёндошиб қатор жойлашган. Булар одамларда рудиментар (қолдик) сўрғич ҳисобланиб, ҳайвонларда, айниқса кемирувчиларда яхши ривожланган.

Тил муртаги — *tonsilla lingualis* баъзан якка ва катта бўлиб, баъзан кўп сонли майда тугунчалар шақлида учрайди. Лекин йирик (якка) муртак ҳам майда муртакларнинг битта қопча ҳосил қилиб бирлашишидан ҳосил бўлади. Қопчанинг ташқи томони бириктирувчи тўқима билан ўралган. Қопчанинг бўртмали учиде шу қопчага очиладиган тешиқча (крипта) бор. Қопчанинг ички томони кўп қаватли эпителий билан қопланган бўлиб, баъзан бу эпителий жуда ҳам нозиклашади. Бу муртаклар оғиз бўшлиғи эпителийсига очилади. Тил учининг чуқур қаватларида, тилнинг ён қирғоқларида ва кўпинча илдиз қисмида кўп сонли майда шиллиқ безлар бўлади. Бир группа шиллиқ безлар тилнинг пастки юзасида икки томонлама узунасига жойлашиб, уларнинг найчалари тил юганчаси — *frenulum linguae* нинг атрофига очилади.

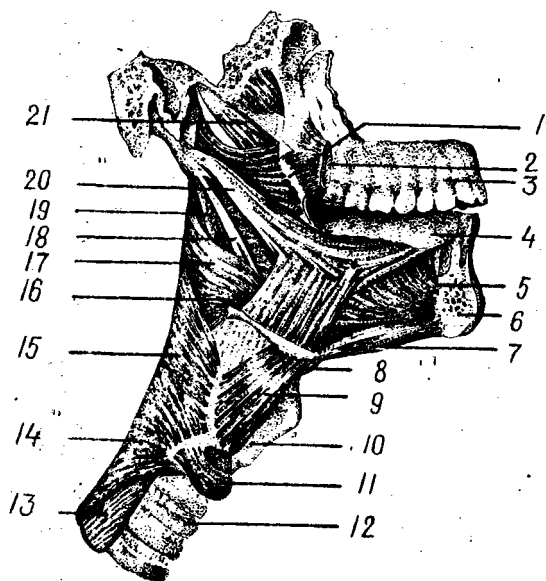
Тил мускуллари. Тил мускуллардан тузилган аъзодир. Уни ҳосил қилувчи (ҳаракатлантирувчи ва шақлини ўзгартирувчи) мускулларни икки гуруҳга ажратиш мумкин.

Биринчи гуруҳга кирувчи мускуллар — скелет мускуллари ёки тилни ҳаракатлантирувчи мускуллар дейилади, улар скелетнинг маълум бир қисмидан бошланиб, тилга туташади (119-расм). Улар қуйидагилардир:

1. Энгак тил ости мускули — *m.genioglossus* тил мускулларининг энг кучлиси бўлиб, ўзининг қалта пайи билан *spina mentalis* дан бошланиб, толалари юқорига кўтарилади ва орқароқ йўналиб, тилга келиб туташади. Толалар қисқарганда тилни пастга ва орқага тортади.

2. Тил ости тил мускули — *m.hyoglossus* — тўртбурчак шақлга эга бўлиб, тил ости суягининг катта ва кичик шохидан ҳамда қисман унинг танасидан бошланиб, *m.genioglossus* га нисбатан латерал жойлашади ва тилнинг ён томонларига келиб туташади. Тилни пастга ва орқага тортади.

3. Бигиз-тил мускули — *m.styloglossus* — ингичка, узун мускул бўлиб, *m.stylohyoideus* дан юқорида ва сал медиал ҳолатда ётади. *Processus styloideus* дан ва *lig.stylomandibulare* дан бошланиб, олдинга ва



119-расм. Тил ва ҳалқум мускуллари (тилнинг суякдан бошланадиган мускуллари ҳам кўрсатилган).

- 1 — raphe / pterygomandibularis; 2 — m. buccinator; 3 — maxilla; 4 — lingua; 5 — m. genioglossus; 6 — mandibula; 7 — m. geniohyoideus; 8 — os hyoideum; 9 — m. thyrohyoideus; 10 — cartilago thyroidea; 11 — m. cricothyroideus; 12 — trachea; 13 — esophagus; 14 — m. constrictor pharyngis inferior; 15 — m. constrictor pharyngis medius; 16 — m. hyoglossus; 17 — m. constrictor pharyngis superior; 18 — lig. stylohyoideum; 19 — m. stylopharyngeus; 20 — m. styloglossus; 21 — m. levator veli palatini.

пастга қараб йўналиб, *m.hyoglossus* билан ёнма-ён ётади. Бу мускулнинг бир томонлама қисқариши тилни ўша томонга (ёнга), икки томонлама қисқариши эса тилни орқага ва юқорига тортади.

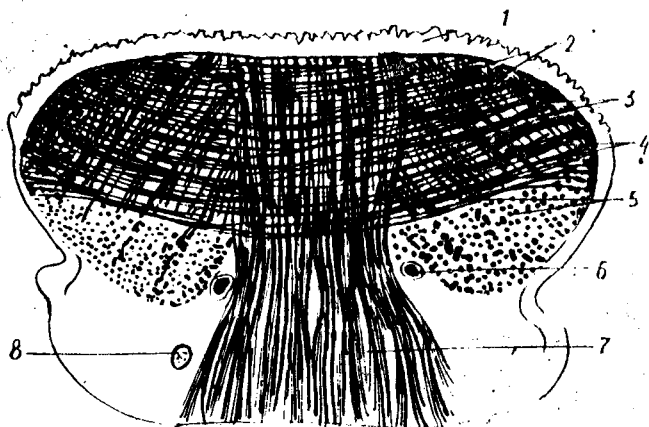
Иккинчи гуруҳ — тилнинг хусусий мускуллари бўлиб, бошланиш ва ёпишиш жойлари тилнинг ичида бўлади. Бу мускуллар уч йўналишда жойлашади (120-расм). Улар қуйидагилардир:

1. Устки бўйлама мускул — *m.longitudinalis superior* — бошқа мускулларга нисбатан нозикроқ бўлиб, бевосита тилнинг шиллик қавати остида — тилнинг учидан тил илдизигача бўлган масофани узунасига эгаллаб ётади.

2. Пастки бўйлама мускул (*m.longitudinalis inferior*) — олдингисига нисбатан бирмунча яхши ривожланган бўлиб, иккита алоҳида тасма шаклида тилнинг пастки юзасида, шиллик қаватдан сўнг, *m.genioglossus* et *m.styloglossus* га латерал жойлашиб, тилнинг учи билан илдизи орасидаги масофани тўлдириб ётади.

3. Тилнинг кўндаланг мускули — *m.transversus linguae* қатор жойлашган кўп сонли кўндаланг толалардан иборат. Улар тилни икки қисмга (ўнг ва чапга) ажратиб турувчи девор (бириктирувчи тўқима — *septum linguae*) дан бошланиб, тил қирғоқларига томон йўналади. Бу мускулнинг толалари йўл-йўлакай *m.genioglossus* нинг толалари билан кесишиб ўтади ва тил қирғоқларидаги шиллик қават остида тугайди.

4. Тилнинг тикка (вертикал) мускули — *m.verticalis linguae* бошқа мускуллардан кучлироқ ривожланган бўлиб, тилнинг устки юзаси — *dorsum linguae* дан пастки юзасига томон йўналган ва кўпроқ тилнинг ён қирғоқларида жойлашган.



120-р а с м. Тилнинг хусусий мускуллари (кўндаланг кесим).

1 — tunica mucosa linguae; 2 — m. longitudinalis superior; 3 — m. transversus linguae; 4 — m. verticalis linguae; 5 — m. longitudinalis inferior; 6 — a. linguales; 7 — m. genioglossus; 8 — n. lingualis.

Шундай қилиб, тилнинг ҳаракатлантирувчи мускуллари ва хусусий мускуллари ўз толалари воситасида бир-бири билан жуда ҳам чатишиб ва чирмашиб кетган. Бунинг натижасида (яъни ҳар тарафлама йўналишга эга бўлган мускулларнинг бир вақтда ёки ҳар қайсисининг мустақил равишда қисқариши туфайли) тил ҳамма томонга ҳаракат қилиш ва ўз шаклини ўзгартириш хусусиятига эга (тилни узайтириш ва қисқартириш, юмалоқлаш ва яссиллаш, найча шаклига келтириб, олдинга суриш ва орқага тортиш, юқорига ва пастга тушириш, тил учини айлантириш мумкин).

ТИЛНИНГ ТОМИР ВА НЕРВЛАРИ

Тил ташқи уйқу артериясининг толаси *a. lingualis* дан кон олади. Тил артерияси толалари тилнинг ичига киргач бир-бири билан қўшилиб тўр ҳосил қилади.

Вена қони тил венаси орқали ички бўйинтуруқ венасига қуйилади. Тилнинг учидан келаётган лимфа *l. nn. submentales* га танасидан келаётгани *l. nn. submandibulares* га, илдизиники эса *l. nn. retropharyngeales* га қуйилади.

Тил мускуллари *n. hypoglossus* дан, шиллиқ қаватининг олдинги учдан икки қисми *n. lingualis* (учлик нервнинг III толаси — *n. mandibularis*) дан ва замбуруғсимон сўрғичлар унинг таркибида келаётган *chorda tympani* (*n. intermedius*) таъм билувчи толалардан, орқа уч қисми ва тарновсимон сўрғичлар соҳаси *n. glossopharyngeus* дан, тил илдизининг ҳиқилдоқ атрофига яқин қисми эса *n. vagus* дан чиққан тола бўлмиш *n. laryngeus superior* билан иннервация қилинади.

Тил янги туғилган болаларда қалин, калта ва кенг бўлиб, оғиз

бўшлиғини тўлдириб туради ва кам ҳаракат қилади. Тилнинг учи курак тишлари дўмбоқларининг орасига тўғри келади, ён томон қирралари эса лунжларнинг шиллиқ қаватига тегиб туради. Тилнинг шиллиқ қаватида турли хил сўрғичлар мавжуддир, улар кўп сонли таъм билиш сўрғичларига эга бўлиб, бу таъм билиш сўрғичлари ёшга қараб камаё боради.

ОҒИЗ БЎШЛИҒИДАГИ БЕЗЛАР

Оғиз бўшлиғида катта ва кичик сўлак безлари — *glandulae salivariae minores et majores* жойлашган. Оғиз бўшлиғидаги майда безлар асосан тил безлари — *glandulae linguales* (бу ҳақда юқорида айтиб ўтдик), лаб безлари — *glandulae labiales*, лунж безлари — *glandulae buccales* ва танглай безлари — *glandulae palatinae* дир. Бу безлар асосан оғиз бўшлиғининг ҳамма деворларида баъзан шиллиқ қаватнинг бириктирувчи тўқимасида, асосан шиллиқ қавати остида жойлашиб, лаб бурчакларида бўлмайди. *Glandulae buccales* лунж мускули *m.buccalis* остида шиллиқ қаватга ёпишган ҳолатда жойлашади.

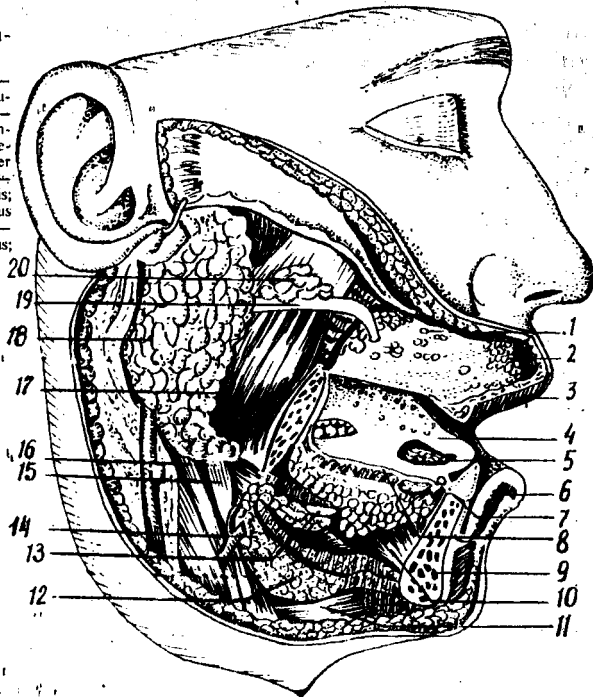
Безлар ўзи ишлаб чиқарган секрет турига қараб сероз безлари (*glandula parotis*), сўлак безлари (*glandulae palatinae, glandulae linguales*) ва аралаш секрет ишловчи безлар (лаб, лунж ва тилнинг олдинги қисмидаги безлар)га бўлинади. Сероз безлари таркибида оксил тутадиган суюқлик ишлаб чиқаради. Катта сўлак безлари уч жуфт бўлиб, булар ўз секретларини махсус найлар орқали оғиз бўшлиғига чиқаради. Сўлак безлари ўз тузилиши жиҳатидан оғиз бўшлиғидаги майда безларга яқин туради, улар ҳам майда безлар каби эпителийдан ривожланади.

Кулоқ олди бези — *glandula parotis* ясси шаклга эга бўлиб, юз териси остида қисман чайнов мускули (*m.masseter*) ни ёпиб туради, орқа томондан *m.sternocleidomastoideus* ва қисман сўрғичсимон ўсиқчага бориб етади. Без тўқимаси орасидан юз нерви (*n.facialis*) ёриб ўтади (121-расм) Без юмқоқ, пушти рангда бўлиб, алоҳида-алоҳида бўлакчалардан иборат. Оғирлиги 25—30 г. Без бўлакчаларининг найчаларидан ҳосил бўлган марказий най (*ductus parotideus stenoni*) чайнов мускули олдидан ўтади, сўнгра лунж мускулини тешиб ўтиб, оғиз бўшлиғининг кириш қисмига, яъни юқори жағдаги иккинчи катта озиқ тишлар қаршисида очилади. Баъзан қўшимча кулоқ олди бези — *glandula parotis accessoria* учрайди. У чайнов мускули устида жойлашади ва унинг найи ҳам оғизнинг кириш қисмига очилади.

Жағ ости бези — *glandula submandibularis* катталиги жиҳатидан кулоқ олди безидан сўнг иккинчи ўринда туради. Оғирлиги 15 г. Без чўзинчоқ тухум шаклига эга бўлиб, *trigonum submandibulare* да жойлашган. Бу без яхши тараққий этган халта (капсула) билан ўралган. Безнинг найи (*ductus submandibularis* (Whartoni) тил остига, яъни *frenulum sublingualis* нинг икки ёнидаги сўрғичлар — *saguncula sublingualis* га очилади. У ўзининг ташқи кирғоғи билан пастки жағнинг тана қисмига тегиб туради, медиал кирғоғи эса

121-р а с м. Оғиз бўшлиғи-
даги катта сўлак безлари.

1 — *gl. buccales*; 2 — *gl. labiales*; 3 — *labium superius*; 4 — *lingua*; 5 — *gl. lingu-
alis — anterior*; 6 — *labium inferius*; 7 — *caruncula sublingualis*; 8 — *ductus sublin-
gualis major*; 9 — *mandibula*; 10 — *m. geni-
oglossus*; 11 — *m. digastricus (venter
anterior)*; 12 — *m. mylohyoideus*; 13 — *gl. sublingualis*; 14 — *gl. submandibularis*;
15 — *m. stylohyoideus*; 16 — *m. digastricus
(venter post.)*; 17 — *m. masseter*; 18 — *gl. parotis*; 19 — *ductus parotideus*;
20 — *gl. parotis accessoria*.



m. styloglossus ва *m. hyoglossus* га ёндошади. Ташқи томондан эса тери ости қавати ва *m. platysma* билан ажралиб туради.

Тил ости беzi — *glandula sublingualis* энг кичик сўлак беzi ҳисобланади, оғирлиги ўрта ҳисобда 5 г келади. У овалсимон узунчок танача сифатида пастки жағ суяги танасининг ички юзасидаги шу номли чуқурда, *fossa sublingualis*, *m. mylohyoideus* нинг бевосита устида, пастки жағ билан *m. geniohyoideus* et *m. hyoglossus* орасида жойлашади. Бошқа безлар каби бу без ҳам алоҳида бўлакчалардан иборат бўлиб, шу бўлакчалардан йиғилган катта най — *ductus sublingualis major* жағ безининг найи билан қўшилиб ёки алоҳида тил ости — *caruncula sublingualis* га очилади. Майда найчалари — *ductus sublingualis minor* эса тил остидаги бурма (*plica sublingualis*) га очилади.

Оғиз бўшлиғидаги сўлак безларининг томир ва нервлари. Қўлок олди безини чакканинг юза артериясидан чиқадиган *rami parotideae* озиклантиради. Вена қони *v. retromandibularis* га, лимфаси эса *l.nn. parotidei* га куйилади. Безнинг иннервацияси *truncus sympathicus* ва *n. glossopharyngeus* дан. Парасимпатик толалари тил-ҳалқум нерви орқали *ganglion oticum* га боради. Қон билан таъминланиши: *a.a. facialis* et *lingualis* лардан. Вена қони юз венасига куйилади. Лимфаси эса *l.nn. submandibularis* ва *l.nn. mandibularis* га куйилади.

Иннервацияси *n. intermedius (chorda tympani)* ва ганглион *submandibulare*. Янги туғилган болаларнинг сўлак безлари яхши тараққий

этмаган бўлиб, уларнинг жадал ўсиши 5-ойдан 2 ёшгача бўлади, натижада безлар секретцияси таркиби ҳам ўзгаради ва болаларда физиологик сўлак оқиш ҳоллари юзага келади. Лунж соҳасида Биша ёр тўплами яхши тараққий этиши натижасида кулоқ олди безининг сўлак чиқариш йўли равоқ шаклини олади.

Янги туғилган болаларда: кулоқ олди бези 1,8 г, жағ ости бези 0,84 г, тил ости бези эса 0,4 г бўлади ва ёшга қараб катталаша боради. Агар уч ойлик боланинг оғирлиги янги туғилган давридаги оғирлигига нисбатан икки барабар ортса, 6 ойлик болада уч барабар ортади, 2 ёшда эса туғилгандаги оғирликка нисбатан 5 марта ортади.

ХАЛҚУМ

Халқум — *pharynx* бурун ва оғиз бўшлиғининг бевосита давоми ҳисобланиб, унинг шакли орқа юзасига қараб яссиланиб борувчи воронкага ўхшайди. Халқумнинг бешта девори, чунончи юқори, орқа, олдинги ва икки ён деворлари тафовут қилинади. Халқум энса суягининг асосий қисми ва қисман пона суягининг танасига қадар кўтарилган ва шу суякларга бириккани учун бу жой халқумнинг юқоридаги девори ҳисобланади. Бу девор халқум гумбази — *fovea pharyngis* деб ҳам аталади. Икки ён томонда (халқум яқинида) йирик қон томирлар ва нервлар ўтиб улар халқумнинг ён деворлари асосини ташкил қилади. Халқумнинг орқа деворини бўйин умуртқалари ва бўйиннинг чуқур жойлашган мускуллари ҳосил қилади.

Олд томондан халқумнинг фақат пастки ярми ҳиқилдоққа тегиб туради, устки ярми эса деворсиз ва бурун бўшлиқлари билан туташиб туради. Бу икки бўшлиқ ўртасида юмшоқ танглай чодир ва тилча осилиб тургани туфайли уларни халқумнинг қисман олдинги девори деб аташ мумкин.

Халқумнинг узунасига кетган (юқоридан пастга) ва катталарда узунлиги 12—15 см келадиган бўшлиғи (*cavitas pharyngis*) нинг устки ярмида томоқдан халқум орқали овқат лўқмаси ва суюқлик кизилўнғачга ўтади, ҳаво эса бурун бўшлиғи орқали халқумга ўтиб, сўнгра ҳиқилдоқ орқали ўпкаларга боради.

Халқум бўшлиғи (122-расм). Халқум бўшлиғини юқорида қайд қилинган қисмларига қараб қуйидаги уч бўлакка бўлиб ўрганилади: 1) бурун қисми — *pars nasalis*; 2) оғиз қисми — *pars oralis* 3) ҳиқилдоқ қисми — *pars laryngea*.

Овқат чайнаб бўлингач ҳосил бўлган лўқма томоқ орқали ўтаётганда юмшоқ танглай юқорига ва орқага қараб тортилади. Натижада халқумнинг юқори — бурун қисми оғиз бўшлиғидан тамойила ажралиб қолади. Халқум бўшлиғи бурун ва оғиз бўшлиғининг давоми ҳисобланса-да, унга яна юқори қисмида бурун орқа бўшлиқлари (хоаналар), икки ён томондан эса ўрта кулоқ бўшлиғи билан қўшиб туврвчи эшитув найлари очилади.

Халқумнинг бурун қисми — *pars nasalis pharyngis* устки девор, яъни гумбаз билан юмшоқ танглай орасида ҳаракатланмайдиган

ҳолатда жойлашган. Юқорида айтганимиздек, бу қисмининг олд девори йўқ. У тиккасига чўзилган ва *choana dextra et sinistra* деб аталувчи икки тешик воситасида бурун бўшлиғи билан туташган. Бу қисмининг ҳаракатсиз ён деворларидан ўрта қулоққа олиб боровчи эшитув найи бошланади. Ана шу найининг бошланиш тешиги — *ostium pharyngeum tubae* деб аталади. Эшитув найининг тоғайи шу тешикнинг орқа чегарасида (сал юқорироқда) ҳалқум томонга дўппайиб чиқиб туради. У дўмбайган шиллик парда билан қопланган бўлиб, най дўмбоғи (*torus tubarius*) деб аталади.

Тешикнинг олд ва орқадаги четлари унинг лаблари — *labium anterius et posterius* ҳисобланади. Ҳалқумнинг шу қисмида эшитув найи тешиги билан юмшоқ танглай чодири оралигида (ўнг ва чап томонда) лимфа тўқимасидан тузилган муртак — *tonsilla tubaria* жойлашган.

Ҳалқумнинг оғиз қисми — *pars oralis* учта (орқа ва икки ён томондаги) деворга эга. Бу қисми олд томондан бўғиз ёки томоқ (*isthmus faucium*) тешиги воситасида оғиз бўшлиғи билан туташиб кетади. Ҳалқумнинг бу қисми ҳам ҳаво, ҳам овқат ўтадиган умумий йўл бўлгани туфайли, бу икки жараёни тартибга солиб туриш вазифасини юмшоқ танглай ўтади.

Ҳаво йўли билан ҳалқум бирга ривожланганда бурун-оғиз қисми туташган бўлади. Одатда ҳалқум билан ҳикилдоқ бир манбадан, яъни бирламчи ичак найининг бошланғич қисмидан тараккий этади ва кейинчалик ҳам ажралмай қўшилганича қолади.

Ҳалқум орқа деворининг юқори қисмида ўрта чизиқ бўйлаб муртак (*tonsilla pharyngea*) жойлашган. Бу муртак биз қисмида кўриб ўтган муртакларнинг устки қисми деворларида жойлашган бўлиб, бу олти муртак (битта тил муртаги, иккита танглай муртаги, иккита най муртаги ва битта ҳалқум муртаги) ҳалқа шаклида жойлашган. У Пирогов — Валдеер ҳалқаси деб аталади.

Ҳалқумнинг ҳикилдоқ қисми — *pars laryngea* бирмунча қалта бўлиб, ҳикилдоқнинг орқа томонида жойлашган. Бу қисм ҳикилдоққа кириш жойидан то узуксимон тоғайининг пастки қиррасига қадар давом этиб, сўнгра кизилўнғачга етади. Бу қисмининг олд ва орқа деворлари фақат овқат ёки суюқликни ютиш пайтидагина бир-биридан узоклашади, бошқа вақтда эса бир-бирига тегиб туради. Ҳикилдоқ қисмининг олдинги деворида ҳикилдоққа кириш тешиги бор. Бу тешикни ҳикилдоқ қопқоғи, ҳикилдоқ усти тоғайи — *cartilago epiglottica* ва унинг ён томонларидаги жуфт бурмалар (ҳикилдоқ усти тоғайи билан чўмичсимон тоғай ўртасида тортилган) *plcae aryepiglotticae* чегаралаб туради. Бу икки бурманин ён томонларидаги жуфт чуқурчалар — *recessus piriformis* деб аталади.

Ҳалқум девори уч қават бўлиб, унинг энг ташқи бириктирувчи тўқимадан тузилган пардаси — *tunica adventitia*, ўрта мускул қавати — *tunica muscularis* ва ички шиллик пардаси — *tunica mucosa* бор. Ҳалқумда шиллик ости қавати йўқ, унинг ўрнида фиброз парда — *tunica fibrosa* бор. Бу қават ҳалқумнинг юқори қисмларида яхши ривожланган.

Tunica adventitia ҳалқумнинг мускул қаватини ташқаридан ўраб туради ва лунж-ҳалқум фасцияси — *fascia buccopharyngea* нинг давоми ҳисобланади. Бу парданинг ташқи юзасини нозик клетчатка ўраб, ҳалқумни қўшни аъзолардан ажратиб туради. *Tunica fibrosa pharyngis* ички томонда шиллиқ пардага ёпишган, унинг ташқи юзасига эса мускул қавати ёндошган. Бу қават бириктирувчи тўқимадан тузилган юпка, лекин зич пластинка бўлиб, ҳалқумни бош суяги асосининг ташқи юзасига тортиб туради. Юқори қисмида қалинлаша бориб, энса суягидан ҳалқум дўмбоғи — *tuberculum pharyngeum* ва понасимон суяк қанотсимон ўсиғининг медиал пластинкасига ёпишади.

Ҳалқумнинг шиллиқ пардаси — *tunica mucosa* оғиз ва бурун бўшлиғидаги шиллиқ қаватнинг бевосита давоми ҳисобланади. У асосан кўп қаватли ясси эпителий билан қопланган. Бурун қисмида эса цилиндрик ва киприкли эпителийлар учрайди. Шиллиқ қават остида кўпгина шиллиқ безлар жойлашган.

Ҳалқумнинг асосий ва мураккаб функционал аҳамияга эга бўлган мускул қаватини муфассал баён қиламиз.

Ҳалқум мускуллари кўндаланг-тарғил мускуллар туркумига кириб, одамнинг хоҳишига итоат қилади. Бу мускуллар бажарадиган вазифаларига қараб қуйидаги икки гуруҳга бўлинади (123-расм):

1) қисувчи мускуллар — *musculi constrictores pharynges* айланма толали мускуллардир.

2) кўтарувчи ҳамда кенгайтирувчи мускуллар — *musculi levatores pharynges* эса кўндаланг ёки узунасига йўналувчи мускуллардир.

Қисувчи мускуллар:

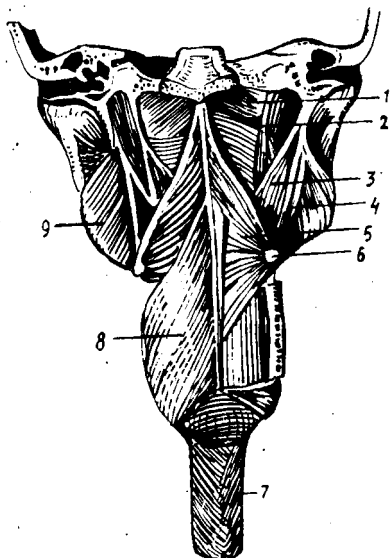
а) *mus.constrictor pharyngis superior* — ҳалқумнинг юқори-ги қисувчи мускули — асосан понасимон суяк қанотсимон ўсиғининг ички (медиал) пластинкасидан ва шу пластинка илмоғидан, шу илмоқ билан пастки жағнинг — *arcus alveolares* қисмига тортилган фиброз тўқимадан, пастки жағдаги — *linea mylohyoidea* ва тилдаги *musculus transversus linguae* дан бошланиб, икки томондаги мускул толалари олдиндан орқага томон ҳалқум чоки — *raphe pharyngis* ни ҳосил қилиб, йўналиб, бир-бирига яқинлашади ва шу чокда тугайди, баъзи юқори мускул тутамлари энса суягининг ҳалқум дўмбоғига ёпишади;

б) ҳалқумнинг ўрта қисувчи мускули — *mus.constrictor pharyngis medius* тил ости суягининг катта ва кичик шохлари — *lig.stylohyoideum* дан бошланиб, икки томондан елпигичга ўхшаб таралиб, ўрта чокда тугайди;

в) ҳалқумнинг пастки қисувчи мускули — *mus.constrictor pharyngis inferior* унинг анчагина қисмини ташқи томондан ўрта қисувчи мускул беркитиб туради. Қалқонсимон тоғайнинг ташқи юзасидаги кийик чизикдан, узуксимон тоғайнинг ташқи юзаларидан бошланиб, ўрта чокда тугайди. Бу мускулнинг пастки толалари қисман кизилўнғач мускулларига бирикиб кетади. Бу учта мускул ўзаро черепицаларга ўхшаб устма-уст жойлашган.

1 2 3 - р а с м . Ҳалқум мускуллари (орқа томондан кўриниши).

1 — fascia pharyngobasilaris; 2 — m. constrictor pharyngis superior; 3 — m. stylopharyngeus; 4 — m. stylohyoideus; 5 — m. constrictor pharyngis medius; 6 — os hyoideum; 7 — esophagus; 8 — m. constrictor pharyngis inferior; 9 — m. pterygoideus medialis.



Кўтарувчи мускуллар:

а) бигиз-ютқин мускули *mus.stylopharyngeus* бигизсимон ўсик (чакка суягида) билан ҳалқум орасидаги мускул, бигизсимон ўсикдан бошланиб, пастга ва медиал томонга йўналиб, ҳалқум деворига ҳамда қисман қалқонсимон тоғайнинг ён пластинкаларига бирикади;

б) ҳалқум танглай мускули — *mus.palatopharyngeus* юмшоқ танглайнинг чодир қисмидан, понасимон суяк қанотсимон ўсигининг илмоғидан бошланиб, қалқонсимон тоғай ён пластинкаларининг орқа юзасига, қисман ҳалқум деворига ёпишади. Ҳалқумнинг ўрта чокида иккала томон мускуллари юқорида айтилгандек кесишади.

Овқат ютилганда мускуллар навбат билан, яъни юқоридан пастга қараб қисқаради ва овқат луқмасини ҳалқумдан қизилўнгачга ўтказиб беради.

ҲАЛҚУМНИНГ ТОМИР ВА НЕРВЛАРИ

Ҳалқумни қон билан таъминловчи асосий артерия *a.pharyngea ascendens* бўлиб, бундан ташқари *a.facialis*, *a.maxillaris* (ташки уйку артериясидан) толалари ҳам қатнашади. Вена қони ҳалқумнинг мускул қаватида жойлашган вена чигалига қуйилиб, *v. v.pharyngeae* орқали ички бўйинтуруқ венасига қуйилади. Лимфа ҳалқумнинг орқа ва латерал чуқур лимфа йўлларига қуйилади.

Ҳалқум *n.glossopharyngeus n.vagus* ҳамда *truncus sympathicus* толаларидан ҳосил бўлган ҳалқум чигали (*plexus pharyngeus*) воситасида иннервация қилинади. Шуни айтиш керакки, ҳалқумнинг сезиши *n.glossopharyngeus* ва *n.vagus* толалари орқали бўлиб, ҳалқум

мускулларини эса *n.vagus* иннервация қилади (фақат *m.stylopharyngeus* ни иннервация қилмайди, унинг иннервациясини *n.glossopharyngeus* таъминлайди).

Ҳалқумнинг ёшга қараб ўзгариши. Ҳалқум янги туғилган болаларда катталарникига нисбатан кенг ва калта бўлиб, юқори томони кенг, пастки томони эса ингичкалашиб боради. Шунинг учун ҳам уни шакли воронкага ўхшаб, узунлиги 3 см, кўндалангига 2—2,5 см бўлади. Ҳалқумнинг гумбази яхши ривожланмаган. Ҳалқум III—IV бўйин умуртқалари соҳасида кизилўнғачга ўтади.

Ҳалқумнинг бурун қисми калта бўлади, бунга сабаб бурун бўшлиғининг яхши тараққий этмаганлигидир. Эшитув найчасининг ҳалқум тешиги янги туғилган болаларда қаттиқ танглайга тўғри келиб, юмшоқ танглай чодирига яқин туради. 2—4 ёшлардан сўнг бу тешик юқорига ва орқага қараб бироз кўтарилади. 12—14 ёшларда тешик думалоқ шаклга ўтади. Ҳалқум 2 ёшда икки баравар ўсади. Эшитиш найи муртақларининг ўсиши болаликнинг биринчи даври (3—7 ёш) гача ва иккинчи даври (8—12 ёш) гача давом этиб, сўнгра ўсишдан тўхтайтиди. Ҳалқум, эшитув найи, танглай ҳамда тил муртақлари биргаликда ҳалқум лимфоид ҳалқасини ҳосил қиладилар. Бу ҳалқа ҳазм ва нафас системаларининг қисмларини айланиб ўраб туради. Бу лимфоид тузилмаларнинг аҳамияти жуда катта, чунки бола организмида иммунитетни ишлашда ёрдам беради. Шунинг учун ҳам чақалоқларда муртақларнинг яхши ўсмаслиги она томонидан болага ўтадиган табиий иммунитетга боғлиқ. Шунинг учун ҳам муртақлар биринчи йилда яхши ўсади. Балоғат ёшига етганда муртақларнинг ўсиши тўхтайтиди.

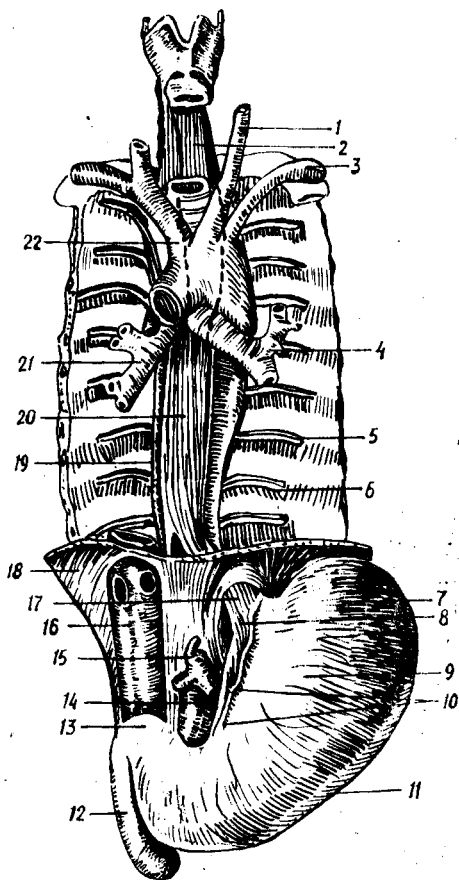
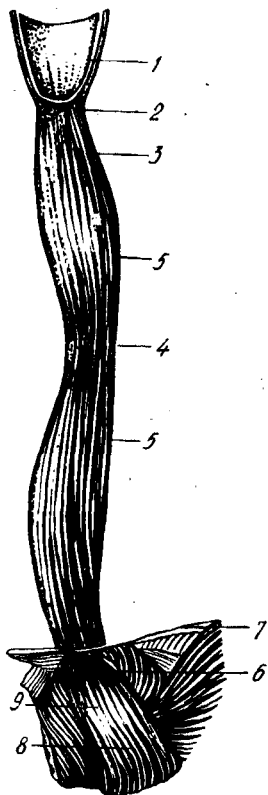
Ҳалқумнинг оғиз қисми янги туғилган болаларда катталарникига нисбатан юқори жойлашган бўлиб, I—II бўйин умуртқасига тўғри келади. Ҳалқумнинг ҳиқилдоқ қисми эса II—III бўйин умуртқасига тўғри келади.

Ҳалқумнинг бёзлари шиллик суюқлик ишлаб чиқаради. Бир ёшдан сўнг унинг таркибида сероз элементлари пайдо бўла бошлайди.

КИЗИЛЎНҒАЧ

Кизилўнғач — *esophagus* ҳалқумнинг бевосита давоми ҳисобланиб, меъдагача давом этади (124-расм). Кизилўнғачнинг асосий вазифаси лутка ва суюқликни меъдага ўтказишдир. Қизилўнғач 25 см узунликдаги мускулдан иборат най бўлиб, унинг юқори чегараси VI бўйин умуртқасига тўғри келади. У бўйиннинг пастки қисми ва кўкрак соҳасидан ўтиб, XI кўкрак умуртқаси рўпарасида меъданинг кириш қисмига уланади. Қизилўнғач асосан кўкрак бўшлиғида кўкс оралигининг орқа қисмида жойлашади. Қизилўнғач орқа томондан умуртқа поғонасига жуда яқин туради, у аортанинг пастга тушувчи қисми (*aorta descendens*)га ёндошган. Қизилўнғач олд томондан кекирданнинг тарда қисмига тегиб тургани ҳолда ўрта чизикдан бироз чапга ўтиб туради (125-расм).

Қизилўнғачнинг икки ён девори бўйлаб адашган нерв йўналган.



1 2 4 - р а с м . Қизилўнғач.

1 — pars laryngea pharyngis; 2 — angustia esophagea superior; 3 — pars cervicalis; 4 — angustia esophagea media; 5 — pars thoracica; 6 — angustia esophagea inferior; 7 — диафрагма; 8 — pars cardiaca ventriculi; 9 — pars abdominalis.

1 2 5 - р а с м . Қизилўнғач, трахея, бронхлар ва аортанинг ўзаро муносабатлари.

1 — a. coronis communis sinistra; 2 — esophagus (pars cervicalis); 3 — a. subclavia sinistra; 4 — bronchus sinister; 5 — v. intercostalis; 6 — a. intercostalis; 7 — fundus ventriculi; 8 — cardia; 9 — corpus ventriculi; 10 — curvatura ventriculi minor; 11 — curvatura ventriculi major; 12 — pars descendens duodeni; 13 — pars superior duodeni; 14 — aorta abdominalis; 15 — truncus coeliacus; 16 — v. cava inferior; 17 — esophagus (pars abdominalis); 18 — diaaphragma; 19 — v. azygos; 20 — esophagus (pars thoracica); 21 — bronchus dexter; 22 — truncus brachiocephalicus.

Қизилўнғач IV ва VII кўкрак умуртқалари олдида чап бронх билан кесишиб, унинг орқасидан ўтади, сўнгра бироз ўнг томонда ётиб диафрагмага яқинлашиш олдидан (IX — X кўкрак умуртқаси) яна чапга бироз бурилади.

Қизилўнғач кўкрак қафасига унинг устки тешиги орқали бўйин соҳасидан ўтса, кўкрак қафасидан қорин бўшлиғига диафрагма орқали ўтади. Ҳалқум деворидаги биз кўриб ўтган уч қават (tunica fibrosa дан бошқа) қизилўнғачга давом этади. Бириктирувчи тўқимадан иборат қават — tunica adventitia қизилўнғачнинг ташқи қавати ҳисобланиб, уни

копча шаклида ўраб туради. Бу қават нафис тузилганлиги учун ҳам қизилўнғач деворини ҳосил қилган мускуллар бу қават орқали яққол кўриниб туради. Бу қават чўзиладиган бўлгани туфайли овқат ютиш пайтида қизилўнғачнинг кенгайиши осонлашади.

Қизилўнғачнинг мускул қавати — *tunica muscularis* қизилўнғач деворининг асосини (калин қисмини) ҳосил қилади ва қўйидаги икки қаватдан иборат бўлади: ташқи узунасига кетган қават — *stratum longitudinale* ва ички айланма (қисувчи) қават — *stratum circulare*. Қизилўнғач мускулларининг бошланғич қисмида кўндаланг-тарғил мускуллар бор, пастки 2/3 қисми эса силлик мускуллардан иборат.

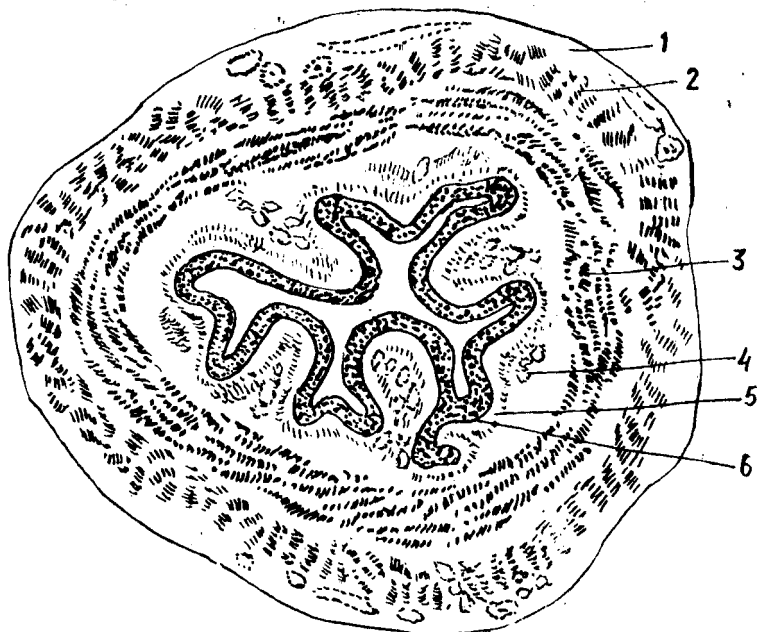Қизилўнғач мускулларининг юқори қисмидаги мускул толалари функционал жиҳатдан ҳалқум мускулларига ўхшаб одамнинг хоҳишига мувофиқ қисқаради, пастки силлик мускуллар эса хоҳишига итоат қилмайди. Ташқи қаватни ҳосил қилувчи мускулларнинг қисқариши қизилўнғачни кенгайтирса, ички қават мускулларнинг қисқариши уни торайтиради ва луқманинг ёки суюкликнинг пастга (меъдага) йўналишини осонлаштиради. Шуни ҳам айтиб ўтиш керакки, қизилўнғач мускуллари ҳам ҳалқум мускуллари каби навбатма-навбат юқоридан пастга қараб қисқаради.

Мускул қавати билан шиллик қават ўртасида шиллик ости қавати — *tela submucosa* жойлашган. Бу қават бириктирувчи нозик тўқимадан иборат бўлиб, қизилўнғач шиллик қаватининг серҳаракат бўлишини таъминлайди ва узунасига кетган бурмалар ҳосил қилади. Бурмаларни ҳосил қилишда нозик силлик мускул толалари — *lamina muscularis mucosa* алоҳида роль ўйнайди.

Tela submucosa да жуда кўп безлар — *gll.esophageae* бўлади. Уларнинг секретини шиллик қаватга, яъни қизилўнғачнинг ички юзасига очилади. Шиллик қават — *tunica mucosa* қизилўнғачнинг энг ички қавати ҳисобланиб, кўп қаватли эпителий билан қопланган. Шиллик қаватдаги бурмалар бир-бирига шунчалик яқин турадики, қизилўнғачнинг кўндаланг кесими худди юлдузга ўхшайди (126-расм). Бу қаватда жойлашган кўпгина шиллик безлар секретини шиллик қаватни намлаб туради ва овқат луқмасини (хусусан, қурук луқмани) пастга, яъни меъдага қараб йўналишини осонлаштиради.

Қизилўнғач уч бўлимдан иборат: юқори бўйин соҳаси — *pars cervicalis* (VII бўйин умуртқасининг олди юзасига тўғри келади), ўрта энг узун соҳа — *pars thoracica* ва пастки энг қисқа (тахминан 1 см) соҳа — *pars abdominalis*.

Қизилўнғачнинг ички диаметри ҳамма соҳада ҳам бир хил бўлмай, унинг учта торайган жойи — *angustiae esophageae* бор. Уларнинг биринчиси қизилўнғачнинг бошланғич қисми (яъни, ҳалқумнинг қизилўнғачга ўтиш жойи) да, иккинчиси кекирдангнинг иккита бронхга бўлинган ерида — қизилўнғач билан кесишган соҳада, учинчиси эса қизилўнғачнинг меъдага кириш қисмидадир. Булар физиологик тораймалар ҳисобланади ва луқмани меъдага ўтказишни осонлаштиради. Тораймаларнинг салбий томони ҳам бор. Масалан, қизилўнғачнинг шиллик қавати куйганда ўша тораймаларда луқма тўхтаб қолади ёки куйиш натижасида шу соҳалар яна ҳам торайиб қолиши мумкин.



126-расм. Қизилўнғач (қўндаланг кесими).

1 — tunica adventitia; 2 — stratum longitudinale tunica muscularis; 3 — stratum circulare tunicae muscularis; 4 — tela submucosa; 5 — tunica mucosa; 6 — epithelium.

ҚИЗИЛЎНҒАЧНИНГ ТОМИР ВА НЕРВЛАРИ

Қизилўнғач бир неча томирдан қон олади ва ўзаро яхши анастомоз ҳосил қилади. Қизилўнғачнинг бўйин қисми — *a.thyreoidea inferior* дан, кўкрак қисми — *aa.esophageae aorta thoracica* дан, қорин қисми эса *aa.phrenica inferior et gastrica sinistra* дан қон билан таъминланади. Бўйин қисмининг венаси *brachiocephalica* га, кўкрак қисминики *vv.azygos et hemiazygos* га, қорин қисминики дарвоза венасининг илдизларидан бирига қуйилади.

Лимфа томирлари бўйин қисмидан чуқур латерал (бўйинтурук) лимфа тугунларига, кўкрак қисминики умуртқа олди лимфа орқа кўк оралиқ лимфа тугунларига қуйилади. Қизилўнғач ўнг ва чап *n.vagus — gati esophagei* ва кўкрак аортасининг чигали воситасида иннервация қилинади; натижада қизилўнғач деворида *plexus esophageus* ҳосил бўлади.

Қизилўнғач янги туғилган чақалокларда 10—12 см узунликда бўлиб, 1 ёшдаги гўдакларда 18 см га, 3 ёшда 21—22 см га етади.

Болаларда қизилўнғачнинг бошланиши бирмунча юқорида бўлиб, III ва IV бўйин умуртқалари тоғайининг ўртасига; 2 ёшда юқори чегараси IV — V бўйин умуртқасига; 12 ёшга борганда эса катталарникига, яъни VI — VII бўйин умуртқасига тўғри келади.

Қизилўнғачнинг пастки, охирги, яъни меъдага очилиш қисми X — XI кўкрак умуртқасига тўғри келади. Янги туғилган чақалоқларда қизилўнғачнинг шакли воронкага ўхшайди. Физиологик торайган жойлари яққол кўринмайди. 10—12 ёшда унинг шакли катталарникига яқинлашади. Қизилўнғач мускул қаватининг таракқиёти 13—14 ёшга-ча давом этади.

ҚОРИН БЎШЛИҒИ

Қорин бўшлиғи — *cavitas abdominis* кўкрак ва чанок бўшлиқлари ўртасидаги энг катта бўшлиқ бўлиб, бошқа бўшлиқлар каби ички аъзолар билан тўлиб туради (127-расм).

Қорин бўшлиғини беш томондан мускуллар, суяк ҳамда фасциялар ўраб, ички ва ташқи муҳитдан ажратиб туради. Кўкрак бўшлиғи томон гумбаз шаклида кўтарилган диафрагма қорин бўшлиғининг устки деворидир. Олд ва икки ён деворларни мускуллар (*m.abliquus externus abdominis*, *m.abliquus internus abdominis*, *m.transversus abdominis*, *m.rectus abdominis* *m.pyramidalis*) ҳамда кўндаланг қорин фасцияси-*fascia transversa abdominis* ҳосил қилади. Санаб ўтилган мускулларнинг биринчи учтаси кўпроқ қорин бўшлиғининг ён деворларини, қориннинг тўғри мускули эса олд деворини ташкил қилади.

Қорин бўшлиғини орқа томондан бел умуртқалари ва уларнинг ён томонида жойлашган мускуллар — *m.quadratus lumborum*, *m.psoas major* чегаралаб туради.

Қорин бўшлиғи пастки томонга торая боради ва шу торайган жойда ёнбош суягининг қанотлари туради. Бинобарин, қорин бўшлиғини пастки томондан қисман ёнбош суяги чегаралаб туради деса бўлади.

Одатда чанок бўшлиғи катта ва кичик чанок бўшлиқлари деб аталувчи икки қисмга ажратилади. Катта чанок бўшлиғи қорин бўшлиғининг пастки қисмини ташкил қилади. Қорин бўшлиғи шу тарзда кичик ва катта чанок ўртасидаги тешик орқали кичик чанок бўшлиғи — *cavum pelvis* билан туташади.

Кичик чанок бўшлиғининг девори ички томондан чанок фасцияси — *fascia pelvis* билан қопланган. Бу бўшлиқда тўғри ичак, ковуқ, аёлларда бачадон, тухумдон, эркакларда уруғ пуфағи ва бошқа аъзолар жойлашган.

Кичик чанокни икки ён ва олд томондан қов ва қуймиқ суяқлари, орқадан думғаза ва дум суяқлари ҳамда чанок ичидан бошланувчи мускуллар ҳосил қилади.

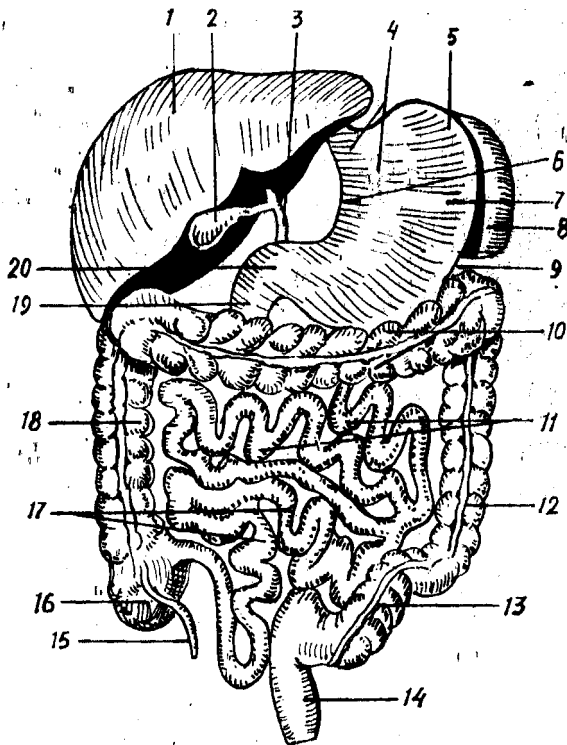
Кичик чанок бўшлиғининг тағи очик эмас, у мускуллар билан бутунлай беркилган. Ана шу беркитадиган мускулларнинг чанок диафрагмаси — *diaphragma pelvis* деб аталади.

Қорин бўшлиғидаги аъзолардан баъзилари (масалан, меъда, жигар, ўн икки бармоқ ичакнинг юқори қисми ва талок), кўндаланг-чамбар ичак — *colon transversum* ва унинг туткичи — *mesocolon transversum* дан юқорида ётади, баъзи аъзолар эса улардан пасткида ётади (ўн икки бармоқ ичакнинг пастки қисми, оч ичак, ёнбош ичак ва йўғон ичак).

Қорин бўшлиғининг деворларини ҳосил қилишда иштирок этадиган

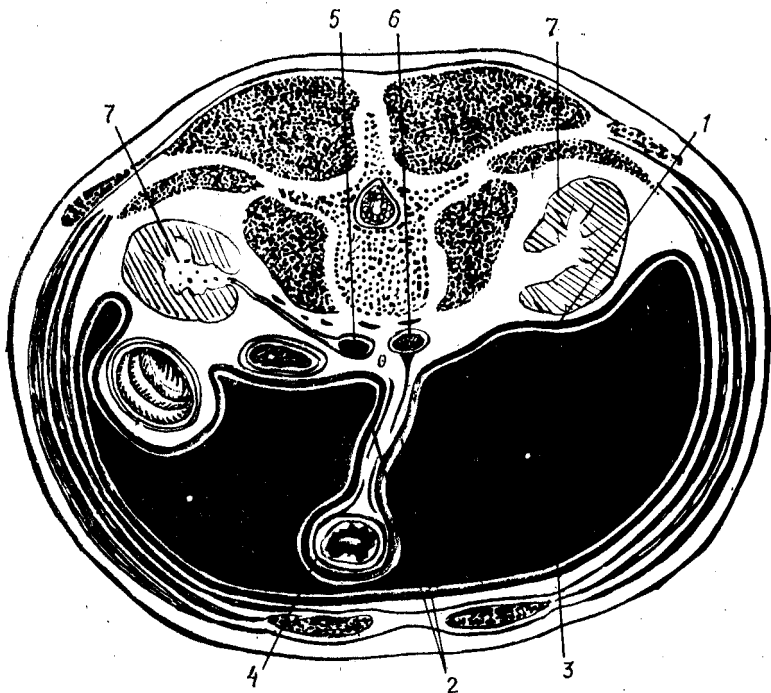
127-расм. Қорин бўшлиғидаги аъзоларнинг жойлашиш схемаси.

1 — hepar; 2 — vesica fellea; 3 — ductus choledochus; 4 — pars cardiaca ventriculi; 5 — fundus (fornix) ventriculi; 6 — curvatura ventriculi minor; 7 — corpus ventriculi; 8 — lien; 9 — curvatura ventriculi major; 10 — colon transversum; 11 — jejunum; 12 — colon descendens; 13 — colon sigmoideum; 14 — rectum; 15 — appendix vermiformis; 16 — caecum; 17 — ileum; 18 — colon ascendens; 19 — duodenum; 20 — pars pylorica ventriculi.



мускулларнинг ҳаммасини ички томондан ялписига пишиқ сероз парда қоплайди.

Қорин парда — peritoneum фақат деворларга эмас, балки аъзоларга ҳам ўтади ва уларни ҳар хил даражада ўрайди (128-расм). Peritoneumнинг қорин деворини қоплаган қисми — peritoneum parietale ва аъзоларни ўраган қисми — peritoneum viscerale дейилади. Бу икки қисм ўртасида ҳосил бўлган бўшлиқ — cavum peritonei деб аталиб, унда озроқ сероз суюқлик бўлади (у сероз пардани намлаб туради). Шунинг ҳам айтиб ўтиш керакки, cavum peritonei эркакларда ташқи муҳит билан боғланмаган, берк бўлади, лекин аёлларда бачадон найлари орқали (найнинг бир томони) қорин парданинг бўшлиғига, иккинчи томони бачадон бўшлиғига, ундан қин орқали ташқарига (ташқи муҳитга) очилади. Қорин парда қорин ва чанок бўшлиқларидаги аъзоларни ҳар хил даражада ўрайди. Баъзи аъзолар қорин парда билан бутунлай (олдидан, орқасидан ва ён томонларидан) қопланади, бундай аъзолар *интраперитонеал аъзолар* деб аталади (масалан, меъда, талок, ингичка ичаклар, кўндаланг чамбар ичак ва бошқалар). Баъзи аъзолар қоринпарда билан уч томонлама ўралган бўлади ва улар *мезоперитонеал аъзолар* деб аталади. Масалан, жигар, ўт қопи, кўтарилувчи ва тушувчи чамбар ичак шулар жумласидандир. Баъзи аъзолар фақат бир томондан ўралган бўлиб, бундай аъзолар *экстраперитонеал аъзолар* деб



1 2 8 - р а с м . Қорин бўшлиғидаги аъзоларнинг қорин пардага ўралиши (схема).

1 — peritoneum parietale; 2 — mesenterium; 3 — cavitas peritonei; 4 — peritoneum viscerale; 5 — v. cava inferior; 6 — aorta; 7 — ren.

аталади. Масалан, буйрақлар, меъда ости бези ва бошқалар бунга мисол бўлади.

Қорин парда девордан аъзоларга ёки аъзолардан аъзоларга ўтган вақтида бурмалар ҳосил қилади. Бу сероз бурмалар кўпинча икки варақдан, баъзан эса бир варақдан иборат бўлади. Бунга ичак тутқичлари, бойламлари ва бошқалар киради.

МЕЪДА

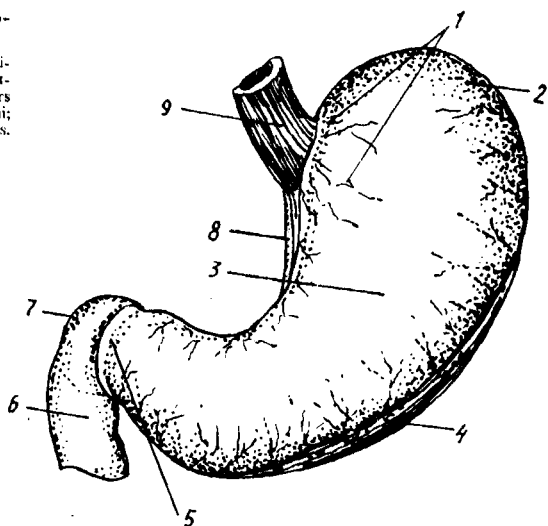
Меъда — *ventriculus, s.gaster* ҳазм қаналининг энг кенгайган жойи бўлиб, қорин бўшлиғининг юқори қисмида жойлашган. Унинг кўпроқ қисми чап қоринга соҳаси — *regio hepochondrica sinistra* да, озроқ бўлаги эса қорин усти соҳаси — *regio epigastrica* да туради.

Меъданинг шайлини нокка, баъзан кимёвий лабораториялардаги ретортага ёки бир томони ингичка ловияга ўхшатадилар (129-расм). Меъданинг катта-кичиклиги ва ҳажми ҳар кимда ҳар хил бўлади. Катталар меъдасининг ҳажми ўрта ҳисобда 3—3,5 литр келади.

Меъда бўш турган вақтда кичрайиб, ингичкалашиб юқорига кўтарилади, тўлиб кенгайган вақтида эса пастки чети киндиккача

129-р а с м . Меъданинг олд томондан кўриниши.

1 — pars cardiaca; 2 — fundus (fofnix) ventriculi; 3 — corpus ventriculi; 4 — curvatura ventriculi major; 5 — pars pylorica; 6 — pars descendens duodeni; 7 — pars superior duodeni; 8 — curvatura ventriculi minor; 9 — esophagus.



тушиши мумкин. Катта одам меъдасининг узунлиги 16—24 см, кенглиги 12 см бўлади. Меъданинг бўлама ўқи юқоридан пастга ва олдинга, чапдан ўнгга йўналган.

Меъданинг олд ва орқа деворлари — *paries anterior et posterior* тафовут қилинади. Олд девор бир оз бўртиброк чиққан бўлиб, орқа девор олд деворга қараганда бирмунча ясси бўлади. Меъданинг бу икки девори юқори ва пастки томонда бир-бири билан қўшилиб, катта ва кичик эгриликларни ҳосил қилади. Улардан юқоридаги эгрилик кичик бўлиб, бунга *curvatura ventriculi minor* дейилади, пастдаги ва чап томондаги катта эгрилик — *curvatura ventriculi major* деб аталади. Катта ва кичик эгриликлар бўйлаб қон томирлар ўтади.

Меъданинг чиқиш қисмига яқин жойида кичик эгриликка жойлашган бурчак қийғи — *incisura angularis* кўринади. Худди шу ерда эгриликлар бир-бирига ёндошиб бурчак ҳосил қилади, у *angulus ventriculi* деб аталади.

Меъданинг кириш ва чиқиш қисмлари тафовут қилинади. Унинг кириш қисми чап томондан XI кўкрак умуртқаси қаршисида туради, у *pars cardiaca* деб аталади, меъдага қизилўнғач келиб уланадиган тешик *ostium cardiacum* деб аталади. Меъданинг кириш қисмидан чапда ва юқорида жойлашган кенг қисми меъда туби — *fundus ventriculi* деб аталади. Шунини айтиш керакки, меъданинг тубини жойлашишига кўра (яъни, аъзонинг бошқа қисмига нисбатан баландроқ тургани учун) меъда гумбазини *fofnix ventriculi* деб аташ тўғри бўлур эди. Янги туғилган чақалоқ меъдасининг туби яхши билинмайди.

Меъданинг чиқиш қисми — *pars pylorica* деб аталиб, бу қисм I бел умуртқаси олдида, ўнг томонда ётади. Чиқиш тешиги (*pyloris*) нинг чиқиш қисмининг ўзида ҳам кенгайган қисм ва узунасига торайиб кетган канал бор. Кенгайган қисм меъданинг бошланишида бўлиб,

antrum pyloricum деб, унинг канали эса — *canalis pyloricus* деб аталади. Меъданинг танаси — *corpus ventriculi* га меъда тубидан то чиқиш қисмигача бўлган ораликлар киради.

Меъданинг қўшни аъзолар билан муносабатига келганда шуни айтиш керакки, овқат билан ўртача тўлган меъда ўзининг кичик эгрилиги, яъни юқори томони билан жигарнинг чап бўлагининг пастки юзасига, туби билан эса диафрагманинг чап гумбазига тегиб туради. Пастки, яъни катта эгрилиги кўндаланг-чамбар ичак ва унинг туткичи — *colonet mesocolon transversum* га тегиб туради. Меъда олд девори билан қорин деворига тегиб, орқа томондан меъда ости безига, чап буйракка, чап буйрак усти безига, туби билан талокқа тегиб туради (130-расм).

Меъда қоринпарда билан ҳамма томондан ўралган, яъни у интраперитонеал аъзодир.

Меъданинг деворида қуйидаги қаватлар тафовут қилинади: сероз қават, сероз остидаги қават, мускул қавати, шиллиқ қавати ва шиллиқ ости қавати (131-расм).

Сероз қават — *tunica serosa* қоринпарданинг висцерал ва рағидир. Бу парда катта ва кичик эгриликлар бўйлаб йўналаётган кон томирлар билан банд жойларни ҳамда орқа девордаги диафрагмага тегиб турадиган кичкинагина майдончадан бошқа ҳамма жойни ўраб туради.

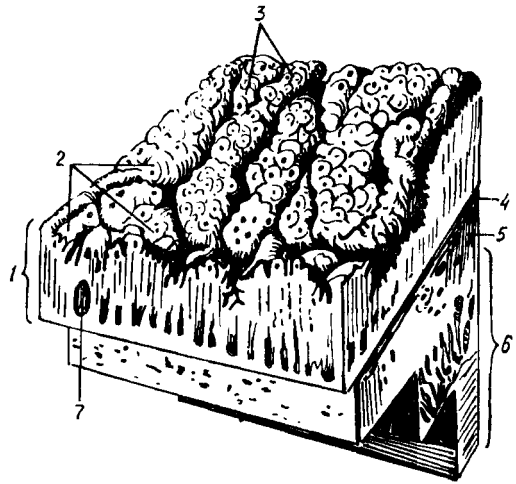
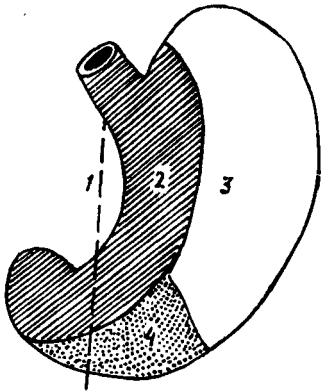
Меъдани ўраб олган қоринпарда ундан қўшни аъзоларга ўтади ва бойламлар ҳосил қилади. Масалан, меъданинг олд ва орқа деворларини ўраб жигарга ўтаётган қоринпарда *lig.hepatogastricum* деб аталади. Меъданинг катта эгрилигидан пастга йўналиб, кўндаланг чамбар ичак деворига ўтган қисми *lig.gastracolicum*, талокқа ўтгани *lig.gastrolienale* деб аталади.

М у с к у л қ а в а т и — *tunica muscularis* бошқа қаватларга нисбатан анча бақувват бўлиб, силлиқ мускул толаларидан иборат. Мускуллар қисқариши натижасида меъда ичидаги овқат ҳазм қилиш каналининг пастки қисмига қараб сўрилади.

Мускул толаларининг йўналиши қуйидагича (132-расм):

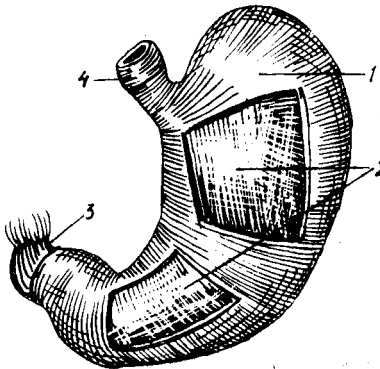
1. Ташқи томондаги толалар узунасига йўналган бўлиб, улар *stratum longitudinale* деб аталади. Бу толалар кичик эгриликка яқинлашган сари зичлаша боради. Шунинг учун ҳам улар кичик эгрилик соҳасида яхши кўрилади. Шуни айтиб ўтиш керакки, бу толалар қизилўнғач бўйлама мускул толаларининг давоми ҳисобланади.

2. Ўрта қаватда ётувчи мускул толалари ҳалқасимон йўналган бўлиб, *stratum circulare* деб аталади. Улар ҳам қизилўнғач деворларидаги шу номли мускулларнинг давоми ҳисобланади. Айлана мускуллар биринчи қаватдаги бўйлама мускул толаларига нисбатан анча бақувват бўлади ва меъданинг ҳамма қисмини ҳалқа сингари ўраб олади. Кўндаланг мускул толалари меъданинг чиқиш қисмида зичлашади ва *pylorica* билан ўн икки бармоқ ичак ўртасида қисувчи мускул — *m.sphincter pylorica* га айланади. Бу мускул устидан шиллиқ бурма ўраб қопқоқ — *valvula pylorica* ҳосил қилади. Қисувчи мускул қисқарганда қопқоқ зич беркилиб меъданинг ўн икки бармоқ ичакка ўтиш йўлини ёпиб қўяди.



130-р а с м. Меъданинг олд юзасининг кўшни аъзоларга тегиб турувчи юзалари.

1 — тананинг ўрта чизиги; 2 — жигарга тегиб турувчи юза; 3 — диафрагмага тегиб турувчи юза; 4 — қориннинг олд деворига тегиб турувчи юза.



131-р а с м. Меъда деворининг тузилиши.

1 — tunica mucosa; 2 — areae gastricae; 3 — foveolae gastricae; 4 — lamina muscularis mucosa; 5 — tela submucosa; 6 — tunica muscularis; 7 — nodulus (folliculus) lymphaticus solitarius.

132-р а с м. Меъданинг мушкул қаватлари.

1 — stratum circularae; 2 — fibrae obliquae; 3 — stratum longitudinalae (pars pylorica ni duodenum ga ўғиш жойида); 4 — esophagus (stratum longitudinalae)

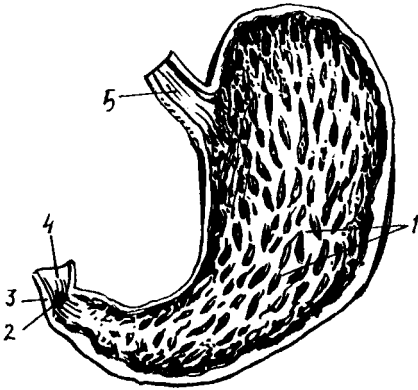
3. Учинчи қаватни ташкил қилувчи мушкул толалари қийшиқ йўналган ва шу туфайли *fibrae obliquae* деб аталади. Бу қаватдаги толалар ҳам кизилўнғач мушкул қаватининг давомидир. *Fibrae obliquae* меъданинг кириш қисмини ўраб туради ҳамда унинг олд ва орқа юзаларига тарқалади. Бинобарин, бу толаларнинг қисқариши натижасида меъданинг катта эгрилиги *cardia* томонга яқинлашади. Демак меъда бир оз катталашади. Шундай қилиб, меъданинг шакли оз бўлса-да, шу мушкулларга ҳам боғлиқ бўлади.

Мушкул қаватининг орқасида шиллик парда ости қавати — *tela submucosa* бор, у мушкул қаватини шиллик пардага боғлаб туради. Бу қаватда қон томирлар, нервлар жойлашган бўлиб, у туфайли шиллик парда бирмунча ҳаракатчан бўлади ва бурмалар ҳосил қилади.

Меъда деворининг энг ички шиллик қавати — *tunica mucosa* бир қаватли призматик эпителий ва нозик тўқималардан иборат (133-расм). Шиллик қават кулранг-пушти тусда. Меъда шиллик пардасидаги жуда кўп бурмалар *plicae gastricae* деб аталади, бу

1 3 3 - р а с м. Меъданинг шиллик пардаси.

1 — plicae gastricae; 2 — ostium pyloricum; 3 — m. sphincter pylori; 4 — tunica mucosa duodeni; 5 — tunica mucosa esophageae.



бурмалар меъда қисқарганда жуда яхши кўринади ва тўр шаклини эслатади. Катта ва кичик эгриликлар соҳасида узунасига йўналган бурмалар бор. Меъданинг шиллик қаватида жойлашган катта бурмалардан ташқари кичкина майдончалар бўлиб, улар *areae gastricae* деб аталади. У ерда бир қанча чуқурчалар бор бўлиб, уларга меъда безларининг шира чиқариш тешиги очилади.

Меъдага тушган овқат шу шиллик қаватдаги безлар таъсирида химиявий ўзгаришларга учрайди. Меъда шиллик қаватида жуда кўп безлар бўлиб, улар ўзларининг тузилиши ва вазифасига кўра бири-биридан фарқ қилиб, икки турга бўлинади: 1) меъда туби безлари — *glandulae gastricae propriae*, 2) меъданинг чиқиш қисмидаги безлар — *glandulae pyloricae*

Меъда туби безлари анчагина кўп бўлади. Меъда шиллик қаватида булардан ташқари, лимфа тугунлари *folliculi lymphaticae gastricae* жойлашган.

МЕЪДА ҚОН ТОМИРЛАРИ ВА НЕРВЛАРИ

Меъдани қон билан таъминловчи артериялар (1) *a.gastrica sinistra* (*truncus coeliacus* толаси) меъда кичик эгрилигининг чап томондан йўналиб, ўнг томондан келаётган (2) *a.gastrica dextra* (*a.hepatica propria* толаси) билан анастомозланади; (3) *a.gastroepiploica dextra* (*a.gastro-duodenalis*) меъда катта эгрилигининг ўнг томонидан йўналиб, катта эгриликнинг чап томонидан келаётган (4) *a.gastroepiploica sinistra* (талок артериясини толаси) билан анастомозланади. Меъданинг туби талок артериясининг толаси *aa.gastricae breves* дан таъминланади. Вена томирлари меъда деворидан бир номдаги веналар орқали қон йиғиб, дарвоза венасини ҳосил қилувчи илдизларга келиб қуйилади. Лимфа томирлари меъданинг ўнг ва чап лимфа томирларига (меъданинг юқори қисмларида) кичик эгрилик ва киравериш (кардиал) қисми кардия лимфа тугунларига қуйилади. Меъдани *n.vagus* ва симпатик нервлар иннервация қилади. Булар меъда деворида *plexus gastricus* ни ҳосил

килади. Симпатик нервлар plexus coeliacus дан меъда артерияларининг девори бўйлаб боради.

Меъданинг ёшга қараб ўзгариши. Янги туғилган чақалоқларнинг меъдаси цилиндр шаклига эгадир. Меъданинг туби билинмайди, меъда тикка (вертикал) ҳолатда ётади. Склетотопияси катталарникига ўхшаса ҳам, синтопиясида (янги туғилган чақалоқларнинг жигари катта бўлганлиги сабабли) қўшни ички аъзолар билан муносабати бир хилда эмас. Масалан, меъданинг олд юзаси бутунлай жигар билан беркилиб туради, натижада меъда талоқдан узоқлашади. Меъданинг шиллик ва мускул қаватлари унчалик такомиллашмаган. Меъданинг ҳажми ёшга боғлиқ равишда ривожланади. Янги туғилган чақалоқларда 7 см³, 10 кунлик бўлганда 81 см³, 3 ёшда 600 см³, 10—12 ёшда эса 1500 см³ бўлади. Меъданинг туби бир ёшга борганда пайдо бўлади. Шундай қилиб, ёшга қараб меъда ҳажми туғилгандан сўнг икки ҳафта ичида 2 марта, 1 ёшда эса 10 марта катталашар экан.

ЎРТА ИЧАКДАН РИВОЖЛАНУВЧИ АЪЗОЛАР

ИНГИЧКА ИЧАК

Ингичка ичак — *intestinum tenue* меъданинг охириги, чикиш қисмидан бошланиб, то йўғон ичакнинг бошланғич қисмига қадар давом этади ва ҳазм каналининг энг узун қисми ҳисобланади. Ингичка ичакнинг узунлиги 5—6 метр бўлиб, мурдада бирмунча ортиқроқ бўлади (6,5—7 метр). Бунга сабаб шуки, ичак деворларидаги доимо қисқариш ҳолатида бўлган мускул толалари одам ўлгандан сўнг бўшашиб кетади. Умуман ичакларнинг, жумладан ингичка ичакнинг узун-қисқалиги ёшга ҳам боғлиқ бўлади. Масалан, янги туғилган чақалоқларда ичакнинг узунлиги тананинг узунлигига нисбатан 7 марта, катта одамларда эса 4—4,5 марта ортиқдир. Ингичка ичак деворларининг диаметри йўғон ичакка яқинлашган сари торая боради. Агар ўн икки бармоқ ичак охириги қисмининг диаметри 2,5 см бўлса, ёнбош ичак охириги қисмининг диаметри 2—2,5 см келади. Ингичка ичак йўғон ичакка нисбатан деярли икки марта ингичка бўлади.

Ингичка ичак қуйидаги уч қисмдан иборат:

1) ўн икки бармоқ ичак — *duodenum* ингичка ичакнинг бошланғич қисми бўлиб, узунлиги 26—30 см келади, шакли эса тақага ўхшайди.

2) оч ичак — *intestinum jejunum* ўн икки бармоқ ичакнинг давоми бўлиб, ингичка ичакнинг тахминан $\frac{2}{5}$ қисмини ташкил қилади:

3) ёнбош ичак — *intestinum ileum* ичакнинг тахминан $\frac{3}{5}$ қисмини ташкил қилади.

Оқорида айтиб ўтилган қисмларда оч ичак ва ёнбош ичак ўз тутқичларига эга бўлгани туфайли *intestinum tenue mesenteriale* деб аталади. Улар жуда эркин ҳаракат қила олади. Ингичка ичакнинг сўнгги икки қисми қорин бўшлиғида, кўндаланг-чамбар ичак — *colon transversum* дан пастда жуда кўп қовузлоқлар ҳосил қилиб жойлашган. Ингичка ичак шартли равишда фақат оч ва ёнбош ичак деб иккига

ажралади. Чунки уларнинг ўртасида унча сезиларли чегара бўлмайди. Уларни фақат ички тузилишига қараб ажратиш мумкин, холос. Ингичка ичакнинг оч ичак қовузулоклари кўпинча чап ва юқори томонда кўндаланг ҳолатда, ёнбош ичакнинг қовузулоклари эса ўнг ва пастда тикка ҳолатда ётади.

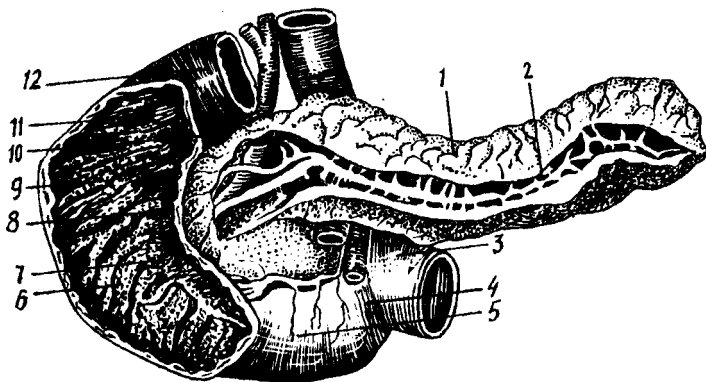
Умуман ингичка ичак қовузулоклари киндик соҳаси, қорин ости соҳасида жойлашади ва қисман кичик чанок бўшлиғига ҳам тушади.

Ўн икки бармоқ ичак — duodenum экстраперитонеал ҳолатда қорин деворининг орқа қисмида I—III бел умурткалари қаршисида жойлашган (134-расм). Унинг шакли тақага ёки очик ҳалқага ўхшайди. Узунлиги 25—30 см. Унинг ярим ҳалқаси меъда ости безининг бош қисмини ўраб туради. Ўн икки бармоқ ичакнинг орқа томони сийрак бириктирувчи тўқима ёрдамида қорин деворининг орқа томониغا бириктириб туради, шунинг учун ҳам у ингичка ичаклар ичида кам ҳаракатлиси ҳисобланади. Жойлашиши ва йўналишига қараб у тўрт қисмга бўлинади: 1) устки кўндаланг қисм — pars superior; 2) қуйи тушувчи қисм — pars descendens; 3) пастдаги кўндаланг қисм — pars horizontalis inferior; 4) кўтарилиувчи қисм — pars ascendens. Баъзан унинг шакли тақага ўхшамай очик ҳалқага ўхшайди, бунда юқорида айтилган қисмлар кўринмайди ва чегара ҳосил қилмай бир-бирига ўтиб кетади. Юқоридаги кўндаланг қисми меъда (pyloris) нинг бевосита давоми бўлиб, узунлиги 4—5 см келади ва I бел умурткаси олдида туради. Бу қисм ўрта чизикка нисбатан ўнг томонда бўлиб, энг узун бўлган тушувчи қисмга (8—10 см) уланади. Бу ҳар иккала қисмнинг бир-бирига ўтиш жойида устки букилма — flexura duodeni superior ҳосил бўлади. Пастки кўндаланг қисм қуйи тушувчи қисмининг давоми бўлиб, улар бир-бирига ўтиш жойида пастки букилма — flexura duodeni inferior юзага келади. Ўн икки бармоқ ичак оч ичакка ўтиш жойида бир оз кўтарилиб, кўтарилиувчи қисми ҳосил қилади. Бу жойда ҳам (II бел умуртқа танаси тўғрисида) чапда учинчи букилма flexura duodenojejunalis ҳосил бўлади. Ўн икки бармоқ ичак пастга тушувчи қисми билан меъда ости беши бошининг ўртасидаги ариқчадан умумий ўт йўли — ductus choledochus ўтади ва меъда ости безининг йўли — ductus pancreaticus билан қўшилиб pars descendens duodeni даги papilla duodeni major га очилади (135-расм).

ЎН ИККИ БАРМОҚ ИЧАКНИНГ ТОМИР ВА НЕРВЛАРИ

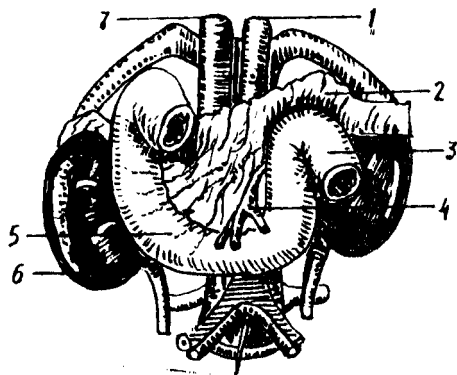
Ўн икки бармоқ ичакни қон билан таъминловчи артериялар — a.a.pancreaticoduodenalis superior ва a.pancreaticoduodenales inferior дир. Булар бир-бири билан аностомоз ҳосил қилади ва ўн икки бармоқ ичакка rr.duodenales номли толаларни беради. Бир хил ном билан аталувчи веналари эса қонни дарвоза венасига қуяди. Лимфа томирлари меъда ости беши билан ўн икки бармоқ ичак, ичак туткич (юқориси), қорин артерия соҳаси ва бел лимфа тугунлари томон йўналади. Иннервациясини ўн икки бармоқ ичак адашган нервлар — p.vagus толаларида, меъда, жигар, ичак туткич устки чигалларидан олади.

Янги туғилган чақалоқлар ўн икки бармоқ ичагининг шакли



134-р а с м. Ўн икки бармоқ ичак ва меъда ости безининг (очилган оқимлар билан) олд томондан кўриниши.

1 — corpus pancreatici; 2 — ductus pancreaticus; 3 — flexura duodenojejunalis; 4 — pars ascendens duodeni; 5 — pars horizontalis (inferior) duodeni; 6 — plicae circulares; 7 — papilla duodeni major; 8 — papillae duodeni minor; 9 — pars descendens duodeni; 10 — ductus pancreaticus accessorius; 11 — pars superior duodeni; 12 — pars duodeni superior.



135-р а с м. Ўн икки бармоқ ичак ва унга қўшни аъзолар.

1 — aorta; 2 — pancreas; 3 — flexura duodenojejunalis; 4 — a. mesenterica superior; 5 — duodenum; 6 — ren; 7 — v. cava inferior.

кўпинча ҳалқасимон бўлиб, юқорида айтиб ўтилган қисмларнинг бири-бирига ўтиши аниқ билинмайди, устки кўндаланг қисми эса жуда юқори туради. Бола ҳаётининг бешинчи ойдан бошлаб бу қисм XII кўкрак умуртқаси олдига тушади, 12 ёшда биринчи бел умуртқаси танасининг юқори четига етади. Ўн икки бармоқ ичак жигарга, ўнг буйракка, ўт пуфагининг бўйнига, меъда ости безига, кўндаланг-чамбар ичакка ва катта қон томирларга тегиб туради. У қорин пардадан ташқарида экстраперитонеал туради. Лекин устки кўндаланг қисмининг бошланиши ва пастки кўндаланг қисмининг оч ичакка ўтиш жойи қорин парда билан ҳамма томондан ўралган бўлади.

Оч ичак ва ёнбош ичак қоринпарда билан ҳамма томондан ўралган, яъни интраперитонеал. Оч ичак ҳамда ёнбош ичаклар қоринпардадан ҳосил бўлган тутқич — mesenterium га эга. Оч ичак ва ёнбош ичаклар

олдинги томондан катта чарви — *omentum majus* билан беркилиб туради.

Ингичка ичак деворининг тузилиши

Ингичка ичак деворлари куйидаги қаватлардан (136- расм, а — б). ташқи сероз парда — *tunica serosa*, сероз ости қавати — *tela subserosa*, мускул қавати — *tunica muscularis*, шиллиқ парда ости қавати — *tela submucosae* ва шиллиқ парда — *tunica mucosa* дан иборат.

Ташқи сероз парда — *tunica serosa* ичак деворини энг устки (ташқи) томондан ўраб олади. Бу парда қорин парданинг висцерал варағидан ҳосил бўлган. Ичак деворининг сероз парда билан ўралмай қолган жойида ичакка қон томир, нервлар ва лимфа йўналади.

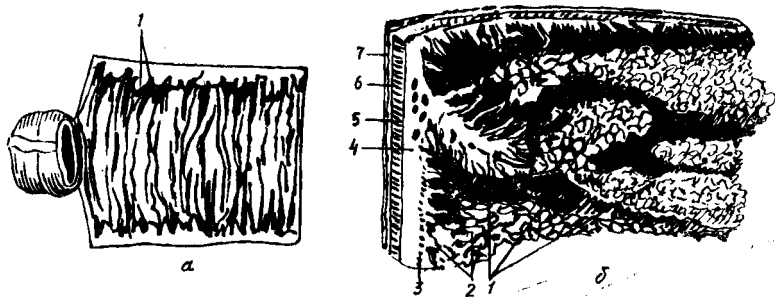
Мускул қавати — *tunica muscularis* силлиқ мускул толаларидан иборат бўлиб, ташқи ва ички қаватларга бўлинади. Булардан ташқари, узунасига кетган (*stratum longitudinale*) ва ички қавати айланасига кетган (*stratum circulare*) толалар мавжуд. Ички қаватдаги толалар анча бақувват бўлса ҳам пастга тушган сари юпқалаша боради. Мускул қават ичак ҳаракатини таъминлаб туради. Агар бўйлама толалар қисқарса ичак кенгайди, қўндаланг толаларнинг қисқариши эса ичакни торайтиради. Одатда кенгайиш ва торайиш ҳолатлари навбат билан тартибли равишда юқоридан пастга томон давом этиб туради ва шу йўсинда овқатни йўғон ичакка йўналтиради.

Шиллиқ парда ости қавати — *tela submucosa* жуда нозик бириктирувчи тўқимадан тузилган бўлиб, қон томир ва нервларга бойлиги билан бошқа қаватлардан фарқ қилади. Шу парда туфайли шиллиқ парда ҳаракатчан бўлади ва бурмалар ҳосил қилади.

Шиллиқ парда — *tunica mucosa* ичак қаватининг энг ичкарисиди бўлиб, пушти рангда. Унинг юзаси жуда кўп сўрғичлар — *villi intestinales* билан қопланган.

Уларнинг сони одамларда ўрта ҳисоби билан 4 миллион бўлади, бўйи 0,5 мм дан 1,5 мм гача етади. Шунинг учун ҳам шиллиқ парда духобага ўхшайди. Ичак шиллиқ қаватининг бўш қисми ва сўрғичлари бир қават цилиндрик эпителий билан қопланган. Бу эпителий орасида шилимшиқ ишловчи қадахсимон ҳужайралар ҳам кўп учрайди. Ҳар қайси *villi intestinales* нинг ичида (марказида) лимфа томири (сут томир), қон томирлар ва нервлар бўлади. Овқат бўтқасидаги ёғлар лимфа томирларига, оксиллар, углеводлар эса вена томирларига ўтади, ундан филтрланиш (тозаланиш) учун дарвоза венаси — *vena portae* орқали жигарга боради. Сўрғичлар оч ичакда узунроқ ва кўпроқ бўлади. Ингичка ичакнинг хусусиятларидан бири шундаки, унинг шиллиқ қавати жуда баланд зич жойлашган ва бурама (спирал) га ўхшаш узлуксиз давом этувчи бурмалар — *plicae circularis kerkringii* ни ҳосил қилади (137- расм). Ана шу бурмалар туфайли унинг овқат сўрувчи сатҳи 24 марта кенгайди. Бу бурмалар пастга борган сари камая боради, йўғон ичакка ўтиш жойига келганда ҳатто бутунлай йўқолиб кетади.

Ўн икки бармоқ ичакнинг куйи тушувчи қисмидаги шиллиқ қаватда қўндаланг бурмалардан ташқари узунасига жойлашган битта бурма — *plica longitudinalis duodeni* бор. Унинг ўртасида шиллиқ парда



136-расм. Ингичка ичакнинг шиллик пардаси (а) ва ичак девори қаватлари (б).

1 — plicae circulares; 2 — villi intestinales; 3 — tunica mucosa; 4 — tela submucosa; 5 — stratum circulare tunicae muscularis; 6 — stratum longitudinale tunicae muscularis; 7 — tunica serosa.

дўмбоқчаси, унинг учида эса сўргич — *papilla duodeni major* бўлади. Бу сўргичдан сал юқорида ўн икки бармоқ ичакнинг кичик сўргичи — *papilla duodeni minor* жойлашган.

Ўн икки бармоқ ичакнинг катта сўргичи — *papilla duodeni major* га умумий ўт йўли — *ductus choledochus* ва меъда ости бези йўли — *ductus pancreaticus* — очилади. *Papilla duodeni minor*га эса меъда ости безининг қўшимча йўли — *ductus pancreaticus accessorius* очилади.

Ингичка ичакнинг шиллик қаватида юқорида айтиб ўтилганлардан ташқари яна 0,2—0,4 мм келадиган ичак ширасини чиқарувчи оддий найсимон майда безлар — *glandulae intestinalis* жойлашган. Ўн икки бармоқ ичакнинг юқори қисмида сертармоқ найсимон безлар жойлашган бўлиб, улар Бруннер безлари — *glandulae duodenalis* деб аталади. Бу безлар шиллик ости қаватига жойлашган.

Ингичка ичак деворида яна лимфа тугунлари ҳам бўлади. Лимфа тугунлари якка-якка ёки бир қанчаси тўпланиб, гуж-гуж бўлиб туради. Якка-якка турган лимфа тугунлари — *folliculi lymphaticae solitarii*, гуж-гуж бўлиб ётганлари эса *folliculi lymphaticae aggregati peyeri* деб аталади. Уларнинг сони ҳар хил бўлиб, ўрта ҳисобда 25—35 гача боради. Улар ичак тутқичига қарама-қарши турган томонда, яъни ичак деворининг эркин қисмида жойлашиб, бўйи 5—10 см, эни эса 8—10 мм келади (138-расм).

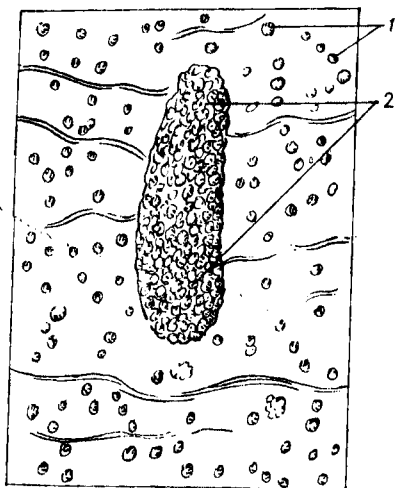
ИНГИЧКА ИЧАКНИНГ ТОМИР ВА НЕРВЛАРИ

Ингичка ичак юқorigи тутқич артериясидан чиқувчи 16—20 та ичак артериялари — *a.a. intestinalis* орқали кон билан таъминланади.

Вена кони шу номли вена томири орқали (*v.v. intestinales*) дарвоза венасига қўйилади. Лимфа юқори тутқич тугунлари (*nodi lymphatici mesenterici*) га қўйилади.

Иннервацияси *p. vagus* нинг толалари ва *plexus mesentericus* (симпатик нервлар) воситасида амалга оширилади.

Оч ва ёнбош ичакларнинг ёшга қараб ўзгариши. Мазкур ичаклар



138-расм. Ёнбош ичак шиллик пардаси ва лимфа тугунлари.

1 — noduli (folliculi) lymphatici solitarii; 2 — noduli (folliculae) lymphaticus aggregatus.

янги туғилган чақалоқларда катталарникига нисбатан узун бўлади, чунки болалар аъзоси овқатни кўп талаб қилади. Чақалоқларда ингичка ичакнинг тутқичли қисмининг узунлиги 3 метрга яқин, 2—3 ёшда 4,8 м бўлади. Болалик даврига келганда унинг узунлиги катталар ичагининг узунлигига тенглашади (5—6 м). Янги туғилган чақалоқларнинг оч ва ёнбош ичакларининг жойлашиши ҳар хил — ётиқ ёки тик бўлиб, бу ичак тутқичи илдизининг ҳолатига ҳамда бажарадиган хизматиغا боғлиқ.

ОРҚА ИЧАКДАН РИВОЖЛАНДИГАН АЪЗОЛАР

ЙЎҒОН ИЧАК

Йўғон ичак — *intestinum crassum* ҳазм каналининг ингичка ичакдан кейин давом этувчи қисми бўлиб, орқа чиқариш тешиги билан тугайди (139-расм). Ингичка ичак йўғон ичак чамбарининг ичида ётади. Мазкур ичакнинг йўғон ичак деб аталишининг боиси шундаки, унинг диаметри ингичка ичак диаметрига нисбатан тахминан икки баробар каттадир. Йўғон ичакнинг узунлиги 1—1,5 метр. Йўғон ичакда қуйидаги қисмлар тафовут этилади:

1) кўричак — *caecum* (чувалчангсимон, ўсимта — *appendix vermiformis* билан);

2) кўтарилувчи чамбар ичак — *colon ascendens*;

3) кўндаланг чамбар ичак — *colon transversum*;

4) тушувчи чамбар ичак — *colon descendens*;

5) S-симон ичак — *colon sigmoideum*;

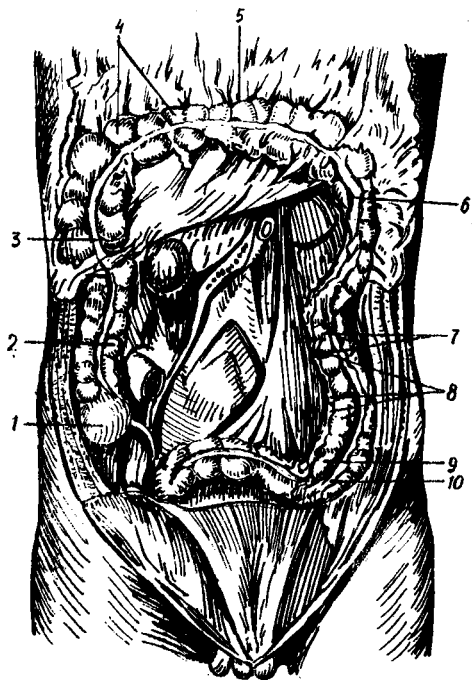
6) тўғри ичак — *intestinum rectum*;

Йўғон ичакнинг бу қисмларини кўриб чиқишдан олдин умуман йўғон ичакнинг ингичка ичакдан нималар билан фарқ қилиши устида тўхталиб ўтайлик.

Биринчидан, йўғон ичакнинг диаметри ингичка ичак диаметрига қараганда анча катта.

Иккинчидан, йўғон ичакдаги бўйлама (узунасига кетган) мускул толалари чувалчангсимон ўсимтанинг асосидан то тўғри ичакнинг бошланиш қисмигача давом этувчи учта тасма — *taeniae coli* га тўпланadi. Бу тасмалардан бири йўғон ичакнинг олд эркин юзаси бўйлаб йўналади (фақат *colon transversum* да орқа томонга ўтади) ва у (эркин тасма) *taenia libera* дейилади. Иккинчи тасма *colon*

139-расм. Йўғон ичак ва унинг қисмлари (оч ва ёнбош ичак олинган)
 1 — caecum; 2 — colon ascendeus; 3 — flexura coli dextra; 4 — haustrae coli; 5 — colon transversum; 6 — flexura coli sinistra; 7 — colon descendeus; 8 — appendices epiploicae; 9 — colon sigmoideum; 10 — taenia libera.



transversum ning old tomonida katta charvining birikiши бўйлаб кетганлиги туфайли taenia omentalis деб аталади. Учинчи тасма эса colon transversum ning тутқичи (mesocolon transversum) бўйлаб кетгани учун taenia mesocolica деб аталади. Санаб ўтилган тасмалар орасидаги масофа бир хил бўлиб, тасмаларнинг эни 1 см га яқин бўлади.

Учинчидан, йўғон ичакнинг усти ингичка ичакка ўхшаш текис бўлмай, гадир-будур бўлади, йўғон ичак девори ташқарига бўрғиб чиққан пуфакка ўхшаш қабариклар (haustra coli) га бўлинади. Булар чамбар ичак қисмлари ва тасмалар узунлиги бир-бирига мос келмаганлиги ҳамда ичак деворидаги айланма (циркуляр) мускул толалари бир хилда ривожланмаганлиги сабабли пайдо бўлади.

Тўртинчидан, йўғон ичакда иккита тасма — taeniae libera et omentalis бўйлаб ёғ ўсимталар — appendices epiploicae бўлади. Бу ўсимталар сероз қаватининг ўсимталари бўлиб, узунлиги 4—5 см келади.

Юқорида айтиб ўтилган белгилар, яъни бўйлама мускул тасмалари, пуфаксимон қабариклар (haustra coli), ёғ ўсимталар (appendices epiploicae) ингичка ичакда бўлмайди. Шунинг учун ингичка ичак силлик ва текис бўлади. Йўғон ичакнинг деворини ташқаридан ўровчи сероз қават — tunica serosa унинг ҳамма қисмини бир хилда ўрамайди. Сероз ости қавати — tela subserosa йўғон ичакнинг ҳамма ерида учрамай, фақат қорин парда ўраган қисмларидагина бўлиб, юпқа клетчаткадан иборат бўлади.

Мускул қават — tunica muscularis ўз навбатида иккита қаватдан иборат. Унинг ташқи узунасига кетгани stratum longitudinale ва ички айланасига кетгани stratum circulare дейилади. Шиллик ости қавати — tela submucosa ҳам ривожланган бўлиб, шиллик пардада жуда кўп майда бурмаларни ҳосил қилади.

Шиллик парда — tunica mucosa ning эпителийси худди ингичка ичакдаги каби цилиндрик бўлади, лекин бунда қадахсимон хужайралар кўп учрайди. Йўғон ичакдаги шиллик парда хужайралари шиллик ишлаб чиқаради, бу эса овқатнинг силлик ўтишига катта ёрдам беради.

Йўғон ичакнинг шиллик қаватида ингичка ичакдаги каби сўргичлар бўлмайди. Ғужанак ҳолда тўпланган лимфоид тўқималар (Пейер шодалари) мутлақо учрамайди.

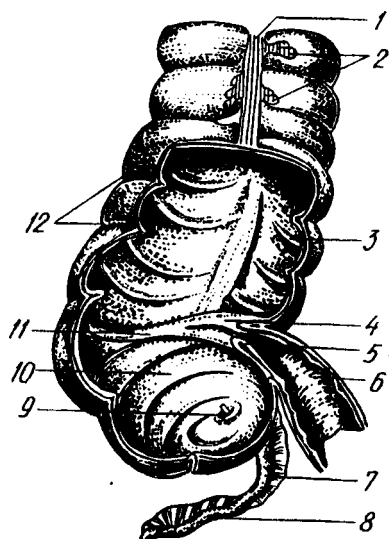
Яккам-дуккам жойлашган лимфа тугунчалари — *folliculi lymphatici solitarii* айниқса чувалангсимон ўсимтада кўп бўлади. Йўғон ичакнинг шиллик қавати ҳосил қилган бурмалар яққол кўринадиган ярим ой шаклида бўлгани туфайли *plicae semilunares colli* деб аталади.

Энди йўғон ичакнинг ҳар қайси қисми устида алоҳида-алоҳида тўхталамиз.

Кўричак — *intestinum caecum* ичак охирги қисмининг очиладиган жойи ва йўғон ичакнинг бошланғич қисми бўлиб, ўнг ёнбош соҳасида ёнбош — бел мускули — *m. iliopsoas* нинг фасциясига ўзининг орқа юзаси билан тегиб туради. Кўричакнинг узунлиги ҳаммада ҳар хил бўлади, ўрта ҳисобда 5—7 см, кўндаланг ўлчови 7—7,5 см. Кўричак қоринпарда билан ҳар томондан ўралган, яъни интраперитонеал ҳолатда ётади (баъзан орқа томони ўралмаслиги ҳам мумкин). Кўричак анчагина ҳаракатчан бўлгани туфайли, унинг жойлашиши ҳам ҳар хил бўлади ва ўзгариб туради. У жуда юқори жойлашиши, масалан, жигарнинг тагида *caecum subhepatica* бўлиши ҳам мумкин. Бу ҳодиса ҳомиланинг она қорнида ётган давридаги ҳолатининг сақланиб қолиши билан изоҳланади. Кўричак ўзининг олдинги юзаси билан қорин деворига тегиб туради. Унинг орқа-медиал юзасидан ингичка ичак келиб қуядиган жойидан пастроқда чувалангсимон ўсимта — *appendix vermiformis* ўсиб чиқади ва кўричакнинг ажралмас қисми сифатида ётади. Бу ўсимта қоринпарда билан ҳар томонлама (интерперитонеал) ўралган бўлиб, ўзининг хусусий тутқичи — *mesenteriolum appendicis vermiformis* га эга. Ўсимтанинг узунлиги 5—6 см дан 18—20 см гача бўлиши мумкин. Ичи жуда тор (3—4 см, ҳатто ундан ҳам кам) бўлади. Бунинг сабаби шиллик парданинг қалинлиги ва ҳалқасимон мускулларнинг қисқарган ҳолатда бўлишидир. Қари одамларда *appendix* бўшлиғи қисман ёки бутунлай бўлмаслиги мумкин. Чувалангсимон ўсимта бўшлиғи кўричак бўшлиғига очилади. Ўсимта катта кишиларда спирал ёки «S» симон бўлиб ётади. Умуман унинг жойлашиши кўричак ҳолатига боғлиқ. Чувалангсимон ўсимтанинг шиллик пардаси йўғон ичакникига ўхшайди, лекин мускул толалари камроқ, безлари ҳам оз бўлади, шиллик ости қаватида лимфоид тўқималар — *folliculi lymphaticae aggregati appendicis vermiformis* кўп учрайди. Кўричакдан чувалангсимон ўсимтага ўтиш тешиги (*ostium appendicis vermiformis*) нинг юқори томонида шиллик пардадан ҳосил бўлган бурма қопқоқ (*valvula appendicis vermiformes*) бор. Ёнбош ичакнинг кўричакка ўтиш жойида (ички томонда) яхши тараққий этган қопқоқ бўлиб, *valvula iliocaecalis Bouchini* деб аталади (140-расм). Бу қопқоқ худди ингичка деворининг буралиб кўричак бўшлиғига кирганига ўхшаса ҳам, аслида шундай эмас, у ўзича мустақил ривожланади. Унинг устки ва асти четлари худди лабга ўхшайди. Шунинг учун уларнинг юқоридагиси *Labium superior*, пастдагиси *labium inferior* деб аталади. Бу бурмалар асосида ҳалқасимон мускул — *sphincter iliocaecalis* нинг толалари жойлашган. Лаблар бир-бирига тегиб ва кўричак ичига кириб

140-р а с м . Кўричак, ёнбош ичакнинг охириги қисми, чувалчангсимон ўсимта (олд томондан кўриниши, кўричакнинг олд девори олинган).

1 — *tenia libera*; 2 — *appendices epiploicae*; 3 — *plicae semilunares coli*; 4 — *labium superius valvae ileocaecalis*; 5 — *labium inferius*; 6 — *ileum*; 7 — *mesoappendix*; 8 — *appendix vermiformis*; 9 — *ostium appendixis vermiformis*; 10 — *caecum*; 11 — *frenulum Valvae ileocaecalis*; 12 — *haustra coli*.



турганлиги учун овқатни ингичка ичакдан кўричакка бемалол ўтказди, лекин кўричакдан ингичка ичакка қайтиб ўтишига йўл қўймайди. Шунинг ҳам айтиб ўтиш керакки, баъзан «S» симон ичак буралиб қолганида нажас тўғри ичакка ўта олмай қолади, натижада ичакларда тескари томонга қисқариш (антиперистальтика) юзга келиб, ахлат ингичка ичакка, ундан меъдага ва қизилўнғачга кўтарилади, оғиз орқали ташқарига чиқади, бундай ҳолат — *meseria* (нажас қусиш) деб аталади.

Кўтарилиувчи чамбар ичак — *colon ascendens* ёнбош ичакнинг кўричакка ўтиш жойидан бироз юқоридан бошланиб, тикка кўтарилади ва ўнг қовурға ости соҳасигача етади, жигар ўнг бўлагининг пастки юзасига тегади, ундан чап томонга бурилиб, кўндаланг чамбар ичак — *colon transversum* га ўтади. Шу жойдаги бурилиш *flexura coli dextra seu flexura hepatica* дейилади. Кўтарилиувчи чамбар ичакнинг узунлиги 18—20 см бўлиб, қоринпарда уни фақат олд ва ён томонларидан (мезоперитонеал) ўрайди, орқа томони очик қолади. Қоринпарда билан ўралмаган қисмида сийрак бириктирувчи тўқима туради. Бу ичакнинг орқа томони ёнбош мускул (*m.iliacus*) га, белнинг квадрат мусқулига, юқори томони ўнг буйракка ва ўн икки бармоқ ичакнинг тушовчи қисмига, олд томони эса ингичка ичак қовузлоқлари ва қорин деворига тегиб туради.

Кўндаланг чамбар ичак — *colon transversum* кўтарилиувчи чамбар ичакнинг давоми бўлиб, кўндалангига чап томонга ўтади ва чап бурилиш — *flexura coli sinistra seu flexura lienalis* ни ҳосил қилиб, қуйи тушовчи чамбар ичак (*colon descendens*) га ўтади. Кўндаланг чамбар ичакнинг узунлиги 30—40 см бўлиб, йўғон ичак қисмларининг энг узун қисми ҳисобланади. У ҳамиша кўндаланг жойлашмайди. «И» шаклида, ўткир бурчак ҳосил қилувчи «у» шаклида, равоқ шаклида ва бошқа шаклларда жойлашиши ҳам мумкин (П. А. Куприянов). Чап букилма ўнг

букилмага нисбатан бир оз юқори туради. Кўндаланг ичакнинг ўнг ярми жигарга, ўт пуфагига, меъда ости безининг бош қисмига, ўн икки бармоқ ичакнинг тушувчи қисмига ва ўнг буйракнинг юқори қисмига тегиб туради, чап ярми эса талокқа, меъда ости безининг думига ва чап букилмаси чап буйракнинг юқори қисмига тегиб туради. Кўндаланг чамбар ичакнинг олд юзаси билан меъда ўртасида бойлам — *lig.gastrocolicum* бор. Йўғон ичакнинг бу қисми қоринпарда билан ҳар томондан ўралган (интраперитонеал) ҳолатда туради. Унинг туткичи (*mesocolon transversum*) бўлганлиги туфайли жуда ҳаракатчан. Меъда ва ичакларнинг тўлиши ёки бўш туриши кўндаланг чамбар ичакнинг ҳолатига таъсир қилади ва уни ўзгартиради.

Тушувчи чамбар ичак — *colon descendens*. Йўғон ичакнинг чап букилмасидан бошланган бу қисми қорин деворининг чап томони бўйлаб йўналади ва *fossa iliaca sinistra* гача боради, яъни «S» симон ичакнинг бошланишигача давом этади. Унинг узунлиги тахминан 10—15 см бўлиб, *m.psoas major* дан ташқари томонда жойлашади, белнинг квадрат мускулига, қориннинг кўндаланг мускулига ва ўзининг юқори томони билан диафрагмага, чап буйракка тегиб туради. Олдинги томони эса ингичка ичак қовузлоқлари билан беркилиб туради. Йўғон ичакнинг бу қисми ҳам қоринпарда билан уч томонлама (олдиндан ва икки ён томондан) ўралиб туради. Унинг фақат пастки «S» симон ичакка яқин қисми ҳаракатчан бўлади. Тушувчи чамбар ичакнинг катта-кичиклиги, шакли унинг узун-калталигига ҳамда тўлиб-бўшашиб туришига боғлиқдир.

«S» симон ичак — *colon sigmoideum*. Бу ичакнинг кўп қисми чап ёнбош чуқурида, қолган озроқ қисми эса кичик чанок бўшлиғида туради, юқори чегараси думғаза ва ёнбош суякларнинг қўшилган жойидан бошланиб, учинчи думғаза умуртқаси қаршисида тугайди ва тўғри ичакка ўтади. Узунлиги 10—12 см бўлган *colon sigmoideum* қоринпарда билан ҳар томонлама ўралган (интраперитонеал) бўлиб, унинг туткичи (*mesocolon sigmoideum*) бор. Шунинг учун у жуда ҳаракатчан. Туткичнинг узунлиги 9—10 см бўлиб, ташқаридан ичкари томон йўналади ва ёнбош мускули, катта бел мускули (*m.psoas major*), чап сийдик йўли ҳамда чап ёнбош артерия, веналар билан кесишиб, тўғри ичак туткичига ўтади.

Тўғри ичак — *intestinum rectum* — ҳазм каналининг охириги қисми бўлиб, кичик чанок бўшлиғида думғаза суягининг олд юзасида жойлашади. У орқа тешик (*anus*) билан ташқарига очилади, узунлиги 15—20 см. Тўғри ичакнинг бошланиш қисми — *promontorium* га тўғри келади. Тўғри ичакда йўғон ичакнинг бошқа қисмларида учрайдиган ленталар, ёғли ўсимталар ва *haustra colli* бўлмайди. Тўғри ичак номига яраша жуда ҳам тўғри эмас, аксинча у иккита букилма ҳосил қилади (яъни думғаза билан дум суякларининг ҳолатига мослашади). Юқоридаги букилма думғаза букилмаси — *flexura sacralis* дейилади, у олдиндан орқага қараб йўналган бўлади. Тўғри ичак дум суяги соҳасига келганда орқадан пастга йўналиб, иккинчи букилмани ҳосил қилади, бу оралик букилмаси — *flexura sacralis perinealis* деб аталади.

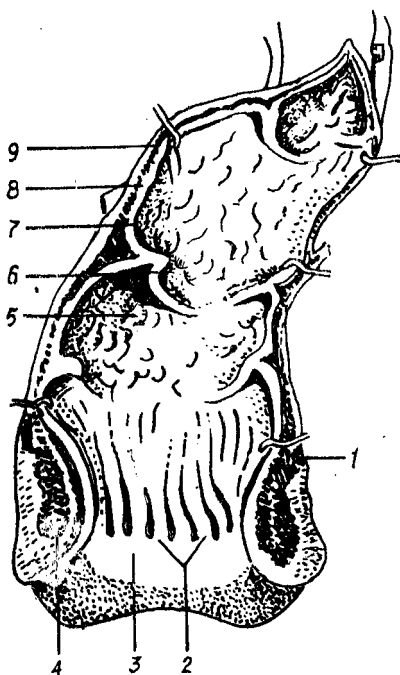
Думғаза букилмаси соҳасидаги қисм чанок бўшлиғида ётгани учун

чанок қисми *pars analis recti* деб, охирги, орқа тешикка яқин қисми эса *anus* деб аталади. Бу охирги қисм то оралик букилмасигача кенгайиб боради. Бу кенгайган жой *ampullae recti* деб аталади. Унинг диаметри тўлиб турганда тахминан 7,7 см гача етади. Тўғри ичакнинг ички томонида 3 та кўндаланг бурма — *plcae transversalis recti* бор. Тўғри ичакнинг шиллик ости қавати *tela submucosa* яхши ривожлангани туфайли ичак бўш турган вақтда жуда кўп бурмалар ҳосил бўлади. Тўғри ичакнинг шиллик пардасида йўғон ичакнинг бошқа қисмларидаги каби Либеркюн безлари, яқка-яқка жойлашган лимфа тугунлари бор. Ичакнинг ташқи тешикка яқин қисмида тикка жойлашган устун шаклидаги бештадан ўнтагача йўғон бурмалар бор бўлиб, бир-биридан чуқурчалар воситасида ажралиб туради ва *columnae anales (Morganii)* деб аталади (141- расм). Тўғри ичакдаги бу поғоналар пастга тушган сари кенгая боради ва охири бир-бири билан қўшилиб, орқа тешик яқинида тахминан 1 см кенгликдаги силлик ҳалқага айланади. Бу ҳалқа бавосил ҳалқаси *zona haemorrhoidalis* — деб аталади. Унинг орасида яхши ривожланган вена чигали — *plexus haemorrhoidalis* жойлашган. Ана шу чигалдаги веналарнинг кенгайиб кетиши бавосил касаллиги (геморрой) деб аталади. Тўғри ичакнинг шиллик қаватида қон томирларнинг кўплиги ва уларнинг юза жойлашиши туфайли у доимо қизғиш рангда бўлади. Тўғри ичакнинг мускул қавати — *tunica muscularis* икки қават жойлашган. Ташқи қават толалари узунасига кетган (*stratum longi tudinale*) ичкиси эса айланасига кетган *stratum circulare*. Узунасига кетган толалар тўғри ичакни ҳар томондан ўраб туради. Орқа томондаги толалар дум мускули (*m.coccygeus*) нинг толалари билан қўшилиб *m.rectococcygeus* ни ҳосил қилади, демак бу мускул таркибида силлик ва кўндаланг-тарғил мускул толалари бор. Ҳалқа мускул толалари эса тўғри ичакни ҳамма томондан ўраб, орқа тешик соҳасига келгач зичлашади ва силлик мускул толасидан иборат ички қисқич — *m.sphincter ani internus* ни ҳосил қилади. Бундан ташқари, ташқи тешик атрофида ихтиёрга бўйсунадиган ҳалқа мускул толаларидан ҳосил бўлган ташқи қисқич — *m.sphincter ani externus* ҳам бор.

Узунасига кетган ташқи ва айланасига кетган ички мускул қаватлар тўлқин сингари юқоридан пастга томон йўналиб қисқаради, узунасига кетган мускул толаларининг қисқариши натижасида ичак бўшлиғи кенгаяди, айланасига кетган мускул толаларининг сиқилиши эса уни торайтиради. Тўғри ичакнинг кичик чанок бўшлиғидаги аъзоларга муносабати эркаклар ва аёлларда турлича: эркакларда тўғри ичак олд томондан қовуққа, уруғ пуфакчаларига, простата безига ва уруғ ташувчи йўлга тегиб, улардан *fascia rectovesicalis* воситасида ажралиб туради. Ана шу фасция билан тўғри ичакнинг олд юзаси ўртасидаги оралик *spatium praerectale* деб аталади, у нозик бириктирувчи тўқима билан тўлиб туради. Думғаза суяги билан тўғри ичакнинг орқа юзаси ўртасида ҳам бириктирувчи тўқима билан тўлган оралик — *spatium retrorectale* бор. Бу соҳаларда қон томирлар, вена чигаллари, симпатик нерв толалари ва лимфа тугунлари ётади. Аёлларда тўғри ичак билан бақадон ўртасидаги *excavatio rectouterina* дан пастроқда тўғри ичак

141 - р а с м. Тўғри ичак (олдинги девори очилган).

1 — m. levator ani; 2 — columna anales; 3 — zona hemorrhoidalis; 4 — m. sphincter ani externus; 5 — ampulla recti; 6 — plicae transversalis; 7 — tunica mucosa; 8 — tunica muscularis; 9 — peritoneum



билан қиннинг орқа деворини ажратиб турувчи қўшувчи тўқимали қават бор, у *septum rectovaginale* деб аталади.

Йўғон ичакнинг томир ва нервлари. Йўғон ичакни *aa.mesenterica inferior* ва *superior* дан чиқувчи томирлар қон билан таъминлайди. Тўғри ичакнинг юқори қисмини *aa.rectales superior* (*a.me senterica inferior*, ўрта ва пастки қисmlарини *aa.rectalis media* (*a.iliaca interna* ва *aa.rectalis inferior* (*a.pudenda interna*)) қон билан таъминлайди.

Йўғон ичакнинг вена қони *vv.mesenterica superior et inferior* орқали дарвоза венага қуйилади. Тўғри ичакнинг юқори қисмидан келаётган вена *vv.mesenterica inferior*га ўрта ва пастки қисмининг

веналари эса *v.iliaca interna* (пастки кавак вена системаси)га қуйилади. Лимфа томирлари *nodi lymphatici mesenterialis et lumbalis* га йўналади. Тўғри ичак лимфа томирлари тўғри ичак билан думғаза оралиғидаги лимфа тугунларига йўналади.

Иннервацияси: йўғон ичак қисmlарининг иннервациясида симпатик (*plexus mesentericus superior et inferior*, *plexus rectales superior, media et inferior* лар) ва парасимпатик шохобча (система) бўлмиш — *n.vagus*, *colon sigmoideum* ҳамда *rectum nn.splanchnici pelvini* лар иштирок этади.

Йўғон ичак қисmlарининг ёшга қараб ўзгариши. Чамбар ичакнинг узунлиги бутун умр давомида тана узунлигига тенг бўлади. Йўғон ичакнинг ҳар хил қисmlари ҳар хил тараққий этган: кўтарилиувчи чамбар ичак жуда калта (чунки кўричак юқори этади), кўндаланг чамбар ичак (айниқса *colon sigmoideum*) узун ва эгри-бугри шаклга эгадир. Бундай ҳолат кичкина болаларда тез-тез қабзият бўлиб туришига сабаб бўлади. Чақалоқларда йўғон ичакнинг тасмалари, қавариқлари ва ёғсимон ўсимталари бўлмайди. Буларнинг ҳаммаси бола 3—4 ёшга кирганда пайдо бўлади. Чамбар ичакнинг кўтарилиувчи қисми бир ёшдан яхши тараққий қилади.

Кўричак янги туғилган болаларда коник шаклда бўлади. Кўричак жуда юқори (яъни жигарнинг тагида) ётиб, кейинчалик пастга тушади. Бола 12 ёшларга етганда катталарникидай ҳолатга келади. Лимфоид

тўқималари туғилгандан кейинроқ пайдо бўлиб, уларнинг сони 10 ёшгача кўпайиб боради.

Янги туғилган болаларнинг тўғри ичаги нисбатан узун, қисмлари такомиллашмаган, ампула қисми бутунлай билинмайди. Ичак кичик чанокни тўлдириб туради, шиллиқ қавати бўш бириккан, шунинг учун ҳам ташқарига чиқиш ҳолатлари учраб туради. Тўғри ичак кискичлари анчагина бўш тараккий этган. Тўғри ичак тешиги юкори ётади.

МЕЪДА ОСТИ БЕЗИ

Меъда ости бези — pancreas (147, 148-расмлар) қорин бўшлиғининг орқа томонида I—II бел умуртқалари қаршисида, меъданинг орқасида кўндаланг ҳолатда ётади. Меъда ости безининг кўпчилик қисми юкори қорин соҳа — regio epigastrica да, камрок қисми эса чап қовурға ости соҳаси (hypochondrica sinistra) да жойлашган бўлиб, ўн икки бармоқ ичакнинг тушувчи қисмидан то талок дарвозасига қадар егиб боради. Бу без катталиқда жигардан кейин иккинчи ўринда туради. Безнинг узунлиги 16—22 см, кенглиги 3—8 см, қалинлиги 2—3 см, оғирлиги 70—90 г. У юмшоқ пушти-кулранг бўлиб, жуда кўп бўлақлардан иборатлиги яққол билиниб туради. Олдиндан орқага қараб яссиланган бу безда бош — caput pancreatis, тана — corpus pancreatis ва дум — cauda pancreatis қисмларига бўлинади. Меъда ости безининг боши бошқа қисмларга қараганда катта бўлиб, ўн икки бармоқ ичакнинг тушувчи қисмига ўзининг йўли билан кўшилади. Кўпинча безнинг бош қисмида илмоксимон ўсик processus uncinatus ни қўриш мумкин. Безнинг боши танасига ўтиш жойида кемтик жой ҳосил бўлади, бу қисм incisura pancreatis деб аталиб, шу ердан юкори тутқич артерияси ва венаси ўтади. Ана шу кемтик жой тахминан 15 % ҳолларда ингичкалашган бўлиб, без бўйни — collum pancreatis деб аталади.

Меъда ости безининг танаси учбурчак асосли призмага ўхшаганлиги туфайли унда учта юза ва учта қирра тафовут қилинади. Олд юза — facies anterior бир оз ботик бўлиб, меъданинг орқа деворига тегиб туради. Меъданинг орқа юзаси — facies posterior қориннинг орқа деворига қараган бўлиб, қорин ўртасига, пастки кавак венага ва чап буйрак венасига тегиб туради. Пастки юзаси — facies inferior безнинг бир оз олдинга қараб турган камбар қисми бўлиб, ўн икки бармоқ ичакнинг оч ичакка ўтиш жойидаги букилмаган оч ичак қовузлокларига ва кўндаланг чамбар ичакнинг учига тегиб туради. Бу санаб ўтилган юзалар бир-биридан учта қирра (қирғоқлар) — олдинги қирғоқ — margo anterior, юкориги қирғоқ — margo superior ва пастки қирғоқ — margo inferior воситасида ажралиб туради. Шуни ҳам айтиб ўтиш керакки, меъда ости безининг танаси ҳаммиша уч бурчакли бўлавермайди, баъзан у ясси бўлиши ҳам мумкин. Бундай ҳолларда албатта юқорида айтиб ўтилган юзалар ва қирралар яққол кўринмайди.

Без танасининг бошланғич қисми бирмунча кўтарилиб тургани сабабли меъданинг кичик қийиқлиги ва lig. hepatogastricum нинг орқа томонидан кўринади. Бу кўтарилган қисм кичик чарви бўшлиғига мойил туради ва шу туфайли tuber omentale деб аталади.

Безнинг думи танасининг бевосита давоми бўлиб, секин-аста ингичкалаша боради ва талоқ дарвозасигача етади.

Меъда ости беzi қорин пардадан ташқарида (экстраперитонеал) ётади, унинг фақат олди ва пастки томони парда билан ўралган холос. Безнинг олдинги қирғоғига кўндаланг чамбар ичак тутқичининг илдизи бирикади. Меъда ости беzi ўзининг тузилишига кўра мураккаб, кўп катакли (альвеоляр) безларга мансуб, ишлаб чиқарадиган маҳсулоти жиҳатидан аралаш безларга киради. У ҳазм аъзолари системаси (duodenum) га қуядиган ширадан ташқари яна инсулин деган гормон ҳам ишлаб чиқаради ва уни тўғридан-тўғри қонга қўшиб туради. Инсулин безнинг бағрида мавжуд бўлган махсус қисмларида (Лангерганс оролчаларида) ишланади. Шу инсулин моддаси туфайли организмда қанд бир меъёрада тутиб турилади. Меъда ости безининг майда найчалари бир-бири билан қўшилиб йирикрок йўлларни ҳосил қилади, улар эса асосий йўл — ductus pancreaticus (Wirsungi) га уланади. Асосий йўл безнинг ичида (марказида) чапдан ўннга, яъни талоқ томондан ўн икки бармоқ ичакка қараб йўналади ва унга йўл-йўлакай майда найчалар келиб уланаверади, бинобарин бош қисмига яқинлашган сари диаметри ҳам йўғонлашади (147—148- расмлар), Ductus pancreaticus умумий ўт йўли (ductus choledochus) билан қўшилиб, ўн икки бармоқ ичак тушувчи қисмининг орқа томонидаги катта сўрғич — papilla duodeni major га очилади. Бу сўрғичдан тахминан 1,5—2 см юқорида кичик сўрғич (papilla duodeni minor) жойлашган бўлиб, бунга меъда ости безининг қўшимча без йўли — ductus pancreaticus accessorius очилади.

Баъзан қўшимча без — pancreas accessorium ҳам учраши мумкин.

Меъда ости безининг томир ва нервлари. Мазкур без аралаш безлар туркумига мансуб бўлгани туфайли қон билан бир неча манбалардан таъминланади. Улар: a.pancreaticoduodenales superior (a.gastro duodenales), a.pancreaticoduodenalis inferior (a.mesenterica superior), a.lienalis, a.gastroepiploica sinistra дир. Вена қони бир номдаги веналар орқали дарвоза венасига қуйилади.

Лимфа томирлари лимфани ўзига яқин тугунларга — nodi lymphatica coeliace pancreatici га қуяди.

Иннервацияси: p.vagus толалари (айниқса ўнгидан) ва симпатик нерв (plexus coeliacus) орқали амалга оширилади.

Меъда ости безининг ёшга қараб ўзгариши. Янги туғилган болаларда меъда ости беzi ҳали яхши тараққий этмаган ва шу туфайли ўлчамлари кичикрок бўлади. Безнинг боши унинг асосий қисмини ташкил этади. Танаси билан думининг чегараси яққол кўринмайди. Безнинг юзаси силлиқ бўлиб, X — XII кўкрак умуртқалари тўғрисида жойлашган ва буйрак усти безига тегиб туради. Без 1 ёшдан 2 ёшгача авж олиб ўсиб, оғирлиги уч баробар ошади ва ғадир-будир ҳолатига келади. Танаси ва думи тез ўса бошлайти ҳамда горизонтал ҳолатга ўтади. Буйрак билан тегиб туриш юзаси орта боради. Безнинг оғирлиги уч яшар болада 20 г га 10—12 ёшда эса 30 г га етади. Қўшни аъзолар билан муносабати 5—6 ёшларга бориб катталарниқига ўхшаб кетади.

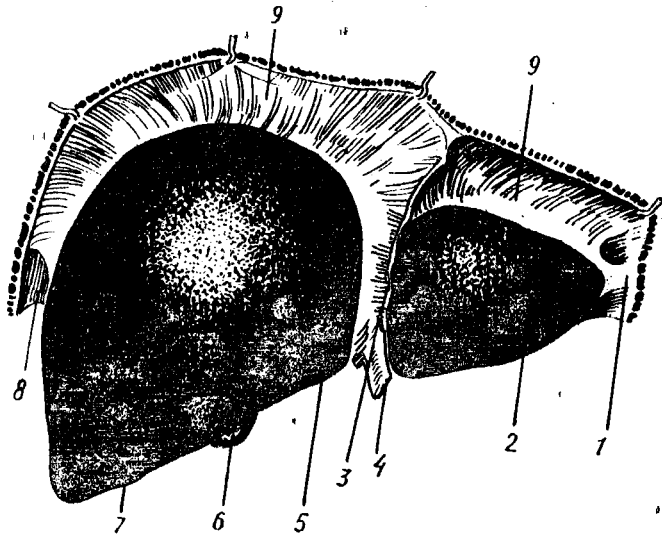
ЖИГАР

Жигар — *hepar* (142,143- расмлар) қорин бўшлиғининг юқори қаватида жойлашган бўлиб, диафрагмага тегиб туради. Жигарнинг кўп қисми ўнг қовурға ости соҳасида (*regio hypochondrica dextra*), бир қисми қориннинг юқори соҳасида (*regio epigastrica propria*), жуда оз қисми эса чап қовурға ости соҳасида *regio hypochondrica sinistra* туради. Жигар организмдаги безларнинг энг каттаси бўлиб, оғирлиги тахминан 1500 г, яъни катта кишиларда гавда оғирлигининг 1/50 қисмини, чакалоқларда эса 1/20 қисмини ташкил қилади. Жигар қизғиш-кулранг тусда бўлиб, ушлаб кўрилганда кўлга жуда юмшоқ уннайди. Жигарнинг узунлиги 20—22 см, эни 10—12 см, қалинлиги 7—8 см. Нормал ҳолатдаги жигар қовурға равоғидан ташқари чиқмайди. Жигарнинг жойлашишига ва атрофини ўраган аъзоларга қараб диафрагмага тегиб турган юзаси — *facies diaphragmatica*, пастки аъзоларга қараган юзаси — *facies visceralis*, орқага қараган юзаси — *facies posterior* тафовут қилинади. Устки ва остки юзалар олд томондан бирлашиб, олд ўткир қирғоқ — *margo anterior* ни ҳосил қилади.

Устки юза силлик ва дўнг бўлиб, диафрагманинг ботиклигига тўғри келади. Жигарнинг чап бўлагига диафрагма орқали юрак тегиб туриши туфайли ботиклик — *impressio cardiaca* бўлади. Жигарнинг юқори юзасидан диафрагмага томон қоринпарданинг варағидан ўроқ шаклидаги бойлам — *lig.falciforme hepatis* йўналиб, жигарни ўнг ва чап бўлақларга ажратиб туради (156- расм). Жигарнинг ўнг бўлаги — *lobus hepatis dextra*, чап бўлақ — *lobus hepatis sinistra* дан ўзининг катталиги билан фарқ қилади. Жигарнинг олд қиррасида, ҳомила она қорнида бўлган даврда *vena umbilicales* деб аталган ва туғилгандан сўнг битиб кетган ҳамда жигарнинг юмалоқ бойламига айланган *lig.teres hepatis* ни кўрамыз. Юмалоқ бойлам жигарнинг пастки юзасида шу номдаги кемтик — *incisura lig.teritis* да ётади. Жигарнинг пастки юзаси пастга ва бир оз орқага қараган, ясси бўлиб, унда иккита сагиттал йўналган ўнг ва чап чуқур — *fossa sagittalis dextra et sinistra* бор. Чап сагиттал чуқурнинг олд ярми киндик венасининг эгати — *sulcus vena umbilicalis* деб аталади, чунки бу эгатда ҳомиланинг киндик венаси жойлашади. Чуқурчанинг орқа ярмида эса киндик венасининг давоми бўлган Аранций йўли ётади, бу ҳам бола туғилгандан кейин битта бойлам — *lig.venosum Arantii* га айланиб кетади. Шунинг учун бу чуқурча *fossa ductus venosi* деб аталади.

Меъда ўзининг кичик эгрилиги билан жигарнинг чап бўлагига тегиб туради ва ўз изи — *impressio gastrica* ни қолдиради. Чап сагиттал чуқурчадан бир оз чапорқада қарви томонга қараб кўтарилиб турган дўмбоқлик бўлиб, у *tuber omentale* деб аталади. Чап сагиттал чуқурга параллел ётган ўнг сагиттал чуқур — *fossa sagittalis dextra* жигарнинг ўнг бўлаги — *lobus hepatis dextra* да бўлиб, унинг олд ярмида ўт пуфаги жойлашгани туфайли *fossa vesica fellea* деб аталади. Орқа ярми у қадар чуқур бўлмаган эгат шаклида бўлиб, унда пастки ковак венаси жойлашганлиги учун *sulcus vena cava inferior* деб аталади.

Ўнг сагиттал чуқурнинг олд ва орқа қисмлари бир-биридан кичкина



142-расм. Жигар ва унинг бойламларининг диафрагма юзаси томондан кўриниши.

1 — lig. triangulare sinistra; 2 — lobus sinister; 3 — lig. falciforme hepatis; 4 — lig. teres; 5 — margo inferior; 6 — vesica fellea; 7 — lobus dexter; 8 — lig. triangulare dextra; 9 — lig. coronarium hepatis.

думсимон ўсиқ — *processus caudatus hepatis* воситасида ажралиб туради. Юқорида айтиб ўтилган иккита сағиттал чуқур ўртасида кўндаланг жойлашган ва яна битта чуқурча бор бўлиб, бу чап сағиттал чуқур билан ўт пуфаги жойлашган чуқурчанинг орқа томонини бирлаштириб туради. Шундай қилиб, ўнг ва чап сағиттал чуқурлар билан кўндаланг чуқур биргаликда «Н» ҳарфига ўхшайди. Ўртадаги кўндаланг чуқур орқали жигар ичига дарвоза венаси, жигар артерияси, нервлар киради ва у ердан умумий ўт йўли (*ductus choledochus*) лимфа томирлари чиқади. Шунинг учун бу кўндаланг чуқурча соҳаси жигарнинг дарвозаси — *porta hepatis* деб аталади. Жигарнинг пастки юзасида, ўнг ва чап сағиттал чуқурлар олд ярмининг ўртасида уларни бир-бирдан ажратиб турадиган квадрат шаклидаги бўлак — *lobus quadratus* ётади. Камдан-кам ҳолларда бу бўлак жигар паренхимасидан ҳосил бўлган пилакча (пластинка) ёрдамида жигарнинг чап бўлаги билан қўшилиб туради. Квадрат бўлакдан орқада яна бир думли бўлак — *lobus caudatus* бор. Бу бўлак жигар дарвозасининг орқа томонида чап ва ўнг сағиттал чуқурлар ўртасида жойлашган. *caudatus* нинг олд ва чапроқ томонида сўргичсимон ўсиқ — *processus papillaris* ва ўнг томонида думсимон ўсиқ — *processus caudatus* туради. Жигарга тегиб турадиган аъзолар ўз изини колдиради (157-расм). Юқорида айтиб ўтилган юрак ва меъда изларидан ташқари, жигарнинг орқа юзасида қизилўнғач изи — *impressio esophagea* чап сағиттал чуқурчаси-

га тўғри келади IV умуртқа изи — *impressio vertebralis* жигарнинг думли бўлаги ётган жойига тўғри келади, жигарнинг пастки ўнг юзасида ўнг буйрак ва буйрак усти безларининг излари — *impressiones renalis et suprarenalis*, меъда изи — *impressio gastrica*, ўн икки бармоқ ичак изи — *impressio duodenales*, йўғон ичак изи — *impressio colica* бор.

Жигарнинг кўпчилик қисми қоринпарда билан ўралган бўлиб, фақат орқа томонига (диафрагмага тегиб турган жойи) очик қолади, бинабарин жигар мезоперитонеал аъзо ҳисобланади. Жигарнинг бойламларидан баъзи бирлари ҳақида юқорида айтиб ўтилган эди. Улардан ташқари диафрагма билан жигар ўртасида тож бойлам деб аталувчи бойлам — *lig.coronarium hepatis* тортилган бўлиб, шу бойламнинг учбурчак шаклидаги варақлари ўнг ва чап томонда уч бурчакли бойламлар — *lig.triangularare dextrum et sinistrum* номи билан ажралиб туради. Бу кўрсатилган бойламлар ҳамда *lig.falciforme hepatis* (*lig.suspensorium hepatis*) жигарни кўтариб туриш учун хизмат қилади. Меъданинг кичик эгрилиги ва ўн икки бармоқ ичакка ўтаётган қоринпарда жигар дарвозаси бўйлаб иккита бойлам ҳосил қилади. Улардан бири — *lig.hepatogastricum*, иккинчи — *lig.hepatoduodenale* дир. Бу икки бойламини бирга кўшиб кичик чарви — *omentum minus* деб ҳам аталади. Жигар ўнг бўлагининг пастки юзасидан ўнг буйракнинг юқори қутби томон тортилган (қорин пардасининг бурмаси) жигар-буйрак бойлами — *lig.hepatorenale* бор. Жигарнинг ўз ўрнида мустаҳкам, кўзғалмай туришига асосий сабаблар қуйидагилардан иборат: аввало жигарнинг қоринпарда билан ўралмаган яланғоч қисми — *area nuda* диафрагманинг пастки қисмига қўшувчи тўқима ёрдамида ёпишганлиги, иккинчидан, жигар моддаси ичидан ўтган жигар вена тармоқларининг пастки кавак венасига қуйилиши, жигарнинг пастки юзасига бир неча аъзолар (меъда, ингичка ичаклар ва ўнг буйрак) тегиб туриши, қорин девори босими натижасида ҳосил бўлган тазйикнинг пастанд итариб туриши ва бойламларнинг тутиб туриши. Шунинг ҳам айтиб ўтиш керакки, жигарнинг шу қадар кўп воситалар билан ушланиб туришига қарамай, у ўз ўрнидан тахминан 2—3 см силжиши мумкин. Масалан, тинч ҳолатда нафас олиб чиқарганда диафрагманинг ҳаракат қилиши натижасида жигар пастга силжийди, сўнг яна ўз ўрнига қайтади ёки меъда ва ичакларнинг овқат ёки ел (газ) билан тўлиши натижасида ҳам жигар юқорига кўтарилади.

Жигарнинг жойлашиши. Жигарнинг каттагина қисми ўнг қовурға ости соҳасида, чап бўлагининг озгина қисми чап қовурға ости соҳасида жойлашгани юқорида айтиб ўтилган эди. Жигарнинг юқори чегараси диафрагма гумбазининг пастки юзасига мос келиб, унинг энг кўтарилиб чиққан жойи IV қовурға оралиғига тўғри келади. Ўрта чизик бўйича жигарнинг юқори чегараси V қовурға тоғайининг тўш суяги билан бириккан жойига, чапи эса VI қовурға тоғайининг бирикиш жойига тўғри келади¹, сўнг чапга ва юқорига қараб йўналиб, VII ва VIII қовурғаларнинг тоғайлари бириккан жойга етади.

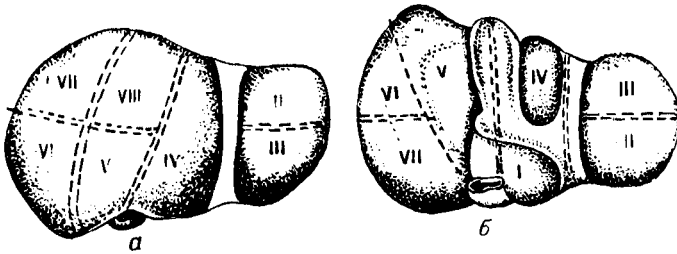
¹ Нормал ҳолатда жигарнинг пастки чети қовурға равоғидан чиқмайди, фақат озгина қисми *regio epigastrica protri* дан бир оз чиқиб, қорин деворига тегиб туради.

Жигарнинг тузилиши. Жигарни ўраган қоринпарда *tunica serosa* нинг тагидаги фиброз парда *tunica fibrosa* жигарни ўрайди ва унга халта ҳосил қилади. Бу парда жуда юпка бўлгани учун жигар бўлакчалари хира кўринади. Фиброз парда жуда ҳам пишиқ бўлгани туфайли жигарни ташқи таъсиротлардан химоя қилади. Фиброз парда жигар дарвозаси соҳасида бирмунча қалинлашиб, қон томирларни ўрайди ва шунинг учун *capsula fibrosa perivascularis* деб аталади. Фиброз парда қон томирлари билан биргаликда жигар ичига киради ва юпка бириктирувчи тўқима қаватига айланиб, жигарни жуда кўп бўлаклар (*lobuli hepatis*) га бўлиб юборади. Жигар ичидаги эни 1—2 мм келадиган бўлакчалар худди тўрт бурчак асосли призмага ўхшайди. Баъзи ҳайвонларда (айиқ, чўчка) бу бўлаклар ўртасидаги деворлар қалин бўлгани туфайли улар бир-биридан яққол ажралиб туради. Жигарга кирувчи қон томирлар ёнида нервлар ва лимфа томирлари ҳам бўлади. Жигарнинг хусусий артерияси — *a.hepatica propria* ҳамда дарвоза венаси — *vena portae* га қиришдан олдин ўнг ва чап бўлакларга тармоқлар чиқаради. Жигар ичидаги бўлакчалар орасида дарвоза венасининг энг майда шохчалари — *venae interlobularis*, артерия шохчалари — *a.interlobularis* ва майда найчалар — *ductuli interlobularis* жойлашган. Бўлакчалар ўртасидаги артериялар ва веналар ҳам майдалашиб, жигар бўлакчаларининг моддаси ичига киради ва капилляр тўрини ҳосил қилади. Натижада артерия ва вена капиллярларига келган қонлар аралашиб вена қонига айланиб кетади. Бу аралашган қон марказий веналар *vv.centrales* га, ундан йиғувчи веналарга ўтади. Йиғувчи веналар ҳам ўзаро қўшилиб, борган сари йириклаша боради ва пировардида жигар венаси — *venae hepaticae* ҳосил бўлади. Жигар венаси бевосита пастки кавак венага қуйилади.

Жигар ҳужайралари орасида жойлашган майда ўт найчалари *ductuli biliferi* ўтни бўлакчалараро найча — *ductuli interlobulares* га қуяди. Бу сўнги найчалар бир-бири билан қўшилиб, жигарнинг ўнг ва чап бўлакларидан чиқувчи йўллари *ductus hepaticus dextra et sinistra* ни ҳосил қилади. Бу икки йўл жигар дарвозасидан чиққан замоно бир-бири билан қўшилиб, умумий ўт йўли (*ductus hepaticus communis*) ни ҳосил қилади.

Юқорида айтилганидек, *ductus hepaticus communis* ўт пуфагининг найчаси (*ductus cysticus*) билан қўшилиб, умумий ўт йўли *ductus choledochus* ни ҳосил қилади.

Жигарда 5 та найсимон тўр (система) мавжуд: 1) ўт йўллари, 2) дарвоза вена тармоқлари, 3) артериялар, 4) жигар веналари, 5) лимфа томирлари. Кавак ва дарвоза томирларининг йўналиши бир-бирига тўғри келмайди. Қолган найсимон чигаллар дарвоза вена толалари билан ёнма-ён ётиб томир секретор (шира ишлаб чиқариш) тутамини ҳосил қилади, буларга нервлар ҳам қўшилади. Лимфа томирларининг бир қисми жигар веналари билан чиқади. Шундай қилиб, жигарда иккита қон томир тўри мавжуд: бири дарвоза венасининг тармоқланиши ҳисобига ҳосил бўлса, иккинчиси кавак вена



144-расм. Жигарнинг сегментар тузилиши (схема).

а — жигарнинг диафрагма юзасидаги сегментар тузилиши; б — жигарнинг висцерал юзасидаги сегментар тузилиши (схема).

тўри бўлиб, бу жигар венаси (*v. hepatica*) жигардан қонни пастки кавак венасига олиб борувчи вена чигалидир.

Бундан ташқари, яна учинчи — киндик чигали ҳам бўлиб, у *v. umbilicales* тармоқлари воситасида юзага келади ва туғилгандан сўнг жигарнинг думалоқ бойламига айланади.

ЖИГАРНИНГ СЕГМЕНТАР ТУЗИЛИШИ

Жигар ҳақидаги билим — гепатология ҳамда жигар жарроҳлиги фани тобора ривожланиб бораётганлиги сабабли, ҳозирги вақтда уни янада чуқурроқ ўрганишни тақозо қилади. Шу сабабли жигарнинг сегментар тузилишини ўрганиш катта аҳамиятга эгадир.

Юқорида қайд этиб ўтилган жигарнинг фиброз капсуласи жигар дарвозаси орқали унинг ичига (паренхимасига) томирлар билан биргаликда кириб боради. Қон томир ўт йўлларининг жигар ичида тармоқланишини ҳисобга олиб, Куино (1957) жигарни 2 бўлак, 5 сектор ва 8 сегментга бўлади (144-расм). Олд томондан *fossa vesica fellea*, орқа томондан *esca sulcus vena cava inferior* лардан ўтказилган шартли чизик жигарнинг ўнг ва чап бўлақларининг чегараси бўлиб ҳисобланади. Ўнг ва чап бўлақлар ичига кирган дарвоза венаси томирлари тармоқланади.

Жигарнинг чап бўлагиди 3 сектор ва 4 сегмент ($C_1 - C_4$), ўнг бўлагиди эса 2 сектор ва 4 сегмент ($C_5 - C_8$) тафовут қилинади.

Жигар сегменти деб, жигар паренхимасидаги бўлақчанинг (қисмининг) дарвоза венасининг учламчи навбатдаги толалари тармоқланган жойига айтилади, бунга тегиб турган жигар артериясининг толалари ва ўт йўллари ҳам киради.

Чап дорзал сектор 1-жигар сегментига тегишли бўлиб, бунга жигарнинг думли бўлаги тўғри келади.

Чап латерал сектор 2-жигар сегментига мос келиб, жигарнинг чап бўлагининг шу номдаги қисмида жойлашган.

Чап ўрта чизикқа яқин сектор 3-сегментга тааллуқли бўлиб, жигарнинг чап бўлагининг олд қисмини эгаллайди. 4-сегмент жигар чап бўлагининг квадрат сегменти дейилиб, жигарни шу номдаги бўлагини эгаллайди.

Ўнг ўрта чизикқа яқин сектор — жигар паренхимаси-

нинг чап бўлаги билан чегараланувчи қисмидир. Бу секторга жигарнинг 5-сегменти киради ва у олд томонда ётади. 6-сегмент анчагина йирик бўлиб, жигар ўнг бўлагининг орқа медиал қисми диафрагма юзасини эгаллайди.

Ўнг латерал сектор — жигарнинг ўнг латерал қисмига мос келади. 7-жигар сегменти олдингиси (6-сегмент) нинг орқа томонида жигарнинг ўнг бўлагининг диафрагма юзасини эгаллаб жойлашади.

Жигар бўлаклари, секторлари ва сегментларини жадвал кўринишида қуйидагича тасаввур қилиш, мумкин:

Бўлаklar	Секторлар	Сегментлар
Чап бўлак	Чап дорсал	1—(C ₁)
	Чап латерал	2—(C ₂)
	Чап ўрта чизиққа	3—(C ₃)
	яқин	4—(C ₄)
Ўнг бўлак	Ўнг ўрта чизиққа	5—(C ₅)
	яқин	8—(C ₈)
	Ўнг латерал	6—(C ₆)
	Ўнг латерал	7—(C ₇)

Жигарнинг қон ва нерв билан таъминланиши. Жигар артерия қонидан ташқари яна вена қонини ҳам қабул қилади (бу ҳақда юқорида баён этилган эди). Лимфа томирлари лимфани жигар, қорин, ўнг бел, юқори диафрагма, тўш ёнидаги лимфа тугунларига қуяди. Адашган нервлар ва жигар (симпатик) чигали воситасида иннервация қилинади.

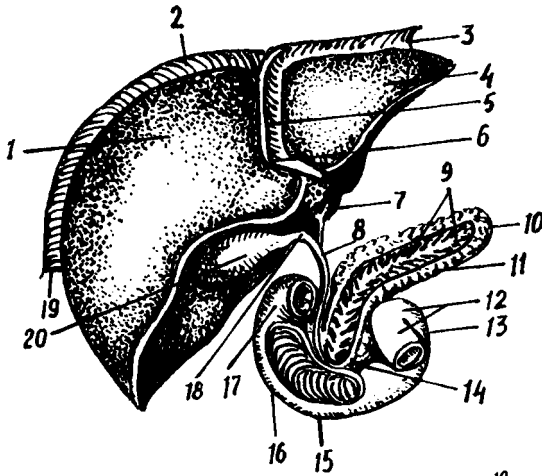
ЖИГАРНИНГ ЁШГА ҚАРАБ ЎЗГАРИШИ

Янги туғилган боланинг жигари нисбатан катта бўлиб, қорин бўшлиғининг ярмини эгаллайди. Унинг оғирлиги тахминан 135 грамм, яъни тана умумий оғирлигининг 4—4,5 % ини ташкил қилади. Чап бўлаги катта бўлиб, ўнг бўлагига тенг келади. Янги туғилган бола жигарининг юқори чегараси 5-қовурға соҳасига тўғри келади, пастки чегараси қовурға равоғидан 2—3 см чиқиб туради. Бу чегара бола бир ёшга тўлганда 1 см гина чиқиб туради. 6—7 ёшда эса қовурға равоғидан чиқмайди. Бола туғилгандан кейин жигарнинг нисбий оғирлиги икки баравар камаяди. Чап бўлак кичраяди ва меъда жигар билан талок ўртасида ўрнашиб қолади.

ЎТ ПУФАГИ

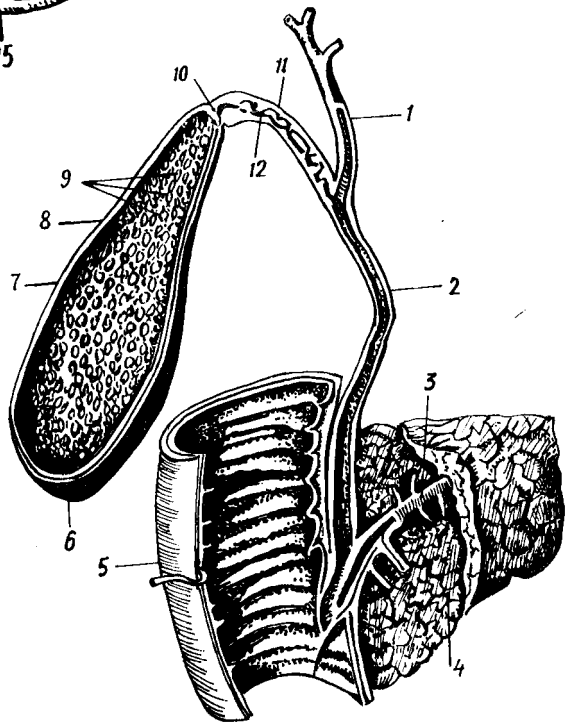
Ўт пуфаги — vesica fellea жигарнинг ўнг бўлагининг остки юзасида ўт пуфаги чуқурчаси — fossa vesica fellea да жойлашади. У кенг туби жигарнинг олд чеккасидан бир оз чиқиброқ турадиган нок шаклидаги аъзодир (145,146- расмлар). Ўт пуфагининг туби, танаси, бўйни тафовут қилинади.

Ўт пуфагининг туби — fundus vesicae fellea унинг энг кенгайган



145-р а с м. Жигар, ўн икки бармоқ ичак ва меъда ости беzi.

1 — lobus hepatis dexter; 2 — lig. coronarium; 3 — lig. triangulare sinister; 4 — lobus hepatis sinister; 5 — lig. falciforme hepatis; 6 — lig. teres hepatis; 7 — ductus hepaticus communis; 8 — ductus choledochus; 9 — ductus pancreaticus; 10 — cauda pancreatis; 11 — corpus pancreatis; 12 — flexura duodenoj ejunalis; 13 — pars ascendens duodeni; 14 — caput pancreatis; 15 — pars horizontalis (inferior) duodeni; 16 — pars descendens duodeni; 17 — pars superior duodeni; 18 — ductus cysticus; 19 — lig. triangulare dextrum; 20 — vesica fellea.



146-р а с м. Ўт пуфаги ва ўт йўллари.

1 — ductus hepaticus communis; 2 — ductus choledochus; 3 — ductus pancreaticus; 4 — caput pancreatis; 5 — duodenum (pars descendens); 6 — fundus vesicae felleae; 7 — corpus vesicae felleae; 8 — tunica muscularis; 9 — tunicae mucosae; 10 — collum vesicae felleicae; 11 — ductus cysticus; 12 — valvula spiralis.

жойидир. Ўт пуфаги тўлиб турган вақтда туби бир оз олдинга чиқиб, ўнг томонда IX қовурға тоғайи соҳасида қорин деворига тегиб туради.

Ўт пуфагининг танаси — corpus vesicae fellea туб қисмининг давоми бўлиб, ўт пуфагининг анча қисмини ташкил этади.

Ўт пуфагининг бўғзи (бўйни) collum vesicae felleae пуфакнинг торайган жойидир. У секин-аста ингичкалаша бориб, ўт пуфагининг найи — ductus cysticus га айланади. Найнинг узунлиги 3—3,5 см, баъзан 4,5 см, қўндаланг кесими 3—4 мм бўлади. Жигардан келаётган ductus

cysticus ductus hepaticus communis билан қўшилиб, 6—7 см узунликдаги умумий ўт йўли — *ductus choledochus* ни ҳосил қилади.

Умумий ўт йўли — *ductus choledochus* ўн икки бармоқ ичак тушувчи қисмининг юқори 1/3 қисмидаги катта сўргич — *papillae duodeni major* га очилади. *Ductus choledochus* ўтни ўн икки бармоқ ичакка узлуксиз қуйиб турмайди, фақат керакли вақтдагина ўтказади. Чунки унинг ўн икки бармоқ ичакка қуядиган жойида яхши тараккий этган қисувчи мускул — *sphincter ampullae hepatopancreaticae* (Oddi) бор.

Ўт пуфаги жигарда ишланиб чиққан ўтнинг ортиқча микдори сақланадиган жой бўлиб, сиғими 40—60 см³ келади, лекин ўзи ўт ишлаб чиқармайди. Ўт пуфаги қорин парда билан фақат пастки томондан ўралган бўлиб, қолган қисми жигар моддасига бириктирувчи тўқима ёрдамида ёпишиб туради. Ўт пуфагининг девори қуйидаги тўрт қаватдан иборат: сероз парда *tunica serosa vesicae felleae* сероз ости қавати *tunica subserosa vesicae felleae* мускул қавати — *tunica muscularis vesicae felleae* шиллик парда — *tunica mucosa vesicae felleae*. Мускул қавати айланасига кетган ва озгина қийшиқ ҳолда йўналган силлик мускул толаларидан иборат. Мускул қаватининг ташқарисида худди фасцияни эслатадиган бириктирувчи тўқимадан тузилган юпка парда ётади. Бу парда билан қорин парда ўртасида нозик толали яна бир қават бор. Ўт пуфагининг шиллик пардаси бириктирувчи тўқимадан тузилган пластинка ёрдамида мускул қавати билан бирикиб туради. Шиллик қават жуда кўп бурмалар *plicae tunicae mucosae vesicae felleae* ҳосил қилади. Шиллик бурмаларда жуда кўп шиллик безлар бор. Ўт пуфагининг бўйнида ҳамда *ductus cysticus* да айланма (спирал) бурма — *plica spiralis* бор.

Ўт пуфаги қон томири ва нервлари. Ўт пуфаги жигарнинг хусусий артериясидан чиқувчи *a.cystica* орқали қон билан таъминланади. Вена қони шу номдаги вена орқали дарвоза венасига қуйилади. Адашган нерв толалари, симпатик нервлари жигар чигали воситасида иннервация қилнади.

Ўт пуфагининг ёшга қараб ўзгариши. Ўт пуфаги янги туғилган болаларда жигар паренхимасида чуқур ётади. Шакли дуксимон ёки цилиндр шаклида бўлади. Кейинчалик жигар паренхимасида юза ётади ва ноксимон шакли олади. Ўт пуфагининг ҳажми бола 3 ёшга тўлганда кескин равишда энига ва бўйига икки баробар ўсади. Ўт пуфаги кўкрак қафасининг равоғидан 1/2 см олдинда ўрта чизикдан ўнгрқда жойлашади. Пуфакнинг остида ўн икки бармоқ ичак ва кўндаланг чамбар ичак ётади.

Жигар организмнинг марказий биохимик лабораторияси деб аталиши бежиз эмас, унинг бажарадиган вазифаси жуда муҳим ва мураккабдир. Жигар ўт ишлаб чиқаради, ўт аччиқ таъмли, ишқорий мухитли кўк рангли суюқлик бўлиб, организмда ёғларга таъсир кўрсатади ва уларни эмульсия ҳолатига келтиради. Сўнгра меъда ости безининг шираларидан бири липаза ферменти таъсирида яна бошқа моддаларга парчаланиб кетишига ёрдам беради.

Жигар сийдикчил ишлайди ва уни тўғри қонга ўтказади.

Ичаклар орқали сўрилган углеводлар жигарда гликогенга айланади.

Гликоген организмнинг эҳтиёжига қараб чиқариб турилади. Демак, жигар гликоген депози ҳисобланади.

Жигар модда алмашинуви натижасида юзага келган заҳарли моддаларни зарарсизлантиради, жигар капиллярларининг ички юзларидаги хужайралар микробларни ютади ва йўқотади.

Она қорнида ўсаётган боланинг жигари қон элементларидан эритроцитларни ишлаб чиқарувчи аъзо ҳисобланади. Одамнинг жигари бир суткада 700—800 граммгача ўт ишлаб чиқаради.

Жигарнинг шакли, катта-кичиклиги, жойлашиши, турган жойи турли тараққиёт босқичидаги ҳайвонларда турлича бўлади. Бу ҳолат ҳайвонларнинг умумий шаклига ҳамда жигари атрофидаги бошқа аъзоларнинг жойлашишига ҳам боғлиқ.

Кўпгина сўт эмизувчиларда жигар икки бўлақдан иборат бўлиб, битта умумий ўт йўли билан ўн икки бармоқ ичакка қўшилади. Баъзи ҳайвонларнинг жигари (йирткичлар, кемирувчилар ва бошқалар) кўп бўлақлардан иборат бўлади. Умумий ўт йўли ҳам баъзан иккита бўлиши мумкин.

ҚОРИН ПАРДА

Қорин парда—*peritoneum* қорин деворини ва қорин бўшлиғидаги аъзоларни ўраб турувчи сероз пардадир. У ўзининг йўналиши ва кенглиги билан бошқа пардалардан фарқ қилади. Қорин парда икки варақдан, яъни қорин деворини қоплаб, ўраб турувчи *peritoneum parietale* ва ички аъзоларни ўраб турувчи *peritoneum viscerale* дан иборат. Бу икки варақ бир-бирининг узлуксиз давоми бўлгани учун ташқи муҳит билан алоқаси бўлмаган бўшлиқ ҳосил бўлади. Бир-бирига жуда яқин турган париетал ва висцерал варақлар ўртасидаги тор ёриқ қорин парда бўшлиғи — *cavitas peritonei* деб аталади. Маълумки, сероз пардалар суюқлик ишлаб чиқаради. Демак, қорин парда ҳам ўз бўшлиғига оз бўлса-да сероз суюқлик — *liquor peritonei* ишлаб чиқаради. Қорин парданинг юзаси жуда силлиқ ва тиниқ бўлиб, шу суюқлик билан ҳамиша намланиб тургани учун қорин бўшлиғидаги аъзолар энгиллик билан бир-бирига ишқаланмай ҳаракат қилади.

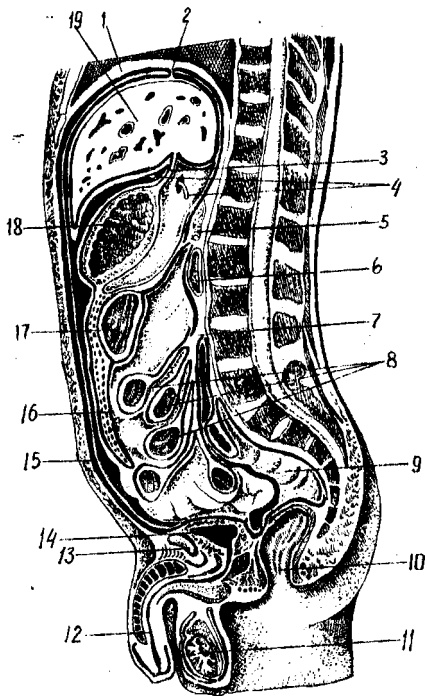
Қорин парданинг умумий сатҳи (20 400 см²) танани қоплаб турган тери сатҳи (20 500 см²) билан тахминан баробар келади. Баъзи бир касалликлар вақтида (масалан, истисқо) сероз суюқлик кўпайиб, қорин парда варақлари ўртасидаги бўшлиқ кенгайди. Қорин парданинг париетал варағи қорин деворини ички томондан, олдиндан, ён томондан ўраб, диафрагманинг пастки юзасига ўтади ва ундан қорин деворининг орқа томонидан ўтади. Шундай қилиб, париетал варақ қорин бўшлиғини ички томондан бутунлай қоплаб, ундан ички аъзоларга ўта бошлайди ва висцерал варақ номини олади. Бу варақ аъзоларнинг энг устки қавати бўлган сероз парда — *tunica serosa* ни ҳосил қилади.

Қорин парда остида *tela subserosa* қавати жойлашган бўлиб, унда ёғ тўпланади. Шуни ҳам айтиш керакки, бу қават ҳамма жойда бир хил эмас. У қориннинг орқа томондаги девори соҳасида яхши тараққий этган бўлиб, қорин парда орқасидаги бўшлиқ — *cavum retroperitoneale* даги аъзоларни (буйрак, буйрак усти бези ва бошқалар) ўраб олади. Диафрагма соҳасида эса мутлақо бўлмайди. Қорин парда аъзодан

деворга, аъзодан аъзога ўтиш жойларида бурмалар — *plicae*, бойламлар — *ligamenta*, чўнтаклар *recessus*, туткичлар — *mesenterium* чарвилар — *omenta*, қопчалар — *bursae* ва чуқурчалар *fossae* ҳосил қилади. Қорин парда ҳосил қилган бойламлар бир қават пардадан иборат бўлиши мумкин, масалан жигарнинг тожсимон бойлами — *lig.coronarium hepatis*, жигар билан буйрак ўртасидаги бойлам — *lig.hepatorenale*, ўн икки бармоқ ичак билан буйрак ўртасидаги бойлам — *lig.duodeno genale* шулар жумласидандир.

Баъзи бойламлар икки қават пардадан ҳосил бўлади. Масалан, жигарнинг ўнг ва чап уч бурчакли бойлами *lig.triangularare dextrum et sinistrum* ва ичак туткичлари ҳам икки қават қорин пардадан иборат. Қорин пардадан ҳосил бўладиган бойламлар ҳақида ҳар бир аъзони тасвирлаганда айтиб ўтилган эди. Энди қорин парданинг йўналишини ва йўналиш мобайнида нималар ҳосил бўлишини кўриб чиқамиз (147- расм). Қорин парданинг париетал варағи киндикдан юқорида қорин деворидан диафрагмага ўтади, ундан эса жигарнинг юқори юзаси томон тушиб, унинг олд томонида ўроксимон бойлам деб аталадиган *lig.falciforme (suspensorium) hepatis* ни ҳосил қилади. Жигарга ўтган қорин парда унинг сероз пардаси дейилиб, фиброз парда — *tunica fibrosa (Glissoni)* устидан коплаб туради. Ўроксимон бойламнинг олдинги қисмида киндикдан жигарга тортилган юмалоқ бойлам — *lig.teres hepatis* бўлади. Бу бойлам бола она қорнида бўлган даврда киндик венаси *v.umbilicalis* деб аталади, туғилгандан сўнг битиб, бойламга айланади (148- расм). Қорин парда диафрагмадан жигар юқори юзасининг орқа томонига ўтади (фронтал сатҳда) ва жигарнинг тож бойлами — *lig.coronarium* ни ҳосил қилади. Шуни ҳам айтиб ўтиш керакки, жигарнинг диафрагмага ёпишган жойи ва тож бойламининг орқа томонида жигарнинг тож бойлами ўнг ва чап томонларда уч бурчакли бойламларга — *lig.triangularare dextrum et sinistrum* айланади. Қорин парда жигарнинг юқори юзасидан пастки юзасига ўтади. Маълумки, ўнг буйрак жигарнинг ўнг бўлагига тегиб туради. Худди шу ерда қорин парда жигар-буйрак бойлами — *lig.hepatorenale* ни ҳосил қилади. Жигар дарвозасидан меъданинг кичик эгрилиги билан ўн икки бармоқ ичакнинг бошланғич қисмлари бўйлаб йўналган қорин парда — *lig.hepatogastricum* ва *lig.hepatoduodenale* ни ҳосил қилади. Булардан *lig.hepatogastricum* жуда юпка нозик бойлам бўлиб, унинг давоми *lig.hepatoduodenale* дир. Шунинг учун ҳам бу икки бойлам кичик чарви — *omentum minus* деб аталади. *Lig.hepatoduodenale* анча мустаҳкам бойламдир. Бунга сабаб шуки, бойлам дупликатураси (икки варағи) ичидан ўнг тарафдан чапга қараб умумий ўт йўли — *ductus choledochus* (дарвоза венаси) *vena portae* ва (жигар артерияси) *arteria hepatica*, яъни Д √ А ўтади.

Қорин парда меъданинг кичик эгрилигида икки вараққа бўлиниб, олд ва орқа деворларини юқоридан пастга қараб ўраб тушади ва унинг катта эгрилигига етганда олд ва орқа варақлар қўшилиб, яна бир вараққа айланади. Меъданинг катта эгрилиги билан кўндаланг чамбар ичакка ўтиш жойида бойлам — *lig. gastrocolicum* ҳосил бўлади. Бу бойламни катта чарвининг бошланиш қисми дейилса тўғри бўлади.

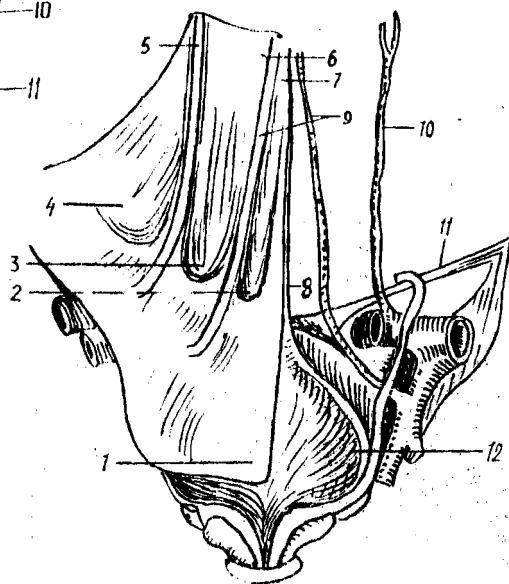


147-расм. Қорин парданинг йўналиши.

1 — diaphragma; 2 — lig. coronarium hepatis; 3 — lig. hepatogastricum; 4 — foramen epiploicum; 5 — pancreas; 6 — duodenum; 7 — radix mesenterii; 8 — оч ичак қовуздоклари; 9 — intestinum rectum; 10 — anus; 11 — testis; 12 — urethra; 13 — symphysis pubia; 14 — vesica urinaria; 15 — peritoneum parietale; 16 — omentum majus; 17 — colon transversum; 18 — ventriculus; 19 — hepar.

148-расм. Қорин олди деворининг киндикдан пастки юзасидаги бурма ва чуқурлари (ўнг томондаги қориншарда).

1 — peritoneum; 2 — fossa supravesicalis; 3 — fossa inguinalis medialis; 4 — fossa inguinalis lateralis; 5 — plica umbilicalis lateralis; 6 — plica umbilicalis medialis; 7 — plica umbilicalis mediana; 8 — lig. umbilicale medianum (urachus); 9 — lig. umbilicale mediale (a. umbilicalis); 10 — a. epigastrica inferior; 11 — lig. inguinale; 12 — vesica urinaria.



Катта чарви — omentum majus меъданинг катта эгрилигидан бошланиб, кўндаланг чамбар ичак ҳамда ингичка ичак олдидан пастга томон йўналади. Баъзан катта чарвининг пастки чети қов суяклари кўшиладиган жойгача тушиши мумкин. Катта чарви қорин парданинг тўртта варағидан вужудга келади, улардан иккитаси олд, иккитаси эса орқа варақдир.

Олдинги варақлар пастки чегарадан қайтиб яна юқорига кўтарилди ва катта чарвининг орқа варағига айланади. Орқа варақ кўндаланг

чамбар ичак ва унинг туткичи colon et mesocolon transversum билан бирикади. Демак, катта чарвининг олд иккита варағи lig.gastrocolicum нинг давоми бўлиб, орқадаги иккита варақ эса олд варақларнинг пастга тушиб яна юқорига кўтарилган, яъни кўндаланг чамбар ичаккача етиб борган давомидир.

Катта чарвининг орқа варақлари кўндаланг чамбар ичакнинг олд юзасига бирикиб ўтиб, меъда ости безининг пастки қиррасига ёпишади. Катта чарви кўндаланг чамбар ичакка унинг чарви тасмаси — tenia omentalis бўйлаб ёпишади. Тасманинг номи ҳам ана шундан олинган. Кўндаланг чамбар ичакнинг туткичи — mesocolon transversum ўзининг орқа томони билан қориннинг орқа деворига ёпишади. Тутқич ёпишган жой ўнг ва чап буйрақларнинг юқори қисмига, ўн икки бармок ичак тушувчи қисмининг бошланиш жойига, меъда ости безининг бош қисми ва олд қиррасига тўғри келади.

Катта чарвининг олд варақлари билан орқа варақлари ўртасидаги ораликда ёғ клетчаткаси бўлади, бу клетчатканинг кўп ва оз бўлиши одамнинг ёшига, ейдиган овқатининг сифатига ҳамда жинсига қараб ҳар хил бўлиши мумкин.

Катта одамда катта чарвининг ва орқа варақлари ўртасида бўшлиқ бўлмайди, битиб кетади. Катта чарви бўшлиғи деб аталадиган бу бўшлиқ фақат эмбрионлик даврда бўлиб, меъда орқасидаги бўшлиқ — bursa omentalis билан туташган бўлади. Кейин фақат чарви бўшлиғининг ўзигина қолади (149,150- расмлар).

Қорин бўшлиғи кўндаланг чамбар ичак ва унинг туткичи ёрдамида иккита, яъни юқори ва пастки қаватларга бўлиниши ҳақида сўз юритилган эди.

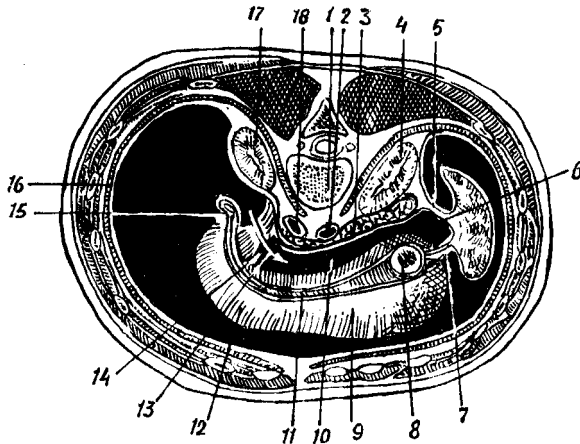
Юқоридаги қават юқоридан диафрагма, пастдан эса кўндаланг чамбар ичак ва унинг туткичи билан чегараланиб туради. Пастки қават юқори томондан кўндаланг чамбар ичак ва унинг туткичи пастдан эса кичик чанокқа кириш чизиғи (linea terminalis) билан чегараланади.

Маълумки, қорин парда катта чанок бўшлиғига келиб тугамайди, балки кичик чанокқа ўтади ва ундаги аъзоларни ҳам ўрайди.

Юқори қаватдаги қорин пардада учта қопча — bursa hepatica, pregastrica et bursa omentalis бор. Бу қопчалар бир-бири билан туташган. Bursa hepatica жигар қопчасининг девори диафрагма ҳамда қорин деворининг олдинги қисмидир. Бу қопча меъда олди қопчаси — bursa pregastrica дан жигар бойламлари — lig.falciforme билан, орқадан эса lig.coronarum билан ажралиб туради. Жигарнинг ўнг бўлағи худди шу қопчада ётади.

Меъда олди қопчаси — bursa pregastrica ўз номидан кўриниб турибдики, меъданинг олдида туради. У жигарнинг чап бўлағи ҳамда талоқни ўрайди. Меъда олди қопчасининг деворини ҳам диафрагма, қорин деворининг олд қисми, меъда ва унинг бойламлари ҳосил қилади. Чарви қопчаси bursa omentalis меъданинг орқа томонидаги бўшлиқ бўлиб, ўзининг foramen epiploica omentale (Winslovi) номли тешиғи билан қорин бўшлиғига туташади. Шунинг учун уни cavitas peritonei minor деб ҳам аталади (149,150- расмлар).

Foramen epiploica жигар дарвозаси соҳасида бўлиб, олдидан



149-р а с м. Чарви қопчаси (горизонтал кесим).

1 — vertebra lumbalis; 2 — aorta abdominalis; 3 — pancreas; 4 — ren sinister; 5 — lig. phrenicocolienalis; 6 — bursa omentalis; 7 — lig. gastrolienalis; 8 — cardia; 9 — corpus ventriculi; 10 — cavum bursae omentalis; 11 — curvatura ventriculi minor; 12 — cavum peritonei; 13 — foramen epiploica ra ўтказилган найза; 14 — vestibulum bursae omentalis; 15 — lig. hepatoduodenale; 16 — diaphragma; 17 — ren dexter; 18 — v. cava inferior.

lig.hepatoduodenale et hepato gastricum, орқадан пастки кавак венаси ва уни қоплаган қорин парда, юқори томондан lobus caudatus, пастдан ўн икки бармоқ ичакнинг бошланиш қисми билан чегараланади. Bursa omentalis нинг қуйидаги деворлари тафовут қилинади; юқоридан — lobus caudatus, пастдан кўндаланг чамбар ичак ва унинг тутқичи, олдиндан кичик чарви, меъданинг орқа девори ҳамда lig.gastrocolicum, орқадан — меъда ости беши, пастки кавак вена, ўнг буйракнинг юқори кутби, ўнг буйрак усти беши ва аортани ўраб турувчи қорин парданинг париетал варағи. Чап томондан талоқ ва унинг бойламлари, ўнг томондан эса foramen epiploica билан чегараланган.

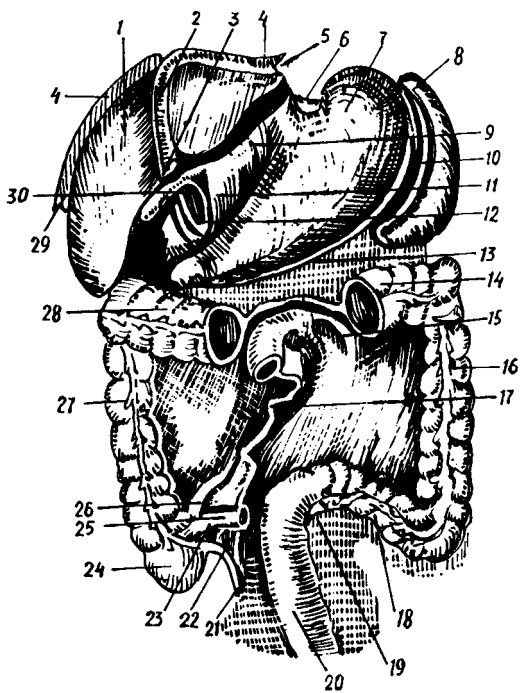
Қорин парда диафрагмадан талоқ дарвозасига ўтиб диафрагма — талоқ бойлами lig.phrenicocolienale ни меъда тубидан талоққа ўтиб lig.gastrolienale ни ҳосил қилади. Талоқ қорин парда билан ҳамма томонлама ўралган бўлиб, фақат дарвозаси ўралмай қолади.

Bursa omentalis нинг foramen epiploica (omentale) га яқин турган жойи чарви қопчасининг даҳлизи — vestibulum bursa omentale деб аталади.

Қорин парда ичаклар учун тутқичлар ҳосил қилиши ҳақида айтиб ўтилган эди. Шу тутқичлар ҳақида тўхталиб ўтайлик.

Қорин бўшлиғининг пастки қаватида жойлашган ингичка ичак (jejunioileum) қорин пардага нисбатан интраперитонеал ўралган бўлиб, қорин парданинг икки варағидан вужудга келган бурма (тутқич) ёрдамида қорин бўшлиғининг орқа деворига ёпишиб туради. Ингичка ичак (тутқичи) — mesenterium елпиғичга ўхшайди, деворга унинг энсиз томони, яъни фақат илдизигина ёпишади.

Ичак тутқичи ичак қовузулоғининг узунлигига яқин узунликка эга



150-расм. Қорин бўшлиғидаги аъзолар: ингичка ичак, кўндаланг чамбар ичакнинг бир қисми ва катта чарви олинган.

1 — hepar; 2 — lig. falciforme hepatis; 3 — lig. teres hepatis; 4 — lig. coronarium; 5 — lig. triangulare sinistrum; 6 — lig. gastrophrenicum; 7 — ventriculum; 8 — lien; 9 — lig. hepatogastricum; 10 — lig. gastrolienale; 11 — lig. hepatoduodenale; 12 — чарви қопчаси тешигининг олдинги девори; 13 — mesocolon transversum; 14, 28 — colon transversum; 15 — recessus duodenalis superior; 16 — colon descendens; 17 — radix mesenterii; 18 — colon sigmoideum; 19 — recessus intersigmoideus; 20 — rectum; 21 — appendix vermiformis; 22 — mesoappendix; 23 — recessus ileocaecalis inferior; 24 — caecum; 25 — ileum; 26 — recessus ileocaecalis superior; 27 — colon ascendens; 29 — lig. triangulare dextrum; 30 — foramen epiploicum (omentale).

бўлиб, ёйилган ҳолатда бўлади. Уни очилган еллиғичнинг ўзи дейиш мумкин. Унинг қорин деворининг орқа томониغا бирикадиган жойи торая бориб, тутқич илдизи — *radix mesenterii* га айланади. Тутқичнинг бўйи 15—18 см келади. Тутқич илдизи ичак девори соҳасидаги тутқич узунлигидан 40 баробар қисқа. Шу туфайли тутқичнинг эркин қисми илдизга бараварлашиши учун 18—20 та бурма ҳосил қилади. Тутқич илдизи чап томонда иккинчи бел умуртқаси тўғрисида (тахминан *flexura duodenojejunalis* қаршисида) ўнг ёнбош чуқуригача давом этиб, юқоридан пастга, чапдан ўнгга қараб йўналади ва йўл-йўлакай ўн икки бармоқ ичакнинг кўтарилувчи қисми, қорин аортаси, пастки қавак вена (*v. cava inferior*), ўнг умумий ёнбош артерия ва веналари ҳамда ўнг сийдик йўли билан кесишади. Тутқич varaқлари ичида бириктирувчи тўқима ёғ тўқималари, қон томирлар, нервлар, лимфа томирлари ва лимфа тугунлари жойлашади. Уларни оддий кўз билан ҳам кўриш мумкин.

Қорин парда ингичка ичакдан ташқари йўғон ичакнинг баъзи қисмлари учун ҳам тутқичлар (*mesocolon transversum*, *mesocolon Sigmoidium*, *mesorectum*, *mesenteriolum appendicis vermiformis*) ҳосил қилади. Қорин парданинг париетал варағи ичак қовузлоқлари соҳасида чуқурчалар ҳам пайдо қилади. Оч ичакнинг бошланиш қисмида у қадар катта бўлмаган чуқурча — *recessus duodenojejunalis* бор. Бундан *vena mesenterica inferior* йўналади. Бу чуқурча ўнгдан *flexura duodenojejuna-*

lis чапдан *plica duodenojejunalis superior et inferior* билан чегараланиб туради.

Бундан ташқари, ёнбош ичак охирги қисмининг кўричакка ўтиш жойида иккита чуқурча бор. Булардан *recessus ileocaecalis superior* ҳамиша ҳам бўлавермайди; у шу номдаги бурма *plica ileocaecalis* билан чегараланади. Иккинчи чуқурча *recessus ileocaecalis inferior* доимо бўлади ва ингичка ичакнинг йўғон ичакка ўтиш ерида, кўричак остида жойлашади. Уни олд томондан қорин парданинг ёнбош ичакдан кўричакка ўтиш бурмаси — *plica ileocaecalis inferior*, орқадан *mesenterium appendicis vermiformes* чегаралаб туради.

Кўричакнинг орқа томонида қорин парданинг париетал варағида *recessus retrocaecalis seu fossa caecalis* деган чуқурча бўлиб, бу ерда кўричак жойлашади.

Чап томонда *recessus intersigmoideum* ни кўриш мумкин. Бу чуқурча *mesocolon sigmoideum* нинг чап варағи билан ёнбош чуқурини қопловчи қорин парданинг париетал варағи ўртасида ҳосил бўлади.

Қорин парданинг диафрагма билан чамбар ичак чап томони ўртасида *lig.phrenicocolicum* деган бойлам тортилган бўлиб, унга юқоридан талокнинг пастки қутби тегиб туради. Шунинг учун бу бойлам талок қопчаси *saccus lienalis* деб аталади.

Қорин парда бўшлиғининг йўғон ва ингичка ичаклар ётган қисмида иккита қорин канали ва иккита бўшлиқ тафовут қилинади: кўтарилувчи ва тушувчи чамбар ичакларнинг ташқи томонлари билан қорин девори ўртасида ўнг ва чап каналлар (*canalis lateralis dexter et sinister*) ҳосил бўлади.

Бу каналлар қорин бўшлиғининг юқори қавати билан туташган, пастдан эса *fossa iliaca* га ва ҳатто кичик чанокка ҳам ўтади. Бунда кўтарилувчи ва тушувчи чамбар ичакларнинг медиал томонлари билан ингичка ичақ тутқичининг илдизи ўртасида ўнг ва чап тутқич бўшлиқлари — *sinus mesentericus dexter et sinus mesentericus sinister* ҳосил бўлади. Қорин парда юқори соҳаларни ўраб, сўнғ, кичик чанок бўшлиғига тушади ва ундаги аъзоларни ҳам ўрайди. «S» симон ичак қорин парда билан ҳар томонлама ўралган ва ўз тутқичи (*mesocolon sigmoideum*) га эга. Шунингдек, тўғри ичакнинг юқори қисми ҳам қорин парда билан интраперитонеал ўралган, шунинг учун ҳам кўпинча калта тутқич — *mesorectum* га эга бўлади. Тўғри ичакнинг ўрта қисми қорин парда билан олдидан ва икки ён томондан ўралган (мезоперитонеал) бўлиб, пастки қисми экстраперитонеалдир.

Эркакларда қорин парда тўғри ичакдан уруғ пуфакчасига ва уруғ йўлининг юқори қисмларига боради ва уларни озми-кўпми ўраб, қовуқнинг орқа юзасига ўтади. Натижада, тўғри ичакнинг олд девори билан қовуқнинг орқа юзаси ўртасида чуқурлик пайдо бўлади, у *excavatio rectovesicalis* деб аталади. Шунини ҳам айтиб ўтиш керакки, қорин парда тўлиб турган ёки бўш ҳолатдаги сийдик пуфагини бир хилда ўрамайди. Бўш турган сийдик пуфагининг фақат қорин томонига парда билан ўралади, тўлиб турган қовуқнинг эса юқори ва орқа юзалари ўралган бўлади.

Аёлларда қорин парда тўғри ичакдан кин (*vagina*) нинг орқа

гумбазига ўтиб, сўнгра юқорига қўтариледи ва бачадон бўйнининг устки қисми (*portio supravaginalis*) га, ундан сўнг бачадон танасига ва тубига ўтиб уни ўраб, бачадоннинг олд юзасига ўтади. Сўнг бачадон бўйнигача етмай, ковуққа ўтади. Қорин парданинг бачадонни ўраган олд ва орқа варақлари ён томонларида бирлашиб, бачадоннинг кенг бойлами — *lig.latum uteri* ни ҳосил қилади. Бу бойламнинг шакли нотўғри тўрт бурчакка ўхшайди. Бойламнинг юқори қирраси ичидан бачадон найи — *tuba uterina* ўтади. Бундан ташқари, кенг бачадон бойлами таркибида бачадоннинг думалок бойлами ҳам ўтиб, чов каналининг ички ҳалқаси томон йўналади. Бачадон кенг бойламининг кўп қисми унинг тутқичи — *mesometrium* деб аталади.

Бачадон ўзининг кенг бойлами билан чанокда фронтал сатҳда ётади. Аёлларда ковуқ билан тўғри ичак ўртасида бачадон жойлашганлиги учун улар орасида олд ва орқа чуқурчалар ҳосил бўлади. Олд чуқурча — *excavatio vesicouterina* деб аталади. У қорин парданинг бачадоннинг олд деворидан ковуқнинг орқа деворига ўтишидан ҳосил бўлади.

Орқа чуқурча — *excavatio rectouterina* қорин парданинг тўғри ичакдан бачадоннинг орқа деворига ўтиши натижасида ҳосил бўлади. Орқа чуқурчада, бачадон кенг бойламининг орқа юзасида тухумдон — *ovarium* жойлашган. Бундан ташқари, орқа чуқурчага бачадон найининг тешиклари очилади. Орқа чуқурча олд чуқурчага нисбатан анча чуқур бўлиб, катта амалий аҳамиятга эга.

Қорин парда кичик чанокда ҳам бир қанча бурмалар ҳосил қилади. Масалан, эркакларда ковуқ билан тўғри ичакнинг ён томонидан тортилган қорин парда бурмаси — *plica rectovesicalis*, аёлларда эса *plicae rectouterinae* бор.

Қорин парда ковуқдан қорин олд деворининг пастки қисмига ўтади ва бир неча бурмалар ҳосил қилади, бу бурмалар ўртасида чуқурчалар бўлади (163- расмга қ.). Қовуқ билан киндик ўртасидаги ўрта чизик бўйлаб тоқ бурма — *plica umbilicalis mediana* тортилган, у эмбрионал даврдаги аллантоис йўлининг битиб кетган қолдиғи бўлмиш *gachus* ни ёпиб туради. Бу яқка бурманинг икки ён томонида киндикдан пастга ва латерал томонга қараб йўналган бурмалар бўлиб, улар *plicae umbilicalis medialis* деб аталади. Уларнинг ичида *lig.umblicale mediale* жойлашган. У боланинг она қорнидаги даврида киндик артерияси *a.umbilicalis* бўлган ва кейинчалик битиб бойламга айланган.

Бу медиал бурмалардан ташқарирокда яна бир жуфт бурма тортилган бўлиб, *plicae umbilicalis lateralis* деб аталади. Унинг ичида *a.v.epigastricae inferiores* жойлашган. Бу охириги бурма катта амалий аҳамиятга эга. Юқорида айтиб ўтилган бешта бурма орасида уч жуфт чуқурча пайдо бўлади. Улардан ўрта чизикка энг яқини *plica umbilicalis mediana et plicae umbilicalis medialis* бўлиб, уларнинг ўртасида ва ковуқдан юқорида *foveae supovesicales* жойлашган. Ундан ташқари, *plicae umbilicales mediales* билан *plicae umbilicales laterales* ўртасида ички чов чуқури *fossa inguinalis medialis* ҳосил бўлади. *Plicae umbilicalis lateralis* нинг ташқи латерал томонидаги чуқурча ташқи чов чуқури *fossa inguinalis lateralis* деб аталади. Чов каналининг ички ҳалқаси (*anulus*

inguinalis profundus) шу ташки чов чуқурига тўғри келади («Миология» бўлимига қаранг). Бу айтиб ўтилган чуқурлар чов бойлами (lig.inguinale) дан юқорида жойлашади. Fossa inguinalis medialis дан пастда lig.inguinale остида сон чуқури ҳосил бўлади. Сон каналининг ички ҳалқасига тўғри келадиган бу чуқур fovea femoralis деб аталади.

Қуйида қорин ва чанок бўшлиғидаги аъзоларнинг қорин парда билан қай тарзда ўралиши жадвал кўринишида келтирилган.

Интраперитонеал ўралган аъзолар	Мезоперитонеал ўралган аъзолар	Экстраперитонеал ўралган аъзолар
Меъда, талоқ, оч ичак, ёнбош ичак, кўричак, чувалчангсимон ўсимта, кўндаланг чамбар ичак, бачадон, «S» симон ичак, тўғри ичакнинг бошланиш қисми, duodenum нинг юқори кўндаланг қисми	Жигар, кўтарилувчи чамбар ичак, тушувчи чамбар ичак, тўлиб турган қовуқ, тўғри ичакнинг ўрта қисми	Буйрақлар, буйрак-усти безлари, меъда ости бези, ўн икки бармоқ ичак (бошланиш ва охириги қисмидан бошқа), сийдик йўллари, бўш турган қовуқ, тўғри ичакнинг охириги қисми

Қоринпарданинг ёшга қараб ўзгариши. Янги туғилган ва кичик ёшдаги болаларда қорин парда жуда юпқа бўлиб, ичакнинг туткич ва бойламларидаги қон томирлар бемалол кўриниб туради. Катта чарви калта, ёғ тўпламлари йўқ. Болаликнинг биринчи даврида катта чарви узаяди ва ингичка ичакни беркитади, ёғ тўқималари пайдо бўла бошлайди. Ёғ тўқималари балоғатга етиш даврида кучли ўзгаришга учрайди. Бу вақт мобайнида ёғ тўқималари туткичларда, қорин парда бурмаларида ҳосил бўлади. 13—15 ёшларда қорин бўшлиғидаги муносабат катталарнига ўхшаш бўлади.

ҲАЗМ АЪЗОЛАРИНИНГ РИВОЖЛАНИШИ ҲАҚИДА ҚИСҚАЧА МАЪЛУМОТ

Бирламчи ичак каналининг эпителиysi энтодермадан, мускул қавати ва бириктирувчи тўқималари мезодермадан ҳосил бўлади, бош ва охириги учларини ҳосил қилишда эктодерма ҳам қатнашади. Бирламчи ичак найининг икки учи (бош томондаги ва дум томондаги) берк ҳолда бўлса ҳам кейинчалик унинг олд томонида оғиз тешиги, орқасида эса орқа тешик пайдо бўлади.

Аввал ана шу икки жараённи кўриб чиқамиз. Эмбрион бош миясининг олдинги қисми жуда тез ривожланиб пешона дўнги деб аталувчи дўнг вужудга келади.

Пешона дўнгидан бирмунча пастроқда эктодерма билан қопланган битта чуқурча бўлиб, у оғиз ўймаси (ёки чуқурчаси) дейилади. Бу ўйма тобора чуқурлашаверади, унинг чўкаётган девори (эктодерма) бош

ичакнинг олд девори (эндодерма) билан яқинлашади ва охири унга тақалади. Шундай қўшилиш натижасида пайдо бўлган парда юткин пардаси — *membrana pharyngea* деб аталади, лекин бу парда кейинчалик шимилиб кетиб, оғиз чуқурчаси бўлажак юткин билан туташади.

Оғиз бўшлиғи ўзича алоҳида пайдо бўлиб, кейин умумий ҳазм аъзолари системаси (бошланғич ичак найчаси) га қўшилиши юқорида айтилганлардан кўриниб турибди (151- расм).

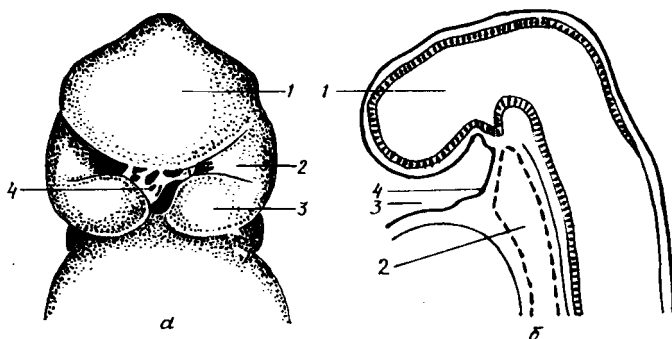
Бирламчи ичак найининг орқа учида рўй берадиган ўзгаришлар. Дастлаб бирламчи ичак найининг орқа учида клоака деб аталувчи умумий бўшлиқ пайдо бўлади (бу бўшлиқ ичак найи, сийдик ва таносил аъзоларига бирдек алоқадордир). Кейинчалик бу бўшлиқ фронтал девор билан ўртадан иккига (олд ва орқа қисмларга) бўлинади. Олдинги ярим бўшлиқ сийдик ва таносил бўшлиғига, орқадаги ярми эса тўғри ичакка айланади. Бу сўнгги бўшлиқнинг пастки қисмини ташқи муҳитдан ажратиб турадиган парда — *membrana analis* кейинчалик шимилиб кетади ва орқа тешик (*anus*) пайдо бўлади. Ичак найининг ич қисмининг икки ён деворида бир неча жуфт (уларнинг сони турли ҳайвонларда турлича) ташқарига томон йўналган ботиклар пайдо бўлади. Юткин (ёки ойқулоқ чўнтаклари) деб аталувчи бу ички ботикларга қараб ташқи томондан ҳам шундай ботиклар — ташқи ойқулоқ чўнтаклари ривожлана бошлайди, уларнинг ўртасидаги масофа борган сари қисқаради. Пастки табақадаги ҳайвонларда ички ва ташқи ботиклар ўртасидаги тўсиқ бутунлай йўқолиб, юткин ташқи муҳит билан туташади. Лекин олий умуртқалилар, шу жумладан одамларда бундай ҳолат юз бермайди. Одамларда юткин ботиклари (чўнтаклари) ҳосил бўлса ҳам у қадар чуқурлашмайди ва ташқи муҳит билан туташмайди. Ана шу ботиклар ўртасидаги олдинма-кейин жойлашган тўқималар юткин (ёки висцерал) равоқларини вужудга келтиради. Бундай равоқлар одамда учта бўлади: жағ равоғи, тил ости равоғи ва (махсус юткин) ойқулоқ равоғи.

Устки ва остки жағлар ҳамда уларга алоқадор бўлган тўқималар жағ равоғидан (ёки бир неча висцерал равоқдан) вужудга келади. Бунда дастлаб равоқда ҳар икки томондан иккитадан ўсиқ, устки ва остки жағ ўсиқлари пайдо бўлади.

Устки ўсиқчалар ҳар икки томонда бир-бирига томон ўсиб бориб, улардан устки жағ, қаттиқ ва юмшоқ танглай, лунж ва устки лабларнинг бир қисми шаклланади. Лекин устки ўсиқлар олд томондан бир-бири билан қўшилиб кетмайди. Уларнинг орасига пешона дўнгининг ўсиқчаси пона сингари сиқилиб киради. Ана шу сиқилиб кирган ўсиқча ҳисобидан бурун ўртасидаги девор, қаттиқ танглайнинг олд қисми ва устки лабнинг ўрта бўлаги вужудга келади.

Пастки ўсиқчалар ҳам бир-бирига томон ўса бориб, олдинда (ўрта чизикда) қўшилади. Шундай қилиб, пастки жағ, унинг атрофидаги юмшоқ тўқималар ва пастки лаб вужудга келади. Устки ва остки жағ ўсиқчалари икки ён томонда бир-бири билан қўшилиб, оғиз бурчакларини ҳосил қилади. Лекин улар олд томондан бир-бири билан қўшилмасдан оғиз тешиги қолади.

Оғиз бўшлиғида жойлашган аъзоларнинг ривожланиши. Тил жағ



151- р а с м. Тўрт ҳафталик эмбрионнинг бош қисми.

а — олд томондан кўриниши; 1 — пешона дўнги; 2 — юқори жағ ўсиғи; 3 — пастки жағ ўсиғи; 4 — ютқин пардаси; б — ён томондан кўриниши, сағиттал сатҳда (схема): 1 — такомиллашаётган бош мия; 2 — бирламчи ичак; 3 — оғиз бухтаси (хўрфаз); 4 — ютқин пардаси.

равоғи билан тил ости равоғининг (ҳар икки томонда) қўшилган жойида бир нечта бўлақлардан вужудга келади. Тилнинг олдинги, каттагина қисми (танаси) орқадаги қисми (илдизи) билан биргаликда эмас, балки ўзича алоҳида ривожланади ва кейинчалик илдиз билан қўшилади. Шунинг учун ҳам бу икки қисм ўртасида уларни ажратиб турувчи чизик (*linea terminalis*) ва бу чизиклар марказида учи берк тешик (*foramen caecum*) қолади.

Тил мускуллари ойқулоқлар орқасидаги миотомлардан ривожланади.

Сўлак безларидан дастлаб *glandula parotis* пайдо бўлади, қолганлари эса кейинроқ, деярли бир вақтда эктодермадан (қулоқ олди бези ҳам) пайдо бўлади.

Тишлар оғиз бўшлиғининг шиллик қаватида ривожланади. Бу жараён ҳомила бир ойлик бўлгандан сўнг бошланади. Даставвал устки ва остки жағнинг эркин қирғоғи бўйлаб қопланган эктодерма бир оз буқилган равоқ шаклида қалинлашади. Тиш пилакчаси (пластинкаси) деб аталади. У асосан ана шу қалинлашган чизикнинг 20 жойида (бўлажак сут тишларнинг сонига баробар) ўнта пастки жағда, ўнта юқори жағда чегараланган дўмбоқчалар пайдо бўлади. Бу дўмбоқчалар эпителиал хужайраларнинг жуда тез ва ялписига кўпайишидан вужудга келади. Булар эмаль аъзолар деб аталади. Дўмбоқчалар ўз навбатида атрофдаги тўқималардан ажрала бориб, мустаҳкамлашади. Кейинчалик эмаль аъзоларнинг мезенхимага ботиб турган устки юзасида чуқурча пайдо бўлади ва бу чуқурчага мезенхима тўпламидан пайдо бўлган ва мезодермал сўрғичлар деб аталувчи сўрғичлар қиради. Шундай қилиб, тиш куртаги вужудга келади. Шуни ҳам айтиб ўтиш керакки, сут тишлари ривожланаётган вақтда бўлажак доимий тишлар учун ҳам замин яратила бошлайди. Уларнинг (катта озиқ тишлардан бошқаларининг) куртаклари ўсаётган сут тишларининг ички томонида ҳосил бўлади ва шу туфайли тиш пилакчаси шу ич томонга кенгайди. Катта озиқ тишларнинг куртаклари эса жағнинг орқа қисмида ривожланади.

Сут тишларнинг куртаклари ривожланиб шаклланаётган вақтда жағ суяклари ҳамда тиш катакчалари пайдо бўла бошлайди ва куртакларнинг пастки учлари шу катакчалар томон йўналади. Тиш куртакларининг устки учлари эса милк қирғоғига томон ўсиб, милк қирғоғидаги тоғайга ўхшаган қалпоқчалар тагига киради. Бу қалпоқчалар тишларнинг бўлажак бош қисмидир. Бола туғилиб олти ойлик бўлгандан сўнг тишлар милк ичидан ёриб чиқа бошлайди.

Энди ҳазм аъзолари бошқа қисмларининг ривожланишига тўхталамиз.

Энтодермадан ҳосил бўлган бирламчи ичак учта қисмга, чунончи: олдинги ичак, ўрта ичак ва охириги ичакка бўлинади. Олдинги ичакдан оғизнинг орқа томони, ютқин (ҳалқум), қизилўнғач, меъда ва ўн икки бармоқ ичакнинг бошланиш қисми вужудга келади: ўрта ичакдан ингичка ичак, охириги ичакдан эса йўғон ичак ривожланади. Бирламчи ичак найининг уч қавати (шиллик қават, мускул қават ва сероз қават) ривожланиш даврида ичакларнинг келгусида бажарадиган вазифаларига қараб турлича ўзгаришларга учрайди.

Олд ичакдан бош ичак ажралади. Бу сўнги қисмдан ўз навбатида оғиз бўшлиғи, ҳалқум шаклланади. (Ҳалқумнинг икки ён деворида бир неча ўймалар (чўнтаклар) пайдо бўлишини ва улардан қандай аъзолар ривожланишини юқорида кўриб ўтган эдик). Ҳалқумнинг (бош ичакнинг) юқори қисми олд томондан бурун ва оғиз бўшлиғи билан туташади, қолган қисмида эса бирламчи ичак найининг ҳар уч қавати жуда кескин ўзгаришга учрамай такомиллашади.

Ҳалқумдан овқат моддаси ўтиши қулай бўлиши учун унинг шиллик қавати ўз остидаги тўқималарга бирикиб кетиб алоҳида силликликка ва мустаҳкамликка эга бўлади. Олдинги ичакдан бош ичак ажралгандан сўнг қолган қисми қизилўнғач билан меъдага айланади.

Ичак найининг қизилўнғачга айланадиган қисмининг деворидаги мезенхимадан ҳосил бўлган силлик мускул толалари тараққиётининг биринчи даврларида у қадар кучли ўзгаришларга учрамайди. Лекин, кейинчалик ҳалқум пардаси (*membrana pharyngea*) сўрилиб кетгандан сўнг, қизилўнғачнинг устки қисмига юқоридан кўндаланг тарғил мускул толалари ўсиб кира бошлайди (бу толалар мезодермадан ҳосил бўлади). Бинобарин, шаклланиб бўлган қизилўнғачнинг тахминан устки 1/3 қисми кўндаланг тарғил мускуллардан, қолган 2/3 қисми эса шиллик мускуллардан тузилади. Қизилўнғач кенгайиб ва торайиб тушувчи аъзо бўлгани учун унинг мускул қавати ўз навбатида икки (бўйлама ва кўндаланг) қаватли бўлади. Энг ташқи қавати (*tunica adventitia*) юпқалашади. Шиллик қават узунасига кўп бурмалар ҳосил қилади.

Меъда шакл ва тузилиш жиҳатидан энг кўп ўзгаришга учрайди. Меъданинг шаклланиши ҳомила она қорнида 4 ҳафталик бўлгандан бошланади. Диафрагма тараққий этиб, меъда қорин бўшлиғидан жой олгач, у шакллана бошлайди. Аввал олдинги ичак найининг девори икки ён томонга (кўпроқ орқа томонга) кенгайди. Бора-бора меъда ўзининг вертикал ўқи атрофида айланиши туфайли унинг ўнг ва чап томонлари билина бошлайди. Кейинчалик меъданинг ўнг томони ичига ботиб, чап

томони кенгайишда давом этади. Шундай тарзда катта ва кичик эгриликлар вужудга келади. Меъда тарақтиёт давомида ўзининг турган жойини ва жойланиш тартибини ўзгартиради, яъни у чап томонга сурилади (ўрта чизикдан узоклашади). Меъда ўз сагиттал ўқи атрофида айланиши натижасида унинг кичик эгрилиги юқори ва ўнг томонга, катта эгрилиги пастки ва чап томонга бурилади. Шунингдек, меъданинг кириш қисми чап томонга, чиқиш қисми эса ўнг томонга ўтади. Меъда деворининг тузилишида ҳам бирмунча ўзгаришлар юз беради, унинг шиллик қаватида жуда кўп бурмалар пайдо бўлиши билан бирга, бу бурмалар ичида турли секретлар яратувчи безчалар пайдо бўлади. Мускул қаватидаги асосий (бўйлама ва кўндаланг) толалардан ташқари кейшиқ жойлашган мускул толалари ҳам пайдо бўлади. Бу толалар меъданинг кириш ва чиқиш қисмида жойлашади.

Ўрта ичакдан ўн икки бармоқ ичак, оч ичак, ёнбош ичак ва уларга алоқадор безлар (жигар, меъда ости бези) ривожланади.

Ўрта ичак аввало узунасига ўсади ва шу ўсиш даврида икки жойда букилма (тизза) ҳосил қилади. Бу тиззалар устма-уст бир-бирига параллел жойлашган бўлиб, бири юқоридан пастга ва олдинга, иккинчиси эса пастдан юқорига ва орқага йўналган бўлади.

Биринчи тиззанинг иккинчи тиззага ўтиш жойи киндикка яқин туради ва у билан қўшилган бўлади. Шу қўшилган жойда юқорига кўтарилувчи тиззанинг бошланиш қисмида пуфак сингари дўнглик бор, бу бўлажак кўричак ёки йўғон ичакнинг бошланиш қисмидир.

Пастга тушувчи тиззанинг меъдага яқин турган қисми ўн икки бармоқ ичакка, қолган энг узун қисми ва кўтарилувчи тиззанинг бошланиш қисми оч ва ёнбош ичакларга айланди. Кўтарилувчи тиззанинг қолган қисми йўғон ичак бўлиб шаклланади (168-расм).

Ингичка ичак асосий ҳазм аъзоси бўлгани туфайли унда овқат моддаларининг сўрилишига ва бу сўрилишни қулайлаштиришга мосланган бир қанча ўзгаришлар вужудга келади. Масалан, ингичка ичакда бир неча хил безлар бўлади (ўн икки бармоқ ичакда Брунер безлари, оч ва ёнбош ичакларда Либержон доналари, лимфа тугунлари). Булардан ташқари ўрта ичак найдан (ўн икки бармоқ ичак соҳасида) жигар ва меъда ости бези каби катта безлар ривожланади ва бу безлар ўз йўллари (ductus choledochus, ductus pancreaticus) воситасида ичаклар билан боғланади. Ҳазм юзаси кенгайиши учун ингичка ичакнинг шиллик қавати узлуксиз давом этувчи, зич жойлашган баланд бурмалар ҳосил қилади. Шиллик қаватнинг юзаси жуда баланд, тук сингари бўлган сўргичлар билан қопланади.

Жигар ўн икки бармоқ ичакнинг деворидан ўсиб чиқади. Уч ҳафталик пуштнинг бўлажак ўн икки бармоқ ичакнинг олдинги деворида битта бўртма пайдо бўлади, бу бўртма катталаша бориб, қорин пардасининг орасидан жой олади. Жигар ривожланиш билан бир вақтда секин-аста ўзининг доимий жойига, яъни ўнг қовурға остига сурила бошлайди. Унинг ўн икки бармоқ ичак деворидан бошланган жойи кейинчалик умумий ўт йўлига айланиб қолади.

Меъда ости бези ҳам ўн икки бармоқ ичакнинг деворидан ривожланади. Ўн икки бармоқ ичакнинг икки жойида (орқа ва олд

деворларида) жигар бўртмаси қаршисида бўлажак меъда ости безининг бўртмалари пайдо бўлади. Бу бўртмалар аввал ўрта чизикдан паства томон мустақил равишда ривожланади ва бир-бирига яқинлаша бориб, кейинчалик қўшилиб кетади (ягона безга айланади).

Ингичка ичакнинг йўғон ичакка ўтиш жойида устма-уст жойлашган икки лабли қопқок (valvula) ривожланади.

Охирги ичак найининг юқорига кўтарилувчи тиззасидан ва охирги ичакнинг сўнги қисмидан пайдо бўлади. Кўтарилувчи тиззадан кўричак, кўтарилувчи чамбар ичак, кўндаланг чамбар ичак, охирги ичакнинг қолган қисмидан эса тушувчи чамбар ичак, «S» симон ичак ва тўғри ичак тараққий этади. Йўғон ичакда ҳам қилиш жараёни деярли бўлмаганлиги сабабли унинг шиллик қаватида сўргич туклари ривожланмайди, лимфоид тузилмалар ҳам кам учрайди.

Йўғон ичакда сўрилишдан қолган чиқинди моддалар бўлади, уларни ташқарига чиқариб ташлаш лозим бўлгани учун ичакнинг бу қисми йўғонлашади ва унинг кўндаланг мускул қавати кучли тараққий этади. Йўғон ичакда кенгайиш учун эҳтиёж бўлмаганлиги сабабли унинг бўйлама мускул толалари кучли тараққий этмайди ва учта лента шаклида тўпланади.

Тўғри ичак ахлатни (нажасни) ташқарига чиқариб ташлаш вазифасини ўташга мосланган. Шунга кўра унинг шиллик қавати йўғон, тикка ва кўндаланг бурмалар ҳосил қилади. Мускул қавати (айниқса кўндаланг толалар) кучли ривожланади. Кўндаланг мускул қавати орқа тешик соҳасида зичлашиб, орқа тешикнинг сиқувчи махсус мускулларини ҳосил қилади.

Ичак найининг бу охирги қисмида ҳам бошланғич қисмидаги каби кўндаланг тарғил ва силлик мускул толалар аралашган бўлади.

Қорин парданинг ривожланиши. Қорин парда сероз парда бўлиб, мезодерманинг ён пластинкаларидан такомил этади.

Бу парда бошдаёқ икки қисмга, яъни қорин деворларини қопловчи (париетал) ва ички аъзоларни ўровчи (висцерал) варақларга ажралади. Висцерал варақ бирламчи ичак найини бутунлай ўз ичига олади десак бўлади (фақат ўрта чизик бўйлаб жуда оз жойи очик қолади. Чунки ичак найини ўраб келган парда ўрта чизикка яқин келганда бир-бирига тегмасдан қорин деворига ўтади ва дорзал (орқа) ҳамда вентрал (олд) тутқичларни ҳосил қилади.

Шундай қилиб, париетал варақ билан висцерал варақ орасида жуда ҳам тор бўшлиқ пайдо бўлади, у тананинг иккиламчи бўшлиғи деб аталади. Бу иккиламчи бўшлиқ диафрагма такомил этаётган вақтда юрак бўшлиғи, ўпка бўшлиғи ва қоринпарда бўшлиғи номли учта сероз бўшлиқка ажралади.

Эмбрион тараққиётининг кейинги даврларида вентрал тутқичнинг кўп қисми йўқолади. Фақат баъзи жойлардагина (меъда, ўн икки бармоқ ичак) сақланиб қолади. Дорзал тутқич эса бутун тараққиёт даврида ичак найининг ҳамма қисмида бирдай ўса боради (169- расм).

Бирламчи ичак найидан ривожланадиган аъзолар (меъда, ингичка ва йўғон ичаклар, уларнинг деворидан ўсиб чиқадиган меъда ости беши ҳамда жигар) шаклланаётган ва жойлашаётган вақтда, яъни уларнинг

топографик муносабатлари вужудга кела бошлаганда сероз парданинг аъзоларга бўлган муносабатида париетал ҳамда висцерал варақлар тўлиқ сақланади ва париетал варақлар туташганича қолади.

Висцерал варақ эмбрион тараққиёти даврида бирламчи ичак найини ҳар тарафлама ўраган бўлса, аъзолар такомиллашаётганда улардан баъзи бирлари пардадан ташқарида қолади (экстраперитонеал аъзолар), баъзиларининг фақат бир қисми ўралмай қолади (мезоперитонеал аъзолар), баъзилари эса қоринпарда билан бутунлай ўралганича қолади (интраперитонеал аъзолар).

Висцерал варақ қорин деворларидан аъзоларга ўтганда бир қанча бойламлар, бурмалар ва ичак тутқичлари ҳосил қилишини юқорида айтиб ўтган эдик.

ҲАЗМ АЪЗОЛАРИНИНГ РИВОЖЛАНИШ ДАВРИДА УЧРАЙДИГАН АНОМАЛИЯЛАР

Оғиз бўшлиғи пайдо бўлаётган вақтда юқори жағнинг танглай пластинкалари бир-бири билан қўшилмасдан қолиши ва бола шу ҳолда туғилиши мумкин (бўри оғиз деб шунга айтилади).

Юқори лаб ўртасидаги бўлак билан (бир томондан ёки икки томондан) туташмай қолиши мумкин. Буни куён лаб деб атайдилар (152-расм).

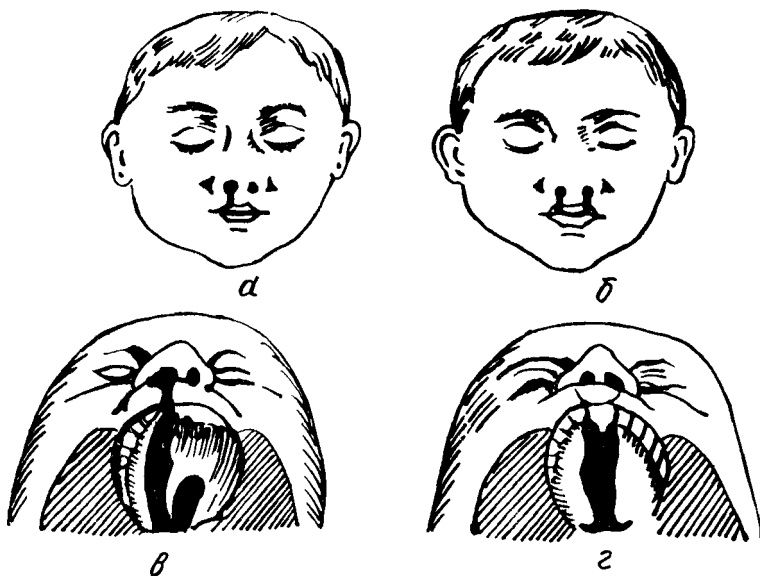
Баъзан кўтарилувчи чамбар ичак жуда ҳам калта бўлиши, кўричак эса жуда юқорига (жигарга қадар) кўтарилган бўлиши мумкин.

Баъзида ҳазм аъзолари бошданок нотўғри ривожланиш натижасида ўз турар жойини ўзгартириши мумкин (*situs viscerum inversus*). Масалан, меъда, талок чап томонда турмай, ўнг томонга ўтиб қолади, кўричак чап томонга, «S» симон ичак ўнг томонга ўтиб қолади; жигарнинг чап томонга ўтиб қолиши ҳам кўп учрайди. Баъзан меъданинг чиқиш қисми чап томонга қараган бўлади. Бундай ҳолда шу қисм билан алоқадор бўлган аъзолар ҳам ўз ўрнини ўзгартиради.

Баъзан организмнинг чап томонида туриши керак бўлган, барча аъзолар ўнг томонга, ўнг томонда турадиган аъзолар чап томонга ўтиб қолади, *situs viscerum inversa totalis* деб шунга айтилади.

НАФАС АЪЗОЛАРИ СИСТЕМАСИ

Тирик жониворлар асосан икки гуруҳга бўлинади: бири — ҳаво билан нафас олувчилар — аэроблар, иккинчиси — ҳавосиз яшовчи — анаэроблар гуруҳидир. Кўпчилик жониворлар ҳаво билан нафас олувчилар гуруҳига киради, бир гурӯппа жониворлар (микроблар) борки, улар қислородсиз муҳитда яшайди. Қуруқликда яшовчи ҳайвонлар қислородни ҳаво таркибидан олса, сувда яшовчилар сувда эриган қислород ҳисобига яшайди. Нафас аъзолари ҳаво ёки сув таркибидаги қислородни қонга ўтказиб олиб, унинг қон орқали бутун организмдаги тўқималарга тарқалишини таъминлайди. Бундан ташқари, нафас аъзолари организмда ҳосил бўлган CO_2 ни организмдан қайта атмосферага чиқариб юбориш вазифасини ҳам бажаради. Қуруқликда



152- р а с м. Каттик танглай ва юқори лаблар тараққиёти давридаги етишмовчиликлар.

а — юқори лабнинг бир томонлама тугалланмай қолиши; б — юқори лабнинг икки томонлама тугалланмай қолиши; в — юқори лаб ва танглайнинг бир томонлама тугалланмай қолиши; г — юқори лаб ва танглайнинг икки томонлама тугалланмай қолиши.

яшовчи ҳайвонларда бу вазифани нафас аъзолари — бурун бўшлиғи, ҳикилдоқ, трахея, бронхлар ва ўпкалар бажарса, сувда яшовчи ҳайвонларда жабралар (ойқулоқлар) бажаради. Жабра варақлари тўри — капиллярлар бўлиб, ойқулоқ орқали ўтган ёки жабраларга тўқнаш келган сув шу жабра варақлари орасида тарқалган капиллярларга тўқнаш келади, бу капиллярлардаги қон кислородга тўйиниб, бутун организмга тарқалади. Солиштирма анатомия нуқтаи назаридан сувда эриган ҳаво ҳисобига организмнинг кислородга бўлган эҳтиёжини қондирувчи нафас аъзолари қуруқликда яшовчи ҳайвонлар нафас аъзоларига қараганда биогенетик қадимий аъзолардир. Қадимда ҳаёт энг аввал сувда пайдо бўлганлигини фан аниқ исбот қилган. Эволюцион тараққиёт натижасида энг аввало сувда яшовчи содда ҳайвонлар, кейинчалик сувда яшовчи бир қадар мураккаб ҳайвонлар пайдо бўлган. Табиий шароит ва иқлимнинг ўзгариши, кўл ва ботқоқликларнинг қуруқ ерларга айланиб кетиши, сув тагидаги ҳайвонларнинг қуруқликка чиқиб қолишига сабаб бўлган. Қуруқликка чиқиб қолган ҳайвонларнинг янги шароитга мослаша олмаслиги натижасида кўпчилик авлод оилалари йўқ бўлиб кетган, бир қисми янги шароитга мослашиб ўзгара бошлаган. Натижада, сувда ва қуруқликда яшовчи ҳайвонлар, пировардида фақат қуруқликда яшовчи ҳайвонлар келиб чиққан.

НАФАС АЪЗОЛАРИНИНГ ТАКОМИЛИ

Сут эмизувчи хайвонларнинг нафас аъзолари олдинги ичакнинг вентрал деворидан туртиб чиққан ўсимта ҳисобига такомиллашади. Шунинг учун ҳам одамда нафас йўли билан ҳаво йўли кесишган жой ханузгача сақланиб қолган. Ҳосил бўладиган нафас аъзоларининг биринчи куртаги эмбрион тараққиёти даврининг бошланғич ҳафталарида, аниқроғи, учинчи ҳафталарида пайдо бўлади. Нафас аъзоларининг куртаги қалқонсимон без куртагидан бир оз орқарокда бўлади. Нафас аъзолари куртаги аввало тоқ ҳолда бўлади, кейинчалик уларнинг периферик учи иккига (икки ўпка куртагига) ажрала бошлайди.

Ҳикилдоқ анча эрта билина бошлайди. Нафас аъзоларининг уч ҳафталик эмбрионда ҳосил бўлган куртаги икки ҳафта ўтар-ўтмас ичакдан ажралиб чиққан ерига яқин қисмида кенгая бошлайди ва беш ҳафталик эмбрионда бўлажак чўмичсимон тоғайлар бўртмаси пайдо бўлади. Демак, бир ойлик эмбрионда ҳикилдоқ тоғайларининг куртаклари пайдо бўла бошлар экан. Ана шу даврдан бошлаб ҳикилдоқ секин-аста такомил этиб боради, лекин бола туғилганда ҳали батамом етилмаган бўлади. Кейинчалик такомиллашиш балоғатга етгунча давом этади.

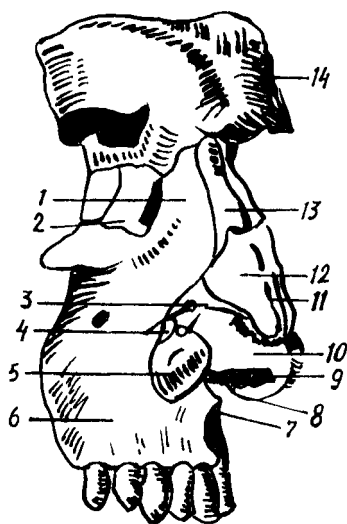
Янги туғилган чақалокнинг нафас аъзолари — бурун, томоқ, ҳикилдоқ, кекирдак, бронх ва ўпкаларда яхши такомил этмаганлиги учун нафас олиш катталар нафас олишидан фарқ қилади. Ёш болалар нафас аъзоларининг касалликка тезроқ чалинишига ва айниқса нафас аъзолари юқумли касалликларининг болаларда оғир ўтишига ҳам сабаб шудир.

Гўдакларнинг бурун бўшлиғи, бурун йўллари қисқа ва тор бўлади. Шунинг учун салгина шамоллаш ҳам бурун билан нафас олишни қийинлаштириб қўяди. Томоқ-бурун бўшлиғи билан ўрта кулоқ бўшлиғини туташтириб турувчи Евстахий найи болаларда калта, йўғон ва тўғри йўналган. Шу сабабли инфекция томоқ-бурундан ўрта кулоққа осонгина ўта олади.

Гўдакнинг ҳикилдоғи тор, калта, овоз бойламининг ораси жуда яқин бўлади. Бу ҳол болаларнинг томоқ касалликларида тез бўғилиб қолишга сабаб бўлади.

Чақалокларда ўпкалар етарли даражада ривожланмаган, ўпканинг ҳаво алмашинувида қатнашувчи қисми — альвеолалар ва майда, бронхлар ҳали кам бўлади. Бинобарин, ўпканинг нафас олувчи сатҳи анча кичик. Катта одамларда бўладиган плевра бўшлиқлари чақалокларда ҳали бўлмайди. Умуман, гўдакларда нафас олиш (кўкрак кенгайиши) суст бўлади. Нафас олишда иштирок этувчи мускуллар заиф бўлганлигидан, бу камчиликни диафрагманинг фаол қисқариши тўлдириб туради. Умуман, гўдаклар кўпроқ диафрагма ҳисобига корин билан нафас оладилар. Шунга қарамай бола танасининг етарлича кислород билан таъминлана олмаслиги сабабли, ўпкалар иши учун қийинчилик туғдиради. Шунинг учун ҳам чақалоклар минутига 40—60 марта нафас оладилар. Бола ўсган сари аста-секин нафас аъзолари ҳам ўсиб бориб, нафас мускуллари тараққий этади. Нафас

153- р а с м. Бурун тоғайлари (ўнг томондан кўри- ниши).



1 — processus frontalis maxillae; 2 — os lacrimale; 3 — эластик бириктирувчи тўқима; 4 — cartilagine alares minores; 5 — cartilago alaris majori; 6 — maxilla; 7 — spina nasalis anterior; 8 — cartilago septi nasi; 9 — pares; 10 — cartilago alaris major; 11 — cartilago septi nasi; 12 — cartilago nasi lateralis; 13 — os nasale; 15 — arcus superficialis.

олиш тобора чуқурлашади ва бир ёшлик болада минутига 30 мартага, беш ёшлик болада 25 мартага етади, катталарда эса минутига 16—18 марта нафас олинади.

Юзда олдинги буруннинг ўсиб чиқ- шини фақат инсонга хос аломат деса бўлади, чунки бурун ҳатто одамсимон маймунларда ҳам бунчалик такомил этмаган. Одам бурнининг бундай тако- миллашуви унинг тик туриб (вертикал) юриши ва сўзлашиши оқибатидир. Таш- қи бурун, nasus externus суяк ва тоғай қисмлардан ташкил топган бўлиб, бурун

илдизи, бурун қирраси, dorsum nasi ва бурун қанотлари alae nasi тафовут қилинади (153- расм).

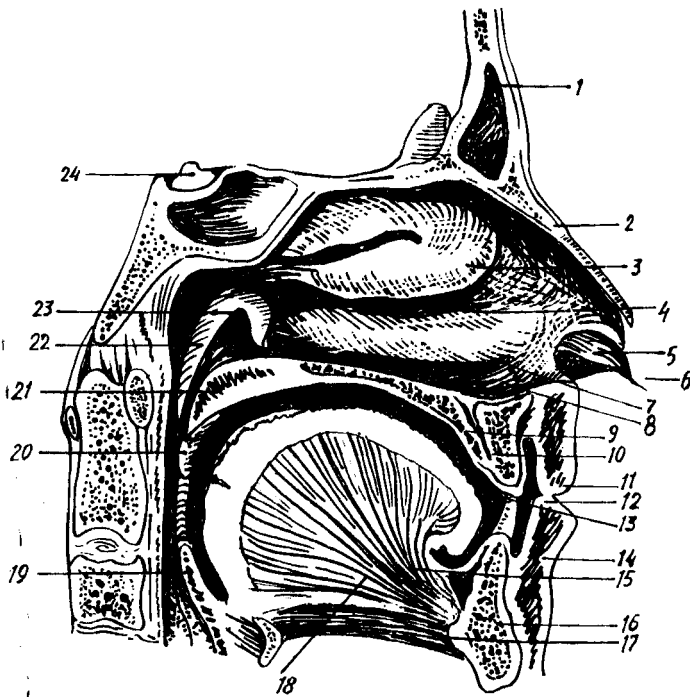
Буруннинг тоғай қисми гиалин ва эластик тоғайдан ташкил топган тоқ ва жуфт тоғайлардан иборат. Буруннинг битта тоқ тоғайи бўлиб, у ўрта девор тоғайи ҳисобланади, cartilago septi nasi деб шунга айтилади. Тўрт бурчак шаклидаги бу тоғай вертикал ҳолда жойлашган, у чап ва ўнг бурун бўшлиқлари олд (тоғай) қисмини ажратиб туради. Тоғай юқори томондан ғалвирсимон суякнинг перпендикуляр пла- стинкасига, орқа томондан димоғ суягига туташган.

Буруннинг жуфт тоғайларига ён тоғай — cartilago nasi lateralis, қанот тоғайлари — cartilago alares major et minor қиради. Ён тоғай учбурчак шаклида бўлиб, бурун қанотларининг юқори томонини ҳосил қилади. Бу тоғай юқори томондан бурун суяги ва юқори жағ суяги пешона ўсиғи билан, олд томондан буруннинг тоғай деворини ҳосил қилувчи тоғай билан бирга бурун қиррасини ҳосил қилади. Буруннинг қанот тоғайлари бурун қаноти асосини ташкил қилади.

БУРУН БЎШЛИҒИ — CAVITAS NASI (154- расм)

Бурун бўшлиғи суяк деворлари ҳақида бош суяги бобида айтиб ўтган эдик. Қуйида бурун бўшлиғининг юмшоқ тўқималарига тўхталиб ўтамыз. Нафас олганда ҳаво тўғри ўпка альвеолаларига бормасдан, аввало нафас йўлларида, яъни бурун бўшлиғидан ўтиб, чангдан тозаланиб, исиб ва ҳўлланиб, сўнгра ўпкага боради.

Юқорида айтиб ўтилганидек, бурун бўшлиғи бурун девори ёрдамида иккига бўлиниб туради. Ўнг ва чап бурун бўшлиқлари олдиндан бурун катаклари ёрдамида ташқарига очилса, хоаналар ёрдамида ютқинга очилади. Бурун чиғаноқлари ёрдамида ҳосил бўлган юқори — meatus



154- расм. Бурун бўшлиғи (чап ён девори).

1 — sinus frontalis; 2 — os nasale; 3 — concha nasalis media; 4 — meatus nasi medius; 5 — vestibulum nasi; 6 — apex nasi; 7 — concha nasalis inferior; 8 — meatus nasi inferior; 9 — palatum durum; 10 — canalis incisivus; 11 — labium superior; 12 — vestibulum oris; 13 — cavum oris proprium; 14 — labium inferius; 15 — lingua; 16 — mandibula; 17 — m. geniohyoideus; 18. m. genioglossus; 19 — epiglottis; 20 — plica palatopharyngea; 21 — palatum molle; 22 — torus tubarius; 23 — ostium tubae auditivae; 24 — hypophysis.

nasi superior, ўрта — meatus nasi media ва остки — meatus nasi inferior лар шиллик қавати билан қопланган, шиллик қават эса цилиндрсимон киприкли эпителийдан иборат. Эпителий киприклари ҳаво таркибидаги чангни ушлаб қолади ва бу чангни бурун тешиклари орқали ташқарига чиқариб ташлайди. Бурунда шиллик безлари (glandulae nasi) бўлиб, бу безлардан ишланиб чиққан шиллик секрет ҳаво йўллариغا кирган чангни камраб олади. Бурун шиллик қавати қон томир ва нервларга хийла бойдир. Айниқса, остки бурун чиғаноғи соҳасида веноз қон томир чигаллари кўп бўлиб, ғовак веноз чигалларига ўхшаш чигаллар ҳосил қилади, бурун қонаши ана шу чигалдан содир бўлади.

Буруннинг иккинчи номи rinos (грекча сўз) деб аталади. Шунинг учун ҳам бурун шиллик қаватининг шамоллаши — ринит деб юритилади.

Бурун бўшлиғи юқори қисмининг шиллик қаватида ҳидлаш анализаторининг периферик қисми жойлашган, бу соҳага ҳидлаш соҳаси — regi olfactoria дейилади. Бурунга кирган ҳаво юқори бурун йўли — meatus nasi superior дан ўтар экан, ана шу ерда ҳидлов нерви

охирларига урилади, натижада хид сезилади. Ҳаво бирор сабаб билан юқори бурун йўлидан ўтмай, фақат пастки бурун йўлларидадан ўтса, одам ҳеч қандай хидни сезмайди. Шунинг учун юқори бурун йўлига хидлаш соҳаси дейилса, ўрта ва остки бурун йўлларига нафас олиш, ҳаво алмашиш соҳаси *regio respiratoria* дейилади.

Бурун бўшлиғи атрофида жойлашган пешона суяги, юқори жағ ва асосий суяк ичида бўшлиқлар бўлиб, улар бурун бўшлиғига очилади. Суяк қаваклари ёки буруннинг ёрдамчи қаваклари (*sinus*) билан қопланган. Шиллиқ қаватнинг тузилиши бурун шиллиқ қаватига ўхшашдир. Бурун бўшлиғи атрофида жойлашган суяк қаваклари ўша суяк номи билан аталади.

1. *Sinus maxillaris* — Гаймор бўшлиғи, ўрта бурун йўлига очилади.
2. *Sinus frontalis* ҳам ўрта бурун йўлига очилади.
3. Галвирсимон суяк бўшлиғи — *cellulae ethmoidalis* учта катакчадан:

а) олд — *cellulae anteriores*; б) ўрта — *cellulae media*; в) орқа — *cellulae posteriores* дан иборат.

4. *Sinus sphenoidales* — понасимон суяк бўшлиғи юқори бурун йўлига очилади.

Бурун чиғаноқлари, бурун бўшлиғи атрофидаги суяк қаваклари бурун ичига кирган ҳавонинг шиллиқ қаватига тўқнашиш юзасини оширади. Натижада, бурун бўшлиғига кирган ҳаво тез алмашиниб туради.

Иннервацияси: бурун ва бурун бўшлиғи — *n.ethmoidalis* (V нервнинг биринчи шохидан) ҳисобига.

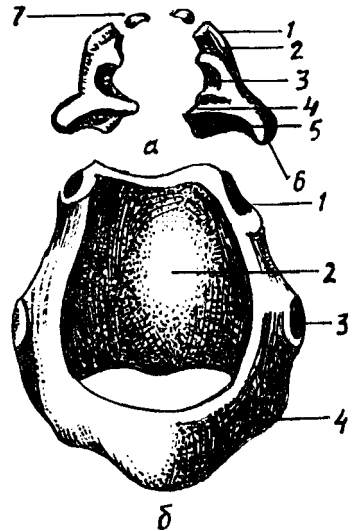
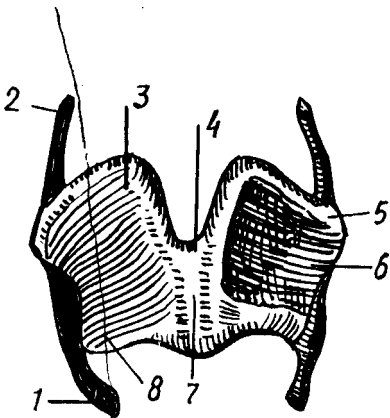
Қон билан таъминланиши: *a.a.ethmoidales anterior* ва *posterior* ҳисобига.

ҲИҚИЛДОҚ

(155,156, 157,158, 159- расмлар).

Ҳиқилдоқ — *larynx* нафас йўлининг бурун бўшлиғидан кейинги қисми бўлиб, овоз пайдо қилувчи аппарат вазифасини бажаради. Шунга кўра, ҳиқилдоқ анча мураккаб тузилган. Ҳиқилдоқ IV — VI бўйин умуртқалари соҳасида, бўйиннинг олдинги юзасида жойлашган. Аёлларда ҳиқилдоқ эркаклардагига қараганда бир оз юқорида, болаларда эса, катталарга қараганда юқорирок, кекса одамларда эса ўрта ёшдагиларга қараганда пастроқда жойлашган. Орқа томондан ҳалқум, ён томондан эса бўйиндан ўтувчи қон томирлар билан ўралиб туради. Ҳалқумнинг олдинги томонида — тери билан ҳалқум орасида тил ости суягидан пастдаги мускуллар (*m.m.sternohyoideus, sternothyroideus*) ва уларни ўраб турадиган фасциялар жойлашган.

Ҳиқилдоқ юқори томонда тил ости суягига осилиб туради, пастда эса бир оз торайиб, кекирдикка давом этади. Одам ҳиқилдоғи жуфт ва тоқ ҳиқилдоқ тоғайларининг бойламлар, мускуллар ёрдамида бир-бири билан бирикишидан ҳосил бўлади, уни ажойиб музыка асбобига ўхшатиш мумкин. Нафас чиқариш вақтида ўпкалардан қайтиб чиқаётган ҳаво ҳиқилдоқдаги тоғайлар орасида тортилган (музыка асбобининг торларига ўхшаш) овоз бойламларига урилиб товуш



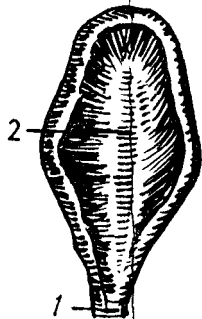
155- р а с м. Қалқонсимон тоғай (олд томондан кўриниши).

1 — cornu inferius; 2 — cornu superius; 3 — lamina dextra; 4 — incisura thyroidea superior; 5 — tuberculum thyroideum superius; 6 — lamina sinistra; 7 — angulus; 8 — tuberculum thyroideum inferius.

156- р а с м. А — чўмичсимон ва шохсимон тоғайлар

1 — apex; 2 — cotchulus; 3 — fovea triangularis; 4 — processus vocalis; 5 — fovea oblongata; 6 — processus muscularis; 7 — cartilagineae corniculatae

Б — узуксимон тоғай. 1 — facies articularis arutinoidea; 2 — lamina; 3 — facies articularis thyroidea; 4 — arcus.



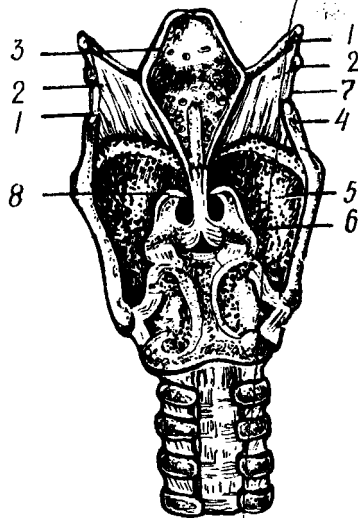
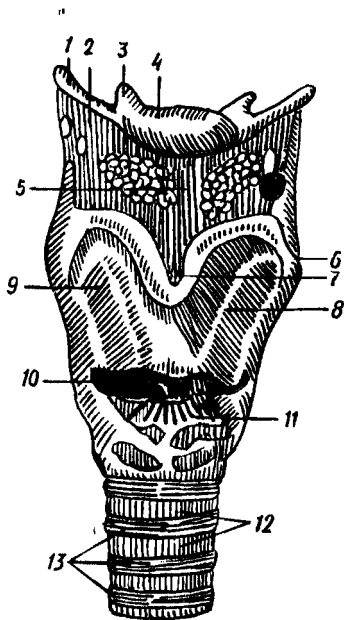
157- р а с м. Ҳикилдоқ усти тоғайи.

1 — periolus epiglottis; 2 — cartilago epiglottica.

чиқаради. Товушнинг баланд-пастиги ёки йўғон-ингичкалиги ҳикилдоқ бўшлиғининг катта-кичик бўлишига, овоз бойламларининг тараңлашувига, ҳикилдоқ, тил ва ҳалқум мускулларининг қисқаришига боғлиқ. Овоз одамнинг ихтиёри билан ўзгартирилиши мумкин.

ҲИКИЛДОҚ ТОҒАЙЛАРИ

Узуксимон тоғай — cartilago cricoidea номига яраша узукка ўхшайди, унинг ингичкалашган олдинги қисмига (узук ҳалқаси) arcus



158- р а с м. Ҳикилдоқ бўғимлари ва бойламлари (олд томондан кўриниши).

1 — cornu majus; 2 — membrana thyrohyoidea; 3 — cornu minus; 4 — corpus ossis hyoidei; 5 — lig. thyrohyoideum medianum; 6 — tuberculum thyroideum superius; 7 — incisura thyroidea superior; 8 — lamina sinistra; 9 — lamina dextra; 10 — cornu inferius; 11 — lig. cricothyroideum; 12 — lig. anularia; 13 — cartilagineae tracheales.

159- р а с м. Ҳикилдоқ бойламлари ва бўғимлари (орқа томондан кўриниши).

1 — cornu majus ossis hyoidei; 2 — membrana thyrohyoidea; 3 — epiglottis; 4 — cornu superius; 5 — cartilago thyroidea; 6 — cartilago arytenoidea; 7 — lig. thyrohyoideum; 8 — cartilago corniculata.

дейлади, кенгайган орқа қисми пластинка (узук кўзи) lamina деб аталади.

Узуксимон тоғай ҳикилдоқ асосини ҳосил қилиб туради, ҳикилдоқнинг бошқа тоғайлари унинг устига ўрнашган. Узуксимон тоғай пластинканинг уст томондаги икки четида: чўмичсимон тоғайлар келиб туташиши учун бўғим чуқурчаси бор. Узуксимон тоғай пластинкасининг икки ён томонидан узуксимон тоғайдан чўмичсимон тоғайга тортилган мускул — *m. cricoarytenoideus* бошланадиган чуқурчалар жой олган. Узуксимон тоғай пластинка қисмининг ҳалқа қисмига ўтадиган ерида (ҳар икки томонда) қалқонсимон тоғай пастки шоҳларининг бирикадиган бўғим юзалари бор.

Қалқонсимон тоғай — *cartilago thyroidea* ҳикилдоқ тоғайлари ичида энг йириги бўлиб, ҳикилдоқнинг бошқа тоғайларини олд томондан (қалқонга ўхшаб) тўсиб туради. Қалқонсимон тоғай иккита яхлит пластинкадан (*lamina*) иборат бўлиб, ҳар иккала пластинка бўйиннинг ўрта чизиғида бурчак ҳосил қилиб бирикади. Қалқонсимон тоғай пластинкалари ҳосил қилган бурчак тери остидан дўмбаийиб чиқиб туради. Бу дўмбокликка *prominentia laryngea* дейлади, у эркаларда

яхши такомил этган, аёлларда ва болаларда эса унчалик билинмайди. Қалқонсимон тоғайнинг юқори четида, ўрта чизикда (тоғай бурчагининг тўғрисида) камгак ўйик — *incisura thyroidea* бор. Қалқонсимон тоғай ён пластинкаларининг кенгайган орқа четлари ингичкалашиб, юқори шох — *cornu superius* ва пастда пастки шох — *cornu inferius* га давом этади. Қалқонсимон тоғайнинг пастки шохи юқори шохига қараганда хийла қисқа бўлиб, учида узуксимон тоғай билан бирлашувчи бўғим юзаси бор. Қалқонсимон тоғай ён пластинкаларининг ташқи юзасида орқа четдан паст ва медиал томонга йўналган қийшиқ чизик — *linea obliqua* бўлиб, мускуллар ана шу чизикқа бирикади.

Чўмичсимон тоғай — *cartilago arytenoidea* унча катта бўлмаган жуфт тоғайлардан иборат бўлиб, шакли пирамидага ўхшайди. Чўмичсимон тоғайнинг кенгрок, пастки асосий қисми узуксимон тоғай пластинка қисмининг устки томонига келиб туташган. Чўмичсимон тоғайлар овоз бойламларига бевосита алоқадордир, чунки бу тоғайнинг олдинги томонида жойлашган *processus vocalis* деб аталувчи ўсиғига овоз бойлами келиб бирикади. Чўмичсимон тоғайнинг яна битта латерал томонда жойлашган ўсиғи бўлиб, бу ўсиққа мускул келиб бирикади ва бу мускул ўсиғига — *processus muscularis* дейилади. Чўмичсимон тоғайнинг асоси — *basis*, узуксимон тоғай билан бўғим ҳосил қилиб бириккан.

Шохсимон тоғай — *cartilago corniculate* унча катта бўлмаган жуфт тоғай бўлиб, чўмичсимон тоғайлар устки учига мингашган ҳолда шохга ўхшаб туради.

Понасимон тоғай — *cartilago cuneiformis* узунчоқ шаклдаги унчалик катта бўлмаган жуфт тоғай бўлиб, *plica aryepiglottica* бағрида жойлашган. Бу тоғай баъзан бўлмаслиги ҳам мумкин.

Ҳикилдоқ усти тоғайи — *cartilago epiglottis* барг шаклида бўлиб, тил орқа томонидаги ҳикилдоққа кириш тешиги устида жойлашган. Унинг юқори (эркин) чети кенгайган, қалқонсимон тоғай орқа юзасига бирикувчи пастки қисми ингичкалашгандир. Ушбу қисмга *petiolus* дейилади.

Ҳикилдоқ усти тоғайида иккита, чунончи, тилга қараган юза — *facies linguae* ва ҳикилдоққа қараган юза — *facies laryngea* тафовут қилинади.

Ҳикилдоқ тоғайларининг баъзилари гиалин тоғайдан, қолганлари эластик тоғайдан тузилган. Қалқонсимон, узуксимон тоғайлар ва чўмичсимон тоғайнинг мускул ўсиғи гиалин тоғайдан, шохсимон, понасимон тоғайлар, ҳикилдоқ усти тоғайи ва чўмичсимон тоғайнинг овоз ўсиғи эластик тоғайдан тузилган.

ҲИКИЛДОҚ БҶҒИМЛАРИ ВА БОЙЛАМЛАРИ 158,159- расмларга қ.

Ҳикилдоқнинг тоқ ва жуфт тоғайлари ўзаро бўғим ҳосил қилиб бирикади, бу бўғимлар тоғайлар орасида тортилган бойламлар ёрдамида мустаҳкамланган.

Ҳикилдоқ тил ости суягига — қалқонсимон тоғай билан тил ости суяги ўртасидаги парда — *membrana thyroidea* ёрдамида осилиб туради.

Ана шу парданинг коқ ўртасида қалқонсимон тоғайнинг ўймасидан бошланиб, тил ости суягининг танасига бирикадиган тоқ бойлам — *lig.thyrohyoideum media* ва икки четида қалқонсимон тоғай суягининг катта шохлари орасида тортилган жуфт бойлам — *lig.thyrohyoideum laterale* бор. Бу бойламлар бағрида буғдой дониға ўхшаш тоғайлар бўлиб, улар *cartilago triticae* деб аталади. Тил ости суяги билан ҳиқилдоқ усти тоғайи орасида — *lig.hyoepiglotticum* ва ҳиқилдоқ усти тоғайи билан қалқонсимон тоғай орасида — *lig.thyroepiglotticum* тортилган.

Қалқонсимон тоғайнинг пастки четидан узуксимон тоғай ҳалқа қисмининг устки четига тортилган бойламга *lig.cricothyroideum* дейилиб, у анча пишиқ эластик толалардан тузилган. Бу бойлам юқори томонга бир оз торайиб, *conus elasticus* билан овоз бойламиға ёндошади.

Ҳиқилдоқ шиллиқ қавати остидаги баъзи ерларда аниқ, баъзан унчалик яхши билинмаган ҳолда жойлашган эластик толалар қавати бўлиб, улар эластик парда деб аталади. Эластик конусни ҳосил қилувчи толалар ҳиқилдоқнинг торайган ерида олдиндан орқага қараб йўналган иккита бўртмани ҳосил қилади. Бўртмаларни ҳосил қилувчи боғламлар қалқонсимон тоғай ички юзасининг бурчак еридан бошланиб, чўмичсимон тоғайнинг овоз ўсиғига тортилган. Шунинг учун ҳам юқоридагиси — юқори қалқон-чўмичсимон бойламлар, пастдагиси — остки қалқон-чўмичсимон бойламлар ёки овоз бойламлари — *lig.vocale* дейилади. Овоз бойламлари IV — V бўйин умуртқалари соҳасида жойлашган, уларнинг узунлиги эркаларда — 20—24 мм бўлса, аёлларда — 15—18 мм га тенг. Овоз бойламларининг юқоридагисига *сохта*, осткисига *чин овоз бойлами* дейилади.

Сохта ва чин овоз бўртмалари орасида ёрик бўлиб, бу ёрик бўшлиққа олиб киради. Ҳиқилдоқ коринчаси — *ventriculus laryngis* деб шунга айтилади. Овознинг пасту баланд бўлиши шу бойлам узунлиги ва қалинлиги, ҳиқилдоқ қоринчасининг катта-кичиклигига боғлиқ.

Ҳиқилдоқ тоғайлари орасидаги бўғимлар: 1) *art.cricothyroidea* — қалқонсимон тоғай пастки шохлари билан узуксимон тоғайнинг ана шу шохлар келиб бирикадиган бўғим юзалари орасида жойлашган.

2) *art.cricorytiroidea* — чўмичсимон тоғай асослари билан узуксимон тоғай пластинкасининг устки юзаси орасидадир. Бу бўғим ҳаракатланганда чўмичсимон тоғай ўз ўқи атрофида айланади ёки чўмичсимон тоғайлар ўз ўрнидан бир оз силжиши натижасида бир-биридан узоқлашиши ёхуд яқинлашиши мумкин;

3) *synchondrosis argyornicula*, чўмичсимон тоғайнинг устки юзасига шохсимон тоғай синхондроз (тоғай) ёрдамида туташган.

ҲИҚИЛДОҚ МУСКУЛЛАРИ

(160- расм).

Ҳиқилдоқ мускулларининг ҳаммаси кўндаланг-тарғил мускул толаларидан тузилган, бинобарин, улар киши ихтиёри билан ишлайди.

Ҳиқилдоқ мускуллари функциясига кўра: 1) сиқувчи, 2) кенгайтирувчи ва 3) овоз бойламлари таранглигини ўзгартирувчи мускулларга бўлинади.

1. Сиқувчи мускуллар — *m.cricoaarytinoideus lateralis* узуксимон

тоғайнинг ҳалқа қисмидан бошланиб, чўмичсимон тоғайнинг мускул ўсиғига ёпишади.

Функцияси: *processus muscularis* ни олдинга ва пастки томонга тортади, натижада *processus vocalis* медиал томонга бурилади. Бинобарин, овоз бойламлари бир-бирига яқинлашгач, улар орасидаги ёриқ тораяди (айни пайтда овоз бойламлари таранглашади).

2. *M.thyroarythenoideus* — қалқонсимон ва чўмичсимон тоғайлар ўртасидаги мускуллар.

Қалқонсимон тоғай пластинкаларининг ички юзасидан бошланиб, чўмичсимон тоғайдаги *processus muscularis* га ёпишади.

Функцияси: мускул икки томондан баробар қисқарса, ҳиқилдоқ бўшлиғининг овоз бойламларидан юқоридаги қисми тораяди (яъни сиқилади) бинобарин, овоз бойламлари бўшашади.

3. *M.arythenoideus transversus* — ток мускул бўлиб, ўнг ва чап чўмичсимон тоғайлар орқа томонида кўндалангига тортилган. У чўмичсимон тоғай латерал четларига ва *processus muscularis* га бирикади.

Функцияси: мускул қисқарган вақтда ўнг ва чап чўмичсимон тоғайларни бир-бирига яқинлаштиради, натижада овоз ёриғининг орқа қисми тораяди.

4. *M.arythenoideus obliquus* — чўмичсимон тоғайнинг қийшиқ мускули — *processus muscularis* дан бошланиб, чўмичсимон тоғай устига ёпишади. Бу ердан бошланган навбатдаги толалар ҳиқилдоқ усти тоғайи четига бориб ёпишади, натижада *m. aryepiglotticus* ҳосил бўлади. Демак, бу ҳар иккала мускулни битта умумий мускул деб қараса бўлади.

Функцияси: ҳиқилдоққа кириш тешигини торайтиради, ҳиқилдоқ усти тоғайини пастки томонга тортади.

Кенгайтирувчи мускул атиги битта бўлиб, у *m.cricothyroideus posterior* деб аталади. Бу мускул узуксимон тоғай пластинка қисмининг орқа юзасида жойлашган. У узуксимон тоғай пластинкасининг орқа юзасидан бошланиб, *processus muscularis* га ёпишади.

Функцияси: *processus muscularis* ни орқага тортади, натижада чўмичсимон тоғай латерал томонга қайрилади, бинобарин, овоз ёриғи кенгайди.

Овоз бойламлари таранглигини ўзгартирувчи мускуллар:

1. *M. thyroepiglotticus* (қалқонсимон тоғай) билан ҳиқилдоқ қопқоғи ўртасидаги мускул қалқонсимон тоғай пластинкасининг ички юзасидан бошланиб, ҳиқилдоқ усти тоғайи кирғоғига ёпишади.

Функцияси: ҳиқилдоққа кириш ёриғини кенгайтиради, овоз бойламларини таранглатади.

2. *M.vocalis* (овоз бурмаси) — *plica vocalis* бағрида ётади. У қалқонсимон тоғай бурчагининг ички юзасидан бошланиб, *processus vocalis* га ёпишади.

Функцияси: *processus vocalis* ни олдинги томонга тортади, натижада, овоз бойламлари бўшашади.

ҲИҚИЛДОҚ БЎШЛИҒИ CAVITIS LARYNGIS

Ҳиқилдоқ бўшлиғини ўрганиш учун ҳиқилдоқни фронтал ёки сагиттал кесиш лозим.

Ҳикилдоқ бўшлиғи фронтал кесикда қум соатига ўхшаб юқори ва пастки қисмлари кенгайган, ўртаси эса қисилган (торайган) бўлади. Ҳикилдоқнинг торайган ери овал бойламлари соҳасига тўғри келади. Овоз бойламлари ана шу торайган ерда бир-бирига яқинлашиб, сагиттал ҳолда (олдиндан орқага қараб) жойлашган овоз ёриғини (*rima glottidis*) ҳосил қилади.

Ҳикилдоққа кириш тешиги — *aditus laryngis*, сагиттал текисликда жойлашган нотўғри овал шаклга эга. Олдинги томондан ҳикилдоқ усти тоғайнинг юқори чети, ён томондан ҳикилдоқ усти тоғайи ва чўмичсимон тоғайларни бирлаштирувчи бурма — *plicae aryepiglottica* билан, орқа томондан эса чўмичсимон тоғайлар орасида тортилган *plica interarythynoidea* орқали чегараланган.

Ҳикилдоққа кириш тешиги — *aditus laryngis* билан сохта овоз бойламлари бурмалари — *plica vestibularis* орасидан юқорига кенгайган қисмга ҳикилдоқ даҳлизи — *vestibulum laryngis* дейилади. Ҳикилдоқ даҳлизи олдинги томондан ҳикилдоқ усти тоғайнинг орқа юзаси билан, ён томонларидан *lig.vestibulare* дан *plica aryepiglottica* га тортилган эластик толалардан иборат тўрт бурчакли парда — *membrana fibroelastica laryngis* ёрдамида, орқа томондан эса чўмичсимон тоғайлар билан чегараланган. Ҳикилдоқ даҳлизининг пастки чегараси — *plica vestibularis* дир. Ўнг ва чап томондаги *plica vestibularis* орасидаги ёриқ — *rima vestibuli* ўзидан пастроқда жойлашган ҳақиқий овоз бойламлари орасидаги ёриқ *rima glottidis* га қараганда хийла кенг ва катта.

Кекирдан келаётган ҳаво ана шу ёриқдан ўтар экан, овоз бойламларини титратади, натижада товуш пайдо бўлади.

Товуш пайдо бўлишида *plica vocalis* асосий ролни бажаради. *Plica vestibularis* нинг кесилиб кетиши товушнинг пайдо бўлишига унчалик таъсир қилмайди. Ҳикилдоқнинг ён деворида *plica vestibularis* билан *plica vocalis* орасида чўнтаксимон чуқурлик бор, *ventriculus laryngis* деб шунга айтилади.

Ҳикилдоқ шиллик қавати — *tunica mucosa* нозик пушти рангли бўлиб, овоз бойламлари соҳасида оқиш бўлади.

Ҳикилдоқ шиллик қавати кўп қаторли, киприклари бокалсимон ҳужайралар аралашган эпителий билан қоплангандир. Ҳикилдоқ шиллик қаватида нервлар ҳам кўп. Сезувчи нерв охирилари айниқса овоз бойламларидан юқорида кўп тарқалган. Ҳаво йўлига бирон нарса кириб қолганда қаттиқ йўтал (қалқиш) пайдо бўлишига ҳам сабаб шу.

Товуш ҳосил бўлиши нафас чиқарилаётган вақтда рўй беради. Чиқаётган ҳаво овоз бойламларига урилганда овоз бойлами ва овоз мускули суст ҳолда бўлмайди. Айни ҳолда овоз мускулининг (*m.m.vocales*) фаол қисқаришлари натижасида товуш турли хил бўлиб чиқади. Товуш тембрининг ўзгаришига овоз бойламлари атрофидаги бўшлиқлар: чунончи, юткун ва оғиз бўшлиқларининг товуш резонаторлари сифатида роли каттадир. Янги туғилган чақалокларда ҳикилдоқ нисбатан калта ва кенг бўлиб, катталарга қараганда юқорирок (IV бўйин умурткаси) жойлашган. Қалқонсимон тоғай ён пластинкалари ялпोक бўлганлиги учун олдиндан орқага нисбатан ўлчови

калтарокдир. Бола 4 ёшга тўлганда ҳиқилдоқ юмалоқлашади. Бола 10—12 ёшга тўлганда ҳиқилдоқ янада катталашади ва бу катталашиниш 25 ёшгача давом этади. Ҳиқилдоқ ўсиб борар экан, аста-секин пастга тушиб боради. 7 ёшли болада ҳиқилдоқнинг остки чегараси VI бўйин умуртқасига тўғри келади.

17—20 ёшлиларда ҳиқилдоқ ўзининг доимий шаклига (жойига) келади.

КЕКИРДАК

Кекирдак — *trachea* (161-расм) ҳиқилдоқнинг бевосита давоми бўлиб, узунлиги 9—11 см, диаметри 15—18 мм келадиган найдан иборатдир. Кекирдак VI бўйин умуртқаси пастки четидан V кўкрак умуртқасининг юқори четига келганда, аниқроқ айтганда IV — V кўкрак умуртқалари орасидаги умуртқалараро тоғай тўғрисидаги иккита, чап ва ўнг бронхларга бўлинади. Бўлинган ерни кекирдак айриси — *bifurcatio* дейилади. Кекирдақнинг юқори қисми (ҳиқилдоққа туташган қисми) хийла ҳаракатчан бўлиб, пастки қисми (айниқса айри қисми) деярли қимирламай туради.

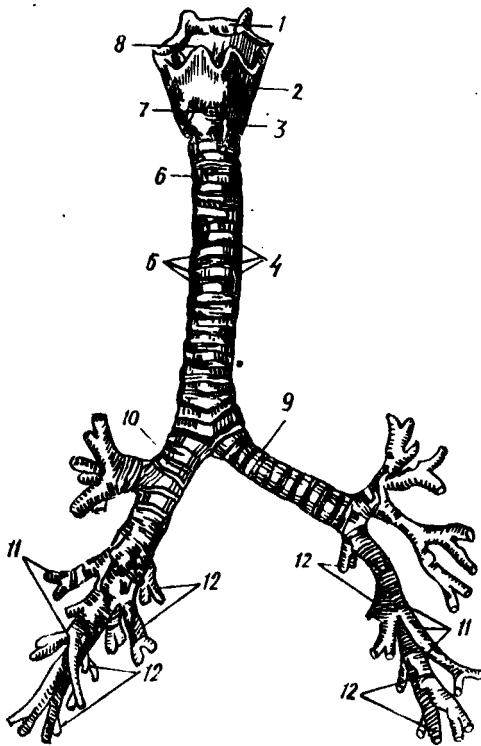
Бўйин соҳасида кекирдак *m.sternohyoideus* ва *m.sternotyroideus* панасида жойлашади. Юқори қисми — кекирдақнинг II — IV тоғай ҳалқалари қалқонсимон без бўйни билан ёпилган. Ҳиқилдоқ, шунингдек, кекирдак юқори қисмининг ён томонини қалқонсимон безнинг ўнг ва чап бўлақлари беркитиб туради.

Кекирдақнинг орқа томонида (бир оз чапроқда) қизилўнғач жойлашган.

Кекирдақнинг чап ва ўнг ёнларидан бўйиннинг катта кон томири ва нервлари ўтади. Кўкрак бўшлиғига тушганда кекирдак икки ўпкани ўраган плевра қопчалари ўртасидан, шунингдек кўкс ораллиғининг қок ўртасидан ўтади. Бу ораллиқни олдинги қисм — *mediastinum anterius* ва орқа қисм — *mediastinum posterius* га ажратиб турувчи чегара кекирдак ҳисобланади.

Кекирдақнинг юқори (бўйин), олд томондаги қисмини қалқонсимон без ёпиб туради. Бу соҳа кекирдақнинг 2—6 тоғайлари соҳасига тўғри келади. Кекирдақнинг икки ён томонидан ўнг ва чап умумий уйқу артерияси чети жойлашган. Кекирдақнинг кўкрак қисми — *pars thoracalis* олд томондан тўш суягининг орқа сатҳи ва айрисимон без билан, орқа томондан қизилўнғач билан чегарадошдир, бу эса кекирдақнинг бошланғич ичак трубкаси олдинги деворидан бўртиб чиқиб, такомил этганлигидан далолат беради.

Кекирдақнинг тузилиши. Кекирдак девори 16—20 та ярим ҳалқа шаклидаги тоғайлардан (*cartilagineae tracheales*) тузилган. Кекирдак тоғайлари бир-бири билан фиброз бойлами — *lig.annularia* ёрдамида туташган. Тоғай ярим ҳалқаларининг орқа очиқ ерлари парда билан қопланган, унинг парда қисмига — *paries membranaceus* дейилади. Парда қисми бағрида кўндаланг йўналган силлиқ мускул толарани мавжуд. Тузилиши жиҳатидан ҳиқилдоқ шиллиқ қаватига ўхшаш кўп қаторли киприкли эпителий билан қопланган ва шиллиқ безларига бой.



161- р а с м. Трахея ва бронхлар
(олд томондан кўриниши).

1 — тил ости суяги; 2 — калқонсимон тоғай; 3 — узуксимон тоғай; 4, 5 — cartilagine tracheales; 6 — lig. anularia; 7 — ligg. cricothyroideum; 8 — membrana thyroidea; 9 — bronchus principalis sinister; 10 — bronchus principalis dexter; 11 — bronchus lobaris; 12 — bronchus segmentalis.

Иннервацияси *n.vagus* ва *truncus sympathicus* орқали бўлади.

Чақалоқларда кекирдакнинг узунлиги 3,2—4,5 см бўшлиқ диаметри 0,8 см га тенг. Бола 10—12 ёшга тўлганда трахеянинг узунлиги 6,5—9 см га, 20—25 ёшда 9—11,5 см га тенг бўлади. Кекирдакнинг шиллик қавати болаларда нозик, шиллик безлари кам бўлади.

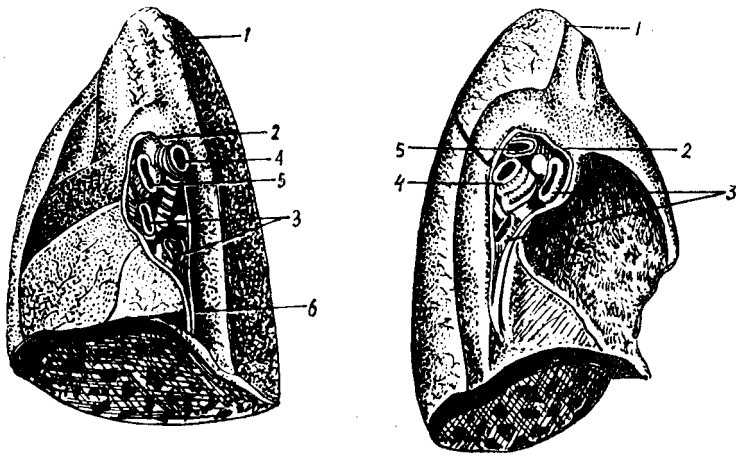
БРОНХЛАР — BRONCHI

Кекирдак IV — V кўкрак умуртқалари орасидаги умуртқалараро тоғай соҳасида айри ҳолда иккита — *bronchus principalis, dexter*

et sinister бронхларига бўлинади. Ўнг бронх чап бронхга қараганда кенгроқ ва қалтароқ, чап бронх узунчоқ (деярли икки баробар) ва торроқдир. Ўнг бронхта 6—8 та тоғай ҳалқаси бўлса, чап бронхтаги тоғай ҳалқалари сони 9—12 та. Ўнг бронх деярли вертикал йўналиб кекирдакнинг давоми ҳисобланса, чап бронх кекирдакдан чапга бурчак ҳосил қилиб чиқади ва бир оз горизонтал йўналишга эга бўлади. Бронхлар ўз навбатида шоҳланиб, катта-кичик бронхчаларга бўлиниб кетади. Бронхларнинг шиллик қавати кекирдак шиллик қаватига ўхшаш тузилган. Тирик одамнинг бронхлари махсус асбоб — бронхоскоп ёрдамида қаралганда шиллик қаватининг оч пушти рангда эканлигини кўриш мумкин.

ЎПКА — PULMO (162,163, 164- расмлар)

Ўпкалар — *pulmones* кўкрак қафасида юракнинг икки ёнида жойлашган жуфт нафас аъзоси бўлиб, ўнг ва чап ўпка *pulmo dexter* et *pulmo sinister* дан иборат. Ўпкалар кесилган конуснинг ярмига ўхшайди. Конуснинг асоси — *basis pulmonis* паст томондан диафрагмага тегиб турса, учи — *apex pulmonis* биринчи қовурғадан 3—4 см юқорида ёки ўмров суягидан 2—3 см юқориқда туради. Ўпкаларнинг қовур-



163- р а с м. Ўнг ўпканинг медиастинусга қараган юзаси.

1 — арех; 2 — плевранинг висцерал варағини медиастинал вараққа ўтиш ери; 3 — а. а. pulmonales; 4 — ўнг бронх; 5 — v. v. pulmonales; 6 — ligg. pulmonale.

164- р а с м. Чап ўпкани медиастинумга (бир-бирига) қараган юзаси.

1 — арех; 2 — плевра висцерал варағининг медиастинал вараққа ўтиш ери; 3 — а. а. pulmonales; 4 — чап бронх; 5 — v. pulmonalis.

ғаларга тегиб турган *facies costales* бир-бирига қараган *facies mediastinalis* ва диафрагмага қараган юзаси *facies diaphragmatica* лар тафовут қилинади. Ўпкаларнинг юқори учида чуқур эгатча бор, бу эгатча шу ердан ўтувчи ўмров артериясининг изидир, улар *sulcus subclavius* деб аталади. Ҳар қайси ўпкада учта: олдинги, остки ва орқа қирра фарк қилинади.

Олдинги қирра — *margo anterior*, ўткир қирра бўлиб юқоридан пастга қараб кетган ва қовурға юзасининг кўкс оралиғи юзасига ўтиш ерида жойлашган. Чап ўпканинг олдинги қирраси юқоридан вертикал ҳолда давом этиб, ўпка асосига яқинлашганда юрак ўймаси — *incisura cardiaca pulmonis* ни ҳосил қилиб, вертикал йўналишни бузади. Юрак ўймасининг пастки қисмини тилча — *lingula pulmonis* чегаралаб туради. Пастки қирра *margo inferior* ўткир бўлиб, ўпкадаги қовурға юзасининг пастки диафрагмага қараган юзага ўтиш ерида ҳосил бўлади.

Орқа қирра — *margo posterior* ўпканинг тўмтоқ юмалоқланган четидир, у қовурға сатҳининг медиастинал сатҳига ўтиш ерида ҳосил бўлади.

Ўпкаларнинг медиал (кўкс оралиғига қараган) юзасида, юрак ўймасидан бир оз юқорироқда ўпкаларга кирадиган бронх, ўпка артерияси ва ўпкadan чиқадиган ўпка дарвозаси (*hylus pulmonis*) ўймасидан бир оз юқорироқда ўпкаларга кирадиган бронх, ўпка артерияси ва ўпкadan чиқадиган ўпка дарвозаси (*hylus pulmonis*) бор. Ўпка дарвозасига кирувчи ва у ердан чиқувчи қон ва лимфа томирлари ҳамда нервларга ўпка илдизи *radix pulmonis* дейилади. Ўнг ўпка чуқур ариқчалар — *fissura pulmonis* ёрдамида уч бўлакка, чап ўпка эса

икки бўлакка бўлинган. Ўнг ўпкадан ўтган *fissura obliqua* ва *fissura horizontalis* уни уч бўлакка, чунончи, юқори — *lobus superior*, *lobus medius* ва пастки — *lobus inferior* бўлақларига бўлиб туради. Чап ўпкадан ўтувчи ва пастга ҳамда медиал томонга йўналадиган арикча уни икки бўлакка, яъни юқори *lobus superior* ва пастки *lobus inferior* бўлақларига бўлиб туради. Ўнг ўпка чапдагига қараганда каттароқ ва ҳажми кўп бўлишига қарамай, бўйи чап ўпкага қараганда қисқароқ бўлади. Бунинг сабаби шуки, ўнг ўпка тагида жигар жойлашган.

Бронхларнинг бўлиниши. Ўнг ва чап ўпкаларга кириб кетаётган бронхлар ўзидан майдорқ бронхларга шохланади. Ҳар бир бронх охири майда (кил) бронхларгача бўлиниб, ўпка учи ёки асосигача етиб боради. Асосий бронхларга *bronchus principalis dexter et sinister* дейилади. Ўнг ўпка асосий учта бронхга, чап ўпка иккита *bronchi lobares* бўлақларига бўлинади. Бўлақлар бронхи ўз навбатида чап ва ўнг ўпкада нечта сегмент бўлса, ана шунча сегментар бронхлар — *bronchi segmentales* га бўлинади. Бронхлар диаметри секин-аста торайиб борар экан, бронх деворида жойлашган тоғай ҳалқалари ҳам ингичкалашиб боради, ниҳоят диаметри 1 мм га тенг бўлган бронхчаларда тоғай ҳалқаси бутунлай йўқолади. Тоғай ҳалқалари йўқолган бронхларда шиллиқ безлар ҳам бўлмайди. Аммо шиллиқ қаватда киприкли эпителий сақланади.

Мускул қавати циркуляр жойлашган силлиқ мускул толаларидан иборат (ана шу мускулларнинг қисқариши астма касаллигининг кўзғалишига олиб келади). Диаметри 0,5 мм га тенг бўлган бронхлар охириги бронхлар — *bronchus terminalis* дейилади. Ҳар бир охириги бронх ўз навбатида иккита нафас бронхиоласи — *bronchiali respiratorii* га бўлинади.

Нафас бронхиоласи торайиб *ductuli alveolares* га, у эса кенгайиб, нафас пуфакчалари — *sacculi alveolares* га айланади ва альвеолалар — *alveoli pulmonis* ни ҳосил қилади. Ҳар иккала *bronchioli respiratorii* дан чиқувчи *ductuli alveolaris* ва *sacculi alveolares* биргаликда узум шингилига ўхшаган ацинусни ҳосил қилади. Ацинус эса ўпканинг энг кичик структур ва функционал бирлиги ҳисобланади. 12—18 та ацинус биргаликда ўпка бўлакчаси — *lobulus* ни, бир нечта бўлакчалар эса биргаллашиб ўпка бўлаги — *lobus* ни ҳосил қилади.

Альвеолалар девори бир қаватли япалок эпителийдан тузилган бўлиб, жуда ҳам майда қон томирларга (капиллярларга) бой. Ана шу капиллярлар ичидаги қон билан альвеола ичидаги ҳаво орасида осмотик модда алмашинуви содир бўлади ва альвеоладаги кислород қонга ўтади. Натихада, қон кислородга бойиб, ўпкадан юракка қайтади.

Сўнги йилларда ўпка жарроҳлигининг ривожланиши муносабати билан ўпканинг тузилиши ҳақидаги мавжуд маълумотлар етарли бўлмай қолди. Ўпканинг ташқаридан бўлақларга бўлиниши ичкаридаги тузилишига, яъни бронхлар бўлинишига тўғри келмаслиги аниқланди; бинобарин, ўпкани операция қилмоқ учун ўпка анатомиясини чуқурроқ ўрганиш эҳтиёжи туғилди. Ўпка тузилишини ўрганишдаги сўнги текширишлар ўпканинг сегментар тузилишга ва ҳар қайси сегмент ўз бронхларига эга эканлигини кўрсатди. Тозаланиши керак бўлган веноз қон ўпкага *a.pulmonalis* орқали келиб (юракнинг ўнг қоринчасидан чиқади) ўпка альвеолаларида кислородга бойигандан сўнг (артерия

қонига айлангандан кейин) v.v.pulmonales номи билан юракнинг чап бўлмасига қуйилади.

Ўпкадан қон айланиши. Ўпкада газ алмашинади. Шу сабабли, ўпкаларга фақат артериал қон эмас, веноз қон ҳам келади.

Ўпканинг сегментар тузилиши. Ўпка бронхларнинг шохланишидан ҳосил бўлган бронх дарахти бўлиб, ўз шохларига параллел ҳолда ўпка артерияси ва венаси, бронх артерияси ва венаси ҳамда лимфа томирлари билан тармоқланиб, бронх-қон томир дарахтини ҳосил қилади. Ўпка сегментларининг сони, турланиши хусусида хирурглар, рентгенологлар ва анатомлар турлича фикр қилишади. Уларнинг фикрича, сегментлар сони 4 дан 12 тагачадир. Парижда қабул қилинган анатомик номланишга биноан ўнг ўпкада 10 та, чап ўпкада — 10 та сегмент борлиги қабул қилинган.

Ўпка сегментларининг номи жойлашиш ўрни — топографиясига кўра аталган (165, 166- расмлар).

ЎНГ ЎПКА СЕГМЕНТЛАРИ:

Юқори бўлак	1-юқори учидаги сегмент	— segmentum apicale
	2-орқа сегмент	— segmentum posterius
	3-олдинги сегмент	— segmentum anterius
Ўрта бўлак	4-латерал сегмент	— segmentum laterale
	5-медиал сегмент	— segmentum mediale
	6-юқори учидаги сегмент	— segmentum apicale
Остки бўлак	7-асосий медиал сегмент	— segmentum basale mediale
	8-олдинги асосий сегмент	— segmentum basale anterius
	9-асосий латерал сегмент	— segmentum basale lateralis
	10-асосий орқа сегмент	— segmentum basale posterior

ЧАП ЎПКА СЕГМЕНТЛАРИ:

Юқори бўлак	1-юқори учидаги сегмент	— segmentum apicale
	2-орқа сегмент	— segmentum posterius
	3-олдинги сегмент	— segmentum anterius
	4-юқори тилсимон сегмент	— segmentum lingulare superior
	5-остки тилсимон сегмент	— segmentum lingulare inferior
Остки бўлак	6-юқори учидаги сегмент	— segmentum apicale
	7-медиал асосий сегмент	— segmentum basale mediale
	8-олдинги асосий сегмент	— segmentum basale anterior
	9-латерал асосий сегмент	— segmentum basale lateralis
	10-орқа асосий сегмент	— segmentum basale posterior

Ўпканинг қон билан таъминланиши:

Ўпкани озиқлантирувчи қон ramii broncheales деб аталувчи артериал шоҳлар орқали келади. Ўпкага келувчи r.broncheales аортадан чиқади. Ўпкадан қайтувчи веналар (v.v.bronchiales) тоқ ва ярим тоқ

веналарга қуйилади. Ўпкада чуқур ва юза жойлашган лимфа томирлари бор. Барча лимфа томирлари ўпка илдизи соҳасида жойлашган регионар лимфа томирларига очилади.

Иннервацияси. Ўпка *p.vagus* ва *p.sympaticus* дан чиқувчи нерв толалари билан иннервация қилинади. Ҳар икки нервдан чиққан нерв толалари ўпка устида *plexus pulmonales anterior et posterior* ни ҳосил қилади.

Плевра қопчалари. Кўкрак қафасида учта мустақил сероз бўшлик, чунончи, икки ён томонда ўпка халталари ва ўртада юракни ўраб турувчи сероз халта бор. Ўпкани қоплаган сероз пардага *плевра*, юракни ўраган сероз пардага *перикард* дейилади. Плевра икки варақли, ички варақ — *pleura visceralis* ва париетал варақ — *pleura parietalis* дан иборат. *Pleura pulmonales* ўпка устидан бевосита ўраб турувчи ва ўпка тўқимасига ёпишиб кетган сероз парда бўлиб, уни ўпка тўқималарига шикаст етказмай шилиб олиш мумкин эмас. Висцерал плевра ўпкани бўлакларга ажратиб ёриқ ариқлар ичига кириб туради. Ўпканинг устидан ҳар тарафлама ўраб олган висцерал плевра ўпка дарвозаларига келганда бевосита париетал (яъни, кўкрак қафасининг ички томонини қопловчи) плеврага ўтиб кетади.

Бир-бирига қараган ўпка юзасини ўраган висцерал плевра варағи ўпка илдизи соҳасига келганда, ўпка дарвозасига кирувчи ва чиқувчи (bronхлар, қон томирлар) аъзоларни олдиндан ва орқа томондан ўраб, дарвозанинг остки чегарасида бир-бирига қўшилиб (қўш қават) ўпка бойлами — *lig.pulmonale* ни ҳосил қилади. Бу бойлам ўпканинг ички юзаси бўйлаб юқоридан пастга қараб йўналиб, диафрагмага ёпишади. Париетал ва висцерал плевралар орасида плеврал бўшлик бор. Плевраларнинг бир-бирига қараган юзалари мезотелий ҳужайралари билан қопланган. Плевра бўшлиғида маълум миқдорда суюқлик бўлади. Бу суюқлик плевраларнинг бир-бирига қараган юзаларини ҳўллаб, нафас олиш ва чиқаришда ишқаланишни камайтириб туради. Париетал плевра билан висцерал плевралар орасидаги бўшлиққа плевра бўшлиғи — *савит плеврае* дейилади. Плевра бўшлиғида манфий босим бўлганлигидан кўкрак қафасининг герметик бутунлиги бузилган вақтда плевра бўшлиғига ҳаво кириб, ўпкани сиқади. Натижада плевра бўшлиғи хийла кенгайди.

Париетал плевра узлуксиз давом этган сероз парда бўлиб, у *pleura costalis, diafragmatika* ва *mediatinalis* деган қисмларга бўлиб ўрганилади. Ўпка учлари соҳасида плевра, плевра гумбази — *cupula pleurae* ни ҳосил қилади. Плевра гумбази биринчи қовурғадан 3—4 см баланддан ўтади. *Pleura diafragmatica* қорин-кўкрак тўсиғи диафрагманинг устки юзасини (юрак жойлашган еридан ташқари қисмларини) қоплайди. *Pleura diafragmatica* кўкс оралиғининг олдинги (тўш суягининг орқа юзаси) ва орқа деворини (умуртқа устунини) ўраб турган ўпканинг плеврасидир. Икки ён томондан ўпканинг медиастинал юзалари, орқа томондан умуртқа устунининг кўкрак қисми, олдинги томондан тўш суягининг орқа юзаси, остки томондан диафрагма билан чегараланган бўшлик кўкс оралиғи — *mediastinum* деб аталади. Кўкс оралиғининг деворларига келсак, икки ён томондан

ўпканинг медиастинал юзалари орқа томондан умуртқа поғонасининг кўкрак қисми ва қовурғаларнинг умуртқага бириккан учлари, олдинги томондан тўш суяги, пастки томондан диафрагма, юқори томондан apertura thoracalis superior га очилади.

Кўкс оралиғи олд ва орқа қисмларга бўлинади. Ҳар икки қисмни ажратиб турувчи чегара кекирдак ва бронхлар ҳисобланади. Кекирдакдан олдинда mediastinum anterior аъзолари жойлашса (биринчи гуруҳ), кекирдак орқасидан mediastinum posterior аъзолари ўрин олган.

Биринчи гуруҳга кирувчи аъзолар:

1. Юрак ва юрак халтаси — cor et pericardium
2. Айрисимон без — thymus
3. Аорта равоғи — arcus aortae
4. Ўпка стволи — truncus pulmonalis
5. Тўсиқ (диафрагма) нерви — n.phrenicus

Иккинчи гуруҳга кирувчи аъзолар:

1. Қизилўнғач — esophagus
2. Кўкрак аортаси — aorta thoracica
3. Ярим тоқ вена — v.hemiazygos
4. Тоқ вена — v.azigos
5. Адашган нерв — n.vagus
6. Кўкрак лимфа йўли — ductus thoracicus
7. Симпатик нерв стволи — truncus sympaticus

Ўпка ва уни ўраган плевра қопи чегаралари. Ўнг ва чап ўпкани ўраган плевранинг юриши симметрик бўлмай, бир-биридан тубдан фарқ қилади. Париетал плевранинг олдинги томондан юриш чегаралари куйидагича: II қовурғадан IV қовурғагача бўлган масофа орасида ўнг ва чап томондаги плевра деярли бир хил ва бир-бирига праллел юради. II қовурға юқорисидаги ва IV қовурғадан пастдаги ўнг ва чап ўпкаларга тегишли париетал плевралар бир-биридан узоклашиб, юқорида ва пастда учбурчак шаклидаги камгакни ҳосил қилади. Юқори учбурчакнинг бурчаги пастга қараган ва бу учбурчак тўш суяги даста қисмининг орқа юзасида ётса, пастки учбурчакнинг бурчаги юқорига қараб туради ва тўш суягининг ханжарсимон ўсиғи орқа юзасига тўғри келади.

Превранинг пастки чегаралари. Ўнг томонда париетал плевранинг куйи чети паст томонга бир оз бўртган чизик ҳосил қилиб юради. Плевранинг олдинги чети VI қовурғанинг тўш суягига келиб бириккан еридан бошланиб, linea mammilaris чизигида VII қовурғага linea axillaris media да IX қовурғага тўғри келади ва орқа томонда XII қовурға бўйнигача етиб боради.

Чап томонда ҳам плевранинг бошланиши олдинда VI қовурға тўш суяги билан бирикадиган жойига тўғри келади. Умуман, чап плевра чегаралари ўнгдагига қараганда кўкрак қафасининг ички томонидан ўраб келаётган париетал плевра чегараларига, ўпка чегараларига ўпканинг юқори учида ва орқа юзаларида мос келади, холос. Чунки ўпканинг учи ва ўпканинг ён, орқа юзалари кўкрак қафасига зич тақалиб туради.

Ўпка чегарасининг париетал плевра чегарасига мос келишини ўпканинг олдинги четида ҳам кўриш мумкин. Ўнг ва чап ўпканинг олдинги чегаралари қовурғаларга нисбатан турлича жойлашган. Ўпка учидан бошлангач чап ва ўнг ўпкалар бўйлаб пастга томон йўналиб ўзаро (1—1,5 см узокликда) IV қовурға рўпарасигача параллел келади. IV қовурға рўпарасига келганда чап ўпка чегараси 4—5 см чапга бурилиб (юррак ўймасини ҳосил қилиб) VI қовурға рўпарасида яна пайдо бўлади.

Биз юқорида париетал плевранинг пастки чегаралари ҳақида тўхталиб ўтган эдик.

Хулоса қилиб шуни айтиб ўтиш керакка, ўпканинг пастки чегаралари плевранинг пастки чегараларига сира мос келмайди ва ундан анча фарқ қилади. Ўпканинг пастки чегараси плевранинг пастки чегарасидан анча юқоридан юради. Чунончи, ўнг ўпканинг пастки чегараси *linea mammilaris* чизиғида VI қовурғанинг пастки қирғоғига *linea axillaris media* VIII қовурғага, *linea scapularis* га эса IX X қовурғалар ва умуртка поғонаси соҳасидаги XI қовурға тўғри келади. Юқорида келтирилганлардан маълумки, ўпканинг пастки чегаралари париетал плевра қопининг пастки чегараларидан 1—1,5 қовурға баландда турар экан. Ўпка устини ўраган висцерал плевра билан кўкрак кафасини ичидан ўраган париетал плевра чегаралари ўпканинг пастки чегараси соҳасида мос келмаслик натижасида плевра синусларини (чўнтаклари — *recessus pleuralis*) ҳосил қилади. Плевра синуслари нафас чиқариб ва олиб турган вақтда ўпканинг кенгайиши учун кўшимча бўшлиқ ҳосил қилади. Ана шу бўшлиқлар нафас олганда (яъни ўпкада ҳаво бўлганда) ўпкалар билан тўлади ва чиқарилганда бўшаб қолади. Плевранинг икки ёнидаги энг катта синусларга *recessus costodiaphragmatica* дейилади. Бундан ташқари, чап томонда *recessus costa mediastinalis* ҳам бор.

Плевра яллиғланганда (плеврит) экссудат ана шу синусларда тўпланади.

СИЙДИК ВА ТАНОСИЛ АЪЗОЛАРИ СИСТЕМАСИ

Тузилиши ва бажарадиган вазифасига кўра хилма-хил, лекин ривожланиши нуктаи назаридан бир-бирига боғланган икки система сийдик ва таносил аъзолари системаси номи билан бирга қўшиб ўрганилади. Сийдик ажратиш аъзолари системаси организмдан (қондан) ортиқча суюқлик тузларини ажратиб олиб, ташқарига чиқариб ташлаш учун хизмат қилади. Таносил аъзолари системаси эса урчиш (кўпайиш) вазифасини бажаради. Бу икки системага алоқаси бўлмаган тери ҳам организмдан кераксиз суюқликни (тер ҳолатида) чиқаришда қатнашади (бу ҳақда сезги аъзолари ҳақидаги бобда сўз юритилади).

СИЙДИК АЪЗОЛАРИ

Сийдик аъзолари (*organa urinaria*) буйрак, сийдик йўллари, қовуқ ва сийдик чиқариш йўлларида иборат.

Буйрак. Буйрак — *Ren* охирги кўкрак умуртқаси ва I, II бел умуртқалари таналарининг икки ён томонида қорин бўшлиғининг орқа деворига тегиб туради. Қорин пардаси буйракни фақат олди томондан беркитиб турганидан у қорин пардасидан ташқаридаги аъзолар гуруҳига киради. Тузулиши жиҳатидан буйрак безсимон аъзо ҳисобланади.

Ўнг буйрак чап буйракка нисбатан бирмунча (1—1,5 см) пастрокда жойлашган.

Буйраklar жойланиши скелет суякларига нисбатан олинадиган чап буйракнинг юқори учи XI ва XII кўкрак умуртқалари оралиғи соҳасидаги кўндаланг чизикда, қуйи учи эса II — III бел умуртқалари ўртасидан кўндаланг чизикда туради. Ўнг буйракнинг юқори учи XII кўкрак умуртқасининг танаси ўртасидан ўтган кўндаланг чизикда, қуйи учи III бел умуртқаси танасининг ўртасидан ўтган кўндаланг чизик соҳасида туради.

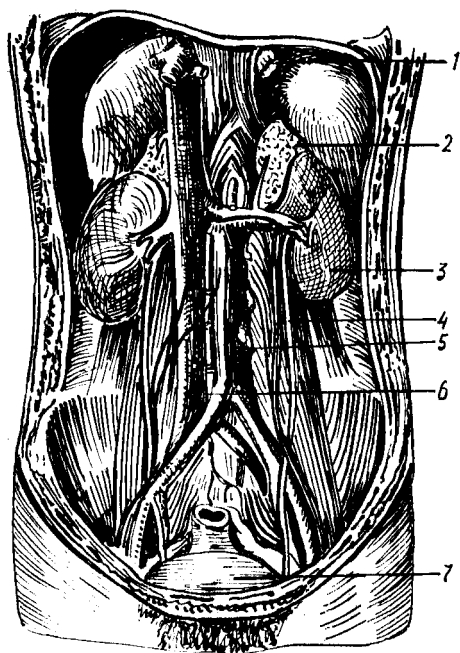
Буйраklar жойланиши қовурғаларга нисбатан олинса, охирги (XII) қовурға чапда буйракнинг қоқ ўртасидан, ўнгда эса буйракнинг юқори учи соҳасидан кесиб ўтади (167-расм). Буйракнинг узунлиги катта одамларда 10—12 см, эни 5—6 см, калинлиги 4 см га тенг. Оғирлиги эса 120 г дан 200 г гача.

Шакл жиҳатидан буйрак ловияга ўхшаб кетади, янги туғилган чақалокда эса юмалоқроқ бўлади. Буйрак олдиндан орқага томон бирмунча яссиланган. Унинг юқори ва қуйи учлари — *extremitas superior*, *extremitas inferior*, ички ва ташқи қирғоқлари — *margo medialis*, *margo lateralis*, олдинги ва орқа юзалари *facies anterior*, *facies posterior* тафовут қилинади. Буйрак юзалари (айниқса олдинги юзаси), ташқи қирғоғи ва учлари сиртки томондан қаварик ва силлик бўлади, лекин ўрта чизикқа ва бир оз олдинга қараган ички (медиял) қирғоғи ботиқ бўлади. Бу ботиқ жойдан буйрак ичига артерия, нерв киради ва ундан веналар билан сийдик йўли чиқади, шунинг учун у буйрак дарвозаси (қопқа) — *hilus renalis* деб аталади. Агар ана шу қон томир, нерв ва сийдик йўлини олиб ташланган деб фараз қилинса, уларнинг буйрак дарвозаси соҳасидаги ўрнида бўшлиқ пайдо бўлганлигини кўриш мумкин. Шунинг учун бу жой буйрак қаваги — *sinus renalis* деб аталади. Бўшлиқ буйракнинг ичига анчагина кирган бўлиб, узунасига (юқоридан пастрга) кенгайган.

Янги туғилган чақалокнинг буйрак қопқаси ҳали тўла шаклланмаган, кўпинча орқа томонга қараган бўлади. Буйрак қопқаси катта кишиларда биринчи бел умуртқаси соҳасида турса, чақалокларда бирмунча пастрокда, яъни иккинчи бел умуртқасининг қаршисида туради. Қопқа 15 ёшда шаклланиб ўз жойини эгаллайди.

Буйракнинг қоқ ўртасидан икки паллага бўлиб қаралса, унинг икки хил моддадан тузилганлигини кўриш мумкин. Буйрак пўсти — *cortex renis* деб номланувчи ташқи модда кизғиш (ёки жигар) рангда бўлиб, калинлиги тахминан 4—5 мм ча келади, ички оқишрок модда — мия моддаси *medulla renis* деб аталади.

Мия (оқ) моддаси пирамида шаклида алоҳида-алоҳида бўлиб жойлашганлигидан уларни буйрак пирамидалари — *pyramides renales*



167-расм. Буйрак, буйрак усти бези ва сийдик йўлининг тутган ўрни.

1 — кизилўнғач; 2 — чап буйрак усти бези; 3 — чап буйрак; 4 — чап сийдик йўли (ureter); 5 — аорта; 6 — остки кавак вена; 7 — сийдик копи.

(Malpighii) дейилади. Пирамидаларнинг асоси *basis pyramidis* ташқарига (пўстлоқ томонга) сўрғич шаклида торайган, юмалокланган *papillae renales* томонлари эса буйрак бўшлиғига қараган бўлади. Сўрғичларга нисбатан пирамидалар кўпроқ бўлиб, баъзан иккита пирамида битта сўрғични ҳосил қилади. Пирамидалар бирмунча кўп микдордаги майда найчалардан (қуйидаги суратга қаралсин) тузилган. Бу найчалар сўрғичлар орқали буйрак қосачаларига очилганлиги учун сўрғичлар учидан бир қанча майда (оддий кўз билан кўриб бўлмайдиган) тешикчалар — *foramina papillaria* бор.

√ Буйракнинг пўстлоқ моддаси пирамидаларнинг орасига ҳам кириб боради ва буйрак устунлари ёки поғоналари — *columnae renales* номини олади (108-расм).

Янги туғилган чақалоқ буйрагининг устки юзаси бир қанча бўлакчаларга ажралган бўлиб, ҳар қайси бўлакча буйрак ичидаги битта пирамидага тўғри келади. Одатда 10—20 та бўлакча (аксари 14 та) тафовут қилинади. Кейинчалик пирамидалар сақланиб қолса-да, буйрак сиртидаги ғадир-будирлик йўқолиб, силликланиб кетади. Болаларда буйрак сиртининг алоҳида буйракларга ажралган бўлиши, ўз вақтида одам буйраклари ҳам ҳайвонларники сингари бир қанча бўлаклардан иборат бўлганлигидан далолат беради. Сут эмизувчи ҳайвонларнинг баъзи бирларида тараққиёт босқичидаги ҳолатига қараб буйракларнинг бир неча бўлаклардан тузилганлиги ҳам учрайди. Масалан, айиқларда буйрак алоҳида майда буйракчалар йиғиндисидан иборат, қорамолларда буйрак ичдан ҳам, сиртдан ҳам алоҳида бўлакларга ажралган. Бу бўлаклар ўзаро қўшилиб, ягона аъзога айланган. Отлар буйрагининг ташқи томони силликланган — ичидаги пирамидалар кўшилиб, битта сўрғични ҳосил қилган. Демак, одамларда буйракнинг сиртқи томони текисланиб кетган бўлса ҳам, ички томонда пирамидаларга (бўлакларга) ажралиши сақланиб қолган.

Агар буйракнинг ҳар икки моддаси ҳам микроскопда текширилса, унинг жуда майда найчалардан тузилганлигини кўриш мумкин. Буйрак ёки сийдик найчалари деб аталувчи бу каналчалар (*tubuli renalis*) нинг

пўстлок қисмидаги охирги учлари қовузлок шаклида ҳалқаланган, ҳалқанинг охирги қисми ичкарига ботиб кирган бўлади. Натижада ҳар бир найчанинг охирида воронка сингари, қўш деворли (бир томони очик) капсула ҳосил бўлади. Бу капсула Шумлянский — Боумен капсуласи ёки копток капсуласи — *capsula glomeriulli* деб аталади. Демак, капсуланинг икки девори ўртасида бўшлиқ бўлиб, бу бўшлиқ найчанинг умумий бўшлиғи билан туташган (169-расм). Қон томирларнинг капиллярлари ана шу капсуланинг очик томонидан ичига кириб (*vas afferens*) ўралган копток — *glomerulus* ни ҳосил қилади. Ана шу капиллярларнинг капсулага тегиб турган юпка деворлари орқали қондаги ортикча суюқлик (сув ва минерал тузлар) капсула бўшлиғига сўрилиб ўтади ва суюқликдан қутулган қон капсула ичидан чиқиб (*vas efferens*) кетади. Пўстлок модда шу коптоклар туфайли жигар рангда бўлади.

Ҳар қайси копток капсуласидан буйрак марказига кетувчи найча аввал бурама (илон изи) шаклида бўлганидан бирламчи бурама найча — *tubuli renales contorti* деб аталади. Найча пирамидага кирганидан сўнг тўғриланади *tubuli renales recti* ва қовузлок ҳосил қилиб (Генли қовузлоғи), яна орқага, пўстлок моддага қайтади. Бу жойда у иккинчи марта бурама шакл олиб, иккиламчи бурама найча номини олади. *Pars distalis tubuli nephroni* нинг охирги қисми қўшувчи найча *tubulus conjunctivus* деб аталиб, сийдик йиғувчи тўғри найчага қўшилади. Бу сўнгги найча бир нечта шундай қўшувчи найчаларни ўзига олиб, яна пирамиданинг ичидан сўрғич томон йўналади. Демак, буйракнинг мия моддаси фақат сийдик найчалари тутамидан иборат. Шунга кўра, у оқиш рангда бўлади. Тўғри (йиғувчи) найчалар йўл-йўлакай бир-бири билан қўшилиб катталашгач, 15—20 та га яқин кенгрок сўрғич йўллари *ductus papillaris* ҳосил бўлади. Бу йўллар сўрғич учига очилади.

Шумлянский-Боумен капсуласи, бирламчи буралма найча, тўғри найча ва иккиламчи буралма найчалар биргаликда (буйракнинг структур ва функционал бирлигини ташкил этади ва у нефрон — *nephron* деб аталади (179-расм). Ҳар қайси буйрак бир миллионга яқин ана шундай нефронлар йиғиндисидан иборат.

Шуни ҳам айтиб ўтиш керакки, Шумлянский-Боумен капсуласи ичидан сув ва минерал тузларни бериб чиққан артерия капилляри (*vas efferens*) бирламчи ва иккиламчи буралма найчаларни ўрайди. Бу жойда қондан сийдикнинг органик моддалари ажралади.

Сўрғич йўллари (*ductus papillares*) орқали келаётган сийдик, сўрғич учларидаги тешиklar орқали кичик косачалар — *calyces renalis minores* га қуйилади. Бундай косачалар 8—9 тача бўлиб, ҳар бири битта, иккита, баъзан учта сўрғични ўз ичига олади. Кичик косачалар бир-бири билан қўшилиб, катта косачалар — *calyces renales majores* ни ҳосил қилади. Одатда, катта косачалар иккита бўлиб, уларнинг ўзаро қўшилишидан буйрак жоми — *pelvis renalis* ҳосил бўлади. Жом қон томирлар орқасида жойлашиб буйрак дарвозасидан чиқиши билан сийдик йўли — *ureter* га давом этади.

Буйракнинг орқа юзалари қорин деворига тегиб турганидан яса — текис, олдинги юзалари эса бирмунча дўмбайган бўлади. Ҳар қайси

буйрак ўз олдидаги ва атрофидаги бошқа аъзоларга жипс тегиб тургани учун баъзан аъзоларга унинг изи ҳам тушиб қолади (масалан, жигарда). Ҳар икки буйракнинг юқори учидан буйрак усти бези — *glandula suprarenalis* жойлашган. Бу без вазифасига кўра буйракка алоқадор бўлмаса ҳам, янги туғилган болаларда бириктирувчи тўқима воситасида у билан қўшилиб туради, катта кишиларда эса бу қўшилиш йўқолиб кетади. Ўнг буйракнинг олдинги юзасидан анчагина қисми жигарга, пастки 1/3 қисми эса чамбар ичакнинг ўнг томондаги қайрилишига (*flexura coli dextra*) ёндошган. Ички қирғоғининг олдинги юзаси бўйлаб ўн икки бармоқ ичакнинг пастга тушувчи қисми буйракка тегиб туради.

Янги туғилган болаларда бу муносабат бошқача. Уларда кўричак анча юқорида туради, шу сабабли, ўнг буйрак олдиндан жигар, кўричак ва чувалчангсимон ўсиқ билан чегараланади. Кўндаланг чамбар ичак тутқичи буйракнинг олдинги юзасини устки ва латерал (ташқи) томондан кесиб ўтади. Кейинчалик кўтарилувчи чамбар ичак, кўричак ва унинг чувалчангсимон ўсиғи пастга туша бошлайди. 10 ёшдан ошгандан кейин (кўпинча 13 ёшда) кўтарилувчи чамбар ичакнинг фақат устки (охирги) қисмигина буйракка тегади, кўндаланг чамбар ичак тутқичи эса буйракнинг пастки қутбини кесиб ўтади.

Чап буйрак олдинги юзасининг устки 1/3 қисми меъдага, ўртадаги 1/3 қисми меъда ости безига, пастки 1/3 қисми медиал томондан оч ичакка, латерал томондан *flexura coli sinistra* га тегиб туради, ташқи қирғоғининг олд қисми талок билан ёндошади.

Буйракка бошқа аъзоларнинг бундай ёпишиб туриши амалий жиҳатдан катта аҳамиятга эга, чунки буйракда содир бўладиган патологик ўзгаришлар унга яқин турган аъзоларга ёки аксинча ўша аъзолардан буйракка ўтиб кетиши мумкин.

Буйрак фиброз тўқимадан тузилган парда — *capsula fibrosa* билан ўралган бўлиб, уни жуда осонлик билан пардадан ажратиш олиш мумкин. Парданинг буйракка тегиб турган қаватида силлик мускул толалари бор, улар *tunica muscularis* деб аталади. Фиброз парданинг сиртида ёғ қатлами бўлиб, у ёғли парда — *capsula adiposa* дейилади. Ёғ тўқималари буйрак дарвозаси ва орқа юза соҳаларида айниқса яхши ривожланган. Буйракнинг бу пардасида ёғнинг кўп ёки оз бўлиши одамнинг семиз-ориқлигига ҳам боғлиқ.

Буйракнинг олд ва орқа томонида ёғли капсула устидан бириктирувчи тўқимадан тузилган фасциялар (парда) — *fascia renalis* тортилган, унинг олдинги варағига — *lamina prerenalis* (буйрак олди варағи), орқадагисига — *lamina retrorenalis* (буйрак орқасидаги варағи) дейилади. Варақларнинг олдингиси медиал томонга йўналиб, ўз йўлидаги қон томирларни (буйрак артерияси, аорта, пастки ковак вена) олдиндан қоплаб, қарама-қарши томондан келаётган олдинги варақ билан туташади. Орқадаги варақ эса умуртка таналарининг олдинги юзаларига ёпишади. Бу икки варақлар буйракнинг ташқи қирғоғи соҳасида ва устки учидан ўзаро қўшилиб кетади.

Янги туғилган чақалоқ буйрагининг мой қобиғи (халтаси) деярли ривожланмаган бўлади (у 8 ёшдан кейин яхши ривожлана бошлайди).

Буйракнинг ўз жойида кимирламасдан туришини таъминловчи омилларнинг бири ана шу юкорида айтиб ўтилган fascia renalis дир. Бундан ташқари, буйракни ушлаб туришда қорин ичидаги босим, буйрак қон томирлари, ёғ капсуласи, қорин пардаси ва буйракни атрофдан ўраб турувчи аъзолар ҳам катта роль ўйнайди.

Янги туғилган боланинг буйрак ва буйрак усти безлари катталарни- кига нисбатан фарқ қилади, яъни уларда буйрак усти безлари анчагина катта бўлади. Буйракнинг кўпгина жойини, яъни устки қутби ва олд юзасининг ички (медиал) ярмини буйрак усти безлари қоплаб туради. Чап томондаги буйрак усти безининг пастки юзаси буйракнинг олд юзасини унинг қопқасига қадар беркитиб туради. 7 ойлик боланинг буйраги жуда тез ўсиши натижасида без билан кам қопланади ва борган сари катта кишиларникидай ҳолатга яқинлашади.

Болалар буйраги юмалоқ шаклда, юзалари ғадир-будир бўлади. Юзалари текис бўлмаслигининг сабаби, лўстлоқ модданинг яхши тараққий этмаганлигидир. 2—3 ёшда буйрак юзалари текисланади. Чақалок буйрагининг узунлиги 4,2 см, оғирлиги 12 г келади. 1 яшар боланинг буйраги нисбатан тез катталашади ва 30—35 г оғирликка эга бўлади. 3—5 ёшда буйракнинг ўсиши секинлашади. Сўнгра 5—9 ёшли болалар буйраги яна ўсишда давом этади ва 15 ёшга етганда 225—250 г ни ташкил этади. Буйраклар 16—19 ёшда айниқса яхши ўсади. Кейинчалик 40 ёшгача аста-секин катталашиб боради ва оғирлиги 275—310 г га етади.

Янги туғилган чақалоқнинг буйраги катталарга нисбатан пастроқда жойлашган бўлади. Буйракларнинг 50 % пастки қутби бир йилдан кейин ёнбош суягининг қиррасига яқинлашади, шу сабабли ҳам буйракни ушлаб кўриш мумкин.

Болалар буйрагининг дарвозаси катталарникига ўхшаш бўлиб, кўпинча 2-бел умуртқасига тўғри келади. Чап буйрак (кўпинча 2/3 қисми) ўнг буйракка нисбатан юкорида жойлашган бўлади.

Буйракнинг фиброз капсуласи 5 ёшда яхши кўринади. 10—14 ёшда эса тузилиши жиҳатидан катта ёшдаги одамлар буйрагига ўхшайди.

Ёшга қараб буйракнинг пастга тушиши натижасида унинг жойланиши ҳам ўзгариб боради. Чақалок буйрагининг юкори қутби XII кўкрак умуртқасининг юкори қиррасига тўғри келади. Эмадиган (1 ёшгача) бола буйрагининг юкори қирраси XII кўкрак умуртқасининг ўртасига, пастки чегараси IV бел умуртқасининг пастки қиррасига тўғри келади. 1 яшар боланинг буйраги 1—2 умуртқа баландда жойлашади, сабаби уларнинг умуртқаси тез ўсади. 5—7 ёшдан сўнг буйраклар катта одамларникига ўхшаш жойлашади. 50 ёшдан сўнг буйраклар пастроқдан ўрин олади. Умр бўйи ўнг буйрак чап буйракка нисбатан пастроқда ётади, чунки буйракни юкоридан жигар босиб туради.

5 ёшгача бўлган боланинг буйрак жоми ичида, сўнгра ташқарисида, яъни медиал қирра томонида жойлашади. М. Г. Привес маълумотлари- га кўра, эмбрионал тараққиёт даврида буйраклар ампула формасида (катта косача ҳосил бўлмайди) бўлади. Туғруқ даврига оз қолганда косача ҳосил бўлади.

Буйрак артериялари ва найчалари бир-бирига параллел ҳолда

жойлашган. Шунга кўра жарроҳлик мақсадларини кўзда тутиб, буйрак ичи сегментлар — *segmenta renalis* га ажратилган. Бундай сегментлар бешта: 1) буйракнинг устки учи (чўққиси) соҳасида — *segmentum superius*; 2) буйрак жомининг олд томонидаги устки соҳа — *segmentum anterius superius*; 3) буйрак жомининг олд томонидаги пастки соҳа — *segmentum anterius inferius*; 4) буйракнинг пастки учи соҳасидаги *segmentum inferius* ва 5) буйрак жомининг орқа соҳасидаги (устки ва пастки учлар оралиғида) — *segmentum posterius* лар тафовут қилинади.

Баъзан буйрак жомининг олд томонидаги устки ва остки сегментлар бирлашиб, битта сегментга айланиб кетади.

Буйрак томири ва нервлари. Буйракни қорин аортасининг жуфт толаси *a. renalis* қон билан таъминлайди. Баъзан қўшимча артериялар ҳам қон билан таъминлашда қатнашади. Бу қон томирларидан 24 соат вақт ичида 1500—1800 л қон ўтади. Буйрак бир суткада 150 л бирламчи сийдик ажратади, сўнгра шу сийдикдан 1,5 л иккиламчи сийдик ҳосил бўлади. Буйракдан *v. renalis* чиқади ва пастки кавак венасига қуйилади. Лимфа томири қон томирлари билан бирга буйрак дарвозасидан чиқади ва бел лимфа тугунларига қуйилади.

Иннервацияси — қорин чигалидан қон томири¹ орқали борувчи *plexus renalis* орқали бўлади.

СИЙДИК ЙЎЛИ

Буйрак жомидан сийдикни қовуққа ўтказиб берувчи най — сийдик йўли — *ureter* деб аталади. Узунлиги 30 см, эни эса 8 мм келадиган бу най олдиндан орқага томон сал яссилашган бўлиб, қорин пардадан ташқарида туради. Сийдик йўли, жойлашишига кўра икки: *pars abdominalis* қорин ва *pars plevisina* чанок қисмларига бўлинади. Катта ва кичик чанок бўшлиқларини чегаралаб турувчи чизик (*linea terminalis*) ана шундай қисмларга (171-расм) бўлиб туради. Чанок бўшлиғига кирган сийдик йўли қовуқ тубига томон йўналиб, унинг деворини тешиб ўтади ва бўшлиққа (қовуқ) очилади. Сийдик йўлининг ана шу қовуқ деворидан ўтган қисмини баъзан яширинган қисми — *pars interamuralis* деб атайдилар. Сийдик йўли бошланиш қисмига, қорин бўшлиғидан чанокқа ўтиш чегарасида ва қовга кириш олдида бирмунча тораяди.

Аёллар сийдик йўли эркакларникига нисбатан 2—3 см қисқа бўлиб, чанок бўшлиғидаги аъзолар билан топографик муносабати ҳам бирмунча бошқача. Аёлларда у тухумдоннинг эркин қирғоғи бўйлаб қовуқ билан биргаликда қин ўртасидаги ораликка қиради ва қовуқнинг тагига яқин қисмидан қовуққа қўшилади.

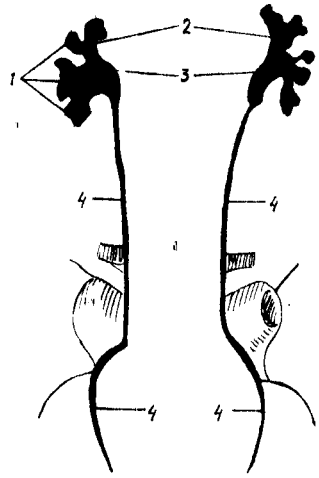
Эркакларда чанок қисми эса уруғ чиқариш йўлидан ташқарида жойлашади, сўнгра у ердан қовуқ деворига қиради.

Сийдик йўлининг девори уч қаватдан иборат. Энг ички шиллик қавати — *tunica mucosa* дир. Бу ерда шиллик ишловчи безлар бор. Иккинчи мускул қават — *tunica muscularis*, энг ташқи қават эса бирик-тирувчи тўқима — *tunica adventitia* дир.

Янги тугилган боланинг сийдик йўли (найи) кўпинча дук шаклида яъни икки учи (буйрак ва қовуққа қараган томони) аста-секин

171 - р а с м. Сийдик йўли.

1 — calices renales minores; 2 — calices renales majores; 3 — pelvis renalis;
4 — ureter.



торайган, ўртаси кенгайган бўлади. У болаларда жуда тез ўсади ва такомиллашади. Агар эндигина туғилган болада унинг узунлиги 5—7 см бўлса, олти ойлик бўлганда 9 см, тўрт ёшда 15 см га етади. Мускул қавати ёш болаларда яхши тараккий этмаган бўлади.

Сийдик йўли томирлари ва нервлари. Сийдик йўлини бир нечта артерия қон томирлари қон билан таъминлайди (гг. ureterici, a. renales, a. testicularis, s. ovarica).

Вена томирлари эркакларда v. testicularis ёки аёлларда v. ovarica деб юритилади.

Лимфа томирлари, бел ва ички ёнбош лимфа тугунларига қуйилади.

Иннервацияси: буйрак, сийдик йўли, пастки қорин ости чигали орқали бўлади.

Парасимпатик иннервацияси адашган (X) жуфт нерв толалари орқали бажарилади.

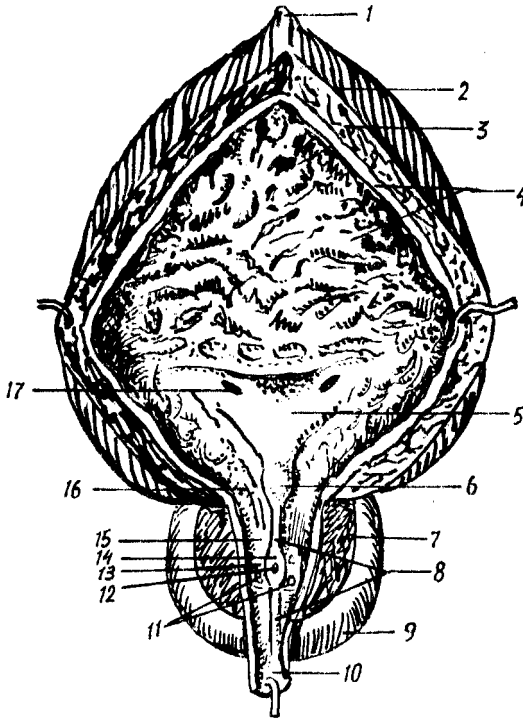
ҚОВУҚ (СИЙДИК ПУФАГИ)

Ўрта сиғими 500—700 мл келадиган сийдик пуфаги — vesica urinaria кичик чанок бўшлиғида, қов бирлашмаси орқасида жойлашган. Унинг ҳажми одам жуссасининг катта-кичиклигига қараб, кўп ёки оз суюкликни сиғдира олиши мумкин.

Эркаклар билан аёллар қовуғи ташқи кўринишидан бир-биридан фарқ қилишидан ташқари, уларнинг ҳар бири ўз ҳолатига қараб (ичида сийдик бор-йўқлигига қараб) шаклини ўзгартириб туради. Агар қовуқ ичида сийдик бўлмаса у чанок бўшлиғига чуқур кириб туради. Бунда шиллик қаватининг бурмалари кўпайиб мускул қавати қалинлашади, қовуқнинг ўзи эса бирмунча яссилашган (олд ва орқа деворлари бир-бирига яқинлашган) бўлади. Бундай ҳолатда унинг орқасида аёлларда бачадон ва қин, эркакларда эса уруғ пуфаклари ва уруғ чиқариш йўлларининг охириги қисмлари туради. Лекин қовуқ сийдик билан тўлган пайтда унинг шакли ҳам, аъзоларга муносабати ҳам ўзгаради. Бунда қовуқ тухум шаклини олади, жойланиш тартиби ўзгариб, юқори (чўққиси) қорин деворининг пастки туби қов бирлашмасининг устки қирғоғидан (чанок ичидан) кўтарилиб чиқади. Қовуқ жуда ҳам тўлиб кетганда киндикка қадар кўтарилиши мумкин. Бунда унинг шиллик қаватидаги бурмалари текисланиб, мускул қавати юқалашади (172- расм).

Қовуқда учта қисм тафовут қилинади: 1) пастдаги (қуйига қараган) қисми анча кенг бўлиб, қовуқ туби — fundus vesicae деб аталади;

172 - расм. Эркаклар қовуғининг кўриниши (фронтал кесим).



1 — lig.umbilicale medianum; 2 — tun.muscularis (stratum longitudinale externum); 3 — tun.muscularis (stratum circulare); 4 — tun.mucosa; 5 — trigonum vesicae; 6 — uvula vesicae; 7 — parenchyma glandularis; 8 — crista urethralis; 9 — prostata; 10 — pars membranacea; 11 — ductuli prostatici (тешикча); 12 — utriculus prostaticus; 13 — ductus ejaculatorius (тешикчалар); 14 — colliculus seminalis; 15 — pars prostatica; 16 — ostium urethrae internum; 17 — ostium ureteris.

2) юкори томони торая бориб, чўққи — apex vesicae билан тугайди; 3) ана шу икки қисм ўртасида қовуқ танаси — corpus vesicae жойлашади. Бундан ташқари қовуқнинг бўйни — cervix vesicae ҳам бор. Қовуқ чўққиси билан киндик ўртасида қорин деворининг орқа (ички) девори бўйлаб ўртада бир бойлам тортилган, бунга ligamentum umbilicali medianum (ўрталикдаги киндик бойлами) дейилади.

Аёлларда қовуқ устига бачадон энгашиб турганлиги учун ҳам, қовуқнинг чўққиси бўлмайти, унинг устига текис ва бирмунча яссиланган кўринишда бўлади.

Янги туғилган болалар қовуғи чўзинчок, дук ёки най шаклида бўлади. Тепаси ингичкалашиб бориб, ичи бўш найча ҳолида (urachus) қолгани учун ҳам қовуқнинг туби бўлмайти. Чаноқ бўшлиғи ҳали унчалик тараққий этмаганлиги туфайли қовуқ анча баландда — қорин бўшлиғида туради. Олти ойга қадар қовуқнинг теласи (чўққиси) қов битишмаси билан киндик оралиғининг ўртасида туради. Чаноқ ривожлангани сари (бола бир ёшга тўлгунга қадар) қовуқ жуда тезлик билан пастга туша бошлайти. Шундан сўнг (балоғат ёшига қадар) қовуқнинг пастга тушиши секинлашади.

Олд томонда қовуқни қов бирлашмасидан ажратиб турувчи оралиқ — spatium prevesicalе бўлиб, у юмшоқ бириктирувчи тўқима билан тўлган. Қовуқнинг қуйи томони махсус қов — пуфак бойламлари — ligamenta pubovesicalia воситасида (эркакларда эса бундан

ташқари яна простата беги билан) боғланганлиги учун у қадар кимирламайди, лекин чўққи томони эркин ҳаракат қилиш имкониятига эга. Шунинг ҳам айтиш керакки, эркакларнинг қовуғи тагидан простата беги (*glandula prostatica*) кўтариб туради, шунинг учун у аёлларникига нисбатан бир оз баланд жойлашган. Простата беги ҳам қов суягига махсус бойламлар — *ligamenta prostatica* билан боғланган. Эркакларда қорин парда қовуқнинг уст ва орқа томонларини қоплаб, тўғри ичакнинг олд томонига ўтади. Ана шу икки аъзо ўртасида ҳосил бўлган чуқурлик (чўнтак) ка *excavatio rectovesicalis* дейилади. Аёлларда эса қорин парда қовуқнинг орқа юзасидан бачадоннинг олдинги юзасига, унинг орқа юзасидан тўғри ичакка ўтганлиги тўғрилик иккита чуқурлик (чўнтак) пайдо бўлади. Қовуқ билан бачадон ўртасидаги чўнтакка — *excavatio vesicouterina*, тўғри ичак билан бачадон ўртасидаги эса *excavatio rectouterina* дейилади.

Чақалоқларда қовуқнинг олдинги девори катта одамларники сингари қорин парда билан қопланган эмас. Ўғил болаларда қорин парданинг орқа деворини простата безининг орқа юзасига қадар, қиз болаларда қовуқнинг бачадон бўйнига теккан жойига қадар қоплайди, катта кишилардаги ҳолат бола икки ёшга тўлганда бўлади. Чақалоқларда қовуқ жинсий кинга тегиб турмайди. Қовуқ билан бачадон ўртасидаги чуқурлик (*excavatio vesicouterina*) нинг туби бачадон туби ва чегарасигача тўғри келади.

Қовуқнинг девори тўрт қаватдан тузилган: 1) шиллик қават — *tunica mucosa* қовуқнинг ички юзасини қоплаган бўлиб, қовуқ сийдиксиз (бўш) турганда бурмалар — *rugae* ни ҳосил қилади, қовуқ сийдик билан тўлганда эса деворларнинг кенгайиши натижасида бурмалар йўқолиб кетади. Ушбу қаватда шиллик безчалари — *glandulae vesicales* ва лимфа тугунлари — *folliculi lymphatici vesicales* жойлашган; 2) шиллик ости қавати — *tela submucosa* бириктирувчи тўқимадан тузилган бўлиб, шиллик қават бурмаларини ҳосил қилишда катта роль ўйнайди; 3) мускул қавати *tunica muscularis* силлик мускул толаларидан иборат бўлиб, уч қават жойлашган: 1) ташки қават — *stratum externum* узунасига (бўйлама) кетган толалар; 2) ўрта қават — *stratum medium* кўндаланг жойлашган толалар; 3) ички қават — *stratum internum* кўндаланг ва бўйлама толалар аралашмаси. Бу уч қават жойлашган мускул толалари бир-бири билан чатишиб кетмай, ажралиб туради. Ўрта қават қовуқнинг пастки қисмидаги тешикка, яъни сийдик чиқариш йўлининг ички тешиги — *ostium urethrae internum* атрофига келганда қалинлашиб, қовуқнинг қисувчи мускули — *musculus sphincter vesicae* ни ҳосил қилади.

Ҳозиргина айтилган тешикдан ташқари, қовуқ орқа деворининг устки икки ён қисмига иккита сийдик йўлининг тешиклари — *ostium ureteris* очилади. Ана шу учта тешиклар *ostium ureteris* ва *ostium urethrae internum* ўртасидаги учбурчакли соҳага қовуқ учбурчаги — *trigonum vesicae* дейилади. Одатда, бу соҳа бурмалардан ҳоли, силлик бўлади, чунки бу соҳада шиллик парда ўз остидаги мускул қавати билан битишиб кетган бўлади.

Юқорида айтилган тешиклар атрофида шиллик қаватнинг бурмала-

ри бўлади: сийдик йўли тешиклари атрофидаги бурмалар — *plicae uretericae* икки тешик ўртасидаги бурма — *plica interureterica* деб аталади. Баъзан *ostium urethrae internum* нинг орқа томонида кичкинагина дўмбоқча (тилча) — *uvula vesicae* ни учратиш мумкин, бу эса кўпроқ катта ёшдаги одамларда кузатилади.

Янги туғилган болалар қовуғи ҳали чаноққа кирмаган (қов қўшилмасидан юқорида) бўлади. Бола 4 ойлик бўлганида у аста-секин ўз жойига тушади.

Бир яшар болалар қовуғининг шакли ноксимон бўлса, 8—12 ёшда эса тухум шаклини олади. Ўсмирлар қовуғи катта одамларникига ўхшаш бўлади. Қовуқда ҳажмига кўра чақалоқларда 50—80 см³, 5 яшар болада 180 мл, 12 ёшда 250 мм сийдик йиғилади. Чақалок қовуғининг туби шаклланмаган, айланма мускул қавати яхши тараққий этмаган бўлади. Шиллик қавати эса аксинча, суст ривожланган бўлиб, бурмалари яхши кўринади.

Қовуқ томири ва нервлари *a. vesicales superiores* (киндик артерия) ва *a. vesicalis inferior* (ички ёнбош артерия) дан чиқадиган тармоқлар орқали қон билан таъминланади.

Вена қони эса, қовуқ деворидаги веналар орқали қовуқ вена чигалига қуйилади (*plexus venosus vesicae urinariae*) кейин *vv. vesicales* билан ички ёнбош венасига қўшилади.

Лимфа томирлари ички ёнбош лимфа тугунларига қуйилади.

Иннервацияси — пастки қорин ости чигалидан чиқувчи симпатик толаси орқали бўлса *nn. splanchnici pelvini* парасимпатик толадан чиқувчи сезувчи толалари *n. pudendus* дан чиқади.

СИЙДИК АЪЗОЛАРИНИНГ РИВОЖЛАНИШИ

Сут эмизувчиларда сийдик ажратувчи аъзолар учта эволюцион даврни навбатма-навбат ўтказиб, такомиллашади: 1) жуда кичик (бошланғич) эмбрионда дастлабки буйрак — *pronephros* пайдо бўлади; 2) кейинчалик бу бош буйрак ўрнини бирламчи буйрак (ёки Вольф танаси) *mesonephros* эгаллайди, шундан кейин 3) доимий буйрак *metanephros* пайдо бўлади. Эволюцион тараққиётнинг энг қуйи босқичларида турган жониворларда биринчи икки давр мобайнида аъзо сифатида доимий буйрак сақланиб қолиши ҳам мумкин.

Буйрак ана шу уч даврни «бошидан» кечириб ривожланиши сабабли, организмдаги бошқа аъзоларнинг ривожланишидан фарқ қилади.

Сийдик ажратиш аъзолари системасининг қолган икки қисми, яъни сийдик йўллари ва қовуқ тамоман бошқа система, яъни бирламчи ичак найчаси ҳисобидан ривожланади.

Буйрак ривожланишидаги уч даврни ва сийдик йўли билан қовуқнинг ривожланишини алоҳида-алоҳида кўриб чиқамиз.

1. *Бош (бошланғич) буйрак* — *pronephros* оддий тузилишдаги сийдик ажратиш аъзоси бўлиб (173-расм) барча умуртқалилар пуштида пайдо бўлади. Лекин юқорида айтилганидек, баъзи бир суякли балиқларда доимий аъзога айланиб қолади.

Pronephros — тепадан пастга томон қатор жойлашган бир нечта (5—7) майда ва калта каналчалардан иборат бўлиб, мезодерма ўрта варагининг ташки пластинкасидан (учинчи ҳафтанинг охирида) пайдо бўлади.

Pronephros эмбрионнинг бош томонига яқин жойлашганидан бош буйрак номини олган. Ҳар қайси каналча ташки (латерал) томони билан бир-бирига тутшиб, **pronephros** нинг умумий йўлини ҳосил қилади. Бу йўл пастга томон ўсиб бориб, бирламчи ичак найининг пастки томонидаги учига қўшилади. Каналчаларнинг ички (медиал) учлари салгина кенгайиб (буйрак воронкаси номи билан), тананинг иккиламчи бўшлиғига очилади. Ана шу ички учларидаги ҳужайралар туқлар билан таъминланган. Иккиламчи бўшлиқнинг ички девори яқинида ҳар қайси каналча қаршисига артерия келади. Улар майда тармоқларга бўлиниб, чигал ҳосил қилади. Ана шу жойда суюқлик қондан каналчаларга сўрилади.

Бош буйрак одам пуштида эмбрион такомилли даврида тез фурсат ичида навбатдаги даврга, яъни **mesonephros** га ўтиб кетади. Пастдан янги каналчалар пайдо бўла бошлаганда (тўртинчи ҳафта охирида) юқоридаги каналчалар бужмайиб йўқолиб боради.

2. **Бирламчи буйрак** — **mesonephros** (ёки Вольф танаси) нинг найчалари ҳам мезодерманинг ўрта варағидан ҳосил бўлади. Бирламчи буйрак каналчалари худди бош буйракники сингари қатор юқоридан пастга томон жойлашган, анчагина пастга (дум томонга) силжиган бўлади. Бу найчалар тўртинчи ҳафтанинг ўртасида пайдо бўла бошлайди ва қисқа вақт ичида бош буйрак (пронефроз) нинг умумий йўлига қўшилади, шундан сўнг бу йўл бирламчи буйрак йўлига (ёки Вольф каналига) айланиб қолади. Эмбрион ўсган сари пастки қисмидан янгидан-янги каналчалар пайдо бўлаверади, юқоридагилари эса йўқолиб кетаверади. Шу тартибда буйрак пастга томон тушаверади ва бешинчи ҳафтанинг бошланишида буйрак ўз жойига (2-бел сегменти қаршисига) бориб етади. Янги каналчалар борган сари орқароқдан пайдо бўлади, эскилари эса олдинги каналчалар сифатида йўқолади. Эмбрион 9 ҳафталик бўлганда мезонефроз каналчаларининг сони ўзининг турғун миқдорига (30—40 тага) етади. У бу миқдорга сал илгарироқ етиши ҳам мумкин. Бирламчи буйрак жуда эрта пайдо бўлишига қарамай, фақат иккинчи ойнинг охиридагина тўлиқ ўсиб етилади. Шундан сўнг ўз вазифасини (функциясини) янгитдан пайдо бўлаётган учинчи даврдаги буйракка, яъни доимий буйрак — **metanephros** га топшириб, ўзи йўқола бошлайди. Доимий буйракнинг умумий канали (Вольф канали) дарров йўқолиб кетмай, сақланиб қолади, чунки у таносил (жинсий) аъзоларининг тараққиётида ҳам қатнашади (бу ҳақда қуйида маълумот берилади).

3. **Доимий буйрак** — **metanephros** ўзининг доимий соҳасида аввалги айтилган икки даврдан сўнг ҳосил бўлади. Унинг сийдик ажратувчи (буйрак) ва сийдик чиқариш қисми (сийдик йўли билан қовуқ) алоҳида-алоҳида икки манбадан тараққий этади:

а) Вольф найи пастки учининг орқа деворларидан сийдик йўли (**ureter**) нинг биринчи аломати пайдо бўлади, яъни деворнинг шу

жойидан ичи кавак ўсиқча пайдо бўлади. Сўнгра бу ўсиқчанинг уч томони кенгайди, ўсиқча эса юқорига томон узайиб, мезанефрознинг орқа томонидан кўтарилaveraди. Ўсиқча учигаги кенгайиш, бўлажак буйрак жоми сифатида, кейинчалик ўртаси ботиб, иккита (икки майда сўқир) халтачага бўлинади, булар буйракнинг иккита катта косачаларидир (*colysis major*). Кейинчалик бу халтачалар яна шохланиб, кичик косачалар ва уларга қўшилган майда йўлларни ҳосил қилади;

б) қондан сийдик ажратувчи майда каналчалар «найчалар» нефротомлар (мезодерма) дан ҳосил бўлади. Метанефроген тўқима деб аталувчи бу моддалар сийдик йўли учигаги кенгайма атрофига тўпланади. Йўл кенгаймаси сийдик йиғувчи майда найчаларга тармоқланганда, шу тармоқларнинг ҳар бирини метанефроген тўқималар ўрайди ва буйрак пирамидаси ҳосил бўлади. Пирамидалар ўртасида бириктирувчи тўқимадан тузилган деворчалар пайдо бўлади. Ўз-ўзидан маълумки, буйрак шаклланаётган вақтда аортадан чиқувчи буйрак артерияси ҳам буйрак ичидан ўз жойини олиб, шохлана бошлайди.

Ковуқнинг ривожланиши қуйидагича бўлади: сийдик ва таносил аъзоларини вужудга келтирувчи бошланғич найчалар (Вольф ва Мюллер каналлари), бирламчи ичак найининг (трубкасининг) пастки қисмидаги кенгайган жой слоаса га очилади. Кейинчалик кўндаланг девор билан *septum urogenitale* клоака олдинма-кетин жойлашган икки қисмга бўлинади. Орқадагиси ҳисобига тўғри ичак ривожланади. Олдинги бўшлиқнинг устки қисми (сийдик йўлини ўзига олиб) қовуққа, пастки қисми эса сийдик таносил бўшлиғи — *sinus urogenitalis* га айланади. Эмбрионнинг сийдик халтаси — *allantois* дастлаб бир хил кенгликдаги найча шаклида бўлса ҳам, кейинчалик уч қисмга ажралиб қолади. Унинг устки қисми эмбрионнинг сийдик йўли — *urachus* деб аталиб, юқорида киндик билан туташган бўлади. Ундан эмбрион организмдаги сийдик она организмга ўтиб туради. Бола тугилгандан сўнг кераксиз бўлиб қолган бу йўл оддий бойламга айланиб қолади (*ligamentum vesicae umbilicale medium*); ўрта қисми эмбрионлик даврининг иккинчи ойидан бошлаб кенгайди ва қовуққа айланади, пастки қисми эса сийдик-таносил бўшлиғининг олдинги қисми билан қўшилиб, сийдик чиқариш йўли — *urether* га айланади. Шунинг учун қовуқ дастлаб анчагина баландда туради ва кейинчалик пастга, чанок ичига тушади.

СИЙДИК АЪЗОЛАРИ АНОМАЛИЯСИ

Сийдик аъзолари системасининг ривожланиши даврида қуйидаги етишмовчиликлар, ошиқчаликлар ва нотўғри (гайритабий) тузилишларни кўриш мумкин.

Баъзан росмана икки буйракдан ташқари учинчи буйрак ҳам пайдо бўлиб қолади. Бу қўшимча буйрак иккита доимий буйраклардан бирининг тагида ёки икки буйрак ўртасида, умуртқалар танасининг олдида жойлашган бўлади. Баъзида эса икки буйрак ўрнига биттагина буйрак ҳосил бўлиши ҳам мумкин.

Одатда, доимий буйраклар анчагина пастда (чанок соҳасида) пайдо бўлиб, сўнг ўзининг доимий жойига ўтади. Баъзан шаклланиб бўлган буйрак ўз жойига кўтарилмай, пастда қолиши ҳам мумкин (дистопия). Агарда иккала буйрак ҳам пастроқ жойлашган бўлса, аксари уларнинг пастки учлари бир-бири билан қўшилиб қолади. Бундай қўшилишни тақа шаклини эслатгани учун ҳам «тақасимон буйрак» деб атайдилар.

Ковуқ баъзан олд томондан очик қолиши, яъни қов суяги билан тўсилмаган бўлиши мумкин. Бундай ҳол икки қов суягининг ўсиб етилмаслиги ва бир-бири билан қўшилмасдан қолиши натижасида юз беради. Буни *есторіа vesicae* деб аталади. Баъзан ковуқнинг олдинги девори ёриқ бўлиб қолади. Қовуқ катта кишиларда чанок ичига тушмай, қов суяқларидан юқорида қолиши ҳам мумкин.

Сийдик чиқариш канали (*urethra*) эрлик олатининг устига ўтиб ёки остки томонида беркилмасдан очик қолиши тез-тез учраб турадиган ҳодиса ҳисобланади. Сийдик чиқариш канали устки томонда очик қолса, *epispadia*, остки томонда очик қолса *hypospadia* дейилади.

ТАНОСИЛ АЪЗОЛАРИ

Эркаклар таносил аъзолари — *organa genitalia masculina* ҳам, аёллар таносил аъзолари — *organa genitalia feminina* каби ўз жойлашувига кўра иккига, яъни ички ва ташқи таносил аъзоларига бўлинади.

ЭРКАКЛАР ТАНОСИЛ АЪЗОЛАРИ

Эркакларнинг ички таносил аъзоларига қуйидагилар киради:

- 1) мояклар — *testis* ва уларнинг ортиғи — *epididymis*;
- 2) уруғ чиқариш йўллари — *ductus deferens*;
- 3) уруғ пуфакчалари — *vesicula seminalis*;
- 4) простата бези — *glandula prostata*;
- 5) Купер безлари — *glandula cooperi* ёки *bulbourethrales*.

Ташқи таносил аъзолари: эрлик олати — *penis* ва ёрғоқ *scrotum* дан иборат.

Энди шу аъзоларнинг ҳар қайсисини алоҳида ўрганиш билан бирга, сийдик чиқариш канали — *urethra* билан ҳам танишамиз, чунки бу канал таносил аъзоларига ҳам тааллуқлидир.

МОЯКЛАР

(174- расм)

Мояклар ёки уруғдонлар — *testis* ёрғоқ ичида туради. Улар эркаклар таносил аъзолари системасининг энг муҳим қисми ҳисобланади, чунки уруғ — сперматозоид шу ерда етилади.

Моякнинг шакли эллипсимон, икки ён томондан бирмунча қисилган, ясси бўлади. Шунинг учун ҳам унинг олдинги — *margo anterior* ва орқа — *margo posterior* қирғоқлари тафовут қилинади. Унинг икки юзасидан бири бўлмиш ички юзаси — *facies medialis* текис ва ясси, ташқи юзаси — *facies lateralis* эса кўпроқ бўртиб чиққан. Мояк чўзинчоқ бўлгани туфайли унинг юқори ва пастки учлари — *extremitas superior*, *extremitas inferior* тафовут қилинади.

Моякнинг узунлиги 5 см, кенглиги 3,5—4 см, қалинлиги 3 см ва оғирлиги 30 г келади.

Моякнинг ички тузилишини баён этишдан олдин унинг ортиғи ва пардалари ҳақида сўз юритамиз, чунки уларнинг баъзи қисмлари моякнинг ички тузилишига боғлиқдир.

Моякнинг орқа қирғоғидан унинг ортиғи — *epididymis* жой олган. Можак ортиғини ретортага¹ ўхшатадилар. Унинг юқоридаги учи йўғон бўлиб, пастки томон ингичкалашиб боради. Бинобарин йўғон учи ортик боши — *caput epididymidis*; ўртаси ортик танаси — *corpus epididymidis* ва пастки учи ортик думи — *cauda epididymidis* дейилади.

Янги туғилган болаларда мояк ортиғининг узунлиги 20 мм, оғирлиги 0,12 г келади. 10 ёшга қадар мояк ортиғи секинлик билан тараккий этади, балоғатга етганда тез ривожлана бошлайди.

Агар моякни атрофдан ўраб турган пардалар ва тўқималардан ажратилса, пўчоғи яхши пишган, арчилган тухумга ўхшайди. Унинг устини оқ ялтироқ оқсил парда — *tunica albuginea* ўраб туради. *Tunica albuginea* ни моякдан ажратиб бўлмайди, чунки у моякни фақат сиртдангина ўраб қолмай, унинг ичига ҳам ўз варақларини юборади. Бу варақлар мояк ичига кириб, уни алоҳида бўлақларга ажратади.

Мояк ортиғининг сиртки юзаси ҳам ўзига хос оқсил парда — *tunica vaginalis propra* билан ўралган, у мояк оқсил пардасига нисбатан бирмунча юпқарок. Бу ерда ҳам оқсил пардаси варақлари ортик ичига кириб туради. Бу тўсиқчалар *septuli epididymidis* воситасида ортик ичида 2—16 та бўлакка (*lobuli epididymidis* ёки *coni epididymidis* га ажралади (улар сал конус шаклига эга).

Моякнинг ички тузилиши. Агар моякни узунасига кесиб, икки паллага ажратилса, унинг орқа қирғоғидан ичкарига понасимон ботиб кирган бириктирувчи тўқима тўдасини кўриш мумкин, бунга *mediastinum testis* (тухум деворлари оралиғи) дейилади. Можакнинг ташки оқсил пардасидан кирган варақлар, мояк деворчалари билан шу оралиқ томон келади ва у билан қўшилади. Натижада мояк мағизи (*parenchyma testis*) бир қанча бўлакчаларга (*lobuli testis*) ажралади. Бу бўлакчалар худди ёйилган елпигич сингари кенг томонлари билан олдинги қирғоққа, торайган томонлари билан *mediastinum testis* га қараб туради. Бўлакчалар ичидаги модда дастлаб жуда ҳам майда буралма каналчалардан *tubuli seminiferi contorti* иборат бўлади, кейинчалик бири-бири билан қўшилиб катталашади ва тўғриланади — *tubuli seminiferi recti*. Бу тўғри каналчалар *mediastinum* соҳасига келганда бетартиб равишда чувалашиб кетиб тўр ҳосил қилади, бунга мояк тўри — *rete testis* дейилади. Тўр ҳосил қилган каналчалар яна 12—16 та чиқариш йўли (найчага) *ductuli efferentis testis* га айланиб, мояк ичидан чиқади.

Ана шу мураккаб каналчалар системасидан фақат буралма каналчалардагина уруғ ишлаб чиқарувчи хужайралар бўлади. Қолган каналчалар эса, шу уруғни олиб кетувчи йўллар ҳисобланади.

¹ Реторта — кимёвий азмойишгоҳларда (лаборатория), техникада турли мақсадларда ишлатиладиган бўғзи узун ва бир томонга қайрилган идиш.

Янги туғилган болаларда мойк кизғиш рангда бўлиб, бундай ранг беш ёшга қадар сақланади. Мойк ичидаги эгри-бугри ва тўғри каналчалар ҳамда мойк тўри худди бир-бирига туташиб кетгандай яхши кўринмайди ва уларнинг ичида бўшлиқ деярли бўлмайди.

Моякдан чикувчи йўллар (*ductuli efferentis*) мойк ортиғига киргунга қадар тўғри найчалардан иборат бўлса, ортиқ ичига киргач, ҳар қайси каналча ортиқнинг бир бўлагини эгаллайди ва секин-аста бурала бошлайди (174- расм) ва бора-бора бу буралиш конус шаклида (*conus vasculosus*) катталашиб, сўнгра ўзаро қўшилади ва ортиқ йўли — *ductus epididymidis* ни ҳосил қилади. Бу йўл жуда ҳам чалкашиб кетган кўп буралмалар ҳосил қилиб, ортиқнинг бошидан думигача давом этади ва ундан ташқариға чиқиб, уруғ чиқариш йўли — *ductus deferens* га айланади. Агар ортиқ йўлининг ҳамма буралмалари ёзиб тўғриланса, узунлиги 4 метрга етади.

Мояк ортиғи ичида баъзан қўшимча йўл буралмаси — *ductuli aberrantis* ҳам учраб туради.

Болалар балоғатга етгунча мойклар секин-аста, сўнгра тез ривожлана бошлайди. Янги туғилган бола мойгининг узунлиги 10 мм, оғирлиги 0,2 г келади. 14 ёшда узунлиги 20—25 мм, оғирлиги эса 2 граммга етади. 18—20 ёшда мойкнинг узунлиги 38—40 мм, оғирлиги эса 20 г бўлади. 60 ёшдан сўнг оғирлиги ҳамда узунлиги камай бошлайди.

Бола туғилиши олдидан мойк қорин бўшлиғидан ёрғоқ бўшлиғига тушиши керак, лекин чала туғилган болаларнинг мойги ёрғоқ ичига тўла тушмайди, баъзи ҳолларда бу воқеа нормал туғилган болаларда ҳам учрайди. Баъзан мойк чов каналда ушланиб қолади ва кейинчалик ёрғоқ бўшлиғига тушади. Ўнг мойк, чап мойкка нисбатан юқорида жойлашган. Чақалоқ мойги ичидаги каналчалар тешиги унчалик яхши кўринмайди. 14—16 ёшда каналчалар тешиги яхши ривожланади ва яхши кўрина бошлайди.

Мояк пардалари. Ёрғоқ (*scrotum*) ичида жойлашган мойк 7 қават парда билан ўралган (175- расм).

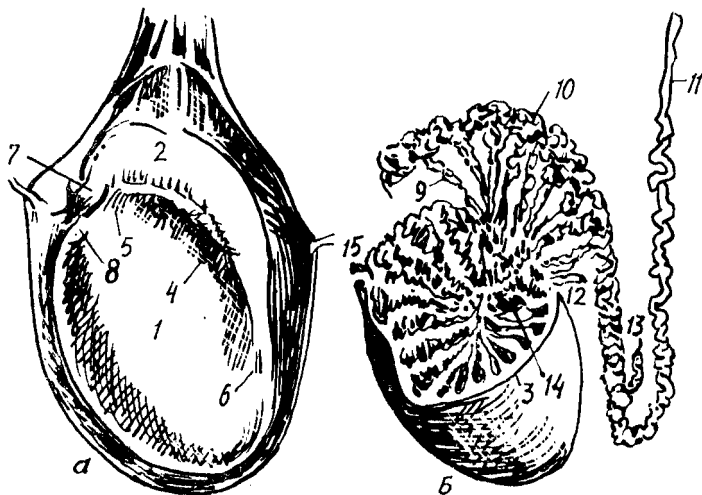
1. Ёрғоқ териси — организмнинг бошқа қисмларидаги терига нисбатан тўқ ва юпқароқ бўлиб, ўзига хос мойли модда ишлаб чиқарувчи безлар билан таъминланган, унинг ёғ қатлами бўлмайди.

2. Гўштдор парда — *tunica dartos* чов соҳасидаги тери ости бириктирувчи тўқимасининг давоми ҳисобланса-да, ёғи бўлмайди. Бунинг ўрнига унда силлиқ мускул толалари кўп. Бу парда ҳар қайси мойкни алоҳида-алоҳида ўраган бўлиб, ҳар иккала мойк халтаси ўртада ўзаро қўшилиб, ёрғоқ девори — *septum scroti* ни ҳосил қилади.

3. Ташқи уруғ фасцияси — *fascia spermatica externa* қорин деворидаги мускуллари сиртдан қопловчи фасциянинг ёрғоқдаги давомидир.

4. *Fascia cremasterica* (*cooperi*) шу номдаги мускулни (*musculus cremaster*) қоплаб туради, бу ҳам чов соҳасидан (чов каналининг ташқи халқасидан) тушади.

5. Осилтириб ушлаб турувчи мускул — *musculus cremaster* ҳам парда шаклида ёйилган, унинг толалари қорин деворидаги кўндаланг



174-р а с м. Мояк. А — ташки кўриниши. Б — ички кўриниши.

1 — testis; 2 — epididymis; 3 — tunica albuginea; 4 — sinus epididymidis; 5 — lig. epididymidis superior; 6 — lig. epididymidis inferior; 7 — appendix epididymidis; 8 — appendix testis; 9 — dustus efferens testis; 10 — ductus epididymidis; 11 — ductus deferens; 12 — ductus aberrans superior; 13 — ductus aberrans inferior; 14 — rete testis; 15 — lobuli testis.

мускулдан (*musculus transversus abdominis*) келади. Мускул қисқарганда мояк юқорига кўтарилади.

6. Ички уруғ фасцияси — *fascia cremasterica* моякдан бошқа уруғ тизимчасини ҳам ўрайди. Бу парда қорин деворининг ички томонидаги кўндаланг фасция (*fascia transversa*) нинг давомидир.

7. Моякнинг филоф пардаси — *tunica vaginalis testis* — қорин парданинг бир қисми бўлиб, мояк билан бир пайтда ёрқоққа тушади. Филоф парда икки варақдан (пластинкадан) иборат бўлиб, биттаси мояк усти — *lamina visceralis* ни, иккинчиси ёрқоқ девори — *lamina parietalis* ни ўрайди. Ана шу икки пластинка ўртасида бўшлиқ қолади, унга *sacum vaginale* дейилади. Моек устини қоплаган пластинка унинг оксил пардаси билан битишиб кетади ва мояк ортиғига ҳам ўтади. Моекнинг ташқи юзасини ва ортиқ танасини уч томондан қоплаган парда уларнинг орасига ҳам киради ва бўшлиқ ҳосил қилади (*sinus epididymidis*).

Моек, мояк ортиғи томири ва нервлари. Бу аъзоларни қорин аортасининг жуфт толаси *aa. testiculares* ва уруғ чикариш йўли артериясидан чиққан тола қон билан таъминлайди.

Вена қонини эса *v. testiculares* олиб бориб, ўнг томондан *v. cava inferior* га, чап томондан *v. renalis sinistra* га қуяди.

Лимфа томирлари бел лимфа тугунларига қуйилади.

Иннервацияси эса мояк чигалидан борадиган симпатик ва парасимпатик толалари ҳисобига бўлади.

Мояк ортиғи думидан бошланган йўл (*ductus epididymidis*) нинг давоми бўлмиш уруғ чиқариш йўли (найи) — *ductus deferens* деб аталади. Анча йўғон, деворлари қалин бу най мояк ортиғидан чиқиши биланок юкори томонга кўтарила бошлайди, аввал бир оз бурама шаклида бўлиб, кейин тўғриланади. Шундан сўнг уруғ тизимчасига (қон томирларга орқа томонидан) кўшилиб, чов каналидан қорин бўшлиғига ўтади. Чов каналининг ички ҳалқаси (тешиги) соҳасида у яна ажралиб, чанок бўшлиғининг ён деворига томон йўналади. Қовукнинг ён девори қаршисидан бурилиб, қовуқ тагига ўтади ва простата безига яқинлашади. Найнинг ана шу 3 см келадиган қисми анчагина кенгайди. Бу кенгаймага *ampulla ductus deferentis* дейилади. Шундан сўнг най уруғ пуфакчаси — *vesicula seminalis* дан чиқувчи найча — *ductus excretorius* билан кўшилиб, уруғ отувчи йўл — *ductus ejaculatorius* ни ҳосил қилади. Бу сўнгги йўл юкоридаги икки найдан кўра ингичка ва торроқ бўлиб, простата бези орасига киради ва сийдик чиқариш каналининг шу қисмидаги уруғ тепачаси — *calliculus seminalis* га очилади.

Уруғ чиқариш йўлининг умумий узунлиги 40—55 см, ўртача диаметри 2,5—3 мм. Унинг девори уч қаватдан тузилган; 1) ички шиллик қават — *tunica mucosa*; 2) ўртадаги муқкул қават — *tunica muscularis*; 3) ташқи фиброз қават — *tunica adventitia*.

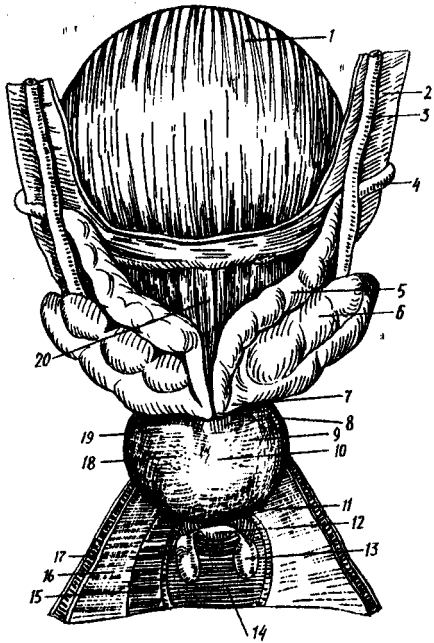
Шиллик қават узунасига кетган (бўйлама) бурмалар ҳосил қилади. Уруғ чиқариш йўлининг диаметри 15 яшар болада 1,6 мм ча бўлади.

УРУҒ ПУФАКЧАЛАРИ

Уруғ пуфакчалари — *vesicule seminalis* узунчоқ, усти нотекис халтача бўлиб, қовукнинг тагида, уруғ чиқариш йўлининг ташқи томонида туради. Агар уруғ пуфакчасини ўраб турган ташқи парда олиб ташланса, унинг узунлиги 10—12 см, эни эса 0,5—0,7 см найча шаклига эга бўлади. Узунлиги 5 см, кенлиги 2 см, калинлиги 1 см келадиган бу пуфакчалар организмнинг бошқа қисмидаги шунга ўхшаш пуфакчалар сингари (масалан, ўт пуфаги) бирор моддани заҳира сақлаб туриш учун хизмат қилмай, ўзи суюқлик ишлайди. Пуфакчалар ишлаган суюқлик моякдан келаётган уруғга кўшилади. Шунинг учун ҳам уларнинг учи бир бутун бўшлиқдан иборат бўлмай, майда катакларга бўлинган, иккала уч томони торайган, ўрта қисми эса кенгайган бўлади (176-расм). Ички (медиал) томондаги учлари торая бориб, суюқлик чиқарувчи йўл — *ductus excretorius* га айланади.

Уруғ пуфакчаларининг деворлари ҳам учта: ички шиллик, ўрта муқкул ва ташқи фиброз қаватларидан иборат.

Янги тугилган болаларда уруғ пуфакчалари жуда кичкина бўлишига қарамай, яхши ривожланади. Пуфакчалар жуда баландда — қорин бўшлиғида жойлашган бўлиб, ҳамма томондан қорин пардаси билан ўралган бўлади. Уруғ пуфакчаларининг узунлиги 1 мм, бўшлиғи айниқса кичкинадир. 12—14 ёшгача пуфакча секин ривожланади. 13—16 ёшда кўзга кўринарли равишда ўса бошлайди.



176-расм. Эркаклар қовуғи ва унийт атрофида жойлашган ички таносил аъзолари (оркадан кўриниши).

1 — vesica urinaria; 2 — peritoneum; 3 — ureteri; 4 — ductus deferens; 5 — ampulla ductus deferentis; 6 — vesicula seminalis; 7 — ductus excretorius; 8 — ductus ejaculatorius; 9 — lobus dext. prostatae; 10 — facies post. prostatae; 11 — apex prostatae; 12 — urethra (pars membranacea); 13 — gl. bulbourethralis (cooperi); 14 — m. transversus perinei profundus; 15 — diaphragma urogenitale; 16 — fascia diaphragmatis urogenitalis sup; 17 — fascia diaphragmatis urogenitalis inf; 18 — lobus sin. prostatae; 19 — prostata; 20 — fundus vesicae urinae.

УРУҒ ТИЗИМЧАСИ

Уруғ чиқариш йўли — ductus deferens ва мойкни озиқлантирувчи артериялар ҳамда улардан кетувчи веналар, лимфа томирлари ва нервларни ички уруғ фасцияси — fascia spermatica interna ўраб туради. Шу санаб ўтилган тузилмалар йиғиндиси уруғ тизимчаси — funiculus spermaticus деб аталади. Фасция пастда мойкни ҳам қўшиб ўрайди. Шунинг учун уруғ тизимчаси мойкдан то чов каналнинг ички ҳалқаси (тешиги) га қадар давом этади. Тизимча чов каналдан ўтгач қорин бўшлиғига чиқади. Уни ташкил қилган уруғ чиқариш йўли, қон ва лимфа томирлари, нервлар эса ажралиб ўз йўлига кетади. Демак, тизимча қорин бўшлиғида тугайди.

Шуни ҳам айтиб ўтиш керакки, уруғ тизимчаси мойк қорин бўшлиғидан (ўзининг тараккий этган жойидан) ёрғоққа тушганидан (descendens testis) кейин пайдо бўлади.

Уруғ тизимчалари ва уруғ пуфакчалари томир ва нервлари: a. ductus deferentis ва a. rectalis media ҳамда a. vesicalis inferior артериялар қон билан таъминлайди.

Вена қони уруғ пуфакчаларидан қовуқ вена тўрига, сўнгра ички ёнбош венасига қуйилади.

Уруғ тизимчаси ва уруғ пуфакчаларининг лимфа томири ички ёнбош лимфа тугунларига қуйилади.

Иннервацияси уруғ тизимчасининг чигалидан шу аъзоларига боровчи симпатик ва парасимпатик толалар ҳисобига бўлади.

ЭРЛИК ОЛАТИ
(177- расм)

Эрлик олати — Penis ning asosini uchta ғовак тана ташкил қилади. Булардан бири сийдик чиқариш каналини орқа томондан ўраган бўлиб, унга corpus spongiosum penis дейилади. Қолган иккитаси унинг устида ёнма-ён туради ва corpora cavernosa penis деб аталади. Ғовак таналар силлиқ мускул толалари ва эластик фиброз тўқималаридан тузилган. Уларнинг орасида жуда кўп катта-кичик бўшлиқлар, катаклар қолади. Ана шу бўшлиқлар эпителий билан копланган ва улар қон билан тўлиб туради. Сийдик чиқариш канали атрофидаги ғовак тана бўшлиқлари эса жуда майда ва зич бўлади. Corpus spongiosum простата беzi яқинидан пиёз шаклли кенгайма — bulbus penis билан бошланиб, олатнинг ташки учига келганда кўзикорин қалпоғига (конусга) ўхшаб кенгайди. Уни олат боши — glans penis деб атайдилар. Corpora cavernosa эса олдинги учи билан олат бошига тегиб туради, орқа учи икки ён томонга қайрилиб (тарвақайлаб) олат оёқчалари — crura penis номини олади ва қов суягининг пастки шохига ёпишади. Умуман олатнинг қов суягига ёпишган орқа қисми унинг илдизи — radix penis ҳисобланади.

Ғовак таналарни сиртдан ўраган оксил парда — tunica albuginea икка қават ғовак тана орасига ҳам кириб, уларни бир-биридан ажратувчи девор — septum penis ролини ўйнайди.

Олат илдизи билан ўрта қисми танаси corpus penis деб аталади, унинг устки томони — dorsum penis бирмунча кенгроқ бўлади ва пастга томон торайиб боради. Corpus spongiosum ана шу пастки томонга кўпроқ тушиб туради.

Сийдик чиқариш канали (urethra) олатнинг бошига тикка (вертикал) ҳолатдаги ёриқ — ostium urethrae externum бўлиб очилади. Олат бошининг икки ён томонга ва уст томонига чиқиб турган кўтаринки қирғоғи олат бошининг тожи — corona glandis деб аталади.

Эрлик олатининг териси унинг бош томонига яқинлашган сари юпқалашиб боради ва олатнинг бошига етгач эркин қолаб турувчи preputium қисмига айланади. Терининг ана шу ҳаракатчан (олат бошига бирикмаган) қисми орқа томондан (ўртада) юган деб аталувчи frenulum preputii бурма воситасида олатнинг асосий терисига тортилади.

Олат бошини қоплаган терининг (preputium) ички юзасида ва тожининг (corona glandis) атрофида мой безчалари — glandulae preputiales жойлашган.

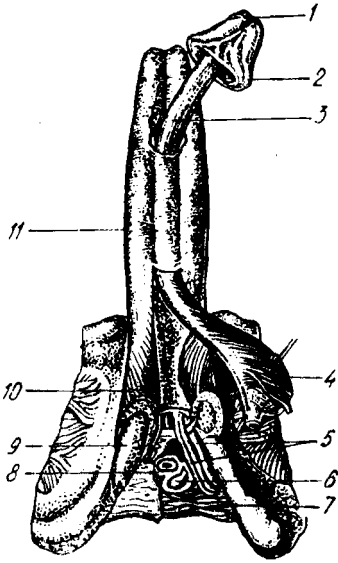
Эрлик олатининг пастки юзасида узунасига кетган бир чок — raphe бор. Бу чок олатнинг тагига етиб, ундан ёрғоққа, кейин оралиққа ўтади. Бу чок таносил аъзоларининг алоҳида-алоҳида ривожланиб, қўшилганидан кейинги қолган нишонасидир.

Илдиз томонда жойлашган учала ғовак таналарни битта фасция ўрайди. Бундан ташқари, эрлик олатининг илдизи бир неча бойламлар воситасида мустақамланган. Олатнинг тарангланиши ва юмшаши унинг ғовак таналарига қоннинг кўп ёки оз келишига боғлиқ бўлади.

Янги туғилган болада эрлик олатининг узунлиги 2—2,5 см, йўғонлиги 1 см, бошчаси тери билан қопланиб турган ҳолатда бўлади.

177-расм. Эрлик олати (териси олинган).

1 — ostium urethrae externum; 2 — corona glandis; 3 — corpus spongiosum penis; 4 — m. bulbospongiosus; 5 — a. et v. penis; 6 — gl. bulbourethralis; 7 — m. transversus perinei profundus; 8 — m. sphincter urethrae; 9 — crus penis; 10 — m. ischioavernosus; 11 — corpora cavernosa penis.



4 ёшгача эрлик олати яхши ўсмайди, 7 ёшда унинг узунлиги 4,5 см га етади. Ўсмирлик даврида эрлик олати аввало узунасига, кейин эса энига ўсади.

Эрлик олатининг томири ва нервлари.

Эрлик олатини қуйидаги артериялар: rr.scrotales anteriores, a.dorsales penis, a.profunda penis, a.a. bulbi penis, aa.uretrales қон билан таъминлайди. Вена қони v.dorsalis penis profunda, v.bulbi penis, vv.profundae penis, v.pudenda interra лар орқали чиқиб кетади. Лимфа томирлари ички ёнбош ва юзаки чов лимфа тугунларига қуйилади.

Иннервацияси: n.dorsalis penis, симпатик қисми эса plexus hypogastricus inferior, парасимпатик қисми nn.splanchnici pelvini, s. nn.erigentes нервлари орқали бўлади.

ЕРҒОҚ

Ёрғоқ (scrotum) — эрлик олати илдизи билан оралиқ ўртасидаги тери халтаси бўлиб, унда мойқлар жойлашади. Катталарда ва айниқса бақувват кишиларда ёрғоқ усти мускулларнинг яхши қисқариши туфайли майда бурмалар билан қопланган (178-расм).

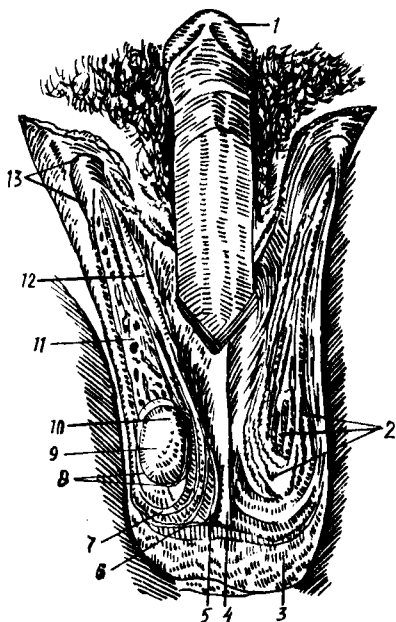
Ёрғоқ балоғатга етгунга қадар секин, сўнгра тез ривожланади. Унинг гўштдор пардаси (қавати) бола туғилган вақтдаёқ яхши ривожланган бўлади. Ёрғоқ териси организмнинг бошқа қисмларидаги теридан ўзининг юпқалиги, нозиклиги ва чўзилувчанлиги (эластик) билан фарк қилади. У тер, ёғ безлари ва пигментга бой. Ёрғоқ ўртасидан чок — carne scroti ўтади ва уни иккига бўлади.

Юқорида айтиб ўтганимиздек, ёрғоқ териси остидаги ёғ қатлами ўрнида гўштдор қават — tunica dartos бўлади (мойқ пардалари ҳақидаги маълумотга қаралсин).

Ёрғоқ томири ва нервларини r.r.scrotales anteriores, r.r.scrotales posteriores, a.cremasterica артериялар қон билан таъминлайди. Веналари эса v.v.scrotales anteriores, v.v.scrotales posteriores лардир. Лимфа томирлари чов лимфа тугунларига қуйилади.

Иннервацияси — nn.scrotales anteriores, nn.scrotales posteriores иштирокида, силлиқ мускуллари эса plexus hypogastricus inferior орқали бўлади.

1 — glans penis; 2 — m. cremaster ning tashki tolasi; 3 — ёроқ териси; 4 — septum scroti; 5 — tunica dartos; 6 — m. cremaster; 7 — fascia spermatica interna; 8 — tunica vaginalis testis; 9 — testis; 10 — caput epididymidis; 11 — plexus pampiniformis; 12 — ductus deferens; 13 — anulus inguinalis superficialis.



ЭРКАКЛАРНИНГ СИЙДИК ЧИҚАРИШ КАНАЛИ

Эркакларнинг сийдик чиқариш канали—*urethra masculina* фақат сийдик чиқариш йўли бўлибгина қолмадан, балки уруғ чиқариш йўли ҳамдир. Ана шу функционал хусусияти ҳамда тузилиши билан аёлларнинг сийдик чиқариш каналидан фарқ қилади.

Қовуқдан то ташки тешик (*ostium urethrae externum*) га қадар 18 см узунликда бўлган бу канал ўзининг тузилиши ва атрофидаги аъзоларга nisbatan жойланишига кўра уч қисмга бўлинади:

1. Простата қисми — *pars prostatica* қовуқдан бошланиб, простата безининг тубигача давом этади ва простата безининг қоқ ўртасидан (ичидан) ўтади. Бу қисм *urethra* нинг энг кенг бўлаги ҳисобланади, унинг узунлиги 2,5 см келади ва деярлик йўналади. Орқа деворида уруғ дўмбоғи — *colliculus seminalis* деб аталувчи жой бор. Бу дўнгликнинг икки ён томони эгатсимон чуқурликдан иборат бўлиб, унга простата беzi йўллари нинг *sinus prostaticus* тешикчалари очилади. Уруғ тепачасининг қоқ ўртасида битта тешик бор, у халтасимон кичкина бўшлиққа олиб киради. Эркаклар бачадончаси — *utricleus masculinus* ёки *utricleus prostaticus* деб ана шунга айтилади. Бу марказий тешикнинг икки ёнида уруғ отувчи йўллар — *ductus ejaculatorius* тешиги мавжуд.

2. Парда қисми — *pars membranacea* сийдик чиқариш каналининг энг катта қисми бўлиб, (узунлиги 1 см га яқин), простата безининг пастки четидан олат сўғони (*bulbus penis*) га қадар давом этади. У ташки ва ички таносил аъзоларини ажратиб турувчи сийдик-таносил диафрагмаси — *diaphragma urogenitale* ни тешиб ўтади ва каналнинг энг торайган қисми бўлиб ҳисобланади. Унинг орқа ён томонида Купер безлари жойлашган.

Канал парда қисмининг девори тўрт қаватдан иборат. Энг ички шиллик қават узунасига кетган (бўйлама) бурмалар хосил қилади. Уни сиртдан шиллик ости қавати ўрайди. Ундан сўнг икки қаватдан иборат (бўйлама ва циркуляр) силлик мускул толалари келади. Тўртинчи қават

кўндаланг-тарғил мускул толалари — *musculus sphincter urethrae* ҳисобланади.

3. Ғовак тана қисми — *pars spongiosa*, каналнинг энг узун қисми (15 см) бўлиб, олатнинг ғовак танаси *corpus spongiosum penis* билан ўралган. Бу қисм бошланиш жойида ва ташқарига чиқиш олдида анча кенгайди, ташқи тешик яқинидаги кенгайиш чўзинчок, қайиксимон бўлгани учун *fossa navicularis urethrae* деб аталади. Каналнинг шиллиқ қаватида (деярли ҳамма жойида) майда безлар *glandula urethralis* бўлиб, уларнинг найчалари канал ичига очилади. Каналнинг устки деворида бир қанча чуқурчалар — *lacunae urethralis* мавжуд, уларнинг очик томонлари (тешиклари) олдинга қараган ва қопқоқчалар билан тўсилган.

Эрлик олати ётиқ (сўлғин) ҳолатда турганда сийдик чиқариш канали икки жойдан ғовак тана қисмининг бошланиш жойи ва ўртасидан букилиб туради. Олат кўтарилса, олдинги букилма йўқолади (179-расм).

Сийдик чиқариш канали янги туғилган болаларда 5—6 см бўлади. Қовуқ юқорида (қорин бўшлиғида) турганлиги сабабли, каналнинг бошланиш қисми анча баландда туради. У 13 ёшга қадар кам ривожланади (узаяди), ундан кейин ривожланиш анча тезлашади.

КУПЕР БЕЗЛАРИ

Сийдик чиқариш канали сўғонининг безлари ёки Купер безлари *glandulae bulbourethralis* деб аталувчи бир жуфт безлар юмалоқ, қаттиқроқ бўлиб, қатталиги нўхатдай келади. Улар бир-бирига яқин туради ва каналнинг парда қисми орқасида, олат сўғонининг устида жойлашади. Уларнинг найчалари ингичка ва анчагина узун бўлиб, олат сўғонининг моддаси ичидан ўтиб, сийдик чиқариш каналининг сўгон қаршисидаги қисмга очилади.

Купер безлари томири ва нервлари: Купер безларини *a.a. pudendae internae dextra et sinistra* лар қон билан таъминлайди. Вена қони вена томирлари орқали *v. bulbi penis* га қуйилади. Лимфа томирлари ички ёнбош лимфа тугунларига қуйилади.

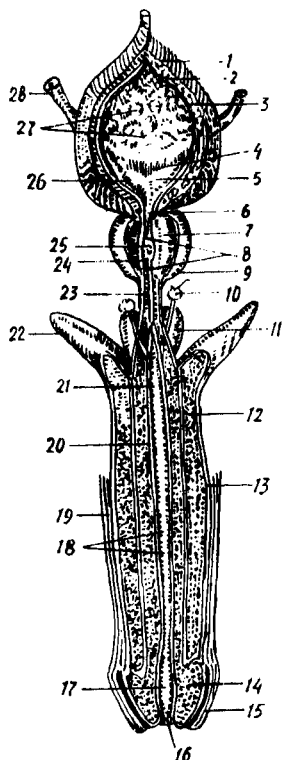
Иннервацияси — *n. pudendus* орқали бўлади.

ПРОСТАТА БЕЗИ

Простата бези — *glandula prostata* сийдик чиқариш каналининг бошланғич қисмини ўз ичига олиб, ўраб қовуқнинг тагида туради. Қизғиш рангдаги, анча қуруқ бу без жуда мураккаб тузилишга эга. Унинг кенгроқ томони (асоси) — *basis prostatae* юқорига қараган, торайган томони (чўққиси) — *apex prostatae* пастга қараган ҳолда туради. У икки бўлакка, яъни ўнг ва чап бўлақлар — *lobus dexter*, *lobus sinister* га бўлинади. Бу икки бўлакнинг чегараси безнинг олдинги юзасидан ўтувчи эгат — *sulcus prostatae* дир. Ана шу эгат безнинг юқори қирғоғига етгач, кенгайиб чуқурлашади ва кемтик — *incisura prostatae* номини олади. Безнинг иккита уруғ отувчи най тешиклари билан сийдик

179- р а с м. Эркаклар ковуғи, сийдик чиқариш канали ва ташки таносил олати.

1, 2 — tunica muscularis (stratum externum va stratum medium); 3 — tela submucosa; 4 — plica interureterica; 5 — trigonum vesicae; 6 — ostium urethrae internum; 7 — substantia muscularis prostatica; 8 — pars prostatica urethrae; 9 — prostata; 10 — glandula bulbourethralis; 11 — bulbus penis; 12 — corpus cavernosum penis; 13 — tunica albuginea; 14 — glans penis; 15 — preputium; 16 — ostium urethrae externum; 17 — fossa navicularis; 18 — lacunae urethrales; 19 — cutis; 20 — corpus spongiosum penis; 21 — ductus glandulae bulbourethralis; 22 — crus penis; 23 — pars membranacea urethrae; 24 — ductus prostatici; 25 — colliculus semihalis; 26 — ostium ureteris dextrum; 27 — plicae mucosae; 28 — ureter dexter.



чиқариш йўлининг орқа девори ўртасидаги қисмига ўрта сиқик бўлаги — *isthmus prostaticae* (*lobus medius*) дейилади. Бу қисм жарроҳликда катта аҳамиятга эга. Простата безининг (катта кишиларда) узунлиги ўрта ҳисобда 3 см, кенглиги 4 см ва энг қалин жойи 2 см, оғирлиги тахминан 20 г келади.

Простата безининг орқа юзаси тўғри ичакнинг олдинги деворига тегиб туради. Бинобарин, уни тўғри ичакка бармоқни тикиб, ушлаб кўриб шакли ва катта-кичиклигини аниқлаш мумкин. Без эпителийсидан ташқари, простата бези таркибда силлиқ мускул толалари ва бириктирувчи тўқималар бор. Простата бези 30—50 майда безчалар йиғиндисидан иборат бўлиб, уларнинг чиқариш йўллари, найчалари — *ductuli prostatici* сийдик чиқариш каналининг простата қисмидаги уруғ дўмбоғининг икки ён томонидаги эгатчаларга очилади.

Простата бези сперматозоидларни жадаллаштирувчи, фаоллаштирувчи модда (сперма суюқлигининг бир қисмини) ишлаб чиқаради, без мускуллари эса сийдик чиқариш каналининг бошланғич қисмини сиқиб туриш учун хизмат қилади.

Чанокни ичидан қоплаган парда (*fascia pelvis*) варағи простата безини ўраб, ўз ичига олади. Ана шу сабабдан ва *diaphragma urogenitale* билан чатишиб кетганлиги учун простата бези қимирламасдан туради.

Ёш болаларда простата безининг мускул қисми кўпроқ тараққий этган бўлади, лекин ёши улғайиши билан унинг асосий қисми (без қисми) тақомиллашиб боради ва балоғатга етганда безнинг 50 фоизини ташкил қилади.

Янги туғилган болаларда простата бези юмалоқ (шар шаклида) бўлиб, балоғат (21—25) ёшида каштан шаклига киради. У катта кишилардагига нисбатан анча юқорида жойлашади.

Янги туғилган болаларда простата безининг оғирлиги 0,82 г, 1—3 ёшда — 1,5 г, 8—12 ёшда 1,9 г, ўспиринларда (13—16) — 8,8 граммни ташкил қилади.

Простата безининг томир ва нервлари: Бу безни сийдик пуфагидан майда артериялар ва тўғри ичакнинг ўрта артериясидан чиқувчи артериялар қон билан таъминлайди.

Вена қони *plexus venosus prostaticus* орқали пастки қовуқ венасига қуйилади. Лимфа томири ички ёнбош лимфа тугунларига қуйилади.

Иннервацияси — *plexus prostaticus* орқали бўлади.

АЁЛЛАР ТАНОСИЛ АЪЗОЛАРИ

Аёллар ички таносил аъзолари қуйидагилар: 1) тухумдонлар — *ovarium*; 2) бачадон найлари — *tuba uterina*; 3) бачадон — *uterus*; 4) кин — *vagina* дан иборат. Ташки таносил аъзоларига эса: 1) катта лаблар — *labia majora*; 2) кичик лаблар — *labia minora*; 3) клитор — *clitoris*; 4) қизлик пардаси — *hymen* қиради.

ТУХУМДОН

Аёллар таносил аъзолари ичида тухумдон — *ovarium* асосий ўрин тутади. Бу без бир жуфт бўлиб, узунчоқ шаклда, бачадон найлари тагида кўндаланг жойлашган. Унинг тепага ва пастга қараган иккита учи, ичкарига ва ташқарига қараган иккита юзаси, олдинга ва орқага қараган иккита қирғоғи тафовут қилинади. Юқори учи бачадон найига қараб турганлиги учун ҳам *extremities tubariae* деб юритилади. Пастки учи бир оз торайган бўлиб, бачадон томонда турганлиги сабабли *extremities uterinae* деб аталади. Бу учи махсус тухумдон бойлами *ligamentum ovarii* воситасида бачадонга тортилган. Орқа томондаги қирғоғи юмалокланган ва ҳеч нарса билан қўшилмай, эркин туради, у *margo liber* деб юритилади, олдинги қирғоғи эса ўз тутқичига ёпишган, бинобарин у *margo mesovarius* деб аталади. Ана шу икки қирғоқ ўртасидаги юзалар *facies medialis* (ички юза) ва *fascies lateralis* (ташқи юза) деб аталади. Ташқи юза чанокнинг ён деворига тегиб туради (уст томондан — *m. psoas major*, олд томондан *lig. umbilicale*, орқа томондан — *ureter* чегаралаб туради), ички юза эса чанок бўшлиғига қараган ва қисман бачадон найи билан беркилган бўлади. Олдинги қирғоқ бир оз ботик бўлиб, ундан без ичига қон томирлар ва нервлар қиради. Шунинг учун бу жой тухумдон дарвозаси *hilus ovarii* дейилади.

Тухумдон узунлиги 2,6—3 см, эни 1,5 см, қалинлиги 1 см келади.

Тухумдоннинг хусусий бойлами — *lig. Ovarii proprium* фақат бириктирувчи тўқимадан иборат бўлмай, балки унда бачадондан давом этиб келувчи силлиқ мускул толалари ҳам бор. У бачадоннинг кенг бойлами орасида ётади. Тухумдоннинг олдинги қирғоғи бачадон кенг бойламининг орқа варағи билан калтагина тутқич — *mesovarium* воситасида қўшилади. Унинг устки (бачадон найи томонидаги) учи билан чанокнинг чегараловчи чизиғи (*linea terminalis pelvis*) ўртасида тухумдонни кўтариб турувчи бойлам — *lig. Suspensorium ovarii* тортилган, бу бойлам ичидан тухумдонга қон томир ва нервлар боради, Бундан ташқари, тухумдон ўзининг ана шу учи орқали бачадон найи учига гажим — *fimbria ovarica* бўлиб тортилган.

Агар тухумдоннинг ичи очиб (ёриб) кўрилса, унинг икки хил: 1) безнинг хусусий (пўстлоқ) моддаси — *zona paranchimatosae*

2) томирли модда — *zona vasculosa* лардан иборат эканлиги маълум бўлади.

Бу моддалар бириктирувчи тўқималар ва улар орасига кирган қон томирлар, нервлардан иборат.

Тухумдоннинг асосий муҳим қисми — *zona parenchymatosa* бўлиб, унда аёллар тухуми етилади. Бу қисмда Грааф пуфакчалари деб аталувчи жуда ҳам кичкина ва секин-аста (навбат билан) катталашиб етиладиган (диаметри 6 мм га қадар) пуфакчалар — *folliculi ovarici vesiculosi (Graorfi)* туради. Ҳар қайси пуфакча ичида биттадан жинсий хужайра — тухум етилади. Навбатдаги тухум етилганда (ҳар 28 кун ичида) уни ўраб турган пуфак ёрилади ва тухум ташқарига чиқади. Тухум чиқиб кетгач, бўшаб қолган пуфак ичига қон ва сариқ модда (хужайра) тўлади. Бундай пуфак сарғиш ранг олади, шу сабабли у сариқ тана — *corpus luteum* деб аталади. Одатда ҳар 28 кунда битта тухум етилади; демак, битта пуфак ёрилади. Ёш ўтган сари, яъни пуфаклар сони камайгани сари, тухумдон ҳам бужмая бориб, усти гадир-будур бўлиб қолади.

Тухумдон қорин парда билан ўралмаганлиги туфайли Грааф пуфагидан чиққан тухум қорин бўшлиғига чиқади ва у ердан бачадон найининг шокилалари ёрдамида бачадон найига қиради.

Янги туғилган қиз болалар тухумдони цилиндр шаклида бўлади. 8—12 ёшда у тухумсимон шаклни олади. Янги туғилган бола тухумдонининг узунлиги 1,9 см, эни 3—7 мм, 4—7 ёшда 2,5 см, вояга етган даврида эса 5 см, эни 3 см, қалинлиги 1,5 см га етади. Янги туғилган бола тухумдон оғирлиги 0,16 г, эмизиклик давридан то 1 ёшгача 0,84 г, 4—7 ёшда 3,3 г, вояга етган даврида 6,03 граммни ташкил қилади. 4—7 ёшда тухумдон кичик чаноққа тушади, сўнгра катта ёшдаги аёлларга хос вазиятни эгаллайди. 40—50 ёшдаги аёлларда тухумдон оғирлиги камаяди, 60—70 ёшдан сўнг у бужмайиб қолади, яъни ўзининг хаётий қобилятини йўқотади.

Тухумдон томири ва нервларини а. *ovarica* қон билан таъминлайди. Вена томири *v. Ovarica* дир. Лимфа томири эса бел тугунларига қуйилади.

Иннервацияси қорин чигали орқали бўлади.

БАЧАДОН НАЙЛАРИ

Бачадон туби бурчакларидан бошланган найлар тухумдондан чиққан тухумни бачадонга келтирувчи йўл — *oviductus* ҳисобланади. Ҳар бир най ёки Фаллопий найи (*tuba uterina Fallopii*) 10—12 см узунликда бўлиб, унда тўрт қисм тафовут қилинади: 1) бачадон девори ичида яширинган қисми (бачадон қисми) — *pars uterina*; 2) тор қисми — *istmus* (бачадонга яқин туради) найининг 1/3 қисмини ташкил қилади); 3) кенгайган қисми — *ampulla*; 4) энг охири воронкасимон кенгайган қисми — *infundibulum*. Бу кенгайманиннг четида майда узун қиска шокилалар — *fimbria tubae* бўлади. Улар тухумдонда етилиб, қорин бўшлиғига чиққан тухумни тутиб олиб, най ичига киритиб юбориш учун хизмаг қиладди.

Фаллопий найи бачадоннинг устига ёпилган қорин парданинг (бачадон кенг бойламининг) бурмаси ичида жойлашган. Ҳойламининг бу қисми най тутқичи — *mesosalpinx* деб аталади. Найнинг учи унинг ташқи воронкасимон кенгайган қисмидаги тешик — *ostium abdominale tubae* орқали қорин бўшлиғига очилади. Найнинг бачадон бўшлиғига очиладиган тешиги — *ostium uterinum tubae* деб аталади (180-расм).

Бачадон найининг девори тўрт қаватдан тузилган: 1) энг ички шиллиқ қавати — *tunica mucosa* жуда кўп узунасига кетган бурмалар — *plicae tubariae* ни ҳосил қилади. *Tunica mucosa* нинг усти киприкли эпителий билан қопланган бўлиб, бу киприқлар ўз ҳаракати билан най ичидаги тухумни бачадон томонига йўналтириб беради; 2) мускул қавати — *tunica muscularis* ўз навбатида икки: *stratum circulare* ички кўндаланг ва *stratum longitudinale* — ташқи бўйлама қаватларидан иборат; 3) бириктирувчи тўқимадан тузилган парда қават — *tunica adventitia* 4) сероз парда — *tunica serosa* бачадон найини ташқи томондан қоплаб туради.

Бачадон кенг бойламининг орасида, тухумдон билан бачадон найининг ўртасида тухумдон ортиғи — *epoophoron* (ёки *parovarium*), унинг ички (медал) томонида — *paroophoron* деб аталувчи яна битта ортик жойлашган. Булар рудиментар аъзолар ҳисобланади.

Янги туғилган қиз болаларда эмадиган ва ундан катта ёшдаги болаларга ҳамда катта ёшдаги аёлларга нисбатан бачадон найларининг букими кўп бўлади, у 3—4 та ковузлок ҳосил қилади (яъни найлар анча узун бўлади). Вояга етиш даврида эса бачадон найи эгриликни йўқотади ва тухумдонга яқинлашади. Янги туғилган қиз бола бачадон найининг узунлиги 3,5 см, эни 5 мм бўлади.

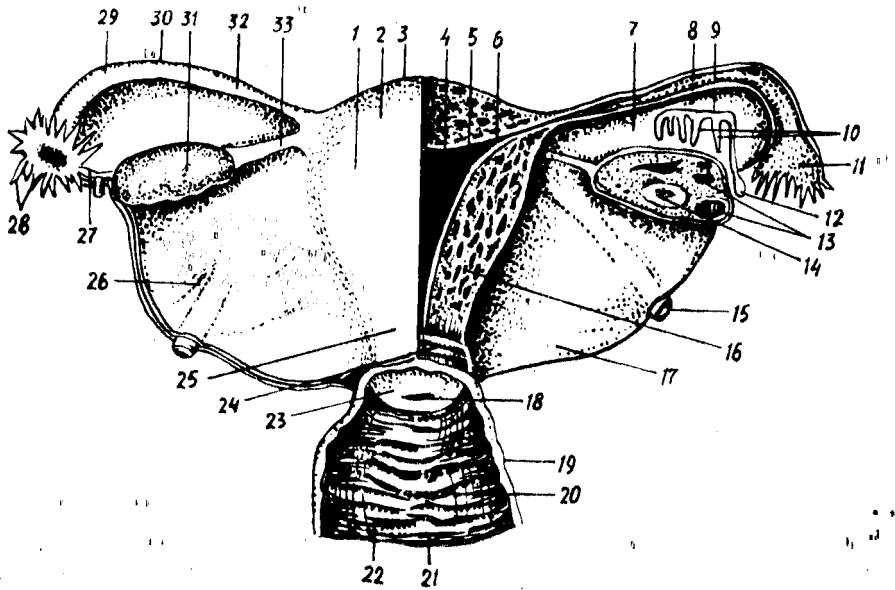
Бачадон найларининг томир ва нервлари. Бачадон иккита манба: *r. tubarius*, *a. ovarica* артерия қонини олади. Вена қони бачадон, вена тўрени ҳосил қилиб ва бачадон венаси орқали кетади. Лимфа томири бел тугунларига қуйилади.

Иннервацияси — тухумдон чигали ва бачадон қин чигали орқали бўлади.

БАЧАДОН

Бачадон — *uterus* нинг шакли нокка „ўхшайди. У кичик чанок бўшлиғида, ковуқ билан тўғри ичак ўртасида туради. Бачадонда ҳомила ривожланади.

Бачадоннинг бўйини, танаси ва туби тафовут қилинади. Юқорида айтилганидек, бачадоннинг туби — *fundus uteri* юқорига қараган бўлиб, текис дўнг шаклида кўтарилиб туради. Танаси — *corpus uteri* олдиндан орқага томон бир оз сиқилган (яссилашган) бўлиб, кенг, тепа қисми пастга томон торайиб боради, натижада у пастга томон узайган учбурчак шаклини олади. Тананинг пастки қисми (давоми) бачадон бўйни — *cervix uteri* деб аталади. Танадан бўйинга ўтиш чегараси — *isthmus uteri* деб аталади. Жойлашган нуқтаи назаридан бачадон бўйни икки қисмга бўлинади. Пастки (охирги) бўлакчаси қин ичига чуқур ботиб кириб тургани учун *portio vaginalis* деб юритилади. Бачадон



180- р а с м. Аёллар ички таносил аъзолари.

1 — corpus uteri; 2 — tun. serosa (perimetrium); 3 — fundus uteri; 4 — cavitas uteri; 5 — tun. mucosa (endometrium); 6 — ostium uterinum tubae; 7 — mesosalpinx; 8 — plicae tubariae; 9 — ductus epoophori longitudinalis; 10 — ductuli transversi; 11 — infundibulum tubae uterinae; 12 — appendix vesiculosa; 13 — folliculi ovarici vesiculosi; 14 — corpus luteum; 15 — lig. teres uteri; 16 — tun. muscularis (myometrium); 17 — lig. latum uteri; 18 — ostium uteri; 19 — tun. muscularis vaginae; 20 — tun. mucosa vaginae; 21 — columna rugarum anterior; 22 — rugae vaginales; 23 — portio vaginalis uteri; 24 — canalis cervicis uteri; 25 — cervix uteri (portio supravaginalis); 26 — lig. latum uteri; 27 — fimbria ovarica; 28 — fimbriae tubae; 29 — ampula tubae uterinae; 30 — tuba uterina; 31 — ovarium; 32 — istmus tubae uterinae; 33 — lig. ovarii proprium.

тешиги шу ерга қинга очилади, бўйиннинг қолган устки қисми — portio supravaginalis (қин устидаги қисм) деб аталади.

Бачадоннинг олдинги юзаси қовуққа, орқа юзаси эса ичакка қараб тургани учун facies vesicalis деб аталади. Икки ён қирғоқларига (ўнг ва чап қирғоқлар) — margo dextra, margo sinistra дейилади.

Бачадон девори жуда қалин бўлиб, уч қаватни ташкил қилади: 1. *Ички қават* — endometrium шиллиқ пардадан иборат, у бачадон найи ичидаги шиллиқ қаватининг давоми ҳисобланади. Бачадон танаси ички қисмидаги шиллиқ қават бурмалар ҳосил қилмайди, лекин унинг орасида ҳатто мускул қаватигача кириб борувчи найча тузилишидаги майда безлар — glandula uterinae бор. Бачадоннинг бўйин қисмида шиллиқ қават янада қалинлашади. Бу ерда найча безларидан ташқари яна шиллиқ безлари — glandulae cervicales ҳам бўлади. Шиллиқ қават ҳам ўз навбатида (бўйин қисмида) бир неча бурмалар — plicae palmae ни ҳосил қилади. Бурмаларнинг иккитаси олдинги ва орқа девор соҳаларида, қолганлари эса ён деворларда узунасига (пастанд юқорига томон) жойлашади.

2. *Ўрта қават* — miometrium tunica muscularis силлиқ мускулдан тузилган бўлиб бачадон деворининг кўпчилик қисмини ташкил қилади. Бу силлиқ мускул толалари ҳар тарафлама йўналиб, ўзаро кесишади.

Умуман, мускул толалари остин-устин уч қават бўлиб жойлашган дейиш ҳам мумкин. Ички бўйлама толалар шиллик қават билан туташганлиги туфайли *muscularis mucosae* дейилади, ташқи бўйлама толалар энг ташқи томонда қорин пардага тегиб туради. Бу икки қават ўртасида кўндаланг толалар жойлашган, улар икки бўйлама толалар қаватига нисбатан анча қалин. Ўрта қаватда вена чигаллари кўп бўлганлиги учун ҳам бу қават томирли қават — *stratum vasculosum* дейилади. Ташқи бўйлама мускуллар шу томирли қават сиртида бевосита турганлигидан *stratum supravasculosum* деб аталади.

Бачадоннинг бўйин қисмидаги мускул қаватига жуда кўп бириктирувчи тўқималар аралашади ва натижада бу қисм танага нисбатан анча каттиклашади.

3. Ташқи қават — *perimetrium* сероз пардадан иборат. Аслида бу қават бачадон девори билан битишиб кетган қорин пардадир. Бачадонни олд ва орқа томондан ёпиб, унинг кенг бойламига айланиб кетган қорин парданинг икки варағи орасида бачадон бўйнининг олд ва икки ён томонида жойлашган бириктирувчи тўқимадан тузилган қалинроқ қатлам бор, у *ragametrium* деб аталади. Жойланиши ва тузилиши жихатидан бир-бирига тамомила ўхшамаган бу икки қатламни адаштирмаслик керак.

Бачадон танасининг ичидаги бўшлиқ — *cavum uteri* учбурчак шаклида бўлиб, унинг тепа томондаги икки ён бурчагига бачадон найлари очилади, пастки бурчаги эса бўйин ичидаги канал — *canalis cervicalis uteri* билан туташади. Худди ана шу жой (бўшлиқнинг каналга ўтиш жойи (қисми) торайганлиги учун *isthmus uteri* деб аталади. Бўйин канали ўзининг ташқи тешиги — *ostium uteri* воситасида қин бўшлиғига очилади.

Шуни ҳамма айтиб ўтиш керакки, бўйин каналининг ташқи тешиги туққан аёллар билан туғмаган аёлларда тубдан фарқ қилади. Туғмаган аёлларда бу тешик деярли юмалоқ (салгина овал шаклида) бўлса, туққан аёлларда у кўндалангига чўзилган ёриқ шаклида бўлади. Бинобарин, шу тешикнинг олд ва орқа томонида лаб сингари иккита бўртма пайдо бўлади. Олдинги лаб — *labium anterius* орқа лабга *labium posterius* нисбатан анча қалин ва кўпроқ бўртиб чиққан, осилган бўлади. Балоғатга етмаган қизлар бачадон узунлигининг (6—7,5 см) $1/3$ қисмидан кўпроғи (2,5 см) бўйинга тўғри келади. Лекин янги туғилган қизларда бачадоннинг бўйи қисми танасига нисбатан жуда узун бўлади. Кекса аёллар бачадони кичиклашган ҳамда деворлари каттик бўлади.

Бачадон кичик чанок бўшлиғида эркин (ҳаракатчан) жойлашган. Одатда у сийдик пуфағи устига энгашиб (олдинги юзаси пастга қараб) туради, бундай ҳолатга *antiversion* дейилади. Бачадоннинг олдинга энгашиши туфайли унинг танасидаги бўшлиқ билан бўйин канали ўртасида олд томонга букилиш — *antiflexio* пайдо бўлади. Қовуқ сийдик билан тўлганда бачадон орқага итарилиб, олдинга энгашиши йўқолади ва натижада унинг вертикал ўқи тикка ҳолатга келади. Бу ҳолат *retroversion* деб аталади. Баъзан бачадон ва унинг ички бўшлиқлари орқага томон энгашган ва букилган (*retroflexio*) ҳолда

бўлади. Бундай кўриниш нормадан ташқари (патологик) ҳолат ҳисобланади.

Қорин парда (*peritonium*) бачадоннинг олдинги юзасидан, танаси ва бўйни чегараси қаршида қовуқнинг орқа юзасига ўтади. Бунда бачадон билан қовуқ ўртасида чуқурлик пайдо бўлади ва у *excavatio vesicouterina* деб аталади. Худди шундай чуқурлик бачадоннинг орқа томонида ҳам ҳосил бўлади. Бу жойда қорин парда бачадон ва қин устки қисмининг орқа юзаларидан қайрилиб, тўғри ичакнинг олдинги юзасига ўтади. *Excavatio rectouterina* ёки дуглас бўшлиғи (*cavum dauglasi*) деб аталувчи битта чуқурлик икки ён томондан қорин парда бурмалари — *plicae rectouterinae* билан чегараланган. Бурмаларда фақат қорин парданинг ўзигина бўлмай, балки орасида мускул толалари (*musculi rectouterini*) ва бириктирувчи тўқималари ҳам бор. Бурмаларнинг орқа учлари думғаза суягига бориб ёпишган, шунинг учун ҳам думғаза бачадон бойламлари — *lig.socrouterina* деб аталади.

Бачадоннинг олд ва орқа юзаларини қоплаган қорин парда унинг ён қирғоқларига етганда биришиб, анчагина масофа бирга боради ва чанокнинг ён деворларига ўтиб кетади. Қорин парданинг ана шу бачадон билан чанок девори ўртасидаги қисми бачадон сербар бойлами — *ligamentum latum uteri* деб аталади. Бойламнинг бачадон найи ва тухумдон ўртасидаги бачадонга яқинроқ турган қисмига бачадон тутқичи — *mesometrium* дейилади. Сербар бойламнинг орқа юзасига тухумдон тутқичи — *mesovarium* ёпишган. Ана шу тутқич билан бачадон найи ўртасидаги қисмига най тутқичи — *mesosalpinx* дейилади. Бачадоннинг юқоридаги икки бурчагидан, Фаллопий найи бошланган жойнинг олд томонида яна битта юмалок бойлам — *ligamentum teres uteri* бошланади. У чов каналининг ички тешиги томон йўналади ва у ердан қов соҳасидаги териға ўтгач, катта уятли лабларда тугайди. Бойлам таркибидан мускул толалари ҳам жой олган.

Ҳомиладорлик вақтида бачадон катталашиб, ўз шаклини ўзгартиради ва юмалоқлашади. Ҳомила 8 ойлик бўлганда бачадоннинг узунлиги 20 см га етади. Шунинг ҳам айтиб ўтиш керакки, бачадоннинг катталашishi унинг деворида янги (қўшимча) мускул толалари пайдо бўлиши ва илгариги доимий толаларнинг йўғонлашиши ҳисобига содир бўлади.

Янги туғилган ва 3 ёшгача бўлган қиз болалар бачадони цилиндр шаклида бўлади. Вояга етган ёшда унинг туби (*fundus*) баъзан бешинчи бел умуртқаси рўпарасига қадар кўтарилади. Бундай ҳолда у сигмасимон ичак билан қисман беркилиб туради. Ўн ойлик бола бачадонининг ташқи (пастки) тешиги сийдик чиқариш каналининг ички тешиги қаршида бўлади. Бачадоннинг ҳамма қисми бир хилда тез ривожланмайди. 1—5 ёшга қадар унинг бўйин қисми, 6—10 ёшгача — танаси тез ўсади.

Чақалоқ бачадонининг узунлиги 3,5 см, 1 ёшда 5 см, балоғат ёшида 5,5 см, катта ёшдаги аёлларда 7—8 см бўлади.

Бачадон оғирлиги эса 3—5 г, 12—15 ёшда 6,5 г, 16—20 ёшда 20—25 г, 30—40 ёшда 45—50 грамм бўлиб, 50 ёшдан ўтгач камаяди. Чақалоқ бачадонининг бўйин канали кенгроқ бўлади. Бачадоннинг

шиллик қават бурмалари тармоқланган бўлиб, 6—7 ёшда текислана бошлайди. 7 ёшдан кейин бачадон атрофидаги ва кенг бойлам вараклари орасига ёғ тўқималари тўплана бошлайди. Катта ёшдаги аёлларда чанок бўшлиғида ёғ тўқималарининг камайиши натижасида бачадон ҳаракатчан бўлиб қолади.

Бачадон томири ва нервлари а. *uterina* орқали қон билан таъминланади.

Вена кони ўнг ва чап бачадон вена тўридан *plexus venosus uteri*, у бачадон венасидан бошланади, ҳамда *ovarium* орқали ички ёнбош венага қуйилади. Лимфа томирлари бел тугунларига қуйилади.

Иннервацияси пастки қорин ости чигали воситасида бўлади.

ҚИН

(181-расм)

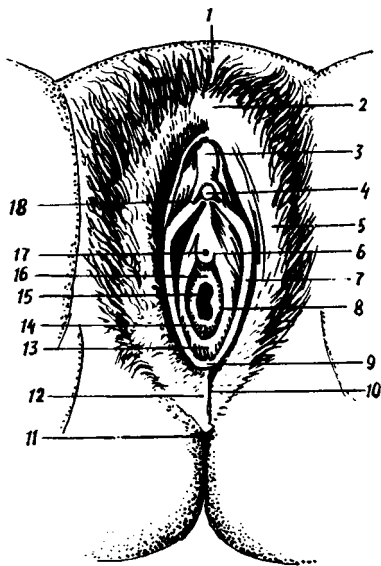
Бачадон бўйни ва катта уятли лаблар ёриги ўртасидаги қисмни бир-бирига қўшиб турган каналга қин — *vagina* дейилади. Қин тоқ аъзо бўлиб, шаклан найга ўхшайди. У кичик чанок бўшлиғида жойлашган. Қиннинг устки томонига, бачадон бўйни чуқур кириб туради, пастки тешиги эса таносил лаблари орасидан ташқарига очилади. Салгина орқага томон эгилган бу каналнинг узунлиги тахминан 8 см бўлиб, унинг олд ва орқа қисмлари (деворлари) — *pars anterior*, *pars posterior* тафовут қилинади. Одатда, бу деворлар бир-бирига тегиб туради. Бачадон бўйнининг охириги (пастки) қисми қин ичига чуқур киргани учун шу бўйин атрофида гумбаз шаклида олдин ва орқа бўшлиқлар (чуқурликлар) пайдо бўлади. Булардан орқа гумбаз — *fornix vaginae posterior* чуқурроқ бўлади, чунки бу томонда қин девори бачадон бўйнига анча юқорида ёпишади, олдинги гумбаз *fornix vaginae anterior* эса юзароқ бўлади. Қин орқа устки деворининг озгина қисми қорин парда билан ўралганини юқорида айтиб ўтган эдик, унинг қолган анчагина қисми тўғри ичакка яқин туради. Пастга тушган сари бу икки аъзонинг ораси узаяверади. Қовуқ олди деворининг устки, озроқ қисми қовуқ туби қаршисида турса, пастки, кўпроқ қисми сийдик чиқариш каналининг ёнида жойлашади.

Кизлар қинининг ташқи тешиги ҳалқа шаклидаги шиллик парда бурмаси билан беркилган ва ҳалқанинг ўртасида кичкина тешик бўлади, холос. Ана шу ҳалқасимон парда кизлик пардаси — *hymen femininus* деб юритилади. Баъзи қизлик пардасининг ўртасида тешик бўлмаслиги ҳам мумкин (*hymen imperforatus*), лекин бундай ҳодиса жуда кам учрайди. Туккан аёлларда бу парда ўрнида айланма дўмбоқчалар қолади, бунга *corunsulae multiforia* дейилади.

Қин деворининг ички шиллик қавати — *tunica mucosa* бир нечта кўндаланг бурмалар — *rugae vaginales* ни ҳосил қилади. Бурмалар текис ва қатор жойлашганлигидан бу ерда узунасига кетган бурмалардан тузилган устунча пайдо бўлади. Шунинг учун у *columna rugarum* дейилади. Бундай «устунлар» иккита бўлиб, бири олдинги деворда, иккинчиси орқа деворда жойлашган. Шиллик қаватда ахён-ахёнда учрайдиган лимфа тугунлари — *folliculi vaginales* дан бўлак безлар йўқ. Деворнинг иккинчи қавати мускул — *tunica muscularis* дан иборат бўлиб, кўндалангига ва бўйлама жойлашган, ўзаро бетартиб

181-расм. Аёллар ташқи таносил аъзолари.

1 — mons pubis; 2 — commissura labiorum anterior; 3 — preputium clitoridis; 4 — glans clitoridis; 5 — labium majus pudendi; 6 — ductus paraurethrales; 7 — labium minus pudendi; 8 — ductus glandulae vestibularis majoris; 9 — frenulum labiorum pudendi; 10 — commissura labiorum posterior; 11 — anus; 12 — perineum; 13 — fossa vestibuli vaginae; 14 — hymen; 15 — ostium vaginae; 16 — vestibulum vaginae; 17 — ostium urethrae externum; 18 — frenulum clitoridis.



равишида чатишиб кетган мускул толлари ни ўз ичига олади. Қин сиртдан зич фиброз парда — tunica adventitia билан ўралган.

Янги туғилган қиз боланинг қини устки, тикка ва остки қисмлардан иборат бўлиб, 25—35 мм узунликни ва гумбаз томондан 15 мм қалинликни ташкил қилади. Остки қават олд томонга қийшайиб туради. Олдинги дэвори орқа девордан калта, чўзилиши камроқ бўлади. Қиннинг тешиги кичкина, 10 ёшгача кам ўзгарувчан бўлиб, балоғат ёшида эса тез ўзгаради.

Қин томири ва нервлари: Қин — a.a.vaginales, бачадон ҳамда пастки қовуқ артериялар орқали қон билан таъминланади. Вена қонни қиннинг вена түри орқали ички ёнбош венасига қуяди. Лимфа томирлари ички ёнбош лимфа тугунига ва чов лимфа тугунларига қуйилади.

Иннервацияси — пастки қорин ости чигалидан чикувчи — (n.pudendus) орқали бўлади.

Аёлларнинг ташқи таносил аъзолари — pudendum femininum катта-кичик жинсий лаблар ва улар орасидаги жойлашган бошқа қисмлардан иборат.

КАТТА ЖИНСИЙ ЛАБЛАР

Чов ва қов соҳалари, шунингдек икки соннинг ички (медиал) томонини қоплаган тери таносил соҳасига келганда иккита тикка катта бурма ҳосил қилади. Ана шу тери бурмалари катта жинсий лаблар — labia pudenda majora деб аталади, унинг узунлиги 7—8 см, эни 2—3 см дир. Тери бурмалари ичида бириктирувчи тўқима ва ёғ тўқималари (ғовак тана) кўп бўлади. Лаблар олдинги ҳамда орқа томонда бир-бири билан бурчак ҳосил қилиб қўшилади. Олдинги қўшилма commissura labiorum anterior кенг ва қалин бўлиб, юқорига (симфизга) томон қалинлашиб қоради ва шу соҳада қов дўмбоғи — mons pubis ни ҳосил қилади, орқа қўшилма — commissura labiorum posterior анчагина юпқа ва кўпинча ярим тўғарак шаклида бўлади (181-расмга қ.).

Катта лаблар териси ички (медиал) томонга ўтгани сари юпқалашиб боради ва ичкарига қайрилади, сўнгра шиллик пардага айланиб кетади. Шунинг учун унинг медиал томони пушти рангда бўлади.

Иккала катта лаблар ўртасида ҳосил бўлган ёриқ — *rima pudendi* деб аталади.

Қов соҳаси билан катта лабларнинг олдинги ярми жун билан қопланган. Катта лабларнинг устки қисмида ва қов соҳасида бачадоннинг юмалоқ бойлами тугайди.

Чақалокда катта лаблар яхши тараққий этган, лекин улар пастки томонда кичик лабларни тўла беркита олмайди, 3—4 ёшда кичик лабда ва киннинг даҳлиз томонида безлар яхши тараққий эта бошлайди.

КИЧИК ЖИНСИЙ ЛАБЛАР

Кичик жинсий лаблар — *labia pudenda minora* катта жинсий лабларнинг ички томонида жойлашади ва улардан кичик лаб эгати — *sulcus humpholabialis* воситасида ажралади. Кичик жинсий лаблар ҳам катталари сингари сагиттал сатҳда жойлашган.

Кичик жинсий лаблар тери бурмаси ҳисобланади, уларнинг эркин четлари пастга қараб буралиб туради. Бинобарин, унда ички (медиал) ва ташқи (латерал) юзалар тафовут қилинади. Ҳар икки лабнинг ички юзалари бир-бирига тегиб туради. Ташқи томондан кичик лаблар худди шиллик парда бурмасига ўхшаб кўринади, чунки улар бирмунча қизғиш рангда бўлади.

Кичик лабларнинг олдинги учлари катта лаблар сингари шунчаки қўшилиб кетмайди. Ҳар қайси кичик лабнинг олдинги учи иккитадан бўлакка ажралади. Бўлақларнинг ички (медиал) томондагиси иккинчи томондаги шундай бўлак билан ёнма-ён клитор (шаҳвоний дўнг) га ёпишади ва клитор юганчасини — *frenulum clitoridis* ҳосил қилади, ташқи томондаги бўлақлар эса клитор орқасидан айланиб ўтиб, унинг устида бир-бири билан қўшилади. Ана шу қўшилишдан пайдо бўлган ва клиторни ўраб турган парда охириги жисм — *pereputium clitoridis* деб аталади. Кичик лабларнинг орқа учлари бир-бири билан қўшилган жойда лаблар юганчаси — *frenulum labiorum pudendi* деб аталувчи пастгина кўндаланг бурма пайдо бўлади. Кичик лабларда майда ёш безчалари бўлади. Безча найчалари иккита кичик лаб ўртасидаги қин даҳлизи — *vestibulum vaginae* деб аталувчи торгина оралиққа очилганлиги учун даҳлизнинг майда безлари — *glandulae vestibularis minores* деб аталади. Қин даҳлизига, безлардан ташқари, сийдик чиқариш канали (*urethra*) ҳам очилади. Даҳлиз орқали қинга (*vagina*) кирилади.

Катта ва кичик жинсий лаблар томири ва нервлари. Катта ва кичик жинсий лаблар *r. r. labiales anteriores* ва *r. r. labiales posteriores* артериялар орқали қон олади. Вена кинини шу номли вена орқали *v. v. iliacae internaега* қуяди. Лимфа томирлари юзаки чов лимфа тугунларига қуйилади.

Иннервацияси — *r. r. labiales anteriores*, *r. r. labiales posteriores*, *r. r. genitales* орқали бўлади.

Кичик лабларнинг олд томонида, клитордан салгина (2 см) пастроқда олдинма-кетин жойлашган иккита тешик бор. Буларнинг олдингиси сийдик чиқариш каналининг ташқи тешиги — *ostium*

urethrae externum бўлиб, четлари ташқарига бирмунча бўртиб чиқиб туради, иккинчи каттароқ тешик эса қин тешиги — ostium vaginae ни ҳосил қилади. Бу тешик атрофини қизлик пардаси (hymen) ҳалқасимон ўраб туради. Кичик уятли лаблар ўзаклари билан қизлик пардаси ўртасидаги эгатга (икки ён томонда) даҳлизнинг катта безлари ёки Бартолин беzi — glandula vestibulares maiores (Bartolini) йўллари очилади. Диаметри 10—12 мм, овал шаклдаги, қизғиш сариқ рангдаги бу безлар эркаклардаги Купер безларига ўхшайди. Безлар қаттиқ, юзалари ғадир-будур бўлади. Қизлик парда қалин ва зич тўқимадан ташкил топган.

Аёлларнинг ташқи жинсий аъзоларида ҳам эркакларники сингари ғовак таналар бор, лекин улар унча яхши ривожланган эмас ва чуқурликда жойлашган. Бундай ғовак таналарнинг бири — клитор, иккинчиси даҳлиз сўғони — bubus vestibuli дир.

Клитор тузилиши ва шакли жиҳатидан эрлик олатидаги corpora cavernosанинг худди ўзгинасидир, лекин ундан бир неча марта кичик. Клиторни ташкил қилувчи ғовак таналар — corpora cavernosa clitoridis иккита бўлиб, қов суякларининг пастки шохларини ўраган пардадан бошланади. Ана шу жойга клитор оёқчаси — crus clitoridis дейилади. Тахминан 3,5—4 см узунликдаги бу оёқчалар симфизнинг остки қирғоғи соҳасида ўзаро қўшилиб, клитор танаси corpus clitoridis ни ҳосил қилади. Бу тана пастга томон бориб, клитор қалпоғи — glans clitoridis билан тугайди. Бундан клиторнинг жуда ҳам ичкарида (чуқурликда) жойлашгани маълум бўлади, ташқаридан фақат унинг охириги жисми — preputium нинг олд томонидан чиқиб турган қалпоғигина кўринади, холос.

Клиторнинг ғовак танаси сиртдан ўз фасцияси — fascia clitoridis билан ўралган махсус бойлам — ligamentum suspensorium clitoridis га осилиб туради. Клиторда сезувчи нерв охирилари анча кўп. Клитор ёш болаларда нисбатан узун бўлиб, юганчаси яхши тараққий этган.

Клитор a. profunda clitoridis, a. dorsalis clitoridis, a. bulbivestibuli vaginae артериялари орқали қон билан таъминланади. Вена қони v. dorsalis profunda clitoridis, v. profundae clitoridis, v. bulbi vestibuli лар орқали ички жинсий ва пастки тўғри ичак венасига қуйилади. Лимфа томирлари юзаки чов лимфа тугунларига қуйилади.

Иннервацияси. n. dorsalis clitoridis, nn. cavernosa clitoridis орқали бўлади.

Эркаклардаги сийдик чиқариш каналининг ғовак танасини (corpus spongiosum penis) эслатувчи аъзо аёлларда даҳлиз сўғони — bulbus vestibulидир. Лекин тузилиши, жойлашиши, шакли ва вазифаси жиҳатидан улар анча фарқ қилади. Эркаклардаги бу ғовак тана маълум бир вазифа учун мослашган, лекин аёлларда у бундай вазифани бажармайди. Ғовак тана эркакларда тоқ аъзо сифатида бўлса, аёлларда сийдик чиқариш йўли ва қин билан иккига ажралган. Унинг узунлиги 3 см, кенглиги 1,5 см келади. Ички тузилиши ҳам ўзгача. Эркаклар ғовак танасининг ичи қон билан тўлган катта-кичик катакчалардан иборат, bulbus vestibuli нинг ичи вена чигаллари билан тўлган.

АЁЛЛАРНИНГ СИЙДИК ЧИҚАРИШ КАНАЛИ

Аёлларнинг сийдик чиқариш канали — *urethra femіnіna* эркакларникига нисбатан бутунлай бошқача тузилган. Аёлларнинг сийдик чиқариш канали жуда қисқа 2,5—3,5 см бўлиб, эркаклар каналининг простата қисмига тўғри келади ва кенг бўлади (181-расмга қ.). Каналнинг девори анча чўзилувчан. Турли даво муолажалари вақтида у 12 мм гача кенгайиши мумкин. Сийдик чиқаётган вақтда эса 7—8 мм га кенгайди. Орқа томондан сийдик каналига қин тегиб туради, бинобарин, иккала аъзо девори қўшилиб, чатишиб кетади. Каналдан сийдик ўтмаган вақтда унинг олдинги ва орқа девори бир-бирига тегиб туради. Каналнинг ички тешиги — *ostium urethrae internum* ва сийдик-таносил диафрагмаси — *diaphragma urogenitale* ни тешиб ўтган қисми қисувчи (торайтирувчи) мускул — *musculus sphincter urethrae* билан ўралган. Канал ташқарига томон торая бориб, ўзининг ташки тешиги — *ostium urethrae externum* воситасида қин даҳлизига очилади.

Канал девори устма-уст жойлашган шиллик, шиллик ости ва мускул қаватларидан тузилган. Шиллик қаватида майда шиллик безлари — *glandulae urethrales* мавжуд, улар узунасига кетган бурмаларда жойлашган. Шиллик ости қаватидан (*tela submucosa*) қон томирлари ўтган.

Чақалоқ қизнинг сийдик чиқариш канали узунлиги 2,3—3 см, нисбатан кенг, пастки қисми букилган, ўтмас бурчак ҳосил қилиб олдинги томонга очилади. Каналнинг мускул қавати ва қисувчи мускули 12—13 ёшда шаклланади.

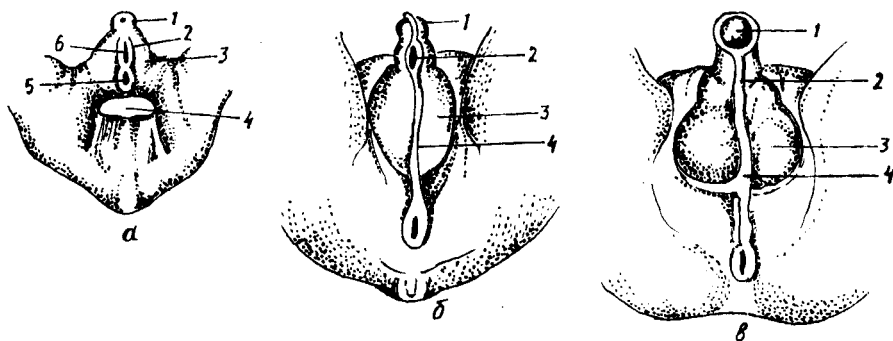
ТАНОСИЛ АЪЗОЛАРИНИНГ РИВОЖЛАНИШИ ҲАҚИДА

Она қорнида ҳомила олти ҳафталик бўлгунча унда таносил аъзоларидан нишон ҳам бўлмайди.

Буйракнинг ривожланиши ҳақида сўзлаганда бирламчи ичак найининг пастки томони кенгайган ҳолатда бўлишини ва клоака деб аталувчи бу бўшлиққа иккита Вольф канали билан тўғри ичак тешиклари очилишини, кейинчалик бу бўшлиқнинг олдинги ярми фронтал девор воситасида сийдик таносил бўшлиғига ажралишини, орқадаги ярми эса тўғри ичакка айланиши айтиб ўтилган эди.

Ҳомиланинг олтинчи ҳафтасидан бошлаб тананинг пастки қисмида, дум суягининг қаршисида ёриққа ўхшаган тешик пайдо бўлади ва бу тешик юқорида айтиб ўтилган клоакага очилади (182-расм).

Саккизинчи ҳафтага ўтилганда шу тешик атрофида таносил аъзолари аломатлари пайдо бўла бошлайди: 1) ёриқнинг устки томонида битта дўмбок ҳосил бўлади, бунга таносил дўмбоғи дейилади; 2) ёриқнинг икки чети тери бурмасига айланади ва 3) шу таносил дўмбоғи билан тери бурмаси атрофида милк сингари болишга ўхшаш дўмбок пайдо бўлади. Шунини ҳам айтиб ўтиш керакки, таносил аъзолари юқорида айтиб ўтилган ҳолатга келганида бўлажак боланинг қиз ёки ўғил эканини айтиб бўлмайди, чунки ҳар икки жинсда ҳам ривожланиш саккизинчи ҳафтагача бир хилда боради. Юқорида айтганимиз учта аломат пайдо бўлганидан сўнг ривожланаётган ҳомиланинг қайси



182- р а с м. Эркаклар ташки таносил аъзоларининг ривожланиши (схема) (жинсий белгилар ўртасидаги тафовутнинг йўқлиги).

А — эмбрион 7 ҳафталик.

1 — tuberculum genitale; 2 — plica genitalis; 3 — volla genitalia; 4 — cauda; 5 — anus; 6 — sinus urogenitalis.

Б — эмбрион 12 ҳафталик.

1 — glans penis; 2 — sul. urethralis; 3 — serotum; 4 — raphe scroti;

В — ҳомила 9 ойлик.

1 — glans penis; 2 — raphe urethralis; 3 — serotum; 4 — raphe scroti;

жинсга мансублигига қараб унинг ташки таносил аъзолари такомиллаша бошлайди.

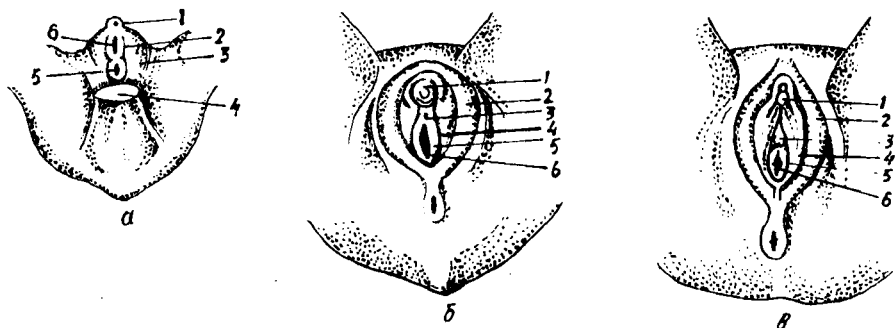
Агар ҳомила ўғил бўлса, қуйидагича ривожланиш юз беради, таносил дўмбоғи узунасига жуда тез ўсади ва унинг ичида ғовак тана пайдо бўлади. Таносил дўмбоғи ўсган сари тешикнинг икки четидаги тери бурмаси ҳам у билан бирга узаяди ва бурмаларнинг иккала эркин четлари бир-бири билан қўшилиб, сийдик чиқариш каналини ҳосил қилади. Икки ён томондаги тери дўмбоқлари (болишлар) пастга томон ўсиб бориб, эрлик олати илдизидан пастга бир-бири билан қўшилади ва ёрғоқни (лекин ҳали ичида мойқлари бўлмайди) ҳосил қилади.

Агар ҳомила қиз бўлса, таносил дўмбоғи жуда секин ва кам ўсади; ичида озгина ғовак тана пайдо бўлиб, у клиторга айланади. Тери бурмаси ва унинг ташки томонидаги тери дўмбоғи (болиш) худди ўғил боладаги сингари тез ўсади, лекин уларнинг эркин четлари бир-бири билан қўшилмайди. Шундай қилиб, тери бурмалари кичик жинсий лабларга, болишлар эса катта жинсий лабларга айланиб қолади (183-расм).

ИЧКИ ТАНОСИЛ АЪЗОЛАРИНИНГ РИВОЖЛАНИШИ

Ички таносил аъзоларининг сийдик ажратиш аъзолари билан бирга ривожланишини айтиб ўтган эдик. Бинобарин, ички таносил аъзолари ташқисига нисбатан анча илгари такомиллашади.

Ҳомила саккизинчи ҳафтага ўтганда ички таносил аъзоларининг деярли ҳаммаси пайдо бўлади, лекин ҳали жинсий тафовут кўринмайди. Демак, бўлажак боланинг жинсига қараб, ривожланиш бирор



183-расм. Аёллар ташқи таносил аъзоларининг ривожланиши (схема).

А — эмбрион, 7 ҳафталик.

1 — tuberculum genitale, 2 — plica genitalis, 3 — volla genitalia; 4 — cauda; 5 — anus; 6 — sinus urogenitalis.

Б — эмбрион 12 ҳафталик

1 — glans clitoridis; 2 — labium majus pudendi; 3 — ostium urethrae externum; 4 — labium minus pudendi; 5 — hymen; 6 — ostium vaginae.

В — ҳомила 9 ойлик

1 — glans clitoridis; 2 — labium majus pudendi; 3 — ostium urethrae externum; 4 — labium minus pudendi; 5 — hymen; 6 — ostium vaginae.

томонга оғиши мумкин. Энди ана шу жараённи кузатамиз: саккиз ҳафталик ҳомилада, бел умуртқаларининг икки томонида Вольф танаси деб аталувчи найчалар жойлашади. Буйракнинг ривожланиши билан танишганимизда бу каналчалар бирламчи буйрак (mesonephros) нинг йўли экани айтиб ўтилган эди. Демак, доимий буйрак ҳосил бўлиши биланоқ Вольф найи сийдик системасидан ажралиб, таносил аъзолари системасига ўтиб олади (184, 185-расмлар). Вольф канали устки учининг олдинги юзасида худди тухумга ўхшаган аъзо — таносил бези жойлашади, икки томондаги каналларнинг пастки учлари эса бири-бирига яқин келиб, сийдик-таносил бўшлиғига (sinus urogenitalis) очилади.

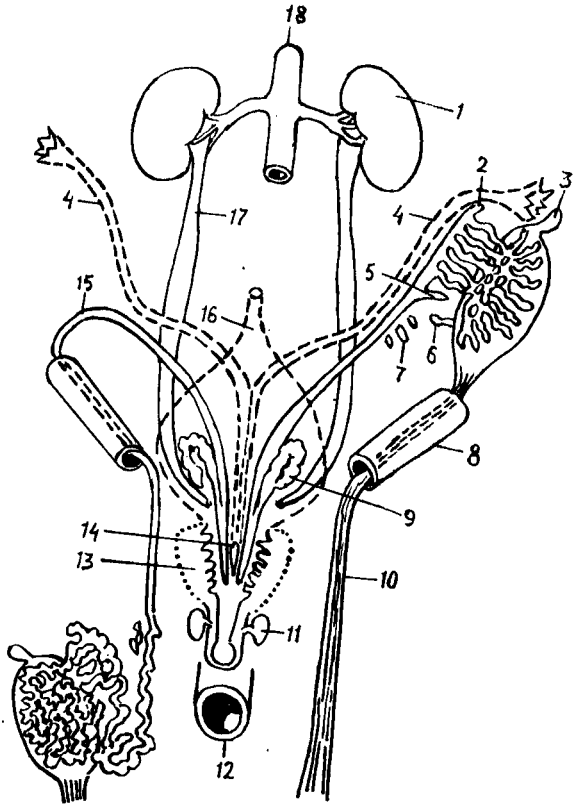
Вольф каналларининг ташқи томонида яна ҳам узунроқ иккинчи бир канал — Мюллер каналлари жойлашган бўлиб, уларнинг ҳам пастки учлари сийдик таносил бўшлиғига, Вольф каналидан кўра ичкарароққа очилади (буйраklar ривожланишига қаралсин). Бу ҳар икки каналлар олд томондан қорин парда билан қопланган. Қорин парда эса улар қаршисида бурмалар ҳосил қилади.

Агар ўсаётган ҳомила ўғил бўлса, Вольф каналининг устки учидеги таносил бези мойякка айланади (унинг ўз жойига — ёрғоққа тушиши ҳақида куйига қаралсин), унинг ичида буралма ва тўғри каналчалар ривожланади. Вольф каналининг устки (ортикча) қисми мойяк ортиғига, найнинг ўзи эса уруғ чиқариш йўли — *dustus deferens* га айланади. Вольф каналининг сийдик-таносил бўшлиғига очилган қисмининг девори бир томонга кенгайиб, уруғ пуфакчасини вужудга келтиради. Бу ҳолда Мюллер каналлари ортикча бўлиб қолгани учун саккизинчи ҳафта ичида йўқолиб кетади. Улардан фақат пастки озгина қисми қолиб, «эрлар бачадони» га айланади.

Агар ривожланаётган ҳомила қиз бўлса, ички таносил аъзоларининг

184- р а с м. Эркаклар ички таносил аъзоларининг ривожланиши (схема).

1 — ren; 2 — appendix epididymidis; 3 — appendix testis; 4 — ductus paramesonephricus; 5 — ductus aberrans; 6 — ductus aberrans superior; 7 — paradidymis; 8 — canalis inguinalis; 9 — vesicula seminalis; 10 — gubernaculum testis; 11 — gl. bulbourethralis; 12 — rectum; 13 — prostata; 14 — utriculus prostaticus; 15 — ductus mesonephricus; 16 — vesica urinaria; 17 — ureter; 18 — aorta.

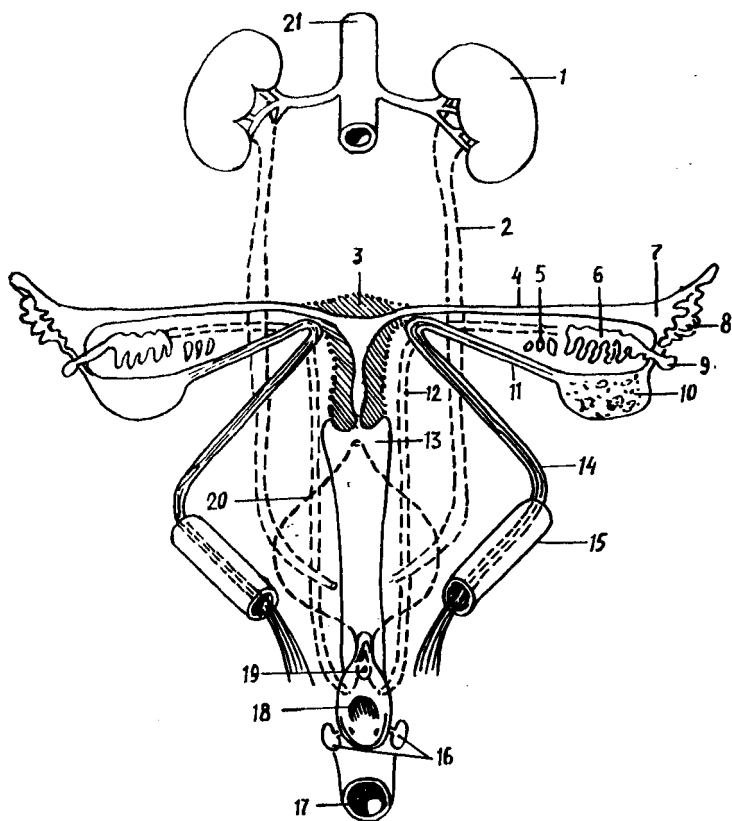


ривожланиши бироъ бошқачароқ бўлади: таносил бези бир талай ички ўзгаришларга учраб, тухумдонга айланади. Вольф каналининг тухумдон билан қўшилиб турган озгина қисмидан бошқа ҳаммаси йўқолиб кетади. Мюллер каналининг юқори қисмлари такомиллашиб, бачадон найларига айланади. Пастки учлари эса бир-бирига яқинлашиб, деворлари қалинлашиб, ўзаро қўшилиб кетади. Бора-бора булар ўртасидаги девор йўқолиб кетади ва умумий бўшлиқ ҳосил бўлади. Каналларнинг ана шу қўшилган қисмларидан бачадон ва кин ривожланади (устки ярми бачадонга, пасткиси — кинга айланади).

МОЯКНИНГ ЁРҒОҚҚА ТУШИШИ (186-расм)

Туғилгандан сўнг ёрғоқ ичида турадиган мойк она қорнидаги болаларда ҳали қорин бўшлиғида бўлади. Демак, мойк ёрғоққа кейинчалик тушади. Мойкнинг ёрғоққа тушишига — *descensus testiculorum* дейилади. Қуйида ана шу жараён билан танишиб чиқамиз.

Илгари олимлар мойк ўз жойида тўлиқ ривожланиб, сўнгра ёрғоққа тушади, деган қатъий фикрда эдилар. Лекин В. Н. Тонков ва бошқа



185-расм. Аёллар ички таносил аъзоларининг ривожланиши (схема).

1 — ren; 2 — ureter; 3 — uterus; 4 — tuba uterina; 5 — paroophoron; 6 — epoophoron; 7 — fimbriaetubae; 8 — ostium abdominale tubae uterinae; 9 — appendix vesiculosa; 10 — ovarium; 11 — lig. ovarii proprium; 12 — ductus mesonephricus; 13 — vagina; 14 — lig. teres uteri; 15 — canalis inguinalis; 16 — gl. vestibulares majores; 17 — rectum; 18 — ostium vaginae; 19 — ostium urethrae externum; 20 — vesica urinaria; 21 — aorta.

олимларнинг текширишлари шуни кўрсатдики, мойк ҳомиланинг IV бел умуртқаси қаршисидан секин-аста пастга томон силжиши билан бир вақтда такомиллашиб борар экан. Мойк V бел умуртқаси қаршисига келганда сийдик системасидан ажралади ва ўзининг доимий турар-жойи ёрғоққа томон йўналади. Бу жараёни ойма-ой кўриб чиқиш қуйидаги натижани беради:

1. Мойк қорин бўшлиғининг орқа девори бўйлаб қорин парданинг орқа томонидан секин-аста пастга қараб сурилаверади. Ҳомила 3 ойлик бўлганда чов каналининг ички тешиги олдига келиб тўхтайтиди ва бу жойда узоқ вақт туриб қолади.

2. Мойк устини қоплаб турган парда олд томонга кўтарилиб чуқурча ҳосил қилади ва натижада ана шу чуқурчага киради. Шунга кўра, қорин пардадаги чуқурча (халтача) мойкнинг босиши натижасида пайдо

бўлади, деган тушунча мутлақо хато эканлигини таъкидлаб ўтмоқ зарур.

3. Ҳомила 7 ойга ўта бошлаганда мойк чов каналининг ичига кира бошлайди. Шу билан бирга қорин парда ҳосил қилган чуқурча (халтача) ҳам узайиб, мойк билан бирга кетаверади (парданинг бу қисмига — *processus vaginalis* дейилади). Қорин пардадан ташқари мойк ўзининг уруғ чиқариш йўли, қон томирлари ва нервларини ҳам чов канали ичидан олиб ўтади, натижада уруғ тизимчаси (*funiculus spermaticus*) ҳосил бўлади.

4. Боланинг туғилишига бир ой қолганда ёки туғилиш вақтига етиб мойк ёрғоқ ичига тушади. Баъзан бу жараён бир оз кечикиши, яъни мойк ёрғоққа бола туғилгандан кейин тушиши ҳам мумкин. Мойк билан ёрғоққа тушган қорин парда қисми узилиб, мойкнинг қин пардасига (*tunica vaginalis*) айланиб қолади.

Мойкнинг балоғат ёшига (14 ёшга) қадар ўсиши дастлаб секинлик билан, сўнгра жуда тезликда амалга ошади. Жинсий олат эса 4 ёшга қадар секин ўсади, балоғат ёшида унинг ривожланиши тезлашади.

ТАНОСИЛ АЪЗОЛАРИ АНОМАЛИЯЛАРИ

Таносил аъзоларининг нотўғри ривожланиши ёки етарли даражада ривожланмаслиги натижасида турли аномалиялар, яъни ғайритабиийликлар учраши мумкин. Булар ичида тез-тез учраб турадиганларини қуйида кўрсатиб ўтамиз.

Эркакларда эрлик олатининг пастки томонида сийдик чиқариш канали ҳосил бўлмай, очик қолиши (*hypospodia*) ёки сийдик канали олатнинг устига ўтиб, битмай очик қолиши (*epispadia*) каби ҳоллар кўп учраб туради.

Баъзан ёрғоқнинг пастки томони қўшилмай, шунингдек сийдик каналининг очик қолиши кузатилади. Бу ҳодиса аёлларнинг ташқи таносил аъзоларини эслатгани учун ташқи гермафродитизм деб аталади. Бунда мойклар ўсмаган ёрғоқ териси остида қолади.

Мойкнинг биттаси ёрғоққа тушмай, қорин бўшлиғида ёки чов канали ичида ушланиб қолиши ҳам мумкин (монархизм) ёки иккала мойк ҳам ёрғоққа тушмай қолади (крипторхизм).

Баъзан анча яхши ривожланган эрлик олати ва ёрғоқ билан бир қаторда аёлларга мансуб ташқи таносил аъзо ҳам ривожланади (икки жинслилик). Аксари бу аъзолардан бири (эрлик ёки аёллик аъзоси) устун туради.

Аёлларда клитор жуда кучли тараққий этиб, эрлик олатига ўхшаб қолиши мумкин. Баъзан кичик жинсий лаблар пастда кичик тешик қолдириб (сийдик канали учун) битиб кетади. Баъзида қўшимча тухумдон ҳам пайдо бўлади.

Бачадон ва қин аномалиялари хилма-хил бўлиши мумкин. Масалан, бачадоннинг ўзи битта-ю, ичидаги бўшлиғи иккита бўлиши (*uterus septus*), бачадон тубининг икки шохга ажралган бўлиши (*uterus*

bicornus), икки мустақил бачадон вужудга келиши (uterus didelphis) ва хоказо.

Аёлларда учрайдиган икки жинслилик (гермафродитизм) ҳам турлича.

ОРАЛИҚ

Оралик — *perineum* деб ташки таносил аъзолари билан орқа тешик ўртасидаги соҳага, бошқача қилиб айтганда, чанокнинг пастки тешигини қоплаб беркитиб турган мускулларга, фасцияларга ва юмшоқ тўқималарга айтилади. Демак, оралик чегараси чанокқа нисбатан: олдиндан симфиз, орқадан — дум суягининг чўққиси, икки ён томондан куймич дўмбоқлари ҳисобланади. Оралик мускуллари жойлашишига кўра икки гуруҳга, яъни чуқур ва юза мускулларга бўлинади.

ОРАЛИҚНИНГ ЧУҚУР МУСКУЛЛАРИ

Бу гуруҳга кирувчи тўртта мускулнинг иккитаси чанок тўсиғи — *diaphragma pelvis* ни, қолган иккитаси эса сийдик-таносил тўсиғи — *diaphragma urogenitalis*ни ташкил қилади.

Чанок тўсиғини ҳосил қилувчи мускуллар қуйидагилардир:

1) орқа тешикни кўтарувчи мускул — *musculus levator ani* учбурчак шаклида бўлиб, қов кўшилмасининг икки ёнидан, қов суягининг пастки шохидан, куймич қирраси (*spina ischaidica*) нинг ички юзасидан ва ички ёпуви мускул (*m. obturatorius internus*) фасциясидан бошланади.

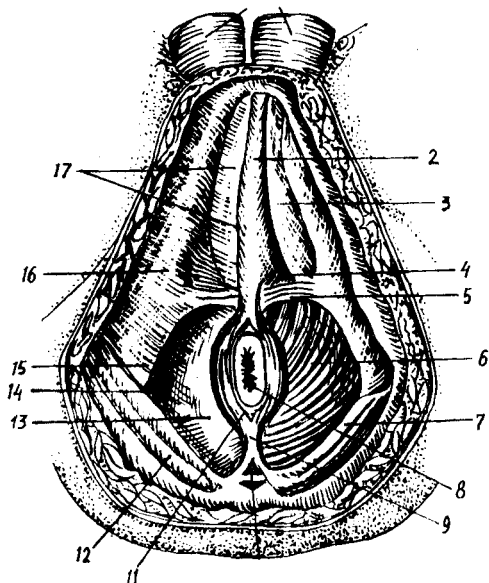
Юпқа пластинкага ўхшаган бу мускулнинг ҳамма толалари ўрталиққа томон йўналган (187-расм). Улардан бир қисми тўғри ичакни айланиб ўтиб, қарама-қарши томондан шундай толалар билан бирга қовузлок шаклида ичакни ўраб олади. Қолган толалари пастга томон йўналиб қовук, тўғри ичак ва аёлларда қин мускуллари билан чатишиб кетади. Орқароқдаги бир қисм толалар эса дум суягининг чўққисига бориб ёпишади. Анча сербар бу мускул ҳар хил вазифаларни бажаради. Аввало у чанок тубини мустаҳкамлайди, орқа тешикни юқорига ва олдинга тортади, тўғри ичакнинг орқа деворини олдинги деворига келтириб тақайди, орқа тешикни торайтиришга кўмаклашади. Аёлларда юқорида айтилган вазифалардан ташқари, қиннинг орқа деворини олдинга тортади ва қинга олиб кирувчи тешикни торайтиришда катнашади.

2) Дум мускули — *musculus coccygeus* юқорида айтиб ўтилган биринчи мускулни орқа томондан тўлдириб, *diaphragma pelvis* ни бутлайди. Бу мускул ҳаммаша бирдай яхши ривожланавермайди, баъзан жуда заиф бўлади. Мускул куймич қирраси (*spina ischadica*) дан бошланиб, толалари елпиғич сингари ёйилиб кетади, йўл-йўлакай унинг баъзи толалари — *ligamentum sacrospinum* билан чатишади, сўнгра 3, 4, 5, 6-думғаза умуртқаларига ҳамда думнинг устки умуртқаларига бориб ёпишади.

Бу иккита мускул ҳосил қилган чанок тўсиғини тўғри ичак ва сийдик чиқариш канали (аёлларда қин ҳам) тешиб ўтади.

187- р а с м. Эркаклар оралиғи му-
скуллари ва фасциялари.

1 — serotum; 2 — m. bulbospongiosus; 3 — m. ischio-
cavernosus; 4 — diaphragma urogenitale; 5 —
m. transversus perinei superficialis; 6 — m. levator
ani; 7 — m. gluteus maximus; 8 — anus; 9 — lig.
anococcygeum; 10 — os coccygis; 11 — m. spincter
ani externus; 12 — fascia gluteae; 13 — fascia dia-
phragmatis pelvis inferior; 14 — fossa ischio-
rectalis; 15 — tuber ischiadicum; 16 — fascia m. obturatorius
externi; 17 — fascia perinei superficialis.



" Сийдик-таносил тўсиғини ҳосил қилувчи муқкуллар қуйидаги-
лардир:

1) оралиқнинг чуқур кўндаланг муқкули — *musculus transversus perinei profundus* куймич суяқларининг пастки шохларидан ва унинг ёнидаги куймич дўнғидан бошланади, толалари медиал ва олд томонга йўналиб, оралиқ марказидаги пай — *centrum perineale* келиб ёпишади. Бу муқкул асосан сийдик чиқариш найининг простата қисмини ўраб олади ва уни мустақкамлайди;

2) сийдик чиқариш каналини сиқувчи (торайтирувчи) муқкул — *musculus sphincter uretrae* аввалги муқкулдан пастда жойлашган бўлиб, сийдик чиқариш каналининг парда қисми — *pars membranacea uretrae* ни худди ҳалқа сингари ўраб олади. Керак бўлганда бу муқкул сийдик каналини қаттиқ қисади ва сийдик йўлини беркитади. Аёлларда бу муқкул кинни ҳам ўраб туради, бинобарин қисқарганда кин тораяди.

Шу йўсинда кичик чанок пастки тешигининг олинги ярмини (қов ва куймич суяқлари пастки шохлари соҳаси) беркитиб турувчи сийдик-таносил тўсиғи — *pars membranacea urethrae* дан ўтади ва эркакларда унинг орасида Купер безлари жойлашади, аёлларда эса бу тўсиқдан кин ҳам ўтади. Тўсиқнинг олд томонида муқкул толаларидан кўра фиброз тўқима кўп бўлади. Шунинг учун бу қисмни *ligamentum transversum perinei* бойлами деб атайдилар."

ОРАЛИҚ ЮЗА МУСКУЛЛАРИ

Сийдик-таносил тўсиғидан пастда ва чанок тўсиғининг орқарок қисмида оралиқ юза муқкуллари жойлашган. Бу гуруҳга ҳам тўртта муқкул киради:

1. Ташқи тешиқни торайтирувчи ташқи мускул — *musculus sphincter ani externus*. Ўз номидан кўриниб турибдики, ташқи тешиқ атрофида у овал ҳалқа сингари жойлашган. Мускул толалари пастдан (сиртдан) юқорига томон бир неча қават бўлиб жойлашган. У клетчатка, суяқлар (дум суяги) ва мускуллардан бошланади ва *centrum tendinum perinei* га ёпишади.

2. *Musculus balbocavernosus*. Бу мускул эркақларда эрлик олатидаги ғовак тана (*corpus spongiosum penis*) нинг олат илдизига яқин қисмини ва шу ғовак тана сўғонини остки ҳамда ён томонлардан ўраб турганидан шундай ном билан аталади. Мускулнинг ўнг ва чап томони бир-бири билан чок — *raphe* ҳосил қилиб кўшилади. Бу мускул қисқарганда сийдик каналини сиқиб, унинг ичидаги жинсий суюқлик ёки сийдикни ташқарига чиқариб ташлайди. Бу мускул аёлларда ҳам бор, лекин бу мускул қинга олиб кирувчи тешиқнинг атрофида жойлашган ва қисқарганда шу тешиқни торайтиради.

3. Қуймич-ғовак тана мускули — *musculus ischocavernosus* ҳам жуфт мускуллардан бўлиб, мия дўмбоғининг ички юзасидан бошланади. У олд ва медиал томонга йўналган ҳолда бир қисми эрлик олатининг олд томонига ўтса, қолгани қарама-қарши томондаги шунга ўхшаш толалар билан кўшилади. Мускул қисқарганда вена қон томирларини сиқиб, қонни ғовак тана ичига ҳайдайди ва шу билан эрлик олатини таранг қилади. Бу мускул аёлларда ҳам бор, лекин у жуда кичик ҳажмда бўлиб, клитор оёқчалари атрофида жойлашади.

4. Оралиқ юза кўндаланг мускули — *musculus transversus perinei superficialis* шу номдаги чуқур мускул орқа кирғоғининг пастида, тери ости клетчаткасининг орасида жойлашади. Унча ривожланмаган, нимжон бу мускул баъзан икки томонда бир хил бўлмаслиги ҳам мумкин. У қуймич суяги пастки шохининг ички юзасидан бошланиб, кўндалангига ўртага қараб йўналади ва оралиқ марказидаги пайга келиб ёпишади. Мускул марказий пайни таранг қилиб, шу пайга ёпишадиган бошқа мускулларнинг ишига ёрдам беради.

ОРАЛИҚ ФАСЦИЯЛАРИ

Оралиқ соҳасидаги мускулларни асосан учта йирик фасция ва уларнинг варақлари ўраб туради. Лекин шуни қайд қилиб ўтмоқ керакки, бу кичкина соҳада кўпгина мускуллар ва аъзолар жойлашганлигидан, фасцияларнинг тузилиши ва жойланиши ҳам жуда мураккаб. Биз фақат асосий, йирик фасциялар устида тўхталиб ўтамыз, холос.

1. *Ёнбош мускули* (*m. iliacus*) ни ички томондан ёпган фасция (*fascia pelvis*) кичик чанокқа кириш чегарасига келганда пастга томон бурилади ва кичик чанок деворига ўтади. Шу сабабли у чанок фасцияси — *fascia pelvis* номи билан аталади. Ўз йўлида учраган мускулларни (*m. firiformis m. obturator internus* — нинг устки ярми) ўраган бу мускул чанок деворининг деярли охирига етгач, чанок тўсиғининг устига ўтади ва *m. levator ani* ни қоплайди. Чанок фасциясининг шу жойгача бўлган қисми девор пардаси *fascia pelvis*

parietalis бўлиб ҳисобланади. Фасция чанок тўсиғи устидан шу тўсиқдан ўтувчи ва унинг яқинидаги аъзолар деворига ўтиб, fascia pelvis visceralis га айланиб кетади.

Чанокнинг ичида бу фасциядан ташқари яна қорин парда — peritoneum ҳам бўлгани учун баъзи жойларда шу иккита парда ўртасида ораликлар (spatium) пайдо бўлади, лекин улар бўш бўлмай, толали тўқималар билан тўлган. Шундай ораликлардан бир нечтасини кўрсатиб ўтамиз: қов орқасидаги (сийдик пуфагининг олд томонидаги) оралик spatium retropubicum сийдик пуфагининг икки ён томонидаги оралик (аввалгисининг давоми) — spatium perivesicale, тўғри ичакнинг орқасидаги, оралик — spatium retrorectale ва бошқалар.

2. Сийдик таносил тўсиғини юқори ва пастдан қопловчи фасция — fascia diaphragmatis urogenitalis superior аслида битта фасция ҳисобланиб, икки варақдан тузилган. Бу варақлар сийдик-таносил тўсиғини ҳосил қилувчи мускулларни (*m. transversus perinei profundus* ва *m. sphincter urethrae*) устки ва остки томондан ўраб, тўсиқнинг эркин турган қирғоқларида, масалан, олд томонида бир-бири билан туташади ва бойлам тусини олади. Устки варақ простата безининг икки ёнидан чанок фасциясига тутшиб кетади, пастки варағи эса эрлик олати сўғонига туташади. Аёлларда бу фасциянинг ҳар икки варағи ҳам киннинг деворига ёпишади.

3. Ораликнинг ҳамма юза мускулларини юза фасция — fascia superficialis ўрайди. Ён томондан у қов ва қуймиш суякларига ёпишади, орқа томондан сийдик-таносил тўсиғига туташади, олд томондан эса эрлик олати фасцияси — fascia penis номи билан penis га ўтади.

АЁЛЛАР ОРАЛИГИНИНГ ФАРҚИ

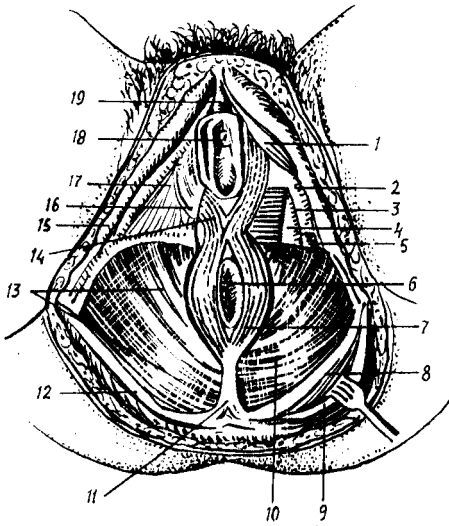
Аёлларда оралик соҳасидаги тери ости ёғ клетчаткаси кўп ва кучли ривожланган бўлади. Чанок тўсиғидан сийдик чиқариш канали (urethra) билан бирга қин (*vagina*) ҳам ўтганлиги учун тўсиқнинг олдинги томони (қисми) эркакларникига нисбатан анча кенг бўлади. Ораликнинг юза мускуллари (*m. bulbocavernosus* м. *ischiocavernosus*, *m. perenei superficialis*) эркакларникига нисбатан кучсиз ривожланган, лекин сийдик-таносил тўсиғи фасциялари аксинча, аёлларда яхши ривожланган ва пишиқ бўлади.

Ташқи чиқариш тешигини қисувчи ташқи мускул — *m. sphincter ani externus* нинг толалари эркакларда эрлик олатининг ўзагига бориб тугаса, аёлларда бир-бири билан кесишиб, қарама-қарши томонга ўтади ва юқорига томон давом этиб, қинга кириш тешигини икки томондан ўрайди (188-расм).

Биз юқорида сийдик-таносил тўсиғининг иккинчи мускули — *m. sphincter urethrae* сийдик чиқариш каналининг парда қисмидан ташқари, аёлларда қинни ҳам ўрашини айтиб ўтган эдик. Бинобарин, бу мускул аёлларда *m. urethrovaginalis* деб кўшиб айтилади.

Шуни ҳам айтиш керакки, туғиш вақтида қорин босими (пресси) ошишидан пайдо бўладиган кучли итариш ораликдаги мускулларни ҳам пастга томон чўзади. Шунинг учун ҳам кўп туққан аёлларда оралик

188- р а с м. Аёллар оралиғи мускуллари ва фасциялари.



1 — m. ischiocavernosus; 2 — fascia diaphragmatis urogenitalis inferior; 3 — m. transversus perinei profundus; 4 — fascia diaphragmatis urogenitalis superior; 5 — m. transversus perinei superficialis; 6 — anus; 7 — m. sphincter ani externus; 8 — lig. sacrotuberale; 9 — m. gluteus maximus; 10 — m. levator ani; 11 — lig. anococcygeum; 12 — fascia glutea; 13 — fascia diaphragmatis pelvis inferior; 14 — m. bulbospongiosus; 15 — os ischii; 16 — fascia perinei superficialis; 17 — diaphragma urogenitale; 18 — ostium urethrae externum; 19 — glan clitoridis.

мускуллари чўзилиб қолиб, ўзининг аввалги ҳолатига қайтмайди. Шунинг натижасида кўп тукқан аёлларда оралик бир оз осилиб туради.

Оралик томири ва нервлари. Оралик а. pudenda interna, а. rectalis inferior, а. perinealis, а. dorsalis penis clitoridis артериялари орқали қон билан таъминланади. Вена қонини шу номли веналар орқали ички ёнбош венасига қуяди.

Иннервацияси — nn. rectales inferiores, nn. perineales, n. n. anococcygei орқали бўлади.

ИЧКИ СЕКРЕЦИЯ БЕЗЛАРИ

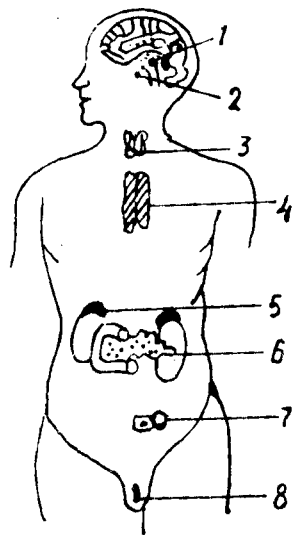
Одам организмда бир гуруҳ безлар бўлиб, улар ички секреция безлари дейилади. Буларнинг ташқи секреция безларидан фарқи шундаки, ички секреция безларида секрет чиқарувчи найлар бўлмайди. Ички секреция безларида ишланган секрет — гормон (грекча — қўзгатувчи) деб аталади. Ички секреция безларида ишланган гормон бевосита қонга қуйилади.

Одам ҳаётида нерв системаси муҳим роль ўйнайди. Организмда модда алмашинуви давом этар экан, ички секреция безларида мураккаб кимёвий моддалар юзага келади. Булар юксак физиологик фаол моддалар бўлиб, организм функциясининг нормал кеишини таъминлаб туради, ўсишда қатнашади, бошқача қилиб айтганда, нормал физиологик функцияни кимёвий йўл билан бошқариб туради. Ички секреция безлари эндокрин (endo — ички, crino — ажратаман) безлари деб юритилади (189-расм).

Демак, организмда рўй берадиган физиологик жараёнлар нерв системасида ва кимёвий (гуморал) йўл билан бошқарилиб турар экан.

189-ра с.м. Йирик ички секрет безларининг одам организмда жойлашган ерлари.

1 — эпифиз; 2 — гипофиз; 3 — қалқонсимон без; 4 — айрисимон без; 5 — буйрак усти беzi; 6 — меъда ости безининг ички секрет қисми; 7 — тухумдоннинг ички секрет қисми; 8 — мойқиниш ички секрет қисми.



Ҳали нерв системаси бўлмаган ҳайвонлар организмдаги физиологик жараёнлар кимёвий йўл билан, протоплазмада диффуз ҳолдаги эриган физиологик фаол моддалар ёрдамида идора қилинади. Юқори даражали ҳайвонларда нерв системаси тараққий этган ва филогенетик нуқтаи назардан кеч пайдо бўлганлигига қарамай, организм ҳаёт фаолиятида муҳим идора қилиш вазифасини бажаради.

Ички секреция безлари одам организмнинг турли ерларида турлича шаклда ва ҳажмда бўлишига қарамай, ҳамма ички секреция безларининг тузилишида уларга хос умумийлик бор. Бу умумийлик — ички секреция безларида секрет чиқариш найчаларининг йўқлигидир. Шу сабабли, бу безларда ишланган гормонлар қонга ўтади. Шунинг учун ҳам барча ички секреция безларига жуда кўп қон томирлар киради, уларда қон томир чигаллари, артериялар, капиллярлар бошқа аъзоларга нисбатан кўпроқ бўлади. Масалан, қалқонсимон без кичкина бўлишига қарамасдан унга 4 та, баъзан 5 та катта томир киради, буйрак усти беzi эса жуфт махсус қон томирни олади. Ҳажми жуда кичкина бўлган қалқонсимон без ичида айланадиган қон миқдори билан айланадиган қонга тенгдир.

Бундан ташқари, эндокрин безлар ичидаги капиллярлар тузилиши ҳам бошқа ердаги капиллярлардан фарқ қилади. Ички секреция безлари ичидаги капиллярлар турлича кенгайган бўлади, жуда кенгайган ерлари синусоидлар ҳосил қилади. Синусоидлар ичида қон секин оқади ва без хужайралари билан қоннинг яқиндан алоқа қилиш имкони туғилади. Эндокрин безлар ичидаги капиллярлар буйракдагига ўхшаш ажойиб артериал тўр — *rete arteriosum mirabile* ни ҳосил қилади, деган фикрлар ҳам бор (Тараканов).

Эндокрин безлар нерв охириларига ҳам бой. Бу нервлар марказий нерв системаси билан боғланган. Марказий нерв системасида организмни, жумладан, эндокрин безларни ҳам идора қилувчи марказлар бор. Шу марказлар ички секреция безлари ишини бошқариб туради. Бу бирор сабаб билан бузилса, безларнинг иши тезлашиши (гиперфункция) ёки секинлашиши (гипофункция) мумкин.

Нерв системаси билан ички секреция безлари орасида икки ёқлама боғланиш бор. Биринчи боғланишни, яъни бевосита марказдан чиққан нервлар безгача етиб келишини юқорида айтиб ўтдик. Иккинчи боғланиш шундан иборатки, ички секреция безларидан чиққан

гормонлар конга ўтар экан, кон орқали нерв системасига таъсир қилади. Бундан ташқари, баъзи ички секреция безлари (гипофиз, эпифиз) мия билан бирга такомил қилади, бу мия ортиғи ҳисобланади.

ИЧКИ СЕКРЕЦИЯ БЕЗЛАРИ ТАРАҚҚИЁТИ

Ички секреция безлари эмбрионнинг ҳар учала қаватидан такомил этади ва қайси эмбрион қаватидан ҳосил бўлишига қараб, асосан қуйидаги 5 гуруҳга бўлинади.

1. Энтодермадан такомил этувчилар. Булар бош ичак ва жабра равқлари соҳасидан такомил этганлиги учун бронхиоген гуруҳ дейилади. Бу гуруҳга қалқонсимон без, қалқон орқа беzi киради.

2. Энтодерманинг ичак қисмидан такомил этувчилар. Буларга меъда ости безининг Лангерганс оролчалари киради.

3. Мезодермадан такомил этувчи ички секреция безларига буйрак усти безининг пўстлоқ қисми, интерренал система ва жинсий безлар киради.

4. Эктодермадан, яъни оралиқ миядан такомил қилувчилар невроген группа дейилади, бунга гипофиз ва эпифиз киради.

5. Эктодермадан, симпатик элементлардан такомил қилувчиларга буйрак усти безининг мағиз қисми, хромаффин дончалари киради ва улар адренал система деб юритилади.

ҚАЛҚОНСИМОН БЕЗ—GLANDULA THYROIDEA

(190-расм)

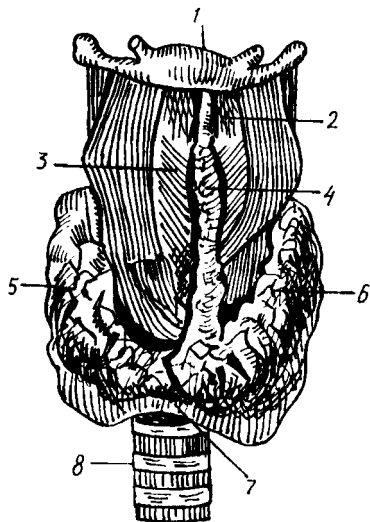
Қалқонсимон без — ички секреция безлари ичида деярли энг йириғи ҳисобланади, у бўйин соҳасидаги ҳикилдоқнинг шу номли тоғай олди томонида жойлашган. Пастда узуксимон тоғайни ва кекирдақнинг юқори 3—4 тоғай ҳалқаларини қисман олдиндан ва ён томондан қалқон каби ўраб ётади. Без ён бўлақларининг вертикал ўлчови 50 мм, қалинлиги 10—20 мм га тенг.

Без одамларда тақасимон шаклда бўлиб, барча умуртқали ҳайвонларда, ҳатто маймунларда ҳам алоҳида ўнг ва чап бўлақларни ташкил қилади.

Қалқонсимон безнинг оғирлиги катта ёшдаги одамларда нормада 30—50 грамм келади. Одатда, безнинг оғирлиги ва шакли буқоқ учун эндемик ўчоқ ҳисобланган зоналарда бирмунча юқори бўлади. Қалқонсимон без юмшоқ консистенцияга эга, унинг ўнг ва чап бўлақчалари — *lobus dexter et lobus sinister* ва оралиқ қисми — *isthmus glandulae thyroidea* деб аталади. 65—70 % одамларда қалқонсимон без бўйни (*isthmus*) дан юқорига қараб кўшимча узун ўсиқ ўсиб чикқан, бунга пирамидал қисм — *lobus pyramidalis* дейилади. Қалқонсимон без бўйиннинг *regio thyroidea* соҳасида тери остида жойлашган, у бўйин фасцияси ҳисобига ҳосил бўлган қалин капсула — *capsula externa* билан ўралган. Қалқонсимон безни остидан жуда нафис ҳисобланган хусусий фасция — *capsula interna* ўраб туради. Бу иккала фасция

190-р а с м. Қалқонсимон без.

1 — os hyoideum; 2 — membrana thyrohyoidea; 3 — cartilago thyroidea; 4 — lobus pyramidalis; 5 — lobus dexter; 6 — lobus sinister; 7 — isthmus; 8 — trachea.



оралиғида фақат кичик қон томирлар ва нервлар ўтадиган тор йўлакча мавжуд. Ички фасция — fascia interna без ичкарисида дарпарда шаклида бир қатор ўсимталар бериб, безнинг ички сатҳини (лимон, апельсин каби) қатор бўлакчаларга бўлади. Безнинг ташқи юзаси ички томондан қон-томир нерв тутами (a. carotis communis, v. jugularis, n. vagus) билан ўраб турувчи фасциал қинга ёндошиб турса, орқа томондан у нафис ёғ парда орқали қизилўнғач ва ютқин билан чегараланган.

Безнинг ички тузилишига келсак, у алоҳида без пуфакчаларидан (50—100 мм) иборат, бу пуфакчалар фолликула — follicula gl. thyroidea деб аталади. Улар аксари шарсимон бўлиб, ташқи томондан кубсимон эпителий билан қопланган. Фолликулалар ичи суюқ коллоид модда билан тўлган, унинг таркибида тиреоглобулин деб аталувчи йодга бой оксил моддаси бор.

Қалқонсимон безнинг юқорида баён қилинган типик топографияси катта ёшдаги одамларга хосдир. Без эркакларга қараганда хотин-қизларда бирмунча каттароқ бўлади. Бу фақат морфологик ҳолат ҳисобланмай, балки муҳим физиологик аҳамиятга ҳам эга, чунки бу безнинг касалланиши хотин-қизларда эркакларга нисбатан 3—4 марта кўп учрайди. Без болаларда катталарга нисбатан бир оз юқорида жойлашган.

Тақомили. Қалқонсимон без энтодермадан тараққий этувчи бронхиоген гуруҳга киради. Эмбрион тақомилининг дастлабки ҳафтала-рида келгусида тилга айланадиган бошланғич ичак найчаси олдинги қисмининг шиллик қавати бўртиб чиқиши натижасида ривожланади. Қалқонсимон без гормон чиқарадиган йўли бўлмаганлиги учун тақомил этган еридан ажралиб, алоқасини узади. Безнинг тақомил этган ери тилнинг илдиз қисмидаги кўр тешикка айланиб қолади. Тилдаги кўр



191-р а с м. Бирламчи ўткир букоқ (Базедов) хасталиги.

(В. Г. Барановдан олинди).

тешик — *foramen coeum* эмбрионал даврда қалқонсимон без билан ҳазм йўллари ўртасида боғланиш борлигидан далолат беради, *ductus thyroglossus* деб шунга айтилади. *Ductus thyroglossus* эмбрионлик даврининг биринчи ярмидаёқ беркилиб, ўрнида кўр тешик қолади. Пирамида ўсимтасига эса мазкур каналнинг қолдиқ ўсимтаси деб қараш керак. Камдан-кам ҳолларда пирамида ўсимтасининг бўлиниб қолиши натижасида, безнинг юқори юзасида қўшимча таначалар — *glandulae thyroideae accessoria* учрайди.

Функцияси. Қалқонсимон без ички секреция безлари орасида асосий ўрин тутаяди. Без фолликулаларида ишлаб чиқариладиган гормон тироксин деб аталади. Тироксин шу безга келувчи қон томирлар орқали қонга ўтади. Тироксин организмда ўсиш жараёнига таъсир кўрсатади, модда алмашинувини тезлаштиради. Агар без нормал тараккий этмаса (гипофункция) организм ўсишдан тўхтайти, натижада микседема касаллиги вужудга келади. Без фаолияти ортиб кетса (гиперфункция) Базедов касаллиги — тиреотоксикоз (организмнинг тироксин билан заҳарланиши) юз беради (191-расм).

Шундай қилиб, қалқонсимон безда ишланувчи гормонлар модда алмашинувини бошқариб туради, оксидланиш жараёнини тезлатади, шу билан бирга оксил, мой ва углеводлар парчаланиши кучаяди. Қалқонсимон без функцияси нерв системаси ва гипофизнинг олдинги бўлагида ишланадиган тиреотроп гормони орқали бошқарилади.

Баъзи аҳоли яшайдиган зоналарда ичиладиган сувда йоднинг етишмаслиги ва натижада безнинг ҳаддан ташқари катталашиб кетиши — эндемик букоққа олиб келади. Без катталашса-ю, функцияси нормал қолаверса — эутиреоид букоқ, функцияси ошиб кетса — гипертиреоид букоқ, камайиб кетса — гипотиреоид букоқ деб юритилади. Букоқ Ўзбекистонда ҳам учрайди. Шунинг учун ҳам букоқ касаллигини аниқлаш, даволаш ва олдини олиш масалаларига доир қилинган ишларда Ўзбекистон олимларининг катта ҳиссалари бор (Масумов С. А.).

Қон билан таъминланиши ва иннервацияси. Қалқонсимон без организмнинг ички секреция безлари ва бошқа аъзолар ичида ҳам қон билан жуда яхши таъминланадиган аъзо бўлиб ҳисобланади. Қалқонсимон бездан оқиб ўтадиган қон миқдори буйракдан оқиб ўтадиган қондан беш ҳисса кўп. Қалқонсимон без ҳар иккала томондан бир жуфт юқори қалқонсимон артериялар — *a. thyroidea superior* (ташки уйку артериясидан), пастроқда бир жуфт пастки қалқонсимон артериялар — *a. thyroidea inferior (truncus thyrocervicalis)* ва тоқ артерия — *a. thyroidea ima (a. subclavia ёки arcus aortae)* ёрдамида қон билан таъминланади. Бу артериялар без ташқарисида ва ичида ҳам бой анастомоз ҳосил қилади (А. Т. Окилов).

Нерв толалари эса парасимпатик толаларни *p. vagus* дан, симпатик толаларни эса бўйин симпатик тугунларидан олади (ўрта, юқори чигаллар). Майда лимфа томирлари безнинг ички қисмидаги фолликулаларни ўраб ўтиб, ҳиқилдок олди ва кекирдак олди лимфа тугунларига қуяди.

ҚАЛҚОН ОРҚА БЕЗЛАРИ

Қалқон орқа безлари — *glandula parathyroideae* икки жуфт (бир жуфти юқорида ва бир жуфти пастда) бўлиб, ички секреция безлари ичида деярли энг кичигидир. У қалқонсимон без ён бўлақларининг орқа юзасига ёпишиб ётади. Қалқон орқа безининг узунлиги 6 мм, кенглиги 4 мм, қалинлиги 2 мм га тенг, шунинг учун ҳам препаратқа қилиб қаралганда, уни ўраб ётган ёғ тўқимасидан ажратиш олиш қийин. Ҳар қайси қалқон орқа бези алоҳида махсус фиброз капсулага ўралиб ётади. Без эпителий ҳужайраларидан ташкил топган бўлиб, қон томирларига жуда бой (192-расм).

Тақомили. Қалқон орқа бези қалқонсимон без каби бронхиоген безларга, яъни энтодермадан тақомил этувчи безларга киради. Бу без III — IV жабра ёриқлари ҳисобига юзага келади. Баъзан тўртта без ўрнига бешта без ҳосил бўлиб қолади.

Қон томирлари ва иннервация қилиниши қалқонсимон бездагига ўхшайди.

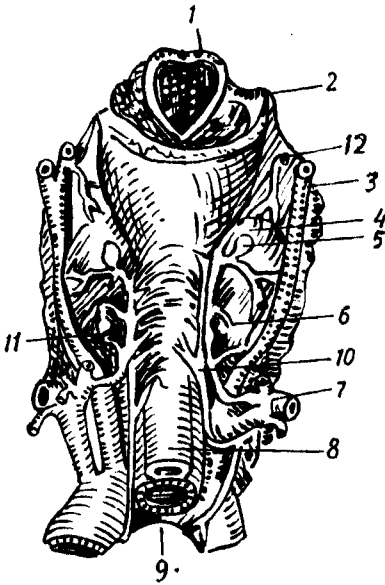
Функцияси. Қалқон орқа бези организмда кальций алмашинувини бошқариб туради. Бу без кесиб олиб ташланса, одам қалтироқ касалига йўлиқади ва ҳалок бўлади.

МЕЪДА ОСТИ БЕЗИНИНГ ИНКРЕТОР ҚИСМИ

Спланхнология қисмидан маълумки, меъда ости бези — *pancreas* овқат ҳазм қилишда муҳим аҳамиятга эга бўлган меъда ости ширасини ишлаб чиқаради. Меъда ости шираси — *ductus pancreaticus* орқали ўн икки бармоқ ичакка қуйилади. Меъда ости безининг юқорида айтилган экскретор функциясидан ташқари, инкретор функцияси ҳам бор. Меъда ости безининг инкретор қисми *pars endocrina pancreatis* тўда-тўда бўлиб жойлашган эпителий ҳужайраларидан иборат, меъда ости бези оролчалари *insulae pancreaticae* (Лангерганс оролчалари) деб

192-р а с м. Қалқон-орқа безлари.

1 — хиқилдоққа кириш тешиги; 2 — тил ости суягининг катта шохи; 3 — ташқи уйқу артерияси; 4 — қалқонсимон без; 5, 6 — қалқон орқа безлари; 7 — умров ости артерияси; 8 — кизилўнғач; 9 — трахея; 10 — ости хиқилдоқ нерви; 11 — пастки ва 12 — юқори қалқонсимон артериялар



шунга айтилади. Лангерганс оролчалари безнинг ташқи секрет қисмидан бириктирувчи тўқима пардаси орқали ажралиб туради. Лангерганс оролчалари меъда ости безининг барча қисмларида, айниқса, дум қисмида кўпроқ учрайди. Оролчалар катталиги 0,1—0,3 мм га тенг. Меъда ости беzi оролчаларида А, Б, хужайралари тафовут қилинади. Агар А хужайралар 15—20 фоизни ташкил қилса, Б хужайралар 70% ни ташкил қилади. Меъда ости безининг эндокрин қисмида ишланадиган гормон (инсулин) ана шу Б хужайраларда ишланади ва бевосита қонга ўтиб, организмда қанд модда алмашинувида қатнашади.

Морфологик текширишлар безларнинг, шунингдек, ички секрет безларининг қон томир тўрига айниқса бой эканлигини кўрсатади. Меъда ости безининг Лангерганс оролчалари атрофида ва ичида қон томирлар айниқса кўп бўлади.

ЖИНСИЙ БЕЗЛАРНИНГ ЭНДОКРИН ҚИСМИ

Жинсий безлар — эркакларда мойялар (testis), аёлларда эса тухумдонлар (ovarium) ҳисобланади. Улар ўз маҳсули бўлмиш жинсий хужайраларни тўғридан-тўғри жинсий йўллarga ажратади, бу вазифани жинсий безларнинг ташқи секрет қисми бажаради. Бундан ташқари, ана шу безлар жинсий гормонларни қонга ишлаб чиқаради.

Мояк буралма каналчалари ва у ерда жойлашган қон томирлар атрофида мойянинг (уруғдон) йирик интерстициал без хужайралари — Лейдиг тўплами жойлашган. Лейдиг хужайраларида жинсий гормон тестостерон ишланади.

Тухумдонда эса фолликулин ва прогестерон номли гормонлар ишланади. Тухумдоннинг ички секрет қисми фаолияти гипофиз безида ишланадиган гормонга боғлиқ.

Спланхиология қисмидан маълумки, тухумдондан этилиб чиққан тухум тухумдоннинг ташқи қобиғини ёриб, қорин бўшлиғига тушар экан, ёрилиб чиққан ери чандик бўлиб қолади, ана шу чандик сарик тана — *corpus luteumvegitum*, аксинча этилиб чиққан тухум оталанмаса, ёрилиб чиққан тухум оталанса ва ҳомила пайдо бўлса, бунга чин сарик тана — *corpus luteumvegitum*, аксинча этилиб чиққан тухум оталанмаса, унинг ўрнида ҳосил бўлган сарик тана, яъни сохта сарик танага — *corpus luteum spurium* дейилади. Чин сарик тана фаолияти 9 ой, сохта сарик тана фаолияти эса бир ой давом этади, уларнинг вазифалари турлича. Чунончи, сохта сарик танадан чиққан гормонлар янги тухум ҳужайрасининг этилиши учун шароит туғдирса, чин сарик танадан ишланиб чиққан гормон ҳосил бўлган ҳомиланинг бачадонда ўрнашиши ва унинг нормал ривожланишини таъминлайди, янги тухум ҳужайраси этилишини тўхтатиб туради, сут безларини ривожлантиради. Ҳомиладорлик вақтида чин сарик тана кесиб олиб ташланса, ҳомила такомил тўхтайд.

Буйрак усти бези — *glandula suprarenalis*

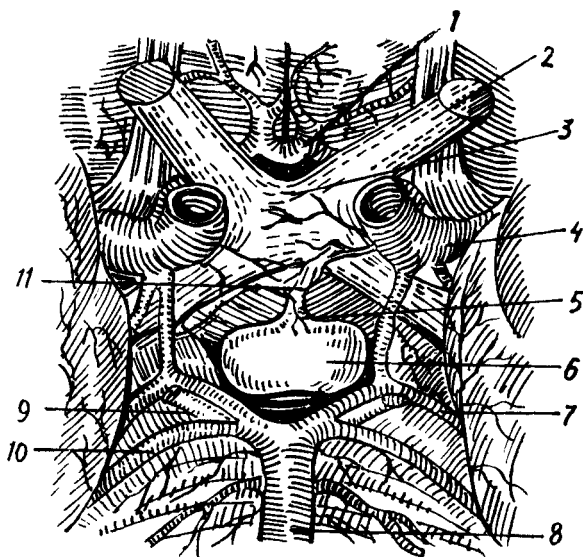
Буйрак усти бези чап ва ўнг буйракларни устидан қалпоқ холида қоплаб турадиган жуфт аъзодир. У узунасига 30—60 мм ни ташкил қилгани ҳолда 12—13 г оғирликка ҳам эга.

Буйрак усти безини уст томондан фиброз капсула ўраган, бу капсула без ичига ўсиқлар беради ва натижада без бир нечта бўлақларга бўлинади. Буйрак усти безини кесиб қарасак, унинг ташқи сарғиш пўстлоқ қисмидан ва ички қорамтир мия қисмидан иборат эканини кўрамиз. Пўстлоқ қисми ва мия қисми тузилиши, такомил этиши ва функцияси жиҳатидан бир-биридан фарқ қилади.

Пўстлоқ қисми липид дончалари ва холестеринга бой бўлиб, тузилиши жиҳатдан уч зонага бўлинади.

Буйрак усти безининг мия қисми эса хромли тузлар ёрдамида сарик-кўнғир рангда бўялувчи хромофин элементларидан тузилган, у нерв толалари ва ганглиоз нерв (симпатик) ҳужайраларига бой.

Пўстлоқ қисми эмбрионлик даврининг 4—5-ҳафталарида, ичак тутқичи асосининг икки ёнидаги мезодермадан, мия қисми эса симпатик элементлар — эктодермадан такомил этади. Шунинг учун бу қисм адренал ёки хромафин системаси деб аталади. Эмбрион такомилнинг 6—7-ҳафтасига келганда целомик эпителийдан тараккий этаётган пўстлоқ қисми мезотелийдан ажралади ва интерренал танага айланади. Интерренал тана аортанинг латерал томонида жойлашган ҳужайралар массаси ҳисобланади. Эмбрион 8 ҳафталик бўлганда бўлғуси мия қисми ҳужайралари — хромаффинобластлар кўпая бориб, интерренал тана ичига ботиб қиради ва безнинг мия қисмини ҳосил қилади. Хромаффинобластлар айна вақтида аортанинг олд томонда жойлашган *paraganglion aorticum* ни (параганглийларни) ҳосил қилади. Такомил этиши жиҳатидан эмбрионнинг турли пластинкаларидан келиб чиқиши



193-р а с м. Гипофиз (олд томондан кўриниши).

1 — олдинги мия артерияси; 2 — кўриш нерви; 3 — кўриш нервларининг кесилиш ери; 4 — ўртадаги мия артерияси; 5 — воронка; 6 — гипофиз; 7 — миянинг орка артерияси; 8 — асосий артерия (a. basillaris); 9 — N. oculomotorius; 10 — n. cerebelli superior; 11 — zuber ciniteum.

туфайли паст даражадаги умурткали ҳайвонларда буйрак усти безининг ҳар иккала (интерренал ва хромаффин) системаси алоҳида бўлади.

Буйрак усти безининг пўстлоқ қисмида кортикостероидлар деб аталувчи бир гуруҳ гормонлар (альдостерон, гидрокортизон, андроген) ишланади.

Буйрак усти безининг мағиз қисмида асосан адреналин ишланади. Адреналин гликогенни моносахаридларга парчалайди, натижада мускул, жигардаги гликоген запаси камаяди, айти ҳолда конда моносахаридлар кўпаяди. Демак, адреналин инсулинга антагонист ҳисобланади, юрак уришини тезлаштиради, қон томирлар деворини торайтиради, бинобарин, қон босимини оширади.

Буйрак усти бези барча ички секрет безлари каби жуда бой қон билан таъминланади. Буйрак усти безига уч жуфт артерия: юқори буйрак усти артерияси (остки диафрагма артериясидан), ўрта буйрак усти артерияси (қорин аортасидан) ва остки буйрак усти артерияси (буйрак артериясидан) ҳисобига қон билан таъминланади. Буйрак усти безидан чиққан лимфа томирлари бел лимфа йўлларига қуйилади.

Невроген гуруҳ. Невроген гуруҳга *иккита без, гипофиз* ва *эпифизлар* киради.

Г и п о ф и з — hypophysis (193-расм) жуда кичик, тахминан овал шаклидаги без бўлиб, асосий суякнинг турк эгари деб аталувчи чуқурчасида жойлашган. Безнинг оғирлиги 0,4—0,5 г бўлиб, пушти ранга эга. У мия асосидаги кулранг дўмбоқчадаги воронкасимон (infundibulum) оёқча орқали осилиб туради. Гипофизнинг олдинги — lobus anterior (adenohypophysis) ва орка — lobus posterior (neurohypophysis) бўлаклари тафовут қилинади. Гипофизнинг олдинги ва орка бўлаклари эмбрионнинг турли куртакларидан такомил этади, чунончи, олдинги

бўлаги оғиз чуқурчасининг дорсал эпителийсидан такомил этса, орқа бўлаги диэнцефолон (иккинчи мия пуфаги) дан такомил этади.

Гипофизнинг олдинги бўлагида ишланадиган соматотроп гормон (ўсиш гормони) ўсаётган организмда ўсиш жараёнини бошқаради. Бундан ташқари, гипофизнинг олдинги бўлагида аденокортикотроп (АКТГ), тиреотроп (ТТГ) ва гонодотроп гормонлар ишланади. Гипофизнинг орқа бўлагида эса вазопрессин, антидиуретин гормонлари ишланади. Гипофиз юқори ва остки гипофизар (ички уйқу артериясидан) артериялари ҳисобига қон билан таъминланади.

Мия ортиғи (эпифиз) — *corpus pineale* мия дастасининг юқори сатҳида, тўрт дўмбоқнинг юқори (икки юқори дўмбоқ ўртасида) устида жойлашган бўлиб, кўриш дўмбоғига юганчалар — *habenula* ёрдамида туташган. Эпифиз овал шаклидаги мошдек келадиган без бўлиб, узунлиги 7—10 мм, эни 5—7 мм, оғирлиги 0,2 г ни ташкил қилади. Унинг ингичкалашган учи пастга қараган. Устидан бириктирувчи тўқима капсуласи билан ўралган. Капсуладан ичкарига кирган тўсиқлар безни бўлакларга — трабекулаларга бўлиб юборади. Без паренхимасида жойлашган пинеалоцит ва глиоцит деб аталувчи махсус без хужайралари гипофиз фаолиятини тормозловчи (балоғатга етгунча) ва умуман модда алмашинувини бошқарувчи гормон ишлаб чиқаради.

ТОМИРЛАР СИСТЕМАСИ ҲАҚИДА ТАЪЛИМОТ (АНГИОЛОГИЯ)

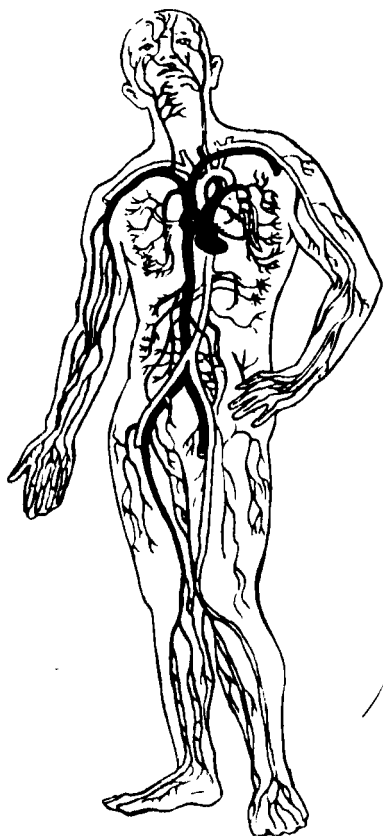
Ангиология (томирлар системаси таълимоти) грекча ангион (*angeion* — томир) сўзидан олинган бўлиб, XVIII асрдан бошлаб атама сифатида ишлатилади.

Томирлар системаси организмда бошқа органлар системаси сингари муҳим вазифани бажаради. Томирлар ичидаги суюқликлар (қон, лимфа) хужайра ва тўқималарнинг ҳаёти учун зарур бўлган барча моддаларни етказиб беради, шу билан бирга уларнинг таркибидаги организмга керакмас (чиқинди) моддаларни маълум органлар (буйраклар)га олиб боради. Шундай қилиб, томирлар системаси қон томирлар системаси, лимфа системаси ва қўшимча тузилмалардан таркиб топган.

ҚОН ТОМИРЛАР СИСТЕМАСИ

Қон томирлар системаси юрак, артериялар, веналар ва капиллярлар сингари мураккаб тузилмалардан иборат (194-расм).

Юрак қон томирлар системасининг марказий органи бўлиб, нерв гормонлар бошқарувининг таъсирида доимо бир маромда қисқариб ва кенгайиб, организмдаги қон суюқлиги ҳар хил катталиқдаги қон томирлар ёрдамида хужайраларга ва тўқималарга озик моддаларни олиб боради ва бошқа турли қон томирлар орқали юракка қайтиб келади. Шунинг учун барча қон томирлар икки турга бўлинади: 1) марказий орган бўлмиш юракдан чиқиб, бутун гавдага тарқаладиган ҳамма қон томирларига (ичидаги оқаётган қоннинг қандайлигидан қатъи назар) артерия (*aer* — ҳаво, *tereo* — сақлайман, деган сўзлардан



олинган) қон томирлари дейилади, чунки мурдаларнинг артерия қон томири бўш бўлганидан Гиппократ биринчи марта артерия номи билан атаган; 2) хужайралардан, тўқималардан марказий орган ҳисобланган юракка қон олиб келадиган томирларни эса вена қон томирлари деб юритилади («Вена қон томирлари системаси»га қаралсин).

Юракдан чиқадиган артерия қон томирлари (аорта, ўпка артериялари) марказдан узоклашган сари толалар, тармоқчалар чиқариб, аста-секин кичиклаша боради. Ниҳоят, органлар деворида микроскоп остида кўринадиган жуда ҳам ингичка артерия толалари — артериолалар капилляр соч толасига ўхшаган қил томирлардир, уларнинг узунлиги ўрта ҳисобда 0,5 мм, кенглиги 3—3,5 микрон, яъни одам тукининг диаметридан 50 марта кичик ва девори жуда юпка бўлади. Шу сабабли уларда қон секин оқади, натижада хужайралар, тўқималар ва оралик моддаларнинг яша-

ши ва ишлашига зарур кислород ҳамда бошқа моддаларнинг қондан тўқималарга диффузия йўли билан ўтишига имконият яратилади. Тўқималарга эса карбонат ангидридни ва модда алмашинуви натижасида вужудга келган бошқа моддаларни капиллярларга беради. Шундай қилиб, артериал капилляр веноз капилляр томирларга айланади. Веноз капилляр томирлар эса аста-секин йириклашиб, охирида иккита (юқориги ва пастки) кавак вена қон томирни ташкил қилади ва юракнинг ўнг бўлмачасига қуйилади. Қон ўнг бўлмачадан ўнг қоринчага, ундан ўпка артериялари орқали ўпкага боради. Ўпка артериясининг тармоқлари пировардида капиллярларга айланади ва нафас альвеолалари (пуфакчалар) ни ўраб олади («Нафас органлари системаси»га қаралсин). Капиллярлар эса нафас процессида карбонат ангидридни чиқаради ва кислородга бойийди. Кислородга бой бўлган қон ўпка веналари орқали юракнинг чап бўлмачасига қуйилади. Ундан чап қоринчага ўтиб, аорта орқали юқорида айтилганидек, бутун организм бўйлаб тарқалади. Натижада организмда тўла қон айланиш доираси системаси вужудга келади. Қон айланиш системаси икки доирага бўлинади: катта қон айланиш доираси юракнинг чап қоринчасидан бошланиб, аорта ва тармоқлари орқали барча тўқима-

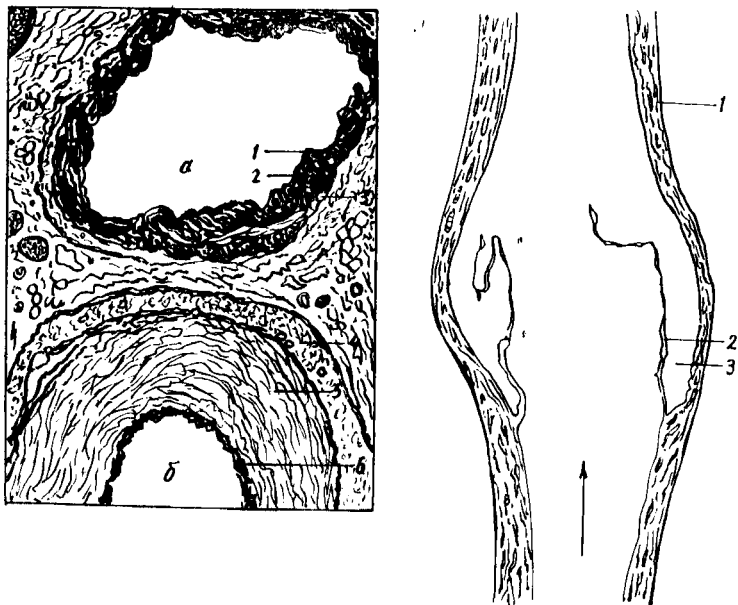
ларга, хужайралар ва оралик томирларга тарқалади, сўнгра вена қон томирлари (*v. cava superior*, *v. cava inferior*) бўлиб, юракнинг ўнг бўлмачасига қайтиб қуйилади; 2) кичик (ўпка) қон айланиш доираси юракнинг ўнг қоринчасидан бошланиб, ўпка артериялари орқали ўпкага боради, у ерда қон кислородга бойиб, тўртта ўпка венаси орқали чап юрак бўлмачасига қуйилади. Кичик қон айланиш системасидаги қон томирларнинг номи уларда оқадиган қонга мос келмайди. Масалан, ўпка артериясидан ўпкага карбонат ангидридга бой бўлган қон — вена қони оқиб боради, ўпка венасидан юракнинг чап бўлмачасига ўпкада нафас жараёнида кислородга бойиган қон — артерия қони оқади.

Юқорида кўрсатиб ўтилган катта ва кичик қон айланиш доираларидан ташқари, учинчи, яъни юрак қон айланиш доираси ҳам бор, бу доира артерия ва вена қон томирларидан тузилган. Юрак деворининг веналари тўғридан-тўғри юракнинг ўнг бўлмасига қуйилади.

Одамнинг артерия системасини схема тарзида сершоҳ дарахтга ўхшатиш мумкин. Аортани асосий ўзан деб ҳисоблайдиган бўлсак, ундан бир қанча асосий тармоқлар (уйку артериялари, ўмров ости артериялари, ичак тутқич артериялари ва хоказолар) чиқади, булар ўз навбатида иккинчи тартибдаги тармоқларга бўлинади. Бу тармоқлар ҳам шоҳлаб, ниҳоят капиллярларни ҳосил қилади. Қон томирлар диаметри ҳар хил найчалардан иборат бўлиб, уларнинг девори томирларнинг бажарадиган вазифасига кўра тузилган.

Марчелло Мальпигий (1661) биринчи бўлиб 180 марта катта қилиб кўрсатувчи линза орқали ичида қон оқаётган жуда майда (қил) томирларни кўздан кечирди ва уларга капиллярлар деб ном берди. Одам организмида тахминан 150 миллиард капилляр мавжуд бўлиб, улар 300 триллион хужайрада модда алмашинувини таъминлайди. Агар ана шу капиллярлар бир-бирига уланса, узунлиги 100 миң километрга тенг «тизимча» ҳосил бўлар эди, бу тизимча ер юзини 2,5 марта ўрашга етар эди. 1957 йилда капиллярларда қон айланиши муаммосига бағишланган анжуманда «микроциркуляция» атамаси тилга олинди. Микроциркуляция рўй берадиган (қил томирлар) микроциркулятор йўллари ўрганиш билан биринчи бўлиб академик В. В. Куприянов шуғулланди. Маълум бўлишича, модда алмашинуви рўй берадиган микротомирларда босим ниҳоятда пасайиб (15 мм симоб устунига тенг), қон оқиш тезлиги секундига 0,5 мм га тенг бўлар экан. Бу ҳол аортадагига нисбатан 500 миң марта кам.

В. В. Куприянов (шогирдлари билан) микротомирларнинг ичида қон юриши (микроциркуляция) ни ўрганиб чиқиб, микроциркулятор йўллари 5 қисмга: артериола, прекапилляр, капилляр, посткапилляр, венулага бўлиб берди. Артериолалар майда артерия шоҳларидан мускул қаватидаги (*tunica media*) силлик мускул толаларининг бир қатор жойлашиши билан фарқ қилса, прекапиллярларда ушбу қават узлукли (бўлиб-бўлмай) ҳолда бўлади, эластик қават бўлмайди. Прекапиллярларнинг капиллярларга ўтиш ерида мускул толаларининг тўпланган ерлари (сиқувчи) учраб, улар прекапиллярлардан капиллярларга ўтишни бошқариб туради. Капиллярлар микротомирлар-



196-р а с м. Қон томир деворининг гистологик тузилиши.

а — вена қон томири; 1 — ички қават; 2 — ўрта қават; 3 — ташқи қават; б — артерия қон томири;
4 — ташқи қават; 5 — ўрта қават; 6 — ички қават.

197-р а с м. Вена қон томири.

1—вена қон томирининг девори; 2—клапанлар; 3—клапан бўшлиғи.

нинг асосий бўғими бўлиб, модда алмашинуви ана шу ерда рўй беради. Капилляр девори фақат бир қават эндотелий ҳужайраларидан иборат, холос, мускул ҳужайралари мутлақо бўлмайди. Эндотелий устини базал парда ўраган. Барча капиллярлар бир вақтда ишламайди, шунинг учун функционал жиҳатдан капиллярлар уч гуруҳга бўлинган (Г. И. Мчидлишвилдан): 1) ишлаб турган капиллярлар, булардан қон барча элементлари билан оқиб туради; 2) плазматик капиллярлар, ичида фақат қон зардоби (шакли элементларисиз) оқиб туради ва 3) ёпиқ капиллярлар, булар ишламай турган капиллярлардир.

Ички ва ташқи таъсиротлар туфайли ишлаб турган капиллярлар плазматик ёки ёпиқ капиллярларга ўтиб туриши мумкин. Масалан, қон томирларни қон кенгайтирувчи дорилар таъсирида очиқ (ишлаб турувчи) капиллярлар 2—4 марта кўпайиши ёки қуруқ овқат истеъмол қилинганда ишлаб турган буйракдаги қон томир коптокчалари 60 дан 30 фоизгача кичрайиши мумкин (Г. И. Мчидлишвили).

Артериялар қон томирлар деворининг тузилишига қараб икки турга бўлинади. Уларнинг баъзиларида (аорта, ўпка артерияси ва аорта равоғи тармоқларида) эластик тўқималар кўпроқ бўлиб, бундай артериялар эластик кўринишдаги артериялар деб аталади. Қолган артериялар деворида эса мускул қавати кўпроқ ривожланган бўлиб, улар тегишлича мускул кўринишидаги артериялар деб юритилади. Қон томирлар эластик бўлганлиги туфайли ҳамма вақт

юракнинг қисқаришига ва кенгайишига (чўзилишига ва асли ҳолига қайтишига) мослашиб туради. Натижада қон томирлар ва деворида жойлашган мускул қавати ўзининг эластик хоссаларига кўра, юрак ишига бирмунча ёрдам беради ва қон айланишини осонлаштиради. Қон томирлар юпқа қўшувчи тўқима билан қопланган бўлади ва деворларини ўзига хос артерия ҳамда вена қон томирлари (*vasa vasorum*) қон билан таъминлайди (196, 197-расмлар).

Бундан ташқари, томирларнинг марказий нерв системасига алоқадор нерв толалари ва охирлари — рецепторлари бўлади. Рецепторлар тегишлича қон томирлар ишини тартибга солиш вазифасини бажаради.

ЮРАК

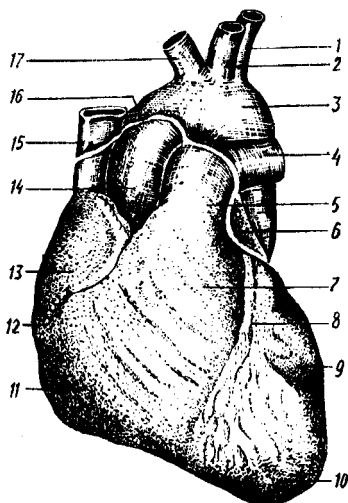
Юрак (соғ 198-расм) мускулдан тузилган аъзо бўлиб, кўкрак қафасида жойлашган. Юрак одам ҳаётининг охирги дақиқасигача ҳамма вақт муттасил қисқариб (систола) ва кенгайиб (диастола) туради ва бутун организмга қон етказиб беради. Шундай қилиб, юрак организмдаги қон айланиш системасида муҳим ўрин эгаллайди ва марказий аъзолардан бири ҳисобланади. Ўрта яшар одамнинг юраги минутига ўрта ҳисобда 70—75 марта, бир суткада эса 100 000 марта қисқара олади. Бу шу вақт ичида 20 тонна юкни бир метр баландликка кўтариш кучига тенг демакдир.

Одам юрагининг ривожланиши қон томирлар ва плацентанинг тақомил этишига чамбарчас боғлиқ бўлади. Юрак эмбрионининг учинчи ҳафтаги охирларида бирламчи ичак олдинги қисмининг остида мезенхимадан вужудга келади, парасагиттал ҳолатда жойлашган иккита эндокард халтачасидан тақомил этади. Кейинчалик ана шу эндокард халтачалари деворида мезенхимадан эндотелий қавати — эндокард пайдо бўлади. Ривожланиш даврида эндокард халтачаларининг медиал деворлари ўзаро қўшилиб, битта умумий юрак оралик деворини ҳосил қилади. Лекин мезенхимадан ҳосил бўлган бу девор тез йўқолиб, юрак бўшлиғида қон хужайраларига айланади. Натижада битта умумий юрак халтачаси ҳосил бўлади. Ана шу бирламчи юрак ичакнинг бош қисмига юракни ўраб турган сероз халтача (юракнинг орқа тутқичи) ёрдамида ва тананинг олдинги деворига юракнинг қорин тутқичи орқали бирилашган бўлади. Кейинчалик юракнинг орқа тутқичи орқа кўкс оралиғини ҳосил қилади, қорин тутқичи эса бутунлай йўқолади.

Юракнинг мускул қавати — миокард (*myocardium*) эндокард халтасининг атрофида сплонхнотомнинг висцерал варағидан ҳосил бўлади ва юрак найчаси бўшлиғида сероз парда билан қопланади. Пировардида сероз пардадан юрак халтачаси — перикард ҳосил бўлади.

Юракнинг ривожланиш даврида юрак найчаси эпикардга қараганда тезроқ ўсади ва «S» шаклида бўлади. Кейинчалик «S» шаклидаги юрак найчасининг олдинги қисмидан юрак олди бўлмачаси, унинг қулоғи ва *sinus venosus* пайдо бўлади. Юрак қоринчалари эса «S» шаклидаги

198-р а с м. Юракнинг ташқи кўриниши.



- 1 — a. subclavia sinistra; 2 — a. carotis communis; 3 — arcus aortae;
 4 — a. pulmonis dextra; 5 — truncus pulmonalis; 6 — auricula sinistra;
 7 — conus arteriosus; 8 — sulcus interventricularis anterior; 9 —
 ventriculus sinister; 10 — apex cordis; 11 — ventriculus dexter; 12 —
 sulcus coronarius; 13 — auricula dextra; 14 — aorta descendens; 15 —
 v. cava superior; 16 — энкардининг перикардаги ўтиш жойи; 17 —
 truncus brachiocephalicus.

найчанинг пастки бўлагидан ривожланади. Натижада юрак найчасининг вена артерия бўлақларини чегаралаб турадиган жойида sulcus interventricularis вужудга келади. Юрак бошланғич даврда битта бўлмача ва битта қоринчадан иборат бўлса, эмбрионнинг тўртинчи хафтасида қоринча ва бўлмачаларнинг ҳар бирини иккига ажратиб турадиган деворча ҳосил бўлади, бунда юрак тўрт бўлақка (камерага) бўлинади. Лекин бўлмачалараро деворнинг ўртасида овал тешик — foramen ovale бўлиб, ундан эмброн ривожланиши даврида қоннинг бир қисми ўнг бўлмачадан тўппа-тўғри чап бўлмачага қуйилади. Бу даврда пастдан юқориға (бўлмачалар оралиқ девори томонга) қараб ўсаётган septum interventriculare ҳам қоринчаларни бир-биридан тўла ажратмайди. Юракнинг тавақали ва яримойсимон клапанлари эндокард ҳисобига такомил этади ва бўлмача билан қоринча ўртасида тешик (ostium atrioventriculare) вужудга келади. Ўрта яшар одамнинг юраги олдиндан орқага қараб бир оз қисилган конус шаклида бўлиб, ҳажми ҳар бир кишининг ўртача қисилган муштига тенг келади. Юрак тўрт камерали (иккита бўлмача, иккита қоринча) мускулдан тузилган орган бўлиб, вена қон томирлари орқали қонни қабул қилиб, артерия томирлари системасига ўтказади.

Чап бўлмача билан чап қоринча юракнинг чап ёки артериал бўлагини, ўнг бўлмача билан ўнг қоринча эса юракнинг ўнг ёки вена бўлагини ташкил этади.

Юракнинг ўртача оғирлиги эркекларда 300 г, аёлларда эса бир оз камроқ — 220—250 г бўлади.

Янги туғилган чақалоқ юраги юмалоқ шаклда бўлиб, бирмунча юқори жойлашган, оғирлиги 23—27 г, саккиз ойлик болаларда юракнинг оғирлиги икки баравар, 2—3 яшар болаларда уч баравар ва 16 ёшда ўн бир марта ортади. Ўрта ёшдаги одамларда юракнинг узунлиги 13—14,5 см, энг сербар қисми (кўндалангига) 9—10,5 см,

олдинги сатҳи билан орқа сатҳининг узунлиги 6—7 см га тенг. Юрак оғирлиги бутун гавда оғирлигига 1:200 ёки 1:75 нисбатда бўлади. Юрак ташқи юзасининг ўтқир (ўнг) ва ўтмас (чап) чеккалари уни орқа ва олдинги томондаги юзаларга ажратиб туради.

Юракнинг олдинги ва бир оз юқорига ҳамда чапга қараб турган тўшқовурга юзаси (*facies sternocostalis*) тўш суягининг дастаси билан III — IV қовурғалар тоғай қисмларининг орқа томонига тўғри келади. Юракнинг иккинчи ясси юзаси орқага ва бир оз пастга қараган бўлиб, диафрагманинг пай марказига тегиб туради, *facies diaphragmatica* деб шунга айтилади. Бундан ташқари, юракнинг юқорига қараган сербар қисми — асоси (*basis cordis*) ва пастга, чапга қараган юмалоқроқ учи (*apex cordis*) бор. Юрак асосан *basis cordis* дан бошланадиган йирик артерия ва вена қон томирларига осилган ҳолда ишлаб туради. Юрак 4 бўлимдан иборат бўлиб, унинг *basis cordis* томонида жойлашган иккита юрак бўлмачаси (*atrium*) ва уларнинг остида (*apex cordis* томонида) жойлашган юракнинг иккита қоринчаси (*ventriculus*) тафовут қилинади.

Юракнинг ташқи юзасида бўлмачалар билан қоринчалар ўртасидаги чегарага тўғри келадиган ва юракни ҳамма томондан ўраб турган кўндаланг эгат — *sulcus coronarius* ва қоринчаларни бир-биридан ажратиб турадиган деворларига тўғри келадиган узунасига жойлашган олдинги эгат — *sulcus interventricularis anterior*, шунингдек, орқа томондаги узунасига кетган эгат — *sulcus interventricularis posterior* (янги туғилган болаларда бу эгат анча чуқурроқ бўлади) бор. Олдинги ва орқа томонда узунасига жойлашган эгатлар юрак учининг ўнг томонидан ўзаро тутшиб, юрак ўймаси (*incisura apicis cordis*) ни ҳосил қилади. Юракнинг айтиб ўтилган ҳамма эгатлари юракни озиклантирувчи томирлар ва ёғ клетчаткалари билан тўлиб туради. Шу сабабли, улар препарат қилинмаган юракда унча яхши кўринмайди. Ўнг ва чап юрак бўлмачалари — *atrium dextrum et sinistrum* бир-бирига нисбатан ўртада жойлашган девор — *septum interatriale* билан (бўлмачалараро девор билан ўнг қоринча *ventriculus dexter*,) чап қоринча *ventriculus sinister* қоринчалараро девор (*septum interventriculare*) билан ажралиб туради. Лекин ўнг бўлмача билан ўнг қоринча ва чап бўлмача билан чап қоринча ўзаро *ostium atrioventriculare dextrum et sinistrum* (юрак бўлмачалари билан қоринчалари ўртасидаги тешиқлар) воситасида туташган бўлади. Шундай қилиб, тўрт бўлакдан иборат юракнинг бир-бирига тутшиб турган икки қисми тафовут қилинади. Шу жумладан, ўнг бўлмача билан ўнг қоринча ўзаро *ostium atrioventriculare dextrum* воситасида кўшилган бўлса, иккинчи томонда чап бўлмача билан чап қоринча бир-бирига *ostium atrioventriculare sinistrum* орқали туташади.

ЎНГ БЎЛМАЧА (ATRIUM DEXTRUM)

(199-расм)

Юракнинг ўнг бўлмачаси (деворининг қалинлиги 2—3 мм) кубсимон бўшлиқ бўлиб, чап бўлмачадан *septum interatriale* (бўлмача тўсиғи) билан ажралиб туради. Ўнг бўлмача бўшлиғининг ҳажми унинг

олдида жойлашган учбурчак шаклидаги ўнг қулоғи — *auricula dextra* бўшлиғи билан анча қатталашади. Бўлмачанинг ички юзаси асосан силлиқ бўлиб, қулоқ қисмида мускул тутамлари бир хил жойлашган тароксимон мускуллар (*musculi pectinate*) ҳосил қилади.

Ўнг бўлмачага юқориги кавак вена — *vena cava superior*, пастки кавак вена — *vena cava inferior* қуйилади. Ана шу иккала кавак вена қуйиладиган тешикларнинг орасида (бўлмачанинг ички юзасида) битта дўнг — *tuberculum intervenosum* бор. Пастки кавак венанинг пастки қиррасида ингичка бурма — *valvula venae cavae inferioris* бўлиб, *septum interatriale* томонга йўналиб жойлашган. Ана шу бурма эмбрионнинг ривожланиш даврида веноз қоннинг ўнг бўлмачадан оралиқ деворда жойлашган овалсимон тешик орқали чап бўлмачага, сўнгра эса *ostium atrioventriculare sinistrum* орқали чап қоринчага ўтиш вазифасини бажаради.

Кавак веналардан ташқари, ўнг бўлмачага юракнинг ўзига хос веноз конини йиғадиган синус — *sinus coronarius* ва бирмунча майда вена тешикчалари — *foramina venosum minimarium* очилади. *Sinus coronaris cordis* нинг бўлмачага очиладиган жойида эндокарддан ҳосил бўлган *valvula sinus coronarii* ни деярли ҳамма вақт кўриш мумкин.

Бўлмачалар орасидаги тўсиқларнинг тахминан ўрта қисмида овалсимон чуқурча — *fossa ovalis* бўлиб, атрофи *limbus fossae ovalis* деган гардишсимон болишча билан чегараланиб туради. Эмбрионда *fossa ovalis* ўрнида тешик *foramen ovale* бўлади. Бу тешик юқорида айтилганидек, ўнг бўлмачани чап бўлмачага туташтириб туради. Одатда, бола туғилгандан кейин овалсимон тешик бекилиб кетади. Шунинг учун ҳам *septum interatriale* нинг ана шу соҳаси бошқа қисмига қараганда бирмунча юқароқ тузилган. Баъзан *foramen ovale* аномалия сифатида сақланиб қолиши ҳам мумкин. Туғма юрак пороги (овал тешикнинг битмай қолиши) деб ана шунга айтилади. Ўнг бўлмача *ostium atrioventriculare dextrum* орқали ўнг қоринчага алоқадор.

ЧАП БЎЛМАЧА (ATRIUM SINISTRUM)

Чап бўлмачанинг ички юзаси худди ўнг бўлмачанинг ички юзаси сингари силлиқ тузилган. Унинг олдинги томонида жойлашган қулоқсимон ўсиғи (*auricula sinistra*) бўшлиғининг ички юзасигина тож-тароксимон мускуллар (*musculi pectinati*) билан қопланган.

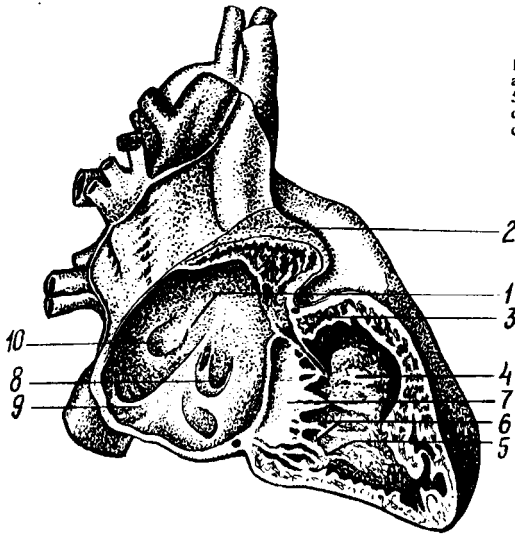
Чап бўлмачага бешта тешик очилади: тўрттаси ўпка веналари (*v. v. pulmonales*) тешиклари бўлиб, бешинчиси *ostium atrioventriculare sinistrum* чап қоринча билан туташиб туради. Одатда, ўнг ва чап ўпканинг ҳар биридан иккита (ҳаммаси бўлиб тўртта) вена томири чиқиб, ўпкада кислород билан тўйинган қонни чап бўлмачага қуяди, бу веналарнинг тешиклари эса ёнма-ён жойлашган. Баъзан ана шу бир жуфт вена ўзаро қўшилиб, битта венани ҳосил қилади. Шу туфайли бўлмачага очиладиган вена томири тешикларининг сони камаяди.

Ўнг қоринча учи пастга қараган уч қиррали пирамида шаклида бўлиб, деворининг қалинлиги 5—8 мм, қоринчанинг ички юзасида мускул тутамлари параллел ҳолатда ётмасдан, балки бир-бири билан кесишиб, мураккаб мускул чигали тўсиқлари (*trabeculae corneae*) ни ва муайян жойларда қоринча бўшлиғига чиқиб турадиган учта конуссимон ўсиқ — сўрғичсимон мускуллар (*m. m. papillares*) ни ҳосил қилади. Қоринчаларни бир-биридан ажратиб турадиган оралик тўсиқ — *septum interventriculare* ўнг қоринча бўшлиғига кириб жойлашган. Шунинг учун қоринчани кўндалангига кесиб қараганда у яримой шаклида кўринади.

Ўнг қоринча бўшлиғининг юқориги сербар қисми икки бўлакка ажралган, орқа томони — танаси (*corpus*) ўнг бўлмачага очиладиган тешиги — *ostium atrioventriculare dextrum* бўлса, олдинги юқори — конус томони (*corpus arteriosus*) ўпкага борадиган қон томир ўзанига кўшилиб кетади.

Антиоventрикуляр тешиқда уч тавақали клапан — *valvula atrioventriculares dextra (tricuspidalis)* бор, у қаерда жойлашганига қараб қуйидаги учта алоҳида тавақага бўлинади, шулардан бири оралик тўсиқ — *cuspis septalis* — медиал томондан, иккинчиси — *cuspis anterior* — олдинги томондан, учинчиси — *cuspis posterior* орқа томондан жой олади. Бу клапанлар юракнинг ички (эндокард) қаватидан вужудга келиб, уларнинг пастки эркин чеккалари қоринча бўшлиғи томонида жойлашган, ҳар бир клапан учига эса сўрғичсимон мускуллардан бошланадиган ингичка пай иплари — *chordae tendineae* бириккан. Пай иплари, одатда учта сўрғичсимон мускулнинг ҳар биридан иккита-иккита бўлиб бошланиб, иккита ёнма-ён жойлашган қўшни клапанга боради. Натижада ҳар бир сўрғичсимон мускул биттадан пай иплари ёрдамида иккита клапанга туташиб туради. Ўнг қоринчага очиладиган ўпка қон томири тешиги (*ostium pulmonalis*) нинг оғзида учта яримойсимон клапан — *valva trunci pulmonalis* жойлашган, улардан бири (*valvula semilunaris anterior*) олдинги томонда, қолган иккитаси орқа томонда жойлашган: ана шу иккита клапаннинг бири медиал томонда (*valvula semilunaris dextra*), иккинчиси латерал томонда (*valvula semilunaris sinistra*) жойлашган. Яримойсимон клапанлар қон томир бўшлиғига қараб (ташқаридан тикилган чўнтакка ўхшаб) жойлашган. Ҳар бир клапаннинг эркин чеккасида кичкина тугунчалари — *noduli valvularum semilunarium* бор. Қоринча диастоласи (бўшашган) пайтида қон томирдаги қон орқага қайтиб, клапанларни қон билан тўлдиреди, шу туфайли уларни бир-бирига яқинлаштириб, ўпка артерияси қон томирини қоринча бўшлиғидан ажратиб туради, қон эса диастола пайтида *a. pulmonalis* дан қоринчага қайтиб қуйилмайди. Айни вақтда қоринчалар диастоласи бўлмачалар систоласи (қисилиш) бўлиб, қон атеровентрикуляр тешиқ орқали қоринчаларга қуйилади. Қоринчалар систоласи пайтида бўлмачаларда диастола бўлади. Айни вақтда уч

200-расм. Ўнг бўлмача билан қоринчанинг кўриниши.



- 1 — septum interatriale; 2 — auricula dextra; 3 — a. coronaria dextra; 4 — septum interventriculare; 5 — mm. papillares; 6 — chordae tendineae; 7 — cuspis septalis valvulae tricuspidalis; 8 — valvula sinus coronarii; 9 — valvula venae cavae inferioris; 10 — fossa ovalis.

тавақали клапанлар бир-бирига яқинлашиб, тешикни ёпиб қўяди. Натижада қон бўлмачага қайтмасдан, балки ўпка қон томирига қараб йўналади.

ЧАП ҚОРИНЧА (VENTRICULUS SINISTER)

Юрак чап қоринчаси бўшлиғи конус шаклида бўлиб, иккита тешиги бор, бири чап бўлмачани чап қоринча билан қўшиб турадиган овал шаклдаги икки тавақали клапан — ostium atrioventriculare, иккинчиси чап қоринчани аорта билан қўшадиган учта яримойсимон клапанли ostium aortae дир. Атриоventрикуляр клапан — valvula atrioventricularis sinistra (mitralis) икки тавақали бўлиб, уни valvae bicuspidalis деб аталади. Икки тавақали клапаннинг бири (cuspis posterior) кичикроқ бўлиб, чап томонда орқароқда, иккинчиси, каттароғи (cuspis anterior) ўнг томонда олдинда жойлашган. Ҳар иккала клапаннинг эркин чеккалари пай иплари chordae tendineae орқали олдинги ва орқа томонда жойлашган сўғичсимон иккита мускул musculus papillaris anterior et posterior га бирлашади.

Аортанинг учта яримойсимон клапани ҳам юракнинг бошқа клапанларига ўхшаб тузилган, чап қоринчанинг аорта тешигига қўшилиш чегарасида жойлашган. Ана шу клапанларнинг иккитаси — valvulae semilunares dextra et sinistra олдинги томонда, учинчиси valvula semilunaris posterior эса орқа томонда жойлашган. Аорта клапанлари ўпка артерияси клапанларига қараганда бирмунча қалин, тугунчалари — noduli semilunarium aortae бир қадар катта ва синуслари кенгроқ бўлади.

Чап қоринча деворининг ички юзасидаги эт тўсинлари trabeculae corneae ўнг қоринчадагига қараганда бир оз кўпроқ ва нозикроқ бўлади (199-расмга қ.).

Чап қоринча қисқариб, аорта орқали организмнинг барча қисмларига артериал (кислородга бой) қонни етказиб туради. Шунинг учун бу қоринча деворининг мускул қаватига қараганда (ўнг қоринча қисқариб, веноз қонни фақат ўпкага етказиб беради, холос) хийла қалин (10—15 мм) тузилган. Ўнг қоринча мускул қаватининг қалинлиги 5—8 мм.

Чап қоринча ўнг қоринчадан ўртада жойлашган қоринчалараро тўсик (*septum interventriculare*) билан ажралиб туради. Қоринчалараро тўсикнинг кўпроғи мускулдан (*pars muscularis*) тузилган бўлиб, унинг тепа бўлағи фиброз тўқимадан (*pars membranacea*) иборат. Баъзан *pars membranacea* қоринчаларни тамомила ёпиб турмайди, бунда тешик қолган ҳолда бола туғилиш ҳоллари кузатилади (аномалия).

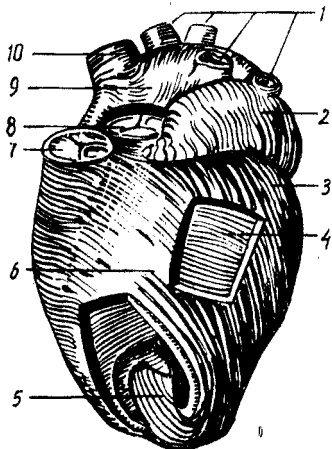
ЮРАК ДЕВОРИНИНГ ТУЗИЛИШИ (201-расм)

Юрак девори уч қаватдан: ички қават (*endocardium*) ўрта (мускул) қавати (*myocardium*) ва ташқи қават (*epicardium*) дан тузилган.

1. Юрак девори ички қавати (*endocardium*) нинг тузилиши ва тараққий этиши қон томирлар деворига ўхшаш бўлиб, юрак мускул қаватининг ички юзасини қоплаб турган юпка пардадир. Эндокард пардаси талайгина эластик толалар, силлиқ мускул хужайралари ва бириктирувчи тўқималардан тузилган. Эндокард пардасининг ичкари (қоринча ва бўлмача бўшлиқлари) га қараган юзаси эндотелий билан қоплаган, шу сабабли юракнинг ички юзаси силлиқ бўлиб кўринади. Эндокард пардаси юракнинг ҳамма бўлимларини бир хилда қоплаган, юрак қопқоғида, қоринчаларда эндокард бирмунча юпка, бўлмачаларнинг ички юзасида эса бир оз қалин бўлади, шу сабабли у тиникроқ бўлиб кўринади.

Эндокард атриовентрикуляр тешиклар ва артериялар (аорта ва ўпка артерияси) нинг бошланиш жойидаги тешикларда бурма (дубликатура) ҳосил қилиб, атриовентрикуляр (тавақали) яримойсимон клапанлар вужудга келади.

2. Ўрта (мускул) қавати (*myocardium*) юрак деворининг асосий қисми бўлиб, алоҳида кўндаланг-тарғил мускул толаларидан тузилган. Юрак мускул толаларининг ядролари марказда жойлашган бўлиб, бу толалар тўрсимон ён бирикмалар (синцитийлар) билан ўзаро бирлашади. Миокард толаларининг қисқариши туфайли юрак ишлаб туради. Миокард толалари бизнинг ихтиёримиздан ташқари қисқариши уни организмдаги скелет мускулларидан ажратиб туради. Юракнинг мускул қавати унинг ҳамма бўшлиқларида бир хил тузилмаган, юрак бўлмачалари миокарди юрак қоринчалари мускул қаватининг тузилишидан катта фарқ қилади. Юрак қоринчасининг мускул толалари юрак бўлмачаларининг миокард толалари билан туташмаган бўлиб, айрим-айрим икки фазада қисқаради («Юрак функцияси» га қаралсин). Лекин юракнинг бўлмача ва қоринча мускул толалари ҳам иккита фиброз ҳалқа — *anuli fibrosi* — дан бошланган. Фиброз ҳалқаларининг бири ўнг бўлмача билан ўнг қоринча ўртасидаги тешик (*ostium atrioventricu-*



202-р а с м. Юракнинг мушкул қавати.

1 — vv. pulmonales; 2 — auricula sinistra; 3 — чап қоринчанин ташки мушкул қавати; 4 — ўрта қават мушкул; 5 — ички мушкул қават; 6 — sulcus interventricularis anterior; 7 — valva trunci pulmonalis; 8 — valva aortae; 9 — atrium dextrum; 10 — v. cava superior.

lare dextrum) ни, иккинчиси эса бўлмача билан чап қоринча ўртасидаги тешик — ostium atrioventriculare sinistrum ни ўраб туради.

Юрак бўлмачалари миокарди бир-мунча содда тузилган бўлиб, икки қаватдан иборат: 1) юза қавати горизонтал (кўндаланг) жойлашиб, иккала бўлмачани ўраб туради, 2) чуқур қавати ҳар иккала бўлмачани алоҳида ўраб қоплаб туради. Бўлмачалар чуқур қаватининг муш-

кул толалари ҳар хил бошланади: бири septum atrioventriculare ни ўраб турган фиброз ҳалқасидан вертикал йўналади, иккинчиси эса бўлмачаларга қуйиладиган веналарнинг тешиклари атрофидан доира ҳосил қилиб бошланади. Қоринчанингу мушкул толалари мураккаб тузилган ва уч қаватдан иборат: юза қават мушкул тутамлари иккала қоринча учун умумий бўлиб, фиброз ҳалқалардан бошланади ва юракнинг учига келганда (vortex cordis) «сув гирдобии» га ўхшаб ичкари томонга йўналади ва юракнинг ички қаватига ўтиб кетади. Ички мушкул қавати — trabeculae carneae ва m. m. papillares ни ҳосил қилиб, фиброз ҳалқаларда тугайди. Юракнинг ўрта мушкул қавати ҳар бир қоринча учун алоҳида бўлиб, горизонтал ҳолатда жойлашган фиброз ҳалқалардан бошланади. Қоринчалар ўртасидаги тўсиқ — septum interventriculare ана шу иккала қоринчанингу горизонтал жойлашган ўрта қават мушкул тутамларидан ҳосил бўлади.

ЮРАКНИНГ ЎТКАЗУВЧИ СИСТЕМАСИ

Юрак бўлмачалари ва қоринчалари миокарди алоҳида тузилмалардан ташкил топган бўлишига қарамай, уларнинг ўтказувчи йўли Пуркинъе толалари ёрдамида ўзаро бирлашиб туради.

Пуркинъе толалари махсус тузилган мушкул толалари комплексидан иборат бўлиб, мушкул толаларида миофибриллалар камроқ, саркоплазма кўпроқ бўлади. Шу сабабли, бу толалар оч рангда кўринади ва ҳажми жиҳатидан оддий мушкул толаларидан хийла каттароқ бўлади.

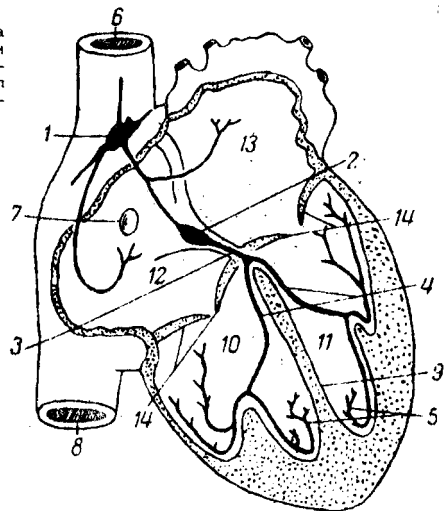
Юракнинг ўтказувчи йўли қуйидаги тугун ва тутамлардан ташкил топган: (202-расм).

1. Синус бўлмача тугуни — nodus sinusal (Кис-Флек тугуни) юракнинг ўнг қулоғи билан юқори қават венаси ўртасида эпикард остида жойлашган. Бу бутун юрак бўлмачаларининг мушкул толалари ва атриоventрикуляр тугун билан туташган бўлиб, бўлмачаларнинг қисқариш ритмини тартибга солиб туради.

2. Атриоventрикуляр (бўлмача-қоринча) тугуни nodus atrioventricularis (Ашофф — Гавар тугуни) юракнинг ўнг бўлмачаси деворида (уч

202-р а с м. Юракнинг ўтказувчи йўли.

1 — синус тугуни; 2 — бўйлама-коринча тугуни; 4 — ўнг ва чап қоринчалар тутами; 5 — тугун толалари; 6 — юқури қавак вена; 7 — овал чуқурча; 8 — пастки қавак вена; 9 — қоринчалар оралик тўсиғи; 10 — ўнг қоринча; 11 — чап қоринча; 12 — ўнг бўлмача; 13 — чап бўлмача; 14 — клапанлар.



тавақали клапаннинг *cuspis septalis* ига яқинроқ) жойлашган бўлиб, қоринчаларга — бўлмача-қоринча тутами — *fasciculus atrioventricularis* ёки Гисс тутами номи билан киради. Гисс тутами қоринчалар орасидаги тўсиқ орқали пастга қараб йўналади ва иккита (ўнг ва чап) оёқча (*crus dextrum et sinistrum*) га бўлинади, оёқчалар ҳар иккала қоринча эндокарди остида жойлашиб, мускул қаватига Пуркинье толалари бўлиб тарқалади.

Атриоventрикуляр тутамлар орқали бўлмачаларнинг қисқариш (систола) тўлқинлари қоринчаларга ўтади. Шундай қилиб, юракнинг ўтказиш йўли юрак бўлмачалари билан қоринчалари ўртасида систола билан диастола ўртасидаги ритмни тартибга солиб туради.

3. Эпикард (*epicardium*) юрак ҳалтасини ҳосил қиладиган сероз парданинг висцерал варағи бўлиб, миокардни устки томондан қоплаб туради. Эпикард устки томонидан мезотелий билан ўралган ялтироқ пардадир. Шу сабабли унинг остида жойлашган ҳамма қон томирлар, нерв толалари, миокард ва ёғ тўқималари яққол кўринади.

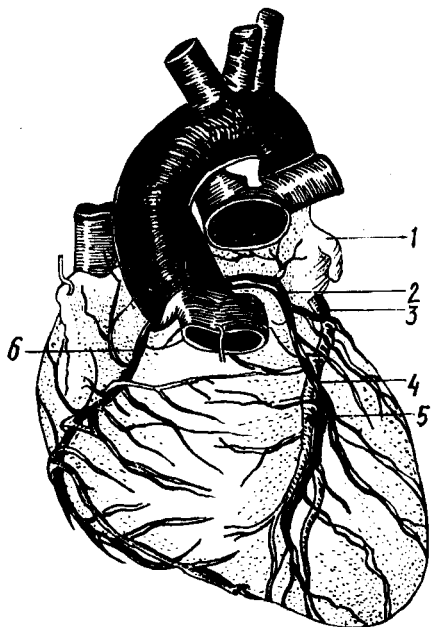
ЮРАК АРТЕРИЯЛАРИ (203-расм)

Юрак девори — *aorta ascendens* нинг бош қисми *bulbus aortae* дан *valvula semilunaris* нинг тепа қирраси пастроғидан чиққан бир жуфт тож артерия (*a. a. coronariae dextra sinistra*) дан қон олади. Ўнг ва чап тож артериялар эпикард тагида ёғ тўқималари билан қопланган ҳолда юрак эгатчаларига эгри-бугри бўлиб тармоқланади. Юрак тож артерияларига кириш тешиги систола пайтида клапанлар билан ёпилади, девори сиқилиб, диаметри кичраяди. Шунинг учун қон диастола вақтида кўпроқ куйилиб, систола пайтида камайиб кетади.

Ўнг тож артерия — *a. coronaria dextra* аортанинг чиқиш жойидаги ўнг синусдан чиқиб, юракнинг ўнг қулоғи тагида ўнг бўлмача билан ўпка артерияси бошланиш қисми орасида ўрнашади. Кейин *sulcus coronarius* бўйлаб ўнгга, сўнгра орқа томонга йўналиб, *sulcus interventricularis posterior* га боради, ана шу эгат бўйлаб юракнинг учигача тушади ва тармоқланади. *A. coronaria dextra* юракнинг ўнг қоринчасига йирикроқ ва ўнг бўлмача деворига майдароқ тармоқлар беради. Натижада, ўнг тож артерия юрак ўнг ярим деворининг бир талай қисмини чап

203-р а с м. Юрак артериялари.

1 — auricula sinistra; 2 — a. coronaria sinistra; 3 — r. circumflexus a. coronariae sinistrae; 4 — r. interventricularis anterior; 5 — v. cordis anterior; 6 — a. coronaria dextra.



қоринчанинг орқа деворини ва *m. papillaris septalis* қоринчалараро тўсиғининг орқадаги ярмини *r. interventricularis posterior* қон билан таъминлайди ва тармоғи билан анастомозлашади.

Чап тож артерия — *a. coronaria sinistra* — аортанинг бошланиш жойидаги чап синусидан чиқиб, чап қулоқча билан ўпка артериясининг орасидан ўтади ва иккита тармоққа бўлинади (ўнг тож артерия алоҳида тармоқ бўлиб, юрак учигача боради): 1) *Ramus interventricularis anterior* юракнинг *sulcus interventricularis anterior* бўйлаб юрак учигача боради. Бу артерия эгатнинг бошдан-охиригача бўлган масофада чап қоринчага йирикрок, ўнг

қоринчага эса майдароқ толалар чиқаради ва ўнг тож артерия тармоғи билан анастомозлашади. 2) *Ramus circumflexus* чап тож артериянинг бирмунча майда тармоғи бўлиб, тож эгат бўйлаб тармоқланади ва чап қулоқ тагидан ўтиб, юракнинг олдинги юзасига боради, бу артерия асосан чап қоринча ва қисман чап бўлмача деворларига тармоқлар чиқаради ҳамда ўнг тож артерияси билан қўшилиб, ёнлама қон айланишида аҳамияти бўлган артерия ҳалқасини ҳосил қилади. Демак, *a. coronaria sinistra* чап қоринчанинг олдинги қисмини, ўнг қоринча олдинги деворининг озроқ қисмини ва юрак тўсиғининг олдинги ярмини қон билан таъминлаб туради.

Юрак тож артериялари ва уларнинг асосий тармоқлари бўлмачалар учун *aa. atriales* ни, қулоқчаларга *aa. auriculares* ни, қоринчаларга *aa. ventriculares* ва ниҳоят, қоринчалараро деворга *aa. septi anterior et posterior* ни беради. Қоринчалар деворига тарқалган артериялар ташқаридан ичкарига ҳаракатланиб, унинг ҳамма қаватларига алоҳида тармоқчалар чиқариб, қон билан таъминлайди ва *mm. papillares* га, *papillaies*-га бўлиб боради.

Миокард артерия тармоқларининг девори силлиқ мускулдан тузилганлиги сабабли кучли қисқарганда артерия тешиклари бутунлай бекилиб қолади. Бундай артериялар мускул қаватларининг қисилиши (спазми), қоннинг вақтинча тўхтаб қолиши оқибатида миокарднинг маълум қисмида инфаркт бўлиши мумкин.

Тож артериялар бўлмача деворларида, юрак деворида, *mm. papillares* да ва юрак учида ўзаро анастомозлар мавжуд. Лекин тож

артерияларининг бирор толаси ўзгаргудек бўлса, бу анастомозлар юракдаги қон айланиш жараёнини нормал давом эттира олмайди. Юракнинг тож артериялардан бошқа «кўшимча» тармоқлари ҳам бор, улар *arcus aortae* пастки юзасининг *lig. arteriosum* га яқин жойидан ва бронх артерияларидан бошланган толаларидир.

ЮРАК ВЕНАЛАРИ

(204-расм)

Юрак деворларига тарқалган иккита тож артериядан бир қанча катта-кичик юрак веналари пайдо бўлади ва турли йўллар билан веноз қонни ўнг бўлмачага олиб келади. Бу веналар қуйидагилардир:

1. Чап бўлмачанинг қийшиқ венаси — *v. obliqua atriі sinistra* чап бўлмачанинг орқа томонидан жой олган кичик вена бўлиб, *sinus coronarius* нинг бошланиш қисмига қийшиқ ҳолда очилади.

2. Ўрта вена — *v. cordis media* юрак учидан бошланиб, ўнг тож артерия билан бирга *sulcus interventricularis posterior* да ўрнашади ва *sinus coronarius* га қуйилади.

3. Юракнинг катта венаси — *v. cordis* бошқа веналарга қараганда бирмунча катта бўлиб, чап қоринча ва қисман ўнг қоринча деворларидан тармоқлар олади. Юракнинг катта венаси юракнинг учидан бошланиб, *sulcus interventricularis anterior* да *ramus interventricularis anterior* билан ёнма-ён жойлашади ҳамда юқорига кўтарилиб, чап томонга бурилади ва юракнинг орқа томонига ўтганида *sinus coronarius cordis* бўлиб давом этади. *V. cordis magna* нинг синусга қуйиладиган жойида клапани бор.

4. Кичик вена — *V. cordis parva* юракнинг орқа томонидаги тож эгатнинг ўнг қисмидан ўтиб, чапга қараб йўналади ва охирида *sinus coronarius* га қуйилади.

5. Юракнинг кичик веналари — *vv. cordis minimae* бир қанча кичик веналардан иборат бўлиб, ўнг бўлмачага алоҳида тешикчалар — *foramina venarum minimarum* орқали қуйилади. Шу сабабли, бундай веналар юракнинг ўнг ярми томонида кўпроқ бўлади, чап томонда эса юрак веналари ривожланган. Миокардда веналар мускул толалари бўйлаб йўналади, кичик артерияларнинг иккитадан, каттароқ артерияларнинг биттадан вена томирлари бўлади.

ЮРАК ЛИМФА ТОМИРЛАРИ

Юракнинг лимфа томирлари юза ва чуқур жойлашган томирлардан иборат. Юза лимфа томирлари эпикард остида, чуқур лимфа томирлари эндокард остида (миокардда) тўр ҳосил қилиб ўрнашган. Ҳар иккала лимфа тўри ўзаро туташади. Эпикард остида жойлашган юза лимфа тўқималаридан иккита (ўнг ва чап) каттакон лимфа ўзани ҳосил бўлади. Чап лимфа ўзани юракнинг чап ярмидан лимфани тўплаб, ўпка артериясининг орқа томонига ўтади ва аорта равоғининг орқасида жойлашган *nodi lymphatici mediastinales posteriores*га бориб қуйилади. Ўнг лимфа ўзани юракнинг ўнг ярмидан лимфа тўплаб, *sulcus coronarius* бўйлаб йўналади ва *aorta ascendens*нинг олдинги юзасидан кўтарилиб,

аорта равоғининг олдинги юзасида жойлашган *nodī lymphaticī mediastinales anteriores* га бориб қуйилади.

Юқорида кўрсатиб ўтилган иккита лимфа ўзанидан ташқари, эпикард остидаги клетчаткада майда лимфа тугунчалари ҳам учрайди.

ЮРАК НЕРВЛАРИ

Юракнинг мускул қаватида жойлашган ўтказувчи системадан ташқари («Юракнинг ўтказувчи системаси» га қаранг), тўрт нерв иннервация қилади, бу нервлар И. П. Павловнинг ёзишича, юрак ишини секинлаштирадиган, тезлаштирадиган, сусайтирадиган ва кучайтирадиган нервлар бўлиб, *n. vagus* ва *n. sympathicus* нинг таркибида бўлади.

Юракка борадиган симпатик нерв толалари бўйиндаги учта симпатик тугундан бошланади. 1) *n. cardiacus cervicalis superior* — *ganglion cervicale superior*дан бошланади,

2) *n. cardiacus cervicalis medius* — *ganglion cervicale medium* дан,

3) *n. cardiacus cervicalis inferior* — *ganglion cervicale inferior* ёки *ganglion cervicothoracicum (stellatum)* дан бошланади. Бироқ, юрак нервларининг сони бўйин симпатик тугунларининг сонига қараб ўзгариб туради (масалан, бўйин симпатик тугуни иккита бўлса — иккита, тўртта бўлса — тўртта юрак нерви чиқади).

N. vagus дан юракка қуйидаги толалар боради: 1) *cardiaci superiores* — *n. vagus* нинг бўйин қисмидан ва 2) *rami cardiaci inferiores* — *n. laryngeus recurrens vagi* дан бошланади.

Юракни иннервация қилишда иштирок этадиган ҳамма нерв толалари юза жойлашган чуқур чигалларни ҳосил қилади:

а) юза жойлашган нерв чигали — *plexus cardiacus superficialis* аорта равоғининг пастки томони билан *a. pulmonalis* нинг икки тармоққа бўлинган қисми орасида ётади,

б) чуқур жойлашган нерв чигали — *plexus cardiacus profundus* аорта равоғи билан трахеянинг икки тармоққа бўлинган қисми орасида жойлашади.

Юракнинг юза ва чуқур нерв чигалларининг бир қисми миокард билан эпикард орасига тарқалса, иккинчи қисми юрак артерияларининг девори орқали *plexus coronarius dexter et sinister* бўйлаб давом этади. Миокард билан эпикард орасидаги нерв чигаллари мускул қаватида тўп-тўп бўлиб жойлашган ганглия хужайралари ва тугунларида тугайди.

ЮРАК ХАЛТАСИ

Юрак халтаси — *pericardium* сероз пардадан тузилган бўлиб, *cavum pericardii* бўшлиғини ҳосил қилади. Юрак ана шу бўшлиқда жойлашган.

Сероз парда ташқи томондан фиброз қават — *pericardium fibrosum* билан қопланган бўлиб, қаттиқ толали кўшувчи тўқимадан иборат. Фиброз қавати сероз халтасини бир хил ўрамасдан, балки баъзи жойларда қалинроқ бўлади. Шунинг учун бу парда ялтироқ бўлиб кўринмайди. Фиброз қавати юқори томонда йирик қон томирларнинг адвентициясига давом этса, олдинги томонда тўш суягининг ички

юзасига бирлаштирадиган бойлам — *lig. sternopericardiasum* ни ҳосил қилади.

Сероз парда иккита (париетал ва висцерал) варақдан иборат. Висцерал варақ — *lamina visceralis (epicardium) pericardii serosi* юрак (бўлмачаларининг жуда кичик қисмларидан ташқари) ва йирик қон томирларнинг юракка яқин турган қисмларини қоплайди ҳамда париетал варақ — *lamina parietalis pericardii serosi* га ўтиб кетади. Бу варақ сероз халтани ички томондан маҳкам беркитиб, юрак халтаси бўшлигини (сероз бўшлиқ — *cautum pericardii* ни) ҳосил қилади. Бу бўшлиқда юракдан ташқари 20 см³ гача сероз суюқлик ҳам бўлади. Юрак сероз пардаси тузилиши жиҳатидан бошқа сероз пардалар (плевра, қорин пардаси) дан баъзи белгилар билан фарқ қилади, эпикард жуда юпка бириктирувчи тўқимадан тузилган бўлиб, эркин юзаси мезотелий билан қопланган ва тиниқ бўлади. Шунинг учун эпикард қаватида жойлашган ёғ клетчаткаси, қон томирлар ва нервлар кўриниб туради. Янги туғилган болаларда ёғ қавати бўлмаганлигидан қон томирлар ва нервлар равшан кўринади.

Pericardium асоси паст томонга қараган қонус шаклида бўлиб, унинг *pars sternocostalis*, *pars diaphragmatica* ва *pars mediastinalis* қисмлари тафовут қилинади.

1. *Pars diaphragmatica pericardii* диафрагма пай маркази ўрта ва олдинги мускул бўлагининг юзасига ёпишиб туради. *Pericardium* нинг ана шу бўлаги орқада *pars mediastinalis* га, олдинда *pars sternocostalis* га ўтиб кетади.

2. *Pars sternocostalis* чап томондаги V қовурға тоғайи, IV — V қовурға ораликлари ва тўш суяги танасининг пастки ярми орқасида ётади. Перикарднинг ана шу жойи плевра билан қопланмасдан, балки тўш суягининг ички юзасига ва IV — V қовурғааро камгакларга бевосита тақалиб туради («Плевра халталарининг чегаралари»га қаранг). Перикарднинг ана шу қисми кўкрак хирургиясида катта аҳамиятга эга бўлиб, плевра бўшлигини кесиб очмасдан юрак халтаси бўшлиғига кириш ёки укол қилиб, *liguor pericardii* суюқлигини олиш мумкин.

Pericardium устки бўлагининг олдинги қисми ёшларда айрисимон без билан ўрта яшар одамларда эса ёғ клетчаткаси билан ёпилиб туради.

3. *Pars mediastinalis* иккала ён ва қисман олдинги томондан *Pleura mediastinalis*нинг *pleura pericardiasa* бўлагига юмшоқ бириктирувчи тўқима воситасида ёпишиб туради. Юрак халтасининг бу қисми бошқа бўлақларидан бирмунча катта бўлиб, орқа томонда *mediastinum posterior* (орқа кўкс оралиғи) органлари (қизилўнғач ва пастга тушувчи аорта) га тегиб туради. Эпикард перикардга томирлар орқали ўтаётганида уларни бир хилда ўрамайди. Кавак ва ўпка веналари сероз парда билан қисман, аорта ва ўпка артериялари эса яхлит ўралади. Натижада сероз парда (юқори ва чап томондан) чап ўпка венаси билан пастки кавак венаси (ўнғ ва паст томондан) ўртасида бўш камгак — *sinus obliquus pericardii* ни ҳосил қилади.

Кўндаланг ёриқ шаклидаги бўш камгак — *sinus transversus pericardii*

эса аорта ва ўпка стволи (олдинги томондан) билан юқори кавак вена ҳамда бўлмачалар (орқа томондан) орасида ҳосил бўлади. Юрак халтаси юракни бошқа ҳамма бўшлиқлардан ажратиб туради ва унинг нормал ишлаши учун имконият туғдиради.

ЮРАК ТОПОГРАФИЯСИ (205-расм)

Юрак олдинги кўкс оралиғининг пастида асимметрик жойлашган. Уни юқори ва орқа томондан юракдан чиққан кон томирлар ушлаб туради, пастда эса юрак диафрагма пай марказининг ўртаси билан мускул қисми олдинги бўлагининг устки юзасига тегиб туради.

Юрак икки ёнидан ўпка ва уни ўраб турган плевра халталарига, олдинги томонда ўпкадан ташқари, қисман V — VI қовурға тоғайларига ва тўш суягига тегиб туради.

Юракнинг ҳолати ҳамма одамларда бир хил бўлмай, балки одамнинг ёшига, жинси, гавдасининг вазияти, тана тузилишига ҳам боғлиқ бўлиб, диафрагманинг нафас ҳаракатлари ва юракнинг қандай ишлашига қараб ҳам ўзгаради. Жумладан, янги туғилган болаларда юрак юмалоқ шакли бўлиб, диафрагма гумбази баландроқ бўлганидан кўндаланг ва юқорироқ жойлашган, айрисимон без уни тўш суягидан анча орқа томонга суриб туради.

Кейинчалик — 1—3 ёшларда юрак кўндаланг вазиятини ўзгартиради ва катта одамларда кўрилганидек, қийшиқ ҳолатда жойлашади. Ўрта яшар одамларда юракнинг учи чап томонда *linea mamillaris sinistra*—дан 1 см ичкарида V қовурға орасида (чақалоқларда III — IV қовурға оралиғида) жойлашади. Бир ёшга тўлмаган болаларда катта одамларга қараганда бир қовурға юқорида (IV қовурға оралиғида) жойлашади. 5—7 яшар болалардагина юракнинг учи V қовурға оралиғига мос келади. Кекса одамларда диафрагма гумбази анча пастга тушганлиги туфайли юрак учи VI қовурға оралиғи дамида туради. Юракнинг устки чегараси III қовурға тоғайининг тўш суягига ёпишадиган жойидан ўтказилган горизонтал чизиққа тўғри келади.

Юракнинг ўнг чегараси тўш суягининг ўнг чеккасидан (ўнг III ва V қовурғалар рўпарасида) 2—3 см четроқда бўлади. Бир ёшгача болаларда юракнинг ўнг томондаги чегараси тўш суягининг ўнг чеккасидан 1,0—1, 5 см чиқиб туриши мумкин, холос.

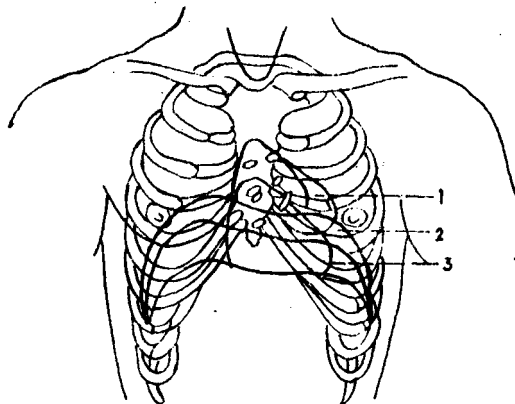
Юракнинг пастки чегараси ўнг томондаги V қовурға тоғайдан бошлаб юрак учига қараб боради.

Иккала *ostio atrioventricularis* ўнг томондаги II қовурға билан чап томондаги III қовурға тоғайларининг тўш суягига ёпишган жойларини бирлаштирадиган чизиққа тўғри келади. Аортанинг чиқиш жойи тўш суягининг орқа томонида чап томондаги III қовурғани ёпиштирадиган жойига мос келади. Ўпка артериясининг юракдан чиқиш жойи — *ostium trunci pulmonalis* чап томондаги III қовурғанинг тўш суягига бирикадиган учига тўғри келади.

Юрак чегараси ва вазияти одам кўкрагининг шаклига ҳам боғлиқ, жумладан кўкраги кенг одамларда юрак пастроқда жойлашади.

205-ра с м. Юрак топографияси.

1 — янги туғилган бола юрагининг жойла-
ниши; 2 — ўрта ёш одамларда юракнинг жойла-
ниши; 3 — қари одамларда юракнинг жойла-
ниши;



Шунинг учун бундай тана тузилишига эга бўлган одамларда юрак горизонтал вазиятда туради. Кенг (узунлиги ўртача бўлган) кўкрак қафасида юрак қийшиқ туради. Аёллар юраги бир оз кичик бўлиб, горизонтал жойлашади.

Жисмоний меҳнат ва спорт билан кўпроқ шуғулланадиган одамларда юракнинг ҳажми бирмунча катта бўлади.

ЮРАК АНОМАЛИЯЛАРИ

Эмбрион ривожланаётган даврда юрак ҳам бошқа органлар каби ҳамавақт бир хил нормал тараққий қилмаслиги мумкин. Жумладан, юракнинг айрим бўлақлари такомил этиш даврида бошқа бўлимларга қараганда секинроқ ёки, аксинча, тезроқ ривожланади. Натижада, янги туғилган боланинг юрагида турлича ўзгаришлар (аномалиялар) пайдо бўлади. Гоҳ юракнинг ривожланишида *septum interatriale* (бўлмачалар ўртасидаги тўсиқда) пайдо бўладиган *foramen ovale* бола туғилганидан бошлаб то умрининг охиригача бекилмасдан қолаверади. Ўнг бўлмачадан веноз қоннинг бир қисми чап бўлмачага, ундан чап қоринча орқали организмга тарқалади. Натижада, қон организмга етарлича озик моддалари, кислород етказиб бера олмайди. Шундай қилиб, туғма юрак касаллиги пайдо бўлади.

Юқорида кўрсатиб ўтилганидек, эмбрионнинг ривожланиш даврида юрак қоринчалари ўртасида вужудга келадиган *septum interventriculare* ҳам нормал ўсмасдан, балки бир қисми тешик ҳолида қолаверади. Пировардида юракнинг жиддий аномалия тури пайдо бўлади.

Баъзан аорта юракнинг ўнг қоринчасидан, а. *pulmonalis*, аксинча, чап қоринчадан чиқади.

Эмбрионнинг ривожланиш даврида юрак кўкрак қафасининг ташқарисига чиқиб, *ectopiventriculare cordis* ни вужудга келтиради. Бундай туғилган болалар тирик қолмайди.

Бундан ташқари, юрак клапанларида ҳам турлича ўзгаришлар рўй беради. Масалан, юракнинг иккита ёки учта клапани ўрнига битта ёки тўртта клапан ривожланади.

ТОМИРЛАР СИСТЕМАСИ

Томирлар системаси артерия, вена қон томирлари, лимфа системасидан иборат бўлиб, гавда органларининг таркибига киради. Томирлар системаси организмдаги ҳамма структуралар функциясини бирлаштириш имконини беради.

Томирлар ва уларнинг тармоқлари деярли ҳамма жойда нерв толалари билан бирга йўналиб, нерв-томир тутамларини вужудга келтиради. Улар юмшоқ бириктирувчи тўқима қаватлари орасидан ўтади. Томирлар системаси периферик нервларга ва уларнинг тармоқларига топографик ҳамда функционал жиҳатдан боғлиқ.

Томир системаси нерв системасининг ва баъзи гормонларнинг бевосита таъсири остида ишлайди.

Кўмикда² эритроцитлар ва гранулоцитлар етишади.

АРТЕРИЯ ҚОН ТОМИРЛАРИ ОНТОГЕНЕЗИ

Қон томирлар эмбрион таракқиётининг дастлабки кунларида мезенхимадан вужудга келади. Айни вақтда сариқлик халтасининг деворида (мезодерманинг висцерал варағида) мезенхима хужайраларидан қон оролчалари пайдо бўлади, кейинчалик қон оролчаларининг периферик жойлашган қисмидан эндотелий, бошқа бўлагидан эса қон элементлари ривожланади. Томирларнинг мускул ва ташқи (adventitia) қаватлари ҳам мезенхимадан ҳосил бўлади.

Эмбрионнинг ривожланиш даврида филогенез аломатлари қисман такрорланади. Шунинг учун уч ҳафталик эмбрионда дастлаб юрак найининг олдинги учи³ (truncus arteriosus) ва иккита (ўнг ҳамда чап) вентрал аортасидан олти жуфт жабра артерияси пайдо бўлади. Бу артериялар халқумнинг ёнбош девори билан жабра ёйлари ўртасида жойлашиб, вентрал ҳамда дорзал аорталар билан бирлашади.

Эмбрионнинг таракқий этиш даврида I жуфт жабра артериясидан жағ, юз ва чакка артериялари, II жуфтидан эса аа. lingualis ва pharyngeae ривожланади. III жуфт жабра артериясидан ўнг ва чап томондаги ички уйқу артериялари пайдо бўлади. IV жуфт жабра артериясининг ўнг тармоғидан truncus brachiocephalicus тармоғи ҳисобланган а. subclavia dextra ривожланади. IV жуфт жабра артериясининг чап тармоғи вентрал ва дорзал аорталар билан қўшилиб, arcus aortae ни ҳосил қилади. V жуфт жабра артерияси тез орада йўқолиб кетади. VI жуфт жабра артериясининг чап томондаги тармоғи аортани ўпка артериясига боғлаб турадиган артериал йўл ҳисобланган ductus arteriosus кўринишида сақланса, ўнг томондаги тармоғининг бошланиш қисмигина бўлади.

Эмбрион ривожланишида фронтал сатҳ бўйлаб икки (вентрал ва

¹ Гормонлар ҳам ўз навбатида нерв системаси таъсирида ажралиб чиқади.

² Кўмикка доир батафсил маълумотлар билан иммун органлар бўлимида танишиш мумкин.

³ «Юракнинг онтогенези»га қаралсин.

дорзал) қисмга бўлинади. Унинг вентрал бўлагидан ўпка артерияси, дорзал қисмидан эса *aorta ascendens* вужудга келади. Шу сабабли ўпка артериясининг орқа (дорзал) томонида жойлашади. Аортанинг пастга тушувчи тармоғи, *aorta descendens* ўнг ва чап томондаги дорзал жойлашган VI жабра артериясининг чиқиш жойидан пастроқда (ўрта чизикда) ўзаро қўшилишидан пайдо бўлади.

Эмбрионнинг ўнг вентрал аортаси елка билан бош стволи *truncus brachiocephalicus* га айланади. Ўнг дорзал аорта чап дорзал аорта билан бирлашадиган қисмининг ичи беркилиб кетади (облитерацияланади).

Чап дорсал аортанинг бошланишида *a. subclavia sinistra* ҳосил бўлади. Чап ва ўнг томондаги вентрал аорталар III ва IV жабра артериялари оралиқларида бирлашиб, *aa. caroticus communis* га (умумий уйқу артерияларига) айланади. Натижада *a. carotis communis dextra truncus brachiocephalicus* дан, *a. carotis communis sinistra arcus aortae* дан бошланади. Вентрал аорталарнинг охириги қисми ривожланиб, *aa. carotidis externae* ни ҳосил қилади.

Сегментар артериялар. Эмбрион ўсаётган даврда унинг бўйин, кўкрак ва бел қисмларининг икки томонида дорзал ва умумий аорталардан сегментар артерия тармоқлари пайдо бўлади. Кейинчалик бўйиндаги биринчи сегментар артериядан *a. vertebralis* нинг мия қисми ривожланади. Қолган еттита бўйин сегментар артерияси дастлаб ўзаро, сўнгра биринчи сегментар артерия билан анастомозлашиб, *a. vertebralis* нинг бўйин бўлаги вужудга келади. Сегментар артерияларнинг асосий қисми юракнинг пастга (кўкрак қафасига) қараб тушиши жараёнида аста-секин йўқолиб кетади. Ўмров ости артерияси еттинчи бўйин артерияси сегментидан (*a. vertebralis* нинг бошланиш қисмидан) ривожланади. Артериянинг диаметри организм (жумладан, қўл ҳажми) нинг катталашуви билан параллел ҳолда ошиб боради. Шундай қилиб, одам организмда *a. vertebralis* ўмров артериясининг тармоғи бўлиб хизмат қилади. Кўкракнинг ўрта, пастки қисмидан ва бел сегментар артерияларидан *aa. intercostales posteriores* ва *aa. lumbales* лар пайдо бўлади. Кўкракнинг юқори сегментар артериялари қисман ўзаро бирлашиб, *a. intercostalis superior* ни вужудга келтиради, қолган қисми эса ўсишдан қолиб йўқолади.

Қорин бўшлиғидаги висцерал артериялар аортанинг вентрал-сегментар артерия тармоқлари бўлиб, эмбрионнинг ривожланиш давридан бошлаб вужудга келади. Ана шу артерия тармоқлари бир жуфт аортадан бошланиб, бирламчи ичак деворининг орқа томонига, сўнгра тухум сариғи халтасининг деворига боради. Натижада улар эмбрионнинг тухум сариғи — ичактутқич қон айланиш доирасини пайдо қилади. Эмбрионнинг кейинги тараққиёти даврида ичакларнинг такомил этиши, ичактутқичнинг пайдо бўлиши билан бирга ўнг ва чап томондаги сегментар артериялар қўшилиб, ўртача ичактутқичда жойлашган учта асосий артерия (*truncus coeliacus*, *aa. mesenterica superior et inferior*) ни пайдо қилади.

Қўл артериялари. Ўмров ости артерияси ва *a. vertebralis* нинг ривожланишига қаралсин.

Оёқ артериялари йўлдош қон айланиши пайдо бўлиши билан

ривожланади. Дастлаб оёқ куртакларини киндик артериясидан чиққан кичкина артерия толаси таъминлайди. Бу артерия қуймич артерияси — *a. ischiadica* дейилади. Ана шу қуймич артериясининг асосий қисми йўқолиб, қолган қисмидан *a. glutea interior*, *a. peronea*, *aa. genu inferiores* ва сон артерияси билан бирлашадиган тармоқлар пайдо бўлади. *A. iliaca externa* ҳам киндик артериясидан (бир қадар проксимал қисмидан) такомил этади ва оёқ артериясининг ривожланишида асосий вазифасини бажаради.

A. iliaca externa дан ўз навбатида олдинма-кейин *a. femoralis*, *a. poplitea*, *a. tibialis posterior* пайдо бўлади. Кейинчалик *a. tibialis posterior* *a. peronea* билан анастомозлашади. *A. tibialis anterior* — бирламчи артерия (*a. ischiadica*) дан чиққан майда тармоқларнинг бўйига қараб ўзаро анастомозланиши натижасида ҳосил бўлади. Оёқ кафт панжа артериялари орқадаги ва олдиндаги катта болдир артерияси тармоқларидан ҳосил бўлади.

КИЧИК (ЎПКА) ҚОН АЙЛАНИШ ДОИРАСИ ТАРМОҚЛАРИ

Truncus pulmonalis — ўпка артерияси (ўзани) бўлиб, (206, 207- расмлар), юракнинг ўнг қоринчасидан ўпкага веноз қонни олиб борадиган калта (узунлиги тахминан 5 см) ва йўғон (диаметри 3 см га яқин) қон томирдир. Бу ўзан тўш суягининг III қовурга тоғайи билан қўшиладиган жойида ўнг қоринчадан чиқиб, аортанинг олдинги томонидан тахминан 5—6 см юқорига қараб кўтарилади ва *arcus aortae* остида (IV—V кўкрак умуртқаси соҳасида) иккита тармоққа бўлинади. Буларнинг бири *a. pulmonalis dextra* бўлиб, *aorta descendens* ва *v. cave superior* нинг орқа томонидан кўндаланг ҳолда ўнг ўпкага қараб йўналади, ўпка дарвозасига кириш олдида учта тармоққа бўлинади ва уларнинг ҳар бири ўпка бўлақларига алоҳида-алоҳида кириб тарқалади.

Truncus pulmonalis нинг иккинчи тармоғи чап ўпка артерияси *a. pulmonalis sinistra* ўнг ўпка артериясидан хийла калта ва ингичкароқ бўлиб, *aortae descendens* нинг олдинги ва чап бронхнинг орқа томонидан кўндаланг йўналиб ўтади ва чап ўпка ўймасига боради. Бу ерда артерия иккита тармоққа бўлиниб, ҳар бири биттадан ўпка бўлақларига қараб қиради.

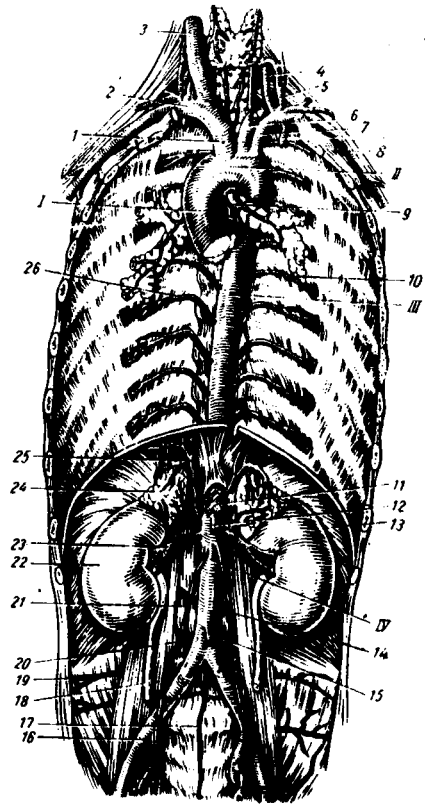
Truncus pulmonalis нинг иккита (ўнг ва чап) ўпка артериясига бўлиниш жойини *arcus aortae* билан бирлаштирадиган (*ductus arteriosus*) нинг қолдиғи мускул-фиброз тутами — *ligamentum arteriosum* бор. Эмбрионда ўпка ишламаслиги туфайли *truncus pulmonalis* даги қон артерия йўли билан аортага қуйилади¹. Бола туғилгандан кейин йўл битиб кетади ва *ligamentum arteriosum* га айланади.

Ўпка таркибида артерия қон томирлари бронх толалари билан бирга йўналиб, тармоқланади ва ўпка пуфакчаларини ўраб олган капиллярлар бўлиб тугайди. Нафас олиш жараёнида ўпка пуфакчалари орқали ҳаво алмашади. Натижада, *a. pulmonalis* бўйлаб оқиб келадиган веноз қон тозаланиб, кислородга бойийди. Тозаланган қон вена капиллярлари

¹ Боталлов йўли деб шунга айтилади.

206-расм. Аорта.

I — юқорига кўтарилувчи аорта; II — аорта равоғи; III — пастга тушувчи аорта (кўкрак аортаси); IV — пастга тушувчи аортанинг қорин қисми; I — елка-бош стволи; 2 — ўнг ўмров ости артерияси; 3 — ўнг умумий унку артерияси; 4 — умуртка артерияси; 5 — калкоксимон-бўйин артерияси; 6 — чап умумий унку артерияси; 7 — чап ўмров ости артерияси; 8 — чап қўлтиқ ости артерияси; 9 — бронхта боровчи тармоқлар; 10, 26 — орқа қонурга оралик артериялар; 11 — қорин артерияси пояси; 12 — ичак тутқичнинг устки артерияси; 13 — диафрагма; 14—21 — мозк артериялари; 15 — ичак тутқичнинг пастки артерияси; 16 — ўнг умумий ёнбош артерия; 17 — думгазанинг ўрта артерияси; 18 — ўнг сийдик иули; 19, 20 — бел артериялари; 22 — ўнг буйрак; 23 — ўнг буйрак артерияси; 24 — ўнг буйрак усти бези; 25 — диафрагманинг пастки артерияси.



бўйлаб йўналиб, ҳар бир ўпка дарвозаси — hilus дан иккитадан *v. pulmonalis* бўлиб чиқади ва юракнинг чап бўлмачасига куйилади. Одамда гоҳо 3—5 тагача (кўпинча тўртта) *v. pulmonalis* учраши мумкин.

Катта қон айланиш доирасининг томирлари. Аорта¹ (aorta)
У одам организмдаги энг катта ва узун ягона қон томири бўлиб, юракнинг чап қоринчасидан чиқади ва организмнинг ҳамма қисмларига тармоқланади. Аорта девори бошқа артериялар деворига қараганда қалинроқ бўлиб, асосан эластик тўқимадан тузилган. Аортани уч қисмга ажратиб ўрганилади:

1) юқорига кўтарилувчи аорта — *aorta ascendens*, 2) аорта равоғи — *arcus aortae*, 3) пастга тушувчи аорта — *aorta descendens*.

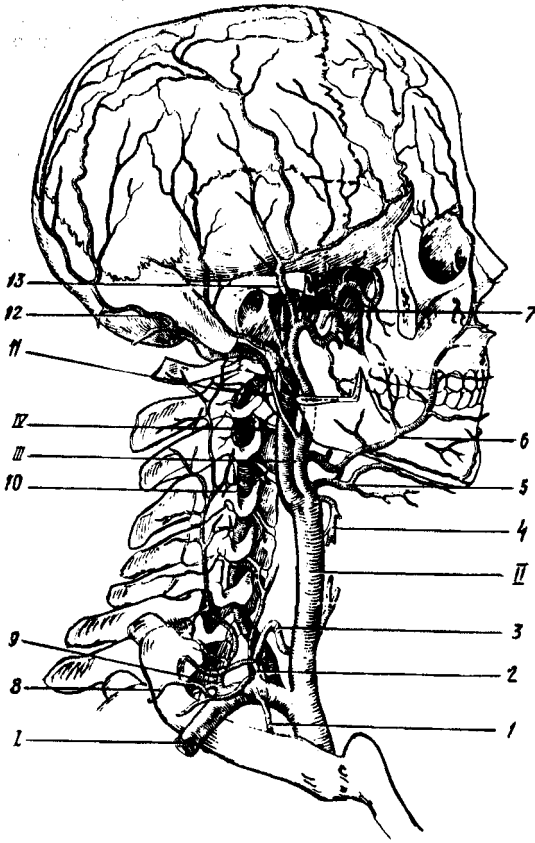
1. **Юқорига кўтарилувчи аорта** — узунлиги тахминан 6 см бўлиб, чап қоринчадан бошланади. Бошланган жойи пиёз шаклида кенгайган бўлиб, *bulbus aortae* деб аталади. Унинг ичкарасида, яъни девор билан клапанлари ўртасида аортанинг учта синуси — *sinus aortae* бор. *Aortae ascendens* ўпка ўзани *truncus pulmonalis* нинг орқа томонида ётади ва перикард билан ўралган ҳолда юқорига кўтарилиб, тўш суягининг орқа томонида аорта равоғига ўтади. Юқорига кўтарилувчи аортадан юрак деворларига боровчи иккита қон томир (ўнг ва чап тож артериялари) — *a. coronaria cordis dextra et sinistra* тарқалади.

2. **Аорта равоғи (arcus aortae)** юқорига кўтарилувчи аортанинг давоми бўлиб, тўш суяги дастасининг орқа томонида туради. Аорта равоғининг устки қавариғи томонидан елка, қўл, бўйин ва бошни қон билан таъминловчи учта йирик қон томирни (*truncus brachiocephalicus*, *a. carotis communis sinistra*, *a. supclavia sinistra*) берса, равоқнинг пастки

¹ Аорта сўзи тўғри артерия номини қискартиришдан келиб чиққан.

207-р а с м. Елка-бош артерия
стволы ва унинг тармоқлари.

I — a. subclavia dextra; II — a. carotis communis; III — a. carotis externa; IV — a. carotis interna; I — a. thoracica interna; 2 — truncus thyrocervicalis; 3 — a. thyroidea inferior; 4 — a. thyroidea superior; 5 — a. lingualis; 6 — a. facialis; 7 — a. maxillaris; 8 — a. transversa colli; 9 — a. cervicalis profundus; 10, 11 — a. vertebralis; 12 — a. occipitalis; 13 — a. temporalis superficialis.



томонидан кекирдакка, бронхларга, а. trachealis et bronchialis ва қалқонсимон безга бир неча ингичка шохчалар чиқади.

3. *Пастга тушувчи аорта (aorta descendens)* аорта равоғининг давоми бўлиб, IV кўкрак умуртқасидан IV бел умуртқасигача давом этади. Бошланиш қисми орқа кўкс оралигида умуртқа поғонасининг чап томонида бўлиб, паст томонга йўналган сари аста-секин умуртқа поғонасининг олд томонига ўтади ва кўкрак бўшлиғидан диафрагмадаги тешик (hiatus aorticus) орқали қорин бўшлиғига йўналади. Бинобарин, аорта икки қисмга бўлинади: биринчи қисми — кўкрак аортаси, aortae thoracica бўлиб, IV кўкрак умуртқасининг дамидан бошланиб, диафрагмагача ёки XII кўкрак умуртқасигача давом этади. Аортанинг иккинчи бўлаги, яъни қорин қисми, aortae abdominalis кўкрак аортасининг давоми бўлиб, XII кўкрак умуртқаси (диафрагмадан ўтиш жойидан бошланади) билан IV бел умуртқаси оралигида умуртқа поғонасининг чапроғида, қорин пардасининг орқа томонида жойлашади. Қорин аортаси IV бел умуртқалари олдида ўнг ва чап умумий ёнбош артериясига, a. iliaca communis dextra et sinistra га

бўлинади. Аортанинг ана шу иккита умумий ёнбош артерияларга бўлиниш жойининг қоқ ўртасидан худди аорта давомига ўхшаб ингичка тола, *a. sacralis mediana* чиқади.

Аорта равоғининг тармоқлари. Аорта равоғининг ўнг томонидан бошлаб елка бош ўзани, *truncus brachiocephalicus*, чап умумий уйқу артерияси *a. carotis communis sinistra* ва ўмов ости артерияси, *a. subclavia* чиқади.

ЕЛКА-БОШ ЎЗАНИ ПОЯСИ

Елка-бош ўзани — *truncus brachiocephalicus* (206, 207-расмларга қ.) аорта равоғи устки чеккасининг ўнг томонидан чиқиб (узунлиги 3—4 см, диаметри тахминан 2,5 см) қийшиқ ҳолатда юқорига ва орқа томонга кўтарилиб, ўнг умумий уйқу *a. carotis communis dextra* ва ўнг ўмов ости, *a. subclavia dextra* артериясига бўлинади.

УМУМИЙ УЙҚУ АРТЕРИЯСИ

(206, 207- расмларга қ.)

Умумий уйқу артерияси, *a. carotis communis* ўнг томонда бош-елка ўзанидан, чап томонда эса аорта равоғидан мустақил бўлиб чиқади. Ҳар иккала умумий уйқу артерияси пастда кекирдак, тепада ҳиқилдоқ ва ҳалқум билан бир-биридан ажралиб жойлашган. Ўнг томондаги умумий уйқу артерияси елка-бош ўзанининг тармоғи бўлгани учун чап томондаги умумий уйқу артериясидан бирмунча калтадир. Кўкрак бўшлиғининг юқори тешиги — *apertura thoracis superior* орқали чиқиб, бўйинда *trigonum caroticum* дан ўтади. Қалқонсимон тоғайнинг ёки тил ости суяги танасининг рўпарасида ташки ва ички уйқу артерияларга бўлинади. Умумий уйқу артериясининг ташқи томонида ички бўйинтуруқ вена (*v. jugularis interna*) орқа томонида эса адашган нерв (*n. vagus*) жойлашган бўлиб, 4- бўйин фасцияси билан ўралади ва бўйиннинг қон томир нерв тутамини ҳосил қилади. Артерия стволининг олдинги томонидан тил ости нервининг (*n. hypoglossus*) пастга тушувчи толаси ўтади. Умумий уйқу артериясидан бўйинда жойлашган қон томирларга ва нервларга бир неча ингичка толалар, *vasa-vasorum vasa nervorum* боради. Ана шу майда толалар бўйинда коллатерал қон томирлари ривожланишида муҳим вазифани бажаради. Артерия зарарланганда қон кетишини тўхтатиш учун узуксимон тоғайнинг пастки чеккаси соҳасида умумий уйқу артериясини VI бўйин умуртқасининг кўндаланг ўсиғига босилади.

ТАШҚИ УЙҚУ АРТЕРИЯСИ

Ташқи уйқу артерияси, *a. carotis externa* умумий уйқу артериясидан чиқади-да, икки қоринчали мускулнинг орқа қоринчасидан ўтиб, ички уйқу артериясининг медиал томонидан юқорига кўтарилади ва уйқу учбурчаги (*trigonum caroticum*) га боради. Бу ердан кўтарилиб, пастки жағ суяги бўйинининг орқа томонидан ўтади ва қулоқ олди бези (*glandula parotis*) бағрига киради.

Бу ерда артерия ўзининг охири тармоқларига бўлинади. Ташқи уйқу артерияси ташқи томондан тил ости нерви (n. hypoglossus) ва юз нерви (n. facialis) ўтади. Ички томонида эса юқори ҳикилдоқ нерви (n. laryngeus superior) билан кесишади. Ташқи уйқу артериясидан олдинги, орқа ва юқори томонларга борадиган 9 та тармоқ беради.

ТАШҚИ УЙҚУ АРТЕРИЯСИНING ОЛДИНГИ ТАРМОҚЛАРИ

1) қалқонсимон безнинг устки артерияси (a. thyroidea superior) ташқи уйқу артериясининг биринчи тармоғи бўлиб, умумий уйқу артерияси бошланиш жойининг яқинидан чиқади ва қалқонсимон безнинг юқори бўлагига бориб тарқалади ва қўшни артерия тармоқлари билан ўзаро туташади (анастомозлашади). Йўл давомида артериядан ҳикилдоқнинг юқориги артерияси, a. laryngea superior тармоғи чиқади, у n. laryngeus билан бирга lg. thyrohyoideum ни тешиб ўтиб, ҳикилдоқ мускуллари, бойламлар, шиллиқ қаватини қон билан таъминлайди; 2) тил артерияси (a. lingualis) тил ости суягининг катта шохи олдида бошланиб, тил мускулларининг шиллиқ пардасига боради ва бошқа артериялар билан ўзаро туташади. Тил артериясидан тил ости сўлак безига a. sublingualis тил ости суягига ramus suprahyoideus ва танглай бодомча безига, rami glandularis га тарқалади; 3) юз артерияси (a. facialis) пастки жағ бурчаги дамида ташқи уйқу артериясидан бошланади ва икки қоринчали мускулнинг орқа қоринчаси билан жағ ости безининг остидан ўтиб, пастки жағнинг пастки қирраси орқали юзага чиқади ва кўтарилиб, оғиз бурчагига, сўнгра бурун қанотининг ёнбошидан ўтади. Сўнгра кўзнинг медиал бурчагига бориб, охири тармоқларга бўлинади. Юз артериясидан танглайнинг юқорига кўтарилувчи артерияси a. palatina ascendens чиқиб, юмшоқ танглайга тарқалади. Бундан чиққан r. tonsillaris танглай муртақларига тарқалади. Бундан ташқари, тил ости сўлак безига a. sublingualis оғиз бўшлигининг диафрагмаси билан майда сўлак безларига: пастки ва юқори лабларга, a. labialis interior et superior га тармоқлар беради. Юз артериясининг охири тармоғи, a. angularis (бурчак артерияси) бўлиб, кўз медиал бурчагининг олдидан чиқади ва ички уйқу артерияси тармоғи a. ophthalmica нинг шохчаси a. dorsalis nasi билан қўшилади. Юз артериясининг ҳамма тармоқлари иккинчи (қарама-қарши) томондаги шу номли артерия тармоқлари билан кенг анастомозлашади.

ТАШҚИ УЙҚУ АРТЕРИЯНИНГ ОРҚА ТАРМОҚЛАРИ

1) энса артерияси (a. occipitalis) ташқи уйқу артериясининг орқа деворидан уйқу учбурчаги соҳасида бошланиб, энса мускуллари орасидан ўтади ва sulcus a. occipitalis бўйлаб калланинг энса қисмига боради. тери остида юза жойлашиб, бир канча тармоқлар rami occipitalis га бўлинади ва қарама-қарши томоннинг шу номли артерия тармоқлари билан қўшилади ҳамда шу соҳадаги мускулларга тармоқлар беради.

Бу артериядан ramus auricularis қулоқ супрасига, мия пардаси, ramus meningeus тармоқлари чиқади. Бу артерия бўйинтуруқ тешик

орқали калла бұшлиғига кириб, энса соҳасидаги миянинг қаттиқ пардасига тарқалади, 2) *кулоқнинг орқа артерияси* (a. auricularis posterior) ташқи эшитув йўли ёнидан ўтади ва калланинг тепа қисмигача бориб тарқалади. Бу артерия кулоқ супрасининг орқа қисми ва калла чекка соҳасининг ўрта кулоқ бұшлиғини қон билан таъминлайди;

3. *Тўш-ўмров-сўргичсимон мускул тармоғи* (ramus sternocleidomastoideus) шу номли мускулга боради.

ТАШҚИ УЙҚУ АРТЕРИЯСИНИНГ МЕДИАЛ ТАРМОҚЛАРИ

1) ҳалқумнинг юқорига кўтарилиучи артерияси (a. pharyngea ascendens) ташқи уйқу артерия ўзанининг бошланиш қисмидан чиқиб, ҳалқум девори бўйлаб юқорига кўтарилади ва ҳалқум мускулларини, мия қаттиқ пардасининг энса бўлагини, ноғора бұшлиғи шиллиқ пардасининг юшоқ танглайини, эшитув найи ва муртақларни қон билан таъминлайди; 2) *чакканинг юза артерияси* (a. temporalis superficialis) ташқи уйқу артериясининг охири тармоқларидан бири бўлиб, йўналиши жиҳатидан унинг давомидир. Бу артерия ташқи эшитув йўлининг олдинги томонидан юқорига кўтарилади ва чаккада тери остида жойлашади. Бу эса артерия зарарланганда уни чакка суягига босиб, қон окшини тўхтатиш имконини беради. Унинг охири тармоқлари ramus frontalis ва ramus parietalis калланинг шу номли қисмларига тарқалади. Йўл давомида артериядан — ташқи эшитув йўлининг тоғайига, кулоқ супрасининг латерал юзасига, кулоқ олди безига, юзнинг орқа қисмига, кўзнинг ташқи бурчагига, кўзнинг айлана *артерияси* (a. alveolaris inferior) — canalis mandibulae орқали кириб *артерияси* (a. maxillaris) ташқи уйқу артериясининг охири йўғон тармоқларидан бири бўлиб жойланишига қараб уч қисмга (тепа жағ, қанотсимон ва танглай-қанотсимон) бўлинади. Артериянинг тепа жағ қисмидан қуйидаги тармоқлар чиқади:

а) *кулоқнинг чуқур артерияси* (a. auricularis profunda) чакка-пастки жағ бўғимига, ташқи кулоқ йўлига ва ўрта кулоққа тарқалади; б) *ноғора парданинг олдинги артерияси* (a. tympanica anterior) ўрта кулоқнинг шиллиқ каватига тарқалади; в) *пастки тиш катақлари артерияси* (a. alveolaris inferior) — canalis mandibulae орқали кириб пастки тишларга тарқалиб foramen mentale орқали энгакка чиқиб, a. mentalis бўлади ва пастки лаб ва энгак мускулларига тарқалади. A. alveolaris inferior пастки жағ каналига кириш олдида a. mylohyoideus ни беради. Бу артерия тармоғи шу номли мускулга, икки қоринчали мускулнинг олдинги қоринчасига тарқалади; г) *мия пардасининг ўрта артерияси* (a. meningea media) — жағ артериясидан чиққач, m. pterygoideus lateralis бўйлаб кўтарилиб, foramen spinosum орқали мия бұшлиғига кириб мия пардасининг ўрта қисмига тарқалади. Жағ артериясининг қанотсимон қисмидан чайнов мускулларига (a. masseterica), чакка мускулига (a. temporalis profundae), қанотсимон мускулларга (гг. pterygoidei) ва лунжга (a. buccalis) тармоқлари чиқади. Бундан ташқари,

юқори жағ тишлари, милкларга, sinus maxillaris ларга тарқаладиган a. alveolaris superior posterior ҳам юқори жағ артериясидан боради.

Артериянинг танглай-қанотсимон бўлагидан учта тармоқ чиқади:

1) *кўз косасининг пастки артерияси* (a. infraorbitalis) fissurae orbitalis inferior орқали кўз косасига кириб тармоқлар беради, сўнгра canalis infraorbitalis лар орқали юзга чиқиб, юз артерия тармоқлари билан қўшилишади. A. infraorbitalis дан юқори жағ тишларига, кўз ёши халтасига, sinus maxillaris ва лаб, лунжларга тарқалувчи aa. alveolaris superior media et anterior тармоғи бошланади; 2) *танглайнинг пастга йўналувчи артерияси* (a. palatina descendens) canalis pterygoideus орқали йўналиб, эшитиш найи, ҳалқумнинг тепа бўлаги, қаттиқ ва юмшоқ танглайларга (a. palatina major et minor) бўлиб тарқалади; 3) *понасимон суяк — танглай артерияси* (a. sphenopalatina) — шу номли тешик орқали бурун бўшлиғига кириб, унинг латерал ва орқа деворларига a. septi nasalis lateralis et posterior бўлиб тарқалади.

ТАШҚИ УЙҚУ АРТЕРИЯСИ — A. CAROTIS EXTERNA-НИНГ
ТАРМОҚЛАНИШ СХЕМАСИ

A. carotis externa — a. carotis communis

A. thyreoidea superior	ramus sternocleidomastoideus ramus infrahyoideus a. Laryngea superior
A. lingualis	a. ramus suprahyoideus a. sublingualis a. profunda linguae rr. dorsalis linguae
A. facialis	a. palatina ascendens (r. tonsillaris) a. labialis inferior a. labialis superior a. angularis r. tonsillaris r. glandularis r. submentalis
A. occipitalis	rami occipitalis rami muscularis ramus auricularis ramus meningeus ramus sternocleidomastoideus
A. auricularis posterior	a. stylomastoidea
A. sternocleidomastoidea	
A. pharyngea ascendens	rami pharyngei a. meningea posterior

A. temporalis superficialis

rami auricularis anteriores

rami parotideli

a. transversa faciei

a. zygomaticoorbitalis

a. temporalis media

r. frontalis

r. parietalis

A. maxillaris

a. meningea media

a. alveolaris inferior

r. frontalis

a. mentalis

a. tympanica

a. auricularis profunda

a. masseterica

rami pterygoidei

aa. temporalis profunda

ant. et posterior

a. buccinatoria

a. infraorbitalis

aa. alveolaris sup. med. et ant.

a. palatina descendens

a. sphenopalatina

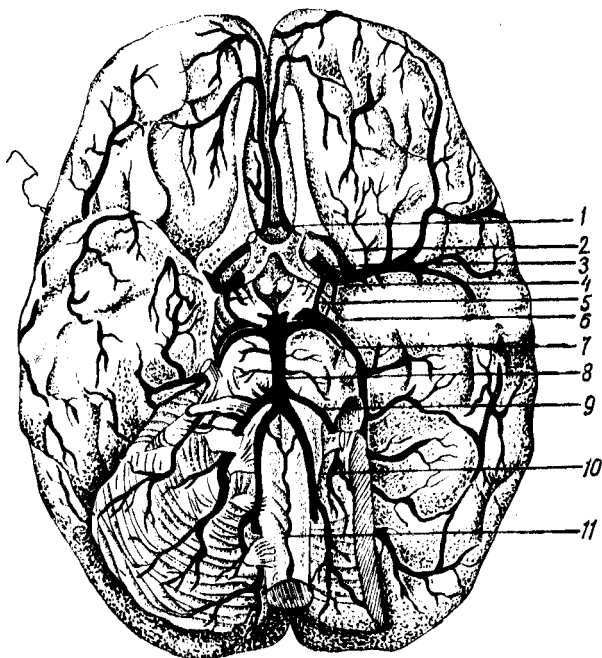
aa. nasales laterales

a. septi nasalis posterior

ИЧКИ УЙҚУ АРТЕРИЯСИ

Ички уйқу артерияси (a. carotis interna, 208- расм) умумий уйқу артериясидан бошланиб, дастлаб ташқи уйқу артериясини четлаб ўтиб (букилиб), унинг медиал томонида (ичкарисида) жойлашади, сўнгра тикка йўналиб, ташқи уйқу тешиги foramen caroticum externum орқали уйқу каналига кириб букилиб, кейин калла бўшлиғига киради. Ички уйқу артерияси бўйинда медиал томондан ҳалқум, орқа ва латерал томондан адашган нерв ва симпатик ствол, ташқи томондан эса бўйинтуруқ венага тегиб туради.

Артерия калла бўшлиғида асосий суяк танасининг ёнбошидаги эгат sulcus caroticus да жойлашади ва кўрув канали соҳасида ўзининг биринчи тармоғи a. ophthalmica -ни беради, сўнгра миянинг қаттиқ ва тўрсимон пардаларини тешиб ўтиб, понасимон суяк эгатчаси орқали қуйидаги тармоқларни беради: 1) уйқу ноғора бўшлиғи тармоқлари (aa. carotico tympanicae) ноғора бўшлиғига тарқалади; 2) кўз косасининг артерияси (a. ophthalmica) ички уйқу артериясидан ажралгач, кўрув канали орқали кўз косасига киради ва бир қанча толаларни беради: 1) кўз ёши безига, a. lacrimalis ни беради. Бу артериядан кўз ковокларининг латерал қисмига толалар ажралади; 2) кўз олмасининг киприкли танасига қорувчи толалар (aa. ciliares posteriores longae et breves) дир; 3) тўр парданинг марказий артерияси



208-р а с м. Бош мия артериялари.

- 1 — a. communicans anterior; 2 — a. cerebri anterior; 3 — a. carotis interna;
 4 — a. cerebri media; 5 — a. communicans posterior; 6 — a. choroidea; 7 —
 a. cerebri posterior; 8 — a. basilaris; 9 — a. cerebri inferior anterior; 10 —
 aa. vertebrales; 11 — a. spinalis anterior.

(a. centralis retina) кўриш нерви таркибида тўр пардага бориб тарқалади; 4) *мускул артерияси* (aa. musculares) кўз олмасининг тепа тўғри ва қийшиқ мускулларига тарқалади; 5) *ғалвирсимон суяк орқа ва олдинги артериялари* (a. ethmoidalis posterior et anterior) ғалвирсимон суяк катаклари шиллик қаватига тарқалади. A. ethmoidalis anterior — ўзидан мия пардасининг олдинги артерияси (a. meningea anterior) ни беради. Бу артерия мия бўшлиғига кириб, миянинг қаттиқ пардасига тарқалади; 6) *олдинги кичрикли тана артериялари* (aa. ciliares anteriores) тўр танага, ковокнинг шиллик пардасига тарқалади. Бундан ташқари, ковокларнинг медиал қисмига ва бурун қиррасига ҳам толалар беради, 7) *миянинг олдинги артерияси* (a. cerebri anterior) a. carotis interna дан, кўз артериясидан кейин чиқиб, бирлаштирувчи олдинги артерия, a. communicans anterior орқали иккинчи томондаги шундай артерия билан анастомозлашади. Сўнгра миянинг қадоқсимон танасини айланиб, мия ярим шарининг медиал сатҳига ва энса бўлагига тарқалади; 8) *миянинг ўрта артерияси* (a. cerebri media) ички уйқу артериясининг давоми ва унинг энг йирик тармоқларидан бири бўлиб, латерал томондан Сильви чуқурчаси орқали Рейли оролчасига бориб тарқалади. Мия ўрта артерияси охири тармоқлари оролчани, ярим шарнинг чакка, пешона ва тепа бўлагини қон билан таъминлайди;

9) томирлар чигалининг артерияси (a. choroidea) a. carotis interna — дан чиқиб, ён қоринчанинг чакка бўлаги ва учинчи қоринчага кириб томирлар чигалини ҳосил қилади ва мия ярим шарларининг кулранг ва оқ моддаларига, кўриш тепалигига толалар беради; 10) орқадаги бирлаштирувчи артерия (a. communicans posterior) ички уйқу артериясидан чиқиб, миянинг орқа артерияси билан анастомозлашади.

Доиравий артериал анастомоз (circulus arteriosus cerebri) чап ва ўнг томондаги миянинг олдинги артериялари (a. cerebri anterior), ўзаро олдинги бирлаштирувчи артерия (a. communicans anterior) билан бирлашиб, анастомоз ҳосил қилса, орқа томонда умуртқа артериясининг тармоқлари ўнг ва чап томондаги миянинг орқа артерия (a. cerebri posterior) ларининг ўзаро бирлаштирувчи артерияси орқали (a. communicans posterior) қўшилишидан ўнг ва чап томондаги a. carotis interna билан анастомоз (артерия ҳалқаси) вужудга келади. Бу артериялар ҳалқаси бош миянинг асосида, ўргимчаксимон парданинг остида, турк эгарининг атрофини гардиш бўлиб ўраб туради. Бу доиравий артерия анастомози миянинг бир меъёрда қон билан таъминланишини идора қилиб туради, Виллизий қон айланиш доираси, деб шунга айтилади.

ИЧКИ УЙҚУ АРТЕРИЯСИ (a. carotis interna) НИНГ ТАРМОҚЛАНИШ СХЕМАСИ

A. carotis interna — a. carotis communis нинг тармоғи

Rr. caroticotypanici	a. meningea anterior lacrimalis aa. palpebralis lateralis aa. ciliaris posteriores longi et breves a. centralis retinae
A. ophthalmica	aa. ciliares anteriores aa. musculares aa. palpebrales laterales aa. palpebrale mediales a. ethmoidalis anterior ethmoidalis posterior a. supraorbitalis a. supratrochlearis a. dorsalis nasi
A. cerebri anterior	a. communicans anterior
A. cerebri media	
A. chorioidea	
A. communicans posterior	

ЎМРОВ ОСТИ АРТЕРИЯСИ

(206, 209- расмлар)

Ўмров ости артерияси (*a. subclavia*) бир жуфт бўлиб, чап томондаги артерия тўғридан-тўғри *arcus aortae* дан чиқади, *a. subclavia dextra* эса *truncus brachiocephalicus* дан бошланади. Шунинг учун чап томондаги ўмров ости артерияси бир оз узунроқ бўлади. Иккала *a. subclavia* ҳам кўкрак бўшлиғидан *apertura thoracalis superior* орқали плевра гумбазини айланиб ўтади ва кавариқ қисми юқорига қараган равоғини ҳосил қилади. Ўмров ости артерияси ўмров суягига яқинлашади ва I қовурғанинг юқори юзасидан *sulcus a. subclaviae* орқали қўлтиқ соҳасига боради. Ўмров ости артерияси I қовурғанинг ташқи қиррасидан бошланиб, қўлтиқ артерияси — *a. axillaris* бўлиб давом этади. Ўмров ости артериясининг I қовурға устида (*tuberculum m. scaleni* нинг орқа томонида) ги қисми бошқа бўлагига қараганда юзароқ жойлашган бўлиб, жароҳатланганда қон оқишини ана шу қовурғага сиқиб тўхтатиш учун бир оз қулайлик туғдиради.

Ўмров ости артерияси кейинчалик *spatium interscale* нинг елка чигали билан бирга ўтади. *A. subclavia* ни, одатда, жойлашган соҳасига қараб уч бўлимга ажратиб ўрганилади. Ўмров ости артериясининг бошланишидан то *spatium interscalenum* га киргунча бўлган қисми биринчи бўлим, *spatium interscalenum* да, иккинчи бўлим *spatium interscalenum* дан чиқиб, қўлтиқ соҳасининг юқори чегарасигача (I қовурғанинг ташқи қиррасигача) етган қисми учинчи бўлим бўлиб хизмат қилади.

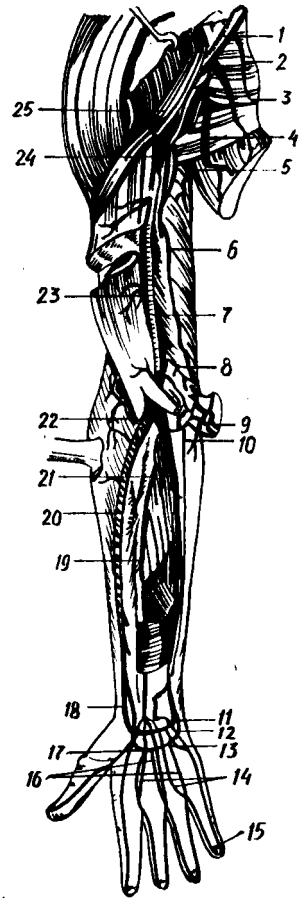
Ўмров ости артериясининг биринчи бўлиmidан бошланган тармоқлар куйидагилар: умуртқа артерияси (*a. vertebralis* 173, 174- расмлар) ўмров ости артериясининг тармоқлари орасида ҳаммадан йирик артерия ҳисобланади, *m. scalenus anterior* ва *longus colli* нинг орасидан юқорига кўтарилиб, VI бўйин умуртқасининг *foramen transversarium* орқали *canalis transversarius* га қиради. Кейинчалик канал орқали вертикал ҳолда кўтарилиб, *axis* ига этади ва латерал томонга бурилиб, I бўйин умуртқасининг устки юзасидаги эгатчадан ўтади, сўнгра *membrana atlantooccipitalis posterior* ни ва мианинг қаттиқ пардасини тешиб, *foramen magnum* орқали калла бўшлиғига қиради. Калла бўшлиғида ўнг ва чап томондаги умуртқа артериялари — *clivus* бўйлаб узунчоқ мия остида олдинга йўналади ва мия кўпригининг орқа чеккаси яқинида иккала артерия ўзаро бирлашиб, асосий тоқ артерия (*a. basilaris*) ни ҳосил қилади.

A. vertebralis нинг куйидаги тармоқлари бор:

1) *Rami musculares* — мускулларга ва калла бўшлиғининг орқа чуқурчасида жойлашган мианинг қаттиқ пардасига майда тармоқлар беради; 2) орқа мианинг олдинги артерияси (*a. spinalis anterior* *a. vertebralis*) калла бўшлиғидан чиқиб, *foramen magnum* орқали пастга қараб тушади, орқа мианинг олдинги юзасига яқинлашганда иккала артерия ўзаро қўшилиб, битта тоқ артерияга айланади ва *tissura mediana anterior* бўйлаб йўналади; 3) орқа мианинг орқадаги артерияси *a. spinalis posterior* ўмров артериясидан калла бўшлиғига чиқиб,

209-расм. Қўл артериялари.

1 — a. axillaris; 2 — r. pectoralis; 3 — a. thoracica lateralis; 4 — a. thoracodorsalis; 5 — a. profunda brachii; 6 — a. collateralis ulnaris superior; 7 — a. brachialis; 8 — a. collateralis ulnaris inferior; 9 — aa. recurrenentes ulnares; 10 — a. ulnaris; 11 — rami a. carpi palmares; 12 — arcus volaris profundus; 13 — arcus palmaris superficialis; 14 — aa. digitales palmares communis; 15—16—17 — aa. digitales palmares propriae; 18,20 — a. ulnaris; 19, 21 — a. interossea communis; 22 — rete articulare cubiti; 23 — rami munitulares a. brachialis; 24 — a. circumflexe humeri posterior; 25 — plexus brachialis.



узунчоқ мия билан орқа миянинг иккала ёнбошидан орқа тушади. Орқа мия, юқорида айтиб ўтилган артерия тармоқларидан ташқари, гавданинг қўкрак қисмида aa. intercostales posterior дан, бел қисмида эса aa. lumbales дан тармоқлар олади. Ана шу артерия тармоқлари умуртқа артериясининг ҳамма тармоқлари билан туташади. Натижада, орқа мияда тарқалган артерия томирларининг анастомозлари ўмров ости артериясини aorta descendens билан қўшади; 4) миячанинг орқадаги пастки артерияси (a. cerebelli inferior posterior) умуртқа артериясининг энг йирик тармоғи бўлиб, мия кўприги олдида чиқади, узунчоқ мияни айланиб боради ва мияча пастки юзасининг орқа бўлимини қон билан таъминлайди; 5) асосий артерия (a. basilaris) ўнг ва чап томондаги умуртқа артерияларининг ўзаро бирлашувидан пайдо бўлади. Бу артерия мия кўпригининг олдинги чегарасида иккита aa. cerebri posteriores (биттадан икки томонга бошланади) ва катта миянинг орқадаги артериясига ажралади. Ана шу иккала артерия орқа томонга йўналиб, мияча оёқчасини пастки ва ташқи томондан айланиб ўтади, бош мия яримшарларининг энса, чакка бўлакларига тарқалади ҳамда учинчи ва ёнбош қоринчадаги қон томир чигалларига майда толалар беради.

A. a. cerebri posteriores (биттадан икки томонга бошланади) a. carotis interna нинг тармоқлари а.а. communicantes posterior билан анастомозлашиб, Виллизии артерия халқасини ҳосил қилишда қатнашади.

A. basilaris дан катта миянинг орқадаги артериясидан ташқари, қуйидаги тармоқлар чиқади: а) a. cerebelli inferior anterior миячанинг олдинги-пастки артерияси олдинга бориб, миячанинг пастки юзасида тармоқланади; б) a. labyrinthi — лабиринт (ички қулоқ) артерияси, бир жуфт бўлиб, ички қулоққа бориб тарқалади. Бундан ташқари, a. basilaris дан миячага борувчи: a. cerebelli inferior anterior ва a. cerebelli superior, a. labyrinthi лар чиқади.

Ўнг ва чап *a. vertebralis* лар умумий *a. basillaris* га айланишдан олдин олд томонга орқа мия учун пастга йўналган ўнг ва чап *a. spinalis anterior* ларни беради. Бу иккала орқа миянинг олдинги артериялари бир-бири билан қўшилиб, умумий *a. spinalis anterior* ни ҳосил қилади ва орқа мия бўйлаб пастга қараб давом этади. Натижада ўнг ва чап умуртқа артериялари *a. basillaris* билан ўзаро анастомоз ҳосил қилади; в) асосий артерия (*a. basillaris*) ўнг ва чап умуртқа артерияларининг қўшилишидан ҳосил бўлган тоқ артерия бўлиб, мия кўпригининг ўртасидан ўтган ариқча (*sulcus basillaris*) да жойлашган ана шу эгатнинг олдинги четида ён томонга иккита мия орқа артерияларини (*a. cerebri posterior*) беради. Миянинг орқа артериялари миянинг орқа энса бўлагига ва остки ички юзасига тарқалади. Миянинг орқа артерияси миянинг ўрта артерияси билан орқадаги қўшувчи артерия *a. communicantes posterior* орқали анастомозлашиб туташиб, Виллизий қон айланиш доираси ҳосил бўлишида қатнашади.

Ўнг ва чап томондаги умуртқа артериялари қўшилишиб, битта (*a. basillaris*) ни ҳосил қилишдан олдин орқа миянинг олд томонига пастга қараб биттадан ўнг ва чап *a. spinalis anterior* ларни беради. Орқа миянинг олдинги артериялари эса бир-бирига қўшилиб, битта умумий *a. spinalis anterior* ни ҳосил қилади ва орқа миянинг олд томонида пастга қараб йўналади ва орқа мияни қон билан таъминловчи шохлар беради. Натижада ўнг ва чап умуртқа артериялари *a. basillaris* билан ўзаро анастомозлашади. Натижада миянинг кичик қон айланиш орқа (мияга тегишли) доираси вужудга келади. Захарченко қон айланиш доираси деб шунга айтилади.

II. Қалқонсимон бўйин (артерия) ўзани (*truncus thyreocervicalis*) йўғон ва калта бўлиб *a. subclavia* дан *m. scalenus anterior* нинг медиал чеккаси олдида чиқиб, кетма-кет қуйидаги тармоқларга бўлинади: 1) қалқонсимон безнинг пастки артерияси (*a. thyreoidea inferior*) *truncus thyreocervicalis* дан бошланиб *a. carotis communis* билан *a. vertebralis* нинг орасидан ўтиб, қалқонсимон без ёнбош бўлагининг пастки учига тармоқланади: *a. carotis externa* нинг тармоғи *a. thyreoidea superior* билан туташади. *A. thyreoidea inferior* дан қуйидаги майда шохчалар чиқади: а) *a. laryngea inferior* ҳикилдоқнинг пастки артерияси ҳикилдоқ-муқул ва шиллик қаватларини қон билан таъминлайди ҳамда қалқонсимон тоғай пластинкаси остида *aa. thyreoidea superior* нинг тармоғи (*a. laryngea superior*) билан анастомозлашади: кизилўнғачга, ҳалқумга толачалар беради; 2) бўйиннинг юқорига кўтариловчи артерияси (*a. cervicalis ascendens*) нарвонсимон муқуллар бўйлаб юқорига кўтарилади, сўнгра бўйиннинг чуқур жойлашган муқулларига тарқалади; 3) бўйиннинг юза артерияси (*a. cervicalis superficialis* *a. cervicalis ascendens* дан бошланиб, *m. trapezius* га бориб тармоқланади. 4) курак усти артерияси (*a. suprascapularis*) ўмров суягининг орқасига ўтади ва *incisura scapulae* нинг чеккаларига тортилиб турган кўндаланг бойлам *lig. transversum scapulae* нинг устидан *fossa suprascapularis* га, сўнгра курак суягининг бўйни орқали *fossa infraspinata* га боради. Бу артериянинг тармоқлари куракнинг орқа

томонида жойлашган мускулларни қон билан таъминлайди ва *circumflexa scapulae* билан анастомозлашади.

III. Кўкрак қафасининг ички артерияси (*a. thoracica interna*) *a. subclavia* нинг пастки юзасидан *a. vertebralis* чиққан жойи қаршисида бошланиб, пастга қараб тўш суягининг чеккасидан 1—1,5 см ташқарироқда I — VII қовурғаларнинг тоғайлари бўйлаб вертикал ҳолда пастга йўналади ва VII — VIII қовурғалараро соҳага борганда қуйидаги иккита охири тармоққа бўлинади: а) диафрагма мускул артерияси (*a. musculophrenica*) *a. thoracica* дан VII — XI қовурғалар, тоғай қисмининг ички юзаси бўйлаб боради, диафрагма билан қорин мускулларини қон билан таъминлашда қатнашади ва пастки V ёки VI қовурға оралиқларига *rami intercostales* лар беради; б) қорин соҳасининг устки артерияси (*a. epigastrica superior*) қорин тўғри мускул кинининг орқа девори рўпарасида VII қовурға тешиб пастга, қориннинг тўғри мускули бўйлаб киндиккача боради ва *a. epigastrica inferior* (*a. iliaca externa* тармоғи) билан анастомозлашади ва қориннинг тўғри мускули ва унинг қинини қон билан таъминлайди. *A. thoracica interna* ўз йўлида қуйидаги тармоқларни беради: 1) *rami intercostalis anteriores* қовурға оралиғига борувчи майда тармоқлар, юқориги олтига *spatia intercostalia* нинг ҳар бирига иккитадан артерия толасини беради. Булар қовурғаларнинг юқори ва пастки қирралари бўйлаб йўналади. Баъзан қовурға оралиғидаги иккита артерия толаси ўзаро бирлашиб, битта артерия ҳосил қилади. *Rami intercostales* лар орқа томонда *aorta* дан чиққан *aa. intercostales* лар билан қўшилади. Натижада қовурға оралиқларида артериялар туташади ва ўмров ости артерия системасини аортанинг кўкрак бўлаги билан қўшади. Аортанинг *a. subclavia* билан ушбу анастомози кўкрак қафаси хирургиясида амалий аҳамиятга эга; 2) *rami perforante* тешиб ўтувчи шохчалар, юқориги V — VI қовурғалараро мускулларни тешиб *m. pectoralis major* га боради. Аёлларда эса сут безига *rami mammaria* ни беради; 3) *rami sternalis* тўш суягига боради, 4) *rami mediastinales* кўкс оралиғининг олдинги артериялари, кўкс оралиғининг олдинги бўлағида тарқалади; 5) *a. pericardiacophrenica* юрак пардаси ва диафрагма артерияси; *a. thoracica interna* дан I қовурға рўпарасидан чиқиб, *p. phrenicus* га қўшилади ва диафрагмагача боради. Артерия тармоқлари диафрагма нервига, плевра ва юрак халтачаларига тарқалади.

Ўмров ости артериясининг иккинчи қисми (*spatium interscalenum*) дан қуйидаги тармоқлар чиқади:

IV. Қовурға-бўйин (артерия) ўзани (*truncus costocervicalis* 207-расмга к.) ўмров ости артериясининг *spatium interscalenum* соҳасида бошланади, кейин қуйидаги иккита тармоққа бўлинади: 1) Бўйиннинг чуқур артерияси (*a. cervicalis profunda*) юқорига қараб кўтарилади. I қовурға билан III бўйин умурткаси кўндаланг ўсиғининг орасидан ўтиб, энеса ва орқанинг чуқур мускулларига ва орқа мияга боради; 2) энг юқориги қовурғалараро артерия (*a. intercostales suprema*) I — II қовурға оралиқларига тарқалади.

Ўмров ости артериясининг учинчи қисмидан қуйидаги тармоқлар чиқади:

V. Бўйиннинг қўндаланг артерияси (a. transversa colli) a. subclavia ning- spatium interscalenum дан чиққандан сўнг, яъни учинчи қисмдан бошланиб, pexus brachialis дан ўтади ва иккита тармоққа бўлинади: а) ramus superficialis юза жойлашган шохчаси, m. levator scapulae, m. splenius servicis ва m. trapezius га тарқалади; б) ramus profundus, чуқур жойлашган шохчаси, m. levator scapulae, mm. rhomboidei m. serratus posterior, superior, mm. infraspinatus, subscapularis ва latissimus dorsi ларда тарқалади.

ЎМРОВ ОСТИ АРТЕРИЯСИ (A. SUBCLAVIA)НИНГ ТАРМОҚЛАНИШ СХЕМАСИ

A. subclavia sinistra — arcus aortae дан, a. subclavia dextra truncus brachiocephalicus дан бошланади.

A. vertebralis

rami musculares
rami spinales
a. spinalis anterior
a. spinalis posterior
a. cerebelli inferior et posterior
a. cerebri posterior
a. basilaris
a. cerebelli inferior et anterior



Truncus thyrocervicalis

thyreoidea a. laryngea inferior
r. oesophagei
rr. tracheales
pharyngei
a. cervicalis ascendens
a. cervicalis superficialis
a. suprascapularis
rami intercostales anteriores

A. thoracica interna

a. musculophrenica rr.
intercostales
a. epigastrica superior
rr. perforantes
r. sternales
r. mediastinales
a. pericardiacaphrenica

Truncus costocervicalis

a. cervicalis profunda
aa. intercostales suprema
r. superficialis
r. profundus

A. transversa colli

r. superficialis
r. profundus

Қўлтиқ артерияси (a. axillaris) ўмров ости артериясининг бевосита давоми бўлиб, унинг юқори бошланиш чегараси 2 қовурғанинг ташқи (латерал) чеккаси ҳисобланади. Қўлтиқ артерияси *cavum axillare* да *mm. pectoralis major et minor* ларнинг орқа юзаси бўйлаб пастга тушади ва *mm. latissimus dorsi pectoralis* ларнинг пастки чеккасига етганда елка артерияси *a. brachialis* номи билан давом этади.

Қўлтиқ артериясини учала томондан *plexus brachialis* нинг тутамлари ўраб туради ва ташқи томондан лимфа тугунлари ва ёғ тўқималари беркитиб туради.

A. Axillaris нинг жойлашувига қараб, уч бўлакка ажратилади: — кўкрак-ўмров учбурчаги (*trigonum clavipectoriale*) *m. pectoralis major* юқори қисмининг орқа соҳасида бўлиб, юқоридан ўмров суяги, пастдан эса *m. pectoralis minor* нинг юқори чеккаси билан чегараланиб туради. Бу учбурчақда *a. axillaris* дан қуйидаги тармоқлар чиқади:

I. Энг юқориги кўкрак артерияси (*a. thoracica suprema*) қўлтиқ ости артериясидан бошланиб, I — II қовурға оралиғи мускулларига *mm. pectoralis major et minor*, *m. serratus anterior* нинг юқори қисмига, *m. subclavicus* га тарқалади.

2. Кўкрак қафаси ва акромион ўсиғи артерияси (*a. thoracocromialis*) калта бўлиб, *a. axillaris* дан бошланиб, дельтасимон мускулга, *m. pectoralis major et minor* ларга ва елка бўғимига тарқалади.

II. Кўкрак мускули учбурчаги (*trigonum pectorale*) *m. pectoralis major* нинг орқа юзасига тўғри келади.

3. Кўкрак қафасининг ён артерияси (*a. thoracica lateralis*) *m. serratus anterior* бўйлаб пастга тушади ва ана шу мускулни қон билан таъминлайди; кўкрак безига *rami mammarii lateralis* ни беради.

III. Кўкрак мускули остидаги учбурчақ (*trigonum subpectoriale*) *m. pectoralis major* нинг пастки чеккаси билан *m. pectoralis minor* нинг пастки чеккаси оралиғига тўғри келади. Бу бурчақда қуйидаги тармоқлар чиқади:

4. Курак ости артерияси (*a. subscapularis*) *a. axillaris* дан чиқиб иккига бўлинади: а) кўкрак қафасининг орқа артерияси — *a. thoracodorsalis* курак ости артериясининг давоми бўлиб, *mm. serratus anterior, latissimus dorsi, subscapularis, teres major* ларга тарқалади ва *a. thoracicae lateralis, aa. intercostalis* лар билан анастомозлашади; б) куракни ўраб турадиган артерия (*a. circumflexa scapulae*) курак ости артериясидан чиқади, *foramen trilaterum* орқали *fossa infraspinata* га ўтиб, мускулларга тарқалади ва *a. suprascapularis* билан туташади.

5. Елка суягини ўраб турадиган орқа артерия *a. circumflexa humeri posterior* баъзан *a. circumflexa scapulae* билан бирга қўшилиб, битта умумий ўзан бўлиб, қўлтиқ ости артериясидан чиқади. Бу артерия одатда *a. axillaris* дан чиққан алоҳида шохча бўлиб, *foramen quadrilaterum* орқали дельтасимон мускул остидан ўтади ва елка суягининг *collum chirurgicum humeri* ни ўраб туради, *a. circumflexa humeri anterior* билан анастомозлашади. *A. circumflexa humeri posterior m. deltoideus* га *capsula articularis humeri* билан *caput humeri* ларга тармоқлар беради.

6. Елка суягини ўраб турадиган олдинги артерия *a. circumflexa a humeri anterior* баъзан *a. circumflexa humeri posterior* билан умумий ўзан бўлиб, *a. axillaris* дан ажралиб чиқади ва *collum chirurgicum humeri* ни олдинги томондан ўраб туради: *a. circumflexa humeri posterior* билан анастомозлашади, *m. deltoideus* билан елка бўғимига тармоқлар беради.

Хулоса қилиб айтганда, қўлтиқ ости артериясининг толалари ўмров ости артериясининг шоҳлари билан кенг анастомозлашади.

ҚЎЛТИҚ АРТЕРИЯСИ (A. AXILLARIS) НИНГ ТАРМОҚЛАНИШ СХЕМАСИ

A. axillaris — ўмров ости артериясининг давоми

- | | |
|------------------------------------|----------------------------|
| 1. A. thoracica suprema | |
| 2. A. thoracoacromialis | |
| 3. A. thoracica lateralis | |
| 4. A. subscapularis | r. mammarii lateralis |
| 5. A. circumflexa humeri posterior | 1. a. thoracodorsalis |
| 6. A. circumflexa humeri anterior | 2. a. circumflexa scapulae |

ЕЛКА АРТЕРИЯСИ (A. BRACHIALIS)

(209-расм)

Юқорида кўрсатилганидек, *a. axillaris* қўлтиқ ости бўшлиғидан елкага ўтиши билан *a. brachialis* деб аталади. *A. brachialis* нинг юқори чегараси (*a. axillaris* — нинг пастки чегараси) *m. latissimus dorsi* билан *m. teres major* нинг пастки мускул тутамлари чегаралаб туради. *A. brachialis* елка соҳасида *sulcus bicipitalis medialis* бўйлаб тирсак чуқурчасигача боради, бу ерда артерия *lacertus fibrosus* билан олдиндан ўралган бўлади. *A. brachialis* тирсак чуқурчасида *collum radii* нинг олдига келганда иккита (*a. radialis*, *a. ulnaris*) артерияга бўлинади. *A. brachialis sulcus bicipitalis medialis* да *n. medialis*, *n. radialis*, *n. ulnaris*, *n. musculocutaneus* ва иккита *v. brachialis* билан бирга жойлашади. Бир жуфт елка веналари *a. brachialis* нинг икки томонидан йўналади. *N. radialis*, *n. ulnaris* ва *n. musculocutaneus* лар елка артериясининг бошланиш қисмида бирга бўлиб, кейинчалик узоклашади. *N. medianus* елканинг юқорисида артериясининг латерал томонида бўлса, елканинг ўрта қисмига келиб *a. brachialis* нинг олд томонга, ниҳоят, елканинг пастки қисмида артериянинг медиал томонига ўтиб олади. Елка артериясидан қуйидаги тармоқлар ажралиб чиқади: 1) мускулларга борадиган тармоқлар — *rami musculares* елка мускулларига *a. brachialis* дан унинг бутун давомида чиқади. Артерия ўзанидан елка суягига бир қанча майда шоҳча (*aa. nutriciae humeri*) лар ҳам чиқади; 2) елканинг чуқур артерияси (*a. profunda brachii*, елка артериясида чиқиб, *n. radialis* билан бирга *canalis humeromuscularis* да¹ ётиб бир қанча тармоқларга бўлинади: а) *aa. diaphysces humeri* елка суягига борадиган артерия, елка суягини қон билан таъминлайди; б) *aa. collateralis media* ўртадаги ён артерия

¹ «Қўл топография»сига қаранг.

m. triceps brachii ўртасидан ўтади ва a.interossea recurrens (билак артериясининг тармоғи) билан анастомозлашиб, rete articulare cubiti ни ҳосил қилишда қатнашади; в) a.collateralis билак суяги томонидаги ён артерия septum intermusculare laterale ни тешиб, sulcus cubitalis, anterior lateralis томонига боради ва a.recurrens radialis (a.radialis — нинг тармоғи) билан анастомозлашади, елканинг уч бошли мускулига толачалар беради ва retearticulare ни ҳосил қилишда иштирок этади.

3. Тирсак суяги томонидаги устки ён артерия (a. collateralis ulnaris superior) елканинг ўрта қисмидан чиқиб, n. ulnaris билан бирга septum intermusculare medialis нинг остидан epicondylus medialis нинг орқа томонига келади ва a.recurrens ulnaris (a. ulnaris нинг тармоғи) билан анастомозлашади.

4. A.collateralis ulnaris inferior тирсак суяги томонидаги пастки ён артерия; елка артерияси дистал бўлагидан чиқиб, a.recurrens ulnaris anterior (a.ulnaris тармоғи) билан анастомозлашади. A. collateralis ulnaris inferior қўшни мускулларга толалар беради, septum intermusculare mediale ни тешиб ўтиб, rete articulare cubiti ни ҳосил қилишда қатнашади.

БИЛАК АРТЕРИЯСИ (A. RADIALIS)

(209-расмга қ.)

Елка артерияси тирсак чуқурчасига келиб, lacertus fibrosus нинг орқасида a.radialis ва a.ulnaris ларга бўлинади. Билак артерияси sulcus radialis да v. radialis лар билан бирга билак суягини параллел жойлашади. Билакнинг пастки бўлагида m.brachialis reflexor carpi radialis пайлари орасида жойлашиб, уларнинг орасидан a.radialis юзага чиқиб, уни фақат фасция, тери ости ёғ қавати ва тери қоплам турлади. Билак артериясининг билагузук соҳасида юза жойланиши унинг пульсациясини бемалол аниқлаш имконини беради, у билак суягининг бигизсимон ўсиқчаси учига келиб, орқа томонга бурилади ва анатомик — «табакерка»¹ орқали бош бармоқни айланиб яна кафтга тушади ва I—II кафт суяклари орасидан жой олади. Кафтда билак артерияси тирсак артериясидан чиққан шох билан биргаликда кафтни чуқур артериал ёйи (arcus palmaris profundus)ни ҳосил қилади.

Билак артериясининг тармоқлари қуйидагилар:

1. Мускулларга борадиган майда тармоқлар (rami musculares) бутун артерия ўзани бўйлаб чиқади, яқин жойлашган мускулларни қон билан таъминлайди.

2. Билакнинг юқорига қайтувчи артерияси (a.recurrens radialis) m.supinator бўйлаб юқорига кўтарилади. Бу артерия epicondylus medialis-нинг олдида a.collateralis radialis (a. profunda brachii нинг тармоғи) билан анастомозлашади ва яқин турган мускулларга тарқалади.

3. Кафт томонидаги шохи (ramus carpeus palmaris) кўндаланг йўналиб a. ulnaris нинг шунга ўхшаган тармоғи билан қўшади, t. carpi palmare ни ҳосил қилади.

¹ «Кўл топография»сига қаранг.

4. Кафтнинг юза шохи (*ramus palmaris superficialis*) — thenor даги мускулларнинг орасидан ўтиб, кафтда тирсак артериясининг учи билан анастомозлашади ва *arcus palmaris superficialis* — ҳосил бўлишида қатнашади. Кафтнинг юза шохи thenor мускулларига ва терисига шохчалар чиқаради.

5. Кафтнинг орқа (дорзал) томондаги шохи (*ramus carpeus dorsalis*) билан артериясининг «анатомик табакерка» соҳасига чиқиб, *a. ulnaris* нинг шунга ўхшаган толаси билан қўшилади ва *aa. interosseeae anterior et posterior* (суяк оралиқ артериялар) лар билан бирга *rete carpi dorsale* (кафтнинг дорзал юзасидаги артерия тўри) ни ҳосил қилади;

6. Кафтнинг биринчи орқа артерияси (*a. metacarpea dorsalis prima*) кафтнинг орқа юза томонига чиқиб, учта шохга (*aa. digitalis dorsalis ra*) ажралади, уларнинг бири кўрсаткич бармоқнинг билан томонига, қолган иккита шохчаси эса биринчи бармоқнинг иккала томонига тарқалади;

7. Бош бармоғининг биринчи (асосий) артерияси (*a. princeps pollicis*) учта майда шохчага бўлинади. Бу шохчалар пастга йўналиб, бош бармоқнинг иккала ва кўрсаткич бармоқнинг латерал томонига *aa. digitalis palmares* бўлиб тарқалади.

ТИРСАК АРТЕРИЯСИ (A. ULNARIS)

A. ulnaris елка артериясининг иккинчи тармоғи бўлиб *a. radialis* га қараганда бирмунча йўғон. Тирсак артерияси *a. brachialis* дан *fossa cubiti* да бошланиб, *m. pronator teres* нинг остидан пастга тушади. Билакнинг ўртасида *sulcus ulnaris* га (*m. flexor carpi ulnaris* билан *m. flexor digitarum superficialis* нинг ўртасида) ўтиб, нўхатсимон суякнинг олдига келганда *canalis carpi ulnaris* орқали кафтга тушади. Кафтда *a. ulnaris* нинг асосий ўзани *arcus palmaris superficialis* ни ҳосил қилишда қатнашса, *ramus carpi palmaris profundus* шохи артерияси билан қўшилиб, кафтнинг чуқур артерия ёйини ҳосил қилади. Тирсак артериясидан қуйидаги тармоқлар чиқади:

1. Тирсакнинг юқори қайтувчи артерияси *a. recurrens ulnaris* нинг бошланиш қисмида иккита тармоққа ажралади: а) *ramus anterior* олдинги тармоғи, *epicondylus medialis* нинг олдида *a. collateralis ulnaris inferior* билан анастомозлашади, б) орқадаги тармоғи (*ramus posterior*) *epicondylus medialis* нинг орқа томонига ўтиб тарқалади ва тирсакнинг артерия тўри *rete articulare cubiti* ни ҳосил қилишда қатнашади, *a. collateralis ulnaris superior* билан анастомозлашади.

2. Суяклар оралиғининг умумий артерияси (*a. interossea communis*) калта ва бирмунча йўғон бўлиб *fossa cubiti* нинг пастки чегарасида *membrana interossea* нинг олдинги юзасига етгач, қуйидаги тармоқларга бўлинади: а) *a. interossea anterior* суяклар оралиғининг олдинги артерияси, *membrana interossea* нинг олдинги юзаси бўйлаб пастга тушади ва *m. pronator quadratus* нинг юқори чеккаси яқинида *membrana interossea* ни тешиб, унинг дорзал (орқа) томонига ўтади, *rete carpi dorsale* (кафтнинг орқа юзасидаги артерия тўри) ни ҳосил қилишда қатнашади.

A. *interossea anterior* мускулларга, билак ва тирсак суякларига ва (бошланғич қисмида) *n. medianus* га алоҳида шохчалар беради, б) *a. interossea posterior* суяклар ораллигининг орқа томонидаги артерияси орқа томонга йўналади ва *membrana interossea* ни тешиб, билакнинг дорзал юзасига боради. У ерда жойлашган экстенсор мускулларнинг юза ва чуқур қаватларига тармоқлар беради ва *a. interossea anterior* билан қўшилиб, *rete carpi dorsale* ни ҳосил қилади. Бундан ташқари, қуйидаги тармоқларни беради: 1) *a. interossea recurrens* юқорига кўтариладиган (кайтувчи) ораллиқ артерияси тармоғи чиқиб юқорига кўтарилади ва *rete articulare cubiti* ни ҳосил қилишда қатнашади; 2) *ramus carpi dorsalis* — кафтнинг орқа томонидаги шохи, тирсак артериясидан нўхатсимон суяк билан *m. pronator quadratus* нинг ораллиқ соҳасида чиқиб *a. radialis* нинг *ramus carpeus dorsalis* тармоғига қўшилиб, *rete carpi dorsale* ни ҳосил қилади; 4) *ramus carpeus palmaris* кафтнинг олд томонидаги шохи тирсак артериясидан бошланиб, *a. radialis* нинг шу номли шохчаси билан қўшилади; 5) *ramus palmaris profundus* панжанинг кафт томонидаги чуқур тармоғи, тирсак артериясидан *ramus carpeus dorsalis* тармоғидан пастроқда чиқиб, кафтнинг чуқур равоғини ҳосил қилишда қатнашади. *Ramus carpeus palmaris profundus hypethenor* мускулларини, терини қон билан таъминлайди.

ПАНЖА АРТЕРИЯСИ

Панжа артериялари тирсак билан билак артерияларининг кафтнинг устки қисми билан кафт соҳасида тарқалган қуйидаги тармоқларидан иборат:

I. Кафтнинг орқа томонидаги артерия тўри (*rete carpi dorsales*) билак ва тирсак артерияларидан бошланган *ramus carpeus dorsalis* шохлари (*a. radialis* ва *a. ulnaris* га қаралсин) билан *a. interossea communis* тармоғининг ўзаро қўшилишидан ҳосил бўлади, ҳамда кафт ва панжа ёзувчи мускулларининг пайлари остида ётади.

Rete carpi dorsale тармоқлари: а) *rr. articulares* — бўғимга тарқаладиган шохчалар, кафт усти суякларининг бўғимларида тарқалади; б) *aa. metacarpeae dorsales* — кафтнинг орқа томонидаги артериялар учта бўлиб, кафтнинг II, III, IV суякаро мускуллари бўйлаб пастга тушади ва панжаларнинг асосига келганда уларнинг ҳар бири иккита артерия *aa. digitales dorsales* (панжаларнинг орқа томонидаги артериялари) га бўлинади. Бу артериялар II — V бармоқларнинг бир-бирига қараган сатҳлари бўйлаб тирноқ фалангалари асосига боради.

Тирсак ва билак артерия шохлари панжанинг кафт юзасида қуйидаги артерия тўри ва равоқларини ҳосил қилади: 1) кафтнинг олдинги томонидаги артерия тўри (*rete carpi palmaris*) *a. radialis* ва *a. ulnaris* лар (*ramus carpeus palmaris*) тармоқларининг ўзаро қўшилишидан ҳосил бўлади. Артерия тўри кафт ва панжани букувчи мускулларнинг пайлари остида жойлашади ва *artradiocarpea et mediocarpea* га тарқалади; 2) панжанинг кафт соҳасида иккита артерия равоғи бор: улардан бири *arcus palmaris superficialis*, кафтнинг юза равоғи тирсак артериясининг

охирги учи билан *a. radialis* нинг йўғон бўлмаган *ramus palmaris superficialis*, шохчасининг ўзаро қўшилишидан ҳосил бўлади. Кафтнинг юза ёйи *aponeurosis palmaris* нинг орқасида жойлашган бўлиб, унинг қавариқ юзасидан тўртала бармоқнинг кафт томондаги умумий артериялари — *aa. digitales palmaris communis* чиқади. Улардан I, II ва III умумий бармоқ артериялари пастга йўналиб, кафт-бармоқ бўғимларига яқинлашганда ҳар бири иккитадан *aa. digitales palmares propriae* (бармоқларнинг кафт томондаги хусусий артериялари) га бўлинади. Бу артерия тармоқлари II — V бармоқларнинг бир-бирига қараган чеккаларидан бориб тарқалади. Кафт юза равоғининг тўртинчи тармоғи — *a. Digitalis palmaris communis* эса кичкина — V бармоқнинг тирсак суяги томонидан йўналиб тарқалади.

II. Кафтнинг чуқур ёйи (*arcus palmaris profundus*) асосан *a. radialis* нинг охирги учи билан тирсак артериясининг шохчаси — *ramus palmaris profundus* нинг қўшилишидан пайдо бўлади. Кафтнинг чуқур ёйи *mm. interossei palmaris* нинг устида, *ossa metacarpalia* нинг асосига яқин жойда, кафт ва бармоқларни буқувчи мускул пайлари остида жойлашган бўлиб, қоннинг кўп қисми билан артериясидан келади. Ёйнинг пастга қараб турган юзасидан кафтнинг олдинги томондаги учта артерияси — *aa. metacarpeae palmares* чиқади. Бу артериялар II, III, IV *spatia interossea* да жойлашган мускулар устидан пастга тушиб, *a. metacarpophalangeae* га яқинлашганда *aa. digitalis valares communes* га қўшилиб кетади. *A. a. metacarpeae palmares* дан учта *aa. perforantes* (тешиб ўтувчи артериялар) чиқади. Ана шу артерия тармоқлари II, III, IV *mm. interossei* ларни тешиб, кафт орқасига ўтади ва *aa. metacarpeae dorsales* лар билан анастомозлашади.

Юқорида айтиб ўтилганидек, қўл панжаси соҳасида билан ва тирсак артериялари ўзаро кенг ва турли артерия тармоқлари билан анастомозлашади. Ана шу артерияларнинг ҳар хил мураккаб анастомозлари қўлнинг меҳнатга мувофиқлашганидан келиб чиққан бўлиб, кафтнинг юза ёйи сиқилганда қон бармоқларга *areus palmaris profundus* орқали боради.

ЕЛКА АРТЕРИЯСИ (*A. BRACHIALIS*) НИНГ ТАРМОҚЛАНИШ СХЕМАСИ

Rami musculares

A. a. nutrii

A. profunda brachii

aa. diaphyseos humeri

a. collateralis media

a. collateralis radialis

A. collateralis ulnaris superior

A. collateralis ulnaris inferior

rami musculares

a. recurrens radialis

ramus carpeus palmaris

ramus palmaris superficialis

arcus palmaris superficialis-ни
ҳосил қилишда қатнашади.

A. radialis

ramus carpeus dorsalis

aa. metacarpeae dorsales

a. princeps pollicis

arcus palmaris profundus ни ҳосил қилишда қатнашади.

aa. recurrens r. anterior

ulnaris r. posterior

A. ulnaris

a. interossea communis

a. interossea anterior rr. muscularis

a. mediana a.

interossea rr. musculares

posterior a. interossea

recurrens

ramus carpeus dorsalis

ramus palmaris profundus

arcus palmaris superficialis

ни ҳосил қилишда қатнашади

ПАСТГА ЙЎНАЛУВЧИ АОРТА ТАРМОҚЛАРИ (210-расм)

Aorta descendens пастга йўналувчи аорта асосий йўлининг энг узун қисми бўлиб, *arcus aortae* — дан¹, IV кўкрак умуртқасининг олдида бошланиб, *mediastinum posterius* орқали диафрагманинг *hiatus aorticus* тешигидан қорин бўшлиғига тушади ва IV бел умуртқасининг олдида келганда иккита катта тармоққа бўлинади.

Aorta descendens — нинг кўкрак бўшлиғида жойлашган бўлаги *aorta thoracica* (кўкрак аортаси) деб аталади ва ундан кўкрак бўшлиғининг деворига (*rami parietalis*) ва кўкрак бўшлиғида жойлашган органлар учун *rami viscerales* тармоқлари чиқади.

Кўкрак қафасининг деворига борувчи шохчалар қуйидагилардир:

а) қовурғалар оралиғининг орқа артериялари (aa. *intercostales posteriores*) *aorta thoracica* ўзанининг икки ёнбошидан III — XII қовурға оралиқлари учун 10 жуфт бўлиб чиқади. I — II қовурға оралиқларига *truncus costocervicalis* («Ўмров ости артерияси» га қаралсин) шохчалар тарқалади. Ҳар бир а. *intercostales posterior caput costae* нинг пастки томонига келиб иккита шохчага бўлинади: орқа шохчаси *ramus dorsalis* орқа томонга *ramus spinalis* ни беради. Бу тола *foramen intervertebrale* орқали умуртқа каналига кириб, орқа мия ва пардалари бўйлаб тарқалади. *Ramus dorsalis* нинг асосий толаси умуртқаларнинг кўндаланг ўсиқлари остидан шу номли нерв билан ўтади, орқа мускуллари ва терига тарқалади; олдинги шохчаси, *ramus anterior* аслида а. *intercostalis posterior* нинг давоми бўлиб, қовурғалар пастки

¹ «Аорта» га қаралсин

кирраларининг ички юзасида жойлашган *sulcus costae* дан бошланади. Артерия ўзани дастлаб плевра пардасининг орқа (ташқи) томонидан бориб, қовурға бурчагига етганда *m. intercostalis externus* билан *m. intercostalis internus* ларнинг орасидан йўналади.

Қовурға оралиқ артерияси *sulcus costae* да *v. intercostalis* (тепа томонида) ва *n. intercostalis* (паст томонда) билан бирга жойлашган. *A. intercostalis posterior* олдинги шохчасининг ҳар бири ўзидан пастда жойлашган қовурғанинг устки қирраси бўйлаб йўналадиган ингичка толани беради. Шунинг учун кўкрак бўшилигига укол қилишда ана шу артерия толасини назарда тутиб, шприц игнасини пастки қовурғанинг юқори қиррасидан бир оз тепароқдан юбориш керак. XII қовурға оралиқ артерияси қовурғанинг пастки томонидан йўналади ва *a. subcostalis* деб аталади. Қовурға оралиқ артерияларининг *rr. anteriores* лари *sulcus costae* дан олдинга бориб, *a. thoracica interna* тармоқлари билан туташади. X — XII қовурға оралиқ артерияларининг олдинги шохчалари қориннинг қийшиқ мускуллари оралиғидан ўтиб, *a. epigastrica superior* нинг тармоқларига туташади. Натижада қовурға оралиқларида *aorta thoracica* билан *a. thoracica interna* нинг толалари (*aa. intercostalis*) ўзаро қўшилиб, артерия доираларини ҳосил қилади. Бундай артерия доираларининг коллатерел қон айланиши ривожланишида катта аҳамияти бор.

Диафрагманинг устки артериялари (*aa. phrenicae superiores*) кўкрак аортасининг диафрагмага яқин турган қисмидан чиқиб, унинг бел бўлаги тепасида тарқалади ва *a. thoracica interna* нинг тармоқлари ва *aa. intercostalis posteriores* лар билан анастомозланади.

Rami viscerales ички органларга тарқаладиган тармоқчалар қуйидагилардир:

а) бронхлар бўйлаб тарқаладиган толалар (*rami bronchiales*) аортадан кўпинча чап томонга иккита ва ўнг томонга битта тола чиқади ва лимфа тугунлари, бронхлар, ўпка тўқималари, альвеолаларини қон билан таъминлайди; б) *Rame cesophagei* қизилўнғачга борадиган 4—5 та толалари; в) *Rami mediastinales* — кўкс оралиғига борадиган тармоқчалар *cavum medistinale posterior* даги лимфа тугунлари, ёр тўқималари ва қўшувчи тўқималарни қон билан таъминлайди; г) *Rami pericardiaci* юрак халтасига борадиган толалар, аортадан 3—4 та бўлиб чиқади, юрак халтасининг орқа қисмига тарқалади.

КЎКРАК АОРТАСИ (AORTA THORACICA) НИНГ ТАРМОҚЛАНИШ СХЕМАСИ

Aorta thoracica — *arcus aortae* нинг давоми ёки *aorta descendens* нинг кўкрак қисми:

1. *Rami parietales*:
 - а) *aa. intercostales r. dorsalis r. spinalis posteriores r. anterior*
2. *Rami viscerales*:
 - а) *Rami bronchiales*; б) *Rami oesophagea*
 - в) *Rami mediastinales*; г) *Rami pericardiaci*.

Aorta thoracica кўкрак бўшлиғидан XI — XII кўкрак умуртқасининг дамида диафрагманинг *hiatus aorticus* тешиги орқали қорин бўшлиғига ўтади ва қорин аортаси — *aorta abdominalis* номини олади. Қорин аортаси бел умуртқалари танасининг олдинги ва бир оз чап томонидан пастга қараб йўналиб, IV бел умуртқасининг дамига келиб иккита йўгон аа. *iliacae communes* — умумий ёнбош артерияларига, битта ток а. *sacralis mediana* (думғазанинг оралиқ артерияси) га бўлинади. Аортанинг иккита умумий ёнбош артериясига бўлинган жойи *bifurcatio aortae* (орта айриси) деб аталади.

АОРТАНИНГ ТОҚ ТАРМОҚЛАРИ

(211-расм)

1. Қорин артериал ўзани (*truncus coeliacus*) калта ва йўғон артерия бўлиб, аортанинг олдинги юзасидан XII кўкрак умуртқасининг рўпарасида (аортанинг диафрагмадан ўтиши биланок) бошланади ва учта катта а. *gastrica sinistra*, а. *hepatica communis* ва а. *lienalis* тармоққа бўлинади, уни *truncus coeliacus* деб аталади.

Truncus coeliacus нинг тармоқлари қуйидагилардир:

1) меъданинг чап артерияси (а. *gastrica sinistra*) чапга — *cardia ventriculi* га боради ва *pars abdominalis esophagi* га шохчалар беради. А. *gastrica sinistra* нинг асосий ўзани *curvatura minor ventriculi* бўйлаб боради ва а. *gastrica dextra* (умумий жигар артерияси тармоғи) билан анастомозлашади; 2) умумий жигар артерияси (а. *hepatica communis*) *caput pancreatis* нинг юқори қирраси бўйлаб *duodeni* га боради ва иккита шох (а. *hepatica propria* ва а. *gastroduodenalis*) га бўлинади: а) а. *hepatica propria lig. hepatoduodenale* ичида *v. portae* нинг олдинги ва *ductus choledochus* нинг чап томонидан йўналиб, жигар дарвозаси (кириш қисмига) боради.

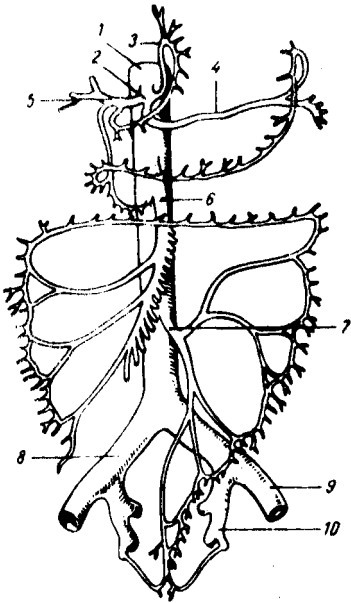
А. *hepatica propria* дан қуйидаги тармоқлар чиқади: а) меъданинг ўнг артерияси (а. *gastrica dextra*) юқорига кўтарилиб, *curvatura minor ventriculi* бўйлаб чап томонга йўналади ва а. *gastrica sinistra* билан анастомозлашади; б) *ramus dexter et sinister* шохчалари жигарнинг ўнг ва чап бўлақларига боради. *Ramus dexter* дан ўт пуфағи учун а. *cystica* (ўт пуфағи артерияси) чиқади.

2) меъда-ўн икки бармоқ ичак артерияси (а. *gastroduodenalis*) *pyloris* нинг орқасидан пастга йўналади, ўн икки бармоқ ичак билан *pancreas* нинг орасига қиради, а. *gastroepiploica dextra* ва аа. *pancreaticoduodenales superior* қуйидаги тармоқларга бўлинади:

а) ўнг томондаги меъда чарви артерияси (а. *gastroepiploica dextra*) меъданинг *curvatura major* орқали чап томонга йўналади, меъданинг катта чарвиги (*rami epiploici*) тармоқларини чиқариб, а. *gastroepiploica sinistra* билан анастомоз ҳосил қилади; б) меъда ости бези билан ўн икки бармоқ ичакнинг юқори артерияси — аа. *pancreaticoduodenales*

211-р а с м. Қорин аортасининг тармоқлари.

1 — aorta abdominalis; 2 — truncus coeliacus; 3 — a. gastrica sinistra; 4 — a. lienalis; 5 — a. hepatica communis; 6 — a. mesenterica superior; 7 — a. mesenterica inferior; 8 — a. iliaca communis dextra; 9 — a. iliaca externa sinistra; 10 — a. iliaca interna sinistra.



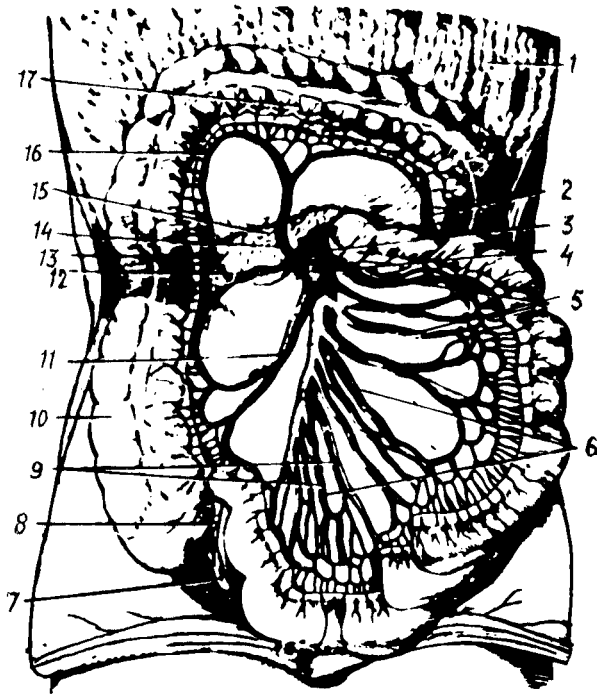
superior меъда ости безининг бош қисмига боради ва *rami pancreatici* (меъда ости безининг бош қисмига) *rami duodenalis* (ўн икки бармоқ ичакнинг *pars descendens* қисмига) тармоқларга бўлинади; в) талок артерияси (*a.lienalis*) *truncus coeliacus* тармоқларининг ичида энг йўғони бўлиб, *pancreas* нинг юқори чеккасидан бир неча марта буралиб талокқа қараб йўналади, *hilus lienalis* га борганда 5—6 та шохчага бўлинади ва *lien* нинг ичига кириб тарқалади. Йўлда бир қанча *rami pancreatici* ни беради. Бундан ташқари, *a.lienalis* дан қуйидаги тоғлар чиқади. 1. А. чап томондаги меъда-чарви артерияси (*a.gastroepiploica*

sinistra) меъданинг *curvatura major* бўйлаб ўнг томонга боради, *a.gastroepiploica dextra* билан анастомозлашади. 2. Меъданинг калта артериялари (*aa.gastricae breves*) меъда тубини қон билан таъминлайди ва меъданинг бошқа ҳамма артериялари билан анастомозлашади.

II. Ичак тутқич устки артерияси (*a.mesenterica superior* 211-расмга к.), қорин аортасида *truncus coeliacus* дан тахминан 1—1,5 см пастрокда *aorta abdominalis* нинг олдинги юзасидан чиқади. Артерия ўзани меъда ости бези билан ўн икки бармоқ ичакнинг пастки горизонтал бўлаги орасидан ўтиб пастга йўналади. *A.mesenterica superior* дан бир қанча тоғлар чиқади.

1. Меъда ости бези ва ўн икки бармоқ ичакнинг пастки артерияси (*a.pancreaticoduodenalis inferior*) меъда ости бези бошчаси ва *duodenum* нинг ўртасидан юқорига кўтарилади. *A.pancreaticoduodenalis inferior* *pancreas* нинг бошчасини, ўн икки бармоқ ичакнинг пастки горизонтал бўлимини қон билан таъминлашда иштирок этади ва, ниҳоят, *aa.pancreaticoduodenales superiores* билан анастомозлашади.

2. Ичак артериялари (*aa.intestinales* (212-расм). 10-20 та шохча бўлиб чиқиб, ичактутқич (*mesenterium*) ни икки варағи орасида боради ва аччиқ ичакка (*aa. Jejunalis*) ҳамда ёнбош ичакка *aa.ilei* бўлиб тарқалади. Ана шу артерияларнинг шохчалари ичак деворига бормасдан олдин *mesenterium* варағи ичида ўзаро қўшилиб, 2—5 қатор анастомоз ҳосил қилади. Биринчи қатор артерия анастомозларидан ҳосил бўлган равоқдан шохчалар чиқади ва ўзаро қўшилиб иккинчи қатордаги артерия равоғини, улар қўшилиб учинчи қатор артерия равоғини ҳосил қилади ва ҳоказо. Охириги артерия равоғидан чиққан тармоқлар ичак деворини зич ўраб олади. Ҳар хил вазиятда ҳам бир меъёрда қон билан таъминланишига имкон беради.



212-р а с м. Ингичка ва йўғон ичак қон томирлари.

1 — omentum maius; 2 — a. colica sinistra; 3 — a. mesenterica superior; 4 — v. mesenterica inferior; 5—6—9 — arteria et vena jejunales; 7 — appendix; 8 — aa. appendiculares; 10 — colon ascendens; 11 — a. ileocolica; 12—13 — a. colica dextra; 14 — a. colica media; 15 — pancreas; 16 — rami a. colica media; 17 — colon transversus (юқорига кўтарилган)

3. Ёнбош чамбар ичак артерияси (a. ileocolica) ёнбош ичакнинг охириги қисми билан кўричакка тарқалади, ramus iliocolicадан эса чувалчангсимон ўсимтага a. appendicularis шохчасини беради.

4. Чамбар ичакнинг ўрта артерияси (a. colica media) чамбар ичакнинг кўндаланг қисмига (colon transversum га) mesacolon transversum варақлари орасидан боради ва иккита шохчага ажралади. Уларнинг ўнг томонга қараб йўналган шохчаси a. colica dextra (a. Mesenterica superior тармоғи) тармоқлари билан анастомоз ҳосил қилса, чап томонга қараб йўналган шохчалари a. colica sinistra (a. mesenterica inferior тармоғи) билан қўшилади. Натижада a. mesenterica inferior юқорида кўрсатиб ўтилган тармоқлар ёрдамида a. mesenterica superior билан анастомоз ҳосил қилиб қўшилиб, артерия равоғи — arcus Reolani ни ҳосил қилади.

5. A. colica dextra чамбар ичакнинг ўнг артерияси, a. mesenterica superior дан III бел умуртқасининг рўпарасида iliocolica бир оз юқорироғидан чиқиб, чамбар ичакнинг юқорига кўтарилувчи бўлагига (colon ascendens) га тарқалади ва тармоғи билан қўшилади.

III. Ичактутқичнинг пастки артерияси (a. mesenterica inferior)

кичикроқ диаметрли бўлиб, *aorta abdominalis* дан III бел умурткасининг рўпарасидан чиқади, қориннинг сероз пардаси орқасидан пастга ва чап томонга қараб боради. Бу артериядан қуйидаги тармоқлар чиқади: а) чамбар ичакнинг чап артерияси — *a.colica sinistra* сероз пардасининг орқасидан чап буйракнинг олдинги юзасига яқинлашганда иккита тармоққа бўлинади. Тармоқларнинг бири юқорига кўтарилиб, кўнданланг чамбар ичакнинг чап томондаги *flexura coli sinistra* ни қон билан таъминлайди ва *a.colica media* (*a.mesenterica superior* тармоғи) билан анастомозлашади, иккинчиси эса *colon descendens* га тарқалади ва пастга йўналиб, *aa.sigmoideae* (сигмасимон йўғон ичак артериялари) билан қўшилади; б) *aa.sigmoidea* сигмасимон йўғон ичак артериялари, *a.mesenterica inferior* дан аксари иккита бўлиб бошланади ва *colon sigmoideum* ни қон билан таъминлайди. *Aa.sigmoideae* — нинг битта тармоғи юқорига кўтарилиб, *a.colica sinistra* билан қўшилса, иккинчиси пастга қараб боради ва *a.rectalis superior* билан туташади; в) *a.rectalis superior* тўғри ичакнинг юқори артерияси *a.mesenterica inferior* нинг охириги толаси бўлиб, *mesacolon sigmoideum mesacolon rectum* варақларининг орасидан боради ва тўғри ичак деворига тарқалади. Бу артерия *aa.sigmoideae*, *a.rectalis media*, (*a.iliaca interna* тармоғи) билан анастомозлашади. Натижада, чамбар ичакда тармоқланган артериялар, яъни *aa. colica media et dextra* шохлари (*a.mesenterica superior*) *a. Colica sinistra*, *aa.sigmoideae*, *a.rectalis superior* *a.mesenterica inferior* тодаларга ва *a.rectalis media* (*a.iliaca interna* тармоғи) ўзаро бирлашиб, артерия равоғини ҳосил қилади. Бу артерия равоғи чамбар ичакни доимо етарлича қон билан таъминлаш учун хизмат қилади ва хирургияда муҳим ўрин тутаяди.

АОРТАНИНГ ВИСЦЕРАЛ ЖУФТ ТАРМОҚЛАРИ (206-расм)

Аорта *abdominalis* дан қорин бўшлиғида жойлашган жуфт органлар учун қуйидаги жуфт артерия шохлари чиқади:

1. Буйрак усти безининг ўрта артерияси (*a.suprarenalis media*) меъда ости безининг орқа томонидан *gl.suprarenalis* га боради ва *a.suprarenalis superior* (*a.phrenica inferior* тармоғи) ҳамда *a.suprarenalis inferior* (*a.renalis* тармоғи) билан туташади.

2. Буйрак артерияси (*a.renalis*) ўнг ва чап буйракка борадиган артерия бўлиб, аортадан II бел умурткасининг дамида бошланади. Ўнг буйрак артерияси *a.renalis sinistra* га нисбатан бирмунча узунроқ бўлиб, аортадан пастроқда бошланади ва *v.cava inferior*нинг орқа томонидан ўтиб, охирида ўнг буйракка боради. Баъзан буйракка аортадан иккита ва ундан ҳам кўпроқ артериялар келиши мумкин. *A.renalis* буйракка киришдан олдин буйрак усти безига *a.suprarenalis inferior* ни сийдик йўлининг (*ureter*) бошланиш қисмига *rami ureterici* ва буйракнинг ёғ капсуласига бир қанча майда шохчаларни беради. Буйрак организмда муҳим вазифа — сийдик чиқариш функциясини бажаради, шунинг учун буйракка унинг ҳажмига қараганда диаметри анча каттароқ бўлган қон томир (*a. renalis*) боради.

3. Мояк артерияси (*a.testicularis*), аёлларда *a.ovarica* тухумдон артерияси аортадан II бел умуртқасининг рўпарасида *a.renalis* нинг пастроғидан бошланиб (баъзан *a.renalis*нинг ўзидан чиқадиган), қорин сероз пардасининг орқасидан пастга — чаноқ бўшлиғидан ва ундан чов канали орқали мояк халтасига (ёроққа) тушиб, мояк (*testis*) ни қон билан таъминлайди. *A.testicularis dextra* пастки кавак венаси олдидан ўтаётганда сийдик йўли билан кесишади ва унга *rami ureterici* шохчаларини беради.

Аёлларда *a.ovarica* кичик чаноқ бўшлиғига тушиб (чов каналдан ўтмайди), *lig.suspensorium* таркибида тухумдонга боради. *Aa.testiculares* ларнинг аортадан II бел умуртқасининг олдида бошланиши *testis* нинг ривожланиш даври — эмбрионда қорин бўшлиғида бошланиб, кейинчалик ёроққа тушганлигидан далолат беради.

АОРТАНИНГ ҚОРИН ДЕВОРИГА ТАРҚАЛГАН ТАРМОҚЛАРИ

Aorta abdominalis қорин деворига тарқалган қуйидаги артерия тармоқларини беради:

1. Диафрагманинг пастки артерияси (*a.phrenica inferior*) диафрагма остида *aorta abdominalis* дан иккита, (гоҳо битта умумий артерия бўлиб чиқиб ва иккита тармоққа бўлинади) артерия бўлиб бошланади. Унг томондаги *a.phrenica inferior* баъзан *tr.coeliacus* дан чиқиши ҳам мумкин. *A.phrenica inferior* диафрагма, қизилўнғачнинг қорин бўшлиғидаги қисмини қон билан таъминлашда қатнашади ва *a.supragenais superior* шохчасини чиқаради. Бу артерия буйрак усти безига боради ва буйрак ёғ капсуласига майда шохчалар беради.

2. Бел артериялари (*aa.lumbales*) аортадан I — IV бел умуртқаларининг рўпарасида жуфт бўлиб чиқади ва *corpus vertebrae* дан ўтиб, *m.psoas major* га боради. Унг томондаги бел артериялари *v.cava inferior*нинг орқасидан ўтади. Бел артериялари бел мускулларини, қорин ён девори мускулларини қон билан таъминлайди ва орқа миёга, *dura mater* га шохчалар чиқаради. Чап томондаги артериялар *aa.lumbalis* ўзаро ҳамда пастки қовурға-оралиқ артериялари ва *aa.epigastrica superior et inferior* билан анастомоз ҳосил қилади.

3. Думғазанинг ўрта артерияси (*a.sacralis mediana*) аортанинг эмбрионал даврда ривожланмасдан қолган дум қисми ҳисобланади. Бу артерия аортанинг иккига *a.iliaca communis* га бўлинган (*bifurcatio*) жойидан чиқиб пастга тушади. *A.sacralis mediana* думғаза ва яқин турган мускулларни, *rectum* нинг орқа деворини қон билан таъминлайди.

4. *A.iliaca communis* умумий ёнбош артерияси (213-расм), *aorta abdominalis* нинг IV — V бел умуртқалари рўпарасига келиб, иккита умумий ёнбош артерияси — *a.iliaca communis* га ажралади. Аортанинг ана шу иккита тармоққа бўлинган жойи *bifurcatio aortae* деб аталади, бу эркакларда 60° ва аёлларда 68° бурчак ҳосил қилиб тарқалади. Унг ва чап томондаги *a.iliaca communis* лари пастга ва ташқи томонга йўналиб, *articulatio sacroiliaca* нинг олдида келганда иккита артерия (*aa.iliaca interna et externa*) га бўлинади.

ҚОРИН АОРТАСИ (AORTAE ABDOMINALIS) НИНГ ТАРМОҚЛАНИШ СХЕМАСИ

Aorta abdominalis-қўқрак аортасининг давоми ёки aorta descendens нинг қорин бўшлиғидаги қисмидир.

Тоқ тармоқлар

Truncus coeliacus	a.gastrica sinistra a.hepatica comm	a.hepatica propria a.gastro duodenalis	a.gastrica sinistra r.dexter a.cystica r.sinister a.gastroepiploica dextra rr.pancreatici r.duodenales
a.renalis	r.pancreatici a.gastroepiploica sinistra aa.gastricae breves	aa.pancreatica duodenales superiores	

A.mesenterica superior

aa.pancreatico duodenali inferior
aa.intestinales (10—20 дона)
A.iliocolica r.colica
a.appendicularis

A.mesenterica inferior

a.colica media
a.colica dextra
a.colica sinistra
aa.sigmoidea
a.rectalis superior

Висцерал жуфт тармоқлар

A.suprarenalis media

a.renalis a.suprarenalis

A.testiculares (эркакларда)

A.ovarica (аёлларда)

Қорин деворига тарқалган тармоқлар

A.phrenica interior

a.suprarenalis superior

Aa.lumbales

A.sacralis mediana

A.iliaca comm.

A.iliaca interna

a.iliaca externa

ИЧКИ ЁНБОШ АРТЕРИЯ

Ички ёнбош артерияси (a.iliaca interna 213-расм) йўғон ва калта бўлиб, умумий ёнбош артериясидан articulatio sacra iliaca нинг рўпарасидан чиқади ва m.psoas major нинг медиал томонидан кичкина чанок бўшлиғига тушади. A.iliaca interna бутун давомида сероз парда билан қопланган бўлиб, уни олиндан сийдик йўли, орқа томонидан iliaca interna бирга боради.

A.iliaca interna — кичик чанок бўшлиғида foramen ischiadicum major нинг тепа чеккасига бориб, икки (орқа ва олдинги) тармоққа бўлинади.

A.iliaca interna нинг орқа шохидан тарқалган қуйидаги толалар чиқади:

а) ёнбош-бел артерияси (a.iliolumbalis m. psoas major нинг орқа

томонидан fossa iliaca га боради ва бел ва ёнбош мускулларига орқа мия ва унинг каттиқ пардасига тарқалади ҳамда a.circumflexa ilii profunda (a.iliaca externa тармоғи) билан туташади; б) *думғазанинг ён артерияси* (a.sacralis lateralis) думғаза чигали нервларини, mm.levator ani et piriformis ларни қон билан таъминлайди; в) *думбанинг устки артерияси* (a.glutea superior) a.iliaca interna нинг давоми бўлиб, чаноқ бўшлиғидан foramen suprapiriforme n.gluteus superior билан бирга чиқади ва думба мускулларига тарқалади; г) *ёпқич артерия* (a.obturatoria canalis obturatorius) орқали соннинг медиал томонига бориб аддуктор мускуллар ва m.obturatorius га тарқалади; д) *думбанинг пастки артерияси* (a.glutea inferior) foramen infrapiriforme орқали a.pudenda interna ва n.ischiadicus билан бирга чиқади, думба мускуллари бўйлаб тарқалиб, куймич нервига шохчалар беради ва aa.glutea superior, obturatoria et circumflexa femoris medialis лар билан анастомозлашади.

A.iliaca interna нинг олдинги ёки висцерал шохлари куйидаги артерия тармоқларидан иборат (213-расм). а) *киндик артерияси* (a.umbilicalis) эмбрионал ривожланиш даврида a.iliaca interna нинг олдинги тармоғидан чиқиб, кичик чаноқнинг ёнбош девори бўйлаб юқорига қўтарилади. Кейин қорин бўшлиғининг олдинги деворига (қорин бўшлиғига) қараган юзасидан киндикка боради. Бола туғилиб, киндиги кесилгандан сўнг артериянинг тешиги аста-секин ёпилиб lig.umbilicale mediale га айланади. Лекин бу бойламнинг бошланғич қисми артерия ҳолатини сақлаб қолади ва aa.vesicales superiores (қовуқнинг юқори артериялари) ни беради. Булар қовуқнинг юқори бўлимига бориб тарқалади ва a.vesicalis interior билан анастомозлашади; б) *сийдик йўли тармоқлари* (rami ureterici) баъзан a.umbilicalis дан бошланиб, ureter ни қон билан таъминлайди; в) *қовуқнинг пастки артерияси* (a.vesicalis inferior) қовуқ тубини қон билан таъминлайди, сийдик йўлининг пастки қисмига rami ureteri ни беради ва a.vesicalis superior билан анастомозлашади; г) *уруғ йўли артерияси* (a.ductus deferentis) (эркакларда бўлади) киндик ёки қовуқ артерияларининг биридан бошланиб, ductus deferens ва testis га бориб тарқалади; д) *a.uterina* — *бачадон артерияси* (аёлларда бўлади) аксари a.iliacae internae дан (баъзан киндик артериясидан) бошланиб, lig.uteri варақлари орасидан ўтиб бачадонга боради ва куйидаги тармоқларга бўлинади: a.vaginalis кин артерияси, қинга бориб тарқалади; ramus tubarius бачадон найи шохчаси, бачадон найини қон билан таъминлайди; ramus ovaricus — тухумдон тармоқчаси, тухумдонга боради ва бачадонга борадиган шохчаси бачадондан тарқалади. Бу артерия туккан аёлларнинг бачадонида спиралсимон бурмалар ҳосил қилиб жойлашади; е) *тўғри ичакнинг ўрта артерияси* (a.rectalis media) тўғри ичакнинг ўрта қисмига тарқалади. Бу артерия тўғри ичакнинг деворида a.rectalis superior (a.mesenterica inferior тармоғи) ва a.rectalis inferior (a.pudenda interna тармоғи) билан анастомозлашади. A.rectalis media дан қовуққа, простата ва уруғ пуфакчалари безларига тармоқлар чиқаради; ё) *ички таносил артерияси* (a.pudenda interna) чаноқ бўшлиғидан n.ischiadicus, n.pudendus ва a.glutea inferior лар билан бирга foramen infrapiriforme дан ташқарига чиқади, spina ischiadica ни айланиб ўтиб, foramen ischiadicum

minor орқали fossa ischia^a rectalis га боради ва a.profunda penis (a.profunda clitoridis) ҳамда a.dorsalis penis) аёлларда a.dorsalis clitoridis) тармоқларига бўлинади. A.pudenda interna чанок бўшлиғида фақат plexus sacralis га ва артерия ўзанига яқин жойлашган мускулларгагина майда тармоқлар беради. Бу артерия (diaphragma pelvis дан пастки соҳада қуйидаги тармоқларни беради: а) *тўғри ичакнинг пастки артерияси* (a.rectalis inferior) тўғри ичакнинг пастки бўлимига, ташқи тешикка боради ва a.rectalis media a.iliaca interna тармоғи) билан туташади; б) оралик артерияси (a.perinealis) бўлиб ёрғоққа — rami scrotales posteriores, аёлларда эса катта уятли лабларга — rami labialis posteriores тармоқларни беради; в) *жинсий олат пиёзчаси артерияси* (a.bulbi penis) (аёлларда a.bulbi vestibuli vaginae) қин даҳлизи пиёзчаси артерияси (жинсий олатнинг corpus spongiosum penis ига, аёлларда эса қин даҳлизи пиёзчасига боради.


A.pudenda interna нинг охири тармоғи (a.profunda penis) a.dorsalis penis — жинсий олатнинг орқа артерияси (аёлларда a.dorsalis clitoridis клитор артерияси). Бир жуфт a.dorsalis penis ўртасида жойлашган ток v.dorsalis penis уларни бир-биридан ажратиб туради.

ИЧКИ ЕНБОШ АРТЕРИЯ (A. ILIACA INTERNA)НИНГ ТАРМОҚЛАНИШ СХЕМАСИ

A.iliaca interna a.iliaca comm. тармоғи. Чанок деворига яқин жойлашган rami parietes тармоқлари.

A.iliolumbalis	r.lumbalis
A.sacralis lateralis	r.spinalis
A.glutea superior	r.iliacus
A.obturatoria	rr.spinales
A.glutea inferior	r.pubicus
	r.acetabularis

Висцерал тармоқлар

A.umbilicalis	aa.vesicales superiores
A.vesicalis inferior rami ureterici	
A.dustus deferentis. (эркакларда)	

A.uterina (аёлларда)	a.vaginalis
A.rectalis media	r.tubarius
	r.ovarius

	a.profunda clitoridis (аёлларда)
	a.profunda penis (эркакларда)
	a.dorsalis clitoridis (аёлларда)
	a.dorsalis penis (эркакларда)
	a.rectalis interior
A.pudenda interna	a.perinealis (аёлларда)
	rr.scrotales rr.labiales posteriores
	a.bulbi penis (эркакларда)
	a.bulbi vestibule (vaginae — аёлларда)

ТАШҚИ ЁНБОШ АРТЕРИЯ
(213- расм)

Ташқи ёнбош артерияси — *a. iliaca communis* нинг иккинчи (*a. iliaca interna* дан кейинги) охириги тармоғи бўлиб, *a. sacroiliaca* нинг рўпарасида бошланади, қорин сероз пардасининг орқа томонида пастга тушади. *A. iliaca externa* чанок бўшлиғидан *lacuna vasorum* орқали сонга (ташқарига) чиқади ва *a. femoralis* номини олади ва сон бўйлаб, оёқнинг пастки қисмларига тарқалади. *A. iliaca externa* қуйидаги тармоқларга бўлинади:

а) *m. psoas* га майда тармоқлар чиқаради; қорин тепасидаги пастки артерия (*a. epigastrica inferior*) юқорига кўтарилиб *m. rectus* га яқинлашиб, унинг қинини тешиб ўтади ва *a. epigastrica superior* (*a. thoracica interna* тармоғи) билан учрашиб туташади.

A. epigastrica inferior m. rectus abdominis га қадар *fascia transversa* билан қорин сероз пардасининг орасида жойлашиб, *plica epigastrica* ни ҳосил қилади. *A. epigastrica inferior* дан қуйидаги тармоқлар чиқади: а) *rami musculares* қорин мускулларига, тўғри мускул ва унинг қинига, терига тарқалади; б) *ramus pubicus* қовга тегишли тармоқлар бўлиб *lig. lacunari* нинг яқинида *a. obturatoria* билан туташади. Баъзан бу артерия *a. obturatoria* нинг давоми бўлиб қолади; в) *a. cremasterica*, моёқ халтасининг мускул артерияси, чов каналига кириб *funiculus spermaticus* га қўшилади, *m. cremaster* ва ёрғоққа тарқалади. Аёлларда *mons pubis* ва *labia majora* ларга боради.

Ёнбош суягини ўраб турадиган чуқур артерия (*a. circumflexa ilium profunda mm. transversus abdominis internus* ва *m. iliacus* ни қон билан таъминлашда қатнашади. Сон артерияси — *a. femoralis* (214-расм) *A. iliaca externa* кичик чанок бўшлиғидан *lacuna vasorum* орқали (*lig. inguinali* остида) сонга чиққанидан бошлаб *a. femoralis* бўлиб давом этади.

A. femoralis fossa iliopsoas да *v. femoralis* га нисбатан латерал ўтади ва сон учбурчагидаги *sulcus femoralis anterior* бўйлаб соннинг медиал томонига ўтади, сўнгра *canalis abductorius* орқали тақим бўшлиғи (*fossa poplitea*) га етгач, тақим артерияси (*a. poplitea*) деб аталади. *A. femoralis* дан қуйидаги тармоқлар чиқади:

а) қорин тепасидаги юза артерия *a. epigastrica superficialis fascia lata* ни тешиб ўтиб, юқорига — киндиккача боради. *A. epigastrica superficialis* қорин деворининг тери ости клетчаткасини қон билан таъминлайди ва *a. epigastrica superior* (*a. thoracica interna* тармоғи) билан туташади; б) ёнбош суягини ўраб турувчи юза жойлашган артерия *a. circumflexa ilium superficialis* га параллел ҳолда *spina iliaca anterior superior* соҳасига бориб тери бўйлаб тарқалади; в) ташқи уятли артериялар (*aa. pudendae externae*, 214-расм) *scrotum* терисига ёки *labia pudendi majora* га *r. scrotales anteriores* (аёлларда *r. labiales anterior* бўлиб тарқалади; г) соннинг чуқур жойлашган артерияси (*a. profunda femoris*) *a. femoralis* нинг орқа юзасидан *lig. inguinale* дан 3—5 см пастроқда) чиқади. *A. profunda femoris* сондаги ягона йирик тармоқ бўлиб, соннинг ҳамма мускулларини қон билан таъминлайди. *A. Profunda femoris* дастлаб

(a.circumflexae femoris lateralis) олдинги артериядан пастроқда чиқиб, латерал томонга йўналади, m.rectus femori нинг орқа томонига борганда иккита тармоққа бўлинади: ramus ascendens юқорига кўтарилувчи майда тармоқ, латерал томондан юқорига кўтарилиб, mm.tensor fasciae latae et glutae ва trochanter major га боради, a.circumflexae medialis ҳамда a.glutae inferior толалари билан туташади; ramus descendens — пастга йўналувчи шохча rectus femoralis нинг орқа томонидан пастга, тиззагача боради, соннинг тўрт бошли мускулига тарқалади; aa. perforantes prima, secunda et tertia тешиб ўтувчи биринчи, иккинчи ва учинчи артериялари сонни яқинлаштирувчи медиал мускулларни тешиб, орқа томонга ўтади; бу артериядан сон суягига a.diaphyseas femoris superior чиқади, a.perforantes secunda сон орқасига m.adductor brevis нинг пастидан ўтади; a, perforantes tertia чуқур сон артериясининг давоми ҳисобланади, соннинг орқа юзасига m.adductor longus нинг пастидан ўтади ва сон суягига толасини беради. A.femoralis зарарланганда, юқорида айтиб ўтилган чуқур сон артерияси тармоқлари ёнлама (коллатерал) кон томирларнинг ривожланишида муҳим вазифани ўтади.

Д) rami musculares сон мускулларига тарқалади;

е) тиззанинг пастга йўналувчи артерияси (a.genu descendens) сон артериясидан canalis femoropopliteus бошланади, n.saphenus билан бирга каналнинг олдинги деворини тешиб ўтиб, тизза қопқоғигача боради, сон тўрт бошли мускулининг пастки қисмига толалар беради ва охири rami articulares бўлиб, тизза соҳасида артерия тўри rete articulare genus ни ҳосил қилишда қатнашади.

ТАШҚИ ЁНБОШ АРТЕРИЯ (A. ILIACA EXTERNA) НИНГ ТАРМОҚЛАНИШ СХЕМАСИ

A.iliaca externa — a.iliaca communis тармоғи
A.epigastrica inferior rr.musculares
 r.pubicus
 a.cremastrica
A.circumflexa ilium profunda

СОН АРТЕРИЯСИ (A.FEMORALIS)НИНГ ТАРМОҚЛАНИШ СХЕМАСИ

A.femoralis — a.iliaca externa нинг давоми
A.epigastrica superficialis
A. circumflexa ilium
Aa. pudendae externa

A. profunda
femoris
Rami musculares
A. genu descendens

superficialis
rr. scrotales
anteriores

аёлларда rr. labiales ent.

a. circumflexae femoris med	r. ascendens
	r. profundus
a. circumflexa femoris lat	r. ascendens
	r. descendens
A. a. perforantes prima secunda et tertia	

r. articulares

ТАҚИМ АРТЕРИЯСИ (A. PLOPLITEA) (215-расм)

Сон артерияси *canalis adductorius*дан тақим ости чуқурчасига чиқиши билан *a. poplitea* деб аталади. Тақим ости артерияси калта, йўғон артерия бўлиб, унинг орқа ва латерал томонида *v. poplitea*, *n. ischiadicus* ёки унинг тармоғи *n. tibialis* кетма-кет жойлашган. Тақим ости артерияси *fossa poplitea* нинг бошланиш қисмида сон суягига тақалиб ётади, устидан фақат *m. semimembranosus*нинг дистал қисмигина ёпиб туради, артериянинг қолган пастки қисми *m. popliteus*нинг устидан йўналади ва *m. gastrocnemius* билан *m. solius*ларнинг бошланиш қисмлари ўтиб туради. *A. poplitea* ана шу ерда, яъни *canalis cruropopliteus* нинг бошланиш қисмида *aa. tibialis anterior et posterior* га бўлинади.

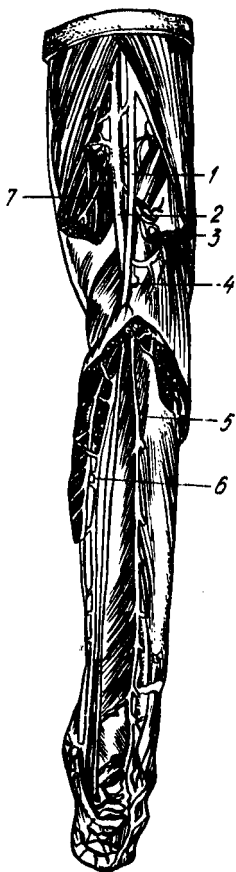
Тақим ости артерияси қуйидаги тармоқларга бўлинади:

1) тиззанинг устки — ён артерияси (*a. genus superior lateralis*) *a. poplitea* дан сон суягининг *condylus lateralis* тепалиги олдидан чиқиб, *m. biceps* нинг остидан тизза қопқоғи соҳасига боради ва *rete articulare genus* ни ҳосил қилишда қатнашади.

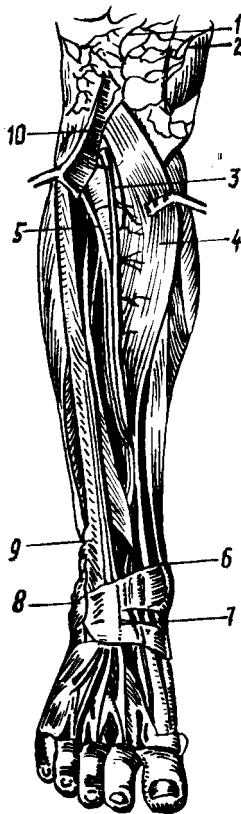2) тиззанинг устки-ички артерияси (*a. genus, superior medialis*) *a. poplitea* — дан *condylus medialis femoralis*нинг рўпарасида бошланади, *m. semimembranosus* билан *m. adductor magnus* нинг остидан ўта туриб, уларга толалар беради ва тиззага бориб, *rete articulare genus*га кўшилади. 3) тиззанинг пастки-четки артерияси (*a. genus inferior lateralis*) тақим ости артериясидан *condylus lateralis fibiae*нинг тепасида чиқиб, *caput laterale m. gastrocnemius* нинг остидан (бу ерда мускулга кичик тармоқлар беради) тиззага боради ва *rete articulare genus*га кўшилади. 4) тиззанинг пастки-ички артерияси (*a. genus interior medialis*) *a. poplitea* дан *condylus medialis tibiae*нинг юқори чегарасида бошланиб, бир оз пастга тушади, *caput mediale m. gastrocnemius* остидан ўта туриб, унга тола беради ва тизза соҳасидаги *rete articulare genus* ни ҳосил қилишда қатнашади; 5) тиззанинг ўрта (тоқ) артерияси (*a. genus media*) *capsula articularis* ни тешиб ўтиб, бўғим бўшлиғига ўтади ва *lig. cruciata* ларда тарқалади.

ОЛДИНГИ КАТТА БОЛДИР АРТЕРИЯСИ (A. TIBIALIS ANTERIOR) (216-расм)

A. tibialis anterior тақим ости артерияси *canalis cruropopliteus*нинг бошланиш қисмидан чиқади ва олдинга қараб йўналади, болдирнинг орқа томонида жойлашган мускуллар, *membrana interossea cruris*ни тешиб, болдирнинг олдига ўтади. Болдирнинг юқори (проксимал) қисмида *a. tibialis anterior* дастлаб *membrana interossea cruris*нинг



215-р а с м. Тақим ва болдир артериялари.
1 — n. tibialis; 2 — a. poplitea; 3 — a. suralis lateralis; 4 — a. tibialis anterior; 5 — a. fibularis; 6 — a. tibialis posterior; 7 — a. suralis medialis.



216-р а с м. Олдинги катта болдир артерия.
1 — r. patellae; 2 — r. articularis a. genus descendens; 3 — a. tibialis anterior; 4 — m. tibialis anterior; 5 — n. peronius profundus; 6 — a. malleolaris anterior medialis; 7 — a. dorsalis pedis; 8 — a. malleolaris anterior lateralis; 9 — m. extensor digitorum longus; 10 — a. recurrens tibialis anterior.

олдинги юзаси бўйлаб *m. tibialis anterior* билан *m. extensor digitorum longus* ларнинг орасидан, кейин *m. tibialis anterior* билан *m. extensor hallucis longus* ларнинг ўртасидан пастга қараб тушади. Артерия болдирпанжа бўғимига яқинлашганда юза жойлашади ва оёқ панжасининг дорзал томонига *a. dorsalis pedis* оёқ панжасининг дорзал артерияси номи билан давом этади.

Олдинги катта болдир артерияси қуйидаги тармоқларни чиқаради:

1) катта болдирнинг юқорига кўтарилувчи орқа артерияси (*a. recurrens tibialis posterior*) *m. popliteus*нинг остидан юқорига кўтарилади, тизза бўғими билан *art. tibiofibularis proximalis* ларга

тарқалади. Бу артерия баъзан бўлмайдиган; 2) катта болдирнинг орқага қайтувчи олдинги артерияси (a. recurrens tibialis anterior) a. tibialis anterior дан t. tibialis anteriorни тешиб ўтади ва patellанинг латерал томонидан кўтарилиб, rete articulare genuга қўшилиб кетади;

3) тўпикнинг олдинги томондаги ички артерияси (a. malleolaris anterior medialis) m. tibialis anterior пайининг остидан чиқиб, ички тўпикка боради, rete malleolare mediale ни (ички тўпикнинг артерия тўртини) ҳосил қилишда қатнашади ва болдир-панжа бўғим капсуласига тармоқлар беради; 4) тўпикнинг олдинги томондаги ташқи артерияси (a. malleolaris anterior lateralis) m. extensor digitorum longus пайининг остидан ўтиб, ташқи тўпик соҳасида a. peroneaning тармоғи билан қўшилади ва rete malleolare laterale ни (ташқи тўпикнинг артерия тўртини) ҳосил қилади. Тўпикнинг артерия тўрлари болдир-оёқ панжа бўғимини қон билан таъминлайди ва ёнлама қон айланишида муҳим аҳамияти бор.

ОРҚА КАТТА БОЛДИР АРТЕРИЯСИ (A. TIBIALIS POSTERIOR)

(215-расм)

A. tibialis posterior тақим ости артериясининг давоми бўлиб, canalis cruropropliteus нинг бошланишида чиқади, m. soleus билан (орқа томонда) mm. tibialis posterior et flexor digitorum longus ларнинг орасидан (олд томонда) пастга тушади. Артерия каналнинг пастки тешигидан чиқиб, m. soleus нинг медиал юзасида жойлашади, сўнгра m. flexor digitorum longus билан m. flexor hallucis longus орасидан ички тўпикка боради. A. tibialis posterior Ахилл бойламининг медиал қирраси бўйлаб ички тўпикнинг орқасидан оёқ кафтига тушади ва m. abductor hallucis бошланиш қисмининг остида иккита охири тармоқча (aa. plantares medialis et lateralis) ларга бўлинади. Артерия ички тўпикнинг орқасида фақат фасция ва тери билан қопланади. Шунинг учун бу ерда a. tibialis posteriorнинг томир уришини осонгина пайқаш мумкин бўлади.

A. tibialis posteriorдан куйидаги тармоқлар чиқади:

а) кичик болдир суягини ўраб турувчи тармоқ (r. circumflexus fibulae) болдирнинг орқа артериясидан чиқиб, caput fibulae га бориб тарқалади ва тизза бўғим атрофидаги бошқа артерияларга қўшилади;

б) Rami musculares мускулларга тарқалади;

в) кичик болдир артерияси (a. peronea) a. tibialis posterior нинг бошланиш қисмида тармоқланиб, canalis musculaperoneus inferior да орқадаги катта болдир артериясига параллель ҳолда пастга йўналади, ташқи тўпикнинг орқа соҳасида a. malleolaris anterior lateralis га қўшилиб, rete malleolare laterale ни ҳосил қилишда қатнашади. A. peronea — товон суягига, кичик болдир суякларига, мускулларга толалар беради.

ОЁҚ ПАНЖАСИ АРТЕРИЯЛАРИ

(217- расм)

Оёқ панжаси артериялари болдир артерияларининг давоми бўлиб, унинг орқа (дорзал) сатҳига a. tibialis anterior нинг давоми борса, кафт

217-р а с м. Оёқ қафти устки юзасидаги артериялар.

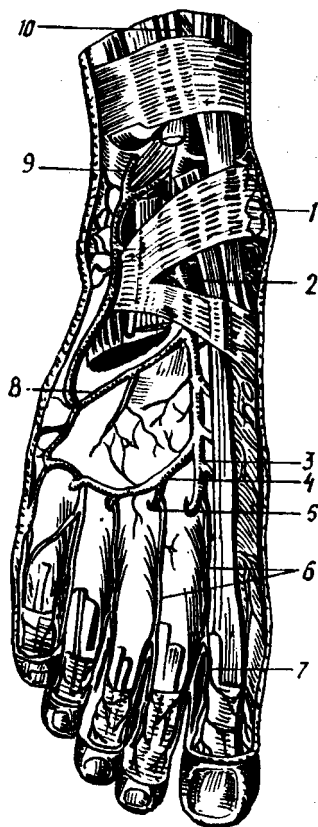
1 — rete malleolare mediale; 2 — a. dorsalis pedis; 3 — aa. tarseae mediales; 4 — a. arcuata; 5 — r. plantaris profundus; 6 — aa. metatarsae dorsales; 7 — aa. digitales dorsales; 8 — a. tarsea lateralis; 9 — r. perforans à. peroneae; 10 — a. tibialis anterior.

юзасига a. tibialis posterior тармоқланади. A. tibialis anterior болдирдан оёқ панжасининг орқа юзасига lig. cruceatum нинг остидан ўтиб, a. dorsalis pedis номи билан давом этади.

Оёқ панжасининг орқа артерияси (a. dorsalis pedis), оёқ панжасининг орқа юзасида m. extensor hallucis longus (медиал томонда) билан m. extensor digitorum brevis (латерал томонда) нинг ўртасида суяклар ва бойламларга ёндошган ҳолда I — II қафт суякларининг оралиғига боради ва куйидаги тармоқларни беради:

а) Оёқ қафти устининг ички артериялари (aa. tarseae medialis) оёқ панжасининг медиал чеккасига боради ва a. plantaris medialis билан анастомозлашади; б) оёқ қафти устининг ташқи артерияси (a. tarsea lateralis) m. extensor digitorum brevis остидан латерал томонга ўтиб, a. metatarsale V тубининг олдида a. arcuata билан қўшилади;

б) равоқсимон артерия (a. arcuata) a. dorsalis pedisdан I понасимон суякнинг олдида бошланиб, ossa metatarsalianing асослари бўйлаб латерал томонга боради, a. tarsea lateralis ва оёқ-қафт артериялари билан анастомозлашади — артерия равоғи ҳосил бўлади. Артерия равоғидан учта aa. metatarsae dorsales (оёқ қафтлари артериялари) бошланиб, II, III, IV spatia interosea га борганда ҳар бири яна иккига aa. digitales dorsales (бармоқларнинг орқа артериялари) га бўлинади. Aa. digitales dorsales лар II, III, IV, V бармоқларнинг бир-бирига қараган юзаларига боради ва биттадан ramus perforans тармоқчаларини чиқаради. Ана шу тешиб ўтувчи тармоқчалар қафт томонига ўтиб, aa. metatarsae phantares (a. plantaris lateralis тармоғи) билан қўшилади; г) оёқ қафтининг орқа артериялари (a. metatarsae dorsalis prima) a. dorsalis pedis дан бошланиб I — II бармоқларнинг оралиғига боради ва учта артерия aa. digitales dorsalesга бўлинади. Булардан икkitаси бош бармоқнинг икки томонига, учинчиси иккинчи бармоқнинг бош бармоққа қараган юзасига тарқалади, д) оёқ қафтининг чуқур тармоғи (ramus plantaris profundus) a. dorsalis нинг иккинчи охириги тармоғи бўлиб, I — II бармоқлар орасидан m. interosseus dorsalisни тешиб қафт томонга ўтади ва arcus plantaris ни ҳосил қилишда қатнашади; е) A. tibialis posterior — оёқ қафтига болдирдан ички тўпиқнинг орқа томонидан



ўтади ва охирги иккита (aa. plantaris medialis et lateralis) шохга бўлинади (218-расм).

1. Оёқ кафтининг ички артерияси (a. plantaris medialis) оёқ кафтининг ички томонидан sulcus plantaris medialisга ўтади ва ундан os metatarsale ning олдига бориб, a. metatarsalis plantaris I ёки arcus plantaris га қўшилиб кетади ва атрофдаги мускулларга тарқалади.

2. Оёқ кафтининг ташқи артерияси (a. plantaris lateralis) m. flexor digitarum brevis билан беркилиб туради ва оёқ кафтининг ташқи томонидан sulcus plantaris lateralis бўйлаб йўналади; os metatarsale V ning олдига бориб бурилиб, ramus plantaris profundus (a. dorsalis pedisning тармоғи) билан қўшилиб, arcus plantaris оёқ кафтининг артерия равоғини ҳосил қилади.

Артерия равоғидан қуйидаги тармоқлар чиқади: а) rami musculares оёқ-кафт мускулларига тарқалади; б) aa. metatarsae plantares — оёқ кафт артериялари, arcus plantarisдан 4 та бўлиб чиқади, суяк ораликларида ётиб, икки жойда (олдинда ва орқароқда) rami perforantes а. arcuata билан анастомозлашади ва aa. digitales plantares communesларни чиқаради. Бу артерияларнинг ҳар бири aa. digitales pgorgiaega бўлиниб, бармоқларнинг оралигидан боради ва II панжа суякларига яқинлашганда бармоқларнинг орқа юзаларига тармоқчалар беради. Шундай қилиб, a. tibialis anterior билан a. tibialis posterior тармоқчалари ўзаро (aa. metatarsae plantares, aa. metatarsae dorsalis билан) оёқ панжасида rami perforantes ҳамда arcus plantaris воситасида икки марта анастомозлашади; в) a. digitalis plantaris digiti minimi-кичик бармоқнинг (V) оёқ-кафт томонидаги артерияси, a. plantaris lateralisдан бошланиб, кичик бармоқнинг (V) оёқ-кафт томонидан чиқиб, ташқи (латерал) юзасига бориб тарқалади. Одам тик юрганда оёқ панжасининг кафт юзасида жойлашган қон томирлар кўпинча сиқилиб қолади. Шу сабабли, оёқ панжасидаги иккита артерия равоғи яшаш шароитига мослаша бориб, бир-бирига перпендикуляр иккита сатҳда жойлашади; масалан, aa. plantaris medialis et lateralis ўртасида ҳосил бўлган артерия равоғи горизонтал сатҳда ётса, a. plantaris medialis билан ramus plantaris profundus ларнинг қўшилишидан пайдо бўлган артерия равоғи вертикал сатҳда жойлашади.

АРТЕРИЯ ҚОН ТОМИРЛАРИНИНГ ТАРМОҚЛАНИШ ТАРТИБИ

Артерия қон томирлари организмнинг ривожланиши даврида бошқа органлар билан бирга тараққий этади. Шунинг учун ҳар бир артериянинг пайдо бўлиши ва унинг организмда жойлашишида унга алоқадор бўлган органларнинг структур тузилиши ва ривожланиши муҳим вазифани бажаради. Умуман артериялар организмнинг алоҳида органлари ривожланиши қонидасига алоқадор бўлиб, уларнинг тузилиши ва шаклини биринчи марта П. Ф. Лесгафт баён қилган. Умуман артерия қон томирлари организмда қуйида баён этилган маълум бир қонун-қоида асосида тарқалади.

⁴ Қўл панжасида юза ва чуқур жойлашган артерия равоқлари бири-бирига нисбатан параллел сатҳда жойлашган.

ТАКИМ АРТЕРИЯСИ (A. PLOPLITEA) НИНГ ТАРМОҚЛАНИШ СХЕМАСИ

A. poplitea — a. femoralis нинг давоми

A. genus superior lateralis
 A. genus superior medialis
 A. genus inferior lateralis
 A. genus inferior medialis
 A. genus media

A. tibialis
 anterior

a. recurrens tibialis anterior
 a. recurrens tibialis posterior
 malleolaris anterior medialis
 malleolaris anterior lateralis
 r. plantaris profundus
 a. metatarsae aa. digitalis
 dorsalis prima dorsalis

dorsalis
 pedis

aa. tarseae medialis
 aa. tarseae medialis
 a. arcuata aa. metatarsae
 dorsalis rr. perforates

rami musculares
 a. peronea

A. tibialis
 posterior

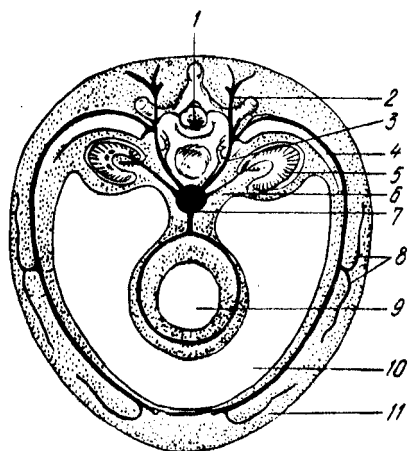
a. diaphseas tibiae
 rr. malleolares medialis
 a. plantaris medialis
 a. plantaris lateralis

АЪЗО СИРТИДАГИ АРТЕРИЯ ҚОН ТОМИРЛАРИ
 (219-расм)

Артерия қон томирлари организмнинг бир бутунлигига бўйсуниб ривожланади ва жойлашади. Масалан аорта ва aa. spinalis anterior et posterior лар орқа мияга параллел ёки у билан бирга йўналган. Шу билан бирга орқа миянинг ҳар бир сегментига мос гг. spinalis лар ҳам бўлади. Умуман артериялар эмбрион даврида нервлар билан бирга ривожланиб, улар билан ёнма-ён йўналади ва нерв-қон томирлар тутамини ҳосил қилади. Масалан, қўлда артерия қон томири п. medianus билан бирга йўналса, оёқда артерия п. inchiadicus га алоқадор бўлади. Организмдаги барча нерв-қон томирлар тутамига вена, лимфа томирлари ҳам қўшилади. Масалан, бўйиндаги умумий уйқу артерияси v. jugularis interna ва п. vagusлар билан бўйин нерв-қон томирлар тутамини ҳосил қилади. Ана шундай нерв-қон томирлар тутами ўзаро боғлиқ бўлиб, парда билан ўралади ва организмда биттаю-битта вазифани — нейрогуморал вазифани бажаради.

Эмбрионнинг ривожланиш даврида аста-секин пайдо бўлган айрим бўлимлар, қисмларга қараб қон томирлар ҳам ўзгариб, ҳар хил гуруҳларга ажралади. Масалан, организмда қўкрак, қорин бўшлиқлари ва унда жойлашган органларнинг пайдо бўлиши билан бирга қон томирлар ҳам икки (париетал ва висцерал) гуруҳга бўлинади; париетал артерия томирлари бўшлиқларни ажратиб турган деворга тарқалса, висцерал шохчалар уларнинг ичида жойлашган органларга боради.

219-р а с м. Артерия сегментининг схемаси.
 1 — нерв найча; 2 — *r. dorsalis*; 3 — соматик тананинг бир қисми; 4 — *v. ventralis*; 5 — буйрак; 6 — буйрак тармағи; 7 — аорта; 8 — ёнбош мускул толаси; 9 — ичак найчаси; 10 — тана бўшлиғи; 11 — олдинги мускул толаси.



Организм ривожланишида пайдо бўлган қўл-оёқларнинг ҳар бирига фақат биттадан марказий (асосий) қон томир (қўлга — *a. subclavia* ва оёққа *a. iliaca externa*) боради. Гавданинг қолган қисмида қон томирлар ривожланишидаги сегментар ҳолат сақланиб қолади. Масалан, кўкракда *aa. intercostales posteriores* бўлса, белда *aa. lumbales rr. spinalis* бўлади ва ҳ. к.

Организмдаги кўпчилик артерия қон томирлари жуфт бўлиб, одатда, улар гавданинг иккала томонида симметрик тарзда жойлашади ва жуфт органларга боради. Лекин қорин бўшлиғида чарвиларнинг пайдо бўлиши билан юқорида кўрсатилган қоида ўзгариб, организмда тоқ артерия қон томирлари вужудга келади.

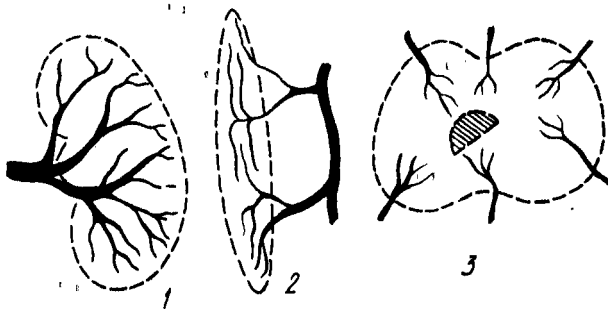
Артерия қон томирлари одатда вена ва лимфа томирлари билан бирга жойлашади. Ана шу қон томирлар комплексида Б. А. Долго-Сабуров кўрсатган ингичка ва узун параартериал, паравеноз қон томирлар ҳам бирга бўлади, улар кўпинча асосий қон томирлар ўзанини кузатиб боради.

Одатда, артерия қон томирлари организмнинг асосий скелет суяклари сонига қараб жойлашади. Масалан, умуртқа поғонасининг олдинги томонидан битта асосий қон томир — аорта йўналади. Кўкрак қафасида ҳар бир қовурғага биттадан артерия қон томири тўғри келади. Қўл-оёқда артерия қон томирлари суяклар сонига қараб ўзгариб тарқалади. Жумладан, елка ва сондаги битта найсимон суякда бир дона асосий қон томир бўлади. Билак билан болдирдаги иккита суякка эса иккита артерия қон томири (билак, тирсак, катта болдир ва кичик болдир артериялари) тўғри келади. Қўл ва оёқ панжаларидаги майда суяклар нурсимон жойлашганлигидан уларнинг артерия қон томирлари ҳам нурга ўхшаб тармоқланади.

Қон томирлар системасининг ривожланишида пайдо бўлган ҳамма артерия қон томирларида ҳам қон бир хилда оқмайди. Одатда, эмбрионнинг ривожланиш даврида пайдо бўлган бирламчи артерия қон томири системасининг асосий ҷзанларидан тармоқчалар аъзоларга унинг яқинидаги тўғри бурчак ҳосил қилиб бошланади, бундай қон томирларидан қон осонгина йўналса-да, лекин биринчи марта пайдо бўлган артерия қон томири системасининг энг чеккаси (периферияси) да жойлашган томирларда қон қийинлик билан оқади. Шу сабабли органларга борадиган тармоқлар асосий қон томирдан тўғри йўналган-дагина сақланиб қолади, қолган қон томирлар эса аста-секин йўқолиб кетади. Натижада, асосий артерия ҷзанининг тармоқлари аъзоларга энг яқин манбалардан бошланади. Буни юракнинг чап қоринчасидан бошланадиган аортанинг биринчи тармоғи тўппа-тўғри юракка ӯзи берадиган артериялар эканлигидан яққол кўриш мумкин. Бундан ташқари, артериялар тарқалишида аъзоларнинг ривожланишидаги жойлашиш тартибига қараб ҳам тармоқланади. Шунинг учун қорин бўшлиғида жойлашган асосий ҷзан — аортадан дастлаб меъдага (*tr. coeliacus*), кейин эса кетма-кет ингичка ичакларга (*a. mesenterica superior*), йўғон ичакка (*a. mesenterica inferior*) боради. Аъзоларнинг жойлашиш тартибига қараб тармоқланган артерияларни қуйидаги мисолларда кўриш мумкин. Ҳақиқатан ҳам, артерия тармоқлари аввало буйрак усти безига (*a. suprarenalis media*), кейин тўғридан-тўғри буйракка (*a. renalis ra*) қараб йўналади. Артерияларнинг ана шундай тармоқланиш қоидалари органларнинг бирламчи ривожланиш даврига боғлиқдир. Шу сабабли, *testis*нинг артерияси (*a. testicularis*) аортадан безнинг ривожлана бошлаган жойи — қорин бўшлиғидан бошланади, *scrotum*га эса унга нисбатан жойлашган *aa. pudendae externa*дан (*a. femoralis* тармоғидан) бошланади.

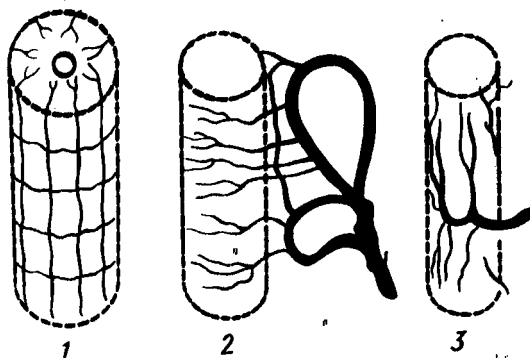
Шундай қилиб, қон томирларнинг аъзоларга энг яқин ва тўғридан-тўғри бориш қоидаларига қараб, аъзоларга қон томирлар уларга яқин жойлашган қайси асосий қон томир ӯзанидан келишини билса бўлади.

Қон томирларнинг асосий (марказий) ӯзанлари ҳаммавақт организмнинг букиладиган томонларидаги йўлларда, турли хил ариқчаларда мускуллар, фасциялар билан ўралиб жойлашади, масалан, елка ва тирсак артериялари қўлнинг олдинги (моляр) юзасидан йўналади, оёқ артерияси эса аввал соннинг олдинги букиладиган юзасидан тиззага етиб боради ва аста-секин орқа томонга, тақим юзасига бориб, болдирга ўтиб кетади. Артерияларнинг юқорида кўрсатилган тартибга йўналиши уларни жароҳатланишдан, организмнинг айрим қисмлари букилганда ҳаддан ташқари чўзилишидан ёки қоннинг тўхтаб қолишидан сақлашга имкон беради. Бундан ташқари, қон томирларнинг организм камрок жароҳатланадиган ерда жойлашишини айтиб ўтиш лозим. Буни тўрт оёкли ҳайвонларда қон томирлар организмнинг фақат олдинги



220-р а с м. Қон томирларнинг аъзолар ичида тарқалиш турлари.

1 — қон томирнинг буйрак дарвозасидан кириб тарқалиши; 2 — қон томирларнинг мускул толаларига параллел жойлашиб тарқалиши; 3 — суюқ таркибида қон томирларнинг тарқалиш схемаси.



221-р а с м. Қон томирларнинг найсимон аъзолар таркибида тарқалиш схемаси.

1 — орқа мия таркибида қон томирларнинг тарқалиши; 2 — ичак таркибида артерияларнинг кундаланг тарқалиш схемаси; 3 — сийдик йўлидаги артерияларнинг узунасига тарқалиш схемаси.

(вентрал) бўлагида жойлашиб; орқа юзасида бўлмаслигидан пайқаш мумкин. Шунинг учун аорта ҳам, унинг тармоқлари ҳам умуртқа поғонасининг олдинги томонидан йўналади, а. carotis communis эса бўйиннинг вентрал юзасида жойлашади. Органларга артерия қон томирлари ҳамма вақт уларнинг медиал юзаси (асосий марказий қон томирга қаранг) томонидан боради. Масалан, а. renalis буйракнинг букилган медиал (аортага қараган) томонидан ичкарига қиради.

Организмда тарқаладиган артерияларнинг диаметри, улар борадиган аъзоларнинг ҳажмига эмас, балки бажарадиган вазифасига қараб ўзгариб туради. Масалан, сийдик ажратиш каби муҳим вазифани бажарадиган буйрак артериясининг диаметри ичакларнинг артерия қон томиридан кам фарқ қилади, чунки организмга кераксиз ва зарарли ортиқча суюқлик (сийдик), организмдан тез ва қисқа вақтда чиқиши лозим. Буйрак бундай муҳим вазифани тез бажариши учун ундан кўп

қон ўтиши талаб этилади. Бошқа бир мисолни олиб кўрайлик: организмга керакли гормон ишлаб берадиган қалқонсимон без кекирдикка қараганда анча каттароқ диаметрли қон томир билан таъминланган. Акс ҳолда қалқонсимон без етарли миқдорда қон билан таъминланмайди, натижада гормон кам ишланади. Шу сабабли, организмдаги гормон ишлаб чиқадиган безларнинг барчаси қон томирларга яқин жойлашган бўлади. Жумладан, қалқонсимон без унга яқин жойлашган уйқу, ўмров ости артериялари ва аортадан тармоқлар олса, буйрак усти безига *a. phrenica inferior* аорта ва *a. renalis* лардан артерия тармоқчалари боради.

Артерия қон томирлари организмнинг ҳаракатчан қисмларида, айниқса, қўл-оёқларда ўзаро кўпроқ анастомозлашиб, артерия ёйлари ва тўрларини ҳосил қилади. Артерия тўрлари (*rete arteriale*) бўғим атрофида кўпроқ учрайди. Шу муносабат билан қўл ёки оёқнинг букилиши натижасида асосий қон томирлар сиқилиб қолса ҳам, *rete articulare* бўғимларни қон билан таъминлаб туради.

Организмда ҳар бир аъзода тармоқланган қон томирлар уларнинг ажралмас бўлақларидан биридир. Қон томирлар ўзлари тарқалган органларнинг шаклига ва тузилишига мувофиқ жойлашади. Шунинг учун бир аъзонинг ичида тарқалган қон томирларнинг жойлашиш тартиби, иккинчи аъзонинг ичида тарқалган қон томирларнинг тарқалишига мутлақо ўхшамайди ва аксинча, жуфт аъзоларнинг ичида қон томирлар тахминан бир хил тармоқланади.

СУЯКЛАРДА АРТЕРИЯ ҚОН ТОМИРЛАРИНИНГ ТАРМОҚЛАНИШИ

Организмдаги суякларнинг бағрида қон томирлар уларнинг тузилиш шакли, ривожланишига қараб турлича тарқалган бўлади. Жумладан, найсимон суякларнинг ҳар бир қисмига (диафиз, метафиз, эпифиз, опофиз) алоҳида томир келади. Лекин ана шу қон томирларнинг ичида биттаси, яъни диафизга борадиган артерия — *a. nutritia a. diaphyseos* (*princeps*) асосий қон томир бўлиб, суякнинг ичига кирганда иккита шохчага бўлинади: улардан бири *r. proximalis* юқори томонга кўтарилса, иккинчиси *r. distalis* суякнинг пастки учига қараб йўналади. Баъзан асосий қон томирдан ташқари, суякларнинг диафизига қўшимча артерия шохчалари — *aa. diaphysos accessoria* келиши ҳам мумкин. Лекин суяк айрим қисмларининг ривожланиш жараёнида ўзаро синостоз бўлиб қўшилиб кетиши, уларнинг ичида тарқалган алоҳида қон томирларнинг ҳам бир-бири билан анастомозлашиб, ягона артерия қон томир системасини ҳосил қилишига сабаб бўлади. Қалта найсимон суякларда (қафт ва қафт усти суякларида) фақат битта эпифизар артерия системаси бўлади, майда суякларнинг ичига эса қон томирлар уларнинг турли томонларидан кириб, суякланиш нуқтасига қараб боради.

Қон томирлар бойламлар ичида қўшувчи тўқималар тутами бўйлаб йўналади, бўғимларнинг ҳаракат қилиш ўқиға перпендикуляр бўлиб жойлашади. Мускулларнинг таркибида олдин уларнинг ҳаракат қилиш

ўқи бўйлаб йўналади, кейин perimysium internum ни тешиб ўтиб, мускул толаларига параллел ҳолда боради ва уларга перпендикуляр йўналган майда тармоқчаларни беради.

Айрим аъзолар (ўпка, буйрак, жигар) алоҳида бўлақларнинг тўпламидан тузилган бўлади ва шунга мувофиқ қон томирлар тарқалади. Аъзоларнинг таркибида артерия қон томирларининг ўзига хос хусусияти бўлади, артерия қон томири аввало ҳар бир аъзонинг марказий қисмига бориб, у ердан алоҳида бўлақларга тармоқланади.

Организмдаги найсимон шакли аъзоларнинг ичида артерия қон томирлари юқорида кўрсатиб ўтилган қондалардан бошқача тарзда тармоқланади. Масалан, ичакларга ўхшаш найсимон тузилган органларда артерия қон томири уларнинг бир томонидан параллел йўналиб, йўл-йўлакай деворига қўндаланг кетган шохчаларни чиқаради. Ана шу майда шохчалар ичак деворини ҳар тарафдан халқасимон ўраб олади.

Иккинчи хил найсимон аъзоларда (сийдик найи) параллел йўналадиган артерия қон томирдан улар деворларининг бўйига қараб йўналган шохчалар чиқаради.

Орка мияга ўхшаш найсимон тузилган аъзоларда эса қон томирлар бошқачароқ бўлиб тармоқланади. Артерия қон томирлари орқа миянинг ташқи юзасида анастомозлашиб ҳосил қилган тўрдан миянинг марказига радиус бўлиб сегментар тармоқчалар чиқаради. Артериялар бош мияда ҳам ана шу тартибда тарқалади. Лекин миянинг пўстлоқ қисмида жойлашган тармоқчалар тўғри ва калта толалардан иборат бўлиб, оқ моддада артерия қон томирлари нерв бойламлари ёнидан йўналадиган тўғри ва узун толалардир. Миянинг пўстлоқ ости ядроларида артерия қон томирлари тўр ҳосил қилиб жойлашади. Нервларда қон томирлар эндоневритнинг орасида нерв толаларига нисбатан параллел йўналиб, уларга перпендикуляр кетган тармоқчалар беради.

Шундай қилиб, толалардан (нервлар, бойламлар ва мускуллардан) ташкил топган аъзоларда артерия қон томирлари йўл-йўлакай уларнинг бир неча жойларидан ичига кириб, толаларга параллел йўналади.

ЁНЛАМА (КОЛЛАТЕРАЛ) ҚОН АЙЛАНИШИ

Организмнинг айрим қисмларида ва алоҳида аъзоларида асосий қон томирларга қўшимча бир қанча артерия қон томирлари ҳам бўлади. Айрим ҳолларда ана шу асосий қон томирлардан бири зарарланганда, операция вақтида кесилганда, боғланганда ёки қон туфайли ҳосил бўлган тромб билан тешиги бекилиб қолади, натижада қон ўтолмай қолиши мумкин. Лекин бундай ҳолларда аъзоларга, организмнинг айрим қисмларига қон майда, ёнлама, коллатерал қон томирлар орқали боради. Натижада, майда қон томирлар шароитга мослашиб бориб, уларнинг диаметри аста-секин катталашади, йўналиши эса илон изига ўхшаб ўзгара боради. Ниҳоят, коллатерал қон айланиш системаси вужудга келади.

Юқорида кўрсатиб ўтилганидек, марказий қон томирлардан қон оқмай қолса, бу ҳолда аъзо ёки организмнинг қон томирсиз қолган

бўлимига дастлаб қон ёнлама, майда қон томирлар орқали тарқалади. Кейин организмнинг яшаш шароитига мослашиш қобилияти яхши ривожланганлиги сабабли аста-секин қон томирларнинг янги анастомозлари ҳосил бўлади ва ниҳоят, қон айланиш системаси асли ҳолига қайтади.

Ёнлама қон айланиш системаси қондалари ва уларнинг организмдаги муҳим вазифаларини В. С. Тонков, Б. А. Долго-Сабуров, А. П. Любомудров, М. Р. Сапин, Н. К. Аҳмедов, Р. Э. Худойбердиев, С. И. Шчелкунов ва бошқалар мукамал ўрганиб чиққанлар.

Жароҳатланган қон томирлар ёки уларнинг ичида пайдо бўладиган тромбларни тўғри аниқлаш ва даволаш учун организмдаги турли хил артерия анастомозлари ва тўр (rete) ларини яхшироқ билиши ва ўрганиш лозим.

Организмдаги артерия анастомозларини Б. А. Долго-Сабуров асосан икки турга ажратади: бири ҳар хил марказий (асосий) артериялар (аорта, ўмров ости, умумий уйқу, ёнбош артериялари ва ҳоказо) тармоқларининг қўшилиб ҳосил қилган турли анастомозлари бўлса, иккинчиси битта марказий артерия шохчаларининг бир-бири билан қўшилиб, ягона марказий артерия системаси анастомозини ҳосил қилишидир.

Юқорида артерияларнинг анастомозларига доир берилган қисқача маълумот артерия системасининг организмда ягона бир бутун система эканлигидан далолат беради.

ВЕНА СИСТЕМАСИ

Вена қон томирларининг артерия қон томирларидан фарқи шуки, артериялар юракдан аорта ва ўпка артерияси сифатида чиқиб, бир йўла майда толаларга бўлина бориб, пировардида капиллярларга айланса, веналар капиллярлардан йиғилиб йириклашаверади ва натижада юракка қуйилади. Демак, органлар ичида артерия капиллярлари билан вена капиллярлари (ёки уларнинг ҳосил қилган тўрлари) ҳар икки системани, яъни артерия ва вена системаларини бир-бирига чамбарчас боғлаб туради. Шундай қилиб, вена капиллярлари тўридан посткапиллярлар вужудга келади, посткапиллярлар қўшилишидан венулар, уларнинг қўшилишидан эса веналар ҳосил бўлади (222, 223-расмлар).

Қон айланиш системасида катта ва кичик доира веналари тафовут қилинади.

Катта доира гавда билан юракнинг ўнг бўлмачаси ўртасидаги қон айланиши бўлиб, уни гавда веналари деб ҳам аталади, кичик доира веналари эса юракнинг ўнг қоринчасидан чиқиб, ўпка орқали йўналади ва юракнинг чап бўлмачасига келади, буни ўпка қон айланиши деб юритилади. Юқорида айтиб ўтилган вена доираларидан ташқари, учинчи доирани, яъни юракнинг ўзига хос венаси доирасини алоҳида фарқ қилинади, чунки бу веналар тож бўшлиғи — *sinus coronarius* орқали катта доира венасидан мустасно ҳолда, юракнинг ўнг бўлмачасига келиб қуйилади.

Венанинг артериядан яна бир фарқи шуки, вена томирининг девори

анчагина юпқа ва бошқачароқ тузилгандир. Венани кўндалангига кесилса, унинг деворлари дарров пучайиб қолади, артерия томирида эса бундай ҳодиса учрамайди, чунки унинг девори қалин бўлади. Вена девори ёнидаги тўқималарга ёпишган бўлса, пучаймай очик қолади.

Вена деворининг артерия деворига нисбатан юпқалиги унинг бажарадиган вазифаси ва қоннинг оқиш тезлигига боғлиқ, яъни артериялар капиллярлардан йиғилиб йириклашаверади ва натижада юракка чап қоринчасидан 150—160 см симоб устунига тенг куч билан аорта орқали отилиб чиқаётган қон учун қалин ва мустаҳкам тузилган қон томир девори кераклиги ўз-ўзидан маълум (шунга қарамай, қон йўл-йўлакай томир деворларининг қаршилигига учрагани сабабли капиллярларга етиб келганда босим анчагина пасаяди).

Венада қонни юрак сингари босиб берувчи куч бўлмаганлигидан у жуда суст оқади. Бинобарин, вена деворининг қалин ва пишик бўлишига эҳтиёж бўлмайди.

Юракнинг чап қоринчасидан аорта орқали организмга тарқалаётган қоннинг қайтадан юракка веналар орқали келиши веналарнинг кенглиги ва сонининг кўплиги билан тенгланади (компенсацияланади). Жумладан, организмнинг бирор қисмига қон олиб бораётган артерия битта бўлса, қонни шу жойда ва шу артерия билан ёнма-ён йўналиб, юракка қайтиб олиб кетаётган вена кўп ҳолларда иккитадир.

Бундан ташқари, юза (тери остида) жойлашган веналар ҳам бор. Масалан, қўл ва оёқлардаги талайгина артерияларни иккитадан вена кузатиб боради. Шунинг учун ҳам, катта доира венасининг умумий ҳажми катта артерия доирасининг ҳажмидан икки баравар ортиқдир. Лекин кичик доирадаги артерия ва веналарнинг ҳажми бир хил бўлади.

Вена девори тузилиши жиҳатидан артерия деворига ўхшаса ҳам (*tunica adventitia*, *tunica intima*) ва булар ўртасидаги *tunica muscularis* баъзи хусусиятлари билан бир оз фарқ қилади. Венанинг ташқи томонида ўраган бириктирувчи тўқима қавати (*tunica adventitia*) қоллаген толаларга бой бўлади. Бундай қоллаген толаларнинг вена деворида кўплиги туфайли у чидамли бўлади. Масалан, бирор сабаб билан артерия узилиб кетган жойда вена бутун қолиши мумкин. Бу қаватда узунасига йўналган мускул толалари ҳам учрайди.

Вена деворининг ўртадаги мускул қавати ўз навбатида икки қаватдан тузилган бўлиб, ички қаватнинг мускул толалари айланма (циркуляр) ҳолатда, ташқи қаватнинг мускул толалари эса узунасига йўналади. Бу қават тананинг юқори қисмидаги веналарида у қадар яхши тараққий этмаган. Миянинг қаттиқ пардаси орасидаги веналар (синуслар) нинг деворларида мускул қавати бутунлай бўлмайди.

Вена деворининг энг ички (интима) қавати яққол кўринадиган чегара ҳосил қилмай, мускул қаватига ўтиб кетади. Интимада ҳам кўндаланг йўналган мускул толалари бўлади.

Веналарнинг тузилишидаги яна бир фарқ шуки, уларнинг кўп қисмида қопқоқлар (клапанлар — *valvulae venosae*) бўлади (224-расм). Клапанлар юракка йўналаётган қонни тесқари (орқага қараб) ҳаракат қилишига йўл қўймаслик вазифасини бажаради. Клапанлар вена

224-р а с м. Вена клапанларининг кўриниши (сон венаси кесиб кўрсатилган).

1 — вена деворининг ички томондан кўриниши; 2 — клапанлар.

деворларининг ички қаватида ҳосил бўлган яримойсимон бурмалардир. Улар асосан эластик толалардан тузилган бўлиб; устидан эндотелий билан ўралган коллаген тўқимаси қоплаб туради. Клапанларнинг асосини ҳосил қилишда баъзан оз миқдорда бўлса ҳам мускул толалари иштирок этади.

Вена клапанлари очик томони юракка қараган чўнтаклар (*sinus valvulae*) ҳосил қилади. Буларнинг бир томони (чети) вена деворига бириккан бўлса, иккинчи (қарама-қарши) томони эркин ҳолатда вена томири найининг бўшлиғида қолади. Вена клапанлари аксари жуфт бўлиб жойлашади, битта ёки учта (*vena cava inferior*, *v. cordis magna*) бўлиб қолиши камдан-кам ҳолларда кузатилади. Битта клапан майда томирларда учрайди ва шаклан анчагина чўзиқ бўлади. Клапанларнинг бир-бирига қараб турган эркин четлари ниҳоятда нозик бўлганлиги учун қон юрак томон ҳаракат қилиш вақтида уларнинг қаршилиғига учрамайди, аксинча, уларни вена деворига тақаб пучайтиради ва устидан ўтиб кетаверади. Қон бирор сабабга кўра тескари (келаётган томонига) оқса, бу чўнтаклар қонга тўлиб кўтарилади ва орқага оқаётган қоннинг йўлини тўсади.

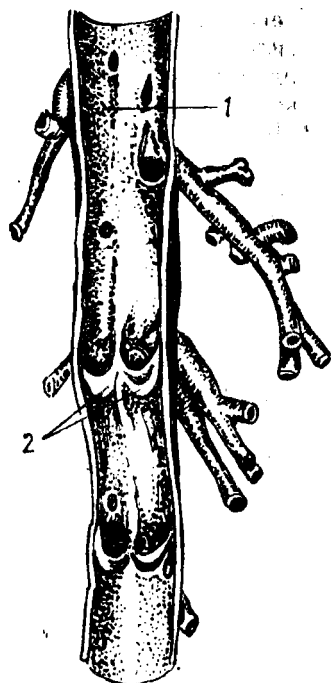
Қоннинг вена ичида йўналишида вена деворларининг тонуси (мустикал торайиб, кенгайиши) ҳам муҳим ўрин тутаетди, бу ҳақда батафсил маълумотни «физиология» курсидан олиш мумкин.

Диаметри 0,5 мм дан кам веналарда ҳам клапанларнинг сони ҳар хил бўлатди. Баъзи веналарда клапан кўп, баъзисида камроқ, айримларида эса бутунлай бўлмаслиги мумкин. Диаметри кичик ва ўртача веналарда клапанлар яхши тараққий этган, улар бир-бирига яқин ва бир текисда жойлашади, сони ҳам кўп бўлатди.

Оёқ веналаридаги клапанлар қўл веналаридагига нисбатан кўпроқ бўлиб, бир-бирига анча яқин жойлашган, чунки қоннинг оёқдан юракка томон кўтарилиши қўлга нисбатан анча қийиндир. Баъзи веналарнинг клапанлари фақат қуядиган жойлари (ички бўйинтуруқ венаси, умуртка венаси, бўйиннинг кўндаланг венаси ва бошқ.) да учрайди.

Эмбрионал тараққийёт даврида веналарда клапанлар талайгина миқдорда бўлиб, янги туғилган болада яхши тараққий этишини эслатиб ўтиш керак. Лекин кейинчалик уларнинг маълум қисми йўқолатди. Масалан, қопқа (дарвоза) венаси системасида меъда венасидаги клапан сақланиб қолатди.

Вена системасида босимнинг паст бўлишига қарамай, қоннинг юракка қараб йўналиши ва унга бориб қуйилишини таъминловчи



анчагина воситалар бор. Веналарнинг деворлари доимо бир хилда қолмай, мунтазам равишда кенгайиб-торайиб туради.

Бундай ҳаракатни таъминлашда фасциялар, апоневрозлар (мускул пайлари), мускуллар яқиндан иштирок этади, чунки гавдадаги кўпгина веналар бояги қисмларга бирикиб туради. Бинобарин, фасция, апоневроз ва мускуллардаги ҳаракат вена деворларига ҳам таъсир қилиб, уларни кенгайтириб ва торайтириб туради.

Вена деворининг бир қисми торайиб қонни олдинга сургач, яна кенгайди, шу вақтда у периферик томирлардан сурилиб келаётган қон билан яна тўлади. Демак, венанинг бу қисми сўриб олувчи насос сифатида ҳам қоннинг юрак томон ҳаракатини таъминлайди (ташқи бўйинтурук венаси, тақим ости венаси, ўмров ости венаси, чайнов мускуллари орасидаги вена чигали — *plexus pterygoideus* ва бошқа бир қанча веналар бунга мисол бўла олади. Айтиб ўтилган бу воситалар қаторида одам нафас олган пайтда кўкрак қафасида ҳосил бўладиган манфий босим юракка келиб қуйилувчи веналарга сўрувчи таъсир кўрсатади.

Организмда кўпгина веналар артериялар билан ёнма-ён йўналади, шунинг учун уларни йўлдош веналар — *vv. comitantes* деб аталади. Йўлдош веналардан чиққан кўпгина толалар бир-бири билан қўшилиб, артерия девори атрофида вена чигали — *plexus venosus* ва вена тўри — *rete venosum*ни ҳосил қилади.

Кейинги вақтларда олиб борилган текширишларда вена йўли бўйлаб кетаётган оқимлар, яъни паравеноз оқимлар борлиги аниқланди (А. Т. Оқилов, А. И. Головинский ва бошқалар). Бу паравеноз вена оқими венанинг ўз деворидан қон олиб чиқади (тўплайди).

Одатда, йўлдош веналар ўзлари кузатаётган артерияларнинг номи билан аталади. Масалан, *arteria temporalis superficialis* билан бирга йўналувчи веналар *vena temporalis superficialis*, *arteria axillaris* билан бирга йўналувчи веналар *vena axillaris* дейилади ва ҳоказо.

Артерия билан бирга йўналувчи йўлдош веналар қўшувчи тўқималардан тузилган умумий қин ичида туради. Шу қин ичида артерия ва венадан ташқари, нерв ҳам бўлади. Масалан, бўйиндаги *arteria carotis communis*, *vena jugularis interna* ва *nervus vagus* бирга битта умумий қин ичида, тақим ости соҳасидаги *arteria poplitea* *vena poplitea* лар ҳам битта умумий қин ичида туради ва ҳоказо.

Веналар ичида артерияни кузатмай, ўзича алоҳида йўл билан кетадиган веналар ҳам бор. Бундай веналар айниқса бўйин, қўл ва оёқ териси остида яхши тараққий этган (*v. jugularis externa*, *vena cephalica*, *vena basilica*, *vena saphena magna et parva*) шулар жумласидандир.

Жойланишига қараб, чуқур ва юза жойлашган веналар тафовут қилинади. Чуқур жойлашган веналар ички органлар (мия, кўкрак, қорин ва чанок бўшлиғидаги органлар) дан ва мускуллардан, юза веналар ёки тери веналари — *venae cutaneae* эса тери ости ёғ қаватидан қон ййғади. Бундай юза веналар айниқса қўл ва оёқларда яхши тараққий этган бўлади.

Юза ва чуқур жойлашган веналар бир-бири билан анастомозлар ҳосил қилади. Бундай боғланишнинг катта ҳаётий аҳамияти бор.

Масалан, бирор сабабга кўра, асосий йирик веналардан бирининг функцияси издан чиқса, уни бошқа вена системаси билан қўшиб турувчи майда толалар ёки паравеноз толалари орқали ёнлама веналар ҳосил бўлиб, издан чиққан функцияси бажарилади.

Юқорида айтиб ўтилганидек, («Артериялар системаси»га қаралсин) юракнинг ўнг ярми (ўнг бўлмача билан ўнг қоринча) веноз қонни, чап ярми эса (чап бўлмача билан чап қоринча) артерия қонини ўтказди.

Катта ва кичик асосий вена доираларида қон оқишини баён этишдан олдин шуни айтиб ўтиш керакки, қон томирлар ичида оқаётган қонни сифатига кўра эмас, балки юракдан чиқиши ва юракка келишига ҳамда тузилишига қараб артерия ва вена қонига ажратилади. Масалан, ўпка артерияси ўзани *truncus pulmonalis* номи билан юракнинг ўнг қоринчасидан чиқиб, ўпкага қараб борадиган томир веноз қонни олиб кетишига қарамай, юракдан чиққанлиги учун *arteria pulmonalis* деб аталади, шунингдек ўпка веналари — *venae pulmonales* эса юракка артериал қон олиб келади.

КИЧИК (ЁКИ ЎПКА) ВЕНА ДОИРАСИ

Кичик (ёки ўпка) вена доирасига *truncus pulmonalis* билан *venae pulmonales*лар қиради, лекин *truncus pulmonalis* нинг «Артерия системаси»да баён этилганлигини назарда тутиб, бу ерда *venae pulmonales*ларни тасвирлаш билан чегараланамиз, холос.

Ўпка веналари — *venae pulmonales*, юқорида айтилганидек, артерия қонини олиб келиб, юракнинг чап бўлмачасига қуяди. Бу доира дастлаб ўпка капиллярларидан бошланиб, капиллярлар бир-бири билан қўшилиши натижасида борган сари йириклаша боради ва ўпка дарвозасига етиб келгунча ҳар ўпкадан иккитадан (жами тўртта) йирик вена ҳосил бўлади ва улар кўндаланг ҳолатда йўналади. Тўртта венанинг ҳар бири мустақил равишда юракнинг чап бўлмачасига қуйилади.

Ўпка веналарининг узунлиги 1,2—1,5 см бўлиб, кўндаланг кесими 14—18 мм га тўғри келади. Деворининг қалинлиги 3—3,5 мм. Бу веналарда клапанлар бўлмайди. Ўнг ўпка чап ўпкага нисбатан катта бўлганлиги учун (ўнг ўпка уч бўлакдан, чап ўпка эса икки бўлакдан иборат) ундан чиқадиган веналар йўғонроқ бўлади. Уларнинг бири (юқоригиси) ўпканинг юқори ва ўрта бўлақларидан қон йиққани учун иккинчисига нисбатан йўғонроқ бўлади. Ўпка веналарининг бошланиш қисми перикарддан ташқарида туради, қуйиш жойи эса эпикард билан ёпилади.

Кичик доира веналари катта доира веналари билан анастомоз ҳосил қилади. Бронх веналарининг ўпка веналари билан, қизилўнғач веналарининг кўкс оралиғи орқа веналари билан ва бошқа веналарнинг бир-бирига алоқадор бўлиши бу икки доирани бир-бирига қўшади.

КАТТА (ЁКИ ГАВДА) ВЕНА ДОИРАСИ

Катта доира веналарининг ҳосил бўлишида қуйидаги 3 система иштирок этади: а) юрак деворидан келадиган веналар, б) юқориги қавак

вена системаси, в) пастки кавак вена системаси. Пастки кавак вена системаси катталиги ва узунлиги жиҳатидан қолган икки системадан фарқ қилади.

Биринчи система жуда кичик бўлиб, қонни фақат юрак деворларидан йиғади ва юракнинг ўнг бўлмачасига келтириб қўяди. Юқориги ва пастки кавак веналар эса қонни тананинг юқори ва пастки соҳаларидан йиғади ва юракнинг ўнг бўлмачасига қуяди. Демак, юқориги кавак вена: бош, бўйин, қўл, кўкракдан қон тўплайди. Пастки кавак вена оёқ, чанок ва қорин бўшлиғидаги жуфт органлар жигардан ҳамда қорин деворларидан қон тўплайди. Лекин, қорин бўшлиғидаги органлар (меъда, меъда ости бези, ингичка ва йўғон ичаклар, талок) дан қон олиб чиқадиган веналар тўғридан-тўғри пастки кавак венага эмас, балки аввал (жигар) дарвоза венасига қуйилиб, жигар ичига киради, сўнгра ундан жигар венаси *venae hepaticae* сифатида чиқиб, пастки кавак венага қўшилади. Юқориги ва пастки кавак веналар системаси бир-бири билан анастомозлар ҳосил қилади. Қуйида 3 системага кирадиган веналар билан танишиб чиқамиз.

ЮРАК ВЕНАЛАРИ

Юракнинг ўзига хос веналари юрак деворларининг вена капиллярлари тўридан ҳосил бўлади, бошқа органлардаги сингари бир-бири билан қўшилиши натижасида йириклашиб, катта-кичик диаметрдаги вена томирлари ҳосил бўлади. Бу веналар катта ва кичик веналарга бўлинади. Юракнинг кичик веналари — *venae cordis minimae* тахминан 20—25 тача бўлиб, улар ўнг бўлмачага қон қуяди. Бу веналарнинг устки бўлмачага очиладиган тешиклари (қуядиган жойлари) *foramina venarum minimarum* деб аталади.

Юракнинг йирик веналари бир-бири билан қўшилиб, катта юрак венаси (каваги) — *sinus coronarius*ни ҳосил қилади. Бу вена алоҳида тешик билан ўнг бўлмачага очилади.

Sinus coronarius нинг юрак деворидаги тож эгатида *sulcus coronarius* (чап бўлмача билан чап қоринча чегарасида) ётади.

Юрак синусининг узунлиги ҳар кимда ҳар хил бўлиб, ўрта ҳисобда 5 см, кенглиги 7—8 мм келади. Янги туғилган болаларда юрак веналарининг *sinus coronarius*га қуйиш жойида клапанлар учрайди ва ёши катталашган сари йўқола боради.

*Sinus coronarius*га қуйидаги веналар келиб қуйилади:

1. *Юракнинг катта венаси* — *vena cordis magna* юракнинг узунасига кетган олдинги эгати (*sulcus interventricularis anterior*) бўйлаб ётади ва чап юрак артериясининг тармоғини кузатади. У ўзининг дастлабки тармоқларини юрак учининг олдинги қисмидан олади. Унинг тармоқлари юракнинг орқа томонидаги веналар билан ҳам анастомоз ҳосил қилади. Бу вена ўнг ва чап қоринчалар ўртасидаги девордан (*septum interventriculare*) ҳам қон қабул қилади, *v. cordis magna, sulcus coronarius* га етиб боргач, *arteria coronaria* нинг пастидан йўналиб, юракнинг орқа томонига ўтиб олади. Уша жойда яна кўпгина тола-ларни қабул қилиб, *sinus coronarius* га қуяди.

2. Чап бўлмачанинг қийшиқ венаси — *v. obliqua atrii sinistri* бўлмачанинг орқа деворидан пастга қийшиқ ҳолда йўналиб, синусининг юқори томониغا очилади.

3. Юракнинг ўрта венаси — *v. cordis media* ҳам ўзининг майда тармоқчаларини юрак учи соҳасидан олади. Ўзи калтагина бўлиб, орқадаги бўйлама эгатда ўнг тож артерия — *a. coronaria cordis dextra* билан бирга боради ва *sinus coronariaga* қуяди.

4. Юракнинг кичик венаси — *v. cordis parva* юракнинг деярли ўнг ярмидан келаётган веналарни қабул қилиб, юракнинг орқа юзасидаги тож эгатининг ўнг қисмида жойлашади ва *sinus coronarius* га келиб қуяди.

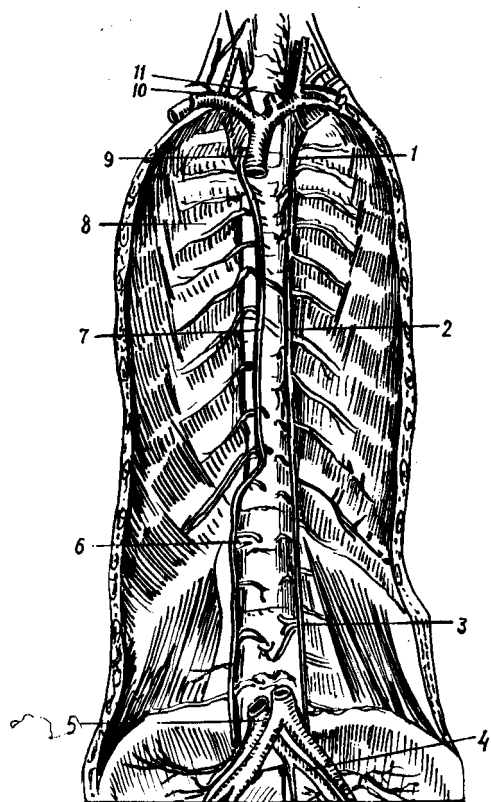
5. Юракнинг олдинги веналари — *vv. cordis anterioris* тўғридан-тўғри юракнинг ўнг бўлмачасига қуяди. Улар юрак бўлмачаларининг олдинги юзасида жойлашган.

Юракнинг ўзига хос веналари орасида жуфт-жуфт бўлиб ётувчи веналар ҳам бор. Буларнинг баъзилари артерияга яқин, баъзилари эса артериядан узоқда (алоҳида) ётади.

ЮҚОРИ КАВАК ВЕНА СИСТЕМАСИ

Юқори кавак вена — *vena cava superior* нинг узунлиги 6—8 см, диаметри 18—25 мм бўлиб, узунлиги ва кенглигига кўра, гавда веналари ичида иккинчи ўринда туради. У ўнг ва чап *venae-brachiocephalicae* ларнинг қўшилишидан ҳосил бўлади. Ўнг томонда бу икки венанинг қўшилиши тўш суягининг биринчи ўнг қовурға тоғайи билан қўшилган жойига тўғри келади, иккинчи ўнг қовурға тоғайининг тўш суяги билан қўшилган жойига келганда юрак халтаси (перикард) га ўралади ва ўнг томондаги учинчи қовурға тоғай қисмининг тўшга бириккан жойи қаршисида юракнинг ўнг бўлмачасига қуйилади. Қуйилиш жойидан бир оз юқорироқда (бу IV кўкрак умуртқасининг танасига тўғри келади) ўнг бронх устидан кесиб ўтаётган тоқ вена — *vena azygos* ни қабул қилади. Бундан ташқари, кўпгина майда веналар (*vv. mediastinales*, *vv. pericardicae*) ларни ҳам қабул қилади. Ўнг томонда у кўкс оралиғи плеврасига (*pleura mediastinalis*), *n. phrenicus*га *truncus pylmonalis dextra* ҳамда ўнг бронхларга тегиб туради. *V. cava superior* нинг деворида мускул толалари жуда кам учрайди, клапанлари бўлмайди.

Тоқ вена — *v. azygos*. Орқа кўкс оралиғи — *mediastinum posterior* да жойлашган бўлиб (225-расм), думғаза веналаридан бошланади. Бу соҳадан бошланувчи веналар аввал ўнг томондаги бел венаси — *v. lumbalis ascendens dextra* ни ҳосил қилади. Бу вена юқорига кўтарилиб, кўкрак қафаси ичига киргач, *v. azygos* номи билан давом этади. Тоқ вена бел умуртқасининг ўнг томонида *m. psoas minor* нинг орқасидан юқорига кўтариледи ва йўл-йўлакай ўрта чизикқа яқинлашаверади. Кўкрак бўшлиғига диафрагма оёқлари *crus mediale* ва *crus intermedia* орасидан ўтиб киради ва *mediastinum posterior* да тоқ вена номини олади. Кўкрак соҳасида ҳам у умуртқа танасининг ўнг томони бўйлаб кўтариледи ва кўкрак умуртқаси қаршисида ўнг бронхни кесиб



225-р а с м. Тоқ ва ярим тоқ веналар.

1 — v. hemiazygos accessoria; 2 — v. hemiazygos; 3 — v. lumbalis ascendens sinistra; 4 — v. iliaca communis sinistra; 5 — v. cave inferior; 6 — v. lumbalis ascendens dextra; 7 — v. azygos; 8 — vv. intercostales posteriores; 9 — v. cava superior; 10 — v. brachiocephalica dextra; 11 — v. brachiocephalica sinistra.

ўтиб, юқори кавак венага қуяди. Ана шу қуйилаётган жойида бир жуфт клапан бўлади.

V. azygos — кизилўнғач, кўкрак аортаси, кўкрак лимфа йўли, қовурғаларо артерияларга яқин жойлашган. Кўкрак соҳасида кўтарилаётганда ўнг томондаги қовурғаларо веналарни қабул қилади. Бу ўринда шуни айтиш зарурки, энг юқоридаги қовурғаларо вена, I, II ва III қовурғалар оралигидан қон йиғади ва ўзи v. brachiocephalica га ёки тоқ венанинг охириги қисмига қуйилади. Бундан ташқари, тоқ вена vv. esophageae ва vv. bronchiales ва vv. mediastinales ларни қабул қилади.

Ярим тоқ вена — vena hemiazygos. Бу v. lumbalis ascendens sinistra нинг кўкракдаги давоми

бўлиб, юқорига қараб йўналиши худди тоқ венага ухшаиди, яъни олдин бел умуртқалари таналарининг чап томонидан кўтарилиб, диафрагмадан ўтгач, mediastinum posterior орқали кўкрак умуртқалари танасининг чап томонига боради ва кўкрак аортаси билан симпатик ўзан truncus sympaticus лар орасида жойлашади.

Ярим тоқ вена ингичка ва калтадир. У пастки 4—5 та қовурғаларо веналарни қабул қилади. VIII ёки IX кўкрак умуртқалари соҳасида кизилўнғач кўкрак аортаси ва кўкрак лимфа йўли орқасидан кўндалангига ўтиб, тоқ венага қуйилади. Юқоридаги чап қовурғаларо веналарни қўшимча ярим тоқ вена — vena hemiazygos accessoria қабул қилади. Энг юқоридаги vv. intercostales suprema га I, II, III қовурғааро веналар қуйилади. Қўшимча ярим тоқ вена v. brachiocephalicus га қуяди. Баъзан қўшимча ярим тоқ вена кам тараққий этган бўлиши ёки бутунлай бўлмаслиги ҳам мумкин.

Тоқ ва ярим тоқ веналар шаклланиши даврида хизмат қилган vv. lumbalis ascendensлар орқали пастки кавак венага қуювчи бел веналари билан анастомоз ҳосил қилади. Бинобарин, пастки ва юқориги кавак веналарни бир-бирига боғлаб турувчилардан (кава-кавал аңағстомоз) бири ҳисобланади. Бунда уларнинг амалий аҳамияти катта. Пастки кавак вена системасида қоннинг димланиб қолиш ҳодисаси юз

берса, тоқ ва ярим тоқ веналар коллатерал йўл бўлиб қолади (буни коллатерал анастомоз дейилади) (235-расмга к.).

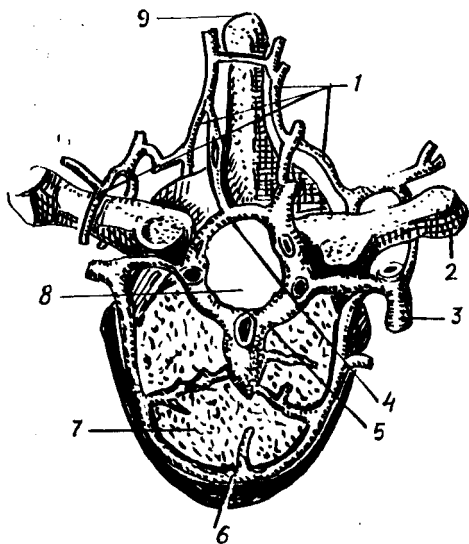
Елка-бош веналари — vv. brachiocephalicae ўнг ва чап ўмров ости веналари ҳамда ички бўйинтуруқ веналарининг қўшилишидан ҳосил бўлади. Бу веналарнинг қўшилган жойи биринчи ўнг қовурғанинг тўш суяги билан бирлашган жойига тўғри келади. Ўнг ва чап елка — бош веналари — vv. brachiocephalicae dextra et sinistra узунлиги ва йўналиши жиҳатидан фарқ қилади. Ўнг елка-бош венаси калтароқ (узунлиги 2—3, диаметри 13—20 мм) бўлиб, ўз томонидаги плевра гумбазига тақалиб туради. Чап елка-бош венасининг узунлиги қарийб 40—50 мм, диаметри 14—20 мм бўлиб, тўш суяги дастасининг орқасига тўғри келади. Бу вена чапдан ўнгга, юқоридан қия ҳолда пастга, деярли горизонтал йўналади.

Ўнг ва чап елка-бош веналарининг ўз атрофидаги яқин турган аъзоларига нисбатан жойлашиши ҳам ҳар хил бўлади. Масалан, ўнг томондаги елка-бош венаси ўмров ости артерияси ва ўнг умумий ўйқу артерияларига тегиб туради, чап томондагиси эса болаларда айрисимон без билан, катталарда эса унинг ўрнида қолган ёғ тўқимаси билан беркилиб туради, аорта равоғидан чиққан тармоқларини олд томондан кесиб ўтади.

Елка-бош веналарининг ўзи ҳам майда ва йирик вена тармоқларини қабул қилади. Улардан йириклари қуйидагилардир:

1. *Қалқонсимон безнинг пастки веналари* — vv. thyreoideae inferiores нинг ҳосил бўлишида қалқонсимон безнинг олдинги юзасидан вена чигали ва тоқ вена чигали (plexus thyreoideus impar) иштирок қилади. Тоқ вена чигали қалқонсимон безнинг пастки қиррасига тўғри келади, трахеянинг олдида ётади, безнинг юқори веналари — vv. thyreoideae superiores билан анастомоз ҳосил қилади. Қалқонсимон без веналари шу номдаги артериялар билан бирга йўналмайди. Иккита пастки қалқонсимон вена қўшилиб, битта вена ҳосил қилади ва ўнг томондаги елка-бош венасига қуяди. Чап-елка бош венаси ўз навбатида чап томондаги худди шундай венани қабул қилади. Бундан ташқари, чап елка-бош венасига қалқонсимон безнинг энг пастки соҳасидан келаётган vv. thyreoideae imae (бу вена баъзан бўлмаслиги ҳам мумкин) қуйилади. Қалқонсимон безнинг пастки венаси системасига ҳиқилдоқнинг пастки қисмидан, кекирдақнинг юқори томонидан ва қизилўнгачнинг бўйин қисмидан келаётган веналар ҳам қуйилади. Ана шу веналар ва уларнинг чигаллари spatium praetracheale да ётади.

2. *Умуртқа венаси* — v. vertebralis шу номили артерия билан бўйин (226-расм) умурткаларининг қўндаланг ўсиқлари тешикларидан ўтиб, юқоридан пастга томон йўналади ва ҳар бири ўз томонидаги елка-бош веналарига келиб қуйилади. Бу вена биринчи умуртқа (atlas) равоғининг орқасидаги ташқи умуртқа вена чигали — plexus venosus vertebralis externi ва энса венаси v. occipitalis нинг қўшилишидан ҳосил бўлади. У йўл-йўлакай яна бир қанча веналарни қабул қилади. Масалан, умуртқанинг ички вена чигали — plexus venosi vertebralis interni дан ва бўйиннинг чуқур мускулларидан келаётган тармоқлар умуртқа венасининг елка-бош венасига қуйилиш жойида клапан учрайди.



226-р а с м. Кўкрак умуртқа венасининг кўндаланг кесимда кўриниши.

1 — plexus venosus vertebralis externus posterior; 2 — processus transversus; 3 — r. dorsalis v. intercostalis posterioris; 4 — plexus venosus vertebralis internus posterior; 5 — plexus venosus vertebralis internus anterior; 6 — plexus venosus vertebralis externus anterior; 7 — corpus vertebrae; 8 — canalis vertebralis; 9 — processus spinosus.

3. Бўйиннинг чуқур венаси — *v. cervicalis profunda* елка-бош венасига ёки умуртқа венасига қуяди. Шу қуяётган қисмида клапанлар бор. Бу вена худди умуртқа венаси каби *v. occipitalis* билан анастомоз ҳосил қилувчи *plexus venosi vertebrales externa* дан бошланади ва қуйиш жойига яқинлашган сари йўғонлаша боради, шу тариқа ўз соҳасининг энг йирик венаси бўлиб қолади. Бу вена бўйин умуртқаларининг кўндаланг ўсикчалари орақасида *mm. semispinalis cervicis et capitis* — лар орасида жойлашади ва энса соҳаси мускулларининг веналарини қабул қилади.

4. Ички кўкрак веналари — *vv. thoracicae internae* тўш суягининг латерал қирғоқларидан тахминан 1—1,5 см ташқарироқда йўналиб, ўз номидаги артерияни икки томонидан қузатиб боради, *fascia endothoracica* билан *pleura costalis* орасида жойлашади. Бу веналар ички кўкрак артерияси (*a. thoracica interna*) тарқалган соҳалардан қон йиғади. Юқорига кўтарилса бориб ва бир-бири билан қўшилиб, битта венага айланади; чап томондагиси кўпинча елка-бош венасига, ўнг томондагиси эса юқори кавак венага қуйилади.

V. v. thoracicae internae vv. epigastrica superiores ва *vv. musculo phrenicae* веналарини қабул қилади. Бу иккала вена *vv. thoracicae internae* нинг бошланишидир. Уларнинг биринчисида клапанлар кўп учрайди. *Vv. intercostales anteriores* 9—10 тадан бўлиб, буларнинг ҳам кўп қисмида клапанлар бўлади. Бу веналарга юқори томонда жойлашган кўкрак безидан (*glandula mamma*) келаётган веналар қуйилади. Бу веналар кўкрак ва қорин деворларидаги юза ва чуқур жойлашган веналар билан анастомозлар ҳосил қилади. Бундан ташқари, ўнг ва чап *vv. thoracicae internae* кўндаланг ҳолда йўналган бир қанча вена тармоқчалари воситасида бир-бири билан қўшилади (қопқа венаси билан ҳам қўшилади). Натижада кавак-кавал ва

портакавал (vv. paraumblicales орқали) анастомозлар деб аталувчи анастомозлар ҳосил бўлади. Ҳар хил системалар орасида вужудга келган бу анастомозларнинг амалий аҳамияти жуда катта бўлади.

V. intercostales suprema-sinistra деярли ҳамавақт иккита тармоқдан иборат бўлиб, ўзининг қуядиган жойига яқин чап елка-бош венасига келиш олдида битта бўлиб қўшилиб кетади. Бу вена кўпинча тоқ ва яримтоқ веналар билан коллатераллар воситасида боғланади ва I, II ва III қовурғалараро веналар қўшилишидан ҳосил бўлади, баъзан эса IV қовурғалар венани ҳам қабул қилади.

V. intercostales suprema dextra ҳам I, II, III қовурғалараро веналарнинг қўшилишидан ҳосил бўлади ва ўнг елка-бош венасига ёки тўғридан-тўғри тоқ венанинг охириги қисмига қуйилади. Бу икки венани ҳам ўз номидаги артериялар кузатиб боради.

V. jugularis interna (ички бўйинтурук венаси) нинг ўлчови бирмунча катта бўлиб, sinus sigmoideusнинг давоми ҳисобланади. Ички бўйинтурук венаси бошланиш жойида битта кенгайма ҳосил қилади. Кенгайма bulbus v. jugularis interna номини олиб, диаметри 0,9—1 см га тўғри келади, шаклан турлича бўлади. Кенгайма бўйинтурук тешиги — foramen jugulares-да ётади. Ана шу тешикдан чиққандан кейин ҳам баъзан у бир оз пастроқкача давом этиши мумкин.

Ички бўйинтурук венаси бўйин соҳасида уйқу артерияси ва адашган нерв билан бирга бўйиннинг IV фасцияси (fascia endocervicalis) ни ҳосил қилган умумий қин ичида ётади, яъни бўйиндаги томир-нerv тутамини ҳосил қилишда иштирок этади. Ана шу венанинг ўмров ости венаси билан қўшилиш жойида пастки кенгайма — bulbus v. jugularis inferior ҳосил бўлади. Бу кенгайма узунлиги жиҳатидан юқори кенгаймадан фарқ қилади (I дан 2,5 см гача). Вена клапанлари фақат пастки кенгаймада биттадан учтагача бўлиб, улардан биттаси кенгайманинг пастида, иккитаси юқори қисмида жойлашган, қолган қисмида клапанлар бўлмайди. Бўйинтурук венасининг жойлашишига келсак, у бўйиннинг юқори соҳасида (ички уйқу артериясининг орқасида, ундан пастроқда ички ва умумий уйқу артерияларига нисбатан латерал ҳолда ётади.

Ички бўйинтурук веналари ўнг томонда ҳам, чап томонда ҳам ўмров ости веналари билан қўшилади ва шу ерда ўнг ва чап вена бурчаклари — angulus venosus dexter et sinisterни ҳосил қилади. Бу бурчакларнинг ўнг томондагисига ўнг лимфа йўли — ductus lymphaticus dexter чап томондагисига эса ductus thoracicus қуйилади.

Ички бўйинтурук венаси қабул қиладиган вена томирлари жуда кўп бўлганлиги учун уларни икки гуруҳга ажратиб ўрганиш бирмунча қулай. Булар бош суягининг ичида (intra craneal) келувчи томирлар ва бош суягидан ташқаридаги (extra craneal) толалардир. Қалла ичидаги веналарга қуйидагилар киради:

1. *Мия қаттиқ пардасидаги каваклар (синуслар)* — sinus venosi dura matris (227-расм). Қаттиқ парда билан қалла суягининг ички юзаси орасида ҳосил бўлган бу бўшлиқлар қон томир вазифасини ўтайдиган, лекин ўз тузилишига кўра вена қон томири деворидан мутлақо фарқ қиладиган каналлардир. Бу каналлар (синуслар) да вена

деворидаги сингари қаватлар (*tunica intima, media adventitia*) бўлмайди, улар фақатгина мия қаттиқ пардасининг варақлари орасида ҳосил бўлган эластик толаларга бой фиброз тўқимадан иборат. Синусларда ҳам клапанлар бўлмайди, лекин ярим деворчалар учрайди (синуслар ҳақида тўла маълумотлар марказий нерв системасига тегишли бобда келтирилган).

Мия қаттиқ пардасидаги синуслар бош суягидаги алоҳида ўтказувчи тешикчалар — *emissaria* ёрдамида бошнинг ташқи веналари билан боғланиб туради. Бош суяги орасидаги веналар — *vv. diploicae* ички ва ташқи пластинкалар — *lamina interna et lamina externa* ўртасидаги *canalis diploicae* да жойлашган (228- расм). Бу веналар бир-бири билан юза ва чуқур жойлашган веналар орқали боғланиб туради.

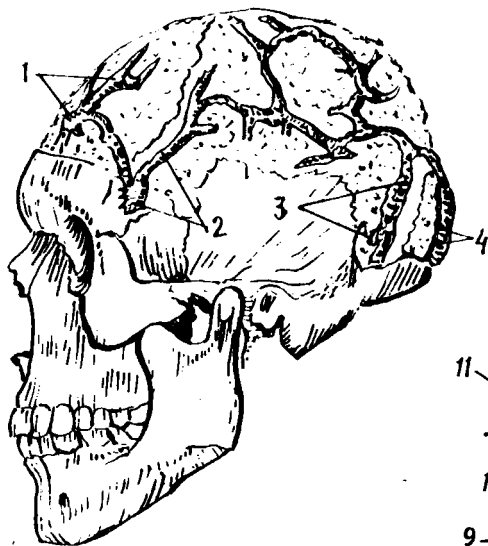
2. Мия қаттиқ пардасининг веналари — *vv. meningeae mediae* шу номли артерияни икки ён томондан кузатиб боради ва понасимон суякнинг катта қанотидаги *foramen spinosum* орқали бош суяги ичидан ташқарига чиқиб, қанотсимон чигал — *plexus pterygoideus* ёки говаксимон чигал — *plexus cavernosus* га қуйилади. Мия қаттиқ пардасидан чиқадиغان веналар — *vv. meningeae* нинг диаметри катта бўлмайди.

3. Бош мия веналари — *vv. cerebri* бошқа тана веналаридан фарқ қилади. Аввало улар артерияларни кузатиб бормади, деворлари анчагина юпка бўлади ва клапанлари бўлмайди. Жойлашишига қараб, миянинг юза ва чуқур веналари тафовут қилинади. Юза веналар ҳам ўз навбатида устки, ўрта ҳамда пастки веналар — *vv. cerebri superiores, inferiores, vena cerebri media superficialis* га бўлинади. Буларнинг ичида бирмунча йирикроғи устки веналардир. 30—35 тага яқин йирик тармоқлари билан *sinus sagitalis superior* нинг бошидан охирига қадар қуйиб боради. Бу веналар мия яримшарлари пўстлоқ қаватининг кўп қисмидан қон йиғади. *V. cerebri media superficialis* ён эгат — *sulcus lateralis* соҳаларидан келаётган веналарни қабул қилиб, *sinus sphenoparietales* ёки *sinus cavernosus* га қуяди. Шулар қаторида *sinus cavernosus* ва *sinus transversus* га миянинг пастки соҳаларидан ва миячадан қон келтираётган жуда кўп майда веналар қуйилади.

Миянинг чуқур веналарига *splenium corporis collosi* нинг тагида жойлашган ўнг ва чап яримшарларнинг ички мия веналари — *vv. cerebri internae* кўшилишидан ҳосил бўлган катта мия венаси — *v. cerebri magna (Galenii)* киради. Бу вена тўғри кавак — *sinus rectus* га келиб қуйилади. *Vv. cerebri internae* лар қоринчалараро тешик (*foramen interventriculare*) соҳасида *v. thalamostriata et a. chorioidea* ларнинг қўшилишидан ҳосил бўлади. Бундан ташқари, *v. chorioidea* ён қоринчанинг ён томир чигали — *plexus chorioideus lateralis* дан ҳам қон олади. Черара қирраси (*crista terminalis*) бўйлаб йўналган *v. thalamostriata, thalamus, corpus striatum* ва *septum pellucidum* дан қон йиғади.

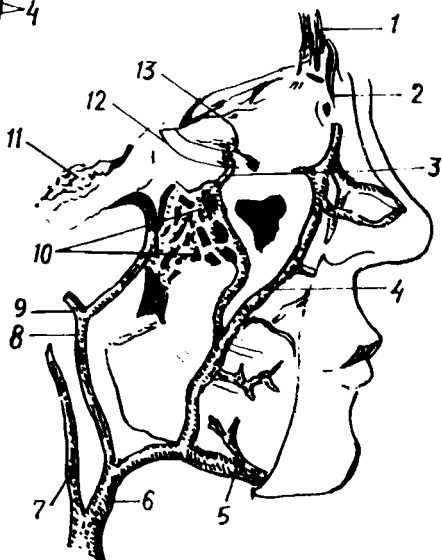
Кўз косасининг веналари — *v. ophthalmicae* кўпинча *sinus cavernosus* га ва қисман юз веналари системасига қуйилади (229- расм). Бу веналарда клапанлар бўлмайди. Бунинг жуда катта амалий аҳамияти бор.

Vv. ophthalmicae нинг оқими устки ва пастки веналар — *vv. ophthalmi-*



228-р а с м. Vv. diploicae cranii (калла суягининг мия кисмидаги lamina externa олинган).

1 — v.diploica frontalis; 2 — v.diploica temporalis anterior; 3 — v.diploica temporalis posterior; 4 — v.diploica occipitalis.



229-р а с м. Юз веналари.

1 — v. nasofrontalis; 2 — v. angularis; 3 — plexus pterygoideus nini v. ophthalmica inferior билан қушилиши; 4 — v. facialis; 5 — v. submentalis; 6 — v. facialis communis; 7 — v. jugularis interna; 8 — v. retroauricularis; 9 — v. temporalis superficialis; 10 — plexus pterygoideus; 11 — sinus cavernosus; 12 — v. ophthalmica inferior; 13 — v. ophthalmica superior.

cae superiores et inferiores га боғлиқдир. Улардан v. ophthalmica superior йўғонроқ. Унинг олдинги шохлари v. facialis шохлари билан анастомоз ҳосил қилади, ўзи кўз соққаси юқори қисмининг олдинги ва медиал соҳасидан бошланади. Йўл-йўлакай кўз соққасидан, устки қовоқдан, кўз ёши безидан ва кўз муқкулларидан қон йиғади. Сўнгра кўрув нервнинг тепасидан йўналади ва fissura orbitalis superior орқали бош суяги ичига қиради ва sinus cavernosus га бориб қуяди.

Шу венага ёки sinus cavernosus га қуядиган иккинчи вена — v. ophthalmica inferior кўз соққасининг ва кўз нервнинг пастки томонлари бўйлаб ўтади ва йўл-йўлакай кўз ёши халтаси, пастки қовоқ, кўз соққасига яқин муқкуллардан келаётган веналарни ўзига қўшиб боради. V. ophthalmica inferior баъзан бўлмаслиги ҳам мумкин. V. ophthalmica superior et inferior ўзаро анастомоз ҳосил қилади.

Ички бўйинтуруқ венасига бош суяги ичидан келиб қуйиладиган тармоқлар ҳисобига эшитув аъзосининг веналари — v. labyrinthi ҳам қиради. Бу веналар майда тармоқчалардан иборат бўлиб, ички эшитув йўли орқали чиқади.

Қуйида ички бўйинтуруқ венасига бош суягининг ташқи томонидан келиб қуядиган (экстракраниал) вена тармоқларини кўриб чиқамиз. Улар қуйидагилардир: халқум веналари — vv. pharyngeae, тил венаси —

v. lingualis, қалқонсимон безнинг устки веналари — vv. thyreoidea superiores, умумий юз венаси — v. facialis communis, юзнинг олдинги венаси ва орқадаги веналари — v. facialis et v. retromandibularis, ҳалқум веналари — v. plexus pharyngeus ҳалқумнинг орқа ва ён соҳаларидаги чигалдан қон олади ва ҳалқумнинг латерал девори бўйлаб a. pharyngea ascendens нинг ёнида боради ҳамда юқоридан пастга қараб йўналиб, тил венаси, устки қалқонсимон вена ёки v. retromandibularis ларнинг бирига қўшилиб кетади.

Кўпинча у ички бўйинтуруқ венасининг пастки кенгаймасига битта, баъзан эса бир неча тармоқ ҳолида қуйилади. Ҳалқум веналарида клапанлар бўлмайди. Бу веналарни ҳосил қилишда иштирок этган plexus pharyngeus ҳалқум мускул қаватининг ташқи томонида жойлашган бўлиб, юмшоқ танглайдан, ўнг ва чап эшитув найларининг деворларидан, мия қаттиқ пардасининг орқа томонидан (v. meningeae posterior) келаётган веналарни қабул қилади, бўйиннинг чуқур мускул веналари билан анастомоз ҳосил қилади. Бу веналарнинг ҳам клапанлари бўлмайди.

Тил венаси — vena lingualis яхши тараққий этган клапанлар билан таъминланган бўлиб, ўз номидаги артерияни икки ёнидан кузатиб боради. У қуйидаги тармоқчаларни қабул қилади: тил орқаси веналари — vv. dorsales linguae, тилнинг чуқур венаси — v. profunda linguae ва тил ости венаси — v. sublingualis, v. profunda linguae бошқаларга нисбатан бирмунча кичик, ингичкадир. V. sublingualis эса жуда тараққий этган. Тилнинг учидан ва ён томонидан кетаётган веналар ҳамда жағ ости, тил ости безлари веналари v. sublingualis га қуяди. Vv. dorsales linguae шиллиқ остидаги вена түри — rete dorsalis linguae дан бошланади, ўзи тил илдизи (radix linguae) ва dorsum linguae соҳасида жойлашган. Айтиб ўтилган вена тармоқлари ўзаро ва ҳалқум, қалқонсимон без веналари билан анастомозлар ҳосил қилади, тил илдизи соҳасида ҳаммаси қўшилиб, тил венаси — vena lingualis ни ҳосил қилади. Бу вена кўпинча ички бўйинтуруқ венаси — vena jugularis interna га ёки умумий юз венаси — v. facialis communis га қуяди.

Қалқонсимон безнинг устки веналари — vv. thyreoidea superiores ҳам клапанлар билан таъминланган, ўз номидаги артерияни иккитадан бўлиб кузатиб боради. Бу веналардан биттаси артериядан анчагина юқорироқ йўналиб, ўзича алоҳида ички бўйинтуруқ венасининг тахминан ўрта қисмларига қуйилади.

Қалқонсимон безнинг ўрта веналари — vv. thyreoidea media ҳам тафовут қилинади. Vv. thyreoidea superiores жуда кўп вена тармоқларини йиғиб олиб, қуйилиш жойига яқинлашган сари йириклашиб боради ва охирида битта венага айланиб, ички бўйинтуруқ венасига ёки умумий юз венасининг пастки қўшилиш жойига қуйилади, баъзан тил венасига ҳам қуйилиши мумкин. Юқорида айтиб ўтилган вена тармоқларидан бирига устки ҳиқилдоқ венаси — v. laryngea superior ва v. sternocleidomastoidea лар қуйилади.

Умумий юз венаси — v. facialis communis клапансиз, калта венадир. Унинг диаметри қарийб 0,6—0,8 см бўлади. У юзнинг олдинги венаси — v. facialis ва жағнинг орқа венаси — v. retromandibularis қўшилишидан

ҳосил бўлади. Бу иккита юз венасининг қўшилиш жойи пастки жағ суягининг бурчаги (*angulus mandibulae*) дан 1—2 см пастроқда, яъни уйқу учбурчаги — *trigonum sagoticum* соҳасидир. Умумий юз венаси ташқи уйқу артериясига нисбатан четроқ (латерал) туради ва жуда юза (бўйиннинг тери ости мускули — *m. platysma* нинг тагида) жойлашган бўлади. Умумий юз венасига баъзан қанотсимон чигал — *plexus pterygoideus* дан устки жағ дўнги (*tuber maxillae*) соҳасида жойлашган вена чигалидан келаётган чуқур қўшувчи тармоқлар ва қалқонсимон безнинг юқори венаси ҳам қуйилади. Умумий юз венаси тил ости суягининг қаршисидаги ички бўйинтуруқ венасига қуйилади.

Қуйида умумий юз венасининг илдиэларини кўриб чиқамиз.

Юз венаси — *v. facialis* (229- расмга к.) бошланғич қисми кўзнинг медиал бурчагида тери остида ётган — *v. angularis* дир. Шу номдаги артериянинг орқасидан унинг йўлдоши сифатида йўналади. *V. angularis* га юқори томондан *v. frontalis*, *v. supraorbitalis* ва *v. nasofrontalis* лар келиб қуйилади; а) пешона венаси — *v. frontalis* чакка венаси бўлимиш — *v. temporalis* (юзнинг орқа венаси тармоқларидан бири) билан анастомоз ҳосил қилади. *V. facialis* га *v. dorsalis nasi* ҳам қўшилиши мумкин; б) кўз косасининг юқори венаси — *v. supraorbitalis* кўз косасининг латерал бурчаги соҳасидан бошланиб, *m. orbicularis oculi* нинг тагидан ўтади ва кўз косасининг медиал бурчагига етиб боргач, *m. orbicularis oculi* нинг юзасига чиқади. Бу жойда *v. frontalis*, *v. nasofrontalis*, *v. opthalmicus* лар билан қўшилиб, *v. angularis* ни ҳосил қилади. Юз венасига яна қанот-танглай чуқурчасида (*fossa pterygopalatina*) жойлашган чуқур вена чигалидан (*plexus pterygoideus*) ҳам баъзи тармоқлар келиб қўшилади; в) бурун-пешона венаси, *vena nasofrontalis* юқорида айтиб ўтилган *v. supraorbitalis* нинг юқорига қараб қўтарилувчи давомидир; г) юқори ковоқ веналари — *vv. palpebrales superiores*, *v. angularis* га келиб қуйилади; д) буруннинг ташқи веналари — *vv. nasales externae* бурун катакларидан, бурун киррасидан қон йиғади; е) пастки ковоқ веналари — *vv. palpebrales inferiores* пастки ковоқдан ва — *ductus nasolacremalis* бўйлаб ҳосил бўлган вена чигалидан қон йиғади; ё) юқори лаб венаси — *vena labialis superior* юқори ва пастки лабларнинг қўшилган жойидан (оғиз бурчагидан) бир оз юқорироқда юз венасига келиб қуйилади; ж) юзнинг чуқур венаси — *v. faciei profunda*. бунга қўшиладиган веналар жуда кўп: чунончи милклардан, Гаймор бўшлиғининг шилиқ қаватидаги чигалдан, тишлардан, устки жағдан, *plexus pterygoideus* дан қон тўплайди ва *vena retromandibularis* билан анастомоз ҳосил қилади; з) пастки лаб венаси — *v. labialis inferior* ташқи бурун венаси ва устки лаб венаси билан бирга анастомоз ҳосил қилади; и) чайнов мускулларининг веналари қулоқ олди беэи сўлак чикариш найини кузатиб боради. Бундан ташқари, юз венаси қулоқ олди безининг олдинги соҳасидан келувчи — *rami parotidei*, энгак ости венаси — *v. submentalis*, ташқи танглай венаси — *v. palatina externa* ларни қабул қилади. Бу тармоқлар бир-бири билан анастомоз ҳосил қилади.

Жағнинг орқа венаси — *v. retromandibularis* юза чакка артерияси тармоқланган соҳаларидан қон йиғади (229- расмга к.), қулоқ

супрасининг супчаси (tragus) олдидан йўналиб, қулоқ олди безининг моддасига киради ва ташки уйқу артериясига нисбатан латерал йўналади, пастга тўшади ва mandibula га боради, кейин унинг тармоқчалари v. facialis билан қўшилади, пича олдинроқ ўтиб, v. jugularis externa билан анастомоз ҳосил қилади; шу билан бирга кўпгина кичик веналар, масалан, чакканинг юза ва ўрта веналари, қулоқ олди безининг орқа веналари, пастки жағ бўлимининг веналари, бигиз-сўргич венаси, юзнинг кўндаланг венаси ва бошқа веналарни ҳам қабул қилади. Қуйида ана шу веналарни алоҳида кўриб чиқамиз.

1. *Чакканинг юза венаси* — v. temporalis superficialis калла ёпмаси (galea aroneurotica) бўйлаб жойлашган тери остидан қон йиғади. Бу соҳадаги вена тўрлари юқоридан пастга қараб катталашиб боради. V. temporalis superficialis нинг анастомозлари жуда яхши ривожланган. У ўз илдизлари орқали қарама-қарши томондан келаётган шу номли веналар, пешона венаси ва энса венаси билан анастомоз ҳосил қилади.

2. *Чакканинг ўрта венаси* — v. temporalis media кўзнинг четки (латерал) бурчагида юзагина жойлашган вена тўридан бошланади. Сўнгра чакка мускули билан унинг фасцияси орасида орқага қараб йўл олади. Шу соҳада ҳосил бўлган чакка веноз чигали — plexus temporalis дан қон йиғади ва фасцияни тешиб ўтиб, чакканинг вена юзасига қуяди. Клапанлари яхши таракқий этган.

3. *Қулоқ олди веналари* — vv. auriculares anteriores нинг қон тўплайдиган соҳалари қулоқ супраси ва ташки қулоқ йўлининг олди чегараланганлиги туфайли 2—4 та кичик тармоққа ажралган.

4. *Қулоқ олди безининг орқа томонига борувчи веналар* — vv. parotidaeae posteriores майда тармоқлардан иборат.

5. *Пастки жағ бўлимининг веналари* — vv. articulares temporomandibulares шу бўғим атрофида ҳосил бўлган вена чигалидан бошланади ва бир йўла ўрта қулоқ бўшлиғининг шиллиқ пардасидан қон йиғувчи v. tympanica ва ногора пардаси венасини қабул қилади.

6. *Бигиз-сўргич венаси* — v. stylomastoidea юз нервини кузатиб, шу номдаги тешик — foramen stylomastoideum да ётади.

7. *Юзнинг кўндаланг венаси* — v. transversa faciei шу номдаги артерияни кузатиб боради ва қулоқ олди бези найчаси (ductus parotidaeus) билан параллел ҳолда mus. masseter олдинги юзасида жойлашади.

8. *Жағ венаси* — v. maxillaris жағ орқа венасининг энг йирик, лекин энг калта شوхи бўлиб, ўз клапанларига эга. У жағ дўмбоғи (tuber maxillae) соҳасидаги қанотсимон чигал — plexus pterygoideus дан бошланади. Чигални ҳосил қилишда қуйидаги веналар қатнашади: а) чакканинг чуқур веналари — vv. temporales profunda (3—4) шу номдаги мускулдан қон йиғади; б) mus. masseter дан қон йиғувчи веналар; в) ички ва ташки қанотсимон мускуллардан қон йиғувчи веналар; г) пастки жағ катаклари артерияси — a. alveolaris inferior ни кузатувчи вена; д) мия қаттиқ пардасидан ва суюк бўшлиқлари (vv. diploei) дан келувчи веналар — vv. meningeae mediae; е) овал тешикдаги вена чигали — plexus venosus foraminis ovalis (бу чигал plexus pterygoideus, sinus cavernosus билан боғланиб туради); ё) қанот-

симон чигал — *plexus pterygoideus* (бурун тўсиғи, бурун ён деворларининг шиллик қаватидан бошланадиган веналардир.). Охири веналар *foramen sphenopalatinum* орқали шу номдаги артерияни кузатади.

ТАШҚИ БЎЙИНТУРУҚ ВЕНА

Ташқи бўйинтуруқ вена — *v. jugularis externa* жағнинг орқа венаси (*v. retromandibularis*) дир. У қулоқ супрасининг орқасидан бир-бири билан қўшилувчи энса венаси — *v. occipitalis* ва қулоқ орқа венаси — *v. auricularis posterior* нинг қўшилишидан ҳосил бўлади ва бўйиндаги тери ости веналарининг энг йириги ҳисобланади. Бу вена жуда юза жойлашган бўлиб, уни тери ости мускули — *mus. platysma* ва бўйиннинг юза фасцияси беркитиб туради. Ташқи бўйинтуруқ венанинг бошланган жойи — *mus. sternocleidomastoideus* нинг юқори томонига тўғри келиб, ундан қуйи жағ бурчаги соҳасида пастга йўналади. Тахминан ўмров суягининг юқорида бўйиннинг ўзига хос фасциясини тешиб ўтади ва чуқурлашади, охири *mus. omohyoideus* пастки қоринчасининг нақ тагида ўмров ости венасига ёки шу венанинг ички бўйинтуруқ венаси билан қўшилган бурчагига қуяди.

Ташқи бўйинтуруқ венасининг ҳам клапанлари бўлиб, улар венанинг қуйилиш жойида ва венанинг ўрта қисмларида жойлашган. Бу венанинг девори юқори бўйин фасцияси билан боғланган. Шу сабабли, вена кесилган тақдирда ҳам унинг бўшлиғи пучайиб, беркилиб қолмайди. Аксинча, доимо очик қолади. Ташқи бўйинтуруқ венасига қуйидаги веналар қуяди:

1. *Қулоқнинг орқадаги венаси* — *v. auricularis posterior* қулоқ орқасидаги юза чигалдан бошланади ва *emissarium mastoideum* билан қўшилади.

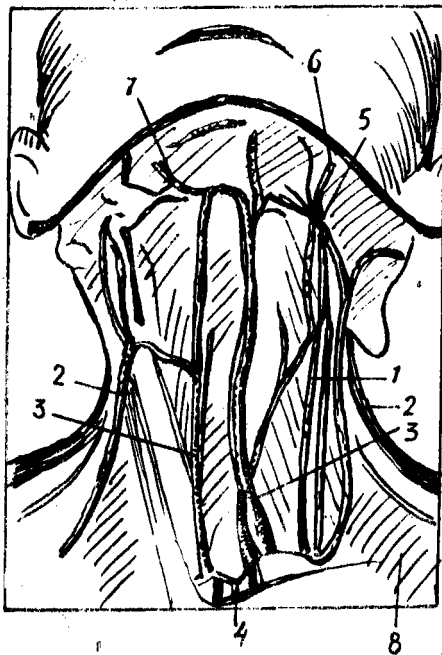
2. *Энса венаси* — *v. occipitalis* энса соҳасидаги вена чигалларидан кон йиғади ва қулоқнинг орқа вена тармоқчалари билан қўшилади.

3. *Бўйиннинг орқадаги тери ости венаси* — *v. subcutanea colli posterior* энса соҳасининг юза веналаридан бошланади. Пастга томон йўналиб, *mus. sternocleidomastoideus* нинг орқа томонидан ташқи бўйинтуруқ венасига қуяди.

4. *Бўйиннинг кўндаланг венаси* — *v. transversa colli* ва қурак усти венаси — *v. suprascapularis* бир-бири билан қўшилиб, умумий шох ҳосил қилади ёки ҳар бири алоҳида-алоҳида ҳолатда ташқи бўйинтуруқ венасига қуяди. Баъзан тўғридан-тўғри *v. subclavia* га қуйиши ҳам мумкин. Бу иккала вена шу номдаги артериялар билан бирга йўналади.

ОЛДИНГИ БЎЙИНТУРУҚ ВЕНА

Олдинги бўйинтуруқ вена — *v. jugularis anterior* (230- расм) энгак ости соҳасининг юза веналаридан бошланади ва юқоридан пастга қараб йўналади. Унг ва чап томондан келаётган бу веналар тўш суягининг бўйинтуруқ кемтиги (*incisura jugularis*) соҳасида бўйин фасциялари (иккинчи ва учинчи фасция) ўртасидаги *spatium interaponeuroticum supra sternale* да бир-бири билан қўшилиб, кўндаланг анастомоз ёки



230-р а с м. Ички-ташқи ва олдинги бўйинтурук веналарининг бир-бирига нисбатан жойланиши.

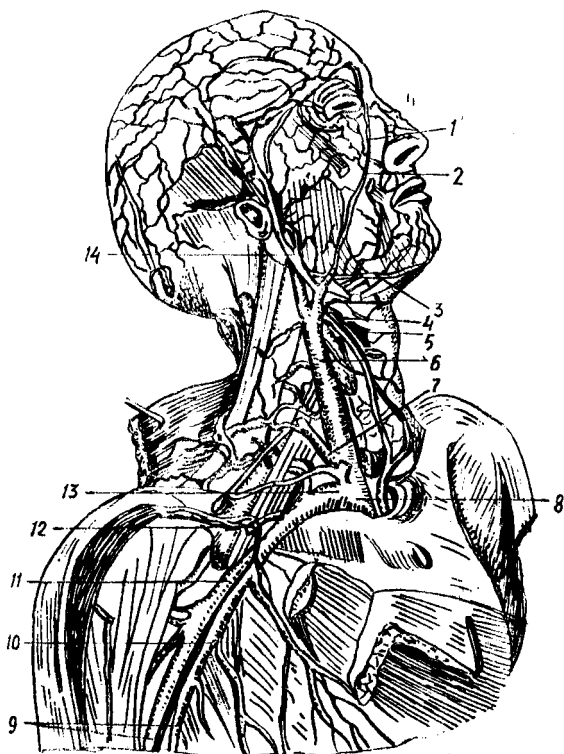
1 — *v. jugularis interna*; 2 — *v. jugularis externa*; 3 — *v. jugularis anterior*; 4 — *arcus venosus juguli*; 5 — *v. facialis communis*; 6 — *v. facialis*; 7 — *v. submental*; 8 — *v. transversa colli*.

бўйинтурукнинг вена равоғи — *arcus venosus juguli* ни ҳосил қилади. Бу равоқ настки қалқонсимон веналар ва кўкрак олдинги деворининг юқори қисмидаги тери ости веналари билан ҳам қўшилади. Лекин бўйинтурук венаси равоғи ҳамавақт ҳосил бўлавермайди. Баъзан икки томондан келаётган веналар ўткир бурчак ҳосил қилиб, бир-бири билан қўшилади ва биттаю-битта тоқ вена ҳосил қилади, бу вена *v. mediana colli* деб аталади.

Олдинги бўйинтурук венаси юқорида кўрсатиб ўтилган жойда, *spatium interaroneuroticum suprasternale* да ташқи бўйинтурук венаси билан қўшилади: Камдан-кам ҳолларда *v. subclavia* га ёки тўғридан-тўғри *v. brachiocephalica* га қуйилади. Олдинги бўйинтурук венасининг диаметри ҳамisha бир хил эмас — гоҳ йўғон, гоҳ эса ингичка бўлади (231-расм).

ЎМРОВ ОСТИ ВЕНАСИ

Ўмров ости венаси — *v. subclavia* (231-расмга қ.) тоқ ҳолда нарвонсимон мускуллар оралиғи (*spatium antescalenium*) дан ўтади, унинг бошланиш жойида ва охирида клапанлари бор. Қўлтиқ венаси — *v. axillaris* нинг тўғридан-тўғри давоми бўлган бу вена ўз номидаги артериянинг олд томонида ва бирмунча пастроқда ётади. Уларни бир-биридан олдинги нарвонсимон мускул (*mus. scalenius anterior*) ажратиб туради. Унг ва чап ўмров ости веналари ўмров суяги билан тўш суягига қўшилиш жойида (*articulatio sternoclavicularis*) орқа томонда бўйин-



231- расм. Ички бўйинтуруқ ва ўмров ости веналари, уларга қуйиладиган оқимлар.

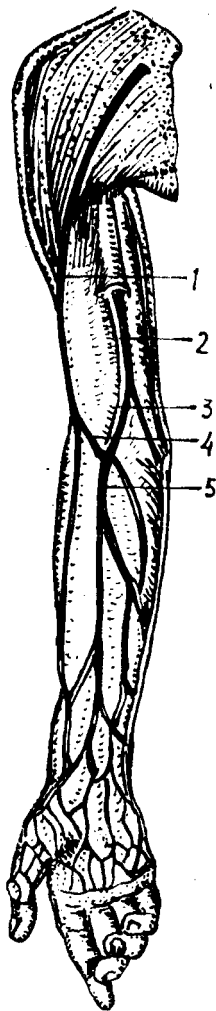
- 1 — v. angularis; 2 — v. facialis; 3 — v. submentalіs; 4 — v. thyroidea superior; 5 — v. laryngea superior; 6 — v. jugularis interna; 7 — v. jugularis externa; 8 — v. brachiocephalica dextra; 9 — vv. brachiales; 10 — v. brachialis medialis; 11 — v. axillaris; 12 — v. cephalica; 13 — v. subclavia; 14 — v. retromandibularis.

дан келаётган ички бўйинтуруқ венаси билан қўшилиб, ўнг ва чап елка-бош веналари — v. brachiocephalica dextra, v. brachiocephalica sinistra ни ҳосил қилади. Ўмров ости венасининг олдинги девори бўйиннинг хусусий фасциясига, орқа девори эса ўша атрофдаги мускуллар (mus. scalenius anterior, m. subclavius), фасциал қинлар ва пайларга ёпишганлиги учун пучаймайди.

ҚўЛ ВЕНАЛАРИ

Қўлда юза ва чуқур жойлашган веналар (232-расм) тафовут қилинади. Юза веналар ҳамيشа тоқ бўлиб, одатда терининг остида жойлашган ва клапанлари кам бўлади. Юза ва чуқур жойлашган веналар қўшувчи тармоқчалар воситасида бир-бири билан қўшилиб туради. Бу қўшувчи тармоқчаларда клапанлар бўлмайди. Чуқур жойлашган веналарда эса клапанлар кўп бўлади, чуқур веналар кўпинча жуфт ҳолатда ўз номларидаги артерияларни кузатиб боради.

ҚЎЛ ПАНЖАСИ ВЕНАЛАРИ



Вена капиллярлари бармоқларнинг кафт томонида (*palma manus*) ва орқа томонда (*dorsum manus* да) тери ости чигалларини ҳосил қилади. Панжанинг орқа томонидан кетаётган веналар айри сингари ҳар бир тирноқ илдизини икки ён томондан ўраб олади, борган сари катталашади ва ундан vv. *metacarpeae dorsales* вужудга келади.

Панжанинг кафт томонидаги веналар орқа томонидаги веналарга нисбатан анчагина майда бўлиб, аксари бармоқларнинг юмшоқ қисмидан бошланади.

Биринчи ва иккинчи бармоқ суяклари орасидаги веналар vv. *metacarpeae prima et secunda* бош вена — *vena cephalica* тармоқларига ўтади. Учинчи ва тўртинчи бармоқ суяклари оралиғидаги веналар — vv. *metacarpeae dorsales tertiae et quartae* эса асосий вена — *vena basilica* тармоқларига қўшилади. Кафтниг иккита чекка венаси — vv. *marginalis* юқорига томон кўтарилаверади. Қўл панжасининг орқа (*dorsal*) томонидаги юза веналар вена тўри — *rete venosum dorsale manus* ни ҳосил қилади, бунда клапанлар яхши тараққий этган. Юза веналар қўл панжасининг орқа томонидаги чуқур веналардан ёзувчи мускулларнинг пайлари воситасида ажралиб туради.

Энди чуқур веналарни кўриб чиқайлик. Қўл панжасининг орқа томонидаги чуқур веналар кўпинча жуфт бўлади ва шу томондаги артерия чигалини кузатиб боради. Буни *rete carpe dorsalis* деб аталади. Чуқур веналар *arteria radialis* нинг кузатиб кетаётган веналари орқали *vena basilica* нинг бошланиш қисмига қуяди. Бу ерда дорсал веналар билан кафт веналарининг анастомозлари яхши ривожланган бўлиб, қон vv. *metacarpeae palmares* дан, vv. *metacarpeae dorsales* га шу анастомозлар орқали ўтади. Қўл кафти веналари ҳам юза ва чуқур жойлашган бўлади. Булардан юза (тери остида) жойлашган веналар чуқур жойлашганига нисбатан анчагина ингичка, яъни яхши такомил этмаган бўлади. Кафт фасциялари остида жойлашган чуқур веналар худди артериялар сингари юза ва чуқур равоқлар — *arcus venosus palmares superficialis* ва *arcus venosus palmares profundus* ни ҳосил қилади. Булардан биринчиси шу номдаги артерия равоғи билан бирга жойлашган бўлиб, у етарлича тараққий этмаган. Иккинчиси, яъни чуқур вена равоғи жуда яхши тараққий этган иккита венадан иборат. Бу веналар чуқур артериал

равокни ўраб олган ҳолда ўзларидан чиққан кўндаланг тармоқчалар воситасида бир-бири билан қўшилади. Бу равокка бармоқлардан келаётган веналар — vv. metacarpeae palmares қуяди.

БИЛАК ВА ЕЛКА ВЕНАЛАРИ

(232- расмга қ.)

Бу соҳалардаги веналар қўл панжаси веналарининг бевосита давоми бўлиб, улар ҳам юза ва чуқур жойлашган гуруҳларга бўлинади. Билакдаги юза веналар артерияларни кузатмайди. Аксинча, ўзлари тери остида танҳо жойлашади. Бундай веналарга йўл-йўлакай турлича катталикдаги кўпгина веналарни қабул қилувчи иккита асосий вена киради. Уларнинг бири бош вена — *v. cephalica*, иккинчиси эса асосий вена — *v. basilica* деб аталади. Жуда камдан-кам ҳолларда бу икки венадан ташқари, билакда учинчи юза вена *v. mediana antebrae hii* бўлиши эҳтимол. Бу веналар чуқур веналарга нисбатан анча яхши тараккий этган бўлиб, фақат терининг ўзидаги веналар билангина эмас, балки билак-елканинг чуқур жойлашган веналари билан ҳам яхши анастомоз ҳосил қилади ва қисман мускуллардан қон олади. Шунинг учун юқорига кўтарилган сари уларнинг калибри катталаниб боради. *V. cephalica* қўл панжасининг бош бармоқ томонидаги орқа юзасидан бошланиб, шу соҳадаги юза вена тармоқларидан ташқари *arcus venosus palmaris profundus* нинг ташки (латерал) томонидан ҳам қон йиғади. *Vena cephalica* билакнинг ташки томони (бош бармоқ томони) бўйлаб юқорига кўтарилаверади ва тирсак соҳасига етганда (билакнинг олдинги юзасида) қўшувчи тирсак венаси — *v. mediana cubiti* воситасида *v. basilica* билан қўшилади ва анастомоз ҳосил қилади. Шундан кейин бирмунча ингичкаланиб ҳолда елканинг ташки томонидан *sulcus bicipitalis lateralis* бўйлаб елка камарига томон кўтарилади ва *sulcus deltoideopectoralis* га қараб йўналади, сўнгра кўкрак фасцияси *fascia pectoralis* нинг юза варагини тешиб ўтиб қўлтиқ венаси — *v. axillaris* га қуяди. *V. basilica* қўл панжасининг кичик бармоқ (жимжилок) томонидаги орқа юзасидан бошланиб билакнинг олдинги юзасига ўтади, *mus. flexor carpi ulnaris* бўйлаб юқорига кўтарилади ва *mediana cubiti* воситасида *v. cephalica* билан анастомоз ҳосил қилади. Шу жойга етгунча панжадаги III — IV суяклараро орқа веналари ва *arcus venosus palmaris profundus* нинг ён учидан ҳам қон йиғади. *V. mediana cubiti* ни қабул қилгандан сўнг *v. basilica* анчагина йўғонлашиб, елкадан *sulcus bicipitalis medialis* бўйлаб юқорига кўтарилади ва елканинг тахминан ўрта соҳасида елка фасциясини тешиб ўтиб, елка веналари vv. *brachiales* нинг бирига қуяди. *V. intermedia cubiti* (*v. mediana cubiti* — BNA) нинг катта амалий аҳамияти бор, чунки шу вена орқали қонга дори юборилади ёки текшириш учун қон олинади.

Билак ва елканинг чуқур жойлашган веналари. Бу соҳадаги чуқур жойлашган веналар иккитадан (жуфт) бўлиб, шу жойдаги артерияларни кузатади (vv. *comitantes*) ва шу артерияларнинг номи билан

аталади. Масалан, vv. ulnares, vv. radiales, vv. interosseae, vv. brachiales дейилади ва ҳоказо.

Катта кўкрак мускули — m. pectoralis major нинг пастки қирғоғи соҳасида vv. brachiales лар бир-бири билан қўшилиб, қўлтиқ венаси v. axillaris ни ҳосил қилади. Жуда камдан-кам ҳолларда қўлтиқ венаси иккита (жуфт) бўлиши ҳам мумкин.

V. axillaris қўлтиқ чуқурчаси соҳасида шу номдаги артериянинг олдида бир оз ичкарига осон жойлашади ва ўмров остидан ўтиши биланок ўмров ости венаси — v. subclavia номини олади.

V. axillaris га бундан ташқари, қуйидаги веналар қуйилади: 1) қорин ва кўкрак деворларидан қон йиғувчи v. thoracoepigastrica билан v. epigastrica superficialis (v. femoralis га қуйилади) аностомоз ҳосил қилади. Қўлтиқ венаси билан сон венаси ўртасида боғланиш борлиги ана шундан маълум бўлади. Бу ҳам қава-кавал аностомознинг бир тури; 2) Vv. costaxillares — бу вена қовурғалараро вена билан аностомоз ҳосил қилади; 3) V. thoracica lateralis; 4) V. thoracoacromialis; 5) V. subscapularis; 6) Vv. circumflexae humeri; 7) кўкрак беги учи айланасидаги юза чигал — plexus venosus areolaris ҳам v. axillaris га қуйилади. Бу веналар тўғридан-тўғри қўлтиқ венасига ёки унинг бирор тармоғига қуяди.

Юқори қавак вена (асосий толалари) нинг ҳосил бўлиш схемаси

Vv. intercostales dextra

Vv. esophageae

Vv. bronchiales

Vv. mediastinales

V. hemiazygos (v. lumbalis ascendens sinistra нинг кўкракдаги давоми)

Vv. epigastricae superiores

Vv. musculophrenicae

Vv. intercostales suprema sinistra

(чап елка-бош венасига қуйилиши ҳам мумкин)

Sinus venosus durae matris

Vv. diploicae

Vv. meningeae mediae

Vv. cerebri

V. ophthalmicae superior et inferior

Vv. ophthalmicae

Vv. laryngeae

Vv. linguales

Vv. thyroideae superiores

V. axillaris (v. subclavia га давом этади)

V. cephalica (V. axillaris га қуяди)

Vv. brachialis (v. axillaris га давом этади)

I — II — III қовурғалараро веналар ўнг v. brachiocephalica га ҳам қуйиш мумкин

v. azygos (v. lumbalis ascendens dextra) нинг кўкракдаги давоми

Vv. thyroideae inferiores

Vv. vertebrales

Vv. thoracicae internae

Vv. cervicalis profunda

интракранеал толалар

экстракранеал толалар — v. jugularis interna (dextra et sinistra)

v. brachiocephalica (dexter et sinister)

V. subclavia (dexter et sinister)

ПАСТКИ КАВАК ВЕНА СИСТЕМАСИ

Пастки кавак вена — *v. cava inferior* (233,235- расмлар) веналар ичида энг каттасидир. Унинг бошланиш қисмидаги кўндаланг размери тахминан 20 мм, қуйилиш жойидагиси эса — 32—33 мм.

Пастки кавак венанинг клапанлари бўлмайд. Унинг узунлиги қорин бўшлиғида 18—20 см, кўкрак бўшлиғида эса 1 дан 4 см гача. У бел умуртқалари таналарининг ўнг томонига осон жойлашган бўлиб, умуртқа поғонаси бел қисмининг чап томони бўйлаб йўналган қорин аортаси билан параллел ҳолда, қорин пардаси орқасида ётади.

Пастки кавак вена IV — V бел умуртқаларининг қўшилган жойида ўнг ва чап умумий ёнбош веналари — *v. iliaca communis dexter et sinister* нинг қўшилишидан ҳосил бўлади. Бу венанинг пастки қисми ўнг томондаги бел мускулининг (*psoas major dexter*) медиал томони, ундан сўнг мускулнинг олдинги томони бўйлаб юқорига кўтарила боради ва ўнг томонга бурилиб, диафрагма бел қисмининг ўнг томонидаги медиал оёғига боради, ундан кейин марказий пайга (*centrum tendineum га*) қараб йўналиб, ўзига хос тешик *foramen venae cavae* орқали кўкрак бўшлиғига ўтади. Бу жойда олдинга ва бир оз ичкарига қараб йўналади ва юракнинг ўнг бўлмачасига қуяди.

Пастки кавак вена ўз йўлида бир қанча яқин турган аъзоларга тегиб туради. Масалан, қорин соҳасидаги қисмининг орқасида ўнг томондаги бел артериялари — *aa. lumbales*, диафрагманинг пастки артерияси — *aa. phrenica inferior*, буйрак артерияси — *a. renalis*, буйрак усти бези артерияси — *a. suprarenalis* ҳамда ўнг симпатик нервнинг чегара ўзани жойлашади, венанинг ўнг юзаси бел мускулига, чап томони эса қорин аортасига тегиб туради.

Пастки кавак венанинг юқори қисми диафрагманинг ўнг томондаги медиал оёқчаси билан аортадан ажралиб туради. Ўнг томондаги юқори бўлагига буйрак дарвозаси ва ўнг сийдик найи ёндошса, олд томондан меъда ости безининг боши, ўн икки бармоқ ичакнинг пастки горизонтал қисми, кўндаланг чамбар ичак тутқичи, ингичка ичак тутқичи илдизи, дарвоза венаси, ўт йўли ва жигар тегиб туради.

V. cava inferior жигарнинг орқа томонидан йўналиб, *sulcus venae cavae* да жойлашади. Баъзан у жигар тўқимаси ичига жуда ҳам чуқур ботиб кетади. Унинг худди шу жойига жигар веналари (*vv. hepaticae* лар) қуяди, шу туфайли пастки кавак вена жигар билан чамбарчас боғлангандир. Пастки кавак вена қорин пардаси билан фақат олд томондан (экстраперитонеал) беркилган.

Пастки кавак венанинг кўкрак бўшлиғидаги калта қисми икки бўлақдан иборат бўлиб, бири юрак халтачасидан (перикарддан) ташқарида иккинчиси эса перикард ичида жойлашади.

ПАСТКИ КАВАК ВЕНАНИ ҲОСИЛ ҚИЛУВЧИ ТАРМОҚЛАР

Пастки кавак венага қуйиладиган веналар қорин деворларидан (*vv. phrenicae inferiores, vv. lumbales*) ва қорин бўшлиғидаги жұфт аъзолардан келади. *V. testicularis* (аёлларда — *v. ovarica*) *v. renalis*,

v. suprarenalis va vv. hepaticae, париетал ва висцерал веналар гурухи тафовут қилинади. Қуйида ана шу веналарни батафсил кўриб чиқамиз.

Бел веналари — vv. lumbales сон жиҳатидан шу номдаги артерияларга тўғри келади. Улар кўпинча тўрт жуфт, гоҳо беш жуфт бўлиб, клапанлари яхши ривожланмаган. Бу веналар олдинги (вентрал) ва орқадаги (дорсал) веналар қуйилишидан ҳосил бўлади. Қориннинг ён деворидан қон йиғувчи (вентрал) тармоқчалар қориннинг олдинги девори соҳаларидан қон йиғувчи веналар билан анастомоз ҳосил қилади. Бу вентрал тармоқчалар орқа тери ва мускул веналаридан ҳосил бўладиган дорсал тармоқлар билан m. psoas нинг орқасида қўшилади ва vv. lumbales номи билан юритилади. Дорсал тармоқ вентрал тармоқ билан қўшилишидан олдин умуртқаларнинг кўндаланг ўсикларидан ўтиб, ramus spinalis ни ўзига олади.

Бел веналари бел артерияларининг устида ётади ва охирида пастки қавак венанинг орқа деворига қуйилади. Шуни ҳам айтиш керакки, пастки қавак вена ўнг гомонда ётгани учун чап томондаги бел веналари ўн томондагига қараганда бирмунча узун бўлади.

Бел веналари ўз томонида вертикал йўналган толалар воситасида анастомоз ҳосил қилиб қўшилади. Натижада белнинг ўнг ва чап кўтарилувчи веналари — vv. lumbales ascendentes ҳосил бўлади. Буларнинг ўнг томонидаги тоқ вена — v. azygos, чап томондагиси эса ярим тоқ вена — v. hemiazygos номи билан юқорига кўтарилади.

Диафрагманинг пастки веналари — vv. phrenicae inferiores ҳам ўз номидаги артерия билан ёнма-ён ётади ва ўз томонидаги буйрак усти безининг юқори венаси ва мускуллардан келувчи вена тармоқларини қабул қилиб, пастки қавак венанинг (foramen venae cavae дан ўтишидан олдин) қуйилади. Пастки қавак венага ички аъзолардан келадиган тармоқчалар ҳам жуфт ҳисобланади.

Қуйида уларни алоҳида кўриб чиқамиз.

Мояк веналари — vv. testiculares нинг ҳам клапанлари бўлиб, ўз номидаги артерия билан бирга жойлашади. Бу вена моякнинг орқа томонидан бошланади, йўл-йўлакай бошқа соҳаларидан жуда кўп майда веналарни олади. Бунга мояк ортиғидан (epididymisdан) келатган бир нечта майда веналар — vv. epididymicae ҳам қуйилади. Шундай қилиб, жуда кўп веналарнинг бир-бирига улашиб бориши натижасида яхши тараққий этган вена чигали вужудга келади. Бу чигал plexus rampriformis деб аталади (ташқи кўринишидан узум шингилига ўхшаганлиги учун шу ном берилган). Чигал юқорига кўтарилган сари, бир-бирига қўшилиб бориши натижасида майда толалар қамайиб, асосий тармоқлар қатталашаверади. Булар ўз навбатида мояк артериясини ўраб олади ва шу артерия билан бирга уруғ тизимчаси (funiculus spermaticus) туркумига киради. Юқорида номи зикр этиб ўтилган веналар чов каналидан ўтиши биланок яна бир-бири билан қўшилади ва v. testicularis ни ҳосил қилади.

V. testicularis — ўз номидаги артерия билан бирга m. psoas major олдинги юзасига тегиб туради ва сийдик найи (urether) нинг қийғига ўтади. Мояк веналарининг ўнг томондагиси ўткир бурчак ҳосил қилиб, пастки қавак венага қуйилади, чап томондагиси эса тўғри бурчак ҳосил қилиб, v. renalis sinistra га қуйилади.

Тухумдон веналари — vv. ovaricae нинг (аёлларда) клапанлари етарлича ривожланмаган бўлиб, тухумдондан чиқаётган кўпгина тармоқчалардан бошланади ва тухумдон чигали — plexus ovaricus ни ҳосил қилади, бу эса plexus rampiriformis га ўтади. Бу охириги вена чигали бачадоннинг lig. latum uteri сида жойлашиб, бачадон чигали — plexus venosus uterinus билан анастомоз ҳосил қилади. Бачадон найидан, бачадоннинг думалоқ бойлами соҳасидан йўналаётган веналар ҳам plexus rampiriformis га қуяди. Plexus rampiriformis v. ovarica га ўтади ва шу номдаги артерия билан бирга йўналади. V. ovarica нинг йўналиши ҳам худди эркакларда мойк венасининг йўналишига ўхшайди.

Пировардида, бу жинсий безлар вена ва артерияларининг шу қадар узун бўлиши уларнинг эмбрионал тараққиёти билан боғлиқ эканлигини айтиб ўтиш керак («Мояк ва тухумдоннинг тушиши» бўлимига қаралсин).

Буйрак веналари — vv. renalis да клапанлар фақат қуйиладиган жойидагина учрайди, баъзан клапанлар мутлақо бўлмаслиги ҳам мумкин. Бу буйрак венаси йўғонлиги жиҳатидан пастки кавак вена системасида жигар веналаридан сўнг иккинчи ўринда туради (диаметри 10—13 мм). Чап буйрак венаси қорин аортасининг олдинги томонига тегиб туради ва горизонтал ҳолатда ётади, ўнг буйрак венаси эса чап буйрак венасига қараганда калтароқ бўлиб, пастдан юқорига ва ташқаридан ичкарига қараб йўналади, I—II бел умуртқалари тоғайининг қаршисида пастки кавак венага қуяди.

Ўнг ва чап буйрак веналарининг ҳар бири ўзининг битта ёки иккита йирик шохларидан ташқари, бешта ёки олтита майда тармоқчаларнинг қўшилишидан ҳосил бўлади. Бу буйракнинг ёғ қоплами капсуласидан, сийдик найидан ва буйрак усти безидан келаётган веналарни ҳам қабул қилади.

Бундан ташқари, чап буйрак венасига v. testicularis sinistra (аёлларда v. ovarica sinistra) билан v. suprarenalis sinistra ҳам қуйилади. Ўнг ва чап буйрак веналари бел веналари билан, тоқ ва ярим тоқ веналар билан v. mesenterica superior et inferior (v. portae системаси), буйрак усти веналари, мойк веналари (аёлларда тухумдон веналари) орқали анастомозлар ҳосил қилади. Кава-кавал ва портакавал анастомозлар деб аталувчи бу қўшилишларнинг амалий аҳамияти катта.

Буйрак усти безининг венаси — v. suprarenalis клапансиз, калта, лекин анчагина йўғон бўлиб, ҳар томондан биттадан чиқади (бу безга борувчи артериялар учта эканлиги маълум). Ўнг томондаги vv. suprarenalis тўғридан-тўғри пастки кавак венасига (баъзан ўнг буйрак венасига ҳам), чап томондагиси эса чап буйрак венасига қуяди.

Жигар веналари — vv. hepaticae да клапанлар кам бўлади. Маълумки, жигарни таъминлайдиган артерия — a. hepatica ва қорин бўшлиғидаги тоқ аъзолардан қон йиғадиган дарвоза венаси — v. portae жигар ичига киргач, майда артерия ва вена капиллярларига айланади, артерия жигарни таъминлагандан сўнг венага айланади. Дарвоза венаси жигар ичида ўз вазифасини бажаргач, яна аста-секин йириклаша бориб, натижада жигар веналари — vv. hepaticae ни ҳосил қилади ва пастки кавак венанинг жигарга тегиб турадиган жойига қуяди.

Жигар веналарининг сони ҳар хил бўлиб, улар ичида иккита ёки учтаси катта, қолганлари эса жуда майда тармоқчалардан иборат. Катта тармоқларнинг энг йириги жигарнинг ўнг бўлагидан, қолган иккита йириги эса жигарнинг чап бўлагидан, квадрат ва думли бўлаклардан қон йиғади.

V. hepatica dextra нинг охириги қисми ductus venosus Arantii (lig. venosum) билан бирлашган.

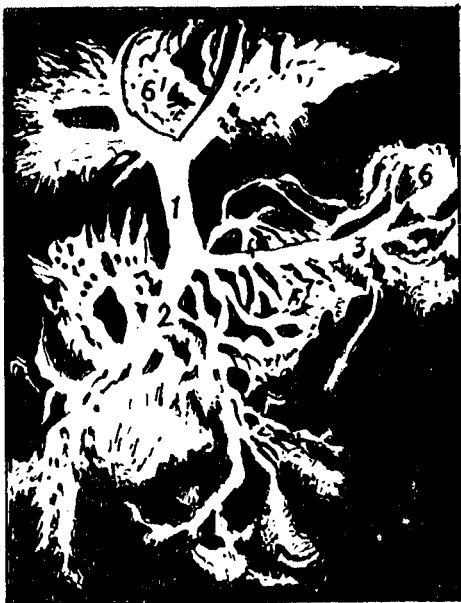ДАРВОЗА ВЕНА СИСТЕМАСИ

Жигарнинг дарвоза венаси (233- расм, а 234-расмлар) — v. portae (v. portatum) — қорин бўшлиғидаги (жигардан ташқари) ҳамма тоқ аъзолар, яъни меъда ости бези, талок, ўт пуфағи, меъданинг ostium cardiacum дан бошлаб ҳамма қисми, ингичка ичак, йўғон ичак ва тўғри ичак, юқори қисмининг веналари йиғилишидан ҳосил бўлади. Демақ, юқорида айтиб ўтилган аъзолардан йиғилган қон пастки қавак венага кўшилишидан олдин дарвоза венаси орқали жигарга кириб, унда организмдан ортиқча ва зарарли ҳисобланган моддалардан тозалангач (филтрлангач), бошқа вена системасига, яъни жигар венасига ўтади; жигар венаси — vv. hepaticae номи билан жигардан чиқиб, пастки қавак венага қуйилади. Дарвоза венаси пастки қавак венанинг олдинги томонида жойлашган бўлиб, жуда ҳам узун эмас (3—5 см), лекин кўндаланг кесими анчагина йўғон (12—20 мм) венадир. V. portae ни ҳосил қилишда учта йирик илдиз (вена) қатнашади: 1) ичак тутқичнинг юқори венаси — v. mesenterica superior; 2) талок венаси — v. lienalis ва 3) ичак тутқичнинг пастки венаси — v. mesenterica inferior. Бу веналар меъда ости бези бошининг орқа қисмида бир-бирига қўшилади. Дарвоза венаси бир оз қийшайган ҳолда пастдан юқорига ва чапдан ўнгга томон йўналади; ўн икки бармоқ ичакнинг устки қисми билан меъда ости безининг орасидан ўтиб, қорин пардасидан ҳосил бўлган — lig. hepatoduodenale нинг орасига қиради. Унда жигар артерияси — a. hepatica ва умумий ўт йўли — ductus choledochus билан бирга жойлашади. Жигар дарвозасига келганда v. portae иккита шохга бўлиниб кетади. Улардан биттаси жигарнинг ўнг бўлагига, иккинчиси эса чап бўлагига қиради. Ўнг бўлагига кирган шох — ramus dexter калта ва йўғон, чап бўлагига кирган шох — ramus sinister эса ингичка ва узун бўлади. Ramus dexter жигар ичига кириши биланоқ тармоқлана бошлайди. Лекин ramus sinister бирмунча бошқачароқ йўл тутайди. Аввало у жигарнинг кўндаланг эгати бўйлаб йўналади. Йўл- йўлакай жигарнинг остки юзасидаги квадрат бўлагига (lobus quadratus) ва думли бўлагига (lobus caudatus) тармоқлар беради, сўнгра жигар паренхимасига ботиб қиради.

Дарвоза венасининг ўнг ва чап шохлари жигар паренхимасига киргандан сўнг, худди жигар артерияси каби майда тармоқчаларга бўлинади. Тармоқчалар борган сари майдалашиб боради. Бу майда тармоқчалар жигар бўлакчалари ўртасидан ўта туриб, бўлаклараро веналар — vv. interlobulares номини олади. Уларни шу номдаги артерия ва ўт йўллари (ductuli interlobulares) кузатиб боради. Бу веналар артерияларга нисбатан анчагина йўғон бўлади. Venae interlobulares лар

234-р а с м. Дарвоза венасининг рентгенограммаси (автор материалларидан)

1 — v. portae; 2 — v. mesenterica superior; 3 — v. hepatis; 4 — v. mesenterica inferior; 5 — галок; 6 — жигар.



бундан ҳам майдалашиб ҳужайралараро капиллярлар кўринишида давом этади.

Бундай ҳолат шу номдаги артерияда ҳам содир бўлади. Нагжида *v. portae* а. *hepatica* проградия ичидаги веноз ва артериал қон аралашиб кетади. Бу майда веналар қайтадан йириклашиб, марказий веналар — *vv. centrales* га ўтади, марказий веналар эса йиғувчи веналарга ўтади. Йиғувчи веналар бир-бири билан қўшилиб, йириклашади ва пировардида жигар веналари — *vv. hepaticae* ни ҳосил қилади. Жигар веналари сон жиҳатидан кўп (3—4) бўлиб (катта ва кичик веналар), пастки қавак венага қуяди. Жигар веналари жигарнинг ичида жойлашган.

Қуйида дарвоза венасини ҳосил қиладиган ва юқорида номлари санаб ўтилган илдишларни кўриб чиқамиз.

Ичак тутқичининг юқори венаси — *v. mesenterica superior* дарвоза венасининг энг йирик илдиши бўлиб, шу номдаги артерияни ўнг томонидан кузатиб боради. Қорин бўшлиғидаги кўпгина тоқ аъзолардан яъни оч ичак, ёнбош ичак ва уларнинг тутқичи, лимфа тугунлари, йўғон ичакнинг ўнг ярми (кўричак), чувалчангсимон ўсимта, кўтарилувчи чамбар ичак ва кўндаланг чамбар ичакнинг деярли ўнг ярми, қисман меъда, катта чарви, меъда ости беши ва ўн икки бармоқ ичакдан қон олиб келувчи веналарни ўзига олади ва тўғридан-тўғри дарвоза венасига давом этади. Бу вена шу номдаги артерия билан биргаликда ўн икки бармоқ ичак пастки кўндаланг қисмининг олдинги юзаси ҳамда меъда ости беши бошининг танасига ўтиш жойида (орқа томонида, артериянинг ўнг томонида) унга параллел ҳолда ўтади. *V. mesenterica superior* га қуйидаги тармоқчалар (веналар) қуйилади:

1. *Оч ичак ва ёнбош ичак веналари* — *vv. jejunaes et ileae* 16 дан

20 тагача бўлиб, шу номдаги артерияларни кузатиб боради. Бу веналар бир-бири билан майда ёки йирик тармоқлар воситасида анастомозлар ва ичак тутқичда ёки ичак деворларида жуда кўп хил шаклдаги вена равоқлари ва тўрларни ҳосил қилади.

2. *Ёнбош ичак ва чамбар ичак венаси* — *v. iliocolica* ёнбош ичак деворининг охириги қисмидан, кўричак ва чувалчангсимон ўсимта деворларидан қон йиғади.

3. *Ўнг чамбар ичак веналари* — *vv. colicae dextrae* икки ёки учта бўлиб, чамбар ичакнинг кўтарилиувчи қисми деворларидан қон тўплайди ва *v. iliocolica* тармоқлари билан анастомоз ҳосил қилади.

4. *Чамбар ичакнинг ўрта венаси* — *v. colica media* кўндаланг чамбар ичакнинг ўнг ярмидаги деворлардан йиғади.

5. *Меъда ва чарвининг ўнг венаси* — *v. gastroepiploica dextra* меъданинг катта эгрилиги (*curvatura ventriculi major*) бўйлаб шу номдаги артерия билан бирга чапдан ўнгга қараб йўналади. Катта чарвидан — *vv. epiploicae*, меъда деворидан — *vv. gastricae* қон йиғади ва ўзи алоҳида ёки *v. colica dextra* билан бирлашиб, битта умумий вена — *v. gastrocolica* ни ҳосил қилган ҳолда *v. mesenterica superior* га қуяди. Меъда ости бези билан ўн икки бармоқ ичак олдинги томон устки венаси — *v. pancreaticoduodenalis superior anterior* га келиб, *v. gastrocolica* ёки *v. gastroepiploica dextra* га қуяди, *v. pancreaticoduodenalis superior posterior* эса дарвоза венасининг ўзига қуяди. Меъда ости бези билан ўн икки бармоқ ичакнинг остки венаси *v. pancreaticoduodenalis inferior* меъда ости безининг боши ва ўн икки бармоқ ичак тақаси ичида ҳосил бўлган чегара бўйлаб йўналади ва *vv. jejunaes* ларнинг бирига қуяди.

Шуни ҳам айтиш керакки, *v. mesenterica superior* га баъзан ичак тутқичининг пастки венаси — *v. mesenterica inferior* ҳам қуйилади.

Талоқ венаси — *v. lienalis* дарвоза венаси илдизлари ичида катталиги бўйича ичак тутқичининг юқори венасидан бир оз кичикроқ бўлиб, талоқ венаси қисман меъда ости бези, меъда, катта чарви, ўн икки бармоқ ичакдан қон йиғади. У талоқ паренхимасидан чиқадиган бир неча бир тавақали веналарнинг талоқ дарвозаси соҳасида йиғилишдан ҳосил бўлади. *V. lienalis* чапдан ўнгга томон кўндаланг ҳолатда меъда ости бези танасининг орқа томони бўйлаб талоқ артериясига ёнма-ён ва ундан пастда ётади. Бу вена ичак тутқичининг юқори венаси билан кўшилишидан аввал қорин аортасининг тоқ шохларидан бири бўлган юқори тутқич артерияси (*a. mesenterica superior* ва қорин артерияси (*truncus coeliacus*) нинг чиққан жойида қорин аортаси билан кесишади.

Талоқ венасига қуйидаги веналар қуяди:

1. *Меъда ва чарвининг чап венаси* — *v. gastroepiploica sinistra* бирмунча йирик вена бўлиб, *vv. gastricae*, *vv. epiploicae* ларни қабул қилади, қарама-қарши томондаги шу номдаги вена билан анастомоз ҳосил қилади. Бу вена ўз номидаги артерия билан бирга йўналади ва талоқ венасининг бошланиш қисмига кўшилади.

2. *Меъданинг калта веналари* — *vv. gastricae breves* 3 дан 6 тагача бўлиб, меъда тубининг деворларидан қон йиғади.

3. *Меъда ости безининг веналари* — vv. pancreaticae ҳар хил диаметрли (0,5 дан 2 мм гача) 16—25 дона майда веналар талок венасининг бошланишидан охиригача қуйилади.

4. *Үн икки бармоқ ичак веналари* — vv. duodenales талок венаси билан ичак тутқичнинг юқори венаси қўшилган жойга яқин, яъни талок венасининг охириги қисмларига қуяди.

Ичак тутқичнинг пастки венаси — v. mesenterica inferior йўғон ичакнинг чап ярмидан, яъни кўндаланг чамбар ичакнинг colon descendens га ўтиш жойига яқин соҳасидан, plexura colica sinistra дан пастга тушувчи чамбар ичак, сигмасимон ичак ва тўғри ичакнинг юқори қисмидан қон йиғади. Демак, бу венанинг қон йиғадиган соҳалари ичак тутқич артериясининг қон билан таъминлайдиган соҳаларига тўғри келади. V. mesenterica inferior чаноқдан юқорига кўтарила бориб чапга бурилади, шундан сўнг ўн икки бармоқ ичакнинг оч ичакка ўтиш жойидаги қорин пардаси бурмасида (plica duodenojejunalis) а. colica sinistra билан бирга ётади (шу номдаги чуқурчани чап томондан ажратиб туради). Сўнгра ўнг томонга букилган ҳолатда меъда ости безининг орқасига ўтиб олади ва кўпинча (42—57 фоиз ҳолларда) талок венасига қуйилади (Р. А. Алави, Ю. В. Комаров), баъзан эса талок венаси билан ичак тутқичнинг юқори венаси қўшилган бурчакка қуйилади (14—15-расмлар). V. mesenterica inferior га қуйидаги веналар қуяди:

1. *V. colica sinistra* — пастга йўналувчи чамбар ичак деворларидан бошланади ва кўндаланг чамбар ичакнинг пастга тушувчи чамбар ичакка ўтиш жойида vv. colica media билан туташиб, равоқ ҳосил қилади.

2. *Сигмасимон ичак веналари* — vv. sigmoideae иккитадан бештагача бўлиб, шу номдаги ичак деворларидан қон йиғади.

3. *Тўғри ичакнинг устки венаси* v. rectalis superior тўғри ичак юқори қисмининг деворларидан қон йиғади.

Биз юқорида дарвоза венасининг асосий илдизлари билан атрофлича танишиб чиқдик. Энди тўғридан-тўғри дарвоза венасининг ўзига келиб қўшиладиган веналар ҳақида фикр юритамиз.

1. *Меъданинг ўнг ва чап веналари* — vv. gastricae dextra et sinistra шу номдаги артериялар билан бирга йўналиб, меъда кичик эгрилиги бўйлаб ўнгдан чапга қараб йўналади ва меъданинг кириш соҳасида веналар билан анастомоз ҳосил қилади. Қизилўнғач веналари тоқ ва ярим тоқ веналарга қуйилади. Меъданинг ўнг ва чап венаси дарвоза венасига, гоҳо талок венасига ҳам қуйилади.

2. *Меъданинг кириш қисми венаси* — v. praepylorica (ўзи ингичкагина шохча) чапдан ўнгга томон а. gastrica dextra билан йўналади ва меъда веналари билан анастомоз ҳосил қилади, меъданинг кириш қисмига яқин жойлашган дарвоза венасига қуяди.

3. *Ут пуфғи венаси* — v. cystica шу аъзо деворидан қон йиғиб, бевосита дарвоза венасига ёки унинг ўнг тармоғига қуяди.

4. *Меъда ости бези ва ўн икки бармоқ ичак веналари* — vv. pancreatico duodenales меъда ости бези бошининг ўн икки бармоқ ичакдан ва

меъда ости безидан қон йиғиб, дарвоза венасининг бошланғич қисмига қуяди (баъзан *v. mesenterica superior* га ҳам қуяди).

5. *Меъда ости безининг ўзига хос веналари* — *vv. pancreaticae* жуда ингичка бўлиб, меъда ости безидан айниқса, унинг бош қисмидан қон йиғади.

Юқорида номи зикр этилган веналардан ташқари, қорин деворларидан келувчи веналар ҳам бор. Жигарнинг ўроксимон бойлами (*lig. palciforme hepatis*) таркибидаги диафрагма веналари, жигарнинг думалоқ бойлами (*lig. teres hepatis*) орасида келувчи киндик яқинидаги веналар — *vv. paraumblicales* шулар жумласидандир.

Vv. paraumblicales 4—5 та майда тармоқчалардан иборат бўлиб, киндик атрофидан бошланади ва қорин деворининг юза жойлашган веналари — *vv. epigastricae superficiales* лар ҳамда қориннинг чуқур жойлашган веналари — *vv. epigastricae superiores et inferiores* билан анастомоз ҳосил қилади. У жигарнинг думалоқ бойламида жигар ичига киради. Бинобарин, жигарнинг думалоқ бойлами эмбрион ривожланиш даврида ишлаб турган томир қолдиғи ҳисобланади. Шунинг учун ҳам бу венанинг бир қисми катта ёшдаги одамларда ҳам пучаймаган бўлади. Шунга қўра, жарроҳ қорин деворини оқ чизиқ (*linea alba*) бўйлаб кесаётган бўлса, киндикка келганда ишлаб турган томирни беҳосдан кесиб юбормаслик учун киндикни чап томонидан айланиб ўтади (бунда киндик ўнг томонда қолади).

Vv. paraumblicales тармоқларининг энг йириги ва доимийси бўлиб, Буров венаси — *venae Burovi* деб аталади. Бу вена 28—30 % ҳолларда дарвоза венасининг чап тармоғи билан бевосита қўшилади ва Саппей венаси — *v. paraumblicalis Sappey* деб юритилади. Дарвоза венаси системаси билан юқори ва пастки кавак вена системалари ўртасида жуда катта боғланиш (портакавал анастомоз) бор. Масалан, юқори кавак вена — *vv. epigastricae superiores vv. thoracicae interna et subclavia* пастки кавак вена — *vv. epigastricae inferiores (v. iliaca externa)* билан анастомоз ҳосил қилади. Бундан ташқари, қорин пардасининг орқа томонида жойлашган клетчатка ҳам дарвоза венасининг илдизлари ва тармоқлари билан портакавал анастомозлар ҳосил бўлади (235- расм).

Бу анастомозларга қуйидаги веналар киради: 1) пастки ичак тутқич венаси билан чап мойк венаси; 2) пастки ичак тутқич венаси билан чап буйрак усти веналари; 3) пастки ичак тутқич венаси билан чап буйрак капсуласи веналари; 4) чамбар ичакнинг чап венаси билан чап буйрак усти безининг венаси; 5) чамбар ичакнинг чап венаси билан чап уруғдон венаси; 6) пастга тушувчи чамбар ичак вена чигали билан чап уруғдон чап буйрак капсуласи веналари; 7) ёнбош ичак веналари билан ўнг мойк венаси; 8) ёнбош-чамбар ичак венаси билан ўнг буйрак венаси; 9) ёнбош-чамбар ичак венаси билан ўнг буйрак капсула венаси; 10) ёнбош-чамбар ичак венаси билан сийдик найи веналари, 11) чувалчангсимон ўсимта венаси билан ўнг мойк венаси; 12) чувалчангсимон ўсимта венаси билан умумий ёнбош венаси; 13) ўн икки бармоқ ичак веналари билан ўнг мойк венаси; 14) меъда ости бези венаси билан чап буйрак венаси; 15) меъда ости бези венаси билан

чап мояк венаси; 16) меъда ости беzi венаси билан чап буйрак капсула венаси; 17) меъданинг калта венаси билан чап буйрак усти безининг венаси; 18) меъда-чарви чап венаси билан чап буйрак капсуласи венаси; 19) меъда-чарви чап венаси билан диафрагманинг пастки чап венаси; 20) талок венаси билан чап буйрак усти безининг венаси.

Модомики шундай экан, дарвоза вена системасининг бир талай анастомозлар оркали кавак вена системаси билан боғланганлиги яққол кўрилади.

V portae системасида меъда танасидан кўшимча қон йиғувчи меъда венаси — *v. gastrica accessoria* ҳам бўлиши мумкин (Е. С. Гудкова).

Дарвоза вена системасида клапанлар бўлмайди; лекин эмбрионал ривожланиш даврида клапанлар кам учраса ҳам, улар тез йўқолиб кетади. Баъзан *v. gastrica sinistra* да чала ривожланган клапанлар бўлиши эҳтимол.

УМУМИЙ ЁНБОШ ВЕНА (235- расм)

Умумий ёнбош вена — *v. iliaca communis* ўнг ва чап томонда битадан бўлади, клапанлари йўқ. Калта (чап томонидаги бир оз узунроқ) ва ҳийлагина йўғон бўлган бу веналар ички ёнбош вена — *v. iliaca interna* ва ташқи ёнбош вена — *v. iliaca externa* нинг кўшилишидан ҳосил бўлган (*articulatio sacroileaca*) соҳа қаршисида содир бўлади. Бу кўшилиш думғаза суяги билан ёнбош суягидан ҳосил бўлади. Ўнг ва чап умумий ёнбош веналари (*v. iliaca communis dextra et sinistra*) IV ва V бел умуртқаларининг танаси кўшилган жойи тўғрисида бир-бири билан кўшилиб, пастки кавак венани ҳосил қилади.

ДАРВОЗА ВЕНАСИНИНГ СХЕМАСИ

vv. jejunales
vv. iliae

vv. epiploicae
vv. gastricae
vv. epiploicae
Vv. gastricae

vv. intestinales
v. iliocolica

v. colica dextra
v. colica media
v. gastroepiploica dextra
v. gastroepiploica sinistra

vv. gastricae breves
vv. pancreaticae
vv. duodenales
v. colica sinistra
vv. sigmoideae
v. rectalis superior

v. mesenterica superior

v. portae

v. lienalis

v. mesenterica inferior

v. portae нинг ўзига қуйиладиган веналар:

v. pancreaticoduodenales
v. gastrica dextra
v. gastrica sinistra
v. prepylorica
v. cystica

Ўнг умумий ёнбош венаси — *v. iliaca communis dextra* чап томондагига нисбатан калта, чунки умумий ёнбош венаси умуртқалар танасига қараганда ўнг томонга яқинроқ туради (қорин аортаси кўпроқ чап томонга яқин ётади). Шундай қилиб, ўнг умумий ёнбош венаси деярли тик ҳолда йўналса, чап томондагиси чапдан ўнга деярли кўндаланг ҳолда йўналади. Ёнбош веналари ўз номларидан артерияларнинг орқа томонида ётади. Уларнинг бир бири билан қўшилишига яқин қолганда ўнг вена артериянинг латерал томонига ўтади, чап томондагиси медиал томонга йўл олади.

Чап умумий ёнбош вена — *v. iliaca communis sinistra plexus sacralis* дан кетувчи ўрта думгаза венаси — *v. sacralis mediana* ни қабул қилади. Бу сўнги вена — *vv. sacrales laterales, plexus venosus rectalis, plexus venosus vesicalis* ва думгаза веналарининг қўшилишидан ҳосил бўлади.

Ички ёнбош венаси (ёки қорин ости венаси) — *v. iliaca interna* нинг ҳам клапани бўлмайди. Шу номдан артериянинг орқа томонида ётади. Ўзи калта, лекин йўгон томир бўлиб, кичик чанокнинг деворига тегиб туради. Унга кичик чанок ичидан аъзолардан ва деворлардан қон йиғувчи шохлар келиб қуйилади, фақат кичик венаси бунга қуймай, киндикдан юқорига кўтарилиб жигарга боради.

Ички ёнбош венасини ҳосил қилувчи тармоқлар париетал (деворлардан келувчи) ва висцерал (аъзолардан келувчи) қисмларга бўлинади. Париетал тармоқларнинг йўналиши ва қабул қиладиган тармоқчалари худди шу номдаги артериялар тарқалган соҳаларига тўғри келади. Бу тармоқларнинг клапанлари бор. Висцерал тармоқларда фақат ковуқ веналарида клапан бор, холос. Висцерал тармоқлар кичик чанокдаги аъзоларнинг кучли такомил этган чигалларидан бошланади.

Қуйида ички ёнбош венасининг париетал тозаларини кўриб чиқамиз.

1. *Думбанинг пастки венаси* — *v. glutea inferior* ноқсимон мускулнинг настидаги тешик (*foramen infrapiriforme*) орқали чанок бўшлиғига қиради ва ана шу номдаги артерияни кузатади. Бу вена *m. gluteus maximus* дан ва соннинг орқа томонидаги мускуллардан қон йиғади.

V. circumflexa femoris medialis et v. perforans ва соннинг баъзи веналари билан анастомоз ҳосил қилади.

2. *Думбанинг устки венаси* — *v. glutea superior* худди шу номдаги артерия билан бирга йўналади ва ноқсимон мускул устидаги тешик (*foramen suprapiriforme*) орқали чанок бўшлиғига қиради. Бу венанинг қон йиғадиган соҳаси устки думба артерияси (*aa. glutea superior*) тармоқланган соҳаларга тўғри келиб, (у чанокдан ташқарида жуфт бўлса ҳам) чанок ичига киргач, қўшилиб қўшиқча битта шохга айланади.

3. *Ёпқич вена* — *v. obturatoria* шу номдаги артерия билан йўналиб, *canalis obturatorius* орқали чанок бўшлиғига қиради ва ташқи ёнбош венаси — *v. circumflexa femoris medialis* билан анастомоз ҳосил қилади.

4. *Думгазанинг ён венаси* — *vv. sacrales laterales*, кўпинча жуфт бўлади ва шу номдаги артерия билан бирга думгаза суюқлигининг ички юзаси (*facies pelvina sacri*) орқали бўшақ юзга *v. sacralis mediana* билан

анастомоз ҳосил қилади. Ҷзи *plexus venosus sacralis* ни ҳосил қилишда қатнашади.

5. *Ёнбош бел венаси* — *v. iliolumbalis* клапанларининг қўпчилиги билан фарқ қилади, шу номдаги артерия билан бирга йўналади ва *vv. lumbales ascendens, circumflexa ilium profunda, vv. sacrales laterales* лар билан анастомоз ҳосил қилади.

ИЧКИ ЁНБОШ ВЕНАНИНГ ВИСЦЕРАЛ ТОЛАЛАРИ

1. *Тўғри ичак чигали* — *plexus venosus rectalis* тўғри ичак деворида жойлашган. Унинг пастки қисмлари жуда қалин бўлиб, бу чигал тўғри ичакнинг орқа ва ён томонларини ўраб туради. Унинг ташқи ва ички чигаллари тафовут қилинади. Ички чигал тўғри ичакнинг шийдик ости қаватида ва ташқи чиқарув тешигининг териси остида жойлашган. Бу чигал мускул қаватининг (*tunica muscularis* нинг) устида ётган ташқи чигал билан қўшилади. Веналар тўғри ичак устунлари (*columnae rectalis*) соҳасидан ғуж-ғуж, майда-майда томирчалар сифатида бошланади. Майда томирчалар бир-бири билан қўшилиб бориб, юқорига кўтарилган сари йўғонлашаверади ва мускуллар қаватини тешиб ўтиб, ташқи чигал номини олади (235-расмга қ.). Тўғри ичак чигалидан қон уч йўл бўйича кетади: а) *vv. rectalis superior* — тўғри ичакнинг юқори томонидан қон йиғиб, пастки тутқич венаси — *v. mesenterica inferior* га қуяди; 2) *Vv. rectales mediae* — тўғри ичакнинг ўрта қисмидан қон йиғиб яна сийдик пуфаги, бачадон, қин, простата бези, уруғ пуфакчасининг баъзи веноз тармоқларини ҳам ўзига қабул қилади ва ички ёнбош венасига қуяди; 3) *Vv. rectales inferiores* — тўғри ичакнинг пастки қисмидан, *anus* соҳаларидан қон йиғади ва ички уятлик венаси (*v. pudenda interna*) га қуяди. Шундай қилиб, тўғри ичак вена чигали воситасида пастки кавак вена системаси билан дарвоза венаси ўртасида портакавал анастомоз вужудга келади.

2. *Қовуқ веноз чигали* — *plexus venosus vesicalis symphysis pubica* — нинг орқасида, пастки ярмида ётувчи тоқ чигал бўлиб, эркаларда простата безининг олдинги юзасига, аёлларда эса сийдик пуфаги ва сийдик чиқарув каналининг олдинги юзасига тегиб туради. Бу чигалга эркаларда простата безининг веналари — *v. dorsalis penis*, аёлларда эса *v. dorsalis clitoridis* қуйилади. Буларнинг ичида энг йириги ва клапанлари жуда яхши тараққий этгани *v. dorsalis penis* ҳисобланади. Бундан ташқари, бу чигалга қовуқнинг олдинги юзасидан келаётган веналар қуйилади.

3. *V. dorsalis penis* — бошқа веналар ичида энг йиригидир. Бу вена *preputium et glans penis* дан қон йиғади. Иккита *aa. dorsalis penis* ўртасида олатнинг орқа юзаси бўйлаб йўналади. Йўл-йўлакай *corpus spongiosus penis* дан келаётган тармоқларни қабул қилади, қисман *corpus cavernosus penis* дан ҳам қон йиғади. Бундан ташқари, *v. dorsalis penis* олат терисидан, ёрқоқдан ҳам қон йиғади ва *plexus vesicalis* га ўтади.

Аёлларда ҳам *v. dorsalis clitoridis* яхши тараққий этган бўлиб, у ҳам *plexus vesicalis* да тугайди. *Plexus vesicalis* дан қон қисман *v. iliaca interna* га, қолган қисми эса *vv. vesicales* орқали *v. pudenda interna* га қуяди.

Plexus vesicalis простата беги, бачадон ва кин чигаллари билан боғлиқ. Аёлларда икки чигал — *plexus venosus uterinus* ва *plexus venosus vaginalis* тафовут қилинади. Бу чигал бачадоннинг икки ён томонидан пастга тушиб кинга ўтади ва киннинг ён деворлари бўйлаб жойлашади. Бачадон томондагиси *lig. latum uteri* ичида жойлашган бўлади. Бу вена чигалидан қон қисман тухумдон венаси орқали *plexus pampiniformis* га, қоннинг кўп қисми эса *v. uterina* орқали ички ёнбош венасига қуйилади.

4. *Ички уятли вена* — *v. pudenda interna*, *v. profunda penis* билан *v. dorsalis penis* ларнинг қўшилган жойидан бошланади ва қуйидаги веналар орқали қон йиғади: сийдик чиқариш каналидан келувчи веналар (*vv. urethrales*), сийдик чиқариш канали пиеэчаларининг веналари — *vv. bulbi urethrae*, *vv. bulbi vestibuli*, оралиқ веналари — *vv. perinei*, ёрғоқ (катта уятли лаблар) орқа веналари — *vv. scrotales (labiales) posteriores* ва тўғри ичак пастки веналари — *vv. rectales inferiores* ички ёнбош венасига қуяди. Баъзан *vv. pudenda interna* думба венаси *v. glutea* билан қўшилиб, битта умумий шоҳ ҳосил қилади, сўнгра ички ёнбош венасига қуяди.

5. *Plexus venosus prostaticus* чанокдаги чигаллар ичида анча йириги бўлиб, простата безининг ён томонларида ва қисман орқасида такомил этган. Бу чигал олдинги томондан қов чигали — *plexus venosus vesicalis* га, орқадан эса тўғри ичак чигали — *plexus venosus rectalis* га ўтади. Бу чигаллар — *v. obturatoria*, *v. pudenda interna*, *vv. gluteae superior et inferior* лар билан анастомоз ҳосил қилади. Шундай қилиб, бу чигаллар қовуқ, простата беги, уруғ пуфаги деворлари, уруғ йўлларида қон йиғади.

Ташқи ёнбош вена — *v. iliaca externa*. Бу вена одатда клапансиз бўлади, лекин баъзан жуда ҳам суст тараққий этган битта клапани бўлиши ҳам мумкин. Диаметри 13—17 мм. Ташқи ёнбош вена *lacuna vasorum* дан ўтувчи сон венасининг бевосита давоми бўлиб, оёқнинг юза ва чуқур веналарини ўзига қабул қилади. У ўз йўлида шу номдаги артерия билан бирга йўналиб, катта чанок бўшлиғида *m. psoas major* ва шу номдаги артериянинг медиал томони бўйлаб ўтади. Бу венага *lacuna vasorum* соҳасидан қуйидаги иккита йирик вена келиб қуйилади: а) қорин усти пастки венаси — *v. epigastrica inferior* шу номдаги артерия билан бирга йўналган, у клапанга жуда бой. Венанинг ўзи тоқ бўлса ҳам, унга келиб қўшилидиган тармоқлар жуфтдир. Бу вена тахминан киндик атрофида *v. thoracica interna* нинг шохи *v. epigastrica superior* билан анастомоз ҳосил қилади. Бундан ташқари, киндик яқинидаги веналар — *vv. paraumbilicales*, уруғ тизимчаси веналари — *plexus pampiniformis*, ёпқич вена — *v. obturatoria* қорин деворининг тери ости веналари билан ҳам анастомоз ҳосил қилади. Бу анастомозларнинг мавжудлиги жуда катта амалий аҳамиятга эга (кава-кавал ва портакавал анастомозлар); б) ёнбош суяги атрофидаги чуқур вена — *v. circumflexa ilium profundae* ҳам клапанли бўлиб, ўз номидаги артерия билан бирга йўналади ва деярли кўп ҳолларда жуфт бўлади. Бу вена *v. iliolumbalis* билан анастомоз ҳосил қилади.

ОЁҚ ВЕНАЛАРИ

(236-расм.)

Оёқ веналари ҳам худди қўл веналари сингари юза ва чуқур веналарга бўлинади. Юза ёки тери ости веналари артериялар билан бирга йўналмайди, клапанларга бой чуқур веналар эса кўпинча ўз номидаги артериялар билан бирга йўналади ва шу артериялар тармоқланган соҳалардан қон йиғади.

ОЁҚ ПАНЖАСИ ВЕНАЛАРИ

Оёқ панжасининг орқа (дорсал) томонидаги веналар — *vv. digitales dorsalis pedis* тирноқлар остидаги қалин вена чигалларидан бошланади ва юқорига кўтарилган сари йўғонлашиб боради. Бармоқлардан келаётган бу веналарнинг қўшилишидан умумий бармоқ веналари — *digitalis communis pedis* ҳосил бўлади. Бу веналар юқорига кўтарилиб, оёқ панжасининг юза равоғи — *arcus venosus dorsalis pedis* га қуйилади. Бу равоқ бош (I) бармоқ ва жимжилоқ (V) бўйлаб узунасига кетган иккита йирик вена, яъни болдирнинг тери ости юза венаси — *v. saphena parva* ва *v. saphena magna* га ўтади. Демак, шу икки вена тери ости венасининг бошланиши ҳисобланади.

Оёқ панжасининг қафт томонидаги веналар тери остида яхши тараққий этган вена тўри — *rete venosus plantare* ни ҳосил қилади. Бу чигалдан қон ҳар томонга боради. Улардан бир қисми қафт фасциясини ва тери ости ёғ клетчаткасини тешиб ўтиб, чуқур веналарга қуйилади. Баъзи толалари эса бир-бири билан қўшилиб, йириклашади ва вена равоғи — *arcus venosus plantaris* га қуйилади, дорсал вена равоғи билан анастомоз ҳосил қилади.

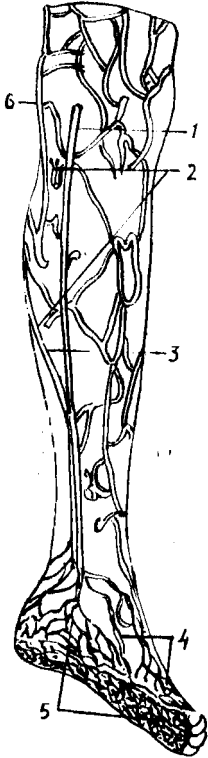
ОЁҚ ПАНЖАСИНИНГ ЧУҚУР ВЕНАЛАРИ

Чуқур жойлашган веналар иккитадан бўлиб, панжанинги орқа ва қафт томонидан артериялар билан бирга йўналади. Бу соҳалардан йиғилган қон оёқ қафтининг *vv. metatarsae plantares* деб аталувчи веналари орқали чуқур қафт вена равоғи — *arcus venosus plantaris* га қуйилади. Бир қисми бу равоқдан I ва II бармоқ ораси орқали ташқи қафт равоғига қўйса, иккинчи қисми катта болдир орқа веналари — *vv. tibiales posteriores* га қуяди. Оёқ панжасининг дорсал веналари — *vv. metatarsae dorsalis pedis* шу томондаги чуқур равоққа қуяди. Бу равоқни катта болдир олди веналари — *vv. tibiales anteriores* нинг бошланиши деб ҳисоблаш мумкин.

БОЛДИР ВА СОННИНГ ЮЗА ВЕНАЛАРИ

Болдирнинг юза веналари иккита катта ва кичик «яширин» вена — *v. saphena magna* et *v. saphena parva* сифатида ифодаланади. Булар оёқ панжасининг дорсал юзасидаги тери ости веналаридан бошланишини юқорида айтиб ўтган эдик.

236— р а с м. Ўнг оёқнинг юза (тери ости) веналари.



1 — v. saphena parva; 2 — rete venosum subcutaneum (vNA); 3 — vv. saphenae parve et magna; 4 — rete venosum dorsale pedis; 5 — rete venosum plantare; 6 — v. saphena magna; 7 — veniticulus sinister; 8 — veniticulus dexter; 9 — pars abdominalis aortae; 10 — a. renalis sinistra; 11 — v. renalis sinistra; 12 — v. portae; 13 — aorta; 14 — a. iliaca communis sinistra; 15 — a. umbilicalis sinistra; 16 — v. umbilicalis; 17 — plicata; 18 — ductus venosus; 19 — for. amen ovale; 20 — truncus pulmonalis.

Катта тери ости венаси — *v. saphena magna* танадаги тери ости веналарининг йиригидир. У оёқ панжаларининг бош бармоқ томонидан, яъни медиал соҳасидан, товон томонидаги веноз тўрдан ва оёқ кафтидаги веналарнинг ҳам қисман келиб қўшилишидан ҳосил бўлади. Ундан *malleolus medialis* олдида болдир ва соннинг ички (медиал) томони бўйлаб юқорига кўтарилади ва *foramen ovale* орқали ўтиб, соннинг чуқур венаси — *v. femoralis* га қуяди. *V. saphena magna* — йўл-йўлақай, *v. saphena parva* толалари билан аностомоз ҳосил қилади. Бундан ташқари, соннинг медиал томонидаги тери остидан қон йиғувчи қўшимча вена — *v. accessoria* дан соннинг олдинги тери ости венасидан ҳам қон йиғади. Шу билан бирга у чуқур вена тармоқларини ҳам қабул қилади. Бу венада қоннинг пастдан юқорига кўтарилиши учун ёрдам берувчи бир қанча клапанлар бор.

Кичик тери ости венаси — *v. saphena parva* кичик бармоқ томондан йўл олиб, болдирнинг орқа томонига ўтади. У *arcus venosus dorsales pedis* дан ва товоннинг ташқи (латерал) томонидаги тери ости веналаридан қон йиғади. Бу юза веналардан ташқари, оёқ кафтининг толалари билан ҳам аностомозлар ҳосил қилади. Бу вена ташқи тўпиқнинг (*malleolus lateralis*) орқасидан болдирга кўтарилиб, тақимгача боради ва ундан тақим фасциясини (*fascia poplitea*) тешиб ўтиб, *v. poplitea* га қуяди. Кичик тери ости венасининг клапанлари ҳам яхши тараққий этган.

Оёқ панжаси, болдир ва сондаги чуқур веналар ўз номидаги артерияларни иккитадан бўлиб кузатади, лекин тақим венаси — *v. poplitea*, сон венаси — *v. femoralis* ва соннинг чуқур венаси — *v. femoralis profunda* биттадан (ток) бўлади.

Тақим венаси — *v. poplitea* болдир-тақим канали (*canalis cruropopliteus*) соҳасида олдинги ва орқадаги катта болдир веналари — *vv. tibialis anterior et posterior* нинг қўшилишидан ҳосил бўлади ва ўз номидаги артерия билан бирга йўналади. Бу томирлар *v. poplitea* ва *a. poplitea* (катта болдир нерви билан бирга) умумий кин ичида (*vagina vasorum popliteum*) жойлашади. Тақим венаси *v. saphena parva* дан ташқари, тизза бўғим веналари *vv. genis* ни ҳам қабул қилади. У юқорига кўтарилиб, *canalis adductorius* дан сонга ўтиши биланок сон венаси — *v. femoralis* деб юритилади. Сон венасига *v. profunda femoris* келиб қуяди. Бундан ташқари, *v. femoralis* га юза веналар, яъни тери ости веналари ҳам қуйилади. Сон венасига *v. saphena magna* қуйилиши юқорида айтиб ўтилган эди. Бундан ташқари, қуйидаги веналар қуяди:

1. Қориннинг олдинги девори терисидан кон йиғувчи юза вена — *epigastrica superficialis* (шу номдаги артерия ва унинг толаларини кузатади).

2. Ёнбош суягини ўраб турувчи юза вена — *v. circumflexa ilium superficialis* (*spina iliaca anterior superior* соҳасининг тери ости веналаридан кон йиғади ва шу номдаги артерия билан йўналади).

3. Ташки уятли веналар — *vv. pudendae externae* (худди шу номдаги артерия билан бирга йўналади ва эркакларда ёрғоқ, хотинларда эса жинсий лаблар, *monis pubis* терисидан кон йиғади).

Бу кўрсатилган учта венадан бири — *v. epigastrica superficialis* бир неча веналар билан анастомоз ҳосил қилади, яъни қарама-қарши томондаги ўзига ўхшаш веналар — *v. thoracoepigastrica* (*thoracalis lateralis*) тармоғи билан ва чуқур веналарнинг тармоқлари (*vv. para-umblicales*, *vv. epigastricae superiores et inferiores*) билан анастомоз ҳосил қилади. Бу анастомозларнинг амалий ахамияти катта.

Пастки қавак вена (асосий толалар)нинг ҳосил бўлиш схемаси

<i>V. glutea inferior</i>				<i>vv. lumbales</i>	vena cava inferior
<i>V. glutea superior</i>	париетал толалар			<i>vv. phrenicac inferiores</i>	
<i>V. obturatoria</i>				<i>vv. testiculares</i>	
				(эркакларда)	
<i>Vv. sacrales laterales</i>				<i>vv. ovaricae</i>	
				(аёлларда)	
<i>v. iliolumbalis</i>				<i>vv. renales</i>	
				<i>v. suprarenalis dextra</i>	
<i>v. rectalis superior</i>	plexus venosus rectalis	висцерал толалар	<i>v. iliaca inferna (dexter et sinister)</i>	<i>vv. hepaticae</i>	
<i>vv. rectalis mediae</i>					
<i>vv. rectalis inferior</i>	Plexus venosus vesicalis <i>v. dorsalis penis</i> <i>v. pudenda interna</i>			<i>v. iliaca communis (dextra et sinistra)</i>	
<i>v. epigastrica inferior</i>	plexus venosus				
<i>v. circumflexa</i>	prosteticus				

ilium profunda			
v. femoralis (v. poplitea — ning давоми)			
v. saphena magna (v. femoralis ga қуйилади)		v. iliaca externa (dextra et sinistra)	
v. saphena parva	v. poplitea		
v. tibiales anterior	(v. femoralis)		
vv. tibiales posterior	га давом этади		
га қуйилади			

ВЕНА СИСТЕМАСИНИНГ ЁШГА ҚАРАБ ЎЗГАРИШИ

Янги туғилган болаларда вена системаси артерия системасига нисбатан камроқ ривожланган, вена девори пардалари аниқ ажралмаган бўлади. Вена деворида мускул тўқимаси 16 ёшга қадар кўпайиб боради ва томир девори гидростатик босим ўзгаришига мослашади. Янги туғилган болаларда вена дарвозалари (клапанлари) катталарга нисбатан кўп бўлиб, кейинчалик секин-аста йўқолиб кетади. Бола туғилгандан кейин тана, қўл ва оёқларнинг юза веналари жойлашиши топографияси ҳам ўзгаради. Янги туғилган болаларнинг тери ости веналари жуда қуюқ вена чигаллари ҳосил қилса, 2 ёшли болаларда оёқда катта ва кичик яширин веналар, қўлда бош ва асосий веналар ажралиб чиқади. Тери ости веналарининг диаметри 2 ёшгача бўлган даврда тез ўсади.

ЭМБРИОНДА ҚОН АЙЛАНИШИ (237- расм)

Эмбрионлик даврида ҳомиланинг ўсиши учун озик моддалар, шу жумладан, кислород керак бўлади. Бундай моддаларни бола она қони орқали олади. Лекин бу даврда ичаклар системаси ва нафас аъзолари мустақил равишда ишламаганлиги учун унинг овқатланиш тартиби ҳам бошқачароқ бўлади. Бу даврда овқат моддаларини тутган қон юракнинг ўнг ярмига (веноз қисмига) vv. amphalomesentericae деб аталувчи махсус веналар ёрдамида келиб қуйилади. Эмбрионнинг ўсиши учун хизмат қилувчи бу қон бирламчи аортанинг шохи сифатида, худди шу вена номи билан юритиладиган aa. amphalomesentericae орқали сариқ қончага қайтиб боради. Кейинчалик бу хилдаги қон айланиши ўзгариб, йўлдош орқали қон айланишига ўтади.

Энди бу даврдаги қон айланишини кўриб чиқайлик. Эмбрионнинг яшаши ва тараққий этиши учун керакли ҳамма моддалар она қони орқали болага ўтади. Онанинг қони унинг бачадон артерияси

(aa. uterinae) орқали йўлдошга кириб, ундан ҳомиланинг киндик венаси (v. umbilicalis) орқали пастдан юқорига кўтарилади. Киндик венаси жигарга яқинлашганда иккита шохга бўлинади, улардан биттаси, яъни ўнг томондагиси дарвоза венасига, иккинчиси эса тўғридан-тўғри пастки қавак венанинг охириги қисмига йўналади. Ана шу пастки қавак венага йўналган шохи вена найи — *dustus venosus* (Arantii) деб аталади. Натижада, она томонидан v. umbilicalis орқали келаётган артерия (кислородли) қонининг бир қисми жигар орқали, иккинчи қисми бевосита эмбрионнинг пастки қавак венасига тушиб, эмбрион танасининг ўзидан (пастки томонидан) йиғилиб келаётган веноз қон билан аралашиб кетади. Бу аралаш (артерия ва веноз) қон пастки қавак вена орқали юракнинг ўнг бўлмачасига келиб қуйилади.

Пастки қавак венада *valvula v. cavae inferiores* деб аталувчи клапан жуда яхши тараққий этганлиги учун қоннинг жуда оз миқдори *ostium atrioventriculare dextrum* орқали юракнинг ўнг қоринчасига ўтади. Лекин бу аралаш қоннинг қолган кўпгина қисми юракнинг ўнг бўлмачаси билан чап бўлмачаси ўртасидаги тўсикнинг овал тешиги (*foramen ovale*) орқали юракнинг чап бўлмачасига, ундан кейин чап қоринчага ўтади ва аорта орқали бутун танага тарқалади. Бош, бўйин ва қўллар бошқа веналар билан (юқори қавак вена) аралашмаган қон билан таъминланганлиги учун бирмунча яхши шароитда бўлади. Юракнинг ўнг бўлмачасига келиб қуйиладиган юқори қавак вена ўзида доимо веноз (кислороди кам) қонни олиб келади ва одатдагича йўналади, юракнинг ўнг бўлмачасидан *ostium atrioventriculare dextrum* орқали ўнг қоринчасига ўтади, ундан *truncus pulmonalis* етиб боради. Лекин ўпка ишламай турганидан *truncus pulmonalis* нинг тармоқлари ҳам жуда оз такомил этганлиги туфайли қон ўпкага яхши етиб бора олмайди. Ўпкага етиб борган оз миқдордаги қон ўпка венаси орқали юракнинг чап бўлмачасига ўтади. Қоннинг асосий (кўп) қисми эса *truncus pulmonalis* дан *ductus arteriosus* (Botalli) орқали аортага қуйилади. Демак, эмбриондаги *ductus arteriosus Botalli* аорта билан *truncus pulmonalis* ўртасидаги махсус йўл бўлиб, бу ерда ҳам артерия ва веноз қони аралашади. Тана юқори (бош) томонларининг артерия қони билан кўпроқ таъминланиши ҳам, шу *ductus arteriosus Botalli* нинг қўшилганигача юқори қисмини таъминловчи тармоқларнинг (aa. *carotides*, aa. *subclaviae*) чиқиб олишидандир.

Шундай қилиб, иккинчи марта аралашган бу қон кўкрак ва қорин аорталари орқали тананинг пастки қисмларига боради ҳамда уларни карбонат ангидрид ва модда алмашинувининг бошқа маҳсулотларига бой, лекин озик моддалари кам бўлган аралаш қон билан таъминлайди. Эмбрионлик даврида ҳам худди катта одамнинг организмидеги каби модда алмашинади. Эмбрионнинг қон билан таъминланиши ички ёнбош артериясининг тармоғи бўлган киндик артериялари (aa. *umbilicales*) орқали бажариб турилади. Эмбрион танасидаги веноз қон шу артерия орқали йўлдошга боради ва у ерда карбонат ангидрид ва модда алмашинуви натижасида ҳосил бўлган кераксиз маҳсулотлардан озод бўлади, ўзига тегишли кислород ва овқат моддаларини қабул қилиб, артерия қонига айланади, бу қон яна v. *umbilicales* орқали эмбрионга

кайтади ва юқорида айтилган тартибда такрорланаверади. Эмбрионнинг танасига кирган қон озми-кўпми аралашганлиги кўриниб турибди. Шундай қилиб, киндик венасидан артерия қони, киндик артериясидан эса веноз қон оқади.

ҚОН АЙЛАНИШНИНГ БОЛА ТУҒИЛГАНИДАН КЕЙИН ЎЗГАРИШИ

Бола туғилганидан сўнг йўлдошдаги қон айланиш доимий ва мустақил бўлади. Бу ўзгариш қуйидагича рўй беради: бола туғилиши биланок киндик тизимчаси боғланиб, уни қиркилади. Натижада она қони билан болага ўтаётган ҳаёт учун муҳим моддалар, айниқса, кислород тўхтайти. Шу тарика бола қонида карбонат ангидрид кўпайиб кетади. Карбонат ангидрид боланинг нафас марказини таъсирлаши натижасида бола биринчи марта нафас ола бошлайди. Ўпка ҳавога тўлиши билан томирлари кенгайди, юракнинг чап ярмида босим ошади. Шундай қилиб, кичик қон айланиши ишга тушади. Туғилишдан сўнг шундай катта ўзгаришга учраган қон айланиши эмбрионал даврдаги қон айланишига ҳам талайгина ўзгаришлар киритади. Масалан, *ductus arteriosus Botalli* тахминан 8—10 кун мобайнида бутунлай пучайиб бойлам (*ligamentum arteriosus Botalli*) га айланади, *ductus venosus Arantii* тешиксиз фиброз бойлам (*lig. venosum Arantii*) га айланади. Киндик артериялари 2—3 кун ичида пучаяди ва *lig. umbilicalia mediale lig. teres hepatis* бойламларига айланади. («Жигар бойламлари» га қаралсин).

Эмбрионал ривожланиш даврида юракнинг ўнг ва чап бўлмачаси ўртасида *septum interatriorum* да жойлашган *foramen ovale* кичик қон айланиш доираси ишга тушгач, ўнг ва чап бўлмачалардаги босимнинг бараварлашиши натижасида беркилиб қолади. Лекин, бу тешикнинг беркилиши баъзан узоқ вақтга (баъзан 6—8 ой) чўзилиши ҳам мумкин. Бу тешик бир йилгача битмаса, бола юрагида туғма етишмовчилик (туғма нуқсон) вужудга келади. Бундай юрак касаллиги *ductus arteriosus Botalli* нинг битмай қолишдан ҳам юзага чиқади.

ВЕНА СИСТЕМАСИНING ТАРАҚҚИЁТИ

Она қорнида тараққий этаётган одам эмбриони бошланғич даврда ўзига хос вена тузилишига эга бўлади. Масалан, Кювер йўли (*ductus Cuvieri*) деб аталувчи бир жуфт калта вена ўзани вена қавагига (*sinus venosus*) қуйилади. Бу йўллар олдинги ва орқа кардинал веналар (*v. cardinalis anterior et v. cardinalis posterior*) қуйилишидан ҳосил бўлади. Кардинал веналарнинг олдингиси гавданинг олд ярмидан, орқадагиси эса орқа ярмидан қон йигади ва *mesonephros* веналарини ҳам қабул қилади.

Одам эмбриони тараққийнинг бошланғич даврида вена системаси (*v. cava inferior* ни ҳисобга олмаганда) симметрик (бир текис) ҳолатда бўлса, кейинги даврларда жигарнинг ассиметрик ҳолда ўрнашуви, юракнинг каудал (пастга) томон сурилиши, диафрагманинг такомил

этиши туфайли бўладиган ўзгаришлар бу симметриянинг бузилишига сабаб бўлади.

Кардинал веналар ўртасида кўндаланг анастомозлар (улаишлар) пайдо бўлади. Кейинчалик олдинги кардинал веналар ўртасида ҳосил бўлган анастомоз кенгайиб (йўғонлашиб), чап калла-елка венаси (*v. brachiocephalica sinistra*) га айланади. Натижада ўнг Кювьер йўлига гавданинг олдинги ярмидан ҳамма қон ўтади. Бу йўл такомил этиб, сўнгра юқори қавак вена — *v. cava superior* га айланади. Чап томондаги Кювьер йўлининг охириги томони сақланиб қолади ва *sinus coronarius cordis* га айланади.

Орқа кардинал венанинг пастки (каудал) қисмлари ҳам ўзаро анастомозлар ҳосил қилади, бу анастомозлардан *v. iliaca communis* ҳосил бўлади. Оёқлардаги ва чанокдаги қон *v. cardinalis posterior dextra* га йўналади. Бу вена *v. cava inferior* нинг бошланғич қисми билан қўшилади. Натижада, пастки қавак вена борган сари йўғонлашади ва гавданинг кейинги ярмидаги қон шу система бўйлаб ўта бошлайди. Шундан кейин кардинал веналар ўзгаришларга учраб, кўкрак соҳасидаги сегментар веналарни қабул қилувчи тоқ ва ярим тоқ *v. azugos*, *v. hemiazygos* ларга айланиб қолади.

ВЕНОЗ СИСТЕМАДА УЧРАЙДИГАН ВАРИАЦИЯ ВА АНОМАЛИЯЛАР

Веноз системада учрайдиган вариация ва аномалиялар жуда ҳам кўп, турли-туман, уларнинг кўпчилиги артериал системада учрамайди. Артерияларнинг веналар билан бирга йўналиши ва улар артерия йўлини такрорлаши ҳақида юқорида айтилган эди. Агар артерияларнинг йўналишида ўзгариш бўлса, унинг ёнидаги йўлдош веналарда ҳам худди шундай ўзгаришлар кузатилиши эҳтимол.

Маълумки, организмда артерияни кузатмай танҳо йўналувчи веналар ҳам оз эмас. Бундай веналар ўзига хос вариация ва аномалияларга учраши мумкин. Бундай ўзгаришлар фақат йирик толалардагина эмас, балки майдаларида ҳам тез-тез учраб туради. Шунини айтиб ўтиш керакки, ғайритабиий аномалиялар вариацияларга қараганда жуда кам учрайди.

Куйида веноз системада учрайдиган асосий вариация ва аномалияларни кўриб чиқамиз.

1. Баъзан юқори қавак вена иккита бўлади. Бундай ғайритабиийлик чап Кювьер йўлининг сақланиши ва олдинги кардинал веналар ўртасида анастомозлар пайдо бўлмаслигидан келиб чиқади. Юқори қавак вена баъзан айрисимон без (*gl. thymus*) нинг моддаси ичида ўралган ҳолда ётиши (болаларда) ҳам мумкин.

2. Баъзан ўмров ости венаси ва қўлтик венаси алоҳида-алоҳида ҳолда номсиз венага қуйилади.

3. Ички бўйинтурук венасининг юқори ва пастки кенгайган жойлари бўлмаслиги мумкин.

4. Пастки қавак вена бутунлай бўлмаган ҳоллар ҳам учрайди. Бундай вақтда кардинал веналар ёки уларнинг қисмлари одатдагича эмас, балки бирмунча кенгайган бўлади. Бундай ҳолларда ёнбош веналари тоқ ва ярим тоқ веналарга қуйилади.

5. Юракнинг вена томирлари сон ва катталиги жиҳатидан ҳар хил

бўлади. Баъзан юракнинг кичик венаси юракнинг ўнг бўлмачасига алоҳида тешик орқали қуйилади. Камдан-кам ҳолларда юракнинг катта венаси юқори кавак венага қуйилиши мумкин.

6. Бош суягининг ғовак қисмида жойлашган веналар (*vv. diploicae*) одамнинг ёши улғайган сари баъзи жойларда йўқолиб бориб, унинг ўрнига суяк тўқимаси пайдо бўлади.

7. Ўмров ости венаси гоҳо ўз ўрнидан анча юқорида жойлашади.

8. Камдан-кам ҳолларда *v. axillaris* иккита бўлади ва ўзаро анастомоз ҳосил қилади.

9. *V. basilica* баъзан қўлтиққача тери остида эмас, балки фасция тагида ётади, гоҳо иккита бўлиши ҳам мумкин.

10. *V. cephalica* иккита бўлиши мумкин, баъзан бутунлай бўлмайди.

11. Қўлдаги юза веналардан *v. mediana cubiti* да энг кўп вариация учрайди. *V. basilica* билан *v. cephalica* га қўшилиш жойи турли кенгликда бурчак ҳосил қилиши мумкин (қўшилиувчи тармоқларнинг сон жиҳатидан кўп бўлиши ва ҳоказо).

12. Тоқ ва ярим тоқ веналарнинг ҳам жойлашиши, катталиги, қуйилиши бўйича талайгина вариациялар учраб туради; баъзан ярим тоқ вена тоқ венага иккита ёки учта тармоқ орқали қуйилади, ярим тоқ венанинг тоқ венага қуйилиш жойи ҳар хил бўлади (масалан, VI кўкрак умуртқаси рўпарасида 2 фоиз, VII да 6—7 фоиз, VIII да 20 фоиз).

13. *V. saphena magna* баъзан иккита, жуда камдан-кам ҳолларда учта бўлиши мумкин. Сонда қўшимча равишда тери ости венаси *v. saphena accessoria* учраши (соннинг медиал ва орқа томондаги веналардан қон йиғади) мумкин. Алоҳида тешик воситасида *v. saphena magna* — га (сон венасига қуйиш жойига яқин) қуяди.

Бундан ташқари, соннинг олдинги ва латерал томонида жойлашган яна бир вена — *v. saphena anterior* учраши мумкин.

14. *V. saphena parva* тақим венасига қуймай, балки *v. saphena magna* — га қуйилиш ҳоллари ҳам учраб туради.

15. *V. poplitea* камдан-кам ҳолларда одатдаги битта ўрнига иккита бўлади.

16. *V. lienalis* — га баъзан меъданинг ўнг ва чап веналари қўшилиб, умумий калта шох ҳосил қилиб қуйилади.

17. Миянинг қаттиқ пардасидаги қўндаланг кавак *sinus transversus* баъзи ҳолларда *sinus petrosus superior* билан қўшилади.

18. *Sinus sagittalis superior* баъзан *sinus transversus* нинг чап томонига қуйилади.

19. *Sinus sagittalis inferior* — га баъзан қадокли тананинг олдинги соҳасидан қон олиб келаётган кичик бир вена қуйилади.

20. *Sinus cavernosus* — га кўз ёши беши венаси ёки *v. centralis retina* қуйилиши мумкин.

ЛИМФА СИСТЕМАСИ

Одам организмида қон томир системасидан ташқари, шу қон томир системасининг таркибий қисми ҳисобланган лимфа системаси ҳам бор. Лимфа системаси кўпроқ вена томирлари системасига яқинроқ ёки ана шу вена системасининг таркибий қисми деса бўлади. Лимфа системаси

(А. В. Краевдан олинди).

вена системаси каби перифериядан бошланиб, кўкрак қафаси (ёки юрак) томон оқади. Веналардаги сингари лимфа томирларида ҳам клапанлар бор. Лимфа системаси ёки томирлари ичида ок, рангсиз суюқлик — лимфа оқиб юради. Лимфа суюқлиги тўқима ва ҳужайралар орасидаги ҳужайра ёриқларидан, боши берк қопчалардан бошланади. Бинобарин, одам организмни ташкил қилган ҳужайралар атрофидан лимфа суюқлиги оқиб туради.

Лимфа системаси анатомик тузилишига кўра қуйидаги қисмлардан иборат: 1) тўқима ва ҳужайра оралиғидан бошланувчи боши берк лимфа қопчалари; 2) лимфа капиллярлари ва лимфа томирлари; 3) турли соҳаларда жойлашган лимфа тугунлари (безлари); 4) йирик лимфа томирларининг ўнг лимфа йўли — *ductus lymphaticus dexter* ва кўкрак лимфа йўли — *ductus thoracicus*.

Лимфа йўллариининг вена томирларидан фарқи шундаки, вена системаси бир томондан капиллярлардан (артериянинг давоми) бошланиб, иккинчи томони юракка (йирик веналар) бориб қуяди.

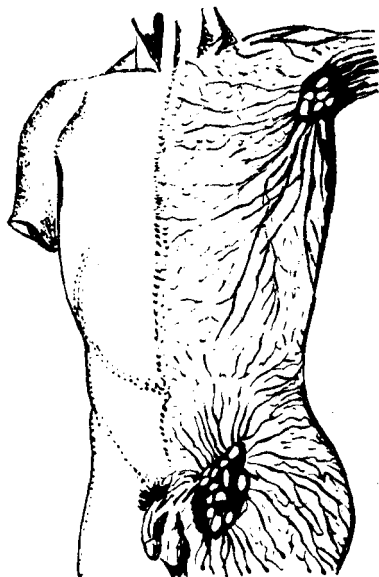
Лимфа томирлари боши берк ҳужайралараро лимфа ёриқларидан бошланади ва аввал лимфа томирларига, сўнгра лимфа тугунларига, ундан кейин эса йирик лимфа томирларига ўтиб, ниҳоят, кўкрак қафасида жойлашган энг катта лимфа йўли — *ductus thoracicus* орқали юракка қуйилувчи катта вена томирларига очилади.

Одам организмда лимфа томирлари жуда кенг тармоқланган. лимфа капиллярлари ва томирлари терида, шиллик қаватларда ва барча аъзоларда (миядан ташқарида) шундай зич жойлашганки, бу аъзоларнинг «нина санчгудек» ери ҳам қолмаган (238-расм).

Лимфа йўллари ва томирлари, одатда, органлар ҳужайра ва тўқималарининг йўналиши бўйлаб жойлашган: масалан, терида эпителий ҳужайралари атрофидаги муқкулларда — муқкул толалари бўйлаб ва ҳоказо. Бундан ташқари, лимфа томирлари турли органларнинг деворларида бир неча қават, чуқур, юза қаватларда алоҳида-алоҳида жойлашган бўлиб, одатда, юзароқ жойлашган лимфа томирлар чуқурдагилари билан бой анастомоз ҳосил қилади.

Лимфа системасини пухта ўрганишда совет олимлари Г. И. Иосифов, Д. А. Жданов, М. Г. Привес, Я. А. Раҳимов ва бошқаларнинг катта ҳиссаси бор.

Лимфа томирлари ичида оқиб юрган лимфа суюқлиги рангсиз



(сувга ўхшаш) суюқлик бўлиб, 1 мм³ миқдордаги лимфа суюқлигида 2—20 миңгача оқ таначалар бўлиши мумкин. Лимфа суюқлигида лимфоцитлар, моноцитлар ва эозинофиллар бўлади, ammo эритроцитлар мутлақ бўлмайди.

Лимфа суюқлигининг ҳосил бўлиши ҳақида бир неча назариялар мавжуд бўлиб, бу назарияларга биноан лимфа суюқлиги қон томир капиллярлари деворидан ва ҳужайра қобиғидан ҳужайрааро бўшликка сизилиб чиқади ва лимфа капиллярларини ҳосил қилади.

Лимфа системасининг фило- ва онтогенези. Лимфа системаси биринчи марта жабра билан нафас олувчиларда пайдо бўлади. Балиқларда ичак туткич лимфа томирлари, жабра ва сузгичларда лимфа бўшлиқларини кўриш мумкин. Сувда ва қуруқда яшовчиларда, судралиб юрувчиларда лимфа томирлари йўлида кенгайган юракчалари бўлиб, булар қисқариши натижасида лимфа венага қараб йўналади. Сут эмизувчиларда лимфа томирлари йўлида лимфа тугунлари ичида клапанлар пайдо бўлади.

Лимфа системасининг онтогенези ёки эмбрионал тараққиёти одамда ҳанузгача яхши ўрганилмаган. Лекин эмбрион тараққиётини 6- ҳафтасида лимфа томирларининг куртаклари пайдо бўлиши маълум. Лимфатик томир куртаклари эмбрионнинг 7- ҳафтасида венага очилади, айни вақтдан лимфа томирлари тананинг барча ерларида (периферияда) такомил эга бошлайди. Ҳар қалай лимфа томирлари қон томирлардан кейин (улар ҳосил бўлгандан сўнг) такомил этади.

Лимфа капиллярларининг тузилиши қон капиллярларидан фарқ қилади. Аввало лимфа капиллярлари қон капиллярларидан кенг, ёриқлар шаклида бўлади. Лимфа капиллярларининг девори бир қават эндотелий ҳужайраларидан иборат бўлиб, қон капиллярларининг эндотелий ҳужайраларидан хийла каттадир. Лимфа капиллярлари эндотелийси бириктирувчи тўқиманинг оралиқ асосий моддасига бевосита ёпишиб этади.

Лимфа томирлари. Лимфа капиллярлари аста-секин лимфа томирларига ўтар экан, лимфа томирларининг ички деворида клапанлар пайдо бўлади. Лимфа томирлари ичида клапанлар борлиги жиҳатидан лимфа капиллярларидан фарқ қилади. Лимфа томирлари органлар ичида ёки тананинг маълум қисмлари ичида жойлашган ички лимфа томирлари тўрини ҳосил қилади. Органлар ичида жойлашган лимфатик томирлар йириклашиб ташқарига чиқади ва орган юзасида жойлашган ташки лимфатик томирларга ўтади. Шунинг учун ҳам улар олдин майда, сўнгра йириклашган томирларга айланишига кўра уларни биринчи навбатдаги ва иккинчи навбатдаги асосий лимфа томирлари деб аташ раъм бўлган (Г. И. Иосифов).

Масалан, оёқдан ва чанокдан чиқаётган асосий лимфатик томирга — *truncilumbales* ичаклардан чиқаётган лимфа йўлига *truncusintestinalis*, қўлдан чиқаётганига — *truncus subclavia*, бўйин ва бошдан келаётганга — *truncus jugularis* дейилади.

Барча асосий лимфа томирлари гавданинг турли қисмларидан юқорида айтилган турли номлар билан чиқар экан, бу лимфатик

239-ра с м. Лимфа системаси схемаси.

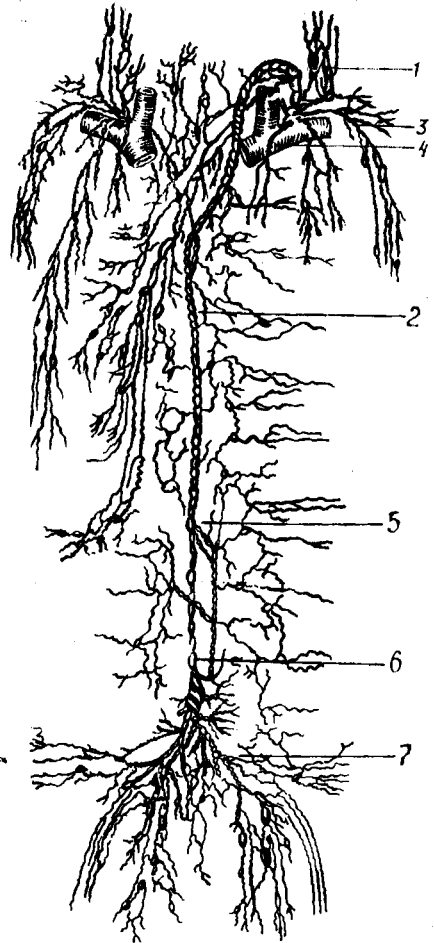
1 — *truncus jugularis*; 2 — *ductus thoracicus*нинг қуйилиш жойи; 3 — *truncus jugularis*; 4 — *ganglia venosus*; 5 — кўкрак лимфа йўли; 6 — асосий лимфа йўли; 7 — енгил лимфа йўли.

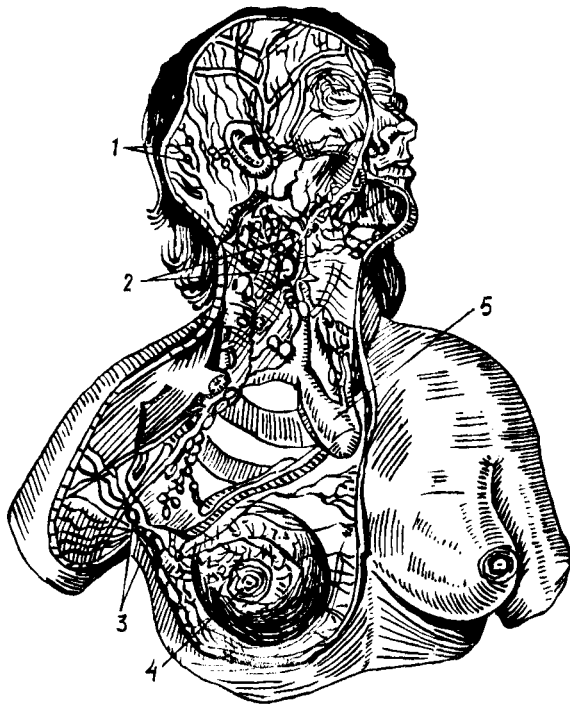
томирлар шировардида иккита асосий томирга — ўнг лимфатик йўл — *ductus lymphaticus dexter* ва кўкрак лимфатик йўли — *ductus thoracicus*га йиғилади ва ана шу икки муҳим лимфа йўли орқали вена системасига қуйилади (239-расм).

Лимфа томирлари тармоқларга бўлиниб, айрим тармоқлари ўзаро туташади ва коллатерал лимфа йўлларини ҳосил қилади. Бу айланма йўллар асосий йўл бирор сабабга кўра бекилиб қолган тақдирда ёки букиш, ёзиш ҳаракатлари бажарилаётган вақтда перифериядаги лимфанинг марказга қараб йўналишига кўмаклашади.

Лимфа тугунлари. Ички органлардан, тананинг турли қисмларидан келаётган лимфа томирлари аввало лимфа тугунларига (уларга олиб кирувчи томирлар орқали) кириб келади. Лимфа тугунлари лимфа томирларининг йўлидан, катта қон томирлар (айниқса веналар) ёнгинасида одатда бир нечтаси гуж ҳолда жойлашади. Жойлашган жойига қараб: *nodi lymphatici axillares*, *nodi lymphatici inguinales*, *nodi lymphatici mesenterici* ва ҳоказо дейилади.

Лимфа тугунига кирувчи (олиб келувчи) лимфа томирлари унинг қаварик томонидан бир неча томирлар қирса, тугуннинг ботик томонидан чиқишади. Лимфа тугунининг ботик томони (дарвозаси) дан қон томирлар кириб, вена ва лимфа томирлари чиқади. Ташқи томондан лимфа тугуни зич бириктирувчи тўқимадан тузилган капсула билан ўралган. Дарвоза соҳасида силлик мускул толалари бор. Лимфа тугуни кесиб қаралса, ташқарида пўстлоқ ичида мия моддаси фарк қилинади. Ташқаридаги пўстлоқ моддасида лимфоид тўқима жойлашган бўлиб, у лимфоид фолликулаларини ҳосил қилади. Фолликулалар четиди лимфоцит тўпламлари зич жойланган. Фолликулалар орасида бўшлиқлар, синуслар бўлиб, синуслар орқали лимфа ўтаркан, у ерда бегона заррачалар, микроблар ва турли хил захарли моддалар ушланиб қолади.



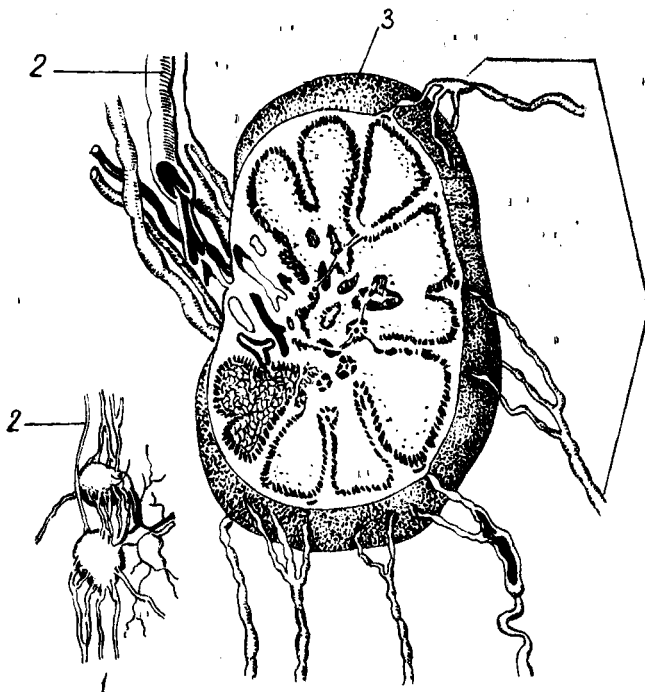


240-р а с м. Бош, бўйин, кўкрак ва қўлтик ости лимфа томирлари ҳамда тугунлари.

1 — *nodi lymphatici occipitalis*; 2 — *nodi lymphatici cervicalis*; 3 — *nodi lymphatici axillaris*; 4 — *mamma*; 5 — *v. cava superior*.

Лимфа тугунлари юмалоқ ёки овал шаклда (240, 241- расмлар), уларнинг кичикроқлари мошдек, катталари нўхатдек бўлади. Лимфатик тугунларнинг тузилиши қуйидагича: ҳар бир лимфатик тугун устки томондан фиброз капсула билан ўралган. Капсуладан чиққан деворлар без бағрига кириб, безни бўлакларга ёки трабекулаларга бўлиб юборади. Лимфа тугунига кирувчи лимфа томирларига — *vasa afferentia*, лимфа тугунидан чикувчи томирларга эса — *vasa efferentia* дейилади. Лимфа тугунлари ушбу тугунларга кирадиган томирлар билан ундан чиқадиган томирлар ўртасида тўсиқ вазифасини бажаради. Лимфа тугунига кирадиган томирлардаги лимфа таркибида бўлган ёт нарсаларни ёки микробларни ушлаб, лимфани тозалаб чиқаради. Одам гавдасининг юза, тери ости соҳасида лимфа тугунлари асосан бўғимлар соҳасида, яъни ҳаракатчан соҳалар (қўлтик ости, қов соҳаси, тақим) да кўпроқ учрайди. Ички аъзолар соҳасидаги лимфа тугунлари аъзоларга қон томир ва нервларнинг кирадиган ерида ёки аъзоларнинг дарвозасида жойлашган.

Лимфа тугунлари барча аъзолар сингари артериал қон томирлар орқали қон билан таъминланади ва лимфа тугунларидан веноз қон



241-р а с м. Лимфа тугуни.

1 — олиб келувчи лимфа томирлари; 2 — олиб кетувчи лимфа томирлари; 3 — капсула.

томирлари чиқади. Лимфа тугунлари нервлар билан ҳам бой таъминланган.

Фиброз деворлар орасида жойлашган лимфоид тўкималар ички фиброз пардаларга жипслашмайди. Натижада капсула ва трабекулалар билан лимфоид тугун орасида бўш оралиқ қолади, синус деб шунга айтилади. Лимфа тугуни ичидаги синуслар тугун ўртасидаги ва тугун четидаги синусларга бўлинади. Барча синуслар ўзаро туташган. Лимфатик безга кириб келадиган лимфа томирларидаги лимфа суюқлиги ана шу синуслар орқали оқиб филтрланади ва лимфоид элементларга бойийди, у аста-секин лимфа безининг дарвозаси томон яқинлашади, бу ерда олиб кетадиган (бездан чиқадиган) бир неча йирик лимфа томирларига ўтади ва бездан чиқади.

Лимфа томирлари. Лимфа суюқлиги тананинг барча соҳаларидан майда томирлар билан бошланади, улар йўл-йўлакай бир-бири билан қўшилиб, лимфа томирларини ҳосил қилади. Лимфа томирлари ўзаро қўшилиб, йирик лимфа йўлларини, truncus lymphaticusларни ҳосил қилади. Масалан, ўнг қўлдан лимфани йиғиб қолувчи лимфа йўлига (tr. subclavius) ўмров ости лимфа йўли дейилса, бош ва бўйиннинг ўнг томонидан лимфани йиғиб келувчи лимфа йўлига бўйинтуруқ лимфа йўли (truncus jugularis) дейилади, чап томонда эса худди шунга ўхшаш:

truncus subclavius sinister va *truncus jugularis sinister* лар бор. Энг катта лимфа йўлига кўкрак лимфа йўли, *ductus thoracicus* дейилади.

КЎКРАК ЛИМФА ЙЎЛИ

(242- расм)

Кўкрак лимфа йўли лимфа томирлари ичида энг йириги ҳамда асосийси бўлиб, одам гавдасидан йиғилиб келадиган лимфанинг тахминан $\frac{3}{4}$ қисми ана шу асосий лимфа йўлида йиғилиб у орқали қонга (венага) куйилади.

Ductus thoracicus қорин бўшлиғида биринчи бел умуртқаси танаси олдида оёқлардан йиғилиб чиқаётган лимфа томирларининг бир-бирига қўшилган еридаги кенгайган лимфа қопчаси — *cisterna chyli* — дан бошланади. Лимфа қопчаси биринчи бел умуртқаси танасининг олдинги юзаси соҳасида жойлашган бўлиб, узунлиги 3—4 см, кенглиги 0,5—1,7 см га тенг. Кўкрак лимфа йўлининг бошланиш еридаги кенгайган (қопча) қисми кўпинча бўлмаслиги ҳам мумкин (Д. А. Жданов).

Ductus thoracicus — нинг узунлиги 35—45 см га тенг; кўкрак қафасида кўкрак лимфа йўли плевранинг остида (экстраплеврал) жойлашган бўлиб, аорта билан с. *azygos* орасида ётади.

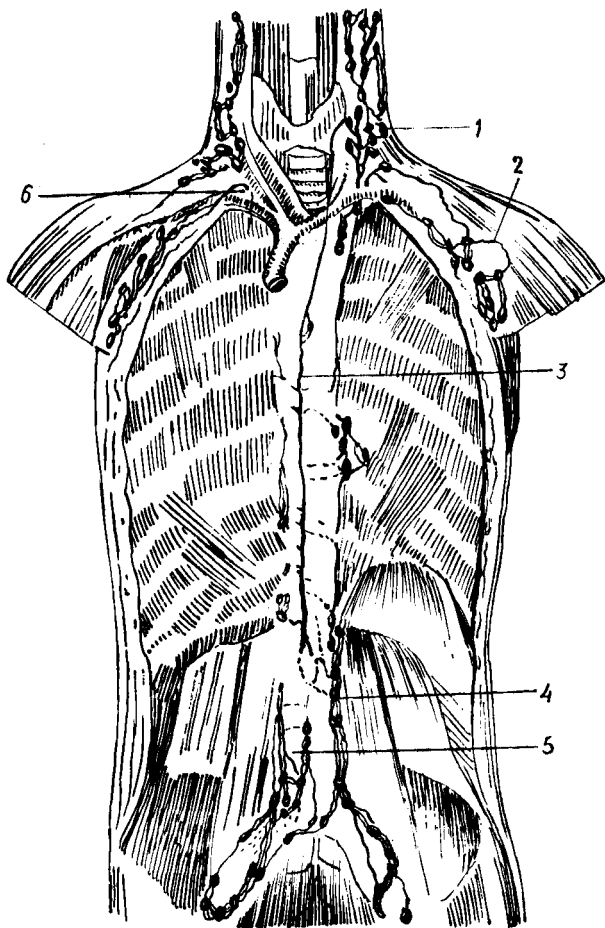
Д. А. Ждановнинг тадқиқотлари шуни кўрсатадики, кўкрак лимфа йўли икки илдиздан, чап ва ўнг бел лимфа йўлларидан ҳосил бўлади. Учинчи илдиз ичаклардан чиқадиган лимфа йўли — *ductus intestinales* бевосита катта кўкрак йўлини ҳосил қиладиган илдизлардан бири бўлиб, кўпинча чап ёки ўнг бел лимфа йўлига қуяди.

Кўкрак лимфа йўли аорта билан тоқ вена орасида (аортадан ўнг томонда) юқорига кўтарилар экан, III — V кўкрак умуртқалари соҳасида бир оз чап томонга бурилади ва VII бўйин умуртқаси соҳасига борганда бир оз кенгайган қопча ҳосил қилади, кўкрак лимфа йўлининг қуйиш қисмидаги охириги қопчаси деб шунга айтилади.

Кўкрак лимфа йўлининг иккинчи (охириги) ёки куйиш қисмидаги қопчаси чап умумий уйқу артериясининг орқа юзаси соҳасида ётади. Ана шу ерда кўкрак лимфа йўли бурилиб, чап v. *jugularis interna* билан чап v. *subclavia* — ларнинг туташган ерига (*angulus venosus* — га) қуяди. Кўкрак лимфа йўлининг турли аномалиялари учраб туради. Биз юқорида қайд қилиб ўтган битта кўкрак лимфа йўли бўлиши, одатда, 60 фоиз одамларда учрайди. Баъзан (37 фоиз) чап томонда ҳам битта қўшимча кўкрак лимфа йўли учраши мумкин, *ductus hemithoracicus* деб ана шунга айтилади.

Кўкрак лимфа йўли тананинг бош, бўйиннинг ўнг ярми, ўнг қўл ва кўкрак қафасининг ўнг ярмидан ташқари қолган ҳамма еридан лимфа йиғиб келади.

Ўнг лимфатик йўл — *ductus lymphaticus dexter* бош ва бўйиннинг ўнг ярмидан келадиган *truncus jugularis dexter*, ўнг қўлдан лимфа йиғиб келадиган *truncus subclavius dexter* ва кўкрак қафасининг ўнг ярмида жойлашган органлардан ҳамда кўкрак қафасининг ўнг ярми деворидан



242 - р а с м. Кўкрак лимфа йўллари.

1 — truncus jugularis; 2 — truncus subclavius; 3 — ductus thoracicus; 4 — truncus lumbales; 5 — truncus iliacus dexter; 6 — truncus lympharicus dexter.

лимфа йиғиб келадиган truncus bronchamediastinalis ларнинг бир-бирига қўшилишидан ҳосил бўлади.

Ductus lymphaticus dexter — нинг узунлиги 10—12 мм га тенг бўлиб, ўнг томондаги бўйинтуруқ венаси — v. jugularis dexter — га қуйилади. Баъзан ўнг лимфа йўли бўлмаслиги ҳам мумкин, бу ҳолда унга қуйилувчи ҳар учала лимфа йўлининг ҳар бири алоҳида v. subclavia — га қуйилади (Д. А. Жданов).

ТАНАНИНГ ТУРЛИ ҚИСМЛАРИДАГИ ЛИМФА СИСТЕМАСИ

Теридаги лимфа томирлари. Одам гавдасини қоплаган тери бағрида жуда зич ва бой лимфатик томирлар тўри жойлашган. Теридаги

лимфатик томирлар икки қават: юза ва чуқур лимфатик капиллярларга бўлинади.

Теридаги юза лимфатик капиллярлар терининг шох қавати остида асли тери — *corium* соҳасида, терининг чуқур лимфатик томирлари *corium* билан тери ости ёғ қавати орасида жойлашган. Терининг чуқур лимфатик капиллярларидан клапанлари бўлган лимфа томирлари бошланади. Тери ости ёғ қавати устида жойлашган лимфатик томирлар ана шу соҳада жойлашган қон томирлар йўналишига мос келмайди. Аксинча, тери ости фасцияси остидаги лимфа томирлари эса, одатда шу соҳадаги қон томирлар йўналишига мос ҳолда жойлашган. Юз, бўйин, ўмров ва ўмров ости соҳаси терисидан келадиган лимфа томирлари ўмров усти ва бўйин лимфа тугунларига, кўкрак, қориннинг юқори қисми терисидан келадиган лимфа томирлари чов соҳасидаги лимфа тугунларига қуйилади.

ОЁҚНИНГ ЮЗА ЛИМФА ТОМИРЛАРИ ВА ЛИМФА ТУГУНЛАРИ (243- расм)

Оёқда ҳам, гавданинг бошқа қисмларидаги каби лимфа томирлари ва тугунлари икки қават: юза ва чуқур қават бўлиб жойлашган. Юза лимфа томирлари тери ости ёғ қавати соҳасида тери ости веналари билан ёнма-ён жойлашган. Оёқнинг чуқур лимфа томирлари мускуллар орасида магистрал артерия ва вена томирлари билан ёнма-ён ётади.

Оёқ панжаси соҳасида эса лимфа капиллярлари айниқса панжанинг остки томонида кенг тарқалган. Оёқ панжасидан чиққан юза лимфа томирлари икки ён томондан (бош бармоқ ва жимжилоқ томондан) иккита томирга йиғилади. Асосий медиал томонда бўлади, чунки медиал томондаги юза лимфа томири оёқ панжасининг медиал томонидан, I, II, III бармоқлардан, болдирнинг медиал ва олдинги томонидан лимфани йиғиб, болдирга ўтади ва *v. saphena magna* билан ёнма-ён юқорига кўтарилиб, тақим соҳасидаги лимфатик тугунларга, *lnn. poplitea* га етиб боради. Оёқнинг қолган IV — V бармоғидан ва орқа томонидан келадиган майда лимфа томирлари эса оёқнинг орқалатерал юза лимфа томирига йиғилади.

ОЁҚНИНГ ЧУҚУР ЛИМФА ТОМИРЛАРИ

Оёқнинг чуқур лимфа томирлари мускуллардан, бўғим капсулаларидан чиқадиган майда лимфа томирларидан ҳосил бўлади ва тақим ости чуқур лимфа тугунларига қуйилади. Тақимдаги чуқур лимфа тугунларидан чиққан йирик лимфа томирлари сон артерияси билан ёнма-ён юриб, чов соҳасидаги чуқур лимфа тугунлари, *lnn. inguinales* га қуйилади.

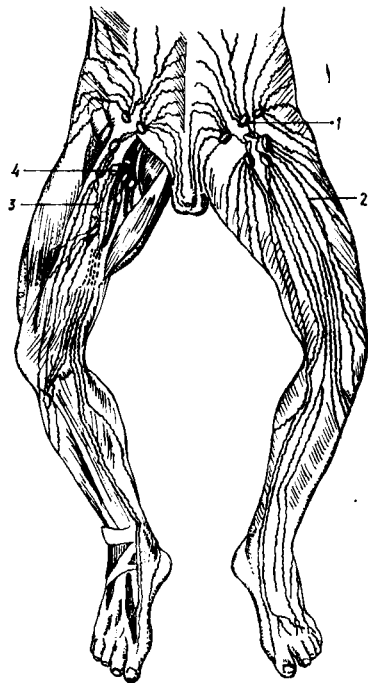
Демак, чов соҳасидаги лимфа тугунларига оёқдан, қорин бўшлиғининг олдинги деворидан, жинсий органлардан келадиган лимфа томирлари қуйилади.

Лимфа томирлари зарарланганда коллатерал лимфа йўллари очилиши ва лимфа суюқлиги оқшишнинг тикланишини совет анатомла-

243-р а с м. Оёқ лимфа томирлари ва тугунлари.
 1 — чов соҳасидаги юза лимфа тугунлари; 2 — тери ости
 лимфа томирлари; 3 — чуқур лимфа томирлари; 4 — чов соҳа-
 сидаги чуқур лимфа тугунлари.

ри М. Г. Привес, Д. А. Жданов
 биринчи марта муфассал ўрганганлар,
 десак, хато қилмаган бўламиз.

Зарарланган лимфа томирлари-
 нинг коллатерал йўллар билан тикла-
 нишига нейтрон, рентген ва гамма-
 нурларнинг салбий таъсири (У. М. Ри-
 заев, Б. Н. Нурмухамедов, И. И. Юну-
 сов), жисмоний тарбиянинг (Ф. А.
 Муракаев) шифобахш таъсир кўрати-
 ши аниқланган.



ЧАНОҚ СОҲАСИНИНГ ЛИМФА ТОМИРЛАРИ

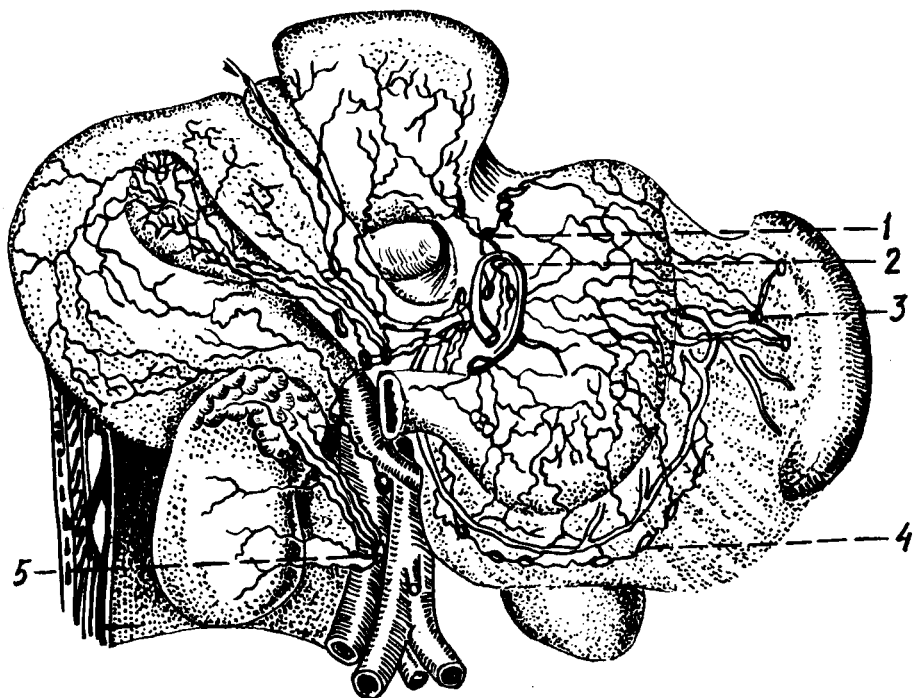
Чанок соҳасидаги юза лимфа то-
 мирлари (думба, жинсий органлар)
 қов лимфа тугунлари — *Inn. inguina-
 lis* — ларга қуйилади.

Кичик чанок ичида жойлашган
 ички органлардан (қовуқ, тўғри ичак,
 тухумдон ва бачадондан) чиқадиган
 лимфа томирлари асосан ана шу органларни таъминловчи қон томир-
 лар билан ёнма-ён юриб, ҳар бир органнинг тегишли лимфа тугунлари-
 га қуйилади.

Қовуқдан чиқадиган лимфа томирлари *a. umbilicalis* билан ёнма-ён
 юриб, *nodī lymphaticī interni* — га тухумдондан чиқувчилар бел
 лимфатик тугунларига (*Inn. lumbales*), бачадан бўйни ва бачадон
 танасидан чиқадиган лимфа томирлари (бачадоннинг сербар бойлами
 бағрида *Inn. hypogastricī* ва *Inn. iliacī* — га ҳамда *Inn. sacrales* — га
 қуяди. Тўғри ичакдан чиқадиган лимфа томирлари эса тўғри ичак
 артериялари билан ёнма-ён юриб, *Inn. pararectales*, *Inn. mesinteriales* —
 га қуйилади. *Anus* атрофи терисидан йиғадиган лимфа томирлари эса
 юза лимфа томирлари каторида *In. inguinales* — га қуйилади. Думба
 соҳасининг чуқур лимфатик томирлари эса *Inn. gluteī* га қуйилади.

ҚОРИН СОҲАСИНИНГ ЛИМФА ТОМИРЛАРИ (244, 245- расм)

Қорин олдинги деворининг киндик юқори қисмидан чиқадиган
 лимфа томирлари юқори томонга кўтарилиб *Inn. axillares* — га,
 киндикдан пастдаги қисмидан чиқадиганлари эса *Inn. inguinales* га
 қуйилади. Умуман, қорин бўшлиғининг олдинги деворида жойлашган
 лимфа томирлари қўлтик ва чов лимфа тугунларига йўналар экан йўлда
Inn. epigastricī, *Inn. circumflexa ilium*, *Inn. umblicales* лар орқали сизилиб



244-р а с м. Меъда, жигар, талоқ ва буйрак соҳасидаги лимфа томирлари.

1 — кардиал (меъдага кириш қисми) лимфа томирлари; 2 — чап меъда лимфа тугунлари; 3 — талоқ лимфа томирлари; 4 — унг меъда лимфа томирлари; 5 — прекавал лимфа тугунлари.

ўтади. Ушбу лимфа тугунларининг ҳар бири шу номли веналар билан ёнма-ён ётади.

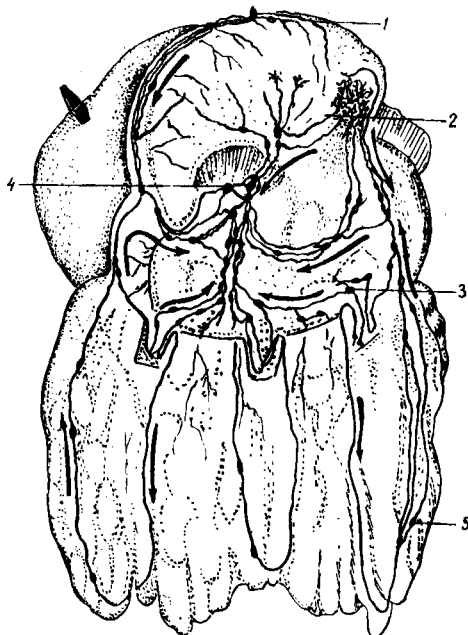
Қорин бўшлиғининг орқа девори соҳасидаги лимфа тугунлари аорта ва остки қавак вена билан ёнма-ён ётган париетал ёки абдомино-аортал тугунлардан, қорин аортасидан чиқадиган тоқ артериялар билан ёнма-ён ётган висцерал тугунлардан иборатдир. Қорин орқа девори соҳасида жойлашган лимфа тугунлари аорта ва остки қавак венага нисбатан жойлашишига қараб, латеро аортал (аортадан чап томонда) преаортал (аортанинг олд томонида), ретроаортал (аортанинг орқа томонида) *v. cava inferior* — нинг қайси томонида ётишига қараб прекавал ва ретрокавал лимфа тугунлари деб аталади. Бундан ташқари, *v. cava inferior* билан аорта орасида интераортакавал лимфа тугунлари бор.

Висцерал лимфа тугунлари эса қайси артерия билан ёнма-ён ётишига қараб *lnn. celiaci*, *gastropancreatici*, *lnn. gastrici superiores*, *inferiores sinistri* деб аталади.

Жигардан чиқадиган лимфа томирларини ва уларнинг йўлида жойлашган лимфа тугунларини 5 гуруҳга бўлиш мумкин: 1) *a. hepatica* ва *a. hepatica propria* билан ёнма-ён ётган *lnn. hepatici*; 2) *a. gastroepiploica dextra* билан ёнма-ён ётган *lnn. retropylorica*; 3) *a. gastroepiploica dextra* билан ёнма-ён ётган *lnn. gastrici inferiores dextra*; 4) *lig.*

245-р а с м. Меъда ва жигар лимфа томирларининг қўшилиш ери.

1 — nodi lymphatici gastrici dextri; 2 — nodi lymphatici gastroepiploici dextri; 3 — nodi lymphatici gastrici sinistri; 4 — nodi lymphatici gastroepiploici sinistri; 5 — nodi lymphatici omentales.



hepatogastricum бағридаги *Inn. suprapyloricum*; 5) ўн икки бармоқ ичак билан меъда ости безининг боши орасида ётган *Inn. pancreaticoduodenales*.

Ингичка ичакдан чиқадиган лимфа томирлари ва уларнинг йўлида жойлашган лимфа тугунлари бошқа ички органлардагидан кескин фарк қилади. Агар жигар, меъда ва бошқа висцерал лимфа тугунлари тўплами 4—5 (кўпи билан 10 тача) алоҳида лимфа тугунларидан ташкил топган бўлса, ингичка ичакни қон билан таъминловчи аа. *intestinales* билан ёнма-ён ётган лимфа тугунларининг сони 300 тага яқин. Бунга сабаб шуки, ингичка ичак лимфа томирлари системаси бошқа ички органлар лимфа системасидан бутунлай ўзгача тузилган. Гап шундаки, ингичка ичакда ёғ лимфа системасига сўрилади ва ичак артериялари билан ёнма-ён ётган лимфа томирлари орқали катта лимфа томирларига, ниҳоят, кўкрак лимфа йўли орқали қонга (*v. cava superior*) қуйилади. Шунинг учун ҳам ичаклардаги лимфа томирлари ва лимфа тугунлари бошқа органлардагига қараганда хийла кўп ва ўзгачароқ тузилган.

Италиялик анатом Гаспаро Азелли (1622) тирик итнинг қорин бўшлиғини ёриб, ўз шогирдларига кўрсатар экан, кутилмаганда унинг кўзи ингичка оқ томирларга тушди. Ичакдан чиқиб, ичак тутқичи бўйлаб ичак артериялари билан ёнма-ён ётган бу оқ томирларнинг бири кесиб юборилганда, ундан сутга ўхшаш суюқлик оқиб чиққан. Маълум бўлишича, ит операциядан олдин тўйиб овқат еб олган экан. Шу вақтда овқат таркибидаги ёғнинг лимфа томирларига сўрилиши авжида

эканлиги аниқланди. Шундан кейин Азелли бу томирларга сут томирлар деб ном берди.

Ингичка ичак лимфа капиллярлари ичакнинг барча қаватларида: сероз, мускул, шиллиқ ва шиллиқ ости қаватларида алоҳида-алоҳида лимфа тўрлари ҳосил қилиб ётади. Ичакдан сўрилган ёғ сут томирлар деб аталувчи томирлар орқали чиқади, бу томирлардан ташқари, сероз қават лимфа томирлари ҳам бор. Ичакдан шимилган ёғлар ичак сўргичлари (*villi intestinales*) орқали сўрилиб, сўргич эпителийси остидаги сут томирларининг кенгайган ери — синуслар орқали ўтиб, сут томирларига боради.

Ўн икки бармоқ ичакнинг юқориги горизонтал қисмидан чиқадиган лимфа томирлари *lnn. pancreaticoduodenales* — га, қолганлари *lnn. retropylorici* — га қуйилади. *Duodenum* — нинг пастки горизонтал ва юқорига кўтариладиган қисмидан чиқувчи лимфа томирлари эса оч ичак (*jejunum*) томирлари билан биргаликда *lnn. mesenteriales* га қуйилади.

Совет олимларидан Г. И. Иосифов, Д. А. Жданов, М. Г. Привес, М. С. Спировлар ва уларнинг шоғирдлари олиб борган илмий-текшириш ишлари лимфа системасига доир кўпгина масалаларни ёритишга ёрдам берди. Д. А. Жданов текширишларидан олинган юқорида келтирилган маълумотлар бунинг равшан далилидир.

Ичак тутқич — *mesenterium* — нинг ҳар икки қавати бағридаги қон томирлар билан ёнма-ён ётган тутқич лимфа томирлари ва лимфа тугунлари тўрт қатор бўлиб жойлашган: 1) ичакнинг тутқичга қараган чети бўйлаб; 2) юқоригидан бир оз нарироқда; 3) ичак тутқичнинг илдизига яқинроқда; 4) ичактутқич илдизи соҳасида, ичак тутқичдан чиққан лимфа томирлари асосан аортанинг латерал ва олдинги томонида жойлашган (латероаортал ва преаортал) лимфа тугунлари орқали ўтиб, чап бел лимфа йўлига қуйилади.

Кўпинча ичаклардан чиқадиган барча лимфа йўллари йиғилиб, умумий лимфа йўли — *truncus intestinales* — ни ҳосил қилади. Умумий ичак лимфа йўли бевосита кўкрак лимфа йўлига қуйилади.

Йўғон ичакдан чиқаётган лимфа томирлари ҳам ана шу ичакнинг қон орқали таъминловчи артериялари билан ёнма-ён юради ва *lnn. mesocolici* деб аталувчи лимфа тугунлари орқали сизилиб ўтади. Йўғон ичакдаги лимфа тугунларининг сони нисбатан кўп бўлиб, 20—50 тага етади. Йўғон ичак лимфа тугунларини *lnn. epiploici*, *lnn. paracolicici*-га бўлиш мумкин. Тўғри ичакдан чиқадиган лимфа томирлари эса *lnn. pararectales* орқали ўтади.

Кўкрак қафаси. Кўкрак қафаси соҳасида ҳам қорин бўшлиғидаги каби париетал, висцерал лимфа томирлари ва улар йўлида жойлашган лимфа тугунлари бор.

Кўкрак қафасининг париетал лимфа тугунлари *lnn. intercostales* (қовурға орасида, орқада) ва *lnn. paraverterbrales* (умуртқа поғонаси соҳасида), *lnn. thoracica interna* (шу номли артерия билан ёнма-ён ётади) га бўлинади.

Висцерал тугунларга эса *lnn. mediastinales* (диафрагманинг ости ва перикард соҳасида ҳамда юракдан чиқадиган катта томирлар олдида

(*Inn. mediastinales posteriores* қизилўнғач ва аорта ёнида) киради. Бундан ташқари, трахея ва бронх атрофида перитрахеобронхиял тугунлар жойлашган. Ўпканинг ичида ички лимфа тугунлари бор.

Кўкрак қафасининг юза лимфа томирлари ёки кўкрак қафаси деворининг олдинги ва латерал томонларидан келадиган лимфа томирлари, шу жумладан, кўкрак бези — *glandula mamma* — дан чиқадиган лимфа томирлари асосан қўлтиқ лимфа тугунларига, қисман бўйиндаги чуқур лимфа тугунларига қуйилади. Чап ва ўнг кўкрак безларининг юза лимфа томирлари ўзаро қўшилиб, анастомоз ҳосил қилади.

Кўкрак безидан чиқадиган лимфа томирлари қўлтиқ лимфа тугунларидан ташқари, ўмров ости — олдинги медиастинал лимфа тугунларига ҳам қуйилади. Бундан ташқари, кўкрак безининг остки қисмларидан чиқувчи лимфа томирлари плевра, диафрагма ва жигар лимфа томирлари билан ҳам алоқадордир.

Кўкрак қафаси деворининг ички юзасидан чиқадиган лимфа томирлари эса *Inn. sternales*-лар орқали ўтиб, кўкрак лимфа йўлига қуйилади.

Ўпкалардан чиқувчи лимфа томирлари эса аввало ўпка дарвозаси томон юриб, ўпка дарвозаси соҳасидаги лимфа тугунларига, сўнгра трахеянинг иккига бўлинган қисми (бифуракация) соҳасидаги лимфа тугунларига ўтади ва катта қон томирлари билан ёнма-ён бориб, катта лимфа йўлларига қуйилади.

ҚўЛ ЛИМФА ТОМИРЛАРИ ВА ТУГУНЛАРИ

Елка камари соҳасининг олдинги, орқа ва устки соҳаларидан, эркин қўлдан оқиб чиқаётган лимфа томирларининг ҳаммаси йиғилиб, ўз томонидаги ўмров ости лимфа йўли — *truncus subclavius* — га қуйилади. Ўмров ости лимфа йўли *v. subclavia* билан ёнма-ён бориб, ўнг томондагиси *ductus lymphaticus dexter*-га ёки *angulus venosus dexter*-га, чап томондагиси эса *angulus venosus sinister*-га қуйилади.

Қўл соҳасидаги лимфа томирлари йўлида жойлашган лимфа тугунлари асосан бўғимлар соҳасида тўдаланиб ётади, тирсак бўғими соҳасидаги *Inn. cubitales* ва елка бўғими соҳасидаги *Inn. axillares*-лар шулар жумласидандир. Ҳар иккала бўғим (тирсак ва елка) соҳасида жойлашган лимфа тугунлари икки қават: юза ва чуқур қаватларга бўлинади. Юза жойлашган лимфа тугунларига тери ва тери ости лимфа томирлари, чуқур лимфа тугунларига эса мускуллардан, бўғим капсулаларидан, суякдан келаётган лимфа томирлари қуйилади.

Юза лимфа томирлари ва уларнинг йўлида жойлашган лимфа тугунлари юза веналар (*v. cephalica*, *v. basilica*) билан ёнма-ён юрса, чуқур мускуллар орасидаги лимфа томирлари ва уларнинг йўлида жойлашган лимфа тугунлари чуқур артерия ҳамда веналар (*a. et v. brachiales*) билан ёнма-ён юради.

БОШ, БЎЙИНДАГИ ЛИМФА ТОМИРЛАРИ ВА ТУГУНЛАРИ

Бош ҳамда бўйиндаги лимфа томирлари ва лимфа тугунлари ҳам икки қават: юза ва чуқур қаватларга бўлинади.

Бош ва бўйиндан келаётган майда лимфа томирлари йиғилиб; *v. jugularis dexter* ва *v. jugularis sinister* — лар билан ёнма-ён ётган лимфа томирларига қуяди, уларнинг ўнг томондагиси *ductus lymphaticus dexter* — га, чап томондагиси эса *ductus thoracicus angulus venosus* га ёки *angulus venosus* га қўйилади.

Бўйин ва бош соҳасидаги лимфа томирлари йўлида жойлашган лимфа тугунлари қуйидагилардан иборат: 1) *ln. occipitales* — энса соҳасида тери остида жойлашган лимфа тугунлари, бошнинг орқа ва ён томонидан келаётган лимфа томирлари шуларга қўйилади; 2) *lnn. mastoidei* — қулоқ супрасининг орқа томонида сўрғичсимон ўсик соҳасида жойлашган лимфа тугунлари, чакка, энса ва қулоқнинг орқа томонидан келувчи лимфа томирлари ана шуларга қўйилади; 3) *lnn. faciales* — пастки жағ суяги танасининг ташқи юзасида жойлашган лимфа тугунлари. Юз лимфа тугунлари лимфа томирларининг қайси еридан келишига қараб: *lnn. mandibulares* *lnn. buccales*, *lnn. infraorbitalis* — га бўлинади. 4) *lnn. parotidei* — қулоқ олди соҳасида жойлашган лимфа тугунлари улар пешона, чакка, қовоқларнинг четидан, қулоқ олди ва кўз ёш безларидан, ташқи эшитув йўлидан лимфа йиғади; 5) *lnn. submandibulares* — жағ ости беzi соҳасида (шу без капсуласи остида) жойлашган лимфа тугунлари. Бу тугунларга энгак, юкори ва пастки лаблар, лунж, бурун қанотлари, милк, тиш, қаттиқ ва юмшоқ танглайдан келадиган лимфа томирлари қўйилади; 6) *lnn. submentales* — кўш қоринли мускул *m. digastricus* — нинг олдинги қорин соҳасида жойлашган лимфа тугунларига энгак ва пастки лабдан келадиган лимфа томирлари қўйилади; 7) *lnn. retropharyngeales* ютқиннинг ён ва орқа томонида ётган лимфа тугунлари. Бу лимфа тугунларига бурун бўшлиғининг шиллиқ қаватидан (ҳаво сакловчи синуслардан), юмшоқ ва қаттиқ танглайдан, ютқиннинг оғиз томонидан ва ўрта қулоқдан келадиган лимфа томирлари қўйилади.

Бўйиннинг тери ва тери ости лимфа томирлари бўйиннинг юза фасцияси устида юрувчи лимфа томирларини ҳосил қилади. Бўйиннинг юза лимфа томирлари йўлида юза лимфа тугунлари жойлашган. Бўйиндаги юза лимфа тугунлари — *lnn. cervicales superficiales* пастки жағ суяги бурчагининг орқасида жойлашган. Бўйиндаги чуқур лимфа тугунлари: *lnn. cervicales profundis* сон жиҳатидан юза лимфа тугунларига қараганда хийла кўп (40—60 фойз) бўлиб, аксари бўйиннинг ён томонида *v. jugularis interna* билан ёнма-ён жойлашган. Бўйиннинг чуқур лимфа тугунларига бўйин ичидаги органлардан (қизилўнғач, трахея, ютқин, ҳиқилдок, қалқонсимон без) келувчи лимфа томирлари қўйилади. Янги туғилган чақалоқларда ва ёш болалар лимфа томирлари бўғим-бўғим бўлади. Клапанлар тақомили 13—15 ёшда ниҳоясига етади. Умуман ўсаётган организмда лимфатик томир диаметри катталарга нисбатан кенгрок бўлади. Одам 35—50 ёшга тўлганида лимфа томирларида қариш (ёшга қараб ўзгарини)

ёки орқага ўсиши, айримларининг ичи бўшаб қолиши кузатилади. Қари ва кекса одамларда кўкрак лимфа йўли деворидаги силлиқ мушкул қаваги атрофияга учраб, ўрнини бириктирувчи тўқима ишғол қилади.

Маълумки, коллатерал лимфа томирлари ҳар бир органдан лимфа марказига қараб яқин йўл орқали оқиб боради. Агарда шу асосий (магистрал) лимфа томирлари кесилса, ёки бирор сабаб билан тўсилса, лимфа суюқлиги марказ томонига атрофлама (коллатерал) йўл орқали оқиб боришга мажбур бўлади. Коллатерал лимфа томирлари деб ана шунга айтилади.

Экспериментда коллатерал лимфа оқишини таъминлашга лимфа томирлари йўлида жойлашган лимфа безларни олиб ташлаш йўли билан эришилади. Айни вазиятда организм узилган лимфа томирлари охиридан аввало тўқималар ичига оқиб ётади.

Шуни таъкидлаш зарурки, организм бузилган лимфа оқишини тиклаш қобилиятига эга. Лимфа оқишининг тикланиши узилган лимфа томирининг ён атрофида жойлашган майда лимфа томирларининг кенгайиши коллатерал лимфа томирлари ҳисобига амалга ошади. Коллатерал лимфа томирлари бирданига ҳосил бўлиб қолмай, секин-секин аввало (7—14 кунларда) бошланғич даврни, сўнгра (22—40 кунда) ўртача даврни ва ниҳоят (6 — ойнинг охирида) сўнги даврни кечиради (Р. Худойбердиев. 1970—1975).

ИММУН СИСТЕМАСИГА КИРУВЧИ ВА ҚОН ИШЛАБ ЧИҚУВЧИ АЪЗОЛАР

Организмни ҳимоя қилишга сафарбар қилинган ҳужайраларни ишлаб чиқувчи ва организмга ташқаридан кирган зарарли антигенларга қарши қурашиб, иммунитет ҳосил қиладиган барча органлар иммун системасига алоқадор органлар қаторига киради. Иммун системасига, шунингдек суяк кўмиги, айрисимон без (тимус), лимфа тугунлари, ҳазм қилиш канали бўйлаб жойлашган лимфоид тўқималар (муртақлар, яккам-дуккам ва тўда-тўда лимфоид тўқималар ва талоқ) киради. Ушбу ҳосилларни умумлаштирган ҳолда иммуногенез органлари деб юритилади. Бажарадиган иши ёки тутган ўрнига қараб иммуногенез органлари марказий иммуногенез органларига ва периферик иммуногенез органларига бўлинади. Марказий иммуногенез органларига айрисимон без ва суяк кўмиги кирса, периферик иммуногенез органларига муртақлар, лимфа тугунлари ва ички аъзоларнинг шиллиқ қавати остида жойлашган лимфоид тўқималар (ҳосиллар) киради.

Суяк кўмиги асосан қон яратиш органидир. Шу билан бирга айни вақтда иммун органларга киради. Қизил (*medulla osseum rubra* ва сарик (*medulla osseum flava*) суяк иликлари тафовут қилинади. Қизил суяк илиги суякларнинг эпифизларида, сарик суяк илиги суякларнинг диафизларида (суяк каналида) жойлашган. Қон элементлари асосан қизил суяк илиги соҳасида яратилади.

Суяк усти пардаси *pereosteum*-да тарқалган суякни қон билан таъминловчи қон томирлар суяклардаги *foramen nutricium* орқали суяк ичига киради. Улар кўмикка кириб майда шохларга тармоқланади,

булар эса суяк бағрига кириб капиллярларга айланади, капиллярлар ўз навбатида вена синусларига очилади. Вена синуслари девори орқали суяк илигида яратилган қон элементларининг фақат етилганларигина ана шу синусларга ўтади. Вена синуслари олдинга майда веналарга, майда веналар эса йирик веналарга айланиб, ниҳоят, пастки кавак венасига қўйилади.

Суяк илигида қон элементларининг яратилиши она қорнида такомил қилаётган ҳомила икки ойга тўлгандан сўнг бошланади. Унгача эмбрионнинг қон билан таъминланиши сариқ халтада мавжуд сариқ модда (то 19 кунгача), сўнгра эса сариқ халтада хосил бўлган қон яратувчи хужайраларда ишланган (4 ойгача) қон билан, ундан кейин эса суяк кўмигида яратилган қон билан таъминлана бошлайди. Бундан ташқари, 6 ҳафталик эмбрионда жигарда, 3 ойлик эмбрионда талокда қон яратилиши кузатилган.

Айрисимон без thymis (246- расм) иммун органлари ичида муҳим ўрин тутаетди. Яқин вақтларгача бу безни ички секреция безлари деб ҳисоблаб келинган. Дарсликларда ва лекцияларда бу безнинг функцияси ҳали тўла ўрганилган эмас, деб келинади.

Сўнги 10—15 йил ичида ўтказилган тадқиқотлар шуни кўрсатдики, бу орган лимфоид система тараққиётида муҳим роль ўйнаб, организмнинг иммунологик реакциясига муносабатини таъминлар экан. Текширишлар тимуснинг қон яратишдаги ролини тўла тасдиқлади. Лимфопоз тимусда бошқа қон яратувчи аъзоларга нисбатан 4—10 марта тезроқ кечар экан. Шу сабабли ҳам тимусни ички секреция безлари бобида эмас, балки қон яратувчи аъзолар қаторига қўшиб ўрганиш лозим.

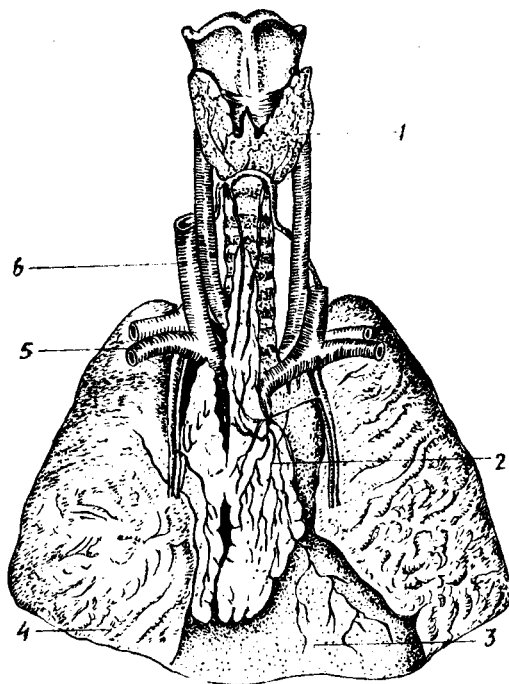
Айрисимон без бир-бирига тенг бўлмаган икки бўлакдан lobus dexter ва lobus sinister лардан иборат. Тимусни чап бўлаги, ўнг бўлагига қараганда каттарок бўлади. Тимус айна етилган (10—15 ёшда) вақтида оғирлиги 37,5 г узунлиги 7,5—16 см га тенг бўлади.

Айрисимон без тўш суягини орқасида, ўнг ва чап ўпкаларнинг ўртасида, яъни кўкс ораллиғининг олдинги қисмида жойлашган. Айрисимон безнинг олдинги тўш суягига қараган сатҳи қаварик бўлиб, тўш суяги дастасининг орқа сатҳига тегиб туради. Тимуснинг орқа томони перикарднинг юқори ярмига, юракдан чиқувчи катта қон томирлар соҳасига тўғри келади. Без ташки томондан бириктирувчи тўқимали капсула, capsula thymii билан ўралган бўлиб, капсуладан без ичига тўсиқлар кириб, безни бўлақлар — lobuli thymii га бўлиб юборади. Без кесиб кўрилганда унинг теварак атрофида пўстлоқ модда (cortex thymii) ва ўртасида мия (мағиз қисми) medulla thymii тафовут қилинади. Бўқок бези учун хос белгилардан бири унинг мағиз қисмида жойлашган махсус эпителиал таначалари борлигидир, Гассал таначалари деб шунга айтилади.

Айрисимон безнинг такомил тимус эмбриони бошланғич 2- ойи бошларида ичак найининг олдинги (бош томон) қисмидан ўсиб чиққан жуфт куртак (III, IV жабра бўртмалари соҳасида) ҳисобига такомил этади. Айрисимон без куртаги каудал дум томонга қараб катталашиб узунасига ўсади ва икки бўлак куртаклар бир-бирига яқинлаша боради.

246-р а с м . Қалқонсимон ва айрисимон безлар.

1 — *gl. thyroidea*; 2 — *thymus*; 3 — *pericardium*; 4 — *pulmo dexter*; 5 — *v. subclavia*; 6 — *v. jugularis interna*.



Эмбрион 5 ойлик бўлганда айрисимон без бўлакларга бўлина бошлайди ва пўстлоқ ва мия моддалари тафовут қилина бошлайди.

В. И. Пузикнинг кузатишларига кўра, тимус янги туғилган чақалокда ўртача 13,5 г, уч ёшга тўлганда кескин катталашади ва 20 ёшгача деярли ўзгармай 25,5—30,0 г атрофида, ундан кейин секин-аста камая бориб, ниҳоят қариган кишиларда кескин камайиб, 13—15 г га тушиб қолади. 50 ёшдан кейин айрисимон безнинг 90 фоизи ёғ ва бириктирувчи тўқимага айланиб қолади.

Қон билан таъминланиши. Тимус қон билан жуда бой таъминланади. Безга ички кўкрак артерияси *a. thoracica interna* — дан тармоқлар келади. Тимус бағрида хийла кўп тарқалган лимфа капиллярлари майда ва катта лимфа томирларига айланади ва кўкс ораллигининг олдинги қисмидаги ва трахеобронхиал лимфа тугунларига очилади.

Тимус адашган нерв билан иннервация қилинади.

Лимфоид муртақлар. Лимфоид муртақлар диффуз ҳолда жойлашган. лимфоид тўқимадан иборат бўлиб, ҳазм қилиш ва нафас олиш йўлларининг бошланадиган жойида тоқ ютқин ва тил муртақлари, жуфт най ва танглай муртақларидан ташкил топган лимфоид тўқималар ҳалқаси мавжуд бўлиб, ушбу ҳалқани биринчи бўлиб машҳур рус хирурги Н. И. Пирогов томонидан ёзиб қолдирилганлиги учун уни Пирогов ҳалқаси деб аталади.

Ютқин муртаги. Тоқ муртақ бўлиб, ютқиннинг юқори гумбазида чап

ва ўнг най муртаклари орасида жойлашган. Вояга етган одамларда узунлиги 13—21 мм, эни 10—15 мм га тенг бўлади.

Ютқин муртагининг куртаги эмбрион тараққиётининг 3—4 ойларида бошланади ва чақалоқларда (1 ёшга тўлганда) лимфоид тўқималар деярли шаклланган, узунлиги 12 мм, кенлиги 6—10 мм га тенг бўлади. 30 ёшдан кейин ютқин муртаги секин-аста кичрая бориб, қарияларда анча кичрайиб қолади. Ютқин муртаги юқорига кўтарилувчи ютқин артерияси тармоқлари орқали қон билан таъминланади. Нерв толаларини эса юз нерви, адашган нерв ва тил ютқин нервларидан олади.

Тил муртаги — *tonsilla lingualis* тоқ муртакларнинг иккинчиси бўлиб, тилни илдиз соҳасида, тилнинг шиллиқ қаватини қоплаб турувчи кўп қаватли япалок эпителий остида жойлашган. Тил илдизи тил муртагининг жойлашган соҳаси ғадир-будир бўлиб кўринади, дўмбоқлараро камгакларда (крипталар) тилнинг шиллиқ безлари очиладиган тешиклар бор.

Тил муртаги айниқса болалик даврида тез ривожланиб, авжи етилган вақти ўсмирлик даврига тўғри келади. Бу безнинг ҳаддан ташқари катталашиб кетиши (аденоид) кўпроқ болаларда учрайди. Тил муртагининг тил артериясидан чиқувчи тармоқлар қон билан таъминланса, тил, ютқин ва адашган ва симпатик нервлар иннервация қилади.

Танглай муртаги — *tonsilla palatinae* бир жуфт бўлиб, танглай тил, танглай ютқин бурмалари орасида, муртак чуқурчаси (*fossa tonsillaris*) да жойлашган. Оғизни катта очган вақтда томоқ тешигининг икки ён томонида бўртиб бўлиниб туради. Танглай муртакларининг шакли бир оз бўйига чўзилган ёнғоқ шаклига эга бўлиб, авжи етилган вақтда узунлиги 13—28 мм, эни 14—22 мм га тенг бўлади. Танглай муртакларининг латерал юзалари муртак чуқурчасига ёпишиб ётса, медиал (бир-бирига қараган) юзалари ютқинга кириб боровчи томоқ тешигининг ён чегараларини ташкил қилади. Муртакнинг латерал юзасини ўраб олган бириктирувчи тўқима (муртак капсуласи) без бағрига кириб, уни бўлақларга бўлиб юборади. Медиал юзаси эса (ютқинга қараган) кўп қаватли япалок эпителий билан қопланган, унда 20 га яқин муртак чуқурчалари (*fissura tonsillaris* лар) мавжуд. Муртак бағрида юмалоқ шаклли лимфоид тўқималар ёки тугунлар (*nodī lymphaticī tonsillaris*) жойлашган. Лимфоид тугунчалар айниқса болалик ва ўсмирлик (12—16) даврида кўп учрайди. Танглай муртаклари эмбрион тараққиёти даврида анча барвақт — 12—14 ҳафталардаёқ куртак ҳосил қилади, ҳомила 5 ойга тўлганда муртак тўқималари 2—3 мм га тенг бўлади. Янги туғилган чақалоқларда муртаклар анча катталашган, бир ёшга тўлган болада 10×12 мм катталиқка тенг бўлади. 25—30 ёшлардан кейин муртак кичрайиб, қайта тараққиётга учрайди. Танглай муртаги ютқиннинг юқорига кўтарилувчи артерия қони билан таъминланади, уни юз, тил, ютқин, адашган ва симпатик нервлар иннервация қилади.

Най муртаги — *tonsilla tubaria* бир жуфт бўлиб, евстахий найини ютқинга очиладиган тешиклари олдига жойлашган. Най муртаклари-

нинг куртаклари илк бор 7—8 ойлик эмбрионда ҳосил бўлади. Янги туғилган болада хийла такомил этган бўлиб, катталиги 7—7,5 мм га тенг бўлади. 4—7 ёшлик болаларда най муртаклари авжи етилган бўлади. Ўсмирлик даврига бориб қайта такомили бошланади. Қон билан таъминланиши ва иннервацияси юқоридаги муртак билан бир хил.

Онда-сонда учрайдиган лимфоид тугунлар. Биз юқорида ҳазм ва нафас олиш каналини бошидан — охиригача (юткин, қизилўнғач, меъда, ингичка ичак, йўғон ичак, ўт пуфаги, ҳикилдоқ, трахея, бронхларнинг шиллик қавати остида лимфоид тўқималар жойлашган, деган эдик. Лимфоид ҳосиллар юткин соҳасида тўпланиб, муртаклар ҳосил қилса, бошқа ерда турли ораликда катта-кичик ҳолда учрайди. Лимфоид тугунчалар ҳазм қилиш канали бўйлаб турли қисмларда турлича, чунончи, ўн икки бармоқли ичакда 1 см² да 9 та лимфа тугуни учраса, ёнбош ичакда — 18 та, кўр ичакда — 22, чамбар ичакда — 35, тўғри ичакда — 21 тагача тугунчалар учрайди. Ҳазм қилиш ва нафас олиш каналида жойлашган лимфа тугунчалари эмбрионнинг 5—6 ойлик давридан бошлаб такомил эта бошлайди. Янги туғилган болада лимфа тугунлари хийла такомил этган бўлиб, бола 10—15 га тўлганда ҳар жиҳатдан авжи етилган бўлади. 15—17 ёшлардан бошлаб аста-секин қайта тараққиётга учраб, кексайганда жуда камайиб кетади.

Ҳазм қилиш каналининг шиллик қавати остида жойлашган яккам-дуккам лимфа тугунлари (*nodi lymphatici solitari*) дан ташқари, ёнбош ичак соҳасида ва чувалчангсимон ўсимта (*аппендикс*) ва лимфоид тугунчаларнинг ғуж бўлиб, тўпланиб жойлашиши кузатилади. Ғуж бўлиб тўпланиб учрайдиган лимфа тугунларига ғужанак лимфа тугунлари, *nodi lymphatici aggregati* дейилади. Буни кўпгина китобларда пейер маржони (*пейеровские бляшки*) деб ҳам юритилади. Ғуж-ғуж бўлиб учрайдиган лимфа тугунлари ичакнинг ички томонида ичак тутқичи бирикадиган томонига қарама-қарши тарафда жойлашган бўлади. Пейер маржонлари айниқса кўр ичакнинг чувалчангсимон ўсиғида (*nodi lymphatici aggregati appendicis vermiformis* кўпроқ учрайди. Чувалчангсимон ўсимтадаги пейер маржонлари бола 16—17 ёшга тўлганда такомил этган бўлади ва чувалчангсимон ўсимтанинг шиллик ости қаватида кўр ичак томонидан то учигача зич жойлашган бўлади.

Чувалчангсимон ўсимта деворидаги лимфоид тугунчалар 4 ойлик эмбрион даврида ҳосил бўлган куртаклардан такомил этади. Янги туғилган болаларда лимфоид тугунчалар 0,5—1,25 мм катталиқда, сони 150—200 бўлади.

Чувалчангсимон ўсимта деворидаги лимфоид тугунчалар 4 ойлик эмбрион даврида ҳосил бўлган куртаклардан такомил этади. Янги туғилган болаларда лимфоид тугунчалар 0,5—1,25 мм катталиқда, сони 150—200 бўлади.

10 ёшдан кейин аппендикс деворидаги лимфоид тугунчалар орасида ёғ ҳужайралари ва коллаген ҳамда эластик толалар пайдо бўлади, 16—18 ёшларда лимфоид тугунчалар камайиб, ёғ тўқимаси анча кўпаяди. Ёғ тўқимаси айниқса 20—30 ёшда анча кўпаяди, 50—60 га

бориб лимфоид тугунчалар сони камайиб, атиги 100—150 га бўлиб қолади.

ТАЛОК

Такомили. Эмбрион тараққиётининг 5- хафталарида (2- оий бошла- нишида) меъданинг дорзал туткичи ичида тўпланган мезенхима тўқимасидан такомил этади. Талокнинг ривожланиши эмбрионнинг сўнгги ойларида тамомланади. Мезенхима тўқимасидан талок тўқимаси ҳосил бўлса, атрофдан унга қон томирлар ўсиб киради. Янги тугилган чақалоқнинг талоғи тахминан 10—15 г бўлади. Баъзан талок олдида юмалоқ шаклдаги кичкина кўшимча талокчалар (1—20 ва ундан кўпроқ) учраши мумкин. Кўшимча талокчаларнинг катталиги нўхатдек ёки ёнғокдек бўлиши мумкин. Улар тузилишига кўра талокка ўхшайди, аммо Мальпиги таначалари бўлмайти. Кўшимча талок *lien accessorius* дейилади.

3—4 ойлик эмбрионда талок ўрта чизикда (умуртқа поғонаси соҳасида), 4—5 ойда — ўрта чизикдан чапроқда, ниҳоят, 7 ойда чап биқинда (ўз жойида) жойлашади (Р. Худойбердиев, У. М. Ризаев).

Талок тоқ орган бўлиб, чап биқинда IX — XI қовурға соҳасида жойлашган. Талокнинг ҳажми ва оғирлиги унинг ичидаги қоннинг кўпайиб — камайиб туришига қараб ўзгариб туради. Узунлиги ўрта ҳисобда 12—15 см, кенлиги 8—10 см ва оғирлиги 150—200 г га тенгдир.

Талокнинг устки қавариқ юзаси — *facies diaphragmatica* диафрагма- га, остки юзаси *facies renalis* эса чап буйракнинг устки четига тегиб туради. Талокнинг олдинги ва орқа юзалари остки томондан талок дарвозаси — *hylus lienalis* билан ажралиб туради. Талок дарвозасидан диафрагманинг кизилўнғач ўтадиган ерига қараб қорин пардасининг бурмаси — *lig. frenicolienalis* тортилган.

Ички тузилиши. Талокни устки томондан ўраб олган кўшувчи тўқима капсуласи — *capsula propria* талок ичига деворлар ёки трабекулалар беради. Кўшувчи тўқима капсуласи бағрида эластик толалар ва силлиқ мускул толалари бор. Трабекулалар орасида талок мағизи — пульпа жойлашган. Талок мағизи тўқ қизил рангда бўлиб, қон элементларига (айниқса эритроцитларга) бой бўлади. Қизил пульпа ичида майда, юмалоқ оролчалар ҳолидаги лимфоид тугунчалар жойлашган. Оқ пульпа деб шунга айтилади.

Талок ичидаги лимфоид тугунчалар, одатда, майда қон томир шоҳлари устида жойлашган ва юмалоқ (шарсимон) шаклда бўлади. Мальпиги таначалари деб шунга айтилади.

Функция. Талок функционал жиҳатдан лимфа безларига ва кўмикка ўхшайди.

Талок олиб ташланганда унинг вазифасини лимфа безлари, кўмик ва жигарнинг ретикуло-эндотелиал системаси бажариб туриши мумкин. Эмбрион тараққиёти даврида талок универсал қон яратиш органи бўлиб хизмат қилади. Талокнинг қон ишлаш функцияси вояга етган

одамларда баъзи касалликлардагина рўй беради. Одатда, талок лимфоцит ва моноцитларнигина ишлаб туради.

Талок қон депоси вазифасини ҳам бажаради. Организмга қон кўпроқ керак бўлиб қолганда талок қисқаради ва ичидаги қонни қон томирлар системасига чиқаради. Бу — организмнинг турли, оғир ҳолатлардан осон холи бўлишига имкон беради. Тез ҳаракат қилиш, югуриш ва шунга ўхшаш ҳолларда қон йўқотилганда киши чап биқин соҳасида оғриқ сезади (бу оғриқ тез босилади). Бу оғриқ талок силлик мускулининг қисқариши натижасида келиб чиқади. Талок қисқарар экан, унинг ичида запас ҳолда турган қон қон томирлар системасига чиқади ва организмда қон танқислигини бартараф этади.

Талок қон таркибига кирган турли зарарли микробларни ўзида олиб қолади ва зарарсизлантиради, талокнинг бу функцияси қонни филтрлаш функцияси дейилади.

Маълумки, қон шакли элементларининг «умри» қисқа бўлади, масалан, эритроцитлар 118—120 кун, лейкоцитлар 5—12 кун, тромбоцитлар 5 кун яшай олади. Бинобарин: 24 соат ичида 450 миллиард эритроцит, 22—30 миллиард лейкоцит, 270—430 миллиард тромбоцит ҳалок бўлади. Бу нормал ва табиий қонуниятдир. Қоннинг нобуд бўлган элементларининг тақдири ҳам талокда ҳал бўлади. Талокқа кирган қон таркибидаги «умри» тугаган, қон элементлари ушланиб қолиб, парчаланиб юборилади ва улардан ҳосил бўлган қимматли таркибий қисмлар янги ҳужайралар тузишга ишлатилади. Талокни эритроцитларнинг мозори дейилишига сабаб ҳам ана шундадир.

Талокда қон айланиши — талок дарвозасидан талок артерияси, а. *lienalis* кириб, талок бўлакчаларига (трабекулаларга) тармоқланади, а. *trabeculares* деб шунга айтилади. Трабекулалар артериялари ўз навбатида тармоқланишни давом эттириб, пульпада, а. *pulpaes* — ларга айланади. Талок ичида капиллярларнинг венага айланиши ҳақида икки хил назария: очик ва ёпиқ қон айланиши назарияси мавжуд. Очик қон айланиши назариясига кўра, капиллярлар бевосита пульпанинг ретикуляр тўқимасига очилади. Аммо тадқиқотчиларнинг кўпчилиги бу назарияни рад этадилар ва талок, ёпиқ қон айланиш доирасига эга, яъни капиллярлар бевосита вена синусларига қуйилиб, вена синусларидан йиғилган веналар кўшилиб талок венаси, в. *lienalis* — ни ҳосил қилади, деган фикрни қувватлайдилар. Сўнгги йилларда талокнинг эндокрин фаолияти ҳам бор, деган фикрлар туғилмоқда.

Демак, талокнинг лимфа тугунлари ва бошқа лимфоид тўқималар одам организмда мавжуд бўлган иммун органлар (организмни ҳимоя қилиш, турли микроб ва захарларга қарши курашиш) қаторига киради. Одам организмда иммун органлар қаторига талок, лимфа тугунларидан ташқари, қон ишлаб чиқувчи органлар, суяк кўмиги, айрисимон без, ютқин соҳасида жойлашган муртақлар, ингичка ичакда ва кўр ичакда чувалчангсимон ўсимта (аппендикс) да жойлашган лимфоид тўқималар киради.

НЕРВ СИСТЕМАСИ (НЕВРОЛОГИЯ)

УМУМИЙ МАЪЛУМОТЛАР

И. М. Сеченовнинг таъбири билан айтганда, «фаолияти рефлексларга асосланган нерв системаси» бир неча хил вазифаларни ўтайди. Биринчидан, у организмда турли функцияларни бажарадиган аъзоларнинг ишлашини идора қилади, шунингдек бир-бирига боғлайди ва мослаб туради. Иккинчидан, организмни ўраб турган ташқи муҳитдан турли хилдаги таъсиротларни қабул қилиб, унга муносиб жавобни қайтариш йўли билан организмни ташқи муҳит билан боғлайди.

Организмдаги деярли ҳамма аъзолар ва тўқималарга нерв толалари тарқалганлиги ва бу охириги толалар (нerv учлари) нинг ҳаммаси марказий нерв системаси билан боғланганлиги туфайли нерв системаси шу аъзоларни, яъни организмнинг ҳамма бўлақларини ягона (яхлит) бир системага бирлаштиради. Натижада, ҳамма аъзоларнинг иши бир-бирига узвий боғланган бўлади.

И. П. Павлов таълимотига кўра, организмнинг ташқи ёки ички муҳитдан нерв рецепторларига (дастлаб қабул қилиб олувчи толаларига) ўтган таъсирот нерв қўзғалиши жараёнига айланади ва сезувчи нерв толалари (ўтказиш йўллари) ёрдамида марказий нерв системасига боради. У жойдан бошқа (ҳаракатлантирувчи) йўллар ёрдами билан ишчи аъзоларга етади.

Нerv системасининг асосини ташкил қилувчи нерв хужайралари ўзидан шохлар чиқаради. Ҳар бир нерв хужайраси ўзидан чиққан шохлар билан бирга *нейрон* деб аталади. Демак, нерв системасининг ҳаммаси нейронлар тўпламидан иборат.

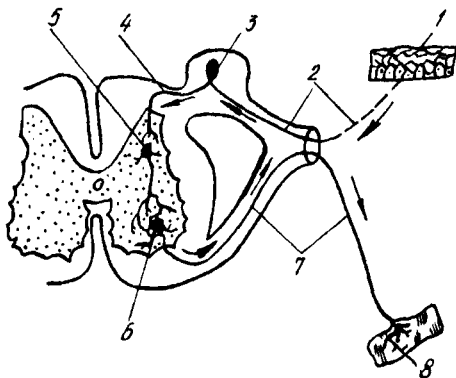
Нerv хужайралари тармоқлари ёрдамида бир-бири билан боғланган бўлади. Лекин хужайралар боғланувчи толаларининг учлари бир-бирига қўшилиб (уланиб) кетмай, тегиб туради, холос. Ана шу нерв толаларининг бир-бирига тегиб турган жойлари *синапс* деб аталади.

Нerv хужайралари асосан нерв системасининг марказий қисмида жойлашган бўлиб, уларнинг шохлари периферик нервларни ҳосил қилади. Демак, ҳар қайси нерв орқа ва бош миёга боровчи (марказга томон ҳаракатланувчи ёки сезувчи), шунингдек шу миёдан ишчи аъзоларга боровчи (марказдан узоқлашувчи ёки ҳаракатлантирувчи) толалар (ўтказиш йўллари) дан иборат.

Марказий ва периферик нерв системаларининг биргалашиб ишлашини содда қилиб тушунтириш учун шундай мисолни келтиришимиз мумкин. Қаршимизда бир неча қаватли катта бино турибди, деб фараз қилайлик. Шу бинога ҳар тарафдан келтирилган жуда кўп телефон симлари киритилган, бу симлар телефон аппаратларига уланган. Телефон симлари орқали турли мазмундаги хабарлар тайқаридан ва шу бино ичидаги хоналардан келиб туради ҳамда ҳаммасига муносиб жавоблар юборилади. Демак, сезувчи (марказга интилувчи) нерв толалари орқали ички аъзолардан ва ташқи муҳитдан турли таъсиротлар орқа мия орқали ёки тўғридан-тўғри бош миёга

247-расм. Рефлекс равоғи.

1 — сезувчи нерв толасининг учи; 2 — сезувчи толанинг периферик қисми; 3 — орқа мия тугуни; 4 — сезувчи толанинг марказий қисми; 5 — қистирма нейрон; 6 — олдинги шохнинг ҳаракат ҳужайраси; 7 — ҳаракат ҳужайрасининг узун шохи (нейрит); 8 — мускулда тугаган нерв учи.

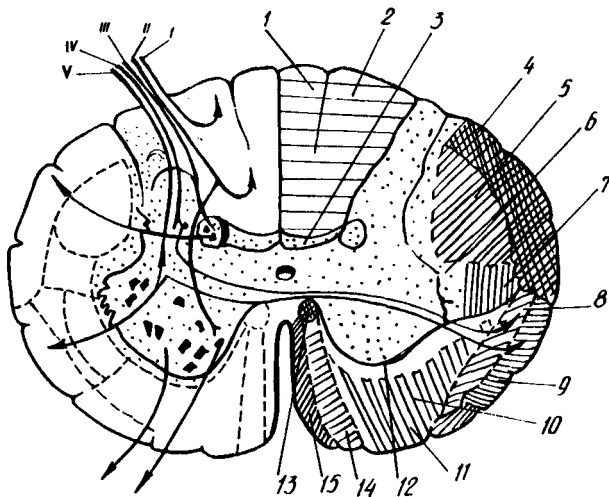


узлуксиз келиб туради. Нерв ҳужайралари уларни қабул қилиб олиб, зарур бўлган жавоб реакциясини ҳаракатлантирувчи (марказдан узоқлашувчи) нерв толалари орқали ишчи аъзоларга юбориб туради. Ана шу ҳар бир таъсиротни марказга олиб бориб, ундан жавобни ишчи аъзога етказувчи икки хил (сезувчи ва ҳаракатлантирувчи) нерв толалари ҳосил қилган ёй *рефлекс ёйи* деб аталади. Демак, ҳамма рефлексларнинг асосида икки хил нейрондан иборат рефлекс ёйи ўтади. (247- расм).

Энди рефлекс ёйининг ишини қуйидаги оддий бир мисолда кўриб чиқайлик. Одатда, бирор кишининг кўли беҳосдан оловга тегиб кетса ёки кўлига игна санчиб олса, у ўша захоти беихтиёр ҳолда кўлини тортиб олади. Демак, оловдан ёки игна санчишдан ҳосил бўлган оғриқ таъсири терида тармоқланган сезувчи нерв учлари орқали бош миёга томон (центропетал) боради. У жойда бўлган жавоб реакцияси синапс орқали ҳаракатлантирувчи ҳужайраларга ўтади ва уларнинг тармоқлари ёрдамида (центрифугал) ишчи аъзоларга (яъни мускулларга) боради. Натижада, мускул қисқариб, киши оғриқ сезган кўлини четга тортади.

Кўпинча рефлекс ёйига юқорида айтиб ўтилган икки нейрондан ташқари, яна кўшимча равишда учинчи нейрон (кондуктор) ҳам қиради. Бу нейрон таъсиротни сезувчи ҳужайралардан ҳаракатлантирувчи ҳужайраларга ўтказиб бериш вазифасини бажаради ва шу икки хил ҳужайралар орасида жойлашади (248- расм).

Модомики шундай экан, бутун нерв системасини қуйидаги уч қисмдан тузилган, десак бўлади: 1) рецепторлар (дастлаб қабул қилувчилар) ташқи ёки ички муҳитдан қабул қилган таъсиротни нерв жараёнига (нерв қўзғалишига) айлантириб, марказга томон интилувчи (афферент) нейронга беради. Бу йўлдан сезувчи ҳужайраларга борган таъсирот; 2) кондукторлар (ёки ассоциатив) нейрон воситасида сезиш ҳужайрасидан ҳаракатлантирувчи ҳужайрага (йўлга) ўтади, сўнгра у жавоб реакцияси сифатида; 3) эффекторлар (марказдан узоқлашувчи нейрон) орқали ишни (бажарувчи) аъзоларга (мускул ёки безга) етиб боради.



248- р а с м. Орқа миянинг ўтказув йўллари.

I ва II — тушуниб турган ҳолдаги тери сезишларини (тегиб, ушлаб билиш ва сезиш) ўтказувчи йўллари; III ва IV — рефлектор сезгилар импульсини ўтказувчи йўллари; V — ҳарорат ва оғрик сезгиларини ўтказувчи йўллари; 1 — fasciculus gracilis; 2 — fasciculus cuneatus; 3 — fasciculus proprius dorsalis; 4 — tractus spinocerebellaris dorsalis; 5 — tractus corticospinalis lat; 6 — fasciculus proprius lat.; 7 — tractus rubrospinalis; 8 — tractus spinothalamicus; 9 — tractus spinocerebellaris ventralis; 10 — tractus vestibulospinalis; 11 — tractus reticulospinalis; 12 — fasciculus proprius ventralis; 13 — fasciculus longitudinalis med.; 14 — tractus corticospinalis ventralis; 15 — tractus tectospinalis.

Рецепторлар уч соҳа бўйлаб таъсирот (кўзғалиш) қабул қилади:

1. *Экстроцентив соҳа* — ташқи томондан тери юзаси орқали олинадиган таъсирот.

2. *Интроцентив соҳа* — бунда асосан ички аъзоларда ҳосил бўладиган кимёвий моддалар кўзғалиш таъсирини беради.

3. *Проприоцентив соҳа* — бунга махсус рецепторлар воситасида тананинг чуқур қисмлари орқали қабул қилинадиган кўзғалишларни яратувчи аъзолар (суяклар, мускуллар ва ҳоказо) киради.

Умуман, нерв системасининг жойлашиши, бажарадиган вазифаси ва тузилишига қараб икки қисмга, яъни марказий ва периферик нерв системаларига ажратиш қабул қилинган. Биринчи системага бош мия ва орқа мия, иккинчисига нерв илдизлари (яъни миядан чиқадиган қисмлари), нерв тугунлари, нерв чигаллари, нервлар ва уларнинг энг сўнгги тармоқлари (охирги учлари) киради.

Бош мия билан орқа мияни кесиб қаралса, уларнинг икки хил бўлиши: кулранг ва оқ моддадан тузилганлигини кўриш мумкин. Кулранг модда нерв хужайралари, оқ модда эса нерв толалари (хужайраларнинг тармоқлари) тўпламидан иборат.

Биз юқорида ташқи ва ички муҳитлардан олинган таъсиротларнинг нерв хужайраларига боришини ва уларда таълиф қилинишини айтиб ўтган эдик. Ана шу муҳим вазифани бажарувчи хужайралар асосан мия пўстлоғида жойлашади. Демак, бош мия пўстлоғи (ташқи кулранг

қавати) бутун нерв системасининг энг асосий қисми ҳисобланади. У нервлар воситасида организмнинг ҳамма қисмларини идора қилиб туради.

Аслида организмдаги ҳамма нервлар ва уларнинг марказий қисмлари яхлит бир система ҳисобланади. Лекин уни шартли равишда икки қисмга: 1) автоном нерв системаси ва 2) анимал (хайвонот) ёки соматик нерв системасига ажратилади.

Бу системаларнинг автоном қисми ҳамма ички аъзоларни (ҳазм, нафас, сийдик ва таносил аъзолари), ички секреция безларини, тери, юрак ва томирлардаги силлиқ мускулларни идора қилади (бошқача айтганда, бизнинг ихтиёримизга итоат этмайдиган ички аъзоларни иннервация қилади), соматик нерв системаси эса кўндаланг-тарғил мускулларни (ёки скелет мускулларини) ва айрим ички аъзоларнинг (тил, ҳиқилдок, юткин, қизилўнғачнинг бошланғич қисми) мускулларини идора қилади. Бундан ташқари, у сезиш аъзолари воситасида организмни ташқи муҳит билан боғлаш вазифасини бажаради.

Автоном нерв системаси ўз навбатида икки хил вазифани ўтайдиган ва бир-бирига қарама-қарши ишлайдиган икки бўлақдан, яъни симпатик ва парасимпатик бўлақлардан иборат.

Марказий нерв системасида ҳам, периферик нерв системасида ҳам автоном ва соматик нерв системаларининг вакиллари бор. Ана шунинг учун ҳам нерв системасига ягона (яхлит) бир система деб қаралади.

ОРҚА МИЯ — MEDULLA SPINALIS

ОРҚА МИЯНИНГ ТАШҚИ ТУЗИЛИШИ

Орқа мия орқа ва олд томонга бироз яссиланган кавак (най)га (цилиндр шаклига) ўхшаган бўлиб, умуртқа поғонасининг канали ичида жойлашган. Шунинг учун умуртқа поғонасининг бўйин, кўкрак қийшаймаларини (олдинга ва орқага) такрорлайди. Орқа миyanинг устки учи катта энса тешиги орқали узунчоқ мияга ўтади, пастки учи эса тобора торая бориб, конус шаклида тугайди. Бу жойни *conus medullaris* дейилади. Шу конуснинг пастга қараган учидан ингичка тола кетади, бунга охирги ип — *filum terminale* дейилади, катта одамларда бу ипнинг узунлиги 15 см бўлади. Охирги ип иккинчи дум умуртқаси қаршисида, шу умуртқани ичидан қопловчи пардада тугайди.

Орқа мия олд ва орқа томондан ўрта чизикдан узунасига кетган иккита чуқур эгат ёрдамида иккита тенг бўлаққа, яъни ўнг ва чап бўлақларга ажралади. Эгатларнинг олдингиси орқадагисига қараганда анча чуқур бўлиб, бунга *fissura mediana ventralis anterior*, орқадаги юзароғига эса *sulcus medianus dorsalis posterior* дейилади. Орқа эгатнинг тагига орқа миyanинг орқа қисмини иккига ажратиб турган юпқа парда — *septum medianum* келиб туташади.

Орқа мия олдинги ва орқа эгатларининг ташқи томонида жойлашган қисмлари яна бир жуфтдан ён эгатлар, яъни олдинги ён эгатлар — *sulcus lateralis anterior*, орқадаги ён эгатлар — *sulcus lateralis posterior*

ёрдамида ҳар томонда учтадан тизимчаларга бўлинади. Бу ён эгатларнинг чуқурлиги ҳар хил бўлади. Орқадаги ён эгатлар бирмунча чуқур ва яхши кўринади. Тизимчаларнинг олдингиси — *funiculus anterior* бошқаларига нисбатан ингичкароқ бўлиб, *fissura mediana anterior* билан *sulcus lateralis anterior* ўртасида жойлашади, орқадаги тизимча — *funiculus posterior* орқадаги ўрта эгат—*sulcus medianus posterior* билан *sulcus lateralis posterior* ўртасида ён тизимча — *funiculus lateralis* эса *sulcus lateralis anterior* билан *sulcus lateralis posterior* ўртасида жойлашган (250- расм).

Бу ён эгатлардан орқа мия нервларининг бошланғич нерв илдизлари чиқади. Олдинги ён эгатлар бўйлаб ҳар икки томондан нервларнинг олдинги илдизлари — *radix ventralis*, орқадаги ён эгатлардан эса нервларнинг орқадаги илдизлари — *radix dorsalis* чиқади. Бу илдизларнинг олдингиси ҳаракатлантирувчи нерв толаларидан, орқадаги илдизчалар эса сезувчи нерв толаларидан ташкил топган. Улар орқа миядан чиққандан сўнг умуртқаларнинг кемтиклари қўшилишидан ҳосил бўлган ён тешиклари олдида ёки ичида бир-бири билан бирикади ва аралаш (ҳаракатлантирувчи ва сезувчи толалардан тузилган) нерв ҳосил қилади. Шу икки илдизчанинг қўшилиш жойида орқадаги илдизча ҳисобидан тугунча — *ganglion spinale* пайдо бўлади. Бундай тугунча ҳамма орқа мия нервларининг орқадаги илдизларида бор.

Боланинг она қорнидаги ҳаётининг биринчи ойларида орқа миянинг узунлиги умуртқа поғонаси каналининг узунлигига баробар бўлиб, орқа мия шу канал ичини тўлдириб туради. Бинобарин, орқа миядан чиқувчи ҳамма нерв илдизчалари ўзи ўтадиган (ташқарига чиқадиган) умуртқааро тешикларнинг рўпарасида туради. Тараққиётнинг тўртинчи ойларидан бошлаб, орқа миянинг ўсиши умуртқа поғонасининг ўсишига қараганда бирмунча секинлашади. Натижада, янги туғилган болаларда орқа миянинг пастки учи учинчи бел умуртқаси, катта одамда эса биринчи бел умуртқаси қаршисида туради. Орқа мия нисбатан тезроқ ва кўпроқ ўсаётган умуртқалар ўз ораларидан (тешикларидан) ўтаётган нерв илдизларини ўзи билан пастга олиб кетади. Бунинг натижасида орқа миядан чиқаётган нерв илдизчаларининг ҳолати кўндаланг бўлмай, борган сари пастга томон қийшайверади.

Шундай қилиб, охириги бел нервлари ва ҳамма думғаза нервларининг илдизчалари ўзининг ташқарига чиқадиган тешикларига етгунига қадар умуртқа поғонаси каналининг ичида пастга тушиб боради. Канал ичида пастга тушаётган ана шу илдизчалар тўплами (булар ичида охириги ип — *filum terminale* ҳам бор) кўринишдан отнинг думини эслаётгани учун унга *cauda equina* номи берилган.

Демак, орқа миянинг устки чегараси биринчи бўйин умуртқасининг устки кирғоғига, яъни биринчи нерв илдизчаларининг чиққан жойига, пастки чегараси эса биринчи бел умуртқасининг ўртасига (катта кишиларда) тўғри келади.

Орқа миядан ҳаммаси бўлиб 31 жуфт нерв чиқади. Орқа мия кулранг моддасининг ҳар қайси нерв илдизчаси қаршисидаги қисми орқа мия бўлаги (сегменти) деб аталади. Демак, орқа мия 31 сегментдан иборат бўлиб, улар қуйидагича тақсимланади: бўйин

250- расм. Орқа мия умуртқа поғонасининг канали ичида (орқадан кўриниши).

a: 1 — medulla oblongata; 2 — sul. medianus posterior; 3 — intumescentia cervicalis; 4 — sul. dorsolateralis (posterolateralis); 5 — lig. denticulatum; 6 — dura mater spinalis; 7 — intumescentia lumbosacralis; б: 1 — sul. medianus dorsalis (posterior); 2 — conus medullaris; 3 — filum terminale; 4 — cauda eduiua; 5 — dura mater spinalis; 6 — gangl. spinale; 7 — filum spinale.

сегментлари 8 (segmenta cervicalia — C_1 — C_{VIII}); кўкрак сегментлари — 12 (segmenta thoracica Th_1 — Th_{XII}); бел сегментлари — 5 (segmenta lumbalia — L_1 — L_V); думғаза сегменти — 5 (segmenta sacralia — S_1 — S_V); дум сегменти — I (segmentum coccygium C_{0I} — C_{0III}).

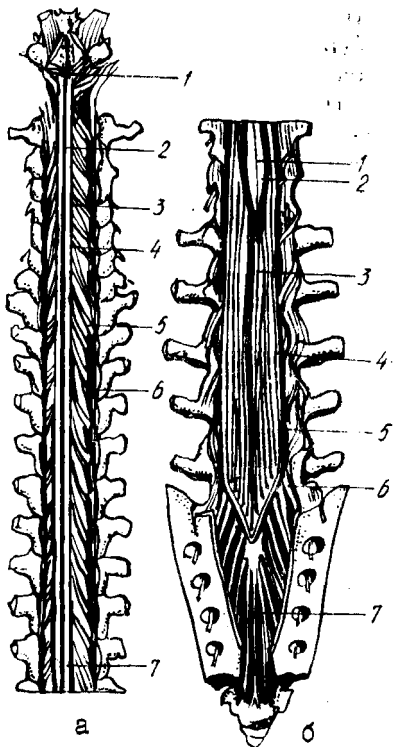
Шуни ҳам айтиш керакки, бўйиндаги сегментлар ва устки кўкрак сегментлари ўз қаршисидаги умуртқадан бир умуртқа юқорида туради, чунки биринчи нерв энса суяги билан биринчи умуртқаси орасидан ўтади.

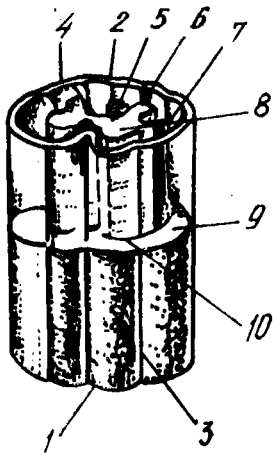
Орқа миянинг оғирлиги 34—38 г, ўртача узунлиги 43 см, эркакларда — 45 см, аёлларда — 41—42 см. Янги туғилган болада 3,2 грамм, 6 ойлик бўлганда бу оғирлик икки марта, 11 ойлик бўлганда уч марта, 2,5 ёшда тўрт марта кўпаяди. 7 ёшга тўлганда 19 граммга етади. Орқа миянинг узунлиги — янги туғилган болада 14 см (13,6—14,8) бўлади, пастки чегараси II бел умуртқасининг пастки қиррасига тўғри келади. 2 яшар болада орқа мия узунлиги 20 см, 10 ёшда эса янги туғилган боланинг орқа миясига қараганда 2 барабар узун бўлади. Йўғонлиги ҳамма жойда бир хил эмас, у икки жойда анчагина йўғонлашган. Биринчи йўғонлашма (intumescentia cervicalis) бўйин қисмида бўлиб, II бўйин умуртқаси билан II кўкрак умуртқаси оралиғига тўғри келади, иккинчиси — бел қисмидаги йўғонлашма (intumescentia lumbalis) кўкрак умуртқаси қаршисидан бошланиб, конусга қадар давом этади (251- расм). Бундай йўғонлашма орқа миянинг шу қисмларидан қўл ва оёқ мускулларига борадиган йўғон нервлардан хосил бўлади. Бу йўғонлашган қисмларда нерв хужайралари ва улардан чикувчи нерв толаларининг миқдори бошқа қисмларга нисбатан кўпдир.

Бу йўғонлашмалар бола она қорнида 3 ойлик бўлганда, яъни қўл ва оёқлар тараққий эта бошлаганда кўрина бошлайди.

ОРҚА МИЯНИНГ ИЧКИ ТУЗИЛИШИ

Орқа мия икки хил моддадан, яъни унинг марказида жойлашган кулранг модда — substantia grisea ва кулранг моддани ўраган оқ модда — substantia alba дан тузилган.





252-р а с м. Орқа мия бир қисмининг схемаси (кул ранг модданинг шакли аниқ кўриниши учун мия устки ярмининг оқ моддаси олиб ташланган).

1 — fissura mediana anterior; 2 — sulcus medianus post; 3 — sulcus lateralis ant; 4 — sulcus lateralis post; 5 — ўрта девор; 6 — substantia gelatinosa; 7 — columna grisea posterior; 8 — col grisea anterior; 9 — funiculus lateralis; 10 — funiculus anterior.

Кулранг модда орқа миянинг узунаси бўйлаб жойлашган бўлиб, олдидан орқасига томон чўзилган ва бир-бири билан кўндаланг хари билан кўшилган икки (ҳар ярмида биттадан) колоннадан иборат. Колоннада олдинги кулранг устун — *columna grisea anterior* ва орқа кулранг устун — *columna grisea posterior* тафовут қилинади 252- расм

Кулранг модданинг (кўндаланг харининг) ўртасидан марказий канал — *canalis centralis* ўтади. Узунчоқ мия марказидаги канал билан туташган бу канал кўндаланг харини иккига, яъни олдинги кулранг битишма — *comissura grisea anterior* ва орқадаги кулранг битишма — *comissura grisea posterior* га ажратади. Марказий каналнинг пастки, конусга яқин қисми кенгайган бўлиб, бунга охирги қоринча — *ventriculus terminalis* дейилади, тепа томони эса узунчоқ мия канали орқали бош миянинг IV қоринчаси билан қўшилади.

Орқа мия кўндалангига кесилганда кулранг модданинг капалак шаклида ёки «Н» ҳарфи шаклида эканлигини кўриш мумкин. Ана шу кулранг модданинг олдинги қисмлари бир оз кенгайган, орқа қисмлари эса, аксинча, торайган, найзасимон бўлади. Олдинги кенгайган чизигини олдинги шоҳлар — *cornua anterior*, орқадаги торайган чиқиқларни эса орқадаги шоҳлар — *cornua posterior* деб аталади. Олдинги ва орқадаги шоҳларни бир-бирига қўшиб турган соҳани *zona intermedia*, яъни оралиқ соҳа дейилади. Ана шу оралиқ соҳа биринчи кўкрак сегменти билан учинчи бел сегменти ўртасида ён томонга бирмунча туртиб чиққан бўлади. Бу жойни ташқи (ён) шоҳлар — *cornua lateralea* деб аталади (253- расм).

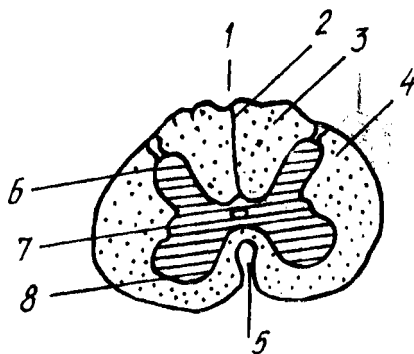
Орқа миянинг бўйин соҳасида, орқа ва олдинги шоҳлар оралиғидаги оқ модда бағрида (кулранг модда яқинида) кўп тармоқли нерв хужайраларидан иборат тўрсимон тузилма бўлиб, бунга *formatio reticularis* дейилади.

Орқа шоҳларнинг учлари лиқилдоқ модда — *substantia gelatinosa* билан қопланган.

Олдинги ён эгатдан ҳаракатлантирувчи илдизча ва орқадаги ён

253-р а с м. Орқа мия кўндаланг кесимининг схемаси.

1 — sulcus medianus posterior; 2 — septum posterius; 3 — funiculus posterior; 4 — funiculus anteriolateralis; 5 — fissura mediana anterior; 6 — columna posterior; 7 — columna lateralis; 8 — columna anterior.



эгатдан сезувчи илдизча чиқиши ҳақида юқорида айтиб ўтилган эди. Демак, кулранг модданинг олдинги шоҳларида йирик ҳаракатлантирувчи ҳужайралар жойлашган бўлиб, уларнинг узун шоҳлари ҳаракатлантирувчи илдизчаларни ҳосил қилади. Кулранг модданинг орқадаги шоҳларида эса ҳажм жиҳатидан анча кичик сезувчи ҳужайралар жойлашади. Ташқаридан сезувчи илдизча тўпламида келган нерв толалари шу ҳужайралар билан боғланиб туради. Ташқи (ён) шоҳлар эса симпатик нерв соҳаси ҳисобланиб, унда жойлашган майда ҳужайраларнинг толалари олдинги илдизчага қўшилиб чиқиб кетади.

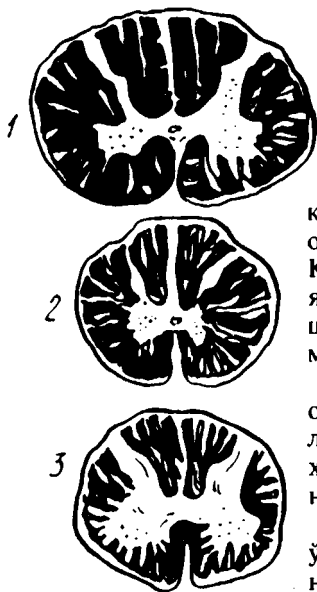
Substantia gelatinosa нинг орқа томонида ғовак соҳа — zona spongiosa деб аталувчи яна бир соҳа бўлиб, бунда жойлашган нерв ҳужайралари — substantia gelatinosa ҳужайралари сингари ўз ўсимталари ёрдамида бир-бирига яқин турган сегментларнинг алоқасини таъминлаб туради. Ана шу ғовак соҳа билан орқа миянинг сиртки юзаси ўртасида қолган соҳа охириги (ёки чегара) соҳа — zona terminalis деб аталади.

Орқа миянинг оқ моддасини ташкил этувчи толалар, нерв илдизчаларининг давоми сифатида ўтказиш йўллари вазифасини бажаради. Олдинги илдизчаларнинг толалари (ҳаракатлантирувчи) орқа мия оқ моддасини ташкил қилишда кам иштирок қилади, чунки улар кулранг модданинг олдинги шоҳларидаги ҳужайралардан чиқиши биланок олдинги ён эгатга томон йўналади.

Оқ моддада кўпроқ орқа илдизчаларнинг толалари бўлади. Орқа илдизчаларнинг толалари орқа шоҳчаларидаги ҳужайраларнинг ўсимталари эмас, балки юқорида айтилганидек, олдинги ва орқа илдизчаларнинг қўшилиш жойида орқа илдизча (сезувчи толалар) ҳисобидан пайдо бўлган тугунчалардаги ҳужайраларнинг ўсимталаридир. Бу ўсимталар тугундан ташқарига чиқиши биланок иккига ажралади. Бу ажралган шоҳларнинг биттаси периферик нерв қаторига қўшилиб кетади, иккинчиси эса орқа илдизча қаторида орқа ён эгат орқади орқа мияга киради ва шу ондаёқ ҳар қайси тола яна иккита шоҳга бўлинади. Бу шоҳлар миянинг оқ моддасига жойлашиб, биттаси юқорига, иккинчиси пастга томон йўналади. Пастга кетувчи толалар узоққа бормай, пастроқдаги кулранг моддадан тугайди. Юқорига

254-расм. Орқа мия қисмларининг кўндаланг кесими (ҳажмий тафовути кўрсатилган).

1-еттинчи бўйин сегменти соҳаси (CVII); 2 — бешинчи кўкрак сегменти соҳаси (ThV); 3 — иккинчи бел сегменти соҳаси (LII).



кўтарилувчи толалар эса кулранг модданинг орқа шохлари орқали узунчоқ миёгача боради. Кўтарилувчи толаларнинг йўл-йўлакай ўзидан яна кўпгина майда шохчалар ажратишини ва шу шохчаларнинг турли масофада кулранг моддада тугашини айтиб ўтиш керак.

Бу толалардан бошқа, кулранг модданинг орқа шохларидаги ҳужайралардан ҳам толалар чиқади. Бу толалар орқа миёанинг бошқа ҳужайраларини ва узунчоқ миё ҳужайраларини кўшиш, боғлаш учун хизмат қилади.

Орқа миёанинг оқ моддасида шу миёанинг ўзидаги ҳужайралардан чиқувчи ва кирувчи нерв толаларидан ташқари бош миёдан келувчи толалар ҳам бор. Улар маълум бир масофани оқ модда таркибига ўтгач, кулранг

модданинг олдинги шохларидаги ҳужайраларга боради.

Шундай қилиб, ҳар қайси сегмент соҳасидаги кулранг модда унинг олдинги ва орқадаги шохларидан чиқувчи илдизчалар ва шу кулранг моддани ўраб турган оқ модда, яъни нерв толалари — орқа миёанинг ўзига хос аппарати ёки сегментар аппарати ҳисобланади.

Кулранг модда оқ модданинг ҳажми (кўп-озлиги), уларнинг бирига нисбати ҳамма жойда бир хил эмас. Белдаги йўғонлашган қисмида ва умуман пастки сегментларда кулранг модда оқ моддага нисбатан кўп бўлади. Ўртадаги, айниқса устки кўкрак сегментларида, аксинча, оқ модда кўп бўлади. Бўйиндаги йўғонлашган қисмида кулранг модда яна кўпаяди, лекин оқ модданинг ҳам ҳажми унча камаймайди (254-расм).

Ёш болаларда орқа миёанинг кўндаланг кесими кўриниши жиҳатидан катта одамларникига ўхшайди.

Чақалокнинг бўйин ва бел қисмидаги йўғонлашмаси катта одамларникига нисбатан яхши кўринади, марказий канали яхши тараққий этган. Марказий канал диаметри 1—2 ёшга келиб тораяди.

Орқа миёанинг оқ моддаси, кулранг моддага нисбатан тез ўсади.

Орқа миёанинг қон томирлари. Орқа миёани умуртқа артериясидан ва чуқур бўйин артериясидан ҳамда орқанинг қовурғазо артерияларидан, шунингдек латерал думғазо артерияларидан чиққан тармоқлар орқали қон билан таъминлайди. Орқа миёани қон билан таъминлашда яна қуйидаги артериялар: *rami spinalis*, *a. spinalis anterior*, *a. spinalis posterior* катнашади.

Орқа миёанинг вена томирлари, умуртқа поғонаси каналининг ичидаги вена тўрларига қуйилади.

Орқа мия қаватма-қават жойлашган уч хил парда билан ўралган. Энг ташки пардага — каттиқ (калин) парда — *dura mater spinalis*, ундан кейингиси, яъни ўртадагисига — тўр парда — *arachnoidea spinalis* ва энг ичкаридаги, мияга тегиб турган пардага — юмшоқ парда ёки томири парда — *pia mater (s. vasculosa) spinalis* дейилади. Бу пардаларнинг ҳаммасини *meninges* деб аталади (255- расм).

Орқа миянинг учала пардаси бир-бирига ва атрофдаги бошқа қисмларга муносабати билан бош мияни ўровчи шу номдаги пардалардан анча фарқ қилади. Биз буни ҳар қайси пардани алоҳида тасвирлаганимизда кўрсатиб ўтамиз.

Қаттиқ (қалин) парда — *dura mater spinalis* орқа миянинг ҳаммасини ўраган бўлиб, унинг диаметри орқа миянинг диаметрига караганда анча каттадир. Шунинг учун ҳам орқа мия бу парда ичида эркин, худди кенг ҳалтага солингандай бўлиб туради. Шу билан бирга бу парда ташки томондан ҳам умуртқа деворларига тегиб турмайди, яъни у бош миянинг қаттиқ пардаси сингари суякларнинг ички юзаларига мустаҳкам ёпишиб кетмайди, суякларнинг ички пардаси вазифасини бажармайди, чунки умуртқаларнинг орқа мияга караган юзалари алоҳида, ўзига хос парда билан қопланган бўлади. Шу парда билан миянинг қаттиқ пардаси ўртасида орқа ва ён томонларида бўшлиқ — *савум epidurale* қолади. Бу бўшлиқда лимфа йўллари, ёғ қатлами ва кўп миқдорда вена томири чигаллари (*plexus venosi vertebralis interni*) туради. Олдинги томонда эса қаттиқ парда умуртқаларнинг орқадаги узунасига кетган бойлами (*ligamentum longitudinale posterius*) билан бирикиб кетади. Халта ичидаги тор бўшлиққа *савум subdurale* дейилади.

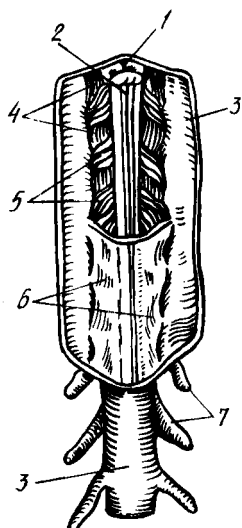
Қаттиқ парда халтасининг кенглиги ҳамма жойда бир хил эмас, орқа мия йўғонлигининг ўзгаришига караб, унинг ҳам кенглиги ўзгаради, айниқса бел қисмида ва ундан пастда жуда ҳам кенг бўлади. Халтанинг аста-секин торая бориб тугайдиган пастки учи II — III думғаза умуртқалари рўпарасида туради. Юқори томонда эса қаттиқ парда катта энса тешиги атрофидаги қирғоққа маҳкам бирикади.

Қаттиқ парда орқа миядан чикувчи нервлар учун ўзидан воронка шаклида ўсимталар чиқаради ва бу воронкалар икки илдизча (сезувчи ва ҳаракатлантирувчи) бирлашувидан ҳосил бўлган нервни ва унинг тугунини ўраб олиб, умуртқалараро тешикларга кириб кетади. Шу туфайли орқа миянинг қаттиқ пардаси мустаҳкам, қимирламайдиган бўлиб жойлашади. Неврларни ўраган бу пардалар анча масофагача шу нервлар билан боради. Орқа миянинг қаттиқ пардаси бош миянинг қаттиқ пардасидан ана шу жиҳатдан ҳам фарқ қилади (256- расм).

Тўр парда — *arachnoidea spinalis* бириктирувчи тўқималардан тuzилган жуда ҳам юпқа парда бўлгани учун (учта парданинг ичида энг юпқаси) унга тўр парда номи берилган. Бу парда бош миядаги тўр пардадан шу билан фарқ қиладики, у ўз устидаги қаттиқ парда билан анча мустаҳкам бириккандир. Бундай бирикиш айниқса умуртқалараро тешиклар олдида, нерв тугунлари устида ва тишли бойлам деб аталган

255-р а с м. Орқа мия пардалари (орқадан кўриниши). Пардаларнинг бир қисми кесиб ташланган.

1 — *fissura mediana anterior*; 2 — *sulcus medianus posterior*; 3 — *dura mater spinalis*; 4 — *ligamentum denticulatum*; 5 — *fila radicularia*; 6 — *arachnoidea spinalis*; 7 — *ganglia spinalia*.



бойламнинг тишлари ёпишган жойларда яхши кўринади. Бу парданинг муҳим хусусиятларидан яна бири шуки, у ўз остидаги юпқа пардага ҳеч қаерда тегмасдан туради. Шунинг учун бу иккала парда ўртасида умуртқа поғонаси каналининг бошидан-охиригача кенг бўшлиқ пайдо бўлади, бунга *cavum subarachnoidale* дейилади. Бу бўшлиқда орқа мия ва ондан чикувчи илдизчалар кўп миқдорда суюқлик билан тўлдирилган ҳолда эркин туради. Жуда тиниқ бўлган бу суюқликка *liquor cerebrospinalis* дейилади.

Тўр парда остидаги бўшлиқ пайга томон бирмунча кенгайди, ана шу кенгайган қисмига охириги цистерна — *cisterne terminalis* дейилади. Бу жойда *cauda equina* туради. Тепа томонда эса тўр парда остидаги бўшлиқ, катта энса тешиги орқали калла ичидаги шу номли бўшлиқ билан туташади.

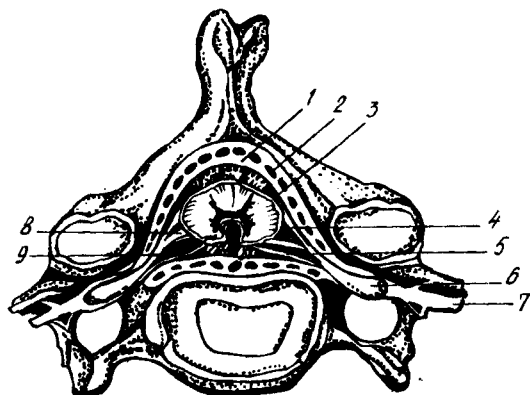
Тўр парда остидаги бўшлиқда шу тўр пардани юмшоқ парда билан боғлаб турадиган кўпгина юпқа пиликчалар (бойламлар) бўлиб, булардан кўзга кўринадиган тишли бойламлар — *ligamentum denticulatum*дир. Бу бойламлар олдинги ва орқадаги илдизчалар ўртасида тиккасига жойлашган бўлиб, уларнинг ички четлари юмшоқ парда билан битишган, ташқи четлари эса худди арра тишлари сингари тишларга бўлиниб, бу тишларнинг учлари тўр парданинг қаттиқ парда билан ёпишган жойига бириккан. Тишли бойлам тишларининг сони ҳаммада бир хил эмас, одатда у 21 гача етади, бойламнинг биринчи тиши катта энса тешиги сатҳида бўлса, энг пастки тиши XII кўкрак ва I бел нерви илдизчаларининг ўртасида жойлашади.

Бу пиликча (пластинка) нинг бойлам деб аталишига сабаб шуки, кўринишдан орқа мияни тўр парда ва қаттиқ пардага шу пиликча ёрдамида осиб (бойлаб) қўйилганга ўхшайди.

Тўр парда остидаги бўшлиқни тўлдириб турган суюқлик билан тишли бойламнинг аҳамияти ғоят каттадир. Орқа мия тишли бойлам

256-р а с м. Орқа мия пардаларининг умуртка миёга нисбатан жойланиши.

1 — dura mater spinalis; 2 — cavitas epiduralis; 3 — arachnoidea (mater) spinalis; 4 — radix dorsalis (posterior); 5 — radix ventralis (anterior); 6 — gangl. spinale; 7 — n. spinalis; 8 — lig. denticularum; 9 — cavitas subarachnoidalis.



воситасида мустаҳкамланиб қўйилганлиги ва ўзи бутунлай суюқликка кўмилиб турганлиги туфайли, гавданинг силкинишларида ёки баданга ташқаридан бирорта зарба етганда шикастланмайди ва шу зарба суюқлик туфайли тўғридан-тўғри орқа миёга таъсир кўрасатмайди.

Юмшоқ парда — pia mater spinalis (s. vasculosa) орқа миёга жипслашиб ёпишиб туради ва ўзи иккита пишиқ варақдан иборат бўлади. Эна шу икки варақдан тузилганлиги билан у бош миёдаги юмшоқ пардадан фарқ қилади. Бу парда орқа мия юзаси билан маҳкам бирикиб кетганлиги туфайли, уни ажратиб олиб бўлмайди. У орқа миёни фақат сиртдан қоплаб қолмай, балки эгатларининг ораларига ҳам кириб боради.

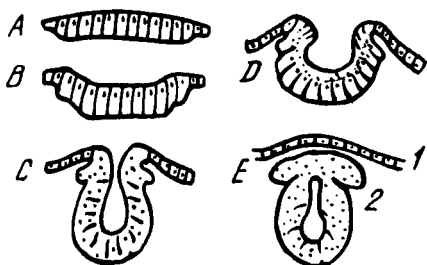
Юмшоқ пардада қон томирлар жуда ҳам кўп бўлади (шунинг учун ҳам унинг иккинчи номи томирли парда — vasculosадир). Бу майда қон томирлар орқа миёнинг ўзини озиқлантиришда ҳам иштирок этади. Баъзи йирикрок қон томирлар эса олдинги эгат орқали миёнинг ичига ҳам қиради. Conus medullarisнинг чўққисидан юмшоқ парда юқорида айтиб ўтилган охириг илға (filum terminale га) айланиб кетади.

ОРҚА МИЯ ТАРАҚҚИЁТИ

Нерв системаси пушт (эмбрион) нинг ташқи варағи — эктодермадан пайдо бўлади. Дастлаб эктодерманинг бир қисми чўзинчоқ пластинка шаклида ички томонга бўртиб чиқади ва қалинлашади. Кейинчалик бу пластинканинг ўртаси чўка бошлаб, унинг ён чети бир-бирига яқинлашаваради, сўнгра улар қўшилиб кетади. Натижада, бошланғич мия найчаси ҳосил бўлади ва у эктодермадан узилиб, мустақил ҳолат олади (257-расм).

Мия найчасининг устки (бош суяги томондаги) қисми кейинчалик учта пуфак ҳосил қилиб, бош миёга асос солади, пастки (дум томондаги) қисми эса бир текисда ўсиб, орқа миёга айланади.

Дастлабки нерв пластинкаси аввал бир қатор эпителиал (қопловчи) хужайралардан иборат бўлса, пластинканинг четлари бирикиб найча ҳосил бўлиши даврига келиб, хужайраларнинг сони ортади, натижада,

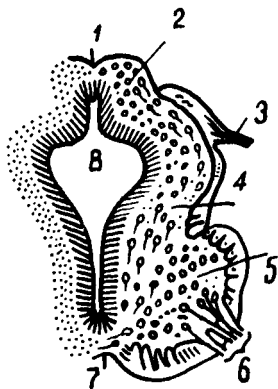


257-р а с м. Нерв системасининг тараққиёт даврлари (кўндаланг кесим схемаси).

А — мия пластинкаси; В — D — мия эгати; С — E — мия найчаси; 1 — эпидермис; 2 — тугунли милк.

258-р а с м. Эмбрионда орқа мия тараққиётининг кўндаланг кесими (4 1/2 ҳафталик).

1 — орқа (дорсал) эгат; 2 — cornu posterius; 3 — radix posterior; 4 — оралик соха; 5 — cornu anterior; 6 — radix anterior; 7 — олдинги (вентрал) эгат; 8 — марказий канал.



яна икки қават янги ҳужайралар пайдо бўлади. Бу уч қават ҳужайраларнинг энг ички (найчанинг ичига қараган) қаватидан орқа миянинг марказий каналини ичдан қолаб турган парда тараққий этади; ўрта қават нейробластлар деб аталувчи нерв ҳужайраларидан иборат бўлиб, ундан орқа мия марказидаги кулранг модда вужудга келади, энг ташқи томондаги қаватдан нейритлар, яъни нерв ҳужайраларининг ўсимталари (шоҳобчалари) пайдо бўлади. Бу қаватли ҳужайра ўзақлари деярли бўлмайти (258-расм).

Мия найчасининг пастки (яъни кейинчалик орқа мияга айланадиган) қисмининг ҳамма деворлари дастлаб бир хил қалинликда бўлади. Кейинчалик найчанинг икки ён деворлари қалинлашаверади, олдинги ва орқа деворлари эса у қадар тез тараққий этмаганлиги туфайли бири-бирдан узоклашгандек, яъни чуқурлашгандек бўлади. Шундай қилиб, орқа мия ана шу олдиндан орқага томон чўзилган бўшлиқ ёрдамида иккита тенг бўлакка — ўнг ва чап бўлакка ажралади.

Бошланғич мия найчаси орқа мия айланадиган қисмининг диаметри ҳамма жойда (охирги конусдан ташқари) бир хилдир. Пуштда қўл ва оёқ белгилари (куртаклари) пайдо бўлиши биланок шу органлардан (қўл ва оёқлардан) мускуллар ва терига нерв юборадиган сегментлар (орқа мия сегментлари) кенгая боради, чунки бу жойлардаги (бўйин ва бел қисмларидаги) сегментларда ҳужайраларнинг сони кўпая бошлайди.

Бош миЯ бош суЯгининг ичида жойлашган. Ташқи юзалари ва туби бош суЯгига якин турганлигидан унинг шакли бош суЯги ички юзасининг шаклига ўхшайди. Унинг тепа ва ён юзалари бош суЯгининг устки қисмига (*calvaria*) ўхшаб, гумбаз шаклига кирган бўлса, пастки юзаси (туби) ясси, ҳатто ўртасидан бир оз ботик бўлади.

Бош миЯга бир қарашда унинг аввало учта йирик қисмдан иборат эканлиги кўзга ташланади: 1) устки энг катта қисми, яъни катта миЯ — *cerebrum*; 2) миЯча — *cerebellum* 3) миЯ поғонаси — *truncus encephali* ёки дастаси. Бу уч қисмнинг бир-бирига муносабатини билиш учун бош миЯнинг тараққиёт жараёнлари билан танишмоқ керак. Буни қуйироқда баён этамиз.

Бош миЯ устини қоплаган пардаларни олиб ташлаб, тепа ва ён томонидан қарасак, унинг ўртадан узунасига, олд ва орқа томонга кетган чуқур ёриқ — *fissura longitudinalis cerebri* ёрдамида иккита баробар бўлакка, яъни яримшарларга — *hemispheria cerebri* га бўлинганини кўриш мумкин. Бу яримшарларнинг ташқи юзалари жуда кўп қинғир-қийшиқ эгатлар ёрдамида узунлиги ва кенлиги ҳар хил, лекин баландлиги бир хил пушталарга бўлинган. Орқа томондан қаралганда фақат миЯча билан узунчоқ миЯ кўринади. Орқа томонда миЯ яримшарлари билан миЯчани бир-биридан ажратиб турган кўндаланг ёриққа *fissura transversa cerebri* дейилади. Бу ёриқ *fissura longitudinalis cerebri* билан ўртада туташган.

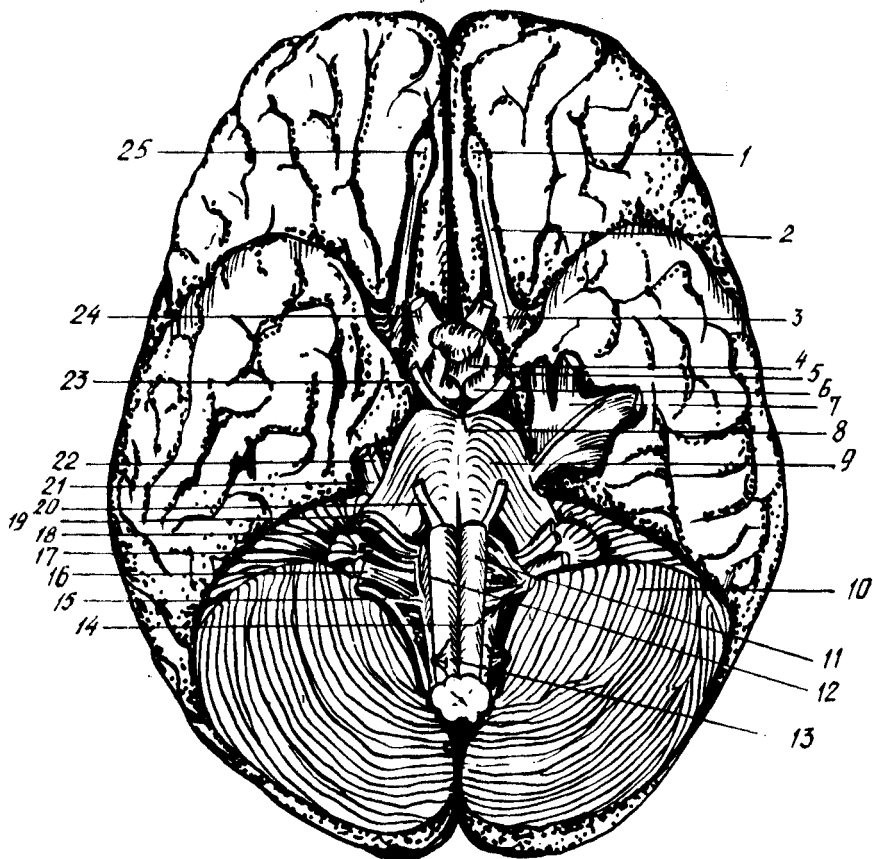
МиЯ яримшарлари (ўнг ва чап) бир-бири билан қадоқ тана — *corpus callosum* воситасида қўшилган. Яримшарлар асосан оқ ва қулранг моддадан (миЯ пўстлоғидан) тузилган бўлиб, улар ҳажм жиҳатидан миЯнинг энг катта қисмини ташкил этади. Яримшарлар миЯнинг бошқа қисмларини устидан ва атрофдан қоплаб турганлиги учун уларни қоплама (плашч) — *pallium* дейилади. Плашч, филогенез нуқтаи назаридан, бош миЯнинг янги (кейинчалик тараққий этган) қисми бўлганлигидан уни янги миЯ — *neencephalon* деб ҳам аталади.

Эмбрионда дастлаб пайдо бўлган миЯ найчасининг ичидаги бўшлиқ, орқа миЯда марказий каналга айланиб қолишини айтган эдик. Ана шу найча бўшлиғининг устки, яъни бош миЯ тараққий этадиган томондаги қисми бир неча жойидан кенгайиб, миЯ қоринчалари — *ventriculi cerebri* га айланади. Лекин бу қоринчалар ўзаро алоқани йўқотмайди. МиЯ қоринчалари билан қуйида батафсил танишамиз.

Бош миЯнинг туби — *basis cerebri* (*s. basis encephali*) бош суЯгининг ички, асосий қисмига тегиб турганлигидан, шу жойдаги мураққаб тузилмалар шаклига киради. МиЯнинг шу томондан катта миЯ, миЯча ва миЯ стволининг пастки юзалари ҳамда бош миЯдан чиқаётган нервлар кўрилади.

Бош миЯ ва миЯчанинг бу юзалари (миЯ туби) бўйлаб олдидан орқага қараб борганда қуйидагиларни кўрамиз (259- расм).

МиЯ тубининг энг олдинги томонида миЯ яримшарлари пещона



259-р а с м. Мия туби.

1 — bulbus olfactorius; 2 — tractus olfactorius; 3 — substantia perforata rostralis (anterior); 4 — tuber cinereum; 5 — tractus opticus; 6 — corpora mamillaris; 7 — gangl. trigeminale; 8 — substantia perforata interpeduncularis (posterior); 9 — pons; 10 — cerebellum; 11 — pyramis; 12 — oliva; 13 — nn. spinales; 14 — n. hypoglossus; 15 — n. accessorius; 16 — n. vergus; 17 — n. glossopharyngeus; 18 — n. vestibulocochlearis; 19 — n. facialis; 20 — n. abducens; 21 — trigeminus; 22 — n. trochlearis; 23 — n. oculomotorius; 24 — n. opticus; 25 — n. olfactorii.

қисми (lobus frontalis) нинг остки юзалари кўринади. Уларни бир-биридан fissura longitudinalis cerebri ажратиб туради. Бу ёриқнинг икки ён томонида ҳидлов йўли — tractus olfactorius туради. Ҳидлов йўлининг олдинги қисми (учи) пиёз шаклида йўғонлашган, бу bulbus olfactorius деб аталади, орқадаги қисми эса кўтарилиб турадиган учбурчак шаклидаги юза ҳосил қилади, бунга trigonum olfactorius дейилади. Ҳидлов йўлининг олдинги йўғонлашган қисмига 15—20 та ингичка, оқ ипга ўхшаш толалар киради. Бу ипларга filamenta olfactoria ҳаммасини қўшиб айтганда ҳидлов нерви nervus olfactorius дейилади. Ҳидлов йўли учбурчагининг (trigonum olfactorius) орқа томонида жуда кўп майда тешикли бир юза бўлиб, бунга олдинги илма-тешик соҳа — substantia perforata anterior дейилади. Шу жойдаги пардалар ва қон томирлар олиб ташланганда бу соҳа яхши кўринади.

Хар иккала илма-тешик соҳанинг ўртасида зарб аломати (х) шаклида кенг кесишма бўлиб, бунга кўрув нерви кесишмаси — *chiasma opticum* дейилади. Бу кесишманинг олдинги томонида қийғига келиб кўшилган кўрув нервлари — *nervus opticus* ни кўриш мумкин. Кўрув нервлари кесишмасининг орқа томонидан ичкаридан ташқарига йўналган кўрув йўли — *tractus opticus* кетади ва шу жойда икки томондан кўриниб турган миянинг чакка бўлаклари (*lobus temporalis cerebri*) нинг остига кириб кетади.

Кўрув нерви кесишмасини салгина орқага тортсак, унинг олд томонидан *fissura longitudinalis cerebri* га қараб бир пластинка кетганини кўриш мумкин, бунга чегараловчи пластинка — *lamina terminalis* дейилади. Кесишманинг орқа томонига кулранг тепа — *tuber cerebri* тегиб туради. Бу тепа пастга томон воронка шаклида торайиб давом этади, *infundibulum* ва шу воронка учида мия ортиғи — *pyrophysis cerebri* жойлашади. Воронка учида осилиб турган олчани эслатади.

Кулранг томонининг орқасида шарсимон, оқиш рангдаги иккита дўнгни кўриш мумкин, булар сўрғичсимон таналар — *corpora mamillaria* дир. Бу таналарнинг икки ён томонида йўғон оқ тўсиқлар сингари мия оёқчалари — *pedunculi cerebri* жойлашган. Бу оёқчалар олдиндан орқага, ташқаридан ичкарига томон қийшиқ жойлашган бўлиб, уларнинг бир-бирига яқинлашувчи орқа учлари (қисмлари) Варолий кўприғи — *pons Varolii* га бориб тақалган. Оёқчалар ўртасида, сўрғичсимон таначалар орасида тўртбурчаксимон чуқурлик бўлиб, бунга оёқчалар оралиғидаги чуқур — *fossa interpeduncularis* дейилади. Бу чуқурнинг тағида томирлар ўтадиган майда тешиқлар бўлгани туфайли уни орқадаги илма тешик соҳа — *substantia perforata posterior* деб аталади.

Варолий кўприғининг орқасида узунчоқ мия — *medulla oblongata* туради. Узунчоқ мия ўзининг олдинги кенг (йўғон) қисми билан Варолий кўприғининг орқа четига тақалади, орқа қисми эса бош мия соҳасидан анча ташқарига чиқиб, орқа мия билан қўшилиб кетади.

Варолий кўприғи билан узунчоқ мия йўғон қисмининг икки ён томонидан мияча яримшарлари (палласи — *hemispheria cerebelli*) кўринади.

Миянинг тубини ўрганишда ундан чиқувчи 12 жуфт бош мия нервларини ҳам чиқиш тартиби билан айтиб ўтишимиз лозим. Бу нервларнинг ҳаммасини мия тубида кўриш мумкин. Бу ҳақдаги тушунчани осонлаштириш, яъни 12 жуфт нервнинг мия тубидан ва бош суяғи ичидан чиқиш жойларини, аъзоларга боришини кўрсатиш учун қуйидаги жадвалдан фойдаланишни тавсия қиламиз¹. Неврларнинг периферик тармоқлари ҳақидаги маълумотни тегишли бобда берамиз.

Кўшимча нерв — *n. accessorius* нинг пастки қисми 6—7 та илдизчадан иборат бўлиб, улар ингичка бир тутам ҳосил қилади ва орқа мия нервларининг олдинги ҳамда орқа илдизчалари орқасидан юқорига кўтарилиб, катта энса тешиғи орқали бош суяғи ичига киради.

¹ В. Н. Тонков ва М. Р. Спиндан олинган.

У ерда ўзининг устки илдизчалари билан кўшилиб, foramen jugulare орқали яна ташқарига чиқади.

Тузилиши ва функциясига кўра жуда ҳам мураккаб бош мия алоҳида қисмларининг бир-бирига муносабати ва боғланишини тушуниш учун, яхшиси, аввал унинг тараққиёт йўли, яъни унинг оддийроқ тузилиш даври билан танишиб чиқмоқ зарур. Шунинг учун куйида бош миянинг тараққиёти устида фикр юритиб, кейинроқ миянинг ҳар қайси бўлақларини алоҳида-алоҳида мукамал кўриб чиқамиз.

БОШ МИЯ ТАРАҚҚИЁТИ

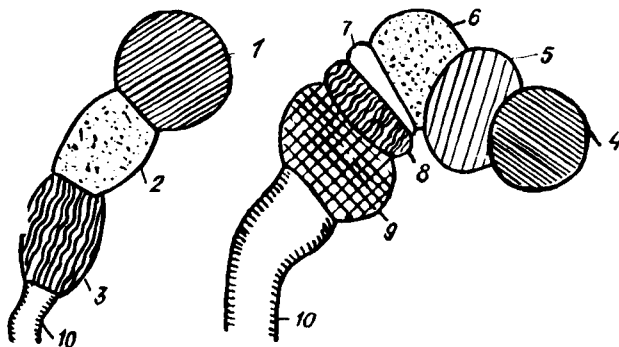
Марказий нерв системаси бошқа аъзоларга қараганда эрта тараққий эта бошлайди.

Пушт (эмбрион)нинг энг дастлабки тараққий этиш даврида пайдо бўлган мия найчасининг («Орқа мия тараққиётига» қаралсин) устки қисми аввалданок пастки қисмига қараганда бирмунча кенгайган, яъни бош мия тараққий этиши учун мослашган бўлади. Кейинчалик найчанинг бу қисми икки жойидан торайиб, учта пуфакча пайдо бўлади. Бу бирламчи пуфакчаларнинг олдингисига prosencephalon (олдинги мия), ўртадагиси mesencephalon ўрта мия ва учинчисига rhombencephalon (ромбсимон мия) дейилади.

Кўп вақт ўтмай бу бирламчи пуфакчаларнинг биринчи ва учинчиси яна иккитадан пуфакчаларга бўлинади. Prosencephalon дан ҳосил бўлган пуфакчаларнинг олдингисига telencephalon (охирги мия), иккинчисига эса diencephalon (оралиқ мия) дейилади, rhombencephalon дан пайдо бўлган пуфакчаларнинг олдингисига mesencephalon (ортки мия) ва иккинчисига myelencephalon (узунчоқ мия) дейилади. Ўрта мия (mesencephalon) пуфакчаларга бўлинмай, аслича қолаверади. Юқорида айтилганларнинг схематик тасвири 260-расмда келтирилган.

Бу пуфаклар эмбрион тараққиётининг дастлабки (бошланғич) даврида тўғри, бир қаторда жойлашган бўлса, кейинчалик бош миянинг тез ўсиши натижасида ўз жойини ўзгартириб, букила бошлайди. Натижада уч жойда эгилиш (букилма) вужудга келади. Букилмаларнинг биттаси ўрта мия соҳасида бўлиб, буни тепадаги букилма дейилади, иккинчиси кўприк букилмаси номи билан орқа мия соҳасида бўлади, учинчиси эса узунчоқ мия соҳасида бўлиб, эса букилмаси деб аталади. Бу букилмаларнинг ўртадагиси (иккинчиси) олдинга, биринчи ва учинчиси эса орқага томон кўтарилган бўлади. Бундай букилмалар бош мия қисмларининг бир вақтда ва бир хил тезликда тараққий этмаслигидан келиб чиқади. Бир қисмнинг тез ўсиши ва такомиллашиши, иккинчи қисмнинг секинлик билан ўсиши ана шундай ўзгаришларга олиб боради, миянинг умумий тузилиши эса аста-секин мураккаблашади.

Энди қайси пуфакчалардан миянинг қайси қисмлари тараққий этиши устида қискагина тўхталиб ўтамиз. Ромбсимон мия (Rhombencephalon) ўз навбатида иккига: myelencephalon ва metencephalon га



260-р а с м. Мия тараккиёти (схема).

1 — prosencephalon; 2, 6 — mesencephalon; 3 — rhombencephalon; 4 — telecephalon; 5 — diencephalon; 7 — isthmus rhombencephali; 8 — metencephalon; 9 — myelencephalon; 10 — medulla spinalis.

бўлиниди, биринчисидан узунчоқ мия иккинчисидан мияча, Воролий кўприги ҳосил бўлади. Буларнинг бўшлиғи IV қоринчага айланади.

Ўрта мия пуфаги — mesencephalon ўз тараккиётида миянинг бошқа қисмларидан бирмунча орқада қолади, унинг деворлари бир текис йўғонлаша бориб, ичидаги бўшлиқ тораяди (кенгаймасдан қолади) ва IV қоринчани III қоринча билан қўшадиган ингичка сув йўлига айланади. Бу каналга Сильвий сув йўли — aqueductus cerebri дейилади. Унинг орқа деворидан тўрт тепалик пластинкаси — lamina quadrigemina, олдинги деворидан эса мия оёқчалари — pedunculi cerebri тараккий этади.

Оралиқ мия — diencephalon деярли бутунлай кўрув бўртиғи билан боғлангандир. Унинг икки ён деворлари такомиллаша бориб, кўрув бўртмаларига айланади. Шунингдек тараккиётнинг бошланғич даврида унинг ён деворларидан кўз пуфаклари деб аталувчи бир жуфт пуфак пайдо бўлади. Бу пуфакчалардан кейинчалик кўрув нервлари ва кўз тўр пардаси тараккий этади.

Оралиқ мия пуфагининг ичидаги бўшлиқ кенгайиб, бош миянинг III қоринчаси — ventriculus tertius га айланади. Бу қоринча миянинг сув йўли орқали IV қоринча билан махсус тешиклар ёрдамида (куйирокқа қаралсин) ён қоринчалар билан туташган.

Оралиқ миянинг ён деворларидаги кўрув бўртиқлари ўз ичига бирмунча кулранг ўзакларни олганлиги туфайли анчагина бўртиб чиққан ва III қоринча бўшлиғини торайтириб қўйган. Шунинг учун ҳам тепадан қаралганда III қоринча бўшлиғи торгина ёриққа ўхшайди.

Оралиқ миянинг олдинги томонидан (hypothalamus) битта (тоқ) бўртиқ пайдо бўлиб, у кейинчалик воронка сингари торайган найча шаклига киради (infundibulum). Бу воронканинг пастки учидан мия ортигининг (hypophysis) орқа бўлаги тараккий этади. Бу hypothalamus ҳисобидан кулранг тела (tuber cinereum) ва сўргичсимон таналар (corpora mamillaria) ҳам тараккий этади.

Оралиқ мия пуфагининг орқа девори унча қалинлашмайди ва устки

томирли парда (*tela chorioidea superior*) билан бирикиб кетади. Ана шу деворнинг орка томонидан битта бўртик пайдо бўлиб, у кейинчалик миянинг устки ортиғи (*epiphysis s. corpus pineale*) га айланади.

Охирги мия — *telencephalon* пуфагидан мия плашчи (ёпкичи) тараққий этади. Миянинг бу қисми тараққиёт даврининг бошланишида миянинг бошқа қисмлари (пуфақлари) билан бир хил катталикда бўлса ҳам, кейинчалик жуда тез тараққий этиши, такомиллашиши натижасида миянинг энг катта қисмига айланиб, қолган қисмлари устан ёпиб туради, яъни миянинг бошқа қисмлари шу плашч (ёпкич) остида сиртдан кўринмай қолади.

Аввал тоқ ҳолда пайдо бўлган пуфак: миянинг бўлажак қаттик пардасидан ажраладиган ўроксимон ўсиқ воситасида иккига бўлина боради ва мия яримшарлари вужудга кела бошлайди.

Охирги мия пуфаги иккига бўлинганда, яъни мия яримшарлари вужудга кела бошлаган вақтда, унинг ўртасидан яна бир кичик бўлакча ажралиб қолади, бунга *telencephalon medium* дейилади. Ана шу кўшимча бўлакнинг олдинги деворида эмбрионал тараққиётнинг биринчи ойи бошланишида қалинлашиш рўй беради. Битишма пластинкаси деб аталган бу жой ҳисобидан кейинчалик қадоқ тана (*corpus callosum*), мия гумбази (*fornix*) ва олдинги битишма — *commissura anterior* тараққий этади.

Охирги мия пуфагининг девори икки яримшарга ажралиши учун чўка бошланганда пуфак ичидаги бўшлиқ ҳам иккига бўлинади. Кейинчалик ҳар иккала бўшлиқ, мия плашчининг шаклланишига қараб ўзидан шохлар ажратиб, миянинг ён қоринчалари (ёки I ва II қоринчалари) *ventriculi laterales* га айланади. Бу қоринчаларнинг III қоринча билан уланган томони аста-секин торая бориб, тешик шаклига киради. Бу тешикка қоринчалар ўртасида тешик — *foramen interventriculare* дейилади. Ён қоринчаларнинг деворлари қалинлашганлиги туфайли уларнинг бўшлиқлари анчагина торайиб қолади.

Яримшарларни ҳосил қилувчи пуфақларнинг туб томон деворларидан тарғил тана — *corpus striatum* вужудга келиб, бу тана кўрув бўртиғи (*thalamus opticus*) га яқинлашиб, туради, яъни тарғил тана билан кўрув бўртиғини чегараловчи эгат — *sulcus terminalis* ажралиб туради.

Охирги мия пуфаги деворининг, яъни плашч моддасининг бир текис тараққий этмаслиги натижасида (Д. Зерновдан) яримшарларнинг ташқи юзаларида ва ички юзаларининг қадоқ тана устидаги қисмида илон изи каби жойлашган пушталар (*gyri*) ва уларни бир-биридан ажратиб турган эгатлар (*sulci*) пайдо бўлади. Бу эгатлардан биттаси — *sulcus (s.fissura) cerebri lateralis (Sylvii)* ҳамма эгатлардан кўра илгари юзага келади. У миянинг икки ён томонидан (чакка қисмида) жойлашган бўлиб, дастлаб кенг бир чуқурча шаклида пайдо бўлади. Кейинчалик бу чуқурчанинг устки ва остки томонида тараққий этаётган пушталар уни торайтира бориб, торгина бир ёриқ шаклига келтириб қўяди. Шу ёриқ тагида қолиб кетган аввалги чуқурчанинг таги ўзига хос пушталари бўлган оролча — *insula* га айланиб қолади.

Бу чуқур эгатдан ташқари мия яримшарларининг юзалари яна бир неча чуқур эгатлар ёрдамида тўрт бўлакка бўлинади (бу ҳақда кейинроқ

батафсил тўхталамиз), ана шунга қараб ён қоринчалар ҳам тўрт қисмга (марказий қисм ҳамда учта шохга) бўлинади.

Эмбрионал тараққиётнинг иккинчи ойи бошларида, бўлажак яримшар пуфақларининг пастки томонидан (ташқи томонда) биттадан бўртма пайдо бўлади. Булар бўлажак ҳидлов мияси — rhinencephalon нинг асосидир. Бу бўртмалар тараққий этиб, ҳидлов миясига айланган сари махсус эгат ёрдамида (fissura rhinalis lateralis) яримшар деворидан ажрала боради.

Мия яримшарларининг устки (сиртки) қавати кулранг моддадан (нерв хужайраларидан) иборат, бунга мия пўстлоғи — cortex дейилади. Мия пўстлоғининг ҳажми пушталар туфайли кенгайди ва кўпаяди. Бош миянинг такомил этишини оддий схема тарзида келтирсак, масала яна ҳам ойдинлашади:

1. Prosencephalon	<table border="0"> <tr> <td rowspan="2" style="font-size: 3em; vertical-align: middle;">{</td> <td>telencephalon</td> <td rowspan="2" style="font-size: 3em; vertical-align: middle;">{</td> <td>Pallum, ҳамма қисмлари билан corpus callosum fornix, comissura anterior, corpus striatum.</td> </tr> <tr> <td>diencephalon</td> <td>Thalami apūci infundibulum, hypophysis, epiphysis, tuber cinereum, corpore mamillaris, tela chorioidea superior</td> </tr> </table>	{	telencephalon	{	Pallum, ҳамма қисмлари билан corpus callosum fornix, comissura anterior, corpus striatum.	diencephalon	Thalami apūci infundibulum, hypophysis, epiphysis, tuber cinereum, corpore mamillaris, tela chorioidea superior								
{	telencephalon		{		Pallum, ҳамма қисмлари билан corpus callosum fornix, comissura anterior, corpus striatum.										
	diencephalon	Thalami apūci infundibulum, hypophysis, epiphysis, tuber cinereum, corpore mamillaris, tela chorioidea superior													
2. Mesencephalon	— (бўлинмайди)		Corpora quadrigemina, pedunculi cerebri.												
3. Rhombencephalon	<table border="0"> <tr> <td rowspan="2" style="font-size: 3em; vertical-align: middle;">{</td> <td>Metencephalon</td> <td rowspan="2" style="font-size: 3em; vertical-align: middle;">{</td> <td>isthmus</td> <td rowspan="2" style="font-size: 3em; vertical-align: middle;">{</td> <td>Brachia conjunctiva, velum medullare anterius</td> </tr> <tr> <td></td> <td>Pons varolii cerebellum</td> </tr> <tr> <td></td> <td>Myelencephalon</td> <td></td> <td>— medulla oblongata</td> <td></td> <td></td> </tr> </table>	{	Metencephalon	{	isthmus	{	Brachia conjunctiva, velum medullare anterius		Pons varolii cerebellum		Myelencephalon		— medulla oblongata		
{	Metencephalon		{		isthmus		{	Brachia conjunctiva, velum medullare anterius							
		Pons varolii cerebellum													
	Myelencephalon		— medulla oblongata												

Энди бош мияни (орқа мияни ҳам) ўраб турувчи пардаларнинг пайдо бўлишига келсак, улар эмбрионда мияни ўраб турган мезенхимадан тараққий этади. Миянинг юмшоқ (томирли) пардаси — pia mater encerephali қон томирлар билан бирга томирлар ёриғи — fissura chorioidea орқали ён қоринчаларининг ичига киради ва у жойда томирли қават — tela chorioidea ва томирлар чигали — plexus chorioideus ни ҳосил қилади. Ўрта ёшдаги одамларда бош мия оғирлиги 1100 г дан 2000 г гача, эркекларда 1394 г ни, аёлларда 1245 г ни ташкил этади (Н. К. Лисенков ва бошқ.) Бош мия оғирлиги ва ҳажми катта одамларда 20 ёшдан 60 ёшгача ўзгармайди, 60 ёшдан кейин камая боради.

Янги туғилган ўғил болаларда бош мия оғирлиги ўрта ҳисобда 390 г, киз болаларда эса 355 г бўлади.

9—10 ойлик чақалоқларда мия оғирлиги икки барабар, 3—4 ёшга етганда уч барабар кўпаяди. 7 ёшдан кейин мия оғирлиги ва ҳажми, аста-секин ошаберади. 20—29 ёшда у эркекларда 1355 г, аёлларда 1220 г бўлади.

Бош миянинг қон томирлари. Бош мия, ички уйқу артерияси ва умуртка артериялари орқали қон билан таъминланади. Ҳар бири ички уйқу артериялари миянинг олдинги ва ўрта артерияларини ҳосил

қилади. *A. cerebri anterior*, *A. cerebri media*, *A. cerebri posterior*, бу артериялар, *a. communicans anterior* ва *a. communicans posterior* воситасида қўшилиб, Виллизий қон айланиш доираси — *circulus arteriosus cerebri (willisii)* ни ҳосил қилади. Виллизий қон айланиш доираси неврология ва хирургияда катта амалий аҳамиятга эга.

Бош мия веналари қаттиқ парданинг бўшлиқларига куйилади. *V. v. cerebri* бошқалардан фарқ қилади, улар артерияларни кузатиб бормайди, юпка бўлади ва клапанлари бўлмайди. Бош мия веналари ички бўйинтурук венаси — *V. jugularis interna* орқали ўмров ости веналари билан кўшилади.

Бош мианинг тараққиёти билан танишиб, унинг беш қисмдан, яъни пастдан юқорига санаганда: *myelencephalon*, *metencephalon*, *mesencephalon*, *diencephalon*, *telencephalon* лардан иборат эканлиги кўриниб турибди. Қуйида катта ёшдаги одамда шу қисмларнинг қандай тузилганлиги алоҳида кўриб чиқилади.

УЗУНЧОҚ МИЯ — *MEDULLA OBLONGATA (MYELENCEPHALON)*

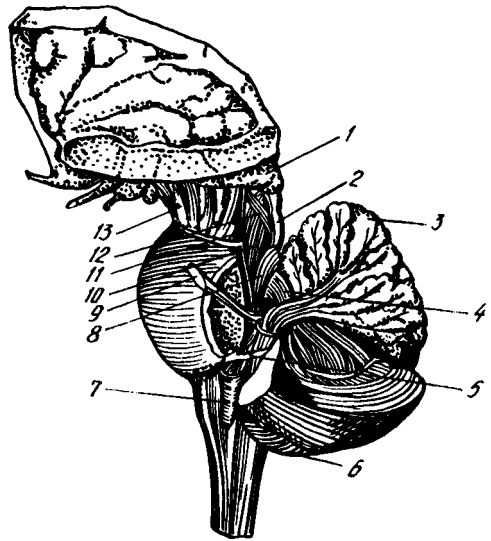
Узунчоқ мия бош мия пиёзчаси (шаклига кўра *bulbus cerebri*) қаторига киради, чунки у пастдан юқорига томон пиёз сингари аста-секин йўғонлашиб боради. У бош мия билан орқа мия ўртасида жойлашган бўлиб, энса суягининг ичидаги нишаб (*clivus*) да туради. Унинг пастки учи катта энса тешиги чегарасида орқа мия билан кўшилади, кенгайган устки учи эса олд томондан Варолий кўпригининг орқа қирғоғига тегиб туради орқа ва тепа томондан узунчоқ миани ромбсимон чуқур ўртасидан кўндалангига кесиб ўтган ип сингари оқ хошиялар — *stria medullares* чегаралайди. Узунлиги ўрта ҳисобда 25 мм.

Узунчоқ мия тузилиши жиҳатидан орқа мия тузилишининг худди ўзгинасини такрорлайди, десак янглишмаймиз. Бу ҳам олд томон ўртасидан чуқур ёриқ — *fissura mediana anterior*, орқа томондан ўрта эгат — *sulcus medianus posterior*, ёрдамида бир-бирига тенг иккита паллага бўлинган. Бу ёриқ ва эгатларнинг икки ёнидаги мия моддаси ўз навбатида олдинги ён эгат — *sulcus lateralis anterior* ва орқа ён эгат — *sulcus lateralis posterior* воситасида тизимчаларга ажратилган. Бу эгатлар ва тизимчалар орқа миядаги худди шундай эгат ва тизимчаларнинг узунчоқ миядаги давомидир.

Олдинги ўрта ёриқ — *fissura mediana anterior* нинг икки томонидаги яхши бўртиб кўринган тизимчаларга пирамидалар *pyramides (medullae oblongatae)* дейилади. Бу пирамидалар ҳаракатлантурувчи нерв толалари (ўтказиш йўллари) тўпламидан иборат бўлиб, толаларнинг бир қисми узунчоқ мия билан орқа мия чегарасида, олдинги ёриқ ичида, қарама-қарши томондаги пирамида толалари билан кесишиб, *decussatio pyramidum* ва орқа мианинг ён томондаги тизимчаси бўйлаб пастга кетади. Шунинг учун олдинги ёриқ бу толалар кесишган жойда унча чуқур бўлмайди. Кесишмаган толалар эса ўз томонидаги олдинги пирамидадан пирамида йўлларини ташкил этиб, пастга йўналади. Унинг толалари ҳар қайси сегмент соҳасида ўзаро кесишиб боради.

261-р а с м. Мия пояси.

1 — thalamus; 2 — colliculus inferior; 3 — cerebellum; 4 — pedunculus cerebellaris superior; 5 — pedunculus cerebellaris inferior; 6 — hemispherium cerebelli; 7 — oliva; 8 — n. trigeminus; 9 — tr. spinocerebellaris ventralis; 10 — lemniscus lateralis; 11 — lemniscus medialis; 12 — tr. tectospinalis; 13 — pedunculus cerebri.



Пирамидаларнинг Варолий кўпригига яқин қисмининг ён томонларида пастки оливалар — *oliva inferior* туради. Булар одамда жуда яхши тараққий этган (261- расм).

Мияча билан биргаликда мувозанатни сақлашда хизмат қиладиган бу оливалар узунчок шаклда бўлиб, кулранг ўзаклардан тузилган. Олива билан пирамида ўртасида олдинги ён эгатнинг давоми туради ва худди шу жойдан XII жуфт мия нервининг (*n. hypoglossus*) илдизчалари чиқади.

Узунчок миянинг орқа томондаги тизимчаларининг жойлашиш тартиби олдингиларига нисбатан бошқачароқдир. Улар ўз чегараларига етиб бормасдан, ромбсимон чуқурнинг пастки бурчагини ҳосил қилиб, ён томонга қийшая бошлайди-да, миячанинг пастки оёқчалари — *pedunculi cerebellares anteriores* (ёки чилвирсимон тана — *corpora restiformia*) ни ҳосил қилади (262- расм). *Sulcus medianus posterior* нинг икки ёнидаги орқа тизимчаларининг ҳар бири унча чуқур бўлмаган эгатлар ёрдамида икки дастага бўлинади. Бу дасталарнинг ички томондагисига нозик даста — *fasciculus gracillis* (Goll), ташқи томондагисига эса понасимон даста — *fasciculus cuneatus* дейилади.

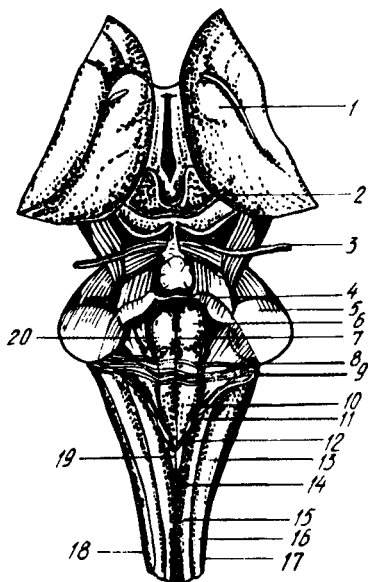
Ҳар иккала дастанинг устки учлари кенгайиб йўғонлашади. Нозик дастанинг йўғонлашган жойига — *tuberculum nuclei gracilis* (ёки тўқмоқ — *clava*), понасимон дастанинг йўғонлашган жойига эса понасимон ўзак дўмбоқчаси — *tuberculum cuneatum* дейилади. Ана шу йўғонлашмаларни ҳосил қилгандан сўнг яна ингичкалашиб, чилвир танага айланиб кетади.

Узунчок миянинг ён томонида, олдинги ва орқадаги ён эгатлар ўртасида ён тизимча — *funiculus lateralis* жойлашган.

Орқа томондан узунчок мия қаторига чуқурнинг пастки ярми ҳам киради.

262-р а с м. Ромбсимон чуқур.

1 — thalamus; 2 — lam. tecti; 3 — n. trochlearis; 4 — peduculus cerebellaris cranialis (superior); 5 — pedunculus cerebellaris medius (pontinus); 6 — eminentia medialis; 7 — sul. medianus; 8 — stria medillaris; 9 — area vestibularis; 10 — trigonum nervi hypoglossi; 11 — trigonum nervi vagi; 12 — tuberculum gracilis; 13 — tubereulum cuneatus; 14 — sul. medianus dorsalis; 15 — fasc. gracilis; 16 — fasc. cuneatus; 17 — sul. dorsolateralis; 18 — fasc. lateralis; 19 — obex; 20 — sul. limians.



УЗУНЧОҚ МИЯНИНГ ИЧКИ ТУЗИЛИШИ

Юқорида айтиб ўтилганларнинг ички тузилишини кўриш учун узунчоқ миёни пастки олива ўртасидан кўндалангига кесиш керак. Узунчоқ миёнинг ичида кулранг модданинг мувозанатига, ҳаракатларни тартибга солиб туришга ва модда алмашинувига тааллуқли бўлган ўзаклари жойлашган.

Агар кесма тил ости нервлари турган соҳадан ўтган бўлса, қуйидагиларни кўриш мумкин (263-расм): узунчоқ миё тил ости нервларининг толалари ёрдамида уч бўлакка, яъни орқа ва икки ён бўлақларга бўлинади. Ён бўлақлар ўз навбатида сайёр (адашган) нерв толалари ёрдамида яна иккита бўлакка — ўрта ва олдинги бўлақларга ажралади.

Узунчоқ миёнинг ярмини олд томондан орқага қараб кўздан кечирилса, қуйидагиларни кўриш мумкин: орқа бўлақда, пирамиданинг орқасида ички қовузлоқ толаларининг кесишмаси — *decussatio lemniscus medialis* туради, ундан ҳам орқада ўрта бўйлама даста — *fasciculus longitudinalis medialis* жойлашган. Бу дасталарнинг орқароқ ён томонида, яъни ромбсимон чуқурнинг тубига яқин, тил ости нервнинг ўзаги — *nucleus nervi hypoglossi* жойлашган бўлиб, унинг толалари узунчоқ миё оқ моддасини қиялама кесиш ўтади ва *lateralis anterior sulcus* га боради.

Тил ости нерви толалари билан сайёр нерв толалари ўртасидаги олдинги юзага яқин қисмда ташқи равоксимон толалар ва кўрув бўртиғи билан олива йўли жойлашган (*fibrae arcuatae externae et tractus thalamio livaris*). Ундан сал орқароқда тил ости нерви толаларидан ташқи томонда оливининг тишли ўзаги туради. Бу ўзакдан орқароқда тўр қават — *foramtio (substantia) reticularis* жойлашган. Бу қават нерв

толалари ва уларнинг орасидаги нерв хужайраларидан ҳосил бўлган. Тўр қават орқа миёдаги шундай қават билан бирлашиб, ҳаракатларнинг нозиклигини таъминловчи қатта рефлектор йўллари ташкил этади (Н. К. Лисенко ва бошқ.). Оливанинг гишли ўзагидан орқа-ён томонда икки нервга тааллуқли ўзак — *nucleus ambiguus* туради. Тил ости нерви ўзагининг ташки томонида ромбсимон чуқур тубига яқин, кулранг қанот ўзаги — *nucleus alae cenergeae* жойлашган.

Юқорида санаб ўтилган учта ўзак, яъни *nucleus dentatus olivae*, *nucleus ambiguus*, *nucleus alae cenergeae* ларни адашган нерв — *nervus vagus* нинг толалари ён бўлакдан ажратиб туради.

Олдинги бўлакда, адашган нерв толаларидан ташки томонда уч шохли нервнинг орқа миёга томон кетган йўлининг ўзаги — *nucleus tractus spinalis nervi trigemini* жойлашган, ундан орқароқда ва ичкарироқда (медиал томонда) понасимон тизимча ўзаги — *nucleus funiculi cuneati* ва унинг ташки томонида эса чилвирсимон тана — *corpus restiforme* туради.

Узунчоқ миёнинг оқ моддаси узун ва қисқа ўтказиш йўллари (толалар) дан иборат. Узун толалар бош ёки орқа миёдан келиб, узунчоқ миё орқали ўтиб кетаётган толалар бўлиб, улардан икки системанинг толалари шу узунчоқ миё ичида кесишади. Демак, юқорида айтиб ўтган пирамида толаларининг кесишмаси (*decussatio pyramidum*) дан бошқа кесишма ҳам бор. Узунчоқ миёнинг орқа томонидаги нозик даста билан понасимон дастанинг ўзақларидан (*nucleus gracilis et cuneatus*) бошланувчи сезув йўлининг иккинчи нейронлари узунчоқ миё ичида ички қовузлок — *lemniscus medialis* толаларига бирлашади. Ана шу қовузлокнинг толалари ҳам кесишади — *decussatio lemniscorum*. Узунчоқ миёнинг қисқа толаларига эса шу миёнинг ўз ичидаги ўзақларни бир-бири билан ҳамда бош миёнинг узунчоқ яқинидаги бошқа қисмлари билан қўшувчи толалар киради. Олива билан миёча ўртасидаги толалар — *fibrae olivacerebrales* ва ўртадаги узунасига кетган даста толалари — *fasciculus longitudinalis* шулар жумласидандир.

ОРТҚИ МИЯ — МЕТЕНСЕРНАЛОН

Ортқи миё икки қисмдан: олдинги томонда — Варолий кўприги, орқа томонда миёчадан иборат.

Кўприк — *pons Varolii*. Миёнинг бу қисми одамда анчагина яхши тараққий этган, у кўндаланг жойлашган толалар билан қопланган ва олдинги-пастки томонга анчагина бўртиб чиққан кўприк шаклида миё тубининг орқа қисмида жойлашган (264- расм). Унинг олдинги чети миё оёқчалари (*pedunculi cerebri*), орқа чети эса узунчоқ миёнинг олдинги учи билан чегараланган. Кўприк олдидаги, айниқса орқадаги қўшни органлардан чуқур жойлашган кўндаланг ёриқлар ажратиб туради. Орқадаги кўндаланг ёриқдан, ичкаридан ташқарига томон санаганда, узоклаштирувчи нерв (*n. abducens*) юз (бет) нерви — *n. facialis* ва даҳлиз-чиғанок нерви — *n. vestibulo cochlearis* чиқади.

Кўприк олдинги томонга пастгина гумбаз шаклида кўтарилиб

чикқан бўлиб, унинг ўртасида олдиндан орқага қараб кетган кенг эгат бор. Бу эгатга *sulcus basilaris* дейилади ва унда шу номдаги артерия ётади. Кўприкнинг икки ёни пастга томон нишаб бўлиб, шу нишабнинг ўртасидан, кўприкнинг кўндаланг толаларини ёриб, уч шохли нерв (*n. trigeminus*) чиқади.

Шуни ҳам айтиб ўтиш керакки, кўприк толаларини ёриб чиққан нерв уч шохли нервнинг сезувчи қисми ёки катта бўлаги (*portio major*) дир. Бу нервнинг ҳаракатлантирувчи толалардан иборат кичик бўлаги (*portio minor*) катта бўлакдан бир оз олдинроқдан, яъни кўприкнинг олдинги қирғоғига яқин орқа юзасидан чиқади (Ҳ. З. Зоҳидовдан). Кўпгина тадқиқотчилар шу нервнинг ташқи қирғоғини кўприкнинг ён чегараси деб ҳисоблашади. Кўприкнинг уч шохли нерв билан мияча ўртасидаги ички қисми миячанинг ўрта оёқчалари — *pedunculi cerebellares medii* ёки мияча ва кўприк тизимчалари — *crura cerebelli ad pontem* дейилади.

Кўприкнинг орқа томони IV қоринча ичига қараган бўлиб, шу қоринча тубини, яъни ромбсимон чуқурни ҳосил қилишда иштирок этади.

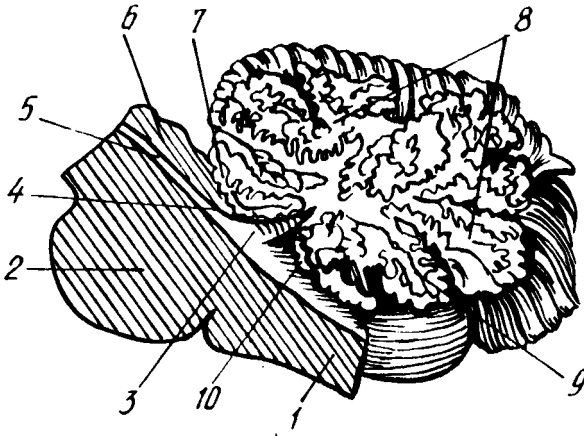
Кўприкнинг ички тузилиши. Кўприкнинг ички тузилиши қандай эканлигини билиш учун уни ўртасидан кўндалангига кесиб кўриш керак (264-расмга қ.).

Аввало унинг энг катта олдинги, асосий қисм — *pars basilaris pontis* (*s. basis pontis*) дан ва кичик орқа қисм — *pars dorsalis pontis* (*s. tegmentum*) дан иборат эканлиги кўзга ташланади. Ҳар икки қисмни бир-биридан ажратиб турувчи чегара трапециясимон тана — *corpus trapezoideum* ҳисобланади. Бу тананинг ён томони ва тепароғида йирик ўзаклардан бири ҳисобланган устки олива — *oliva superior* туради. Трапециясимон тана билан устки олива эшитув йўлларига тааллуқлидир. Трапециясимон тана устида, устки олива билан ўрта чизик орасида, сезувчи толалардан тузилган анчагина йўғон ички қовузлок — *lemniscus medialis* жойлашган.

Кўприкнинг асосий қисми жуда кўп миқдорда узунасига ва кўндалангига кетган толалардан иборат бўлиб, бу толалар орасида кўприкнинг ўзига хос ўзаклари — *nuclei proprii pontis* жойлашган.

Узунасига (яъни олдиндан орқага томон) кетган толалар, асосан пирамида йўлларига, пўстлок-кўприк йўлларига — *fibrae corticopontinae* (ёки *tractus corticopontinus*) га тааллуқли бўлиб, бу йўлнинг толалари кўприкнинг ўзига хос ўзаклари билан боғлангандир. Бу ўзаклардан бошланган кўндаланг толалар мияча пўстлоғи (*tractus cortico cerebellaris*) га боради (Н. К. Лисенков ва бошқ.), яъни ана шу йўллар воситасида бош мия пўстлоғи Варолий кўприги орқали мияча пўстлоғи билан боғланади.

Кўприкнинг орқа қисмида тўр қавати — *formatio reticularis pontis* тарқалган бўлиб, бу узунчоқ миядаги шундай тўр фармациясининг айнан давомидир.



265-р а с м. Үртасидан кесилган миёча.

1 — medulla oblongata; 2 — pons; 3 — IV — қоринчанинг тепаси (томи). 4 — velum medullare superius; 5 — aqueductus cerebri; 6 — lamina tecti; 7 — arbor vitae cerebelli; 8 — uvula; 9 — nodulus.

МИЯЧА (КИЧИК МИЯ) — CEREBELLUM

Миёча одамда ортки миёанинг энг катта бўлаги бўлиб, кишининг ҳамма ва ҳар хил ҳаракатларини бир меъёрга солиб, келиштириб турувчи ҳамда мувозанатни сақлаб турадиган аъзодир. Бу жихатдан унинг организмдаги тутган ўрни жуда муҳим.

Миёча бош суягининг ички асосидаги орқа чуқурда — fossa cranii posterior да, миёя яримшарларининг орқа (энса) қисмининг остида жойлашган. Унинг тагида олдинги томонга мойил бўлиб, Варолий кўприги билан узунчоқ миёя туради (265-расм).

Миёчанинг устки ва остки юзалари — facies cerebelli superior, facies cerebelli inferior, олдинги ва орқа қирғоқлари бор. Пастки юзанинг ўртасида олдиндан орқага томон йўналган кенг ботик — vallecule cerebelli бўлиб, унда узунчоқ миёя туради.

Миёча уч қисмдан таркиб топган икки ён томондаги кенг ва катта бўлақларга миёча яримшарлари — hemispheria cerebelli ва уларнинг оралиғидаги кичик марказий бўлаққа чувалчанг — vermis дейилади. Одатда иккита (устки ва остки) чувалчанглар — vermis superior, vermis inferior фарқ қилинади. Устки ва юза томонда миёчанинг яримшарлари бир-биридан кўтаринки (милк) билан ажралган. Бу кўтаринки икки томонга пасайиб бориб, текис юзаларга айланиб кетади. Миёчанинг орқа қирғоғидаги яхши кўринган ва кенг кемтик — incisura cerebelli posterior ҳар икки яримшарни орқадан ажратади. Шундай кемтик олдинги қирғоқда ҳам бор (incisura cerebelli anterior). Яримшарларнинг орқа қирғоқлари бўйлаб бир brachium pontis дан иккинчисига кетган чуқур кўндаланг ёриқ — fissura horisontalis cerebelli устки юза билан остки юзаларни ажратиб туради.

Миячанинг юзалари ҳам бош миядаги каби кулранг модда (пўстлоқ) билан (*cortex cerebelli*) қопланган ва китоб варақалари сингари жойлашган юпка пушталар — *folia (s.gyri) cerebelli* га бўлинади. Бу пушталар чуқур ёриқлар (ёки эгатлар) — *fissura (sulci) cerebelli* ёрдамида бир-биридан ажралган. Шунингдек кўндаланг ёрик ва бошқа ёриқлар воситасида мияча юзалари бир неча бўлақлар — *lobuli cerebelli* га бўлинади: устки бўлақ — *lobus superior*, орқа бўлақ — *lobus posterior* пастки (остки) бўлақ — *lobus inferior* ва ҳоказо.

Мияча яримшарларнинг эгатлари узилиб қолмасдан, чувалчанггача давом этганлигидан остки ва устки яримшарларнинг қисмлари остки ва устки чувалчангларнинг қисмлари қаторида жойлашган. Демак, ҳар қайси чувалчангнинг битта қисмига иккита яримшарнинг бир хилдаги қисми икки томондан тўғри келади. Буни қуйидаги солиштирама жадвалдан кўриш мумкин (В. Н. Тонковдан олинди).

МИЯЧА УСТКИ ЮЗАСИНИНГ БЎЛАКЛАРИ (ОЛДИНДАН ОРҚАГА):

Чувалчанг:
тилчаси *lingula*
марказий бўлақча
lobulus centralis
тепача — *monticulus*
чувалчанг варағи — *folium*
vermis

Яримшарлар:
тилчанинг тасмаси — *vinculum lingulae*
марказий бўлақча қаноти — *ala lobuli centralis*
тўрт бурчакли бўлақча — *lobulus quadrangularis*
устки яримойсимон бўлақча — *lobulus semilunaris superior*

МИЯЧА ОСТКИ ЮЗАСИНИНГ БЎЛАКЧАЛАРИ (ОРҚАДАН ОЛДИНГА):

Чувалчанг:
чувалчанг дўмбоғи — *taber*
vermis
пирамида — *pyramis*
тилча — *uvula*
туғунча — *nodulus*

Яримшарлар:
остки яримойсимон бўлақча — *lobulus semilunaris inferior* — ва назик бўлақча — *lobulus gracilis* қўш қоринли бўлақча — *lobulus biventer*
муртак — *tarsilla*
парча — *flocculus*

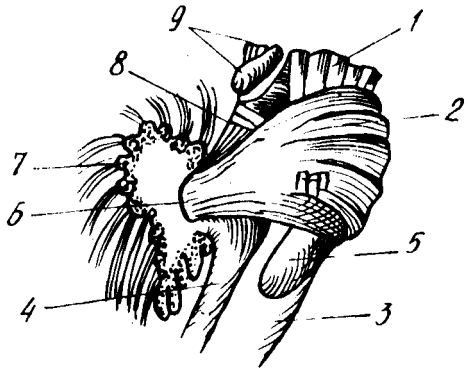
Миячанинг чувалчанг қисми яримшарларга нисбатан анча аввал пайдо бўлган. Остки чувалчанг икки ён томонидан чуқур узунасига кетган эгатлар ёрдамида яримшарлардан ажралмаган бўлса, устки чувалчанг эса яримшарлар билан деярли туташиб туради. Миячанинг бу қисмлари (айниқса остки чувалчанг) кўндаланг эгатлар ёрдамида майда, кўтаринки бўлақчаларга ажралганлигидан, ташқари, кўриниши чувалчангга ўхшаб кетади (шунга кўра шу ном билан аталган).

Миячанинг ажралиб турадиган бўлақчаларидан бири унинг парча — *Flocculus* деб аталган қисмидир. Бу қисм ҳар қайси яримшарнинг остки юзасида миячанинг ўрта оёқчасига яқин жойлашган. Бу парчага алоқадор бўлган яна бир қисм — туғунча (*nodulus*) дир. *Flocculus* ўзининг ингичка оёқчаси — *pedunculus flocculi* ёрдамида туғунча билан қўшилган. Бу оёқча ички томондан юпка, яримойсимон мия пластинкаси — *velum medullare posterius* билан туташиб кетади.

Мияча бош миянинг бошқа қисмлари билан уч жуфт оёқчалар воситасида қўшилган (266-расм). Бу оёқчалар ўтказиш йўллари

200-ра с м. Миячанинг учта оёқчаси
(ўнг томондан кўриниши).

1 — pedunculus cerebri; 2 — pons; 3 — medulla oblongata; 4 — pedunculus cerebellaris inferior; 5 — oliva inferior; 6 — pedunculus cerebellaris medius; 7 — cerebellum; 8 — pedunculus cerebellaris superior; 9 — lamina recti.



толалари тўпламидан иборат. Оёқчаларнинг энг йўғони ўрта оёқча — pedunculi cerebellares medii (ёки миёча — кўприк оёқчалари — crura cerebelli ad pontem, ёки кўприк елкаси — brachium pontis) дир. Бу оёқча ён томонга кенгая бориб, Варолий кўприги билан туташади.

Иккинчиси устки оёқчалар — pedunculi cerebellares superiores (ёки миёчанинг тўрт тепаликка борадиган оёқчаси — crura cerebelli ad lamina quadrigemina) дир. Бу оёқчанинг толалари миёчанинг тишли ўзагидан (қуйига қаралсин) бошланиб, ўрта миёдаги қизил ўзаккача боради.

Учинчи оёқчага пастки оёқчалар — pedunculi cerebellares inferiores (ёки миёчадан узунчоқ миёга борувчи оёқчалар (crura cerebelli ad medullum ablongatum) дейилади. Юқорида чилвир тана — corpus rectiforme деб кўрсатиб ўтилган худди бояги оёқчанинг ўзгинасидир.

Миёча бош миёянинг ўн фоизини ташкил қилади. Янги туғилган болаларда у катта миёга қараганда унча такомиллашмаган, лекин бола бир ёшга тўлгунига қадар миёянинг бошқа қисмларига қараганда анча тез ўсади. Миёча янги туғилган болаларда 20 г, 5 ойлигида миёча оғирлиги 3 баравар, 9 ойлигида 4 баравар ошади. Унинг айниқса 5—11 ойлар ўртасида, яъни бола ўтиришга ўрганаётган, юришга интилаётган вақтида айниқса тез катталашади. Бир ёшга тўлган болада миёча ўзининг муайян катталигига етиб олади.

Миёчанинг ички тузилиши. Миёча ўртасидан олдиндан орқага қараб кесиб, икки баробар (ўнг ва чап) бўлақларга ажратилса, унинг оқ моддаси ва сиртидан қопланган кулранг моддасининг дарахтга ўхшаб шохлаб кетганини кўриш мумкин. Шунинг учун ҳам унга ҳаёт дарахти — arbor vitae деб ном берилган.

Миёчанинг оқ моддаси — substantia medullaris нинг ҳажми кулранг моддага қараганда бирмунча кичикроқ (юпкароқ) дир. Айниқса чувалчанг ичидаги оқ модда жуда юпка қаватдан иборат бўлиб, олдинги миё чодир — velum medullare anterius ва орқадаги чодир — velum medullare posterius га қўшилиб кетади. Бу икки чодир IV қоринчанинг олдинги ва орқа деворларини ташкил этади. Орқа чодирни кўриш учун унинг устида жойлашган муртак — tonsilla ни олиб ташламоқ ёки четга сурмоқ керак. Олдинги ва орқа чодирларнинг миёча ичидаги бурчак

шаклида қўшилган жойига (IV қоринчанинг устки бурчагига) чўкки *fastigium* (IV қоринча чўккиси) дейилади. Ана шу чўкки устида оқ модда бирмунча қалинлашиб, марказий ҳолатни олади. Мия танаси — *corpus medullare* деб аталган бу жойдан оқ модда аввал йўғон, сўнгра ингичка шохларга бўлиниб кетади, яъни миячанинг бўлакчалари ва варақчалари ичига тарқалади.

Мияча устки ва пастки паллаларга ажратиб кесилса, унинг марказидаги оқ моддаларда тўрт жуфт ўзак борлигини кўриш мумкин. Бу ўзаклар кўндалангига қатор жойлашган бўлиб, уларнинг энг йириги икки четдаги тишли ўзаклар — *nucleus dentatus* дир (267-расм). Бу ўзакларни очиб кўриш жуда осон. Бунинг учун миячанинг кўндаланг ёриги — *fissura horisontalis cerebelli* дан икки паллага ёриб (кесмасдан) ажратмоқ зарур. Тишли ўзакнинг ички томонида узунчок учбурчак шаклида иккинчи жуфт ўзак — пўкаксимон ўзак — *nucleus emboliformis* туради. Ундан юқориқда учинчи жуфт ўзаклар — шарсимон ўзаклар — *nucleus globus* туради. Бу ўзаклар майда ва юмалоқ шаклда бўлиб, ҳар томонда бир нечтадан бир жойга тўпланган ҳолда туради. Бу ўзакларнинг ўртасида, чувалчангнинг оқ моддасида чўкки ўзаклари — *nucleus fastigii* туради. У IV қоринча чўккисининг нақ устида жойлашгани учун шундай ном олган.

Бу ўзакларнинг иккитаси, пўкаксимон ўзак билан шарсимон ўзаклар, миячанинг энг қадимий қисмлари қаторига киради, *nucleus fastigii* эса улардан салгина кейинроқ, яъни тана ҳаракати ривожланиши туфайли вужудга келган. Буларнинг ичида энг ёши тишли ўзаклар (*nucleus dentatus*) бўлиб, улар оёқ-қўл воситасида юриш вужудга келгандан бошлаб тараққий этган.

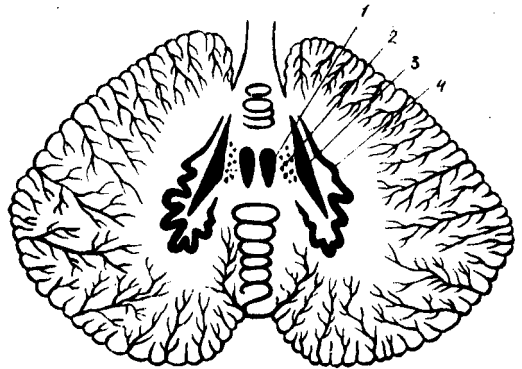
Миячанинг оқ моддаси ҳам узун-қалта нерв толалари йиғиндисидан иборат бўлиб, толаларнинг баъзилари мияча ўзакларини бош мия пўстлоғи билан, бошқалари миячани марказий нерв системасининг бошқа қисмлари билан, учинчилари эса мияча қисмларини ўзаро қўшишга (боғлашга) хизмат қилади.

РОМБСИМОН МИЯ СИҚИГИ — *ISTHMUS RHOMBENCEPHALI*

Ромбсимон мия билан ўрта мия оралиғида, яъни уларнинг биридан иккинчисига ўтадиган жойга торайган бўйин ёки сиқик дейилади. Унинг таркибига қуйидагилар киради: 1) миячанинг устки оёқчалари — *pedunculi cerebellares superiores*; 2) миячанинг олдинги чодирини — *velum medullare anterius*; 3) қовузлоқ учбурчаги — *trigonum lemnisci*. Сиқикнинг икки ён томонида жойлашган ва жуда ҳам яққол кўринмайдиган бу уч бурчакли текисликдан ён (ташқи) қовузлоқ — *lemniscus lateralis* нинг эшитувга тааллуқли толалари ўтади. *Trigonum lemnisci* олдинги томондан тўрт тепаликнинг пастки елкаси — *brachium quadrigemnium inferius* билан, ташқи томондан эса мия оёқчалари — *crura cerebri* нинг ёнидаги яхши кўринган эгат — *sulcus lateralis mesencephali* билан, орқадан миячанинг устки оёқчалари — *pedunculi cerebellares superiores*

267-расм. Мияча ўзақлари
(схема).

— nucleus fastigii; 2 — nucleus globosus;
— nucleus emboliformis; 4 — nucleus
dentatus.



билан чегараланган. Худди шу сиқик соҳасида IV қоринчанинг олдинги чети туради.

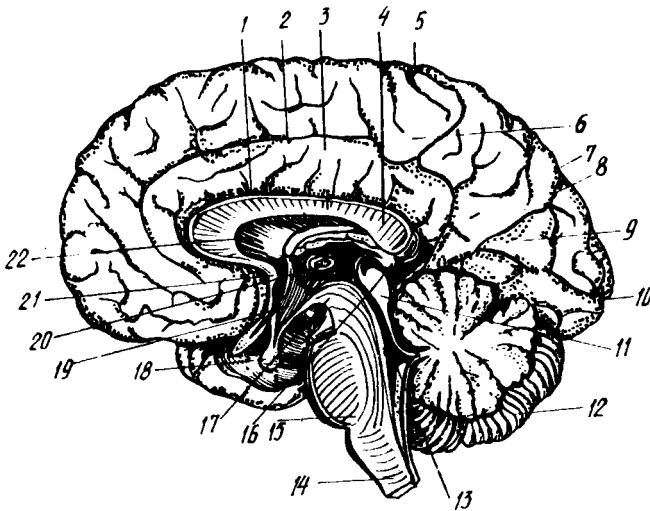
Мияча билан унинг устки оёқчалари ўртасида тортилган *velum medullare anterius* тўрт тепалик ўртасидаги эгатчага юганча (бурмача) — *frenulum veli medullaris anterioris* воситасида боғланган.

ТўРТИНЧИ ҚОРИНЧА VENTRICULUS QUARTUS

Учинчи мия пуфакчиси (*rhombencephalon*) ичидаги бўшлиқ кейинчалик маълум шаклни олиб, тўртинчи қоринчага айланишини юқорида айтиб ўтган эдик. Шунинг учун ҳам бу қоринча ортқи миянинг олдинги ва орқадаги қисмлари, яъни Варолий кўприги билан мияча оралиғида жойлашади ва орқадан — орқа мия марказий канали (*canalis centralis*) билан, олдиндан мия сув йўли орқали (*aqueductus cerebri Sylvii*) III қоринча билан туташганча қолади (268-расм).

Тўртинчи қоринча тузилишига кўра, очик ерга қурилган палатка (чодир) га ўхшаб кетади. Шунинг учун унинг кенг асоси (туби), юқорига томон торая борган томи ва атроф деворлари тафовут қилинади. Қоринчанинг пастда ва бирмунча олдинги мойил турган туби ромб шаклида ва озгина ботиқ бўлгани туфайли унга ромбсимон чуқур — *fossa rhomboidea* деб ном берилган. Мураккаб юзаси бор бу чуқурни тўлиқ кўриш учун унинг томини ва деворларини кесиш керак. IV қоринчанинг тепаси ўткир, тор бурчак шаклида мияча ичига ботиб кирган бўлиб, бунга *fastigium* (чўкки, энг ўткир жой) дейилади. Икки ён томондаги кенг бурчаклар халтача (чўнтак) сингари тузилишга эга бўлганлигидан ён чўнтаклар — *recessus lateralis* деб аталади.

IV қоринчанинг томи — *tegmen ventriculi quarti* миячанинг олдинги чодир — *velum medullare anterius* ва орқа чодир — *velum medullare posterius* дан таркиб топган. Орқа чодирнинг ички, қоринча бўшлиғига қараган юзасида қоринчанинг томир пардаси — *tela chorioidea ventriculi quarti* туради. Бу парда тараққийёт даврининг бошланғич вақтларида қоринча ичини тамомила қоплаб турган бўлса ҳам, кейинчалик унда учта тешик пайдо бўлади. Бу тешикларнинг энг каттаси ромбсимон чуқурнинг пастки бурчагида бўлиб, унга *apertura medialis ventriculi quarti foramen Megendii* дейилади, қолган иккитаси эса икки ён бурчакларнинг



268-р а с м. Тўртинчи ва учинчи қоринчалар.

1 — sul. corporis callosi; 2 — sul. cinguli; 3 — gyrus cinguli;
 4 — corpus callosum; 5 — sul. centralis; 6 — lobulus paracentralis; 7 — precuneus; 8 —
 sul. parietooccipitalis; 9 — cuneus; 10 — sul. calcarinus; 11 — tectum (mesencephali); 12 — cerebellum; 13 — ventriculus quartus; 14 — pedunculus cerebri;
 15 — pons; 16 — corpus pineale; 17 — pedunculus cerebri; 18 — hypophysis;
 19 — ventriculus tertius; 20 — adhesio interpralamica; 21 — commissura rastralis
 (anterior). 22 — septum pellucidum.

чўнтаклари соҳасида бўлиб apertura lateralis (ёки foramen Luschke) деб аталади. Бу тешиқлар орқали IV қоринча миянинг томирли пардаси остидаги бўшлиқлар билан туташганлиги туфайли қоринчалар ичидаги суюқлик мия пардалари орасига ҳам ўтади ва айланиб юради.

РОМБСИМОН ЧУҚУР — FOSSA RHOMBOIDEA

IV қоринчанинг тубини ташкил этган бу чуқур, ўз номига яраша, ромб шаклида (юқорига ва пастки томонга чўзилган тўрт бурчак шаклида) бўлиб, миянинг уч қисмига тааллуқлидир. Устки қисми isthmus rhombencephali ҳисобидан, ўрта қисми ортки мия — metencephalon, пастки қисми эса узунчоқ мия — myelencephalon ҳисобидан вужудга келган. Унинг тўрт томони, яъни олдинги икки ён томони ва орқадаги икки ён томони бор. Олдинги ён томонлари миячанинг икки устки оёқчалари, орқа ён томонлари эса миячанинг пастки икки оёқчалари билан чегараланган.

Чуқурнинг олдинги торайиб чўзилган бурчагида мия сув йўлининг (aqueductus cerebri) тешиги жойлашган. Орқадаги шундай бурчак эса орқа миянинг марказий канали билан кўшилган.

Олдинги бурчак билан орқа бурчак орасида жойлашган чуқур ўрта эгат — sulcus medianus ёрдамида ромбсимон чуқур икки баробар (ўнг ва чап) бўлақларга бўлинган. Бу бўлақларнинг ўрта эгатга яқин турган қисми узунасига бўртиб чиққан бўлиб, унга eminentia medialis дейилади.

Кулранг модда тўпланишидан ҳосил бўлган бу бўртиқнинг пастки қисми (ҳар икки томонда ҳам) юз нерви дўмбоғи — *colliculus facialis* ни ҳосил қилади (269- расм). Бу ерда юз нерви билан узоқлаштирувчи нерв ўзаклари жойлашган.

Ўрта эгатдан чиқиб, икки ён томондаги бурчакларига йўналган мия толалари — *stria medullaris* ромбсимон чуқурнинг ҳар икки ярмини ҳажми бир хил бўлмаган икки қисмга, яъни устки ва остки қисмларга бўлади. Чуқурнинг ташқи бурчакларига яқин, анчагина кенг қисми — эшитув майдони — *area acustica* деб аталиб, унда эшитув дўмбоқчаси — *tuberculum acusticum* кўтарилган. Бу ерда даҳлиз ва чиганок нервнинг (VIII жуфт) ўзаклари жойлашган бўлиб, улардан чиққан тармоқларнинг бир қисми юқорида айтиб ўтилган *stria medullaris* сифатида ромбсимон чуқурни кўндаланг кесиб ўтади.

Ўрта бўртиқ (*eminentia medialis*) ва унинг пастки қисмида юз дўнги (*colliculus facialis*), ташқи томондан чегараловчи эгат — *sulcus limitans* билан ажралиб туради. Бу эгатнинг устки томонидан бўялган жой (ёки кўк жой) — *lobus coeruleus* туради.

Ромбсимон чуқурнинг пастки қисмида, ўрта эгатнинг икки ён томонида тил ости нервнинг учбурчаги — *trigonum nervi hypoglossi* жойлашган бўлиб, унинг ташқи томонида кичкина кулранг жой (кулранг қанот) — *ala cinirea* туради. Кулранг жойнинг остида ромбсимон чуқурнинг ҳар иккала ярми худди хат ёзадиган перо шаклида торайиб боргани учун унга *calamus scriptorius* (ёзадиган перо) деб ном берилган. Худди ана шу жойда, ромбсимон чуқурнинг пастки бурчаги орқа миянинг марказий канали билан туташадиган жойда, миянинг энсиз пластинкаси бўлиб, унга *obex* дейилади.

Орқа миядан давом этиб келаётган кулранг модда мия сўғонига ўтгач, ўз ҳолатини бирмунча ўзгартиради, яъни унинг бир қисми ромбсимон чуқур устида ва мия сув йўли деворларида қолади, иккинчи қисми эса бош мия нервларининг ёки ўтказиш йўлларининг ўзакларини ҳосил қилади.

Энди бош мия нервларининг ромбсимон миянинг қисмларида, яъни узунчоқ мияда, Варолий кўпригида ва ромбсимон чуқур остида жойлашган ўзакларини кўриб чиқамиз.

1. Узунчоқ мия моддасининг орасида IX, X, XI, XII жуфт нервларнинг ўзаклари симметрик (икки томонда бир хил) жойлашган.

Тил ости нерви — *n. hypoglossus* (XII жуфт)нинг ҳаракатлантнрувчи ўзаги — *nucleus n. hypoglossi* ромбсимон чуқурнинг энг пастки қисмида, шу нерв номидаги учбурчақда (*trigonum n. hypoglossi*) туради. Бу ўзакдан чиқувчи толалар тил мускулларига боради.

Қўшимча нерв — *n. accessorius* (XI жуфт) нинг иккита ўзаги бўлиб, иккаласи ҳам ҳаракатлантнрувчи ўзаклардир. Буларнинг биттаси орқа мия бўйин сегментларининг орқадаги ва олдинги кулранг модда шохлари ўртасида жойлашган, иккинчиси эса шу биринчи ўзакнинг давоми сифатида узунчоқ мияда туради. Шунинг учун ҳам ўзакларнинг орқа миядагисига *pars spinalis*, узунчоқ миядагисига эса *pars cerebralis* дейилади.

Адашган нерв — *n. vagus* ўзининг мураккаб функционал

тузилишига кўра, учта: сезувчи, ҳаракатлантирувчи ва автоном ўзакларга эга.

Бу нервнинг марказий сезувчи толалари бўйиндаги *ganglion superius* (устки тугун) ва *ganglion inferius* (пастки тугун) лардан чиқади ҳамда автоном ўзакдан четроқда чуқур жойлашган якка тутам — *fasciculus solitarius* ни ҳосил қилади, бу тутам ўзини ўраб турган кулранг моддадаги охириги ўзак — *nucleus terminalis* да тугайди.

Иккинчи ўзак, ҳаракатлантирувчи соматик ўзак, узунчоқ миянинг ташки қисмида, тўр қавати (*formatio reticularis grisea*) да жойлашган бўлиб, унга икки нервнинг биргаликдаги ўзаги — *nucleus ambiguus* деб ном берилган, чунки бу ўзак айни вақтда IX жуфт нервнинг ҳам ҳаракатлантирувчи ўзаги ҳисобланади.

Учинчи автоном ўзак — *nucleus dorsalis nervi vagi* ромбсимон чуқурдаги кулранг қанот (*ala cinerea*) қаршисида юзагина жойлашади.

Тил-ютқин нерви — *n. glossopharyngeus* нинг ҳам худди сайёр нерв каби учта (сезувчи, ҳаракатлантирувчи ва автоном) ўзаги бор.

Сезувчи ўзак (ёки охириги ўзак) — *nucleus terminalis* га иккита тугун — *ganglion superius* ва *ganglion inferius* дан чиқувчи марказий толалар келиб қўшилади. Бу тугунлар бош суягининг бўйинтуруқ тешигида жойлашади. Толалар ўзакка етиб борунига қадар узунчоқ мия ичида сайёр нерв (*n. vagus* нинг худди ана шундай толалардан тузилган якка тутами (*fasciculi solitarii*) билан бирга йўналади.

Бу нервнинг ҳаракатлантирувчи соматик ўзаги адашган нервнинг соматик ўзаги билан бирга, яъни икки нервга битта ўзак тўғри (*nucleus ambiguus*) келганини юқорида айтиб ўтган эдик.

Автоном ўзак тўрт формация (*formatio reticularis*) орасида пастки олива билан *nucleus ambiguus* орасида тароқ ҳолда жойлашган майда хужайралардан иборат бўлиб, улар умумий бир ном билан пастки сўлак ажратувчи ўзак — *nucleus salivatorius inferior* номи билан юритилади.

2. Варолий кўприги соҳасида навбатдаги тўртта нерв, яъни VIII, VII, VI ва V нервларнинг ўзақлари жойлашади.

Даҳлиз-чиғаноқ нерви — *n. vestibulocochlearis* (VIII жуфт) нинг ўзақлари ромбсимон чуқурнинг ташки бурчаклари соҳасида (*area acustica*), Варолий кўприги билан узунчоқ миянинг қўшилган чегарасида (ҳар икки қисмнинг орасида) жойлашади.

Чиғаноқ ёки мувозанат нервининг иккита ўзаги бор. Бири орқа ўзак — *nucleus dorsalis* чуқурдаги эшитув дўмбоқчасида (*tuberculum acusticum*), иккинчиси эса олдинги ўзак — *nucleus ventralis* номи билан юритиладиган орқа ўзакнинг чеккароғида ва бирмунча олдинроғида жойлашган. Бу ўзақларга чиғаноқдаги бурама тугун — *ganglion spirale* нинг марказий толалари келади. Шунинг ҳам айтиб ўтиш керакки, олдинги ўзакдан ажралиб чиқувчи толалар транециясимон тана — *corpus trapezoideum* ни, орқа ўзакдан чиқувчи толалар эса эшитув иллари — *striae acusticae* ни ҳосил қилади.

Даҳлиз нервининг учта ўзаги бор. Бу ўзақлар (*nuclei vestibulares*) учбурчак шаклида бўлиб, тепа, ички (медиа) ва ташки томонда жойлашади. Ўзақларнинг ички томондагиси асосий ёки Швальбе ўзаги, ташки томондагиси Дейтерс ўзаги, тепа (уст) томондагиси эса

Бехтеров ўзаги деб аталади. Даҳлиз нервнинг ҳамма ўзакларидан чиқувчи иккинчи нейрон миянинг бошқа бўлақларига, мувозанат ва ҳаракатни идора қилишга алоқадор қисмларига (масалан, миячанинг чувалчанги ва яримшарларига) боради.

Юз (бет) нерви — *n. facialis* (VII жуфт) нинг фақат битта ҳаракатлантирувчи ўзаги бўлиб, у Варолий кўпригининг тепа томондаги тўр қавати (тўп формацияси) нинг ён қисмида жойлашади. Бу ўзакдан чиқувчи тармоқлар юқорига кўтарилади, сўнгра қайрилиб пастга тушиши натижасида худди букилган тиззага ўхшаган қовузлок ҳосил қилади.

Genu cerebrale nervi facialis деб аталадиган бу қовузлок ромбсимон чуқур юзасини кўтариб, юз дўнгчаси — *colliculus facialis* ни вужудга келтиради.

Бундан ташқари, бу иккала нерв, яъни юз нерви билан даҳлиз чиғанок нерви ўртасида битта кичкина нерв ҳам бор. Шунинг учун уни оралик нерви — *nervus intermedius* деб аталади. Бу нерв таркибидаги икки хил толалардан автоном нерв толалари кўприкдаги тўр формациясида жойлашган ўзак — *nucleus salivatorius superior* дан бошланади ва сўлак безларига боради; маза билишга тааллуқли иккинчи хил толалари, яъни сезувчан толалар чакка суягининг тош қисмидаги юз нерви канали ичида жойлашган тизза тугуни — *ganglion geniculi* нинг тармоқлари ҳисобланади. Қарама-қарши икки хил вазифани бажарувчи бу толалар бирлашиб, сўлак дастаси (*fasciculus salivatorius*) ни ҳосил қилади ва шу дастанинг охириги ўзаги — *nucleus terminalis* да тугайди.

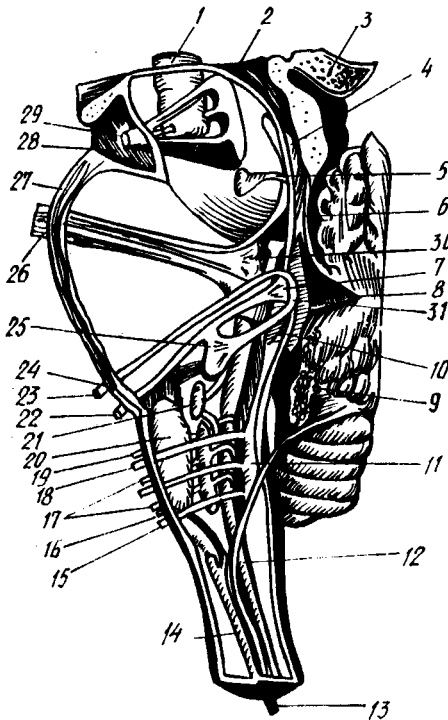
Узоқлаштираувчи нерв — *n. abducens* (VI жуфт) нинг ўзаги (ҳаракатлантирувчи) юз нервнинг мия ичидаги қовузлоғи орасида жойлашади.

Уч шохли нерв — *n. trigeminus* (V жуфт) бош миядан чиқувчи нервларнинг энг йириги бўлиб, у ҳам сезувчан, ҳам ҳаракатлантирувчи толалардан ташкил топган аралаш нерв ҳисобланади. Бироқ, ҳаракатлантирувчи толалар фақат унинг учинчи шохи таркибидагина бор, қолган иккита шохи эса сезувчи толалардан иборат. Унинг ҳаракатлантирувчи ўзаги — *nucleus masticatorius* Варолий кўприги тепасининг орқа ва ён томонида, ромбсимон чуқур ташқи бурчагининг олд томонида жойлашган. Бу ўзакдан чиқувчи толалар чайнов мускулларига боргани сабабли бу ўзак чайнов ўзаги деб аталади. Ҳаракатлантирувчи ўзак тармоқлари тўплами учлик нервнинг кичик порцияси — *portio minor nervi trigemini* деб аталиб, мия ичидан ўзи алоҳида чиқади.

Сезувчи ўзақлар — *nucleus sensorius nervi trigemini* икки жойда тўпланган. Биринчи (*nucleus sensorius*) Варолий кўприги тепа қисмининг орқа ва ён томонида, ҳаракатлантирувчи ўзакдан бир оз ташқарида, иккинчиси эса — *nucleus radialis spinalis nervi trigemini* — пастга (орқа мияга томон) кетувчи тутами бўйлаб, узунчоқ миянинг ён томонларида жойлашган (270- расм).

Ҳар иккала жойдаги ўзақларга келувчи толалар чакка суягининг тош қисми устида жойлашган яримойсимон тугун — *ganglion semilunaris* (ёки Гассер тугуни) нинг марказий толаларидир. Улар Варолий

270-р а с м. Бош мия нерв ўзаклари.



1 — nucleus ruber; 2 — aquaeductus cerebri (Sylvii); 3 — corpus pineale; 4 — tractus mesencephalicus n. trigemini; 5 — nucleus et nervus trochlearis; 6 — velum medullare anterius; 7 — nucleus abducens; 8 — fastigium; 9 — plexus chorioideus ventriculi IV; 10 — tractus solitarius; 11 — nuellus hydrogossii; 12 — tractus spinalis. trigemini; 13 — nervus accessorius; 14 — nucleus n. accessorii; 15 — nervus hypoglossus; 16 — nervus accessorius; 17 — nervus vagus; 18 — nervus hypoglossus; 19 — nervus glossopharyngeus; 20 — oliva inferior; 21 — nucleus salivatorius; 22 — nervus acusticus; 23 — nervus facialis; 24 — nervus abducens; 25 — nucleus n. facialis; 26 — nervus trigeminus; 27 — pons; 28 — pedunculus cerebri; 29 — nervus oculomotorius; 30 — nucleus motorius n. tri gemini; 31 — юз нервнинг тизаси.

кўприги ичига киргач, икки дастага бўлиниб, бири кўприкдаги сезувчан ўзакка боради, иккинчиси эса учлик нервнинг орқа мия йўли — tractus spinalis nervi trigemini сифатида узунчоқ миянинг икки ён томонидан пастга томон кетади. Бу даста Варолий кўприги билан узунчоқ мия чегарасида эшитув ва юз нервларининг орасидан ўтади. Унинг толалари йўл-йўлакай ўз атрофида жойлашган майда ўзакларда навбатма-навбат тугаб борганлиги учун tractus spinalis ингичкалашаверади ва орқа мия бўйин қисмининг III сегментидан пастроқда тугайди (А. Т. Оқиловдан). Бу тутамни йўл-йўлакай кузатиб келаётган ўзаклар орқа мия қисмида желатина қавати — substantia gelatinosa га айланиб кетади¹.

Учлик нервнинг яна битта (тўртинчи) ўзаги ўрта мияда жойлашган бўлиб, у nucleus mesencephalicus nervi trigemini деб аталади. Бу ўзак йирик нерв хужайралари тўпламидан иборат бўлиб, улар ўрта мияда, мия сув йўли (aqueductus cerebri) нинг икки ёнида жойлашган. Учлик нерв ўз ўзаклари орқали қўшни нервларнинг ўзаги билан боғланганидан ташқари, мия моддаси ичида ҳам юз нерви билан тола алмашади, бир қисм толаси эса миячага ҳам кетади (Х. З. Зоҳидовдан).

¹ Кўпчилик муаллифлар substantia gelatinosa ни уч шохли нервнинг орқа мияга борувчи тутамининг ўзаклари деб ҳисоблаб, нерв толалари орқа мияда шу ўзакларда тугайди дейдилар.

Бу миЯ қуйидагилардан иборат: олд томонда миЯ оёқчалари — *pedunculi cerebri* билан орқа йиртиқ (илма-тешиқ) парда — *substantia perforata posterior*, орқа томонда тўрт тепалиқ пластинкаси — *lamina quadrigemina*, икки ён томонда тўртта тепалиқ елкалари — *brachia quadrigemina* дан иборат. Ўрта миЯнинг ўртасидан олдиндан орқага томон миЯ сув йўли (ёки Сильвий сув йўли) — *aqueductus cerebri* (s. Sylvii) ўтган.

Ўрта миЯнинг чегарасини кўриш унчалиқ қийин эмас: уни олд томондан кўрув йўллари *tractus opticus*, орқадан эса Варолий кўпригининг олдинги қирғоғи ажратиб туради. Ўрта миЯда кўпроқ кўрув ва эшитув системаларига тааллуқли элементлар жойлашган.

Ўрта миЯ таркибига кирувчи қисмларнинг орқадагисини, яъни *lamina quadri gemina* ни орқа миЯнинг томи — *tectum mesencephali* ҳам дейдилар. Бу қисм олдинги миЯ чодири (*velum medullare anterius*) нинг қирғоғидан то шишасимон тана — *corpus pineale* — га қадар масофани эгаллайди ва миЯ яримшарлари остида (қисман қадоқ тананинг орқа қисми остида) яширинган ҳолда туради. Бу пластинканинг орқасида ҳар икки томонда, остин-устун жойлашган иккитадан тўртта тепалиқ (дўмбоқлар) — *corpora quadrigemina* бўлиб, уларни тикка ва кўнда-лангига кетган ҳамда бир-бири билан ўртадан кесишган ариқчалар ажратиб туради. Бу тепачалар функция жиҳатидан иккига бўлинади. Кўндалангига ёнма-ён турган устки икки тепача — *colliculi superiores* да кўрув йўлининг пўстлоқ ости маркази; пастки икки тепача — *colliculi inferiores* да эса эшитув йўлининг пўстлоқ ости маркази жойлашган. Шуни ҳам айтиб ўтиш керакки, қуйи даражадаги умурткалиларда устки икки тепалиқ олий кўрув маркази ҳисобланиб, бу жойда кўрув йўлининг кўп толалари тугайди. Шунинг учун уларда бу иккала тепалиқ остки тепалиқларга нисбатан анча катта бўлади. Устки тепачалар орасидаги ариқчага тепадан шишасимон тана — *corpus pineale* энгашиб туради. Бу тепалиқларнинг ҳар бири ўз елкачалари — *brachium colliculi* ёрдамида миЯнинг бошқа қисмлари билан қўшилади. Масалан, остки икки тепалиқнинг елкалари — *brachium colliculi inferius* қовузлоқ учбурчаги — *trigonum lemnisci* нинг устидан ўтиб, ўрта миЯнинг ташқи эгатига қадар етади ва оралиқ миЯга қарашли ички тиззасимон тана — *corpus geniculatum meduale* нинг остига кириб кетади. Устки тепалиқларнинг елкалари — *brachium colliculi superius* кўрув бўртигининг ёстиқчаси ҳисобланган юмшоқ қисми — *pulvinar* орқали ташқи тиззасимон тана — *corpus geniculatum laterale* га боради.

Ўрта миЯнинг иккинчи қисми миЯ оёқчалари — *pedunculi cerebri* дир. Улар иккита йўғон тўсин шаклида Варолий кўприги олдинги қирғоғининг икки ён томонидан бошланиб, олдинга ва икки чеккага томон бир-биридан узоклашиб кета бошлайди, охири миЯ яримшарлари ичига кириб кетади. Худди ана шу жойда уларнинг устидан кўрув йўли — *tractus opticus* кесиб ўтади. Шунинг учун уларнинг миЯ яримшарлари ичига кириб бораётган учлари кўринмайди (78- расм).

МиЯ оёқчалари оралиғида энлик чуқурлик бўлиб бунга *fossa*

interpeduncularis дейилади. Бу чуқур таг томондан ташки илма-тешик модда — *substantia perforata posterior* билан тугалланади.

Мия оёқчалари охирги мияга ва мия пўстлоғига борувчи ўтказиш йўлларида иборат бўлганлигидан, ташқаридан қараганда ҳам шу йўллар тарам-тарам бўлиб билиниб туради.

Оёқчаларнинг ички чет юзларида шу жойдан чикувчи кўзни ҳаракатлантирувчи нерв — *n. oculomotorius* (III жуфт) нинг изи тиккасига тушиб қолган, бунга *sulcus nervi oculomotorii* дейилади.

Бирламчи ўрта мия пуфағи (*mesencephalon*) бўшлиғи ҳисобидан вужудга келган мия сув йўли — *aqueductus cerebri* тўрт тепалик пластинкасини ўрта миянинг бошқа қисмларидан ажратиб туради.

1,5—2 см узунликдаги бу ингичка канал III қоринча билан IV қоринча ўртасида жойлашган бўлиб, шу икки қоринчани бир-бири билан қўшиб туради. Бу канал кулранг модда қавати билан ўралган.

Ўрта миянинг ички тузилиши. Мия оёқчаси қўндалангига кесилганда унинг қорамтир модда (кават) билан икки: орқа ва олдинги бўлақларга бўлингани кўринади (271-расм). Қорамтир модда — *substantia nigra* деб аталган бу қаватнинг орқа томонидаги қисми оёқчанинг томи — *tegmentum*, олдинги қисми эса оёқчанинг асоси — *basis pedunculi* дейилади. Ана шу олдинги қисмда кизил ўзак — *nucleus ruber* жойлашган. Қизил ўзакнинг тепасида ва ундан бир оз четроқда ички қовузлоқ қатлами — *lemniscus medialis* туради, бу кўприк томидаги қовузлоқнинг давомидир. Қовузлоқ қатлами билан марказий кулранг модда ўртасида тўр формация — *formatio reticularis* жойлашган. Марказий кулранг модданинг олдинги қисмида, ўрта чизикка яқин турган III жуфт бош мия нервининг ўзағи — *n. oculomotorius*, унинг остида эса Якубович топган парасимпатик ядро жойлашган. Марказий кулранг қаватнинг ўрта чизикка яқин турган олдинги қисмида ғалтак нерви — *n. trochlearis* (IV жуфт) нинг ўзағи ҳам (*nucleus n. trochlearis*) жойлашган.

ОРАЛИҚ МИЯ — DIENCEPHALON

Ўз номига кўра, миянинг бу қисми охирги мия (*telencephalon*) билан ўрта мия оралиғида жойлашган бўлиб, унинг таркибига: кўрув бўртиғи соҳаси — *thalamencephalon*, бўртиқ ости соҳаси — *hypothalamus* ва III қоринча — *ventriculus tertius* киради.

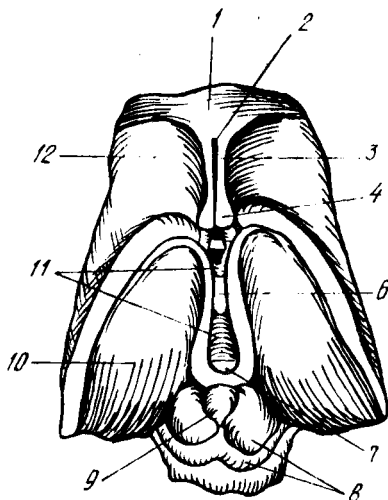
Бу қисмлар устида алоҳида тўхталиб ўтамиз (272-расм).

1. *Кўрув бўртиғи соҳаси* — *thalamencephalon*. Бу қисм ўз навбатида уч қисм: 1) кўрув бўртиғи — *thalamus opticus*, 2) бўртиқ усти соҳаси — *epithalamus* ва 3) бўртиқ орқаси — *metathalamus* дан иборат.

Кўрув бўртиғи — *thalamus opticus* кулранг моддадан тузилган, тахминан тухум шаклидаги каттагина бир тепалик (қавариқ) дан иборат бўлиб, III қоринчанинг икки ён деворларида жойлашган. Уни кўриш учун миянинг икки яримшарини ўртадаги бўйлама ёриқдан ажратиб, ички (медиал) томондан қарамоқ керак. Бўртиқнинг олдинги учи сал ингичкалашиб, дўмбоқча шаклига киргани учун *tuberculum*

272-р а с м. Оралиқ мия ва ўрта мия (уст томондан кўриниши).

1 — corpus callosum; 2 — cavum pellucidum; 3 — septum pellucidum; 4 — fornix (кўндаланг қесми); 5 — comissura anterior; 6 — adhaesio interthalamica; 7 — comissura posterior; 8 — lamina quadrigemina; 9 — corpus pineale; 10 — thalamus opticus; 11 — ventriculus tertius; 12 — nucleus caudatus (caput).



anteriorius thalami деб, орка учи эса ёстиксимон силлик ва паст тепаликни ҳосил қилгани учун pulvinar thalami (бўртик ёстиғи) деб аталади. Кўрув бўртиғининг пастки ва юзалари текисланиб, қўшни қисмлар билан қўшилиб кетган, уни аниқлаш қийин, устки ва ички (медиал) юзалари эса яққол кўриниб туради.

Бўртиқнинг ички юзаси III қоринча деворларини ташкил қилади ва паст томондан бўртик эгати — sulcus hypothalamicus билан чегараланади. Бу эгат қоринчалар ўртасидаги тешик (foramen interventriculare) дан мия сув йўлининг тешигига қадар борган. Устки юзаси бир оз кўтарилиб чиққан, юпқа оқ модда билан қопланган бўлиб, ингичка кўкимтир чегараловчи кўтаринкилик stria terminalis ёрдамида ўз яқинидаги думли ўзак nucleus caudatus дан ажралган. Кўрув бўртиғининг устки ва ички юзаларини оқ кўтаринки чизик — stria medullaris ажратиб туради.

Ҳар икки томондаги кўрув бўртиқларининг ички юзалари бир-бири билан қулранг битишма massa intermedia ёрдамида қўшилган.

Кўрув бўртиғининг ташки томони ички капсула — capsula interna билан чегарадош, паст томони эса мия оёқчаларининг тепасига тегиб туради.

Бўртиқ моддаси орасида олдинги, ички, ташки ўзаклар — nucleus anterior, nucleus medialis, nucleus lateralis деб аталувчи учта йирик ўзак жойлашади. Бу ўзаклар бир-биридан юпқа оқ модда қавати билан ажралиб туради.

Кўрув бўртиғининг вазифаси жуда муҳимдир. Бош мия пўстлоғига томон боровчи ҳамма сезувчи йўллар шу кўрув бўртиғида алмашинади, яъни ўзи олиб келаётган таъсирот (импульс) ни охириги нейронга етказиб беради. Унинг ёстиқ (pulvinar) соҳасида кўрув йўлининг маркази бор. Олдинги ўзақда сўрғичсимон таналардан — соғрога mamillaria дан келаётган Викд — Азир тутамчаси тугайди. Шундай қилиб, бу тутамча кўрув бўртиғини ҳид билиш соҳаси билан боғлайди. Ташки ўзақда ички қовузлокнинг (lemniscus medialis) толалари тугайди.

Юкорида айтилганлардан кўрув бўртиғининг ҳамма сезувчи йўлларининг пўстлоқ ости маркази эканлиги маълум бўлади.

Бўртиқ усти соҳаси — *epithalamicus* да биттаю-битта шишасимон тана — *corpus pineale* ёки мянининг устки ортиғи — *epiphysis* ўрин олган.

Шишасимон тананинг сопрога *quadrigemina* га қарашли устки икки тепачаси ўртасида осилиб туришини юкорида айтиб ўтган эдик. Унинг тепасида кадоқ тананинг қайиши (*splenium corporis collosi*) туради. Шишасимон тананинг олдинги учи икки ён томондан келаётган пилик сингари юганчалар — *habenulae* билан қўшилган. Бу юганчалар ўртада бир-бири билан қўшилиб, юганча битишмаси — *comissura habenularum* ни ҳосил қилади, ташқи томонда эса кўрув бўртиғининг оқ хошияси (*stria medullaris*) гача боради ва шу жойда учбурчак шаклида бир оз кенгайди, бунга *trigonum habenulae* дейилади.

Шишасимон тананинг олдинги юзасига мия пластинкаси келиб қўшилади, сўнгра бу пластинка орқага қайрилиб, тўрт тепалик билан туташади. Пластинканинг ана шу тизза шаклида букилиб, III қоринча ичига кириб турган жойига орқа битишма — *comissura cerebri posterior* дейилади.

Бўртиқ орқаси — *metathalamus* тиззали тана — *corpus geniculatum* деб аталувчи икки қисмдан иборат. Бу таналар кўндалангига ёнма-ён жойлашганлиги учун ички ва ташқи тиззали тана — *corpus geniculatum mediale*, *corpus geniculatum laterale* номи билан ифодаланади. Бу таналар оқ рангдаги узунчоқ дўмбоқчалардан иборат бўлиб, ичкари томондагиси ташқаридагига қараганда бирмунча яхши кўринади. У тўрт тепаликнинг пастки тепачалари (пастки оёқчалари) олдида, кўрув бўртиғининг остида жойлашган бўлиб, тўрт тепаликнинг пастки тепачалари билан бирга пўстлоқ ости эшитув маркази вазифасини бажаради (бу таначада ташқи қовузлокнинг толалари тугайди).

Ташқи тана — *corpus geniculatum laterale* бирмунча ясси узун тепача шаклида бўлиб, *pulvinar* нинг пастки томонида жойлашган. Бу танада кўрув йўлининг кўпгина ташқи (ён) толалари тугайди, қолган толалар эса *pulvinar* да тугайди. Шунинг учун ҳам *corpus geniculatum laterale*, тўрт тепаликнинг устки тепачалари ва *pulvinar* билан бирга пўстлоқ ости кўрув маркази ҳисобланади.

II. *Бўртиқ ости соҳаси*. — *hypothalamus* бу соҳага III қоринчанинг пастки ва олдинги томонида жойлашган қисмлар, яъни кулранг дўмбоқча — *tuber cinereum*, мянининг устки ортиғи (оёқчаси билан) — *hypophysis et infundibulum*, кўрув нерви кесишмаси ва кўрув йўли — *chiasma opticum et tractus opticus*, сўрғичсимон таналар — *corpore mamillaria* киради.

Кўрув нервларининг кесишмаси — *chiasma opticum*, орқа томондан сўрғичсимон таналар — *corpore mamillaria* нинг ўртасида жойлашган. Унинг ичи кавак бўлиб, юпка деворлари кулранг моддадан тузилган. Пастга қараган девори воронка шаклида аста-секин торая бориб ингичка оёқчага айланади, ана шу жойига — *infundibulum* дейилади. Бу оёқчанинг пастки учиди мянининг пастки ортиғи — *hypophysis* осилиб туради. Бу аъзо бош суягидаги понасимон суякнинг *fossa hypophysiosa* деб аталувчи махсус чуқурчасида туради. Бу кичкина кулранг дўмбоқ организмнинг ҳаёт фаолиятида жуда катта ва муҳим вазифани

бажаради. У олий вегетатив марказ ҳисобланиб, организмда модда алмашинуви ва иссиқ-совуқни тартибга солиб туради. Нурорhysis функцияси жиҳатидан ички секрет модда ишлаб чиқарувчи органлар каторига кирганлиги учун бу ҳақда тўла маълумотни ички секреция безларини баён этишда берамиз.

Кўрув нервларининг кесишмаси — *chiasma opticum* кулранг дўмбокнинг олд томонида, шу дўмбоққа тегиб туради. У тахминан тўртбурчак шаклидаги оқ пластинка бўлиб (273-расм), иккита кўрув нерв толаларининг бир-бирини кесишиб ўтган ва кесишмаган толалардан ташкил топган (бу ҳақда ўтказиш йўллари эзганда фикр юритамиз). Бу тўртбурчак пластинканинг орқадаги бурчагидан кўрув йўллари — *tractus opticus* бошланади. Бу йўллар мия оёқчаларини ташқаридан айланиб ўтиб, кўрув бўртигининг орқасида яширинади. Пластиканинг олдинги бурчакларига эса кўрув нервлари — *hervus opticus* (II жуфт) келади.

Кўрув нервлари кесишмасининг олд томонидан кўтарилган ва кулранг дўмбоқ билан туташган юпка парда — *lamina terminalis* юқорида III қоринчанинг олдинги деворига айланиб кетади.

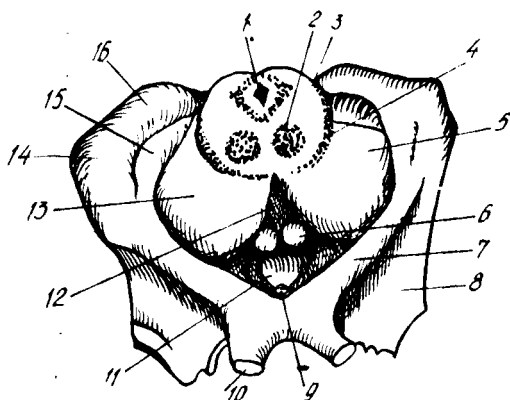
Бўртиқ ости соҳасининг ҳид билиш бўлагидagi сўрғичсимон таналар — *corpore mamillaria* иккита юмалок (кўшалок) дўмбоқчалардан иборат бўлиб, улар кул ранг дўмбоқча (*tuber cinereum* билан орқа илма-тешиқ модда — *substantia perforata posterior* ўртасида жойлашган. Бу дўмбоқчалар бир-биридан эгатча билан ажралиб туради. Пўстлоқ ости ҳид билиш марказлари деб тахмин этилган бу ҳар бир дўмбоқчанинг ичида иккитадан кулранг ўзак жойлашган. Сўрғичсимон таналарда мия гумбазининг олдинги оёқчалари тугайди.

Бўртиқ ости соҳаси — *regio subthalamica* деб аталган яна бир жуда кичкина соҳа бор. Бу соҳа кўрув бўртигининг пастки томонида жойлашган бўлиб, бўртиқдан *sulcus subthalamicus* ёрдамида ажралиб туради. Бу соҳа мия оёқчалари томининг устки қавати ва шу қаватдаги кизил ўзак билан қора модданинг давоми ҳисобланади. Қора модда (*substantia nigra*) нинг ташки томонида ҳозиргача вазифаси тўла аниқланмаган яна бир ўзак жойлашган, бунга бўртиқ ости (ёки Люис) танаси — *corpus subthalamicum* дейилади. Баъзи олимлар (овал) узунчоқ шаклдаги бу танани автоном нерв системасига алоқадор деб ҳисоблайдилар.

УЧИНЧИ ҚОРИНЧА — VENTRICULUS TERTIUS

(268-расмга қ.)

Охирги мия (*telencephalon*) пуфагининг бўшлиғи, шу пуфакнинг тепа девори мияни икки яримшарга бўлиш учун чўкиши натижасида иккига ажралиб, икки ён қоринчаларга асос солади. Оралиқ мия (*diencephalon*) бўшлиғи эса учинчи қоринчага айланади. Натижада III қоринча ён қоринчалар билан қоринчалараро тешиқ — *foramina interventricularia* (Monroi) орқали қўшилганча қолади. Демак, III қоринча миянинг ўртасида, бошқа қоринчаларга нисбатан марказий қисмда жойлашган бўлади. Пастки томондан эса у мия сув йўли орқали



273-р а с м. Ұрта мия кесими.

1 — aquaeductus cerebri; 2 — nucleus ruber; 3 — tegmentum; 4 — substantia nigra; 5, 13 — crura cerebri; 6 — corpus mamillare; 7 — tractus opticus; 8 — trigonum olfactorium; 9 — infundibulum; 10 — nervus opticus; 11 — tuber cinereum; 12 — substantia perforata posterior; 14 — corpus geniculatum laterale; 15 — corpus geniculatum mediale; 16 — pulvinar.

тўртинчи қоринча билан туташган. Агар миани фронтал чизикдан кўндалангига кесиб қаралса, III қоринча ўртасида вертикал ҳолатда (тиккасига, юқоридан пастга қараб) жойлашган бирмунча тор ораликдан иборат эканлиги кўринади. Учинчи қоринчани атрофлича кўриш ва унинг деворларини ўрганиш учун миани ўртадаги буйлама ёриқ (*fissura longitudinalis cerebri*) дан иккита барабар яримшарларга кесиб ажратиш лозим. Ана шундагина учинчи қоринчанинг устки, остки, олдинги, орқадаги ва ён томондаги деворларини кўрса бўлади.

Кўрув бўртиқларининг (ўнг ва чап) ички юзалари қоринчанинг икки ён деворини ташкил этади.

Қоринчанинг олдинги деворини пастдан, кулранг дўмбоқчадан келаётган чегараловчи парда — *lamina terminalis*, гумбаз устунчалари — *columna fornicis* (тепароқдан) ва олдинги битишма — *comissura cerebri anterior* ҳосил қилади, орқа томондан эса орқа битишма — *comissura cerebri posterior* ажратиб туради. Бу битишма учинчи қоринчадан мия сув йўлига олиб кирадиган тешик устидан ўтади. Бундан ташқари, орқа деворни ташкил қилишда *comissura habenularum* ҳам қатнашади. Орқа битишма билан *comissura habenularum* ўртасида шишасимон тана томонида бир ботиқ бўлиб, у *recessus pinealis* деб аталади.

Қоринчанинг пастки томони (девори) ғоят мураккаб тузилган, чунки бу торгина деворни мия тубининг қуйидаги қисмлари ташкил қилади: 1) орқадаги илма-тешик модда — *substantia perforata posterior*; 2) мия оёқчаларининг олдинги бўлақлари; 3) сўрғичсимон таналар — *corpora mamillaria*; 4) кулранг дўмбоқча — *tubercinereum*; 5) мия ортигининг воронкаси — *infundibulum* ва 6) кўрув нервларининг кесишмаси — *chiasma opticum*. Бу деворнинг икки жойида чуқурча бўлиб, биттаси (орқароқда жойлашгани) кулранг дўмбоқчага ва унинг воронкасига ботиб киради, шунинг учун уни *recessus infundibuli* деб аталади, иккинчиси, олдинроқда тургани, кўрув нерви кесишмаси билан *lamina terminalis* ўртасига тўғри келгани учун *recessus opticus* деб аталади.

Қоринчанинг устки девори мия гумбази билан қадоқ тана остида

жойлашган бир қатор эпителий — lamina epithelialis билан чегараланган. Бу парда учинчи қоринчанинг томирли пардаси — tela chorioidea ventriculi tertii ни сиртдан қоплаган бўлиб, ҳар иккаласи бирга учинчи қоринчанинг томини ҳосил қилади.

Tela chorioidea учбурчак шаклидаги парда бўлиб, кўрув бўртиқларини ўраб туради, унинг энг баланд қисми қоринчалараро тешикка (foramen interventriculare га) қараган. Бу парда кўрув бўртиқларини ўрагандан сўнг учинчи қоринчанинг томирлар чигалига давом этиб кетади. Tela chorioidea бош мия юмшоқ пардасининг орқа (энса) томондан учинчи қоринча ичига кириб келган давомидир. Бу парда орасида, ўрта чизиқнинг ҳар икки ёнида томир чигаллари — plexus chorioideus бор. Бу чигаллар қоринча тешиги соҳасида ён қоринчанинг томир чигаллари билан қўшилиб кетади.

Tela chorioidea нинг олдинги ва орқа варақлари орасидан узунасига иккита вена, ички мия веналари — venae cerebri internae ўтади.

ОХИРГИ МИЯ — TELENCEPHALON

(274—275-расмлар)

Тараққиётдаги бошланғич мия пуфаги — prosencephalon ўз навбатида яна икки пуфакка, яъни охириги мия — telencephalon ва оралик мия — diencephalon пуфакларига бўлинишини юқорида айтиб ўтган эдик. Ана шу охириги мия пуфаги такомиллаша бориб, мия яримшарлари — hemispheria cerebri га айланади. Ҳар бир яримшар — hemispherium dextrum et sinistrumнинг таркибида қуйидаги аъзолар: 1) плашч — pallium; 2) ҳид билиш мияси — rhinencephalon; 3) ён қоринча — ventriculus lateralis; 4) охириги мианинг кулранг ўзақлари вужудга келади.

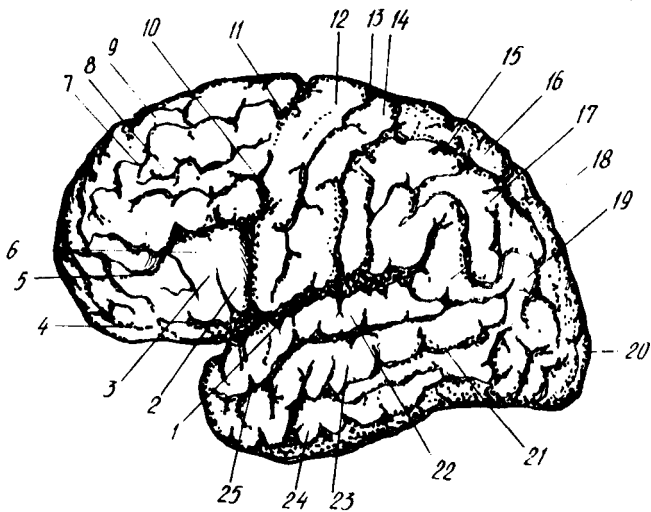
Бу қисмларнинг ҳар бири устида алоҳида тўхталиб ўтамыз.

Плашч — pallium. Бош мианинг бу қисми ўзининг ниҳоятда катта ҳажми билан бошқа қисмлар устидан қоплаб тургани учун унга плашч (ёпқич) деб ном берилган.

Плашчнинг ташқи (сиртқи) томондан қоплаган тахминан 2—4 мм қалинликдаги (унинг қалинлиги ҳамма жойда бир хил эмас) кулранг қавати, яъни пўстлоғи — cortex cerebri мианинг энг кейин тараққий этган ёш қисмидир. Шунинг учун плашчни янги мия — neencephalon деб ҳам атайдилар.

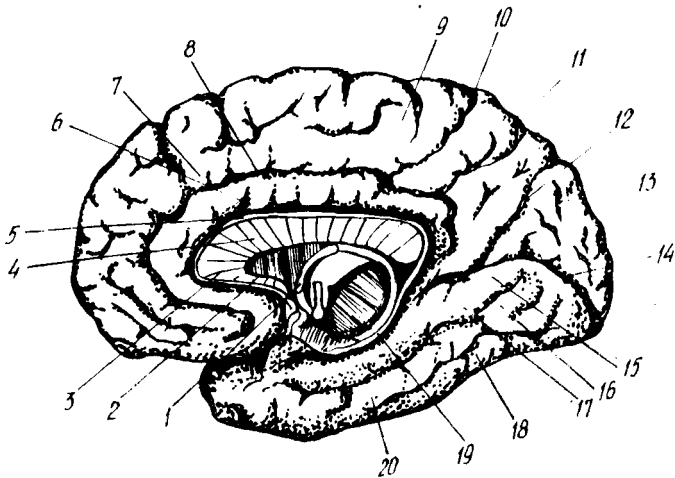
Ҳар бир плашчнинг 3 юзаси: ташқи ва орқа, ички ҳамда остки юзаси (асос юзаси) бор. Бу юзаларнинг энг каттаси ташқи ва орқа юза бўлиб, у гумбаз шаклида кўтарилиб туради, ички (медиал) юза иккинчи яримшардаги шундай юзага қараган ва текис, остки (мия туби томондаги) юза эса шу жойдаги бош суягининг шаклига мослашгани учун жуда мураккаб кўринишда бўлади. Бу сўнги юза ўртасидан кўндалангига ботик бўлиб, у fissura sylvii ёрдамида икки бўлак (орқа ва олд бўлак) ка бўлиниб қолгандек кўринади.

Ҳар бир плашч бош суяги ичида жойлашганига қараб, 5 асосий бўлақлар: пешона бўлаги — lobus frontalis, тепа бўлаги — lobus parietalis, энса бўлаги — lobus occipitalis, чакка бўлаги — lobus tempora-



274-р а с м. Чап мия яримшари (ташқи томондан кўриниши).

1 — sulcus lateralis; 2 — pars opercularis; 3 — pars triangularis; 4 — pars orbitalis; 5 — sulcus frontalis inferior; 6 — gyrus frontalis inferior; 7 — sulcus frontalis superior; 8 — gyrus frontalis medius; 9 — gyrus frontalis superior; 10 — sul. precentralis inferior (BNA); 11 — sul. precentralis superior (BNA); 12 — gyrus precentralis; 13 — sul. centralis; 14 — gyrus postcentralis; 15 — sul. intraparietalis; 16 — lobulus parietalis superior; 17 — lobulus parietalis inferior; 18 — gyrus supramarginalis; 19 — gyrus angularis; 20 — postoccipitalis; 21 — sul. temporalis inferior; 22 — gyrus temporalis superior; 23 — gyrus temporalis medius; 24 — gyrus temporalis inferior; 25 — sul. temporalis superior.



275-р а с м. Охири миянинг ички (меднал) на пастки юзалари.

1 — fornix; 2 — rostrum corporis callosi; 3 — genu corporis callosi; 4 — truncus corporis callosi; 5 — sul. corporis callosi; 6 — gyrus cinguli; 7 — gyrus frontalis superior; 8, 10 — sul. cinguli; 9 — lobus parasentralis; 11 — precepus; 12 — sul. parietooccipitalis; 13 — cuneus; 14 — sul. calcarinus; 15 — gyrus lingualis; 16 — gyrus occipitotemporalis medialis; 17 — sul. occipitotemporalis; 18 — gyrus occipitotemporalis lateralis; 19 — sul. hippocampis; 20 — gyrus parahippocampalis.

lis ва чукурликда яширинган оролча — insula дан таркиб топган. Оролчани кўриш учун плашчнинг чакка бўлагини пешона ва тепа бўлакларидан кийиғига ажратиб турган ёриқ — fissura cerebri lateralisни кенгайтириб қараш ёки оролчани беркитиб турган қисмларини кесиб ташлаш керак (276-расм).

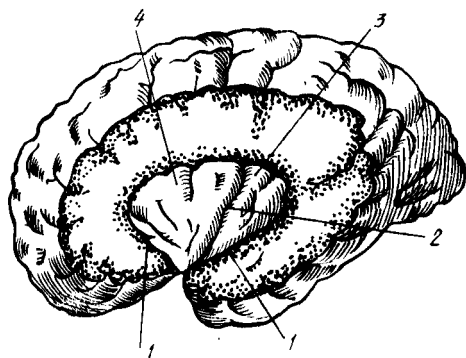
Плашчнинг ҳамма юзаларини қоплаб турган пўстлок талайгина ғадир-будур илон изи сингари чуқур эгатлар (sulci) ва ёриқлар (fissura) ёрдамида ҳар хил узунликда ва кенгликда бўлган пушталарга (giri) га бўлинган¹.

Юқорида айтиб ўтилган бўлаklarнинг тўрттаси (оролчадан ташқари) бир-биридан қуйидаги учта ёриқ ёрдамида ажралиб туради: 1) пешона бўлак билан тепа бўлакни бир-биридан марказий эгат (sulcus centralis) ёки Роланд эгати (sulcus Rolandi) ажратиб туради. Бу эгат ташқи ва орқа юзанинг устки қирғоғидан бошланиб, ҳеч қаерда узилиб қолмасдан, илон изи шаклида пастга, қарийб Сильвий ёриғигача етиб боради (274- расм); 2) тепа бўлак билан энса бўлакни бир-биридан ажратиб турувчи ёриқ — fissura parietooccipitalis яримшар ички юзасининг орқа қисмида туради ва ташқи юза томонга озгина ўтади (275- расм); 3) чакка бўлагини бошқа бўлаklarдан миянинг ён томондаги эгати — fissura cerebri lateralis ажратиб туришини юқорида айтиб ўтган эдик.

Энди мия бўлаklarининг ҳар бир юзага муносабатлари ва улардаги эгатлар ҳамда пушталар ҳақида фикр юритамиз.

Яримшарнинг ташқи ва орқа юзасида миянинг ҳамма бўлаklarини кўриш мумкин. Аввал биз пешона бўлагини (lobus frontalis) кўриб чиқамиз. Юқоридан пастга узлуксиз йўналган марказий эгатнинг олдинги томонида, шу эгатга параллел яна бир эгат бўлиб, унга марказ олди эгати — sulcus precentralis дейилади. Кўпгина ҳолларда бу эгат ўртасидан устки ва остки бўлаklarга бўлиниб қолади. Бундай ҳолларда устки эгат — sulcus precentralis superior деб, остки эгат — sulcus precentralis inferior деб аталади (274, 275- расмлар). Ана шу марказ олди эгатларидан олдинга томон, бир-бирига нисбатан остин-устун параллел жойлашган икки пешона эгатлари — sulcus frontalis superior ва sulcus frontalis inferior кетади. Натижада, юқорида айтилган эгатлар ўртасида пешона бўлагининг қуйидаги пушталари: марказий (Роланд) эгат билан унинг олдидаги эгат ўртасида олдинги марказий пушта — gyrus centralis anterior, пешона эгатлари ўртасида эса учта пешона пушталари — gyrus frontalis superior, gyrus frontalis medius, gyrus frontalis inferior (устки, ўрта ва пастки пешона пушталари) вужудга келади. Бу пушталарни биринчи, иккинчи ва учинчи пешона пушталари (gyrus frontalis primus, secundus tertius) деб аташ ҳам мумкин. Устки пешона пуштаси пешона бўлагининг уст томонида, sulcus frontalis superior нинг устида; ички (медиал) юзага ҳам бир оз ўтиб туради, ўрта пешона пуштаси устки ва остки пешона эгатларининг ўртасида, пастки пешона пуштаси эса остки пешона эгати билан fissura cerebri lateralis ўртасида жойлашган.

¹ Катта кишиларда мия пўстлогининг умумий кенглиги 220 000 мм² бўлиб (Генеберг), унинг учдан икки қисми эгатлар оралигига, қолгани фақат ташқи юзаларга тўғри келади (Н. К. Лисенков ва бошқ.).



276-р а с м. Оролча (миянинг чакка қисми олиб ташланган).

1 — sulcus circularis insulae; 2 — sulcus centralis insulae;
3 — gyrus longus insulae; 4 — gyri breves insulae.

Пастки пешана пуштасига мия ва ён эгатидан шу эгатнинг шоҳлари сифатида иккита эгат (олдинги шоҳ — *ramus anterior sulci lateralis* ва кўтарилувчи шоҳ — *ramus ascendens sulci lateralis*) ўтиб, уни уч қисмга ажратади. Улардан бири қопқоқ қисми — *pars opercularis* деб аталиб, *sulcus precentralis inferior* нинг пастки учи билан *ramus ascendens sulci lateralis* оралиғида, иккинчи учбурчак қисми — *pars triangularis* ташқи эгатнинг олдинги ва кўтарилувчи шоҳлари ўртасида, учинчиси орбита (кўз косаси) қисми — *pars orbitalis* эса ташқи эгат олдинги шоҳининг олд томонида туради.

Пешана бўлагининг бошқа пушталари ва эгатлари плашчнинг пастки юзасида жойлашган.

Тепа бўлак (*lobus parietalis*) да ҳам марказий эгатнинг орқасида параллел жойлашган эгат бўлиб, унга *sulcus postcentralis* дейилади. Одатда, бу эгат орқадан бирмунча кўндаланг ҳолатда келаётган иккинчи катта эгат — *sulcus intraparietalis* ёки *interparietalis* билан қўшилиб кетади. Ана шу иккита эгат иштирокида тепа бўлак учта пуштага: 1) орқа марказий пушта — *gyrus centralis posterior*; 2) устки тепа пушта (ёки устки бўлак) — *gyrus parietalis superior* (*s. lobus parietalis superior*); 3) остки тепа пушта — (ёки остки бўлак) *gyrus parietalis inferior* ёки *lobus parietalis inferior* га бўлинади.

Пушталар (бўлақлар) нинг бири (*gyrus postcentralis*) тикка, марказий эгатга параллел бойланган бўлиб, *gyrus precentralis* билан ёнма-ён туради; иккинчиси, яъни *lobus parietalis superior* бирмунча кўндаланг ҳолатда бўлиб, *sulcus interparietalis* дан юқорида туради ва плашчнинг ички юзасига ҳам тарқалади, бу сўнгги эгатнинг остида учинчи бўлак — *lobus parietalis inferior* жойлашган. Бу бўлак орқага ва бирмунча юқorigа томон бориб, мия ён эгатининг ва устки чакка эгатининг орқа учларини айланиб ўтади-да, энса соҳасида йўқолиб кетади.

Шуни ҳам айтиш керакки, бу бўлакнинг бир қисми, яъни мия ён эгатининг орқа учи қаршисидаги қисми қирғоқ устки пуштаси — *gyrus*

supramarginalis деб, устки чакка эгати қаршисидаги қисми эса бурчак пуштаси — *gyrus angularis* деб аталади.

Энса бўлаги (*lobus occipitalis*) плашчнинг энг кичик бўлаги бўлиб, уни тепа бўлакдан кўндаланг энса эгати — *sulcus occipitalis transversus* ажратиб туради. Шунини айтиб ўтиш керакки, энса қисмининг ташқи юзасидаги эгатлар ва пушталар ҳаммада ҳам бир хил бўлмадлиги мумкин. Кўпгина ҳолларда кўндаланг энса эгати унча чуқур бўлмайди ва ҳамма вақт *sulcus interparietalis* нинг орқа учи билан тутшиб кетади. Энса қисмининг бошқа эгатлари доимо бир хил ҳолатда бўлавермайди. Шунинг учун уларни тўдалаб (гуруҳлар билан) ифодалаш, яъни остки энса эгатлари — *sulci occipitalis inferiores* ва ташқи (ён) энса эгатлари — *sulci occipitales laterales* деб аташ расм бўлган. Ана шу эгатлар орасида ҳосил бўлган пушталар ҳам шу ном билан — *gyri occipitales superiores* ва *gyri occipitales laterales* деб аталади.

Чакка бўлаги (*lobus temporalis*) ни олдиндан орқага томон кетган, устки ва ўрта чакка деб аталувчи эгатлар — *sulcus temporalis superior*, *sulcus temporalis medius* учта пуштага ажратиб туради. Устки чакка эгати доимо бир хил бўлиб, унинг орқа учи плашчнинг тепа бўлагига кўтарилиб йўқолади. Ўрта эгат чакка бўлагининг пастки қирғоғига яқин жойлашган бўлиб, баъзан у туташ битта эгат эмас, балки бир неча калта эгатлардан иборат бўлиши ҳам мумкин¹.

Устма-уст жойлашган пушталардан устки чакка пуштаси — *gyrus temporalis superior* билан ўрта чакка пуштаси — *gyrus temporalis medius*ни устки чакка эгати бир-биридан ажратиб туради, ўрта чакка эгатининг остидан чакка бўлагининг пастки қирғоғида пастки чакка пуштаси — *gyrus temporalis inferior* туради.

Плашчнинг бешинчи бўлаги ҳисобланган оролча — *insula* ни кўриш пешона, чакка ва тепа бўлақларининг мия ва ён атрофидаги қирғоқларини кесиб ташлаш ёки мия ён эгатининг икки четини икки томонга тортиб, уни кенгайтириш керак. Оролчанинг устини қоплаб турган уч бўлак (пешона, чакка ва тепа бўлақлари) нинг қисмлари оролчанинг томи — *operculum* деб аталади (276-расмга қ.).

Одатда оролча пастаккина конус (учбурчак) шаклида бўлиб, унинг устки бурчаги олдинга ва пастга қараган. Унинг атрофи чуқур доира эгат — *sulcus circularis* ёрдамида бошқа қисмлардан ажралиб туради. Марказий эгат — *sulcus centralis insulae* оролчани олд ва орқа бўлақларга ажратади. Орқадаги бўлақда эса бир неча калта пушта — *gyrus longus*, олдиндаги бўлақда эса бир неча калта пушта — *gyrus breves insulae* лар бор.

Яримшарнинг ички (медиал) юзасида қуйидаги эгат ва пушталар жойлашган қадок тана устидаги чуқур ва кенг эгат — *sulcus corporis callosi* қадок тананинг орқа учига (четига) етиб, пастга ва олдинга қараб йўналганда, денгиз оти эгати — *sulcus (s. fissura) hippocampi* номини олади. Қадок тана эгатининг устида, шу эгатга параллел ҳолда жойлашган яна бир чуқур эгат бўлиб, уни белбоғ эгати — *sulcus cinguli*

¹ Учинчи пастки чакка эгати — *sulcus temporalis medius* ҳам бор, лекин у чакка бўлагининг остки юзасида жойлашади.

дейилади. Қадок тананинг олдинги томондаги тиззаси — *genu corporis callosi* қаршисида бошланган ва яримшарнинг устки қирғоғи билан қадок тана эгати ўртасидан кетган бу эгатнинг охириги учи четки шох — *ramus marginalis* деб аталади ва марказий эгат орқасидан яримшар қирғоғига кўтарилади.

Белбоғ эгати — *sulcus cinguli* нинг устида олд томондан марказга яқин турган эгат — *sulcus paracentralis* билан, орқадан эса *ramus marginalis* билан чегараланган кичик бир соҳа бўлиб, бунга марказ яқинидаги бўлакча — *lobulus paracentralis* (Бец) дейилади. Бу бўлакчанинг орқасида понадан олдинги — *precuneus* деб аталадиган тахминан тўртбурчак шаклидаги («Яримшарнинг тепа қисми» га қаралсин) бир юза бўлиб, у олдинги томондан — *ramus cinguli*, орқа томондан — чуқур эгат — *sulcus (fissura) parieto — occipitalis*, пастдан эса кичкина тепа ости эгати — *sulcus subparietalis* билан чегараланган. *Precuneus* орқада энса қисмига қарашли пона — *cuneus* бўлиб, унинг атрофидаги эгатлар анча чуқур жойлашганлиги сабабли жуда яхши кўринади. Понани олдинги томондан *sulcus parieto — occipitalis*, орқа томондан эса *sulcus calcarinus* (пихга тегишли демақдир) ёки *fissura calcarina* чегаралаб туради. Шу пона остида тилсимон пушта — *gyrus lingualis* жойлашган. Бу пуштани пих эгати — *sulcus calcarinus* билан ёнлама эгат — *sulcus collateralis* ажратиб туради.

Ички юзанинг олдинги ярмида белбоғ эгатининг устида пешона пуштаси — *sulcus frontalis superior* жойлашади. Белбоғ эгати билан қадок тана эгати (*sulcus corporis callosi*) ўртасида белбоғ пуштаси — *gyrus cinguli* жойлашган. У қадок тана орқасидан айланиб ўтиб, пастга қараб туша бошлайди ва торайган жой (сиқик) — *isthmus* орқали денгиз оти эгати — *gyrus hippocampalis* (ёки *hippocampi*) га кўшилиб кетади. Бу сўнги пушта яримшарнинг пастки қисмида кўндаланг ҳолатда жойлашган. Унинг олдинги учи илмоқ шаклида юқоридан орқага қайрилган бўлиб, унга *uncus* (илмоқ) дейилади. Денгиз оти пуштасини юқори томондан денгиз оти эгати — *sulcus hippocampi* (қадок тана эгатининг давоми), пастки томондан эса ёнлама эгат (яримшарнинг остки юзасида) ва шу эгатнинг олдинги томондаги давоми бўлган бурунсимон эгат — *sulcus rhinica* ажратиб туради. Белбоғ пуштаси *gyrus cinguli* денгиз оти пуштаси ва улар ўртасидаги торайган қисм (*isthmus*) бирлашиб, гумбаз шаклига қиради. Шунинг учун буларни кўшиб, гумбаз пуштаси — *gyrus fronicatus* дейилади.

Яримшарнинг остки юзасида қуйидаги эгат ва пушталар жойлашган. Юзанинг олдинги ярмида, *fissura longitudinalis* нинг икки ён томонида олдиндан орқага томон узунасига жойлашган ҳидлов эгати — *sulcus olfactorius* (ҳар яримшарда биттадан) бўлиб, унда ҳидлов сўғони — *bulbus olfactorius* ва ҳидлов йўли — *tractus olfactorius* туради. Ана шу эгат билан ички (медиал) юза қирғоғи ўртасида буларга параллел ҳолда тўғри пушта — *gyrus rectus* жойлашади. Аслида эса, тўғри пушта устки пешона пуштасининг пастдаги давоми ҳисобланади. Ҳидлов эгатининг ташқи томонида кўз косасининг (*orbita*) устки деворига тегиб турувчи бир неча эгатлар — *sulci orbitalis* ва улар оралиғида жуда ўзгарувчан *gyri orbitales* пушталари бор.

Остки юзанинг орқа ярми шу яримшарнинг чакка ва энса қисмларига тааллуқли бўлиб, унда ана шу қисмдаги эгат ва пушта-ларнинг давомини кўриш мумкин. Бу жойда асосан иккита эгат: *sulcus occipito-temporalis* (ёки *sulcus temporalis superior*) ва *sulcus collateralis* ўзининг олдинги қисми билан кўзга ташланади (юқорига қаралсин). Энса-чакка эгатининг (*sulcus occipito-temporalis*) нинг ташқи томонда пастки чакка пуштасининг пастки қисми, энса чакка эгати билан ён эгат ўртасида эса энса-чакка ён пуштаси (ёки дуг шаклидаги пушта) — *sulcus occipito-parietalis* (*s. fusiformis*) жойлашган бўлиб, улар ички томондан *gyrus occipito-temporalis medialis* (*gyrus lingualis*) билан чегарадошир.

Шуни айтиб ўтиш керакки, юқорида кўрсатиб ўтилган мия пўстлоғининг пушталари, эгатлар шакли ва жойлашувига кўра жуда ўзгарувчандир, улар ҳамма вақт ҳам бир хилда бўлмаслиги мумкин.

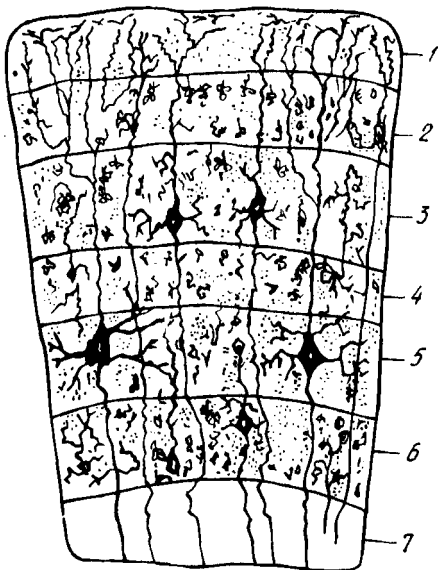
МИЯ ПЎСТЛОҒИНИНГ ТУЗИЛИШИ

Мия пўстлоғи — *cortex* (ёки *substancia corticalis*) жуда мураккаб ҳаётий функцияни бажаради. У ички муҳит (организм) ва ташқи муҳитдан нерв йўллари ва сезги аппаратлари орқали келаётган таъсиротларни қабул қилади, уларни таҳлил қилади ва бир-бирига боғлайди (синтез). Шу сабабли, унинг тузилиши ҳам ғоят мураккабдир. Биз бу ҳақда қисқача умумий маълумот берамиз.

Мия яримшарларини сиртдан қоплаган (ўраган) пўстлоқ ташқи томондан ичкарига, оқ моддага томон саналганда олти қаватдан иборат бўлиб, бу қаватлар деярли бир хил тузилгандир. Ҳар бир қават факат ўз таркибига кирувчи нерв ҳужайраларининг шакли билангина бир-биридан фарқ қилади. Бу қаватларга қуйидагилар киради (277-расм): 1) молекуляр (жуда майда) толалардан иборат қават. Бу қават нерв ҳужайралари дендритларининг энг охириги майда, бир-бири билан зич тўр каби тўқилиб кетган тармоқчаларидан иборат; 2) ташқи доначали қават. Қаватнинг бундай деб аталишига сабаб унда жуда кўп юмалоқ учбурчак шаклдаги ҳужайраларнинг худди алоҳида доначалардек тарқоқ ҳолда мавжудлигидир; 3) пирамида қавати. Бунда тарқалган (зич эмас) кичик ва ўртача қатталиқдаги яхши етилган пирамидал нерв ҳужайралари бўлади; 4) ички донали қават ҳам иккинчи қават каби тарқоқ ҳолдаги майда ҳужайралардан (доначалардан) ташкил топган; 5) тугунчали (ганглиоз) қават. Бу қаватда кичикроқ ҳажмдаги нерв ҳужайраларидан ташқари, олдинги марказий пуштада қатта ҳажмдаги пирамида ҳужайралари (Бец ҳужайралари) ҳам бор; 6) дугсимон ҳужайралар қавати. Бу қаватда ҳақиқатан ҳам дуг сингари тиккасига чўзилган ҳужайралар бўлиб, бу қават миянинг оқ моддаси билан ёнма-ён (чегарадош) туради¹.

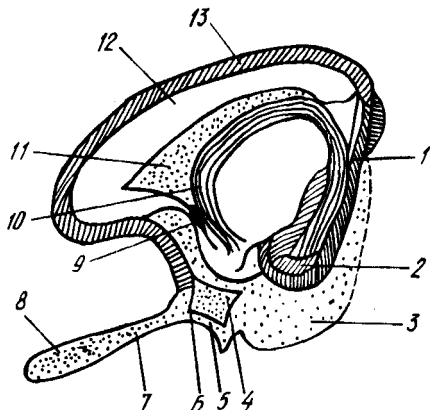
Олти қаватдан иборат бўлган пўстлоқнинг қалинлиги миянинг ҳамма жойида бир хил эмас: баъзи жойларда қалинроқ, баъзи жойларда эса юпқароқ бўлади.

¹ Бу маълумотлар Н. К. Лисенков ва бошқаларнинг «Учебник нормальной анатомии человека» русча нашридан олинган. Ленинград, 1958.



277-р а с м. Мия пўстлогининг тузилиши (схема).

1 — молекуляр қават; 2 — ташки донатор қават; 3 — кичик ва ўртача пирамидали қават; 4 — ички донатор қават; 5 — ганглиоз қават; 6 — кубсимон хужайрали қават; 7 — мианинг оқ моддаси.



278-р а с м. Ҳидлов миёси (схема).

1 — gyrus dentatus; 2 — gyrus parahippocampalis; 3 — uncus; 4 — substantia perforata anterior; 5 — stria lateralis; 6 — stria intermedia; 7 — tractus olfactorius; 8 — bulbus olfactorius; 9 — commissura anterior; 10 — fornix; 11 — septum pellucidum; 12 — corpus callosum; 13 — gyrus fornicatus.

ҲИДЛОВ МИЯСИ — RHINENCEPHALON

Одамларда ҳидлов миёси кучли тараққий этмаган. У дастлаб охириги мианинг олдинги қисмида ичи бўш бўртма ҳолида пайдо бўлади. (278-расм). Ҳидлов миёсининг марказий ва периферик қисмлари тафовут қилинади.

Периферик қисми ҳидлов бўлаги (ёки соҳаси — lobus olfactorius) деб аталиб, мия тубида жойлашган ва қуйидагиларни ўз ичига олади: ҳидлов сўғони — bulbus olfactorius, ҳидлов йўли — tractus olfactorius, ҳидлов учбурчаги (ҳидлов йўлининг учбурчак шаклида кенгайган орқадаги қисми) — trigonum olfactorium, олдинги илма-тешик модда — substantia perforata anterior.

Марказий қисм қуйидагиларни ўз ичига олади: гумбаз пуштаси — gyrus fornicatus ва унинг илмоғи — uncus, денгиз отининг оёғи — hippocampus (ўзига хос тузилган бу оёқ ҳақида ён қоринчани баён этиш вақтида айтиб ўтамиз, чунки у ён қоринча ичида туради); тишли

пушта — *gyrus dentatus* (уни кўриш учун *sulcus hippocampini*нинг четларини икки ёққа тортиш лозим.

ЁН ҚОРИНЧАЛАР — *VENTRICULI LATERALES*

Бирламчи мия пуфаги икки яримшарни ҳосил қилиш учун олдинги томондан иккига ажралаётганда, унинг ичидаги бўшлиқнинг олдинги қисми ҳам иккига бўлиниб, бўлажак ён қоринчаларга асос солади. Бўшлиқнинг орқа (бўлинмаган) қисми учинчи қоринчага айланади, шунинг учун ҳам бўлажак ён қоринчаларнинг учинчи қоринча билан қўшилган учлари секин-аста торая бориб, қоринчалараро тешик — *foramen interventriculare* ка айланади.

Ён қоринчалар ҳар икки яримшарларнинг ичида, қадоқ тана қаторидан сал пастроқда жойлашган бўлиб, уни ташқи томондан мия моддалари ўраб туради. Ўзининг жойлашишига қараб, ён қоринча тўрт қисмга, яъни марказий қисм — *pars centralis* ҳамда учта (олдинги, орқадаги ва пастки) шохлар — *cornu anterius*, *cornu posterius* *cornu inferius* га бўлинади (279, 280, 281-расмлар).

Қоринчанинг марказий қисми (*pars centralis*) яримшарнинг тепа қисмида, олдинги шох (*cornu anterius*) пешона қисмида туради.

Марказий қисм орқа томондан қадоқ тананинг орқа қирғоғига етгач, аввал пастга, сўнгра олдинга қараб бурилади-да, пастки шох (*cornu inferius*) номини олиб, яримшарнинг чакка қисми ичидан жой олади. Бундан ташқари, марказий қисм орқадан пастга тушаётганда ўзидан яна бир шох — орқа шох (*cornu posterius*) ни ажратади, бу шох яримшарнинг энса қисми ичидан жой олади.

Қуйида ён қоринча қисмларининг деворларини нималар ташкил қилиши кўриб чиқилади.

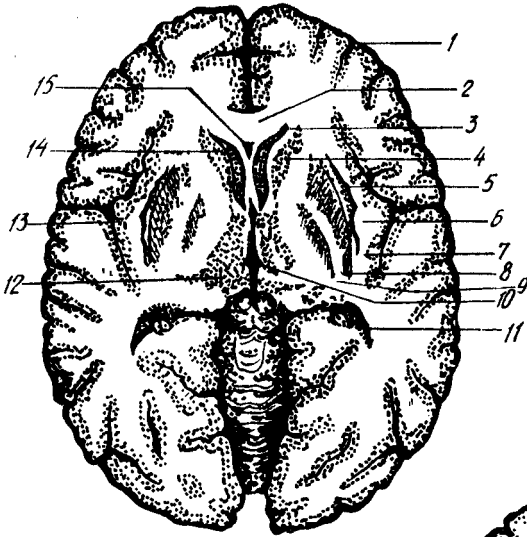
Олдинги шохнинг ички (медиал) девори тиниқ парда (*septum pellucidum*) дан иборат бўлиб, бу девор ҳар икки ён қоринчаларнинг олдинги шохларини бир-биридан ажратиб туради. Устки девори қадоқ тана толаларидан ташкил топади, ташқи ва қисман пастки деворлари думли ўзак *nucleus coudatus* нинг думини эгаллайди.

Марказий қисмнинг устини қадоқ тананинг толалари қоплаб туради, унинг таг томонида думли ўзак думининг давоми ва кўрув бўртиғининг бир қисми жойлашади. Ана шу икки аъзо, яъни думли ўзак думи билан кўрув бўртиғи оралиғидан окроқ рангдаги чегара ўзак думи билан кўрув бўртиғи оралиғидан окроқ рангдаги чегара йўли — *stria terminalis* ўтади.

Орқа шох қадоқ танадан келаётган нерв толалари, яъни оқ модда билан ҳамма томондан ўралган бўлиб, бунга гилам — *tapetum* дейилади. Орқа шохнинг ички (медиал) деворида куш панжасини эслатувчи дўнг бўлиб, бу *calcar avis* (куш панжаси) деб аталади, у яримшарнинг ички деворидаги (энса қисмидаги) *sulcus calcarinus* нинг туртиб чиқарган изидир.

Пастки шохнинг устки ва ташқи томондаги деворларини *tapetum* (нerv толаларидан ҳосил бўлган «гилам») ташкил қилади, бу орқадаги шохни ўраб турган оқ модданинг давоми ҳисобланади. Ички томонида

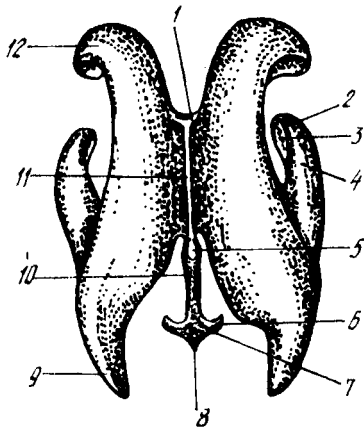
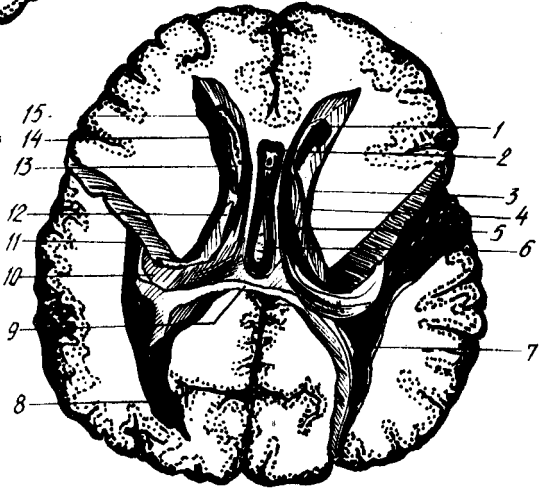
279-р а с м. Бош миянинг горизонтал (кўндаланг) кесими.



1 — cortex cerebri; 2 — genu corporis callosi; 3 — corni frontale ventriculi lateralis; 4 — capsula interna; 5 — capsula externa; 6 — claustrum; 7 — capsula extrema; 8 — putamen; 9 — globus pallidus; 10 — ventriculus tertius; 11 — cornu occipitale ventriculi lateralis; 12 — thalamus; 13 — cortex insulae; 14 — caput nuclei caudati; 15 — cavum septi pellucidi.

280-р а с м. Ён қоринчалар.

1 — septum pellucidum; 2 — cavum septi pellucidi; 3 — stria terminalis; 4 — pars centralis ventriculi lateralis; 5 — crus fornicis; 6 — commissura fornicis; 7 — calcar avis; 8 — cornu occipitale (posterius); 9 — splenium (corporis callosi); 10 — hippocampus; 11 — cornu temporale (inferius) ventriculi lateralis; 12 — thalamus; 13 — for. interventriculare; 14 — caput nuclei caudati; 15 — cornu frontale (anterius) ventriculi lateralis.



281-р а с м. Ён қоринчалар (модель).

1 — foramen interventriculare (Monroi); 2, 3 — digitaciones hippocampi; 4 — cornu inferius ventriculi lateralis; 5 — recessus suprapinealis; 6 — recessus lateralis ventriculi quarti; 7 — ventriculus quartus (LV); 8 — fastigium; 9 — cornu posterius ventriculi lateralis; 10 — aquaeductus cerebri; 11 — ventriculus tertius; 12 — corni anterius ventriculi lateralis.

думли ўзакнинг думи туради. Ана шу ички деворда, унинг бир учидан иккинчи учига қадар узунасига кетган оқ рангли дўмбоқ (қаварик) бўлиб, у Аммон шохи — *cornu Ammonis* ёки денгиз оти — *hippocampus* деб аталади. Бу дўмбоқ ташқи томондан (медиал юза томондан) шу номдаги эгат (*sulcus hippocampi*) нинг ботиб кириши натижасида ҳосил бўлган. Денгиз оти (*hippocampus*) нинг олдинги учи худди бармоқларга ўхшаб бир неча дўмбоқчаларга бўлинган. Шунинг учун бунга денгиз отининг бармоқлари — *digitationes hippocampi* дейилади. Унинг ички (медиал) қирғоғи гажимли бўлиб, *fimbria hippocampi* деб аталади.

Таг томондан ёнлама эгат (*sulcus lateralis*) нинг ботиб кириши натижасида пастки шохнинг таг деворида ҳам тепалик ҳосил бўлади, бунга *eminentia collateralis* дейилади.

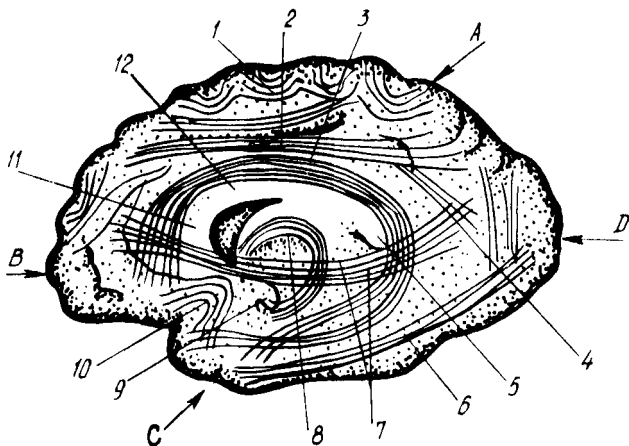
Мия гумбази (*fornix*) билан кўрув бўртиғи ўртасида *fissura chorioidea* деб аталувчи ёриқ борлиги учун ён қоринчанинг марказий қисми билан пастки шохи ички томондан беркилмаганга (очикқа) ўхшаб кўринади. Ҳолбуки, бу ёриқни миянинг юмшоқ пардаси, ён қоринчанинг шу қисмлари ичига қайрилиб кирган томирли бурмаси беркитиб туради, талайгина томирларни ўз ичига олган бу бурма ён қоринчанинг томирлар чигали — *plexus choriodeus ventriculi lateralis* дейилади. Бу чигал марказий қисмдан пастки шохга ўтиш жойида айниқса яхши тараққий этган.

Ён қоринчаларда орқа мия суюқлиги туради.

ОХИРГИ МИЯ ЯРИМШАРЛАРИНИНГ ИЧКИ ТУЗИЛИШИ

Миянинг хужайралардан тузилган пўстлоғи остида, яъни кулранг модда остида оқ модда (ёки мия моддаси) — *substantia medularis* қатлами туради. Бу моддани жойлашиш шаклига қараб, ярим овал марказ *centrum semiovale* дейилади. Оқ модда миянинг ўтказиш йўллари вазифасини бажарувчи ва ҳар тарафлама йўналган жуда кўп нерв толаларидан иборат. Бу толаларнинг бажарадиган вазифаларига қараб қуйидаги учта асосий системаси ажратилади.

1. *Ассоциацион толалар* битта яримшарнинг ўзидаги турли қисмларни бир-бири билан боғлайди (иккинчи яримшарга ўтмайди). Бинобарин, улар калта ва узун толалардан иборат. Калта толалар кўпинча эгилган, равоксимон бўлгани учун улар *fibrae arcuatae* деб аталади. Бу толалар асосан бир пуштанинг пўстлоғини иккинчи қўшни пушта пўстлоғи билан қўшса, узун толалар бир-биридан узоқ масофада турган қисмларнинг пўстлоқларини қўшади. Масалан, устки узун тутам (ёки равоксимон тутам) — *fasciculus longitudinalis superior* (s. *fasciculus arcuatus*) воситасида яримшарнинг пешона қисми пастки тепа бўлакчаси энса бўлаги ва чакка бўлагининг орқа қисми бир-бири билан қўшилади. Илгаксимон даста — *fasciculus uncinatus* яримшар пешона бўлагининг пастки олдинги юзасини (кўз косаси устида турадиган қисмини) чакка соҳаси билан қўшади; белбоғ — *cingulum* деб аталган бир даста толалар гумбаз пуштаси (*gyrus fornicatus* таркибида белбоғ пуштаси (*gyrus cinguli*) пўстлоғининг турли қисмларини ўзаро ва шу медиал юзадаги бошқа пушталар билан қўшади (282-расм).



282-р а с м. Мия яримшаридаги ассоциацион ўтказув йўллари (схема).

A — lobus parietalis; B — lobus frontalis; C — lobus temporalis; D — lobus occipitalis; 1 — fibrae arcuatae; 2 — fasciculus longitudinalis superior; 3 — cingulum; 4 — fasciculus verticalis (occipitalis); 5 — splenium corporis callosi; 6 — fasciculus longitudinalis inferior; 7 — fasciculus subcallosus (s. frontooccipitalis inferior); 8 — fornix; 9 — uncus; 10 — fasciculus incinatus; 11 — genu corporis callosi; 12 — truncus corporis callosi

2. **Комиссурал толалар** ҳар икки яримшардаги бир хил (бир ном билан аталувчи) қисмларни бир-бири билан боғлайди. Бундай толаларнинг энг кўп тўпланган жойи қадок танадир (пастрокка қаралсин). Бу тананинг кўндалангига зич жойлашган толалари иккала яримшарни, айниқса уларнинг чакка бўлақларидаги қисмларини бир-бири билан қўшади. Қадок тананинг узунлиги (олдидан орқага томон кенглиги) яримшарнинг узунлигидан анчагина кам бўлганлиги туфайли унинг яримшарлар ичидаги толалари ҳамма жойда бир хилда турмайди. Қадок тана олдинги букилган қисмининг толалари олдинга, пешона бўлагига томон, орқа қисмининг толалари эса энса бўлагига томон қисқичлар сингари тарқалиб кетади, шунинг учун улар *forceps anterior* ва *forceps posterior* деб аталади. Юқорида биз ён қоринчанинг орқа шохини тасвирлаганда унинг *tacetum* деб аталувчи оқ модда билан ўралганлигини кўрсатган эдик. Ана шу оқ модда орқадаги «қисқич» — *forceps posterior* дан чиққан толадир.

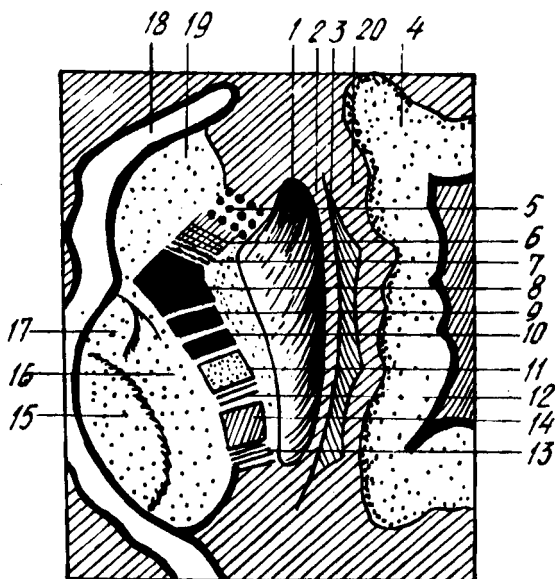
Комиссурал толалардан тузилган олдинги битишма — *comissura anterior* яримшар ҳидлов соҳаларини, гумбаз битишмаси — *comissura fornicis* эса денгиз оти — *hippocampus* ни қўшади.

Қадок тана билан мия гумбазининг анатомик тузилиши ҳақида куйида гапирамиз.

3. **Проекцион толалар** мия пўстлоғини шу пўстлоқдан пастда турувчи қисмлар ва орқа мия билан қўшади. Шу жиҳатдан бу толалар системаси жуда мураккаб тузилган. Бу толалар бажарадиган вазифасига кўра, икки турга, яъни таъсиротни ташқаридан мия пўстлоғига олиб борувчи ва жавобни мия пўстлоғидан ишчи аъзоларга олиб келувчиларга бўлинади.

283-ра с.м. Ўтказув йўллари-нинг ички капсула орқали ўтиши (ўнг томоннинг устидан кўриниши).

1 — nucleus lentiformis; 2, 20 — capsula externa; 3 — claustrum; 4 — insula; 5 — tractus frontothalamicus; 6 — tractus frontorubralis; 7 — tractus frontopontinus; 8 — tractuscorticobulbaris; 9, 10 — tractus corti cospinalis; 11 — tractus bulbothalamicus; 12 — tractus occipito — tempore — pontinus; 13 — tractus opticus; 14 — tractus acusticus; 15 — nucleus; medialis thalami; 16 — nucleus lateralis thalami; 17 — nucleus anterior thalami; 18 — caput nuclei caudati; 19 — cornu anterius ventriculi lat.



Проекцион толалар мия пўстлоғи яқинида худди шуълага (куёш нурига) ўхшаб тарқалиб кетади, ана шу жойга шуълалар тож — *corona radiata* дейилади. Шундан сўнг толаларнинг кўпчилиги ясимксимон ўзак билан кўрув бўртиғи ҳамда думли ўзак ўртасида жойлашган ички халта — *capsula interna* орқали ўтади (283-расм)

Capsula interna оқ моддадан тузилган бўлиб, юқорида айтилган кулранг моддалар (ўзаклар) билан чегараланган. У ташки (латерал) томонга очик бўлгани учун, унинг олдинги оёқчаси (ёки пешона қисми) — *crus anterior (s. pars frontalis) capsulae interna*; орқа оёқчаси (ёки энса қисми) — *crus posterior (s. pars occipitalis) capsulae interna* ва тиззаси — *genu capsulae interna* тафовут қилинади. Олдинги оёқчаси думли ўзак билан ясимксимон ўзакнинг олдинги ярми орқалигида, орқа оёқчаси эса кўрув бўртиғи билан ясимксимон ўзакнинг орқа ярми орқалигида туради.

Проекцион толалар қуйидаги системаларга бўлинади:

1) *tractus corticospinalis* — энг узун йўл мия пўстлоғидан бошланиб, орқа мияга қадар боради. Ҳамма скелет мускулларига оғриқ харакати импульсини етказиши, ички халтадан ўтади;

2) *tractus corticobulbaris* — юқоридагидан калтарок бўлиб, мия пўстлоғидан мия сўғони (*bulbus*) даги ҳаракатлантирувчи бош мия нервларининг ўзақларига боради, ички халтанинг тиззаси ичидан ўтади;

3) *tractus corticopontinus* — иккинчи гуруҳдан ҳам калтарок бўлиб, мия пўстлоғидан Варолий кўпригидаги ўзақларга боради. Миячанинг ишини пўстлоқ томонидан тартибга солиб туришда хизмат қилади. Пешона-кўприк йўли (*tractus frontopontinus*) ва чакка-энса кўприк йўли (*tractus occipito-temporopontinus*) га бўлинади, ҳар иккала йўл ҳам ички халтадан ўтади;

4) *tractus thalamocorticalis* ва *corticothalamici* проекцион толаларнинг энг калтаси бўлиб, бунга кўрув бўртиғидан мия пўстлоғига ва аксинча, мия пўстлоғидан кўрув бўртиғига борувчи толалар кириши толанинг номидан маълум. Бу системасида кўрув ва эшитув йўлларининг толалари бўлиб, улар ҳам ички халтадан ўтади.

Юқорида кўрсатиб ўтганимиздек, мианинг оқ моддасини ташкил этувчи ҳамма толалар ҳақида тўлиқ маълумотни ўтказиш йўлларини баён этганда берамиз.

ҚАДОҚ ТАНА — CORPUS CALLOSUM

Қадоқ тана икки яримшарни бир-биридан ажратиб турувчи, узунасига кетган ёриқ — *fissura longitudinalis cerebri* нинг тагида жойлашган.

Агар қадоқ тана устидаги ёпқични олиб ташлаб, тепадан қаралса, қадоқ тана кўндаланг турган толалари — *striae transversales* нинг узунасига кесиб ўтган учта (уч жуфт) йўли кўринади. Булардан иккитаси ўрта чизикка яқин бўлиб (*striae longitudinales mediales*), икки четдагилари эса *striae longitudinales laterales* дейилади. Бу йўл белбоғ пуштаси (*gyrus cinguli*) нинг остида туради. Биз, қадоқ тананинг олдинги толалари — олдинги «қискичлар» — *forceps anterior* сифатида пешона бўлаги томонига, орқа толалари эса орқа «қискичлар» — *forceps posterior* сифатида энса бўлаги томонига ёйилганини юқорида айиб ўтган эдик.

Қадоқ танани одатда уч қисмга, яъни олд, ўрта ва орқа қисмларга бўлади.

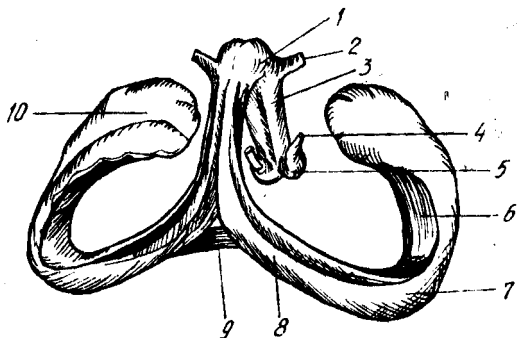
Пояси (танаси) нинг *truncus corporis callosi* деб аталувчи ўрта қисми олд томондан тизза каби букилиб, пастга тушади. Ана шу букилган жойга қадоқ тананинг тиззаси *genu corporis callosi* дейилади. Пастга тушувчи қисми худди қуш тумшуғи сингари торая боради, шунинг учун у қадоқ тана тумшуғи — *rostrum corporis callosi* деб аталади. Тумшукнинг учидан пастга юққа пластинка *lamina rostralis* давом этиб, у охириги пластинка (*lamina terminalis*) га бориб қўшилади. Плашчнинг ана шу тумшук пластинкаси олд ва таг томонида жойлашган пуштага *gyrus subcallosus* дейилади. Қадоқ тананинг орқа чети қалинлашган бўлиб, уни қадоқ тана қайиши — *splenium corporis callosi* дейилади. У тўрт тепалик — *corpora quadrigemina* ва шишсимон тана (*corpus pineale*) тепасида эркин осилиб туради.

ГУМБАЗ — FORNIX

Оқ моддадан тузилган гумбаз қадоқ тананинг тагида жойлашган. Унинг олд ва орқа (пастки) томонлари иккига ажралган, ўртаси эса туташ бўлгани туфайли чўзинчоқ кўпайтириш белгисига ўхшайди (284-расм). Гумбаз ўртасидаги туташ қисмга гумбаз танаси — *corpus fornicis* дейилади. У қадоқ тананинг пояси остига ёпишиб туради. Тана орқа томондан иккита катта оёқларга ажралиб, ён қоринчанинг пастки шохи ичидаги гажимдан бошланиб келади. Оёқлар аввал бир-биридан

284-р а с м. Гумбаз.

1 — corpus fornicis; 2 — comissura anterior;
3 — columna fornicis; 4 — fasc. mamillothlami-
cus; 5 — corpus mamillare; 6 — fimbria hippo-
campi; 7 — hippocampus; 8 — crus fornicis;
9 — commissura fornicis; 10 — peshippocampi.



жуда узок (керилган) ҳолда турса ҳам, кейинчалик тезликда бири-бирига яқинлашади ва қўшилиб кетади. Улар қўшилиши олдидан пайдо бўладиган учбурчак ор依ликда қўшувчи парда — comissura fornicis бор.

Гумбазнинг танадан олдинги қисми ҳам икки поғонага, — columnae fornicisга ажралади. Оёқлар аввал олдинга, сўнгра қайрилиб пастга йўналади ва сўргичсимон таналар (corpora mamillaria) га бориб тугайди. Гумбазни ҳосил қилган толалар яримшарларнинг чакка бўлақларини ор依лик мия (diensephalon) билан қўшади.

Гумбаз поғоналари билан қадоқ тананинг олдинги қисми (тиззаси ва тумшуғи) ўртасида юпка парда тортилган бўлиб, унга тиниқ парда (ёки юпка девор — septum pellucidum дейилади. Бу парда икки варақ — lamina septi pellucidi дан иборат бўлиб, улар ўртасида тиниқ суюқлик билан тўлган ор依лик (бўшлик) — cavum septi pellucidi бор¹.

**ОХИРГИ МИЯНИНГ МАРКАЗИЙ ВА КУЛРАНГ ТУГУЎЛАРИ
(ЎЗАКЛАРИ)**

Кулранг тугунлар (ёки ўзаклар) яримшарлар оқ моддаси ичида жойлашган бўлиб, мианинг тубига (асосига) яқин туради. Шунинг учун ҳам уларни мия асосининг ўзаклари деб атайдилар.

Бу тугунлар қуйидагилардан иборат:

1. *Тарғил тана* — corpus striatum. Бу тана иккита йирик ўзакдан иборат: а) думли ўзак — nucleus caudatus олд томонидаги кенгайган ва юмалоқланган боши — caput nuclei caudati яримшарнинг пешона бўлагига киради ва паст томондан олдинги йиртиқ моддагача (substantia perforata anterior га) боради. Ён томондан эса бу ўзакнинг боши ён қоринчанинг олдинги шохи ичига бўртиб чиқади. Ўзакнинг ўрта қисми танаси — corpus nuclei caudati яримшарнинг тепа бўлаги остида ён қоринча марказий қисмининг пастки деворида жойлашган, охириги дум қисми — cauda nuclei caudati эса секин-аста торая бориб аввал пастга, сўнгра олдинга томон ён қоринча пастки шохининг устки деворига

¹ Баъзилар бу бўшликни бешинчи қоринча — ventriculus quintus деб атайдилар. Бу тўғри эмас, чунки бу ор依лик тўртта қоринча каби тараккий этмайди ва бошқа қоринчалар билан туташмайди.

боради ва *substantia perforata anterior* га қадар етади. Демак, думли ўзак паст томондан очиқ қолган ҳалқа шаклида қўрув бўртиғини олд, юқори ва орқа томондан ўраб турад экан (285-расм).

б) Ясмиқсимон ўзак — *nucleus lenticularis* ўзининг (медиал) ёнида турган ўзакдан ички халта (*capsula interna*) билан ажралиб туради. Ўзакнинг шакли фронтал чизикдаги понага ўхшайди. Унинг қиррали (ўткир) томони ичкарига, кенг томони (асоси) эса ташқарига қараган. Бу ўзакни яна ҳам яхшироқ кўриш учун, шу ўзак устини қоплаб турган оролча (*insula*) ни ва бошқа толаларни кесмадан бирма-бир кўчириб олиш керак.

Ясмиқсимон ўзакнинг ички юзаси, юқорида айтганимиздек, ички халтага, олдинги томони думли ўзакка параллел бўлиб, орқа томони қўрув бўртиғига, ташқи юзаси яримшарнинг ташқи томонига, яъни оролчага қараган бўлади. Ички оқ қатлам — *lamina meduleares* воситасида ясмиқсимон ўзак уч қисмга бўлинади. Бу бўлақларнинг биттаси (ташқи томондагиси) тўқ кул ранг бўлиб, ўзак қобиғи — *putamen* дейилса, қолган рангсизроқ иккита қисми эса рангпар шар — *globus pallidus* деб аталади.

Рангпар шар ўзининг макроскопик ва микроскопик тузилишига кўра, *putamen nucleus caudatus* лардан кўп фарқ қилиши ва филогенез нуқтаи назаридан ҳам бу икки ўзакдан эски (кекса) бўлганлиги назарда тутилиб, кейинги вақтларда у мустақил ўзак деб ҳисоблана бошланди ва унга *pallidum* (рангпар ўзак) деб ном берилди.

2. *Ихота* (тўсиқ) — *claustrum* деб оролча (*insula*) билан (ташқи томондан) ясмиқсимон ўзак қобиғи (*putamen*) орасига жойлашган юпқа, кул ранг моддадан тузилган пластинкага айтилади. Бу пластинканинг ички ва ташқи томонларида турли қалинликда оқ модда бўлиб, ички томондагисига ташқи халта — *capsula externa* (ички халта — *capsula interna* ҳақида юқорида айтилган эди), ундан ҳам ташқи томондагисига, энг четдаги халтага эса ташқи капсула — *capsula extrema* дейилади.

3. *Бодомсимон тана* (ўзак — *corpus s. nucleus*) *amygdaloideum* чакка бўлагининг олдинги учига яқин, *putamen*нинг остида ён қоринчанинг пастки шохи олдида жойлашган. У олд томондан олдинги илма-тешик модда (*substantia perforata anterior*), орқадан эса Аммон шохига етиб туради.

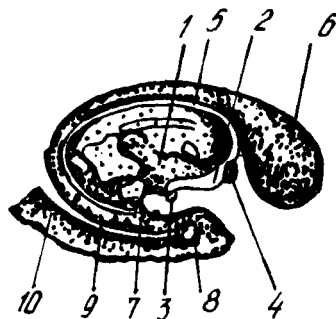
Бодомсимон тана тараққиётининг бошланғич даврларида тарғил танага жуда ҳам яқин туради ва у билан алоқадор бўлади.

Бош мия пўстлоғида жойлашган марказлар. Организмнинг турли вазифаларини идора қилувчи марказларнинг мия пўстлоғида жойлашиш тартибини назарий ва амалий аҳамияти жуда катта. Бу марказларни ўрганиш организмда рўй берадиган турли жараёнларни қайси нервлар орқали миянинг қайси қисми идора қилаётганини билишга, организмнинг бирор қисми нервга алоқадор сабаб билан ишдан чиқса, бунга миянинг қайси жойи айбдор эканлигини аниқлашга ёрдам беради.

И. П. Павлов мия пўстлоғининг ҳаммаси анализаторлар (таъсирни марказга олиб борувчи ва жавобни олиб кетувчи толалар) нинг

285-расм. Думли ўзак.

1 — thalamus; 2 — columna fornicis; 3 — corpus mamillare; 4 — commissura anterior; 5 — riria terminalis; 6 — caput nuclei caudati; 7 — cauda nuclei caudati; 8 — gyrus parahippocampalis; 9 — finbria hippocampi; 10 — gyrus dentatus (бир бўлачи).

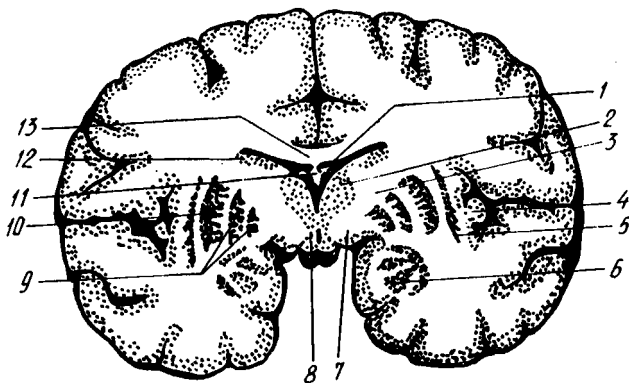


хужайралари йиғиндисидан иборат якка бир юза, деб тасдиқлади. И. П. Павловнинг ўтказган жуда кўп амалий тажрибалари (итларда) ва жуда кўп клиник кузатишлари натижаларига асосланиб, организм томонидан бажариладиган турли хил вазифалар (функциялар) нинг мия пўстлоғида ўз жойлари (марказлари) бор эканлиги аниқланди. Бунга В. А. Бецнинг; миянинг ҳар қайси қисми ўзининг морфологик тузилиши билан бошқа қисмларидан фарқ қилади, деган филози ҳам асос бўлган эди. Бутуниттифок тиббиёт академиясининг Москвадаги мия билимгоҳи ходимлари академик С. А. Саркисов раҳбарлигида миянинг 50 дан ортик турли қисмларини ўргандилар ва уларда нерв хужайраларининг тузилиши ҳамда жойлашиши турлича эканлигини аниқлаганлар. Ана шунга асосланиб, одам миясининг пўстлоғида марказларнинг жойлашиш тартиби белгиланган ва мия харитаси тузилган (286-расм). Шундай қилиб, мия пўстлоғи ўзидаги турли вазифалар учун белгиланган марказлар орқали организмнинг ҳамма ишларини идора қилиб туради.

Шуни ҳам айтиш керакки, бу алоҳида марказлар бир-биридан узилган, мустакил ҳолда ишламайди. Ташқаридан ёки ичкаридан олинган бирор таъсиротни анализ қилишда ва керакли хулоса чиқаришда мия пўстлоғида ҳамма марказлар (пўстлоқнинг ҳаммаси) иштирок этади. Бинобарин, мия пўстлоғидаги ҳамма марказлар ўзаро махсус толалар (ассоциацион, комиссурал ва бошқа толалар, тўр формация ва ҳоказо) ёрдамида қўшилгандир. Шунинг учун ҳам ҳозирги вақтда мия пўстлоғини ягона қабул қилувчи юза деб таърифланади.

Энди биз бош мия пўстлоғининг энг асосий қабул қилиш марказларини кўриб чиқамиз.

1. Ички анализаторларнинг пўстлоқдаги марказлари (хужайралари тўплами): а) ҳаракатлантирувчи анализаторнинг ўзаги, яъни суяклар, бўғимлар, скелет мускули ва пайларининг ҳаракатлари билан боғлиқ бўлган анализатор хужайралари, марказ олди пуштаси (gyrus precentralis) да ва марказ яқинидаги бўлак (lobus paracentralis) да жойлашган. Ҳаракат хужайралари кўрсатилган соҳаларнинг ўрта қаватида бўлиб, ундан чуқур қаватда Бец гигант хужайралари жойлашган. Бу хужайралардан чиқувчи толалар (нейронлар) мия

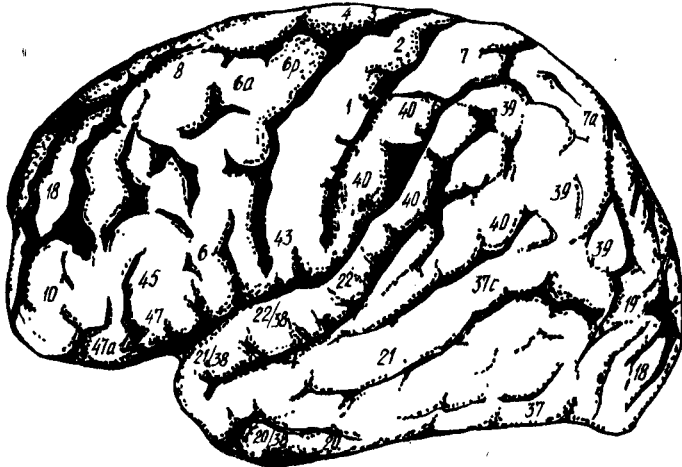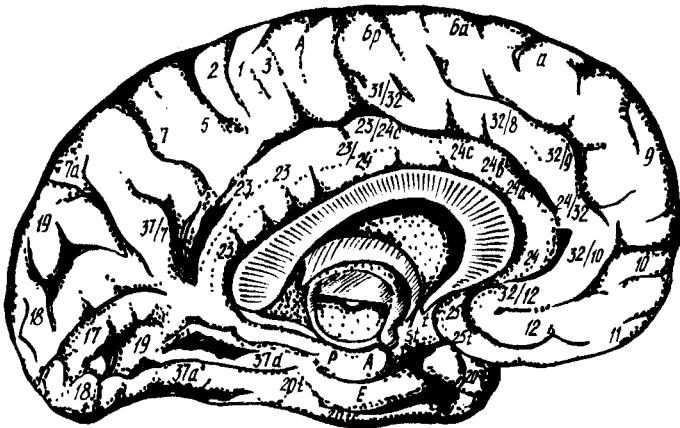


286-р а с м. Мия яримшарининг фронтал кесими.

1 — plexus choroideus ventriculi lateralis (pars centralis); 2 — thalamus; 3 — capsula interna; 4 — cortex insulae; 5 — claustrum; 6 — corpus amygdaloideum; 7 — tractus opticus; 8 — corpus mamillare; 9 — globus pallidus; 10 — putamen; 11 — fornix; 12 — nucleus caudatus; 13 — corpus collosum.

пўстлоғини пўстлок остидаги ўзаклар, бош мия нервларининг ўзаклари ва орқа миянинг ҳаракатлантирувчи нейронлари билан боғлайди.

Ўнг яримшардаги ҳаракат марказлари (соҳалари) тананинг чап ярмини идора қилади, чунки бу икки яримшардаги марказларнинг ўтказиш йўллари қисман узунчоқ мияда ва қисман орқа мияда бир-бири билан кесишади. Тоқ қисмлардаги мускуллар (тана, ютқин, ҳиқилдоқ мускуллари) ҳар иккала яримшар томонидан баробар идора қилинади; б) бош билан кўзнинг бир вақтда қарама-қарши томонга ҳаракатларини таъминловчи анализатор ўзаклари ўрта пешона пуштасининг орқа қисмида жойлашган (287-расм) 9-соҳа; в) ўнақай кишиларда чап томондаги яримшар тепа бўлагининг пастки бўлакчаси (gyrus surngmarginalis) да маълум бир мақсад учун қилинадиган ҳаракатларни бирлаштирувчи анализатор ўзаклари туради. Кўп қайтаравериш, тажриба, доимо бир турдаги иш билан машғул бўлиш натижасида одат бўлиб қолган ҳаракатлар ўрта пешона пуштаси орқа қисмининг олдинги марказий пушта билан алоқадорлиги натижасида вужудга келади. Бу марказ бирор сабаб билан бузилса, одам ҳеч қаерда фалаж бўлмаган, мускуллари ўзгармаган ҳолда, мураккаб, бир-бирига боғлиқ бўлган ҳаракатларни (ўзи истаган ҳаракатни) қила олмайди; г) бош ҳаракати ва ҳолати (статистикаси) билан боғлиқ бўлган анализатор ҳужайралари миянинг чакка бўлагиди жойлашгани аниқ, аммо шу бўлакнинг қайси жойида эканлиги ҳалигача равшан эмас. Ўрта ва пастки чакка пушталарининг ўрта қисмлари қитиқлаб кўрилганда, тана мувозанати, йўқолиши (гандираклаш) рўй беради; д) ички аъзолар, томирлар, силлиқ мускуллар ва тери безларидан таъсир олиб келувчи анализатор марказлари ҳаракат пуштаси (олдинги марказий пушта) нинг олд томонида (287-расм, 6—8-соҳалар) жойлашган (К. М. Биков, В. Н. Черниговский). Бу марказдан чиқувчи толалар пўстлок остидаги



287-р а с м. Одам миёси пўстлоғида марказлар жойлашиши харитаси (миё институти тавсия этган расм). Юқорида — миё яримшарининг ички (медиял) кўриниши; пастда — миё яримшарининг ташқи томондан кўриниши.

вегетатив тугунларга боради. Шундай қилиб, бу марказда соматик нерв системаси билан автоном нерв системаси бирлашади.

2. Ташқи муҳит билан алоқадор анализаторларнинг миё пўстлоғидаги марказлари: а) эшитув анализаторларининг ўзаги юқори чакка пуштасининг ўртасида, оролчага қараган юзасида жойлашган. Бу соҳанинг ҳар икки томондан (ўнг ва чап) бузилиши бутунлай қарликка олиб боради, чунки икки яримшарнинг эшитув марказлари бир-бири билан алоқадордир; б) кўрув анализаторларининг ўзаги миёнинг энса қисмида, медиал юза — *sulcus calcarinus* нинг икки четида (287-расм, 17-соҳа) жойлашади.

Ҳар икки яримшарлардаги кўрув анализаторлари бир-бири билан ўзаро кўшилган (алоқадор) дир. Бинобарин, кўзнинг бутунлай кўрмайдиган бўлиб қолиши фақатгина иккала яримшардаги кўрув марказлари издан чиққандагина юз беради.

Кўрув маркази турган жойдан сал юқорирокни таъсирлаб кўрилса (287-расм, 18-соҳа), киши кўриш қобилиятини йўқотмаган ҳолда кўрган нарсасининг нима эканлигини аниқлай олмайди, яъни кўриб билиш қобилиятини йўқотади; в) ҳид сезиш анализаторининг ўзаги чакка бўлагининг ички (медиял) юзасидаги илмоқ (uncus) да жойлашган. Кўпчилик олимлар шу жойда маза билиш анализаторларининг ўзаги ҳам жойлашган дейдилар, лекин бу ҳали тўла аниқланган эмас. Ҳар иккала яримшардаги ҳидлов ўзақлари ҳам бир-бири билан яқин алоқада бўлганлиги туфайли маза билиш қобилиятининг бутунлай қолиши иккала марказ издан чиққандагина юз беради; г) маза билиш анализаторининг ўзагини баъзилар ҳидлов анализаторлари ўзаги билан бир жойда жойлашган, деб тушунтиришларини юқорида айтиб ўтган эдик. Лекин орқа марказий пуштанинг пастки (чакка бўлагига яқин) қисми издан чиққанда маза билиш хусусияти йўқолиши аниқланган (287-расм, 43-соҳа). Ана шунга асосланиб, маза билиш маркази орқа марказий пуштанинг пастки учуда туради, десак бўлади; д) тери сезгилари анализатори (бирор нарсага тегиб кетганини, оғриқ ва ҳароратни билиш сезгиларини) нинг ўзаги марказий эгат орқасидаги орқа марказий пуштада жойлашган (287-расм, 1, 2, 3-соҳалар). Бу пуштага гавданинг бутун туриши тескарисига («оёғи осмонда» қилиб) қўйилган, яъни пуштанинг энг тепасида оёқ терисининг анализаторлари, энг пастида эса бош териси анализаторлари туради. Ҳар икки яримшардаги бу марказларга келувчи толалар икки жойда кесишади (қисман орқа мияда, қисман узунчоқ мияда), ана шунинг учун ҳар қайси яримшардаги орқа марказий пушта тананинг қарама-қарши томонини (ярмини) идора қилади.

Тери сезгисининг бир қисми ҳисобланган пайпаслаб билиш (кўзини юмган ҳолда нарсаларни қўл билан ушлаб аниқлаш) анализаторлари тепа бўлакнинг устки қисмида (ўнг қўлники чап яримшарда, чап қўлники ўнг яримшарда) туради (287-расм, 7-соҳа).

Юқорида айтиб ўтилганлар шуни кўрсатадики, мия устини қоплаган пўстлоқнинг ҳамма жойига ички ва ташқи муҳитдан олинган ёки кириб келган турли-туман таъсиротлар (сигналлар) келар ва қабул қилинар экан. Бу марказларни фақат одамлардагина эмас, ҳайвонларда ҳам кўрамиз. Ана шунинг учун ҳам И. П. Павлов мия пўстлоғига тарқалиб жойлашган бу марказларни биринчи сигнал системаси деб атаган.

Лекин одамлардаги тараққиёт ва такомиллашиш натижасида эришилган ажойиб хусусиятлар, яъни фикр юритиш, ижод қилиш ва ўйлаш натижаларини тил билан (сўз билан) ифодалаш хусусиятлари, уларни ҳайвонлардан жуда баландга кўтарди. Натижада иккинчи сигнал системаси (фикрлаш ва сўзлаш) вужудга келди. Шунинг учун ҳам тараққиёт жараёнида одамларга аввал биринчи сигнал системасининг марказлари, кейин иккинчи сигнал системасининг марказлари пайдо бўлади. Лекин иккинчи сигнал системасининг тараққий этиши ва

такомиллашиши ташқи муҳитга, турмуш шароитига боғлиқ. Масалан, болалар сўзлашни секин-аста катталардан ўрганадилар. Шунда ҳам аввалига нотўғри сўзлайдилар (сўзларни кўпинча тескари айтадилар), сўнгра катталарга эргашиб, тўғри гапира бошлайдилар. Агар ўсаётган чакалоқ билан ҳеч ким гаплашмаса, у ҳам сўзламаса, гунглигича қолаверади (аммо товуш чиқаради). Агар болага китоб ўқишни, хат ёзишни ўргатилмаса, у саводсизлигича қолаверади, яъни унинг ўқиш ва хат битиш марказлари такомиллашмайди.

Демак, иккинчи сигнал системаси кейинчалик пайдо бўладиган ва фақат одамларгагина хос бўлган система экан.

Энди биз ана шу системанинг мия пўстлоғидаги марказлари билан танишамиз.

3. Сўз анализаторларининг мия пўстлоғидаги марказлари: а) сўз бўғимларининг ҳаракат анализаторлари Брока пуштаси (*gyrus Broca*) деб аталувчи соҳада, яъни пастки пешона пуштаси (*gyrus frontalis inferior*) нинг орқа қисмида жойлашган (287-расм, 44-соҳа). Сўзлаш вақтида иштирок этувчи мускулларнинг ҳаракатлари ана шу соҳа томонидан идора қилинади. Агар миянинг шу соҳаси ишдан чиқса, одам сўз ясаш қобилиятини йўқотади. Бундай кишиларнинг сўзлашда иштирок этувчи мускуллари (тили, лаби, ҳиқилдоқ мускуллари) оддий ҳаракатларни қилаверади, одам эркин товуш чиқаравериши, ҳатто товушни куйга солиши ҳам мумкин, лекин у товушни сўзга айлантисолмайди.

Биз, мия пўстлоғини тасвирлаганда пастки пешона пуштаси Сильвий (ён) ёриғидан ажралувчи икки (олдинги ва кўтарилувчи) эгат ёрдамида уч қисмга бўлинишини айтиб ўтган эдик. Ана шу қисмларнинг орқа томондагиси юқорида айтилган сўз бўғинлари марказининг олдида туради (287-расм, 45-соҳа). Агар бу соҳа ишдан чиқса, одам ашула айтиш қобилиятини йўқотади (товушни куйга сололмайди) ва сўзлардан жумла тuzолмайди (ашула сўзларини айтолмайди); б) сўз эшитув анализаторининг ўзаги товуш анализаторлари яқинида, яъни устки чакка пуштасининг орқа қисмида, Сильвий ёриғининг чуқурлигида жойлашган (бу жойни Верике маркази ҳам дейилади); Бу марказ ёрдамида одам сўзлашиш вақтида товуш баланд-пастлигини тартибга солади, бошқаларнинг сўзларини тушунади. Мазкур соҳа ишдан чиқса, одам сўзни (товушни) яхши эшитади, лекин тушунмайди. Устки чакка пуштасининг ўрта қисми ҳам (287-расм, 22-соҳа) шу марказ билан узвий боғлангандир. Агар шу жой китикланса (ёки ўзи ишдан чиқса), одам мусика садосини тартибсиз шовқин сингари қабул қилади, куйларни англамайди; в) ёзма сўз (сўзни ёзиш) нинг ҳаракат анализатори ўрта пешона пуштасининг орқа қисмида, олдинги марказий пуштага яқин туради. Маълумки, ёзишда қўл ҳаракати муҳим роль ўйнайди. Шунинг учун ёзма сўз ҳаракатлари умумий ҳаракатнинг бир қисми ҳисобланади ва унинг маркази ҳам умумий ҳаракат марказига яқин жойлашади (287-расм, 40-соҳа). Бу соҳа ишдан чиқса, одамнинг ҳамма ҳаракатлари сақланган ҳолда майда нозик ҳаракатлар, ёзиш қобилияти йўқолади; г) ёзма сўзнинг кўрув анализатори тепа қисмининг пастки бўлакчасида, бурчакли пуштада (*gyrus*

angularis) жойлашган. Сўзларни ёзишда кўзнинг аҳамияти ўз-ўзидан маълумдир. Бинобарин, иккинчи сигнал системасининг бу ўзаги кўруш маркази яқинида пайдо бўлган. Бу соҳанинг ишдан чиқиши кўриш қобилиятини издан чиқармаса ҳам, ўқиш қобилиятини яъни кўраётган ёзма сўзларни тушунишни, сўзларни бир-бирига улаш қобилиятини йўқотади:

Юқорида кўрсатилган сўзга оид марказларнинг ҳаммаси дастлаб ҳар иккала яримшарда ҳам пайдо бўлади, лекин кўпчилик кишиларда бу марказлар ўнг томонда (ўнақайлар) ва жуда оз кишиларда чап томонда (чапақайлар) тараққий этади. Бундай ҳолат қарама-қарши томондаги марказларнинг биринчи пайдо бўлган (бошланғич) ҳолларида (тараққий этмай) қолаверади. Ана шу ҳолатдан баъзан тиббиётда даволаш учун фойдаланилади. Масалан, ўнақайларда сўз ҳаракат маркази ишдан чиқиб, одам сўз тузиш (сўзлаш) қобилиятини йўқотган бўлса, унинг чап қўлини узок вақт ва узлуксиз ҳаракатлантириш йўли билан ўнг яримшардаги бошланғич марказ тараққий эттирилади, яъни иккинчи шундай марказни ишга солишга ҳаракат қилинади. Баъзан бу яхши натижа бериб, йўқолган сўз қобилияти тикланади.

Сўзлаш, ўқиш ёзиш хусусиятлари фақат юқорида айтиб ўтилган марказлар томонидангина идора қилинади, дейиш тўғри эмас. Бу фаолиятда мия пўстлогининг ҳаммаси, айниқса пўстлокнинг энг устки қаватидаги 15 миллиард микдордаги ҳужайралар катта роль ўйнайди. Маълумки, бош миянинг тараққий марказдан четга (периферияга) томон бўлади. Демак, мия пўстлогининг энг устки қавати янги, кейинчалик пайдо бўлган экан. Агар биз иккинчи сигнал системасига тааллуқли марказларни, яъни сўзга алоқадор марказларни ҳам кейинчалик пайдо бўлганини назарга олсак, пўстлокнинг устки (янги) қавати шу сўз марказлари билан алоқадор эканлигига шубҳа қилмаймиз.

БОШ МИЯНИ ЎРОВЧИ ПАРДАЛАР

Бош мия ҳам, орқа мия сингари устма-уст жойлашган учта парда — *meninx* билан ўралган, қаттиқ (қалин) парда — *dura mater encephali*, тўр парда — *arachnoidea encephali* ва томирли (юмшоқ) парда — *pia mater encephali*.

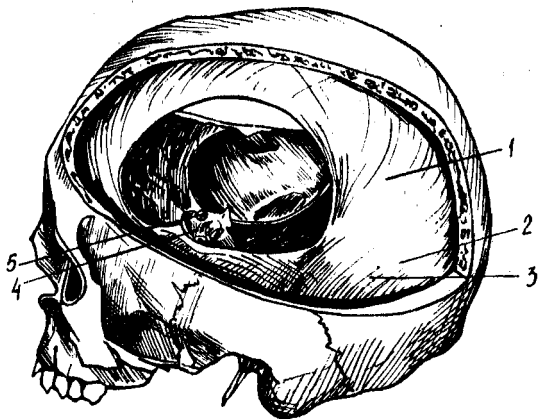
Бош миянинг қаттиқ пардаси — *dura mater encephali* бош суягининг ички (мия томондаги) юзалари билан тўр парда орасида жойлашган. Бириктирувчи тўқимадан тузилган, ҳижоат даражада қаттиқ, ялтирок, оқиш рангдаги бу парда бош суягининг ички юзаларига (айниқса калла тубидаги суякларга) ёпишиб туради. Шунинг учун ҳам у фақат мия пардаси ҳисобланибгина қолмай, балки бош суягининг ички пардаси ҳам ҳисобланади. Унинг ташқи қавати томирларга бой бўлади. Қаттиқ парда орқа мия қаттиқ пардасининг бевосита давоми ҳисобланса ҳам, суякка ёпишиб туриши билан фарқ қилади (орқа миянинг қаттиқ пардаси умуртқа деворларига ёпишмай, эркин туради).

Қаттиқ парда билан тўр парда орасида торгина бўшлиқ — *савит subdurale* бўлиб, унда оз микдорда суюқлик жойлашади.

Қаттиқ парда ички (мия) томонга ўзидан бир неча варақлар

288-р а с м. Мия қаттиқ пардаси.

1 — falx cerebri; 2 — sinus rectus; 3 — tentorium cerebelli; 4 — diaphragma sellae; 5 — n. opticus et a. carotis interna.



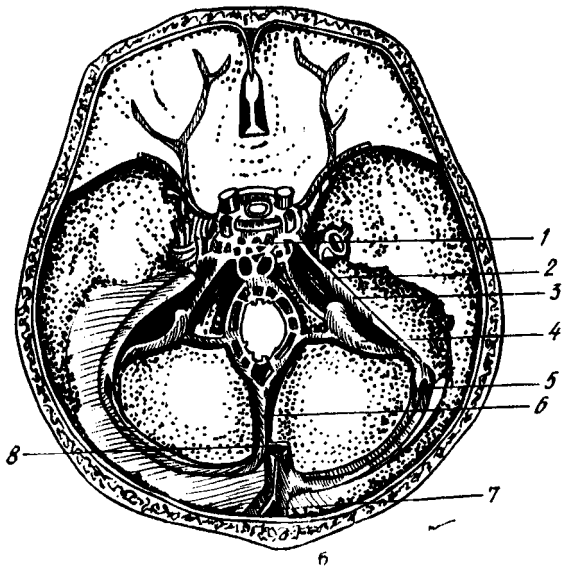
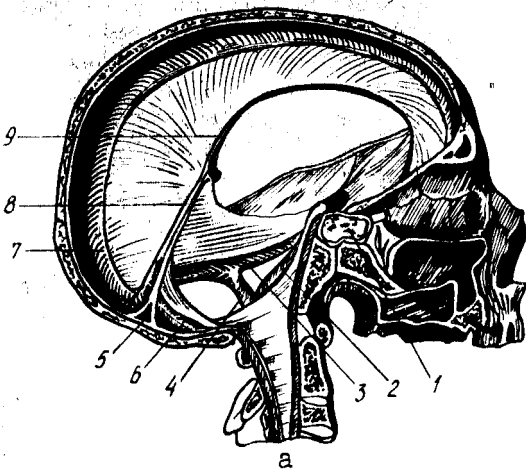
(ўсимталар) беради. Уларга қуйидагилар киради: 1) мия ўроғи — falx cerebri ҳақиқатан ҳам ўз шакли билан ўроққа ўхшаган бўлиб тепа суякларнинг бирлашган жойидаги ўк-ёйсимон эгат (sulcus sagitalis) нинг икки четидан бошланади ва мия яримшарлари ўртасидаги бўйлама ёриққа кириб туради (лекин қадоқ танага етиб бормайди). Олд томондан бу ўсимта crista galli га бириккан. Агар биз бу ўсимтани кўндалангига кесиб қарасак, унинг пастки қирғоғи юпқа бўлиб, юқорига томон қалинлашиб борганлигини кўрамиз (288-расм); 2) худди шунга ўхшаган ўсимта орқа томонда ҳам бўлиб, мияча яримшарларининг орасига кириб туради. Буни мияча ўроғи — falx cerebelli деб атайдилар. У энса суягининг ички қирраси бўйлаб катта энса тешигига қадар тортилган; 3) мияча чодир — tentorium cerebelli деб аталган кенг парда, мия ўроғининг икки ён томонига давоми бўлиб, худди палатка сингари калланинг орқа чуқури устида тортилгандир. У ўз гумбази ёрдамида тепага кўтарилиб, миячани бош миянинг энса қисмидан ажратиб туради. Орқа томондан бу чодир энса суягидаги кўндаланг эгат — sulcus transversus нинг икки четига, икки ён томондан чакка суяги пирамидасининг устки қирғоғи бўйлаб, понасимон суякнинг орқа қийшиқ ўсимтаси — processus clinoides posterior га қадар ёпишиб борган. 4) эгар тўскини — diaphragma sellae деб аталувчи парда (ўсимта) понасимон суяк танаси устидаги турк эгари чуқурини устидан қоплаб туради. Унинг орқа қирғоғи эгар орқасига (dorsum sellae) ёпишади. Бу парда остида пастки мия ортиғи — hypophysis жойлашганлиги учун, парда ўртасида шу ортиқнинг оёғи ўтадиган тешик бўлади.

Қаттиқ парда варақлари маълум жойларда, кўпинча суяклардаги эгатлар олдида бир-биридан ажралиб, бўшлиқлар — sinus durae materis ҳосил қилади. Бу бўшлиқлар калла ичида ва мияда қон тўпловчи йўғон веналар вазифасини ўтайди (289-расм а, б). Бу бўшлиқларга қуйидагилар киради:

1) кўндаланг бўшлиқ — sinus transversus, қаттиқ пардадаги энг йўғон бўшлиқ бўлиб, энса суягининг ички юзасидаги кўндаланг ва кенг

289-р а с м. Мия қаттиқ пардасининг вена бўшлиқлари (а ва б).

1 — sinus cavernosus; 2 — sinus petrosus inferior; 3 — sinus petrosus superior; 4 — sinus sigmoideus; 5 — sinus transversus; 6 — sinus occipitalis; 7 — sinus sagittalis superior; 8 — sinus rectus; 9 — sinus sagittalis inferior.



эгат (sulcus transversus) да ҳосил бўлади. Бу эгатнинг икки четига ёпишган қаттиқ парда вараклари секин-аста бир-бирига яқинлашиб бориб, қўшилиб кетади. Ана шу ажралган икки варак ва кўндаланг эгат орасида бўшлиқ ҳосил бўлади;

2) кўндаланг бўшлиқ чакка суягининг пирамидаси (тош қисми) га етганда бурилиб пастга, чакка суягининг сўргичсимон қисмига тушади ва «S» симон бўшлиқ — sinus sigmoideus номини олади. Ҳақиқатан ҳам «S» шаклидаги бу бўшлиқ шу номдаги эгат ҳисобидан вужудга келади ва бўйинтуруқ тешиги (foramen jugulare) гача боради;

3) мия ўроғи (falx cerebri) нинг устки чети икки варакка ажралиб,

ўқ-ёйсимон эгат (*sulcus sagittalis*) нинг икки четига ёпишади. Натижада бу жойда ҳам олдиндан орқага томон кетган ўқ-ёйсимон устки бўшлиқ — *sinus sagittalis superior* пайдо бўлади. Бу бўшлиқ орқа томондан кўндаланг бўшлиқ билан қўшилади;

4) мия ўроғининг пастки, эркин қирғоғи ҳам иккига ажралиб, пастки ўқёйсимон бўшлиқни ҳосил қилади. Бу бўшлиққа *sinus sagittalis inferior* дейилади;

5) пастки ўқ-ёйсимон бўшлиқни, кўндаланг бўшлиқни ва устки ўқёйсимон бўшлиқни *sinus rectus* (тўғри бўшлиқ) ўзаро қўшиб туради;

6) турк эгарининг икки ёнбошида ғовак веналар турадиган бўшлиқ — *sinus cavernosus* бор. Бу икки бўшлиқни олд ва орқа ғоваклараро бўшлиқлар — *sinus intercavernosus anterior et posterior* қўшади. Натижада турк эгари атрофида қавак ҳалқа — *sinus circularis* ҳосил бўлади;

7) қавак ҳалқадан икки бўшлиқ: устки пирамида бўшлиғи — *sinus petrosus superior* ва остки пирамида бўшлиғи — *sinus petrosus inferior* бошланади. Устки пирамида бўшлиғи чакка суяк-тош қисмининг олдинги ва орқа юзалари ўртасидаги қирғоқдаги эгатда, остки пирамида бўшлиғи эса тошсимон қисм билан энса суяги бирлашган жойдаги эгатда туради. *Sinus petrosus superior* «S» симон бўшлиққа, *sinus petrosus inferior* эса ички бўйинтуруқ венасига қуйилади.

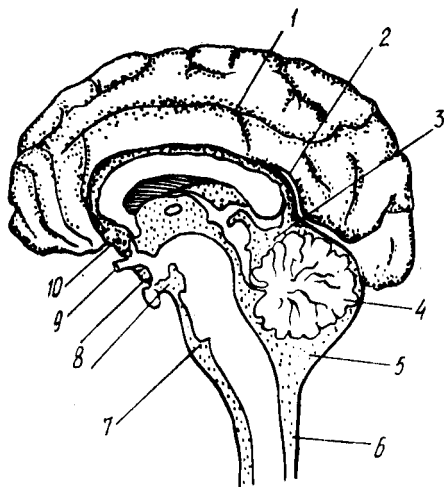
Бош миянинг тўр пардаси — *arachnoidea encephali* жуда юпка бўлиб, миянинг фақатгина ташқи (бир текисликда турган) юзаларини қоплайди, аммо эгатлар ичига (пушталар оралиғига) кирмайди. Парда эгатлар устидан кўприк сингари ўтгани учун, тагида эгатлар ҳисобига бўшлиқлар — *cavum subarachnoidale* пайдо бўлади. Бўшлиқларда тиниқ мия суюқлиғи — *liquor cerebrospinalis* бўлади (290-расм). Бу бўшлиқлар миянинг тепа ва ён томонларида деярли бир хил катталиқда ва чуқурликда бўлса ҳам, баъзи жойларда, айниқса, миянинг остки юзасида жуда кенг, кўп суюқлик сигдирадиган бўшлиқлар учрайди. Бундай бўшлиқларга ҳавзалар — *cisternae* дейилади. Бир неча катта-катта ҳавзаларни кўрсатиб ўтамиз.

Энг катта ҳавза миячанинг орқа қирғоғи билан узунчоқ мия оралиғида жойлашган, у *cisterna cerebellomedullaris* деб аталади. Варолий кўпригининг олд томонини кўприк ҳавзаси — *cisterna pontis* ўраб туради. Бу ҳавза олдинги томонда, мия оёқчалари орасида жойлашган *cisterna interpeduncularis* билан туташади. Кўрув нервлари кесишмаси (*chiasma opticum*) нинг олдинги томонида ҳам — *cisterna chiasmatis* деган ҳавза бўлиб, у ҳам *cisterna interpeduncularis* билан туташган.

Тўр парда остидаги барча бўшлиқлар ва ҳавзалар фақат бир-бири билангина эмас, балки орқа мия тўр пардаси остидаги бўшлиқ ва мия ичидаги тўртта қоринчалар билан ҳам туташгандир. Қоринчалар билан туташуш IV қоринчалар орқа томонидаги Моженди тешиги (*foramen Magendi*) Лушка тешиги (*apertura Luschka*) орқали амалга ошади (Моженди тешиги *cisterna cerebellomedullaris* га, Лушка тешиги эса *cisterna pontis*га очилади).

Тўр парданинг ўзида қон томирлар бўлмайди. Аммо бу парданинг

290-р а с м. Мия пардаси остидаги бўшлиқлар.



1 — мия эгатларидаги юпка парда ости бўшлиғи; 2 — кадоқ тана устидаги юпка парда ости бўшлиғи; 3 — cisterna venae cerebri magna; 4 — arachnoidea; 5 — cisterna cerebellomedullaris; 6 — орка миянинг юпка парда ости бўшлиғи; 7 — cisterna pontis; 8 — cisterna interpeduncularis; 9 — chiasma opticum; 10 — cisterna chiasmatis.

остидаги бўшлиқларда мия қон томирлари мавжуд. Улар бириктирувчи тўқимадан тузилган кўндаланг тўсиқлар ва шу бўшлиқлардаги суюқликлар ҳимоясида эзилиш, босилишдан сақланади.

Бош миянинг томирли (ёки юпка) пардаси — *ria mater encephali*, бириктирувчи тўқимадан тузилган, у жуда ҳам юпка бўлиб, мияни озиклантиришда муҳим роль ўйнайди. Унинг орасидан жуда кўп майда қон томирлар ва нервлар жой олган. Бу парда мия юзасига ёпишиб кетган бўлиб, пўстлок эгатлари ичидан ҳам айланиб ўтган. Юшқоқ парда маълум жойларда бурмалар ҳосил қилиб, қоринчага чиқади (*tela chorioidea*). Қон томир кўп жойларда, айниқса, қоринчалар ичида томир чигаллари — *plexus chorioidei* ни ҳосил қилади.

Бош миянинг қаттиқ пардаси ёш болаларда юпка, бош суяқларига зич ёпишган бўлади.

Бош мия қаттиқ парда бўшлиқларининг деворлари юпка бўлиб, катта одамларникига нисбатан кенгроқдир.

Ўқ-ёйсимон устки бўшлиқ янги туғилган болада 18—20 см, 10 ёшдан сўнг катта одамларникига ўхшаш; шунингдек бош миянинг тўр ва юшқоқ пардалари ҳам юпка ва нозик, ҳажми 20 см³ бўлиб, кейинчалик тез катталашади. 1 ёшдан 5 ёшгача 30 см³, 5 ёшда 40—60 см³, 8 ёшда 100—140 см³, катта одамларда эса 100—200 см³ бўлади.

Бош мия қаттиқ пардасининг томир ва нервлари. Бош миянинг қаттиқ пардасини қуйидаги артериялар: *a. meningea media* (*a. maxillaris* нинг толаси), *a. meningea anterior* (*a. ethmoidalis anterior*дан чиққан бўлиб, бу артерия *a. ophthalmica* нинг тармоғи ҳисобланади), *a. meningea posterior* (*a. Rharygea ascendens* тармоғидир) лар қон билан таъминлайди. *Ramus meningeus* ҳам қаттиқ пардани қон билан таъминлашда қатнашади ва вена томирлари яқинидаги бош мия қаттиқ пардаси бўшлиқларига қуйилади.

Иннервация — бош мия қаттиқ пардаси уч шоҳли ва адашган нерв кон томирлари орқали келган симпатик толалар орқали содир бўлади.

ОДАМ БОШ МИЯСИНИНГ ОҒИРЛИГИ ВА УНИНГ ҲАЙВОНЛАР МИЯСИДАН ФАРҚИ

Боланинг илк гўдаклик даврида бош мия тез ўсиб, катталашиб боради. Гўдак миясининг оғирлиги 369 г дан 432 граммгача, 6 ёшли болаларда эса доимий оғирликнинг 85—90 фоизини ташкил қилади. Л. Г. Исраэльяннинг кўрсатишича, чақалоқ миясининг оғирлиги туғилгандан сўнгги 9—10 ой ичида икки баробар, 3—4 ёшга қадар уч баробар, 3—4 ёшга қадар уч баробар, балогатга етган вақтда ўғил болаларда 3 ¹/₂, қиз болаларда эса 4 барабар кўпаяди. Мия пўстлоғидаги эгатларнинг умумий узунлиги 10 ёшдаги болаларда туғилган вақтидагига нисбатан икки баробар, пўстлоқ юзасининг умумий ҳажми эса уч баробар кўпаяди¹.

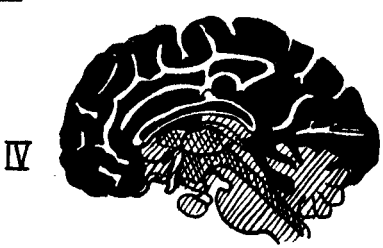
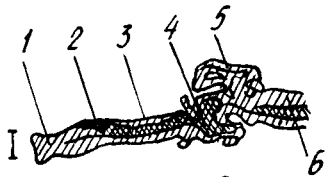
Янги туғилган болаларда миянинг ҳамма эгат ва пушталари катталардаги каби (қадоқ тана калта ва ингичкарок) кам тараққий этган бўлади. Катта ёшдаги кишиларда миянинг оғирлиги ўрта ҳисобда 1500 граммдир. Лекин бу энг юқори оғирлик эмас. Баъзи ҳайвонларнинг мияси бундан ҳам оғир бўлади. Масалан, дельфиннинг мияси 1800 г, филнинг мияси 5200 г, китнинг мияси эса 7000 г келади.

Одамлар бош миясининг тузилишини энг юксак ҳайвонлар бош миясининг тузилишидан ажратиб турадиган ўзига хос ва асосий белги миянинг филогенез нуқтаи назаридан кейинчалик пайдо бўлган қисмларининг қадимгиларига нисбатан кучли тараққий этганлигидир. Буни қуйидаги мисолларда кўриб чиқамиз.

Одамларда марказий нерв системаси бош мия қисмининг бошқа қисмларга (орқа мияга) нисбатан нақадар кучли тараққий этганини қуйидаги мисолда кўриш мумкин. Ёввойи ҳайвонларда бош мия орқа мияга қараганда 4 марта, приматларда (макакада) 8 марта, одамларда эса 5 марта оғирдир (Лисенков ва бошқалар). Ранке маълумотига кўра, сут эмизувчиларда орқа миянинг оғирлиги бош мия оғирлигининг 22—48 фоизини, гориллада 5—6, одамларда эса 2 фоизни ташкил қилади, холос (291-расм).

Янги мия (непсепһалон) ҳисобланган ёпқич одамларда миянинг қадимий қисми бўлмиш мия сўғонига нисбатан жуда кучли тараққий этган, ҳайвонларда эса унчалик эмас. Бунинг сабаби, одамларда меҳнат ва ижод натижасида ақл, зеҳн, сўзлаш, тушуниш ва бошқа хусусиятларнинг вужудга келиши туфайли мия пўстлоғида янги марказлар пайдо бўлишидир. Одамларда юксак ҳайвонларга қараганда, миянинг пешона қисми катталашган. Бродманнинг кўрсатишича, пастки табақадаги маймунларда пешона миянинг 8—12 фоизини, 16 фоизини, одамларда эса 30 фоизни эгаллайди. Одам бош миясининг ўзига хос хусусиятларидан яна бири, пўстлоқ қисмининг пўстлоқ ости ўзақларига нисбатан ғоят кучли тараққий этишидир. Далгерг маълумотига

¹ Л. Г. Исраэльян. «Анатомо-физиологические данные детского возраста», 1969 г.



291-р а с м. Янги мия — neencephalon нинг (кора қилиб бўялган) тараққий этиши (Эдингердан):

I — акула мияси; II — калтакесак мияси; III — куйён мияси; IV — одам мияси. 1 — lobus olfactorius; 2 — corpus striatum; 3 — diencephalon; 4 — mesencephalon; 5 — cerebellum; 6 — medulla oblongata.

қараганда, пўстлок қисми мия умумий ҳажмининг 53,7 фоизини, пўстлок ости ўзақлари эса 3,7 фоизни ташкил этади.

Одамларда сўзлаш ва сўз орқали фикр юритиш хусусиятлари пайдо бўлиши туфайли, мия пўстлоғи устида янги қават (янги пўстлок) пайдо бўлган ва бу қават умумий пўстлок ҳисобида асосий қисми ташкил этган. Бу, одамларни ҳайвонлардан ажратадиган жуда катта омилдир.

Ҳеч қандай ҳайвонларда одамлардагига ўхшаш жуда кўп чуқур эгатлар ва пушталар бўлмайди, улар фақат одам миясига хосдир. Ҳайвонларда ҳам ўз навбатида ҳид сезиш мияси ва

унинг қисмлари жуда кучли тараққий этган.

ОРҚА ВА БОШ МИЯНИНГ ЎТКАЗУВ ЙЎЛЛАРИ

Биз юқорида, орқа ва бош мия нерв ҳужайралари (кулранг модда) ҳамда улардан чиқувчи толалар ёки тармоқлар (оқ модда) дан тузилганлигини ва бу икки қисмнинг ишлашига асосан рефлекс равоғи алоқадор эканлигини кўрсатиб ўтган эдик. Демак, мианинг оқ моддасини ташкил қилувчи толаларнинг ҳаммаси бош мия пўстлоғидаги сезувчи ҳужайралар (марказлар)га маълум бир таъбиротни етказувчи ва ҳаракатлантирувчи ҳужайралар (марказлар) дан ишчи аъзоларга қараб йўналувчи ўтказиш йўлларида иборат демакдир.

Ўтказув йўллари асосий қисми (узун йўллар, бош миядан орқа мияга ва аксинча орқа миядан бош мияга) бош мия пўстлоғини бош ва орқа мия нервлари воситасида периферик аъзолар ва ташқи муҳит билан боғлаб турса, калта йўллар бош мия соҳаси билангина чегараланиб, мия пўстлоғини мия стволи билан ва мианинг алоҳида қисмларини бир-бири билан боғлайди.

Ўтказувчи йўллар ўз вазифалари ва катта-кичиклигига кўра, кам ва кўп (бир неча) нейронлардан тузилган бўлади. Бошланғич нейронлар орқа ёки бош мианинг маълум бир қисмида, ёхуд ўзақларда тугаб, ундан навбатдаги нейрон бошланади. Бу ҳақда ўтказув йўллари ҳар бирини тегишли бўлимда тасвирлаганда тўхталиб ўтамиз.

Ўтказув йўллари турли дарсликларда турлича тасвирлайдилар.

Баъзилар ўтказув йўларини тасвирлашда уларнинг тараққиёти ва келиб чиқиш принципларини асос қилиб олсалар, бошқалар уларнинг функциялари (Н. К. Лисенков ва бошқалар) ёки мия қисмларида жойлашиши асосида (В. Н. Тонков) тасвирлайдилар. Биз эса бир неча ўн йиллар мобайнида Тошкент Давлат тиббиёт билимгоҳининг нормал анатомия кафедрасида қўлланиб келинаётган схема асосида тасвирлашни қулай деб топдик. Бу схемада ҳар бир ўтказув йўлининг жойлашиши ҳамда функцияси эътиборга олинади, унинг бошланишидан то охирига қадар кўрсатилади.

Қуйида ўтказув йўллари билан алоҳида танишиб чиқамиз.

Ҳаракатчан ўтказувчи йўллар:

1. Мия пўстлоғи билан орқа мия ўртасидаги йўл — *tractus corticospinalis* (s. *pyramidalis*) эркин ҳаракатларга тааллуқли бўлиб, икки нейрондан ташкил топган.

Биринчи нейрон — бош мия яримшарларининг ҳаракат марказида (соҳасида), олдинги марказий пуштада жойлашган. Бу соҳадан бошланган йўл, ички капсула (*capsula interna*) орқа оёғининг олдинги 2/3 қисмидан, мия оёқларининг (*pedunculi cerebri*) асосидан, Варолий кўпригининг пирамидал бўлагидан ва узунчоқ миянинг пирамидасидан ўтиб боради. Ундан орқа мияга ўтиш жойида бу йўлнинг толаларидан бир қисми чап томонга, қолган толалар эса ўнг томонга ўтади. Бу жой пирамида кесишмаси — *decussatio pyramidum* деб аталади. Қолган (кесишмаган) толалар эса тўғридан-тўғри орқа мияга ўтиб кетаверади. Кесишган ва кесишмаган толалар (дасталар) нинг кейинги йўналиши бир-биридан анча фарқ қилади:

а) кесишган толалар (биринчи нейрон) орқа миянинг ён (латерал) тизимчаси (*funiculus lateralis*) га бориб ён тизимчанинг пирамидал йўли деган номни олади (*tractus corticospinalis lateralis*), сўнгра ўз томонларидаги кулранг модданинг олдинги шоҳига (*cornu anterior*) ўтади. Биринчи нейрон ана шу жойда тугайди.

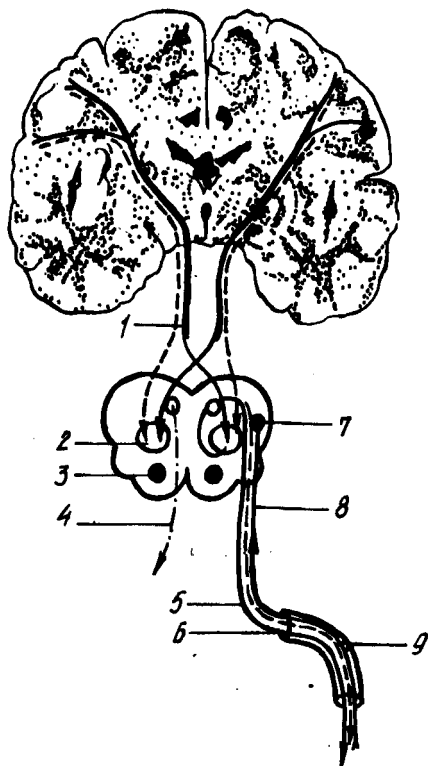
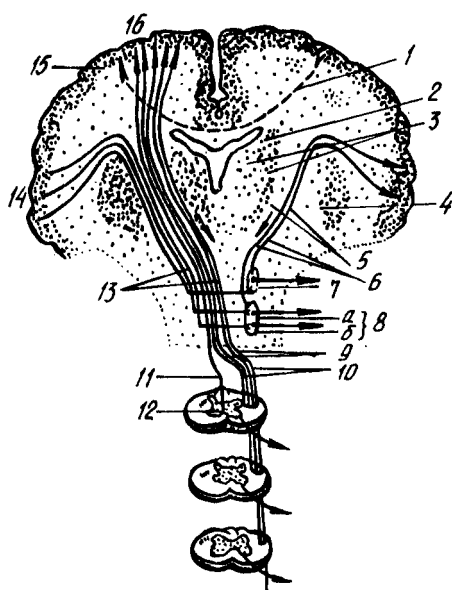
б) кесишмаган толалар (биринчи нейрон) орқа миянинг олдинги тизимчаси (*funiculus anterior*) дан ўтади ва *tractus corticospinalis anteterior* номини олади. Улар ҳар қайси сегмент (бўлак) нинг оқ моддасида ўзаро кесишиб, кулранг модданинг қарама-қарши томонидаги олдинги шоҳига ўтади. Бу ерда биринчи нейрон тугайди.

Айтилганлардан маълум бўладики, кесишган толалар ҳам, кесишмаган толалар ҳам ҳар хил жойлардан ўтиб, натижада кулранг модданинг олдинги шоҳига борар экан.

Иккинчи нейрон — кулранг модда олдинги шохининг ҳаракат ҳужайраларидан бошланади ва орқа мия нервларининг олдинги илдизлари — *radix ventralis* сифатида ташқарига чиқади, сўнгра ишчи аъзоларга (мускулларга) боради.

Шундай қилиб, бу ўтказув йўли ҳаракат импульсларини бош мия пўстлоғидан мускулларга олиб боради ва кулранг модданинг олдинги шохларига ҳужайраларга тормозловчи таъсир кўрсатади.

Мазкур ўтказув йўлининг барча толалари орқа мия бўйлаб пастга йўналишда бирин-кетин, бир-бири билан (*commissura alba* орқали) кесишиб, қарама-қарши томонга ўтади. Натижада, бош мия яримшар-



292-р а с м. Tractus corticonuclearis et tractus corticospinalis.

1 — кадох тананинг комиссурал толалари; 2 — nucleus caudatus; 3 — thalamus; 4 — nucleus lentiformis; 5 — capsula interna; 6 — tractus corticonuclearis; 7 — ҳаракатлантирувчи нерв ўзаги; 8 — юз (бет) нерви ўзаги (а — устки бўлак, б — остки бўлак). 9 — decussatio pyramidum; 10 — tractus corticospinalis lateralis; 11 — tractus corticospinalis anterior; 12 — tractus corticospinalis anterior ning оқ битишма (commissura olba) даги сегментлараро кесишмаси. 13 — tractus corticospinalis; 14 — марказ олди пуштасининг пастки қисми; 15 — комиссурал хужайра; 16 — марказ олди пуштасининг устки қисми.

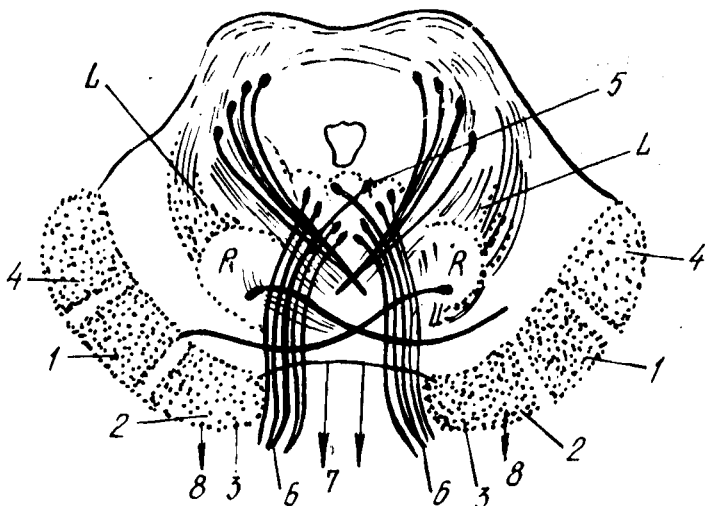
293-р а с м. Юз нерви (VII)нинг бош миядан аъзоларга бориш йўли схемаси.

1 — tractus corticospinalis; 2 — nucleus n. facialis; 3 — nucleus salivatorius superior; 4 — n. abducens; 5 — n. facialis; 6 — porus acusticus intermus; 7 — nucleus tractus solitarii; 8 — n. intermedius (Vrisbergi); 9 — ganglion geniculi.

ларидаги шу йўлнинг маркази гавданинг қарама-қарши томонидаги мускулларни (яъни ўнг яримшардаги марказ гавданинг чап ярмидаги мускулларни) идора қилади. Бундан ташқари, бу ўтказув йўли (пирамидал йўл) бош мия нервларининг ҳаракатлантирувчи ўзак хужайраларига импульс етказади (tractus corticonuclearis) ва уларга ҳам тормозловчи таъсир кўрсатади (292-расм).

II. Мия пўстлоғи билан мия ўзаклари ёки мия сўғони (пиёзи) ўртасидаги йўл — tractus corticobulbaris икки қатта қисмдан иборат бўлиб, ҳар қайси қисмида иккитадан нейрон бор:

а) биринчи қисмнинг биринчи нейрони бош мия пўстлоғининг ҳаракат соҳасидан бошланиб, пирамидал йўл (tractus corticospinalis)



294-р а с м. Үрта мианинг фронтал кесими.

- 1 — tractus corticospinalis; 2 — tractus corticonuclearis; 3 — tractus frontopontinus; 4 — tractus occipitopontinus et tractus temporo-pontinus; 5 — nucleus oculomotorius; 6 — n. oculomotorius; 7 — tractus tectospinalis; 8 — tractus rubrospinalis; L — lemniscus medialis; R — nucleus ruber.

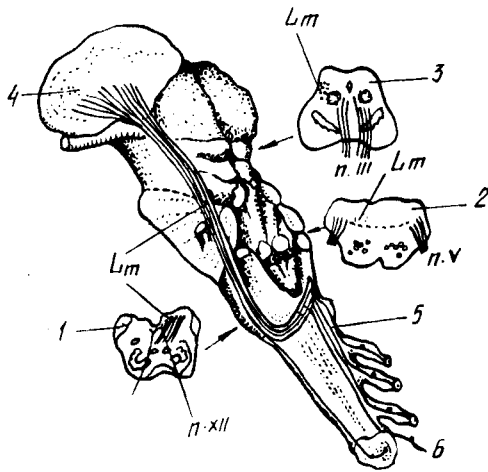
билан бирга ички капсула тиззаси ва мия оёқчаларининг асосидан ўтади. Йўлнинг бир қисми Сильвий сув йўли атрофида III ва IV жўфт нерв ўзакларида тугаб, ундан бошланган иккинчи нейрон кўзни ҳаракатлантирувчи ва ғалтак нервлари сифатида ташқарига чиқади. Унинг толаларидан бир қисми Варолий кўприги соҳасида кесишади, қолган қисми эса ромбсимои чуқур (fossa rhomboidea) да жойлашган VI ва VII нерв ўзакларига бориб тугайди.

Иккинчи нейрон ана шу VI ва VII нерв ўзакларидан бошланиб, n. abducens узоклаштирувчи нерв n. facialis (юз нерви) сифатида ташқарига, мия асосига чиқади (293-расм).

б) иккинчи қисмнинг биринчи нейрони ҳам бош мия пўстлоғининг ҳаракат соҳасидан бошланиб, биринчи қисмнинг биринчи нейрони ўтган йўллардан (яъни, ички капсуланинг тиззаси, мия оёқчаларининг асосидан) ўтади ва ундан узунчоқ мияга боради. Бу ерда унинг бир қисм толалари кесишади. Нейрон X ва XII нерв ўзакларида тугайди.

Иккинчи нейрон X ва XII нерв ўзакларидан бошланиб, адашган нерв — n. vagus ва тил ости нерви — n. hypoglossus сифатида ташқарига (мия асосига) чиқади. Толаларнинг бир қисми Сильвий сув йўли атрофида жойлашган n. oculomotorius (кўзни ҳаракатлантирувчи нерв) ва n. trochlearis (ғалтаксимои нерв) ўзакларида тугайди (294-расм).

Айтилганлардан маълум бўлдики, бу иккала ўтказув йўли (tractus corticospinalis) ва tractus corticobulbaris деярли бир жойдан бошланиб, бирга ёнма-ён кетар экан. Фарқи фақат шундаки, биринчи ўтказув йўли орқа мия нервлари таркибида, иккинчиси бош мия нервлари таркибида мускулларга борар экан.



295-р а с м. Мия поясининг ён (латерал) юзасида ён қовузлокнинг жойланиши (схема).

Lm — lemniscus medialis; 1, 2, 3 — чўзинчок мия, кўприк ва ўрта мияларнинг қўндаланг кесими (уларда ён қовузлок — Lm-нинг ҳолати кўрсатилган); 4 — nucleus lateralis thalami; 5 — орқа миянинг орқа тизимчасидаги йўллар; 6 — tractus spinothalamicus.

Бу икки ўтказув йўлларининг ўзаклари махсус қўшимча (оралик) толалар воситасида бир-бири билан алоқаланиб туради. Шунинг учун бу иккала йўлни ягона вазифа учун мослашган бир бутун ўтказув йўли системаси деб аташ ҳам мумкин (292-расм).

III. Қизил ўзак билан орқа мия ўртасидаги йўл — tractus rubrospinalis Манаков дастаси деб ҳам аталади. Бу йўл олти нейронли катта ўтказув йўлининг бир қисми бўлиб, икки нейрондан иборат (294-295-расмлар).

Ташқи пирамидал системаси тааллуқли бўлган бу ҳаракатлантирувчи йўл тана мускулларининг ўз-ўзидан ишлашини (қисқаришини) таъминлайди.

Биринчи нейрон мия оёқчалари (pedunculi cerebri) ичида жойлашган қизил ўзак (nucleus ruber) дан бошланади. Бир оз нарида, кўприк томининг олдинги томонида Форель кесишмаси деб аталувчи кесишмани ҳосил қилади ва Варолий кўпригидан, узунчок миядан ўтиб орқа миянинг ён тизимчаси орқали ҳар қайси сегментдаги кулранг модданинг олдинги (ўз томонидаги) шохида тугайди.

Иккинчи нейрон кул ранг модданинг олдинги шохидаги хужайралардан орқа мия нервлари сифатида ташқарига чиқади.

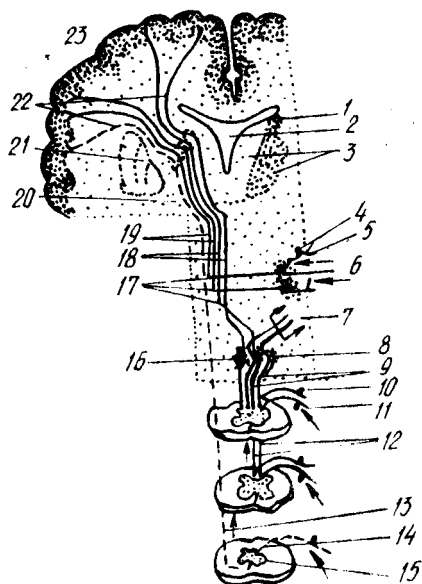
Сезувчи ўтказув йўллари:

IV. Орқа мия билан мия пўстлоғи ўртасидаги йўл — tractus spinocorticalis чуқур сезгиларни ўтказувчи йўлдир. Тананинг (гавданинг) муаллақ ҳолатини таъминловчи бу анализатор уч нейрондан иборат (296-расм).

Биринчи нейрон орқа мия нервлари (nervi spinales) нинг тугунчаси (ganglion spinale), шунингдек бош мия нервларининг сезувчи тугунлари ҳисобланади. Мускуллар, пайлар ва бўғим бойламларидан келаётган нерв толалари таъсиротни биринчи нейронга етказиб беради. Нейрон орқа тизимчалар (funiculus posterior) га ўтади, ундан Голля ва Бурдах дасталари таркибида узунчок миядаги қадоқ clava (ёки нозик ўзак —

296-р а с м. Сезги йўллари (схема).

1 — nucleus caudatus; 2 — ventriculus tertius; 3 — nucleus medialis et lateralis thalami; 4 — калла нерви тугунидан биполяр хужайра; 5 — сезувчи нервнинг периферик толалари; 6 — nucleus terminalis (сезувчи нерва қарашли); 7 — tractus bulbo-cerebellaris; 8 — nucleus cuneatus; 9 — fasciculus cuneatus (Burdach); 10 — орқа миёна қаранли тугун (ganglion spinale) даги биполяр хужайра; 11 — орқа миёна нервнинг сезувчан қисми; 12 — fasciculus gracilis (Goli); 13 — tractus spinothalamicus; 14 — nucleus proprius corpi posterioris; 15 — орқа миёна билан буртик йўли (tractus spinothalamicus) миёна сегментлардаги кесинган толаси; 16 — nucleus gracilis; 17 — Lemniscus medialis; 18 — tractus bulbothalamicus; 19 — tractus nucleothalamicus; 20 — capsula interna; 21 — nucleus lentiformis; 22 — fasciculus thalamocorticalis; 23 — gyrus postcentralis;



nucleus gracilis) ҳамда понали ўзак — tuberculum cuneatum га бориб тугайди.

Иккинчи нейрон — clava ҳамда tuberculum cuneatum даги ўзак хужайралари бўлиб, уларнинг толалари аввал ковузлок кесинмаси (decussatio lemniscorum) ни, сўнгра медиал ковузлок — Lemniscus medialis ни ҳосил қилади. Кейин Варолий кўприги ва миёна оёқчалари томи орқали ўтиб, кўрув буртиги (thalamus opticus) га етади ва унинг ён (латерал) ўзагида тугайди (295-рasm).

Учинчи нейрон кўрув буртигидан бошланиб, миёна пўстлогининг тепа бўлагига сезув соҳасига (марказга) боради.

Миёна сезув соҳасига бу йўлдан келадиган импульс гавданинг пастки ярмидан Голл дастаси орқали, юқори ярмидан эса Бурдах дастаси орқали ўтади.

Бу йўлнинг орқа миёнадан кўрув буртигига қадар бўлган қисми алоҳида tractus spinothalamicus (орқа миёна-кўрув буртиги йўли) деб аталиб, оғриқ ва ҳарорат сезгиларини ўтказди.

Мураккаб ўтказув йўллари:

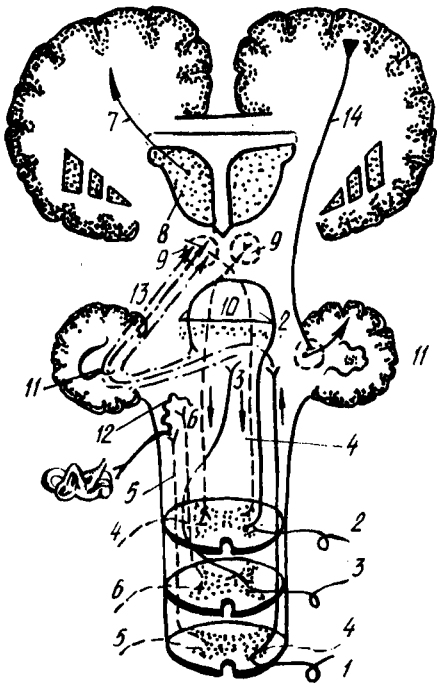
V. Орқа миёна билан миёна ўртасидаги олдинги йўл — tractus spinocerebellaris anterior уч нейрондан иборат. Буни Говерс йўли деб ҳам атайдилар (BNA).

Биринчи нейрон-орқа миёна нерви орқа илдизчаси тугун хужайралари бўлиб, йўл орқа илдизчалар таркибида кулранг модданинг орқа шохига ўтади ва шу жойда тугайди.

Иккинчи нейрон кулранг модданинг орқа шохига ички (медиал) оралиқ ядроси (nucleus intermediomedialis) хужайралари бўлиб, оқ кесинмаларда (commissura alba) ўнг ва чап томондаги толалар ўзаро кесиншади ва қарама-қарши томондаги поғонага ўтади, ундан кейин

297-р а с м. Миячадан ўтувчи йўллар.

1 — tractus spinocerebellaris posterior; 2,3 — tractus spinocerebellaris anterior (2 — ўрта миёда кесишувчи қисми); 3 — орқа миёда кесишувчи қисми); 4 — tractus rubrospinalis; 5 — tractus vestibulospinalis; 6 — tractus olivospinalis; 7 — tractus thalamocorticalis; 8 — thalamus; 9 — nucleus ruber; 10 — vermis cerebelli; 11 — nucleus dentatus; 12 — oliva et nucleus n. vestibularis; 13 — миёча билан қизил ўзак ўртасидаги алоқа йўли; 14 — tractus corticopontocerebellaris.



узунчоқ миёдан, Варолий кўпригидан ўтиб, тўрт тепаликка (corpora quadrigemina) боради. Бу ерда орқа миёда кесишмай тўғри ўтиб кетган толалар кесишади. Сўнгра brachium conjunctivum (кўшувчи елка) орқали миёчанинг устки чувалчанг пўстлоғига бориб тугайди (297-расм).

Учинчи нейрон устки чувалчанг пўстлоғи хужайраларидан бошланиб, тишли ўзак — nucleus dentatus га боради.

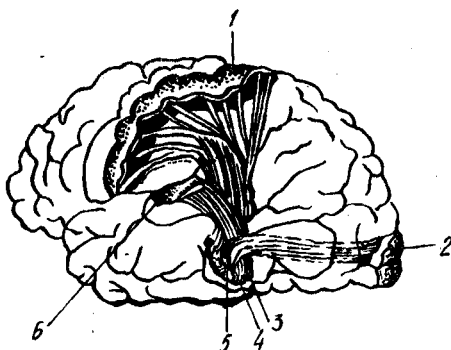
VI. Орқа миё билан миёча ўртасидаги орқа йўл — tractus spinocerebellaris posterior ҳам уч нейронли бўлиб, уни Флексиг йўли деб ҳам атайдилар (BNA).

Биринчи нейрон орқа миё нервнинг орқа илдизлари тугун хужайрасидир. Бу тугунларга ҳаракат аъзоларининг айрим қисмларидан периферик нервлар таркибидаги толалар орқали импульслар келади. Бинобарин, биринчи нейрон хужайрасининг икки шохи (тармоғи), яъни периферик ва марказий шохлари бор деса бўлади. Демак, орқа миё тугунидан бошланувчи марказий шох орқа илдизча таркибида орқа поғонага ва ундан кулранг модданинг орқа шохига ўтиб (nucleus thoracicus) тугайди.

Иккинчи нейрон, кулранг модда орқа шохининг ички (медиал) томонидаги Кларк устуни хужайралари бўлиб, уларнинг толалари ўз томонидаги ён поғонадан узунчоқ миёга, ундан арқонсимон тана — corpus restiforme (ёки миёчанинг пастки оёқчаси) орқали миёчанинг остки чувалчангига боради ва шу жойда тугайди. Демак, бу йўл то чувалчанг пўстлоғига қадар ўз томонида кесишмасдан тўғри борар экан.

298-р а с м. Мия чап яримшари пўстлоғи хужайраларига борувчи учта асосий сезиш системаси (схема).

1 — мия яримшари пўстлогининг умумий сезиш соҳаси; 2 — яримшар пўстлогининг кўрув соҳаси; 3 — ички (медиял) тиззали тана; 4 — ташқи (латерал) тиззали тана; 5 — кўрув бўртигининг вентрал (олдинги) ўзати; 6 — яримшар пўстлогининг эшитув соҳаси.



Лекин, чувалчанг пўстлоғида ўнг ва чап томондан борган толалар ўзаро кесишади.

Шуни ҳам айтиш керакки, бу йўлга алоқадор бўлган орқа ўзақлар — *nucleus dorsalis* фақат орқа миянинг охириги бўйин сегменти билан II бел сегментига қадар бўлган қисмда жойлашган. Демак, мазкур йўл орқа миянинг биринчи бел сегменти соҳасидангина бошланади.

Учинчи нейрон остки чувалчанг пўстлоғидаги хужайралардан тишли ўзакка бориб тугайди.

Суяк, бўғим, мускул ва пайлардан сезги импульслари миёчага ана шу икки йўл, яъни *tractus spinocerebellaris anterior* (кесишган йўл) ва *tractus spinocerebellaris posterior* (кесишмаган йўл) орқали боради. Бундай сезгилар мувозанат билан боғлиқдир.

VII. Миёчанинг ҳаракатни тартибга солувчи (бирлаштирувчи) мураккаб рефлекс йўли — *tractus cerebello — rubro spinalis*. Бу йўл орқали миёча орқа миёдан кетадиган ҳаракат нейронларининг ишларини (масалан, мускуллар ишини бир тартибда ушлаш, мувозанатни, мускуллар тонусини сақлаш ва ҳоказо) назорат қилиб туради.

Бу йўл аслида бошдан охирига қадар 6 нейрондан тузилган бўлиб, унинг биринчи, иккинчи ва учинчи нейронлари ҳақида биз юқорида айтиб ўтган эдик. Демак, бу йўлда ҳам юқорига, ҳам пастга йўналувчи толалар (аксонлар) бор.

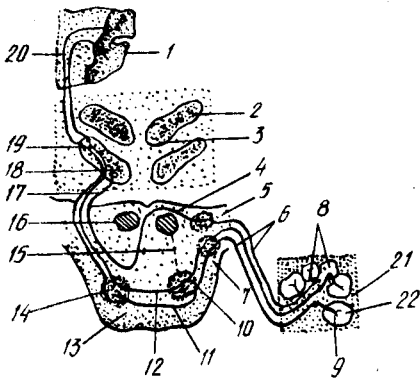
Юқорида биз орқа мия билан миёча ўртасидаги олдинги ва орқа йўллар (*tractus spinocerebellaris anterior et posterior*) нинг учтадан нейронларини кўрсатиб, охириги (учинчи) нейронлари тишли ўзакда тугашини айтган эдик. Энди шунинг давоми билан танишамиз.

Тўртинчи нейрон миёчадаги тишли ўзакдан *brachium conjunctivum* орқали мия оёқчаларидаги қизил ўзакка (*nucleus ruber*) боради.

Бешинчи ва олтинчи нейронлар қизил ўзакдан бошланиб, *tractus rubrospinalis* (Монаков дастаси) таркибида (III йўлга қаралсин) орқа мия кулранг моддасининг олдинги шоҳига ва ундан орқа мия нервлари таркибида скелет мускулларига боради.

VIII. Орқа мия билан кўрув бўртиғи ўртасидаги йўл — *tractus*

299- расм. Эшитув йўли (схема).



1 — gyrus temporalis superior; 2 — corpus geniculatum laterale; 3 — colliculus superior; 4 — striae medullares ventriculi quarti; 5 — nucleus cochlearis dorsalis; 6 — nucleus cochlearis ventralis; 7 — pars cochlearis n. vestibulocochlearis; 8 — ganglion spirale; 9 — scala vestibuli; 10 — ductus cochlearis; 11 — scala tympani; 12 — олдинги чиганок ўзаги билан олива ўзагининг ўз томонидан қўшувчи қўшимча нейрон; 13 — олдинги чиганок ўзагини қарама қарши томондаги олива ўзаги билан қўшувчи нейрон; 14 — қўшимча нейрон; 15 — pons; 16 — nucleus olivaris metencephali; 17 — калла нервининг ҳаракатлантирувчи ўзақларга қўшилиши; 18 — калла нерви ўзаги; 19 — lemniscus lateralis; 20 — colliculus inferior; 21 — corpus geniculatum mediale; 22 — устки чакка пуштасига боровчи нейрон.

spinothalamicus ҳақида юқорида қисман айтиб ўтган эдик (IV ўтказув йўлига қаралсин). Бу йўл орқа мия орқали мия пўстлоғига боровчи узун сезиш йўли (tractus spinocorticalis) нинг бир қисми бўлиб, учта нейрондан тузилган.

Биринчи нейрон орқа мия тугунли ҳужайралари бўлиб, унинг шохлари орқа мия кулранг моддасининг орқа шохдаги ўзига хос ўзакка (nucleus proprius) бориб тугайди. Иккинчи нейрон кулранг модданинг орқа шохидан (комуссурал ҳужайралардан) олдинги кулранг битишма (commissura grisea anterior) орқали қарама-қарши томондаги ён поғонага (Говерс дастасининг ташқи томонига) ўтади, унда кўрув бўртиғига кўтарилиб тугайди.

Учинчи нейрон кўрув бўртиғидан мия пўстлоғининг сезув соҳасига (орқа марказий пуштага) боради.

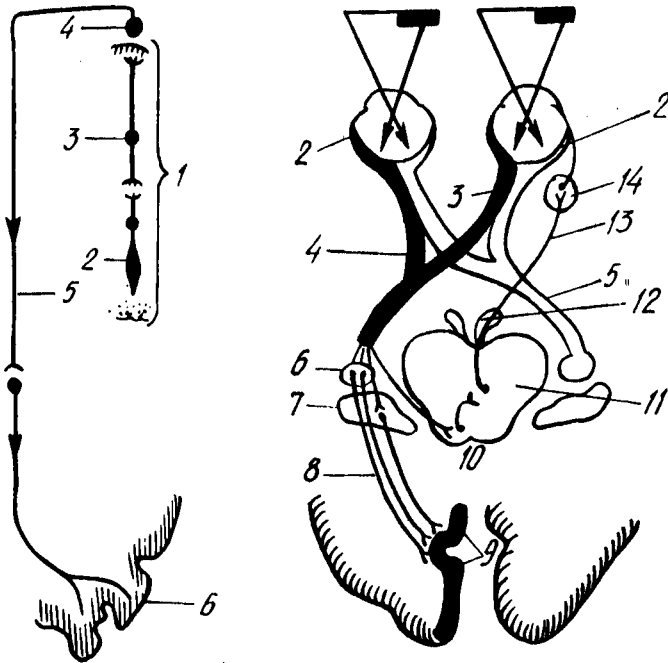
Бу йўл юза сезгилар (оғрик ва температура) йўлидир.

IX. Эшитув йўли — tractus acusticus уч нейрондан тузилган.

Биринчи нейрон кулоқ чиганоғи ичидаги Кортиев аъзоси яқинидаги бурама тугун — ganglion spirale нинг ҳужайраларидир. Бу ҳужайраларга таъсирот Кортиев аъзосидан келади. Ҳужайраларнинг марказга йўналувчи толалари (яъни биринчи нейрон аксонлари) чиганок нервини (n.cochlearis) ҳосил қилади. Бу нерв чиганок асосидан (тубидан) ташқарига чиқади ва Варолий кўпригида олдинма-кетин жойлашган иккита чиганок ўзақлари — nucleus cochlearis ventralis (олдинги ўзак), nucleus cochlearis dorsalis (орқа ўзак) да тугайди.

Ушбу ўзақлардан бошланган иккинчи нейрон ромбсимон чуқурчада эшитув иплари — stria acustica ни ҳосил қилиб кесишади ва қарама-қарши томонга ўтади, сўнгра трапециясимон тана (corpus trapezoideum) ҳосил қилади. Бу толалар ўз томонларидаги ёки қарама-қарши томондаги устки олива ядроси — nucleus olivaris metencephali ҳужайраларида тугайди (299- расм).

Учинчи нейрон устки олива ядросининг ҳужайраларидан бошланиб ташқи ковузлоқ — lemniscus lateralis ни ҳосил қилади (эшитув ковузлоғи ҳам дейилади). Бу толалар, яъни учинчи нейрон пўстлоқ ости



300-р а с м. Кўрув йўли (схема).

1 — retina; 2 — колбасимон хужайра; 3 — биполяр хужайра; 4 — мультиполяр хужайра; 5 — кўрув йўли; 6 — кўрув маркази (мия пўстлоғида).

301-р а с м. Кўрув йўли (схема).

1 — кўрилатган нарса; 2 — тўрт қават; 3 — n. opticus; 4 — chiasma opticum; 5 — tractus opticus; 6 — corpus geniculatum lat.; 7 — pulvinar; 8 — radiatio optica; 9 — area striata; 10 — устки икки тепалик; 11 — Якубович ўзаги; 12 — n. oculomotorius; 13 — кўз қорачигини торайтирувчи мускулга борувчи тола; 14 — ganglion ciliare.

эшитув марказлари бўлган ички тиззали тана — corpus geniculatum mediale ва тўрт тепалик тана — corpora quadrigemina нинг пастки икки тепачасида тугайди.

Тўртинчи нейрон юқорида айтилган пўстлоқ ости марказларидан ва ички тиззали тана устки чакка пуштаси (gyrus temporalis superior) нинг пўстлоғига боради.

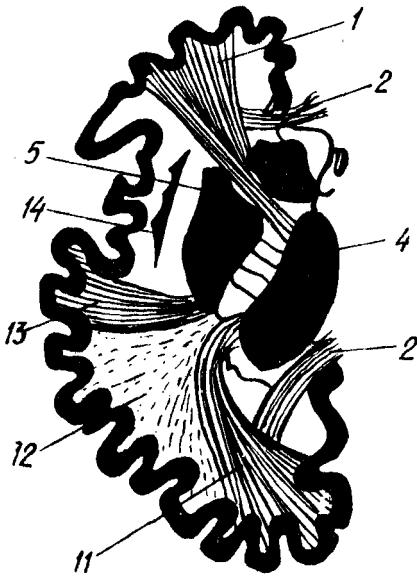
Даҳлиз нерви (n. vestibularis) шу номдаги тугун (ganglion vestibulare) хужайралари толаларидан (ўсиқларидан) ҳосил бўлади. Унинг биринчи нейронлари ромбсимон чуқурнинг эшитув соҳаси — area acustica да жойланган учта ўзакдан, яъни ички ва ташқи Дейтерс ва Бехтерев ўзақларида тугайди. Бу ўзақларининг иккинчи нейронлари мияча чувалчангига ва nucleus fastigii га боради.

Х. Кўрув йўли — tractus opticus тўрт нейрондан тузилган (300, 301- расмлар).

Биринчи нейрон кўзнинг нерв тўридаги таёқчасимон ва колбачасимон хужайралари бўлиб, шу жойдаги ярим кутбли (биполяр) хужайраларда тугайди.

302-р а с м. Ички капсула топографияси (мия яримшарининг кўндаланг кесими).

1 — tractus frontopontinus; 2 — corpus callosum; 3 — nucleus caudatus; 4 — thalamus; 5 — nucleus lentiformis; 6 — tractus corticonuclearis; 7 — tractus corticospinalis; 8 — сезувчи йўл; 9 — tractus occipito — temporopontinus; 10 — марказий кўрув ва эшитув йўллари; 11 — radiatio optica; 12 — tractus occipito et temporopontinus; 13 — капсуладан чикувчи эшитув йўллари (ўтказувчилари); 14 — claustrum

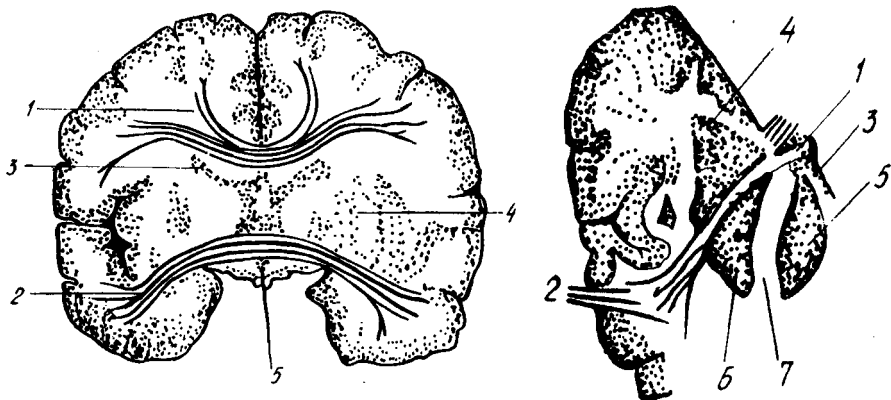


Иккинчи нейрон кўзнинг нерв тўридаги ярим кутбли хужайралари бўлиб, тугунсимон (ганглиоз) хужайраларда тугайди (бу хужайралар ҳам кўз ичида жойлашган).

Учинчи нейрон тугунсимон (ганглиоз) хужайралардан кўрув нерви — *n. opticus* сифатида, шу номдаги канал орқали калла ичига ўтади. Бу жойда кўрув нерви толаларининг бир қисми кесишади (*chiasma nervi optici*) ва қарама-қарши томонга ўтади (бунда ҳар икки кўзнинг фақат ички (медиал) ярмидан келаётган толалар кесишади). Демак, кесишгандан сўнг давом этадиган толалар ўнг томонда ҳам, чап томонда ҳам қисман ҳар иккала кўзга тааллуқли бўлиб қолади, яъни ўнг томонга ўтган толалар чап кўзнинг медиал ярмидан ва ўнг кўзнинг ташқи (латерал) ярмидан, чап томонга ўтган толалар эса аксинча, ўнг кўзнинг медиал ярмидан ва чап кўзнинг ташқи ярмидан келган бўлади.

Шундан сўнг ҳар қайси томондаги (ўнг ва чап) толалар икки дастага бўлинади. Улардан бири тўрт тепачали тана (*corpora quadrigemina*) нинг устки икки тепачалари орқали ўтиб, ташқари тиззали тана — *corpus geniculatum laterale* да ва кўрув бўртиғи ёстиғи — *pulvinar thalami* да тугайди, иккинчиси эса тўрт тепачали тананинг устки икки тепачаси (*colliculus superior*) да қолади (бу йўл кўз харакати ва кўришга мословчи аппаратлар учун керак бўлади).

Тўртинчи нейрон икки жойдан бошланиб, тамомила бошқа жойларга боради. *Corpus geniculatum laterale* билан *pulvinar thalami* дан бошланган тўртинчи нейрон бош миянинг энса бўлагига боради ва унинг ички (медиал) юзасидаги қуш эгат (*fissura calcarina*) нинг икки четигади пўстлоқда тугайди. Биз юқорида проекцион йўллар туркумига кирувчи ўтказувчи йўлларнинг асосийларига тўхталиб ўтдик. Булардан ташқари, яна бир қанча мураккаб ўтказувчи йўллар мавжуд бўлиб,



303- р а с м. Комиссурал йўллар.

1 — мия яримшарларини қадоқ тана орқали қўшувчи йўллар; 2 — яримшарларнинг чакка қисмларини қўшувчи олдинги йўллар; 3 — nucleus caudatus; 4 — putamen; 5 — ventriculus tertius.

304- р а с м. Ички капсула.

1 — comissura anterior (схема); 2 — унинг чакка соҳасида ёйилиши; 3 — columna fornicis (қўндаланг кесими); 4 — cornu anterius ventriculi lat.; 5 — thalamus; 6 — nucleus lentiformis; 7 — capsula interna.

tractus corticopontino-cerebellaris, tractus frontoponticus, tractus temporo-ponticus, tractus occipitoponticus шулар жумласидандир.

Мия ёпқичидаги йўллар куйидаги учта асосий турга бўлинади.

1. Ассоциацион (қўшувчи, бириктирувчи) йўллар — ҳар қайси мия яримшарининг ўзидагина жойлашган бўлиб, ўз томонидаги яримшар бўлаклари ва пушталарини бир-бири билан боғлайди. У калта ва узун толаларга бўлинади. Калта толалар миянинг фақат алоҳида бўлаклари соҳаси билангина чегараланиб, ундаги пушталарни, узун толалар эса ҳар қайси яримшарнинг ўзидаги бўлақларини бир-бири билан боғлайди. Бундай йўллардан тўрттаси диққатга сазовордир: 1) устки (узунасига кетган) даста — fasciculus longitudinalis superior мия яримшарининг энса, чакка ва пешона бўлақларини алоқалантиради (302-расм); 2) пастки, узунасига кетган даста — fasciculus longitudinalis inferior мия ярим шарининг асос қисми томонида (туб томонда) жойлашган бўлиб, энса бўлаги билан чакка бўлагини алоқалантиради; 3) илмоқсимон даста — fasciculus uncinatus мия яримшари пешона бўлагининг остки (туб соҳаси билан чакка бўлагининг олдинги қисмини алоқалантириб туради; 4) белбоғ — singulum деб аталувчи даста бўлиб, мия яримшарининг ҳид сезиш йўли учбурчаги (trigonum olfactorius) билан илмоқ (uncus) ўртасида тортилган.

2. Комиссурал (бирлаштирувчи) йўллар — миянинг бир яримшаридаги марказни иккинчи яримшардаги худди шундай марказ (ёки бўлак) билан алоқалантириб турадиган толаларидан тузилган. Бундай толалар асосан тўрт жойда тўпланган бўлиб, яримшарларга ўтганда елпигич сингари тарқалиб кетади. Бу ўтиш жойлари куйидагилардир: 1) қадоқ тана — corpus callosum; 2) олд қўшилма — comissura anterior; 3) орқа қўшилма — comissura posterior ва 4) гумбаз қўшилма — comissura

fornicis. Гумбаз кўшилма мия ёпқичидаги (айниқса чакка қисмидаги) марказларни оралик мия билан алоқалантириб туради (303, 304- расмлар).

3. Проекцион (пастга, орқа мияга кетувчи) йўллар — мия яримшарининг пўстлоғини мия стволи ва орқа мия билан алоқалантиради. Бинобарин, толаларнинг борадиган жойлари (масофаси) га қараб, қисқ ва узун толалар гуруҳи тафовут қилинади. Проекцион йўлларнинг жойлашиши ёйилиб турган шуълага ўхшайди. Шунинг учун унга шуъласимон тож *corona radiata* деб ном берилган.

ПЕРИФЕРИК НЕРВ СИСТЕМАСИ

Периферик нервлар марказий нерв системасининг иккала қисмидан (бош ва орқа миядан) чиқади. Бош миядан 12 жуфт, орқа миядан эса 31 жуфт нервлар чиқади¹.

БОШ МИЯ НЕРВЛАРИ

Бош суяги нервлари (*nervi cranialis*) ёки бош мия нервлари (*nervi cerebralis*) доимий тартиб рақамига эга бўлган 12 жуфт нервлардан иборат (305-расм);

- I жуфт — ҳид сезиш нерви — *nervus olfactorius*.
- II жуфт — кўриш нерви — *nervus opticus*.
- III жуфт — кўзни ҳаракатлантирувчи нерв — *nervus oculomotorius*.
- IV жуфт — ғалтак нерви — *nervus trochlearis*.
- V жуфт — уч шохли (учлик) нерв — *nervus trigeminus*.
- VI жуфт — узоклаштирувчи нерв — *nervus abducens*.
- VII жуфт — юз (бет) нерви — *nervus facialis*.
- VIII жуфт — даҳлиз-чиғаноқ нерви — *nervus vestibulo-cochlearis*.
- IX жуфт — тил-ютқин нерви — *nervus glossopharyngeus*.
- X жуфт — адашган нерв — *nervus vagus*.
- XI жуфт — кўшимча нерв — *nervus accessorius*.
- XII — тил ости нерви — *nervus hypoglossus*.

Бу 12 жуфт нервларнинг вазифаларини, яъни шу нервларга алоқадор бўлган аъзолар иши нуктаи назаридан қарасак, уларни шартли уч гуруҳга бўлиш мумкин: I, II ва VIII нервлар сезувчан аъзо (ҳид сезиш, кўрув ва эшитув) нервларидир: III, IV, VI, VII, XI ва XII нервлар ҳаракатлантирувчи ва V, IX нервлар аралаш (ҳам сезувчан, ҳам ҳаракатлантирувчи) нервлардир.

Шуни ҳам айтиш керакки, нервларнинг маълум тартиб билан қўйилиши фақат уларнинг жойлашишига қараб белгиланган, бироқ эмбрионлик даврида нервларнинг пайдо бўлиши нуктаи назаридан қаралса, бу тартиб унча тўғри эмас. Лекин юқоридаги тартиб ҳамма

¹ «Чиқади» деган иборани ҳамма нервларга нисбатан ишлатиб бўлмайди, чунки нервлар (нерв толалари) нинг баъзилари марказга интилувчи, бошқалари эса марказдан узоклашувчи қолганлари эса ҳар иккала толалардан тузилган. Бу иборани биз ҳозирча қулайлик учун ишлатдик.

жойда қабул қилинганлигини назарда тутиб, биз ҳам уларни кетмакет, яъни I жуфтдан XII жуфтгача кўриб чиқамиз.

ҲИД СЕЗИШ НЕРВИ — N. Olfactorius

Мия тагида жойлашган ҳид сезиш сўғони (bulbus olfactorius) дан (тўғрироғи, сўғонга кирувчи (16 дан 20 га қадар ип сингари чиқувчи) ок толалар — filamentaolfactoria ҳид сезиш нервлари ҳисобланади. Бу толалар ғалвирсимон суяк кўндаланг (илма-тешиқ) пластинкаси тешиқларидан ўтиб бурун бўшлиғига қиради ва шиллиқ қаватга тарқалади.

II. Кўриш нерви — N. Opticus

Кўз соққаси ичидаги толалардан («Ўтказиш йўллари»га қаралсин) тўпланиб чиққан бир оз йўғон бу нерв, кўзи соққасининг орқа томонидан кўрув тешиги (foramen opticum) га томон боради ва шу тешиқдан калла ичига қиради. Мия тубида ўнг ва чап нерв толаларининг бир қисми кесишади, сўнгра кўрув йўли (бу нерв tractus opticus) таркибида мияга кетади (бу нерв ҳақида тўла маълумот кўрув аъзолари баёнида берилади).

III. Кўзни ҳаракатлантирувчи нерв — N. Oculomotorius (306- расм)

Ўзи номига кўра, бу нерв кўз соққасининг мускулларига боради, у асосан ҳаракатлантирувчи толалардан тузилган. Нерв кўз косаси ичига fissura orbitalis superior орқали ўтади ва бу ерда икки шохга бўлинади: 1) устки шох (ramus superior) — устки қовоқни кўтарувчи мускуллар (m. levator palpebrae superior) ва устки тўғри мускул (m. rectus superior) га боради; 2) пастки шох (ramus inferior) — пастки қийшиқ мускул (m. obliquus inferior), пастки тўғри мускул (m. rectus inferior) ва ички тўғри мускул (m. rectus medialis) га боради.

Пастки шохнинг илдизчаси — radix oculomotoria ўз қаторидаги парасимпатик толалар билан киприк тугуни — ganglion ciliare га боради. N. oculomotorius мия оёқчалари ўртасидан чиқади.

IV. Фалтак нерви — N. Trochlearis

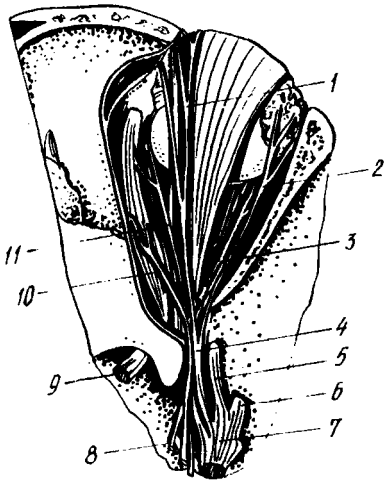
Унча катта бўлмаган бу нерв юқори мия чодирининг орқа томонидан чиқади ва мия оёқчасини ташқи томондан айланиб ўтиб, fissura orbitalis superior дан кўз косаси ичига қиради. Бу нерв ҳаракатлантирувчи толалардан иборат бўлиб, кўз соққасининг устки қийшиқ мускули (m. obliquus superior) га боради.

V. Уч шохли (учлик) нерв — N. Trigeminus

Бу нерв ўзининг йўғонлиги ва миядан чиқиш тартиби билан бошқа нервлардан фарқ қилади. У дастлабки икки бўлак (илдиздан иборат ҳолда (сезувчан илдиз — radix sensoria ва ҳаракатлантирувчи илдиз — radix motoria) миядан алоҳида-алоҳида чиқади. Сезувчи толалардан иборат катта бўлак мияча ўртача оёқчаси билан Варолий кўприги

306-р а с м. Ўнг кўз косаси нервлари.

1 — n. frontalis; 2 — n. lacrimalis; 3 — n. abducens; 4 — n. ophthalmicus; 5 — n. maxillaris; 6 — n. mandibularis; 7 — gangl. trigeminate; 8 — n. oculomotorius; 9 — n. opticus; 10 — n. trochlearis; 11 — n. nasocillaris.



чегарасидан ёриб чиқади, ҳаракатлантирувчи толалардан иборат кичик бўлак эса катта бўлакдан олдинроқ ва ташқарирокдан чиқади. Ҳар икки бўлак ёнма-ён турган ҳолда мияча устидаги қаттиқ пардани тешиб ўтиб, чакка суяги пирамидасининг олдинги юзасидаги *impressio trigemini* да қаттиқ парданинг икки varaғи орасидаги Меккел бўшлиғи — *savum Meckelii* га қиради. Бу жойда *radix sensoria* (*radix motoria* иштирок этмайди) яримой шаклидаги тугун — *ganglion semilinare* ни (ёки Gasserі тугунини) ҳосил қилади.

Яримой шаклидаги тугундан чиқувчи толалар кичик бўлак (*Portio minor*) билан бирга 3 та асосий шохга бўлинади. Кичик бўлак фақат учинчи шохга қўшилиб кетади. Шунинг учун, нервнинг биринчи ва иккинчи шохлари сезувчан нервлар, учинчи шохи эса аралаш нерв ҳисобланади.

Яримой шаклидаги тугундан қуйидаги шохлар ажралади:

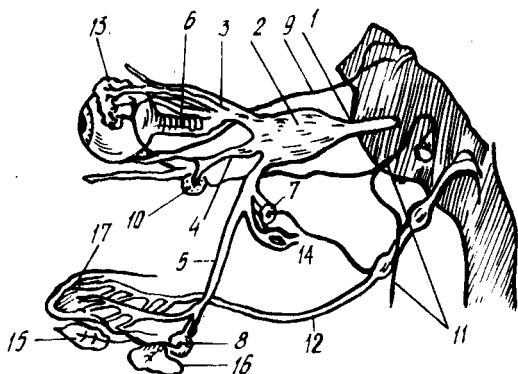
- 1) кўз нерви — *nervus (s. ramus) ophthalmicus*;
- 2) устки жағ нерви — *nervus (s. ramus) maxillaris*;
- 3) устки жағ нерви — *nervus (s. ramus) mandibularis* (307- расм)

Уч шохли (учлик) нерв хилма-хил ва жуда мураккаб вазифани бажаради. Унинг сезувчи толалари юз териси, бошнинг олд томондаги (пешона) териси сезувчанлигини таъминлайди; оғиз, бурун, кўз, қулоқларининг ўзларига хос нервлари (I, II, VII, VIII ва IX жуфтлар) тарқалмайдиган қисмларидан сезги таъсирларини мияга олиб келади, унинг ҳаракатлантирувчи толалари чайнаш мускуллари ва оғизнинг тағ деворини ҳосил қилувчи мускулларни ишга солади. Ундан ташқари, бу нерв таркибидаги автоном толалар юз соҳасида жойлашган кўпгина безларга боради.

Уч шохли нервнинг ҳар қайси шохи ўзининг биринчи тармоғини (бош суяги ичидан чиқмасдан туриб) миянинг қаттиқ пардасига беради. Биринчи шох ҳам *fissura orbitalis superior* — га кирмасдан

308-расм. Уч шоҳли ва оралик нервларининг тугунлар билан алоқаси (схема).

1 — n. trigeminus; 2 — ganglion semilunaris; 3 — n. ophthalmicus; 4 — n. maxillaris; 5 — n. mandibularis; 6 — ganglion ciliare; 7 — ganglion oticum; 8 — ganglion submandibulare; 9 — n. oculomotorius; 10 — ganglion pterygopalatinum; 11 — n. facialis; 12 — n. glossopharyngeus; 13 — glandula lacrimalis; 14 — glandula parotis; 15 — glandula sublingualis; 16 — glandula submandibularis; 17 — lingua.



туриб, мияча устидаги пардага *ramus tentori* — ни беради, иккинчи шох ҳам бош суяги ичидан чиқмай туриб, *ramus meningeus* ни беради, учинчи шох эса бош суягидан чиқаётганда ёки чиққандан сўнг *nervus spinosus* ни беради. Бу тармок *foramen spinosum* орқали яна бош суяги ичига қайтиб киради.

Уч шоҳли нерв ҳар қайси шохининг кейинги тармоқланган жойларида бешта майда нерв тугунчалари бор, булар автоном (парасимпатик) нерв системасига қарашли бўлиб, уч шоҳли нерв билан алоқадордир. Тугунчалар қуйидагича жойлашган (308-расм);

1) *ganglion ciliare* (киприк тугуни) — кўз косасининг ичида, ташқи тўғри мускул остида жойлашган. Бу тугун уч шоҳли нервнинг биринчи шоҳи билан алоқадордир, унинг узунлиги тахминан 2 мм;

2) *ganglion pterygopalatinum* (s. *sphenopalatinum*) — қанот-танглай тугуни. Бу тугун понасимон суякнинг қанотсимон ўсимтаси билан танглай суягининг тикка пластинкаси орқасидаги ёриқ (*fissura pterygopalatina*) да жойлашган бўлиб, уч шоҳли нервнинг иккинчи шоҳи билан алоқадордир. Тугун диаметри (айланаси) 4—5 мм;

3) *ganglion oticum* (қулоқ тугуни) — понасимон суякнинг катта қанотидаги овал тешик остида жойлашган. Диаметри 3—5 мм. Бу тугун уч шоҳли нервнинг учинчи шоҳи билан алоқадордир;

4) *ganglion submandibulare* (пастки жағ ёки жағ ости тугуни). Жағ ости безининг устида, *m. pterygoideus internus* билан *m. mylohyoideus* ўртасида жойлашган. Бу тугун учинчи шоҳнинг тармоғи — тил нерви (*n. lingualis*) билан боғлангандир;

5) *ganglion sublinguale* — тил ости тугуни жуда кичик бўлиб, пастки жағ ости тугунининг ташқи томонида жойлашган. Бу ҳам тил ости нерви (учинчи шохдан чиқувчи) билан алоқадордир. Уч шоҳли нервнинг периферик тармоқланишини алоҳида-алоҳида кўриб чиқамиз.

Кўз нерви — N. ophthalmicus (I шох)

Юқорида айтиб ўтилганидек, кўз нерви кўз косасининг устки ёриғи (*fissura orbitalis superior*) орқали кўз косасига ўтади, ва уч тармоққа бўлинади. Булар пешона нерви — *n. frontalis*, кўз ёши нерви — *n. lacrimalis*, бурун-киприк нерви — *n. nasociliaris* дир.

1) Пешона нерви — *n. frontalis* бошқа иккита тармоққа қараганда бирмунча йўғонроқ бўлиб, ўз навбатида учта нервга бўлинади. Уларнинг биринчиси, энг йўғони, кўз косаси тепасидаги нерв — *n. supraorbitalis* деб аталади ва кўз косасининг устки қирғоғидаги кемтик *incisura supraorbitalis* (*foramen supra — orbitalis*) орқали пешонага чиқади ва пешона терисида тарқалади; иккинчи тармоқ — *ramus medialis* (ёки *ramus frontalis*) ҳам кўз косасининг устки қирғоғидан бурилиб ташқарига чиқади ва пешона терисида тарқалади; учинчи тармоқ, ғалтак усти нерви — *n. supratrochlearis* кўз соққасининг устки қийшик мускули қаторида ғалтаксимон ўсимтагача боради ва ундан ташқарига, устки ковоқнинг ички бурчаги атрофидаги териға чиқади.

2) Кўз ёши нерви — *n. lacrimalis* кўз соққасининг ташқи (латерал) ёнидан бориб кўз ёши безига қиради, унинг охириги учи кўзнинг ташқи бурчаги атрофидаги терида тугайди. У кўз ёши безини ҳам иннервация қилади.

3) Бурун-киприк нерви — *n. nasocillaris* кўз соққасини, ковоқларни, кўз ёши халтасини, бурун бўшлиғининг олдинги қисмини ва қисман буруннинг устки бўлагидаги терини иннервация қилади. Бу нерв куйидаги тармоқларга бўлинади:

а) *nervi cilares longi* — киприкнинг узун нервлари (кўз соққасига боради);

б) *nervus ethmoidalis anterior* — олдинги ғалвирсимон нерв (шу номдаги тешик орқали ўтиб, бурун бўшлиғининг олдинги томонига ва буруннинг ўрта деворига боради);

в) *nervus ethmoidalis posterior* — орқадаги ғалвирсимон нерв (бу нерв ҳам шу номдаги тешик орқали бурунга ўтиб, понасимон суяк бўшлиғига ва ғалвирсимон суякнинг орқа катакларига боради);

г) *nervus intratrochlearis* — ғалтак ости нерви (кўзнинг ички бурчагидаги териға, кўз ёши халтасига ва конъюнктивга боради).

Устки жағ нерви — *N. maxillaris* (II шох)

Понасимон суякнинг катта қанотидаги юмалоқ тешик — *foramen rotundum* орқали қанот-танглай чуқури — *fossa pterygopalatina* га чиқади ва ўзидан тўртта шох беради (309- расм):

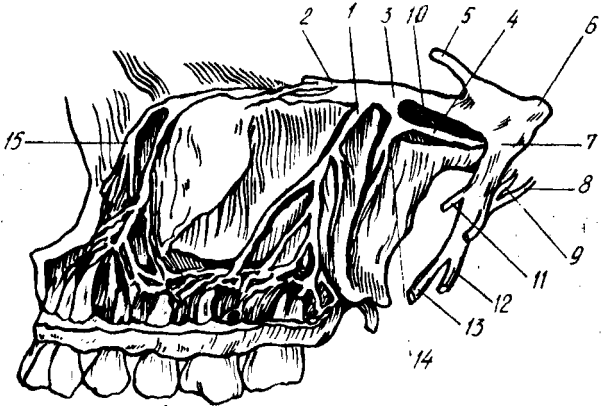
1) кўз косаси пастидаги нерв — *n. infraorbitalis* устки жағ нервининг энг йўғон ва узун шохи бўлиб, унинг тўғридан-тўғри давоми сифатида кўз косасининг пастки ёриғи (*fissura infraorbitalis*) орқали кўз косаси ичига қиради ва пастки деворидаги *sulcus infraorbitalis canalis infraorbitalis* лар орқали кўз косасининг пастки қирғоғидаги тешик (*foramen infraorbitale*) дан ташқарига (юзга) чиқади. Тешикдан чиқиши биланок, майда ва калта шохобчаларга бўлиниб, ғоз панжаси сингаги ёйилади. Шунга кўра, бу шохобчаларга кичик ғоз панжаси — *rep anserinus minor* ҳам дейилади. Бу шох пастки ковоқ устки лаб ва буруннинг ён деворларидаги терини иннервация қилади;

2) қанот-танглай нервлари — *nervi pterygopalatini* иккита ёки учта калта толалардан иборат бўлиб, *n. maxillaris* қанот-танглай тугуни — *ganglion pterygopalatinum* билан қўшади;

3) устки катакчаларнинг нервлари — *nn. alveolares superiores* устки жағ суягининг тиш катаклари жойлашган қирғоғи ичида қуюқ (тармоқланган) чигал — *plexus dentalis superior* ҳосил қилади, ана шу

309- р а с м. Устки жағ нерви.

1 — r. dentalis superior; 2 — n. zygomaticus; 3 — n. maxillaris; 4 — Видий нерви; 5 — n. ophthalmicus; 6 — ganglion semilunaris; 7 — n. mandibularis; 8 — chorda tympani; 9 — ganglion oticum; 10 — ganglion pterygopalatinum нинг устки жағ нервига борувчи шохчаси; 11 — n. massetericus; 12 — n. alveolaris inf.; 13 — n. lingualis; 14 — ganglion pterygopalatinum; 15 — n. infraorbitalis.



чигал шохчалари rami dentales superiores устки жағдаги тишларга ва милкларга боради;

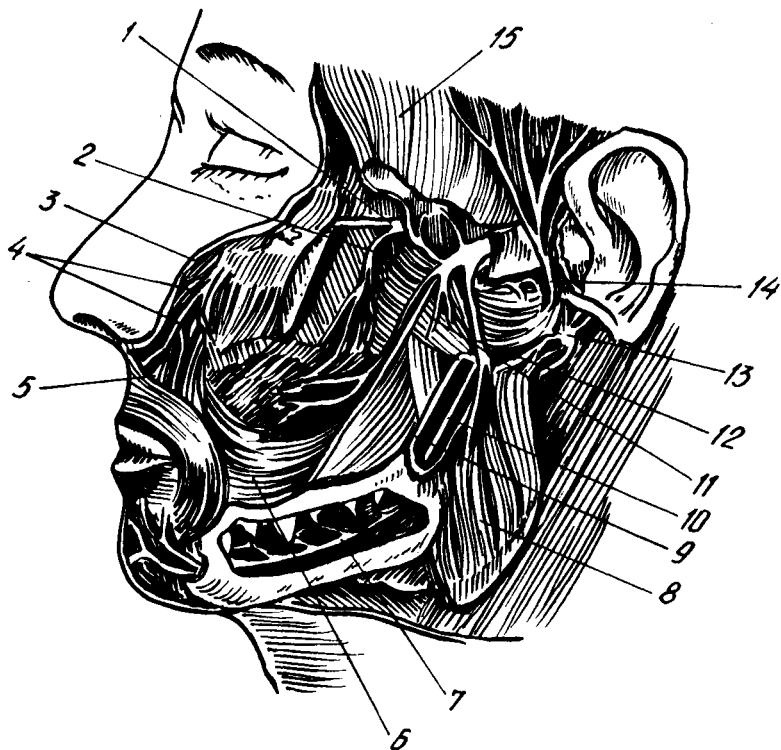
4) ёноқ нерви — n. zygomaticus устки жағ нервдан ажралиши биланок кўз косасининг пастки тешиги орқали кўз косасига киради унинг ташқи девори бўйлаб бориб, икки тармоққа бўлинади. Уларнинг бири ёноқ-юз тармоғи — ramus zygomaticofacialis, ёноқ суягидаги шу номдаги тешикдан ташқарига чиқади ва лунж терисини иннервация қилади, иккинчи тармоғи — ramus zygomaticotemporalis (ёноқ-чакка тармоғи) ҳам ўз номидаги тешик орқали ташқарига чиқиб, чакканинг олдинги (юзга яқин) қисмидаги терини иннервация қилади. Бу тармоқ n. lacrimalis (I шохдан чикувчи нерв) билан қўшилади.

Пастки жағ нерви — N. mandibularis (III шох)

Юқорида айтиб ўтилганидек, пастки жағ нерви ўзига ҳаракатлантирувчи толалардан иборат кичик бўлак (portio minor) ни ҳам қўшиб олади. Винобарин, бу шохнинг таркибида ҳам сезувчи, ҳам ҳаракатлантирувчи толалар бор.

Мана шу шох калла суяги, ичидан понасимон суякнинг катта қанотидаги овал тешик орқали чиқади ва шу ондаёқ ҳаракатлантирувчи ҳамда сезувчи нервлар (тармоқлар) га бўлиниб кетади (310- расм). Шохнинг ҳаракатлантирувчи толаларидан саккизта майда нервлар (шохчалар) ажралади ва ўзларига тааллуқли мускуллар номини олади, чунончи:

- а) n. massetericus — чайнов мускулининг нервига (m. masseter);
- б) n. temporalis profundus — чакка мускулнинг нервига (m. temporalis);
- в) n. pterygoideus medialis — ички қанотсимон мускулга (m. pterygoideus medialis);
- г) n. pterygoideus lateralis — ташқи қанотсимон мускулга (m. pterygoideus lateralis);
- д) ramus membranae tympani — эшитув пардасига, аниқроғи шу пардани тарангловчи мускулга (m. tensor tympani);
- е) n. tensoris veli palatini танглай чодирини тарангловчи мускулга (m. tensoris veli palatini; n. mylohyoideus — шу номдаги мускулга);



310-р а с м. Уч шохли нервнинг учинчи шохи.

1 — *n. maxillaris*; 2 — *n. alveolaris superior*; 3 — *n. infraorbitalis*; 4 — *pes anserinus minor*;
 5 — *n. buccalis*; 6 — *m. buccinator*; 7, 10 — *n. alveolaris*; 8 — *m. masseter*; 9 — *n. lingualis*;
 10 — *n. alveolaris inf.*; 11 — *m. pterygoideus lateralis*; 12 — *n. massetericus*; 13 — *n. facialis*;
 14 — *n. auriculotemporalis*; 15 — *m. temporalis*

3) кичик бир тармоқчасиз кўш қоринли мускул (*m. digastricus*)нинг олдинги қорнини иннервация қилади.

Сезувчи толалардан қуйидаги тўртта нерв ажралади:

а) лунж нерви — *n. buccalis* (*s. buccinatorius*) олдинги томонга йўналиб, лунж мускулини (*musculus buccalis*) тешиб ўтади ва лунжнинг оғиз бўшлиғидаги шиллик пардада тарқалади;

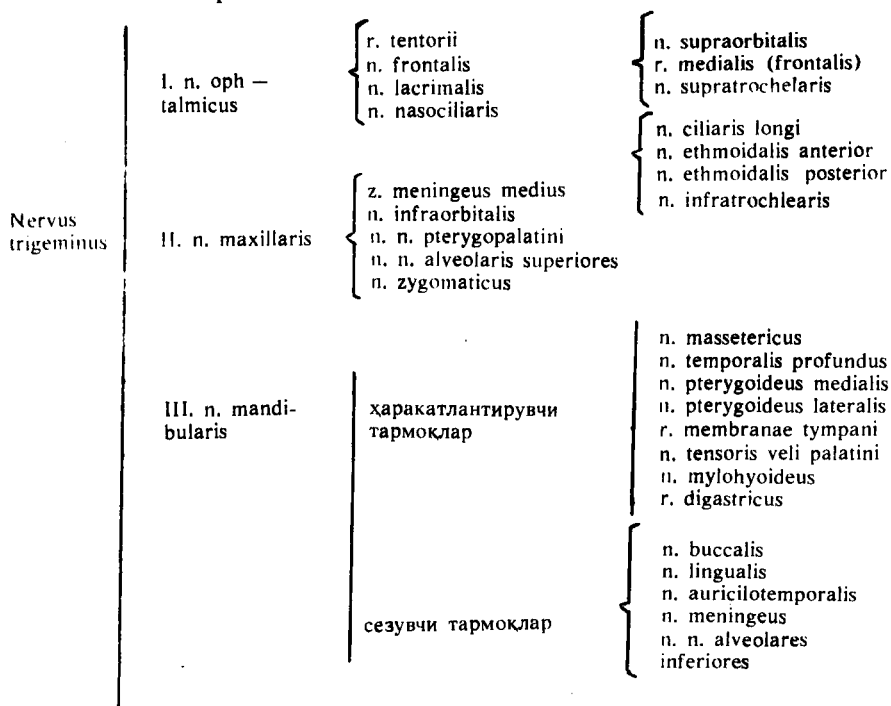
б) тил нерви — *n. lingualis* ички қанотсимон мускулнинг медиал томонидан олдинга ва пастга томон қиялаб тушиб, оғиз тубининг шиллик пардаси остига қиради, бу ерда шиллик пардасига *n. sibilngialis* деб аталувчи тармоқни беради. Шунда сўнг, бир қанча майда толалар (толалар тугами) га бўлиниб кетади. Бу толалар тилнинг асосий қисмидаги шиллик пардага қиради ва шу жой (тил елкаси) нинг олдинги ярмини иннервация қилади.

Тил нервига қанотсимон мускул тепасида юз нервнинг битта шохчаси — *chorda tympani* кўшилади. Ана шу нерв таркибида тил ости ва жағ сўлак безлари учун парасимпатик толалар ҳам келади.

Тил нерви толалари умумий сезгиларни (оғрик, ҳарорат) ўтказувчидир;

в) қулоқ-чакка нерви — *n. auriculotemporalis* пастки жағ нервидан ажралиб, иккига бўлинади (ёки аввал икки тармоқ ҳолда ажралади) ва *arteria meningea media* ни ўраб олгач, яна қайтадан бирлашиб битта пояга айланади, сўнгра пастки жағ суягининг бўғим ўсимтасини орқадан айланиб ўтиб, қулоқ олди бези (*glandula parotis*) га қўтарилади. Шу жойда у безнинг ўзига ҳамда без ичидан ўтаётган юз (бет) нервига алоқа толаларини беради, бундан ташқари, у пастки жағ бўғимига, қулоқ супрасининг олдинги қисмидаги териға ва ташқи эшитув йўлиға сезувчи шохобчалар беради. Унинг охириги тармоғи (давоми) чакка терисига тарқалади.

г) пастки катакчалар нерви — *n. alveolaris inferior* аввал тил нерви ўтган йўлдан, яъни икки қанотсимон мускуллар ўртасида, тил нервнинг орқасида қолади, сўнгра пастки жағ тешиги (*foramen mandibulae*) орқали пастки жағ суяги ичидаги канал (*canalis mandibularis*) га кириб кетади. Унинг ажратган майда тармоқлари, худди устки жағдаги каби, аввал кўп тармоқли чигал — *plexus dentalis inferior* ҳосил қилади. Бу чигалдан чикувчи толалар пастки жағ тишларига улар илдиэлари орқали биттадан киради. Асосий нервнинг олдинги давоми даҳан нерви — *n. mentalis*, каналнинг олд томонидаги тешик орқали ташқарига чиқади. Бу нервнинг шохобчалари даҳан ва пастки лабнинг терисида тарқалади. Қуйида уч шохли нервнинг тармоқланиш схемасини келтираимиз.



VI. Узоқлаштирувчи нерв — N. abducens.

Бу нерв унча катта эмас. У миядан Варолий кўпригининг орқа қирғоғи яқинидан чиқиб, кўз косасини устки ёриғи орқали унинг ташки (латерал) томонига киради ва кўз олмасининг ташки тўғри мускули (*m. rectus lateralis*) ни иннервация қилади.

VII. Юз нерви — N. facialis. Сезувчи ва ҳаракатлантирувчи толалари бўлган бу йирик нерв, миядан Варолий кўпригининг орқа қирғоғи билан узун мия орқасида эшитув-мувозанат нервига (VIII жуфт) яқин чиқади ва бир қанча йўлни шу нерв билан бирга ўтади. Юз нерви аввал чакка суяги пирамида қисмининг орқа юзасидаги ички эшитув тешиги (*porus acusticus internus*) орқали эшитув йўли (*meatus acusticus internus*) га киради. Бу йўл билан анчагина чуқур кириб борғач, ўзига хос канал — *canalis facialis* га (ёки Фаллопий) каналига ўтиб, аввал олдинги ташқи томонга боради, сўнгра эшитув (ноғора) бўшлиғининг ички (медиал девори бўйлаб орқага қайрилиб кетади. Сўнгра пастга қайрилиб, чакка суягининг сўрғичсимон ва бигизсимон ўсимталари ўртасидаги — *foramen stylomastoideum* орқали ташқарига чиқади. Канал ичида, нервнинг орқага томон бурилган жойида (канал тиззасида) у қадар катта бўлмаган тизза тугуни — *ganglion genicula* пайдо бўлади.

Юз нерви ўз канали (*canalis facialis*) ичидан ўтаётганда учта шох ташлаб кетади (311, 312- расмлар).

а) катта тошсимон нерв (ёки катта тошсимон юза нерв) — *nervus petrosus major* нинг толалари тизза тугунидан чиқади ва чакка суяги қаттиқ қисмининг олдинги юзасидаги махсус тешик (*hiatus canalis facialis*) орқали понасимон суякдаги қанотсимон каналга ўтади. Бу жойда симпатик нерв билан бирга қанот-танглай тугуни (*ganglion pterygopalatinum*) га боради.

б) узанги нерви *n. stapedius*, ҳаракатлантирувчи толалардан иборат бўлиб, ўрта кулоқ бўшлиғидаги узангисимон эшитув суягининг мускулига боради:

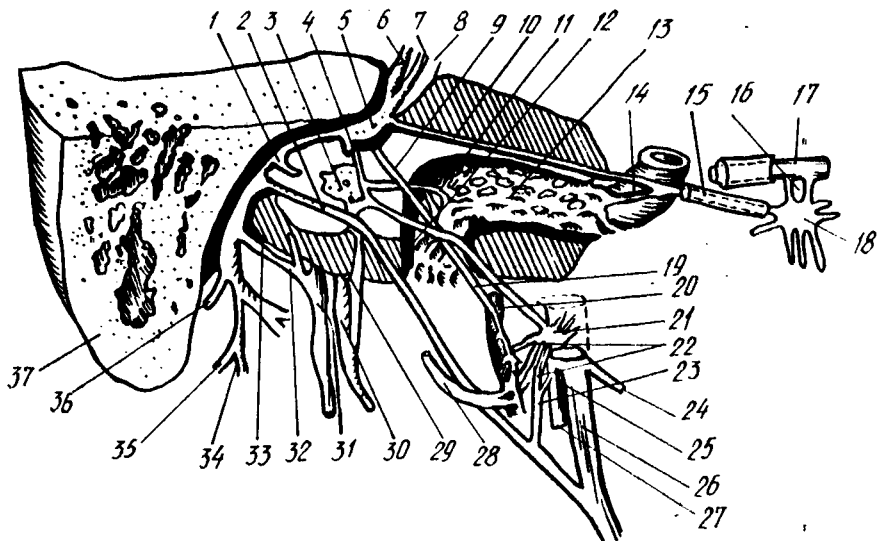
в) эшитув тори — *chorda tympani*, ўрта кулоқ бўшлиғига ўтади ва ноғора парданинг ички (медиал) юзаси орқали ташқарига чиқади. Охири пастга тушиб, тил нерви (*nervi lingualis*) билан қўшилади.

Юз нерви *foramen stylomastoideum* — дан ташқарига чикқач, кулоқ олди бези ичига киради ва қуйидаги асосий тармоқларга бўлинади:

1) кулоқ орқасининг нерви — *n. auricularis posterior* сўрғичсимон ўсимта билан ташқи эшитув йўли оралиғидан орқа ва юқори томон кетади, йўл-йўлакай бўйин чигалидан келаётган орқа миянинг сезувчи нервлари (*n. auricularis magnus* ва *n. occipitalis minor*) билан тола алмашади-да, иккига бўлинади. Улардан бири — *ramus occipitalis* энса мускули (*m. occipitalis*), иккинчиси — *ramus auricularis* эса орқа кулоқ мускули (*m. auricularis posterior*) га боради;

2) қўш қоринли (мускул) тармоғи — *ramus digastricus* қўш қоринли мускулнинг орқа қорни ва *m. styohyoideus* га боради;

3) мимика мускулларига борувчи бешта тармоқлари кулоқ олди без ичида ёйилиб, кулоқ олди бези чигали — *plexus parotideus* (ёки катта ғоз панжаси — *pes anserinus major*) ни ҳосил қилади.



311-расм. Юз нервининг ташқарига чиқиши (схема).

1 — n.stapedius; 2 — chorda tympani; 3 — plexus tympanicus; 4 — communicans n.facialis; 5 — ganglion geniculi; 6 — n.facialis; 7 — intermedius; 8 — n.satoacusticus; 9, 19 — r.communicans; 10 — n.petrosus major; 11 — n.carotico-tympanicus; 12 — n.petrosus minor; 13 — plexus sympathicus; 14 — n.petrosus profundus; 15 — Видий нерви; 16 — rr.sphenopalatini; 17 — n.maxillaris; 18 — ganglion pterygopalatinum; 20 — plexus sympathicus a.meningea media; 21 — ganglion oticum; 22 — n.auriculotemporalis га борувчи шоҳлар; 23 — r.communicans; 24 — n.massetericus; 25 — n.mandibularis; 26 — n.lingualis; 27 — n.alveolaris inf.; 28 — n.auriculotemporalis; 29 — n.tympanicus; 30 — n.glossopharyngeus; 31 — n.vagus; 32 — r.auricularis n.vagi; 33 — r.communicans n.facialis; 34 — n.facialis ning m.stylohyoideus га борувчи шоҳи; 35 — юз (бет) нервидан кўш қоринли мускулнинг орқа қорнига борувчи шоҳ; 36 — n.auricularis post.; 37 — processus mastoideus.

Демак, юз нерви юздаги ҳамма мускулларни: бош мускуллар, бўйиннинг энг юза мускули, узанги суяк мускули, бигиз-тил ости мускули ва кўш қоринли мускулнинг орқа қорини иннервация қилар экан. Бу ўринда юз нервига алоқадор бўлган лекин мустақил яна бир нерв, яъни оралиқ нерви — n. intermedius ҳақида тўхталиб ўтамиз.

Оралиқ нерви — nervus intermedius таркибида соматик нервнинг сезувчи толалари ва парасимпатик нерв толалари бор. Бу нерв ингичка бўлиб, миядан юз нерви ҳамда эшитув нерви ўртасидан чиқади. Анча жойгача бу икки нервни кузатиб боргач юз нервига яқинлашиб, ёнма-ён боради. У ички эшитув йўлига киргандан сўнг юз нервига жуда ҳам яқинлашади ва унга қўшилиб кетади.

N. intermedius нинг тизза туғуни (ganglion geniculi) дан марказга томон кетадиган сезувчи толалари узунчоқ миядан тил-ютқин нерви (n. glossopharyngeus) ўзаига ўтади, тизза туғуни хужайраларининг ташқарига (периферияга) кетувчи толалари эса қулоқдаги эшитув торлари (chorda tympani) ва n. petrosus major орқали тилга, юмшоқ танглайга боради ва маза билиш вазифасини бажаради.

N. intermedius нинг парасимпатик толалари узунчоқ миядаги устки сўлак ўзақлари — nuclei salivatorius superiores дан бошланиб, эшитув торлари орқали тил ости ҳамда жағ ости безларига ва n. petrosus major орқали кўз ёши безига боради.

Куйидаги юз нервининг тармоқланиш схемасини келтирамыз:

1) canalis facialis
ичидаги шохлар

1) n. petrosus major
2) n. stapedius
3) n. chorda tympani

2) калладан чиққандан
кейин ажраладиган
шохлар

1) n. auricularis r. occipi-
posterior talis
r. auricu-
laris
2) r. digastricus

N. facialis

3) мимика а) rr. temporalis
мускулларига б) rr. zygomatici
борувчи в) rr. buccalis
шохлар г) r. marginalis
д) r. colli

3) r. intermedius

VIII. Даҳлиз-чиғаноқ нерви — N. vestibulocochlearis

Миянинг ташқи ёнидан юз нерви билан бирга чиқади. Кўпчилик олимлар бу нерв аввал бошда юз нерви билан бирга бориб, кейинчалик ажралади дейдилар. Бу нерв ҳам юз нерви ва оралиқ нерви (n. intermedius) каби porus acusticus internus орқали meatus acusticus internus га киради.

Даҳлиз-чиғаноқ нерви ўз номига кўра икки хил вазифани бажарадиган мустақил қисмдан (икки нервнинг қўшилишидан) ташкил топган:

1. pars vestibularis (ёки nervus vestibularis) ички қулоқ лабиринти даҳлизи ва ярим тўғарак каналларидаги мувозанат аппаратларидан импульс (таъсир) ни мияга олиб борувчи махсус нервдир. Бу нервнинг тугуни — ganglion vestibulari (ёки scorpae) ички эшитув йўлининг пастки деворида жойлашган, унинг периферик толалари юкорида айтганимиздек, мувозанат, аппарати (лабиринт даҳлизи ва ярим тўғарак каналлар) га, марказий толалари эса миядаги ўз ўзақларига (учта ўзак) боради.

2. Pars cochlearis (ёки n. cochlearis) эшитув импульсларини (товуш, овоз) лабиринтнинг чиғаноқ қисми ичидаги Кортев аъзодан мияга олиб боради. Бу нервнинг тугуни — ganglion spirali (corti) чиғаноқ ичида жойлашган. Унинг периферик толалари чиғаноқ ичидаги Кортев аъзоларига, марказий толалар эса миядаги ўз ўзақларига (иккита ўзак) боради (бу икки нерв ҳақида тўла маълумотни қулоқнинг ички тузилишини баён этганда берамиз).

Демак, ҳар иккала нерв (ёки қисм) дан мияга томон келувчи марказий толалар бирлашиб, n. vestibulocochlearis — нинг умумий поясини ҳосил қилади.

IX. Тил ютқин нерви — N. glossopharyngeus

Бу нервнинг хусусияти шундаки, унинг таркибида уч хил: сезувчи,

ҳаракатлантирувчи ва автоном толалар бор. Шунинг учун у аралаш нерв ҳисобланади.

N. glossopharyngeus узунчоқ миядаги пастки оливанинг орқасидан чиқади ва бўйинтурук тешиги (foramen jgilarе) орқали ташқарига йўналади. Тешикдан чиқаётган нерв йўғонлашиб, устки тугун — ganglion superior ни ҳосил қилади, пасгрокда яна бир тугун — ganglion inferior пайдо қилиб (бу тугун бирмунча каттарок) m. stylopharyngeus нинг орқасидан айланиб ўтади-да, тилнинг ўзаги (илдизи) га келади. Ана шу жойда у ўзининг тилдаги охири тармоқлари — rami lingualis га (сезувчи ва маза берувчи) бўлинади. Бу тармоқлар тилнинг орқа, учдан бир қисмига таркалади.

Шуни ҳам айтиш керакки, юқоридаги икки тугун фақат нервнинг сезувчи толаларига хос бўлиб, ҳаракатлантирувчи толалар бу тугунларга кирмасдан, ёнидан ўтиб кетади.

Тил ости — ютқин нерви тилга боровчи тармоқлардан ташқари яна қуйидаги ён шохларни беради:

1) nervus tympanicus (ноғора нерви) -- пастки тугундан чиқади, сўнгра кулокнинг ноғора парда бўшлиғига (ўрта кулокқа) киради ва унинг ички (медал деворида чигал — plexus tympanicus ҳосил қилади. Бу чигалдан ўрта кулок бўшлиғининг шиллик пардасига майда толалар беради. Кейин нерв ўрта кулок бўшлиғининг устки девори орқали қалла ичига чиқади ва nervus petrosus minor (ёки n. petrosus superficialis minor) номини олади. Бу нерв чакка суяги пирамидасининг олд юзасидан шу номли эгатдан олдинга йиртиқ тешикка боради ва шу тешик орқали ganglion oticum — га ўтади.

2) ramus stylopharyngeus — бигизсимон ўсимта билан ютқин ўртасидаги мускулга боргани учун ҳам шу мускул номи билан аталган;

3) rami tonsillares (муртак тармоқлари) — томоқ муртаги ва танглай равоқларининг шиллик қаватига боради;

4) rami pharyngei (ютқин тармоқлари) ютқин чигали — plexus pharyngeus ни ҳосил қилади.

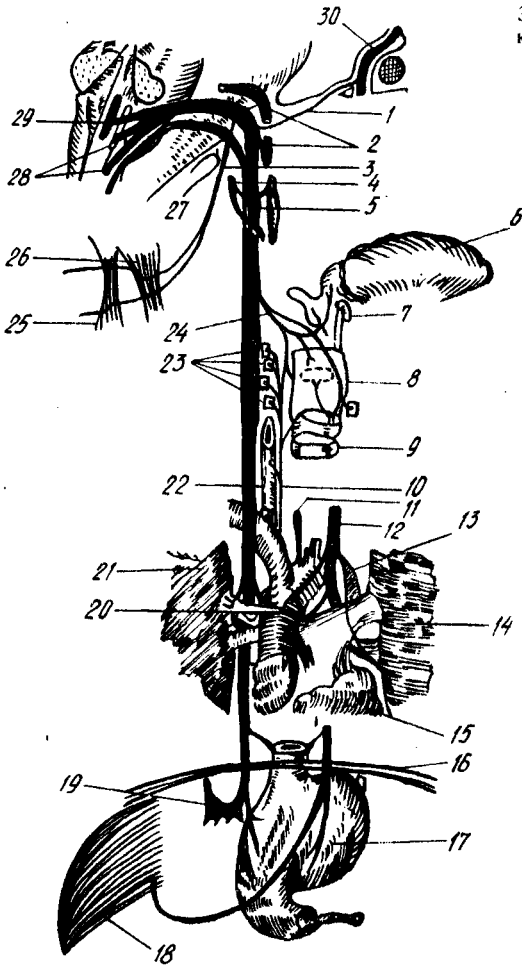
5) ramus sinus caroticus (уйку бўшлиғига боровчи тармоқ) нинг сезувчан толалари уйку контоғи — glomus caroticum да тугайди.

X. *Адашган нерв* — n. vagus бош миянинг энг узун нерви бўлиб, тармоқлари баданнинг жуда кўп жойларига ва турли вазифаларни бажарувчи аъзоларга тарқалиб кетган. Шунинг учун ҳам унга адашган нерв деб ном берилган. Адашган нервнинг шохобчалари юракка (унинг уриш тезлигини тормозлаб туриш учун), нафас аъзоларига, ҳазм аъзолари системасига (то «S» симон ичакка қадар) боради.

N. vagus аралаш нерв бўлиб, унинг таркибида сезувчи, ҳаракатлантирувчи ва автоном (парасимпатик) толалар бор. Невр узунчоқ миянинг орқа ён эгатидан тил-ютқин нерви (n. glossopharyngeus) дан кейин чиқади, қалла ичидан ташқарига эса foramen jgilarе орқали тил — ютқин нерв ва кўшимча нерв билан бирга чиқади. N. vagus нинг юқорида айтиб ўтилган ички аъзолар, қон томирлар, миянинг қаттиқ пардаси, кулок супраси ва ташқи эшитув йўлининг алоҳида қисмларидан келувчи сезувчи толалари бош миядаги nucleus terminalis га боради.

Нервнинг ҳаракатлантирувчи толалари ютқин, ҳиқилдоқ ва юмшоқ

313- расм. Адашган нерв билан қўшимча нерв (схема).



1 — r. communicans n. vagi; 2 — n. glossopharyngeus; 3 — n. accessorius; 4 — r. communicans; 5 — симпатик пояга тушувчи шох. 6 — lingua; 7 — os hyoideum; 8 — larynx; 9 — trachea; 10 — n. laryngeus recurrens sinister; 11 — n. laryngeus recurrens sinister; 12 — n. vagus sin.; 13 — aorta; 14 — pulmo; 15 — cor; 16 — diaphragma; 17 — gaster; 18 — hepar; 19 — ganglion semilunare dexter; 20 — ganglion cardiacus; 21 — pulmo dexter; 22 — oesophagus; 23 — пастки кекирдак нервнинг кекирдак мускулларида шохланиши; 24 — n. laryngeus sup.; 25 — m. trapezius; 26 — m. sternocleidomastoideus; 27 — n. accessorius; 28 — nuclei n. vagi et n. acces. sortit; 29 — nucleus n. vagi; 30 — n. facialis.

танглайнинг кўндаланг-тарғил мускулларига боради. Бу толалар икки нервга хизмат қилувчи ўзак (nucleus ambiguus) ҳужайраларидан бошланади.

Орка ўзак (nucleus dorsalis) дан чикувчи парасимпатик толалар юракнинг кўндаланг-тарғил мускуллари (миокард), томирлар деворидаги силлиқ мускуллар (томирларни кенгайтириш) учун кекирдак, ўпка, қизилўнгач, меъда ва ичакларга боради. Бундан ташқари, юқоридаги аъзолар ичидаги безлар, жигар, буйрак ва меъда ости безлари ҳам адашган нервнинг вегетатив толалари билан иннервация қилинади.

Б. А. Долго-Сабуровнинг ўз текширишлари асосида чиқарган хулосаларига кўра нерв фақат уч хил толалардангина тузилиб

қолмасдан, балки унинг таркибида нерв тугунчалари (хужайралари) ҳам бордир.

Адашган нерв-foramen jugulare нинг ичида устки ўзак (ёки ganglion jugulare) деб аталувчи тугун тешикдан ташқарига чиққач, пастки тугун (ёки ganglion nodosum) ни ҳосил қилади. Бу тугуннинг ташқи кўриниши худди дукка ўхшайди.

N. vagus калла ичидан ташқарига чиққач, пастга томон туша бошлайди (313-расм). У аввал ички уйқу артерияси билан ички бўйинтуруқ венаси оралиғида ётади, сўнгра умумий уйқу артерияси билан ички бўйинтуруқ венаси таркибида кўкрак қафаси ичига киради.

Шуни айтиб ўтиш керакки, бу учта аъзо, яъни, умумий уйқу артерияси, ички бўйинтуруқ вена ва адашган нерв битта парда билан ўралган ҳолда туради.

Бўйиндан кўкрак қафасига ўтиш вақтида ўнг томондаги адашган нерв билан чап томондаги адашган нервнинг жойлашиши бир хил бўлмайди. Чап томондаги нерв аорта равоғининг олд томонидан, ўнг томондаги нерв эса ўмров ости артериясининг олд томонида (демак, бирмунча ташқарироқда ва четроқда) туради. Ҳар икки томондаги нервлар қизилўнгачни икки томондан (чап томондаги нерв қизилўнгачни олд томондан, ўнг томондаги нерв эса орқа томондан) кузатиб боради ва унинг деворида шу аъзо номидаги чигални ҳосил қилади. Кўкрак-қорин тўскини (диафрагма) га етгач, улар қизилўнгач билан бирга махсус тешик — hiatus esophageus орқали қорин бўшлиғига чиқади ва қорин (меъда) деворида (ўнг адашган нерв меъданинг орқа юзасида, чап адашган нерв меъданинг олдинги юзасида) чигал ҳосил қилади.

Адашган нерв жуда кўп тармоқлар бериши билан бирга, кўпгина бошқа нервлар билан ҳам алоқа боғлайди. У ўзининг бошланғич қисмида қўшимча нерв, тил ости нерви ва тил-ютқин нерви билан яқин боғлангандир.

N. vagus — бош миядан чиққан жойидан ва пастки тугунга қадар бўлган қисмида ўзидан иккита тармоқ беради. Булардан бири мия каттик пардасининг орқа пастки қисмига боргани учун *ramus meningeus* деб аталади, иккинчиси эса *ramus auricularis* дейилиб, қулоқ супрасининг терисига ва ташқи эшитув йўлининг орқа деворига боради.

Адашган нерв бўйиндан кўкракка ўтаётганда қуйидаги учта тармоқни беради:

1) ютқинга борувчи тармоқлар — *rami pharyngei*, симпатик системадан ва тил-ютқин нервдан келаётган толалар билан биргаликда ютқин чигали (*plexus pharyngeus*) ни ҳосил қилиб, ютқиннинг сиқувчи мускуллари ва шиллиқ қаватини иннервация қилади;

2) ҳиқилдоқ усти нерви — *nervus laryngeus superior* ўз навбатида ички ва ташқи тармоқлар — *ramus internus* ҳамда *ramus externus* га бўлинади. Ички тармоқ сезувчи толалардан иборат бўлиб, қисман тил илдизининг шиллиқ қаватини, ҳиқилдоқ қопқоғининг шиллиқ қаватини ва ҳиқилдоқнинг устки ярмидаги шиллиқ қаватни иннервация қилади; ташқи тармоқ эса ҳаракатлантирувчи толалардан ҳосил бўлган,

у ютқиннинг ён девори бўйлаб пастга тушади ва *m. cricothyreoideus* билан *m. constructor pharyngis inferior* ни иннервация қилади;

3) юракка борувчи усти тармоқлар — *rami cardiaci superior* нинг бир қисми, баъзан ҳаммаси *nervus laryngeus superior* дан чиқади ва юрак чигалини ҳосил қилишда тепа томондан иштирок этади.

N. vagus кўкрак бўшлиғидан қорин бўшлиғига ўтаётганда бешта тармоқ беради (313-расмга қ.)

1) орқага қайтувчи ҳиқилдоқ нерви — *nervus laryngeus* ўнг томондан ўмров ости артериясини, чап томонда аорта равоғини пастдан ва орқа томондан айланиб ўтиб юқорига кўтарилади ва қизилўнгач билан кекирдак оралиғида жойлашиб, бу аъзоларга тармоқлар беради (*rami esophagei, rami trachealis*). Нервнинг давоми пастки ҳиқилдоқ нерви — *nervus laryngeus inferior* номини олади ва ҳиқилдоқнинг ҳамма мускулларини (*m. cricothyreoideus* дан бошқа) иннервация қилади (*m. cricothyreoideus* ни *n. laryngeus superior* иннервация қилади). Пастки ҳиқилдоқ нерви таркибида келган сезувчи толалар ҳиқилдоқ (пастки ярми) ва кекирдақнинг шиллиқ қаватларига тарқалади. Орқага қайтарувчи нерв юракка ҳам *rami cardiaci medii* тармоғини беради;

2) юракнинг пастки қисмига борувчи тармоқ — *ramus cardiacus inferior* икки жойдан, яъни адашган нерв ва *n. laryngeus recurrens* дан икки тармоқ бўлиб бошланади ва юрак чигалини ҳосил қилишда иштирок этади;

3) бронхларга борувчи тармоқлар — *rami bronchialis*, бронх деворларида ўпка чигали — *plexus pulmonalis* ни ҳосил қилади. Бу чигални ҳосил қилишда симпатик нерв толалари ҳам қатнашади;

4) қизилўнгачга борувчи толалар — *rami esophagei*;

5) кўкракда лимфа йўли найига борувчи тармоқлар.

Адашган нерв қорин бўшлиғига ўтгач, қорин деворида иккита катта чигални ҳосил қилади, аслида бу чигаллар қизилўнгач деворларини ўраган чигалларнинг қориндаги давомидир:

Олдинги чигал — *plexus gastricus anterior* меъда кичик қийғининг олдинги юзасида жойлашган бўлиб, қорин мускуллари ва шиллиқ қаватларига *rami gastrici* ни ва жигарга *rami hepatici* ни беради. Бу чигални чап адашган нерв ҳосил қилади.

Орқадаги чигал — *plexus gastricus posterior* меъда кичик қийғининг орқа юзасида жойлашган бўлиб, меъдага майда тармоқлар беради. Лекин унинг асосий тармоқлари — *rami coeliaci* дейилиб, чап қорин артерияси (*arteria gastrica sinistra*) орқали қорин тугуни — *ganglion coeliacum* га ва бу жойдан томирлар девори бўйлаб, симпатик толалар билан бирга аъзоларга (жигар, меъда ости бези, буйрақлар, талок, ингичка ва йўғон ичаклар) боради.

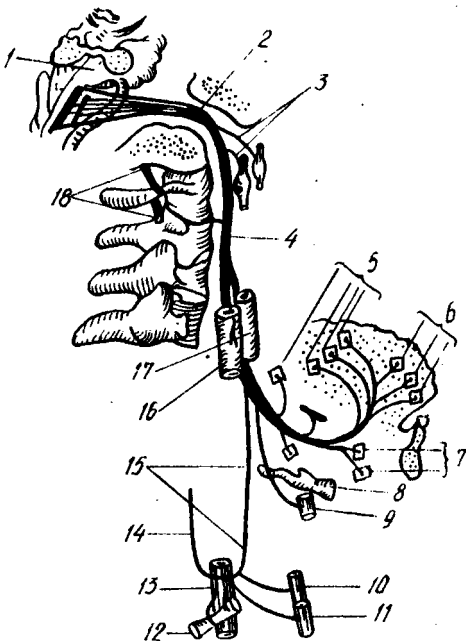
Адашган нервнинг ички аъзоларга муносабати ҳали бутунлай ўрганиб чиқилган эмас. Олимлар кейинги вақтлар ҳам бу борада янгиликларга эга бўлмоқдалар.

XI. Қўшимча нерв — *n. accessorius* (Willisii).

Бу нерв асосан харакатлантирувчи толалардан тузилган. Узунчок миядан бир неча илдизчалар (корешоқлар) билан чиқиб, сўнг

314- расм. Тил ости нерви (схема).

1 — ромбсимон чуқур; 2 — *Canalis hypoglossus*; 3 — тил ости нервнинг устки симпатик бўйин тугунини адашган нервнинг пастки тугуни билан қўшувчи шохлари; 4 — *n. hypoglossus*; 5, 6 — тил ости нервнинг тил муқулларига борувчи шохлари; 7 — *m. genihyoideus* га борувчи шох; 8 — *os. hyoideum*; 9 — қалқон-тил ости муқулларига борувчи шох; 10 — тўш-тил ости муқулига борувчи шох; 11 — кўкрак-қалқон муқулига борувчи шох; 12 — кўрак-тил ости муқулига борувчи шох; 13 — *vena jugularis interna*; 14 — бўйин чигалидан тил ости нервига борувчи қўшувчи шох; 15 — тил ости нервнинг пастга йўналувчи шохи; 16 — *vena jugularis interna*; 17 — *a. carotis interna*; 18 — *nn. cervicales*.



бирлашади. Устки илдизчалар узунчоқ миядаги адашган нерв чиққан эгатдан, пастки илдизчалар эса орқа миянинг V — VI бўйин сегментларидан чиқувчи — нервларнинг олдинги ҳамда орқа илдизчалари ўртасидан чиқади ва бир-бири билан йўл-йўлакай қўшилиб, юқорига кўтарилади.

Кўшимча нерв ҳам калла ичидан ташқарига foramen jugulare орқада чиқади ва шу ондаёқ икки (ички, ташки) тармоққа бўлинади.

Ички (ингичка) тармоқ — *ramus internus* адашган нервга қўшилиб кетади. Кўшимча нервнинг давоми ҳисобланган ташки (йўғон тармоқ — *ramus externus*, ички уйқу артияси ва ички бўйинтурук венаси оралиғида *m. sternocleidomastoideus* остидан келиб, уни тешиб ўтади. Ана шу тешиб ўтиш вақтида мазкур муқулга тармоқлар беради. Муқулдан чиққач, бўйин чигали (*plexus cervicalis*) билан қўшилади, ундан сўнг *m. trapezius* га бориб тамом бўлади.

XII. Тил ости нерви — *N. hypoglossus*.

Бу нерв ҳам ҳаракатлантирувчи толалардан иборат бўлиб, асосан муқулларга боради. Кейинги вақтларда бу нерв таркибида бўйиндаги устки симпатик тугундан чиқувчи симпатик толалар борлиги ҳам аниқланган.

Бу нерв чўзинчоқ миянинг олдинги ён эгатидан, пирамида билан пастки олива орасидан (орқа мия яқин) чиқади. Нерв эса суягининг ён қисмидаги шу номли канал — *canalis n. hypoglossi* дан ташқарига чиққач, ички уйқу артерияси ва бўйинтурук венаси орасидан пастга, олд

Бош мия нерв толаларининг таркиби ҳамда ўзақларининг номлари. уларнинг миёдан чиқиш жойи ва иннервация қўлиш объектлари

Қайси жуфт нерв, унинг номи ва толалар таркиби	Бош миёнинг тана (ствол) қисмидаги жойлашган нерв ўзақлари	Миёдан чиқиш жойи	Бош суяги ичидан чиқиш жойи	Аъзоларнинг нервлар билан таъминланиши (иннервацияси)
I	2	3	4	5
I. Ҳид сезиш нервлари — nervi olfactorii (с)		bulbus olfactoria	Lamina cribrosa ossis ethmoidalis	Regio olfactoria — бурун бўшлигининг шиллиқ пардаси
II. Кўриш нерви — nervus opticus (с)		Chiasma opticum	Foramen opticum	Кўз олмаскининг тўр пардаси
III. Кўзни ҳаракатлантирувчи нерв — nervus oculomotorius (х)	(X) Nucleus п. oculomotorii (nc) Nucleus oculomotorius accessorius	Варолий кўпригининг олдида, мия оёқчаларининг ички томони, яъни fossa interpeduncularis дан	Fissura orbitalis superior	(X) M. levator palpebrae superioris, m. rectus medialis, m. rectus superior, m. rectus inferior, m. obliquus inferior (IIC) M. ciliaris, m. sphincter pupillae
IV. Галтак нерви — nervus trochlearis (х)	(X) Nucleus п. trochlearis	Тўрт тепаликнинг орқасидан, олдинги мия елкасидан, мия оёқчасини айланиб ўтади	Fissura orbitalis superior	(X) M. obliquus superior
V. Учлик (уч шоҳли) нерв nervus trigeminus (х.с.)	(X) Nucl. motorius п. trigemini (с) Nucl. mesencephalicus п. trigemini (с) Nucl. ponticus п. trigemini Nucl. spinalis п. trigemini	Миёча оёқчасидан brachium pontis — нинг олдинги қирроғига яқин қисмидан	1) г. ophthalmicus-fissura orbitalis superior 2) г. maxillaris-foramen rotundum; 3) г. mandibularis-foramen ovale	(X) Mm. masticatores, m. tensor, veli palatini, m. tensor, tympani, m. mylohyoideus, venter anterior m. digastrici (C) Пешона, чакка ва юзларни қўллаб турувчи териларни оғиз ва бурун

<p>бўшлигидаги шиллиқ пардаларни, тилнинг 2/3 қисмини, тишларни, сулак безларни, кўз қосасидаги аъзоларни, калла бўшлигининг олдинги ва ўрта чуқурчаларидаги ва бош миянинг қаттиқ гардасини</p>				
<p>VI. Узоқлаштирувчи нерв <i>nervus abducens</i> (X)</p>	<p><i>Nucl. p. abducens</i></p>	<p>Кўприкнинг орқасидан, кўприк билан пирамида ўртасидаги эгатдан</p>	<p><i>Fissura orbitalis superior</i></p>	<p>(X) <i>M. rectus lateralis</i></p>
<p>VII. Юз (бет) нерви — <i>nervus facialis</i> (X. с. пс)</p>	<p>(X) <i>Nucl. facialis</i> (C) <i>Nucl. solitarius</i> (Пс) <i>Nucl. solitarius superior</i></p>	<p>Авадги нервдан сал чет роқдан, кўприкнинг орқа қирғоғидан <i>brachium rostris</i> билан пастки оли ва ўртасидаги чуқурдан</p>	<p><i>Forus acusticus internus. canalis facialis, foramen stylomastoideum</i></p>	<p>(X) <i>Mm. facialis, m. platysma, venter posterior, m. digastricus, m. stylohyoideus, m. stapedius.</i> (C) Тилнинг олдинги таъм билиш 2/3 қисмини. (Пс) <i>Glandula lacrimalis, tunica mucosa oris, tunica mucosa nasi</i> (безлар) <i>glandsybilguatis, gl. submandibularis, glandulae salivatoriae minores</i></p>
<p>VIII. Даҳлиз-чиганоқ нерви — <i>nervus vestibulo cochlearis</i> (C)</p>	<p><i> Pars cochlearis: nucl. cochlearis anterior, nucl. cochlearis posterior. Pars vestibularis: nucl. vestibularis medialis, nucl. vestibularis lateralis, nucl. vestibularis superior, nucl. inferior</i></p>	<p><i>N. facialis</i> — дан четроқдан, кўприкнинг орқадаги томонидан, пастки оливадан чеккароқдан</p>	<p><i>Forus acusticus internus</i></p>	<p><i>Organon spirale crisia ampullares</i> <i>Macula utriculi, macula sacculi</i></p>

Қайси жуфт нерв, унинг номи ва тодалар таркиби	Бош миънинг тана (ствол) қисмидаги жойлашган нерв ұзаклари	Миядан чиқиш жойи	Бош суяги ичидан чиқиш жойи	Аъзоларнинг нервлар билан таъминланishi (иннервацияси)
I IX. Тил-ютқин нерви — nervus glossopharyngeus (X, C, Пс)	2 (X) Nucl. ambiguus (C) Nucl. solitarius (Пс) Nucl. salivatorius inferior	3 Аввалги икки нервдан пастроқдан sulcus lateralis posterior нинг устки қисмидан, оливанинг орқарогидан	4 Foramen jugulare	5 (X) M. Stylopharyngeus ютқун мускулдарини, (C) Cavum tympani, tuba auditiva, tunica mucosa radialis linguae, pharyngis, tonsilla palatina, glomus caroticus. (Пс) Glandula parotidea
X. Алашган (сайёр) нерв — nervus vagus (X, C, Пс)	(X) Nucl. ambiguus (C) Nucl. solitarius (Пс) Nucl. dorsalis n. vagi	N. glossopharyngeus чиққан эгатнинг пастроғидан	Foramen jugulare	(X) Tunica muscularis pharyngis, m. levator veli palatini, m. uvulae, m. palatoglossus, m. palatopharyngeus, mm. laryngis (C) Dura mater encephali қалла бўшлигининг орқа чуқурчаси, ташқи эшитиш йўлидаги терини, буйин, кўкрак, қорин бўшлиғидан аъзоларни (бундан йўгон ичакнинг чап қисми мустаснодир) (Пс) кўкрак ва қорин бўшлиғи аъзоларини, безларини ва улар силлиқ мускулдарини (бундан йўгон ичакнинг чап қисми мустаснодир)

Қайси жұфт нерв, унинг номи ва толалар таркиби	Бош мианынг тана (ствол) қисмидати жойлашган нерв ұзақлари	Миядан чиқиш жойи	Бош суягi ичидан чиқиш жойи	Аъзоларнинг нервлар билан таъминданиши (иннервацияси)
1	2	3	4	5
XI. Кўшилуви нерв — nervus accessorius (x).	Nuclei nervi accessorii (nucl. accessorius)	Устки илдизчалари п. vagus чиққан эгатнинг пастроғидан, пастки илдизчалари V—VI бүйин сегментлари нервларининг олдинги ва орқаданги сегментлари орасидан	Foramen jugulare	(X) M. Sternocleidomastoideus m. trapezius
XII. Тил ости нерви — nervus hypoglossus (x)	Nucl. p. hypoglossi	Узунчоқ мианыннг олдинги ён эгатидан, пирамиди билан пастки олива ұртасидан	Canalis nervi hypoglossi	Тил мускуллари

Ш а р т л и б е л г и л а р : x — ҳаракат нерв толалари; С — сезувчи нерв толалари; ПС — парасимпатик нерв толалари.

томонга туша бошлайди. Айни вақтда у *m. stylohyoideus* билан *m. digastricus* орқа қорнининг ички (медиал) томонида туради. Кейин ў олдинга қараб бурилади-да, пастки томон осилиб (салқиб) турган қовузлоқ ҳосил қилади, сўнгра *m. hyroglossus* нинг ташқи томондан келиб, тилга ўтади ва унинг ҳамма мускулларига тарқалади (314-расм).

Тил ости нервининг узун шохларидан бири пастга тушувчи шох — *ramus descendens* дир. Бу тармоқ ўзига хос алоҳида хусусиятга эга, унинг толалари тил ости нервининг толаларидан эмас, аксинча I — II бўйин нерви (орқа мияга тааллуқли толаларидан келади. Гап шундаки, бўйин чигалидан чиқувчи *n. cervicalis descendens* тил ости нерви билан қўшилиб кетади ва кейинчалик шу нерв толалари тил ости нервининг тармоғи сифатида ундан ажралади. Бу тармоқ билан *n. cervicalis descendens* тил ости нерви қовузлоғи — *ansa n. hypoglossi* (ёки бўйин қовузлоғи — *ansa cervicalis*) ни ҳосил қилади. Бу қовузлоқдан чиқувчи тармоқлар *m. omohyoideus*, *m. sternohyoideus* *m. sternohyreoideus* — ларга боради.

Тил ости нервининг ўзига хос толалари фақатгина тил мускулларига борганлиги учун, бу нерви махсус тил нерви деб атасак тўғри бўлади.

ОРҚА МИЯ НЕРВЛАРИ

Биз юқориди («Орқа мия» га қаралсин) орқа мия кулранг моддасининг олдинги шохидан ҳаракатлантирувчи толалар (олдинги илдиз — *radix anterior* ва орқа шохидан сезувчи толалар), орқа илдиз — *radix posterior* чиқишини, сезувчи илдиз умуртқалараро тешик олдида тугун ҳосил қилгач (*ganglion spinale*) ҳаракатлантирувчи илдиз билан қўшилиб, аралаш нерв ҳосил қилишини ва бундай нервлар одамларда 31 жуфт бўлишини айтиб ўтган эдик. Қуйида биз ана шу нервлар билан танишиб чиқамиз.

31 жуфт нерв умуртқалар поғонаси бўйлаб қуйидагича тақсимланади: бўйин қисмида — 8 жуфт (чунки биринчи жуфт нервлар энса суяги билан биринчи умуртқа орасидан чиқади), кўкракда 12 жуфт, белда — 5 жуфт, думғазада — 5 жуфт ва думда — 1 жуфт.

Ҳар қайси нерв умуртқалараро тешикдан чиққандан сўнг, икки асосий шохга бўлинади: 1) орқа шох (тармоқ) — *ramus dorsalis* тананинг орқа томонидаги (қўл-оёқдан бошқа) мускуллар ва терига нервлар беради; 2) олдинги шох (тармоқ) — *ramus anterior* тананинг олдинги томонидаги мускуллар ва қўл-оёқ мускулларига нервлар беради.

Бу икки асосий шохдан ташқари, яна битта (учинчи) шох ҳам чиқади. Бу шох ички аъзоларга бориб, симпатик нервлар билан қўшилганлиги учун, уни қўшилувчи (қўшувчи) шох — *ramus communicans* ёки ички аъзоларга борувчи шох — *ramus visceralis* дейилади.

Ҳар қайси орқа мия нерви мия пардаларини иннервация қилиш учун яна биттадан майда тармоқ беради. Бу тармоқлар нервдан ажралиб, яна умуртқалараро тешиклардан қайтади ва умуртқа поғонасининг ичига кириб, мия пардаларини иннервация қилади. Бу тармоқлар *ramus minigeus* деб аталади.

Орқа мускулларга томон йўналган шохларнинг деярли ҳаммаси (биринчи бўйин нерви, охриги икки думғаза нерви ва дум нервидан бошқалари) ўз навбатида иккитадан тармоққа (медиал ва латерал — *rami medialis et lateralis* га бўлинади. Бу тармоқлар тана ҳамда бўйиннинг (энсага қадар орқа мускулларини ва терисини. қисман думба соҳасини иннервация қилади.

Агар биз ҳар қайси қисмдан чиқувчи нервларнинг мускуллари ва терига муносабатини қараб чиқсак, қуйидаги ҳолатни кўрамиз:

1) бўйин қисмидан чиқувчи нервларнинг орқа шохлари бир-бири билан тола алмашинади ва трапециясимон мускулни тешиб ўтиб, терига чиқади. Шуни ҳам айтиш керакки, I ва II нервларнинг орқа шохлари олдинги шохларига қараганда бирмунча йўғонроқ бўлиб, ўз исмига эга; I бўйин нервининг орқа шохи энса суяги билан атлант оралитидан чиқиб, энса таги нерви — *n. suboccipitalis* номини олади ва тармоқланади. Унинг тармоқлари фақат мускулларга яъни *m. rectus capitis major*, *m. semispinalis capitis* ва *m. obliquus capitis* ларга боради. II бўйин нервининг орқа шохига катта энса нерви — *n. occipitalis major* дейилади. Бу нерв атлантнинг орқа равоғи билан иккинчи бўйин умуртқаси орасидан чиқиб, бошнинг пастки қийшиқ мушаги (*m. obliquus capitis inferior*) ни айланиб ўтади ва *m. semispinalis* билан трапециясимон мускул пайини тешиб, энса соҳасига чиқади ҳамда уни иннервация қилади;

2) кўкрак қисмидан чиқувчи нервларнинг орқа шохлари устки ва остки умуртқаларнинг қўндаланг ўсимталари орасидан чиқиб, ҳар қайсиси ички (медиал ва латерал) тармоқларга бўлинади. Бу тармоқлар ўз навбатида терига борадиган шохларни ажратади ва мускулларга кетади. Терига борувчи тармоқлар трапециясимон мускул билан орқа энг сербар мускул толалари орасидан ўтади:

3) бел қисмидан чиқувчи нервларнинг орқа шохлари тери ва мускулларга худди кўкрак қисмининг нервлари сингари тарқалади. Лекин белнинг юқори қисмидан чиқувчи нерв (I, II, III жуфт) орқа шохларидан чиқувчи ташқи тери тармоқлари устки қуймиш нервлари — *nn. clunium superior* номи билан думба соҳасининг устки қисмига боради;

4) думғаза қисмидан чиқувчи нерв орқа шохлари думғаза суягининг орқадаги тўрт жуфт тешиклари орқали чиқиб, ўзининг ички (медиал ва латерал) шохларига бўлинади. Ташқи шохнинг тармоқлари думғаза устидаги терига тарқалади ва думбанинг ўрта қисмидаги терига ўрта қуймиш нервлари — *nn. clunium medii* ни беради; ички (медиал) шохлари эса думғаза-ёнбош бўғимини ва — *m. sacrosplanialis* нинг пастки (бошланғич) қисмини иннервация қилади;

5) дум қисмидан чиқувчи нервларнинг орқа шохлари дум суяги каналининг пастки тешиги орқали чиқиб, дум ва орқа тешик нервлари (*nervi apocossugei*) га қўшилиб кетади.

ОРҚА МИЯ НЕРВЛАРИНИНГ ОЛДИНГИ ШОХЛАРИ

Орқа мия нерви олдинги шохлари — *rami ventralis* нинг кўпчилиги орқа шохларга нисбатан анчагина йўғон, фақат I ва II бўйин нервларнинг олдинги шохлари ингичкадир. Бўйин ва елка қаршидаги нервлар (II кўкрак нервига қадар), бел ва думғаза қисмидаги нервларнинг олдинги шохлари ишчи аъзоларга тарқалишдан илгари ўзаро тола алмашиб чигаллар — *plexus* ҳосил қилади. Ана шу чигаллардан чикувчи нервлар ўз толаларининг турига қараб (сезувчи ҳаракатлантирувчи, аралаш) ишчи аъзоларга кетади.

Бундай чигаллар одам танасининг тўрт жойида яққол кўринади:

1) бўйин чигали — *plexus cervicalis*; 2) елка чигали — *plexus brachialis*; 3) бел чигали — *plexus lumbalis* ва 4) думғаза чигали — *plexus sacralis*. Бел чигали билан думғаза чигали бир-бирига жуда яқин турганлиги учун баъзан уларни қўшиб, бел-думғаза чигали — *plexus lumbosacralis* деб ҳам атайдилар. Кўкрак қисмидан чикувчи нервларнинг (II дан XI га қадар) олдинги шохлари қовурғалар оралиғида жойлашиб чигал ҳосил қилмайди.

Энди биз, ҳар қайси чигалидан ҳосил бўлувчи ва улардан чикувчи нервларни кўриб чиқамиз.

Бўйин чигал — *plexus cervicalis*. Бу чигал устки тўртта бўйин нервларининг ($C_1 — C_4$) олдинги шохлари иштирокида пайдо бўлади. Бу чигални олд томондан *m. sternocleidomastoideus* беркитса, ички (медиал) ва ташқи томонидан *m. scalenus medius*, *m. splenius* ва *m. levator scapulae* ажратиб туради.

Бу чигалдан сезувчи (териға борадиган) ҳамда ҳаракатлантирувчи (мускулларга борадиган) тармоқлар ва битта аралаш тармоқ чиқади.

Сезувчи нервлар тўртта бўлиб, улар *m. sternocleidomastoideus* нинг орқа қирғоғи бўйлаб кўринади (315-расм) ва қуйидаги соҳаларга боради (юқоридан пастга томон);

1) катта қулоқ нерви — *n. auricularis magus* (C_3), тери нервлари ичида энг йўғони бўлиб, *m. sternocleidomastoideus* нинг олдинги юзасидан юқори ва олдинги томонга кўтарилади, қулоқ супрасининг териси ҳамда ташқи эшитув йўлиға бориб тарқалади;

2) кичик энса нерви — *n. occipitalis minor* ($C_2 — C_3$) аввалги нерв орқа томонидан, тўш-ўмров-сўрғичсимон мускул орқа қирғоғи бўйлаб кўтарилади ва бошнинг энса қисми терисида тарқалади;

3) бўйиннинг кўндаланг нерви — *n. transversus colli* ($C_2 — C_3$) икки шохға бўлиниб, тўш-ўмров-сўрғичсимон мускулнинг олд юзаси ўртасидан кесиб олдинга ва бир оз пастга томон йўналади-да, бўйин терисида тарқалади;

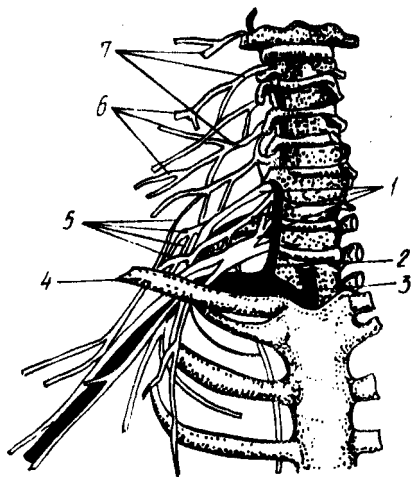
4) ўмров устидаги нервлар — *nn. supraclaviculares* ($C_3 — C_4$) олдинги ўрта ва орқа тармоқларидан иборат бўлиб, пастга томон тик тушади ва катта кўкрак мускули билан *m. deltoideus* устидаги терида тарқалади (316-расм).

Бўйин чигалидан учта ҳаракатлантирувчи нерв чиқади:

1) мускулларга борувчи тармоқлар — *rami musculares* чигалидан тўғридан-тўғри қуйидаги мускуллар чиқади: *m. rectus capitis anterior*;

315- расм. Бўйин, елка чигаллари ва уларнинг ҳосил бўлиши схемаси.

1 — rr. ventralis nervi cervicales (Cv — CVIII), 2 — a. vertebralis; 3 — a. subclavia; 4 — clavicula; 5 — plexus brachialis; 6 — plexus cervicalis; 7 — rr. ventralis nervi cervicales (C_I — C_{IV}).



m. rectus capitis lateralis; m. longus capitis, m. longus colli, muscoli scaleni (anterior, medius, posterior) m. levator scapulae ва mm. intertransversarii anteriores га ўтади;

2) бўйиннинг пастга тушувчи нерви — nervus cervicalis descendens ички бўйинтуруқ венаси — v. jugularis interna билан тўш-ўмров-сўрғич мускули оралиғидан пастга тушади ва тил ости нервнинг пастга тушувчи тармоғи билан қўшилиб, бўйин ёки тил ости нерви қовузлоғи — ansa n. cervicalis ни ҳосил қилади. Ана шу қовузлоқдан чиқувчи нерв (тармоқ) лар m. sternocleidomastoideus, m. sternothureoideus, m. omohyoideus ларга боради. Шуниси характерлики, қовузлоққа қадар бу нерв II ва III бўйин нервларининг толаларидан иборат бўлса, қовузлоқдан кейин у I ва II бўйин нервларининг толаларидан тузилган бўлиб қолади. Чунки I бўйин нервнинг толалари, юқорида айтиб ўтилганидек (nervus hypoglossus га қаралсин), тил ости нерви билан бирга келади;

3) ramus sternocleidomastoideus, ramus trapezius — бош миядан чиқувчи кўшимча нерв (n.accessorius) билан биргаликда ўз номидаги мускулларни иннервация қилади.

Бўйин чигалларидан чиқувчи тармоқларнинг энг муҳими аралаш (сезувчи ва ҳаракатлантирувчи) толалардан тузилган тўсиқ (диафрагма) нерви — n.phrenicus дир (C₃ — C₄ ёки C₄ — C₅). Бу нерв m.scalenus anterior нинг олдинги юзаси бўйлаб пастга тушади ва ўмров ости артерияси билан ўмров ости венасининг ўртасидан кесиб ўтиб кўкрак бўшлиғига қиради, plevra mediastinalis да ўпка илдизини олд томондан кесиб ўтади. Унғ ва чап нервларнинг диафрагмага бориш йўллари атрофдаги абзоларга муносабати бир хил эмас. Унғ томондаги нерв унғ елка-калла венаси — vena brachiocephalica dextra ҳамда устки кавак вена (vena cava superior) қаторида тўғри тушиб боради ва кавак вена тешигининг олд ва ён томонидан диафрагмага қиради. Чап томондаги нерв эса аорта равоғини олдиндан кесиб ўтади, кейин юракни айланиб

ўтиб, диафрагмага келади. N.phrenicus нинг сезувчи толалари кўкрак пардаси (плевра) ҳамда юрак халтасига боради.

Қуйида бўйин чигалидан чиқувчи нервларнинг схемасини келтирамиз.

Plexus cer- Терига борувчи
vicalis (C₁ — нервлар (шоҳлар)
C₄)

мускулларга борув-
чи нервлар (шоҳлар)

n.occipitalis — энсанинг ён томонидаги
minor (C₂ — C₃) терига

n.auricularis — қулоқ супраси ва ташқи

magnus (C₃) эшитув йўлига

n.transversus — бўйин терисига

colli (C₃—C₄)

nn.supraclavi — катта кўкрак мускули ва дельта-
cularis (C₃—C₄) симон мускул устидаги терига

г.г.musculares — бошнинг узун ва тўғри мускулла-
ри, бўйиннинг узун мускули кўк-
ракни кўтарувчи ва нарвонсимон
мускулларга

n.cervicalis (C₂—C₃) — тўш-тил ости мускули,
descendens тўш-қалқонсимон мускул

ва энгак-тил суяги ости
мускулига

г.г.musculares — тўш-ўмров-сўргичсимон мускул,
(C₃—C₄) трапециясимон мускулга

n.phrenicus — диафрагма

ЕЛКА ЧИГАЛИ — PLEXUS BRACHIALIS

Елка чигали пастки тўртта бўйин нервлари (C₅ — C₈) ва биринчи кўкрак нерви (Th₁) нинг олдинги шоҳларидан ҳосил бўлади. Бу чигал ўмров ости артериясидан юкорида ва орқарокда, ўмров устидаги чуқурликда жойлашган бўлиб, олдинги ва ўрта нарвонсимон мускуллар оралигидан чиқади.

Бир қарашда кўзга ташланадиган бу йирик чигалнинг бир қисми ўмров суягидан пастда тургани учун, унинг икки: ўмров усти — pars supraclavicularis ва ўмров ости — pars infraclavicularis қисми тафовут қилинади.

Елка чигалидан чиқувчи нервлар шу чигал яқинидаги мускуллар (қисман бўйин мускуллари, елка камари ва бўғимга) ва қўл териси билан мускулларга борганлиги учун турлича узунликда бўлади. Бинобарин, бу чигалдан чиқувчи нервларни икки гуруҳга: қисқа тармоқлар ва узун тармоқларга бўлиш мумкин.

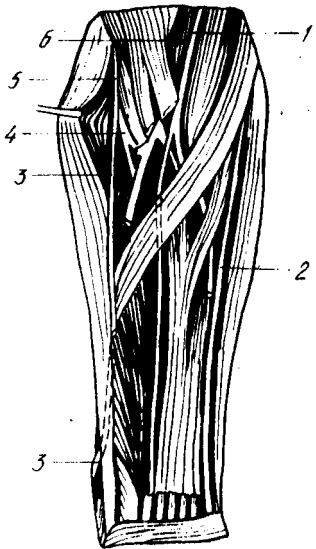
Қисқа тармоқлар ўзлари борадиган мускулларнинг жойланишига қараб, чигалнинг ҳар жой-ҳар жойидан чиқади, лекин узун тармоқлар ундай эмас, улар чигалдан аввал учта йўғон поя сифатида (ички поя, ташқи поя ва орқа поя — fasciculus medialis, fasciculus lateralis, fasciculus posterior) чиқади ва қўлтиқ ости артерияси (arteria axillaris) ни уч томондан (ички, ташқи ва орқа томонлардан) ўраб олади. Қўлга борувчи нервлар ана шу поялардан ажралади.

Энди биз, аввал қисқа тармоқларни, сўнгра узун тармоқларни жойлашувиغا кўра кўриб чиқамиз.

Бир томондаги чигалдан 7 та қисқа тармоқ чиқади (317-расм);

317- р а с м. Билак нервлари.

1 — n. medianus; 2 — n. ulnaris; 3 — r. superficialis n. radialis; 4 — r. profundus n. radialis; 5 — n. radialis; 6 — a. brachialis.



1) *nervus dorsalis scapula* — курак орқаси нерви (C_5) орқа томонга йўналиб, ромбсимон мускул билан куракни кўтарувчи мускул (*m.levator scapuli*) ни иннервация қилади;

2) *nervus thoracicus longus* — узун кўкрак нерви (C_5, C_6, C_7) олдинги тишли мускул (*m.serratus anterior*) ташқи юзасидан пастга йўналиб, шу мускулнинг ўзида тарқалади;

3) *n.subclavius* — ўмров ости нерви (C_5) жуда ҳам ингичка нерв бўлиб, шу номли мускулга боради;

4) *nervus suprascapularis* — курак устидаги нерв (C_5, C_6) куракнинг қўндаланг артерияси билан бирга куракнинг устки қирғоғидаги кемтикдан ўтиб, қирраси устидаги ва остидаги мускуллар (*m.suprascapularis* *m.infraspinatus*) га тарқалади;

5) *nervi thoracales anteriores* — олдинги кўкрак нервлари (C_5, Th_1) иккита, баъзан учта тармоқдан иборат бўлиб, катта ва кичик кўкрак мускуллари (*m.pectoralis major*, *m.pectoralis minor*) га боради, сўнг ўмров остидан ўтади;

6) *nervi subscapulares* — курак таги нервлари (C_5, C_6, C_7) курак таги мускули (*m.subscapularis*) нинг олдинги юзаси бўйлаб пастга тушади ва шу мускулни ҳамда катта юмалоқ мускул (*m.teres major*) ни иннервация қилади;

7) *nervus thoracodorsalis* — кўкрак орқа деворининг нерви (C_7, C_8) орқадаги энг сербар мускул (*m.latissimus dorsi*) га бориб тарқалади.

Узун тармоқлар ҳам 7 та.

1. Елка чигалининг медиал пояси (*fasciculus medialis*) қуйидаги нервларга бўлинади:

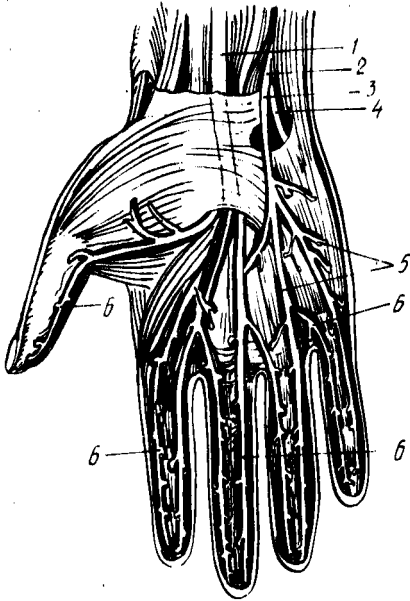
а) *nervus cutaneus brachii medialis* (C_8Th_1) — елканинг ички томондаги терисига борувчи (сезувчи) нерв; у узун толаларнинг энг ингичкаси бўлиб, одатда қовурғалараро нерв билан қўшилади;

б) *nervus cutaneus antebrachii medialis* (C_8Th_1) — билакнинг ички томондаги терисига борувчи (сезувчи) нерв. Билакнинг ўртасига борганда фасцияни тешиб ўтиб, терига яқинлашади ва икки шохга бўлинади: *ramus volares* — олд томондаги терига, *ramus ulnaris* — медиал томондаги терига тарқалади;

в) *nervus ulnaris* тирсак нерви (C_7, C_8, Th_1) сезувчи ва ҳаракатлантирувчи толалардан иборат аралаш нерв, елканинг ички томонидан бориб, елка суягининг ички томонидаги дўнг орқасига ўтади (бу ўтиш жойида у анча юза, терига яқин жойлашган) ва тирсак эгати орқали *canalis corpeus ulnaris* га киради. Бу канал ичида *a.ulnaris* ва

318-ра с м. Панжа нервлари.

1 — n.medianis; 2 — n.ulnaris; 3 — r.superficialis n.ulnaris;
4 — r.profundus n.ulnaris; 5 — nn.digitales palmares communes;
6 — nn.digitales palmares proprii.



v.ulnaris билан бирга қўл кафтгача боради. Нўхатсимон суякнинг тўғрисиغا етганда ўзининг охири юза ва чуқур шохлари — r.volaris superficialis ва r.volaris profundus га бўлинади.

N.ulnaris билакка ва панжага куйидаги тармоқларни беради:

1) rami articulares — тирсак бўғимга боради;

2) rami musculares — қўл панжасини букувчи тирсак мускули (m.flexor carpi ulnaris) ва бармоқларни букувчи чуқур мускул (m.flexor digitorum profundus) га боради;

3) ramus cutaneus palmaris — сезувчи тармоқ, тирсак нервдан билакнинг ўртасида ажралади, фас-

цияни тешиб ўтиб, панжагача келади ва кафтнинг кичик (бешинчи) бармоқ қаршисидаги терисига тарқалади;

4) ramus dorsalis manus (панжа орқасига борувчи тармоқ) — тирсак суяги билан m.flexor carpi ulnaris орасидан панжанинг орқа томонига ўтади, бу ерда аввал панжа терисига битта тармоқ ажратади, сўнгра бармоқларнинг орқасига бешта шоҳ — rami digitales dorsales (ҳар қайси бармоққа биттадан) ни беради. Бу шоҳлар V ва IV бармоқлар орқа томони ва III бармоқ медиал томони терисини иннервация қилади. Шуни ҳам айтиш керакки, бу шоҳлар V бармоқнинг ҳаммасига, III ва IV бармоқларнинг эса фақат II фалангалари асосига қадаргина тарқалади;

5) ramus superficialis (юза тармоқлар) — кичик бармоқнинг кафт томон юзасига ва IV бармоқнинг тирсак томонига борадиган махсус бармоқ нервлари — nervi digitales proprii ни беради. Унинг ҳаракатлантирувчи толалари эса калта кафт мускули (m.palmaris brevis) ни иннервация қилади;

6) ramus profundus (чуқур кетган тармоқ) — панжанинг чуқур жойлашган мускулларига бориб тарқалади.

Шундай қилиб, n.ulnaris; m.flexor carpi ulnaris (ҳаммасини) m.flexor digitorum profundus (медиал ярмини), hypothenor (ҳамма мускулларини), m.adductor pollicis, mm.interossei (ҳаммасини, mm.lumbricales (III ва IV) ларни иннервация қилади, унинг сезувчи тармоқлари эса панжа терисининг медиал (кичик бармоқ томондаги) орқа ва олд қисмини, кафт томондан бир ярим бармоқ (V ва IV нинг ярми), орқа

томондан эса икки ярим бармоқнинг терисини иннервация қилади (318- расм).

Ички поядан оралиқ нерв — *nervus medianus* нинг ички (медиал) илдизи ҳам чиқади, бу ҳақда қуйида гапирамыз.

Елка чигалидан чиққан ташқи (латерал) поя (*funiculus lateralis*) ўзидан оралиқ, нерв — *nervus medianus* нинг ташқи илдизини (қуйироққа қаралсин) ҳамда *n.musculocutaneus* ни беради.

1) *Nervus musculocutaneus* (мускул-тери нерви) — ўз номига кўра аралаш нерв бўлиб, *m.coracobrachialis* ни қийиғига юқоридан пастга ҳамда ичкаридан ташқарига томон тешиб ўтади ва елканинг икки бошли мускули билан елка мускули орасига киради. Унинг ҳаракатлантирувчи толалари елканинг олд томонидаги учта мускул (*m.corabrachialis*, *m. biceps.brachii*, *m.brachialis*) да қолади, сезувчи толалари эса билакнинг ташқи тери нерви — *n.cutaneus antibrachii lateralis* номини олади. Бу нерв билакнинг ташқи (қисман олд) томондаги терисини иннервация қилади (319, 320- расмлар).

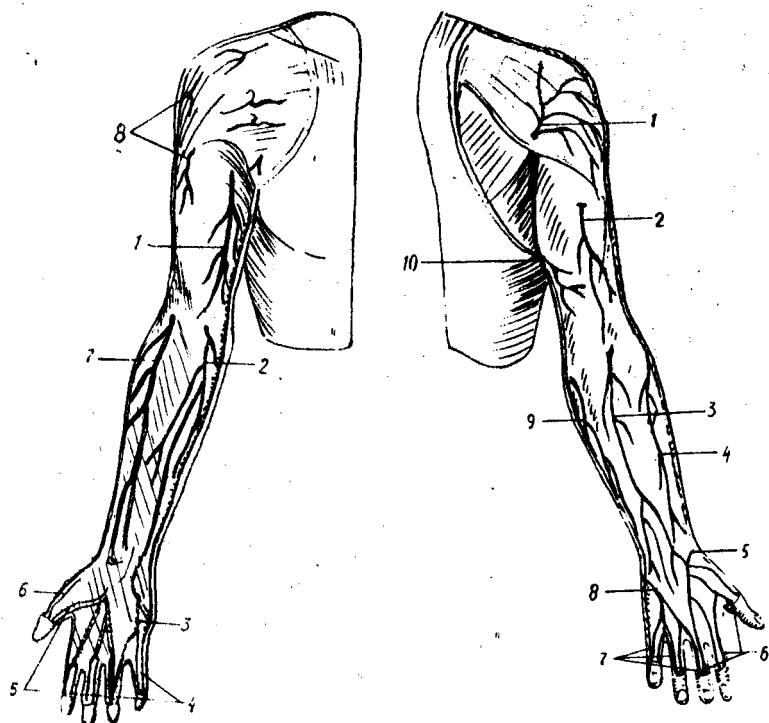
2) *Nervus medianus* (оралиқ нервнинг) ҳосил бўлишида, юқорида айтилганидек, ички ва ташқи поялар (*funiculus medialis et lateralis*) дан чиқувчи икки илдиз қатнашади. Бу илдизлар ўзаро бирлашишдан олдин қўлтик артериясини икки томондан ўраб келади ва шу артериянинг олдинги юзасида биришади. Шундан сўнг икки бошли мускулнинг ички томонидаги эгатга ўтиб, елка артерияси билан бирга тирсак бўғимининг олд томонидаги чуқурига қадар боради, *medianus* елкадан ўтаётганда ҳеч қандай шох бермайди.

Тирсак чуқуридан билакка ўтиш олдидан *n.medianus* ўзининг биринчи тармоғини беради. *N.interosseus anterior* деб аталган бу нерв тирсак суяклари оралиғидаги парда — *membrana interossea* нинг олд томонидан пастга йўналади ва *flexor pollicis longus* (катта бармоқни буқувчи узун мускул), қисман *m.flexor digitorum profundus* (бармоқларни буқувчи чуқур мускул) ларга тармоқлар беради ва ўзи *m.pronator quadratus* (ичкарига бурувчи тўртбурчак мускул) да тугайди. Бу нервдан билакдаги икки суяк ва панжа бўғимларига ҳам майда тармоқчалар келади.

N.medianus нинг ўзи тирсак чуқуридан (юқоридаги биринчи шохни бергандан кейин) ичкарига бурувчи юмалоқ мускул орасидан ўтиб бармоқларни буқувчи юза ва чуқур мускуллар орасидаги махсус эгат — *sulcus medianus* га киради ва ундан кафт усти канали — *canalis carpalis* га ўтади, сўнгра ўзининг охириги тармоқларига бўлиниб кетади.

Оралиқ нерв билакдан ўтаётганда, тахминан билакнинг пастки учдан бирига келганда *ramus cutaneus palmaris* деб аталувчи иккинчи тармоқни беради. Бу тармоқ фасцияни тешиб ўтиб, кафт ўртасидаги ва катта бармоқ дўнги (*thenor*) устидаги терига таркалади.

N.medianus нинг кафтдаги охириги тармоқлари учта умумий бармоқ нервлари — *nervi digitales palmares communis* бўлиб, улар биринчи, иккинчи ва учинчи кафт суяклари оралиғидан бармоқлар томон боради. Биринчи нерв катта бармоқ дўнгининг мускулларини иннервация қилади (*m.adductor pollicis*, *m.flexor pollicis brevis*) нинг чуқурликдаги боши бунга кирмайди, у *n.ulnaris* томонидан иннервация қилинади).



319- р а с м. Ўнг қўлнинг тери нервлари (олдинги юзаси).

1 — n.cutaneus brachii medialis; 2 — n.cutaneus antebrachii medialis; 3 — r.superficialis n.ulnaris; 4 — nn.digitales palmares proprii (n.c.ulnaris); 5 — nn.digitales palmares proprii (n.medianus); 6 — r.superficialis n.radialis; 7 — n.cutaneus antebrachii lateralis (n.musculocutaneus); 8 — n.cutaneus brachii lateralis superior (n.axillaris).

320- р а с м. Ўнг қўлнинг тери нервлари (орқа юзаси).

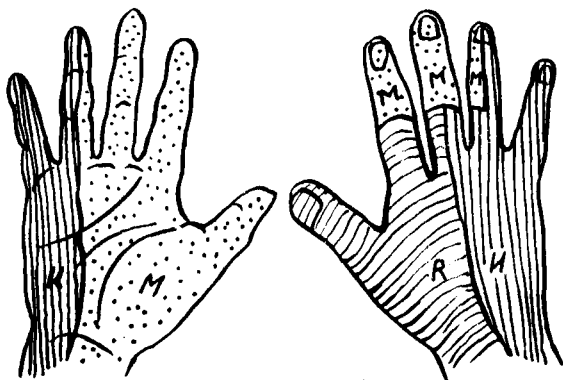
1 — n.cutaneus brachii lateralis superior (n.axillaris); 2 — n.cutaneus brachii posterior (n.radialis); 3 — n.cutaneus antebrachii posterior (n.radialis); 4 — n.cutaneus antebrachii lateralis (n.musculocutaneus); 5 — r.superficialis n.radialis; 6 — nn.digitales dorsales (n.radialis); 7 — nn.digitales dorsales (n.ulnaris); 8 — r.dorsalis n.ulnaris; 9 — n.cutaneus antebrachii medialis; 10 — n.cutaneus brachii medialis.

Учала умумий бармоқ нервлари бармоқларга яқинлашган 7 та махсус бармоқ нервлари — nervi digitales palmares (s.valares) proprii га бўлинади. Бу шоҳлар бош бармоқ томондан уч ярим бармоқ терисига I — II — III бармоқларнинг икки ён томонига ва IV бармоқнинг ташқи томонига боради, бу нервлар кафт ташқи ярмининг терисини ҳам (321- расм), биринчи ва иккинчи чувалчангсимон мускулларни ҳам иннервация қилади.

Учта умумий бармоқ нервларининг ички (медиал) томондагиси тирсак нерви билан алоқа қилади.

3. Елка чигалидан чиқувчи пояларнинг учинчиси, орқа поя — fasciculus posterior иккита нервга бўлинади:

1) nervus axillaris (қўлтиқ нерви) — қисқагина, йўфон, сезувчи ва



321- р а с м. Панжа терисининг иннервацияланиш соҳалари.

R — n.radialis; U — n.ulnaris; M — n.medianus.

ҳаракатлантирувчи толалардан тузилган. У тўрт бурчакли тешик (foramen quadrilaterum) дан елка суягининг орқа томонига ўтади ва дельтасимон мускул, кичик юмалоқ мускул ва елка бўғимига тармоқланади. Бу нервларнинг сезувчи толалари n.cutaneus brachii lateralis ни ҳосил қилиб, елканинг орқа ва ташқи томондаги ҳамда дельтасимон мускул устидаги терини иннервация қилади;

2) nervus radialis (билак нерви) — елка чигалидан чиқувчи нервлар ичида энг йўғони бўлиб, сезувчи ва ҳаракатлантирувчи толалардан иборат.

Бошланишида у елка артериясининг орқасида туради. Кейинчалик елка артериясининг чуқур шохи билан бирга елка суягининг орқасига ўтади. Ундан юкоридан пастрга томон бурама (спирал шаклда кетган махсус эгат — sulcus nervi radialis (ёки canalis) humeromuscularis орқали келиб, елка мускули билан елка-билак мускули орлигида эгат — sulcus cubitalis anterior lateralis га ўтади ва шу жойда икки шохга, яъни юза шох — ramus superficialis ва чуқур шох — ramus profundus ларга бўлинади. Бу икки асосий шохларга бўлингунга қадар бир неча (учта) кичик тармоқларни ҳам беради:

а) rami musculares — уч бошли мускулнинг ҳамма бошларига ва m.pancanes (тирсак мускули) га боради. Тирсак мускулига борадиган нервдан кичик бир тармоқ тирсак бўғимининг халтасига ўтади;

б) n.cutaneus brachii posterior — елканинг орқа терисига тарқалади;

в) яна rami musculares елка-билак мускули (m.brachioradialis) билан m.flexor pollicis longus га боради.

Охирги икки шохларнинг бири — ramus superficialis сезувчи толалардан иборат бўлиб, билакнинг ташқи томонидан елка-билак мускулининг тагидан танасига томон боради, сўнгра шу мускул пайи билан билак суяги орасидан ўтади ва панжанинг орқа томонига чиқади. Бу ерда у бешта бармоқ нервлари — nervi digitales dorsales га бўлинади. Бу шохлар панжа орқасининг терисини ташқи катта бармоқ томонидан

икки ярим бармоқ I — II бармоқларнинг орқа терисини ҳамда III бармоқнинг ташқи ён терисини иннервация қилади. Шуниси ҳам борки, бу нервлар бармоқлар орқасининг алоҳида чегараланган қисмларигагина тарқалади. Масалан, I бармоқ орқасидаги нерв тиринokka қадар боради, II — III бармоқларнинг орқасидаги нервлар эса биринчи фаланга соҳасидан нарига ўтмайди (панжа орқасидаги бу нерв тармоқлари бормай қолган жойларни оралик нерв — *n. medianus* нинг тармоқлари иннервация қилади).

Чуқур шох — *ramus profundus* ҳаракатлантирувчи толалардан тузилган бўлиб, мускулларга тарқалади. У ташқарига бурувчи мускул (*m. supinator*) ни тешиб ўтиб, билак орқа томонидаги мускулларнинг юза ҳамда чуқур қаватлари орасидан боради ва шу мускулларнинг ҳаммасига толалар ажратади (*rami musculares*). Нервнинг ўзи суяқлараро парданинг орқа юзасидан *n. interosseus posterior s. dorsalis* номи билан панжага қадар боради ва бу жойда панжа бўғимига тармоқ беради. Шундай қилиб, елка, билак ва панжа териси учта поядан чиқувчи нервлар ўртасида қуйидагича тақсимланади:

1) Елка терисини ички (медиал) томондан *nervus cutaneus brachii medialis* (бевосита елка чигалидан келувчи), ташқи томондан *n. axillaris* нинг шохи, орқа томондан эса — *nervus radialis* шохи иннервация қилади.

2) Билак терисини ички (медиал) ва олд томондан — *nervus cutaneus antebrachii medialis* (бевосита елка чигалидан чиқувчи), ташқи томондан — *nervus musculocutaneus* шохи, орқа томондан эса *n. radialis* — шохи иннервация қилади.

3) Кўл панжаси терисини (321- расмга қ.) олд томондан кафтнинг ташқи (бош бармоқ томондаги), ярмидан кўпроғини ва бош бармоқ томондан уч яримта бармоқни — *nervus medianus*, кафтнинг ички (медиал) ярмидан камроғини ва икки ярим бармоқни — *nervus ulnaris* иннервация қилади. Орқа томондан панжанинг ички (медиал) ярмини, катта бармоқни, иккинчи бармоқнинг иккинчи фалангага қадар ҳаммасини, учинчи бармоқнинг иккинчи фалангага қадар ярмисини *n. radialis*, панжанинг ташқи ярмини, бешинчи бармоқнинг ҳаммасини IV бармоқ ташқи ярмининг ҳаммасини, ички ярмини эса иккинчи фалангага қадар, III бармоқнинг ташқи ярмини иккинчи фалангага қадар *nervus ulnaris* II ва III бармоқларнинг II — III фалангалар соҳасини, IV бармоқнинг эса шу соҳасининг ташқи ярмини *n. medianus* иннервация қилади.

Куйида елка чигалидан чиқувчи нервларнинг схемасини келтирамиз:

Калта нервлар	<i>n. dorsalis</i> (C ₅) scapulae — куракни кўтарувчи ва ромбсимон мускулларга
	<i>n. thoracicus longus</i> (C ₄ —C ₅) — олдинги тишли мускулга
	<i>n. suprascapularis</i> (C ₅ —C ₆) — курак девори усти ва остидаги мускулларга, елка бўғимига
	<i>nn. thoracales anteriores</i> (C ₅ —Th ₁) — катта ва кичик кўрак мускулларига
	<i>n. subclavius</i> (C ₅) — шу номдаги мускулга

Plexus
brachialis
(C₅-Th₁)

Узун нерв-
лар (шоҳ-
лар)

n. musculocuta-
neus (C₅-C₆)
n. medianus
(C₅-Th₁)

n. ulnaris
(C₇, C₈, Th₁)

n. cutaneus brachii medialis (C₈-Th₁) — елка-
нинг ички (медиал терисига)
n. cutaneus antebrachii medialis (C₈-Th₁) — би-
лакнинг ички медиал юзасига

n. radialis
(C₅-Th₁)

nn. subscapulares (C₅-C₈) — курак ости мус-
кули катта юмалоқ мускулга

n. thoraco dorsalis (C₇-C₈) — орқадаги кенг
мускулга

n. ahillaris (C₅-C₆) — дельтасимон, кичик
юмалоқ мускуллар ва елка бўғимига

n. cutaneus brachii lateralis

гг. musculares — икки бошли мускулга, елка
мускулига ва тумшук-елка мускулига

г. cutaneus ante brachii lateralis — билакнинг
ташқи терисига

гг. musculares — барча букувчи билак мускул-
ларига

г. palmaris — бош бармоқ асосидаги дўнг (те-
нар) устидаги терига

п.п. digitales palmares communis (3) — ундан
чикувчи digitales palmares proprii — тери
ва мускулларга

nn. articulares — тирсак бўғимига

гг. musculares — бармоқларни букувчи чуқур
мускулларга, билакни букувчи тирсак мус-
кулига

n. cutaneus palmaris — кичик бармоқ дўнги ус-
тидаги терига

г. dorsalis manus — IV-V бармоқларга ва III
бармоқнинг медиал томонига

г. superficialis ва унинг бармоқлари nn. digitales
palmares proprii калта кафт мускули ва шу
томондаги терига

г. profundus — бош бармоқ дўнгининг барча
мускули, бош бармоқни яқинлаштирувчи
мускул ва чувалчангсимон мускулларга

n. cutaneus brachii posterior — елканинг орқа
терисига

n. cutaneus ante brachii posterior билакнинг
орқа терисига

гг. musculares — елка-билак мускули, ёзувчи
панжа-билак мускулига (узунига)

г. superficialis I, II, III бармоқларга

г. profundus — билакни ташқарига бурувчи,
ёзувчи калта панжа-билак мускулларига
ва билакнинг барча орқа мускулларига

Кўкрак нервларининг олдинги шоҳлари. Кўкрак қисмининг биринчи нерви елка чигалини ҳосил қилишда иштирок этишини юқорида айтиб ўтган эдик. Бу қисмдаги бошқа нервларнинг (II дан то XII га қадар) олдинги шоҳлари — rami ventrales чигал ҳосил қилмасдан, тўғридан-тўғри аъзоларга боради.

Кўкрак нервларининг олдинги шоҳлари қовурғалар оралиғида ҳар бир қовурғанинг пастки қирғоғига яқин жойлашгани учун қовурғалараро нервлар — *nervi intercostales* деб аталади (322- расм). Бу нервлар ўзининг орқа тармоқларидан ажралиб, аввал ташқарига, сўнгра олдинга томон умуртқалардан узоклашаётганда қўшувчи тармоқлар — *rami communicantes* ёрдамида симпатик нерв системасининг тугунлари билан алоқа боғлайди. XII нерв фақатгина XII қовурғанинг остиди жойлашганлиги учун ҳам *nervus subcostalis* деб аталади. Пастки томондан у белнинг квадрат мускули — *m.guadratus lumborum* олдинги юзасида жойлашади.

Охирги нервдан бошқа ҳамма қовурғалар, нервлар ички ва ташқи қовурғалараро мускуллар орасидан олдинга томон боради. Олд томонда устки 6 жуфт нервлар тўш суягининг қирғоғига қадар бориб тугайди, пастдагилари эса қовурғалар учига етгач, қорин деворининг ички қийшиқ мускули ва кўндаланг мускули орасига ўтади; ундан қорин тўғри мускулининг қини ичига тешиб киради. Ундан ўрта (ок) чизиққа (*linea alba*) яқин қиннинг олдинги деворидан чиқиб *rami cutanei anteriores* сифатида кўкрак ва қорин терисига тарқалади. Демак, аралаш толардан иборат бўлган бу нервлар ўзлари ўтган йўллардаги ҳамма мускуллар (*m.m.intercostales interni et externi subcostales, levatores costarum, transversus thoracis, transversus abdominis, obliquus abdominis internus et externus, rectus abdominis pyramidalis*) ни, орқадан устки ва пастки тишли мускулларни, кўкрак ва курсоқ терисини иннервация қилади. IV, V ва VI нервлар эса кўкрак (сут) безига шох беради. Бундан ташқари қовурғалараро нерв шоҳлари тананинг ён томонидаги терисига ҳам ўтади (*rami cutanei laterales*).

Бел, думғаза ва дум қисми нервларининг олдинги шоҳлари. Бу учта қисмдан чиқувчи нервларнинг олдинги шоҳлари ўзаро тола алмашинув йўли билан яқин боғлангандир. Бел қисмидан чиқувчи нервлар биринчи думғаза нервига қадар секин-аста йўғонлашиб боради. Биринчи думғаза нерви орқа миядан чиқувчи ҳамма нервлар ичида энг йўғони бўлиб, ундан кейинги (пастки) нервлар янада ингичкалашиб боради. Думғаза қисми нервлари думғаза суягининг олд тешиқларидан чиқади ва ўзаро қўшилиб ҳамда бел қисми нервларининг олдинги шоҳлари билан аралашиб, жуда катта бел-думғаза чигали — *plexus lumbosacralis* ни ҳосил қилади. Одатда, бу чигални иккига бўладилар: бел чигали — *plexus lumbalis* ва думғаза чигали — *plexus sacralis*.

Бел чигали — *plexus lumbalis*. Бу чигални ҳосил қилишда XII кўкрак нерви олдинги шохининг бир қисми (тармоғи) I, II, III бел нервларининг олдинги шоҳлари ва IV бел нерви олдинги шохининг кўп қисми қатнашади. IV бел нервининг бел чигалида қатнашмайдиган қисми V бел нервининг олдинги шоҳи билан қўшилиб, алоҳида бир поя ҳосил қилади. Бу поя мустақил равишда кичик чаноқ ичига ўтиб, у ерда думғаза қисми нервларининг олдинги шоҳлари билан қўшилади.

Бел чигали катта бел мускули (*m.psoas major*) нинг орқасида жойлашган бўлиб, унинг нервлари шу мускулнинг икки четидан чиқади, қисман мускулнинг орасидан ўтади.

Бел чигалидан қуйидаги 7 та нерв чиқади (323- расм):

323- расм. Бел-думғаза чигали.

1 — n.subcostalis; 2 — n.iliohypogastricus; 3 — n.ilioinguinalis;
4 — n.genitofemoralis; 5 — r.genitalis n.genitofemoralis; 6 —
r.femoralis n.genitofemoralis; 7 — n.cutaneus femoris lateralis; 8 —
n.femoralis; 9 — n.obturatorius; 10 — n.ischiadicus.

1) *rami musculares* — чигалнинг энг калта ва ингичка тармоқлари бўлиб, чигал яқинидаги мускулларга, яъни *m.psoas major*, *m.psoas minor*, *m.guadratus lumborum*, *mm.intertransversarii laterales* лагга боради;

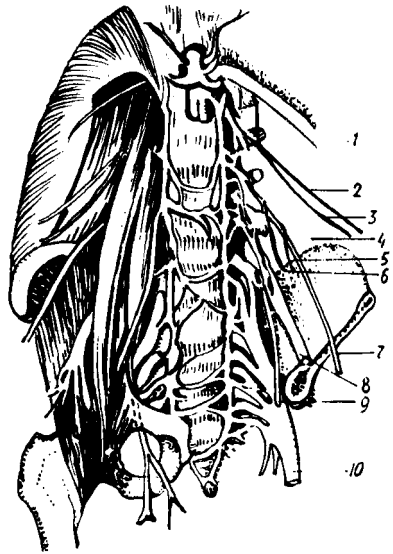
2) *nervus iliohypogastricus* ($Th_{12} - l_1$) — ёнбош-қорин ости нерви, катта бел мускулининг ташқи четидан чиқади ва *m.guadratus lumborum* нинг олдинги юзасидан, сўнгга *m.transversus abdominis* олдинги юзасидан ёнбош суягининг қирраси олдида қорин девори ички қийшиқ мускулининг ички юзасига ўтади ва қориннинг тўғри мускулига етиб тугайди. Йўл-йўлакай қорин деворининг кенг мускулларига (ички ва ташқи қийшиқ мускуллар, кўндаланг мускул) ва тўғри мускулга тармоқлар беради. Унинг сезувчи толалари думбанинг устки (тепа) қисмидаги териға ва қорин терисининг пастки қисмига тарқалади;

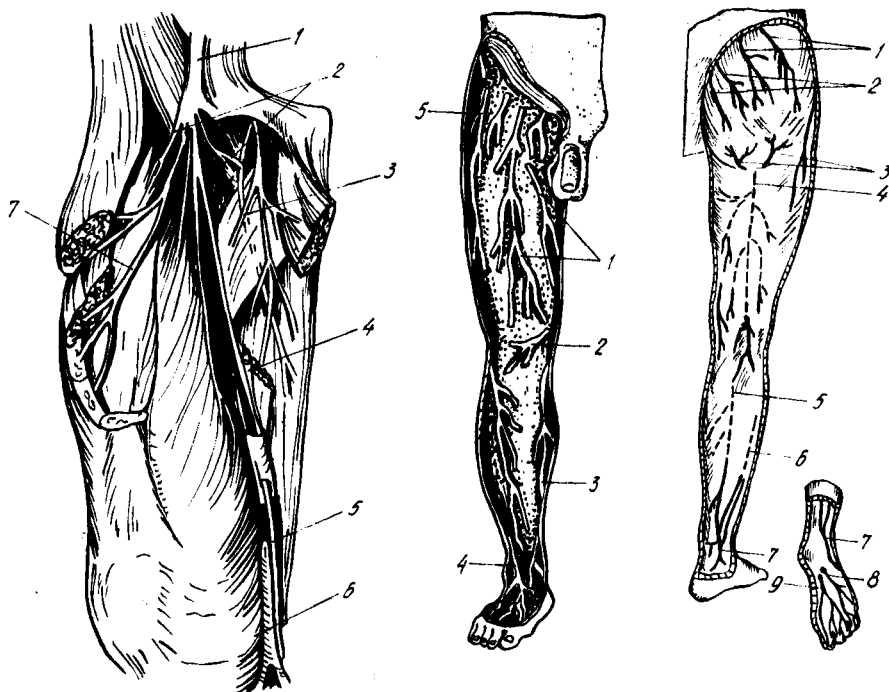
3) *nervus ilioinguinalis* (l_1) — ёнбош-чов нерви ҳам катта бел мускулининг ташқи четидан чиқиб, *m.guadratus lumborum* нинг олдинги юзасидан боради. Сўнгга чов каналидан ўтиб, унинг ташқи тешигидан чиқади-да, қов ва ёрғоқ (аёлларда катта уятли лаб) терисига тарқалади. Бу нерв *n.iliohypogastricus* га нисбатан жуда ингичкадир.

4) *nervus genitofemoralis* ($l_1 - l_2$) — таносил-сон нерви катта бел мускулининг орасидан ўтади ва унинг олдинги юзасидан пастга йўналиб, икки тармоққа бўлинади: 1) *ramus femoralis* ёки *n.lumboinguinalis* Пупарт бойламига етиб, унинг остидан ўтади ва соннинг шу Пупарт бойлами остидаги қисмига тарқалади; 2) *ramus genitalis* (*spermatikus externus*) аввалги тармоқнинг ичкарироғидан пастга йўналиб, чов каналининг орқа деворини тешиб ўтади ва уруғ тизимчаси билан бирга ёрғоққа бориб, *m.cremoster* ни ва мояк пардаси (*tunica dartos*) ни иннервация қилади.

5) *n.cutaneus femoris lateralis* ($l_2 - l_3$) (324, 325, 326- расмлар) соннинг ташқи тери нерви, катта бел мускулининг ташқи четидан чиқиб, ёнбош мускули (*m.iliacus*) нинг олдинги юзасидан пастга ва ташқарига томон боради. Ёнбош суягининг олдинги устки қирраси (*spinailica anterior superior*) га етганда, қорин девори мускулларини тешиб, сонга ўтади ва унинг ташқи томондаги терисига қадар тарқалади;

6) *n.femoralis* (l_4) — сон нерви, бел чигалидан чиқувчи нервларнинг энг йўғони бўлиб, сезувчи ва ҳаракатлантирувчи толалардан иборат. У катта бел мускулининг ташқи қирроғи тагидан пастга йўналади, чаноклар шу мускул билан ёнбош мускули орасида





324- расм. Сон нервлари.

1 — n.femoralis; 2 — rr.cutanei ant. n.femoralis; 3 — n.obturatorius; 4 — femoralis; 5 — n.saphenus; 6 — v.saphena magna; 7 — rr.musculares n.femoralis.

325- расм. Оёқ териси нервлари (олд юзаси).

1 — rr.cutanei anteriores (n.femoralis); 2 — r.infrapatellaris; 3 — n.saphenus; 4 — n.peroneus (fibularis) superficialis; 5 — n.cutaneus femoris lateralis.

326- расм. Оёқ териси нервлари (орқа юзаси).

1 — nn.clunium superiores; 2 — nn.clunium medii; 3 — nn.clunium inferiores; 4 — n.cutaneus femoris posterior; 5 — n.cutaneus surae medialis; 6 — n.cutaneus surae lateralis; 7 — n. suralis; 8 — n.plantaris lateralis; 9 — n.plantaris medialis.

жойлашади ва бу мускулларга тармоқ беради. Ундан сўнг Пупарт бойлами остидаги *lacuna muscularum* дан *m.iliopsoas* билан бирга ўтиб, сонга чиқади. Сонда учта тармоқ беради: 1) *rami musculares* — соннинг тўрт бошли мускули (*m.guadriceps femoris*), тикувчилар мускули (*m.sartorius*) ва тароксимон мускул (*m.pectineus*) ларга боради; 2) *rami cutanei anteriores* — соннинг олдинги ва ички (медиал) томонларидаги терига тарқалади; 3) *n.saphenus* («яширин» нерв) — сон нервнинг энг узун шохидир. У олдинги сон эгати ҳамда *canalis vastoadductorius* орқали ўтиб, шу каналнинг остки тешигидан пастрга томон *m. sartorius* нинг пайи тагидан кетади. Сўнгра *epicondylus medialis femoris* ни орқадан айланиб ўтиб, катта болдир суягининг устки (тепа) учи олдига чиқади. Бу жойда у фасцияни тешиб, тери остига чиқади ва катта «яширин» вена (*Vena saphena magna*) билан ёнма-ён оёқ панжасининг ички (медиал) четига қадар боради. Шундай қилиб, у тиззанинг

пастки соҳасидаги тери (*ramus infrapatellaris*) га ва болдирнинг ички (медиал) ҳамда олд томонидаги териси (*rami cutanei crurimedialis*) га шохлар беради.

7) *n.obturatorius* (I_2, I_3, I_4)— ёпилувчи нерв, катта бел мускулининг орқа томонидан пастга, кичик чаноқ бўшлиғига тушади ва унинг ташқи девори бўйлаб бориб, ёпилувчи канал (*canalis obturatorius*) га киради. Каналдан соннинг ички (медиал) томонига чиқади ва икки шохга ажралади.

Олдинги шох (*ramus anterior*) — тароқсимон мускул (*m.pectineus*), кичик яқинлаштирувчи мускул (*m.adductor minus*) ва нозик мускул (*m.gracilis*) ларга тармоқланади. Олдинги шохнинг сезувчи толалари *ramus cutaneus* номи билан медиал группа мускуллари орасидан пастга тушиб, соннинг ички томонидаги терининг пастки қисмига тарқалади (юқоридаги қисмини *n.femoralis* нинг тармоқлари иннервация қилади).

Орқа шох (*ramus posterior*) — ташқи ёпилувчи мускул (*m.obturator externus*), катта яқинлаштирувчи мускул (*m.adductor magnus*) ва чаноқ-сон бўғимини иннервация қилади.

Қуйида бел чигалидан чикувчи нервлар схемасини келтирамыз:

Plexus lumbalis (Th ₁₂ , I ₂ , I ₂ , I ₃ , I ₄)	<i>n.iliohypogastricus</i> — қориннинг тўғри мускули; ички, ташқи, қийиқ мускуллар ва кўндаланг мускулга	<i>r.cutaneus lateralis</i> — ўра думба мускули ва кенг сон фасциясини тарапловчи мускул устидаги терига; <i>r.cutaneus ante</i> — қов соҳасидаги терига
	<i>n.ilioinguinalis</i> — қов соҳасига	<i>nn.scrotalis</i> — ёрғоққа (эркакларда) <i>nn.labiales</i> — катта жинсий лабларга (аёлларда)
	<i>n.genitofemoralis</i>	<i>r.femoralis</i> — чов (Пупарт) бойламидан пастдаги терига <i>r.genitalis</i> мойкни кўтариб турувчи мускул ва дар-тос қаватиға
	<i>n.cutaneus femoralis lateralis</i>	соннинг ташқи томонидаги терисига
	<i>n.femoralis</i> — катта бел мускули, ёнбош мускулиға	<i>rr.muscularis</i> — соннинг тўрт бошли мускулиға <i>r.r.cutanei anteriores</i> тикувчилар мускули ва соннинг олд томонидаги терига <i>n.saphenus</i> — тизза қопқоғидан пастдаги терига, болдир ва панжанинг олд ва медиал томонидаги терига <i>r.cutaneus anterior</i> соннинг ички томонидаги терининг пастки ярмиға
<i>n.obturatorius</i>	<i>r.posterior</i> — чаноқ-сон бўғими халтасига ва унинг устидаги терига, яқинлаштирувчи (хаммаси) нозик, тароқсимон, ташқи ёпилувчи мускулларига	

Думғаза чигали — *plexus sacralis*. Бу чигал V ҳамда қисман IV бел нервлари, ҳамма думғаза нервлари ва дум нервининг олдинги шохлари иштирокида ҳосил бўлади. Танадаги ҳамма чигаллар ичида энг каттаси

бўлиб, пастга, катта куймич тешиги (foramen ischiadicum majus) томонга оғган, у тахминан тўртбурчакли қалин пластинкага ўхшайди. Думғаза чигали ноксимон мускулнинг олдинги юзасида жойлашган (327-расм).

Баъзан думғаза чигалидан яна иккита кичик ҳажмдаги чигаллар ажраллади: 1) уятли чигали — plexus pudendus, IV ва қисман III думғаза нервларининг олдинги шохларидан ҳосил бўлади; 2) дум чигали — plexus coeuegeus, V думғаза нерви ва дум нервининг олдинги шохларидан ҳосил бўлади.

Думғаза чигалидан чиқувчи нервлар ҳам, елка чигали нервлари сингари қисқа (калта) ва узун тармоқларга бўлинади.

Қисқа тармоқлар

1) Rami musculares — ноксимон мускулга (m.piriformis — S₁S₂), ички ёпилувчи мускулга (m.obturatorius internus), эгизак мускулларга (mm.gemelli), соннинг квадратсимон мускулига (m.guadratus femoris — I₄ I₅S₁S₂) борувчи тармоқлар.

2) N.gluteus superior (I₄, I₅, S₁) устки думба нерви, чанок ичидан ноксимон мускул устидаги тешик (foramen suprapiriforme) орқали думба соҳасига чиқади, ўрта ва кичик думба мускулларига ва кенг пайни тарангловчи мускулга тармоқланади.

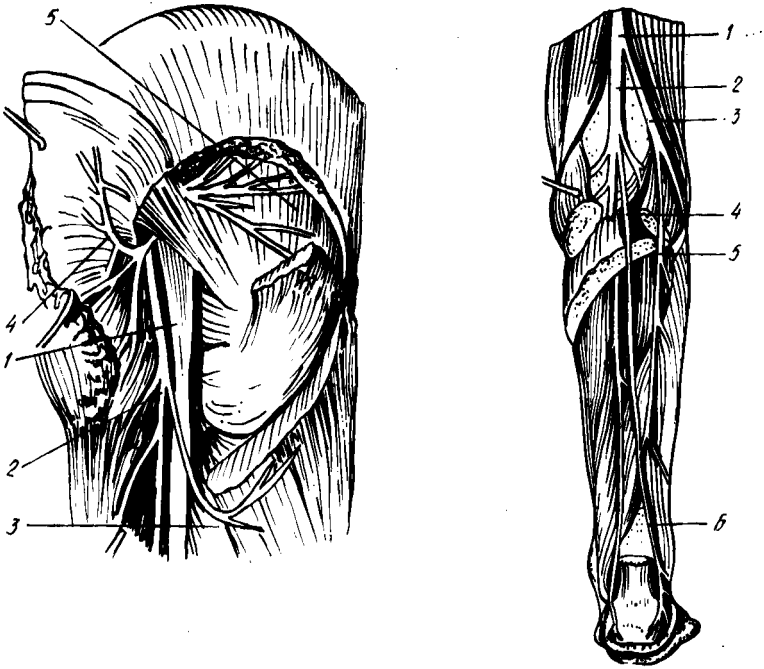
3) N.gluteus inferior (I₅, S₁, S₂) — пастки думба нерви, чанок ичидан ноксимон мускулнинг ости (пасти) даги тешик — (foramen infrapiriforme) дан думба соҳасига чиқади ва катта думба мускули билан чанок-сон бўғими халтасида тармоқланади.

Узун тармоқлар

1) N. cutaneus femoris posterior — сон орқасининг тери нерви, ноксимон мускулнинг пастки қирғоғи ёнидаги тешикдан чиқади ва катта думба мускули остида пастга йўналади. Куймич дўнги билан калта кўст оралиғидан сонга ўтади ва яримпайли мускул билан икки бошли мускул орасидан тизза остигача боради. Унинг кўп сонли тармоқлари сон ва болдирнинг орқа томондаги терисини иннервация қилади. Бу нерв соннинг орқасидан ўтиб келаётганда яна икки тўда тармоқлар беради. Буларнинг бир тўдаси (nn.clunium inferiores) думбанинг пастки қисмидаги терига, иккинчи тўдаси (rami perineales) оралиқ (чот) терисига таркалади.

2) N.ischiadicus (I₄ — S₅) — куймич нерви, бутун организмдаги нервларнинг энг йўғони (унинг йўғонлиги бошланиш жойида жимжилдек келади) бўлиб, сезувчи ва ҳаракатлантирувчи толалардан иборат. Бу нервни думғаза чигалининг пастки давоми дейиш ҳам мумкин.

Катта куймич тешигидан, ноксимон мускулнинг пастки қирғоғи ёнидан думба соҳасига чиқиб, катта думба мускули билан (орқа томондан) ёпилувчи ички мускул, эгизак мускуллар ва соннинг квадратсимон мускули олд томонида (орасида) жойлашади (олд томондаги учта мускулни кўндалангига кесиб пастга йўналади). Бу нервни, думбанинг катта мускулини кўндалангига кесиб икки ярмини икки ёққа кўтарганда кўриш мумкин (328-расм). N.ishiadicus —



327- расм. Думба соҳаси нервлари.

1 — n.ischiadicus; 2 — n.cutaneus femoris post.; 3 — nn.clunium inf.; 4 — n.gluteus inf.; 5 — n.gluteus sup.

328- расм. Болдир нервлари.

1 — n.ischiadicus; 2 — n.tibialis; 3 — n.peroneus (fibularis) communis; 4 — n.cutaneus surae medialis; 5 — n.cutaneus surae lateralis; 6 — n.suralis.

юқорида кўрсатилган мускуллар орасидан ўтаётганда, уларга тармоқлар бериб кетади. Сонга ўтгач, ички (медиал) томондан катта яқинлаштирувчи мускул (*m.adductor magnus*) ҳамда ташқи томондан соннинг икки бошли яримпай ва ярим парда мускуллари (*mm.biceps femoris semimembranosus, semitendinosus*) орасидан кетади ва уларга тармоқлар беради. Одатда, n.ischiadicus тизза бўғимига етмасдан анча юқорида икки катта асосий шохга бўлинади: ички (медиал) томондаги шох куймич нервнинг тўғридан-тўғри давоми ҳисобланиб, иккинчи шохига нисбатан йўғонроқ бўлади ва катта болдир нерви — n.tibialis, ташқи томондаги ингичкароқ, иккинчи шохи эса кичик болдирнинг умумий нерви — n.peroneus communis деб аталади (328- расм).

Шуни ҳам айтиш керакки, n.ischiadicus нинг юқоридаги икки шохга бўлиниши кўпинча жуда баландда, нервнинг бошланиш жойида рўй бериши тез-тез учраб туради (Р. Э. Худойбердиев).

а) Nervus tibialis ($I_4 - I_5$) — катта болдир нерви, тизза ости чуқурининг ўртасидан пастга давом этади. Шу жойда *m.gastrocnemius*, *m.plantar*, *m.soleus*, *m.popliteus* ларга *rami musculares* ва тизза бўғимига *rami articulares* лар бериб кетади. N.tibialis бу тармоқлардан ташқари

тизза ости соҳасидаги терига боровчи яна битта узун шох — *n.cutaneus surae medialis* (болдирнинг ички тери нерви) ни беради. Бу шох (*m.gastrocnemius*) нинг икки қорни орасидан *vena saphena parva* ёнида бориб, болдирнинг пастки, учдан бирига етганда фасцияни тешиб терига чиқади. Бу жойда кичик болдир нерви — *n.peroneus* дан келаётган тармоқ билан қўшилиб, панжа терисига тарқалади.

Юқоридаги мускул ва тери тармоқларини бергандан сўнг *n.tibialis* нинг ўзи *m.soleus* бошланиш қисмини тешиб, унинг остида жойлашган — *canalis cruroperoneus* га ўтади ва шу канал орқали (юза ва чуқур буқувчи мускуллар орасидан) ички (медиал) тўпиққа қадар боради. Ички тўпиқнинг орқасида у ўзининг охириги шохлари — ички ва ташқи кафт нервлари — *n.plantarum medialis* ва *n.plantarum lateralis* га бўлинади.

Болдирдан ўтаётганда *n.tibialis* ўзидан мускул тармоқлари (*rami musculares*) ажратиб, уларни *m.tibialis posterior* *m.flexor hallucis longus* ва *n.flexor digitorum longus* ларга юборади. Оёқ панжасига етиб, охириги икки шохга бўлинишдан олдин, у тизза-панжа бўғими (*art.talocruralis*) га ва панжанинг кафт териси билан медиал томондаги терисига тармоқлар беради. *Nervus plantaris medialis* бармоқларни буқувчи калта мускулнинг медиал қирғоғи бўйлаб жойлашган эгат — *sulcus plantaris medialis* га қиради ва шу мускулга ҳамда *m.abductor hallucis*, *m.flexor hallucis brevis*, *musculi lumbricalis I — II* га тармоқ беради. Ундан сўнг умумий бармоқ нервлари — *nn.digitales plantares communis* ва *nn.digitales plantares proprii* га бўлиниб, I, II, III бармоқларнинг бири-бирига қараган юзаларини иннервация қилади (катта бармоқнинг медиал юзаси билан IV бармоқнинг ташқи юзасига ўтмайди).

Nervus plantaris lateralis — бармоқларни буқувчи калта мускул билан квадрат мускул орасидаги ташқи эгат — *sulcus plantaris lateralis* ичидан боради ва *mm.guadratus plantae*, *abductor digiti*, *flexor digiti quinti*, *abductor hallucis* ларга тармоқлар беради. Шундан сўнг *n.plantarum* охириги юза ва чуқур шохлар (*ramus superficialis*, *ramus profundus*) га бўлинади. Юза шох IV бармоқнинг ташқи юзаси билан V бармоқнинг ички ва ташқи юзаси терисига ҳамда кафт терисига тарқалади. Чуқур шох *m.interossei* ва III — IV *musculi lumbricalis* ларни иннервация қилади.

б) *Nervus peroneus (s. fibularis communis) (L₁ — S₂)* — умумий кичик болдир нерви — *n. ischiadicus* дан ажралгач, тизза ости чуқурининг ташқи қирғоғи бўйлаб пастга ҳамда ташқи томонга йўналади. Кичик болдир суягининг боши олдида икки шохга бўлинади. Буларнинг бири чуқурликка кириб кетгани учун — *nervus peroneus profundus* (деярли нуқул ҳаракатлантирувчи толалардан иборат), иккинчиси эса юзада қолгани учун — *nervus peroneus superficialis* (деярли нуқул сезувчи толалардан иборат) деб аталади.

Бу икки асосий шохга бўлинишдан аввал *n.peroneus communis* терига битта шох — *n.cutaneus surae lateralis* ни беради. Бу шох болдирнинг ташқи томондаги терисини иннервация қилади ва охириги *n.cutaneus surae medialis* билан қўшилиб, *nervus suralis* ни ҳосил қилади. *N.suralis* ташқи тўпиқни айланиб ўтиб, товон териси (*rami calcanei*

laterales) га тармоқ беради-да, ўзи *nervus cutaneus dorsalis lateralis* (панжа орқасининг ён тери нерви) номи билан панжа устининг ташқи томонидаги ва V бармоқнинг ташқи томонидаги терига тарқалади.

N.peroneus (fibularis) superficialis — икки кичик болдир мускуллари (*mm.peroneus longus et brevis*) нинг орасидан *canalis musculoperoneus* орқали пастга тушади ва йўл-йўлакай шу мускулларга тармоқлар беради. Ўзи эса болдирнинг тахминан пастки, учдан бир қисмига келганда фасцияни тешиб, тери остига ўтади ва панжа устки (юз) томонининг ўртасига тушади; шу жойда икки тармоққа бўлинади: 1) *n.cutaneus dorsalis medialis* — панжа орқаси (юзи) нинг медиал тери нерви; 2) *n.cutaneus dorsalis intermedius* — панжа орқаси (юзи) нинг оралиқ тери нерви. Бу нервларнинг биринчиси *n.saphenus* билан биргаликда катта бармоқнинг ички (медиал) томонидаги терисига ва II — III бармоқларнинг бир-бирига қараган юзаларидаги терига (уст томондан), иккинчи нерв эса учта *nn.digitales dorsales pedis* га бўлиниб II, III, IV, V бармоқларнинг бир-бирига қараган юза терисига тарқалади.

Nervus peroneus (fibularis) profundus олдинги болдир мускулининг ташқи томонидан, *membrana interossea* нинг олдинги юзаси бўйлаб пастга тушади ва шу жойдаги мускулларга тармоқлар бериб ўтиб, панжа-болдир бўғими (*articulatio talocruralis*) га ҳам кичик тармоқча чиқаради. Шундан сўнг нерв панжанинг юз томонига ўтиб, бармоқларни тўғриловчи (ёзувчи) калта мускулларга тармоқлар ажратади. Бу нерв таркибида келган озгина сезувчи толалар I ва II бармоқлар оралиғи (уст томон) даги терига тарқалади.

Сезувчи нервлар оёқнинг сон, болдир ва панжасидаги терида куйидагича тақсимланади:

1) соннинг чов бойлами остидаги озгина қисмини — *nervus genitofemoralis* нинг тармоғи (*pluxus lumbalis*); олд томондаги терисини ва медиал томоннинг устки қисмини — *nervus femoralis* нинг тармоғи, медиал томоннинг пастки қисмини — *n.obturatorius*; ташқи томондаги терини — *n.cutaneus femoris lateralis* ва орқа томондаги терини — *n.cutaneus femoris posterior* лар иннервация қилади;

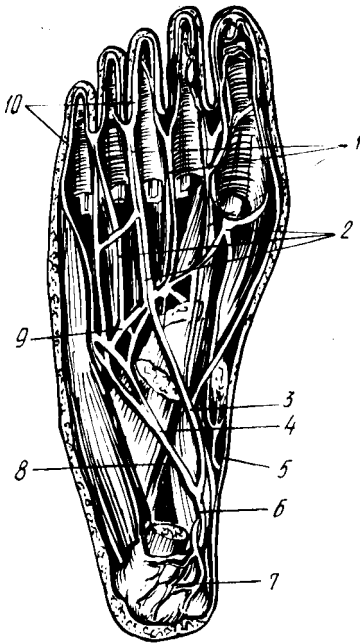
2) болдирнинг олд ва медиал томонидаги терисини *n.femoralis* дан чиқувчи — *n.saphenus*, ташқи ва олд томондаги терисини — *n.cutaneus surae lateralis*, орқа томондаги терисини — *n. suralis* иннервация қилади;

3) оёқ панжаси тагидаги терининг орқа қисмини — *n.tibialis*, ўрта ва ён қисмини — *n.plantar lateralis*, олд ва медиал қисмини *n.plantar medialis* тармоқлари иннервация қилади (329- расм).

Панжа устидаги терининг ташқи тўртдан бирини — *n.suralis* ўртасидаги катта қисми ва медиал томоннинг олдинги ярмини — *n.peroneus superficialis*, I ва II бармоқ оралиғи қаршисидаги кичик бир бўлакчани — *n. peroneus profundus* нинг сезувчи тармоғи, медиал томоннинг орқа (устки) ярмини эса *n.saphenus* тармоқлари иннервация қилади (139- расм).

Кафт томондан I, II, III ва IV бармоқларнинг бир-бирига қараган юзаларини — *n.plantar medialis (n.tibialis)* тармоқлари, IV бармоқнинг ички ва ташқи юзаларини *n.plantar lateralis* тармоқлари,

329- расм. Оёк кафти (таги) нинг нерв ва артериялари.



1 — nn. digitalis plantares communes; 2 — aa. metatarsae plantares; 3 — n. plantaris medialis; 4 — n. plantaris lateralis (r. superficialis); 5 — a. plantaris medialis; 6 — a. tibialis posterior; 7 — rr. calcanei a. tibialis posterior; 8 — a. plantaris lateralis; 9 — arcus plantaris; 10 — nn. digitales plantares proprii.

бармоқларнинг бир-бирига қараган юзаларидаги терини уст (юз) томондан n. peroneus тармоқлари иннервация қилади.

Қуйида думғаза чигалидан чиқувчи нервлар схемасини келтирамыз:

Plexus sacralis (I ₄ , I ₅ , S ₁ , S ₂ , S ₃)	калта нервлар (шоҳлар)	rr. musculares — ноксимон, ички ёпувчи, эгизак ва тўрт бурчак мускулларга; n. gluteus superior — ўрта ва кичик думба мускуллари, кенг фасцияни тарангловчи мускулга;	
	Узун нервлар (шоҳлар)	n. gluteus inferior — катта думба мускули ва чанок-сон бўғими халтасига; n. cutaneus femoris posterior — сон ва болдирнинг орқа томонидаги териға	nn. clunium inferioris думба-га; rr. perinealis — ораликқа; rr. muscularis
	n. ischiadicus	rr. musculares	n. cutaneus surae mediales rr. articulares;
	n. peroneus communis	n. tibialis n. cutaneus surae lateralis n. peroneus superficialis n. peroneus profundus	rr. colcaei medialis n. plantaris lateralis n. plantaris medialis n. cutaneus (pedis) dorsalis medialis n. cutaneus (pedis) dorsalis intermedius r. articularis rr. muscularis nn. digitales dorsales

Уятли чигал — *plexus pudendus*. Бу чигал юқорида айтганимиздек, думғаза чигалининг бир (пастки) қисми бўлиб, III, IV думғаза нервларининг олдинги шохларидан ($S_3 - S_4$) ҳосил бўлади. Бу чигалдан чиқувчи нервлар ташқи таносил олати, чот ва кичик чанок ичидаги аъзоларга тарқалади:

1) чигалнинг мускул тармоқлари орқа тешиқни кўтарувчи мускул (*m.levator ani*) ва дум мускули (*m.coccygeus*) га боради;

2) *nervus pudendus* (ташқи олат нерви) — аввал ноксимон мускул тагидан ташқарига (думба мускуллари остига) чиқади-да, куймич қирраси (*spina ischiadica*) ни айланиб ўтиб, кичик куймич тешиги (*foramen ischiadicus*) орқали яна чанок ичига қайтади. Сўнгра, куймич суяги билан тўғри ичак ўртасидаги чуқурга киради ва бу жойда орқа тешиқни сиқувчи ташқи мускул ва орқа тешиқ атрофидаги терига борган нервлар — *nervi rectales inferiores* ни беради. Шундан сўнг, куймич дўнги яқинида *p.pudendus* икки тармоққа бўлинади:

a) *nervi perineales* (чот нервлари) — *m.ischiocavernosus*, *m.bulbocavernosus* ва *m.transversus perinei superficialis* ларни, чот терисини иннервация қилади. Бу нервларнинг энг охириги тармоқлари эркакларда ёрғоқнинг орқа томонидаги терисига, аёлларда катта уятли лабларга боради;

б) *nervus dorsalis penis (clitoridis)* — эркаклар олатининг орқа нерви (аёлларда клитор нерви) *m.transversus perinei profundus* га тармоқ бериб, эркак олатининг орқа деворига (ёки клиторга) чиқади ва унинг терисиди тарқалади.

Уятли чигалда қатнашувчи нервлар билан бирга келган парасимпатик толалар чанок нервлари — *nervi pelvici* сифатида чигалдан ажралиб чиқади (5—6 та) ва чанок ичидаги аъзолар (қовуқ «S» симон ва тўғри ичаклар, ички таносил аъзолари) ни иннервация қилувчи нерв тугунларига боради.

Дум чигали — *Plexus coccygeus*. Бу чигал ҳам думғаза чигалининг бир қисми ҳисобланиб, думғаза нерви ва дум нервининг олдинги шохлари иштирокида вужудга келади. Бу чигалдан чиқувчи жуда майда нервлар — *nn.apococcygei* биринчи дум нервининг орқа шохлари билан биргаликда дум суягининг пастки учи атрофидаги терига тарқалади.

ПЕРИФЕРИК НЕРВ СИСТЕМАСИНING ТАРАҚҚИЁТИ

Бирламчи (бошланғич) нерв найчасининг ичидаги бўшлиққа яқин турувчи нерв хужайралари ўз актив ўсиш қобилиятини узоқ сақлаганлиги учун, уларни ўсувчи (ўсиқ берувчи) хужайралар деб аталади. Бу хужайралардан пайдо бўлувчи ёш (янги) хужайралар орқа миянинг зич ядроли моддаси томонга сурилиб боради. Ана шу жойни плашда соҳаси деб аталади. Орқа мия бу соҳасининг олд ва ташқи (латерал) томонидаги хужайралар ўсимталари орқа мия нервларининг олдинги (ҳаракатлантирувчи) илдизларини ҳосил қилади. Бўлажак орқа илдизларнинг тугунларидаги нейробластлар ўз марказий ўсимталарини орқа мияга юборади ва шу миядан чиқувчи нервларнинг

орқадаги (сезувчи) илдизини ҳосил қилади. Шундай қилиб, сўнги илдизни берган тугунлар шу (орқа) илдизнинг тугунига айланиб қолади. Орқа илдизининг тугунидан чикувчи бошқа ўсимталар ўзига мўлжалланган ишчи аъзоларга боради.

Нейронларнинг бу ўсимталари тараккий этиб етилган ва ўз вазифаларини ўтай олиш қобилиятига эга бўлган даврдан бошлаб, уларнинг кўплари махсус қобиклар (пардалар)га ўрала бошлайди. Бундай қобиклар икки хил, яъни хужайралардан ва ёғсимон юмшоқ модда (миелин) дан тузилган бўлади.

1. Эктодермага оид хужайралар тараккий этаётган (ўсаётган) нерв толалари бўйлаб тарқалади (кўчиб юради). Ана шу хужайралар секин-аста кўпайиб, нерв толалари атрофида хужайралардан тузилган юпка қобик (парда) ҳосил қилади. Бундай қобик нейрилемма деб аталади. Периферик нервларнинг ҳамма толалари нейрилемма билан ўралгандир.

2. Хужайрали қобик пайдо бўлишининг кейинги даврида баъзи бир нерв толалари миелин (ёғсимон юмшоқ модда) билан қоплана бошлайди, яъни нерв толаси билан хужайрали парда орасига миелин тўплана боради. Миелин моддаси билан ўралган толаларни миелинланган толалар деб атайдилар. Бундай толалар оқ ва ялтирок бўлади. Миелин аввал нерв хужайраси атрофида пайдо бўлиб, сўнгра унинг ўсимтаси (толаси) бўйлаб периферияга тарқалади.

АВТОНОМ НЕРВ СИСТЕМАСИ

УМУМИЙ МАЪЛУМОТЛАР

Автоном нерв системаси организмдаги ягона (умумий) нерв системасининг бир қисмидир. У биринчи марта 1801 йилда Франсуа Биш томонидан анимал (жониворларга хос) нерв системасидан ажратишиб алоҳида, яъни автоном нерв системаси номи билан атала бошлаган.

Ўз-ўзидан маълумки, автоном нерв системаси анимал нерв системасидан фақат шартли равишда ажратилади. Уларни бири-биридан бутунлай ажратиш ташлаш мумкин эмас, чунки биринчидан, анимал нерв системаси ҳам автоном нерв системаси каби мия пўстлоғи бошқарувида ишлайди. Иккинчидан, бу икки система морфологик тузилиши ва функцияси жиҳатидан бири-бири билан жуда яқин боғланган ва ўзаро чагишиб кетгандир. Марказий нерв системасида ҳам периферик тугунлар ҳамда нервларда ҳам анимал ва автоном нерв системаларининг нейронлари синаптик (такалиш) усулида жойлашган ва топографик жиҳатдан бири-бири билан жипс боғланаган.

Автоном нерв системаси, анимал нерв системаси сингари, рефлекс равоғининг уч қисмига, яъни рецептор, ассоциатив ва эффектор толалар (звенолар) га эга.

Автоном нерв системаси жойланиши ва функцияси жиҳатидан анимал системадан бирмунча фарқ қилади. Бу фарқлар қуйидагилардан иборат:

н. 1. Анимал нервлар фақат кўндаланг-тарғил (скелет) мускулларни ва сезиш аъзоларини, автоном системанинг нервлари эса бутун организмда тарқалиб барча тўқима ва хужайраларни (шу жумладан, силлиқ мускулларни ҳам) идора қилади.

2. Анимал нерв толалари мия пояси ва орқа миядан қаторасига бир текис ва бир хилда чиқса, автоном нерв толалари бош ва орқа мианинг маълум қисмларидангина чиқади: 1) ўрта миядан; 2) ортки миядан; 3) чўзинчок миядан (булар бош мия қисми); 4) орқа мианинг кўкрак ҳамда бел соҳаси (T_{n1} дан L_3 гача) ва думғаза соҳасидан (S_2 — S_4). Кўкрак ва бел соҳасидан чиқувчи нервлар автоном нерв системасининг симпатик қисмига ўрта, ортки, чўзинчок ва орқа мианинг думғаза соҳасидан чиқувчи нервлар эса парасимпатик қисмига тааллуқлидир (330, 331- расмлар).

Демак, автоном нерв системаси анатомик жиҳатдан марказий нерв системаси (бош ва орқа мия) дан анимал нерв системасига қараганда камроқ жой олади ва камроқ уюшган бўлади. Агар, анимал системанинг ҳамма эффектор нейронлари мияга тўпланган бўлса, автоном системанинг бундай толалари кўпинча перифериядан (миядан) узокда, яъни тугунлар, периферик нервлар ва чигалларда жойлашади.

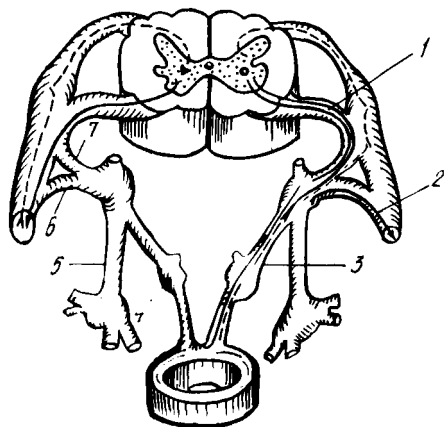
3. Анимал нервларни ҳаракатлантируви тола хужайралари орқа мия кулранг моддасининг олдинги шохларида жойлашган. Ана шу охириги нерв хужайраларидан чиққан толалар ҳеч қаерда узилиб қолмасдан, тўппа-тўғри ишчи аъзоларга, яъни скелет мускулларига боради. Автоном нерв хужайралари эса орқа мия кулранг моддасининг ён шохларида жойлашган, уларнинг толалари бош ва орқа мианинг юқорида айтилган соҳаларидан ташқарига чиққач, ўз йўлларидаги автоном тугунларга кириб тугайди (улар тугунга боровчи ёки тугун олди — преганглионар толалар дейилади). Бу тугунлардан иккинчи нейрон (тугун орқа — постганглионар толалар) бошланади ва у ишчи аъзоларга боради.

4. Автоном нервларнинг кўпчилик ҳаракатлантирувчи толалари (масалан, деярли барча тугундан сўнги — постганглионар толалар) махсус юмшоқ (миелинли) парда билан ўралган эмас, хаттоки тугун олди преганглионар толаларнинг пардалари ҳам анимал нерв толалари пардаларига қараганда юпқа ва кам миелинлидир. Анимал нервларнинг ҳаракатлантирувчи толалари 12—14 микрон калинликдаги яхши тарақкий этган ва миелинга бой парда билан ўралган.

5. Автоном нерв системасининг афферент толалари бошқа нервлар таркибида боради (*n.vagus*, *n.splanchnicus major et minor*, *radix posterior n.spinalis* ва ҳоказо), афферент толалари эса мустақил равишда нервлар ва тугунлар ҳосил қилади. Улар йирик кон томирлар деворида (атрофида) чигаллар ҳосил қилади ва шу билан анимал нервлардан фарқ қилади.

6. Автоном нерв системасининг анимал системадан яна бир катта фарқи унинг таркибида миядан ташқарида ҳосил бўлган маҳаллий рефлекс равоқлари борлигидадир.

Нерв системасининг икки қисми (автоном ва анимал системалар) ўртасидаги юқорида кўрсатиб ўтилган фарқлар фақатгина сўт



331- расм. Симпатик нерв системаси билан (ўнг томонда) анимал нерв системаси рефлектор равоқларининг бир-биридан фарқи (солиштирма схема).

1 — тугун олди толалари; 2—3 — тугундан сўнгги толалар; 4 — чигал туғуни; 5 — симпатик поя; 6 — r. communicans griseus; 7 — r. communicans albus.

эмизувчилар ва одамларда яққол кўринади. Паст даражали умуртқалиларда бу фарқлар эндигина кўзга ташлана бошлаган бўлса, умуртқасизларнинг пастки (қуйи) поғоналарида сира ҳам кўринмайди. Шундан маълум бўладики, сут эмизувчилар ва одамларда яққол кўринган бу фарқлар секин-аста эволюцион тараққиёт натижасида вужудга келган.

Шундай қилиб, автоном нерв системасига ягона (умумий) нерв системасининг модда алмашинуви функциясини бажарувчи аъзолар (ҳазм қилиш, нафас ажратиш аъзолари ва томирлар системалари) ҳамда барча тўқима ва мускуллар трофикасини (trophe — овқат) бевосита ёки гуморал (суюқликлар воситасида) йўл билан идора қиладиган қисмлари қиради.

Энди бу системанинг номи билан ҳам қисқача танишиб чиқайлик. Бу нерв системасини дастлабки даврларда организмни ўстирувчи ёки автоном (мустикал) система деб фараз қилганлар ва уни шу ном билан атаганлар.

Автоном система нервларини, уларнинг миядан чиқишини, аъзоларга нисбатан жойланиши ва функция (вазифа) сини ҳисобга олиб икки алоҳида қисмга, яъни симпатик ва парасимпатик қисмларга бўладилар. Симпатик қисм аъзолар ишини тезлаштира, парасимпатик қисм функция жиҳатидан симпатик қисмга қарама-қарши туради, яъни аъзолар ишини секинлаштиради.

Организмдаги бир неча аъзоларга (бу ҳақда қуйида муфассал гапирамыз) ҳам симпатик, ҳам парасимпатик нервлар боради. Симпатик нервлар бирор аъзонинг ишини тезлатишга ҳаракат қилса, парасимпатик нервлар секинлатишга интилади. Натижада мазкур аъзонинг нормал ишлаши вужудга келади (мисол учун юракни олиш мумкин). Шу икки қисмдан бирининг функцияси сусайиши ёки тўхташи, мазкур аъзо ишининг тезлашиши ёки секинлашишига сабаб бўлади.

Энди биз симпатик ва парасимпатик қисмлар ўртасидаги (бизга маълум бўлган) фарқни кўриб чиқамиз:

1. Юқорида айтганимиздек, бу икки қисмнинг миядан чиқиши

турличадир. Симпатик нервлар орқа мианинг бирин-кетин жойлашган икки бўлаги (кўкрак ва бел қисми, яъни биринчи кўкрак сегменти билан учинчи бел сегментлари ўртасидаги қисм)дан қаторасига чиқади. Парасимпатик нервлар эса алоҳида-алоҳида уч жойдан (бош мианинг икки қисми — ўрта мия ва чўзинчоқ мия ҳамда орқа мианинг думғаза соҳасидан) чиқади.

2. Симпатик нерв толалари миядан чиққандан сўнг ўз симпатик (чегарадаги) пояларидаги тугунлар ва қўшувчи шохлар орқали мустақил равишда ўтиб борса, парасимпатик нерв толалари бошланишдан то охирига қадар калла нервлари ва орқа мия нервларининг таркибида боради.

3. Умуртқалиларда парасимпатик қисм нервлари ҳамма аъзоларга бормайди, у кўпинча ички аъзолар, кўз қорачиғининг сиқувчи мускул толалари ва бошқалар билангина чегараланади (қон томирларнинг силлиқ мускуллари, сийдик найлари, буйрак усти безлари, соч халталаридаги силлиқ мускуллар ва бошқалар парасимпатик толаларга эга эмас). Симпатик нервлар эса ҳамма тўқима ва аъзоларни, қон томирларини, соч халталарини, кўз қорачиғидаги кичрайтирувчи мускулларни идора қилади, уларга ўз толаларини юборади.

4. Парасимпатик қисмнинг яна бир хусусияти шундаки, унинг синапслари (бир нейрон толасининг иккинчи нейрон толаси билан уланиши) кўпчилик ҳолларда аъзолар (деворлар) орасидаги тугунларда бўлади (адашган нерв, чанок нервлари).

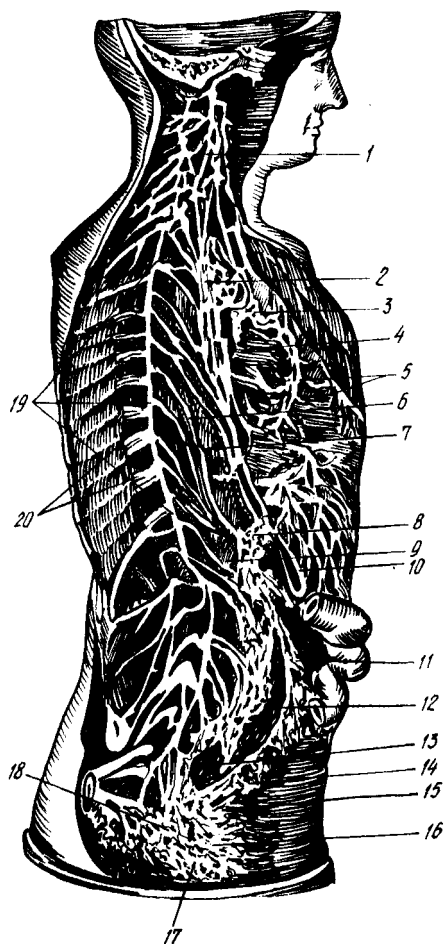
Симпатик қисм — *pars symphotica*. Юқорида айтилганидек, симпатик қисмнинг нерв толалари орқа мианинг биринчи кўкрак сегменти билан учинчи бел сегменти орасидаги масофадан чиқади. Демак, ана шу соҳа симпатик системанинг марказий қисми ҳисобланади. Орқа мия кулранг моддасининг ён шохлари (*corni lateralis*) да жойлашган ўзак — *nucleus intermediolateralis* хужайраларидан симпатик нерв толалари бошланади ва тўппа-тўғри симпатик поя — *truncus sympathicus* га боради.

Симпатик поя бир-бири билан қисқа нерв толалари — *gami interganglionaris* ёрдамида уланган тугунчалар — *ganglia trunci sympathici* занжиридан иборат бўлиб, умуртқалар устунининг икки ён томонида жойлашган (332- расм). Бу тугунлардан чиқувчи толаларнинг бир қисми қўшувчи (умумловчи) толалар — *gami communicantes* сифатида орқа томонга йўналиб, орқа миядан чиқувчи қовурғаларо нервларга қўшилса, олдинги иккинчи қисм толалари мустақил симпатик нервлар сифатида аъзоларга боради. Бу сўнгги нервларда миелинли парда бўлмайди.

Симпатик нервларни анимал нервлар (қовурғаларо нервлар) билан қўшувчи толалар икки турга бўлинади:

1. Оқ қўшувчи толалар (ёки шохлар) — *gami communicantes albi*, биринчи (баъзан иккинчи) кўкрак сегменти билан иккинчи бел сегменти оралиғидаги орқа мия қисмидан бошланиб, орқа мия нервининг олдинги илдизчаси таркибидан чиқади. Орқа мия нерви олдинги илдизчасининг орқа илдизча билан қўшилиш жойида ундан ажралиб, симпатик поя тугунига бориб тугайди, баъзилари эса

332- расм. Симпатик поя, симпатик нервлар ва чигаллар.



- 1 — pl.pharyngeus; 2 — pl.bronchialis; 3 — pl.cardiacus; 4,5 — pl.aa.coronariae cordis; 6 — n.splanchnicus major; 7 — n.splanchnicus minor; 8 — pl.solaris; 9 — pl.sympathicus renalis; 10 — pl.gastricus n.vagi; 11 — pl.mesentericus inf.; 12, 13, 17, 18 — pl.hypogastricus; 14 — pl.sympathicus rectalis; 15 — pl.mesentericus inferior билан pl.sympathicus rectalis inferior ning қўшилиши; 16 — pl.sympathicus vesicalis; 19 — truncus sympathicus; 20 — rr.communicantes.

симпатик поя тугунлари ичидан тўхтовсиз (узилмасдан) ўтиб кетиб, чеккарокдаги (периферик) тугунлардан бирида тугайди. Бу тугунолди (преганглионар) толалар юмшоқ (миелинли) парда билан ўралган.

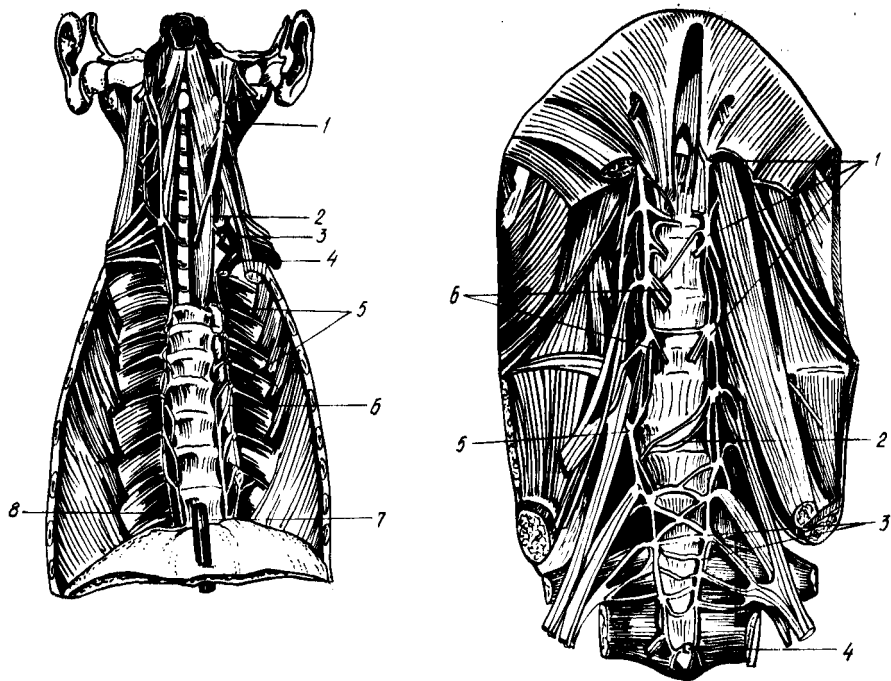
2. Кулранг қўшувчи толалар (ёки шоҳлар) — rami communicantes grisei тугундан сўнгги (постганглионар) толалар сифатида симпатик поянинг ҳамма тугунларидан чиқиб, ўз яқинидаги орқа мия нервига қўшилиб кетади ҳамда унинг таркибида ишчи аъзолар (томир, без, силлиқ мускуллар ва кўндаланг-тарғил мускуллар) га боради.

Симпатик поя — truncus sympathicus (333, 334, 335- расмлар), умуртқа таналарининг икки ёнида, юқоридан пастга томон узунасига жойлашганлиги учун умуртқа поғонасининг қисмларига мосланиб, тўрт қис-

мига бўлинади; бўйин қисми, кўкрак қисми, бел қисми ва чанок қисми (баъзилар сўнгги чанок қисмини яна иккига, яъни думғаза ва дум қисмига бўладилар).

Бўйин қисми симпатик поянинг энг катта, устки тугуни — ganglion cervicali superior билан бошланади. Узунлиги 2 см дан мўлроқ келадиган (кенглиги 4—5 мм), чўзинчок бу тугун II ва III бўйин умуртқалари кўндаланг ўсиқчаларининг олд томонида жойлашган. Тугуннинг олд томонида, ички уйқу артерияси орқасида эса бўйиннинг узун мускули (m.longi colli) туради. Унинг устки учидан ички уйқу артериясига борувчи нерв, пастки учидан эса навбатдаги (иккинчи) тугун билан қўшадиган шоҳ — ramus interganglionaris чиқади.

Бўйин қисмининг бу устки тугунидан ташқари, яна икки тугуни бор, улар жойлашувига кўра ўрта бўйин тугуни — ganglion cervicali medium ва бўйин-кўкрак тугуни — ganglion cervicothoracicum (stellatum) деб аталади. Ўртадаги тугун бирмунча кичикроқ бўлиб, VI бўйин



333- расм. Бўйин ва кўкрак қисми, симпатик поя.

1 — gangl. cervicale superius; 2 — gangl. cervicale medium; 3 — gangl. cervicothoracicum; 4 — plexus subclavius;
5 — gangl. thoracica; 6 — r. communicans griseus; 7 — n. splanchnicus major; 8 — n. splanchnicus minor.

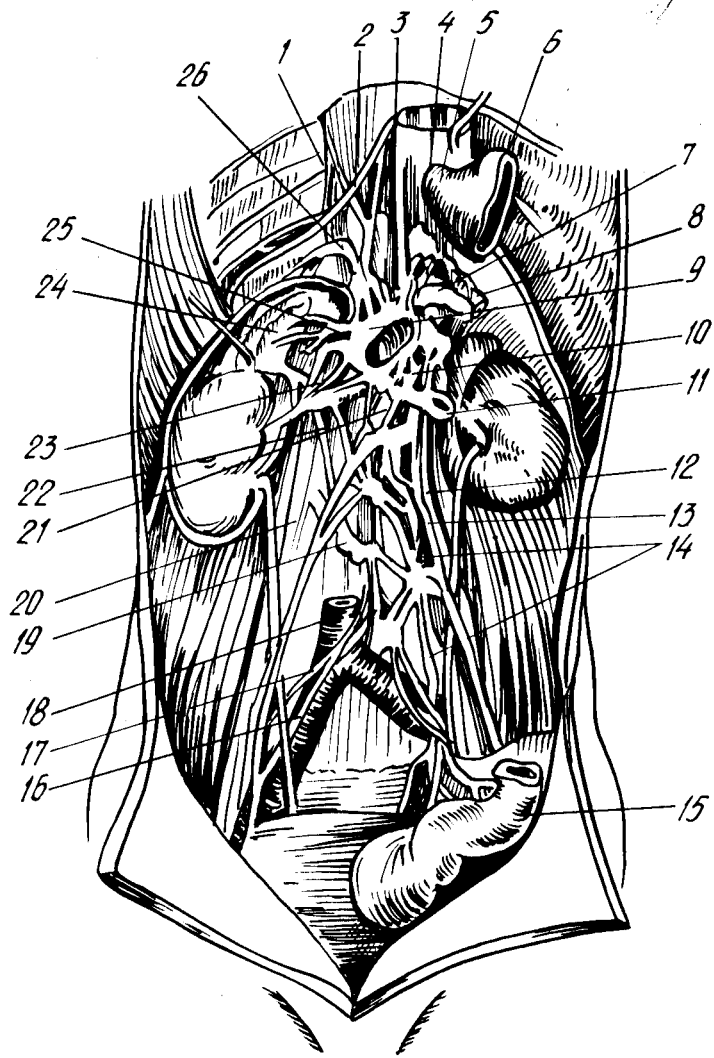
334- расм. Бел ва думғаз қисми, симпатик поя.

1 — gangl. lumbalia; 2 — rr. communicantes (кўндаланг); 3 — gangl. sacralia; 4 — gangl. impar; 5 — r. communicans (griseus); 6 — nn. splanchnici lumbales.

умуртқаси соҳасида туради. Унинг пастки учидан чиқувчи тугунлараро шохи кўпинча иккига ажралган бўлади. Пастки бўйин тугуни ҳам ўрта тугун катталигида бўлиб, ўмов ости артериясининг орқасида жойлашган. Кўпинча у, оралари яқин бўлгани учун учинчи кўкрак тугуни (яъни, ўз остидаги тугун) билан кўшилиб кетади. Бундай қўшилган тугун сертармок бўлгани учун ҳам юлдузчага ўхшайди. Бинобарин, уни бўйин-кўкрак тугуни — ganglion cervicothoracicum ёки юлдуз симон тугун — ganglion stellatum деб атайдилар.

Энди биз, шу учта бўйин тугунларидан чиқадиغان нервларни кўриб ўтамыз.

Устки бўйин тугунидан қуйидаги нерв ва шохлар чиқади: 1) nervus coroticus internus ички уйқу артерияси девори бўйлаб юқорига кўтариледи ва чакка суягидаги уйқу канали ичида чигал — plexus coroticus internus ҳосил қилади. Бу чигалдан бош мия нервлари тугунлари, киприк тугунлари, адашган нервнинг устки ва остки тугунлари, тил-ютқин нервнинг остки тугуни ва тил ости нервига шохчалар кетади; 2) nervi corotici externi — ташки (сиртки) уйқу



335- расм. Қуёш ва қорин аортаси чигали.

1 — truncus sympathicus; 2 — nn.splanchnici major et minor; 3 — pl.hepaticus;
 4 — rami gastric post.n.vagi; 5 — oesophagus; 6 — pars cardiaca ventriculi;
 7 — pl.coeliacus; 8 — pl.lienalis; 9 — ganglion coeliacum; 10 — pl.mesentericus
 sup.; 11 — pl.renalis; 12 — pl.testicularis; 13 — pl.aorticus abdominalis; 14 — pl.me-
 sentericus inf.; 15 — colon sigmoideum; 16 — a.iliaca communis dextra; 17 — pl.
 iliacus; 18 — v.cava inf.; 19 — truncus sympathicus; 20 — m.psoas major; 21 —
 crus mediale diaphragmatis; 22 — crus intermedium diaphragmatis; 23 — ganglion
 mesentericum sup.; 24 — glandula supraenalis; 25 — plexus suprarenalis;
 26 — pl.phrenicus.

артериясига боради ва унинг деворида шу номдаги чигални ҳосил қилади; 3) *rami communicantes* қўшувчи шохлар орқа миyanинг бўйин қисмидан чикувчи анимал нервларга (I, II ва III) бориб қўшилади; 4) *nervus cardiacus cervicalis superior* — юракка бориб чигал ҳосил қилади. Чап томондагиси чап умумий уйку артерияси бўйлаб, ўнг томондагиси эса *truncus brachiocephalicus* бўйлаб пастга тушади; 5) *rami laryngopharyngei* — иккига ажралиб, бир қисми устки ҳиқилдоқ нерви (*n.laryngeus superior*) таркибида ҳиқилдоқка боради, иккинчи, каттарок қисми эса адашган ва тил-юткин нервларининг тармоқлари таркибида юткинга бориб, юткин, қизилўнғач чигаллари (*plexus pharyngeus, plexus oesophageus*) ни ҳосил қилади; 6) *ramus interganglionaris* — ўрта бўйин тугунига боради.

Ўрта бўйин тугунидан қуйидаги нервлар чиқади: 1) *nervus cardiacus cervicalis medius* — умумий уйку артерияси бўйлаб пастга йўналади ва юрак устидаги чигални ҳосил қилишда иштирок этади; 2) *rami communicantes* орқа миyanинг бўйин қисмидан чикувчи IV, V ва VI анимал нервларга бориб қўшилади; 3) *rami interganglionares* — пастки бўйин тугунига боради. Булардан ташқари, ўрта тугундан чикувчи бир неча майда толалар умумий уйку артерияси деворида чигал ҳосил қилади.

Бўйин-кўкрак тугунидан қуйидаги нервлар чиқади: 1) *nervus cordiacus cervicalis inferior* ўнг томонда — *a.brachiocephalica* орқасидан, чап томонда эса ўмров ости артерияси бўйлаб (унинг олд ёки орқа томонидан) юракка томон йўналади ва юрак устидаги чигални ҳосил қилишда иштирок этади; 2) *rami communicantes* — орқа миyanинг бўйин қисмидан чикувчи VI, VII ва VIII анимал нервлар таркибига бориб қўшилади; 3) *rami interganglionaris* биринчи кўкрак тугунига боради; 4) алоҳида чикувчи майда шохлар ўмров артерияси ва умуртқа артерияси атрофида шу артериялар номидаги чигаллар (*plexus subclavius, plexus vertebralis*) ни ҳосил қилади.

Кўкрак қисми симпатик тугунларнинг кўпчилигини (XI — XII) эгаллайди. Уларни кўкрак ичи фасцияси — *fascia endothoracica* ва унинг устидан *pleura costalis* ёпиб туради (тугунларни кўриш учун пардаларни кўчириш керак).

Кўкрак соҳасидаги тугунлардан қуйидаги нерв ва шохлар чиқади: 1) ички аъзоларга борувчи катта нерв — *nervus splanchnicus major* ҳақиқатан ҳам бу соҳанинг энг йирик нервидир, унинг толалари қаторасига VI, VII, VIII ва IX тугунлардан чиқади, йўл-йўлакай умуртқа таналарининг икки ён томонида ўзаро қўшилиб пастга томон йўналади ва бир тутам (поя) ни ҳосил қилади. Бу тутам кўкрак-қорин тўскини (диафрагма) нинг икки оёғи (*crus medialis* ва *crus intermedium*) ораси (яъни, тўскиннинг бел қисми) дан қорин бўшлиғига ўтади ва куёш чигали — *plexus solaris* (ёки *plexus coeliacus*) га киради; 2) ички аъзоларга борувчи кичик нерв — *nervus splanchnicus minor* толалари X ва XI кўкрак тугунларидан чиқади ва катта нерв билан бирга (баъзан алоҳида) қорин бўшлиғига ўтиб, *plexus coeliacus* да тугайди. Бу икки нерв (*nn.splanchnicus major et minor*) толаларининг куёш чигалидан сўнг давом этувчи қисмлари қон томирлари, меъда ҳамда ичакларга бориб, томирларни сиқиб торайтириш, меъда ва ичаклар ҳаракатини

тормозлаш вазифаларини ўтайди; 3) *rami communicantes* — қовурғалах раро нервлар (анимал система) билан қўшилиб кетади; 4) *rami aorticus* — жуда майда толалар бўлиб, аорта атрофида чигал — *plexus aorticus thoracicus* ҳосил қилади; 5) *rami interganglionares* тугунларни ўзаро қўшувчи шохлар; 6) *rami trachealis et rami pulmonalis* — кекирдак ва ўпкага борувчи бу майда толалар, адашган нерв тармоқлари билан биргаликда ўпка чигали — *plexus pulmonalis* ни ҳосил қилади.

Бел қисми кўкрак қисмига нисбатан тугунларнинг бирмунча кичиклиги билан фарқ қилади. Бунда энг кўпи 5 та тугун бўлиб, улар умуртқа таналарининг олд томонида жойлашади. Бел қисмининг яна бир катта хусусияти шундаки, унинг тугунлари фақат *rami interganglionares* воситасида бир-бири билангина эмас, балки кўндаланг толалар ёрдамида қарама-қарши томондаги бел тугунлари билан ҳам қўшилади (алоқаланади). Бундай алоқаланиш учун ўнг ва чап томондаги тугунларнинг бир-бирига яқин турганлиги қулайлик туғдиради.

Бел тугунларидан 1) тугунлараро шох — *rami interganglionaris* дан ташқари яна 2) аорта атрофидаги чигалда иштирок этувчи майда шохлар ва 3) қарама-қарши томондаги тугунларга борувчи кўндаланг толалар чиқади. Бу толалар ўзаро бир-бири билан ҳам қўшилади; 4) қўшувчи толалар — *rami communicantes* орқа миянинг бел қисмидан чиқувчи анимал нервларнинг олдинги шохларига қўшилади.

Чанок қисми юқорида айтганимиздек, икки соҳани, яъни думғаза ва дум соҳаларини ўз ичига олади, лекин бир-бирига жуда яқин; алоқадор бўлганлиги учун уларни битта соҳа сифатида тасаввур қилиш мумкин. Бу соҳада жойлашган 9 та тугундан фақат бир жуфтигина дум қисмига тўғри келади, қолган 4 жуфти думғаза соҳасидадир.

Умуртқа поғонасининг пастки икки қисми, яъни думғаза ҳамда дум қисларининг олд томонлари яссилашиб, текис (бирмунча ботиқ) юза ҳосил бўлганлиги туфайли симпатик нервларнинг икки томонда (ўнг ва чап) жойлашиб келаётган тугунлари шу текис юзаларга ўтади ва бир-бирига яқин келади. Энг охириги (дум соҳасидаги) тугун тоқ бўлгани учун тугунлараро шох ёрдамида ўнг ва чап томондаги охириги думғаза тугунлари билан қўшилади. Шундай қилиб, дум тугуни воситасида ўнг томондаги симпатик поя чап томондаги симпатик поя билан туташади ва умумий битта симпатик тугунлар занжирини вужудга келтиради.

Чанок қисми тугунларидан 1) *ramus interganglionares* дан ташқари яна 2) ўнг ва чап томон тугунларини қўшувчи кўндаланг толалар; 3) чанокдаги аъзоларда чигаллар ҳосил қилувчи думғаза ва чанок шохлари — *rami sacrales et rami pelvini* ҳамда шу соҳадаги анимал нервлар билан қўшилувчи кулранг толалар — *rami communicantes grisei* чиқади.

Юқорида айтилганлардан билинадики, симпатик поя тугунларидан чиқувчи нерв ва шохлар маълум жойларда (йирик қон томирлар атрофида, аъзолар деворида ва ҳоказо) чигаллар ҳосил қилар экан. Биз, чигалларнинг кўпчилиги билан юқорида танишиб ўтдик (симпатик поя ҳақидаги маълумотларга қаралсин). Энди, бу ҳақдаги тушунчамиз яна

хам тўлароқ бўлиши учун шу чигалларнинг йирикларини яна бир кайтариб, тўлароқ тасвирлаб чиқамиз, чунки уларнинг ҳосил бўлишида симпатик нервлар билан бирга парасимпатик нервлар ҳам қатнашади.

Юрак чигали — *plexus cordiacus* бўйиндаги устки, ўрта ва пастки симпатик тугунлардан чиқувчи учта юрак нервлари ҳамда адашган нерв тармоқлари иштирокида ҳосил бўлади. Чигаллар жойлашувига кўра иккита: 1) юза чигал — *plexus cordiacus superficialis* ва 2) чуқурликдаги чигал — *plexus cordiacus profundus* деб аталади. Юза чигал аорта равоғининг остида, чуқурликдаги чигал эса аорта равоғининг орасида, шу равоқ билан кекирданнинг икки бронхга бўлинган жойи (*bifurcatio*) оралиғида жойлашган. Бу чигаллардан чиқувчи ва симпатик ҳамда парасимпатик толаларга эга бўлган нервлар юракка боради ва остки меъда чигаллари — *plexus gastricus interior et superior*; жигар чигали (артерия атрофидаги чигал) — *plexus hepaticus*; талок чигали — *plexus lienalis*; устки ва остки туткич чигаллари — *plexus mesentericus superior et inferior* ва бошқаларни ҳосил қилади. Ўз-ўзидан маълумки, бу чигаллар артериялар сонига қараб жуфт ва тоқ бўлади. Қорин чигалидан чиқувчи бир туркум толалар қорин аортасининг ўзида тарқалади ва пастга томон йўналиб чигал ҳосил қилиб боради. Бунга — *plexus aorticus abdominalis* дейилади. Бу чигални ҳосил қилишда симпатик поянинг бел қисмидаги тугунларидан чиқувчи толалар ҳам қатнашади.

Аортанинг IV бел умуртқаси қаршисига келиб, икки артерия (*a. iliaca communis sinistra et dextra*)га бўлинган жойида қорин бўшлиғидаги охирги чигал, устки қорин ости чигали — *plexus hypogastricus superior* ҳосил бўлади. Шу билан қорин бўшлиғи соҳасидаги чигаллар тамом бўлади. Бу сўнги, тоқ чигалдан ўтган толалар ўнг ва чап умумий ёнбош артериялар деворларида давом этади.

Қорин чигали — *plexus coeliacus* (ёки қуёш чигали — *plexus solaris*), ўз таркибида энг катта симпатик тугунларни (*ganglion coeliacum*) ўраб турган яримой шакли тугун — *ganglion celiacum* ёки *ganglion semilunaris* (BNA) устки туткич тугуни — *ganglion mesentericum superior* ни олади. Қорин чигалида юқорида айтганимиздек, ички аъзоларда борувчи катта ва кичик нервлар (*nn. splanchnicus major et minor*) нинг тугун олди (преганглионар) толалари тугайди.

Қорин чигали (ундаги тугун хужайралари) дан чиққан (постганглионар) толалар шу қорин аортасидан чиқувчи ҳамма катта ва кичик артериялар девори бўйлаб кетади ва йирик артериялар атрофида шу артериялар номи билан аталувчи чигаллар ҳосил қилади. Масалан, буйрак усти чигали — *plexus suprarenalis*; буйрак чигали *plexus renalis*; мойяк чигали (мойякка борувчи артерия — *a. testicularis* атрофида) — *plexus testicularis* (эркакларда), *plexus ovaricus* (аёлларда) ва ҳоказо.

Пастки қорин ости чигали — *plexus hypogastricus inferior* дан чиқувчи толалар чанок ичидаги аъзоларни қон билан таъминловчи артериялар билан бирга боради ва улар деворларида чигаллар ҳосил қилади. Масалан, тўғри ичак чигаллари — *plexus rectalis medii* ковуқ чигали — *plexus vesicalis*; простата чигали — *plexus prostaticus*; упуғ найи чигали — *plexus deferentialis*; бачадон ҳамда дилок чигали *plexus*

uterovaginalis ва ҳоказо. Умумий қорин ости артериясининг ўзида ҳосил бўлган чигаллар — *plexus iliaci* дан чиқувчи толалар ташқи ёнбош артерияси (*a. iliaca externa*) бўйлаб давом этиб, сон чигали — *plexus femoralis* сифатида сон артериясига ўтади.

Пастки қорин ости чигалини ҳосил қилишда симпатик поянинг чанок (думғаза) қисмидаги тугунлардан чиқувчи толалар ҳам қатнашади.

Қуйида симпатик нерв системаси тармоқларининг схемасини келтирамыз:

	бўйиндаги тугунлар (3)	<i>n. caroticus internus;</i> <i>nn. carotici externi;</i> <i>rr. communicantes;</i>
	I тугун	<i>r. cardiacus cervicalis superior</i> <i>rr. laryngo — pharyngei;</i> <i>rr. interganglionares;</i>
	II тугун	<i>n. cardiacus cervicalis medius;</i> <i>rr. communicantes</i> <i>rr. interganglionares;</i> <i>n. cardiacus cervicalis inferior</i> <i>rr. communicantes;</i>
	III тугун	<i>rr. interganglionares;</i>
Симпатик нерв системаси	кўкракдаги тугунлар (10—12)	<i>n. splanchnicus major;</i> <i>n. splanchnicus minor;</i> <i>rr. communicantes (grisei);</i> <i>r. aorticus;</i> <i>rr. interganglionares;</i> <i>rr. thoracales et pulmonales;</i>
	белдаги тугунлар (5)	<i>rr. interganglionares;</i> <i>rr. communicantes;</i>
	чанокдаги тугунлар (9)	<i>rr. interganglionares;</i> <i>rr. sacrales et pelvini;</i> <i>rr. communicantes (grisei)</i>

Парасимпатик қисм — *pars parasympathicus*. Парасимпатик нервлар бош миянинг икки соҳаси (ўрта ва узунчоқ мия) ва орқа миянинг бир соҳаси (думғаза қисми) дан чиқишини юқорида айтиб ўтган эдик. Бу асосий нервлардан ташқари, орқа миянинг кўкрак ва бел қисмларидан чиқувчи анимал нервлар орқа илдизлари таркибида ҳам парасимпатик нерв толалари бўлади.

Бош миядаги махсус парасимпатик нерв ўзаклари ва орқа миянинг думғаза соҳасидаги кулранг модда ҳужайраларидан чиқувчи преганглионар нерв толалари, ўзлари борадиган ички аъзолар яқинидаги ёки аъзони ҳосил қилган модда (ёки аъзо девори) ичидаги интрамурал тугунларда тугаб, улардан постганглионар толалар чиқаради.

Бош миядан чиқувчи парасимпатик нервларнинг преганглионар

толалари асосан бешта ўзакдан бошланади. Биз улар тартиби билан танишиб чиқамиз:

1) ўрта миянинг (*mesencephalon*) Сильвий йўли остида жойлашган кўзни ҳаракатлантирувчи нерв (*n.oculomotoris*) ўзагининг ички (медиал) ёнида Якубович ўзаги туради. Бу ўзак фақат парасимпатик системага тааллуқли бўлиб, ундан чиқувчи тугун олди (преганглионар) толалар — *n.oculomotorius* таркибида, кўз сокқасининг орқа томонида жойлашган киприк тугуни — *ganglion ciliari* га ўтади. Бу тугундан постганглионар толалар бошланиб, киприк мускуллари (*mm.ciliare*) га ва кўз қорачиғини торайтирувчи мускул (*m.sphincter pupillae*) га боради;

2) чўзинчоқ мияда жойлашган парасимпатик ўзалардан чиқувчи тугун олди (преганглионар) толалар учта бош мия нервлари, яъни юз нерви (VII), тил-ютқин нерви (IX) ва адашган нерв (XI) толалари таркибига кўшилади. Юз (бет) нерви таркибида кетувчи толалар кўз ёши безига, тил ости ва чакка ости безларига боради.

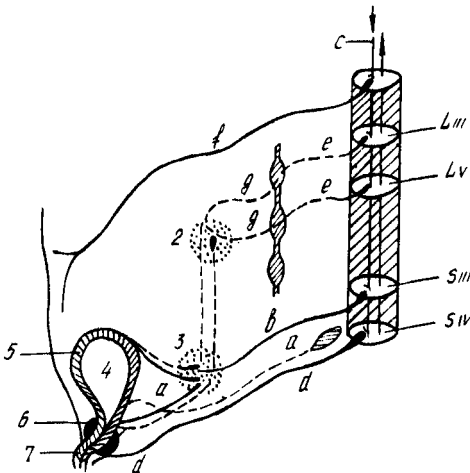
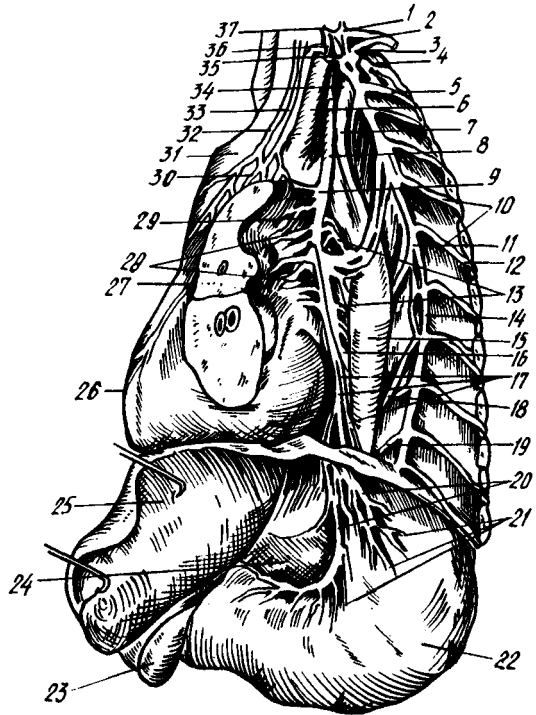
3) Юз нервига қарашли устки сўлак ажратувчи ўзак — *nucleus salivatorius superior* дан бошланадиган тугун олди (преганглионар) парасимпатик толалар юз нерви билан биргаликда маълум масофани ўтгач, икки гуруҳга бўлинади. Бу икки қисмининг бундан кейинги йўналиши бутунлай бошқа-бошқадир: а) толаларнинг бир (биринчи қисми ноғора тори — *chorda tympani* орқали тил нерви (*n.lingualis*) га ўтади ва унинг таркибида пастки жағ ҳамда тил ости суяклари оралиғидаги учбурчак — *trigonum hyomandibulare* да жойлашган жағ ости тугуни — *ganglion submandibulare* га бориб тугайди. Бу тугундан чиқувчи постганглионар толалар икки безга, яъни жағ ости ва тил ости безлари (*glandula submaxillaris et sublingualis*) га боради. Шунинг учун улар секретор толалар деб ҳам аталади; б) иккинчи гуруҳ тугун олди толалар — катта пирамида нерви (*nervus petrosus major*) толалари билан биргаликда қанот-танглай чуқури (асосий суякнинг қанотсимон ўсиқчаси) билан танглай суяги ўртасидаги чуқур — *fossa pterygopalatina* да жойлашган шу номдаги тугун — *ganglion pterygopalatinum* га ўтиб тугайди. Бу тугуннинг постганглионар толалари ҳам секретор (бирор хил махсус модда ишлатувчи) толалар деб аталиб, бурун ичи, ютқин, танглайдаги шиллик безларига ва кўз ёши безига боради;

4) пастки сўлак ажратувчи ўзак — *nucleus salivatorius inferior* дан чиқувчи тугун олди (преганглионар) толалар, кичик пирамида нерви — *n.petrosus minor* (бу нерв ноғора нервининг охириги давоми ҳисобланади) таркибида чакка суяк пирамидасининг олдинги юзасига чиқади ва ундан чакка суягининг танга қисми билан тошсимон қисми ўртасидаги ёриқ (*fissura petrosquamosa*) орқали ўтиб, кулоқ тугунига бориб тугайди. Бу тугундан бошланган постганглионар толалар кулоқ — чакка нерви (*n.auriculotemporalis*) га кўшилиб, кулоқ олди сўлак бези (тепки бези — *glandula parotis*) га боради;

5) адашган нерв (X) пинг орқа (дорсал) ўзагидан бошланиб, чўзинчоқ мия орқали чиқувчи тугун олди (преганглионар) парасимпатик толалар адашган нерв толалари билан биргаликда жуда кўп аъзоларга (масалан: ўпка, юрак, қизилўнғач, меъда, инғичка ичаклар,

336- расм. Адашган нерв (чап томондан).

1 — ganglion cervicale inferior; 2 — r. ventralis n. cervicalis VIII; 3 — r. ventralis n. thoracici; 4 — r. communicans; 5 — n. intercostalis I; 6 — a. carotis communis sin.; 7 — a. subclavia sin.; 8 — n. vagus sin.; 9 — n. laryngus recurrens; 10 — rr. communicantes; 11 — ganglion thoracicus VI; 12 — n. intercostalis VI; 13 — rr. oesophagei n. vagi; 14 — truncus sympathicus; 15 — aorta thoracica; 16 — oesophagus; 17 — pl. oesophageus ant.; 18 — n. splanchnicus major; 19 — n. splanchnicus minor; 20, 21 — rami gastrici ant.; 22 — ventriculus; 23 — vesica fellea; 24 — omentum minus; 25 — hepar; 26 — cor; 27 — pulmo sinister (kechinan); 28 — pl. pulmonalis; 29 — rr. bronchiales; 30 — pl. cardiacus; 31 — arcus aortae; 32 — r. cardiacus sup. n. vagi; 33 — n. cardiacus sup.; 34 — cardiacus inf.; 35 — ganglion thoracicus I; 36 — n. cardiacus med.; 37 — ganglion cervicale med.



337- расм. Қовуқ иннервацияси (схема).

a — орқа миёга борувчи сезувчи йўл; b — n. pelvici; c — миёга нўстлогидан орқа миёга борувчи йўл; d — n. pudendus; e — rami communicantes; f — n. iliohypogastricus; g — nn. mesenterici; h — nn. hypogastrici; 1 — симпатик поя; 2 — ganglion mesentericum inf.; 3 — pl. hypogastricus; 4 — vesica urinaria; 5 — m. detrusor; 6 — m. sphincter vesicae; 7 — m. sphincter urethrae.

йўғон ичакнинг кўпгина бошланғич қисмлари, жигар, меъда ости бези, буйраклар) бора туриб, йўлларида учраган тугунларда тугун оркаси (постганглионар) толалари билан учма-уч (синапс) тўқнашади. Аъзоларга ана шу постганглионар толалар боради.

Юқоридагилардан парасимпатик нерв толаларининг кўп қисми адашган нерв (*n.vagus*) таркибида эканлиги маълум бўлади (336- расм).

Орка миядан чиқувчи тугун олди парасимпатик нерв толалар думғаза соҳасидаги II, III ва IV сегментлардан (шу жойдаги ўзаклардан) бошланади ва орка миянинг шу думғаза соҳасидан чиқувчи анимал нервларнинг олдинги илдизчалари таркибида ташқарига (чанок ичига) чиқади. Бу жойда улар анимал нервлардан ажралиб, алоҳида парасимпатик нервларни ҳосил қилади. Улар чанок ичидаги аъзолар нерви — *nervi splanchnici pelvini* деб аталади. Бу нервларнинг толалари пастки қорин ости чигали (*plexus hyprogasticus interior*) орқали ўтиб қуйи тушувчи чамбар ичак, сигмасимон ва тўғри ичаклар, қовуқ ва жинсий аъзолар девори ичидаги (интрамурал) тугунларга боради. Бу тугунлардан постганглионар толалар бошланиб, шу аъзо деворларига тарқалади. Демак, парасимпатик нерв толаларининг *n.vagus* таркибидаги қисмининг тугун олди толалари бошқа қисмларидагига нисбатан жуда узоқ борар экан (337- расм).

Автоном нерв системаси ҳақидаги маълумотларга хотима ясаб, шуни айтиш керакки, функцияси жиҳатидан бир-бирига мутлако қарама-қарши турган ва анатомик тузилиши, жойланиши жиҳатидан ҳам кескин фарқ қиладиган бу икки қисм, яъни симпатик ҳамда парасимпатик қисмларнинг ишлари бош мия пўстлоғи томонидан идора қилинади. Автоном нерв системасининг иши анимал нерв системаси билан узвий боғланган, шунинг учун у умумий нерв системасининг бир қисми ҳисобланади.

СЕЗГИ АЪЗОЛАРИ

УМУМИЙ МАЪЛУМОТЛАР

СЕЗГИ АЪЗОЛАРИ ЁКИ АНАЛИЗАТОРЛАРИНИНГ ВАЗИФАСИ

Ташки муҳитдаги jismlарнинг катта-кичиклиги, ранги, ҳаракати ва улардан чиққан товушлар ёки ҳушбўй ҳидлар бизга сезги аъзолари иши туфайли маълум бўлади. Бошқача қилиб айтганда, сезги аъзоларимиз ташки муҳит билан онгимиз орасида жойлашган приборлардир.

Буюк рус олими С. П. Боткин барча сезги аъзолари ишдан чиққан фақат ўнг қўлининггина сезиш хусусияти сақланган аёлни кузатган. Бу аёл доимо уйқуда бўлган. Беморни уйғотиш учун унинг ўнг қўлини ушлаш кифоя эди. Агар бу аёлда ўнг қўлнинг ҳам сезиш қобилияти йўқолганда, уни мутлако уйғотиб бўлмасди. Юқоридаги ҳолат ҳайвонларда ҳам кузатилган.

А. Д. Сперанский ва В. С. Галкин итдаги кўрув, эшитув ва хид сезиш

анализаторларини кесиб ўрганганлар. Бундай операциядан чиққан итлар чуқур уйқуда ётаверган. Уларни уйқудан уйғотиш учун терини ёки ички аъзо рецепторларини таъсирлаш керак эди.

Сезги аъзолари умумий ном билан анализаторлар деб юритилади. Анализаторларнинг периферик учлари турли-туман шаклдаги нерв охирлари бўлиб, уларга таъсиротни қабул қилувчи рецепторлар дейилади. Рецепторлар перифериядан қабул қилинган таъсиротни марказга узатади ва бу таъсирот марказга, яъни анализаторнинг марказий қисмига бориб етади. Ҳар қандай анализаторнинг марказий ҳамда периферик қисмлари ўртасида оралиқ қисм мавжуддир. Умуман, анализаторлар ҳақидаги маълумотлар айниқса И. М. Сеченов, И. П. Павлов томонидан тўғри ва аниқ берилган. И. М. Сеченов ва И. П. Павлов анализаторларни бошланиш рецепторларидан бошлаб марказий қисмнинг мия пўстлоғигача объектив методлар ёрдамида ўргандилар.

«Анализатор» термини биринчи марта И. М. Сеченов асарида ишлатилади.

Умуман сезги аъзоларини қуйидаги икки гуруҳга бўлиш мумкин: а) ташқаридан келадиган таъсиротларни сезувчи аъзолар (тери, қулок, кўз, таъм ва ҳид сезиш рецепторлари — *экстрарецепторлар*; б) ички аъзоларда бўладиган таъсиротларни сезувчи ички рецепторлар — *интрарецепторлар*. Буларга ички аъзоларда ва қон томирларда жойлашган рецепторлар киради.

Ички аъзолардан келувчи таъсиротлар унча аниқ бўлмай, марказий нерв системасининг энг сўнгги нуқтаси — бош миянинг пўстлоқ қисмигача аниқ етиб бормаслиги мумкин. Аммо ички аъзолардан келувчи таъсиротлар йиғиндиси одам организмига «ўзини қандай ҳис қилиш» каби умумий таъсир қилади.

Совет олимлари (К. М. Биков, В. Н. Черниговский ва бошқалар) одам ва ҳайвонлар ички аъзоларида сезувчи нерв охирлари жойлашганлигини, улар ўз навбатида ички аъзолар ҳолати ҳақида марказий нерв системасига хабар етказиб туришини аниқладилар. Ана шу нерв охирлари — интрарецепторлар ички анализаторларнинг периферик қисмидир.

Ички аъзолар вегетатив нерв системаси орқали идора қилинади. Вегетатив нерв системасининг тузилиши ва иши ҳақида биз юқорида мукамал тўхталиб ўтганимиз учун, бу ўринда интрарецепторларнинг фақат мускул ва бўғимларда жойлашган нерв охирлари ҳақида гапириш билан чегараланамиз.

Мускул ва бўғимларда жойлашган нерв охирлари — проприорецепторларни И. П. Павлов ҳаракат анализаторларининг периферик учи деб атаган эди.

Мускулларда, бўғимларда жойлашган проприорецепторлар ана шу мускуллар қисқарганда, бўғимлар букилганда ва ёзилганда таъсирланиб, қўл-оёқ бўғимлари ва мускуллари ҳолати ҳақида марказий нерв системасига сигналлар бериб туради.

«Қўл, оёқ ва гавда мускуллари ҳолатининг ўзгариши ёки уларнинг турли хилдаги ҳаракати бизнинг онгимизга мускулларда жойлашган

сезги нервлари орқали етиб боради. Мускуллардаги сезиш хусусияти туфайли гавда ҳолатида рўй берган ўзгаришларни дарҳол аниқ била оламиз. Чунончи, кўзи боғланган одам кўллари елкадан баландда ёки пастдалигини, тирсак бўғимлари букилган-букилмаганлигини, кўл панжалари ёзилганини, оёқлари букилган ёки ёзилганини, боши қандай тезлик билан олдинга ёки ёнга эгилаётганини ва бошқаларни аниқ айтиб беради» (И. М. Сеченов).

СЕЗГИ АЪЗОЛАРИ ФИЛОГЕНЕЗИ ВА ОНТОГЕНЕЗИ

Паст даражадаги энг содда ҳайвонларнинг сезги аъзолари алоҳида аъзо сифатида ажралиб чиқмаган. Паст даражадаги ҳайвонларда сезги аъзолари бутун танада «тарқоқ» ҳолда жойлашган. Ҳайвонот дунёсида аста-секин соддароқ тузилишдан мураккаб тузилиш томонга такомил этиб бориш натижасида сезги аъзолари ҳам такомиллашиб, бир ерга тўпланади ва махсус аъзони ҳосил қилади. Ҳайвонларда сезги аъзоларининг жойлашиш тартиби асосан бир хил деса ҳам бўлади. Аммо ҳайвонлар тузилишининг мураккаблашиши ва ҳайвонларнинг зоологик босқичнинг пастки босқичларидан юқори босқичларига қараб кўтарилиши сари сезги аъзолари ҳам аста-секин мукамаллашиб боради.

Сезги аъзолари баъзи ҳайвонларда (ҳашаротларда) оғиз атрофида бўлса (масалан химиорецепторлар), бошқаларда танадан ўсиб чиққан кўл, оёқ, мўйлаб, қисқич ва ҳоказоларда жойлашади.

Сезги аъзолари периферик анализаторларининг аста-секин мукамаллашиши ва турли хилдаги рецепторларнинг турли ерларда тўпланиб тараққий этиши (яъни анализатор периферик учларининг), эволюцион такомиллашуви унинг марказий қисмига бевосита таъсир кўрсатади. Чунки ташқи муҳитда рўй берадиган турли-туман таъсиротлар анализаторнинг периферик қисмидан унинг марказий қисмига узатилади; бинобарин, марказий нерв системаси ҳам эволюцион тарзда такомиллашиб боради.

Сезги аъзоларининг онтогенетик такомиллашуви ҳақида фикр юритар эканмиз, шуни айтиб ўтиш жоизки, янги туғилган чақалоқда сезги аъзолари, бош мия, нерв системаси ҳали тамоман камолатга етмаган бўлади.

Анализаторлар онтогенезини ўрганиш, шартли рефлекс усулидан фойдаланиш анча яхши натижа берди. Масалан, вестибуляр рефлекс бола туғилгандан 10—13 кун кейин, чуқур сезги рефлекси (оёқни ёзиш ёки букиш) 3—4 ҳафтадан сўнг, ҳидлов рефлекси бир ойдан кейин, маза билиш рефлекси иккинчи ой охирида, эшитиш учинчи — тўртинчи ойларда, кўриш — иккинчи ой охирида ҳосил бўлиши ана шу шартли рефлекс ҳосил қилиш методи ёрдамида аниқланди (А. И. Касаткин).

ТЕРИ АНАЛИЗАТОРИ

Тери cutis, организмни ташқи таъсиротлардан сақлаш вазифасинигина эмас, балки муҳим сезги аъзоси вазифасини ҳам бажаради. Тери

оркали биз температурани, атмосфера босимини, оғриқни ва бошқаларни сезамиз. Одам терисининг сатҳи ўрта ҳисобда 1,6—2 м² га тенг.

Тери филогенези. Ташқи муҳит таъсиротларига жавоб бериш хусусияти жуда содда тузилган бир хужайралиларда ҳам мавжуд. Ташқи муҳит таъсиротларига ҳайвонлар одатда икки хил — мусбат ва манфий жавоб беради. Мусбат жавоб берган ҳайвон таъсирот томонга интилади, манфий жавоб берган ҳайвон таъсиротдан қочади.

Турли ҳашаротлар териси ташқи томондан хилма-хил туклар, тикалар билан қопланган, буларнинг барчаси сезиш билан боғланган, албатта. Сезишда ҳашаротларнинг бош томонидан ўсиб чиққан мўйловлари айниқса муҳим вазифани (антенна) бажаради.

Терининг сезиш хусусияти баъзи мўйловли балиқларда (лаққа балиқларда) яхши такомил этган бўлиб, улар ана шу мўйловлари ёрдамида сув остидаги ерни сезиб туради ва денгиз тагига яқин сузиб юради. Қушларда тери сезувчанлиги унча яхши такомил этмаган.

Тери сезувчанлиги сут эмизувчиларда айниқса яхши такомил этган бўлса-да, сезги рецепторлари терида бир хилда тарқалмаган. Масалан, филда сезги рецепторлари хартум учиди, йиртқич ҳайвонларда ва кемирувчиларда мўйловлар соҳасида, отда юқори лабда кўпроқ жойлашган.

Одамда эса лаб, бурун, тил, бармоқлар учи ва ҳоказолар сезги рецепторларига бой.

Одам терисининг тузилиши гистология курсида муфассал баён этилган. Биз куйида терининг микроскопик тузилиши ҳақида қисқача маълумот бериш билан қифояланамиз.

Одам териси икки қаватдан иборат бўлади:

1. Юза қават ёки тери устки қавати — *epidermis*. Бу қават эктодермадан такомил этиб, кўп қаватли ясси эпителийдан тузилган. Эпителийнинг ташқарига қараган юза қавати шох қаватга айланади ва аста-секин кўчиб, янгиланиб туради. Баъзи касалликларда (масалан, скарлатинада) эпидермия юза қаватининг пўст ташлаши зўрайиб кетади. Пойафзалнинг қисиши натижасида оёқ бармоқларида эпидермис қалинлашиб, қадоклар ҳосил бўлиши мумкин.

2. Чуқур қават, асл тери — *corium dermis*. Бу қават мезодермадан такомил этади. Толали қўшувчи тўқимадан тузилган бўлиб, унга эластик толалар аралашган. Таркибида силлиқ мускул толалари бўлганлиги учун терининг эластиклик хусусиятини (айниқса ёшларда) таъминлаб туради (338-расм).

Асл терини икки қаватга бўлиш мумкин: юқори қатлами эпидермиснинг остгинасида бўлади. Эпидермис ичига бўртиб кирган сўрғичларга *papilla cutis* дейилади. *Corium* нинг эпидермис ичига кириб кетган сўрғичлари бағрида қон ва лимфа томири капиллярлари ҳамда нерв охирилари кўпроқ жойлашган. Тери сўрғичлари орасида эгатлар — *sulcicutis* бўлиб, ана шу ариқчаларга тери безларининг чиқарувчи йўллари очилади. Эгатчалар билан бир қаторда қиррачалар (*crista cutis*) ҳам ҳосил бўлади. Эгатча ва қиррачалар терининг маълум қисмларида (қўл ва оёқ қафтлари юзасида) ўзига хос чизиқларни ҳосил қилади.

338- расм. Терининг микроскопта кўриниши.

А — шох қават; Б — асл тери; В — тери ости ёғ қавати.



Шуни айтиб ўтиш керакки, бир кишининг бармоқларидаги чизиклар иккинчи кишиникига сира ўхшамайди.

Scgium нинг иккинчи чуқур қавати терининг энг остки (учинчи) қавати бўлиб, тери ости ёғ қавати — *tela subcutanea* га чегарадошдир. Тери ости ёғ қавати танани ташқи муҳитдаги паст температурадан — совуқдан сақлайди. Шунинг учун ҳам шимолда яшовчи ҳайвонларда тери ости ёғи кўпроқ бўлади. Тери билан суяк дўмбоқчалари орасида ёғ ёстиқчалари *bursa subcutanea* бор. Ёғ ёстиқчалари жойлашган ерининг номи билан аталаверади, масалан — *bursa subcutanea ole-gani* ва ҳоказо.

Эпидермиснинг энг чуқур қаватида меланин деб аталувчи пигмент мавжуд. Ана шу пигментнинг кўп-озлигига қараб, тери турли рангда бўлади. Меланин терининг ҳамма ерида бир хилда тарқалмаган; аксинча айрим ерларда, чунончи сут безининг сўрғичи, атрофи — *areola mammariae* да, лаблар, *scrotum* — уятли лаблар соҳасида ва *anus* атрофида кўпроқ жойлашган. Шунинг учун бу соҳалар бошқаларидан рангининг тўқлиги билан ажралиб туради. Тери пигментининг микдори ҳомиладорлик вақтида кўпаяди. Натижада терида доғлар пайдо бўлади. Терининг қалинлиги ҳам ҳамма ерда бир хил эмас. Масалан, бўғимларнинг букиладиган томонидаги тери, ёзиладиган томонидаги терига қараганда юпқарок, бош териси юз терисига қараганда қалинроқ, қўл ва оёқ панжалари қафт юзаларининг териси ўзининг қалинлиги билан бошқа ердаги теридан фарқ қилса, қовоқ ва жинсий аъзолар териси юпқалиги билан фарқ қилади. Умуман тери энг қалин ерда 3 мм, энг юпқа ерда 0,3 мм ни ташкил қилади.

СОЧЛАР — PILI

Сочнинг икки — тери ости ва тери усти қисмлари тафовут қилинади. Сочнинг тери остидаги қисми — соч илдизи, тери устидаги қисми — сочнинг эркин қисми ҳисобланади. Сочнинг тери остидаги қисми (илдизи) соч пиёзи деб аталувчи қопчадан иборат бўлиб, бу қопча ичига мой безларининг чиқариш йўллари очилади. Соч қопчасига силлиқ мускул толалари бирикади, бу мускулларнинг қисқариши соч қопчасини диккайтиради, натижада тери ғадир-будир бўлиб, «ғоз териси» га ўхшаб

қолади. Сочнинг ранги соч қопчасидаги пигмент ва ҳаво микдорига боғлиқ бўлади. Ҳаво ва пигмент йўқолгач, соч оқаради.

Теридан сочдан ташқари тирноқлар ҳам ўсиб чиқади. Тирноқлар эпидермиснинг дағаллашиши ҳисобига ҳосил бўлади. Тирноқ икки қисмга — тирноқ илдизи (тери остидаги) ва тирноқнинг эркин (кирқиб туриладиган) қисмига бўлинади. Тирноқ илдизи тирноқ фалангаларининг суяк усти пардасига бориб туташган. Тирноқнинг ўсишини ана шу ер таъминлайди, унга — *matrix unguis* (тирноқ ўрни) дейилади.

Одам териси бағрида уч хил: ёғ, сут ва тер безлари мавжуд.

Ёғ безлари — *glandulae sebacea* альвеоляр тузилишга эга бўлиб, деярли терининг ҳамма ерида бор деса бўлади. Улар фақат оёқ ва қўл панжасининг қафт юзаларида бўлмайди, холос. Ёғ безлари, юкорида айтиб ўтганимиздек, соч қопчаларига очилади ва сочлар тешик орқали тери юзасига чиқиб терини ёғлайди, шу билан уни қуриб қолишдан, ёрилишдан сақлайди. Ёғ безлари терининг соч ўсмайдиган ерларида, чунончи, лаб жияклари, қовоқлар, бурун катаклари чети ва ҳоказоларда ҳам мавжуд бўлиб, бу ерда ёғ безларининг чиқариш йўллари бевосита тери юзасига очилади.

Тер безлари — *glandulae sudoriferae* тузилиши жиҳатидан ёғ безларидан фарқ қилади. Тер безлари найсимон тузилишга эга. Тер безлари асл тери билан тери ости ёғ қавати орасида жойлашган. Тер безлари ҳам ёғ безлари каби терининг барча ерида мавжуддир. Фақат лаб жияклари ва *glans penis* терисида йўқ, холос. Тер безлари тер — *sudor* ишлаб чиқаради, тер билан бирга организмдан кўп зарарли моддалар ва ҳар хил тузлар чиқиб кетади. Терлаш организм ҳароратини пасайтиради, терморегуляцияда катта роль ўйнайди. Тер безларининг нормал ишлаши буйрақлар ишига ёрдам беради.

ТЕРИ ҚОН ТОМИРЛАРИ ВА НЕРВЛАРИ

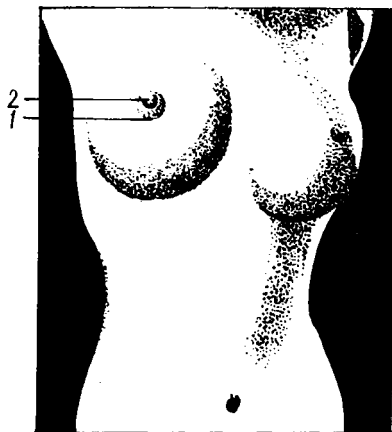
Тери, тери остидаги мускулларда тарқалган қон томирлар орқали қон билан таъминланади. Тери бағрида артериал ва веноз қон томирлар тўри бор.

Тери нервлари жуда сезувчандир. Шунинг учун терида сезувчи нерв охирлари жуда кўп бўлади. Терида бошланадиган сезувчи нерв охирлари орқа миянинг орқа шоҳига кириб боради.

СУТ БЕЗИ — GLANDULA MAMMARIA

Сут бези сут эмизувчиларга хос бўлиб, гўдакларни эмизиш учун мослашган. Сут безлари одамда, маймунда ва кўршапалак қабиларда бир жуфт бўлади, бошқа сут эмизувчи ҳайвонларда эса туғадиган болаларининг сонига қараб икки жуфт, тўрт жуфт ва ундан ҳам ортик бўлиши мумкин.

Одамда сут безлари катта кўкрак мускулининг устида жойлашганлигидан, уни кўкрак безлари деб ҳам юритилади. Тузилиши жиҳатидан сут безлари сут ишлаб чиқаришга мослашган тер безлари бўлиб, ана шу тер безларидан тақомил этади. Сут безлари янги туғилган



чакалоқларда унча такомил этмаган бўлади. У қиз болалар балоғатга етганидан кейин катталашиб, такомиллашади. Сут безининг такомиллашуви хомиладорлик, айниқса, туғишга яқин зўраяди. Бунинг сабаби, чакалоқ туғилгандан сўнг дарҳол эма бошлайди, сут безининг сут ажратиш (лактация) функцияси бошланади. Сут беzi катта кўкрак мускулини қоплаб ётган фасциянинг устида, III—IV ковуғалар соҳасида жойлашган. Сут безининг ўртасида сут беzi сўрғичи — *papilla mammae* ва сўрғич атрофида сўрғичга ўхшаш кўнғир рангли (пигментга бой) доира — *oreola mammae* бор (339- расм).

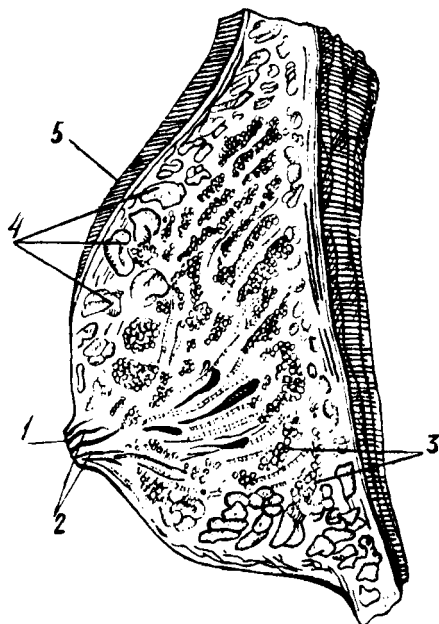
Сўрғич ва унинг атрофидаги сўрғич доираси ранги хомиладорлик даврида қуюқлашади ва жигар ранг тусга киради. Сўрғич атрофидаги доира терисида майда безлар — *glandulae areolares* жойлашганлигидан, бу соҳа текис эмас. Сўрғич ва сўрғич атрофидаги доира териси узунасига ҳамда кўндаланг йўналган мускул толаларига бойдир. Ана шу мускулларнинг қисқариши туфайли сут беzi сўрғичи бола эмаётган вақтда диккаяди. Сут беzi сўрғичи ва атрофидаги ва доира терисида майда безлари бўлмайди.

Сут беzини кесиб, ички тузилишини текширсак, унинг 15—20 та алоҳида без бўлаклари — *lobi glandulae mammae* дан иборат эканлигини кўрамиз. Без бўлақларининг учи сўрғич томон йўналган конус шаклида бўлади. Без бўлақлари орасида оқиш зич қўшувчи тўқима жойлашган, бу тўқима пардаларининг варақлари без бўлақлари тўқимасига киради ва уни бўлакча — *lobuli* ларга бўлиб юборади. Бўлакчалар ўз навбатида бир неча без пуфакчаларидан иборат, уларнинг ҳар бирида биттадан сут чиқариш йўли бор. Сут пуфакчаларидан чиқувчи майда сут йўллари бир-бирига қўшилиб, бўлакча сут чиқариш йўлини, бир неча бўлакчалардан чиқувчи сут йўллари эса бўлак сут йўли — *ductus lactiferi* ни ҳосил қилади. 15—20 та без бўлакчаларидан чиқувчи *ductus lactiferi* сут безининг сўрғичи томон йўналади. Сўрғичга яқин келгандан сўнг баъзилари бир-бири билан туташиб, 8—15 та тешик билан бевосита сўрғичга очилади. Сут беzi сўрғичига лупа билан қаралса, унинг юзасида 8—15 та тешик борлигини кўриш мумкин (340- расм).

Сут беzi аномалияси. Сут беzi аномалияларига сут беzi сонининг кўпайиб кетиши (яъни қўшимча сут безлари мавжуд бўлиши) киради, бундай ҳолларда тузилиши жиҳатидан ҳақиқий безга ўхшаган безчалар ёки фақат без сўрғичларигина ҳосил бўлиши мумкин.

340- расм. Сут беи (сагиттал кесими).

1 — papilla mammae; 2 — ductus lactiferi; 3 — lobuli glandulae; 4 — тери ости ёр кавати; 5 — тери.



Баъзан эркакларда сут беи худди аёллардагидай ўсиб кетади, бунга *mamma masculina* дейилади.

Сут безининг қон томирлари ва нервлари. Сут беи қон билан аа. *intercostales* ва а. *thoracica interna* лардан таъминланади.

Без ичига кирган артериал қон томирлар без бўлаклари орасидаги кўшувчи тўқима деворлари ичида майда томирчаларга бўлиниб, ниҳоят без пуфакчалари деворига етиб боради ва капилляр тўр ҳосил қилиб, пуфакчани ўрайди. Веналар артериялар билан ёнма-ён боради. Сут беи териси остида ҳам хийла йўғон веналар бўлиб, улар эмизувчи аёлларда айниқса, катталашиб кетади ва тери остидан кўм-кўк бўлиб кўришиб туради. Лимфа томирлари

кўлтик ости лимфа тугунига ва қовурғалараро тугунига қуяди. Нервлари сезувчи нервлардан, асосан п. н. *inter costales* лар ҳоказолар қиради), хидни ёмон сезувчилар — микросматиклар (одам, маймун) ва хидни бутунлай сезмайдиганлар — анастоматиклар (дельфинлар) га бўлинади. Хидни жуда яхши сезадиган одамлар ҳам учраши мумкин, макросимпатик одам деб шунга айтилади.

ЭШИТИШ ВА МУВОЗАНАТ АЪЗОСИ ЁКИ ҚУЛОҚ

Товуш, ҳаво ва сув тўлкинларини сезувчи рецепторлар ҳайвонларда ва одамда битта умумий аъзода жойлашган. Шунинг учун ҳам эшитиш ва мувозанат аъзоси биргаликда ўрганилади.

Умуман эшитиш рецепторлари — фонорецепторлар эволюцион ривожланишда кечроқ такомил топади. Шунинг учун, эшитиш аъзоси барча ҳайвонларда мавжуд эмас.

Фонорецепторлар фақат бўғимоёкли умуртқасиз ҳайвонларда мавжуд бўлиб, мазкур ҳайвонларнинг бутун танаси бўйлаб тарқалган эшитиш тукчаларида жойлашган.

Эшитиш туклари жониворларнинг турли ерларида жойлашган ва сезгирлик нуқтаи назаридан одамдаги эшитиш рецепторларидан сезгирроқдир, яъни улар одам эшитмаган товушларни ҳам сезади.

Умуртқали ҳайвонларда эшитиш аппарати махсус аъзо — лаби-

ринтнинг парда қисмида жойлашган. Лабиринт ичида фақат эшитиш аппаратигина эмас, балки мувозанат аппарати ҳам жойлашган.

Паст даражадаги ҳайвонларда ҳам мувозанат сақлаш аъзоси билан эшитиш аъзоси ўзаро боғлиқ бўлиб, булардан қадимийси мувозанат аъзосидир, албатта. Умуртқасиз ҳайвонларда мавжуд бўлган статик пуфакча, умуртқали ҳайвонлардаги мувозанат аъзосини — лабиринтнинг прототиби деса бўлади. Масалан, сувда яшовчи моллюскаларда ичи суюқлик билан тўлган статик пуфак бор, суюқлик ичида битта ёки иккита оҳак заррачаси — отолит ёки статолит сузиб юради. Сувда ҳайвоннинг вазияти ўзгарар экан, ана шу статолитлар пуфак деворидаги нерв охирларига урилади ва гавда вазияти нерв системаси орқали тўғриланади.

Умуртқали ҳайвонларда мувозанат аъзоси бир қанча мураккаблашиб лабиринтга айланган.

Паст даражадаги умуртқалиларда лабиринт содда тузилган, масалан, миксинларда лабиринт фақат биттагина ярим доира ҳалқали бўлгани учун бу ҳайвон фазода фақат бир томонлама ҳаракат қила олади, холос.

Юмалоқ оғизлиларда лабиринтнинг икки ярим доира ҳалқаси мавжуд, шунинг учун ҳам бу ҳайвонлар икки томонга ҳаракат қила олади.

Ниҳоят, балиқларда лабиринтнинг уч ярим ҳалқаси (доираси) бор. Шунинг учун ҳам балиқлар сувда уч ёқлама (уч ўлчов бўйича) ҳаракат қила олади. Аммо балиқлар лабиринти сут эмизувчи ҳайвонлардагига қараганда жуда ҳам соддадир.

Куруқликда яшовчи ҳайвонларда қўл ва оёқ ҳаракати туфайли мувозанат сақлаш яна ҳам такомиллашади, натижада мувозанат аъзоси эшитиш аъзосидан ажралиб, мустақил аъзо — лабиринт даҳлизи ва унинг ичида махсус нерв — *nervus vestibularis* пайдо бўлади.

Шундай қилиб, филогенетик тараккиёт даврида мувозанат аъзоси сувда яшовчи ҳайвонлардаёқ мустақил аъзога айланиб қолган бўлса, эшитиш аъзоси ҳайвонлар сувдан куруқликка чиққандан кейин такомил эта бошлаган. Маълумки, эшитиш аъзосининг вазифаси ҳаводаги товуш тўлқинларини ушлаб, уни мияга узатишдан иборат. Шунинг учун сувда яшовчи ҳайвонларда товуш эшитиш аъзоси ҳам яхши такомил этмаган, энг юқори даражадаги сув ҳайвонлари бўлган балиқларда эшитиш аъзоси ҳам қуртак ҳолида бўлади. Балиқларда фақат лабиринт (ички кулоқ) бор, холос.

Ҳайвонлар сувдан куруқликка чиқар экан, ҳаводаги товуш тўлқинларини ички кулоқ лабиринтига етказиб берувчи ўрта кулоқ ноғора бўшлиғи зарур бўлиб қолади. Шунинг учун амфибиялардан бошлаб ноғора бўшлиғи ва ноғора пардаси пайдо бўлади. Унча яхши билинмаган чуқурча сифатида ташки кулоқ ҳам вужудга келади.

Кулоқ супраси юқори даражадаги сут эмизувчиларда бўлади, холос. Кулоқ супрасида мускуллар бўлганлиги учун, у турли томонга қараб ҳаракат қилиш қобилиятига эга.

ЭШИТИШ АЪЗОСИ ОНТОГЕНЕЗИ

Эшитиш аъзоси эктодермадан такомил этади. Эмбрион ривожланишининг тахминан 3-хафтасида, мия орқа пуфаги соҳасидаги эктодерма бир оз калин тортади, бунга *эшитиш пластинкаси* дейилади. Эшитиш пластинкаси эмбрионнинг 4-хафтаси давомида такомиллашиб бориб, чуқурлик ҳосил қилади, бу *эшитиш чуқурлиги* деб аталади. Эшитиш чуқурлиги тобора чуқурлашиб, теридаги оғзи торая боради ва беркилиб кетади. Натижада, эпителийдан иборат берк эшитиш пуфакчаси ҳосил бўлади.

Эмбрион такомилнинг 4-хафтаси охирларида эшитиш пуфакчаси икки қисмга бўлиниб, юқори қисми эндолимфатик йўлга, пастки қисми эса чиғаноқ йўлига айланади, 8 ҳафталик эмбрионда эшитиш пуфагининг юқори эндолимфатик қисмидан аввал иккита, сўнгра яна битта (ҳаммаси бўлиб учта) ярим доира ҳалқалар ўсиб чиқади ва пуфакчанинг ўзи *utriculus* куртагига айланиб қолади. Эшитиш пуфаги пастки қисмининг чиғаноқ йўлидан икки ярим айланмали чиғаноқ ўсиб чиқади, пуфакчанинг пастки қисми эса *sacculus* ҳосил бўлиши учун куртак бўлиб қолади.

Демак, эшитиш пуфагининг юқори бўлагидан — *utriculus* пастки бўлагидан *sacculus* ҳосил бўлади ва ҳар икки бўлакнинг бир-бирига ўтиш еридаги сиқик йўл — *ductus utriculosaccularis* ни ҳосил қилади. Аввалига эшитиш пуфагининг ичи бир хил нейро — эпителий хужайрасидан ташкил топган бўлади. Эшитиш пуфаги икки қисмга бўлингандан сўнг, уларнинг ичини қоплаган хужайралар ҳам ўзгаради. Чунончи, олдинги — *utriculus* қисмидаги хужайралар ана шу лабиринт даҳлизида жойлашган сезувчи нерв охирларига айланса, орқа қисмидаги хужайралардан Кортий аъзоси пайдо бўлади.

Кортий аъзосининг дастлабки аломатлари эмбрион такомилнинг учинчи ҳафталарида пайдо бўлади. Ана шу даврда чиғаноқ йўлининг тубида, унинг ички юзасини қоплаган эпителий калинлашади. Кортий аъзосининг такомиллашуви эмбрион тараққиётининг 6-ойи охиригача давом этади.

Суяк лабиринтининг такомил этиши. Юқорида айтиб ўтганимиздек, эмбрион ривожланишининг 3-ойи охирларида пардадан иборат лабиринт (ярим ёй ҳалқалар) ҳосил бўлар экан.

Пардадан тузилган лабиринт такомил этиб борар экан, ани вақтда ана шу парда — лабиринт атрофида мезенхима тўқимаси тўпланиб боради. 4-ой бошида пардадан иборат бўлган лабиринт атрофидаги мезенхима тоғайга, яъни тоғай лабиринтига айланади. Натижада, парда лабиринти билан тоғай лабиринти орасида перилимфатик бўшлиқ ҳосил бўлади. Эмбрион тараққиётининг 7-ойи даврида тоғай лабиринти перихондрал суяккланиш йўли билан суяк лабиринтига айланади.

Шундай қилиб, ҳаммаси бўлиб учта ярим доира канали ҳосил бўлади. Ҳар қайси ярим доира ҳалқа бир-бирига перпендикуляр ҳолда жойлашади. Тўрт оёқли (горизонтал ҳолда юрувчи) ҳайвонларда олдинги вертикал, орқа вертикал ва горизонтал каналлар, одамда эса (вертикал ҳолга ўтиш билан) олдинги, орқа ва горизонтал каналлар

ҳосил бўлади, яъни олдинги вертикал канал ўрнига орқа канал юзага келади.

Лабиринт бола туғилгандан кейин ҳам ривожлана беради, албатта. Бола 7 ёшга киргунга қадар ярим доира каналлар девори ҳали юпка бўлади. Етти ёшдан кейин ярим доира ҳалқаларнинг ботик юзаси 2—3 баравар қалинлашади. Қавариқ юзаси девори ботик юзага нисбатан юпкалигича қолади.

Ўрта қулоқ (ноғора бўшлиғи) 2 ойлик эмбрионда биринчи жабра ёриғининг орқа томонида ҳосил бўлади. Биринчи жабра ёриғининг олдинги, проксимал қисми эшитиш (Евстахий) найига айланади. Биринчи ҳамда иккинчи жабра равоқлари тоғайдан эшитиш суяклари ҳосил бўлади.

Ташки қулоқ. Қулоқ супраси биринчи жабра ёриғини ўраб ётган мезенхима тўқимасидан такомил этади. Эмбрион тараққиётининг иккинчи оғи давомида қулоқ супраси соҳасида олтита дўмбоқча ҳосил бўлади. Дўмбоқчалар ўртасидаги чуқурча (*sacum cochleae*) ичкарига, ўрта қулоққа қараб ўсиб киради ва ташки қулоқ йўли — *meatus acusticus externus* ҳосил бўлади. Қулоқ дўмбоқчаларининг такомил этиши ва уларнинг бирлашиб кетиши натижасида қулоқ супраси — *auricula* юзага келади.

Бинобарин, эшитиш анализаторларининг периферик қисми — қулоқ уч қисмдан ташкил топган, учала қисм ҳам (ташки эшитув йўлининг ярми ва қулоқ супраси бундан мустасно) чакка суягининг тош қисми пирамидаси ичида жойлашган. Бу уч қисмнинг энг ичкаридагиси (ички қулоқ) — лабиринт товуш сезувчанлик ва мувозанат сақлаш аппарати-га эга бўлса, қолган икки қисми (ташки ва ўрта қулоқ) товуш ўтказиш вазифасини бажаради, холос.

Ташки қулоқ — *Auris externa*

Ташки қулоқ таркибига қулоқ супраси ва ташки эшитув йўли киради.

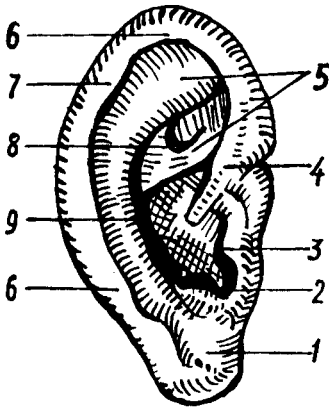
Қулоқ супраси — *auricula* (341- расм), эластик тоғайдан тузилган, устидан тери билан қопланган товуш ушлагич бўлиб, шакли (қулоқ супрасининг юмшоғи ҳисобга олинмаса) худди асосида ётган тоғай шаклининг ўзгинасидир. Қулоқ супраси одатда, қулоқ деб юритилаверади.

Қулоқ супрасининг тоғайи қулоқ четида қайрилиб (буралиб) тамом бўлади, бунга қулоқ супрасининг бурмаси *helix* дейилади. Олдинги ва юқори томондаги қулоқ чуқурчаси (тешиги) соҳасида бурма оёғи — *crus helicis* билан бошланиб, олдин юқорига ва орқа томонга, сўнгра пастга ва олдинги томонга қараб қайрилиб, қулоқ супрасининг юмшоғи — *lobulus auriculae* гача давом этади. Қулоқ супрасининг четки қийғи — *helix* га параллел йўналган бўртма бор, бунга *anthelix* дейилади.

Юқори томонда икки оёқчага *crus anthelix* айрилади, пастки томонда *antitragus* деб аталувчи дўмбоқ билан тугайди.

Helix билан *anthelix* орасида чуқур ариқча — *scarpa* жойлашган. Қулоқ тешиги олдинги томонда *tragus* деб аталувчи дўмбоқ билан чегараланади.

341- расм. Кулоқ супраси.



1 — lobulus auriculæ; 2 — antitragus; 3 — tragus; 4 — crus helicis;
5 — crura anthelex; 6 — helix; 7 — tuberculum auriculæ;
8 — fossa triangularis; 9 — anthelex.

Кулоқ супрасини ҳаракатга келтирувчи мускуллар юқорида («Мимика мускуллари» бобид) айтиб ўтилган эди. Бу мускуллар одамда рудимент ҳолда сақланиб қолган бўлса, кўпчилик шалпангкулоқ ҳайвонларда кулоқ супрасини товуш чиққан томонга қаратиш учун хизмат қилади. Шунинг учун шалпангкулоқ ҳайвонларнинг кулоқ супрасидаги дўмбоқ ва чуқурчалар яхши билинади, одамда эса билинмайди. Одам кулоғи редукцияга (тескари такомил) учрар экан, турли хил кирган-чиққан бурмалар ҳосил қилади. Маълумки, шалпангкулоқ ҳайвонлар кулоқ супрасининг юқори учи бурчак ҳосил қилиб тугайди. Редукция натижасида helix нинг юқори томонида кичкина дўмбоқча сақланиб қолади, бунга tuberculum auriculare дейилади. Бу дўмбоқ баъзи одамларда яхши тараққий этган, баъзи одамларда бутунлай бўлмайди. Умуман кулоқ супраси турли одамларда ҳар хил шакл ва катталиқда бўлиши мумкин.

Ташки эшитув йўли — meatus acusticus externus кулоқнинг ташки тешиги билан ноғора пардаси орасида жойлашган «S» симон канал бўлиб, узунлиги 30—33 мм дан ошмайди. Ташки эшитув йўли қийшиқ бўлганлиги сабабли унча узок жойлашмаган ноғора пардаси кулоқ тешигидан қаралганда кўринмайди.

Ноғора пардани кўриш учун кулоқ супрасини юқorigа ва орқа томонга тортиш (ташқи эшитув каналини тўғрилаш) керак.

Ташқи эшитув канали икки қисмдан: ташқи тоғай ва ички суяк қисмларидан иборат. Тоғай қисми кулоқ супраси тоғайининг торайган давомидан иборат бўлиб, эшитиш каналининг учдан бир қисмини ташкил этади. Суяк қисми чакка суягининг ноғора қисмига қадар давом этади ва ташқи эшитув йўлининг учдан икки қисмини ташкил қилади. Ташқи эшитув йўлини қоплаган тери тоғай қисмида қалинроқ, суяк қисмида юқароқ бўлиб, суяк ва тоғай устига маҳкам ёпишиб кетган. Ташқи эшитув йўлининг тоғай қисмини қоплаган тери ёғ безларига бойдир. Бундан ташқари, унда олтингугуртга бой махсус модда — cerumen ишлаб чиқарадиган безлар, glandula ciruminosae лар ва кулоқни чангланишдан сақлайдиган жуда кўп майда тук—tragi (pilli) бор.

Кулоқнинг ноғора пардаси.

Ноғора парда — *membrana tympani* ташки эшитув йўлини ўрта кулоқ бўшлиғидан ажратиб туради. Ташки эшитув йўли деб аталувчи айлана ариқча билан тугайди, ноғора парданинг чети — *limbus membranae tympani* ана шу ариқчага соат ойнаси ўз корпусига жойлашганидек ўрнашади. Ноғора парданинг *sulcus tympanicus* га бирикиш ерида *anulus fibrocartilagineus* деб аталувчи фиброз халқа бор.

Ноғора парда ботик доира шаклига эга бўлиб, юпқа эластик кўшувчи тўқимадан иборат. Ташки эшитув йўли ёритиб қаралганда, оч пушти рангдаги ялтироқ парда ҳолида кўринади. Мурдаларда ноғора парда ўз ялтироклигини йўқотган бўлади, яъни у оқимтир ва хира бўлади. Катта ёшдаги одамлар кулоғининг ноғора пардаси 11×9 мм дир. Ноғора парданинг калинлиги ҳамма ерда бир хил бўлмай, балки ўрта қисми юпқароқ, чети (*limbus membranae tympani*) калинроқдир.

Ноғора парданинг ташки юзасидан ташки эшитув йўлига қаралганда ана шу йўлни қоплаган терининг юпқалашиб, ноғора пардаси устигача давом этганлиги кўринади, шунинг учун ҳам ноғора парданинг ташки кулоққа қараган юзасига тери қавати — *stratum cutaneum* дейилади. Ноғора парданинг ички, ўрта кулоққа қараган юзаси шиллик қават — *stratum mucosum* билан қопланган бўлиб, кубсимон эпителийдан тузилган. Ноғора парданинг ташки (тери) ва ички (шиллик) қаватлари орасида фиброз — кўшувчи тўқимадан иборат учинчи (ўрта) қавати — *lamina propria* бор.

Шуни айтиб ўтиш керакки, ноғора парданинг ҳар учала қавати, унинг барча юзасида бир хилда жойлашмаган. Масалан, ноғора пардасининг юқори қисмида фиброз қават бўлмайди. Бу ерда ноғора парда фақат ташки тери ва ички шиллик қаватлардан ташкил топган, холос. Шунинг учун, ноғора парданинг юқори қисми бошқа қисмларига қараганда бўшроқ бўлади. Ноғора парданинг салқи қисмига — *pars placcida* дейилади. Қолган қисми эса таранг қисм — *pars tensa* деб аталади.

Янги туғилган чақалоқнинг ноғора пардаси 0,1 мм, катталарники эса 1 мм дир. Ноғора пардаси 100 мм симоб устуни босимига дош бера олади.

Ташки кулоқнинг қон томирлари ва нервлари. Ташки кулоқни *a. temporalis superficialis* дан чиқувчи *a. auricularis posterior*, ноғора пардани эса *a. maxillaris* дан чиқувчи *a. auricularis profunda* лар қон билан таъминлайди.

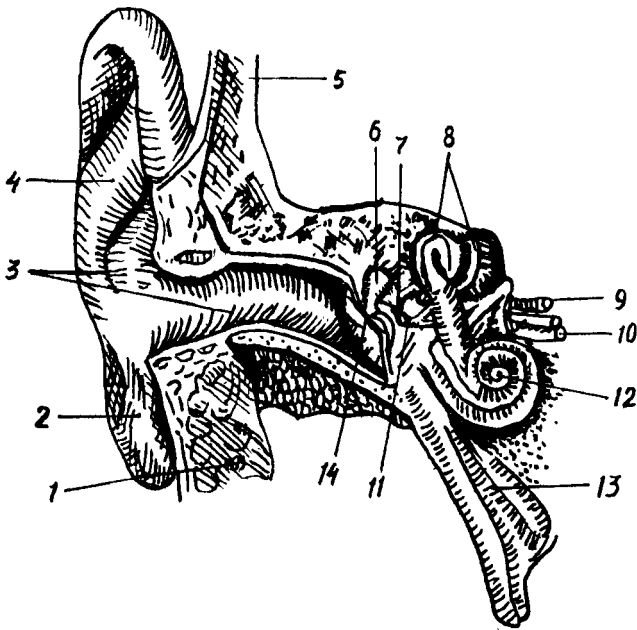
Веналари *v. auricularis profunda*, *plexus pterygoideus* орқали *v. jugularis interna* га қуйилади.

Лимфа томирлари кулоқ олди, сўрғичсимон ва бўйиннинг чуқур лимфа тугунлари орқали *truncus jugularis* га қуйилади.

ЎРТА КУЛОҚ — AURIS MEDIA

(342- расм)

Ўрта кулоқ таркибига ноғора бўшлиғи ва ютқин билан ўрта кулоқни қўшиб турувчи Евстахий найи киради. Ноғора бўшлиғи ва Евстахий найи биринчи жабра чуқурчаси ҳисобига такомил этади. Ўрта кулоқ



342- расм. Эшитиш ва мувозанат аъзosi.

1 — glandula parotis; 2 — lobulus auriculæ; 3 — meatus acusticus externus; 4 — auricula; 5 — scutum temporalis; 6 — malleus; 7 — incus; 8 — canalis semicircularis; 9 — n. facialis; 10 — n. acusticus; 11 — stapes; 12 — conchlea; 13 — tuba auditiva (Eustachii); 14 — membrana tympani.

бўшлиғи чакка суяги тошсимон ўсиғининг ичида жойлашган, эмбрион такомили даврида у суюқлик билан тўлган бўлади. Бола туғилиб, бир неча соат нафас олганидан сўнг бу суюқлик ўрнига ҳаво алмашинади, шундан сўнг чақалоқ қулоғи эшита бошлайди.

Ўрта қулоқ бўшлиғида жойлашган эшитув суяқлари I ва II жабра ёриқлари ҳамда равоқлари ҳисобига юзага келади. Пардадан иборат бўлган болғача ва сандонча биринчи жабра равоғидан, узангича эса иккинчи жабра равоғидан ҳосил бўлади. Пардадан ташкил топган ҳар учала эшитиш суяқлари олдин тоғайга, сўнгра суякка айланади.

Ноғора бўшлиғи — *sacrum tympani* ноғора пардаси билан лабиринт орасида, яъни ташқи қулоқ билан ички қулоқ орасида жойлашган бўлиб, шаклан «ҳарбий ноғора» бўшлиғига ўхшайди. *Sacrum tympani* да уч дона эшитиш суяги бир-бирига занжир каби туташиб ўрин олган.

Ноғора бўшлиғининг вертикал ўлчови — 15 мм, кенглиги эса юқорирокда — 6 мм, пастрокда — 4 мм, ҳажми — 0,75 мм³ дир.

Ноғора бўшлиғининг олти девори тафовут қилинади:

1. Юқори девори, ноғора бўшлиғининг томи — *tegmen tympani* ёки *paries tegmentalis* юпқа суяк пластинкаси билан иборат бўлиб, ноғора бўшлиғини калла бўшлиғидан ажратиб туради, устидан миянинг чакка бўлагини қоплаб ётган қаттиқ мия пўстлоғи билан ёпилган бўлади.

2. Орқа девори сўрғичсимон ўсиққа қарагани учун *paries mastoideus* дейилади. Орқа деворининг устки томонида бир неча майда тешикчалар бўлиб, булар ноғора бўшлиғини сўрғичсимон ўсиқ ичидаги ҳаво сакловчи катаклар — *antrum mastoideum* билан боғлаб туради. Ноғора бўшлиғининг орқа девори пастроғида ва латерал томонида *eminentia pugniformis* деб аталувчи ичи бўш дўмбоқ бор, унинг ичида *m. stapedis* жойлашган.

3. Остки девори ёки бўйинтуруқ венасига қараган девор — *paries jugularis* ноғора бўшлиғининг тубини ҳосил қилади. Ноғора бўшлиғида йирингли жараёнлар рўй берганда йиринг ана шу соҳада тўпланади, шунинг учун бунга ноғора бўшлиғининг остки чўнтаги — *recessus hypotympanicus* дейилади. Ноғора бўшлиғи остки деворининг устки юзаси ўрта кулоқ бўшлиғига қараган бўлса, унинг остки юзаси бўйинтуруқ чуқурчаси — *fossa jugularis* га қарагандир. Бу чуқурчада бўйинтуруқ венаси — *v. jugularis* жойлашган, демак, ўрта кулоқнинг остки девори ушбу венага ёндошдир. Баъзан остки деворнинг суяк пластинкаси юпқалашиб, тешик ҳосил бўлиши мумкин. Бундай ҳолда ўрта кулоқнинг остки девори *v. jugularis* нинг юқори юзаси ҳисобланади.

4. Ноғора бўшлиғининг олдинги девори ички уйку артерияси — *a. carotis interna* га қараган бўлганлиги учун *paries caroticus* деб аталади. *A. carotis interna* билан ноғора бўшлиғи орасида ушбу артерия каналининг юқорига кўтарилувчи қисмини ташкил қилувчи юпқа суяк пластинкаси жойлашган. Бу пластинканинг юқори қисмида Евстахий найининг ички тешиги — *ostium tympanicum tubae auditivae* бор.

5. Ноғора бўшлиғининг медиал девори лабиринтга (ички кулоққа) қараган бўлганлиги учун *paries labyrinthicus* деб аталади. Бу девор ички кулоқ бўшлиғи ва каналларни ўрта кулоқ бўшлиғидан ажратиб туради. Деворнинг қоқ ўртасида бўртиб чиққан дўнглик бор, бунга *promontorium* дейилади. Ички кулоқ чиғаноғи (*cochlea*) нинг дўмбайган ерини туртиб чиқишдан ҳосил бўлади.

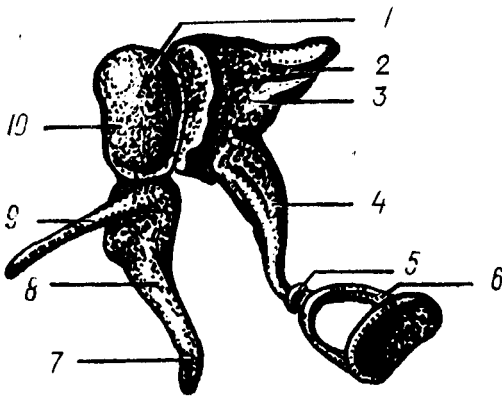
Promontorium дан орқароқда ва пастда чиғаноққа кириш дарчаси — *fenestra cochlae seu fenestra rotundum* бор, бу тешик кичкина ноғора пардаси — *membrana tympani secundaria* билан қопланган. *Promontorium* дан юқорироқда лабиринтга олиб кирувчи овал иккинчи тешик — *fenestra vestibuli* жойлашган, овал тешикни учинчи эшитиш суяги — узангичанинг асоси беркитиб туради. Юмалоқ тешик чиғаноқ бўшлиғига, овал тешик лабиринт даҳлизига олиб қиради.

Овал тешикнинг юқорироғидан юз нерви канали — *canalis n. vi facialis* ўтади. Канал девори жуда юпқа бўлиб, ундан юз нерви кўриниб туради.

6. Ўрта кулоқнинг ташқи ёки латерал девори, ташқи кулоққа ёки ноғора пардага қараган. Шунинг учун ҳам, бу деворга *paries membranaceus* дейилади. Ноғора бўшлиғи юқори деворининг юпқалашishi ҳисобига ноғора бўшлиғининг юқори камгаги — *recessus epitympanicus* ни ҳосил қилади, бу камгакда биринчи ва иккинчи эшитиш суякчалари — болғача ва сандончалар жойлашган.

Биринчи эшитиш суяги болғачага ўхшаганлиги учун унга болғача —

343- расм. Эшитиш суяклари.



- 1 — caput mallei; 2 — malleus; 3 — manubrium mallei; 4 — incus; 5 — articulatio incudo stapedis; 6 — stapes.
 7 — болгача дастаси; 8 — болгача танаси;
 9 — болгача ўсиғи; 10 — болгача бошчаси.

malleus дейилади, болғачанинг дастаси ноғора пардага тегиб, уни ташқи кулоқ томонга бир оз бўрттириб туради. Бунга ноғора пардасининг киндиги — *umba membrana tympani* дейилади. Болғачанинг юмалок боши иккинчи эшитиш суяғи — сандончага (*incus — ga*) туташган ерда *art. incudamallearis* бўғими ҳосил бўлади. Сандончанинг қисқа *crus breve* ва узун — *crus longum* оёқчалари бор, узун оёқчаси учинчи эшитиш суяғи — узангичага (*stapes — ga*) тегиб, у билан *art. incudastapedia* бўғимини ҳосил қилади. Узангичанинг кенгайган пластинкаси ички кулоқнинг даҳлизига кирувчи овал тешикни беркитиб туради. Шундай қилиб, учала эшитиш суяклари ташқи кулоқ билан ички кулоқ орасида занжирга ўхшаш бирикиб жойлашади (343- расм).

Евстахий найи — *tuba auditiva*. Евстахий найи ютқин билан ўрта кулоқ бўшлиғини боғлаб турувчи най бўлганлиги учун, бу найнинг бир учи ютқинга — *ostium pharyngeum* иккинчи учи эса ўрта кулоқ олдинги деворининг юқори қисмига очилади; Евстахий найининг ўрта кулоққа очилган тешигига — *ostium tympanicum tubae* дейилади.

Вояга етган одамларда Евстахий найининг узунлиги 35—40 мм бўлиб, суяк ва тоғай қисмларидан иборатдир. Евстахий найининг суяк қисми — *pars ossea tubae* нинг узунлиги 11—15 мм бўлиб, найнинг тоғай қисми — *pars cartilaginea tubae* дан деярли икки марта каттадир. Евстахий найининг суяк қисми чакка суягининг *canalis musculotubarius* деб аталувчи каналининг остки ярим каналида жойлашган. Евстахий найининг суяк қисми воронкасимон шаклга эга. Унинг кенгайган учи ўрта кулоққа (яъни, латерал томонга) қараган.

Евстахий найининг тоғай қисми ҳам воронкасимон шаклга эга бўлиб, кенгайган қисми ютқин томонга қараган. Шунинг учун ҳам Евстахий найи узунасига кесиб қаралса, шаклининг қумсоатга ўхшашлиги кўринади. Евстахий найини қоплаб турган шиллик қават тукли эпителий билан қопланган, унинг шиллик ишлаб чиқарувчи безлари — *glandulae tubariae mucosae* бор. Лимфа тугунчалари ютқинга очилган тешик атрофида тўпланиб, *tonsilla tubaria* ни ҳосил қилади. Найнинг функцияси ўрта кулоқ бўшлиғини вентиляция қилишдан

иборат. Агар ўрта қулоқда босим камайиб кетса, юткиндан ҳаво бориб, уни кўтаради, кўпайиб кетса, аксинча камайтиради.

Ўрта қулоқнинг қон томирлари ва нервлари. Ўрта қулоқни асосан а. *tympanica superior*, а. *auricularis posterior*, а. *tympanica* лар қон билан таъминлайди. Веналари артериялар билан биргалашиб ҳамда шу артериялар номи билан аталиб, *plexus pharyngeus*, в. *auricularis profunda* ларга қуяди. Лимфа томирлари эса юткин атрофидаги ва қулоқ орқасидаги лимфа тугунларига қуйилади. Ўрта қулоқ бўшлиғининг шиллиқ қавати ва Евстахий найи тил-юткин нервидан (*n. glossopharyngeus*) чикувчи *n. tympanicus* дан, сезувчи толалар ва юз нервидан ҳаракатчан толаларни олади.

ИЧКИ ҚУЛОҚ — AURIS INTERNA

(344,345, 346- расмлар)

Ички қулоқ ёки лабиринт чакка суягининг тошсимон қисми ичида жойлашган, ташқи томони суяқдан тузилган бўлиб, лабиринт ичкарасида уни такрорловчи парда лабиринти мавжуд. Лабиринт уч қисмга: лабиринт даҳлизи (*vestibulum labyrinthus*), ярим ҳалқасимон каналлар (*canalis semicircularis*) ва чиғаноққа (*cochlea*) бўлинади.

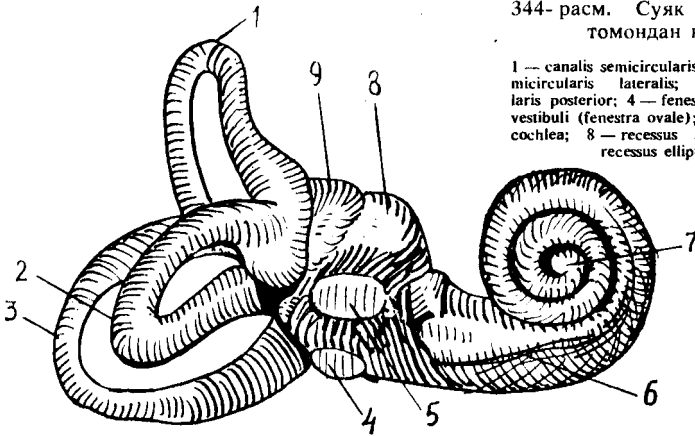
Суяк лабиринти — *labyrinthus osseus*. Суяк лабиринти даҳлизи — *vestibulum labyrinthus* нинг узунлиги 6 мм, кенлиги 3,6 мм ва баландлиги 5—6 мм бўлиб, эзилган нок шаклига ўхшайди. Лабиринт даҳлизи 2—3 томчи сув сиғдира олади. У ташқи томондан ўрта қулоққа қараган бўлиб, юмалок ва овал дарчалар орқали ўрта қулоқ бўшлиғи билан алоқадордир. Орқа томондан эса бешта тешик ёрдамида учта яримойсимон ҳалқалар бўшлиғи билан алоқа қилади. Лабиринт даҳлизи олдинги томонда нисбатан каттароқ тешик орқали чиғаноққа ўтиб кетади. Шундай қилиб, лабиринт даҳлизининг 8 та: 5 та яримойсимон ҳалқаларга, иккита ўрта қулоқ бўшлиғига ва битта чиғаноққа очиладиган тешиклари бор.

Crista vestibuli деб аталувчи қирра лабиринт даҳлизининг ички томонида жойлашган бўлиб, даҳлиз ичини икки чуқурчага: орқадаги яримойсимон каналлар очиладиган чуқурча — *recessus elepticus* га ва олдинги чиғаноқ тешиги очиладиган чуқурча — *recessus sphericus* га бўлиб юборади. Орқадаги чуқурча даҳлиз-сув йўли — *aqueductus vestibuli* га очилади (бу — даҳлизга очиладиган 9-тешиқдир). Даҳлиз сув йўли лабиринт бўшлиғида жойлашган перилимфа суюқлиғини миянинг каттик пўстлоғи остидаги бўшлиққа қуяди. Бинобарин, даҳлиз сув йўлининг ички тешиги — *apertura interna aqueductus vestibuli* лабиринт даҳлизига, даҳлиз сув йўлининг ташқи тешиги — *apertura externa aqueductus vestibuli* эса чакка суягининг мия бўшлиғига қараган юзасида шу номли тешикка очилади.

Суяк ярим ҳалқасимон каналлар (345- расмга қ.) — *canales semicirculares ossei* учта: юқори, орқа ва латерал ярим ҳалқасимон каналлардир. Юқори ярим ҳалқасимон канал — *canalis semicircularis anterior* чакка суягининг пирамидасимон ўсиғи ўқига нисбатан тўғри бурчак ҳосил қилиб, тик жойлашган, унинг олдинги оёғи колбасимон

344- расм. Суяк лабиринти (олд томондан кўриниши).

1 — canalis semicircularis anterior; 2 — canalis semicircularis lateralis; 3 — canalis semicircularis posterior; 4 — fenestra cochlea; 5 — fenestra vestibuli (fenestra ovale); 6 — cochlea; 7 — cupula cochlea; 8 — recessus sphericus vestibuli; 9 — recessus ellipticus vestibuli.



кенгайган бўлиб, лабиринт даҳлизга остки томонининг олдинги қисмидан бошланади. Орқа оёғи даҳлиз олдинги томонининг остки қисмига, орқадаги ярим ҳалқасимон каналнинг олдинги оёғи билан биргалашиб очилади.

Юқоридаги ярим ҳалқасимон каналнинг дўмбайган устки томони калла бўшлиғига қараган; у чакка суяги пирамида қисмининг устки юзасини бир оз кўтариб, *eminentia arguata* ни ҳосил қилади. Бу дўмбокни ҳосил қилган суяк пластинка ниҳоятда юпка бўлиб, баъзан тешилиб кетиши ва юқори ярим ҳалқасимон каналнинг дўнг ери мия қаттиқ пўстига тегиб қолган бўлиши мумкин.

Орқадаги ярим ҳалқасимон канал — *canalis semicircularis posterior* фронтал текисликда ётган бўлиб, пирамиданинг орқа юзасига параллел жойлашган. Бу каналнинг олдинги оёғи, юқорида айтганимиздек, олдинги ярим ҳалқасимон каналнинг орқадаги оёғи билан биргаликда даҳлизга очилса, иккинчи оёғи лабиринт даҳлизига алоҳида очилади. Шунинг учун ҳам учта ярим ҳалқасимон каналларда олтита оёқ бўлишига қарамай, улар лабиринт даҳлизига бешта тешик билан очилади. Биргалашиб очилган умумий оёқ *crus osseum commune* дейилади.

Шуни ҳам айтиб ўтиш керакки, ҳар учала ярим ҳалқасимон каналларнинг иккитадан оёқлари бор. Бу оёқларнинг биттаси лабиринт даҳлизига куйишдан олдин кенгайиб, ампула ҳосил қилиб очилади, шунинг учун унга *cruraossea ampularia* дейилади. Кенгаймай очилган оёқчаси эса оддий оёқ — *crus osseum simplex* деб аталади. Орқа томондаги ярим ҳалқасимон канал қолган иккитасига қараганда энг каттаси бўлиб, узунлиги 12 мм, кенлиги 2 мм дир.

Латерал ярим ҳалқасимон канал — *canalis semicircularis lateralis* юқори ва орқа каналларга нисбатан латерал жойлашган бўлиб, горизонтал текисликда ётади. Латерал ярим ҳалқасимон канал қолганларидан калтароқ ва йўғонроқ бўлиб, оёқчалари лабиринт даҳлизининг ён деворига очилади.

Ярим ҳалқасимон каналларнинг такомил этишини кузатиш

борасида шу нарса маълум бўлдики, бола 7 ёшга киргунча ярим ҳалқасимон каналларнинг деворлари жуда юпқа ва нозик бўлиб, 7 ёшдан кейин каналларнинг девори қалинлаша бошлар, қалинлашиш айниқса остки ботиқ юза деворида кучлироқ экан. Натижада дўнг юзасига қараганда ботиқ юза девори 2—3 мартага қалинлашар экан (Зибер ва Шмидт).

Чиганок — cochlea (344- расмга қ.). Бу аъзо спиралга ўхшаб 2,5—3 марта айланиб, тепада чўққи — *cupula cochlea* ҳосил қилиб, яъни чиганокқа ўхшаб тугайди. Шу сабабли у чиганок деб аталади. Лабиринт даҳлизининг пастки қисмидан бошланган чиганок оваллари ичкарига бурилади, сўнг юқори томонга йўналади. Айланиш ўқи *modeolus* атрофида ҳосил бўлади. Шунинг учун ҳам остки биринчи айланаси катта (катта айланаси 6 мм, иккинчи айланаси 4 мм ва учинчи айланаси 2 мм) диаметрга эга бўлганидан, чиганок эзилган қонус шаклига эга.

Чиганок — *modiolus* дан чиганок бўшлиғи ичига спирал суяк пластинкаси — *lamina spiralis ossea* чиқади, бу пластинка чиганок бўшлиғини иккига: даҳлизга олиб кирувчи даҳлиз нарвони — *scala vestibuli* ва чиганок тешиги орқали ноғора бўшлиғига олиб кирувчи нарвон — *scala tympani* га бўлиб юборади. Спирал суяк пластинка билан *modiolus canalis spiralis modeoli* орасида жойлашган. Ана шу каналда *ganglion spirale* ҳам бор. *G. spirale* дан чикувчи *n. cochlearis* нинг периферик учлари суякдан иборат спирал пластинкадаги майда каналчалар орқали ўтиб, Кортий аъзосига бориб тўхтайтиди.

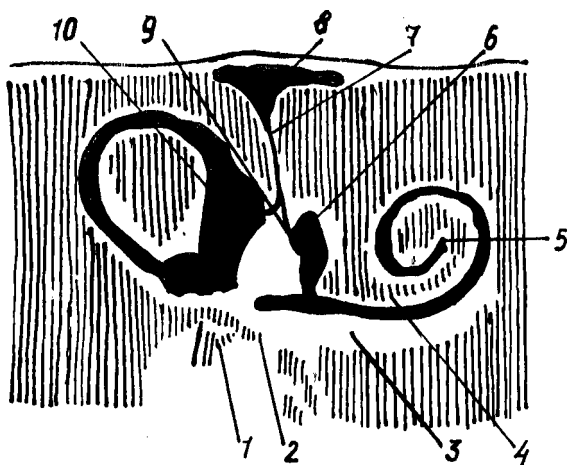
Scala tympani тешиги яқинида майда тешикчалар бўлиб, бу тешикчалар чиганок сув йўли — *aqueductus cochlea* нинг ички тешигидир, остеология қисмидан маълумки, чиганок сув йўлининг ташки тешиги — *apertura externa canaliculus cochleae* чакка суяги пирамидасимон ўсиғининг остки юзасида жойлашган.

Парда лабиринти — *labyrinthus membranaceus* (345, 346- расм). Парда лабиринти девори қўшувчи тўқима пардадан тузилган бўшлиқ ва каналлардан иборат: у суяк лабиринтининг ичида ана шу лабиринт шаклини қайтариб, бўшлиғини қўш қават қилиб ётади. Лабиринт ичида лимфа суюқлиғи оқиб юради. Парда лабиринти ичидаги суюқлик эндолимфа, парда лабиринти билан суяк лабиринти ичидаги суюқлик перелимфа дейилади. Суяк лабиринти билан парда лабиринти орасидаги бўшлиқ перелимфа бўшлиғи — *spatium perilymphaticus* деб аталади.

Парда лабиринти ички қулоқ даҳлизи соҳасида иккита бўшлиқ: бачадонга — *utricleus* ва қопча — *sacculus* ларни ҳосил қилади. Қопча чўзиқроқ бўлиб, даҳлизнинг медиал деворида чиганок томонга қараб жойлашган. Шунинг учун ҳам *utricleus* ичида 5 та пардадан иборат ярим ҳалқасимон каналлар очиладиган тешиклар ва битта *sacculus* га туташган *ductus utriculosaccularis* бор. Бу йўл орқали *utricleus* билан *sacculus* алоқа қилиб туради.

Sacculus бўшлиғи пардадан иборат чиганок бўшлиғи (*ductus endolymphaticus*) билан *ductus reuniens* орқали алоқадордир.

Пардадан тузилган ярим ҳалқасимон каналлар шаклан суяк ярим ҳалқасимон каналларга ўхшаса ҳам, улардан 3 марта тор (диаметри



345- расм. Ўнг томондан суяк ва парда лабиринт.

1 — stapes; 2 — fenestra cochlea; 3 — scala tympani; 4 — scala vestibuli; 5 — helicotrema; 6 — sacculus; 7 — ductus endolymphaticus; 8 — saccus endolymphaticus; 9 — ductus utriculosaccularis; 10 — utriculus.

0,5 мм) дир. Ярим ҳалқасимон канал оёқларининг кенгайиб, ампула ҳосил қилган ерларида пардадан иборат ярим ҳалқасимон каналлар ҳам ампула ҳосил қилади. Пардадан иборат ампулаларнинг ички юзаларида ампула қирраси — *crista ampularis* бўлиб, бу қирралар соҳасидан мувозанат нервининг охирлари бошланган.

Умуман ярим ҳалқасимон каналлар мувозанат аъзосидир. Ҳалқаларни ампула қисмининг ички юзаси ясси эпителий билан қопланган бўлиб, бачадонча ва қопча соҳаларининг ички томонида оқ доғлар ҳосил қилади. Оқ доғлар юзаси шилликсимон модда (отолитлар) билан қопланган майда микроскопик оҳак заррачалари — отолитлар ёки статолитлардан иборат.

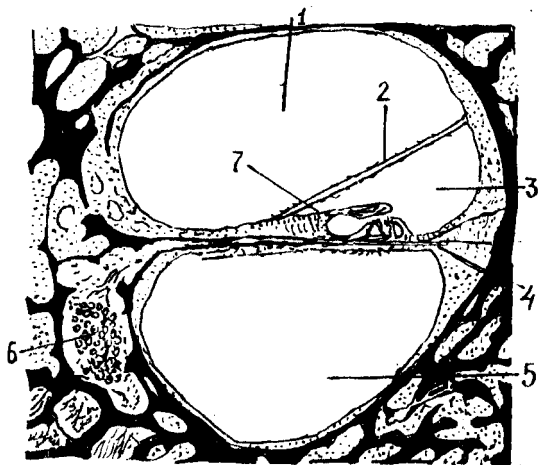
Пардадан иборат чиғаноқ суяк чиғаноқнинг $\frac{1}{4}$ қисмини ташкил қилиб, бошланишда боши берк (туташ) бўлади. Бунга *saecum vestibulare* — парда чиғаноқ дейилади. Суяк чиғаноқ йўлини қайтаради, яъни икки ярим айлана ҳосил қилади ва боши берк ҳолда чиғаноқ чўққисидида *saecum cupulare* ни ҳосил қилиб тамом бўлади. Юқорида айтиб ўтганимиздек, парда лабиринти ичида эндолимфа, суяк лабиринти ичида эса перилимфа бир-биридан алоҳида ҳолда оқади. Чиғаноқ соҳасида эса эндолимфа даҳлиз ва чиғаноқ нарвонлари орасида бўлади. Даҳлиз нарвони даҳлиздан бошланади ва парда чиғаноқнинг учига борганда ноғора нарвони — *scala tympani* га қуйилади. Қуйиладиган ери *helicotrema* номи билан аталади.

Жойлашишига кўра, пардадан тузилган лабиринтнинг энг олдинги қисми, чиғаноқ йўли — *ductus cochlearis*, суяк чиғаноғи ичида бўлиб, ичида эшитув аъзоси жойлашган.

Ductus cochlearis суякдан иборат *canalis cochlearis* ичида унинг

346- расм. Ички кулоқ чиғаноғининг кўндаланг кесмаси.

1 — scala vestibuli; 2 — paries vestibularis ductus cochlearis; 3 — ductus cochlearis; 4 — membrana basalis; 5 — scala tympani; 6 — ganglion spinale ни нерв хужайралари; 7 — membrana tectoria.



йўлини ва шаклини қайтариб айланар экан, ductus cochlearis нинг ёпик учи суяк спирал каналининг учига етиб бормасдан тамом бўлишини юқорида айтган эдик.

Агар биз ductus cochlearis ни кўндалангига кесиб қарасак, унинг учбурчак шаклига эга эканлигини кўрамиз. Суяк спирал канал ичидаги парда спирал канал билан бирга айланар экан, парда чиғаноқнинг ташқи девори суяк каналининг ташқи деворига бориб кўшилиб кетганлиги учун, парда чиғаноқ остки томонда суяк спирал каналга тегиб ётади: бинобарин ductus cochlearis остки томондан scala tympani, юқори томондан эса scala vestibuli лар билан чегараланган.

Учбурчак шаклига эга бўлган чиғаноқ каналининг юқори (дахлиз нарвонига қараган) томони — paries vestibularis ductus cochlearis (Reisneri) билан, остки томони асосий пластинка — membrana basillaris билан чегараланган бўлиб, бу девор бағрида эшитув аппарати — Кортий аъзоси жойлашган. Lamina basillaris да бир неча минг фиброз толалар тортилган бўлиб, булар Гельмгольц назариясига биноан турли хил товушларни турлича резонанслаш вазифасини бажаради. Торлар устида Кортий аъзосининг эпителиал хужайралари жойлашган бўлиб, улар орасида эшитиш хужайралари бор.

Эшитиш аъзоси — кулоқнинг тузилиши билан танишиб бўлганимиздан сўнг товуш ўтказиш ва эшитиш қандай рўй бериши ҳақидаги ҳозирги замон тушунчасини сўзлаб бермоқчимиз. Юқоридагилардан маълум бўлдики, кулоқни функционал жиҳатдан асосан икки қисмга бўлиш мумкин:

1. Кулоқнинг товуш ўтказувчи қисми, бунга ташқи ва ўрта кулоқ киради. 2. Товушни сезиш (қабул қилиш) қисми, бунга чиғаноқ ичидаги кортий аъзоси киради.

Ҳаводаги товуш тўлқинлари кулоқ супрасига урилиб, ташқи эшитиш йўли орқали ногора пардага бориб етади ва пардани тебратади. Ноғора парда бу тебранишларни эшитиш суяклари занжирига ўтказди. Аввал болғача, сўнгра сандонча, ниҳоят узангича тебранади. Эшитиш

суякларининг тебранишини шу суяклар орасидаги бойламлар ва *m. stapedis* таъминлаб туради, ноғора парданинг кучли ёки кучсиз тебраниши шу пардани тарангловчи мускул — *m. tensor tympani* нинг қисқаришига боғлиқ бўлади. Узангича тебранар экан, унинг асоси овал тешикни қоплаб турувчи пардага туташганлиги сабабли эшитиш суяклариди юзага келган тебраниш ана шу парда орқали *scala vestibuli* га ўтади ва бу ердаги перилимфани тебратади.

Перилимфа тебраниши *helicotrema* орқали *scala tympani* га ўтади ва даҳлиз томон қайтиб келиб, *membrana tympani secundaria* ни тебратади. Перилимфа тебраниши Рейснер пардаси орқали эндолимфага ўтади. Натижада ҳаводаги товуш тўлкини эндолимфа суюқлигини тебратади. Эндолимфа тебраниши Кортий аъзосининг эшитиш торларига урилади, бу ерда эса эшитиш анализаторларининг периферик учи жойлашган. Эшитиш анализаторининг периферик учиди қабул қилинган таъсирот эшитишни ўтказувчи нерв йўли орқали марказий нерв системасига, токи эшитиш марказининг мия пўстлоғидаги ҳужайраларига қадар боради.

Эшитишни ўтказувчи йўлнинг биринчи нейрони *ganglion spirale* соҳасидан бошланиб, унинг периферик учи Кортий аъзосига қараган бўлса, марказий учи *n. cochlearis* таркибида узунчоқ миянинг ромбсимон чуқурчаси соҳасида жойлашган *nucleus ventralis* да тамом бўлади. Ана шу ядролардан бошланган иккинчи нейрон аксонлари юқоридаги олива соҳасида қарама-қарши томондан келаётган худди шундай толалар билан кесишиб, латерал қовузлоқ — *lemniscus lateralis* таркибига қўшилади. Эшитув йўлининг дорсал ядросидан келаётган толалари *fossa rhomboidea* да *stria acustica* чизикларини ҳосил қилиб, Варолий кўпригига киради ва у ерда трапециясимон тана толалари билан биргаликда қарама-қарши томоннинг латерал қовузлоғи таркибига қўшилиб кетади.

Lemniscus lateralis таркибидаги эшитиш йўли толалари тўрт дўмбоқнинг остки дўмбоқчаларида ва *corpus geniculatum mediale* да жойлашган учинчи нейрон ҳужайраларида тугайди. Тўрт дўмбоқнинг остки дўмбоқчаларидан ва *corpus geniculatum mediale* дан бошланган учинчи нейрон аксонлари ички капсула таркибида эшитув йўлининг мия пўстлоғидаги маркази — *gyrus temporalis superior* да тугайди. Демак, эшитув анализаторининг марказий аксони миянинг юқори чакка эгатида жойлашган.

Одамнинг эшитиш анализатори узунлиги 16 дан 22.000 ГЦ гача бўлган тўлқинларни эшита олса, ёши 35 дан ошгач, 15 000 ГЦ га камайди, 50 ёшдан сўнг 13 000 ГЦ га тўғри келади.

Одам эшитиш қобилятининг кучлилиги даражасига кўра кўп умуртқали ҳайвонлардан орқада туради, масалан, итлар, мушуклар 38 000 ГЦ тўлқин узунлигига эга бўлган товушларни ҳам эшитади. Олимларнинг текширувларига кўра шу нарса маълум бўлдики, эшитиш анализаторининг ўткирлиги сукунатда ошиб, шовқин ерда камаяр экан.

Ярим ҳалқасимон каналларнинг мувозанат сақлаш вазифасини бажаришини юқорида айтиб ўтган эдик. Мувозанат йўли, биринчи нейроннинг периферик учи даҳлиз соҳасидан бошланади ва *n. vestibula-*

gis таркибида парда лабиринтига йўналиб, у ердаги рецепторларда тугайди. Мувозанат йўлининг марказий учи мувозанат нерви таркибида узунчоқ миёга боради. Унинг бир қисми узунчоқ миёнинг дахлиз ядроларида тамом бўлиб, иккинчи нейронга уланса, бошқа қисми узунчоқ миёда узилмасдан миёчанинг *nucleus fastigi* ядросигача давом этади. Шунинг учун ҳам миёча ичидаги *nucleus fastigi* мувозанат саклашда муҳим ўрин тутадиган ядро ҳисобланади. Миёчанинг чўкки ядроси *fibriae fastigio bulbaris* ёрдамида узунчоқ миё *tractus vestibulospinalis* ёрдамида орқа миё ва ўрта миё билан алоқадордир. Эшитиш анализатори таъсирланганда скелет ва кўз мускулларида рўй берган жавоб қисқаришлар ана шу йўлларнинг мавжудлигидан дарак беради. Мувозанат марказларининг кескин таъсирланиши организмнинг бутун ҳолатига таъсир қилади ва бош айланиш, кўнгил айнаш, ҳатто қайт қилишга олиб келади. Шунинг учун мувозанат анализатори заиф одамлар самолётда, пароходда юра олмайдилар. Вестибуляр ёки мувозанат анализаторларининг нормал ишлаши айниқса учувчилар, космонавтлар, денгизчилар ва спорт билан шуғулланувчилар учун бениҳоя зарур.

Ички қулоқнинг қон билан таъминланиши. Ички қулоқ асосий артерия (*a. basillaris*) дан чикувчи *a. labyrinthi* ҳисобига қон билан таъминланади. Лабиринт артерияси ички қулоққа *porus acusticus internus* орқали киради ва *a. cochleae* ҳамда *a. vestibularis* ларга бўлинади. Бу артериянинг охири тармоқлари ўрта қулоқ артериялари тармоқлари билан анастомоз ҳосил қилади.

Веналари *v. canaliculi cochleae* номи билан *sinus petrosus inferior* га қуйилади.

КЎРИШ АЪЗОСИ ЁКИ КЎРИШ АНАЛИЗАТОРИ

КЎРИШ АНАЛИЗАТОРИ ФИЛОГЕНЕЗИ

Ёруғлик нури барча ҳайвонлар организмга китикловчи таъсир кўрсатиши туфайли, ҳайвонлар ана шу нур таъсирини сезувчи фоторецепторларнинг келиб чиқишига сабаб бўлган.

Нурни сезишнинг энг элементар шакли бир ҳужайрали жониворларда ҳам содда ҳолда мавжуд. Масалан, амёбалар нур таъсирида ўз ҳаракатини секинлаштиради, туфелькалар, аксинча тезлаштиради. Пилла қурти овқатланиш учун тут шохлари орқали юзароққа, яъни ёруғлик томонга ҳаракат қилади ва барг еб тўйгандан сўнг қайтиб ўз жойига келади (Ж. Леба).

Ҳашаротларда асосий ролни ҳидлов анализаторлари ўйнайди, аммо ёввойи пашша ва ниначиларда фоторецепторлар бошқа рецепторларга қараганда устунлик қилади.

Пашша, ари ва капалакларнинг нарсалар шаклини фақат яқин масофадангина илғаши, ариларнинг эса ранг билиш қобилияти тажрибада аниқланган.

Умуртқали ҳайвонлар ҳаёт фаолиятида ёруғликнинг аҳамияти жуда катта. Сувнинг юза қисмида ҳаёт кечирувчи балиқлар, ўз ўлжаларини

тутиб олиш учун кўриш анализаторларидан фойдаланишади. Сувнинг чуқур ерларида яшайдиган баъзи ҳайвонлар ўз рангларини ана шу сув туби рангига мослаштириб яшайди. Бундай ҳайвонлар бошқа ерга бориб қолсалар, бир неча соат ичидаёқ ўз рангларини ўзгартириб оладилар. Маълумки, кўриш анализаторининг периферик учигаги нейронлар таёкча ва колбача ҳолида тузилган бўлиб, таёкчалар қоронғида, колбачалар эса ёруғликда кўриш вазифасини бажаради. Шунинг учун ҳам, кечаси овга чиқадиغان ҳайвонларда таёкчалар, кундузи овловчи ҳайвонларда эса колбачалар кўпроқ бўлади.

Қушларда кўриш анализаторининг аҳамияти алоҳида ўрин тутаети. Уларнинг кўзи ўткир бўлати. Қушлар узокдан ҳам, яқиндан ҳам яхши кўраверади.

Одамдан бошқа умуртқали ҳайвонларда, ҳатто приматларда ҳам ранг ажратиш қобилияти такомил этмаган деган фикр фанда узок вақт ҳукм суриб келди (аммо баъзи олимлар бу фикрга танқидий қарайдилар). Масалан, В. К. Шепелева (1954) итда ранг ажратиш қобилияти бор, деб ҳисоблайди.

Кўриш анализаторининг периферик қисми (кўз) турли ҳайвонларда турлича тузилган.

Медуза ва чувалчангларда кўриш аъзоси жуда содда тузилган бўлиб, гавда юзаси бўйлаб тарқоқ ҳолда жойлашган ёруғлик сезувчи ҳужайралардан иборат. Шунинг учун ҳам булар ёруғликни қоронғиликдан ажрата олиш қобилиятига эга холос. Моллюскаларда кўриш аъзоси бир ерга тўпланган ва кўз деб аталувчи чуқурча ҳосил қилган бўлиб, бу аъзода нур синдирувчи ялтироқ модда ҳам мавжуд.

Ҳайвонларни табақага қараб кўздан кечирар эканмиз, кўз камераси (бўшлиғи) ва бу камеранинг олдинги томонидаги нур синдирувчи аппарат (линза) нинг ҳамда орқа томонида кўриш вазифасини бажарувчи тўрт қаватнинг секин-аста мукамаллашиб борганлигининг гувоҳи бўламиз.

Умуртқали ҳайвонларда кўз узокдан ва яқиндан кўриш қобилиятига эга. Узокқа қараб турган кўзни яқиндаги объектга қаратилганда, кўзнинг нур синдирувчи аппарати (кўз гавҳари) шакли ўзгаради. Балиқларда бу вазифа кўз гавҳарини бир ердан иккинчи ерга силжитиш ҳисобига бўлса, қуруқликда яшовчи юқори даражали сут эмизувчиларда мословчи аккомодацияловчи мускуллар ёрдамида бажарилаети. Сувда яшовчи умуртқалиларда (балиқларда) ковоқлар яхши тараққий этмаган, лекин кўз юзасини очиб-ёпиб турадиган парда бор. Бу парда, ковоқлари яхши такомил топган сут эмизувчиларда кўзнинг медиал бурчагида кичкина яримойсимон бурма ҳолида сақланиб қолган. Шунингдек, кўзнинг кўз ёши аппарати ҳам балиқларда такомил этмаган бўлиб, фақат қуруқликда яшовчи ҳайвонлардагина ривожланган.

Пастроқ даражадаги умуртқалиларда кўрув анализаторларининг периферик учи — кўзнинг тўр қавати соддароқ тузилган. Масалан, балиқлар кўзининг тўр қавати фақат таёкчаларга эга. Қуруқликда яшовчиларда тўр қават мураккаблашган бўлиб, унда колбачалар бор. Бундан ташқари, марказий нерв системасида кўрув марказлари

такомил этади. Масалан, одамнинг мия пўстлоғида алоҳида кўриш ҳужайралари туркуми миянинг энса қисми (*fissura calcarina*) да жойлашган.

КЎРИШ АЪЗОСИ ОНТОГЕНЕЗИ

Кўзнинг тузилиши мураккаб бўлиб, турли қисмлари турлича манбалардан такомил этади. Чунончи, кўзнинг энг муҳим қавати — тўр парда (*retina*) иккинчи мия пуфагидан, кўзга нур ўтказувчи ва нурни синдирувчи линза — кўз гавҳарини қопловчи эктодермадан, кўзга шакл берувчи шишасимон тана ва склера, қон томир қаватлари мезенхимадан тараккий этади.

Кўз соққаси эмбрионда жуда барвақт тараккий эта бошлайди. Эмбрион такомилнинг учинчи ҳафталари охирларида (мия такомилнинг уч пуфаклик даврида) олдинги мия пуфаги остки ярмининг (кейинчалик *diencephalon* га айланади) латерал девори икки ён томонга бўртиб чиқиб, иккита кўз пуфакчаларини ҳосил қилади. Кўз пуфакчалари тўртинчи ҳафта охиригача оёқлар ёрдамида олдинги мия пуфаги бўшлиғи билан туташиб туради.

Беш ҳафталик эмбрионда кўз пуфакчасининг юмалоқ юзаси ичкарига ботиб киради ва кўш қаватли кўз қадаҳи ҳосил бўлади, бунга инвагинация дейилади. Кўз қадаҳининг ички қавати келгусида кўзнинг тўр қаватига айланади. Кўз пуфагини мия пуфаги билан боғлаб турувчи оёқча нервига айланади.

Инвагинация ҳосил бўлиши билан бир вақтда (бешинчи ҳафта бошларида) кўз қадаҳининг оғзи қараган томондаги эктодерма қалинлашади ва кўз гавҳарининг куртагини ҳосил қилади. Кўз гавҳарининг такомил этишида унинг олдинги ва орқа деворлари ҳамда ичидаги бўшлиқ тафовут қилинади. Эмбрионнинг еттинчи ҳафталарида олдинги ва орқа деворлар қалинлашиб, бир-бирига яқинлашади. Натижада гавҳар ичидаги бўшлиқ кичрайиб, дастлаб ёриққа айланади, кейинчалик эса йўқолиб кетади.

Гавҳарни ҳосил қилувчи толалар тобора зичлаша боради, натижада гавҳар ядроси ҳосил бўлади. Гавҳар тобора катталашиб, кўз қадаҳи ичига ботиб киради ва кўз қадаҳи четлари гавҳар устидан ошиб тушиб, кўзнинг рангдор пардасини ва киприкли танани ҳосил қилади.

Кўзнинг томирли пардаси кўз пуфагини ўраб турган мезенхима тўқимасининг ички ярмидан ҳосил бўлади. Томирли парда аввалига яхлит, кўз қорачиғига ўтадиган тешиги кейинчалик ҳосил бўлади. Склера эса мезенхиманинг ташқи ярмидан такомил этади. Эмбрионнинг саккизинчи ҳафтаси охирларида кўз соққасининг бўшлиғини тўлдириб турувчи шишасимон тана (модда) ҳосил бўлади.

Қовоқлар етти ҳафталик эмбрионда тери ҳисобига такомил эта бошлайди. Эмбрион тўққиз ҳафталик бўлганда қовоқлар бир-бири билан туташиб, жипслашиб кетади. Қовоқлар эмбрион 7—8 ойлик бўлгандагина қайта очилади.

Баъзи ҳайвонлар кўзи юмук бола туғади. Боласининг кўзи туғилгандан кейин бир неча кун ўтгач очилади. Эмбрион такомилнинг

2-хафтасида конъюнктива эпителийсидан 6,10 ёки 12 та майда без куртаклари пайдо бўлади. Бу куртаклар ўсиб, бир-бири билан бирлашади ва кўз ёши безини ҳосил қилади.

Кўз такомилининг дастлабки даврларидан кўзлар бир-бирларидан хийла йироқда жойлашган бўлади. Масалан, 6 ҳафталик эмбрион кўзларидан фикран ўтказилган тўғри чизик 160° бурчак ҳосил қилса, юз соҳаси ва кўзларнинг такомили натижасида кўзлар бир-бирига секин-аста яқинлашади.

Кўз — *oculus* кўз соққасидан — *bulbus oculi*, қовоқлардан — *palpebrae*, кўзни ҳаракатга келтирувчи мускуллардан ва кўз ёши аппаратидан ташкил топган.

КЎЗ СОҚҚАСИНИНГ ТУЗИЛИШИ

(347,348,349,350-расмлар)

Кўз соққасининг уч қавати тафовут қилинади:

1. Кўзнинг фиброз қавати — *tunica fibrosa bulbi*, кўз соққасининг энг ташки қавати бўлиб, кўз соққаси шаклини ҳосил қилади. Фиброз қават *sclera* ва *cornea* га бўлинади:

а) оқ пардаси — *sclera* зич, бириктирувчи тўқимадан ташкил топган бўлиб, қовоқлар очилганда оплоқ бўлиб кўриниб туради. Кўз оқ пардасининг орқа томонида кўриш нерви кириши учун тешиклар бўлиб, устидан кўз ёғи — *tunica adiposa oculi* билан ўралган. Кўз косаси билан кўз соққаси орасида кўз ёғ қавати жойлашган. Ана шу ёғ камайиб кетса, кўзлар чуқур тушиб кетади.

б) шох пардаси — *cornea*, оқ парданинг бевосита давомидир. Оқ пардани соатнинг металл корпуси деб фараз қилинса, шох парда унга жойлашган ойнага ўхшайди. *Cornea* ҳам худди соат ойнасига ўхшаш қаварик линза шаклига эга. Шох парданинг оқ пардага қараган четига *limbus cornea* дейилади. Шох парданинг оқ пардага бириккан ерида айлана веноз канал — *sinus venosus sclerae* (Шлем канали) бор.

2. Кўзнинг ўрта ёки томирли пардаси — *tunica vasculosa bulbi* қон томирларга бой бўлиб, таркибида пигмент борлигидан қорамтир рангга эга. Кўзнинг томирли пардаси бевосита оқсил қаватининг остида ётади ва томирли парда — *chorioidea*, киприкли тана — *corpus ciliare* ҳамда рангдор парда — *iris* ларга бўлинади:

а) *chorioidea* томирли парданинг орқа, катта қисмини ташкил қилади, у кўнғир рангга эга. Кўриш нерви кирадиган жойда оқ парда билан туташган ер бор. Бошқа ерларда эса оқ парда билан *chorioidea* орасида лимфа бўшлиғи — *spatium perechorioideale* мавжуд;

б) киприкли тана — *corpus ciliare* томирли парданинг олдинги шох парда чети соҳасида жойлашган қисми бўлиб, *chorioidea* га нисбатан олдинги томонда рангдор парда — *iris* га давом этади.

Киприкли тана бағрида, ана шу тана мускули — *m. ciliaris* бор. Киприкли тана мускули турли хил мураккаб йўналишга эга силлик мускул толаларидан ташкил топган бўлиб, қисқарган вақтда кўз соққасини турли хил масофада жойлашган нарсаларни аниқ кўришга мослаштиради, аккомодация деб шунга айтилади. Киприкли тана

мускул толалари ичида айлана, меридиан ва радиал йўналишга эга силлиқ мускул толалари тафовут қилинади. Айлана мускул толалари қисқарса, кўз гавҳари қавариклашади, бўшашса, киприкли тана бўшашиб, кўз гавҳари яссилашади. Киприкли тананинг айлана ва меридиан мускуллари ҳамқорликда ишлайди. Одам кексайган сари *m. ciliaris* толалари бириктирувчи тўқимага айланиб боради, натижада гавҳар яссиланиб кетади.

Рангдор парда *iris* 0,4 мм қалинликка эга бўлган айлана шаклга эга бўлиб, ўртасида кўриш тешиги (кўз қорачиғи) *pupilla* бор. Шунинг учун ҳам рангдор парданинг киприкли танага қараган *margo ciliaris* ва қорачикка қараган *margo pupillaris* четлари бор.

Кўз қорачиғининг кенгайиши ёки торайиши, кўзга тушаётган нурга боғлиқ. Кўз қорачиғининг кенгайишини кенгайтирувчи мускул (*m. dilatator pupillae*) таъминласа, торайишини торайтирувчи (*m. sphinctor pupillae*) таъминлайди. Кўз қорачиғини сиқувчи мускул парасимпатик нерв (*n. oculomotorius*) кенгайтирувчи мускул эса симпатик нерв (*truncus sympaticus*) билан иннервация қилинади;

Рангдор парданинг орқа юзаси кўз гавҳари томонига қараган бўлса, олдинги юзаси шох парда томонга қарагандир. Шох парда томондан қараганда, рангдор парда турли рангда кўринади. Кўзнинг рангдор пардасида пигмент кўп бўлса — кўз кора, камроқ бўлса — зангори, бутунлай бўлмаса — кизил бўлади.

3. Тўр парда — *retina* кўз соққасининг энг ички пардаси бўлиб, кўз соққасининг бўшлиғига қараган ва шу бўшлиқда жойлашган шишасимон тана — *corpus vitreum* га бевосита тегиб туради. *Retina* нинг ташқи юзаси томирли пардага ёпишган бўлиб, кўз қорачиғигача етиб боради.

Тўр парда бошқа пардалар сингари мезенхимадан такомил этмайди, ўзи жуда ичкарида жойлашган бўлишига қарамай, у эктодерма маҳсулотидир (кўз такомилига қаранг). Тўр парданинг икки қавати: ташқи пигмент қават — *stratum pigmenti* ва ички тиниқ қават ёки асл тўр парда — *retina* тафовут қилинади. Нур сезиш қобилияти бор-йўқлигига қараб тўр парда орқа кўрувчи қисми — *pars optica* ва олдинги кўр қисми — *pars caeca retinae* га бўлинади. Тўр парда кўрувчи ва кўр қисмларининг бир-бирига ўтиш ери томирли қават қисмининг киприксимон танага ўтиш ерига, яъни *ora serrata* соҳасига тўғри келади. Кўзнинг нур сезиш қобилиятини таъминловчи тўр қават бағрида жойлашган қолбача ва таёқчалар тўр парданинг *pars optica* қисмидагина бор.

Кўз касалликлари амалиётида ҳақимлар офтальмоскоп ёрдамида кўз соққаси тубини кўздан кечирадилар. Одатда, кўз соққаси туби қоракизил кўринади. Бу томирли қаватдаги томирларнинг рангсиз тўр парда орқали кўриниши сабабли рўй беради.

Кўз соққаси туби офтальмоскоп ёрдамида қаралганда, унинг ҳамма ери бир хилда қизил бўлмай, кўзнинг орқа қутбидан бир оз медиал (бурун томонда, бир ери оқимтир рангга эга эканлиги (оқимтир доғ) кўрилади. Бу юмалоқ шаклга эга бўлиб, кўриш нерви *n. opticus* нинг кўз соққасидан чиқиб кетаётган еридир. У бир оз чуқурроқ бўлиб, диаметри 1,7 мм дир. Шунинг учун ҳам бу ернинг кўриш нерви сўргичига *papillae*

n. optici дейилади. Кўриш нерви сўрғичи жойлашган ердаги тўр қаватда колбача ва таёқчалар йўқ. Шунинг учун оқимтир доғ соҳаси кўринмайди, бинобарин у кўр доғ деб аталади. Кўз орқа қутбининг латерал томонида (қулок томонида), кўз соққасининг тубида иккинчи доғ бўлиб, ранги тўқ сариқ (жигар ранг) бўлганлиги учун сариқ доғ — *macula lutea* дейилади. Сариқ доғ овал бўлиб, катталиги (кўндалангига) 1 мм дир.

Ўртасида нуктасимон чуқурчалари бор, ана шу чуқурчаларга *fovea centralis* дейилади ва у кўзнинг энг ўткир кўриш нуктаси ҳисобланади. Тўр парда бағридаги таёқча ва колбачаларнинг кўринишига келсак, таёқчалар ўз таркибида *кўриш пурпури* деб аталувчи модда сақлайди. Агар қоронғида кўзнинг тўр қаватига қаралса, бу модда уни пушти қилиб кўрсатади.

КЎЗНИНГ НУР СИНДИРУВЧИ АППАРАТИ

(347- расм)

Кўзнинг нур синдирувчи аппаратига шох парда (*cornea*), кўз гавҳари (*lens crystallina*) ва шишасимон тана (*corpus vitreum*) киради. Шох парданинг атомик тузилиши юқорида баён этилган эди.

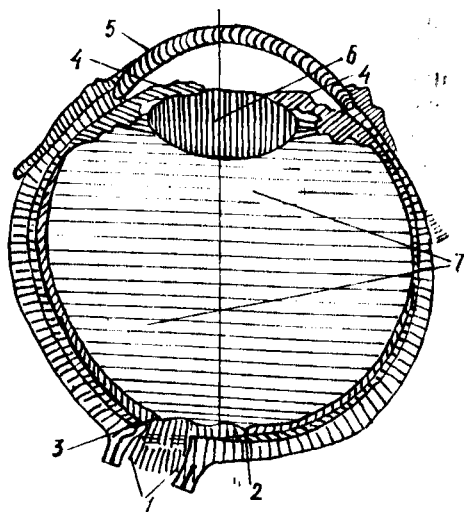
Кўз гавҳари — *lens crystallina* кўзнинг нур синдирувчи аппарати ичида деярли энг муҳими бўлиб, икки томони қавариқ линзага ўхшайди. Қавариқлик орқа юзада олдинги юзага қараганда кучлироқ. Орқа ва олдинги юзанинг ўртасига кўз гавҳари қутблари дейилади. Гавҳарнинг четлари айланасига 3 мм диаметрга эга бўлиб, гавҳар экватори дейилади. Кўз гавҳарининг олдидан орқага фикран ўтказилган ўкнинг ўлчови кўзни узоқ ёки яқинга қарашига мувофиқ ўзгариб туради, чунончи, узоққа қараганда гавҳар яссиланади, аксинча, яқинга қаралганда гавҳар қавариқлашади ва олдиндан орқага ўтказилган ўкнинг ўлчови кўпаяди.

Узоққа қараганда гавҳар атрофига ёпишган киприксимон бойлам (*zonula ciliaris*) кўз гавҳарини четга тортади ва уни ялпайтиради, аксинча, яқинга қараганда киприксимон мускуллар қисқариши туфайли киприксимон бойлам бўшашади ва гавҳар юмалоқлашади. Умуман, аккомодация вақтида кўз гавҳарининг ўлчови 3,7—4,4 мм бўлади. Кўз гавҳари қўлга олиб эзилса, унинг уст томондан қобиқ билан ўралгани ва ичида ўзак қисми борлигини аниқ кўриш мумкин. Кўз гавҳари қобиғининг устки қисми — *capsula lentis* дейилса, ичидаги ўзак қисми — *nucleus lentis* деб аталади.

Кўз тўр пардасининг киприксимон тана соҳаси *pars ciliaris retinae* дан бошланиб, кўз гавҳарининг четига келиб бирикувчи *fibrae zonularis* (Зинний бойлами) деб аталадиган бойлам кўз гавҳарини фиксация қилиб туради. Бундан ташқари, гавҳарнинг орқа томонида кўз соққаси бўшлигини тўлдириб турувчи шишасимон тана — *corpus vitreum* нинг гавҳар соҳасида унга мос чуқурча бўлиб, орқадан гавҳарга тегиб туради. Зинний бойламлари икки қават жойлашган бўлиб, улар орасида суюқлик оқиб юрадиган бўшлиқ — *spatia zonularia* (*Petiti*) ҳосил бўлади, *Петит канали* деб шунга айтилади. Петит канали ичида суюқлик бор, бу суюқлик кўз камераларига алоқадордир. Кўзда олдинги ва орқа камералар бор.

347- расм. Кўз соққасининг сағиттал кесими (схема).

1 — n. opticus; 2 — fovea centralis; 3 — papilla n. vi optici; 4 — iris; 5 — cornea; 6 — lens cresta lina; 7 — corpus vitreum.



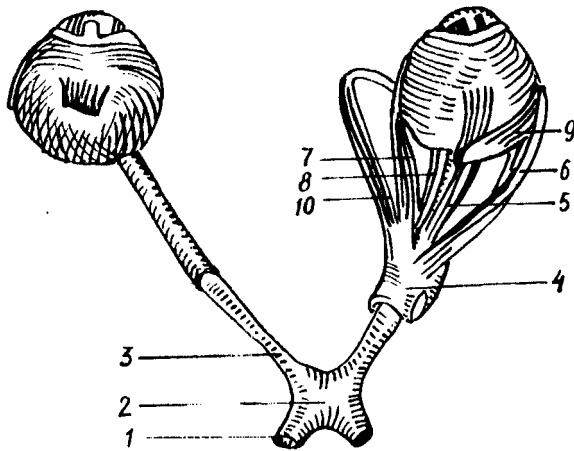
Олдинги камера — camera bulbi anterior олд томондан шох парданинг орқадаги юзаси, орқа томондан рангдор парда (iris) нинг олдинги юзаси билан чегараланган бўшлиқдир. Кўз олдинги камерасининг орқа ва олд деворлари шох парданинг оқ пардага ўтиш ерида бурчак ҳосил қилиб тўкнашади, бу angulus iridocornealis деб аталади. Олдинги камерада тиниқ суюқлик бўлиб, у сувсимон суюқлик — humor aquosus деб аталади.

Рангдор парда олдинги юзасининг четида lig. iridocornealis бор, бу бойлам толалари орасида spatia anguli iridocornealis деб аталувчи ёриқлар орқали олдинги камера суюқлиги шох парда асосида доира шаклида жойлашган Шлемм канали билан алоқадордир. Кўз рангдор пардаси (iris) нинг орқасида рангдор парда билан кўз гавҳарининг торайган чети тевараги ва Зинний бойламлари орасида кўзнинг орқа камераси — camera bulbi posterior жойлашган. Кўзнинг олдинги ва орқадаги камералари бир-бири билан кўз қорачиғи — pupilla орқали алоқадордир. Кўзнинг олдинги ва орқадаги камераларида сувсимон тиниқ суюқлик — humor aquosus оқиб юради. Киприксимон тана соҳасидаги қон томирлар деворидан ажралиб чиққан сувсимон суюқлик юқорида айтиб ўтилганидек, Шлемм каналига алоқадордир.

КЎЗНИНГ ЁРДАМЧИ АППАРАТЛАРИ

КЎЗ СОҚҚАСИНИ ҲАРАКАТЛАНТИРУВЧИ МУСКУЛЛАР
(348,349,350- расмлар)

Кўз соққасини кўндаланг-тарғил мускуллар (киши ихтиёри билан ишловчи) ҳаракатга келтиради, булар 4 та тўғри, 2 та қийшик мускулдан иборат. Кўндаланг-тарғил мускуллар (остки қийшик мускулдан ташқари) кўз косаси тубидан, кўрув тешиги атрофидан



348- расм. Кўз мускуллари (уст томондан кўриниши).

- 1 — tractus opticus; 2 — chiasma opticum; 3 — n.opticum; 4 — annulus sclerae communis; 5 — m.rectus superior; 6 — m.rectus lateralis; 7 — m.rectus medialis; 8 — m.rectus inferior; 9 — m.obliquus superior; 10 — m.obliquus inferior.

бошланиб, кўз соққасининг турли томонларига келиб ёпишади. *M. rectus superior* кўзнинг юқори тўғри мускули, кўз соққасининг туби, кўриш тешигининг устки четидан бошланиб, кўз соққаси экваторининг юқори четига бирикади. У қолган учта тўғри мускулларга қараганда кучсизроқ бўлиб, устки қовоқни кўтарувчи (*m. levator palpebrae superior*) мускули остида, кўриш нервининг устки горизонтал текислигида ётади.

M. rectus inferior — кўзнинг остки тўғри мускули, кўз соққасининг тубидан, кўриш тешигининг остки четидан бошланиб, кўз соққаси экваторининг остки четига бирикади. У хийла бақувват мускул бўлиб, кўрув нервининг остида горизонтал текисликда ётади.

M. rectus lateralis — кўзнинг латерал тўғри мускули бўлиб, кўз соққасининг тубидан, кўриш тешигининг латерал четидан бошланади ва кўз соққаси экваторининг латерал четига бирикади, кўриш нервининг латерал томонида сагиттал текисликда ётади.

M. rectus medialis — кўзнинг медиал тўғри мускули, кўз соққасининг тубидан, кўрув тешигининг медиал четидан бошланиб, кўз соққаси экваторининг медиал четига бирикади. Кўзнинг тўғри мускуллари ичида энг кучлиси бўлиб, кўрув нервининг медиал томонида сагиттал текисликда ётади.

Функцияси. Кўз соққасининг тўғри мускуллари қисқариб, кўз соққасини ўз томонига, яъни юқorigа, пастга, латерал ҳамда медиал томонларга тортади ва қорачикни ўша томонга қаратади.

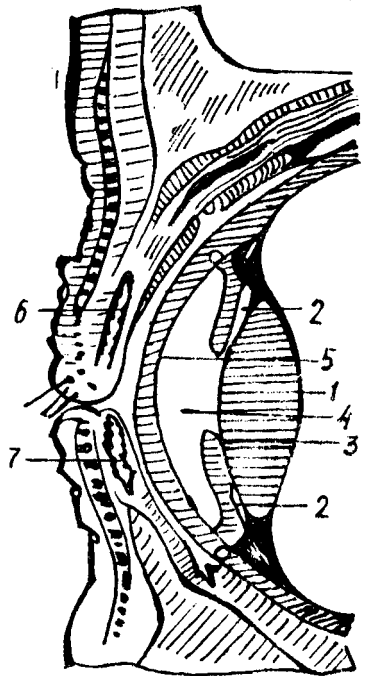
1 — lens; 2 — camera posterior bulbi; 3 — iris; 4 — camera anterior bulbi; 5 — cornea; 6 — tarsus superior; 7 — tarsus inferior.

КЎЗ СОҚҚАСИНИНГ ҚИЙШИҚ МУСКУЛЛАРИ

M. obliquus superior юқори қийшиқ мускули, кўриш тешигининг устки четидан юқорига тўғри мускул билан бирга бошланади, у юқори тўғри мускул билан медиал тўғри мускул орасида жойлашган бўлиб, кўз косаси юқори деворининг суяк ғалтагига (*trochlea* га, агар бўлса) яқинлашар экан, пайга ўтади, пай суяк ғалтагини айланиб ўтиб, кўз экватори четига бирикади.

M. obliquus inferior — остки қийшиқ мускул, кўз косасининг остки деворидан, кўз-бурун каналининг латерал четидан бошланиб, кўз соққаси экватори остки четининг орқа латерал томонига бирикади.

Функцияси. Кўзнинг қийшиқ мускуллари кўз соққасини сагиттал ўқ атрофида ҳаракатга келтиради. Юқоридагиси кўз соққаси ва кўз қорачиғини пастга ва юқори томонга, осткиси эса кўз қорачиғини юқори ва латерал томонга тортади.

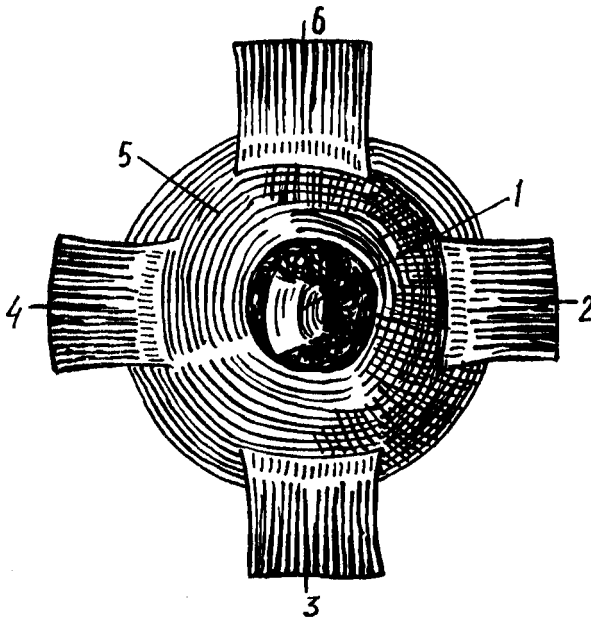


КЎЗ ҚОВОҚЛАРИ ВА КОНЪЮНКТИВА

Устки қовоқ — *palpebra superior* ва пастки қовоқ — *palpebra inferior* кўз соққасининг олдинги юзасини устан қоплаб турган тери бурмалари бўлиб, кўз ёриғини парда (ширма) ҳолида бекитиб-очиб туради. Қовоқлар юмилганда кўз тамомила ёпилади. Устки қовоқ пастки қовоққа нисбатан каттароқ бўлиб, деярли қошлар остидан бошланади, дейиш мумкин. Шунинг учун ҳам кўзни очиб-юмишда юқори қовоқлар муҳим роль ўйнайди.

Қовоқларнинг олдинги (юзга қараган) қавариқ юзаси — *facies anterior* ва орқа (кўзнинг ичига қараган) юзаси *facies posterior* тафовут қилинади. Қовоқнинг олдинги ва орқа юзалари қовоқнинг эркин чеккаси ёки милкида бир-бирига ўтади. Милкнинг олдинги чеккаси — *limbi palpebralis anteriores* ва орқа *limbi palpebralis posteriores* чеккалари бор. *Limbi palpebralis anteriores* бўйлаб киприклар — *cilia* жойлашган.

Limbi palpebralis posterior бўйлаб Мейбомий безларининг майда чиқариш тешиклари бор. Юқори ва остки қовоқлар кўз ёриғининг медиал ва латерал бурчакларида бирлашиб, медиал ва латерал битишмалар — *comissura palpebrarum medialis et lateralis* ни ҳосил қилади. Латерал бурчак — *angulus oculi lateralis* га қараганда медиал



350-расм. Ўнг кўз шох қавати ва мускулларининг олд томондан кўриниши.

1 — cornea; 2 — m. rectus medialis; 3 — m. rectus inferior; 4 — m. rectus lateralis; 5 — sclera; 6 — m. rectus superior.

бурчак — *angulus oculi medialis* ўтмасроқ бўлиб, бу ерда кўз ёши кўли *lacus lacrimalis* ва кўз ёши эти — *carincula lacrimalis* деб аталувчи пушти рангли, таркибида ёғ тўқимаси ва безлари бўлган бўртма бор. Кўзнинг медиал бурчагида, қовоқлар чеккасида *papilla lacrimalis* деб аталувчи сўрғичлар жойлашган бўлиб, сўрғичлар учида *punctum lacrimale* тешиклари бор.

Юқори ва остки қовоқлар асосини *tarsus superior* ва *tarsus inferior* деб аталувчи қовоқ тоғайлари ташкил қилади. Қовоқ тоғайлари аслида ғоят зич қўшувчи тўқимадан иборат пластинка бўлиб, қаттиқлиги жиҳатидан тоғайни эслатади.

Қовоқлар ташки томондан наздик тери билан қопланган. Устки қовоқнинг пешона соҳасига ўтадиган ерида қош равоғи ҳосил бўлади, бу жойда қошлар — *supercilli* жойлашган.

Кўз ёши беzi. Кўз ёши беzi — *glandula lacrimalis* кўз косасининг юқори латерал томонида, пешона суягининг *fossa gi lacrimalis* чуқурчасида жойлашган бўлиб, альвеоляр — трубкасимон тузилишга эга. Бездан чиқувчи 5—12 та ёш чиқарувчи найчалар кўз соққасининг юқори латерал томонида конъюнктива бўшлиғига очилади ва у ердан кўз соққасининг медиал бурчаги томон йўналиб, бу ерда жойлашган кўз ёши кўлига тўпланади. Кўз ёши қопи *sacculus lacrimalis* остки томонга,

бурун бўшлиғига *canalis nasolacimalis* орқали остки бурун йўлига очилади.

Кўриш анализаторини ўтказувчи йўл. Ёруғлик нури аввало шох қаватига, ундан қорачиқ орқали кўз гавҳарига, сўнгра шишасимон танага ўтади. Нурнинг кўп ёки озлигига қараб қорачиқ атрофидаги торайтирувчи ёки кенгайтирувчи мускуллар қисқариб туради. Қорачиқдан ўтган нур гавҳарда (унинг қавариқлигига қараб) синиб, фокусга тўпланади ва тўр қаватнинг яхши кўрадиган нуқтасида тўпланади. Нарсаларни узоқдан ёки яқиндан кўриш имконияти (аккомодация) киприкли танадаги мускулларнинг қисқариши ҳисобига таъминланади. Кўз қосасини қаралаётган объект томонга тўғрилаб туришни кўз сокқасининг тўғри ва қийшиқ мускуллари таъминлайди. Тўр қаватга тушган нур унинг бағрида жойлашган таёқча ва қолбачага ўхшаш ҳужайраларда нерв импульсини уйғотади. Ҳосил бўлган импульс у ердан икки ўсиқлик (биполяр) нерв ҳужайраларига, сўнгра ганглиоз қаватдаги нейроцитларга, ганглиоз қават нейроцитлари эса кўриш нервини ҳосил қилади ва кўриш канали (*canalis opticus*) орқали мия бўшлиғига кириб, қарама-қарши томондан келган кўриш нерви билан хиазма соҳасида кесишади (*chiasma opticorum*), аммо бу кесишиш тўлиқ бўлмай, унга ярим кесишиш дейилади. Чунки кўриш нерви ҳамда кўзнинг медиал ярмидан келаётган қисми бир-бири билан кесишади, холос. Латерал ярмидан келаётган қисми эса кесишмай, кўриш тракти — *tractus opticus* га ўтиб кетади. Натижада кесишишдан сўнг давом этган кўриш тракти ўз томонининг латерал, қарама-қарши томонининг медиал ярмидан келаётган ганглиоз қават нейроцитларидан ташкил топган. Шунинг учун ҳам кўриш трактининг ўнг томони жароҳатланса, ўнг кўзнинг латерал ярми, чап кўзнинг медиал ярми кўрмай қолади.

Кўриш трактининг барча (кесишган ва кесишмаган) нерв толалари марказ томонга давом этиб, пўстлоқ ости кўриш марказлари: 1) тўрт тепаликнинг юқори дўмбоқчаларида; 2) *corpus geniculatum laterale* ва *pulvinar thalami* да тугайди. Бу ердан бошланган IV нейрон аксонлари ички капсуланинг орқа томонидан ўтиб, мия оқ моддаси кўриш чизиқларининг (*radiatio optica*) таркибида энса соҳасига томон йўналиб, мия пўстлоғининг *fissura calcarina* соҳасида (кўриш марказида) тугайди.

Кўзимиз бир оз бўлса ҳам фотоаппаратга ўхшайди. Предметларни катта қилиб кўрсатадиган шиша — кўз гавҳари, худди фотоаппарат объективига ўхшаб нарсалар тасвирини кўзнинг орқа томонига туширади. Кўзнинг орқа томонида кўриш нервининг рецепторлари, яъни қолбачасимон ва таёқчасимон ҳужайралар жойлашган. Агар қолбачасимон нерв ҳужайралари кундузи ёруғ кўп пайтда ишласа, таёқсимон ҳужайралар эса аксинча қоронғида ишлайди.

Одатда, нарсалар икки кўз билан мукамал кўринади, бинокуляр кўриш деб шунга айтилади. Бинокуляр кўришда нарсалар ҳажми, узоқ-яқинлиги тўғрисида тўр пардага тўла тасвир тушади. Бир кўз билан кўрганда эса (монокуляр кўриш) нарсалар ҳажми, узоқ-яқинлиги ҳақида чала, тўлиқ бўлмаган таъсиротгина тушади.

КЎЗ ҚОН ТОМИРЛАРИ ВА НЕРВЛАРИ

Кўзнинг томирли пардаси ички уйку артериясидан чикувчи кўз артерияси — *a. ophthalmica* нинг *a. a. ciliares* номли шохларидан қон билан таъминланади.

Веналари кўз соққасининг экватори бўйлаб жойлашган *v. v. varticosae* олдинги томонда киприкли танадан чикувчи веналар — *sinus venosus* (Шлемм канали) йиғилиб, кўз венаси — *v. ophthalmica* га қуйилади.

Кўзнинг тўр қавати *a. centralis retinae* ҳисобига қон билан таъминланади. *A. centralis retinae* кўриш нервининг бағрига кириб, у билан бирга тўр қаватга етиб боради ва майда тармоқларга бўлинади. Тармоқлари *ora serrata* гача етиб боради.

Тўр қаватнинг веналари *a. centralis retinae* билан бирга юрувчи *v. centralis retinae* га қуйилади. *v. centralis retinae* ўз навбатида *v. ophthalmica superior* га қуяди.

Қовоқлар *a. a. palpebrales* лар ҳисобига қон билан таъминланади. Конъюнктива қовоқни қон билан таъминловчи артериялардан чикувчи шохлар — *rami conjunctivalis* ҳисобига қон билан таъминланади.

Қовоқ ва конъюнктива веналари *v. temporalis superficialis*; *v. facialis* га қуйилади.

Кўз иннервацияси. Кўзнинг қон томирли қаватида сезувчи нерв *n. ophthalmicus* (учлик нервнинг биринчи шохи), симпатик нерв (*n. n. ciliares* дан) ва парасимпатик нерв (*n. oculomotorius* дан) лар ҳисобига таъминланади.

Тўр қаватда нур сезувчи нерв (*n. opticus*) охирлари жойлашган.

Юқори қовоқларни *n. n. supraorbitalis* ва *n. lacrimalis*, остки қовоқларни эса *n. infraorbitalis* иннервация қилади.

Кўз мускулларини: *n. oculomotorius* (*m. m. rectus superior, medialis inferior et obliquus inferior, n. trochlearis* (*m. obliquus superior*) ва *n. abducens* (*m. rectus lateralis*) лар иннервация қилади.

КЎЗ АНОМАЛИЯЛАРИ

Биз юқорида кўзнинг эмбриологик такомилени кўриб чикдик. Кўз тараккиёти жуда мураккаб бўлганлигидан, унинг хилма-хил туғма аномалиялари учраб туради.

Кўз соққасининг қўндаланг ва узунасига кетган ўлчов нисбатларининг ўзаро ўзгариши, аниқ кўришни бузиши мумкин. Масалан, агар кўз соққасининг кўриш ўқи узунроқ бўлса, гавҳарда синган нурларнинг фокусга тўпланиши тўр пардадан олдинроқда бўлади, натижада предметлар тасвири тўр пардага аниқ тушмайди (узоқдан яхши кўра олмайдиган кишилар), аксинча, агар кўриш ўқи калтароқ бўлса, гавҳардан ўтиб синган нурларнинг фокусга тўпланиши тўр парданинг орқасига тўғри келади (яқиндан яхши кўра олмайдиган кишилар). Кўз соққасини ташкил қилувчи пардаларда (қаватларда) ёриқлар ёки чизиклар бўлиши мумкин, *колобома* деб шунга айтилади. Янги туғилган боланинг кўз гавҳари хира бўлиб, нурни ёмон ўтказади ёки бутунлай ўтказмайди, бунга туғма катаракта дейилади.

Аҳён-аҳёнда гавҳар бир қисмининг бўлмаслиги ёки унинг бутунлай бўлмаслиги (афакция), бир кўзнинг бўлмаслиги (анофтальмия) учрайди.

ТАЪМ БИЛИШ ВА ХИД СЕЗИШ АНАЛИЗАТОРЛАРИ

ТАЪМ БИЛИШ АЪЗОСИ

Одамда ва барча ҳайвонларда турли хил химиявий таъсиротларни сезиш — таъм билиш хусусияти бор. Таъм билиш хусусияти — турли хил овқат моддаларининг бирини иккинчисидан ажрата билиши демакдир. Бу вазифани таъм билиш рецепторлари бажаради. Таъм билиш рецепторлари жуда содда тузилган ҳайвонларда, чунончи, кавак ичаклиларда, чувалчангларда, игнатерилларда ва моллюскаларда ҳам мавжуд.

Таъм билиш физиологияси ҳашаротларда жуда мукамал ўрғанилган. Масалан, асаларилар оғиз атрофи, оёқлари ва мўйловларида (антенналарида) жойлашган рецепторлар орқали аччиқни, ширинликни ва шўрни яхши ажрата билиши физиологлар томонидан аниқланган. Таъм билиш анализаторларининг периферик рецепторлари кана-лакларда (оёғида), балиқларда (оғиз атрофи ва лабларида) жойлашган. Кушларда таъм билиш аъзоси яхши такомил этмаган.

Таъм билиш аъзосининг тузилиши. Одамда таъм билиш аъзоси таъм билиш сўргичларида жойлашган бўлиб, ҳиқилдоқ усти тоғайида, юмшоқ танглайда ва ютқиннинг орқа юзасида учрайди.

Таъм билиш аъзоси ёки таъм сезувчи пиёзчалар тилдаги *papilla vallatae*, *papillae foliatae*, қисман *papillae fungiformis* ларда жойлашган. Таъм билиш пиёзчалари юмшоқ танглайда, ютқин соҳаларида ҳам мавжуд.

Таъм билиш анализаторининг уч нейрони тафовут қилинади.

Биринчи нейрон. 1. Тилнинг шиллик каватидаги таъм билиш пиёзчалари бағрида жойлашган таъм билиш рецепторларидан бошланиб, *gang. inferius* таркибида *ganglion geniculi* га етиб боради. 2. Тилнинг илдиз қисми ва ютқин соҳасида жойлашган таъм билиш рецепторларининг периферик қисми — *n. glossopharyngeus* таркибида *chorda tympani* га боради. Бу ердан бошланган (биринчи нейроннинг) марказий қисми IX нерв таркибида узунчоқ миёга бориб, *nucleus fossiculi solitarii* да тугайди.

Иккинчи нейрон. Узунчоқ миёнинг биринчи нейрон тугаган еридан бошланиб, кўриш дўмбоғига (*thalamus* га) бориб тугайди.

Учинчи нейрон. *Thalamus opticus* дан бошланиб, миё пўстлоғи *gyrus parahippocampalis* нинг *uncus* соҳасида, яъни таъм билиш аъзосининг миё пўстлоғида жойлашган ерида тугайди.

Айрим олимларнинг фикрига кўра, таъм билиш анализаторининг марказий қисми тилнинг ҳаракат маркази — *gyrus precentralis* да жойлашган.

ҲИД СЕЗИШ АЪЗОСИ — ORGANUM OLFACTUS

Одамда ва ҳайвонларда контакт йўли билан сезувчи рецепторлардан ташқари, дистант рецепторлар ҳам бор. Дистант рецепторлар учун таъсир кўрсатувчи омил вазифасини ҳаводаги турли ҳидлар бажаради¹.

Ҳид сезиш рецепторлари асалари, чумоли ва капалакларда яхши такомил этганлиги аниқланган. Ҳид сезиш рецепторлари судралувчиларда ва сут эмизувчиларда ҳам яхши тараққий этган бўлиб, одамда ва маймунларда нисбатан заифроқ ривожланган, қушларда эса бутунлай такомил этмаган. Ҳид сезиш хусусиятининг яхши ёки ёмон тараққий этганлигига қараб барча ҳайвонлар яхши ҳид сезувчилар — макросматиклар (бунга бир қатор сут эмизувчилар, ит, мушук ва ҳоказолар) киради. Ҳидни ёмон сезувчилар — микросматиклар (одам, маймун) ва ҳидни бутунлай сезмайдиганлар — анасматиклар (дельфинлар) га бўлинади. Ҳидни жуда яхши сезадиган одамлар ҳам учраши мумкин, макроспатик одамлар деб шунга айтилади.

Одамда ҳид сезиш анализаторининг периферик учи бурун бўшлиғининг юқори қисмида, regio olfactoria соҳасида тахминан 5 см ерни қоплаб ётади. Ана шу ерда ҳид сезиш анализаторларининг рецепторлари жойлашган.

Ҳид сезиш аъзоси қуртаги эмбрион такомилининг 3-ҳафтасида эктодерма медулляр пластинкасининг икки ёнида ҳосил бўлади. Секин-аста ўсиб бориб чуқурлашади ва бурун ҳосил бўлганда, унинг ичида қолади. 7—8 ҳафталик эмбрионда бурун деярли шаклланган бўлади.

Буруннинг юқори чиганоғи соҳасида жойлашган ҳид сезиш зонаси — regio olfactoria бағрида ҳид сезиш анализаторларининг периферик ҳужайралари жойлашган. Ҳид сезиш ҳужайраларидан чиққан нерв толалари аксонлар ҳид сезиш иплари — filia olfactoria таркибида юқорига кўтарилиб, галвирсимон суяк пластинкаси тешикларидан ўтиб, калла бўшлиғига киради ва ҳид сезиш нерви пиёзи — bulbus olfactorius даги ҳид сезиш тугуни — ganglion olfactoria да тугайди. Бу ҳид сезиш йўлининг биринчи нейронидир. Ҳид сезиш йўлининг иккинчи нейрони ҳид сезиш тугунидан бошланиб, ҳид сезиш йўли — tractus olfactorius таркибида trigonum olfactorium, substantio perforata anterior ва septum pellucidum гача боради ва шу ерда тугайди. Бу ердан учинчи нейрон мия пўстлоғидаги ҳид сезиш зонаси — gyrus parahypocampalis га ва uncus га боради.

¹ Дистант рецептор ёки контакт рецептор дейиш нисбийдир, албатта.

МУНДАРИЖА

Учинчи натурга сўз боши	4
Кириш	5
Анатомия фани	5
Анатомияни ўрганиш усуллари	6
Умумий қисм. Анатомия фанининг қисқача тарихи (Н. К. Аҳмедов)	8
Одам гавдасининг тузилиши	13
Аъзо ва аъзолар системаси	19
Анатомия атамалари	29
Хусусий қисм. Б и р и н ч и б ў л и м. Харакат аъзолари системаси	31
Суяклар ҳақидаги билим	31
Калла суякларининг бирлашуви тўғрисида қисқача маълумот	75
Иккинчи б ў л и м. Суякларнинг ўзаро бирикиши (Х. Э. Худойбердиев)	87
Узлуксиз бирлашмалар	87
Харакатчан бирлашмалар (бўғимлар)	89
Икки ўқли бўғимлар	92
Бир ўқли бўғимлар	93
Кўп ўқли бўғимлар	93
Хамкор (комбинацияланган) бўғимлар	95
Думғаза ва дум суяклари ўртасидаги бирлашмалар	97
Биринчи ва иккинчи умуртқа ҳамда энса суяги ўртасидаги бирлаш- малар	98
Умуртқа погонаси	100
Ковурғаларнинг умуртқа ва тўш суяги билан бирлашиши	102
Қўл суякларининг бирлашиши	104
Елка бўғими	106
Тирсак бўғими	107
Билак суякларининг ўзаро бирлашиши	109
Қўл панжасидаги суякларнинг ўзаро ва билак суяклари билан бирлашиши	114
Оёқ суякларининг бирлашиши	114
Чанок ҳақидаги умумий маълумотлар	116
Чанок (чанок-сон) бўғими	118
Тизза бўғими	120
Болдир суякларининг болдир суяклари билан ва ўзаро бирлашиши	123
Оёқ панжасидаги суякларнинг ўзаро бирлашиши	124
Бўғимларнинг ривожланиши	129
Учинчи б ў л и м. Мускуллар (Р. Э. Худойбердиев)	131
Умумий маълумотлар	131
Мускулларнинг такомиллашиши	133
Мускулларнинг тузилиши	133
Мускулларнинг ёрдамчи аппарати	139
Хусусий миология	139
Тананинг орқа томонидаги мускуллар	139
Бўйин топографияси	162
Қўл топографияси	185
Оёқ топографияси	202
Сон канали	203

Одам гавдасининг статикаси ва динамикаси ҳақида	204
Одам гавдасининг кўчинга тааллуқли ҳаракатлари	206
I уртинчи бўлим. Ички аъзолар (P. A. Алави)	221
Умумий маълумотлар	221
Ҳазм аъзоларининг тузилиши	222
Бирламчи ичак найининг бошланғич қисмидан ривожланувчи аъзо- лар	226
Корин бўшлиғи	254
Ўрта ичакдан ривожланувчи аъзолар	261
Орка ичакдан ривожланадиган аъзолар	266
Қорин парда	283
Ҳазм аъзоларининг ривожланиши ҳақида қисқача маълумот	291
Ҳазм аъзолари ривожланиши даврида учрайдиган аномалиялар	297
Нафас аъзолари системаси (P. Э. Худойбердиев)	297
Нафас аъзоларининг такомил	299
Ҳикилдоқ	302
Ҳикилдоқ тоғайлари	303
Ҳикилдоқ бўғимлари ва бойламлари	305
Ҳикилдоқ мускуллари	306
Ҳикилдоқ бўшлиғи	307
Кекирдақ	309
Бронхлар	310
Ўпка	311
Сийдик ва таносил аъзолари системаси (X. З. Зоҳидов, С. А. Асомов)	316
Сийдик аъзолари	316
Сийдик йўли	322
Таносил аъзолари	329
Эркақларнинг сийдик чиқариш канали	337
Купер безлари	338
Простата беzi	338
Аёлларнинг таносил аъзолари	340
Аёлларнинг сийдик чиқариш канали	350
Таносил аъзоларининг ривожланиши ҳақида	350
Ички таносил аъзоларининг ривожланиши	351
Моякнинг ёргоққа тушиши	353
Таносил аъзолари аномалиялари	354
Ички секреция безлари (P. Э. Худойбердиев)	360
Калқонсимон без	362
Калқон орқа безлари	365
Томирлар системаси ҳақида таълимот (ангиология) (H. K. Аҳмедов)	369
Қон томирлар системаси	369
Юрак	373
Томирлар системаси	388
Артерия қон томирлари онтогенези	388
Кичик (ўпка) қон айланиш доираси тармоқлари	390
Ички уйқу артерияси	397
Ўмров ости артерияси	400
Пастга йўналувчи аорта тармоқлари	411
Ички ёнбош артерия	418
Вена системаси (P. A. Алави)	435
Кичик (ёки ўпка) вена доираси	439
Катта (ёки гавда) вена доираси	439
Юрак веналари	440
Юқори қавак вена системаси	441
Ташқи бўйинтуруқ вена	451
Олдинги бўйинтуруқ венаси	451
Ўмров ости венаси	452
Қўл веналари	453
Қўл панжаси веналари	454
Биллак ва елка веналари	455
Пастки қавак вена системаси	457

Пастки қавак венани ҳосил қилувчи тармоқлар	457
Дарвоза вена системаси	460
Умумий ёнбош вена	465
Ички ёнбош венанинг висцерал тоналари	467
Оёқ веналари	469
Эмбрионда қон айланиши	472
Вена системасининг тараққиёти	474
Веноз системада учрайдиган вариация ва аномалиялар	475
Лимфа системаси (Р. Э. Худойбердиев)	476
Кўкрак лимфа йўли	482
Тананинг турли қисмларидаги лимфа системаси	483
Оёқнинг юза лимфа томирлари ва лимфа тугунлари	484
Оёқнинг чуқур лимфа томирлари	484
Қорин соҳасининг лимфа томирлари	485
Кўлнинг лимфа томирлари ва тугунлари	489
Бош, бўйиндаги лимфа томирлари ва тугунлари	490
Иммун системасига кирувчи ва қон ишлаб чиқарувчи аъзолар	491
Талок	496
Нерв системаси (неврология) (Х. З. Зоҳидов, С. А. Асомов).	498
<i>Умумий маълумотлар</i>	498
Орқа мия	501
Бош мия	511
<i>Умумий маълумотлар</i>	511
Бош мия тараққиёти	514
Мия пўстлогининг тузилиши	545
Хид сезиш мияси	546
Охириги мия яримшарларининг ички тузилиши	549
Охириги миянинг марказий ва қулранг тугунлари (ўзақлари)	553
Бош мияни ўрвчи пардалар	560
Одам бош миясининг оғирлиги ва унинг ҳайвонлар миясидан фарқи	565
Периферик нерв системаси	578
Бош мия нервлари	578
Хид сезиш нерви	579
Орқа мия нервлари	598
Орқа мия нервларининг орқа шохлари	599
Орқа мия нервларининг олдинги шохлари	600
Елка чигали	602
Периферик нерв системасининг тараққиёти	619
Автоном нерв системаси (Х. З. Зоҳидов, С. А. Асомов)	620
<i>Умумий маълумотлар</i>	620
Сезги аъзолари	633
<i>Умумий маълумотлар</i>	633
Сезги аъзолари ёки анализаторларининг вазифаси	633
Сезги аъзолари филогенези ва онтогенези	635
Тери анализатори	635
Ташқи ва мувозанат аъзоси ёки қулоқ	640
Эшитиш аъзоси онтогенези	642
Кўриш аъзоси ёки кўриш анализатори	655
Кўриш аъзоси онтогенези	657
Кўз соққасининг тузилиши	658
Кўзнинг нур синдирувчи аппарати	660
Кўзнинг ёрдамчи аппаратлари	661

Ўқув нашри

РАҲИМ ЭГАМБЕРДИЕВИЧ ХУДОЙБЕРДИЕВ,
НОСИР КОМИЛОВИЧ АҲМЕДОВ,

ҲАКИМ ЗАХИДОВИЧ ЗАХИДОВ,

РАШОДХОН АКМАЛХОНОВИЧ АЛАВИ,
СУННАТУЛЛА АСОМОВИЧ АСОМОВ

ОДАМ АНАТОМИЯСИ

Тошкент, 700 129, Ибн Сино номидаги нашриёт-матбаа бирлашмаси. Навоий кўчаси, 30.

На узбекском языке

Учебное издание

ХУДАЙБЕРДИЕВ РАХИМ ИГАМБЕРДИЕВИЧ,
АҲМЕДОВ НАСЫР КАМИЛОВИЧ,

ЗАХИДОВ ХАКИМ ЗАХИДОВИЧ,

АЛАВИ РАШАДХАН АКМАЛХОНОВИЧ,
АСАМОВ СУННАТУЛЛА АСАМОВИЧ

АНАТОМИЯ ЧЕЛОВЕКА

Бўлим мудистри *Ботир Мансуров*

Мухаррирлар *Насиба Рустомова, Маъфират Орифжонова*

Бадий муҳаррир *Муҳтарам Эргашева*

Техмуҳаррир *Лина Хижова*

Мусахҳихлар *Насиба Абдуллаева, Сабиҳа Абдунабиева*

ИБ № 1864

Босмахонага берилди 28.04.92. Босишга 03.12.92. да рухсат этилди. Бичими 60×90¹/₁₆. Газета қоғози. Оффсет босма. Шартли босма табоқ 42,0+2,0 вкл. Нашр. босма табоқ 44,09+1,53 вкл. Шартли бўёқ — отг. 48,37. 28—90 рақамли шартнома. Жами 40 000 нусха. 7144 рақамли буюртма. Нархи шартнома асосида.

Ташкент, 700 129, издательско-полиграфическое объединение им. Ибн Сины, ул. Навои, 30.

Ибн Сино номидаги нашриёт-матбаа бирлашмаси, 700 129, Тошкент, Навоий кўчаси, 30.
Ўзбекистон республикаси Давлат матбуот қўмитаси Тошкент матбаа комбинатининг ижара қорхонаси. Тошкент,
Навоий кўчаси, 30.